



**UNIVERSIDAD NACIONAL AUTÓNOMA DE  
MÉXICO**

---

---



FACULTAD DE ODONTOLOGÍA

**SÍNDROME DE SJÖGREN.**

TESINA

QUE PARA OBTENER EL TÍTULO DE

CIRUJANA DENTISTA

PRESENTA:

**CLAUDIA MIRIAM GALAVIZ PÉREZ**

TUTORA: C.D. GUADALUPE CRUZ CHAVEZ  
ASESORA: C.D. DOLORES CARRASCO ORTIZ



Universidad Nacional  
Autónoma de México

Dirección General de Bibliotecas de la UNAM

**Biblioteca Central**



**UNAM – Dirección General de Bibliotecas**  
**Tesis Digitales**  
**Restricciones de uso**

**DERECHOS RESERVADOS ©**  
**PROHIBIDA SU REPRODUCCIÓN TOTAL O PARCIAL**

Todo el material contenido en esta tesis esta protegido por la Ley Federal del Derecho de Autor (LFDA) de los Estados Unidos Mexicanos (México).

El uso de imágenes, fragmentos de videos, y demás material que sea objeto de protección de los derechos de autor, será exclusivamente para fines educativos e informativos y deberá citar la fuente donde la obtuvo mencionando el autor o autores. Cualquier uso distinto como el lucro, reproducción, edición o modificación, será perseguido y sancionado por el respectivo titular de los Derechos de Autor.

MÉXICO, D.F.

2008

*De él, por él y para él...  
a él sea la gloria  
por los siglos de los siglos,  
Amén.*

## **AGRADECIMIENTOS**

***A DIOS: al Padre más maravilloso, que con infinito amor me ha  
Acompañado día a día, permitiéndome realizar nuestro  
sueño. Al él dedico y entrego mi carrera. TE AMO.***

*A mis padres: Marina y Jaime*

*Por su amor y apoyo, gracias mamita porque me has dado  
el ejemplo de luchar para realizar mis sueños y que con  
paciencia, cariño y amor me has guiado en la vida. GRACIAS,  
los quiero mucho.*

*A mi familia: por su confianza y ser mis primeros pacientes, gracias Mónica, Víctor  
Nancy, Emily.*

*A mis amigas: Rebeca y Elizabeth*

*Gracias por todos los momentos que pasamos juntas, por estar  
conmigo*

*Siempre que las necesité, pero sobre todo por su amistad.*

*A Gerardo: gracias por ser una parte importante en mi vida, por estar conmigo  
cuando*

*más te he necesitado, por tus palabras de aliento, consejos y por  
permitirme ser  
parte de tu vida a pesar de las circunstancias.*

*A C.D. Guadalupe Cruz Chávez: parte importante para la realización de esta tesina.  
Gracias por su tiempo y esfuerzo.*

*A C.D. Dolores Carrasco Ortiz: por apoyarme en la realización de esta tesina, por su  
tiempo. Gracias*

*A mis profesores: a quienes agradezco sus enseñanzas, experiencia y tiempo, en  
Especial a la Mtra. Rosina Pineda.*

*Gracias a la Universidad Nacional Autónoma de México  
Por darme la oportunidad de ser parte de ella.  
**¡Orgullosamente UNAM!***

## ÍNDICE

### INTRODUCCIÓN

#### 1. GLÁNDULAS SALIVALES

Generalidades

Estructura histológica de las glándulas salivales

Adenómeros

Conductos excretores

#### 2. GLÁNDULAS SALIVALES MAYORES

Glándula parótida

Glándula submandibular

Glándula sublingual

#### 3. GLÁNDULAS SALIVALES MENORES

Glándulas labiales

Glándulas genianas

Glándulas palatinas

Glándulas linguales

#### 4. SALIVA

Composición de la saliva

Funciones básica de la saliva

Participación de la saliva en los mecanismos  
de protección y defensa

#### 5. ALTERACIONES DE GLÁNDULAS SALIVALES

## **6. ENFERMEDADES MEDIADAS POR PROCESOS INMUNITARIOS**

## **7. DEFINICIÓN DEL SÍNDROME DE SJÖGREN**

## **8. SÍNDROME DE SJÖGREN PRIMARIO**

Histopatología

Etiología

Características clínicas

Manifestaciones bucales

Diagnóstico

Diagnóstico diferencial

Tratamiento

## **9. SÍNDROME DE SJÖGREN SECUNDARIO**

Enfermedades asociadas

Tratamiento

## **10. TRATAMIENTO ODONTOLÓGICO**

## **CONCLUSIONES**

## **BIBLIOGRAFÍA**

## INTRODUCCIÓN

El Síndrome de Sjögren (SS) es una exocrinopatía autoinmune caracterizada, por un infiltrado inflamatorio de glándulas exocrinas y tejidos extraglandulares. Este infiltrado con predominio de linfocitos, lesiona las glándulas produciendo hiposecreción sobre todo de la mucosa bucal y ocular.

La característica principal del síndrome de Sjögren es el complejo *sicca* resequedad de ojos, boca y otros tejidos mucocutáneos, el cual se puede presentar como una variedad de un trastorno primario o secundario de un padecimiento autoinmune.

El resultado de la destrucción de las glándulas exocrinas, mediada por linfocitos que determinan una disminución o ausencia de la secreción glandular, siendo afectadas principalmente las glándulas salivales y lagrimales lo que se le denomina Síndrome de Sjögren primario.

Cuando el síndrome de Sjögren va unido a una enfermedad del tejido conjuntivo como la artritis reumatoide (AR), lupus eritematoso sistémico (LES) u otras, se denomina síndrome de Sjögren secundario.

El síndrome de Sjögren suele presentarse entre los 40 y 60 años de edad y 80 a 90% de los pacientes son mujeres. La forma en la que puede afectar a la población infantil, es semejante al trastorno que se presenta en los adultos.

En general esta enfermedad tiene buen pronóstico ya que la evolución suele ser benigna, aunque a veces comprometa la calidad de vida del paciente.



El tratamiento es sintomático y poco específico, exige una atención médica interdisciplinaria.

Aunque el síndrome de Sjögren sea una enfermedad que se presente en pacientes adultos del cual el 90% son del sexo femenino, al encontrar un niño que presente este síndrome, no lo podemos considerar como un padecimiento poco frecuente de acuerdo a como se registra en la literatura científica.

Por lo tanto no quiere decir que no se pueda presentar en niños, por lo tanto el Cirujano Dentista de práctica general deberá de tener el conocimiento interdisciplinario adecuado.

Es básico llevar a cabo un control odontológico adecuado, involucrado a los familiares responsables del menor.

# 1. GLÁNDULAS SALIVALES

## GENERALIDADES

Las glándulas salivales son glándulas exocrinas con secreción de tipo merocrina, que vierten su contenido en la cavidad oral. Tienen a su cargo la producción y secreción de saliva, la cual humedece y protege la mucosa bucal. La saliva ejerce además acciones anticariogénicas e inmunológicas y participa en la digestión de los alimentos y en la fonación.

Las glándulas salivales se clasifican, de acuerdo a su tamaño e importancia funcional: en glándulas salivales mayores, menores. Y tanto las mayores como las menores, derivan embriológicamente del ectodermo primitivo del estomatodeo.<sup>1</sup>

Las glándulas salivales principales o mayores son las más voluminosas y constituyen verdaderos órganos secretores. Se trata de tres pares de glándulas localizadas fuera de la cavidad oral, que desembocan a ella submandibulares y sublinguales.<sup>2</sup>

Las glándulas salivales menores y secundarias o accesorias se encuentran distribuidas en la mucosa y submucosa de los órganos del sistema bucal. Se designan de acuerdo a su ubicación como: labiales, genianas, palatinas y linguales.

---

<sup>1</sup> Sapp P, Eversole R. Patología Oral y Maxilofacial Contemporánea. Harcourt. España. 2003. Pág 320

<sup>2</sup> Gómez de Ferraris María Elsa, Campos Muñoz Antonio. Histología y Embriología Bucodental. 2ª edición. Editorial Panamericana. España. 2003. Pág 153

Son glándulas pequeñas y muy numerosas, se estima una cantidad de 450 a 800, todas localizadas muy próximas a la superficie interna de la boca, a la que están conectadas por cortos conducto.

Las unidades secretoras de las glándulas salivales están representadas por acinos o adenómeros, los cuales vierten su secreción a la cavidad oral por medio de un sistema de conductos excretores. Ambas estructuras, acinos y conductos constituyen el parénquima o porción funcional de las glándulas.

El parénquima deriva del epitelio bucal, el cual está acompañado y sostenido por tejido conectivo que conforma el estroma de origen ectomesenquimático. En el estroma se distribuyen los vasos sanguíneos y linfáticos, así como los nervios simpáticos y parasimpáticos que controlan la función glandular. En las glándulas mayores el tejido conectivo constituye una cápsula periférica, de la cual parten tabiques que dividen al parénquima en lóbulos y lobulillos.<sup>3</sup>

---

<sup>3</sup> Gómez. Ib Pág. 153

## **ESTRUCTURA HISTOLÓGICA DE LAS GLÁNDULAS SALIVALES**

### **ADENÓMEROS**

Las glándulas salivales principales están rodeadas por una cápsula de tejido conjuntivo de densidad moderada de la cual parten tabiques que dividen el parénquima glandular en lóbulos y lobulillos. Los tabiques contienen los vasos sanguíneos de mayor calibre y los conductos excretores más grandes.<sup>4</sup>

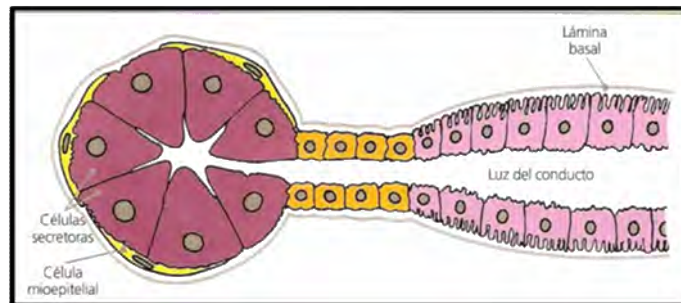
Los adenómeros o acinos son agrupaciones de células secretoras de aspecto piramidal, las cuales vierten su secreción por su cara apical a la luz central de acino. La forma puede variar según la glándula, que pueden ser esféricos para todos ellos. (Fig.1)

La unidad funcional básica de las glándulas salivales es la sialona, consiste en el adenómeros (acino) y los distintos segmentos de la vía de excreción. El acino es un saco ciego compuesto por células secretoras el cual contiene células serosas (secretoras de proteínas), células mucosas (secretoras de mucina) o ambas.<sup>5</sup>

---

<sup>4</sup> Ross Michael, Gordon Kaye, Wojciech Pawlina. Histología texto y atlas a color con biología celular y molecular. 4ª edición. Panamericana. 2005. Pág 416.

<sup>5</sup> Imboden John, Hellman David. Diagnóstico y Tratamiento en Reumatología. Manual Moderno.2005. 504Pp. 4ªed .Panamericana. 2005. Pág. 2-4.



Existen tres variedades de acinos, de acuerdo con su organización y al tipo de secreción de sus células: acinos serosos, mucosos y mixtos. (Fig. 2)

- **Acinos serosos**; los cuales solo contienen células serosas y en general son esféricas, son pequeños están constituidos por células <serosas>, las cuales poseen la estructura típica de las células que sintetizan, almacenan y secretan proteínas.

- **Acinos mucosos**; que sólo poseen células mucosas y suelen ser más tubulares. Son más voluminosos que los serosos, y su forma frecuentemente es más tubular. Sus células, globosas, están cargadas de grandes vesículas que contienen <mucinógeno> (mezcla de diversas mucosustancias, ricas en proteínas denominadas mucinas).<sup>6</sup>

Las células mucosas están relacionadas mediante complejos de unión, y suelen presentar canaliculos intercelulares, menos desarrollados que los que existen entre las células serosas.

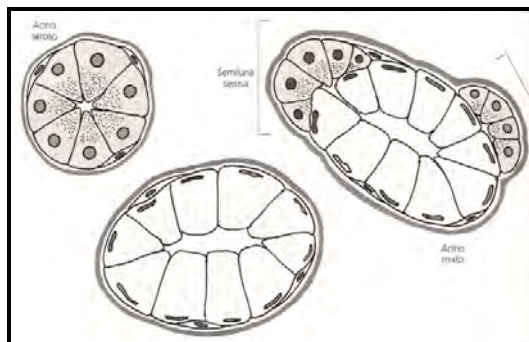
---

<sup>6</sup> Gómez Op cit Pág 156-159

Las mucinas producidas por los acinos mucosos actúan como lubricantes, y por lo tanto ayudan en la masticación, deglución y fonación, y protegen al epitelio bucal de traumatismos mecánicos y químicos.<sup>7</sup>

- **Acinos mixtos**, están conformados por un acino mucoso provisto de uno o más casquetes de células serosas, que en los cortes histológicos presentan aspecto de media luna (por eso se les suele denominar semiluna serosa o semiluna de Gianuzzi). De acuerdo al predominio de uno u otro tipo de acinos en la composición de las diferentes glándulas salivales, éstas son denominadas: a) serosas puras cuando están constituidas en su integridad por acinos de tipo seroso, como es el caso de las parótidas y las glándulas linguales de Von Ebner; b) mucosas, si predominan los acinos de este tipo, o c) mixtas, cuando exhiben en diferente proporción acinos serosos, mucosos y mixtos.

Las glándulas mixtas son las más abundantes en el organismo humano.<sup>8</sup>



(Fig. 2) Diferentes tipos de ácidos<sup>9</sup>

<sup>7</sup>Sapp P, Eversole R. Patología Oral y Maxilofacial Contemporánea. Harcourt.453Pp

<sup>8</sup> Gómez. Ib Pág.159

<sup>9</sup> Gómez. Op cit. Pág 154

## CONDUCTOS EXCRETORES

La luz del acino salival es continua con la del sistema de conductos que puede tener hasta tres segmentos secuenciales.

- **Conducto intercalar**, es el que parte del acino.
- **Conducto estriado**, se denominan así porque tiene “estriaciones” que corresponden a repliegues de la membrana plasmática basal de las células cilíndricas del epitelio que forma el conducto.
- **Conductos excretores**, son los conductos mayores que desembocan en la cavidad oral.

Las glándulas serosas tienen conductos intercalares y estriados bien desarrollados que modifican la secreción serosa por absorción de componentes específicos y secreción de componentes adicionales para formar el producto final. Las glándulas mucosas, en las cuales la secreción no se modifica, poseen conductos intercalares muy poco desarrollados los conductos intercalares están revestidos por células epiteliales cúbicas bajas que no suelen tener ninguna característica distintiva indicadora de una función que no sea la de conducir la secreción.<sup>10</sup>

Los conductos estriados están revestidos por epitelio simple cúbico que gradualmente se convierte en cilíndrico conforme se aproxima al conducto excretor mayor.

---

<sup>10</sup> Ross. Op. cit Pág 157

## 2. GLÁNDULAS SALIVALES MAYORES

### GLÁNDULA PARÓTIDA

Son las glándulas salivales más grandes, alcanzan un peso promedio de 25 a 30 gramos. Las glándulas parótidas se ubican a cada lado de la cara en la celda parótidea, por detrás del conducto auditivo externo. El extremo inferior de cada glándula contacta con un tabique fibroso que la separa de la glándula submaxilar. El conducto de Stenon o Stensen, se abre en una pequeña papila de la mucosa del carrillo, a la altura del primero o segundo molar superior.

Estas glándulas poseen una gruesa cápsula y una tabicación nítida en lóbulos y lobulillos. Los conductos intralobulillares están bien desarrollados, particularmente los intercalares son muy alargados por lo que se identifican fácilmente en las preparaciones histológicas.<sup>1</sup>

Otros tipos de lóbulos epiteliales y el tipo I que corresponde a células mioepiteliales y el tipo II con núcleo dentado y escasos filamentos que correspondería a una célula madre precursora. En estos conductos puede identificarse citoqueratinas. En los tabiques y dentro de los lobulillos existe una gran cantidad de adipocitos. Con la edad, gran parte del parénquima funcional puede ser reemplazado por tejido adiposo.

---

<sup>1</sup> Gómez. Ib Pág.159



Las parótidas son glándulas acinares compuestas y contienen únicamente acinos de tipo seroso, pero en recién nacidos se ha descrito la presencia de algunas unidades secretoras mucosas.<sup>2</sup>

La secreción salival de las glándulas parótidas es rica en amilasa y contiene, además, cierta cantidad de sialomucinas y sulfomucinas.<sup>3</sup>

### **GLÁNDULA SUBMANDIBULAR**

Estas glándulas pueden pesar de 8 a 15 gramos. Se localizan en el triángulo submandibular por detrás y por debajo del borde libre del músculo milohioideo, y desembocan a través del conducto de Wharton en las carúnculas sublinguales, a cada lado del frenillo lingual. Poseen una cápsula bien desarrollada y, en general, por la organización del parénquima y del estroma son comparables a la glándula parótida.

Las unidades secretoras mucosas serían más tubulares que acinosas. La saliva producida por las glándulas submaxilares es más viscosa que la parótidea y contiene considerable cantidad de glicoproteínas. En esta secreción se han identificado factores de crecimiento nervioso y epidérmico; este último favorecería la cicatrización en caso de heridas a nivel de la mucosa bucal.<sup>4</sup>

---

<sup>2</sup> Gómez Ib Pág 169

<sup>14</sup> Gómez. Op cit. Pág 168

<sup>15</sup> Ross Ib Pág. 421

## **GLÁNDULA SUBLINGUAL**

Son las más pequeñas de las glándulas salivales principales; su peso promedio es de 3 gramos. No son propiamente glándulas de localización extraoral, porque se encuentran ubicadas profundamente en el tejido conectivo del piso de la boca, entre éste y el músculo milohioideo. Tampoco se trata solamente de un par de glándulas, dado que a cada lado hay una glándula mayor y varias unidades más pequeñas, con sistemas ductales propios.<sup>5</sup>

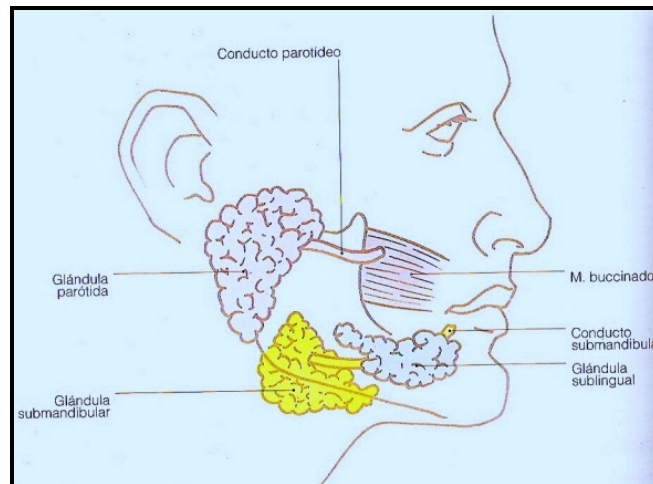
El conducto excretor principal es el conducto de Bartholin, que desemboca en la carúncula sublingual muy próximo al conducto de Wharton de las glándulas submandibulares. Existen además cierto número de de conductos excretores accesorios, pertenecientes a las unidades glandulares menores, que se abren a los lados del frenillo lingual, entre los cuales el más importante es el conducto de Rivinius.

Algunos de los acinos de predominio mucoso poseen semilunas serosas pero es muy raro hallar acinos seroso puros. Los conductos intercalares y estriados son cortos, difíciles de encontrar y a veces inexistentes.<sup>6</sup>

---

<sup>5</sup> Gómez Op cit . Pág. 169-170

<sup>6</sup> Gómez. Ib Pág.169



(Fig.3) Glándulas salivales Mayores<sup>7</sup>

---

<sup>7</sup> Velayos José Luis. Anatomía de la Cabeza. Editorial Panamericana. 2ª Edición. 214Pp.

### 3. GLÁNDULAS SALIVALES MENORES

Son pequeñas unidades formadas por grupos de acinos, que se encuentran en la mucosa o submucosa de los diferentes órganos de la cavidad bucal, con la única excepción de las encías y la parte anterior y media del paladar duro.

Estas glándulas son denominadas también glándulas salivales secundarias, accesorias o intrínsecas.

A excepción de las glándulas linguales de Von Ebner, que son serosas, todas las restantes glándulas salivales menores son mixtas, con predominio mucoso. Están compuestas por acinos mucosos, muchos de los cuales presentan semilunas serosas. Los casquetes serosos están poco desarrollados en las glándulas labiales, linguales dorsoposteriores y palatinas anteriores.<sup>1</sup>

Con frecuencia se observa gran variedad en el aspecto citológico de células mucosas, debido a las diferentes etapas de actividad funcional en las que pueden encontrarse las mismas. Las grandes vesículas de secreción, por lo general, poseen un contenido electrolúcido.

Sus características histológicas y el tipo de inervación es predominante parasimpática, hacen que estas glándulas salivales menores se asemeje, en líneas generales a las glándulas sublinguales.

---

<sup>1</sup> Gómez. Ib Pág.169

Se ha calculado que la secreción diaria de las glándulas salivales menores representa sólo un 6 a 10% del volumen total de la saliva.<sup>2</sup>

Se estima que estas glándulas elaboran más 70% de las mucinas de la saliva bucal, y producen cantidades importantes de IgAs, lizocimas y fosfatasas ácidas salivales. Estas sustancias participan en la prevención de la caries dental, ya que provoca la aglutinación de microorganismos cariogénicos, impidiendo la colonización de las superficies de los dientes.

Las glándulas salivales menores producen una secreción salival continua que desempeña un papel fundamental en el mecanismo de protección de la mucosa bucal y en la conformación de la película adquirida que recubre y protege la superficie del esmalte.<sup>3</sup>

## **GLÁNDULAS LABIALES**

Están constituidas por numerosos acúmulos acinares, cada uno provisto de pequeños y cortos cordones excretores que se abren en la cara interna de los labios. La presencia de éstas glándulas le confiere un aspecto granular a la superficie de la mucosa labial.

Las unidades glandulares mucosas o mixtas se alojan en la submucosa labial, aunque algunas de ellas pueden estar dispersas en el músculo orbicular.

---

<sup>2</sup>Gómez. Ib Pág. 170

<sup>3</sup>Gómez Op. cit Pág 171

La secreción que producen, limpia las caras labiales de los dientes anteriores, cuyas caras linguales son limpiadas a su vez por glándulas linguales anteriores. Las glándulas labiales aportan sólo una fracción muy pequeña del volumen total de saliva, pero esa contribución es fundamental, ya que proveen más de un tercio de la IgAs que existe en la misma.<sup>4</sup>

## **GLÁNDULAS GENIANAS**

Son llamadas también bucales o vestibulares, y desde el punto de vista anatómico, comprenden dos grupos: las genianas o yúgales (distribuidas en toda el área de las mejillas) y las retromolares o molares (localizadas cerca de la desembocadura del conducto de Stenon, en la región de los molares superiores).<sup>5</sup>

Son masas de acinos que contienen unidades mucosas, serosas y mixtas. En la zona molar las glándulas se ubican en la profundidad de la mucosa y algunas se mezclan con los haces de fibras musculares de la región.

No poseen cápsula propia, pero el tejido conectivo se dispone como una envoltura muy fina.

Los conductos excretores poseen luz amplia y están revestidos por epitelio pseudoestratificado o biestratificado.

---

<sup>21</sup>Ross Op cit. Pág. 416

<sup>4</sup>Gómez. Ib Pág. 171

<sup>23</sup>Gómez Ib Pág. 172

## **GLÁNDULAS PALATINAS**

Las numerosas unidades glandulares constituyen según su localización tres grupos diferentes, que se ubican en La submucosa de: a) el paladar duro; b) el paladar blando y la úvula y c) el pliegue glosopalatino o pilar anterior del istmo de las fauces. Se estima que existen unos 250 lobulillos glandulares en el paladar duro, alrededor de 100 en el blando, y unos 12 en la úvula.

En el paladar blando existen glándulas mixtas con un importante componente seroso que se abren hacia la superficie nasal, mientras las glándulas que desembocan en la mucosa oral son predominantemente mucosas y forman masas más voluminosas.<sup>6</sup>

Las glándulas palatinas presentan dos tipos de conductos excretores: unos largos y ondulados, tapizados por epitelio cilíndrico o pseudoestratificado, pertenecientes a los adenómeros de localización más profunda, y otros cortos, rectos, con epitelio estratificado, plano o cuboideo pertenecientes a los adenómeros más superficiales.

Las glándulas palatinas, como los otros tipos de glándulas menores de la variedad mucosa, cumplen una función protectora, tanto a nivel local, como por su aporte de mucinas a la saliva total. La saliva que producen contiene también una considerable proporción de cistatinas y amilasa.

---

<sup>6</sup>Gómez Ib Pág. 172

## GLÁNDULAS LINGUALES

El órgano lingual se caracteriza por presentar tres grupos de formaciones glandulares; las glándulas linguales anteriores, llamadas también de Blandin y Nuhn, las dorsoposteriores o de weber y las glándulas serosas de Von Ebner.

- Glándulas de Blandin y Nuhn: son dos masas glandulares voluminosas, constituidas por numerosos islotes o lobulillos de acinos localizados entre los adipocitos y los haces musculares de la región de la punta de lengua, en la proximidad de la superficie ventral.<sup>7</sup>

- Glándulas de Weber: son formaciones glandulares bilaterales básicamente mucosas, que se localizan en la zona dorsal de la raíz lingual.<sup>8</sup> Sus conductos desembocan en el fondo de las criptas amigdalinas linguales.

- Glándulas de Von Ebner. Grupo impar de pequeñas masas glandulares que se distribuye en el dorso y bordes laterales de la lengua, en la región de la v lingual. Sus conductos excretores desembocan en el surco circunvalado de las papilas caliciformes y en el pliegue que separa cada papila foliada de su vecina.

---

<sup>7</sup> Gómez Ib Pág. 172

<sup>26</sup>Gómez. Ib Pág.173



Las glándulas de Von Ebner tienen una función local importante que es la de limpiar los surcos y eliminar los restos de alimentos, y las células descamadas. Una vez realizada esta función, la secreción de estas glándulas renueva y disuelve las partículas responsables del sabor, para que puedan llegar a los poros de los botones gustativos, los cuales son muy abundantes en esos dos tipos de papilas linguales.

También contribuyen a las funciones protectoras de la saliva total, dado que producen lisosoma y peroxidasa. Secretan también una potente lipasa cuyo papel parece ser muy importante en especial en la alimentación de los recién nacidos.<sup>9</sup>

---

<sup>9</sup> Ross Michael, Gordon Kaye, Wojciech Pawlina. Histología Texto y Atlas a Color con Biología Celular y Molecular. 4ª Ed. Panamericana. 2005. 421 Pp.

## 4. SALIVA

### COMPOSICIÓN DE LA SALIVA

La saliva bucal es viscosa, contiene prácticamente un 99% de agua y su pH se encuentra entre 6,8 y 7,2 que es el pH óptimo para que pueda actuar la ptialina.

El calcio y el fósforo de la saliva son indispensables para la mineralización de los dientes que recién erupcionan y para la reparación de las lesiones precursoras de caries en el esmalte de los dientes erupcionados. Además cumple muchas otras funciones en la protección de los dientes. Ciertas proteínas salivales revisten los dientes con una cubierta protectora llamada película adquirida. Los anticuerpos y otros agentes antibacterianos retrasan la acción bacteriana que de otro modo llevaría al deterioro dentario.<sup>1</sup>

Se ha estimado que el volumen de saliva que producen las glándulas salivales humanas puede llegar a 1.5 litros por día.

Se estima que las glándulas parótidas y submandibulares, secretan saliva en presencia de estímulos, produciendo en conjunto entre el 80 y 90% del volumen de la saliva diaria total y las sublinguales solo un 5% del mismo.

Las glándulas menores son responsables básicamente de la producción de la saliva en estado de reposo, proveen entre el 5 y el 10% del volumen diario total.

---

<sup>1</sup> Gómez. Ib Pág.175

## **FUNCIONES BÁSICAS DE LA SALIVA**

Las funciones principales de la saliva se relacionan por una parte con las actividades iniciales de la digestión, ya que la saliva es necesaria para formar el bolo alimenticio y su paso hacia la faringe y el esófago. La saliva está comprometida en la protección de la cavidad oral y gracias a su interacción con la mucosa bucal en la superficie de los dientes y en la flora bacteriana proporcionando de esta forma la salud bucal.<sup>2</sup>

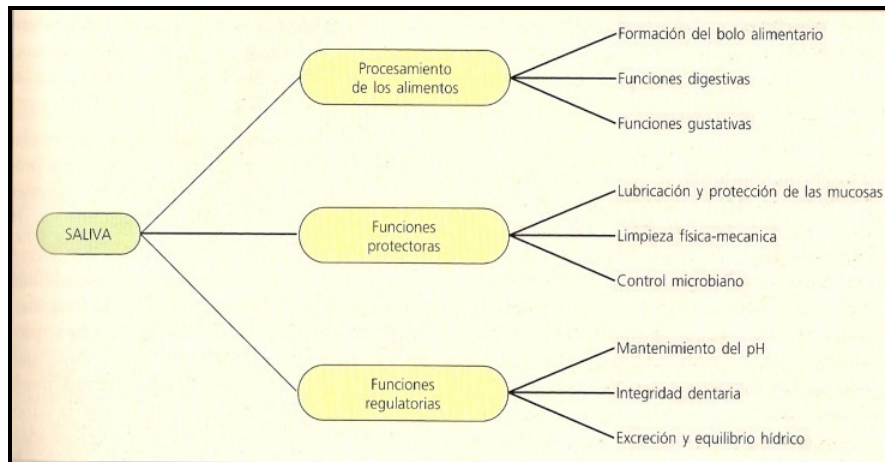
La saliva tiene muchas funciones relacionadas con actividades metabólicas y no metabólicas. Estas son:

- Humedecer la mucosa bucal
- Humedecer los alimentos secos para contribuir a la deglución
- Proveer un medio para los alimentos disueltos y en suspensión que estimula químicamente los corpúsculos gustativos.
- Amortiguar el contenido de la cavidad bucal a causa de su gran concentración de iones de bicarbonato.<sup>3</sup>
- Digerir carbohidratos por la acción de la enzima digestiva amilasa.
- Controlar la flora bacteriana de la cavidad oral a través de la acción de la lisozima. (Fig. 4)

---

<sup>2</sup> Gómez Ib Pág. 176

<sup>3</sup> Gómez Ib Pág. 176-177



(Fig.4) Principales funciones de la saliva<sup>4</sup>

## **PARTICIPACIÓN DE LA SALIVA EN LOS MECANISMOS DE PROTECCIÓN Y DEFENSA**

Propiedades lubricantes y mantenimiento de la integridad de la mucosa bucal: las mucinas salivales son glucoproteínas, por lo que se encuentran muy hidratadas y poseen propiedades características como baja solubilidad, alta viscosidad, elasticidad y adhesividad. Estas permiten a las mucinas concentrarse sobre la superficie de la mucosa y proveer una barrera efectiva contra la desecación y las agresiones producidas por agentes irritantes, como alimentos muy duros o muy calientes, prótesis en mal estado, etc.

---

<sup>4</sup> Gómez. Ib Pág. 177

La película salival rica en mucinas que recubre toda la superficie bucal, facilita los movimientos linguales y la correcta fonación. La presencia de dicha película salival también limita la permeabilidad de la mucosa bucal, ya que disminuye la penetración de una variedad de sustancias irritantes o toxinas, así como agentes considerados como criogénicos.<sup>5</sup>

La saliva tiene la capacidad de disminuir el tiempo de hemorragia de los tejidos bucales (esto se atribuye a la presencia de lisozima y Ca que activan la coagulación). También facilita la rápida cicatrización de las heridas bucales; esto se debería a la acción de los factores de crecimiento nervioso y epidérmico presentes en la saliva.

La acción de lavado mecánico de la saliva es importante durante las horas de comida, cuando se produce una secreción salival estimulada. El flujo físico salival se suma a la acción limpiadora del movimiento de labios y lengua; interfiere con la adherencia bacteriana, lava y arrastra células descamadas, y restos de alimentos. Esto contribuye a mantener el control de la placa bacteriana.<sup>6</sup>

---

<sup>5</sup>Gómez. Op cit. Pág 179

<sup>33</sup>Gómez. Ib Pág. 177-178

<sup>34</sup> Sapp Op cit. Pág.332

## 5. ALTERACIONES DE GLÁNDULAS SALIVALES

Las enfermedades que afectan a las glándulas salivales mayores y menores de las estructuras orofaciales, afectan también a las glándulas secretoras de moco de la nariz, los senos paranasales y laringe. Los procesos patológicos básicos que afectan a las glándulas seromucosas son lesiones reactivas y obstructivas, infecciones, trastornos inmunopatológicos y neoplasias. Un rasgo común a todos estos procesos es la tumefacción glandular.

Las lesiones infecciosas y obstructivas son habitualmente dolorosas, mientras que los trastornos inmunológicos y neoplásicos suelen caracterizarse por aumento de volumen asintomático.<sup>1</sup>

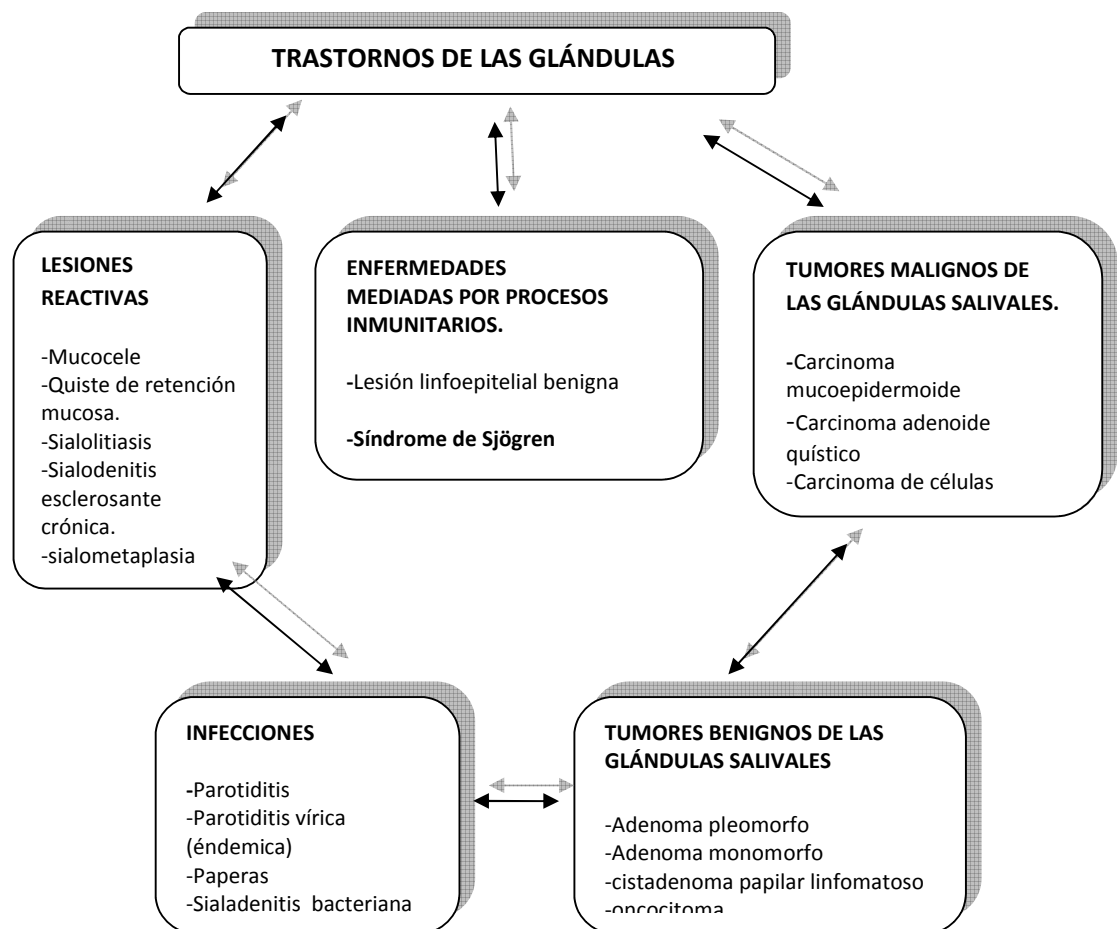La mayoría de las enfermedades de las glándulas salivales afectan a los componentes ductal y secretor, y la mayor parte de las enfermedades neoplásicas derivan de los distintos tipos de celulares del árbol glandular, por lo que es útil para conocer estos procesos patológicos, familiarizarse antes con la histología normal de estas glándulas.<sup>2</sup>

Cuando el sistema de drenaje se obstruye o secciona, se produce un déficit de secreción. Además, la xerostomía puede ser consecuencia de alguna lesión de los acinos debido a infecciones, esclerosis o trastornos de etiología inmune secundarios a procesos obstructivos.

---

<sup>2</sup> Sapp Op cit. Pág 320.

Cuando las glándulas son infiltradas por leucocitos, como ocurre en caso de obstrucción o procesos inmunopatológicos, edema asociado con infección, infiltración grasa o procesos neoplásicos, se produce una tumefacción salival.<sup>3</sup>(Fig. 5)



<sup>3</sup> Sapp Op cit. Pág. 32

## 6. ENFERMEDADES MEDIADAS POR PROCESOS INMUNITARIOS

Las enfermedades autoinmunes pueden provocar afectación multiorgánica o afectar a un único órgano. Cuando una enfermedad autoinmunitaria afecta a las glándulas salivales mayores (sialadenitis autoinmune), suele asociarse con una afectación similar de las glándulas lagrimales y con poliartritis reumatoide. El proceso inmunitario que tiene lugar en el tejido salival es crónico, progresivo y acaba con la destrucción de los ácinos por células inflamatorias. Las glándulas aumentan de volumen bilateralmente y su función no es normal, provocando xerostomía. También se produce xeroftalmía, por afectación similar de las glándulas lagrimales

Histológicamente hay una infiltración por linfocitos T que median la destrucción de las células acinares y una proliferación reactiva del epitelio ductal. Estos cambios tisulares constituyen un proceso clásico en las glándulas salivales, conocido como *lesión linfoepitelial benigna (LLB)*.

Manifestación típica de la enfermedad multisistémica conocida como síndrome de Sjögren (SS).<sup>1</sup>

---

<sup>1</sup> Sapp Ib Pág. 332-333



## 7. DEFINICIÓN DE SÍNDROME DE SJÖGREN

El síndrome de Sjögren es una exocrinopatía autoinmune de etiología desconocida aunque se ha involucrado factores genéticos, infecciones virales y autoinmunidad. Puede acompañarse de manifestaciones sistémicas, se presenta solo o asociado a otras enfermedades.

Esta enfermedad autoinmune se desarrolla lentamente alrededor de varios años, desde el inicio de los síntomas y finalizando con su diagnóstico.<sup>1</sup>

El síndrome de Sjögren también llamado síndrome seco, ya que presenta infiltración linfocítica de glándulas salivales, lagrimales y otras glándulas exocrinas, siendo éstas las principales afectadas.

Esta enfermedad crónica autoinmune, caracterizada por una triada:

- Queratoconjuntivitis seca
- Xerostomía
- Artritis reumatoide u otra enfermedad del tejido conectivo

El síndrome de Sjögren se puede presentar como un proceso primario donde se presenta queratoconjuntivitis y xerostomía, y cuando se presenta en asociación con otras enfermedades, se le llama síndrome de Sjögren secundario.

---

<sup>1</sup> Department of Odontostomatological and Maxillofacial Sciences, Section of Oral Medicine. Sjögren's Syndrome: the diagnostic potential of early oral manifestations preceding hyposalivation/xerostomia. *J Oral Pathol Med.* 2005.34:1-6.

Es común en los adultos, 9 de cada 10 casos reportados son mujeres, especialmente de edad media.<sup>2</sup> Es raro que se presente en niños y adolescentes, sin embargo estudios recientes han demostrado que el síndrome de Sjögren en niños no es tan raro como se ha estimado.<sup>3</sup>

Un 45% de los pacientes observa un aumento de tamaño de la glándula parótida, firme a la palpación puede o no ser bilateral. Mientras que en pacientes adultos no es muy frecuente en pacientes pediátricos pudiera ser el principal síntoma. Clínicamente en la cavidad bucal se observa la mucosa rojiza, seca, lisa y brillante. La lengua es lisa, suave con fisuras. La disfagia, queilitis, candidiasis y caries múltiples se ven comúnmente.

---

<sup>2</sup> Vermylen C, Meurant A, Noel H, Claus D, Cornu G. Sjögren's Syndrome in a Child. *Eur J Pediatr*. 1985. 144:266-269.

<sup>50</sup> Kumon kazuma, Katake Akira, Mizumoto Masahiko. A case of sensoryNeurophaty associated with childhood Sjögren syndrome.2000. *Eur J Pediatr*.

## 8. SÍNDROME DE SJÖGREN PRIMARIO

### ETIOLOGÍA

Como en la mayoría de las enfermedades autoinmunes, la causa del síndrome de Sjögren es desconocida, aunque se han involucrado factores genéticos, infecciones virales y autoinmunidad.

Los cambios neoplásicos asociados al síndrome de Sjögren primario son de la estirpe B linfocítica, mieloma de cadenas ligeras y mieloma múltiple. Existen motivos para pensar que puedan existir razones hormonales debido a la frecuencia mayor en mujeres (9:1), lo que no excluye por la misma razón un factor genético predisponente.<sup>1</sup>

### HISTOPATOLOGÍA

Los hallazgos histológicos de las glándulas salivales incluyen una infiltración de linfocitos alrededor de las estructuras ductales, con atrofia de los ácinos ocasionado por el aumento de linfocitos, se produce una destrucción progresiva y pérdida de unidades acinares.

La biopsia de las glándulas salivales menores es un procedimiento de gran ayuda para confirmar el diagnóstico, se debe tomar en cuenta el lugar de la toma de muestra así como el tamaño de esta.<sup>2</sup>

---

<sup>1</sup> Gary L, Ellis Paul, Douglas R. Gnepp. Surgical Pathology of the Salivary Glands. W.B. Saunders Company.1991.Pág. 89

<sup>2</sup> Bagán Sebastián, Vicente José, Ceballos Salobreña Alejandro, Peñarrocha Diego. Medicina Oral. Editorial Masson. Barcelona.1995.306 Pp.

La biopsia de las glándulas salivales menores de la mucosa labial ha demostrado ser un dato muy fiable en el diagnóstico del SS. Esta sencilla técnica requiere una muestra de seis u ocho lobulillos de glándulas salivales menores, obtenida del labio inferior. Se recuentan los cúmulos linfocitarios en la muestra para conocer la media por foco. El diagnóstico de SS es más probable si el recuento por foco supera al del tejido glandular normal.<sup>3</sup>

## **CARACTERÍSTICAS CLÍNICAS**

El síndrome de Sjögren es una enfermedad crónica autoinmune caracterizada por una triada queratoconjuntivitis seca, xerostomía y enfermedad de tejido conectivo.

En el síndrome primario encontramos solo 2 de los 3 componentes de la triada los cuales son: queratoconjuntivitis seca y xerostomía.

- Queratoconjuntivitis seca: se puede describir como la sensación de un cuerpo extraño que quema el ojo, fotofobia y la inhabilidad para producir lágrimas.
- Xerostomía: es la sensación real o imaginaria de ausencia o disminución salival.<sup>4</sup>

---

<sup>3</sup> Sapp. Ib Pág. 334

<sup>4</sup> Bagán Sebastián, Vicente José, Ceballos Salobreña Alejandro, Peñarrocha Diego, Medicina oral. Editorial Masson. Barcelona.1995. Pág. 307

En algunos casos se presenta dolor en las articulaciones e inflamación de cadenas ganglionares, principalmente las cervicales.

## MANIFESTACIONES BUCALES

Los primeros signos y síntomas que presenta un paciente adulto con síndrome de Sjögren, son la xerostomía y la queratoconjuntivitis seca, sólo en algunos casos el paciente puede presentar aumento de volumen en las glándulas parótidas. Sin embargo la sintomatología en el niño cambia, ya que los primeros signos y síntomas son el aumento de volumen de las glándulas parótidas. Este síntoma puede llegar a durar años antes de detectar el síndrome.

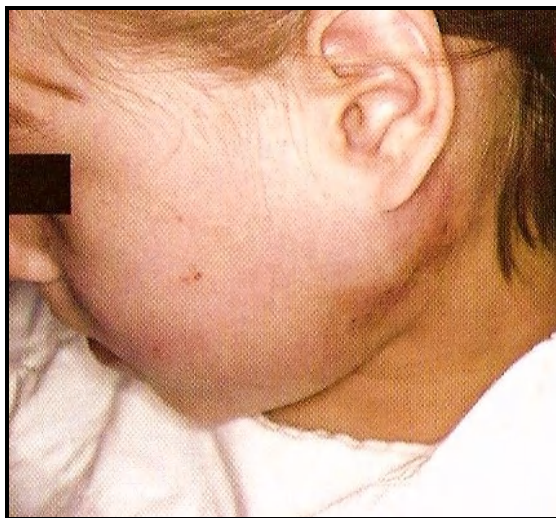

Fig. 6) Niña con tumefacción dolorosa de la parótida<sup>5</sup>

---

<sup>5</sup> Sapp Op cit. Pág 321

Una vez que es concluida esta etapa, se presenta xerostomía y queratoconjuntivitis seca; puede presentar sólo una disminución en la secreción de las glándulas. El niño manifiesta dolor en la boca, dificultad para masticar o tragar.

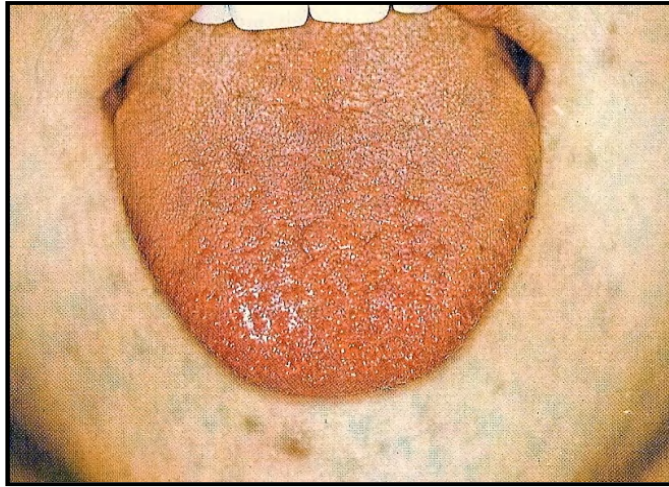
La disminución del flujo salival permite migrar a las bacterias bucales por el conducto excretor de las glándulas, siendo ésta una causa de la sialoadenitis.<sup>6</sup> En el examen bucal, la mucosa aparece como un tejido seco, poco o nada lubricado. Es característico ver cómo el espejo dental se adhiere a la mucosa. La lengua se observa seca y roja, fisurada, pudiendo presentar una sensación de ardor característico. (Figura 7) Los labios también aparecen secos, descamados e incluso con costras, las encías suelen perder el brillo que les es característico, con la aparición en ocasiones de gingivitis.

En el paciente adulto, además de la pérdida del flujo salival, que está asociado con un alto porcentaje de caries dental. Las piezas dentales son afectadas por caries cervicales, las cuales se presentan en forma de semiluna son poco profundas, siendo poco sensibles a la exploración. Sin embargo en el paciente pediátrico hay una disminución del flujo salival, lagrimal, caries múltiples, abscesos, candidiasis y queilitis.<sup>7</sup>

---

<sup>6</sup> Vernylen C, Meurant A, Noel H, Claus D, Cornu G. Sjögren's Syndrome in a Child.. *Eur J Pediatr* 1985. 144:266-269.

<sup>6</sup> Ibtisam Al-hashimi. The management of Sjögren's Syndrome in Dental Practice. *JADA*. 2001. Vol 32: 1402-1417.



(Fig. 7) Síndrome de Sjögren lengua seca<sup>8</sup>

## 8.5 DIAGNÓSTICO

El mejor diagnóstico y definitivo para el SS es realizar los estudios clínicos y de laboratorio, como pueden ser sialometría, sialografía, biopsia de glándulas menores y test de Schimer.

- Sialometría: es un procedimiento de medición del flujo salival, el más sencillo es el denominado test de Schimer. Consiste en una tira de papel secante se dobla en ángulo de 90° y se inserta en la cavidad bucal por debajo de la lengua.

---

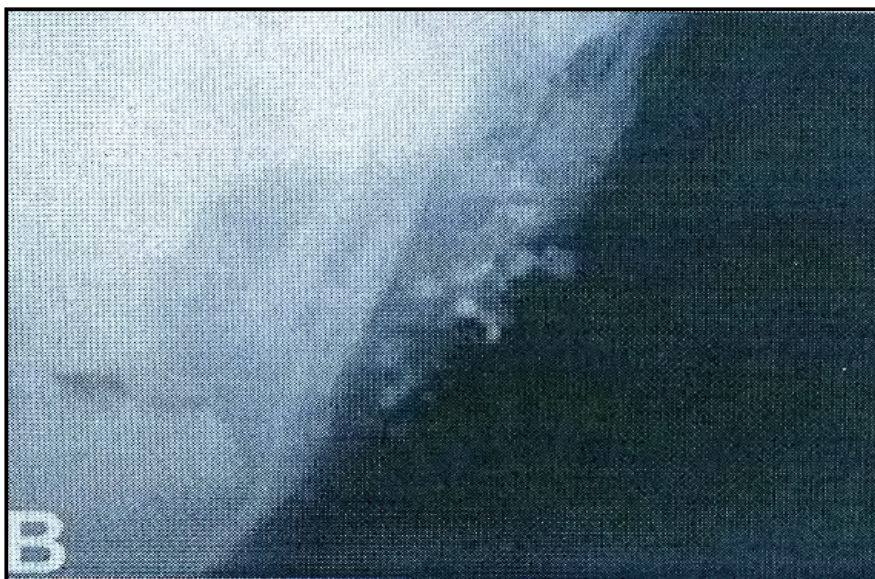
<sup>8</sup> Laskaris George. Patologías de la cavidad bucal en niños y adolescentes. Editorial. Latinoamericana. 2001. Pág.195.

<sup>8</sup> Fanasy P. Deming, Ibtisam A. Hashimi, Nasser Haghghat, William W, Hallwon Kerns David. Comparison of Salivary Calmodulin binding proteins in Sjögren´s Syndrome and healthy individuals

La saliva producida va empapando la tira se deja por min. El estudio se hace en reposo y en estimulación con 4 gotas de ácido cítrico al 4%.<sup>9</sup>

Xerostomía: reposo <0.1 ml/min                      estimulado <0.7ml/ min

- Sialografía: se realiza mediante la introducción de medio de contraste en los conductos excretores de las glándulas. (Figura 8)



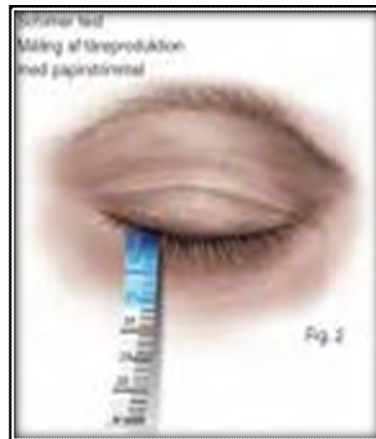
(Fig.8) Sialografía de la Parótida<sup>10</sup>

---

<sup>10</sup> Nikitakis Nikolo, Rivera Helen, Lariccia Carmela. Primary Sjögren Syndrome Childhood: Report of a case and review of the literature. *J Oral Pathology Med.* 2003. 96:42-47.



- Test de Schimer: se utiliza una tira de papel secante de 5x35 cm que se coloca en el fondo de saco conjuntival de ambos ojos durante 5min considera patológicos los casos de humidificación inferior a 10mm.<sup>11</sup>(Fig. 9)



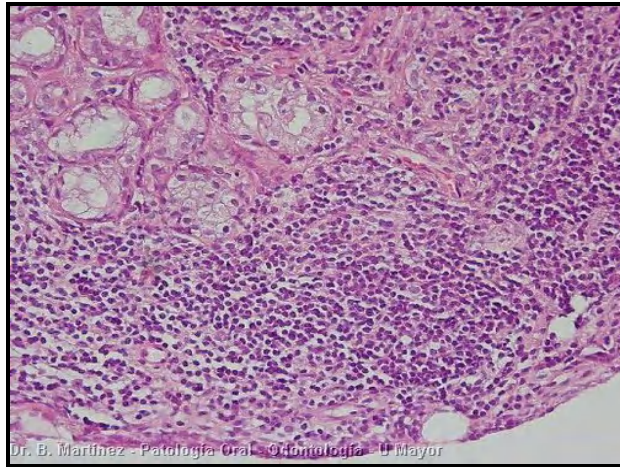
(Fig.9) Test de Schimer<sup>12</sup>

- Biopsia de glándulas salivales menores: en la biopsia se realiza una incisión de 1.5 a 2mm en mucosa labial inferior y se extirpan 1mm de lobulillos de glándulas salivales menores, obtenida del labio inferior. Se recuenta los cúmulos linfocitarios en la muestra para conocer la media por foco. El diagnóstico de síndrome de Sjögren es más probable si el recuento por foco supera al del tejido glandular normal. (Fig.11)

---

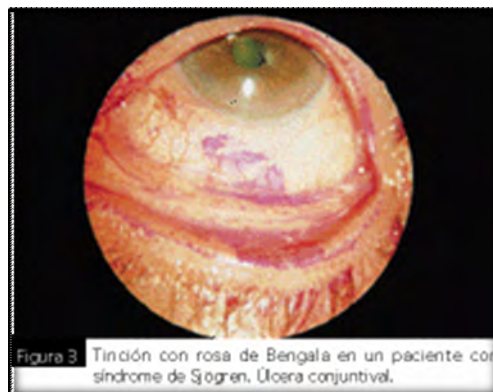<sup>11</sup> Tonami Hisao, Ogawa Yoshimi, Matoba Munetaka, Kuginuk Yasuaki, YokotHajime. MR Sialography in patients with Sjögren Syndrome. *AJNR J Neuroradiol.* 19:1199-1203. August 1998.

<sup>53</sup> [www. Voos,/ dk 032002/ojenfing2.jp](http://www.Voos.dk/032002/ojenfing2.jp)



(Fig. 10) Lobulillos salivales labiales inferiores<sup>13</sup>

• Rosa de bengala: en esta prueba se utiliza un colorante llamado rosa de bengala, se utiliza para detectar áreas dañadas en cornea. Si son anormales esta prueba y la de Schimer se puede considerar el diagnóstico queratoconjuntivitis seca.<sup>14</sup> (Fig. 11)



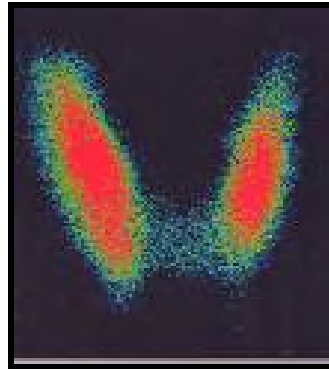
(Fig. 11) prueba de rosa de bengala<sup>15</sup>

<sup>13</sup> Patoral.umayor.cl/.../atlas\_patoral2.html

<sup>14</sup> Imbodem John, Hellman David. Diagnóstico y tratamiento en reumatología. Manual Moderno. Colombia. 2005.Pág.207

<sup>15</sup> www.db2 . doyna.es/images/ivsn1293/f3.GF

- Gammagrafía: prueba diagnóstica que se basa en la imagen que producen las radiaciones generadas tras la inyección o inhalación de sustancias que contienen isótopos radiactivos. No es muy recomendable por ser muy invasiva. (Fig. 12)



(Fig. 12) gammagrafía<sup>16</sup>

- Estudios de laboratorio: este estudio es principalmente para el síndrome de Sjögren secundario, como el aumento de la velocidad de la sedimentación globular, hipergammaglobulinemia y pruebas serológicas positivas para factores reumatoides y anticuerpos antinucleares (ANA); anti-Ro (anti-SS-A) y anti-La (anti-S-B).<sup>17</sup>

Una vez realizados los estudios pertinentes se puede dar un diagnóstico certero y así dar un tratamiento adecuado.<sup>18</sup>

---

<sup>16</sup> [Http://www.tiroides.net](http://www.tiroides.net)

<sup>17</sup> Sapp Op cit. Pág 321

<sup>18</sup> Lynch Malcom, Brightman Vernon, Grechberng Martin, Medicna bucal de Burket.Editorial Mc graw-Hill Interamericana. 9a Edicion. Pág. 430-431

## **DIAGNÓSTICO DIFERENCIAL**

En el diagnóstico diferencial podemos encontrar algunas enfermedades, con las cuales podría confundirse el síndrome de Sjögren, sin hacer ninguna prueba de laboratorio.

Enfermedad del injerto vs huésped

Anemia perniciosa

Esclerodermia sistémica

Infección por VIH

Xerostomía debido a fármacos

## **TRATAMIENTO**

No existe un tratamiento específico y eficaz para tratar el SS, para realizar el tratamiento se requiere de la cooperación de distintas especialidades.<sup>19</sup>

El tratamiento está encaminado a disminuir la sintomatología y limitar el daño local. Al realizar el tratamiento del ojo seco incluye la administración de sustitutos lagrimales como la metilcelulosa y alcohol polivinílico.

El tratamiento de la sequedad bucal se puede ayudar de estrategias que ayuden a mantener la boca húmeda.

- Estímulos masticatorios (chicles sin azúcar o sustitutos)
- Estímulos gustativos (ácido cítrico).

---

<sup>19</sup> La Valle Montalvo Carlos, Barlie Fabris Leonor. Reumatología Clínica. Editorial Limusa. 2ª Edición. 1990. Pág. 451

- Fármacos: hidroclicloruro de pilocarpina de 5mg de 3 a 4 veces al día, ayuda al alivio de la resequeclad-
- Sustitutos salivales, estos ayudan a mejorar la calidad de vida de los Pacientes.
  - Soluciones de mucina
  - Con glucoproteínas
  - Soluciones acuosas
  - Soluciones carboximetilcelulosa
  - Soluciones enzimáticas.<sup>20</sup>

El tratamiento para inflamación severa de las glándulas salivales o compromiso extraglandular se recomienda el uso de glucocorticoides sistémicos. (Figura 13)<sup>21</sup>

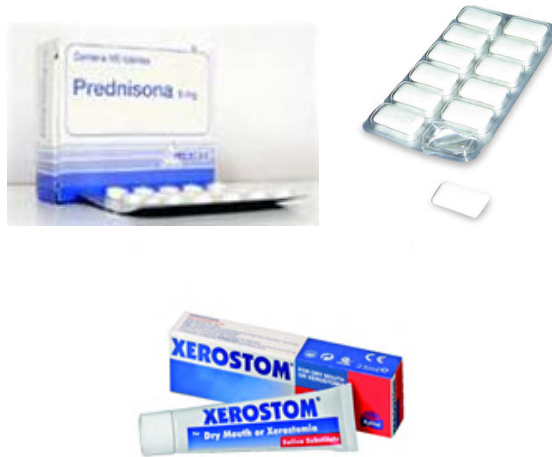---

<sup>20</sup> La Valle Ib Pág. 451

<sup>21</sup> Mizuno, Harsa T, Hatae K, Hirano T, Veda K, Nakamura N. Recurrent parotid gland enlargement an initial manifestation. *Eur J Pediatr.* 1986. 148:414-416.

La dosis recomendada en niños para la inflamación crónica de las glándulas es:

Prednisona en dosis bajas (0.5mg/día)<sup>22</sup>



(Fig. 13) Tratamiento para la inflamación de las parótidas y xerostomia<sup>23</sup>

---

<sup>22</sup> Vernylen C, Meurant A, Noel H, Claus D, Cornu G. Sjögren's Syndrome in a Child. Eur J Pediatr. 1985.144:266-269.

<sup>23</sup> [www.hersil.comppe/cont2/corticoides.2htm](http://www.hersil.comppe/cont2/corticoides.2htm).

## 9. SÍNDROME DE SJÖGREN SECUNDARIO

### ENFERMEDADES ASOCIADAS

El síndrome de Sjögren como, ya se ha mencionado, es una exocrinopatía autoinmune, al igual que el primario presenta queratoconjuntivitis seca y xerostomía e incluye una afección del tejido conjuntivo es artritis reumatoide con la cual se completa la triada del SS.

La artritis reumatoide no es la única enfermedad que puede formar parte del SS puede haber otras enfermedades asociadas como:

- Lupus eritematoso sistémico
- Esclerosis sistémica progresiva
- Cirrosis biliar primaria
- Polimiositis
- Vasculitis
- Tiroiditis
- Hepatitis crónica activa
- Enfermedad mixta del tejido conjuntivo
- Enfermedad de injerto contra huésped
- Síndrome de Sweet
- Mononucleosis infecciosa
- Pénfigo
- Liquen plano<sup>1</sup>

---

<sup>1</sup> Bagán Sebastián, Vicente José, Ceballos Salobreña Alejandro, Peñarrocha Diego. Medicina Oral. Editorial Masson. Barcelona. 1995. Pág. 305-306.

La etiología, histopatología, manifestaciones bucales, diagnóstico diferencial son los mismos que en el síndrome de Sjögren primario. En la enfermedad asociada, aumentan las características clínicas.

## **TRATAMIENTO**

El tratamiento con respecto a la xerostomía y la queratoconjuntivitis seca es el mismo que se utiliza que en el SSP, sólo aumenta el tratamiento adecuado para la enfermedad extraglandular.

En el síndrome de Sjögren se debe llevar un tratamiento con el odontólogo, oftalmólogo y el especialista. Por ejemplo en el caso de la artritis reumatoide, (la más frecuente). El paciente debe tener una interconsulta con el reumatólogo para que le dé, el tratamiento adecuado.<sup>2</sup>

---

<sup>2</sup> Kobayashi I, Futura H, Tame A, Kawamura W. Complications of Childhood Sjögren syndrome. *Eur J Pediatr.* 1996. 155:890-894.



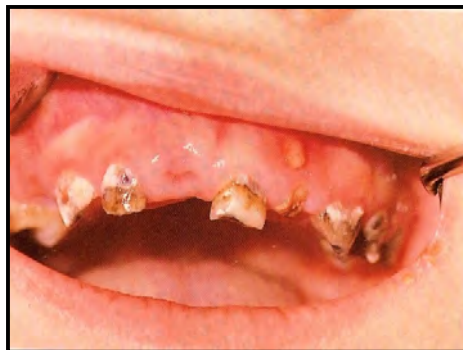## 11. TRATAMIENTO ODONTOLÓGICO

Uno de los principales síntomas en el Síndrome de Sjögren se presenta en la cavidad oral. La xerostomía se manifiesta con la ausencia o disminución del flujo salival, dificultad para masticar o tragar, y malestar al ingerir alimentos.

La disminución del flujo salival permite la migración de bacterias bucales a las glándulas salivales, y causa sialoadenitis.

En el examen oral se puede observar una disminución o pérdida de flujo salival, el cual puede ocasionar mucosa bucal seca.<sup>1</sup>

La reducción salival hace mayor la susceptibilidad a la caries dental, por lo general en la región cervical y margen incisal de los dientes. (Figura 14)



(Fig. 14) Síndrome de Sjögren caries múltiples<sup>2</sup>

---

<sup>1</sup> Ibtisam Al-hasmimi. The management of Sjögren's syndrome in dental practice. *JADA*. 2001. Vol. 32:1409-1417.

<sup>2</sup> Laskaris George. Patologías de la cavidad bucal en niños y adolescentes. Editorial Latinoamericana. 2001.195Pp.

El tratamiento en la fase bucal es muy importante, ya que a menudo es, ignorada. Todo tratamiento debe adaptarse a las necesidades del tratamiento y depende de la severidad de la disfunción salival.<sup>3</sup>

Es recomendable programar visitas frecuentes al consultorio dental para mantener la salud oral, en la consulta se realizara profilaxis y aplicación de fluoruro, además de que el paciente debe cepillarse utilizando una crema dental que contenga flúor .

El mascar chicle sin azúcar o el consumir dulces sin azúcar aumenta el flujo salival de los pacientes En caso de presentar candidiasis, la cual también es frecuente en el síndrome de Sjögren, puede ser tratada con antimicóticos tópicos.

---

<sup>3</sup> Imbodem John, Hellman David. Diagnostico y tratamiento en Reumatología. Manual Moderno. 208-209 Pp.

## CONCLUSIONES

Cuando el síndrome de Sjögren se manifiesta en pacientes pediátricos, sus signos y síntomas son iguales que en pacientes adultos. Solo que al manifestarse en niños el orden de signos y síntomas es diferente, lo cual cambia por completo la forma en que se diagnóstica.

La primera manifestación que suele presentarse en la niñez, es el aumento de volumen crónico de las glándulas parótidas, este puede durar años antes de poder dar un diagnóstico de la enfermedad. En niños es más frecuente que el síndrome se presente en forma primaria, pero no con esto quiere decir que no se presente en forma secundaria.

Al diagnosticarse la enfermedad, los síntomas como la xerostomía y queratoconjuntivitis se hacen presentes, pueden presentarse solo con la disminución de la secreción glandular.

El odontopediatra juega un papel importante, frente al diagnóstico y tratamiento del síndrome, la intervención oportuna de este, puede prevenir daños innecesarios, para ello es necesario el tratamiento odontológico preventivo el cual consistirá en profilaxis, aplicación de fluoruro y controles periódicos con el odontopediatra. En caso de que el daño oral se encuentre presente, como puede ser caries, candidiasis, abscesos, etc. Deberán seguir tratamiento adecuado, para prevenir otro tipo de daño.

El tratamiento en pacientes que padecen el síndrome de Sjögren, consiste solamente en aliviar la sintomatología que se presenta, mejorando de esta forma la calidad de vida del paciente, ya que hasta la fecha no se ha encontrado tratamiento de tipo curativo, siendo esta una enfermedad de avance progresivo, de ahí la importancia, de que el odontopediatra tenga interconsulta con el oftalmólogo y el médico especialista.

## BIBLIOGRAFÍA

Bagán Sebastián, Vicente José, Ceballos Salobreña Alejandro, Peñarrocha Diego. Medicina Oral. Editorial Masson. Barcelona.1995.736Pp.

Bermarodini M. L, Cangiotti A. M, Zamponi N, Diagnosing Sjögren-Larsson Syndrome in a 7 year-old Moroccan boy. *Pathol*. 2007. 34:270- 275.

Carrera Delgado Patricia, Martin Mola Emilio, Blanco García Francisco. Manual SER de las enfermedades Reumáticas. Editorial Panamericana 4ª edición. 2005. 504Pp.

Fanasy P. Deming, Ibtisam Hashimi, Nasser Haghighat, William W. Hallwon Kerns David. Comparison of Salivary Calmodulin binding proteins in Sjögren´s Syndrome and healthy individuals. *J Oral Pathology Med*. 2007. 36:132-5.

Gary L, Ellis Paul, Douglas R. Gnepp. Surgical Pathology of the Salivar Glands. W.B. Sauders Company.Vol 25. 1991. 580Pp.

Gómez de Ferraris María Elsa, Campos Muñoz Antonio. Histología y Embriología Bucodental. Segunda Edición. Editorial Panamericana. 2003. 467Pp.

Ibtisam Al-hasmimi. The management of Sjögren´s Syndrome in Dental Practice. *JADA*. 2001. Vol. 32:1409-1417.

- Jay Susan M, Freeman David, Jaimeson Donna, Wray Betty. Sjögren's Syndrome in an Adolescent. *Journal of adolescent health care*. 1986. 7:53-56.
- Kobayashi I, Furuta H, Tame A. Kawamura W. Complications of childhood Sjögren Syndrome. *Eur J Pediatr*. 1996. 155:890-894.
- Kumon kazuma, Katake Akira, Mizumoto Masahiko. A case of sensory Neuropathy associated with childhood Sjögren syndrome.2000. *Eur J Pediatr*.
- Laskaris George. Patologías de la cavidad bucal en niños y adolescentes. Editorial Latinoamericana. 2001. 338Pp.
- Lynch Malcolm, Brightman Vernon, Grechberng Martin. Medicina Bucal de Burket. Editorial Mc graw-Hill Interamericana. 9a Edición. 839Pp.
- Mansour M. J, Al-Hashimi, Wright J. M, Coexistence of Sjögren's Syndrome And sarcosis: a report of five cases. *J Oral Pathol Med*. 2007. 36:337-340Pp.
- Mignogna M. D, Fedeles, Russo L, Muzio L, Wolff A. Sjögren's Syndrome: The diagnostic potential of early oral manifestations preceding Hyposalivation/xerostomia. *J Oral Pathology Med*. 2005. 34:1-6.
- Mizuno, Harsa T, Hatae K, Hirano T, Veda K, Nakamura N. Recurrent parotid Gland enlargement an initial manifestation. *Eur J Pediatr*.1986. 148:414-416.

Nikitakis Nikolo, Rivera Helen, Lariccia Carmela. Primary Sjögren Syndrome  
Childhood: Report of a case and review of the literature. *Oral  
Surgery Oral*. Vol 96:42-47.

Ross Michael, Gordon Kaye, Wojciech Pawlina. Histología Texto y Atlas a  
Color con Biología Celular y Molecular. 4ª Edición. Editorial.  
Panamericana. 2005. 864 Pp.

Sapp P, Evcisole R. Patología Oral y Maxilofacial Contemporánea. Editorial  
Harcourt.2001.433Pp.

Strassburg Mafred, Gerdt Knolle. Mucosa Oral Atlas a Color de  
Enfermedades. Editorial Marban. 3ª Edición. 1996. 806Pp.

Tonami Hisao, Ogawa Yoshimi, Matoba Munetaka, Kuginuk Yasuaki, Yokota  
Hajime. MR Sialography in patients with Sjögren Syndrome. *AJNR J  
Neuroradiol*. 19:1199-1203. August 1998.

Vernylen C, Murant A, Noel H, Claus D, Cornu G. Sjögren´s Syndrome in a  
Child. *Eur J Pediatr*. 1985. 144:266-269.

[www.Voos/dk\\_032002/ojenfing2.jp](http://www.Voos/dk_032002/ojenfing2.jp)

[Htt//www.tiroides.net](http://www.tiroides.net)

[www.hersil.comppe/cont2/corticoides.2htm](http://www.hersil.comppe/cont2/corticoides.2htm).

[www.db2.doyna.es/images/ivsn1293/f3.GF](http://www.db2.doyna.es/images/ivsn1293/f3.GF)

[Patoral.umayor.cl/.../atlas\\_patoral2.html](http://Patoral.umayor.cl/.../atlas_patoral2.html)