



UNIVERSIDAD NACIONAL AUTÓNOMA DE MÉXICO
FACULTAD DE ESTUDIOS SUPERIORES ZARAGOZA



TESIS

**MANEJO DE CASO CLÍNICO CON LUXACIÓN ARTICULAR
TEMPOROMANDIBULAR CRÓNICA RECURRENTE**

PARA OBTENER EL TÍTULO DE

CIRUJANO DENTISTA

PRESENTA: PINEDA TORRES YURELI

DIRECTOR DE TESIS

C.M.F. SERGIO SOTO GÓNGORA

ASESOR DE TESIS

C.M.F. AMARILLAS ESCOBAR ENRIQUE DARIO

MÉXICO D.F. FEBRERO 2014



Universidad Nacional
Autónoma de México

Dirección General de Bibliotecas de la UNAM

Biblioteca Central



UNAM – Dirección General de Bibliotecas
Tesis Digitales
Restricciones de uso

DERECHOS RESERVADOS ©
PROHIBIDA SU REPRODUCCIÓN TOTAL O PARCIAL

Todo el material contenido en esta tesis esta protegido por la Ley Federal del Derecho de Autor (LFDA) de los Estados Unidos Mexicanos (México).

El uso de imágenes, fragmentos de videos, y demás material que sea objeto de protección de los derechos de autor, será exclusivamente para fines educativos e informativos y deberá citar la fuente donde la obtuvo mencionando el autor o autores. Cualquier uso distinto como el lucro, reproducción, edición o modificación, será perseguido y sancionado por el respectivo titular de los Derechos de Autor.

AGRADECIMIENTOS

Gracias al autor del universo y de mi vida; por regalarme los sueños y permitirme realizar uno más de ellos. Gracias Dios por iluminar mi camino y guiar cada uno de mis pasos hasta el día de hoy.

Gracias a mis padres: María Antonia Torres Agüero y Abraham Pineda Pontífice por haber confiado y creído en mí para estudiar la carrera que más deseaba, y por su apoyo incondicional.

Gracias a mis hermanos: Abraham Pineda Torres por compartir mis alegrías y tristezas y por tener siempre algo que decir para mí. Danna Zoe Pineda Torres gracias por darme un motivo más para ser mejor y por extrañarme y llamarme para saludarme.

Gracias a mis mejores amigas: Cecilia Amairani, Yareni y Gloria por escucharme y apoyarme a lo largo de los días de nuestra grandiosa amistad.

Gracias a Mike por llegar y formar parte no solo de esto, sino también de mi vida; gracias por alegrar mis días y gracias por tu ayuda durante todo este proceso.

Gracias Dr. Soto por darme la oportunidad de ser parte de su equipo, por su paciencia y cada una de sus enseñanzas.

Gracias Dr. Darío por aceptar ser parte de esta tesis, por su tiempo y esfuerzo dedicados.

Gracias Dr. Óscar Fierro por su gran apoyo, dedicación y tiempo para esta tesis.
Gracias por las palabras de aliento.

Gracias totales

**MANEJO DE CASO CLÍNICO CON
LUXACIÓN ARTICULAR
TEMPOROMANDIBULAR CRÓNICA
RECURRENTE**

ÍNDICE

1. INTRODUCCIÓN.....	1
2. MARCO TEÓRICO.....	3
2.1 Articulación temporomandibular.....	3
2.2 Origen embriológico de la articulación temporomandibular.....	3
2.3 Anatomía de la articulación temporomandibular.....	4
2.3.1 Superficies articulares.....	4
2.3.2 Medios de unión.....	7
2.3.3 Músculos de la masticación.....	10
2.3.4 Inervación y vascularización.....	12
2.4 Biomecánica de la articulación temporomandibular.....	15
2.4.1 Movimientos intrabordeantes.....	16
2.4.2 Movimientos bordeantes.....	17
2.5 Luxación crónica recurrente de la articulación temporomandibular...	19
2.5.1 Clasificación según su localización, situación y duración.....	20
2.5.2 Epidemiología.....	21
2.5.3 Etiología y clasificación de los trastornos temporomandibulares.....	21
2.5.4 Clasificación básica de los trastornos temporomandibulares.....	21
2.5.5 Etiología de la luxación articular temporomandibular unilateral crónica recurrente.....	24
2.5.6 Diagnóstico clínico.....	25
2.5.7 Auxiliares de diagnóstico.....	25
2.5.8 Tratamiento y prevención.....	29
2.6 Manejo de luxación articular temporomandibular unilateral crónica recurrente.....	34
3. DISEÑO METODOLÓGICO.....	36
4. RECURSOS.....	36
5. PRESENTACIÓN DEL CASO CLÍNICO.....	37

6. DISCUSIÓN.....	48
7. CONCLUSIONES.....	49
8. PROPUESTAS O RECOMENDACIONES.....	50
9. REFERENCIAS BIBLIOGRÁFICAS.....	51
10. ANEXOS.....	55

1. INTRODUCCIÓN

El sistema estomatognático incluye a los dientes y sus estructuras de soporte, como huesos maxilares, mandíbula, huesos de cabeza y macizo facial, **articulación temporomandibular (ATM)**, músculos de cabeza y cuello, sistema vascular, nervioso y linfático; en conjunto constituyen una unidad funcional cuyos elementos se correlacionan íntimamente entre sí y con el resto del organismo, por lo cual la ATM debe ser tratada de manera integral y no individualizarla al punto de vista solo estomatológico.

Esta articulación es clasificada como gínglimoartrodial o gínglimoide, sinovial, diartrosica y bicondílea, ya que permite movimientos conjugados de rotación, traslación, elevación, deslizamiento y descenso, participando así en las funciones esenciales del sistema estomatognático como la fonación y la deglución.

Las luxaciones representan el 3% de la patología en ATM. Según Boering¹ el 1.8% es representado por luxaciones crónicas recurrentes, y según Kendall y Booth², la incidencia reportada ha sido de entre 3 y 7% de la población en general, teniendo predilección por el género femenino entre la 2ª y 4ª décadas de vida.

Las patologías que afectan la ATM son diversas, el Cirujano Dentista debe conocer las generalidades de dicha articulación, así como las enfermedades que ésta llega a presentar, para lograr así, que en su práctica profesional, se brinde un tratamiento oportuno cuando sea el caso, o la participación en el diagnóstico y remitir a tiempo, basado en auxiliares de diagnóstico a los especialistas correctos para el caso, abordando así al sistema estomatognático de una forma integral.

Se desarrolló la temática, para identificar y/o diagnosticar la luxación unilateral crónica recurrente de la ATM, la cual sigue siendo poco identificada y menos aún tratada por el Cirujano Dentista.

En el caso clínico aquí presentado se destacan las características de la ATM y el comportamiento de la luxación unilateral crónica recurrente en dicha estructura; la fisiopatología, el diagnóstico establecido en conjunto con especialidades como la prostodoncia y la cirugía maxilofacial, para así abordar el proceso salud-enfermedad del sistema estomatognático; y el tratamiento de una de las



patologías que actualmente afectan con mayor frecuencia a nuestra población, no solo geriátrica, sino también en pacientes adolescentes y adultos.

Asimismo se aborda el caso clínico de un paciente femenino de 56 años de edad, quien presentó luxación unilateral crónica recurrente de la ATM derecha quien fue manejada multidisciplinariamente en el Hospital General Regional La Perla, durante el período de noviembre del 2012 y agosto del 2013 obteniendo un tratamiento adecuado a su problemática inicial.

El manejo de la luxación unilateral crónica recurrente de la ATM derecha en el paciente, establece ciertas consideraciones de importancia, como son el costo-riesgo-beneficio, de acciones netamente estomatológicas vs protésico-quirúrgicas; en este caso fue el paciente captado en una institución de segundo nivel hospitalario, durante mi estancia como servidor social en el programa de Cirugía Bucal.

Se pretende plasmar que el Cirujano Dentista solo participa en un nivel preventivo, más que resolutivo en casos como éste, mediante la identificación de los factores que se ven involucrados en este tipo de patosis; la cual se ubica con mayor predominio en un grupo poblacional de adultos mayores, necesariamente desarrollando para su manejo, un contexto multiprofesional.

Por tanto, el interés de documentos como éste, va de acuerdo con una búsqueda natural en el proceso del conocimiento y la participación institucional en su área de influencia poblacional.



2. MARCO TEÓRICO

2.1 ARTICULACIÓN TEMPOROMANDIBULAR

La ATM es una de las estructuras anatómicas que constituyen nuestro sistema estomatognático; funcionalmente esta articulación es clasificada como una articulación gínglimoartrodial compleja (gínglimoide por el movimiento de bisagra en un plano y artrodial porque permite movimientos de deslizamiento) con capacidad limitada de diartrosis. Estructuralmente, es clasificada como una articulación compuesta bilateral o bicondílea. Es considerada también una articulación diartrosica, compuesta y sinovial, que permite los movimientos de apertura, cierre, protrusión, retrusión, diducción y rotación que aseguran la masticación y fonética.³

2.2 ORIGEN EMBRIOLÓGICO DE LA ARTICULACIÓN TEMPOROMANDIBULAR

Ciertos autores coinciden en que el desarrollo de la ATM inicia en la 6ª semana de vida intrauterina, a partir del primer arco faríngeo que desarrolla la prominencia mandibular, que forma la mandíbula mediante dos procesos de osificación: membranosa para el cuerpo y ramas, y endocondral para el cóndilo; y la prominencia maxilar, que forma el maxilar, el hueso cigomático y el hueso temporal.⁴

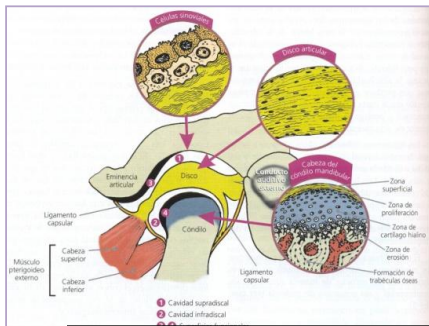
Estas estructuras de origen ectodérmico y mesodérmico se originan de blastemas, el temporal a partir de la cápsula ótica, y el condilar a partir de un conglomerado que se sitúa en el cartílago de Meckel.

Del primer arco faríngeo también se origina el ligamento esfenomandibular, los músculos de la masticación, el músculo milohioideo, el vientre anterior del digástrico y el nervio trigémino.

Hacia la novena semana se inicia la formación de la cavidad articular, en principio se desarrolla la cavidad articular inferior y posteriormente la cavidad articular superior. Alrededor de la 17ª semana de vida intrauterina se presenta la maduración del complejo articular y su diferenciación.⁴



2.3 ANATOMÍA DE LA ARTICULACIÓN TEMPOROMANDIBULAR



Fuente: Duarte 2008

La ATM está formada por el cóndilo mandibular que se ajusta en la fosa mandibular del hueso temporal. Estos dos huesos están separados por un disco articular que evita la articulación directa y sus superficies están cubiertas por tejido fibroso avascular (figura 1).⁵

2.3.1 SUPERFICIES ARTICULARES

Comprenden:

Superficie articular del temporal: Presenta una parte posterior cóncava (fosa mandibular del temporal) y una parte anterior convexa, representada por el tubérculo articular o eminencia articular del temporal.

La superficie articular del temporal se encuentra posicionada en la porción inferior del hueso temporal, anterior al proceso estilohioideo y al conducto auditivo externo, medial y posterior al proceso cigomático del hueso temporal y lateral al foramen oval espinoso.⁶

Monje⁷ describe que la superficie articular temporal tiene forma rectangular con ángulos suaves con un diámetro anteroposterior de 15 a 20 mm y uno transversal de 22 mm.

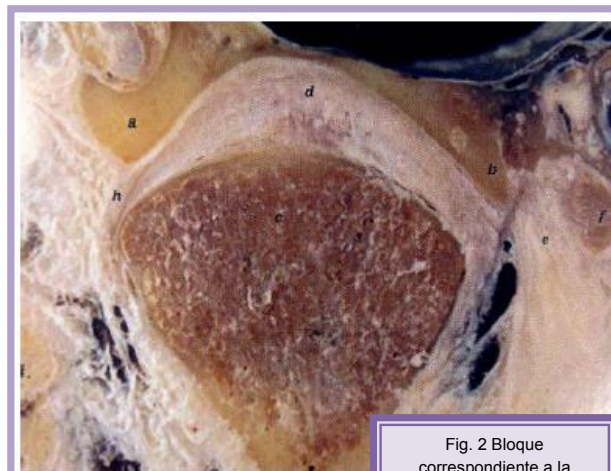


Fig. 2 Bloque correspondiente a la región condilar.

Fuente: Monje F. 2009



Inzunza⁶ describe en su artículo que la superficie articular del temporal se divide anatómicamente en tres partes (figura 2):

- ★ La porción larga articular mandibular, que es cóncava y va desde la parte posterior de la eminencia articular hasta el proceso postglenoideo.
- ★ La eminencia articular, la cual es una delgada prominencia de hueso transversal y que es el mayor componente funcional de la ATM.
- ★ Un plano pterigoideo, el cual es un área plana en la porción anterior de la eminencia articular.

Existe además una fisura de Glasser o escamotimpánica que divide la fosa glenoidea en una parte anterior y en una posterior. La primera es pequeña, se encuentra la escama del temporal y representa la verdadera superficie articular, conformando la pared interna de la ATM; la segunda es formada por la pared anterior del conducto auditivo externo.

Superficie articular mandibular: Representada por el cóndilo de la mandíbula.

El cóndilo mandibular, descrito como el componente móvil de la ATM, se encuentra localizado en la extremidad posterosuperior de la rama mandibular; la cabeza del cóndilo presenta una forma elíptica en sentido lateromedial la cual está sostenida por una porción estrecha que se continúa con la rama mandibular: el cuello.⁸

El cóndilo mandibular mide de 15 a 20 mm en su porción transversal y de 8 a 10 mm en sentido anteroposterior. Se describe en él una cara anterior y una posterior que se unen para formar una cresta redondeada.⁶

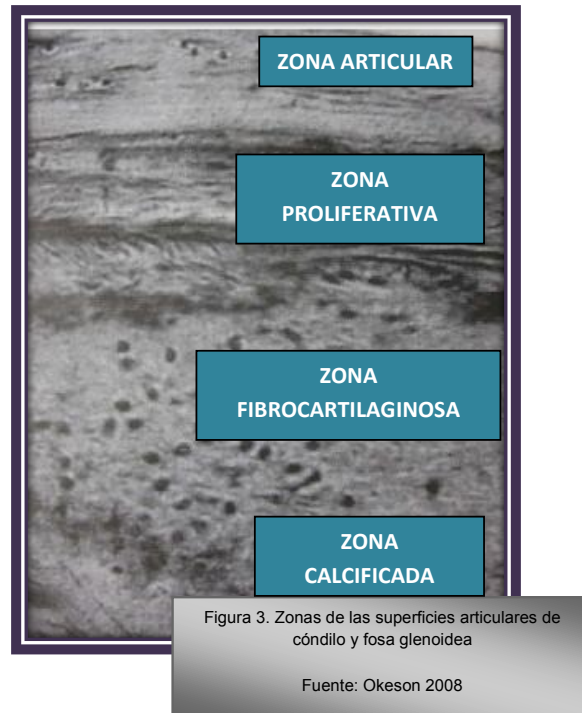
Algunos autores indican que la cara anterior está revestida por un tejido fibrocartilaginoso, la cara posterior por periostio y en la cara medial se encuentra presente el tubérculo articular.⁷

Okeson⁵ describe que las superficies articulares del cóndilo y la fosa glenoidea se constituyen de 4 capas o zonas (figura 3):

- ♣ Articular, que forma la superficie funcional exterior y es tejido conjuntivo fibroso denso y no cartilago hialino.



- ♣ Proliferativa, de tipo celular, responsable de la proliferación del cartílago articular en respuesta a las demandas funcionales.
- ♣ Fibrocartilaginosa, que presenta fibras de colágeno y fibrocartílago.
- ♣ Calcificada, formada por condrocitos, condroblastos y matriz intercelular.⁵



Disco articular (menisco):

El disco articular se considera una estructura avascular compuesta fundamentalmente por colágeno tipo I, tejido conectivo fibroso denso y glucosaminoglucanos (GAGS) como keratán sulfato, condroitin 4-sulfato, condroitin 6-sulfato, ácido hialurónico y proteínas. Es bicóncavo, oval, con un diámetro mediolateral de 20 mm aproximadamente, en la parte posterior mide de 3 a 4 mm y anteriormente 1 a 2 mm (figura 4).⁶



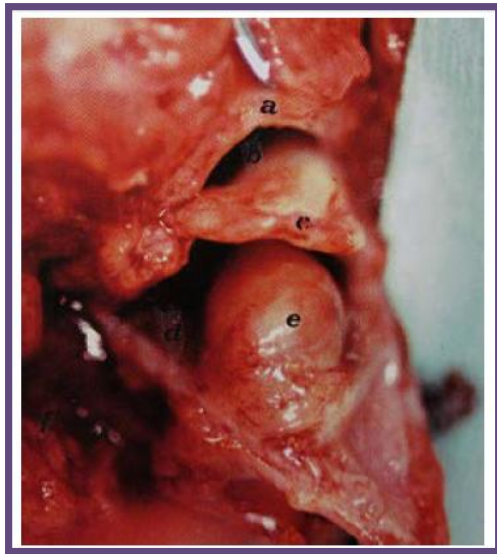

Fig. 4 Cavidad articular superior e inferior, disco articular y superficie articulares del cóndilo.

Fuente: Inzunza 2008

El disco articular está desprovisto de vasos sanguíneos o fibras nerviosas. Sin embargo, la zona más periférica del disco articular está ligeramente inervada. En el plano sagital puede dividirse en tres regiones, según su grosor. El área central es la más delgada y se denomina *zona intermedia*. El disco articular se vuelve considerablemente más grueso por delante y por detrás de la zona intermedia. El *borde posterior* es, por lo general, algo más grueso que *el anterior*. El disco articular divide la articulación, para cada lado, en dos espacios: suprameniscal o temporomeniscal el cual posee una capacidad volumétrica de 1.2 ml, y otra inframeniscal o mandibulomeniscal que posee una capacidad volumétrica de 0.9ml.⁵

Las superficies internas de las cavidades articulares están rodeadas por células endoteliales especializadas que forman un revestimiento sinovial. Este revestimiento, junto con una franja sinovial especializada situada en el borde anterior de los tejidos retrodiscales, produce el líquido sinovial que llena ambas cavidades articulares. Este líquido sirve como lubricante entre las superficies articulares durante su función.⁵

2.3.2 MEDIOS DE UNIÓN

Están constituidos por la cápsula articular reforzada por dos ligamentos intrínsecos y por tres ligamentos extrínsecos independientes.



Cápsula

La **cápsula articular**, que es una estructura ligamentosa delgada que se extiende desde la porción temporal de la fosa glenoidea por arriba, se funde con el menisco, y se extiende hacia abajo hasta el cuello del cóndilo.⁹

Ligamentos

Los ligamentos de la articulación están compuestos por tejido conectivo colágeno, que no es distensible. No intervienen activamente en la función de la articulación, sino que constituyen dispositivos de limitación pasiva para restringir el movimiento articular. La ATM tiene tres ligamentos funcionales de sostén:

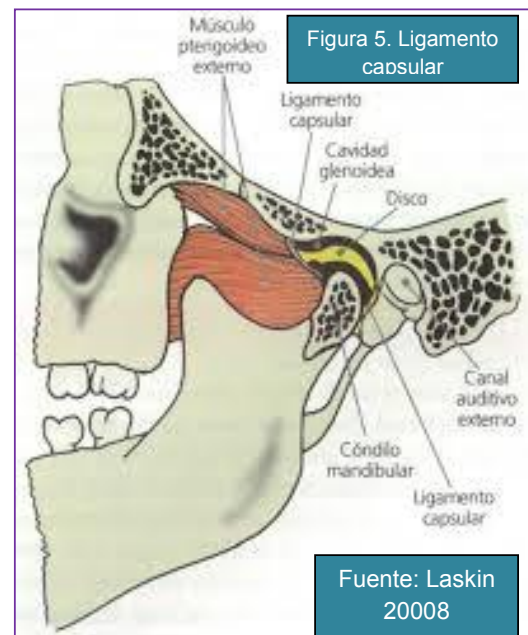
- 1) **Ligamentos colaterales:** o también conocidos como discales, son ligamentos verdaderos, formados por fibras de tejido conjuntivo colágeno y, por tanto, no son distensibles. Actúan limitando el movimiento de alejamiento del disco respecto del cóndilo. Son dos ligamentos: discal medial y discal lateral, los cuales dividen la articulación en sentido mediolateral en las cavidades superior e inferior.

Los ligamentos discales según Okeson⁵ fijan los bordes interno y externo del disco articular a los polos del cóndilo y por ende dividen la articulación en una cavidad superior e inferior, por lo que se les considera ligamentos verdaderos; éstos son:

- Ligamento discal medial o interno. Fija el borde interno del disco al polo interno del cóndilo.
- Ligamento discal externo. Las fibras que emergen laterales al disco se adhieren a la cápsula articular, al cuello, a la pared lateral del cóndilo, proceso cigomático y fibras del masetero.^{5,7}

Estos ligamentos son responsables del movimiento de bisagra de la ATM, que se produce entre el disco articular y el cóndilo, y están vascularizados e innervados.⁵

- 2) **Ligamento capsular:** Envuelve y rodea a toda la ATM, reteniendo así el líquido sinovial, actúa oponiendo resistencia ante cualquier fuerza interna, externa o inferior que tienda a separar o luxar las



superficies articulares.

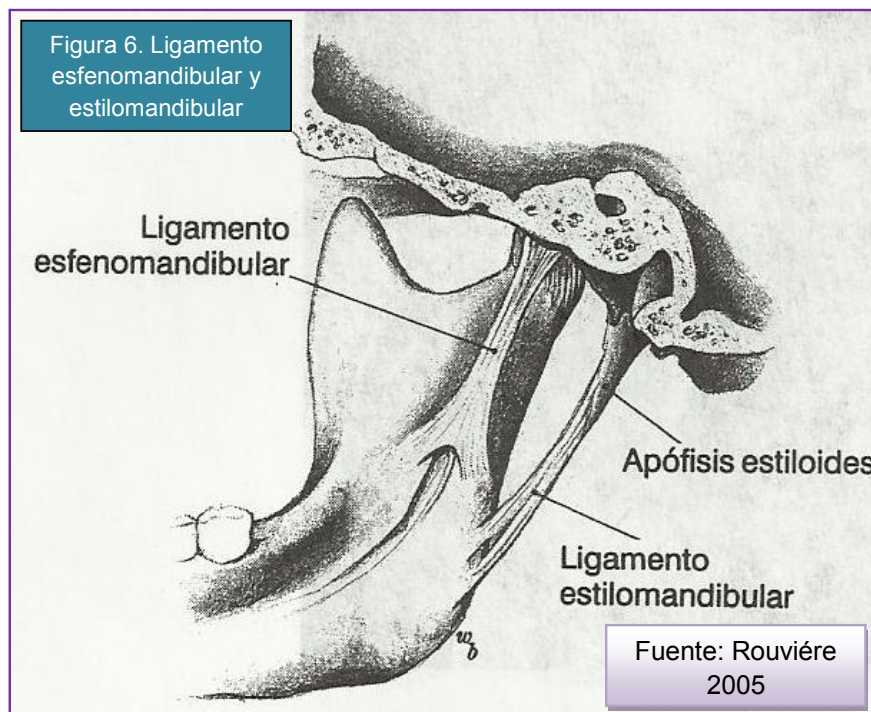
Está reforzado por dos ligamentos: uno lateral y otro medial, además de los ligamentos accesorios (figura 5).⁵

- 3) **Ligamento temporomandibular:** Limita la apertura rotacional de la ATM. El ligamento temporomandibular está considerado como un reforzamiento de fibras tensas y resistentes, del ligamento capsular. Okeson⁵ describe una porción oblicua externa y otra horizontal interna. Este ligamento limita la amplitud de apertura de la boca y protege a los tejidos retrodiscales de los traumatismos que produce el desplazamiento del cóndilo hacia atrás.^{5, 7}

Existen, además, dos ligamentos accesorios:

- 1) **El esfenomandibular:** Se origina en la espina del esfenoides y se extiende hacia abajo hasta una pequeña prominencia ósea en la superficie medial de la mandíbula, denominada línula. No tiene efectos limitantes de importancia en el movimiento mandibular.
- 2) **El estilomandibular:** Se origina en la apófisis estiloides y se extiende hacia el borde posterior de la rama de la mandíbula. Limita los movimientos de protrusión excesiva de la mandíbula(figura 6).⁵

Monje⁷ menciona un tercer ligamento: el ligamento pterigomandibular.



2.3.3 MÚSCULOS DE LA MASTICACIÓN

Existen cuatro pares de músculos que forman el grupo de los músculos de la masticación:

- a) Temporal
- b) Masetero
- c) Pterigoideo externo
- d) Pterigoideo interno¹⁰

Los músculos masticadores permiten que la mandíbula genere movimientos de apertura, cierre, lateralidades, protrusión y retrusión.⁸

- a) **Temporal.** Éste es descrito por la literatura como un músculo plano y radiado que ocupa la fosa temporal, desde donde converge hacia la apófisis coronoides de la mandíbula.

Se origina a partir de tres zonas:

- Toda la extensión de la fosa temporal excepto el canal retromalar.
- De la línea curva temporal inferior y de la cresta esfenotemporal.
- De los dos tercios superiores de la cara profunda de la aponeurosis temporal.¹¹

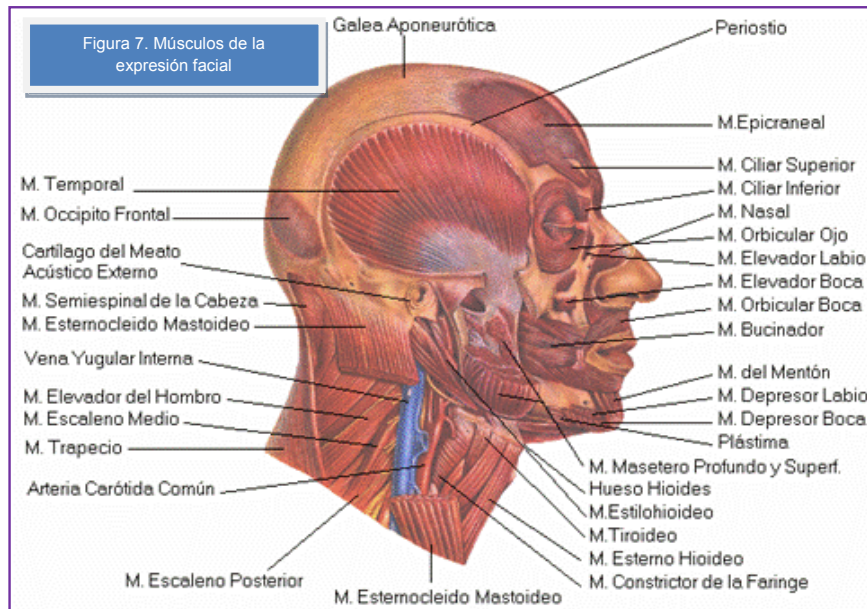
- b) **Masetero.** Se describe morfológicamente como un músculo grueso, rectangular, alargado de arriba hacia abajo, que se extiende desde el arco cigomático hasta la superficie externa de la rama ascendente mandibular (figura 7).^{7, 8}

En él se distinguen tres haces:

- Superficial. Se origina del borde anteroinferior del arco cigomático y de la parte inmediata de la pirámide del maxilar, para terminar en el ángulo y superficie inferior de la cara externa de la rama ascendente.
- Medio. Cubierto en gran parte por el anterior, se inserta en todo el borde inferior del arco cigomático, descendiendo verticalmente para terminar en la cara externa de la rama ascendente mandibular.



- Profundo. Cubierto por los anteriores se origina en la superficie interna del arco cigomático, dirigiéndose hacia abajo, para terminar en la superficie externa de la apófisis coronoides.^{8, 11}



- c) Pterigoideo externo. Se describe anatómicamente como un músculo aplanado transversalmente, encontrado en la región pterigomaxilar y que es localizado desde la apófisis pterigoides al cuello del cóndilo mandibular.¹¹

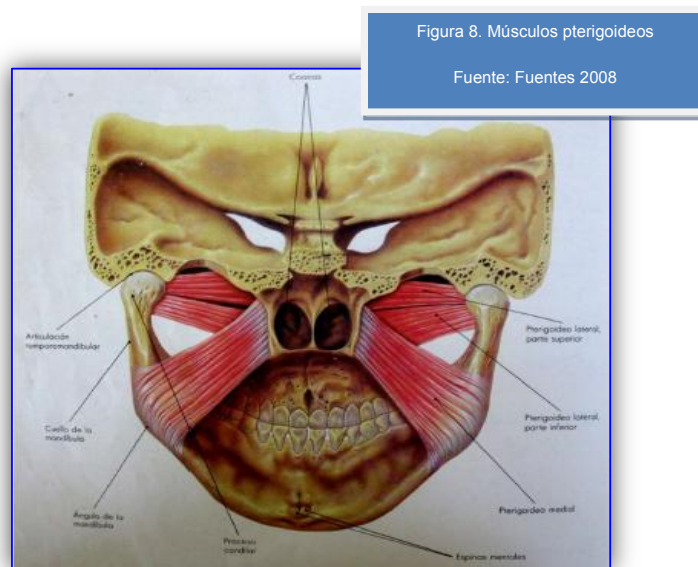
Éste se inserta hacia adelante por dos cabezas: una superior o esfenoidal y otra inferior o pterigoidea.

- Haz esfenoidal. Se origina de la superficie externa del ala mayor del esfenoides; de la cresta esfenotemporal y del tercio superior de la superficie externa del ala externa de la apófisis pterigoides.
- Haz pterigoideo. Se origina del tercio inferior de la superficie externa del ala externa de la apófisis pterigoides; de la superficie externa de la apófisis piramidal del palatino y de la parte adyacente de la tuberosidad del maxilar.⁸



- d) Pterigoideo interno. Rouvière y Delmas lo describen como un músculo cuadrilátero situado por dentro del pterigoideo externo, que se extiende desde la fosa pterigoidea a la cara interna del ángulo de la mandíbula.⁸

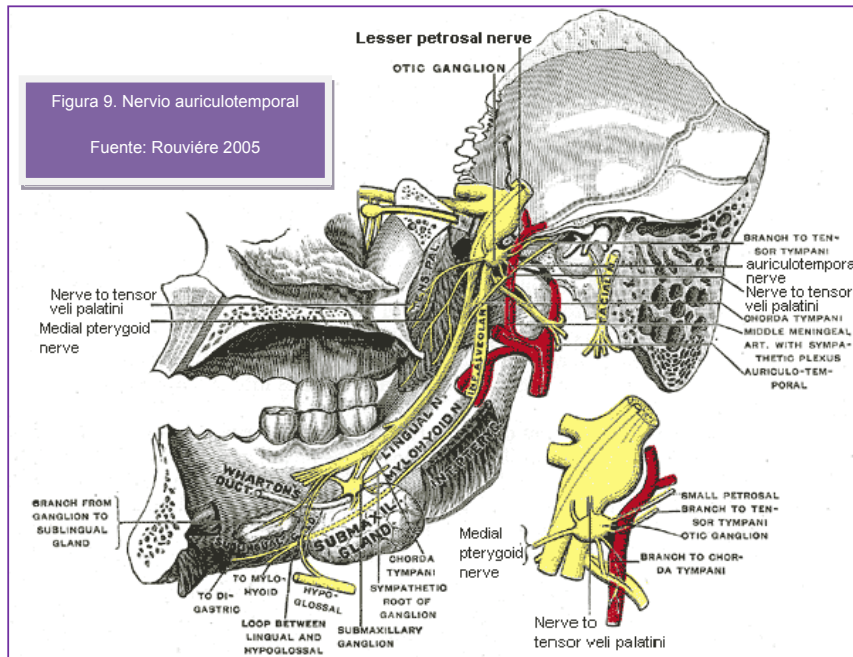
Éste se origina: de la superficie interna del ala pterigoidea externa; de la superficie interna del ala interna, del fondo de la fosa pterigoidea; de la cara externa y posterior de la apófisis piramidal del palatino y de la tuberosidad del maxilar por delante de las inserciones del pterigoideo externo; dirigiéndose hacia abajo para terminar en la cara interna del ángulo de la mandíbula y de su rama ascendente, en la parte vecina de este ángulo (figura 8).¹¹



2.3.4 INERVACIÓN Y VASCULARIZACIÓN

La inervación de la articulación proviene del nervio trigémino. La inervación aferente depende de ramas del nervio mandibular. La mayor parte de la inervación proviene del nervio auriculotemporal (figura 9), que se separa del mandibular por detrás de la articulación y asciende lateral y superiormente envolviendo la región posterior de la articulación. Los nervios masetero y temporal profundo aportan el resto de la inervación.¹²





Hay cuatro tipos de receptores en la ATM.

- A. Terminaciones de Ruffini. Tienen como función, la de ser mecanorreceptores asociados a la posición postural del cuerpo. Han sido encontradas en pequeña cantidad en la porción posterior y posteroexterna de la cápsula y el ligamento externo.
- B. Terminaciones encapsuladas. Los corpúsculos de Vatter-Paccini son mecanorreceptores que regulan la velocidad de los movimientos. Estos corpúsculos se encuentran también distribuidos en el polo posterior y externo, conectados con fibras de 9 a 12 micras.
- C. Terminaciones libres. Se encuentran ubicadas en la región posterior a partir del plexo retrodiscal.
- D. Terminaciones de Golgi-Mazzoni. Son corpúsculos táctiles que se asemejan a los de Paccini, pero presentan menos laminillas y fibras más ramificadas.¹²

La ATM es vascularizada a partir de ciertas ramas que pertenecen a tres ramas colaterales de la carótida externa y a dos ramas terminales de la misma.¹³



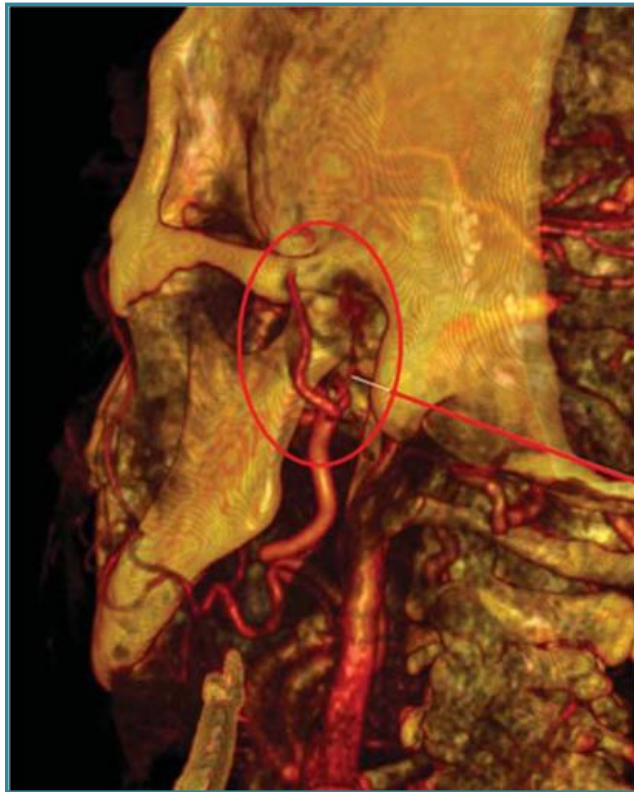

Figura 10. Arteria facial y maxilar interna

Fuente: Sato 2008

Dichas ramas son:

- Facial. De ésta emerge la palatina ascendente que proporciona parte de la vascularización de la ATM.
- Faríngea ascendente. De ella se desprenden ramos faríngeos que proporcionan vascularización a la ATM.
- Auricular posterior. Por sus ramas parotídeas.
- Temporal superficial.
- Maxilar interna. De la que emergen las ramas timpánica, la meníngea media y la temporal profunda, que proporcionan vascularización parcial a la ATM (figura 10).^{11, 14}



2.4 BIOMECÁNICA DE LA ARTICULACIÓN TEMPOROMANDIBULAR

Tipos de movimientos mandibulares: Rotación y Traslación.

La biomecánica de la ATM está determinada por la morfología y la disposición estructural de sus partes, en relación con las demandas de función, mediante acciones combinadas y simultáneas de las dos articulaciones temporomandibulares; así, el movimiento mandibular se lleva a cabo por medio de una serie de actividades de rotación y traslación tridimensionales interrelacionadas.^{5, 15}

Rotación. Puede definirse como el movimiento que se lleva a cabo en el sistema masticatorio cuando se abre y se cierra la boca, alrededor de un eje fijo situado en los cóndilos.¹⁶

Este movimiento se realiza en la cavidad inferior de la articulación, de manera relativa en el complejo cóndilo-disco, cuando el disco rota posteriormente en el cóndilo mandibular.

La rotación mandibular se puede producir en tres planos: horizontal, vertical y sagital, con un eje alrededor del cual se realiza la rotación; sin embargo, se considera que el único movimiento de rotación puro se realiza en el plano horizontal y no ocurre frecuentemente.^{5, 15}

- Eje de rotación horizontal. El movimiento mandibular alrededor de este eje es un movimiento de apertura y cierre, y que se le conoce como movimiento axial terminal de bisagra (20-25 mm de apertura). Se da desde la posición más anterosuperior del complejo cóndilo disco en la fosa articular, durante una apertura bucal con rotación pura.
- Eje de rotación frontal. El movimiento mandibular alrededor de este eje se da cuando un cóndilo se desplaza de atrás hacia adelante (el cóndilo recorre hacia adelante unos 15 mm y el disco 8 mm aproximadamente) y sale de su eje, mientras que el cóndilo contrario se mantiene en su eje vertical. Este tipo de movimiento se lleva a cabo de forma combinada.
- Eje de rotación sagital. El movimiento mandibular alrededor de este eje se da cuando un cóndilo se desplaza de arriba hacia abajo, mientras el



contrario se mantiene en su eje sagital; y se lleva a cabo de manera combinada.

Traslación. En el sistema masticatorio ocurre cuando la mandíbula se desplaza de atrás hacia adelante y los dientes, cóndilos y ramas se desplazan en una misma dirección y en un mismo grado. Este movimiento se realiza dentro de la cavidad superior de la articulación.⁵

Sin embargo Okeson⁵ refiere que durante la mayoría de los movimientos normales de la mandíbula, se llevan a cabo simultáneamente una rotación y una traslación, ya que mientras la mandíbula está girando alrededor de uno o varios ejes, cada uno de estos ejes está sufriendo una traslación; esto da lugar al ciclo de traslación.⁵

El ciclo de traslación comienza a partir de una posición de reposo dictada por el tono muscular y presenta dos fases: una de avance y una de retorno; asimismo puede ser unilateral o bilateral.

Durante la fase de avance, el movimiento del complejo cóndilo-disco se lleva a cabo hacia abajo y hacia adelante a lo largo de la parte posterior de la eminencia articular; éste rodea la cresta de la eminencia articular y posteriormente se mueve hacia adelante a lo largo de la eminencia.

En la fase de retorno el complejo cóndilo-disco regresa hacia atrás a su posición de reposo.¹⁵

Durante este ciclo, en su fase de avance, el disco gira posteriormente en el cóndilo mientras que el complejo cóndilo-disco se mueve hacia adelante en relación con la eminencia articular y continúa hasta que la cresta es alcanzada.

Durante la fase de retorno, el disco rota anteriormente hasta que el ciclo es completado, esto permite el retorno del complejo cóndilo-disco a la posición de reposo o a una posición que libere oclusión.¹⁵

2.4.1 MOVIMIENTOS INTRABORDEANTES

Los movimientos intrabordeantes se realizan durante la actividad funcional de la mandíbula y la mayoría de las actividades funcionales requieren una



intercuspidación, por lo que se utilizará la función masticatoria para describir a los movimientos funcionales en sus diferentes planos, tomando en cuenta que éstos se llevan a cabo dentro de los movimientos bordeantes, por lo que han sido llamados también, movimientos funcionales.^{5, 15}

- A) Plano sagital. Cuando los músculos elevadores se contraen, la mandíbula ascenderá hasta la posición de intercuspidación. Durante el movimiento de masticación en el plano sagital, la mandíbula desciende desde máxima intercuspidación, con un ligero desplazamiento de atrás hacia adelante hasta la posición de apertura deseada, posteriormente regresa en un trayecto más recto algo posterior al del movimiento de apertura.⁵
- B) Plano horizontal. Durante la masticación, la amplitud de los movimientos empieza a cierta distancia de la posición de intercuspidación máxima; a medida que el alimento se desintegra en partículas más pequeñas, la mandíbula se aproxima más a la posición intercuspidéa.
- C) Plano frontal. Durante la masticación, la mandíbula desciende desde máxima intercuspidación hasta alcanzar la apertura deseada, desplazándose hacia el lado en que se coloca el bolo alimentario y asciende hasta máxima intercuspidación.⁵

2.4.2 MOVIMIENTOS BORDEANTES

Cuando la mandíbula se desplaza por la parte más externa de su margen de movimiento, se observan unos límites que pueden describirse y reproducirse; son los movimientos bordeantes; éstos se describirán en cada plano de referencia.⁵

- A) Plano sagital. El registro de estos movimientos genera un diagrama conocido como la Banana de Posselt; Okeson⁵ describe que en este plano hay tres componentes bordeantes: el límite de apertura posterior, el límite de apertura anterior y el límite de contacto superior. El límite de contacto superior está definido por la morfología de las superficies oclusales de los dientes. Éste se describe a partir de una posición desde la que al aplicar una fuerza muscular a la mandíbula se obtiene un desplazamiento superoanterior hasta alcanzar la posición de intercuspidación máxima.



La amplitud de los movimientos bordeantes de apertura anterior y posterior es limitada por los ligamentos y la morfología de la ATM. Para que el límite de apertura anterior se pueda dar, los movimientos de rotación puro a partir del movimiento de bisagra. Con la traslación de los cóndilos, se da lugar a la segunda etapa del movimiento; en ésta, los cóndilos se desplazan de atrás hacia adelante y de arriba hacia abajo permitiendo una apertura máxima cuyo orden normal es de 40 a 60 mm, medido entre los bordes incisivos superiores e inferiores.

A partir de una apertura máxima se puede producir un movimiento bordeante de apertura anterior, que consiste en un cierre mandibular acompañado de una contracción de los músculos pterigoideos laterales inferiores. Cuando se lleva a cabo el cierre, se produce un movimiento condilar de adelante hacia atrás que genera un cierre en protrusión máxima, produciendo una excentricidad.

B) Plano horizontal (figura 11). Con el registro del movimiento mandibular en un plano horizontal mediante un trazador de arco gótico, se obtuvo un patrón romboidal comúnmente conocido como diagrama de Gysi, con cuatro componentes bordeantes: bordeante lateral izquierdo, continuación del movimiento bordeante lateral izquierdo con protrusión, bordeante lateral derecho y continuación del movimiento bordeante lateral derecho con protrusión.⁵

Este movimiento es simétrico bilateralmente, por lo tanto, se da de igual forma en el lado derecho y en el izquierdo. Se describe a partir de la posición de rotación desde la cual, el pterigoideo externo inferior al contraerse, desplaza al cóndilo de ese mismo lado de atrás hacia adelante, de afuera hacia adentro y de arriba hacia abajo; éste es llamado cóndilo orbitante. Al mismo tiempo el pterigoideo externo inferior contra lateral, al encontrarse relajado, permitirá que el cóndilo de tal lado se encuentre en posición de relación céntrica, por lo que dicho cóndilo recibirá el nombre de cóndilo de rotación, pues la mandíbula girará a su alrededor. El resultado de todo lo anterior será un movimiento bordeante lateral hacia el lado del cóndilo de rotación.⁵



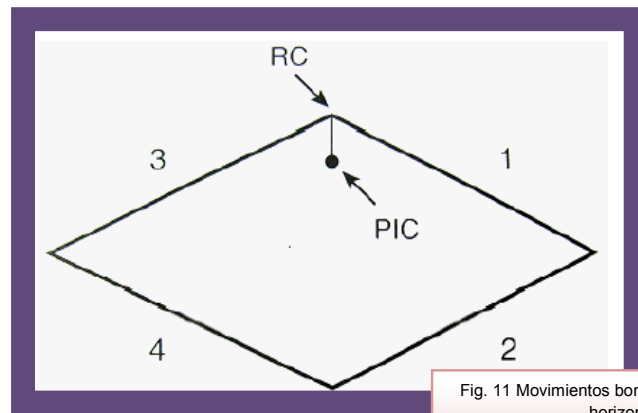


Fig. 11 Movimientos bordeantes en un plano horizontal

Fuente: Okeson 2008

C) Plano frontal o vertical. El movimiento mandibular en el plano frontal registra un patrón en forma de escudo conocido comúnmente como escudo de Glickman, el cual presenta 4 componentes bordeantes: superior lateral izquierdo, apertura lateral izquierda, superior lateral derecho y apertura lateral derecha.

El movimiento mandibular en el plano frontal es simétrico bilateralmente y se describe a partir de la posición de máxima intercuspidación. En ésta, la mandíbula puede generar un movimiento bordeante lateral hacia la derecha o hacia la izquierda, el cual generará un trayecto cóncavo de arriba hacia abajo que es dirigido por la morfología dental maxilar y mandibular, la cual se encuentra en contacto durante este movimiento. El movimiento descrito anteriormente se entiende como movimiento bordeante superior lateral y puede ser derecho o izquierdo.⁵

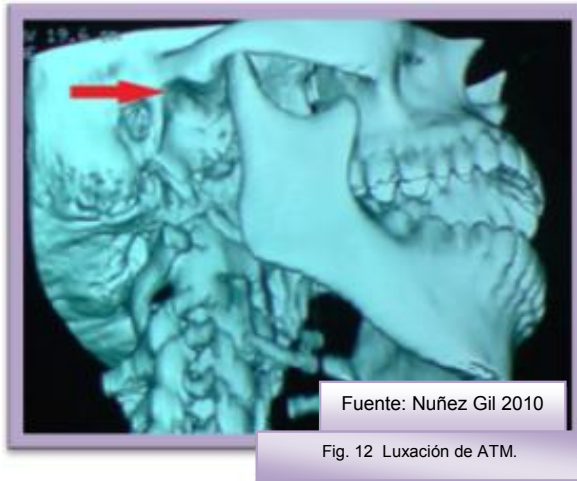
2.5 LUXACIÓN CRÓNICA RECURRENTE DE LA ARTICULACIÓN TEMPOROMANDIBULAR

La luxación mandibular se define como la condición en la cual el cóndilo se posiciona anterior a la eminencia articular y no es capaz de regresar a la posición de cierre, pudiendo ser esto unilateral o bilateral (figura 12).¹⁷

García Roa et ál.¹⁸, mencionan que la mandíbula puede luxarse por tres causas:



- * Por hipermovilidad articular, ocurre al final de la apertura; el cóndilo sobrepasa la eminencia y se produce una traslocación de la articulación.
- * Según Pimentel Madrigal et ál¹⁷ la segunda situación es por subluxación, cuando el cóndilo se desplaza pero existe todavía contacto entre las dos superficies articulares y en la cual el paciente puede reducir el cóndilo generalmente después de un período corto de tiempo.
- * La tercera situación, luxación, es cuando existe una separación completa de las superficies articulares y necesita reducción por parte del especialista.¹⁸



2.5.1 CLASIFICACIÓN SEGÚN SU LOCALIZACIÓN, SITUACIÓN Y DURACIÓN

Las luxaciones se clasifican, por la localización del cóndilo en relación con la mandíbula. En posición anterior, la más frecuente, es cuando el cóndilo se localiza arriba y delante de la eminencia articular. También, menos frecuente, el cóndilo queda postero-medial, generalmente asociado con fractura.¹⁹

Además de la situación y localización, se subclasifican por la duración. La aguda es de minutos u horas, la mantenida o crónica es continua por un tiempo de 2-3 meses y la recurrente es cuando la mandíbula tiene la tendencia a luxarse a lo largo del tiempo.²⁰



2.5.2 EPIDEMIOLOGÍA

Boering et ál.¹ refieren que este problema representa el 3% de la patología que afecta a la ATM y reportan que el 1.8% de ese porcentaje es atribuido a la luxación crónica recurrente.

Kendall et ál.² mencionan que la incidencia reportada ha sido de entre 3 y 7% de la población en general, pudiendo ser estas luxaciones unilaterales o bilaterales y teniendo predilección por el género femenino entre la 2ª y 4ª décadas de vida.

2.5.3 ETIOLOGÍA Y CLASIFICACIÓN DE LOS TRASTORNOS TEMPOROMANDIBULARES

La Asociación Dental Americana (ADA) adoptó el término de Trastornos Temporomandibulares (TTM) considerando que este término incluye a la ATM, así como a todos los trastornos asociados con la función del aparato masticador.

La etiología de muchos de los TTM es aún desconocida, de modo que la falta de acuerdos respecto a la etiopatogenia, así como las diversas manifestaciones clínicas, dificulta comprender su naturaleza.²¹

Existe una clasificación de los TTM de la American Association of Orofacial Pain (AAOP), que es muy completa, como se puede ver en la **tabla 1**, sin embargo, se ha logrado establecer una clasificación básica para los TTM, esta clasificación permite realizar un diagnóstico más adecuado.²²

2.5.4 CLASIFICACIÓN BÁSICA DE LOS TRASTORNOS TEMPOROMANDIBULARES

- ★ **Trastornos de los músculos masticadores:** rigidez muscular, irritación muscular local, espasmos musculares, dolor miofacial y miositis.
- ★ **Trastornos debidos a la alteración del complejo disco-cóndilo:** adherencia, alteraciones anatómicas, incoordinación disco-condilar por desplazamiento o luxación discal, **subluxación** y **luxación** mandibular.



- ★ **Trastornos inflamatorios de la ATM:** artritis, sinovitis, retrodiscitis, capsulitis y tendinitis.
- ★ **Hipomovilidad mandibular crónica:** pseudoanquilosis, fibrosis capsular y anquilosis.
- ★ **Trastornos del crecimiento:** óseos (agenesia, hipoplasia, hiperplasia o neoplasia) y musculares (hipertrofia, hipotrofia o neoplasia).^{22, 23}



Tabla 1. Clasificación de los desórdenes temporomandibulares (AAOP)	
Huesos craneales	
a. Desórdenes congénitos y del desarrollo	
- Aplasia	
- Hipoplasia	
- Hiperplasia	
- Displasia	
b. Desórdenes adquiridos	
- Neoplasias	
- Fracturas	
Articulación Temporomandibular	
a. Desórdenes congénitos o del desarrollo	
- Aplasia	
- Hipoplasia	
- Hiperplasia	
- Neoplasia	
b. Desórdenes de trastorno del disco	
- Desplazamiento con reducción	
- Desplazamiento sin reducción	
c. Dislocación de la ATM	
- Desórdenes inflamatorios	
- Sinovitis	
- Poliartritis	
d. Osteoartrosis (no inflamatorios)	
- Osteoartritis primaria	
- Osteoartritis secundaria	
e. Anquilosis	
f. Fractura del proceso condilar	
Músculos de la masticación	
a. Dolor miofacial	
b. Miositis	
c. Mioespasmo	
d. Mialgia local no clasificada	
e. Contractura miofibrótica	
f. Neoplasia	



2.5.5 ETIOLOGÍA DE LA LUXACIÓN ARTICULAR TEMPOROMANDIBULAR UNILATERAL CRÓNICA RECURRENTE

La etiología de la luxación mandibular incluye los siguientes factores:

- a) Trauma extrínseco o intrínseco con ruptura, desgarró, o estiramiento de los ligamentos y cápsula de la ATM con o sin daño del disco.
- b) Hiperfunción muscular.
- c) Degeneración de los ligamentos y cápsula de la ATM, secundario a algún padecimiento (ej. artritis reumatoide, artritis psoriásica).
- d) Disfunción neuromuscular (ej. epilepsia, enfermedad de Parkinson).
- e) Laxitud articular familiar (ej. Síndrome Ehlers-Danlos).
- f) Distrofia muscular
- g) Esclerosis múltiple
- h) Reacción inducida por medicamentos causando reacción extrapiramidal.
- i) Desórdenes psicógenos.¹⁵

Licéaga et ál.²⁴ mencionan que la etiología es multifactorial, pudiendo estar asociada a la falta de desarrollo de la fosa articular, laxitud del ligamento temporomandibular y cápsula, así como una actividad excesiva de los músculos infrahioideos y pterigoideo lateral debido al uso de drogas o enfermedades.²⁴

García Roa et ál.¹⁶ coinciden con Licéaga, en que la etiología es multifactorial y añade que se pueden distinguir **factores predisponentes** y **precipitantes**. Los **factores predisponentes** funcionales son: neuromuscular, bruxismo, osteoartrosis, hábitos (mordisquear objetos duros, fumar en pipa, músicos de instrumentos de viento), interferencias oclusales o hiperlaxitud articular. Los **factores hereditarios** son: Síndrome de Ehler-Danlos, Corea de Huntington o distrofia miotónica. Los **factores anatómicos** son: la cabeza condílea anormal o eminencia articular plana. También existen **factores psiquiátricos** por histeria y estrés. Por último, las enfermedades neurológicas pueden deberse a diferentes factores, como la enfermedad de Parkinson o epilepsia.¹⁶

Los **factores precipitantes** se dan por traumatismos a nivel articular, al mentón con la boca abierta o por manipulación de la mandíbula bajo anestesia general. La



luxación mandibular es una urgencia común que sobreviene tras bostezar, reír, vomitar, en apertura excesiva en procedimientos quirúrgicos dentales y en pacientes bajo anestesia general, incluso debido a un bostezo vigoroso durante la inducción con propofol o apertura bucal pasiva, forzada (laringoscopia), en pacientes con o sin antecedentes de hipermovilidad de ATM.^{16, 25}

2.5.6 DIAGNÓSTICO CLÍNICO

El diagnóstico de luxación crónica recurrente es netamente clínico, acompañado de una historia clínica detallada y sustentado en auxiliares de diagnóstico y exámenes de laboratorio.¹⁶

Clínicamente la luxación se presenta como apertura oral persistente, incapacidad para cerrar la boca, limitación para la oclusión dental y dolor. En su fase aguda presenta intenso dolor, limitación del movimiento y ausencia del chasquido articular durante la función, ya que el disco no se reduce y persiste en desplazamiento anterior; en la forma crónica disminuye el dolor y persiste el bloqueo.¹⁷

García Roa et ál.¹⁶ mencionan que la luxación presenta una excesiva apertura oral, incapacidad para cerrar la boca y dolor.¹⁶ Cuando hay dolor, se trata de una molestia preauricular que suele irradiar al oído, al mismo lado de la cabeza o la cara, y se exagera con la función.²⁵

2.5.7 AUXILIARES DE DIAGNÓSTICO

Los procedimientos especiales y las técnicas de imagen serán precisos para confirmar el diagnóstico.²⁶

Los auxiliares de diagnóstico pueden dividirse en métodos de diagnóstico clínico y métodos de diagnóstico imagenológicos; los métodos de diagnóstico clínico son de importancia primordial pues mediante ellos se puede llegar a conocer la etiología del trastorno articular en cuestión; paralelamente pueden llevarse a cabo métodos de diagnóstico imagenológicos que tienen importancia secundaria, pues aunque no son esenciales para diagnosticar éste trastorno pueden llevarnos a la confirmación del mismo.³



Métodos de diagnóstico clínico

- A. Historia clínica. Este método es siempre útil para diferenciar los trastornos articulares. En una luxación crónica recurrente existirán incidentes anteriores de apertura bucal inusual que hayan llevado a dicho trastorno, así como habituales sobre extensiones de la apertura de la boca e incluso en luxaciones con reducción más que subluxaciones. Generalmente no existe dolor a menos que se utilice una fuerza para reducir la luxación.
- B. Gama restringida de movimiento. En los diferentes trastornos de la articulación puede haber limitación de los movimientos mandibulares, sin embargo, la limitación de ciertos movimientos mandibulares aunado a las características de la limitación es lo que proporciona los diferentes diagnósticos diferenciales. En este trastorno específicamente, la limitación mandibular se da durante el cierre, por lo que la boca no puede ser cerrada, quedando bloqueado el movimiento en apertura máxima.
- C. Interferencia mandibular. Durante la luxación crónica recurrente, la rapidez de la apertura no altera la distancia interincisiva. Además existe un prolapso del disco con referencia al cóndilo mandibular que impide el cierre.
- D. Maloclusión aguda. En la luxación crónica recurrente, sólo los dientes posteriores tienen contacto. Los dientes anteriores siguen siendo muy distantes entre sí.
- E. Carga de la articulación. El firme contacto entre cóndilo y eminencia puede provocar dolor que aumenta durante la manipulación de la articulación, ello permite sospechar también de la presencia de luxaciones crónicas recurrentes.
- F. Manipulación funcional. Esta técnica está basada en el principio de que cuando un músculo se fatiga y produce síntomas, una mayor actividad del mismo sólo provoca dolor. En el caso de una luxación crónica recurrente, el músculo que se manipula funcionalmente de manera principal es el pterigoideo lateral superior.
Si este músculo es el origen del dolor, al apretar los dientes aumentará.



El dolor de este músculo se puede diferenciar del dolor de los músculos elevadores haciendo que el paciente abra mucho la boca. Si la apertura no provoca dolor, la molestia proviene del pterigoideo lateral superior y si aumenta durante la apertura, pueden estar afectados ambos músculos.

- G. Bloqueo anestésico diagnóstico. El bloqueo anestésico del nervio auriculotemporal permite descartar rápidamente un trastorno intracapsular. Sin embargo, este método de diagnóstico no es muy útil durante las luxaciones crónicas recurrentes.³

Métodos de diagnóstico imagenológicos.

Aunque existen diversos métodos imagenológicos que nos permiten observar la ATM, no todos pueden ser utilizados para confirmar un diagnóstico clínico de luxación crónica recurrente debido a que sus características más importantes se llevan a cabo durante el ciclo de traslación, así, aquellos que únicamente muestran imágenes estáticas en una sola posición no serán de gran utilidad, a menos que éstos se tomen durante el movimiento de apertura máxima.²⁷

- A. Radiografía transcraneal (transparietal). Esta vista radiográfica se compara favorablemente con otros métodos.
Algunos autores como Bell²² opinan que esta radiografía carece de validez para el diagnóstico de desplazamientos discales anteriores
En contraste, otros consideran que es un método práctico en tal condición. Algunos más confirman la utilidad de ésta en la evaluación de los desórdenes craneomandibulares que involucran el aspecto lateral de la articulación (alteraciones anatómicas como las pendientes de una eminencia) al igual que la tomografía, sin embargo, ésta última tiene mayor precisión para evaluar cambios óseos.
- B. Tomografía Computarizada (TC). Utilizando tecnología computarizada, los datos tomográficos se pueden manipular para mostrar, ya sea tejidos blandos o huesos. Sus resultados son comparables a los de la artrografía. Comparado este método con la artrografía, las ventajas del escaneo con TC son:
 1. Es una técnica no invasiva.



2. Ambas articulaciones pueden ser examinadas simultáneamente sin adicionar radiación.
3. Ésta puede evaluar diferentes densidades de tejido.
4. Es requerida una radiación total menor para la información obtenida.

Las desventajas son:

1. El costo.
2. La falta de disponibilidad.
3. La ausencia de información funcional debido a su postura estática, que puede ser compensada con la toma de ésta en diferentes posiciones funcionales.
4. La incapacidad de revelar perforaciones del disco o del tejido retrodiscal.²⁸

Algunos autores revisados por Bell²² reportan que:

1. Cuando se escanea tejido blando de forma precisa, las imágenes óseas se distorsionan.
2. La diferencia entre un disco articular normal y uno desplazado es leve.
3. La apariencia del disco varía con el grado de profundidad del escaneo.
4. El disco y el tendón muscular aparecen de forma similar.

La exploración con TC, evaluada como un todo, se compara favorablemente con la artrografía, con la ventaja de no ser una técnica invasiva. A pesar de sus desventajas, ésta tiene un lugar importante en la investigación de la ATM.

- C. Fluoroscopia o Fluorografía. Es un método radiográfico para examinar los movimientos de la ATM. El registro permanente por medio de video o cinefluorografía mejora su valoración y la examinación cuadro por cuadro es posible. Información adicional es obtenida inyectando un medio de contraste que revele los movimientos del fluido sinovial durante el ciclo de traslación. Puede ser utilizado junto con otros métodos imagenológicos.
- D. Resonancia Magnética. Es una imagen anatómica de cortes seccionales similar al escaneo por TC, cuyo mecanismo principal es una diferencia de densidad en los tejidos, y es el resultado de colocar a un paciente en un campo magnético.



Aunque es un método bastante costoso, la resonancia magnética se está convirtiendo en un método de diagnóstico esencial pues ofrece un medio para la visualización de los tejidos blandos que llenan el espacio del disco articular y se considera el estudio de elección para descartar trastornos del disco articular y ligamentos articulares que no pueden ser vistos radiográficamente, permitiendo visualizar una imagen completa de la ATM. Además, tiene la ventaja de ser no ionizante y no invasiva, eliminando los riesgos de radiación.

- E. Artroscopia. Es un método que a diferencia de los demás se utiliza tanto para diagnóstico como para terapia. Ésta es muy útil para examinar la cavidad articular superior, así como para reconocer adhesiones, perforaciones y sinovitis, así como desplazamientos discales articulares. Se debe tener en cuenta que la condición hiperbárica producida por la solución salina que se inyecta, induce alteraciones en relaciones estructurales de la ATM, que distorsionan la imagen y provocan problemas para su interpretación.²⁹

Además, esta técnica requiere de un alto grado de habilidad por parte del cirujano para ser utilizada, pues pueden presentarse complicaciones como:

1. Perforación del tímpano y daño al oído medio.
2. Neuropraxia del nervio facial.
3. Parestesia del nervio auriculotemporal.
4. Hemorragia extraarticular.
5. Hemartrosis.
6. Laceración de los tejidos articulares.
7. Perforación de la fosa Glenoidea.
8. Ruptura de Instrumentos.²²

Debido a que el diagnóstico clínico puede ser usualmente hecho y confirmado con radiografías no invasivas combinadas con Resonancia Magnética, diagnosticar por medio de artroscopia raramente es justificado.²⁹

2.5.8 TRATAMIENTO Y PREVENCIÓN

Existen varios métodos para el tratamiento de esta anomalía, se han clasificado como conservadores y quirúrgicos, cabe mencionar que previo a la selección de



alguno de los tipos de tratamientos existentes hay ocasiones en las que se debe manejar el episodio agudo o inmediato de una luxación mediante la maniobra de Nelaton (luxación bilateral) o la maniobra de Dupuis (luxación unilateral). Para el manejo de esta patología inicialmente es recomendado el tratamiento conservador, a fin de evitar un procedimiento invasivo, si el tratamiento conservador no resulta, se indica el tratamiento quirúrgico seleccionando la técnica a seguir. Dentro de la variedad de los tratamientos conservadores encontramos la terapia de ejercicios isométricos, fijación maxilomandibular, inyección de soluciones esclerosantes, aplicación intramuscular de toxina botulínica tipo A, en ésta última los resultados no muestran mucho éxito.³⁰

MANIOBRA DE NELATON

Aunque existen diversas maniobras en la literatura para reducir un episodio agudo de luxación espontánea, esta maniobra es la más conocida y la más utilizada para darle un tratamiento inmediato y/o primario a dicho trastorno.

Esta maniobra tiene como finalidad principal ampliar el espacio articular discal colapsado, justo lo suficiente para permitir que la lámina retrodiscal superior estirada gire al disco a su posición en el cóndilo y posteriormente ambos tomen su lugar habitual en la fosa glenoidea durante al cierre.

La contracción del músculo pterigoideo lateral superior y la laxitud de la lámina retrodiscal superior impiden la reducción, pues en ambos casos se anula la tracción elástica de la lámina retrodiscal superior.³¹

La maniobra de Nelaton se lleva a cabo de la siguiente forma: es aconsejable que un ayudante situado por detrás del paciente sujete firmemente la cabeza del mismo para evitar desplazamientos durante la maniobra de reducción.

El profesional debe introducir ambos dedos pulgares en el interior de la boca, alojándolos sobre las caras oclusales de los molares inferiores, mientras los dedos restantes abarcan por fuera el reborde mandibular. A partir de esta posición se debe realizar un movimiento de descenso mandibular forzado, seguido del desplazamiento posterior y la elevación de la mandíbula: el éxito en la reducción se traduce por el cierre de la cavidad bucal.



Cabe señalar además que habrá un dolor inducido por la fuerza utilizada para reducir la luxación, debido a que se tensan primariamente la lámina retrodiscal superior e inferior.³²

MANIOBRA DE DUPUIS

Esta maniobra consiste en empujar con los pulgares los molares hacia abajo, al tiempo que se eleva el mentón. Esto permite que el cóndilo “salte” la eminencia articular anterior y la presión negativa de la articulación lleve el cóndilo hacia atrás. El desplazamiento posterior no se recomienda debido a que no se vence el espasmo de los músculos elevadores y pueda dañar el tejido retrodiscal.³³

En el tratamiento quirúrgico también se describen varios procedimientos y técnicas quirúrgicas, en los que se pueden encontrar: escarificación del tendón del temporal, incremento de la eminencia articular mediante injertos o miniplacas de titanio, artroscopia, condilotomía y condilectomía.³⁴

Los procedimientos quirúrgicos se pueden dividir básicamente en dos grupos:

- 1) Procedimientos que mejoran el recorrido del movimiento condilar, siendo el procedimiento más común la eminectomía o artroplastia descrita por Myraugh en 1951, el cual incluye la disminución de la altura de la eminencia, facilitando la reducción durante la subluxación.³⁵
- 2) Procedimientos que impiden el camino del movimiento condilar, en este grupo podemos ubicar el procedimiento de Dautrey.^{24, 36}

ESCARIFICACIÓN DEL TENDÓN DEL MÚSCULO TEMPORAL

Se realiza mediante abordaje intraoral, es una técnica interesante que persigue la restricción de la apertura oral en pacientes con luxaciones recidivantes. Consiste en despegar las fibras del músculo temporal de la mandíbula, excepto las más superiores e inferiores, junto con parte del músculo masetero, suturando en un solo plano músculo, periostio y mucosa, de tal forma que la incisión original vertical quede suturada en forma horizontal.⁷

INCREMENTO DE LA EMINENCIA ARTICULAR MEDIANTE INJERTOS O MINI-PLACAS DE TITANIO

Existen diversas técnicas que combinan el uso de injertos óseos con miniplacas de titanio para obtener el incremento de la eminencia articular por mencionar algunas encontramos la adaptación de implantes de Vitalio a la mitad posterior del



arco cigomático, con un tope que reproduce una eminencia articular protésica. Utilizando un abordaje estándar desperiostizando para descubrir la eminencia articular y cavidad glenoidea.

Otra técnica es la obstaculización del movimiento condilar fijando un bloque de cresta ilíaca autólogo, asegurado por una miniplaca, que a su vez haría de tope en caso de reabsorción del injerto.

Se propone también una eminectomía para reponer el disco y sus tejidos redundantes mediante un tornillo reabsorbible. Con ello actúa sobre el obstáculo, consigue constricción de los ligamentos capsulares e impide una mayor movilidad del complejo disco-cóndilo.

Los materiales se pueden perder con el tiempo, por aflojamiento y formar cuerpos libres intraarticulares.⁷

ARTROSCOPIA

Puede dividirse en lisis-lavado, y artroscopia quirúrgica. Consiste en la introducción de una cámara en la articulación (vía posterolateral), y aportar una vía de salida para el suero (intermedia), con una tercera vía (anterior) en casos de triangulación con otros instrumentos. La técnica artroscópica se basa en unas precisas relaciones anatómicas, siendo un procedimiento sencillo (lisis-lavado) pero que necesita de un exhaustivo entrenamiento en caso de artroscopia quirúrgica.⁷

CONDILOTOMÍA

Se ha empleado para el desplazamiento discal doloroso que no responde al tratamiento conservador. Consiste en practicar una osteotomía del cóndilo mandibular que permite que la ATM tenga una nueva relación respecto a la mandíbula.

CONDILECTOMÍA

Consiste en el remodelado del cóndilo mandibular, por si sola es una técnica con bajo porcentaje de éxito, que debe reservarse para las situaciones en que la superficie articular del cóndilo mandibular esté muy deteriorada.



EMINECTOMÍA

La intervención fu descrita por Myrhaug en 1951. Se basa en el aplanamiento del tubérculo articular y de la eminencia. El procedimiento quirúrgico comienza por

medio de una incisión preauricular estándar, disección por planos, localización de articulación temporomandibular mediante incisión a 45° a nivel de arco cigomático sobre la fascia temporal superficial, se visualiza la cápsula articular y arco cigomático, el cual se desperiostiza y una vez localizada la eminencia articular se realiza osteotomía y ostectomía de la misma para lograr así la fractura; posteriormente se sutura la herida.³⁷

PROCEDIMIENTO DE DAUTREY

En 1933 Mayer fue el primero en describir el desplazamiento del arco cigomático para aumentar la eminencia articular y obstruir el paso del cóndilo en el movimiento de traslación. Leclerc y Girard modificaron la técnica; y posteriormente en 1975 Gosserez y Dautrey hicieron las últimas modificaciones a lo que en la actualidad se conoce como el procedimiento de Dautrey el cual fue diseñado para evitar alterar los movimientos condilares normales pero prevenir los movimientos excursivos anteriores anormales. El procedimiento es llevado a cabo a través de un abordaje preauricular, el arco cigomático y el ligamento capsular se exponen y posteriormente se realiza una osteotomía oblicua en el arco cigomático justo antes de la eminencia articular. Debe de realizarse una fractura en tallo verde en el otro extremo del arco de manera que permita la movilización o desplazamiento del mismo en dirección inferior e interna produciendo de esta manera una restricción a los movimientos condilares excesivos en sentido anterior.²⁴

La prevención de esta patología se establecería con la participación temprana de diversas especialidades como la Prosdodncia, ya que uno de los factores asociados, como ya se mencionó anteriormente, es la disminución o pérdida de la dimensión vertical, y en el caso a presentar este fue el factor predisponente y desencadenante. Hamad et ál.³⁸ mencionan que el edentulismo origina cambios en el tamaño de la mandíbula así como en la forma de la cavidad glenoidea y el cóndilo; la Ortopedia Maxilar, la Cirugía Maxilofacial e incluso la Gnatología, son otras de las especialidades pertinentes para este padecimiento, intentando así limitar el daño a la ATM; dicha participación implementada en estadios también tempranos de la patosis.³⁸



2.6 MANEJO DE LUXACIÓN ARTICULAR TEMPOROMANDIBULAR UNILATERAL CRÓNICA RECURRENTE

México ya no está en transición demográfica sino que es considerado un país envejecido, y cada vez con mayor frecuencia nos veremos enfrentados a tratar pacientes adultos y de la tercera edad. Por esta razón, es interesante y necesario tener el conocimiento científico relevante a la temática que se presenta.³⁹

En México hay 10.5 millones de adultos mayores; esto es, 10 de cada 100 habitantes tienen 60 años o más. El Consejo Nacional de Población estima que para 2030, en México habrá más adultos mayores que jóvenes menores de 15 años y para 2050, un 30 por ciento de la población tendrá más de 60 años, por lo que es sumamente importante el conocer a este tipo de pacientes y las patologías a las que son susceptibles como lo es la luxación unilateral crónica recurrente de ATM; para así brindar un tratamiento idóneo de acuerdo con sus características.⁴⁰ Se han dado discusiones durante los últimos 10 años sobre el papel o rol del estomatólogo en el diagnóstico y tratamiento del dolor y patologías en la región de la cabeza y cuello.

Esto debido a un debate académico tanto sobre la etiopatogenia, como sobre los factores psicológicos versus los predominantes que presentan cada uno de los pacientes, ya que se considera han sido ignorados por el Cirujano Dentista de práctica general.⁴¹

Es por ello que se intenta describir la conducta estomatológica a seguir en un único caso de un paciente femenino de 56 años de edad que presenta luxación unilateral crónica recurrente de la ATM derecha.

El Cirujano Dentista debe tener los conocimientos teóricos y prácticos referentes a dicha patología para así tener la oportunidad de participar en el tratamiento integral, no de una forma resolutive, sino sólo participativa en casos como éste.

Como protocolo se debe realizar una correcta historia clínica, con base en la anamnesis y la exploración física del paciente, y se correlacionará lo encontrado con los auxiliares de diagnóstico; en este caso se solicitan exámenes de laboratorio con fines prequirúrgicos como química sanguínea, biometría hemática, tiempo de protrombina, tiempo parcial de tromboplastina e INR; imagenológicos como la tomografía computarizada en reconstrucción 3D de macizo facial para observar a detalle las estructuras óseas involucradas y, finalmente, interconsulta en el servicio de Medicina Interna para que valoren el estado de salud sistémico del paciente; planteando así un abordaje multiprofesional. Se solicita también la participación de prostodoncia, ya que el factor predisponente y desencadenante de la luxación crónica recurrente es la pérdida de la dimensión vertical, para que de esta forma pueda ser restaurada.



Una vez que se cumple el protocolo se establece el diagnóstico correcto, y se solicita la participación del especialista en cirugía maxilofacial para completar el protocolo.

El especialista dictamina la conducta a seguir y de esta forma el Cirujano Dentista participa en la resolución de esta patología.

En este caso, por ser una paciente que reúne el perfil se decide realizar una intervención quirúrgica bajo anestesia general balanceada, sin ninguna complicación trans y posoperatoria. Y controles posoperatorios periódicamente.

Abordando de esta forma el proceso salud-enfermedad del sistema estomatognático en la población adulta multiprofesionalmente.



3. DISEÑO METODOLÓGICO

Tipo de Estudio: Caso Clínico

Descriptivo, n=1

4. RECURSOS

Humanos: Cirujano Maxilofacial como director de tesis, Cirujano Maxilofacial como asesor de tesis, pasante de la carrera de Cirujano Dentista participando en el diagnóstico y protocolo del presente caso, personal hospitalario y docente del último año de la carrera en el área clínica multiprofesional Zaragoza.

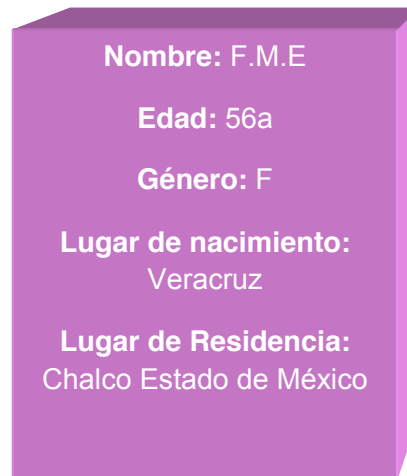
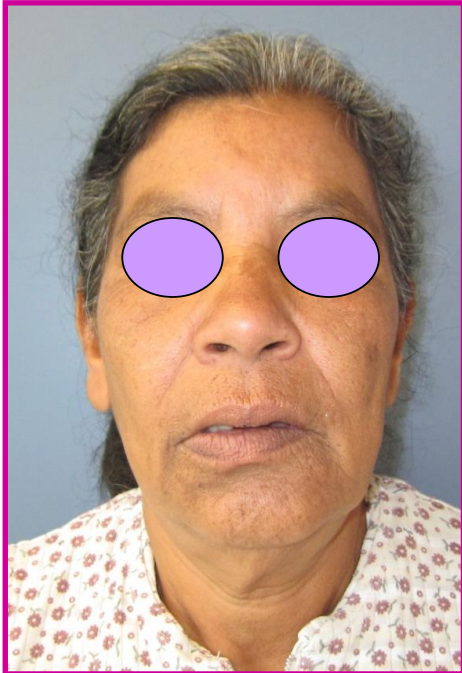Físicos: biblioteca Facultad de Estudios Superiores Zaragoza, biblioteca de Posgrado en Odontología de Ciudad Universitaria e infraestructura hospitalaria del Hospital General Regional La Perla.

Materiales: registros fotográficos (cámara fotográfica) y consulta de investigación documental en diferentes instituciones y la utilización en conjunto de redes interconectadas en forma globalizada, así como computadora portátil, memorias USB y equipo de cirugía.

Financieros: Solventados por la pasante.



5. PRESENTACIÓN DEL CASO CLÍNICO



Antecedentes heredo familiares (AHF): Padre finado por cardiopatía, madre finada por cáncer (Ca) gástrico.

Antecedentes personales no patológicos (APNP): Originaria del estado de Veracruz, residente de Chalco Estado de México desde hace 15 años aproximadamente. Vive en casa habitación de lámina, no cuenta con todos los servicios intradomiciliarios como: agua potable y drenaje; zoonosis +, higiene personal y bucal deficiente, alimentación adecuada en cantidad y calidad. Religión católica.

Antecedentes personales patológicos (APP): Niega crónico degenerativos, alérgicos, quirúrgicos, traumáticos, transfusionales, alcoholismo, tabaquismo y toxicomanías.

Presentó litiasis de riñón hace 3 años bajo control médico sin complicaciones.



Interrogatorio por Aparatos y Sistemas: Gastritis con evolución de 3 años, actualmente bajo tratamiento médico con omeprazol; resto del interrogatorio sin datos patológicos aparentes.

Padecimiento actual: Inicia hace 12 años con luxación de ATM derecha, con periodicidad de una luxación a dos luxaciones por día; acude al servicio de urgencias del HGR La Perla por presentar una nueva luxación, la cual no logro reducir, con un tiempo de evolución de aproximadamente 3 horas.

Es referida al servicio de Cirugía Maxilofacial para realizar reducción de la luxación.

Exploración física:

Paciente consciente, orientada, alerta, con edad aparente igual a la cronológica, actitud libremente escogida, constitución física mediana, integra y bien conformada, sin movimientos anormales, marcha simétrica y balanceada y cooperadora al manejo.

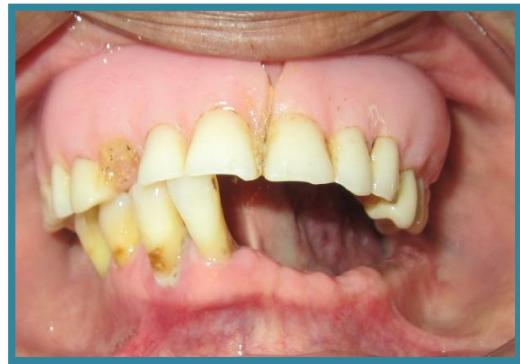

Imagen 1. Prótesis total superior desajustada.

Se observó cráneo normocéfalo, sin hundimientos ni exostosis, pupilas isocóricas y normoreflécticas, adecuada coloración e hidratación de tegumentos, puente nasal sin desviaciones ni crepitaciones, narinas permeables.

Al examen intraoral presenta imposibilidad para el cierre bucal debido a la luxación mandibular que presenta, se observa adecuada coloración e hidratación de mucosas, pérdida de la dimensión vertical, edentulismo total superior con uso de prótesis total desajustada (imagen 1), en arcada inferior edentulismo parcial, sólo presencia de premolares y anteriores derechos, sin uso de prótesis inferior.

Orofaringe sin datos patológicos. Cuello cilíndrico, con tráquea central desplazable, tórax con adecuados movimientos de amplexión y amplexación, abdomen blando y depresible a la palpación, con peristalsis presente. Extremidades superiores e inferiores íntegras y con movimientos completos. Resto del interrogatorio sin datos que agregar.

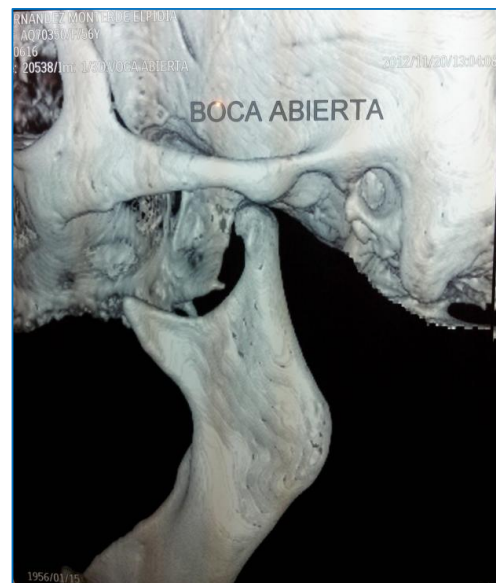
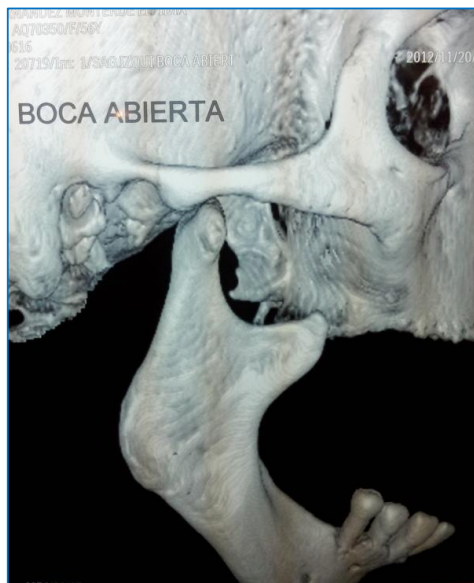

Resolución del episodio agudo: en el servicio de Cirugía Maxilofacial se elaboró una historia clínica de urgencias (anexo 1) y el consentimiento informado (anexo 2) para que la paciente autorizara la reducción de la luxación bajo anestesia local.

Se realizó maniobra de Dupuis y posteriormente se colocó vendaje de Barton. Se envió diclofenaco de 100 mg cada 12 horas durante tres días y dieta líquida.

Se citó a los tres días para retirar el vendaje de Barton y se solicitó también una tomografía computarizada con reconstrucción en 3D de macizo facial para complementar el diagnóstico así como exámenes de laboratorio prequirúrgicos (biometría hemática, química sanguínea tiempo de protrombina, tiempo parcial de tromboplastina) encontrándose dentro de los valores de referencia(anexo 3).

TC



Se observa la luxación del cóndilo derecho el cual se encuentra desplazado fuera de la cavidad glenoidea posicionándose por delante de la eminencia articular.



Diagnóstico Sistémico: Gastritis bajo control médico.

Diagnóstico Estomatológico: luxación crónica recurrente de la ATM derecha.

Pronóstico: Reservado a evolución.

Plan de Tratamiento: se propuso eminectomía articular derecha bajo anestesia general balanceada (AGB) y restauración protésica para recuperar la dimensión vertical (imagen 2).

Se inició protocolo quirúrgico y se solicitó una valoración prequirúrgica por Medicina Interna reportando un riesgo quirúrgico Clase I según la ASA (Sociedad Americana de Anestesiólogos).

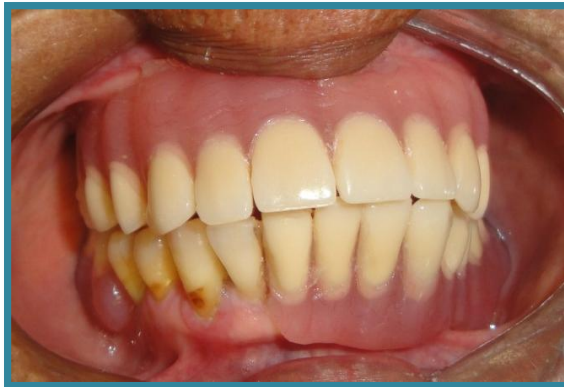

Imagen 2. Restauración de la dimensión vertical

PROCEDIMIENTO QUIRÚRGICO

- AGB (intubación nasotraqueal).
- Previo a la intervención se rasura el cabello de la zona preauricular.
- Se realizó asepsia y antisepsia.
- Colocación de campos de la manera habitual (imagen 3).
- Se infiltró lidocaína con epinefrina al 2% en región preauricular con fines hemostáticos.
- Se abordó mediante una incisión preauricular, la incisión comienza por dentro de la línea del pelo y discurre en una dirección inferior por detrás de los vasos temporales (imagen 4).
- Disección por planos, se visualizó el arco cigomático, el cual se desperiostizó y



una vez localizada la eminencia articular se realizó la osteotomía y ostectomía horizontal de ésta mediante instrumento rotatorio (imagen 5).

- Se fractura la eminencia articular con la ayuda de un cincel para posteriormente alisar la superficie ósea mediante instrumento rotatorio (imagen 6 y 7).
- Se irrigó la zona quirúrgica, se verificó la hemostasia y se procede a la síntesis de los tejidos, suturando por planos, los planos profundos con sutura absorbible 3-0 y la piel nailon 5-0 con técnica subcutánea (imagen 8).

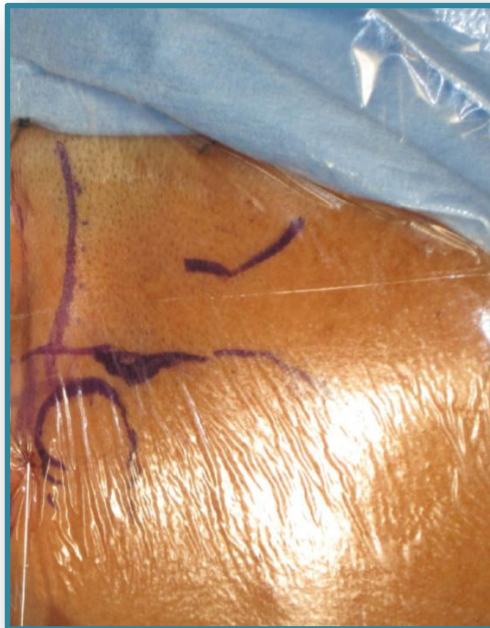

Imagen 3. Asepsia, antisepsia, colocación de campos y trazado de incisión



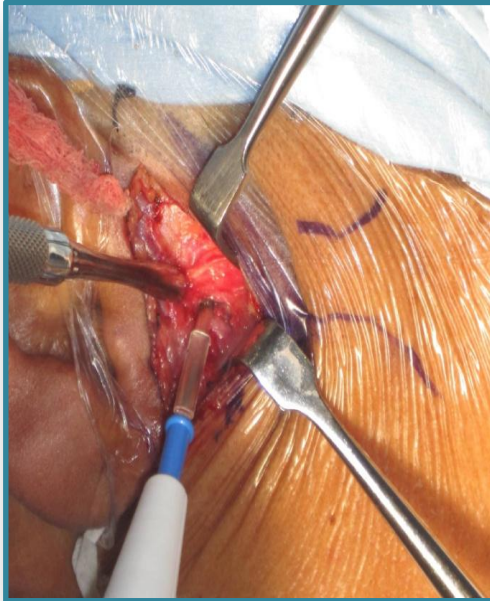


Imagen 4. Disección por planos

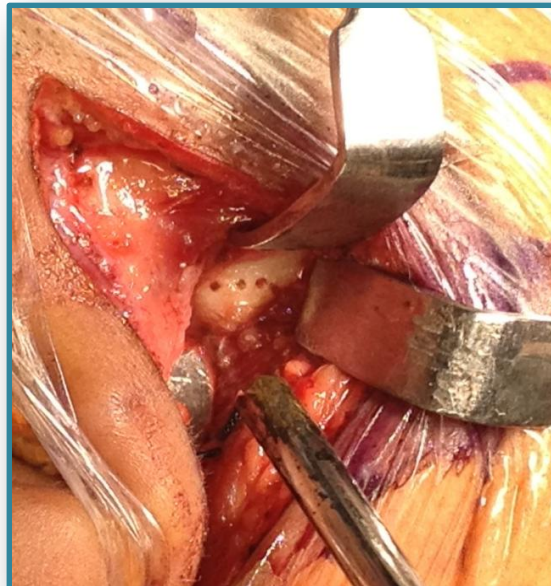


Imagen 5. Osteotomía de la eminencia articular



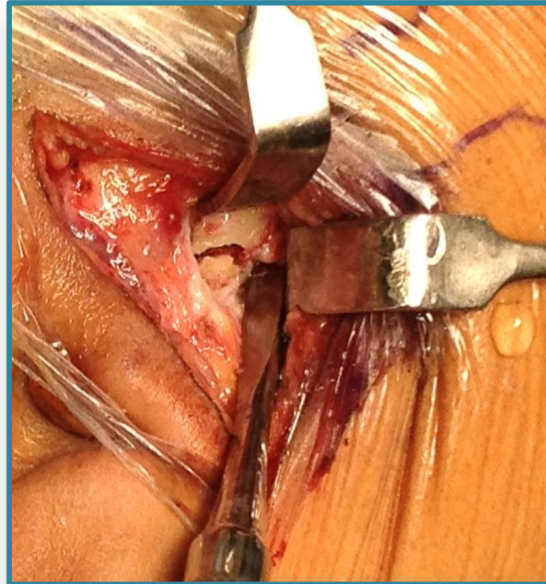


Imagen 6. Fractura
mediante cincel

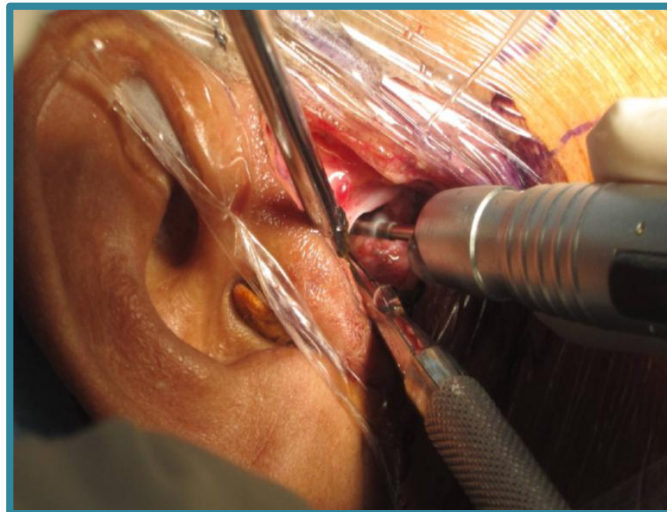


Imagen 7. Alisado de la
superficie ósea



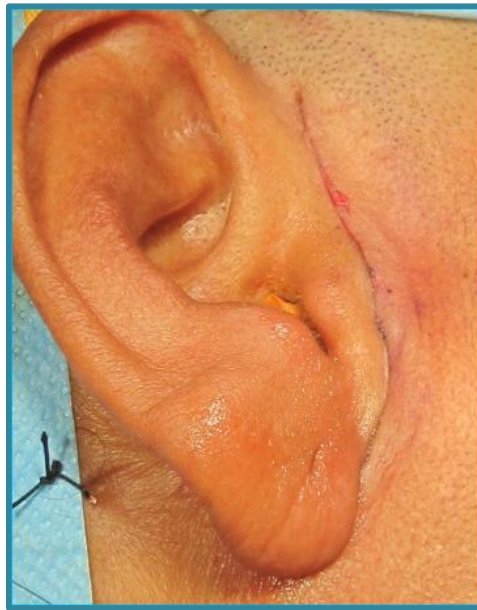

Imagen 8. Síntesis de los tejidos

POSTOPERATORIO

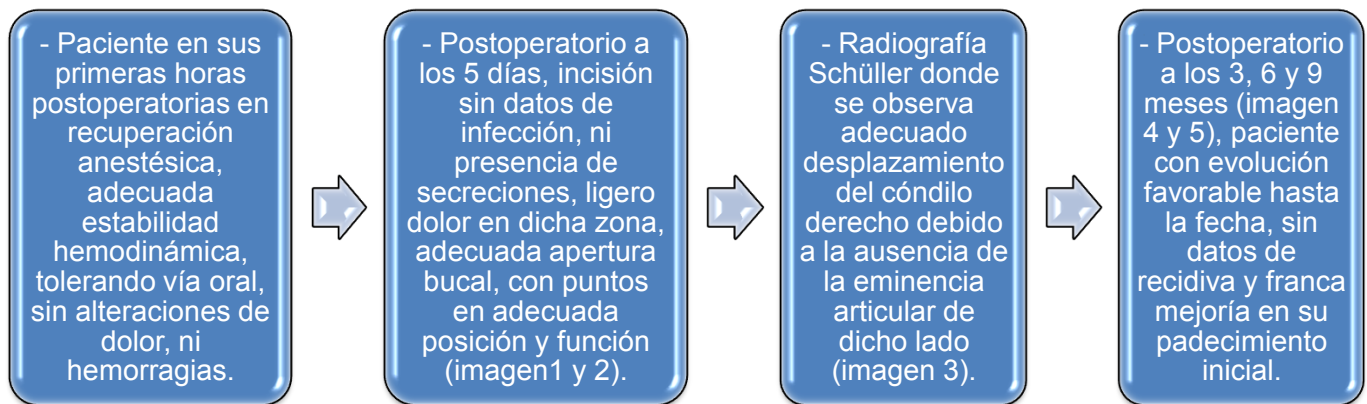

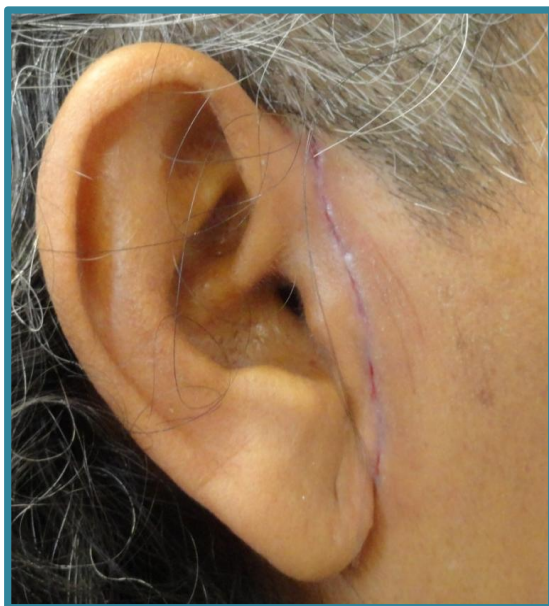


Imagen 1. Incisión quirúrgica con adecuado proceso de cicatrización (postoperatorio de 2 semanas)

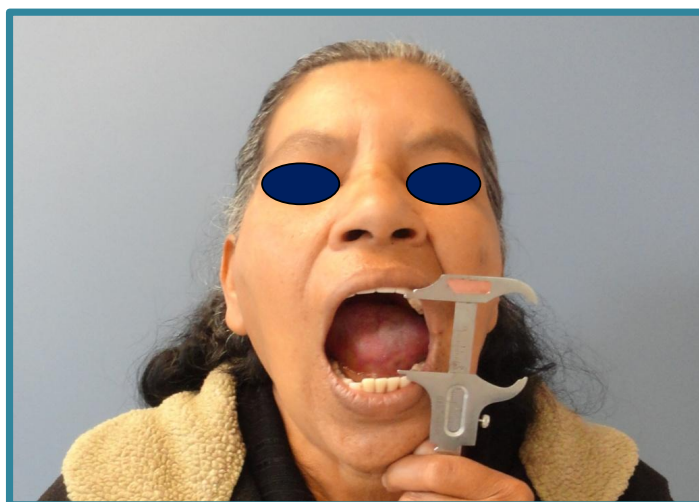


Imagen 2. Adecuada apertura bucal



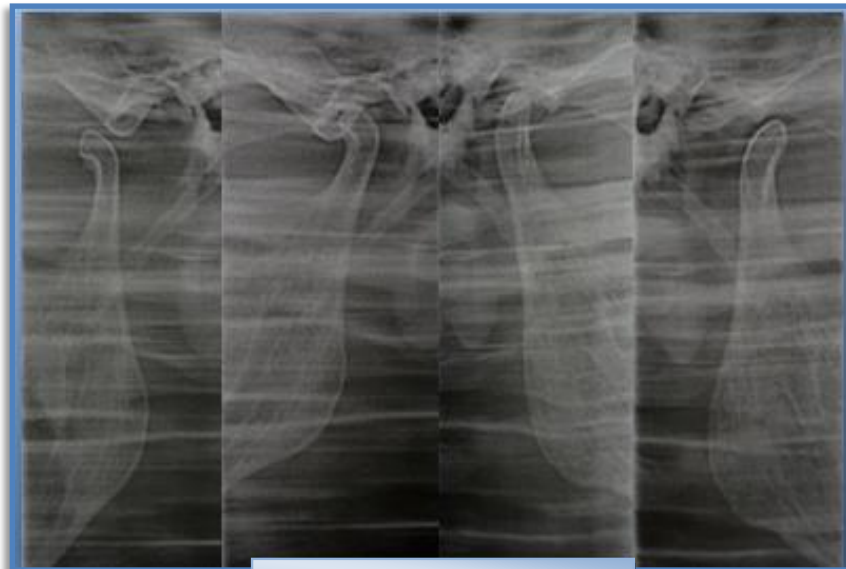


Imagen 3. Radiografía Schüller

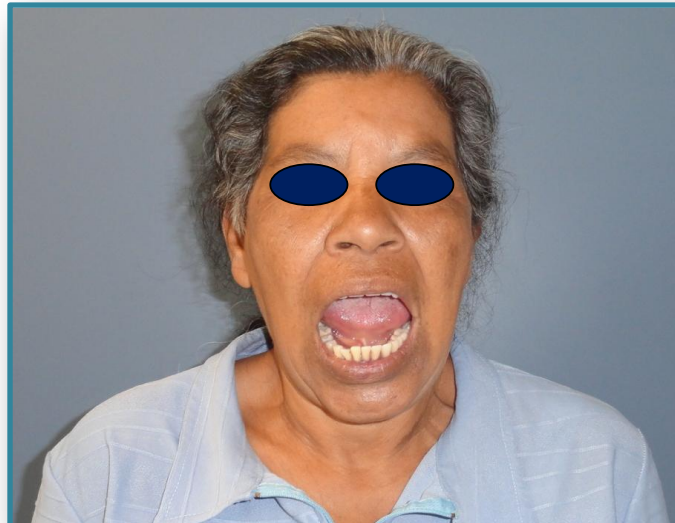

Imagen 4. Postoperatorio a los 6 meses



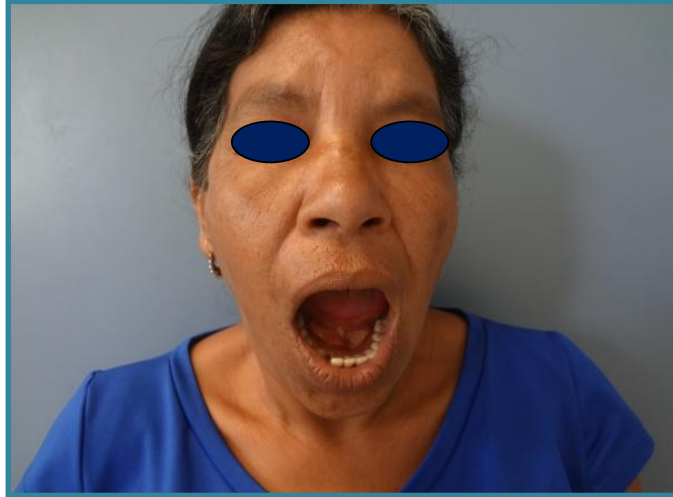

Imagen 5. Postoperatorio a los 9 meses



6. DISCUSIÓN

La ATM es una de las estructuras faciales más complejas, por ello la importancia del conocimiento científico en el área Odontológica de la misma; ya que forma parte del sistema estomatognático, nuestro objeto de estudio siempre durante la práctica profesional.

El caso clínico presentado, muestra el tratamiento multiprofesional de la luxación unilateral crónica recurrente de la ATM derecha; la vía de tratamiento fue quirúrgica valorando previamente el costo-riesgo-beneficio para la paciente. En la literatura presentada, se plasman los posibles tratamientos para esta patosis, Liceága presenta también un único caso sobre manejo de la luxación unilateral crónica recurrente de la ATM concordando así con nuestro caso, en que la toma de decisión del plan de tratamiento va de acuerdo con las demandas de caso en particular. Pastori en Brasil, menciona que el tratamiento para pacientes con características como las del caso presentado, deben manejarse con el apoyo de las especialidades necesarias, solicitud de exámenes imagenológicos especializados, y posterior al tratamiento seleccionado tener un seguimiento postoperatorio para así esperar obtener resultados favorables de la evolución del paciente. Pastori presenta la resolución de dos casos clínicos de luxación crónica recurrente, similares al caso de este documento; ellos realizan la eminectomía articular en dos casos, en un paciente femenino de 42 años y otro paciente masculino de 29 años; el procedimiento se llevo a cabo sin complicaciones transquirúrgicas y posoperatorias, llevando un control posoperatorio de 12 meses aproximadamente.

Con base en ello, el manejo de la luxación unilateral crónica recurrente de la ATM, en México como en otros países es multidisciplinario, brindando así un tratamiento adecuado y oportuno para cada tipo de pacientes durante nuestra práctica profesional.



7. CONCLUSIONES

La vía quirúrgica para el tratamiento de la luxación unilateral crónica recurrente de la ATM derecha pudiera ser evitada, si la patología desde su inicio tuviera un manejo multiprofesional adecuado y siendo diagnosticada en etapas tempranas por el Cirujano Dentista de practica general.

La intervención de especialidades como la prostodoncia, que participa en la recuperación de la dimensión vertical en pacientes como el del caso presentado e incluso la intervención de la gnatología antes de que la patología sea crónica, favorecen en gran manera el pronóstico de la misma.

La intención al presentar trabajos de esta índole se orienta a la sensibilización de la población estudiantil para promover la prevención, la minimización de acciones e incluso riesgos y costos, si diagnósticamente se hace lo adecuado en el consenso de este comentario; de lo contrario, la participación netamente quirúrgica, si bien ofrece resultados positivos, debe de implementarse sólo en casos de máxima necesidad.

El Cirujano Dentista debe poseer el conocimiento científico sobre esta temática para así diagnosticar la patología en etapas tempranas y también reconocer las capacidades que posee de cada una de las especialidades que involucra la Odontología para decidir en qué casos puede actuar de una forma resolutive o participativa.

En el presente caso, la luxación unilateral crónica recurrente se trato multiprofesionalmente y los resultados fueron favorables, se observó adecuada evolución del paciente, sin datos de recidiva hasta la fecha; actualmente asintomática, con adecuada apertura bucal y franca mejoría en cuanto a su padecimiento inicial.



8. PROPUESTAS O RECOMENDACIONES

- ★ Que como profesional del área de la salud, el Cirujano Dentista distinga su nivel de competencia frente a la particularidad y complejidad de las diversas manifestaciones del proceso salud-enfermedad del sistema estomatognático, a fin de poder decidir en qué casos puede actuar de manera resolutive y en qué otros, como en el aquí presentado, de forma participativa, considerando el ámbito de competencia de cada una de las especialidades de la Odontología.
- ★ Que la maniobra de Nelaton o Dupuis no sean minimizadas a una “maniobra”, sino que se establezca una “Norma de Procedimiento” dentro del protocolo.

PROTOCOLO

- Signos vitales
- Historia Clínica de Urgencias
- Canalización del paciente
- Administración vía intravenosa de relajantes musculares calculados (Dosis kg/peso).
- Consentimiento informado
- Bloqueo anestésico focal
- Maniobra propiamente dicha:

Para la maniobra se proponen ciertas modificaciones como: esta maniobra no se realizará en un sillón dental, el paciente estará sentado en silla de espalda a una pared lisa, el ayudante estará situado lateral al paciente y se estabilizará a sí mismo con una mano apoyada en la pared y la otra, la palma de la mano sobre la frente del paciente. Mientras tanto el ejecutor se posicionará frente a él, quedando la cabeza del paciente situada a nivel diafragmal del ejecutor. Se estabiliza mediante vendaje tipo Barton o mentonera prefabricada.



9. REFERENCIAS BIBLIOGRÁFICAS

1. Boering Medra AM, Mahrous AM. Glenotemporal osteotomy and bone grafting in the management of chronic recurrent dislocation and hypermobility of the temporomandibular joint. *Br J Oral Maxillofac Surg* 2008; 46: 119-22.
2. Kendall BD, Booth PW. Surgical correction of temporomandibular dislocation. In: Assael LA. *Atlas of oral and maxillofacial surgery clinics of North America*. Philadelphia: W.B. Saunders; 2006. p 276-289.
3. Ramírez AM. Evaluación de los Trastornos Temporomandibulares en Centros Geriátricos de Culiacán, Sinaloa (México). Universidad Autónoma de Sinaloa. Facultad de Odontología. 2009. P 128: p. 10-48.
4. Moore K L, Persaud T V N. *Embriología Clínica*. 8ª ed. España, ELSEVIER, 2008. p. 160-195.
5. Okeson OJ. *Tratamiento de oclusión y afecciones temporomandibulares*. 5 ed. España: Elsevier; 2008. p 3-28.
6. Inzunza Estrada H J, Miranda Villasana J E, Uribe Campos A. Artroscopia: Comparación entre la disminución de la sintomatología dolorosa y bloqueo articular, en pacientes con síndrome de disfunción de ATM. *Odontología Actual*. 2008; 56:16-22.
7. Monje F. *Diagnóstico y Tratamiento de la Patología de la Articulación temporomandibular*, Madrid: Ripano; 2009. p. 41-80, 637-640.
8. Rouvière H, Delmas A. *Anatomía Humana: Descriptiva, Topográfica y Funcional*. Tomo 1. Cabeza y Cuello, 11ª ed. Barcelona, ELSEVIER, MASSONN, S.A, 2005. p. 138-197.
9. Latarjet M, Ruiz LA. *Anatomía Humana*. Tomo 2. 4 ed. Buenos Aires. Médica Panamericana. 2008. p. 1240-1243.
10. Laskin MD, Greene SCH, Hylander LW. *Temporomandibular disorders. An Evidence-Based Approach to diagnosis and treatment*. Chicago: Quintessence; 2008. p. 435-440.
11. Fuentes R, De Lara S., *Corpus. Anatomía Humana General Vol I*. México, Trillas, 2008. p. 400-418.
12. Wilson PL, Akeson JE, Stewart AP y Spacey DS. *Nervios Craneales. En la salud y la enfermedad*. 2ª edición. Buenos Aires. Médica Panamericana. 2008. p 79-85, 115-119.



13. Learreta J. Compendio sobre el diagnóstico de las Patologías de la Articulación Temporomandibular. Ed. Artes Médicas. Brasil, 2009. p. 15-55.
14. Simoes W A. Ortopedia Funcional de los Maxilares. Tomo I. Caracas, Ediciones Isaro; 2008. p. 405-430.
15. Mc Neil C. Fundamentos y aplicaciones prácticas en oclusión. Barcelona: Quintessence; 2009. p. 23-36, 179-183.
16. Akinbami B. O., Evaluation of the mechanism and principles of management of temporomandibular joint dislocation. Systematic review of literature and a proposed new classification of temporomandibular joint dislocation, Head and Face Med 2011; 5: 7:10.
17. Pimentel ME, González MM. Tratamiento de luxación mandibular crónica: osteotomía y Fractura de eminencia articular con injerto óseo mentoniano. Reporte de un caso. ADM 2008; 55: 97-102.
18. García RRJ, Utsman AB. Caso clínico y revisión de la literatura de Subluxación y Luxación Temporomandibular. ULACIT. 2012; 5: 14-26.
19. Carrillo ER, Ramírez RFJ, Salazar LMT, Sánchez GJR, Morones RO, Carrillo CLD. Luxación Temporomandibular. Rev Invest Med Sur Mex 2012; 19: 253-256.
20. Alemán NRM, Martínez MMG. Reporte de caso: Manejo de Luxación Crónica Recurrente de Articulación Temporomandibular con el procedimiento de Dautrey. Rev Odont Act 2009; 4: 2-8.
21. Lescas MO, Elena HM, Sosa A, Sánchez M, Ugalde IC, Ubaldo RL, et al. Trastornos temporomandibulares. Rev Fac Med UNAM 2012; 55: 4-11.
22. Bell WE. Temporomandibular disorders: Classifications, diagnosis, management. 3ª ed. Chicago: Year Book Medical Publisher, Inc; 2008. p. 3-53.
23. Duarte RMA, Castillo HJ, Gutiérrez RM. Alteraciones más frecuentes en la articulación temporomandibular. Lesiones internas. PO 2008; 9: 35-37.
24. Licéaga ECJ, Castañeda SO, González OVM. Reporte de Caso: Modificación de procedimiento Dautrey en dislocación Recurrente mandibular. Rev Estomatol Herediana 2012; 22: 163-6.
25. Bakardjiev A. Treatment of chronic mandibular dislocations by bone plates: Two case reports. Journal of Cranio-Maxillofacial Surgery 2008, Vol. 32 p. 90-92.



26. Leeuw R. Temporomandibular disorders. Guidelines for assessment, diagnosis and management. 4 ed. Chicago: Quintessence; 2008. p. 678-689.
27. Shorey C W, Campbell J H. Dislocation of the temporomandibular joint, Oral Surg Oral Med Oral Pathol Oral Radiol Endod 2009; 89:662-8.
28. Nitzan DW. Temporomandibular Joint “Open Lock” versus condilar dislocation: signs and symptoms, imaging, treatment and pathogenesis. J Oral Maxillofac Surg 2011; 60: 506-511.
29. Sato J, Segami N, Nishimura M. Clinical evaluation of arthroscopic eminoplasty for habitual dislocation of the temporomandibular joint: comparative study with conventional open eminectomy. Oral Surg Oral Med Oral Pathol Oral Radiol Endod 2008; 95: 390-5.
30. Gilles R, Magistris MR, Hugentobler M, Jaquinet A, Richter M. Treatment of recurrent luxation of the temporomandibular joint with botulism toxin. Rev. Stomatol Chir Maxillofac 2009; 101: 91-181.
31. Bouloux G. Temporomandibular Joint Pain and Synovial Fluid Analysis: A review of the Literature. J Oral Maxillofac Surg, 2009, Vol. 67, p. 2497-2504.
32. Bakardjiev A. Treatment of chronic mandibular dislocations by bone plates: Two case reports. Journal of CranioMaxillofacial Surgery 2008: 32: 90-92.
33. Carrilo ER, Ramírez RFJ, Salazar LMT, Sánchez GJR y Morones RO. Imágenes en Medicina. Luxación Temporomandibular. Rev Invest Med Sur Méx, 2010; 17: 68-70.
34. Kummoona R. Surgical reconstruction of the temporomandibular joint for chronic subluxation and dislocation. Int J Oral Maxillofac Surg 2010: 30:344-348.
35. Kuttnerberg JJ, Hardt N. Long-term results following miniplate eminoplasty for the treatment of recurrent dislocation and habitual luxation of the temporomandibular joint. Int J Oral Maxillofac Surg 2009; 32: 474-479
36. Kobayashi H, Yamazaki T, Okudera H. Correction of recurrent dislocation of the mandible in elderly patients by the Dautrey procedure. Br J Oral Maxillofac Surg. 2009; 38: 54-7.
37. Pastori MC, Marzola C, Toledo FJL, Cavaleri PL, Alonso de Moura L, Rodríguez AM, et al. Eminectomy for treatment of mandible recurrent dislocation clinical surgical cases report. Rev Odont Cien 2008, Vol I p. 51-9.





38. Hammad IA, Nassif NJ, Salamed ZA. Full-Mouth rehabilitation following treatment of temporomandibular disorders and teeth-related signs and symptoms. *Gerodontology* 2005; 22:242-5.
39. Pavez CV, Quintana CM. Manejo odontológico de pacientes ancianos con riesgo sistémico. *Rev Dent Chile* 2009; 94 (2): 22-25.
40. Instituto Nacional de Estadística, Geografía e Informática. Los adultos mayores en México. Perfil sociodemográfico al inicio del siglo XXI. Aguascalientes (Méx): INEGI; 2010.
41. Bumman A, Lolzmann U. Color Atlas of Dental Medicine. TMJ Disorders and Orofacial Pain. The role of dentistry in a Multidisciplinary Diagnostic Approach. 4 ed. New York: Thieme; 2009. p. 354-362.



10. ANEXOS

ANEXO 1

		GOBIERNO DEL ESTADO DE MÉXICO			
Historia Clínica General					
UNIDAD MÉDICA:			EXPEDIENTE:		
FECHA DE ELABORACIÓN:		HORA DE ELABORACIÓN:		TIPO DE INTERROGATORIO: <input type="checkbox"/> DIRECTO <input type="checkbox"/> INDIRECTO	
I. FICHA DE IDENTIFICACIÓN					
NOMBRE DEL PACIENTE (APELLIDO PATERNO, APELLIDO MATERNO Y NOMBRE(S))				EDAD:	GÉNERO <input type="checkbox"/> MASC <input type="checkbox"/> FEM
FECHA DE NACIMIENTO:		OCUPACIÓN DEL PACIENTE:			
DOMICILIO:			TELÉFONO:		
NOMBRE DEL PADRE O TUTOR EN CASO DE SER MENOR DE EDAD O PERSONA CON CAPACIDADES DIFERENTES:					
PARENTESCO CON EL PACIENTE:			TELÉFONO:		
II. ANTECEDENTES HEREDO FAMILIARES					
III. ANTECEDENTES PERSONALES NO PATOLÓGICOS					
IV. ANTECEDENTES PERSONALES PATOLÓGICOS					
V. ANTECEDENTES GINECO-OBSTÉTRICOS					
VI. PADECIMIENTO ACTUAL					
VII. INTERROGATORIO POR APARATOS Y SISTEMAS					
CARDIOVASCULAR:					
RESPIRATORIO:					
GASTROINTESTINAL:					
GENITOURINARIO:					
HEMÁTICO Y LINFÁTICO:					
ENDÓCRINO:					

217B20000-015-06



VII. INTERROGATORIO POR APARATOS Y SISTEMAS

NERVIOSO:

MUSCULOESQUELÉTICO:

PIEL, MUCOSAS Y ANEXOS:

VIII. SIGNOS VITALES

T/A	TEMP	FREC. C.	FREC R.	PESO	TALLA
-----	------	----------	---------	------	-------

IX. EXPLORACIÓN FÍSICA

HABITUS EXTERIOR:

CABEZA:

CUELLO:

TÓRAX:

ABDOMEN:

GENITALES:

EXTREMIDADES:

PIEL:

X. RESULTADOS PREVIOS Y ACTUALES DE LABORATORIO, GABINETE Y OTROS:

XI. DIAGNÓSTICOS O PROBLEMAS CLÍNICOS:

XII. TX FARMACOLÓGICO:

TERAPÉUTICA EMPLEADA Y RESULTADOS (PREVIOS):

TERAPÉUTICA ACTUAL:

XIII. PRONÓSTICO:

217B20000-015-06

NOMBRE, FIRMA Y CARGO DEL MÉDICO



ANEXO 2



GOBIERNO DEL
ESTADO DE MÉXICO



Carta de Consentimiento Informado

UNIDAD MÉDICA	LUGAR	FECHA	HORA
NOMBRE DEL PACIENTE (APELLIDO PATERNO, APELLIDO MATERNO Y NOMBRE(S))		NO. DE EXPEDIENTE	
EDAD	GÉNERO <input type="checkbox"/> MASCULINO <input type="checkbox"/> FEMENINO	OCUPACIÓN	ESTADO CIVIL
DOMICILIO (CALLE, NÚMERO, COLONIA, LOCALIDAD, MUNICIPIO, ESTADO)			

Los médicos del servicio de _____, me han informado de mi(s) padecimiento(s), por lo que necesito someterme a estudios de laboratorio, gabinete, histopatológicos y de procedimientos anestésicos, así como de tratamiento(s) médico(s) y/o quirúrgico(s) considerados como indispensables para recuperar mi salud.

Los médicos me informaron de los riesgos y de las posibles complicaciones de los medios de diagnóstico y tratamientos médico y/o quirúrgicos, por lo que por este medio, libremente y sin presión alguna acepto someterme a:

Diagnóstico(s) clínico(s) _____

Estudios de laboratorio, gabinete e histopatológicos _____

Actos anestésicos _____

Tratamiento(s) médico(s) _____

Tratamiento(s) quirúrgico(s) _____

Riesgos y complicaciones _____

He sido informado de los riesgos que entraña el procedimiento, por lo que acepto los riesgos que implica el procedimiento.

Autorizo a los médicos de este hospital para que realicen los estudios y tratamientos convenientes.

En igual sentido, autorizo ante cualquier complicación o efecto adverso durante el procedimiento, especialmente ante una urgencia médica, que se practiquen las técnicas y procedimientos necesarios.

Tengo la plena libertad de revocar la autorización de los estudios y tratamientos en cualquier momento, antes de realizarse.

En caso de ser menor de edad o con capacidades diferentes, se informó y autoriza el responsable del paciente.

NOMBRE Y FIRMA DE QUIEN AUTORIZA

NOMBRE Y FIRMA DEL TESTIGO

NOMBRE Y FIRMA DEL TESTIGO

217B20000-03B-06



ANEXO 3



Gobierno del Estado de México
Instituto de Salud del Estado de México



HOSPITAL GENERAL "LA PERLA"

LABORATORIO CLINICO

ORDEN: 1811038

NO. DE EXPEDIENTE:

ORIGEN: HOSPITAL DE LA PERLA

PACIENTE:

SEXO: FEMENINO

SERVICIO CIRUGIA GENERAL

EDAD: 0

MEDICO:

FECHA DE VALIDACIÓN: 18/11/2012

PARAMETRO	RESULTADO	UNIDAD	VAL. REF.
QUIMICA CLINICA			
VALIDADO POR: T.L. Alejandra Fabián Tellez			
Glucosa	80.0	mg/dl	70.00 - 110.00
Nitrogeno Ureico (BUN)	11.0	mg/dl	8.00 - 23.00
Creatinina	0.90	mg/dl	0.60 - 1.30
Urea	23.5	mg/dl	14.90 - 38.50
Sodio	137.0	mmol/l	136.00 - 145.00
Potasio	4.6	mmol/l	3.50 - 5.10
Cloro	101.0	mmol/l	98.00 - 107.00
Calcio	9.90	mg/dl	8.50 - 10.10
Fosforo	3.50	mg/dl	2.50 - 4.90
Magnesio	2.10	mg/dl	1.80 - 2.40
Albumina	4.50	g/dl	3.40 - 5.00
HEMATOLOGIA			
VALIDADO POR: T.L. Alejandra Fabián Tellez			
Leucocitos Total	7.0	x 10 ³	4.00 - 11.00
Eritrocitos	5.14	x 10 ⁶	4.04 - 6.13
Hemoglobina	15.2	g/dl	12.20 - 18.10
Hematocrito	46.5	%	40.00 - 52.00
Volumen Corpuscular Medio MCV	90.4	fL	80.00 - 97.00
Hgb. Corpuscular Medio MCH	29.7	pg	27.00 - 31.20
Cont. Med. Hgb. Corpuscular MCHC	32.8	g/dl	31.80 - 35.40
Plaquetas	322.0	x 10 ³	142.00 - 424.00
Linfocitos %	34.90	%	20.00 - 45.00
Monocitos %	7.07	%	2.00 - 10.00
Neutrofilos %	55.27	%	40.00 - 70.00
Eosinofilos %	1.81	%	1.00 - 3.00
Basofilos %	0.91	%	0.00 - 1.00
Linfocitos #	2	x 10 ³	1.00 - 4.00
Monocitos #	* 0	x 10 ³	1.00 - 4.00
Neutrofilos #	4	x 10 ³	2.00 - 4.00
Eosinofilos #	0		
Basofilos #	0		
Volumen Plaquetar Medio	* 14.9		9.00 - 13.00
COAGULACION			
VALIDADO POR: T.L. Alejandra Fabián Tellez			
Tiempo de protrombina	10.9	Seg	10.00 - 14.00
Testigo Tiempo de protrombina	11.7-100%	Seg	
Tiempo Parcial de Tromboplastina	* 26.6	Seg	27.00 - 39.00
Testigo Tiempo Parcial de Tromboplastina	28.0-35.0 SEG	Seg	
INR	0.89		
% ACTIVIDAD	116.6	%	



