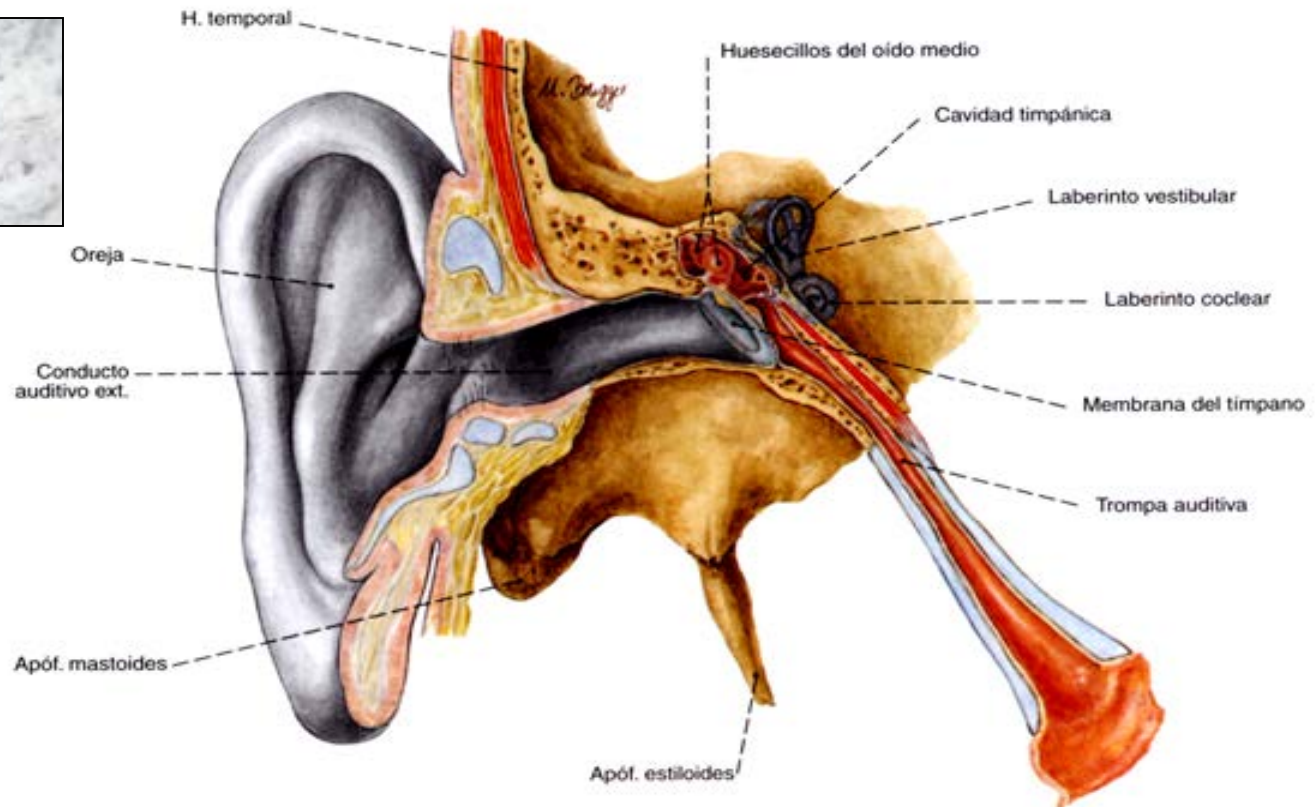


El oído



Visión general de la anatomía del órgano de la audición

Oído externo

- Oreja
- Conducto auditivo externo

Oído medio

- Cavidad timpánica
- Membrana timpánica
- Huesecillos del oído
- Trompa auditiva

Oído interno

Laberinto membranoso

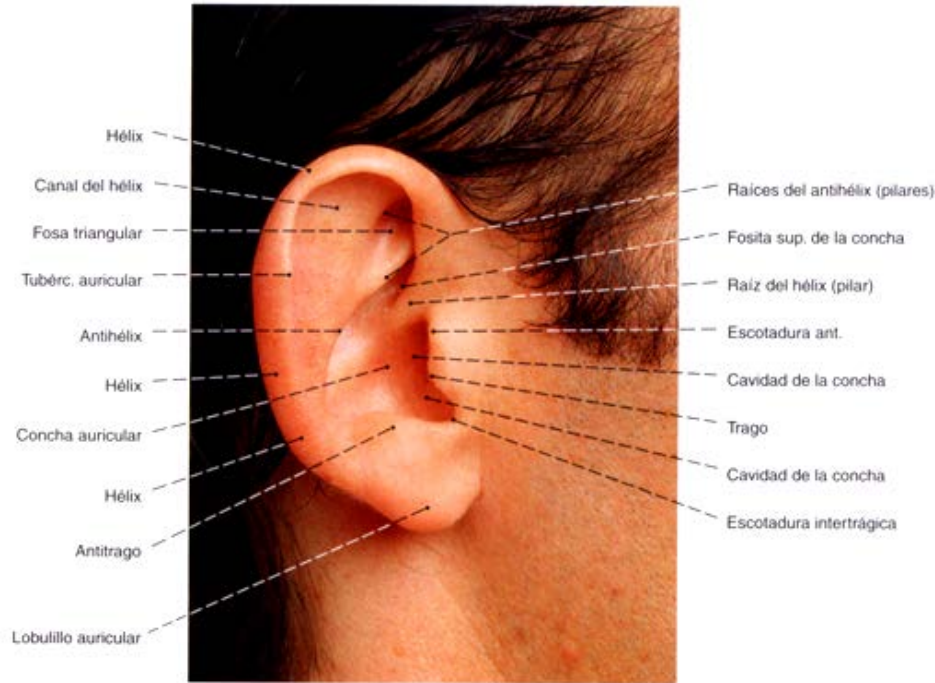
- Laberinto vestibular
- Laberinto coclear

Laberinto óseo

- Vestíbulo
- Conductos semicirculares óseos
- Cóclea
- Conducto auditivo interno

Oído Externo

Pabellón auricular



Cara Externa: a.- Concha,
1.- Hélix, (Raíz, Cola y Canal)
2.- Anthelix (2 ramas y fosita navicular),
3.- Tragus y 4.- antitragus
b.- Lóbulo.

Cara Interna: Surco cefaloauricular,
convexidad de concha y hélix

Circunferencia: ovalada.

Cartílago: Delgado y elástico, ocupa
todo el pabellón menos el lóbulo.

Ligamentos:a) Extrínsecos (anterior y
posterior), b).- Intrínsecos (Concha-
helix, helix-anthelix, fisura post. y
tragus-hélix

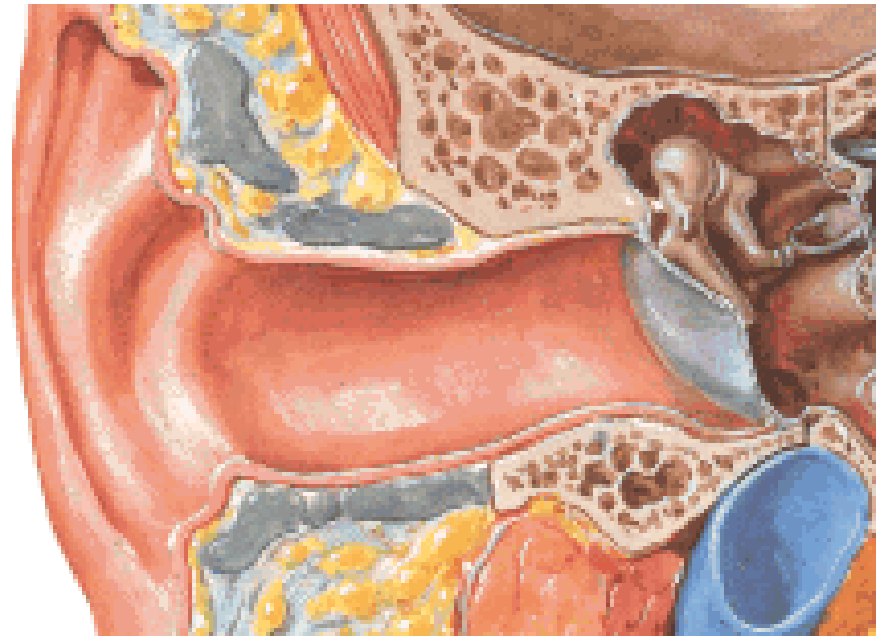Músculos (6,) rudimentarios y no
funcionales

Piel: todos sus componentes

- **Expansión laminada, arriñonada bilateral, simétrica, localizada a los lados de la cabeza.**
- **Por delante de la mastoidess, por detrás de la articulación temporo mandibular (60-65 x 25-35 mm)**
- **Angulo cefaloauricular 20-30 grados**

Conducto Auditivo Externo

- Conducto cilíndrico, localizado entre la concha y el Oído Medio dirigido hacia adentro, adelante y abajo 24 mm; diámetro variable 9 a 4.6 mm.
Pared anterior: arti. Temporomaxilar
Pared Posterior: Ap. Mastoides
Pared Sup. Piso medio craneal
Pared Inf. Parótida.
Extremidad int. Membrana timpánica
Externa: Orificio.
- 2 segmentos: Óseo y Fibrocartilaginoso
Oseo: Temporal; Timpánico (abajo y atrás; y Escama)arriba y adelante.
Fibrocartilaginoso: Lámina cartilaginosa anteroinferior, y fibrosa posterosuperior.
- **Piel:** Glándulas ceruminosas



OIDO MEDIO

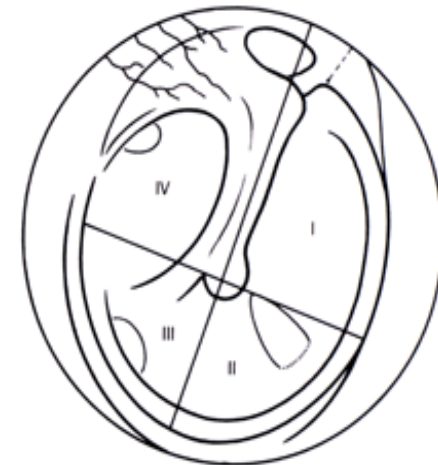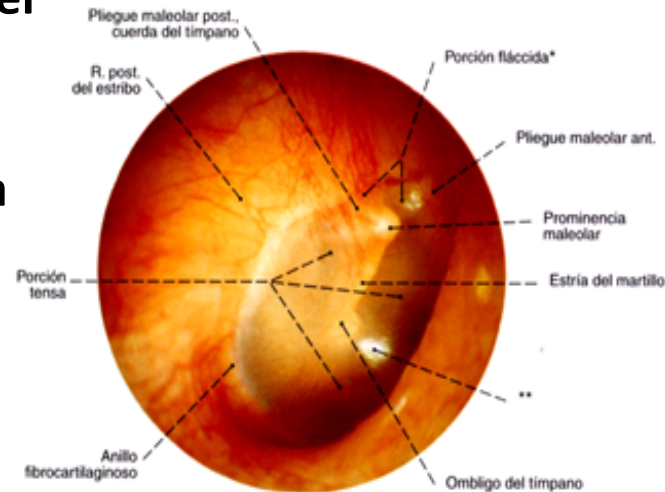
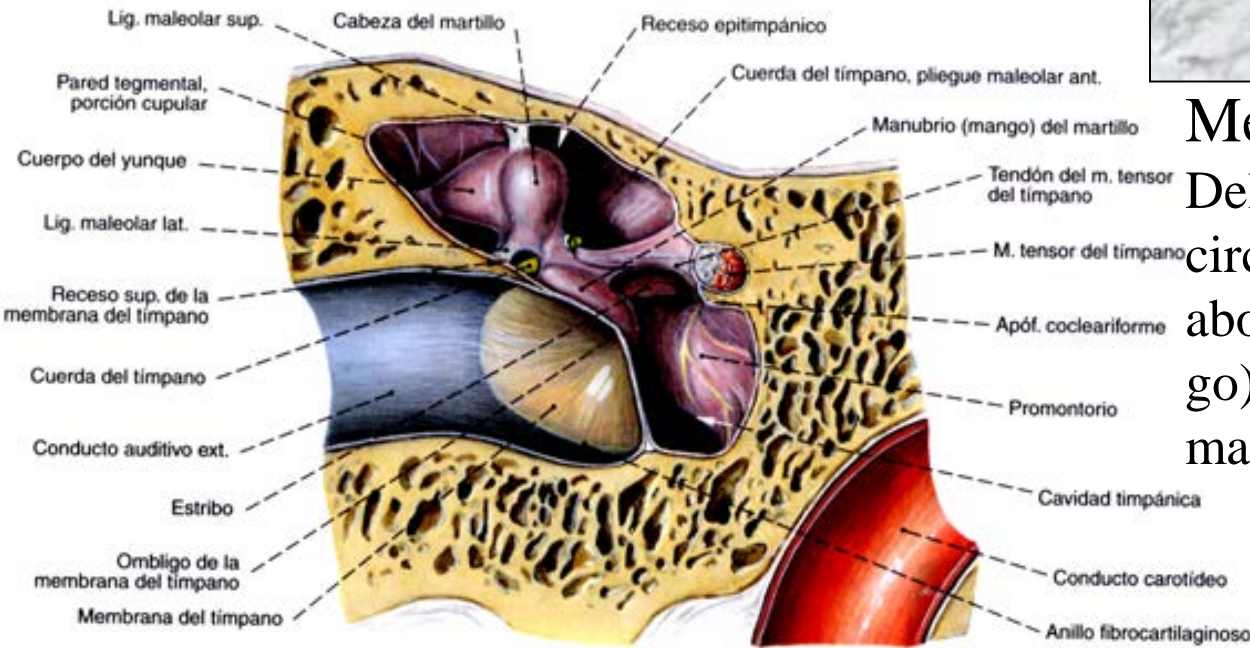
Membrana del tímpano

Delgada, transparente, 9-10 mm circular, inclinada 45 grados, abombada hacia dentro (ombli-go), por dentro se apoya el mango del martillo.

Topografía:

Se trazan 2 líneas: **Vertical**: mango del martillo y **horizontal** (ombli-go).

Se delimitan 4 cuadrantes



- **Cavidad llena de aire, Forma de un tambor** Excavada en el temporal Entre Conducto Auditivo Externo y oído interno, **Se comunica:** por delante, con la faringe (trompa de Eustaquio) por atrás con las mastoides, tapizada por mucosa timpánica Contiene los huesecillos

TEMPORAL

CAVIDADES Y CONDUCTOS

- **Neumáticas**

- Conducto Auditivo Externo
- Caja del tímpano
- Antro y celdillas mastoideas
- Trompa de Eustaquio
- Laberinto

- **Vasculares**

- Conducto Carotídeo
- Mastoideo
- Acueducto del vestíbulo
- Acueducto del caracol

- **Nerviosas**

- Conducto Auditivo Interno
- Acueducto de Falopio
- Conducto de Jacobson
- Conductos petrosos
- Conducto de la cuerda del tímpano

- **Musculares**

- Conducto del músculo del estribo
- Conducto del músculo del martillo

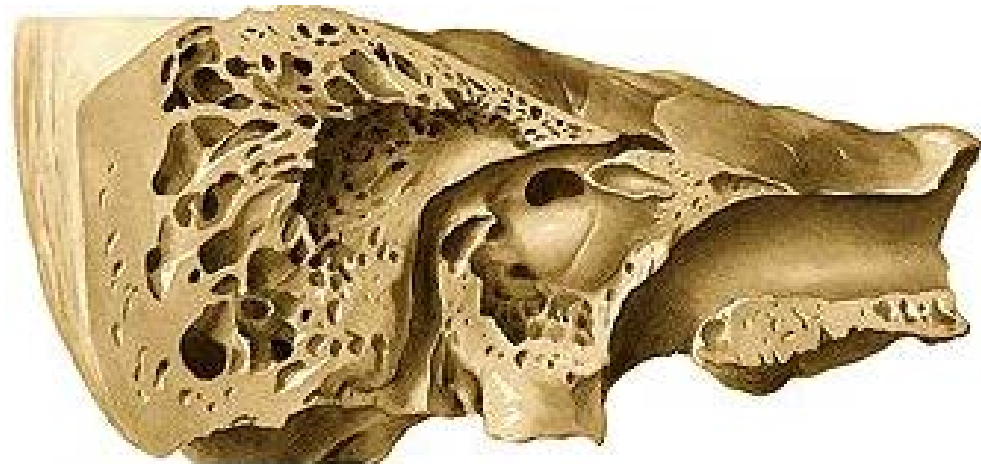
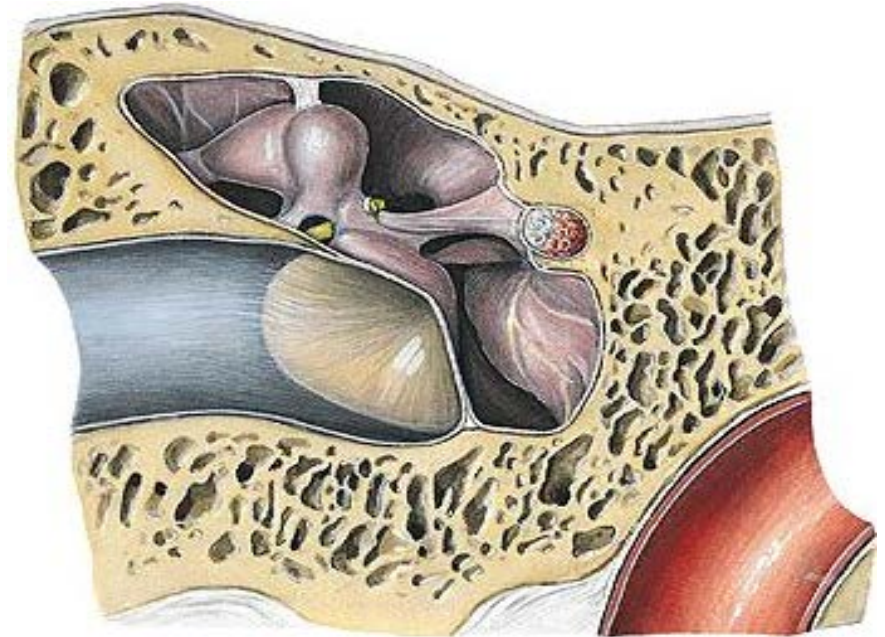
Caja del Tímpano

Cavidad llena de aire,
Forma de un tambor
Excavada en el temporal
Entre Conducto Auditivo
Externo y oído interno,

Se comunica: por delante, con
la faringe (trompa de
Eustaquio) por atrás con
las mastoides, Contiene los
huecesillos

6 caras:

Interna: Promontorio y
surco para el nervio de
Jacobson ventana oval y
ventana redonda



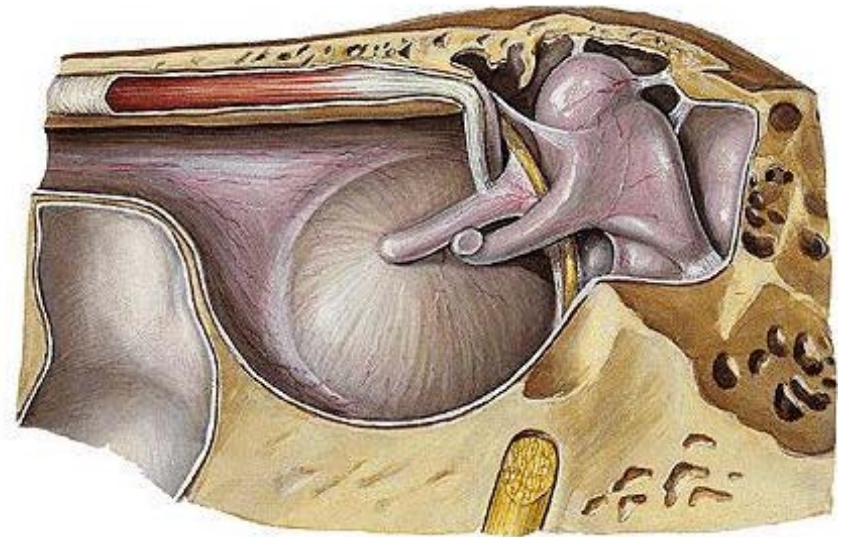
Caja del Tímpano (continúa)

Externa: Atico, surco timpánico
Membrana del tímpano y
receso hipotimpánico

Anterior: Orificio para la trompa
de Eustaquio y pico de cuchara
(Musc. Martillo)

Inferior: sutura timpanopetrosa

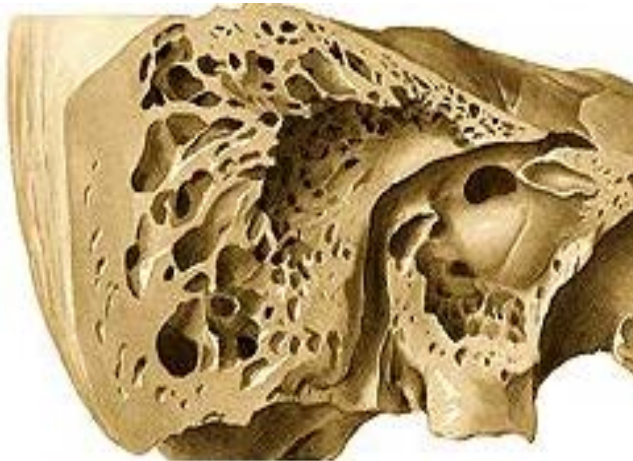
Posterior: Pirámide (Músculo del
estribo), Aditus ad antrum y
orificio para la cuerda del
tímpano



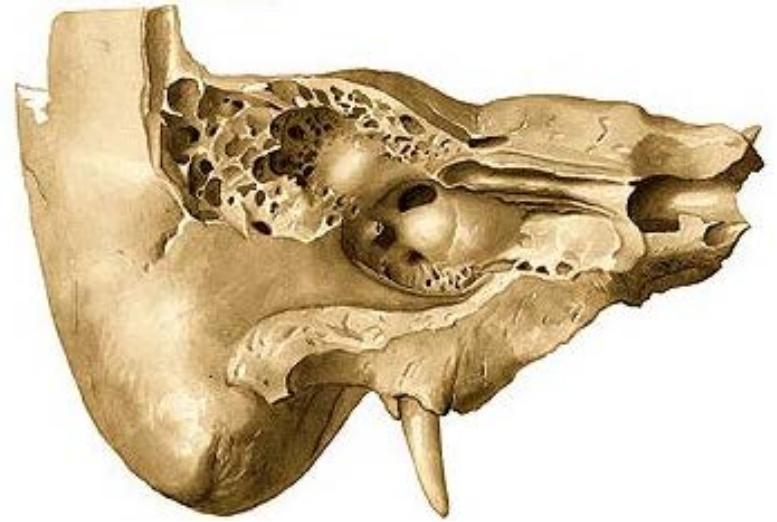
Membrana del tímpano Delgada, transparente, 9-10 mm circular, inclinada 45 grados, abombada hacia dentro (ombligo), por dentro se apoya el mango del martillo.

Céldillas Mastoideas

- **Son** cavidades neumáticas, excavadas en la apófisis mastoideas, número y dimensiones variables.
- **Antro:** La mayor de las celdillas mastoideas, por atrás y afuera de la caja, dimensiones variables



Trompa de Eustaquio



Es un Conducto que comunica la caja con el exterior (cavidad nasal)

Se inicia caja, cara anterior, **Trayecto** oblicuo hacia delante y adentro;

Orificio anterior en la sutura esfenopetrosa.

Laberinto óseo

Cavidades excavadas en el peñasco.

Vestíbulo: Cuboideo, 6 x 4 x 3 mm

Pared Externa: ventana oval,

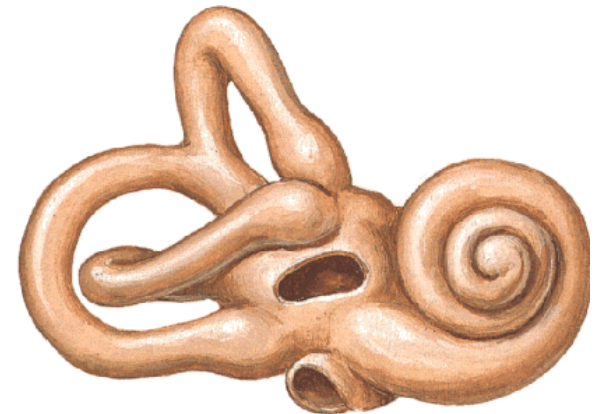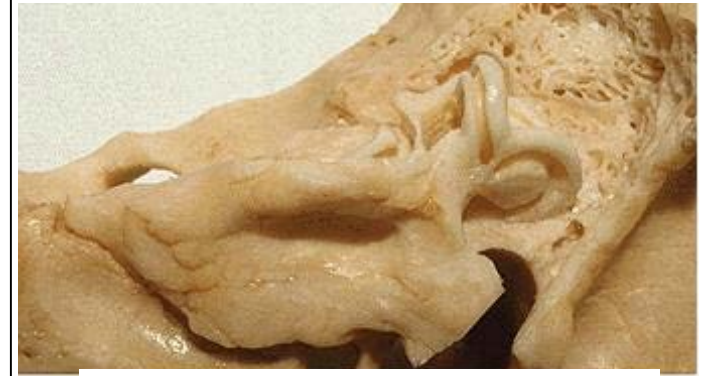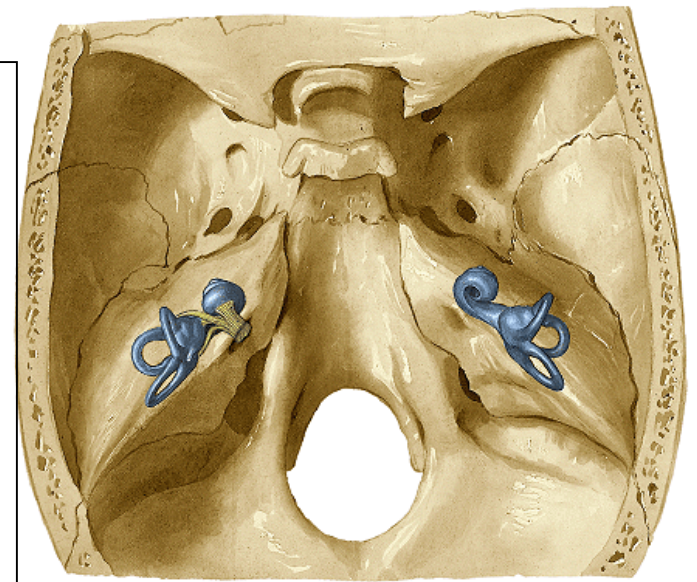
Pared Interna: Manchas cribosas y orificio del conducto endolinfático

Pared Anterior Orificio vestibular del caracol, Relación: Nervio facial

Pared Posterior: orificio ampollar del cond. Semicircular post.

Pared superior 2 orificios ampollares

Conductos semicirculares: 3 : Superior, Posterior y Externo. Son Tubos curvos en arco de círculo. Con Una dilatación c/u, (Ampolla) 3 orificios ampulares y 2 no, (el Superior y el Posterior terminan en uno común.

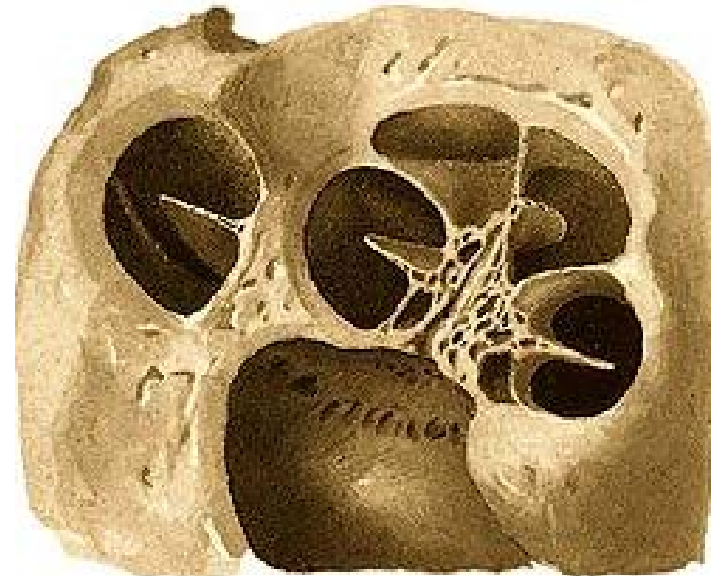
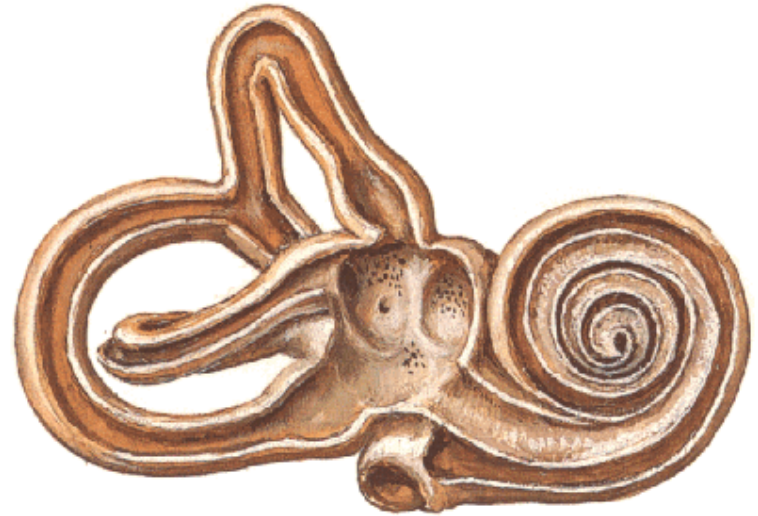

Caracol (coclea): Masa conoide, Semeja la concha de un caracol: 3 segmentos:

Núcleo, Modiolo, columnela) forma el eje del caracol, cónico, base hacia Cond. Audi. Int: Criba espiroidea

lámina de los contornos Tubo óseo enrollado en el núcleo, 2.5 vueltas

Lámina espiral: Recorre el interior del tubo espiral, lo divide en 2: Rampa timpánica y R. vestibular



Acueducto del vestíbulo

Origen: pared interna del vestíbulo

Trayecto inicial vertical, **codo** en ángulo recto,

Orificio de salida: cara postero-superior del peñasco.

Aloja al conducto endolinfático y una vena.

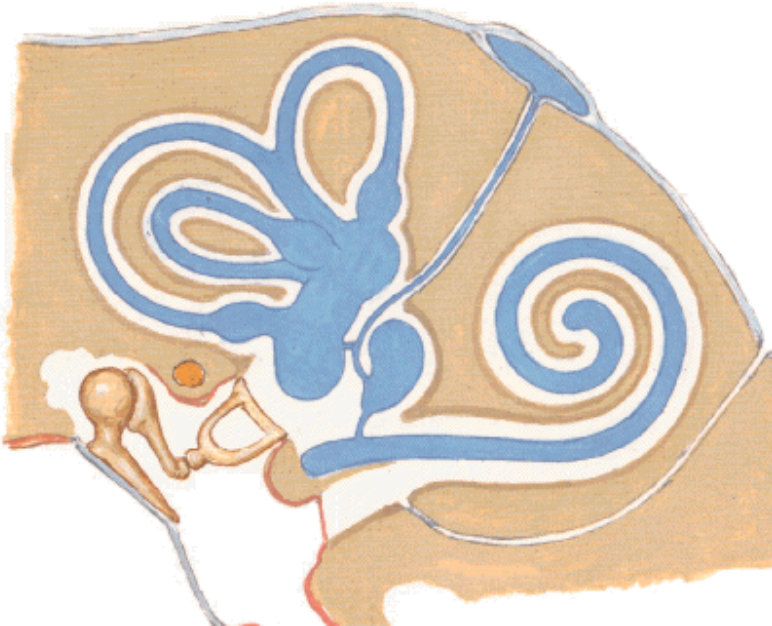
Acueducto del caracol

Orígen: borde postero interno de la ventana redonda,

Trayecto oblicuo hacia atrás y abajo,

Orificio de salida: borde posterior del peñasco;

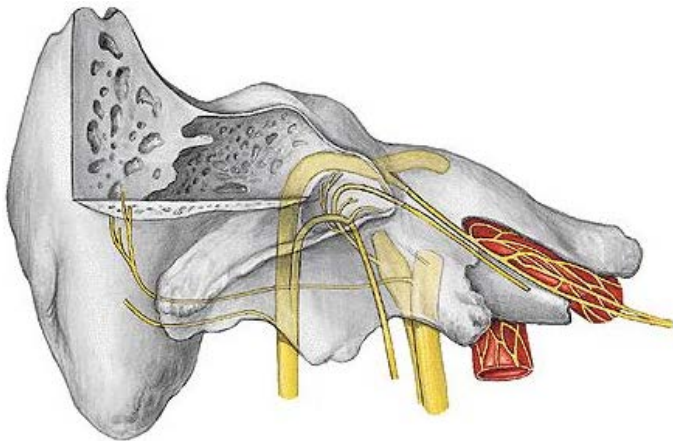
Aloja una vena.



Conductos Vasculares

Conducto Carotídeo:

Aloja: Carótida Interna, plexo carotídeo. y venas
Orificio externo en la cara postero inferior del peñasco
Trayecto vertical, **Codo** en 90°, **Orificio interno:** vértice. (agujero rasgado anterior.)

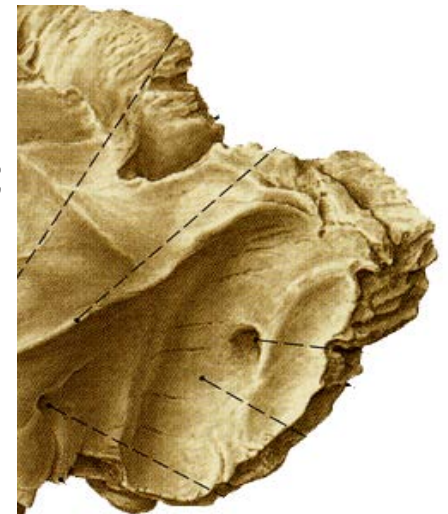

Carótido-timpánico

Comunica conducto carotídeo con la caja
pasan: Arteria timpánica y ramas del plexo para nervio de Jacobson

Conducto Mastoideo

Orígen: Apófisis mastoides del exterior
Al canal del seno lateral;
pasa la vena emisaria de Santorini



Conductos Vasculares


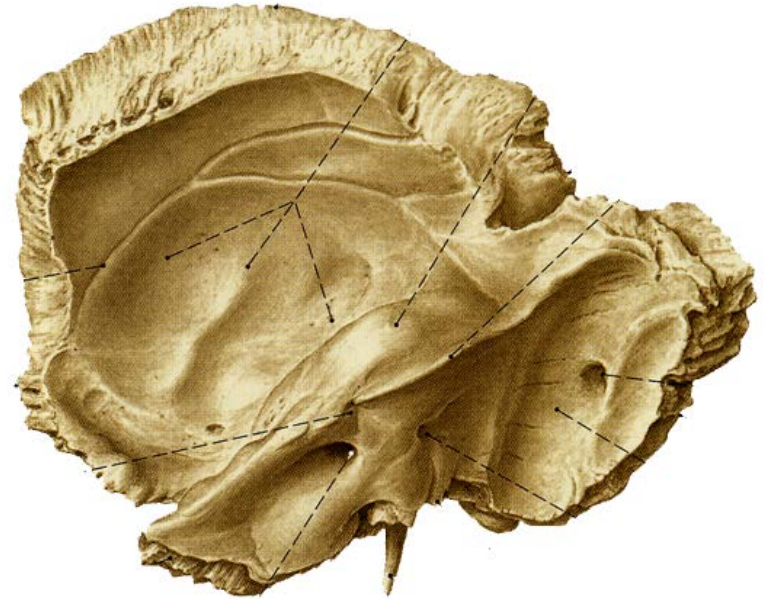
Conducto Auditivo Interno

Localización: Cara postero-superior del peñasco. El fondo, Dividido por la cresta cruciforme en 4 cuadrantes:

Antero-superior. Nervio Facial e intermediario de Wrisberg

Antero-inferior. Base del caracol, múltiples orificios para el Nervio Coclear

Postero inferior Nervio Vestibular (Pared interna del vestíbulo)



Acueducto de Falopio

Origen: Conducto auditivo interno.

Trayecto:

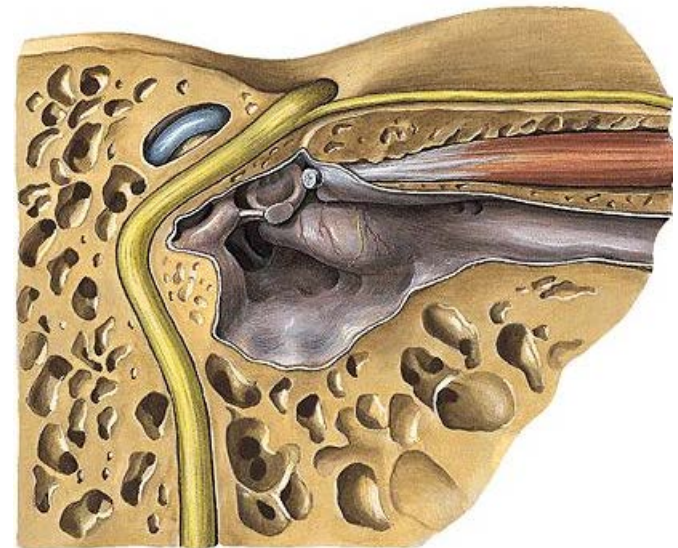
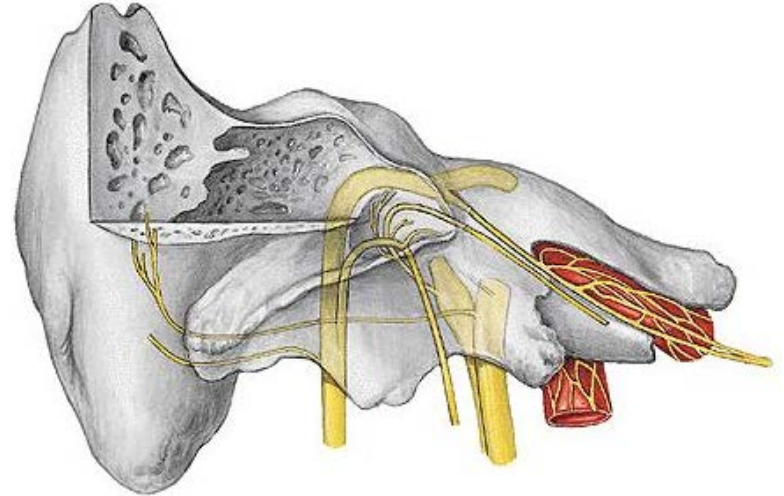
1° horizontal, perpendicular al peñasco, **codo**

2° horizontal, paralelo al peñasco, **Rodilla**

3° Vertical.

Salida: Foramen estilomastoideo

Aloja: Nervio facial, Ganglio geniculado (Codo), origen de Ns. Petrosos superficiales y cuerda del tímpano



Conductos petrosos: (4)

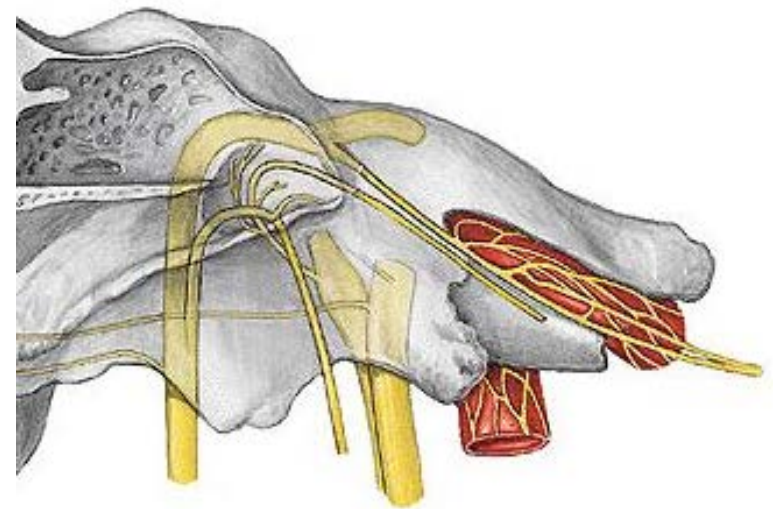
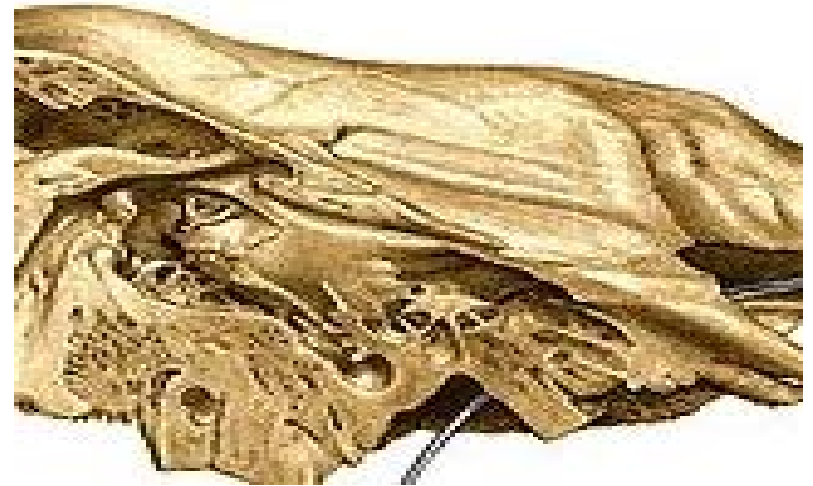
Superiores: mayor y menor;

**Origen: Primer codo del
acueducto de falopio,**

**Trayecto: hacia arriba y
adelante al hiato de falopio**

Inferiores: Mayor y menor

**Orígen: el mismo, Trayecto:
Adelante y abajo hendidura
esfenopalatina**



**Conducto para la cuerda
del tímpano: Orígen: porción
vertical del acueducto, hacia
membrana timpánica**

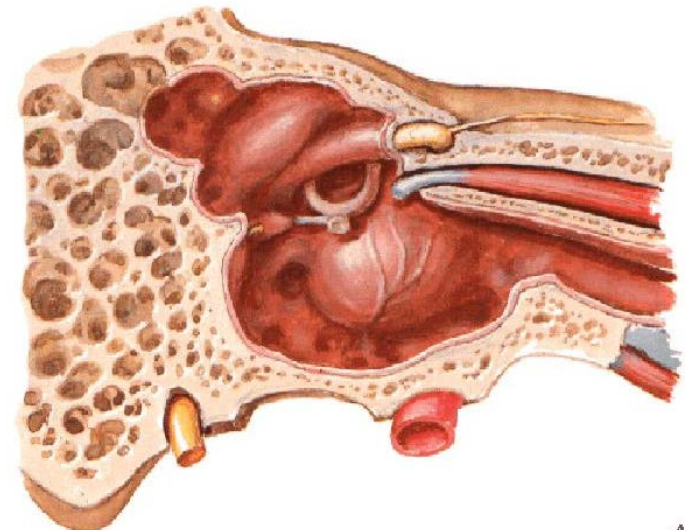
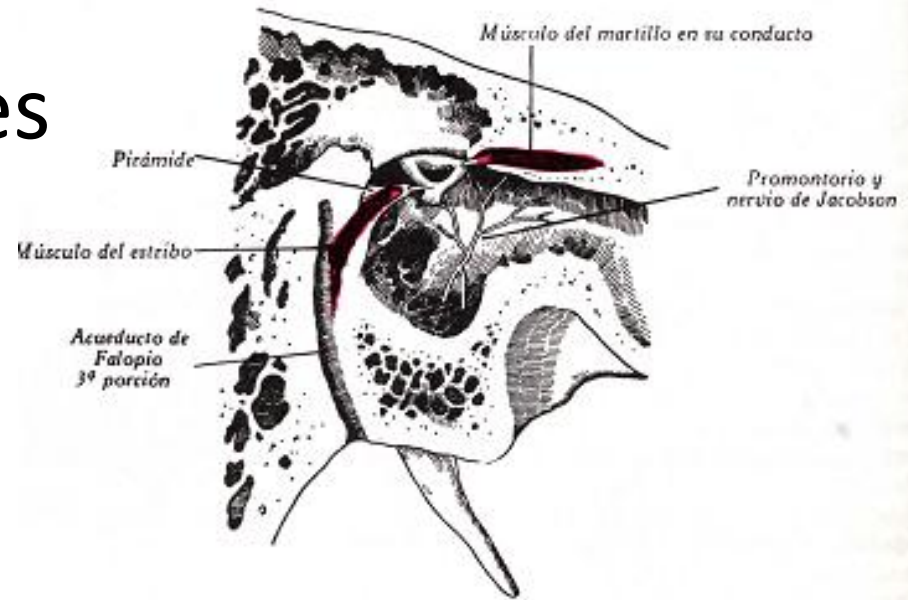
Conductos Musculares

Músculo del Estribo

Inicia: orificio de la Pirámide, y **desciende** hacia la pared del acueducto

Músculo del martillo

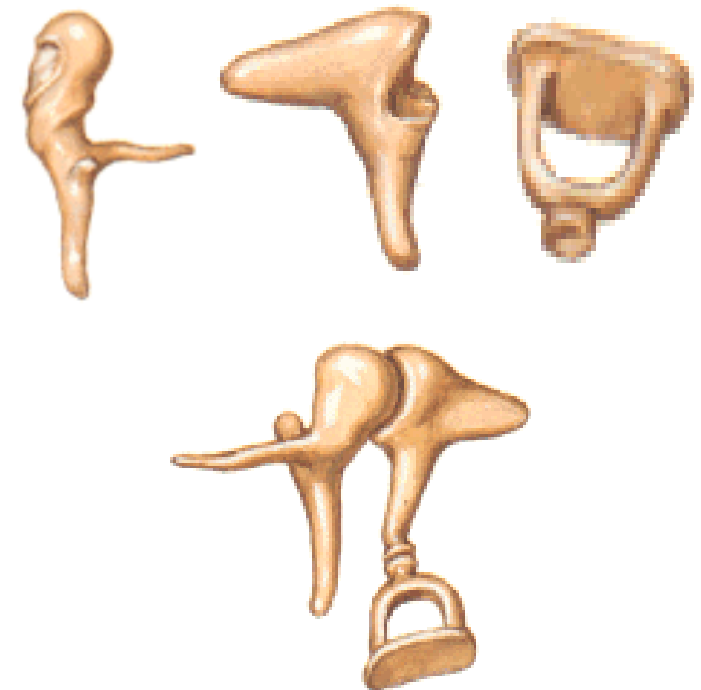
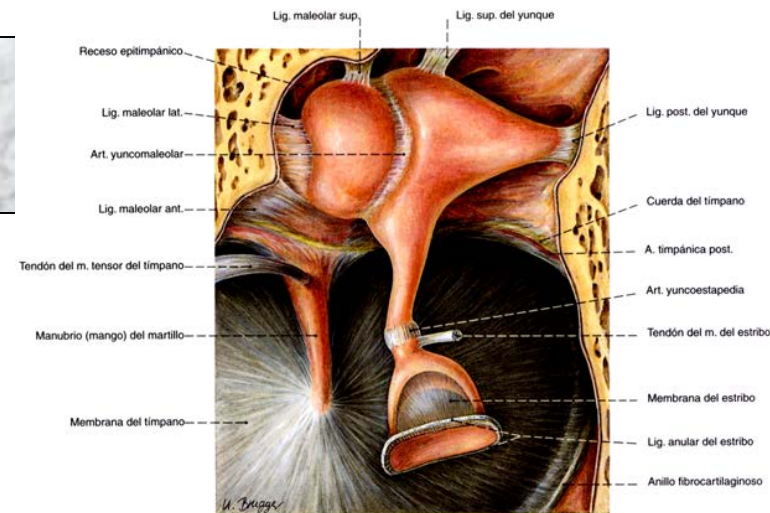
Se Inicia en el “pico de cuchara”, se dirige **hacia delante**, paralelo a la trompa de Eustaquio, **termina** en un orificio en el borde anterior del peñasco.



Huesecillos

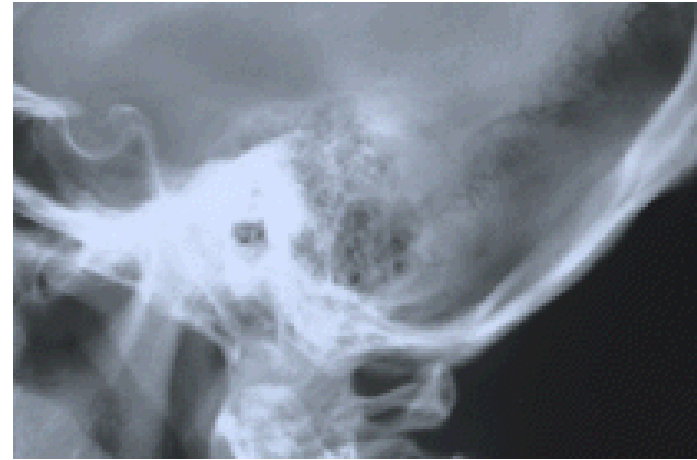Martillo, Yunque y Estribo

- **Martillo:** Se extiende de arriba abajo, tiene: cabeza, cuello, mango y 2 apofisis
- **Yunque** Situado por dentro: Tiene: Cuerpo y 2 ramas, Superior e inferior, (ap. Lenticular)
- **Estribo:** entre apófisis lenticular y ventana oval: Cabeza, Base y 2 ramas.
- **Articulaciones:** a).- **Entre sí:** Martillo con Yunque y Yunque con estribo; b).- **Con la caja** Martillo: 4 ligamentos (anterior, posterior, superior y externo), Yunque (2) y Estribo (anular)
- **Músculos:** 1.- **Músculo del martillo** de la caja y trompa de Eustaquio, a la extremidad superior del mango. Tensa el tímpano y ventana oval
2.- **Músculo del estribo:** Antagonista



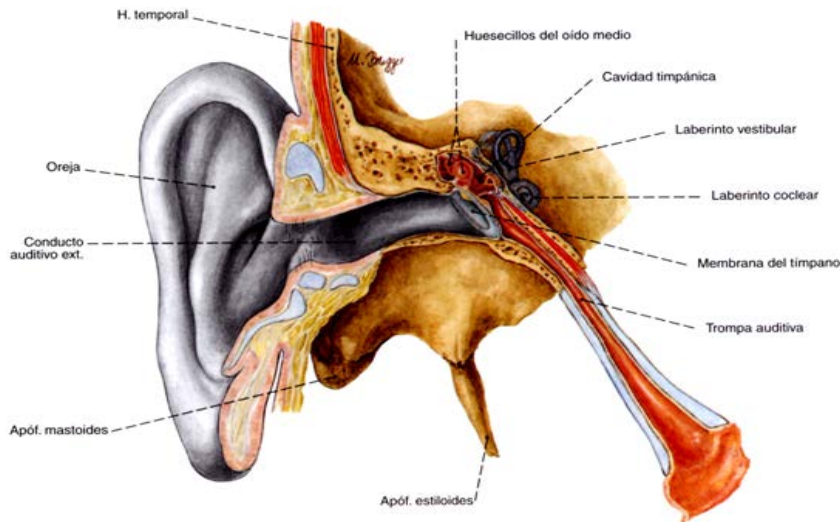
Cavidades Mastoideas

- Excavadas en la porción petromastoidea del temporal, comunicadas,
- Disposición muy variable: una mayor, central, *Antra* comunican con la caja por un orificio en la pared posterior *Aditus ad antrum*.



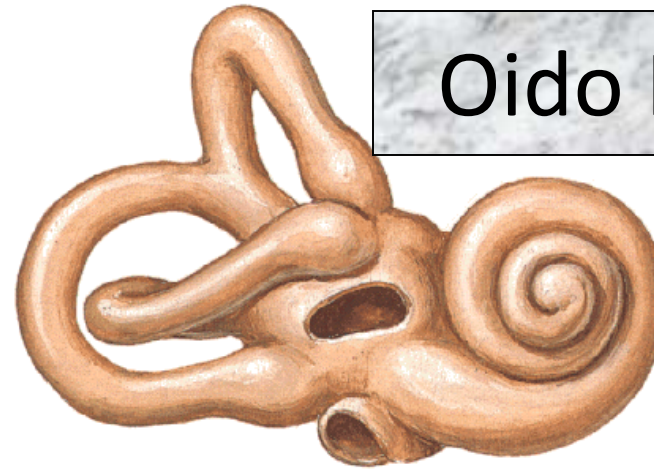
Trompa de Eustaquio

- Conducto que comunica oído medio con faringe. Dirección hacia delante, adentro y abajo:
- 35 a 40 mm calibre variable.
- 2 porciones: Externa (ósea)
Interna Fibrocartilaginosa
- Forma de 2 conos unidos por su vértice, su orificio interno, desemboca en el meato inferior



Laberinto óseo

Oído Interno



- Vestíbulo:** Cavidad cuboidea, 6 x 4 x 3 mm Anexo a ventana oval, (Pared Ext.) Pared Interna: Manchas cribosas y orificio del conducto endolinfático Pared Anterior Orificio vestibular del caracol, Relación: Nervio facial Pared Posterior: orificio ampollar del cond. Semicircular post. Pared superior 4 orificios ampollares
- Conductos semicirculares:** 3 (SPE) Tubos curvos en arco de círculo. Una dilatación (Ampolla) 2 orificios Superior y Posterior orificio común Orientación: Sup y Post. Verticales, perpendicular y paralelo al eje del peñasco respectivamente. Ext. horizontal
- Caracol (coclea):** Masa conoide, Semeja la concha de un caracol: 3 segmentos: **Núcleo, lámina de los contornos y Lámina espiral**

Núcleo: (Modiolo, columnela) forma el eje del caracol, cónico, base hacia Cond. Audi. Int: Criba espiroidea.

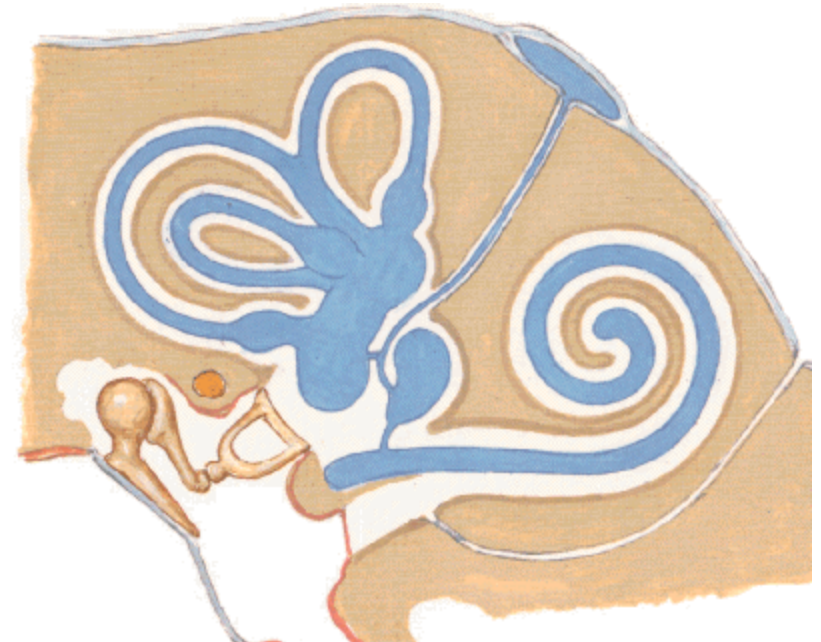
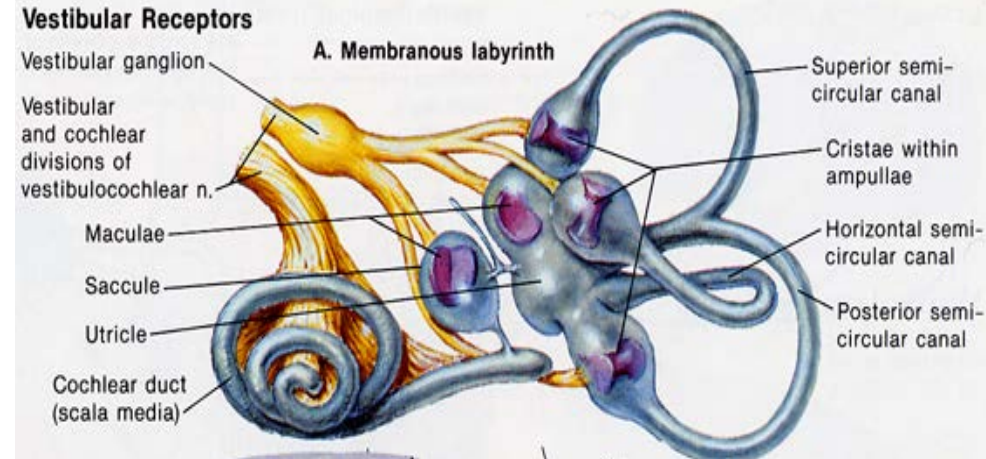
Lámina de los contornos: Tubo óseo enrollado en el núcleo, 2.5 vueltas

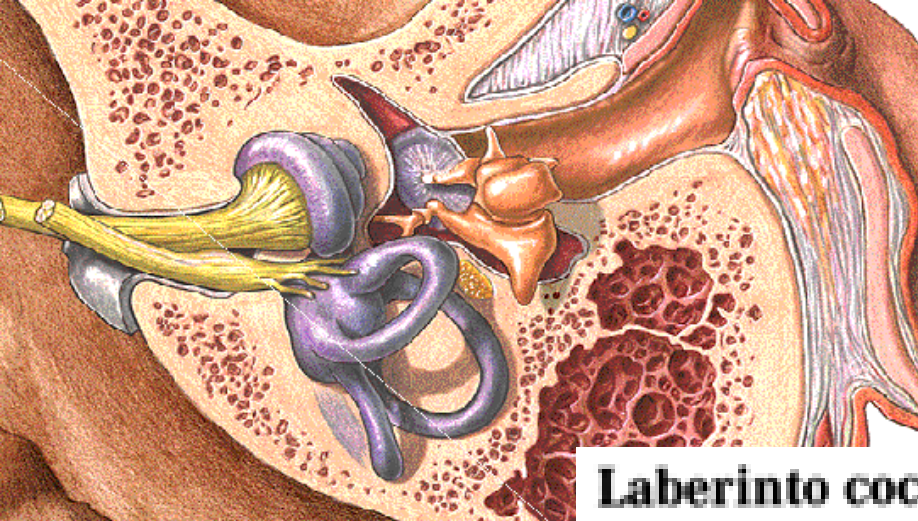
Lámina espiral. Recorre el interior del tubo espiral, lo divide en 2: **Rampa timpánica y R. vestibular**

Laberinto Membranoso

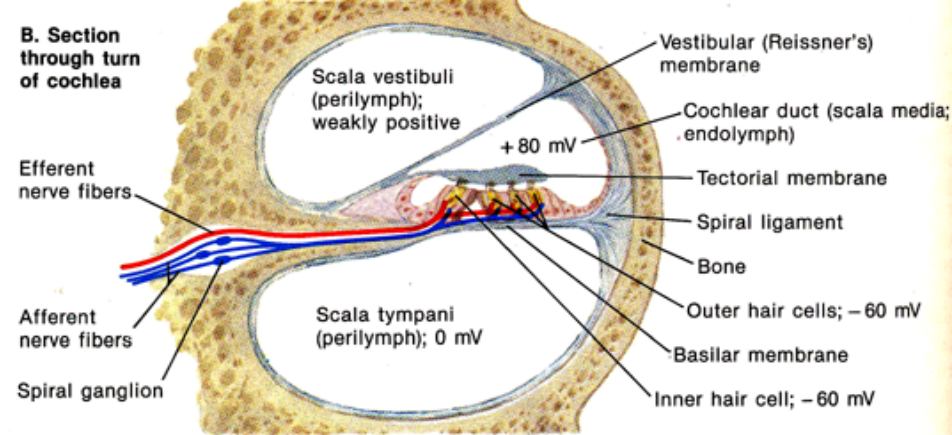
- Cavidades del laberinto óseo
 - 1.- Vestíbulo: contiene:
 - a).- Utrículo
 - b).- Sáculo
 - c).- Conducto coclear
 - d).- Conducto endolinfático
 - 2.- Conductos semicirculares (3)
 - a).- superior
 - b).- Posterior
 - c).- externo
 - 3.- Caracol membranoso: recorre el interior del caracol óseo, 5 partes:
 - 1.- Ligamento espiral
 - 2.- cintilla surcada
 - 3.- Membrana de Reissner
 - 4.- Membrana Basilar
 - 5.- Organo de Corti
 - 4.- Líquidos:
 - a).- Perilinf
 - b).- Endolinfa.

Oído Interno





B. Section through turn of cochlea



Laberinto coclear

Espacio perilinfático

- Rampa timpánica
- Rampa vestibular

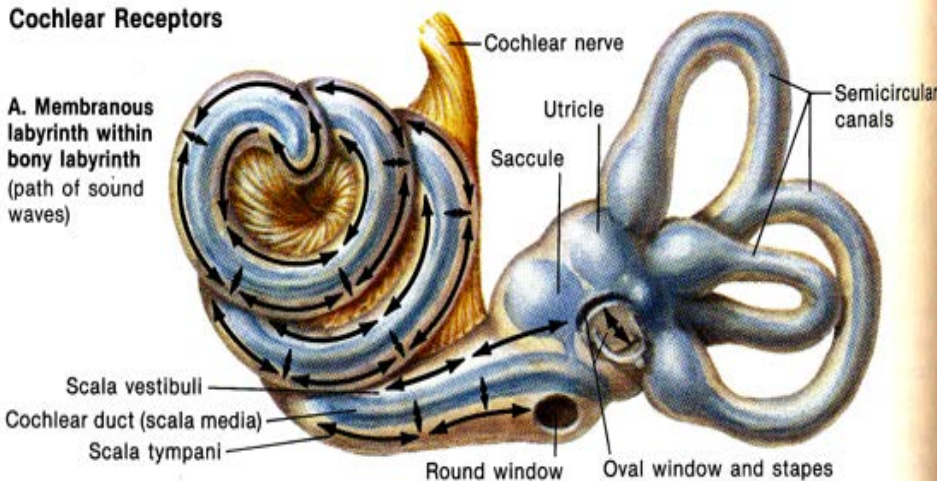
Acueducto del vestibulo

Acueducto de la cóclea

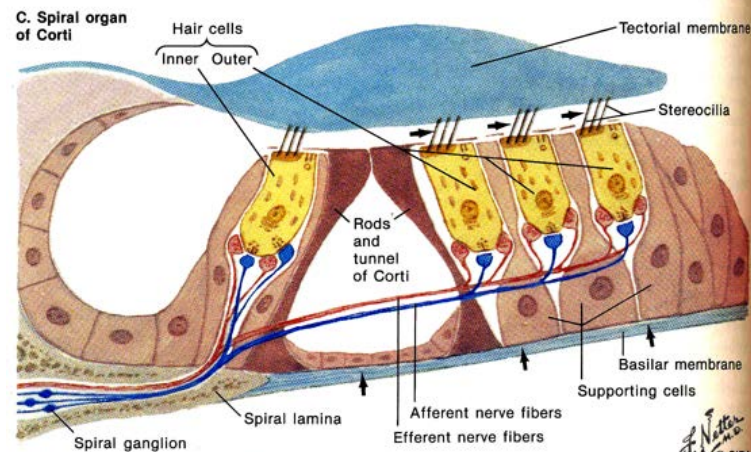
Conducto coclear

Cochlear Receptors

A. Membranous labyrinth within bony labyrinth (path of sound waves)



C. Spiral organ of Corti



As basilar membrane moves up, hairs are deflected outward causing depolarization of hair cells and increased firing of afferent nerve fibers