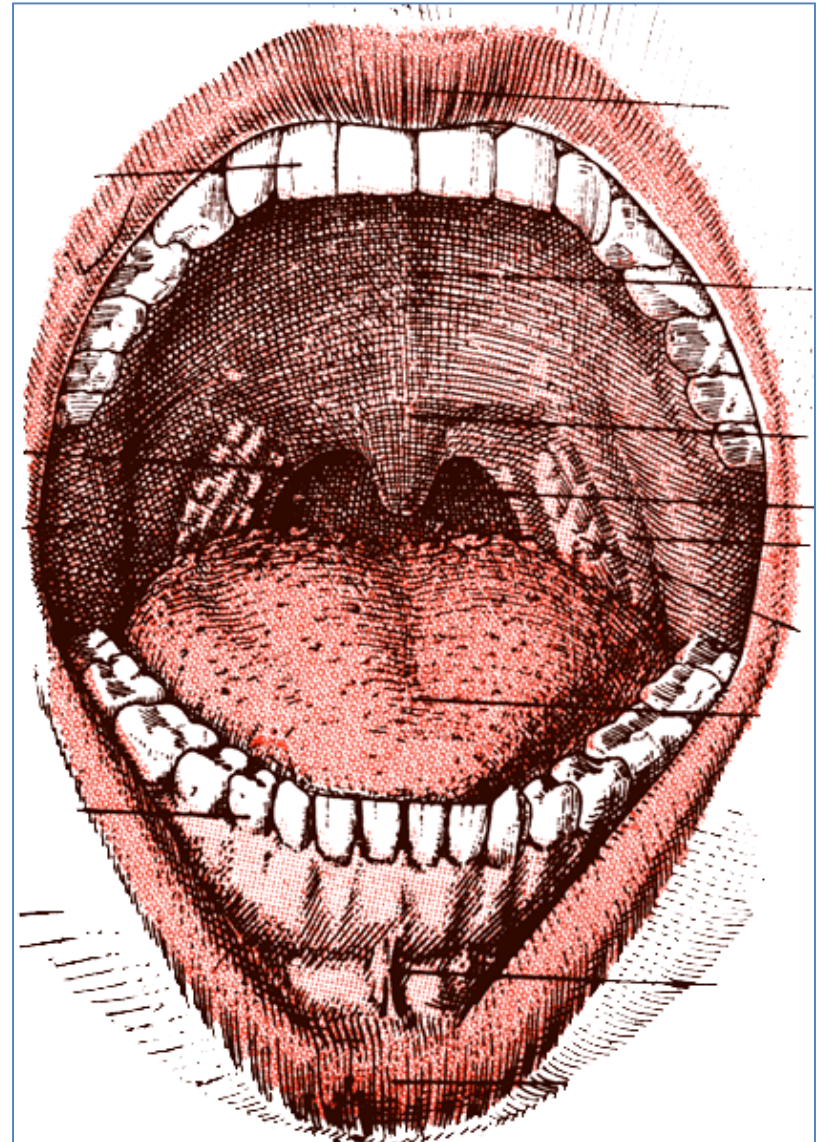


Boca

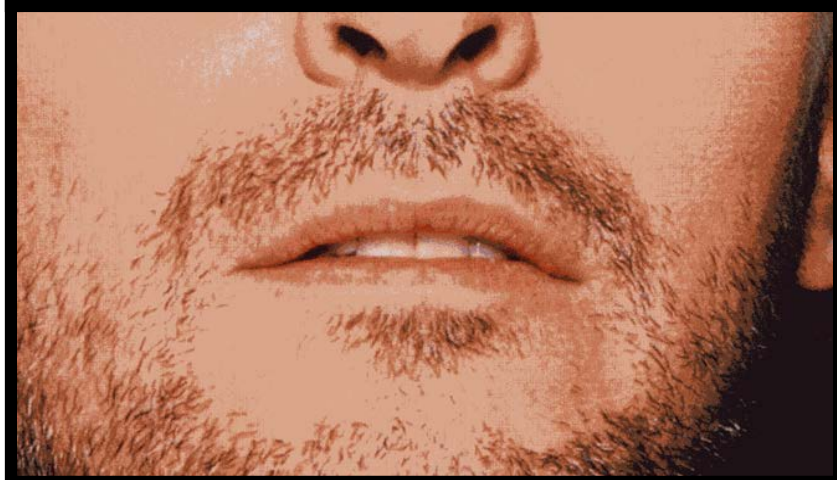
- En la parte inferior de la cara
- Entre fosas nasales y región suprahioides
- 50-65 (diámetro transversal) x 70 –75 mm. (diámetro A-P)
- Virtual (cerrada,), Real si los arcos dentarios se separan.
- Dividida en **2 porciones:**
Vestíbulo y **Boca propiamente**
- 6 paredes:
Anterior: los labios
Laterales: las mejillas
Superior: La bóveda palatina
Inferior: Suelo de la boca
Posterior: Velo del paladar.



Labios

Repliegues músculo-membranosos (2), (2 caras y 2 bordes)

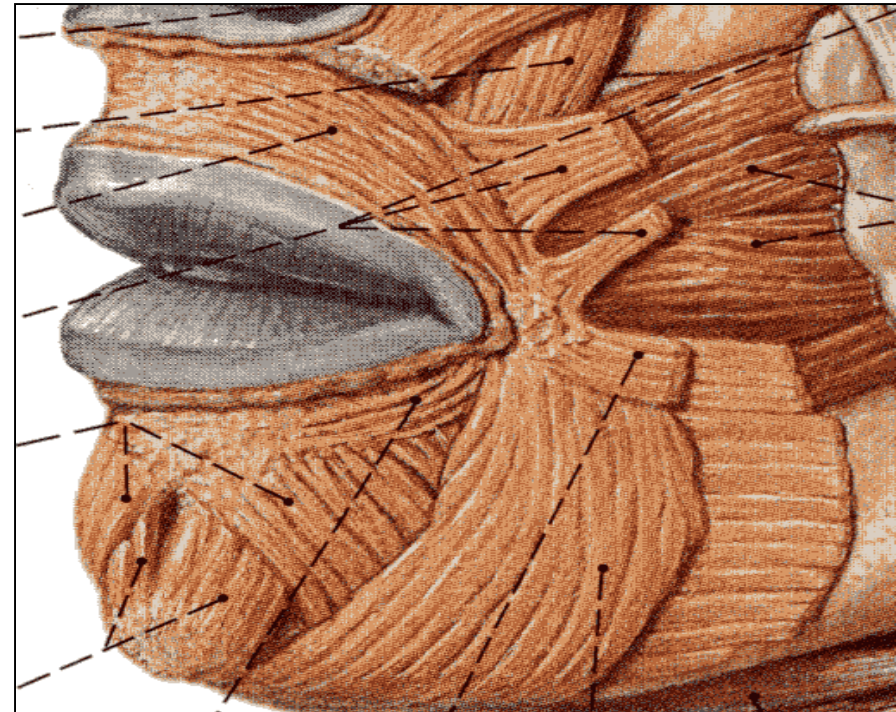
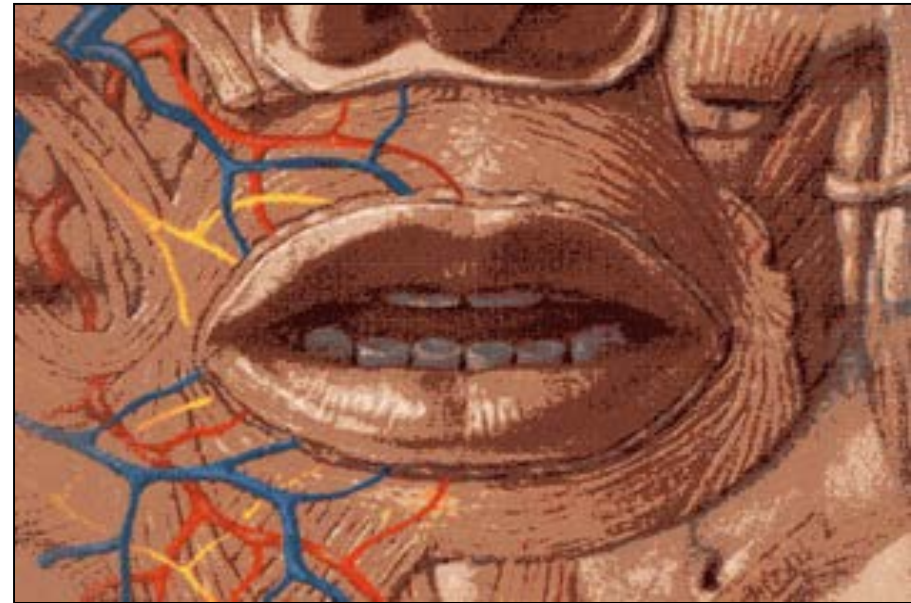
- **Cara Anterior** : **Superior**: surco subnasal. Tubérculo y bigote. **Inferior**: fosita (mosca)
- **Cara Posterior** lisa, mucosa
- **Borde adherente** Surco (**sup**) nasolabial y mentolabial (**inf**)
- **Borde libre** mucosa – piel, tubérculo (**sup**) y escotadura **Inf**
- **Hendidura bucal** unidos
- **Orificio bucal**: separados



Labios

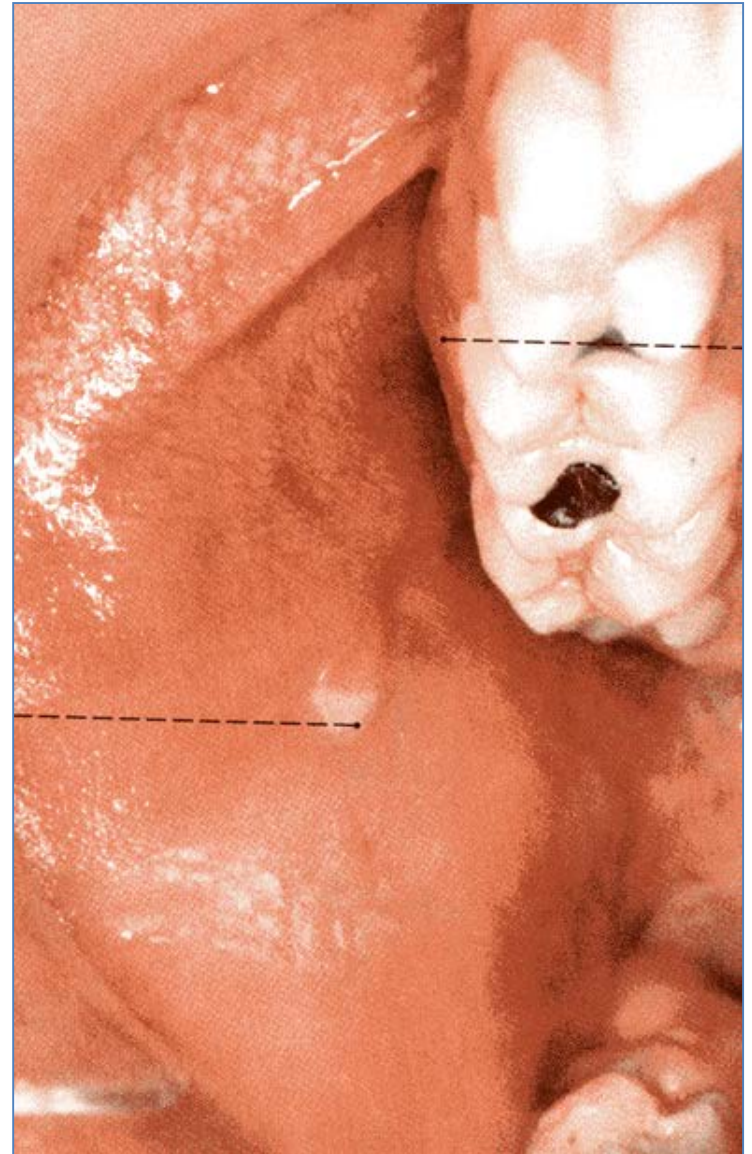Constitución anatómica:

- **Piel** Gruesa, folículos pilosos
- **Muscular:** Orbicular y dilatadores. Y fibras propias
- **Submucosa** T. Conjuntivo y glándulas labiales
- **Mucosa** corion y epitelio sin queratina.
- **Vasos:** **Circulo arterial:** coronarias y transversa, **venas:** facial y submentoniana
linfáticos: submaxilares
- **Nervios:** Facial y trigémino



Mejillas

- **Cara Externa:** cutánea
 - **Cara Interna:** mucosa
- Constitución anatómica:**
- **Piel** Fina, rica en vasos y glándulas Sebáceas y barba
 - **Subcutánea** Bola de Bichat
 - **Muscular:** Masetero y Buccinador
 - **Mucosa** glándulas molares y **Conducto de Stenon**
 - **Vasos:** **arterial:** facial, temporal sup. y Lagrimal
venas: facial y temporal sup.
linfáticos: submaxilares
Nervios: Facial y trigémino

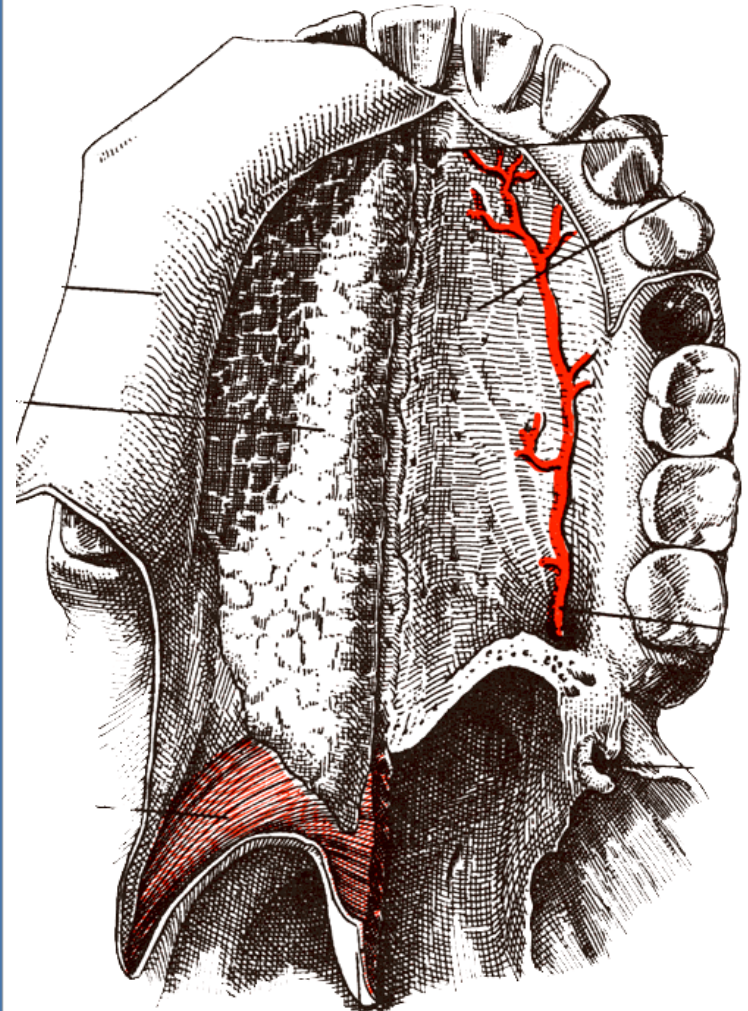


Bóveda Palatina

- **Línea media:** Rafé tubérculo
- **Lados:** Crestas transversales mucosas y papilas y orificios glandulares

Constitución anatómica:

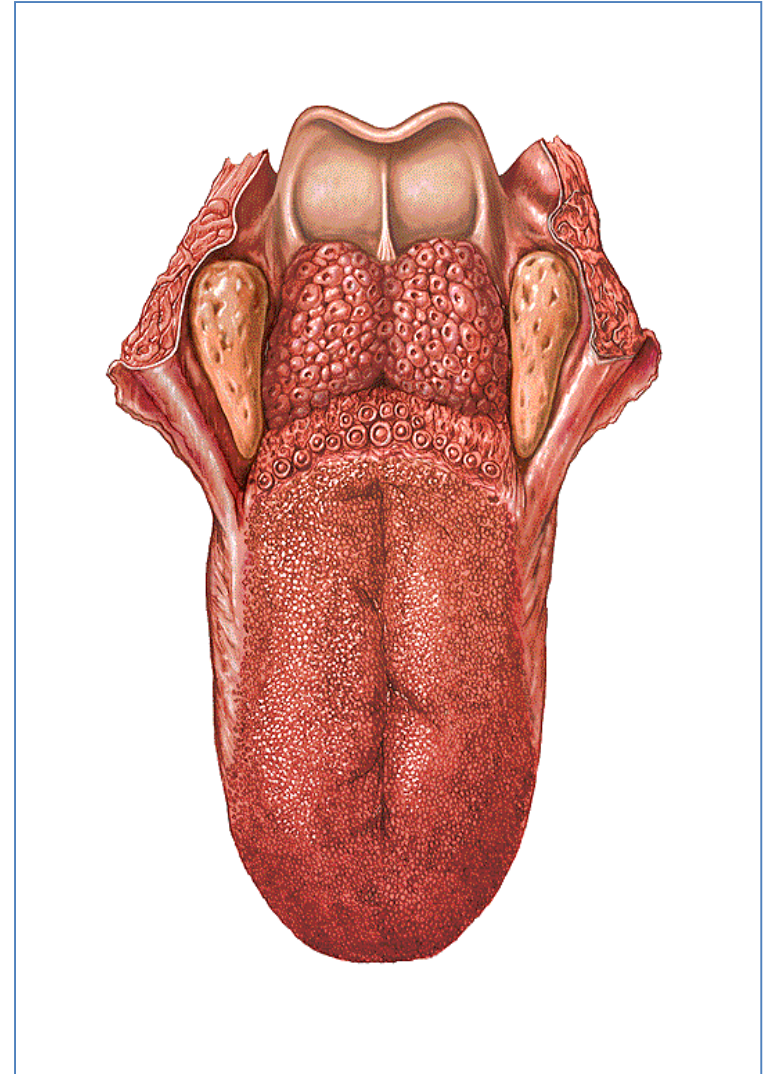
- **Capa ósea** Maxilar sup. Y palatino
- **Capa glandular** Palatinas
- **Mucosa** gruesa y resistente
- **Vasos:** **arterial:** Palatina y esfenopalatina **venas:** Plexo pterigoideo, **linfáticos:** tirohioideos
- **Nervios:** ganglio esfenopalatino



Suelo de la Boca

Lengua: Cónica, aplanada; 2 porciones: bucal y faríngea.

- **Cara Superior:** surco longitudinal, y 3 repliegues Glosopiglóticos.
- **Cara Inferior** frenillo, orificios de los conductos excretores y venas raninas.
- **Bordes:** Libres, redondeados
- **Base** Músc. Milohioideo, geniohioideo, Hioides y epiglótis
- **Punta (vértice)** en relación con los incisivos.



Lengua

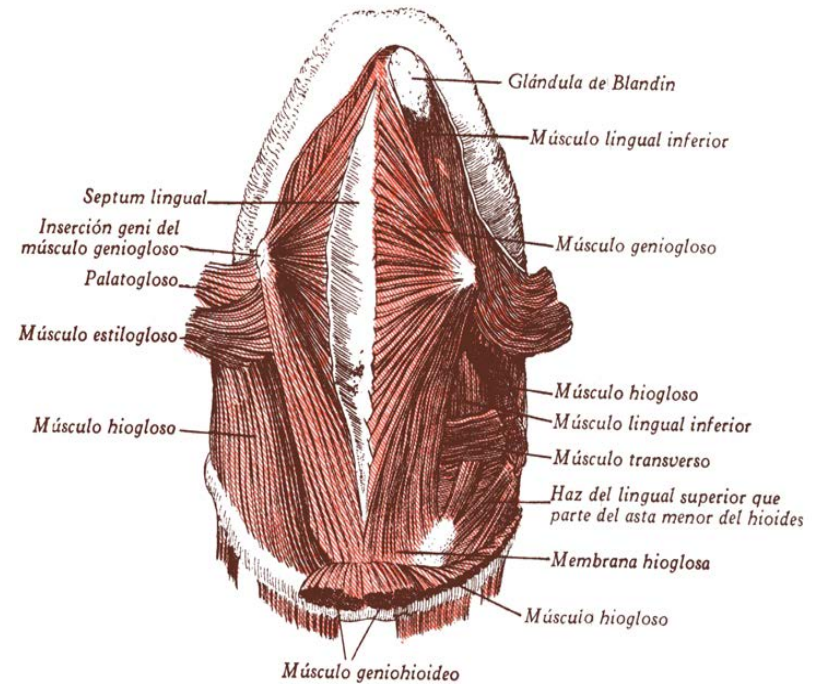
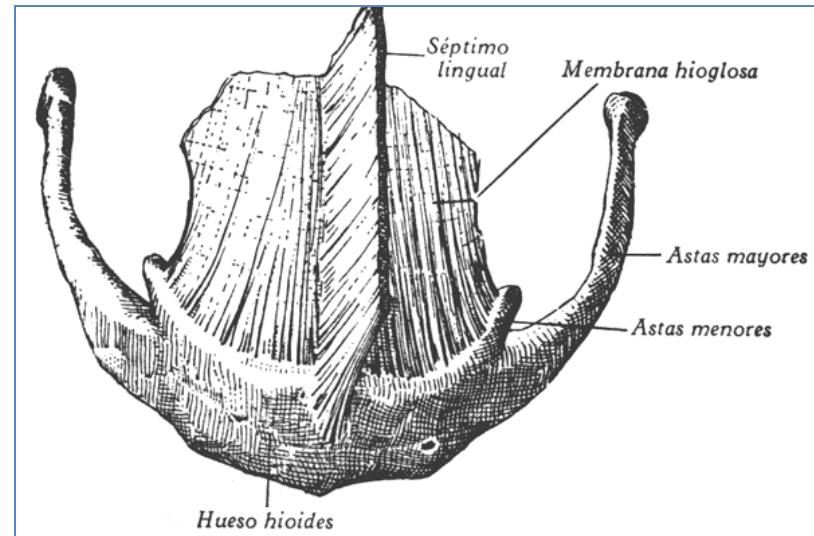
Esqueleto: { Hueso Hioides
Lámina glosohioidea
Septum medio

Músculos: { Geniogloso Estilogloso
Hiogloso Palatogloso
Faringogloso
Amigdalogloso lingual
superior Lingual inferior

Extrínsecos: {

Intrínseco {

Transverso



Lengua

Geniogloso Estilogloso Faringogloso
 Hiogloso Palatogloso Amigdalogloso
 lingual sup. Lingual inf.

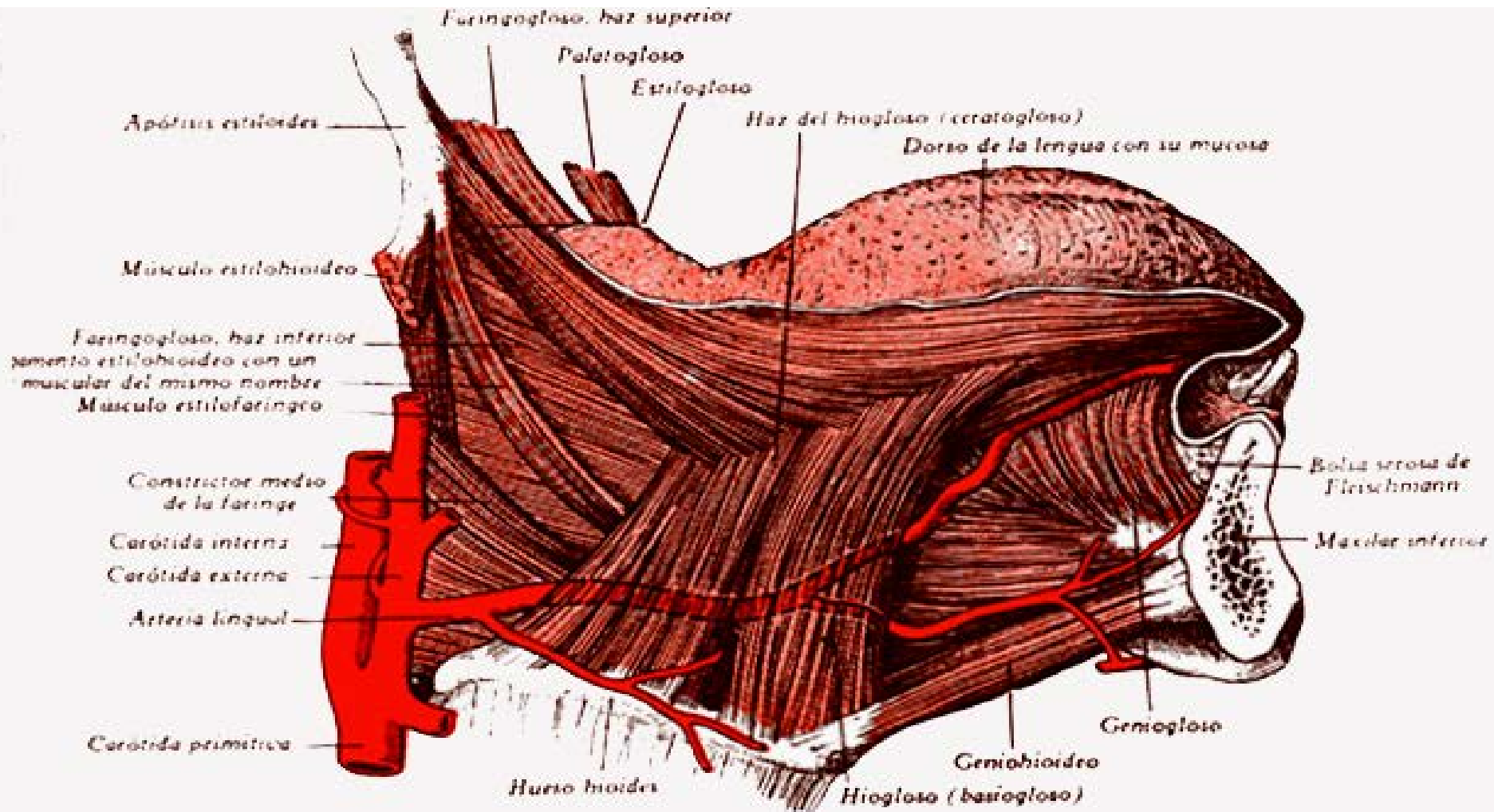


FIG. 62. MÚSCULOS DE LA LENGUA.

Lengua

Mucosa: Cubre su superficie

Papilas: (5 grupos):

Caliciformes: (9-11) "V" lingual

Fungiformes: (150-200) toda la lengua (Sup, dorsal)

Filiformes, "N" delante de la "V"

Foliadas, Bordes

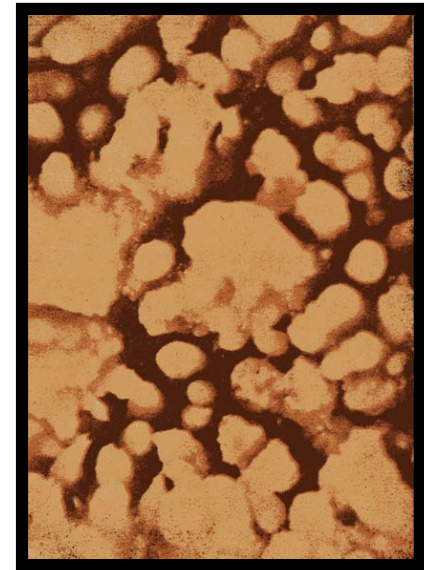
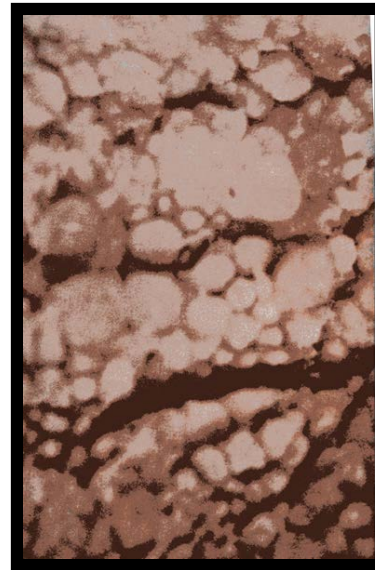
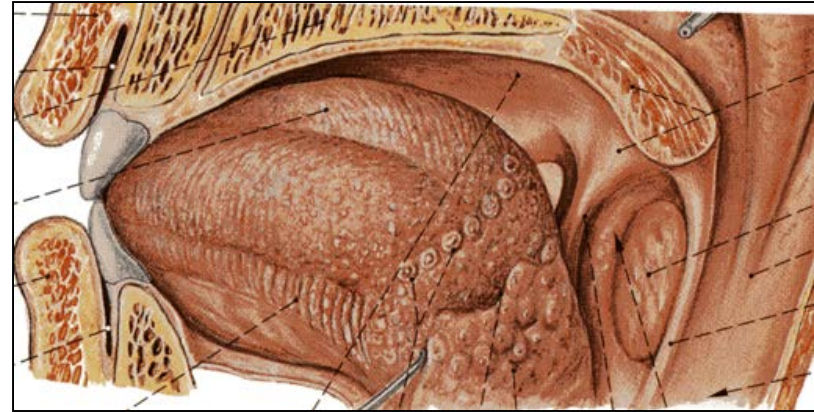
Hemisféricas: Toda la lengua

Glándulas: **Foliculares**

Dorso, detrás de "V" **Mucosas** 3 grupos: Posterior, lateral y anteroinferior.

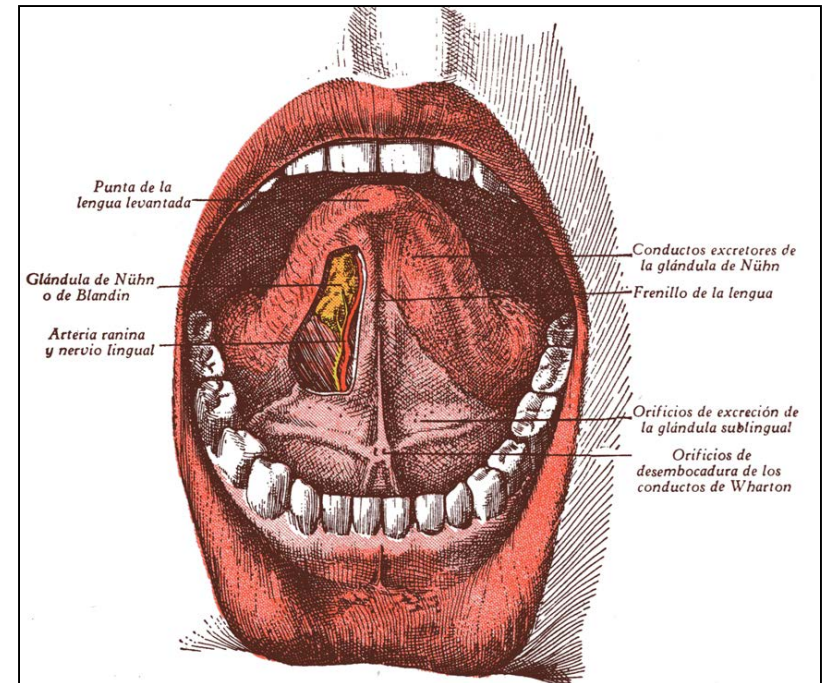
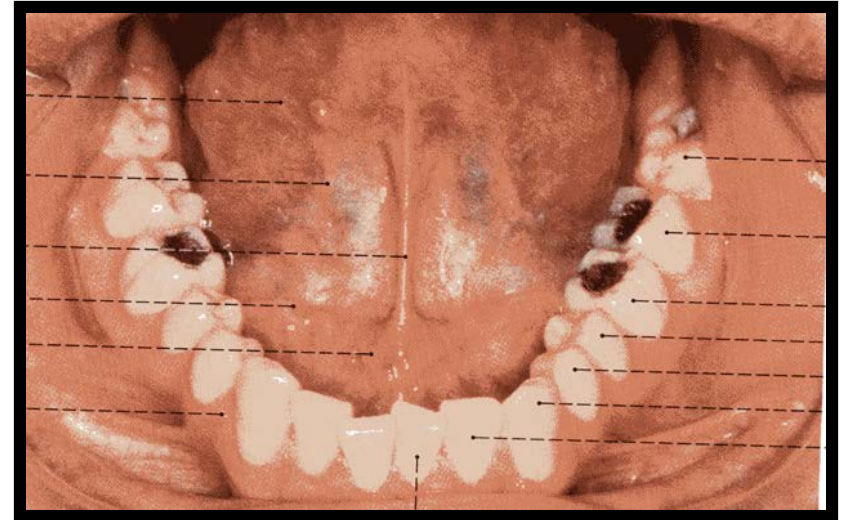
Vasos: Arteria y vena linguales

Nervios Lingual, glossofaríngeo, laríngeo inf. Facial e hipogloso



Suelo de la Boca

- **Región sublingual:**
Triangular, entre las encías y la base de la lengua.
 - **Frenillo** (repliegue mucoso medio)
 - **Tubérculos** (conductos de Warthon)
 - **Carúnculas sublinguales** (glándulas idem)
 - **Espacio sublingual** (Bolsa serosa de Fleishmann)
- **Músculo Milohioideo**



Velo del paladar

Tabique blando, móvil, contractil,(Dirección AP, Horizontal-oblicua-vertical)

Cara bucal: Cóncava, lisa, Rafé medio y orificios glandulares

Cara Faríngea: Convexa, cresta (palato estafilinos)

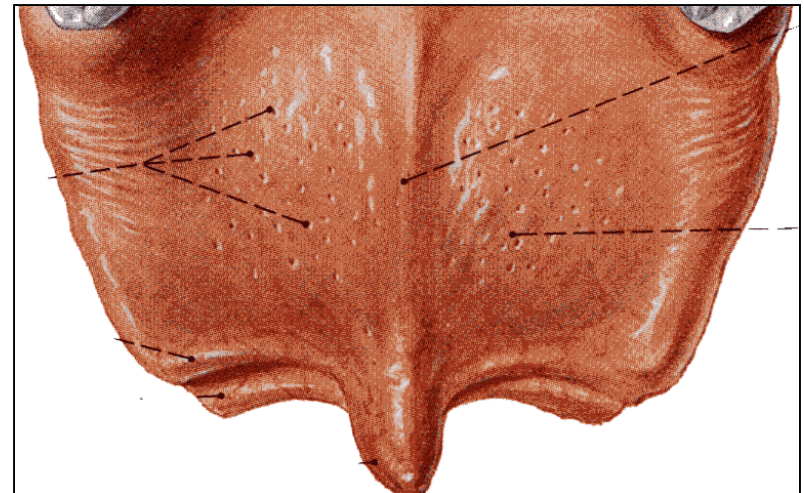
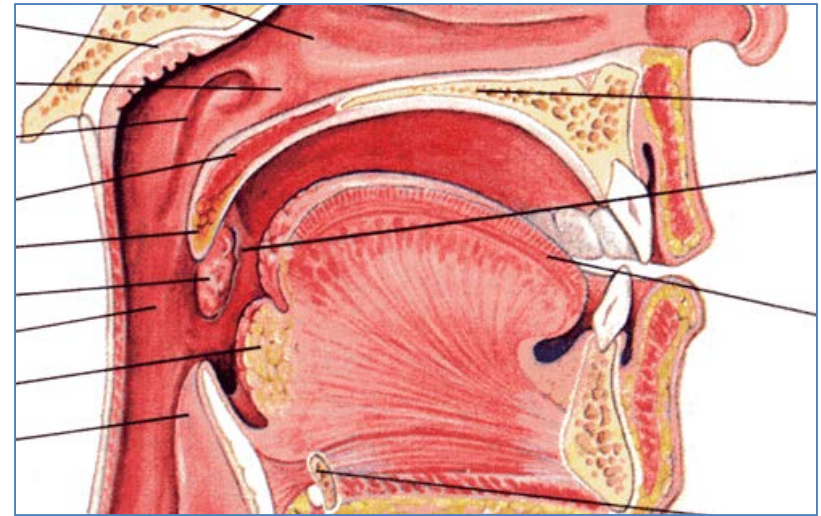
Bordes anterior y laterales:

Borde inferior: a),- Uvula

b).- **Pilares anteriores** (Gloso-estafilinos) istmo de las fauces

c).- **Pilares Posteriores** (Faringo-estafilinos) Istmo nasofaríngeo

Fosa amigdalina (entre ambos)



Velo del paladar

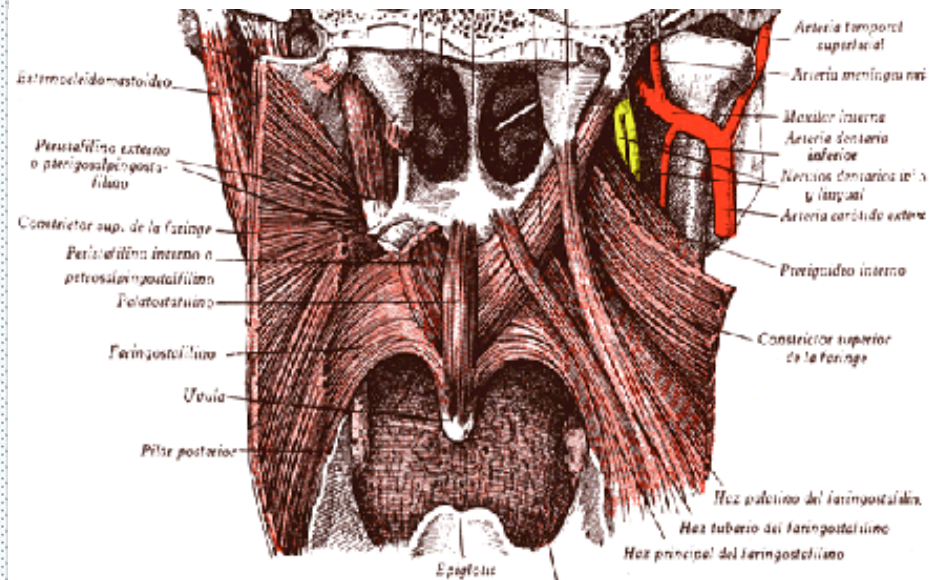
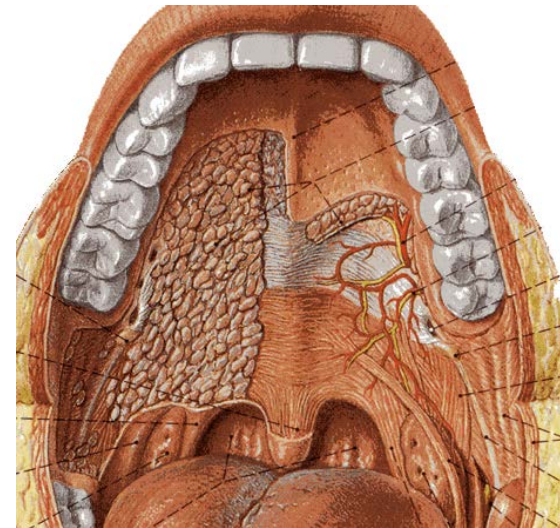
Aponeurosis: cuadrilatera, resistente, delgada, tensa. del borde post de la bóveda a las apófisis pterigoides

Músculos:

- 1.-Palato estafilino
- 2.-Periestafilino interno (petro)
- 3.-Periestafilino externo (Esfeno)
- 4.-Faringoestafilino
- 5.-Glosoestafilino

Vasos Arterias palatinas y faríngea inf, Venas: pituitarias y faríngea

Nervios:Trigémينو (esfenopalatino) y facial lingual y Maxilar inf.



Amígdalas

(2) Ocupan las fosas amigdalinas, forma de una almendra

Cara interna: Plana – convexa, con criptas

Cara externa: Espacio maxilofaríngeo

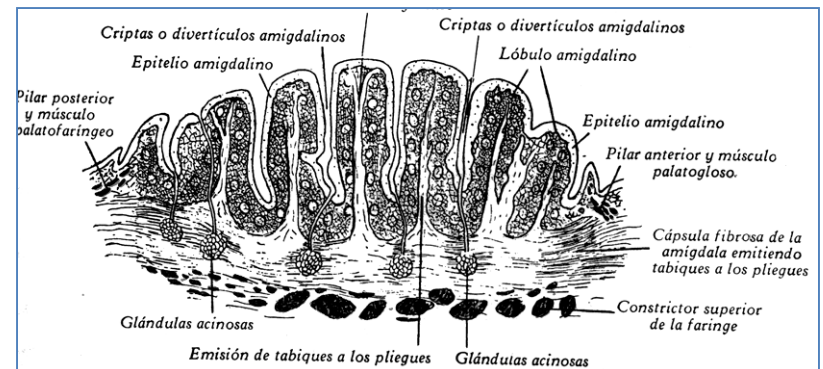
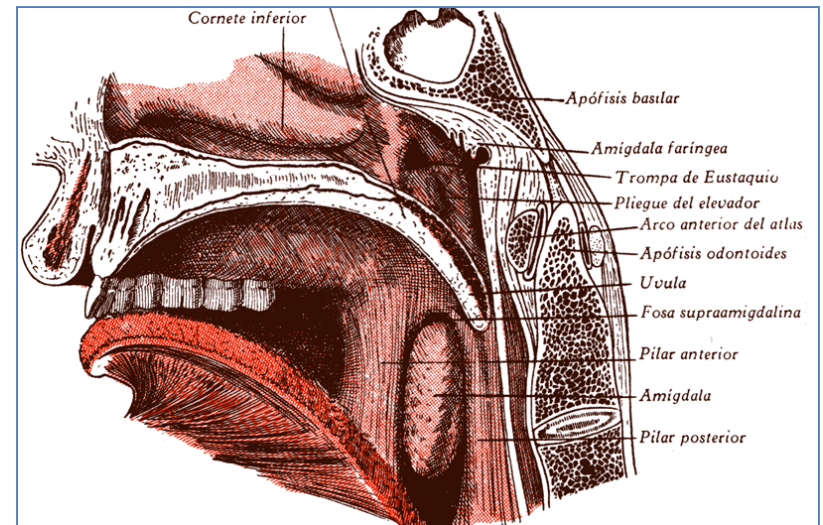
Bordes: pilares

Extremidad superior: Fosita supraamigdalina,

Ext. Inferior: lengua, amígdala lingual.

Constitución: órgano adenoide, cápsula con glándulas en racimo

Vasos y Nervios Tonsilares (lingual, faríngea y palatinas), Linfáticos, submandibulares, nervio tonsilar R del lingual



Arcos Alveolodentarios

Encías Mucosa que cubre arcos alveolares y esoacios interdenta-

Dientes Orígen epidérmico, óseos, borde libre de las mandíbulas; Niño # 10, adulto # 16 Gonfosis ligamento alveolodentario.

- **Raiz:** amarilla, cónica, vértice perforado (vasos y nervios)
- **Cuello:** marcado hacia la corona
- **Corona:** blanca, dura, se ensancha del cuello a la superficie.
- 4 Tipos: Incisivos (4), Caninos (2) Premolares (4) y Molares (6) en cada mandíbula

