




CHAPITRE 10 (ITEM 201)


GREFFE DE CORNEE

Collège des Ophtalmologistes Universitaires de France (COUF)

2021

Dr T. GARCIN, Pr G. THURET, Pr Ph. GAIN – CHU Saint-Étienne

 Bordure grise : objectifs A
(connaissances fondamentales)

 Bordure bleue : objectifs B


 Bordure verte : objectifs C

TABLE DES MATIERES

I. Introduction	3
II. Différentes techniques de greffe de cornée	3
III. Principales indications de la greffe de cornée	5
IV. Pronostic	6
A. Résultats anatomiques et fonctionnels à long terme	6
B. Complications	6

HIÉRARCHISATION DES CONNAISSANCES

Rang	Rubrique	Intitulé et descriptif
A	Définition	Donneurs potentiels
A	Définition	Tissus et organes transplantés
B	Éléments physiopath.	Connaître les principales règles de compatibilité immunologique nécessaire pour envisager une transplantation d'organe : groupe sanguin et tissulaire (HLA)
B	Prévalence, épidémiologie	Connaître les aspects épidémiologiques, les résultats des transplantations d'organe et l'organisation administrative : notion de pénurie d'organes (ratio Greffes/receveurs en attente), savoir le rôle de l'agence de biomédecine
A	Définition	Connaître les grands principes de la loi de bio-éthique concernant le don d'organe. Savoir les trois grands principes éthiques du don d'organe : Consentement/gratuité/anonymat
A	Définition	Connaître la définition de la mort encéphalique
B	Diagnostic positif	Connaître les critères de mort encéphalique
B	Prise en charge	Connaître les principales classes d'immunosuppresseurs utilisés en transplantation d'organe
B	Diagnostic positif	Connaître les particularités diagnostiques de la mort encéphalique. Le donneur à cœur arrêté
A	Définition	Connaître les principes éthiques et légaux en matière de don d'organes
A	Prise en charge	Donneur vivant : principes

I. Introduction

C'est la plus ancienne greffe de tissu réalisée avec succès chez l'homme (1906 – Edouard Zirm). Elle consiste à remplacer un fragment de cornée opaque ou déformée par une cornée saine, transparente, venant d'un donneur (voir chapitre 9).

Seule l'homogreffe est possible actuellement.

Tous les essais d'hétérogreffe se sont soldés par des échecs et l'utilisation de matériaux artificiels, les cornées bioengineeringées ou élaborées grâce au bioprinting 3D restent au stade de développement expérimental à ce jour. Dans un futur proche, l'alternative sera peut être également la thérapie cellulaire.

Les besoins en greffons à l'échelle planétaire sont conséquents, avec une pénurie globale de greffons pour l'activité thérapeutique (1 donneur pour 70 receveurs dans le monde), mais également pour la recherche.

En France, l'équilibre est précaire (1 donneur pour presque 2 receveurs, avec une augmentation du nombre de patients sur liste d'attente), et plus que jamais, il faut rappeler la nécessité d'une cohérence pour toute la chaîne de la greffe, pour encourager toujours et encore les équipes de coordination et de préleveurs ; et leur partenariat actif avec les chirurgiens greffeurs : ces chirurgiens, dernier maillon de la chaîne, doivent s'impliquer activement pour offrir le meilleur soin au patient.

II. Différentes techniques de greffe de cornée

La cornée, tissu avasculaire, est un site privilégié pour la greffe et le taux de succès en termes de survie du greffon à 5 ans est élevé, variant de 60 à 90 %.

La cornée se compose de 5 couches de la superficie vers la profondeur :

- l'épithélium, pluristratifié, qui assure la barrière contre les infections et les traumatismes ;
- la couche de Bowman, qui est la partie antérieure du stroma ;
- le stroma, qui représente pratiquement toute l'épaisseur de la cornée, et qui est normalement transparent lorsque son homéostasie hydrique est présente ;

- la membrane de Descemet, qui est la membrane basale de l'endothélium ;
- l'endothélium, couche unicellulaire qui « pompe » l'hydratation du stroma et assure ainsi la transparence de la cornée.

L'endothélium est la partie « noble » de la cornée, c'est un épithélium unicellulaire qui ne se renouvelle pas.

Plusieurs techniques opératoires sont possibles (fig. 10.1 et 10.2) :

- **La kératoplastie transfixiante** (première technique décrite et réalisée ; c'est la plus réalisée au monde [70 %]). Elle consiste à prélever par trépanation circulaire une rondelle de la cornée pathologique du receveur (sur toute son épaisseur), d'un diamètre variable (le plus souvent de 7 à 8 mm), que l'on remplace par une rondelle de diamètre identique de cornée saine, provenant d'un donneur.

Cette rondelle cornéenne est suturée à la cornée du receveur par un surjet ou par des points séparés de fil non résorbable.

- **Les kératoplasties lamellaires antérieures.**

Elles consistent à pratiquer d'abord un plan de clivage dans la cornée pour laisser en place chez le receveur la membrane de Descemet et l'endothélium, et ne greffer que la partie antérieure (épithélium, couche de Bowman et stroma), avec des points séparés ou un surjet. Les kératoplasties lamellaires antérieures sont pratiquées dans les atteintes cornéennes où l'endothélium est normal, notamment le kératocône et les séquelles de kératite infectieuse.

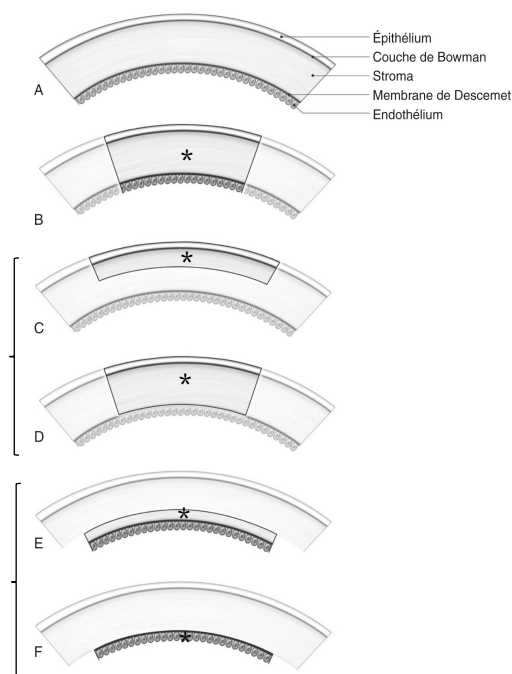
C'est la plus difficile techniquement à réaliser.

- **Les kératoplasties endothéliales.**

Elles consistent à ne greffer que la membrane de Descemet et l'endothélium, et à laisser en place chez le receveur le stroma et l'épithélium.

Les kératoplasties endothéliales sont pratiquées dans les atteintes endothéliales pures, notamment dans les dystrophies bulleuses ou la cornea guttata.

Fig. 10.1 : Les différentes greffes de cornée.



A. Les cinq couches cornéennes. De B à F, les parties en filigrane estompé, sont les parties du receveur qui restent inchangées ; la partie reçue* par le patient est de différente épaisseur selon la technique de greffe. B. Kératoplastie transfixiante de pleine épaisseur (Historique, la plus réalisée au monde). C et D. Kératoplasties lamellaires antérieures remplaçant tout (D) ou partie (C) du stroma cornéen selon la profondeur de la maladie stromale. E et F. Kératoplasties lamellaires postérieures ou endothéliales apportant un endothélium sain sur un support stromal (E) ou sur un support descemétique pur (F).

Le remplacement sélectif de la couche cornéenne malade dans les greffes lamellaires permet, selon la couche remplacée, d'accélérer la récupération visuelle et de diminuer le risque de rejet de greffe. Il n'y a pas de compatibilité (« matching ») HLA et de groupe sanguin réalisé pour la greffe de cornée.

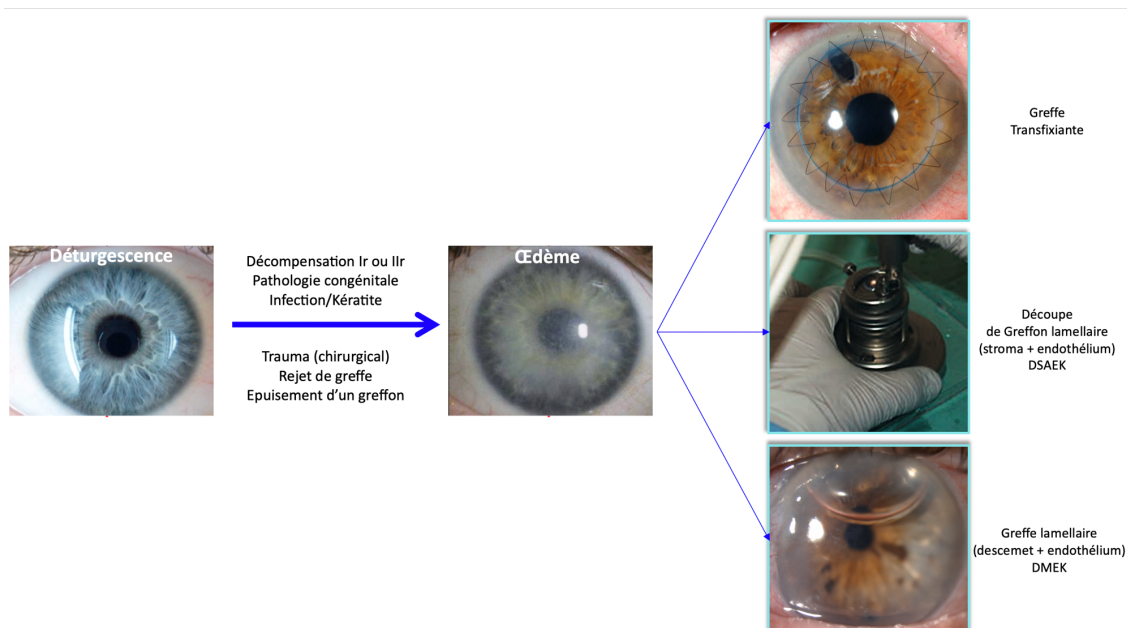
Il est possible au cours de cette greffe de combiner d'autres gestes chirurgicaux si nécessaire, tels que l'extraction du cristallin avec mise en place d'un implant intraoculaire ou le traitement chirurgical d'un glaucome.

Le traitement postopératoire antirejet comporte une corticothérapie locale (collyre corticoïde, et/ou cyclosporine) sur une durée variable selon les habitudes des équipes (généralement 1 an).

Le surjet ou les points sont laissés en place environ 1 an (variable selon les équipes).

Cette activité de greffe comporte un cadre réglementaire strict, nécessitant un registre de suivi, désormais sur le plan européen. Il permet d'établir une surveillance, et une meilleure connaissance épidémiologique des patients greffés.

Fig 10.2 : Photographies postopératoires de greffe transfixiante et de greffe lamellaire.



III. Principales indications de la greffe de cornée

Ce sont a priori toutes les affections pouvant laisser à titre de séquelle une opacification ou une déformation cornéenne avec baisse d'acuité visuelle, classées ici par fréquence décroissante.

• **La décompensation endothéliale primitive.**

C'est l'altération constitutionnelle des cellules endothéliales représentée majoritairement par la « cornea guttata » ou dystrophie de Fuchs (30 % des greffes de cornée).

C'est actuellement, l'indication N° 1 des greffes lamellaires endothéliales.

• **La « dystrophie bulleuse » ou décompensation endothéliale secondaire.**

Elle est due à une perte de cellules endothéliales cornéennes, de plus en plus fréquente (24 % des greffes de cornée), du fait de l'augmentation de l'espérance de vie, elle est secondaire à :

- des interventions chirurgicales itératives (glaucome, cataracte) ;
- elle est devenue beaucoup moins fréquente après chirurgie de la cataracte avec les techniques actuelles d'extraction du cristallin par phacoémulsification avec implantation en chambre postérieure ;
- retenir que toute chirurgie du segment antérieure est traumatisante sur l'endothélium cornéen (avec mise en place ou non d'un dispositif médical ou implant).

- **Les REgreffes (14 % des greffes de cornée) ne sont pas négligeable.**

Il faut rappeler que lorsque l'endothélium est greffé (greffe lamellaire ou transfixiante), la survie moyenne actuelle d'un greffon est d'environ 10 ans. Ainsi greffer un patient jeune reconduit à de nombreuses regreffes par épuisement des greffons, et ce sans compter les potentiels rejets. Ce point peut contribuer à entretenir d'une certaine façon l'équilibre précaire besoins/offre en greffons.

- **Le kératocône** (11 % des greffes de cornée), affection cornéenne débutant chez l'enfant ou l'adulte jeune, entraînant un amincissement progressif de la cornée, responsable d'un bombement cornéen à l'origine d'un astigmatisme irrégulier puis d'opacités cornéennes.

Ces patients peuvent bénéficier de greffes lamellaires antérieures notamment.

- **Les kératites** (10% des greffes de cornées) quel que soit le mécanisme ou l'agent microbien :
 - en particulier kératite herpétique (2 % des greffes de cornée) au stade de séquelles, toujours grave car récidivante¹ ;
 - abcès de cornée bactériens ;
 - kératite amibienne et fongique ; plus rarement, une dystrophie cornéenne héréditaire à l'origine d'opacités cornéennes.
- **Les séquelles de traumatisme perforant de la cornée.**
- **Les brûlures chimiques**².
- Plus rarement **les anomalies congénitales.**

IV. Pronostic

A. Résultats anatomiques et fonctionnels à long terme

La greffe de cornée donne de bons résultats anatomiques et fonctionnels dans plus de deux tiers des cas, avec un résultat durable et, à long terme, la conservation d'une cornée transparente et une bonne récupération visuelle.

Les greffons dont l'endothélium est greffé (greffe transfixiante ou lamellaire), ont une survie moyenne de 10 ans actuellement. Différentes équipes travaillent pour améliorer les process de conservation pour obtenir des greffons ayant des meilleures fonctionnalités cellulaires et donc une meilleure survie chez le receveur.

B. Complications

Elles sont relativement rares. Il peut s'agir de :

- retard d'épithélialisation du greffon ;
- défaillance précoce de l'endothélium du greffon ou échec primaire (rare) : elle entraîne un œdème cornéen précoce (en quelques jours) ;
- rejet immunitaire ou « maladie du greffon » : il se manifeste au début par un œil rouge, douloureux et photophobe, une baisse d'acuité visuelle, l'apparition de quelques précipités sur la face postérieure de la cornée à l'examen à la lampe à fente, puis d'un œdème du greffon et son opacification progressive par défaillance endothéliale.

Les facteurs de risque de rejet sont les suivants :

- vascularisation cornéenne,
- grand diamètre de greffon,
- greffes itératives,
- jeune âge < 12 ans (taux de survie à 5 ans de 50 à 60 %),

¹ La greffe nécessite un traitement antiviral de couverture au long terme chez le receveur.

² En particulier par bases.

- récurrence infectieuse (herpès).
- récurrence de la maladie causale (par exemple, herpès ou dystrophie de cornée) ;
- hypertonie oculaire ou glaucome notamment suite à la corticothérapie locale prolongée ;
- cataracte suite à la corticothérapie locale prolongée ;
- astigmatisme postopératoire important et irrégulier ;
- épuisement du greffon ou échec secondaire par perte cellulaire endothéliale.

SITUATIONS CLINIQUES

La greffe peut être évoquée dans les situations cliniques suivantes :

- **93 – vésicules, éruption vésiculeuse (cutanéomuqueuse) :** Devant des antécédents de poussées d'herpès, notamment faciales, se méfier des kératites herpétiques pourvoyeuses de différents grades de séquelles pouvant aller jusqu'à la greffe. Le contexte de récurrence de kératite doit en premier lieu faire penser potentiellement à l'herpès, et ne pas l'éliminer jusqu'à preuve du contraire. La greffe nécessite un traitement antiviral de couverture au long terme chez le receveur.
- **138 – anomalie de la vision :** La greffe vient en réponse à une anomalie de la vision par perte de la transparence cornéenne, à point de départ endothéliale, stromale, ou pan-cornéenne. Une part importante des personnes atteintes de cécité dans le monde sont en attente de greffe de cornée.
- **139 – anomalies palpébrales :** Elles peuvent être responsables d'une malocclusion, ou d'un frottement chronique des cils sur la cornée et le limbe. Des troubles surfaces oculaires importants peuvent être le point de départ de kératites aboutissant pour certaines jusqu'à la greffe.
- **141 – œil rouge et/ou douloureux :** Cette situation est un motif très fréquent d'urgences générales et ophtalmologiques, survenant chez des patients greffés ou non. Chez un patient greffé, il faudra toujours redouter un rejet de greffe dans cette situation jusqu'à preuve du contraire. Chez une personne non greffée, cette situation aiguë peut être rattachée à de nombreuses pathologies dont les évolutions peuvent aboutir secondairement à une greffe de cornée (trauma, brûlures, kératites, kérato-uvéites, dystrophie bulleuse).
- **168 – brûlure :** Une brûlure peut être à l'origine d'une opacification secondaire de la cornée par différents mécanismes dont l'insuffisance limbique ; toujours se méfier des bases plus que des acides pour les brûlures chimiques
- **174 – traumatisme facial :** Cette situation d'urgence est pourvoyeuse potentiellement de traumatisme pénétrant ou perforant cornéen(s), avec décompensation secondaire de la transparence et/ou endothéliale, pouvant nécessiter une greffe lamellaire ou transfixiante.
- **345 – situation de handicap :** Toute pathologie pouvant aboutir à une greffe, est responsable de handicap plus ou moins conséquent, en fonction de la situation socio-médico-économique de la personne affectée ; de même qu'une personne traitée par une greffe selon la technique utilisée nécessite une période de convalescence assez longue (surtout pour les greffes transfixiantes) et une réhabilitation qui peut prendre plusieurs semaines à plusieurs mois si notamment il y a des épisodes intercurrents tels que des rejets.
- **352 – expliquer un traitement au patient (adulte/enfant/adolescent) :** Toute greffe quelle que soit, sa technique nécessite plusieurs consultations pour intégrer ses principes, ce qu'elle implique dans la logistique de soins (don de cornée, chaîne de la greffe, chirurgie, rejets, greffe, consultations et suivi très réguliers à vie).

POINTS CLÉS

- La cornée est constituée de cinq couches chacune ayant un rôle particulier structurel et fonctionnel.
- On pratique des greffes transfixiantes (de toute l'épaisseur de la cornée) ou des greffes sélectives lamellaires antérieures qui conservent l'endothélium ou endothéliales qui remplacent l'endothélium.
- Les principales indications sont : les décompensations endothéliales (54 %) primitives ou secondaires, les REgreffes, le kératocône, les kératites herpétiques, les kératites infectieuses, les traumatismes.

MOTS CLÉS

- Pénurie de greffons
- Registre de suivi
- Kératoplastie transfixiante, lamellaire antérieure profonde, lamellaire postérieure ou endothéliale
- Dystrophie de Fuchs 1^o indication de greffes endothéliales
- Dystrophie bulleuse du pseudophaque
- Trauma chimique ou physique (dont chirurgie de cataracte ou de segment antérieur)
- Kératites infectieuses dont amibes
- Complications : Rejet de greffe, défaillance endothéliale primaire ou secondaire, retard de cicatrisation, complication de la corticothérapie (glaucome, cataracte), astigmatisme irrégulier