



CHAPITRE 5 (ITEM 102)

DIPLOPIE

Collège des Ophtalmologistes Universitaires de France (COUF)

2021

Pr V. TOUITOU – CHU Pitié-Salpêtrière – Paris




 Bordure grise : objectifs A
(connaissances fondamentales)
 Bordure bleue : objectifs B
 Bordure verte : objectifs C

TABLE DES MATIERES

| | |
|---|-----------|
| I. Définition | 3 |
| II. Anatomie | 4 |
| A. <i>Muscles oculomoteurs</i> | 4 |
| B. <i>Nerfs oculomoteurs</i> | 4 |
| III. Physiologie – physiopathologie | 5 |
| A. <i>Champ d'action d'un muscle oculomoteur</i> | 5 |
| B. <i>Mouvements oculaires bilatéraux</i> | 6 |
| C. <i>Vision binoculaire</i> | 7 |
| 1. <i>Lois de Hering et de Sherrington</i> | 7 |
| 2. <i>Correspondance sensorielle</i> | 7 |
| IV. Diagnostic positif | 7 |
| A. <i>Signes fonctionnels</i> | 7 |
| B. <i>Interrogatoire</i> | 8 |
| C. <i>Inspection</i> | 8 |
| D. <i>Examen oculomoteur</i> | 8 |
| 1. <i>Examen de la motilité oculaire dans les différentes positions du regard</i> | 8 |
| 2. <i>Examen sous écran ou cover-test</i> | 8 |
| 3. <i>Examen au verre rouge</i> | 9 |
| 4. <i>Test de Hess-Lancaster ou test de Lancaster</i> | 9 |
| 5. <i>Exploration de la motricité intrinsèque</i> | 10 |
| V. Diagnostic sémiologique | 10 |
| A. <i>Paralysie du III</i> | 10 |
| B. <i>Paralysie du IV</i> | 11 |
| C. <i>Paralysie du VI</i> | 11 |
| D. <i>Formes particulières</i> | 12 |
| 1. <i>Paralysies supranucléaires</i> | 12 |
| 2. <i>Paralysies internucléaires</i> | 12 |
| 3. <i>Paralysies intraxiales</i> | 12 |
| VI. Diagnostic différentiel | 13 |
| VII. Étiologie | 13 |
| A. <i>Causes traumatiques</i> | 13 |
| 1. <i>Fractures de l'orbite</i> | 13 |
| 2. <i>Hémorragie méningée traumatique</i> | 14 |
| B. <i>Tumeurs</i> | 14 |
| 1. <i>Hypertension intracrânienne</i> | 14 |
| 2. <i>Tumeurs de la base du crâne</i> | 14 |
| C. <i>Causes vasculaires</i> | 14 |
| D. <i>Diplopies avec exophtalmie</i> | 15 |
| E. <i>Diplopies douloureuses</i> | 15 |
| F. <i>Sclérose en plaques</i> | 15 |
| G. <i>Pathologie de la jonction neuromusculaire : myasthénie</i> | 15 |
| VIII. Conduite à tenir | 16 |
| A. <i>Bilan étiologique</i> | 16 |
| B. <i>Traitement</i> | 16 |

HIÉRARCHISATION DES CONNAISSANCES

| Rang | Rubrique | Intitulé et descriptif |
|------|------------------------------|--|
| B | Éléments physiopathologiques | Connaître la systématisation des nerfs crâniens III, IV, VI et de la bandelette longitudinale postérieure |
| A | Diagnostic positif | Savoir déterminer si une diplopie est mono- ou binoculaire |
| B | Diagnostic positif | Connaître les définitions des tests cliniques ophtalmologiques : cover test, reflet cornéen, mouvement de restitution, examen au verre rouge |
| B | Diagnostic positif | Connaître les définitions des ductions et des vergences : abduction, adduction, convergence, divergence |
| B | Diagnostic positif | Connaître les définitions des tropies : exotropie, esotropie, hypertropie |
| A | Contenu multimédia | Connaître la symptomatologie et la position vicieuse de la tête dans une paralysie complète du III, du IV, du VI : AVC, SEP |
| A | Contenu multimédia | Photographie/vidéo d'une paralysie du VI |
| A | Contenu multimédia | Photographie/vidéo d'une paralysie extrinsèque/intrinsèque du III |
| B | Diagnostic positif | Savoir que la paralysie du VI a une faible valeur localisatrice |
| A | Diagnostic positif | Devant une diplopie, connaître les arguments cliniques en faveur d'une myasthénie : paralysie fluctuante, aggravation en cours de journée, ptosis unilatéral |
| A | Identifier une urgence | Savoir qu'une paralysie du III aiguë est une urgence vitale : AVC |
| B | Examens complémentaires | Indication des examens d'imagerie devant une diplopie aiguë récente : imagerie cérébrale si suspicion d'AVC |
| B | Diagnostic positif | Connaître les causes ophtalmologiques de diplopie monoculaire : photo de cataracte, de taie cornéenne |
| B | Étiologies | Devant une diplopie, savoir rechercher les principaux signes associés à valeur étiologique : éruption territoire du V (zona ophtalmique, exophtalmie (Basedow, fistule tumeur), atteintes neurologiques (SEP, PRN, AVC), fracture du plancher de l'orbite) |

I. Définition

La diplopie est la vision double d'un objet unique. Nous nous intéresserons aux diplopies binoculaires, c'est-à-dire qui ne sont présentes que les deux yeux ouverts et disparaissent à l'occlusion de l'un ou de l'autre œil. Une diplopie monoculaire (fig. 5.1A) persiste en revanche à l'occlusion de l'œil sain et disparaît à l'occlusion de l'œil atteint.

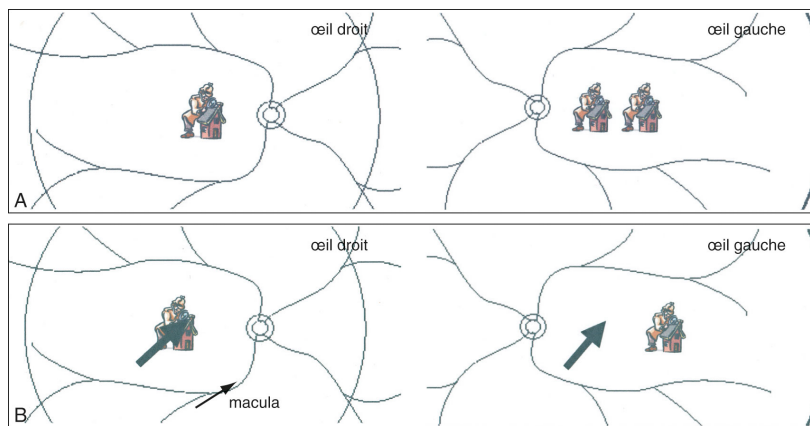
Elle peut avoir une cause :

- cornéenne : astigmatisme important, taie cornéenne, kératocône ;
- irienne (iridodialyse traumatique) ;
- cristallinienne (cataracte nucléaire, implant décentré) ;
- rarement, maculaire (membrane épitrécinienne tractionnelle).

Une telle diplopie monoculaire devra conduire à un examen ophtalmologique sans caractère d'urgence.

Les diplopies binoculaires (fig. 5.1B), en revanche, sont un trouble du parallélisme oculomoteur, avec généralement une implication neurologique ou orbitaire requérant souvent une prise en charge urgente.

Fig. 5.1 : Diplopie monoculaire et binoculaire.



A. *Diplopie monoculaire* : l'œil gauche voit en permanence une image dédoublée, du fait de la diffraction des rayons au niveau de la cornée, de l'iris ou du cristallin ; la diplopie disparaît à l'occlusion de l'œil gauche, mais persiste à l'occlusion de l'œil droit.
B. *Diplopie binoculaire* : l'objet fixé par l'œil droit se projette sur la macula ; du fait de la perte de parallélisme des deux yeux, ce même objet se projette en dehors de la macula de l'œil droit : chaque œil voit donc une image unique et la diplopie disparaît à l'occlusion de n'importe lequel des deux yeux.

II. Anatomie

A. Muscles oculomoteurs

Six muscles oculomoteurs assurent les mouvements de chaque globe oculaire :

- quatre muscles droits :
 - droit médial (anciennement dénommé droit interne),
 - droit latéral (anciennement dénommé droit externe),
 - droit supérieur,
 - droit inférieur ;
- deux muscles obliques :
 - oblique inférieur (ancien « petit oblique »),
 - oblique supérieur (ancien « grand oblique »).

B. Nerfs oculomoteurs

Les six muscles oculomoteurs sont sous la dépendance de *trois nerfs oculomoteurs* :

- le III (nerf oculomoteur) ;
- le IV (nerf trochléaire) ;
- le VI (nerf abducens).

Les *noyaux* des nerfs oculomoteurs sont situés dans le tronc cérébral.

Ils donnent naissance aux *racines* des nerfs oculomoteurs qui cheminent jusqu'à la sortie du tronc cérébral.

Aux racines font suite les *troncs* des nerfs oculomoteurs, de la sortie du tronc cérébral jusqu'aux muscles effecteurs.

On décrit de plus :

- des *voies supranucléaires*, qui relient des centres corticaux aux noyaux des nerfs oculomoteurs ; il s'agit du *centre de la latéralité*, qui assure les mouvements conjugués des deux yeux dans le regard horizontal droit ou gauche, du *centre de la verticalité*, qui assure les mouvements oculaires conjugués des deux yeux dans le regard en haut et en bas, et du *centre de la convergence* mis en jeu dans le passage à la vision de près (lecture, etc.) ;

- des *voies internucléaires* qui relient les noyaux oculomoteurs entre eux. Par exemple, le regard à droite fait intervenir le droit latéral droit et le droit médial gauche ; il fait intervenir des voies internucléaires reliant les noyaux du VI droit et du III gauche ; les voies internucléaires sont situées dans le faisceau longitudinal médian (« bandelette longitudinale postérieure »).

III. Physiologie – physiopathologie

Il existe, pour chaque œil, six muscles oculomoteurs auxquels il faut ajouter le muscle releveur de la paupière supérieure, ainsi que la motricité de la pupille et de l'accommodation. La commande nerveuse est volontaire ou automaticoréflexe et véhiculée par les trois nerfs crâniens oculomoteurs avec la répartition suivante :

- III : pour le droit médial, l'oblique inférieur, le droit supérieur, le droit inférieur, ainsi que pour le muscle releveur de la paupière supérieure, le sphincter pupillaire et l'accommodation ;
- IV : pour l'oblique supérieur ;
- VI : pour le droit latéral.

A. Champ d'action d'un muscle oculomoteur

C'est la position où son action est maximale et où l'étude clinique est la plus caractéristique. Schématiquement, les champs d'action sont pour chacun des muscles oculomoteurs (fig. 5.2 et 5.3 et tableau 5.1) :

- droit médial : en dedans ;
- droit latéral : en dehors ;
- droit supérieur : en haut et en dehors ;
- droit inférieur : en bas et en dehors ;
- oblique supérieur : en bas et en dedans ;
- oblique inférieur : en haut et en dedans.

Fig. 5.2 : Champs d'action des muscles oculomoteurs.

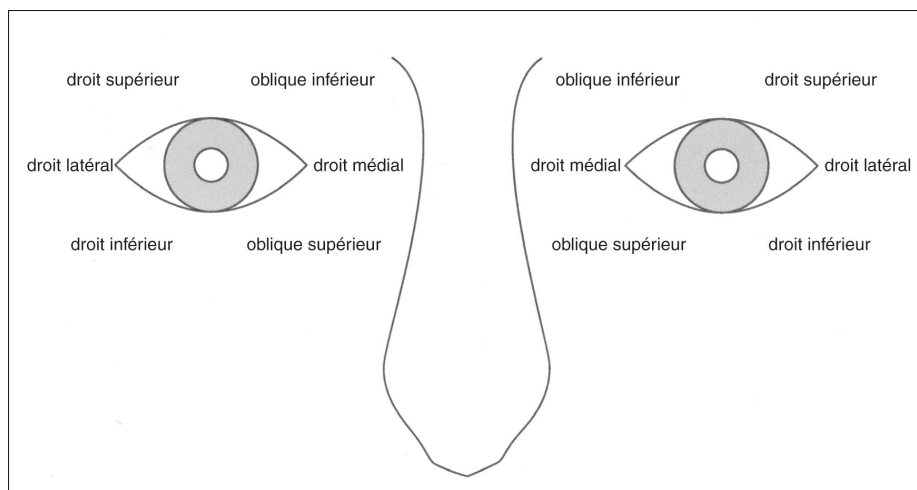


Fig. 5.3 : Étude des champs d'action des six muscles oculomoteurs des deux yeux.

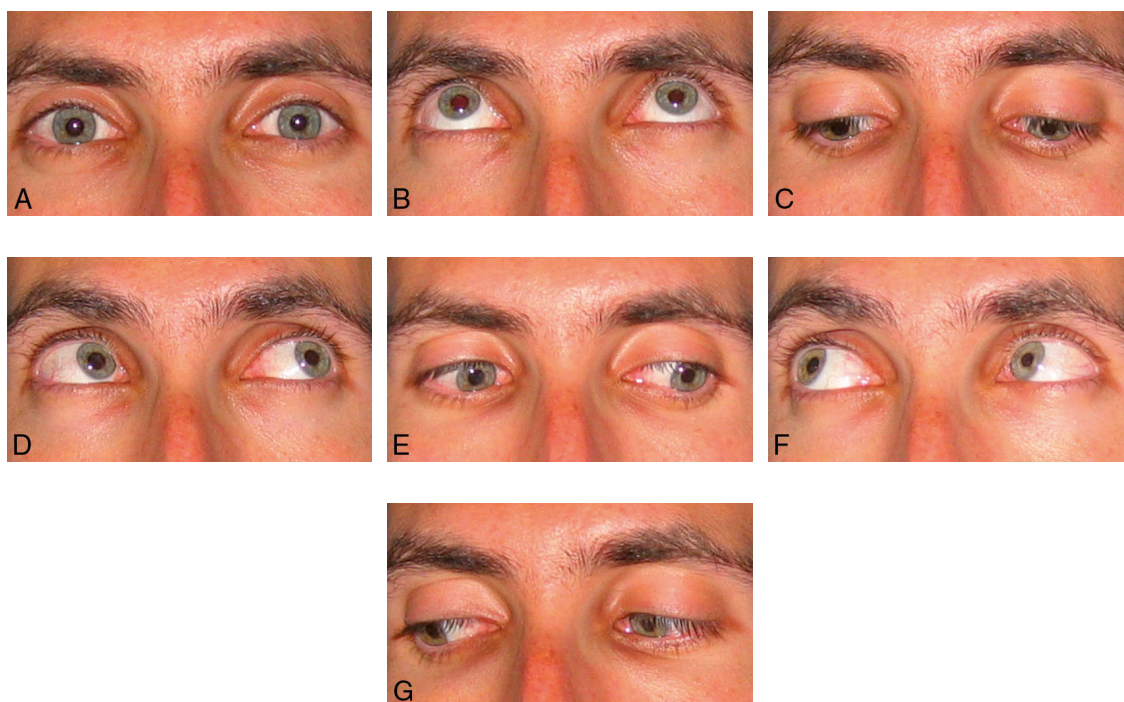


Tableau 5.1 : Champs d'action des muscles oculomoteurs : caractéristiques de la diplopie en fonction du muscle atteint

| Muscle | DM (III) | DS (III) | DI (III) | OI (III) | OS (IV) | DL (VI) |
|-------------------|------------------------|----------------|--------------------------|--|-------------------------|------------------------------|
| Champ d'action | Dedans | Haut et dehors | Bas et dehors | Haut et dedans | Bas et dedans | Dehors |
| Diplopie | Horizontale croisée | Verticale | Verticale | Verticale | Verticale | Horizontale homonyme |
| Position compens. | Face tournée côté sain | Menton élevé | Menton abaissé côté sain | Tête en arrière, face tournée du côté sain Menton abaissé | Face inclinée côté sain | Tête tournée du côté atteint |

DM : droit médial ; DS : droit supérieur ; DI : droit inférieur ; OI : oblique inférieur ; OS : oblique supérieur ; DL : droit latéral ; position comp. : position compensatrice de la tête.

NOTA BENE : Pour mémoire, action et champ d'action d'un muscle sont deux notions différentes et ne concordent pas forcément : par exemple, l'oblique supérieur a une action d'abaissement et d'abduction mais son champ d'action est le regard en bas et en dedans ; en clinique, c'est le champ d'action de chaque muscle que l'on étudie.

B. Mouvements oculaires bilatéraux

Les mouvements oculaires bilatéraux, conjugués des deux yeux (versions), font intervenir des muscles synergiques sur les deux yeux : par exemple, le regard à droite est assuré par le droit latéral droit et le droit médial gauche.

C. Vision binoculaire

1. Lois de Hering et de Sherrington

La vision binoculaire est assurée grâce à la synergie d'action entre muscles oculomoteurs : chaque muscle possède un antagoniste homolatéral et un synergiste (agoniste) controlatéral ; ainsi, par exemple, le droit latéral droit a comme antagoniste le droit médial droit et comme agoniste le droit médial gauche.

Cette synergie est réglée par les lois de Hering et de Sherrington :

- la *loi de Hering* est propre à l'oculomotricité : lors de mouvements binoculaires, l'influx nerveux est envoyé en quantités égales aux muscles agonistes des deux yeux ; ainsi, dans le regard à droite, droit latéral droit et droit médial gauche reçoivent en même temps la même quantité d'influx nerveux, mécanisme assurant le parallélisme des deux yeux dans les différentes directions du regard ;
- selon la *loi de Sherrington*, de plus, quand les muscles synergistes se contractent, les muscles antagonistes se relâchent : par exemple, le regard à droite fait intervenir la contraction du droit latéral droit et du droit médial gauche, et parallèlement selon la loi de Sherrington le relâchement du droit médial droit (antagoniste du droit latéral droit) et du droit latéral gauche (antagoniste du droit médial gauche).

Un cas particulier est celui des *vergences*, terme désignant des mouvements oculaires de sens opposé des deux yeux ; il s'agit essentiellement de la *convergence permettant la vision de près*.

2. Correspondance sensorielle

Un objet se projette sur les deux yeux sur des points rétiniens dits « points rétiniens correspondants », permettant une localisation identique par les deux yeux. Par exemple, un objet situé dans le champ visuel droit est vu par deux points rétiniens correspondants situés sur la rétine nasale de l'œil droit et la rétine temporale de l'œil gauche, un objet situé droit devant est vu par les maculas des deux yeux.

Si le parallélisme des deux yeux disparaît, un objet fixé par la macula d'un œil sera fixé par une autre zone, extramaculaire, de l'autre œil ; c'est la « correspondance rétinienne anormale » : le même objet est alors localisé de façon différente par les deux yeux, phénomène responsable d'une vision double = diplopie.

IV. Diagnostic positif

A. Signes fonctionnels

Le sujet se plaint d'un dédoublement d'un objet, survenant toujours dans la même direction mais disparaissant à l'occlusion de l'un ou l'autre des deux yeux, et n'étant perçu que les deux yeux ouverts.

Peuvent être associés à cette vision double : des céphalées, des vertiges, des nausées ou des vomissements.

Attention : la diplopie peut être méconnue lorsqu'il existe un ptosis ou un œdème palpébral, qui « occlut » l'œil paralysé et supprime ainsi l'une des deux images.

Attention : la diplopie peut être confondue avec un « flou » visuel lorsque les deux images sont très proches l'une de l'autre. Le diagnostic de diplopie se fait lorsque ce « flou » disparaît à l'occasion de l'un ou l'autre œil.

NOTA BENE : La diplopie est absente dans les paralysies de fonction.

B. Interrogatoire

Il précisera :

- le terrain : âge du patient ; antécédents oculaires et généraux ; recherche d'un diabète, d'une hypertension artérielle, d'une maladie métabolique ou endocrinienne notamment thyroïdienne, d'un antécédent néoplasique ;
- les circonstances de survenue : notion de traumatisme, survenue lors d'un effort physique, à la lecture ou à la fatigue ;
- le mode de survenue : brutal ou progressif ;
- les signes associés : douleurs, vertiges, céphalées, nausées ;
- les caractères de la diplopie : horizontale, verticale, oblique, ainsi que la position du regard dans laquelle la diplopie est maximale et ses variations dans la journée.

C. Inspection

Elle recherche une attitude vicieuse ou compensatrice de la tête : la tête se met spontanément dans le champ d'action du muscle atteint pour compenser la diplopie. On parle aussi de torticolis compensateur.

L'inspection recherchera une déviation du globe en position primaire, c'est-à-dire tête droite, axe visuel dirigé droit devant sur un point à l'infini. Par exemple, dans une paralysie du VI, l'œil est dévié en dedans (« strabisme paralytique convergent »). La recherche d'une déviation primaire est facilitée par l'étude des *reflets cornéens* : les reflets cornéens d'une source lumineuse dirigée sur les yeux d'un sujet normal se projettent tous deux au centre de la pupille. En cas de déviation, l'un des deux reflets n'est pas centré.

L'inspection recherche également des signes d'orientations étiologiques tels qu'une dilatation en tête de méduse des vaisseaux épiscléaux, une exophtalmie, un ptosis, une anisocorie, un chémosis, une rétraction palpébrale.

D. Examen oculomoteur

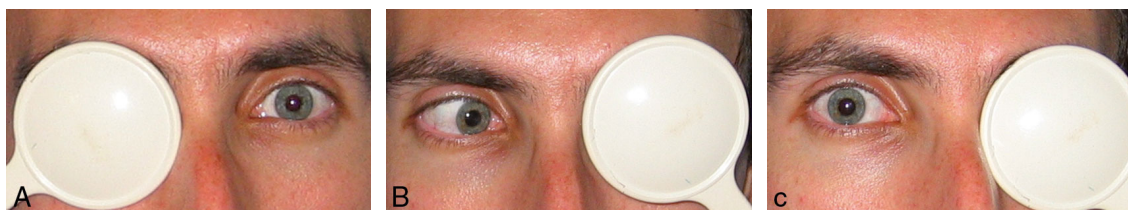1. Examen de la motilité oculaire dans les différentes positions du regard

Il sert à observer les six muscles oculomoteurs de chaque œil séparément (ductions) et de façon conjuguée (versions).

2. Examen sous écran ou *cover-test*

Il consiste à demander au sujet de fixer un point situé droit devant lui au loin. Un œil est masqué par un cache puis le cache est déplacé sur l'œil opposé (fig. 5.4).

Fig. 5.4 : *Cover-test* : exemple d'une paralysie unilatérale du VI droit.



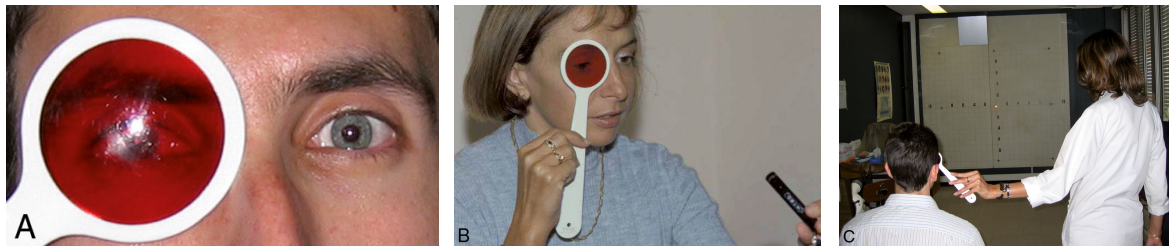A. L'œil gauche garde sa fixation quand on masque l'œil droit paralysé. B. Lorsque l'écran passe de l'œil droit à l'œil gauche, l'œil droit apparaît en convergence (paralysie du droit latéral). C. Mais rapidement, il prend la fixation à la place de l'œil gauche, cela provoque un mouvement de dedans en dehors (« mouvement de restitution »).

Chez le sujet dont le parallélisme oculomoteur est normal, on n'observe aucun mouvement de restitution. En cas de strabisme paralytique, l'œil masqué n'est pas dirigé dans la direction de l'œil découvert : ainsi lorsqu'on lève l'écran, l'œil non fixateur apparaît d'abord dévié puis se redresse pour prendre la fixation (« mouvement de restitution ») ; la direction du mouvement de restitution permet de détecter le muscle paralysé. Par exemple, en cas de paralysie du VI, les yeux sont en convergence ; l'œil occlus, dévié en convergence, reprend sa position de fixation par un mouvement en dehors quand l'occlusion est levée et portée sur l'autre œil.

3. Examen au verre rouge

Il consiste à placer un verre rouge devant un œil (par convention devant l'œil droit) alors que le sujet fixe, de son œil gauche découvert, un point lumineux blanc en face de lui (fig. 5.5).

Fig. 5.5 : Examen au verre rouge.



Un verre rouge est placé devant l'œil droit du patient ; on lui demande de fixer une lumière qu'il verra dédoublée, l'une blanche, l'autre rouge en cas de paralysie oculomotrice (alors qu'en l'absence de paralysie oculomotrice, il verra une seule lumière, de coloration rose).

Un verre rouge est placé devant l'œil droit du patient ; on lui demande de fixer une lumière qu'il verra dédoublée, l'une blanche, l'autre rouge en cas de paralysie oculomotrice (alors qu'en l'absence de paralysie oculomotrice, il verra une seule lumière, de coloration rose).

Normalement, les deux images sont confondues dans toutes les positions du regard et le patient ne voit qu'un seul point lumineux. En cas de déséquilibre oculomoteur, les deux points sont séparés : le patient voit un point rouge et un point blanc et on peut analyser le décalage pour reconnaître le muscle déficitaire.

On parle de *diplopie homonyme* lorsque le point rouge est vu à droite du point blanc ; elle correspond à un œil en convergence (ex. : paralysie du VI).

On parle de *diplopie croisée* lorsque la lumière rouge est vue à gauche du point blanc ; elle correspond à un œil en divergence (ex. : paralysie du III).

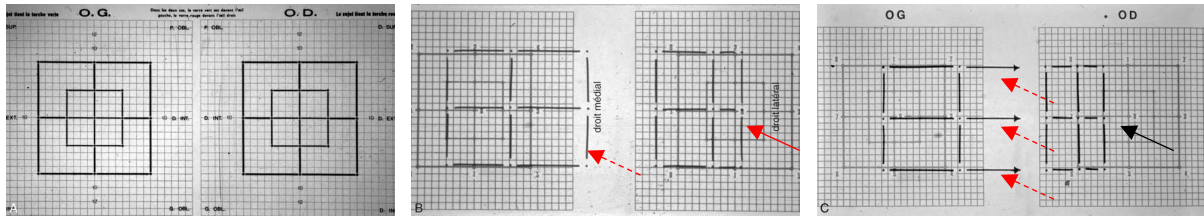
L'écart entre les deux images augmente dans le champ d'action du ou des muscles paralysés, permettant de déterminer les muscles atteints.

4. Test de Hess-Lancaster ou test de Lancaster

Il permet de faire immédiatement le diagnostic de l'œil et des muscles paralysés et de reconnaître les hyperactions musculaires secondaires à la paralysie :

- schématiquement, un verre de couleur différente est placé devant chaque œil du patient, verre rouge sur un œil, vert sur l'autre ; le patient doit déplacer sur un écran une flèche lumineuse, vue rouge, et la superposer à une flèche lumineuse, vue verte, déplacée par l'examineur ;
- on obtient un relevé graphique de l'oculomotricité dans les différentes positions du regard (fig. 5.6) :
 - l'œil paralysé a un cadre plus petit que la normale (par hypoaction du ou des muscles paralysés),
 - l'œil controlatéral a un cadre plus grand que la normale (par hyperaction du ou des agonistes controlatéraux suivant la loi de Hering).

Fig. 5.6 : Test de Hess-Lancaster.



A. Tracé normal : les deux carrés, correspondant chacun à un œil, sont de même taille et parfaitement symétriques. B. Parésie du droit latéral de l'œil droit (flèche pleine). C. Paralysie complète du droit latéral de l'œil droit (flèche pleine). Dans les deux cas, le carré de l'œil paralysé apparaît plus petit (flèche pleine). Les tracés mettent en évidence l'hypoaction du droit latéral droit (flèche pleine) et l'hyperaction du droit médial gauche (flèche pointillés).

Ce test permet de faire le diagnostic de la paralysie oculomotrice (POM), de déterminer le côté de cette paralysie, d'objectiver le ou les muscles paralysés. C'est de plus un examen qui permet de suivre l'évolution de la paralysie par des relevés successifs.

5. Exploration de la motricité intrinsèque

Elle est nécessaire à toute paralysie oculomotrice.

L'inspection doit rechercher une *inégalité pupillaire* (= *anisocorie*).

Concernant les réflexes pupillaires, le *réflexe photomoteur* ou réponse pupillaire à la lumière nécessite l'éclairement d'un œil qui entraîne :

- un myosis de l'œil éclairé : réflexe photomoteur direct ;
- un myosis simultané de l'œil controlatéral : réflexe consensuel.

AINSI... (voir chapitre 1, Sémiologie oculaire)

- dans une mydriase « sensorielle » secondaire à une baisse de vision sévère (ex. : occlusion de l'artère centrale de la rétine ou OACR, névrite optique rétrobulbaire ou NORB), les RPM direct et consensuel sont tous les deux abolis à l'éclairement de l'œil atteint, mais sont tous les deux conservés à l'éclairement de l'autre œil ;
- dans une mydriase « paralytique », les RPM direct et consensuel de l'œil atteint sont abolis alors que les RPM direct et consensuel de l'œil sain sont conservés.

V. Diagnostic sémiologique

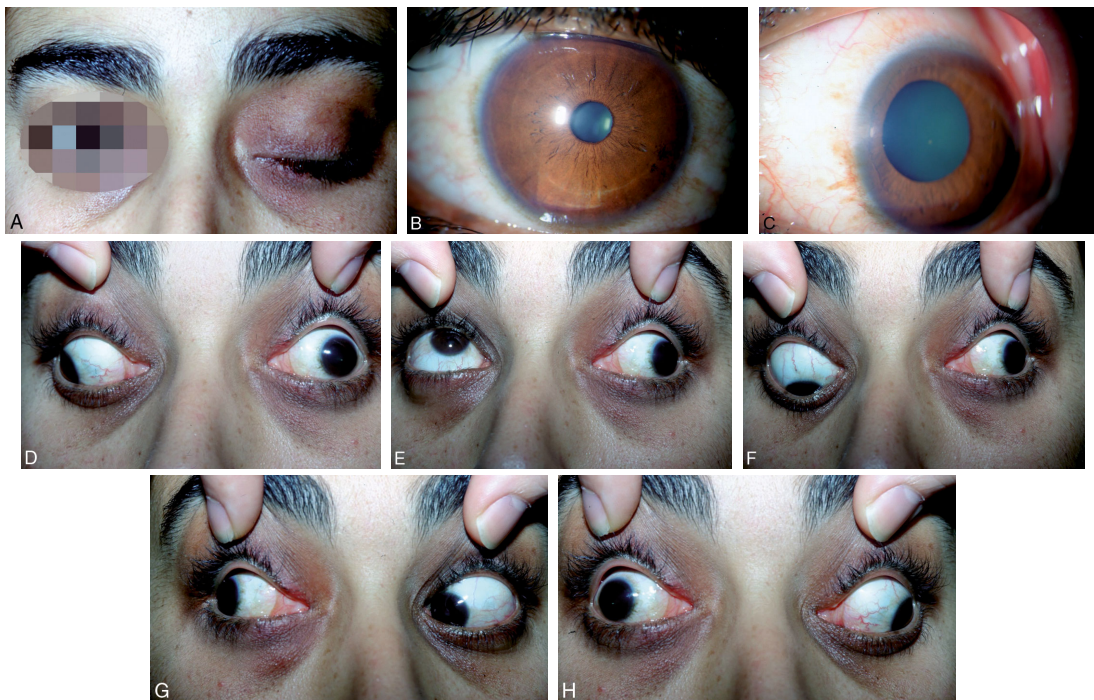
Les paralysies oculomotrices sont plus ou moins marquées : lorsqu'elles sont de faible degré, on parle de parésies.

Elles touchent le plus souvent le tronc des nerfs oculomoteurs (paralysies tronculaires), entre la sortie du tronc cérébral et le globe oculaire.

A. Paralysie du III

La *paralysie totale du III* (fig. 5.7) provoque du côté pathologique un ptosis total (pouvant d'ailleurs masquer la diplopie : ptosis dit « providentiel »), une divergence marquée, une paralysie de l'élévation et de l'abaissement de l'œil (les seuls muscles encore fonctionnels sont le droit latéral et l'oblique supérieur), une mydriase aréflexive, une perte de l'accommodation.

Fig. 5.7 : Paralysie complète du III gauche, extrinsèque et intrinsèque.



En position primaire (A), un ptosis complet (« ptosis providentiel ») existe. Lorsqu'on soulève la paupière, l'œil gauche apparaît en divergence et présente une mydriase (B : œil droit, C : œil gauche en mydriase et en divergence). L'ophtalmoplégie de l'œil atteint est presque complète, avec une limitation des mouvements oculaires dans quasiment toutes les positions du regard (D à F) ; seuls sont conservés les mouvements en dehors (sous la dépendance du VI) et en bas et en dedans (sous la dépendance du IV) (G, H). Impossibilité d'élever, d'abaisser et de porter en dedans le globe.

Des paralysies partielles du III sont possibles :

- soit atteinte ne touchant qu'un ou plusieurs muscles ;
- soit paralysie du III extrinsèque, touchant les muscles oculomoteurs ;
- soit paralysie du III intrinsèque, responsable d'une mydriase, ou à moindre degré d'une simple inégalité des deux diamètres pupillaires (anisocorie), et d'une paralysie de l'accommodation.

B. Paralysie du IV

Le patient présente une diplopie verticale et oblique, accentuée dans le champ du muscle oblique supérieur concerné, c'est-à-dire en bas et en dedans.

Il s'agit d'une diplopie très gênante, car invalidante dans les activités comme la lecture ou la descente des escaliers.

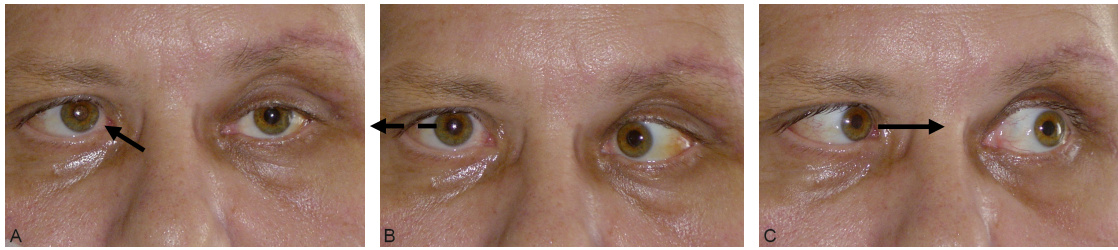
La position compensatrice de la tête est inclinée du côté sain, menton abaissé.

C. Paralysie du VI

Elle provoque une convergence de l'œil atteint et un déficit de l'abduction (fig. 5.8 et vidéo 1).

La position compensatrice de la tête est tournée du côté de la paralysie oculomotrice.

Fig. 5.8 : Paralysie du VI droit.



A. En position primaire, l'œil droit paralysé est en convergence (flèche). B. Abolition complète de l'abduction de l'œil droit dans le regard à droite (flèche pointillée). C. Conservation de l'adduction de l'œil droit dans le regard à gauche (flèche pleine).

D. Formes particulières

1. Paralysies supranucléaires

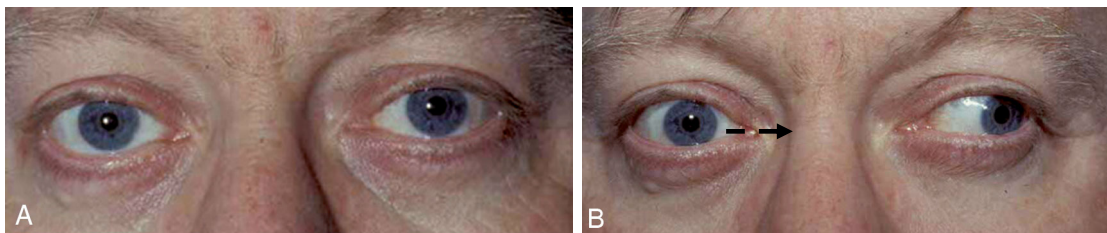
Dénommées paralysies de fonction, ce sont des paralysies oculomotrices sans diplopie :

- *syndromes de Foville* = paralysies de la latéralité ;
- *syndrome de Parinaud* = paralysie de la verticalité associée à une paralysie de la convergence (*très évocateur de pinéalome +++*).

2. Paralysies internucléaires

Il s'agit notamment de l'*ophtalmoplégie internucléaire (OIN)* : le parallélisme des deux yeux est le plus souvent conservé en position primaire, alors qu'il existe un déficit de l'adduction d'un œil (homolatéral à la lésion) et que la convergence est normale (fig. 5.9). L'étiologie essentielle est la sclérose en plaques (SEP). Il existe en général un nystagmus en abduction de l'œil controlatéral.

Fig. 5.9 : Paralysie internucléaire.



Le parallélisme des deux yeux est conservé en position primaire (A), mais il existe une limitation de l'adduction de l'œil droit dans le regard latéral gauche (B) (flèche pointillée).

3. Paralysies intraxiales

Il s'agit d'atteintes du tronc cérébral affectant les noyaux et/ou les racines des nerfs oculomoteurs, donnant soit :

- l'association d'une paralysie de fonction et d'une diplopie par POM ;
- l'association d'une diplopie et de signes neurologiques controlatéraux = *syndromes alternés*.

VI. Diagnostic différentiel

Il peut s'agir de :

- diplopie monoculaire. La diplopie disparaît avec l'occlusion de l'œil pathologique. Il peut s'agir notamment d'une atteinte :
 - cornéenne par diffraction des rayons lumineux : taie cornéenne, séquelle d'une kératite ou d'un traumatisme, kératocône, astigmatisme important,
 - irienne : iridodialyse traumatique,
 - cristallinienne : cataracte nucléaire ;
- simulation et *hystérie*.

VII. Étiologie

Les diplopies binoculaires résultent de pathologies pouvant affecter les *muscles* oculomoteurs (myosites, orbitopathie thyroïdienne, traumatismes par exemple), la *jonction neuro-musculaire* (myasthénie), les *nerfs oculomoteurs* (anévrisme, tumeur, fistules par exemple) ou leurs *noyaux* (tumeur, accident vasculaire cérébral).

A. Causes traumatiques

1. Fractures de l'orbite

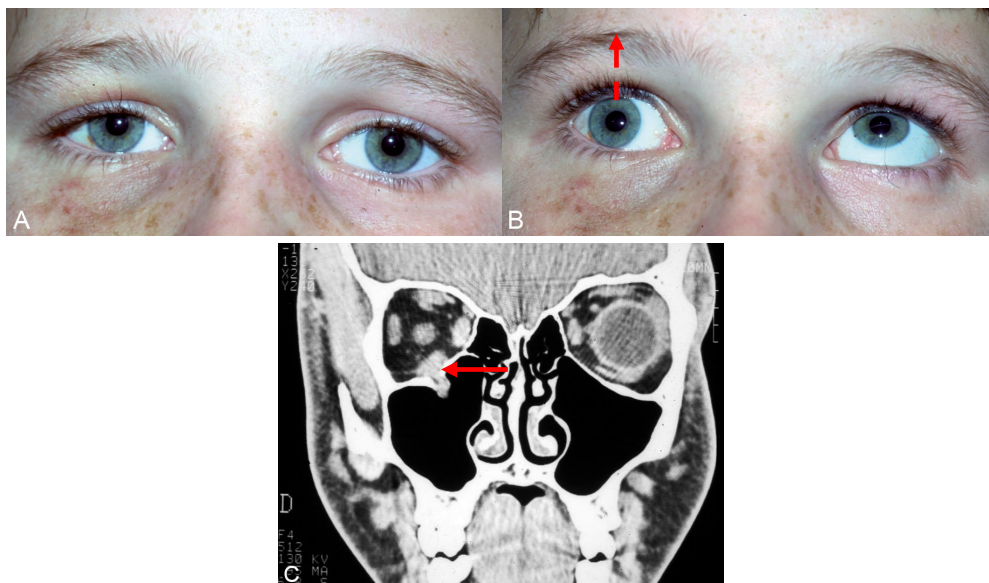
Les fractures du plancher de l'orbite (fig. 5.10), avec hernie graisseuse et musculaire dans le foyer de fracture, sont les plus fréquentes.

L'élévation du globe est douloureuse et limitée.

La mobilisation passive du globe par traction du droit inférieur (test de duction forcée) est impossible du fait du blocage du droit inférieur dans le trait de fracture.

Les explorations neuroradiologiques visualisent le trait de fracture, voire la hernie graisseuse et musculaire sous forme d'une image en goutte dans le sinus maxillaire.

Fig. 5.10 : Fracture du plancher de l'orbite droite.



A. Parallélisme conservé en position primaire. B. Blocage complet de l'élévation de l'œil droit (flèche pointillée). C. Examen tomodensitométrique : visibilité de la hernie du droit inférieur dans le trait de fracture (flèche pleine).

2. Hémorragie méningée traumatique

Il peut s'agir d'une paralysie du VI sans valeur localisatrice.

B. Tumeurs

1. Hypertension intracrânienne

Il peut s'agir d'une diplopie par atteinte bilatérale des nerfs moteurs oculaires latéraux sans valeur localisatrice.

2. Tumeurs de la base du crâne

Elles donnent des paralysies intraxiales, avec notamment des syndromes alternes comme le syndrome de Weber (paralysie du III + hémiparésie croisée avec paralysie faciale), ou des paralysies supranucléaires (paralysies de fonction comme le syndrome de Parinaud des tumeurs épiphysaires, notamment pinéalome +++).

Les paralysies ont une valeur localisatrice en l'absence d'hypertension intracrânienne associée :

- lésion du noyau du III : syndrome de Weber, syndrome de Parinaud ;
- lésion du noyau du IV par atteinte des tubercules quadrijumeaux (gliome) ;
- lésions du noyau du VI par tumeur bulboprotubérantielle (notamment neurinome de l'acoustique).

C. Causes vasculaires

La diplopie peut être due à un *accident vasculaire cérébral* (AVC) : syndromes alternes par ischémie ou hémorragie du tronc cérébral.

L'*insuffisance vertébrobasilaire* peut être responsable de manifestations cliniques transitoires avec diplopie dans 30 % des cas.

Les *anévrismes intracrâniens* (++++), notamment *anévrismes de la communicante postérieure et anévrismes carotidiens supraclinoidiens*, sont responsables de paralysies du III souvent associées à des céphalées.

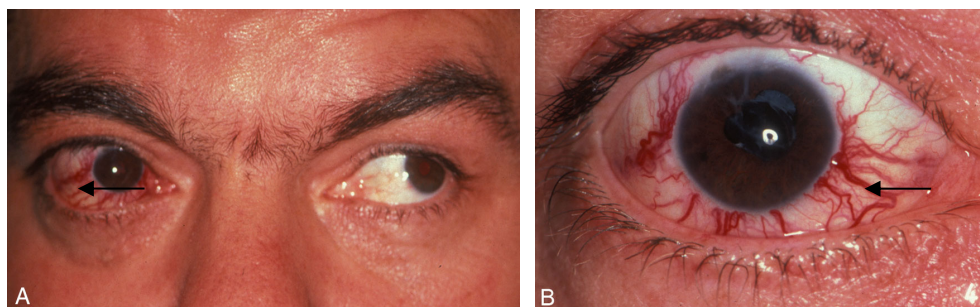
Un anévrisme intracrânien doit tout particulièrement être suspecté :

- devant une atteinte oculomotrice partielle mais avec des signes pupillaires d'atteinte du III intrinsèque ;
- chez un sujet jeune ;
- en l'absence de facteurs de risque vasculaire ;
- en présence de céphalées.

Dans ces cas, une exploration neuroradiologique en urgence par *angioscanner* ou *angio-IRM* s'impose ; en cas de résultat négatif ou douteux, une *artériographie cérébrale* doit être envisagée s'il existe une forte suspicion clinique.

Une *fistule carotidocaverneuse* (fig. 5.11), souvent d'origine traumatique, mais d'apparition retardée, se traduit par une exophtalmie pulsatile, s'accompagnant d'un souffle perçu par le malade et retrouvé à l'auscultation de l'orbite et du crâne, une vasodilatation conjonctivale particulière, « en tête de méduse » ; environ deux tiers des patients présentent une diplopie (atteinte directe des nerfs oculomoteurs dans le sinus caverneux ou des muscles oculomoteurs dans l'orbite) ; la confirmation du diagnostic repose sur l'artériographie carotidienne.

Fig. 5.11 : Diplopie par fistule carotidocaverneuse.



A. Exophtalmie et limitation de l'adduction de l'œil droit. B. Exophtalmie caractéristique des fistules carotidocaverneuses par la présence d'une vasodilatation conjonctivale en « tête de méduse » (flèche).

D. Diplopies avec exophtalmie

Les étiologies sont :

- la *maladie de Basedow* (voir chapitre 22, Ophthalmopathie dysthyroïdienne) ;
- les tumeurs de l'orbite.

E. Diplopies douloureuses

Il faut toujours penser en premier à un *anévrisme intracrânien*, une *dissection carotidienne* ou une *fistule carotidocaverneuse*, qui sont des *urgences neuro-interventionnelles menaçant le pronostic vital*.

La *maladie de Horton* se manifeste par :

- des céphalées fronto-orbitaires ;
- \pm POM, \pm neuropathie optique ischémique antérieure ou NOIA (voir chapitre 20, Neuropathie optique ischémique antérieure).

Le *syndrome de Tolosa-Hunt*, très rare, se traduit par une ophtalmoplégie douloureuse, récidivante, à bascule, corticostensible.

F. Sclérose en plaques

Les signes sont les suivants :

- paralysie du VI ;
- ophtalmoplégie internucléaire, très évocatrice.

G. Pathologie de la jonction neuromusculaire : myasthénie

Un ptosis de début souvent progressif, variable au cours de la journée, apparaît surtout à la fatigue. Peut être unilatéral ou bilatéral.

Le diagnostic repose sur :

- le test à la Prostigmine® (Meda Pharma) ;
- la recherche d'anticorps antirécepteurs de l'acétylcholine ;
- l'électromyographie à la recherche d'un bloc neuromusculaire.

La myasthénie doit faire rechercher un thymome associé.

Il est impératif de rechercher la présence de « signes bulbaires » de type fausses-routes, dysphonie, qui constituent une urgence absolue.

PRINCIPALES CAUSES DE PARALYSIES OCULOMOTRICES :

- **Traumatiques** : fractures du plancher de l'orbite.
- **Tumeurs** :
 - hypertension intracrânienne : paralysie bilatérale du VI sans valeur localisatrice ;
 - tumeurs de la base du crâne.
- **Causes vasculaires** :
 - AVC ;
 - anévrismes intracrâniens ++++ (anévrisme de la communicante postérieure) ;
 - fistule carotidocaverneuse.
- **Diplopies avec exophtalmie** :
 - maladie de Basedow ;
 - tumeurs de l'orbite.
- **Diplopies douloureuses** :
 - diabète ;
 - anévrismes intracrâniens ;
 - maladie de Horton ;
 - syndrome de Tolosa-Hunt.
- **Sclérose en plaques** :
 - paralysie du VI ;
 - paralysie internucléaire antérieure.
- **Myasthénie**.

VIII. Conduite à tenir

A. Bilan étiologique

En cas de diplopie récente, le bilan étiologique est prioritaire et repose sur un examen neurologique et une imagerie cérébrale.

Une paralysie du III avec phénomènes douloureux impose, notamment, une recherche en urgence d'un anévrisme intracrânien.

B. Traitement

La prise en charge de la diplopie elle-même est différente selon la phase précoce, dans les premiers mois, et la phase tardive.

Dans la *phase précoce*, le traitement comporte :

- suppression momentanée et pour le confort de la diplopie par occlusion de l'œil paralysé (Opticlude®, Ocuser®) ;
- prismation lorsque cela est possible : la mise en place d'un prisme sur un verre de lunette permet de rétablir le parallélisme de rayons lumineux et de supprimer la diplopie, au moins en position primaire ;
- injection de toxine botulique.

On ne proposera pas de rééducation orthoptique qui favoriserait les hyperactions compensatrices.

Dans la *phase tardive*, la régénérescence nerveuse doit être attendue en règle 6 mois à 1 an environ : passé ce délai, un traitement chirurgical est envisageable pour essayer de rétablir un parallélisme des yeux au moins en position primaire.

SYNTHÈSE : CONDUITE À TENIR DEVANT UNE DIPLOPIE

- **Reconnaître une diplopie binoculaire**, s'opposant aux diplopies monoculaires de causes oculaires (cornée, iris et cristallin).

- **Interrogatoire pour préciser :**

- les antécédents ;
- le mode d'installation, brutale ou progressive ;
- les signes extra-oculaires, notamment neurologiques ;
- les antécédents généraux (terrain vasculaire, diabète, affection thyroïdienne, etc.).

- **Examen :**

- inspection ;
- étude de l'oculomotricité :
 - . motilité oculaire dans les différents mouvements du regard,
 - . *cover-test*,
 - . examen au verre rouge,
 - . test de Hess-Lancaster.

Cet examen sera accompagné d'un *examen ophtalmologique complet*, comportant acuité visuelle avec correction optique éventuelle, tonus oculaire, examen du champ visuel, examen du fond d'œil.

- **Diagnostic topographique :**

- POM intraxiales : notamment syndromes alternes ;
- POM tronculaires : III complet ou partiel, IV, VI.

- **Diagnostic étiologique :**

- Les examens à visée étiologique sont fonction de l'orientation étiologique donnée par l'examen et le diagnostic topographique ; il s'agit essentiellement d'examens neuroradiologiques : tomодensitométrie (TDM), IRM, artériographie cérébrale.
- Causes : POM traumatiques, tumeurs, causes vasculaires, etc.

Toujours évoquer, surtout chez le sujet jeune présentant une paralysie du III extrinsèque partielle et du III intrinsèque, un anévrisme intracrânien +++.

SITUATIONS CLINIQUES

La diplopie peut être rencontrée dans les situations cliniques suivantes :

- **27 – chute de la personne âgée** : tout comme la cataracte ou la DMLA, la survenue d'une diplopie chez un patient âgé est un facteur favorisant les chutes. Il convient de savoir la reconnaître et la prendre en charge rapidement, non seulement d'un point de vue étiologique

pour éliminer les urgences potentielles (anévrisme, maladie de Horton) mais également pour limiter ce risque de chute avec les conséquences que cela implique.

- **42 – Hypertension artérielle** : La diplopie par atteinte microvasculaire peut être l'une des modalités de découverte d'une hypertension artérielle déséquilibrée ou méconnue.
- **139 – Anomalies palpébrales** : La présence d'un ptosis est un élément déterminant dans l'analyse d'une diplopie. Il oriente soit vers une paralysie du III, soit vers une myasthénie.
- **143 – diplopie** : La diplopie peut révéler de nombreuses affections locales ou générales, dont certaines relèvent de l'urgence vitale qu'il conviendra de reconnaître.
- **148 – Goitre ou nodule thyroïdien** : parmi les nombreuses affections systémiques pouvant être révélées par une diplopie, la maladie de Basedow est une cause classique. La diplopie dans ce cas est souvent associée à une exophtalmie, une rétraction palpébrale et une hyperhémie conjonctivale. Toutefois une diplopie isolée est également possible. Il conviendra de rechercher systématiquement une neuropathie optique associée.
- **172 – Traumatisme crânien** : les diplopies post-traumatiques dans le cas d'un traumatisme crânien concernent le plus souvent le IV. Le VI et le III sont possible mais plus rares. La prise en charge (par cache puis prisme) de ces déviations est essentielle à connaître d'autant que la récupération peut être lente, sur plusieurs mois.
- **178 – Demande raisonnée et choix d'un examen diagnostique** : Les causes d'une diplopie sont extrêmement variées, allant de l'atteinte musculaire, neuromusculaire, nerveuse, nucléaire ou supranucléaire. Chacune de ces localisations sont associées à des étiologies spécifiques (myasthénie, thyroïde, pathologie neuro-vasculaire, tumorale, inflammatoire, infiltrative) et il convient de choisir les examens diagnostiques appropriés lors du bilan étiologique.
- **186 – Syndrome inflammatoire aigu ou chronique**
- **203 – Elevation de la CRP** : La maladie de Horton ou artérite à cellules géantes est l'une des causes qui devra être éliminée en urgence devant tout patient de plus de 50 ans avec une diplopie.
- **208 – Hyperglycémie** : La découverte d'un diabète ou d'une hyperglycémie non contrôlée est fréquente au cours du bilan de diplopie d'origine micro-vasculaire.
- **226 – Découverte d'une anomalie du cerveau à l'examen d'imagerie médicale**
- **230 – Rédaction de la demande d'un examen d'imagerie**
- **233 – Identifier reconnaître les différents examens d'imagerie** (type, fenêtre, séquences, incidence, injection) : Tous les patients présentant une diplopie bénéficieront, au cours de leur bilan, d'une imagerie cérébrale. Celle-ci doit néanmoins être guidée par l'examen clinique de la diplopie qui permet une localisation précise de la lésion recherchée. En cas de paralysie du III, une angio-IRM cérébrale ou un angio-scanner permettront d'éliminer un anévrisme de la communicante postérieure, en cas d'atteintes multiples des nerfs crâniens, l'IRM cérébrale s'attachera à l'exploration du sinus caverneux, de la loge parasellaire et de l'apex orbitaire par exemple. L'injection de produit de contraste est une aide précieuse au diagnostic, permettant notamment de mieux visualiser certaines lésions tumorales ou inflammatoires, ou de préciser le degré d'activité inflammatoire au niveau des muscles oculomoteurs en cas d'orbitopathie dysthyroïdienne par exemple.
- **251 – Prescrire des corticoïdes par voie générale ou locale** : La maladie de Horton constitue une urgence diagnostique et thérapeutique. Le risque étant en particulier l'évolution vers une cécité irréversible, parfois bilatérale en cas de neuropathie optique ischémique antérieure aiguë ou d'occlusion de l'artère centrale de la rétine. Il convient de connaître les modalités de prescription de la corticothérapie en urgence et de son suivi.

POINTS CLÉS

- **Devant une diplopie isolée, il faut particulièrement rechercher chez un adulte jeune :**
 - un anévrisme intracrânien (+++), notamment en cas de paralysie partielle du III associée à des signes pupillaires et à des douleurs, imposant une exploration neuroradiologique en urgence ;
 - une tumeur, à l'origine d'un quart des paralysies oculomotrices, et demander systématiquement des explorations neuroradiologiques ;
 - une SEP révélée par une paralysie oculomotrice dans 10 % des cas ;
 - une myasthénie.
- **Chez le sujet plus âgé :**
 - les tumeurs gardent la même priorité et les explorations neuroradiologiques restent systématiques.
 - Il faut retenir ensuite comme causes les accidents vasculaires ischémiques et hémorragiques.

MOTS CLÉS

- Anévrisme intracrânien
- AVC du tronc cérébral
- Diabète
- Fracture du plancher de l'orbite
- Hypertension intracrânienne
- Maladie de Basedow
- Myasthénie
- Ophtalmoplégie internucléaire, SEP
- Paralysies de fonction
- Paralysies du III, IV, VI
- Position vicieuse de la tête
- Test de Hess-Lancaster, examen au verre rouge