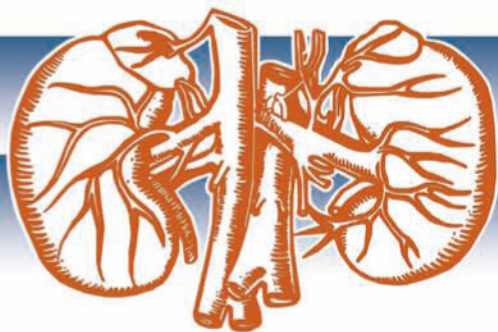

# Libro del Residente de Urología

## Coordinador

Dr. Jesús Castiñeiras Fernández

## Comité Editorial

Dr. Joaquín Carballido Rodríguez

Dr. Agustín Franco de Castro

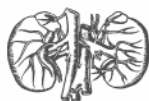Dr. Luis Gausa Gascón

Dr. José Enrique Robles García

Dr. Manuel Sánchez Chapado

Dr. Gerardo Server Pastor

Dr. Armando Zuluaga Gómez



Asociación Española de Urología

Con la colaboración de



Libro del Residente de  
**Urología**

A stylized illustration of a kidney and its associated ureter. The kidney is depicted as a dark reddish-brown bean shape, with a thin, curved line representing the ureter extending downwards and to the left. The entire graphic is rendered in a flat, minimalist style with a slight shadow beneath it.



# Libro del Residente de Urología

A stylized illustration of a human kidney and bladder. The kidney is depicted as a dark reddish-brown bean shape with a thin tube (ureter) extending downwards to a larger, rounded bladder. The illustration is semi-transparent, allowing the text behind it to be visible.

*Coordinador:*  
*Prof. J. Castiñeiras Fernández*

*Comité Editorial:*  
*Dr. J. Carballido Rodríguez*  
*Dr. A. Franco de Castro*  
*Dr. L. Gausa Gascón*  
*Dr. J. E. Robles García*  
*Dr. M. Sánchez Chapado*  
*Dr. G. Server Pastor*  
*Dr. A. Zuluaga Gómez*

Quedan prohibidos, dentro de los límites establecidos en la ley y bajo los apercibimientos legales previstos, la reproducción total o parcial de esta obra por cualquier medio o procedimiento, incluyendo ilustraciones, ya sea electrónico o mecánico, el tratamiento informático, el alquiler o cualquier otra forma de cesión de la obra sin la autorización previa y por escrito de los titulares del copyright.

Diseño y maquetación:  
Grupo ENE Publicidad, S.A.  
C/ Julián Camarillo, 29  
Edif Diapasón D-2, 1ª Planta  
28037 Madrid

Copyright © 2007, Asociación Española de Urología (AEU)

Impreso por: Gráficas Marte, S.L.  
ISBN: 978-84-690-6045-2  
Depósito Legal: M-25207-2007

# Libro del Residente de Urología



## ■ Prólogo

El propósito de este libro, "El Libro del Residente de Urología", es ofrecer a los jóvenes urólogos una visión panorámica de todos los elementos (signos, síntomas, pruebas diagnósticas de laboratorio, de imagen; procedimientos terapéuticos tradicionales, aún vigentes, y fundamentalmente actuales, calidad de vida y un largo etc.) que forman parte y constituyen el maravilloso mundo de la Urología. Una Urología basada en la investigación, que debe ser aplicada y desarrollada en la clínica. Dirigida, y así se entiende en la actualidad, a nuestra actividad asistencial diaria. Otro tipo de investigación, muy en boga en otra época, no tendría razón de ser.

La aplicación de los conocimientos médicos en general, y de forma particular los urológicos, no siempre es una tarea fácil, e incluso, a veces, es compleja. Por ello, con esta obra queremos facilitar al Residente, (a ese Médico General que en los próximos días, meses, va a ser un Especialista en Urología), tener una referencia seria, coherente y sensata a la hora de consultar aquellas dudas que su actividad asistencial requiera.

"El Libro del Residente en Urología" se ha escrito con el objetivo de ser un texto completo, y al mismo tiempo práctico, sobre los trastornos médico-quirúrgicos que pueda ser útil al Residente de Urología pero que también le pueda servir, en diferentes niveles de consulta, al Médico de Familia. Los autores han hecho un gran esfuerzo en aportar una información actualizada, que pueda ser de gran ayuda al residente joven que comienza en una especialidad quirúrgica.

Esta obra debe ser considerada como un "anexo", que recoge una panorámica general de la Urología, a los conocimientos que día a día cada residente va incorporando a su "arsenal del saber" y a través de la formación recibida por parte de los urólogos que forman parte de los distintos Servicios de Urología de la Red Sanitaria. En este proceso de "enseñanza-aprendizaje" es digno de mención la labor seria, constante, y especialmente silenciosa de cada uno de los Tutores. También debe ser mencionado el mérito de los Responsables de las distintas Unidades de Urología que han participado. Afortunadamente, su flexibilidad y generosidad, han hecho posible este maravilloso Proyecto, " el de enseñar y permitir enseñar al que no sabe".

Con este libro, que consideramos referente, se ha intentado elaborar un texto sencillo y didáctico. Confiamos que, tras sus consultas, el resultado sea satisfactorio y bienvenido para las siguientes generaciones de Residentes de Urología. Si así sucede, ésta sería la mayor satisfacción para cada uno de los autores que han intervenido en la obra.

El proceso de elaboración de un libro de estas características exige tiempo, dedicación y esfuerzo. Hemos intentado, y a nuestro entender lo hemos logrado, actualizar los contenidos de esta obra en el tiempo de ser publicada. Pero todo lector debe ser consciente que pueden surgir cambios en cada una de las áreas que forman parte de la Urología. Los libros únicamente aportan una base para un posterior aprendizaje y para la experiencia de la práctica clínica.

Deseamos expresar nuestra gratitud a los autores: Jefes de Servicio, Tutores de Residentes y Residentes, que han colaborado en este libro.

Prof. J. Castiñeiras Fernández  
Presidente de la Asociación Española de Urología

*El Proyecto titulado "El Libro del Residente en Urología"  
se ha podido llevar a cabo gracias a la colaboración de GlaxoSmithKline.*

*Como Presidente de la Asociación Española de Urología le doy las gracias  
a los responsables del Laboratorio GSK. Este tipo de ayuda  
engrandece a la Industria Farmacéutica.*

**Prof. J. Castiñeiras Fernández**  
Presidente de la Asociación Española de Urología





# Libro del Residente de Urología



## Índice de autores

### A

---

**Agud Piqué, A.**, H. Clínic i Provincial. Barcelona  
**Aguilera Tubet, C.**, H. U. Marqués de Valdecilla. Santander  
**Agirreazaldegi García, L.**, C. H. Donostia. Universidad del País Vasco. San Sebastián. Guipúzcoa  
**Alcaraz Asensio, A.**, H. Clínic i Provincial. Barcelona  
**Allona Almagro, A.**, H. Ramón y Cajal. Madrid  
**Alonso Prieto, M.A.**, H. Clínic San Carlos, Universidad Complutense. Madrid  
**Álvarez Ardura, M.**, Fundación H. de Alcorcón. Madrid  
**Angulo Cuesta, J.**, Hospital de Getafe. Madrid  
**Aransay Bramtot, A.**, H. U. Doce de Octubre. Madrid  
**Areal Calama, J.**, H. Universitari Germans Trias i Pujol. Badalona. Barcelona.  
**Argüelles Arias, E.**, H. U. Virgen Macarena. Sevilla  
**Arribas Rodríguez, J. M.**, H. U. Virgen Macarena. Sevilla  
**Arzoz Fàbregas, M.**, H. U. Germans Trias i Pujol. Badalona. Barcelona.  
**Ascaso Til, H.**, Fundació Puigvert. Barcelona  
**Asuar Aydillo, S.**, H. U. Infanta Cristina. Badajoz

### B

---

**Baena González, V.**, Hospital Regional Universitario Carlos Haya. Málaga  
**Ballestero Diego, R.**, H. U. Marqués de Valdecilla. Santander  
**Barros Rodríguez, J.M.**, Complejo Hospitalario Universitario Xeral-Ciés. Vigo  
**Berenguer Sánchez, A.**, Hospital de Getafe. Madrid  
**Berián Polo, J.M.**, Clínica Universitaria. Universidad de Navarra. Pamplona  
**Bielsa Gali, O.**, UAB. Hospital del Mar. Barcelona  
**Blanco Carballo, O.**, H. U. Doce de Octubre. Madrid  
**Blanco Parra, M.A.**, Complejo Hospitalario Universitario. Santiago de Compostela  
**Bosquet Sanz, M.**, H. Infantil La Fe. Valencia  
**Broseta Rico, E.**, H. U. La Fe. Valencia  
**Burgués Gasió, J.P.**, H. U. Son Dureta. Palma de Mallorca

## C

---

**Cabezalí Barbancho, D.**, H. U. Doce de Octubre. Madrid  
**Cáceres Jiménez, F.**, Hospital La Paz. Madrid  
**Campos Hernández, J.P.**, H. U. Reina Sofía. Córdoba  
**Campoy Martínez, P.**, H. U. Virgen del Rocío. Sevilla  
**Cano Novillo, I.**, H. U. Doce de Octubre. Madrid  
**Carazo Carazo, J.L.**, H. U. Reina Sofía. Córdoba  
**Carballido Rodríguez, J.**, H. U. Puerta de Hierro. Madrid  
**Castiñeiras Fernández, J.**, H. U. Virgen Macarena. Sevilla  
**Castro Díaz, D.M.**, H. U. de Canarias. La Laguna. Tenerife  
**Chantada Abal, V.**, H. Juan Canalejo. La Coruña  
**Chuan Nuez, P.**, Hospital Clínico Universitario. Valencia  
**Cortiñas González, J.R.**, Hospital Clínico Universitario. Valladolid  
**Cózar Olmo, J.M.**, H. Virgen de las Nieves. Granada

## D

---

**De Castro Guerin, C.**, H. Ramón y Cajal. Madrid  
**De la Morena Gallego, J.M.**, Fundación H. de Alcorcón. Madrid  
**De la Peña Barthel, J.J.**, Hospital La Paz. Madrid  
**Del Valle González, N.**, H. U. del Río Hortega. Valladolid  
**Díaz Alférez, F.J.**, H. Clínico Universitario. Salamanca  
**Díaz Naranjo, S.**, H. Ramón y Cajal. Madrid  
**Domínguez Freire, F.**, Complejo Hospitalario Universitario Xeral-Ciés. Vigo  
**Domínguez Hinarejos, C.**, Urología Infantil. H. U. La Fe. Valencia  
**Donate Moreno, M.J.**, Complejo Hospitalario Universitario. Albacete

## E

---

**Elizalde Benito, A.**, H. Clínico Universitario Lozano Blesa. Zaragoza  
**Escudero Barrilero, A.**, H. Ramón y Cajal. Madrid  
**Estornell Moragues, F.**, H. Infantil La Fe. Valencia

## F

---

**Feltes Ochoa, J.**, H. U. Doce de Octubre. Madrid  
**Fernández del Busto, E.**, H. Clínico Universitario. Valladolid  
**Fernández Gómez, J.M.**, H. U. Central de Asturias  
**Fernández Sánchez, A.J.**, H. Virgen de las Nieves. Granada  
**Franco de Castro, A.**, H. Clínic i Provincial. Barcelona  
**Fumero Arteaga, S.**, H. U. de Canarias. La Laguna. Tenerife

## VI

**G**

---

- Gallego Sánchez, J.A.**, H. de Galdakao  
**Gamarra Quintanilla, M.**, H. de Galdakao  
**García Galisteo, E.**, H. Regional Universitario. Carlos Haya. Málaga  
**García Ibarra, F.**, H. U. La Fe. Valencia  
**García Mérida, M.**, H. U. Materno-Infantil Carlos Haya. Málaga  
**García Pérez, M.**, H. U. Valme. Sevilla  
**Garmendia Olaizola, G.**, Hospital Nuestra Señora de Aránzazu. Guipúzcoa  
**Garrido Abad, P.**, Servicio de Urología del H. U. La Princesa. Madrid  
**Gausa Gascón, L.**, Fundació Puigvert. Barcelona.  
**Gelabert Mas, A.**, UAB. H. del Mar. Barcelona  
**Gimeno Argente, V.**, H. U. La Fe. Valencia  
**Giner Santamaría, C.**, H. General Universitario. Alicante  
**Gómez Fraile, A.**, H. U. Doce de Octubre. Madrid  
**Gómez Muñoz, J.**, Fundación Jiménez Díaz. Madrid  
**Gómez Roig, C.**, H. Clínico Universitario. Salamanca  
**González Álvarez, R.C.**, H. U. Central. Asturias  
**González Enguita, C.**, Fundación Jiménez Díaz. Madrid  
**González García, F.J.**, H. U. Príncipe de Asturias. Madrid  
**González Martín, M.**, H. Juan Canalejo. La Coruña  
**González Resina, R.**, H. U. Virgen del Rocío. Sevilla  
**Gonzalo Rodríguez, V.**, H. Clínico Universitario. Valladolid  
**Gutiérrez Baños J.L.**, H. U. Marqués de Valdecilla. Santander  
**Gutiérrez González, M.A.**, H. U. Virgen Macarena, Sevilla  
**Guzmán Martínez-Valls, P.L.**, H. General Universitario Morales Meseguer. Murcia

**H**

---

- Hontoria Briso-Montiano, J.M.**, H. U. Príncipe de Asturias. Madrid

**I**

---

- Ibarluzea González, G.**, H. de Galdakao

**J**

---

- Jiménez Cruz, J.F.**, H. U. La Fe. Valencia  
**Jiménez Pacheco, A.**, H. U. San Cecilio. Granada

## L

---

**Laguna Álvarez, E.**, H. U. Infanta Cristina, Badajoz  
**Leiva Galvis, O.**, H. U. Doce de Octubre. Madrid  
**Llorente Abarca, C.**, Fundación H. de Alcorcón. Madrid  
**Lobato Encinas, J.J.**, H. General Universitario. Alicante  
**López Díaz, M.**, H. U. Doce de Octubre. Madrid  
**López López, A.I.**, H. U. Virgen de la Arrixaca. Murcia  
**López-Fando Lavalle, L.**, H. Ramón y Cajal. Madrid  
**López García, J.A.**, C. H. Donostia. Universidad del País Vasco. San Sebastián. Guipúzcoa

## M

---

**Maluff Torres, A.**, H. U. Virgen de la Arrixaca. Murcia  
**March Villalba, J.A.**, H. Clínico Universitario. Valencia  
**Martín García, B.**, H. U. Marqués de Valdecilla. Santander  
**Martínez Jabaloyas, J.M.**, H. Clínico Universitario. Valencia  
**Martínez Torres, J.L.**, H. U. San Cecilio. Granada  
**Martínez-Ballesteros, C.**, H. U. Puerta de Hierro. Madrid  
**Martínez-Piñeiro, L.**, Hospital La Paz. Madrid  
**Martínez-Rodríguez, R.**, Fundació Puigvert. Barcelona.  
**Martínez-Sagarra Oceja, J.M.**, H. U. del Río Hortega. Valladolid  
**Medina López, R.**, H. U. Virgen del Rocío. Sevilla  
**Miguélez Lago, C.**, H. U. Materno-Infantil Carlos Haya. Málaga  
**Miñana López, B.**, H. General U. Morales Meseguer. Murcia  
**Morote Robles, J.**, H. U. Vall d'Hebrón. Universidad Autónoma. Barcelona

## O

---

**Ojea Calvo, A.**, Complejo Hospitalario Universitario Xeral-Cés. Vigo  
**Oyarábal Pérez, I.**, Hospital Nuestra Señora de Aránzazu. Guipúzcoa  
**Ozonas Moragues, M.**, H. U. Son Dureta. Palma de Mallorca

## P

---

**Padilla Nieva, J.**, H. de Cruces. Vizcaya  
**Palacios Ramos, J.**, H. de Galdakao  
**Pascual Mateo, C.**, Hospital de Getafe. Madrid  
**Pelluch Auladell, A.** H. General Universitario. Alicante  
**Pereira Sanz, I.**, H. U. La Princesa. Madrid  
**Pérez Albacete, M.**, H. U. Virgen de la Arrixaca. Murcia  
**Pérez Fentes, D.A.**, Complejo Hospitalario Universitario. Santiago de Compostela  
**Pérez Romero, N.**, H. Clínico San Carlos, Universidad Complutense. Madrid  
**Pérez-Lanzac de Lorca, A.**, H. U. Virgen Macarena. Sevilla  
**Pertusa Peña, C.**, H. de Cruces. Vizcaya

**R**

**Rabadán Ruiz, M.**, Servicio de Urología del H. U. La Princesa. Madrid  
**Ramírez Zambrana, A.**, H. U. Infanta Cristina. Badajoz  
**Recober Montilla, A.**, H. U. Materno-Infantil Carlos Haya. Málaga  
**Regadera Sejas, F.J.**, H. U. Central de Asturias  
**Reina Ruiz, C.**, H. U. Valme. Sevilla  
**Requena Tapia, M.J.**, H. U. Reina Sofía. Córdoba  
**Rey Rey, J.**, Complejo Hospitalario Universitario Xeral-Cés. Vigo  
**Rioja Zuazu, J.**, Clínica Universitaria. Universidad de Navarra. Pamplona  
**Robles García, J.E.**, Clínica Universitaria. Universidad de Navarra. Pamplona  
**Rodríguez Antolín, A.**, H. U. Doce de Octubre. Madrid  
**Rodríguez Hernández, P.**, H. U. de Canarias. La Laguna. Tenerife  
**Rodríguez Tardido, A.**, H. General U. Morales Meseguer. Murcia  
**Romero Roncel, G.**, H. U. Valme. Sevilla  
**Romero Selas, E.**, H. Juan Canalejo. La Coruña  
**Ruiz Plazas, X.**, H. U. Son Dureta. Palma de Mallorca

**S**

**Saladié Roig, J.M.**, H. Universitari Germans Trias i Pujol. Badalona. Barcelona.  
**Salinas Sánchez, A.S.**, Complejo Hospitalario Universitario. Albacete  
**Salvador Lacambra, C.**, H. U. Vall d'Hebrón. Universidad Autónoma. Barcelona  
**Samaniego Torres, A.**, H. U. Virgen Macarena. Sevilla  
**Sánchez Chapado, M.**, H. U. Príncipe de Asturias. Madrid  
**Sánchez Rodríguez, C.**, Hospital La Paz. Madrid  
**Santos Largo, J.**, H. U. del Río Hortega. Valladolid  
**Sanz Jaka, J.P.**, Hospital Nuestra Señora de Aránzazu. Guipúzcoa  
**Senarriaga Ruiz de la Illa, N.**, H. Basurto. Bilbao  
**Server Pastor, G.**, H. U. Virgen de la Arrixaca. Murcia  
**Silmi Moyano, A.**, H. Clínico San Carlos, Universidad Complutense. Madrid

**T**

**Tallada Buñuel, M.**, H. U. Virgen de las Nieves. Granada  
**Taracena Lafuente, J.M.**, H. U. de Canarias. La Laguna. Tenerife  
**Trilla Herrera, E.**, H. U. Vall d'Hebrón. Universidad Autónoma de Barcelona

**U**

**Úcar Terrén, A.**, H. Clínico Universitario. Lozano Blesa. Zaragoza  
**Unda Urzaiz, M.**, H. Basurto. Bilbao  
**Urrutia Avisrrior, M.**, H. Clínico U. de Salamanca

## V

---

**Valdivia Uría, J.G.**, H. Clínico U. Lozano Blesa. Zaragoza

**Vallmanya Llena, F.R.**, UAB. H. del Mar. Barcelona

**Vázquez Alonso, F.**, H. U. Virgen de las Nieves de Granada

**Vela Navarrete, R.**, Fundación Jiménez Díaz. Madrid

**Vicens Vicens, A.**, H. U. Son Dureta. Palma de Mallorca

**Villafruela Mateos, A.**, H. de Cruces. Vizcaya

**Villar Núñez, M.**, Complejo Hospitalario Universitario de Santiago de Compostela

**Villavicencio, H.**, Fundació Puigvert. Barcelona.

**Virsedá Rodríguez, J.**, Complejo Hospitalario Universitario. Albacete

**Vozmediano Chicharro, R.**, H. Regional U. Carlos Haya. Málaga

## Z

---

**Zubiaur Libano, C.**, H. Basurto. Bilbao

**Zuluaga Gómez, A.**, H. U. San Cecilio. Granada

# Libro del Residente de Urología



capítulo 1 . . . . . 3  
**Hechos trascendentales en la historia de la Urología**  
*Alejandro Maluff Torres, Gerardo Server Pastor y Mariano Pérez Albacete*  
*H. U. Virgen de la Arrixaca. Murcia*

## sección 1

# Semiología Urológica

capítulo 2 . . . . . 23  
**Historia clínica: anamnesis y exploración física**  
*Jorge Rey Rey, José Manuel Barros Rodríguez y Antonio Ojea Calvo*  
*Complejo Hospitalario Universitario Xeral-Ciés. Vigo*

capítulo 3 . . . . . 41  
**Diagnóstico de laboratorio en urología**  
*Fernando Vázquez Alonso, José Manuel Cózar Olmo y Miguel Tallada Buñuel*  
*H. U. Virgen de las Nieves. Granada*



capítulo 4 . . . . . 55

**Técnicas de imagen en Urología**

*José María Arribas Rodríguez, Enrique Argüelles Arias, y Álvaro Samaniego Torres  
H. U. Virgen Macarena. Sevilla*

capítulo 5 . . . . . 75

**Técnicas endoscópicas**

*Judith Palacios Ramos, José Antonio Gallego Sánchez,  
Mikel Gamarra Quintanilla y Gaspar Ibarluzea González  
Hospital de Galdakao*

sección II

**Grandes síndromes**

capítulo 6 . . . . . 107

**Hematuria**

*María José Donate Moreno, Antonio S. Salinas Sánchez,  
Julio Virseda Rodríguez  
Complejo Hospitalario Universitario de Albacete*

capítulo 7 . . . . . 121

**Dolor urológico**

*Victoria Gonzalo Rodríguez, José Ramón Cortiñas González  
y Ernesto Fernández del Busto  
Hospital Clínico Universitario de Valladolid*

capítulo 8 .....	133
<b>Oliguria y anuria de origen urológico</b>	
<i>Sergio Fumero Arteaga, David M. Castro-Díaz, y Pedro Rodríguez Hernández</i>	
<i>H. U. de Canarias. La Laguna. Tenerife</i>	
capítulo 9 .....	145
<b>Retención urinaria</b>	
<i>Daniel A. Pérez Fentes, Miguel A. Blanco Parra y Manuel Villar Núñez</i>	
<i>Complejo Hospitalario Universitario de Santiago de Compostela</i>	
capítulo 10 .....	159
<b>Síndrome de escroto agudo</b>	
<i>José María Arribas Rodríguez, Alberto Pérez-Lanzac de Lorca y J. Castiñeiras Fernández</i>	
<i>H. U. Virgen Macarena. Sevilla</i>	
capítulo 11 .....	175
<b>Uropatía obstructiva</b>	
<i>Ángel Elizalde Benito, Alberto Úcar Terrén y José Gabriel Valdivia Uría</i>	
<i>Hospital Clínico Universitario Lozano Blesa. Zaragoza</i>	
capítulo 12 .....	197
<b>Sepsis urológica</b>	
<i>Felip Ruben Vallmanya Llena, Oscar Bielsa Gali y Antoni Gelabert Mas</i>	
<i>UAB. Hospital del Mar. Barcelona</i>	

sección III

# **Malformaciones congénitas del aparato urogenital**

capítulo 13. . . . . 213

## **Malformaciones renales**

*María López Díaz, Andrés Gómez Fraile y Adolfo Aransay Bramtot*  
*H. U. Doce de Octubre. Madrid*

capítulo 14. . . . . 229

## **Patología quística renal**

*Carmen Aguilera Tubet y Bernardo Martín García*  
*H. U. Marqués de Valdecilla. Santander*

capítulo 15. . . . . 249

## **Malformaciones pielocaliciales y ureterales**

*Roberto Carlos González Álvarez, Jesús María Fernández Gómez*  
*y Francisco Javier Regadera Sejas*  
*H. U. Central de Asturias*

capítulo 16. . . . . 265

## **Megauréter**

*Antonio Recober Montilla, Carlos Miguélez Lago y Manuel García Mérida*  
*H. U. Materno-Infantil Carlos Haya. Málaga*

capítulo 17 . . . . .	281
<b>Reflujo vésico-ureteral primario en la infancia</b>	
<i>Antonio Recober Montilla, Carlos Miguélez Lago y Manuel García Mérida</i>	
<i>H. U. Materno-Infantil Carlos Haya. Málaga</i>	
capítulo 18 . . . . .	303
<b>Malformaciones de la vejiga y del uraco</b>	
<i>Manuel Bosquet Sanz, Francisco Estornell Moragues y Fernando García Ibarra</i>	
<i>H. U. La Fe. Valencia</i>	
capítulo 19 . . . . .	325
<b>Malformaciones uretrales</b>	
<i>D. Cabezalí Barbancho, Andrés Gómez Fraile e I. Cano Novillo</i>	
<i>Sección Urología Pediátrica. H. U. Doce de Octubre. Madrid</i>	
capítulo 20 . . . . .	353
<b>Anomalías genitales</b>	
<i>Raúl Vozmediano Chicharro, Emilio García Galisteo y Víctor Baena González</i>	
<i>Hospital Regional Universitario Carlos Haya. Málaga</i>	

## sección IV

## Traumatismos genitourinarios

capítulo 21 . . . . .	369
<b>Traumatismos renales y de la vía urinaria superior</b>	
<i>Carlos Salvador Lacambra, Enrique Trilla Herrera y Juan Morote Robles</i>	
<i>H. U. Vall d'Hebrón. Universidad Autónoma de Barcelona</i>	

capítulo 22 . . . . . 383

**Traumatismos de vía urinaria inferior**

*Montserrat Arzoz Fàbregas, Juan Areal Calama y Josep M<sup>a</sup> Saladié Roig  
H. U. Germans Trias i Pujol. Badalona. Barcelona.*

capítulo 23 . . . . . 399

**Traumatismos de los genitales externos**

*Carlos Gómez Roig, Francisco J. Díaz Alférez y Manuel Urrutia Avisror  
Hospital Clínico Universitario de Salamanca*

sección V

## **Oncología**

capítulo 24 . . . . . 415

**Tumores renales benignos**

*Carlos Pascual Mateo, Javier Angulo Cuesta y Antonio Berenguer Sánchez  
Hospital de Getafe. Madrid*

capítulo 25 . . . . . 431

**Tumores malignos del parénquima renal**

*Fco. Javier González García, José Manuel Hontoria Briso-Montiano  
y Manuel Sánchez Chapado  
H. U. Príncipe de Asturias. Madrid*

capítulo 26 . . . . . 451

**Tumores renales en el niño**

*Vicente Gimeno Argente, Carlos Domínguez Hinarejos y Fernando García Ibarra  
Urología Infantil. H. U. La Fe. Valencia*

capítulo 27 .....469

**Tumores de vía urinaria superior**

*José M<sup>a</sup> Arribas Rodríguez, Manuel A. Gutiérrez González y Jesús Castiñeiras Fernández  
H. U. Virgen Macarena. Sevilla*

capítulo 28 .....481

**Tumores vesicales superficiales**

*Claudio Martínez-Ballesteros y Joaquín Carballido Rodríguez  
H. U. Puerta de Hierro. Madrid*

capítulo 29 .....503

**Cáncer vesical infiltrante**

*Felipe Cáceres Jiménez, Carlos Sánchez Rodríguez, Luis Martínez-Piñeiro  
y J. Javier de la Peña Barthel  
Hospital La Paz. Madrid*

capítulo 30 .....521

**Derivaciones urinarias**

*Noelia Del Valle González, Jaime Santos Largo y José M<sup>a</sup> Martínez-Sagarra Oceja  
H. U. del Río Hortega. Valladolid*

capítulo 31 .....541

**Cáncer de próstata**

*Ovidio Blanco Carballo, Javier Feltes Ochoa y Alfredo Rodríguez Antolín  
H. U. Doce de Octubre. Madrid*

capítulo 32 .....563

**Tumores de testículo**

*Javier Feltes Ochoa, Ovidio Blanco Carballo y Óscar Leiva Galvis  
H. U. Doce de Octubre. Madrid*

capítulo 33 .....591

**Tumores de pene**

*Igor Oyarzábal Pérez, Gregorio Garmendia Olaizola y Juan Pablo Sanz Jaka  
Hospital Nuestra Señora de Aránzazu. Guipúzcoa*

sección VI

## **Infecciones e inflamaciones del aparato urinario**

capítulo 34 .....611

**Infecciones del tracto urinario**

*Pablo Garrido Abad, Mariano Rabadán Ruiz y Ignacio Pereira Sanz  
H. U. La Princesa. Madrid*

capítulo 35 .....621

**Infecciones urinarias no complicadas**

*Eduardo Laguna Álvarez, Antonio Ramírez Zambrana y Simón Asuar Aydillo  
H. U. Infanta Cristina. Badajoz*

capítulo 36 .....637

**Infecciones urinarias complicadas**

*Ainara Villafruela Mateos, J. Padilla Nieva y C. Pertusa Peña  
Hospital de Cruces. Vizcaya*

capítulo 37 .....649

**Infecciones específicas: tuberculosis, VIH y brucelosis**

*Ana Isabel López López, Gerardo Server Pastor y Mariano Pérez Albacete  
H. U. Virgen de la Arrixaca. Murcia*

capítulo 38 . . . . .	669
<b>Prostatitis y dolor pelviano en el varón</b>	
<i>Vicente Gimeno Argente, Enrique Broseta Rico, y Juan Fernando Jiménez Cruz</i>	
<i>H. U. La Fe. Valencia</i>	
capítulo 39 . . . . .	685
<b>Infecciones urogenitales y enfermedades de transmisión sexual</b>	
<i>Roberto Ballesterro Diego, José Luis Gutiérrez Baños y Bernardo Martín García</i>	
<i>H. U. Marqués de Valdecilla. Santander</i>	
capítulo 40 . . . . .	711
<b>Parasitosis urinaria</b>	
<i>A. J. Fernández Sánchez, José Manuel Cózar Olmo y Miguel Tallada Buñuel</i>	
<i>Hospital Virgen de las Nieves. Granada</i>	
capítulo 41 . . . . .	725
<b>Cistitis, cistopatías y síndrome uretral</b>	
<i>Jesús Gómez Muñoz, Carmen González Enguita y Remigio Vela Navarrete</i>	
<i>Fundación Jiménez Díaz. Madrid</i>	

sección VII

**Litiasis**

capítulo 42 . . . . .	753
<b>Etiología y fisiopatología de la litiasis</b>	
<i>Helena Ascaso Til, Lluís Gausa Gascón y Humberto Villavicencio</i>	
<i>Fundació Puigvert. Barcelona</i>	



capítulo 43 .....767

**Litiasis urinaria: clínica y diagnóstico**

*Antoni Vicens Vicens, Xavier Ruiz Plazas, Juan Pablo Burgués Gasió  
y Mariano Ozonas Moragues  
H. U. Son Dureta. Palma de Mallorca*

capítulo 44 .....783

**Tratamiento conservador de la litiasis urinaria**

*Gema Romero Roncel, Carlos Reina Ruiz y Marceliano García Pérez  
H. U. Valme. Sevilla*

capítulo 45 .....799

**Tratamiento endoscópico de la Litiasis**

*Lore Agirreazaldegí García, Juan Antonio López García y Juan Pablo Sanz Jaka  
Complejo Hospitalario Donostia. Universidad del País Vasco. San Sebastián.  
Guipúzcoa.*

sección VIII

**Andrología**

capítulo 46 .....815

**Disfunción eréctil**

*Raquel González Resina, Pedro Campoy Martínez y Rafael Medina López  
H. U. Virgen del Rocío. Sevilla*

capítulo 47 . . . . .	.833
<b>Enfermedad de La Peyronie y disfunción eréctil</b>	
<i>Claudio Giner Santamaría, Antonio Pelluch Auladell y Juan José Lobato Encinas</i>	
<i>Hospital General Universitario. Alicante</i>	
capítulo 48 . . . . .	.857
<b>Patología vascular del testículo y del pene</b>	
<i>Nerea Senarriaga Ruiz de la Illa, Carmen Zubiaur Libano y Miguel Unda Urzaiz</i>	
<i>Hospital Basurto. Bilbao</i>	
capítulo 49 . . . . .	.871
<b>Infertilidad masculina</b>	
<i>Luis López-Fando Lavalle, Cristina de Castro Guerín, Sara Díaz Naranjo,</i>	
<i>Antonio Allona Almagro y Ángel Escudero Barrilero</i>	
<i>Hospital Ramón y Cajal. Madrid</i>	
capítulo 50 . . . . .	.895
<b>Vasectomía y técnicas quirúrgicas de reconstrucción de la vía seminal</b>	
<i>José Antonio March Villalba, José María Martínez Jabaloyas</i>	
<i>y Pascual Chuan Nuez</i>	
<i>Hospital Clínico Universitario. Valencia</i>	
capítulo 51 . . . . .	.911
<b>Patología intraescrotal benigna</b>	
<i>Almudena Rodríguez Tardido, Pablo Luis Guzmán Martínez-Valls</i>	
<i>y Bernardino Miñana López</i>	
<i>Hospital General Universitario Morales Meseguer. Murcia</i>	

sección IX

## Suprarrenal y retroperitoneo

capítulo 52 . . . . .929

### **Patología de las glándulas suprarrenales**

*Roberto Martínez-Rodríguez, Lluís Gausa Gascón y Humberto Villavicencio  
Fundació Puigvert. Barcelona.*

capítulo 53 . . . . .949

### **Patología del retroperitoneo**

*Antonio Jiménez Pacheco, José Luis Martínez Torres y Armando Zuluaga Gómez  
H. U. San Cecilio. Granada*

sección X

## Trastornos obstructivos y funcionales del tracto urinario

capítulo 54 . . . . .971

### **Hidronefrosis y ureterohidronefrosis orgánica y funcional**

*Juan Pablo Campos Hernández, José Luis Carazo Carazo  
y M<sup>o</sup> José Requena Tapia  
H. U. Reina Sofía. Córdoba*

capítulo 55 . . . . .993

### **Hiperplasia benigna de próstata**

*Miguel Ángel Alonso Prieto, Natalia Pérez Romero y Ángel Silmi Moyano  
Hospital Clínico San Carlos, Universidad Complutense. Madrid*

capítulo 56 .....1011

**Patología adquirida de la uretra**

*Manuel Álvarez Ardura, José Manuel de la Morena Gallego  
y Carlos Llorente Abarca  
Fundación Hospital de Alcorcón. Madrid*

capítulo 57 .....1029

**Trastornos funcionales de la vejiga**

*Juan Manuel Taracena Lafuente, David Manuel Castro Díaz  
y Pedro Rodríguez Hernández  
H. U. de Canarias. La Laguna. Santa Cruz de Tenerife*

capítulo 58 .....1053

**Incontinencia urinaria**

*A. J. Fernández Sánchez, José Manuel Cozar Olmo y Miguel Tallada Buñuel  
Hospital Virgen de las Nieves. Granada*

sección XI

**Hipertensión vasculo-renal  
y trasplante renal**

capítulo 59 .....1075

**Patología renovascular**

*Ana Agud Piqué, Agustín Franco de Castro y Antonio Alcaraz Asensio  
Hospital Clínic i Provincial. Barcelona*

capítulo 60 .....1095

**Trasplante renal**

*Estefanía Romero Selas, Venancio Chantada Abal y Marcelino González Martín  
Hospital Juan Canalejo. La Coruña*

sección XII

## **Dermopatías en Urología**

capítulo 61 .....1119

**Dermopatías del aparato genital masculino**

*Jorge Rey Rey, Fernando Domínguez Freire y Antonio Ojea Calvo  
Complejo Hospitalario Universitario Xeral-Cies. Vigo*

sección XIII

## **Nuevas tecnologías y perspectivas de futuro**

capítulo 62 .....1143

**Nuevas tecnologías y perspectivas de futuro**

*Jorge Rioja Zuazu, José Enrique Robles García y José María Berrián Polo  
Clínica Universitaria. Universidad de Navarra. Pamplona*

# Libro del Residente de Urología

A stylized illustration of a human kidney and bladder. The kidney is depicted as a dark reddish-brown bean shape with a thin tube (ureter) extending downwards to a larger, rounded bladder. The illustration is semi-transparent, allowing the text behind it to be visible.

*Coordinador:*  
*Prof. J. Castiñeiras Fernández*

*Comité Editorial:*  
*Dr. J. Carballido Rodríguez*  
*Dr. A. Franco de Castro*  
*Dr. L. Gausa Gascón*  
*Dr. J. E. Robles García*  
*Dr. M. Sánchez Chapado*  
*Dr. G. Server Pastor*  
*Dr. A. Zuluaga Gómez*



Libro del Residente de  
**Urología**



capítulo 1

## **Hechos trascendentales en la historia de la Urología**

*Alejandro Maluff Torres  
Gerardo Server Pastor  
Mariano Pérez Albacete*

*H. U. Virgen de la Arrixaca. Murcia*

**Palabras clave:** *Historia de la Urología. Estenosis de uretra. Litiasis urinaria. Endoscopia urológica. Laparoscopia urológica. Patología prostática. Cirugía renal. Trasplante renal.*





# Libro del Residente de Urología



## Índice capítulo 1

# Hechos trascendentales en la historia de la Urología

<b>Medicina y Urología antiguas</b> .....	7
<b>Estenosis de uretra</b> .....	10
<b>Litiasis urinaria</b> .....	10
<b>La litotricia</b> .....	11
<b>La endoscopia</b> .....	12
<b>Laparoscopia urológica</b> .....	14
<b>Abordaje quirúrgico de la próstata</b> .....	14
<b>Cirugía renal</b> .....	17
<b>Trasplante renal</b> .....	18
<b>Bibliografía</b> .....	20



## capítulo 1

# Hechos trascendentales en la historia de la Urología

Repasamos brevemente la evolución del conocimiento y del tratamiento de los padecimientos genitourinarios, destacamos a los personajes que por su obra descollaron y también aquellos hechos notables como la introducción de técnicas de exploración o quirúrgicas, las innovaciones y los inventos, materias que consideramos trascendentales y que, por su relevancia, influyeron en el desarrollo de la especialidad, la hicieron progresar y permitieron a lo largo de la historia configurarla y darle entidad propia.

## MEDICINA Y UROLOGÍA ANTIGUAS

Desde los primeros tiempos en que la especie humana fue capaz de comunicarse y de transmitir por medio de signos o de jeroglíficos sus conocimientos, encontramos descripciones de sus dolencias, entre las que hay urológicas. Así en la antigua **Mesopotamia** hallamos tablillas médicas de barro cocido (3000 a. C.) en las que se señalan males de orina y los remedios para combatirlos. Los antiguos **egipcios** realizan varias menciones a los procesos patológicos urinarios especialmente en el **papiro de Eberst** y en el de **Edwin Smith** (hacia 1550 a. C.), como la hematuria, el escozor al orinar o la imposibilidad de hacerlo y la incontinencia. En todos estos pueblos se desarrolla una medicina de sentido mágico-religioso: la enfermedad es provocada por un poder sobrenatural como castigo de alguna divinidad por los pecados cometidos; la atención médica se encuentra en manos de personas con poderes divinos, los sacerdotes, dedicados al arte de curar, quienes utilizan ofrendas y sacrificios rituales junto con invocaciones y pócimas mágicas como terapéutica para la sanación; las heridas o traumas, entendidas como cosas manuales o de cirugía que, por lo general, era despreciada por estos altos cargos, eran tratada por médicos laicos.

En la **Medicina hindú** se recogen en el texto sagrado *Ayurveda* los escritos de **Suócratas** (s. VI a. C.), extraordinario cirujano inventor de la naringoplastia y primer urólogo del que se tienen noticias, experto en la práctica de la talla vesical para la extracción de los cálculos y también en el tratamiento de las estenosis de uretra con dilatadores graduados de metal o madera, además de señalar algunas de las causas de la retención de orina.

De la **Medicina helénica** sobresale **Hipócrates de Cos** (460-370 a. C.), denominado el “Padre de la Medicina” por todo el contenido de su obra. En su *Teoría Humoral* intenta explicar los mecanismos fisiopatológicos que conducen a la enfermedad y lleva a cabo una “medicina racional”; con su gran sentido de observación nos describe en sus *Aforismos*, incluidos en el *Corpus Hippocraticum*, múltiples afecciones urológicas.

De los **médicos romanos** citamos a **Celso** (27 a. C.-30 d. C.) quien en *De re Medica* describe cómo ha de efectuarse el sondaje uretral, el tipo de sondas y la posición del enfermo para el tratamiento de las obstrucciones urinarias pero, sobre todo, perfecciona la talla vesical por vía perineal para extraer los cálculos de la vejiga; a **Claudio Galeno** (131-201 d. C.) que, en sus escritos, recoge todo el saber médico greco-latino que se tenía y que se difundió a lo largo de toda la Edad Media; a **Rufo de Éfeso** (98-117 d. C.), por su obra *De vesicae renumque affectibus* (Sobre las enfermedades de los riñones y la vejiga), primera monografía sobre Urología, y a **Oribasio de Pérgamo** (325-403), quien en su enciclopedia *Synopsis* expone la obstrucción del cuello vesical (posiblemente prostática) y el medio de resolverla cuando no se puede sondar a través de una incisión perineal y que recopila también las obras de Hipócrates. Del bizantino **Pablo de Engina** (s. VII, + 640) encontra-

**Figura 1.** San Lucas observa la orina en una mácula.



**Figura 2.** Cura de la piedra de Gutiérrez de Toledo (1498).



mos, en su *Tratado de Medicina*, que fue materia de estudio durante siglos, el libro sexto dedicado a la cirugía, con múltiples descripciones urológicas.

En la **Medicina árabe** sobresale el cordobés **Abulcasis** (936-1013), que escribió una obra enciclopédica: *Kitab Al Tasrif* (La práctica, el método o el saber médico). En sus treinta volúmenes recomienda el estudio de la Anatomía y la práctica de la disección. Los catorce capítulos del último tomo pertenecen íntegramente a la cirugía urológica, de la que hace referencia únicamente a los procesos que requieren tratamiento quirúrgico y reproduce los instrumentos de cirugía utilizados; soluciona la retención mediante el cateterismo uretral con sondas de plata, describe

las irrigaciones vesicales, la retención urinaria, el tratamiento del hidrocele y del varicocele, así como la circuncisión y la talla con modificaciones a la técnica de Celso, todo ello con explicaciones que permiten comprender con claridad el procedimiento. El persa **Avicena** (980-1037), en su *Liber Canon Medicae*, una de las más importantes obras del periodo, recopila los conocimientos greco-romanos y añade algunas notas sobre las intervenciones de cirugía. Fue el libro de estudio en las escuelas de Medicina de la Edad Media.

Del **periodo medieval** hemos de destacar el nacimiento de las universidades en el siglo XIII, en las que únicamente se explicaba la medicina hipocrática-galénica y árabe a través de los textos clásicos en traducciones al latín, realizadas fundamentalmente por Gerardo de Cremona en la escuela de traductores de Toledo. La **Uroscopia** u observación directa de la



orina en una mácula permitía diagnosticar las enfermedades según su aspecto y representa la contribución urológica del medioevo. La imagen del médico que mira la transparencia de la orina en una matraz es la representación gráfica de la época (Figura 1). En la "tábula de las orinas" queda recogido un compendio de los colores que muestra, junto con el de las enfermedades posibles que la producen, acorde con la concepción galénica.

La cirugía floreció en la **escuela de Salerno** a lo largo de los siglos XI y XII, y tuvo tal influencia que acudían de todas partes quienes querían aprenderla. Poco a poco fue desplazada por la creación de las Universidades de Montpellier, París, Padua, Pavia, Salamanca, etc.; en la de Bolonia, **Mondino de Luzzi** (1275-1326) escribió el primer libro de Anatomía y efectúa, aunque totalmente prohibidas por la Iglesia, las primeras disecciones del cuerpo humano que dieron impulso a la cirugía y a las operaciones del aparato urinario. **Lanfranco de Milán** (ca. 1240-1306), con su *Chirurgia parva* (1296), aborda amplias descripciones urológicas y su tratamiento quirúrgico. **Henri de Mondeville** (1270-ca.1330) escribió una *Cyurgia* con ilustraciones anatómicas, las maniobras para hacer el cateterismo uretral y la litotricia, así como el uso de la mandrágora como anestésico. El libro *Chirurgia Magna* (1343) de **Guy de Chauliac** (+1368), considerado el "padre de la cirugía francesa", tratado en el que acopia todo el saber quirúrgico de la época, fue durante siglos el texto más importante usado en las aulas de cirugía universitarias hasta finales del XVI.

Con el **Renacimiento** se inicia la renovación del conocimiento, el paso de una medicina transmitida desde las doctrinas clásicas a la realización de estudios propios de observación de las enfermedades y de sus tratamientos, el comienzo de los exámenes anatómicos con la descripción macroscópica de su contenido, de sus alteraciones y de las lesiones encontradas, así como la búsqueda de las causas patogénicas que las producen.

Sobre los procesos de las vías urinarias sobresale la edición de dos importantes obras, *Cura de la piedra y dolor de la ijada o de la cólica renal* (Toledo, 1498) (Figura 2) de **Gutiérrez de Toledo** (¿-ca.1520) que tiene la prioridad histórica de ser el libro que recoge amplia-

mente toda la ciencia conocida sobre la patología litiasica y el *Tratado nuevamente impresso de todas las enfermedades de los riñones, vejiga y carnosidades de la verga y orina* (Madrid, 1588) (Figura 3) del alcaíno **Francisco Díaz** (1527-1590), en el que se reúne todo el saber que sobre el aparato urinario y sus afecciones se tenía en su tiempo. Es uno de los mejores textos europeos de la época, aceptado como el primer tratado urológico del mundo y por el que su autor está considerado internacionalmente como "Padre de la Urología".

El bruselense **Andrés Vesalio** (1514-1564), admitido como el restaurador de la Anatomía por su *De humanis corporis fabrica* (Basilea, 1543), con sus disecciones amplió y enseñó a los cirujanos la composición y distribución de los tejidos y órganos, que permitieron comenzar con la transformación de la Cirugía. **Ambroise Paré** (ca. 1510-1590) es la figura más representativa de la época. De simple barbero

Figura 3. Tratado de Francisco Díaz (1588).



llegó a ser el creador de la moderna cirugía, con repercusión en toda Europa. Rechazó las teorías y la terapéutica de los clásicos y se dedicó a la observación y a su experiencia. Extraordinario operador, aplicó su preparación anatómica a la técnica quirúrgica, modificó el tratamiento de las heridas por arma de fuego y en urología solucionó las estenosis de uretra para lo que diseñó una sonda con un cuchillete que, a su vez, le permitía resolver las retenciones urinarias. Fue práctico también en la realización de la talla.

### ESTENOSIS DE URETRA

Una nueva enfermedad es recogida por el segoviano **Andrés Laguna** (1494-1560) en su pequeña monografía *Methodus cognoscendi extirpandisque excrementes in vesicae collo carunculas* (Roma, 1551). Las carúnculas o callos de la vía de la orina, son lostérminos que incluyen todas las causas que provocan la oclusión del conducto y pueden conducir a la retención. La primera descripción de la estrechez uretral corresponde al romano **Heliodoro** (s. I d. C), quien utiliza bujías de cobre y vacía la vejiga por medio de sondas de papiro. **Oribasio** soluciona las estenosis con plumas de ave recubiertas de pergamino endurecido, que deja en uretra durante tres días, al cabo de los cuales puede colocar una sonda. En la “casa del cirujano”, en Pompeya, se han encontrado entre el instrumental quirúrgico catéteres y sondas de hierro, curvos y delgados para hombre y para mujer. **Abulcasis** los describe de plata. En el siglo XV **Antonio Guarneiro**, profesor de la Universidad de Pavía, escribió un opúsculo sobre la piedra, *De calculosa passione*, en él explicaba el uso de finas bujías de cera o candelas para dilatar las angosturas y recurre a un tallo de plata para solucionar la obstrucción ocasionada por un cálculo atascado en la uretra y rechazarlo de nuevo al interior vesical. El veronés **Johanes Arculano** (1419-1484), profesor de las Universidades de Padua y Ferrara entre 1427 y 1460, señala en el capítulo *De difficultate urinae* de su tratado de *Práctica Médica*, que el cierre del cuello de la vejiga puede provocar la detención de la orina y el portugués **Amato Lusitano** (1501-1561), en su *Centurias de curaciones medicinales* (Florenca, 1551), en la séptima, afirma dilatar con candelillas, cuya invención atribuye a **Lorenzo Alderete**, catedrático de Salamanca, las carúnculas. El napolitano **Alfonso Ferri**

(ca. 1500-1595) describe la utilización de bujías y sondas en la cura de las estenosis, en 1552. **Francisco Díaz**, en su obra, nos indica qué cosa son las carnosidades de la verga, a las que asigna un origen blenorragico y pormenoriza su exploración con las tientas o algalias y su tratamiento con la dilatación progresiva con las candelillas y la destrucción del tejido por medio de la corrosión por cáusticos, incluidos en una ranura lateral de la bujía. En el caso de fibrosis intensa, en 1576, acude al *instrumento cisorio* de su invención, el primer **uretrotomo**, una sonda metálica de gran curvatura abierta por sus extremos y por cuyo interior se introduce un mandril de punta cortante que secciona la fibrosis de delante hacia atrás, diferente a la de Pareo, de sección postero-anterior. Se inicia con ello la **uretrotomía interna** como medio de resolver el problema.

### LITIASIS URINARIA

El primer dato urológico de la historia fue el hallazgo de unos cálculos vesicales entre los restos humanos en una tumba prehistórica de hace 3.000 años, de ahí que la presencia de litiasis sea una constante en la evolución de la Medicina. Los sumerios del Antiguo Imperio soplaban a través de un tubo por la uretra para desenclavar los cálculos atrapados en ella y en los estudios radiológicos de las momias egipcias se ha encontrado litiasis en ocasiones.

La **talla vesical** fue una de las primeras operaciones de la historia usada para la extracción de los cálculos vesicales. Fue efectuada en la Medicina hindú por Suçrutas y también citada por Avicena y por los griegos. La intervención era ejecutada únicamente por los cirujanos, ya que la actividad manual era desdeñada por los médicos, como señala **Hipócrates** en su juramento: *no ejecutaré la talla, dejando tal operación a los que se dediquen a practicarla*.

Fue el romano **Celso** quien perfeccionó la técnica, que dejó descrita con minuciosidad, lo que hizo que se transmitiera a toda la posterioridad y se mantuviera sin variaciones hasta la Edad Media. Llamada *apparatus minor o sectio celsiana*, en España se denominó “talla a la castellana” para diferenciarla de la de *apparatus magnus*, o de *gran aparato*, por el gran

## I. Hechos trascendentales en la historia de la Urología

número de instrumentos utilizados, o "talla a la italiana" desarrollada por **Giovannis de Romanis** (s. XV) en Cremona, descrita por el italiano **Batista Rapallo** y también conocida como *sectio Mariana*, en honor de **Marino Santo de Barletta** (1488-1565), quien la practica y difunde en su libro *Libellus aureus de lapide* (Venecia, 1535), el primer tratado completo sobre la **cistolitotomía**.

**Los litotomistas** o prácticos en la realización de la talla por lo general eran ambulantes y ejercían allí donde se les llamaba; en España fueron famosos los vallisoletanos **Juan Izquierdo** y **Martín de Castellanos** (ca. 1545-1614) a los que les concedió el título de licenciados por su habilidad manual en extraer cálculos y en realizar la herniotomía sin castración. En Francia destaca el caso de la **familia Collot**, barberos originarios de la Champaña. **Laurent**, práctico en la modalidad de "gran aparato", fue designado en 1556 "cirujano de la talla" por el rey de Francia Enrique II; durante tres generaciones guardaron celosamente el conocimiento de su arte que transmitían entre sí hasta que **Francois Collot** publicó *Traité de l'opération de la taille* (París, 1727). **Jaques Beaulieu** (1651-1714), llamado **Frère Jacques**, desde 1690 recorrió Francia con una nueva técnica, la **talla lateralizada** o *sectio laterales*; previo paso de una sonda curvada por uretra, efectúa una incisión lateral en el periné hasta la vejiga a través de la cual introducía un dilatador para facilitar la extracción del cálculo, con la ventaja de provocar una escasa hemorragia, aunque posteriores complicaciones desacreditaron su uso.

En 1561, en su *Petit traité de chirurgie*, **Pierre Franco** (1500-1570) describe la primera **cistotomía suprapúbica** o *sectio alta*, intervención que practicó obligado por las circunstancias y que desaconsejó, por lo que no tuvo repercusión ni se repitió hasta el siglo XVIII por el inglés **John Douglas** en 1719, quien explica cómo se efectúa en *Lithotomia Douglassiana*. Su discípulo, el gran cirujano londinense **Willians Cheselden** (1688-1752), renovador de la cirugía inglesa, la perfeccionó, la ejecutó durante años y la divulgó en su *Treatise on the high operation for the stone* (Londres, 1723); su rapidez y habilidad quirúrgicas, le permitían extraer el cálculo en menos de un minuto desde la incisión de piel. El francés **Françoise Morand** (1697-1773), en 1727, lleva a cabo una cis-

tolitotomía abdominal y coloca al paciente con la cabeza y el cuerpo inclinados hacia abajo anteponiéndose a Trendelenburg. El francés **Frère Côme**, de nombre Jean Baseillac (1703-1781), fue famoso por inventar un instrumento para realizar la litotomía lateral y por modificar la talla suprapúbica, que explica en *Nouvelle méthode d'extraire la pierre de la vessie urinaire par dessus le pubis* (1779), que consistía en introducir una sonda curva hasta la vejiga por donde pasaba un trocar cortante para incidirla desde dentro, con lo que se evitaba el peligro de apertura peritoneal, con ello el método logró difusión, pero, no obstante, hasta la introducción de la anestesia constituyó una intervención arriesgada.

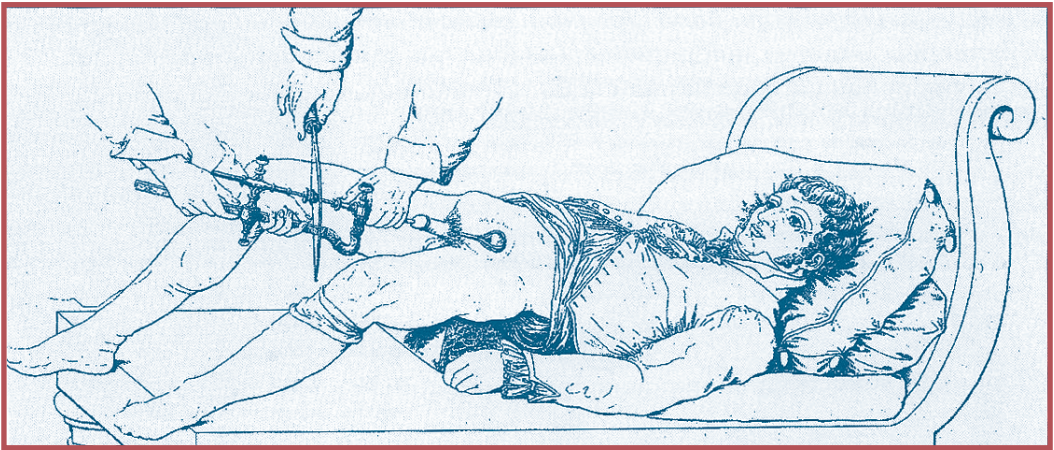
## LA LITOTRICIA

La dificultad para extraer los grandes cálculos vesicales hizo ver que era preciso fragmentarlos *in situ*. El griego **Amonio** (s. III a. C.) fue conocido como el "litotomo" por inventar un instrumento metálico en forma de gancho para triturar la piedra en la vejiga a través de la incisión perineal; **Abulcasis**, consciente de que ampliar la herida para extirparla completa aumentaba el riesgo de muerte, recomienda, por medio de su *mashaba revilia*, partir la litiasis con cuidado para luego poder evacuar los trozos.

El peligro de la operación de la talla hizo discurrir que el camino natural para su salida sería a través de la uretra, para ello era preciso desmenuzarla, así que se idearon fórceps con este fin, como el del italiano **Santorio** (1561-1636) que diseñó y utilizó en sí mismo una sonda en 1625, la cual se abría en tres brazos en el interior de la vejiga para agarrar y romper el cálculo. Varios autores realizaron modificaciones a las pinzas de Santorio sin mayor éxito. El francés **Jean Civiale** (1796-1867) comenzó sus investigaciones sobre el modo de disolver la litiasis con productos químicos; luego construyó un pesado instrumento en bronce, su trilabe, que más tarde (1823) perfeccionó y llamó *lithonripteur*. Tras situar un catéter metálico en la vejiga pasaba por su interior una pinza con tres ramas con las que, una vez abiertos, fijaba el cálculo y por el centro hacía avanzar una barra metálica con una corona de diamante en la punta con la que, mediante una especie de arco de violín, imprimía



**Figura 4.** Lithontripteur de Civiale (1796-1867), (1823)..



movimientos giratorios que lograban perforar la piedra. Una vez deshecha, la sacaba con pinzas (Figura 4). Se le denominó **litotritor recto**, en contraposición al **litotritor acodado** que en 1832 presenta **Charles Heurteloup** (1793-1864), dotado de dos fuertes ramas con dientes en su extremo vesical, entre las cuales, una vez prendido el cálculo, lo tritura al cerrallas, mediante un mecanismo que al principio era de martillo y más tarde una rueda giratoria. Llama a la operación "**litotripsia**". El aparato era muy similar a los modelos actuales de litotritores ópticos.

El principal problema que tenía la operación era coger los fragmentos litiásicos, **Henry Bigelow** (1818-1880), profesor de cirugía de Harvard, descubre su extractor; un vasija de vidrio cuyo conducto unido al litotritor por medio de aspiración succiona los restos de piedra partidas y le permite finalizar la intervención en un solo tiempo. La define como "**litolapaxia**" en su libro publicado en 1878, *Litotricia en una sola operación*, método que se hizo muy famoso por su efectividad.

## LA ENDOSCOPIA

La exploración del interior de nuestro organismo ha sido una antigua meta de la Medicina. Desde los tiempos remotos se ha descrito el uso de un *Speculum* para explorar las cavidades abiertas, vagina y ano, con la finalidad de llegar a un diagnóstico visual. El

valenciano **Arnaldo de Vilanova** (1238-1311) fue pionero en utilizar un foco luminoso para observar el conducto nasal por dentro y **Pierre Franco** (1500-1570) construyó un espéculo para ver y extraer a través de la uretra femenina un cálculo.

El alemán **Philipp Bonzzini** (1773-1809) fue el primero que diseñó un aparato alimentado con la luz de una bujía situada en el extremo externo y un sistema de lentes, espejos y tubos para *iluminar el interior de las cavidades del cuerpo humano*, "al que llamó caja de luz" y que, publicado en 1805, fue mal acogido por la Academia de Medicina de Viena. **Pierre Ségalas** (1792-1875), en 1826, presenta a la Academia de Ciencias francesa su *especulo uretrocístico* que tampoco despertó interés. **Desormeaux** (1815-1882), cirujano del Hospital Necker; muestra en 1853, en la Academia de Medicina parisinense, un instrumento para el examen de la uretra, con iluminación de la vía por reflejo de una llama colocada en el exterior del aparato, al que llama **endoscopio**, término que queda acuñado, y por medio del cual pudo extraer un pólipo de la mucosa uretral, la primera operación de endoscopia urinaria. Más tarde, con un bisturí muy fino y largo, efectúa una uretrotomía. Al inventor se le reconoce como "padre de la uretroscopia". El húngaro **Josef Grünfeld** (1840-1910) en 1872 observa desde el meato el conducto uretral por medio de la refracción de la luz sobre un espejo frontal, que concentra su haz hacia un espéculo introducido por el orificio.



**Figura 5.** Maximilian Nitze (1849-1906) diseñó el primer cistoscopio en 1879.



Le corresponde al berlinés **Maximilian Nitze** (1849-1906) (Figura 5) el mérito del diseño del prototipo del actual **cistoscopio**, aparato que expone el 9 de mayo de 1879 a la Imperial y Real Sociedad de Médicos de Viena y que consiste en un catéter metálico en cuya punta distal sitúa, aislado en una cápsula de cristal, un filamento de platino incandescente, que al introducirlo en la vejiga permite visualizar su pared frontal. Más adelante lo mejora al ubicar la ventana de observación en posición lateral, lo que le permite, al girarlo, apreciar la mucosa de toda la cavidad. En 1886, con la colaboración del fabricante de instrumentos **Josef Leiter** (1830-1892), le adapta una pequeña bombilla eléctrica de Edison con lo que aumenta la intensidad de luz. **Joaquín Albarrán** (1860-1912) le añade su celebre uña, un aditamento con el que se facilita el cateterismo ureteral y que, en 1897, explica en la Academia de París. Con ello el cistoscopio se impuso como medio de exploración de la vejiga urinaria. Los adelantos técnicos, entre ellos la mejora de los medios ópticos como la modificación realizada por el físico inglés **Hopkins** en 1960 (que introduce rodillos de cristal óptico en el espacio reservado al aire en

los antiguos aparatos, en sustitución de las lentes telescópicas); el descubrimiento, en 1966, de las fuentes de **luz fría** y su transmisión por medio de la fibra óptica de vidrio flexible por **Fourestier** y colaboradores (presentada en el Congreso de la Sociedad Internacional de Urología celebrado en Munich, en 1967); el uso de lámparas de alta intensidad lumínica, de halógenas o de xenón; el perfeccionamiento en el diseño, junto a su miniaturización o la incorporación de micro-cámaras de vídeo adaptadas al extremo del aparato, con las que se obtiene una extraordinaria calidad visual y además de una gran flexibilidad, han hecho que se incremente su utilidad.

Una vez conseguida la exploración vesical el siguiente paso era poder alcanzar el interior de la vía excretora superior; desde principios del siglo pasado se encuentran esporádicas descripciones de la observación interna del uréter en circunstancias favorables, pero sin que se estableciera un mecanismo definitivo para la ureteroscopia. En 1970 el japonés **Takayasu** desarrolla un **pieloureteroscopia flexible**, de fibra óptica y parcialmente deflector, de un diámetro 8 Charriere, que introducido por vía transuretral permitía examinar el árbol urinario superior; pero dada la pobre definición de imagen que proporcionaba tuvo escasa utilidad práctica y limitada difusión. El madrileño **Pérez-Castro Ellend**, en 1979, pudo colocar dentro del uréter dilatado de una niña un cistoscopio y ascender por su interior; lo que le dio la idea de construir un aparato de calibre y longitud adecuados para progresar por el uréter hasta llegar al riñón; así nació el **ureterorrenoscopia rígido**, de fácil introducción por el meato ureteral, por medio del cual se puede visualizar la vía excretora por dentro sin dificultad. Rápidamente tuvo una aceptación y reconocimiento internacionales como medio indiscutible explorador; además de operador del tracto urinario, al incorporarle canales de trabajo que permiten el paso de catéteres, pinzas, electrodos, etc., y lo convierten en un elemento imprescindible dentro del utillaje urológico actual.

Por último, en 1981, el profesor **Alken** desarrolla el **nefrosocopia**, aparato que permite, tras la dilatación coaxial de la pared lumbar; acceder directamente al riñón, reconocer la pelvis renal y sus cálices y realizar procedimientos en su interior:

## LAPAROSCOPIA UROLÓGICA

En septiembre de 1901 **George Kelling**, un cirujano de Dresde, presentó en el Congreso de la Sociedad Médica Germana, en Hamburgo, los resultados de explorar el contenido visceral de un perro mediante el uso de un cistoscopio urológico que había introducido a través de un orificio abierto en la pared abdominal del animal, técnica a la que denominó "celioscopia"; por la misma fecha un ginecólogo de San Petersburgo, **Ott**, describió la "ventroscopia" con la que observa la cavidad por medio de una cánula iluminada por un fotóforo frontal. En 1910, en Estocolmo, **H. G. Jacobsen** realiza el examen en humanos, coloca el cistoscopio dentro del abdomen, tras distender la cavidad con agua o aire indistintamente, para reconocer su interior; método al que denominó "laparoscopia" y en 1911 **Berheim**, de Estados Unidos, publicó un trabajo titulado «Organoscopia: cistoscopia de la cavidad abdominal».

Tras estos experimentos transcurren cincuenta años en los que diversos investigadores permiten, con sus descubrimientos, perfeccionar la técnica y los instrumentos gracias a lo cual posibilitan que la laparoscopia se convierta en una práctica segura y útil; **Kurst Semm**, un ginecólogo de Kiev, en 1966, diseña el insuflador automático y posteriormente, un gran número de aparatos de corte, coagulación, ligadura y sutura para llevar a cabo esta cirugía, a lo que une la elaboración de procedimientos quirúrgicos bien reglados, por lo que se le considera el "padre de la Laparoscopia" y cuya aplicación desde ese momento, se extiende en el campo de la Ginecología.

Los excelentes resultados obtenidos con la colestectomía laparoscópica por **Mouret** en Lyon en 1987 y en 1989, por **Dubois** en París y por **Reddick y Olsen**, desata el interés por este método quirúrgico de los cirujanos generales, lo que ocasiona una verdadera revolución en la cirugía del aparato digestivo y desde esas fechas se impone como técnica de elección para la resolución de múltiples procesos.

La Urología, pionera en las exploraciones del interior de nuestro organismo y en las técnicas operatorias endourológicas, tanto de vejiga como ureterales y renales, no le prestó inicialmente atención a este tipo

de operaciones, dada la dificultad de acceso de los órganos urológicos, todos ellos retroperitoneales, pero, dado el auge que adquiere la laparoscopia en manos de los ginecólogos a partir de los años setenta y de los cirujanos generales desde los noventa, los urólogos vuelven la vista a este procedimiento de intervención quirúrgica. Los primeros intentos de cirugía urológica laparoscópica comenzaron con el intento de abordar el riñón por vía retroperitoneal al considerarlo como la vía más apropiada. En 1969, **Bartel** realizó una retroperitoneoscopia sin lograr abrir un espacio suficiente de trabajo.

El profesor **Pedro Páramo** (1929-1999), de la Universidad Complutense de Madrid, expone, en 1975, en su ponencia sobre «Patología quística renal», la importancia de la exploración laparoscópica para la diagnosis, técnica que denomina "peritoneoscopia" y mediante la cual, en 1976, estudia y califica a los estados intersexuales. A **Sánchez de Badajoz**, profesor titular de Urología de la Universidad de Málaga, se le considera el pionero en efectuar la laparoscopia en el tratamiento del varicocele, que inició en 1986 mediante la ligadura de las venas espermáticas a nivel de su entrada en el canal inguinal. A ambos debemos reconocerles la primacía internacional de la introducción de la laparoscopia en nuestra especialidad.

**Clayman**, de la Universidad de Washington, realiza en 1990 la primera **nefrectomía laparoscópica** experimental en porcino por vía transperitoneal. Gracias a sus investigaciones perfeccionó el procedimiento que pudo aplicar en humanos el 25 de junio de ese mismo año. El siguiente paso lo dio **Schuessler** en 1991 al efectuar una linfadenectomía ilioobturatriz para el estadije del carcinoma prostático. A partir de ese momento y tras la amplia difusión dada a la laparoscopia en el Congreso de la Asociación Americana de Urología (AUA) de ese año, entra definitivamente en el arsenal terapéutico urológico y se acepta por la comunidad urológica internacional como técnica válida de utilización cotidiana.

## ABORDAJE QUIRÚRGICO DE LA PRÓSTATA

El gran anatómico de la escuela de Alejandría, **Herófilo** (ca. 335-280 a. C.), fue el primer médico



## I. Hechos trascendentales en la historia de la Urología

que llevó a cabo disecciones humanas y quien describió la glándula prostática, a la que dio nombre con el significado de “lo que está por delante” en referencia a la vejiga urinaria; el griego **Oribasio** (325-403) aprecia la obstrucción del cuello vesical e indica el modo de resolverla cuando no se puede sondar, mediante una incisión a través del periné. **Galeno** señala la presencia de tejido de aspecto esponjoso, de tamaño variable y que no se encuentra en la mujer, situado en la base de la vejiga, con conductos dirigidos hacia la uretra, lo llamó *adenosis parastates* y lo relacionó con la dificultad de vaciamiento vesical.

Ya en el Renacimiento, el veneciano **Nicolo Massa** (1489-1569) efectúa una completa descripción anatómica de la próstata (1536) y el segoviano **Andrés Laguna** (ca. 1499-1560) indica la existencia de las carúnculas que obstruyen la uretra a la salida de la vejiga e impiden su vaciado (1551). **Andrés Vesalio** (1514-1564) reproduce en su *Tabulae anatomicae* (1538) la imagen fiel de la próstata y **Ambrosio Paré** expone su relación con los conductos eyaculadores y su papel como generadora de secreción seminal (1564). El danés **Kaspar Bartholin** (1575-1629) fue el anatómico que en 1611 le asignó el nombre de “próstata” y fue también el descubridor de las glándulas vaginales que llevan su apellido. El francés **Jean Rioloano** (1580-1657) relaciona al tumor prostático con la retención urinaria en su *Opera anatómica* (1649). Sin embargo, el conocimiento pleno de su repercusión patológica no fue reseñado hasta el siglo XVII en los estudios necrópsicos llevados a cabo por el italiano **G. Battista Morgagni** (1682-1771), que anotó como “excrecencia mórbida” la hipertrofia benigna de la próstata en *De sedibus et causis morborum per anatomen indagatis* (Sobre las localizaciones y las causas de las enfermedades, investigadas desde el punto de vista anatómico) (Venecia, 1761). El escocés **John Hunter** (1728-1793), considerado como el precursor del método científico en la cirugía, en su *Tratado de enfermedades venéreas* de 1788, muestra la hipertrofia del músculo detrusor y la dilatación del aparato urinario superior hallado en enfermos con grandes lóbulos prostáticos y puso de relieve también el papel de las hormonas en su desarrollo.

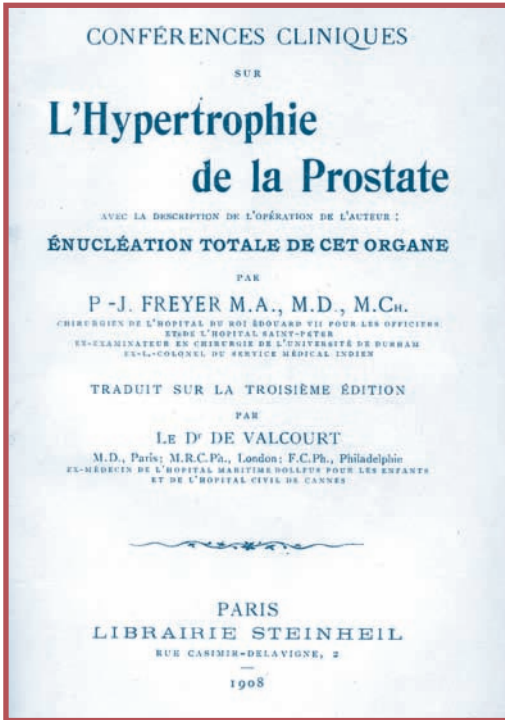
Con todo, no es hasta la primera mitad del siglo XIX cuando se comienza a establecer concordancia

entre la presencia del adenoma de la próstata, observado en las autopsias, con la patología obstructiva miccional. El francés **Luis Augusto Mercier** (1811-1882) utiliza el término de hipertrofia en 1841 y el gran cirujano inglés Sir **Henry Thompson** (1820-1904) publica en 1886 la primera monografía sobre la glándula, *Ensayo sobre la anatomía normal y patológica de la próstata*. En el curso de operaciones de talla perineal por litiasis era frecuente seccionar porciones de tejido prostático, de ahí que fuese a través del periné el acceso indicado primeramente para su extracción. En la última década del siglo se perfilan dos vías, la **prostatectomía intrauretral ciega**, realizada por vez primera en 1871 por el norteamericano **G. F. Goodfellow** (1855-1910), quien, a través de la uretra bulbo membranosa, alcanza la próstata para enuclearla y no deja drenaje ni sonda, y la **extrauretral con visión directa** que preconiza un año más tarde el vienés **Leopoldo von Dittel** (1815-1890), para la cual efectúa la disección de los tejidos, separa el recto y aborda la próstata por su parte posterior para sacarla, técnica que con variantes se populariza tras la descripción hecha en 1903 por **Hugh Hampton Young** (1870-1945), en la Universidad John Hopkins, de Baltimore.

En las intervenciones quirúrgicas de cistotomía por litiasis, el hallazgo de tumoraciones redondeadas o lóbulo medio prostático que protruyen desde el cuello vesical llama la atención de los cirujanos, como el francés **Jean Amussat** (1796-1856), quien en 1827 las corta con tijeras y consigue con ello mejorar la micción del paciente. Numerosos operadores anotan situaciones similares y paulatinamente, se va concretando la patología prostática con la sintomatología que le es propia y se perfila la cirugía de la extirpación de estos adenómeros. Fueron los pioneros en efectuar la **prostatectomía parcial suprapúbica** el inglés **A. Ferguson McGill** (1850-1890), en 1867 y en Norteamérica **W.T. Belfield** (1856-1929), profesor de cirugía genitourinaria en San Luis, en 1886.

**Eugene Fuller** (1858-1930), en Nueva York, realizó sistemáticamente la ablación completa **prostática transvesical** desde 1894; el irlandés **Peter J. Freyer** (1852-1921) aprendió en 1900 el método de prostatectomía de Fuller y lo puso rápidamente en práctica en el St. Peter's Hospital de Londres; al año siguiente publicó, como técnica personal, unos

**Figura 6.** Técnica de la prostatectomía transvesical del Dr. Freyer, 3.<sup>a</sup> ed. (1908).



excelentes resultados (Figura 6), con gran repercusión en Europa por su efectividad y escasa morbilidad, de tal modo que se extiende por todo el continente y se le denomina intervención de Freyer; mientras que en Estados Unidos se la conoce como la de Fuller. En numerosas ocasiones la infección, la retención crónica y la insuficiencia renal hacían que el riesgo de la operación fuera extremo. **H.Young** en 1899 preconizó la **intervención en dos tiempos**, en el primero realiza una cistostomía suprapúbica que deja el periodo necesario para mejorar las condiciones del paciente y así abordar con éxito la prostatectomía en el segundo.

La vía de acceso retropúbica extravesical fue efectuada primero por **W.J.Van Stockun** (1860-1913) en Róterdam, sin lograr trascendencia alguna, el siguiente paso lo dio **Terence Millin**, de origen irlandés, quien, en 1947 publica su monografía *Retropubic Urinary Surgery*, en la que pone a punto y perfila la

diseción de la cápsula prostática para la enucleación del adenoma con control hemostático de los pedículos vasculares, **adenomectomía transcapsular**, con una gran aceptación internacional que se mantiene y que ha desbancado en todo el mundo, por regla general, a los anteriores métodos.

La operación a través de la uretra comenzó con el uso de catéteres de fulguración endovesical. El italiano **Enrico Bottini** (1835-1903) utilizó en 1874 el galvanocauterio para efectuar una prostatotomía y en 1906, **George Luys** en París, realiza la electrocoagulación de la hipertrofia de la próstata a lo que siguió la **resección transuretral** en 1926 con el aparato diseñado por el norteamericano **Stern** y perfeccionado en 1931 por su compatriota **McCarthy** al adaptarle una óptica foroblicua, instrumento que, desde los años cuarenta del siglo pasado, facilita intervenir endoscópicamente el tracto urinario inferior y cuyo manejo, en 1946, se vio mejorado al añadirle **Nesbit** un fleje retractor que posibilita trabajar con una sola mano. En la década de los 70, el cubano **José Iglesias** (1904-1979) incorpora el sistema de doble corriente que permite una irrigación y aspiración continuas, con las que se mantiene una presión intravesical estable. Con todo ello, la resección transuretral constituye una técnica plenamente adoptada por la comunidad urológica para el tratamiento quirúrgico de la próstata, que se ve favorecida por la aplicación de la **anestesia raquídea**, descrita por el cirujano alemán **August Bier** (1861-1949) en 1889 y difundida en el XIII Congreso Internacional de Medicina de París en agosto de 1900 por el francés **Teodoro Tuffier** (1857-1929), con un rápido reconocimiento mundial.

**El cáncer de próstata.** En 1786 el escocés **John Hunter** (1728-1793) encontró que la castración del animal producía una atrofia progresiva de la próstata; la primera descripción conocida de un paciente afecto de cáncer de próstata la realizó el inglés **Benjamín Brodie** (1783-1862) en 1832; hasta la primera mitad del siglo xx era considerada una enfermedad extremadamente rara. El hispano cubano asentado en Francia **Joaquín Albarrán** (1860-1912) realizó el examen anatomopatológico de las piezas de prostatectomía en 1900 y en un 14 % encontró presencia tumoral; el alemán **Daniel von Recklinghausen** (1833-1910), en 1891, señaló que



la diseminación metastásica es fundamentalmente ósea. En 1938 **Guttman** descubre el aumento de las fosfatasa ácidas en los casos de cáncer y en 1979 **Wang** y colaboradores, en Búfalo, analizan el PSA como marcador específico del tejido prostático.

En 1941, el canadiense **Charles Huggins** demuestra que la neoplasia de la glándula es hormono-dependiente y propone la administración de estrógenos o la orquiectomía bilateral como tratamiento de la enfermedad, investigación por la que se le concedió el premio Nobel en 1966. En los años 70 se pone de manifiesto la toxicidad cardiovascular de los estrógenos y se establece el uso de los antiandrógenos y el bloqueo hormonal para producir una castración química con el freno de la secreción testicular y suprarrenal. Fue el siguiente logro para su control.

La primera prostatectomía por cáncer de próstata la llevó a cabo en 1867 el cirujano austriaco **Theodor Billroth** (1829-1894) a través del periné, por donde en 1904, **H. Young** establece el procedimiento de extracción completa. Los doctores **Fuller** y **Freyer** la realizan suprapúbica. **Millin** propone como vía de acceso la retropúbica. La operación cayó en desuso debido a su gran morbilidad hasta que fue rehabilitada como prostatectomía radical curativa por el norteamericano **Patric Walsh** en la década de los ochenta como tratamiento precoz, gracias a las posibilidades diagnóstica que ofrece el PSA. El acceso perineal también ha sido rescatado por el hispanoamericano **Raúl Parra**.

## CIRUGÍA RENAL

En el *Talmud* hebreo (s. vi) se indica que los médicos alejandrinos, 250 años a. C., efectuaban la nefrectomía en animales. **Serapion** el joven (s. ix) describe la nefrotomía por absceso lumbar. **Lanfranco de Milán** en el *tractatus III* de su *Chirurgia*, en 1296, señala que la nefrotomía era realizada por algunos artesanos. Las heridas sobre el riñón eran consideradas como mortales desde los primeros tiempos, opinión que mantenían los cirujanos del Renacimiento; sin embargo los españoles **Daza Chacón**, cirujano de Cámara de Carlos I y de Felipe II y **Andrés Alcázar**, primer catedrático de Cirugía de la Universidad de Salamanca, no piensan que las lesiones penetrantes

del vientre lo sean siempre, ni aún las que afectan a los riñones, concepto que marca los primeros intentos de curaciones mediante cirugía en las afecciones renales, limitado a la apertura de abscesos o de flemones perinefríticos que abultaban la región dorsal y al desbridarlos, en ocasiones, podían sacar algún cálculo desprendido, como el caso descrito por **Cardano Gerolamo** (1501-1576), cirujano militar, que halló 18 piedras entre el pus que salía del parénquima renal. **Domenico Marchetti** (1626-1688), profesor de Anatomía de la Universidad de Padua, fue el primero en programar; en 1680, una nefrotomía por litiasis que extrajo en dos días.

A lo largo del siglo XVIII se discutía sobre la oportunidad de practicar una «talla renal» para eliminar estas piedras, del mismo modo que se hacía con las de la vejiga; se tenían dudas sobre si se podría sobrevivir con un solo riñón al extirpar el otro, aunque ya se conocía desde el siglo XVI, por las necropsias hechas por los anatómicos **Berenguer de Carpio** (1470-1550), **Jean Riolano** (1580-1937), **Lorenzo Bellini** (1634-1704) y otros, la existencia de personas monorrenas congénitas o con destrucción de uno de ellos. Ante una operación de nefrectomía se temía el peligro de una hemorragia incoercible, no obstante en alguna ocasión los cirujanos generales, en el transcurso de intervenciones abdominales por vía transperitoneal y por error, habían extraído algún riñón sin consecuencias; también se temía que el parénquima renal no cicatrizar y dejara una fístula urinaria permanente, todo lo cual, unido al riesgo de una infección al manipular el peritoneo, lo que conllevaba una posibilidad de muerte por complicaciones sépticas, junto a la ausencia de medios de analgesia, frenaba la práctica de las operaciones intraperitoneales incluidas las del aparato urinario alto.

En la segunda mitad del siglo XIX se produce el descubrimiento de la anestesia, cuya aplicación cambiará radicalmente la cirugía. La primera experiencia se produjo en 1842, cuando el dentista **William E. Clarke**, en Rochester, extrajo una muela bajo los efectos del éter. Su administración como anestésico en la cirugía lo fue en octubre de 1846 en el Hospital General de Massachusetts por el cirujano **Collins Warren** (1778-1856), donde causó un gran impacto por el excelente resultado obtenido; la noticia se extendió por todos los países y se comenzó a utilizar.

El uso del **cloroformo** fue iniciado en Edimburgo por el ginecólogo **J.Y. Simpson** (1811-1870) quien expuso su experiencia el 15 de noviembre de 1847 ante la Sociedad Médica de la ciudad. El éxito que tuvo dio lugar a una rápida difusión del acontecimiento y a su manejo por los principales cirujanos de Occidente; ante sus ventajas, la anestesia etérea fue desplazada por la cloroformica. Las complicaciones que la narcosis presentaba hizo que, a principios del siglo XX, se introdujese nuevas drogas junto con el diseño de aparatos para su administración y con su manipulación se logró una disminución del riesgo y una escasa morbilidad.

Las **medidas de asepsia** promovidas por el húngaro **Ignacio Semmelweis** (1818-1865) en su obra *Etiología, concepto y profilaxis de la fiebre puerperal* (Viena, 1861), en la que propone el lavado de manos y del instrumental con una solución clorada; las **normas antisépticas**, impulsadas por **José Lister** (1827-1912) en Glasgow, tras su experiencia con las pulverizaciones de ácido fénico en los quirófanos como medio de evitar la infección de la herida operatoria, unidas a la anestesia y a realización de la hemostasia de los vasos sanguíneos por medio de ligaduras, hizo cambiar radicalmente la metodología quirúrgica y se inició el despegue de la gran cirugía, representado por el acceso a las cavidades internas.

El profesor de cirugía de **Heidelberg Gustav Simons** (1824-1876) tuvo el mérito de realizar la **primera nefrectomía por vía lumbar subcostal**. Con objeto de eludir la manipulación intraperitoneal, en 1869 se preparó concienzudamente, estudió en extenso la anatomía de la región en la sala de disección para ver la accesibilidad al riñón sin necesidad de abrir el peritoneo. Efectuó la operación primero en quince perros y después en cadáveres humanos y una vez consciente de su viabilidad, la llevó a la práctica en una mujer de 46 años con una fístula uretero-vaginal y uretero-cutánea y que había sido intervenida para solucionársela en tres ocasiones previas sin resultado; anestesiada con cloroformo, la nefrectomía transcurrió sin contratiempo y finalizó en 40 minutos. La enferma curó tras sobreponerse de un postoperatorio de seis meses por complicaciones de íleo paralítico, neumonía e infección.

El principal problema para indicar la exéresis renal consistía en diagnosticar cuál era el riñón enfermo,

conocer el estado anatómico y funcional de la glándula, la función del contralateral y asegurar que, con la operación, se lograría la curación, por lo que se limitaban a intervenir aquellos casos en los que se presentaban riñones dolorosos, por abscesos, tumoraciones palpables o historia clara de litiasis en un lado. La habilidad clínica, la finura de la palpación manual, los procedimientos reglados, así como la decisión y rapidez de los grandes cirujanos, hicieron que, paulatinamente, se realizase con mayor éxito.

La polémica sobre la vía de elección se mantuvo hasta finales del siglo, en que la mayoría de los cirujanos aceptaban el acceso intraperitoneal en las grandes masas tumorales y la vía lumbar en los cuadros infecciosos y de pequeñas neoplasias; fue el berlinés **Israel** (1848-1926), quien con su gran autoridad, a principios del siglo XX, recomendó huir de abrir el peritoneo por el gran riesgo de infección y prolongar lo que fuera preciso la incisión lumbar en las intervenciones por tumores extensos.

**Sir Henry Morris** (1844-1926), en 1880, extrae un cálculo renal por vía lumbar a través de la pelvis y algo después efectuó resecciones en cuña del parénquima renal en casos de tuberculosis. Con ello se inicia la **cirugía conservadora renal**, que ya a lo largo del siglo XX, con el progreso de la tecnología en los medios diagnósticos, se logra perfilar con precisión las indicaciones quirúrgicas, la mejoras en la narcosis, en la esterilización de los instrumentos, en las suturas, el uso de guantes, la introducción de los antibióticos y las técnicas operatorias cada vez más depuradas, hacen que la cirugía renal tenga un dominio quirúrgico pleno.

## TRASPLANTE RENAL

La sustitución de un órgano dañado por otro ha sido uno de los retos más trascendentales de la cirugía. Desde finales del siglo XIX algunos cirujanos realizaban experimentos con la finalidad de conseguir prolongar la actividad de vísceras extirpadas por medio de la perfusión sanguínea e intentar lograr, aunque sin resultado, el intercambio de órganos en animales. **Mathieu Jaboulay** (1860-1913), en Lyon, perfecciona la técnica de la sutura vascular, preconizada a



mediados de siglo por **Payr**. Con el siglo XX comienza la era del trasplante; Emerich Ullman (1861-1937), en marzo de 1902, presenta en la Sociedad Médica de Viena un perro al que había implantado uno de sus riñones en el cuello y cuyo uréter drenaba orina; pero lo que permitió verdaderamente iniciar los trasplantes fueron los trabajos de **Alexis Carrel** (1873-1944), quien pone a punto las suturas y las anastomosis vasculares en 1901 y efectúa otro autotrasplante de riñón en el cuello de un perro en 1902; resaltó la importancia de evitar la infección y destacó que era posible conservar en frío los tejidos; experimentó, además, la preservación de los riñones y realizó otro autoimplante en una perra, que sobrevivió 4 años, en 1908; por toda su obra obtuvo el Premio Nobel de Medicina en 1912.

A lo largo de la primera mitad del siglo XX la práctica del trasplante renal en animales por diversos cirujanos se sucede tanto en Francia como en Estados Unidos; en los autotrasplantes se logra una normal secreción de orina y la supervivencia del órgano y del can, pero no así en los alotrasplantes y es el problema del rechazo el que constituye el principal escollo para obtener una función permanente y una sobrevida del injerto. La técnica quirúrgica para llevarlo a cabo se llega a dominar y queda perfectamente establecida al final de la época, al igual que el lugar idóneo para la ubicación del nuevo órgano es la fosa ilíaca.

El trasplante en humanos lo realiza por primera vez, en abril de 1933, el ucraniano **Yu Yu Voronoy** (1896-1961), en la ciudad de Kiev, quien, tras múltiples experiencias en perros, coloca un riñón de cadáver en la cara interna del muslo de una paciente intoxicada por mercurio, la cual sobrevivió dos días; en su trabajo, publicado en español por Emilio de la Peña en *El Siglo Médico* (1936; 7: 296), apunta ya que las lesiones observadas en la glándula renal trasplantada son debidas a un problema inmunológico. Un paso importante en el tratamiento de los enfermos con insuficiencia renal aguda lo constituye el desarrollo del primer riñón artificial por el holandés **Willem Kolff**, en 1943, aparato que poco a poco se perfecciona y que permite un mayor control en estos pacientes al poder prolongarles la vida. En las mismas fechas el zoólogo inglés Sir **Peter Brian Medawar** (1915-1987), en Londres, investiga las causas del rechazo de los injer-

tos de piel, define las leyes básicas de la inmunología y el concepto de histocompatibilidad, por lo que le conceden el Premio Nobel de Medicina en 1960. Tras la segunda guerra mundial prosigue la práctica de los trasplantes en casos agudos terminales como intento desesperado de salvación, sin conseguir una función prolongada del órgano, pero que permiten paulatinamente ampliar los estudios sobre las causas del rechazo, analizar de qué modo y por qué ocurre e iniciar tratamientos para superarlo.

En 1947, el equipo del cirujano vascular de Boston **David Hume** (1917-1973) efectúa un trasplante de cadáver a vivo sin resultado. En París, en 1951, **René Küss** lleva a cabo el primer trasplante renal de donante vivo en una mujer de 44 años que logró vivir más de un mes. El 23 de diciembre de 1954, el cirujano **Joseph E. Murray**, ayudado por **J. H. Harrison** y el nefrólogo **J. P. Merrill**, realiza el primer homotrasplante renal con éxito entre dos hermanos gemelos univitelinos, lo que hizo que no se presentase rechazo al tener igual identidad inmunológica. El injerto tuvo una normal función y una larga vida, por lo que le otorgaron el premio Nobel de Medicina en 1990. A partir de ese momento los trasplantes entre mellizos homocigóticos se suceden con buena evolución.

Desde los años 60 se comienza a luchar contra el rechazo. La observación de que las radiaciones producidas por las explosiones atómicas inhibían la respuesta inmunitaria llevó en primer término a practicar la radiación corporal tras el implante como forma de evitarlo, pero por las complicaciones que se presentaban, se abandonó. En 1959, se descubre la 6-mercaptopurina droga con la cual se logra disminuir la respuesta inmunológica en los animales y se consigue una mayor sobrevida del injerto; principia, así, la etapa del uso de fármacos para superar estas crisis. Le siguieron la azatioprima o imuran, utilizadas junto con los corticoides; con ello se obtuvo una función renal más rápida, además de tener una menor reacción inmunológica y una mayor supervivencia del órgano trasplantado, con lo que se incrementa el implante de órganos de vivo donados por familiares directos. Estos tratamientos llevan al desarrollo de los de cadáver en humanos, que se iniciaron en los años 60, con pobre actividad inicialmente del riñón implantado, lo que paulatinamente se consigue prolongar y se obtiene ya que la



formación de orina dure más de un año; a pesar de todo, el riesgo operatorio es muy grande y la mortalidad alcanza cifras del 50%.

Tras el descubrimiento de la ciclosporina A en 1976, que se introduce en la terapéutica a partir de los 80 y cuyo uso se generaliza rápidamente como tratamiento inmunológico, unido al empleo de los anticuerpos monoclonales en el del rechazo agudo, se obtiene una terapéutica bastante eficaz con beneficiosa respuesta en la depuración sanguínea y normalización del curso postoperatorio, disminución del riesgo de pérdida del órgano, de las complicaciones y por tanto, de la confianza en la cirugía. Con las nuevas drogas se afianzan los resultados y arranca en todo el mundo la era de los trasplantes de órganos.

## BIBLIOGRAFÍA

1. AYUSO ARROYO, P. P. Una Historia de la Urología, Madrid, 1992.
2. GIMÉNEZ ESCRIBANO, F. Hitos en la historia del cáncer de próstata, Europubli S L, Madrid, 2005.
3. \*KÜSS, R.; GREGOIRE, W. Histoire illustrée de L'urologie. Edit. Roger Dacostas, París, 1988.
4. \*MAGANTO PAVÓN, E.; CLEMENTE RAMOS, L.; CARRERA PUERTA, C. Hitos en la Historia de la Urología. Pulso edic., Madrid, 1999.
5. MAGANTO PAVÓN, E.; Historia Biográfica y Bibliográfica de la Urología española. Edicomplet, Madrid, 2000.
6. \*MURPHY, L. The history of Urology. Charles C. Thomas edit. Springfield, Illinois, USA, 1972.
7. \*MUSTELLI, S. Who was who in European Urology. Ed. Historical Committee of European Association of Urology. Arnhem, Netherlan, 1990.
8. PELLICCI, Giovanni. Iter Urológico. Edit. Zambelletti-España S. A. Madrid.
9. PÉREZ ALBACETE, M. Cien Figuras de la Urología Española, Tip. San Francisco, Murcia, 2005.
10. REUTER, MATTHIAS A.; REUTER, HANS J.; ENGEL, RAINER M. History of endoscopy. Stuttgart: 1999.
11. SINGERIST, H. E. Los Grandes médicos. Historia Biográfica de la Medicina. Edic. AVE, Barcelona, 1949.

# Libro del Residente de Urología



sección I

## Semiología Urológica

<i>Historia clínica: anamnesis y exploración física</i> .....	23
<i>Técnicas de laboratorio en urología</i> .....	41
<i>Técnicas de imagen en urología</i> .....	55
<i>Técnicas endoscópicas</i> .....	75



# Libro del Residente de Urología



capítulo 2

## Historia clínica: anamnesis y exploración física

*Jorge Rey Rey  
José Manuel Barros Rodríguez  
Antonio Ojea Calvo*

*Complejo Hospitalario Universitario Xeral-Cies. Vigo*

Palabras clave: *Historia clínica. Anamnesis. Exploración Física.*



# Libro del Residente de Urología



## Índice capítulo 2

# Historia clínica: anamnesis y exploración física

<b>Introducción</b> .....	27
<b>Anamnesis</b> .....	27
<b>Sintomatología clínica</b> .....	28
<b>Exploración física</b> .....	32
<b>Bibliografía</b> .....	39



## capítulo 2

# Historia clínica: anamnesis y exploración física

## INTRODUCCIÓN

Cuando el médico residente contacta por primera vez con su especialidad, lo ignora prácticamente todo en relación con la misma, el vocabulario para describir las lesiones, el modo de interrogar o explorar al paciente, los síntomas y los signos de las principales afecciones que le rodean. Penetra en un mundo nuevo, desconocido, que le vuelve inseguro, retraído y poco útil para el equipo.

En este apartado pretendemos hacer un esquema de lo que tiene que saber desde el principio el residente de urología en relación con la anamnesis y exploración física de su especialidad. Esquema, que sin duda tiene que ir ampliando y modificando a medida que aumenten sus conocimientos y adecuándolo a los avances científicos. Antigüamente, los datos obtenidos por la anamnesis y la exploración física eran más relevantes de lo que son ahora. La tecnología actual es tan abundante, cómoda, económica, poco invasiva, sensible y específica, que dejó obsoletos muchos de los datos que se obtenían a través de la anamnesis y la exploración física.

Para delimitar el campo del capítulo, partimos de la definición que la Comisión Nacional hace de la especialidad. La Urología es la especialidad que se ocupa del estudio, diagnóstico y tratamiento de las afecciones médicas y quirúrgicas del aparato urinario y retroperitoneo, en ambos sexos, y del aparato genital masculino, sin límite de edad. Por lo tanto, el contenido de la anamnesis y la exploración es amplio, heterogéneo y requiere un bagaje importante de conocimientos en medicina, para programar con eficiencia las exploraciones complementarias posteriores.

## ANAMNESIS

### Recibir al paciente y síntoma principal

Recibir con atención al paciente y definir en la historia clínica el síntoma fundamental o el motivo por el que el paciente acude a la consulta, es un aspecto importante de la Historia Clínica. La pregunta es: ¿cuál es el motivo por el que acude usted a la consulta? Hay que dejar que el paciente explique el problema con sus propias palabras. Esta primera impresión es la que marcará la orientación de las pruebas futuras y llevará hacia el diagnóstico correcto y a la eficacia.

### Edad, sexo y profesión

La edad, sexo y profesión son datos a tener en cuenta en la historia clínica urológica<sup>(1)</sup>. Una misma patología puede relacionarse con distintas afectaciones según la edad. Una patología infecciosa repetitiva en un niño orienta generalmente hacia malformaciones congénitas del tracto urinario, mientras que en un adulto de más de 50 años orienta hacia enfermedades adquiridas. Una sintomatología de tipo obstructivo es característica del varón de más de 50 años, mientras que la patología relacionada con pérdida de orina es más frecuente en la mujer. En cuanto a la profesión, son clásicos los ejemplos de cáncer escrotal en relación con deshollinadores o el cáncer vesical en personas que trabajan en la industria de los colorantes, que emplean anilinas y derivados.

### Antecedentes familiares y personales

Los antecedentes familiares y personales también son importantes en la historia clínica. La poliquistosis renal, esclerosis tuberosa, acidosis tubulorrenal,



**Tabla 1.** Algunos fármacos asociados con efectos urológicos.

Efectos colaterales urológicos	Tipo de fármaco	Ejemplo
Disfunción eréctil	Agentes psicotrópicos $\beta$ -bloqueantes	Benzodiazepinas Propranolol
Incontinencia o alteración de la eyaculación	Estimulantes directos del músculo liso	Histamina Vasopresina
	Relajantes del músculo liso	Benzodiazepinas
	Relajantes del músculo estriado	Baclofeno
	Otros	Furosemida Ácido valproico
Retención urinaria o síntomas miccionales obstructivos	Agentes anticolinérgicos o relajantes musculotrópicos	Solifenacina Tolterodina Benzodiazepinas
	Bloqueantes de los canales del calcio	Nifedipina
	Agentes antiparkinsonianos	Carbidopa Levodopa
	Agonistas alfa-adrenérgicos	Seudofedrina Fenilefrina
	Antihistamínicos	Loratadina Difenhidramina
Insuficiencia renal aguda	Antimicrobianos	Aminoglucósido Penicilinas Cefalosporinas Anfotericina
	Agentes quimioterápicos	Cisplatino
	Otros	Antiinflamatorios no esteroideos
Hematuria	Agentes que intervienen en la hemostasia	Anticoagulantes Antiagregantes plaquetarios

enfermedad de Von-Hippel-Lindau son enfermedades hereditarias. Un porcentaje de cánceres de próstata tienen componente hereditario<sup>(2)</sup>. Por otra parte, también hay una serie de enfermedades que se relacionan con alteraciones urológicas: pacientes con diabetes mellitus, HTA, o pacientes con patología neurológica. El conocimiento de cirugías previas también es de utilidad a la hora de programar o abordar una cirugía urológica. El interrogatorio para obtener una lista de los medicamentos que está tomando el paciente es importante, ya que hay una serie de fár-

macos que producen alteraciones urológicas o condicionan la actividad quirúrgica sobre el aparato urinario (Tabla 1).

## SINTOMATOLOGÍA CLÍNICA

Los motivos por los que los pacientes acuden con mayor frecuencia actualmente al urólogo están relacionados con el color de la orina, con sintomatología

dolorosa, con síntomas del tracto urinario inferior; con trastornos de la erección, con trastornos de la eyaculación o simplemente para evaluaciones de PSA solicitadas por el médico de atención primaria en pacientes asintomáticos o para diagnóstico precoz de cáncer:

## Alteraciones del color de la orina

Las alteraciones más frecuentes del color de la orina son: 1) Hematuria. 2) Piuria. 3) Quiluria. 4) Fecaluria.

- 1) El término hematuria se define como la mezcla de orina con sangre proveniente del tracto urinario situado por encima del esfínter estriado de la uretra. A la pérdida de sangre desde estructuras situadas por debajo del esfínter estriado de la uretra se le denomina uretorrhagia. La presencia de 1-3 hematíes por campo en el sedimento urinario no se considera hematuria. La presencia de entre 4 y 100 hematíes por campo en el sedimento no produce cambios en el color de la orina, por lo que se le denomina hematuria microscópica. La presencia de más de 100 hematíes por campo ya puede provocar un cambio en el color de la orina y se denomina hematuria macroscópica.

La hematuria se divide en asintomática y sintomática cuando se presenta asociada a otros síntomas. Aunque la hematuria asintomática suele estar relacionada a procesos neoplásicos y la sintomática a procesos agudos, como norma general, cualquier tipo de hematuria ha de considerarse como un signo de neoplasia urológica hasta que se demuestre lo contrario, y requiere una exploración urológica<sup>(3)</sup>.

- 2) El término piuria se define como la presencia en orina de más de 10 leucocitos por campo. Dependiendo de la cantidad de leucocitos mezclados, el aspecto macroscópico de la orina puede variar desde orinas de aspecto normal, orinas turbias, orinas con grumos blancos u orinas completamente blancas. La piuria indica la presencia de un proceso infeccioso o inflamatorio.
- 3) El término quiluria se define como la presencia de linfa en la orina. La orina aparece con un color blanco lechoso por la presencia de lípidos en dilución. La quiluria se debe a una fístula entre el apa-

**Figura 1.** El paciente presenta una alteración en el color de la orina. La orina era de color blanco lechoso por la presencia de linfa en la orina. Con el cateterismo ureteral de los dos riñones, se demostró que la quiluria proviene del riñón izquierdo. La orina del riñón derecho es normal.



rato urinario y el sistema linfático que se relaciona con filariasis, traumatismos, tuberculosis o tumores retroperitoneales (Figura 1).

- 4) El término fecaluria se define como la presencia de heces en la orina. El origen siempre es una fístula entre el aparato urinario y el intestino. La orina puede presentar un color variable en relación con el color de las heces y nivel de la fístula. La orina es maloliente y se asocia con neumaturia o gas en la misma. Las causas más frecuentes son diverticulitis del sigma, cáncer de colon y enfermedad de Crohn.

## Sintomatología dolorosa en el tracto urinario

La sintomatología dolorosa del aparato urinario tiene su máxima expresión en el cólico nefrítico. Es una de las causas más comunes de consulta urológica en urgencias. El cólico nefrítico típico se presenta

como un cuadro de dolor más o menos agudo en fosa renal que irradia a flanco y región genital, y asocia de sintomatología miccional y síntomas vegetativos, con náuseas y vómitos. La intensidad del dolor, cuando se debe a una obstrucción, está más relacionada con la rapidez con la que se instaura la obstrucción que con el grado de distensión.

## Sintomatología del tracto urinario inferior

Los síntomas del tracto urinario inferior se manifiestan como: 1) Síntomas irritativos. 2) Síntomas obstructivos. 3) Síntomas relacionados con la incontinencia de orina. Actualmente, el IPSS no es una forma genérica de evaluación de síntomas del tracto urinario inferior; por ejemplo no es aplicable a mujeres, sólo se aplica a varones para evaluar obstrucciones del tracto urinario.

- 1) Los síntomas irritativos más frecuentes son: polaquiuria, disuria, micción imperiosa y tenesmo. La polaquiuria es uno de los síntomas urológicos más frecuentes. En un adulto normal la vejiga se distiende hasta una capacidad de 250 a 300 cc y se produce una micción cada 3 ó 4 horas a lo largo del día. Se denomina polaquiuria a las micciones frecuentes y de poca capacidad. Si la polaquiuria se presenta por el día, se denomina polaquiuria diurna y si se presenta por la noche polaquiuria nocturna. La disuria es la dificultad para iniciar la micción (síntoma obstructivo), que puede presentar diferentes intensidades y relacionarse con el inicio, con el final o con toda la micción. Micción imperiosa es la micción apremiante por deseo urgente de orinar que no puede detenerse. Tenesmo es la sensación de ganas de orinar después de haber vaciado la vejiga, con poca o ninguna orina en la vejiga.
- 2) Los síntomas obstructivos más frecuentes son: dificultad en el inicio de la micción, chorro débil, micción interrumpida o en dos tiempos, goteo postmiccional y retención urinaria. Dificultad en el inicio de la micción es el retraso en el comienzo de la evacuación urinaria, teniendo que esperar algunos segundos o aproximarse al minuto en casos severos. Chorro débil es la disminución de la fuerza de la micción como consecuencia de obstruc-

ciones uretrales o debilidad contráctil del detrusor. Micciones interrumpidas o en dos tiempos son dos micciones seguidas aparentemente normales. Goteo postmiccional es el escape terminal de gotas de orina una vez finalizada la micción que se debe a una pequeña cantidad de orina residual en la uretra que normalmente debería de ser exprimida de forma retrógrada hacia la vejiga al final de la micción<sup>(9)</sup>. Retención urinaria es la incapacidad de emitir por la uretra toda o parte de la orina contenida en la vejiga. La retención urinaria se clasifica en aguda, cuando cursa con dolor, y distensión, o crónica, cuando los síntomas son más largos y cursa hacia la insuficiencia renal.

- 3) La incontinencia de orina se define como la pérdida involuntaria e incontrolada de orina por la uretra. Cuando se relaciona con imperiosidad o urgencia miccional se denomina incontinencia de urgencia. En la mujer, suele relacionarse con los esfuerzos y se denomina incontinencia de orina de esfuerzo. En el varón adulto, generalmente se asocia con el goteo postmiccional o con pérdidas incontroladas durante el sueño como consecuencia de una retención crónica. En el niño, se manifiesta durante el sueño y se denomina enuresis.

## Trastornos de la erección

Hay trastornos por defecto o disfunción eréctil y por exceso o priapismo. La disfunción eréctil se ha definido como la incapacidad persistente y/o recurrente para conseguir y/o mantener una erección adecuada que permita una relación sexual satisfactoria. Para orientar las pruebas diagnósticas hay que tener en cuenta factores psicológicos, neurológicos, hormonales, vasculares, y hábitos tóxicos e ingesta de medicamentos. El priapismo es una erección prolongada, dolorosa y sin deseo sexual.

## Trastornos de la eyaculación

Los trastornos de la eyaculación más frecuentes son la prostatoreea, eyaculación precoz, aneyaculación, eyaculación retrógrada y hemospermia. La prostatoreea es la emisión de líquido prostático, habitualmente en relación con los esfuerzos y la abstinencia sexual. La eyaculación precoz es la expulsión de semen antes de la penetración o muy próxima a la penetración. La aneyaculación es la ausencia de eyaculación.

**Tabla 2.** IPSS (International Prostate Symptom Score), Q.L.Q. (Quality of life questions). Sistema internacional de valoración de los síntomas y calidad de vida producida por los síntomas urinarios.

	Ninguna	Cada cinco veces	Menos de la mitad de las veces	Alrededor de la mitad de las veces	Más de la mitad de las veces	Casi siempre
<b>1. Evacuación incompleta</b> En el último mes, ¿con qué frecuencia ha tenido la sensación de no vaciar completamente su vejiga al acabar de orinar?	0	1	2	3	4	5
<b>2. Polaquiuria</b> En el último mes, ¿con qué frecuencia ha tenido que orinar de nuevo menos de dos horas después de hacerlo o justo al haber acabado?	0	1	2	3	4	5
<b>3. Intermittencia</b> En el último mes, ¿con qué frecuencia ha interrumpido y reanudado el chorro mientras orinaba?	0	1	2	3	4	5
<b>4. Urgencia miccional</b> En el último mes, ¿con qué frecuencia ha tenido dificultad para retrasar o aguantar las ganas de orinar?	0	1	2	3	4	5
<b>5. Chorro débil</b> En el último mes, ¿con qué frecuencia tuvo un chorro con menos fuerza de lo habitual?	0	1	2	3	4	5
<b>6. Esfuerzo</b> En el último mes, ¿con qué frecuencia ha tenido que esforzarse o apretar para comenzar a orinar?	0	1	2	3	4	5
	Ninguna	Una vez	Dos veces	Tres veces	Cuatro veces	Cinco veces o mas
<b>7. Nicturia</b> En el último mes, ¿cuántas veces ha tenido que levantarse para orinar desde que se acuesta hasta que se levanta por la mañana?	0	1	2	3	4	5
	Encantado	Agradable	Aceptable	Entre aceptable e incapacitante	Incapacitante	Terriblemente mal
<b>8. Calidad de vida producida por los síntomas urinarios</b> Si tuviera que pasar el resto de su vida con los mismos problemas urinarios que tiene ahora, ¿cómo se sentiría?	0	1	2	3	4	5

yaculación es la falta de eyaculación durante el coito. La eyaculación retrógrada es la eyaculación interna hacia la vejiga que se produce en personas con alteraciones en el esfínter interno de la uretra, como consecuencia de intervenciones quirúrgicas sobre la próstata o tratamiento con medicaciones anti  $\alpha$ -adrenérgica. Hemospermia es la presencia de sangre en el semen.

## PSA y pacientes asintomáticos

La evaluación de análisis de PSA solicitados por el médico de atención primaria o el diagnóstico precoz del cáncer de próstata son actualmente los motivos más frecuentes de consulta urológica. Como norma general, los datos que tiene que manejar el residente en este sentido son los siguientes: 1) El punto de corte del PSA es de 4 ng/ml en la población normal y de 3 ng/ml en personas con antecedentes familiares de cáncer de próstata. 2) Para la detección precoz del cáncer de próstata en la población normal se solicita el PSA a partir de los 50 años y a partir de los 40 años en personas con antecedentes familiares de cáncer de próstata. 3) El PSA tiene una sensibilidad del 80% y una especificidad del 50% para el diagnóstico de cáncer de próstata. 4) La densidad del PSA (PSAD) es el resultado de dividir la cifra de PSA en sangre por el peso de la próstata expresado en gramos y aumenta la especificidad del PSA. Pacientes con cifras de PSAD  $> 0,15$  tienen más posibilidades de cáncer de próstata y con PSAD  $< 0,15$  menos posibilidades de cáncer de próstata. 5) La velocidad del PSA (PSAV) indica la velocidad con la que se va elevando la cifra de PSA al año. Para que pueda ser valorable ha de estimarse con un mínimo de 3 determinaciones de PSA y un tiempo de seguimiento mínimo de 18 meses. Cifras de PSAV  $> 0,75$  ng/ml al año son más sugestivas de cáncer de próstata y PSAV  $< 0,75$  ng/ml menos sugestivas. 6) La Relación PSA libre/PSA total (PSAL/PSAT) también aumenta la especificidad del PSA para sospechar cáncer de próstata. A medida que va descendiendo la relación de PSAL/PSAT desde el 18% se van incrementando las posibilidades del PSA para sospechar cáncer de próstata.

## EXPLORACIÓN FÍSICA

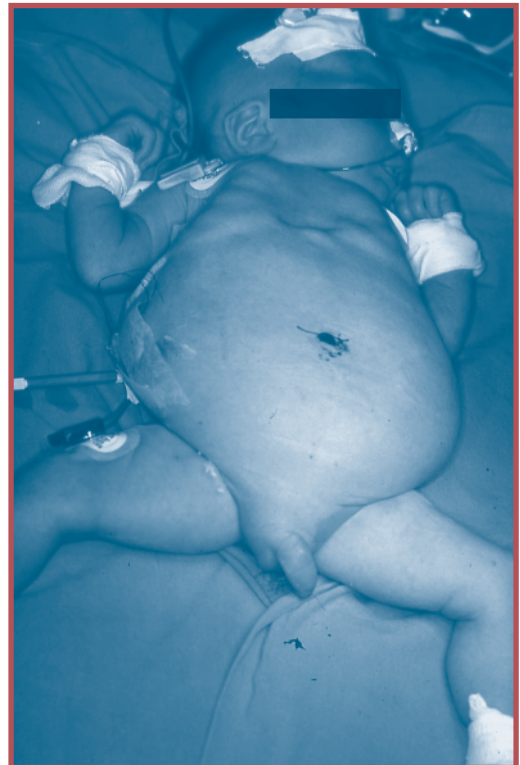La exploración física urológica comprende la observación general del paciente, la exploración de la

fosa lumbar y flanco, la exploración de la vejiga, la exploración de los genitales externos y el examen de la próstata.

## Observación general del paciente

Simplemente la observación del rostro del paciente puede ya revelar importantes datos al médico. Una facies pálida y angustiada, en un paciente inquieto es típica del dolor vegetativo como el del cólico nefrítico. La cara de luna llena sugiere un síndrome de Cushing. También debe de inspeccionarse la piel, buscando manchas cutáneas pigmentadas, adenomas sebáceos o neurofibromas subcutáneos que hacen pensar en facomatosis o síndromes neurocutáneos, como la enfermedad de Von Recklinghausen, Von Hippel-Lindau o la esclerosis tuberosa, que se relacionan con alteraciones vasculorrenales, tumores de riñón y de otras glándulas endocrinas. La piel rugosa, seca, sin elasticidad y de

**Figura 2.** Neonato con el síndrome del "abdomen en pasa de ciruela".



## 2. Historia clínica: anamnesis y exploración física

color cobrizo es típica de la insuficiencia renal. Las estrías cutáneas de color rojo vinoso en el abdomen y el cuello de búfalo sugieren una hiperfunción de la glándula suprarrenal. La ginecomastia puede ser secundaria a un tumor adrenal o a un tumor de testículo. La distribución anómala del vello pubiano en el varón, con una distribución feminoide o escasa, apuntan hacia algún tipo de disgenesia o endocrinopatía. El edema en extremidades inferiores, principalmente si es unilateral, es sugestivo de obstrucción linfática por un carcinoma genitourinario. En los neonatos con el síndrome del "abdomen en pasa de ciruela", a la simple inspección del abdomen ya aparecen los signos característicos, por ausencia o hipoplasia de la musculatura abdominal. La pared abdominal es delgada y laxa, debido a la escasez de tejido subcutáneo tiende a arrugarse en forma similar a una pasa de ciruela. A medida que van creciendo, van desapareciendo las arrugas y el abdomen tiende a tomar un aspecto globuloso o en forma "obús". (Figura 2).

### Exploración de la fosa lumbar y flanco

El procedimiento de elección en la exploración física del riñón es la palpación bimanual según la maniobra de Guyón, que se ejecuta de la siguiente forma: paciente acostado en decúbito supino, con las piernas semiflexionadas; explorador situado a la derecha del paciente, con la palma de una mano en la región lumbar; con la yema de los dedos sobre el ángulo costo lumbar a la altura de la última costilla, que empuja la celda renal hacia adelante. La otra mano está colocada sobre la pared abdominal anterior; a la altura del reborde costal, deprimiendo la pared abdominal. El explorador invita a inspirar profundamente al paciente y, aprovechando la relajación del comienzo de una espiración, intenta atrapar al riñón entre ambas manos. Se interpreta que la celda renal y el flanco lumbar son normales a la exploración física cuando no se palpan los riñones, ni tumoraciones a ese nivel, y no se produce dolor a la presión. Solamente se admite la posibilidad de palpar riñones normales, en lactantes y niños menores de 3 años.

Las situaciones más frecuentes con las que el médico residente se puede encontrar durante la exploración física del área renal son las siguientes: 1) Fosa lumbar y flanco normal. 2) Fosa lumbar y flanco dolorosas. 3) Fosa lumbar y flanco con tumor.

- 1) Fosa lumbar y flanco normales a la palpación. Este hecho no excluye la posibilidad de una patología renal importante.
- 2) Fosa lumbar o flanco dolorosos a la palpación, sin tumoraciones palpables. El dolor a la presión con la maniobra de Guyón es muy sugestivo de patología renal, siempre que la maniobra se practique correctamente, con suavidad y sin percusiones violentas. Existen patologías no urológicas que pueden producir dolor en la fosa lumbar derecha, con las que hay que contar a la hora de valorar este dato clínico, como son las apendicitis retrocecales o ciertas afecciones de la vesícula, duodeno y cabeza de páncreas. El aparato genitourinario no tiene situado ningún órgano dentro de la cavidad abdominal y esto es muy importante a la hora de orientar los diagnósticos diferenciales. Un dolor lumbar o en flanco renal que se asocie con reacción peritoneal no tiene origen urológico hasta que no se demuestre lo contrario con otras pruebas complementarias.

Otros puntos hacia los que el riñón puede provocar o irradiar dolor son los siguientes: a) Punto costovertebral de Legueu, situado en la unión de la última costilla y la columna vertebral. b) Punto subcostal de Surraco, situado en el cruce del borde externo del dorsal ancho con el 11.º espacio intercostal. c) Punto piélico, situado en el borde externo del recto del abdomen justo por debajo de la última costilla. d) Punto supraíliaco lateral, situado encima de la porción media de la cresta ilíaca. e) Punto suprainttraespinoso de Pasteau, situado por encima y por dentro de la espina ilíaca anterosuperior. f) Punto inguinal, situado a nivel del orificio externo del conducto inguinal.

- 3) Fosa renal o flanco en los que se palpa una masa. Podemos imaginar aquí distintas posibilidades diagnósticas: a) Fosa renal o flanco en los que se palpa una masa que impresiona como un riñón de características físicas normales, en cuanto a la superficie, consistencia y sensibilidad. Esta situación permite pensar en tres posibilidades diagnósticas: ptosis renal, ectopia renal y traslación o desplazamiento renal por una tumoración situada cranealmente al riñón. b) Tumoración, no dolorosa, que se mueve con los movimientos respiratorios y tiene peloteo

lumbar positivo, es decir; que viene al contacto y choca con la mano situada en la parte anterior cuando es empujada con la mano que se sitúa por detrás. Estos datos pueden sugerir la posibilidad de un quiste renal, tumor maligno localizado, hidronefrosis o riñón multiquistico. Si la alteración exploratoria es bilateral hay que pensar en una poliquistosis renal. c) Tumoración fija y no dolorosa, sugiere el diagnóstico de un tumor renal avanzado o un tumor del retroperitoneo. Si a los signos anteriores se añade fiebre y dolor hay que pensar en algún problema infeccioso, como por ejemplo pionefrosis, pielonefritis xantogranulomatosa, ántrax renal y abscesos per o paranefríticos. Si la tumoración se asocia a shock y anemia podemos estar ante un síndrome de Wunderlich. Una tumoración pulsátil en flanco izquierdo hará pensar en un aneurisma de aorta abdominal.

## Exploración de la vejiga

La cavidad vesical solo puede ser vista y palpada cuando en su interior se encuentran acumulados al menos 500 cc de orina. La palpación simple de la vejiga se lleva a cabo con las dos manos colocadas sobre ambas fosas ilíacas y moviéndose hacia la línea media para intentar palpar los bordes. La vejiga en retención, también denominada globo vesical, se presenta como una tumoración suprapúbica, bien delimitada en su borde superior; dolorosa si es una retención aguda o indolora si el paciente es un retencionista crónico. La palpación del globo vesical casi siempre despierta el deseo miccional. Existen algunas situaciones que pueden ser problemáticas a la hora del diagnóstico diferencial, las colecciones de orina en el espacio de Retzius por extravasación en las roturas extraperitoneales de la vejiga o los hematomas por traumatismos. En estos casos la palpación del globo es difusa y difícil de delimitar. También es posible que ambos procesos coexistan, ya que no es infrecuente que en los traumatismos con fractura de las ramas isquiopúbicas se produzca una sección de la uretra posterior con la consiguiente retención urinaria. Otras situaciones que obligan a hacer el diagnóstico diferencial con un globo vesical son los procesos inflamatorios o tumorales del hipogastrio. La osteítis del pubis es un proceso inflamatorio de la sínfisis del pubis, en relación con la cirugía de la próstata y de la vejiga cuando se abordan por vía hipogástrica, y se manifiesta como una tumoración difusa en el

área, con dolor intenso a la palpación y dificultad para andar. En el caso de los tumores de Uraco y paravesicales, el diagnóstico diferencial con el globo vesical se puede hacer fácilmente con un simple cateterismo, que lo haría desaparecer si fuera una retención urinaria.

En la mujer, es muy fácil explorar la vejiga a través de la vagina, fundamentalmente en relación con la incontinencia de orina. Los principales objetivos de la exploración vesical por esa vía son: a) Confirmar la incontinencia de orina y su relación con el esfuerzo. Si al toser la paciente hay pérdida de orina, se confirma la incontinencia. Si no se observa pérdida en decúbito, se repite la maniobra, con la mujer adoptando una posición de semisentada, con una inclinación de 45°. b) Diagnosticar, si es posible, el tipo de incontinencia, mediante el test de Boney o Marshal-Marchetti, que consiste en introducir en la vagina los dedos 2.º y 3.º, separados en forma de V, con la palma de la mano hacia arriba y elevar la cúpula vaginal. Si desaparece la incontinencia de esfuerzo durante la maniobra, el test es positivo y es patognomónico de una verdadera incontinencia de esfuerzo. c) Descubrir la presencia de patología asociada: colpocistocele, rectocele, divertículos uretrales, estenosis de meato uretral o tumores uretrales y parauretrales.

En la exploración física de la vejiga merece especial mención la palpación bimanual para clasificar a los tumores de vejiga, ya que sigue manteniéndose como uno de los criterios mínimos admitidos por la UICC en la clasificación TNM. La palpación bimanual debe efectuarse bajo anestesia, inmediatamente antes y después de la resección transuretral del tumor; con la vejiga vacía y el paciente en posición ginecológica. Se introduce el dedo índice en el recto y con la yema de los dedos de la otra mano se presiona el hipogastrio, intentando desplazar la vejiga hacia atrás. Es un criterio de clasificación muy poco fiable, porque no todos los tumores se sitúan en un lugar fácilmente accesible a la palpación y está sujeta a la objetividad del explorador. En teoría nos podemos encontrar con las siguientes situaciones: a) Pared vesical blanda antes y después de la resección transuretral, indica tumor superficial T1S, T1a, T1b. b) Pared vesical con nódulo duro y móvil que desaparece después de la resección transuretral, tumor T2. c) Pared vesical con nódulo duro y móvil que no desaparece después de la resección transuretral, tumor T3. d) Pared vesical fija y adherida a la pelvis u órganos vecinos, tumor T4.

### Exploración de los genitales externos en el varón

Se inicia la exploración por el pene, retrayendo hacia atrás la piel del prepucio, para estudiar la mucosa del glande y el meato uretral. En un paciente adulto con fimosis, en presencia de edema, hipersensibilidad o secreción, está indicada la circuncisión para facilitar la exploración. Es importante la inspección del meato uretral para documentar su localización y diámetro, separando sus bordes con el pulgar y el índice, y explorar la mucosa de la fosa navicular.

Las alteraciones que se observan con más frecuencia en la mucosa del glande, prepucio y fosa navicular se pueden agrupar en los siguientes apartados: 1) Lesiones papulosas. 2) Lesiones ulceradas. 3) Lesiones exofíticas papilares. 4) Lesiones eritematosas. 5) Lesiones vesiculares. 6) Melanomas.

- 1) Lesiones papulosas o lesiones sólidas sobreelevadas de la mucosa, de tamaño inferior a 1 cm de diámetro. Las más importantes por su frecuencia son: a) Las pápulas perladas del pene, que aparecen como unas pequeñas vellosidades en el borde coronal del glande y que no tienen ningún significado patológico. b) Las glándulas sebáceas ectópicas, que se presentan en el surco balanoprepucial como un agrupamiento de pequeñas pápulas blancas, sin significado patológico. c) El liquen plano. Las pápulas son pequeñas, planas, poligonales y de color violeta característico. d) El liquen escleroatrófico. Se caracteriza por pápulas blancas, poco elevadas, con tapones córneos en su superficie y un halo eritematoso alrededor de las mismas. Se denomina también Balanitis Xerótica Obliterans, tiende a producir fimosis por esclerosis del prepucio y estenosis del meato uretral.
- 2) Lesiones ulceradas, únicas o múltiples, dolorosas o indoloras, con o sin adenopatías regionales, que también pueden ser únicas o múltiples, dolorosas o indoloras, móviles o fijas, unilaterales o bilaterales. Todo tiene que quedar reflejado en la historia. La etiología más frecuente de las úlceras a ese nivel son los microorganismos de transmisión sexual, los tumores espinocelulares, los medicamentos o lesiones traumáticas.

- 3) Lesiones exofíticas papilomatosas. La lesión más frecuente con estas características son los condilomas acuminados. Se pueden localizar en cualquier parte del prepucio, glande, fosa navicular o incluso en la piel del pene.
- 4) Lesiones eritematosas. La mucosa toma una coloración rojiza, por vasodilatación de los capilares. Las lesiones más frecuentes con esas características suelen ser: balanopostitis candidiásica, inflamación de la mucosa con pequeñas lesiones puntiformes, con borde ligeramente descamativo y blanquecino; eritroplasia de Queyrat que aparece como un área bien delimitada, de color rojo brillante y textura aterciopelada. Enfermedad de Bowen que se presenta con lesiones múltiples, rojas, bien delimitadas y aterciopeladas.
- 5) Lesiones vesiculares. Suelen estar en relación con el comienzo de un herpes genital.
- 6) Melanomas.

Otra posibilidad al iniciar la exploración física de los genitales es que el glande esté ya descubierto, con edema e inflamación, estrangulado por el prepucio a nivel del surco balanoprepucial. Se observa con relativa frecuencia en pacientes portadores de sonda uretral. Es una parafimosis que hay que reducir en el momento.

El paso siguiente en la exploración del pene consiste en la palpación de los cuerpos cavernosos y cuerpo esponjoso de la uretra, buscando zonas induradas o dolorosas, que sugieren el diagnóstico de la enfermedad de La Peyronie o afección periuretral en las estenosis de uretra. Si el pene permanece en erección permanente y dolorosa estamos ante un priapismo. Al retraer por primera vez la piel del prepucio en recién nacidos y niños pequeños, es muy frecuente observar una especie de pasta blanca a la que se denomina esmegma. Es un producto secundario de la acción bacteriana sobre las células descamadas y retenidas dentro del saco prepucial. Pero la exploración física del pene en estos pacientes está dirigida fundamentalmente a describir las malformaciones congénitas. Las anomalías congénitas se pueden resumir en las siguientes: a) Agenesia de pene. b) Micropene o pene hipoplásico. Es un pene bien formado, sin anomalías en



cuanto a que todos los esbozos embrionarios han cumplido todas las etapas del desarrollo, pero los elementos eréctiles son extremadamente pequeños. c) Pene oculto. Simula un pene hipoplásico pero en este caso los elementos eréctiles que configuran el pene están desarrollados de forma normal. Hay que hacer presión con los dedos pulgar e índice de las dos manos sobre la grasa del pubis y bolsa escrotal para poner en evidencia su verdadero tamaño. d) Pene doble o bifido. e) Pene torsionado. Se caracteriza por una configuración en espiral, variable, que puede alcanzar los 180°. f) Pene curvo con meato normal, que puede ser secundario a frenillo corto, sínfisis de la piel penoescrotal, o uretra hipoplásica. g) Megalouretra, escafoidea o fusiforme. h) Meato hipospádico (5). Puede estar situado en cualquier punto de la cara ventral del pene y periné, clasificándose por su localización en hipospadias balánico, peneano, penoescrotal, escrotal o perineal. i) Meato epispádico. Puede estar situado en cualquier parte de la cara dorsal del pene, clasificándose según su localización en epispadias balánicos-glandulares, peneanos y penopubianos.

## Exploración del escroto

La exploración física de los genitales externos se continúa con la inspección y palpación de la piel del escroto, de los testículos, del epidídimo y del cordón espermático. Se describen las características del escroto, tamaño, color; presencia de componente inflamatorio, crepitaciones, dermatitis o tumoraciones cutáneas superficiales. También se comprueba si la piel está adherida a los testículos o si se encuentra libre de adherencias. Los testículos se palpan con suavidad, cogiéndolos entre el pulgar y los dedos índice y medio, evaluando su tamaño, consistencia y movilidad. Los testículos normales presentan una consistencia firme, casi dura, y se movilizan libremente. Se continúa la exploración, cogiendo el epidídimo entre los dedos pulgar e índice, siguiendo todo su trayecto desde la cabeza a la cola. El epidídimo normal es blando, sin nódulos, con la cabeza de mayor calibre que la cola y está situado en la parte posterior del testículo. A continuación se palpa el cordón espermático entre los dos dedos y se explora el conducto deferente y el plexo venoso, para detectar la presencia de nódulos o tumoraciones. La exploración física se completa con una maniobra de Valsalva, para descartar la presencia de un varicocele. En caso de diagnosticar tumoraciones intraescrotales es recomendable la transluminación de las mismas.

En la exploración física de los genitales externos, las situaciones más frecuentes con las que el médico residente se puede encontrar son: 1) Escroto agudo. 2) Escroto crónico.

- 1) Escroto agudo. Alteración en el escroto y su contenido que aparece de forma aguda. En esta situación es fundamental distinguir entre el escroto agudo del niño o adolescente y el escroto agudo del adulto. En el escroto agudo del niño o adolescente, el diagnóstico que se plantea de entrada es la torsión del testículo. Se inicia con un dolor brusco en el testículo, que los padres o el niño atribuyen con frecuencia a un golpe mientras jugaba o hacía deporte. A la exploración física el testículo está ascendido en relación con el contralateral, y aumentado de tamaño. Se pierden las relaciones anatómicas normales entre testículo y epidídimo, palpándose este último en situación anterior o con la cabeza en el polo inferior. Si la torsión es extravaginal, se palpa una tumoración supratesticular en el cordón espermático correspondiente al anillo de torsión, de consistencia tensa, límites claros, y dolorosa. Al elevar el escroto y el testículo con la mano no se alivia el dolor; a este dato se denomina signo de Prehn. A medida que el cuadro evoluciona, el componente inflamatorio va predominando sobre el resto de los síntomas y signos. Es una situación que requiere una exploración quirúrgica rápida, sin perder demasiado tiempo en diagnósticos diferenciales. Se dice que después de una torsión completa, a las 6 primeras horas de evolución se pierde la función exocrina del testículo y a las 10 horas la función endocrina y la estética por atrofia testicular subsiguiente. En la práctica, esto no siempre es así, y se pueden encontrar testículos con 48 horas o más de evolución que adquieren una coloración normal después del tratamiento quirúrgico, bien porque la torsión haya sido incompleta o intermitente. La exploración quirúrgica siempre está indicada. Otro cuadro de origen vascular en pacientes jóvenes es el que aparece después de la necrosis de la hidátide de Morgagni. Si el cuadro es reciente, se palpa un nódulo doloroso, situado en el polo superior del testículo, por delante de la cabeza del epidídimo. Si se hace contactar la tumoración con la piel, al presionar el testículo con la mano, se puede ver por transparencia el color violáceo de

## 2. Historia clínica: anamnesis y exploración física

la hidátide necrosada. En situaciones más evolucionadas el componente inflamatorio es tan importante que impide hacer el diagnóstico por la exploración física. En el escroto agudo del adulto el primer diagnóstico que se plantea es el de un proceso infeccioso. A la inspección el hemiescroto afectado se encuentra aumentado de volumen, con la piel inflamada que puede estar adherida al testículo. La palpación muestra un testículo aumentado de tamaño, tenso y doloroso. El epidídimo también está aumentado de tamaño, con el surco que hace la separación entre el testículo y el epidídimo semiborrado. El cordón espermático está engrosado y rígido, al igual que el deferente, y son dolorosos. Excepcionalmente puede observarse un tumor de testículo con una forma de presentación clínica de escroto agudo. Si han pasado varios días desde el comienzo del cuadro, el testículo afectado se transforma en una masa inflamatoria heterogénea, dolorosa, que puede presentar alguna zona de fluctuación, que indica la presencia de un absceso. Si la piel del escroto está necrosada y crepita a la palpación, con afectación del periné, pene, hipogastrio o flancos, el cuadro es típico de gangrena de Fournier.

- 2) Patología crónica del escroto. Alteración en el escroto y su contenido que aparece de forma crónica. Se distinguen tres situaciones diferentes:
  - a) Bolsa fistulosa. El orificio fistuloso corresponde a la terminación en la piel de un trayecto indurado que se inicia habitualmente en el polo inferior del testículo y la cola del epidídimo. El resto de la exploración puede ser normal. El cuadro es sugestivo de tuberculosis genitourinaria.
  - b) Bolsa nodular. Si el nódulo no es doloroso, se encuentra situado en el polo superior del testículo, separado claramente de la glándula por un surco y la transluminación es positiva, el diagnóstico más probable es el de quiste de epidídimo. Por el contrario, si el nódulo está situado en la cola del epidídimo y es molesto a la exploración, hay que sospechar algún proceso granulomatoso. Cuando se palpa un nódulo duro que resalta sobre la superficie lisa del testículo, en ausencia de otros datos, el único diagnóstico que debe plantearse es el de tumor testicular.
  - c) Bolsa tumoral, en la que a su vez se pueden distinguir varias situaciones:
    - c.1) Hidrocele que se presen-

ta como tumoración escrotal de tamaño variable, no dolorosa, con planos cutáneos sin adherencias. No se consigue palpar el testículo ni el deferente. La transluminación es positiva. c.2) Espermatocoele o quiste epididimario que se presenta como una tumoración que se sitúa en el polo superior del testículo y no es dolorosa. El testículo aparece de características normales a la exploración física. La transluminación es positiva. Una masa sólida que no permita la transluminación probablemente represente un tumor adenomatoide. c.3) Tumor testicular maligno. El testículo está aumentado de tamaño, la piel del escroto presenta un aspecto normal. La superficie del testículo es irregular y dura. La transluminación es negativa. c.4) Varicocele. La tumoración asienta en el cordón espermático como una masa informe de consistencia blanda, indolora al tacto, que tiende a desaparecer en decúbito e incrementar con la maniobra de Valsalva. d) Escroto vacío. Está en relación con agenesia de testículo, criptorquidia, ectopia, hipoplasia o atrofia secundaria.

### Exploración de la próstata

El tacto rectal es el acto más importante y específico en la exploración física del aparato urinario. Para su ejecución, habitualmente se sitúa al paciente en posición de plegaria mahometana o en decúbito supino, con los miembros inferiores flexionados sobre el abdomen. Con la mano cubierta por un guante, se introduce el dedo índice en el recto, con suavidad y bien lubricado. Es una técnica de difícil interpretación por el riesgo de subjetividad a la que está sometida, al tratarse de una exploración personal que se hace a ciegas. Requiere un tiempo largo de aprendizaje, asesoramiento y experiencia. Se considera fundamental que cada médico siga siempre la misma sistemática a la hora de evaluar y describir las sensaciones que la yema de su dedo le va transmitiendo. La exploración física de la próstata a través del recto comprende la investigación de los siguientes puntos: 1) límites de la glándula. 2) Características de la superficie. 3) Consistencia. 4) Tamaño. 5) Movilidad. 6) Síntomas.

- 1) Límites de la glándula. La glándula normal, al tacto se palpa como la superficie convexa de una estructura en forma de castaña, con la base en

situación craneal y el ápex situado caudalmente, bien delimitada en los bordes externos por dos surcos laterales discretos, que presenta un surco medio longitudinal. En la HPB el surco medio desaparece y los surcos laterales son más nítidos, como consecuencia del crecimiento de la glándula hacia la ampolla rectal. En el cáncer de próstata infiltrante, los bordes no son nítidos y la glándula está mal delimitada.

- 2) Características de la superficie. La próstata normal presenta al tacto una superficie lisa, ligeramente convexa, con un surco medio longitudinal. En la prostatitis y en la HPB la superficie también es lisa. En el cáncer de próstata, cuando hay alteraciones, la superficie presenta algún nódulo o es multinodular.
- 3) Consistencia. La consistencia de la próstata normal es blanda y firme, evocando a la sensación que se obtiene al tocar con el pulpejo del dedo índice en nuestros labios cerrados o en la eminencia tenar con aposición del pulgar. En la prostatitis aguda la consistencia es blanda, poco firme y sin tono, con la misma sensación que se produce al tocar con el dedo los labios abiertos. En la HPB, la consistencia es elástica, similar a la del cartílago de la punta de la nariz. En el cáncer de próstata, cuando hay alteraciones, la consistencia es dura, similar a la que se produce al tectar la arcada supraclavicular.
- 4) Tamaño. La apreciación del volumen a través del tacto rectal es un dato que requiere una gran experiencia. La glándula normal no sobrepasa los 4.5 cm, que se estima al considerar 2 cm el grosor de un través de dedo. La glándula aumentada de tamaño, se divide de forma rutinaria en cuatro grados, grado I, II, III, IV. Volumen grado I es una próstata de tamaño prácticamente normal, con la convexidad de los lóbulos discretamente aumentada y surco medio mantenido; el peso estimado, según la experiencia del explorador, sería inferior a 30 gramos. Volumen grado II es una próstata aumentada de tamaño, con la convexidad de los lóbulos y los surcos laterales bien definidos, y surco medio mantenido; el peso estimado está entre 30 y 50 gramos. Volumen grado III es una próstata grande, cara posterior totalmente convexa, sin surco medio y surcos laterales profundos; el peso estimado está entre 50 y 80 gramos.

Volumen grado IV es una próstata muy grande, muy prominente en ampolla rectal, sin surco medio y surcos laterales profundos; el peso estimado es superior a 80 gramos.

- 5) Movilidad. La movilidad de la próstata varía dentro de un intervalo de normalidad bastante amplio. Para estudiarla se sitúa el extremo del dedo índice en la base, desplazando la glándula en sentido craneocaudal y en sentido anteroposterior. Las próstatas normales, infecciosas e hiperplásicas son móviles, y en el cáncer de próstata infiltrante pierden la movilidad.
- 6) Síntomas. La próstata normal, hiperplásica o tumoral no duele al tacto y es dolorosa en los cuadros infecciosos o inflamatorios, provocando deseo miccional. En este punto hay que poner especial interés para diferenciar las molestias secundarias a la dilatación del esfínter por el dedo de las producidas por la presión sobre cada uno de los lóbulos prostáticos.

Las patologías más significativas de la glándula prostática están perfectamente caracterizadas por el tacto rectal. La próstata normal es una próstata bien delimitada, lisa, blanda/firme, desplazable, no incrementada de tamaño y no dolorosa. La próstata de la prostatitis aguda es una próstata bien delimitada, lisa, blanda/poco firme, desplazable, aumentada de tamaño y dolorosa. La próstata de la HPB, es una próstata bien delimitada, lisa, elástica, desplazable, aumentada de tamaño y no dolorosa.

La próstata del cáncer T2 es una próstata bien delimitada, nodular, dura, desplazable, aumentada o no de tamaño y no dolorosa. La próstata del cáncer T3, es una próstata mal delimitada, nodular, dura, desplazable, aumentada de tamaño y no dolorosa. La próstata del cáncer T4 es una próstata mal delimitada, nodular, dura, no desplazable, aumentada de tamaño y no dolorosa.

El tacto rectal también es imprescindible para el estudio bacteriológico y citológico de la próstata, practicando un masaje, y recogiendo la orina y la secreción uretral para su análisis, según la técnica de Meares y Stamey. La técnica del masaje prostático se efectúa presionando la glándula firmemente con el dedo índice, comenzando por los lados y arriba, desplazándose hacia la línea media y abajo.

## BIBLIOGRAFÍA

1. Hector Schenone. Estudio del enfermo urológico. In: Frank A. Hughes y Hector Schenone. Urología Práctica. Buenos Aires. Editorial Intermédica, 1971: 9-76.
2. Montero Gómez J. Historia clínica y exploración física urológica. In Jiménez Cruz JF y Rioja Sanz LA eds. Tratado de urología. Barcelona: JR Prous Editores, 1993, p.119-141. Tomo I.
3. Glenn S. Gerber y Charles B. Brendler. Evaluación del paciente urológico: anamnesis, examen físico y análisis de orina. In: Campbell Urología. Buenos Aires: Editorial Panamericana, 2004:87-116. Tomo I.
4. Jack W. McAninch. Síntomas de los padecimientos del aparato genitourinario. In: Urología general de Smith. México. Editorial El Manual Moderno, 2005: 26-34.
5. Warren Snodgrass. Hypospadias. In Glenn's Urologic Surgery. Philadelphia: Lippincott Williams & Wilkins, 1998: 809-813.



# Libro del Residente de Urología



capítulo 3

## Diagnóstico de laboratorio en urología

*Fernando Vázquez Alonso  
José Manuel Cózar Olmo  
Miguel Tallada Buñuel*

*H. U. Virgen de las Nieves. Granada*

Palabras clave: *Antígeno prostático específico. Tumor testicular. Infección del tracto urinario.*



# Libro del Residente de Urología



Índice capítulo 3

## Diagnóstico de laboratorio en urología

<b>Antígeno Prostático Específico (PSA)</b> .....	45
<b>Diagnóstico de laboratorio en los tumores testiculares</b> .....	47
<b>Diagnóstico microbiológico de la infección del tracto urinario</b> .....	49
<b>Bibliografía</b> .....	53





## capítulo 3

# Diagnóstico de laboratorio en urología

## ANTÍGENO PROSTÁTICO ESPECÍFICO (PSA)

El cáncer de próstata es el tumor maligno más frecuente del aparato genitourinario del varón, y para su detección precoz se desarrolló el test de medición en suero del antígeno prostático específico (PSA).

El PSA fue aislado del tejido prostático por Wang en 1979; es una proteasa natural, una glucoproteína con un peso molecular de 34 kilodalton con 240 AA, cuyo gen ha sido localizado en el cromosoma 19 y que posee al menos cinco epitopos que sirven como antígenos a los anticuerpos utilizados en los tests séricos actuales. Se elabora en las células columnares del epitelio benigno prostático y en la mayoría de las células del cáncer de próstata, y su concentración en el fluido prostático es de alrededor de 3 g/l.

El papel fisiológico del PSA es dar consistencia líquida al esperma por hidrólisis de dos proteínas secretadas por las vesículas seminales que tienen una función importante en la gelificación de la eyaculación: la seminogenina y la fibronectina.

La secreción de PSA parece ser cuantitativamente equivalente en todas las zonas glandulares, reconociéndose tres formas actuales de PSA en la circulación sistémica: la menor proporción de PSA sérico se encuentra en forma libre; la mayoría del PSA sérico está unido a la alfa-1-antiquimiotripsina; la tercera forma de PSA sérico está unida a la alfa-2-macroglobulina, no pudiéndose identificar este complejo en los tests comerciales de PSA disponibles.

La vida media del PSA es de 2,6 días, siendo menor en el PSA libre por su rápida aclaración, probablemente por filtración glomerular; que en el PSA

ligado, eliminado probablemente por su metabolismo en el hígado.

El test del PSA ha supuesto un considerable impacto en la detección del cáncer de próstata, teniendo una gran sensibilidad; de hecho ha evitado el uso de la fosfatasa ácida prostática. Se han desarrollado tests que miden la tasa de PSA libre con respecto al total (que es menor en hombres con cáncer) y la forma ligada de PSA de forma aislada (que es más abundante en hombres con cáncer).

A pesar de la importancia del screening con PSA en la detección del cáncer de próstata, adolece de una baja especificidad, ya que no es específico del cáncer. Los niveles séricos de PSA pueden reflejar cambios en otras enfermedades, como en enfermedades inflamatorias, traumas o en hipertrofia benigna prostática; se ha demostrado que un número de tejidos extraprostáticos humanos puede elaborar proteínas similares al PSA.

Se ha observado que casi un 25% a un 30% de los hombres tendrán una biopsia positiva con un nivel de PSA elevado (mayor de 4 ng/ml), mientras que la mayoría de los hombres no tendrán cáncer. Hay una coincidencia considerable de niveles de PSA entre hombres con cáncer de próstata y hombres con enfermedad benigna. Esta coincidencia de los niveles de PSA es más evidente en el rango de 4 a 10 ng/ml, siendo estos límites la *zona gris* del diagnóstico.

Existen varias situaciones que pueden provocar un aumento transitorio del nivel sérico de PSA además de las enfermedades prostáticas; por ejemplo, disminuye tras un largo período de reposo en cama y aumenta con la cistoscopia, biopsia prostática, masaje prostático vigoroso y con la ecografía transrectal. El tacto rectal aislado no parece tener ningún efecto significativo en el nivel de PSA.

La aplicación del PSA con mayor potencial está en el screening y la detección temprana del cáncer de próstata. El uso del PSA para la detección temprana no sólo identifica un número significativo de cánceres de próstata, sino que los cánceres tienden a encontrarse en un estadio en el que son curables, es decir, una alta proporción están confinados a la próstata.

El rendimiento del PSA en la detección temprana en cohortes de screening ha conducido a las recomendaciones propuestas por la *American Cancer Society* y la *American Urological Association*, que recomiendan llevar a cabo el tacto rectal y la determinación de PSA sérico de forma anual en hombres mayores de 50 años; en los grupos de alto riesgo se debería empezar a los 40 años. Sin embargo estos programas de screening no parecen tener repercusión en la mortalidad por cáncer de próstata, lo que pone en controversia la realización o no del screening.

En Europa, no se realiza ni se recomienda el screening, sino el diagnóstico precoz, así, se realizan los análisis de PSA séricos en pacientes que comienzan con síntomas de obstrucción del flujo urinario.

A pesar del buen rendimiento del PSA, continúan los intentos de mejorar aún más su rendimiento como marcador tumoral. Existen dos motivos para explicar esto:

- Aproximadamente el 25% de los pacientes diagnosticados de cáncer de próstata tienen un nivel de PSA normal (menor de 4 ng/ml).
- Se demostrará una histología benigna mediante biopsia guiada por ecografía en aproximadamente el 66% de los hombres con un nivel de PSA anormal (mayor de 4 ng/ml).

Se han usado ampliamente varios abordajes para mejorar el rendimiento del PSA:

- Los puntos de corte de PSA específicos de edad, que se usan para tener en cuenta que los niveles de PSA aumentan gradualmente con la edad.
- La densidad de PSA ajusta el PSA sérico al volumen prostático, dado que una próstata más grande se puede asociar con un nivel de PSA más alto.

- La velocidad de PSA reconoce el hecho de que la variación del PSA a lo largo del tiempo puede ser mayor en hombres con cáncer de próstata que en aquellos sin cáncer.
- Las isoformas del PSA se pueden utilizar para establecer la razón de PSA libre: total, que puede distinguir a los hombres con cáncer de próstata de aquellos con histología benigna.

## Puntos de corte específicos por edad

Se basan en el aumento de los niveles de PSA con la edad, así como en el aumento de la incidencia de cáncer de próstata con la edad. Un punto más bajo de PSA en hombres más jóvenes aumentará la sensibilidad, mientras que seleccionar un punto de corte más alto en hombres mayores aumentará la especificidad. Al elevar el punto de PSA en hombres mayores, se aumentaría la especificidad, pero tendrá un efecto negativo en la tasa de detección global<sup>(1,2,3)</sup>.

## Densidad de PSA

El uso de la densidad de PSA se justifica porque se sugiere que el nivel sérico de PSA es aproximadamente proporcional al volumen de la hipertrofia benigna prostática. Por lo tanto, la normalización del nivel sérico de PSA al volumen de la próstata puede ajustar el efecto de esta enfermedad benigna. La densidad de PSA es el cociente que resulta de dividir el nivel sérico de PSA entre el volumen prostático, que generalmente se estima bajo ecografía transrectal. Se consideran niveles de densidad elevados por encima de 0.15<sup>(4,5,6)</sup>.

## Velocidad de PSA

El nivel de PSA debería aumentar con un ritmo mayor en los hombres con cáncer de próstata que en los hombres sin cáncer<sup>(7)</sup>. Se considera una velocidad alta cuando es  $> 1$  ng/año. Existen problemas potenciales en el uso de la velocidad del PSA para mejorar el rendimiento:

- El intervalo óptimo entre las mediciones de PSA no se ha definido.
- La variación biológica es una preocupación importante, dado que el nivel de PSA puede cambiar

por varios motivos además del desarrollo del cáncer de próstata.

## Isoformas del PSA

La tasa del PSA libre/total es menor en hombres con cáncer de próstata. El test parece valioso a la hora de ayudar y seleccionar qué pacientes con un PSA ligeramente elevado no necesitan ser sometidos a biopsia<sup>(8,9)</sup>.

El problema más importante es determinar los candidatos más apropiados para la determinación del PSA libre. ¿Se debería considerar a todos los hombres que se evalúan en busca de cáncer de próstata o sería más apropiado restringir la selección a los hombres con un nivel de PSA de 4-10 ng/ml en los que un número significativo de hombres tendrán biopsias negativas de malignidad? Nosotros, basados en la literatura revisada, creemos que si, que estos pacientes con PSA entre 4 y 10 ng/ml serían los candidatos a realizar esta isoforma y hallar el cociente, para biopsiar aquellos con un cociente inferior al 20-25% (aunque cada centro, debería revisar su estadística y determinar su punto de corte). En próstatas pequeñas, de < 20 gm, el cociente sospechoso sería inferior a 17%.

Con un PSA mayor de 10 ng/ml se encontrará cáncer en más del 50% de los casos, y es dudoso si se debiese mejorar la especificidad a riesgo de disminuir la sensibilidad significativamente.

Otra posibilidad interesante es el uso del PSA libre/total en hombres con un nivel de PSA menor de 4 ng/ml, dado que se están detectando cánceres en un número creciente de hombres en este rango. Aunque la mayoría de hombres con un PSA menor de 4 ng/ml no tendrá carcinoma clínicamente detectable, la evaluación de pacientes con una indicación de biopsia, quizás una anomalía en el tacto rectal o una velocidad de PSA elevada, puede verse ayudada por la medición del porcentaje de PSA libre<sup>(10)</sup>.

Las discrepancias significativas entre los diferentes tests y la ausencia de un standard internacional de PSA libre y total, significan que es altamente probable que cada fabricante tenga que determinar la razón de corte óptima para su test individual.

El desarrollo de los tests de PSA libre/total fue una aproximación a lo que se deseaba; La cuantificación del PSA ligado a antiqumiotripsina, que se da en mayor proporción en hombres con cáncer.

## Monitorización

Otro importante uso del PSA es la monitorización de los pacientes tras el tratamiento.

Un nivel de PSA superior a 0,2-0,4 ng/ml en hombres que han sido sometidos a una prostatectomía radical es considerado como progresión bioquímica y conlleva actitudes terapéuticas. Igual sucede, con distintos criterios, cuando se eleva el PSA tras el tratamiento con radioterapia prostática o tratamiento hormonal, siendo casi invariablemente un dato de fracaso del tratamiento.

## DIAGNÓSTICO DE LABORATORIO EN LOS TUMORES TESTICULARES

Existen diversos marcadores tumorales que contribuyen al diagnóstico y estadiaje del cáncer testicular, siendo además importantes factores pronósticos. Los de mayor utilidad clínica y de determinación obligatoria según la Guía de Práctica Clínica Europea son:

- La alfa-fetoproteína.
- La beta-gonadotropina coriónica humana ( $\beta$ -HCG)
- La lactato-deshidrogenasa (LDH)

### La alfa-fetoproteína

La AFP es una glicoproteína de origen fetal, sintetizada por el saco vitelino, el hígado y el intestino del feto, hallándose en alta concentración en el líquido amniótico y el suero fetal. Tras el primer año de vida sus niveles se hacen indetectables en suero. El límite superior de la normalidad en adultos es de 10 ug/L. En el adulto existen algunos procesos benignos en los que se elevan la AFP sérica como son durante el embarazo, hepatopatías en las que se producen regeneración hepática (hepatitis, cirrosis, absceso hepáti-

co) existiendo también una conocida persistencia familiar de AFP y algunas enfermedades congénitas del neonato en las que la AFP sigue elevada. Dentro de la patología oncológica, el hepatocarcinoma y los tumores germinales no seminomatosos son los que producen una mayor elevación de la AFP.

La vida media sérica es de 5-7 días. La presencia de AFP en el paciente con un tumor testicular se asocia con diferenciación del seno endodérmico, fundamentalmente con la variedad del endodermo visceral, por lo que es incompatible con el diagnóstico de seminoma puro, y aunque la histología muestre en el testículo un seminoma el paciente debe considerarse portador de un tumor germinal no seminomatoso <sup>(11)</sup>.

En los tumores germinales no seminomatosos, en el 80-90% de los casos puede estar elevado uno o los dos marcadores oncofetales (AFP y b-HCG), siendo su cuantificación importante pues tendrá significación pronóstica.

Su determinación precirugía es obligatoria, siendo su detección compatible con tumor germinal no seminomatoso, siendo negativo en el seminoma puro y otras tumoraciones testiculares no germinales como el tumor de Leydig, el tumor de células de Sertoli, el linfoma, etc...

El papel como marcador de extensión tumoral se ha ido reduciendo conforme han mejorado las técnicas de diagnóstico por imagen, si bien sigue siendo útil en el grupo de pacientes que tras la orquiectomía siguen con la AFP elevada y con el resto de exploraciones negativas; esto, que suele suceder en el 10-15% de los casos, nos indica la presencia de enfermedad subclínica.

Por tanto, la determinación de AFP tras la orquiectomía es obligatoria ya que pasados 7 días de ésta, su nivel sérico debe ser indetectable, de lo contrario se considerará que el paciente tiene un tumor residual.

Su utilidad para la monitorización de la respuesta terapéutica es igualmente muy fidedigna, de forma que el descenso del mismo supone reducción tumoral, su desaparición puede suponer la curación aunque se precise un seguimiento prolongado con niveles

indetectables para hablar de la misma, y por el contrario la elevación sérica de AFP será sinónimo de progresión tumoral o de recidiva si previamente se había negativizado <sup>(12)</sup>.

Como excepción hemos de recordar que algunas enfermedades hepáticas pueden cursar con cifras moderadamente elevadas de AFP y que pueden deberse a diferentes etiologías como toxicidad hepática por la anestesia, por antiepilépticos, por alcoholismo y por infección viral, descendiendo la AFP lentamente cuando desaparece el agente causante de la hepatotoxicidad.

## La beta-gonadotropina coriónica humana ( $\beta$ -HCG)

La  $\beta$ -HCG es una hormona glicoproteica de estructura cuaternaria con dos subunidades diferentes: las cadenas alfa y beta. La subunidad alfa es prácticamente igual que la subunidad alfa de las hormonas pituitarias LH, FSH y TSH con lo que pueden interferir en las determinaciones analíticas, mientras que la subunidad beta es totalmente diferentes entre ellas por lo que es ésta la que se determina para conocer los niveles séricos de esta hormona.

La  $\beta$ -HCG es producida por la placenta, por lo que está elevada durante el embarazo, siendo su vida media en suero de 18-36 horas. El límite superior de la normalidad para la HCG es de 2 UI/L.

A diferencia de la AFP, son escasos los procesos benignos productores de  $\beta$ -HCG, como son la cirrosis hepática, el úlcus gastroduodenal, la enfermedad inflamatoria gastrointestinal y en los sujetos con adicción a la marihuana.

También puede estar elevada en procesos oncológicos como el carcinoma indiferenciado de vejiga, páncreas, pulmón, mama y gástrico <sup>(13)</sup>.

La  $\beta$ -HCG está producida por el sincitiotrofoblasto gigante multinucleado, presente en el coriocarcinoma. Ninguna de las variedades del tumor del seno endodérmico puede producir  $\beta$ -HCG.

La  $\beta$ -HCG también es producida por los tumores germinales seminomatosos; se ha observado que alre-

dedor del 15% de los seminomas puros pueden producir b-HCG debido a la presencia ocasional de sincitiotrofoblasto en éstos, sin que ello implique la presencia de componente no seminomatoso ni suponga una variación en el pronóstico del seminoma que lo produce<sup>(14)</sup>.

Los tumores germinales no seminomatosos tienen elevación de la  $\beta$ -HCG en el 80-90% de los casos.

Su determinación es obligatoria antes y después de la orquiectomía. Antes de la misma su valor es pronóstico (en función del valor sérico) y diagnóstico del tumor testicular; aunque no permite diferenciar entre tumor germinal seminomatoso o no seminomatoso. Tras la orquiectomía se debe determinar su nivel sérico para evaluar la desaparición total o su persistencia, la cual indicará la presencia de tumor residual clínico o subclínico. Por tanto, tiene repercusiones en la actitud terapéutica a seguir; debiendo recibir tratamiento aquel paciente con marcadores tumorales detectables postorquiectomía, aunque sean éstos los únicos indicadores de enfermedad tumoral.

Al igual que sucedía con la AFP, cuando está elevada la  $\beta$ -HCG tras la orquiectomía, es un marcador muy fidedigno de respuesta al tratamiento que apliquemos pudiendo indicar la curación de la enfermedad, recidiva y/o progresión de la misma<sup>(12)</sup>.

#### La lactato-deshidrogenasa (LDH)

La LDH es una enzima del metabolismo glucolítico consistente en cinco isoformas (cada una de ellas con cuatro subunidades). La isoenzima LDH-I es la hallada más frecuentemente en los tumores germinales de testículo.

Es una enzima celular que se ha utilizado durante muchos años como marcadores de tumores testiculares, especialmente de los tumores germinales seminomatosos en los que se encuentra elevada hasta en un 70% de los casos. Sin embargo su falta de especificidad hizo que su uso en la práctica clínica fuese cada vez menos extendido en comparación con la amplia utilización de los dos marcadores previos.

Es útil como marcador pronóstico, pues su concentración es proporcional al volumen tumoral. Niveles

muy elevados de LDH se asocian con mal pronóstico en los pacientes con un tumor germinal no seminomatoso<sup>(15,16)</sup>. Sin embargo, su negatividad no excluye la presencia de tumor germinal, y que tras la orquiectomía u otros tratamientos posteriores, su normalización no significa necesariamente la ausencia de tumor.

Los valores de referencia son de 240-480U/L.

## DIAGNÓSTICO MICROBIOLÓGICO DE LA INFECCIÓN DEL TRACTO URINARIO

### Piuria y examen del sedimento urinario

El límite normal de excreción de leucocitos en orina se considera 400.000 por hora lo que equivale a 10 leucocitos /mmc. Piuria es el aumento de leucocitos en orina (piocitos) e indica inflamación del tracto urinario, que muchas veces es causada por ITU.

Los leucocitos en orina se determinan por métodos cuantitativos (recuento en cámara) o de forma aproximada por examen al microscopio del sedimento urinario (en general obtenido a partir de 10 ml de orina centrifugada unos minutos) y en este caso se expresan como número de leucocitos por campo. La equivalencia es aproximadamente de X10 es decir 1 leucocito por campo equivale a unos 10 leucocitos/ mmc, pero no debe olvidarse que el examen microscópico del sedimento urinario es una técnica poco reproducible. Se ha usado la cifra de 3 o más leucocitos por campo para definir la piuria (30 o más leucocitos/mmc).

La piuria en general es criterio diagnóstico de ITU<sup>(17)</sup>, aunque son frecuentes (hasta el 60% de casos) los casos en que existe piuria en ausencia de ITU en una muestra obtenida por micción limpia. Pero la existencia de ITU en ausencia de piuria es poco frecuente.

La cifra de leucocitos en orina sugestiva de ITU no está bien definida. En la mayoría de los pacientes con

ITU la piuria es superior a 100 leucocitos/ mmc, lo que equivale a 10 leucocitos por campo.

En el hombre joven la relación entre piuria e ITU es pobre siendo en general en el varón asintomático la piuria un mal indicador de ITU.

En el recién nacido y en niño es difícil valorar el significado de la piuria con relación a una posible ITU. Muchos recién nacidos sin ITU tienen más de 10 leucocitos/mm<sup>3</sup>, mientras que el 30% de los con ITU no presentan piuria y sólo un 57 % de niños con bacteriuria presentan piuria.

Actualmente se dispone de tiras reactivas que detectan la presencia en orina de esterasa leucocitaria, una enzima presente en los leucocitos<sup>(17)</sup>. Un resultado positivo indica presencia de 10 o más leucocitos/ mmc. Esta técnica es capaz de detectar leucocitos lisados (p.ej. por defectuosa conservación de la orina) pero puede dar falsos negativos en presencia de altas cantidades de vitamina C.

A veces la piuria no se acompaña de bacteriuria (piuria estéril) y puede ser debida a ITU causadas por microorganismos no detectados por las técnicas habituales de urocultivo (micobacterias, hongos, Chlamydia, etc.) o a inflamación del TU de causa no infecciosa (tumores, tóxicos, etc.). En las ITU puede mantenerse piuria unos días, después de iniciar el tratamiento antibiótico, sin que ello signifique fracaso terapéutico. Aunque en algunas ITU existe presencia de hematíes en la orina (cistitis hemorrágica) la presencia de hematuria suele ser indicativa de otras patologías como cálculos, tumores, glomerulonefritis, etc...

En el estudio microscópico de la orina pueden observarse otros elementos de interés:

- 1) La observación de bacterias en una orina adecuadamente obtenida y conservada (en fresco o previa tinción) denota la presencia de bacteriuria, más de 100.000 UFC/ml. Pero se debe ser cauto en su interpretación pues muchas veces el examen de la orina se realiza sobre muestras no obtenidas con garantía y que se han conservado horas a temperatura ambiente, lo que asegura un resultado erróneo.

- 2) La presencia de cilindros leucocitarios indica infección que afecta al tejido renal (pielonefritis).
- 3) La presencia de células epiteliales, pelos, elementos fecales e incluso huevos de oxiuros indican contaminación de la muestra en el proceso de recogida.

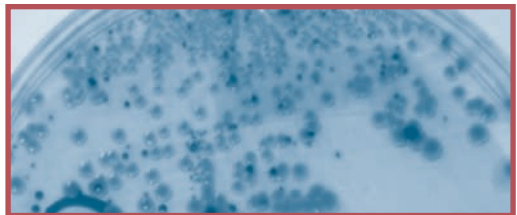
## El urocultivo

En el cultivo de orina se cuantifica el número de bacterias presentes, que suele expresarse como unidades formadoras de colonias (UFC) por ml, una UFC representa una bacteria. El término UFC proviene de que el urocultivo suele hacerse sembrando una cantidad de orina (1 ó 10 microlitros) en una placa de cultivo y observando la aparición de colonias bacterianas visibles a simple vista. Cada una de estas colonias se considera que procede de una bacteria viva.

El urocultivo debe permitir cuantificar el número de bacterias entre 1.000 y más de 100.000 UFC/ml y obtener colonias aisladas para comprobar si el cultivo es polimicrobiano y realizar antibiograma si es necesario. La técnica más habitual es la siembra con asa calibrada. Esta técnica es fácil y rápida y permite depositar sobre la superficie del medio de cultivo un volumen determinado de orina (0,001 ml o 0,01 ml), de forma que cada colonia en el medio (después de incubación) equivale a 1000 (asa de 0,001 ml) o a 100 UFC/ml (asa de 0,01 ml).

Para el urocultivo se recomienda el empleo de dos medios<sup>(18)</sup>, uno selectivo (p.ej. MacConkey) que permita el crecimiento de *Enterobacteriaceae*, bacilos gram negativos no fermentadores y *Enterococos* y otro enriquecido (agar sangre). En muchos laboratorios se utiliza el CLED (cistina lactosa electrolito deficiente).

**Figura 1.** Desarrollo de colonias de *Escherichia coli* y *Enterococcus faecales* en el medio cromogénico MPO.



**Tabla I.** Criterios de interpretación del resultado del urocultivo.

Tipo de muestra y paciente	Resultado significativo (UFC/ml de una bacteria uropatógena)	Resultado probablemente no significativo	Datos adicionales
Micción media, Mujer con cistitis	Más de 100. (Habitualmente más de 100.000) de un uropatógeno Piuria	Mayor cantidad de bacterias contaminantes que del uropatógeno	Si se encuentran varias especies bacterianas se recomienda repetir
Micción media, Mujer con pielonefritis	Más de 100.000 Piuria	Mayor cantidad de bacterias contaminantes que del uropatógeno	Presencia de cilindros leucocitarios
Micción media Mujer Bacteriuria asintomática	Más de 100.000 Ausencia de piuria	Menos de 1.000 UFC/ml o Varios uropatógenos o Mayor cantidad de bacterias contaminantes que del uropatógeno	Repetir urocultivo en caso de resultado no concluyente
Micción media Hombre con ITU	Más de 1.000 Piuria	Menos de 1.000 UFC/ml o Mayor cantidad de bacterias contaminantes que del uropatógeno	Presencia de cilindros leucocitarios en pielonefritis
Micción media Hombre con ITU Sospecha pielonefritis	Más de 1.000 Piuria	Menos de 1.000 UFC/ml o Mayor cantidad de bacterias contaminantes que del uropatógeno	Presencia de cilindros leucocitarios. En el gram del sedimento pueden verse uropatógenos Hemocultivos pueden ser positivos
Orina obtenida por cateterización Paciente asintomático	Más de 10.000 1 ó 2 uropatógenos	Tres o más uropatógenos o mayor cantidad de bacterias contaminantes que del uropatógeno	Repetir el cultivo si resultados no demostrativos
Orina obtenida por cateterización Paciente con síntomas	100 Piuria	Menos de 100 UFC/ml Ausencia de piuria	
Paciente con catéter permanente	1.000 Puede haber varios tipos de bacterias	Paciente sin síntomas	No realizar urocultivo si el paciente no tiene síntomas

ciente) que es un medio no selectivo que permite el crecimiento de casi todos los uropatógenos y permite distinguir aquellos que fermentan la lactosa (*Escherichia coli*, *Klebsiella*) de los que no la fermentan (*Proteus*) y de los enterococos.

Se han desarrollado medios de cultivo cromogénicos que permiten la identificación directa de uropatógenos sin necesidad de pruebas adicionales usando cromógenos que colorean específicamente las colonias<sup>(19)</sup> (Figura 1).



Los cultivos deben incubarse durante 18-24 h en aerobiosis a 37 °C y aunque los negativos pueden desecharse tras la primera lectura, ante diagnósticos específicos (microorganismos de lento crecimiento, sospecha de patógenos inusuales) la incubación debe prolongarse 24-48 h más.

### **Interpretación del urocultivo**

La interpretación del cultivo de orina debe realizarse de forma individualizada y en relación con la clínica. Un criterio numérico único no puede aplicarse por igual a todos los casos. Cuando se evalúa el resultado de un urocultivo ha de tenerse en cuenta, tipo de muestra (micción media, cateterización, etc.), edad y sexo del paciente, número y tipo de microorganismos presentes, si existen varios tipos de microorganismos y si existe piuria<sup>(18)</sup>.

La mayoría de las ITU son causadas por un solo microorganismo y el aislamiento de dos o más microorganismos puede representar contaminación o raramente infección polimicrobiana (más frecuente en pacientes con ITU complicadas, asociadas con obstrucción, abscesos renales o catéteres permanentes de larga duración).

También es posible que al laboratorio lleguen muestras procedentes de pacientes con ITU pero además contaminadas, donde existan junto con el/los uropatógenos más de 100.000 colonias de varios tipos de bacterias. En este caso la interpretación es casi imposible y sobre todo en presencia de piuria o sospecha de bacteriuria asintomática se debe repetir el urocultivo.

En caso de muestras con recuentos entre 10.000 y 100.000 UFC/ml o ante cultivos polimicrobianos debe realizarse un segundo cultivo extremando las precauciones de toma correcta de la muestra y envío al laboratorio. La presencia de más de una especie de bacteria, así como la presencia de bacterias que normalmente no causan ITU (difteroides, lactobacilos etc.) en general, indica contaminación.

El resultado de un urocultivo aunque es fácil en la mayoría de los casos puede prestarse a diferentes interpretaciones en situaciones especiales (pacientes cateterizados, síndrome uretral, etc.) y se han propuesto algoritmos que cubren la mayoría de las situaciones posibles. En la Tabla 1 se muestran criterios de

interpretación de los resultados del urocultivo en función del número del resultado del cultivo cuantitativo, tipo de muestra y situación clínica<sup>(18)</sup>.

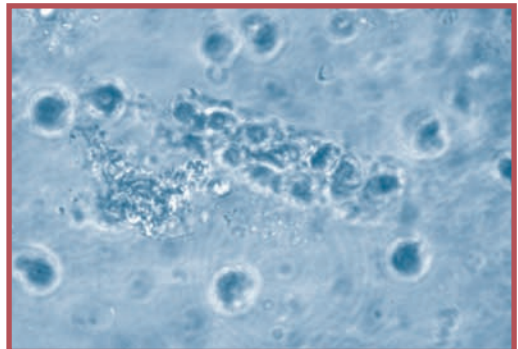
Para evitar interpretaciones erróneas, el informe de un urocultivo debe indicar el límite de detección de la técnica empleada, y el resultado "Cultivo negativo" ha de completarse señalando a continuación, menos de 1.000 UFC/ml o menos de 100 UFC/ml.

### **Diagnóstico de localización**

Aunque el pronóstico depende más de la presencia de factores de riesgo (ITU complicada o no complicada) que de su localización (alta o baja) se han desarrollado procedimientos para intentar delimitar la localización vesical (cistitis) o renal (pielonefritis) de las ITU<sup>(17)</sup>:

- 1) Cuadro clínico y respuesta a la terapéutica. Las ITU altas (pielonefritis) suelen presentar fiebre y dolor lumbar y suelen recidivar al cabo de unos días de administrar una pauta de tratamiento corta (1 a 3 días).
- 2) Detección de anticuerpos unidos a bacterias. Se basa en que en la orina de pacientes con pielonefritis se encuentran bacterias recubiertas de anticuerpos, que no aparecen en la cistitis. Para la observación de estas bacterias se recurre a una técnica de inmunofluorescencia indirecta a partir de las bacterias obtenidas del sedimento de la orina del paciente. Hoy se considera que esta prueba carece de sensibilidad y especificidad para su utilización clínica.

**Figura 2.** Examen microscópico del sedimento en fresco. Pielonefritis aguda. Abundantes leucocitos y cilindro leucocitario.



- 3) Otros métodos como el *método del lavado vesical* o la *cateterización ureteral* se basan en cultivar orina obtenidas por cateterismo después de efectuar lavado vesical con antisépticos o en cultivar orina renal obtenida por cateterización selectiva de los uréteres, pero son procedimientos especializados que no suelen usarse en la práctica.

La presencia de cilindros leucocitarios (Figura 2) y bacterianos en el sedimento es característica de afectación del tejido renal, pero no ocurre en todos los casos<sup>(20)</sup>, asimismo la bacteriemia es frecuente en pacientes con pielonefritis y debe realizarse hemocultivo a todos los pacientes hospitalizados con sospecha de ITU y fiebre.

### Otras pruebas de detección de bacteriuria

Existen pruebas indirectas que pueden llevar al diagnóstico presuntivo de ITU y permitir una rápida instauración del tratamiento y que también pueden utilizarse como cribado en el laboratorio o por el clínico para seleccionar las muestras que se deben cultivar:

- 1) La detección de nitritos en orina (procedentes de la reducción de nitratos por muchas bacterias gram negativas) indica presencia de bacterias en la orina, pero si es negativa no excluye totalmente ITU pues hay falsos negativos si la concentración de nitratos en orina es baja el microorganismo no reduce los nitratos (gram positivos, levaduras). Esta prueba se asocia con la detección de leucocitos en tiras reactivas (tiras LN que se usan en muchos casos como cribado para decidir si efectuar o no urocultivo pero hay que conocer sus limitaciones, pues no detectarán las ITU que cursan con bajo número de bacterias y sin leucocitos)<sup>(18)</sup>.
- 2) Detección del ATP bacteriano por bioluminiscencia (previa eliminación del ATP de las células de los pacientes, fundamentalmente leucocitos) que puedan existir en la muestra. Es una técnica sensible pero requiere varias horas de incubación, es cara y requiere instrumentación costosa (luminómetro)<sup>(18)</sup>.

## BIBLIOGRAFÍA

1. Richie JP, Catalona WJ, Ahmann FR et al. Effect of patient age on early detection of prostate cancer with serum PSA and DRE. *Urology* 1993;42:365.
2. Oesterling JE, Jacobsen SJ, Chute CG et al. Serum PSA in a community-based population of healthy men. *JAMA* 1993a;270:860-4.
3. Dalkin BL, Ahmann FR, Koop JB, PSA levels in men older than 50 years without clinical evidence of prostatic carcinoma. *J Urol* 1993;150:1837-9.
4. Benson MC, Whang IS, Pantuck A et al. Prostate specific antigen density: A means of distinguishing benign prostatic hypertrophy and prostate cancer. *J Urol* 1992b;147:815-16.
5. Bazinet M, Meshref AW, Trudel C et al. Prospective evaluation of prostate specific antigen density and systematic biopsies for early detection of prostatic carcinoma. *Urology* 1994;43:44-51.
6. Rommel FM, Augusta VE, Breslin JA et al. The use of PSA and PSAD in the diagnosis of prostate cancer in a community based urology practice. *J Urol* 1994;151:88-93.
7. Carter HB, Pearson JD, Metter EJ. Longitudinal evaluation of prostate specific antigen levels in men with and without prostate disease. *JAMA* 1992b;267:2215-20.
8. Lilja H, Bjork T, Abrahamsson U et al. Improved separation between normals, BPH and carcinoma of the prostate by measuring free, complexed and total concentrations of PSA. *J Urol* 1994;151:400A.
9. Stenman U, Leinonen J, Alfthan H et al. A complex between PSA and an alfa1-antichymotrypsin is the major form of PSA in serum of patients with prostatic cancer: assay of the complex improves clinical sensitivity for cancer. *Cancer Res* 1991;51:222.
10. Catalona WJ, Smith DS, Ornstein DK. Prostate cancer detection in men with serum PSA concentrations of 2.6 to 4.0 ng/ml and benign prostate examination: enhancement of specificity with free PSA measurements. *JAMA* 1997b;277:1445-51.
11. Javadpour N. Significance of elevated serum alpha-fetoprotein in seminoma. *Cancer* 1980;45:2016.

12. Germá JR, García X, Galán MC. Utilidad de los marcadores tumorales en el tratamiento de los tumores germinales. *Arch Esp Urol* 2000;53:460-468.
13. Marcillac I, Troalen F, Biart JM et al. Free human chorionic gonadotroin beta subunit and gonadal and non gonadal neoplasms. *Cancer Res* 1992;52:3901.
14. Mirimanoff RO, Sinzing M, Kruger M et al. Prognosis of human chorionic gonadotropin producing seminoma treated by postoperative radiotherapy. *Int J Radiat Oncol Biol Phys* 1993;27:17.
15. Laguna P, Pizzocaro G, Klepp O, Algaba F, Kisbenedek L, Leiva O. Guidelines on Testicular Cancer. Guidelines of European Association of Urology, 2000.
16. Bower M, Rustin GJS. Serum tumor markers and their role in monitoring germ cell cancers of the testis. In: *Comprehensive textbook of genitourinary oncology*. Vogelzang, Scardino, Shipley, Coffey Eds. Williams & Wilkins, Baltimore, 1996;968-980.
17. Kunin CM. *Urinary Tract Infections. Detection Prevention and Management*. 5.<sup>a</sup> ed. Williams & Wilkins, Baltimore, 1997.
18. Thomson RB, Miller JM. Specimen collection, transport and processing: Bacteriology. In Murray PR, Baron EJ, Jorgensen JH, Pfaller MA, Tenover FC, Tenover FC, editors. *Manual of clinical microbiology*, 8.<sup>a</sup> ed. Washington: ASM Press; 2003;286-330.
19. Palacios E, Rodríguez-Granjer J, Sanpedro A, Martínez-Brocal A, Rosa-Fraile M. Utilidad del medio cromogénico MPO en el procesamiento habitual del urocultivo. *Enf Infec Microbiol Clin* 2002;20:388-90.
20. Dalet F, Broseta E, Cueto M, Santos M, de la Rosa M. *Infección urinaria*. Gobernado M, Jiménez Cruz F. Coordinadores. *Procedimientos en Microbiología Clínica*. Picazzo JJ. Editor: SEIMC Madrid. 2002.

Libro del Residente de  
**Urología**



capítulo 4

**Técnicas de imagen  
en Urología**

*José María Arribas Rodríguez  
Enrique Argüelles Arias  
Álvaro Samaniego Torres*

*H. U. Virgen Macarena. Sevilla*

Palabras clave: *Diagnóstico. Imágenes. Radiología. Ecografía. Resonancia.*



# Libro del Residente de Urología



Índice capítulo 4

## Técnicas de imagen en Urología

<b>Introducción</b> .....	59
<b>Radiología</b> .....	59
<b>Ecografía</b> .....	63
<b>Tomografía axial computerizada</b> .....	69
<b>Resonancia magnética</b> .....	71
<b>Imágenes por radionúclidos en Urología</b> .....	71
<b>Tomografía por emisión de positrones (PET)</b> .....	73
<b>Bibliografía</b> .....	73



## capítulo 4

# Técnicas de imagen en Urología

## INTRODUCCIÓN

Las técnicas de imágenes en Urología, como en otras especialidades, son de gran importancia a la hora de llegar a un diagnóstico y decidir un tratamiento para una determinada patología.

No debemos olvidar, sin embargo, que aunque sirven de apoyo, en ningún caso sustituyen a una exhaustiva anamnesis, piedra angular del diagnóstico en Medicina, ni a la exploración física del paciente, sino que las complementa.

En este capítulo intentaremos revisar las principales técnicas de imagen utilizadas en Urología. Nuestro objetivo será que los médicos residentes comprendan la utilidad de dichas imágenes, sus indicaciones y su interpretación.

## RADIOLOGÍA

### Radiografía simple de abdomen

La radiografía simple del aparato urinario es la prueba más sencilla en Radiología, habiendo sido rebasada por otras técnicas que pueden aportar más datos, pero sigue teniendo sus indicaciones y su utilidad.

Debe abarcar desde los últimos arcos costales hasta el borde inferior de la sínfisis del pubis.

En ella se pueden visualizar el contorno del músculo psoas, hígado, riñones y vejiga. Del mismo modo nos permite identificar masas, calcificaciones y secciones o desplazamientos de las estructuras normales. También la existencia y disposición del aire en estómago e intestino, la estructura ósea de las últimas costillas, las vértebras regionales y la pelvis ósea.

### Indicaciones

Se puede utilizar como primera exploración o formando parte del urograma intravenoso.

Como estudio primario se usa en el estudio de los cólicos nefríticos para identificar imágenes radiopacas en el tracto urinario; para evaluar anomalías espinales o de la pelvis ósea que nos pongan en evidencia enfermedades neurológicas como una espina bífida; y también para visualizar el aire en el tubo digestivo, proporcionándonos información sobre la correcta preparación intestinal preoperatoria o radiológica, y para diagnosticar posibles íleos paralíticos u obstrucciones intestinales.

### Interpretación

Es muy importante ser sistemático en la lectura de cualquier prueba de imagen, ya que esto evitará que se nos pasen por alto anomalías que deberíamos identificar.

Será necesario fijarse en el *esqueleto* de la región, ver el contorno de los últimos arcos costales, vértebras y pelvis ósea. Se pueden identificar fracturas, metástasis, lesiones degenerativas, deformidades o enfermedades neurológicas.

Hay que observar el *aire intestinal*, mirar su distribución, su presencia en la ampolla rectal y la aparición de niveles hidroaéreos. El rechazo de las asas intestinales hacia un hipocondrio puede indicar la existencia de procesos expansivos retroperitoneales.

La presencia de gas en el tejido renal o perirrenal nos orienta hacia una infección por anaerobios.

*Partes blandas:* Hay que mirar el contorno de los órganos regionales y del músculo psoas, ya que la pérdida de su visión nos debe hacer sospechar de la existencia de procesos expansivos o infecciosos.



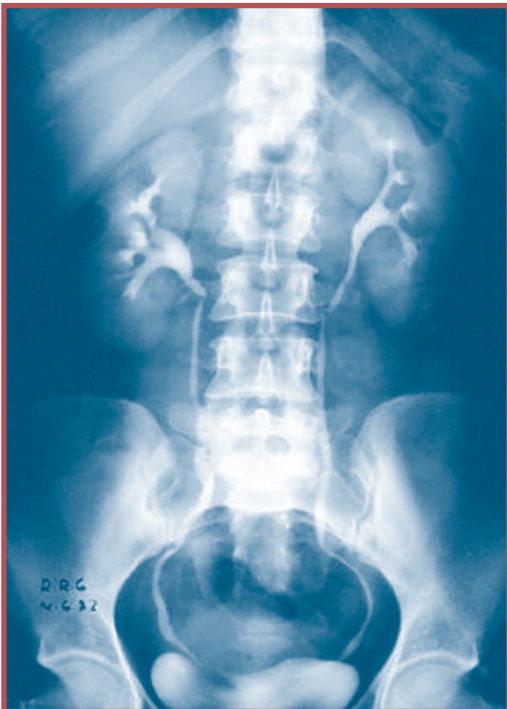**Calcificaciones:** Siguiendo el teórico recorrido del sistema excretor (cálices, pelvis renal, uréteres, vejiga y uretra) podemos identificar imágenes radiopacas. En estas imágenes debemos de hacer el diagnóstico diferencial entre cálculos y fundamentalmente flebolitos, cuyos bordes son mas redondeados y mejor definidos. También habría que distinguirlos de calcificaciones arteriales, siendo éstas más lineales.

Fuera del sistema excretor, las calcificaciones renales pueden corresponderse con neoplasias, quistes complicados, lesiones tuberculosas, hemangiomas e incluso aneurismas calcificados de la arteria renal.

## Urograma intravenoso

El urograma intravenoso (Figura 1), hasta hace pocos años la prueba radiológica más importante y de uso más frecuente en Urología, ha sido desplazada por otras técnicas aunque sigue conservando su utilidad en múltiples procesos, sola o asociada a otras exploraciones.

Figura 1.



Para su realización es necesaria la utilización de medios de contraste y la obtención de placas radiográficas seriadas.

Nos permite observar la vía urinaria en su totalidad ya que distinguimos el límite del parénquima renal, el sistema pielocalicial, ambos uréteres y la vejiga. Si se realiza una placa miccional podemos visualizar incluso la uretra.

### Indicaciones

En la *urolitiasis* y en el cólico nefrítico, nos informa sobre la localización de la litiasis, el grado de obstrucción de la vía y la posible asociación con otras anomalías como ureterocele<sup>(1)</sup>, divertículos, etc.

También es útil para la planificación de tratamientos quirúrgicos, elección de técnica quirúrgica, vía de abordaje y para decidir la derivación urinaria que sea necesaria.

En la *hematuria*, nos enseña la anatomía del sistema excretor; así como los defectos de repleción, que pueden ser sugerentes de litiasis o tumores.

En *traumatismos* puede ser útil para obtener información sobre la continuidad y la funcionalidad del sistema urinario.

En las *malformaciones*, nos permite estudiar tanto las morfológicas como las de posición a nivel de todo el aparato urinario.

### Interpretación

La urografía intravenosa nos proporciona tanto datos anatómicos como funcionales del aparato urinario.

Los medios de contraste usados son compuestos radiopacos derivados del yodo. Estos compuestos pueden ser hipertónicos (más económicos pero con más efectos secundarios) o agentes no iónicos de baja osmolaridad (más caros pero con menos efectos secundarios)<sup>(2)</sup>.

### Efectos adversos

Su incidencia es baja, aunque a veces con resultados fatales. Pueden ser:

*Quimiotóxicos:* Son dosis-dependientes. Se producen como consecuencia del efecto directo de la sustancia de contraste sobre el órgano diana.

## 4. Técnicas de imagen en Urología

*Anafilactoides o idiosincrásicos:* Simulan una reacción anafiláctica pero no están mediados por inmunoglobulinas. No son dosis-dependientes.

Como efecto *quimiotóxico* típico nos encontramos con la insuficiencia renal aguda por sustancias de contraste. Se define como un aumento sérico de creatinina de 0,5 a 1 mg/dl, o una disminución del 25% al 50% de IFG<sup>(3)</sup>. Mayoritariamente son no oligúricas, alcanzando su pico máximo en 3-5 días. Si se acompaña de oliguria, existe mayor riesgo de que evolucione a insuficiencia renal crónica.

Los factores de riesgo para la nefrotoxicidad son la insuficiencia renal previa, nefropatía diabética, insuficiencia cardíaca congestiva, hiperuricemia, proteinuria, mieloma múltiple, diabetes tratada con metformina<sup>(4)</sup> o la repetición en la administración de sustancias de contraste con un intervalo menor a 24-48 horas. Es muy importante, por tanto, la correcta hidratación del paciente antes de realizar la prueba<sup>(5)</sup>.

Las reacciones *idiosincrásicas* pueden ser:

*Leves:* sabor metálico, acaloramiento, tos, urticaria limitada. No requieren tratamiento.

*Moderadas:* vómitos, urticaria, taquicardia, cefalea, edema facial. Son efectos autolimitados que sólo requieren tratamiento en algunas ocasiones.

*Graves:* hipotensión, broncoespasmo, edema pulmonar, edema laríngeo, pérdida de conciencia. Requieren tratamiento inmediato con sustancias vasoactivas, broncodilatadores, corticoides, antihistamínicos y aumento de la volemia.

### Preparación

Exhaustiva historia clínica para identificar factores de riesgo (insuficiencia renal previa, embarazo...), correcta hidratación del paciente y preparación intestinal.

### Secuencia de realización

La radiografía simple de abdomen nos sirve de reconocimiento previo a la inyección del contraste. A continuación se inyecta el contraste yodado por vía intravenosa.

Se realizan radiografías seriadas entre 5-15 minutos para identificar distorsiones e irregularidades o defectos

de llenado en cálices pelvis y uréteres. (Figura 1), radiografía oblicua para clarificar imágenes dudosas, y una placa tardía a los 20 minutos para identificar mejor y evaluar las obstrucciones urinarias y los retrasos en la captación de contraste por defectos funcionales. Incluso se pueden realizar, si fuera preciso, placas muy retardadas a los 60 y 120 minutos.

El cistograma permite estudiar la vejiga, su contorno, sus defectos de repleción y su contenido.

Por último, una placa postmiccional nos permite evaluar el tracto de salida y el posible residuo vesical.

### Pielografía retrógrada

Consiste en opacificar los uréteres y el sistema pielocalicial con un medio de contraste.

Para esto es necesario, a través del cistoscopio, cateterizar el uréter correspondiente e introducir el contraste de forma retrógrada, efectuando las tomas radiológicas de forma seriada, realizando previamente una radiografía simple de control que nos permitirá ver la buena colocación del catéter ureteral. También, en algunos casos, será necesario realizar una radiografía tardía, tras retirar el catéter.

Siempre debe hacerse en condiciones de esterilidad, estando contraindicada en pacientes con orinas infectadas por el riesgo de provocar pielonefritis y bacteriemias.

### Indicaciones

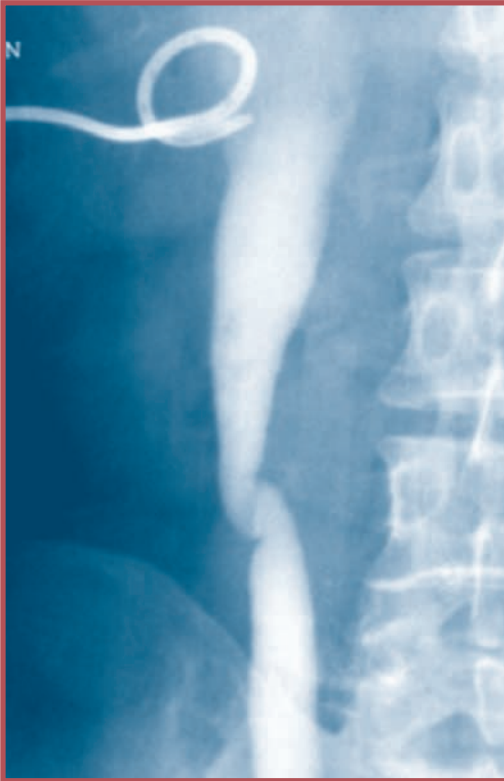Estaría indicada en aquellos casos en los que con la urografía intravenosa no se visualiza adecuadamente el tracto urinario inferior; para visualizar mejor un defecto hallado con la UIV y como prueba de imagen a la hora de colocar catéteres y en la realización de litotricias o biopsias. También si la UIV está contraindicada por reacciones adversas al contraste intravenoso.

### Complicaciones

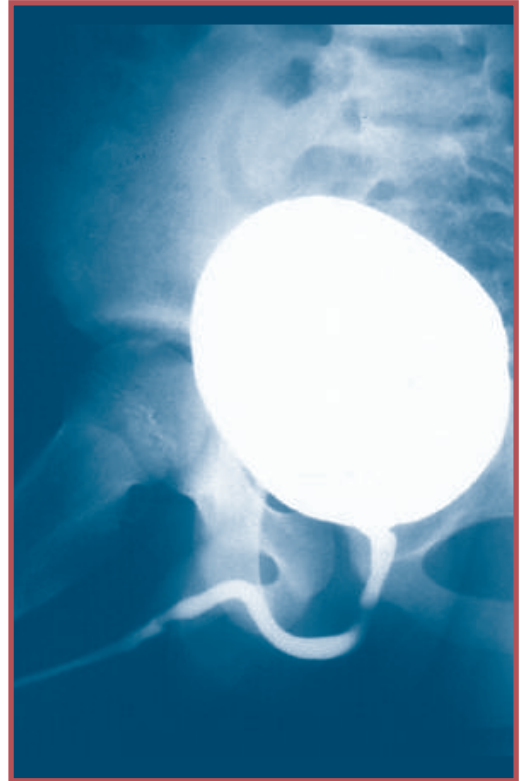
*Perforaciones ureterales* al colocar el catéter. Se soluciona colocando un catéter doble jota o con observación, dependiendo de la extensión del defecto.

*Infecciones.* Siempre debe hacerse profilaxis antibiótica previa.

**Figura 2.**



**Figura 3.**



*Reacciones a las sustancias de contraste usadas.*

### **Pielografía descendente o anterógrada** (Figura 2)

Consiste en introducir contraste en el sistema excretor a través de un catéter de nefrostomía que el paciente tuviera anteriormente colocado.

Con ello vamos a obtener imágenes similares a las retrógradas, permitiéndonos apreciar toda la vía urinaria del lado correspondiente.

### **Uretrocistografía**

Se trata de opacificar la uretra y la vejiga mediante la inyección de contraste de forma retrógrada a través de una sonda Foley alojada en la fosa navicular del pene. También se puede realizar anterógradamen-

te mediante un catéter suprapúbico que tuviera el paciente colocado previamente.

*Existen variantes:*

### **Cistograma estático**

Se lleva a cabo el llenado de la vejiga con sustancia de contraste por gravedad mediante una sonda de Foley.

### **Indicaciones**

- Medir el volumen vesical.
- Estudiar el contorno vesical, descartando divertículos, fístulas, masas tumorales, litiasis.
- Comprobar la integridad vesical, descartando extravasaciones postoperatorias, o por traumatismos<sup>(6)</sup> y ver el grado de lesión vesical.

### **Uretrocistografía miccional** (Figura 3)

Se utiliza para evaluar la vejiga y la uretra posterior (uretra prostática y membranosa) durante la micción.

Se procede a llenar la vejiga de forma retrógrada con contraste radiopaco, se retira la sonda y se obtienen placas mientras el paciente micciona.

#### **Indicaciones**

- Estudio de válvulas uretrales en niños.
- Evolución de uretras traumáticas estenóticas.
- Estudio de reflujos vesicouretrales
- Pacientes con disfunción miccional.

### **Uretrografía retrógrada**

Se opacifica la uretra para visualizar la uretra anterior (membranosa y peneana).

#### **Indicaciones**

- Traumatismos uretrales o pelvianos.
- Estenosis uretrales.
- Divertículos uretrales.
- Fístulas uretrales.

### **Angiografía**

En la actualidad, la ecografía, la TAC y la RNM proporcionan una información diagnóstica igual o mayor, con una menor morbilidad.

Se realiza mediante el cateterismo vascular a través de la femoral, introduciendo contraste radiológico a nivel de la aorta o selectivamente en las arterias renales o supraselectivamente a nivel de cualquier arteria intrarrenal.

Su aplicación actual ha quedado reducida fundamentalmente a:

#### **Actitud intervencionista**

*Angioplastia* de las estenosis de arteria renal, de la estenosis arterial del riñón trasplantado, y en la de las arterias hipogástricas.

*Embolización* de los tumores renales inoperables como tratamiento paliativo de sus complicaciones (dolor; hematuria, etc.), y en determinados traumatismos renales.

*Trombolisis y colocación de tutores vasculares.*

### **Planificación de cirugía**

Para la evaluación de la anatomía renal y extrarrenal o para la localización de vasos polares renales.

### **Deferentovesiculografía**

Se utiliza en muy contadas ocasiones para el estudio anatómico del conducto deferente y las vesículas seminales, generalmente para el diagnóstico de problemas obstructivos de dicha vía en casos de esterilidad por azoospermia secretora.

Se realiza introduciendo contraste radiológico en el conducto deferente a través de una pequeña incisión en escroto, y realizando placas que incluso pueden ser retardadas, para visualizar la permeabilidad de dicha vía.

### **Cavernosografía**

Consiste en inyectar contraste radiológico en los cuerpos cavernosos peneanos para el estudio de disfunciones eréctiles debidas a fugas venosas. Se suele asociar a cavernosometría dinámica, tras provocar erección con prostaglandina.

Sólo está indicada en aquellos casos en que, existiendo fuga venosa, se decide su corrección quirúrgica.

## **ECOGRAFÍA**

### **Renal**

Constituye el método inicial de estudio en numerosas patologías. Las indicaciones de la ecografía en el sistema renal son múltiples, aunque las más importantes son:

- Anomalías congénitas.
- Uropatía obstructiva.

- Procesos inflamatorios.
- Insuficiencia renal.
- Hematuria.
- Sospecha de masa renal.
- Traumatismo renal.
- Trasplante renal.
- Técnicas intervencionistas diagnósticas y terapéuticas.

Los riñones deben explorarse en los planos transversal y coronal con el paciente en decúbito supino y, cuando sea necesario, en decúbito lateral<sup>(7)</sup>. En ocasiones, es de gran ayuda pedir al paciente que realice una inspiración profunda, con lo que conseguimos desplazar el riñón en dirección caudal y ubicar los riñones en una ventana ultrasónica adecuada sin la perturbación de las costillas ni el gas intestinal<sup>(8)</sup>.

El uréter proximal se ve mejor utilizando el riñón como ventana acústica. Puede ser imposible ver todo el trayecto del uréter debido a la interposición de gas intestinal sobre todo en su tercio medio.

El parénquima renal está constituido por la corteza y las pirámides medulares. Las pirámides medulares renales son hipocogénicas con respecto a la cortical renal. Clásicamente se ha descrito la cortical renal como hipocogénica con respecto al hígado y al bazo. En el seno renal están las ramas principales de la arteria renal, la vena renal y el sistema colector. El resto del seno renal está constituido por grasa, apreciándose hiperecogénico con respecto a la corteza. En ancianos y personas obesas puede apreciarse un incremento en el tejido graso del seno renal que puede configurar las denominadas pseudomasas por fibrolipomatosis del seno. En cambio, en pacientes delgados la escasa cantidad de grasa ofrece una pobre amplitud de ecos del seno renal.

La *hipertrofia de una columna de Bertin* (HCB) es una variante normal que representa parénquima polar no reabsorbido de uno o de los dos subriñones que se fusionan para formar el riñón normal. Son proyecciones de la corteza que se introducen en el interior del seno renal. En ocasiones es difícil diferenciar entre una HCB y un pequeño tumor. La HCB suele localizarse en la unión del polo superior y el medio, de forma más frecuente en el riñón izquierdo, la porción de corteza que se introduce en el seno tiene la misma

ecogenicidad que el resto de ella, contiene pirámides renales y suele medir menos de 3 cm. No obstante, en ocasiones resulta imposible su distinción, por lo que debemos recurrir a otras pruebas de imagen<sup>(9)</sup>.

La *duplicación* del sistema colector es la anomalía congénita más frecuente de la vía urinaria. En la ecografía se ven dos senos renales centrales ecogénicos con un puente de parénquima separándolos, con frecuencia uno de los sistemas caliciales, generalmente el del polo superior, se observa dilatado.

Uno de los motivos más frecuentes de petición de un estudio ecográfico es saber si existe o no dilatación del sistema pielocalicial. El grosor cortical renal tiene mayor valor pronóstico que el tamaño del saco hidronefrótico. La causa más frecuente de *uropatía obstructiva* aguda es el cólico nefrítico. En la ecografía, los cálculos renales son focos hiperecogénicos con sombra acústica posterior. Las entidades que simulan cálculos renales son el gas intrarrenal, las calcificaciones de la arteria renal, papilas desprendidas calcificadas y tumores de células transicionales calcificados. Otras causas adquiridas de uropatía obstructiva son la hipertrofia prostática benigna, los tumores, patología inflamatoria (uretritis, prostatitis...), coágulos sanguíneos, causas neurogénicas y papila desprendida. Entre las causas congénitas destacamos las válvulas de uretra posterior, la estenosis u obstrucción de la unión pieloureteral, el reflujo vesicoureteral severo, la estenosis meatal y el ureteroceles. La obstrucción ureteropélvica es una anomalía frecuente y predomina en varones. La mayoría de los adultos refieren dolor crónico de espalda o en flanco. En la ecografía se aprecia dilatación pielocalicial hasta el nivel de la obstrucción y el uréter tiene un calibre normal.

Aproximadamente el 1% de los pacientes con uropatía obstructiva no va a presentar cálices dilatados en las primeras horas de su instauración. Otras causas de falsos negativos son la deshidratación y la enfermedad parenquimatosa renal. Asimismo entre las causas de falsos positivos (dilatación sin obstrucción) destacamos la hiperhidratación y la vejiga urinaria muy distendida. Es importante saber diferenciar entre verdadera hidronefrosis y pelvis extrarrenal, quistes en el seno renal, megacaliosis o divertículos caliciales, entidades que se presentan como imágenes quísticas o de baja ecogenicidad en el seno renal.

## 4. Técnicas de imagen en Urología

La *pielonefrosis* es la presencia de pus en un sistema excretor dilatado, el patrón anecoico de la hidronefrosis se convierte en un patrón complejo con la presencia de detritus.

La *necrosis tubular aguda* (NTA) y la afectación pre-renal representan el 75% de todas las causas de insuficiencia renal aguda. En la *insuficiencia renal aguda* pre-renal los signos ecográficos no son demostrativos. En la insuficiencia renal por necrosis tubular aguda el patrón ecográfico dependerá de la causa que lo origine. Los túbulos pueden dañarse por isquemia o por tóxicos. Cuando el origen es isquémico (hipotensión) el riñón podrá tener una apariencia normal, pero si la causa es nefrotóxica podemos observar riñones hiperecogénicos aumentados de tamaño. En la *insuficiencia renal crónica* el tamaño renal suele estar disminuido y la corteza tiene un aumento en su intensidad ecogénica. En estadios finales existe escasa diferenciación corticomedular:

En la *pielonefritis aguda*, la ecografía es normal en la mayoría de las ocasiones. Entre las anomalías que pueden encontrarse están:

- Aumento del tamaño renal.
- Compresión del seno renal.
- Disminución de la ecogenicidad con pérdida de la diferenciación corticomedular.
- Cuando se trata de una pielonefritis focal puede presentarse como una masa hipocogénica por edema o hiperecogénica por hemorragia.

La ecografía es menos sensible que el TAC para demostrar las alteraciones de la pielonefritis aguda, pero es más accesible y menos costosa.

La mayoría de los *abscesos renales* tienen su origen en una pielonefritis o nefritis que evoluciona hacia la necrosis del parénquima. En el estudio ultrasonográfico, el absceso renal se presenta como una masa anecoica de bordes bien delimitados que puede presentar ecos de mediana intensidad por detritus o hiperintensos por gas.

El *quiste renal* es la masa renal más frecuente en los adultos. Un quiste renal simple es aquel que cumple los siguientes criterios: pared lisa y bien delimitada,

anecoico, forma redondeada y refuerzo acústico posterior; se origina en la corteza y dependiendo de su tamaño podrá improntar en el seno renal. Todo quiste debe examinarse cuidadosamente con el fin de detectar un aspecto atípico, en cuyo caso debemos plantearnos la punción aspirativa o TC<sup>(10)</sup>.

Los quistes parapiélicos son formaciones quísticas benignas localizadas en el seno renal, en ocasiones difícilmente distinguibles de una pelvis dilatada, pero, a diferencia de ésta, los cálices no están dilatados.

En el diagnóstico diferencial de masas renales ecogénicas debemos incluir entre otros: neoplasias, tumores benignos como el angiomiolipoma, hematomas, cicatriz de infarto, lipomatosis del seno renal y quiste complicado.

Cuando la masa es hipococica debemos pensar en metástasis, neoplasia, nefritis aguda focal, fase inicial de un absceso, infarto, y excepcionalmente tumores benignos.

El *angiomiolipoma* es un tumor benigno con alto contenido en grasa. Puede ser único o múltiple en la esclerosis tuberosa. Se presenta como una masa hiperecogénica generalmente menor de 4 cm.

El *carcinoma de células renales* es el tumor parenquimatoso renal maligno más frecuente (80-90%). El patrón ecográfico de estas lesiones es variable y depende del grado de vascularización que tengan. Los que son poco vascularizados se observan como masas hipococicas sin refuerzo. Los muy vascularizados se presentan como una masa hiperecocica sin refuerzo. La presencia de un halo anecoico periférico debido a la pseudocápsula y/o de áreas anecoicas en el interior de una masa hiperecogénica sugiere el diagnóstico de carcinoma. A menudo los angiomiolipomas y los carcinomas renales de menos de 3 cm son indistinguibles.

El *carcinoma de células transicionales* representa el 7-8% de los carcinomas renales. Cuando se localiza a nivel intrapélvico en la ecografía se aprecia una masa pequeña hipocogénica ocupando el sistema pielocalicial. La ecografía ayuda a distinguir entre litiasis (hiperecogénica con sombra posterior), coágulo (hiperecogénico sin sombra posterior) y tumor (masa sólida hipocogénica).

## Vesical

La vejiga se examina siempre llena, por lo que debemos informar al paciente que desde aproximadamente 3 horas antes de la ecografía beba al menos 1 litro de agua y no orine antes del estudio. En los pacientes sondados, la sonda vesical debe clamparse con cierta anticipación, pero si por cualquier motivo no lo hicimos, debemos rellenar la vejiga con suero fisiológico a través de la sonda hasta que mediante control ecográfico consideremos que es suficiente para su estudio.

En el estudio de la vejiga se incluyen siempre el corte transversal suprapúbico y el corte longitudinal. Su forma, tamaño y el grosor de su pared son variables dependiendo del grado de repleción vesical. En estado de máximo llenado, en el corte transversal adopta la forma de un rectángulo redondeado y en el corte sagital adquiere una forma más triangular.

Ecográficamente la vejiga se ve como un saco de líquido anecoico. La vejiga sana no está siempre completamente libre de ecos, pues es frecuente que aparezcan artefactos de repetición.

Ante la sospecha de trastornos de vaciamiento neurogénico u obstrucción por hipertrofia prostática podrá determinarse después de la micción el volumen residual. Para ello deberá medirse en el corte transversal el diámetro máximo, en el corte sagital el diámetro craneocaudal y además en alguno de estos dos planos el diámetro ventrodorsal. Los tres resultados se multiplican entre sí y luego por un factor 0,5, lo que determinará el volumen de orina residual en mililitros. Se considera trastorno de vaciado vesical a partir de 50 ml.

Debemos sospechar un *tumor vesical* siempre que apreciemos un engrosamiento circunscrito de la pared, aunque el diagnóstico diferencial es amplio y en ocasiones es imposible distinguir entre tumor y otras entidades que se presentan de esta manera. Entre las causas de engrosamiento difuso de la pared destacamos la obstrucción del tracto de salida vesical (ej: HBP) y cistitis (aunque la ecografía es normal en ésta en muchas ocasiones).

Es importante, en pacientes diabéticos con mal estado general, descartar la presencia de una cistitis enfi-

sematosa, y aunque la ecografía no es la prueba de elección, debe sospecharse cuando veamos focos ecogénicos con reverberación en el seno de la pared vesical.

Los *divertículos* se caracterizan por ser estructuras anecoicas llenas de líquido; a menudo podemos identificar el cuello, lo que facilita su diagnóstico.

Las *litiasis vesicales* se ven como masas ecogénicas en la luz vesical que son móviles y tienen sombra posterior.

En pacientes con *hematuria* es frecuente ver coágulos de sangre como masas ecogénicas móviles en la luz vesical.

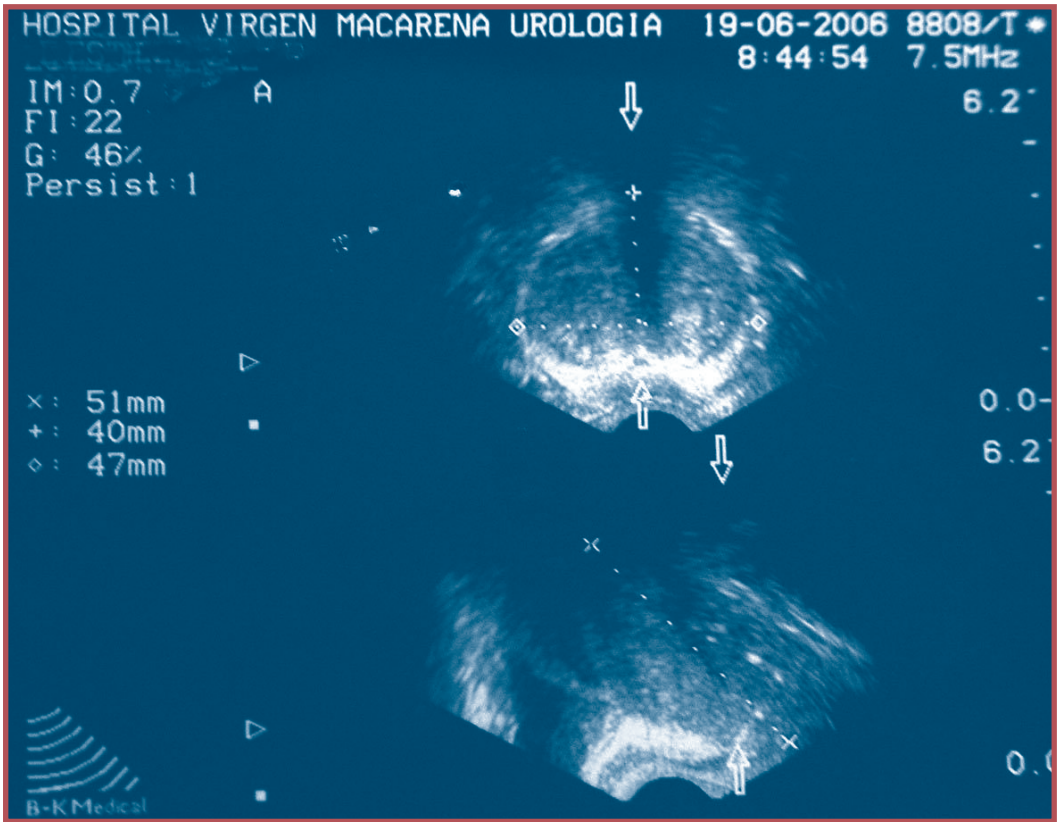
## Prostática

Cuando la próstata se agranda es ecográficamente accesible por vía transabdominal, transvesical. Diversos estudios han demostrado que la evaluación volumétrica de la próstata con ecografía suprapúbica es exacta; sin embargo, la utilidad del examen transvesical para detectar tumores prostáticos está limitada porque la mayoría de los cánceres de próstata se producen en la parte posterior y su pequeño tamaño dificulta su identificación. Por ello, casi todo el interés actual en imagen de la próstata se relaciona con técnicas transrectales que permiten además la punción ecodirigida.

La interpretación de la *ecografía transrectal* (Figura 4) es prácticamente igual a la transabdominal; es decir, estudiamos la imagen como si nos colocáramos a los pies de un paciente en decúbito supino. Mirando hacia arriba, el recto está representado en el fondo de la pantalla, con el haz ultrasónico emitiendo desde dentro de él. En las imágenes transversales la pared abdominal anterior está en la parte superior de la pantalla, y el lado derecho del paciente en la parte izquierda de la imagen, y viceversa. En los cortes longitudinales, la pared anterior está localizada de nuevo en la parte superior de la pantalla, la cabeza del paciente ahora está en la parte izquierda de la imagen, los pies a la derecha.

El aspecto ecográfico típico de la HBP varía y depende de los cambios histopatológicos. Puede haber nódulos o un agrandamiento difuso en la zona de transición, el tejido glandular periuretral o en ambos. El aspecto típico es el agrandamiento de la

Figura 4.



glándula interna que permanece hipoecogénica respecto a la zona periférica. Otras características ecográficas de la HBP incluyen las calcificaciones y los nódulos redondeados hipoecogénicos. Estos nódulos hipoecogénicos pueden simular carcinoma.

En la *prostatitis aguda* el papel de la ecografía transrectal es limitado debido al intenso dolor. En general, la glándula es hipoecogénica, el doppler mostrará áreas muy vascularizadas y la presencia de una masa anecogénica con o sin ecos sugiere la presencia de un absceso.

Los hallazgos que se pueden ver en la *prostatitis crónica* incluyen masas focales de diferentes grados de ecogenicidad, calcificaciones en los conductos eyaculadores, engrosamiento capsular e irregularidad glandular periuretral.

El carcinoma de próstata se desarrolla en el tejido glandular (80% en glándula periférica y 20% en la zona de transición). Puede tener distinta morfología dependiendo del tamaño y del aspecto del resto de la próstata. La mayoría son hipoecogénicos. Un número significativo de casos son difíciles de diagnosticar debido a que son isoecogénicos y sólo pueden detectarse si se aprecian signos secundarios como la asimetría glandular, una protuberancia de la cápsula y áreas de atenuación. Se han descrito casos en que aparece hiperecogénico, pero esto es infrecuente. Cuando el cáncer es difuso, la glándula no es homogénea, con pérdida de definición de la anatomía zonal.

### Escrotal

El paciente se examina en decúbito supino. Se utiliza un transductor de 7,5 ó 10 MHz y se obtienen



imágenes en cortes sagitales y transversales de ambos testículos.

Ecográficamente el *epidídimo* es isoecogénico o ligeramente más ecogénico respecto al testículo. La cabeza se sitúa en el polo superior del testículo y mide entre 10 y 12 mm. El cuerpo normal mide menos de 4 mm de diámetro. El *apéndice testicular* es un remanente del conducto mülleriano y se localiza debajo de la cabeza del epidídimo, pudiéndose identificar como una estructura separada cuando hay hidrocele.

El *testículo normal* tiene una ecoestructura homogénea. El mediastino testicular (que constituye el soporte de los vasos y conductos testiculares) se puede ver en ocasiones como una banda lineal ecogénica que se extiende craneocaudalmente dentro del testículo. La rete testis se puede visualizar a veces como un área quística tabicada o hipoecogénica adyacente a la cabeza del epidídimo. Se ha descrito también en un 10% de testículos normales una banda intratesticular hipoecogénica en el tercio medio que puede medir hasta 3 cm de longitud y que es de naturaleza vascular.

Las *indicaciones* actuales de la ecografía testicular son: el escroto agudo incluyendo el traumatismo escrotal, la evaluación de masas escrotales y búsqueda de un tumor primario en pacientes con enfermedad metastásica, seguimiento de pacientes con leucemia o linfoma, sospecha y seguimiento de varicocele y la localización de testículos no descendidos.

Los testículos están rodeados por una cápsula fibrosa, la túnica albugínea, que normalmente no se ve como una estructura separada. La túnica vaginal se divide en dos capas, la interna o visceral, que recubre al testículo, epidídimo y parte inferior del cordón espermático, y la externa o parietal, que contornea las paredes de la bolsa escrotal. Normalmente existe una pequeña cantidad de líquido entre estas dos capas, en la región entre el testículo y la cabeza del epidídimo.

El *hidrocele* es una acumulación anormal de líquido seroso entre las capas de la túnica vaginal. Puede ser congénito o adquirido, secundario a tumores, traumatismos, orquiepididimitis o torsión testicular. Se identifican como colecciones anecogénicas rodeando el testículo excepto en su porción posterior; donde el

testículo se une directamente a la pared escrotal. En caso de que se observen tabiques y loculaciones debemos sospechar un *piocele* o un *hematocele*<sup>(1)</sup>.

La dilatación de las venas que drenan el testículo o *varicocele* se manifiesta como estructuras anecogénicas serpiginosas de más de 2 mm de diámetro, adyacentes al polo superior del testículo y cabeza del epidídimo, y debe diferenciarse del espermatocoele tabicado mediante ecografía doppler. El varicocele aumenta de tamaño después de la maniobra de valsalva y mediante el eco-doppler podemos poner de manifiesto la incompetencia valvular venosa.

El *espermatocoele* y los *quistes epididimarios* parecen idénticos en la ecografía, masas anecogénicas bien circunscritas. El quiste contiene líquido seroso, mientras que los espermatocoeles están llenos de espermatozoides y sedimento. Su diferenciación no tiene repercusión clínica.

La ecografía del escroto puede detectar *masas* intraescrotales con una sensibilidad cercana al 100% y permite diferenciar entre patología intra y extratesticular. Casi todas las masas intratesticulares deberían ser consideradas como malignas hasta que se demuestre lo contrario. La mayoría de las neoplasias testiculares son más hipoecogénicas que el parénquima testicular normal; sin embargo, la hemorragia, los cambios grasos... pueden producir áreas de ecogenicidad aumentada dentro del tumor.

En la *microlitiasis* testicular debido a su asociación con neoplasia está indicado el seguimiento por ecografía y marcadores tumorales.

La *epididimitis* es la causa más frecuente de escroto agudo en varones postpúberes. La ecografía muestra un engrosamiento del epidídimo afectando sobre todo a la cabeza, la ecogenicidad está disminuida y su ecoestructura es grosera. Hasta en un 20% de los casos la inflamación se extiende al testículo, la afectación de éste puede ser focal o difusa. La orquitis focal produce un área hipoecogénica intratesticular adyacente al epidídimo. Si afecta todo el testículo, éste aparece agrandado e hipoecogénico. La ecografía doppler mostrará un marcado aumento de la vascularización en el epidídimo y/o testículo, pero en casos muy severos el marcado edema asociado puede impedir el

aporte sanguíneo del testículo, lo que da lugar a isquemia y a infarto testicular difícil de distinguir de una torsión testicular.

En la fase aguda de la *torsión* el testículo aumenta de tamaño, se hace heterogéneo e hipocogénico. El epidídimo también se agranda y puede haber hidrocele. La perfusión del testículo comprometido se encuentra significativamente disminuida o ausente. Se requiere una exploración meticulosa.

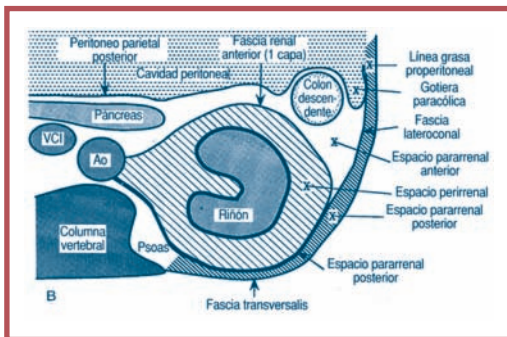
En el caso de *traumatismo* el diagnóstico de testículo roto es de gran importancia debido a la posibilidad de salvar el testículo si la cirugía es precoz. En la ecografía, sólo en un 17% se localiza una banda lineal de fractura, pero sí se observa un testículo heterogéneo con áreas de ecogenicidad alterada que corresponden a hemorragia o infartos.

## TOMOGRAFÍA AXIAL COMPUTERIZADA

Es un método de obtención de imágenes mediante rayos X. El conocimiento de la anatomía radiológica es un requisito previo para la adecuada interpretación y comprensión del TC. Por ello, describiremos los espacios y fascias más importantes.

El *espacio retroperitoneal* (Figura 5), que va desde el diafragma a la cintura pelviana, está dividido por las fascias renales anterior y posterior en los compartimentos pararenal anterior, perirrenal y pararenal posterior:

**Figura 5.**



En el *espacio pararenal anterior* se encuentran el páncreas, la segunda porción del duodeno y los segmentos ascendente y descendente del colon. Este espacio se extiende desde el peritoneo parietal posterior hasta la fascia renal anterior y está limitado lateralmente por la fascia lateroconal, que es la continuación de la lámina posterior de la fascia renal posterior.

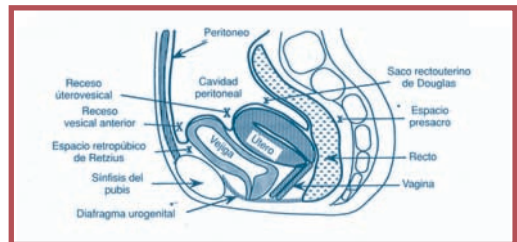
El *espacio pararenal posterior* es un espacio virtual que sólo contiene grasa. Se extiende desde la fascia renal posterior hasta la fascia transversalis y medialmente está limitado por el músculo psoas.

La *fascia renal anterior y posterior* delimitan el *espacio perirrenal* que contiene los riñones, las glándulas suprarrenales y grasa perirrenal que se extiende hacia el seno renal. La fascia renal posterior tiene dos láminas, la lámina anterior se continúa con la fascia renal anterior y la lámina posterior con la fascia *lateroconal*. Estas dos láminas de la fascia renal posterior pueden observarse separadas en algunos procesos inflamatorios.

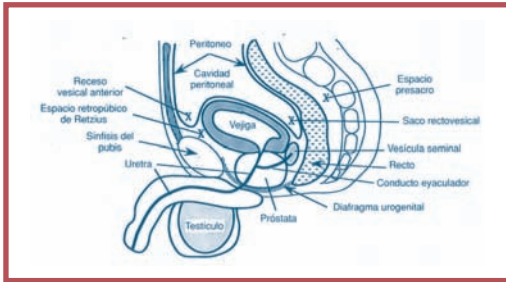
Las arterias y venas renales pueden identificarse fácilmente a lo largo de todo su trayecto desde los grandes vasos hasta los riñones.

La pelvis está dividida en tres espacios anatómicos principales. La cavidad peritoneal se extiende en las mujeres hasta la vagina para formar el fondo de *saco de Douglas* (Figura 6) y en los varones hasta el nivel de la tercera vértebra sacra y forma el *saco rectovesical* (Figura 7). El espacio extraperitoneal de la pelvis se continúa con el espacio retroperitoneal del abdomen. Los procesos patológicos de la pelvis se difunden principalmente hacia los compartimentos retroperitoneales del abdomen. El *espacio retropúbico* (de Retzius) se continúa con el espacio pararenal posterior y la grasa extraperitoneal de la pared abdominal.

**Figura 6.**



**Figura 7.**



La vejiga es mejor valorada en TC cuando se encuentra llena de orina, por lo que debemos advertir al paciente que no orine antes del estudio. La pared vesical normal no debe exceder los 5 mm. La cúpula de la vejiga está recubierta de peritoneo, mientras que su base y su superficie anterior son extraperitoneales.

La técnica ideal para el estudio de la pelvis requiere una opacificación intestinal óptima, por lo que debe administrarse la tarde anterior al estudio 500 ml de contraste oral diluido y repetir la dosis 45 minutos antes de la exploración. También es necesario administrar, en la mayoría de los casos, contraste endovenoso.

La próstata normal aparece a nivel de la base de vejiga como una estructura oval de partes blandas. Un plano graso separa la próstata del obturador interno, este plano puede estar invadido en casos de carcinoma.

La tomografía computarizada puede mostrar el tracto urinario incluso sin contraste intravenoso, por lo que puede obtener información útil en los pacientes con insuficiencia renal o con otras situaciones en las que esté contraindicado el contraste. Pero para una valoración más completa, siempre que sea posible, el TC debe realizarse sin y con contraste. Los cálculos pueden quedar ocultos por el contraste y el diagnóstico de masas requiere la evaluación del realce, lo cual, para realizarse con precisión, se comparan valores de atenuación antes y después del mismo.

En imágenes sin contraste, el parénquima renal muestra una densidad de tejidos blandos. La pelvis y otras porciones del sistema colector pueden verse como estructuras de densidad agua. Inmediatamente tras la administración de contraste yodado, la corteza

se realza intensamente. Hay distinción entre la corteza y la médula dentro de los primeros 60 segundos tras la administración del contraste, pero tanto la corteza como la médula alcanzan un realce moderado rápidamente. En imágenes con retraso (2 minutos) la médula puede estar un tanto más brillante que la corteza. El sistema colector se rellena de orina contrastada en pacientes con función renal normal. Los vasos renales también pueden estudiarse con claridad.

Debido a la rapidez en la adquisición de imágenes por los nuevos TC, es frecuente que se termine el estudio y que la vejiga urinaria no esté opacificada. Los cortes tardíos pueden ser de gran utilidad en pacientes en los que se quiere valorar la pared vesical, como en la estadificación de neoplasias genitourinarias.

**Contraindicaciones a la administración de contraste endovenoso**

- Alergia al yodo.
- Insuficiencia renal.
- Si el paciente está tomando metformina, ésta debe suspenderse desde 48 horas antes hasta 48 horas después del estudio con contraste<sup>(12)</sup>.

**Principales indicaciones del TC en patología urinaria**

- Caracterización de masas renales detectadas en ecografía.
- Estadificación de tumores renales.
- Búsqueda de tumor primario desconocido o búsqueda de metástasis.
- Infección renal aguda o crónica.
- Traumatismo renal.
- Distinción entre cálculos radiolucentes y carcinoma de células transicionales.
- Evaluación de malformaciones congénitas.
- Enfermedad vascular renal.

- Diagnóstico etiológico de las obstrucciones ureterales.
- Determinación de la extensión del carcinoma vesical (no diferencia claramente entre infiltración muscular superficial y profunda, aunque sí detecta la afectación extravascular).
- Estudio de extensión del carcinoma de próstata (no es útil en el diagnóstico ya que no diferencia entre próstata hiperplásica, normal y cancerosa).

### RESONANCIA MAGNÉTICA

El fenómeno de la RM fue descubierto en 1946 por F. Bloch y E. Purcell, recibiendo el Premio Nobel en 1952 por sus hallazgos. Sin embargo, hasta 1977 no se consigue desarrollar el primer aparato de resonancia. Conseguir una idea clara de los fundamentos científicos de la resonancia es bastante difícil; sin embargo, es fundamental saber que a diferencia del TAC no utiliza radiación ionizante y no es sólo un “juego” con distintas densidades radiológicas, sino que hay una serie de señales de distinto significado que nos pueden aportar una valiosa información para el diagnóstico.

La RM es muy útil en la caracterización de masas renales, en la estadificación del carcinoma renal y en la evaluación de los vasos renales por angiorensonancia.

El desarrollo de secuencias enormemente potenciadas en T2 ha permitido que se puedan obtener imágenes de los líquidos estáticos, haciendo útil la urografía por RM. Tiene una gran sensibilidad en el diagnóstico de la obstrucción y gravedad de la dilatación. Puede diferenciar una obstrucción aguda de una crónica, por el edema perirrenal y periureteral que existe en los casos agudos.

La RM ha permitido grandes avances en la visualización de la próstata. La anatomía zonal interna de la próstata se muestra bien utilizando imágenes potenciadas en T2. Sin embargo, no es la detección del cáncer, sino su capacidad para estadificar la enfermedad, su principal indicación en patología prostática.

La RM tiene más rendimiento en el estudio de extensión que otras técnicas de imagen, permitiendo evaluar la infiltración extracapsular tumoral (por pérdida de señal en las estructuras invadidas). La ecografía transrectal iguala a la RM en la detección del cáncer prostático, pero la RM presenta mayor precisión en la estadificación que la ecografía y el TAC. Las vesículas seminales tienen normalmente una intensidad de señal baja a intermedia en T1 y aumentada en T2. En el marco de un cáncer de próstata, el aumento de tamaño de una vesícula seminal junto con una reducción de la intensidad de señal en T2 es una indicación de infiltración tumoral.

El estudio de la próstata y otras estructuras pélvicas se ha visto beneficiado por el uso de antenas endorrectales que ha supuesto una mejora importante en la calidad de las imágenes obtenidas.

En el carcinoma de vejiga la RM también supera a la TAC evaluando la infiltración de un tumor urotelial en la capa muscular. El realce con gadolinio mejora la fiabilidad en la estadificación.

La RM discrimina con detalle la anatomía del pene y la uretra, pudiendo demostrar la invasión tumoral desde la uretra. También identifica las placas fibrosas de la enfermedad de Le Peyronie.

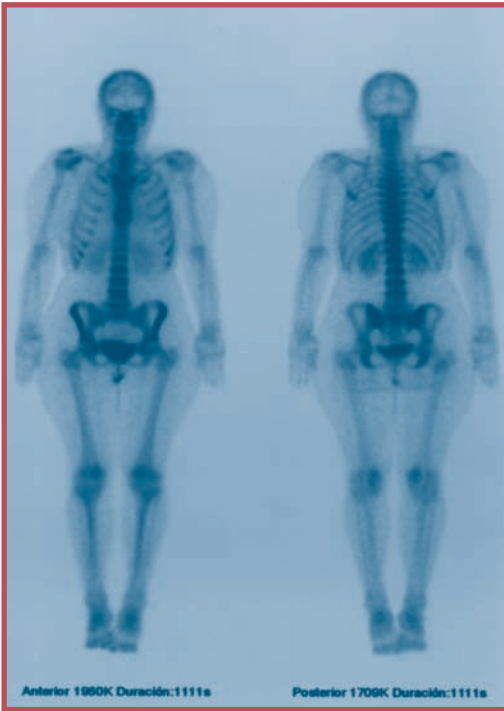La RM puede distinguir entre torsión, epididimitis y tumor, siendo la modalidad de imagen probablemente más específica. Sin embargo, en el dolor escrotal agudo se prefiere siempre la ecografía por su disponibilidad. A medida que aumente la experiencia se definirá mejor la eficacia de la RM en la visualización escrotal. Sí está claro que es la más indicada para localizar testículos no descendidos y las complicaciones de la criptorquidia.

### IMÁGENES CON RADIONÚCLIDOS EN UROLOGÍA

#### Gammagrafía ósea (Figura 8)

Se utiliza en Urología fundamentalmente para la detección de metástasis óseas en patología tumoral, sobre todo en cáncer de próstata y vesical.

**Figura 8.**



Los radiofármacos que se inyectan son fosfatos o tecnecio.

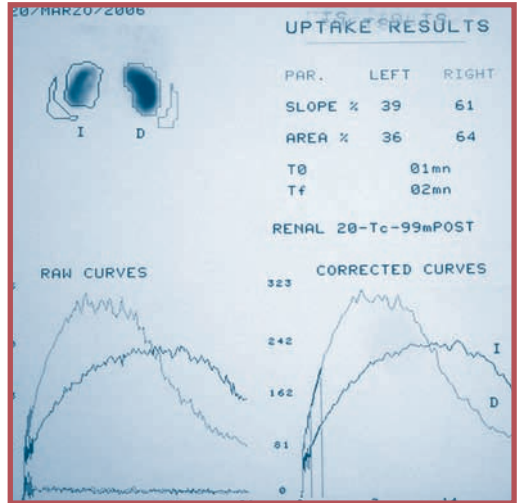
La detección de un aumento de actividad osteogénica sugiere la presencia de metástasis óseas, siendo su localización más frecuente en el esqueleto axial. La diseminación es hematógena.

**Indicaciones**

Fundamentalmente se usan para:

- El diagnóstico de metástasis en pacientes oncológicos con dolor óseo.
- La estadificación clínica de los tumores.
- El seguimiento de los mismos.
- El diagnóstico de recidivas tumorales.
- Valorar la respuesta al tratamiento.
- Planificar las áreas de radioterapia.

**Figura 9.**



- Elección de lugares de biopsias óseas.
- Detección de zona de riesgo de fracturas patológicas.

**Renograma isotópico** (Figura 9)

Se utiliza para la visualización de los riñones y las vías excretoras, su comportamiento y su funcionalidad. Los isótopos más utilizados son la mercaptoacetilglicina marcada con 99mTc (MAG3) y el ácido dietiltriainopentaacético (DTPA).

**Indicaciones**

- Uropatía obstructiva (diferenciar entre obstrucción verdadera o funcional).
- Enfermedad vasculo-renal.
- Seguimiento de los trasplantes renales.
- Hidronefrosis diagnosticada prenatalmente.
- Seguimiento de las unidades renales en las derivaciones urinarias.
- Con esta técnica obtenemos datos sobre la perfusión renal, el filtrado glomerular; la excreción urinaria, la morfología, el tamaño y la situación de los riñones.

## Angiografía testicular

Se utiliza pertecnato con tecnecio o albúmina con tecnecio. Es útil para el diagnóstico diferencial del escroto agudo. Ha sido desplazada por el ecodoppler testicular.

## Gammagrafía renal

El radionúclido que se utiliza es el ácido dimercaptosuccínico (DMSA). Se utiliza para el estudio de localización de lesiones renales ocupantes de espacio, la detección de malformaciones y la función renal individual y relativa. También se puede utilizar en el estudio diagnóstico de la pielonefritis, diferenciando entre agudas y crónicas.

## Angiogammagrafía renal

El radionúclido que se utiliza es el DTPA. Nos informa sobre la perfusión renal y es útil en el estudio de la HTA renovascular, en el seguimiento del trasplante renal y en la oclusión renovascular.

## Cistografía

El radionúclido usado es el sulfuro coloidal con Tc.

Se utiliza para el diagnóstico y tratamiento del reflujo vesicoureteral.

## TOMOGRAFÍA POR EMISIÓN DE POSITRONES (PET)

Es una técnica de imagen en el ámbito de la Medicina nuclear, similar a la gammagrafía, que en vez de utilizar rayos gamma usa emisión de positrones.

El trazador que con más frecuencia se utiliza es el 18 FDG (fluordesoxiglucosa).

Su principal indicación es el diagnóstico de tumores por el aumento de metabolismo de la glucosa.

En la actualidad, la indicación más aceptada que tiene en Urología es la valoración de masas residuales en el cáncer de testículo después del tratamiento quimioterápico.

## BIBLIOGRAFÍA

1. Nakate A, Hayashi Y, Kojima Y, et al: Development of multiple calculi in the duplex system ureteroceles. *Int J Urol* 2006; 13:1445-7.
2. Almen T: Development of nonionic contrast media. *Invest Radiol* 1985; 20(Suppl): 52-59.
3. Barrett BJ, Carlisle EJ: Meta analysis of relative nephrotoxicity of high and low osmolality iodinated contrast media. *Radiology* 1993; 171:188.
4. Thomsen HS, Morcos SK: contrast media and metformin: Guidelines to diminish the risk of lactic acidosis in noninsulin dependent diabetics after administration of contrast agents. *Eur Radiol* 1999;9:738-740.
5. Barrett BJ, Parfrey PS, Vasavasour HM, et al: A comparison of nonionic, low osmolality radiocontrast agents with ionic, high osmolality agents during cardiac catheterisation. *N Engl J Med* 1992; 326:431.
- \*6. Bensalah K, Manunta A, Guille F, et al. Diagnosis and management of posterior urethra disruptions. *Ann Urol* 2006 40:309-16.
7. Rumack, Wilson, Charboneau. *Marban Diagnóstico por ecografía*. 2.ª ed.
- \*8. Matthias Hofer *Curso básico de ecografía*. Manual iniciación. 2004. 4.ª ed.
9. G. Marchal, E. Verbeken, R. Oyen. *Ultrasound of the normal kidney: a sonographic, anatomic and histologic correlation.. Ultrasound in medicine and biology*. Vol 12 (12) Dec 1986: 999-1009.
- \*10. Mayayo T, Lovaco F, De Blas V. Estudio ultrasonográfico de patología quística renal. *Act. Urol. Esp.* 1981; 13.
11. Krone K.D., Caroll B., *Scrotal ultrasound*. *Radiol. Clin. Nort. Am.* 1985; 23 (1) 121-139.
- \*12. Thomsen HS, Morcos SK. *Esur guidelines on contrast media*. *Abdominal imaging* 2006. 31:131-140.

(\*) Lecturas recomendadas.



# Libro del Residente de Urología



capítulo 5

## Técnicas endoscópicas

*Judith Palacios Ramos  
José Antonio Gallego Sánchez  
Mikel Gamarra Quintanilla  
Gaspar Ibarluzea González*

*Hospital de Galdakao*

**Palabras clave:** *Uretrocistoscopia. Resección transuretral. Ureteroscopia. Nefroscopia. Nefrolitotomía percutánea. Litofragmentación.*





# Libro del Residente de Urología



Índice capítulo 5

## Técnicas endoscópicas

<b>Endoscopia de la vía urinaria baja</b> .....	79
<b>Endoscopia terapéutica de la vía urinaria baja</b> .....	81
<b>Endoscopia de la vía urinaria alta</b> .....	85
<b>Endoscopia terapéutica de la vía urinaria alta</b> .....	89
<b>Endoscopia terapéutica de la unión pieloureteral</b> .....	95
<b>Bibliografía</b> .....	103



## capítulo 5

# Técnicas endoscópicas

## ENDOSCOPIA DE LA VÍA URINARIA BAJA

Podemos dividir la endoscopia de la vía urinaria baja entre la endoscopia diagnóstica y la endoscopia terapéutica. Dentro del primer grupo incluiremos a la uretrocistoscopia, que emplearemos para el diagnóstico bajo visión directa de la patología tanto de uretra como de vejiga o diagnóstico indirecto de la patología de la vía urinaria alta mediante pielografía retrógrada, mientras que dentro del segundo hablaremos de los sistemas para el tratamiento endoscópico de la patología de la uretra, próstata y vejiga.

Por su facilidad de acceso el tramo urinario inferior es de más fácil acceso y donde se iniciaron las primeras experiencias a la hora de la exploración endoscópica urinaria, siendo a su vez donde más se ha generalizado su empleo.

El primer cistoscopio se le atribuye a Bozzini (1806), siendo el inicio de la carrera tecnológica de la endoscopia urinaria. Aquel primer artificio se componía de dos partes: un contenedor del sistema de iluminación que consistía a su vez en una serie de espejos cóncavos que lograban transmitir la luz de una vela hasta el interior de la cavidad, y otra parte de unos tubos para introducción en el órgano a explorar. Segalàs presenta su espéculo uretrocístico en 1821.

El primer cistoscopio propiamente dicho fue el presentado por Nitze en 1879, que incorpora un sistema de lente de vidrio separada por amplios espacios llenos de aire, con una iluminación eléctrica en el extremo más distal del mismo, así como un sistema de irrigación.

A finales de los años 50, con el descubrimiento de la fibra de vidrio para la transmisión de la luz, sistema que se denomina luz fría, se mejora de manera importante la calidad de la visión endoscópica, al lograr la introducción de la luz blanca en el interior de los órganos a explorar.

Otro importante avance es el introducido por Hopkins en 1960, con su sistema de *rod lens* que consiste en varios cilindros de vidrio con pequeñas cámaras de aire intercaladas, con lo que se logra mejorar aún más la imagen, siendo el sistema en el que se basan las ópticas rígidas actuales.

En 1966 se produce un nuevo avance a tener en cuenta: el empleo de la fibra óptica para fabricación de endoscopios flexibles.

Estas han sido las aportaciones en las que se basa nuestro proceder endoscópico actual, con pequeñas aportaciones que van dirigidas a la mejora de los equipos, y a facilitar su manejo por parte de los urólogos, como son los cistoscopios flexibles de última generación con cámara digital integrada en la punta del elemento flexible, lo que mejora enormemente la definición.

## ENDOSCOPIA DIAGNÓSTICA DE LA VÍA URINARIA BAJA

### Uretrocistoscopia

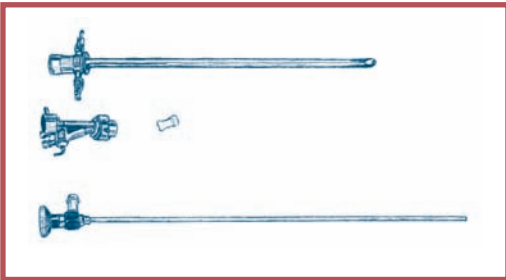
Consiste en la visualización directa de la uretra, próstata y vejiga, para diagnóstico de las enfermedades del tracto urinario inferior.

Asimismo nos permite acceso a la vía urinaria alta, para realización de pruebas indirectas, como la pielografía retrógrada, mediante cateterización e inyección de contraste a través del uréter.

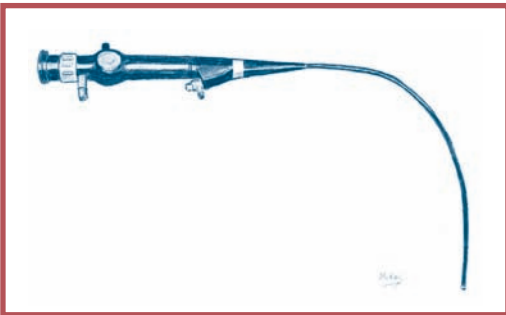
### Equipo necesario

Puede emplearse instrumental rígido o flexible. Cada uno de ellos tiene ventajas e inconvenientes. A favor del instrumental rígido podemos encontrar la mejor visión debido al sistema de lentes; más fácil

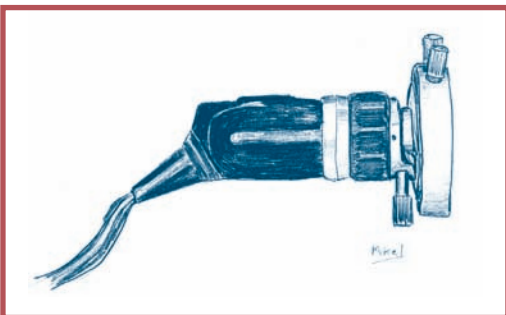
**Figura 1.** Las partes que componen el cistoscopio son la vaina (arriba), El puente (en medio) y la óptica (abajo).



**Figura 2.** Ejemplo de un cistoscopio flexible.



**Figura 3.** Desde la incorporación de la cámara a nuestra práctica se ha facilitado enormemente el aprendizaje de la endoscopia, así como la ergonomía en el desarrollo de nuestra práctica.



orientación espacial durante la prueba; mayor calibre del canal de trabajo que permite acceso de instrumental, como pinzas de agarre o de biopsia, así como colocación de catéteres. Componentes de los cistoscopios rígidos: vaina (con llaves para agua y drenaje), obturador, puente, óptica, fuente de luz (Figura 1).

Por otro lado, los cistoscopios flexibles (Figura 2) tienen la ventaja de una mayor comodidad para el paciente, pudiendo realizar la prueba en la consulta con menos molestias y menor necesidad de anestesia; no es preciso colocar al paciente en posición de litotomía; menor morbilidad. Se componen de haces de fibra óptica en el interior de un tallo flexible, con el extremo dirigitable desde un control que se maneja con el pulgar.

La imagen de ambos instrumentos se puede transmitir a un monitor de televisión mediante una cámara de vídeo (Figura 3) que se acopla a la óptica del instrumental. Los instrumentos rígidos más modernos en lugar de haces de fibra óptica presenta una videocámara digital en la punta del cistoscopio que transmite la señal directamente al monitor de televisión.

### Técnica

Antes de iniciar cualquier procedimiento debemos informar al paciente de la prueba a realizar.

La colocación del paciente dependerá de si vamos a utilizar instrumental rígido o flexible, ya que en el primer caso es imperativo el empleo de la posición ginecológica, mientras que en el segundo caso emplearemos preferentemente la posición en decúbito supino.

Previamente hay que explorar el meato, sus posibles malformaciones que dificulten el acceso a la uretra, valorando el calibre del mismo, etc. Hay que valorar balanitis, herpes, así como infecciones urinarias que podrían contraindicar el procedimiento.

Es preciso utilizar una solución para irrigación que nos permita distender la uretra para su correcta visualización y facilitar el tránsito a su través, así como para lograr una adecuada repleción vesical y una correcta exploración de toda la superficie de la mucosa. Puede emplearse cualquier solución (suero fisiológico, agua destilada, etc.), salvo que vayamos a realizar una electrocoagulación, en cuyo caso emplearemos soluciones con electrolitos que nos lo permitan como la de glicina al 0,4%.

## 5. Técnicas endoscópicas

Es importante realizar inspección de todo el trayecto de la uretra desde el meato hasta el cuello vesical, descartando posibles estenosis u otras lesiones.

Hay que identificar la próstata, para ver tamaño, crecimiento bilobulado o trilobulado, crecimiento endovesical de la misma haciendo referencia de todos estos datos.

Una vez en la vejiga hay que hacer una visualización ordenada de la misma, procurando automatizar los pasos del procedimiento para no dejar ningún punto de la vejiga sin explorar, dividiendo ésta en áreas y explorando cada una de ellas en su totalidad antes de pasar a la siguiente. Es importante iniciar siempre la exploración en la misma cara de la vejiga, visualizándolas todas en el mismo orden, lo que nos permitirá estar seguros de no dejarnos ninguna zona sin ver y nos agilizará el procedimiento haciéndolo más rápido.

De forma general es importante valorar la capacidad y coloración de la mucosa de la vejiga, la identificación de los meatos, dando cuenta de su morfología y localización. De manera más particular hay que identificar lesiones sobre la mucosa vesical, litiasis, etc., haciendo referencia de la ubicación de dichas lesiones, facilitando posteriormente su localización.

Si estamos utilizando un instrumento rígido puede ser necesario el empleo de ópticas de diferentes angulaciones. De manera ideal en estos casos la uretra y la próstata se explorarán con ópticas de 0° o 12°, la vejiga con la de 30° y para explorar zonas de difícil acceso de la vejiga, como la cúpula vesical, puede ser de utilidad el empleo de una óptica de 70° de angulación.

Si lo que estamos empleando es un cistoscopio flexible hay que tener cuidado de no perder la orientación espacial a la hora de referenciar la localización de las lesiones que encontremos.

Una vez que hemos accedido a la vejiga mediante cistoscopia es posible realizar una serie de pruebas y técnicas como la pielografía retrógrada, extracción de catéteres doble J, extracción de litiasis, tomas de biopsia, etc.

## ENDOSCOPIA TERAPÉUTICA DE LA VÍA URINARIA BAJA

### ENDOSCOPIA TERAPÉUTICA DE LA ESTENOSIS URETRAL

#### Uretrotomía interna

Se trata de un procedimiento que consiste en abrir la luz uretral.

#### Material necesario

El uretrotomo puede ser ciego u óptico. Entre los primeros, los más característicos han sido los diseñados por Maisonneuve (1853) y Otis (1872).

El empleado mayoritariamente es el uretrotomo óptico ideado por Sachse, el cual se compone de una vaina metálica, habitualmente de 20-22 ch (empleado en adultos), con canal de trabajo para introducir un catéter. Dispone de una media vaina externa que posibilite la colocación de una sonda vesical al final de la intervención, una óptica (0°) y un elemento de trabajo que es común con el del resectoscopio, debiendo sustituir el asa de corte por un cuchillete, que a su vez puede ser recto o de media luna.

#### Técnica

El procedimiento consiste en la apertura de la estenosis uretral mediante una incisión o una ablación por vía transuretral hasta tejido uretral sano para que la cicatriz se amplíe. Se debe usar suero fisiológico como solución para la irrigación.

Según los datos publicados, las estenosis de uretra bulbar de longitud menor de 1,5 cm, sin asociar espongiopfibrosis profunda y densa, pueden manejarse mediante uretrotomía interna con tasa de eficacia a largo plazo de un 74%.

La permanencia del sondaje uretral posterior oscilará entre 3 y 7 días.

La complicación más frecuente es la recurrencia de la estenosis uretral.

#### Tratamiento con láser

Se han usado para su tratamiento los láseres de argón, CO<sub>2</sub>, KTP, Nd:YAG o holmium:YAG.

El láser ideal para tratar las estenosis uretrales es aquel que vaporice totalmente el tejido, sin afectar al tejido periférico, sin ser absorbido por el agua y que se propague fácilmente a lo largo de una fibra. El láser holmium puede ser útil en el tratamiento de algunas estenosis, en particular en las aisladas y cortas.

### **Implantes uretrales**

Se han empleado tutores de implantación permanente, como Urolume, con indicaciones restringidas.

## **ENDOSCOPIA TERAPÉUTICA DE LA HBP**

El empleo de la endoscopia desde un punto de vista terapéutico para el tratamiento de la patología prostática se basa en aplicar un abordaje mínimamente invasivo para reducir la resistencia al flujo de salida y la obstrucción ocasionada por la hipertrofia benigna de próstata, mediante ablación del tejido prostático con diferentes mecanismos, de los cuales daremos unas pinceladas en este capítulo, sin pararnos en la descripción de las diferentes técnicas.

### **Resección transuretral de próstata**

La resección transuretral se desarrolló en Estados Unidos en la década de los años 20. Fue importante el desarrollo en aquella época o inmediatamente anterior a ella de varios componentes. Entre ellos, la lámpara incandescente por Edison (1879) y el cistoscopio por Nitze y Lieter (1887), así como el tubo fenestrado por Hugh-Hampton-Young. Fue importante la invención por Forest en 1908 del tubo al vacío que permitía la generación constante de corriente eléctrica de alta energía, que podía ser usada para resecar tejido. Asimismo Stearns desarrolló el asa de tungsteno. Con todo esto fue McCarthy, en 1932, quien combinando todos estos descubrimientos logró resecar tejido bajo visión directa.

Posteriormente y en 1976 se desarrolló el sistema de lentes ideado por Hopkins que mejoró la llegada de luz en los procedimientos endoscópicos, al reemplazar los espacios entre las lentes por varillas de vidrio sólidas.

El tratamiento mediante RTU-P se ha popularizado, considerándose hoy en día el Gold Standard para el tratamiento de la HBP.

### **Equipo necesario**

El instrumento que empleamos en la resección se denomina resectoscopio.

Consta de 3 elementos fundamentales que se engarzan uno sobre otro (Figura 4).

El primero es la vaina, que habitualmente es una doble vaina, pero que puede ser también simple. Su calibre oscila entre los 9 ch de los instrumentos pediátricos y los 28 ch de los de mayor calibre. Nosotros utilizamos habitualmente el de 26 ch con doble vaina. La punta (en los de vaina metálica) debe de ser un material aislado eléctricamente para evitar el paso de la corriente a lo largo de la vaina y evitar así quemaduras. El sistema de doble vaina permite de forma continuada flujo tanto de entrada como de salida, con lo que mejora la visión, permitiendo drenaje de la vejiga, ya sea a caída libre como con aspiración forzada. El sistema se completa con un equipo de llaves que nos permite abrir y cerrar la entrada y la salida, lo que nos interesa en cada momento.

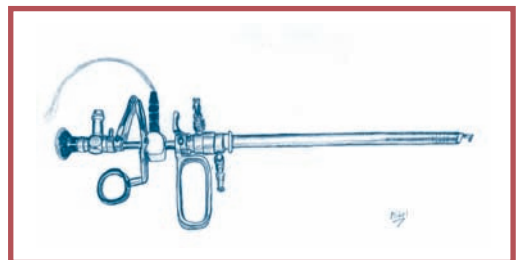
Habitualmente la introducción de la vaina en la vejiga se realizará con un obturador romo, con lo que evitaremos traumatismos uretrales innecesarios.

El segundo elemento es el sistema óptico. Ópticas entre 0 y 30°, en función de las necesidades de cada caso.

El tercer componente es el elemento de trabajo. Tubo metálico en cuyo interior se fija la óptica, se ancla el asa de corte y tiene un sistema que maneja el

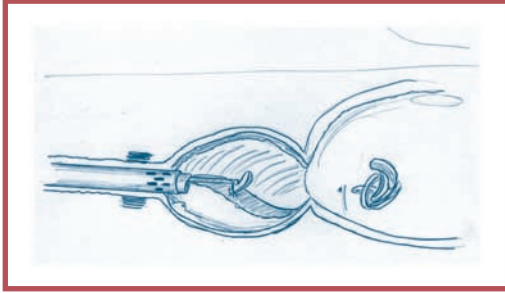
### **Figura 4.** Ejemplo de resector de doble corriente.

Fig. 1: El arco en C de fluoroscopia en una mesa radiotransparente de un quirófano convencional es el sitio ideal para la cirugía renal percutánea.

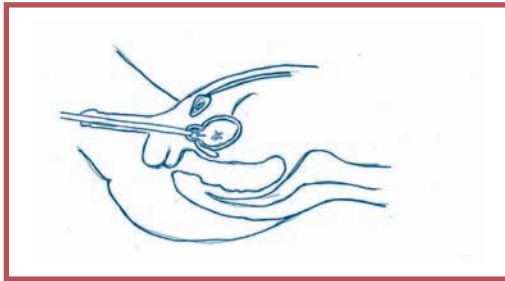


## 5. Técnicas endoscópicas

**Figura 5.** Resección transuretral de la próstata de inicio anterior. Los fragmentos quedan en la vejiga para posterior extracción de los mismos.



**Figura 6.** Resección transuretral de la próstata de inicio anterior. Los fragmentos quedan en la vejiga para posterior extracción de los mismos.



propio cirujano para dotarle de movimiento longitudinal al asa. En el elemento de trabajo es donde se conecta el electrobisturí.

En cuanto a la *técnica quirúrgica* es necesario líquido de irrigación que permita transmisión eléctrica. Desde 1947 se emplean líquidos de irrigación no hemolíticos, entre los cuales la solución más empleada es la de glicina al 1,5%.

Hay diversas técnicas quirúrgicas, todas ellas basadas en efectuar la resección paso a paso y de manera sistemática, las cuales se describirán en otro capítulo (Figuras 5 y 6).

Una incorporación reciente en nuestra práctica es la resección transuretral con Plasmakinetic, que no precisa de glicina en el suero de irrigación, pudiendo emplearse suero fisiológico con la consiguiente reducción del riesgo de síndrome de RTU.

## Terapia prostática con láser

En el momento de su introducción para el tratamiento de la hiperplasia prostática las expectativas que se crearon fueron importantes, sobre todo en los pacientes. Posteriormente han quedado de manifiesto las limitaciones de la técnica. De cualquier forma, el avance de la tecnología pueda permitir desempeñar un papel más importante en el manejo de la HBP.

Láser (*Light amplification by the stimulated emission of radiation*). El principio del láser se basa en la emisión de un haz de luz de alta intensidad que bombardea una caja de resonancia con protones. Los electrones excitados por el bombardeo de fotones se desintegran con rapidez y emiten un fotón. Este fotón interactúa con otros átomos en estado de excitación, con nueva desintegración de electrones y emisión de nuevos fotones. Éstos poseen las mismas características y siguen la misma trayectoria que el fotón incidente. Se denomina a este fenómeno *emisión estimulada de radiación* y es el principio en el que se basa el láser.

Tipos de láser que pueden emplearse para el tratamiento de la próstata:

- Láser de neodimio: itrio-aluminio-granate (Nd:YAG). Produce coagulación térmica de los tejidos con posterior esfacelación de los tejidos coagulados. La curación completa puede demorarse hasta 3 meses.
- Láser de potasio titanil fosfato (KTP). Grado intermedio de vaporización y coagulación.
- Láser de holmio: itrio-aluminio-granate. Produce un corte por vaporización del agua tisular, con menor hemostasia tisular.

Las diferentes fibras se aplican a un sistema endoscópico para realizar la intervención, empleando en cada uno de los casos una técnica diferente, desde la técnica de emisión lateral y coagulación de tejido, hasta la disección prostática con láser holmio, pasando por la de láser de contacto.

## Colocación de stents intraprostáticos

Se introdujo como sistema no invasivo para la resolución de la obstrucción por HBP. Pueden ser una aportación a tener en cuenta en algunos casos.



## Ablaciones prostáticas transuretrales con aguja

El objetivo de este método consiste en alcanzar una temperatura intraprostática alta mediante la aplicación de energía de radiofrecuencia de baja magnitud que induce necrosis del tejido hiperplásico. La técnica se realiza mediante un instrumento endoscópico diseñado con esta finalidad exclusiva. Consiste en un sistema óptico y unas agujas de radiofrecuencia que se encuentran conectadas a un generador de ondas de RF monopolares de baja magnitud que determina una temperatura de 100 °C en el área blanco.

## ENDOSCOPIA TERAPÉUTICA DE LAS NEOPLASIAS VESICALES

### Resección transuretral de vejiga

Podemos considerar la RTU de vejiga como un procedimiento diagnóstico y terapéutico. Desde el punto de vista diagnóstico se emplea para tomar muestras de la mucosa vesical y su posterior estudio anatomopatológico. A nivel terapéutico se indica en el tratamiento de los tumores superficiales de vejiga.

### Equipo necesario

El equipo necesario no dista mucho del empleado para el tratamiento de la HBP, que hemos descrito previamente. Únicamente se recomienda el empleo de óptica de 30° para su ejecución.

### Técnica

Es necesario un examen de toda la vejiga para determinar la localización de todas las lesiones vesicales. También es necesario el empleo de soluciones isotónicas con glicina, manitol o sorbitol.

Se usan 3 tipos de corriente eléctrica: cortante, coagulante y mixta. Se debe colocar el asa de corte detrás de la lesión y traccionar de ella hacia el reseccoscopio. Es necesario resecar, en este orden, el tumor, el pedículo y la base.

### Vaporización con láser

También se ha empleado el láser para el tratamiento de las neoplasias superficiales de la vejiga

mediante la ablación del tejido neoplásico con la energía generada por él. Clásicamente se empleaba el láser Nd:YAG (neodimio:itrio-aluminio-granate) y más recientemente el laser Holmium:YAG y el KTP (potasio titanil fosfato).

## ENDOSCOPIA TERAPÉUTICA DE LA LITIASIS VESICAL

Es una de las patologías descritas en los más antiguos tratados de medicina, describiéndose su extracción por vía perineal e hipogástrica.

Fue un interesante avance la introducción a finales del siglo XIX del litotriptor de Bigelow, el primero que incorpora visión directa.

Desde ese momento progresivamente se han ido incorporando diversos mecanismos litotriptores cada vez más potentes y menos lesivos.

Su prevalencia es del 1-2% de los varones operados de HBP.

La presencia de cálculos vesicales se asocia con vejiga neurógena, bacteriuria crónica, cuerpos extraños, divertículos vesicales y cálculos de las vías urinarias altas.

El tratamiento endoscópico de las litiasis vesicales puede realizarse a través de una endoscopia transuretral o bien por vía percutánea.

El mecanismo más antiguo para tratamiento de litiasis vesicales es la **litotricia mecánica**, que se emplea bajo visión endoscópica, con una óptica de 30°.

Desde la década de los 60, tras la incorporación de la **litotricia electrohidráulica**, se ha utilizado ampliamente en el tratamiento de las litiasis vesicales. Presenta riesgo de perforación vesical y tiene dificultades para la fragmentación de litiasis duras y de gran tamaño.

También se ha empleado la **litotricia ultrasónica** en el tratamiento de las litiasis vesicales. Es más segura y efectiva que la litotricia electrohidráulica, aunque las litiasis de gran dureza siguen resistiéndose a este sistema.

En la década de los 90 se incorporó la **litotricia neumática**, que se ha demostrado más efectiva que las anteriores, incluso con los cálculos más duros. Asimismo su tasa de complicaciones ha sido muy escasa.

También el láser se ha incorporado al arsenal terapéutico endoscópico para tratar las litiasis vesicales, utilizándose concretamente para este fin el **láser de holmium:YAG**. Es un tratamiento fácil de utilizar, efectivo y seguro.

## CIRUGÍA ENDOSCÓPICA DE LA INCONTINENCIA URINARIA

Consisten en la inyección submucosa de materiales que permitan lograr un aumento de la resistencia de la uretra para evitar incontinencia de orina ocasionada por incrementos de la presión abdominal. La inyección es intrauretral. Las técnicas para la inyección pueden ser intrauretrales o transuretrales, correspondiéndonos en este capítulo hacer referencia a estas últimas.

Se indica su empleo en pacientes con deficiencia intrínseca del esfínter:

### **Materiales inyectables**

Desde mediados del siglo XX se ha tratado de emplear diversos materiales para uso intrauretral, como la parafina periuretral empleada en 1955 por Quackels.

Hoy en día se emplean materiales diversos como politetrafluoretileno, duraspHERE, polímeros de silicona o materiales autólogos (grasa o sangre).

### **Técnica**

Se realiza mediante el empleo de un uretroscopio, y usando una aguja para la inyección del material seleccionado a nivel intrauretral. En los varones la inyección es transuretral, mientras que en mujeres puede usarse cualquier vía (periuretral, transuretral o percutánea). La inyección se realiza en varios puntos de la circunferencia uretral, por encima del esfínter. Después de la inyección la luz uretral debe estar coaptada y dar sensación de obstrucción. En varones (generalmente después de cirugía) debe colocarse por encima del esfínter externo, y en mujeres debe localizarse en uretra proximal, en el cuello vesical.

## ENDOSCOPIA DE LA VÍA URINARIA ALTA

### **Introducción**

La endoscopia urológica alta reúne a un conjunto de técnicas nuevas destinadas al tratamiento de numerosas enfermedades del uréter y el riñón.

Los avances tecnológicos posteriores han llevado a un descenso de la morbilidad y a un progreso importante en el tratamiento de numerosas afecciones urológicas.

Se atribuye a Hugh Hampton Young la descripción en 1912 de la primera evaluación endoscópica del tracto urinario superior. No obstante, la endoscopia de las vías urinarias superiores empezó a desarrollarse entre 1979 y 1984 por el impulso de algunos pioneros, entre los cuales destacan Pérez Castro: ureteroscopia; Alken: nefrolitotomía percutánea; Wickam: endopielotomía, y O'Donnell: antirreflujo endoscópico.

Estas técnicas revolucionaron las indicaciones terapéuticas de numerosas afecciones urológicas: litiasis renal y ureteral, estenosis del uréter y de la unión pieloureteral, exploración y tratamiento de los tumores de la vía excretora, tratamiento del reflujo vesicoureteral en niños y adultos, tratamiento de algunos quistes renales, examen de pacientes con hematuria de causa desconocida, etc.

### **Metodología**

La endoscopia de las vías urinarias superiores consiste en introducir endoscopios rígidos y flexibles en el uréter y las cavidades pielocaliciales con finalidad diagnóstica o terapéutica.

Existen dos formas de acceso a las cavidades renales, que son la vía retrógrada, a través del uréter con un ureterorenoscopia, y la vía percutánea.

No obstante el primer paso que debemos plantearnos ante una actuación endoscópica es el conocimiento de cuál es el instrumental que se precisa para dicha intervención, así como de las posibilidades y limitaciones del armamentario del que se dispone.

## Vía retrógrada: principio y tecnología

En la década de los 70, Lyon, en colaboración con la compañía *Richard Wolf Instruments*, diseñan distintos ureteroscopios rígidos, siendo el primero en atravesar el meato ureteral de un adulto por vía retrógrada utilizando un ureteroscopia pediátrico. Los primeros instrumentos tenían 23 cm de longitud con unos diámetros de 13 ch, canal de trabajo 5 ch.

Posteriormente, Pérez Castro, en 1979, fue el primero en utilizar un aparato específico para adultos.

En la década de los 80 se van modificando los instrumentos y accesorios. El sistema de visión se varía para poder visualizar correctamente los instrumentos a utilizar como electrodos de litotricia o cestillos; las longitudes llegan a los 40 cm para poder trabajar con comodidad dentro de la pelvis renal y cálices y los diámetros van disminuyendo hasta 8,5-9,5 ch.

En 1989, Dretler publica sus resultados con el uso de un ureteroscopia semirrígido de tipo telescopado, con diámetros en el tercio distal de 7,2 ch, en la parte media 10,2 y de 11,9 ch en la porción proximal.

El instrumental endoscópico para la cirugía ureteral ha evolucionado en el sentido de disminuir el calibre y aumentar la flexibilidad del mismo, existiendo actualmente en el mercado ureteroscopios semirrígidos y flexibles, de un calibre tal que hace innecesaria la dilatación para su introducción.

Actualmente existe una amplia gama de ureterorenoscopios; los más finos (6 ch) permiten la ureteroscopia en niños. Los aparatos que se utilizan con mayor frecuencia tienen un calibre de 7,5 a 9,5 ch, son sólidos y están provistos de canales operadores de buen diámetro (de 3 a 5 ch).

Los aparatos más recientes poseen fibras ópticas miniaturizadas, gracias a los cuales es posible disponer de varios canales operadores con irrigación de doble corriente. Por supuesto, todos estos aparatos son compatibles con un sistema de videocámara mono o triCCD de alta definición.

Simultáneamente se van desarrollando los ureteroscopios flexibles, apareciendo en 1987 ureterosco-

pios de 9,6 ch y 10,8 ch con sistema de irrigación y deflexión bidireccional de su extremo.

La utilización de fibroureteroscopios flexibles se encontró al principio con algunos problemas técnicos: las fibras ópticas no dejaban suficiente espacio para el canal de irrigación-operación. Los aparatos recientes cuentan con fibras ópticas en miniatura, de bajo calibre (de 7,5 a 8,5 ch), pero con un canal operador que permite una buena irrigación y el paso de instrumentos eficaces de calibre reducido (sondas de extracción tipo Dormia o Segura, fibra láser, electrodo miniatura para choque electrohidráulico).

El uréter se distiende por efecto de la irrigación y el aparato progresa con relativa facilidad. La progresión se facilita por la introducción de una guía rígida que borra las eventuales sinuosidades ureterales.

La movilidad de la uretra femenina permite alinear el aparato con el uréter lumbar, superándose de este modo la angulación ureteral creada por los vasos ilíacos. En el hombre, la fijeza relativa del bloque prostático puede impedir el paso del uréter ilíaco en el 20 al 30% de los casos.

En la actualidad se desarrollan técnicas que permiten tratar lesiones pielocaliciales (tumor, litiasis, divertículo) por vía retrógrada.

## Ureteroscopios

*Ureteroscopios rígidos.* En la actualidad, continúan siendo los instrumentos más operativos, aunque hay que reconocer que también son los de mayor calibre (entre 8,5 y 14 ch) y, por lo tanto, los más traumáticos. Para facilitar su introducción en el uréter, el extremo distal de los ureteroscopios rígidos es biselado. La longitud de los ureteroscopios rígidos los divide en dos grupos: cortos, con longitudes que oscilan entre 30 y 35 cm, y aptos para trabajar a nivel de uréter pelviano o sacro, y largos, cuya longitud oscila entre 41 y 43 cm, que se utilizan para acceder al uréter lumbar o a pelvis y cálices renales.

*Ureteroscopios semirrígidos.* Constan de una vaina metálica con un sistema óptico de transmisión a través de fibra óptica, con lo que puede reducirse considerablemente el calibre del instrumento, dotándolo de un cierto grado de flexibilidad, que

## 5. Técnicas endoscópicas

hace su inserción más fácil. Actualmente, existen diferentes modelos con calibres que oscilan entre 6 y 9,5 ch y canales de trabajo entre 2 y 5,5 ch. Se comercializan en longitud corta (32-33 cm) y largos (40-43 cm). El gran inconveniente es su fragilidad, dado su reducido calibre y el componente de fibra óptica.

*Ureteroscopios flexibles.* El ureteroscopio flexible consta de un canal de transmisión de imagen por fibra óptica, uno o dos canales de iluminación fibro-óptica, y un canal de irrigación y trabajo. Las dificultades de irrigación al introducir accesorios, su fragilidad y su elevado coste hacen que todavía no sea un instrumental ampliamente utilizado en la mayoría de los centros.

### Material accesorio

- *Pinzas.* Es necesario disponer de diferentes tipos de pinzas para cubrir las necesidades que se plantean en cirugía endoscópica (pinzas de biopsia, de cálculos y de cuerpos extraños).
- *Sistema de litotricia:* Sistema ultrasónico – Litotricia neumática – Láser – Litotricia electrohidráulica.
- *Ureterorresector.* Consiste en un resector con un calibre de 12 ch, con una longitud de un ureteroscopio, que igual que el resector convencional, posee una vaina externa, y un elemento de trabajo donde se adapta un asa de corte y coagulación mediante su conexión a un electrobisturí.
- *Ureterotomo.* Para incidir las estenosis ureterales.
- *Electrodos de coagulación.* Necesarios para la coagulación de áreas sangrantes tras la toma de biopsias o para fulguración de tumores ureterales.
- *Guías metálicas.* Están constituidas por una espiral de alambre enrollada sobre un núcleo central formado por un alambre recto, lo que les confiere una rigidez longitudinal y una flexibilidad lateral. El material del que están constituidas puede ser de acero inoxidable o recubierto de teflón o hidrogel. En cuanto a la longitud de las guías metálicas, oscila entre 100 y 260 cm, y el calibre oscila entre 0,045 y 0,025 pulgadas.

- *Catéteres ureterales.* Los catéteres son radioopacos y vienen marcados cada 5 cm para control durante su introducción endoscópica. Pueden ser de diferente calibre, longitud y material.
- *Cestas.* Son útiles para la extracción de cálculos ureterales y cuerpos extraños.
- *Arco en C radiológico.*

Las complicaciones de la endoscopia por vía retrógrada son poco frecuentes, las estenosis son raras (1%) y en general se corrigen fácilmente por vía endoscópica. Las avulsiones ureterales son excepcionales.

Afortunadamente la mayoría de las lesiones ureterales pueden ser tratadas de forma conservadora.

### Vía percutánea: principio y tecnología

El principio del acceso percutáneo del riñón se conoce desde hace mucho tiempo. Fernstrom y Johansson comunicaron en 1976 la primera extracción de cálculos renales a través de un trayecto de nefrostomía percutánea.

El desarrollo progresivo de variantes técnicas e instrumental ha perfeccionado y simplificado la técnica renal percutánea de tal forma que actualmente es posible realizar múltiples maniobras diagnósticas y terapéuticas con mínima o nula alteración del parénquima renal.

El acceso percutáneo permite introducir endoscopios de grueso calibre en el riñón (de 24 a 28 F): nefroscopio operador equipado con dispositivos de litotricia endoscópica por ultrasonidos, choque electrohidráulico o choque balístico, resector equipado con asa clásica o asa de Collins, fibroscopio flexible de 14 ó 18 F, etc.

Este arsenal permite trabajar bajo control visual directo numerosas afecciones (cálculo, tumor de vía excretora, estenosis, etc.). Los riesgos de complicaciones son relativamente bajos. Las principales complicaciones son: las perforaciones cólicas (0,5%) y las hemorragias arteriales o arteriovenosas (1 al 2%). Las últimas a menudo pueden tratarse con embolización radiológica.

### **Metodología**

El principio es la creación de trayecto transparietal por dilatación con una guía, introducida en el riñón mediante una aguja que lo atraviesa por la convexidad y a la altura del fondo de una papila, o sea una zona relativamente avascular:

La punción se lleva a cabo bajo control radiológico, o ecográfico y radiológico. La mayoría de los autores dilata el trayecto con los dilatadores telescópicos de Alken. No obstante distinguimos tres tipos: metálicos (Alken), plásticos teflonados y de balón.

Actualmente, la mayoría de los autores realiza los tratamientos percutáneos en un tiempo operatorio, con anestesia general o peridural. Por supuesto, siempre es posible realizar tiempos adicionales ante dificultades técnicas o procedimientos incompletos.

### **Nefroscopio**

*Nefroscopio rígido.* Consta de un obturador perforado, una vaina con un sistema de irrigación y aspiración continua, y un sistema óptico lateral que puede ser en ángulo recto, o bien formando un ángulo de 30 grados.

*Nefroscopio flexible.* Consta de un haz fibroóptico, dos haces de iluminación fibroópticos, un canal de irrigación - trabajo y un extremo angulable (Figura 2).

### **Material accesorio**

- *Pinzas.* Pinzas de biopsia, para extracción de cálculos y para litotricia mecánica.
- *Sistema de litotricias.* Sistema ultrasónico - Litotricia neumática - Láser - Litotricia electrohidráulica.
- *Resector percutáneo.* Generalmente utilizamos el mismo resector que en el tracto urinario inferior.
- *Uretrotomo.* Útil para la realización de endopielotomías.
- *Electrodo de coagulación.* Necesario para coagular pequeñas áreas biopsiadas o puntos sangrantes.
- *Catéter acucise.* Este catéter está diseñado para el tratamiento de las estenosis ureterales por vía retrógrada, combinándose dos mecanismos: el de

la dilatación y el de la incisión. Se puede utilizar también en la estenosis ureteropielicas.

- *Sondas y catéteres.* Las sondas de nefrostomía (Pigtail) multiperforadas se introducen percutáneamente a través de una guía metálica, y habitualmente se utilizan para el drenaje temporal renal. Para el drenaje postoperatorio en cirugía percutánea, son útiles las sondas tipo Nelaton (18 a 22 ch), que se introducen a través de la vaina de amplatz y deben de fijarse con un punto de sutura en la piel.
- *Arco en C radiológico.*

## **ENDOSCOPIA DIAGNÓSTICA DE LA VÍA URINARIA ALTA**

En razón de las posibilidades actuales de las técnicas de diagnóstico por imágenes, la mayoría de las afecciones urológicas altas no precisan una exploración endoscópica diagnóstica. En la práctica, la endoscopia diagnóstica sólo se lleva a cabo en las dos circunstancias siguientes.

### **Tumores**

En primer lugar, los tumores de la vía excretora, en cuyo caso es necesario determinar la histología antes de optar entre un tratamiento conservador (eventualmente endoscópico) y un tratamiento radical (nefroureterectomía).

No se deben explorar endoscópicamente los tumores que, de cualquier modo, serán sometidos a nefroureterectomía, teniendo en cuenta los datos proporcionados por la urografía intravenosa, la tomografía computarizada y la citología urinaria.

En cambio, es preferible explorar por vía retrógrada para biopsia todas las lagunas que sugieren una lesión benigna, papila ectópica, necrosis papilar, pólipo fribroepitelial y las lagunas tumorales compatibles con un carcinoma urotelial de bajo grado, eventualmente accesible a tratamiento conservador; tumor papilar de pequeño tamaño, en particular en caso de riñón único o de tumor bilateral.

La maniobra ideal sería por vía retrógrada con un ureteroscopia flexible o rígido, de acuerdo a la locali-

## 5. Técnicas endoscópicas

zación del tumor, cuyo canal operador debe permitir el paso de una pinza para biopsia y un sistema de coagulación por electrodo o por fibra de cuarzo conectado a un láser YAG.

### Hematurias

Las hematurias renales persistentes de causa desconocida constituyen la segunda indicación de la endoscopia exploradora. Se trata de pacientes con hematurias macroscópicas persistentes unilaterales y sin lesión identificable mediante las técnicas de diagnóstico por imágenes.

La maniobra ideal se realiza por vía retrógrada con un ureteroscopio flexible que permite la exploración de las diferentes cavidades del riñón. Con frecuencia se identifican lesiones benignas –angioma papilar, papilitis hemorrágica– que, en la medida de lo posible, deben tratarse por electrocoagulación en el mismo tiempo operatorio.

Se trata de una endoscopia retrógrada difícil, por lo que en algunos casos se justifica realizarla a título de exploración por vía percutánea.

Esto permite aprovechar las ventajas de irrigación y visión que proporcionan los endoscopios de gran diámetro que se utilizan por vía anterógrada.

## ENDOSCOPIA TERAPÉUTICA DE LA VÍA URINARIA ALTA

### ENDOSCOPIA TERAPÉUTICA DE LA LITIASIS

#### Litiasis renal cálcica (radiopaca)

La mayoría de los cálculos renales pueden tratarse mediante LEOC, pero se demostró que con este método aumenta notablemente el porcentaje de complicaciones cuando el cálculo supera los 20 mm de diámetro y/ o cuando tiene un aspecto coraliforme.

Por este motivo, la cirugía renal percutánea sigue siendo el tratamiento de elección de los cálculos de

gran tamaño y de los cálculos coraliformes. El procedimiento endoscópico se lleva a cabo con anestesia general o peridural.

### Introducción

La cirugía renal percutánea nace a principios de la década de 1980 con la nefrolitotomía percutánea (NLP).

A los grupos de Alken y Wickham se les atribuye la paternidad del método por haber sido los primeros en reportar series de casos tratados con sistematización de la técnica y la descripción de los aparatos necesarios para llevarla a cabo.

Pronto se adoptan las guías rígidas tipo Lunderquist y los dilatadores metálicos coaxiales de Alken.

### La indicación quirúrgica. Selección del paciente

En los primeros tiempos, previos a la generalización de la litotricia extracorpórea por ondas de choque (ESWL), los casos susceptibles de NLP sencillos eran muy abundantes, habiendo quedado relegadas hoy en día las indicaciones a los cálculos coraliformes o los que no responden al tratamiento mediante litotricia extracorpórea, ya que se logró tratar mediante ESWL una gran parte de esas litiasis.

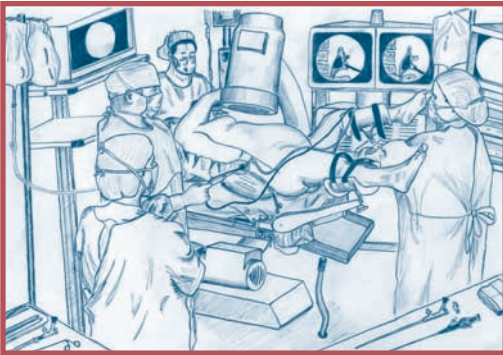
### El quirófano de endourología

Para la práctica de la urología es suficiente con el empleo de un quirófano convencional con una mesa quirúrgica radiotransparente y un arco en C con fluoroscopia (Figura 7). Los quirófanos de endourología con mesas radiológicas específicas sólo se justifican en unidades de Litotricia con mucho volumen de trabajo. El quirófano convencional presenta ventajas en cuanto a versatilidad según nuestro punto de vista.

### El cateterismo ureteral previo

La colocación de un catéter ureteral del 6 ó 7 ch en la pelvis renal, previo a la NLP, es una maniobra sencilla en la que se emplean escasos minutos y que sólo aporta ventajas, ya que ayuda en la punción percutánea distendiendo la vía al irrigarla con solución fisiológica mezclada con contraste yodado, lo

**Figura 7.** La posición de Valdivia se puede realizar combinada con la posición de litotomía, por lo que el acceso endoscópico a la vía urinaria es total. El manejo anestésico del paciente en esta posición es excelente.



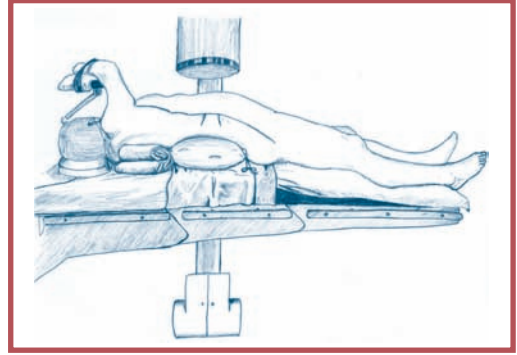
cual nos permite además ver con exactitud el sitio de punción. Asimismo, durante la NLP sirve en parte de drenaje ayudando a mantener bajas presiones e impide la migración de fragmentos litíasicos al uréter. Por último, en el postoperatorio inmediato ayuda al drenaje de la vía en caso de obstrucción de la nefrostomía o por pérdida accidental de la misma.

De cualquier forma, actualmente accedemos a la vía urinaria simultáneamente de forma tanto anterógrada como retrógrada gracias al posicionamiento descrito por nosotros y derivado de la posición de Valdivia. De esta manera logramos las ventajas antes referidas con la simple cateterización y además nos permite el acceso a posiciones complicadas desde el acceso percutáneo.

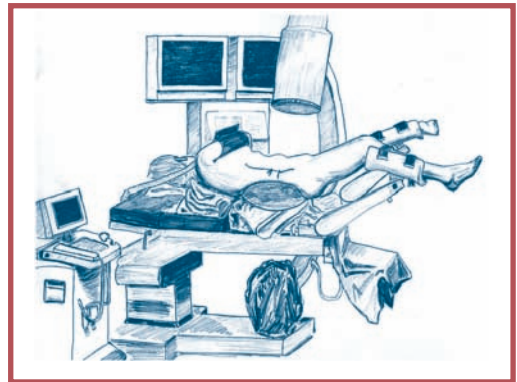
### **Preparación del campo quirúrgico. Posicionamiento del paciente**

El decúbito prono fue la posición adoptada desde un principio. Para los grupos que practicaban la punción ecodirigida el decúbito prono simple fue suficiente. Por el contrario, los grupos que realizaban la punción solamente guiada por fluoroscopia precisaban posicionamientos más complicados con cuñas laterales o cambios de planos de proyección radiológica para la orientación tridimensional. Esto además exigía un estudio preciso de la anatomía del

**Figura 8.** Posición de Valdivia con bolsa de aire en el flanco. Se marcan las líneas de referencia en la piel (12.<sup>a</sup> costilla, pala ilíaca. Línea axilar posterior).



**Figura 9.** Posición de Valdivia.



riñón, siempre sujeta a cambios de un paciente a otro.

Hacia el año 1987 comienzan a conocerse otras posiciones, como la descrita por el doctor Valdivia que consiste en el decúbito supino y colocación de una bolsa de aire en el flanco (Figura 8). Se utiliza una bolsa vacía de irrigación endoscópica de 3 litros que se llena de aire para que no interfiera con la visión fluoroscópica. Para completar el posicionamiento del paciente, el brazo del lado de la punción se cruza por delante girando ligeramente el tórax.

Hoy en día nosotros hemos modificado esta posición de manera que colocamos las piernas sobre perneras, manteniendo la pierna ipsilateral extendida y la contralateral bastante abducida, lo que nos permite el

## 5. Técnicas endoscópicas

acceso simultáneo de la vía urinaria tanto anterógrado como retrógrado (Figura 9).

En ambas posiciones los puntos de referencia para elegir el punto óptimo de punción son los mismos: línea axilar posterior; cresta ilíaca y la última costilla. La punción debe ser lo más próxima posible a la línea axilar posterior pero sin pasar nunca hacia delante.

Las ventajas de nuestra posición son múltiples, ya desde el punto de vista del manejo anestésico, dar la vuelta a un paciente anestesiado es siempre una maniobra complicada y engorrosa. El acceso transuretral a la vía urinaria es posible durante toda la intervención. La punción ecodirigida es igual de sencilla que en el decúbito prono, controlándose perfectamente las estructuras interpuestas entre piel y riñón.

### Instrumental quirúrgico

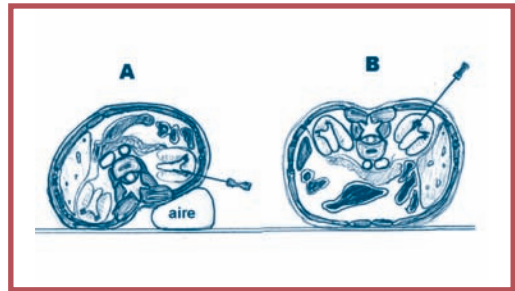
*El ecógrafo.* El ecógrafo con un transductor de 3,5 MH para ecografía abdominal es un aparato que no puede faltar en todo Servicio que pretenda realizar una urología moderna. Es conveniente estar familiarizado con el ecógrafo para realizar la punción ecodirigida de la manera más efectiva posible. La punción percutánea ecodirigida se convierte así en un procedimiento seguro y sencillo para multitud de maniobras diagnósticas y terapéuticas en nuestra especialidad.

*Las agujas de punción inicial.* Cuando la punción inicial es ecodirigida se utiliza una aguja que permita directamente el paso de una guía de 0,038" que normalmente corresponde a un calibre 17,5 gauge, equivalente a un diámetro de 1,3 mm.

### La Punción Percutánea Ecodirigida

La dificultad de acceso percutáneo al cáliz deseado ha sido siempre la parte más compleja de la cirugía renal percutánea. Desde un principio hemos realizado la punción inicial guiada por ultrasonidos. El control de estructuras anatómicas interpuestas entre piel y riñón sólo es posible con este método. Conviene explorar previamente al paciente en la consulta, estudiando la anatomía ecográfica del riñón y estructuras vecinas y los posibles puntos de punción. Con el paciente colocado en la posición deseada, decúbito prono o supino con bolsa de aire (Figura 10), marcamos con rotulador las líneas de referencia (Figuras 8 y 9).

**Figura 10.** A – Posición en decúbito supino con bolsa de aire en el flanco. La dirección de la aguja en la punción es discretamente hacia arriba, lo que desconcierta al principio. Con punción ecodirigida hay que pinchar la piel lo más cerca posible de la línea axilar posterior y dejarse llevar por el haz de ultrasonidos. B – Posición en decúbito prono. La dirección de la aguja lleva una inclinación de 45° con el plano horizontal.



Colocamos el transductor buscando en esta zona una ventana acústica que nos permita conseguir un corte longitudinal del riñón. Hay que fijarse bien en la dirección del haz de ultrasonidos que nos la marcará la inclinación de la sonda. Introducimos la aguja en la piel en la zona antes marcada lo más próximo posible a la línea axilar posterior pero sin sobrepasarla hacia delante. Si tenemos catéter colocado y la vía rellena de suero con contraste, hay quien además añade azul de metileno, que veremos salir al retirar el obturador de la aguja. Si no hemos colocado catéter tendremos que ver salir orina. En cálculos que ocupan toda la vía al contactar con la piedra hay que inyectar suero ligeramente contrastado para asegurarnos del punto de punción y distender un poco la vía para que pase la guía.

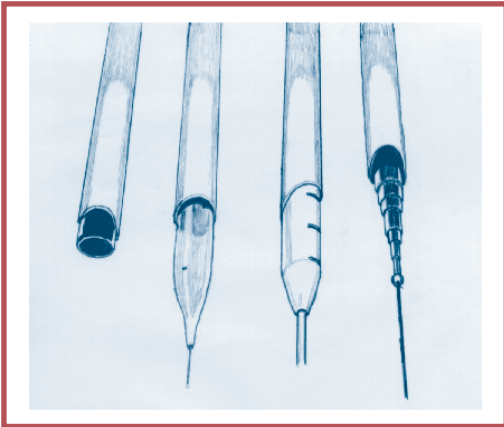
### Las guías metálicas

El método Seldinger se realiza con guías flexibles, lo que provoca acodaduras en el trayecto durante la dilatación. Pronto empezaron a utilizar varillas metálicas rígidas con extremo distal flexible, guías de Lunderquist, lo que permite una dilatación del trayecto en sus primeras fases mucho más fácil y segura.

Hoy día existen multitud de variantes como las guías teflonadas semirrígidas muy útiles y menos traumáticas.



**Figura 11.** De izq. a dcha.: Vaina de Amplatz 28 ch sobre nefroscopio 26 ch perfectamente ajustada. Balón de dilatación de trayecto de nefrostomía con su vaina de 30 ch. Dilatador de Amplatz 30 ch con su vaina de 32 ch. Dilatadores coaxiales de Alken con vaina de Amplatz de 32 ch. Se aprecia claramente el espacio entre el último dilatador y la vaina. Para introducir la vaina, ésta debe ir perfectamente "calzada" sobre el dilatador; de lo contrario produciríamos lesiones importantes en el parénquima renal.



### **Dilatación del trayecto**

*Los dilatadores coaxiales telescópicos de Alken.* Introducidos también desde el principio con la sistematización de la técnica han demostrado ser el método más seguro, eficaz y económico, por lo que siguen en vigencia (Figura 2).

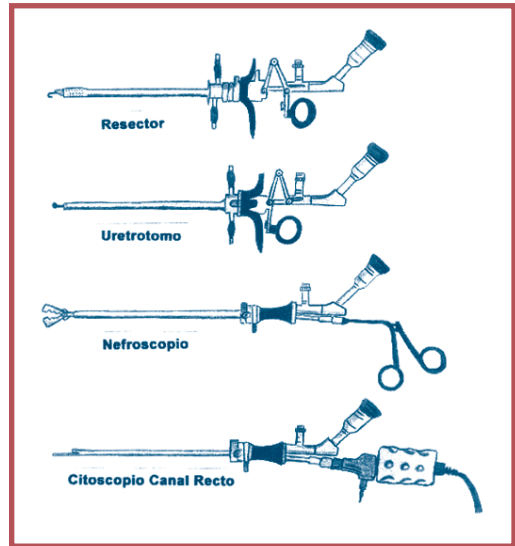
*Los dilatadores teflonados de Amplatz.* Derivados de los dilatadores del método Seldinger y adaptados hasta conseguir la introducción de vainas del 30 ó 32 ch.

*Los balones de dilatación a alta presión.* Son excelentes métodos de dilatación cuando hay espacio en la vía para introducirlos. Llevan su vaina de Amplatz incorporada que se desliza por encima del balón una vez hinchado simplificando el método. Es necesario para su utilización que haya espacio en la vía urinaria.

### **Nefroscopios**

*Nefroscopios rígidos.* Inventados desde el principio por todas las marcas comerciales para la NLP con canal de instrumentación rígida. Apenas se han modificado

**Figura 12.** Los modernos panendoscopios se basan en una óptica única de 12° a la que se acoplan todos los artilugios para la endoscopia transuretral y percutánea. Utilizados como nefroscopios con vainas de distintos calibres son considerablemente más largos que los tradicionales.



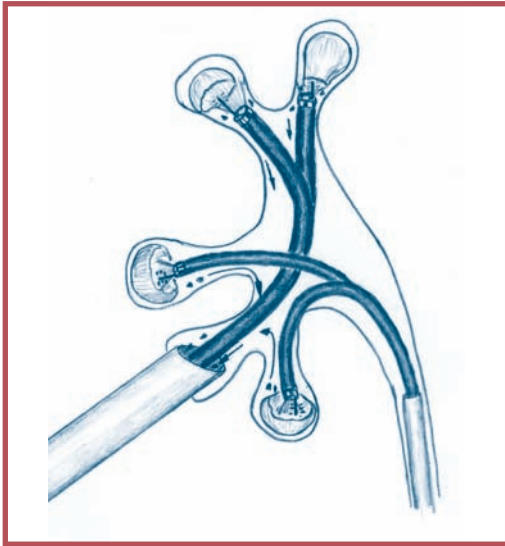
hasta la actualidad. Hay algunos modelos que tienen el extremo de la óptica poco protegido y si se utiliza mucho pinzas para sacar fragmentos se dañan con facilidad. En los últimos años han aparecido los panendoscopios que permiten adaptar una óptica y un canal de instrumentación rígido a cistoscopios, nefroscopios, relectores y ureterotomos de distintos calibres (Figura 12).

*Nefroscopios flexibles.* La calidad de estos instrumentos es una de las cosas que más ha mejorado en los últimos años. Su utilización en nefroscopia sobre vaina de Amplatz con adaptador de Rutner o bien con bomba de perfusión tipo Ureteromat permite explorar prácticamente todos los rincones de la vía urinaria y lo que es más importante lavarlos (Figura 2).

La utilización de pinzas de agarre o de dormias en los cálices ya es un asunto más problemático, pero el empleo de litotricia electrohidráulica en litiasis blanda como las estruvita, matriz mucoproteica, fosfato cálcico o dihidrato, y siempre bajo visión directa es muy efectivo y seguro.

## 5. Técnicas endoscópicas

**Figura 13.** Es muy difícil utilizar pinzas y dormias en cálculos a través de instrumentos flexibles. El empleo del láser es un gran avance a la hora de acceder a los puntos más inaccesibles, donde se podrá fragmentar la litiasis o destruir lesiones tumorales.



El láser Holmium es el complemento ideal para la litiasis caliciliales duras y abre un gran abanico de posibilidades para la utilización de instrumental flexible en todos los rincones de la vía urinaria, y con todo tipo de patologías, pero su gran inconveniente es el precio (Figura 13).

### **El canal de instrumentación. La vaina de Amplatz**

En un principio se utilizaron nefroscopios con sistema Iglesias. Se introducía la vaina externa por encima del último dilatador coaxial, que se empleaba como canal de instrumentación.

Es más cómodo el empleo de la vaina de Amplatz, que es un cilindro de material plástico que se pasa sobre el último dilatador de Amplatz o sobre el balón de dilatación, permitiendo estabilizar un canal de trabajo a través del cual introduciremos el nefroscopio que interesa que sea de un calibre notablemente inferior al de la vaina con objeto de trabajar a baja presión y que la misma corriente de lavado extraiga los fragmentos durante la intervención.

### **Sistemas de litofragmentación intracorpórea**

*Litotricia ultrasónica.* Una varilla rígida con canal de succión permite, mediante energía ultrasónica, ir pulverizando el cálculo y aspirando los fragmentos a la vez. Es el sistema con el que comenzó la NLP. Es poco eficaz con las litiasis duras no pudiendo con las de oxalato cálcico monohidrato. Sólo se puede utilizar con instrumentos rígidos.

*Litotricia electrohidráulica.* Se había utilizado ya anteriormente a la NLP en vejiga. Nos permite usar electrodos de hasta 3 ch utilizables en instrumentos flexibles. Se basa en la creación de ondas de choque no enfocadas en medio líquido. Tiene riesgo de provocar daños si contacta con el tejido. Permite fragmentar litiasis de mediana dureza.

*Litotricia neumática.* Es un martillo neumático en miniatura. Utiliza aire comprimido para movilizar el percutor que a su vez moviliza la barra que golpea a la litiasis. Nos permite fragmentación de litiasis de gran dureza, con la desventaja de poder trabajar sólo a través de instrumental rígido. Es un sistema muy seguro y eficaz.

*La litotricia electrocinética.* Se basa en el mismo principio de transmisión de la energía cinética que en el sistema anterior, pero en lugar de aire comprimido utiliza electroimanes para producir el golpe. Su utilización es todavía más simple e igualmente segura y eficaz.

*Láser Holmium.* Este tipo de láser a diferencia de otros láseres de colorante es capaz de fragmentar todo tipo de cálculos. Puede usarse con todo tipo de instrumentos rígidos o flexibles. Emite una longitud de onda de 2.100 nm cuya principal característica es su alta absorción en el agua, lo que redundará en una penetración muy superficial de aproximadamente 0,5 mm, lo que reduce el riesgo de daño térmico en los tejidos circundantes.

Se tiene que usar siempre bajo visión directa y en contacto con la piedra.

### **El tubo de nefrostomía**

Al concluir el procedimiento se coloca un tubo de nefrostomía de un calibre lo más grande posible al objeto de realizar hemostasia en el trayecto y ofrecer un buen drenaje.

## Litiasis ureteral cálcica (radiopaca)

Los cálculos pequeños poco sintomáticos deben recibir tratamiento médico, pero los cálculos de gran tamaño o muy sintomáticos necesitan tratamiento urológico activo.

La eficacia de la litotricia es excelente, con la condición de que el cálculo no sea demasiado grueso (< de 6 a 8 mm) ni demasiado duro (oxalato dihidrato). En la práctica se admite que la ureteroscopia retrógrada con fragmentación del cálculo y extracción de los restos es actualmente el procedimiento más eficaz para los cálculos pelvianos. En efecto, en este segmento del uréter, la introducción del ureteroscopio es en general fácil y el porcentaje de complicaciones muy bajo.

### Técnica

#### Preparación del paciente

A los pacientes que van a ser tratados mediante ureteroscopia debe haberseles realizado un estudio radiológico previo: urografía intravenosa; la ecografía también puede ser útil.

Los pacientes deben estar afebriles y la orina debe ser estéril.

Contaremos en la sala de operaciones con un arco en C, y el personal deberá estar radioprotectido.

#### Colocación del paciente

Una vez anestesiado el paciente, es colocado en posición de litotomía. La pierna del lado a tratar se coloca en posición endoscópica habitual, la pierna contralateral levantada y en abducción. Otros prefieren la pierna contralateral baja.

#### Dilatación ureteral

Depende del tipo de ureteroscopio que vayamos a utilizar. En casos de calibre reducido, 9,5 ch o menor, la dilatación no es absolutamente necesaria.

Comenzamos con la introducción de una guía metálica flexible 0,038, introducida hasta el cálculo o bien sobrepasado éste. Si existen dificultades de sobrepasarlo puede ayudarnos la colocación de un catéter ureteral recto. La irrigación del instrumento será con solución salina, que entrará por gravedad o si es necesaria mas presión mediante bomba.

Una vez situada la guía se procede a la dilatación del meato y trayecto intramural.

Actualmente tenemos varios sistemas para conseguir la dilatación del trayecto intramural del uréter que se realizan en un tiempo en el mismo acto quirúrgico, que son: la dilatación con balón, los dilatadores faciales flexibles, los dilatadores metálicos y la dilatación hidráulica.

Nuestro Servicio utiliza la dilatación con balón. Son catéteres de balón que se fabrican en distintos calibres y longitudes sirviéndonos para la dilatación de la unión ureterovesical o de áreas estenóticas ureterales.

#### Introducción del Ureteroscopio

El ureteroscopio va ascendiendo hacia el cálculo. Lo aconsejable es ascender con el instrumento paralelo a la guía metálica.

Una vez frente al cálculo debemos decidir si lo extraemos mediante pinzas o cestillo o bien lo tratamos con un sistema de litotricia.

*Ureteroscopio rígido.* Cuando hemos dilatado el trayecto intramural, y habiendo dejado la guía metálica, se introduce el ureteroscopio a través de la vejiga. Identificaremos el meato ureteral siguiendo la guía. La introducción del instrumento por el meato ureteral la podremos hacer de dos maneras, rotándolo de 90 a 180 grados para que su parte roma se deslice sobre el suelo ureteral, o levantando el orificio meático con la guía metálica empujada mediante la porción superior del instrumento.

*Ureteroscopio flexible.* Se puede introducir a través de una guía metálica, a través de un dilatador o de forma directa.

#### Extracción del cálculo

La extracción del cálculo depende fundamentalmente del tamaño, grado de impactación, composición y estado de la vía. Si el cálculo tiene un tamaño adecuado a la luz ureteral puede extraerse ayudado por pinzas de cuerpos extraños. La extracción debe ser cuidadosa, bajo control visual y evitando maniobras forzadas que pueden lesionar la pared ureteral.

En casos en que el tamaño excesivo del cálculo o su enclavamiento en la pared ureteral impida que el

## 5. Técnicas endoscópicas

sistema de aprehensión utilizado logre la extracción, es aconsejable la litotricia para fragmentarlo a un tamaño más reducido. Los dispositivos de fragmentación (en particular la litotricia balística) son muy eficaces y en general es posible extraer la mayoría de los fragmentos del cálculo, lo cual le permite al paciente volver a su domicilio en 24 horas después de la ureteroscopia. A la altura del segmento lumbar la ureteroscopia es más difícil y más riesgosa, especialmente en el varón.

### Colocación del catéter ureteral tras la cirugía

La colocación de un catéter tras la cirugía es aconsejable para evitar obstrucciones ureterales y facilitar el drenaje de líquidos con la consiguiente disminución del dolor postoperatorio sobre todo si la ureteroscopia ha sido larga. Lo más fácil es la colocación de un catéter sobre la guía colocada al comienzo del procedimiento. La fluoroscopia servirá para asegurarnos la colocación. El catéter se deja 24-48 horas si no ha habido lesión ureteral, si ésta ha sucedido, se dejará un doble J de 3 a 6 semanas, realizándose antes de su retirada una evaluación radiológica.

### Cuidados postoperatorios

Después de la ureteroscopia y la litotricia suele dejarse un catéter ureteral durante 24-48 horas para evitar el edema y el dolor postoperatorio, si han existido lesiones en la pared ureteral es mejor dejar colocado un doble J.

### Complicaciones

Las complicaciones de la ureteroscopia van ligadas al periodo de aprendizaje. Podemos destacar la presencia de falsa vía, perforación, dolor postoperatorio, fiebre/sepsis, estenosis, avulsión ureteral, necrosis aséptica del uréter y rotura de instrumentos...

### Resultados

Es alto el porcentaje de éxitos en el tratamiento de los cálculos ureterales situados a nivel distal (80-90%), en el uréter medio el porcentaje de éxitos se reduce entre un 50-80%. En el uréter proximal ese porcentaje es aún más bajo.

### Litiasis radiotransparente

Teóricamente, los cálculos radiotransparentes úricos pueden tratarse con disolventes, pero a veces

este tratamiento fracasa y es necesario plantear una alternativa. Puede realizarse alcalinización *in situ*: basta con efectuar una nefrostomía percutánea de pequeño diámetro con anestesia local y después, a través de este acceso percutáneo mínimo, perfundir el riñón con suero bicarbonato al 14 por mil.

Por lo general, el cálculo se disuelve en pocos días. El procedimiento lleva tiempo y puede ser preferible el tratamiento endoscópico clásico para resolver el problema más rápidamente, ya sea por vía retrógrada (cálculo ureteral) o por vía percutánea (litiasis renal). La litiasis cistínica constituye un problema aparte, ya que el tratamiento alcalinizante es poco eficaz. Esta litiasis recidivante a menudo resiste la ESWL y con frecuencia es necesario recurrir al tratamiento endoscópico.

## ENDOSCOPIA TERAPÉUTICA DE LA UNIÓN PIELOURETERAL

La estenosis de la unión pieloureteral consiste en una obstrucción del paso de la orina de la pelvis renal a uréter que comporta una dilatación progresiva pielocalicilar y empeoramiento de la función renal según grado y duración de la obstrucción.

La mayoría de las hidronefrosis congénitas o adquiridas por estenosis de unión pieloureteral se pueden tratar endoscópicamente (excepto en niños muy pequeños). La técnica se basa en el principio de Davis: regeneración del uréter mediante el contacto con una sonda tutora, previa incisión longitudinal de toda la pared uretral.

### Endopielotomía percutánea

La transposición del principio de Davis a la endoscopia fue realizada por Wickam y Ramsay, quienes describieron la endopielotomía percutánea.

El procedimiento se efectúa por vía percutánea bajo control visual. La unión se corta a lo largo de 2 a 3 cm con lámina fría de un uretrotomo óptico, o con asa de punta de un resectoscopio, cortando igual longitud de pelvis y de uréter hasta ver el tejido periureteral. Se debe realizar el corte en posición posterola-

teral para evitar lesionar vasos aberrantes en posición anterior; presentes en un 30-40%, llegar hasta grasa peripiélica y visualizar una amplia y correcta apertura de la pelvis y uréter sano.

El corte se puede realizar mediante el uretrotomo de Sachse, uretrotomo flexible, acucise o láser de Neodimio-Yag.

Después se coloca una sonda tutora de 10 a 12 F durante 6 semanas (catéter doble J de calibre variable).

Durante 4 días se deja una sonda de nefrostomía hasta que desaparece la extravasación. Con cualquiera de las dos técnicas los resultados publicados por los principales autores son similares, con alrededor del 80% de éxitos. Los resultados parecen ser mejores para las estenosis postoperatorias (85%) que para las estenosis primitivas (75%).

## Endopielotomía retrógrada

Es posible cortar la unión por vía retrógrada con ayuda de un ureteroscopio operador de 12,5 F. La técnica es difícil en el varón pero bastante sencilla en la mujer; sobre todo si previamente se coloca una sonda en doble J para dilatar el uréter. No obstante, siempre resulta difícil controlar la profundidad de la incisión. En principio, este procedimiento sólo se preconiza para las estenosis fibrosas postoperatorias en la mujer.

El catéter acucise es un dispositivo especial, desarrollado por Clayman, que permite cortar la unión pieloureteral por vía retrógrada bajo control fluoroscópico. La técnica es simple: en la estenosis se coloca un catéter balón a baja presión. En la superficie del balón hay un electrodo de 150 µm de diámetro y de 3 cm de largo. Con este electrodo, activado durante 1 a 3 segundos por la corriente de corte de un bisturí eléctrico, se practica una incisión en la estenosis. Inmediatamente después del paso de la corriente eléctrica, el balón, que presentaba una muesca a la altura de la estenosis, adopta una forma cilíndrica.

Después de retirar el balón se coloca una sonda tutora de doble J durante 6 semanas, preferentemente de 10 a 12 F de diámetro. Los resultados son similares a los obtenidos con el tratamiento percutáneo

(75% de éxitos). Los resultados son mejores en el tratamiento de las estenosis secundarias (85%) que en el de las estenosis primarias (70%).

El número de complicaciones es baja, sobre un 1% relacionadas con hemorragia por lesión de vaso arterial o venoso periureteral o peripiélico y un 15% relacionadas con los catéteres: colocación incorrecta, infección, obstrucción, etc.

Van Cangh et al presentan unos buenos resultados, del 95% en los casos de hidronefrosis leve y sin vaso polar; a un 39% en aquellos con gran hidronefrosis y secundarios a vaso polar.

El fracaso de la técnica se evidencia, en la mayoría de los casos, en los primeros seis meses después de retirar el tutor ureteral. La hidronefrosis severa, vaso polar o estenosis secundaria superior a 2 cm se consideran factores de mal pronóstico.

## ENDOSCOPIA TERAPÉUTICA: ESTENOSIS URETERAL

El tratamiento endoscópico puede intentarse en casi todos los casos.

### Dilatación

El procedimiento más simple es la dilatación con un balón de alta presión, seguida de la colocación de una sonda tutora de gran diámetro que se deja durante 6 a 8 semanas.

La principal dificultad es atravesar previamente la estenosis con una guía, que se puede introducir por vía retrógrada, por vía percutánea o por vía mixta en vaivén. La utilización de guías hidrófilas ha facilitado considerablemente el paso de las estenosis acentuadas y acodadas.

Generalmente la maniobra se efectúa solamente con control fluoroscópico. Después de franquear la estenosis, la guía se puede sustituir por una guía semi-rígida que facilita mucho las maniobras de dilatación y de intubación. Para predilatar la estenosis se pueden utilizar bujías tipo Marberger e inmediatamente después un balón de angioplastia, inflado a 12 ó 14 atmósferas durante 10 minutos.

## 5. Técnicas endoscópicas

A continuación se debe colocar una sonda tutora estable, por lo general un doble J de gran diámetro (de 8 a 12 F), durante 6 semanas. Se obtiene un porcentaje global de éxitos del 60%. Ante el fracaso se puede repetir el tratamiento endoscópico, recurrir a la cirugía o conformarse con un simple doble J que se debe cambiar cada 3 ó 4 meses.

Todo depende del cuadro (estenosis neoplásicas, estenosis por radiación o estenosis benignas) y de las posibilidades quirúrgicas.

### Endoureterotomía retrógrada

Se basa en el principio de Davis (igual que la endopielotomía retrógrada). Su práctica suele ser delicada a raíz del diámetro elevado del ureteroscopio operador (12,5 F), que dificulta el paso del meato y el uréter intramural.

En las estenosis cortas (>1 cm) y bajas (uréter pélvico) se puede obtener un porcentaje de éxitos superior al 70%, siempre que el procedimiento se realice de entrada y no después del fracaso de una simple dilatación previa.

Por lo tanto, este procedimiento debe practicarse en primera intención siempre que sea técnicamente realizable.

### ENDOSCOPIA TERAPÉUTICA: ESTENOSIS DE LA UNIÓN URETEROILEAL O URETEROSIGMOIDEA

Aproximadamente el 20% de las anastomosis ureterointestinales progresan con rapidez variable hacia la estenosis después de la cirugía. La reoperación de estas estenosis es difícil y por eso siempre se debe intentar el tratamiento endoscópico.

Por lo general, la estenosis se atraviesa con una guía hidrófila introducida por vía percutánea.

Después se dilata con un balón de alta presión montado en una guía semirrígida y se drena durante 8 semanas con un tubo transnefro-pieloureteroileal de 8 O 10 F. Los resultados inmediatos suelen ser buenos pero con un alto porcentaje de recidiva.

## ENDOSCOPIA TERAPÉUTICA DE LOS TUMORES DE LA VÍA EXCRETORA

### Tumor benigno y seudotumor

Las lesiones benignas de la vía excretora son infrecuentes, pero es preciso detectarlas para evitar las nefroureterectomías en exceso.

El tipo de método endoscópico se elige de acuerdo a la localización de la lesión. Las lesiones ureterales se tratan por vía retrógrada.

Después de la biopsia se puede reseca la lesión completamente con un ureterorrenoscopio operador de 12,5 F, o se puede hacer una fotocoagulación simple con láser YAG utilizando la mitad de la energía necesaria para la vejiga.

Es preferible drenar el uréter a través de una sonda en doble J, para evitar el desarrollo eventual de una estenosis.

### Carcinomas uroteriales de la vía excretora

La nefroureterectomía radical es el tratamiento de elección para el tumor transicional del tramo urinario superior. Sin embargo, en algunos casos seleccionados, a pesar del riesgo de recidiva del 15 al 45% según las publicaciones, el tratamiento conservador puede estar justificado. Se lo puede llevar a cabo con éxito por vía retrógrada en caso de lesión ureteral, o por vía percutánea en caso de lesión piélica. El riesgo de contaminación del tracto parece menor:

El verdadero problema es la selección de las indicaciones. Se aconseja tratamiento conservador del tumor con las siguientes características: único, bajo grado y estadio, localizado, sin presencia de CIS y situado en pelvis renal o uréter. Las indicaciones indiscutibles están representadas por las lesiones en riñón único, las lesiones bilaterales simultáneas, los pacientes con insuficiencia renal y los que no pueden o no quieren ser tratados mediante una nefroureterectomía.

Los tumores del tracto urinario superior pueden abordarse por vía anterógrada o retrógrada. El abor-

daje elegido depende en gran parte de la localización y el tamaño del tumor. Por lo general, el abordaje por ureteroscopia retrógrada se emplea en los tumores ureterales y renales de escaso volumen. El abordaje percutáneo anterógrado es el preferido para los tumores más grandes del uréter superior o del riñón o para los que no es posible manipular en forma adecuada por abordaje retrógrado debido a su localización.

## El abordaje ureteroscópico

El abordaje ureteroscópico para los tumores fue descrito por primera vez por Goodman en 1981 y por lo general está indicado para los tumores ureterales y renales más pequeños. La ventaja del abordaje con ureteroscopia es la menor morbilidad en comparación con la de los procedimientos percutáneos y la cirugía abierta, con el mantenimiento de un sistema cerrado.

Las principales desventajas de un abordaje retrógrado se relacionan con el hecho de que se emplean instrumentos más pequeños. Los endoscopios más pequeños tienen un campo visual más limitado y un menor campo de acción, por lo tanto limitan la capacidad para extirpar tumores grandes y para obtener muestras profundas para una estadificación adecuada.

Además, algunas porciones del tracto urinario superior, como los cálices del polo inferior, no pueden ser alcanzados de forma adecuada con estos instrumentos.

### Técnica

Existe una amplia variedad disponible de instrumentos ureteroscópicos, cada uno de ellos con sus ventajas y desventajas.

En general, los ureteroscopios rígidos se utilizan sobre todo para las porciones distal y media del uréter. El acceso a la porción ureteral superior y al riñón con un endoscopio rígido es poco fiable, sobre todo en el paciente masculino. Los ureteroscopios más grandes y rígidos permiten una mejor visualización porque su campo visual e irrigación son mayores. Los ureteroscopios rígidos más pequeños (8 ch) no suelen requerir una dilatación activa del orificio ureteral.

Actualmente se encuentra disponible una nueva generación de ureteroscopios flexibles, más pequeños que los 8 F, y que permiten un acceso simple y con-

fiable hacia la mayoría de las porciones del tracto urinario. Estos ureteroscopios suelen emplearse en el uréter superior y el riñón, hacia donde el ureteroscopia rígido no puede pasar. Los ureteroscopios flexibles presentan limitaciones técnicas como un pequeño campo de acción, que limita el flujo de irrigación y el diámetro de los instrumentos de trabajo. Las otras limitaciones del ureteroscopia flexible son el acceso reducido a determinadas áreas del riñón.

### Metodología

Evaluación endoscópica y toma de muestra citológica urinaria. Se realiza la cistoscopia y se inspecciona la vejiga en busca de patología vesical concomitante. Se identifica y se inspecciona el orificio ureteral en busca de hematuria. Se pasa directamente un ureteroscopia de pequeño calibre (6,9 a 7,5 ch) en el orificio ureteral y se inspecciona el uréter distal en busca de cualquier lesión. Se emplea el ureteroscopia flexible para visualizar el resto del urotelio.

Si el uréter no acepta el ureteroscopia más pequeño, se requiere una dilatación activa del uréter. Cuando un tumor protuye del orificio ureteral, puede realizarse la ablación ureteroscópica completa del tumor o una resección agresiva transuretral de casi todo el tumor distal, con lo que se obtienen resultados aceptables.

### Tratamiento

Se puede emplear para extirpar el tumor un resectoscopia ureteroscopia. En las porciones superior y media del uréter debe tenerse especial cuidado porque la pared es muy delgada y proclive a la perforación. Los resectores ureterales suelen ser de 12 F y requieren una mayor dilatación del orificio ureteral.

El tumor puede ser extirpado empleando láser o energía por electrocauterización. Se está popularizando el uso de energía láser con fuentes de neodimio:itrio-aragon-garnet (Nd:YAG) u holmio:YAG. Pueden ser administradas a través de ureteroscopios pequeños y flexibles sin alterar de manera significativa el flujo de irrigación o la deflexión de la cámara.

El láser con holmio:YAG es adecuado para el uréter. La penetración del tejido es menor a 0,5 mm y permite la ablación tumoral con una hemostasia excelente y un riesgo mínimo de lesión de todo el grosor

## 5. Técnicas endoscópicas

del uréter; no obstante, su escaso poder de penetración determina que no resulte útil en los tumores más grandes, especialmente los de pelvis renal. Los parámetros que más a menudo se utilizan con el holmio:YAG son una energía de 0,6 a 1 joule con una frecuencia de 10 hertz. El láser con neodimio:YAG tiene una penetración tisular de hasta 5 a 6 mm.

En contraste con el láser con holmio:YAG, que elimina el tumor; el láser con Nd:YAG actúa por necrosis coagulativa con el posterior desprendimiento del tumor necrótico; el margen de seguridad es significativamente más bajo y puede limitar su uso en el uréter, donde la pared ureteral es más delgada. Los parámetros que se utilizan más a menudo con el láser con Nd:YAG son 15 watts para 2 segundos para eliminar el tumor y de 5 a 10 watts para 2 segundos para la coagulación.

### Resultados

Muchas series han demostrado la seguridad y la eficacia del tratamiento ureteroscópico del carcinoma de células del epitelio de transición del tracto superior. En una revisión de la literatura sobre 205 pacientes (Tawfik y Bagley, 1997) las tasas globales de recurrencia en el caso de las lesiones de la pelvis renal y del uréter eran del 33 y el 31,2%, respectivamente, y el riesgo de recurrencia vesical era del 43%.

Las complicaciones específicas de la terapia ureteroscópica eran la perforación ureteral, que podía manejarse con un tutor ureteral interno y la estenosis ureteral. Las tasas de complicaciones han descendido, probablemente por el uso de endoscopios más pequeños, mejoría de las fuentes de energía láser y avances en las técnicas endoscópicas.

Otro interrogante es si la ureteroscopia favorece la progresión o la extensión de la enfermedad a otras superficies uroteliales o sitios metastásicos. Hedin y cols. (1999) no hallaron un riesgo mayor de enfermedad metastásica en un grupo de pacientes en quienes se había realizado una ureteroscopia antes de la nefroureterectomía en comparación con un grupo que había sufrido solo la nefroureterectomía.

### El abordaje percutáneo

El abordaje percutáneo fue descrito por primera vez por Tomera en 1982 y suele estar indicado en

tumores más grandes localizados cerca de la pelvis renal, el uréter proximal o ambos.

La principal ventaja del abordaje percutáneo es la capacidad para emplear instrumentos más grandes mediante los cuales sea posible extirpar un volumen tumoral mayor en cualquier porción del sistema colector renal.

Un abordaje percutáneo puede evitar las limitaciones de la ureteroscopia flexible, especialmente en sistemas calicales complicados o áreas de difícil acceso.

Con el abordaje percutáneo es posible mantener el tracto de nefrostomía establecido para la nefroscopia postoperatoria inmediata y la administración de tratamiento tópico adyuvante.

Las principales desventajas son la mayor morbilidad en comparación con la ureteroscopia y el potencial para la siembra tumoral fuera del tracto urinario.

### Técnica

Establecimiento del tracto de nefrostomía. Se realiza una cistoscopia y se coloca un catéter ureteral de punta abierta en la pelvis. Se inyecta contraste para definir la anatomía calicial y se establece un tracto de nefrostomía a través del cáliz escogido. La punción directa lejos del tumor permite un mejor acceso a los tumores de los cálices periféricos. Cuando el área afectada se encuentra en la pelvis renal y la porción superior del uréter, lo mejor es establecer un acceso en la porción superior o media del polo para permitir el manejo de la cámara a través del sistema colector y hasta la unión ureteropélica. Se dilata el trayecto empleando una dilatación secuencial (Amplatz) o con balón para acomodar una sonda de 30 F.

Se introduce un nefroscopio, se toma el catéter ureteral, se le extrae del tracto y se le cambia por una guía proporcionando un control tanto anterógrado como retrógrado. La nefroscopia completa se realiza empleando endoscopios rígidos y flexibles según necesidad.

### Tratamiento

Tras ser identificados, los tumores son extirpados mediante una de las siguientes tres técnicas. La primera consiste en la extirpación mediante biopsia fría. Otra alternativa consiste en la utilización de un asa



recortada de un resectoscopio para eliminar el tumor. Este abordaje puede ser más efectivo en los tumores más grandes. En la tercera técnica se utiliza un endoscopio rígido o flexible, se biopsia el tumor y se trata con láser holmio:YAG o Nd:YAG a 25 o 30 watts.

Cualquiera que sea el abordaje empleado, se deja colocado un tubo de nefrostomía. Este acceso puede utilizarse para una segunda revisión nefroscópica durante el seguimiento para garantizar la extirpación completa del tumor.

La mayoría de los autores coincidirán en que el manejo percutáneo es aceptable en pacientes con enfermedad de bajo grado, cualquiera que sea el estado del riñón contralateral, teniendo en cuenta que el paciente se compromete de por vida a un seguimiento endoscópico.

Las complicaciones que surgen en el manejo percutáneo de los tumores son similares a las que se observan con los procesos renales benignos, y son el sangrado, la perforación del sistema colector y la obstrucción secundaria de la unión ureteropielíca.

Una de las preocupaciones mayores sobre el abordaje percutáneo es la siembra potencial de superficies no uroteliales con células no tumorales. La siembra del tracto es posible, pero infrecuente.

Lo mismo que en el caso de las lesiones benignas, en el uréter la lesión se puede reseca o fotocoagular con láser YAG después de la biopsia. La lesión renal rara vez puede tratarse correctamente por vía retrógrada, por lo cual el acceso es percutáneo en la mayoría de los casos.

El acceso calicial inferior es adecuado cuando la lesión es pielíca o calicial inferior. Frente a una lesión calicial media o superior; se puede optar por un acceso directo al cáliz afectado o por un acceso calicial inferior con un fibroendoscopio de 14 F. Al llegar a la lesión se efectúa biopsia y fotocoagulación.

Si la lesión es reseca, es necesario tener cuidado de no perforar la fina parte de la pelvis renal (se debe electrocoagular o fotocoagular el pie de la lesión). Al final se deja una sonda de nefrostomía que permite una segunda intervención para verificar que la exé-

resis tumoral es completa y la instilación de antimicóticos o BCG intrarrenales con la finalidad de prevenir la recidiva.

## ENDOSCOPIA TERAPÉUTICA: DIVERTÍCULO CALICIAL

### Tratamiento

La mayoría de los divertículos caliciales son asintomáticos pero algunos se llenan progresivamente de cálculos, causando dolores crónicos y eventuales infecciones urinarias febriles.

El tratamiento de estas litiasis mediante ESWL es poco eficaz, básicamente porque los restos litíacos no pasan fácilmente por el cuello puntiforme del divertículo.

El acceso percutáneo con acceso directo al divertículo es el método de referencia en la actualidad. La imagen fluoroscópica del o de los cálculos es el punto de referencia para la punción.

Rara vez es posible pasar una guía a través del cuello. Por lo general, lo más seguro es utilizar una guía rígida tipo Lunderquist, cuyo extremo flexible se enrolla en el divertículo. La dilatación es delicada y se practica sobre una guía rígida.

Después de efectuar la dilatación, los cálculos suelen extraerse con facilidad (con mayor razón por cuanto a menudo ya han sido fragmentados por la litotricia extracorpórea).

A continuación se debe dilatar el cuello del divertículo o destruir las paredes del divertículo mediante electrocoagulación con el asa bola del resectoscopio. Se debe dejar un drenaje durante 24 a 48 horas.

La electrocoagulación de las paredes provoca la desaparición del divertículo en más del 80% de los casos.

## ENDOSCOPIA TERAPÉUTICA DE LOS QUISTES RENALES

### Tratamiento

La prevalencia de los quistes renales es muy alta. Sin embargo, la mayoría de los quistes son asintomáticos y no necesitan ningún tratamiento.

## 5. Técnicas endoscópicas

Muy raramente se vuelven sintomáticos por hiperpresión intraquistica o por compresión de las cavidades pielocaliciales, lo cual a veces lleva a la formación de litiasis.

Los quistes pequeños (< 6 cm) se pueden tratar mediante punción-aspiración-esclerosis. Los productos esclerosantes más utilizados son el alcohol a 95° y la yodopovidona. Los quistes de gran tamaño (> 7 cm) son más difíciles de esclerosar a causa de su volumen, Korth y luego Hubner describieron un tratamiento percutáneo.

El principio consiste en establecer un acceso percutáneo directo del quiste, previamente puncionado y opacificado bajo guía ecográfica.

A través de un tubo de Amplatz se introduce un resector y se reseca progresivamente la cúpula saliente por vía endoquistica. El límite exacto entre la cúpula saliente y la pared renal es difícil de establecer.

Además es muy difícil recuperar todos los fragmentos de la pared quística para someterlos a examen histológico. Probablemente esa es la causa por la cual Hubner comunica un porcentaje de recidiva del 50%. Hoy esa técnica está siendo sustituida por el tratamiento laparoscópico de los quistes.

El estudio de las características radiológicas del quiste según la clasificación de Bosniak es fundamental. Sólo se deben tratar por vía endoscópica los quistes correspondientes a la clasificación Bosniak I y II. Los quistes clasificados como Bosniak III y IV se deben operar a campo abierto, con examen extemporáneo de la pared y nefrectomía inmediata si se demuestran los criterios histológicos de malignidad.

### ENDOSCOPIA TERAPÉUTICA DEL REFLUJO VESICoureTERAL

El reflujo vesicoureteral es provocado por un tracto submucoso anormalmente corto del uréter intravesical, asociado a una abertura del meato.

El tratamiento endoscópico del RVU puede ser eficaz. Teóricamente se coloca un objeto o un material inyectable por detrás del uréter con el fin de producir el soporte necesario para permitir su coaptación

durante el llenado y la contracción de la vejiga. Este tratamiento es interesante debido a su simplicidad, su baja morbilidad y su eficacia en relación con el costo. Sin embargo, el tratamiento endoscópico no es tan eficaz como la cirugía a cielo abierto.

Algunas de las posibles causas de fracaso del tratamiento endoscópico del reflujo, son el reflujo grave, una técnica incorrecta de inyección y la disfunción miccional (Trsinar y col., 1999).

Cualquier solución endoscópica usada para tratar el reflujo debe reunir dos características principales: integridad anatómica, o sea que el material debe ser fácil de introducir y debe conservar su volumen, y seguridad del material, lo que implica que el material debe ser biocompatible, no antigénico y no debe migrar.

### Técnica de inyección

Es casi igual en el niño y en el adulto. El procedimiento se lleva a cabo con anestesia general o caudal.

En todos los casos se administra un antibiótico de amplio espectro antes de la operación. El paciente es colocado en posición de litotomía dorsal. Se lleva a cabo una cistoscopia sistemática y se visualizan los uréteres. Se introduce una aguja de calibre 20 a través del conducto de trabajo. El extremo de la aguja se inserta bajo visión directa en el espacio subureteral en el sitio correspondiente a las 6 horarias, en posición distal al orificio ureteral y a unos 4 a 6 mm de él.

Luego se introduce la aguja en dirección proximal y se inyecta la sustancia de relleno lentamente hasta que la protusión ocasionada por ella casi oblitere el orificio ureteral. Debe realizarse una inyección única y precisa porque las punciones múltiples pueden favorecer la extravasación del material. Este procedimiento puede llevarse a cabo en forma ambulatoria en menos de 15 minutos y con baja mortalidad.

### Materiales heterólogos

#### Teflón

Matouschek (1981) fue el primero en realizar el tratamiento endoscópico del reflujo, inyectando pasta de teflón en la región subureteral de un paciente. O'Donnell y Puri (1984) popularizaron esta técnica

con el nombre de procedimiento del pinchazo. Las tasas de éxito varían entre el 66 y el 92% según la gravedad del reflujo. El sistema reticuloendotelial fagocita las partículas de teflón y éstas pueden migrar hacia sitios próximos o distantes.

### **Colágeno**

El colágeno estimula los fibroblastos provocando su crecimiento. La principal desventaja del colágeno es que su volumen disminuye con el tiempo. La biodegradación explica la elevada frecuencia de reflujo recurrente y la necesidad de repetir el tratamiento (Leonard y cols., 1991).

### **Microimplantes de silicona**

Se han utilizado micropartículas de silicona texturizada suspendidas en hidrogel para el tratamiento endoscópico del RUV. Esta sustancia está compuesta por partículas de polidimetilsiloxano completamente vulcanizadas y polivinilpirrolidona hidrosoluble. Se ha demostrado la migración a distancia de partículas, por lo que no se emplea este material.

### **Sistema Deflux**

El sistema Deflux combina microesferas de dextránómero con hialuronano de sodio, un polisacárido común (Stenberg y Lackgren, 1995). Tras la inyección en la vejiga las microesferas inducen inicialmente a los fibroblastos y favorecen el depósito de colágeno. En una semana las microesferas desaparecen pero el aumento tisular endógeno persiste.

### **Membranas desmontables**

Se ha desarrollado un globo de silicona desmontable con autosellado para el tratamiento endoscópico del RVU (Atala y cols., 1992). El globo se coloca mediante cistoscopia en la submucosa por debajo del uréter y se llena con un hidrogel a través de un catéter que posteriormente se extrae, dejando la membrana intacta.

### **Materiales autólogos**

#### **Alginato y condrocitos**

El alginato, un polímero biodegradable, puede sembrarse con condrocitos y actuar como sustrato sintético para la administración inyectable y el mantenimiento del cartilago *in vivo*. Actualmente en estudio.

### **Resultados**

Los resultados obtenidos en niños son muy interesantes ya que el porcentaje de éxitos es del 75 al 89%. El porcentaje de éxitos varía de acuerdo al grado de reflujo y el aspecto del orificio. El porcentaje de buenos resultados es menor en caso de duplicación completa. Tras el fracaso es lógico indicar una segunda inyección, pues la misma lleva el porcentaje de buenos resultados al 97%. No es lógico indicar este tratamiento si los orificios están abiertos y en casos de megauréteres con reflujo.

**BIBLIOGRAFÍA**

1. Bozzini, P. Lichtleiter; eine Erfindung zur Auschauung inneren Theile und Kran kheiten nebst der Abbildung. J. der practischen Arzneykunde und Wundarzneykunst 24. Berlin 1806. Med. Chir. Zeitung von Hartenkeil, Salzbug 1-9-1806.
2. Sulser T, Reich O, Wyler S, et al. Photoselective KTP Laser Vaporization of the Prostate: First Experiences with 65 Procedures. Journal of Endourology. Volume 18, Number 10, December 2004.
3. Campbell Urología. 8.ª edición. ISBN 950-06-0441-8. Walsh, Rekit, Vaughan, Wein.
4. Tratado de Endourología. ISBN 84-86671-28-0. J. Vicente.
5. Hon N.H.Y, Brathwaite D, Hussain Z, Ghiblawi S, Brace H, Hayne D, Coppinger S.W.V. With PlasmaKinetic® Vaporization of the Prostate: Physiological Changes, Early Complications and Long-Term Followup The Journal of Urology. Vol. 176, 205-209, July 2006.
6. Nuhoglu B, Ayyildiz A, Karagüzel E, Cebeci Ö, Germiyanoglu C. Plasmakinetic prostate resection in the treatment of benign prostate hyperplasia: Results of 1-year follow up. International Journal of Urology (2006) 13, 21-24.
7. Sun F, Zhang W, Zhuang Y, Dong Q, Li A. Application of endoscopic Ho:YAG laser incision technique treating urethral strictures and urethral atresias in pediatric patients. Pediatr Surg Int (2006) 22: 514-518.
8. Alken P. Percutaneous ultrasonic destruction of renal calculi. Urol Clin North Am 9:145, 1982).
9. Banus JM, Palou J, Morote J.: Nefrolitotomía percutánea: Técnica y resultados. Arch esp de Uro. 39(2):161-169, 1986.
10. Bissada NK, Meacham KR, Redman JF: Nephroscopy with removal of renal pelvic calculi. J Urol 112:414-418.
11. Brantley RG, Shirley SW: U-tube nephrostomy: an aid in the postoperative removal of retained renal stones. J Urol 111:7-15, 1974.
12. \*Clayman R.V.; Castañeda-Zúñiga W: "Techniques in endourology: A guide to the percutaneous removal of renal and ureteral calculi". Box 184, Minneapolis, Minnesota. 1984. ISBN: 0-917847-00-8.
13. Ferström I, Johansson B. Percutaneous pyelolithotomy. Scand J Urol Nephrol 10:257, 1976.
14. Goodwin WE, Casey WC, Woolf W: Percutaneous trocar (needle) nephrostomy in hydronephrosis. JAMA 157:891, 1955.
15. Hunter PT, Hawkins IF: Hawkins-Hunter retrograde transcutaneous nephrostomy: A new technique. Urology 22:583, 1983.
16. Lingeman JE, Newman D, Mertz JHO: Extracorporeal shock wave Lithotripsy: The Methodist Hospital of Indiana experience. J Urol 135:1134, 1986.
17. Lovaco Castellano, F.; García Cuerpo, E.; Fernández González, I.; Serrano Pascual, A.; García González, R.: Litiasis ósea: Histopatología experimental y clínica. Arch. Esp. Urol., 18:111, 1994.
18. Marberger M, Stackl W, Hruby W: Percutaneous litholapaxy of renal calculi with ultrasound. Eur Urol 8:236; 1982.
19. Miller RA: Transuretero Pyelostomy: A new approach Technique for percutaneous renal access. Br J Urol. 60-63, 1983.
20. Smith AD, Lange PH, Fraley EE: Application of percutaneous nephrostomy: New challenges and opportunities in endo-urology. J Urol. 121:382, 1979.
21. Trattner HR: Instrumental visualization of the renal pelvis and its communications: Proposal of a new method. J Urol. 60:817, 1948.
22. Whitfield HN, Mills RA, Miller RA: Percutaneous pyelolitholysis: an alternative to pyeloplasty. Br J Urol 93-96, 1983.
23. Gaspar, I. Litotricia renal percutánea. Evolución, indicaciones y metodología actual en nuestra unidad de litotricia. Arch. Esp. De Urol., 54,9 (951-969), 2001.



Libro del Residente de

# Urología



sección II

## Grandes síndromes

<b>Hematuria</b> .....	107
<b>Dolor urológico</b> .....	121
<b>Oliguria y anuria de origen urológico</b> .....	133
<b>Retención urinaria</b> .....	145
<b>Síndrome escroto agudo</b> .....	159
<b>Uropatía obstructiva</b> .....	175
<b>Sepsis urológica</b> .....	197



Libro del Residente de  
**Urología**



capítulo 6

## **Hematuria**

*María José Donate Moreno  
Antonio S. Salinas Sánchez  
Julio Virseda Rodríguez*

*Complejo Hospitalario Universitario. Albacete*

Palabras clave: *Hematuria. Tumor vesical.*





Libro del Residente de

# Urología



Índice capítulo 6

## Hematuria

<b>Introducción</b> .....	111
<b>Etiología</b> .....	111
<b>Valoración diagnóstica</b> .....	114
<b>Algoritmo diagnóstico</b> .....	116
<b>Tratamiento</b> .....	116
<b>Bibliografía</b> .....	119



## capítulo 6

# Hematuria

## INTRODUCCIÓN

La hematuria se refiere a la presencia de sangre en la orina, macroscópica o microscópica, procedentes de cualquier nivel de la vía urinaria, desde el glomérulo hasta el esfínter urinario externo. Se considera *hematuria* la presencia de más de 2-3 eritrocitos

por campo de 400 aumentos. A partir de 100 hematíes por campo se comienza a distinguir a simple vista (*macrohematuria*).

Según esto, cabe diferenciar a las hematurias de las *uretrorragias*, en la que la sangre procede de un lugar distal al esfínter estriado y por lo tanto es independiente de la micción.

**Tabla 1.** Seudoheaturia.

- **ALIMENTOS**
  - Remolacha
  - Setas
  - Moras
- **FÁRMACOS**
  - Laxantes con fenolftaleína
  - Anticoagulantes inandiónicos
  - Ibuprofeno
  - Citostáticos (adriamicina)
  - L-dopa y metildopa
  - Fenotiacinas
  - Nitrofurantoína
  - Rifampicina
  - Sulfamidas
  - Antipalúdicos
  - Metronidazol
  - Azatioprina
- **PIGMENTOS ENDÓGENOS**
  - Mioglobina
  - Hemoglobina
  - Porfirinas
  - Bilirrubina
  - Uratos

La hematuria es uno de los principales motivos de consulta urológica de urgencias y es un signo que obliga a una evaluación urológica completa del paciente. Existen más de 100 causas que pueden producir hematuria en mayor o menor grado (benignas o malignas) y debe ser considerada de origen tumoral hasta que no se demuestre lo contrario. Es motivo de consulta de aproximadamente el 30% de los tumores renales, del 60% de los pieloureterales y del 84% de los vesicales.

Otra situación a diferenciar de la hematuria es la *seudoheaturia* o *falsa hematuria*, producida por sustancias pigmentadas exógenas o endógenas, que colorean la orina (Tabla 1). Esta diferenciación se lleva a cabo mediante el estudio microscópico del sedimento urinario que demostrará la presencia de hematíes en la orina o de pigmentos.

## ETIOLOGÍA

### Hematuria por nefropatías médicas

Suelen ser poco frecuentes. Durante la fase aguda de la glomerulopatía suele ser macroscópica pero en fases de remisión suele quedar una microhematuria persistente.

**Tabla 2.** Causas de hematuria.

1. Nefropatías médicas
2. Tumores
3. Litiasis urinaria
4. Infecciones urinarias
5. Procesos quísticos
6. Traumatismos urológicos
7. Fármacos y/o radiaciones
8. Trastornos metabólicos
9. Discrasias sanguíneas
10. Procesos vasculorrenales
11. Hematuria de estrés
12. Hematuria *ex vacuo*

Habrà que sospechar hematuria de origen glomerular cuando se acompañe de proteinuria mayor de 1g/24 horas y cuando la hematuria en el sedimento se acompañe de la presencia de cilindros hemáticos, datos de alteración de la función renal, edemas, HTA, etc.

La hematuria de origen glomerular presentará hematíes deformados por su paso a través de los glomérulos y túbulos renales. La dismorfia eritrocitaria

**Tabla 3.** Hematuria de causa nefrológica.

### **I. Primaria**

- Nefropatía mesangial por IgA (enfermedad de Berger)
- Glomerulonefritis proliferativa difusa post-estreptocócica
- Glomerulonefritis rápidamente progresiva
- Glomerulonefritis membrano-proliferativa
- Glomerulonefritis proliferativa mesangial
- Glomerulonefritis focal y segmentaria

### **2. Secundaria**

- Lupus eritematoso sistémico
- Púrpura de Schonlei-Henoch
- Síndrome de Goodpasture
- Vasculitis
- Síndrome de Alport
- Síndrome de Fabry
- Microangiopatía trombótica
- Endocarditis y sepsis
- Amiloidosis

distingue la hematuria nefrológica de la urológica en un 85% de los casos.

La causa más frecuente en nuestro medio de hematuria de origen glomerular es la nefropatía IgA.

## **Hematuria secundaria a tumores**

### **Tumor renal**

La triada clásica, consistente en hematuria, dolor lumbar y masa abdominal, representa la clínica fundamental de un tumor renal. Sin embargo, esta asociación se presenta sólo entre un 9-16%.

La hematuria aparece entre un 40-60% y es el síntoma más frecuente. Suele ser un síntoma tardío, cuando el tumor ha evolucionado. Generalmente es una hematuria total, espontánea y caprichosa, de intensidad variable y suele cursar sin dolor.

La rotura de los vasos neoformados y la invasión pie-localicial del tumor ocasionan la aparición de hematuria.

### **Tumores del tracto urinario superior**

La hematuria es generalmente el síntoma inicial y principal de estos tumores (80%), friables y de gran vascularización. Suelen ser precoces e intensas, con coágulos que pueden provocar dolor renoureteral.

Hasta en un 30% de los casos se acompaña de obstrucción de la vía urinaria por coágulos o por el propio tumor llegando a producir anulación funcional renal.

### **Tumores vesicales**

La hematuria macroscópica es prácticamente siempre el síntoma con el que debutan los tumores papilares superficiales. Suele ser una hematuria asintomática, total, espontánea, caprichosa en sus recidivas y remisiones, sin relación con el tamaño del tumor, y de intensidad muy variable pero generalmente abundante y con coágulos que pueden llegar a producir retenciones urinarias. En ocasiones puede ser anemizante y provocar repercusiones hemodinámicas.

La combinación de hematuria y síntomas irritativos es más típica de los tumores sólidos. Inicialmente predomina el síndrome miccional y más tarde la hematuria se hace frecuente e intensa. En la fase terminal aparecen orinas turbias con esfacelos y estranguria.

## 6. Hematuria

### Patología prostática

**HBP:** la presencia de episodios de hematuria en la evolución de una hiperplasia benigna de próstata no es una complicación rara. Generalmente se trata de una hematuria inicial y poco abundante en pacientes de edad avanzada, acompañándose de clínica de dificultad miccional. En ocasiones puede presentarse como una hematuria total y con coágulos sobre todo si se asocia a infección urinaria y/o litiasis vesical. Esta hematuria suele deberse a la congestión vascular de la próstata con dilatación de las venas del cuello vesical. La presencia de una hematuria en un paciente con HBP obliga a realizar un diagnóstico diferencial con otras patologías, así como a descartar la coexistencia de alguna de ellas.

**Cáncer de próstata:** se produce en estadios avanzados, por la invasión de la uretra y/o cuello vesical. Es una hematuria de inicio asociada a un síndrome prostático atípico, con dolores óseos.

### Hematuria por litiasis urinaria

Puede ser más o menos abundante, alternándose episodios de orinas claras y hematóricas. Es frecuente en estos pacientes que nos cuenten que amanecen con orinas claras debido al reposo nocturno y al final del día presentan hematuria. Esto se debe al "roce" que ejercen los cálculos sobre el urotelio.

Desde el punto de vista clínico la hematuria puede acompañar a un dolor lumbar cólico en el caso de las litiasis renoureterales. En ocasiones, los cálculos localizados en cavidades renales, sobre todo cálices, pueden manifestarse como hematuria monosintomática, sin dolor.

### Hematuria en infecciones urinarias

En casos de ITU no específicas la sintomatología principal del proceso la constituyen el síndrome miccional, dolor lumbar, fiebre, piuria, etc. Quedando la hematuria en un segundo plano.

En casos de tuberculosis urinaria la hematuria puede ser la primera y única manifestación clínica, aunque esto no es frecuente ya que lo habitual es que se manifieste junto a la sintomatología típica: síndrome miccional, piuria estéril, pH ácido, proteinuria, dolor lumbar; etc.

Otras patologías inflamatorio-infecciosas pueden producir hematuria en mayor o menor cuantía: esquistosomiasis urinaria y cistopatías (cistitis intersticial, cistitis eosinófila, cistitis enfisematosa, malacoplaquia, etc.).

### Hematuria de los procesos quísticos

La hematuria en casos de quistes renales, riñones poliquísticos e hidronefrosis suelen ser poco frecuente y su aparición sugiere la presencia de litiasis, infecciones o tumores que complican estos procesos.

### Hematuria en traumatismos urológicos

La hematuria es el signo estrella de toda afección traumática urológica alcanzando el máximo interés en los traumatismos renales.

Es muy importante tener en cuenta que la intensidad de la hematuria no está en relación con la intensidad del traumatismo. Por otra parte, la ausencia de hematuria no excluye una afectación renal, ya que ésta falta en un número importante de traumatismos renales, sobre todo los graves (hemorragia retroperitoneal, afectación del pedículo, etc.).

El estudio urológico debe ser exhaustivo ante todo traumatismo abdominal o pélvico que provoque hematuria, empastamiento lumbar o perineal y alteraciones hemodinámicas.

### Hematuria por administración de fármacos o radiaciones

Determinados fármacos pueden producir hematuria:

- Anticoagulantes, fundamentalmente en casos de sobredosis. El 82% de los pacientes en tratamiento con anticoagulantes que presentan hematuria macroscópica tienen una patología urológica subyacente de interés.
- Ciclofosfamida, produce cistitis hemorrágica.
- Anfotericina B.
- AINE.

Las radiaciones pueden producir cistitis rádicas en las que son muy frecuentes las hematurias.

## Hematuria por alteraciones metabólicas

Ante una microhematuria aislada en pacientes jóvenes no diagnosticada, debe efectuarse un estudio metabólico para descartar hipercalciuria e hiperuricosuria.

## Hematuria por discrasias sanguíneas

Existen diversos trastornos hemorrágicos que producen alteraciones del mecanismo de la coagulación. Así, en la hemofilia, púrpuras trombocitopénicas, leucemias agudas y crónicas, anemia de células falciformes, etc. Puede existir hematuria sin causa nefrourológica. Esto justifica que en todo paciente con hematuria debe solicitarse un hemograma y un estudio de coagulación.

## Hematurias de origen vascular

### **Embolia y/o trombosis de la arteria renal (infarto renal)**

En pacientes con historia de valvulopatías o endocarditis, pacientes sometidos a manipulaciones de los vasos renales (cirugía, arteriografía, etc.) que pueden movilizar o romper hematomas, o pacientes diagnosticados de aneurisma aórtico (que puede convertirse en un determinado momento en un aneurisma disecante que comprometa el hilio renal), que presentan hematuria asociada a proteinuria, con dolor lumbar súbito y agudo, habrá que sospechar la existencia de un embolismo y/o trombosis de la arteria renal.

### **Trombosis de la vena renal**

Frecuente en niños, casi siempre secundaria a deshidratación. Rara en el adulto, aparece en procesos tumorales o síndrome nefrótico.

### **Fístulas arteriovenosas renales**

Las manifestaciones clínicas dependen del tamaño y la localización de la fístula. La arteriografía renal selectiva es la prueba diagnóstica. El tratamiento de elección consistirá en la embolización supraselectiva.

### **Angiomas renales**

El riñón es el segundo órgano más afectado después del hígado por tumores vasculares. La hematuria no es constante, aunque en ocasiones es masiva y persistente.

## Hematuria de estrés. Hematuria postesfuerzo

En un 20% de deportistas tras un gran esfuerzo se detecta hematuria con proteinuria (no confundir con mioglobinuria). Es benigna y transitoria, pero se debe realizar un estudio urológico completo para descartar otras causas.

## Hematuria ex vacuo

Se debe a la descompresión brusca de la vejiga después de un distensión severa y mantenida (globo vesical). En una retención urinaria que precisa sonda-je debemos evacuar lentamente la vejiga.

## VALORACIÓN DIAGNÓSTICA

### Anamnesis

Las características clínicas que acompañan a una hematuria pueden orientarnos acerca de la causa y localización de la misma, por lo que es indispensable una buena anamnesis y exploración física en los enfermos con hematuria.

Así pues, la anamnesis sobre el uso de fármacos analgésicos (necrosis papilar), anticoagulantes y ciclofosfamidas (cistitis hemorrágica), anticonceptivos (síndrome hematuria-dolor en flanco) y antibióticos (nefritis intersticial) puede ser de gran valor.

En casos de tendencia hemorrágica habrá que descartar la existencia de trastornos de la coagulación.

La prueba de los tres vasos de Guyón, es orientativa del origen de la hematuria:

- Hematurias iniciales: debemos sospechar que se trata de patología uretral, prostática o del cuello vesical.
- Hematurias terminales: debemos sospechar que se trata de patología vesical.
- Hematurias totales: debemos sospechar que se trata de patología supravescical.

Cuando la hematuria es intensa puede estar localizada en cualquier punto del aparato urinario.

La emisión de coágulos acompañando a la hematuria es típico de una causa urológica. La morfología de los mismos podrá orientarnos sobre su origen. Así pues, los coágulos alargados y finos suelen ser de origen renal o ureteral. En cambio, la presencia de grandes coágulos, que incluso pueden provocar retención aguda de orina, indicará patología vesical o prostática.

La clínica acompañante a una hematuria debe ser tenida en cuenta. En casos de dificultad miccional y

polaquiuuria habrá que pensar en patología prostática. Cuando aparece dolor cólico renoureteral será orientativo de la presencia de litiasis urinaria. La asociación con síndrome miccional, fiebre, etc., será sugestivo de ITU.

Si la hematuria es asintomática, intensa, caprichosa y con coágulos será sugestivo de la existencia de un proceso tumoral.

## Exploración física

Debe ser completa, a nivel urológico, como general. Se incluirá inspección de genitales externos para descartar cuerpos extraños o litiasis en la uretra, condilomas, sangrado vaginal o carúncula. Palpación del escroto y su contenido, descartar edemas, Petequias o angiomas. Búsqueda de masas abdominales (hidronefrosis, poliquistosis, pionefrosis, carcinoma renal) e hipogástricas (globo vesical).

Se deberá medir la tensión arterial y la frecuencia cardiaca, así como realizar una auscultación cardiopulmonar para detectar irregularidades del ritmo cardiaco (sospecha de procesos embolígenos renales) y valorar el estado hemodinámico del enfermo.

El tacto rectal es una exploración obligada en todo paciente con hematuria para descartar procesos inflamatorios o neoplásicos prostáticos.

## Estudios analíticos

- *Análisis elemental de orina:* la presencia de cilindros hemáticos, proteinuria intensa y hematíes dismórficos indican un origen parenquimatoso renal de la hematuria. Una eosinofilia (más del 5% de los leucocitos de la orina) nos orienta hacia nefropatía tubulointerstitial. La piuria y la bacteriuria son indicativos de infección urinaria. Cuando aparece piuria sin bacteriuria (piuria estéril) y hematuria el diagnóstico más probable es de tuberculosis renal.
- *Hemograma y coagulación:* una hematuria anemizante o que provoca inestabilidad hemodinámica requiere ingreso hospitalario. La existencia de policitemia a veces está relacionada con el hipernefoma. También debemos descartar trombope-nias o trastornos de la coagulación que expliquen la causa de la hematuria.

**Tabla 4.** Anamnesis del paciente con hematuria.

### 1. Características de la hematuria

- Color y presencia de coágulos
- Posibilidad de micción
- Dolor, localización, características

### 2. Sintomatología sistémica acompañante

- Fiebre
- Artralgias
- Dolor abdominal
- Pérdida de peso, síndrome constitucional

### 3. Diatesis hemorrágica

- Equimosis
- Hematomas

### 4. Factores de riesgo de cáncer urológico

- Edad mayor de 40 años
- Tabaco
- Abuso de analgésicos
- Irradiación pélvica, ciclofosfamidias
- Exposición a colorantes o tintes

### 5. Relación con el ejercicio

### 6. Relación con la menstruación

### 7. Sintomatología genitourinaria

- Dolor flanco
- Frecuencia, urgencia, disuria
- Disconfort vaginal o peneano
- Actividad sexual
- Catéteres urinarios

### 8. Medicación

### 9. Historia familiar



- *Bioquímica general*: para evaluar la función renal.
- *Cultivo de orina*: valora la existencia de infección urinaria, el agente causal y su sensibilidad a antibióticos mediante el antibiograma.
- *Citología de orina*: indicada cuando sospechamos tumor de urotelio. Las muestras de orina para citología del tracto urinario superior se pueden obtener mediante cateterismo ureteral selectivo.

## Pruebas radiológicas

- *Radiografía de tórax y simple de aparato urinario*: permite valorar la presencia de masas pulmonares (TBC o metástasis), masas abdominales, ocupación de retroperitoneo, aumento de tamaño de las siluetas renales e imágenes radiopacas en el trayecto renoureteral o vesical.
- *Ecografía urológica*: técnica de gran rentabilidad diagnóstica con ausencia de efectos secundarios. Nos dará información sobre la presencia de litiasis, tumores, obstrucción, etc. La ecografía-doppler puede ser muy útil para el diagnóstico de patología vascular renal como causa de hematuria.
- *Urografía intravenosa*: fundamental en el estudio de las hematurias, permite el estudio morfofuncional del aparato urinario. Podremos analizar la función y morfología renal bilateral, existencia de masas renales, presencia y localización de litiasis, defectos de repleción en las vías urinarias, dilatación de la vía excretora, presencia de divertículos vesicales, impronta prostática vesical, etc.
- *TAC con contraste*: nos aporta gran información tanto del aspecto morfológico como funcional de la vía urinaria.
- *Pielografía anterógrada y retrógrada*: son métodos invasivos que precisan del abordaje percutáneo en el caso de la pielografía anterógrada y del abordaje endourológico en el caso de la pielografía retrógrada. Nos aporta información de la vía excretora en caso de sospecha de litiasis radiolúcidas, tumores, etc.
- *RMN*: indicada en el estudio de masas renales.

- *Arteriografía renal*: aporta información en el estudio de tumores, infartos renales o fístulas arteriovenosas.

## Procedimientos endourológicos

- *Cistoscopia*: no es un método inicial de exploración. Nos aporta el diagnóstico de tumor vesical o uretral, cistitis, cuerpos extraños, litiasis vesical, alteraciones vasculares y en ocasiones nos informa del meato ureteral del que procede la hematuria (hematuria unilateral). Se realizará cistoscopia diagnóstica cuando queden dudas diagnósticas después de realizar exploraciones radiológicas no invasivas. En caso de sospecha de tumor de vías, puede realizarse cateterismo ureteral selectivo para recogida de orina y análisis citológico y/o realización de ureteropielografía retrógrada.
- *Ureteroscopia diagnóstica*: técnica invasiva indicada cuando se sospecha la presencia de tumor de vías, pero no se logra el diagnóstico con métodos menos agresivos.

## Otras exploraciones

- *Biopsia renal*: en casos de sospecha de afectación del parénquima renal.

## ALGORITMO DIAGNÓSTICO

Figura I.

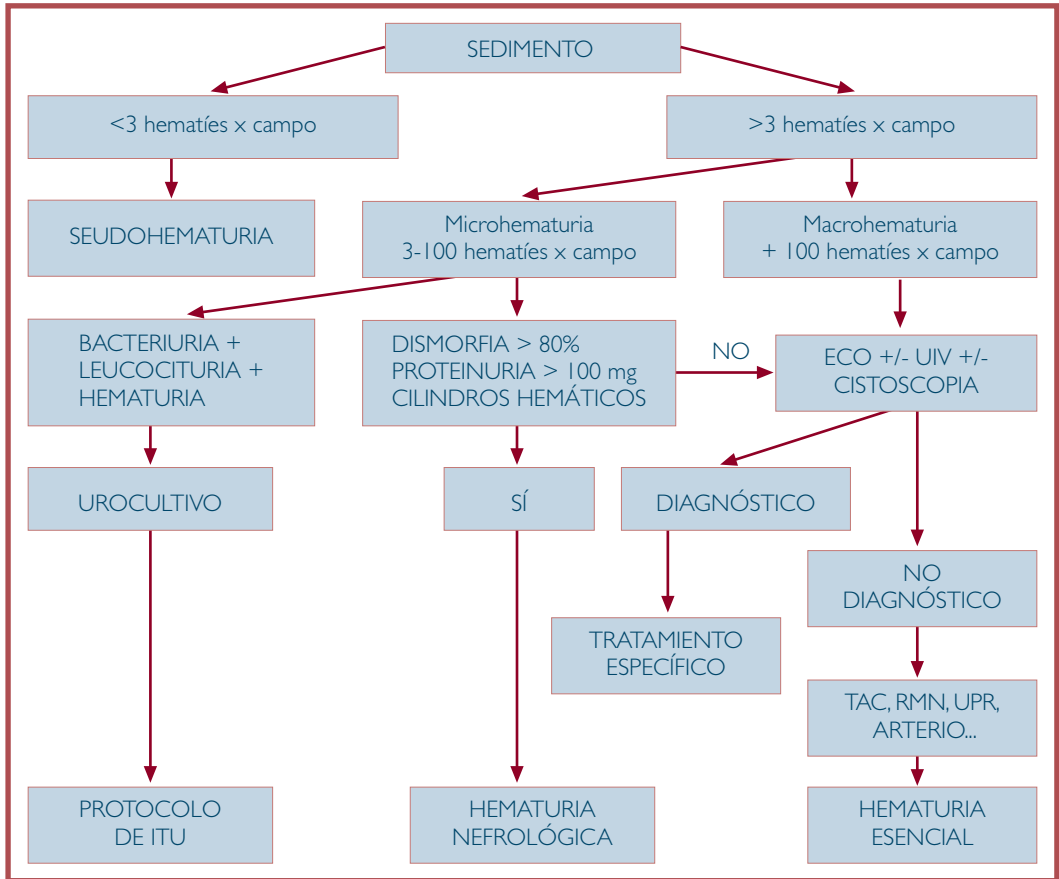
## TRATAMIENTO

El tratamiento de la hematuria dependerá de la causa que la ha provocado. Es importante valorar la intensidad del sangrado.

Ante una hematuria fluida, sin coágulos y sin repercusión hemodinámica no es necesaria la realización de instrumentaciones especiales ni de cuidados específicos en su tratamiento. Debe aconsejarse al paciente forzar la diuresis mediante una ingesta abundante de líquidos.

Si la hematuria es intensa, franca y con coágulos es precisa una valoración y actuación urológica urgente.

Figura I. Algoritmo diagnóstico.

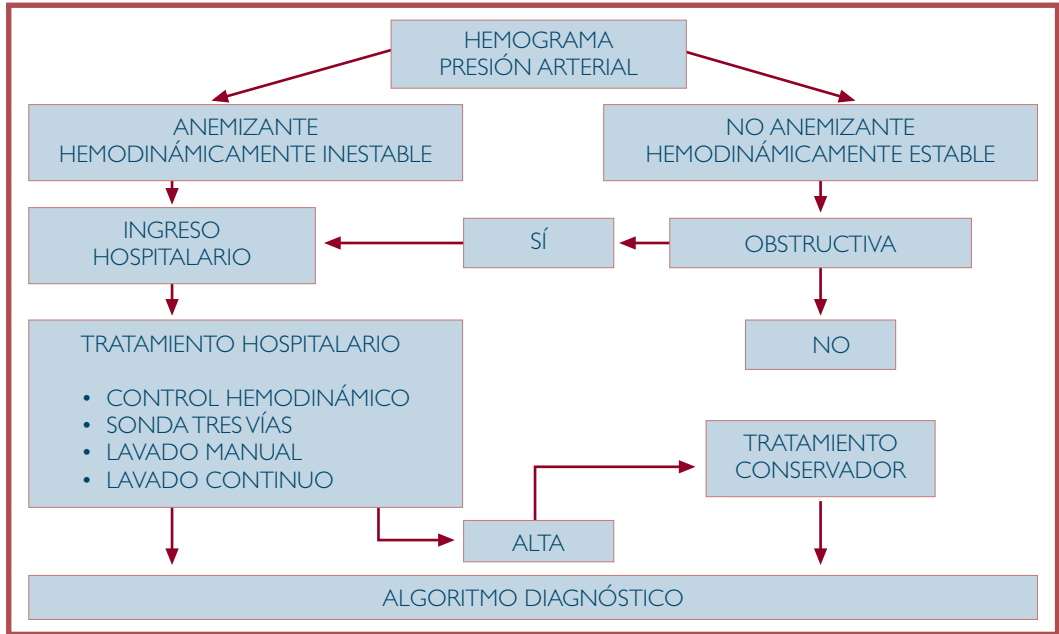


En casos de hematuria anemizante y con repercusión hemodinámica es preciso una correcta reposición de la volemia y corrección de los trastornos de la coagulación que puedan existir.

La retención de grandes coágulos en la vejiga originan una "vejiga coagulada", con distensión de las paredes vesicales que impiden la retracción de los vasos sangrantes, alterando los mecanismos de la hemostasia y condicionando la persistencia de la hemorragia. Esto obliga a realizar una evacuación vesical completa, que en principio se puede realizar con una sonda uretrovesical semirrígida de 3 vías de grueso calibre (números 22-24 French), aunque a veces es preciso utilizar el cistoscopio y los evacuadores. En este caso realizaremos una revisión endoscópica de la vejiga

para conocer la causa del sangrado. Posteriormente se colocará un lavado endovesical continuo con suero fisiológico frío. Con estas medidas se logra el control en la mayoría de las hematurias. Si no se controla y persiste la inestabilidad hemodinámica, tendremos que plantearnos otras medidas más radicales como RTU hemostática (en la hematuria de origen vesical), instilación vesical de sustancias (aluminio al 1%, nitrato de plata al 1-2%, prostaglandina E2 o F2 alfa, formalina al 1-4%), embolización o ligadura de las arterias hipogástricas, y la derivación urinaria con o sin cistectomía asociada. Si la hematuria anemizante procede del aparato urinario superior habrá que plantearse un tratamiento agresivo como embolización de la arteria renal, o incluso la nefrectomía total si la hematuria no se logra controlar con métodos menos invasivos.

**Figura 2.** Algoritmo terapéutico.



### BIBLIOGRAFÍA

1. Segura Martín M, Lorenzo Romero JG, Salinas Sánchez A. Hematuria. En: Resel Estévez L, editor. Libro del residente. 1.ª ed. Madrid: Smithkline Beechman; 1998. pp. 45-50.
2. Sánchez-Carrera Aladrín F, Leal Hernández F, Moncada Iribarren F, Rodríguez Fernández E, Díez Cordero JM. Hematuria. En: Urgencias urológicas. Tema monográfico LXI Congreso Nacional de Urología. Madrid: Ene; 1996. pp. 73-83.
3. Gerber GS, Brendler CB. Evaluación del paciente urológico. En: Walsh, Retik, Vaughan, Wein, editores. Campbell Urología. 8.ª ed. Tomo I. Buenos Aires: Editorial Médica Panamericana; 2004. pp. 87-117.
4. Messing EM. Tumores uroteliales del tracto urinario. En: Walsh, Retik, Vaughan, Wein, editores. Campbell Urología. 8.ª ed. Tomo 4. Buenos Aires: Editorial Médica Panamericana; 2004. pp. 2981-3043
5. Samblás García RJ, de Cabo Ripoll M, Salinas Casado J. Hematuria. En: Resel Estévez L, Esteban Fuertes M, editores. Urgencias en Urología, manual para residentes. 1.ª ed. Madrid: Jarpyo Editores; 1995. pp. 96-108.
6. Conde JM, Rico J, Espinosa J. Hematuria. En: García Pérez M, Camacho Martínez E, editores. Patología urogenital, pautas de actuación y guías de orientación diagnósticoterapéuticas. 1.ª ed. Barcelona: Ediciones Mayo; 2003. pp. 9-18.
7. Rubio Hidalgo E, Buendía González, E. Hematuria. En: Julián Jiménez A, editor. Manual de protocolos y actuación en urgencias. 2.ª ed. Fiscam; 2004. pp. 747-752.



# Libro del Residente de Urología



capítulo 7

## Dolor urológico

*Victoria Gonzalo Rodríguez  
José Ramón Cortiñas González  
Ernesto Fernández del Busto*

*Hospital Clínico Universitario.Valladolid*

**Palabras clave:** *Dolor urológico. Cólico nefrítico. Dolor postoperatorio. Tratamiento del dolor. Analgésicos.*



Libro del Residente de

# Urología



Índice capítulo 7

## Dolor urológico

<b>Introducción</b> .....	125
<b>Tipos de dolor</b> .....	125
<b>Valoración clínica del dolor</b> .....	126
<b>Dolor urológico</b> .....	126
<b>Cuadros clínicos</b> .....	127
<b>Tratamiento</b> .....	129
<b>Bibliografía</b> .....	132





## capítulo 7

# Dolor urológico

## INTRODUCCIÓN

El dolor es consustancial con la vida del hombre. A lo largo de la historia ha sido definido de muy diversas formas, lo cual refleja la enorme dificultad para encontrar una definición exacta. En medicina la definición más aceptada es la aportada por la Asociación Mundial para el Estudio del Dolor (IASP): *“Es una experiencia sensorial y emocional desagradable asociada con un daño tisular, real o potencial, o descrita en términos de dicho daño”*.

Melzack y Cassey<sup>2</sup> describen el dolor como una experiencia perceptiva tridimensional con tres vertientes:

- **Sensorial-Discriminativa:** hace referencia a su localización, calidad, intensidad y a sus características témporo-espaciales.
- **Cognitivo-Evaluativa:** interpreta el dolor en función de lo que siente y de lo que puede suceder.
- **Afectivo-Emocional:** el dolor provoca ansiedad, miedo, angustia y esto depende de las experiencias dolorosas previas, la personalidad del individuo, etc.

El dolor se genera cuando a distintas áreas corticales del SNC llegan estímulos a través de un sistema aferente que habitualmente se encuentra inactivo, dando lugar a una “respuesta emocional”.

El dolor puede ser clasificado atendiendo a distintos criterios<sup>2</sup>:

- **Etiología:** postraumático, postquirúrgico, infeccioso, inflamatorio, tóxico, metabólico, etc.

- **Expectativa de vida:**
  - Maligno: producido por el cáncer.
  - Benigno: mal denominado ya que ningún dolor puede ser considerado benigno. Es debido a procesos que no comprometen la vida del individuo.
- **Región corporal afectada.**
- **Características temporales:** agudo y crónico.

## TIPOS DE DOLOR

El dolor asociado a la patología urogenital puede presentarse bajo cualquiera de las formas generales del dolor<sup>1</sup>:

### Agudo

Alerta al paciente de una lesión o agresión. Es de corta duración (días, semanas) y se acompaña de efectos autonómicos (taquicardia, taquipnea, vómitos, sudoración profusa, etc.). Puede ser superficial, profundo o visceral.

### Crónico benigno

Es aquel dolor que dura más de 3 a 6 meses a pesar de haber establecido un tratamiento correcto y que no es debido a un cáncer. No se acompaña de fenómenos autonómicos, pero sí de depresión y cambios en la personalidad convirtiéndose no en simple síntoma, sino en una enfermedad.

### Crónico maligno

Es el que acontece en un paciente oncológico y debe tratarse de forma inmediata. Puede ser debido a

la invasión ósea, a la compresión medular; dolor visceral. Además se acompaña de otros síntomas (anorexia, insomnio, fatiga, miedo a la muerte, aislamiento).

## Nociceptivo

Es el más frecuente. El agente lesional produce una estimulación física o química de las fibras nerviosas somáticas (dolor somático) o vegetativas (dolor visceral). Mientras que el dolor somático está bien localizado el visceral es sordo, difuso, cólico, mal localizado y muchas veces se manifiesta referido a un área corporal.

## Neuropático

Es menos frecuente. Se debe a una disfunción del sistema nervioso central y/o periférico por invasión tumoral de los nervios.

## VALORACIÓN CLÍNICA DEL DOLOR

Debemos tener en cuenta que el dolor es algo subjetivo, y por tanto difícil de medir. Realizamos una primera valoración a partir de la **información** que el paciente nos da cuando simplemente le preguntamos si tiene dolor o no. Dado que el dolor no es una simple respuesta refleja sino algo mucho más complejo, también debemos tener en cuenta su componente emocional, es decir, la **vivencia** que cada uno tenemos del dolor. Por último, como datos más objetivos empleamos las modificaciones que se producen en las **constantes vitales** (tensión arterial, frecuencia cardíaca, etc.).

En un intento de medir la intensidad del dolor y la disminución o desaparición del mismo tras pautar un tratamiento analgésico, se han desarrollado escalas<sup>3</sup> que a lo largo de los años han sufrido modificaciones:

- Escala de Valoración Verbal: es la descripción del dolor tal y como el paciente lo siente.
- Escala de Valoración Numérica: el paciente asigna a su dolor un número del 0 al 10, donde 0 es ausencia de dolor y 10 el máximo dolor.

- Escala Analógica Visual: consta de una línea vertical u horizontal continua de 10 cm, un extremo se corresponde con ausencia de dolor y el opuesto con el dolor máximo. El paciente debe marcar el punto de la línea donde cree que está situado su dolor.

## DOLOR UROLÓGICO

### Anatomía

El dolor de origen urogenital es frecuente en cualquier grupo de edad. Puede ser de carácter agudo o crónico, localizado o referido, se acompaña de síntomas miccionales (urgencia, polaquiuria, disuria, tenesmo) y en ocasiones de disfunción sexual. Comprende: la localización y la irradiación del dolor a nivel del aparato urogenital exige conocer su sustrato anatómico.

La inervación es compleja ya que participan los sistemas nerviosos somático y vegetativo<sup>1</sup>:

### Riñón

Está inervado por el sistema nervioso simpático procedente de  $D_{VIII-L_1}$ , a través de los ganglios aórtico-renales, celíacos y esplénicos. Además recibe fibras parasimpáticas a través del nervio vago.

### Pelvis renal y uréter

Reciben inervación simpática  $D_X-L_{II}$  por medio de los ganglios aórtico-renales y de los plexos hipogástrico y parasimpático sacra  $S_{II-IV}$ . Los nociceptores son activados por la distensión de la cápsula renal, sistema colector o del uréter o por activación directa de la mucosa urotelial.

### Vejiga y uretra

Las fibras simpáticas proceden de los segmentos  $D_{XII-L_{II}}$  y las parasimpáticas de los segmentos sacros  $S_{II-IV}$ . La sensación de distensión vesical viaja por las fibras parasimpáticas, mientras que la sensación dolorosa, térmica y táctil lo hace por las simpáticas.

### Testículo y cordón espermático

Poseen inervación simpática de los segmentos  $D_X-L_1$ .

### **Pene y escroto**

El escroto recibe inervación somática sacra. Por su parte, el nervio dorsal rama del nervio pudendo, constituye la inervación sensitiva del pene.

## **CUADROS CLÍNICOS<sup>1,5,6</sup>**

### **Dolor agudo**

#### **Cólico nefrítico**

Supone el 3,5% de todas las urgencias hospitalarias y es la causa más frecuente de dolor urológico. Se produce por diversos mecanismos: distensión, extravasación, inflamación, impactación del cálculo. El mecanismo más aceptado es la hiperpresión en el tracto urinario debido a una obstrucción en el paso de la orina (en condiciones normales la presión es de 15 mmHg, pero en el cólico renal puede alcanzar la cifra de 100 mmHg). Sin embargo debemos tener en cuenta que la obstrucción lenta y progresiva puede ocasionar escaso dolor o incluso pasar desapercibida.

Se da en personas de mediana edad (35-50 años) y se trata de un dolor brusco, intenso, cólico, sin alivio, sea cual sea la postura que adopte el paciente. En cuanto a su localización, comienza en la región lumbar y se irradia de forma típica hacia la fosa iliaca, región inguinal y genitales, dependiendo del nivel de la obstrucción. Cuando la causa, sea o no por litiasis, se encuentra a nivel del uréter distal se asocia síndrome miccional con polaquiuria, escozor y urgencia miccional.

El cuadro se acompaña de náuseas y vómitos (ya que el ganglio celíaco es compartido por riñón, estómago y otros órganos), sudoración profusa, ansiedad, intranquilidad y fiebre si existe una infección concomitante.

La primera actuación ante un cólico renal es tratar el dolor; para ello debemos hacer un diagnóstico diferencial con otros cuadros clínicos tales como: dolor osteomuscular, aneurisma disecante de aorta, apendicitis, diverticulitis aguda, dolor ginecológico, etc.

Por ello es fundamental una buena historia clínica y exploración física del paciente que nos permitan calificarlo de cólico renal simple o complicado.

Como pruebas diagnósticas contamos con la bioquímica sanguínea (urea, creatinina e iones) y analítica de orina, siendo característica la aparición de una hematuria microscópica. Dentro de las pruebas de imagen empleamos la radiografía simple de vías urinarias, la primera prueba a realizar que nos permite valorar las siluetas renales, la línea del psoas, la presencia de litiasis (el 90% son radiodensas). La ecografía nos informa de la existencia de una dilatación de la vía urinaria, presencia de una masa renal, patología vesical y alteraciones de otras vísceras abdominales. En un segundo escalón contamos con la urografía si la función renal lo permite, TAC, la gammagrafía renal y las pielografías retrógrada y anterógrada.

Las causas que pueden producir dolor renal son:

- Uropatía obstructiva: litiasis, coágulo, tumor; Síndrome de la unión pielouretral, patología retroperitoneal (fibrosis, linfoma).
- Pielonefritis, tumores renales avanzados, traumatismo renal.

#### **Pielonefritis aguda**

Es la infección de la porción superior del sistema urinario. La clínica se caracteriza por fiebre elevada, escalofríos, temblores, náuseas, taquicardia, pudiendo asociar cistitis. El paciente presenta dolor intenso a nivel abdominal y costovertebral cuando se realiza la palpación profunda y a la puñopercusión. En ocasiones el cuadro evoluciona a un cuadro séptico por bacilos gram negativos. En las pruebas diagnósticas se observa leucocitosis, piuria con bacteriuria y hematuria.

#### **Cistitis aguda**

Es la presencia de bacteriuria acompañada de disuria, polaquiuria, urgencia miccional y dolor a nivel suprapúbico. A la exploración solo detectamos una uretra enrojecida y dolorosa y molestias suprapúbicas. La orina es turbia, maloliente con piuria y en la mitad de los casos hemática. La existencia de exudado uretral nos hará pensar en enfermedades de transmisión sexual.

#### **Uretritis**

Se caracteriza por la existencia de dolor continuo a nivel de la uretra que se describe como quemazón y que se acentúa con la micción.

### **Prostatitis aguda**

Es más frecuente en adultos jóvenes, cursa con fiebre, malestar general, escalofríos, síndrome miccional y hematuria. El dolor se localiza a nivel perineal y se irradia hacia el pene y a las extremidades inferiores. El punto clave en el diagnóstico lo constituye el tacto rectal que muestra una próstata tensa y dolorosa o de consistencia fluctuante lo que nos debe hacer sospechar de la existencia de un absceso prostático que se confirma mediante la ecografía transrectal. Debe evitarse la realización de un masaje prostático por el peligro de bacteriemia.

### **Dolor testicular**

En varones de menos de 20 años con dolor testicular lo primero que debemos descartar es una **torsión de testículo**. Entre los 20 y los 35 años, cuando el dolor se acompaña de una hemorragia intratesticular, debemos sospechar un **tumor** de testículo. Por encima de los 35 años la causa más frecuente de dolor testicular es la **orquiepididimitis**, que es una infección por gérmenes gram negativos, acompañada de fiebre, escalofríos y síndrome miccional.

Otro proceso a destacar a nivel testicular es la **gangrena de Fournier**. Se da en pacientes inmunodeprimidos, diabéticos, siendo poco frecuente pero muy grave. Se caracteriza por su mal olor y por la aparición de una escara necrótica que sólo afecta a la piel y al tejido celular subcutáneo pero que evoluciona rápidamente sino no se trata con antibioterapia y resección quirúrgica de las zonas necróticas. Suele ser secundario a un proceso perineal.

En la exploración debemos valorar el tamaño, la posición y la consistencia de los testículos. A veces el diagnóstico es difícil debido a la gran inflamación de las cubiertas escrotales. El punto clave es el diagnóstico diferencial entre la torsión de testículo y la orquiepididimitis, ya que el primero requiere un tratamiento quirúrgico precoz para conservar la viabilidad testicular frente al tratamiento antibiótico de la orquiepididimitis. En ésta el testículo no está ascendido, si lo elevamos las molestias disminuyen, no se palpa un bucle a nivel del cordón y el reflejo cremastérico está conservado, al contrario de lo que ocurre en la torsión testicular.

La ecografía testicular es diagnóstica para el tumor testicular. Por su parte, el eco-doppler muestra una ausencia de flujo sanguíneo en el testículo cuando se trata de una torsión del cordón, mientras que en la orquiepididimitis vemos un aumento del mismo.

### **Dolor peneano**

Parafimosis, dolor motivado por el atrapamiento del prepucio por estrechez del mismo en una posición retraída por detrás del glande, dando lugar a la aparición de edema progresivo.

Priapismo, es una erección mantenida y dolorosa y que no se acompaña del estímulo sexual. Dentro de las causas destacamos el empleo de fármacos vasoactivos intracavernosos, linfoma, anestésicos, anticoagulantes, alcohol, marihuana, etc.

### **Dolor crónico**

Englobamos varios cuadros clínicos crónicos, la mayoría de ellos idiopáticos, en los que la exploración física y las pruebas diagnósticas no demuestran una lesión objetivable, siendo su diagnóstico de exclusión.

### **Vulvodinia**

Molestia vulvar crónica en la que se deben descartar procesos dermatológicos, ginecológicos, cambios en los hábitos sexuales, etc.

### **Cistitis intersticial**

Sensación dolorosa continua a nivel suprapúbico que aumenta con el llenado vesical. Se acompaña de nicturia y polaquiuria afectando a la calidad de vida del paciente. Deben ser descartadas todas las causas de dolor vesical antes de llegar a este diagnóstico. En su tratamiento se emplean antidepresivos tricíclicos, relajantes musculares, e incluso opiáceos.

### **Cistitis rádica**

Cursa con un dolor suprapúbico de intensidad fluctuante causada por la radiación vesical.

### **Orquialgia crónica**

Dolor testicular crónico que puede deberse a un varicocele, hidrocele, intervenciones quirúrgicas previas, patología muscular y de la cadera. La exploración física es anodina.

## 7. Dolor urológico

### Prostatitis crónica

Molestias difusas a nivel perineal mantenidas en el tiempo e influidas por factores psicosociales. Se acompaña de síntomas miccionales.

### Prostatodinia

Los síntomas son semejantes a los de la prostatitis crónica. Aparece disuria, urgencia urinaria. El dolor se localiza a nivel suprapúbico, perineal, ingles y puede ocurrir con la eyaculación.

### Dolor crónico neoplásico

El 80% de los pacientes que padecen un cáncer a nivel genitourinario presentan dolor en algún momento de su enfermedad, siendo más intenso y frecuente en los tumores de vejiga y de próstata. Este dolor de tipo maligno es en la mayoría de los casos nociceptivo y menos frecuentemente neuropático.

El dolor motivado por un **tumor renal** es debido a la distensión de la cápsula renal o bien a la obstrucción de la vía urinaria, y suele ocurrir en las fases avanzadas cuando ha alcanzado un tamaño considerable. Puede ser también debido a la afectación ósea por metástasis.

El **carcinoma urotelial** es multicéntrico, siendo la localización más frecuente la vesical. Produce sintomatología miccional que aumenta con el llenado de la vejiga. Cuando se localiza a nivel de la pelvis renal o del uréter producen obstrucción, dando lugar a un cuadro doloroso semejante a un cólico renal. Igualmente en dolor puede deberse a la afectación ganglionar y/o a metástasis óseas.

El **cáncer de próstata** es la tercera causa de muerte por cáncer en varones de más de 55 años. En el momento del diagnóstico muchos pacientes se encuentran asintomáticos siendo diagnosticados por elevaciones séricas del PSA y a través de la realización de una biopsia prostática. Pero en otras ocasiones el dolor por metástasis óseas es el debut de este tumor.

### Dolor postoperatorio

Está desencadenado por la estimulación nociceptiva en relación, en primer lugar, con la herida y la intervención realizada. Así pues, en la cirugía renal es

más dolorosa la lumbotomía que el abordaje subcostal anterior. Además de la propia incisión, el dolor es también debido a la distensión vesical y/o intestinal, espasmos vesicales, obstrucción de la sonda vesical por coágulos, etc. Y en tercer lugar va a depender de la preparación psicológica del paciente.

El dolor postoperatorio tiene dos fases: una inmediata (las primeras 4-8 horas), que es la más intensa, y otra tardía (pasadas las 8 horas tras la cirugía y que puede durar varios días).

Es el dolor más frecuente a nivel hospitalario y debería ser el más fácil de tratar al ser **predecible**, ya que conocemos de antemano cuándo va a comenzar y cuál va a ser su duración e intensidad. Para ello es importante tener un conocimiento de los fármacos analgésicos de los que disponemos en la actualidad, así como la forma de emplearlos.

Aparte del sufrimiento que conlleva el dolor postoperatorio, motiva una serie de complicaciones sobreañadidas que con su tratamiento podemos evitar:

- Respiratorias: neumonía, atelectasia.
- Cardíacas: taquicardia, hipertensión, trombosis venosa (por el encamamiento y el aumento de la viscosidad sanguínea y de la agregación plaquetaria).
- Gastrointestinales: íleo paralítico, náuseas y vómitos.
- Metabólicas: hiperglucemia, oliguria.
- Psicológicas: ansiedad, insomnio, depresión.

## TRATAMIENTO<sup>7,8</sup>

Cada persona percibimos el dolor de una manera específica. Para realizar un tratamiento adecuado debemos conocer la causa y la intensidad del dolor; las medidas farmacoterapéuticas de las que disponemos, y además tener en cuenta las circunstancias concretas de cada paciente.

Los fármacos analgésicos se clasifican en los siguientes tres grupos:

- Antiinflamatorios no esteroideos (AINES) y otros analgésicos no opioides.

La **aspirina** (ác. acetilsalicílico) es el prototipo de los AINES, actúa inhibiendo la síntesis de prostaglandinas. Como efectos secundarios destacamos las alteraciones gastrointestinales (úlceras, hemorragia digestiva).

El **paracetamol** es eficaz en dolores leves, pero carece de efecto antiinflamatorio. En sobredosis produce hepatotoxicidad.

El **ibuprofeno**, el **naproxeno** y el **ketoprofeno** son AINES más potentes y el efecto es más duradero y la toxicidad gastrointestinal es menor.

El **metamizol** es eficaz, y como efectos adversos destacamos hipotensión a dosis altas y raramente agranulocitosis.

- Opioides débiles.

En este grupo se incluyen la **codeína**, la **dihidrocodeína**, la **pentazocina**, el **tramadol**, sus principales efectos secundarios son náuseas, vómitos y estreñimiento. El efecto de los opioides débiles es potenciado por los AINES.

- Opioides potentes.

No presentan "techo terapéutico" a más dosis más efecto, pero producen adicción, tolerancia y depresión respiratoria. Como efectos adversos destacamos náuseas y estreñimiento. El prototipo es la **morfina**, su efecto es muy variable de unos individuos a otros, por eso la dosis debe ser ajustada a cada paciente. Si la analgesia no es suficiente es preferible disminuir el intervalo de administración que aumentar la dosis, consiguiendo así concentraciones plasmáticas más estables. La **buprenorfina** se puede administrar por vía sublingual. No se deben asociar los opioides débiles con los potentes porque disminuyen su eficacia.

## Cólico nefrítico<sup>1</sup>

La vía de administración dependerá de la intensidad del dolor y de la tolerancia oral.

- Dolor moderado: empleamos uno de los siguientes fármacos

- Metamizol (Nolotil<sup>®</sup>) 2 g im o iv (infusión lenta en 2 min), cada 8 horas.
- Ketorolaco (Tonum<sup>®</sup>, Droal<sup>®</sup>) 30 mg im o iv lenta, cada 8 horas.
- Diclofenaco (Voltaren<sup>®</sup>) 75 mg im, cada 12 de horas.

- Dolor intenso: asociamos uno de los siguientes opiáceos
  - Tramadol (Adolonta<sup>®</sup>) 50-100 mg vo / sc / iv / im, cada 6 horas.
  - Buprenorfina (Buprex<sup>®</sup>) 0.1-0.3 mg sc / sublingual.
  - Meperidina (Dolantina<sup>®</sup>) 1/2 ampolla de 50 mg iv / im / sc, se puede repetir a los 30 min y luego cada 6-8 horas.

Para los vómitos: metoclopropamida (Primperan<sup>®</sup>) 10 mg iv intervalo de 8 horas.

En las primeras horas se debe evitar la hiperhidratación ya que produce un aumento de la presión renal y también del dolor; posteriormente es aconsejable una ingesta de 2-3 litros al día. Pasado el episodio agudo podemos pautar la analgesia por vía oral.

## Dolor prostático

La prostatitis aguda se trata con antibióticos y para el dolor se emplean el paracetamol y los AINES. Las molestias de la prostatitis crónica se tratan con AINES y medidas locales como los baños de asiento. En ocasiones el empleo de antagonistas alfa adrenérgicos como la terazosina, doxazosina y relajantes como el diazepam mejora la sintomatología de la prostatodinia.

## Dolor testicular

En el tratamiento de la orquiepididimitis aguda se emplea los AINES, el paracetamol y en ocasiones anestésicos locales para infiltrar el cordón espermático (bupivacaína al 5% 5-10 ml).

En los casos de orquialgia crónica se pueden administrar AINES, antidepresivos a dosis bajas, infiltración anestésica del cordón, técnicas de neuroestimulación eléctrica transcutánea. Sin embargo, algunos pacientes tienen que ser remitidos a la Unidad de Dolor.

## 7. Dolor urológico

### Dolor postoperatorio

Debe ser tratado siempre de una forma precoz, pautada y con analgesia de rescate. De esta forma evitamos un sufrimiento innecesario, disminuimos las complicaciones postoperatorias y el tiempo de recuperación. En una primera fase se emplea la vía parenteral, para pasar en una segunda fase a la vía oral. La mejor asociación la constituyen los AINES + opiáceos.

Otras opciones analgésicas son las infiltraciones de la herida quirúrgica con anestésicos locales, analgesia con anestésicos locales mediante catéteres epidurales, sistemas de "analgesia controlada por el paciente".

- Dolor leve:
  - Paracetamol 2 g iv cada 4-6 horas.
  - Metamizol 2 g iv en 5-10 min cada 6-8 horas.
  - Ketorolaco 30 mg iv / im cada 6-8 horas.
  - De rescate Tramadol 50-100 mg iv / im cada 6 horas.
- Dolor moderado:
  - Perfusión iv con 3 ampollas de Metamizol + 2 ampollas de Tramadol en 250 ml de suero fisiológico a un ritmo de 10 ml/h. (Se puede sustituir el metamizol por Paracetamol o Ketorolaco).
  - De rescate Cloruro Mórfico 5 mg iv / sc cada 4 horas.
- Dolor intenso:
  - Perfusión iv con 3 ampollas de Metamizol + 2 ampollas (20 mg) de Cloruro Mórfico en 250 ml

de suero fisiológico a un ritmo de 10 ml/h. (Se puede sustituir el metamizol por Paracetamol o Ketorolaco).

- De rescate Cloruro Mórfico 5 mg iv / sc hasta controlar el dolor.

### Dolor oncológico<sup>10</sup>

De los tumores urológicos es el cáncer de próstata el que con más frecuencia asocia dolor; hasta un 70%. El tratamiento del dolor oncológico se consigue mediante la asociación de AINES, opiodes y otros fármacos coadyuvantes, siguiendo la Escalera Analgésica de la OMS:

- 1.º Escalón (dolor leve): AINES o analgésicos no opiodes.
- 2.º Escalón (dolor moderado): AINES + opiodes débiles.
- 3.º Escalón (dolor intenso): opiodes potentes +/- AINES.

Existen además otras pautas específicas como la anestesia regional, opiodes por vía epidural, bloqueos neurolíticos, corticoides, la radioterapia para el dolor por metástasis óseas.

La medicación se administra por vía oral ya que es menos molesta y las dosis deben ser individualizadas dependiendo del tipo del dolor y de las características del paciente. Lo que siempre tenemos que tener en cuenta es que el objetivo final del tratamiento del dolor oncológico es mejorar la "calidad" de vida del paciente.



## **BIBLIOGRAFÍA**

1. González de Zárate J, Álvarez López JC. El dolor en Urología. Manual de Urología General. Fernández del Busto E. Secretariado de Publicaciones e Intercambio Editorial, Universidad de Valladolid, 2004; 537-546. (\*\*)
2. López Timoneda F. Definición y clasificación del dolor. Clínicas Urológicas de la Complutense, 1996; 4, 49-55 Servicio de Publicaciones, UCM, Madrid.
3. Miralles Pardo FS, Robles García E. Valoración clínica y métodos diagnósticos del dolor. Clínicas Urológicas de la Complutense, 1996; 4, 73-91 Servicio de Publicaciones, UCM, Madrid.
4. Medina López R, García Matilla F. Dolor Urológico. Patología Urogenital de Urgencia. H. Universitario Virgen del Rocío, Sevilla. García Matilla F. ENE Publicidad S.A. Madrid 1998; 217-225.
5. Wesselman U, Magora F, Ratner V. Dolor de origen urogenital. Rev Soc Esp del Dolor 2001; 428-431.
6. García Paños JM, Buendía González J, Olle Carreras J. Dolor Urológico. Urología: Libro del Residente. ENE Publicidad S.A. Madrid 1998; 51-57.
7. Gálvez R, Calleja MA. Guía Práctica clínica: manejo intrahospitalario del dolor: Granada, Grunenetal Ed. 1999; 33-63.
8. Abad Santos F, García García A. Guía Práctica para tratar el dolor de origen urológico. Clínicas Urológicas de la Complutense, 1996; 4, 293-310 Servicio de Publicaciones, UCM, Madrid. (\*\*)
9. Moreno Sierra J, Chicharro Almarza J, Corral Rosillo J, Delgado Martín JA, Silmi Moyano A, Resel Estévez L. Manejo del dolor postoperatorio en urología. Clínicas Urológicas de la Complutense, 1996; 4, 155-173 Servicio de Publicaciones, UCM, Madrid. (\*\*)
10. Santé Serna L. Tratamiento del dolor en el paciente con cáncer urológico. Tratado de Oncología Urológica. Resel Estévez L., Moreno Sierra J. Sanidad y Ediciones, S.L. Madrid 2003; 207-210. (\*\*)

(\*\*): Lecturas recomendadas.

Libro del Residente de  
**Urología**



capítulo 8

**Oliguria y anuria  
de origen urológico**

*Sergio Fumero Arteaga  
David M. Castro-Díaz  
Pedro Rodríguez Hernández*

*H. U. de Canarias La Laguna. Tenerife*

Palabras clave: *Oliguria. Anuria. Uropatía obstructiva. Insuficiencia renal obstructiva.*



Libro del Residente de

# Urología



Índice capítulo 8

## Oliguria y anuria de origen urológico

<b>Introducción</b> .....	137
<b>Clínica</b> .....	139
<b>Diagnóstico</b> .....	140
<b>Tratamiento</b> .....	141
<b>Bibliografía</b> .....	143



## capítulo 8

# Oliguria y anuria de origen urológico

## INTRODUCCIÓN

La oliguria y anuria de origen urológico consiste en la disminución en la eliminación de la orina debido a un impedimento estructural al flujo urinario en cualquier sitio a lo largo de las vías, que ocasiona acumulación de orina de forma retrógrada y lesión secundaria de uno o ambos riñones si no se corrige la causa. Es lo que se denomina uropatía obstructiva. El concepto de anuria significa ausencia de diuresis. Cuando la diuresis es inferior a 400 cc en 24 horas se denomina oliguria.

Es importante diferenciar estos casos de aquellos en los que realmente no hay producción renal de orina que es lo que se denominaría anuria secretora o verdadera.

Teniendo en cuenta lo anterior es de vital importancia, en aquellas situaciones que se presenten de forma aguda, diferenciar el mecanismo que ha producido la oliguria o, en su caso, la anuria, ya que de la identificación y tratamiento precoz de estas situaciones depende la recuperación de la función renal. Por tanto podríamos diferenciar 3 tipos de insuficiencia renal aguda:

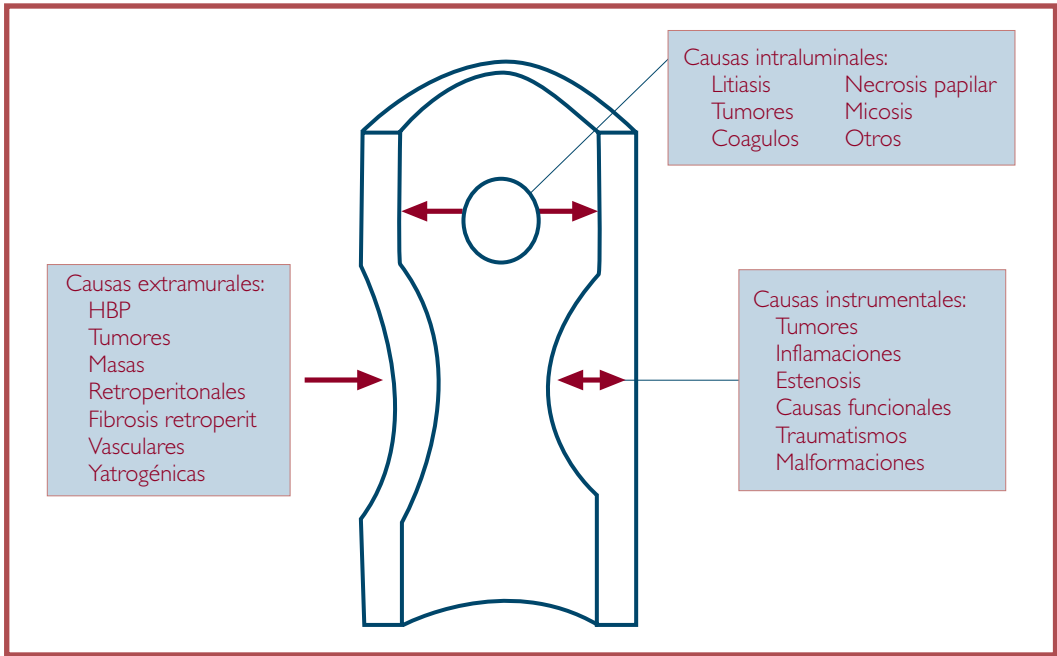
- *Insuficiencia renal aguda prerrenal.* Es aquella que se produce por un descenso de la perfusión sanguínea renal secundaria a una disminución grave de la presión arterial y/o disminución del volumen circulante (hipovolemia, shock cardiogénico). La evolución suele ser favorable una vez se reponga el flujo plasmático renal de forma precoz mediante la corrección de la hipotensión arterial y/o de la repleción de volumen. Si el tratamiento se demora puede instaurarse una necrosis tubular isquémica.
- *Insuficiencia renal aguda parenquimatosa renal.* Se produce una alteración en la función renal por lesión parenquimatosa en dicho órgano. Se suele llegar a este diagnóstico tras descartar alteraciones pre y postrenales. Generalmente se conserva de algún modo la diuresis pero ineficaz para el mantenimiento de la homeostasis. Las causas pueden ser varias pero las podemos resumir en:
  - *Isquémicas.*
  - *Tóxicas.*
  - *Infecciosas.*
  - *Hipersensibilidad.*
- *Insuficiencia renal aguda obstructiva o postrenal.* Es la ausencia de eliminación urinaria debida a un impedimento estructural en cualquier sitio a lo largo de la vía urinaria que secundariamente puede producir daño en el parénquima renal, la denominada nefropatía obstructiva. La mayor parte de causas urológicas de oliguria y anuria se incluyen en este grupo.
 

Las causas que producen la obstrucción al flujo urinario pueden clasificarse atendiendo a diferentes características. Podemos hacer una clasificación en función de la localización dentro de la vía urinaria en intraluminal, extraluminal o intramural (Figura 1).

También podemos clasificar las causas de obstrucción según el nivel dentro de la vía urinaria y de la naturaleza de la misma:

  - **Renales:**
    - Congénitas:
      - Poliquistosis renal.
      - Quiste renal.
      - Estenosis unión pieloureteral (UPU).

**Figura 1.**



- Quiste peripiélico.
- Vaso aberrante en UPU.
- Neoplásicas:
  - Tumor de Wilms.
  - Carcinoma de células renales.
  - Carcinoma urotelial de pelvis renal.
  - Mieloma múltiple.
- Inflamatorias:
  - Tuberculosis.
  - Infección por Echinococcus.
- Metabólicas:
  - Cálculos.
- Varias:
  - Papilas esfaceladas.
  - Traumatismo.
  - Aneurisma de arteria renal.
- **Ureterales:**
  - Congénitas:
    - Estenosis.
    - Ureterocele.
    - Reflujo vesicoureteral.
    - Válvula ureteral.
    - Riñón ectópico.
  - Úreter retrocavo.
  - Síndrome de abdomen en ciruela pasa.
- Neoplásicas:
  - Carcinoma primario de uréter.
  - Carcinoma metastásico.
- Inflamatorias:
  - Tuberculosis.
  - Esquistosomiasis.
  - Absceso.
  - Ureteritis quística.
  - Endometriosis.
- Varias:
  - Fibrosis retroperitoneal.
  - Lipomatosis pelviana.
  - Aneurisma aórtico.
  - Radioterapia.
  - Litiasis.
  - Traumatismo.
  - Urinoma.
  - Prolaxo uterino severo.
- **Vejiga y uretra:**
  - Congénitas:
    - Válvula uretral posterior.

## 8. Oliguria y anuria de origen urológico

- Fimosis.
- Estenosis de uretra.
- Hipo y epispadias.
- Hidrocolpos.
- Neoplásicas:
  - Carcinoma de vejiga.
  - Carcinoma de próstata.
  - Carcinoma uretral.
  - Carcinoma de pene.
- Inflamatorias:
  - Prostatitis.
  - Absceso parauretral.
- Varias:
  - Hiperplasia benigna de próstata
  - Vejiga neurogéna.

Las principales causas de anuria obstructiva son los tumores malignos y la litiasis. Cuando la obstrucción se produce en el tracto urinario inferior se trata de una retención de orina y la etiología prostática es la más probable (HBP, ca. prostático) además de las estenosis de uretra.

En el área supravescical el cáncer es la principal causa de anuria obstructiva ya que es responsable de aproximadamente la mitad de los casos. Puede tratarse de un tumor propio de las vías urinarias o por atrapamiento ureteral secundario a extensión tumoral (p.e. próstata, vejiga, útero) en aquellos tumores invasivos generalmente de mal pronóstico.

La litiasis es la causante de anuria obstructiva supravescical en aproximadamente el 40% de los casos. Se trata de un proceso grave ya que puede coexistir o complicarse con una infección constituyendo una verdadera emergencia urológica.

Hay que tener en cuenta que para que cualquiera de las causas de uropatía obstructiva del tracto urinario superior sea causa de anuria deben producirse de forma bilateral o en paciente monorreno.

La patología prostática es la principal causa de uropatía obstructiva infravescical, seguido de las estenosis uretrales. Este tipo de retención urinaria puede suceder de forma aguda o crónica. Si dicha obstrucción se prolonga en el tiempo puede llegar a instaurarse una insuficiencia renal secundaria.

La obstrucción al flujo urinario determina una dilatación progresiva de la vía urinaria por encima del obstáculo. Hidronefrosis es el término que describe la dilatación de la pelvis y cálices renales acompañada de atrofia progresiva del parénquima renal y que es consecuencia de dicha obstrucción. La filtración glomerular se mantiene aun en obstrucción completa, porque el filtrado pasa retrógradamente al intersticio y espacio perirrenal debido al aumento de la presión intrapélvica, siendo drenado por vía linfática al sistema venoso. En consecuencia, durante la obstrucción tiene lugar un movimiento de orina y bacterias hacia el árbol vascular; lo que conduce a un trastorno potencialmente peligroso. Esta filtración sostenida dilata la pelvis y los cálices, a veces intensamente. Con ello aumenta la presión en la pelvis renal transmitiéndose hacia la corteza produciendo atrofia. La presión también comprime los vasos medulares, dando lugar a una reducción del flujo plasmático en la parte interna de la médula. Este efecto vascular medular es reversible, pero existe un punto en el que la prolongación de la obstrucción provoca trastornos funcionales. En consonancia con lo anterior; las primeras alteraciones son tubulares, y se expresan en reducción de la capacidad de concentrar la orina. Posteriormente disminuye la filtración glomerular. La obstrucción también desencadena una reacción inflamatoria intersticial mediada por leucocitos y células tubulares activadas, que luego da lugar a fibrosis intersticial.

## CLÍNICA

La obstrucción de las vías urinarias puede producir una amplia gama de síntomas, desde un cuadro asintomático hasta el cuadro clásico del cólico renal. El complejo sintomático varía de acuerdo con:

- a) Aguda o crónica.
- b) Unilateral o bilateral.
- c) Intrínseca o extrínseca.
- d) Completa o parcial.

En general, la obstrucción aguda se asocia con dolor lumbar que puede irradiar a ingle o muslo ipsilateral. Generalmente el cuadro se acompaña de náuseas, vómitos y escalofríos. Si existe infección se puede asociar al cuadro fiebre alta. Lo habitual es que la obstrucción ureteral aguda se produzca de forma unilate-



ral; en cambio, si se produce una obstrucción ureteral aguda bilateral el paciente experimenta anuria de inicio súbito. Si este cuadro se produce de forma crónica el paciente habitualmente se encuentra asintomático dificultando así el diagnóstico y, muchas veces, llegando al mismo de forma incidental. La obstrucción bilateral y crónica puede producir sintomatología debida a la retención hidrosalina (edemas, aumento de la circunferencia abdominal, malestar general, anorexia, cefaleas, aumento de peso, fatiga y disnea) y también manifestaciones relacionadas con la uremia.

La obstrucción crónica unilateral a menudo se presenta en forma de dolores lumbares intermitentes durante los periodos de diuresis forzada (por ejemplo por la ingesta de alcohol). Por lo general las causas extrínsecas de obstrucción se presentan más insidiosamente y por lo tanto la ausencia de síntomas es la nota dominante aunque sean bilaterales. Este tipo de obstrucción suele hallarse de forma incidental.

Es importante conocer los hábitos miccionales del paciente que pueden variar desde chorro urinario débil, urgencia miccional con o sin incontinencia, incontinencia por rebosamiento hasta retención urinaria completa.

## DIAGNÓSTICO

La presencia de oliguria o anuria obliga a una rápida evaluación urológica a fin de descartar obstrucción del tracto urinario.

Es fundamental una anamnesis pormenorizada seguida de un examen físico en busca de algún signo clínico que nos oriente al diagnóstico, aunque en ocasiones son muy inespecíficos. Es importante valorar el hipogastrio para valorar la presencia de globo vesical (que en ocasiones puede ser visible), puñopercusión lumbar, palpación abdominal en busca de masas, tacto rectal, vaginal y bimanual.

También es posible la presencia de signos de sobrecarga volumétrica como edema en miembros inferiores, congestión pulmonar e hipertensión.

Como medida inicial en el manejo de este cuadro clínico es fundamental la colocación de una sonda

vesical para descartar que se trate de una obstrucción del tracto urinario inferior. En caso de que dicho sondaje no se pueda llevar a cabo por la presencia de estenosis se colocará un catéter de cistostomía suprapúbica siempre y cuando se demuestre la presencia de globo vesical.

Debe realizarse una analítica sanguínea donde se deben determinar los parámetros básico hematológicos, bioquímicos y gasometría: si la anuria no es total, también es posible determinar parámetros urinarios. En estos últimos puede demostrarse la existencia de hematuria, proteinuria, cristaluria, piuria y cilindros.

Los datos analíticos más frecuentemente encontrados en la anuria de origen obstructivo son por un lado los derivados de la retención de los productos del metabolismo nitrogenado: **aumento de niveles de urea y creatinina**. Hay que tener en cuenta que los niveles de urea pueden también incrementarse en situaciones de exceso de catabolismo proteico o estados de deshidratación, pero el aumento de los niveles de creatinina sólo dependen del grado de deterioro de la función renal (se incrementará de forma constante a un ritmo de 1-2 mg/dl/día). Por otro lado en la analítica también se observarán datos relacionados con trastornos hidroelectrolíticos y del equilibrio ácido-básico: **hiperpotasemia y acidosis metabólica**.

Cuando la *obstrucción crónica* es el cuadro clínico predominante, los índices diagnósticos urinarios son más a menudo similares a los observados en una necrosis tubular aguda: alta concentración de sodio en orina, osmolalidad urinaria disminuida y disminución del cociente entre creatinina en orina y creatinina en plasma.

Si la obstrucción es más aguda y no se acompaña de insuficiencia renal los índices urinarios son similares los de uremia prerrenal: baja concentración de sodio en orina y aumento de osmolalidad urinaria.

El estudio de la vía urinaria mediante pruebas de imagen debe iniciarse con una radiografía simple de aparato urinario, prueba básica que puede poner de manifiesto la presencia de imágenes litiásicas, valorar las siluetas renales o vesicales o signos que sugieran la presencia de masa abdominal. Sin embargo, la

## 8. Oliguria y anuria de origen urológico

prueba inicial que nos dará más información y nos orientará hacia una actitud terapéutica es la ecografía abdominal. Con ella podremos descartar o confirmar la uropatía obstructiva, se puede demostrar o aproximar la etiología, localización y gravedad de la obstrucción. Los ecos en el interior del sistema colector pueden indicar pionesfrosis, hemorragia o lesión de la mucosa transicional.

Un paciente que se nos presente con anuria y en la ecografía se objetive que existe dilatación del tracto urinario superior prácticamente confirma la etiología obstructiva.

Una prueba muy importante que ha sido desplazada en las situaciones urgentes por la ecografía es la urografía intravenosa. Hay que tener en cuenta que debe usarse en pacientes con función renal normal, sin alergia a los medios de contraste y que, siendo mujeres, esté descartado el embarazo. Esta exploración radiológica, aparte de detalles anatómicos, también aporta detalles funcionales de la obstrucción. La obstrucción urinaria aguda se visualiza en la UIV mediante un nefrograma obstructivo, una demora del llenado del sistema colector con el medio de contraste, la dilatación del sistema colector y una posible rotura del fórnix con extravasación urinaria.

Otras pruebas de imagen a veces son requeridas fundamentalmente en la búsqueda de la etiología de la obstrucción, entre ellas:

TC: La tomografía helicoidal sin contraste se considera actualmente el *gold-standard* para la detección de cálculos ureterales. Asimismo se pueden detectar anomalías, tumores, masas y fibrosis retroperitoneal. La uroresonancia magnética no ha mostrado ventajas frente a la TC.

Pielografía ascendente y descendente: nos ayudará a localizar el punto exacto de la obstrucción, y si fuera necesario, incluso ayudar a desbloquearla.

## TRATAMIENTO

La anuria obstructiva constituye una urgencia, por lo que una vez diagnosticada, la actuación prioritaria

será la derivación urinaria para restablecer lo antes posible una dinámica urinaria normal. Las indicaciones para la derivación urinaria urgente cuando la uropatía es unilateral son fundamentalmente:

- Dolor refractario.
- Fiebre.
- Náuseas y vómitos persistentes.
- Obstrucción de alto grado.
- Aumento de BUN y creatinina.
- Signos y síntomas de uremia.
- Hiperpotasemia.

Las técnicas usadas para la derivación urinaria son variables ya que dependen del tipo y nivel de la obstrucción:

### • Obstrucción infravesical:

- *Sondaje vesical*: Es la medida principal en la obstrucción infravesical. Deben tomarse todas las medidas de asepsia posibles a fin de minimizar el riesgo de infección, que es el principal problema que presentan todas las maniobras retrógradas. La colocación de la sonda debe ser atraumática, recomendando empezar con sondas de mediano calibre (16-18 Ch). La evacuación de la orina debe ser progresiva, descomprimiendo lentamente la vejiga, en varios tiempos para prevenir la hematuria *ex vacuo*.

Si existe una estenosis uretral o cervical que impida el cateterismo vesical se procederá a realizar una cistostomía suprapúbica, siempre y cuando tengamos la absoluta certeza de que existe un globo vesical.

- *Catéter suprapúbico*: Deben respetarse las condiciones de asepsia como en el caso anterior. Si existe duda de la presencia de globo vesical, la punción debe guiarse mediante ecografía. Se realiza bajo anestesia local infiltrando los diferentes planos de la pared abdominal hasta la vejiga. La introducción del trócar debe ser perpendicular a los planos tegumentales siguiendo una dirección un poco oblicua hacia arriba para así evitar perdersnos por el espacio de Retzius.

• **Obstrucción supravesical:**

- Cateterismo uretral:
  - Catéter uretral simple
  - Catéter uretral tipo doble J

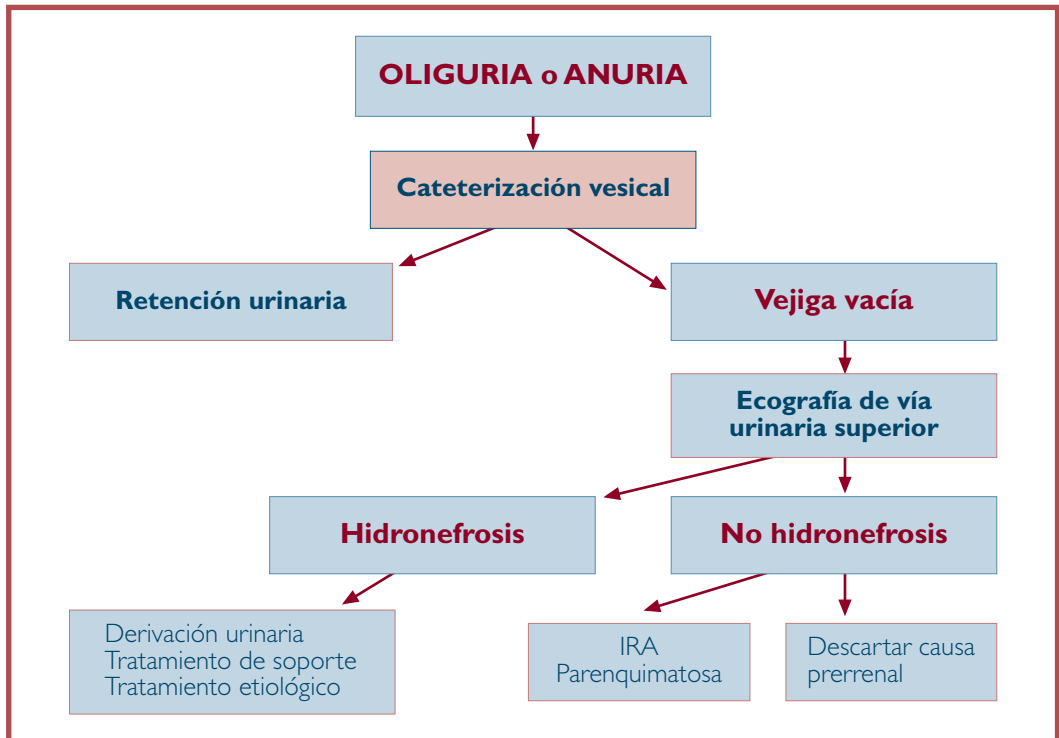
En general se prefieren las derivaciones endoureterales con catéteres ureterales tipo doble J, al ser el método más simple y menos agresivo. Si la derivación es provisional, podemos usar un catéter uretral simple exteriorizado por uretra.

Un catéter doble J es una sonda fina multiperforada que comunica la pelvis renal con la vejiga y permite la evacuación de la orina por las vías naturales. Si existe alguna dificultad para acceder al meato uretral, imposibilidad para sobrepasar el obstáculo, perforación uretral u obstrucción uretral que impida el paso del instrumental, se preferirá la vía percutánea. También será de elección la vía percutánea para

el drenaje de orina infectada o pionefrosis por encima del obstáculo.

- *Nefrostomía percutánea:* La manipulación endourológica que no consigue un drenaje apropiado de la vía urinaria comporta serios riesgos de infección y de sepsis, por lo que hay escuelas que prefieren de elección la nefrostomía percutánea, siempre y cuando la vía urinaria esté suficientemente dilatada. También, como dijimos anteriormente, se recurrirá a ella sin no es posible la vía endourológica. Aparte de ser un método simple y eficaz para el drenaje externo de las vías urinarias superiores, constituye la primera etapa de técnicas intraductales más complejas. La técnica para su colocación precisa que el paciente se sitúe decúbito prono o ligeramente oblicuo. Todo debe ser realizado bajo control radiológico. El catéter se coloca según el principio de Seldinger; o sea, por medio de una guía metálica introducida en las

**Figura 2.**



vías excretoras a través de la aguja de punción. Las complicaciones de la colocación de una nefrostomía percutánea son infrecuentes si la técnica se realiza correctamente y son fundamentalmente de tres clases: complicaciones hemorrágicas, fugas de orina y complicaciones infecciosas.

**Tratamiento complementario:** Una vez drenada la vía urinaria el paciente será sometido a un tratamiento complementario de apoyo para intentar corregir los desórdenes hidroelectrolíticos que la obstrucción haya producido. Asimismo se tomarán medidas encaminadas a disminuir o minimizar las complicaciones infecciosas y sépticas derivadas del cuadro. Se debe hacer un seguimiento analítico seriado con el que valoraremos función renal y equilibrio ácido-básico. Como norma general, la base del tratamiento se fundamenta en:

- Antibioterapia de amplio espectro, no nefrotóxica y ajustada a la función renal.
- Corrección de la acidosis metabólica: se trata mediante sueros bicarbonatados calculando el déficit de bicarbonato.
- Tratamiento de la hiperpotasemia: se trata según la urgencia (alteración del ECG, demora de desobstrucción, etc.) de diferentes formas:
  - Efecto inmediato: gluconato cálcico + bicarbonato.
  - Efecto en 1 hora: suero glucosado al 20% + insulina rápida.
  - Tratamiento lento: restricción dietética + suero bicarbonatado + resinas de intercambio iónico + furosemida.
  - Si es necesario, se recurrirá a la diálisis.
- También es importante la restitución hídrica para compensar la poliuria desobstructiva que se produce tras la derivación urinaria. Debe suponer aproximadamente el 70% de la diuresis horaria del paciente.

En la Figura 2 se muestra un algoritmo diagnóstico con el que puede ser enfocado un cuadro en el que sospechemos anuria o oliguria de origen obstructivo.

## BIBLIOGRAFÍA

1. Sánchez J, Martínez R, García Pérez M. Anuria Obstructiva. En: García Pérez M, Camacho Martínez E. Patología Urogenital: Pautas de Actuación y Guías de Orientación Diagnóstico Terapéuticas. Barcelona. Ediciones Mayo. 2002. pp. 19-25.
2. Gulmi FA, Felsen D, Darracott, Vaughan E. Fisiopatología de la Obstrucción del Tracto Urinario. En: Walsh, Retik, Vaughan, Wein. Campbell Urología. 8.ª Edición. Buenos Aires. Editorial Médica Panamericana. 2004. pp. 447-502.
3. Strem SB, Frakee JJ, Smith JA. Manejo de la Obstrucción de la Vías Urinarias Superiores. En: Walsh, Retik, Vaughan, Wein. Campbell Urología. 8.ª Edición. Buenos Aires. Editorial Médica Panamericana. 2004. pp. 503-55.
4. Le Normand L, Buzelin J-M, Bouchot O et al. Vía Excretora Superior: fisiología, fisiopatología de las obstrucciones y exploraciones funcionales. EMC (Elsevier SAS, Paris), Urología, 18-068-C-10. 2005.
5. Otal P, Chabbert V, Millan MI et al. Radiologie interventionnelle en urologie et néphrologie. Encycl Méd Chir. Ediciones Científicas y Médicas Elsevier SAS. Paris. Néphrologie-Urologie, 18-031-A-10.
6. Resnick MI. Oliguria o Anuria. En: Resnick MI, Caldamone AA, Spirnak JP. Toma de decisiones en Urología. 2.ª ed. Barcelona. Edika-Med. 1992. pp. 12-13.
7. Grise P, Sibert L. Retenciones urinarias agudas completas. Encycl Méd Chir. Ediciones Científicas y Médicas Elsevier SAS. Paris. Néphrologie-Urologie, 18-207-D-10.
8. Broseta E, Budía A, Burgués JP, Jiménez Cruz. Urología Práctica. Valencia. Tirant lo Blanch. 2004.
9. Reynard J, Brewster S, Biers S. Upper tract obstruction, loin pain, hydronephrosis. En: Oxford Handbook of Urology. New York. Oxford University Press. 2006. pp. 401-14.
10. Reynard J, Brewster S, Biers S. Bladder outlet obstruction. En: Oxford Handbook of Urology. New York. Oxford University Press. 2006. pp. 69-111.



# Libro del Residente de Urología



capítulo 9

## Retención urinaria

*Daniel A. Pérez Fentes*

*Miguel A. Blanco Parra*

*Manuel Villar Núñez*

*Complejo Hospitalario Universitario*

*Santiago de Compostela*

**Palabras clave:** *Retención urinaria. Hiperplasia prostática benigna. Cateterismo uretral. Cistostomía suprapúbica. Alfuzosina.*



# Libro del Residente de Urología



Índice capítulo 9

## Retención urinaria

<b>Introducción</b> .....	149
<b>Cuadro clínico</b> .....	151
<b>Diagnóstico y diagnóstico diferencial</b> .....	152
<b>Tratamiento</b> .....	153
<b>Bibliografía</b> .....	154





## capítulo 9

# Retención urinaria

## INTRODUCCIÓN

La retención urinaria se define como la imposibilidad para vaciar, de forma total o parcial, aguda o crónica, el contenido vesical. Según su modo de presentación y su intensidad podemos clasificarla en:

- **Aguda y total:** retención aguda de orina (RAO). El paciente presenta, de forma brusca, una imposibilidad total para vaciar el contenido vesical. Se trata de una urgencia urológica que provoca un dolor intenso y agitante debido a la distensión vesical. A su vez, desde una perspectiva clínica y pronóstica la RAO podemos clasificarla en:
  - Espontánea: la que aparece sin ningún episodio desencadenante, formando parte de la historia natural de la hiperplasia benigna de próstata.
  - Provocada: la precedida por un factor desencadenante (intervención quirúrgica no relacionada con la próstata, fármacos, sobrecarga hídrica, dolor, anestesia general o locorreional, etc.).
- **Crónica y parcial:** retención crónica de orina (RCO). El paciente presenta dificultad para conseguir un vaciamiento completo del contenido vesical, de tiempo variable de evolución. Se trata de un cuadro menos florido, que puede llegar a producir gran deterioro de la función renal y de la estructura de las vías urinarias, debido a que permanentemente queda una cantidad remanente de orina en la vejiga (residuo postmiccional).

## Epidemiología

La retención urinaria aguda es una de las urgencias urológicas más frecuentes y es fácilmente reconocible. Debido a ello, existe abundante información acerca de su epidemiología. Esto no sucede con la retención crónica de orina, que, al presentarse de

forma menos florida, pasa, sobre todo en estadios iniciales, desapercibida, provocando un infradiagnóstico que dificulta su análisis epidemiológico. Por ello, en este apartado nos referiremos únicamente a la epidemiología de la retención urinaria aguda.

Se estima que un 10% de los varones entre 70 y 80 años y un tercio de los mayores de 80 presentarán RAO en los siguientes 5 años. Las series más antiguas indican que en alrededor de un tercio de los pacientes sometidos a resección transuretral de próstata, la RAO fue la indicación principal para la cirugía. Supone, por tanto, una complicación frecuente y temida, tanto desde el punto de vista del paciente como desde una perspectiva económica.<sup>1</sup>

Las estimaciones antiguas de presentación de RAO varían entre 4,5 y 130/1.000 personas-año. En un estudio transversal realizado por Hunter et al. sobre 2.002 varones mayores de 50 años en la Comunidad de Madrid<sup>2</sup>, el porcentaje anual de RAO fue del 5,1%, lo que supone una tasa de incidencia de 50,9/1.000 personas-año. McConnell et al., utilizando como cohorte el grupo placebo del estudio PLESS, publican una incidencia estimada de 18/1.000 personas-año. Por su parte, Andersen et al., tras realizar un metaanálisis de los grupos placebo de estudios de hiperplasia benigna de próstata (HBP) de 2 años de duración, publican una tasa de incidencia de 14/1.000 personas-año.<sup>3</sup>

## Etiología

La causa más frecuente de retención urinaria en ambos sexos es obstructiva, destacando en el varón la hiperplasia benigna de próstata y en la mujer los procesos tumorales ginecológicos. Las causas de retención aguda y crónica son básicamente las mismas, destacando en la retención crónica de orina la HBP.<sup>4</sup>

Desde un punto de vista didáctico, podemos dividir las causas de retención urinaria<sup>5</sup> (aguda o crónica) en:

- Causas prostáticas: hiperplasia benigna de próstata (HBP), prostatitis aguda, abscesos prostáticos, adenocarcinoma prostático, hipertrofia del verum montanum, etc.
- Causas vesicales: tumor vesical, hematuria con coágulos, litiasis vesical, esclerosis cervical, ureteroceles, uréter ectópico, etc.
- Causas uretrales y prepuciales: atresia, estenosis, rotura uretral, válvulas y pólipos uretrales, tumor uretral, litiasis uretral, divertículo uretral, cuerpos extraños, estenosis meato uretral, hipospadias, epispadias, fimosis, picaduras de insecto en prepucio, parafimosis no reducida, estrangulación anular del pene, invasión obstructiva uretral por metástasis cavernosa, etc.
- Causas ginecológicas: hematocolpos, tumor cuello uterino, quiste parauretral, estenosis por coalescencia de los labios menores, traumatismo vulvar, fibroma uterino-pediculado con compresión uretral, mixoma vaginal, quiste mülleriano, retroversión del útero en la mujer embarazada, etc.
- Causas anorrectales: tumor rectal, cirugía de lesiones benignas anorrectales (hemorroides, trombosis hemorroidal, fisura anorrectal), estreñimiento grave con fecaloma, relaciones anales, absceso perirectal, etc.
- Causas postoperatorias: puede aparecer después de cualquier intervención, particularmente cuando se ha utilizado anestesia peridural. Las intervenciones que más a menudo dan lugar a una retención urinaria son la cirugía pélvica uroginecológica, la anorrectal, la cirugía aórtica y la artroplastia de cadera.
- Causas neurológicas: lesiones suprasacras en la fase de choque espinal, lesiones traumáticas en el cono medular terminal, las raíces de la cola de caballo o en la emergencia de los agujeros sacros, compresión medular metastásica, compresión radicular por hernia discal, espina bífida, absceso epidural, hematoma medular, esclerosis múltiple, mielorradiculitis vírica, síndrome de Guillain-Barré, mielitis transversa, neuropatía diabética periférica, etc.
- Causas psicógenas: puede tratarse no sólo de fenómenos emocionales y conflictivos, sino también de casos de histeria o esquizofrenia. Son más frecuentes en mujeres.
- Causas medicamentosas: fármacos  $\alpha$ -adrenérgicos,  $\beta$ -bloqueantes, anticolinérgicos, antidepresivos, neurolépticos, antiparkinsonianos, miorelajantes y analgésicos opiáceos.
- Otras causas: síndrome de Hinman-Allen, síndrome de Prune-Belly, etc.

En 2005, Desgrandchamps et al.<sup>6</sup> publican un estudio a partir de 2.618 pacientes franceses con hiperplasia benigna de próstata, en el que se detalla la etiología de la RAO. La propia HBP, sin otro factor desencadenante, fue la causa de la retención en el 71,6% de los pacientes, lo que hemos definido al inicio como RAO espontánea. Los resultados se presentan en la Tabla I.

**Tabla I.** Causas de RAO en 2.618 varones franceses con HBP.

Causa	% de pacientes
HBP (RAO espontánea)	71,6
Post quirúrgica	13,7
Estreñimiento con fecaloma	3,9
Fármacos	3,2
Dolor agudo anorrectal	2,4
Enfermedad médica aguda	1,6
Otros (excesiva ingesta hídrica, infección urinaria, litiasis, traumatismo...)	3,6

## 9. Retención urinaria

Se desconoce actualmente el mecanismo por el cual el paciente con HBP presenta retención urinaria aguda, pues ésta puede ser la manifestación inicial o producirse tras un periodo de síntomas del tracto urinario inferior (STUI) crecientes. Es posible que en algunos casos un aumento agudo en la resistencia al vaciado vesical sea el factor principal; de hecho, se ha descrito a la inflamación prostática secundaria a infarto prostático como una causa potencial de ese aumento de resistencia. Sin embargo esta teoría no ha sido corroborada en estudios recientes.<sup>7</sup>

Algunos autores han analizado los posibles factores de riesgo para RAO espontánea. Así, para Jacobsen et al.<sup>8</sup> la presencia de STUI con puntuación superior a 7 (según la AUA *Symptom Index*), velocidad de flujo urinario < 12 ml/s y volumen prostático > 30 ml confieren tres veces más riesgo de desarrollar RAO. Meigs et al.<sup>9</sup>, en el *Physicians Health Study* relacionaron las tasas de incidencia de RAO de forma directamente proporcional a la edad del paciente y a la severidad de sus síntomas iniciales. En el estudio del condado de Olmsted se encontró que un residuo postmiccional mayor de 50 ml se asociaba con tres veces más riesgo de RAO a los 3-4 años de seguimiento. Roehrborn et al. demostraron que la concentración del antígeno específico prostático (PSA) podría predecir la aparición de RAO.<sup>7</sup>

### CUADRO CLÍNICO

#### Retención urinaria aguda

Se trata de una urgencia urológica en la que el paciente presenta, de forma brusca, un deseo miccional intenso con imposibilidad total para orinar, provocándole dolor hipogástrico intenso y agitante, debido a la distensión vesical (globo vesical). Puede, en ocasiones, producir daño al tracto urinario superior provocando ureterohidronefrosis bilateral e insuficiencia renal aguda.<sup>10</sup>

La retención urinaria aguda podemos dividirla en 2 formas clínicas<sup>3</sup>, con implicación pronóstica diferente:

- Retención urinaria aguda espontánea: la que aparece sin ningún episodio desencadenante, forman-

do parte de la historia natural de la hiperplasia benigna de próstata. Después de una RAO espontánea, un 15% de los pacientes padecen otro episodio y un 75% de todos éstos serán intervenidos quirúrgicamente.

- Retención urinaria aguda provocada: la precedida por un factor desencadenante (intervención quirúrgica no relacionada con la próstata, fármacos, sobrecarga hídrica, dolor, anestesia general o regional, etc.). Después de una RAO provocada, sólo el 9% de los pacientes padecen un episodio posterior de RAO espontánea y el 26% requiere operación.

#### Retención crónica de orina

La retención urinaria crónica es el resultado de un vaciamiento vesical incompleto, de manera que permanentemente queda un volumen remanente de orina en vejiga (residuo postmiccional).<sup>10</sup>

Suele ser debida a HBP, que provoca una obstrucción del tracto urinario inferior: Inicialmente, se produce una hipertrofia del músculo detrusor que hace posible el vaciamiento vesical. En una segunda fase (fase de descompensación), el detrusor hipertrofiado es incapaz de vaciar totalmente la orina almacenada en vejiga, persistiendo un residuo postmiccional que se incrementa de forma progresiva causando la retención crónica. Finalmente, al producirse la claudicación del músculo detrusor, las paredes vesicales se distienden, lo que se transmite al tracto urinario superior originando ureterohidronefrosis bilateral y deterioro progresivo de la función renal.

Dado que la principal causa de la RCO es la HBP, sus síntomas iniciales son los del tracto urinario inferior (STUI): frecuencia diurna aumentada, nocturia, chorro débil/lento, micción en regadera, dispersa o en sifón, chorro intermitente, retardo, esfuerzo miccional, goteo terminal, sensación de vaciado incompleto y goteo postmiccional.<sup>11</sup> Posteriormente, a medida que aumenta el residuo postmiccional, se puede añadir al cuadro incontinencia paradójica o por rebosamiento. En fases avanzadas, en las que se ha producido daño renal, puede asociarse clínica de insuficiencia renal: astenia, anorexia, adelgazamiento, anemia<sup>4</sup>...

## DIAGNÓSTICO Y DIAGNÓSTICO DIFERENCIAL

### Retención urinaria aguda

El diagnóstico de retención urinaria aguda se establece en los casos habituales, de forma simple y rápida, a partir de la anamnesis y exploración física del paciente. Habitualmente no es preciso realizar otras pruebas complementarias, sino instaurar tratamiento urgente, y una vez resuelto el proceso agudo, solicitar las pruebas oportunas para su estudio etiológico<sup>4,5,10</sup>.

#### Anamnesis

El paciente presenta un intenso deseo miccional, agitante y doloroso, con imposibilidad para hacerlo. La anamnesis permite orientarnos sobre la etiología de la RAO: STUI preexistentes (patología prostática), cirugía prostática o uretral previa (estenosis uretral, patología del cuello vesical, etc.), antecedentes quirúrgicos recientes no-urológicos, estreñimiento, medicaciones, antecedentes de enfermedad vascular, neuropatía, diabetes, etc.

#### Exploración física

El examen físico del paciente revela una masa hipogástrica, intensamente dolorosa de forma espontánea y a la palpación (que exacerba el deseo miccional), con matidez a la percusión, que se define como globo vesical. La exploración de ambas fosas lumbares puede evaluar la repercusión de la retención sobre el tracto urinario alto. Es obligado explorar los genitales externos mediante la palpación de la uretra peneana y el examen del glande, meato uretral y prepucio. Esto puede permitirnos detectar precozmente algunas causas de retención, como estenosis uretral, fimosis o tumores de pene, etc.

Una vez derivada la orina, debe completarse la exploración física realizando un tacto rectal y una adecuada exploración ginecológica en mujeres. Además de valorar el tamaño y consistencia prostática, el tacto rectal permite examinar la vacuidad de la ampolla rectal y descartar la existencia de un fecaloma. Conviene realizarlo siempre después del vaciado vesical ya que el volumen del globo puede causar la subestimación del tamaño prostático.

El examen neurológico del periné forma parte del estudio de una retención urinaria, sobre todo en determinados contextos (paciente joven, aparición súbita de la retención, signos infecciosos generales). La exploración debe incluir la evaluación de la motricidad voluntaria (esfínter anal y músculos elevadores) mediante el tacto rectal, evaluación de la sensibilidad perineal superficial y la búsqueda de los reflejos perineales bulbocavernoso o clitorideoanal.

#### Pruebas complementarias

Habitualmente no son necesarias en el contexto de la urgencia, salvo que se tengan dudas diagnósticas, el paciente tenga fiebre, deterioro del estado general, signos clínicos de insuficiencia renal o sospecha de deterioro del aparato urinario alto en la exploración física.

- Análisis de sangre. El estudio bioquímico puede ser normal o mostrar deterioro de la función renal, con elevación de las cifras de urea y creatinina. En casos de infección parenquimatosa asociada, el hemograma mostrará leucocitosis con desviación hacia la izquierda.
- Análisis de orina y sedimento. Suele estar alterado. Ante la sospecha de infección urinaria, se deberá confirmar con urocultivo.
- Radiografía simple de abdomen. En ella puede observarse una imagen redondeada, grande, de mayor densidad a nivel de la pelvis que corresponde con la vejiga llena de orina. En ocasiones se descubre una litiasis vesical causante del cuadro.
- Ecografía abdominal. Demuestra la existencia del globo vesical y nos permite cuantificarlo de forma aproximada mediante fórmulas matemáticas. Además puede permitirnos evaluar el estado del tracto urinario superior.

### Retención urinaria crónica

El diagnóstico clínico de retención urinaria crónica es, en ocasiones, complejo, pues el paciente no presenta ese estado agitante y doloroso con gran deseo miccional de la RAO, pese a tener también la vejiga distendida, por lo que en ocasiones la anamnesis y exploración física no son suficientes y son precisas otras pruebas.

La sintomatología previa (STUI, incontinencia paradójica o por rebosamiento), los pacientes ancianos con deterioro del estado general e insuficiencia renal y los que presentan antecedentes de trastornos neurológicos o de cirugía pélvica oncológica pueden orientar hacia el diagnóstico de RCO.

La exploración física seguirá la misma sistemática que la RAO. Ésta puede ser normal o presentar globo vesical, aunque no tan sintomático como en la retención aguda.

Dado que la anamnesis y exploración física no son, en ocasiones, concluyentes, la ecografía abdominal confirmará el diagnóstico, mostrando una vejiga urinaria con residuo postmiccional de mayor o menor cuantía, de paredes engrosadas. Dado que la ecografía es un medio de exploración rápido, simple, incruento y fiable, ante la duda nunca deberá utilizarse el sondaje vesical como maniobra diagnóstica. Además, la ecografía nos permite valorar el grado de ectasia de la vía urinaria, el de adelgazamiento cortical y la diferenciación córtico-medular.

El estudio debe completarse realizando un análisis de sangre que mostrará, distinto grado de deterioro de la función renal y anemia, en función del tiempo de evolución y el daño al tracto urinario superior.

## Diagnóstico diferencial

### Anuria excretora

El paciente no orina, pero tampoco tiene deseo miccional. En la exploración física, el hipogastrio está vacío. El diagnóstico de anuria excretora se confirma mediante ecografía abdominal, en la que se demuestra que la vejiga se encuentra vacía. En los casos secundarios a uropatía obstructiva supravescical, se observará ectasia del tracto urinario superior.<sup>10</sup>

### Incontinencia paradójica o por rebosamiento

Se produce en los pacientes con retención crónica de orina, que presentan escapes de orina de forma involuntaria, por rebosamiento, al completarse una retención incompleta. El paciente pierde orina, pero no experimenta la sensación de necesidad. Existe globo vesical, indoloro o poco doloroso.

## TRATAMIENTO

### Tratamiento inicial: drenaje vesical

La actitud inicial ante un paciente con retención urinaria consiste en la evacuación del contenido vesical lo antes posible, pero sin confundir urgencia con pérdida de asepsia. Este drenaje vesical puede realizarse mediante cateterismo uretro-vesical o cistostomía suprapúbica.<sup>4,5</sup>

### Cateterismo uretro-vesical

La colocación de una sonda uretral es el método de drenaje vesical más frecuente. En una encuesta realizada en el Reino Unido a 264 urólogos fue el método de elección en el 98% de los casos y en otra similar realizada en Francia incluyendo a 2.618 pacientes lo fue en el 83%. Sus principales contraindicaciones son la infección uretral aguda, la infección prostática aguda y la sospecha de rotura uretral post-traumática.

Material necesario: solución antiséptica (clorhexidina, povidona yodada...), lubricante anestésico (lidocaína, xilocaína), pinza peneana, guantes, paños y gasas estériles, sonda vesical, jeringa de 10 cc y una bolsa colectora de orina.

Técnica: comenzaremos explicando al paciente en qué consiste la técnica que vamos a realizar y preservando su intimidad. Una vez comprobado el material (incluyendo el buen funcionamiento de las sondas autorretentivas), posicionaremos al paciente varón en decúbito supino con piernas separadas y a la mujer en posición ginecológica. Tras la limpieza de los genitales externos con solución antiséptica, procederemos a utilizar guantes y paños estériles. En el paciente varón la lubricación uretral es preferible a la lubricación directa de la sonda. Introduciremos la sonda con la mano dominante mientras que con la no dominante sujetaremos el pene en posición horizontal o separaremos los labios vulvares. Una vez comprobado que la sonda está en vejiga, procederemos al inflado del balón en las sondas autorretentivas con 10 cc de suero y a conectar su pabellón a bolsa colectora de orina. En varones, al finalizar es obligado recolocar el prepucio en su posición inicial para evitar el desarrollo de parafimosis.<sup>11</sup>

### **Cistostomía suprapúbica**

La principal indicación de cateterismo suprapúbico en los pacientes con retención urinaria es el fracaso del cateterismo uretro-vesical. No obstante, es la técnica de elección ante infección prostática o uretral aguda y ante sospecha de rotura uretral. Está contraindicada ante la sospecha de tumor vesical o de alteraciones severas de la coagulación. Las intervenciones abdominales previas y las anomalías anatómicas vesicales son contraindicaciones relativas, que requerirán punción eco-dirigida.

Material necesario: solución antiséptica, guantes, gasas y paños estériles, jeringa y aguja, anestésico local, hoja de bisturí, trocar de punción vesical, catéter suprapúbico y bolsa colectora.

Técnica: el catéter suprapúbico sólo debe colocarse si se tiene la absoluta certeza de que existe un globo vesical. En caso de duda, debe confirmarse mediante ecografía. Con el paciente en decúbito supino y ligero Trendelenburg, una vez explicada la técnica al paciente y preservada su intimidad, procederemos al rasurado, limpieza del área hipogástrica con solución antiséptica y colocación de guantes y paños estériles. Tras anestesiar el trayecto unos 2-3 cm por encima de la sínfisis púbica en la línea media, realizaremos una pequeña incisión con hoja de bisturí en el sitio de punción. A continuación se introduce el trocar perpendicularmente, siguiendo una dirección un poco oblicua hacia arriba con el fin de evitar su extravío en el espacio de Retzius. Una vez comprobada la salida de orina, se procede a introducir el catéter suprapúbico a través del trocar y a la retirada del mismo. El catéter debe introducirse al máximo para asegurar que todos los orificios de drenaje se sitúan en el interior de la vejiga y no en el espacio prevesical. Finalmente se infla el globo del catéter (si se trata de un catéter autorretentivo), se fija a piel y se conecta a bolsa colectora.

### **Complicaciones**

Además de las inherentes a las técnicas de derivación urinaria vesical (creación de falsas vías, infección urinaria, incrustación...), existen otras complicaciones asociadas al drenaje vesical en pacientes en retención urinaria:

- Hematuria ex vacuo. Clásicamente se ha descrito como la hematuria que aparece tras el vaciado

rápido y completo de la vejiga. Como medida preventiva se proponía el vaciado intermitente de 200 cc de orina cada 15 minutos. Sin embargo, no existe ningún ensayo clínico controlado que compare la incidencia de complicaciones entre el vaciado vesical rápido y el gradual, por lo que el nivel de evidencia de esta medida preventiva es bajo.

Además, se han realizado trabajos con vaciado vesical rápido y completo en los que la incidencia de hematuria fue de entre 2-16%, en ninguno de los casos necesitando lavado vesical o transfusión sanguínea. En ellos se demuestra también que, si el objetivo es una reducción gradual de la presión intravesical, deberían evacuarse menos de 50 cc de orina de forma intermitente, por lo que la descompresión gradual es una medida difícil de conseguir.<sup>13</sup>

- Hipotensión. El vaciado vesical provoca una vasodilatación refleja que se traduce en un descenso de las cifras de tensión arterial. Este descenso no tiene trascendencia clínica en personas sanas, pero puede tenerlo en personas con enfermedad cardiovascular previa, del sistema nervioso, en ancianos y ante situaciones de hipovolemia.
- Poliuria postobstructiva. Acontece tras suprimir el obstáculo en procesos obstructivos de larga evolución, en los que la diuresis se mantiene en torno a los 125-200 ml/h. En su etiología están implicados varios mecanismos: diuresis osmótica debida a la urea, factores natriuréticos, alteraciones de la permeabilidad de los túbulos renales, etc. La reposición excesiva de líquidos puede perpetuar su mecanismo, por lo que se recomienda no reponer más de dos tercios de las pérdidas diarias de volumen y la vigilancia de los niveles séricos de electrolitos.

### **Criterios de ingreso**

Una vez establecido el drenaje vesical, los pacientes pueden quedar hospitalizados o ser enviados a domicilio. Existe una amplia diferencia entre países en cuanto a los criterios de ingreso. Así, la RAO supone el ingreso en el 80% de los pacientes en Rusia y en el 69% en Francia, mientras sólo ingresan el 22% en

## 9. Retención urinaria

México y el 25% en Dinamarca.<sup>1</sup> En nuestro medio, los criterios de ingreso<sup>10</sup> son habitualmente:

- Hematuria asociada intensa e incoercible.
- Deterioro de la función renal.
- Fiebre e importante alteración del estado general.

### Intento de retirada del catéter

Sabemos que la permanencia de un catéter en la vía urinaria durante largo tiempo presenta un elevado riesgo de colonización bacteriana e infección. Como medio para evitar las complicaciones derivadas de un cateterismo prolongado se ha descrito el intento de retirada precoz del catéter (*trial without catheter-TWOC*).<sup>17</sup> Se ha publicado una tasa de éxito del 23-40% tras la retirada de la sonda a los 1-3 días. Existen varios factores que influyen en el éxito de un intento de retirada de sonda: paciente menor de 65 años, presión del detrusor mayor de 35 cmH<sub>2</sub>O, volumen retenido menor de 1 litro y la existencia de un factor precipitante (retención provocada). Djavan et al. añaden que una mayor duración del cateterismo se traduce en un mayor éxito del intento de retirada de sonda.<sup>14</sup>

La eficacia del intento de retirada de sonda puede aumentarse asociando un fármaco  $\alpha$ -bloqueante tras el cateterismo. Esta terapia se fundamenta en los trabajos de Caine, en los que se describe la estimulación súbita de los receptores  $\alpha$ -adrenérgicos como la causante de la retención.

Se han realizado varios ensayos investigando el efecto de los distintos fármacos  $\alpha$ -bloqueantes en el éxito

del intento de retirada de catéter en hombres con RAO relacionada con HBP, que se resumen en la Tabla 2.

De estos ensayos se concluye que la terazosina y la alfuzosina son los fármacos con mayor éxito en el intento de retirada del catéter post-RAO. El trabajo realizado con terazosina presenta como limitaciones el bajo número de pacientes incluidos y el no haber sido publicado en su totalidad, pues solamente se refiere en forma de resumen. Por el contrario, del estudio ALFAUR, aleatorio y controlado con placebo, liderado por McNeill<sup>15</sup>, se concluye que existe suficiente evidencia científica sobre el efecto beneficioso de alfuzosina 10 mg diaria en el éxito del intento de retirada del catéter tras retención urinaria como para justificar su uso en la práctica urológica habitual. La mayor controversia está en la duración del tratamiento previo a la retirada del catéter. En el estudio ALFAUR los pacientes recibían un mínimo de 2 dosis de alfuzosina antes de la retirada y una dosis adicional posterior a la misma. En la encuesta francesa de Desgrandchamps<sup>6</sup>, la práctica habitual de los 658 urólogos franceses consultados fue la retirada tras una media de tratamiento de 3 días. De esa amplia encuesta se extrae también que, el éxito de la retirada disminuía con cateterismos prolongados, que además aumentaban la morbilidad. En conclusión, parece razonable recomendar una duración del tratamiento de unos 3-5 días antes de la retirada del catéter.

### Tratamiento etiológico

Siempre que sea posible y una vez conocida la causa de la retención urinaria, procederemos a su tra-

**Tabla 2.** Ensayos clínicos que analizan el efecto de los fármacos  $\alpha$ -bloqueantes en el éxito del intento de retirada de catéter tras RAO relacionada con HBP.

Ensayo	$\alpha$ -bloq	N.º de pacientes	Duración del tratamiento previo a la retirada	Micción con éxito (%)		
				$\alpha$ -bloq	Placebo	p
Chan et al.	Terazosina	25	2 h	84	15	< 0,01
McNeill et al.	Alfuzosina	81	2 días	55	29	0,03
Bowden et al.	Tamsulosina	49	2 días	63	37	NS
Shah et al.	Alfuzosina	62	36 h	50	57	NS
Lucas et al.	Tamsulosina	149	3-8 días	34	24	NS
McNeill	Alfuzosina	357	2 días	62	48	0,012

NS: no significativo



tamiento etiológico. Sabemos que tras una retención provocada, una vez eliminado el factor desencadenante, el 91% de los pacientes no volverán a presentar otro episodio de retención. En la retención espontánea, el tratamiento irá dirigido hacia la HBP.

### Prevención primaria

En un ensayo clínico aleatorio, doble ciego y controlado con placebo, realizado en 3.040 varones con síntomas moderados-severos y aumento del tamaño prostático<sup>16</sup>, finasterida 5 mg diaria disminuyó el riesgo de desarrollar RAO en un 57% en los 4 años de estudio, cuando se comparaba con placebo ( $p < 0,001$ ). Este hallazgo fue corroborado en estudios presentados con el inhibidor dual de la 5- $\alpha$ -reductasa, dutasterida. Otra aportación en el campo de la prevención primaria proviene del estudio MTOPS, del que se deduce que el tratamiento combinado con finasterida y doxazosina reduce el riesgo de RAO de 0,6% a 0,1% pacientes-año<sup>17</sup>. Sobre la eficacia de los fármacos  $\alpha$ -bloqueantes existen pocos datos, salvo los publicados con alfuzosina durante 6 meses.<sup>18</sup>

### Prevención secundaria

De la segunda fase del estudio ALFAUR<sup>19</sup> en el que los pacientes con éxito en la retirada del catéter fueron distribuidos de forma aleatoria a tratamiento con alfuzosina o placebo, se deduce que la necesidad de cirugía relacionada con HBP fue significativamente menor a los 3 meses en el grupo con alfuzosina; sin embargo, a los 6 meses esta diferencia no alcanzó la significación estadística.

## BIBLIOGRAFÍA

1. Fitzpatrick JM, Kirby RS. Management of acute urinary retention. *BJU International* 2006; 97 (Suppl 2): 16-20.
2. Hunter DJ, Berra-Unamuno A. Prevalence of urinary symptoms and other urological conditions in spanish men 50 years old or older. *J Urol* 1996; 155: 1965-1970.
3. Roehrborn CG, McConnell JD. Etiología, fisiopatología, epidemiología y evolución natural de la hiperplasia prostática benigna. En Walsh PC, Retik AB, Vaughan ED, Wein AJ, editores. *Campbell Urología*. Buenos Aires, Médica Panamericana 2004, volumen 2, pp. 1417-1461.
4. Tato Rodríguez J, Lema Grille J, Cimadevila Covelo A. Retención e incontinencia. En Resel Estévez L, editor. *Urología: libro del residente*. 1.ª edición. Madrid, Smithkline Beecham 1998, pp. 69-80.
5. Grise P, Sibert L. Rétections aigües d'urine complètes. *Encyclopédie Médico-Chirurgicale*. 18-207-D-10.
6. Desgrandchamps F, De la Taille A, Doublet JD, for the RetenFrance Study Group. The management of acute urinary retention in France: a cross-sectional survey in 2618 men with benign prostatic hyperplasia. *BJU International* 2006; 97: 727-733.
7. McNeill SA. The role of alpha-blockers in the management of acute urinary retention caused by benign prostatic obstruction. *Eur Urol* 2004; 45: 325-332.
8. Jacobsen SJ, Jacobson DJ, Girman CJ et al. Natural history of prostatism: risk factors for acute urinary retention. *J Urol* 1997; 158: 481-487.
9. Meigs JB, Barry MJ, Giovannucci E, Rimm EB, Stampfer MJ, Kawachi I. Incidence rates and risk factors for acute urinary retention: the health professionals followup study. *J Urol* 1999; 162: 376-382.
10. Pérez Fentes D, Blanco Parra M. Uropatía obstructiva. En Casais Gude JL, editor. *Guía de medicina de urgencias*. Santiago de Compostela, Almirall 2005, pp 839-846.

11. Martínez Agulló E, Gómez Pérez L, Delgado Oliva FJ, Ramírez Backhaus M. Concepto y terminología. En Castro Díaz D y España Pons M, editores. Tratado de incontinencia urinaria. Madrid, Luzán 5, S.A. de ediciones 2006, pp 17-54.
12. Pérez Fentes D, Blanco Parra M. Instrumentación de la vía urinaria en Urgencias. En Casais Gude JL, editor: Guía de medicina de urgencias. Santiago de Compostela, Almirall 2005, pp 863-867.
13. Nyman MA, Schwenk NM, Silverstein MD. Management of urinary retention: rapid versus gradual decompression and risk of complications. Mayo Clin Proc 1997; 72: 951-956.
14. Djavan B, Shariat S, Omar M, Roehrborn CG, Marberger M. Does prolonged catheter drainage improve the chance of recovering voluntary voiding after acute urinary retention (AUR)? Eur Urol 1998; 33 (Suppl 1): 110.
15. McNeill SA, Hargreave TB, Members of the ALFAUR study group. Alfuzosin once daily facilitates return to voiding in patients in acute urinary retention. J Urol 2004; 171: 2316-2320.
16. McConnell JD, Bruskewitz R, Walsh P et al., for the Finasteride Long-Term Efficacy and Safety Study Group. The effect of finasteride on the risk of acute urinary retention and the need for surgical treatment among men with benign prostatic hyperplasia. N Engl J Med 1998; 338: 557-563.
17. MTOPS Research Group. The impact of medical therapy on the clinical progression of BPH: results of the MTOPS trial. 2002. (Abstract 1042).
18. Jardin A, Bensadoun H, Delauche-Cavallier MC, Attali P, the BPH-ALF Group. Alfuzosin for treatment of benign prostatic hypertrophy. Lancet 1991; 337: 1457-1463.
19. McNeill SA, Hargreave TB, Roehrborn CG, ALFAUR Study Group. Alfuzosin 10 mg once daily in the management of acute urinary retention: results of a double-blind placebo-controlled study. Urology 2005; 65: 83-90.



Libro del Residente de  
**Urología**



capítulo 10

## **Síndrome de escroto agudo**

*José María Arribas Rodríguez  
Alberto Pérez-Lanzac de Lorca  
Jesús Castiñeiras Fernández*

*H. U. Virgen Macarena. Sevilla*

**Palabras clave:** *Escroto. Torsión testicular. Epididimitis. Diagnóstico diferencial. Medicina de urgencia.*



Libro del Residente de

# Urología



Índice capítulo 10

## Síndrome de escroto agudo

<b>Introducción</b> .....	163
<b>Torsión testicular</b> .....	163
<b>Torsión de los apéndices testiculares y epididimarios</b> .....	167
<b>Epididimitis</b> .....	168
<b>Gangrena de Fournier</b> .....	171
<b>Bibliografía</b> .....	173



## capítulo 10

# Síndrome de escroto agudo

## INTRODUCCIÓN

El escroto es una bolsa anatómica que alberga la gónada masculina, la cual migra desde la cavidad abdominal hasta dicha bolsa arrastrada por el gubernáculo genital durante el desarrollo embrionario.

El término de "escroto agudo" define una situación clínica de urgencia, de diversa etiología, caracterizado por dolor agudo e intenso del contenido escrotal acompañado a menudo de signos locales y síntomas generales.

Son enfermos difíciles de evaluar, debido a la naturaleza inespecífica de los síntomas y a la dificultad a la hora de explorar el escroto doloroso e inflamado. En ocasiones, el clínico no estará seguro de la etiología desencadenante únicamente con los datos clínicos y la exploración, en esos casos las pruebas de imagen serán de gran utilidad.

Su importancia radica en que el escroto agudo involucra patologías que pueden poner en riesgo la viabilidad del testículo implicado en pocas horas de evolución y requiere una pronta evaluación, diagnóstico diferencial y una exploración quirúrgica potencialmente inmediata.

Aclarar, en la medida de lo posible, el diagnóstico diferencial será nuestro objetivo en este capítulo. El residente debe conocer la teoría de las patologías relacionadas con el *escroto agudo*, aunque el manejo de la patología y su algoritmo diagnóstico le serán más útiles en su aprendizaje y práctica médica.

En la Tabla I mostramos las etiologías implicadas en el diagnóstico diferencial del *escroto agudo*<sup>1</sup>.

La torsión testicular y la orquiepididimitis serán las dos patologías más frecuentes a descartar.

## TORSIÓN TESTICULAR

La mayoría de los autores coinciden en que "es preferible operar una orquiepididimitis que dejar sin diagnóstico una torsión". Una torsión evolucionada conduce a la pérdida irremisible del testículo, por lo que requiere un tratamiento quirúrgico de urgencia, y es imperativo descartar su diagnóstico.

La incidencia estimada es de 1 por cada 4.000 hombres menores de 25 años<sup>2</sup>. Puede darse a cualquier edad pero tiene un pico de aparición de 13 a 17 años y en el primer año de vida. Supone el 25% de todas las causas de escroto agudo del grupo, y el 40% durante la infancia.

Menos del 10% de todos los casos de torsión testicular suceden a nivel extravaginal. La incidencia de torsión del cordón espermático contralateral es del 4%<sup>4</sup>.

## Etiología

En condiciones normales el testículo no puede rotar sobre su pedículo ya que éste no se encuentra libre, sino que anda fijado al dartos por el ligamento testicular. El mediastino testicular, la parte posterior del cordón espermático y del epidídimo no están cubiertos por la túnica serosa.

Se produce una rotación sobre el eje funiculoespermático<sup>3</sup>, que interrumpe el aporte sanguíneo venoso primero y después arterial al testículo. Para que esto ocurra deben de existir factores anatómicos



**Tabla 1.** Etiologías implicadas en el diagnóstico diferencial del escroto agudo.

<b>Causas vasculantes</b>	Torsión del cordón testicular Torsión de apéndices testiculares Infarto testicular Trombosis venosa espermática Compresión funicular en el niño Varicocele
<b>Causas infecciosas</b>	Orquitis Epididimitis Gangrena de Fournier
<b>Causas traumáticas</b>	Penetrante No penetrante Por avulsión
<b>Causas sistémicas</b>	Vasculitis Edema escrotal idiopático Dermatitis medicamentosa Eritema multiforme Eccema de contacto Fiebre mediterránea familiar Paniculitis
<b>Causas de vecindad</b>	Hernia inguinoescrotal (estrangulada) Persistencia del conducto peritoneovaginal Vaginalitis meconial
<b>Causa tumoral</b>	Tumores testiculares Tumores paratesticulares
<b>Masas escrotales no tumorales</b>	Hidrocele Hidrocele comunicante Hidrocele del cordón
<b>Causa quística</b>	Quiste de cordón Quiste de epidídimo Espermatocele
<b>Otras causas</b>	Picaduras de insectos Edema escrotal idiopático Patología no urológica (p.j., tendinitis del aductor) Filariasis Neumoescroto tras drenaje torácico.

que permitan una movilidad al teste y otros desencadenantes para que se produzca la torsión. En una mayoría de los casos la torsión será espontánea (en muchas ocasiones despierta al adolescente). Tabla 2.

La torsión es el resultado la falta de fijación del testículo y del epidídimo a las cubiertas faciales y musculares que rodean el cordón, con un mesenquio tes-

ticular anormalmente estrecho con una túnica vaginal que rodea casi completamente al testículo y el epidídimo. Esto facilita la rotación del teste sobre su pedículo vascular dentro de la túnica vaginal y le confiere el aspecto de "testículo en badajo de campana" (Bell Clapper)<sup>4</sup>. Este hallazgo a la exploración se ha descrito en pacientes que han sufrido episodios repetidos deseudotorsión testicular<sup>5</sup>.

Tabla 2.

Factores anatómicos	Factores desencadenantes
Ausencia del ligamento testicular Ausencia de mesorquio posterior Falta de ligamentos escrotales Pedículo vascular en el polo superior	Contracción cremastérica (frío, susto...) Ejercicio físico Coito Tos Erección nocturna (50% de las torsiones se presentan por la noche) Defecación Criptorquidia y su tratamiento con HCG Testículos retráctiles Traumatismos

Un traumatismo puede enmascarar una torsión desencadenada por él, por lo que la exploración ha de ser más minuciosa.

Existen dos tipos de torsión:

- Intravaginal: es el tipo más frecuente, constituye el 94% de todas las torsiones, puede ocurrir a cualquier edad pero es más frecuente en adolescentes.
- Extravaginal: ocurre en neonatos y ocasionalmente intraútero, por la fijación incompleta del gubernáculum y las tunicas testiculares a la pared escrotal, que deja al testículo libre para rotar sobre sí mismo.

## Clínica

Se presenta como un cuadro de dolor intenso de aparición **brusca**, irradiado o no a hipogastrio, pubis o región inguinal ipsilateral. Viene acompañado frecuentemente de náuseas o vómitos, sin fiebre, ni síntomas del tracto urinario inferior (STUI) irritativos. A veces pueden verse cuadros vagales y presentarse el paciente agitado.

Encontraremos el testículo ascendido y doloroso (signo de Gouverneur), dado que el enrollamiento del cordón disminuye su longitud. Habrá un aumento del tamaño del teste, edema o eritema escrotal y la elevación del mismo no alivia el dolor. Será al contrario en la epididimitis, a la elevación testicular el dolor cede, este es el **signo de Prehn**. En el testículo contralateral puede observarse a veces la posición anatómica anómala predisponente. La ausencia de un

**reflejo cremastérico** (estimulación de la piel de la cara interna del muslo, que provoca una contracción del músculo cremastérico) es un buen indicador de torsión del cordón. No hay ningún signo considerado patognomónico<sup>5</sup>.

En los testículos ectópicos y mal descendidos, también puede ocurrir la torsión. En este caso no se palpará teste en la bolsa escrotal y el dolor abdominal localizado nos hará sospechar este cuadro.

En ocasiones, los enfermos refieren antecedentes de episodios similares de corta duración resueltos espontáneamente, seudotorsiones o subtorsión intermitente.

En una torsión prenatal, el testículo en el momento del nacimiento se muestra duro, indoloro y fijado a la piel escrotal que presenta cambios de color por la necrosis hemorrágica subyacente. Esta situación clínica es patognomónica de un infarto en resolución. La mayoría de los testículos no son salvables, por ello no se recomienda la exploración quirúrgica en el momento del nacimiento, a pesar de la naturaleza diferida del proceso. Pudiera indicarse para evitar el daño autoinmune del testículo contralateral, que podría afectar a la fertilidad, no obstante ha surgido la controversia de la pronta exploración del testículo contralateral. La presentación postnatal se caracteriza por una tumefacción y dolor a la palpación del escroto, sin fijación a la piel. Si se confirma la torsión testicular o firme sospecha se debe hacer una exploración quirúrgica inmediata con fijación del teste contralateral, siempre que las condiciones del paciente y las consideraciones anestésicas lo permitan.

## Diagnóstico

Cuando existe una sospecha clara de torsión testicular está justificada la exploración quirúrgica rápida<sup>5</sup>. Pueden utilizarse pruebas diagnósticas accesorias para el diagnóstico diferencial del escroto agudo, para confirmar la ausencia de torsión del cordón si se cree que la intervención es innecesaria. Si el diagnóstico es claro la espera de nuevas pruebas complementarias no aportará información necesaria y retrasará la intervención pudiendo comprometerse la viabilidad del testículo.

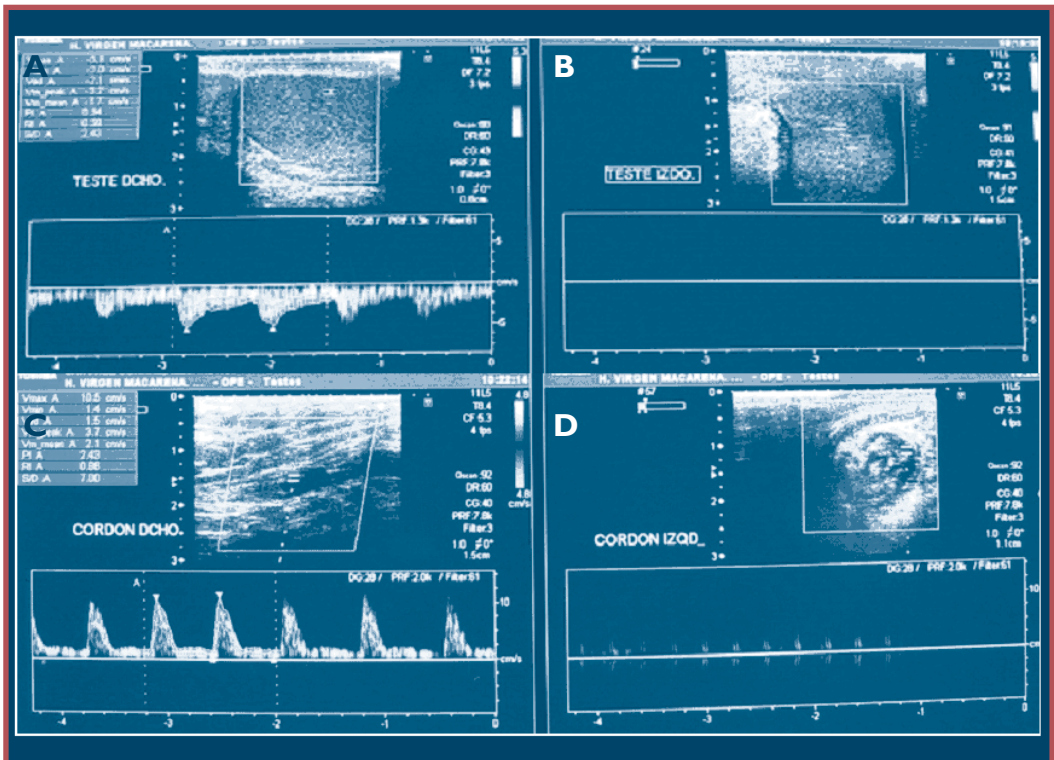
El hemograma, el estudio bioquímico y el sedimento de orina no revelarán datos de interés. El estudio de coagulación se solicitará si se ha decidido la intervención quirúrgica.

La ecografía muestra un aumento del tamaño testicular; cambios en la ecogenidad, y un aspecto en "capas de cebolla". Muestra una sensibilidad del 50%; aisladamente tiene una capacidad diagnóstica muy limitada.

La ecografía doppler color permite evaluar la anatomía (p.j.: presencia de hidrocele, tumefacción del epidídimo) y comprobar la presencia o la ausencia de flujo sanguíneo hacia el testículo. Tiene una sensibilidad del 88,9% y una especificidad del 98,8%, con una tasa de falsos positivos del 1%. Es la prueba de elección en caso de duda diagnóstica.

La gammagrafía con tecnecio-99 es más limitada porque sólo evalúa el flujo testicular. Tiene una sensibilidad del 90%, una especificidad del 89% y un valor predictivo positivo del 75%. Véase Figura 1.

**Figura 1.** Ecografía doppler de un paciente con torsión testicular izquierda. a) b) Parénquima testicular normal, flujo testicular y del cordón testicular conservados en el estudio doppler (véanse curvas). c) d) Teste torsionado: no se aprecia flujo en el registro doppler en el parénquima ni en el cordón testicular (véase la comparativa entre las curvas de ambos testículos).



## Pronóstico

El pronóstico dependerá del tiempo de evolución de la torsión antes de la intervención, número de vueltas del cordón espermático y grado de compresión arterial<sup>3</sup>. En general es bueno si la orquidopexia se hace dentro de las 6 horas siguientes del inicio del dolor. Si la torsión es completa puede producirse el infarto en 6 horas.

## Tratamiento

En la torsión clásica del cordón la superficie anterior del teste se voltea hacia la línea media desde una perspectiva del paciente. Este sentido de rotación se da en el 60% de los casos. Durante la espera para llevar el paciente a quirófano se puede intentar detorsionar del cordón en sentido opuesto (útil en uno de cada cinco pacientes). Si la maniobra es efectiva el testículo "da un giro rápido" y cede el dolor casi de inmediato. Se puede comprobar con ecografía doppler la reperfundación testicular. La detorsión manual puede no corregir completamente la rotación producida y por lo general todavía está indicada la rápida exploración en quirófano que puede realizarse de forma diferida o electiva dentro de las siguientes 24 horas. Si este gesto no tiene éxito no cambia la indicación quirúrgica urgente.

La exploración quirúrgica pretende comprobar la viabilidad testicular y orquifijación bilateral. La torsión contralateral se da en el 5-30% de los casos, debido a que la anomalía congénita predisponente es bilateral en la mitad de las veces. Algunos autores aconsejan fijación contralateral sólo tras valorar la existencia de episodios previos de subtorsión o de anatomía anómala a la exploración, en "badajo de campana"<sup>5</sup>. La vía de abordaje puede ser inguinoescrotal; inguinal si hay hernia asociada y escrotal en el lado afecto o rafe medio. Puede usarse una incisión escrotal en rafe medio para la exploración de los testículos, o incisiones transversales en ambos hemiescrotos para la disección de unos bolsillos del dartos en los que alojaremos los testículos. El lado afecto debe ser explorado primero.

Ocurre en ocasiones que se produce detorsión espontánea del testículo tras la relajación inducida por la anestesia general. Un testículo con viabilidad margi-

nal debe colocarse en compresas tibias y ser reexaminado después de varios minutos. Un testículo necrótico debe ser extirpado, seccionando el cordón en dos o tres segmentos y realizando ligaduras dobles con suturas de seda en cada segmento. Si la recuperación del testículo es dudosa puede estar dañado para la producción de espermatozoides (función exocrina) pero conservar la función endocrina, y pudiera preservarse. Se ha cuestionado la "orquiopatía simpática", la supuesta agresión al testículo sano contralateral por los anticuerpos circulantes liberados a causa del testículo dañado<sup>5</sup>.

Si el testículo va a ser preservado se ha comprobado que la fijación testicular con puntos puede resultar menos favorable que la colocación del mismo en la bolsa escrotal, pues las suturas a través de la túnica albugínea pueden producir daño testicular local. Deben usarse materiales de sutura irreabsorbibles, no reactivos y finos y los puntos deben ser colocados evitando los vasos sanguíneos, en la superficie del testículo.

## Evolución

El testículo puede evolucionar a atrofia tras la intervención en relación con el tiempo de evolución del cuadro. En los testículos operados en las primeras horas aparece atrofia en el 8% de los pacientes, en el 36% en aquellos intervenidos entre las 6 y 12 horas y en el 62% de los que se operan tras 12 a 24 horas.

## TORSIÓN DE LOS APÉNDICES TESTICULARES Y EPIDIDIMARIOS

El apéndice testicular, un resto de los conductos de Müller y el apéndice del epidídimo, un resto de los conductos de Wolff, son estructuras vestigiales pediculadas susceptibles de sufrir crisis de torsión aguda. El 95% de las torsiones apendiculares se producen sobre la hidátide de Morgagni<sup>5</sup>.

Se presenta más frecuentemente en el niño pequeño, aunque también en el adolescente y de forma excepcional en el adulto.

La forma de presentación puede variar desde un comienzo insidioso con molestia escrotal hasta una presentación aguda semejante a la observada en la torsión del cordón, siendo en ocasiones clínicamente no distinguible. No existe afectación general, ni fiebre. En una fase temprana se puede palpar en el polo superior del testículo o en el epidídimo un nódulo blando doloroso. En algunos casos el apéndice infartado es visible a través de la piel, signo “**del punto azul**”. El reflejo cremastérico debe estar presente y el testículo es móvil.

La centellografía con radionúclidos y los estudios doppler color pueden mostrar un flujo normal o aumentado y las imágenes ecográficas pueden revelar un apéndice inflamado.

Cuando se confirma el diagnóstico de una torsión apendicular, no es una urgencia quirúrgica. El cuadro se resuelve con limitación de la actividad, analgésicos, antiinflamatorios y observación. En los casos dudosos debe realizarse una exploración quirúrgica testicular y la extirpación del apéndice afectado.

## EPIDIDIMITIS

La epididimitis aguda es un síndrome clínico que consiste en dolor, tumefacción e inflamación del epidídimo de menos de 6 semanas de evolución. En la epididimitis crónica el dolor es más prolongado en el epidídimo y en los testículos, generalmente sin tumefacción<sup>8</sup>.

La epididimitis aguda es la causa más frecuente de escroto agudo en adultos, resulta raro en niños y adolescentes y es la fuente más común de diagnósticos erróneos en casos de torsión que provocan la pérdida de testículos<sup>3</sup>.

Las complicaciones de la epididimitis aguda consisten en formación de abscesos, infarto testicular, desarrollo de dolor crónico e infertilidad. Puede acompañarse de orquitis, llamándose orquiepididimitis.

### Etiología

Generalmente se produce por vía ascendente tras colonización bacteriana desde la uretra, próstata

o vejiga y el agente se relaciona con la edad, los hábitos sexuales del paciente y antecedentes o no, de manipulación instrumental. Los antecedentes de infecciones urinarias, uretritis, secreción uretral, actividad sexual, sondaje uretral o cirugía del tracto urinario, pueden indicar una mayor probabilidad de epididimitis. La etiología más frecuente de epididimitis en un determinado grupo es también la causa más frecuente de infección genitourinaria en ese mismo grupo. En hombres de menos de 35 años heterosexuales los microorganismos de transmisión sexual que ocasionan uretritis, *N. gonorrhoeae* y *C. Trachomatis*, son los gérmenes más frecuentes. La mayoría de los casos de epididimitis en niños o en hombres mayores se debe a patógenos urinarios comunes. En hombres mayores de 35 años la uretritis transmitida sexualmente es rara, siendo más frecuente la epididimitis secundaria a bacteriuria por enfermedad urinaria obstructiva. En homosexuales menores de 35 años la infección por coliformes o *Haemophilus influenzae* son los microorganismos involucrados.

Se ha descrito una causa no infecciosa provocada por la amiodarona, que responde a la retirada del fármaco.

En el grupo etario pediátrico la epididimitis es un diagnóstico raro. Los cuadros de epididimitis se relacionan directamente con la bacteriuria provocada por coliformes, como principal agente causal. El 40 al 90% de los cultivos de orina son negativos. Un resultado negativo en el análisis de orina no descarta la infección. Se ha documentado una asociación entre epididimitis en niños con orina infectada y la presencia de pene incircunciso<sup>9</sup>.

### Clínica

En la epididimitis aguda, la inflamación y la tumefacción suelen comenzar en la cola del epidídimo y difundirse al resto del mismo y al testículo.

El dolor puede ser intenso y se instaura de forma **gradual**, acompañado de fiebre, escalofríos, y a veces síndrome del tracto urinario inferior (STUI) irritativo y secreción uretral. No suele haber afectación importante del estado general, el dolor y la hipersensibilidad local pueden impedir la deambulación, el paciente se alivia al sentarse. A la exploración se objetiva un

## 10. Síndrome de escroto agudo

aumento de tamaño del hemiescroto afecto con síntomas locales inflamatorios (enrojecimiento, aumento de la temperatura, dolor intenso a la palpación, etc...). La elevación testicular aliviará el dolor; **signo de Prehn** y el **reflejo cremastérico** debe estar presente. Suele haber hidrocele reaccional.

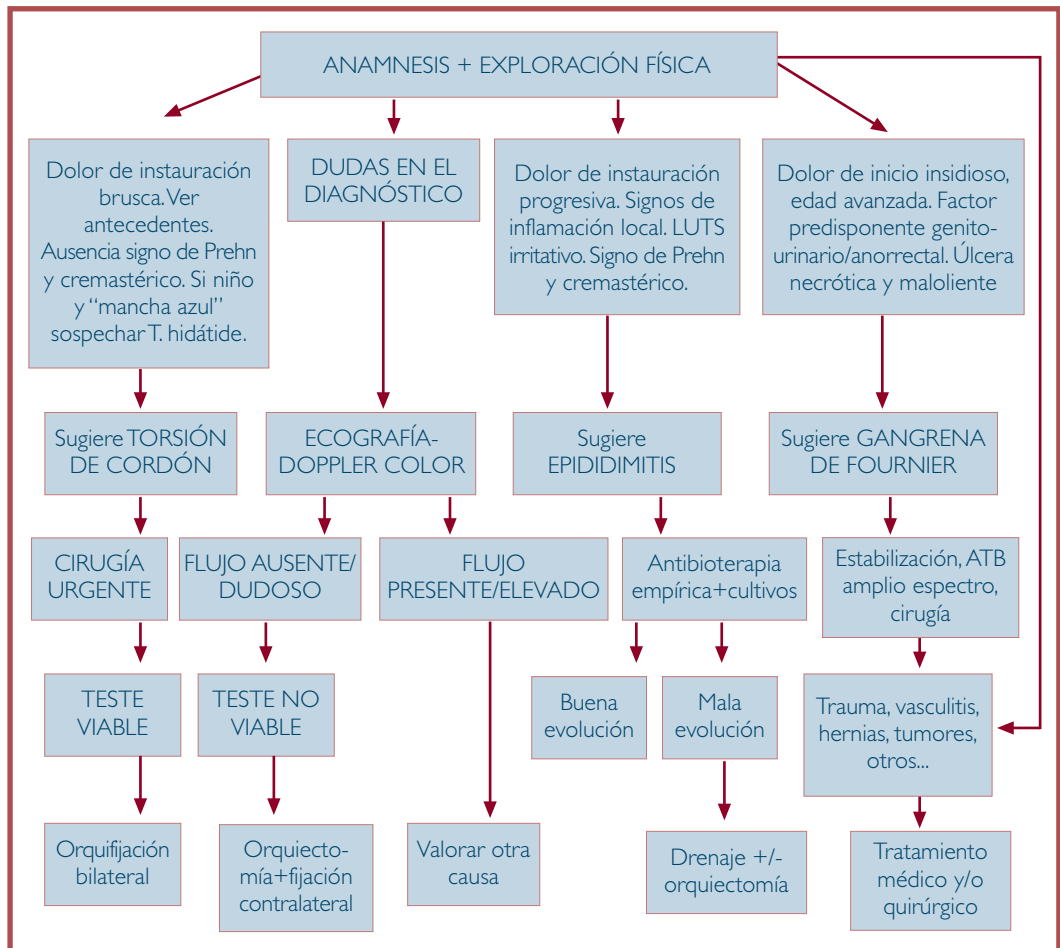
### Diagnóstico

Habrà que conocer si el paciente ha tenido infecciones previas, contactos sexuales de riesgo, hábitos higiénicos, patologías urológicas o no asociadas y la posibilidad de maniobras invasivas genitourinarias. En niños habrá que explorar la existencia de fimosis.

El análisis de sangre mostrará leucocitosis con neutrofilia. En el sedimento de orina aparecerá piuria y la bacteriuria será franca en la mayor parte de los casos cuando el germen sea un gramnegativo. Doehn y cols., consideran que la determinación en sangre de proteínas de fase aguda, especialmente la proteína C reactiva, pueden ser útiles a la hora de distinguir entre procesos escrotales inflamatorios y no inflamatorios<sup>10</sup>.

Se deberán extraer muestras de orina del chorro medio de la micción para tinción de gram para bacteriuria gramnegativa y un examen de extensión uretral con tinción de gram. La presencia de diplococos intra-

**Figura 2.** Algoritmo diagnóstico de las principales etiologías del síndrome de escroto agudo.



celulares se correlaciona con *N. gonorrhoeae*. Glóbulos blancos únicamente sugieren uretritis no gonocócica (UNG), de las que unos dos tercios de estos pacientes son por *C. trachomatis*. Se deben añadir cultivos de la orina extraída y de la muestra de secreción uretral.

La ecografía mostrará un aumento del volumen epididimario, áreas hipocogénicas si existen acúmulos purulentos o hidrocele reaccional. La ecografía con doppler mostrará un hiperflujo vascular.

Los niños y hombres mayores con epididimitis secundaria a bacteriuria suelen padecer una anomalía urológica estructural, debiéndose efectuar estudio radiográfico y cistoscópico para evaluar el sistema urinario<sup>5</sup>.

## Diagnóstico diferencial con la torsión del cordón

El diagnóstico diferencial ha de realizarse lo más urgente posible pues su demora puede llevar a la pérdida del testículo. Generalmente los errores se cometen en pacientes menores de 35 años, en los que ambas entidades son frecuentes (veáse Figura 2).

En general, la instauración del dolor en la torsión del cordón es brusca, con un antecedente de esfuerzo, o movimiento, aunque puede ser espontánea. En la epididimitis el dolor se instaura de una forma gradual, se acompaña de fiebre y signos inflamatorios locales. La presencia de uretritis puede indicar epididimitis y no torsión, pero esto no es absoluto. El signo de Prehn y el reflejo cremastérico pueden servirnos de ayuda.

El método radiológico más exacto es la gammagrafía del escroto pero su disponibilidad es limitada. Pueden determinarse aumentos o disminuciones del flujo sanguíneo. La ecografía doppler color ha demostrado ser un elemento valioso para el diagnóstico diferencial. La resonancia magnética también es precisa para distinguir entre epididimitis y torsión del cordón. Figura 2.

## Tratamiento

Las medidas generales incluyen reposo en cama, frío local, elevación escrotal, analgésicos y antiinflamatorios.

El tratamiento antibiótico empírico dependerá de la edad, hábitos sexuales y antecedentes del paciente. Se deben tomar las muestras de orina y secreción uretral antes del comienzo de la antibioterapia.

En la infancia las epididimitis son raras y suelen relacionarse con la instrumentación. La *E. Coli* es el germen más frecuentemente involucrado, que se puede tratar con amoxicilina 25-50 mg/kg/día durante 7-10 días. Las quinolonas no están indicadas a esta edad.

En la juventud y edad adulta, el tratamiento dependerá de los antecedentes del paciente (contactos sexuales sospechosos, uretritis, etc.). El 46-78% son abacterianas (*C. trachomatis*), aunque también son frecuentes por *N. gonorrhoeae*. Se podrán utilizar las siguientes combinaciones de antibióticos en epididimitis con uretritis: una tetraciclina en dosis de 1,5 g, seguido de 500 mg/6 h. durante 10 días; ceftriaxona 250 mg intramuscular más tetraciclina 500 mg/6 h. 10 días. En epididimitis sin uretritis, doxiciclina 100 mg/12 h. o tetraciclina 500 mg/6 h.

Otros fármacos que también han demostrado su eficacia frente a estos patógenos y que se pueden utilizar son el ciprofloxacino 500 mg/12 h.; ofloxacino 400 mg/12 h. o levofloxacino 500 mg/12 h. durante 10 días, acompañado o no de aminoglucósidos (tobramicina 100 mg/12 h.) los 4 primeros días. Se debe tratar al contacto sexual del último mes, los coitos deben protegerse con preservativo y deben tomarse muestras para VIH y sífilis.

En mayores de 35 años la *E. Coli* es el microorganismo más frecuente, relacionado con la patología obstructiva y la manipulación instrumental.

El tratamiento es el de los gémenes habituales de la infección urinaria clásica. Se basa en antibióticos que puedan administrarse por boca y difundan a la secreción prostática como fluorquinolonas durante 10 días, con o sin aminoglucósidos en las mismas dosis que el grupo anterior o cotrimoxazol.

El cuadro suele mejorar en 48 horas, si no puede evolucionar a absceso testicular, requiriendo drenaje e incluso orquiectomía.

## GANGRENA DE FOURNIER

Es una verdadera emergencia urológica. Se produce una gangrena genitoperineal necrosante rápidamente progresiva. Tiene un rango de edades amplio, pacientes jóvenes y más frecuentemente en la sexta y séptima década de la vida. Los factores predisponentes son la *diabetes mellitus*, alcoholismo, los traumatismos locales, la parafimosis, la extravasación periuretral de orina, las infecciones perirectales o perianales y las operaciones como la circuncisión o la herniorrafia.

Suele ser multibacteriana, lo cual implica una sinergia aerobios (*E. coli*, *Klebsiella*, *enterococos*), anaerobios (*bacteroides*, *Fusobacterium*, *Clostridium*, *Streptococcus microaerófilos*) y la puerta de entrada una patología genitourinaria o anorrectal (traumatismo perineal reciente, instrumentación, estenosis uretral asociada o no con una enfermedad de transmisión sexual, una fístula uretrocutánea, fisuras anales, hemorroides...)<sup>11</sup>.

Su presentación clínica es de inicio rápido, aunque puede ser menos típica en diabéticos, ancianos o alcohólicos. Aparece fiebre, escalofríos, dolor intenso en pene, escroto y periné, y afectación del estado general. Hay un edema y crepitación del escroto y periné, que aumentan rápidamente, con zonas de color púrpura oscuro que progresan a gangrena y dolor a la palpación. Se extiende hacia abdomen, tórax y miembros inferiores para evolucionar hacia un cuadro séptico.

Puede ser útil la radiografía de abdomen o la ecografía para ver el aire del enfisema subcutáneo provocado por la infección bacteriana. Se pueden hacer biopsias de úlceras cutáneas.

El tratamiento comienza con la estabilización hemodinámica del enfermo, antibioterapia de amplio espectro y drenaje con desbridamiento quirúrgico extenso del área gangrenosa<sup>3</sup>. La reconstrucción se hará en un segundo o tercer tiempo.

### Traumatismos

Son relativamente infrecuentes al estar protegidos por los muslos y marco óseo pubiano, y por su movilidad y elasticidad.

Suelen ser causados por agresiones y en la práctica de deportes, representando entre ambas más del 50% del total.

Se **clasifican** en:

- Cerrados o no penetrantes: son los más frecuentes. El prototipo es la contusión testicular.
- Abiertos o penetrantes: son las heridas incisas, perforaciones, laceraciones o las avulsiones.
- Otros como las quemaduras.

Tienen muchas **formas clínicas**<sup>12,13</sup> :

- Contusión simple: es la forma más frecuente de traumatismo escrotal. Se produce rotura de los vasos escrotales con hematoma, equimosis y dolor.
- Hidrocele traumático: colección de líquido en la vaginal, fruto de una reacción inflamatoria post-traumática.
- Hematoma escrotal: puede difundir hacia pene, periné y pared abdominal. Los más graves se deben a desgarramiento del ligamento escrotal y sus vasos.
- Hematoma intratesticular: se debe al sangrado del parénquima testicular; por un golpe de fuerza moderada.
- Hematocele: el golpe rompe la albugínea y origina una colección de sangre en la cavidad vaginal. Si se rompiera la vaginal también provocaría una disecación del dartos y la piel por la sangre acumulada dando una coloración purpúrea.
- Rotura testicular: El trauma es tan intenso que el testículo se puede dividir en distintas partes o quedar unidas éstas por algún tracto.
- Avulsiones: sucede un arrancamiento de los tegumentos que cubren los genitales, generalmente secundario al atrapamiento de ropas por máquinas giratorias o industriales.



- Luxación testicular: con o sin lesión testicular. Ocurre rara vez, el desgarro del ligamento escrotal, provoca que el testículo se sitúe fuera del escroto, generalmente en anillo inguinal externo.

La ecografía permite una exploración testicular bastante completa, estudiándose posibles colecciones intra y extratesticulares o la integridad del testículo. El Doppler color nos dará información del estado de la vascularización testicular. El centellograma con pertectato con Tc-99m es útil para evaluar a estos pacientes, aunque demanda mucho tiempo, no está disponible en todas las urgencias y no se ha probado a gran escala<sup>13</sup>.

El tratamiento se basará en una exploración y reparación quirúrgica en casos de hematocele importante, hematoma intratesticular o ruptura evidente de la túnica albugínea. Habrá que aplicar plastias o injertos en los casos que sean necesarios. En traumatismos cerrados leves puede indicarse tratamiento conservador y observación. Si empeora la clínica será necesaria la exploración quirúrgica.

## Otras causas de escroto agudo

**INFARTO TESTICULAR:** Entidad rara, más frecuente en adultos. Puede afectar a un segmento del testículo. Cursa con clínica de dolor escrotal brusco, muy intenso, sin fiebre ni síntomas generales. El paciente se encuentra muy afectado por el dolor, resultando difícil la exploración. El tratamiento de elección es la orquiectomía.

**EDEMA ESCROTAL IDIOPÁTICO:** Fenómeno alérgico en niños de 3-9 años, que cursa con edema y eritema escrotal bilateral y que puede extenderse a pene y periné. Es autolimitado y el tratamiento será de los síntomas.

**VASCULITIS:** Puede aparecer en el síndrome de Schönlein-Henoch, en la enfermedad de Buerger o en la enfermedad de Kawasaki. Se produce dolor escrotal junto con las manifestaciones típicas de la enfermedad. Su tratamiento es sintomático asociado al de la enfermedad de base.

**TUMORES TESTICULARES:** Cerca del 10% de los pacientes se quejan de dolor agudo. Puede venir causado por una hemorragia dentro del propio tumor (sobre todo el coriocarcinoma). Se palpará una masa testicular cuyo tamaño dependerá de la propia hemorragia. La ecografía muestra áreas no homogéneas o de densidad disminuida. El tratamiento es el propio de los tumores testiculares: orquiectomía.

**HERNIA INGUINO-ESCROTAL:** El saco herniario puede extenderse a través del canal inguinal hasta el escroto o manifestarse una persistencia del conducto peritoneovaginal. Esta hernia del contenido abdominal puede comprometer la irrigación intestinal y del teste por compresión del cordón. El tratamiento será quirúrgico.

**COMPRESIÓN FUNICULAR EN EL NIÑO:** En niños se ha descrito dolor agudo testicular, por estrangulación del contenido intestinal herniario<sup>14</sup>. Es excepcional en adultos a pesar de la frecuencia de los fenómenos de estrangulación herniaria. Muchas veces será la exploración quirúrgica la que establezca el diagnóstico y el tratamiento.

**CAUSAS INFANTILES:** procesos abdominales como la apendicitis pueden manifestarse como escroto agudo, estando involucrada una persistencia del conducto peritoneovaginal. Se asocia con frecuencia a una posición retrocecal del apéndice<sup>15</sup>. En el periodo neonatal, un escroto agudo puede ser indicador de daño visceral abdominal, como la hemorragia adrenal<sup>16</sup>.

## BIBLIOGRAFÍA

1. Requeiro López JC, Prieto Castro R, Leva Vallejo M y cols. Síndrome del escroto agudo. En: Jiménez Murillo L, Montero Pérez FJ, editores. Medicina de Urgencias: Guía diagnóstica y protocolos de actuación. 3.ª ed. Madrid; Harcourt Brace: 2003. pp. 483.
2. Barada JH, Weingarten JL, Cromie WJ. Testicular salvage and age-related delay in the presentation of testicular torsion. J Urol 1989;142:746-748.
3. Alonso J, Amaya J, García M. Escroto agudo. En: García M, Camacho E, editores. Patología urogenital. Pautas de actuación y guías de orientación diagnóstico-terapéuticas. Madrid; EDICIONES MAYO S.A.: 2003. pp. 35-40.
4. Peinado Ibarra F, Gómez Sancha F, Fernández Arjona M. Síndrome escrotal agudo. En: Resel Estévez L. Urología. Libro del Residente. AEU: 1998. pp. 81-7.
5. Schneck FX, Bellinger MF. Anormalidades de los testículos y el escroto y su manejo quirúrgico. En: Walsh PC, editor: Campbell Urología. Madrid; Panamericana: 2005. pp. 2590-96.
6. Baker LA, Sigman D, Matthews RI et al. Analysis of clinical outcomes using color Doppler testicular ultrasound for testicular torsion. Pediatrics 2000;105: 604-7.
7. Levy OM, Gittleman MC, Starshun AM. Diagnosis of acute testicular torsion using radionuclide scanning. J Urol 1983;129:975-7.
8. Berger RE, Jay CL. Enfermedades de transmisión sexual: Las enfermedades clásicas. En: Walsh PC, editor: Campbell Urología. Madrid; Panamericana: 2005. pp. 729-50.
9. Bennett R, Gill B, Bogan S. Epididymitis factor? J Urol 1998;160:1842-44.
10. Doehn C, Fornara P, Kausch I y col. Value of acute-phase proteins in the differential diagnosis of acute scrotum. Eur Urol 2001;39(2):215-21.
11. Schaeffer A. Infecciones urinarias. En: Walsh PC, editor: Campbell Urología. Madrid; Panamericana: 2005. pp. 641-2.
12. Vega P, Alonso J, Domínguez M. Traumatismo urogenitales. En: García M, Camacho E, editores. Patología urogenital. Pautas de actuación y guías de orientación diagnóstico-terapéuticas. Madrid; EDICIONES MAYO S.A.: 2003. pp. 56.
13. McAninch JW, Santucci RA. Traumatismos genito-urinarios. En: Walsh PC, editor: Campbell Urología. Madrid; Panamericana: 2005. pp. 4093-95.
14. Myers JB, Lovell MA, Lee RS y cols. Torsion of an indirect hernia sac causing acute scrotum. J Pediatr Surg 2004;39(1):122-3.
15. Singh S, Adivarekar P, Karmarkar SJ. Acute scrotum in children: a rare presentation of acute, non-perforated appendicitis. Pediatr Surg Int 2003; 19(4): 298-9.
16. Anding R, Fastnacht-Urban E, Walz PH. "Acute scrotum" in the neonate. Adrenal haemorrhage as cause. Urologe A 2000;39(1):48-51.

Lecturas recomendadas 3, 4, 5, 8, 11.



Libro del Residente de  
**Urología**



capítulo 11

## **Uropatía obstructiva**

*Ángel Elizalde Benito  
Alberto Úcar Terrén  
José Gabriel Valdivia Uría*

*Hospital Clínico Universitario Lozano Blesa. Zaragoza*

Palabras clave: *Anuria. Cólico nefrítico. Hidronefrosis. Retención urinaria. Uropatía obstructiva.*



Libro del Residente de

# Urología



Índice capítulo 11

## Uropatía obstructiva

<b>Introducción</b> .....	179
<b>Etiología</b> .....	179
<b>Fisiopatología</b> .....	180
<b>Anatomía patológica</b> .....	183
<b>Clasificación: clínica, diagnóstico y tratamiento</b> .....	183
<b>Recuperación de la función renal después de la eliminación de la obstrucción</b> .....	194
<b>Bibliografía</b> .....	195



capítulo 11

# Uropatía obstructiva

## INTRODUCCIÓN

Se dice que hay uropatía obstructiva cuando existe un obstáculo mecánico o funcional, al flujo de la orina en alguna parte del tracto urinario desde el área cribosa papilar del riñón al exterior.

La nefropatía obstructiva es la consecuencia de la obstrucción sobre el parénquima renal, mientras que la hidronefrosis generalmente se define como la dilatación de la pelvis y los cálices renales como resultado de la obstrucción.

La forma de presentación puede ser:

- Según su presentación clínica: aguda o crónica.
- Según el grado de obstrucción: completa o incompleta.
- Según la localización de la obstrucción: infravesical o supravesical (que puede ser unilateral o bilateral).

Dado que es causa de insuficiencia renal en principio reversible, debemos intentar realizar un diagnóstico precoz, para llevar a cabo un tratamiento que permita preservar al máximo la función renal.

## ETIOLOGÍA

Existe gran diversidad de lesiones congénitas o adquiridas, urológicas o extraurológicas, que pueden originar una uropatía obstructiva. Las más representativas se exponen en la Tabla I. En la infancia predominan las congénitas destacando la estenosis de la unión pieloureteral, el reflujo vesicoureteral, la vejiga neurogénica y las válvulas uretrales. En la mujer las causas más frecuentes son el embarazo, las litiasis y los tumores ginecológicos. Mientras que en el varón son la hipertrofia y el cáncer de próstata, las litiasis, la vejiga neurogénica adquirida y las estenosis uretrales.

**Tabla I.** Causas de uropatía obstructiva según localización.

<p><b>Riñón:</b></p> <ul style="list-style-type: none"> <li>• Tumores.</li> <li>• Papilitis necrotizante.</li> <li>• Infección crónica granulomatosa.</li> <li>• Litiasis.</li> <li>• Ptosis renal.</li> <li>• Estenosis infundibulares.</li> <li>• Estenosis pielouretrales.</li> <li>• Compresiones vasculares.</li> </ul>	<p><b>Vejiga y uretra posterior:</b></p> <ul style="list-style-type: none"> <li>• Tumor vesical.</li> <li>• Litiasis.</li> <li>• Válvulas uretrales.</li> <li>• Divertículos.</li> <li>• Cistopatías.</li> <li>• Cuerpos extraños.</li> <li>• Esclerosis de cuello.</li> <li>• Hipertrofia de próstata.</li> <li>• Prostatitis.</li> <li>• Cáncer de próstata.</li> <li>• Hipertrofia de veru montanum.</li> <li>• Quistes de utrículo prostático.</li> <li>• Quiste hidatídico retrovesical.</li> <li>• Vejiga neurogénica.</li> <li>• Hernia inguinoscrotal vesical.</li> <li>• Hidrocolpos y hematocolpos.</li> <li>• Prolapso genital.</li> </ul>
<p><b>Uréter:</b></p> <ul style="list-style-type: none"> <li>• Anomalías de terminación.</li> <li>• Vasos aberrantes.</li> <li>• Estenosis.</li> <li>• Uréter retrocavo.</li> <li>• Uréter retroilíaco.</li> <li>• Tumores.</li> <li>• Litiasis.</li> <li>• Compresiones extrínsecas (tumores, bridas, abscesos, quistes).</li> <li>• Infección crónica.</li> <li>• Embarazo.</li> <li>• Yatrógena.</li> <li>• Ureterocele.</li> </ul>	<p><b>Uretra anterior:</b></p> <ul style="list-style-type: none"> <li>• Tumores.</li> <li>• Estenosis.</li> <li>• Divertículos.</li> <li>• Cuerpos extraños.</li> <li>• Litiasis.</li> <li>• Fimosis.</li> <li>• Parafimosis.</li> </ul>



## FISIOPATOLOGÍA

### Fisiología del tracto urinario en la excreción de la orina

La orina es transportada desde la papila renal al exterior por un sistema tubular; el tracto urinario, en el que existen como constituyentes de su pared abundantes haces de fibras musculares lisas, que poseen una contracción tónica de base y una contracción rítmica en el tiempo, que van a dar origen a la producción de presiones hidráulicas y el consiguiente movimiento del flujo urinario.

El conjunto de cálices y pelvis renal constituyen, desde el punto de vista hidráulico, un sistema de bajas presiones que se interpone entre el parénquima renal y el sistema de transporte activo que representa el uréter; con altas presiones, preservando al parénquima renal de las mismas.

El proceso de vaciamiento de la pelvis renal se inicia cuando ésta presenta una cierta cantidad de orina; la presión intrapiélica aumenta, la orina es expulsada hacia el tercio superior del uréter. La unión pieloureteral, aunque anatómicamente no presenta una formación esfinteriana, funcionalmente se comporta como tal, impidiendo el paso de la orina a la pelvis una vez ha penetrado en el uréter; a partir del cual la onda peristáltica de actividad expulsiva se propaga a todo el uréter.

La función del uréter consiste en transportar la orina desde el riñón hasta la vejiga. La propulsión eficiente del bolo urinario depende de la capacidad del uréter para coaptar completamente sus paredes (Woodburne y Lapidés, 1972) y de la propagación del impulso peristáltico, siendo las presiones contráctiles ureterales mayores que las presiones de la pelvis renal y de la unión pieloureteral, (la cual permanece cerrada para proteger al riñón de las presiones retrógradas provenientes del uréter).

Cuando el bolo urinario llega a la unión ureterovesical, la presión en su interior debe ser mayor que la presión intravesical para que la orina penetre en la vejiga; además la onda de contracción es capaz de coaptar las paredes del uréter y propulsar la orina hacia la vejiga. El paso normal de la orina a través de

la unión ureterovesical puede dificultarse en presencia de una obstrucción a ese nivel, de una presión intravesical excesiva o cuando las velocidades del flujo son tan altas que superan la capacidad de transporte de una unión ureterovesical normal, lo cual implica que la onda de contracción perderá la capacidad de ocluir completamente la luz ureteral, con flujo retrógrado de orina y el paso de sólo una fracción de orina a la vejiga.

### Comportamiento del tracto urinario en la uropatía obstructiva

#### Cambios patológicos en la pelvis renal y el uréter

La presión normal de la pelvis renal oscila entre 6 y 12 mm de Hg, superando levemente a la presión intraperitoneal y algo más la vesical; en presencia de una obstrucción ureteral las presiones intrapiélicas basales ascienden hasta 20-25 mm de Hg, pudiendo alcanzar valores de hasta 50-70 mm de Hg durante los accesos de dolor.

La dilatación del tracto urinario por encima de la obstrucción constituye uno de los mecanismos de defensa que se ponen en marcha para preservar la función renal, evitando así la elevación de las presiones intrapiélicas e intracanaliculares que comprometerían la filtración glomerular al igualarse las presiones.

En una fase temprana de la obstrucción se produce hipertrofia e hiperplasia muscular en un nivel proximal por encima de la obstrucción para intentar vencer la misma, después tiene lugar la formación de tejido conectivo (compuesto por colágeno) y de tejido elástico por parte de las células musculares lisas, lo que determina una pérdida de la elasticidad que impide la distensión adecuada y una alteración de la transmisión de los impulsos miógenos y trastornos del peristaltismo ureteral.

En la uropatía obstructiva se produce el retorno fisiológico de líquido por flujo retrógrado pielocanalicular y pielosinusal, y ruptura traumática debido a la elevación de las presiones del fórnix calicial, con paso del líquido hacia los sistemas linfático y venoso, como mecanismo para la preservación de la función renal. (Narath, 1940).

## Alteraciones fisiopatológicas en la uropatía obstructiva

Los efectos de la uropatía obstructiva sobre la función renal están determinados por la severidad de la misma (completa o parcial), la duración, el carácter unilateral o bilateral, y por la presencia o ausencia de infección.

### Obstrucción aguda

La presión hidráulica aumenta por encima del nivel de la obstrucción (el grado de elevación depende de la velocidad del flujo urinario antes de la obstrucción y del grado de contracción muscular ureteral).

Considerando que la presión de ultrafiltración glomerular es de 15 a 20 mm de Hg, siendo la misma la diferencia entre la suma de las presiones hidrostática capilar glomerular y oncótica del espacio de Bowman (las cuales favorecen la filtración) y la suma de las presiones oncótica capilar glomerular e hidrostática del espacio de Bowman (las cuales tienden a disminuirla).

$$P_{uf} = [PH_{cg} + PO_b] - [PO_{cg} + PH_b]$$

Cuando se produce un aumento de la presión tubular proximal debido a una obstrucción, las presiones hidráulicas tubular y capsular aumentan, lo que conduce a una reducción de la presión de filtración neta; produciéndose una disminución del índice de filtración glomerular a medida que la presión intraluminal tubular aumenta.

La presión ureteral aumenta hasta valores de 50 a 70 mm de Hg en el curso de minutos después de una obstrucción ureteral, pudiendo incluso llegar hasta valores de 100 mm de Hg si se induce la diuresis (por lo cual es conveniente reducir la ingesta de líquidos durante la fase aguda de una obstrucción, cuando existe dolor).

Durante la obstrucción se pueden distinguir tres fases sucesivas, la respuesta inicial consiste en un aumento del flujo sanguíneo renal y de la presión ureteral debido a una vasodilatación preglomerular. Esta vasodilatación inicial es transitoria y dura hasta 90 minutos. La segunda fase de la respuesta se observa

entre 90 minutos y 5 horas después de la obstrucción, debido a que se produce una vasoconstricción preglomerular; hay una disminución del flujo sanguíneo renal y un aumento continuado de la presión ureteral. Durante la tercera fase o fase crónica, o sea, después de pasadas 5 horas la vasoconstricción preglomerular; ocasiona una disminución tanto del flujo sanguíneo renal como de la presión ureteral.

Durante la obstrucción se alteran las funciones tubulares; en las primeras horas el tránsito tubular disminuye, lo que permite una mejor reabsorción con una disminución resultante del volumen urinario, un aumento de la osmolaridad y una reducción de la concentración urinaria de sodio (Abbrecht y Malvin, 1960).

### Obstrucción crónica

Las presiones ureterales disminuyen en el curso de 24 horas hasta aproximadamente un 50% de sus niveles máximos y esa declinación continúa gradualmente en el curso de la siguientes ocho semanas, a pesar de la persistencia de la obstrucción (Vaughan y col. 1970). Después de transcurridas de 6 a 8 semanas de obstrucción la presión ureteral es de aproximadamente 15 mm de Hg.

La presión tubular proximal después de transcurridas 24 horas de obstrucción ureteral muestra un retorno hacia los niveles normales o hacia los niveles de un 30% de los niveles normales (Jaenike, 1970).

Durante la obstrucción crónica se produce una disminución progresiva del flujo sanguíneo renal; 70% del nivel control a las 24 horas, del 50% a las 72 horas, del 30% a los 6 días, del 20% a las 2 semanas, del 18% a las 4 a 6 semanas y del 12% a las 8 semanas (Moody y col. 1975), la cual es debida a la constricción arteriolar aferente.

La disminución del flujo sanguíneo renal es menor en la corteza interna y en la médula externa e interna que en la corteza externa.

Los dos sistemas hormonales implicados en el proceso de vasoconstricción renal son el Sistema Renina-Angiotensina-Aldosterona y los eicosanoides (prostaglandinas, tromboxanos), los cuales muestran una actividad aumentada durante la obstrucción ureteral.

La inhibición de la Angiotensina II durante el periodo de obstrucción se asocia a una preservación importante de la masa y la función renal.

El glomérulo es la última estructura renal que muestra lesiones resultantes de una uropatía obstructiva en el examen histológico.

El Índice de Filtración Glomerular (IFG) declina progresivamente en la uropatía obstructiva crónica (como lo indican los valores elevados de creatinina sérica), siendo la filtración reemplazada por el flujo retrógrado piel-venoso, piel-linfático y piel-tubular.

En periodos prolongados de obstrucción ureteral se observa una pérdida progresiva de la función tubular.

La pérdida de la capacidad de concentración urinaria es el primer trastorno, el más severo y el más constante de la función renal en la uropatía obstructiva; la cual se debe a un deterioro funcional de las ramas gruesas ascendentes del asa de Henle (las cuales son incapaces de establecer una médula renal hipertónica para atraer agua), y a una resistencia a la acción de la hormona antidiurética (ADH) a nivel de los tubos colectores corticales.

Se produce una alteración de todas las fases de la acidificación urinaria (excreción de amoniaco, acidez titulable y absorción de bicarbonato, dando lugar a pérdidas del mismo en la orina, que elevan anormalmente el pH urinario); así pues, el riñón obstruido es incapaz de reducir el pH urinario a cualquier nivel de acidosis metabólica.

## Periodo post-obstructivo

Los cambios de la función renal después de la eliminación de la obstrucción ureteral dependen de la duración y de la magnitud de las mismas, de la localización y de la uni o bilateralidad de la obstrucción.

Después de una obstrucción ureteral, el riñón muestra una reducción: del índice de filtración glomerular; del flujo sanguíneo renal, de la capacidad de concentración urinaria, de la depuración de hidrogeniones y de la excreción de fosfato, manteniéndose la capacidad de dilución urinaria.

### **Obstrucción ureteral unilateral**

Después de la eliminación de una obstrucción ureteral de más de 5 horas de evolución, las reducciones del flujo sanguíneo renal y el índice de filtración se asocian con índices ligeramente disminuidos de reabsorción de solutos y con una pronunciada disminución de la capacidad de concentración, dando como resultado un flujo aproximadamente normal de orina diluida sin tendencia a la pérdida de sal.

### **Obstrucción ureteral bilateral**

Después de la eliminación de una obstrucción ureteral bilateral se observa un flujo urinario de 3 a 10 veces mayor; debido al defecto de la capacidad de concentración y de la reabsorción de sodio, lo cual provoca natriuresis y diuresis incrementada a pesar del bajo índice de filtración.

En la diuresis post-obstructiva la orina es isostenúrica debido a la pérdida de sal y agua.

Este aumento transitorio del flujo urinario con la excreción de cantidades excesivas de agua y sodio retenidas es por lo general leve, autolimitado y fisiológico. Los mecanismos responsables del mismo son:

- Alteración de la reabsorción del sodio.
- Defecto de la concentración urinaria.
- Diuresis osmótica debida al acúmulo de solutos no reabsorbibles como la urea y productos nitrogenados; así pues, cuanto mayor sea la carga osmótica inicial resultante de la retención de líquidos y solutos mayor será la probabilidad de una poliuria abundante.

La poliuria persistente puede ser el síntoma de presentación de los pacientes con una obstrucción parcial de ambos riñones o de un riñón solitario.

En la práctica clínica se observa un amplio espectro de respuestas después de la desaparición de una obstrucción ureteral bilateral, muchos pacientes desarrollan diuresis y natriuresis leves, las cuales representan la excreción fisiológica del sodio y el agua retenidas; el manejo clínico de estos pacientes consiste en corregir el problema obstructivo, documentar la presión sanguínea y medir los volúmenes urinarios cada hora.

## II. Uropatía obstructiva

En el paciente consciente y alerta no es necesario administrar líquidos por vía parenteral y el volumen líquido es restaurado a través del mecanismo normal de la sed. La pérdida de sodio puede ser evaluado mediante la determinación de la presión sanguínea en las posiciones supina y erecta para establecer si se ha producido una disminución del volumen líquido extracelular.

En el caso raro del paciente con una pérdida de sodio patológica severa puede que se requiera la reposición del sodio.

Un paciente inconsciente con diuresis post-obstruccion debe ser seguido con una atención mayor; reponiendo un 50 a un 60% del líquido eliminado con Solución ClNa al 0,5% o Solución de Ringer Lactato.

La reposición del líquido en el manejo clínico de la poliuria post-obstruccion puede aumentar y prolongar la diuresis e impedir la normalización del equilibrio hidroelectrolítico. El retorno a la normalidad requiere la inducción de un balance negativo de sodio y agua.

## ANATOMÍA PATOLÓGICA

### Cambios macroscópicos

La obstrucción ureteral completa produce una dilatación progresiva de la pelvis renal durante las primeras semanas. El tamaño renal aumenta debido al edema, aunque el parénquima experimenta atrofia. Se desarrolla edema perirrenal y periureteral.

Después de transcurridas de 4 a 8 semanas se observa una disminución del tamaño renal dado que la atrofia tisular es de mayor magnitud que el edema intrarrenal.

En la fase inicial de la obstrucción se han observado más precozmente lesiones en las regiones polares renales, debido a la desembocadura peculiar de los conductos de Bellini en las papilas, las cuales están más dilatadas en las zonas polares que en las medias del riñón, produciéndose una transmisión retrógrada de presión más temprana y de mayor magnitud hacia los túbulos y regiones polares.

### Cambios microscópicos

Durante los primeros días de la obstrucción se observa un aplanamiento de las papilas con una dilatación difusa de la nefrona distal. Al séptimo día los tubos colectores dilatados muestran un cierto grado de atrofia y necrosis. El día 14 se aprecia una dilatación progresiva de los túbulos distales y colectores y atrofia de las células epiteliales de los túbulos proximales. Hacia el día 28 se observa una disminución del espesor medular del 50% con un grado creciente de atrofia y dilatación de los túbulos distales y colectores; la corteza renal es más delgada y la atrofia de los túbulos proximales es pronunciada.

Después de 8 semanas de obstrucción sólo se observa una franja de parénquima de un centímetro de espesor formada principalmente por tejido conectivo y pequeños glomérulos ovalados remanentes.

Los primeros cambios patológicos de los glomérulos se observan 28 días después de la instalación de una obstrucción ureteral completa.

El hallazgo de la proteína de Tamm-Horsfall en el interior del espacio de Bowman del glomérulo es un hallazgo patognomónico de obstrucción del tracto urinario o de reflujo vesico-ureteral; dicha mucoproteína se sintetiza en la rama ascendente del asa de Henle y en los túbulos contorneados distales. encontrándose presente sólo en el tracto urinario; en la obstrucción se produce una inversión de la filtración a través de la cápsula de Bowman y ultrafiltración a través de la pared capilar glomerular. El hallazgo de esta proteína contribuye a diferenciar una obstrucción de un cuadro de rechazo en algunos casos de trasplantes renales.

## CLASIFICACIÓN: CLÍNICA, DIAGNÓSTICO Y TRATAMIENTO

Por su diferente etiopatogenia, cuadro clínico y repercusión anatómico-funcional sobre el aparato urinario, la uropatía obstructiva puede clasificarse en dos grupos: del tracto urinario superior (supravesical) o del tracto urinario inferior (infravesical).

## **Uropatía obstructiva del tracto urinario superior**

La obstrucción supravescical puede afectar a cualquier sector del aparato urinario alto: uréter, pelvis o cálices; siendo la misma unilateral o bilateral y manifestarse de forma aguda o crónica.

Cuanto más cerca esté la obstrucción de la unión uretero-pélvica, los síntomas aparecerán de manera más aguda y temprana, siendo más rápido el proceso destructivo renal; además, si la pelvis es intrarrenal, el daño causado por la presión retrógrada es mayor y más rápido que en la pelvis extrarrenal, la cual, ajustándose a la dilatación, sirve como mecanismo amortiguador para proteger al riñón; además, cuando la obstrucción es supravescical, la vejiga no participa en la respuesta inicial amortiguadora de los órganos huecos al aumento de presión; esto hace que los efectos de la obstrucción no tarden en producirse, si bien en las formas crónicas las repercusiones anatomofuncionales son más tardías.

### **Formas agudas**

#### **a) Cólico nefrítico**

La obstrucción aguda supravescical, cualquiera que sea el sitio donde se produzca, da lugar a una distensión retrógrada aguda del sistema calicial cuya traducción clínica es el cólico nefrítico; el cual es un síndrome doloroso, agudo y paroxístico, de localización en el área reno-ureteral, que traduce un brusco aumento de presión dentro del uréter y/o el riñón.

La causa más frecuente del mismo es la litiasis urinaria.

#### **Clínica**

El dolor del cólico renal es generalmente unilateral, localizado en el ángulo costo-lumbar e irradiado hacia vejiga, genitales, e incluso hasta cara interna del muslo, siguiendo un trayecto anterodescendente; suele ser de gran intensidad y tener exacerbaciones, acompañándose de una gran agitación del enfermo.

Suele ir acompañado de sintomatología refleja (estado nauseoso, vómitos y timpanismo abdominal), por existir íleo reflejo.

Muy frecuentemente aparece hematuria (a veces sólo microscópica) y síntomas de irritación vesical (polaquiuria, escozor miccional), especialmente cuando la obstrucción se produce en el último sector del uréter y en su porción intramural.

No suele existir fiebre, salvo que coexista una infección urinaria, lo cual le confiere un carácter grave por el riesgo de abocar en una sepsis urológica.

A veces, el cólico nefrítico se presenta de forma atípica pudiendo confundirse con el dolor producido por una colelitiasis, apendicitis, anexitis, torsión de quiste ovárico, oclusión intestinal...

#### **Diagnóstico**

El cuadro clínico y los antecedentes litíasicos (muy frecuentes en estos pacientes) resultan muy sugerentes; el paciente se encuentra muy agitado y la palpación general del abdomen demuestra un cierto timpanismo y defensa voluntaria; la palpación bimanual de la fosa lumbar dolorosa provoca una exacerbación intensa del dolor; también presenta dolor con la presión digital sobre los puntos renoureterales, siendo el punto costolumbar el más característico.

Sólo en casos de duda diagnóstica realizaremos, con extrema suavidad una percusión renal, la cual será francamente positiva.

Son tres las exploraciones complementarias que nos orientarán adecuadamente: radiografía simple del aparato urinario, ecografía abdominal y sedimento urinario. Quedando opcionales, según la situación, la urografía de eliminación y otras técnicas radiológicas.

La radiografía simple de aparato urinario (realizada en decúbito supino y abarcando desde encima de los polos superiores de los riñones hasta la sínfisis púbica) puede mostrar los siguientes datos a favor del cólico nefrítico: una ligera escoliosis de concavidad hacia el lado afecto, un discreto aumento de tamaño de la silueta del riñón doloroso y posibles imágenes radiopacas sugestivas de cálculos a nivel renal o ureteral. A este nivel debe tenerse cuidado no interpretar como cálculos ureterales a los típicos flebolitos (perlas de vaso calcificado, redondeadas y muy frecuentes en los espacios paravescicales).

## II. Uropatía obstructiva

Los cálculos alojados en la pelvis renal suelen tener forma de pico y los que se encuentran en el uréter suelen tener su diámetro mayor orientado en la misma dirección que el trayecto ureteral donde asientan. No visualizaremos imagen radio-opaca cuando el cólico nefrítico esté producido por un cálculo radiotransparente (ácido úrico, cistina), o cuando se trate simplemente de la eliminación de arenillas.

La ecografía es la prueba que complementa la radiografía; en ella podemos visualizar el cálculo (si éste no es muy pequeño y se encuentra situado en el riñón), o un proceso tumoral o quístico que comprometa el vaciado ureteral, pero lo más importante es que nos muestra el grado de ectasia pielocalicial del riñón enfermo, imagen que resulta muy demostrativa si la comparamos con la del lado contralateral.

El análisis microscópico del sedimento urinario nos podrá confirmar la presencia de cristaluria y/o microhematuria.

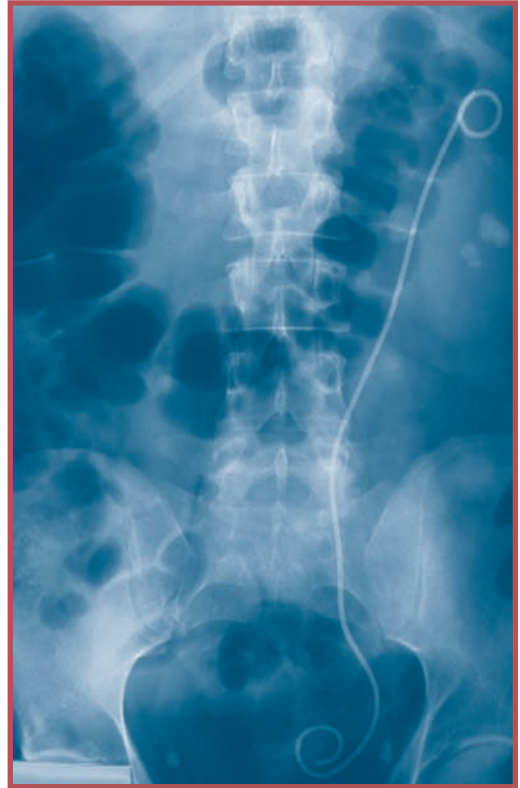
La urografía de eliminación debe reservarse para los casos en los que no se vea el cálculo o que éste se prevea de difícil o imposible expulsión espontánea. También debe realizarse en los casos de litiasis recidivante o que se acompañen de infección urinaria; en la misma podemos encontrar abolición funcional del riñón obstruido, o más frecuentemente un retraso funcional, objetivándose un nítido nefrograma parenquimatoso. Las placas retardadas tomadas a la hora, 2 horas, 4 horas y hasta 24 horas de haberse iniciado la prueba, mostrarán el lento relleno de las cavidades renales, la típica ureteropielocalicoectasia y la parada de la columna de contraste a nivel del obstáculo; imagen de parada que debe confirmarse en placas posteriores, ya que el uréter no sólo está dilatado, sino también elongado, y el contraste salva los bucles ureterales con cierta dificultad.

En ocasiones es posible ver fugas de orina en el curso de una urografía, que suelen ocurrir a nivel de los fórnix caliciales.

### **Tratamiento**

En primer lugar realizaremos una terapia inicial con la administración de analgésicos y antiinflamatorios, que será vía parenteral si no responde o no puede usarse la vía oral y la rectal; el reposo en cama,

**Figura I.** Catéter ureteral doble J izquierdo en cólico nefrítico complicado.



el calor local y los baños con agua caliente contribuyen a relajar al paciente.

En ningún caso aconsejaremos la ingesta abundante de líquidos hasta que la crisis de dolor agudo haya desaparecido.

Si el cólico nefrítico no cede con tratamiento médico adecuado, reaparece de forma consecutiva, se objetiva el cálculo no expulsable o aparece fiebre, se procederá a la hospitalización para realizar derivación urinaria mediante cateterismo ureteral endoscópico o colocación de una sonda de nefrostomía percutánea.

El cateterismo ureteral tiene la ventaja de que en casos de cálculos ureterales de pequeño tamaño, la permanencia del catéter en el uréter a lo largo de tres o cuatro días facilita la expulsión espontánea de los

mismos al retirarlo; como contrapartida tiene un doble riesgo yatrogénico: la posible perforación ureteral al intentar sobrepasar el obstáculo y el probable arrastre de gérmenes hacia el tracto urinario superior.

La nefrostomía percutánea, realizada con anestesia local o general, proporciona un drenaje más directo y alejado de la zona perineal.

Los recursos terapéuticos sintomáticos nombrados, a veces, contribuyen a resolver definitivamente el proceso que lo motivó: expulsión de arenillas, pequeños cálculos, dilatación de estenosis... En el resto de los casos serán necesarios otros procedimientos endourológicos (ureterorenoscopia), de litotricia extracorpórea, de cirugía abierta o laparoscópica, para la completa resolución del cuadro que devolverán la normal permeabilidad a la vía urinaria.

### **b) Anuria excretora**

Es la interrupción de la secreción urinaria por parte de un riñón (único funcionante), o de los dos, como consecuencia de un bloqueo completo de las vías urinarias excretoras altas. Este cese de producción de orina se debe generalmente a la obstrucción del uréter de un riñón único.

#### **Clínica**

Al haber cesado la producción de orina, ésta no llega a la vejiga y por consiguiente no se produce deseo miccional. La vejiga se encuentra vacía o contiene muy poca orina (menos de 200 ml en 24 horas). Este cuadro suele ir precedido de un cólico nefrítico o de un dolor renoureteral más o menos llamativo.

Poco a poco empiezan a aparecer síntomas y signos de insuficiencia renal, comunes a otros tipos de anuria (pre-renal o renal).

En estadios terminales suele ser la parada cardíaca por hiperpotasemia la causa de muerte, si no se toman a tiempo las medidas terapéuticas oportunas para corregir el cuadro.

#### **Diagnóstico y tratamiento**

Debemos descartar que la anuria sea de causa pre-renal o renal, realizando también el diagnóstico diferencial con la retención aguda de orina (la ausencia de globo vesical y de deseo miccional hacen fácil la misma).

Después de realizar un interrogatorio metódico, seguido de una exploración clínica general y del aparato urogenital (no omitir nunca el tacto rectal o vaginal), realizaremos las exploraciones complementarias oportunas.

Con la radiografía simple apreciaremos el volumen de ambos riñones así como la presencia de un posible cálculo responsable de la obstrucción, no obstante en algunas ocasiones (litisias radiotransparente, yatrogenia ureteral, tumoración en pelvis menor, fibrosis retroperitoneal...), no podremos apreciar el obstáculo que nos sugiere la anamnesis y la exploración clínica, en cuyo caso realizaremos ecografía abdominal que nos permitirá identificar en muchas ocasiones (además de la dilatación renoureteral existente a cada lado), la causa que la provoca. Además nos servirá para guiar la aguja de punción percutánea hacia el cáliz inferior del riñón que nos interesa derivar para restablecer de inmediato la diuresis.

En el caso de no poder realizar exploración ecográfica y estar convencidos del origen obstructivo de la anuria, si no existe alergia a contrastes yodados y la analítica de urea y creatinina lo permiten, podremos recurrir a la urografía de eliminación (obteniendo placas muy retardadas). El espesor y nitidez de los nefrogramas nos dará una idea del valor funcional de ambos riñones. El lugar donde se detiene la columna de contraste en los uréteres resulta de gran interés no sólo para identificar la altura del obstáculo, sino también para averiguar la causa que produce la obstrucción: afilamiento de la luz ureteral en la estenosis, obstáculo brusco e irregular en la litiasis, en forma de copa invertida en los tumores, afilamiento asociado a desplazamiento del trayecto ureteral en las compresiones extrínsecas...

Una exploración diagnóstica que a la vez tiene una finalidad terapéutica es el cateterismo ureteral. La cistoureoscopia que la precede nos orientará sobre un posible origen tumoral prostático o vesical. Debe intentarse cateterizar en primer lugar el uréter correspondiente al lado en el que el paciente notó dolor, inmediatamente antes de entrar en anuria (este dato hace suponer que dicho riñón tiene capacidad funcional). En cuanto el catéter ureteral consigue remontar el obstáculo (percibiéndolo

## II. Uropatía obstructiva

se algunas veces, en el caso de ser una litiasis, el roce característico de ésta), aparece por su extremo distal goteo rápido e ininterrumpido de orina, que persiste hasta que cede la hiperpresión intrarrenal, momento en el que éste se hace más pausado, con intervalos más o menos cortos, en dependencia de la intensidad de poliuria desobstructiva que se produzca.

La derivación urinaria también se puede realizar mediante nefrostomía percutánea ecodirigida que en muchas ocasiones nos permitirá realizar pieloureterografía anterógrada para poder llegar a un diagnóstico e incluso tratamiento definitivo: nefrolitotomía percutánea, endopielotomía...

A todo paciente anúrico realizaremos un estudio analítico sanguíneo que incluya determinación de urea y creatinina, ionograma y gasometría con estudio del equilibrio ácido-base. Estos datos orientan sobre el grado de repercusión que a nivel general está provocando la anuria y ayudar a tomar las decisiones terapéuticas más eficaces recordando que los errores más frecuentes que se cometen en el tratamiento de la anuria excretora son: hiperhidratar al paciente para que orine, no corregir su desequilibrio electrolítico, dejando pasar el tiempo antes de realizar maniobras terapéuticas derivativas, y finalmente olvidarse de corregir la deshidratación e hipopotasemia que aparecen una vez reanudada la diuresis a consecuencia de la poliuria compensadora que se produce.

### Formas crónicas

#### a) Hidronefrosis

En el sentido estricto del término entendemos por ésta la dilatación de la cavidad pielocalicial, producida por un obstáculo parcial y congénito situado a nivel de la unión pieloureteral. Esta definición corresponde a la verdadera hidronefrosis, de causa primaria. No obstante el término hidronefrosis se ha generalizado para denominar a las dilataciones pielocaliciales de causa adquirida, cuya verdadera denominación sería pielocalicoectasias y ureteropielocalicoectasias (si la obstrucción se encuentra distal a la unión pieloureteral).

La manifestación clínica más habitual es el dolor, que aunque suele ser paroxístico, nunca alcanza la intensidad del cólico renal; la mayor parte de las veces

es gravativo, fijo y persistente, pudiendo tener la típica irradiación anterodescendente.

En algunas ocasiones se presenta de forma distinta, localizándose en hipocondrio o fosa ilíaca, dando lugar a confusiones con dolores vesiculares o apendiculares.

Pueden aparecer síntomas o signos derivados de las posibles complicaciones: hematuria, piuria, fiebre, expulsión de cálculos o arenillas, y en estadios más avanzados (hidronefrosis bilateral) síntomas y signos de insuficiencia renal crónica.

#### Diagnóstico

No suele ser habitual la sospecha de la misma tras la simple anamnesis y exploración clínica (aunque los puntos dolorosos y la percusión renal suelen ser positivos). El diagnóstico suele realizarse tras un estudio urológico sistemático, o en el curso de un reconocimiento general.

El estudio urológico suele iniciarse con una valoración analítica de sangre y orina, un urocultivo y una ecografía; en ésta se dibuja con gran nitidez el árbol pielocalicial pudiendo valorarse asimismo el espesor del parénquima renal. Si se estima oportuno se realizará una urografía de eliminación objetivándose un gran retraso excretor y apareciendo en las primeras placas las típicas imágenes caliciales en bolas, las cuales en placas sucesivas van fusionándose entre sí, dibujando finalmente el árbol pielocalicial completo (de ahí la importancia de realizar placas retardadas).

Una prueba de gran valor para diferenciar una dilatación residual (sin obstrucción) de una dilatación debida a un proceso obstructivo es el renograma isotópico funcional del riñón mediante inyección endovenosa de ácido dietilenetriaminopentaacético de tecnecio 99m (<sup>99m</sup>Tc DTPA) añadiendo durante su realización un diurético (furosemina). El riñón normal presenta un rápido incremento de radioactividad seguido de un rápido descenso después de la administración del diurético. Si el riñón presenta una dilatación residual las curvas son algo más lentas, pero si tiene una uropatía obstructiva, además del retardo en la primera fase, no se registra la respuesta a la furosemina, obteniéndose las curvas en forma de meseta.



En casos dudosos, una nefrostomía percutánea, al tiempo que drena las cavidades renales permite realizar una pielografía anterógrada y obtener a través de la misma un estudio urodinámico del mecanismo de evacuación pieloureteral. Entre las pruebas urodinámicas cabe destacar la de Whitaker (valoración de presiones intrapiélicas ante un flujo constante) y la de Vela Navarrete (valoración del vaciado piélico ante una perfusión a presión constante).

### **Tratamiento**

No están indicadas las exploraciones instrumentales retrógradas por suponer un grave riesgo de infección debido al estasis intrarrenal existente.

Si existe indicación quirúrgica de la hidronefrosis hay tres medios de llevarla a cabo: endopielotomía percutánea o transuretral, plastia desmembrada (por cirugía abierta o laparoscópica) o una nefrectomía en el caso de que exista lesión renal irreversible.

### **b) Megauréter**

El término megauréter significa simplemente uréter grande.

En este capítulo haremos referencia únicamente al megauréter obstruido, el cual puede ser primario o secundario a obstrucción uretral, vejiga neurogénica u obstrucción ureteral extrínseca.

La forma primaria se asocia más comúnmente con un segmento distal adinámico (el megauréter funcional obstruido), pero con poca frecuencia se relaciona también con una obstrucción anatómica demostrable. No obstante, este término define una anomalía congénita ureteral en la que éste se encuentra muy dilatado, conservando parcialmente su peristaltismo, excepto en su extremo inferior, donde a pesar de tener un tamaño normal, carece de capacidad peristáltica.

El megauréter primario suele ser unilateral, más frecuente en varones y predomina el lado izquierdo sobre el derecho.

### **Fisiopatología**

En el megauréter por obstrucción funcional (segmento distal adinámico) se produce un defecto del peristaltismo, existiendo una incapacidad de cierre de

la luz ureteral por detrás del bolo urinario, regurgitando parte de la orina hacia el uréter pelviano al tiempo que otra parte consigue alcanzar la vejiga. El resultado es una sobrecarga funcional para el resto del uréter, que termina cediendo progresivamente, aumentando su diámetro y también su longitud. La morfología y función renal quedan preservadas durante bastante tiempo, debido al efecto amortiguador del resto del uréter.

### **Clínica**

La sintomatología del megauréter suele ser anódina (malestar o ligero dolor renoureteral), predominando las complicaciones que suelen derivarse del mismo: infección urinaria, litiasis e insuficiencia renal.

### **Diagnóstico**

Realizaremos un correcta anamnesis y exploración física (con cierta frecuencia el megauréter se asocia a otras anomalías: megavejiga, agenesia renal contralateral, síndrome del abdomen en ciruela pasa...), debe realizarse una urografía de eliminación y una cistografía (en pacientes neonatos es preferible el estudio isotópico renal).

El aspecto radiográfico típico es el de una porción superior ureteral dilatada sin una tortuosidad apreciable que se ensancha de forma progresiva distalmente. La parte más distal tiene una marcada dilatación fusiforme o bulbosa que bruscamente se convierte en un corto segmento ureteral no dilatado, que ingresa en la vejiga. Los cálices en general tienen una forma de copa normal, y la pelvis renal es normal o está un poco dilatada.

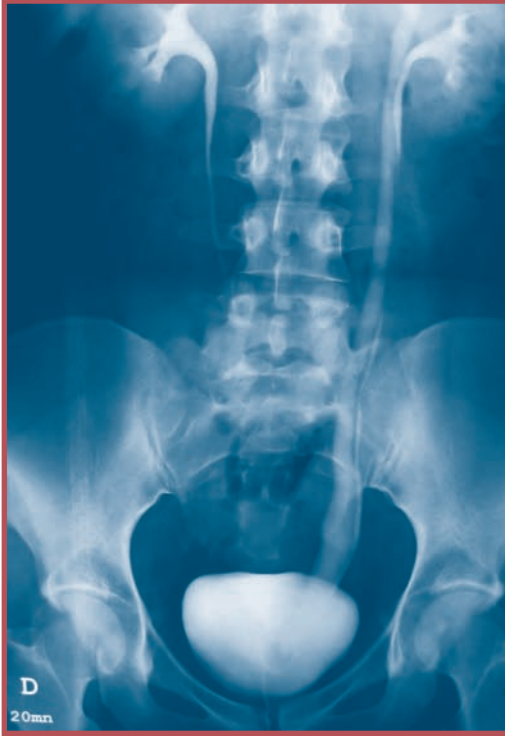La cistografía nos permite distinguir entre el megauréter funcional o por reflujo al tiempo que nos ayuda a descubrir cualquier tipo de uropatía obstructiva del tracto urinario inferior (válvulas uretrales, hipertrofia de cuello vesical...), responsable del mismo. Para ello se realizarán placas seriadas durante la micción (CUMS).

El renograma isotópico con test de furosemida es útil para valorar el grado de obstrucción; en caso de duda recurriremos a los estudios urodinámicos.

### **Tratamiento**

Los megauréteres funcionales muy discretos que no se comportan como obstructivos en los estudios

**Figura 2.** Uropatía obstructiva secundaria a ureteroceles en duplicidad ureteral izquierda.



urodinámicos y que no provocan repercusión clínica, no deben ser operados (es el caso de los megauréteres hallados en adultos y que afectan sólo a los segmentos distal o medio del mismo).

Cuando existe indicación quirúrgica, la mayoría de los pacientes sólo necesitan reparación del segmento inferior del uréter; realizando una reimplantación ureterovesical antirreflujo tras haber extirpado el segmento adinámico ureteral. Aunque el uréter alto aparezca dilatado y tortuoso, a menudo se endereza solo; en pocos casos será preciso acortarlo y enderezarlo, hoy en día es discutida la necesidad de afilar el segmento más distal del mismo.

### c) Caliectasias, pielocaliectasias, ureteropielocaliectasias

Entendemos por tales a las dilataciones aisladas de los cálices renales, o de la pelvis renal y cálices, o del uréter; pelvis renal y cálices, originados por obstáculos

a nivel de los infundíbulos caliciales, unión pieloureteral, uréter; vejiga, cuello vesical o uretra.

### Clínica

Aunque algunas veces cursen de forma silente, suelen manifestarse por un ligero dolor localizado en el área renoureteral, el cual suele exacerbarse con las bruscas ingestas de líquido, que descompensan transitoriamente la capacidad de evacuación del tramo de la vía excretora obstruida. En estos casos el dolor puede parecerse al de un cólico nefrítico. Asimismo pueden sumarse las manifestaciones típicas de la afección primaria que origina la ectasia.

### Diagnóstico

En las caliectasias, el diagnóstico se hace fundamentalmente con la urografía de eliminación. El cáliz, distendido se rellena de contraste, destacando el infundíbulo afilado (en caso de estenosis) o bruscamente interrumpido por un cruce vascular; si la huela vascular es estrecha es más fácil que corresponda a una rama de la arteria renal, si es más amplia, es más probable que se trate de una vena.

Debe hacerse el diagnóstico diferencial con los divertículos caliciales (cavidades que también se rellenan de contraste y que comunican con un cáliz a través de un fino trayecto).

Las pielocaliectasias plantean el problema de diagnóstico diferencial con la hidronefrosis; en ambas la repercusión morfofuncional renal es la misma; pero en las primeras la causa es adquirida: estenosis, cálculo, tumor,...

Las ureteropielocalicoectasias se estudiarán mediante urografía, y si fuese preciso mediante ureterocistografía retrógrada a máxima repleción para descartar un reflujo vesicoureteral (el cual se sospechará cuando la ureteropielocaliectasia sea bilateral y coexista con una vejiga de esfuerzo).

En los casos de ureteroectasias debidas a cruce vascular (uréter retrocavo), el signo de Campbell-Randall facilita el diagnóstico: el uréter se incurva y se aproxima hacia la columna a nivel de L3 o L4, en las placas obtenidas en oblicuo, cosa que no ocurre en el uréter normal, que siempre guarda una cierta distancia con respecto a la misma. En caso de dudas la TAC aclara el diagnóstico.

Cuando el cruce vascular es producido por una vena aberrante puede resultar necesario el recurso combinado de una histerografía (inyección de contraste mediante punción transvaginal del fondo uterino, para el relleno venoso del aparato genital femenino), con la urografía de eliminación para llegar al diagnóstico.

En el diagnóstico de la fibrosis retroperitoneal es la TAC la que nos sacará de dudas.

### **Tratamiento**

En los casos de ectasia calicial de mínima repercusión clínico y morfofuncional, el tratamiento puede ir desde la simple observación, hasta un tratamiento endourológico percutáneo de dilatación infundibular (dejando tutorizado temporalmente el cáliz con una sonda de nefrostomía), o incluso tratamiento quirúrgico cuando se trata de un síndrome de Fraley en el que se realizará una transposición del infundíbulo calicial, sección y reanastomosis término-terminal del mismo, por delante o por detrás del vaso, según proceda.

En las ureteropielocaliectasias pueden llevarse a cabo técnicas como nefrolitotomía percutánea, litotricia por ondas de choque extracorpóreas, resección endoscópica percutánea de tumor urotelial, endopielotomía percutánea o transuretral, plastia pieloureteral, ureterocalicostomía, liberación del uréter de procesos fibrosantes (ureterolisis), plastias ureterales, ureterocistoneostomías... y en general tratamiento de la eliminación del obstáculo.

En cualquier caso, nuestra actitud debe ser lo más conservadora posible, tratando de preservar al máximo la función renal; recurriendo si fuese necesario a derivaciones urinarias supravesicales con carácter definitivo, tales como la nefrostomía o la ureterostomía cutánea, y sólo en casos muy extremos estará indicada la nefrectomía.

## **Uropatía obstructiva del tracto urinario inferior (infravesical)**

El estasis urinario está provocado por procesos estenosantes o disfuncionales del tramo urinario común: vejiga, cuello vesical, próstata o uretra.

Los factores obstructivos son diferentes en el hombre, la mujer o el niño.

En el hombre predomina la patología cérvico-uretro-prostática, incluyendo la hipertrofia benigna de la próstata, el cáncer prostático, la litiasis de la próstata, prostatitis crónica, cáncer urotelial vesicoprostático o de cuello vesical, la obstrucción cervical sin hiperplasia prostática, la estrechez uretral y los obstáculos intracanaliculares, en especial los cálculos uretrales. La patología obstructiva es casi exclusivamente de etiología urogenital pero existen procesos extraurinarios que pueden generar ciertos tipos de uropatía obstructiva baja, tales como el cáncer de recto o rectosigma propagado a las estructuras cervicouretrales y el quiste hidatídico retrovesical.

En la mujer, la obstrucción infravesical depende de factores urinarios y genitales (predominando estos últimos). Los procesos urinarios más frecuentes son: la esclerosis de cuello vesical, la estrechez uretral (especialmente la meática) y los divertículos de uretra. Los factores genitales más frecuentes son: el cáncer del cuello uterino propagado al cuello vesical, los miomas cervicales, los grandes quistes del ovario o los tumores malignos del mismo y el útero retrovertido.

En los niños de ambos sexos, el factor predominante es la obstrucción cervical por hipotrofia congénita del cuello vesical, en el varón las válvulas de la uretra posterior, y en la niña el ureteroceles ectópico.

En el niño fimótico con estenosis meática prepucial y en el niño circunciso con estenosis meática uretral se observan diversos grados de obstrucción urinaria infravesical.

En ambos sexos, y a cualquier edad, la obstrucción puede estar ligada a factores dinámicos en diversos tipos de vejiga neurogénica (que se estudiarán en el capítulo correspondiente).

Según la modalidad clínica, la obstrucción puede ser aguda o crónica, existiendo en ambas un denominador común: la imposibilidad de vaciar total o parcialmente el contenido vesical durante la micción.

### **a) Obstrucción aguda: retención aguda de orina**

Como consecuencia de la obstrucción se produce una imposibilidad miccional completa o casi total que conduce a la distensión vesical de forma brusca.

## II. Uropatía obstructiva

La distensión de la vejiga por encima del límite fisiológico produce un intenso dolor hipogástrico, acompañado de una imperiosa necesidad de orinar, que no puede ser satisfecha. La vejiga repleta de orina a muy alta presión sufre violentos espasmos que provocan una exacerbación intensísima del dolor y gran agitación del enfermo.

La sobredistensión vesical determina por vía refleja una disminución del flujo renal y de la secreción de orina, como mecanismo de defensa para impedir el aumento de la distensión vesical, aunque no se detiene totalmente la secreción de orina, de manera que ésta sigue fluyendo hacia la vejiga, hasta que la presión dentro del órgano interfiere la dinámica ureteral, comprimiendo su trayecto intramural, por la distensión vesical desmedida, con un aumento notable de la presión endocavitaria. Sus paredes, adosadas entre sí, impiden el reflujo a los sectores altos del tracto urinario.

La hipertensión intra-abdominal originada por el esfuerzo de la lucha contra el obstáculo, y donde intervienen activamente los músculos parietales abdominales, determina la posibilidad de aparición de accidentes agudos a nivel de los orificios herniarios, eventualidad frecuente cuando la retención aguda de orina se produce en las edades extremas, en el niño y en el anciano.

La hipertensión venosa regional que se traduce en el hombre a nivel del aparato genital genera una ingurgitación peneana pasiva, y a nivel del sector ano-rectal produce fluxiones hemorroidales.

A nivel de la vejiga, la distensión intensa puede afectar la nutrición del órgano por interferencia de la circulación arterial y del drenaje venoso, cuando se produce la descompresión brusca de una vejiga distendida, la circulación venosa antes parcialmente interferida es afectada de una vasodilatación paralítica, que puede llegar a producir extravasaciones importantes; es la denominada hemorragia ex-vacuo. La anoxia prolongada de la pared vesical durante una retención aguda de orina trae como consecuencia la pérdida transitoria total o parcial de la función evacuadora; lo cual explica por qué a veces una retención aguda de orina superada mediante cateterismo no se ve seguida de la recuperación de la micción, aun cuando no haya obstáculos que se interpongan.

### **Clinica**

La distensión aguda de la vejiga se traduce clínicamente por dolor espontáneo y provocado a la palpación hipogástrica, así como por deseos imperiosos de orinar que no pueden ser satisfechos.

### **Diagnóstico**

En el interrogatorio, debe indagarse acerca de los antecedentes del paciente que pueden orientarnos hacia un diagnóstico etiológico, ya que salvo en contadas excepciones, como ocurre tras una cirugía, traumatismos... la retención aguda de orina suele ir precedida de trastornos miccionales, entre los que predomina la disuria y polaquiuria. En el examen físico, muchas veces se descubre con la simple inspección del abdomen el globo vesical. La presión manual sobre el mismo despierta vivos deseos de orinar y exagera el dolor del paciente, de aquí que la palpación deba ser cuidadosa.

En caso de pacientes muy obesos, puede confirmarnos la presencia del globo vesical, el tacto rectal combinado con la palpación abdominal; además puede confirmarnos en algunos casos la sospecha diagnóstica: una hiperplasia prostática, un carcinoma prostático, un tumor genital enclavado en el fondo pelviano... pero en otras veces no, será entonces el cateterismo uretral el que prolongará nuestro sentido del tacto a lo largo de la uretra, percibiéndose una posible estenosis uretral, una falsa vía, un posible cálculo enclavado, una esclerosis de cuello vesical...

Habitualmente este cuadro agudo no precisa más exploraciones complementarias y requiere tratamiento urgente.

### **Tratamiento**

La intensidad de los dolores exige una rápida resolución. El sondaje vesical suele resolver el cuadro agudo, no obstante el hecho de que el mismo sea realizado con carácter urgente, no debe suponer que deban descuidarse la asepsia y demás cuidados en su realización. Este método no está exento de riesgos, como son la infección urogenital (orquiepididimitis, cistoprostatitis, pielonefritis, periuretritis difusa aguda...) que a veces reviste carácter alarmante, o la clásica falsa vía uretral con la consiguiente hemorragia y la aún mayor dificultad para completarlo.

Cuando el cateterismo uretral resulta imposible con una sonda de Foley y también con una sonda de Tiemann, existen otros recursos para intentar hacerlo posible como son: sondaje combinado con tacto rectal (cuando el obstáculo se encuentra a nivel de la uretra prostática) o el paso de una sonda de Foley reforzada sobre un fiador de Freudenberg (alambre incurvado en forma de Beniqué que facilite el paso de la sonda por uretra posterior), o el sondaje sobre un alambre guía, colocado previamente por vía endoscópica (maniobra útil en las estenosis arrosariadas de uretra anterior). Si con ninguna de estas maniobras, o por imposibilidad de utilizar estos recursos, se consigue cateterismo uretral, se procederá al drenaje vesical mediante una punción suprapúbica.

Previamente a la punción suprapúbica, procederemos a aseptizar la región hipogástrica, para continuar inyectando 10 ml de anestésico local con una aguja muy fina a lo largo del trayecto que posteriormente seguirá el trocar del set de cistostomía, el cual será introducido (previa incisión cutánea con hoja de bisturí) justo por encima de la sínfisis púbica, pero dirigiendo la aguja unos 30° hacia arriba, ya que si la orientamos muy perpendicularmente a la piel, corremos el riesgo de puncionar la próstata (especialmente si ésta es hipertrófica y eleva la base vesical), mediante dos cortos y rápidos impulsos: el primero vence la aponeurosis de los músculos rectos del abdomen, y el segundo, la pared vesical.

Existen diversos procedimientos para fijar la sonda suprapúbica, pero lo más aconsejable es sujetarla fuertemente a la piel, mediante dos puntos de seda.

Una vez resuelto el problema urgente que plantea la retención aguda, se procederá al tratamiento etiológico del mismo.

### **b) Obstrucción crónica: retención crónica de orina**

Es el resultado de un vaciamiento incompleto de la vejiga, de larga evolución.

Algunos pacientes que la sufren son conscientes de la misma, pues aquejan desde hace mucho tiempo disuria (dificultad miccional). Otros en cambio (ancianos generalmente) ignoran por completo estos hechos, creyendo que su dificultad miccional es fisioló-

gica. En cualquier caso la retención crónica es mucho más grave e insidiosa que la aguda, ya que puede llegar a dañar definitiva y totalmente la función renal.

### **Fisiopatología**

Ante el obstáculo que obstruye parcialmente la vía urinaria común, en un primer momento la vejiga refuerza su tono muscular (vejiga hipertónica), lo que hace que poco a poco se produzca el engrosamiento de su pared debido a la hipertrofia de sus fibras musculares (vejiga de esfuerzo o de lucha). Conforme pasa el tiempo y aumenta el grado de obstrucción, la vejiga va siendo sobredistendida, tolerando cada vez más orina residual después de cada micción.

Entre los haces hipertróficos del detrusor se inicia una progresiva herniación de la mucosa constituyéndose las llamadas celdillas (cuando el fondo de éstas no rebasa el espesor de la pared vesical), y divertículos (cuando la sobrepasan).

Llega un momento en el cual el detrusor ya no es capaz de hacer frente a esta hiperpresión y cede finalmente, dejándose sobredistender sin resistencia (vejiga descompensada), evidenciándose el típico globo vesical que a veces puede llegar a sobrepasar el nivel del ombligo.

Por su parte, los uréteres, que en la fase de vejiga de esfuerzo se veían comprimidos a su paso por la pared vesical hipertrofiada, mostrando ya una ectasia moderada, más adelante sufrirán las consecuencias de un efecto contrario; la hiperpresión intravesical prolapsa hacia afuera (extravesiculiza) la desembocadura de los mismos, anulando su trayecto submucoso y, por consiguiente la válvula antirreflujo, apareciendo un reflujo vesicorrenal pasivo de gravísimas consecuencias sobre la función renal (hasta antes de ocurrir este hecho la vejiga actúa de amortiguadora de los efectos que sobre el riñón tiene la obstrucción).

La aparición de este cuadro es lenta, progresiva e insidiosa. La polaquiuria y la disuria son los síntomas que lo preceden con mucha antelación; a los cuales se añade posteriormente la sensación de micción inconclusa, que suele reflejar la existencia de un moderado residuo post-miccional. No obstante, la vejiga no ha incrementado aún su capacidad total. Estamos de momento ante una retención crónica sin distensión.

## II. Uropatía obstructiva

Algún tiempo después aparece una sensación de peso en hipogastrio que es una manifestación de un residuo más abundante, la polaquiuria se exagera aún más, ya que a consecuencia del residuo existente la capacidad funcional de la vejiga queda reducida proporcionalmente.

Más adelante aparece el globo vesical, que el propio enfermo percibe aunque no suele interpretarlo como tal; aumenta toda la sintomatología anterior y aparece la incontinencia paradójica (por rebosamiento), el enfermo pierde orina cuando no es capaz de controlar su esfínter voluntario (durante el sueño). Estamos ya en la fase de retención crónica con distensión, en la cual empiezan de forma paulatina síntomas y signos de insuficiencia renal crónica, la cual puede ser la causa de la muerte, si no se toman las medidas oportunas.

### Diagnóstico

Los antecedentes de dificultad miccional, junto al resto de síntomas que integran el cuadro clínico, pueden orientarnos en el diagnóstico.

La exploración clínica, iniciada por la inspección y completada por el tacto rectal (combinado con la palpación abdominal), nos aclarará no sólo la existencia de la retención, sino también a veces su posible causa; a pesar de ello, cuando el residuo postmiccional es aún escaso y no existe distensión vesical, la retención puede pasar desapercibida a la exploración clínica.

La exploración complementaria más cómoda e inocua es la ecografía abdominal. Con ella podremos no sólo calcular el volumen de la orina residual, sino también valorar la repercusión de la ectasia a nivel vesical (divertículos) y tracto urinario superior (ureteropielocaliectasia). En algunos casos se puede ver incluso la causa primaria de este síndrome, como ocurre por ejemplo cuando se objetiva la impronta vesical de una hiperplasia prostática.

El estudio radiográfico del aparato urinario puede ponernos de manifiesto la presencia de cálculos, a cualquier nivel del aparato urinario. Los cálculos vesicales rara vez son los causantes de este cuadro, sino más bien una consecuencia del mismo. No debe en cambio pasársenos por alto la posible existencia de cálculos a nivel de la uretra. La radiografía simple del aparato uri-

nario puede permitirnos apreciar la presencia del globo vesical, que aparece dibujado como una imagen de densidad media, de límites no bien definidos, que ocupa hipogastrio y que desplaza a las asas intestinales.

Desde el punto de vista analítico destacan como patológicas la elevación en sangre de las cifras de urea y creatinina, existirá anemia cuya intensidad está en relación directa con el grado de insuficiencia.

En la analítica urinaria, la densidad suele estar reducida, encontrándose también bajas las concentraciones de urea y creatinina. El sedimento puede estar alterado (piuria, hematuria, cristaluria) en caso de haber surgido complicaciones (infección o litiasis fundamentalmente).

Salvo en las fases muy avanzadas (cuando se ha perdido totalmente la función renal) la urografía de eliminación resulta muy esclarecedora; se hace evidente un retardo funcional, una disminución de la corteza renal, una escasa concentración del contraste y una dilatación ureteropielocalicial en concordancia con el grado de la obstrucción y el tiempo de evolución de la misma; la vejiga aparece sobredistendida, depositándose inicialmente el contraste en su zona central (más declive) para seguidamente irse perfilando todo su contorno. Se hacen evidentes los típicos signos de lucha y la probable elevación de su base (por procesos de origen prostático). Después de la micción la vejiga sigue casi igual de distendida, con la única diferencia que se harán más aparentes la trabeculación vesical, los divertículos y, en algunos casos, la distensión ureteropielocalicial (si existe un reflujo vesicorrenal). En los estadios iniciales, de retención crónica incipiente, estos signos no son tan llamativos.

### Tratamiento

El paciente con retención crónica es un enfermo muy frágil, y propenso a complicaciones surgidas muchas veces como consecuencia de maniobras diagnósticas o terapéuticas (sondaje vesical, cistoscouretrrocistografías...); por lo cual deben extremarse las medidas de asepsia y tomarse las precauciones adecuadas para evitar la hemorragia ex-vacuo y los efectos de la posible poliuria desobstructiva.

Tras haber vaciado la vejiga (mediante circuito cerrado) e instaurado profilaxis anti-infecciosa es nece-

sario completar el diagnóstico buscando la causa de la retención, la cual, la mayoría de las veces, requerirá de maniobras quirúrgicas, unas veces endoscópicas y otras a cielo abierto para su tratamiento; algunas de ellas son (resección transuretral de cuello vesical, de próstata o de válvulas uretrales, uretrotomía interna endoscópica, adenomectomía prostática, uretroplastias, meatotomía uretral...), además habrá que valorar las repercusiones que la retención ha provocado sobre el resto del aparato urinario, siendo necesario en ocasiones, para preservar el remanente de función renal, realizar con carácter temporal, o a veces definitivo, derivaciones urinarias supravescicales (nefros-tomías, ureterostomías cutáneas directas o ureterostomías cutáneas transintestinales).

## **RECUPERACIÓN DE LA FUNCIÓN RENAL DESPUÉS DE LA ELIMINACIÓN DE LA OBSTRUCCIÓN**

El pronóstico de la uropatía obstructiva depende:

- Del lugar, intensidad y duración de la obstrucción.
- Unilateralidad o bilateralidad.
- Ausencia o presencia de infección.
- La rapidez y eficacia con que se establece un drenaje completo.

El urólogo necesita saber si un riñón obstruido recuperará la función después del tratamiento de la obstrucción, para determinar la conveniencia de reparar el área de obstrucción o llevar a cabo una nefrectomía. El alivio temporal del cuadro obstructivo mediante tubos de nefrostomía, seguido de pruebas para medir la función renal (rastreos renales con distintas sustancias, como el  $^{99m}\text{Tc}$  DTPA -ácido dietilnetriaminopentaacético de tecnecio  $^{99m}\text{-}$ , el cual se elimina por filtración glomerular; se emplea para evaluar el índice de la misma y el flujo sanguíneo cortical renal), permitiendo evaluar la capacidad de recuperación de la misma.

Inmediatamente después de la liberación de una obstrucción de una semana de duración, el riñón es incapaz de concentrar la orina hasta una osmolaridad mayor que la del plasma; con el transcurso del tiempo recuperará dicha función.

Cuando la obstrucción ha sido de dos semanas de evolución la recuperación máxima del índice de filtrado glomerular llega a un 46%.

Después de cuatro semanas de obstrucción, se observa un compromiso permanente de la capacidad de concentración urinaria; y después de seis semanas de obstrucción ureteral completa ya no se aprecia recuperación de la función renal.

### BIBLIOGRAFÍA

1. Abbrecht PH, Malvin RL. Flow rate of urine as a determinant of renal countercurrent multiplier system. *Am J Physiol.* 1960, 199:919-22.
2. Ambroj Navarro C, Valdivia Uría JG. Uropatía Obstructiva. En: Resel Estévez L *Urología: libro del Residente*, primera edición. Madrid: ENE Publicidad SA; 1998. pp. 89-113.
3. Gulmi FA, Felsen D, Vaughan ED. Fisiopatología de la obstrucción del tracto urinario. En: Walsh P, Retik A, Vaughan ED, Wein A., *Campbell Urología*, Tomo 1. Octava Edición, Buenos Aires: Editorial Médica Panamericana; 2004. pp. 447-502.
4. Hugues FA, Schenone HS. Uropatía obstructiva. En: Hugues FA, Schenone HS. *Urología práctica*. Buenos Aires: Inter-médica Editorial; 1971. pp. 142-60.
5. Jaenike JR. The renal response to ureteral obstruction: A model for the study of factors which influence glomerular filtration pressure. *J Lab Clin Med.* 1970, 76:373-8.
6. McDougal WS. Pharmacological preservation of renal mass and function in obstructive nephropathy. *J Urol.* 1982; 128:418-21.
7. Moody TE, Vaughan ED Jr, Guillenwater JY. Relationship between renal blood flow and ureteral pressure during 18 hours of total unilateral occlusion. *Invest Urol.* 1975; 13:246-51.
8. Narath PA. The hydromechanics of the calyx renalis. *J Urol.* 1940; 43:145-9.
9. Resnick MI, Kursh ED. Extensive obstruction of the ureter. En: Walsh PC, Retik AB, Vaughan ED Jr, Wein AJ. *Campbell's Urology*, 7th ed. Philadelphia: WB Saunders; 1998. pp. 387-422.
10. Vaughan ED Jr, Sorenson EJ, Guillenwater JY. The renal hemodynamic response to chronic unilateral complete ureteral occlusion. *Invest Urol.* 1970; 8: 78-83.
11. Witten OM, Myers GH, Utz OC. Estasis urinaria. En: Witten OM, Myers GH, Utz OC. *Urografía clínica*, tomo II. Barcelona: Salvat Editorial; 1982. pp. 391-598.
12. Woodburne RT, Lapides J. The ureteral lumen during peristalsis. *Am J Anal.* 1972; 133:255-61.

### De interés

1. Espuela Orgaz R. Fisiopatología de la obstrucción del tracto urinario superior. En: Jiménez JF, Rioja LA. *Tratado de Urología*, tomo I. Barcelona: JR Prous Editores; 1993. pp. 369-84.
2. Leal López A. Fisiopatología de la obstrucción urinaria inferior. En: Jiménez JF, Rioja LA. *Tratado de Urología*, tomo I. Barcelona: JR Prous Editores; 1993. pp. 385-96.
3. Berenguer A. Anuria. En: Jiménez JF, Rioja LA. *Tratado de Urología*, tomo I. Barcelona: JR Prous Editores; 1993. pp. 397-416.
4. Leiva O, Díaz R. Uropatía Obstructiva. En: *Urología*. Leiva O, Díaz R. Madrid: Luzán 5 SA de Ediciones; 1998. pp. 67-78.
5. Valdivia Uría JG. Uropatía Obstructiva. En: *Urología Vesalio*. Leiva O, Resel L. Madrid: ENE Ediciones; 1992. pp. 97-120.





# Libro del Residente de Urología



capítulo 12

## Sepsis urológica

*Felip Ruben Vallmanya Llana*

*Oscar Bielsa Gali*

*Antoni Gelabert Mas*

*UAB. Hospital del Mar. Barcelona*

Palabras clave: *Síndrome séptico. Infecciones nosocomiales. ITU. Catéter ureteral. APACHE-2.*



Libro del Residente de

# Urología



Índice capítulo 12

## Sepsis urológica

<b>Introducción</b> .....	201
<b>Cuadro clínico</b> .....	202
<b>Diagnóstico y diagnóstico diferencial</b> .....	203
<b>Tratamiento</b> .....	204
<b>Bibliografía</b> .....	209



## capítulo 12

# Sepsis urológica

## INTRODUCCIÓN

La infección del tracto urinario (ITU) puede manifestarse como bacteriuria, síndrome séptico (sepsis) o sepsis grave dependiendo de si es localizada o presenta afectación sistémica. La sepsis se diagnostica cuando existe evidencia clínica de infección acompañada de signos clínicos de inflamación sistémica (SRIS) (Tabla 1).

Sepsis grave se define por la presencia de síntomas de disfunción orgánica y shock séptico<sup>1</sup>. El riesgo de éxitus se incrementa un 15-20 % con cada órgano que falla. Es una situación severa con una mortalidad que oscila entre el 20% y el 42%<sup>2</sup>.

### Etiología y epidemiología

- Más frecuente en hombres que en mujeres (2:1).
- Aumenta con la edad. El 75% de los casos se da en mayores de 50 años.
- Aunque *E. coli* es el microorganismo que causa bacteriemia con mas frecuencia, muchas infecciones nosocomiales asociadas a catéteres son ocasionadas por microorganismos gram negativos muy resistentes, como *P. aeruginosa*, *Proteus*, *Providencia* y *Serratia*.
- Las bacterias gramnegativas se aíslan en un 30-80% de los casos de sepsis y shock séptico y las grampositivas en un 5-24%<sup>3</sup>.
- La severidad del cuadro séptico depende en mayor medida del huésped que del propio patógeno; edad avanzada, diabetes, obesidad, embarazo, disfunción hepática o renal e inmunodeprimidos (trasplantados, tratados con quimioterapia o corticoides...). También depende de factores locales; cálculo urinario, u obstrucción del tracto uri-

nario por cualquier causa, uropatía congénita, vejiga neurógena o maniobras endoscópicas<sup>1</sup>.

- En los últimos años, la incidencia se ha incrementado un 8,7% por año<sup>2</sup>, pero la mortalidad intrahospitalaria ha descendido (del 27,8% al 17,9%) durante el periodo 1995-2000<sup>4</sup>.
- Ligeramente más frecuentes las de origen intrahospitalario y más frecuentemente debido a la instrumentación por problemas obstructivos. En mujeres más frecuentemente extrahospitalarias (ej.: pielonefritis).
- La prevalencia de ITU nosocomial en Europa es de un 10%<sup>7,8</sup> (3,55% por día de hospitalización)<sup>8</sup> y representa el 40% de todas las infecciones intrahospitalarias (>45% en las unidades de servicios intensivos). La forma más frecuente de presentación de las ITU nosocomiales en Europa es la bacteriemia asintomática ( $\pm$  35%). La sepsis urinaria es la segunda forma más frecuente de presentación de las ITU nosocomiales, presentándose en un 25% de los casos<sup>7</sup>.

### Fisiopatología

Los microorganismos alcanzan el tracto urinario vía ascendente, hematógena o linfática. Para que se establezca la sepsis urinaria los patógenos deben alcanzar el torrente sanguíneo. El riesgo de bacteriemia está incrementado en ITU graves como pielonefritis, prostatitis bacteriana aguda, y está favorecida por la obstrucción<sup>1</sup>.

Las exotoxinas formadas por algunas bacterias pueden iniciar el síndrome séptico, pero son las propias bacterias, y en especial los componentes de su pared celular, los principales responsables de su desa-

**Tabla 1.** Cuadro de definiciones y criterios clínicos diagnósticos<sup>3,4</sup>.

<b>Alteración</b>	<b>Definición</b>
Infección	Presencia de organismos en contenido normalmente estéril, que usualmente, pero no necesariamente, se acompaña de respuesta inflamatoria del huésped.
Bacteriemia	Presencia de bacterias en sangre confirmadas por hemocultivo. Puede ser transitoria.
Síndrome de respuesta inflamatoria sistémica (SRIS)	Respuesta clínica sistémica desencadenada por distintas agresiones graves (infecciones, quemaduras, pancreatitis, politraumatismos...). Esta respuesta sistémica debe cumplir dos o más criterios de los siguientes: <ul style="list-style-type: none"> <li>- Temperatura &gt;38 °C o &lt;36 °C.</li> <li>- Frecuencia cardiaca &gt;90 lpm.</li> <li>- Frecuencia respiratoria &gt;20 rpm o hiperventilación (PaCO<sub>2</sub> &lt;32 mmHg).</li> <li>- Leucocitos &gt;12.000 cel/ml o &lt;4.000 cel/ml o &gt;10% de cayados.</li> </ul>
Sepsis	SRIS desencadenado por una infección.
Hipotensión	Disminución persistente de la presión arterial sistólica a <90 mmHg o caída de >40 mmHg de su habitual en ausencia de otra causa de hipotensión.
Sepsis grave	Sepsis asociada a disfunción orgánica, hipoperfusión o hipotensión.
Shock séptico	Shock grave en el que, a pesar de un adecuado aporte de fluidos, persiste la hipotensión y los datos de hipoperfusión periférica (ácido láctico, oliguria alteración aguda del estado mental...), requiriendo tratamiento con agentes inotrópicos y/o vasopresores.
Shock séptico refractario	Shock séptico superior a una hora de duración y que no responde a la administración de fluidos o fármacos.

rollo. En las bacterias gram negativas, las endotoxinas, componentes de lipopolisacárido (LPS) de la membrana externa bacteriana, activan numerosas vías humorales, así como a los macrófagos y a otras células involucradas en el proceso inflamatorio.

Los monocitos pueden eliminar y detoxificar el LPS y pueden ser beneficiosos para el huésped. Sin embargo los monocitos estimulados por el LPS producen citoquinas<sup>5</sup>.

Las citoquinas están involucradas en la patogénesis de la sepsis. Son péptidos que regulan la amplitud y la duración de la respuesta inflamatoria del huésped. Son liberados de varias células incluyendo monocitos, macrófagos y células endoteliales en respuesta a varios estímulos infecciosos que provocan la respuesta inflamatoria. La activación intravascular de los sistemas inflamatorios que intervienen en el shock séptico es

principalmente consecuencia de una superproducción de éstas y otras citoquinas. Algunas de las citoquinas involucradas son el factor de necrosis tumoral (TNF), interleuquina 1 (IL-1), IL-6 e IL-8<sup>9</sup>.

El TNF se considera como un mediador central de los cambios fisiopatológicos asociados con la liberación de LPS y posiblemente con el shock séptico producido por microorganismos que no contienen LPS.

Esta respuesta inflamatoria conlleva a la vasodilatación y disminución de la presión arterial, manifestaciones, todas ellas, que caracterizan el cuadro clínico.

## **CUADRO CLÍNICO**

Dominado por las manifestaciones cardiopulmonares y hemodinámicas (Tabla 1).

## 12. Sepsis urológica

Pueden identificarse manifestaciones cutáneas, como la lesión en ojo de buey (ectima gangrenoso) asociada con *P. aeruginosa*.

La presentación clínica clásica de fiebre y escalofríos seguidos por hipotensión sólo se observa en un 30% de los pacientes con bacteriemia por gram negativos<sup>5</sup>. Incluso antes de la elevación de la temperatura y el inicio de los escalofríos, los pacientes bacteriémicos comienzan a menudo a hiperventilar. De tal manera, el cambio metabólico más temprano en la septicemia es la alcalosis respiratoria resultante.

La fiebre puede estar ausente en pacientes muy graves (ancianos, inmunodeprimidos...), indicando mal pronóstico. En estos pacientes el inicio de la clínica suele ser más sutil.

Los cambios en el nivel mental también pueden ser indicios clínicos importantes. Aunque el patrón más frecuente es el letargo o la obnubilación, algunos pacientes pueden estar excitados, agitados o agresivos<sup>5</sup>. Estos síntomas se deben a que el cerebro recibe una menor cantidad de sangre. Aunque aumenta la salida de sangre desde el corazón, los vasos sanguíneos se dilatan y, en consecuencia disminuye la presión arterial. La oliguria también es consecuencia de la hipoperfusión.

Más tarde se produce vasoconstricción en un intento de elevar la presión arterial, pero el volumen de sangre bombeada por el corazón disminuye y, por ello, la presión sigue muy baja.

Si el cuadro evoluciona, se desencadena la disfunción orgánica; renal: con persistencia de la oliguria; pulmonar: síndrome de distrés respiratorio agudo (SDRA) e hipoxemia; cardíaca: retención de líquidos, edema y tercer espacio, hiperglucemia por insulino-resistencia, coagulopatía de consumo (CID), con fenómenos trombóticos y/o hemorrágicos, disfunción hepática y finalmente muerte.

## DIAGNÓSTICO Y DIAGNÓSTICO DIFERENCIAL

El diagnóstico debe establecerse por la clínica, en fases precoces ante signos iniciales sutiles y debe ini-

ciarse el tratamiento de forma precoz, aun sin tener los resultados de las pruebas complementarias.

### Datos de laboratorio

- Hiperlactacidemia: Frecuente en los pacientes con sepsis grave o shock séptico, y habitualmente indica metabolismo anaerobio e hipoperfusión. Puede ser el único indicador de hipoperfusión en pacientes normotensos, e indica la necesidad de llevar a cabo una resucitación agresiva, del mismo modo que la presencia de hipotensión. En diversos estudios se ha encontrado que los niveles de lactato tienen un valor pronóstico independiente de la hipotensión<sup>10</sup>.
- Microbiológico: La toma de cultivos antes de iniciar el tratamiento antibiótico ofrece la mejor oportunidad de identificar el microorganismo causal. El cultivo sanguíneo se debe realizar con dos muestras separadas en espacio y tiempo. El porcentaje de hemocultivos positivos en pacientes con sepsis grave o shock séptico es del 30-50%<sup>10</sup>. También debe realizarse gram y cultivo de todos los posibles focos: orina, esputo, catéteres, heridas, etcétera.
- Hemograma y coagulación: a) Leucocitosis con neutrofilia, presencia de formas jóvenes y cuerpos de Döhle. Leucopenia en sepsis abrumadora e inmunodeprimidos (agotamiento medular o atrapamiento capilar). En estos casos; peor pronóstico. b) Trombocitopenia progresiva. Es más común en niños y ancianos. Generalmente por consumo, atrapamiento microcirculación o CID. c) Hematocrito: aumenta por hemoconcentración o disminuye por CID. d) CID: por consumo de plaquetas y factores de coagulación. Se alargan los tiempos.
- Aumento de los reactantes de fase aguda (VSG, PCR, fibrinógeno...).
- Hiperglucemia, disminución albúmina por catabolismo proteico.
- Alcalosis respiratoria. Acidosis metabólica.
- Otros: insuficiencia renal, hiperbilirrubinemia...



## TRATAMIENTO

Los pacientes con sepsis urinaria deben diagnosticarse en estadios tempranos, especialmente en casos de ITU complicada.

El SRIS es la primera respuesta de la cascada que puede conllevar al fallo multiorgánico.

La mortalidad aumenta considerablemente cuando se desarrolla la sepsis grave o shock séptico pese a que la urosepsis conlleva un mejor pronóstico que la sepsis iniciada en otros focos. El objetivo ante la sepsis grave es reducir su mortalidad en un 25% en los próximos 5 años<sup>11</sup>. Para ello, requiere un enfoque de diagnóstico organizado y la aplicación enérgica de un programa terapéutico dirigido a eliminar la invasión de la circulación sanguínea por el microorganismo infectante y la corrección de las secuelas fisiopatológicas de este proceso. Precisa, además de la combinación de medidas básicas de soporte, tratamiento antibiótico apropiado y precoz, medidas adyuvantes y óptimo manejo de las alteraciones del tracto urinario. La derivación de la vía urinaria si existe obstrucción es básica y fundamental como primera línea de tratamiento.

Se recomienda tratar a los pacientes en colaboración con el intensivista para la localización y tratamiento del foco inicial y para proporcionar tratamiento adecuado y monitorización del fallo orgánico y otras complicaciones.

La sepsis urinaria puede ser nosocomial o adquirida en la comunidad. En el primer caso se podría disminuir el riesgo adoptando medidas preventivas, como la reducción de la estancia hospitalaria, retirada precoz de catéteres urinarios, evitar la cateterización urinaria en caso innecesario, uso correcto de circuitos cerrados en las derivaciones y técnicas asépticas en la manipulación<sup>9</sup>.

### Tratamiento o medidas preventivas<sup>12,13</sup>

Los métodos más efectivos para prevenir la urosepsis nosocomial son los mismos que los usados para prevenir cualquier otro tipo de infección nosocomial:

- Aislamiento de todos los pacientes infectados por un germen multirresistente para prevenir contagio.
- Uso prudente de antibióticos, tanto para la profi-

laxis como para la infección activa con el fin de evitar la formación de cepas resistentes.

- Profilaxis antibiótica preoperatoria; En los departamentos quirúrgicos la relación de cantidad de tratamiento antibiótico utilizado para la profilaxis comparado con la cantidad de antibiótico utilizado para el tratamiento es de 1 a 10. Por definición, la administración de antibiótico de forma profiláctica no puede exceder 24 horas<sup>8</sup>.
- Reducción de la estancia hospitalaria. A menos estancia, menor riesgo de infección nosocomial.
- Retirada de los catéteres urinarios, tan pronto como lo permita la condición del paciente. La profilaxis antibiótica no previene la colonización del catéter. El 100% de los pacientes con sondaje ureteral permanente y el 70% de los pacientes con catéter ureteral temporal están colonizados<sup>1</sup>.
- Utilización de un circuito cerrado en la derivación urinaria.
- Medidas higiénicas habituales incluyendo el uso habitual de guantes, desinfección de manos...

### Tratamiento etiológico

La derivación de cualquier tipo de obstrucción del tracto urinario y extracción de cualquier tipo de cuerpo extraño (catéter, litiasis...) es prioritaria dentro de la urgencia, así como la evacuación, desbridamiento o drenaje de cualquier tipo de absceso. Es componente clave de la estrategia terapéutica y puede por sí misma resolver el cuadro clínico<sup>1</sup>.

### Tratamiento antibiótico

Se debe iniciar tratamiento antibiótico empírico endovenoso guiándose por la susceptibilidad de los patógenos probables en la comunidad y el hospital, así como las características individuales del paciente. El tratamiento antibiótico debe ser revalorado a las 48-72 horas de su inicio y debe modificarse posteriormente en función de los cultivos para reducir costos, la toxicidad y la posibilidad de desarrollo de patógenos resistentes. La duración del tratamiento antibiótico combinado será guiada en función de la respuesta clínica<sup>10</sup> (Tabla 2).

**Tabla 2.** Tratamiento antibiótico empírico<sup>1,5,14</sup>.

Origen	Agente etiológico más frecuente	Antibiótico(s) de elección	Alternativa
Aparato genitourinario	<i>E. coli</i> , <i>Klebsiella-Enterobacter-Serratia</i> , <i>Proteus spp.</i> , <i>P. aeruginosa</i>	FQ o Cef. de 3. <sup>a</sup> gen. o Pen. AP o aminoglucósido + AMP	Amoxicilina/clavulánico o Piperacilina/tazobactam o carbapenem
Aparato gastrointestinal	<i>Bacteroides spp.</i> , <i>E. coli</i> , <i>Klebsiella-Enterobacter-Serratia</i> , <i>Salmonella</i>	aminoglucósido + clindamicina	Cefoxitina
Clase	Antibiótico	Dosis/comentarios	
Fluorquinolonas	Ciprofloxacino	400 mg/12 e.v. Ajustar en IR.	
	Levofloxacino	500 mg/12 h el primer día y posteriormente continuar con 500/24 h e.v. Ajustar en IR.	
	Ofloxacino	400 mg/12h e.v. Ajustar en IR.	
Cefalosporinas de 3. <sup>a</sup> Generación	Cefotaxima	Hasta 2 g/4 h e.v. Ajustar dosis si FG < 10	
	Ceftazidima	1-2 g/8-12 h. e.v. Ajustar en IR.	
	Ceftriaxona	1g/día (>65 años), 2 g/día (<65 <sup>a</sup> ). Se puede dar cada 12 h, máximo 4 g/día e.v.	
Aminoglucósidos	Amikacina	15 mg/kg/día. e.v. Ajustar en IR.	
	Tobramicina	5 mg/kg/día. e.v. Ajustar en IR.	
	Gentamicina	5 mg/kg/día e.v. Ajustar en IR.	
Penicilinas	Piperacilina	(Ver piperacilina/tazobactam). Penicilina de 4. <sup>a</sup> generación activa frente microorganismos entéricos y antiseudomona.	
	Ampicilina	500/8 h e.v.	
Penicilinas combinadas con inhibidores de β-lactamasas	Piperacilina/Tazobactam	4/0,5 g/6/8 h e.v. Ajustar dosis en IR.	
	Amoxicilina/clavulánico	1/02 g/8 e.v.	
Carbapenem	Imipenem	1g/8 h e.v. Ajustar dosis en IR.	
	Ertapenem	1g/día e.v.	
Lincosamidas	Clindamicina	650-900/6 h e.v.	
Cefamicinas	Cefoxitina	1g/8 h o 2 g/4 h e.v.	

FQ: fluoroquinolonas, Cef: Cefalosporinas, Pen AP: Penicilina antipseudomona, AMP: Ampicilina, I.R.: Insuficiencia renal. e.v.: endovenoso hasta que el paciente quede afebril, después completar 2 semanas con antibióticos orales. Defervescencia en 72 horas; si no, descartar obstrucción, absceso intrarrenal o perirrenal. Las resistencias a FQ en España están en aumento, en algunas áreas aproximadamente del 30% -35%<sup>15</sup>. El riesgo de resistencia a FQ es menor en pacientes no tratados previamente con estos agentes.

### Tratamiento de soporte

Las siguientes medidas se deben iniciar lo antes posible, y deben complementarse antes de las seis primeras horas desde la identificación de la sepsis grave. El objetivo es cumplir todas las medidas en el 100% de los pacientes con sepsis grave. Algunos elementos no se llevarán a cabo si la situación clínica no lo requiere (p.ej.: la monitorización de la presión venosa central (PVC) o la saturación central de oxígeno en ausencia de shock o lactato > 4 mmol/l), pero se debe considerar siempre su puesta en práctica <sup>10</sup>.

Paquete de medidas a realizar para las seis primeras horas <sup>10</sup>:

1. Medición del lactato sérico.
2. Obtención de hemocultivos antes de iniciar el tratamiento antibiótico.
3. Inicio precoz del tratamiento antibiótico:
  - A) En las 3 primeras horas si el paciente es atendido en urgencias.

B) En la primera hora si es atendido en UCI y no procede de urgencias.

4. En presencia de hipotensión (hTA) o lactato > 4 mmol/l:
  - A) Iniciar la resucitación con un mínimo de 20 ml/kg de cristaloides (o dosis equivalente de coloides).
  - B) Emplear vasopresores para tratar la hipotensión durante y después de resucitación con líquidos (Tabla 3).
5. En presencia de shock séptico o también lactato > 4 mmol/l:
  - A) Medir la PVC y mantenerla PVC  $\geq$  8 mmHg.
  - B) Medir la saturación venosa central (ScO<sub>2</sub>), y mantener la ScO<sub>2</sub> a 70% mediante transfusión si el Hto < 30% y/o dobutamina si el Hto > 30%. (Alternativamente, se puede medir la saturación venosa mixta de oxígeno (SvO<sub>2</sub>), y mantenerla > 65%).

En el shock séptico refractario a volumen y drogas, y con sospecha de insuficiencia suprarrenal en las pri-

**Tabla 3<sup>5</sup>.**

Agente	Dosis	Efectos	Respuesta
Dopamina	2-25 $\mu\text{g}/\text{kg}/\text{min}^*$	Efectos alfa, beta <sub>1</sub> y dopaminérgicos; efectos inotrópicos positivos > efectos cronotrópicos; vasodilatación renal y esplácnica con dosis <8 $\mu\text{g}/\text{kg}/\text{min}$ sin aumento de la presión arterial ni de la frecuencia cardíaca; vasoconstricción, inversión de la vasodilatación renal y $\uparrow$ de la presión arterial con dosis de $\geq$ 10 $\mu\text{g}/\text{kg}/\text{min}$	$\uparrow$ de la tensión arterial; $\uparrow$ en el flujo de orina; mejoría del sensorio
Dobutamina	2-25 $\mu\text{g}/\text{kg}/\text{min}^{2*}$	Alfa y beta <sub>1</sub> ; efectos inotrópicos positivos > efectos cronotrópicos	$\uparrow$ del volumen minuto, $\uparrow$ de la diuresis, mejoría del sensorio
Noradrenalina	0,05 $\mu\text{g}/\text{kg}/\text{min}^{3*}$	Alfa y beta <sub>1</sub> ; efectos inotrópicos positivos > efectos cronotrópicos	$\uparrow$ de la tensión arterial, $\uparrow$ del volumen minuto, $\uparrow$ de la perfusión coronaria, marcada vasoconstricción periférica

\* Aumentar la velocidad de infusión cada 15-20 minutos hasta que la presión sistólica supere los 90 mmHg y la diuresis supere los 30 ml/h.

<sup>2\*</sup> Titular como con la dopamina.

<sup>3\*</sup> Administrar una dosis de prueba de 0,1-0,2  $\mu\text{g}/\text{kg}$  y observar la respuesta. La dosis de mantenimiento normal se administra a través de una vena periférica grande o una vía central.

## 12. Sepsis urológica

meras 24 horas puede ser efectiva la administración de hidrocortisona. En estos pacientes puede ser útil la proteína C activada, pero su elevado coste ha limitado su empleo en muchos servicios de cuidados intensivos.

- Sepsis grave "de alto riesgo".
- Shock séptico.

El término sepsis grave "de alto riesgo" es ampliamente utilizado en los servicios de medicina intensiva. Se define como sepsis grave con uno cualquiera de los dos siguientes:

### Criterios de ingreso en UCI (no exhaustivos)<sup>10</sup>:

- Sepsis grave con lactato > 4 mmol/L.

**Tabla 4.** Parámetros clínicos.

Puntuación	Límites altos anómalos				Normal	Límites bajos anómalos			
	+4	+3	+2	+1	0	+1	+2	+3	+4
<b>Variables fisiológicas</b>									
Temperatura, rectal (°C)	≥41°	39-40,9°	—	38,5-38,9°	36-38,4°	34-34,5°	32-33,9°	30-31,9°	≤29,9°
Presión arterial media (mmHg)	≥160	130-159	110-129	—	70-109	—	50-69	—	≤49
Frecuencia cardíaca (latidos/minuto)	≥180	140-179	110-139	—	70-109	—	55-69	40-54	≤39
Frecuencia respiratoria (resp/minuto)	≥50	33-49	—	25-34	12-24	10-11	6-9	—	≤5
Oxigenación: AaDO <sub>2</sub> o PaO <sub>2</sub> (mmHg)									
a. FiO <sub>2</sub> ≥0,5, registrar AaDO <sub>2</sub>	≥500	350-499	200-349	—	<200	—	—	—	—
b. FiO <sub>2</sub> <0,5, registrar sólo PaO <sub>2</sub>	—	—	—	—	PO <sub>2</sub> >70	PO <sub>2</sub> 61-70	—	PO <sub>2</sub> 55-60	PO <sub>2</sub> <55
pH arterial	≥7,7	7,6-7,69	—	7,5-7,59	7,33-7,49	—	7,25-7,32	7,15-7,24	<7,15
Sodio sérico (mmol/l)	≥180	160-179	155-159	150-154	130-149	—	120-129	111-119	≤110
Potasio sérico (mmol/l)	≥7	6-6,9	—	5,5-5,9	3,5-5,4	3-3,4	2,5-2,9	—	<2,5
Creatinina sérica (mg/dl) (puntuación doble para insuficiencia renal aguda)	≥3,5	2-3,4	1,5-1,9	—	0,6-1,4	—	<0,6	—	—
Hematocrito (%)	≥60	—	50-50,9	46-49,9	30-45,9	—	20-20,9	—	<20
Recuento de leucocitos (total/mm <sup>3</sup> )	≥40	—	20-39,9	15-19,9	3-14,9	—	1-2,9	—	<1
Puntuación GLASGOW COMA SCORE = 15 – Puntuación GCS real									
A PUNTUACIÓN FISIOLÓGICA AGUDA (PFA) total = Sumar los puntos de las 12 variables									
HCO <sub>3</sub> sérico (venoso, mmol/l) (no es de elección, usar si no hay GSA)	≥52	41-51,9	—	32-40,9	22-31,9	—	18-21,9	15-17,9	<15

- Disfunción aguda de dos o mas órganos\*.
- APACHE-II superior a 24 puntos en las 24 horas previas\*.

\*Criterios de disfunción de órganos:

1. Necesidad de fármacos vasoactivos (shock séptico).
2. Hipoxemia grave ( $pO_2/FiO_2 < 200$ ), o necesidad de ventilación mecánica.
3. Recuento de plaquetas  $< 100.000/mm^3$ , o recuento basal /2.
4. Creatinina  $> 2mg/dl$  o creatinina basal  $\times 2$ , o diuresis  $< 0,5 ml/kg/h$  más de 2 horas.
5. Bilirrubina  $> 2 mg/dl$  o bilirrubina basal  $\times 2$ .

**Tabla 5.** Puntos por edad.

Edad (años)	Puntos
$\leq 44$	0
45-54	2
55-64	3
65-74	5
$\geq 75$	6

6. Glasgow  $< 15$  puntos.

\*APACHE-II: (Acute Physiology And Chronic Health Evaluation): Escala de puntuación obtenida de la suma de la combinación de varios parámetros clínicos (Tabla 4) + puntos por edad (Tabla 5) + puntos de salud crónica (Tabla 6).

**Tabla 6.** Puntos de salud crónica.

Insuficiencia grave de sistemas orgánicos o está inmunocomprometido, asignar puntos del siguiente modo:  
 A: Para pacientes no quirúrgicos o postoperatorios de urgencias: 5 puntos, o  
 B: Para pacientes postoperatorios electivos: 2 puntos.

**Definiciones:** Un estado de insuficiencia orgánica o inmunodeficiencia ha de ser evidente antes del ingreso hospitalario y cumplir los criterios siguientes:

- **Hígado:** Cirrosis demostrada por biopsia e hipertensión documentada; episodios de hemorragia GI alta y previa, atribuida a la hipertensión portal, o episodios previos de insuficiencia hepática/encefalopatía/coma.
- **Cardiovascular:** Clase funcional IV de la New York Heart Association.
- **Respiratoria:** Enfermedad restrictiva, obstructiva crónica, o vasculopatía que origina una grave limitación del ejercicio, por ejemplo, incapaz de subir escaleras o realizar actividades domésticas; o hipoxia crónica, hipercapnia, policitemia secundaria, hipertensión pulmonar grave ( $> 40 mmHg$ ) documentadas, o dependencia de un ventilador.
- **Renal:** Dependencia de diálisis crónica.
- **Inmunocomprometido:** El paciente ha recibido tratamiento que suprime la resistencia a las infecciones, por ejemplo tratamiento inmunosupresor; quimioterapia/radioterapia, tratamiento esteroide prolongado o reciente con dosis elevadas; o padece una enfermedad que está lo bastante avanzada como para suprimir la resistencia a las infecciones, por ejemplo, leucemia, linfoma, SIDA.

## BIBLIOGRAFÍA

1. \*Naber KG, Bishop MC, Bjerklund Johansen TE, Botto H, Çek M, Grabe M, et al. Guidelines on The Management of Urinary and Male Genital Tract Infections: EAU Guidelines 2006 edition. [http://www.urotoday.com/prod/pdf/eau/15\\_Male\\_UTI.pdf](http://www.urotoday.com/prod/pdf/eau/15_Male_UTI.pdf)
2. Martin GS, Mannini DM, Eaton S, Moss M. The epidemiology of sepsis in the United States from 1979 through 2000. *N Engl J Med.* 2003; 348(16):1546-1554.
3. Bone RC, Balk RA, Cerra FB, Dellinger RP, Fein AM, Knaus WA, et al. Definitions for sepsis and organ failure and guidelines for the use of innovative therapies in sepsis. The ACCP/SCCM Consensus Conference Committee. American College of Chest Physicians/Society of critical care medicine. *Chest.* 1992; 101(6):1644-1655.
4. Levy MM, Fink MP, Marshall JC, Abraham E, Angus D, Cook D, et al. 2001 SCCM/ESICM/ACCP/ATS/SIS International Sepsis Definitions Conference. *Crit Care Med.* 2003; 31(4):1250-1256.
5. \*Schaeffer AJ. Infections of the urinary tract. In: Walsh PC, Retik AB, Vaughan ED, Jr, Wein AJ. *Campbell's Urology.* 8th ed. Philadelphia: Saunders (Elsevier Science); 2002. pp. 513-602.
6. Brun-Buisson C, Meshaka P, Pinton P, Vallet B; EPISEPSIS Study Group. EPISEPSIS: a reappraisal of the epidemiology and outcome of severe sepsis in French intensive care units. *Intensive Care Med.* 2004; 30(4):580-588.
7. \*Bjerklund Johansen TE, Cek M, Naber K, Stratchounski L, Svendsen MV, Tenke P; on behalf of the PEP and PEAP study investigators; the board of the European Society of Infections in Urology. Prevalence of Hospital-Acquired Urinary Tract Infections in Urology Departments. *Eur Urol.* 2006 Aug 28; (Epub ahead of print).
8. Bjerklund Johansen TE. Nosocomially acquired urinary tract infections in urology departments. Why an international prevalence study is needed in urology. *Int J Antimicrob Agents.* 2004; 23 Suppl 1:S30-34.
9. Hotchkiss R, Karl I. The pathophysiology and treatment of sepsis. *N Engl J Med.* 2003; 348(2):138-150.
10. \*Palencia E. Tratamiento del enfermo con sepsis grave. *Revista Electrónica de Medicina Intensiva (REMI) (revista on-line)* 2005 marzo. (acceso 9 de noviembre de 2006); 5(C3). <http://remi.uninet.edu/2005/03/REMIC03.htm>
11. Dellinger RP, Carlet J, Masur H, Gerlach H, Calandra T, Cohen J, et al. Surviving Sepsis Campaign guidelines for management of severe sepsis and septic shock. *Crit Care Med.* 2004 Mar;32(3):858-873. Review. Erratum in: *Crit Care Med.* 2004 Jun;32(6):1448. Correction of dosage error in text. *Crit Care Med.* 2004 Oct;32(10):2169-2170.
12. Carlet J, Dumay MF, Gottot S, Gouin F, Pappo M. (Guidelines for prevention of nosocomial infections in intensive care unit.) Arnette Ed Paris 1994: 41-53.
13. \*Riedl CR, Plas E, Hubner WA, Zimmer H, Ulrich W, Pflueger H. Bacterial colonization of ureteral stents. *Eur Urol.* 1999; 36(1):53-59.
14. Gilbert DN, Moellering RC Jr, Eliopoulos GM, Sande MA. *Guía de Terapéutica Antimicrobiana Sanford* 2005. 35.ª ed. Buenos Aires: Editorial Médica A.W.W.E. S.A./S.L.; 2006.
15. Lorente JA, Placer J, Salvadó M, Segura A, Gelabert A. Evolución de la resistencia antibiótica en las infecciones urinarias adquiridas en la comunidad. *Rev Clin Esp.* 2005; 205: 259-264.



Libro del Residente de

# Urología



sección III

## Malformaciones congénitas del aparato urogenital

<i>Malformaciones renales</i> .....	213
<i>Patología quística renal</i> .....	229
<i>Malformaciones pielocaliciales y ureterales</i> .....	249
<i>Megauréter</i> .....	265
<i>Reflujo vesico-uretral primario en la infancia</i> .....	281
<i>Malformaciones de la vejiga y del uraco</i> .....	303
<i>Malformaciones uretrales</i> .....	325
<i>Anomalías genitales</i> .....	353





# Libro del Residente de Urología



capítulo 13

## Malformaciones renales

*María López Díaz  
Andrés Gómez Fraile  
Adolfo Aransay Bramtot*

*H. U. Doce de Octubre. Madrid*

Palabras clave: *malformaciones renales, embriología, riñón ectópico, disgenesia*



Libro del Residente de

# Urología



Índice capítulo 13

## Malformaciones renales

<b>Embriología</b> .....	217
<b>Anomalías de número</b> .....	217
<b>Anomalías relacionadas con el ascenso anormal (riñones ectópicos)</b> .....	219
<b>Anomalías relacionadas con una fusión anormal de los riñones</b> .....	220
<b>Anomalías en la rotación</b> .....	222
<b>Disgenesia (displasia y enfermedad quística renal)</b> .....	223
<b>Bibliografía</b> .....	227



## capítulo 13

# Malformaciones renales

## EMBRIOLOGÍA

Para entender las malformaciones renales es conveniente comenzar con un breve recuerdo embriológico-anatómico.

En las anomalías del riñón están implicados dos protagonistas y tres eventos:

### 1. Protagonistas

- A. Material nefrogénico: en éste incluiremos el **pronefros, mesonefros y metanefros**.
- B. **Yemas ureterales y conductos de Wolf**.

### 2. Eventos

- A. Inducción de tejido metanéfrico (implicado en la construcción renal).
- B. Migración cefálica de los riñones.
- C. Posicionamiento de los riñones (partición y rotación).

Cualquier incidencia en estas 3 fases (que ocurren en las primeras 8 semanas de gestación) originará una alteración en la presencia, el número y la localización de las masas renales.

En la cuarta semana de gestación el cordón nefrogénico se divide en tres (Figura 1):

- **Pronefros:** éste va a involucionar y no será funcionante.
- **Mesonefros:** funciona durante la vida fetal y luego involuciona. Acabará formando el paradídimo en el varón y el paraóforo en la mujer.

- **Metanefros o riñón definitivo o permanente** (5.<sup>a</sup> semana). La yema ureteral crece del conducto mesonéfrico (conducto de Wolf) cerca de la unión a la cloaca y ascenderá hasta encontrar el metanefros; posteriormente continuará su migración hasta la posición definitiva en la fosa renal. La porción más craneal de la yema se ramifica (pelvis, cálices y una porción de los conductos colectoros). En la 8.<sup>a</sup> semana de gestación el riñón ya está en su posición y girado 90° en su eje axial en sentido medial.

*Vascularización:* al principio el tejido renal se nutrirá por la arteria sacra media posteriormente y con su ascenso pasará a nutrirse por la arteria mesentérica inferior; la arteria mesentérica superior y finalmente de la aorta.

La maduración muscular y neurológica es lenta. Cualquier alteración en este punto alterará la organización completa del tracto urinario<sup>(1,2)</sup>.

## ANOMALÍAS DE NÚMERO

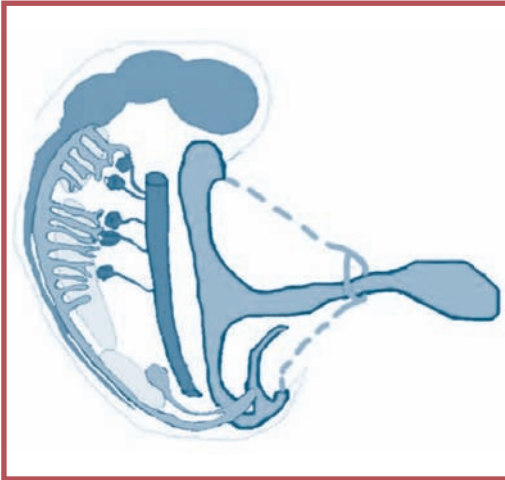
### Agenesia renal

Puede ser bilateral o unilateral.

#### A. **Bilateral (síndrome de Potter)**

*Embriológicamente* esta alteración puede ser debida al no desarrollo de la yema uretral o del metanefros. Aparece en 1/4.800 recién nacidos. Predomina la afectación de los varones. Hay una tendencia familiar y el riesgo de recurrencia en los siguientes embarazos es del 2 al 5%. Existe un espectro de posibilidades donde puede existir una ausencia total de masa renal o aparecer un

**Figura 1.** Esquema embriología renal.



**Figura 2.** Facies Potter.



vestigio mesenquimal con rudimentos de glomérulos. En cuanto a la formación del triángulo (existe vejiga en un 50%), no se desarrolla correctamente. El uréter estará ausente en un 90% de los casos. La vejiga está igualmente ausente o severamente hipoplásica como resultado de la ausencia de flujo.

*Clínica:* Estos niños tienen una facies peculiar y se engloban dentro de la secuencia oligoamnios. – *Síndrome de Potter.* Se produce una compresión uterina del feto (a causa del oligoamnios), lo que dará lugar a la facies característica del Potter (Figura 2) (hipertelorismo, epicantus, nariz de pico de loro, orejas de implantación baja sin apenas cartílago, retrognatia). Estos niños presentan también una hipoplasia pulmonar. Un 40% entran en anuria y la muerte ocurrirá, la mayoría de las veces, por insuficiencia pulmonar.

*Diagnóstico:* Puede efectuarse prenatalmente mediante ecografía (ECO), revelando oligohidramnios o anhidramnios, ausencia de riñones y falta de visualización de vejiga. El diagnóstico en el neonato se hará por la facies típica. Los niños que nacen vivos pasan 24 horas en anuria sin globo vesical y sufren una importante insuficiencia respiratoria. El diagnóstico se confirma por pruebas de imagen (ECO). El 40% nacen muertos, y los que nacen vivos, fallecen en las primeras 24-48 horas por el distrés respiratorio por hipoplasia pulmonar<sup>(2,3,4)</sup>.

**B. Unilateral**

Ocurre por fallo en la inducción del blastema metanéfrico por la yema ureteral. Su prevalencia está entre 1/110 autopsias y 1/1.500 en estudios ecográficos pre y postnatales<sup>(4)</sup>. Es más frecuente en el lado izquierdo y afecta más a varones. El uréter ipsilateral está ausente en un 50-87% de los casos y sólo parcialmente desarrollado en los otros<sup>(3,4)</sup>. Un 15% tendrán anomalías del riñón contralateral (malrotación y ectopia). La glándula suprarrenal ipsilateral está ausente en el 8% de los casos.

Las anomalías asociadas más comunes son las que afectan a los genitales (69% en las niñas y 21% en los niños). Un 79% de los hombres con ausencia de deferente tienen agenesia renal ipsilateral. Un tercio de las mujeres con agenesia renal unilateral tienen anomalías de los genitales internos (útero didelfo, vagina tabicada o ausente...). Un 20-30% de los niños con asociación VACTERL tienen agenesia renal<sup>(4)</sup>.

*Clínica:* lo normal es que sean asintomáticos, pero se deberá buscar esta anomalía en niños con

ausencia de deferente o de la cola del epidídimo<sup>(4)</sup> o en niñas con vagina tabicada, útero bicorne, etc.

*Diagnóstico:* Se puede sospechar en la RX simple de abdomen, pero se confirma por ecografía, urografía intravenosa y sobre todo por su sensibilidad la gammagrafía-DMSA. Se recomienda realizar resonancia magnética para confirmar y diagnosticar anomalías genitales internas. El diagnóstico se hará por ecografía, pero también es necesario realizar una cistografía (CUMS) buscando reflujo en el uréter contralateral. Si se realiza una cistoscopia se verá un triángulo asimétrico con ausencia de meato. La mayoría se diagnostica antes de los 5 años de edad debido principalmente al diagnóstico prenatal. En las formas unilaterales se recomienda no abusar de los AINE como tratamiento prolongado.

*Pronóstico:* Es bueno, pero deben permanecer en vigilancia por el peligro de hiperfiltración y desarrollo de glomeruloesclerosis focal que pueden afectar a la función renal (se recomienda dieta baja en proteínas y medidas para bajar la presión glomerular en un intento de disminuir el riesgo de la aparición de los procesos antes nombrados)<sup>(4)</sup>.

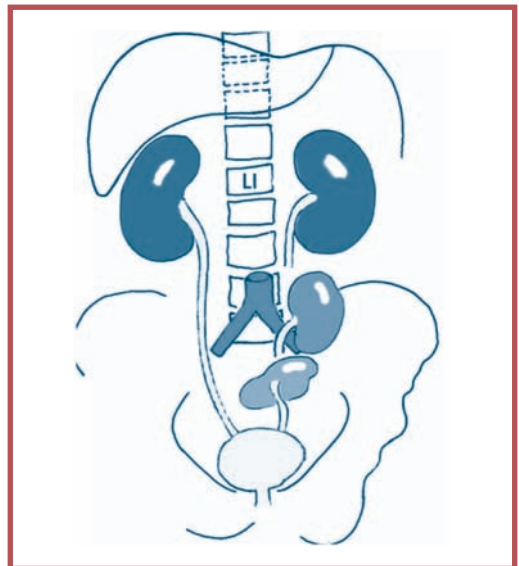
### Riñón supernumerario

Es una anomalía rara. Tiene la misma base embriológica que la duplicidad ureteral. Este riñón es un órgano accesorio con parénquima perfectamente individualizado, su propio sistema colector y aporte sanguíneo. Es reniforme, pero más pequeño que el principal. Se presenta más frecuentemente en el lado izquierdo. Los uréteres ipsilaterales pueden ser bifidos o completamente duplicados. En el 60% de los casos es caudal al riñón ipsilateral y si se asocia a duplicidad ureteral completa, se sitúa cranealmente. En un tercio de los casos puede presentar otras patologías (hidronefrosis, pielonefritis). La función renal está disminuida en estos casos de hipoplasia. El uréter correspondiente, si es duplicado, entra separadamente al ipsilateral, pero no ectópicamente. La mayoría son asintomáticos y un 20% se han descubierto en las autopsias. Los que se diagnostican lo harán en la tercera década de la vida y suele ser por infecciones, obstrucciones, etc. <sup>(3,4)</sup>.

## ANOMALÍAS RELACIONADAS CON EL ASCENSO ANORMAL RENAL (RIÑONES ECTÓPICOS)

*Introducción:* Cualquier riñón que no se sitúe en la fosa renal será un riñón ectópico<sup>(4)</sup>. Como se describió al principio, el riñón migra tempranamente de forma cefálica durante la gestación, para llegar a su posición normal<sup>(1)</sup>. Este fallo en el ascenso renal puede deberse a numerosos factores: anomalías de la yema ureteral o del blastema metanéfrico, anomalías genéticas, causas teratogénicas o anomalías vasculares que actúan como barreras al ascenso. Durante el ascenso el riñón recibe aporte sanguíneo desde la arteria sacra media, arteria iliaca y finalmente de la aorta<sup>(4)</sup>. La vascularización anómala que normalmente presentan dependerá de la posición final del riñón; sin embargo, los vasos son frecuentemente cortos, lo que dificulta la movilización quirúrgica y los cambios en la posición. La incidencia parece alta, aunque su descubrimiento mayoritario es en autopsias. Predomina la afectación del lado izquierdo y en un 10% la afectación es bilateral. Hay varios tipos de ectopias: riñones pélvicos, lumbares, abdominales, torácicos, ectopias cruzadas<sup>(2,3,4)</sup> (Figura 3).

**Figura 3.** Ectopia renal.





- A. **Riñón pélvico:** Se sitúan en la pelvis, en oposición al sacro o por debajo de la bifurcación de la aorta. Es la localización más frecuente de los riñones ectópicos. Normalmente es unilateral y más frecuente en el lado izquierdo. Es bilateral en un 10%. Suelen ser riñones pequeños, irregulares, con una rotación variable y con pelvis extrarrenal<sup>(2)</sup>.
- B. **Riñones ectópicos lumbares o iliacos:** Se sitúan sobre la cresta del hueso iliaco a nivel de L2-L3. Normalmente están malrotados<sup>(2)</sup>.
- C. **Riñón torácico:** Éste se desarrolla por un retraso en la involución del mesonefros o por ascenso acelerado cuando no está cerrado todavía el diafragma. Se sitúa en el mediastino posterior. Puede estar por detrás de una hernia de Bochdalek. Es una entidad muy rara (1/16.000) y se puede asociar a anomalías cardiovasculares, pulmonares y espinales<sup>(2,4)</sup>.

*Clinica:* Normalmente son asintomáticos y sólo están más predispuestos a la hidronefrosis y a las litiasis en un 40%. *Anomalías asociadas:* El riñón contralateral es anormal en el 50% de los casos. En un 10% hay agenesia renal. Un 70% de los riñones pélvicos tienen reflujo vesicoureteral. Las anomalías genitales están presentes en el 15% de los niños y en 75% de las niñas [ausencia de vagina (puede estar dentro del síndrome de Mayer-Rokitanski-Küster-Hausner), útero bicorne]. Otras anomalías descritas son: esqueléticas en un 50%, cardíacas y digestivas.

El diagnóstico de un riñón ectópico se hará por estudios isotópicos, ecográficos o por urografía intravenosa que nos permitirán ver parénquima renal en localización ectópica. También la tomografía computarizada (TC) nos permite ver riñones ectópicos sobre todo cuando su localización es torácica. Se recomienda efectuar una CUMS, principalmente en los riñones pélvicos para descartar reflujo. El diagnóstico será prenatal cuando exista algún tipo de dilatación.

Si se encuentra un riñón ectópico de forma incidental no requiere intervención quirúrgica, únicamente cuando éste tiene problemas de drenaje o reflujo. La consideración más importante es que se debe salvar la mayor cantidad de tejido renal de estos riñones, ya que el riñón contralateral está afectado frecuentemente<sup>(4)</sup>.

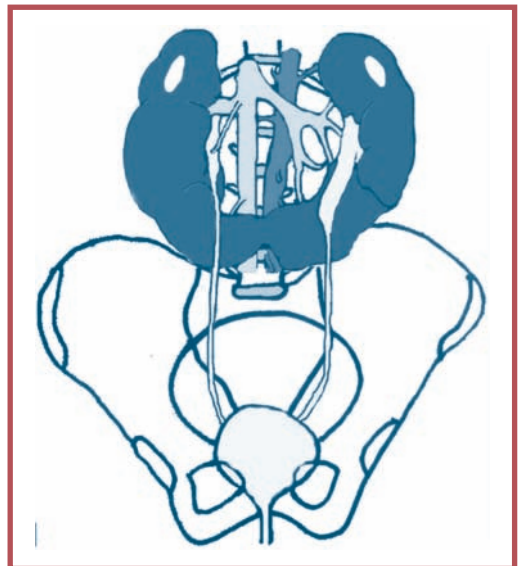
## ANOMALÍAS RELACIONADAS CON UNA FUSIÓN ANORMAL DE LOS RIÑONES

### Riñón en herradura

#### Introducción

- Aparece en un 0,25% de la población (1/400 a 1/1.800 autopsias). Es la forma más común de defectos de fusión<sup>(2)</sup>.
- Es más frecuente en varones<sup>(2,3,4)</sup>.
- No está demostrado que exista una influencia genética aunque la presencia en gemelos lo hace sospechar.
- En el 95% de los casos la fusión es por los polos inferiores. Este puente de unión puede ser por tejido renal normal y funcional o bien por tejido displásico o fibroso<sup>(2,4)</sup>.
- Localización del puente (Figura 4) (normalmente anterior a los grandes vasos):

**Figura 4.** Riñón en herradura.



### 13. Malformaciones renales

- 40% se sitúa a nivel de L4 por debajo del nivel de salida de la arteria mesentérica inferior.
- 20% se sitúa en pelvis.
- 40% se localiza a nivel del polo inferior de los riñones normales.
- Vascularización: el 30% tienen una arteria renal para cada riñón. Esta arteria puede ser asimétrica o estar duplicada o incluso triplicada. El istmo puede estar irrigado por varias arterias: renal, aorta, iliaca común, iliaca externa, arteria mesentérica inferior o la sacra media. A veces todo el soporte vascular llega desde el istmo<sup>(2,4)</sup>.
- Presenta un 78% de anomalías asociadas (sistema nervioso central, gastrointestinales, sistema músculo-esquelético, cardiovasculares). Más del 60% de las niñas con síndrome de Turner presentan riñón en herradura.
- Estos pacientes a la larga desarrollan aneurismas aórticos.
- Se puede asociar a estenosis de la unión pieloureteral por anomalías en la unión o por un vaso. También se asocia a reflujo vesicoureteral en un 10-80%<sup>(2)</sup>.

#### Cuadro clínico

- La mayoría son asintomáticos toda la vida. Sin embargo, una hidronefrosis, reflujo, litiasis o tejido displásico pueden acabar necesitando cirugía debido a las infecciones recurrentes del tracto urinario, dolor o hematuria.
- El riñón en herradura tiene mayor riesgo de nefroblastoma y 3 ó 4 veces más riesgo de cáncer de pelvis renal.
- Los tumores que asientan, sobre todo en el istmo, pueden simular una enfermedad intra abdominal.
- Un 20% de estos niños tienen litiasis.
- Otra complicación, aunque rara, de estos riñones es la aparición de pielonefritis xantogranulomatosa como una respuesta del parénquima a una infección crónica<sup>(2,4)</sup>.

#### Diagnóstico y diagnóstico diferencial

- El diagnóstico de certeza se obtiene por la ecografía, la urografía intravenosa o la medicina nuclear (DMSA o MAG-3). En la urografía se ve la disposición medial de los cálices respecto a la pelvis renal. El segmento superior de los uréteres es desplazado lateralmente. También se puede diagnosticar por tomografía computerizada y uorresonancia.
- Se asocia frecuentemente a una dilatación de la pelvis por la disposición anterior de los uréteres o por una obstrucción en la unión pileoureteral por una estenosis o por la disposición anómala de los vasos alrededor de la unión pieloureteral. Es importante realizar una cistouretrografía miccional seriada (CUMS) al inicio para excluir reflujo vesicoureteral.

#### Tratamiento

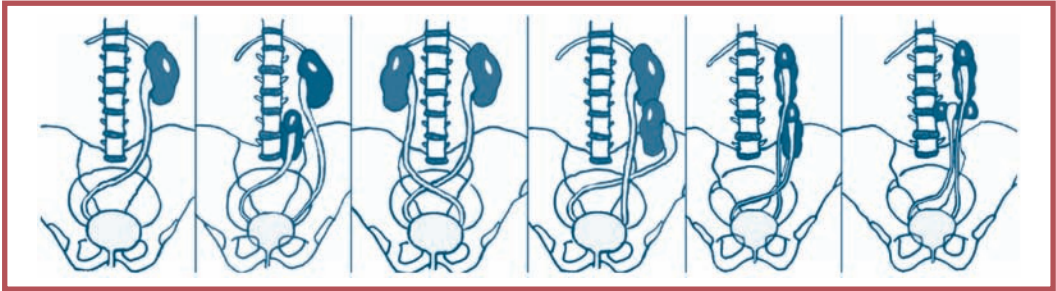
- Este tipo de riñones no requiere tratamiento a no ser que asocien algún tipo de alteración en el drenaje normal, reflujo o tumoraciones.
- La causa más frecuente de cirugía de estos riñones es la estenosis de la unión pieloureteral. Se practicará una pieloplastia desmembrada tipo Anderson-Hynes sin dividir el istmo, ya que éste no es la causa de la obstrucción. Si el riñón está situado en los límites normales y la alteración es unilateral el abordaje será vía extraperitoneal anterolateral; sino el abordaje será vía trasperitoneal. En algunas situaciones para efectuar un buen drenaje. En niños mayores se puede practicar la endopielotomía, si la situación anatómica es favorable.
- Cuando presentan litiasis, el mejor tratamiento en estas situaciones es la litotricia extracorpórea mediante ondas de choque.
- El pronóstico lo van a marcar las otras anomalías<sup>(2,4)</sup>.

#### Ectopia renal cruzada

El riñón ectópico cruza la línea media, hacia el lado opuesto de la inserción dentro de la vejiga.

- A. *Introducción:* Es la segunda anomalía de fusión más frecuente. Tiene una incidencia de 1/7.000 autop-

**Figura 5.** Ectopia renal cruzada.



sias. Existen varios tipos: con fusión renal (85%), sin fusión (<10%), unilateral, bilateral. Existen varios tipos según su fusión: en "S", en "L", con giba, en disco, ectopia superior o inferior (Figura 5). Es más frecuente en varones. La fusión más frecuente es del polo superior del riñón cruzado con el polo inferior del riñón ortotópico (tipo fusión unilateral). Las pelvis se colocan anteriores con una rotación incompleta. El soporte vascular puede también cruzar la línea media.

- B. *Cuadro clínico:* La mayoría de los casos son asintomáticos y se descubren de forma incidental. Se asocian a otras anomalías (musculoesqueléticas, ano imperforado, anomalías cardiovasculares, mielodisplasia, reflujo vesicoureteral, displasia multiquistica, tumores renales, tumores testiculares, etc). También puede formar parte de otros síndromes tipo (VACTERL) [Vertebrales, Anorrectales, Cardíacas, Traqueo Esofágicas, Renales, Limb-extremidades].
- C. *Diagnóstico:* urografía intravenosa, estudios isotópicos, resonancia magnética, tomografía computerizada nos permitirán ver el tipo de ectopia. Lo más frecuente es que el uréter de ambos riñones no sea ectópico<sup>(2,3,4)</sup>.

## ANOMALÍAS EN LA ROTACIÓN

Un riñón adulto será aquel que esté situado en la fosa renal, con los cálices orientados hacia fuera y las pelvis hacia dentro. Cualquier alteración en esta dis-

posición será un riñón malrotado. El riñón en su desarrollo embriológico sufre una rotación a ventromedial a la vez que comienza su migración. Sólo la vascularización renal será la que nos indique cómo se ha producido la rotación<sup>(4)</sup>.

1. *Epidemiología:* No se conoce la verdadera prevalencia de esta entidad porque existen muchas formas menores. Es más frecuente en varones y no hay predilección por ningún lado. Es más frecuente en pacientes con síndrome de Turner. La forma más frecuente es la rotación incompleta o no rotación.
2. *Clínica:* El riñón malrotado no produce síntomas por sí mismo. Pero la cantidad de tejido fibrótico peripélvico, los vasos aberrantes o la arteria renal distorsionada por la rotación hace que la obstrucción en la unión pieloureteral sea más fácil. Esta estenosis dará lugar a una hidronefrosis con los síntomas clásicos (dolor agudo en flanco, o cíclico, náuseas). También puede aparecer hematuria, infección o litiasis por la estasis a ese nivel.
3. *Diagnóstico:* Se puede realizar al ver un cálculo de localización anómala en una radiografía. El diagnóstico se puede hacer tanto por ecografía, urografía intravenosa o pielografía retrógrada, gammagrafía renal, tomografía computerizada y uroresonancia. En la malrotación bilateral es preciso hacer diagnóstico diferencial con el riñón en herradura. Cuando en la urografía se ven los cálices hacia dentro y la pelvis hacia fuera, es necesario una buena identificación del istmo y los polos inferiores renales.

4. *Tratamiento:* Sólo se realizará en aquellos casos con clínica de obstrucción, efectuándose una pieloplastia que puede ser técnicamente más difícil por la disposición de los vasos<sup>(4)</sup>.

## DISGENESIA (DISPLASIA Y ENFERMEDAD QUÍSTICA RENAL)

La disgenesia renal es un mal desarrollo renal que afecta a su tamaño, forma o estructura. Puede ser de tres tipos: displásica, hipoplásica o quística.

### Displasia renal

Es un concepto anatomopatológico. Se observan elementos primitivos de forma difusa, focal o segmentaria. Principalmente se encuentran estructuras primitivas resultado de una diferenciación metanéfrica anormal. Si aparecen quistes se denomina displasia quística. Si el riñón es displásico completamente y con preponderancia de quistes hablaremos de displasia multiquística renal. En ocasiones la aplasia renal puede ser un estadio involucionado de riñón multiquístico.

Su gravedad depende de si son uni o bilaterales y de las anomalías asociadas. Pueden ser por anomalías de un gen solitario o ser autosómicas-dominantes, autosómicas-recesivas o tener herencia multifactorial. Los riñones displásicos pueden ser funcionales o estar anulados. Los niños pueden nacer sin otras alteraciones o con anomalías como consecuencia del oligoamnios<sup>(6)</sup>.

### Hipoplasia, aplasia

A menudo los riñones hipoplásicos cursan con uréteres ectópicos. La hipoplasia es una entidad en la que se observan menor número de cálices y nefronas, pero sin componentes displásicos ni embrionarios<sup>(6)</sup>.

- A. *Hipoplasia verdadera.* No tiene historia familiar y no hay prevalencia de género. *Clínica:* Cuando la hipoplasia es unilateral con el riñón contralateral normal y con hipertrofia compensatoria no suele dar clínica y se diagnóstica incidentalmente tras el estudio por otra razón o por hipertensión. Si existe una hipoplasia bilateral o agenesia o aplasia renal con-

tralateral, tendrán una clínica de insuficiencia renal con deshidratación, fallo de medro. A menudo desarrollan anomalías de otros órganos, frecuentemente del sistema nervioso central. La insuficiencia respiratoria suele ser la causa de muerte de estos niños. Anatomopatológicamente son riñones con parénquima normal y sin displasia. *Diagnóstico:* La ecografía identificará un riñón pequeño. En la urografía intravenosa se verá un uréter de calibre normal con menor número de cálices. El diagnóstico diferencial se deberá hacer con la displasia sólida, la hipoplasia segmentaria, la oligomeganefronia y la enfermedad adquirida (pielonefritis atrófica crónica, isquemia renal y glomerulonefritis). Sólo la biopsia renal será capaz de distinguirlos<sup>(6)</sup>.

- B. *Oligomeganefronia:* Es la disminución del número de nefronas, pero con hipertrofia de cada una de ellas. Se puede asociar a otros defectos malformativos. Es una enfermedad congénita, pero no familiar. El paciente se mantiene con cifras de creatinina en sangre normales hasta la adolescencia, cuando sufre una subida brusca, con proteinuria y requiriendo diálisis. El manejo inicial es con dieta pobre en proteínas y manejo de la nefropatía pierde sal. Una vez se instaure el fallo renal habrá que plantear la diálisis y el trasplante<sup>(6)</sup>.
- C. *Hipoplasia segmentaria o riñón de Ask-Upmark:* Son riñones pequeños desarrollados como resultado de la nefropatía por reflujo y de episodios de pielonefritis repetidas. Normalmente presentan reflujo vesicoureteral asociado. Histológicamente estos riñones han perdido glomérulos, túbulos y células inflamatorias y tienen cierto grado de arteriosclerosis. *Clínica:* Presentan hipertensión arterial, cefaleas, retinopatía y proteinuria, y suele detectarse a partir de los 10 años. *Tratamiento:* Puede plantearse la corrección del reflujo para evitar más daño, aunque no soluciona la hipertensión. Si es unilateral con clínica franca se realizará una nefrectomía. En las bilaterales las opciones de tratamiento serán el manejo médico, la diálisis o el trasplante<sup>(6)</sup>.
- D. *Hipodisplasia:* Se puede asociar con obstrucción uretral (válvulas de uretra posterior), o con el síndrome de Prune-Belly. En esta entidad se puede ver un orificio ureteral normal (obstrutivo o no) y a veces ectópico<sup>(6)</sup>.

## Enfermedad quística

El riñón es uno de los órganos sobre los que asientan típicamente los quistes. En todas las variedades de formaciones quísticas lo más frecuente es que se desarrollen sobre nefronas y túbulos colectores ya desarrollados, pero en el caso de la displasia multi-quística se desarrollará sobre un riñón que presenta una anomalía congénita (blastema nefrogénico alterado, material metanéfrico con un desarrollo anormal). Es importante diferenciar entre *multiquístico* y *poliquístico*; el riñón multiquístico se refiere a una enfermedad displásica y dentro del término poliquístico se incluyen varias enfermedades, todas con nefronas normales sin displasia.

### Riñón multiquístico

Es el tipo más común de enfermedad renal quística y de displasia renal en niños. Es la segunda causa más frecuente de masa en el flanco durante el periodo neonatal. Su prevalencia es de 1/4.300 recién nacidos vivos. Lo más frecuente es que se presente de forma esporádica, en varones, predominando los unilaterales y el lado izquierdo. En las mujeres es más frecuente que se produzca de forma bilateral. Estos riñones no son reniformes ni tienen sistema calicial de drenaje. Típicamente el tejido renal normal está reemplazado por múltiples quistes de diferentes tamaños separados por una cantidad variable de parénquima displásico, adquiriendo la forma de racimo de uvas con pequeños tramos de parénquima entre los quistes. El tamaño puede variar llegando en ocasiones a ocupar gran parte del abdomen. Cuando los quistes son muy pequeños y predomina el componente estromal se denomina displasia quística sólida<sup>(7,8)</sup>.

*Etiología:* La teoría más comúnmente aceptada es la que piensa que se desarrolla por una obstrucción temprana. Una de las últimas teorías implica a la yema ureteral. Una anomalía de la ampolla (migración) hace que se detenga la división temprana de ésta produciendo menos generaciones de túbulos; de esta forma la última generación de túbulos serán quísticos y no se induce la diferenciación metanéfrica<sup>(7,8)</sup>.


*Clínica:* Es una de las mayores causas de masa abdominal en niños, como hemos comentado. En las formas menos severas el diagnóstico se hace en la etapa adulta por dolor abdominal, hematuria, hiper-

tensión u otra anomalía no relacionada. No se suelen asociar a otras anomalías ni tener implicación cromosómica, salvo en la forma bilateral. El riñón contralateral suele estar afecto, bien sea por una estenosis de la unión pieloureteral (3-12%), la más frecuente, o por el reflujo vesicoureteral (15-28%), lo que hace de la cistografía una prueba muy importante para el diagnóstico. En los casos de bilateralidad los neonatos tienen la facies típica del síndrome de Potter por el oligohidramnios. Estos riñones pueden involucionar en la fase antenatal o postnatal llegando a no verse en ecografías posteriores. Antes se pensaba que los riñones aplásicos (que a menudo tienen uréteres atrésicos) eran una entidad diferente, pero ahora con el desarrollo de la ecografía se ve como la mayoría de los riñones aplásicos son multiquísticos involucionados. En algunos casos la displasia multiquística afecta a un riñón en herradura o a un polo de un sistema dúplex. La displasia quística de los testes (rete testis) se puede asociar con esta entidad, aunque se ve más frecuentemente con agenesia renal. Algunos de estos casos de agenesia renal son riñones multiquísticos involucionados.

Las degeneraciones malignas en estos riñones son tema de controversia. Los tumores malignos originados en estos riñones son muy raros. Se han descrito restos nefrogénicos en ellos en un 4%, siendo en los riñones normales entre el 0'8-1%. Esto ha inducido a pensar que éstos son más propensos a desarrollar un tumor de Wilms, pero el potencial maligno de estos restos nefrogénicos es bajo, por lo que algunos autores no recomiendan la nefrectomía como rutina<sup>(7,8)</sup>.

Otro cuadro que se ha relacionado es la asociación con hipertensión<sup>(5)</sup>, pero su incidencia es difícil de cuantificar.

*Diagnóstico.* Hoy en día se puede realizar intraútero (28s), o en la exploración de una infección del tracto urinario, confirmado con ecografía. Es necesario realizar una CUMS al inicio para descartar reflujo en el otro riñón, ya que frecuentemente está afecto (estenosis unión pieloureteral y reflujo). El riñón multiquístico es una patología que no da síntomas. La cistoscopia puede mostrar un hemitriángulo con ausencia de orificio ureteral del lado afecto. Es más frecuente ver un meato, pero con atresia ureteral<sup>(6)</sup>.

**Figura 6.** Riñón multiquistico.

El DMSA revelará una anulación funcional del riñón que sumado a la imagen de la ecografía nos da el diagnóstico de certeza.

*Anatomía patológica:* Son riñones grandes aunque no reniformes. Macroscópicamente se ven quistes de tamaño variable dando un aspecto de “racimo de uvas” (Figura 6) con pequeños puentes de estroma entre quistes, sin poder demostrar cálices o pelvis en la mayoría de los casos. Microscópicamente los riñones con quistes de gran tamaño son anchos y con poco estroma entre ellos y los de quiste pequeño son más sólidos. El aporte vascular también varía desde tener un pedículo con pequeños vasos hasta no tener pedículo. El uréter estará atrésico en la mayoría de las ocasiones. Hay una variedad de tipo hidronefrótico donde se ve comunicación entre los quistes y la pelvis, aunque ésta es más rara. Tanto en esta forma hidronefrótica como la no hidronefrótica pueden verse comunicaciones entre quistes, aunque en la forma típica no lo haya. Microscópicamente los quistes se recubren por un epitelio cuboideo bajo y se separan por finos septos de tejido fibroso y elementos displásicos. Es frecuente encontrar glomérulos inmaduros, aunque algunas veces se ha visto glomérulo maduro<sup>(6,9,10)</sup>.

El seguimiento lo realizaremos por ecografía. Se ven muchos quistes de diferentes tamaños que no comunican entre sí y que no se disponen alrededor de un quiste mayor (para el diagnóstico diferencial ecográfico con la hidronefrosis). No tienen actividad en el DMSA como ya hemos comentado. Lo normal es que estos riñones hagan una involución espontánea sin problemas asociados.

*Tratamiento:* La exéresis de estos riñones es un tema en discusión actualmente. Si se decide nefrectomía se recomienda entre los 6 y los 12 meses para evitar la hipertensión arterial, la neoplasia y en ocasiones la hematuria. El riesgo de malignización de estos riñones es muy bajo (0,1%), así como la incidencia de hipertensión arterial. Otros preconizan que los datos de que un tumor de Wilms asiente en estos riñones y con la supervivencia actual del tumor de Wilms no justifica una nefrectomía profiláctica haciendo balance con los riesgos de la cirugía. Serían necesarias del orden de 2.000-5.000 nefrectomías para prevenir un tumor de Wilms y 20.000 para evitar una muerte por tumor de Wilms. Ni siquiera las últimas técnicas menos invasivas lo justifican<sup>(7,8,11)</sup>.

### **Riñones poliquisticos:**

- a) **Enfermedad renal poliquistica autosómica recesiva:** Cuando se diagnostica en un neonato un riñón poliquistico lo más frecuente es que pertenezca este grupo. Su prevalencia oscila entre 1 de cada 5.000 a 1 de cada 40.000 recién nacidos vivos, pero un 50% mueren en las primeras horas o días, por uremia o fallo respiratorio<sup>(3,6)</sup>.

Su herencia es autosómica recesiva. El gen se aloja en el brazo corto del cromosoma 16 (CM 16p).

*Clínica:* Tiene varios grados de severidad, cuanto más pronto se diagnostique más severo será. Tienen un cierto grado de fibrosis hepática también. Si la enfermedad hepática es leve el riñón se afecta más, y viceversa. Los pacientes que se diagnostican más tarde desarrollan hipertensión arterial más lentamente que los que se detecta al nacimiento y responden a los IECA o a los diuréticos de asa<sup>(3)</sup>. En los niños mayores presentarán hipertensión portal, varices esofágicas, hepatoesplenomegalia... El 75% de los que superan el año de edad llegan a los 15 años si no se mueren por sangrado de las varices esofágicas, fallo renal o colan-

gitis. Los niños a menudo presentan facies de Potter y deformidades de los miembros superiores y pueden tener distrés respiratorio como consecuencia de la hipoplasia pulmonar. Presentan un abdomen prominente con riñones grandes.

*Diagnóstico:* En la ecografía se ven riñones grandes, con una ecogeneidad mayor que la del hígado, sin diferenciación corticomedular con macroquistes aunque < 2 cm. En el hígado se observan los ductos dilatados. Si existen dudas en el diagnóstico se debe hacer una biopsia renal. Se puede diagnosticar después de las 24 semanas de gestación: oligoamnios, riñones grandes, vejiga vacía. Es una patología que requiere consejo genético<sup>(5,6,9,10)</sup>.

b) **Enfermedad renal poliquística autosómica dominante (riñón quístico tipo III de Potter).**

Se presenta en 1/500 a 1/1.000 recién nacidos. Su herencia es autosómica dominante con el gen PFDI situado en el CM 16p. Se puede detectar intraútero. Lo más frecuente es que esta enfermedad se detecte en adultos entre 30 y 50 años<sup>(5,6)</sup>.

*Clinica:* Si se presenta en niños suele ser más agresiva. Los niños pueden tener secuencia oligoamnios-síndrome de Potter con riñones grandes. Si se presentan por encima del año de edad pueden tener los signos clínicos relacionados con la hipertensión arterial (proteinuria, hematuria...). Sólo un 1% de las nefronas se afecta, por lo que no está claro por qué mecanismo se desarrolla la hipertensión. Se pueden asociar a estenosis hipertrófica de píloro, prolapso mitral, diverticulosis colónica, fibrosis hepática (esto último hace difícil el diagnóstico diferencial entre esta enfermedad y la anterior). La muerte se produce por fallo renal con hipertensión arterial. Suelen ser bilaterales.

*Anatomía patológica:* Presentan quistes en hígado, páncreas y bazo. Los quistes son de varios tamaños, pero similares y comprimen cálices y pelvis.

*Diagnóstico:* ecografía, urografía (en la que se ve la distorsión de los cálices y pelvis), tomografía computarizada o resonancia magnética.

*Tratamiento:* Los niños que presentan síntomas están en una situación terminal, por lo que se

recomienda la diálisis y el trasplante. Es una enfermedad que requiere consejo genético, dado el mal pronóstico de estos niños se debe considerar la opción del aborto del feto afecto<sup>(6)</sup>.

**Quiste simple renal**

No se conoce la causa, pero el hecho de que sean frecuentes en los adultos (50%) y raros en los niños (0'2%) sugiere que son adquiridos. Son lesiones benignas localizadas en la corteza y recubiertas con un epitelio sencillo. No se comunican con la nefrona y pueden ser únicas, múltiples, unilaterales o bilaterales. No se conoce la patogenia con exactitud. Casi ninguno provoca *síntomas* y se descubren de manera incidental durante la evaluación por alguna otra molestia abdominal.

La ecografía es la única prueba *diagnóstica* necesaria cuando: no hay ecos internos, existe una pared distintiva con bordes precisos y hay buena transmisión con intensificación acústica posterior. Si no se satisfacen estos criterios, realizaremos una tomografía computarizada. Los quistes no deben intensificarse. Es importante distinguir entre un quiste simple y un divertículo del cáliz o hidrocáliz. Estos dos últimos se comunican con la vía urinaria y predisponen a infecciones y litiasis. La pielografía intravenosa o retrógrada identifica estas anomalías, cuando existen. Es raro que los quistes simples requieran intervención. Una vez que se excluye la neoplasia maligna, no está indicada la punción del quiste ni el destape quirúrgico. Es raro que un quiste central induzca hipertensión u obstrucción de la pelvis renal y que necesite intervención<sup>(6)</sup>.

**Quiste multilocular**

Es un tumor benigno unilateral. La mitad de los casos se presentan en niños, siendo más común en varones, al contrario que en los adultos, donde predominan las mujeres. *Clinica:* El caso más común suele tener menos de 2 años y se presenta como masa abdominal. *Histología:* Típicamente el quiste multilocular está bien encapsulado y no infiltra. Hay múltiples quistes que no comunican y están separados por tejido fibroso, aunque algunos pueden tener tejido embrionario. *Diagnóstico:* Se efectúa por ecografía y por TC. El diagnóstico diferencial hay que hacerlo con el tumor de Wilms, con la enfermedad renal poliquística autosómica dominante o con el riñón multiquistico. Ocasionalmente puede aparecer un segundo quis-

te multilocular meses más tarde en el otro riñón. *Tratamiento:* A causa de la posibilidad de ser un tumor de Wilms quístico se debe hacer una nefrectomía. Se está comenzando a efectuar cirugía renal conservativa (extirpándose sólo la masa quística)<sup>(6)</sup>.

### **Enfermedad quística medular y riñón en esponja**

Son enfermedades raras y suelen presentarse en época juvenil o en adultos. Es frecuente que debuten con hematuria y fallo renal. El riñón en esponja presenta frecuentemente infecciones de repetición y nefrolitiasis. El diagnóstico se hace por ecografía y urografía. El tratamiento se limitará a la clínica<sup>(6)</sup>.

### **Otros síndromes malformativos quísticos que cursan con quistes renales:**

- a) Esclerosis tuberosa (enfermedad de Bourneville) [epilepsia, retraso mental y adenomas sebáceos]<sup>(6)</sup>.
- b) Enfermedad de Von Hippel-Lindau (hemangiomas cerebelosos, angiomas retinianos, quistes de páncreas, riñón, epidídimo, feocromocitoma...)<sup>(6)</sup>.

## **AGRADECIMIENTOS**

Damos las gracias al Dr. López, que ha ayudado en la realización de este capítulo y que por razones editoriales no aparece como coautor.

## **BIBLIOGRAFÍA**

1. Sadler, T. W. Langman Embriología Médica. 6.ª ed. Médica Panamericana, 1993.
2. Mouriquand P. Fusión renal y ectopia. In: O'Neill JA, Rowe MI, Grosfeld JL, Fonkalsrud EW, Coran AG, editors. Pediatric Surgery. 5.ª ed. Missouri: Mosby; 1998. pp. 1583-1590.
3. Coplen DE: Anormalidades del desarrollo y la posición del riñón. In: Ashcraft KW, Murphy JP, Sharp RJ, Sigalet DL, Snyder CL, editors. Cirugía Pediátrica. 3.ª ed. México: McGraw-Hill; 2000. pp. 717-726.
4. Bauer SB: Anomalías del tracto urinario superior. In: Walsh, Retik Vaughan, Wein, editors. Campbell's Urology. 8.ª ed cd-rom. USA: Elsevier Science (USA); 2003. Vol 3, sección 9, capítulo 55.
5. Kaplan BS. Agenesia, displasia y enfermedad quística. In: O'Neill JA, Rowe MI, Grosfeld JL, Fonkalsrud EW, Coran AG, editors. Pediatric Surgery. 5.ª ed. Missouri: Mosby; 1998. pp. 1575-1582.\*
6. Glassberg KI: Renal dysgenesis and cystic disease of the kidney. In: Walsh, Retik Vaughan, Wein, editors. Campbell's Urology. 8.ª ed cd-rom. USA: Elsevier Science (USA); 2003. Vol 3, sección 9, capítulo 56.\*
7. Barceló Cañellas C, Asensio Llorente M, Piró Biosca C, Martín Osorio JA, Aso C. Riñón multiquístico: ¿Existe alguna nueva evidencia científica que recomienda la nefrectomía? Cir Pediatr 2006; 19:72-76.
8. Beckwith JB. Wilms' tumor in multicystic dysplastic kidneys: what is the risk? Dial Ped Urol 1996; 19:3.\*
9. Greenbaum LA. Chapter 22 - Cystic kidney disease. In: Belman AB, King LR, Kramer SA (eds). Clinical Pediatric Urology, fourth edition. 2002, London: Martin Dunitz, pp. 647-676.
10. Wiener JS. Chapter 21 - Multicystic dysplastic kidney. In: Belman AB, King LR, Kramer SA (eds). Clinical Pediatric Urology, fourth edition. 2002, London: Martin Dunitz, pp. 633-645.
11. Narchi H. Risk of Wilms' tumour with multicystic kidney disease: a systematic review. Arch Dis Child 2005 Feb; 90(2):147-9.

\* Lecturas recomendadas.





Libro del Residente de  
**Urología**



capítulo 14

## **Patología quística renal**

*Carmen Aguilera Tubet  
Bernardo Martín García*

*Hospital Universitario Marqués de Valdecilla. Santander*

Palabras clave: *Quiste. Riñón. Poliquistosis. Enfermedades hereditarias. Insuficiencia renal.*



# Libro del Residente de Urología



Índice capítulo 14

## Patología quística renal

<b>Introducción</b> .....	233
<b>Etiología</b> .....	233
<b>Epidemiología</b> .....	234
<b>Anatomía patológica</b> .....	234
<b>Cuadro clínico</b> .....	236
<b>Diagnóstico</b> .....	240
<b>Diagnóstico diferencial</b> .....	243
<b>Tratamiento</b> .....	244
<b>Bibliografía</b> .....	247



## capítulo 14

# Patología quística renal

## INTRODUCCIÓN

La patología quística renal comprende un conjunto heterogéneo de alteraciones genéticas, de desarrollo y adquiridas, que aún presentando lesiones aparentemente similares son muy diferentes en su etiología, histología y manifestaciones clínicas<sup>1,2,3</sup>. Se han propuesto multitud de clasificaciones clínicas, radiológicas o histológicas, pero ninguna de ellas es plenamente satisfactoria (Tabla I).

## ETIOLOGÍA

El **quiste simple** se cree que es adquirido, su patogenia exacta no se conoce.

La **displasia renal multiquística** se ha postulado que se origina por una obstrucción intrauterina, pero no ha sido demostrado.

La etiopatogenia del **quiste multilocular** (nefroma quístico) es desconocida.

El **riñón en esponja medular** (enfermedad de Cacchi-Ricci) es una patología adquirida, hereditaria en menos del 5% de los casos. Existen distintas teorías etiológicas, desde la obstrucción de los conductos colectores por cristales de ácido úrico durante la vida fetal hasta teorías de herencia familiar.

La **enfermedad glomeruloquística esporádica** es una enfermedad rara que puede ocurrir de forma aislada o asociada a otras alteraciones del desarrollo.

**Tabla I.** Nefropatías quísticas.

**Nefropatías quísticas****No genéticas**

- Quiste simple
- Riñón multiquístico (displasia)
- Quiste multilocular (nefroma)
- Riñón en esponja medular (< 5% hereditario)
- Enfermedad glomeruloquística esporádica
- Enfermedad renal quística adquirida

**Genéticas**

- Poliquistosis renal autosómica dominante
- Poliquistosis renal autosómica recesiva
- Nefronoptosis-enfermedad quística medular
- Enfermedad renal microquística (nefrosis congénita)
- Enfermedad glomeruloquística hipoplásica familiar
- Nefropatía quística asociada a síndromes malformativos

La **enfermedad renal quística adquirida** se encuentra casi de forma exclusiva en pacientes con diálisis crónica aunque también está descrita en pacientes con insuficiencia renal sin diálisis. El mayor determinante de la formación de quistes es la duración de la insuficiencia renal y de la diálisis.

El término **poliquistosis renal** agrupa dos entidades, una de herencia autosómica recesiva y otra dominante. En el trastorno autosómico dominante los genes implicados se encuentran en los cromosomas 4 (PKD2) y 16 (PKD1), y se postula la existencia de un tercer locus (PKD3) que aún no ha sido identificado. En el trastorno autosómico recesivo el gen responsable se ha identificado en el brazo corto del cromosoma 6.

Dos entidades hereditarias constituyen el **complejo nefronoptosis-enfermedad quística medular: la enfermedad quística medular y la nefronoptosis juvenil familiar**. Es autosómica dominante cuando se presenta en el adulto (enfermedad quística medular) y autosómica recesiva cuando aparece en la infancia y se continúa hasta la edad adulta (nefronoptosis juvenil familiar).

La **enfermedad renal microquística** presenta dos variantes, la finlandesa (tipo finés) y la esclerosis mesangial difusa. La primera se transmite de forma autosómica recesiva, mientras que sólo se han demostrado hereditarios un tercio de los casos comunicados de esclerosis mesangial difusa.

La **enfermedad glomeruloquística hipoplásica familiar** se transmite de forma autosómica dominante.

Existen varias **patologías malformativas hereditarias** que se asocian con nefropatía quística: trisomías como los síndromes de Down, Patau y Edward; el síndrome orofaciocigital tipo I de transmisión dominante ligada al cromosoma X; síndromes autosómicos recesivos como los de Jeune, Zellweger, Ivemark y en especial el síndrome de Meckel-Gruber (encefalocelo, polidactilia, microcefalia, quistes renales); y síndromes autosómicos dominantes, los más frecuentes, la **enfermedad de Von Hippel-Lindau** (hemangioblastomatosis cerebelo-retiniana) y la **esclerosis tuberosa** (epiloia o enfermedad de Pringle-Bourneville).

## EPIDEMIOLOGÍA

La patología quística más frecuente es el **quiste simple**. Su incidencia aumenta con la edad, siendo menos de 4% en la infancia y de más de 30% después de los 70 años; no se ha informado de ningún predominio respecto al sexo. La **displasia multiquística** es la causa más frecuente de masa abdominal en el neonato. El **quiste multilocular** es muy poco frecuente. El **riñón medular en esponja** es relativamente frecuente sin que existan datos claros sobre su prevalencia en la literatura (entre 1/5000-20000). La **enfermedad glomeruloquística esporádica** es muy rara. La incidencia de **enfermedad renal quística adquirida** se estima en un 40% a partir de los 3 años de estar en un programa de diálisis, y cuanto más tiempo esté el paciente en diálisis mayor es la probabilidad de que la desarrolle, elevándose la proporción a los 5 años hasta el 80-90%. La incidencia es similar en pacientes en hemodiálisis y en diálisis peritoneal.

La **poliquistosis renal autosómica dominante** es la forma más frecuente de enfermedad quística renal y la tercera causa de insuficiencia renal terminal después de la diabetes y de la hipertensión. La **poliquistosis renal autosómica recesiva** es poco frecuente. La **nefronoptosis juvenil** es la causa más frecuente de insuficiencia renal en la adolescencia. La **enfermedad renal microquística** y la **enfermedad glomeruloquística hipoplásica familiar** son muy infrecuentes.

Entre los **síndromes polimalformativos asociados a nefropatía quística** los más frecuentes son la **enfermedad de Von Hippel-Lindau**, la **esclerosis tuberosa**, y el **síndrome de Meckel-Gruber**.

## ANATOMÍA PATOLÓGICA

### Quiste renal simple

La mayoría de los quistes son uniloculares, de tamaño variable. La pared del quiste es lisa, blanca o amarillenta, delgada y translúcida. El contenido del quiste suele ser claro o pajizo con características químicas de trasudado plasmático. Microscópicamente, la pared del quiste está formada por una capa de epitelio indeterminado, plano y en ocasiones discontinuo.

## Displasia renal multiquistica

Normalmente unilateral y comprende todo el riñón. El aspecto externo es variable dependiendo del número y tamaño de los quistes y del acúmulo de tejido sólido. El aspecto externo es el de un racimo de quistes de paredes finas, unidos por tejido conectivo sin parénquima renal normal. La pelvis y los cálices son pequeños, en ocasiones no se pueden identificar y no se comunican con los quistes, otras veces pueden estar dilatados y comunicarse con los quistes. El pedículo vascular es pequeño o atrésico y el uréter está total o parcialmente obliterado o ausente. Microscópicamente se aprecian glomérulos muy separados entre sí con o sin túbulos. El tejido existente entre los quistes es colágeno con algún canal vascular y prominentes ramas nerviosas. Un tercio de los casos muestran tejido cartilaginoso como consecuencia de una diferenciación aberrante del metanefros. Los quistes están recubiertos por epitelio plano o destruido y tienen una pared acelular de colágeno.

## Quiste multilocular

Masa multiloculada sin comunicación entre los quistes ni entre éstos y la pelvis renal, bien circunscrita por una cápsula gruesa. Microscópicamente los quistes están tapizados por epitelio cuboidal o cilíndrico bajo y no existen nefronas normales en los septos. El resto del riñón es normal.

## Riñón en esponja medular

El tamaño renal suele ser normal o ligeramente aumentado. El corte del riñón descubre múltiples cavidades quísticas, de 1 a 7,5 mm de diámetro, en una o más pirámides, que corresponden a los conductos colectores distales o a los conductos de Bellini que están en el interior de las pirámides. Estos quistes contienen cálculos en muchas ocasiones. En la mayor parte de los casos están afectados los dos riñones.

## Enfermedad glomeruloquistica esporádica

Presencia difusa y bilateral de quistes pequeños en los glomérulos o en el espacio de Bowman, en riñones aumentados de tamaño.

## Enfermedad quística adquirida

Riñones pequeños con múltiples quistes bilaterales, entre 0,5 y 2-3 cm, que afectan tanto a la corteza como a la médula, reemplazando en ocasiones todo el parénquima renal. El contenido es un líquido claro aunque puede ser hemorrágico. El epitelio es hiperplásico con áreas multifocales de cambios adenomatosos.

## Poliquistosis renal autosómica dominante

El riñón puede llegar a ser enorme por el crecimiento de los quistes. Éstos varían en tamaño y en su contenido, que puede ser claro, oscuro (debido a una hemorragia intraquistica anterior), o purulento (por una infección del quiste). Las paredes de los quistes pueden ser finas y translúcidas, o bien, ser gruesas e incluso estar calcificadas. Aunque los cálices y la pelvis son normales, pueden estar distorsionados por la compresión ejercida por los quistes. Con el avance de la enfermedad, el parénquima renal llega a ser sustituido por los quistes.

Al microscopio se observan quistes que se originan en cualquier punto de la nefrona, pueden preservar las características morfológicas de los túbulos proximales, distales o los conductos colectores, aunque la mayor parte están revestidos por una fina capa de células epiteliales columnares o cuboideas poco diferenciadas. Son frecuentes las calcificaciones distróficas.

## Poliquistosis renal autosómica recesiva

Se pueden distinguir dos formas en función de que la enfermedad se presente en el periodo perinatal o bien durante la infancia.

En el neonato los riñones están aumentados de tamaño pero mantienen su forma normal. El corte del riñón revela la presencia de dilataciones quísticas fusiformes radiales de la médula a la corteza. Los conductos colectores se abren a la papila a través de un número normal de orificios dilatados. Los túbulos dilatados tienen áreas de epitelio columnar o cuboideo hiperplásico y se comunican con nefronas normales. El tejido intersticial se encuentra moderadamente incrementado. Los glomérulos están espaciados pero son normales en apariencia y probablemente en número.



Después del periodo neonatal los riñones disminuyen de tamaño y los quistes se hacen menos prominentes a la vez que avanza la insuficiencia renal. Algunos quistes residuales aumentan de tamaño y también la fibrosis intersticial. Así, los niños mayores o los adultos pueden presentar riñones poco aumentados de tamaño, normales e incluso pequeños con atrofia tubular, fibrosis intersticial y múltiples quistes pequeños redondeados.

### **Enfermedad quística medular y nefronoptosis juvenil familiar**

Estas dos entidades comparten los hallazgos anatomopatológicos. El tamaño de los riñones es normal o ligeramente reducido, tendiendo a ser pequeño cuando se desarrolla la insuficiencia renal. El aspecto externo del riñón es indistinguible al de una glomerulonefritis o pielonefritis. Su superficie es granulosa, debido a la dilatación cortical de los conductos colectores. Los cálices y la pelvis son normales. Los quistes se sitúan preferentemente en la unión corticomedular; aparecen de forma tardía en la evolución de la enfermedad y son exclusivos del riñón.

Al estudio histológico se observa atrofia tubular, esclerosis glomerular, inflamación crónica y fibrosis intersticial, con engrosamiento marcado de la membrana basal de los túbulos.

### **Enfermedad renal microquística (nefrosis congénita)**

Son riñones de tamaño normal, con hiper celularidad mesangial, esclerosis, glomérulos inmaduros y dilatación quística de los túbulos proximales.

### **Enfermedad glomeruloquística hipoplásica familiar**

Riñones pequeños o de tamaño normal con cálices irregulares y papilas anormales y quistes glomerulares de paredes finas que suelen ser subcapsulares. Existe también atrofia tubular con algunos glomérulos y túbulos normales en la corteza profunda.

### **Síndromes polimalformativos asociados a nefropatía quística**

En la **enfermedad de Von Hippel-Lindau**, la lesión renal más frecuente son los quistes, que suelen

ser pequeños y bilaterales, se localizan en la corteza y no provocan un aumento del tamaño renal, contienen un líquido claro y están revestidos por epitelio cúbico. Es frecuente encontrar carcinomas originados en su pared. Alguno de los quistes son realmente tumores que han sufrido una degeneración quística. Estos tumores suelen ser bilaterales y multifocales.

En la **esclerosis tuberosa**, los quistes varían en tamaño afectando de forma difusa todo el parénquima renal. Su pared está formada por epitelio columnar de células con citoplasma eosinófilo y núcleo hipercromático. Los angiomiolipomas, frecuentes en esta enfermedad, están formados por acúmulos de grasa, músculo liso y vasos sanguíneos.

En el contexto de la patología quística renal asociada a otros síndromes (**Meckel-Gruber, Jeune, Zellweger, Ivemark**) el hallazgo más frecuente es la displasia quística, en la que el único hallazgo histológico incontrovertible es la presencia de conductos primitivos.

## **CUADRO CLÍNICO**

### **Síntomas**

#### **Quiste simple**

La mayor parte de los quistes son asintomáticos, sobre todo cuando son pequeños. Un quiste grande se puede presentar como una masa palpable con dolor o disconfort en el flanco.

#### **Displasia renal multiquística**

La mayor parte se presentan como una gran masa en un neonato asintomático.

#### **Quiste multilocular**

La mayoría de los casos son niños con masa abdominal no dolorosa, sin otra clínica asociada.

#### **Riñón en esponja medular**

Normalmente asintomático, con función renal normal, son frecuentes manifestaciones ligadas a la presencia de cálculos.

#### **Enfermedad renal glomeruloquística esporádica**

Insuficiencia renal asociada a hipertensión.

### **Enfermedad quística adquirida**

Asintomática, aparte la clínica propia de la insuficiencia renal crónica de base.

### **Poliquistosis renal autosómica dominante**

Asintomática en estadios precoces, comienza a dar síntomas a partir de la tercera década de vida. Los síntomas clínicos más comunes son la hipertensión, hematuria, insuficiencia renal, dolor abdominal y masa palpable.

### **Poliquistosis renal autosómica recesiva**

En el neonato fallo respiratorio e insuficiencia renal progresiva. En niños hipertensión portal, varices esofágicas y hepatoesplenomegalia secundarios a fibrosis hepática e insuficiencia renal crónica.

### **Nefronoptosis-enfermedad quística medular**

Los síntomas clásicos son poliuria, polidipsia e insuficiencia renal progresiva, con un periodo de más de 10 años hasta llegar a insuficiencia renal terminal.

### **Enfermedad renal microquística (nefrosis congénita)**

Edemas, insuficiencia renal terminal entre los 6 meses y 4 años de edad.

### **Enfermedad glomeruloquística hipoplásica familiar**

Igual que la forma esporádica, salvo que los riñones son normales o pequeños, y por tanto no hay masa abdominal.

### **Enfermedad de Von Hippel-Lindau**

Visión borrosa con dilatación de las venas de la retina y papiledema, desprendimientos de retina, ceguera, vértigo, ataxia de la marcha o de las extremidades de un lado del cuerpo, cefalea, náuseas y vómitos, bradicardia, hipertensión arterial, disminución del nivel de conciencia y crisis convulsivas.

Los quistes renales suelen ser asintomáticos, pero en enfermos con riñones difusamente quísticos pueden desarrollar insuficiencia renal.

### **Esclerosis tuberosa**

Manchas hipomelánicas o acrómicas, angiofibromas faciales (adenomas sebáceos de Pringle), áreas de

piel en región dorsal con aspecto de “piel de naranja o chagrín”, angiofibromas peri-subungueales (tumores de Koenen), en la infancia espasmos en flexión con hiparritmia (S de West), epilepsia, trastornos del comportamiento y del carácter; trastornos psicóticos, asociación oligofrenia-autismo, hipertensión intracraneal.

Las lesiones renales más típicas son los angiomiolipomas múltiples y bilaterales asociados a quistes, generalmente asintomáticos, aunque si hay quistes voluminosos puede existir insuficiencia renal moderada.

## **Formas clínicas**

### **Quiste simple**

En general asintomático, de forma ocasional puede asociarse hipertensión. Otras manifestaciones clínicas aún menos frecuentes son la proteinuria secundaria a la compresión de la vena renal, policitemia o ictericia.

**Múltiples quistes simples:** La asociación de múltiples quistes simples es infrecuente, se diferencia de la poliquistosis de herencia dominante por la función renal normal, la ausencia de quistes en otros órganos y de historia familiar<sup>4</sup>.

### **Displasia renal multiquística**

En neonatos masa abdominal. En la edad adulta es un hallazgo fortuito, en cuyo caso se trata de una masa pequeña. Es frecuente la presencia de otras anomalías congénitas severas.

### **Quiste multilocular**

En niños masa abdominal. En la edad adulta suele asociarse dolor abdominal o hematuria.

### **Riñón en esponja medular**

Formas asintomáticas de diagnóstico incidental y formas asociadas a la clínica de la patología litiasica como: dolor cólico, hematuria, fiebre, disuria y dolor en el flanco.

### **Enfermedad glomeruloquística esporádica**

En niños, el trastorno se puede presentar como masa abdominal bilateral, hipertensión o insuficiencia renal. En los adultos, son frecuentes la hipertensión, dolor en el flanco y la hematuria.

### **Enfermedad quística adquirida**

Desde asintomático, a dolor en el flanco y hematuria.

### **Poliquistosis renal autosómica dominante**

La hipertensión arterial es muy frecuente, suele estar presente al diagnóstico de la enfermedad y anteceder a la insuficiencia renal terminal, provocando a largo plazo hipertrofia ventricular izquierda.

Puede haber episodios de hematuria, acompañados de un dolor insidioso o cólico, probablemente debidos a la rotura de un quiste a la vía excretora.

El dolor en el flanco puede ser crónico o agudo, en este último caso se ha de sospechar una complicación como hemorragia intraquística, infección o dolor litiasico. El dolor crónico es insidioso y normalmente descrito como una sensación de opresión, debido al estiramiento de la cápsula renal por los quistes. Este tipo de dolor puede ser muy intenso en aquellos pacientes con quistes grandes.

A medida que avanza la enfermedad, los quistes van sustituyendo el parénquima renal llevando a la insuficiencia renal terminal que suele aparecer en torno a los 60 años.

La manifestación extrarrenal principal son los quistes hepáticos, se desarrollan de forma más tardía en la evolución de la enfermedad que los quistes renales. No existe una relación entre la severidad de la afectación renal y la aparición de quistes hepáticos. Los quistes hepáticos son asintomáticos, salvo que su tamaño sea muy grande, pudiendo presentar dolor y aumento del perímetro abdominal, sensación de plenitud y de masa. La función hepática es normal.

Están descritos quistes en páncreas, ovario, testículos, vesículas seminales, próstata, bazo y aracnoides.

Las manifestaciones extrarrenales no quísticas incluyen el prolapso de la válvula mitral, hipertrofia ventricular izquierda, aneurismas intracraneales y otras anomalías vasculares, y hernias de la pared abdominal.

### **Poliquistosis renal autosómica recesiva**

Descritas cuatro formas clínicas: perinatal, neonatal, infantil y juvenil. La forma perinatal se manifiesta al

nacimiento como masas abdominales, rápida progresión a insuficiencia renal terminal, y muerte prematura o perinatal por uremia o fallo respiratorio. En los neonatos normalmente se presenta como una masa abdominal (nefromegalia-hepatomegalia), insuficiencia renal progresiva e hipertensión arterial. En la forma infantil se presenta con nefro-hepato-esplenomegalia, insuficiencia renal crónica, hipertensión arterial y portal. En la forma juvenil, predomina la afectación hepática (fibrosis hepática congénita), con hipertensión portal, varices esofágicas y hepatoesplenomegalia.

Invariablemente, todos los casos independientemente de su gravedad desarrollarán insuficiencia renal terminal, mientras que la función hepática permanece normal a pesar de la hipertensión portal.

### **Nefronoptisis-enfermedad quística medular**

La nefronoptisis juvenil familiar; además de poliuria y polidipsia, presenta disminución en la capacidad para concentrar la orina, insuficiencia renal progresiva, y en niños, anemia y retraso de crecimiento. Se puede asociar apraxia oculomotora, retinitis pigmentosa, fibrosis hepática, defectos esqueléticos y retraso mental.

La enfermedad quística medular además de poliuria, polidipsia, insuficiencia renal progresiva, asocia hiperuricemia y artritis gota.

### **Enfermedad renal microquística (nefrosis congénita)**

La nefrosis congénita de tipo finés se detecta al nacimiento por una placenta muy aumentada de tamaño, proteinuria, edemas e insuficiencia renal.

La esclerosis mesangial difusa presenta proteinuria, edemas, e insuficiencia renal de inicio variable, suele diagnosticarse al año de edad. El síndrome de Drash asocia esclerosis mesangial difusa y tumor de Wilms.

### **Enfermedad glomeruloquística hipoplásica familiar**

Indistinguible de la forma esporádica salvo por el tamaño renal y la demostración en dos generaciones de la misma familia.

### **Enfermedad de Von Hippel-Lindau**

Enfermedad multisistémica cuyas anomalías más frecuentes son los hemangioblastomas de retina y sis-

tema nervioso central, el carcinoma renal, el feocromocitoma y los quistes de páncreas, renales y de epidídimo. La tríada clásica de la enfermedad consiste en hemangioblastomas de retina y/o sistema nervioso central, lesiones viscerales y herencia autosómica dominante. La lesión renal más frecuente son los quistes, se observan en el 75% de los pacientes y suelen ser asintomáticos, múltiples y bilaterales. El carcinoma renal aparece en el 35% de los pacientes<sup>5</sup>. Los feocromocitomas aparecen en el 17% de los afectados. Los quistes pancreáticos son frecuentes y múltiples pudiendo ser causa de obstrucción de la vía biliar y dolor. Se ha observado que las lesiones reno-pancreáticas y los feocromocitomas son mutuamente excluyentes.

### **Esclerosis tuberosa**

Clásicamente se ha considerado la tríada de Vogt (crisis epilépticas, trastorno mental y angiofibroma facial) como definitoria de esta enfermedad; pero en realidad sólo se encuentra en un tercio de los casos. Las lesiones hamartomatosas que afectan al sistema nervioso central son las causantes de la mayor parte de la clínica. Las lesiones renales aparecen en más de la mitad de los pacientes. Las más frecuentes son los angiomiolipomas que aparecen ya durante la infancia. Los quistes renales se desarrollan en el 20% de los pacientes, suelen ser asintomáticos pero pueden provocar dolor en el flanco si son voluminosos. La incidencia de carcinoma renal es del 2%<sup>5</sup>.

## **Complicaciones**

### **Quiste simple**

Puede verse complicado por hemorragia, infección o rotura. El quiste hemorrágico es un quiste con sangre en su interior; resultado de un traumatismo, varicosidades en la pared o a diátesis hemorrágica. Un quiste se puede infectar por diseminación hematogéna, reflujo vesicoureteral, manipulación quirúrgica o punción; puede ser totalmente asintomático o cursar con dolor en el flanco y/o fiebre. La rotura espontánea del quiste es una complicación poco frecuente, se puede romper a la vía excretora (hematuria) o al espacio perirrenal, puede ser asintomático o bien acompañarse de intenso dolor y malestar abdominal.

### **Displasia renal multiquistica**

Es raro que se asocie con hematuria, infección urinaria, hipertensión arterial y neoplasias.

### **Quiste multilocular**

La hematuria es secundaria a herniación del quiste hacia la pelvis renal.

### **Riñón en esponja medular**

Las complicaciones de la enfermedad litiasica. La infección urinaria es muy frecuente en estos pacientes.

### **Enfermedad glomeruloquistica esporádica**

La insuficiencia renal puede progresar a insuficiencia renal terminal o permanecer como insuficiencia renal crónica estable.

### **Enfermedad quística adquirida**

La hemorragia se puede producir tanto en el interior del quiste como al espacio retroperitoneal, debido a pequeños vasos esclerosados en las paredes de los quistes que se rompen ante mínimos traumas. La anticoagulación durante la diálisis y la alteración en la función plaquetaria debido a la uremia lo favorecen. La complicación más importante es el desarrollo de un carcinoma de células renales<sup>5</sup>, cuya incidencia aumenta a medida que lo hace el tiempo en diálisis.

### **Poliquistosis renal autosómica dominante**

El dolor en el flanco normalmente indica una complicación como hemorragia, infección o cólico litiasico. La hemorragia puede ser intraquistica, retroperitoneal o bien al sistema excretor con hematuria macroscópica que puede ser anemizante.

Estos pacientes también pueden presentar infecciones, pielonefritis y quistes infectados. La infección de un quiste suele presentar un inicio más insidioso con fiebre baja, pero con un mayor aspecto de gravedad que la pielonefritis. En esta última, los cultivos suelen ser positivos. Los episodios de infección urinaria pueden acelerar el deterioro de la función renal.

La nefrolitiasis ocurre en un 20 a un 36% de los pacientes y es debida a factores metabólicos y al estasis urinario en un sistema colector distorsionado por los quistes. La composición de las litiasis suele ser de ácido úrico y de oxalato cálcico.

El desarrollo de una neoplasia renal en estos pacientes tiene la misma frecuencia que en la pobla-

ción general pero el diagnóstico es más tardío debido a la distorsión del parénquima renal por los quistes.

Las complicaciones de los quistes hepáticos incluyen la infección, sangrado, obstrucción de los conductos biliares intrahepáticos, colangiocarcinoma, compresión de la vena cava o venas suprahepáticas. La infección de un quiste hepático cursa con fiebre, dolor en la parte superior del abdomen, leucocitosis y frecuentemente aumento de las enzimas hepáticas. La hemorragia intraquistica produce dolor abdominal sin fiebre y si se rompe a la cavidad abdominal cursa como un hemoperitoneo. Puede aparecer ictericia debido a la obstrucción de la vía biliar por los quistes y también hipertensión portal con varices esofágicas por compresión de la vena cava.

La obstrucción del drenaje venoso hepático (Síndrome de Budd-Chiari) por compromiso de la vena cava y las venas hepáticas es un cuadro grave, de alta mortalidad que cursa con dolor abdominal insidioso, ascitis, hepatomegalia y aumento inespecífico de las enzimas hepáticas. En muchas ocasiones ocurre después de realizar la nefrectomía.

Otra complicación grave es la hemorragia subaracnoidea secundaria a la rotura de un aneurisma intracraneal.

### **Poliquistosis renal autosómica recesiva**

La fibrosis hepática congénita asociada se complica con frecuencia con episodios de colangitis, sangrado de varices esofágicas y pancitopenia por hiperesplenismo.

### **Nefronoptosis-enfermedad quística medular**

La complicación más frecuente es el desequilibrio hidroelectrolítico secundario a la pérdida de sal y poliuria, con episodios de deshidratación severa e insuficiencia renal aguda.

### **Enfermedad renal microquística (nefrosis congénita)**

La desnutrición grave secundaria a pérdida urinaria de proteínas es una de las complicaciones más frecuentes, la peritonitis es una de las complicaciones más importantes, y el riesgo de sepsis en general está aumentado.

### **Enfermedad glomeruloquística hipoplásica familiar**

Igual que en la enfermedad glomeruloquística esporádica.

### **Enfermedad de Von Hippel-Lindau**

Insuficiencia renal en pacientes con riñones difusamente quísticos. La principal causa urológica de morbilidad es el carcinoma renal.

### **Esclerosis tuberosa**

Insuficiencia renal secundaria a la presencia de quistes múltiples y voluminosos. Hemorragias asociadas con angiomiolipomas.

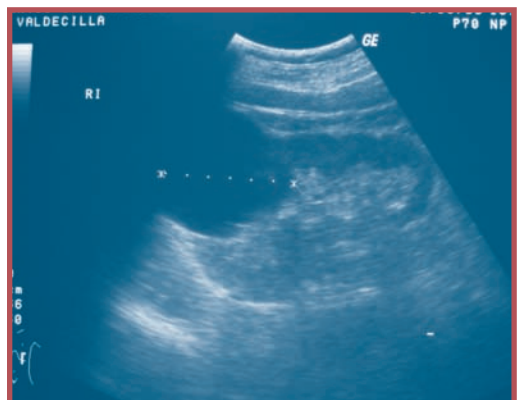
## **DIAGNÓSTICO**

El diagnóstico de la patología quística renal se realiza con una historia clínica minuciosa (antecedentes familiares y personales, clínica y exploración física), análisis de orina, estudio de función renal y ecografía. Sólo en casos puntuales es preciso recurrir a técnicas diagnósticas más sofisticadas como la tomografía computarizada (TC), resonancia magnética (RM), biopsia o estudio genético<sup>6</sup>.

### **Quiste simple**

La mayoría son hallazgos incidentales en exploraciones radiológicas realizadas por otro motivo. Los estudios básicos de imagen usados en la evaluación de las lesiones

**Figura 1.** Imagen ecográfica de un quiste simple. Lesión ovoidea de contornos bien definidos y ausencia de ecos internos.



nes quísticas son la ecografía y la TC. Si se cumplen los criterios ecográficos del quiste simple (ausencia de ecos internos, una pared bien definida y lisa, ganancia acústica y una superficie esférica u ovoidea) (Figura 1), no se precisan más pruebas diagnósticas. En caso de no cumplir alguno de los criterios ecográficos se ha de realizar una TC. El aspecto de un quiste simple en la TC es el de una masa claramente delimitada, redonda, lisa, homogénea y de baja densidad ( $-10$  a  $+20$  UH), con paredes finas y en ocasiones imperceptibles, sin realce tras la administración de contraste. La RM con gadolinio-DTPA es útil en caso de no poder usar contrastes yodados.

### **Displasia renal multiquística**

El diagnóstico es radiológico. En la ecografía se ven quistes de tamaño y forma variables, separados por septos sin parénquima renal, siendo imposible identificar el seno renal. En caso de duda la gammagrafía con DMSA resulta útil, ya que no se observa función de la unidad renal. Mediante la TC se identifica una masa informe compuesta por múltiples quistes que reemplaza al riñón normal.

### **Quiste multilocular (nefroma quístico)**

La ecografía nos muestra una masa multiquística intrarenal. La TC nos muestra una masa quística en un riñón funcionante. No hay ninguna prueba diagnóstica que nos permita diferenciar entre un quiste multilocular benigno y uno con focos de tumor de Wilms, adenocarcinoma o sarcoma.

### **Riñón en esponja medular**

La radiografía simple puede mostrar normalidad, nefrocalcinosis o nefrolitiasis. El patrón de nefrocalcinosis medular es característico, múltiples cálculos medulares pequeños agrupados en una pirámide. La ecografía puede mostrar las cavidades quísticas y la nefrocalcinosis. La imagen urográfica es característica y varía dependiendo de la severidad del proceso desde una ectasia tubular a gran deformidad de las papilas con cavidades estriadas y deformidad de los cálices. La TC con contraste puede poner de manifiesto el acúmulo de contraste en las pirámides, fuera de los cálices.

### **Enfermedad renal glomeruloquística esporádica**

En la ecografía se observan riñones grandes con numerosos quistes pequeños corticales. Se han de cumplir las siguientes condiciones para su diagnóstico: no hereditario, aumento bilateral de los riñones,

pequeños quistes predominantemente en el espacio de Bowman. Es necesaria la biopsia para el diagnóstico de enfermedad glomeruloquística.

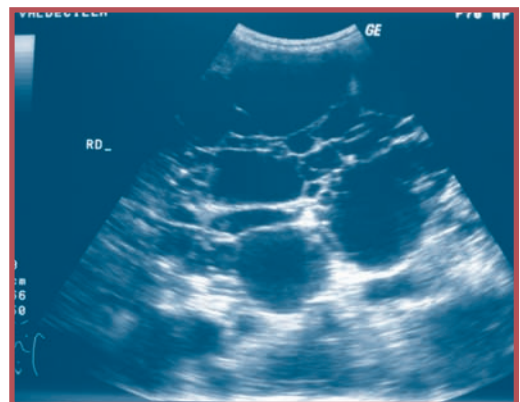
### **Enfermedad quística adquirida**

El diagnóstico se puede hacer mediante ecografía, pero a menudo los riñones y los quistes son muy pequeños, siendo más sensible la TC. No existe un criterio uniforme para su diagnóstico, pero es precisa la aparición de al menos cuatro quistes en cada riñón, en un paciente con insuficiencia renal crónica sin historia familiar de enfermedad quística hereditaria. Si en la ecografía se observa algún quiste atípico, es necesaria una valoración mediante TC o RM para descartar un proceso neoplásico.

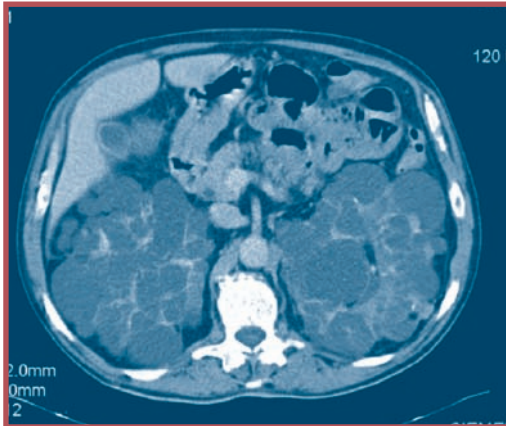
### **Poliquistosis renal autosómica dominante**

La exploración del riñón con técnicas de imagen y la historia familiar nos dan el diagnóstico. Los estudios genéticos son complicados, costosos y en la mayoría de los casos innecesarios. La ecografía muestra unos riñones aumentados de tamaño, abollonados, con múltiples quistes bilaterales dispersos por todo el parénquima renal (Figura 2), y permite la valoración de los órganos adyacentes. En aquellos pacientes que muestren algún dato de complicación (dolor en el flanco, dolor abdominal o signos de infección persistente), la TC (Figura 3) es más sensible para diagnosticar hemorragia intraquística o perinefrítica, litiasis,

**Figura 2.** Imagen ecográfica de una poliquistosis autosómica dominante. Riñón abollonado con múltiples quistes dispersos por todo el parénquima renal.



**Figura 3.** Imagen de TC correspondiente a una poliquistosis renal autosómica dominante. Riñones de contorno abollonado con múltiples quistes, sin signos de complicación, dispersos por el parénquima renal, de forma bilateral.



obstrucción, infección intraquistica o absceso perinefrítico. También es obligado realizar TC en aquellos pacientes que muestren signos atípicos en el estudio ecográfico (paredes gruesas, tabiques, calcificaciones, aumento de densidad o nódulos), para excluir un carcinoma. La RM permite identificar tejido renal normofuncionante entre los quistes.

### **Poliquistosis renal autosómica recesiva**

La ecografía prenatal puede mostrar unos riñones aumentados de tamaño, ecogénicos, con o sin oligoamnios. Los hallazgos ecográficos típicos son unos riñones aumentados de tamaño, ecogénicos, con pérdida de la diferenciación corticomedular; dando un patrón en sal y pimienta, junto con signos de fibrosis hepática (aumento de su ecogenicidad), ectasia biliar y esplenomegalia. La RM sin contraste muestra unos riñones aumentados de tamaño y con una señal radial hiperintensa en la corteza y la médula correspondiente a las dilataciones radiales de los conductos colectores. Cuando la sospecha diagnóstica es firme, lo correcto es indicar una evaluación y asesoramiento genético.

### **Enfermedad quística medular y nefronoptosis juvenil familiar**

El diagnóstico se realiza por la clínica, historia familiar, técnicas de imagen, estudios genéticos y biopsia

renal. La imagen ecográfica de unos riñones de tamaño normal o disminuido, con aumento difuso de la ecogenicidad y pérdida de la diferenciación corticomedular; junto a la presencia de pequeños quistes medulares o en la unión corticomedular; es característica de estas dos enfermedades. La TC y la RM demuestran los quistes medulares.

### **Enfermedad renal microquística**

Se puede sospechar el diagnóstico a partir de la sexta semana de gestación por una gran elevación en la concentración de  $\alpha$ -fetoproteína en líquido amniótico. También se ha sugerido el análisis del gen de la nefrina, localizado en el cromosoma 19 para el diagnóstico prenatal.

Al nacimiento la placenta muy aumentada de tamaño y edematosa con un ratio peso placenta / peso fetal entre 0,25 y 0,43; junto a proteinuria en el análisis de orina orientan al diagnóstico de nefrosis congénita de tipo finés. En la ecografía los riñones se ven aumentados de tamaño, con la corteza más ecogénica que el hígado o el bazo, con mínima o ausente definición de la unión corticomedular. La biopsia renal permite el estudio histológico que combinado con las características clínicas nos lleva al diagnóstico.

### **Enfermedad renal glomeruloquística hipoplásica familiar**

Su diagnóstico requiere la presencia de insuficiencia renal crónica, riñones pequeños o de tamaño normal con contornos calicales irregulares y papilas anormales, presencia en dos generaciones de la misma familia y quistes glomerulares. Es necesaria la biopsia para el diagnóstico de enfermedad glomeruloquística.

### **Enfermedad de Von Hippel-Lindau**

En pacientes con historia familiar de hemangioblastomas cerebelosos o retinianos, el hallazgo de un hemangioblastoma retiniano o cerebeloso, o bien una lesión visceral, es diagnóstico de la enfermedad. En los pacientes sin historia familiar; es necesaria la aparición de dos o más hemangioblastomas o uno y una lesión visceral. La TC es más sensible que la ecografía para detectar pequeños quistes corticales, lesiones renales sugestivas de carcinoma, feocromocitoma y lesiones pancreáticas. En ocasiones se recurre a técnicas de medicina nuclear con MIBG para detectar feocromocitomas extraadrenales.

### Esclerosis tuberosa

El diagnóstico se realiza por la agrupación de lesiones típicas. La ecografía es muy útil en el diagnóstico de los angiomiolipomas renales. La TC es necesaria para el diagnóstico de su principal complicación, el sangrado, que ocasiona un hematoma retroperitoneal.

## DIAGNÓSTICO DIFERENCIAL

### Quiste simple

La TC permite diferenciar el quiste simple del divertículo calicial, hidrocálices, quistes parapiélicos, lesiones vasculares pseudoquísticas, abscesos renales y quistes hidatídicos. La TC helicoidal puede ser útil en la evaluación de las lesiones pequeñas, pues permite captar las lesiones en un solo movimiento respiratorio evitando los artefactos.

La punción de las lesiones quísticas, prácticamente abandonada, se reserva para casos complejos de difícil diagnóstico diferencial. Se obtiene líquido para su análisis bioquímico y citológico, además permite la inyección intraquística de contraste para evidenciar la estructura interna del quiste. La obtención de un líquido claro con citología negativa no excluye definitivamente un carcinoma. En ocasiones puede ser de ayuda la biopsia en el estudio de aquellos quistes que muestran dificultades de interpretación radiológica.

La clasificación de Bosniak (Tabla 2) de las lesiones quísticas renales se basa en criterios tomográficos y permite orientar el diagnóstico diferencial y la actitud terapéutica entre los quistes simples y los quistes atípicos.

**Tabla 2.** Clasificación de Bosniak.

- **Categoría I:** Quiste simple no complicado.
- **Categoría II:** Quiste simple mínimamente atípico: quistes con tabiques finos ( $\leq 1$  mm); quistes con calcificaciones finas; quistes de alta densidad y quistes infectados.
- **Categoría III:** Quiste más atípico y sospechoso: quistes con calcificaciones gruesas e irregulares, tabiques múltiples gruesos, paredes gruesas, nódulos sin realce o masas multiloculadas.
- **Categoría IV:** Lesiones claramente malignas con componentes quísticos como lesiones con porciones sólidas, nódulos con realce de contraste o grandes, o paredes gruesas y uniformes o con realce.

### Displasia renal multiquistica

El diagnóstico diferencial se plantea con la hidronefrosis severa, aunque hay criterios ecográficos específicos, en ocasiones es preciso recurrir a la gammagrafía con DMSA.

### Quiste multilocular (nefroma)

La ecografía y la TC permiten orientar el diagnóstico; pero ningún estudio permite descartar un tumor maligno.

### Riñón en esponja medular

El diagnóstico diferencial se plantea con la necrosis papilar (áreas de cavitación irregular y formación de sinus entre la papila y el cáliz, no se asocia con nefrocalcinosis); la tuberculosis renal (destrucción de las papilas en áreas que al inicio son pequeñas e irregulares, con tendencia a unirse formando grandes cavidades, formación de estenosis y calcificación de zonas con necrosis caseosa); el divertículo calicial (normalmente único y mayor en tamaño que las dilataciones quísticas del riñón en esponja medular; se proyecta en el corteza en vez de en la médula); otras causas de nefrocalcinosis medular (hiperparatiroidismo primario, necrosis calcificada de una papila, hipercalcemia y acidosis tubular distal).

### Enfermedad glomeruloquística esporádica

El diagnóstico diferencial se ha de plantear en función de la clínica y del estudio histológico con aquellas enfermedades en las que puede haber quistes glomerulares (esclerosis tuberosa; nefronoptosis; síndromes de Meckel-Gruber; de Jeune, de Zellweger; orofaciodigital, trisomía 13; y poliquistosis renal autosómica dominante de inicio precoz). La biopsia renal es imprescindible. Una vez confirmado el diagnóstico de



enfermedad renal glomeruloquística, el diagnóstico diferencial entre la forma familiar y esporádica viene dado por la presencia o no del cuadro en dos generaciones de la misma familia.

### **Enfermedad renal quística adquirida**

El diagnóstico diferencial con la poliquistosis renal autosómica dominante es fácil, dada la ausencia de historia familiar; el tamaño pequeño de los riñones y la ausencia de quistes en otros órganos por ecografía y TC.

### **Poliquistosis renal autosómica dominante**

El diagnóstico diferencial se ha de establecer con la enfermedad de Von Hippel-Lindau y la esclerosis tuberosa (manifestaciones extrarrenales), la enfermedad quística adquirida (ya mencionado), el complejo nefroptosis-enfermedad quística medular (riñones pequeños con quistes pequeños en la unión corticomedular por ecografía y TC). En casos infantiles con afectación severa y sin historia familiar; la ecografía de los padres, y la biopsia renal y/o hepática permiten diferenciarla de la poliquistosis renal autosómica recesiva.

### **Poliquistosis renal autosómica recesiva**

Se ha de plantear diagnóstico diferencial con casos infantiles sin historia familiar de poliquistosis autosómica dominante (ya comentado).

### **Nefroptosis-enfermedad quística medular**

Se deben tener en cuenta la nefropatía intersticial secundaria a pielonefritis crónica o daño por fármacos, nefroesclerosis, enfermedad renal embólica, glomerulonefritis crónica, necrosis papilar, amiloidosis, nefritis crónica hereditaria (se diferencian por la clínica y la historia familiar). Las poliquistosis dominante y recesiva se diferencian por la clínica y la localización de los quistes. La enfermedad quística adquirida se diferencia por la localización los quistes tanto en la corteza como en la medula y por la historia previa de insuficiencia renal y diálisis.

### **Enfermedad renal microquística**

El diagnóstico diferencial con otras enfermedades que cursan con síndrome nefrótico se basa en el cuadro clínico y el estudio histológico. Tanto en la nefrosis congénita de tipo finés como en la esclerosis mesangial difusa se observa dilatación tubular proximal (microquistes). En ausencia de túbulos microquís-

ticos, la enfermedad se clasifica en función de la lesión glomerular más prominente (proliferación mesangial, glomerulonefritis focal y segmentaria, esclerosis glomerular global). En ausencia de estos datos histológicos se diagnostica enfermedad de cambios mínimos.

El diagnóstico de certeza de la nefrosis congénita de tipo finés o de esclerosis mesangial difusa hereditario permite el consejo genético, y su exclusión es importante antes de plantearse tratamiento con corticosteroides del que se beneficiarían otras enfermedades, especialmente la enfermedad de cambios mínimos.

### **Enfermedad glomeruloquística hipoplásica familiar**

Igual que la forma esporádica.

### **Enfermedad de Von Hippel-Lindau**

Se debe considerar siempre en el diagnóstico diferencial de la poliquistosis autosómica dominante.

### **Esclerosis tuberosa**

También ha de tenerse en cuenta en el diagnóstico diferencial de la poliquistosis autosómica dominante.

## **TRATAMIENTO**

### **Quiste simple**

La mayoría de los quistes simples permanecen asintomáticos y no requieren tratamiento. Cuando un quiste simple ocasiona dolor por obstrucción pieloureteral o hipertensión se ha de considerar su tratamiento.

La punción-evacuación del quiste es una opción poco agresiva, que permite comprobar la desaparición de los síntomas; pero presenta un alto índice de recidiva. Se realiza con anestesia local o general, guiada mediante ecografía o TC, colocando un drenaje percutáneo. Se suele asociar con la inyección de alguna sustancia esclerosante que disminuya la probabilidad de recidiva. Las sustancias más empleadas son la povidona y el etanol, en el mismo volumen que el del contenido del quiste drenado. El drenaje se mantendrá durante 24 ó 48 horas, hasta que no se observe débito por él. Otras sustancias que se han empleado en la esclerosis de los quistes son la glucosa, fenol, pantoque, tetraciclina, fosfato de bismuto.

En la actualidad se realizan varios procedimientos mínimamente invasivos (resección percutánea, marsupialización intrarrenal o bien el destechamiento laparoscópico transperitoneal o retroperitoneal)<sup>7</sup>, dependiendo de la localización y número de quistes a tratar, así como de la experiencia del cirujano.

En función de la clasificación de Bosniak, los quistes tipo I y II se consideran benignos y no son subsidiarios de tratamiento salvo que ocasionen clínica significativa o presenten complicaciones (hemorragia, rotura o infección), en los quistes tipo III se ha de realizar exploración quirúrgica y/o resección quirúrgica. Los quistes tipo IV se consideran malignos y debe indicarse la resección quirúrgica.

### **Displasia renal multiquística**

Se recomiendan controles ecográficos y de la presión arterial. La indicación de nefrectomía es motivo de controversia.

### **Quiste multilocular (nefroma)**

El tratamiento consiste en la extirpación quirúrgica, realizando cirugía conservadora de nefronas cuando el tamaño de la lesión lo permite. En la mayoría de los casos el tratamiento es la nefrectomía.

### **Riñón en esponja medular**

Los pacientes asintomáticos no requieren tratamiento. El tratamiento de esta enfermedad es el de la litiasis y la infección. En la prevención de la litiasis son útiles la elevada ingesta hídrica y el tratamiento con tiazidas en aquellos pacientes con hipercalciuria. En pacientes con alteración en la acidificación de la orina e hipocitraturia, se emplea citrato potásico. En el caso de formación de litiasis, se emplearán la litotricia extracorpórea, ureteroscopia o nefrolitotomía percutánea, según el tamaño de la litiasis y su situación en la vía excretora.

En ocasiones son necesarias terapias largas de supresión antibiótica para intentar la erradicación de los patógenos de la vía urinaria.

### **Enfermedad glomeruloquística esporádica**

El tratamiento es el de la hipertensión y la insuficiencia renal terminal, en que están indicados la diálisis y el trasplante.

### **Enfermedad renal quística adquirida**

Se recomienda un control anual ecográfico a partir del tercer año en diálisis en los pacientes que muestren características de enfermedad quística adquirida, debido a su condición premaligna. Si se observa una masa sólida por ecografía, TC o RM, está indicada la nefrectomía radical. Si se confirma el diagnóstico de malignidad, se debe extirpar también el riñón contralateral.

### **Poliquistosis renal autosómica dominante**

Es recomendable mantener una tensión arterial óptima, tratar de forma precoz las infecciones urinarias, evitar las actividades que se prevea puedan producir hematuria macroscópica y añadir a la dieta proteínas de soja. Parece que el grupo de fármacos ideales para controlar la tensión arterial son los IECA y ARA II, ya que bloquean el eje renina-angiotensina-aldosterona, que está activado en esta enfermedad. Las infecciones del tracto urinario superior son frecuentes en estos pacientes, sobre todo en las mujeres. Los antibióticos más fiables en estos pacientes son los liposolubles como el cloranfenicol, trimetropim-sulfametoxazol y fluorquinolonas ya que también penetran en los quistes. Así, en los pacientes con clínica de infección que no mejoran con un antibiótico no liposoluble, se ha de sospechar que la infección sea intraquística. Se han de evitar las drogas nefrotóxicas.

En el caso de desarrollo de dolor renal, ya por distensión de la cápsula o por obstrucción de la vía excretora, un abordaje válido previo a la nefrectomía, es la descompresión de los quistes grandes, ya mediante aspirado y esclerosis o mediante destechamiento, preferiblemente laparoscópico.

Cuando los pacientes afectados de poliquistosis renal autosómica dominante desarrollan insuficiencia renal terminal, está indicada la hemodiálisis, diálisis peritoneal y el trasplante renal. Este último es el tratamiento de elección si no existe contraindicación. La nefrectomía previa de los riñones propios se realiza en caso de infecciones recidivantes, hematurias importantes o la existencia de un compromiso de espacio para la realización del trasplante. La diálisis peritoneal se evitará en pacientes con defectos de la pared abdominal, divertículos de colon y riñones poliquísticos extremadamente grandes.

Entre las complicaciones específicas de este grupo de pacientes se incluyen dolor renal, infección, hematuria macroscópica, y más rara, la infección de un quiste hepático. La mayor parte de estas complicaciones se tratan de forma conservadora, aunque en ocasiones es necesaria la nefrectomía unilateral o bilateral.

### **Poliquistosis renal autosómica recesiva**

El pronóstico es desfavorable. Estos pacientes necesitan tratamiento de la hipertensión portal y de la insuficiencia hepática, renal y cardíaca. Las complicaciones de la hipertensión portal pueden ser controladas mediante escleroterapia o shunts. El tratamiento de elección de la insuficiencia renal terminal es el trasplante renal. En los casos con insuficiencia renal terminal e hipertensión portal severa se ha de plantear el trasplante renal y hepático.

### **Nefronoptosis-enfermedad quística medular**

El manejo terapéutico en ambas enfermedades es similar. El tratamiento es sintomático y está destinado al control de la tensión arterial cuando se desarrolla hipertensión, del equilibrio ácido-base y trastornos hidroelectrolíticos.

La hipopotasemia aumenta la poliuria, que mejora con suplementos orales de potasio. La osteodistrofia y el hiperparatiroidismo secundario se tratan con suplementos orales de calcio, restricción de fósforo o quelantes y vitamina D. La anemia puede tratarse con eritropoyetina. El déficit de concentración urinaria ocasiona poliuria con pérdida de sal que debe ser repuesta con suplementos de sal y agua para evitar la deshidratación, con un control estricto en los casos que desarrollan hipertensión arterial. En la fase de insuficiencia renal terminal las alternativas son la diálisis y el trasplante. No se ha descrito la recurrencia de la enfermedad en el injerto. Es importante el estudio genético de los familiares cuando se plantea un trasplante procedente de un donante vivo.

### **Enfermedad renal microquística (nefrosis congénita)**

No responde al tratamiento con corticoides. El tratamiento médico agresivo del edema, la desnutrición grave y los episodios sépticos, se combina en casos seleccionados con la nefrectomía para evitar la pérdida de proteínas y mejorar el edema intratable y el estado nutricional. El tratamiento definitivo es el trasplante renal.

### **Enfermedad glomeruloquística hipoplásica familiar**

El tratamiento es el de la hipertensión y la insuficiencia renal terminal, en que están indicados la diálisis y el trasplante.

### **Enfermedad de Von Hippel-Lindau**

Los hemangioblastomas cerebelosos y espinales pueden ser extirpados con éxito en la mayor parte de los pacientes. Los hemangioblastomas retinianos se fotocoagulan para preservar la visión. Los tumores renales pequeños se tratarán mediante cirugía conservadora de nefronas en los casos en que sea factible, y nefrectomía radical en tumores mayores. En el caso de insuficiencia renal terminal secundaria a la cirugía para la resección de tumores, está indicado el trasplante siempre con un periodo de espera de 1 ó 2 años entre la cirugía del carcinoma y el trasplante. Durante ese periodo el paciente será sometido a diálisis.

### **Esclerosis tuberosa**

No existe un tratamiento específico para esta enfermedad excepto la resección de las lesiones hamartomatosas que puedan aparecer. También está indicada la resección o embolización de los angiomiolipomas renales sintomáticos o mayores a 4 cm, debido a su tendencia al sangrado. Si durante el curso de la enfermedad se desarrolla enfermedad renal terminal el tratamiento de elección es el trasplante renal, siempre que no existan contraindicaciones.

\* Fuente de las imágenes: Archivo histórico del Servicio de Radiodiagnóstico del Hospital Universitario Marqués de Valdecilla.

### BIBLIOGRAFÍA

1. Bisceglia M, Galliani CA, Senger C, Stallone C, Sessa A. Renal cystic diseases: a review. *Adv Anat Pathol* 2006; 13 (1): 26-56.
2. Delongchamps NB, Peyromaure M. Affections kystiques du rein. *Ann Urol (París)* 2006 ; 40 (1) : 1-14
3. Glassberg KI. Disgenesias renales y nefropatía quística. En Walsh PC, Retik AB, Vaughan ED, Wein AJ, editores. *Campbell Urología*. Buenos Aires, Medica Panamericana. 2004, pp 2103-2177
4. Slywotzky CM, Bosniak MA. Localized cystic disease of the kidney. *AJR. Am J Roentgenol* 2001; 176 (4): 843-849
5. Truong LD, Choi YJ, Shen SS, Ayala G, Amato R, Krishnan B. Renal cystic neoplasms associated with cystic renal diseases: pathogenetic and molecular links. *Adv Anat Pathol* 2003; 10 (3): 135-159
6. Israel GM, Bosniak MA. How I do it: evaluating renal masses. *Radiology* 2005; 236 (2): 441-450
7. Roberts WW, Bluebond-Langner R, Boyle KE, Jarrett TW, Kavoussi LR. Laparoscopic ablation of symptomatic parenchymal and peripelvic renal cysts. *Urology* 2001; 58:165-169



Libro del Residente de  
**Urología**



capítulo 15

## **Malformaciones pielocaliciales y ureterales**

*Roberto Carlos González Álvarez  
Jesús María Fernández Gómez  
Francisco Javier Regadera Sejas*

*H. U. Central de Asturias*

**Palabras clave:** *Pieloplastia laparoscópica. Megacaliosis. Obstrucción de la unión pielouteteral. Ureterocele. Ureter ectópico.*



Libro del Residente de

# Urología



Índice capítulo 15

## Malformaciones pielocaliciales y ureterales

<b>Malformaciones del sistema colector</b> .....	253
<b>Anomalías de la pelvis renal</b> .....	254
<b>Obstrucción de la unión pieloureteral</b> .....	254
<b>Anomalías del uréter</b> .....	257
<b>Bibliografía</b> .....	263





## capítulo 15

# Malformaciones pielocaliciales y ureterales

## MALFORMACIONES DEL SISTEMA COLECTOR

### Hidrocáliz

Se denomina hidrocáliz a la dilatación quística de un cáliz mayor secundaria a la estenosis de su infundíbulo, encontrándose ésta revestida por epitelio transicional. El origen de la estenosis puede ser congénito o adquirido: en este caso bien por compresión debida a un quiste parapiélico, o bien por vasos sanguíneos, que en la urografía excretora se verían como un defecto de replección alargado (signo de Fraley). El cáliz más frecuentemente afectado es el superior y, en general, se trata de un hallazgo casual sin repercusión clínica.

El diagnóstico diferencial debe hacerse con otras entidades como la tuberculosis renal, los cálices "en clava" o "en palo de golf" secundarios a las pielonefritis recurrentes, las necrosis medulares, la megacaliosis y un divertículo calicial grande. La bacteriología, la histopatología y la urografía de eliminación combinadas pueden ser útiles para alcanzar el diagnóstico de certeza<sup>1</sup>.

Si se precisara tratamiento quirúrgico, las técnicas percutáneas son de elección para superar la estenosis.

### Divertículo calicial

Se denomina divertículo calicial a una cavidad quística revestida por epitelio transicional e incluida dentro del parénquima renal, comunicada con un cáliz menor por un estrecho conducto.

La incidencia se aproxima a 4,5 por cada 1.000 urografías excretoras practicadas. La etiología puede ser congénita o adquirida. Entre las adquiridas se encuentran: abscesos corticales que drenan al interior

del cáliz; obstrucción secundaria a litiasis; incluso espasmo o disfunción de uno de los supuestos esfínteres que rodean a un cáliz menor.

El origen embriológico del divertículo congénito podría estar en la persistencia de pequeñas ramas ureterales embrionarias de tercera o cuarta generación que habitualmente degeneran.

En general, se presentan como hallazgos casuales, aunque también pueden debutar como patología litiasica y/o infecciosa.

El diagnóstico clásico se realiza mediante urografía de eliminación tras la administración de contraste intravenoso, demostrando en las fases tardías el estancamiento del mismo.

Si fuera preciso tratamiento quirúrgico, el abordaje percutáneo permite el drenaje de la cavidad, la ablación del conducto y la extracción de litiasis si las hubiere, todo ello sin necesidad de realizar una nefrectomía parcial.

### Megacaliosis

Se define la megacaliosis como aquella situación en la que los cálices renales se hallan dilatados debido a una malformación de las papilas renales y sin que exista obstrucción que lo justifique. Ni la unión pieloureteral ni la pelvis renal se demuestran alteraciones; no obstante, el número de cálices se encuentra aumentado, y éstos aparecen distorsionados.

Aparece más frecuentemente en varones con una proporción de 6:1 y sólo afecta a la raza blanca. La forma bilateral afecta casi exclusivamente a los varones, mientras que en las mujeres se presenta de forma unilateral y segmentaria, hallazgos que sugieren la presen-

cia de una anomalía genética ligada al cromosoma X, parcialmente recesiva y con penetrancia incompleta.

La teoría de Puigvert<sup>2</sup> acerca de la etiología sugiere un retardo transitorio en la recanalización de la parte superior del uréter: en consecuencia se produce un desarrollo incompleto de los túbulos colectores de Bellini, ocupando los cálices el espacio dejado por éstos. A pesar de todo lo anterior, no se ha observado deterioro anatómico o de la función renal en el seguimiento de estos pacientes a largo plazo.

En el adulto se puede manifestar clínicamente por sus complicaciones: litiasis e infección, aunque generalmente se trata de un hallazgo casual.

## Riñón unipapilar

Se han descrito en la literatura aproximadamente 20 casos, presentando un cáliz único que drena a una papila también alterada. Se asocia a una pobre funcionalidad de ese riñón, mientras que el contralateral se encuentra ausente la mayoría de las veces.

## Cálices extrarrenales

Anomalía congénita infrecuente en la cual los cálices mayores y la pelvis se encuentran en el exterior del parénquima renal. En general se trata de un padecimiento que no produce síntomas.

## Cáliz anómalo (seudotumor renal)

Se trata de una variante de la normalidad en el sistema pielocalicial y que se encuentra determinado por una columna de Bertin hipertrófica ubicada entre los infundíbulos de los grupos caliciales superior y medio. Esta columna comprime y deforma la pelvis con sus cálices, lo que produce una imagen en la urografía de eliminación que puede confundirse con un tumor a ese nivel. Sin embargo, el patrón ecogénico renal no se encuentra alterado, lo que puede ser útil en el diagnóstico por imagen de esta curiosa entidad.

## Disgenesia infundibulopielica

Anomalía genética que incluye un conjunto de malformaciones a medio camino entre la displasia renal multiquistica y la estenosis de la unión pieloureteral. Se

caracteriza por la existencia de grados variables de estenosis pieloinfundibular, casi siempre acompañada por displasia renal. Los cálices aparecen muy dilatados en la urografía, y a veces no es posible visualizar adecuadamente la morfología del sistema excretor.

La función renal en principio no suele estar afectada, aunque con el tiempo se muestra un deterioro progresivo que acaba en insuficiencia renal terminal en todos aquellos casos en que el compromiso es bilateral.

Se ha propuesto la corrección quirúrgica mediante ureterocaliorrafia o infundibulotomía intubada, pero no parece una opción eficaz en aquellos casos que presentan una afectación amplia.

## ANOMALÍAS DE LA PELVIS RENAL

### Pelvis extrarrenal

Se trata de una variante de la normalidad bastante frecuente en la práctica clínica, y que sólo presenta importancia si ésta dificulta el drenaje de la orina a su través; aun así, en esta situación, los cálices no se encuentran dilatados. Puede asociarse a otras malformaciones renales, como posición anómala y malrotación.

### Pelvis bífida

Se entiende por bífidez pélvica aquella situación en la que la pelvis renal aparece dividida en dos partes, con una sola unión pieloureteral y un único uréter. Se trata de una variante de la normalidad presente hasta en el 10% de los riñones, y que carece de importancia clínica.

## OBSTRUCCIÓN DE LA UNIÓN PIELOURETERAL

Se puede definir la obstrucción de la unión pieloureteral (UPU) como aquella situación en la que existe una restricción al flujo de la orina desde la pel-

vis renal hacia el uréter; produciendo en consecuencia la dilatación de los cálices y la pelvis renal, y que en última instancia si no se trata, conlleva el deterioro renal progresivo. En este capítulo nos referiremos únicamente a la forma congénita de la misma.

## Epidemiología

Constituye la forma más frecuente de dilatación del sistema colector en el riñón fetal, y en la actualidad, gracias a los métodos ecográficos, su mayor incidencia se ha visto desplazada hacia la edad perinatal. Se calcula que la incidencia de la dilatación urinaria detectada intraútero es del 1% de los nacidos vivos, aunque la uropatía obstructiva significativa sólo está presente en 1 de cada 500 fetos. Aparece con más frecuencia en los varones (proporción 2:1) y en aproximadamente el 70% el lado afecto es el izquierdo. La bilateralidad se puede estimar en el 10% de los casos.

## Etiología

Aunque la causa exacta se desconoce, se han identificado diversos factores etiológicos: intrínsecos, extrínsecos y funcionales secundarios<sup>3</sup>.

**FACTORES INTRÍNSECOS:** Son aquellos que actúan durante el desarrollo, y se ha postulado por un lado una ausencia de recanalización del uréter en formación, y por otro una incompleta maduración en un área localizada del sistema excretor que altera las fibras colágenas y la composición del tejido. Algunos estudios han puesto de manifiesto una alteración en la composición del estrato muscular, disminuyendo el componente longitudinal y aumentando la cifra de colágeno, extremo que podría impedir la correcta onda peristáltica desde la pelvis al uréter. Otros factores que podrían estar implicados serían: pliegues valvulares y persistencia de circunvoluciones del uréter fetal.

**FACTORES EXTRÍNSECOS:** La causa más frecuente de obstrucción extrínseca viene determinada por un vaso aberrante o accesorio sobre la UPU. El mecanismo de producción podría ser mecánico, aunque no está claro si es el vaso aberrante el que ocasiona la obstrucción, o por el contrario se trata de un factor meramente coexistente. Aun así, la existencia

de un vaso polar se ha documentado hasta en un 30% de los casos, y parece ser una causa importante en los casos diagnosticados en adultos.

**FACTORES FUNCIONALES Y SECUNDARIOS:** La descoordinación en la onda peristáltica que transmite desde la pelvis al uréter la orina puede suponer una causa funcional de obstrucción en la UPU. Por otro lado, el reflujo vesicoureteral severo apreciado hasta en el 10% de las obstrucciones de la UPU podría provocar acodaduras ureterales y dificultar el vaciamiento de la pelvis renal.

## Malformaciones asociadas

La obstrucción de la UPU se encuentra asociada hasta en un 50% de los casos a diversas malformaciones congénitas. La bilateralidad de la estenosis es la más frecuentemente asociada (10-40%). Le siguen en frecuencia: displasia renal y riñón displásico multiquístico. La agenesia renal contralateral se observa en el 5% de los casos. Otras menos frecuentes son los riñones ectópicos y los riñones en herradura. Además, el 20% de los niños que presentan el síndrome polimalformativo VATER<sup>4</sup> (defectos vertebrales, ano imperforado, fístula traqueoesofágica y displasia radial y renal) presentan obstrucción de la UPU. Por último, se ha observado la presencia de reflujo vesicoureteral de distinto grado hasta en el 40% de los casos, aunque por lo general es leve.

## Clínica

El uso generalizado de la ecografía prenatal permite un diagnóstico precoz en muchos casos, constituyendo actualmente la forma de presentación más frecuente. En la edad pediátrica, el dolor abdominal acompañado de náuseas y vómitos, así como los episodios de infecciones urinarias recurrentes, representan los síntomas más comunes. También se puede observar un deterioro de la función renal, dificultades en la alimentación, retraso en el crecimiento ponderoestatural, hematuria e hipertensión arterial<sup>5</sup>. En el adulto, el dolor abdominal tipo cólico y las complicaciones infecciosas se presentan como los síntomas más habituales. Por último, una manifestación clásica de este síndrome, aunque no muy común, es la llamada crisis de Dietl, y que consiste en el desencadenamiento del dolor tras una breve ingesta líquida.

## Diagnóstico

La **ecografía**<sup>6</sup> es el método más empleado para ver la hidronefrosis a cualquier edad, aunque no permite conocer con exactitud la existencia de obstrucción. En los casos de diagnóstico prenatal, se deben confirmar nuevamente los hallazgos durante la primera semana de vida, ya que las imágenes ecográficas del riñón fetal inmaduro pueden remedar un cuadro hidronefrótico.

La **urografía**<sup>6</sup> tras la administración de contraste intravenoso es el estudio clásico más utilizado para el diagnóstico, cuyos hallazgos muestran la dilatación pielocalicial, el retardo funcional y la ausencia dilatación ureteral.

Las técnicas de **medicina nuclear**<sup>7</sup> que emplean radioisótopos son de gran ayuda en el estudio de la hidronefrosis, aunque no son pruebas de primera elección para el diagnóstico inicial. El renograma es la técnica indicada en la confirmación de la obstrucción, buen indicador de la función renal relativa de cada riñón de forma rápida, poco agresiva y sometiendo al paciente a dosis bajas de radiación en comparación a otros métodos radiológicos. Además permite valorar el estado funcional de las vías excretoras, posee valor pronóstico y es de utilidad en el seguimiento de los pacientes. Por estos motivos, este tipo de estudios se están convirtiendo en rutinarios, sobre todo en la edad pediátrica.

El **renograma isotópico** registra de forma dinámica la utilización del radiotrazador por el riñón. La adquisición de imágenes secuenciales genera información de carácter cuantitativo y cualitativo. La valoración cuantitativa se obtiene mediante el análisis de las curvas de actividad/tiempo, mientras que la valoración cualitativa muestra información acerca de la forma, tamaño y posición renales. Los isótopos más empleados son el <sup>99m</sup>Tc-DTPA (ácido dietilamino-penta-acético marcado con tecnecio <sup>99</sup> metaestable), indicado en la valoración del filtrado glomerular; y el <sup>99m</sup>Tc-MAG-3 (ácido mercapto-acetil-triglicina), indicado en el análisis de la función tubular; y el que además proporciona mejores imágenes<sup>8</sup>.

El **renograma diurético** permite realizar el diagnóstico diferencial entre una obstrucción verdadera y una dilatación sin obstrucción (ectasia pélvica),

con el consecuente interés sobre el pronóstico y el tratamiento del paciente. Dicha valoración se realiza mediante la administración intravenosa de furosemida durante el renograma. Los resultados se analizan en función de la respuesta al diurético medida en la curva de eliminación, pudiendo obtener tres tipos de respuesta: obstructiva, no obstructiva y equívoca.

La **gammagrafía renal** ofrece imágenes estáticas, bien planares o bien tomográficas (SPECT), acerca de lo ocurrido durante el renograma. El radiotrazador utilizado es el <sup>99m</sup>Tc-DMSA (ácido dimercapto-succínico), que permite obtener imágenes estáticas a partir de las dos horas de su administración. El análisis de las imágenes se realiza valorando la forma, tamaño, situación y distribución del material radioactivo en cada riñón.

Aunque la TC y la RM no son indicadas de rutina para el estudio primario de la hidronefrosis en sí misma, su utilidad en la práctica clínica a lo largo de todo el proceso diagnóstico y terapéutico de esta patología es indudable.

## Tratamiento y pronóstico

En la edad pediátrica, la mayoría de los autores recomiendan el manejo conservador de esta entidad. En caso de hidronefrosis importante o reflujo vesicoureteral asociado, se debe añadir profilaxis antibiótica. Las indicaciones más aceptadas de intervención quirúrgica serían: existencia de sintomatología importante, deterioro progresivo de la función renal en grandes hidronefrosis y pacientes monorrenos. El tratamiento quirúrgico puede ser radical (nefrectomía) o conservador; según las distintas técnicas abiertas, endoscópicas y laparoscópicas.

En el adulto, la actitud a seguir va a depender fundamentalmente de la viabilidad funcional del riñón y de la sintomatología asociada. En ambos casos, el drenaje externo previo mediante nefrostomía percutánea puede ser útil para proteger temporalmente la funcionalidad e incluso permitir una recuperación parcial de ese riñón.

Existen diversas técnicas en cirugía abierta de intención conservadora, cuyo objetivo va a ser la reparación de la UPU. La más popular en nuestro medio, y para muchos autores la de elección, es la pieloplastia

## 15. Malformaciones pielocaliciales y ureterales

desmembrada de Anderson-Hynes (1949)<sup>9</sup>. Otras como la plastia de Foley en Y-V, el colgajo en espiral de Culp-Deweerd, el colgajo vertical de Scardino-Prince o la ureterotomía intubada son menos utilizadas. Por otro lado, existen otras técnicas, llamadas de "salvamento", de rara utilidad, que pueden ser útiles para la reparación de cirugías previas de resultado fallido (nueva pieloplastia desmembrada con colgajo, técnica del colgajo capsular renal y ureterocalicostomía)<sup>10</sup>.

La pieloplastia desmembrada consiste en la resección total de la zona estenótica y posterior reanastomosis a la pelvis renal, con o sin reducción de la misma y con el uréter previamente espatulado. Si la estenosis se asocia a vasos polares, se procede a la trasposición de la UPU. La anastomosis se realiza sobre un tutor ureteral. Los resultados quirúrgicos son favorables en más del 90% de los casos, con baja frecuencia de complicaciones, entre las que cabe citar: hemorragia, pielonefritis aguda, fuga urinaria y reestenosis de la unión (3-10%).

La pieloplastia realizada mediante abordaje laparoscópico constituye en la actualidad una alternativa fiable y con unos resultados similares a la técnica abierta, a la que se añaden los beneficios propios de este tipo de abordaje. Por todo ello, no es de extrañar que en un futuro cercano sea ésta la técnica de elección.

Otro gran grupo lo componen las técnicas endoscópicas como la endopielotomía<sup>11</sup>. Consiste en el abordaje, bien percutáneo, bien anterógrado, de la pelvis renal. A continuación se realiza la sección de la estenosis, pudiendo completarse la cirugía mediante la dilatación con balón neumático de la misma (Acucise®). Aunque esta técnica puede estar indicada inicialmente, los mejores resultados se obtienen en aquellos pacientes en los que ha fracasado la cirugía abierta. Según los autores, se ha comunicado una tasa global de éxito entre el 63% y el 86%.

## ANOMALÍAS DEL URÉTER

### Anomalías de la desembocadura

#### Embriología

A partir de la cuarta semana de gestación, surge a partir del conducto mesonéfrico el brote ureteral<sup>12</sup>. La

interacción de este brote con el blastema metanéfrico da lugar a su ramificación, y posterior diferenciación hacia la formación de los cálices renales, los túbulos colectores, la pelvis renal y el uréter. Por su parte, el blastema metanéfrico dará lugar a los elementos que componen la nefrona. La porción más distal del conducto mesonéfrico se denomina conducto excretor común, y en su desarrollo forma parte de la vejiga, dando lugar al trígono vesical. Cuando al conducto excretor común se incorpora la vejiga, el orificio ureteral (que proviene del origen del brote ureteral) migra en dirección cefálica y lateral, mientras que el conducto mesonéfrico lo hace en dirección medial y caudal. Los equivalentes embriológicos del conducto mesonéfrico son, en el varón, el conducto deferente, el epidídimo, las vesículas seminales y la próstata. En la mujer, se trata de la trompa de Falopio, el útero, la porción superior de la vagina y el vestíbulo adyacente.

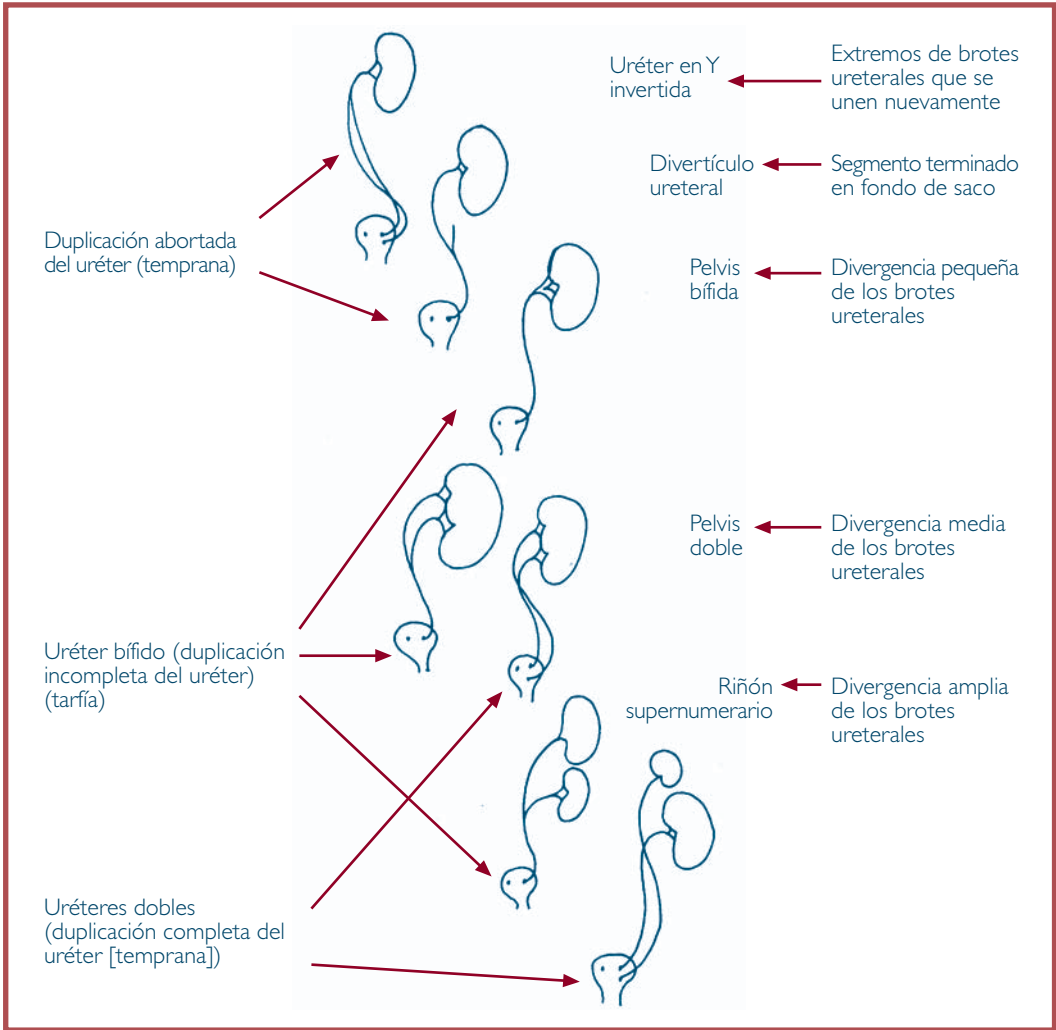
El proceso de formación de la musculatura vesical se inicia después de la separación de ambos orificios (genital y urinario), lo que explica el drenaje independiente de ambas estructuras.

El lugar en el cual se origina el brote ureteral es de capital importancia, y en función de su aparición en una posición más proximal o caudal de lo normal, se producirán distintas anomalías. Si el origen del brote ureteral en el conducto mesonéfrico es muy alto, se desarrollará una **ectopia inferior**, ya que dispone de menos tiempo para incorporarse a la vejiga, y acaba desembocando en una zona más interna y caudal, o incluso fuera de la propia vejiga urinaria si el inicio del brote se encuentra más alto todavía. Si el origen del brote es más bajo de lo normal, el orificio ureteral se incorporará a la vejiga más rápidamente, ocasionando una **ectopia externa**.

Por otra parte, una vez que el brote ureteral abandona el conducto mesonéfrico, éste puede dividirse y convertirse en una estructura bífida, formando dos sistemas colectores separados que forman un uréter común antes de su desembocadura vesical (la que a su vez es normal), constituyendo un **doble riñón con uréter bífido** o duplicación incompleta (Figura 1).

Si, por el contrario, aparecen dos brotes ureterales independientes, se formará un doble sistema completo o **doble riñón drenado por uréter doble**.

**Figura 1.** Tipos de duplicación renal y ureteral. (De Gray SW, Skandalakis JE [eds.]: Embriology for Surgeons. Philadelphia, WB Saunders, 1972.)



La desembocadura de los orificios ureterales en la vejiga, sigue en este caso la conocida Ley de Weigert (1871) Meyer (1946), según la cual, el orificio más cefálico y externo procede del polo ("pielón") superior, mientras que el más caudal e interno drena la orina procedente del polo inferior renal<sup>13</sup>.

### Uréter ectópico

Se puede definir en sentido amplio como aquel que no desemboca en su lugar habitual, y que general-

mente lo hace en el cuello vesical o en las estructuras más distales derivadas del conducto mesonéfrico.

La incidencia real se desconoce con certeza, pero el 80% se asocian a una duplicidad del sistema colector, aunque en el varón la mayoría de los uréteres ectópicos no se acompañan de duplicidad ureteral, por lo que se asume de lo anterior que este tipo de anomalía es 3-4 veces más frecuente en la mujer. Se puede asociar a otras malformaciones, como ano

imperforado y fístula traqueoesofágica. Los lugares más frecuentes para la desembocadura del uréter ectópico son en el varón la uretra posterior y en la mujer la uretra y el vestíbulo.

La forma de presentación clínica difiere entre ambos sexos, en la mujer la edad de aparición de los síntomas es más temprana, clásicamente como **incontinencia urinaria** que alterna con un patrón miccional normal una vez adquirida con el desarrollo una función vesical cíclica adecuada. También se puede presentar dolor abdominal e infecciones urinarias de repetición, así como sus consecuencias sobre el desarrollo ponderoestatural. Si el uréter desemboca en la porción proximal de la uretra, es común la presencia de reflujo y tenesmo vesical. Por último, si existe obstrucción ureteral terminal, cabe añadir la clínica derivada de la hidronefrosis en sus distintos grados.

En el varón, quizás la forma de presentación más frecuente se trate de un hallazgo casual en un paciente asintomático, al no presentarse la incontinencia ya que el drenaje del uréter es, en todos los casos, proximal al esfínter externo de la uretra. Asimismo puede presentar clínica infecciosa; tenesmo y poliaquiuria si la desembocadura ureteral se encuentra en el cuello vesical y/o uretra prostática. Si lo hace en estructuras más distales, pueden aparecer epididimitis agudas, molestias difusas en relación a la actividad sexual, estreñimiento y dolor abdominal, incluso raros casos de infertilidad.

**DIAGNÓSTICO:** Durante la vida prenatal, el diagnóstico mediante **ecografía** se lleva a cabo al observar una dilatación que afecta al polo superior renal en el contexto de un sistema excretor duplicado, siendo la vejiga de características normales. Durante la edad pediátrica, el diagnóstico en una niña se puede confirmar en base a los antecedentes clínicos y la **inspección física**, que pone de manifiesto el escape de orina en la región vulvar o en el tabique uretro-vaginal.

En la mayor parte de los casos, el diagnóstico de confirmación se realiza mediante una **urografía de eliminación o TC abdominal**, previa administración de contraste intravenoso. El rastreo con isótopos (DMSA-Tc 99), proporciona una valiosa información adicional sobre la funcionalidad renal.

Los hallazgos ecográficos revelan una pelvis renal dilatada, acompañada de hidronefrosis de todo el sistema o bien solamente del polo superior. El uréter se encuentra dilatado en todo su trayecto y situado en posición extravesical, siendo común la aparición de un grueso tabique de musculatura vesical que se interpone entre ésta y el uréter (en el ureteroceles, el tabique muscular es fino y la luz ureteral se encuentra en el interior de la vejiga, al menos parcialmente). En ciertas ocasiones, un uréter ectópico de gran tamaño puede producir una compresión vesical y simular un ureteroceles, variante denominada pseudoureteroceles.

En la **cistografía**<sup>14</sup> se puede apreciar hasta en un 50% de los casos un uréter procedente del pielón inferior afectado por reflujo. Si el reflujo ya aparece en las proyecciones premiccionales, indica que el meato ectópico se encuentra en situación proximal al cuello vesical. Si por el contrario, el reflujo aparece en las proyecciones miccionales, la desembocadura ectópica se encuentra localizada en la uretra.

Por último, la visión directa mediante **cistoureteroscopia y/o vaginoscopia** proporciona una idea exacta de la desembocadura ectópica, información de gran importancia con vistas a una posible actuación quirúrgica.

**TRATAMIENTO:** En el caso de un uréter duplicado y una pobre funcionalidad polar superior, la uretrectomía acompañada de heminefrectomía polar superior puede ser la opción más adecuada. Si el polo superior no presenta dilatación y la funcionalidad es aceptable, se puede anastomosar éste a la pelvis del polo inferior, eliminando la porción sobrante superior. Si existe reflujo en el uréter que drena el polo inferior, se puede proceder a la reimplantación vesical del mismo. Si sólo existe un único uréter ectópico, la actuación va a depender fundamentalmente de la funcionalidad renal, pudiendo optar por la nefrectomía simple si fuese necesario<sup>15</sup>.

## Anomalías de la estructura

### Ureteroceles

Se define como una dilatación quística de la porción terminal del uréter en su trayecto submucoso intravesical. La superficie externa se encuentra reves-



tida por epitelio vesical, mientras que la cara más interna lo hace por epitelio de origen ureteral, observando entre ambas una delgada capa de tejido muscular<sup>6</sup>. Esta anomalía puede aparecer en relación a un uréter único, o bien afectar al uréter procedente del pielón superior en el contexto de un doble sistema.

El origen embriológico puede explicarse mediante la ruptura retardada de la membrana de Chwalle (aparece en el 37 día de gestación y divide el brote ureteral del seno urogenital), aunque existen diversas teorías al respecto, sin que se hayan obtenido datos concluyentes acerca de ninguna de ellas.

**INCIDENCIA:** Se trata de una alteración poco frecuente, casi exclusiva de la raza blanca y con una proporción 4:1 a favor del sexo femenino. El 80% proceden del uréter superior en un sistema duplicado y puede ser bilateral en el 10% de los casos. Cabe destacar que un 60% se asocia a reflujo vesicoureteral.

Se pueden clasificar en distintos tipos (Stephens 1963): estenótico, esfinteriano, esfinterostenótico y ureterocele ciego.

**CLÍNICA:** Aproximadamente 1 de cada 4 acontecen como hallazgos casuales en la edad adulta y no precisan tratamiento específico. Aun así, la mayoría debutan desde la lactancia como un cuadro infeccioso de origen urinario. Se pueden presentar como un tumor abdominal palpable causado por un riñón hidronefrótico, y si el ureterocele es ectópico puede prolapsar a través de la uretra, provocando tumor vaginal e incluso incontinencia urinaria en la niña. También se puede asociar a obstrucción del uréter contralateral debido a compresión y no son raras las litiasis<sup>17</sup> formadas en esa situación.

**DIAGNÓSTICO:** El primer estudio diagnóstico que se suele realizar es la ecografía, que ya en el periodo intrauterino ofrece hallazgos sugestivos. Se puede observar un uréter dilatado que se origina en el polo superior hidronefrótico, acompañado de un quiste vesical de pared fina.

La urografía excretora proporciona el diagnóstico en la mayor parte de los casos, con hallazgos

parecidos a los encontrados en el uréter ectópico, con la salvedad de que la hidronefrosis suele ser más grave. En la clásica descripción radiológica **“en cabeza de cobra”** se observa un defecto de relleno en el contraste de tamaño variable en la porción distal ureteral, rodeada a su vez por un halo radioluciente. En los ureteroceles grandes se puede apreciar una imagen “en negativo” de la vejiga, ya que ésta se rellena antes de contraste que el propio ureterocele. Otras entidades a descartar en este caso son la cistitis quística, los tumores vesicales, las litiasis y coágulos.

La cistografía puede ser útil para demostrar el reflujo en caso de que exista hacia el polo inferior renal ipsilateral.

La cistouretroscopia confirma los hallazgos radiológicos, observando su llenado y vaciado rítmico a través de un orificio ureteral de pequeño calibre.

**TRATAMIENTO:** Debe ser adecuado a cada caso y encaminado a preservar la función renal, mediante la liberación de la obstrucción y la corrección del reflujo vesicoureteral.

Los cuadros sépticos deben manejarse de forma endoscópica, drenando el ureterocele a través de una pequeña incisión vesical y liberando la vía excretora mediante nefrostomía percutánea si la gravedad del cuadro lo requiere.

Existen distintas técnicas endoscópicas para el abordaje descompresivo de los ureteroceles, siendo nuestro método de elección la descrita por Rich y cols. en 1990; y que consiste en una incisión transversal a través de todo el espesor de la pared del ureterocele mediante bisturí eléctrico. Para evitar el reflujo secundario, los autores recomiendan realizar dicha incisión todo lo pegado a suelo vesical que sea posible.

En caso de ureterocele único, la resección primaria y el reimplante del uréter puede ser la técnica más adecuada, mientras que en los casos que se asocia un ureterocele ectópico a una duplicación del sistema, la heminefrectomía superior, acompañada de ureterectomía parcial y liberación del ureterocele, puede ser la técnica que ofrezca mejores resultados.

En cuanto al reflujo, éste suele desaparecer en los casos menos graves al descomprimir el ureterocele, mientras que en el resto puede ser necesaria la cirugía abierta, siempre atendiendo a la funcionalidad renal y a la presencia de otras malformaciones asociadas.

### **Estenosis y estrechez del uréter**

Se denomina estenosis ureteral congénita al estrechamiento de la luz ureteral detectado mediante calibración del mismo. El término estrechez se debe reservar para aquellas obstrucciones en las que exista una lesión histológica en la estructura del uréter.

Desde el punto de vista embriológico, es posible que se deba a una alteración de la embriogénesis en la 11-12 semana de gestación. Las regiones más susceptibles son el uréter distal por encima de la unión extravesical y la unión pieloureteral.

El manejo debe ser conservador inicialmente, y encaminado a aliviar la obstrucción si ésta afectase a la función renal.

### **Válvulas ureterales**

Se denominan válvulas ureterales a pliegues transversales de mucosa redundante. Se trata de una causa muy infrecuente de obstrucción ureteral y aparecen con mayor frecuencia en la porción distal del mismo.

### **Torsiones en espiral y pliegues del uréter**

La aparición de pliegues fetales persistentes en el uréter representa una causa excepcional de obstrucción en la edad pediátrica, y muchos de ellos desaparecen con el desarrollo del individuo. Las torsiones en espiral se han atribuido a la ausencia de rotación del uréter junto con el riñón, y no suelen tener mayor importancia clínica.

### **Divertículos ureterales**

Se pueden clasificar en tres grupos (Gray y Skandalakis, 1972): duplicaciones ureterales abortadas o uréteres bífidos ciegos; divertículos congénitos verdaderos que contienen todas las capas en su espesor del uréter normal; y divertículos adquiridos por herniación mucosa.

Los congénitos verdaderos son entidades raras, pudiendo presentarse en toda la longitud ureteral.

Presentan síntomas clínicos en relación a su tamaño, de tipo infeccioso o dolor tipo cólico, siendo la diverticulectomía la técnica de elección en estos casos.

### **Inserción alta congénita**

Entidad relacionada en casi todos los casos con obstrucción a nivel de la unión pieloureteral.

### **Anomalías de posición**

#### **Uréter retrocavo**

También conocido como vena cava preureteral o uréter circuncavo. Se trata de una alteración más propia del desarrollo vascular que del uréter y afecta únicamente al uréter derecho. Se produce una desviación medial y hacia adentro del mismo, pasando por detrás de la vena cava inferior y enrollándose a su alrededor; para luego cruzarla por delante de dentro hacia fuera y continuar su trayecto normal. Además, la pelvis renal y la porción superior del uréter se encuentran alargadas en forma de "J" o anuelo antes de meterse por detrás de la vena cava<sup>18</sup>.

El origen embriológico se encuentra en la formación de las venas abdominales supracardinales, que forman una especie de collar por el que tendrá que pasar el riñón en su fase de ascenso por la cavidad abdominal. La vena supracardinal derecha es la que, en condiciones normales, da origen a la vena cava, pero en ocasiones su origen pasa a estar en la vena subcardinal derecha. Este hecho compromete la normal relación entre la vena cava y el uréter derecho, quedando éste por debajo de la vena subcardinal y por encima de la columna.

La incidencia se encuentra en 1 de cada 1.500 autopsias (Heslin y Mamonas, 1951), con una proporción de 4:1 entre varones y mujeres. Las manifestaciones clínicas no suelen ser evidentes hasta la tercera o cuarta década de la vida y aparecen en función del grado de obstrucción resultante.

La urografía de eliminación muestra los siguientes hallazgos: dilatación pielocalicial derecha, segmento ureteral en "J" invertida a nivel L3-L4 (situado por detrás de la cava), y se puede observar en proyecciones oblicuas cómo el uréter retorna a una posición más anterior una vez superada la obstrucción.

El **TC abdominal** con contraste es la prueba de elección en la confirmación del diagnóstico.

El tratamiento quirúrgico consiste en la sección ureteral y reanastomosis en posición anatómica, que generalmente requiere la eliminación del segmento afectado.

### **Uréter retroilíaco**

También llamada arteria ilíaca primitiva preureteral. Al igual que la anterior, se trata de una alteración en la formación de los grandes vasos de rara aparición. El uréter cruza por detrás de la arteria ilíaca primitiva, quedando situado entre ésta y el hueso sacro.

El origen embriológico es controvertido, y de poca importancia en el manejo clínico de esta entidad.

Al igual que en el caso anterior, la clínica puede ser obstructiva ureteral, pero de localización más baja, a nivel de L5-S1, y la presentación puede ser bilateral.

### **Obstrucción vascular de la porción distal del uréter**

La aparición de vasos de carácter aberrante de origen uterino, umbilical, obturatriz e hipogástrico, también pueden producir obstrucción en la zona distal del uréter; si bien ésta es excepcional.

### **Hernia del uréter**

Entidad extremadamente rara, se han descrito hernias que contenían el uréter a nivel inguinal, escrotal<sup>19</sup> y femoral. Por otra parte, también son posibles las hernias internas del propio uréter, aunque los casos son contados en la literatura.

## **Anomalías en el número**

### **Duplicidad ureteral**

La verdadera incidencia de las duplicaciones ureterales es desconocida, aunque combinando el estudio de Nation (1944) en autopsia, y el de Campbell (1970) en adultos, la incidencia proyectada de duplicación es de 1 en 125 ó 0,8%. La proporción de varones y mujeres es de 1:2, mientras que la duplicación unilateral es 6 veces más frecuente que la bilateral. Parece que ambos lados se afectan con la misma frecuencia.

Existen datos a favor de que la duplicación puede estar determinada genéticamente y heredable de forma autosómica dominante y penetrancia incompleta.

La ubicación de los orificios, como ya se comentó, sigue la Ley de Weigert-Meyer; según la cual, los orificios desembocan de forma invertida al sistema colector que drenan. Cada uréter drena la orina de su masa renal tributaria, siendo excepcional la aparición de más de una masa renal o "supernumeraria", aunque la masa renal única presente un surco de separación entre ambos territorios. Al uréter superior le correspondería aproximadamente un tercio de masa renal, es decir, recoge la orina del cáliz mayor superior, quedando los dos tercios restantes a expensas del uréter inferior. Otras características anatómicas importantes son: cada segmento renal posee un pedículo vascular independiente que lo nutre; y ambos uréteres discurren envueltos en una vaina conjuntiva común (vaina de Waldeyer).

### **Bifidez ureteral**

Representa la anomalía menos frecuente de la ramificación ureteral, y consiste en dos segmentos ureterales distales que se fusionan proximalmente y forman un único conducto que drena el riñón. No es raro que uno de los segmentos ureterales distales concluya en un uréter ectópico o en un ureteroceles. El tratamiento consiste en la eliminación del conducto accesorio y posterior reconstrucción mediante ureteropielostomía o uretero-ureterostomía.

### **Duplicación ciega del uréter**

Esta situación se produce cuando una de las ramas de un uréter bífido termina en un fondo de saco ciego<sup>20</sup>. En la literatura se pueden encontrar aproximadamente 70 casos publicados.

### **Triplicación ureteral y uréteres supernumericos**

La presencia de más de dos brotes ureterales en el conducto mesonéfrico, puede dar lugar a más de dos sistemas excretores, bien completos o incompletos, si bien este último supuesto es muy poco frecuente.

## BIBLIOGRAFÍA

1. Rábade Rey CJ, Pérez García FJ, Rodríguez Martínez JJ: Malformaciones excretoras de la vía superior. En Urología: Libro del Residente. Editorial ENE, Madrid. Asociación Española de Urología. pp. 115-128. 1998.
2. Puigvert A Megacaliosis: diagnóstico diferencial con la hidrocaliectasia. Med Clin, Barcelona, 1963; 41-294.
3. Carr MC: Anomalías y cirugía de la unión pieloureteral en los niños. En Campbell's Tratado de Urología. Buenos Aires. 8.ª edición. Editorial Médica Panamericana. Tomo III, Cap 57, pp. 2179-2190. 2004.
4. Kolon TF, Gray CL, Shuterland RW, et al: Upper urinary tract manifestations of the VACTERL association. J Urol 2000; 163:1949-1951.
5. Leiva O, Resel L: Uropatía obstructiva, ENE Ediciones, Urología Vesalio, Madrid, pp. 97-120. 1992.
6. Barbacid ZL: Radiología del aparato genitourinario. Editorial Marban. Madrid. 1995.
7. González-Maté A, Jiménez-Vicioso A, Carreras JL: Medicina nuclear. En: Alta tecnología en urología y sus aplicaciones. Clínicas urológicas de la Complutense. Editorial Complutense. Madrid. pp. 205-225. 1994.
8. Pennington DJ, Zerlin JM: Imaging of the urinary tract in children. Pediatr Ann 1999; 28:678-686.
9. Anderson JC, Hynes W: Retrocaval ureter: a case diagnosed preoperatively and treated successfully by a plastic operation. Br J Urol 1949; 21:209.
10. Martín Huéscar A, Fernández Gómez JM, Sanmartín A, Martín benito JL y cols: Pieloureterostomía en estenosis de la unión pieloureteral de un doble sistema colector incompleto. Arch Esp Urol 1996. 49: 525-6.
11. Amon Sesmero JH, Estebanez Zarranz J, Martínez-Sagarra JM: Endopielotomía. ¿Alternativa definitiva a la pieloplastia? Actas Urol Esp 1993. 18 (4): 351-58.
12. Sadler TW: Embriología médica de Langman. Buenos Aires, 6.ª edición. 1991.
13. Stephens FD: Congenital malformations of the urinary tract. New York, Praeger: 1983.
14. Wylie JB, Lebowitz RL: Refluxing urethral ectopic ureters: Recognition by the cyclic voiding cystourethrogram. AJR Am Roentgenol 1984; 142:1263.
15. Mor Y, Goldwasser B, Ben-Chaim J, et al: Upper pole heminephrectomy for duplex systems in children: a modified technical approach. Br J Urol 1994; 73:584.
16. Retik AB, Peters CA: Ectopic ureter and ureterocele. En Walsh PC: Urología de Campbell, vol II, Buenos Aires. Ed Panamericana. 1992.
17. Álvarez Múgica M, Jalón Monzón A, González Álvarez RC y cols: Litiasis en ureterocele. Actas Urol Esp 2006; 30:647.
18. Tanagho EA: Embryologic basis for coxer ureteral anomalies: a hypothesis. Urology, 1976; 7:451.
19. Rodríguez Martínez JJ, Fernández Gómez JM, Sánchez Trilla A y cols: Anuria en paciente hipotiroideo intervenido de lipodistrofia escrotal. En: I Concurso de casos clínicos para urólogos en formación, 1999. Luzán 5 Ediciones. Madrid. pp. 133-37.
20. García Rodríguez J, Jalón Monzón A, Rodríguez Faba O y cols.: Duplicación ciega ureteral asociada a carcinoma transicional de vejiga. Actas Urol Esp, 2003; 27 (7):568.



# Libro del Residente de Urología



capítulo 16

## Megauréter

*Antonio Recober Montilla  
Manuel García Mérida  
Carlos Miguélez Lago*

*H. U. Materno-Infantil Carlos Haya. Málaga*

**Palabras clave:** *Megauréter. Ureterohidronefrosis. Diagnóstico prenatal. Obstrucción urinaria. Infección urinaria.*



# Libro del Residente de Urología



Índice capítulo 16

## Megauréter

<b>Introducción</b> .....	269
<b>Cuadro clínico</b> .....	272
<b>Diagnóstico y diagnóstico diferencial</b> .....	272
<b>Tratamiento</b> .....	275
<b>Bibliografía</b> .....	278





## capítulo 16

# Megauréter

## INTRODUCCIÓN

El diagnóstico prenatal ha cambiado el concepto y el manejo de las dilataciones del tracto urinario, fundamentalmente de la estenosis pieloureteral y del megauréter. Actualmente las dilataciones son descubiertas antes del nacimiento y la mayoría de los niños son estudiados antes de ésta produzca síntomas y, lo más esencial en muchos casos, antes de ocasionar deterioro en la función renal. Hasta hace pocos años, la existencia de un sistema urinario neonatal dilatado era sinónimo de obstrucción y cirugía. Se creía que la dilatación neonatal era siempre debida a obstrucción, y que dejada a su evolución, provocaba daño renal progresivo. Hoy se sabe que dilatación no es equivalente a obstrucción y que existen varios grados de dilatación y de obstrucción; algunas dilataciones mejoran, otras desaparecen, y otras ocasionan deterioro de la función renal y cada una precisa un tratamiento diferente. La meta en esta patología debe ir encaminada a diferenciar lo más precozmente posible la obstrucción de la simple dilatación, hecho que puede ser muy difícil en algunas ocasiones.

La palabra megauréter es un término inespecífico que indica la presencia de un uréter dilatado con dilatación concomitante o no del sistema colector intrarrenal sin especificar la etiología ni fisiopatología de la enfermedad que la ocasiona.

El diámetro normal del uréter en niños varía con la edad pero casi nunca es mayor de 5 mm; se habla de megauréter cuando su diámetro es mayor de 7 mm<sup>(1)</sup>.

En 1976 se creó un Comité Internacional para el estudio del megauréter y los clasificó en tres tipos con una subclasificación para cada uno de primario y secundario. Los tipos fueron refluente, obstructivo o primario, y no obstructivo ni refluente o idiopático.

Posteriormente se agregó un cuarto tipo, el obstructivo y refluente<sup>(2)</sup>. Se consideró primario cuando existía una lesión intrínseca en el uréter y secundario cuando era una reacción del uréter a otro proceso situado fuera del mismo (Figura 1). En este capítulo se va a tratar el solamente el megauréter de etiología primaria; los secundarios se estudiarán en la patología que los ocasiona.

### Megauréter refluente

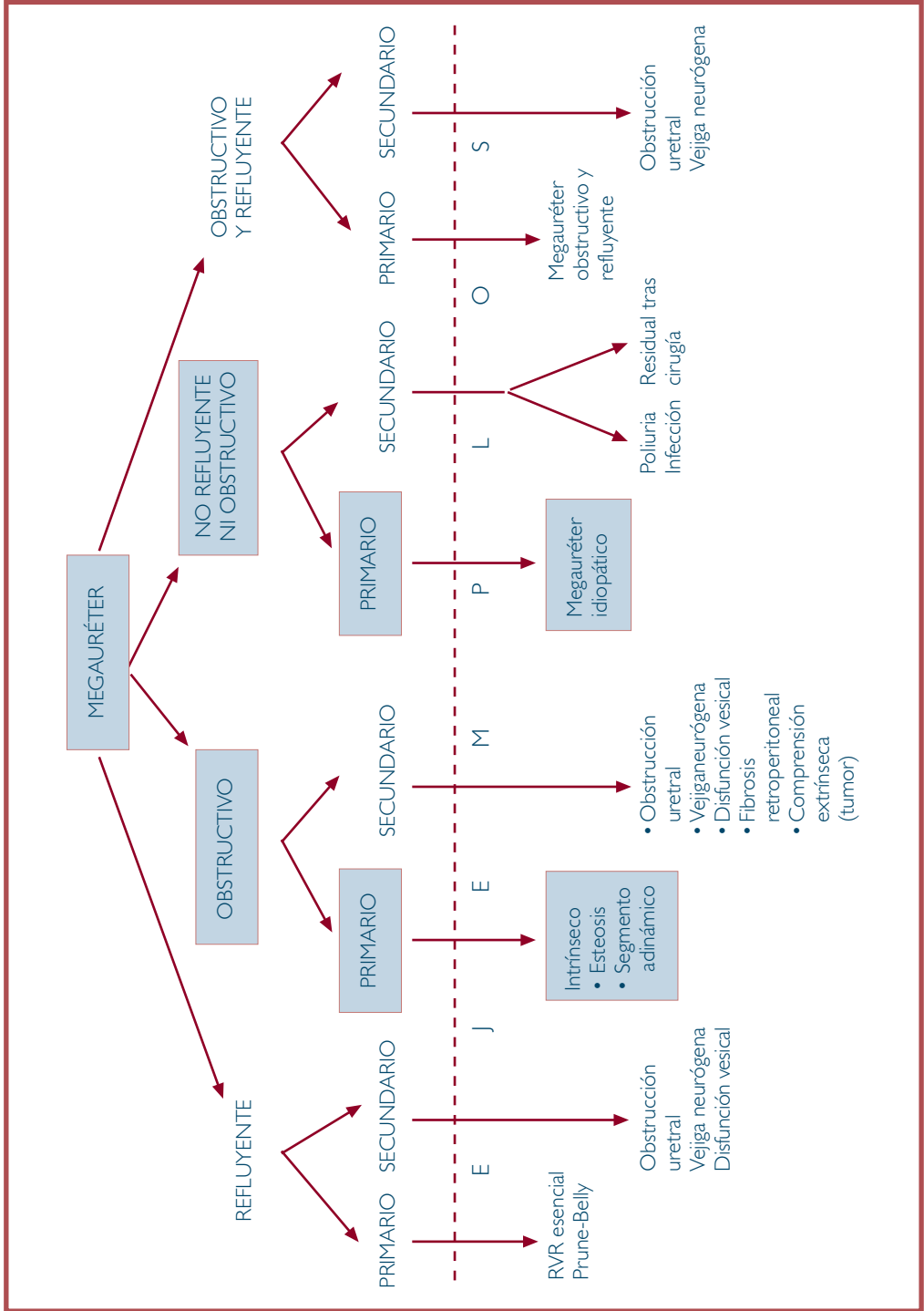
Es ocasionado por ausencia de túnel vesical submucoso, lateralización del meato ureteral o por un divertículo vesical. Los estudios histológicos han demostrado que tiene un incremento de la relación fibras de colágeno/fibras musculares, una disminución del colágeno tipo I y un aumento del tipo III con respecto a los uréteres normales y los obstruidos primarios<sup>(3)</sup>.

La asociación megavejiga-megauréter representa un ejemplo de esta patología. Se caracteriza por vejiga grande, uniforme y de pared delgada, y ureterohidronefrosis severa secundaria a reflujo vesicoureteral de alto grado. Otro grupo especial de esta patología es el síndrome de Prune-Belly o síndrome de la tríada (agenesia de la musculatura abdominal, criptorquidia y dilatación del tracto urinario –vejiga, uréter y sistema colector intrarrenal con o sin obstrucción ureteral–). Ver también capítulo del reflujo vesicoureteral.

### Megauréter no refluente ni obstructivo o idiopático

El uréter normal se dilata si el volumen de orina excede la capacidad de vaciado de sus segmentos como ocurre en determinadas enfermedades sistémicas que cursan con incremento de la diuresis (diabetes insípida y mellitus, polidipsia psicógena, nefropatía de la

**Figura 1.** Clasificación de los megaureteres.



## 16. Megauréter

drepanocitosis, intoxicación de litio); esta hiperdiuresis ocasiona agotamiento de la peristalsis ureteral y dilatación subsiguiente<sup>(1)</sup>. Otro tipo de megauréter no obstruido ni refluente es el que ha sido sometido a cirugía y que raramente recupera la morfología normal.

La dilatación del tracto urinario del recién nacido y lactante puede ser un hecho de la transición feto neonatal y hay varios mecanismos que lo explican. La diuresis fetal aumenta de forma lineal a lo largo de la gestación y en la semana 40 es de unos 25 ml/hora, unas cinco a seis veces mayor que la del recién nacido a término. Este hecho puede producir dilatación fetal que posteriormente desaparece cuando se normaliza el flujo urinario. El sistema colector extrarrenal del feto y del recién nacido tiene mayor adaptabilidad y menor contractibilidad que el del niño mayor y la del adulto, por lo que cualquier aumento del flujo puede producir dilatación sin que exista obstrucción. Este hecho puede ser debido a un retraso en la maduración de las fibras de colágeno (responsable de la adaptabilidad), de elastina o de otras proteínas de relación intercelular o a un simple retraso en el desarrollo del peristaltismo normal<sup>(4)</sup>. La dilatación del tracto urinario neonatal puede ser ocasionada también por una *obstrucción fetal ya resuelta al nacimiento*, por la *persistencia de pliegues ureterales fetales*, o por un *reflujo vesicoureteral*. Por todos estos hechos las dilataciones del neonato y del lactante, a diferencia de las del niño mayor y las del adulto, son inestables pues muchas desaparecen con el crecimiento.

El megauréter idiopático suele ocasionar poca repercusión calicial y algunas veces es segmentario y queda limitado al tercio o los dos tercios distales del uréter.

### Megauréter obstructivo y refluente

En él se asocian la obstrucción y el reflujo. Es el más infrecuente de todos los tipos, probablemente debido a su dificultad de diagnóstico.

### Megauréter obstructivo o primario

Es un uréter de aspecto endoscópico normal y situado ortotópicamente en el trigono. La luz ureteral puede ser de calibre normal o estar disminuida; la longitud del segmento estenótico o adinámico varía entre 0,5 y 4 cm. Su frecuencia oscila entre el 12 y

21% de las uropatías de diagnóstico prenatal<sup>(5,6)</sup>. Es mucho más frecuente en el sexo masculino y en el lado izquierdo; es bilateral en un 25% con dilatación asimétrica y en un 10-15% se asocia a agenesia o displasia renal contralateral<sup>(1)</sup>; ocasionalmente se asocia a estenosis pieloureteral ipsilateral.

En el megauréter obstructivo se han descrito, con *microscopía óptica*, varias anomalías histológicas: hipoplasia y displasia de la muscular distal, hipertrofia y desorganización de las fibras musculares e hipertrofia de colágeno en el uréter terminal<sup>(1,3)</sup>. Estos hallazgos quizás puedan reflejar una amplia variedad de eventos en su etiología.

Con *microscopía electrónica* se ha descrito un aumento del colágeno intersticial con alteración de las fibras musculares que contienen menos filamentos y más organelas<sup>(1,3)</sup>. Estos fenómenos quizás puedan ocasionar una alteración de la relación intercelular y posiblemente del peristaltismo ureteral.

En los megauréteres obstructivos de niños menores de dos años se ha descrito la existencia de Transforming Grow Factor  $\beta$  (TGF  $\beta$ ) en el uréter terminal estenótico, pero no en el dilatado<sup>(7)</sup>. El TGF  $\beta$  parece ser el encargado de madurar las fibras musculares lisas y sobre todo de que el patrón muscular circular; típico del uréter fetal, cambie progresivamente a la disposición en dos capas, propias de las del uréter del recién nacido a término. Este factor no se debe detectar postnatalmente y no se identifica en los otros tipos de megauréteres ni en los megauréteres obstructivos de niños mayores de dos años. Este hallazgo explicaría la resolución espontánea de muchos megauréteres obstructivos en los dos primeros años de vida y que el megauréter obstructivo pueda ser ocasionado por una detención del desarrollo.

Hoy se puede definir al megauréter primario y a la estenosis pieloureteral como unas malformaciones obstructivas que han perdido su potencial patógeno en muchos casos, pero que lo conservan en otros y éstos son los que el urólogo pediátrico debe identificar y tratar con cirugía para evitar el deterioro de la función renal.

No se va a tratar del megauréter obstructivo ocasionado por el uréter ectópico.

## Nociones de fisiopatología nefrourológica del recién nacido

El riñón fetal y el del recién nacido tienen unas características fisiológicas y un comportamiento distintos del riñón del niño mayor y del adulto. En el riñón humano, la nefrogénesis se inicia en la octava semana y se completa entre la 34 y 36 semana de gestación y el número de nefronas es alrededor del millón por cada riñón. Primero se desarrolla el glomérulo y un poco después el túbulo, pero la maduración continúa después del nacimiento y se completa a los dos años de edad, y hasta esta fecha no se alcanzan los valores del adulto. Al año de edad madura la función tubular y a los dos años el filtrado glomerular.

Al interrumpirse la circulación feto-placentaria los riñones comienzan a efectuar la función homeostática del organismo. Durante este periodo, que se conoce como *adaptación nefrológica*, los riñones experimentan una serie de cambios funcionales importantes para poder asumir su nueva misión. Estos cambios afectan al filtrado glomerular y a la función tubular; son progresivos, y aunque duran hasta los dos años hacen de las cuatro primeras semanas el periodo más fisiológicamente variable de la vida. El filtrado glomerular es bajo al nacimiento y aumenta rápidamente en el primer año tanto en riñones normales como en riñones dilatados sin obstrucción o con obstrucción parcial<sup>(8)</sup>. El pensamiento de que la corrección quirúrgica precoz de la dilatación ocasionaba mejoría de la función renal ha demostrado ser infundado en bastantes casos después de observar que riñones no operados también la obtenían<sup>(8)</sup>. Si ha existido una obstrucción transitoria intraútero, se puede retrasar el proceso de maduración posterior<sup>(9)</sup>.

## CUADRO CLÍNICO

Hasta 1985 los megauréteres se diagnosticaban cuando producían signos y síntomas como infección del tracto urinario, dolor abdominal o hematuria. Rara vez se diagnosticaba por masa renal palpable en el neonato. La infección es habitualmente febril en el lactante. El dolor abdominal en niños pequeños suele ser generalizado y solamente se focaliza en los mayores. La hematuria es habitualmente microscópica, y oca-

sionada por la distensión de los vasos ureterales submucosos; en ocasiones la hematuria es franca y desencadenada por un trauma abdominal banal, y en la edad adulta puede ser secundaria a litiasis ureteral.

Actualmente, prácticamente casi todos los niños con megauréter son diagnosticados prenatalmente y se trata de pacientes asintomáticos con dilatación del tracto urinario que hay que estudiar para ponerle el tipo y el subtipo correctos.

## DIAGNÓSTICO Y DIAGNÓSTICO DIFERENCIAL

El diagnóstico del megauréter refluente suele ser fácil, pero no tanto el de los restantes tipos de megauréteres primarios. Actualmente no existe ninguna prueba que distinga al cien por cien entre un megauréter obstructivo primario y una ureterohidronefrosis sin obstrucción, por lo que se deben utilizar diversas exploraciones para diagnosticarla. Aunque no existe consenso en el patrón para diagnosticar obstrucción ni para indicar la cirugía, todos los autores fundamentan su diagnóstico en los ultrasonidos (US), cistouretrograma miccional seriado (CUMS) y renograma isotópico diurético (RD).

### Momento de realización de las pruebas diagnósticas

En el paciente sintomático se realizaran cuando debute el cuadro. En los casos diagnosticados prenatalmente el momento adecuado para realizar cada exploración tiene gran importancia. La ecografía se recomienda realizarla a partir del quinto día de vida, una vez superado el periodo de oliguria fisiológica, que existe inmediatamente después del nacimiento; de esta forma se evitan falsos negativos.

Las pruebas que dependen de la función renal, como el RD y la urografía, se deben realizar a partir del mes de vida, una vez transcurrida la primera fase del periodo de adaptación nefrológica, y mejor aún, a partir del tercer mes de vida.

El CUMS en los casos unilaterales se puede realizar a partir del mes de vida, mientras que en los bila-

## 16. Megauréter

terales o en riñón único se debe hacer en los primeros días de vida para descartar que el megauréter sea secundario a una obstrucción ureteral (válvulas de uretra posterior).

### Ultrasonidos

Los US deben ser la primera exploración postnatal a efectuar en el estudio de la dilatación del tracto urinario, pues es de fácil realización, está exenta de preparación previa, no es invasiva y proporciona una excelente información anatómica de todo el tracto urinario. Es fundamental que el niño esté bien hidratado para realizar el estudio. Se deben estudiar todo el tracto urinario, valorando específicamente: grado de dilatación pielocalicial (criterios Sociedad de Urología Fetal), ecogenicidad renal, grosor del parénquima renal, diámetro antero-posterior de la pelvis renal y del uréter retrovesical (medidos en el plano transversal), motilidad ureteral y tamaño del riñón sano contralateral; la dilatación hay que estudiarla con vejiga llena y vacía.

La *clasificación de la dilatación pielocalicial* establecida por la Sociedad de Urología Fetal<sup>(10)</sup> valora tres parámetros: dilatación de la pelvis, dilatación de los cálices y espesor del parénquima renal. El grado de dilatación ureteral depende del diámetro antero-posterior del uréter medido en su tercio distal (Tabla 1).

Los *hallazgos sugestivos de obstrucción en los US* son: dilatación de los cálices, parénquima renal adelgazado, aumento ecogenicidad renal o presencia de quistes pues sugieren la existencia de displasia, hiper-

trofia renal compensadora del riñón sano contralateral, diámetro del uréter retrovesical >10 mm y uréter aperistáltico<sup>(10-12)</sup>.

La valoración del índice de resistencia vascular con *doppler* se ha utilizado para el diagnóstico de la obstrucción, pero no existe consenso en las cifras de normalidad en niños pequeños y es difícil realizarlo fidedignamente en menores de un año, por lo que actualmente no se emplea de manera rutinaria.

La *periodicidad de los controles ecográficos* depende del grado de dilatación inicial. En las de grado 3 y 4 se repetirán al mes de vida y en las restantes a los tres meses. Los controles posteriores dependen del grado de dilatación pielocalicial y ureteral de esta prueba. En las hidronefrosis grado 3 y 4 se recomienda control trimestral el primer año de vida y semestral el segundo si no se decide la cirugía; en las dilataciones grado 1 y 2 los US deben hacerse semestrales el primer año y anuales el segundo. Posteriormente se recomienda control anual hasta la resolución de la dilatación. En los riñones no obstruidos o con obstrucción leve el crecimiento renal es el normal para su edad y similar al riñón sano contralateral.

### Cistouretrograma miccional seriado (CUMS)

Es una exploración fundamental para el diagnóstico diferencial del megauréter; darle un apellido correcto al mismo y para descartar las formas secundarias del megauréter. Se debe efectuar el CUMS radiológico

**Tabla 1.** Grados de dilatación (criterios de la Sociedad de Urología Fetal).

1. Dilatación pielocalicial	
• Grado 0:	No dilatación
• Grado 1:	Dilatación sólo de la pelvis renal
• Grado 2:	Dilatación discreta de la pelvis y leve de los cálices
• Grado 3:	Gran dilatación de la pelvis y moderada de los cálices con parénquima renal de grosor normal
• Grado 4:	Gran dilatación de la pelvis y de los cálices con parénquima adelgazado
2. Grado de dilatación ureteral (medido en uréter terminal)	
• Grado 1:	Diámetro antero-posterior < 7mm
• Grado 2:	“ “ entre 7 y 10 mm
• Grado 3:	“ “ > 10 mm

convencional para conocer la morfología de la vejiga, cuello vesical y uretra, y el llenado y vaciado vesical.

El megauréter obstructivo y refluyente se caracteriza porque el uréter proximal está marcadamente dilatado y el segmento ureterovesical es de apariencia normal, pero impide el drenaje del material de contraste<sup>(1)</sup> y, además, porque el contraste queda retenido en el uréter tiempo después de efectuar la micción de dicha prueba.

## Renograma isotópico diurético (RD)

El RD es una prueba dinámica que informa sobre la función renal y la eliminación por el sistema colector. Tiene un papel primordial en el diagnóstico, control y seguimiento de las dilataciones del tracto urinario. Aunque aporta datos morfológicos, lo más importante es que proporciona una información funcional cuantitativa.

Para el RD, actualmente, se utiliza el Tc<sup>99m</sup> mercaptoacetilglicina (MAG 3), que es el isótopo ideal para uso pediátrico debido a la gran calidad de sus imágenes, corta vida media, bajas dosis de radiación, rápido aclaramiento plasmático, mejor respuesta al diurético por eliminarse vía tubular, y mayor efectividad en los casos de mala función renal<sup>(13)</sup>.

El RD está influido por una gran cantidad de factores técnicos y del propio paciente, por lo que la Sociedad de Urología Fetal ha establecido una serie de normas básicas para estandarizar esta prueba que se conocen como "renograma bien temperado"<sup>(13)</sup>, y que básicamente se resumen en: 1) cateterizar una vía venosa y administrar sueroterapia a razón de 15 cc por kg de peso desde 15 minutos antes de iniciar el estudio; 2) colocación de sonda vesical; 3) administrar MAG3 a dosis de 50  $\mu$ Ci/kg en forma de bolo, y con lavado posterior del catéter con agua destilada o suero fisiológico, y 4) furosemida a 1 mg por kg de 20 a 30 minutos de inyectar el isótopo. En el megauréter obstructivo a veces se recomienda dar una segunda dosis de diurético a los 60 minutos de administrado el isótopo.

*Para valorar la existencia de obstrucción se utilizan la función renal diferencial, el tiempo medio de eliminación del isótopo, y la morfología de la curva. El tiempo medio y la curva se deben medir en la unión ureterovesical con la vejiga vacía.*

La *función renal diferencial*, o relativa de cada riñón, se calcula al determinar la acumulación del trazador en cada riñón entre dos y tres minutos después de la inyección del isótopo. Se considera normal cuando la función diferencial es mayor del 40%.

El *tiempo medio de eliminación del isótopo* es un parámetro objetivo que ayuda a reducir la subjetividad en la interpretación de las curvas y a disminuir el número de resultados dudosos. El tiempo medio se define como el tiempo necesario para eliminar el 50% del isótopo del sistema colector. Un tiempo medio igual o mayor de 20 minutos significa obstrucción, mientras que uno igual o menor a 10 minutos la descarta. Un tiempo medio entre 10 y 20 minutos es dudoso y requiere estrecho seguimiento. El tiempo de eliminación no tiene mucho valor en los menores de seis meses porque el riñón tiene una función pobre y responde tardíamente a los diuréticos.

La *morfología de la curva* de eliminación del RD ha sido, hasta hace pocos años, el parámetro más valorado del RD para el diagnóstico de obstrucción. Dado que la morfología de la curva está íntimamente relacionada con el tiempo medio y que la interpretación de las mismas es muchas veces subjetiva, este dato es actualmente poco valorable.

En las hidronefrosis se ha demostrado que el tiempo medio y la curva están influidos por el tamaño de la pelvis, es decir, por el grado de hidronefrosis<sup>(14)</sup>, y lo mismo puede ocurrir con el tamaño del uréter.

*Se considera que existe obstrucción cuando la función renal diferencial es menor del 40% o cuando disminuye un 10% durante la evolución, cuando el tiempo medio de eliminación es mayor de 20 minutos y la curva es de morfología obstructiva.* En resumen, se puede decir que la existencia de un buen vaciado es signo de buen pronóstico y que la de un mal vaciado es sospecha de obstrucción y requiere un estricto control.

No obstante, dado que el tratamiento inicial del megauréter obstructivo es el conservador durante el primer y, posiblemente, el segundo año de vida la realización del RD debe estar supeditada a los hallazgos de los US iniciales. En las dilataciones grado 4 o cuando el calibre ureteral es mayor de 10 mm se hará en el primer mes de vida. En las de grado 3 o cuando el

## 16. Megauréter

diámetro del uréter es de 10 mm se realizará al tercer mes de vida. Por regla general no se realizarán en las hidronefrosis de grado 1 y 2 o cuando el uréter es menor de 10 mm de diámetro<sup>(11)</sup>, salvo que aumente la dilatación durante la evolución.

La frecuencia del RD de control depende de la dilatación pielocalicial, diámetro ureteral y de los datos del previo, fundamentalmente de la función renal diferencial. En el primer año de vida se recomienda trimestral en las dilataciones de grado 4 y semestral en las de grado 3 y, en el segundo año, dependiendo de los resultados previos, semestral o anual.

En los casos bilaterales y de riñón único no tiene valor la función renal diferencial, pero sí la tienen los otros parámetros del RD.

### Urografía intravenosa

Fue la prueba más utilizada para el diagnóstico de la dilatación del tracto urinario, pero al igual que los US, no distingue entre dilatación y obstrucción. Proporciona buena información anatómica de todo el tracto urinario, pero grosera de la función renal. La urografía se recomienda en las grandes dilataciones o cuando existen dudas anatómicas en los US. Se aconseja la modalidad de tres placas (10 minutos, 30 en prono y tardía –dos a cuatro horas– en lateral) pues proporciona mucha información con poca radiación.

La obstrucción es muy probable cuando en la urografía se aprecia un retraso en la concentración del material de contraste, dilatación de pelvis y cálices con aplanamiento o pérdida de la convexidad de las papilas. Por regla general, en el megauréter existe *mayor dilatación ureteral que calicial*. La imagen en “punta de lápiz”, que se observa en la proyección lateral en las placas retardadas, es la típica del megauréter obstructivo primario. Si es un megauréter refluente u obstructivo y refluente se recomienda realizarla con sonda vesical.

### Resonancia magnética (RM)

La resonancia puede ser en el futuro la prueba “ideal” para el diagnóstico de las obstrucciones del tracto urinario en niños, pues no emite radiaciones ionizantes, es multiplanar y permite realizar un excelente estudio

anatómico y funcional del tracto urinario. La RM del tracto urinario en sus dos vertientes, estática y funcional, se conoce como uorresonancia. Permite definir anatómicamente estructuras dilatadas llenas de líquido y con mala función renal, que son difíciles de identificar con otros métodos diagnósticos. Utilizando como contraste el gadolinio (Gd-DTPA) se pueden conocer; igual que en el RD, la perfusión renal, función renal diferencial, el tiempo de tránsito parenquimatoso, el filtrado glomerular; la excreción y el drenaje del sistema colector<sup>(6,15)</sup>. En la exploración funcional se suele administrar diurético para ver los efectos del mismo sobre un punto determinado del tracto urinario. No obstante, precisa sondaje vesical y en niños pequeños requiere sedación para su realización, lo que limita sus indicaciones.

### Test de presión-flujo

Clásicamente se han utilizado los tests de presión-flujo (*Whitaker o Vela-Navarrete*) para el estudio de la obstrucción urinaria. Actualmente el RD ha limitado su uso, pues los tests de presión-flujo no son fisiológicos en el neonato ni en el lactante, no se correlacionan bien con el RD, y además son muy invasivos pues requieren anestesia general, nefrostomía y sonda vesical; por ello se recomienda realizarla sólo en casos muy seleccionados. Si se precisara, es recomendable realizar el test de Vela-Navarrete, pues no está tan influido por la adaptabilidad, y al realizar además analítica de la orina aspirada, proporciona datos de la función renal ipsilateral.

## TRATAMIENTO

### Manejo del megauréter

El tratamiento del megauréter primario en el primer año de vida es conservador, salvo raras excepciones. Todo recién nacido con ureterohidronefrosis debe ser sometido a tratamiento antibiótico profiláctico hasta tener el diagnóstico etiológico de la misma. Una vez realizado se procederá al tratamiento de la causa primaria. *En este apartado sólo nos vamos a referir al megauréter obstructivo primario y al idiopático.*

El megauréter obstructivo asintomático tiene una alta tasa de resolución espontánea. El porcentaje de curación con el crecimiento oscila entre el 53 y 72%<sup>(11,16)</sup>.



McLellan y cols.<sup>(11)</sup> han realizado un excelente trabajo sobre los factores y el tiempo de resolución del megauréter obstructivo. En los dos primeros años de vida, la tasa de resolución espontánea fue significativamente mayor en las dilataciones pielocaliciales de grado  $\leq 3$  y cuando el diámetro ureteral era  $< 10$  mm que en las de dilataciones mayores. No observaron aumento del grado de dilatación en las de grado 1 y 2. El tiempo de resolución fue significativamente menor en las dilataciones de grado  $\leq 3$  (entre 12 y 36 meses) que en las mayores (3 años). El diámetro del uréter fue predictivo de la resolución, pero no del tiempo que tardó en resolverse, y por ello, una de sus conclusiones es que los uréteres mayores de 10 mm tienen altas posibilidades de cirugía. No encontraron diferencias significativas en el sexo, edad uni o bilateralidad. Por estos datos<sup>(11,16)</sup> se puede decir que el megauréter en la infancia es un proceso dinámico con alta tendencia a la resolución espontánea, pero que precisa de un estricto control para evitar los efectos deletéreos silentes de la obstrucción.

La historia natural de las dilataciones del tracto urinario ha demostrado que existen tres subtipos de riñones: unos muy deteriorados por la obstrucción prenatal y que no se recuperan tras la cirugía; otros en los que la maduración mejora espontáneamente con el crecimiento y otros que pueden recuperar la función después de la cirugía, pero no se dispone de ninguna prueba que distinga un subgrupo de otro. Por ello estos pacientes requieren un estricto control.

En los megauréteres obstructivos con dilatación de grado  $\geq 3$  o diámetro ureteral  $> 10$  mm se recomienda *profilaxis antibiótica* durante el primer año de vida. La dosis profiláctica es un tercio de la terapéutica administrada en una sola toma. En esta edad no existe unanimidad sobre su administración por la noche puesto que no existe control esfinteriano ni continencia urinaria nocturna. Para la profilaxis se recomiendan fosfomicina cálcica, ampicilina o amoxicilina en los tres primeros meses de vida, y cotrimazol y furantoina después de esta edad.

No es necesaria la circuncisión profiláctica en varones. En casos de bacteriuria asintomática se puede utilizar el tratamiento tópico con pomada de betametasona al 0,05%.

Estos pacientes deben ser controlados periódicamente con US y RD, como se ha especificado previamente en los apartados correspondientes.

Se realizarán urocultivos siempre que exista sospecha clínica de infección del tracto urinario.

## Indicaciones de cirugía

Antes del diagnóstico prenatal la indicación quirúrgica era fácil en el paciente sintomático. Actualmente con el diagnóstico prenatal, el paciente asintomático y el alto porcentaje de resolución espontánea la decisión es más difícil. Las metas del tratamiento del megauréter son evitar el deterioro de la función renal y prevenir las complicaciones. En el recién nacido y lactante, la existencia de una función renal diferencial mayor del 40%, independientemente del tiempo medio de eliminación y de la morfología de la curva, permite efectuar un tratamiento conservador con total seguridad y confianza.

Prácticamente existe unanimidad en que no se deben realizar reimplantaciones en niños menores de un año, asintomáticos y con función renal normal, pues el índice de complicaciones y reintervenciones es considerable (12%) en este grupo de edad<sup>(17)</sup>. No obstante se han realizado reimplantes en lactantes con buenos resultados a corto y largo plazo y sin repercusión funcional en el tracto urinario inferior<sup>(18,19)</sup>.

En menores de un año sólo está indicada la cirugía si existe una función renal menor del 20%, se reduce más de un 10% con respecto al control previo o presenta sintomatología o infección urinaria clínica de repetición. Si la función renal inicial es  $< 20\%$ , una posible opción es la ureterostomía terminal durante el primer año de vida; con ello disminuye el calibre ureteral y puede o no mejorar la función renal. Si la función es algo mejor (entre 20 y 30%) o disminuye, otras opciones son colocar un doble J o realizar una dilatación neumática. La primera es una solución temporal (6 meses) y con una alta tasa de complicaciones (70%). La segunda opción utiliza la misma vía pero sus resultados son más resolutivos, aunque no está exenta de complicaciones.

Después del primer año de vida, el megauréter obstructivo y refluente precisa exéresis del uréter

## 16. Megauréter

terminal, posible modelaje y reimplante. Las indicaciones de cirugía en el megauréter obstructivo se basan en reunir varios de los criterios siguientes:

1. Función renal diferencial menor del 40% o disminución evolutiva de la misma mayor de un 10%.
2. Tiempo medio de eliminación del isótopo mayor de 20 minutos con curva de morfología obstruida medidos en la unión ureterovesical y con la vejiga vacía.
3. Ureterohidronefrosis con adelgazamiento de la cortical (uréter mayor de 10 mm y/o dilatación grado 4).
4. Aumento de la dilatación inicial,
5. Desarrollo de síntomas (infecciones urinarias clínicas de repetición –no bacteriuria asintomática–, dolor abdominal, hematuria o hipertensión arterial) o aparición de complicaciones (litiasis), y
6. Imposibilidad de ejercer un seguimiento adecuado del paciente

### Tratamiento quirúrgico

Los principios quirúrgicos en el tratamiento del megauréter obstructivo primario son:

1. Reducción del calibre ureteral para poder obtener un túnel submucoso de longitud suficiente (4-5/1) que impida el reflujo vesicoureteral.
2. Preservar la vascularización ureteral para prevenir la obstrucción secundaria a la fibrosis o estenosis.
3. La reimplantación se puede hacer por técnicas intravesicales (Cohen), mixtas (Politano) o extravesicales (Lich-Gregoire).
4. El hiato vesical debe ser amplio y se debe realizar preferentemente en la parte fija de la vejiga (técnica de Cohen) para evitar angulaciones y obstrucciones del uréter durante el llenado vesical. Si se realiza el neohiatio en la parte móvil de la vejiga (técnica de Politano), se recomienda psoización vesical.

Habitualmente el reimplante ureteral se realiza por la técnica de Cohen. La disección del uréter se hace por vía intravesical. En las grandes dilataciones ureterales se puede practicar la disección también por vía extravesical, localizando el uréter en las inmediaciones de la arteria umbilical obliterada.

Se debe hacer modelaje si no se puede conseguir un túnel submucoso de una longitud cuatro o cinco veces mayor que el calibre del uréter. La longitud del modelaje debe ser sólo de tres a cuatro centímetros, es decir, el trayecto del túnel submucoso.

Existen dos formas de realizar el modelaje, una por resección de la pared ureteral y otra por la técnica de plegamiento (técnicas de Kalicinski y Starr)<sup>(1)</sup>; cada una tiene sus ventajas e inconvenientes. La resección de la pared ureteral es la forma más habitual de modelaje. Las técnicas de plegamiento ocasionan menos devascularización, por lo que son muy raras las fístulas y las obstrucciones postoperatorias; sin embargo, el túnel intravesical resulta muy grueso y pueden facilitar algo más el reflujo; si la pared del uréter está engrosada, será necesario un túnel muy ancho, además de largo. El plegamiento es la técnica de elección cuando en la cirugía se observa orina purulenta, si las paredes ureterales no son muy gruesas.

Personalmente preferimos dejar un tutor ureteral y sonda de Petzer intravesical, para que la uretra y el trigono estén libre de sondas, lo que mejora la calidad del postoperatorio. El tutor se retira a los 5 días si se ha realizado cualquier técnica de plegamiento y a los 7 si ha realizado resección de la pared ureteral. La sonda de Petzer se extrae 24 ó 48 horas después de retirar el tutor:

Administramos tratamiento antibiótico de amplio espectro (cefalosporina de tercera generación) durante el postoperatorio inmediato. Posteriormente se continuará con profilaxis antibiótica hasta realizar el CUMS postoperatorio.

### Resultados

Con la cirugía se obtienen buenos resultados entre el 86 y 95% de los casos y son algo mejores con las técnicas intravesicales que con las extravesicales<sup>(20)</sup>. Los peores resultados se obtienen en los megauréteres refluventes, que tienen sólo un 74% de buenos resultados<sup>(20)</sup>.

Las complicaciones más frecuentes son la obstrucción y el reflujo vesicoureteral; las fístulas son raras. La obstrucción inmediata es ocasionada por edema y suele remitir espontáneamente, aunque ocasionalmente puede necesitar de la administración de corticosteroides orales. La obstrucción persistente puede ser ocasionada por isquemia o por angulación ureteral. La isquemia suele ser secundaria a una amplia disección ureteral o a haber desvascularizado el uréter durante el modelaje. La angulación ureteral puede ocurrir cuando se realiza la reimplantación por la técnica de Politano; en estos casos se recomienda realizar psoización vesical para prevenirla.

El reflujo vesicoureteral puede ser ocasionado por un túnel de longitud insuficiente y rara vez por la existencia de una fístula ureteral en los modelajes con resección de la pared ureteral. Para evitar esta última se recomienda colocar la sutura del modelaje ureteral en contacto con el detrusor en vez de con la mucosa.

### Controles postoperatorios

Al mes de la intervención se hará una ecografía del tracto urinario o una UIV modalidad de tres placas. Se considera normal que en este control exista una dilatación similar o algo mayor que la preoperatoria.

Al sexto mes se repetirán los US y se realizará un CUMS para descartar la existencia de reflujo vesico ureteral. En los US lo habitual es que se aprecie una disminución de la dilatación inicial. Si se confirma la ausencia de reflujo, se suspenderá la profilaxis antibiótica. Si persiste el RVU o aparece contralateral, se hará un año de observación con profilaxis, y se repetirá el CUMS, y si persiste, entonces somos partidarios de un tratamiento endoscópico.

Al año se realizará un RD. Lo habitual es que la función renal continúe igual o aumente, que el tiempo medio disminuya y la curva no sea de morfología obstructiva; si el uréter está muy dilatado, el tiempo medio puede estar alargado<sup>(14)</sup>.

## BIBLIOGRAFÍA

1. Joseph, DB. Ureterovesical junction anomalies-Megaureters. En Pediatric Urology. Gearhart JP, RinK RC, Mouriquand PDE, Eds. WB Saunders Co. Philadelphia, 2001, 347-58.
2. King LR. Megaloureter: Definitions, diagnosis and management. J Urol 1980. 123-2: 222-23.
3. Lee BJ, Silver RI, Partin AW et al. A quantitative histologic analysis of collagen subtypes: The primary obstructed and refluxing megaureters of childhood. Urology 1998, 51: 820-23.
4. Escala JM, Keating MA, Boyd G et al. Development of elastic fibres in the upper urinary tract. J Uro 1989, 141: 969-73.
5. García Mérida M, Rius F, Miguélez C et al. El recién nacido con malformaciones del sistema urinario de diagnóstico prenatal. Urol Integr Invest 1999, 4: 22-26.
6. McMann LP, Kirsch AJ, Scherz HC et al. Magnetic Resonance Urography in the evaluation of prenatally diagnosed hydronephrosis and renal dysgenesis. J Urol 2006, 176: 1786-92.
7. Nicotina PA, Romero C, Arena F, Romeo G. Segmental upregulation of Transforming Growth Factor-B in the pathogenesis of primary megaureter: An immunocytochemical study. Br J Urol 1997, 80: 946-9.
8. Ulman I, Jayanthi VK, Koff SA. The long-term followup of newborns with severe unilateral hydronephrosis initially treated nonoperatively. J Urol 2000, 164: 1101-05.
9. Chung KH, Chevalier RL. Arrested development of the neonatal kidney following chronic ureteral obstruction. J Urol 1996, 155: 1139-44.
10. Maizels M, Reisman ME, Flom SL, et al. Grading nephroureteral dilatation detected in the first year of life: Correlation with obstruction. J Urol. 1992. 148:609-614.
11. McLellan DI, Retik AB, Bauer SB et al. Rate and predictors of spontaneous resolution of prenatally diagnosed primary nonrefluxing megaureter. J Urol 2002, 168: 2177-80.

12. García Pena BM, Keller MS, Schwartz DS, et al. The ultrasonographic differentiation of obstructive versus nonobstructive hydronephrosis in children: A multivariate scoring system. *J Urol* 1997, 158: 560-565.
13. Conway JJ et al. The well-tempered diuretic renogram: a standard method to examine the asymptomatic neonate with hydronephrosis or hydroureteronephrosis. A report from combined meeting of The Society for Fetal Urology and members of The Pediatric Nuclear Medicine Council. The Society of Nuclear Medicine. *J Nucl Med* 1992; 33: 2047-2051.
14. Eskild-Jensen A, Gordon I, Piepsz A et al. Congenital unilateral hydronephrosis: A review of impact of diuretic renography on clinical treatment. *J Urol* 2005, 173: 1471-6.
15. Riccabona M. (Pediatric) magnetic resonance urography: just fancy images or a new important diagnostic tool. *Curr Opin Urol* 2007, 17: 48-55.
16. Shukla AR, Cooper J, Patel RP et al. Prenatally detected primary megauréter: A role for extended followup. *J Urol* 2005, 173: 1353-6.
17. Peters CA, Mandel J, Lebowitz RL et al. Congenital obstructed megaureters in early infancy: diagnosis and treatment. *J Urol* 1989, 142: 641-5.
18. Gosálbez R, Piró C, Martín Osorio JA. Reimplante vesicoureteral en lactantes. *Arch Esp Urol* 1998, 51: 625-628.
19. DeKort L, Klijn AJ, Uiterwaall CSPM et al. Ureteral reimplantation in infants and children: effect on bladder function. *J Urol* 2002, 167: 285-7.
20. DeFoor W, Minevich E, Reddy P et al. Results of tapered ureteral reimplantation for primary megaureter: extravesical versus intravesical approach. *J Urol* 2004, 172: 1640-3.



Libro del Residente de  
**Urología**



capítulo 17

## **Reflujo vésico-ureteral primario en la infancia**

*Antonio Recober Montilla  
Manuel García Mérida  
Carlos Miguélez Lago*

*H. U. Materno-Infantil Carlos Haya. Málaga*

**Palabras clave:** *Reflujo vésico-ureteral. Nefropatía de reflujo. Pielonefritis. Infección urinaria. Endoscopia.*



# Libro del Residente de Urología



Índice capítulo 17

## Reflujo vésico-ureteral primario en la infancia

<b>Introducción</b> .....	285
<b>Clasificación etiológica</b> .....	286
<b>Cuadro clínico. Nefropatía de reflujo (NR)</b> .....	287
<b>Evolución y desaparición espontánea del RVU I.º</b> .....	288
<b>Diagnóstico</b> .....	289
<b>Tratamiento</b> .....	290
<b>Observación evolutiva (OE)</b> .....	293
<b>Tratamiento endoscópico (TE)</b> .....	294
<b>Tratamiento del RVU primario con cirugía abierta</b> .....	296
<b>Bibliografía</b> .....	301





## capítulo 17

# Reflujo vésico-ureteral primario en la infancia

## INTRODUCCIÓN

### Definición

El reflujo vésico ureteral (RVU) es el paso retrógrado de orina desde la vejiga hacia los uréteres, desde donde puede llegar a los riñones en la mayoría de los casos.

### Grados

El RVU se ha clasificado, según la intensidad del mismo y las alteraciones del tracto urinario superior (TUS), en cinco grados, según la Clasificación Internacional del Reflujo (ISRC) <sup>(1,2)</sup>. Figura 1.

- Grado I. El RVU se limita al uréter; no llega al sistema pielocalicial.
- Grado II. El RVU llega al uréter y al sistema pielocalicial, pero no los deforma.
- Grado III. Similar al II, pero deforma el uréter; produciendo curvas y tortuosidades anormales, con incipiente deformidad de los fónices caliciales.
- Grado IV. Similar al III pero con deformidad del sistema pielocalicial, y mayor tortuosidad del uréter.
- Grado V. Similar al IV, pero con mayor dilatación, tortuosidad y deformación tanto del uréter como del sistema Pielocalicial.
- Además puede existir, independientemente del grado de RVU, un reflujo intrarrenal, que consiste en el paso de contraste desde los cálices hacia el parénquima renal <sup>(3)</sup>, generalmente a túbulo colectores, pero también a intersticio, sistema venoso o linfático.

### Prevalencia

Es una patología con una prevalencia significativa en la infancia, con una media en general del 1%, con un rango del 0,4 al 1,8% <sup>(4)</sup>. Según otros autores como Elder <sup>(2)</sup> y Somoza <sup>(1)</sup>, la prevalencia es del 1% en niños sanos, siendo la patología urológica más frecuente en la edad pediátrica; y existiendo lesiones renales en un 50-70% de los pacientes al diagnóstico <sup>(1,5)</sup>.

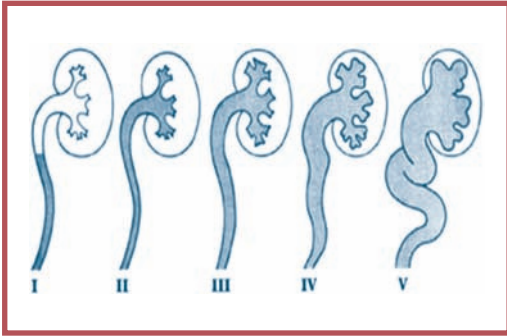
Esta elevada prevalencia varía según diversos factores:

- Edad. Es más frecuente en los primeros años de vida, sobre todo en el primero. En el recién nacido (RN) ocurre en el 1,26% según <sup>(6)</sup>.
- Sexo. En el primer año de vida es más frecuente en el sexo masculino.
- Edad y sexo. Después de los 2 años es más frecuente en el sexo femenino.
- Dilatación urinaria fetal. Presente en 18-25% de RN con dilatación fetal <sup>(7)</sup>.
- En los niños con infección urinaria existe RVU en el 30-40% <sup>(7)</sup>.
- Se calcula que aproximadamente un 5-10 % de los niños presentan ITU <sup>(8)</sup>.

### Patogenia

La importancia del RVU es la posibilidad de producir daño renal en determinadas circunstancias que serán analizadas al hablar de la nefropatía de reflujo (NR).

**Figura I.** Clasificación internacional de grados de reflujo vésico-ureteral.



## Recuerdo histórico

En 1883 Simblinow describió el RVU en animales de experimentación, y en 1893 Pozzi lo observó en el ser humano en el momento de realizar una nefrectomía. En 1897, Young observó que el RVU resulta de un trayecto ureteral intramural anormalmente corto<sup>(9)</sup>.

Hutch en 1952 y Hodson en 1959 establecen la relación existente entre el RVU, las infecciones del tracto urinario (ITU), la cicatrización pielonefítica, y la NR<sup>(9)</sup>.

El tratamiento quirúrgico del RVU pretende disminuir su efecto patogénico impidiendo la aparición de la NR. Inicialmente se describieron las técnicas de reimplantación ureteral con cirugía abierta. Las más utilizadas han sido:

Intravesicales como las de Leadbetter-Politano y Cohen<sup>(10)</sup>, y extravesical como la de Grégoir<sup>(11)</sup>.

En España, Gilvernet describe una técnica intravesical, que une los meatos en la línea media.

El Tratamiento endoscópico (TE) es más reciente. Matousceck, en 1981, es el primero que lo utiliza<sup>(12)</sup>. En 1984, Puri y O'Donnell lo usan en niños por primera vez, en landa, utilizando pasta de teflón, con excelentes resultados<sup>(13)</sup>. En España, Aransay y colaboradores emplean esta técnica por primera vez en 1987, en pacientes pediátricos, en el Hospital 12 de Octubre de Madrid<sup>(14)</sup>.

## CLASIFICACIÓN ETIOLÓGICA

El RVU puede ser (Tabla I):

1. **Primario**, cuando no es producido por otra patología urológica conocida. La explicación del origen del RVU 1.º puede ser<sup>(7)</sup>:

1.1. **Anomalía anatómica** de la unión urétero-vesical, que se traduce en un trayecto ureteral intra-mural excesivamente corto como para impedir el reflujo.

1.2. **Disfunción vésico-esfinteriana subclínica**, seguramente por una inmadurez en la coordinación vésico esfinteriana, que impide el alargamiento fisiológico del túnel ureteral submucoso, proporcional a la distensión vesical.

El RVU 1.º, en algunos casos tiene una predisposición familiar; con una base genética<sup>(17)</sup>.

1.3. **Idiopático**. Causa desconocida.

2. **Secundario** a otra patología urológica conocida, que puede ser orgánica, funcional, o inflamatoria.

2.1. **Causa orgánica congénita**

2.1.1. *Ectopia del meato ureteral* fuera de su situación en el trigono que es la parte fundamental del mecanismo antirreflujo. La ectopia puede ser:

- Lateral-proximal, en una zona supra-trigonal externa. Es el ejemplo del RVU al uréter inferior de una duplicidad, cuyo meato queda desplazado hacia arriba y hacia afuera del trigono
- Medial-distal, hacia la línea media alejándose del trigono, hacia cuello vesical y uretra.

2.1.2. *Divertículo vesical yuxtaureteral*. En la unión de las fibras musculares del uréter con las del detrusor; puede haber defectos congénitos que permiten la herniación de la mucosa vesical, origi-

**Tabla 1.** Clasificación etiológica del reflujo vésico-ureteral.

<b>1.º PRIMARIO</b>
<ul style="list-style-type: none"> <li>• Anomalía anatómica</li> <li>• Disfunción subclínica</li> <li>• Idiopático</li> </ul>
<b>2.º SECUNDARIO</b>
<p>1. CAUSA ORGÁNICA CONGÉNITA</p> <ul style="list-style-type: none"> <li>• Ectopia ureteral</li> <li>• Divertículo paraureteral</li> <li>• Ureterocele</li> <li>• Malformaciones vesicales: extrofia-epispiadias</li> <li>• Obstrucción uretral: válvulas y divertículos uretrales</li> </ul>
<p>2. CAUSA ORGÁNICA ADQUIRIDA</p> <ul style="list-style-type: none"> <li>• Cirugía previa urétero-vesical</li> </ul>
<p>3. CAUSA FUNCIONAL</p> <ul style="list-style-type: none"> <li>• Vejiga neuropática congénita o adquirida</li> <li>• Disfunción vésico-esfinteriana, no neuropática, congénita o adquirida</li> </ul>
<p>4. CAUSA INFLAMATORIA</p> <ul style="list-style-type: none"> <li>• Cistitis, litiasis, cuerpo extraño</li> </ul>

nando el divertículo yuxtaureteral, que favorece el RVU por acortamiento del túnel submucoso intramural del uréter:

- 2.1.3. *Ureterocele*. El ureterocele puede producir RVU por dos causas.
  - Por obstrucción al vaciado vesical a nivel del cuello de la vejiga.
  - Por desestructuración de la normal anatomía del trígono y de los meatos.
- 2.1.4. *Malformaciones de vejiga y/o de cuello vesical*, como la extrofia vesical y el epispiadias proximal.
- 2.1.5. *Obstrucción uretral*, que produce una dificultad al vaciado vesical, con hiperpresión vesical y vejiga de lucha, que favorecen el RVU. Las causas de obstrucción uretral orgánica congénita más frecuentes son las válvulas

de uretra posterior; también el divertículo uretral y válvulas de uretra anterior; aunque menos frecuentes, producen dificultad al flujo urinario, además del ureterocele ya mencionado.

- 2.2. **Causa orgánica adquirida.** Por cirugía previa de la unión urétero-vesical, trígono cuello vesical, o de la uretral.
- 2.3. **Causa funcional**, por disfunción vésico-esfinteriana (DVE), que puede ser:
  - 2.3.1. *Neuropática*, secundaria a mielodisplasia, agenesia de sacro, regresión del polo caudal, etc.
  - 2.3.2. *No neuropática*, por vejiga hiperactiva, o por disiner-gia vésico-esfinteriana

En ambos casos el RVU es 2.º a un aumento de presión vesical, y/o a un mal vaciado vesical con resistencia uretral elevada, y residuo postmiccional.

- 2.4. **Causa inflamatoria**, por cistitis, litiasis, o cuerpo extraño<sup>(18)</sup>.

## CUADRO CLÍNICO: NEFROPATÍA DE REFLUJO (NR)

En el RVU 1.º, el centro del problema no es el RVU en sí mismo, sino el daño renal, la nefropatía de reflujo (NR), que puede producir: La NR puede ser evolutiva, ocasionando cicatrices en el parénquima renal que llevan a la atrofia focal o global.

La NR, según su extensión e intensidad, origina una disminución de la función renal, lo que es especialmente importante en casos de nefropatía bilateral o de riñón único, porque puede desembocar en insuficiencia renal crónica (IRC). La NR, además, puede producir proteinuria y/o hipertensión a largo plazo. Por todo ello los niños con NR deben ser controlados por lo menos hasta la vida adulta.

Se calcula que el 10-15% de la IRC de origen pediátrico es por NR<sup>(19)</sup>.

## Factores influyentes en la NR

No todos los niños con RVU evolucionan a nefropatía. Depende de:

1. **La edad.** A menor edad mayor facilidad para producirse nefropatía, debido a que las papilas renales inmaduras convexas favorecen el paso retrógrado de orina a los túbulos colectores y al parénquima renal. Las papilas se hacen cóncavas con la edad, y después de los 5 años de edad, es menos probable la formación de cicatrices renales<sup>(20,21)</sup>.

El RVU puede ser la causa de la dilatación del TUS de diagnóstico prenatal. Suelen ser varones con RVU III-V, y con frecuencia ya tienen daño renal al nacer:

2. **La infección del tracto urinario (ITU)**, en un paciente con RVU, es un factor importante, pues los gérmenes colonizan el intersticio renal. Son especialmente graves las ITU febriles en lactantes, por lo que se recomienda el tratamiento antibacteriano endovenoso en estos casos. La patogenia de la ITU no es homogénea y depende de:

- 2.1. *El tipo de germen, y la virulencia del mismo.* Los *Escherichia coli* con fimbrias P, *Pseudomonas*, *Proteus* y *Klebsiella*, son especialmente nocivos.
- 2.2. *La inmunidad del paciente.* Con menor inmunidad el germen causa más daño.
- 2.3. *El tratamiento instaurado.* Cuando la sensibilidad del germen al antibiótico utilizado es alta, la patogenia es menor.
- 2.4. *El inicio del tratamiento.* Cuanto más precoz es el inicio de la antibioterapia, menos posibilidad de daño renal. No se debe esperar al resultado del urocultivo para instaurar el antibiótico idóneo, sino que hay saber sospechar una ITU, tomar un urocultivo y empezar a tratarla con un antibiótico de amplio espectro, hasta conocer el resultado del mismo.

Ogan<sup>(9)</sup> y Elder<sup>(5)</sup> resaltan que en la mayoría de los casos el RVU sólo causa cicatrices renales en presencia de una infección.

3. **El tipo de RVU.** El RVU 2.º a obstrucción o disfunción vésico-esfinteriana es más patógeno que el RVU sin hiperpresión vesical ni obstrucción. El RVU "a presión elevada" puede producir NR sin ITU, por el efecto llamado "martillo de agua".

4. **El grado de RVU.** Se ha descrito una incidencia de nefropatía en RVU grado I del 10%, en grado II del 17%, y en grados III-V del 66%<sup>(22)</sup>.

El TUS dilatado por el RVU tiene una menor peristalsis y favorece la colonización y multiplicación microbiana, y dificulta su erradicación. El urotelio del TUS distendido tiene menos capacidad antimicrobiana.

La aparición de nuevas cicatrices renales es posible en riñones con NR ya diagnosticada. Depende de la ITU y del grado de RVU. Se han descrito nuevas escaras en niños con ITU en el 10% de los RVU I-III, y en más del 25% de los grados IV-V<sup>(23)</sup>.

## EVOLUCIÓN Y DESAPARICIÓN ESPONTÁNEA DEL RVU I.º

Existe evidencia de que el RVU I.º puede cesar espontáneamente con la edad, durante la infancia. También hay evidencia de que el RVU I.º puede producir una NR, focal o total, uni o bilateral, de carácter irreversible. Estas evidencias son de gran importancia, pues condicionan la elección del tratamiento del RVU.

Lo ideal sería tratar solamente aquellos RVU I.º que no van a desaparecer espontáneamente, y que van a causar NR. Pero esto no es fácil de establecer con certeza en la mayoría de los casos, no existiendo acuerdo unánime al respecto, debido a los múltiples factores influyentes.

Se han mencionado antes algunos de los factores que condicionan la NR, y se analizan a continuación los que influyen en la desaparición espontánea del RVU I.º

**Edad.** Con menor edad es más fácil que desaparezca el RVU.

Se calcula que cada 2 años desaparece un 25-30% de los RVU, pero sólo en los primeros años. Después de los 10 años de edad la desaparición es rara, y después de los 15 es excepcional<sup>(22)</sup>, y se cifra en un 25% la cantidad de RVU que llegan a la adolescencia<sup>(7)</sup>.

La tasa de desaparición espontánea es significativamente superior durante el primer año.

**Grado.** Con menor grado es más fácil que desaparezca el RVU.

En un amplio estudio de más de 1500 casos<sup>(24,25,26)</sup> la relación entre grado y desaparición es:

Grado I 82-92%, media 85%  
Grado II 60-81%, media 72%  
Grado III 46-80%, media 56%  
Grado IV 9-25%, media 17%  
Grado V inferior al 1%

En el primer año de vida los grados III y IV son más frecuentes, pero desaparecen también con más frecuencia que en años posteriores: III 70%, IV 40%<sup>(27,28)</sup>.

**Tiempo.** Con mayor tiempo de evolución es más fácil que desaparezca el RVU, pero sólo en los primeros años, como se ha mencionado antes.

Se calcula que cuando cesa el RVU, el tiempo medio de desaparición es 2 años. En casos de diagnóstico en los primeros meses de la vida ese tiempo medio baja a 1,4 años<sup>(22)</sup>.

En RVU III-IV McLoire<sup>(29)</sup> relaciona grado y tiempo de desaparición, y refiere un 20% de desaparición en 2 años, y un 50% a los 5 años.

Schwab calcula la tasa anual desaparición espontánea del RVU grado I-III: en 13,5%, y de grado IV-V: en el 5%<sup>(30)</sup>.

**Bilateralidad.** En RVU grados III-IV unilaterales es más fácil que desaparezca, que en los bilaterales.

Se calcula que en estos grados la tasa de desaparición en unilaterales es del 54%, mientras que en los bilaterales es sólo del 12%. Parece que la bilateralidad no influye en la desaparición de los RVU I-II<sup>(22,29)</sup>.

## DIAGNÓSTICO

Las indicaciones para **iniciar** el estudio de un posible RVU pueden ser:

1. **Dilatación del TUS**, después de la primera semana de vida cuando:
  - hay dilatación de alguno de los uréteres;
  - ecográficamente el diámetro antero-posterior de la pelvis renal, en corte transverso, es mayor de 1,5 cm, aunque no se vea dilatación ureteral;
  - coexisten dilatación y duplicidad pielo-ureteral.
2. **Patología urológica acompañante.** Como por ejemplo, ureteroceles, riñón multiquístico, ausencia renal, megavejiga, disfunción vésico-esfinteriana (neuropática o no neuropática), persistencia total o parcial del uraco, epispadias, etcétera.
3. **Patología extraurológica acompañante.** Como la malformación ano rectal, seno urogenital y cloaca, anomalías de la diferenciación sexual, espina bífida quística, agenesia de sacro, regresión del polo caudal, etcétera.
4. **Infección urinaria clínica** con urocultivo (bien recogido) positivo. A cualquier edad, y en ambos sexos, se debe estudiar la posibilidad de RVU, al primer urocultivo positivo, una vez que éste se haya negativizado tras el tratamiento oportuno.
5. **Control evolutivo** o postoperatorio de un RVU ya diagnosticado.
6. **La existencia de un hermano o progenitor con RVU** aconseja realizar una ecografía urológica, y si en ella se evidencian alteraciones urológicas es recomendable completar el estudio con una cistografía miccional.

## Cistografía miccional

Es el estudio adecuado para diagnosticar el RVU. Puede ser:

**Radiológica** es la que define mejor el grado de RVU, y la anatomía.

**Ecográfica** tiene la ventaja de que no irradia, y permite asociar el estudio ecográfico.

**Isotópica.** No irradia, permite ver RVU fugaces, pero no define bien el grado, ni la anatomía.

Personalmente preferimos para el diagnóstico inicial la radiológica, y para controles la ecográfica o la isotópica.

El estudio debe incluir imágenes en vacío, del llenado, miccionales, y postmiccionales: cistouretrografía miccional seriada (CUMS).

El llenado vesical debe hacerse por gravedad, con un sistema de gotero situado a menos de 50 cm de altura sobre la vejiga, la sonda debe ser sin balón, de calibre pediátrico adecuado a la edad del paciente.

Personalmente preferimos tener al paciente en profilaxis antibiótica para realizar el CUMS, pues hay casos de ITU tras dicho estudio.

Tras la historia clínica urológica, una vez diagnosticado el RVU, establecido el grado, y estudiada la anatomía del tracto urinario, generalmente es posible clasificar el RVU como 1.º o 2.º Hay que determinar además si el RVU ha producido daño renal.

## Estudio de nefropatía

**Morfología renal.** Se estudia con **ecografía urológica** analizando la dilatación pielo-calicial, cicatrices renales, espesor y ecogenicidad del parénquima, y tamaño renal, en comparación con el otro riñón. Normalmente este estudio es previo al CUMS.

**Función renal,** mediante **estudio isotópico** del parénquima renal con ácido dimercaptosuccínico (DMSA), que informa de zonas de hipocaptación y de función renal relativa respecto al otro riñón. Normalmente se realiza después de la cistografía.

**Analítica.** De orina, determinando la presencia de proteinuria, microalbuminuria, urocultivo, sedimento, densidad, y si procede capacidad de concentración.

De sangre, con hemograma, urea, creatinina, e iones.

**Tensión arterial** periódicamente.

## TRATAMIENTO

El tratamiento del RVU pretende evitar o disminuir el daño renal por la suma de dos factores esenciales: La ITU y el RVU. Esto se basa en que parece que la asociación ITU + RVU puede producir más NR que la ITU o el RVU por separado.

Elder<sup>(2)</sup> cita las actitudes que pueden tomarse con estos pacientes:

1. **Actitud expectante** con tratamiento antibiótico intermitente de las ITU que hubiera. No hay datos de la resolución espontánea del RVU con tratamiento antibiótico intermitente.
2. **Entrenamiento de la vejiga** para conseguir que no haya residuo postmiccional. Biofeedback en caso de disineria vésico-esfinteriana.
3. **Profilaxis antibiótica continuada** con un tercio de la dosis de tratamiento habitual. La quimioprofilaxis continuada con antibióticos se basa en esperar a que el RVU se resuelva espontáneamente, evitando la aparición de ITU con la toma de antibióticos mientras tanto.
4. **Quimioprofilaxis continuada y entrenamiento de la vejiga.**
5. **Quimioprofilaxis continuada, entrenamiento de la vejiga y fármacos anticolinérgicos.** En ocasiones el RVU se acompaña de problemas funcionales vesicales y o esfinterianos como: vejiga hiperactiva, disineria vésico-esfinteriana, o la combinación de ambas. Su manifestación puede ser subclínica, y de difícil diagnóstico si no se sospecha.

La desaparición del RVU, con o sin tratamiento intervencionista es menor en estos casos, por lo que una parte importante del tratamiento es

solucionar el problema urodinámico con tratamiento anticolinérgico, y entrenamiento vesical cuando la edad lo permite. Capozza<sup>(31)</sup> prefiere no realizar el TE en estos pacientes porque la resolución del RVU es menor cuando hay trastornos funcionales.

6. **Cirugía abierta antirreflujo (CA).** Reimplante ureteral, intravesical o extravesical. Con porcentajes de resolución del RVU superiores al 90% unificando todos los grados de RVU. El resultado por uréteres varía según el grado de RVU: I 99%; II 99,1%; III 98,3%; IV 98,5%; V 80,7%<sup>(2)</sup>.
7. **Tratamiento endoscópico (TE).** Según la revisión de Elder, unificando todos los grados, la resolución del RVU tras la primera inyección es del 77,1%. En grados menores la resolución es mayor, y en grados mayores es menor: superiores al 90% en los de bajo grado<sup>(32)</sup>, y 32% en los de grado V<sup>(2,18,33)</sup>.

## Objetivos del tratamiento

El tratamiento del RVU es pura controversia, pues depende desde que punto de vista se enfoque, o que objetivo se pretenda conseguir:

1. **La desaparición del RVU.** Es el argumento de quienes proponen el tratamiento intervencionista, y se basa en que si el RVU produce NR, lo mejor es suprimir el RVU, para eliminar la posibilidad de la misma.

El argumento que parece simplista se complica cuando se introducen las variables de la desaparición espontánea del RVU, y la evolución de la NR.

2. **Mejoría de la NR y Prevención de sus complicaciones.** Hay trabajos acerca de la irreversibilidad de la NR una vez que se ha producido; sin encontrar diferencia en la evolución de la NR entre el RVU tratado quirúrgicamente, y el dejado evolucionar sin tratamiento, sólo con profilaxis antibacteriana<sup>(34,35)</sup>.

Según esto la pauta a seguir sería la abstención terapéutica y esperar la evolución natural del RVU, hacia su desaparición.

También resulta un argumento simplista, cuando se introducen las variables de las pielonefritis agudas (PNA) recurrentes, y de la responsabilidad profesional de no tratar un RVU de riesgo que ya ha producido una NR. Otra cuestión es: ¿el tratamiento del RVU de riesgo sin NR inicial, puede prevenir el daño renal?

3. **Prevención de las ITU.** Se ha reportado evidencia científica de que no hay diferencia en el número de ITU entre niños tratados quirúrgicamente, y los dejados evolucionar con profilaxis antibacteriana<sup>(34,35)</sup>. Sin embargo sí existe diferencia en el número de PNA, que es menor con tratamiento intervencionista. Esto coincide con la evidencia de la opinión de expertos de que pacientes con RVU diagnosticado por ITU en los primeros años de vida, y dejados evolucionar con profilaxis, han sufrido ITU febriles recurrentes, y han tenido que ser intervenidos para eliminar el RVU, con disminución progresiva las ITU febriles. Según este objetivo, la pauta sería ver evolución, y si el paciente sufre ITU febriles de repetición realizar tratamiento intervencionista para eliminar el RVU.

4. **Mejorar la calidad de vida del paciente y de su familia.** En el RVU es importante individualizar cada caso en función de las características del niño y de su familia, y de las características médicas y sociales de su entorno. Es un enfoque integrador, que considera todos los factores que condicionan en tratamiento del RVU.

1. **Características del RVU,** según grado y bilateralidad.
2. **Características del niño,** según patología asociada, colaboración en controles y adhesión-tolerancia a la profilaxis antibiótica.
3. **Características socio familiares.** Facilidad de control y adhesión a la profilaxis, cuando está indicada.
4. **Opinión de los padres** tras información completa de los riesgos y beneficios.
5. **Características médicas.** La existencia de unidades de Nefrología y de Urología Pediátricas trabajando en conjunto facilita mucho el control y el tratamiento del RVU; esto no ocurre siempre así. Las posibilidades y



características de cada hospital para el tratamiento, y de la pediatría extrahospitalaria para el control, pueden condicionar la actitud terapéutica.

## Evidencia científica

Tras una detallada lectura crítica de la literatura siguiendo las directrices del Critical Appraisal Skills Programme de España (CASP), y valorando los niveles de evidencia (NE) siguiendo la sistemática Scottish Intercollegiate Guideline (SIGN), se destacan los datos más significativos con mayor NE:

- No hay diferencia en el número de ITU entre niños tratados con cirugía y los manejados sólo con profilaxis durante un seguimiento de 10 años<sup>(34)</sup>. Nivel de evidencia (NE) I++.
- Si hay diferencia en el número de pielonefritis agudas, que es significativamente menor en los tratados con cirugía, durante un seguimiento de 10 años<sup>(35)</sup>. NE I+
- No hay diferencia en la aparición de nuevas lesiones renales o progresión de las preexistentes en niños tratados con cirugía y los manejados con profilaxis<sup>(34,35)</sup>. NE I++
- Si hay diferencia en la resolución del RVU. A los 5 años con cirugía abierta desapareció el RVU en 93-99%, mientras que con observación y profilaxis desapareció sólo en 16-49%<sup>(35)</sup>. A los 12 meses con tratamiento endoscópico desapareció en 69%, y con observación más profilaxis en 38%<sup>(36)</sup>. NE I+
- La desaparición anual espontánea de RVU grados I-III es 13,5%, y 5% en grados IV-V<sup>(30)</sup>. NE 2+
- No hay diferencia significativa en el número de ITU recurrentes, ni en aparición de lesiones renales, entre niños con RVU I-III, manejados con profilaxis o sin ella. (Garin). NE I++
- Parece que la pielonefritis aguda es más frecuente, pero sin significación estadística, en los niños con RVU I-III manejados con profilaxis que sin ella<sup>(37)</sup>. NE I+
- En RVU grados II-III el TE con 1-3 inyecciones tiene los mismos resultados que la CA, pero con menos complicaciones y más leves<sup>(33,38)</sup>. NE 3
- En RVU grados IV-V el TE con 1-3 inyecciones tiene resultados inferiores que la CA, 65-85% frente a 81-90%, pero con menos y más leves complicaciones<sup>(33,38)</sup>. NE 3

De estos datos se desprende que:

- El tratamiento inicial del RVU 1.º no debe ser quirúrgico, salvo en casos especiales.
- Los RVU grados I-III inicialmente pueden manejarse sin profilaxis antibiótica.
- El cese del RVU depende del grado y de los años de evolución.
- Si está indicado un tratamiento intervencionista, el TE, en general, es la primera opción, reservando la CA para los fracasos del TE, o para casos especiales.

## Posibilidades e indicaciones

### Actitud inicial

#### I. RVU 1º en el primer año de vida

La actitud inicial debe ser la observación evolutiva (OE), dado que la desaparición espontánea es elevada en este tramo de edad. En general son del sexo masculino.

En casos especiales tanto del paciente como de sus condiciones socio-familiares puede estar indicado el tratamiento intervencionista inicial. Como ejemplos se pueden considerar los casos de niños que:

- Precisen una intervención quirúrgica por otra indicación, durante la cual se puede compatibilizar su ingreso hospitalario y la anestesia general para hacer un tratamiento endoscópico.
- Presenten una patología que aconseje la corrección del RVU, para evitar el agravamiento de la misma, como cardiopatías, estado de inmunodeficiencia, tratamiento citostático, y otras situaciones similares.

## 17. Reflujo vésico-ureteral primario en la infancia

- Tengan dificultad para control evolutivo, o dificultad para realizar una adecuada profilaxis antibiótica, como habitantes de otros países, con problemas inmigratorio-sanitarios.
  - Tras una completa información de las posibilidades evolutivas y terapéuticas, su familia prefiera una actitud intervencionista.
- 2. RVU 1.º diagnosticado después de los primeros 1-2 años de vida.** En general son pacientes del sexo femenino, con RVU descubierto por estudio tras ITU.
- **Si es la 1.ª ITU**, la actitud inicial debe ser la observación evolutiva (OE), sobre todo en RVU I-III, donde no es imprescindible la profilaxis antibiótica. En RVU grados IV-V bilaterales la tasa de desaparición espontánea es baja, y la decisión debe ser individualizada en función de los factores influyentes mencionados. En RVU grados IV-V unilaterales, la desaparición espontánea es mayor que en casos bilaterales, y somos partidarios también de una OE pero con profilaxis antibiótica.
  - **Si hay antecedentes de ITU de repetición**, o de episodios febriles frecuentes sin foco conocido, es lícito pensar que van a seguir presentándose durante la OE, por lo que ésta puede recomendarse pero con profilaxis antibiótica en RVU grados II-III. En grados IV-V es mejor individualizar la decisión, como antes se mencionó.

Somos partidarios de una completa información a los padres de las diferentes opciones, posibilidades de resolución y duración de la OE, y del tratamiento.

También en casos especiales, como los comentados anteriormente, el tratamiento intervencionista puede ser la mejor opción.

También en casos especiales, como los comentados anteriormente, el tratamiento intervencionista puede ser la mejor opción.

También en casos especiales, como los comentados anteriormente, el tratamiento intervencionista puede ser la mejor opción.

### **Actitud tras observación evolutiva**

La continuación o interrupción de la OE depende de varios factores, como son:

- ITU o pielonefritis aguda de repetición.
- Aparición de NR no existente al inicio de la OE.

- Agravamiento de la NR preexistente con disminución de tamaño y o de función renal del riñón afecto.
- Edad y años de evolución.
- Grado y bilateralidad.
- Opinión de los padres.
- Tolerancia del niño y su familia a la OE.
- Adhesión a la profilaxis antibiótica cuando se haya indicado.

En general, la evolución con complicaciones, los grados IV-V, la bilateralidad, la mayor edad y tiempo de evolución, la falta de colaboración y tolerancia de la familia, y por supuesto su deseo de interrumpir la OE, inducen a cambiar a un TE, basados en sus buenos resultados y mínima invasividad.

La intervención sobre el RVU no mejora la NR, pero disminuye la morbilidad al reducir las PNA. Además, permite retirar la profilaxis al solucionar el RVU, o incluso en algunos casos al mejorarlo a grados I-III. Otro beneficio añadido tras la resolución del RVU con TE, es la terminación de los controles cistográficos, que son la mayor causa de incomodidad en los controles de la OE.

Insistimos una vez más en que la actitud ante el RVU debe individualizarse lo más posible en función de las variables comentadas, y de las consideraciones realizadas, buscando el objetivo de mejorar la calidad de vida, presente y futura, del niño y de su familia.

## **OBSERVACIÓN EVOLUTIVA (OE)**

A esta opción se le ha denominado tratamiento conservador, pero en realidad no es tratamiento, pues se basa en la desaparición espontánea del RVU, sin hacer ningún tratamiento para que se resuelva antes, ni para mejorar la NR. En los RVU de riesgo, grados IV-V, se acompaña de profilaxis antibiótica (PA), pero realmente esto no es un tratamiento, si no un intento de prevención de ITU y PNA.

## Profilaxis antibiótica (PA)

Según recientes estudios multicéntricos ya comentados<sup>(37)</sup>, parece que la (PA) no influye en el número de ITU de niños con RVU grados I-III.

La PA puede tener complicaciones<sup>(2)</sup>:

- Intolerancia digestiva: náuseas y vómitos; dolor abdominal; mal sabor de boca.
- Aumento de la resistencia bacteriana a los antibióticos.
- Alteración del equilibrio de la flora bacteriana intestinal.

Por todo ello actualmente hay una tendencia hacia limitar el uso de la PA a:

- RVU de riesgo, grados IV-V.
- ITU recurrente.

La PA debe hacerse con antibióticos de buena eliminación por tracto urinario, como por ejemplo la furantoína. Ésta tiene el inconveniente de su intolerancia digestiva ocasional. Otros antibióticos usados son las cefalosporinas; de ellas el cefadroxilo no es muy usado para otras indicaciones y tiene buen efecto como PA. El antibiótico se debe ir rotando periódicamente; las preferencias son variables desde cambiar cada 15 días, a cada 3 meses. La dosis recomendada para PA es 1/3 de la dosis terapéutica.

## Controles evolutivos

**Urocultivos.** Actualmente no se recomienda realizar urocultivos seriados de rutina, pues la tendencia es a no tratar la bacteriuria asintomática, ya que se ha demostrado que no disminuye el número de ITU sintomáticas. Se debe realizar urocultivo ante la sospecha de ITU (fiebre sin foco conocido, síntomas miccionales, como disuria, polaquiuria, estranguria) y tratar cada ITU.

**Cistografía.** Se recomienda la cistografía ecográfica con potenciador ultrasonográfico, o la cistografía isotópica. La periodicidad de la cistografía es, una vez

más, motivo de controversia. La tendencia es reducir en lo posible el control cistográfico.

Personalmente somos partidarios de espaciar a cada 2 años la cistografía de control en niños sin PA, y buena evolución sin complicaciones, ni ITU sintomáticas. Sin embargo en niños con PA preferimos hacerla anual para poder retirar la PA cuanto antes, al desaparecer el RVU o al disminuir a grado I-III.

**Ecografía.** Es útil para detectar aparición o progresión de cicatrices, evaluación evolutiva del crecimiento renal, dilatación del TUS. Pero también estudia la vejiga y su vaciamiento. Son de gran interés el grosor aumentado de la pared vesical, y el residuo postmiccional superior al 20% de la capacidad vesical, ya que orientan hacia problemas de disfunción que precisan tratamiento específico. Su periodicidad puede ser anual, dado su carácter no invasivo.

**Estudio isotópico** con ácido dimercapto succínico (DMSA). Está indicado cuando aparecen signos ecográficos de NR. El DMSA informa del valor relativo de la función renal diferencial. Tiene valor evolutivo y pronóstico. En caso de NR puede realizarse cada 2 ó 3 años.

En caso de NR recomendamos el control por una unidad de Nefrología Pediátrica siempre que sea posible.

## TRATAMIENTO ENDOSCÓPICO (TE)

### Tratamiento de elección

Desde que en 1984, los doctores O'Donnell y Puri<sup>(13)</sup> la emplearon por primera vez (con pasta de teflón) en pacientes pediátricos con RVU; esta técnica ha ido aumentando sus indicaciones, siendo en el momento actual, según algunos autores, el tratamiento quirúrgico de primera elección<sup>(31)</sup>, debido a los siguientes factores:

- Cirugía de mínima invasión y corta duración.
- Cirugía en régimen ambulatorio.

- Excelente postoperatorio con vida normal en 24 horas.
- Escaso número de complicaciones.
- El porcentaje de curación a la primera inyección es bastante alto, aunque menor que con la cirugía abierta.
- Es fácilmente repetible, con lo que su resultado se asemeja a la cirugía abierta.

antirreflujo, a largo plazo, de estas sustancias son duraderos.

Nuestra elección personal en los últimos años es el dextranómero de ácido hialurónico por ser reabsorbible, y tener resultados buenos y duraderos.

Actualmente se prefieren materiales biodegradables y biocompatibles, que son inertes al organismo y no inducen fenómenos carcinogénicos, ni reacciones inmunológicas.

### Sustancias utilizadas y mecanismo de acción

En términos generales se pueden clasificar las sustancias empleadas en:

- Permanentes, como el politetrafluoretileno, y el polidimetilsiloxano. Se ha investigado el uso de sustancias autólogas como el cultivo de condrocitos, pero con resultados insuficientemente satisfactorios.
- Reabsorbibles a más o menos largo plazo, como el colágeno bovino, el dextranómero de ácido hialurónico, y la hidroxiapatita. El colágeno ha demostrado peores resultados a largo plazo, y prácticamente no se usa en esta indicación. Los efectos

### Técnica

El abordaje es por vía endoscópica, localizando ambos meatos ureterales. Se realiza inyección submucosa de la sustancia elegida, a las 6 horas del meato, hasta tener un habón de suficiente tamaño como para que el meato quede en la posición alta del mismo, como un volcán y su cráter: Tabla 2.

Las teorías más aceptadas acerca de su efecto antirreflujo son <sup>(39)</sup>:

- Fijación del meato ureteral a la musculatura del trígono vesical <sup>(40)</sup>.
- Mejoría de la unión urétero-vesical por el habón formado bajo el meato ureteral.

**Tabla 2.** Tratamiento endoscópico del reflujo vésico-ureteral.

<b>Material</b>
Cistoscopio con canal de trabajo mínimo de 5 fr. Aguja de punción endoscópica de 5 fr: (metálica o flexible). Sustancia a inyectar (reabsorbible o permanente).
<b>Técnica</b>
<ol style="list-style-type: none"> <li>1 Cistoscopia manteniendo vejiga a media repleción, sin distender.</li> <li>2 Identificación ambos meatos. No es imprescindible cateterización.</li> <li>3 Prueba de hidrodilatación del meato refluente.</li> <li>4 Selección de punto(s) de inyección, en la parte inferior del meato.</li> <li>5 En meatos muy amplios empezar con inyección intrameatal.</li> <li>6 Punción(es) submucosa(s) con aguja con bisel hacia arriba.</li> <li>7 Inyección muy lenta formando un habón con meato en ápex o volcán.</li> <li>8 Si es necesario se puede hacer más de una inyección.</li> <li>9 Comprobación de que ya no hay hidrodilatación meatal</li> <li>10 Procurar no cateterizar uréter ni vejiga, que se vacía por cistoscopio.</li> </ol>

- Disminución del calibre de la luz del meato por efecto masa.
- Aumento de la longitud del túnel submucoso.
- Seguramente se trate de la conjunción de todos los mecanismos mencionados.

## Resultados

Los resultados dependen de:

- **Grado de RVU.** En las revisiones de Elder<sup>(2,18,33)</sup> la desaparición a la 1.<sup>a</sup> inyección según grado de RVU fue: I-II 78,5%, III 72%, IV 63% y V 51%.
- **Número de inyecciones.** Según las revisiones mencionadas<sup>(2,18,33)</sup> con 63 artículos y 8.101 uréteres refluentes, la tasa de resolución tras la primera inyección es del 77,1 %, como media de todos los grados de RVU; tras la 2.<sup>a</sup> inyección se solucionaron el 68% más; y tras la 3.<sup>a</sup> otro 34%, con lo que el porcentaje de resolución acumulada es el 85%.
- **La experiencia del cirujano** es un factor importante, pues los detalles de la inyección (profundidad, localización, volumen, número...) influyen en el resultado. La curva de aprendizaje es significativa en esta técnica<sup>(41)</sup>.

Nuestros resultados en Málaga de resolución endoscópica (RE) en el total de 365 uréteres con RVU I.º, incluidos todos los grados y la curva de aprendizaje, son del 81% con un máximo de 3 inyecciones.

Las causas del fallo del tratamiento endoscópico, pueden ser:

- Desplazamiento del habón.
- Pérdida de volumen del mismo.
- Salida del material.
- Disfunción vesical y o esfinteriana. Debe investigarse esta posibilidad.
- Desconocida.

Del total de RVU, unificando todos los grados, tratados endoscópicamente, se estima que sólo el 5% precisa cirugía abierta<sup>(19)</sup>, dato que coincide con nuestra experiencia en Málaga donde se pasó a CA al 4,4% de los uréteres.

## Complicaciones

Las complicaciones son escasas, y menores que con la cirugía abierta<sup>(2)</sup>:

- Hematuria. Generalmente de escasa entidad y autolimitada. La necesidad de tratamiento es excepcional<sup>(42)</sup>.
- RVU en uréter contralateral. Según Kirsch en un 4,5 %<sup>(43)</sup>.
- Recurrencia del RVU tras su desaparición. Se calcula en el 3-5%<sup>(19)</sup>.
- ITU, no es frecuente. Se recomienda una dosis de PA intravenosa intraoperatoria y continuar con ella hasta la realización de la cistografía de control.
- Estenosis del meato ureteral. Se considera excepcional. Puri<sup>(19)</sup> refiere menos del 0,5% en una amplia revisión multicéntrica.

**Opinión de los padres.** El beneficio del TE del RVU primario es de la suficiente magnitud como para proponerlo a las familias como primera elección antes de la CA, e incluso como alternativa a la PA continua a largo plazo.

Capozza y colaboradores<sup>(44)</sup> publican un estudio de preferencias paternas acerca de la actitud ante el RVU de sus hijos, eligiendo el 80% el tratamiento endoscópico, el 5% la profilaxis a largo plazo, el 2% la cirugía abierta, mientras el 13% estaban indecisos.

## TRATAMIENTO DEL RVU PRIMARIO CON CIRUGÍA ABIERTA

Ha sido hasta hace 10 años la actitud intervencionista de elección, pero las Indicaciones han evolucionado con el tiempo.

## Indicaciones

En el siglo pasado no había un criterio universal sino que el tratamiento del RVU era, es, y seguramente seguirá siendo, motivo de controversia. Pero la idea básica es que las indicaciones han cambiado por dos motivos coincidentes en el tiempo:

- El tratamiento endoscópico (TE) y
- La medicina basada en la evidencia científica (MBE).

Para observar este cambio recurrimos a nuestra experiencia en urología pediátrica de Málaga.

Antes del TE y la MBE, las indicaciones de la cirugía abierta del RVU eran:

1. Anatómicas
  - Grados IV y V a cualquier edad, sobre todo bilaterales.
  - Megauréter obstructivo y refluente.
  - Duplicidad completa pieloureteral.
  - Extravesicalización ureteral.
2. Evolutivas
  - Evolución con ITUs recurrentes y o NR severa, a pesar de la PA.
  - RVU persistente después de los 10 años de edad, tras varios años de observación con PA.
  - Dificil control y adhesión a la PA.

**Actualmente**, conociendo los resultados del TE, y los datos de la MBE, nuestras indicaciones de la cirugía abierta son:

1. Anatómicas:
  - Megauréter obstructivo y refluente. En este caso el TE puede aumentar la obstrucción aunque corrija el RVU, por lo que no lo intentamos.
2. Evolutivas:
  - Persistencia del RVU de grado III-V después de TE, 3 inyecciones.
  - Persistencia del RVU de grado III-V después de un TE, cuando se ha visto en la 1.ª cistoscopia un meato ureteral muy anómalo, con sospecha de no solucionarse con TE.

- Preferencia de los padres, tras observación o TE.

## Técnicas

Principios básicos comunes:

- Crear un trayecto ureteral submucoso intravesical.
- Su longitud debe ser proporcional al diámetro del uréter distal (4 a 1).
- Si se puede cumplir la proporción 4 a 1, evitar el modelaje ureteral.
- Preservar la adventicia y la vascularización ureteral.
- Extirpar la unión ureterovesical primitiva si es estenótica (Megauréter obstructivo y refluente).

Hay numerosas técnicas que difieren en el abordaje ureteral, en el hiato de entrada del uréter a la vejiga, y en el túnel submucoso. Tabla 3.

### Extravesical

Lich-Grégoir (LG). Es una técnica suprahiatal, que realiza el neotúnel proximal al meato ureteral primitivo sin abrir la vejiga. Consiste en localizar el uréter distal yuxtavesical y crearle un túnel submucoso haciendo una incisión extramucosa del músculo detrusor, y cerrando este por encima del uréter, el cual queda entre la mucosa vesical y el detrusor. Se está volvien-

**Tabla 3.** Cirugía abierta del reflujo vésico-ureteral.

Técnicas
<p><b>I. EXTRAVESICALES</b></p> <p>SUPRAHIATAL Lich Grégoir</p>
<p><b>2. INTRAVESICALES</b></p> <p>SUPRAHIATALES Hutch I, Politano Leadbetter; Paquin</p> <p>INFRAHIATALES Glen-Anderson, Cohen, Gilvernet</p> <p>COMBINADA SUPRA-INFRAHIATAL Kelalis</p>

do a utilizar en los últimos años por sus buenos resultados y por mejorar y acortar el postoperatorio. Se puede, si es necesario, reducir el calibre ureteral, y extirpar el uréter distal si está estenótico<sup>(10)</sup>.

Ventajas: no abrir la vejiga, y mejorar la calidad del postoperatorio, disminuyendo los espasmos vesicales.

Inconvenientes: No explora el interior de la vejiga, ni modifica la posición del meato ureteral. En los casos bilaterales se ha señalado la posibilidad de aparición de una disfunción véscico-esfinteriana, por alteración bilateral de los plexos paravesicales.

Con una adecuada selección de pacientes es una excelente técnica. Puede estar especialmente indicada en ese 4-6% de casos en que sea necesaria cirugía abierta por persistencia del RVU tras TE, pues ya se conoce endoscópicamente el interior de la vejiga.

### **Intravesicales**

Son la mayoría y hay dos grandes grupos:

1. **Supra-hiatales.** El túnel se hace proximal al meato ureteral primitivo. Incluye las técnicas de:

1.1. **Hutch-I.** No se desinserta el uréter de su meato primitivo. Similar a la LG pero por vía intravesical. Ventaja: la sencillez. Inconvenientes: no libera el uréter extravascular de adherencias ni tortuosidades, ni permite reducir su calibre; no puede modificar meatos lateralizados, ni extirpar el uréter distal si está estenótico. Buen resultado con indicaciones precisas: meato ortotópico sin megauréter<sup>(11)</sup>.

1.2. **Politano-Leadbetter (PL).** Desinserta el meato ureteral primitivo, y disecciona intravesicalmente el uréter. Se lleva al espacio extravascular y se reintroduce en la vejiga (sin visión directa) por un nuevo hiato vesical más alto y lateral. Se realiza el neotúnel submucoso desde el nuevo hiato hasta el meato primitivo. Ha sido una de las técnicas más utilizadas<sup>(11)</sup>.

Ventaja: consigue un túnel de buena longitud, permite modelaje y o xéresis del uréter distal. Inconvenientes: por ser la técnica original totalmente intravesical puede haber riesgo de angulación ureteral a su entrada por el

nuevo hiato, o de pasar inadvertidamente el uréter por el peritoneo, intestino, o de lesionar un algún vaso como la arteria uterina. Por eso algunos cirujanos prefieren hacer el tiempo extravascular bajo visión directa. Deja el hiato en la parte móvil de la vejiga, por lo que puede angularse con la vejiga distendida.

1.3. **Paquin.** Parecido a PL, pero el uréter distal se secciona y se deja abandonado en su meato primitivo. Con visión directa el uréter seccionado extravascularmente se reintroduce en vejiga por un neohiato vesical más alto. El neotúnel se hace desde el neohiato hasta la proximidad del meato original. El uréter se anastomosa a la mucosa vesical en puño de camisa<sup>(11)</sup>. Es una técnica muy utilizada en el trasplante por su sencillez y buenos resultados. Ventaja: evita los posibles riesgos del PL.

2. **Infrahiatales.** Son técnicas de avance ureteral, que mantienen el mismo hiato vesical, y hacen el neotúnel submucoso "avanzando" distalmente respecto al meato original.

Se incluye las técnicas de:

2.1. **Glenn-Anderson (GA).** El túnel se realiza desde el meato primitivo hacia el cuello vesical<sup>(11)</sup>.

Ventaja: sencillez; evita el tiempo extravascular. Inconvenientes: utiliza el trígono para hacer el túnel, y puede favorecer la aparición de RVU contralateral; si el meato original está próximo al cuello vesical o si el uréter es algo ancho, no se tiene suficiente longitud para el neo túnel.

2.2. **Cohen.** Similar al GA, pero cambia la dirección del túnel, llevándolo transversalmente al otro lado de la línea media, por encima del meato contralateral, por encima del trígono. En casos bilaterales el de un lado cruza el trígono y el neomeato se suele situar en el meato contralateral original<sup>(10)</sup>.

Ventajas: las mismas que el GA pero además logra un túnel mucho más largo y no utiliza trígono; permite el modelaje y la exéresis del uréter distal, si fuera necesario; obvia los inconvenientes de las técnicas suprahiatales. Por todo ello es una de las técnicas más utilizadas.

Inconveniente: en el futuro si fuera necesario acceder endoscópicamente al uréter reimplantado puede ser difícil de cateterizar; para ello se ha comercializado un "deflector endoscópico de Cohen" que facilita la incurvación del catéter y su introducción por el meato ureteral.

2.3. **Gilvernet.** No disecciona los uréteres ni intra ni extravesicalmente. Avanza ambos meatos medialmente, uniéndolos en la línea media de la pared vesical.

Ventaja: la sencilla realización, especialmente en casos bilaterales; evita la disección ureteral. Inconveniente: no permite el modelaje y la exéresis del uréter distal, si fuera necesario.

3. **Combinada supra e infrahiatal.** Utiliza un nuevo hiato vesical y también un nuevo meato ureteral.

**Kelalis.** El uréter se disecciona por vía intravesical desinsertando el meato. Desde el interior de la vejiga, pero con visión directa, retrayendo la pared vesical desde el hiato original se escoge un lugar, libre de elementos obstructivos, más alto y lateral para el nuevo hiato. Se traspone el uréter a su nueva entrada en vejiga, y se hace el neotúnel dejando el neomeato en la parte más distal (o antero-medial) del defecto de la mucosa vesical donde se desinsertó el uréter<sup>(11)</sup>.

Ventaja: El neohiatio se sitúa en la parte fija de la vejiga en posición pósteromedial para evitar angulaciones con vejiga llena. La trasposición del uréter al nuevo hiato es con visión directa. El neotúnel puede ser más largo, pues termina más distal al meato original.

**Resultados generales,** sin diferenciación de técnicas.

Elder refiere porcentajes de resolución quirúrgica (RQ) del RVU de un 95,1% de los pacientes y un 95,9% de los uréteres (U) con reimplante intravesical o extravesical. El resultado varía según el grado de RVU: I: 99%; II: 99,1%; III: 98,3%; IV: 98,5%; V: 80,7%<sup>(2,18,33)</sup>.

El Comité Internacional para el Estudio del RVU (IRSC) para RVU III-IV refiere en la rama americana un 91% de RQ, y en la europea un 81%.

La Asociación Americana de Urología, para el RVU grado V refiere un 81% de RQ.

**Resultados de algunas técnicas:**

**Técnica de Kelalis.** Kelalis, en una serie de 327 U, refiere un 95,8% de RQ, sin diferenciar grados<sup>(11)</sup>.

**Técnica de Lich-Grégoir.** García Mérida y colaboradores, en una serie de 158 U, refieren un 95,6% de RQ, con poca diferencia por grados: II 96%, III 93%, IV 97%, V 100%<sup>(45)</sup>.

**Técnica de Cohen.** Nuestra experiencia en Málaga, en una serie de 168 U, tiene un 97% de RQ, siendo por grados: II 97%, III 100%, IV 94%, V 86%. Tabla 4.

**Complicaciones.** En general son escasas:

- Obstrucción ureteral. Ocurre en un 2-9% de los casos, independientemente de la técnica quirúrgica utilizada<sup>(33)</sup>. En algunas ocasiones ocurre una

**Tabla 4.** Reflujo vésico-ureteral I.º resultados reimplantes grados II-V. Málaga, 1981-2003.

Grados	Uréteres	Éxito		RVU PO		Observ.		Cirugía	
		N	%	N	%	N	%	N	%
II	36	35	97	1	3	1	3	0	0
III	73	73	100	0	0	0	0	0	0
IV	52	49	94	3	6	3	6	0	0
V	7	6	86	1	14	1	14	0	0
Total	168	163	97	5	3	5	3	0	0



estenosis temprana, temporal y transitoria, del neomeato que se puede deber a edema postoperatorio, y que responde bien al tratamiento con corticoides. Debe pensarse esta posibilidad antes de indicar una reintervención.

- RVU contralateral. En un 9,1 %, generalmente se resuelven de manera espontánea sin cirugía<sup>(33)</sup>.
- Persistencia del RVU. En general, sin diferencia de grado ni técnica, se estima en el 3-4%<sup>(11, 33)</sup>. Generalmente se resuelven de manera espontánea sin cirugía, pero puede ser necesaria, en casos de retracción del uréter; o túnel excesivamente corto para el diámetro del uréter. Se puede intentar el TE a la vez que se valoran endoscópicamente el meato y el túnel.
- Anuria por espasmo vesical. Es excepcional, pero debe conocerse. En los primeros días de postoperatorio se puede producir; sobre todo en lactantes, una contracción masiva del detrusor; tan intensa que obstruya los uréteres por atrapamiento de su trayecto intravesical. Personalmente hemos vivido 3 casos, que se solucionaron en pocos minutos con atropina, bajo estricto control cardiológico.

### Control postoperatorio

Se deben controlar las posibles complicaciones postquirúrgicas y la NR.

**La ecografía** informa de la posible obstrucción ureteral. Personalmente la indicamos al mes de la cirugía. Debe ser comparativa con las previas para valorar el posible aumento de la dilatación urétero-piello-calicial. Si esto ocurre, es muy útil realizar en el mismo momento un eco doppler de la unión urétero-vesical, para estudiar la posibilidad de estenosis u obstrucción, estudiando el "jet ureteral".

**La cistografía:** su indicación es objeto de controversia en la actualidad ya que, como hemos citado, la probabilidad de persistencia de RVU es baja, y podría evitarse esta exploración invasiva, y desagradable. La tendencia actual es no hacerla si no hay ITU tras la cirugía. Personalmente pensamos que en el grado V se ha descrito una menor RQ (81%) que en los otros grados (95-99%), y por tanto la indicamos en el grado V. También la indicamos si no hay facilidad para un control clínico adecuado. Se aconseja realizarla a los 3-6 meses de postoperatorio.

**Control clínico,** recordando a los padres los síntomas de sospecha de ITU, y recomendando realizar analítica de orina ante un cuadro de fiebre si foco conocido, o síntomas miccionales o de vías bajas.

**Control de la NR.** Si no existe NR el control clínico, analítico y ecográfico serán suficientes. Si existe NR, es recomendable el control especializado por Nefrología Pediátrica.

## BIBLIOGRAFÍA

1. Somoza I, Vela D, Liras J, Méndez R, Tellado MG, Abuín AS, et al. La dilatación ureteral condiciona el éxito del tratamiento endoscópico del reflujo vésico ureteral. *Cir Pediatr* 2003;16: 90-94.
2. Elder JS, Peters CA, Arant BS Jr, Ewalt DH, Hawtrey CE, Hurwitz RS, et al. Pediatric Vesicoureteral Reflux Guidelines Panel summary report on the management of primary vesicoureteral reflux in children. *J Urol* 1997; 157(5):1846-1851.
3. Sheldon CA, Minevich E, Wacksman J. Infección de vías urinarias y reflujo vesicoureteral. In: Ashcraft KW, Murphy JP, Sharp RJ, Sigalet DL, Snyder CL, editores. *Cirugía pediátrica*. 3ª ed. Mexico: McGraw-Hill; 2002; pp. 744-763.
4. Belman AB. Vesicoureteral reflux. *Pediatr Clin North Am*. 1997; 44: 1171.
5. Elder JS. Guidelines for consideration for surgical repair of vesicoureteral reflux. *Curr Opin Urol* 2000; 10(6): 579-585.
6. Tsai JD, Huang FY, Tsai JC. Asymptomatic vesicoureteral reflux detected by neonatal ultrasonographic screening. *Pediatr Nephrol* 1998; 12: 206-209.
7. Godley ML. Vesicoureteral Reflux: Pathophysiology and experimental studies. En *Pediatric Urology*. Gearhart JP, Rink RC, Mouriquand PDE, Eds. WB Saunders, Philadelphia. 2001; pp. 359-381.
8. Hellstrom A, Hanson E, Hansson S, Hjalmas K, Jodal U. Association between urinary symptoms at 7 years old and previous urinary tract infection. *Arch Dis Child* 1991; 66(2): 232-4.
9. Ogan K, Pohl HG, Carlson D, Belman AB, Rushton HG. Parental preferences in the management of vesicoureteral reflux. *J Urol* 2001; 166 (1): 240-243.
10. Park JM, Retik AB. Surgery for Vesicoureteral Reflux. En *Pediatric Urology*. Gearhart JP, Rink RC, Mouriquand PDE, Editores. WB Saunders, Philadelphia. 2001; pp. 421-429.
11. Kelalis PP. Surgical correction of Vesicoureteral Reflux. En *Clinical Pediatric Urology*. Kelalis PP, King LR, Belman AB, Editores. WB Saunders, Philadelphia. 1976; pp. 366-400.
12. Matousceck E. Die behandlung des vesikorenenal refluxes durch transurethrale einspritzung von teflón paste. *Urologe A* 1981; 20: 263.
13. O'Donnell B, Puri P. Treatment of vesicoureteric reflux by endoscopic injection of Teflon. *J Urol* 2002; 167:1808-1809.
14. Aransay Bramtot, A. Tratamiento endoscópico del reflujo vesicoureteral en niños. *Rev Esp Pediatr* 1999; 55:104.
15. Peláez Mata D, Álvarez Zapico JA. Estado actual del tratamiento del reflujo vesicoureteral. Análisis de nuestra casuística. *Cir Pediatr* 2001; 14: 112-115.
16. Elder JS. Reflujo vesicoureteral. In: Behrman RE, Kliegman RM, Jonson HB, editores. *Nelson tratado de pediatría*. 16.ª ed. McGraw-Hill-Interamericana de España, Madrid SAU; 2000; pp. 1774-1778.
17. Puri P. Endoscopic treatment of Vesicoureteral Reflux. En *Pediatric Urology*. Gearhart JP, Rink RC, Mouriquand PDE, Editores. WB Saunders, Philadelphia. 2001; pp. 411-420.
18. Ransley PG. Intrarenal Reflux: Anatomical, Dynamic and Radiological studies. Part I. *Urol Res*. 1977; 5: 61-69.
19. Ransley PG, Ridson RA, Godley ML. High pressure sterile vesicoureteral reflux and renal scarring: An experimental study in the pig and minipig. *Contrib Nephrol* 1984; 39: 320-343.
20. Greenfield SP, Lewis W III, Perry B et al. Regional renal blood flow measurements using radioactive microspheres in a chronic porcine model with unilateral vesicoureteral reflux. *J Urol* 1995; 154: 816-819.
21. Goldraich NP, Goldraich IH. Follow up of conservatively treated children with high and low grade vesicoureteral reflux: A prospective study. *J Urol* 1992; 148: 1688-1692.
22. Godley ML, Ransley PG, Parkhouse HF et al. Quantitation of vesico-ureteral reflux by radionuclide cystographie and urodynamics. *Pediatr Nephrol* 1990; 4: 485-490.
23. Weiss R, Duckett J, Spitzer A. Results of a randomized clinical trial of medical versus surgical management of infants and children with grades III and IV primary vesicoureteral reflux (United States).

- The International Reflux Study in Children. *J Urol* 1992; 148: 1667.
24. Olbing H, Claesson I, Ebel KD et al. Renal scars and parenchymal thinning in children with vesicoureteral reflux: a 5-year report of The International Reflux Study in Children (European Branch). *J Urol* 1992; 148: 1653.
  25. Tamminem-Mobius T, Brunier E, Ebel KD et al. Cessation of vesicoureteral reflux for 5 years in infants and children allocated to medical treatment. The International Reflux Study in Children (European Branch). *J Urol* 1992; 148: 1662.
  26. Scott JS. Fetal ureteric reflux: A follow up study. *Br J Urol* 1993; 71: 481.
  27. McLoire GA, McKenna PH, Jumper BM et al. High grade vesicoureteric reflux: analysis of observational therapy. *J Urol* 1990; 144: 537-540.
  28. Schwab CV, Wu HS, Selman H, Smith GH, Snyder HM, A Canning. Spontaneous resolution of vesicoureteral reflux: a 15 year perspective. *J Urol* 2002; 168: 2594-2599.
  29. Capozza N, Lais A, Nappo S, Caione P. The role of endoscopic treatment of vesicoureteral reflux: a 17-year experience. *J Urol* 2004; 172: 1626-9.
  30. Heidenreich A, Ozgur E, Becker T, Haupt G. Surgical management of vesicoureteral reflux in pediatric patients. *World J Urol* 2004; 22(2): 96-106.
  31. Elder JS, Diaz M, Caldamone AA, Cendron M, Greenfield S, Hurwitz R, Kirsch A, Koyle MA, Pope J, Shapiro E. Endoscopic therapy for vesicoureteral reflux: a meta-analysis. I. Reflux resolution and urinary tract infection. *J Urol*. 2006; 175(2): 716-722.
  32. Jodal U, Smellie JM, Lax H, Hoyer PF. Ten-year results of randomized treatment of children with severe vesicoureteral reflux. Final report of the International Reflux Study in Children. *Pediatr Nephrol*. 2006; 21: 785-792.
  33. Wheeler D, Vimalachandra D, Hodson EM, Roy LP, Smith G, Craig JC. Interventions for primary vesicoureteric reflux. *Cochrane Database Syst Rev*. 2004; (3): CD001532.
  34. Capozza N, Caione P. Dextranomer-hyaluronic acid copolymer implantation for vesico-urteric reflux: a randomized comparison with antibiotic prophylaxis. *J Pediatr* 2002; 140: 230-234.
  35. Garin EH, Olavaria F, Garcia Nieto V, Valenciano B, Campos A, Young L. Clinical significance of primary vesicoureteral reflux and urinary antibiotic prophylaxis after acute pyelonephritis: a multicenter, randomized, controlled study. *Pediatrics*. 2006; 117: 626-32.
  36. De la Peña E. 2. Tratamiento del reflujo vesicoureteral primario en la infancia: comparación de dos revisiones sistemáticas. *Actas Urol Esp*. 2005; 29(2):138-62.
  37. Diamond DA, Caldamone AA, Bauer SB, Retik AB. Mechanisms of failure of endoscopic treatment of vesicoureteral reflux based on endoscopic anatomy. *J Urol* 2003; 170:1556-1559.
  38. Lackgren G, Wahlin N, Skoldenberg E, Neveus T, Stenberg A. Endoscopic treatment of vesicoureteral reflux with dextranomer/hyaluronic acid copolymer is effective in either double ureters or a small kidney. *J Urol* 2003; 170: 1551-1555.
  39. Lorenzo AJ, Pippi Salle J, Barroso U, Cook A, et al. What are the most powerful determinants of Endoscopic Vesicoureteral Reflux Correction? Multivariate analysis of single institution experience during 6 years. *J Urol* 2006; 176: 1851-1855.
  40. Vela D, Montero M, Méndez R, Gómez Tellado M, País E. Contraindicaciones relativas para el tratamiento endoscópico del reflujo vesicoureteral. *Cir Pediatr* 2000; 13: 141-144.
  41. Kirsch AJ, Perez-Brayfield MR, Scherz HC. Minimally invasive treatment of vesicoureteral reflux with endoscopic injection of dextranomer/hyaluronic acid copolymer: the Children's Hospitals of Atlanta experience. *J Urol* 2003; 170(1): 211-5.
  42. Capozza N, Lais A, Matarazzo E, Nappo S, Patricolo M, Caione P. Treatment of vesico-ureteric reflux: a new algorithm based on parental preference. *BJU Int* 2003; 92: 285-288.
  43. García Mérida M, Gosalbez Jr: R, Rius Díaz F, Labbie A, Castellán M. Reflujo vesicoureteral esencial y reimplantación ureteral extravascular en niños. *Actas Urol Esp* 2006; 30 (6): 602-609.

Libro del Residente de  
**Urología**



capítulo 18

**Malformaciones  
de la vejiga y del uraco**

*Manuel Bosquet Sanz  
Francisco Estornell Moragues  
Fernando García Ibarra*

*Hospital Infantil La Fe. Valencia*

Palabras clave: *Malformaciones vesicales. Anomalías vesicales.*



Libro del Residente de

# Urología



Índice capítulo 18

## Malformaciones de la vejiga y del uraco

<b>Recuento embriológico</b> .....	307
<b>Anomalías de número</b> .....	307
<b>Complejo extrofia-epispiadias</b> .....	310
<b>Persistencia de la cloaca</b> .....	319
<b>Fístula vesicovaginal congénita</b> .....	319
<b>Divertículo vesical congénito</b> .....	319
<b>Anomalías del uraco</b> .....	320
<b>Bibliografía</b> .....	323



## capítulo 18

# Malformaciones de la vejiga y del uraco

## RECUERDO EMBRIOLÓGICO

La alantoides, una evaginación ventral del intestino posterior, aparece sobre el decimotercer día de la fecundación. Este intestino es conocido con el nombre de cloaca y su placa de cierre o proctodeo será la membrana cloacal. A partir de la cuarta semana, se forman unos pliegues que dividen a la cloaca en dos partes: una dorsal o rectal y otra ventral o urogenital. El tabique de separación está formado por los referidos repliegues y por una masa cuneiforme de mesénquima acompañante, plenamente configurado sobre la séptima semana. En ese momento la membrana se romperá quedando formados los orificios anal y urogenital.

En este periodo, la cloaca ventral se elonga pudiendo distinguir tres segmentos: el más distal que será el seno urogenital; una porción tubular intermedia la uretra primitiva, que constituirá la uretra prostática y membranosa en el varón, y la uretra y el vestíbulo en la mujer; y una dilatación superior, la vejiga, que inicialmente se continúa con la alantoides.

Sobre la octava semana de gestación la alantoides se oblitera y la cúpula vesical queda unida al ombligo mediante un cordón fibroso denominado uraco.

Durante la división de la cloaca, las porciones caudales de los conductos mesonéfricos se incorporan gradualmente en la pared de la vejiga. Los uréteres, que en un principio eran evaginaciones de los conductos mesonéfricos, entran a la vejiga por separado. La tracción ejercida por los riñones en su ascenso provoca que los orificios de los uréteres se desplacen en sentido craneal y lateral. El componente mesodérmico englobado entre los meatos ureterales y el orificio de salida de los conductos de Wolff, que también han emigrado en dirección caudal y medial, constituirá el trígono vesical. Posteriormente, el revestimiento

mesodérmico del trígono es reemplazado por epitelio endodérmico, quedando toda la vejiga tapizada por epitelio de origen endodérmico.

De esta manera, la vejiga, el cuello vesical y la uretra proceden del endodermo en su capa mucosa y del mesodermo en su componente muscular; mientras que el trígono, uréteres, meatos ureterales y conducto eyaculador derivan del mesodermo<sup>1</sup>.

## ANOMALÍAS DE NÚMERO

### Agenesia de vejiga

Se trata de una de las malformaciones más raras del tracto urinario. Normalmente se describe en fetos inviábiles con graves anomalías, aunque puede ser compatible con la vida, habiéndose publicado 13 casos en la literatura consultada, doce de ellos de sexo femenino.

El defecto embriológico no está definido. Se postula que el tabique urorectal no cumpliría su función de dividir la cloaca en las dos vertientes anterior y posterior<sup>2</sup>, que la malformación ocurriría ante la falta de desarrollo de la porción craneal de la cloaca ventral<sup>3</sup>, o que la atrofia del segmento vesical de la cloaca ventral no se distendería por la ausencia de orina al no incorporarse los conductos mesonéfricos y los uréteres<sup>4</sup>.

En la agenesia vesical la uretra no se forma o está atrésica y los uréteres terminan en el útero, vagina o vestíbulo en la mujer; y en el recto en el varón. Los riñones suelen ser hidronefróticos, pielonefróticos o displásicos, debido a la obstrucción intraútero de los uréteres, a su deficiente desarrollo o como consecuencia de las infecciones urinarias.



Se asocia a anomalías en los genitales internos y externos como la ausencia o hipoplasia de labios mayores o menores, pliegues cutáneos hiperplásicos en el área del clítoris, duplicidad vaginal y útero bicome.

La ausencia de vejiga se descubre al estudiar radiológicamente niñas con genitales anormales o ambiguos, insuficiencia renal, infecciones urinarias, incontinencia urinaria o en el screening de síndromes malformativos. En su estudio diagnóstico radiológico incluimos: ecografía, urografía intravenosa (UIV) y genitograma mediante cateterización del único orificio genital existente. En ocasiones es necesaria la realización de una tomografía computada (TC) o exploración endoscópica bajo anestesia general.

El tratamiento consiste en la derivación cutánea de los uréteres para asegurar el drenaje de la orina, corregir los trastornos metabólicos secundarios a la insuficiencia renal y el tratamiento de las infecciones urinarias. Como posibilidad de reconstrucción del tracto urinario inferior podríamos plantear una derivación continente.

### Hipoplasia de vejiga

Corresponde a una vejiga de poca capacidad y paredes finas. El grado máximo fue descrito por Potter

al relatar las anomalías relacionadas con la agenesia o las displasias quísticas renales bilaterales, que cursan con ausencia de excreción urinaria. En estos casos se trata de un tubo estrecho que no desarrolla su musculatura por falta de estímulo.

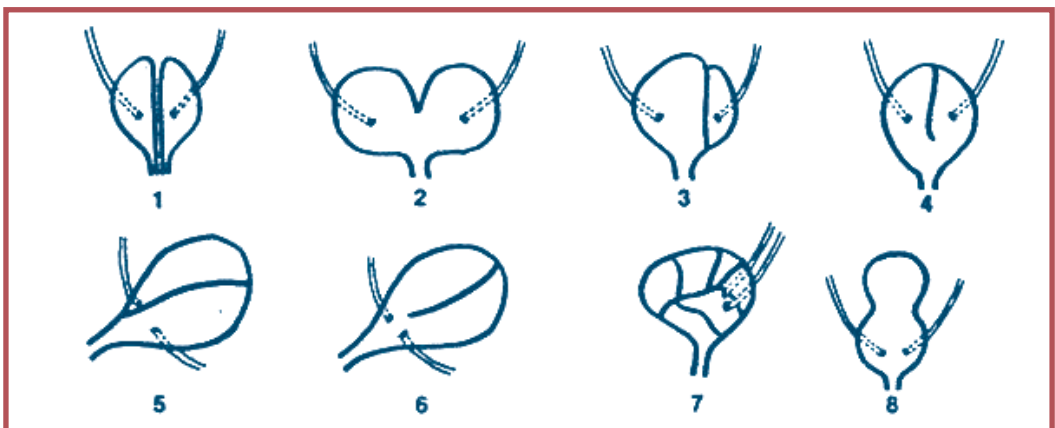
En la clínica se presenta en los infrecuentes casos de niñas en las que la vejiga ha perdido su capacidad de reservorio, como en la ectopia ureteral extravescical bilateral y en el epispiadias proximal.

La reimplantación de los uréteres o la reconstrucción del cuello vesical para crear un sistema de continencia pueden facilitar una capacidad adecuada y un funcionamiento normal de la vejiga. Si no conseguimos el objetivo propuesto, estará indicada una cistoplastia de ampliación.

### Duplicidad vesical

Se trata de una serie de malformaciones que varían desde la duplicidad completa verdadera a las anomalías septales, donde uno o varios tabiques de diferente dirección y longitud, dividen a la vejiga en dos o más compartimentos (Figura 1). Constituyen un grupo de presentación infrecuente, producidas por una alteración en el normal desarrollo del septo urorectal entre la quinta y séptima semana de gestación.

**Figura 1.** Variedades de duplicidad vesical. 1. Duplicidad vesical completa; 2. Duplicidad incompleta; 3. Tabique sagital completo; 4. Tabique sagital incompleto; 5. Tabique frontal completo; 6. Tabique frontal incompleto; 7. Vejiga multilocular; 8. Vejiga en "reloj de arena".



### **Duplicidad vesical completa**

Consiste en la presencia de dos vejigas independientes, situadas una junto a otra, separadas por un pliegue peritoneal de profundidad variable. Las paredes de cada vejiga están constituidas por las capas mucosa y muscular correspondientes. Cada vejiga recibe a un uréter que drena el riñón ipsilateral y se vacía a través de su propio cuello y uretra; que puede estar total o parcialmente duplicada.

Se asocia con duplicidad del tracto intestinal, de los genitales externos, y menos comúnmente a duplicidad de las vértebras lumbares, sacras o coccígeas. Los genitales externos del varón muestran un sólo pene con uno o dos orificios uretrales o un pene parcial o completamente duplicado siendo el escroto a menudo bifido. Se asocian en ocasiones con anomalías en el aparato urinario superior; genitales internos femeninos y región anorrectal.

El diagnóstico en muchos de los casos publicados ha sido realizado durante la autopsia de niños fallecidos por insuficiencia renal, o por las graves anomalías asociadas. En un recién nacido la observación de una duplicidad del orificio anal o de los genitales externos nos indicará la posible existencia de duplicidad vesical. La visualización de doble chorro miccional, palpación de una masa abdominal, incontinencia o infección urinaria son los síntomas que pueden presentar los pacientes afectados. La ecografía prenatal debe aportar suficientes datos para la sospecha de la malformación; aunque no conocemos ningún caso publicado con diagnóstico prenatal. Entre las pruebas complementarias a realizar ante su sospecha están la ecografía, la cistografía miccional seriada (CUMS) con cateterización del meato o meatos uretrales, UIV, gammagrafía renal, estudio del aparato digestivo y vaginograma en niñas. A pesar de la práctica de las exploraciones comentadas, puede ser necesaria una endoscopia del tracto urinario inferior y vagina si el diagnóstico no está claro.

El tratamiento debe adoptarse dependiendo del sexo, anomalías y función de los riñones y de las malformaciones asociadas. El objetivo será obtener una vía urinaria sin obstrucción, restaurando el tracto urinario y los genitales para conseguir que anatómica y fisiológicamente sean normales.

### **Duplicidad vesical incompleta**

Se trata de dos vejigas separadas por un pliegue peritoneal que llega hasta el triángulo, que es único. Cada vejiga recibe el uréter del riñón ipsilateral y vacían por un cuello vesical y uretra únicos. No se acompaña de duplicidades en intestino, raquis o genitales externos y carece de trascendencia si no se asocian malformaciones renouretrales.

### **Tabique sagital completo**

Consiste en un tabique de dirección sagital, compuesto de dos capas de mucosa o de tejido muscular recubierto por mucosa, que divide a la vejiga en dos partes de igual o desigual tamaño. En cada una de las cámaras desemboca un uréter. El tabique cierra completamente una de las vejigas, aunque si el tabique es de localización medial y continúa hasta la uretra deja ambas cámaras abiertas al cuello vesical único.

Pocos casos han sido publicados y su etiología corresponde al desarrollo de un tabique uorrectal supernumerario. No es frecuente la asociación de otras anomalías. Los riñones pueden ser normales en los tabiques mediales, eventualidad infrecuente, o presentar ureterohidronefrosis cuando existe una cámara vesical cerrada (tabique paramedial).

Su diagnóstico en recién nacidos se efectuará tras las exploraciones radiológicas: ecografía, CUMS y UIV, en un niño que presenta una masa abdominal localizada en hipogastrio o en fosa renal.

El tratamiento incluye actuar a nivel renal y vesical. Una nefrectomía está indicada en los casos de obstrucción sin posibilidades de recuperación funcional. En la vejiga se plantean dos alternativas: la resección del septo, que presenta el inconveniente de la deficiente función de la vejiga "cerrada"; o la extirpación del septo y de la cámara vesical distendida.

### **Tabique sagital incompleto**

A diferencia de la anterior, la longitud del septo es más corta, asienta en la línea media y permite la comunicación entre las dos partes de la vejiga. El cuello vesical y la uretra son únicos, siendo el punto de comunicación de tamaño variable e inversamente proporcional al espesor de la pared. Los pacientes son asintomáticos y la detección de la anomalía suele ser un hallazgo radiológico que no precisa tratamiento,

excepto si detectamos obstrucción ureteral o disfunción vesical, circunstancia donde estaría indicada una resección del tabique.

### **Tabique frontal completo**

Consiste en un tabique axial de dirección oblicua que divide a la vejiga en dos porciones: superior e inferior. El tabique acaba en el cuello vesical, siendo una de las cámaras cerrada. Cada uréter desemboca en uno de los reservorios vesicales, por lo que el riñón que drena al espacio cerrado estará hidronefrótico o anulado. La porción vesical cerrada y dilatada comprimirá la otra hemivejiga y el cuello vesical produciendo alteraciones en su dinámica. Su origen embriológico corresponde a la formación de un tabique urorectal aberrante.

Son pacientes que se presentan con síntomas de insuficiencia renal, infección urinaria, trastornos miccionales y masa abdominal localizada en hipogastrio que no desaparece con el cateterismo vesical, siendo el diagnóstico y tratamiento similares al del tabique sagital completo.

### **Tabique frontal incompleto**

En esta variedad el septo tiene su borde inferior libre, de tal modo que ambas porciones vesicales están comunicadas. Cada uréter drena en uno de los compartimentos, así que si la comunicación entre ambos es suficiente no hay repercusión renal y la micción se efectúa sin problemas; en caso contrario las repercusiones renales y vesicales serán idénticas a las comentadas en el apartado anterior.

### **Vejiga multilocular**

Constituye la forma más rara de las anomalías vesicales. También se denomina vejiga multiseptada y representa el grado máximo de desorganización del tabique urorectal. Aunque externamente la vejiga tiene una apariencia normal, su interior está dividido por numerosos tabiques fibromusculares desorganizados que crean diferentes compartimentos de desigual tamaño comunicados entre sí. Sólo uno drena a uretra.

Los pocos casos descritos presentaban una duplicidad pieloureteral bilateral asociada, drenando cada uréter a un compartimiento distinto<sup>5</sup>. Suele asociarse a anomalías en otros sistemas y en genitales externos.

El diagnóstico se establece con la misma pauta comentada para el resto de anomalías septales y su tratamiento consistirá en extirpar o drenar las unidades renales afectadas, actuando después sobre la vejiga para crear una cavidad única.

### **Vejiga “en reloj de arena”**

Como su nombre indica, la vejiga presenta una morfología típica, debido a un área de constricción o anillo que divide en un plano horizontal a la vejiga, en dos partes iguales o desiguales. La explicación embriológica radica en un ritmo de crecimiento diferente de los componentes endodérmico y mesodérmico de la vejiga. La pared vesical es normal en su constitución, a excepción del área de constricción, donde se observa un aumento de tejido fibromuscular de mayor o menor amplitud. El anillo de constricción puede estar situado a cualquier nivel y la comunicación entre las dos cámaras es de calibre variable. En la mayoría de los casos publicados los uréteres desembocan en la porción vesical inferior.

Suele ser asintomática y en los casos que exista disfunción vesical el tratamiento es la resección endoscópica del anillo.

## **COMPLEJO EXTROFIA-EPISPADIAS<sup>6,7</sup>**

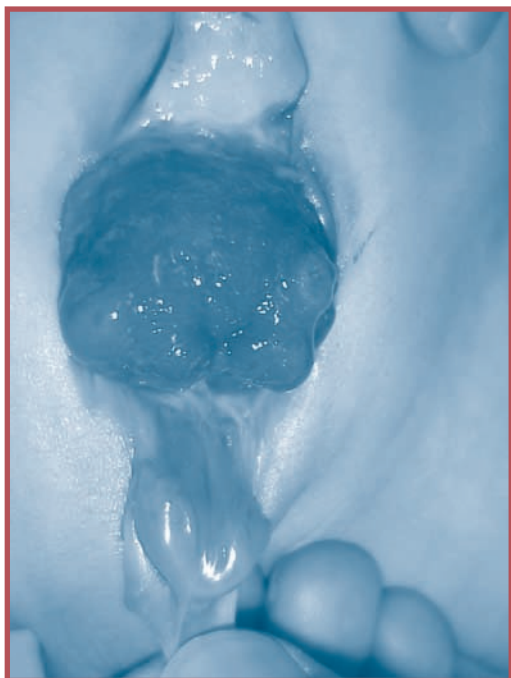
Comprende una serie de anomalías que en orden de menor a mayor gravedad incluyen el epispadias, la extrofia vesical y la extrofia de cloaca. Forman un grupo de malformaciones complejas, debidas a la falta de refuerzo de la membrana cloacal por el mesodermo, cuyas alteraciones involucran a los huesos pubianos, la pared abdominal, los genitales externos, el periné y el intestino.

### **Extrofia vesical**

La extrofia vesical completa es una anomalía grave que comprende: falta de cierre de las sínfisis de los huesos pubianos, defecto de la pared abdominal, deficiencia de la superficie ventral del tracto genitourinario y en ocasiones anomalías de la porción inferior del intestino.

Desde el punto de vista embriológico no existe consenso sobre el mecanismo que provoca la extrofia vesical. Según Muecke<sup>2</sup>, el defecto básico depende del desarrollo anormal de la membrana cloacal, secundario a una ausencia de regresión en su porción urogenital. Como consecuencia, el mesodermo no emigra entre las capas ecto y endodérmica, actuando la membrana como una cuña que divide este flujo mesodérmico a ambos lados y hacia abajo, originándose el tubérculo genital en un lugar más caudal. Así la posición y el momento de la rotura de la membrana cloacal determinará la variante resultante dentro del complejo extrofia-epispadias, de tal modo que la perforación a nivel distal produce epispadias; la media, extrofia vesical clásica, y la superior, fisura vesical. Cuando la perforación se produce antes del descenso del tabique urorectal se origina la extrofia de cloaca. Para Duhamel<sup>8</sup>, la extrofia resulta de la falta de desarrollo de la hoja somatopleural del pliegue caudal del embrión, comportando la aplasia de la pared ventral infraumbilical y la agenesia de la porción alantoi-dea intraembrionaria.

**Figura 2.** Extrofia vesical en el varón. Pene epispádico con incurvación dorsal.



Su incidencia es escasa, habiendo sido estimada entre el 1 por 10.000 y 1 por 50.000 nacidos vivos y afecta preferentemente a los varones. En España la frecuencia era de 0,11 por 10.000 nacidos vivos, según el registro de malformaciones congénitas de los años 1976-1986 que comprendía una población de 564.616 nacidos vivos<sup>9</sup>.

### Características anatómicas

#### Urinarias

La vejiga se encuentra totalmente abierta, fusionada a la piel de la pared abdominal anterior que la rodea. Ocupa la parte inferior del abdomen adoptando el aspecto de una tumefacción roja, de superficie mucosa, húmeda, denominada "placa vesical" o "placa extrófica" (Figura 2). Su diámetro oscila entre 2 y 6 centímetros, y corresponde a la pared vesical posterior, siendo los orificios ureterales visibles uno a cada lado de la línea media y el cuello vesical es apenas reconocible. El ombligo inexistente es sustituido por un onfalocele o por una hernia umbilical generalmente de pequeño tamaño, localizada en la parte superior de la placa.

En el recién nacido la superficie de la placa presenta un aspecto pseudopoliposo; con el crecimiento esta característica se acentúa debido a los traumatismos mínimos repetidos y a las infecciones que inciden sobre ella. Histológicamente la mucosa es normal o presenta inclusiones de metaplasia digestiva. La vejiga en contacto con el exterior experimenta cambios inflamatorios apreciando alteraciones en su epitelio tipo metaplasia escamosa, cistitis quística o glandular. Si no se corrige la anomalía, es posible que sufra cambios degenerativos malignos en forma de adenocarcinomas, circunstancia que ocurre entre la tercera y quinta década de la vida. Las vejigas cerradas tardíamente también pueden malignizarse, habiéndose descrito casos de carcinoma de células escamosas y de rhabdomyosarcoma. Aunque ello implique una vigilancia ulterior, no es un factor determinante en la selección del tratamiento.

La malformación a nivel uretral es constante. Constituye un epispadias completo que en la niña es una pequeña bandeleta mucosa y en el niño corresponde a toda la pared ventral, reconociéndose el *veru montanum* y los orificios de los conductos eyaculadores. Para su observación en el varón es necesario reclinar ventralmente el pene traccionando del prepucio.

El tracto urinario superior suele ser normal. Tan solo destacar la disposición del uréter pelviano "en anzuelo" que se implanta en la vejiga sin trayecto submucoso ocasionando reflujo vesicoureteral.

### **Genitales externos**

En la mujer, la vulva es pequeña, el clítoris se encuentra dividido en dos, terminando la uretra entre ambos esbozos. La vagina es corta con el orificio externo estenótico y desplazado hacia adelante. Los genitales internos no muestran malformaciones.

En el varón observamos un pene ancho, corto y con corda dorsal. La brevedad peneana está condicionada por el acortamiento de la bandeleta uretral, la tracción de la corda y por la divergencia en la inserción de los cuerpos cavernosos en las ramas púbicas diastásicas, que en conjunto producen la incurvación dorsal. El prepucio sólo existe en la parte ventral del glande. Los conductos deferentes y eyaculadores son normales. El mecanismo de erección, una vez reparado su epispadias, está intacto y la inervación autónoma de los cuerpos cavernosos mantiene la potencia sexual. La fertilidad está alterada con frecuencia, por presentar eyaculación retrógrada y por las posibles lesiones yatrógenas sobre el *veru montanum*. Los testículos suelen ser retráctiles.

### **Músculo-esqueléticas**

La pared abdominal presenta una amplia dehiscencia por la separación de los rectos anteriores, distancia que se incrementa en el hipogastrio donde rodean a la placa extrófica siguiendo hasta su inserción en los tubérculos del pubis diastásico. Una hernia umbilical o un onfalocelo de pequeño tamaño observamos habitualmente, así como la presencia de grandes hernias inguinales indirectas, atribuidas a la persistencia del conducto peritoneo-vaginal, a la amplitud de los anillos inguinales y a la deficiente oblicuidad del canal inguinal.

En la pelvis ósea, el defecto más evidente es la separación de la sínfisis pubiana con rotación externa de los huesos innominados, condicionando una deambulación especial conocida como "marcha de pato", secundaria a la posición postero-lateral de los acetábulos. Este defecto se corrige progresivamente y no se acompaña de secuelas ortopédicas.

### **Anorrectales**

El periné es corto y ancho pues el perineo anterior casi ha desaparecido. El ano, situado directamente detrás del diafragma urogenital, se encuentra desplazado hacia adelante. Puede observarse cierto grado de estenosis y raramente una terminación ectópica en forma de fístula recto-vaginal o perineal. Un leve prolapso rectal es evidente en muchas ocasiones. Un hecho importante es la frecuente hipoplasia del sector anterior del esfínter anal, circunstancia que condiciona la necesidad de una cuidadosa exploración para evaluar el grado de continencia líquida ante una posible derivación urinaria rectal.

### **Otras anomalías asociadas**

La asociación con malformaciones en otros órganos es infrecuente, aunque todas las series citan casos con diversas anomalías: espina bífida, cifoescoliosis, agenesia de sacro, mielomeningocele, fístulas rectovesicales y rectoperineales, duplicidad uterina y pie zambo.

### **Diagnóstico**

La existencia de una extrofia se sospecha en el periodo prenatal cuando en una ecografía observamos los riñones normales, ausencia de orina en la vejiga aún después de realizar una prueba de hiperdiuresis y un volumen de líquido amniótico normal.

El diagnóstico al nacimiento no presenta dificultad, pues la simple inspección del hipogastrio detecta la anomalía. Prestaremos atención al tamaño de la placa y a las características de la mucosa vesical, y con una ligera presión realizada con un dedo enguantado y lubricado, comprobaremos el grado de flexibilidad de la pared, así como su espesor. La maniobra se realizará con sumo cuidado pues la presión de la placa es dolorosa y el llanto del niño nos impedirá una justa valoración de su anatomía, por lo que resulta necesario, en muchos casos, recurrir a su exploración bajo anestesia general. Las características del pene, su tamaño, grado de incurvación dorsal, morfología de la uretra posterior y de los conductos eyaculadores, la localización de los testes en el niño y el aspecto de la vagina en la niña son datos a recoger en la exploración física.

Respecto a las exploraciones complementarias, efectuamos de manera sistemática un estudio gené-

tico (determinación de cromatina sexual y/o cariotipo). La evaluación del tracto urinario superior se realiza mediante ecografía, exploración suficiente, que puede complementarse con una UIV si observamos alguna alteración no claramente definida en el estudio con ultrasonidos. Una radiografía simple de abdomen es indispensable para valorar la columna lumbosacra y objetivar la separación de la sínfisis púbica.

### Tratamiento

Los niños afectos de extrofia vesical deben ser enviados, lo antes posible, a hospitales con experiencia en el manejo de la anomalía. Es necesario informar a los padres que el defecto puede cerrarse, que la función genital será satisfactoria y que el control urinario puede lograrse, todo ello a expensas de varios actos quirúrgicos no exentos de complicaciones.

El periodo ideal para iniciar la reconstrucción quirúrgica se cifra en las primeras 72 horas, con el fin de evitar el uso de osteotomías y que la vejiga y uretra comiencen a funcionar lo más pronto posible para conseguir su desarrollo muscular óptimo.

La placa extrófica en el periodo preoperatorio debe estar siempre húmeda; instilando periódicamente solución salina o cubriéndola con una gasa impregnada de nitrofurazona al 0,2%, en base de polietilenglicol, solución quirúrgica (furacín solución). Otros autores preconizan recubrir el hipogastrio con una amplia lámina de plástico que permite la salida de orina, estableciendo una separación entre la mucosa vesical y los pañales. La pinza umbilical ha de retirarse y efectuar la ligadura del cordón con seda, para evitar el traumatismo continuado de su roce sobre la mucosa.

Los objetivos del tratamiento son: reconstrucción de la vejiga, uretra y pared abdominal; conseguir un reservorio vesical de baja presión durante el llenado, logrando una continencia urinaria suficiente; preservar la función renal; y adecuar los genitales externos de manera que su función y estética sean aceptables.

En la actualidad, ante una extrofia vesical existen dos métodos quirúrgicos: la reconstrucción vesical en uno o varios tiempos y la derivación urinaria.

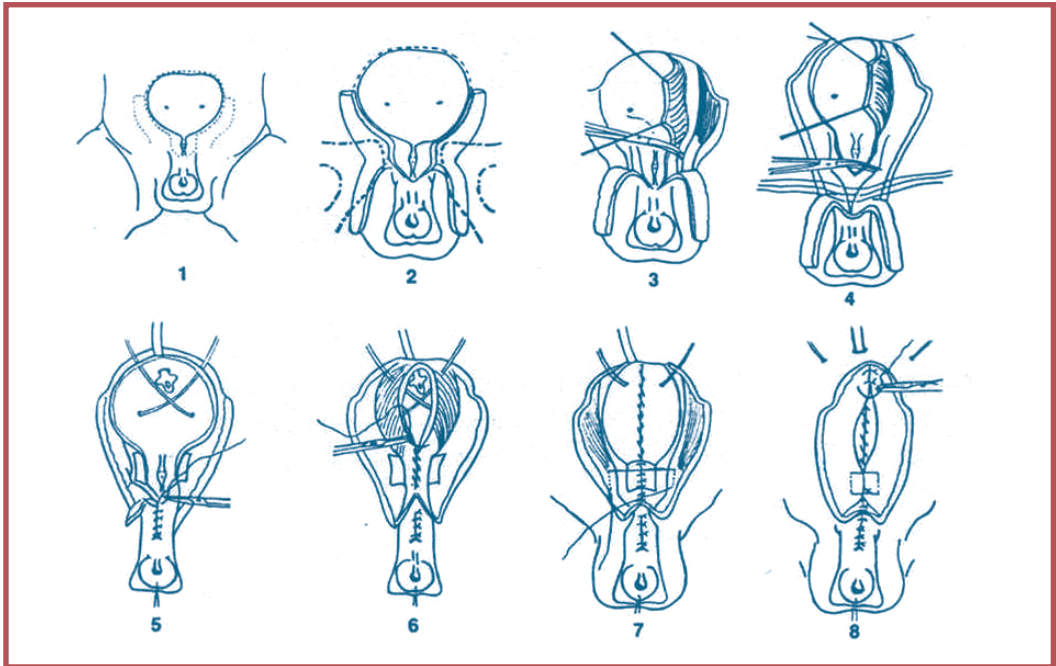
### Reconstrucción vesical en varios tiempos

Los tiempos necesarios para el tratamiento quirúrgico con esta opción son: cierre primario vesical, reconstrucción de genitales externos y reconstrucción del cuello vesical.

1. Cierre primario vesical.  
Constituye el primer tiempo del cierre funcional y consiste en transformar la placa extrófica en un epispadias incontinente. Debe realizarse lo antes posible, en las primeras 48-72 horas de vida, para no practicar una osteotomía. Las osteotomías en la cirugía de la extrofia vesical tienen como finalidad aproximar la sínfisis pubiana, lo que disminuye la tensión del cierre de la pared abdominal eliminando la necesidad de emplear colgajos cutáneos; mejorar la posición de la vejiga, cuello vesical y uretra en la pelvis reduciendo el excesivo ángulo uretro-cervical; favorecer la aproximación de los cuerpos cavernosos o de los hemiclítoris; y ayudar a reaproximar el diafragma urogenital que puede contribuir a la continencia posterior<sup>10</sup>. Los candidatos para que la osteotomía se realice en el mismo acto quirúrgico del cierre primario son: recién nacidos mayores de una semana, pacientes con diastasis púbica mayor de 4 cm o con un cierre vesical previo fracasado y en los neonatos menores de una semana de vida cuando bajo anestesia general comprobemos que los huesos púbicos no son aproximados fácilmente<sup>11</sup>. Los efectos aproximativos no son permanentes, transcurrido cierto tiempo la diastasis púbica es evidente en los controles radiológicos. Los detalles quirúrgicos están sistematizados en el esquema de la Figura 3.
2. Reconstrucción de genitales externos.  
Antiguamente se realizaba este tiempo quirúrgico después de la reconstrucción del cuello vesical, pero en la actualidad se prefiere realizarlo antes, entre los 12 y 18 meses, en un intento de incrementar la resistencia uretral, aumentar la capacidad vesical, y que la apariencia más normal de los genitales facilite la valoración del grado de continencia<sup>12</sup>.

En la mujer, la unión de los hemiclítoris, aproximación de los labios menores y la plastia cutánea de los labios mayores dan forma y estética suficien-

**Figura 3.** Extrofia vesical: Cierre vesical primario. 1. Trazado de la incisión. 2. Incisión cutánea. 3. Liberación de la cara lateral de la vejiga y cara posterior del pubis. 4. Disección y aproximación de los cuerpos cavernosos. 5. Tubulización de la uretra, cateterismo de los uréteres y sonda vesical suprapúbica. Recubrimiento cutáneo del pene. 6. Cierre vesical. 7. Sutura diafragma urogenital y aproximación de los huesos pubianos. 8. Cierre del plano muscular y exteriorización de los catéteres.



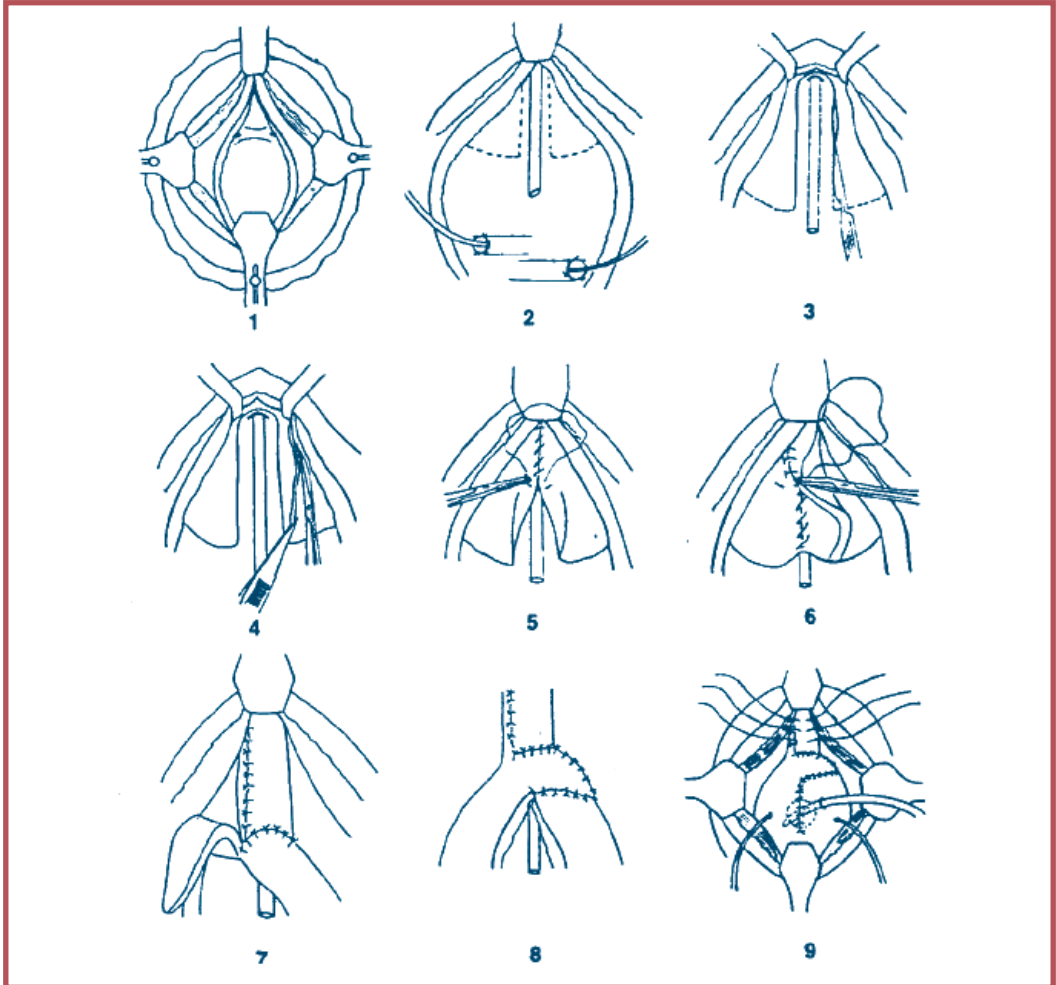
tes. La función sexual posterior es satisfactoria, aunque es necesario valorar el introito vaginal en la pubertad. En los varones deberá realizarse una uretroplastia, pues el neomeato ha quedado en posición epi o hipospádico proximal. Su corrección es idéntica a la empleada en los epispadias o hipospadias. La función sexual a largo plazo es satisfactoria, aunque la fertilidad está comprometida en muchos pacientes.

3. **Reconstrucción del cuello vesical.** Consiste en crear el cuello vesical y la uretra posterior con el cierre y modelaje de la mucosa trigonal y su musculatura para permitir la continencia urinaria. El procedimiento que se utiliza es la trigonourethroplastia, técnica ideada por Young y modificada por Dees y Leadbetter (Figura 4). Es necesario para obtener un buen resultado poseer una capacidad vesical, tras el cierre prima-

rio, superior a 60 cc, la mucosa lo más lisa posible, suficiente tejido intersifisario y ausencia de hidronefrosis o de lesiones pielonefríticas. Se llevará a cabo cuando el niño tenga cuatro o cinco años y haya pasado al menos un año desde el cierre primario vesical.

Si, a pesar del tratamiento, persiste la incontinencia urinaria podemos practicar: una nueva trigonourethroplastia incluyendo osteotomías ilíacas anteriores o posteriores, una suspensión del cuello vesical, implantar un esfínter artificial o recurrir a la inyección en el cuello de sustancias ocupantes de espacio. Si la capacidad vesical es escasa, una cistoplastia de ampliación estará indicada o podemos recurrir a la práctica de reservorios intestinales con conducto continente, pues el cateterismo uretral es dificultoso. La posibilidad de una derivación urinaria interna o externa queda como último recurso.

**Figura 4.** Extrofia vesical: Trigonouretoplastia. 1. Apertura vesical. 2. Reimplantación ureteral antirreflujo según técnica de Cohen y trazado de incisiones triangulares en mucosa vesical. 3. Incisión mucosa vesical. 4. Extirpación de los triángulos mucosos vesicales. 5. Tubulización de la neouretra. 6. Cierre del plano muscular. 7 y 8. Reforzamiento de la neouretra con los planos musculares. 9. Cierre vesical. Catéteres ureterales y vesical.




### Reconstrucción en un solo tiempo

Grady y Mitchell<sup>3,14</sup> publicaron en 1999 la corrección simultánea de la extrofia y el epispadias en el periodo neonatal. Para ellos la extrofia es una herniación anterior de la vejiga, por lo que su tratamiento requiere una transposición de la vejiga, cuello vesical y uretra, considerados como una unidad funcional, a un plano pélvico posterior. Esta maniobra va a facilitar un

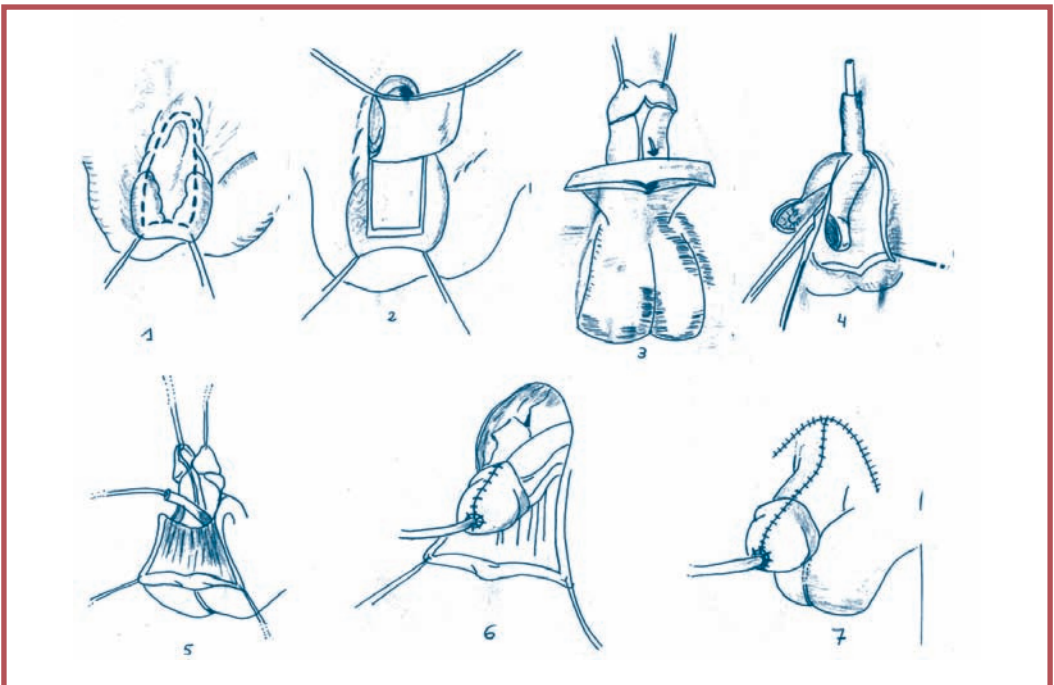
mecanismo de resistencia al vaciado, que favorecerá los ciclos de llenado y vaciado vesicales considerados necesarios para el desarrollo de la vejiga, aumentará la potencia del detrusor y la aparición precoz de un sistema de continencia. Además, el posicionamiento posterior del cuello y uretra facilitan la reaproximación de la sínfisis púbica y ayudan a formar un diafragma pélvico más anatómico (Figura 5a).



**Figura 5a.** Extrofia vesical. Cierre en un solo tiempo. 1. Esquema con cierre vesical y uretra ya tubulizada con los dos cuerpos cavernosos separados. 2. Ligamento intersifisario aproximado y uretra en posición ventral por debajo de los cuerpos cavernosos ya rotados.



**Figura 5b.** Técnica de “desmontaje peneano” para corrección de epispadias y extrofia vesical. 1. Incisión alrededor de la placa uretral. 2. Disección de la placa uretral que se moviliza totalmente. 3. La cubierta peneana ventral se separa del cuerpo del pene hasta la unión penoescrotal. 4. Uretra ya tubulada en cara dorsal y cuerpos cavernosos separados con su hemiglande correspondiente. 5. Uretra en posición ventral, cuerpos cavernosos rotados y suturados, con cubiertas cutáneas remodeladas. 6. Meato en glande en posición normal. 7. Detalle definitivo de la cubierta cutánea.



El segundo detalle técnico de la reconstrucción en un tiempo es el denominado “desmontaje peneano”, que consiste en separar el pene en tres partes: los dos cuerpos cavernosos y su hemiglande correspondiente, y la placa uretral con el cuerpo esponjoso. Una vez tubulizada la placa se ubica en la parte ventral del pene, siendo los cuerpos cavernosos desrrotados y suturados en la línea media, logrando la máxima longitud peneana posible, la ausencia de incurvación y proporcionando al glande una forma más anatómica (Figura 5b).

Las ventajas de este procedimiento son según los autores: conseguir la continencia precozmente, y con ello un desarrollo funcional adecuado del detrusor; en un número menor de actos quirúrgicos sin mayores complicaciones que el método en varios tiempos. Los inconvenientes son: no corregir el reflujo vesicoureteral, condicionando la presencia de pielonefritis y la necesidad de un reimplante ureteral posterior; y que el neomeato quede en posición hipospádica, circunstancias que suponen intervenciones quirúrgicas posteriores.

### **Derivaciones urinarias**

La decisión de plantear una derivación urinaria como tratamiento surge como procedimiento inicial o como alternativa a las complicaciones surgidas en el cierre funcional.

Pocos grupos<sup>15</sup> prefieren la derivación urinaria al cierre vesical como primera opción de tratamiento. La falta de continencia y las complicaciones que pueden aparecer después de practicar los diferentes tiempos quirúrgicos del cierre primario son los argumentos que citan para defender su postura. Su empleo en los casos de placa extrófica pequeña es otra indicación controvertida. Otra opción sería retrasar el cierre primario hasta los 6 meses esperando que la placa crezca y ofrezca un tamaño adecuado para que el cierre tenga suficientes garantías de éxito. Tipos de derivaciones:

1. Derivaciones internas utilizando el esfínter anal como mecanismo de continencia. Es necesaria la normalidad del aparato urinario superior y del esfínter anal: ureterosigmoidostomía, trigonosigmoidostomía, neovejiga rectal.
2. Derivaciones internas utilizando parcial o totalmente la placa extrófica como mecanismo de

continencia: Entero-trigono-uretroplastia según técnicas de Martínez-Piñeiro o Arap.

3. Derivaciones externas: se emplean como recurso ante las complicaciones evidenciadas en los cierres funcionales o en las derivaciones internas. La única derivación que consideramos válida es el conducto colónico que ofrece las ventajas de poder reimplantar los uréteres al asa intestinal con sistema antirreflujo y posteriormente practicar una derivación interna, sigmoide-colostomía en Y.

### **Variedades de extrofia vesical**

#### **Ectopia vesical**

Con este término designamos la presencia de los defectos musculoesqueléticos de los pacientes con extrofia vesical clásica, pero con el tracto urinario normal. En consecuencia, la vejiga sólo está cubierta por la piel del abdomen, pues la diastasis de las ramas pubianas condiciona que los músculos rectos estén muy separados a partir del ombligo. El dato clínico diagnóstico es la observación de una masa infraumbilical que protuye cuando el niño llora.

#### **Fisura vesical superior**

Esta variedad consiste en la presencia de los defectos musculoesqueléticos comentados y la observación de una placa extrófica de tamaño variable limitada sólo al ápex vesical. El resto de la vejiga y la uretra son normales. El orificio está situado por debajo de la salida del cordón umbilical y el diagnóstico diferencial con una fístula de uraco se establece ante la presencia de los defectos de la pared abdominal. El tratamiento consiste en el cierre del defecto vesical con resección de la placa extrófica.

#### **Extrofia duplicada**

Se aprecia una placa extrófica en la pared abdominal pero el tracto urinario inferior está indemne en la cavidad pélvica. Su importancia es escasa y el tratamiento consiste en la resección de la placa extrófica.

#### **Extrofia de cloaca**

Constituye la anomalía extrema del complejo extrofia-epispiadias. Se trata de la malformación más grave de este grupo, en la que están afectados los sistemas urinario e intestinal. Se asocia a numerosas mal-

formaciones a nivel genital, renal, de columna vertebral, sistema nervioso, cardiovasculares o de miembros inferiores. Su presentación es rara, estimando una incidencia de 0,07 por cada 10.000 recién nacidos vivos en España<sup>9</sup>.

La observación del abdomen de un neonato con esta malformación permite diferenciar los siguientes elementos: un defecto de la pared abdominal similar al de la extrofia vesical, con un onfalocelo en su extremo superior; una placa extrófica central que corresponde al intestino en su porción ileocecal; dos placas extróficas laterales que corresponden a dos hemivejigas, cada una con un uréter. En la zona central se distingue un orificio superior que es el ileon terminal prolapsado, otro inferior correspondiente al "bolsón rectal" que no acaba en el ano pues está imperforado y uno o dos orificios laterales que corresponden al apéndice simple o duplicado evertido.

Su diagnóstico es evidente a la inspección del abdomen del recién nacido y su manejo complejo, requiriendo de varios tiempos quirúrgicos<sup>16</sup>.

## Epispadias

Corresponde al grado menor del complejo extrofia-epispadias. Su característica es la presencia del meato uretral en la cara dorsal del pene, con incurvación fálica dorsal. Su incidencia es superior a la extrofia vesical y afecta de manera predominante al sexo masculino. El defecto embriológico, al igual que las otras anomalías del complejo, corresponde a un defecto en la regresión de la membrana cloacal, pero en el epispadias el mesodermo pudo reforzar a la membrana en su porción superior.

Según la localización del meato distinguimos en el varón tres variedades: peneano distal, peneano proximal y penopubiano. En la mujer sólo tiene interés el subsifisial que cursa con incontinencia, pues las formas clitoridea y sifisaria carecen de trascendencia.

En las variedades peneano distal o balánico y peneano proximal el pene es ancho y aplanado por la separación de los cuerpos cavernosos, la diastasis púbica es mínima, y la corda será más severa y por tanto mayor la incurvación dorsal, cuanto más proximal se localice el meato. La continencia es completa.

La variedad de epispadias penopubiano es la más grave pues la incontinencia urinaria es constante. El meato se ubica en la unión del pene con el pubis correspondiendo a la uretra posterior. El falo es grueso, corto y dirigido hacia el abdomen debido a la disposición de las ramas pubianas que, separadas, tiran lateralmente de los cuerpos cavernosos acortando el pene; a su anclaje dorsal en el ligamento interpubiano; y a la existencia de una corda constituida por tejido conectivo fibroso que asienta sobre el dorso de los cuerpos cavernosos.

La pauta de estudio incluye ecografía, radiografía simple de abdomen y de columna lumbo-sacra y CUMS para descartar la presencia de reflujo vesicoureteral y conocer la capacidad vesical.

## Tratamiento

Los objetivos de la cirugía del epispadias son: construir una uretra de calibre adecuado cuyo cateterismo no sea dificultoso, con continencia urinaria normal sin deterioro del aparato urinario superior; y conseguir un falo exento de incurvación, de suficiente longitud, con función eréctil conservada y estética aceptable. El tratamiento debería estar finalizado antes de los cinco años de edad para liberar al niño de las cargas psicológicas que conlleva.

El tipo de intervención varía según su gravedad, habiendo sido referidas diversas técnicas. Tres meses antes de la intervención se puede estimular el crecimiento del falo mediante crema de testosterona o gonadotrofina coriónica inyectada por vía intramuscular.

En los epispadias peneanos los dos procedimientos más empleados en la actualidad son la técnica de Cantwell-Ransley y la descrita por Mitchell y Bagli (Figura 5b). De manera esquemática podemos sistematizar que en las formas distales (sin incurvación) se realiza uretroplastia con glanduloplastia, meatoplastia ventral y reconstrucción prepucial. En las presentaciones proximales el procedimiento incluye además de la uretroplastia con transposición ventral de la uretra, que puede realizarse en uno o dos tiempos quirúrgicos, una previa desincurvación y liberación-remodelación peneana.

En la reconstrucción del epispadias penopubiano que cursa con incontinencia se procede como en los peneanos, y, una vez realizada su corrección, valorare-

mos el grado de continencia y las características vesicales mediante CUMS y exploración urodinámica. Entonces si la incontinencia urinaria persiste podemos practicar una trigonourethroplastia según técnica de Young-Dees, o emplear procedimientos alternativos como la inyección en el cuello vesical de sustancias biosintéticas, siempre que la capacidad vesical sea normal.

## PERSISTENCIA DE LA CLOACA

Se trata de una anomalía del desarrollo de la mujer, en la cual uretra, vagina y recto confluyen en un único canal de salida, el seno urogenital, debido a un defectuoso desarrollo del tabique urorrectal. El espectro de variedades es amplio, dependiendo del lugar de confluencia de cada uno de los conductos y de la posibilidad de asociarse a duplicidades o bifidices uterinas o vaginales. Frecuentemente se asocian anomalías renouretrales y sacras, dato importante para el pronóstico de la continencia urinaria posterior. También pueden presentarse otras anomalías en el resto del organismo.

El dato de sospecha es la presencia de un solo orificio perineal en un recién nacido del sexo femenino, siendo los genitales externos generalmente de menor tamaño. En la exploración abdominal pueden detectarse masas o distensión abdominal por retención urinaria, hidrometrocolpos o ureterohidronefrosis bilateral.

Su método de estudio comprende la realización de radiografía simple de abdomen y ecografía para valorar el estado del patrón aéreo intestinal, el raquis lumbosacro y la morfología del aparato urinario y genitales internos. La introducción de un catéter por el orificio perineal y la inyección de contraste permitirá identificar la uretra, vagina y recto, y si existe algún grado de obstrucción en las tres estructuras implicadas.

En el periodo neonatal el tratamiento fundamental consiste en resolver la obstrucción de cada uno de los sistemas afectados. La corrección definitiva se realiza mediante el procedimiento de Alberto Peña: anorrectovaginourethroplastia que consigue una continencia anal y urinaria normal y una vagina suficiente para su posterior actividad sexual.

## FÍSTULA VESICOVAGINAL CONGÉNITA

Consiste en una comunicación entre vagina proximal y cuello vesical, no existiendo vagina distal. En los genitales externos sólo se visualiza un orificio: el uretral amplio. Suele asociarse a anomalías renales y vertebrales. Se trata de un anomalía infrecuente debida a un defecto en el desarrollo del seno urogenital con retardo en el descenso del tabique urovaginal.

El diagnóstico se realiza en la exploración neonatal al objetivar un solo orificio genital. Si no se aprecia al nacimiento puede debutar en la pubertad con síntomas de amenorrea, dolor abdominal o masa abdominal por hidrometrocolpos. En algún caso la incontinencia urinaria es el signo acompañante.

El estudio comprende: genitograma visualizando vejiga, comunicación véscicovaginal y posiblemente reflujo véscicoureteral, ecografía, radiografía simple de aparato urinario y UIV.

El tratamiento consiste en realizar una vaginoplastia con sección y cierre del trayecto fistuloso.

## DIVERTÍCULO VESICAL CONGÉNITO

El divertículo vesical es la protusión de la mucosa a través de las fibras de la capa muscular de la vejiga. Afecta normalmente a varones entre uno y cinco años de edad. La característica anatómica necesaria para ser considerados congénitos es la presencia de músculo recubriendo a la mucosa, rasgo diferencial con los divertículos adquiridos donde la mucosa está sólo protegida por tejido conectivo.

Hemos de diferenciar el divertículo de los llamados "seudodivertículos" que se observan en: vejigas "de lucha" secundarias a obstáculos localizados en cuello vesical o uretra; en algunos recién nacidos y lactantes donde se produce el deslizamiento de las paredes laterales de la vejiga hacia el orificio inguinal interno, hecho que se conoce como "orejuelas vesicales"; y de los "divertículos de boca ancha", constituidos por

la totalidad de las capas de la vejiga, cuya etiología responde a trastornos funcionales vesicales y que observamos en niños con infecciones urinarias recidivantes o trastornos miccionales.

## Clasificación

Según su mecanismo de producción distinguimos los siguientes tipos: primarios, sin evidencia de patología alguna y secundarios, a alteraciones orgánicas o funcionales del tracto urinario inferior; postquirúrgicos; y los asociados a síndromes específicos: Prune-Belly, Menkes, Ehlers-Danlos.

Según su localización diferenciamos las siguientes variedades:

- Posterolaterales: se sitúan alejados de los orificios ureterales. Pueden ser únicos (más frecuente) o múltiples, son observados habitualmente en varones y representan un 10% del total. Si crecen hacia abajo pueden comprimir la uretra y producir obstrucciones del tracto urinario inferior. Pueden originar infecciones recidivantes, hematuria y litiasis.
- Paraureterales: localizados muy cerca de los orificios ureterales, pues son hernias de la mucosa vesical a través del hiato ureteral que constituye el cuello del divertículo. Son los más frecuentes, llegando a suponer el 90% del total. Pueden ser uni o bilaterales, afectando a ambos sexos aunque predominan en varones. Suelen asociarse a reflujo vesicoureteral y en ocasiones comprimir la vejiga y la uretra.
- Vejigas multidiverticulares: múltiples divertículos se encuentran dispersos por toda la vejiga, sin que exista una obstrucción del tracto urinario inferior. Se han descrito en síndromes con deficiencias en los tejidos conectivo y muscular como los citados anteriormente.

## Etiopatogenia

Diversas teorías han sido enunciadas para explicar su origen congénito: Una obstrucción transitoria del tracto común durante el período fetal, que produciría un incremento de la presión intravesical ocasionando

una evaginación de la mucosa a través de un defecto en la pared muscular. Un defecto en la formación de la vaina de Waldeyer, que produciría una debilidad del orificio ureteral explicaría los de localización paraureteral, mientras que una deficiencia de las fibras musculares longitudinales podría ser el origen de los extrahiaetales.

## Diagnóstico

Se efectúa mediante una CUMS, donde apreciaremos las características morfológicas del divertículo, la presencia o no de reflujo vesicoureteral, y valoraremos la uretra para su clasificación en primario o secundario. La ecografía completa el estudio. La utilidad de la UIV es cuestionable y la exploración urodinámica está indicada ante la sospecha clínica de patología funcional vesical, que parece estar asociada en un alto porcentaje de casos.

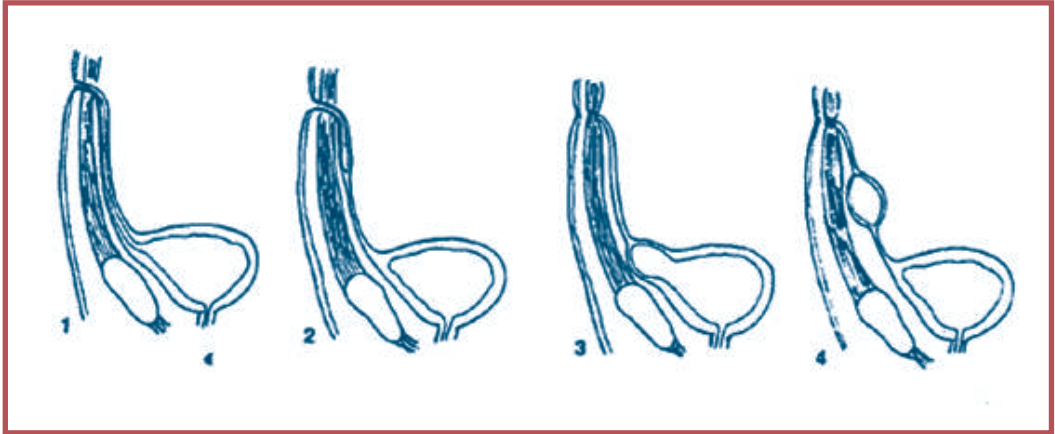
## Tratamiento

En los divertículos pequeños, no retencionistas, asintomáticos y sin infecciones urinarias de repetición ni reflujo, el tratamiento es expectante. En los demás el tratamiento es quirúrgico, extirpando el divertículo y reimplantando el uréter si es necesario. También optamos por la cirugía en los divertículos paraureterales con reflujo vesicoureteral asociado sin trastorno funcional objetivable, pues el reflujo no curará con tratamiento conservador.

## ANOMALÍAS DEL URACO

El uraco es una estructura vestigial situada entre el peritoneo y la fascia transversales, extendida desde la porción anterior de la cúpula vesical al ombligo. Su longitud en el adulto oscila entre los 3 y 5 cm, y transcurre entre las dos capas de la fascia umbilicovesical, limitado lateralmente por los ligamentos y los restos de las arterias umbilicales. El extremo inferior es la pared vesical, comunicando o no con su luz. Está constituido por tres capas: una interna de epitelio transicional, otra submucosa de tejido conjuntivo y una externa de músculo liso. Su luz tiene un diámetro aproximado de un milímetro, estando obstruida en muchos puntos.

**Figura 6.** Esquema de las anomalías de uraco. 1. Persistencia o fístula uracal. 2. Seno uracal. 3. Divertículo de uraco. 4. Quiste de uraco.



## Tipos (Figura 6)

### **Persistencia del uraco**

Constituye el 50% de este grupo de anomalías y está producida por un fallo en la obliteración de la alantoides fetal, de manera que existe una comunicación de la vejiga con el ombligo a través del uraco permeable en todo su trayecto. Distinguimos dos variedades anatómicas: una donde la vejiga y el ombligo están conectados por el uraco permeable, y la segunda en la cual el extremo superior de la vejiga acaba a nivel del ombligo comunicándose con él, por lo tanto se trata de una fístula vesicoumbilical.

Hemos de sospechar una fístula de uraco cuando el cordón persiste o presenta un volumen y tensión excesivos. El síntoma característico es la presencia de orina en el ombligo de un recién nacido al que se le acaba de caer el cordón umbilical.

El diagnóstico se efectúa mediante: análisis del líquido emitido y cateterismo del orificio umbilical comprobando que la sonda llega a la vejiga. Una maniobra fácil de realizar es el cateterismo vesical e inyección de un colorante, azul de metileno, observando su salida por el ombligo. Una ecografía y una CUMS con proyecciones laterales revelarán el estado de los riñones, la ausencia de obstrucción uretral y evidenciarán la comunicación vesicoumbilical.

El diagnóstico diferencial se establece con patologías causantes de ombligo húmedo: vaso umbilical infectado, persistencia del conducto onfalomesentérico, onfalitis y seno uracal.

El tratamiento consiste en la extirpación del uraco, incluyendo una pastilla de la cúpula vesical. No son aconsejables la ligadura ni la cauterización de su luz por el alto índice de recidivas.

### **Quiste de uraco**

Consiste en una obliteración parcial del mismo por cierre de sus extremos umbilical y vesical, quedando una cavidad quística intermedia. Está tapizada por epitelio transicional o cuboidal con actividad secretora, siendo el líquido seroso o mucinoso.

Los quistes pequeños suelen ser asintomáticos y, salvo que se infecten, quedan sin diagnóstico. Los que alcanzan mayor tamaño (eventualidad menos frecuente) suelen localizarse en el tercio inferior; cerca de la vejiga, y se diagnostican al palpar una masa en la región infraumbilical del abdomen o en una ecografía practicada por otro motivo. Si el quiste se infecta aparece dolor en hipogastrio con sensación de hipersensibilidad y fiebre, y su evolución determinará la aparición de nuevos síntomas: puede drenar espontáneamente por ombligo observando la salida del contenido purulento, a vejiga coincidiendo con síntomas de infección urinaria; romperse en los tejidos preperitoneales, o

incluso en la cavidad abdominal, situación más grave en la que puede instaurarse un cuadro de peritonitis, situación que puede alcanzar hasta el 41% de los casos en adultos<sup>17</sup>, siendo menos frecuente en niños.

El diagnóstico se realiza por ecografía. La CUMS aportará datos de la posible comunicación de la vejiga con el quiste. La exploración que facilita mayor información es la TC, al precisar los límites de una colección contigua a la pared de la vejiga. Si apreciamos salida de exudado purulento por el ombligo es obligado practicar una fistulografía.

El diagnóstico diferencial incluye: divertículo vesical, quiste vitelino, hernia umbilical, onfalitis y onfalocele.

El tratamiento consiste en la resección total del uraco incluyendo una porción vesical, única opción que impide la recidiva. Si el quiste está infectado lo correcto es tratarlo con antibióticos y una vez enfriado el proceso practicar la resección. Si el paciente presenta signos de sepsis, la pauta de tratamiento aconsejada es antibioterapia por vía general con punción percutánea o drenaje del quiste y en un segundo tiempo su extirpación.

### **Divertículo de uraco**

El divertículo se produce cuando la porción del uraco próxima a la vejiga permanece permeable. Es frecuente su aparición en el síndrome de Prune-Belly y en los trastornos obstructivos, orgánicos o funcionales, del tracto urinario inferior.

Su tamaño es variable, generalmente de boca amplia y está recubierto de músculo. Suele ser asintomático y resulta un hallazgo radiológico. No precisa tratamiento excepto si son de gran tamaño, sintomáticos o contienen cálculos, posibilidad remota en los niños, en los que está indicada su resección quirúrgica.

### **Seno uracal**

Consiste en la ausencia de cierre de la porción umbilical del uraco comunicando con el ombligo; el resto del uraco permanece obliterado. El seno uracal puede ser primario o la secuela de un quiste uracal infectado y drenado al ombligo.

Clínicamente se caracteriza por signos inflamatorios periumbilicales, con secreción de líquido seropurulento, y en ocasiones la formación de un granuloma.

Su diagnóstico y estudio incluye las exploraciones: ecografía, fistulografía y CUMS. El diagnóstico diferencial en el niño se efectúa con un conducto onfalomesentérico residual, para lo que un cuidadoso cateterismo con inyección de contraste evidenciará la dirección del mismo hacia a la cavidad peritoneal. En caso de duda una biopsia mostrará la diferencia de los epitelios, transicional el del uraco y columnar simple el correspondiente al saco vitelino. En el adulto un quiste pilonidal umbilical drenado puede confundirse con el seno uracal.

El tratamiento consiste en la resección del seno. Dado que la mayoría corresponden a quistes de uraco infectados y drenados por ombligo, la conducta terapéutica no variará de la recomendada para los quistes de uraco.

## BIBLIOGRAFÍA

1. Taure M. Desarrollo del aparato urinario. En: *anatomía del desarrollo. Embriología humana*. Taure M. (Ed.). Ed. Científico-Médica. Barcelona 1956.
2. Muecke E.C. Extrofias, epispadias y otras anomalías de la vejiga. En: *Campbell Urología, Vol 2*. Walsh P.C., Gittes R.F., Perlmutter A.D., Stamey T.A. (Eds). Ed. Médico Panamericana, Buenos Aires, 1988. \*
3. Gray S.W., Skandalakis J.E. La vejiga y la uretra. En: *Anomalías congénitas (embriogénesis, diagnóstico y tratamiento)*. Ed. Pediátrica, Barcelona, 1975. \*
4. Krull C.L., Heyns C.F., De Klerk D.P. Agenesis of the bladder and urethra: A case report. *J Urol* 1988; 140: 793-794.
5. Garat J.M. Malformaciones vesicales. En: Garat J.M<sup>a</sup>, Gosálbez R. (Eds.). *Urología Pediátrica*. Salvat, Barcelona, 1987. \*
6. Jeffs R.D., Lepor H. Tratamiento del complejo extrofias-epispadias y anomalías del uraco. En: *Campbell Urología. Vol 2*. Walsh P.C., Gittes R.F., Perlmutter A.D., Stamey T.A. (Eds). Ed Panamericana, Buenos Aires, 1988.
7. Estornell Moragues F, Martínez Verduch M, García Ibarra F. Anomalías congénitas vesicales y epispadias. En: *Tratado de Urología, segunda edición*. Editado por: J.F. Jiménez Cruz y LA. Rioja Sanz. Prous Editores. Barcelona, 2006, pp. 635-662. \*
8. Duhamel B. Intestinal bladders controlled by the anal sphincter: Techniques and results. *Ann Chir Inf* 1971; 12: 433-442.
9. Martínez Frías M.L. Defectos congénitos en España. Diez años de vigilancia epidemiológica. Ed. Dirección General de Planificación Sanitaria. Ministerio de Sanidad y Consumo. Madrid, 1989.
10. Mouriquand P.D.E., Wilcox D.T. Extrofia vesical. *Arch Esp de Urol* 1998; 51: 515-526.
11. Gearhart J.P. Complete repair of bladder exstrophy in the newborn: complications and management. *J Urol* 2001; 165: 2341-2343.
12. Gearhart J., Jeffs R.D. Bladder exstrophy: increase in capacity following epispadias repair. *J Urol*. 1989; 142: 525-526.
13. Grady R. W., Mitchell M. E. Bladder anomalies, exstrophy and epispadias. En: *Clinical Pediatric Urology*. Belman A.B, King L.R, Kramer S.A. (Eds.) 4.<sup>a</sup> Edición. Martin Dunitz. 2002. Vol:2, Cap. 27. 859. \*
14. Grady R.W., Mitchell M.E. Complete primary repair of exstrophy. *J Urol*. 1999; 162: 1415-1420.
15. Hohenfellner R., Stein R., Primary urinary diversion in patients with bladder exstrophy. *Urology* 1996; 48: 828-830.
16. Lund D.P.; Hendren W.H. Cloacal exstrophy: a 25-year experience with 50 cases. *J Pediatr Surg* 2001; 36: 68-75.
17. Guarnaccia S.P., Mullins T.L., Sant G.R. Infected urachal cyst. *Urology* 1990; 36: 61-65.

\* Bibliografía recomendada.





Libro del Residente de  
**Urología**



capítulo 19

## **Malformaciones uretrales**

*D. Cabezalí Barbancho  
Andrés Gómez Fraile  
I. Cano Novillo*

*Sección Urología Pediátrica.  
H. U. Doce de Octubre. Madrid*

Palabras clave: *Malformaciones uretrales, válvulas uretrales, siringocele, megalouretra.*



# Libro del Residente de Urología



Índice capítulo 19

## Malformaciones uretrales

<b>Embriología de la uretra</b> .....	329
<b>Válvula de uretra posterior</b> .....	329
<b>Válvulas uretrales anteriores. Divertículos Uretrales</b> .....	333
<b>Quistes del conducto de las glándulas de Cowper</b> .....	334
<b>Megalouretra</b> .....	334
<b>Duplicación uretral</b> .....	334
<b>Quiste del utrículo prostático</b> .....	335
<b>Pólipos de la uretra</b> .....	335
<b>Atresia uretral</b> .....	335
<b>Fístula uretral congénita</b> .....	336
<b>Estenosis uretrales</b> .....	336
<b>Hipospadias</b> .....	336
<b>Epispadias</b> .....	346
<b>Bibliografía</b> .....	350



## capítulo 19

# Malformaciones uretrales

## EMBRIOLOGÍA DE LA URETRA

La embriología de la uretra masculina es compleja y no se comprende del todo. El seno urogenital se puede considerar que está formado por tres porciones: la superior que formará la vejiga, la pelviana que desarrollará la uretra prostática y membranosa y la porción fálica que dará lugar a la placa uretral, que por la acción de los andrógenos se tubulizará y formará la uretra bulbar y peneana. Las porciones prostática y membranosa no son del todo andrógeno-dependientes ya que se desarrollan también en la mujer. Las porciones bulbar y peneana de la uretra son únicamente masculinas y dependen por entero de la acción de los andrógenos para su diferenciación. La presencia de una inadecuada androgenización en los tejidos periféricos lleva a la tubulización incompleta de los segmentos anteriores de la uretra masculina.

Algunas anomalías en la uretra masculina no son consideradas como resultantes de una deficiencia androgénica:

1. Válvulas uretrales posteriores
2. Válvulas uretrales anteriores
3. Siringocele
4. Megalouretra
5. Duplicaciones de la uretra
6. Pólipos de la uretra prostática

## VÁLVULAS DE URETRA POSTERIOR

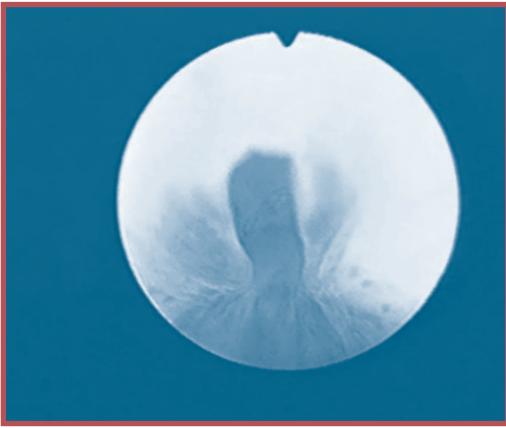
### Introducción

Las válvulas de uretra posterior (VUP) son la causa más común de obstrucción a la salida vesical dando lugar a un amplio espectro de daños en todo el tracto urinario. Las válvulas son membranas obstructivas en la luz de la uretra que se extienden desde el verumontanum distalmente. Sólo ocurren en varones y son la primera causa de fallo renal y trasplante en la población pediátrica. La incidencia es de 1/5000 ó 1/8000 varones y no hay predilección por ninguna raza ni existe predisposición familiar.

### Clasificación

- A) **VUP tipo I:** es una membrana obstructiva que surge del borde posterior e inferior del verumontanum (colículo seminal), extendiéndose en dirección distal hacia la uretra membranosa e insertándose en la parte anterior, cerca del margen proximal de la uretra membranosa. Están constituidas por una estructura membranosa con una abertura en la membrana en posición posterior cerca del colículo seminal. En los casos graves, al evacuar, la porción anterior fusionada de la membrana protruye dentro de la uretra membranosa, y posiblemente dentro de la uretra bulbar, y queda sólo una apertura estrecha que se comprime en la pared posterior de la uretra, produciendo una obstrucción completa. Se cree que son el resultado final de la inserción anómala de los conductos mesonéfricos en la cloaca fetal primitiva (Figura 1).

**Figura 1.** Válvulas de uretra posterior tipo I.



- B) **VUP tipo II:** son raras y fueron descritas inicialmente como pliegues que se irradian en dirección cefálica desde el colículo seminal hacia la parte posterolateral del cuello vesical. En la actualidad se acepta que estos pliegues no son obstructivos, pero representan una hipertrofia del músculo superficial que se ubica desde el orificio ureteral hacia la apertura del conducto eyaculador en el colículo seminal. Esto se ve en una obstrucción mecánica verdadera, pero también puede verse en casos de obstrucción funcional (vejiga neurogénica, disinerгия del detrusor).
- C) **VUP tipo III:** están formadas por una membrana separada en forma de anillo, con abertura central; su configuración depende de la elasticidad de la membrana y la ubicación de la perforación. Son de localización y aspecto menos uniforme que las de tipo I. Las membranas obstructivas se ubican en posición distal al colículo seminal. Se cree que representan una disolución incompleta de la membrana urogenital.

## Fisiopatología

Debido a que las VUP están presentes durante las primeras etapas del desarrollo fetal los tejidos primitivos maduran en un medio ambiente anormal en el que hay alta presión intraluminal y distensión de los órganos. Como consecuencia se provoca principalmente daño al parénquima renal y alteración del funcionamiento del músculo liso del uréter y de la vejiga.

Estos cambios pueden persistir a pesar de que se alivie con éxito la obstrucción primaria. Las alteraciones fisiopatológicas que se producen en los casos de obstrucción uretral congénita se puede ordenar en cinco categorías:

- A) **Filtrado glomerular:** El objetivo final en el manejo de las válvulas uretrales posteriores es maximizar y preservar el filtrado glomerular. El deterioro de la función renal puede deberse a displasia del parénquima renal, liberación incompleta de la obstrucción, daño al parénquima debido a infección o hipertensión y, posiblemente, a glomerulosclerosis progresiva como consecuencia de hiperfiltración. Se cree que la displasia renal es el resultado de la maduración del blastema metanéfrico primitivo en presencia de altas presiones intraluminales. Se puede ver un mejor funcionamiento renal en aquellos pacientes que asocian a las VUP otras alteraciones anatómicas severas pero que disminuyen la presión intraluminal durante el desarrollo fetal. Estas alteraciones incluyen: 1) reflujo vesicoureteral masivo unilateral, 2) ascitis urinaria, 3) y divertículos vesicales grandes.
- B) **Función tubular renal:** La alta presión ureteral afecta en primer lugar a la porción más distal de la nefrona, es decir, a los túbulos renales, produciendo un deterioro importante de la capacidad de concentración de la orina. Esto predispone al neonato o lactante a desarrollar episodios severos de deshidratación y de desequilibrio electrolítico ante una pérdida de líquidos, como ocurre en las afecciones gastrointestinales (vómitos, diarrea), en la fiebre alta o en el secuestro de líquidos en un tercer espacio.
- C) **Ureterohidronefrosis:** Puede encontrarse una dilatación ureteral de grado variable, que suele reducirse gradualmente una vez que se corrige la obstrucción. Si esto no ocurre, se deben investigar si la dilatación persistente es el resultado de una obstrucción verdadera en la unión ureterovesical, o si hay un defecto en la musculatura ureteral que determina que sea incapaz de generar un peristaltismo efectivo, o si existen altas presiones intravesicales que dificultan el vaciado ureteral. La normalización final del calibre ureteral puede llevar años después de la ablación valvular.

## 19. Malformaciones uretrales

- D) **Reflujo vesicoureteral (RVU)**: entre un 30-50% estos niños presentan RVU en el momento del diagnóstico inicial. Casi siempre se trata de un RVU secundario debido a altas presiones intravesicales, divertículos parauretrales y pérdida de la competencia de la unión ureterovesical. En algunos casos el reflujo es primario, causado por una anomalía del brote uretral. La persistencia de RVU se asocia con mal pronóstico en pacientes con VUP. En un tercio de los pacientes el RVU se resuelve de forma espontánea una vez eliminada la obstrucción.
- E) **Disfunción vesical**: La mayoría de los niños tratados por VUP tienen diversos grados de anomalía en el funcionamiento vesical. Se ha descrito fallo miogénico primario, inhibición de la actividad vesical y datos compatibles con una escasa distensibilidad del músculo detrusor. La obstrucción uretral en el periodo fetal provoca cambios irreversibles en la organización y el funcionamiento de la célula del músculo liso vesical provocando el depósito de colágeno intracelular. La alteración más frecuente es la incontinencia urinaria. En la mayoría de los casos la incontinencia se corrige, pero la disfunción vesical primaria puede ser también un factor causante del deterioro de la función renal. Los patrones urodinámicos pueden cambiar si se evalúa la función vesical a través del tiempo en niños con VUP.
- vesical. Se han descrito resecciones intraútero pero, pero falta publicar su evolución al cabo del tiempo.
- B. **Diagnóstico postnatal**: inmediatamente postnatal o tras varios años.
- Distrés respiratorio (a causa de la hipoplasia pulmonar secundaria al oligoamnios).
  - Sepsis y azoemia: por la displasia y obstrucción mantenida.
  - Distensión abdominal: por una vejiga distendida, hidronefrosis y/o ascitis neonatal. La pared vesical gruesa puede ser palpable en el periodo neonatal como masa abdominal. La ascitis neonatal se debe a diversas causas, pero principalmente (casi el 40% de los pacientes) a uropatía obstructiva, generalmente de ubicación infravesical. La ascitis se produce por trasudación de orina retroperitoneal a través del peritoneo delgado y permeable del neonato. La presencia de ascitis se acompaña de mejor pronóstico en lo que respecta a la función renal en comparación con los casos en los que no hay ascitis.
  - Alteración en el vaciado: algunos neonatos tienen dificultad para generar un chorro urinario normal o fallo en la evacuación en las primeras 48 horas de vida ("chorro en gotas"). En algunos casos con afectación menos severa los niños más mayores pueden presentar infecciones recurrentes, incontinencia, enuresis, frecuencia, goteo, chorro fino, retención urinaria aguda.

### Presentación clínica

Es diferente según la edad y la gravedad.

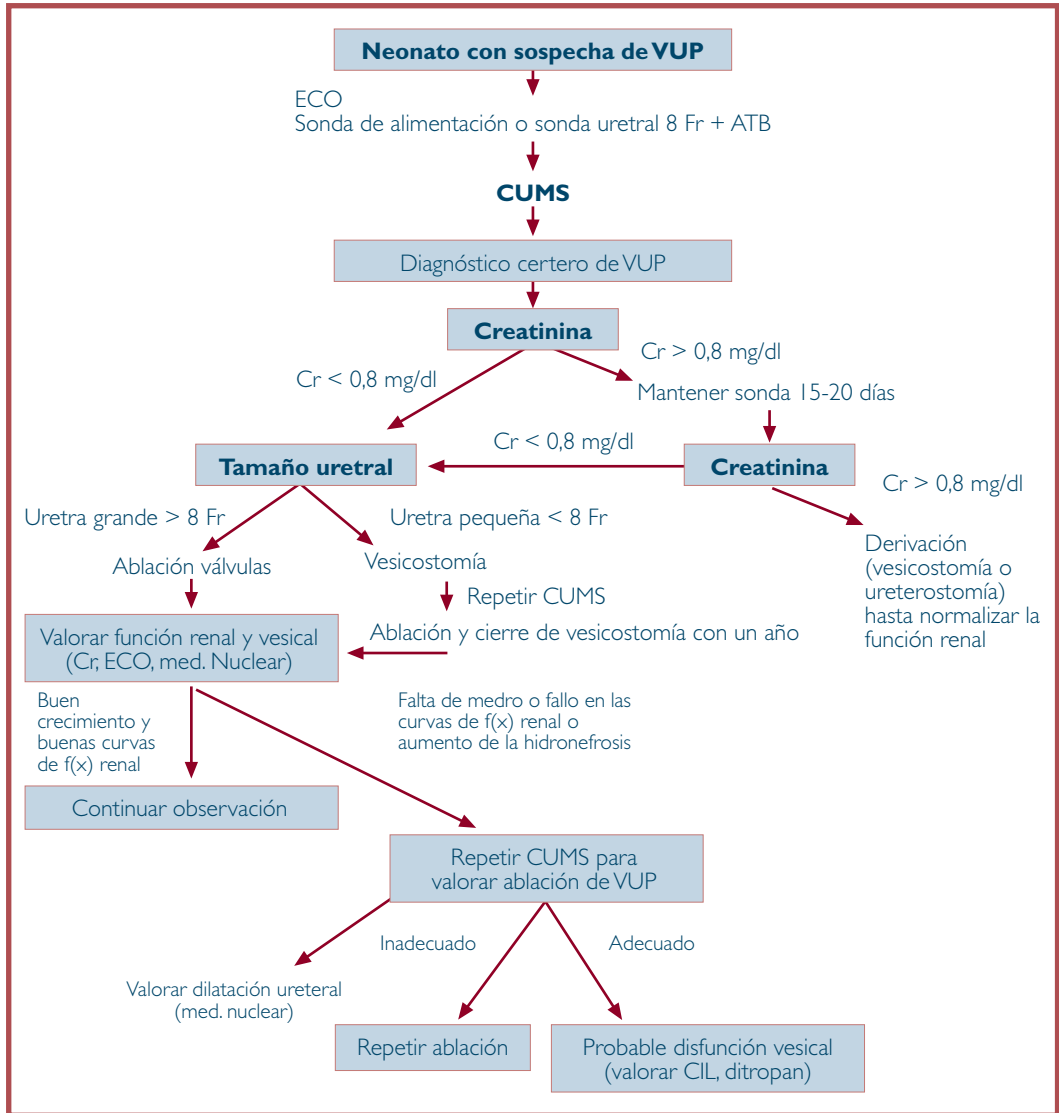
- A. **Prenatal**: Se detectan por ECO prenatal durante el embarazo.
- Los hallazgos ecográficos característicos son:
    - Vejiga fetal distendida y de pared gruesa.
    - Hidronefrosis: por obstrucción a nivel de la unión ureterovesical o por RVU.
    - Oligoamnios: el manejo del líquido amniótico es un factor pronóstico. Un oligoamnios severo predispone al niño a un síndrome de Potter e hipoplasia pulmonar.
  - Intervención prenatal: no existen estudios concluyentes sobre las ventajas de la colocación de un shunt para preservar la función renal o

### Manejo de las VUP (ver Figura 2)

- A) Primero se lleva a cabo la estabilización del paciente. Las alteraciones agudas que acompañan a las VUP son:
- Distrés respiratorio.
  - Sepsis.
  - Deshidratación.
  - Anomalías hidroelectrolíticas.



**Figura 2.** Algoritmo terapéutico de los pacientes con VUP.



B) *Cateterización* de la uretra con una sonda de alimentación o Foley (algunos autores prefieren no emplear sonda de Foley por los espasmos vesicales que producen en estos niños y por el riesgo de cierre de orificios de uréteres).

C) *Diagnóstico radiológico*: Hasta que se descarte el RVU se debe mantener la profilaxis antibiótica.

- a. CUMS: se considera el gold estándar. Se puede observar:
1. Vejiga dilatada, trabeculada, de pared gruesa.
  2. Una uretra prostática elongada y dilatada con un cuello vesical relativamente estrecho.
  3. Visualización de las valvas como defectos de repleción que emergen del verumontanum a la uretra prostática.

## 19. Malformaciones uretrales

- b. Anomalías asociadas (se pueden ver con CUMS):
1. RVU: se ve en 1/3 de los pacientes con VUP
  2. Síndrome del reflujo unilateral valvular y displasia renal (síndrome VURD) Hay RVU masivo en una unidad no funcionante displásica.
  3. Manifestaciones de la presión vesical aumentada:
    - a. Divertículos vesicales.
    - b. Pobre compliance (por alta presión y vejiga trabeculada).
    - c. Perforación fornix renal → ascitis urinaria.
    - d. Seudoresiduo: a menudo los pacientes con VUP tienen aumentada la capacidad en el tracto superior (o por el RVU o por alto flujo urinario), lo que mantiene cantidades significativas de orina. Esta orina rellena la vejiga después de que el paciente haya evacuado, dando así da la apariencia de tener un residuo postevacuación a pesar del vaciado completo.

E) *Disfunción vesical*: La disfunción vesical en las VUP se reconoce desde hace unos años al utilizarse en estos pacientes los estudios urodinámicos. Se han encontrado diferentes patrones de comportamiento vesical: vejigas de baja acomodación, que provocan presiones altas y da lugar a la hidronefrosis y al deterioro del tracto urinario. Inestabilidad vesical que debido a contracciones involuntarias del detrusor provocan la urgencia miccional. Fallo miogénico, al no contraerse el detrusor se origina alto residuo, infección de orina de repetición e incontinencia. Aproximadamente un 30% tiene un comportamiento normal. Los tratamientos que se emplean para la disfunción vesical una vez eliminada la obstrucción consiste en anticolinérgicos, cistoplastias de aumento y el cateterismo ya sea uretral o a través de una vía extraordinaria (Mitrofanoff).

### Pronóstico

En todas las series el pronóstico se relaciona estrechamente con el valor de creatinina en suero. Niños con concentraciones de creatinina menores de 1 mg/dl al año de edad tienen buena evolución, aunque este nivel no garantiza una función renal satisfactoria a largo plazo. La displasia renal que acompaña a muchos de estos pacientes contribuye a una pérdida gradual de la función renal a lo largo de sus vidas. El éxito del trasplante renal ha sido un avance en el manejo de pacientes con válvulas uretrales. A pesar de que en muchos casos hay disfunción vesical la supervivencia general de los pacientes con válvulas después del trasplante es similar a la de pacientes con trasplante renal que no tienen otra uropatía. Aunque la mayoría de los hombres con válvulas uretrales tienen función eréctil y eyaculatoria normal y casi todos son fértiles, algunos tienen problemas de fertilidad por daño a los conductos eyaculadores durante la ablación de la válvula y por la eyaculación retrógrada.

### D) Tratamiento quirúrgico de la obstrucción:

- a. Ablación primaria: Dependerá de la evolución de los pacientes una vez colocada la sonda vesical. Si tras 12-15 días de permanecer la sonda los niveles de creatinina sérica son igual o menor de 0,8 mg/dl, la resección está indicada. En la resección se realiza un corte a las 12 horas y en las bases de las hojuelas a las 4 y a las 8 horas.
- b. Derivaciones: Están indicadas en los casos en los que tras 12-15 días de sondaje, la creatinina se mantenga por encima de 0,8 mg/dl o los que presenten mal estado general con sepsis o azoemia, estará indicada la derivación temporal, mediante ureterostomía alta (mejor pielostomía) o vesicostomía. Una vez normalizada la creatinina se practicará la desderivación y la resección de las válvulas. También estará indicado derivar en los prematuros y en los pacientes que no permitieron un sondaje con un cateter de 8 Fr; derivándose hasta que alcancen el tamaño adecuado para poder introducir el cistoscopio.

## VÁLVULAS URETRALES ANTERIORES. DIVERTÍCULOS URETRALES

Son raras y constituyen una causa importante de obstrucción en lo niños. Ocurren 10 veces menos que las VUP. La válvula uretral anterior es en casi todos los

casos un divertículo uretral congénito. Durante la evacuación de la orina, el divertículo se infla en dirección ventral y distal por debajo del cuerpo esponjoso adelgazado. El margen dorsal libre del divertículo se extiende dentro de la luz uretral y ocluye el flujo urinario (válvula obstructiva) Se pueden localizar en cualquier porción de la uretra: 40% en la uretra bulbar, 30% en la unión peno-escrotal y el 30% remanente en la uretra peneana.

El divertículo puede ser sacular; cuando tiene una boca amplia, globular cuando tiene un cuello estrecho y también puede formar parte de una megalouretra.

La etiología no está clara pero puede producirse por una fusión incompleta de un segmento de la placa uretral o por un desarrollo focal incompleto del cuerpo esponjoso que engloba la mucosa uretral por un soporte inadecuado.

Generalmente son obstructivas y producen un cuadro similar al que se observa en las válvulas uretrales posteriores, por lo tanto el manejo de esta patología es similar. El diagnóstico se confirma con una cisturografía excretora. Para establecer el diagnóstico es necesario incluir en las imágenes toda la uretra peniana en la fase excretora. La cistografía nos servirá para valorar las paredes vesicales y descartar un posible RVU. Son necesarios estudios de imagen para determinar la afectación del aparato urinario. La ecografía nos mostrará el grado de hidronefrosis, el grosor del parénquima renal y el aspecto vesical. La gammagrafía renal nos servirá para evaluar la calidad del parénquima renal.

La edad, grado de afectación del tracto urinario superior y tipo de válvulas dictaminan el tipo de tratamiento. La mitad pueden tratarse con fulguración trans-uretral endoscópica. Los divertículos grandes requieren diverticulotomía y uretroplastía. Los niños con persistencia de niveles altos de creatinina pueden precisar de derivación (vesocostomía o ureterostomía).

## QUISTES DEL CONDUCTO DE LAS GLÁNDULAS DE COWPER

Se denomina siringocele a la dilatación quística del conducto de la glándula de Cowper en la uretra bulbar.

Pueden presentarse de varias formas: 1. Siringocele mínimo (mínima dilatación del conducto glandular). 2. Siringocele perforado (drena dentro de la uretra por un orificio espontáneo). 3. Siringocele imperforado (quiste submucoso que protuye sobre la uretra); y 4. Siringocele roto (se visualizan membranas). Dependiendo del tipo pueden permanecer asintomáticos, pero pueden dar clínica de hematuria, disuria y dificultad en la micción o compresión uretral resultando en un vaciamiento alterado. En algunos casos raros pueden tener un tamaño suficiente como para causar diversos grados de obstrucción. Pueden presentar una masa en el periné e hidronefrosis. Cuando son sintomáticos el tratamiento suele ser quirúrgico con el destechamiento por endoscopia.

## MEGALOURETRA

La dilatación no obstructiva de la uretra (megalouretra) es una entidad poco frecuente que se asocia a un desarrollo anormal del cuerpo esponjoso y en ocasiones de los cuerpos cavernosos. Se divide en dos variedades: 1) escafoide, en la que el cuerpo esponjoso es el único segmento anormal, y 2) fusiforme en la que existe además un defecto de los cuerpos cavernosos. Puede asociarse a otras malformaciones, como el síndrome de Prune-Belly y el complejo VATER. En ocasiones existen anomalías en el tracto urinario superior.

El aspecto es el de un pene alargado, con piel redundante y el glande desplazado dorsalmente. Los pacientes presentan en ocasiones goteo postvaciamiento. Se recomienda la realización de una ecografía para la evaluación del tracto urinario superior.

Si el tracto urinario superior es normal el manejo de la megalouretra es generalmente estético. El exceso de uretra ventral es recortada y la neouretra es canalizada sobre un catéter uretral.

## DUPLICACIÓN URETRAL

La duplicación uretral es una entidad muy poco frecuente. Se clasifican en dorsales y ventrales. La mayoría aparecen en el mismo plano sagital; es decir,

una sobre la otra. Menos frecuentes son las uretras dobles una al lado de la otra en el plano horizontal, malformación que puede ocurrir en niños con duplicación completa del pene. Puede asociarse a malformaciones anorrectales, a displasia renal y a anomalías vertebrales.

En la duplicación uretral dorsal se localiza un meato en la región dorsal, por encima del meato del glande. La uretra normal es el meato más ventral, que suele acabar en el glande. El canal accesorio (anormal) se abre sobre el pene en posición epispádica entre el glande y la base del pene. Se puede observar un encordamiento dorsal en el pene y el prepucio puede no estar fusionado dorsalmente. El segmento dorsal anormal se extiende en dirección proximal por debajo de la sínfisis del pubis en longitud variable. Puede acabar en fondo de saco ciego antes de alcanzar la vejiga. Si estas uretras anormales alcanzan la vejiga, el paciente puede presentar incontinencia. Como generalmente la uretra normal tiene un cuello vesical y un esfínter normal, la reparación de la uretra dorsal suele curar la incontinencia. En la duplicación ventral, las duplicaciones pueden ser completas, con dos uretras separadas provenientes de la vejiga. En otros casos la uretra se bifurca durante su recorrido distal al cuello vesical. El paciente puede tener un meato hipospádico sobre el pene. Dentro del espectro de duplicación uretral ventral, la más seria es la que presenta el meato ventral en el margen anal anterior. La uretra ventral suele considerarse la más normal, porque atraviesa el esfínter y el flujo urinario se produce generalmente a través de ella.

Los pacientes están generalmente asintomáticos, pero en ocasiones presentan episodios de infección urinaria. A la exploración se puede ver un doble chorro miccional.

Una cistografía miccional puede ser suficiente para diagnosticar la duplicación.

La duplicación no siempre requiere tratamiento quirúrgico, principalmente los casos en los que el meato ectópico acaba en fondo de saco y el paciente se encuentra asintomático. En el manejo de la duplicación con meato perianal, el procedimiento inicial suele ser el avance del canal ventral dentro del periné, seguido de una uretrotomía formal.

## QUISTE DEL UTRÍCULO PROSTÁTICO

Son remanentes del conducto mülleriano que persisten cuando los testes fetales secretan una inadecuada sustancia inhibidora mülleriana. Ocurren más frecuentemente en pacientes con hipospadias perineal o penoescrotal, en el síndrome de Prune-Belly y en los intersexos.

Se presentan como epididimitis recurrente por su comunicación con los vasos deferentes o como incontinencia postvaciamiento. Cuando son grandes se pueden palpar en un tacto rectal. El diagnóstico se lleva a cabo mediante cistografía miccional, ecografía e incluso tomografía axial computerizada (TAC).

Se tratan cuando son sintomáticos, y el tratamiento se puede realizar mediante incisión endoscópica o con cirugía por vía posterior.

## PÓLIPOS DE LA URETRA

Es una entidad poco frecuente que suele manifestarse como hematuria o síntomas obstructivos. Un error en el desarrollo durante el proceso de invaginación del material glandular submucoso de la zona interna de la próstata puede ser el origen de esta malformación. Se localizan generalmente a nivel de la uretra prostática.

El diagnóstico se realiza con una cistografía excretora y se confirma con una cistoscopia posterior, aunque también pueden visualizarse por ecografía. Estos pólipos generalmente se localizan en la uretra prostática, aunque también están descritos en la uretra anterior.

El tratamiento consiste en la escisión transuretral de los pólipos.

## ATRESIA URETRAL

Está asociada a la atresia de pene y puede presentarse como atresia uretral aislada o con fístula vésico-rectal. Cuando existe una atresia uretral completa sin

fístula debe estar presente el uraco para que sea compatible con la vida. La reconstrucción puede ser difícil y una alternativa válida es el estoma sondeable de Mitrofanoff.

## FÍSTULA URETRAL CONGÉNITA

Este defecto es muy poco frecuente. Se clasifican en fístulas de uretra anterior y fístulas de uretra posterior. La fístula anterior se debe a la falta de tejido esponjoso a nivel de la uretra anterior; que hace que se desarrolle un pequeño divertículo que puede romperse antes del nacimiento. Se asocian a ano imperforado y a anomalías vertebrales. El tratamiento consiste en la uretroplastia.

## ESTENOSIS URETRALES

Para que se diagnostiquen como congénitas no tiene que haber antecedente traumático, ni inflamatorio. Generalmente son focales. Suelen localizarse en la uretra bulbar, en la zona de unión de la uretra bulbar y la uretra membranosa que procede del seno urogenital. La estenosis se produce porque la unión no está bien alineada y no se canaliza por completo.

Debe ser evaluada radiológicamente mediante una cistouretrografía excretora y si es posible mediante cistoscopia para evaluar la longitud, localización y el número de estenosis. Existe gran variedad de tratamientos que varían dependiendo de la localización, la longitud afecta y la edad del paciente. En lactantes puede estar indicada la vesicostomía en una primera fase y reparar la estenosis en una segunda fase posterior. La dilatación aislada no suele ser muy efectiva. Otras alternativas son la uretrotomía interna, resección y anastomosis termoterminal o uretroplastia con colgajo y pedículo.

## HIPOSPADIAS

### Introducción

El hipospadias es un defecto congénito del pene, que asocia tres anomalías en la anatomía y el desa-

rollo del pene: un orificio ventral anormal del meato uretral, que puede estar ubicado en cualquier lugar entre la parte ventral del glande y el pene, una curvatura ventral anormal del pene (encordamiento) y una distribución anormal del prepucio, con piel dorsal redundante y prepucio deficiente en la parte ventral.

Ocurre con una incidencia de 1 cada 250 varones nacidos vivos. Existe un aumento del 14% de la incidencia entre hermanos y un aumento del 8% en primavera.

Clínicamente el hipospadias no causa síntomas, y no está asociado a una mayor tasa de infección del tracto urinario. Los pacientes con hipospadias pueden presentar infertilidad secundaria a una eliminación anómala del semen por la localización anómala del meato y la incurvación peneana asociada.

### Embriología

Aproximadamente a las 11 semanas de la gestación, cuando las células intersticiales del testículo aumentan en cantidad, tamaño y función, los pliegues uretrales comienzan a fusionarse centralmente en la línea media para formar la uretra. Según la teoría clásica del "crecimiento ectodérmico hacia dentro" la porción distal de la uretra balánica se forma por crecimiento laminar hacia adentro del epitelio superficial (origen ectodérmico) que crece hacia la extensión distal de la placa uretral y se convierte en epitelio escamoso estratificado al terminar el desarrollo. Recientemente ha aparecido la "teoría de la diferenciación endodérmica", según la cual la placa uretral se extiende hasta el extremo del falo y persiste a lo largo del desarrollo uretral, por lo tanto el epitelio de la uretra en su totalidad se origina en el seno urogenital (endodermo). El epitelio derivado del endodermo en la placa uretral se diferencia en el fenotipo del epitelio escamoso estratificado presente en la uretra balánica distal plenamente desarrollada.

El falo se endereza por completo aproximadamente en el mismo momento en que se completa el cierre de la uretra y antes de la formación completa del prepucio. El prepucio se desarrolla a expensas de los pliegues cutáneos dorsales que se separan lateralmente, para unirse en la zona ventral formando el frenillo aproximadamente a las 20 semanas del desarrollo.

## 19. Malformaciones uretrales

A partir de estos conceptos embriológicos, se puede imaginar cómo se producen los diferentes tipos de hipospadias. Hay que considerar los siguientes fallos:

- a) Detención de la tubulización en algún sector, de donde proviene el meato ectópico.
- b) Falta de unión entre la uretra glandular y peneana.
- c) La curvatura peneana se explicaría por un desarrollo anormal de la placa uretral, aparición de tejido mesenquimático fibroso anormal en el meato uretral y desproporción o crecimiento diferenciado de tejido de los cuerpos cavernosos normales en la parte dorsal y anormal en la parte ventral.
- d) Falta de unión de los repliegues ectodérmicos provocarían el prepucio redundante dorsal.

### Etiología

Se cree que existe una etiología multifactorial: un factor perturbador ambiental o endocrino, una anomalía tisular local enzimática o endocrina innata y una manifestación de detención del desarrollo. En la mayoría de los casos de hipospadias no se conoce la etiología y sólo en un pequeño porcentaje de pacientes puede explicarse por un metabolismo androgénico anormal.

### Diagnóstico y clasificación

El diagnóstico del hipospadias en los niños se hace por inspección de los genitales. En esta exploración inicial se evaluará:

- Localización del meato urinario y aspecto del glande.
- Valorar si el meato es o no estenótico y si presenta un aspecto afilado y alargado, o tiene hendidura subepidérmica.
- Valorar si existe incurvación peneana, bien traccionando de la piel del pene hacia su raíz, bien preguntando a los padres el aspecto del pene en las erecciones espontáneas.

Para clasificar el hipospadias se suele emplear la clasificación de Barcat, según la cual el hipospadias se denomina en función de la localización del meato hipospádico:

- Anterior (distal) (70%)
  - i. Balánico
  - ii. Coronal
  - iii. Subcoronal
- Medio (peneano) (20%)
  - i. Peniano distal
  - ii. Peniano medio
  - iii. Peniano proximal
- Posterior (proximal) (10%)
  - i. Penoescrotal
  - ii. Escrotal
  - iii. Perineal

### Anomalías asociadas

Un 9% de los pacientes con hipospadias presentan asociado maldescenso testicular. Este porcentaje se incrementa hasta el 30% en los hipospadias severos. Las hernias inguinales están presentes en un 9% de los pacientes.

La asociación con anomalías del tracto urinario superior son infrecuentes, porque los genitales externos se forman mucho más tarde que los riñones, uréteres y vejiga. Por lo tanto los pacientes con hipospadias y maldescenso testicular o hernia inguinal no precisan de pruebas complementarias para evaluar el tracto urinario superior a no ser que presenten otras malformaciones asociadas. En los varones con hipospadias severo y maldescenso testicular debe sospecharse un estado intersexual, y precisan de una serie de estudios de rutina, que incluyen ecografía, genitografía, análisis cromosómicos, gonadales, bioquímicos y moleculares.

### Manejo quirúrgico

Existen unos objetivos que hay que intentar lograr para considerar como exitosa la reparación del hipospadias:

- a. Creación de un meato uretral y un glande normales

- b. Formación de un pene recto
- c. Uretra normal en todo su trayecto
- d. Cobertura cutánea
- e. Posición normal del escroto en relación al pene.

La edad recomendada para la reparación del hipospadias es entre los 6 y 18 meses. La mayoría de los hipospadias pueden ser reparados en una sola etapa, pero los casos más severos requieren una reparación en varias etapas. La primera etapa se realizaría sobre los 6 meses de edad y consistiría en el enderezamiento del pene y el paso del exceso de piel prepuccial dorsal hacia ventral, vehiculizando así la vascularización hasta esta zona. La segunda etapa consistiría en la reconstrucción de la nueva uretra, glánde y cubierta cutánea.

Existe gran controversia acerca del uso de la estimulación o reposición hormonal para lograr un alargamiento peniano antes de la reparación del hipospadias. Los temas de debate incluyen la administración de gonadotropinas u otras hormonas adyuvantes y en caso de hacerlo, qué agente, vía, dosis y momento son adecuados para el tratamiento. Está comprobado que la estimulación hormonal previa al tratamiento produce un aumento en el tamaño del pene, un aumento de la piel disponible y de la vascularización local. Se ha visto que los pacientes tratados con derivados hormonales presentan un retorno a los niveles de testosterona plasmáticos normales para la edad dentro de los 6 meses posteriores al tratamiento.

### **Consideraciones generales en la reparación del hipospadias**

Como hemos dicho anteriormente independientemente de la técnica empleada para la reparación del hipospadias y los defectos asociados es universal la preocupación por la curvatura peniana y su corrección (ortoplastia), la uretropicalia, la meatoplastia, la balanoplastia y finalmente la cubierta cutánea.

#### **Ortoplastia**

- 1) *Determinación de la curvatura peniana:* se puede determinar el grado de incurvación mediante el examen físico si el paciente tiene una erección en el momento del examen físi-

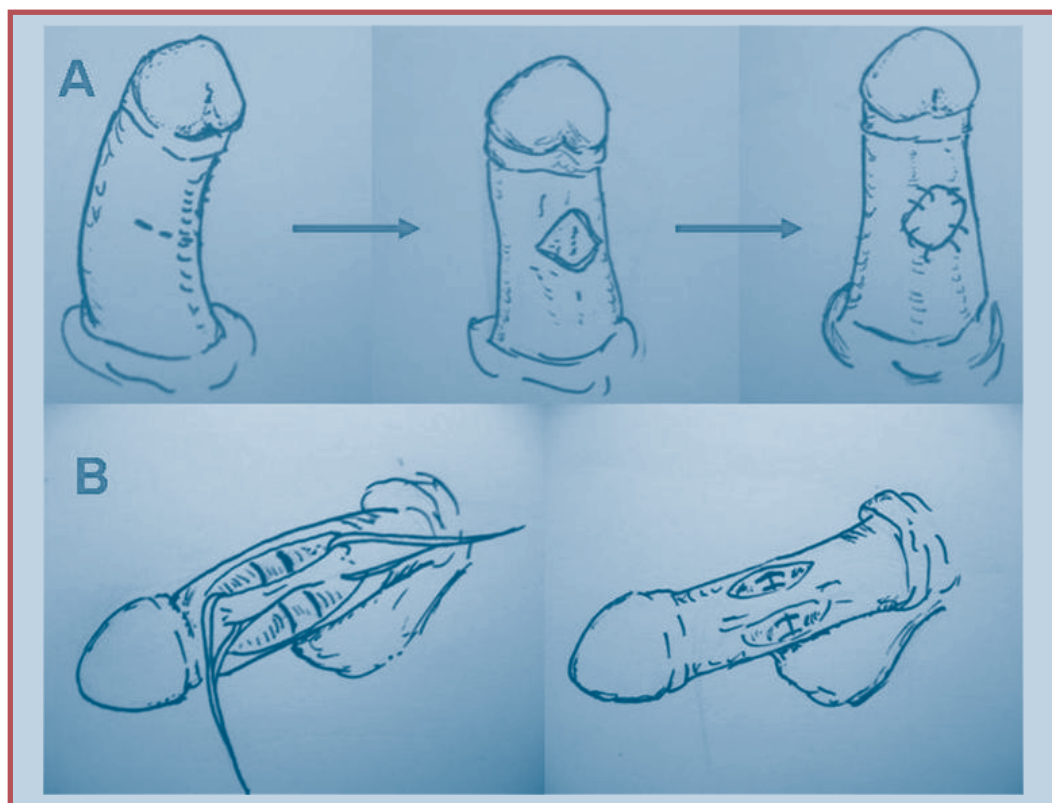
co o mediante una fotografía tomada por los padres. Un método alternativo es la determinación intraoperatoria de la curvatura peniana por medio de métodos artificiales (mediante la inyección de solución fisiológica con una aguja dentro de los cuerpos cavernosos) o farmacológicos.

- 2) *Manejo de la curvatura peniana con hipospadias o sin él:* Además de la liberación de la adherencia de la piel en la corrección de la curvatura leve, la curvatura peniana puede tratarse con procedimientos que se realizan en la parte dorsal, ventral o lateral del pene. El sitio para la ortoplastia y la técnica específica empleada se determina según la dirección y la severidad de la curvatura, el tamaño del pene o ambas.

2.1. *Liberación y traslado de la piel:* en ocasiones la piel puede ser la única causa o solo una causa más que contribuye a la curvatura o a la torsión del pene.

2.2. *Técnicas de plegado y de Heineke-Mikucicz:* Nesbit describió en 1965 una técnica consistente en la escisión en orientación transversal de segmentos elípticos en la túnica albugínea de la parte convexa desproporcionadamente larga del pene para corregir la curvatura. Otro método para corregir la disparidad en la longitud de la túnica albugínea consiste en alargar la superficie cóncava, más corta, utilizando el principio de Heineke-Mikucicz, es decir, se cierran longitudinalmente varias incisiones transversales en la túnica para lograr un alargamiento de la parte cóncava del pene. La técnica de las plicaturas paralelas de la túnica albugínea descrita por Baskin se ha convertido en el método de preferencia de muchos autores. Según dicha técnica se marcan sobre la superficie anterolateral de la túnica albugínea, a ambos lados, líneas paralelas de incisión de alrededor de 1 cm de longitud separadas entre sí por 0,5 cm a 1 cm, en posición opuesta al punto de máxima curvatura peniana. Luego se realiza una incisión de la túnica albugínea en los sitios marcados con un bisturí fino y se aproximan los bordes externos de las

**Figura 3.** A: Ortoplastia con interposición de injerto cutáneo. B: Ortoplastia mediante plicatura de los cuerpos cavernosos según técnica de Bassin.



incisiones paralelas con sutura de 4/0 de poli-dioxona con técnica simple de puntos separados con el nudo interno (Figura 3).

2.3. *Rotación de los cuerpos:* Para el manejo de una curvatura severa se describe la rotación medial y la fijación con sutura de la parte dorsal de ambos cuerpos cavernosos. Esto puede realizarse con una incisión longitudinal simultánea del septum de los cuerpos en la línea media ventral o sin ella.

2.4. *Interposición de injertos:* Esta técnica de ortoplastia es ideal para un falo corto con curvatura peniana severa, que la plicatura de Nesbit o de la túnica albugínea no podrán corregir la curvatura, o podrán acortar el falo de manera inaceptable. Se puede hacer con

injerto cutáneo de piel total o con injerto de túnica vaginal.

2.5. *Desmontaje total del pene.*

### **Uretroplastia**

#### 1. *Formación de la neouretra:*

Durante la reparación del hipospadias el éxito de la uretroplastia depende de algunos principios y técnicas básicos. Uno de ellos es el concepto de transferencia de tejido, que implica el movimiento de tejidos para lograr la reconstrucción. Las técnicas de uretroplastia involucran el campo de tejido adyacente inmediato, colgajos de tejido local, injertos libres de tejido genital o extragenital o una combinación de éstos. Los colgajos de tejido local utilizados para la reconstrucción uretral



deben ser finos, no hirsutos y deben poder adaptarse de manera confiable. Estos colgajos se denominan apropiadamente colgajos fasci-culocutáneos y el sistema de fascia extendida se denomina fascia del dartos. Los vasos del colgajo fascículo-cutáneo se preservan dentro de la fascia, que provee un conducto para arterias y venas pequeñas.

2. *Cubierta de la neouretra (segunda capa)*  
La utilización de diversos colgajos vascularizados para la segunda capa de cubierta de la neouretra ha disminuido significativamente la incidencia de fístulas uretrocutáneas. En el colgajo subcutáneo (dartos) se despliega el prepucio dorsal y se efectúa una disección nítida entre la capa del dartos subyacente y la base del pene, luego se realiza una incisión longitudinal en la línea media de la capa del dartos. Un colgajo o, alternativamente, un colgajo del dartos elevado de la piel lateral del pene se coloca alrededor de la parte ventral del pene y se asegura sobre la neouretra con sutura absorbible fina de puntos separados.

El tejido de la túnica vaginal puede utilizarse como alternativa para una segunda capa de cubierta de la neouretra. Se realiza una incisión en la túnica vaginal y se separa un colgajo del ancho del testículo, que se moviliza con su propio pedículo vascular. También se puede emplear tejido parauretral (esponjoso) aproximado en la línea media como segunda cubierta de la línea de sutura inicial.

3. *Suturas y técnica de sutura.* En la tubulización se emplea una técnica subcuticular durante el cierre longitudinal de la neouretra. Un aspecto importante de este tipo de técnica es el conseguir al realizar la sutura, invertir el borde epitelial y aproximar las superficies abiertas del tejido subepitelial. Esto permite una línea de sutura anastomótica "hermética" que, al menos en forma teórica, disminuye el riesgo de formación de fístula uretrocutánea.
4. *Hemostasia:* Se debe limitar el uso del electrocauterio en la reparación del hipospadias,

ya que se cree que algunas complicaciones como la fístula uretrocutánea o la ruptura de la reparación se deben en parte a necrosis isquémica del tejido. Se prefiere para disminuir el sangrado la inyección de un agente vasoconstrictor (adrenalina diluida 1:2000.000 con lidocaína) en las líneas de incisión.

### **Meatoplastia y balanoplastia**

Los matices de la técnica de meatoplastia y balanoplastia se relacionan con las técnicas específicas de reparación del hipospadias.

### **Cubierta cutánea peniana**

Se emplean diversas técnicas para lograr una cubierta cutánea adernada, entre las que destaca la realización de un corte longitudinal en la línea media del prepucio o de la piel dorsal del pene seguido de una transferencia lateral de la piel en cada lado del pene para la cubierta ventral (Thierch, 1869; Byars, 1951; Mustarde, 1965).

### **Consideraciones perioperatorias**

La intervención se lleva a cabo bajo anestesia general y generalmente se aplica anestesia locoregional por vía raquídea o por bloqueo peniano. En general no se indica el uso de antibióticos perioperatorios de rutina. En los casos de colocación intraoperatoria de catéter uretral se puede indicar una dosis de un antibiótico de amplio espectro.

Una fuente de controversia en la reparación del hipospadias es el uso o no de la cateterización uretral postoperatoria. Existen diversos trabajos en los que se concluye que no parece necesario o ventajoso el uso de una sonda uretral después de la reparación del hipospadias.

Una vez realizada la corrección quirúrgica del hipospadias es conveniente dejar un vendaje sobre el pene. El vendaje ideal no debe ser adherente, debe ser poco absorbente y compresivo, pero blando y con cierta elasticidad para permitir un pequeño edema.

Para evitar los espasmos vesicales postoperatorios en los pacientes con tutores se ha descrito el uso de medicación anticolinérgica.

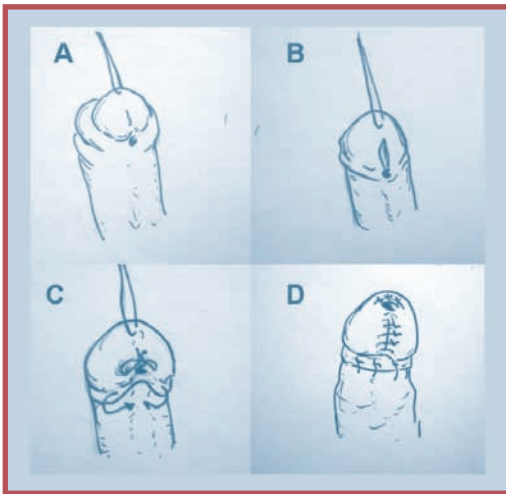
## Reparación primaria del hipospadias

No existe una técnica de reparación del hipospadias única y universal. El cirujano debe estar habituado

a emplear varias técnicas bien establecidas para estar preparado para reparar todos los defectos hipospádicos que pudieran presentarse.

### Procedimientos en el hipospadias anterior

**Figura 4.** Procedimiento de MAGPI. A: incisión subcoronal a modo de circunferencia. B: se avanza el meato mediante una incisión longitudinal del puente balánico en la placa uretral. C: sutura según el procedimiento de Heineke-Mikucic. D: Se empuja el borde ventral del meato en dirección distal y se suturan los bordes del glande en la línea media.



### Técnicas de avance

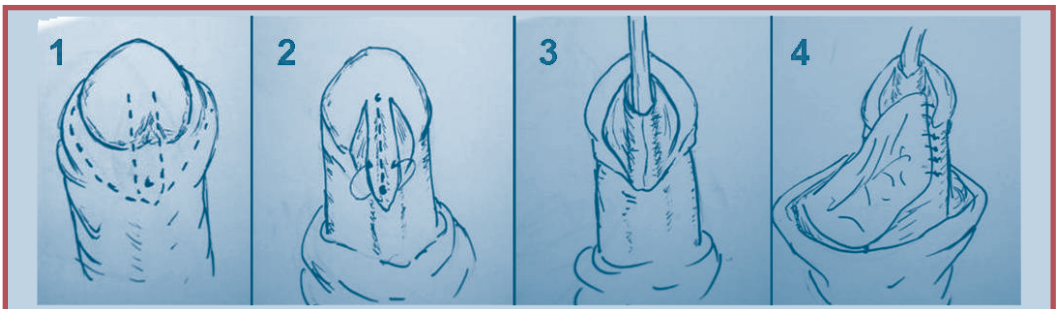
Los hipospadias balánicos y algunos coronales pueden repararse con la técnica de *meatoplastia y balanoplastia* o MAGPI (*Meatal Advancement and Glandular Plasty Incorporated*) con excelentes resultados estéticos y funcionales, siempre que no exista curvatura peniana y que haya movilidad uretral adecuada. (Figura 4). Existen varias modificaciones para la técnica de MAGPI con las que se han logrado tasas de eficacia a largo plazo del 95% o mayores y tasas de reoperación del 2-5%.

La disección en circunferencia y avance de la uretra distal descrita por Beck consigue aumentar en 2 a 2,5 cm la longitud de la uretra de un niño movilizando la uretra hasta el nivel bulbar por medio de una meatoplastia anastomótica con elongación bulbar.

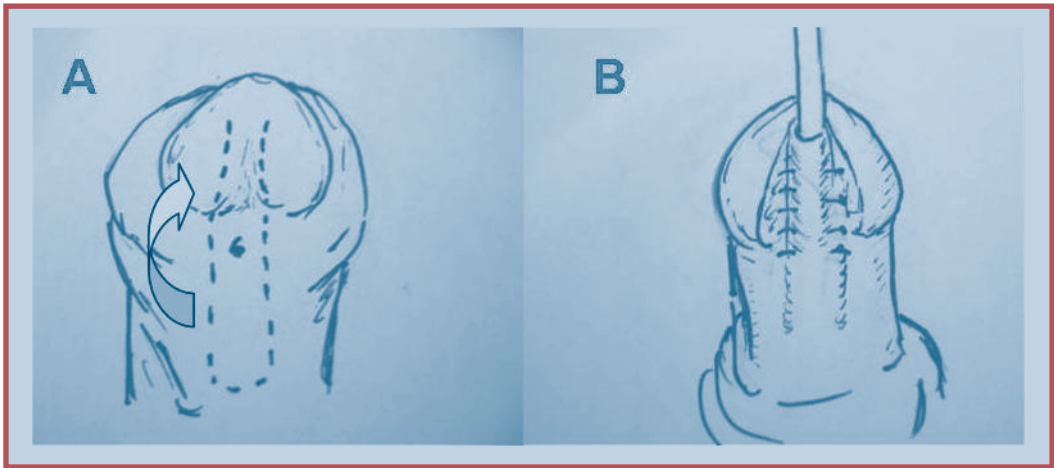
### Técnicas de tubularización

Thiersch y Duplay fueron los que describieron por vía primaria la técnica de tubularización de la placa uretral simple que se denominó *uretroplastia de Thiersch-Duplay*. Snodgrass describió una modificación de la técnica de Thiersch-Duplay, la *uretroplastia con*

**Figura 5.** Técnica de Thiersch-Duplay-Snodgrass. 1: incisiones longitudinales paralelas demarcando la placa uretral desde el extremo del glande hasta el meato hipospádico y de cada incisión longitudinal se extiende una incisión en circunferencia para realizar el desguantamiento de la piel del pene. 2: incisión longitudinal de la placa uretral en la línea media (modificación de Snodgrass a la técnica de Thiersch-Duplay) desde el extremo del pene hasta el nivel del meato hipospádico. 3: Se tubulariza la placa uretral sobre un catéter Silastic® de 6-8 French con una sutura continua subcuticular fina de poligalactina. 4: segunda capa de cubierta de la neouretra con un colgajo de tejido subcutáneo bien vascularizado (dartos), extraído de la piel dorsal del prepucio y del pene. Posteriormente se aproximan los extremos del glande sin tensión en dos capas y se completa la reparación con una cubierta cutánea.



**Figura 6.** *Técnica de Mathieu.* A: Se comienza midiendo la longitud del defecto desde el meato uretral hasta el extremo del glande y se mide una distancia igual desde el meato. Con la ayuda de un compás se marca la placa uretral y el colgajo de base perimeatal a un ancho adecuado. Se dibuja una línea que se incidirá posteriormente que va desde cada margen lateral de la placa uretral previamente marcada y se continúa alrededor de la parte dorsal del pene para realizar el desguantamiento cutáneo. B: Se realiza una incisión profunda en los extremos del glande, se hace un deesenguantamiento de la piel del pene y se evalúa la curvatura peniana. Se moviliza el segmento de piel del pene proximal al meato, previamente medido, separándolo de la uretra en dirección proximal. Este tejido se pliega sobre el meato y se lo aproxima a la parte lateral de la placa uretral, por medio de puntos continuos longitudinales bilaterales subcuticulares. Finalmente se construye una segunda capa de cubierta de la neouretra con tejido del dartos dorsal. Los extremos del glande se aproximan después en dos capas y se realiza la cubierta cutánea.



incisión y tubularización de la placa (ITP), que incorpora el concepto de que una incisión que relaje la placa uretral junto a la reparación del hipospadias permite una tubularización neouretral sin tensión. (Figura 5).

### Técnicas de colgajos

La técnica de Mathieu consiste en la reparación del hipospadias con un colgajo de base perimeatal (Figura 6). El problema de estas técnicas es que incorporan colgajos de tejido con irrigación sanguínea que puede estar comprometido y que requieren una extensión de piel de la zona ventral del pene lo suficientemente larga sin incorporar piel pilosa proximal.

### Procedimientos en el hipospadias medio

Muchos de estos hipospadias se reparan mediante técnicas descritas para el hipospadias anterior.

### Técnicas por aposición

La técnica de aposición con colgajo en isla (ACI)

(On-lay island flap) es una de las más empleadas en este tipo de hipospadias (Figura 7).

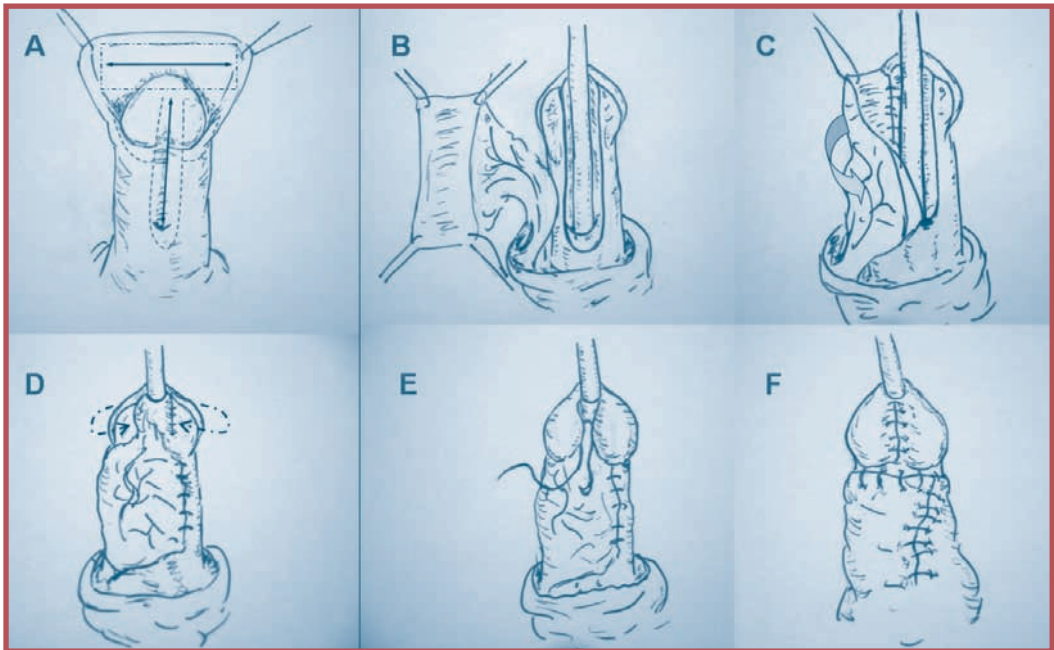
### Procedimientos en hipospadias posterior

#### Reparación en una etapa

- Técnicas por aposición:
  - Cada vez se emplea más la técnica ACI para reparar hipospadias proximales. Se ha descrito una variante de la técnica por aposición, la *urethroplastia aposición-tubularización-aposición* que implica una tubularización central y dos componentes de aposición, uno distal y otro proximal.
- Técnicas de tubulización:
  - La *técnica del colgajo de prepucio transversal en isla* (CPTI) fue descrita por Duckett. Se forma una neouretra tubulizada que se transfiere a la parte ventral utilizando la piel del prepucio como dos componentes separados, el plano interno y el externo (Figura 8).

## 19. Malformaciones uretrales

**Figura 7.** Técnica de reparación con colgajo en isla. A: Se mide un ancho de 6 mm aproximadamente en la placa uretral y se marcan las incisiones longitudinales paralelas a realizar marcando la placa uretral desde el meato hipospádico hasta el extremo del glande. Se realiza una incisión casi circunferencial que preserve la placa uretral en la parte distal del pene. Se mide la longitud del defecto desde el meato uretral hasta el extremo del glande. Esta es la longitud necesaria del colgajo prepucial rectangular que será extraído para la reparación. B: Se marca la piel del prepucio, se señala la incisión y luego se disecciona con su pedículo de la capa externa del prepucio y de la piel dorsal del pene. C: La tubularización se realiza sobre un catéter de Silastic® 6-8 Fr y se comienza con sutura continua de espesor que aproxima el borde proximal previo del colgajo al borde de la placa uretral homolateral al lado de la transferencia del colgajo. D-E: Una vez tubularizada la neouretra se aproxima el glande. F: Finalmente se realiza la formación del meato uretral, se aproxima el glande y se forma la cobertura cutánea.



### Reparación en dos etapas

Actualmente el empleo de técnicas de reparación en dos etapas para hipospadias proximales es controvertido, ya que la mayoría de los hipospadias pueden repararse en una sola etapa. Se prefiere la corrección en dos etapas en los pacientes con hipospadias escrotales o perineales, curvatura severa y pene pequeño.

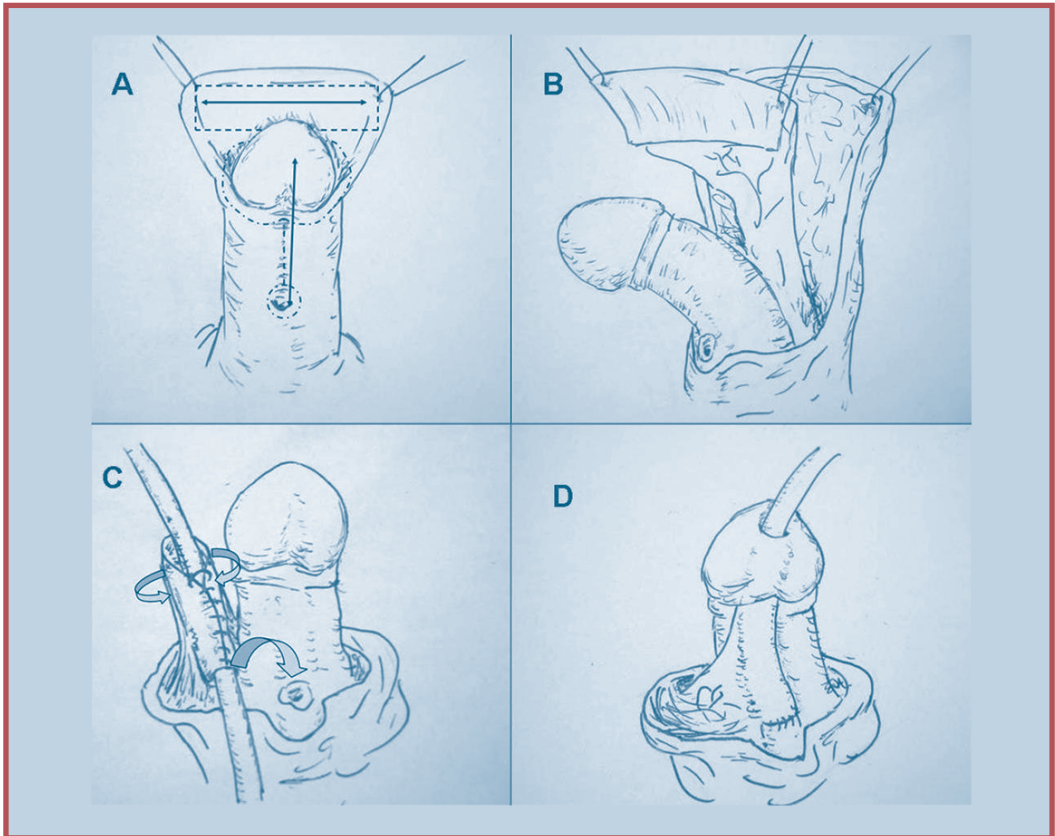
En la *primera etapa* se realiza la ortoplastia y se reposiciona el prepucio en posición ventral. Una vez realizada la reparación de la incurvatura, se realiza una incisión profunda en glande en la línea media ventral distal al punto del futuro neomeato. Posteriormente se realiza una incisión en la línea

media de la piel del prepucio y la parte dorsal del pene y se transfiere la zona dorsal prepucial a la zona ventral del pene.

La *segunda etapa* debe realizarse como mínimo 6 meses después. El principal objetivo de esta etapa es crear una neouretra que una el defecto entre el meato hipospádico y el extremo del pene. En esta fase la técnica preferida es la de Thiersch-Duplay.

Las *técnicas de injerto libre para la formación de neouretra* incluyen el uso de injertos de piel libre, de vejiga o de mucosa bucal, y pueden emplearse solos o combinados.

**Figura 8.** A-B: Se marca el rectángulo que formará el colgajo en el prepucio en dirección transversal de una longitud igual a la distancia que hay desde el meato uretral hasta el extremo del glande y de aproximadamente 15 mm de ancho. C: El plano interno del prepucio se tubuliza sobre un catéter y se realiza la anastomosis cerrando con una primera capa de sutura continua subcuticular con sutura fina de poligalactina y una segunda capa con técnica invertida de Lambert. La neouretra se transfiere a la parte ventral del pene sobre un pedículo no tenso y se orienta de modo que una vez realizada la anastomosis, la línea de anastomosis suturada se ubica frente a la superficie ventral de los cuerpos cavernosos. Antes de la anastomosis con la neouretra, la parte dorsal del meato original se fija con sutura simple de puntos separados a la parte ventral de los cuerpos cavernosos para poder estabilizar la anastomosis. D: Se forma un canal en el glande con el neomeato en su extremo distal y se pasa la neouretra a través del mismo. Otra posibilidad es una incisión profunda en la línea media del glande para permitir el avance de la neouretra y la ubicación correcta del meato. Posteriormente se realiza la cobertura cutánea.



## Complicaciones

En términos generales no debe realizarse una reoperación por complicaciones antes de los seis meses de realizada la primera operación, a menos que se indique una exploración inmediata por sangrado, infección o desbridamiento.

- a. *Sangrado y hematoma*: es la complicación más frecuente.
- b. *Estenosis de meato*: En muchos casos está causada por problemas técnicos en el momento de la reparación, como la formación del meato uretral con una luz demasiado angosta o una

## 19. Malformaciones uretrales

balanoplastia demasiado ajustada. Las formas leves de estenosis meatal pueden tratarse sólo con dilatación uretral o meatotomía, sin embargo en ocasiones puede ser necesario un colgajo extenso.

- c. *Fístula uretrocutánea*: Los factores de riesgo para la aparición de fístula son: estenosis de meato, falta de inversión de los bordes epiteliales en el momento de la uretroplastia, la desvitalización de los tejidos y la falta de una segunda capa de cubierta apropiada en la uretroplastia.
- d. *Infección*: puede llegar a producir la ruptura de la reparación.
- e. *Divertículo uretral*: Puede asociarse a estenosis de meato.
- f. *Balanitis xerótica obliterante*: es un proceso inflamatorio crónico cuya causa se desconoce. Puede aparecer de forma espontánea o ser secundaria a traumatismo menor o cirugía peniana.
- g. *Curvatura peniana persistente*: Se debe en ocasiones a una fibrosis extensiva de la uretra reconstruida o a una desproporción de los cuerpos cavernosos.
- h. *Estenosis uretral*: Se puede tratar con métodos poco invasivos como la uretrotomía endoscópica o en casos más extensos requerir parche con injerto libre o preferentemente una uretroplastia con colgajo pediculado.
- i. *Deformidad peniana secular*: Se denomina así a la deformidad que sufre el pene después de múltiples intervenciones.

### Reoperación

En principio no debe intentarse la reoperación de hipospadias antes de los seis meses de realizar la operación previa.

En la reoperación es preferible utilizar tejido local o inmediatamente adyacente pediculado bien vascularizado. La técnica de ITP es ideal para la reparación de los fracasos de los procedimientos de

Mathieu, ACI y de tubularización debido que, en teoría, la vascularización de la placa uretral no ha sido alterada. Las ventajas de la uretroplastia ITP en la reoperación incluyen el uso de tejido local generalmente flexible, bien vascularizado, para la uretroplastia y la cubierta cutánea y un mejor resultado estético. La combinación de uretroplastia con injerto en malla de espesor parcial y un colgajo de túnica vaginal es exitosa en pacientes difíciles con hipospadias complejas debidas a fracasos múltiples en la reparación.

En los casos de reoperaciones más severas se puede utilizar un injerto de piel libre de mucosa vesical, mucosa bucal o una combinación de ambos. La mucosa bucal se utiliza como aposición "seca" (primera etapa de una reparación planificada en dos etapas), seguido de una tubulización en la segunda etapa. También puede emplearse injerto de piel en malla de espesor parcial en la primera etapa, seguido de una tubulización en una segunda etapa.

### Tendencias actuales

La preservación de la placa uretral, si es posible, se ha convertido en una prioridad en la reparación del hipospadias. Este principio explica el aumento de la utilización de diversas técnicas de tubulización y aposición. Hay una tendencia al empleo de la uretroplastia ITP en reoperaciones, disminuyendo así la necesidad de utilizar tejido extragenital en muchos casos. Muchos autores prefieren la técnica ACI para un rango cada vez más amplio de hipospadias. Se ha observado una transición desde el uso de injertos libre hacia un mayor uso de colgajos vascularizados y pediculados.

### Conceptos futuros y conclusiones

El material de matriz inerte sobre la base de colágeno de submucosa vesical de cadáver humano puede desempeñar un papel específico en casos de reoperaciones más complejas con tejido local insuficiente.

La hipospadiología es un campo en continuo desarrollo y surgen conceptos innovadores y nuevas técnicas que con el tiempo pueden anunciar mejoras incluso en los principios más básicos.

## EPISPADIAS

### Embriología

La extrofia vesical, la extrofia cloacal, y el epispadias son variantes del complejo de extrofia-epispadias. Se piensa que la causa de este complejo es un fallo del refuerzo mesodérmico de la membrana cloacal. La membrana cloacal es una capa bilaminar situada en el extremo caudal del disco germinal que ocupa la pared abdominal infraumbilical. El crecimiento entre las capas ectodérmica y endodérmica de la membrana cloacal produce la formación de los músculos abdominales inferiores y los huesos pelvianos. La membrana cloacal está sujeta a una ruptura prematura y según la extensión del defecto infraumbilical y el estadio del desarrollo durante el cual se produce la ruptura genera extrofia vesical, extrofia cloacal o epispadias. Después de producido el crecimiento mesenquimatoso el tabique uorrectal crece en dirección caudal y divide la cloaca en una vejiga anterior y un recto posterior. Distalmente el tabique se encuentra con el remanente posterior de la membrana bilaminar; que finalmente se perfora y forma las aberturas anal y urogenital. Los tubérculos genitales pares migran en dirección medial y se fusionan con la región cefálica de la membrana dorsal en la línea media antes de la perforación.

Existen varias teorías sobre la formación del complejo extrofia-epispadias, una de las más extendidas es la que defienden Marshall y Muecke, que postula que el defecto básico es un sobredesarrollo anormal de la membrana cloacal que impide la migración medial del tejido mesenquimatoso y un desarrollo apropiado de la pared abdominal inferior. Las variantes de la extrofia dependen del momento de ruptura de la membrana cloacal, el tipo más severo (extrofia cloacal) ocurre cuando el fallo es casi completo y la variante menor (epispadias) se produce cuando la migración está en una fase más avanzada.

### Epispadias en el varón

La incidencia del epispadias masculino se ha estimado en 1 caso cada 117.000 varones. La mayoría de los epispadias masculinos son de tipo completo y con incontinencia. La relación hombre: mujer varía entre 3:1 y 5:1.

El defecto que constituye el epispadias es la ausencia de la parte dorsal de la uretra y de la piel suprayacente. La anomalía se extiende hasta el cuello de la vejiga en los casos con afectación proximal más grave, presentando en estos casos incontinencia urinaria por alteración del mecanismo del esfínter urinario. El meato desplazado puede encontrarse sobre el glande, el cuerpo peniano o la región penopubiana.

El pene presenta desviación dorsal y puede mostrar una incurvación ventral dolorosa intrínseca en su parte dorsal. Los cuerpos cavernosos aparecen desplegados lateralmente debido a su unión a los huesos púbicos separados. Los pacientes con epispadias tienen un ensanchamiento característico de la sínfisis pubiana causado por la rotación hacia afuera de los huesos ilíacos. Dada la diástasis del pubis que se asocia al epispadias, el pene muestra grados variables de acortamiento anterior. El segmento posterior del pene no parece afectado. Los conductos eyaculadores presentan vaciamiento en el colículo seminal, que aparece expuesto en la placa uretral. En un pene anatómicamente normal, los nervios discurren por la parte dorsal del pene después de atravesar las zonas posterolaterales de la próstata y de la uretra membranosa. Sin embargo en el paciente de sexo masculino con epispadias, los nervios sensitivos que alcanzan el glande son bilaterales y se localizan en las zonas laterales del cuerpo del pene, externamente a la placa uretral. En el epispadias proximal la próstata también se forma de manera incompleta.

### Anomalías asociadas

Las anomalías asociadas con el epispadias completo suelen limitarse a deformidades de los genitales externos, diástasis de la sínfisis púbica y deficiencia del mecanismo de continencia del tracto urinario. En el epispadias completo la unión ureterovesical es intrínsecamente deficiente y en varias series se ha informado de una incidencia de reflujo del 30 a 40%.

Pueden presentar eyaculación retrógrada, que se produce cuando tras la reconstrucción quirúrgica, el cuello vesical no se cierra por completo durante la eyaculación.

### Manejo quirúrgico

Entre los objetivos a conseguir en la reparación del epispadias masculino destacan: 1) la corrección de

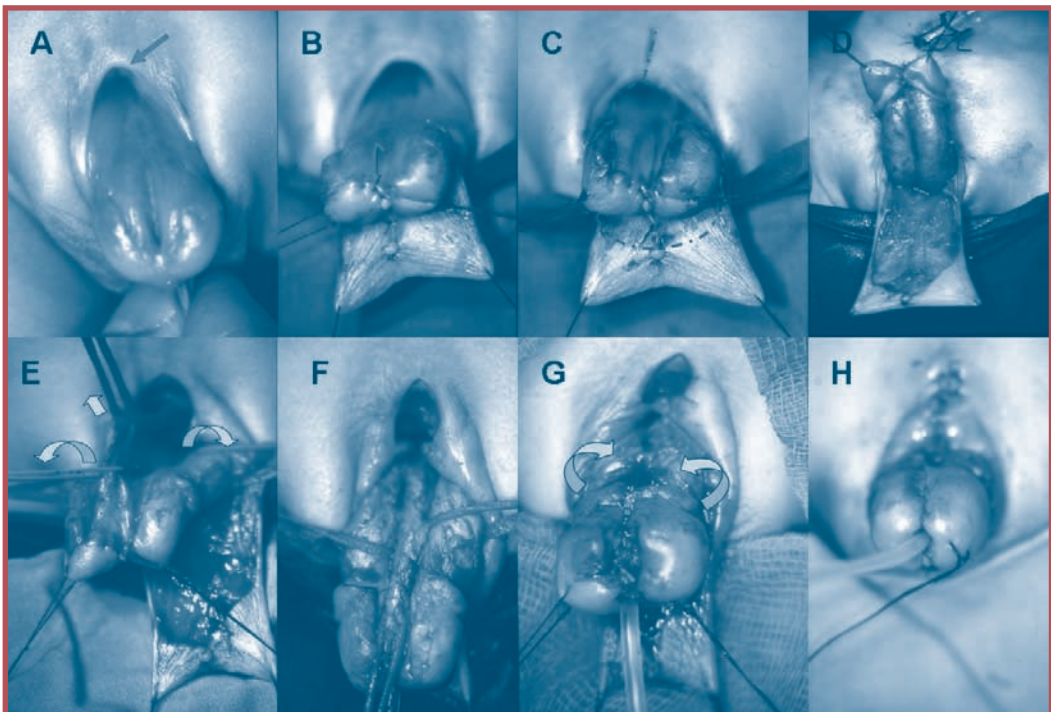
## 19. Malformaciones uretrales

la incurvación ventral dolorosa en la parte dorsal; 2) la creación de una uretra recta, el mantenimiento de la función eréctil; 3) la creación de continencia urinaria, y 4) obtener unos resultados estéticos satisfactorios.

En los pacientes con epispadias completo y buena capacidad vesical la reconstrucción del epispadias y el cuello vesical puede realizarse en una operación de una sola etapa. Sin embargo, en los pacientes con vejigas pequeñas asociadas con extrofia y las vejigas pequeñas asociadas con epispadias es recomendable

realizar la uretroplastia y la elongación peniana antes de la reconstrucción del cuello vesical. Una vejiga pequeña, incontinente y con reflujo no representa la condición ideal para la reconstrucción del cuello vesical y el reimplante ureteral. La capacidad vesical en los pacientes con epispadias completo puede incrementarse un promedio de 42 ml en los 18 meses posteriores a la uretroplastia. La reconstrucción del cuello vesical, mediante la plastia de Young- Dees-Leadbetter, como la suspensión de Marshall-Marchetti-Krantz y el reimplante ureteral, suelen realizarse cuando la capa-

**Figura 9.** Procedimiento de reparación de Cantwell- Ransley modificado. A: Epispadias con meato a nivel penopúbico. B: Se realiza el procedimiento de avance inverso del meato con plastia del glande (MAGPI) o procedimiento Ipgam en la parte distal de la placa uretral. Este procedimiento permite avanzar el meato uretral sobre el glande. C: Más tarde, se realizan las incisiones cutáneas sobre los bordes laterales de la placa uretral y alrededor del meato correspondiente al epispadias. D: Separación de los cuerpos cavernosos y placa uretral de su cobertura cutánea. E: La placa se disecciona respecto a los cuerpos cavernosos hasta el nivel del glande distalmente y hasta la uretra prostática proximalmente. F: Se efectúa la canalización de la uretra sobre un catéter uretral de 6-8 French, con sutura continua reabsorbible. G: Los cuerpos cavernosos se rotan sobre la uretra y se reaproximan mediante sutura reabsorbible con puntos aislados. Antes de la reaproximación de los cuerpos cavernosos se puede realizar una cavernostomía para corregir la incurvación dolorosa ventral persistente. Estas intervenciones de cavernostomía se realizan en el punto de angulación máxima. H: La cubierta cutánea del pene se puede conseguir con un cierre primario de la piel dorsal o mediante colgajos invertidos de Byar.





cidad vesical se aproxima a los 80-85 ml, que suele suceder entre los 4 y los 5 años de edad. En el grupo de pacientes con epispadias la capacidad vesical es el indicador más importante de una posible continencia posterior. Como en la población con extrofia, la reparación de la deformidad epispádica determina un incremento de la resistencia del tracto de salida urinario y un posible aumento de la capacidad de la vejiga antes de la reconstrucción del cuello vesical. Aunque los pacientes con epispadias completo y extrofia coexistente alcanzan una capacidad vesical algo mejor después de la reparación del epispadias, el incremento promedio de la capacidad global es mayor en los pacientes con epispadias completo. Este incremento de la capacidad vesical puede explicar la mayor continencia en este grupo comparado con la población afectada por una extrofia vesical clásica. Clínicamente estas vejigas son más elásticas, más fáciles de movilizar y más adecuadas para la reconstrucción del cuello vesical. Un enfoque bien planificado y cuidadosamente construido del manejo de la continencia urinaria en las deformidades genitales asociadas con el epispadias completo debe proporcionar un resultado estético satisfactorio, una función genital normal y la preservación de la fertilidad potencial en la mayoría de los pacientes.

## Reparación del epispadias masculino

Las técnicas de reparación más utilizadas en la actualidad están fundamentadas en la vascularización sanguínea exclusiva de cada cuerpo cavernoso, de cada mitad del glande y del cuello vesical y la uretra. Se han propuesto diversas técnicas para la reparación del epispadias, pero dos procedimientos son los más empleados y los que han demostrado mejores resultados. Estos métodos son la técnica de Cantwell-Ransley (Figura 9) y la técnica del desmontaje completo del pene de Mitchell (Figura 10). En ambas técnicas se realiza la disección de los cuerpos cavernosos con transposición de la placa uretral hasta la parte ventral del pene. La falta de longitud de la uretra puede dar lugar a hipospadias con cualquiera de estas técnicas. Esta complicación se podría corregir posteriormente mediante las diversas intervenciones quirúrgicas descritas para la reparación del hipospadias. La técnica de desmontaje completo del pene permite la localización del cuello vesical y la uretra en una posición más anatómica en la pelvis. Esta técnica permite

corregir de manera efectiva y en una sola intervención quirúrgica la incontinencia urinaria y las alteraciones del pene asociadas al epispadias. Por el contrario, los pacientes con epispadias proximal intervenidos mediante la técnica de Cantwell-Ransley requieren una segunda intervención para reconstruir el cuello vesical y conseguir la continencia urinaria.

En la técnica de Mitchell los planos de disección se extienden anatómicamente hasta el cuello de la vejiga, así se facilita su uso en la reconstrucción del cuello vesical. Esta técnica está fundamentada en las características anatómicas exclusivas del epispadias. La vascularización sanguínea de cada mitad del glande depende del complejo dorsal bilateral situado en la parte externa de la placa uretral y sobre la parte lateral de los cuerpos cavernosos. Debido a que los cuerpos cavernosos están separados, el cruzamiento del flujo sanguíneo es escaso o nulo y la circulación primaria de cada cuerpo cavernoso está basada en la arteria central. De la misma manera la placa uretral y los cuerpos esponjosos tienen su propia vascularización sanguínea y están inervados desde la uretra proximal (no desde la uretra distal). De esta manera, es posible la separación completa de los cuerpos cavernosos con el hemiglande entre sí y también del cuerpo esponjoso y del complejo uretral sin que tenga lugar una alteración funcional. Es importante destacar que el complejo dorsal no se disecciona respecto a los cuerpos cavernosos.

## Complicaciones

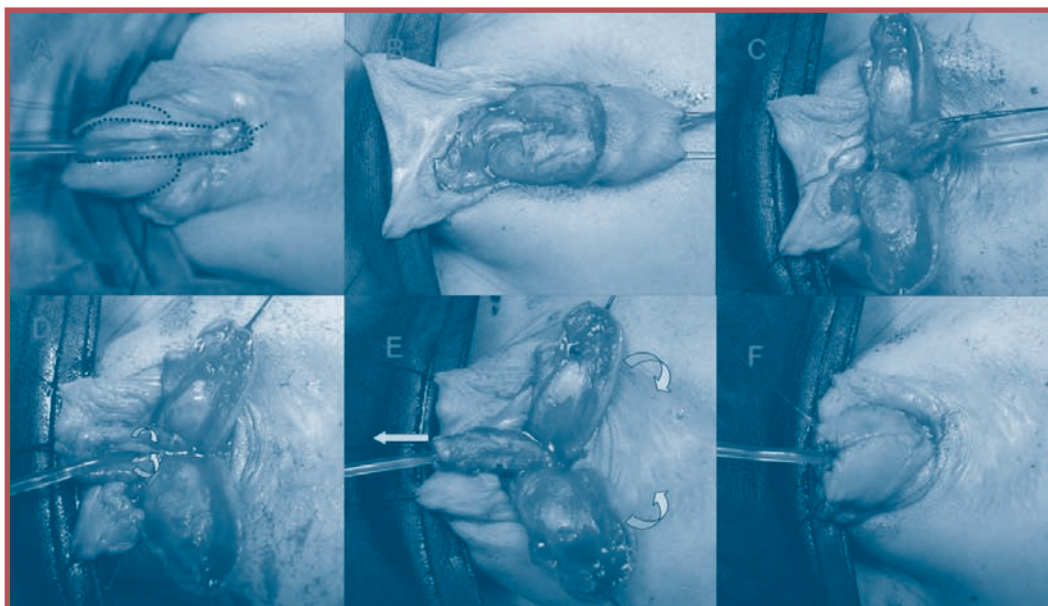
Pueden aparecer fístulas uretrocutáneas, incurvación dolorosa ventral persistente, dificultades en la catecterización uretral y disfunción eréctil. Generalmente las fístulas tienen lugar en la parte dorsal de la base del pene. La tasa de fístulas tras la reparación mediante la técnica de Cantwell-Ransley oscila entre 5 y 20% y tras la técnica de Mitchell entre 10 y 20%.

La tasa de continencia tras la reparación del epispadias masculino mediante la técnica del desmontaje completo del pene se acerca al 80% (micción voluntaria con intervalos de continencia de  $\geq 3$  horas).

## Epispadias en la mujer

Se produce en una de cada 484.000 mujeres. Según la clasificación de Davis se describen tres grados

**Figura 10.** Técnica de Mitchell o técnica del desmontaje completo del pene. A: Los primeros pasos de la técnica son similares a la técnica de Cantwell-Ransley, realizando una incisión alrededor de la cuña uretral (placa uretral más cuerpo esponjoso subyacente) y continuando alrededor del glande en forma de hemircuncisión. B: Separación de la piel prepucial. C: La cuña uretral se disecciona desde la parte dorsomedial de los cuerpos cavernosos sobre la túnica albugínea, manteniendo toda la esponjosa. Por encima de la fascia de Buck se debe realizar una disección lateral cuidadosa de la piel del cuerpo del pene y de la fascia del dartos desde los cuerpos cavernosos, debido a que los haces neurovasculares se localizan lateralmente a los cuerpos cavernosos en el interior de la fascia de Buck. Después de conseguir un plano entre la cuña uretral y los cuerpos cavernosos, esta incisión se prolonga distalmente para separar los tres componentes entre sí, facilitando así la disección proximal de la uretra y el cuello vesical. D: La canalización de la uretra se lleva a cabo sobre una sonda de 6-8 French con sutura continua en dos capas con material reabsorbible. E: Antes de realizar el cierre uretral, se coloca una sonda suprapúbica a través del ombligo. F: La vejiga y la uretra se desplazan como una unidad en dirección posterior hacia la pelvis. G: La cobertura cutánea del pene se realiza de la misma manera que para la técnica anterior. El glande se cierra centralmente mediante puntos sueltos de material reabsorbible.



de epispadias femenino. En el grado más leve el orificio uretral simplemente aparece abierto. En el epispadias intermedio la uretra se halla parcialmente hendida en la región dorsal, y en el grado más severo la fisura uretral abarca toda la longitud de la uretra y el mecanismo esfinteriano, de modo que las pacientes afectadas son incontinentes. El clítoris es bífido, el periné está ensanchado y la vagina suele tener una localización más anterior de lo normal. El monte de Venus tiene forma aplanada y está cubierto por una capa de piel lisa y desprovista de vello. Los labios menores en general están poco desarrollados y terminan por delante en

la correspondiente mitad del clítoris bífido, donde puede existir un rudimento de pliegue prepucial. La sínfisis púbica usualmente está cerrada, pero puede estar representada por una banda fibrosa delgada. La vagina y los genitales externos suelen ser normales.

#### **Anomalías asociadas**

En los casos de epispadias la unión ureterovesical es intrínsecamente deficiente y los uréteres que a menudo están ubicados lateralmente en la vejiga, discurren en forma recta y posibilitan el reflujo (la incidencia informada de reflujo es del 30 al 75%). En las

pacientes de mayor edad se puede producir prolapsos uterinos por falta de soporte del suelo pélvico.

## Reparación del epispadias femenino

La primera fase es la reconstrucción uretral y vulvar. Durante la segunda fase se realiza la reconstrucción del cuello vesical para incrementar la resistencia a la salida de la orina. También se han descrito recientemente técnicas para la reparación en una sola fase. En estas técnicas de una sola fase, el principio fundamental es la movilización amplia de la uretra y el cuello vesical formando una unidad con la vagina, de manera que estas estructuras puedan ser desplazadas en dirección posterior hacia una localización intraabdominal anatómicamente más normal. Debido a ello, estas pacientes pueden recuperar la continencia urinaria sin necesidad de reconstrucción del cuello de la vejiga.

En las series publicadas en la bibliografía se obtienen tasas de continencia que han oscilado entre el 50 y el 87.5%.

## AGRADECIMIENTOS

Agradecemos a los Dres. D. Adolfo Aransay Bramtot y D. Francisco López Vázquez su colaboración y apoyo durante la realización de este capítulo, que por motivos editoriales no pueden ir como autores del mismo.

## BIBLIOGRAFÍA

1. Glassberg K.I, Horowitz M. "Ureteral valve other anomalies of the male uretra". in *Clinical Pediatric Urology*. Belman A.B, King L.R, Kramer S.A. Martin Dunitz editors. 28, 899-945, 2002.
2. John W, III, James A. O'Neill, Jr.: Exstrophy and Epispadias: Kelly's Method of repair. En: *Pediatric surgery, fifth edition*. Editado por Mosby. James A. O'Neill, Jr, Marc I. Rowe, Jay L. Grosfeld, Eric W. fonkalsrud, Arnold G. Coran . 1998, pp. 1732-1760.
3. John W Duckett, Laurence S. Baskin: Hypospadias. En: *Pediatric surgery, fifth edition*. Editado por Mosby. James A. O'Neill, Jr, Marc I. Rowe, Jay L. Grosfeld, Eric W. fonkalsrud, Arnold G. Coran . 1998, pp. 1761-1782.
4. Dick G. Ellis, Charles M. Mann, Jr.: Abnormalities of the urethra, penis and scrotum. En: *Pediatric surgery, fifth edition*. Editado por Mosby. James A. O'Neill, Jr, Marc I. Rowe, Jay L. Grosfeld, Eric W. fonkalsrud, Arnold G. Coran. 1998, pp. 1783- 96.
5. W. Hardy Hendren, MD: Válvulas uretrales. En: *Cirugía Pediátrica, tercera edición*. Editado por McGraw-Hill Interamericana. Ashcraft, Murphy, Sharp, Sigalet, Snyder. 2000, pp. 780-793.
6. J. Patrick Murphy, MD: Hipospadias. En: *Cirugía Pediátrica, tercera edición*. Editado por McGraw-Hill Interamericana. Ashcraft, Murphy, Sharp, Sigalet, Snyder. 2000, pp. 803-823.
7. Patrick C. Cartwright, MD, Brent W. Snow: Vejiga y uretra. En: *Cirugía Pediátrica, tercera edición*. Editado por McGraw-Hill Interamericana. Ashcraft, Murphy, Sharp, Sigalet, Snyder. 2000, pp. 764-779.
8. Laurence S. Baskin: Hypospadias. En: *Handbook of Pediatric Urology, second edition*. Editado por Williams and Wilkins. Laurence S. Baskin, Barry A. Kogan. 2005, pp. 1-8.
9. Michele B. Ebberts: Posterior urethral valves. En: *Handbook of Pediatric Urology, second edition*. Editado por Williams and Wilkins. Laurence S. Baskin, Barry A. Kogan. 2005, pp. 150-158.
10. Richard W. Grady, Michael E. Mitchell: Tratamiento del epispadias. En: *Clínicas Urológicas de Norteamérica, volumen 2*. McGraw-Hill Interamericana. Anthony Atala, MD, Jack W. McAninch, MD 2002, pp. 363-374.

## 19. Malformaciones uretrales

11. Gerald Mingin, Laurence S. Baskin: Tratamiento del encordamiento en niños y adultos jóvenes. En: Clínicas Urológicas de Norteamérica, volumen 2. McGraw-Hill Interamericana. Anthony Atala, MD, Jack W. McAninch, MD 2002, pp. 291-98.
12. Mark R. Zaontz, Gregory E. Dean: Reparación del hipospadias balánico. En: Clínicas Urológicas de Norteamérica, volumen 2. McGraw-Hill Interamericana. Anthony Atala, MD, Jack W. McAninch, MD 2002, pp. 305-312.
13. Jyoti Upadhyay, Bijan Shekarriz, Antoine E. Khoury: Hipospadias mediopeniano. En: Clínicas Urológicas de Norteamérica, volumen 2. McGraw-Hill Interamericana. Anthony Atala, MD, Jack W. McAninch, MD 2002, pp. 313-324.
14. Bartley G. Cilento, Jr, Anthony Atala: Hipospadias proximal. En: Clínicas Urológicas de Norteamérica, volumen 2. McGraw-Hill Interamericana. Anthony Atala, MD, Jack W. McAninch, MD 2002, pp. 325-342.
15. Alan B. Retik, Anthony Atala. Complicaciones de la reparación del hipospadias. En: Clínicas Urológicas de Norteamérica, volumen 2. McGraw-Hill Interamericana. Anthony Atala, MD, Jack W. McAninch, MD 2002, pp. 343-354.
16. John P. Gearhart: Extrofia, epispadias y otras anomalías vesicales. En Campbell Urología, octava edición. Editorial Médica Panamericana. Walsh, Retik, Vaughan, Wein. 2005, pp. 2329-2394.
17. Richard W. Grady, Michael Mitchell: Técnica quirúrgica para la reparación en un tiempo del complejo extrofia-epispadias. En Campbell Urología, octava edición. Editorial Médica Panamericana. Walsh, Retik, Vaughan, Wein. 2005, pp. 2395-2404.
18. Edmond T. Gonzales: Válvulas uretrales posteriores y otras anomalías uretrales. En Campbell Urología, octava edición. Editorial Médica Panamericana. Walsh, Retik, Vaughan, Wein. 2005, pp. 2405- 2430.
19. Alan B. Retik, Joseph G. Borer: Hipospadias. En Campbell Urología, octava edición. Editorial Médica Panamericana. Walsh, Retik, Vaughan, Wein. 2005, pp. 2489-2540.
20. Krishnan A, De Souza A, Konijeti R, Baskin L: The anatomy and embryology of posterior urethral valves. J. Urol. 2006; 175:1214-1220.
21. Demircan M, Ceran C, Karaman A, Uguralp S, Mizrak B. Urethral polyps in children: a review of the literature and report of two cases. Int J. Urol. 2006; 13: 841-843.
22. López Pereira P, Martínez Urrutia M.J., Jaureguizar E. Inicial and long-term management of posterior urethral valves. World J Urol 2004; 22: 418-424.
23. Paulhac P, Fourcade N, Lesaux N, Alain J.L. Colombeau. Anterior urethral valves and diverticula. BJU international 2003; 92: 506-509.
24. Sharma k.A, Shekhawat, Agarwal R. Megalourethra: a report of four cases and review of the literature.
25. De la Peña E, Hidalgo J, Caffaratti J, Garat J.M, Villavicencio H. Tratamiento quirúrgico del complejo extrofia-epispadias. Revisión y conceptos actuales. Actas Urológicas Españolas 2003; 27(6): 450-457.
26. Snodgrass Warren T, Nguyen M. Current technique of tubularized incised plate hipospadias repair. Urology 2002; 60: 157-162.
27. Manzoni G, Bracka A, Palminteri E, Marrocco G. Hipospadias surgery: when, what and by whom? BJU International 2004; 94: 1188-1195.



Libro del Residente de  
**Urología**



capítulo 20

## **Anomalías genitales**

*Raúl Vozmediano Chicharro  
Emilio García Galisteo  
Víctor Baena González*

*Hospital Regional Universitario Carlos Haya. Málaga*

**Palabras clave:** *Anomalías genitales masculinas. Micropene. Anomalías escrotales. Anomalías genitales.*



# Libro del Residente de Urología



Índice capítulo 20

## Anomalías Genitales

<b>Anomalías genitales</b> .....	357
<b>Anomalías del pene</b> .....	357
<b>Agenesia de glande</b> .....	362
<b>Anomalías escrotales</b> .....	362
<b>Lesiones vasculares de los genitales</b> .....	363
<b>Otras anomalías genitales</b> .....	364
<b>Bibliografía</b> .....	364





## capítulo 20

# Anomalías genitales

Las primeras semanas del desarrollo de los genitales externos son similares en ambos sexos. Alrededor de la 5.ª semana se forman 2 pliegues cloacales a cada lado de la membrana cloacal. Posteriormente se fusionan en la parte anterior para dar lugar al tubérculo genital. Posteriormente la cloaca se divide en una parte anterior (seno urogenital) y una posterior (canal anorrectal) dividiéndose los pliegues cloacales en pliegues urogenital y anal. Posteriormente surgen a cada lado de los pliegues urogenitales los pliegues labioescrotales.

Hasta la 12.ª semana la apariencia es similar en ambos sexos, el tubérculo genital se alarga para formar el falo y en su cuerpo un surco coronario que limita el primordio glande en el varón. Los efectos de la dehidrotestosterona fetal empiezan a ser evidentes hacia la 14.ª semana, donde se separa el seno urogenital del canal anorrectal, los pliegues labioescrotales se fusionan en la línea media para rodear a la uretra peneana y las protuberancias genitales migran en dirección inferomedial para fusionarse en la línea media y convertirse en el escroto. En ausencia de dehidrotestosterona el periné no se alarga y los pliegues uretrales y labioescrotales no se fusionan en la línea media, el falo se curva hacia abajo dando lugar al clítoris, y el seno urogenital se convierte en el vestíbulo de la vagina. Los pliegues uretrales se convierten en los labios menores y los labioescrotales en los labios mayores<sup>(1)(2)</sup>.

Cualquier alteración en la diferenciación o fusión de estas estructuras debido a alteraciones genéticas o fallos en el estímulo hormonal puede dar lugar a alteraciones en la fusión o correcta diferenciación de los genitales externos. Las anomalías congénitas de los genitales suelen asociarse con anomalías en otros aparatos y sistemas.

Podemos dividir las alteraciones genitales en alteraciones del pene, escroto y vasculares.

- Anomalías del pene
  - Fimosis
  - Estenosis de meato
  - Quistes de pene
  - Pene indiscernible
    - Pene de tamaño normal: membranoso, oculto, atrapado
    - Pene anormalmente pequeño: micropene
  - Torsión de pene
  - Curvatura dorsal y lateral de pene
  - Megaprepucio
  - Afalia
  - Disfalia
  - Ausencia de glande
  - Linfedema genital
- Anomalías del escroto
  - Engolfamiento escrotal
  - Escroto ectópico
  - Hipoplasia escrotal
- Anomalías vasculares

## ANOMALÍAS DEL PENE

### Fimosis

Se define como la incapacidad fisiológica para retraer el prepucio. En el momento del nacimiento existe una fimosis fisiológica. Durante los 3-4 primeros años de vida, a medida que el pene crece y ayudado por las erecciones intermitentes del mismo, el prepucio se vuelve completamente retráctil. Hacia el tercer año de vida el 90% de los prepucios son retráctiles.

La retracción forzada temprana no está indicada debido a que puede crear adherencias que provoquen una fimosis secundaria. En los niños de 4-5 años

con fimosis y balanitis o balanopostitis está indicada la aplicación de corticoides tópicos 3-4 veces día durante 6 semanas resolviéndose en 2/3 de los casos.

En los niños incircuncisos mayores de 7-8 años con fimosis resistentes a corticoides o balanitis recurrentes debe indicarse la circuncisión<sup>(1)</sup>.

## Estenosis de meato

Es un trastorno que casi siempre se adquiere después de la circuncisión neonatal. Existen varias teorías acerca de su etiología:

- Reacción inflamatoria significativa que causa severa inflamación del meato y la cicatrización da como resultado un meato estrecho
- Resulta de la desvascularización del meato causada por el corte de la arteria frenular durante la circuncisión.

En la mayoría de los casos se hace evidente cuando se entrena al niño a ir al baño. Los signos de sospecha clásicos van desde chorro forzado y fino, tiempo de micción prolongado, desviación del chorro en sentido dorsal, disuria, polaquiuria, hematuria terminal e incontinencia, aunque generalmente estos últimos síntomas no son imputables a esta patología.

En todo niño con sospecha de estenosis de meato debe ser calibrado con una bujía o sondas uretrales.

## Pruebas complementarias

En todo niño con sospecha de estenosis de meato debe realizarse ecografía abdominal, y si tiene antecedentes de ITU debe realizarse cistouretrografía miccional. La cistoscopia no está indicada en esta patología. Rara vez causa cambios obstructivos en el tracto urinario, sólo un 5% presenta cambios y alrededor de un 1% anomalías del tracto urinario superior<sup>(1)</sup>.

## Tratamiento

Meatoplastia, programada con anestesia local o general. Se realiza un corte ventral en dirección al frenillo lo suficientemente larga como para lograr un meato de calibre normal. La mucosa uretral se evertie y se sutura al glande con puntos reabsorbibles.

## Otras formas

- Congénita: aparece en recién nacidos con hipospadias coronales o subcoronales
- Válvulas uretrales anteriores en fosa navicular:
- Balanitis xerótica obliterante, puede evolucionar hasta producir retención urinaria; la aplicación de cremas corticoideas puede ser efectiva.

## Quiste de pene

Consiste en el acúmulo de restos epiteliales o esmegma debajo de un prepucio no retráctil. A menos que haya inflamación o infección del prepucio, no debe retraerse porque finalmente se retraerá solo. Ocasionalmente encontramos quistes epidérmicos congénitos a lo largo del rafe medio del pene, cuerpo peneano o glande. Estas lesiones deben tratarse con la simple extirpación.

## Pene indiscernible

Se refiere al pene que parece ser pequeño. Se incluyen varias entidades pene membranoso, oculto y atrapado (tamaño normal del pene) y micropene (pene anormalmente pequeño).

La longitud del pene debe ser medida desde la base del pubis hasta el extremo del glande estirado.

## Pene membranoso

La piel escrotal se extiende hacia la región ventral del pene. Puede ser:

- Congénito: los genitales son normales y la deformidad representa una anomalía de la unión entre el pene y el escroto.
- Iatrogénico: después de cirugía peneana, por resección excesiva de la piel ventral del pene.

**Tratamiento:** Se realiza un corte transversal de la membrana para separar el pene del escroto y se cierra en forma vertical. En otras ocasiones se realiza corte circunferencial de aproximadamente 1,5 cm proximal al surco coronal, se transfieren colgajos de Byars del prepucio a la superficie ventral del pene<sup>(1)</sup> y

se extirpa la piel redundante<sup>(3)</sup>. Se puede anclar el escroto a la base del pene para evitar recidiva.

### **Pene oculto (escondido o enterrado)**

Es un pene normalmente desarrollado pero enterrado por el panículo adiposo suprapúbico. Según la etiología tenemos:

- Congénito: resultado de la inelasticidad de la fascia del dartos (sin permitir que la piel del pene se deslice libremente sobre los planos profundos del cuerpo del órgano).
- Iatrogénico.

Hay que explorar con detenimiento para comprobar si es un pene de tamaño normal y determinar si se expone con facilidad mediante la retracción de la piel que lo cubre.

**Tratamiento:** Existen numerosas técnicas para la corrección de esta patología<sup>(4)</sup>. En casos severos deben eliminarse las bandas disgénicas de tejido, el prepucio debe ser desplegado y usado para cubrir la piel ventral. El tejido subcutáneo del escroto debe ser fijado a la cara ventral de la base del cuerpo del pene, el tejido subcutáneo ubicado sobre la cara dorsal del pene debe ser fijado a la fascia púbica. En los casos más severos debe cortarse incluso el ligamento suspensorio del pene, la grasa suprapúbica extirpada y el cordón espermático protegido. Esta última técnica debe ser reservada para adolescentes debido a que el colchón de grasa puede perderse con el crecimiento en prepúberes.

### **Pene atrapado**

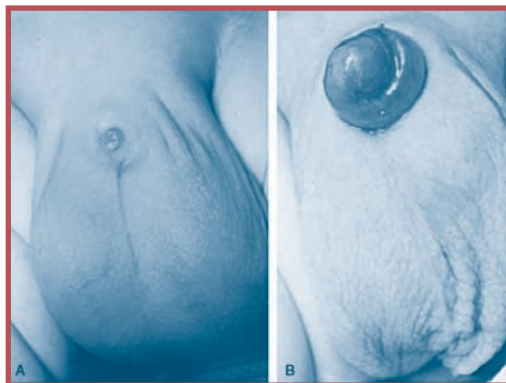
Forma adquirida de pene indiscernible, puede aparecer con posterioridad a la circuncisión neonatal en un niño que presentaba abultamiento escrotal importante por hidrocele o hernia o la circuncisión en un pene membranoso (Figura 1).

En su forma más severa puede predisponer al niño a IU e incluso a retención de orina. El tratamiento es similar a la utilizada para el pene oculto. Es preferible la reparación electiva del pene atrapado a los 6 meses.

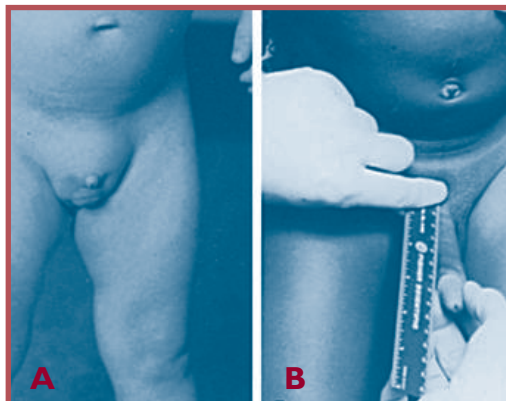
### **Micropene**

Es un pene normalmente formado que está 2,5 desviaciones estándar por debajo de la media en

**Figura 1.**



**Figura 2.**



tamaño. La relación entre el cuerpo del pene y su diámetro es típicamente normal (Figura 2).

Los cuerpos cavernosos puede ser hipoplásicos en algunos casos. Los testículos son usualmente pequeños y con frecuencia no están descendidos.

Las medidas deben de ser comparadas con los estándares para la longitud del pene.

La diferenciación de los genitales masculinos se completa alrededor de la duodécima semana por estímulo de la GCh. Durante el segundo y tercer trimestre tiene lugar el crecimiento del pene bajo la dirección de andrógenos fetales; por lo tanto, el micropene es el resultado de una anomalía hormonal después de la 14 semana de gestación.

### **Etiología**

- **Hipogonadismo hipogonadotrófico**, es la causa más frecuente y puede ser resultado de una disfunción hipotalámica donde existe un déficit de la producción de la hormona liberadora de gonadotropinas (GnRH), como el síndrome de Kallmann, Prader-Willi, Síndrome de Lawrence-monn-Bield y la asociación de CHARGE.
- **Hipogonadismo hipergonadotrófico (falla testicular primaria)**, disgenesia gonadal o síndrome de los testículos rudimentarios y en el síndrome de Robinow. En estos casos no existe producción de testosterona por parte del testículo a pesar de existir estimulación por la hCG.
- **Idiopáticas.**
- **Defectos cromosómicos mayores:** Klinefelter; otras polisemias X, traslocaciones, deleciones y trisomías que comprometen los pares 8, 13, y 18.

Se ha observado correlación con la presencia del polimorfismo Gly146Ala en el gen del SF-1 (steroidogenic factor 1), relacionado con la activación y transformación de los andrógenos. Su presencia disminuye un 20% la actividad de éstos. Se ha encontrado en una frecuencia significativamente mayor en pacientes con micropene severo que en controles<sup>(5)</sup>. Asimismo, se ha encontrado relación similar con el polimorfismo Pro185Ala del gen AHRR<sup>(6)</sup>.

**Pruebas complementarias:** Se debe realizar un cariotipo, para determinar la etiología del mismo y verificar si hay otras anomalías. La función testicular se debe evaluar mediante determinaciones de testosterona antes y después de la estimulación de hCG. Se deben realizar pruebas de *screening* de la hipófisis y pruebas de función tiroidea. RMN del cráneo para determinar la integridad anatómica del hipotálamo y la hipófisis anterior.

**Tratamiento:** Debe administrarse una terapia con andrógenos para valorar la respuesta del órgano diana. En general, 25 mg de enantato de testosterona intramuscular (también se ha usado transdérmica) por mes durante 3 meses. El uso crónico puede acelerar la maduración esquelética, pero los tratamientos cortos no afectan a la altura. También se propuso el uso

de hormona de crecimiento para niños con micropene y déficit aislado de la misma, obteniendo mejoría del mismo pero con un promedio de 1,73 DE por debajo de la media; sin embargo, en pacientes con deficiencias múltiples, el uso de hormona del crecimiento y testosterona lograron un promedio de sólo 0,56 DE por debajo de la media.

Si la respuesta es satisfactoria en los neonatos, ¿qué pasará en la pubertad? La respuesta no se conoce con certeza; las series más recientes obtuvieron penes con un promedio de 10,3 cm, dentro del rango normal en todos los casos. Hasta tener estudios a más largo plazo, el uso de testosterona en el nacimiento y pubertad es la medida más razonable.

En caso que no haya respuesta del órgano diana, existe una gran controversia sobre recomendar la reasignación de sexo debido a la falta de datos a largo plazo con respecto a riesgos y beneficios del mismo al reasignarlos al sexo femenino. Un importante estudio retrospectivo sobre 20 pacientes afectos demuestra que aunque su tamaño peniano final pueda no caer dentro de los rangos normales, la mayoría de estos pacientes pueden tener una función sexual satisfactoria<sup>(10)</sup>.

### **Torsión de pene**

Se trata de un defecto de rotación del cuerpo del pene, casi siempre rotado en sentido antihorario (hacia el lado izquierdo).

En la mayoría de los casos el pene es normal, y se reconoce al realizar la circuncisión o retraer el prepucio; puede asociarse con hipospadias.

La importancia del defecto es meramente estética e incluso es innecesaria la corrección si la rotación es menor de 60 a 90° desde la línea media.

**Tratamiento:** En algunos casos leves, la piel peneana puede ser separada del cuerpo y dada la vuelta como un calcetín, siendo suficiente. En las formas severas, es preciso movilizar la base del pene para cortar las bandas disgenésicas; si incluso con esto no se logra la corrección, se pueden colocar puntos no reabsorbibles laterales en la base del pene en el lado opuesto a la dirección de la rotación anormal y fijarlos a la sínfisis del pubis.

## Curvatura lateral o dorsal del pene

La curvatura lateral se debe a un crecimiento excesivo de un cuerpo cavernoso hipoplásico. Esta anomalía muchas veces pasa desapercibida hasta muchos años después debido a que sólo se evidencia durante la erección.

La curvatura dorsal congénita se aprecia en niños con penes más delgados más de 2 DE (desviaciones estándar) por encima de la media; alrededor del 50% tienen hipospadias.

**Tratamiento:** Se realiza mediante la operación de Nesbit modificada. Durante la misma se debe tener cuidado en no lesionar los haces neurovasculares del pene. Como alternativa podemos colocar clamps de Allis en la zona de máxima convexidad unos 10 mm o menos, realizar un corte de forma longitudinal con un escarpe y cerrar la pérdida de solución con una sutura transversalmente con el fin de realizar la menor injuria en el tejido en desarrollo<sup>(7)</sup>.

## Linfedema genital

Se debe a una anomalía congénita de los linfáticos genitales que da lugar a un abotargamiento del pene, escroto o ambos. Puede aparecer en distintas edades; según éstas, podemos distinguir:

- Linfedema congénito o enfermedad de Milroy.
- Linfedema de Meige, es el linfedema que aparece en una fase más avanzada de la niñez.
- Linfedema precoz, aparece en la pubertad o inmediatamente antes de ella.

**Tratamiento:** Inicialmente es observación. Si se indica tratamiento quirúrgico se debe reseca todo el tejido comprometido, a nivel del pene se extirpa todo el tejido entre piel y fascia de Buck, así como la piel redundante. A nivel escrotal se extirpa todo el tejido excepto el testículo, cordón espermático y piel (usualmente hay que reseca la piel posterior). El defecto se debe cubrir con piel local y el contenido escrotal con colgajo de piel posterior. Si no hay tejido suficiente sano, se debe cubrir con colgajos de piel de espesor parcial.

## Megaprepucio

Se debe a piel de prepucio redundante que cubre un glande normal.

Se presenta con hinchazón penoescrotal durante la micción con molestias e incluso ITU. Es importante un diagnóstico certero para poder realizar un diagnóstico diferencial correcto con el pene indiscernible y poder tomar una decisión terapéutica correcta<sup>(8)</sup>.

**Tratamiento:** Se debe “desenguitar” el pene y extirpar la piel redundante.

## Afalia

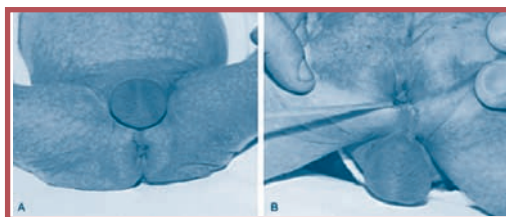
Es el resultado de una falla en el desarrollo del tubérculo genital. Su incidencia es muy baja, 1/10.000.000 de nacimientos. No se suelen encontrar alteraciones en el cariotipo. El ano se encuentra desplazado en sentido anterior y la uretra desemboca cerca del margen anal o incluso en el recto (Figura 3).

Es común encontrar anomalías asociadas como riñón en herradura, reflujo vesicoureteral, agenesia anal. Cuanto más proximal esté del meato uretral, más probabilidad de anomalías asociada y de muerte neonatal.

En el diagnóstico es útil el uso de RMN para una mayor interpretación anatómica del área genital y poder evaluar otras anomalías acompañantes a la hora de tomar una decisión terapéutica<sup>(9)</sup>.

En la actualidad no es posible construir un falo estéticamente aceptable que pueda desarrollar las funciones reproductivas, sexual y miccional. La reasignación de sexo implica una orquiectomía y genito-

**Figura 3.**



plastia femenina, por lo que debe de ser formulada con mucho cuidado después de una evaluación completa por un equipo multidisciplinario, debido a que muchos pacientes con reconstrucción como mujeres siguen conservando una identidad masculina.

## Disfalia

La duplicación peneana es rara y abarca desde un pequeño pene accesorio hasta una duplicidad completa. Pueden ser falos normales con 2 cuerpos cavernosos y uretra hasta tener sólo un cuerpo y uretra. Existe un caso en el cual existía un pene normal con duplicidad de glande, uno de ellos con uretra normal y el otro con uretra ciega, que se hizo evidente en la pubertad con el crecimiento y desarrollo; se resolvió satisfactoriamente con la extirpación del glande menos desarrollado y reconstrucción posterior<sup>(9)</sup>.

Las anomalías asociadas son comunes, desde hipospadias hasta agenesia o ectopia renal. También se asocian anomalías cardíacas y anales.

**Pruebas complementarias:** La ecografía y la RM peneana han resultado útiles para evaluar la magnitud del desarrollo peneano<sup>(9)</sup>. Se deben incluir pruebas de imágenes que evalúen todo el tracto urinario.

**Tratamiento:** Debe ser individualizado para un mejor resultado funcional y estético.

## AGENESIA DE GLANDE

Han sido publicados pocos casos. Consiste en un cuerpo oeneano normal que acaba en forma de muñón con prepucio pero sin surco balanoprepucial<sup>(9)</sup>.

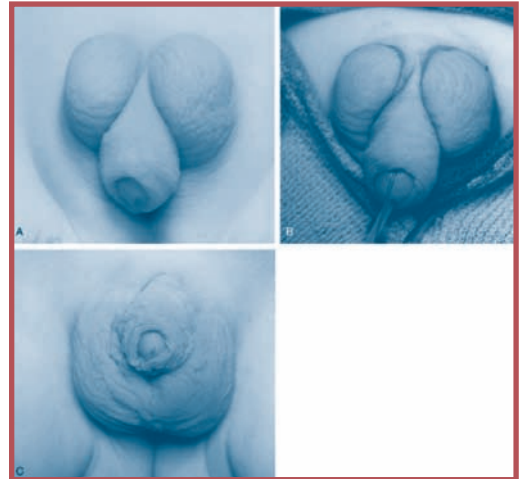
## ANOMALÍAS ESCROTALES

### Trasposición penoescrotal (engolfamiento escrotal)

Se presume que se debe a una alteración en la migración inferomedial incompleta de los tubérculos labioescrotales.

Podemos dividirla en parcial o completa. Las formas menos severas han sido denominadas con múlti-

Figura 4.



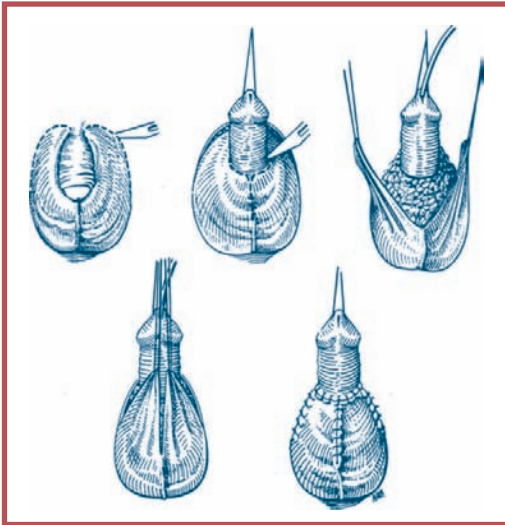
ples nombres (escroto bifido, en chal, en buñuelo) (Figura 4). Es frecuente que coexistan con hipospadias perineales, escrotales o penoescrotales hasta en un 80% de los casos; según Pinke<sup>(13)</sup>, existe alrededor de un 10% de antecedentes familiares. En un caso se describió una alteración ligada al cromosoma X. Cuando la trasposición es completa y un escroto normal, hasta el 75% de los pacientes presentan anomalías del tracto urinario. La presencia de lipoma penoescrotal se relaciona con trasposiciones escrotales debido a una migración o diferenciación anormal temprana de los labios penoescrotales, pudiendo afectar al desarrollo normal escrotal<sup>(14)</sup>.

**Pruebas complementarias:** Se debe realizar a todos los pacientes una ecografía abdominal y una cistouretrografía miccional seriada para evaluar el aparato urinario.

**Tratamiento:** Si existen hipospadias severos se realiza un colgajo transverso de prepucio asociado con una tubulización de la uretra proximal según la técnica de Thiersch-Duplay<sup>(13)</sup>. La escrotoplastia debe realizarse cuando el niño tenga entre 6 meses y 1 año de edad.

**Escrotoplastia:** Primero se realiza la disección de la cara superior de cada mitad de la porción vertical del escroto extendiéndose en sentido lateral hasta

**Figura 5.**



incluir al menos la mitad del escroto; en la cara medial la incisión se une a nivel de la cara ventral de pene y se continúan hasta el rafe medio escrotal unos 4 ó 5 cm. Los colgajos se disecan hasta el plano areolar y se descienden las alas escrotales a la posición inferior del pene, donde se suturan una con otra en la línea media en forma evertida. Se deja un drenaje penrose 24-48 horas (Figura 5).

Otra técnica alternativa consiste en identificar la posición correcta del pene y crear un ojal, posteriormente desenguantar el pene y pasar su cuerpo a través del ojal, la piel del cuerpo del pene se separa de la parte inferior del vientre y moviliza hacia el cuerpo del pene; posteriormente, el pene desnudo se reepiteliza con su propia piel.

### Escroto ectópico

Se llama así a una posición anómala de un hemiescroto a lo largo del canal inguinal. Parece probable que se deba a un defecto en la formación del *gubernaculum*, que impide la migración de las protuberancias labioescrotales. Es una anomalía rara y comúnmente se localiza a nivel suprainguinal. Esta anomalía se asocia a otras como criptorquidia, hernia inguinal, así como a alteraciones del tracto urinario superior homolateral.

**Pruebas complementarias:** Se deben realizar pruebas de imagen de todo el tracto superior para descartar otras anomalías, como la agenesia o displasia renal y la ectopia ureteral. La RMN ha demostrado una alta eficacia en esta patología para poder confirmar la presencia de testes viables, u otras alteraciones como duplicidad uretral o alteraciones peneanas (duplicidad parcial)<sup>(9)</sup>.

**Tratamiento:** Se debe realizar escrotoplastia y orquidopexia entre los 6 y 12 meses de edad.

### Hipoplasia escrotal

Es la hipoplasia o falta de desarrollo de uno o ambos lados del escroto, es más frecuente en niños con testículo no descendido. Es probable que sea falta de desarrollo de la protuberancia gubernacular de los pliegues labioescrotales.

## LESIONES VASCULARES DE LOS GENITALES

Son lesiones poco comunes, hay desacuerdo con respecto a su clasificación y etiología. Podemos dividir las en:

- Hemangiomas: son lesiones en la piel que están presentes en el momento del nacimiento y pueden presentar un rápido crecimiento posterior; seguido de una lenta involución. Podemos dividirlos en:
  - Hemangiomas congénitos: son comunes y afectan a los genitales en el 1%. Los hemangiomas en fresa (los más comunes) resulta de la proliferación de capilares inmaduros. La involución gradual es la regla y no requieren tratamiento alguno, salvo que presenten complicaciones como ulceración, donde la terapia más común es el tratamiento corticoideo oral.
  - Hemangiomas subcutáneos o cavernosos: suelen aumentar de tamaño de forma gradual. Al examen físico revelan sensación de "bolsa de gusanos" <sup>(15)</sup>. Debe realizarse ecografía doppler e incluso RMN para valorar el verdadero alcance del mismo. El tratamiento es la extirpación en bloque.



- Malformaciones vasculares: están presentes en el momento del nacimiento y no tienden a involucionar; también puede deberse a un traumatismo, sepsis o cambios hormonales. Hay malformaciones de flujo-lento (capilares, linfáticas o venosas) y malformaciones de flujo-rápido (arteriales o arteriovenosas). Normalmente se diagnostica en la adolescencia y se describe como una masa tenue azul. El tratamiento es la extirpación. Si afecta al glande, puede usarse el láser YAG.

## OTRAS ANOMALÍAS GENITALES

- Quistes del rafe medio: restos epiteliales que probablemente provengan de restos epiteliales sepultados durante el proceso de desplegamiento uretral. Se recomienda la extirpación.
- Xantogranulomas juveniles: se describen como una o varias lesiones de crecimiento rápido de color anaranjado o pardo de entre 2-20 mm, pueden aparecer en escroto o pene. Frecuentemente son autolimitadas y se recomienda un seguimiento de 1 año antes de la cirugía ablativa.
- Peritonitis meconial: puede causar malformaciones genitales como ruptura escrotal o escrotoquis, por lo que debe sospecharse ante un cuadro inusual de inflamación escrotal.

## BIBLIOGRAFÍA

1. Elder J.S. Anormalidades de los genitales en los varones y su manejo quirúrgico. En: Campbell Urología. Walsh, P.C. Retik, A.B. Vaughan, E.D. Wein, A.J. Ed: Panamericana 2005:2541-61.
2. Garat, J.M. Ruiz de Temiño, M. Alteraciones de la diferenciación sexual. En: Tratado de Urología. Jiménez Cruz, J.F. Rioja Sanz L.A. Ed: J.R. Prous 1993:1569-1605.
3. Pinke LA, Rathbun SR, Husmann DA, Kramer SA. Penoscrotal transposition: review of 53 patients. *J Urol.* 2001 Nov;166(5):1865-8.
4. Lipszyc E, Pfister C, Liard A, Mitrofanoff P. Surgical treatment of the buried penis. *Eur J Pediatr Surg.* 1997 Oct;7(5):292-5.
5. Wada Y, Okada M, Hasegawa T, Ogata T. Association of severe micropenis with Gly146Ala polymorphism in the gene for steroidogenic factor-1. *Endocr J.* 2005 Aug;52(4):445-8.
6. Soneda S, Fukami M, Fujimoto M, Hasegawa T, Koitabashi Y, Ogata T. Association of micropenis with Pro185Ala polymorphism of the gene for aryl hydrocarbon receptor repressor involved in dioxin signaling. *Endocr J.* 2005 Feb;52(1):83-8.
7. Yachia, D. Congenital Penile curvature in childhood. En: *Reconstructive surgery of the lower urinary tract in children.* Thüroff, W. Hohenfellner, M. Isis Medical Media 1995:156-172.
8. Summerton DJ, McNally J, Denny AJ, Malone PS. Congenital megaprepuce: an emerging condition—how to recognize and treat it. *BJU Int.* 2000 Sep;86(4):519-22
9. Lapointe SP, Wei DC, Hricak H, Varghese SL, Kogan BA, Baskin LS. Magnetic resonance imaging in the evaluation of congenital anomalies of the external genitalia. *Urology.* 2001 Sep;58(3):452-6.
10. Husmann DA. The androgen insensitive micropenis: long-term follow-up into adulthood. *J Pediatr Endocrinol Metab.* 2004 Aug;17(8):1037-41
11. Gentileschi S, Bracaglia R, Seccia A, Farallo E. Duplication of the glans penis manifested at puberty. *J Plast Reconstr Aesthet Surg.* 2006;59(8):882-4. Epub 2006 Feb 28.

## 20. Anomalías genitales

12. Ambrose, S. Tracto Genital masculino. En: Anomalías congénitas (embriogénesis, diagnóstico y tratamiento). Gray S.W., Skandalakis, J.E. (ed) Editorial pediátrica 1975:619-649.
13. Pinke LA, Rathbun SR, Husmann DA, Kramer SA. Penoscrotal transposition: review of 53 patients. J Urol. 2001 Nov;166(5):1865-8.
14. Park KH, Hong JH. Perineal lipoma in association with scrotal anomalies in children. BJU Int. 2006 Aug;98(2):409-12.
15. Ng WT, Wong MK, Chan YT. W. Cavernous haemangioma of the glans penis. Br J Urol. 1992 Sep;70(3):340.



Libro del Residente de

# Urología



sección IV

## Traumatismos genitourinarios

<i>Traumatismos renales y de la vía urinaria superior</i> .....	369
<i>Traumatismo de vía urinaria inferior</i> .....	383
<i>Traumatismos de los genitales externos</i> .....	399



Libro del Residente de  
**Urología**



capítulo 21

## **Traumatismos renales y de la vía urinaria superior**

*Carlos Salvador Lacambra  
Enrique Trilla Herrera  
Juan Morote Robles*

*H. U. Vall d'Hebrón  
Universidad Autónoma de Barcelona*

Palabras clave: *Traumatismo renal. Hematuria. Lesión ureteral. Angioembolización. Urinoma.*



# Libro del Residente de Urología



Índice capítulo 21

## Traumatismos renales y de la vía urinaria superior

<b>Introducción</b> .....	373
<b>Fisiopatología</b> .....	373
<b>Clasificación</b> .....	374
<b>Diagnóstico</b> .....	374
<b>Tratamiento de los traumatismos renales</b> .....	376
<b>Complicaciones y seguimiento</b> .....	378
<b>Traumatismos ureterales</b> .....	378
<b>Bibliografía</b> .....	382





## capítulo 21

# Traumatismos renales y de la vía urinaria superior

## INTRODUCCIÓN

Traumatismo se define como la lesión de un órgano o tejido por acciones mecánicas externas. La evaluación multidisciplinaria del traumatismo (Cirugía General, Urología, Traumatología...) es clave para prevenir la mortalidad y reducir la morbilidad. El traumatismo renal representa aproximadamente entre el 1-5% de todos los traumatismos abdominales<sup>(1) (2)</sup>.

Por orden de frecuencia, y en referencia al aparato genitourinario, el órgano más frecuentemente dañado es el riñón, seguido por la vejiga, uretra, testículo y uréteres<sup>(3)</sup>. La incidencia es mayor en hombres respecto a mujeres con una relación 3:1<sup>(4) (5)</sup>.

Actualmente la observación es la conducta a seguir en la mayoría los traumatismos renales, dado que la mayoría de estas lesiones son leves y pueden ser manejadas de manera conservadora.

La disponibilidad de pruebas diagnósticas más avanzadas ha permitido que en los últimos años hayamos asistido a un cambio conceptual en el manejo del paciente politraumatizado. La mejor clasificación de las lesiones, la disponibilidad de Unidades de Cuidados Intensivos, así como la mejoría de pruebas diagnósticas, ha descendido la necesidad de conductas quirúrgicas, aumentando con ello la posibilidad de preservación renal<sup>(6)</sup>.

## FISIOPATOLOGÍA

Los traumatismos renales se clasifican en abiertos o cerrados. Esta clasificación varía en función de la localización geográfica del centro, siendo más frecuentes los traumatismos cerrados en ambientes rurales (90-95%),

mientras que en los ambientes urbanos la proporción de lesiones abiertas puede alcanzar hasta el 20%<sup>(7)</sup>.

Los traumatismos cerrados habitualmente son secundarios a accidentes de tráfico, precipitaciones, caídas o lesiones deportivas, siendo los accidentes de tráfico responsables de aproximadamente el 50% de este tipo de traumatismos.

Los principales mecanismos responsables de los traumatismos cerrados son:

1. **Contusión directa:** El agente causal impacta sobre el flanco transmitiendo la lesión al riñón. Las estructuras que envuelven al riñón (sobre todo las estructuras óseas) impactan directamente sobre el riñón produciendo el daño parenquimatoso renal.
2. **Lesiones por contragolpe:** La movilidad que tiene el riñón puede hacer en algunos casos que éste impacte sobre las estructuras vecinas, provocando así la lesión.
3. **Lesiones por desaceleración:** En desaceleraciones bruscas, el riñón ejercería tracción sobre el pedículo renal. Como consecuencia son factibles lesiones graves del pedículo vascular; ya sea por sección del mismo o bien por lesión y desgarro de las capas más finas de la arteria renal pudiendo ocasionar una lesión hemorrágica sobre la pared del vaso que llevaría a la trombosis del mismo.

En relación a los traumatismos abiertos, los más frecuente suelen ser las lesiones penetrantes, ya sea por arma de fuego, así como por arma blanca. Las lesiones penetrantes suelen ser más graves y más imprevisibles que las lesiones cerradas. Las lesiones por arma de fuego, debido a la gran energía cinética de los proyectiles, tienen un gran poder destructivo y suelen estar asociadas a lesiones multiorgánicas<sup>(8)</sup>.

La tasa de tratamiento quirúrgico en este tipo de lesiones es elevada (25-33%), como resaltan las series que citan conflictos bélicos recientes<sup>(9)</sup>.

## CLASIFICACIÓN

Existen numerosas clasificaciones en referencia a las lesiones renales, siendo la más aceptada y desarrollada la clasificación de la **AAST** (American Association for the Surgery of Trauma), que está basada en los hallazgos radiológicos de las lesiones abdominales. Diferentes estudios han demostrado que la clasificación de la AAST constituye la variable predictora principal en la toma de decisiones a la hora de plantear un tratamiento conservador o quirúrgico<sup>(10)</sup>.

## DIAGNÓSTICO

La primera premisa en el manejo urgente del paciente politraumatizado debe incluir los siguientes puntos: asegurar la vía aérea, controlar el sangrado externo, en el caso de lesiones penetrantes, y remontar el estado de shock.

## Historia clínica y exploración física

Respecto a la historia clínica hay determinados aspectos que nos ayudarán a valorar la magnitud del traumatismo. Primero, es importante conocer el mecanismo lesional ya que traumatismos por desaceleración rápida (caídas por precipitación, accidentes de tráfico a gran velocidad...) son posibles indicadores de lesión mayor. En relación a las lesiones penetrantes, es importante conocer el tipo y tamaño del arma (armas blancas), así como el calibre del arma de fuego, dado que ello nos proporcionará información útil respecto al posible alcance de la lesión. A su vez, es importante conocer la presencia de lesiones preexistentes (congénitas o adquiridas) en el riñón y en la vía urinaria superior ya que esto podría tener implicaciones pronósticas<sup>(11)</sup>. La presencia de lesiones preexistentes (ureterohidronefrosis, litiasis renales, quistes renales o tumores renales), puede condicionar la magnitud de dicho traumatismo pudiendo ser mayor a la esperada por el mecanismo lesional. Esta entidad es conocida como **“traumatismo desproporcionado”**.

La exploración física es básica en la evaluación inicial del paciente, primando siempre la estabilidad

**Tabla I.** Clasificación de los traumatismos renales según AAST.

Grado	Tipo	Descripción
I	Contusión	Hematuria microscópica o macroscópica con estudios urológicos normales
	Hematoma	Subcapsular; no expansivo, sin laceración parenquimatosa
II	Hematoma	Hematoma no expansivo perirrenal confinado al retroperitoneo
	Laceración	Lesión <1 cm en córtex renal sin extravasación de orina
III	Laceración	Lesión >1 cm en córtex renal sin extravasación de orina
IV	Laceración	Laceración de parénquima que atraviesa córtex, y llega a vía urinaria
	Vascular	Lesión de arteria y vena renal con hematoma contenida
V	Laceración	Estallido renal
	Vascular	Avulsión del pedículo renal, desvascularización del riñón

## 21. Traumatismos renales y de la vía urinaria superior

hemodinámica. Hay diferentes hallazgos en la exploración física que pueden orientarnos hacia una posible lesión renal o de la vía urinaria superior: hematuria en mayor o menor grado, dolor lumbar; equimosis y/o lesiones por abrasión en el flanco, fracturas costales, distensión abdominal o masa abdominal, etc...

### Hallazgos de laboratorio

La hematuria es el principal signo de lesión renal, pese a que no está relacionada con la magnitud ni con el grado de la lesión del órgano<sup>(12)</sup>. Así, lesiones importantes y graves como la sección de la unión pieloureteral, las lesiones del pedículo vascular o la trombosis de la arteria renal pueden cursar sin hematuria aparente. En cambio, lesiones menos graves se asocian con mayor frecuencia con macrohematuria.

El estudio de la microhematuria mediante tira reactiva se considera un método diagnóstico suficiente para cuantificar dicha hematuria, teniendo una baja tasa de falsos positivos y negativos. La analítica sanguínea con valoración del hematocrito es importante tanto en el momento del diagnóstico para valorar la repercusión clínica de la lesión orgánica, así como en el control evolutivo para valorar posibles descensos que nos indicarían la posible presencia de sangrado activo.

### Evaluación radiológica

La evaluación radiológica inicial es fundamental para determinar el grado de lesión y establecer las pautas de tratamiento. Actualmente disponemos de diferentes técnicas de imagen:

#### a. Ecografía abdominal

La ecografía es la prueba más utilizada en la evaluación inicial del traumatismo abdominal. Sus ventajas principales son: exploración rápida, no invasiva, de bajo coste, sin radiación ni infusión de contraste. Su principal inconveniente es la dificultad de obtener información de lesiones asociadas, su carácter explorador-dependiente y que, a pesar de que puede detectar laceraciones renales, no puede determinar con suficiente exactitud la profundidad de las mismas. Así mismo no proporciona información funcional. Su principal indicación serían los traumatismos cerrados estables, donde se detecta una sensibilidad y especificidad mayor

que la urografía endovenosa (UIV) en las lesiones pequeñas<sup>(13)</sup>. A medida que aumenta el grado o la severidad de la lesión, disminuye la sensibilidad de la ecografía. La ecografía también sería útil en el seguimiento del traumatismo renal para determinar la resolución de hematomas o urinomas.

#### b. Urografía endovenosa (UIV)

La UIV fue el estudio de imagen de elección en la evaluación del traumatismo renal previo a la aparición del TAC. Con la UIV podemos obtener una amplia información tanto morfológica como funcional a diferencia de la ecografía. Es útil para determinar la presencia de 1 ó 2 unidades renales, valorar la definición del parénquima renal (fase nefrográfica) y la presencia de extravasación del contraste de la vía urinaria (fase excretora). Ocasionalmente las lesiones vasculares, como la avulsión del pedículo o trombosis, pueden traducir la anulación renal en el estudio pielográfico.

#### c. Urografía en mesa de quirófano

En pacientes hemodinámicamente inestables, una prueba sencilla y rápida consiste en la inyección endovenosa de contraste en la misma mesa de quirófano, con la realización de radiografías con un equipo portátil. Su objetivo sería conocer el correcto funcionamiento del riñón contralateral a la hora de plantear un posible tratamiento quirúrgico (nefrectomía).

#### d. Tomografía computerizada (TAC)

Es la exploración radiológica de elección en pacientes con traumatismo renal. La TAC es una prueba más sensible y específica que la UIV, ecografía y angiografía<sup>(14)</sup>. La TAC está indicada en las siguientes situaciones:

1. Lesiones penetrantes.
2. Todos los traumatismos pediátricos.
3. Pacientes que presentan hematuria macroscópica.
4. Los pacientes con microhematuria y shock.
5. Cuando se sospeche la presencia de lesiones asociadas.

La TAC define la localización de la lesión, detecta contusiones y zonas desvascularizadas, visualiza el retroperitoneo, detecta la profundidad de las laceraciones renales, la presencia de lesiones asociadas

en otros órganos y establece la presencia y localización del riñón contralateral.

Es imprescindible realizar la exploración con administración de contraste. La extravasación activa de contraste puede ser un signo de lesión del pedículo vascular:

Es recomendable repetir la exploración 10-15 minutos posteriores a la inyección de contraste para poder evaluar posibles fugas urinarias activas.

**e. Resonancia magnética (RM)**

La RM no es la exploración de primera elección en el traumatismo renal, dado su disponibilidad menor; el mayor tiempo en su realización, aumenta el coste, y tiene una capacidad inferior de detección de fístulas urinarias. Se reserva en los casos de alergia a contraste yodado.

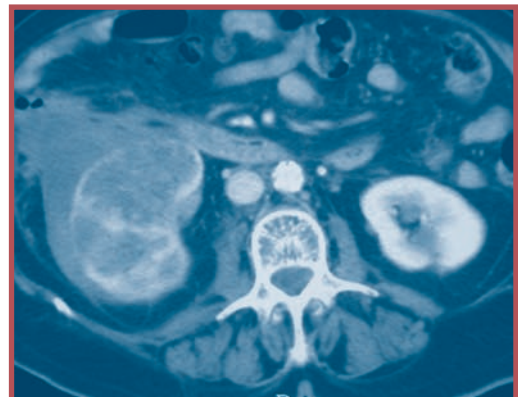
**f. Arteriografía**

La arteriografía es menos específica, más invasiva y es una exploración que requiere más tiempo para su realización. A pesar de esto, la angiografía define de una manera más exacta la localización de la lesión vascular, y con ello, hace factible la posibilidad de tratar mediante angioembolización vasos sangrantes o fístulas arteriovenosas. La angiografía es la exploración de elección para evaluar la lesión de la vena renal <sup>(15)</sup>.

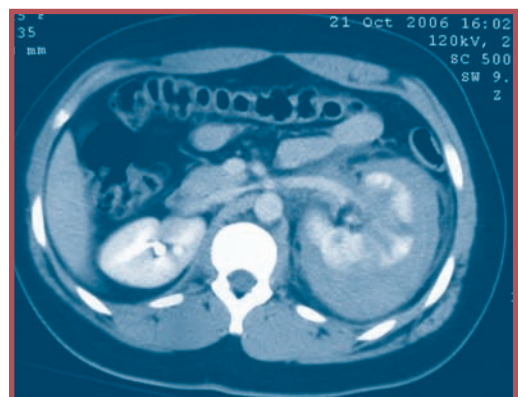
tasa de nefrectomías sin un aumento apreciable de la morbilidad <sup>(16)</sup>. Por este motivo el tratamiento conservador es el tratamiento de elección en el 90% de traumatismos renales. Los traumatismos cerrados grado I y grado II pueden ser manejados de manera conservadora. En casos seleccionados, los traumatismos penetrantes, y siempre previo estudio de imagen, también admiten un manejo no quirúrgico. Recientes estudios sugieren que en la mayoría de traumatismos grado III se puede optar por una actitud conservadora sin que ésta se asocie a una mayor morbilidad.

En el manejo conservador se deben tener en cuenta los siguientes puntos:

**Figura 1.** Traumatismo renal en paciente con masa en polo renal superior izquierdo. "Traumatismo desproporcionado".



**Figura 2.** Traumatismo renal Grado IV.



## TRATAMIENTO DE LOS TRAUMATISMOS RENALES

El principal objetivo ante un paciente con traumatismo renal es preservar la función renal y minimizar las posibles complicaciones y/o secuelas. En la evaluación inicial del paciente se debe tener en cuenta la estabilidad hemodinámica del paciente, los hallazgos radiológicos y la presencia de lesiones asociadas para elaborar una estrategia terapéutica correcta.

### Tratamiento conservador del traumatismo renal

Parece demostrado que el manejo conservador de los traumatismos renales se asocia a una menor

## 21. Traumatismos renales y de la vía urinaria superior

- Reposo absoluto del paciente.
- Vigilancia estrecha con monitorización de constantes vitales, si es posible en una unidad de vigilancia intensiva.
- Controles seriados de hematocrito con reposición de la volemia y/o transfusión sanguínea si fuera preciso.
- Antibioterapia profiláctica.

Cuando el paciente presenta hematuria macroscópica el reposo absoluto es obligatorio y el manejo debe ser idéntico al de otras causas de hematuria, con instauración de un lavado vesical continuo si fuera preciso.

Tradicionalmente la mayoría de traumatismos renales grado IV y V eran tratados quirúrgicamente, lo

que resultaba en un elevado índice de nefrectomías innecesarias. Diferentes estudios han llegado a la conclusión de que pacientes seleccionados con traumatismos grado IV podrían beneficiarse de una actitud conservadora <sup>(17)</sup>.

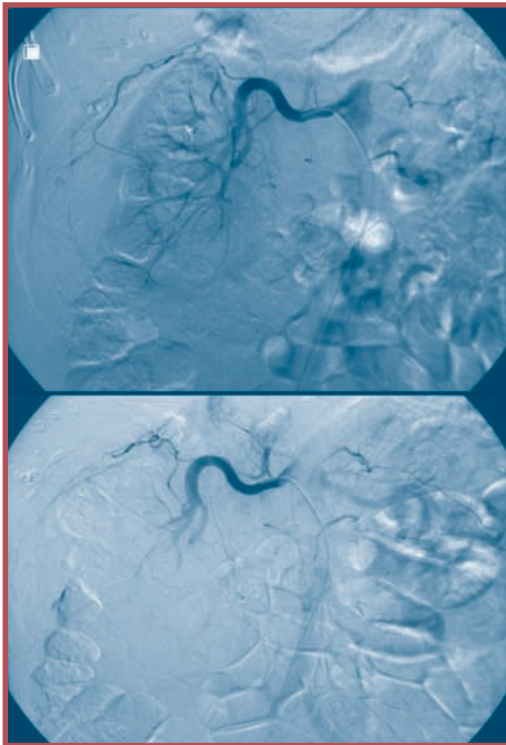
En pacientes con inestabilidad hemodinámica y si existe la posibilidad de disponer de un servicio de radiología vascular intervencionista se puede plantear la posibilidad de realizar una arteriografía aorto-renal, y si fuera posible, una embolización selectiva de los puntos con sangrado activo, fistulas arteriovenosas o pseudoaneurismas traumáticos antes de optar por una actitud más agresiva.

### Tratamiento quirúrgico del traumatismo renal

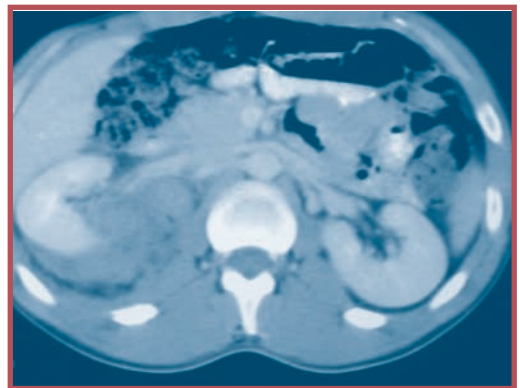
El manejo quirúrgico del traumatismo renal debe plantearse en las siguientes situaciones:

- Traumatismos grado V.
- Inestabilidad hemodinámica.
- Exploración de otras lesiones asociadas intraabdominales; por ejemplo cuando existe un traumatismo esplénico asociado.
- Hematoma perirenal pulsátil identificado durante laparotomía exploradora por otro motivo.

**Figura 3.** Imagen arteriográfica de embolización selectiva de arteria que nutre masa renal.



**Figura 4.** Traumatismo renal con laceración de valva posterior de riñón derecho.

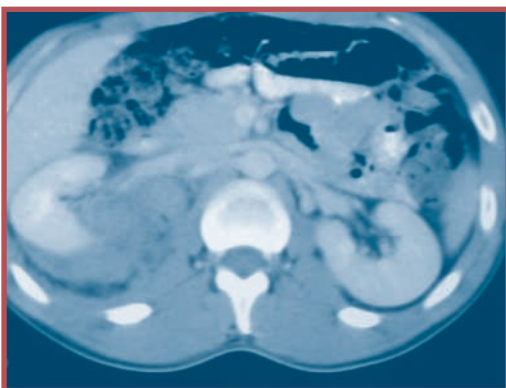


- Hallazgo incidental de una lesión renal preexistente que requiera tratamiento quirúrgico.

Son **indicaciones relativas** la fuga de orina persistente, o la presencia de un elevado porcentaje de parénquima no viable. La extravasación de orina por lesión de la vía urinaria puede dar lugar a la formación de un urinoma que puede sobreinfectarse asociando una perinefritis cuyo resultado final puede ser la pérdida de la unidad renal. En un porcentaje elevado de casos, la extravasación urinaria leve se resuelve espontáneamente, si bien la persistencia de las fugas urinarias puede requerir de maniobras endourológicas para su solución (catéteres ureterales y/o abordajes percutáneos mediante nefrostomía o drenajes de colecciones perirrenales).

La vía de abordaje quirúrgico de elección suele ser la laparotomía media xifopubiana pues permite inspeccionar el resto de órganos intraabdominales y grandes vasos, así como un buen acceso inicial al pedículo renal. Antes de abrir la fascia de Gerota es recomendable tener identificado y controlado el pedículo renal. En primer lugar se realiza una incisión a nivel del peritoneo parietal previa identificación de la arteria mesentérica inferior. La incisión se extiende hasta el ligamento de Treitz. De esta forma queda expuesta la superficie anterior de la aorta y cruzando por delante de esta la vena renal izquierda. A continuación ambas arterias pueden ser identificadas. Si no es posible identificar la vena renal derecha a través de esta incisión, se puede rechazar la segunda porción duodenal para exponer la vena.

**Figura 5.** Lesión de valva posterior de riñón izquierdo sin lesión de vía urinaria.



El riñón queda expuesto ampliando la incisión peritoneal para decolar el colon ascendente o descendente y seccionando el ligamento hepatocólico en el lado derecho o esplenocólico en el lado izquierdo. Finalmente se abre la fascia de Gerota evacuándose el hematoma perirrenal. Los fragmentos de tejido no viable deben ser desbridados. Se debe realizar una correcta hemostasia de los tejidos. En caso de identificar una solución de continuidad en la vía urinaria, ésta debe ser reparada. Los defectos parenquimatosos deben recubrirse con grasa retroperitoneal o bien si es posible con un flap peritoneal.

## COMPLICACIONES Y SEGUIMIENTO

Las complicaciones pueden ser tempranas o tardías. Entre las complicaciones tempranas encontramos el sangrado, la fuga urinaria con formación de urinoma, y complicaciones infecciosas como el absceso perinefrítico o sepsis. Las complicaciones tardías incluyen el sangrado, la hidronefrosis, las litiasis, las fístulas arteriovenosas y pseudoaneurismas.

El absceso perirrenal puede ser tratado mediante la colocación percutánea de un drenaje. En ocasiones se hace necesario realizar una nefrectomía cuando la infección de los tejidos hace imposible su reconstrucción.

La HTA es una complicación que puede aparecer de forma temprana y permanecer tardíamente<sup>(18)</sup>. La compresión producida por el hematoma, las lesiones arteriales como la estenosis o la presencia de fístulas arteriovenosas son algunos de los mecanismos etiopatogénicos subyacentes. El manejo de la HTA incluye el tratamiento médico y el estudio mediante arteriografía en los casos de sospecha de estenosis, pseudoaneurismas o zonas isquémicas.

## TRAUMATISMOS URETERALES

### Introducción

Su localización, movilidad y morfología hace que los traumatismos ureterales sean raros, constituyendo el 1% del total de traumatismos genitourinarios.

## 21. Traumatismos renales y de la vía urinaria superior

El uréter transcurre a lo largo del espacio retroperitoneal. Se trata de una estructura tubular cuya longitud en el adulto varía entre 20 y 30 cm. El aporte sanguíneo es múltiple y procede de la arteria gonadal, la arteria renal y la arteria ilíaca común. Posteriormente se relaciona con el músculo psoas y cruza por delante de los vasos ilíacos para desembocar en la vejiga. Anteriormente el uréter derecho se relaciona con ileon terminal, ciego, apéndice y colon ascendente, mientras que el uréter izquierdo lo hace con el colon descendente y sigma. En la pelvis femenina se relacionan con el cérvix y las arterias uterinas.

### Etiología

La causa más frecuente de lesión ureteral es la yatrógena, sobre todo durante procedimientos quirúrgicos ginecológicos, digestivos y urológicos. En segundo lugar encontraríamos los traumatismos cerrados y en tercer lugar los traumatismos penetrantes<sup>(19)</sup>. Los procedimientos ginecológicos como la histerectomía son responsables de hasta un 50% de los casos, principalmente lesiones por electrocoagulación, secciones ureterales completas e incompletas, así como ligaduras accidentales, mientras que la cirugía colorrectal lo es en un 14%<sup>(20)</sup>.

Los procesos endourológicos (cateterismos ureterales y ureteroscopias) constituyen el mecanismo lesional más frecuente en urología. Las erosiones de la mucosa ureteral suelen ser muy frecuentes en estos procedimientos, si bien tienen una escasa repercusión clínica. Lesiones más graves como perforaciones graves y/o desinserciones ureterales también son posibles.

La aparición de la cirugía laparoscópica inicialmente en el campo de la ginecología y su extensión en los últimos años a otras especialidades médicas, y el hecho de que las lesiones ureterales son más difíciles de detectar durante un procedimiento laparoscópico ha supuesto un incremento de las lesiones secundarias a esta técnica. Procesos como la endometriosis pueden comprometer al uréter modificando su localización anatómica y dificultando su visualización por parte del cirujano. En otros procedimientos como la ligadura tubárica laparoscópica el uréter puede resultar dañado al ser ligado con el bisturí bipolar.

### Clasificación

La **AAST** (American Association for the Surgery of Trauma) propuso la siguiente clasificación en función del grado de lesión ureteral (Tabla 2).

En la práctica clínica habitual el factor más importante es la localización de la lesión lo que determinará la decisión terapéutica final.

### Diagnóstico

El diagnóstico debe sospecharse en pacientes con traumatismo abdominal penetrante, en pacientes con traumatismo cerrado en el contexto de un mecanismo de rápida deceleración, y en pacientes que tras cirugía pélvica inician clínica sugestiva de obstrucción renal con dolor lumbar y fiebre.

La hematuria macroscópica únicamente está presente en la mitad de los pacientes con lesión ureteral.

**Tabla 2.** Clasificación en función del grado de lesión uretral.

Grado	Lesión
I	Hematoma periureteral
II	Laceración < 50% circunferencia ureteral
III	Laceración > 50% circunferencia ureteral
IV	Sección completa < 2 cm devascularización
V	Sección completa > 2 cm devascularización



Desde el punto de vista radiológico la lesión ureteral produce imágenes de extravasado de contraste y/o signos de obstrucción ureteral. La exploración de elección cuando existe sospecha clínica es la UIV, aunque el uso generalizado de la TAC en los pacientes politraumatizados está aumentando la proporción de diagnósticos obtenidos mediante esta técnica.

La pielografía retrógrada es un método invasivo que puede resultar útil cuando, a pesar de una sospecha clínica elevada, los estudios previos no hayan sido concluyentes.

## Tratamiento de las lesiones ureterales

En el tratamiento de las lesiones ureterales se debe tener en cuenta la localización (1/3 superior, medio o inferior) y el grado de lesión ureteral.

Las lesiones grado I-II pueden tratarse de forma conservadora mediante la colocación de un tutor ureteral durante 3-6 meses<sup>(21)</sup>.

Las lesiones grado III-V requieren reparación quirúrgica teniendo en cuenta los siguientes principios.

- Bordes ureterales espatulados y bien vascularizados, evitando usar segmentos ureterales desvitalizados.
- Colocación de un tutor ureteral y un drenaje no aspirativo.
- Recubrir la zona reparada con epiplón si esto fuera posible.

### Tratamiento de las lesiones completas del uréter superior:

#### URÉTERO-URETEROSTOMÍA

Cuando la lesión se produce a nivel de la unión ureteropélvica o del uréter proximal se puede reparar mediante un reimplante directo sobre la pelvis renal o bien mediante anastomosis término-terminal de ambos extremos ureterales<sup>(22)</sup>. Se debe colocar un catéter doble J interno que puede ser retirado posteriormente previa realización de una pielografía de control. Es la técnica más utilizada cuando la lesión se encuentra en los 2/3 superiores del uréter y tiene una tasa de éxito

superior al 90%. En raros casos en los que no es posible utilizar la pelvis por estar muy dañada se podría plantear una ureterocalicostomía a cáliz inferior:

### SUSTITUCIÓN URETERAL CON ÍLEON

Cuando la lesión ureteral es extensa y de manera electiva se puede crear un conducto ureteral mediante la interposición de un segmento de íleon anastomosado a pelvis renal y vejiga.

### AUTOTRASPLANTE RENAL

El autotrasplante se ha utilizado cuando la lesión ureteral es extensa o cuando los intentos previos de reparación han fracasado<sup>(23)</sup>. Es una técnica a tener en cuenta en pacientes con riñón único.

### Tratamiento de las lesiones completas del uréter medio:

Cuando la lesión se produce a este nivel se puede plantear la reparación mediante la urétero-ureterostomía o mediante la transureterostomía desplazando el uréter lesionado a través de la línea media al lado contralateral y realizando una anastomosis término-lateral de ambos uréteres.

### Tratamiento de las lesiones completas del uréter distal:

#### REIMPLANTE URETERAL (ureteroneocistostomía)

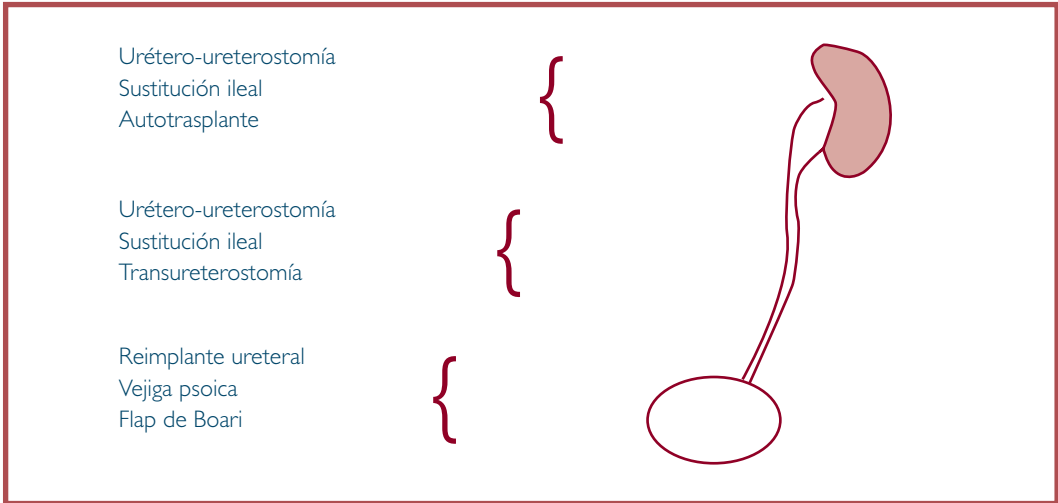
Cuando la longitud ureteral sea suficiente se puede realizar un reimplante a la vejiga utilizando indistintamente una técnica de reimplante directo o una técnica de reimplante indirecto, pero siempre colocándose un catéter ureteral doble J.

#### VEJIGA PSOICA

Procedimiento con elevada tasa de éxito, que consiste en movilizar ampliamente la vejiga y fijarla a la cintilla del músculo psoas. Hay que evitar lesionar el nervio genitofemoral. Se consigue de esta manera aproximar la vejiga al extremo distal ureteral para conseguir una anastomosis urétero-vesical sin tensión.

#### FLAP DE BOARI

Cuando la longitud ureteral no es suficiente se puede crear un flap que debe tener una superficie

**Figura 6.**

cuatro veces superior a la del uréter a reimplantar. Éste se implanta al flap a través de un túnel submucoso. Se debe dejar colocado un catéter doble J y de manera opcional un catéter de cistostomía.

### NEFRECTOMÍA

En ocasiones, cuando el daño es irreparable, o bien se ha perdido la función de la unidad renal afectada, es recomendable realizar una nefrectomía para evitar complicaciones posteriores de tipo infeccioso.

### Complicaciones

Las complicaciones más frecuentes y comunes a los diferentes tipos de reparación son la estenosis con obstrucción secundaria, la fístula ureteral y/o formación de urinomas, la infección y en casos extremos la pérdida de la función renal de la unidad afectada. La mayoría de complicaciones pueden ser manejadas endoscópicamente mediante colocación de un tutor ureteral, o bien percutáneamente mediante la colocación de una nefrostomía. Algunos casos requerirán una nueva reintervención.

La sustitución ureteral con segmento de íleon puede dar lugar a la aparición de litiasis, estenosis, alteraciones metabólicas y procesos infecciosos recurrentes.

## BIBLIOGRAFÍA

1. Baverstock R, Simons R, McLoughlin M. Severe blunt renal trauma: a 7-year retrospective review from a provincial trauma centre. *Can J Urol* 2001;8:1372-6.
2. Meng MV, Brandes SB, McAninch JW. Renal trauma: indications and techniques for surgical exploration. *World J Urol* 1999;17:71-7.
3. Carlin B, Resnick B. Indications and techniques for urologic evaluation of the trauma patient with suspected urologic injury. *Semin in Urol* 1995;13: 9-24.
4. Herschorn S, Radomski SB, Shoskes DA, Mahoney J, Hirshberg E, Klotz L. Evaluation and treatment of blunt renal trauma. *J Urol* 1991;146:274-6.
5. Danuser H, Wille S, Zoscher G, Studer U. How to treat blunt kidney ruptures: primary open surgery or conservative treatment with deferred surgery when necessary? *Eur Urol* 2001;39:9-14.
6. Santucci RA, McAninch JW. Diagnosis and management of renal trauma: past, present, and future. *J Am Coll Surg* 2000;191:443-51.
7. Sagalowsky AI, McConnell JD, Peters PC. Renal trauma requiring surgery: an analysis of 185 cases. *J Trauma* 1983;23(2):128-31.
8. Ersay A, Akgun Y. Experience with renal gunshot injuries in a rural setting. *Urology* 1999;54:972-5.
9. Abu-Zidan FM, Al-Tawheed A, Ali YM. Urologic injuries in the Gulf War. *Int Urol Nephrol* 1999;31: 577-83.
10. Santucci RA, McAninch JW, Safir M, Mario LA, Service S, Segal MR. Validation of the American Association for the Surgery of Trauma organ injury severity scale for the kidney. *J Trauma* 2001; 50:195-200.
11. Sacco WJ, Copes WS, Bain LW Jr, et al. Effect of preinjury illness on trauma patient survival outcome. *J Trauma* 1993;35:538-42.
12. Buchberger W, Penz T, Wicke K, Eberle J. Diagnosis and staging of blunt kidney trauma. A comparison of urinalysis, i. v. urography, sonography and computed tomography. *Rofo Fortschr Geb Rontgenstr Neuen Bildgeb Verfahr* 1993;158:507-12.
13. Arena F, Peracchia G, di Stefano C, Sebastio N, Cortellini P. The role of echotomography in minor renal traumatology. *Acta Biomed Ateneo Parmense* 1997;68:53-7.
14. Bretan PN Jr, McAninch JW, Federle MP, Jeffrey RB Jr. Computerized tomographic staging of renal trauma: 85 consecutive cases. *J Urol* 1986;136:561-5.
15. EAU Guidelines on Urological Trauma 2006.
16. Schmidlin FR. The conservative treatment of major kidney injuries. *Ann Urol* 1997;31:246-52.
17. Hammer CC. Effect on institutional policy of nonoperative treatment of grades I to IV renal injuries. *J Urol* 2003; 169:1751-3.
18. Idoipe Tomás JL. HTA renal postraumática. *Arch Esp Urol* 1990; 43:125-9.
19. Dobrowski Z. Renal and ureteric trauma. Diagnosis and management in Poland. *BJU International* 2002; 89: 748-51.
20. Lezin ST, Stoller ML. Surgical ureteral injuries. *Urology* 1991;38:497-506.
21. Armenakas NA. Ureteral trauma surgical repair. *Urol Clin North Am* 1998;6: 71-84.
22. Elliot SP, McAninch JW. Ureteral injuries: external and iatrogenic. *Urol Clin North Am* 2006 Feb;33:55-6.
23. Shekarriz B. Laparoscopic nephrectomy and autotrans-plantation for severe iatrogenic ureteral injuries. *Urology* 2001; 58: 540-3.

Libro del Residente de  
**Urología**



capítulo 22

## **Traumatismos de vía urinaria inferior**

*Montserrat Arzoz Fàbregas  
Juan Areal Calama  
Josep M<sup>o</sup> Saladié Roig*

*H. U. Germans Trias i Pujol  
Badalona. Barcelona.*

Palabras clave: *Traumatismos urinarios. Traumatismo vesical. Traumatismo uretral.*



Libro del Residente de

# Urología



Índice capítulo 22

## Traumatismos de vía urinaria inferior

Lesiones vesicales.....	387
Traumatismos de uretra.....	391
Bibliografía.....	397



## capítulo 22

# Traumatismos de vía urinaria inferior

## LESIONES VESICALES

### Introducción

#### Epidemiología

Las lesiones vesicales traumáticas, ya sean consecuencia de un traumatismo cerrado o penetrante, son poco frecuentes, representando un 3% de todos los traumatismos abdominales y sólo un 2% de los traumatismos que requieren cirugía. No ocurre lo mismo en el caso de que exista fractura pélvica, pues ésta se asocia en un 10% de los casos con lesión vesical y en otro 15% con lesión vesical y de uretra próstato-membranosa concomitante. Un 70-80% de los pacientes con afectación vesical traumática presentan fractura pelviana asociada, pero tan sólo el 30% de los pacientes con fractura pélvica sufrirán algún tipo de lesión vesical. Más de la mitad de las fracturas pélvicas son de las ramas pubianas. Son más frecuentes en el varón en una proporción de 3:1. En la población infantil existe una incidencia mayor de lesión vesical que en el adulto pues mientras en este último la vejiga está protegida por la pelvis, en el niño la vejiga es un órgano prácticamente abdominal y mucho más lesionable a menor capacidad. Por el contrario, las fracturas pélvicas infantiles se asocian con menor frecuencia (3-4%) con un traumatismo vesical al compararlas con la población adulta<sup>1,4</sup>.

#### Etiología

La causa más frecuente de lesión vesical son los traumatismos cerrados o contusos abdomino-pélvicos (70-95%), destacando en orden de frecuencia los producidos por accidentes de tráfico, seguidos de los accidentes laborales.

Menos frecuentes en nuestro medio, aunque constituyen el 15-30% de los casos de lesión vesical en países en conflicto bélico o con entornos sociales

violentos, son las lesiones penetrantes por arma de fuego, arma blanca o empalamiento, en las que existe comunicación con el medio externo y por lo tanto mayor riesgo de contaminación microbiológica.

Otro tipo de traumatismo penetrante vesical mucho más frecuente en nuestro entorno es el yatrógeno, producido la mayoría de veces durante intervenciones ginecológicas y obstétricas, o durante cirugías endoscópicas urológicas de próstata o vejiga<sup>2,4</sup>.

#### Etiopatogenia

Los traumatismos vesicales se pueden clasificar según el mecanismo de producción en:

##### Yatrógenos

Aunque no muy frecuentes, pueden aparecer durante cirugías ginecológicas y colorrectales, pero sobre todo durante cirugías endoscópicas de vejiga, cuando se ha creado una sobredistensión vesical o cuando la capacidad vesical está disminuida.

##### Abiertos o penetrantes

Son aquellos en la que hay alguna vía de comunicación con el exterior y están producidos por arma de fuego o arma blanca. Son los menos frecuentes en nuestro medio. Se asocian muchas veces con lesiones graves de los principales vasos sanguíneos pelvianos y de órganos abdominales vecinos, describiéndose en estos casos una alta tasa de mortalidad que puede llegar a ser del 12%. Este tipo de traumatismo puede producir lesiones tanto intra como extraperitoneales y en ocasiones mixtas.

##### Cerrados

Son los menos frecuentes. Causados por traumatismo abdominal directo cuando la vejiga está llena o por movimiento de aceleración-desaceleración brusco traducido en un aumento de la presión abdominal



**Tabla 1.** Clasificación de la lesión vesical según el tipo de traumatismo que la produce.

Tipo traumatismo	Mecanismo	Lesiones asociadas
Traumatismo cerrado Intraperitoneal	Traumatismo abdominal de gran magnitud.	Lesión de otros órganos abdominales.
	Distensión vesical con lesión de cúpula.	Elevada mortalidad.
Extraperitoneal	Traumatismo pelviano con laceración vesical por fragmentos óseos.  Lesión de los ligamentos pubo-prostáticos.	Fracturas pélvicas.
Traumatismo abierto	Lesión directa de la pared vesical.	Lesión de otros órganos abdominales.

que se transmite a la vejiga y produce la ruptura de la misma, en el caso de que ésta esté repleta. Los accidentes de tráfico, los accidentes laborales con caídas desde grandes alturas y el atropellamiento son las causas más frecuentes de estas lesiones.

Este tipo de traumatismo se asocia en un 70-90% de los casos con fractura pélvica concomitante y es la lesión de las ramas del pubis la que más roturas vesicales produce (Tabla 1)<sup>5</sup>.

Existen cuatro entidades anatomoclínicas de traumatismo vesical (Tabla 2)<sup>6</sup>:

- **Contusión vesical**  
Es la orientación diagnóstica que se da en aquellos pacientes que han sufrido un traumatismo y que presentan micro o macrohematuria sin detectar afectación renal, uretral o vesical en las exploraciones realizadas. Se produce al lesionarse la mucosa

vesical y la muscularis mucosa sin solución de continuidad en la pared vesical.

- **Rotura extraperitoneal**  
Es la forma más frecuente de lesión vesical, constituyendo aproximadamente el 55% de los traumatismos vesicales. Se asocia a menudo a fracturas pélvicas y en especial cuando se afectan las ramas pubianas. Un 10% de las fracturas pelvianas presentan rotura extraperitoneal vesical concomitante.

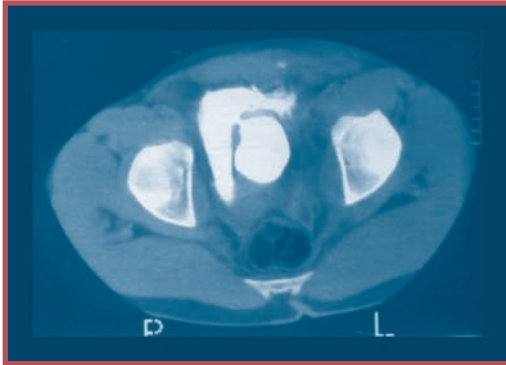
Se cree que la mayoría de estas lesiones se producen por fuerzas directas, frecuentemente por astillas óseas que se forman al fracturarse la pelvis o bien por fuerzas que lesionan los ligamentos pubo-prostáticos que anclan la vejiga al hueso pélvico.

Suelen localizarse en la cara anterior o anterolateral, muy próximas al cuello vesical. La orina y

**Tabla 2.** Clasificación de la lesión vesical según el consenso al que se llegó en la reunión de la Sociedad Internacional de Urología de 2002 que se celebró en Estocolmo.

Tipo de lesión vesical	Frecuencias
Contusión	Desconocida
Lesión extraperitoneal	55%
Lesión intraperitoneal	35-40%
Lesión extra e intraperitoneal	5-10%

**Figura 1.** TAC cistografía. Traumatismo vesical extraperitoneal.

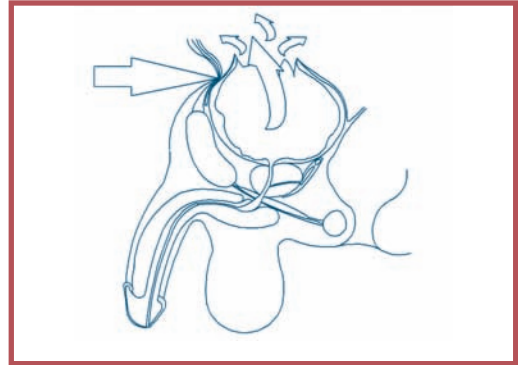


sangre se acumulan en el espacio prevesical y pueden llegar a través del canal inguinal hasta el periné o a la zona escrotal y a través del agujero obturador hacia el muslo. En ocasiones, si existe lesión de la uretra prostato-membranosa asociada, que puede ocurrir en un 2-20% de los casos, puede llegar a crearse una colección de orina en el espacio subperitoneal (Figura 1)<sup>7</sup>.

- Rotura intraperitoneal  
Representan por sí solas el 35-40% de las lesiones vesicales. Suelen producirse por un traumatismo cerrado que provoca un aumento de la presión abdominal y que es la responsable de la ruptura vesical. Es por ello que en la mayoría de ocasiones se afecta la cúpula vesical, que es la zona más débil. La íntima adhesión del peritoneo a la cúpula vesical es la responsable de que al lesionarse esta zona se desplace orina y sangre hacia la cavidad peritoneal. Un ejemplo típico es la rotura intraperitoneal producida en aquellos que durante un accidente de tráfico reciben un golpe de volante brusco cuando la vejiga está llena. El tipo de lesión que comporta se produce por fuerzas de gran magnitud y se asocia a una tasa de mortalidad muy elevada (20-30%)<sup>8</sup>.

Otro tipo de traumatismo intraperitoneal cerrado es el que ocurre con las lesiones iatrogénicas producidas durante maniobras endoscópicas urológicas, como la RTU o cistoscopias diagnósticas, en casos de sobredistensión vesical o capacidad vesical reducida asociadas (Figura 2).

**Figura 2.** Esquema de mecanismo de lesión en la rotura vesical intraperitoneal.



- Rotura combinada extra e intraperitoneal  
Aparece en el 5-10 % de los casos; pueden ser secundarias tanto a fracturas pelvianas por traumatismo contuso como a traumatismos penetrantes.

La rotura espontánea vesical es una entidad muy poco frecuente, pero que cuando aparece nos debe hacer sospechar de lesión vesical previa como las secundarias a neoplasia, inflamación crónica, litiasis vesical, vejiga neurógena o sobredistensión vesical crónica.

## Cuadro clínico

### Síntomas

Debe sospecharse una lesión vesical en todos los pacientes con traumatismo abdominal y proceder a descartarla en los casos en que exista fractura pelviana. No existe ningún signo o síntoma que sea patognomónico de lesión vesical, pero es frecuente encontrar<sup>2-4</sup>:

- Hematuria  
Es el síntoma más frecuente aunque en ocasiones puede estar ausente. Aparece en el 80-95% de los casos.

La mayoría de los pacientes con traumatismo vesical cerrado presentan hematuria macroscópica. La hematuria macroscópica se asocia a lesiones más graves mientras que la microscópica aparece con más frecuencia en pacientes con contusión vesical. Entre un 2-10% de los pacientes con lesión vesical por traumatismo vesical cerrado, sin fractura

pélvica, pueden presentarse con microhematuria o en ausencia de cualquier grado de ella.

Las lesiones vesicales abiertas por traumatismo penetrante, suelen presentarse con hematuria de mayor o menor intensidad, pero en este tipo de traumatismos, cualquier grado de hematuria obliga a descartar lesión vesical o urológica asociada.

La salida de sangre por el meato uretral es diagnóstica de lesión uretral, que deberá descartarse mediante uretrografía retrógrada antes que la lesión vesical.

- *Imposibilidad para realizar la micción.* Es característica la imposibilidad para realizar la micción sin observar globo, y la obtención de sangre al realizar el sondaje vesical, aunque hay que descartar otras causas como el shock hipovolémico o lesión de vías altas que pueden presentarse con ausencia de micción por anuria.
- *Dolor abdominal bajo.* Relacionado con el traumatismo previo y la existencia de lesiones asociadas o no.
- *Hematoma en genitales y periné.* Por difusión del sangrado perivesical a través del canal inguinal o del orificio obturador.

### **Formas clínicas**

La combinación de fractura pélvica y hematuria macroscópica en el contexto de un traumatismo cerrado obliga a descartar la lesión vesical asociada.

El dolor abdominal difuso con signos de peritonismo, asociado a una ausencia de micción o aumento de la creatinina o urea en sangre, son característicos de lesión vesical intraperitoneal.

En ocasiones, si la lesión pasa desapercibida inicialmente, puede aparecer un cuadro de sepsis y abdomen agudo, que es la causante de la alta tasa de mortalidad de la ruptura vesical<sup>2-4</sup>.

### **Complicaciones**

Son poco frecuentes si el diagnóstico y tratamiento son rápidos. Si inicialmente la lesión pasa desapercibida, la orina retenida puede infectarse y ser la causan-

te de un cuadro séptico, o bien crear una fístula a través de la herida (en los casos de lesión abierta o rotura intraperitoneal desapercibida durante la laparotomía exploradora) o a través de órganos vecinos como la vagina (en la mujer) o el recto (en el varón)<sup>2-4</sup>.

### **Diagnóstico**

La cistografía retrógrada es la técnica de elección para evaluar los traumatismos vesicales. Cuando se practica de forma correcta es capaz de identificar la fuga de orina en el 85-100% de los casos, aunque para realizarla en el contexto de un politraumático, es necesario descartar primero una lesión uretral mediante uretrografía retrógrada. En ocasiones, el estado clínico del paciente o la necesidad de una intervención quirúrgica urgente impide ejecutar esta prueba. Para realizarla debe introducirse lentamente contraste diluido al 30% a través de la sonda vesical hasta llegar a 100 ml y disparar radiografías seriadas en busca de fuga urinaria. Si no se detecta ninguna fuga, debe llenarse la vejiga hasta 300-400 ml de contraste, realizar radiografías en el plano anteroposterior si es posible bajo escopia, e intentar obtener proyecciones oblicuas siempre que el estado del paciente lo permita. Siempre debe efectuarse una radiografía después de vaciar la vejiga para detectar una fuga tardía. Los falsos negativos son debidos, la mayoría de las veces, a un inadecuado llenado vesical o a la ausencia de placas postmicionales<sup>3,4,10</sup>.

La TAC es la técnica de elección para la evaluación de los órganos abdominales que puedan haberse lesionado durante el traumatismo. De igual modo, la TAC con contraste permite valorar la función renal, la presencia de obstrucción y la existencia de colecciones perirrenales o periureterales pero no es válida para detectar una rotura vesical aunque se clampe la sonda vesical.

La TAC-cistografía puede utilizarse en lugar de la cistografía convencional en los pacientes que están siendo estudiados con TAC pélvica. Con esta técnica se consiguen cifras de sensibilidad y especificidad del 95 y 100%, respectivamente. Para ello debe llenarse la vejiga con un mínimo de 350 ml de contraste diluido. El contraste endovenoso no es de utilidad para evaluar la vejiga por TAC, a no ser que se realicen cortes tardíos cuando la vejiga está lo suficientemente distendida<sup>9-11</sup>.

La urografía endovenosa no es una técnica adecuada para la evaluación de la lesión vesical. Por sí sola sólo detecta el 15-25% de este tipo de traumatismo, pues en la mayoría de los casos no consigue distender suficientemente la vejiga para demostrar el defecto de continuidad creado con el traumatismo<sup>2,4,10</sup>.

## Tratamiento

El primer escalón terapéutico ante una lesión vesical es la de cualquier paciente politraumático: estabilizar el paciente y tratar primero aquellas lesiones que supongan un riesgo para la vida del paciente, es decir, el ABC del paciente politraumático. El tratamiento de la lesión vesical dependerá del tipo de traumatismo que lo ha provocado y, a la vez, de la afectación anatómica y topográfica de la pared vesical.

### Contusión vesical

Los pacientes con contusión vesical mínima y con micciones espontáneas sin dificultad no requieren de sondaje vesical.

Si existe hematuria macroscópica, deberemos realizar un sondaje vesical con una sonda Foley de calibre grueso (22-24 Fr). Se desaconseja el utilizar sondas vesicales de tres vías, ya que la luz de salida es más estrecha y existe mayor riesgo de obstrucción de la sonda y posibilidad de rotura vesical en la zona inicialmente contusionada<sup>4,12</sup>.

### Lesión vesical cerrada (no penetrante) con afectación extraperitoneal

La mayoría de estas lesiones (80%) se solucionan mediante tratamiento conservador, que consiste en la colocación de una sonda vesical o un catéter de cistostomía durante 10-20 días más profilaxis antibiótica de amplio espectro. Pasado este periodo se debe realizar un cistograma para comprobar la resolución de la lesión antes de retirar la sonda vesical. Casi todas estas lesiones se solucionan tras 2 ó 3 semanas de sondaje; si no es así, se debe colocar un drenaje percutáneo. Debe evitarse en todo momento la obstrucción de la sonda vesical, por lo que en casos de hematuria macroscópica debe colocarse una sonda transuretral de calibre grueso (del 22-24 Fr) durante los 10-20 días.

En ocasiones, sobre todo si se afecta el cuello vesical, si existen fragmentos óseos impactados en la

pared de la vejiga; si hay lesión de órganos vecinos como vagina o recto, o si se realiza una laparotomía por lesión de órganos abdominales asociados, es necesaria la reparación quirúrgica vesical. En estos casos se debe exponer la vejiga a nivel de la cúpula para visualizar toda la cavidad vesical, que deberá ser cerrada mediante sutura reabsorbible, a la vez que se repara el cuello vesical o la vagina en los casos en que estén lesionados. Posteriormente deberá cerrarse la cúpula vesical en dos planos con sutura reabsorbible y dejar una sonda vesical y drenaje abdominal<sup>2,4</sup>.

### Lesión vesical cerrada (no penetrante) con afectación intraperitoneal

Este tipo de lesión suele asociarse a la de otros órganos vecinos, supone una mortalidad del 20-30%; además, la afectación vesical suele ser de gran magnitud, por lo que siempre debe realizarse una exploración quirúrgica mediante laparotomía. Durante la intervención deben explorarse los órganos abdominales, drenarse las colecciones de sangre y orina y reparar el defecto vesical, mediante sutura reabsorbible, a ser posible en dos planos (mucosa y muscular) dejando una sonda vesical, así como un drenaje abdominal<sup>3,4,8</sup>. Debemos evitar el colocar sondas suprapúbicas sobre todo en los casos en los que existen fracturas pelvianas que deban repararse mediante placas metálicas, pues esta asociación favorece la formación de abscesos pélvicos<sup>13</sup>.

En el caso de perforación vesical durante una maniobra endoscópica, inicialmente debe colocarse una sonda vesical, y si el defecto parece intraperitoneal (cuando aparece distensión abdominal o peritonismo), se debe explorar la perforación de forma quirúrgica<sup>2,4</sup>.

### Lesión vesical abierta o penetrante

Todas las lesiones traumáticas abiertas o penetrantes deben explorarse de forma urgente, y en el caso de lesión vesical, repararse en el mismo momento<sup>4</sup>.

## TRAUMATISMOS DE URETRA

Las lesiones uretrales pueden ser producidas por una gran variedad de factores, desde violentas fuerzas externas hasta la instrumentación urológica.

La uretra masculina se divide en dos segmentos, anterior y posterior, en función del diafragma urogenital. Así, la uretra posterior está formada por la uretra prostática y membranosa, y la uretra anterior, por la bulbar y peneana. El mecanismo de lesión uretral será distinto en función del segmento uretral afectado. En las mujeres, la uretra está formada sólo por el segmento posterior, ya que el anterior corresponde a los labios menores.

## Traumatismo de uretra posterior

### Etiología

La mayoría (90%) aparecen cuando existe fractura pelviana causada generalmente por accidentes de tráfico, aplastamientos o caída desde grandes alturas. Anteriormente, la mayor parte se producían por accidentes laborales, pero con las mejoras actuales de las condiciones de seguridad en el trabajo y el uso masivo del vehículo por parte de la población, ha hecho que los accidentes de tráfico sean la primera causa de este tipo de lesiones. Así, las dos terceras partes de las fracturas pelvianas son producidas por accidentes de tráfico y casi el tercio restante por precipitación desde grandes alturas<sup>2,3,14</sup>.

### Epidemiología

Aunque la forma más frecuente de presentación es la asociada a fractura pelviana, tan sólo el 10% de las fracturas pelvianas se presentan con lesión de uretra posterior, lo mismo que ocurre en el caso de los traumatismos vesicales. En un 10-20% de los casos las fracturas pélvicas se asocian a lesión uretral y vesical concomitante, siendo la ruptura extraperitoneal la forma más frecuente de afectación vesical en estos casos.

Casi todas las fracturas pélvicas se producen durante las tres primeras décadas de la vida, con una relación varón/mujer de 2:1. Los niños están más expuestos a lesión uretral durante los accidentes de tráfico<sup>2,3,14-18</sup>.

### Características anatomopatológicas

Las fuerzas necesarias para fracturar la pelvis durante un accidente de tráfico se transmiten frecuentemente a otros órganos no urológicos, y considerados vitales, por lo que es primordial estabilizar inicialmente al paciente.

En los casos en que existe ruptura uretral asociada, ésta se produce por la transmisión de fuerzas externas hasta la unión de la uretra prostática con la membranosa, produciendo la disrupción a este nivel, por lo que es muy importante tener un adecuado conocimiento del mecanismo esfinteriano para obtener buenos resultados tras el tratamiento quirúrgico. Tanto el cuello vesical como el esfínter uretral externo (integrado en la pared de la uretra membranosa y a la vez ésta en la aponeurosis perineal media) actúan de forma independiente y pueden mantener la continencia a pesar de que uno de los dos esté dañado.

En el caso de la uretra membranosa, el mecanismo de lesión más frecuente consiste en el cizallamiento producido por la aponeurosis perineal media o diafragma urogenital debido a la fractura con dislocación del arco pubiano. La uretra prostática suele afectarse cuando existe tracción de los ligamentos pubo-prostáticos o bien directamente por fragmentos óseos que se desprenden durante la fractura<sup>15,19,20</sup>.

Los niños son más propensos a sufrir lesiones uretrales que afectan a la uretra prostática pues en ellos la próstata es más pequeña y protege menos la uretra, por lo que además las lesiones suelen ser más complejas<sup>2-4,17</sup>.

En el caso de la uretra femenina, muchas veces la lesión uretral se asocia a lesión rectal y vaginal, con un porcentaje del 30 y 75% de los casos, respectivamente<sup>3</sup>.

La frecuencia de lesiones uretrales asociadas a fractura pelviana depende del tipo de fractura que se haya producido. Los distintos tipos de fractura pélvica se clasifican según la dirección de la fuerza mayor que la haya producido, definiendo la pelvis estable como aquella que puede soportar las fuerzas fisiológicas sin deformarse. El factor pronóstico más importante para la evolución del paciente es el grado de inestabilidad pelviana. Las fracturas en alas de mariposa (en la que se lesionan todas las ramas púbicas) y la fractura de Malgaigne (en la que se afecta la rama isquiopubiana y el sacro o la unión sacroilíaca) son las que se asocian más frecuentemente a lesión uretral. Cuando a una fractura en ala de mariposa se le añade una diástasis

**Tabla 3.** Probabilidad según la Odds ratio de sufrir lesión uretral en los diferentes tipos de fractura<sup>3</sup>.

Tipo de fractura pélvica	ODDS ratio lesión uretra posterior
Una rama pubiana	0,64
Malgaigne	3,4
Alas de mariposa	3,85
Alas de mariposa + diástasis articulación sacroilíaca	24,02

de la articulación sacroilíaca, el riesgo de lesión de uretra posterior es 7 veces mayor que en la fractura de Malgaigne o en la de alas de mariposa aislada. Si las ramas isquio-pubianas están indemnes, el riesgo de lesión uretral es mínimo (Tabla 3)<sup>1,14</sup>.

### Cuadro clínico

Aunque la tríada diagnóstica clásica es la de "Fractura pélvica + uretrorragia + retención urinaria", debemos sospecharla cuando existe<sup>18</sup>:

- *Fractura pelviana o posibilidad de ella.*
- *Uretrorragia.* Aparece en el 40-95% de las lesiones de uretra posterior; aunque la intensidad no se relaciona con la gravedad de la lesión.
- *Incapacidad para realizar la micción,* con o sin globo palpable (dependiendo de si coexiste rotura vesical). No aparece en las lesiones uretrales incompletas.
- *Hematoma perineal.* Nos debe hacer pensar en lesión del diafragma urogenital. Cuando ello ocurre aparece el típico hematoma en alas de mariposa. Si la fascia de Buck está íntegra, no aparecerá hematoma escrotal ni perineal.

- *Próstata elevada al tacto rectal.* Aparece en el 35% de los casos, aunque en muchas ocasiones no se puede llegar a palpar por la presencia de un gran hematoma. El tacto rectal nos ayuda a la vez a descartar lesión rectal asociada.

### Formas clínicas. Clasificación

Existen numerosos sistemas de clasificación de las lesiones de uretra posterior; en la que se evalúan los cambios radiográficos. La más usada es la que describieron Colapinto y cols. en 1977 (Tabla 4).

### Diagnóstico

Debemos sospechar lesión de uretra posterior cuando en un paciente politraumatizado se presente con fractura pélvica, uretrorragia e incapacidad para realizar la micción.

La uretrografía retrógrada es la prueba diagnóstica de elección para descartar la lesión uretral. Debido a que las lesiones de uretra posterior se dan en el paciente politraumático, antes de buscar una lesión de uretra asociada, se debe estabilizar al paciente y descartar afectación de órganos vitales. En estos casos debe colocarse un drenaje vesical suprapúbico y posponer la uretrografía, que podrá realizarse con cistografía asociada.

**Tabla 4.** Patrón uretrográfico de lesión de uretra posterior: Colapinto and McCallum<sup>19</sup>.

	Tipo de lesión	Cambios uretrográficos
1	Contusión uretral o estrechamiento.	No extravasado de contraste y elongación de la uretra posterior.
2	Rotura parcial o completa por encima del diafragma urogenital (intacto).	El contraste puede llegar hasta la vejiga (en roturas incompletas), pero hay extravasado a nivel de la pelvis sobre el diafragma urogenital.
3	Rotura completa de la uretra membranosa y el diafragma urogenital.	El contraste no llega a la vejiga, existe extravasado a nivel pélvico y perineal.

La uretrografía retrógrada se lleva a cabo con el paciente en decúbito supino y la pelvis oblicuada unos 45°, realizando de forma inicial una radiografía simple para comprobar la correcta colocación del paciente y para descartar fractura pélvica asociada o presencia de cuerpos extraños. Posteriormente, se inserta una sonda Foley 12-14 Fr a nivel de la *fossa navicularis*, se hincha el globo con 2 cc de suero y se inyectan unos 30 ml de contraste no diluido<sup>9-10</sup>.

La ecografía no debe realizarse de una forma rutinaria para descartar lesión uretral, pero puede ser de utilidad para determinar el hematoma pélvico y dónde se sitúa la vejiga para poder insertar un catéter suprapúbico.

La uretroscopia asociada a la uretrografía retrógrada son esenciales para evaluar las lesiones de uretra en las mujeres. En el caso de los varones, la uretroscopia no está indicada para el diagnóstico inicial<sup>3,10,18</sup>.

### **Tratamiento**

El tratamiento inicial en todas las lesiones de uretra consiste en actuar con medidas de soporte básico y el de descartar cualquier lesión considerada de riesgo vital.

Las contusiones uretrales pueden tratarse mediante sondaje uretral que se mantendrá durante 12-14 días.

En las lesiones parciales se recomienda la colocación de una cistostomía suprapúbica y repetir la uretrografía retrógrada 2 semanas después. Se acepta también la posibilidad de colocar una sonda uretral<sup>17</sup>. Las estenosis uretrales residuales deberán tratarse mediante dilatación, uretrotomía interna o uretroplastia dependiendo de la longitud de la lesión.

En el caso de lesiones completas de uretra posterior no existe un método de tratamiento ideal y todos ellos tratan de reducir los riesgos de incontinencia, impotencia y estenosis que comportan este tipo de lesiones. La morbilidad de estas lesiones se atribuye a la magnitud del traumatismo inicial y al tipo de fractura pelviana. El método de tratamiento considerado hasta hace pocos años estándar era el tratamiento diferido, que consiste en colocar una sonda de cistostomía durante 3-6 meses, dejando tiempo para que el

hematoma se reabsorba y la espongiofibrosis creada a nivel del defecto uretral se estabilice. El gran inconveniente de este tipo de conducta es que comporta un índice de estenosis uretral de casi el 100% y requiere siempre de tratamiento quirúrgico posterior (ya sea endoscópico o mediante uretroplastia). La ventaja es que el índice de impotencia e incontinencia alcanzado es el más bajo si lo comparamos con otras modalidades terapéuticas empleadas<sup>3,14,18,20</sup>.

La reparación quirúrgica inmediata de lesiones completas comporta un alto índice de impotencia e incontinencia postoperatoria, debido al hematoma pélvico creado durante el traumatismo, que induce a un excesivo desbridamiento y a la posibilidad de convertir una lesión incompleta en completa durante la disección. Es una técnica poco utilizada y sólo está indicada en casos de alteración hemodinámica grave, afectación de grandes vasos u órganos que requieren reparación quirúrgica precoz siempre que la intervención se pueda prolongar<sup>20</sup>.

Actualmente, la modalidad terapéutica más aceptada para este tipo de lesiones es el realineamiento primario con técnicas endoscópicas, que consiste en introducir un cistoscopio flexible por el trayecto de la cistostomía suprapúbica y un cistoscopio rígido por la uretra hasta que ambos se encuentran y se introduce una guía bajo visión directa por uno de los instrumentos que se recupera por el otro para deslizar a través de ella la sonda vesical, que se mantendrá entre 4 y 6 semanas como tutor, con el objetivo de que se reanastomosen los cabos uretrales en un mismo plano y se reabsorba el hematoma pelviano<sup>21</sup>. El realineamiento puede realizarse de forma inmediata, en el momento del traumatismo, siempre que el paciente esté estable o de forma diferida entre los 2 y 14 días posteriores al traumatismo. Existen pocas series en las que se realice el realineamiento de forma inmediata, pero en todas ellas el índice de impotencia, incontinencia y estenosis es menor que el descrito con el tratamiento quirúrgico diferido y es preferible a la reparación quirúrgica inmediata pues al ser una técnica endoscópica comporta menor riesgo de infección o de empeoramiento del hematoma pelviano<sup>2,3,21-24</sup>. El realineamiento diferido (entre los 2 y 14 días) es el más usado actualmente ya que como ventajas tiene el hecho de que el paciente está estabilizado y tolera tiempos más prolongados de intervención a la vez

## 22. Traumatismos de vía urinaria inferior

que se consiguen mejores resultados en cuanto a impotencia, incontinencia, frecuencia y longitud de la estenosis postoperatoria que los obtenidos con el tratamiento diferido<sup>3,22-24</sup>. En opinión y en manos de algunos autores, parece que la reparación quirúrgica a los 10-14 días del traumatismo mediante uretroplastia término-terminal vía perineal está dando incluso mejores resultados que el realineamiento primario diferido, por lo que debería ser la técnica de elección en caso de que sea factible<sup>21</sup>.

### Traumatismos de uretra anterior

#### Etiología y epidemiología

Son menos frecuentes que los de uretra posterior. Pueden ser secundarios a un traumatismo penetrante, pero la mayoría (85%) son secundarios a un traumatismo contuso. A nivel de la uretra bulbar, los mecanismos lesionales más frecuentes son el yatrógeno y la contusión accidental. En el caso de la uretra peneana, la instrumentación urológica y los cateterismos, ya sean crónicos o intermitentes, son los mecanismos de lesión más comunes.

Los traumatismos no penetrantes son producidos por accidentes de tráfico y caídas, pero a diferencia de las lesiones de uretra posterior, no se asocian a fracturas pelvianas ni a lesión de órganos vitales. La mayoría se producen por caídas a horcajadas en las que se golpea el periné contra un objeto rígido, con lo que la uretra bulbar se comprime con fuerza contra la rama inferior de la sínfisis del pubis. En muchas ocasiones la lesión es tan leve que el paciente no acude a consultar en el momento del accidente, sino que lo hace en meses o años posteriores cuando aparece una estenosis bulbar sintomática.

Otro mecanismo de lesión no penetrante de la uretra anterior, aunque menos frecuente, es el que se asocia a las fracturas de pene. Éstas se producen durante la relación sexual en la que el pene erecto es golpeado contra la rama del pubis de la pareja, con la consiguiente ruptura de la túnica albugínea y, en un 20% de los casos en la que ésta se extiende al cuerpo esponjoso, con lesión uretral asociada.

Los traumatismos penetrantes suelen darse en zonas en conflicto bélico ya que son las secundarias a heridas por arma de fuego o arma blanca, compro-

metiendo por igual al segmento bulbar y uretral peneano. La lesión uretral aparece en el 25-40% de los traumatismos penetrantes peneanos. En muchas ocasiones coexiste lesión testicular o rectal asociada.

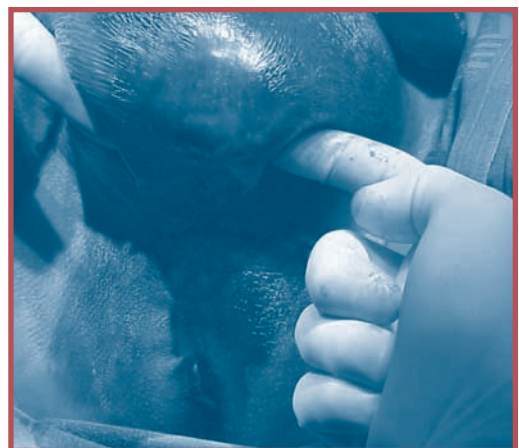Otro tipo de traumatismo penetrante uretral es el que se produce al insertar cuerpos extraños en el interior de la luz uretral con fines eróticos o debido a enfermedades mentales<sup>2,3,18</sup>.

#### Cuadro clínico

Debemos sospechar lesión uretral en cualquier paciente que haya sufrido un traumatismo contuso a nivel del periné, zona genital o en la pelvis<sup>2,3,18</sup>.

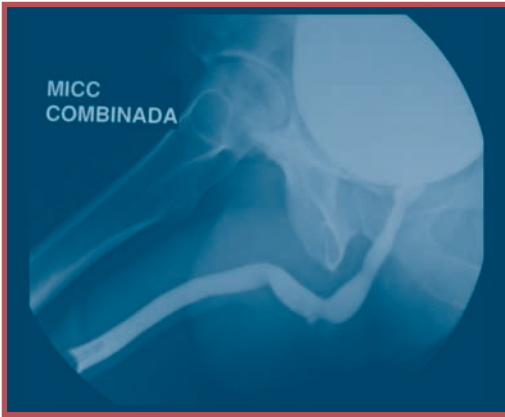- La *uretrorragia* es el signo más sugestivo de lesión uretral.
- La presencia de *disuria, hematuria e incapacidad miccional* aparecen frecuentemente en este tipo de lesiones. En muchas ocasiones, la micción suele estar conservada, aunque puede ser dificultosa, debido a la alta incidencia de lesiones incompletas.
- *Hematoma perineal o peneano*. En las caídas a horcajadas se lesiona frecuentemente la fascia de Buck, permitiendo que el hematoma difunda por debajo de la fascia de Colles, originando el llamado "hematoma en alas de mariposa" (Figura 3). En los casos en que la fascia de Buck está indemne, el hematoma queda circunscrito a nivel del pene.

**Figura 3.** Hematoma en alas de mariposa.





**Figura 4.** Uretrografía retrógrada y miccional. Lesión parcial de uretra anterior:



### Formas clínicas. Clasificación

Según los hallazgos radiográficos, las lesiones de uretra anterior se clasifican en<sup>20,25</sup>:

- Contusión: clínica sugestiva de lesión uretral, pero con uretrografía dentro de la normalidad.
- Rotura incompleta: existe extravasación de contraste, pero se mantiene la continuidad uretral (Figura 4).
- Rotura completa: extravasación de contraste sin mantenerse la continuidad uretral.

### Diagnóstico

Llegaremos a él a partir de:

- Antecedente y tipo de traumatismo.
- Tipo de arma utilizada y trayectoria de ésta (en los traumatismos penetrantes).
- Cuadro clínico.
- Hallazgos uretrográficos. Ante la sospecha de lesión uretral debemos evitar el sondaje antes de descartar la lesión uretral mediante uretrografía, como ya se ha explicado.

En algunas ocasiones el paciente no consulta en el momento agudo del traumatismo (sobre todo los que

sufren fractura de pene, los traumatismos por anillos constrictores peneanos o aquellos que se introducen cuerpos extraños intrauretrales), y ello comporta que en algunos aparezcan en el área de urgencias con sepsis, fascitis necrotizantes y abscesos secundarios a la extravasación urinaria e infección de la misma<sup>24</sup>.

### Tratamiento

Como en las lesiones de uretra posterior, consiste en actuar con medidas de soporte básico y descartar cualquier lesión considerada de riesgo vital.

Es importante llegar al diagnóstico de lesión uretral de forma precoz, pues en las lesiones que pasan desapercibidas y no son tratadas pueden desarrollarse infecciones o abscesos del periné y del área escrotal.

Las contusiones, muchas veces secundarias a retiradas de sondas uretrales con el balón inflado, no requieren de cateterización y el tratamiento debe ser expectante.

Las lesiones parciales de uretra anterior pueden ser tratadas de forma inicial mediante un catéter suprapúbico o bien colocando una sonda uretral (que se mantendrá entre 2 y 4 semanas), con ayuda del uretroscopio y una guía, ya que el realizar un sondaje uretral a ciegas puede convertir una lesión parcial en una lesión completa<sup>21,26</sup>. La sonda suprapúbica, que debe mantenerse unas 4 semanas, tiene la ventaja de derivar la orina por un camino distinto de donde se encuentra la lesión, evitando así la manipulación de la uretra y permitiendo realizar una cistouretrografía anterógrada para evaluar la resolución de la disrupción. La mayoría de estas lesiones se resuelven con rapidez y con un bajo índice de estenosis a posteriori. En los casos en los que aparezca la estenosis, ésta habitualmente se resuelve mediante uretrotomía interna o dilataciones uretrales.

En el caso de lesión completa uretral no está indicada la reparación quirúrgica en la fase aguda del traumatismo (a excepción de la rotura uretral por fractura peneana, que suele ser parcial y que debe repararse durante la fase aguda), pues este tipo de lesiones están asociadas a una importante reacción inflamatoria que dificulta el poder evaluar los límites a desbridar durante la fase aguda. La mayoría se convierten en estenosis de mayor o menor longitud y de mayor o

menor afectación del tejido esponjoso, por lo que deben tratarse de forma diferida (3-6 meses) mediante diferentes técnicas quirúrgicas que no son el motivo de este capítulo.

A diferencia de lo que ocurre con las lesiones no penetrantes de uretra anterior, en el caso de las secundarias a traumatismo penetrante por arma de fuego o arma blanca, el tratamiento debe ser la revisión quirúrgica con desbridamiento y realineamiento uretral precoz. Es importante conservar el máximo tejido esponjoso cuando se lleva a término el desbridamiento ya que con la contusión, este tejido puede parecer necrótico sin que verdaderamente esté afectado dada su excelente vascularización, lo que comportaría un defecto uretral mayor. En los casos de herida por arma de fuego desde corta distancia, en la que la lesión uretral es mucho más extensa, es preferible derivar la orina mediante una sonda suprapúbica y marsupializar la uretra para realizar una reconstrucción de forma diferida<sup>3,18,20</sup>.

## BIBLIOGRAFÍA

1. Cass AS, Luxenberg M. Features of 164 bladder ruptures. *J Urol* 1987;138:743-5.
2. Mc Aninch JW, Santucci RA. Traumatismos genitourinarios. En Walsh PC, Retik AB, Vaughan ED, Wein AJ, editores. *Campbell Urología*. 8.ª edición. Tomo 4. Argentina: Buenos Aires: Panamericana; 2005: 4061-4102.
3. Lynch D, Matinez-Piñeiro L, Plas E, Serafetinidis E, Turkeri L, Santucci R, et al. Guidelines on urological trauma. *EAU Guidelines*. 2006 edition.
4. Corriere JN Jr, Sandler CM. Diagnosis and management of bladder injuries. *Urol Clin N Am* 2006;33: 67-71.
5. Dreitlein DA, Suner S, Basler J. Genitourinary trauma. *Emerg Med Clin North Am* 2001;19:569-90.
6. Gómez R, Ceballos L, Coburn M, et al. Consensus statement on bladder injuries. *BJU Int* 2004; 94: 27-32.
7. Morgan DE, Nallamala LK, Kenney PJ, Mayo MS, Rue LW. CT cystography: radiographic and clinical predictors of bladder rupture. *AJR Am J Roentgenol* 2000;174:89-95.
8. Thomae KR, Kilambi NK, Poole GV. Method of urinary diversion in nonurethral traumatic bladder injuries: retrospective analysis of 70 cases. *Am Surg* 1998;64:77-80.
9. Deck AJ, Shaves S, Talner L, Porter JR. Computerized tomography cystography for the diagnosis of traumatic bladder rupture. *J Urol* 2000; 164: 43-46.
10. Davidson AJ, Hartman DS, Choyke PL, Wagner BJ. Evaluación radiológica de los traumatismos del tracto urinario. En: Davidson AJ, Hartman DS, Choyke PL, Wagner BJ, editores. *Radiología del riñón*. 3.ª edición. Madrid: Marban; 2001: 699-720.
11. Vaccaro JP, Brody JM. CT cystography in the evaluation of major bladder trauma. *Radiographics* 2000; 20:1373-81.
12. Corriere JN Jr. Trauma to the lower urinary tract. En: Gillenwater JY, Grayhack JT, Howards SS, editores. *Adult and pediatric urology*. 4.ª edición. Philadelphia: Lippincott, Williams and Wilkins; 2002: 507-530.

13. Volpe M, Pachter E, Scalea T, y cols. Is there a difference in outcome when treating traumatic intraperitoneal bladder rupture with or without a suprapubic tube? *J Urol* 1997; 157: 641-5.
14. Koraitim MM. Posttraumatic posterior urethral strictures in children: a 20 year experience. *J Urol* 1997; 157: 641.
15. Moraviev VB, Santucci RA. Cadaveric anatomy of pelvis fracture urethral distraction injury: most injuries are distal to the external urinary sphincter. *J Urol* 2005; 173:869-72.
16. Hemal AK, Dorairajan LN, Gupta NP. Posttraumatic complete and partial loss of uretra with pelvis fracture in girls: An appraisal of management. *J Urol* 2000; 163: 282-7.
17. Koraitim MM. Pelvic fracture urethral injuries: the unresolved controversy. *J Urol* 1999; 161: 1433-41.
18. Rosenstein DI, Alsikafi NF. Diagnosis and Classification of Urethral Injuries. *Urol Clin N Am* 2006; 33: 73-85.
19. Collapinto V, McCallum RW. Injury to the male posterior urethra in the fractured pelvis: a new classification. *J Urol* 1977; 118:575-80.
20. Brandes S. Initial Management of anterior and posterior urethral injuries. *Urol Clin N Am* 2006; 33: 87-95.
21. Martínez Piñero JA. Lesiones uretrales traumáticas y su resolución quirúrgica. En Saladié JM, Blasco FJ, editores. *Cirugía reconstructiva uretral*. 1.ª edición. Barcelona: Masson; 2004: 79-90.
22. Kotkin L, Kock MO. Impotence and incontinence after immediate realignment of posterior urethral trauma: result of injury or management. *J Urol* 1996; 155: 1600.
23. Moudouni SM, Patard JJ, Manunta A, et al. Early endoscopic realignment of post-traumatic posterior urethral disruption. *Urology* 2001; 57: 628-32.
24. Elliott DS, Barrett DM. Long term follow-up and evaluation of primary realignment of posterior urethral disruptions. *J Urol* 1997; 157: 814-816.
25. Armenakas NA, McAninch JW. Acute anterior urethral injuries: diagnosis and initial management. McAninch JW, Jordan GH, Carroll PR, editors. *Traumatic and reconstructive urology*, Philadelphia: W.B. Saunders; 1996: 96-100.
26. Park S, McAninch JW. Straddle injuries to the bulbar urethra: management and outcomes in 78 patients. *J Urol* 2004; 171: 722-25.

Libro del Residente de  
**Urología**



capítulo 23

## **Traumatismos de los genitales externos**

*Carlos Gómez Roig  
Francisco J. Díaz Alférez  
Manuel Urrutia Avisrro*

*Hospital Clínico Universitario. Salamanca*

Palabras clave: *Pene. Testículos. Escroto. Genitales. Traumatismos.*



# Libro del Residente de Urología



## Índice capítulo 23

# Traumatismos de los genitales externos

<b>Traumatismos del pene</b> .....	403
<b>Etiología y clasificación</b> .....	403
<b>Clínica</b> .....	404
<b>Diagnóstico</b> .....	405
<b>Tratamiento</b> .....	406
<b>Quemaduras y lesiones por radiación</b> .....	407
<b>Complicaciones</b> .....	407
<b>Traumatismos del escroto y su contenido</b> .....	407
<b>Etiología y clasificación</b> .....	407
<b>Lesiones escrotales</b> .....	407
<b>Trastornos por agentes externos</b> .....	409
<b>Clínica</b> .....	409
<b>Diagnóstico</b> .....	410
<b>Tratamiento</b> .....	411
<b>Complicaciones</b> .....	411
<b>Bibliografía</b> .....	412



## capítulo 23

# Traumatismos de los genitales externos

Los traumatismos de los genitales externos comprenden todas aquellas lesiones traumáticas que afectan al pene, al escroto o a sus contenidos.

No incluimos, pues, las lesiones de uretra, que se describen en otros apartados del presente libro ni las lesiones de los genitales femeninos externos, que clásicamente pertenecen a la especialidad de Ginecología.

La incidencia de los traumatismos de pene y escroto es realmente muy baja si los comparamos con los de otras áreas anatómicas. Las lesiones de genitales externos masculinos sólo son frecuentes en tiempo de guerra, como típicas lesiones de metralla de minas enterradas.

En la vida civil suelen producirse por accidentes laborales, de tráfico y de deportes, siendo también relativamente frecuentes en nuestros medios las inferidas en festejos taurinos.

## TRAUMATISMOS DEL PENE

### Introducción

Los traumatismos de pene constituyen una entidad bastante infrecuente dentro de las urgencias urológicas. De hecho los realmente graves tienen una incidencia aproximada de uno por cada 175.000 admisiones en los servicios de Urología. (Campbell).

Al igual que las lesiones de otros órganos pueden clasificarse en cerrados y abiertos dependiendo exista o no solución de continuidad en los tegumentos cutáneos.

## ETIOLOGÍA Y CLASIFICACIÓN

### Traumatismos cerrados

1. **Contusiones:** La contusión simple es el resultado de la actuación de una fuerza externa contra el pene, estando éste generalmente en estado de flacidez. No es en absoluto frecuente debido a que su situación y motilidad protege a este órgano frente a la mayoría de los traumatismos.

Cuando se presenta suele acompañarse de otras contusiones más o menos severas en zonas circundantes (abdomen, escroto, zona inguinal), constatándose en la mayoría de los casos un hematoma subcutáneo de localización prepuccial.

2. **Atrapamiento y estrangulación:** Las lesiones por atrapamiento son en la inmensa mayoría de los casos producidas por cremalleras con afectación exclusiva de la zona prepuccial, típicas de niños de muy corta edad.

En la mayoría de las ocasiones el prepucio se encuentra aprisionado por la parte móvil del engranaje, no existiendo prácticamente casi nunca mordida prepuccial con cierre de la cremallera incluyendo la lesión.

Otro tipo de lesiones obtusas del pene es el producido por estrangulación. El pene puede haber sido anudado para intentar solucionar la enuresis o en maniobras de masturbación. En otros casos puede incluso haberse introducido en un anillo, cojinete, etc., con idéntica finalidad.

Consecuentemente al estasis venoso que en estos casos se produce, la parte distal a la zona compri-



mida irá edematizándose progresivamente a la par que aumentando de tamaño, comprimiéndose aún más por el elemento constrictor.

3. **Rotura o fractura del pene:** Nos referimos en este apartado a las lesiones del pene inmediatas a la ruptura de la albugínea de los cuerpos cavernosos. Este incidente puede ser consecuente a un traumatismo contuso sobre el pene o bien a una sobreangulación del mismo.

Para que este hecho se produzca es una condición necesaria que la albugínea se encuentre sometida a la tensión que ocasiona una fuerte erección. Por ello se ha considerado la fractura de pene una lesión típica de la edad joven por manipulación forzada durante el coito.

En la actualidad también es posible observar lesiones por rotura de albugínea en pacientes portadores de prótesis penéneas, con lo que aumenta lógicamente su edad de presentación.

La lesión suele estar referida a un solo cuerpo cavernoso, pero se han señalado casos de afectación de ambos e incluso del cuerpo esponjoso y la uretra distal.

## Traumatismos abiertos

1. **Heridas penetrantes:** Consisten principalmente en erosiones y pinchazos, generalmente en la población infantil. Otras heridas de mayor entidad como las producidas por arma blanca y armas de fuego, son muy típicas de épocas de guerra.

Las mordeduras de animales (y a veces incluso humanas) suelen observarse ya tardíamente, cuando la herida ha cursado una evolución tórpida y presenta signos de sobreinfección.

Las heridas penetrantes graves en la población civil generalmente son consecuencia de accidentes laborales.

2. **Heridas por arrancamiento:** Pueden ser con o sin pérdida de sustancia, pero en todos los casos hay avulsión de la piel y exposición en mayor o menor grado de la cubiertas penéneas.

Muy frecuentemente asociadas a lesiones similares en el escroto, se producen habitualmente por atrapamiento de los genitales a través de la vestimenta por la maquinaria industrial.

Su magnitud oscila entre el simple desgarro del frenillo por cortedad congénita del mismo, expuesta a una fuerte tracción, hasta las extensas mutilaciones con pérdida de genitales e incluso de piel abdominal.

3. **Amputaciones:** Pueden ser parciales o totales y afortunadamente son muy poco frecuentes. En muchos casos consecuencia de intentos más o menos conseguidos de automutilación, apreciándose un corte de apariencia casi quirúrgica.

## Traumatismos por agentes externos

1. Quemaduras. Pueden ser eléctricas, térmicas y químicas.
2. Radiaciones. Este tipo de lesiones actínicas se observan en pacientes que han recibido radioterapia por neoformaciones de la zona pelviana.

Actualmente son excepcionales.

## CLÍNICA

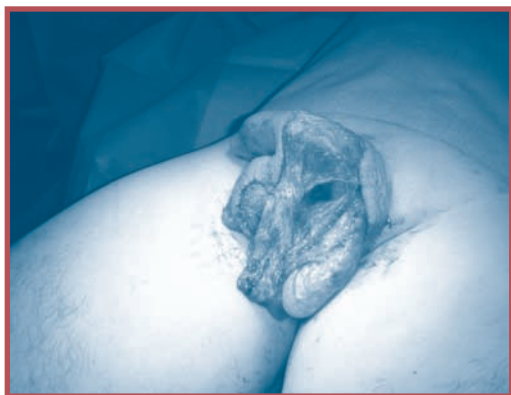### Traumatismos cerrados

La intensidad del traumatismo será determinante en las diversas presentaciones clínicas pero en todos los casos podremos hallar dolor agudo en mayor o menor grado.

En las contusiones simples puede que éste sea el único dato que nos aporte el paciente apreciándose tan sólo una discreta flogosis referida a la zona de lesión. Cuando existe hematoma éste queda generalmente limitado a la fascia del pene.

En las lesiones por estrangulamiento podremos apreciar a la exploración física desde un simple edema de mayor o menor grado, hasta necrosis de la piel e incluso del cuerpo cavernoso, dependiendo de la

**Figura 1.** Avulsión peneana por atropamiento en accidente laboral.



severidad de la contractura efectuada y del tiempo transcurrido desde su instauración.

En contados casos de muy larga evolución se ha observado gangrena de la uretra y fístula urinaria tras la descompresión.

En los procesos más severos de fractura peneana el paciente refiere haber notado un chasquido con dolor súbito en la zona de la lesión.

La disuria extrema, uretrorragia y la retención aguda de orina son síntomas frecuentemente asociados a una lesión concomitante de la uretra.

## Traumatismos abiertos

Las manifestaciones clínicas en estos pacientes serán también dependientes de la intensidad y extensión de las lesiones. En los casos menos graves sólo existirá dolor; que generalmente no es intenso, y sangrado activo.

Los más severos irán también acompañados en más o menos grado de afectación general, incluso estado de shock.

## DIAGNÓSTICO

La exploración genital, asociada a las manifestaciones clínicas de estos pacientes son la base para esta-

blecer un diagnóstico de traumatismo cerrado de pene. En los casos en que la lesión se asocia con hemorragia por debajo de la fascia de Colles la distribución del hematoma suele sobrepasar los límites del pene y afectar escroto e incluso periné.

La palpación de un hematoma circunscrito al pene es típica de sufusiones hemorrágicas peneanas bajo una fascia de Buck indemne.

Se ha señalado que en los casos de fractura peneana existe una incurvación característica del miembro hacia el lado contrario de la lesión de la fascia de Buck, por efecto del hematoma resultante.

En las lesiones por estrangulamiento del miembro el diagnóstico suele ser evidente tras la exploración física, por la presencia del cuerpo extraño rodeando el pene y edema prepucial distal.

Dado que muy frecuentemente el paciente oculta a la anamnesis, la auténtica causa de sus molestias, en algún caso el médico puede confundir estas lesiones con una parafimosis, cuando el edema distal rebasa proximalmente el anillo y llega a ocultar el cuerpo extraño casi en su totalidad.

Las lesiones abiertas del pene son identificables a la simple exploración física. En los casos de heridas por arma de fuego puede apreciarse un tatuaje característico cuando ha existido inmediata proximidad del arma.

Las lesiones por mordedura a veces pueden ser confundidas si se encuentran muy evolucionadas y acompañadas de infección.

En las avulsiones es importante determinar detenidamente hasta donde la piel puede ser utilizable y donde la erosión y necrosis desaconsejan su conservación.

Siempre hay que tener presente la posibilidad de una lesión uretral concomitante, y efectuar en caso de duda razonable una uretrografía retrógrada para diagnosticar su posible existencia.

Ante una sospecha de fractura peneana, puede ser de cierta utilidad la realización de una cavernosografía. Para ello podemos utilizar una palomilla y pun-

**Figura 2.** Lesión obtusa del pene por rodamiento de acero.



cionar la porción dorsolateral del cuerpo cavernoso que consideremos indemne. Sin embargo hay que saber que existen suficientes falsos resultados positivos como para desaconsejar su uso rutinario.

La ecografía, pese a que no detecta fácilmente las pequeñas lesiones, se utiliza de manera asidua, como método accesible y no invasivo de exploración.

La resonancia nuclear magnética está considerada como un procedimiento altamente fiable para constatación de heridas de cuerpo cavernoso, si bien por razones obvias no es habitualmente utilizado.

## TRATAMIENTO

### Traumatismos cerrados

En los casos de contusión simple el tratamiento se limita a reposo del paciente y analgesia, pudiéndose aliviar la tumefacción acompañante con tratamiento antiflogótico y aplicación de frío local.

Ante la evidencia un hematoma importante se impone la exploración quirúrgica inmediata con evacuación del hematoma, desbridamiento de la zona y control de la hemorragia.

El clásico tratamiento conservador comprende reposo, inmovilización del pene bajo vendaje compre-

sivo, cateterismo uretral y profilaxis antibiótica. Pero cada día pierde más aceptación frente a la actitud activa, y la posibilidad de abcesificación del hematoma no evacuado y el evidente peligro de establecimiento de fibrosis y deformidad importante sobre la zona de desgarró.

En las lesiones estrangulantes del pene el tratamiento consiste principalmente en la retirada del elemento compresor, con lo que suele remitir rápidamente la flogosis y el dolor. En ocasiones esta liberación resulta bastante difícil, si no imposible, y el anillo no puede ser abierto con una cizalla para su extracción. En estos casos es obligado remitir previamente el edema para así lograr la extracción del elemento estrangulante sin lesionar la porción peneana distal. Ello puede conseguirse tras efectuar varias punciones con aguja de insulina en la zona del edema y efectuar seguidamente sobre el mismo una fuerte compresión. En los procesos más severos deberemos incluso descomprimir los cuerpos cavernosos, evacuándolos mediante punción y aspiración.

Cuando el atrapamiento es por mecanismo de cremallera, éste debe ser desactivado seccionando su parte central deslizante antes de efectuar ningún tipo de tracción. Los casos más rebeldes obligarán incluso a efectuar la circuncisión.

En las rupturas de albugínea de los cuerpos cavernosos, deberá efectuarse una sutura de la misma con puntos sueltos reabsorbibles. Siempre que sea posible se efectuará una incisión circunferencial subcoronal y posterior deslizamiento de la piel prepucial hacia su base hasta lograr una completa exposición del área lesionada.

En algunas ocasiones hemos efectuado previamente una colocación de torniquete en la base del miembro para controlar rápidamente la hemorragia y exponer más fácilmente la lesión.

Para el tratamiento de las posibles lesiones uretrales asociadas, remitimos al capítulo correspondiente.

### Traumatismos abiertos

El tratamiento de estos traumatismos consiste siempre en la reparación quirúrgica, tras extirpar pre-

viamente la totalidad de los tejidos no viables o necróticos. Los diversos procederes a efectuar son tan variables como las distintas presentaciones que muestran este tipo de lesiones.

El tratamiento inmediato de las heridas con arrancamiento tenderá a aliviar el dolor con analgésicos, instaurar una protección antibiótica y aplicar sobre el área denudada compresas húmedas de suero salino templado.

La reparación quirúrgica debe efectuarse lo más tarde a las 8-10 horas, y exigirá en no pocos casos la colocación de injertos cutáneos de medio grosor.

En caso de amputación traumática del pene, ha de intentarse mantener el miembro en suero helado, puesto que se puede intentar una reparación plástica con técnicas micro-quirúrgicas (siempre antes de las 15-18 horas de producirse la lesión).

## QUEMADURAS Y LESIONES POR RADIACIÓN

Su tratamiento no difiere esencialmente del aplicado para este tipo de lesiones en otra parte del organismo con la salvedad de la necesidad de colocación previa de un catéter vesical que nos permita comprobar la indemnidad de la uretra. Caso de existir ésta debería efectuarse derivación urinaria por talla suprapúbica.

## COMPLICACIONES

Se observan preferentemente en los traumatismos en que la reparación quirúrgica no fue realizada de forma inmediata.

Los principales son:

- Fibrosis y angulaciones peneanas dependientes de callosidades de la túnica albugínea lesionada.
- Priapismos de alto flujo secundarios a la aparición de aneurismas en cuerpos cavernosos y ramas de las arterias pudendas internas (biblio alférez).

## TRAUMATISMOS DEL ESCROTO Y SU CONTENIDO

### Introducción

Los traumatismos de las bolsas escrotales son, a diferencia de los de pene, relativamente frecuentes. Sin embargo gracias a la disposición y motilidad de esta zona anatómica, las lesiones importantes de los testes son de más rara presentación. En términos generales ocupan más del 15% de los traumatismos genitourinarios, siendo propios de las edades jóvenes o de más actividad física (máxima incidencia 20-25 años).

Al igual que los traumatismos de pene, se clasifican en abiertos y cerrados según las lesiones inferidas sean o no sean penetrantes.

## ETIOLOGÍA Y CLASIFICACIÓN

### Traumatismos cerrados

Engloban todas aquellas lesiones más o menos extensas consecutivas a un traumatismo directo sobre la piel escrotal, sin desgarrar ni apertura de la misma.

La causa es muy variada pero suelen describirse clásicamente los consecutivos a accidentes (tráfico, laborales y deportivos), agresiones físicas y ataques de animales.

Pueden producirse tanto lesiones estrictamente escrotales como del contenido escrotal, siendo estas últimas también observables en los traumatismos abiertos.

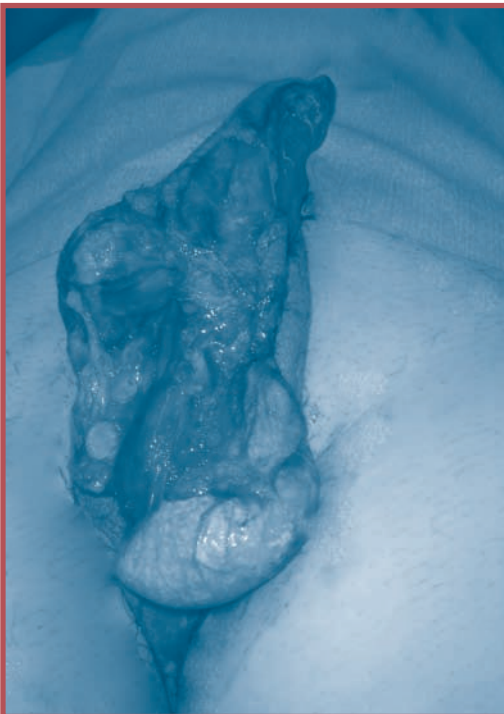
## LESIONES ESCROTALES

Las lesiones escrotales pueden agruparse en:

1. **Equimosis:** Su extensión es variable con tendencia a progresar hacia zona perineal y pene. Constituye la lesión más frecuente casi siempre presente incluso en traumatismos mínimos.

2. **Hematoma de piel y cubiertas:** Sufusión por sangrado de las capas escrotales cuya cuantía depende de la cantidad de arteriolas o albugíneas afectadas. Suele producirse por el desgarro y ruptura de la unión entre albugínea y vaginal en el escroto. Puede observarse como expresión única o acompañado de hematocele.
3. **Hematocele:** Es la colección hemática intraescrotal que puede adoptar diversos grados dependiendo de la severidad de la lesión. Salvo en los casos en que sea de pequeño volumen y se considere estable, exigirá la valoración de la existencia o no de una ruptura testicular.
4. **Hidrocele:** Se considera un signo tardío de traumatismo escrotal, en ocasiones capaz de enmascarar la existencia de un testículo atrófico.
5. **Rotura de gubernaculum testis:** No es en sí misma una afección muy importante, salvo cuando

**Figura 3.** Avulsión escrotal con pérdida de sustancia.



do va acompañada de una torsión funicular debida al traumatismo.

## Lesiones del contenido escrotal

Lógicamente, dependiendo de la intensidad del golpe o aplastamiento recibido derivarán lesiones de mayor o menor grado en las estructuras incluidas en la bolsa escrotal:

- I. **Traumatismos de testículo:** Sus lesiones se pueden clasificar en:
  - a. **Contusiones:** Es la mínima lesión traumática del testículo y suele estar provocada cuando en su desplazamiento golpea la cara interna ipsilateral.
  - b. **Migración:** En algunos casos de traumatismo escrotal el testículo es desplazado intrabdominalmente bien por el trayecto inguinal, bien por una falsa vía previa, generalmente provocada por el desplazamiento traumático de fragmentos óseos. En estos casos puede haber o no lesión testicular intrínseca siendo la norma la presencia en más o menos de hematoma escrotal.
  - c. **Hematomas:** Si la contusión es suficientemente intensa puede acompañarse de sufusión intratesticular con el consecuente compromiso del tejido noble que se ve rechazado centrípetamente por la colección hemática. En los casos más severos puede ser causa de isquemia testicular.
  - d. **Desgarro albugínea:** La rotura de la albugínea implica la herniación fuera de los límites del testículo de porciones más o menos extensas de pulpa testicular. Suele ir acompañada de hematocele.
  - e. **Rotura testicular completa:** También llamado estallido testicular. Constituye el máximo exponente de las traumatismos cerrados. El mecanismo de producción suele ser un violento choque directo del testículo contra la rama isquiopubiana, generalmente por caída a horcajadas o tras recibir un golpe directo en dirección latero-craneal.

2. **Traumatismos de epidídimo:**

- a. **Hematoma:** Extravasación hemática en el mismo como exponente de un mínimo traumatismo contuso. Si existiera laceración asociada de la zona epidídimo-testicular, se puede llegar a condicionar un hematoma intraescrotal.
- b. **Rotura:** Las roturas completas de epidídimo son raras pero a veces pueden acompañar a otras graves lesiones traumáticas del parénquima testicular.
- c. **Epididimitis:** Puede observarse en algunos casos como manifestación tardía de un traumatismo escrotal.

3. **Traumatismos del cordón espermático:** Las lesiones del cordón espermático son poco frecuentes. Cuando se observan suelen ir asociadas a lesiones del testículo. Se han señalado como las principales:

- a. **Elongación**
- b. **Sección completa**
- c. **Trombosis**
- d. **Sección de venas espermáticas**
- e. **Torsión funicular**
- f. **Avulsión del plexo pampiniforme**

**Traumatismos abiertos**

Cuando existe incisión o desgarro de la bolsa testicular independiente de que exista o no pérdida de sustancia, lesión de los órganos intraescrotales y salida o no de los mismos. De hecho en ocasiones existen traumatismos cerrados del escroto con gran lesión del contenido intraescrotal y paradójicamente también puede observarse en muchos casos lesiones abiertas del escroto incluso con pérdida de sustancia pero con aparente indemnidad de su contenido.

Sus causas suelen ser accidentes laborales, generalmente con maquinaria con piezas giratorias; accidentes de tráfico y heridas por arma de fuego. Se han descrito por mordeduras animales y en nuestros me-

dios también heridas por asta de toro con una cierta frecuencia.

La clasificación de este tipo de lesiones está referida exclusivamente al escroto independientemente de las lesiones que se aprecien en su contenido. Suelen sistematizarse en:

- 1. **Incisiones:** Típica lesión producida por elementos cortantes.
- 2. **Laceraciones:** O desgarros del tejido escrotal generalmente por rotura, atrapamiento y posterior desgarro. Suelen ser típicas de accidentes laborales y en no pocos casos se apreciará concurrente herniación testicular.
- 3. **Perforaciones:** No sólo debidas a la introducción de agentes punzantes, sino que también pueden ser producidas por proyectiles de alta velocidad. La norma es la existencia de un orificio de entrada de pequeño tamaño.
- 4. **Avulsiones:** Pueden ser de diversos grados, interesando en muchas ocasiones no sólo a la piel escrotal, sino también a su contenido. En algunos casos existe pérdida total de la piel del escroto pudiéndose observar expuesta el contenido testicular. En otras ocasiones puede incluso constatar-se una castración traumática.

**TRAUMATISMOS POR AGENTES EXTERNOS**

Agrupamos aquí ciertas lesiones escrotales derivadas de los agentes externos, de difícil inclusión en los traumatismos cerrados o abiertos. Se describen clásicamente las lesiones por quemaduras y radiaciones. La afectación en estos casos suele comprender exclusivamente las capas escrotales.

**CLÍNICA**

**Traumatismos cerrados**

Las manifestaciones clínicas de las lesiones escrotales dependerán tanto de la severidad del traumatismo

como del tiempo transcurrido desde su producción. En los casos menos severos tan sólo observaremos lesiones derivadas de una contusión simple del escroto con equimosis superficial o algo de edema, pero sin evidencia de afectación alguna del contenido intraescrotal.

Cuando la contusión violenta ha sido reciente el paciente referirá un dolor muy intenso irradiado hacia la región inguinal correspondiente y a veces también con proyección lumbar, hipogástrica y perineal. Se han descrito cuadros vegetativos consecutivos a este tipo de traumatismos que han llegado a evocar incluso a paradas cardiorrespiratorias. Puede también observarse en los casos más extremos un estado tan de shock traumático en cuya causa concurre tanto el dolor como las pérdidas hemáticas.

En la mayoría de las ocasiones, sin embargo, existirá un hematoma intraescrotal evidente que –salvo en casos de volumen mínimo y estable– obligará a la escrotomía exploradora.

Cuando el hematoma escrotal es profundo, puede simular un hematocele, sobre todo si se encuentra a tensión. Generalmente el hematoma está limitado por el tabique escrotal medio y por ello sólo ocupa un lado de la bolsa.

Los hematomas más voluminosos son consecuencia del desgarro del ligamento escrotal y sus vasos. La presentación clínica de los hematomas escrotales es muy variable en dependencia del tiempo transcurrido hasta su exploración: en las horas y días siguientes la piel se va tomando intensamente azulada y el hematoma es también de mayor volumen existiendo infiltrado de pene, periné, y pared abdominal anterior. Existen casos en que el hematoma es exclusivamente intratesticular; con integridad de la túnica albugínea que lo delimita. La intensa compresión ejercida en estos casos contra el tejido noble y consecuente isquemia es causa directa del intensísimo dolor que en estos casos referirá el paciente.

Junto al hematoma testicular puede existir también un hematocele. Esta acumulación de sangre en la cavidad vaginal es fruto de desgarros de las paredes de la túnica o rotura de la albugínea testicular. Este hematocele puede ser de presentación única sin asociarse a equimosis o lesiones superficiales.

## Traumatismos abiertos

En este tipo de traumatismos es norma común la existencia de dolor y hemorragia. Las lesiones de los elementos intraescrotales nos dará hallazgos superponibles a los descritos en el apartado de los traumatismos cerrados.

A la exploración física la solución de continuidad de la piel escrotal nos permitirá en muchos casos la observación directa de epidídimo y testículo.

Cuando la causa de la lesión es una explosión con fragmentos de metralla la herida suele estar muy contaminada con inclusión de elementos extraños: tierra, trozos de ropa, fragmentos metálicos...

En los desgarros por mordedura pueden existir grandes avulsiones, siendo la norma la hemorragia profusa.

En las pérdidas de testículo por arrancamiento las manifestaciones clínicas serán distintas, dependiendo que la causa sea accidental o intento de automutilación, en el segundo caso las incisiones suelen ser más limpias y sin gran desgarro de la piel escrotal.

Las avulsiones por asta de toro pueden producir también arrancamientos, siendo necesario en estos casos la identificación a la exploración quirúrgica de las posibles trayectorias asociadas que frecuentemente presentan este tipo de lesiones.

## DIAGNÓSTICO

El diagnóstico de los traumatismos escrotales es obvio a la anamnesis y a la exploración física en la mayoría de los casos.

Sólo en las ocasiones de exploración muy diferida por tardanza en consultar el paciente, puede haberse producido una gran distensión inflamatoria que dificulte la valoración física de la lesión. En los traumatismos cerrados deberemos constatar la presencia o no de hematocele, así como lesión epididimaria y testicular.

La ecografía escrotal se ha erigido como pieza fundamental en estos casos puesto que nos ayuda de

manera no invasiva a la valoración de estas lesiones. Siempre que en un estudio ecográfico constataremos la presencia de una colección hemática u observemos cualquier alteración testicular, deberemos realizar exploración quirúrgica.

El doppler estará indicado en los casos en los que la exploración física nos haga sospechar compromiso vascular:

La radiografía simple de abdomen estará indicada para valorar lesiones asociadas y confirmar la presencia de cuerpos extraños.

Ante la menor sospecha de lesión uretrovesical concurrente (uretrorragia, hematuria) estarán indicadas una uretrografía retrógrada y/o cistografías de relleno vesical.

El diagnóstico diferencial sólo se plantea en el caso de traumatismos cerrados poco severos, donde el tumor y la turgencia testicular puede remedar otras patologías como orquitis, paquivaginitis, etc.

En este sentido debemos siempre tener presente que en ocasiones un traumatismo escrotal ha puesto de manifiesto la existencia de un previamente inadvertido tumor testicular.

### TRATAMIENTO

El tratamiento general de escroto contuso comprende reposo, suspensorio, antiálgicos, antiinflamatorios y profilaxis antibiótica. Pero salvo las mínimas contusiones escrotales con indemnidad comprobada de cordón, testes y epidídimo, el resto de los traumatismos que cursan con tumoración intraescrotal y teste no palpable deben ser explorados quirúrgicamente.

Ello nos permitirá valorar y reparar la lesión de los órganos internos y controlar la hemorragia intraescrotal.

Suele efectuarse en estos casos una incisión intraescrotal transversa sobre el hemiescroto traumático con apertura de planos hasta la vaginal testicular. Ha de abrirse también esta capa y efectuar enucleación del testículo para comprobar el estado del mismo.

Ante un hematoma intratesticular la norma es la abstención. Si lo que existe es rotura con salida de pulpa, ha de repararse la albugínea mediante sutura directa, o bien si existe pérdida de sustancia, con parche de túnica vaginal.

En las avulsiones de escroto es necesario extirpar en un primer tiempo la totalidad de los tejidos necróticos. La exploración quirúrgica minuciosa nos permitirá programar una correcta reparación. Sólo en casos muy excepcionales, sería necesario algún tipo de injerto cutáneo.

Es sabido que en el escroto, por sus especiales características, las heridas abiertas tienen gran tendencia a la curación.

Incluso existiendo pérdida de sustancia, la cicatrización cursa con bastante rapidez, siempre que la herida se mantenga libre de infecciones.

### COMPLICACIONES

Las más importantes son la atrofia testicular secundaria, y consecuentes efectos endocrinos como infertilidad e hipogonadismo cuando estas lesiones son bilaterales.

También se ha señalado el teste doloroso, obstrucción de vía seminal y diversos grados de manifestaciones psicológicas que pueden incluso ser causa de disfunción eréctil.



## BIBLIOGRAFÍA

1. CALAHORRA FERNÁNDEZ, L.; VAZQUÉZ BLANC, S.; GARCÍA LUZÓN A. Traumatismos ureterales. En: Urgencias en Urología. Manual para residentes. Resel Estévez, L.; Esteban Fuertes, M. Madrid. Jarpyo Editores. 1995: 237-269.
2. TEJIDO SÁNCHEZ A.; DÁVILA RIBAS J.C.; MARTÍN MUÑOZ M.; DÍAZ GONZÁLEZ, R. Urgencias en Urología. Traumatismos del aparato genitourinario. En: Benavides Buleje J.A.; García Borda F.J.; Guadarrama González F.J.; Lozano Salva F.J. (editores) Manual Práctico de Urgencias Quirúrgicas Hospital Universitario Doce de Octubre. Madrid. ENE Publicidad S.A. 1998:363-374.
3. McANINCH, J.W.; SANTUCCI, R.A. Traumatismos genitourinarios. En Walsh, P.C.; Retik, A.B.; Vaughan, E.D.; Wein, A.J. (eds). Campbell Urología. 8 th ed. Philadelphia, WB Saunders 2005: 4089-4102.
4. TINAJAS SALDAÑA, A.M.; SANTIAGO MARTÍN, M.C.; ROMANÍ CASTRO, R.:Traumatismos de la vía excretora inferior y genitales En Resel Estévez, L; eds: Urología: Libro del Residente. Madrid. ENE Publicidad S.A. 1998, cap 30, pp 357-368.
5. MORENO SIERRA, J.; SENOVILLA PÉREZ, J.L.; MOHAMED MOHAMED, Z.; RESEL ESTÉVEZ, L. Traumatismos del aparato genital externo. En: Urgencias en Urología. Manual para residentes. Resel Estévez, L.; Esteban Fuertes, M. Madrid. Jarpyo Editores. 1995: 293-314.
6. BUENO CHOMÓN, G.; HERRANZ AMO, F.; JARA RASCÓN, J.; MARTÍN MARTÍNEZ, J.C. Traumatismos de pene. En Urgencias Urológicas. Tema Monográfico LXI Congreso Nacional de Urología. Hernández Fernández, C y cols. Madrid. Ediciones ENE. 1996: 137-145.
7. ASGARI, M.A.; HOSSEINI, S.Y.; et al: Penile fractures: Evaluation, therapeutic approaches and long-term results. J. Urol 1996: 148-149.
8. MELLINGER, B.C.; DOUENIAS, R.: New surgical approach for operative management of penile fracture and penetrating trauma. Urology 1992; 39: 429-432.
9. CULP, D.A. Traumatismos penoscrotal. En Cirugía Urológica. Glenn, J.F.; Óbice, W.H. Salvat Editors. 1990. 819-833.
10. HALL, S.J.; WAGNER, J.R.; EDELSTEIN, R.A.; CARPINITO, G.A.: Management of Gunshot injuries to the penis and anterior urethra. J. Trauma, 1995: 38: 439.
11. MARTÍN MARTÍNEZ, J.C.; HERRANZ AMO, F.; JARA RASCÓN, J.; BUENO CHOMÓN, G. Traumatismos del escroto y su contenido. En Urgencias Urológicas. Tema Monográfico LXI Congreso Nacional de Urología. Hernández Fernández, C y cols. Madrid. Ediciones ENE. 1996: 149-176.
12. CASS A.S.; LUXENBERG, M. Testicular injuries: Urology 1991; 37: 528-530.
13. BARLOON, T.J.; WEISSMAN, A.M.; KAHN, D.: Diagnostic imaging of patients with acute scrotal pain. Am Fam Phys 1996; 53: 1734-1750.
14. LENOBLE, M.; HORAY, P.; ABÉCASSIS, P.; BARON, J.C.; BELEFANT, X.; et al: Encyclopédie Médico-Chirurgicale. Urología, 2002 ; 4 : 41-417 : 1-10.
15. LÓPEZ LOBATO, M. Fractura de cuerpos cavernosos (sin rotura de fascia de Buck). En Fondo de Imagen en Urología. Traumatismos. Jiménez Cruz, F. Madrid. Acción Médica S.A. 1999; tomo I, unidad II: págs. 80-74.
16. OJADOS CASTEJÓN, F. Traumatismo abierto de pene que afecta a las cubiertas superficiales. En Fondo de Imagen en Urología. Traumatismos. Jiménez Cruz, F. Madrid. Acción Médica S.A. 1999; tomo I, unidad II: pág. 80.

Libro del Residente de

# Urología



sección V

## Oncología

<i>Tumores renales benignos</i> .....	415
<i>Tumores malignos del parénquima renal</i> .....	431
<i>Tumores renales en el niño</i> .....	451
<i>Tumores de vía urinaria superior</i> .....	469
<i>Tumores vesicales superficiales</i> .....	481
<i>Cáncer vesical infiltrante</i> .....	503
<i>Derivaciones urinarias</i> .....	521
<i>Cáncer de próstata</i> .....	541
<i>Tumores de testículo</i> .....	563
<i>Tumores de pene</i> .....	591



Libro del Residente de  
**Urología**



capítulo 24

## **Tumores renales benignos**

*Carlos Pascual Mateo  
Javier Angulo Cuesta  
Antonio Berenguer Sánchez*

Palabras clave: *Neoplasias renales. Nefroma. Mesoblástico. Tumor de Wilms*



# Libro del Residente de Urología



Índice capítulo 24

## Tumores renales benignos

<b>Adenoma renal cortical</b> .....	419
<b>Adenoma metanéfrico</b> .....	419
<b>Oncocitoma</b> .....	420
<b>Angiomiolipoma</b> .....	423
<b>Nefroma quístico multiloculado</b> .....	425
<b>Otros tumores renales benignos</b> .....	426
<b>Bibliografía</b> .....	428



## capítulo 24

# Tumores renales benignos

Los tumores renales benignos son neoplasias de comportamiento benigno que pueden originarse a partir de la corteza renal o a partir de tejidos mesenquimatosos, bien del parénquima (tanto del estroma como del componente epitelial renal) o bien de la cápsula renal. A pesar de su comportamiento benigno, estos tumores pueden llegar a constituir masas voluminosas debido a su crecimiento indolente y generar síntomas como dolor en flanco o sangrado de la lesión. Su diferenciación con las masas renales malignas por medios clínicos y radiológicos, aunque posible en algunos casos, es en general difícil y en la mayor parte de las ocasiones se diagnostican por el patólogo tras la nefrectomía<sup>(1-2)</sup>.

## ADENOMA RENAL CORTICAL

Se trata de una masa cortical renal sólida. Como entidad, la existencia de una masa renal sólida benigna ha sido muy debatida, fundamentalmente a raíz de los trabajos de *Bell et al*, que afirmaba que los tumores menores de 2 cm debían ser enmarcados en el grupo de los adenomas renales. Se diagnostican fundamentalmente en el marco de autopsias con una incidencia del 7 al 23%. Hoy en día se definen y reconocen como tumores epiteliales tubulopapilares con ausencia de pleomorfismo celular y con una medida menor de 5 mm de diámetro máximo. Su incidencia aumenta con la edad, es más frecuente en varones (relación 3 a 1) y se asocia con la enfermedad de Von Hippel-Lindau, con la enfermedad quística renal adquirida propia de la insuficiencia renal terminal y con el tabaco.

Estos tumores son asintomáticos e indetectables radiológicamente en un alto porcentaje de los casos debido a su pequeño tamaño (menores de 1 centímetro). Mediante ecografía, *Tosaka et al* identificaron

una incidencia de adenoma muy por debajo del 1% en población sana<sup>(3)</sup>.

En tres cuartas partes se trata de lesiones únicas y en un 25% multicéntricas. Histológicamente se describen como lesiones pequeñas y bien circunscritas, con células de citoplasma uniformemente eosinófilo o basófilo, con características citológicas normales y dispuestas en forma papilar o tubulopapilar. La confirmación histológica es difícil en una pieza quirúrgica ya que muchos patólogos creen que no existen hoy por hoy medios histopatológicos, ultraestructurales o inmunohistoquímicos para diferenciar entre neoplasias derivadas del epitelio renal benigno y maligno. En relación con esto, clásicamente se ha postulado que el tamaño de la lesión podría predecir su comportamiento situándose el límite en 3 cm. En este sentido destacar los dos trabajos de *Bell et al* de 1938 y de 1950, en los que se evidenciaba la existencia de metástasis en el marco de lesiones corticales renales menores de 3 cm. Para *Theones et al*, un adenoma renal sería toda lesión cortical renal menor de 1 cm y grado nuclear 1<sup>(4)</sup>. En cualquier caso, es difícil obtener del patólogo un diagnóstico de adenoma renal procedente de una pieza quirúrgica. Al no existir pruebas diagnósticas que permitan discriminar el adenoma del adenocarcinoma, el manejo de toda lesión sólida del parénquima renal debe ser la extirpación quirúrgica. En estos casos, y siempre que técnicamente sea posible, el pequeño diámetro de la lesión permite una cirugía conservadora, en forma de tumorectomía o de nefrectomía parcial<sup>(5)</sup>.

## ADENOMA METANÉFRICO

El adenoma metanéfrico fue descrito por *Mostofi et al* y *Davis et al*<sup>(6-8)</sup>. Esta lesión se caracteriza por un curso benigno y por imágenes histológicas propias e



identificativas. No obstante el papel de esta entidad se esta redefiniendo al haberse descrito recientemente por *Pins et al* y por *Renshaw et al* dos casos de adenoma metanéfrico metastásico<sup>(9-10)</sup>.

Suelen ser tumores unilaterales y unifocales y en ocasiones se intuye unaseudocápsula delgada y discontinua. Al corte tienen una coloración gris o amarillenta. Histológicamente están formados por células epiteliales cuboideas pequeñas e intensamente basófilas que se agrupan de manera estrecha en forma de pequeños acinos o túbulo y, más raramente, en forma de estructuras tubulopapilares; presentan escaso pleomorfismo celular y pocas figuras mitóticas. Estas células se engloban en un estroma predominantemente acelular y son comunes la presencia de cuerpos de *Psammoma*. Asimismo se han observado fenómenos de regresión tumoral en forma de cicatrización y/o calcificación. Para el diagnóstico de esta entidad debe predominar la distribución tubuloacinar.

Algunos autores como *Davis et al* proponen una relación entre el adenoma metanéfrico y el tumor de Wilms basada en la similitud histológica (elementos hamartomatosos de la nefroblastomatosis); no obstante estudios genéticos recientes no han encontrado las mismas alteraciones genéticas identificadas clásicamente en el tumor de Wilms (alteraciones en el cromosoma 11p13). Frente a éstos, otros autores (como *Brown et al*, 1997) proponen que el adenoma metanéfrico estaría relacionado con el carcinoma de células renales papilar; al identificar alteraciones genéticas clonales idénticas (alteraciones en los cromosomas 7 y 17 y pérdidas del cromosoma Y). No obstante estas características genéticas no han podido ser reproducidas en todos los casos<sup>(11)</sup>.

Aparece en todas las edades, aunque es más común en la quinta y sexta década de la vida y se han descrito varias formas de presentación, como dolor en flanco, hematuria macroscópica o masa palpable; en el momento del diagnóstico el tamaño medio descrito se sitúa en torno a los 5 cm (3 a 6 cm), habiéndose descrito casos de hasta 20 cm. Otros síntomas menos frecuentes son la policitemia (12%) y la hipercalcemia<sup>(12)</sup>. Desde el punto de vista diagnóstico, el adenoma metanéfrico es identificado ecográficamente como una masa hiper o hipoeoica y más

raramente quística. Con la tomografía computarizada (TC) se observa una masa relativamente hipodensa o isodensa, que capta débilmente el contraste. No es posible establecer un diagnóstico diferencial efectivo entre esta entidad y el carcinoma de células renales (al igual que en el caso de los adenomas renales)<sup>(13-14)</sup>. La resonancia magnética nuclear (RMN) no aporta más información al diagnóstico de esta entidad que aparece como una masa hipodensa en imágenes potenciadas en T1 y ligeramente hiperdensas en T2; en ocasiones se observa como una lesión isodensa tanto en T1 como en T2<sup>(15)</sup>.

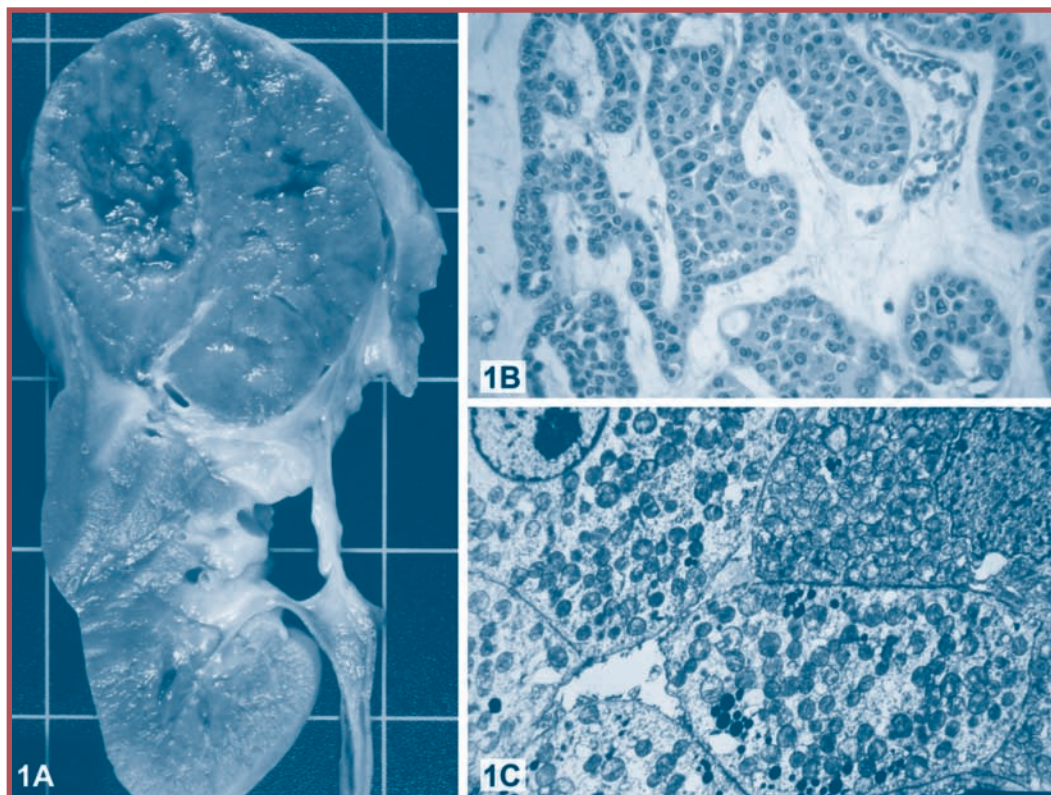
Aunque este tumor se ha enmarcado dentro de los tumores renales benignos, realmente la reciente descripción de la enfermedad, su rareza y la falta de elementos definitorios clínicos, radiológicos y citológicos, hace que esta entidad sea un diagnóstico casual por parte del patólogo en el marco de una nefrectomía ante la sospecha de carcinoma de células renales. Por otro lado, la descripción de casos con diseminación de la enfermedad debe hacernos replantear su manejo y seguimiento y considerar esta enfermedad como un carcinoma de células renales<sup>(16-18)</sup>.

## ONCOCITOMA

Fue descrito por Klein y Valesi en 1976 y representa entre el 3 y 7% de todas las masas renales sólidas. Se forman a partir de las células intercaladas de los conductos colectores. Macroscópicamente, estos tumores son ligeramente marrones, homogéneos y bien circunscritos; presentan unaseudocápsula (Figura 1). Es común encontrar una cicatriz central (33 a 80%) aunque es raro observar necrosis prominente, hipervascularidad marcada o pequeñas hemorragias. Microscópicamente predominan las células eosinófilas, poligonales o redondas, uniformes, con un citoplasma granular abundante y fino. Desde el punto de vista ultraestructural el carácter eosinofílico celular se corresponde con una riqueza desmedida de mitocondrias en el citoplasma celular. Desde el punto de vista morfológico se han descrito tres tipos de patrones:

- Patrón organoide: nidos de células rodeadas por una trama de reticulina, finos vasos sanguíneos y bandas de delicado estroma fibroso. Los nidos

**Figura 1.** Oncocitoma renal: A. Imagen macroscópica de tumor parenquimatoso de color marrón, homogéneo y bien circunscrito, con cicatriz central; B. Imagen microscópica de células eosinófilas, poligonales con citoplasma granular; C. Imagen ultraestructural con abundantes mitocondrias en el citoplasma celular.



pueden estar unidos débilmente o estrechamente apretados con apariencia de hoja.

- Patrón tubuloquístico o alveolar: células agrupadas formando estructuras tubuloquísticas separadas por un estroma débil y edematoso.
- Patrón mixto: con características propias de los dos patrones previos.

En casos excepcionales se ha observado invasión linfovascular, extensión perinéfrica y necrosis; en los casos en los que aparecen estas características se habla de oncocitomas atípicos. La mayor parte de los oncocitomas son citológicamente de bajo grado, aunque no es raro identificar oncocitomas con nucleolos prominentes en un cierto porcentaje de casos y en un 12%

a 30% de los casos muestran pleomorfismo o atipia celular. Otras características histológicas observadas han sido: hemorragia tumoral (20 a 30%) y extensión a la grasa perinéfrica (11 a 20%). Hoy en día, algunos patólogos sólo informan el diagnóstico de oncocitoma renal en los casos de tumores puramente de bajo grado. Al resto de las lesiones las denominan carcinomas oncocíticos, aunque parecen tener mejor pronóstico que el carcinoma de células renales. Las anomalías citogenéticas identificadas en esta enfermedad se han agrupado en 4 niveles: pérdida de los cromosomas 1 e Y, traslocación equilibrada (balanceada) del cromosoma 11q13, cambios esporádicos mal definidos o cambios cromosómicos no detectables. En más del 96% de los casos estos tumores muestran diploidia celular y, en un alto porcentaje de los casos, también alteraciones del DNA mitocondrial. Estas anomalías son características de esta

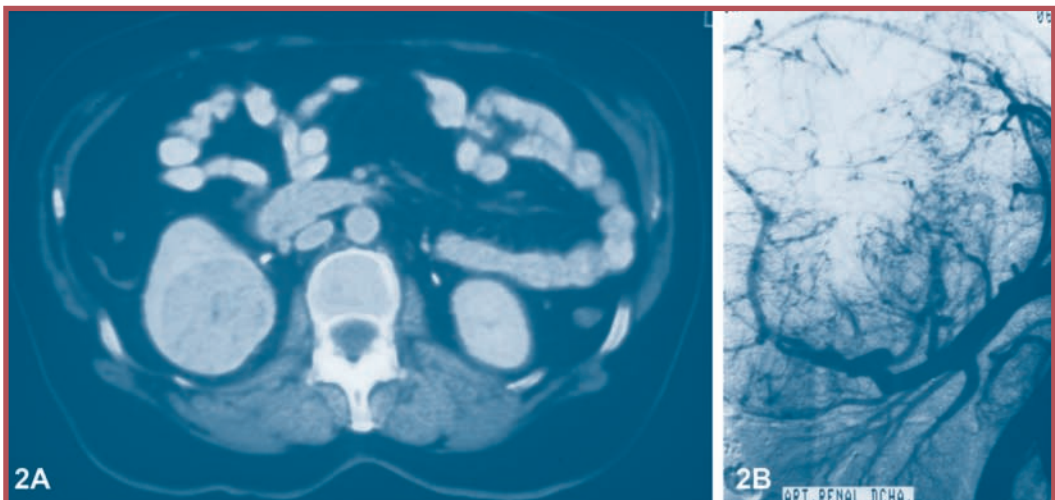
entidad y distintas de las observadas en los carcinomas de células renales. A pesar de todo lo descrito, las alteraciones genéticas propias de los oncocitomas están poco descritas.

Se ha descrito un subgrupo de pacientes con oncocitomas renales en el marco de oncocitosis familiar o en el síndrome de Birt-Hobbs-Dube. Este síndrome se caracteriza por varios desórdenes dermatológicos y el desarrollo de tumores epiteliales renales como oncocitomas y carcinomas renales de células claras.

El principal diagnóstico diferencial del oncocitoma renal se plantea con el carcinoma renal de células cromóforas; ambas entidades derivan de las células de los túbulos distales y por ello presentan similitudes histológicas (en especial la variante eosinofílica). El diagnóstico diferencial es relativamente fácil mediante inmunohistoquímica y análisis citogenético. Se ha descrito la posibilidad de coexistencia en la misma lesión de un oncocitoma y un carcinoma de células renales hasta en un 32% de los casos (7 a 32%). Asimismo, *Weirich et al* describieron la existencia de oncocitosis renal familiar en 5 familias que mostraban una marcada tendencia a desarrollar oncocitomas renales múltiples, bilaterales y de comienzo precoz.

Los oncocitomas renales son en general asintomáticos, y al igual que los carcinomas de células renales, suelen mostrar un diagnóstico incidental. En el momento del diagnóstico el tamaño del tumor suele oscilar entre 4 y 6 centímetros. Cuando crecen pueden generar síntomas por su tamaño en forma de hematuria, dolor en flanco o masa palpable. El patrón de centro estrellado permite sospechar el diagnóstico de oncocitoma renal en imágenes de TC, pero no es ni mucho menos un elemento definitorio (Figura 2). En cuanto al diagnóstico por imagen, en la tomografía axial computerizada, el oncocitoma se identifica como una lesión sólida, homogénea, que en ocasiones muestra una zona central estrellada hipodensa compatible con una cicatriz central; los oncocitomas, en contraste con el parénquima renal, son hipodensos tanto con contraste como sin él. Ahora bien, los trabajos de *Davidson et al* han demostrado que la TC por sí sola es incapaz de diferenciar fehacientemente un oncocitoma de un carcinoma renal<sup>(19-20)</sup>. La RMN muestra al oncocitoma como una masa renal rodeada de una cápsula bien definida, con un centro cicatricial estrellado en forma de una señal de baja intensidad en las imágenes potenciadas en T1, aunque también es frecuente encontrar señales isointensas. En T2 dan señales hiperintensas, aunque se han encontrado señales iso e hipointensas. Aunque exis-

**Figura 2.** Oncocitoma renal: A. TC abdominal con lesión sólida renal con zona central estrellada hipodensa; B. Arteriografía con aspecto en rueda de carro debido a la disposición de los vasos que irradian hacia el centro de la lesión.



## 24. Tumores renales benignos

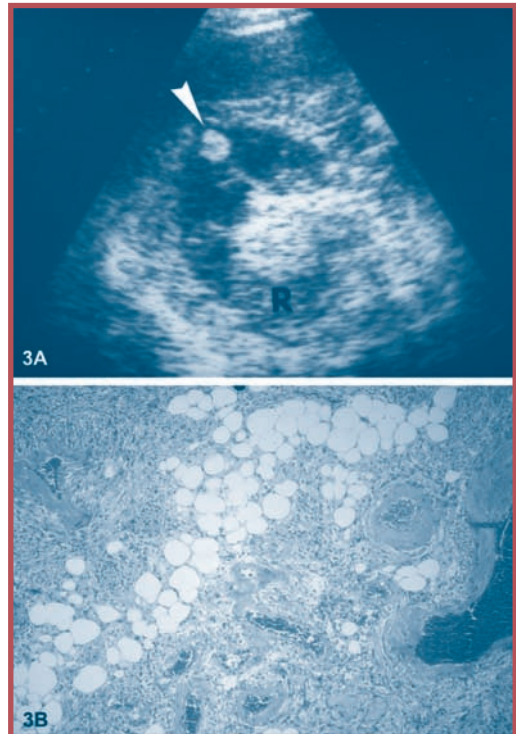
ten por tanto elementos que permiten orientar el diagnóstico, realmente la RMN no aporta una ayuda franca al diagnóstico diferencial. La angiografía se ha descrito como una técnicamente potencialmente útil y la imagen característica es la apariencia en rueda-estrellada (Figura 2), derivada de la disposición de vasos radiando hacia el centro de la lesión, un relleno capilar homogéneo durante la fase de nefrograma y un anillo hipervascularizado alrededor del perímetro de la lesión. Desgraciadamente, estas características tan definitorias no son constantes y se han descrito en un 4 a 76% de los casos<sup>(21)</sup>. La PAAF no aporta ventajas debido a la dificultad para distinguir entre el oncocitoma renal y las formas granulares del carcinoma de células renales o la variante eosinófila del carcinoma de células cromóforas, así como la mencionada posibilidad de coexistencia de oncocitoma con carcinoma renal.

Al igual que el resto de las masas renales benignas el diagnóstico del oncocitoma renal es muchas veces casual durante una nefrectomía por la sospecha de carcinoma de células renales. No existen medios clínicos ni radiológicos que permitan discriminar fiablemente entre este tumor y un carcinoma de células renales. Se ha descrito un solo caso en literatura inglesa de oncocitoma metastásico a hígado, y a pesar de su carácter diseminado se comportó de manera indolente con una alta supervivencia. En definitiva, el abordaje de estas masas sólidas debe ser la extirpación radical, bien mediante una nefrectomía radical o mediante una cirugía con preservación de la función renal. En este caso está especialmente indicada la nefrectomía parcial, dada la tendencia a la multicentricidad (2 a 12%), a la bilateralidad (4 a 12%) y a la recurrencia metacrónica (4 a 13% de los casos). En este sentido, el excelente pronóstico asociado con esta enfermedad también lo hace susceptible de manejo con técnicas mínimamente invasivas como crioterapia o radiofrecuencia<sup>(22-25)</sup>.

### ANGIOMIOLIPOMA

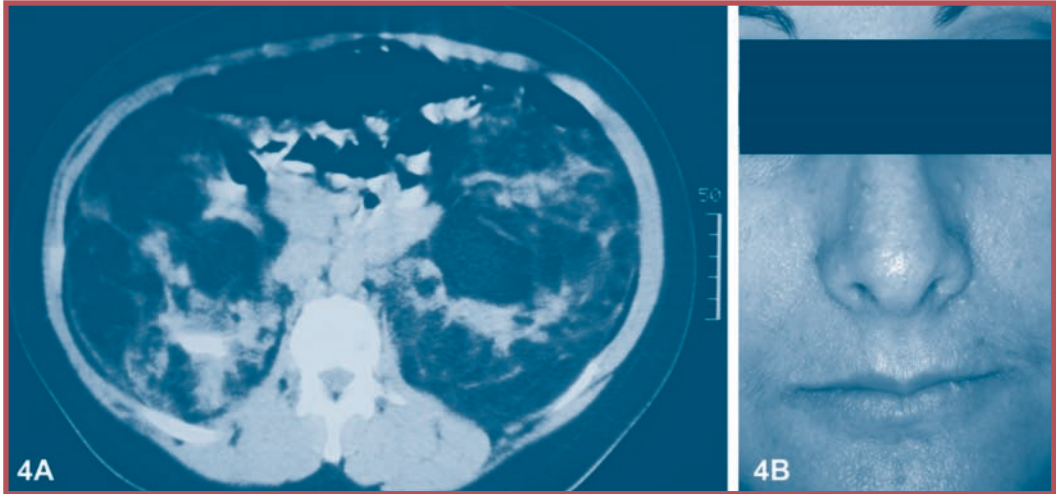
El angiomiolipoma (AML) es una neoplasia clonal benigna que consiste en variables cantidades de tejido adiposo maduro, músculo liso y vasos de pared gruesa (Figura 3). Se trata desde el punto de vista histogenético de un hamartoma más que de una verdadera

**Figura 3.** Angiomiolipoma: A. Neoplasia clonal benigna con tejido adiposo maduro, músculo liso y estructuras vasculares; B. Ecográficamente el angiomiolipoma es una masa hiperecogénica de densidad grasa.



neoplasia. Este tipo tumoral se encuentra en un 0,3% de las autopsias practicadas y en el 0,13% de toda la población cribada mediante ecografía. El AML más probablemente deriva de células epitelioides perivasculares y su crecimiento puede ser hormono-dependiente, debido a su predominio en mujeres y su escaso diagnóstico antes de la pubertad. Un 20% de los AML se encuentran en pacientes con síndrome de esclerosis tuberosa, una enfermedad autosómica-dominante caracterizada por retraso mental, epilepsia y adenoma sebáceo, una lesión cutánea distintiva (Figura 4). La penetrancia de cada uno de estos rasgos está lejos de ser completa debido a que hasta un 50% de los sujetos con esclerosis tuberosa desarrollan AML. En este síndrome la edad media de presentación está en torno a los 30 años y la proporción mujer; varón es de 2 a 1; además, hay una tendencia a

**Figura 4.** Esclerosis tuberosa o enfermedad de Bourneville: A. Angiomiolipoma renal bilateral de gran tamaño en un paciente afecto de esclerosis tuberosa; B. Adenoma sebáceo cutáneo (tumor de Pringle).



la bilateralidad, a la multicentricidad y hacia un crecimiento acelerado (lo que repercute en una mayor tasa de presentación sintomática)<sup>(26)</sup> (Figura 4). Fuera de este síndrome, la enfermedad muestra un claro predominio en mujeres y el pico de incidencia se sitúa en torno a los 50-60 años.

Histologicamente muchos AML muestran zonas de atipia celular y el diagnóstico diferencial patológico incluye distintos tipos de sarcoma (fibrosarcoma, leiomioma, liposarcoma) según las proporciones de tejido adiposo, vascular y muscular. El diagnóstico diferencial se simplifica con el empleo de la inmunotinción con HMB-45 (anticuerpo monoclonal formado contra el antígeno del melanoma), que es característico de los AML y permite fielmente el diagnóstico diferencial con los sarcomas. Al margen de esto se han descrito dos casos de leiomioma de alto grado (mortales a la postre) generados en el seno de un AML, así como un caso de AML altamente pleomórfico que desarrolló metástasis pulmonares (tanto el AML como sus metástasis tenían tinción positiva para HMB-45). Hay que tener en cuenta que estos casos son una verdadera excepción<sup>(27)</sup>. Recientemente se ha descrito una nueva variedad de angiomiolipoma atípico, el angiomiolipoma epiteloide o pecoma. Se trata de una lesión de comportamiento biológico incierto, derivada de células periciticas, que muestra cierto

comportamiento maligno y difiere del AML clásico. Esta lesión puede confundirse fácilmente desde el punto de vista de la imagen con el carcinoma renal y desde el punto de vista histopatológico con el hemangiopericitoma.

En la era previa a las pruebas de imagen, la mayor parte de los AML eran diagnosticados cuando se hacían sintomáticos. Una de las manifestaciones clínicas más temidas de estos tumores es la hemorragia retroperitoneal masiva o síndrome de Wunderlich, que se ha observado en el 10% de los casos y se caracteriza por dolor en flanco, hematuria, masa palpable en flanco y shock hipovolémico. Si esta entidad no se identifica y trata de manera adecuada, no es raro que cause la muerte del enfermo. El embarazo favorece el crecimiento del AML y su tendencia al sangrado, lo que puede inducir un cambio en la toma de decisiones. Otras formas clínicas de presentación son anemia e hipertensión. A pesar de todo, la forma de presentación más frecuente es la incidental (>50% de los casos) debido al empleo cada día más frecuente de las pruebas de imagen.

Al contrario de las lesiones descritas hasta ahora (adenoma renal, adenoma metanefrico y oncocitoma), el AML muestra criterios radiológicos específicos que permite un diagnóstico diferencial sólido con

## 24. Tumores renales benignos

otras masas renales. En este sentido, la ecografía y la TC son las técnicas de imagen más útiles. Ecográficamente se trata de una masa intrarrenal hiperecogénica, de la misma densidad que la grasa perirrenal (Figura 3). La TC de abdomen muestra la presencia de grasa en una lesión renal (<10 unidades Hounsfield) y, por pequeña que sea, excluye el diagnóstico de carcinoma renal de células claras y aporta el diagnóstico de AML. En los casos excepcionales en los que se ha descrito grasa en el marco de un carcinoma de células renales existían invariablemente calcificaciones, hallazgo nunca descrito en un AML. Existe un porcentaje de casos en los que el componente graso es bajo y no identificado por la TC abdomen y que son inicialmente diagnosticados de carcinoma, confirmándose posteriormente el hallazgo de AML por el patólogo. La ecografía identifica una lesión bien circunscrita, altamente ecogénica y que frecuentemente deja sombra posterior, siendo esta última característica muy orientativa de AML y muy rara de carcinoma renal. Aunque el AML es una entidad benigna, se han observado ocurrencias extrarrenales en ganglios linfáticos del hilio renal, retroperitoneo e hígado, así como extensión por el sistema venoso (vena renal o vena cava).

El manejo del AML debe tener en cuenta su historia natural (entidad benigna y ritmo de crecimiento) y el riesgo de sangrado. Los trabajos publicados tradicionalmente han puesto como punto de corte los 4 centímetros. El trabajo de *Oesterling et al* estableció que el 82% de los tumores mayores de 4 cm fueron sintomáticos y el riesgo de shock hemorrágico del 9%, mientras que sólo un 23% de los menores de 4 cm fueron sintomáticos<sup>(28)</sup>. En la literatura publicada se ha observado en general que los AML de tamaño pequeño (menor de 4-5 cm) tienen poca o nula capacidad de crecimiento a lo largo del tiempo y raramente se hacen sintomáticos. Frente a la normalidad, los AML multicéntricos y los AML en el seno de una esclerosis tuberosa muestran una gran capacidad de crecimiento, en torno al 20% por año (frente al 5% descrito para los AML normales).

Los AML pequeños y asintomáticos (menores de 4 cm) pueden ser manejados de manera expectante con controles mediante pruebas de imagen cada 6 a 12 meses para definir la tasa de crecimiento y el significado clínico. En el caso de AML de mayor tamaño

y sintomáticos se recomienda su extirpación quirúrgica teniendo en cuenta la edad del paciente, la comorbilidad y otros factores relacionados. En este caso se recomienda un manejo lo más conservador posible en forma de nefrectomía parcial o embolización selectiva, sobre todo en el caso de AML de pequeño tamaño y sintomáticos, en pacientes con esclerosis tuberosa, en los AML multicéntricos y en aquellos en los que la función renal se vea deteriorada.

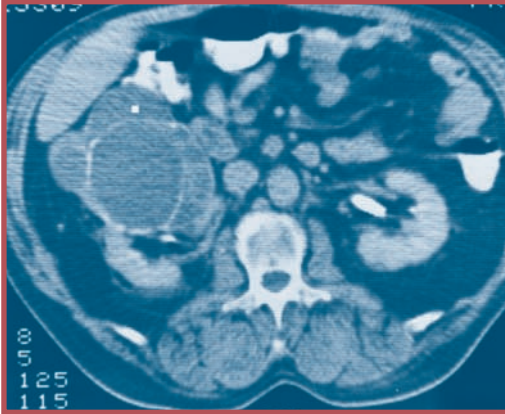La mayoría de los pacientes con hemorragia grave aguda o potencial requieren nefrectomía total. En los casos con esclerosis tuberosa, enfermedad bilateral, insuficiencia renal crónica o comorbilidad que pueda conducir a insuficiencia renal significativa debe orientarse hacia la embolización selectiva como tratamiento provisional o definitivo<sup>(29-30)</sup>.

### NEFROMA QUÍSTICO MULTILOCULADO

Es una lesión renal benigna, cuyo pico de incidencia es bimodal (un pico a los 2-3 años de vida y otro en la cuarta-quinta década). En el primer pico hay un predominio en varones y en el segundo en mujeres. Macroscópicamente, estas lesiones están bien circunscritas y encapsuladas y consisten en múltiples espacios no comunicados y rellenos de líquido divididos por septos. La mayoría se sitúan centralmente. Histológicamente, los quistes están recubiertos por células epiteliales cuboideas dispuestas en un patrón en panel de abeja y destaca su pronunciada celularidad. En los niños se identifica como una masa abdominal asintomática detectada en el examen físico rutinario, mientras que en los adultos, las formas más frecuentes de presentación sintomática son el dolor abdominal, la hematuria, la infección del tracto urinario o la hipertensión. Los casos familiares son raros y en general son tumores unilaterales y unifocales.

Todos los nefromas quísticos son por definición multiloculados y casi todos se clasificarían como quistes renales complejos sospechosos de malignidad, dentro del grupo III o IV de Bosniak (Figura 5). Datos inconstantes pero que sugieren un nefroma multiquístico son la calcificación curvilínea y la herniación en la pelvis renal (10 a 20% de los casos). Son lesiones avas-

**Figura 5.** El nefroma multilocular quístico en el adulto se presenta como una masa multiquística compleja sospechosa de malignidad (Bosniak III o IV).



culares o hipovasculares desde el punto de vista angiográfico (aunque existen lesiones hipervasculares), con los septos en ocasiones son hipercaptantes con la infusión de contraste.

Dada la incapacidad de las técnicas diagnósticas actuales para distinguir entre esta lesión y un carcinoma, hoy en día se maneja esta lesión con nefrectomía parcial, siempre y cuando el tamaño de la lesión y la localización permitan un manejo conservador. La mayor parte de los niños son manejados mediante nefrectomía radical debido a la duda con un tumor de Wilms. Esta entidad sigue un curso clínico benigno, pero se han descrito nefromas quísticos con elementos de malignidad (en adultos en forma de elementos estromales sarcomatosos y en niños con focos de nefroblastoma). El potencial de diseminación de estos elementos conlleva la necesidad de una inspección cuidadosa en busca de estos elementos<sup>(31-32)</sup>.

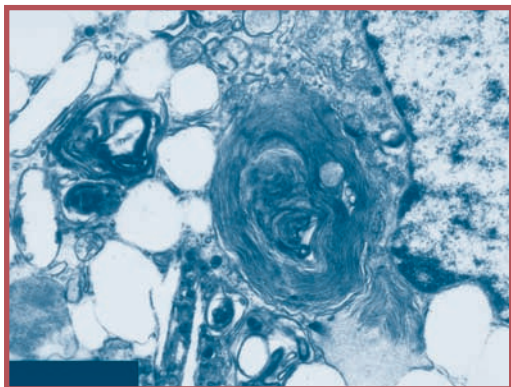
## OTROS TUMORES RENALES BENIGNOS

Los *leiomiomas renales* son neoplasias benignas y de crecimiento lento que pueden originarse a partir de la cápsula, de los tejidos peripiélicos o de la vena renal. Microscópicamente, los leiomiomas están formados por células musculares en forma de huso, con

escasas mitosis y sin pleomorfismo. Si se observa una tasa mitótica elevada o pleomorfismo relevante, la lesión se debe enmarcar dentro del grupo de leiomiosarcoma. En cuanto a la presentación clínica, la sintomatología depende directamente de su tamaño. En el pasado, la mayoría de los tumores eran sintomáticos (dolor, hematuria o síntomas gastrointestinales), fundamentalmente debido a su gran tamaño. De hecho, a finales de los años 90, según Steiner et al<sup>(33)</sup>, el tamaño medio era de 12,3 cm y el mayor tamaño descrito fue de 57 cm. Hoy en día su diagnóstico es fundamentalmente casual en el marco de una exploración de imagen abdominal, por lo que mayoritariamente son lesiones pequeñas y asintomáticas. Su apariencia radiográfica es muy variable y oscila entre lesiones puramente quísticas y lesiones sólidas. Algunos leiomiomas renales son lesiones hiperintensas en RNM, aunque en general no es posible un diagnóstico claro entre leiomioma y carcinoma renal con los medios actuales. En principio el abordaje es superponible al del carcinoma renal: nefrectomía radical y si es posible, nefrectomía parcial preservadora de parénquima<sup>(34)</sup>. Puede crecer hasta alcanzar un gran tamaño y presentarse con dolor lumbar o hematuria. Histológicamente debe diferenciarse del liposarcoma y puede confundirse con un AML en base a sus características clínicas y radiográficas. En su mayor parte es una lesión confinada a la cápsula renal<sup>(35)</sup>.

El *reninoma* o tumor yuxtglomerular secretor de renina fue descrito en 1967. Hoy en día se le considera una variante de un hemangiopericitoma derivado de las células yuxtglomerulares. Es característica una fuerte inmunotinción positiva para el factor VIII y antígenos relacionados con este factor VIII; esta tinción confirma además su origen de línea celular endotelial. En su mayor parte son tumores pequeños, solitarios e hipovasculares, que se visualizan bien mediante ecografía o CT en forma de una masa sólida parenquimatosa. Su pico de incidencia se sitúa entre la tercera y la cuarta década de la vida y muestra un predominio femenino. Clínicamente se caracteriza por hipertensión e hipopotasemia asociadas a síntomas como polidipsia, poliuria, mialgia y dolores de cabeza, síntomas secundarios a una hiperproducción de renina. Su manejo es la extirpación quirúrgica, que habitualmente permite una nefrectomía parcial, más aún si existe la sospecha clínica.

**Figura 6.** Malacoplakia renal con imagen ultraestructural de cuerpos de Michaelis-Gutman que corresponden a cuerpos de inclusión derivados de membranas celulares.



Existen otros tumores benignos de mayor rareza en su mayor parte derivados primariamente de elementos mesenquimatosos del riñón y su entorno (*fibromas, lipomas, linfangiomas, hemangiomas, etc...*). En general se trata de tumores raros, pero entre ellos destacan por su frecuencia los fibromas medulares. Se trata de tumoraciones de pequeño tamaño, por lo general entre 1 y 7 mm de diámetro, encontrados en autopsias, por lo que habitualmente escapan a la detección radiológica, aunque también se han descrito algunos casos clínicamente patentes<sup>(36-43)</sup>.

Existen otras tumoraciones renales benignas, de origen no tumoral, sino inflamatorio y metaplásico. Entre ellas destacan dos procesos: la *malacoplakia renal* y el *colesteatoma renal*. La primera de ellas se trata de un proceso inflamatorio crónico pseudotumoral, que debe diferenciarse de la pionefrosis litiásica. Desde el punto de vista de la imagen destaca la presencia de inflamación crónica con abundancia fibrohistiocítica. Ultraestructuralmente los histiocitos aparecen cargados de cuerpos de inclusión por digestión de membranas, conocidos como cuerpos de Michaelis-Gutman (Figura 6). El *colesteatoma renal* es un proceso metaplásico en el que el urotelio de la pelvis y/o cálices renales sufre una transformación epidermoide queratinizante. Esta metaplasia produce un material descamativo que se acumula en el interior de la vía urinaria y distorsiona el parénquima renal. En ocasiones se asocia también a la expulsión de un material córneo en la orina.

Finalmente, existen tumoraciones benignas, aunque de naturaleza incierta desde el punto de vista de la imagen, de origen infeccioso. Básicamente son las infecciones por hongos, la hidatidosis renal (especialmente los casos de diagnóstico por imagen atípico) y la tuberculosis renal.



## BIBLIOGRAFÍA

1. Ligato S, Ro JY, Tamboli P, Amin MB, Ayala AG. Benign tumors and tumor-like lesions of the adult kidney. Part I: Benign renal epithelial neoplasm. *Adv Anat Pathol.* 1999; 6: 1-11.
2. Iliopoulos O, Eng C. Genetic and clinical aspects of familial renal neoplasms. *Semin Oncol.* 2000; 27(2):138-49.
3. Tosaka A, Ohya K, Yamada K, et al. Incidence and properties of renal masses and asymptomatic renal cell carcinoma detected by abdominal ultrasonography. *J Urol* 1990; 144: 1097-1099.
4. Theones W, Storkel S, Rumpelt HJ: Histopathology and classification of renal cell tumors (adenomas, oncocytomas and carcinomas): The basic cytological and histopathological elements and their use of diagnostics. *Pathol Res Pract* 1986; 181: 125-143.
5. Licht MR. Renal adenoma and oncocytoma. *Semin Urol Oncol.* 1995; 13: 262-6.
6. Davis CJ, Barton JH, Sesterhenn IA, et al. metanephric adenoma. Clinopathological study of fifty patients. *Am J Surg Pathol* 1995; 19: 1101-1114.
7. Grignon DJ, Eble JN. Papillary and metnephric adenomas of the kidney. *Semin Diag Pathol* 1998; 15: 41-53.
8. Jones EC, Pins M, Dickersin GR, et al. Metanephric adenoma of the kidney: a clinicopathological, immunohistochemical, flow citometric, cytogenetic and electron microscopic study of seven cases. *Am J Surg Pahol* 1995; 19: 615-626.
9. Pins MR, Jones EC, Umlas J, et al. metanephric adenoma like tumors of the kidney: report of three malignancies with emphasis on discrimating fetures. *Arch Pathol Lab Med* 1999; 123: 415-420.
10. Renshaw AA, Freyer DR, Hammers YA. Metastatic metanephric adenoma in a child. *Am J Surg Pathol* 2000; 24: 570-574.
11. Brown JA, Anderl KL, Borerl T, et al. Simultaneous chromosome 7 and 17 gain and sex chromosome loss provide evidence that renal metanephric adenoma is related to renal cell carcinoma. *J Urol* 1997; 158: 370-374.
12. Bouzourene H, Blasé A, Franckle ML, et al. Metanephric adenoma of the kidney: a rare tumor of the kidney. *Histopathology* 1997; 31: 485-486.
13. Fielding JR, Visweswaran A, Silverman SG, et al. CT and ultrasound features of metanephric adenoma in adults with pathological correlaton. *J Compu Assist Tomogr* 1999; 23: 441-444.
14. Jinzaki M, Tanimoto A, Mukai M, et al. Double-phase helical Ct of small renal parenchymal neoplasms: correlation with pathologic findings and tumor angiogenesis. *J Compu Assist Tomogr* 2000; 24: 835-842.
15. Araki T, Hata H, Asakawa E, et al. MRI of metanephric adenoma. *J Comput Assist Tomogr* 1998; 22: 87-90.
16. Schmelz HU, Stoschek M, Scherer M, Danz B, Hauck EW, Weidner W, Sparwasser C. Metanephric adenoma of the kidney: case report and review of the iterature. *Int Urol Nephrol.* 2005; 37: 213-7.
17. Argani P. Metanephric neoplasms: the hyperdifferentiated, benign end of the Wilms tumor spectrum?. *Clin Lab Med.* 2005; 25: 379-92.
18. Shek TW, Luk IS, Peh WC, Chan KL, Chan GC. Metanephric adenofibroma: report of a case and review of the literature. *Am J Surg Pathol.* 1999; 23: 727-33.
19. Davidson AJ, Hayes WS, Hartman DS, et al. Renal oncocytoma and carcinoma: failure of differentiation with CT. *Radiology* 1993; 186: 693-696.
20. Jasinski RW, Amendola MA, Glazer Gm, et al. Computed tomography of renal oncocytomas. *Comput Radiol* 1985; 9: 302-314.
21. Licht MR, Novick AC, Tubbs RR, et al. Renal oncocytoma: clinical and biological correlates. *J Urol* 1993; 150: 1380-1383.
22. Kuroda N, Toi M, Hiroi M, Shuin T, Enzan H. Review of renal oncocytoma with focus on clinical and pathobiological aspects. *Histol Histopathol.* 2003; 18: 935-42.
23. Schatz SM, Lieber MM. Update on oncocytoma. *Curr Urol Rep.* 2003; 4: 30-5.
24. Amin R, Anthony P. Metastatic renal oncocytoma: A case report and review of the literature. *Clin Oncol (R Coll Radiol).* 1999; 11: 277-9.

25. Katz DS, Gharagozloo AM, Peebles TR, Oliphant M. Renal oncocytomatosis. *Am J Kidney Dis.* 1996; 27: 579-82
26. Hajdu, S. I. and Foote, F.W., Jr.: Angiomyolipoma of the kidney: report of 27 cases and review of the literature. *J Urol*, 102: 396, 1969.
27. Eble JN. Angiomyolipoma of kidney. *Semin Diagn Pathol* 1998; 15: 21-40.
28. Oesterling JE, Fishman EK, Goldman SM, et al. The management of renal angiomyolipoma. *J Urol* 1986; 135: 1121-1124.
29. Nelson CP, Sanda MG. Contemporary diagnosis and management of renal angiomyolipoma. *J Urol* 2002; 168: 1315-1325.
30. Lin WC, Wang JH, Wei CJ, Pan CC, Chang CY. Malignant renal epithelioid angiomyolipoma with aggressive behavior and distant metastasis. *J Chin Med Assoc.* 2003; 66: 303-6.
31. Nassir A, Jollimore J, Gupta R, Bell D, Norman R. Multilocular cystic renal cell carcinoma: a series of 12 cases and review of the literature. *Urology.* 2002; 60: 421-7.
32. Curry NS. Imaging cystic renal masses. *Contemp Urol.* 1995; 7: 59-62.
33. Steiner M, Quinlan D, Goldman SM, et al. Leiomyoma of the kidney: presentation of 4 new cases and the role of computed tomography. *J Urol* 1989; 143: 994-998.
34. Uchida M, Watanabe H, Mishina T, et al. Leiomyoma of the renal pelvis. *J Urol*, 1980; 125: 572-574.
35. Hayasaka K, Amoh K, Hashimoto H, Yachiku S. Evaluation of renal and perirenal leiomyoma on US, CT, and angiography. *Radiat Med.* 1993; 11: 81-5.
36. Honma I, Takagi Y, Shigyo M, Sunaoshi K, Wakabayashi J, Harada O, Miyao N. Lymphangioma of the kidney. *Int J Urol.* 2002; 9: 178-82.
37. Tamboli P, Ro JY, Amin MB, Ligato S, Ayala AG. Benign tumors and tumor-like lesions of the adult kidney. Part II: Benign mesenchymal and mixed neoplasms, and tumor-like lesions. *Adv Anat Pathol.* 2000; 7: 47-66.
38. Nowak MA, Marzich CS, Scheetz KL, McElroy JB. Benign fibroepithelial polyps of the renal pelvis. *Arch Pathol Lab Med.* 1999; 123: 850-2
39. Truong LD, Williams R, Ngo T, Cawood C, Chevez-Barrios P, Awalt HL, Brown RW, Younes M, Ro JY. Adult mesoblastic nephroma: expansion of the morphologic spectrum and review of literature. *Am J Surg Pathol.* 1998; 22: 827-39
40. Nakamoto T, Igawa M, Fukushima M, Shimamoto F, Usui T. Fibroepithelial polyp in the renal pelvis. *Urol Int.* 1996; 56: 48-51.
41. Melamed J, Reuter VE, Erlandson RA, Rosai J. Renal myxoma. A report of two cases and review of the literature. *Am J Surg Pathol.* 1994; 18: 187-94.
42. Kunze E, Fischer G, Dembowski J. Tubulo-papillary adenoma (so-called nephrogenic adenoma) arising in the renal pelvis. Report of a case with a critical consideration of histogenesis and terminology. *Pathol Res Pract.* 1993; 189: 217-25.
43. Wegner HE, Herbst H, Dieckmann KP. Fibroepithelial polyp of the renal pelvis: report of a case treated with nephron-sparing surgery and review of the literature. *Int Urol Nephrol;* 25: 539-42.



Libro del Residente de  
**Urología**



capítulo 25

## **Tumores malignos del parénquima renal**

*Fco. Javier González García  
José Manuel Hontoria Briso-Montiano  
Manuel Sánchez Chapado*

*H. U. Príncipe de Asturias. Madrid*

**Palabras clave:** *Tumores malignos. Cáncer de células renales. Histopatología. Síndromes paraneoplásicos.*



Libro del Residente de

# Urología



Índice capítulo 25

## Tumores malignos del parénquima renal

<b>Introducción histórica</b> .....	435
<b>Clasificación</b> .....	435
<b>Cáncer de células renales</b> .....	437
<b>Bibliografía</b> .....	448



## capítulo 25

# Tumores malignos del parénquima renal

## INTRODUCCIÓN HISTÓRICA

La historia reciente de la cirugía renal comienza en 1861, año en que Wolcott publicaba la primera nefrectomía documentada sobre una masa renal que erróneamente había calificado de hepatoma. Posteriormente, en 1867, Spiegelberg realizaba incidentalmente una nefrectomía en el curso de la excisión de un quiste equinocócico.

Hubo que esperar hasta 1869 para asistir a la primera nefrectomía planificada, realizada por Simon, como consecuencia de una fístula ureteral permanente, intervención a la que el paciente sobrevivió con la subsiguiente cura de la fístula. Al año siguiente Gilmore realizaba la primera nefrectomía planificada en Mobile, Alabama (EE.UU.) como tratamiento en una paciente afecta de pielonefritis crónica atrófica e infección urinaria persistente.

Fue Harris, en 1882, quien publicó una serie de más de cien casos de extirpación renal por diversas patologías, que permitió el análisis clínico, quirúrgico e histopatológico de todas las alteraciones renales que precisaban cirugía de exéresis.

Con el advenimiento de las intervenciones quirúrgicas para el tratamiento de las enfermedades renales, se dispuso del tejido necesario para la interpretación histopatológica, y así, en el año 1826, König, describió por primera vez la anatomía de los tumores renales. Pero no fue hasta 1855 el momento en que Robin demostró el origen de los tumores renales a partir de las células epiteliales del túbulo proximal, hecho que fue confirmado por Waldeyer en 1867. Desafortunadamente, Grawitz, en 1883, introdujo cierta confusión, interpretando que el color amarillo característico de la estirpe de células claras del cáncer renal, debido a su alto contenido graso, y su ubicación

yuxtacapsular, debía proceder de restos adrenales. Esta idea fue apoyada por diferentes investigadores y patólogos de la época hasta que Lubarch, en 1894, introdujo el término *tumores hipernefroides* para designar el origen adrenal de los tumores renales, que posteriormente condujo al erróneo término *hipernefro-ma* que ha predominado en la literatura para describir a los tumores renales parenquimatosos primarios<sup>(1)</sup>. En 1903, Albarrán e Imbert corrigieron ese desafortunado error de concepto y junto a los trabajos de Wolff, escritos entre 1883 y 1928, comenzó el desarrollo de la conformación conceptual actual acerca de los tumores renales.

## CLASIFICACIÓN

La aproximación más práctica a la clasificación de los tumores renales fue la realizada por Deming y Harvard en 1970. Establecían, en ella, once categorías tumorales, con subdivisiones múltiples, que incluían prácticamente todas las enfermedades tanto renales propiamente dichas, como perirrenales que pudieran comprometer el riñón secundariamente. En 1980, Glenn realizó una simplificación de dicha clasificación mejorando la complejidad de la misma y añadiendo todas aquellas lesiones de nueva descripción. A la formulación original de Glenn se añadió el epígrafe oncocitoma incluyéndolo en el subgrupo de tumoraciones de carácter benigno<sup>(2)</sup>.

Recientemente, la descripción de Barbaric (1994) categoriza las masas renales desde el punto de vista patológico (malignas, benignas o inflamatorias) y desde el punto de vista de su imagen radiográfica (quistes simples, quistes complejos, tumores grasos y otros), generando una clasificación práctica<sup>(3)</sup> que ayuda al diagnóstico diferencial de las masas renales (Tabla 1).



**Tabla I.** Clasificación de Barbaric (patológico-radiológica) de las masas renales.

<b>Masas renales según su anatomía patológica</b>		
<b>Malignas</b>	<b>Benignas</b>	<b>Inflamatorias</b>
Carcinoma renal	Quiste simple	Absceso
Linfoma	Angiomiolipoma	Pielonefritis
Leiomiosarcoma	Oncocitoma	Pielonefritis
Hemangiopericitoma	Seudotumor	xantogranulomatosa
Liposarcoma	Reninoma	Quiste renal infectado
Rabdomiosarcoma	Feocromocitoma	Tuberculosis
Schwanoma	Leiomioma	Granuloma reumático
Osteosarcoma	Hemangioma	
Histiocitoma fibroso	Nefroma quístico	
Neurofibrosarcoma	Fibroma	
Metástasis	Malformación arterio-venosa	
Infiltración por neoplasia	Hemangiopericitoma	
Carcinoide	Hibernoma	
Tumor de Wilms	Aneurisma de la arteria renal	
Nefroma mesoblástico		
Leucemia		

<b>Masas renales según su aspecto radiológico</b>			
<b>Quiste simple</b>	<b>Quiste complejo</b>	<b>Tumores grasos</b>	<b>Otros</b>
Quiste	Nefroma quístico	Angiomiolipoma	Carcinoma renal
Quiste múltiple	Carcinoma renal	Lipoma	Metástasis
Quiste parapiélico	Quiste hemorrágico	Hibernoma	Linfoma
Divertículo calicial	Metástasis	Liposarcoma	Sarcomas
	Tumor de Wilms		Nefronía lobar
	Quiste infectado		Absceso
	Linfoma		Tuberculosis
	Tuberculosis		Oncocitoma
	Quiste septado		Fibroma
	Aneurisma de la arteria renal		Pielonefritis
	Malformación arterio-venosa		xantogranulomatosa
	Hidrocalíz		Feocromocitoma
			Tumor de Wilms
			Granuloma reumático
			Reninoma
			Leiomioma
			Hemangioma
			Nefroblastomatosis
			Adenocarcinoma

**Tabla 2.** Clasificación WHO/OMS del cáncer de células renales.

### Tumores de células renales

Carcinoma de células renales claras  
 Carcinoma de células renales claras multilocular  
 Carcinoma de células renales papilar  
 Carcinoma de células renales cromóforo  
 Carcinoma de los conductos colectores de Bellini  
   Carcinoma renal medular  
   Carcinoma con translocación Xp11  
   Carcinoma asociado con neuroblastoma  
   Carcinoma mucinoso tubular y de células fusiformes  
 Carcinoma inclasificable  
 Adenoma papilar  
 Oncocitoma

El adenocarcinoma de células renales supone el 80-85% de todas las neoplasias malignas del riñón en adultos. Tiene su origen en el epitelio de los túbulos renales, en la corteza o en la médula, dependiendo del subtipo histológico, lo que implica diferentes pronósticos e incluso distintas respuestas a tratamientos médicos. Actualmente, la clasificación de la WHO/OMS del carcinoma de células renales (CCR) distingue cinco subtipos histológicos: carcinoma de células claras, CCR papilar, CCR cromóforo, CCR de ductos colectores y CCR no clasificables (Tabla 2).

## CÁNCER DE CÉLULAS RENALES

### Epidemiología

El cáncer renal constituye el 3% de todas las neoplasias malignas del adulto y se ha constatado un aumento progresivo en la incidencia en los últimos años, con una tasa de aproximadamente el 2.5% anual<sup>(45)</sup>, como resultado probablemente del mayor número de pruebas diagnósticas realizadas en el contexto del estudio de otras enfermedades (TC y ecografía). Se diagnostican aproximadamente unos 28.000 casos nuevos cada año, y es el responsable de 11.000 muertes en ese mismo intervalo de tiempo<sup>(6)</sup>.

El cáncer de células renales es más frecuente en el varón, con una relación hombre:mujer de 2:1, y en el hábitat urbano. A pesar de que el carcinoma de células renales (CCR) se considera una enfermedad del adulto, con un pico de prevalencia entre la cuarta y la sexta décadas de la vida, puede, en algunos casos raros, presentarse en pacientes jóvenes.

Desde el punto de vista genético se han identificado dos cohortes de cáncer renal heredo-familiar: aquellos pacientes que presentan síndrome de Von Hippel-Lindau (VHL) y aquellos con cáncer de células renales papilar familiar.

### Etiología

La mayoría de los cánceres de células renales derivan del túbulo contorneado proximal, pero se han identificado algunos subtipos procedentes de los túbulos distales o de los colectores corticales.

### Factores de riesgo

En los modelos de experimentación animal se han identificado un gran número de factores potencialmente responsables del desarrollo de este tipo de tumores, pero hasta el momento actual no se ha descrito ningún factor relacionado con su aparición en los seres humanos. El tabaco, en cualquiera de sus formas, se ha relacionado con un aumento en la incidencia del cáncer de células renales, habiéndose observado una relación directamente proporcional entre la duración del hábito tabáquico y la aparición de los tumores, e inversamente proporcional entre la edad de adquisición del hábito y su aparición<sup>(7)</sup>.

No se ha conseguido demostrar hasta la fecha la relación de ningún carcinógeno ocupacional o industrial con la aparición del cáncer de células renales, pero sí se ha observado un aumento de su incidencia en pacientes con insuficiencia renal terminal y riñón poliquístico del adulto. En estos casos, la mediación de moduladores potenciadores, como el TFG-alfa y el TGF-beta, parece tener un papel decisivo en su formación.

### Citogenética

A principios de los años 80, diferentes investigadores demostraron que las deleciones cromosómi-

cas y las traslocaciones que afectan al brazo corto del cromosoma 3 (3p), se encontraban en relación con la aparición de cánceres renales de células claras, y que, la pérdida de un segmento del cromosoma 3 podía ser un evento relativamente precoz en la aparición de dichos tumores. La mayoría de los pacientes con cánceres de células renales también mostraban una sobreexpresión de c-myc, c-Ha-ras, c-fos, c-fms, f-raf-1 y ARNm del receptor del factor de crecimiento epidérmico (c-erb B-1), así como una disminución en la expresión de ARNm codificado por HER-2 (erb B-2).

Actualmente, también existe evidencia de que la activación de la cascada de las MAP (mitogen-activated protein) kinasas podría jugar un papel importante en la carcinogénesis y la malignización potencial de los cánceres de células renales<sup>(9)</sup>.

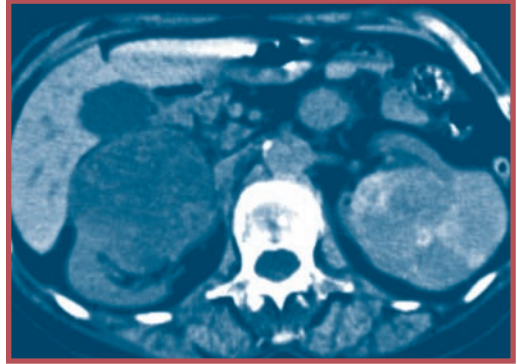
## Formas hereditarias del carcinoma de células renales

### **Carcinoma de células renales y enfermedad de Von Hippel-Lindau**

El síndrome de Von Hippel-Lindau es un raro síndrome heredo-familiar cuya incidencia se estima en 1 de cada 36.000 nacidos vivos/año. Los individuos con estigmas de esta enfermedad tienden a desarrollar tumores renales bilaterales y multifocales, así como quistes, hemangioblastomas cerebelosos y medulares, hemangiomas retinianos, tumores derivados de los islotes pancreáticos y cistoadenomas epididimarios. En estos casos, el carcinoma de células renales es casi siempre de estirpe celular clara, y cuando no se diagnostican y se tratan son los responsables de aproximadamente el 45% de los fallecimientos en esta enfermedad. Los estudios familiares realizados en el contexto del cáncer de células renales no sólo demostraron alteraciones genéticas similares en los pacientes afectados de carcinoma renal y de Von Hippel-Lindau, sino que, además se observó que el gen VHL tenía propiedades supresoras en los pacientes con cáncer renal. Los genes VHL mutados producían la expresión y codificación de cantidades aumentadas de factor de crecimiento derivado del endotelio, cuyo papel favorecería el desarrollo de estos tumores.

La enfermedad de Von Hippel-Lindau se presenta con la misma frecuencia tanto en hombres como en mujeres y dependiendo de las secuencias mutadas

**Figura 1.** La fotografía muestra la presencia de una tumoración sólida mesorrenal en un riñón con duplicidad ureteral



(3 codones diferentes) presenta tres variedades sindrómicas distintas: afectación reno-óculo-cerebral, reno-cerebral asociada a feocromocitoma y feocromocitoma aislado<sup>(9)</sup> (Tabla 3).

### **Carcinoma de células renales papilar heredo-familiar**

El carcinoma papilar de células renales hereditario, como la enfermedad de Von Hippel-Lindau, se asocia en su presentación a tumores renales bilaterales (Figura 1). Se considera un trastorno autonómico dominante y la alteración genética parece radicar en una mutación del proto-oncogén MET. Este proto-oncogén es el encargado de la regulación de la cascada de activación de las proteínas tirosina-kinasa<sup>(9)</sup> (Tabla 3).

## Resistencia multifarmacológica

El carcinoma de células renales posee cierta capacidad de resistencia a los agentes quimioterapéuticos de uso habitual. La base de esta capacidad se centra en la existencia a nivel transmembrana de la glicoproteína P170, así como su asociación al mecanismo de óxido-reducción mediado por glutatión, cuyo papel se ha relacionado con la adquisición y detoxificación de los fármacos empleados en quimioterapia.

## Histopatología

### **Aspectos macroscópicos**

El cáncer de células renales es típicamente redondeado y de tamaño variable. Generalmente se encuen-

**Tabla 3.** Cáncer renal familiar.

Síndrome	Gen/proteína	Cromosoma	Tumor renal	Patología asociada
Von Hippel-Lindau	VHL pVHL	3p25	Carcinoma renal de células claras múltiple/bilateral	Hemangiomas, CNS y retiniano, tumores pancreáticos
Cáncer papilar hereditario	c-MET HGF-R	7q31	Ca. papilar tipo 1	Ca. mama, pulmón, páncreas, tracto biliar y melanoma
Esclerosis tuberosa	TSC-1 Hamartina TSC-2 Tuberina	9q34 16p13	Angiomolipomas múltiples, bilaterales. Linfangioleiomiomatosis Ca. renal de células claras	Angiofibromas cutáneos, fibromas subungueales
Leiomiomatosis hereditaria y carcinoma renal	FH FH	1q42-43	Ca. papilar renal tipo 2	Leiomiomas uterinos y cutáneos. Leiomiosarcomas
Síndrome de Birt-Hogg-Dubé	BHD Foliculina	17p11.2	Ca. cromóforo múltiple, Ca. de células claras, mixtos y oncocitomas	Foliculomas faciales, quistes pulmonares, lipomas múltiples, neumotórax espontáneo
Cáncer familiar no VHL sin traslocación del cromosoma 3	TRC8?	Desconocido	Ca. renal de células claras múltiple, bilateral	
Cáncer familiar con traslocación constitucional del cromosoma 3	FIHT? TRC8? (desconocido)	3p14 3q13,3 3q21	Ca. renal de células claras múltiple, bilateral	Ca. tiroides, vejiga, páncreas y estómago

tra envuelto por una pseudocápsula compuesta por parénquima renal comprimido y tejido fibroso. Habitualmente, el aspecto macroscópico es el de un entramado de áreas tumorales blandas amarillentas o parduzcas separadas por zonas de necrosis o hemorragia intratumoral. La presencia de quistes es frecuente, probablemente secundarios a mecanismos de necrosis y reabsorción, siendo las calcificaciones de las paredes de estos quistes un hallazgo frecuente. Generalmente, el sistema excretor se encuentra desplazado y muchas veces infiltrado. La fascia de Gerota parece proporcionar una barrera contra la diseminación local de la enfermedad, pero, también ésta puede ser comprimida e infiltrada. El cáncer de células renales es típicamente unilateral, pero pueden aparecer lesiones

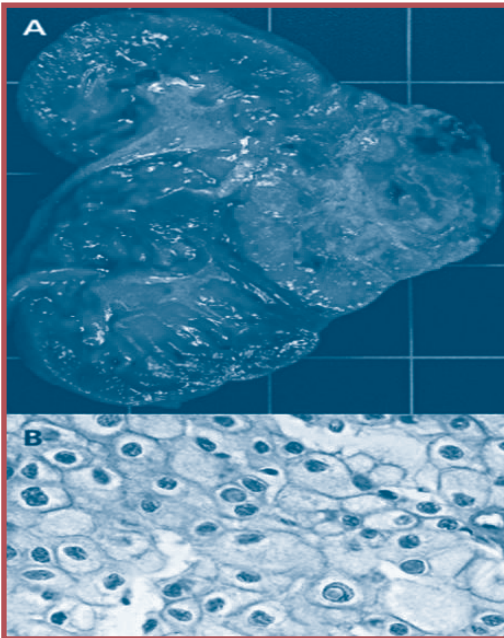
bilaterales tanto sincrónica como asincrónicamente en el 2% de los casos<sup>(10)</sup>.

### Aspectos microscópicos

- **Variedad de células claras**

Se encuentra presente en más del 80% de los casos. Su aspecto microscópico presenta células grandes de abundante citoplasma y forma poligonal. Las células granulares poseen citoplasma eosinofílico y abundante presencia de mitocondrias. En aproximadamente el 50% de los casos se objetiva positividad para vimentina y la mayoría de ellos muestra expresión de citokeratinas 8 y 18 (Figura 2).

**Figura 2.** Imagen de TC que muestra un carcinoma renal bilateral sincrónico en paciente con enfermedad papilar hereditaria.



- **Variedad papilar**  
Representa el 14% de los casos de carcinoma de células renales. Su aspecto es el de pequeños tumores casi completamente encapsulados y confinados al córtex renal. La anaplasia nuclear es poco común y son indistinguibles de los adenocarcinomas renales. En estos tumores es característica la pérdida del cromosoma Y, así como las trisomías 7 y 17.
- **Variedad sarcomatoide**  
Se caracterizan por poseer mayor agresividad y peor pronóstico que el resto de las variedades histológicas del cáncer renal, así como por la presentación microscópica de un patrón espinoso celular que recuerda a las células pleomórficas mesenquimales.
- **Variedad cromófoba**  
Representa el 4% del total de los tumores. Las células que lo conforman poseen citoplasma claro de aspecto transparente, surcado por una fina

retícula y de eosinofilia moderadamente intensa. Al microscopio electrónico se objetivan estructuras reticulares abundantes (microvesículas) pobres en glucógeno en el citoplasma.

- **Variedad oncocítica**  
Supone el 2% de los casos de carcinoma de células renales. La tendencia de estos tumores es hacia las formas benignas salvo presencia de imágenes de atipia. En estos últimos casos el curso es de mejor pronóstico que en el resto de las variedades.
- **Variedad de los conductos colectores**  
Su prevalencia es inferior al 1%. Su curso es de mal pronóstico, siendo la mayoría de estos tumores ciertamente agresivos en su presentación.

### **Grado histológico**

El grado histológico<sup>(10)</sup>, basado en la morfología nuclear, posee significado pronóstico por sí mismo y se considera un factor de supervivencia independiente del estadio tumoral. Los tumores que muestran patrones espinocelulares, en general, se relacionan con peor pronóstico.

A pesar de que la medida de la ploidía del DNA puede reflejar la heterogeneidad del tumor e indicar su potencial maligno, aún es preciso determinar el valor clínico de esta técnica en el carcinoma de células renales.

### **Estadio tumoral**

Recientemente se han incorporado ciertos cambios al sistema de clasificación TNM para el cáncer de células renales (Tabla 4). Dicha clasificación se ha convertido en la herramienta de estadiaje más ampliamente utilizada por la mayoría de los grupos. Este cambio afecta al estadio T1, que ahora incluye todos aquellos tumores confinados al órgano de hasta 7 cm de diámetro.

Los lugares de presentación habitual de metástasis en el cáncer renal son el hígado, el pulmón, el tejido celular subcutáneo y el sistema nervioso central.

El estadiaje requiere una anamnesis cuidadosa junto a una exploración física exhaustiva que se completa con la realización de una analítica que incluya parámetros de función renal, hepática y niveles de

**Tabla 4.** Estadaje TNM del cáncer de células renales.

Tumor primario	Descripción
Tx	No puede ser estadiado
T0	No evidencia de tumor primario
T1	≤ de 7 cm limitado al riñón
T2	> de 7 cm limitado al riñón
T3	Confinado por la fasciade Gerota
T3a	Infiltra adrenal o tejido adyacente
T3b	Infiltra v. renal/cava infradiafragmat.
T3c	Infiltra v. renal/cava supradiafragmat.
T4	Infiltra tejidos más allá de Gerota
Nx	No estadiaje de ganglios afectos
N0	No evidencia de ganglios afectos
N1	Un solo ganglio ipsilateral afecto
N2	Ganglios múltiples bilaterales
N3	Ganglios regionales fijos
Mx	No estadiaje de metástasis
M0	No evidencia de metástasis
M1	Metástasis a distancia

calcio sérico, así como una radiografía de tórax y los estudios de imagen (ecografía, TC o RNM) precisados para la caracterización tumoral de cara a su intervención<sup>(10)</sup>.

## Signos y síntomas clínicos

La triada clásica de dolor, hematuria y masa palpable en el flanco es un hallazgo relativamente infrecuente y suele representar enfermedad avanzada. El dolor generalmente se encuentra en relación con la invasión vascular y de otros órganos de vecindad o bien con la obstrucción al flujo de orina.

La pérdida de peso, la fiebre, la sudoración nocturna y el desarrollo de varicocele izquierdo de aparición súbita son otros estigmas clínicos que deben hacer sospechar la presencia de un cáncer de células renales.

Puede desarrollarse hipertensión como resultado de la oclusión segmentaria de la arteria renal o secundaria a la liberación por parte del tumor de renina o sustancias relacionadas<sup>(10-12)</sup>.

Los síndromes paraneoplásicos relacionados con la enfermedad son los responsables de una pléyade de síntomas en relación con el aumento de los niveles plasmáticos de prostaglandinas, glucagón, eritropoyetina, 1,25-dihidroxi-colecalciferol, factores relacionados con la hormona paratiroidea, gonadotropina coriónica, renina e insulina.

## Síndromes paraneoplásicos relacionados con el cáncer de células renales

### Síndrome de Stauffer

Es el síndrome caracterizado por la disfunción no metastásica del hígado en pacientes con cáncer renal. Entre sus rasgos más destacados incluye la alteración de los parámetros de función hepática, la disminución del recuento de las células de la serie blanca, la fiebre y las áreas de necrosis hepática sin evidencia de infiltración tumoral metastásica. Habitualmente el paciente mejora y los parámetros de función hepática se normalizan una vez se ha llevado a cabo la nefrectomía. La supervivencia al año supera el 85%, y la persistencia o recurrencia de este síndrome debe hacer sospechar la presencia de una recidiva tumoral<sup>(13)</sup>.

### Hipercalcemia

La hipercalcemia se objetiva en el 10% de los pacientes afectos de cáncer de células renales. A pesar de que la causa es todavía desconocida, parece que podría encontrarse en relación con la liberación por parte del tumor de péptidos con secuencias análogas a la hormona paratiroidea. La hipocalcemia secundaria a la exéresis del tumor es un hallazgo relativamente infrecuente. La hipercalcemia persistente, incluso después de la exéresis quirúrgica del tumor, obliga a pensar en afectación ósea a distancia como signo de enfermedad metastásica<sup>(13)</sup>.

### Hipertensión y aumento de los niveles séricos de renina

La hipertensión y la elevación de los niveles plasmáticos de renina se ha asociado a enfermedades de alto estadio tumoral. Los niveles de renina tienden a estabilizarse después de practicada la nefrectomía<sup>(13)</sup>.

### Policitemia y fiebre de origen desconocido

En algunos pacientes afectos de cáncer de células renales puede observarse un aumento del recuento

plaquetario en relación con los niveles aumentados de eritropoyetina en respuesta al tratamiento de las enfermedades avanzadas con IL-2 e IFN-alfa. La fiebre, parte integrante del síndrome constitucional que presentan algunos pacientes con enfermedad avanzada se considera relacionado con la liberación tumoral de factores de necrosis<sup>(13)</sup>.

## Estudios de imagen

El cáncer de células renales actualmente se diagnostica en estadios precoces de la enfermedad de forma incidental, debido, en gran medida, a la introducción de la ecografía y otras pruebas de imagen (TC o RNM) a los protocolos de rutina diagnóstica<sup>(14)</sup>.

### Urografía intravenosa

La urografía intravenosa constituye un pilar básico en la aproximación diagnóstica de la hematuria. Cuando se identifica una masa renal en un estudio de este tipo, se requieren, por lo general, pruebas complementarias de imagen para el estudio de la lesión. Los estudios de coste-efectividad han hecho posible el desplazamiento de esta técnica a favor de técnicas de mayor resolución como la ecografía o la TC.

### Ecografía

La ecografía es una herramienta sensible a la hora de diferenciar lesiones quísticas, sólidas o masas rena-

les complejas. Los criterios ecográficos para el diagnóstico de un quiste simple renal incluyen: la ausencia de ecos en el interior de la cavidad quística, la forma oval o redondeada, una pared fina y bien diferenciada, la sombra acústica posterior y por último la buena transmisión del sonido en su interior.

Las masas sólidas muestran una ecogenicidad aumentada o disminuida, poca o nula transmisión del sonido a su través y paredes pobremente diferenciadas o de formas irregulares (Figura 3). Los seudotumores clínicamente significativos, entre los que se encuentran las columnas de Bertin hipertrofiadas o las lobulaciones fetales, pueden causar problemas en el diagnóstico diferencial. Cuando persistan las dudas acerca de una masa diagnosticada mediante ecografía, deben realizarse estudios complementarios de forma obligada tales como una gammagrafía renal o mejor una TC, para ayudar a la diferenciación entre quistes y lesiones malignas.

La RNM, la cecografía inferior y la ecografía doppler pueden en casos seleccionados ayudar al estadiaje de la lesión y son de particular importancia a la hora de determinar la presencia de trombos tumorales y su extensión.

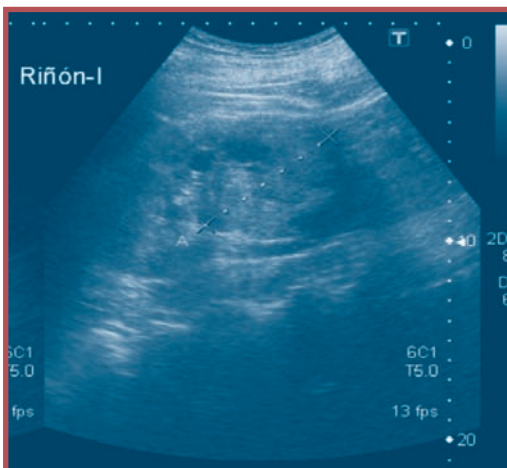
### Tomografía computerizada (TC)

Las mejorías técnicas en los materiales de contraste intravenoso, unido al desarrollo tecnológico en los aparatos de tomografía, ha hecho de la TC el método de elección en la detección y estadiaje de los tumores renales. Gracias a este método diagnóstico puede precisarse con gran exactitud la densidad de las lesiones quísticas de forma ambulatoria y no invasiva.

Dependiendo de sus características radiológicas Bosniak realizó una clasificación para determinar el potencial maligno de las lesiones quísticas renales, cuyos principales aspectos pueden observarse en la Tabla 5.

Cuando se correlaciona con los hallazgos angiográficos, la TC diagnostica correctamente los casos de infiltración de la vena renal, su extensión a la vena cava, la extensión perirrenal, las metástasis ganglionares y la infiltración de órganos adyacentes en el 91, 97, 79, 87 y 96% de los casos respectivamente. La TC es

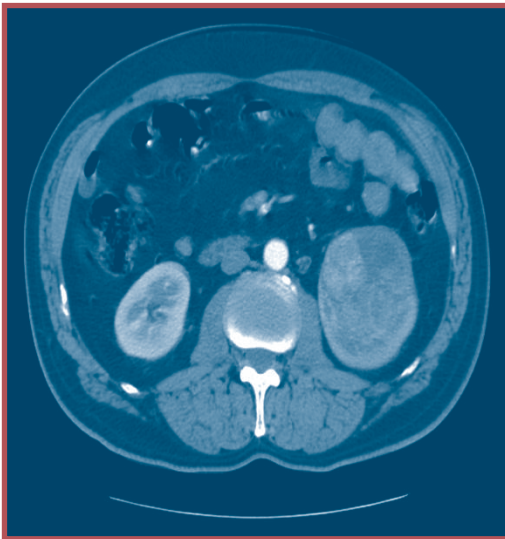
**Figura 3.** Imagen ecográfica de un tumor renal de polo superior izquierdo.



**Tabla 5.** Clasificación de Bosniak.

<b>I (Benigno)</b>	Quiste simple.
<b>II (Probablemente benigno)</b>	Septado, mínimamente calcificado, de alta densidad, no capta contraste.
<b>III (Sospechoso)</b>	Multiloculado, hemorrágico, calcificaciones pleomorfas o grandes componentes sólidos que no captan contraste.
<b>V (Probablemente maligno)</b>	Irregularidades en el borde, capta contraste en el componente sólido.

**Figura 4.** Imagen de TC de un cáncer de células renales izquierdo.



la prueba diagnóstica con mejor relación coste-efectividad en la evaluación ante la sospecha de una masa renal y debe ser la primera línea diagnóstica en este supuesto. Los puntos desfavorables de la TC se encuentran en la existencia de falsos-positivos en la determinación de metástasis ganglionares o la posibilidad de error diagnóstico ante la infiltración de la cápsula renal (Figura 4). Por este motivo, es preciso ser cauto a la hora de realizar aseveraciones en cuanto al pronóstico y la curación potencial de la enfermedad basándose únicamente en los datos de la imagen ofrecida por la TC<sup>(14)</sup>.

### Resonancia nuclear magnética (RNM)

La RNM puede ser de ayuda en la evaluación de la invasión neoplásica de la vena renal o de la vena cava inferior sin necesidad explícita de contraste (Figura 5). Otra utilidad sería la determinación de la masa renal de modo multidimensional demostrando los lugares de infiltración por contigüidad de la misma<sup>(14)</sup>.

La RNM es menos sensible que la TC en la evaluación de las lesiones sólidas inferiores a 3 cm de diámetro mayor.

### Arteriografía renal selectiva

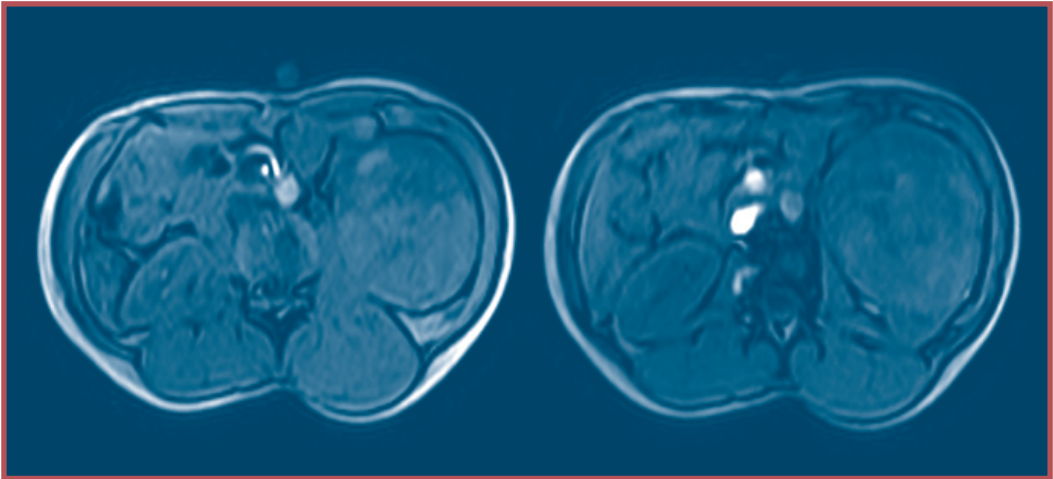
Actualmente las indicaciones para la realización de una arteriografía selectiva en el diagnóstico o el estadije de una masa renal han quedado reducidas a las siguientes:

- la evaluación de una lesión en paciente monorreño de cara a la realización de un procedimiento exerético conservador;
- como resultado de la asociación a procedimientos de embolización de tumores renales de gran tamaño y/o presencia de trombo intravenoso considerable, y
- como planificación terapéutica en las metástasis aisladas procedentes de otros tumores primarios sobre el riñón, las cuales son frecuentemente hipovasculares.

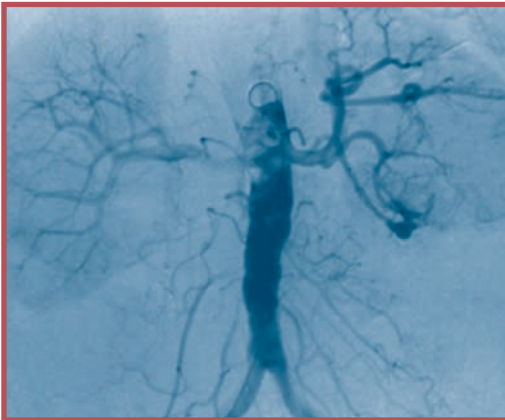
Los hallazgos clásicamente encontrados en la arteriografía incluyen la presencia de neovasos, fístulas



**Figura 5.** Imágenes seriadas de RM de un cáncer de células renales izquierdo.



**Figura 6.** La arteriografía puede ayudar en ocasiones a plantear la estrategia quirúrgica más conveniente.



arterio-venosas, sinusoides vasculares cargados de contraste y la acentuación de los vasos capsulares. En ocasiones la adición de epinefrina (adrenalina) cuyo efecto es constrictivo sobre los vasos normales, puede no tener efecto sobre los vasos tumorales orientando el diagnóstico (Figura 6).

## Pronóstico

Los factores pronósticos de importancia en el cáncer de células renales son diferentes dependiendo de si se examinan las formas locales o localmente

avanzadas de la enfermedad, o por el contrario se tienen en cuenta las formas avanzadas de la misma.

Aunque el grado histológico es el factor pronóstico más importante desde el punto de vista microscópico correlacionándose con la supervivencia en todos los estadios tumorales, parece que el factor pronóstico aislado de mayor importancia es el estadio patológico. De acuerdo a los trabajos de Guinan et al. la supervivencia a cinco años teniendo en cuenta el estadio de Robson es del 75, 63, 38 y 11% respectivamente<sup>(15)</sup>.

Los pacientes con tumores de tamaño inferior a 5 cm poseen mejores tasas de supervivencia que los pacientes afectados de tumores de tamaño intermedio (5-10 cm), mientras que en los casos donde la masa tumoral es superior a 10 cm el pronóstico es sensiblemente inferior:

La ploidía nuclear parece también estar relacionada con el pronóstico en estos tumores, habiendo observado que a los 10 años de seguimiento la supervivencia se encontraba en torno al 92% en los tumores diploides y, sin embargo, era del 63% en aquellos pacientes que no presentaban esta característica. Además, en los casos de enfermedad metastásica la supervivencia también es superior a favor de los diploides frente a los aneuploides. El empleo rutinario de esta determinación no se encuentra aún bien establecido<sup>(15)</sup>.

## 25. Tumores malignos del parénquima renal

A pesar de la controversia establecida acerca de si la invasión de la vena renal imprime peor pronóstico o no, parece que la infiltración ganglionar local, la extensión más allá de la fascia de Gerota, la infiltración de órganos vecinos y la presencia de metástasis a distancia aporta claramente peor pronóstico a esta enfermedad. En los tumores órgano-confinados la invasión aislada de la vena renal o de la vena cava inferior (excepto la infiltración de la pared vascular) tiene un impacto mínimo sobre la supervivencia. Es por ello que en los tumores de células renales localmente avanzados que presentan trombo tumoral, las tasas de supervivencia a los cinco años después de la resección completa del trombo en el interior de la vena cava inferior oscila entre el 47 y el 69%, mientras que para las enfermedades avanzadas estas cifras se encuentran entre el 0 y el 20%. Por el contrario, si se evidencia una disminución de la supervivencia en aquellos casos en los que se demuestra infiltración de los ganglios locales o de la grasa perirrenal. Los pacientes que muestran infiltración más allá de fascia de Gerota después de una resección tumoral incompleta poseen peor pronóstico que aquellos que presentan metástasis a distancia sin evidencia de recurrencia local de la enfermedad.

### Tratamiento

#### **Nefrectomía radical**

La nefrectomía radical se mantiene aún como un método eficaz en el tratamiento del cáncer de células renales primario. Por definición, este procedimiento incluye la escisión de la fascia de Gerota, el riñón propiamente dicho y la grasa perirrenal. El objetivo de esta intervención consiste en la escisión tumoral completa con un adecuado margen de seguridad oncológica y mínima manipulación del tejido escindido para evitar la diseminación tumoral. A pesar de que se desconoce si existe un aumento en la supervivencia entre la realización de nefrectomía simple y la realización de nefrectomía radical en las condiciones antes expuestas, esta última ha permanecido como la indicación estándar en el tratamiento de esta entidad<sup>(16,17)</sup>.

La adrenalectomía ipsilateral se realiza frecuentemente durante el procedimiento, pero los estudios más recientes han revelado que, probablemente, sólo sea necesaria en el tratamiento de las lesiones que comprometen el polo renal superior; o en aquellas

lesiones de gran tamaño, si la glándula muestra una disposición normal en los estudios de imagen preoperatorios. La linfadenectomía regional también se practica en algunas ocasiones, habiéndose atribuido el aumento de supervivencia a la escisión de ganglios afectados durante el procedimiento. A pesar de esto, todavía hoy sigue habiendo gran controversia al respecto, ya que los datos actuales disponibles sugieren que sólo se beneficiarían de la linfadenectomía los pacientes con enfermedad micrometastásica establecida en el momento de la intervención.

Algunos argumentos en contra de la realización de la linfadenectomía son:

- La diseminación hematológica y linfática en el cáncer renal tienen la misma frecuencia y la mayoría de los pacientes con ganglios linfáticos positivos pueden haber presentado eventualmente diseminación hematológica al mismo tiempo. Más aún, la mayoría de los pacientes que presentan metástasis a distancia no presentan ganglios positivos en la disección.
- El drenaje linfático del cáncer de células renales es variable y puede ocurrir a cualquier nivel en el retroperitoneo.

En resumen, a pesar de que el valor terapéutico de la linfadenectomía es cuestionable, puede ser realizada con suficiente seguridad y, puede en pacientes seleccionados (habitualmente en pacientes con enfermedad de alto grado) puede contribuir a mejorar la información sobre el estadio y mejorar potencialmente el pronóstico. El abordaje para la realización de la nefrectomía depende de la preferencia del cirujano, más que de la necesidad de realizarla bajo una técnica determinada; sin embargo, es imprescindible la realización de la ligadura precoz, tanto de la arteria como de la vena renal, para evitar la diseminación tumoral<sup>(17)</sup>.

Para los tumores de pequeño tamaño o los tumores de polo inferior; la escisión de la glándula suprarenal ipsilateral es probablemente innecesaria, dada la extremada rareza de las metástasis a nivel de dicha glándula. La incisión toracoabdominal es de particular interés para la escisión de tumores de gran tamaño que comprometen el polo superior renal.

La embolización angiográfica de la arteria renal previa a la intervención puede disminuir el sangrado intraoperatorio, especialmente en los tumores de mayor tamaño. Las complicaciones incluyen fleo adinámico, sepsis o dislocación del coil, lo que puede comprometer la tolerancia de la cirugía por parte del paciente. La propensión del cáncer de células renales a infiltrar las venas renales alcanzando el sistema cava es bien conocida, por lo que la delineación preoperatoria de los márgenes de la escisión, mediante TC o RNM, es de capital importancia.

Actualmente, la exéresis de la totalidad del tumor y la de sus prolongaciones en el interior de la vena cava puede realizarse con seguridad, incluso cuando el trombo alcanza la aurícula derecha. La extensión infra-diaphragmática del trombo requiere control vascular local, mientras que su extensión supradiaphragmática precisa circulación extracorpórea durante la intervención. Las tasas de supervivencia se cifran entre el 64 y el 57% a los 5 y 10 años respectivamente, aunque la aurícula derecha se encuentre comprometida<sup>(16,17)</sup>.

### **Cirugía renal conservadora**

El carcinoma de células renales puede aparecer tanto en un riñón único, como bilateralmente de forma anacrónica o sincrónica. Dichas presentaciones constituirían las indicaciones de la cirugía renal conservadora, pero, en la actualidad, dichas indicaciones se han ampliado a pacientes con riñones contralaterales sanos (Tabla 6). La comprensión de la anatomía renal

**Tabla 6.** Indicaciones de nefrectomía parcial en el cáncer de células renales.

#### **Indicaciones de nefrectomía parcial en el cáncer de células renales**

- Cáncer renal en riñón único
- Cáncer renal bilateral
- Riñón contralateral de función disminuida
- Lesión periférica pequeña
- Tumor detectado incidentalmente
- Sospecha de no malignidad preoperatoria
- Carcinoma de células renales en la enfermedad de Von Hippel-Lindau
- Desconocimiento del estado del riñón contralateral

permite la realización de este procedimiento de una forma segura, permitiendo la preservación del parénquima renal suficiente para evitar la diálisis. Las técnicas de cirugía conservadora renal incluyen la resección segmentaria, la enucleación y la heminefrectomía<sup>(18,19)</sup>.

La mayor desventaja de la cirugía conservadora es el riesgo de recurrencia local, que se sitúa entre el 2 y el 10%. Algunos de estas recurrencias son crecimientos de tumores multicéntricos previamente no detectados. Algunos autores han descrito que el empleo de ecografía intraoperatoria con una sonda de 7.5 MHz con doppler; puede ser útil en la descripción de tumores multifocales, detección de quistes asociados, así como determinar la extensión de la lesión (Figura 6).

### **Radioterapia**

Aunque parece que la radioterapia puede tener cierto papel en el manejo de las metástasis óseas, no existen estudios que hayan demostrado la utilidad de la misma en neoadyuvancia o coadyuvancia en el tratamiento de cáncer de células renales o en el tratamiento de la enfermedad ganglionar residual secundaria a este tipo de tumores. Ya que, a pesar de que la radioterapia parece enlentecer la progresión tumoral recidivada en la fosa renal, no existen datos a favor de la mejora en las tasas de supervivencia específicas.

### **Carcinoma renal metastático**

#### **Quimioterapia**

Un gran número de agentes quimioterapéuticos se han probado sin éxito hasta la actualidad en el tratamiento del cáncer de células renales. Sin embargo, los estudios preliminares del empleo en combinación de 5-fluorouracilo con interleukina-2 e interferón-alfa han mostrado unas tasas de respuestas del 46% con un 15% de remisiones completas y toxicidad sistémica moderada a las dosis empleadas<sup>(20)</sup>.

#### **Inmunoterapia**

La base de la inmunoterapia en el cáncer renal es la inusual historia natural de esta enfermedad, que incluye la regresión espontánea, el crecimiento tardío de las lesiones metastásicas y los tiempos de duplicación tumoral variables. Todo ello hace pensar en que los factores de inmunidad del huésped pueden tener un papel importante en el control de la enfermedad<sup>(20)</sup>.

## 25. Tumores malignos del parénquima renal

Históricamente, algunos estimuladores inmnoológicos inespecíficos han demostrado mínimos beneficios (BCG, *Corynebacterium parvum* y levamisol).

### Interferón alfa

Los interferones, y en particular el interferón alfa, han mostrado eficacia (en torno al 15% de remisiones parciales) contra el cáncer de células renales, pero las remisiones completas son anecdóticas (1% de los casos). Los pacientes con mejores tasas de respuestas son aquellos que presentaban metástasis circunscritas y bien delimitadas, especialmente pulmonares. Los efectos del interferón alfa son los derivados de la activación de células NK, la expresión incrementada de antígenos asociados al tumor y la modulación de los antígenos HLA de clases I y II<sup>(20)</sup>.

### Interleukina-2

Los estudios llevados a cabo con la interleukina-2 derivada de los linfocitos T muestran remisiones completas hasta en el 5% de los casos y remisiones parciales entre el 10 y el 15% de los mismos. Algunos de los pacientes incluidos en los estudios iniciales, y en los que se observaron respuestas completas, llevan más de 7 años de supervivencia libre de enfermedad en la actualidad, lo que sugiere respuestas mantenidas en el tiempo en un pequeño grupo de pacientes.

Los efectos colaterales de la terapia con interleukina-2 incluyen fiebre, escalofríos, malestar general, náuseas, vómitos y diarrea. Algunos pacientes pueden desarrollar azotemia prerrenal con hipotensión, retención de fluidos, síndrome de distrés respiratorio, oliguria y excreción fraccional de sodio baja, pero la suspensión del tratamiento conduce al restablecimiento total y rápido de las condiciones previas al mismo. La mortalidad relacionada con el tratamiento se inferior al 2%. Las líneas de investigación actuales se centran en la combinación de diferentes modificadores de la respuesta biológica (interferón alfa e interleukina-2) para mejorar las tasas de supervivencia específica<sup>(20)</sup>.

### Nefrectomía paliativa

Aproximadamente el 30% de los tumores renales se encuentran diseminados al diagnóstico. La nefrectomía paliativa está indicada en el control de la sintomatología derivada del tumor, cuando ésta es severa e incapacitante, como en el caso de hematuria incoercible, síntomas compresivos por contigüidad, síndromes

paraneoplásicos o dolor intratable. Estos pacientes tienen una media de supervivencia de alrededor de 4 meses, y sólo el 10% sobrevive al primer año tras el diagnóstico. Actualmente, la embolización renal proporciona un método más seguro y menos invasivo que la cirugía para el tratamiento para el tratamiento de la hematuria y los síntomas antes mencionados.

## Cánceres renales inhabituales

### Sarcomas renales

Los sarcomas constituyen sólo del 1-3% de los tumores renales, pero aumentan su incidencia con la edad. La diferenciación con la variedad sarcomatoide del cáncer de células renales es habitualmente difícil o imposible.

La clínica que producen estos tumores es superponible a la del cáncer de células renales: hematuria, dolor y masa palpable en el flanco. Los datos de imagen procedentes del estudio mediante TC que más orientan al diagnóstico de un sarcoma renal incluyen el origen tumoral en el seno o la cápsula, presencia de una masa con grasa o hueso y la observación de una gran tumoración retroperitoneal sin linfadenopatías. Angiográficamente son hipovasculares, salvo por la presencia de fístulas arterio-venosas. El 60% son leiomiomas, que proceden en su desarrollo de las células musculares lisas. Son más frecuentes en la mujer y entre la tercera y la quinta década de la vida. Habitualmente tienden más a comprimir y desplazar el riñón que a invadirlo. Los leiomiomas son habitualmente de gran tamaño, bien encapsulados, firmes, multinodulares y pueden metastatizar precozmente. A pesar de que los sarcomas tienden a recurrir localmente después de la exéresis, la nefrectomía radical es el tratamiento de elección. La escisión radical completa del tumor puede aumentar la supervivencia en estos casos, y además, el análisis histológico de estos tumores puede ayudar a diferenciarlos de los adenocarcinomas renales.

El pronóstico en la enfermedad de alto grado y/o avanzada es pobre a pesar del tratamiento con cirugía, quimioterapia o radioterapia.

### Rabdomiosarcoma

Es una de las neoplasias renales del adulto más raras y malignas. Procede del músculo estriado y son

habitualmente de gran tamaño, multinodulares y bien encapsulados. Los lugares habituales de metástasis son el hígado, los ganglios y el pulmón.

La cirugía es el único tratamiento potencialmente curativo, sin embargo la supervivencia después de cirugía aislada es bastante pobre.

### **Histiocitoma fibroso maligno**

El histiocitoma fibroso maligno es el sarcoma de tejidos blandos más frecuente en el adulto añoso. Habitualmente crecen hasta alcanzar gran tamaño en el espacio retroperitoneal. Su aspecto histológico es similar al de otros histiocitomas. Su tratamiento consiste en la nefrectomía radical, pero la recurrencia local es frecuente y la radioterapia puede ser eficaz en este sentido.

## **BIBLIOGRAFÍA**

1. Delahunt B, Eble JN. History of the development of the classification of renal cell neoplasia. *Clin Lab Med.* 2005 Jun;25(2):231-46.
2. Gettman MT, Blute ML. Update on pathologic staging of renal cell carcinoma. *Urology.* 2002 Aug;60(2):209-17.
3. Said JW, Thomas G, Zisman A. Kidney pathology: current classification of renal cell carcinoma. *Curr Urol Rep.* 2002 Feb;3(1):25-30.
4. A. Jemal, T. Murray and E. Ward et al., Cancer statistics, 2005, *CA Cancer J Clin*, 2005 (55):10-30.
5. S. Lam, J.T. Leppert and R.A. Figlin et al., Surveillance following radical or partial nephrectomy for renal cell carcinoma, *Curr Urol Rep.* 2005. 5: 7-18.
6. Lindblad P. Epidemiology of renal cell carcinoma. *Scand J Surg.* 2004;93(2):88-96.
7. Drucker BJ. Renal cell carcinoma: current status and future prospects. *Cancer Treat Rev.* 2005 Nov;31(7):536-45.
8. Mulders P, Bleumer I, Oosterwijk E. Tumor antigens and markers in renal cell carcinoma. *Urol Clin North Am.* 2003 Aug;30(3):455-65.
9. Hansel DE. Genetic alterations and histopathologic findings in familial renal cell carcinoma. *Histol Histopathol.* 2006 Apr;21(4):437-44.
10. Cohen HT, McGovern FJ. Renal-cell carcinoma. *N Engl J Med.* 2005 Dec 8;353(23):2477-90.
11. Levine E. Renal cell carcinoma: clinical aspects, imaging diagnosis, and staging. *Semin Roentgenol.* 1995 Apr;30(2):128-48.
12. Malkowicz SB. Clinical aspects of renal tumors. *Semin Roentgenol.* 1995 Apr;30(2):102-15.
13. Papac RJ, Poo-Hwu WJ. Renal cell carcinoma: a paradigm of lanthanic disease. *Am J Clin Oncol.* 1999 Jun;22(3):223-31.
14. Pozzi-Mucelli R, Rimondini A, Morra A. Radiologic evaluation in planning surgery of renal tumors. *Abdom Imaging.* 2004 May-Jun;29(3):312-9.
15. Lane BR, Kattan MW. Predicting outcomes in renal cell carcinoma. *Curr Opin Urol.* 2005 Sep;15(5):289-97.

16. Cambio AJ, Evans CP. Management approaches to small renal tumours. *BJU Int.* 2006 Mar;97(3):456-60.
17. Dave DS, Lam JS, Leppert JT, Beldegrun AS. Open surgical management of renal cell carcinoma in the era of minimally invasive kidney surgery. *BJU Int.* 2005 Dec;96(9):1268-74.
18. Shuch B, Lam JS, Beldegrun AS. Open partial nephrectomy for the treatment of renal cell carcinoma. *Curr Urol Rep.* 2006 Jan;7(1):31-8.
19. Oakley NE, Hegarty NJ, McNeill A, Gill IS. Minimally invasive nephron-sparing surgery for renal cell cancer. *BJU Int.* 2006 Aug;98(2):278-84.
20. Eto M, Naito S. Molecular targeting therapy for renal cell carcinoma. *Int J Clin Oncol.* 2006 Jun;11(3):209-13.



Libro del Residente de  
**Urología**



capítulo 26

## **Tumores renales en el niño**

*Vicente Gimeno Argente  
Carlos Domínguez Hinarejos  
Fernando García Ibarra*

*Urología Infantil  
H. U. La Fe. Valencia*

Palabras clave: *Tumor renal. Infancia. Tumor de Wilms. Diagnóstico. Tratamiento.*





Libro del Residente de

# Urología



Índice capítulo 26

## Tumores renales en el niño

<b>Introducción</b> .....	455
<b>Tumores parenquimatosos primarios</b> .....	455
<b>Tumores de la vía excretora</b> .....	466
<b>Tumores renales metastásicos</b> .....	466
<b>Bibliografía</b> .....	466



## capítulo 26

# Tumores renales en el niño

## INTRODUCCIÓN

Las neoformaciones malignas ocupan el segundo lugar como causa de muerte en la infancia en los países desarrollados, sólo superadas por traumatismos de diferente etiología.

Los tumores que afectan al aparato genitourinario y el retroperitoneo, considerados en su conjunto, representan el porcentaje más elevado de todos los tumores malignos sólidos del niño.

Las tumoraciones renales de todo tipo, excluyendo la hidronefrosis, representan casi la mitad de las masas retroperitoneales en la infancia y el tumor de Wilms ocupa el segundo puesto, después de las neoplasias del sistema nervioso.

Los tumores renales del niño se dividen en *parenquimatosos primarios, de la vía excretora y metastásicos*.

## TUMORES PARENQUIMATOSOS PRIMARIOS

### NEFROBLASTOMA

El *nefroblastoma*, también denominado *tumor de Wilms, embrioma renal o tumor renal mixto*, fue citado por primera vez en la literatura universal en 1814, cuando Rance describió la enfermedad en un niño de 17 meses de edad, al parecer portador de un tumor bilateral metacrónico. En 1878, Eberth realizó la primera descripción anatomopatológica de la neoplasia, haciendo hincapié en la naturaleza mixta (epitelial y mesenquimatosa) del tumor. Esta neoformación debe su nominación a Max Wilms, cirujano de Leipzig, que en 1899 realizó una revisión completa del tumor, añadiendo siete casos propios.

### Epidemiología

Es la neoplasia más común del aparato genitourinario del niño, representando el 8% de todos los tumores sólidos acaecidos en la infancia. Supone el 80% de los tumores genitourinarios hasta los 15 años de edad y el segundo entre los tumores malignos abdominales, superados en su presentación sólo por el neuroblastoma.

La frecuencia (6,4% de las neoplasias de la infancia) es similar para todos los países, pero la incidencia (7,1 casos por millón de niños y año) es mayor en los niños africanos o afroamericanos que en los de origen caucásico o asiático<sup>(1)</sup>.

Es una enfermedad predominante en la primera y segunda infancia, apareciendo típicamente dentro de los 5 primeros años de la vida y el 90% antes de los 10, aunque ocasionalmente puede ser observado en adultos. El 50% de los casos se expresan antes de los 3 años, con un pico de incidencia máxima entre los 3 y los 4 años. Parece existir una forma hereditaria, que aparece a edades más tempranas, y en la que existe una mayor frecuencia de tumores bilaterales y anomalías congénitas.

No se detecta predominancia de sexo ni existe preferencia en la lateralidad, pero tienen cierta preponderancia por la localización polar. La mayoría de los tumores corresponden a lesiones únicas, aunque el 5% de los casos se expresan de forma bilateral y el 7% multicéntrica unilateral. Los nefroblastomas extrarrenales son raros y generalmente se localizan en el retroperitoneo, aunque se han descrito casos en pelvis, región inguinal, testículo y mediastino.

### Etiología

El nefroblastoma presenta una etiología heterogénea como demuestra la experimentación en modelos

animales, donde la utilización de agentes teratogénicos provoca tumores de Wilms, además de otras neoplasias. No obstante, se cree que su origen es el resultado de una proliferación anormal del blastema metanéfrico, sin diferenciación normal en túbulo y glomérulos.

Estudios recientes sugieren que las lesiones de la nefroblastomatosis puedan actuar como un estado portador, llevando al tejido blastémico a un punto en el que una alteración ulterior induciría el desarrollo de un tumor de Wilms clínico. Como tumor embrionario, el nefroblastoma tiene una presentación alrededor de los 3 años, lo que indica que no se trata de un verdadero tumor congénito, pero sí que se transmitiría la existencia de lesiones precursoras, que pueden ser activadas por un segundo golpe en un proceso de dos pasos de inducción oncológica.

El desarrollo del tumor de Wilms se ha achacado a dos *loci* genéticos separados, pero ninguno de ellos se ha encontrado en la forma familiar del nefroblastoma, lo que posiblemente apunta hacia la existencia de un tercero sin descubrir todavía, relacionado con la formación de dicho tumor. El primer *locus* conocido se encuentra en el cromosoma 11p13. Este *locus* se observa en el síndrome WAGR (tumor de Wilms, aniridia, anomalías genitales, alteraciones de la forma y de situación de los pabellones auriculares, retraso mental y menos frecuentemente dismorfismo facial o craneano, hernias e hipotonía muscular) y afecta al gen *Pax6* responsable de la aniridia, y al alelo *WT1* (gen de supresión tumoral del tumor de Wilms). La caracterización del *WT1* ha proporcionado ideas sobre los mecanismos que subyacen en el desarrollo del riñón normal y en la génesis del tumor de Wilms<sup>(2)</sup>. El *WT1* puede actuar regulando la transcripción de otros genes. Todavía no se han descubierto los genes sobre los que actúa exactamente el *WT1* durante el desarrollo del riñón normal.

Se ha encontrado un segundo *locus* del tumor de Wilms en el cromosoma 11p15, y se ha denominado *WT2*. De forma muy parecida a la asociación existente entre el *WT1* del cromosoma 11p13 y el síndrome WAGR, el *WT2* se ha relacionado con el síndrome de Beckwith-Wiedemann.

### Anomalías asociadas

El tumor de Wilms se asocia a anomalías congénitas en un 5-15% de los casos. Entre las anomalías más

frecuentemente asociadas destacan las genitourinarias (4,4-7,4%), la hemihipertrofia (3-5%) y la aniridia (0,8-2%).

Las anomalías genitourinarias asociadas al tumor de Wilms son hipoplasia, ectopia, malformaciones de fusión, duplicidad, enfermedades quísticas renales, hipospadias, criptorquidismo y pseudohermafroditismo. La asociación específica con pseudohermafroditismo masculino, esclerosis mesangial renal y nefroblastoma se conoce desde 1970 con el nombre de síndrome de Denys-Drash.

Entre las malformaciones no urológicas destacan las alteraciones somáticas (hemihipertrofia, alteraciones craneales, microcefalia con retraso mental), oculares (aniridia y cataratas) y tendencia a los *nevus* pigmentarios y hemangiomas.

La hemihipertrofia, cuya incidencia en la población general es de 1/14.300, aparece en 1 de cada 32 casos de tumor de Wilms, sin que sea necesariamente ipsilateral y se asocia a la presencia de carcinomas embrionarios.

La aniridia aparece en 1 de cada 70 niños portadores de nefroblastoma (incidencia en la población general de 1/50.000), siendo en ellos más común la forma esporádica que la familiar. Esta asociación (aniridia y tumor de Wilms) se expresa con la máxima frecuencia en pacientes con síndrome de WARG, presentando la mayoría de los afectados una delección estructural del cromosoma 11.

En los pacientes con síndrome de Beckwith-Wiedemann (visceromegalias de riñón, hígado, páncreas, corteza suprarrenal y gónadas, e inconstantemente onfalocele, hemihipertrofia, microcefalia, retraso mental y macroglosia), aparecen tumores en un 10-20% de los casos, incluyendo tumor de Wilms, neoplasias suprarrenales y hepatoblastoma.

Otras anomalías asociadas son neurofibromatosis (incidencia 30 veces mayor a la media), anomalías músculo-esqueléticas, hamartomas y hemangiomas.

### Anatomía patológica

El nefroblastoma, resultado de una proliferación maligna originada en el primitivo blastema metanéfri-

co, se caracteriza por su diversidad histológica, mostrando una gran variedad de tipos celulares y patrones de crecimiento tumoral.

**Macroscópicamente** suele aparecer como una tumoración solitaria, esférica, bien delimitada, rodeada por una pseudocápsula formada por el parénquima renal circundante, comprimido y atrófico, que puede ubicarse en cualquier sector del riñón. Al corte presenta una superficie abultada y carnosa, de coloración gris pálida, que a menudo muestra múltiples focos hemorrágicos, necrosis, formaciones quísticas y calcificaciones en el 5% de los casos.

El sistema excretor puede verse comprometido por la compresión e infiltración del tejido tumoral, provocando hematuria y obstrucción. En ocasiones existe un infiltrado inflamatorio en los tejidos conjuntivos perirrenales, sin que exista necesariamente infiltración de éstos. Esta "pseudocápsula inflamatoria" se origina como respuesta a fenómenos de hemorragia y necrosis tumoral, y su presencia no implica la existencia de enfermedad extrarrenal.

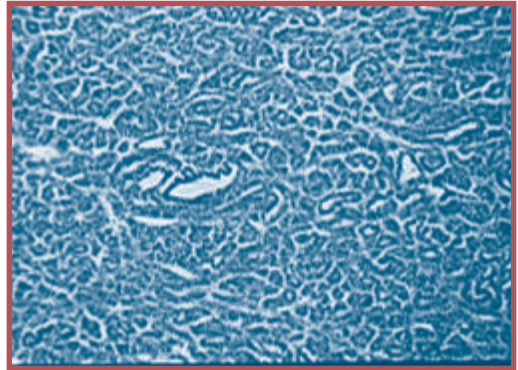
La penetración en la cápsula renal supone la localización más frecuente de enfermedad extrarrenal, aunque también suele afectar a grasa perirrenal y órganos adyacentes. Es característico de este tumor su tendencia a progresar a través de la vena renal, en forma de trombo tumoral, con o sin infiltración de la pared (15%), comprometiendo en ocasiones a la vena cava inferior y más raramente a la aurícula derecha.

Las localizaciones más frecuentes de afectación metastásica a distancia son pulmón, ganglios linfáticos e hígado, siendo el primero el único órgano metastatizado en el 85% de los casos.

**Microscópicamente** la mayoría de los tumores se caracterizan por la presencia de tres componentes histológicos (patrón trifásico): blastematoso, epitelial y estromatoso (Figura 1), sin embargo algunos son bifásicos o monofásicos (monomorfos).

Las áreas blastematosas están formadas por abundantes células ovaladas de pequeño tamaño, con escaso citoplasma y de apariencia oncocítica. El componente mesenquimatoso estromal, usualmente está constituido por células alargadas similares a los fibroblastos, y

**Figura 1.** Corte histológico de tumor de Wilms donde se aprecia formaciones tubuloides y glomeruloides en estroma denso de células pequeñas.



en ocasiones puede exhibir diferenciación hacia otros tipos celulares como músculo liso y músculo esquelético, y más raramente cartílago, hueso o grasa. El componente epitelial se caracteriza por estar formado por estructuras tubulares embrionarias (en ocasiones glomerulos) que recuerdan al desarrollo normal de los túbulos y glomerulos metanéfricos y en ocasiones, las estructuras tubulares pueden adquirir un aspecto papilar o "fibroadenomatoso-like". También pueden presentarse como células pequeñas y redondeadas, simulando las "rosetas" del neuroblastoma y casos monofásicos de componente epitelial, pudiendo presentar alguna dificultad para su diferenciación con el carcinoma de células renales indiferenciado.

Diversos grupos de estudio, entre los que destaca el National Wilms Tumor Study Group (NWTSG), han demostrado que los hallazgos citohistológicos son uno de los factores que más influyen en el pronóstico de los niños con tumor de Wilms. Estos patrones histológicos han sido agrupados en dos grandes categorías: histología favorable (85-90%) e histología desfavorable (10-15%). La histología favorable se define por la falta de signos de anaplasia (triple alteración nuclear consistente en aumento del tamaño, hiper cromatismo y figuras mitóticas hiperploides), lo que condiciona un mejor pronóstico y una mayor respuesta al tratamiento<sup>(3)</sup>.

La Sociedad Internacional de Oncología Pediátrica (SIOP), en el estudio SIOP 93-01, propuso una nueva

**Tabla I.** Clasificación histológica de los tumores renales (SIOF 93-01).

<p><b>I. Tumores de bajo grado de malignidad (“histología favorable”)</b></p> <ul style="list-style-type: none"> <li>• Nefroblastoma quístico parcialmente diferenciado (“nefroblastoma de tipo multiquístico”)</li> <li>• Nefroblastoma con estructuras fibroadenomas-like</li> <li>• Nefroblastoma con abundante diferenciación epitelial</li> </ul>
<p><b>II. Tumores de intermedio grado de malignidad (“histología estándar”)</b></p> <ul style="list-style-type: none"> <li>• Nefroblastoma con pobre diferenciación epitelial</li> <li>• Nefroblastoma con blastema regular o irregular</li> <li>• Nefroblastoma con predominio estromal (incluido tipo rabdomiomatoso) fetal</li> </ul>
<p><b>III. Tumores de alto grado de malignidad (“histología desfavorable”)</b></p> <ul style="list-style-type: none"> <li>• Nefroblastoma con anaplasia</li> <li>• Nefroblastoma con estroma sarcomatoso</li> </ul>
<p><b>IV. Nefroblastoma pretratado inclasificable</b></p> <ul style="list-style-type: none"> <li>• Pérdida de alguna de las características histológicas</li> <li>• Nefroblastoma completamente necrótico</li> </ul>
<p><b>V. Otros tumores</b></p> <ul style="list-style-type: none"> <li>• Tumor rabdoide*</li> <li>• Sarcoma de células claras*</li> <li>• Nefroma mesoblástico congénito*</li> <li>• Carcinoma renal</li> <li>• Linfoma maligno</li> </ul>

\* Histogénesis incierta. Grupo independiente del nefroblastoma.

clasificación histológica de los tumores renales en la infancia<sup>(4)</sup>, atendiendo al grado de malignidad, y por lo tanto con importantes implicaciones pronósticas (Tabla I).

Mención especial merece una entidad relacionada con el tumor de Wilms como es la **nefroblastomatosis**: presencia difusa de múltiples restos nefrogénicos, excluyendo de este concepto al nefroblastoma multicéntrico y al bilateral. En 1990, Beckwith y Bonadio definen el concepto de *resto nefrogénico* (RN) como la existencia en el tejido renal de focos de blastema meta-néfrico anormalmente persistente tras el final de la nefrogénesis (semana 36), con capacidad de inducir la formación de un nefroblastoma y que se detectan en el 1% de los estudios necrópsicos en niños, y en el 30-40% de los riñones extirpados por nefroblastoma<sup>(5)</sup>. De la misma forma denominan *nefroblastomatosis*, a la presencia difusa o multifocal de restos nefrogénicos o de sus derivados reconocibles.

La clasificación de los RN en intralobares (ILNR) y perilobares (PLNR) relaciona la topografía renal lobar y la cronología del desarrollo renal. Los nefroblastomas unilaterales se asocian en un 50% a la presencia de RN, 22% a ILNR, 17% a PLNR, y 5% a ambos. Cuando los restos hallados son PLNR, el nefroblastoma generalmente es de tipo blastematoso puro o asociado a componente epitelial, pero nunca se objetiva componente estromal. Por contra, cuando los RN hallados son del tipo ILNR, la histología del tumor es heterogénea exhibiendo casi siempre elementos estromales. En los nefroblastomas bilaterales se detectan RN en el 100% de los casos, con una incidencia de PLNR doble que de ILNR, coexistiendo ambos en el 6% de los casos.

La forma más rara de nefroblastomatosis es la denominada *infantil superficial difusa*, donde los niños presentan una nefromegalia masiva y mueren poco

## 26. Tumores renales en el niño

tiempo después de nacer, al no existir tejido renal funcionante (el examen histológico revela que la totalidad del riñón ha sido reemplazado por una nefroblastomatosis). En la variante *juvenil multifocal*, más común, las lesiones suelen ser microscópicas y se denominan blastema nodular renal. Estas lesiones, cuando son visibles macroscópicamente, son denominadas hamartomas metanéfricos y pueden mostrar rasgos escleróticos, con glomerulos quísticos o papilares.

### Cuadro clínico

El estado general suele ser bueno y debido a su evolución típicamente silenciosa y solapada puede alcanzar un gran volumen antes de ser descubierto.

La tumoración abdominal es el motivo más común de consulta inicial de los pacientes, encontrándose en el 85-95% de los casos. La masa de topografía netamente abdominal y crecimiento anterior se extiende a partir de uno de los cuadrantes superiores del abdomen, encontrando con relativa frecuencia desplazamientos viscerales, constantes en grandes tumoraciones, que ponen de manifiesto la expansión tumoral multidireccional, produciendo deformaciones parciales o globales del abdomen, con predominio del lado afecto (Figura 2). A la inspección y palpación abdominal, la tumoración suele ser de consistencia firme, de superficie regular, relativamente lisa o nodular gruesa, de forma generalmente oval y por lo común indolora. En caso de tumores de gran tamaño pueden atravesar la línea media, aunque en la mayoría de los casos permanecen en el hemiabdomen correspondiente. La movi-

lidad es escasa por infiltración peritumoral, pero habitualmente menos fija que en el neuroblastoma. Las maniobras exploratorias deben de hacerse siempre de forma suave, somera y a ser posible por un solo explorador, tratando de evitar la diseminación hematológica.

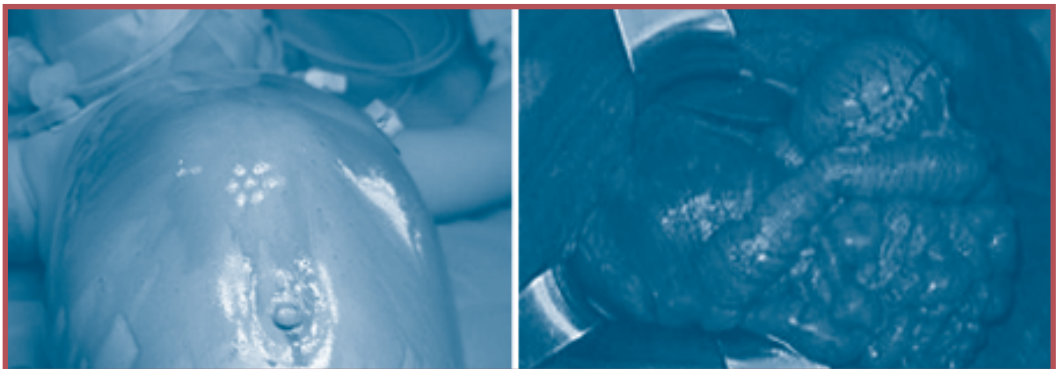
El dolor, segunda manifestación clínica en frecuencia, se observa en un 30% de los casos y la intensidad del mismo rara vez llega a límites altos. Su mecanismo de producción es la distensión capsular o compresión visceral, hemorragia y/o necrosis, infiltración de la pared posterior del abdomen o por oclusión de la vía excretora, ya sea por coágulos o fragmentos tumorales.

La fiebre está presente en un 20-50% de los pacientes, siendo difícil precisar su verdadera incidencia y mecanismo de producción, aunque la etiología más probable parece corresponder a necrosis y hemorragia.

La hematuria macroscópica, rara vez motivo de consulta, presenta las características típicas de las hematurias de origen renal y numerosos autores la responsabilizan de la invasión de las cavidades excretoras, por lo que su aparición constituiría un signo de mal pronóstico.

Es posible detectar hipertensión arterial en un 25-60% de los casos, y puede ser consecuencia de distintos mecanismos: compresión e isquemia del tejido renal normal, mecanismo Goldblatt por torsión, estiramiento o compresión del pedículo vasculo-renal,

**Figura 2.** (a) Tumoración abdominal derecha, que deforma el hemiabdomen correspondiente. (b) Gran profusión de la tumoración renal desplazando el colon derecho.





trombosis de los vasos renales principales o producción de sustancias presoras por las células tumorales.

Otros síntomas inespecíficos como astenia, anorexia, náuseas, vómitos, estreñimiento o diarrea, son causados por el crecimiento del tumor que produce compresión y desplazamiento de los órganos intraabdominales y diafragma.

Ocasionalmente las manifestaciones iniciales del tumor pueden ser la consecuencia de metástasis pulmonares (tos, derrame o dolor pleural) o cerebrales (hidrocefalia).

Formas clínicas posibles, de presentación infrecuente, son la producción de distocia en el parto (por el aumento del volumen abdominal), síntomas de rotura o contusión renal tras un traumatismo mínimo, que nos hace pensar en la existencia de un riñón previamente patológico y por tanto en la posibilidad de un tumor renal, e incluso la rotura espontánea del mismo.

### **Diagnóstico y diagnóstico diferencial**

El diagnóstico de sospecha en la mayoría de los pacientes se realiza en la consulta de atención primaria, basándonos en las manifestaciones clínicas y la exploración física. Esta última debe ser meticulosa, buscando en especial la existencia de anomalías congénitas asociadas como aniridia, hemihipertrofia, macroglosia o malformaciones genitourinarias.

Ante la sospecha clínica de este tumor, deberemos realizar ciertas pruebas de imagen que nos aporten el diagnóstico de confirmación. Históricamente los pilares del diagnóstico radiológico de los tumores renales fueron la urografía intravenosa (UIV) y la arteriografía renal, técnicas actualmente relegadas a un segundo plano, tras la aparición y desarrollo de nuevas técnicas radiológicas que ha supuesto un cambio considerable en la actitud diagnóstica inicial y de extensión en esta patología: ecografía, tomografía computadorizada (TC) y resonancia nuclear magnética (RM) <sup>(6)</sup>.

En la **radiología simple de abdomen** puede detectarse desplazamientos del colon, cámara gástrica o intestino delgado, aumento del tamaño renal con desaparición del total o parte de su contorno, borramiento de la línea del psoas, masa retroperitoneal que

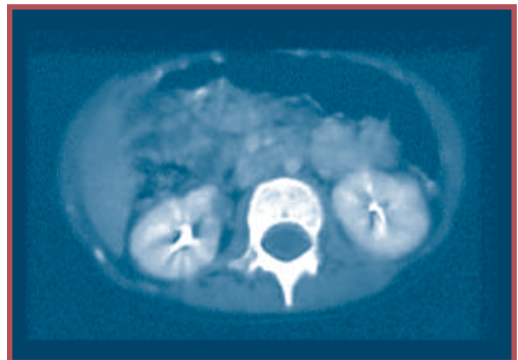
puede cruzar la línea media, etc. En ocasiones, puede observarse calcificaciones con un patrón periférico característico en cáscara de huevo, consecuencia de hemorragias antiguas.

La **urografía intravenosa** puede mostrar alteraciones de la morfología del sistema excretor; secundariamente al desplazamiento o infiltración de éste, y en ocasiones la anulación total de la unidad renal afectada, secundariamente a bloqueo completo del sistema excretor; y más raramente a una trombosis masiva venosa.

La técnica inicial más valiosa es la **ecografía**, al tratarse de técnica precisa, no invasiva y bien tolerada en pediatría, siendo el primer paso en el screening, diagnóstico y seguimiento del nefroblastoma. La ecografía en tiempo real, y tridimensional o doppler, ha permitido dilucidar dudas diagnósticas del pasado, permitiendo la evaluación de vena renal, cava inferior y la presencia de tumor intraluminal. Distingue claramente entre masas sólidas y quísticas, mostrando en el caso del nefroblastoma un patrón ecográfico heterogéneo, con áreas hipoeoicas correspondientes a los focos de necrosis y hemorragia. De igual forma resulta de gran utilidad en la valoración del riñón contralateral, hígado y ganglios retroperitoneales, pero tiene poca utilidad para enjuiciar la función renal.

La **tomografía computadorizada** juega un papel predominante en la delimitación del tumor y es particularmente útil en la determinación de la inva-

**Figura 3.** Imagen de tomografía computadorizada que demuestra la presencia de un nefroblastoma bilateral.



## 26. Tumores renales en el niño

sión de órganos vecinos, aunque generalmente confirma los datos obtenidos en la ecografía (Figura 3). Ofrece una excelente visualización del riñón opuesto y permite la evaluación de adenopatías retroperitoneales y posibles metástasis hepáticas. Es de gran utilidad en el control y seguimiento postoperatorio y en la localización de masas residuales o recurrencias tumorales. En contraposición, requiere en la infancia la administración de sedantes e incluso anestesia general en lactantes.

El estudio con TC de los pulmones (lugar de metástasis tumoral más frecuente) debe de ser realizado de forma sistemática, con el fin de objetivar metástasis de pequeño tamaño, que pueden pasar desapercibidas en la radiografía simple.

La **resonancia magnética** es útil en caso de dudas diagnósticas, aportando información sobre las distintas zonas del nefroblastoma. Así, mostrará una intensidad de señales variable, de forma que en T1 los focos de hemorragia se observan con un incremento en la intensidad de la señal, mientras que las áreas de necrosis presentan una intensidad de señal baja. Sin embargo, ambas situaciones se muestran con intensidad de señal alta cuando la secuencia es T2. Actualmente está jugando un importante papel en la valoración de los nefroblastomas bilaterales<sup>(7)</sup>.

La **arteriografía** actualmente no es utilizada. Su práctica quedaría reservada a la valoración con vistas a la cirugía conservadora en enfermos monorrenos o presentación tumoral bilateral, cuando las demás pruebas no son aclaratorias.

Dada la eficacia diagnóstica de las exploraciones radiológicas actualmente disponibles, no existe prácticamente indicación de practicar la punción-aspiración con aguja fina, ya que aparte de no aportar ventajas diagnósticas puede generar complicaciones.

Los **estudios de laboratorio** no contribuyen al diagnóstico de la enfermedad. La velocidad de sedimentación puede estar elevada, aunque no en todos los casos. Es frecuente la presencia de anemia, y en algunos casos se objetiva policitemia secundaria a la secreción tumoral de eritropoyetina. En tumores bilaterales y masivos, puede aparecer cierto grado de insuficiencia renal.

El **diagnóstico diferencial** debe hacerse con cualquier otra masa abdominal, tanto benigna como maligna. El *neuroblastoma* es el tumor maligno que con más frecuencia plantea dudas diagnósticas, por lo que deberemos fijarnos en sus principales características: origen extrarrenal, generalmente sobrepasa la línea media, suele producir afectación del estado general, en el momento del diagnóstico el 70% presentan metástasis, aspiración de médula ósea positiva y elevación de los niveles urinarios de catecolaminas.

### Estadificación

El conocimiento de la extensión del tumor es una premisa fundamental para establecer cualquier plan de tratamiento. Son numerosos los sistemas de estadificación que se han utilizado en el nefroblastoma. La clasificación actualmente aceptada por la mayoría de autores es la elaborada por el grupo SIOP-93-01 (Tabla 2).

### Tratamiento

El tratamiento del nefroblastoma es multidisciplinario y se basa en la combinación de cirugía, quimioterapia y radioterapia, lo que ha permitido un aumento espectacular de la supervivencia de estos pacientes cuando se emplean en el orden adecuado y en función del estadio clínico, la edad del paciente y tamaño de la tumoración. Los esquemas actuales de tratamiento han variado dependiendo de los protocolos y resultados globales de supervivencia aportados por los distintos grupos cooperativos: En EE.UU. y en Canadá, prácticamente todos los niños se tratan de acuerdo con los ensayos clínicos desarrollados por el NWTSG<sup>(8)</sup>, y en Europa, la mayoría se trata siguiendo el modelo diseñado por la SIOP<sup>(9)</sup> (10). La principal diferencia en la actitud terapéutica entre los diferentes grupos de estudio radica en que la corriente americana recomienda como primera actitud la extirpación quirúrgica, mientras que la europea sostiene el tratamiento quimioterápico preoperatorio para estos pacientes, pues aunque no existen evidencias de que influya directamente en la supervivencia a largo plazo, sí actúa en el cambio de estadio y evita la ruptura tumoral durante el acto quirúrgico, en tumores de gran tamaño. En contra se argumenta la existencia de un diagnóstico preoperatorio erróneo del 5% y la alteración de los hallazgos anatomopatológicos, que dificultan la evaluación del tratamiento posterior.

**Tabla 2.** Clasificación por estadios del nefroblastoma (SIOP 93-01).

<p><b>Estadio I</b></p> <p><b>Tumor limitado al riñón y completamente resecao</b></p> <ul style="list-style-type: none"> <li>• No rotura.</li> <li>• Cápsula intacta.</li> <li>• Invasión limitada de la pelvis.</li> <li>• Infiltración localizada de la cápsula, pero sin alcanzar la superficie del espécimen (penetración capsular).</li> </ul>
<p><b>Estadio II</b></p> <p><b>Tumor que se extiende fuera del riñón, pero completamente resecao</b></p> <ul style="list-style-type: none"> <li>• Infiltración de cápsula y tejidos perirrenales y/o peripiélicos.</li> <li>• Invasión de ganglios linfáticos hiliares y/o periaórticos en el origen de la arteria renal, confirmados histológicamente. Los ganglios con necrosis completa o xantomatosos deben ser clasificados como positivos.</li> <li>• Trombosis o infiltración de vasos extrarrenales. Aquellas trombosis con aspecto no neoplásico pueden contener nidos de células tumorales, y por ello deben ser cuidadosamente examinadas.</li> <li>• Invasión del uréter.</li> </ul>
<p><b>Estadio III</b></p> <p><b>Resección incompleta, sin metástasis hematógenas</b></p> <ul style="list-style-type: none"> <li>• Biopsia del tumor previa o durante la cirugía (excluida la punción con aguja fina).</li> <li>• Rotura tumoral antes o durante la cirugía.</li> <li>• Metástasis peritoneales.</li> <li>• Invasión de ganglios linfáticos periaórticos más allá del origen de la arteria renal.</li> <li>• Resección incompleta.</li> </ul>
<p><b>Estadio IV</b></p> <p><b>Metástasis a distancia:</b> Pulmón, hígado, hueso, cerebro, etc.</p>
<p><b>Estadio V</b></p> <p><b>Tumor renal bilateral</b></p>

**Tratamiento quirúrgico.** Los objetivos principales de la cirugía son la extirpación completa del tumor mediante la nefroureterectomía radical y la realización de una exploración retroperitoneal y abdominal minuciosa que establezca un correcto estadiaje, que junto con el estudio anatomopatológico de la pieza reseca permita diseñar la estrategia terapéutica a seguir:

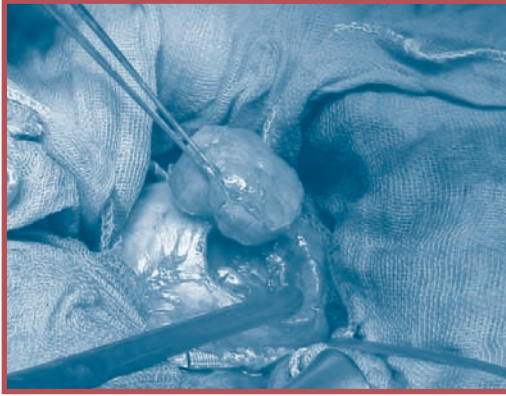
Es recomendable un abordaje transperitoneal por línea media o subcostal, que permita un acceso directo al pedículo vascular renal sin necesidad de manipular la tumoración, haga posible la exploración completa de la cavidad abdominal, visualizar y palpar el riñón

contralateral, y explorar posibles metástasis y propagación tumoral local. A pesar de que la linfadenectomía radical sistemática, no ha supuesto un aumento de la supervivencia, ésta suele realizarse ipsilateralmente a nivel del hilio renal tomando biopsia de los ganglios sospechosos, con el objetivo de obtener un estadiaje lo más preciso posible, de cara a establecer un pronóstico y una conducta terapéutica posterior. La glándula suprarrenal se extirpará con el tumor si éste afecta masivamente al polo superior<sup>(1)</sup>.

Dadas las posibilidades de un nuevo nefroblastoma contralateral y de insuficiencia renal, se ha realiza-

## 26. Tumores renales en el niño

**Figura 4.** Tumorectomía de nefroblastoma en el niño.



do cirugía conservadora renal en casos concretos. Así, la nefrectomía parcial y/o la tumorectomía (Figura 4) estaría indicada en los tumores de Wilms bilaterales simultáneos o sucesivos y en algunos casos de tumores unilaterales, aunque esto último es una cuestión polémica <sup>(12)</sup>.

**Tratamiento quimioterápico.** El descubrimiento de quimioterápicos efectivos en el tratamiento del tumor de Wilms ha sido responsable de los espectaculares resultados obtenidos en las tasas de supervivencia, consiguiendo en la actualidad que el 80% de niños afectados de un nefroblastoma puedan ser curados <sup>(13)</sup>. Actúan sobre la masa tumoral (disminuyen su volumen y riesgo de rotura en el acto quirúrgico), la enfermedad metastásica visible y la enfermedad diseminada, es decir, las micrometástasis que todavía no son clínicamente detectables, pero que se supone existen en razón de la historia natural conocida del tumor.

La quimioterapia postoperatoria se inicia inmediatamente después de que el niño ha recuperado la función intestinal y se basa en la administración y/o combinación, según el estadio e histología, de las siguientes drogas: actinomicina D, vincristina, doxorubicina-adriamicina y ciclofosfamida.

La dosis debe reducirse a la mitad por debajo del año de edad, siendo necesario el control de repetidos recuentos sanguíneos y la suspensión cautelosa del tra-

tamiento, cuando el total de neutrófilos es inferior a 1.000/mm o las plaquetas descienden de 75.000/mm.

Otros quimioterápicos como el etopósido y el carboplatino están siendo analizados en la actualidad, con datos insuficientes por el momento para valorar su eficacia terapéutica. De la misma forma, existe interés en el uso de la megaterapia con trasplante de médula ósea en el tratamiento del tumor de Wilms refractario. En esta línea, han sido descritas respuestas satisfactorias con el uso de melfalan sólo, o bien combinado con etopósido o cisplatino <sup>(14)</sup>.

Entre los efectos secundarios de los distintos agentes quimioterápicos encontramos hepatotoxicidad, neurotoxicidad (vincristina), toxicidad miocárdica (doxorubicina), mielosupresión (actinomicina D y doxorubicina) y cistitis química (ciclofosfamida).

**Tratamiento radioterápico.** La radioterapia postoperatoria se inicia al restablecerse el peristaltismo intestinal, sin prolongarse más allá del décimo día por el riesgo aumentado de recidiva. Suele administrarse una dosis de 20 Gy en el flanco, en caso de tumores de histología desfavorable, mientras que en los estadios I y II con histología favorable no se administra radioterapia. Dosis suplementarias entre 500 y 1.000 rads se administran en regiones con masas tumorales residuales, incluyendo las zonas hepáticas. Si existe una diseminación abdominal se procede a la irradiación total del abdomen, intentando la protección del paciente contra las recidivas infradiaphragmáticas. Es útil en el tratamiento de las metástasis pulmonares y hepáticas.

Los pacientes tratados con radioterapia tienen aumentado el riesgo de una segunda neoplasia, al igual que pueden presentar otras complicaciones como inanición, hepatotoxicidad, alteraciones de la función renal y complicaciones pulmonares y ortopédicas <sup>(15)</sup>.

**Tratamiento de tumor bilateral.** No hay establecido un esquema terapéutico uniforme para tumores sincrónicos. El abordaje quirúrgico ha sido variable, pero en general tras el pretratamiento con quimioterapia, el lado más afecto era extirpado y se realizaba cirugía parcial contralateral o biopsia-resección y tras el resultado histopatológico de las piezas quirúrgicas, se completaba con quimioterapia y/o radio-

terapia. La premisa actual es conservar a ultranza todo el parénquima renal sano posible<sup>(16)</sup>. El NTWSG recomienda la obtención de biopsias bilaterales, con escisión de tejido sano circundante (con diagnóstico previo de bilateralidad), siempre que se conserve al menos 2/3 del parénquima total. Después del estudio histopatológico, se establece tratamiento con quimioterapia y/o radioterapia dependiendo de la histología y estadio de cada tumor; realizando controles evolutivos con ecografía y/o TC. En función de la respuesta al tratamiento pueden ser necesarias diversas laparotomías con intención conservadora, aunque de forma excepcional se puede llegar a la nefrectomía bilateral.

## Tumores renales “no Wilms”

Los tumores renales “no Wilms” representan menos del 1%, y en conjunto suponen menos del 10% de las neoplasias primarias del riñón, en la población pediátrica.

**El tumor rabdoide** se clasificó al principio como una variedad de histología desfavorable del tumor de Wilms, pero actualmente se considera como un tumor distinto al presentar sus células aspecto de rabiomioblastos. Suele ser un tumor grande, situado en el centro o en el hilio renal, sustituyendo con frecuencia a todo el riñón. Su origen es probablemente neurógeno, pues se asocia con tumores primarios del SNC (sobre todo al meduloblastoma). Aparece a edades tempranas, y más del 50% de los niños afectados tienen menos de 1 año de edad. Tiende a metastatizar en pulmón, hígado, cerebro y hueso. Es una neoplasia agresiva de mal pronóstico, ya que responde mal a la quimioterapia actual y a la radioterapia, y la mortalidad total es del 80%<sup>(17)</sup>. El protocolo terapéutico actual según el NWTSG es la nefrectomía radical seguida de quimioterapia con carboplatino, etopósido y ciclofosfamida durante 24 semanas y radioterapia.

**El sarcoma de células claras** fue descrito con el nombre de *Tumor renal de la infancia con metástasis esqueléticas* por su predilección por las metástasis óseas. Su incidencia es máxima a los 3-5 años de edad, con más frecuencia en varones y no se han descrito formas bilaterales<sup>(18)</sup>. Su comportamiento es agresivo, con una tasa de supervivencia a los 4 años del 75%. En los protocolos actuales del NWTSG, todos los

estadios del sarcoma renal de células claras se tratan con nefrectomía radical, seguida de quimioterapia (ciclofosfamida, vincristina versus doxorubicina durante 24 meses) y radioterapia, habiendo conseguido mejorar el pronóstico.

**El nefroma mesoblástico congénito** es el tumor sólido del riñón más frecuente en los recién nacidos, antes de la edad de incidencia del tumor de Wilms. Existe una frecuente asociación con polihidramnios y una preponderancia por el sexo masculino. Se presenta como una masa fibrosa, localmente invasora y no encapsulada, que en ocasiones puede provocar hipertensión arterial y/o hipercalcemia por aumento de la secreción de renina y/o prostaglandinas, respectivamente. Este tumor aparece en dos formas: una típica, la *variedad fibromatosa*, que es benigna y se observa casi exclusivamente en los niños menores de 3 años, y otra atípica o *forma celular* que suele aparecer en niños algo mayores, potencialmente maligna y capaz de causar recidivas y metástasis en hueso y cerebro, cuyos rasgos histológicos recuerdan más al sarcoma renal de células claras, lo que apoya la asociación con este último tumor como más probable. El tratamiento es la nefrectomía, presentando un curso benigno cuando es resecado por completo<sup>(19)</sup>, si bien pueden aparecer recidivas locales como consecuencia de una resección incompleta.

**El nefroma quístico multilocular** (quiste multilocular; hamartoma fetal o cistoadenoma renal) es un tumor benigno, encapsulado e intrarrenal, consistente en múltiples quistes recubiertos en su mayor parte de epitelio, que no comunican con el sistema colector estando separados por septos fibrosos, siendo el resto del riñón histológicamente normal. No existe predilección por el sexo y puede aparecer a cualquier edad, siendo excepcional su presentación bilateral. Joshi y Beckwith (1989) caracterizan al nefroblastoma quístico parcialmente diferenciado como otra tumoración quística benigna, donde destaca la presencia de elementos blastematosos a nivel de los septos. El tratamiento es la nefrectomía simple, con posibilidades de cirugía conservadora (excepto en casos de nefroblastoma quístico parcialmente diferenciado).

**El carcinoma de células renales** es la neoplasia renal más frecuente en los adultos, mientras que en la infancia representan el 3-3,8% del total de tumores

## 26. Tumores renales en el niño

renales. Se han publicado casos en lactantes, pero el promedio de edad es de 9 a 15 años. No existe predominancia por el sexo ni por la lateralidad, habiéndose descrito casos de afectación bilateral. Su aparición es esporádica, pero se han registrado casos familiares y una incidencia aumentada en niños con esclerosis tuberosa, síndrome de Beckwith-Wiedeman, síndrome de Von Hippel-Lindau y poliquistosis renal.

Clínicamente es un tumor solapado y silencioso, siendo frecuente la clásica tríada sintomática (dolor lumbar, masa y hematuria). A la exploración física el signo más frecuente es una masa indolora, dura, localizada en el flanco, aunque puede presentarse como un cuadro de abdomen agudo, por hemorragias en el seno de la neoformación, o con signos inespecíficos como pérdida de peso, anorexia y fiebre. Metastatiza de un modo relativamente precoz en los ganglios linfáticos regionales, pulmones, hígado y sistema esquelético.

El diagnóstico se basa en la pruebas de imagen de la masa renal, siendo la ecografía y la TC las exploraciones más útiles.

El tratamiento es la nefroureterectomía radical, incluso en presencia de tumores muy extensos, con una resección ganglionar lo más exhaustiva posible. El factor pronóstico más significativo para la supervivencia es la extirpación completa y el estadio de desarrollo poco avanzado del tumor<sup>(20)</sup>. Este tumor no responde a la radioterapia, y tampoco existe quimioterapia eficaz para las formas no localizadas o recidivantes de la neoplasia.

**Otros tumores renales** menos frecuentes son los siguientes:

- *Angiomiolipoma*: tumor benigno que aparece sobre todo en adultos. Existe una forma esporádica y otra que se asocia con la enfermedad de Bourneville o complejo de la esclerosis tuberosa (retraso mental, epilepsia, nódulos gliales en el cerebro, adenomas sebáceos, facomas retinianos, y hamartomas en hígado, corazón, huesos o riñón). Histológicamente se clasifican como hamartomas, ya que están compuestos por tres estirpes celulares: tejido muscular, adiposo y vasos sanguíneos. Suelen ser de pequeño tamaño, múltiples y bilaterales, de comportamiento benigno,

pero su crecimiento expansivo y sustitución progresiva del parénquima sano puede conllevar a la destrucción progresiva del riñón, situación que raramente se da en la infancia. El tratamiento es conservador; realizando un seguimiento periódico del paciente con ecografía y TC.

- *Fibromas*: generalmente de pequeño tamaño, sólo de forma excepcional crecen para convertirse en grandes tumores, que destruyen el tejido renal por crecimiento expansivo. Existen dos tipos: el *fibroma cortical*, infrecuente y asintomático, que raramente aumenta de tamaño y está histológicamente constituido por tejido conectivo adulto, y el de localización medular; más frecuente, que no está encapsulado y formado por tejido conectivo laxo.
- *Hemangiomas*: tumores de origen vascular; a los que se ha implicado en hematurias esenciales. Son de difícil diagnóstico, por lo que obliga a realizar todo tipo de estudios. Pueden producir una deformación calicial, por su localización preferentemente medular; sobre todo a nivel de las papilas. A veces la hemorragia es tan profusa, que a pesar del diagnóstico preoperatorio correcto la nefrectomía es la única terapéutica a realizar.
- *Linfangiomas*: son tumores muy raros que se presentan como masas quísticas, que en ocasiones pueden alcanzar el tamaño suficiente para manifestarse como un tumor palpable en la región renal. Tienen tendencia a herniarse en pelvis renal, pudiendo producir hidronefrosis secundaria.
- *Teratomas*: son casi siempre benignos, de crecimiento lento, pero potencialmente pueden degenerar en neoplasias malignas y metatizar. Clínicamente no ocasionan otro trastorno que el tumor renal palpable y radiológicamente resulta característica la presencia de fragmentos óseos o restos dentarios en el seno del tumor pudiendo, en estadios avanzados, provocar dilatación del tracto urinario secundario a compresión tumoral. Su único tratamiento es la nefrectomía.
- *Tumor osificante del riñón infantil*: descrito en 1980, se caracteriza supuestamente por su aparición en lactantes del sexo masculino, que presentaban hematurias y mostraban la presencia de pequeñas

masas renales calcificadas que parecían ser cálculos y por la formación abundante de hueso y osteoide, comportándose clínicamente como un tumor benigno.

## TUMORES DE LA VÍA EXCRETORA

Aunque raros, se han registrado casos de tumores benignos y malignos de la pelvis renal y uréter. Las lesiones ureterales son con mayor frecuencia pólipos fibrosos benignos localizados preferentemente en el tercio superior del uréter. El carcinoma de células transicionales de la pelvis renal es una neoplasia papilar, generalmente de bajo grado de malignidad.

Los síntomas usualmente consisten en un dolor intermitente, como consecuencia de la obstrucción y/o hematuria. El diagnóstico se realiza por ureterorenoscopia y el tratamiento a practicar es la extirpación local por vía endoscópica, y si no es posible a cielo abierto con posterior rafia ureteral o ureteropíeica.

## TUMORES RENALES METASTÁSICOS

Las metástasis renales de los tumores primitivos de otra localización pueden infiltrar difusamente el riñón, como ocurre con las leucemias, linfomas y linfosarcomas. El compromiso tumoral afecta los dos riñones y suponen del 3-4% de la leucosis infantil y casi un 5% de los tumores de localización renal. El tratamiento consiste en el de la enfermedad etiológica y si el tumor responde a la quimioterapia administrada por vía general, no suele ser necesaria la nefrectomía.

En otras ocasiones los tumores metastásicos son el resultado de la infiltración loco-regional de otros tumores retroperitoneales (fundamentalmente *neuroblastoma* y *carcinoma suprarenal*), siendo necesario en su tratamiento la exéresis del órgano afecto.

## BIBLIOGRAFÍA

1. Stiller CA, Parkin DM. International variations in the incidence of childhood renal tumors. *Br J Cancer* 1990; 62:1026-1030.
2. Grundy P, Coopes MJ, Haber D. Molecular genetics of Wilms tumor. *Hematol Oncol Clin North Am* 1995;9:1201-1215.
3. Zuppan CW, Beckwith JB, Luckey DW. Anaplasia in unilateral Wilms' tumor: A report from the National Wilms' Tumor Study Pathology Center. *Hum Pathol* 1988;19:1199-1209.
4. Delemarre JE, Saunder B, Harma D. The new SIOP (Stockholm) working classification of renal tumors of childhood: International Society of Pediatric Oncology. *Med Pediatr Oncol* 1996;26:145-146.
5. Beckwith JB, Kibiat NB, Bonadio JF. Nephrogenic rests, nephroblastomatosis, and the pathogenesis of Wilms' tumor. *Pediatr Pathol* 1990;10:1-36.
6. Ritchey ML, Green DM, Breslow NB, Moksness J, Norkool P. Accuracy of current imaging modalities in the diagnosis of synchronous bilateral Wilms' tumor: A report from the National Wilms Tumor Study Group. *Cancer* 1995;75:600-604.
7. Neville HL, Ritchey ML. Wilms' tumor: Overview of National Wilms' Tumor Study Group results. *Urol Clin North Am* 2000;27:435-42.
8. Green DM, Thomas PR, Shochat S. The treatment of Wilms tumor: Results of the National Wilms Tumor Studies. *Hematol Oncol Clin North Am* 1995;9:1267-1274.
9. Lemerle J, Voute PA, Tournade MF, Rodary C, Delamarre JF, Sarrazin D, et al. Effectiveness of preoperative chemotherapy in Wilms' tumor: Results of an International Society of Paediatric Oncology (SIOP) clinical trial. *J Clin Oncol* 1983;1:604-609.
10. Lemerle J, Voute PA, Tournade MF, Delamarre JF, Jereb B, Ahstrom L, et al. Preoperative versus postoperative radiotherapy, single versus multiple courses of actinomycin D, in the treatment of Wilms' tumor: Preliminary results of a controlled clinical trial conducted by the International Society of Pediatric Oncology (SIOP). *Cancer* 1976;38:647-654.

- \*11. Krummel TM. Wilms' Tumors. Surgical Aspects. In: Broecker BH, Klein, A, editor: Pediatric Tumors of the Genitourinary Tract. Nueva York: USA Alan R. Liss Inc.; 1988.
12. Moorman-Voestermans CG, Aronson DC, Staalman CR, Delamarre JF, de Kraker J. Is partial nephrectomy appropriate treatment for unilateral Wims' tumor? J Pediatr Surg 1998;33:165-170.
- \*13. Muñoz-Villa A, Picazo ML, Fernández-Epifanio JI, García-Miguel P, Gómez-Acebo F, González MC, et al. Tumor de Wilms: una serie de 79 casos. An Esp Pediatr 1980;13:749-760.
14. Pein F, Michon J, Valteau-Couanet D, Quintana E, Frappaz D, Vannier JP, et al. High-dose melphalan, etoposide, and carboplatin followed by autologous stem-cell rescue in pediatric high-risk recurrent Wilms' tumor: a French Society of Pediatric Oncology study. J Clin Oncol 1998;16:3295-3301.
15. Paulino AC, Wen BC, Brown CK, Tannous R, Mayr NA, Zhen WK, et al. Late effects in children treated with radiation therapy for Wilms' tumor. Int J Radiat Oncol Biol Phys 2000; 46:1239-46.
- \*16. Butle ML. Bilateral Wilms' Tumor. J Urol 1987; 138: 968.
17. Weeks DA, Beckwith JB, Mierau GW, Luckey DW. Rhabdoid tumor of kidney: A report of 111 cases from the NWTs Pathology Center. Am J Surg Pathol 1989;13:439-458.
18. González-Crussi F, Baum ES. Renal sarcomas of childhood: a clinicopathologic and ultrastructural study. Cancer 1983:898-912.
19. Howell CG, Othersen HB, Kiviat NE, Norkool P, Beckwith JB; D'Angio GJ. Therapy and outcome in 51 children with mesoblastic nephroma: A report of the NWTs. J Pediatr Surg 1982;17:826-831.
20. Aronson DC, Medary I, Finlay JL, Herr HW, Exelby PR, La Quaglia MP. Renal cell carcinoma in childhood and adolescence: A retrospective survey for prognostic factors in 22 cases. J Pediatr Surg 1996;31:183-186.

Nota: \* Referencias recomendadas.





# Libro del Residente de Urología



capítulo 27

## Tumores de vía urinaria superior

*José María Arribas Rodríguez  
Manuel A. Gutiérrez González  
Jesús Castiñeiras Fernández*

*H. U. Virgen Macarena. Sevilla*

**Palabras clave:** *Neoplasias urológicas. Carcinoma. Rracto urinario. Célula transicional. Tratamiento endourológico.*



# Libro del Residente de Urología



Índice capítulo 27

## Tumores de vía urinaria superior

<b>Introducción</b> .....	473
<b>Cuadro clínico</b> .....	475
<b>Historia natural</b> .....	475
<b>Diagnóstico y diagnóstico diferencial</b> .....	475
<b>Tratamiento</b> .....	478
<b>Pronóstico</b> .....	479
<b>Bibliografía</b> .....	480



## capítulo 27

# Tumores de vía urinaria superior

## INTRODUCCIÓN

El concepto "tumor de vía urinaria superior" hace referencia a aquellas neoplasias que afectan a la vía excretora comprendida entre el meato ureteral y la papila renal. La mayoría son neoplasias desarrolladas a partir de las células epiteliales transicionales que conforman el urotelio en este tramo de la vía urinaria. Son infrecuentes, representan menos del 5% de los tumores uroteliales<sup>(1)</sup> y menos del 1% de los tumores genitourinarios.

Albarrán fue el primer urólogo en describir un tumor ureteral mediante cistoscopia por la protrusión que ocasionaba en el meato ureteral.

## Etiología

Diversos factores hereditarios y ambientales han sido implicados en el desarrollo de los mismos.

Se han estudiado diversos casos de agregación familiar en la aparición de estos tumores para varios síndromes ocasionados por alteraciones cromosómicas, lo cual hace pensar en un origen genético de las mismas. En el síndrome de Lynch se asocian tumores de colon con los de vía excretora superior; entre otros. En el síndrome de Muir-Torre se asocian a adenocarcinomas y a tumores de glándulas sebáceas. En la nefropatía de los Balcanes, para la que se sospecha un origen viral y posee carácter familiar, el riesgo para la aparición de estos tumores se multiplica por 200.

Pero son algunos factores ambientales los que mejor se han correlacionado con el desarrollo de estas neoplasias. El tabaco es el principal factor de riesgo, principalmente por eliminación urinaria de sustancias carcinogénicas como las nitrosaminas, con un

aumento del riesgo relativo para estos tumores del 2,6-3,8 en los pacientes fumadores. Parece que influye más en el desarrollo de tumores ureterales.

Es conocida la implicación de los analgésicos que contienen fenacetina en el desarrollo de nefropatías y neoplasias uroteliales, ya que se asocia un consumo importante del mismo con el 22% de los tumores piélicos y con el 11% de los ureterales. Actualmente se encuentra retirada del mercado.

La acroleína, compuesto derivado del metabolismo de la ciclofosfamida, se ha relacionado con la aparición de estas neoplasias debido a la descamación y regeneración que produce en este epitelio.

Otras asociaciones suelen estar en relación con exposiciones de carácter profesional a determinadas sustancias, como ocurre en industrias químicas, petroquímicas o las relacionadas con pinturas, asfaltos, alquitrán y carbón, entre otras. Las sustancias implicadas habitualmente son aminas aromáticas, como las anilinas o bencidinas.

La obstrucción crónica al flujo de orina, las litiasis y las infecciones e inflamaciones crónicas se han relacionado con el desarrollo de carcinomas escamosos y adenocarcinomas. La parasitación por *Schistosoma haematobium* se relaciona con el desarrollo de carcinoma epidermoide de vejiga y uréter.

## Epidemiología

Tienen una incidencia baja, de 1-2 casos/100.000 habitantes/año<sup>(2)</sup>. Suponen el 2-5% de los tumores uroteliales y el 5-10% de los tumores renales.

La mayoría se diagnostican entre los 50 y 70 años. Afectan con mayor frecuencia al hombre que a la

mujer; de hecho, la proporción de tumores de pelvis renal es de 2-3:1 y los ureterales de 2-4:1.

Su incidencia se incrementa progresivamente con la edad para ambos sexos, y en la raza blanca es dos veces superior a la raza negra.

La localización donde se desarrollan con mayor frecuencia es la pielocalicial (75%), seguido del uréter; en el que en un 60-70% asentarán en uréter distal, el 15-25% en uréter medio y el 5-10% en uréter proximal.

Una característica de los tumores uroteliales es la multifocalidad, tanto sincrónica como anacrónica, que puede llegar al 30%. Entre un 2 y un 4% de los casos se presentará como enfermedad bilateral.

**Tabla 1.** Lesiones neoplásicas de la vía urinaria superior:

<b>Neoplasias de origen epitelial</b>			
Benignas	Papiloma de células transicionales Papiloma invertido		
Malignas	Carcinoma de células transicionales Papilar Plano <i>In situ</i>		
	Carcinoma de células escamosas		
	Adenocarcinoma		
	Carcinoma de células pequeñas		
<b>Neoplasias no epiteliales</b>			
Benignas	Leiomioma Fibromioma Hemangioma Mixoma Lipoma Schwannomas Linfangiomias		
	Malignas	Leiomiomasarcoma Rabdomiosarcoma Teratoma	
		<b>Lesiones secundarias metastásicas</b>	
			Linfomas Tumores metastáticos de colon, mama, gástrico, páncreas, útero, riñón, próstata

Aquellos pacientes que desarrollan un carcinoma urotelial de células transicionales en la vía excretora superior tienen un 30-50% de probabilidad de presentar otro vesical. Por el contrario, aquellos pacientes con carcinomas uroteliales vesicales sólo poseen un 2-3% de probabilidad de desarrollar otro en la vía urinaria superior; y puede influir en su pronóstico<sup>(3-4)</sup>. Es posible que el reflujo vesicoureteral presente durante la RTU vesical favorezca de manera iatrogénica los implantes tumorales en la vía urinaria superior.

En el momento del diagnóstico, en torno al 50% de los pacientes lo hacen en estadios avanzados, con una supervivencia de 2-3 años.

**Tabla 2.** Clasificación TNM (1997).

<b>T (Tumor primario)</b>	
Tx	Afectación mural no objetivable.
T0	Ausencia de neoplasia.
Ta	Carcinoma limitado al epitelio.
Tis	Carcinoma <i>in situ</i> .
T1	Carcinoma que afecta a la membrana basal epitelial.
T2	Carcinoma que afecta a la capa muscular.
T3	Pelvis renal: carcinoma que infiltra grasa periélica o parénquima renal. Uréter: carcinoma que infiltra la grasa periureteral.
T4	Carcinoma que infiltra órganos de vecindad o grasa perirrenal
<b>N (Afectación ganglionar)</b>	
Nx	Afectación ganglionar no objetivable.
N0	Ausencia de afectación ganglionar.
N1	Metástasis de 1 solo ganglio, de tamaño < 2 cm.
N2	Metástasis de 1 solo ganglio, de tamaño > 2 cm y < 5 cm. Metástasis de varios ganglios, todos de tamaño < 5 cm.
N3	Metástasis ganglionar de tamaño > 5 cm.
<b>M (Afectación metastásica)</b>	
M0	Ausencia de enfermedad metastásica.
M1	Presencia de enfermedad metastásica.

## Anatomía patológica

En la Tabla 1 se recogen las diferentes lesiones neoplásicas que pueden aparecer en la vía urinaria superior, y en la Tabla 2 la clasificación TNM de 1997.

Mayoritariamente corresponden a carcinomas primarios uroteliales de células transicionales (90-95%), aunque pueden presentarse también adenocarcinomas (1%), carcinomas escamosos (0,7-7%) o neuroendocrinos.

## CUADRO CLÍNICO

### Signos y síntomas

En las fases iniciales de la enfermedad, su diagnóstico en ocasiones es casual, ya que suelen ser asintomáticos. De hecho, en un 10% de los casos se diagnostica de manera incidental en estudios de imagen de la vía urinaria.

Al evolucionar, en el 70-80 % de los casos, la forma clínica de presentación posee como denominador común la hematuria, tanto macro como microscópica, acompañada en el 20-25% de los pacientes con dolor en flanco. Este dolor puede ser sordo, por obstrucción tumoral del sistema colector, o de tipo cólico, por la obstrucción intermitente de la vía urinaria por coágulos o esfacelos tumorales. En etapas evolucionadas de la enfermedad es posible explorar masas palpables renales por tumores pielocaliciales o hidronefrosis, así como un deterioro del estado general.

## HISTORIA NATURAL

Como el resto de tumores uroteliales, tiende a la multifocalidad, que se da en el 30% de los casos, especialmente en los papilares.

La extensión locoregional depende de la localización. Los caliciales se extenderán hacia el parénquima renal de manera rápida, mientras que los piélicos lo harán hacia la grasa y vasos linfáticos peripiélicos en primera instancia. Los tumores ureterales sobrepasan la grasa periureteral hacia retroperitoneo y órganos adyacentes. La diseminación linfática es hacia el canal

torácico, mediastino y ganglios supraclaviculares. Las metástasis hematógenas son preferentemente hacia hueso, pulmón e hígado.

## DIAGNÓSTICO Y DIAGNÓSTICO DIFERENCIAL

### Metodología diagnóstica (Figura 1)

Una vez valorado el cuadro clínico descrito anteriormente, y ante la sospecha de un tumor de vía urinaria superior, debe realizarse una anamnesis detallada, una exploración física general, una analítica de sangre y orina y una radiografía simple de aparato urinario.

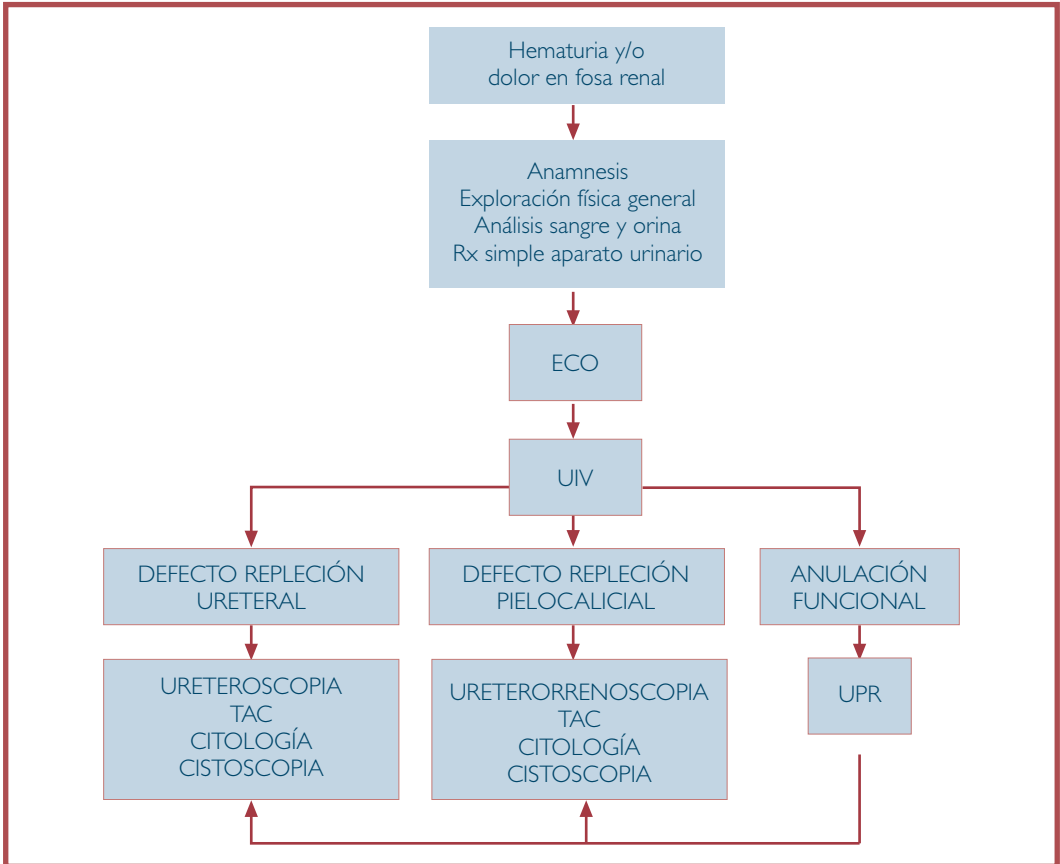
La ecografía de aparato urinario, debido a su accesibilidad e inocuidad, suele ser practicada de manera rutinaria ante este tipo de cuadro. Puede poner de manifiesto tumores renales o vesicales como posible origen de la hematuria. Permite apreciar si existe dilatación de la vía, su grado y el nivel de inicio, si la causa es debida a material hiperecogénico o anecogénico, y la repercusión sobre el grosor cortical renal, entre otros. A pesar de ello, posee muy baja sensibilidad para el diagnóstico de estos tumores.

La urografía intravenosa (UIV) sigue siendo el examen primordial para el diagnóstico; de hecho, pone de manifiesto la presencia de neoplasias de la vía urinaria superior en el 50-75% de los casos. Los defectos de repleción se correlacionan muy débilmente con el grado y la extensión tumoral. Esta prueba no es de utilidad si existe anulación funcional renal, hecho que se produce en el 30% de los casos y debido principalmente a la uropatía obstructiva ocasionada por el tumor.

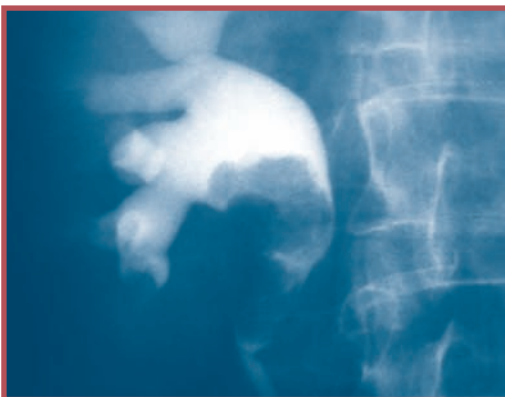Los defectos de repleción en los tumores de tipo papilar suelen ser lacunares, persistentes y de contorno irregular (Figura 2). Cuando afectan a la vía intrarenal es posible apreciar defectos caliciales (Figura 3), infundibulares (Figura 4), o amputación de grupos caliciales. En el uréter, pueden ocasionar estenosis a ese nivel y ureterohidronefrosis retrógrada, con atrofia renal en casos evolucionados. El signo de la copa ureteral es típico de los tumores a este nivel.



**Figura 1.** Algoritmo diagnóstico.



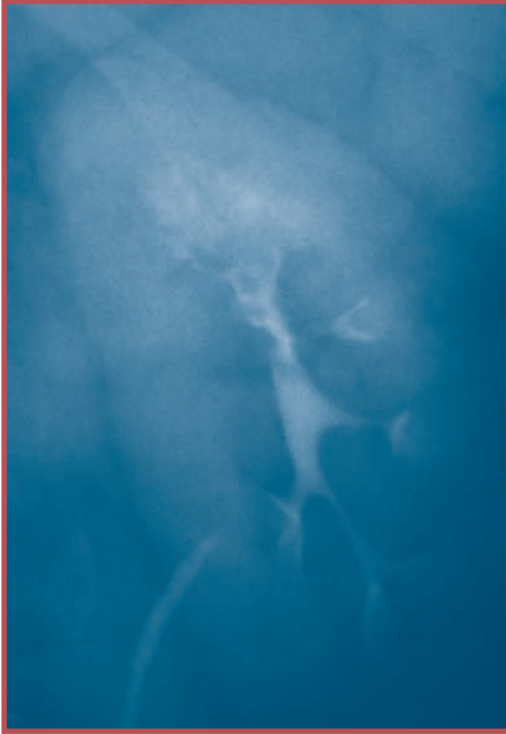
**Figura 2.** Imagen urográfica de tumor en pelvis renal y tercio proximal ureteral. Se aprecia en el extremo distal de la lesión el signo de la copa ureteral.



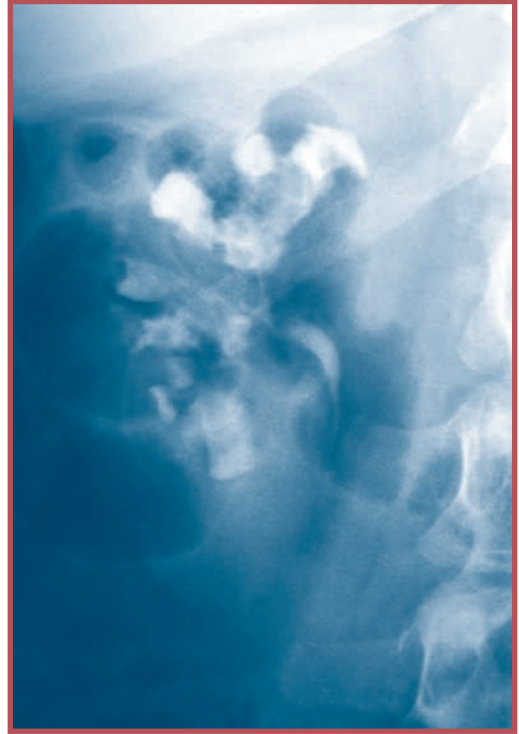La ureteropiografía retrógrada (UPR) es la prueba más sensible para el diagnóstico de estos tumores<sup>(6)</sup>, ya que ofrece imágenes de mejor calidad. Su uso resulta esencial en los casos de anulación funcional renal. Durante la realización de la misma es posible la recogida selectiva de orina de la vía en estudio para su valoración citológica. Un valor añadido es la combinación con la cistoscopia en el mismo acto.

La pielografía anterógrada mediante nefrostograma sólo debe realizarse cuando la nefrostomía se ha indicado de manera terapéutica como derivación urinaria urgente ante casos de sepsis con este origen, o anuria obstructiva que pongan en riesgo la vida del paciente. No debe ser indicada de modo diagnóstico exclusivamente por el elevado riesgo de siembra tumoral en el trayecto de la punción.

**Figura 3.** Imagen urográfica de tumor en cáliz superior:



**Figura 4.** Imagen urográfica de tumores caliciales e infundibulares.

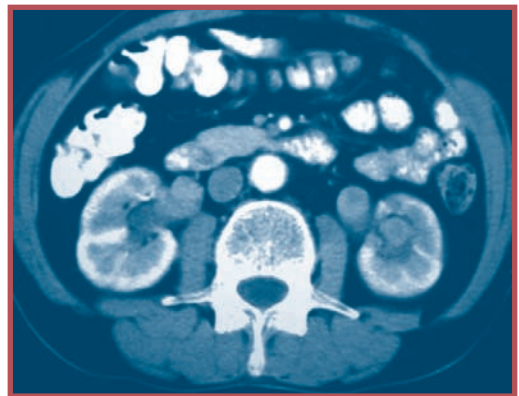


Otras pruebas de imagen que contribuyen al diagnóstico son el TAC (Figura 5) y la RNM, aunque su principal aportación consiste en la valoración locorregional, el estadiaje de las lesiones y la identificación de metástasis a distancia. También contribuyen en el diagnóstico diferencial, ya que pueden identificar coágulos en la vía, cálculos radiolúcidos o adenocarcinomas renales entre otros.

Cuando no ha sido posible establecer el diagnóstico es posible realizar una ureterorenoscopia, asociada a la ureterocistoscopia. Dicha prueba permite, además, la toma de biopsias de la vía y el tratamiento en el mismo acto de algunas lesiones. Con fines diagnósticos y terapéuticos se pueden realizar nefroscopias o ureteropieloscopias de manera percutánea.

La citología urinaria es un procedimiento de diagnóstico y seguimiento que, cuando resulta positiva, refuerza la orientación neoplásica de los defectos de

**Figura 5.** TAC con contraste de tumor de vía urinaria superior bilateral.



repleción encontrados mediante los métodos de imagen. Posee una sensibilidad del 60-70% y una especificidad del 99%.

Para los carcinomas de alto grado y para el carcinoma *in situ*, su exactitud diagnóstica es del 80%. Su validez se afecta mucho por la experiencia del citólogo, aumentando la dificultad en tumores de bajo grado, en el que puede haber falsos negativos de hasta un 80%. El hallazgo citológico indicativo de carcinoma urotelial junto a un estudio urográfico normal, obliga a continuar el estudio y seguimiento de la vía urinaria. Es posible obtener orina de cada vía urinaria superior mediante cateterismo y lavado, en cuyo caso la tasa de falso negativo desciende a un 20-35%. Si, además, se procede al cepillado de la vía urinaria con control radiológico y sobre los defectos de repleción encontrados, la sensibilidad de la citología será del 90% y la especificidad del 80%.

### Diagnóstico diferencial

Son muchas las opciones que se presentan como posibles diagnósticos diferenciales de los tumores del tracto urinario superior, aunque en la actualidad las exploraciones radiológicas y las técnicas endoscópicas suelen esclarecerlos. Pueden ser confundidos con gas intestinal como imagen superpuesta, compresiones extrínsecas, litiasis, coágulos, papilas renales necrosadas, bolas fúngicas, pielonefritis xantogranulomatosas, pieloureteritis quística y glandular, burbujas de aire en la vía, pólipos inflamatorios, granulomas, malacoplaxia, angiomas, colesteatomas, TBC, esquistosomiasis urinaria, endometriosis, amiloidosis, etc.

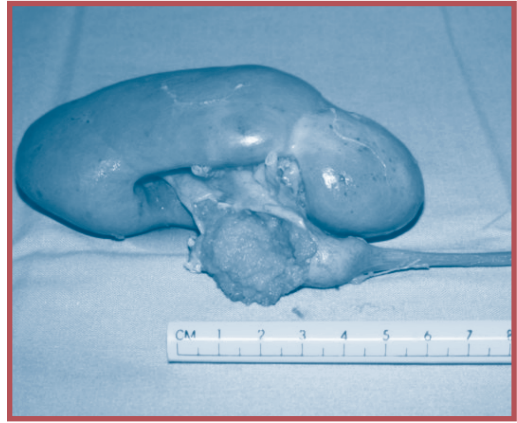
## TRATAMIENTO

Es posible tratar estas neoplasias mediante cirugía, inmunoterapia y quimioterapia. Las dos opciones de tratamiento quirúrgico son el radical y el conservador.

El tratamiento radical incluye la nefroureterectomía con resección del rodete vesical perimeatal ipsilateral (Figura 6), ya que existe una alta incidencia de recidivas en meato y en muñón ureteral residual.

Los tumores localizados por encima del uréter sacro se abordan mediante lumbotomía retroperitoneal o por vía anterior, realizando la desinserción ureteral de manera endoscópica. Aquellos tumores situados por debajo de este nivel suelen intervenir mediante vía combinada lumbar y pelviana.

**Figura 6.** Detalle de pieza de nefroureterectomía radical.



Con idea de preservar la función renal y lograr una supervivencia sin diferencias significativas frente a la nefroureterectomía radical<sup>(6)</sup>, se diseñaron diferentes técnicas quirúrgicas conservadoras. Se indican en casos muy seleccionados, como pacientes monorrenos o con insuficiencia renal, enfermedad bilateral o alto riesgo quirúrgico para procedimientos convencionales. También se aplica esta cirugía en pacientes birrenos con tumores únicos unilaterales, de bajo grado y estadio, que sean accesibles a las técnicas endourológicas.

Existen técnicas conservadoras para cada localización tumoral, que se pueden llevar a cabo de manera abierta, endoscópica, percutánea o por vía laparoscópica<sup>(7)</sup>.

Los tumores de uréter pelviano se pueden resear mediante ureterectomía distal y escisión del mango vesical, junto a ureteroneocistostomía. Esta técnica puede requerir también conformar una vejiga pseudo. Los tumores de uréter medio o alto se abordarían mediante ureterectomía parcial y anastomosis término-terminal o transureteroureterostomía. En los casos en los que se requiera la resección prácticamente completa del uréter, es posible realizar ileoneoureteroplastia o autotrasplante renal sobre vasos ilíacos. En los casos de tumores en pelvis renal se puede llevar a cabo una pielectomía parcial y ureteropielostomía o pielectomía total y anastomosis ureterocical.

El abordaje endoscópico mediante ureteroscopia se indica en tumores de bajo grado<sup>(8)</sup>, únicos, menores de 1 cm y de características papilares.

Algunos autores desestiman este tipo de cirugía ante citología de orina positiva o biopsia intraoperatoria con tumor de alto grado, pasando a cirugía radical.

Es posible reseccarlos o fotocoagularlos con láser de Nd-YAG u Ho-YAG. Las complicaciones más frecuentes son la perforación y la estenosis de la vía, que pueden ser solventadas igualmente de manera endourológica.

Para los tumores pielocaliciales se aconseja el abordaje anterógrado mediante nefroscopio, pudiéndose realizar resección, biopsia de la base y mapa piélico o fotocoagulación con láser. En este tipo de abordaje se recomienda revisar la base tumoral y biopsiarla en un segundo tiempo<sup>(9)</sup>, así como realizar biopsias del trayecto de nefrostomía.

Una vez completada la cirugía y cesada la hematuria, puede utilizarse la quimioterapia *in situ*. Ésta puede ser administrada mediante el catéter de nefrostomía en los casos de tumores pielocaliciales o mediante un catéter ureteral 4 Ch de manera retrógrada en los tumores ureterales.

La Mitomicina C suele administrarse en perfusión de 40 microgramos en 400 cc de suero fisiológico a pasar en 8 horas durante 5 días.

En caso de carcinoma *in situ* de la vía urinaria superior, es posible su tratamiento inmunoterápico mediante instilaciones locales de BCG, con dosis variables entre 50-150 mg<sup>(10)</sup>. Se administra a través de un catéter ure-

teral 4 Ch, con una pauta de una instilación por semana durante seis semanas<sup>(11)</sup>. Cuando se asocia a tumor macroscópico, se requiere la nefroureterectomía.

Actualmente, la única indicación de las instilaciones para este tipo de tumores es el tratamiento del carcinoma *in situ*.

El seguimiento recomendado en los casos de cirugía conservadora es mediante urografía intravenosa, que se realizará a los seis meses y luego con carácter anual, y citología urinaria cada seis meses. En la cirugía radical se aconseja urografía y citología a los seis meses y luego con carácter anual.

Cuando la enfermedad se encuentra localmente avanzada o diseminada es posible hacer tratamiento paliativo con quimioterapia o radioterapia, con bajo índice de respuesta completa a largo plazo.

## PRONÓSTICO

El pronóstico de estas neoplasias se relaciona con el estadio tumoral y el grado histológico<sup>(12)</sup>, independientemente del tipo de cirugía elegida. La supervivencia global a 5 años oscila entre el 31 y el 67%.

Las neoplasias de bajo grado y estadio evolucionan favorablemente tras cirugía radical o conservadora, con una supervivencia a 5 años del 90%. Se aconseja el tratamiento quirúrgico radical para las de grado intermedio, con un 43% de supervivencia, y para los de alto grado, con un 0% de supervivencia a los 5 años.

## **BIBLIOGRAFÍA**

1. Tawfik, E.R. and Bagley, D.H. Upper-tract transitional cell carcinoma. *Urology* 1997;50: 321-9.
2. Munoz J.J. and Ellison, L.M.: Upper tract urothelial neoplasms: incidence and survival during the last 2 decades. *J Urol* 2000;64:1523-5.
3. Mullerad M, Russo P, Golijanin D. Bladder cancer as a prognostic factor for upper tract transitional cell carcinoma. *J Urol*, 2004;172: 2177-81.
4. Akdogan B., Dogan H.S. et al. Prognostic significance of bladder tumor history and tumor location in upper tract transitional cell carcinoma. *J Urol* 2006;176: 48-52.
5. Catalona WJ. Tumores uroteliales del tracto urinario: Tumores de la pelvis renal y uréter. En: Walsh PC., Retik A.B., Stamey T.A., Vaughan E.D., eds. *Campbell Urología*. 6ª Edición. Buenos Aires: Médica Panamericana 1994; 2º Tomo: 1134-1154.
6. Stewart G.D., Tolley D.A. What are the oncological risks of minimal access surgery for the treatment of the urinary tract cancer?. *EurUrol* 2004;46:415-420.
7. Park S, Meng MV. Endoscopic and minimally invasive approaches to upper tract urothelial carcinoma. *Curr Opin Urol* 2005;15:336-41.
8. Johnson GB, Grasso M. Ureteroscopic management of upper urinary tract transitional cell carcinoma. *Curr Opin Urol* 2005;15:89-93.
9. Jarrete TW, Sweetser PM, Weiss GH, Smith AD. Percutaneous management of transitional cell carcinoma of the renal collecting system: 9-year experience. *J Urol* 1995;154:1629-35.
10. Hayashida Y, Nomata K, Noguchi M, Eguchi J, Koga S, Yamashita S, Hayashi M, Kanatake H. Long-term effects of bacille Calmette-Guerin perfusion therapy for treatment of transitional cell carcinoma in situ of upper urinary tract. *Urology* 2004;63:1084-8.
11. Kojima Y, Tozawa K, Kawai N, Sasaki S, Hayashi Y, Kohri K. Long-term outcome of upper urinary tract carcinoma in situ: effectiveness of nephroureterectomy versus bacillus Calmette-Guerin therapy. *Int J Urol* 2006;13:340-4.
12. Holmang S, Johansson SL. Urothelial carcinoma of the upper urinary tract: comparison between the WHO/ISUP 1998 consensus classification and WHO 1999 classification system. *Urology* 2005;66:274-8.

# Libro del Residente de Urología



capítulo 28

## Tumores vesicales superficiales

*Claudio Martínez-Ballesteros  
Joaquín Carballido Rodríguez*

*H. U. Puerta de Hierro. Madrid*

**Palabras clave:** *Tumores vesicales. Epidemiología. Anatomía Patológica. Diagnóstico. Factores pronóstico.*



Libro del Residente de

# Urología



Índice capítulo 28

## Tumores vesicales superficiales

<b>Introducción</b> .....	485
<b>Epidemiología</b> .....	486
<b>Anatomía patológica</b> .....	488
<b>Diagnóstico</b> .....	491
<b>Bibliografía</b> .....	501





## capítulo 28

# Tumores vesicales superficiales

## INTRODUCCIÓN

El carcinoma de células transicionales de localización vesical y particularmente, las formas de presentación no infiltrantes del estrato muscular, suponen en la actualidad un modelo muy representativo de desarrollo en investigación básica, patogénica y terapéutica en el marco de la oncología clínica moderna. Los avances en el conocimiento de las bases genéticas y moleculares involucradas en la etiología y desarrollo de esta enfermedad, así como el relevante papel que en su historia natural desempeñan los nuevos agentes quimioterápicos e inmunomoduladores, así como su empleo combinado con las técnicas quirúrgicas clásicas son los ejemplos más representativos.

Los tumores malignos localizados en el urotelio se originan de células transformadas de la mucosa de revestimiento de los conductos del tracto urinario y de acuerdo a su localización anatómica se denominan tumores uroteliales de caliciales o piélicos, ureterales, vesicales y uretrales. Estos tumores comparten similares características en lo que se refiere a su epidemiología, biología e historia natural y patrones morfológicos. Se trata en general de tumores multifocales, detectados bien en el momento del diagnóstico o bien en el transcurso de la enfermedad (tumores múltiples sincrónicos y metacrónicos), en la misma o en distintas localizaciones anatómicas y que hipotéticamente podrían llegar a ocupar todo el aparato urinario excretor.

Sus manifestaciones clínicas derivan de la destrucción de la mucosa y de los elementos constitutivos de las estructuras de los órganos genitourinarios, favoreciendo la aparición de hematuria, que constituye el síntoma más frecuente, tanto en el diagnóstico inicial como en la evolución de la enfermedad. Otros signos comunes son el dolor, la obstrucción e irritación de las

vías urinarias y la insuficiencia renal. En las fases avanzadas de la enfermedad, la diseminación tumoral en los ganglios linfáticos o en los tejidos de la pelvis y del retroperitoneo provocarán con frecuencia los síndromes de dolor pélvico y retroperitoneal.

Basándose en la gran heterogeneidad que expresan en su historia natural y evolución, clásicamente se caracterizan dos tipos de tumores uroteliales:

- a) Tumores superficiales: invaden más allá de la mucosa y de la submucosa, de lento crecimiento e indolentes durante muchos años, pero caracterizados por una gran tendencia a la recidiva y multifocalidad en cualquier lugar del urotelio.
- b) Tumores infiltrantes: invaden la capa muscular o más allá, de curso clínico más rápido, con gran capacidad de diseminación ganglionar y hematogena, siendo causa de gran morbilidad debido a fenómenos obstructivos y a la extensión tumoral fuera del árbol urinario, provocando la muerte por la afectación neoplásica regional y a distancia en más del 50% de pacientes.

En términos generales, más del 90% de los tumores uroteliales se originan en la vejiga urinaria, el 8% en la pelvis renal y el 2% restante está constituido por tumores del uréter y de la uretra. Aproximadamente, entre el 75-85% de los pacientes afectados de carcinoma vesical se presentan en formas confinadas a la mucosa o a la submucosa. Estos tumores son los considerados carcinomas superficiales de vejiga y se estima que entre el 10-20% de ellos su evolución es hacia formas clínicas invasoras músculo-infiltrantes.

En este capítulo se actualizan los conceptos clínicos, diagnósticos y terapéuticos de los carcinomas de células transicionales no músculo-infiltrantes.

## EPIDEMIOLOGÍA

Bajo el término carcinoma superficial de vejiga se engloban a los tumores en estadios Ta, T1 y Tis de cualquier grado de diferenciación y que en el momento del diagnóstico inicial se distribuyen aproximadamente en el 70% de los casos como Ta, el 20% T1 y el 10% Tis<sup>(4)</sup>.

Desde el punto de vista epidemiológico, el cáncer de vejiga supone, aproximadamente, el 2% de todos los tumores malignos y el segundo tumor en frecuencia del tracto genitourinario. En el varón, este tumor se sitúa en el cuarto lugar después del cáncer de pulmón, de la próstata y del intestino grueso, mientras que en la mujer ocupa el décimo lugar en frecuencia y la relación estimada entre ambos sexos se sitúa entre 2,7-3,2 varones por cada mujer afecta<sup>(2)</sup>. La incidencia del cáncer vesical aumenta con la edad, siendo más frecuente en la población de más de 65 años de edad. Las tasas máximas de incidencia ocurren en la población de raza blanca en Norteamérica y en el norte y este de Europa, mientras que las tasas más bajas se presentan en la población de raza negra, China y Japón. España presenta una de las tasas de incidencia más elevadas entre los países europeos, con unos 10.000 casos nuevos anuales (en EE.UU., unos 53.000 anuales)<sup>(3)</sup>.

Datos recientes en nuestro medio para el año 2002 permiten afirmar que ocupan el quinto lugar en incidencia con 12.200 casos nuevos y el sexto en mortalidad con 4076 casos; además, como problema añadido en esta localización, el consumo de recursos sanitarios justificado por el curso clínico de la enfermedad con frecuentes recidivas e incluso progresión de la enfermedad y por la necesidad de establecer seguimientos a muy largo plazo es muy alto y sitúa al cáncer de vejiga como el quinto de coste más elevado en base a sus características biológicas<sup>(8,9)</sup>.

La incidencia de esta patología neoplásica está aumentando en casi todos los países; sin embargo, este incremento en la mayoría de ellos no se corresponde con un aumento de la mortalidad. Así, en los Registros de Población de EE.UU. (programa SEER) se ha observado entre 1973 y 1997 un aumento espectacular de la supervivencia (SV) a cinco años, desde 53% a 77% en la población blanca y desde 24% a 53% en la población negra<sup>(3)</sup>. En España, resultados de estudios más

recientes no avalan esta tendencia global al descenso en las tasas de mortalidad; así, recientemente se han presentado los resultados de un análisis de correlación entre la tasa de mortalidad ajustada por cáncer vesical y el consumo de tabaco en diferentes comunidades españolas, tras un seguimiento de 14 años, se ha documentado un incremento de la mortalidad anual asociada a cáncer vesical del 2,05% , sin que parezca estar correlacionado con el consumo de tabaco, ya que éste ha experimentado una disminución en el mismo periodo de un 1,3% al año<sup>(4)</sup>. Por tanto, a falta de nuevas hipótesis confirmadas, aún no es posible detallar las razones que justifiquen este incremento de mortalidad apreciado en nuestro país. El descenso de mortalidad observado en varios países descansa sobre varios factores, que se podrían agrupar en tres: los avances en el diagnóstico precoz, la consolidación del empleo de agentes quimioterápicos e inmunomoduladores en las estrategias de tratamiento combinadas con los recursos quirúrgicos tradicionales y las mejoras técnicas llevadas a cabo en éstas, así como la introducción de nuevas opciones quirúrgicas.

### Etiopatogenia

Los factores relacionados con el inicio y desarrollo de los tumores superficiales de vejiga son comunes a los relacionados con los tumores infiltrantes.

Se ha descrito una asociación estrecha entre el desarrollo del carcinoma vesical urotelial y el consumo de tabaco. Los estudios describen generalmente un incremento relativo del riesgo de 2 a 4 entre los fumadores, respecto a la población que nunca ha fumado. La relación dosis-efecto para la cantidad de tabaco consumida no es lineal. El riesgo aumenta a partir de 10 cigarrillos/día y permanece más o menos estable hasta los 40 cigarrillos diarios, y también se ha apreciado un riesgo hasta 2 ó 3 veces mayor en los fumadores de tabaco negro que en los de tabaco rubio. Este posible incremento de riesgo asociado al tabaco negro se puede explicar por las elevadas concentraciones que contiene de aminas aromáticas, como factor específico de riesgo<sup>(3)</sup>. El tabaco es el factor que contribuye con mayor frecuencia a provocar la transformación neoplásica de las células de la mucosa urotelial y se ha comunicado la presencia de atipias celulares en el 50% de los fumadores, comparado con sólo el 4% en los no fumadores<sup>(4)</sup>. El agen-

te carcinógeno específico presente en el humo de cigarrillo responsable del cáncer de vejiga aún no ha sido identificado, si bien es conocido que el humo de combustión del tabaco contiene nitrosaminas, 2-naftilamina y 4-aminobifenilo, sustancias todas ellas conocidas carcinógenas. Además, se ha demostrado la presencia de metabolitos del triptófano, concretamente ortofenoles, en la orina de sujetos fumadores en concentraciones significativamente más elevadas que en no fumadores<sup>(4)</sup>.

El riesgo de padecer cáncer vesical también aumenta tras la exposición ocupacional a determinados compuestos, como disolventes y colorantes. La mayoría de estas sustancias o sus metabolitos son excretadas por la orina, de tal manera que existe un contacto directo con la mucosa del tracto urinario que actúa como mecanismo lesional. Los compuestos mejor conocidos son las aminas aromáticas, entre las que se encuentran las citadas con anterioridad. El empleo industrial de las dos primeras ha sido prohibido en varios países. Se estima que el periodo de latencia puede encontrarse alrededor de los 18 años desde la exposición inicial. Se ha observado un riesgo elevado en varias actividades profesionales, a saber: trabajadores con tintes y aceites industriales, industria textil, cuero, caucho, pintores, industrias químicas, camioneros y trabajadores del aluminio. Se ha estimado que la exposición ocupacional contribuirá al desarrollo de la cuarta parte de los tumores de vejiga<sup>(5)</sup>. Una de las tasas de incidencia de carcinoma vesical más elevada de la Unión Europea se encuentra en nuestro país, concretamente en la región catalana. Esta elevada tasa de incidencia podría ser debida al efecto de los carcinógenos ambientales de carácter ocupacional, con fuerte exposición en la población entre 1940 y 1960 (industrias de colorantes y disolventes industriales, etc.) combinado con el hábito de fumar.

También se han relacionado con el desarrollo de cáncer de vejiga otros agentes etiológicos cuyo papel como carcinógenos finalmente quedó menos establecido. Así, los edulcorantes artificiales se han estudiado extensamente, sin que haya podido demostrarse claramente un aumento del riesgo asociado a carcinoma vesical y el consumo de fenacetina se ha asociado a una incidencia aumentada de tumores del tracto urinario superior.

La parasitosis producida por el *Schistosoma haematobium* se asocia a elevado riesgo de carcinoma escamoso de vejiga. Este tipo de tumor posee una alta incidencia en las áreas en las que la esquistosomiasis es endémica (por ejemplo Egipto) y se presenta con frecuencia en edades más jóvenes. Suele ser un tumor bien diferenciado en el que el desarrollo de metástasis regionales o a distancia es infrecuente.

Una historia prolongada de infección de tracto urinario inferior se ha relacionado con el desarrollo de carcinoma escamoso vesical, especialmente en pacientes con catéteres, litiasis y en parapléjicos.

La administración de RT en pelvis y el tratamiento con ciclofosfamida aumentan significativamente el riesgo de padecer carcinoma vesical.

Desde el punto de vista patogénico, se considera que los tumores uroteliales se originan a partir de una única célula, que después de acumular diversas alteraciones genéticas experimenta una transformación y proliferación tumoral, desarrollándose otros tumores a distancia del primario con las mismas características fenotípicas (origen monoclonal).

Los mecanismos carcinogénicos implicados son múltiples e incorporan:

- La activación de oncogenes que modifican los mecanismos normales de crecimiento, maduración y multiplicación celular, representados en los tumores uroteliales por el oncogén H-Ras. Así, se han observado mutaciones en el codón 12 del gen hasta en el 40% de los tumores vesicales, así como sobre expresión del oncogén MDM2, que actúa como un regulador negativo del gen p53.
- La sobreexpresión y amplificación de factores de crecimiento, como expresión incrementada de los receptores del factor de crecimiento epidérmico (EGF), sobre todo en los tumores invasivos y amplificaciones del gen c-erb-B-2.
- Las mutaciones, deleciones o inactivación de los genes supresores de tumores, del gen de la proteína p53 en el brazo corto del cromosoma 17, del gen Rb en el brazo largo del cromosoma 13 y otras deleciones y pérdidas alélicas (3p,5q,6q,11p y 18q).

Entre los mecanismos implicados mencionados el fenómeno que adquiere mayor relevancia es el efecto de acumulación de los eventos moleculares más que la propia cronología de las alteraciones genéticas implicadas, de tal manera que la actividad sinérgica de todos los acontecimientos biológicos es la verdaderamente determinante en la transformación maligna de ciertos clones de células neoplásicas<sup>(2)</sup>.

Lo cierto es que en el caso concreto de las patologías tumorales de la vejiga los avances obtenidos en los últimos años tanto en la carcinogénesis como en la identificación de marcadores potencialmente útiles sobre todo en el estadiaje y pronóstico han sido relevantes y la experiencia acumulada permite definir un modelo de patogenia molecular para estos tumores<sup>(10)</sup>.

Asimismo, los avances alcanzados progresivamente en la carcinogénesis de los tumores vesicales, han posibilitado la identificación de diversas rutas patogénicas, relacionadas con en la aparición y desarrollo de la enfermedad, que discriminan entre la evolución de los tumores superficiales papilares de bajo grado y bajo estadio y la de los tumores planos (carcinoma *in situ*)<sup>(11)</sup>. Así, se ha comprobado que las deleciones del cromosoma 9 se correlacionan con los tumores superficiales papilares de bajo grado y no se encuentran pérdidas alélicas de dicho cromosoma en el CIS. Sin embargo, son frecuentes las deleciones en regiones correspondientes a 3p,5q y 17p en tumores con invasión de la lámina propia (T1). Otro tipo de pérdidas alélicas distintas se han observado en los tumores infiltrantes (T2-T4), por ejemplo, deleciones del gen p53 (17p), del gen Rb (retinoblastoma) (13q) o del 18q.

En cualquier caso debe quedar establecido que en patología tumoral de localización vesical la posibilidad de predicción de su potencial biológico y del curso evolutivo es limitada y que la realidad clínica es que lesiones con similar apariencia endoscópica, estadio clínico y grado histológico adoptan patrones de comportamiento biológico muy variables y en gran medida impredecibles.

## ANATOMÍA PATOLÓGICA

Los tumores uroteliales de localización vesical corresponden en la mayoría de los casos (90%-95%)

a carcinomas de células transicionales. Otros tipos histológicos que se desarrollan con menor frecuencia en el urotelio vesical son los carcinomas escamosos (3%), los adenocarcinomas (2%) y los carcinomas de células pequeñas (<1%). Existen, con cierta frecuencia, tumores mixtos, con áreas de carcinoma transicional y carcinoma escamoso o de carcinoma transicional y adenocarcinoma e incluso mezclas de los tres tipos, indicando la pluripontencialidad histológica del urotelio en general. Estos tumores mixtos, aunque se consideran variantes del carcinoma transicional, resultan tener un comportamiento clínico más agresivo y en términos generales son ya infiltrantes en el momento del diagnóstico inicial. Mucho menos frecuentes son los linfomas, melanomas o sarcomas.

En concreto, los carcinomas vesicales de carácter no músculo-infiltrantes presentan diferentes grados de diferenciación, según su mayor o menor parecido con la mucosa sana del epitelio transicional del urotelio. Se reconocen tres grados de diferenciación: grado I, bien diferenciado; grado II, moderadamente diferenciado y grado III, mal diferenciado. Un cuarto grado o carcinoma anaplásico se reconoce cuando se han perdido totalmente las características del epitelio transicional normal. Los grados de diferenciación guardan una estrecha correlación con la infiltración del tumor en la pared vesical. Así, los tumores superficiales, cuya histología corresponde casi siempre a carcinomas transicionales de grados I y II, presentan generalmente un aspecto papilar con pedículo más o menos ancho y no infiltran la capa muscular de la vejiga, pudiendo afectar sólo a la mucosa (T<sub>a</sub>) o a la submucosa (T<sub>1</sub>). Estos tumores son muy friables y tienen tendencia a sangrar; por lo que la hematuria puede ser un signo revelador. En contraste, los tumores infiltrantes o invasivos corresponden generalmente a carcinomas transicionales grado III, indiferenciados, anaplásicos o tumores mixtos, los cuales tienen un aspecto cerebroide y/o ulcerado, con bordes mal definidos, e infiltran la capa muscular, pudiendo estar exteriorizados en la pared vesical o invadir órganos vecinos, como la próstata, recto, útero, vagina o excepcionalmente incluso la pared anterior del abdomen (T<sub>2</sub>,T<sub>3</sub>,T<sub>4</sub>)<sup>(6)</sup>.

A los tumores superficiales raramente se les reconoce capacidad para la diseminación linfática ganglionar o hematogena, pero tienen una gran tendencia a

**Tabla 1.** Clasificaciones del grado histológico aceptadas por la Organización Mundial de la Salud en 1973 y 2004.

CLASIFICACIÓN 1973	CLASIFICACIÓN 2004
1. Papiloma urotelial	1. Papiloma urotelial
2. Carcinoma Grado 1: bien diferenciado	2. Neoplasia urotelial papilar de bajo potencial de malignidad (NUPBPM)
3. Carcinoma Grado 2: moderadamente diferenciado	3. Carcinoma urotelial papilar bajo grado
4. Carcinoma Grado 3: pobremente diferenciado	4. Carcinoma urotelial papilar de alto grado

la recidiva local (50-70%) bien en el mismo lugar o en distintos lugares en la mucosa vesical y además durante muchos años. Durante la evolución de estas neoplasias, se observa la progresión a estadios más avanzados, a tumores infiltrantes, en el 5-30% de los casos en los cinco primeros años en función de la presencia o no de determinados factores pronósticos.

El carcinoma *in situ* (Tis), que representa el 1-2% de los tumores vesicales es de localización intraepitelial de manera que su diagnóstico inicial sólo es posible tras la sospecha clínica por la presencia de sintomatología miccional de carácter irritativo y la citologías urinarias positivas habitualmente de alto grado. En la mayoría de los casos, el Tis se asocia a tumores papilares múltiples de grado alto y también a tumores infiltrantes, y se puede localizar en la mucosa adyacente perilesional o en lugares alejados. Son tumores agresivos, por definición de alto grado (GIII) y están implicados en la ruta patogénica de los tumores infiltrantes. El carcinoma *in situ* de vejiga se caracteriza por carecer de cohesión intercelular y por presentar, sus células, un aspecto pagetoide en el que células neoplásicas se encuentran dispersas dentro de un urotelio aparentemente normal o ligeramente atípico. Estas células se suelen mostrar en el estudio citológico como elementos individuales de tamaño variable pero con núcleos de diámetro comparable al de las células basales y con una proporción núcleo-citoplasma muy alta<sup>(5)</sup>.

Recientemente se han descrito otras lesiones planas que forman parte de la propuesta para una nueva clasificación de las neoplasias uroteliales y en este sentido a la atipia reactiva, a la atipia de significado desconocido y a la neoplasia intraurotelial de bajo grado se las reconocen como entidades anatomopatológicas difícilmente distinguibles del carcinoma. Estas formas

patológicas protagonizan debates científicos de interés en la actualidad a la espera de alcanzar un consenso generalizado que evitaría sobretratamientos. En la clasificación de los tumores no músculo-infiltrantes de vejiga se han producido modificaciones recientes propuestas por la Organización Mundial de la Salud (OMS) y por la Sociedad Internacional de Patología Urológica (SIPU) (Tabla 1). Esta nueva clasificación, publicada en 2004 incluye como novedad la descripción combinada de los grados de diferenciación mediante el empleo de criterios citológicos y arquitecturales específicos. De este modo, se distingue entre neoplasia papilar urotelial de bajo potencial de malignidad (NUPBPM) y carcinomas de bajo grado y alto grado. Las NUPBPM son lesiones que no presentan características citológicas de malignidad pero muestran células uroteliales normales dispuestas en formaciones papilares. Aunque el riesgo de progresión es mínimo, no se pueden considerar como totalmente benignas ya que mantienen una cierta tendencia a la recurrencia. A diferencia de la clasificación previa, en esta última desaparece el concepto de grado intermedio, considerando a los tumores uroteliales papilares como de bajo o alto grado.

La clásica clasificación de la IUCC (TNM), ampliamente utilizada en nuestro medio también ha sido revisada en los últimos años. La principal novedad y diferencia de la anterior de 1997 es la definición de tumor superficial o infiltrante. Los tumores papilares confinados a la mucosa se consideran Ta, los tumores que han invadido la lámina propia se clasifican como T1 y los tumores de crecimiento plano y alto grado como Tis. Debido al elevado potencial invasor que han mostrado los Ta G3, los T1 y los Tis en la experiencia clínica y en los estudios moleculares, el considerar como superficiales a estos tipos de neoplasia puede

**Tabla 2.** Clasificación TNM (UICC) de 2002.

<b>T. Tumor primario</b>	
Tx:	No es posible evaluar el tumor primario
T0:	No existen signos de tumor primario
Ta:	Carcinoma papilar no invasivo
Tis:	Carcinoma <i>in situ</i> (tumor plano)
T1:	Tumor que invade el tejido conectivo subepitelial
T2:	Tumor que invade el músculo
T2a:	Tumor que invade la capa muscular superficial (mitad interna)
T2b:	Tumor que invade la capa muscular profunda (mitad externa)
T3:	Tumor que invade la grasa perivesical
T3a:	Microscópicamente
T3b:	Microscópicamente (masa extravesical)
T4:	Tumor que invade cualquiera de las siguientes estructuras: próstata, útero, vagina, pared pélvica o pared abdominal
T4a:	invade próstata, útero o vagina
T4b:	invade las paredes pélvica o abdominal
<b>N. Ganglios linfáticos regionales</b>	
Nx:	No es posible evaluar los ganglios linfáticos regionales
N0:	No se demuestran metástasis ganglionares regionales
N1:	Metástasis en un único ganglio linfático, de diámetro máximo menor de 2 cm
N2:	Metástasis en un único ganglio linfático de diámetro máximo mayor de 2 cm, pero menor o igual a 5 cm o en varios ganglios linfáticos, ninguno de ellos mayor de 5 cm de diámetro máximo
N3:	Metástasis en un ganglio linfático de diámetro máximo mayor de 5 cm
<b>M. Metástasis a distancia</b>	
Mx:	No es posible evaluar las metástasis a distancia
M0:	No hay metástasis a distancia
M1:	Metástasis a distancia

considerarse como una definición subóptima (Tabla 2) y por esta circunstancia al referirse a estas lesiones se debe enfatizar el carácter no infiltrante del estrato muscular.

### Manifestaciones clínicas

Los carcinomas de células transicionales de localización vesical, habitualmente, producen sintomatología desde fases muy tempranas de su evolución y la hematuria, su forma más frecuente de presentación, aparece en más del 80% de los pacientes, aunque prácticamente todos ellos presentan como mínimo, al menos, hematuria microscópica en el sedimento. A pesar de ello, y debido a que la hematuria se presenta de forma intermitente, es importante subrayar que una muestra de orina normal, en ningún caso puede excluir el diagnóstico.

Lo más común es que la hematuria sea de carácter macroscópico, asintomático total y frecuentemente se asocia la presencia de coágulos; desde el punto de vista semiológico se le denomina "hematuria caprichosa" y en la mayoría de las ocasiones incluso llama la atención al propio enfermo. Cuando los tumores están localizados en el área cervicotrígona la hematuria puede ser exclusivamente terminal. Asimismo, la presencia de coágulos puede condicionar problemas miccionales e incluso retención urinaria aguda.

Por todo ello, en cualquier paciente con independencia de su sexo o edad, que presente al menos un episodio de hematuria macroscópica, es de obligado cumplimiento descartar la presencia de un tumor de origen urotelial, muchas veces, incluso cuando existan otros diagnósticos que la justifiquen. Por el contrario, la hematuria microscópica está presente en el 13% de la población general, y tan sólo en un 0,4% su presencia corresponde al diagnóstico de un carcinoma urotelial. En este caso, el inicio de un estudio depende del resto de circunstancias que rodeen el caso.

La presencia de sintomatología irritativa miccional insidiosa simulando un auténtico síndrome cístico con polaquiuria, urgencia y escozor miccional no es excepcional, ocurre en el 25% de los pacientes y por este motivo también es imprescindible considerar la eventual etiología tumoral en los pacientes que son eva-

luados por supuestas infecciones urinarias o síndromes prostáticos de instauración brusca y con mala evolución clínica. El carcinoma *in situ* es el tumor que más habitualmente asocia este cuadro.

Otros síntomas que pueden derivar de los tumores vesicales superficiales son la anemia y menos frecuente el dolor cólico o las lumbalgias inespecíficas secundarias a la presencia de uropatía obstructiva por crecimiento del tumor sobre el meato ureteral correspondiente a su localización.

## DIAGNÓSTICO

La primera aproximación diagnóstica a los tumores superficiales de vejiga se debe realizar desde la semiología, y en este sentido cabe resaltar sus aspectos clínicos más importantes. Así, la hematuria es el síntoma más frecuente de presentación de los tumores vesicales y en las lesiones superficiales, en particular Ta y T1, no es común el dolor vesical, la disuria o la urgencia miccional. Cuando estos síntomas están presentes, se debe sospechar la presencia de un "carcinoma *in situ*", de una localización cervical de tumores exofíticos o de tumores infiltrantes. La exploración física es inespecífica en la mayor parte de los tumores superficiales vesicales.

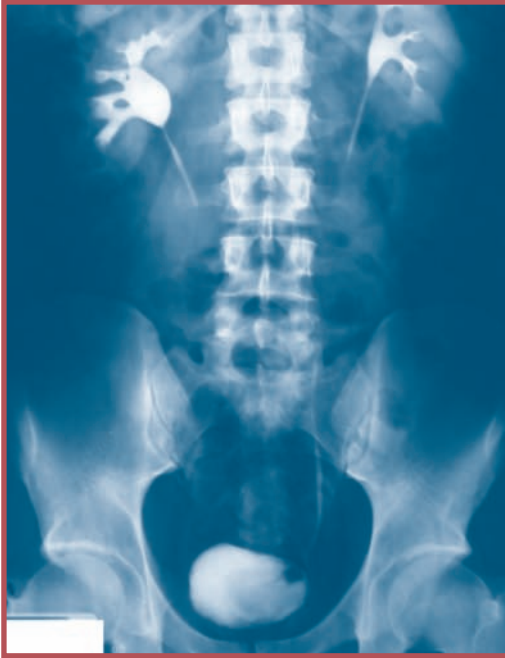Los pilares diagnósticos de los tumores vesicales superficiales son las pruebas de imagen (ecografía y urografía intravenosa), los estudios citológicos urinarios y análisis de muestras de tejido obtenidas mediante resección endoscópica transuretral (RTU). La adecuada combinación de todas estas posibilidades diagnósticas, ampliamente difundidas en nuestro medio, permite realizar el diagnóstico y tratamiento de estos tumores con garantías de éxito. No obstante, se van incorporando a la práctica clínica habitual nuevos métodos diagnósticos entre los que destacan las técnicas de proteómica e hibridación *in situ* encaminadas al diagnóstico de lesiones tumorales en muestras de orina con mayor sensibilidad y especificidad que la citología convencional y en el caso de la exploración endoscópica la incorporación de la fluorescencia para incrementar el rendimiento diagnóstico en tumores de escasa expresividad en la mucosa y el carcinoma *in situ* con claras implicaciones pronósticas.

La urografía intravenosa (UIV) mantiene su tradicional valor diagnóstico en pacientes con historia de hematuria, si bien sólo detecta aproximadamente la mitad de los tumores de localización vesical. Uno de los valores de la UIV es su contribución al diagnóstico de los tumores de localización en el aparato urinario superior y a la indicación con mayor criterio de otro tipo de exploraciones complementarias en el diagnóstico y estadiaje de la enfermedad como por ejemplo la pielografía ascendente, la obtención selectiva de orina por punción percutánea en riñones con compromiso funcional o la ureterorenoscopia. La necesidad de realizar una UIV de modo rutinario en el seguimiento de la enfermedad es controvertida para algunos autores ya que, consideran la incidencia de hallazgos significativos con este método como baja. Se calcula que la posibilidad de detectar un tumor urotelial en el tracto urinario superior mediante UIV en tumores T1G3 es aproximadamente de un 7%, un valor no despreciable para otros muchos autores que siguen considerando la vigencia de la indicación de la UIV<sup>(1)</sup>.

La ecografía posee una indicación creciente en el estudio inicial del aparato urinario ya que permite, con carácter no invasivo, dibujar todo el árbol urológico con gran precisión obviando la utilización de contrastes y la exposición a radiación. Combinada con la radiografía simple de abdomen puede ser tan exacta como la UIV en el estudio de una hematuria<sup>(1)</sup>. La ecografía realizada por vía abdominal es el estudio inicialmente recomendado en los pacientes que presentan hematuria macroscópica monosintomática. La potencia diagnóstica se encuentra directamente relacionada con el tamaño de la lesión: 38% de tumores menores de 5 mm, 82% de tumores entre 5 y 10 mm y 100% para tumores superiores al centímetro. A pesar de las limitaciones a que está sujeta (obesidad, cicatrices quirúrgicas, replección vesical inadecuada, presencia de coágulos, localización tumoral en cúpula y cara anterior, crecimiento hipertrófico del lóbulo mediano prostático, hipertrofia del detrusor, etc.) el porcentaje de falsos positivos y de falsos negativos se sitúa en torno al 20%. La ecografía vesical abdominal permite conocer con exactitud el número, la localización, el tamaño y el aspecto morfológico del tumor y su base de implantación, y si se tiene en cuenta la disponibilidad casi universal de esta técnica en nuestro medio, debe ser considerada como la prueba inicial ante una hematuria macroscópica.



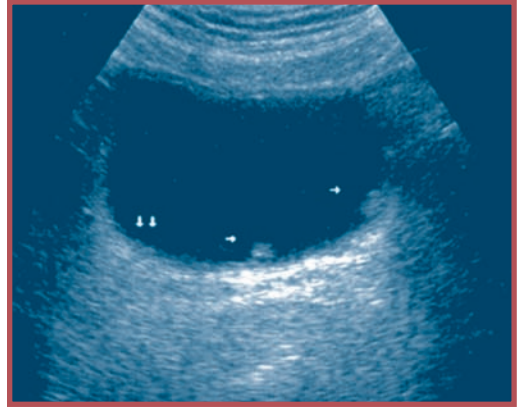
**Figura 1.** Defecto de repleción vesical en UIV correspondiente a un tumor superficial de vejiga (pT1).



Aunque el empleo de otras vías de aplicación de ultrasonidos diferente a la transuretral mejora los porcentajes de sensibilidad y especificidad, éstas no están disponibles en la totalidad de centros sanitarios de nuestro ámbito. La ecografía transuretral empleada para el estadije de tumores superficiales de vejiga muestra una correlación con el estudio anatomopatológico de las muestras obtenidas por RTU próxima al 90% y supone una opción diagnóstica superior a la RMN para los tumores superficiales<sup>(2)</sup>. La ecografía transrectal empleada para el estadije de tumores superficiales de vejiga puede resultar similar o superior en términos de sensibilidad y especificidad que la TAC para tumores localizados en las caras laterales y en la cúpula<sup>(2)</sup>. La aplicación del doppler color no ha demostrado mejorar la aproximación diagnóstica a los tumores superficiales de vejiga, ya que ni el grado histológico ni el estadio ni el tamaño se relacionan con la vascularización<sup>(2)</sup>.

En el diagnóstico inicial de los tumores superficiales de vejiga no se considera imprescindible la realización de una TAC; no obstante, ante la sospecha clínica

**Figura 2.** Hallazgo de formaciones papilares intravesicales mediante ecografía abdominal.



de posible tumor infiltrante se recomienda realizar la exploración radiológica previa a la RTU diagnóstica, ya que el procedimiento endoscópico introduce modificaciones anatómicas que disminuyen su rendimiento diagnóstico. La aplicación más rentable de la RMN en el diagnóstico y estadije de los tumores vesicales se alcanza en las formas infiltrantes, mostrándose como una técnica diagnóstica superior a la ecografía transuretral. Para los tumores superficiales, en caso de realizar una RMN con gadolinio y dispositivo endorrectal, es posible definir con un 87% de sensibilidad y especificidad si existe o no infiltración de la capa muscular<sup>(2)</sup>. Los estudios que comparan la rentabilidad diagnóstica de la tomografía por emisión de positrones (PET) con metionina frente a la TAC y la RMN demuestran que aquélla no es superior a éstas en el diagnóstico de tumores superficiales de vejiga.

Es absolutamente necesario el estudio citológico urinario en cualquier paciente adulto que presente hematuria microscópica asintomática y, por supuesto, hematuria macroscópica. En torno al 20% de los sujetos que padecen una hematuria macroscópica sufren un proceso neoplásico urotelial potencialmente letal, mientras que si la hematuria es microscópica desciende a casi el 4%<sup>(2)</sup>. Parece que si la hematuria microscópica es además microcítica, cosa que ocurre en el 96% de las ocasiones, no se adquiere más riesgo para padecer un carcinoma vesical. Sin embargo, sí se deben estudiar los casos de hematuria normocítica y mixta.

## 28. Tumores vesicales superficiales

Se acepta que la sensibilidad para detectar un carcinoma vesical varía entre el 10% para los tumores G1 y el 90% para los G3, así como entre el 80-90% para los Tis. Las limitaciones fundamentales son la baja sensibilidad en los tumores de bajo grado y su escasa reproducibilidad, ya que la orina no es un medio propicio para la conservación celular. La citología de orina cuenta con un 20% de falsos negativos (tumores en divertículo, tumores calcificados, tumores irradiados, escasa cantidad de orina, infección crónica y escasa severidad al aplicar los criterios citológicos) y un 10% de falsos positivos (litiasis, insuficiencia renal crónica e infección crónica). Estos valores pueden ser mejorados, especialmente la sensibilidad, con el análisis seriado de diversas muestras de orina.

La cistoscopia es la técnica de referencia para visualizar y describir detalladamente los distintos tipos de tumores vesicales. Una vez realizada es obligatorio describir con exactitud, como mínimo, la morfología del tumor; su localización, el número de lesiones visualizadas, la presencia de divertículos y el aspecto de los meatos ureterales. Se considera de obligada realización en pacientes adultos con hematuria macroscópica y, especialmente, en las estrategias de seguimiento de pacientes de bajo riesgo ya que, en éstos, el empleo combinado de ecografía abdominal y citologías de orina se ha mostrado insuficiente<sup>(2)</sup>. La inclusión de la cistoscopia en los procesos de seguimiento de pacientes ya diagnosticados de tumores vesicales ha sufrido un empuje con la incorporación y el desarrollo de la fibra óptica a la instrumentación médico-quirúrgica. La disponibilidad de cistoscopios flexibles en la mayoría de los servicios de urología ha permitido optimizar el seguimiento de los pacientes con cáncer de vejiga. En la actualidad el rendimiento diagnóstico de la cistoscopia convencional se puede incrementar en determinadas lesiones utilizando técnicas de fluorescencia con ácido 5-aminolevulínico (5-ALA).

El diagnóstico definitivo en los tumores vesicales se alcanza mediante la resección transuretral de todas las lesiones visibles, esta técnica de carácter invasivo permite definir tanto el grado citológico como la profundidad de la lesión y en consecuencia el diagnóstico y estadiaje del tumor. En su ejecución es imprescindible obtener muestra representativa de músculo-vesical, única fórmula para que el patólogo pueda dife-

renciar entre lesiones Ta, T1 y T2. Del mismo modo, se recomienda tomar muestras representativas de las áreas perilesionales para documentar la eventual presencia de carcinoma *in situ*. El obstáculo más importante y origen de fuertes discrepancias para los anatomopatólogos es la presencia de músculo liso en la lámina propia de la pared vesical y que dificulta su distinción del detrusor.

Respecto a la oportunidad de obtener biopsias de urotelio ópticamente normal se recomienda abstenerse en casos de tumores papilares de pequeño tamaño con el resto de la mucosa de aspecto normal y citologías negativas, ya que la posibilidad de detectar un Tis es extremadamente baja y porque la decisión de incluir al paciente en un protocolo de tratamiento endovesical adyuvante no se va a ver modificada por el resultado de la biopsia<sup>(1)</sup>. Sin embargo, cuando el análisis citológico de la orina es positivo o se aprecian áreas de mucosa sospechosas, es necesario tomar biopsias frías dirigidas (biopsias dirigidas). Si el tumor resecado se localiza en el trigono, en el cuello de la vejiga o se sospecha la presencia de Tis, se recomienda tomar muestras de la uretra prostática<sup>(1)</sup>.

En la actualidad, asistimos al desarrollo e incorporación de la detección en orina de determinadas sustancias como herramienta diagnóstica de precisión en los tumores de vejiga. La determinación de antígenos asociados al tumor; proteína 22 de la matriz nuclear (NMP22), telomerasa, citoqueratinas y productos de degradación del fibrinógeno en orina son algunos de los ejemplos de tests disponibles cuyo factor denominador común es poseer una alta sensibilidad pero baja especificidad, con lo que el porcentaje de falsos positivos es considerable. Aún es necesario esperar a los resultados de nuevos estudios prospectivos aleatorizados para lograr que el empleo de estas técnicas se optimice y mejore su eficiencia.

### Diagnóstico diferencial

La mencionada capacidad de diferenciación del urotelio explica su tendencia desde el punto de vista de la histogénesis del desarrollo de lesiones que adoptan similar arquitectura papilar que los carcinomas de células transicionales; entre ellas merece destacar por su difícil diagnóstico diferencial las siguientes:

*Hiperplasia urotelial papilar*, entidad considerada por algunos autores como lesión precursora de neoplasias de bajo grado, suele detectarse en el seguimiento cistoscópico de pacientes con este tipo de tumores y, con menos frecuencia, en sujetos con síntomas obstructivos o microhematuria. El aspecto cistoscópico es de lesión focal sobre elevada (papilar o sésil). Histológicamente, existe un epitelio ondulado que adopta forma de papilas de varias alturas, con un engrosamiento del urotelio de la hiperplasia y de la mucosa adyacente. Las características citológicas le confieren un aspecto similar al del urotelio normal, sin existencia de atipias. A diferencia de la neoplasia, en la hiperplasia no se observa fenómeno de arborización ni deflecamiento papilar. En pacientes con historia de neoplasia urotelial es necesario mantener un seguimiento estrecho si se descubre la presencia de hiperplasia urotelial papilar ya que plantea la duda razonable de que pudiese tratarse de una recidiva (Tabla 3).

**Tabla 3.** Diagnóstico diferencial de los tumores superficiales de vejiga.

Lesiones uroteliales papilares
Hiperplasia urotelial papilar
Papiloma
Papiloma invertido
Neoplasia urotelial papilar de bajo grado de malignidad (NUPBM)
Seudotumores
Cistitis incrustante
Malacoplaquia
Cistitis papilar polipoide
Granuloma post-RTU
Otros pseudotumores proliferativos no neoplásicos
Cistitis quística
Nódulos de Von Brunn
Cistitis glandular
Adenosis o adenoma nefrogénico
Pólipo epitelial prostático
Endometriosis
Endocervicosis
Endosalpingosis
Amiloidosis
Malformaciones vasculares
Fístulas enterovesicales
Xantomias

*Papiloma*: Se trata de una lesión urotelial de evolución y crecimiento lentos, con posibilidad de recidivar y cuya existencia es puesta en duda por varios autores. Ha sido objeto de profunda revisión en la reciente clasificación de la OMS/ISUP de 2003. Para la mayoría, el concepto de papiloma implica la presencia de lesión macroscópica sin atipia celular que aparece, generalmente, en sujetos de edad no avanzada y no va precedida de un tumor papilar y actualmente se puede establecer que existe consenso para considerar que en un papiloma necesariamente deben existir formaciones papilares revestidas por urotelio de apariencia normal (OMS/ISUP 2003). Suele tratarse de lesiones únicas y pequeñas, la posibilidad de recidiva se sitúa en torno al 9% y el tratamiento es la RTU. Ocasionalmente se extienden por gran parte de la mucosa vesical y en este caso la lesión se denomina *papilomatosis difusa*.

La citoarquitectura del papiloma se caracteriza por la presencia de papilas sin ramificaciones y de patrón exofítico. El grosor del urotelio es variable, aunque no puede exceder en número las capas del urotelio normal, con buena cohesión intercelular y frecuentes células en paraguas. Si se aprecian atipias celulares en otras células distintas a las células en paraguas el diagnóstico de papiloma queda excluido. Las mitosis son raras y el índice de proliferación celular es bajo. Recientemente, se han descrito mutaciones en un factor de crecimiento endotelial en el papiloma en porcentajes similares a las neoplasias papilares de bajo potencial de malignidad (NUBPM) y el carcinoma urotelial de bajo grado.

*Papiloma invertido*: Tumor urotelial benigno de crecimiento endofítico de células en empalizada que carecen de atipias, presentando habitualmente epitelio transicional, aunque se ha descrito la presencia de metaplasia escamosa y glandular. Se suele presentar en forma de lesiones solitarias, sobre elevadas o pediculadas y la localización más frecuente es el trigono. Histológicamente se aprecian cordones celulares que se invaginan desde la superficie, que es lisa, los límites son precisos y carece de atipia celular o ésta es muy leve. En algunas ocasiones se han descrito papilomas invertidos asociados a carcinoma urotelial concurrente, si bien se ha demostrado que la mayoría de ellos representan, realmente, un carcinoma urotelial no infiltrante de patrón invertido<sup>(5)</sup>.

## 28. Tumores vesicales superficiales

*Neoplasia urotelial papilar de bajo potencial de malignidad (NUBPM)*, ya citada con anterioridad, se trata de un tumor urotelial papilar similar al papiloma aunque, a diferencia de éste, se caracteriza por presentar un incremento de la proliferación celular que supera el grosor del urotelio normal sin que se aprecien rasgos citológicos de malignidad ni pérdida de la polaridad celular. El curso clínico de esta enfermedad tiende a ser recidivante, aproximadamente el 35% de los sujetos afectados pueden presentar recurrencia a los 5 años. La probabilidad de progresión es bastante inferior se estima inferior al 5% a los 5 años de seguimiento. Por tanto, esta entidad no es considerada como benigna y por ello es preciso un seguimiento estrecho de los pacientes que la padecen<sup>(5)</sup>.

Existen también un grupo de lesiones uroteliales no tumorales que se deben incorporar al diagnóstico diferencial de los tumores de células transicionales, bien porque por su patrón de crecimiento pseudotumoral se manifiesten como masas exofíticas que inducen a errores de diagnóstico macroscópico, o bien porque la pérdida de integridad macroscópica del urotelio es tan inespecífica que no se distingue de la patología inflamatoria. En este grupo de lesiones vesicales es preciso referirse a las *cistitis incrustantes*, entidad caracterizada por la necrosis de la mucosa y la presencia de calcificaciones en el área necrótica que suele localizarse en el trigono. Su aspecto cistoscópico es de una masa algodonosa y frecuentemente se asocia a infecciones de la orina por *Proteus mirabilis*.

La *malacoplaquia* es un proceso sistémico que tiene, entre otros, como órgano diana a la mucosa urotelial (35-40%). Se trata de un déficit de concentración de un mediador de la respuesta inmune, el GMPC, que ocasiona la insuficiente destrucción y eliminación de patógenos habituales. La formación de acúmulos de linfocitos, células plasmáticas, histiocitos y cuerpos eosinófilos dan lugar a los llamados cuerpos de Michaelis-Gutman. Microscópicamente se aprecian placas con algunas áreas ulceradas y consistencia blanda.

*Cistitis papilar polipoide* es una lesión de origen yatrógeno ocasionada por la manipulación intravesical. Se trata de una reacción papilar o polipoide de superficie afelpada que es consecuencia del edema de la lámina propia y la submucosa. En casos muy evolucionados (portadores crónicos de catéter vesical) este

edema se transforma en fibrosis. Suelen localizarse en el fondo vesical y pueden llegar a persistir hasta seis meses después de retirar el catéter.

*Granuloma post-RTU*, verdadero granuloma a cuerpo extraño o en empalizada localizado en un área previamente reseçada. Se estima que puede presentarse en torno a un 6-7% de las resecciones. Su incidencia aumenta con el número de resecciones y en ocasiones puede llegar a afectar al músculo liso, confundiendo con un tumor infiltrante. La *cistitis quística* y los *nódulos de Von Brunn* son formas evolutivas de la misma lesión que están formados por proliferación del epitelio sin metaplasma, consecuencia de una invaginación del urotelio que arrastra la membrana basal. La *cistitis glandular* es la misma lesión que la *cistitis quística* pero con cambios metaplásicos de células glandulares que pueden llegar a sustituir todo el epitelio, asemejándose a una glándula colónica. La *adenosis* o *adenoma nefrogénico* es una forma de metaplasia urotelial de aspecto excrecente asociada a fenómenos irritativos. Es una lesión benigna, aunque en un 5% de las ocasiones se presenta junto a un carcinoma transicional. El *pólipo del epitelio prostático* se localiza en la uretra prostática o en el trigono. Está formado por epitelio prostático que expresa PSA y epitelio transicional. Cursa con hemospermia o hematuria, aunque en la mayoría de las ocasiones es asintomático. Otras entidades de carácter proliferativo son la presencia de tejidos ectópicos (*endometriosis*, *endocervicosis* o *endosalpingosis*), la afectación vesical de enfermedades sistémicas como la *amiloidosis*, las *malformaciones vasculares*, las *fístulas enterovesicales* y los *xantomas*.

### Factores pronósticos

Como ya quedó establecido al desarrollar los aspectos patogénicos de la enfermedad tumoral del urotelio, la contribución de los estudios cromosómicos y moleculares no permiten establecer una predicción pronóstica de la enfermedad que sustente poder tomar decisiones clínicas con carácter generalizado. Por esta circunstancia, en práctica clínica habitual la predicción del comportamiento evolutivo de estas neoplasias se basa en la utilización de factores clínicos tales como el tamaño tumoral, el estadio clínico, el grado citológico, la presencia o no de Cis asociado, el índice previo de recidivas, la multiplicidad en las lesiones tumorales y la presencia o no de afectación gan-

gionar. Todos ellos, accesibles en la práctica clínica diaria, han contribuido significativamente a la decisión terapéutica en la asistencia a estos pacientes, pero, sin embargo, su aplicación con criterios de individualización terapéutica no se ha alcanzado todavía.

La utilización de estos parámetros con finalidad pronóstica ha posibilitado la categorización de los pacientes con enfermedad tumoral urotelial no infiltrante en grupos de riesgo bajo, intermedio y alto para la progresión. La probabilidad de progresión a cáncer invasor de los tumores superficiales es del 12% a 5 años por término medio, pero oscila entre 4-6% para los tumores Ta, 29% para T1, 40% para T1G III y 60%-80% para los tumores asociados a Cis. Aproximadamente la mitad de los pacientes se incluyen en el grupo de bajo riesgo de recaída, el 35% en el grupo de riesgo intermedio y el 15% en el de alto riesgo. Un paciente se incluye en el grupo de bajo riesgo cuando presenta un tumor único, estadio Ta, grado citológico I ó 2, de tamaño inferior a 3 cm, con citologías de orina negativas, con margen de mucosa sana alejada del lecho primario y presenta buena respuesta a tratamiento endovesical a los 3 y 6 meses. Cuando el patrón de localización es múltiple, T1, de grado histológico 3, asocia displasia o Cis, presenta citologías de orina positivas y recurre a pesar del tratamiento en los 3 primeros meses, se considera dentro del grupo de alto riesgo. Los pacientes de riesgo intermedio no cumplen estrictamente todos los requisitos de cada uno de estos dos grupos. Actualmente, se dispone de nomogramas para el cálculo de la probabilidad de recaída, como el de la EORTC, elaborado a partir del análisis de 2596 pacientes<sup>(17)</sup>.

## Tratamiento

La resección endoscópica transuretral (RTU-V) es el tratamiento de elección de los tumores superficiales de vejiga. Existen otras alternativas quirúrgicas endoscópicas a la RTU como la electrocoagulación, técnica que tuvo un auge importante a mitad de siglo XX, pero que demostró ser poco eficaz en términos oncológicos debido a que los porcentajes de recidiva tumoral resultaban inaceptables y la fotocoagulación con láser, como resultado de la aplicación de las propiedades coagulativas y de vaporización del láser a los tumores de vejiga con resultados en los estudios comparativos conocidos hasta la fecha,

que no revelan diferencias significativas frente a la resección clásica respecto al número de recidivas. Uno de los principales argumentos que esgrimen los detractores del empleo de láser en los tumores de vejiga es la falta de aporte de material útil para diagnóstico anatomopatológico. Por otra parte, los defensores de esta técnica cuentan con datos objetivos que revelan la superioridad del láser frente a la RTU en cuanto a no provocar la contracción de los aductores, asociarse con menor incidencia o ausencia de hemorragia y reducir el número de estenosis uretrales<sup>(5)</sup>.

La hipertermia y la difusión eléctrica asociadas a quimioterapia y la piroterapia (necrosis tumoral con ultrasonidos de alta densidad) son otras opciones de tratamiento, la última de ellas extracorpórea con menor difusión y en vías de desarrollo.

La RTU-V cumple con una doble finalidad, diagnóstica y terapéutica. La RTU-V permite la correcta estadificación y gradación del tumor y con ello, condicionar el tratamiento posterior. Si esta técnica se realiza de modo correcto puede lograr la curación de muchos pacientes, ya que conseguirá extirpar por completo la neoplasia. Como norma fundamental para certificar el valor de una RTU-V se acepta que el patólogo debe contar con muestras de capa muscular en la pieza operatoria. De hecho, si no existe representación muscular, el tumor debe ser catalogado como Tx y la realización de una nueva RTU debe considerarse. La realización de una perfecta RTU-V pasa por la sistematización del acto quirúrgico, siendo preciso llevar a cabo los siguientes pasos. tacto bimanual pre y postprocedimiento, uretrocistoscopia, toma de biopsias, RTU propiamente dicha. El tacto bimanual nos proporciona datos sobre el volumen tumoral, la afectación parietal, la posibilidad de reseabilidad y la fijación a estructuras vecinas maniobras imprescindibles cuando se considera la eventual indicación de una cirugía radical. La uretrocistoscopia se trató en el apartado de técnicas diagnósticas y debe considerarse como el paso previo fundamental a una correcta RTU. La toma de biopsias puede ser aleatorizada en áreas de mucosa sana o dirigida a zonas sospechosas no exofíticas como mucosa hiperémica, granulosa o afelpada. La elevada sensibilidad del estudio citológico de la orina para los tumores de alto grado o carcinoma *in situ* y el escaso número de alteraciones mucosas

detectadas en las biopsias son los principales factores en que se apoyan los detractores de la toma de biopsias aleatorizadas. Sobre áreas sospechosas no existe controversia alguna, pues se acepta universalmente la obligatoriedad de su estudio patológico. En cualquier caso, si se decide realizar toma de biopsias aleatorizadas, ésta debe hacerse sobre lugares preestablecidos y en número igual o superior a cuatro.

La RTU-V es un procedimiento quirúrgico bastante seguro. El porcentaje de complicaciones global oscila entre el 4,7% y el 16% y está directamente relacionado con el número y el tamaño de los tumores, así como con el grado de preparación técnica del cirujano (5,36). La mortalidad intraoperatoria o en el postoperatorio inmediato es muy baja (0-1,3%) y casi siempre relacionada con el estado clínico del paciente. Los procesos infecciosos asociados como prosta-toepididimitis o pielonefritis, la trombosis venosa profunda, el tromboembolismo pulmonar y el infarto de miocardio aparecen en menos del 1% de los sujetos sometidos a RTU. La complicación inmediata más frecuente es la hemorragia (2-13%) suele ocurrir en las 24 o 48 horas siguientes a la cirugía y es causada generalmente por una técnica inadecuada. Es más probable en tumores de más de 3 cm, múltiples e infiltrantes. Generalmente no es preciso transfundir concentrados de hemáties, si bien, es la primera causa de reintervención tras RTU. Si la hemorragia no cede con la realización de lavados manuales no debe demorarse la revisión endoscópica. La perforación vesical es otra complicación seria de la RTU-V y puede ser accidental (casi siempre) o controlada, cuando se realizan resecciones hasta la grasa perivesical para estadiaje. La incidencia de perforación vesical asociada a RTU está entre el 1,3% y el 5% y es más frecuente en mujeres, por el menor grosor de la pared vesical. Existen dos tipos distintos de perforación vesical: extraperitoneal e intraperitoneal; la primera, es la más frecuente (85%) y se produce en las paredes laterales o en la pared posterior. La estimulación del nervio obturador durante el corte es el mecanismo de producción más frecuente. El tratamiento consiste en el drenaje de la vejiga con sonda y sólo el 10% de ellas requieren reparación quirúrgica. La perforación intraperitoneal es menos frecuente (17%) pero más grave, se produce casi siempre durante la resección de tumores de cúpula y cara posterior. Un cuadro de dolor abdominal de aparición brusca, síntomas de irritación diafrag-

mática, distensión abdominal o escasa recuperación de líquido de irrigación deben hacernos interrumpir la resección. En ocasiones es preciso la colocación de un drenaje peritoneal, generalmente en fosa ilíaca izquierda, así como el sondaje vesical prolongado durante 2 ó 3 semanas. La posibilidad de implantes peritoneales de células tumorales está bastante discutida y no justifica la necesidad de laparotomía exploradora con lavados peritoneales con suero hipertónico. El síndrome de reabsorción post-RTU se suele producir en resecciones prolongadas, con sangrado importante o con el empleo de agua destilada en lugar de glicina para la irrigación. Este síndrome se caracteriza por una hiponatremia severa ( $\text{Na} < 120 \text{ mEq/l}$ ) y clínicamente cursa con agitación mental o somnolencia, náuseas y vómitos, hipertensión, bradicardia y puede desencadenar un edema pulmonar e incluso un infarto de miocardio. Ante la presencia de alguno de estos síntomas la resección debe suspenderse de modo inmediato, el paciente debe posicionarse en posición de Trendelenburg invertido y la reposición salina intravenosa no debe demorarse. La reabsorción del líquido perivesical extravasado por una perforación es una complicación distinta al síndrome post-RTU, es menos frecuente y consiste en un fracaso de la función renal transitorio la mayoría de las ocasiones, desencadenado por el depósito de productos de degradación de la hemoglobina en los túbulos renales tras hemólisis secundaria a la absorción de líquido de irrigación. A largo plazo, la complicación más frecuente de la RTU-V es la estenosis uretral. La incidencia llega hasta el 15% de los procedimientos y la causas pueden ser la mala lubricación del instrumental, la dispersión eléctrica producida durante la cirugía y el número de resecciones previas. El reflujo vesicoureteral es otra complicación tardía de la RTU-V y se produce cuando es preciso reseca el meato ureteral o su trayecto intramural; clínicamente se sospecha cuando la frecuencia de infecciones urinarias es elevada o el paciente presenta episodios de dolor lumbar. La hidronefrosis por electrocoagulación del meato y la cicatrización secundaria de éste hacen necesario el control ecográfico renal de los pacientes afectados, ya que es posible que el proceso hidronefrótico pase inadvertido y culmine con la anulación funcional de la unidad renal. Por último, la presencia de una vejiga retráctil suele ser consecuencia de múltiples resecciones o de la instilación adyuvante de agentes quimio o inmunoterápicos<sup>(5)</sup>.

La RTU-V es el primer escalón de tratamiento del tumor vesical superficial, en los pacientes de bajo riesgo (TaG1 o T1 G1 únicos), la RTU-V es un tratamiento útil por sí solo. En pacientes de riesgo intermedio (T1G1 múltiples, Ta G2 y T1 G2 único) y en los de riesgo elevado, la utilización de quimioterapia o inmunoterapia intravesical adyuvante han demostrado su efectividad en la reducción del riesgo de recidiva y de progresión<sup>(5)</sup>. Sin embargo estos resultados han sido cuestionados parcialmente por otros estudios.

La EORTC publicó un metaanálisis en el que se incluye un número extenso de pacientes tratados con RTU sola o RTU y quimioterapia adyuvante en el que se demuestra la ganancia en intervalo libre de enfermedad en el grupo tratado con quimioterapia adyuvante frente al grupo de RTU sola sin haber podido evidenciar diferencias significativas en cuanto a progresión de enfermedad<sup>(6)</sup>. Como ya se ha mencionado, la posibilidad de recurrencia de los tumores superficiales de vejiga es de aproximadamente del 60%-70%, alcanzando los mayores porcentajes los tumores de alto grado. El carácter policronotópico de los tumores de urotelio, es decir, la tendencia que tienen estos tumores a localizarse en diferentes momentos y lugares del urotelio, hace que toda la superficie urotelial se encuentre en peligro de transformación neoplásica, característica que se conoce como "enfermedad de cambio de campo". El diagnóstico de nuevos tumores puede ser debido al implante de células neoplásicas que permanecen en el lecho del tumor resecado (auténtica recurrencia) o a la transformación maligna que ocurre en nuevas áreas de urotelio previamente displásico y no resecado (nuevo tumor).

Algunos autores abogan por la realización de cistectomía radical precoz cuando se diagnostica un T1G3, basándose en la alta tasa de curación que se alcanza con este procedimiento y la para algunos escasa morbilidad de la cistectomía radical, la posibilidad de reconstrucción ortotópica y, sobre todo, en el porcentaje de tumor residual tras RTU-V en los tumores TaG3 y T1G3 y la tendencia a la invasividad de estos últimos. El 10% de los T1G3 son infraestadiados y realmente son tumores músculo-invasivos<sup>(1)</sup>. Del mismo modo, los Tis (neoplasia de alto grado por definición) suponen otro ejemplo de tendencia a la recurrencia y la invasividad, ya que la mitad de ellos se harán infiltrantes en un plazo de 5 años si no reciben

tratamiento adyuvante. Otros argumentos igualmente a favor de la cirugía radical son los excelentes resultados de la cistectomía comparados con los pobres resultados de la RTU sin asociarse a tratamiento adyuvante y el infraestadiaje de los T1G3, ya que se asocian a metástasis regionales en un porcentaje no despreciable<sup>(1)</sup>. El primer problema para esclarecer esta cuestión pasa por definir correctamente, en cada caso, si se trata de recurrencia o de tumor residual. Klan et al. detectan tumor residual tras la resección de tumores T1 en el 43% de los pacientes y hasta en el 30% de los tumores Ta. Dos grandes series de cistectomía en tumores superficiales Ta y T1 procedentes de centros de referencia sitúan la proporción de estadios más avanzados en el momento de la cirugía radical entre el 30%-35%.

La re-RTU constituye una opción de re-resección de los tumores superficiales totalmente válida, permite conseguir márgenes libres de tumor y reducir masa tumoral, permite la toma de biopsias sistematizadas en vejiga y uretra, no impide el re-estadiaje de los tumores, se puede asociar a tratamiento endovesical y conserva el órgano funcionante. Es cierto que en un elevado porcentaje de tumores, sobre todo T1G3, existe tumor residual y quizás en estos pacientes pueda estar justificada la realización de cistectomía radical, aunque aún no exista evidencia suficiente, pero en la actualidad la R-RTU constituye el paso siguiente a la RTU en los casos en que sea preciso (TaG3 y T1G3 sobre todo) y antesala del tratamiento endovesical con quimio o inmunoterapia.

Por todo lo expuesto, es necesario concluir que la R-RTU debe realizarse cuando la RTU previa ha sido incompleta (tumores múltiples o de gran tamaño), cuando se diagnostica un Ta o T1 G3 y cuando el patólogo informa de la ausencia de capa muscular en el espécimen enviado. Respecto al momento de realización de la R-RTU, no existe consenso actualmente, aunque lo más adecuado parece ser llevarla a cabo entre la segunda y la sexta semana tras la RTU inicial.

El empleo de quimioterapia intravesical, tras RTU, está justificado en los tumores superficiales de alto grado (Ta, T1 y Tis) debido a que la RTU por sí sola resulta insuficiente para erradicarlos, como se ha argumentado en el apartado anterior. Los tumores superficiales solitarios de bajo grado tienen bajo riesgo de

recurrencia y progresión, por lo que no precisan este tratamiento adyuvante. Para elegir correctamente un agente intravesical es necesario tener en cuenta el pronóstico del paciente, la farmacocinética de la sustancia, su toxicidad y la eficacia conocida del agente. La quimioterapia intravesical tiene un triple objetivo: erradicar los restos de enfermedad, prevenir o retrasar su recurrencia y prevenir la progresión tumoral.

Recientemente se han presentado los resultados del estudio de la EORTC sobre 7 ensayos clínicos acerca de los factores pronósticos de los pacientes afectados de tumores Ta/T1. Se incluyeron 2.596 sujetos incluidos en 7 estudios que comparan diferentes tratamientos post-RTU. Los factores pronóstico de recurrencia resultaron ser el número de tumores, el tamaño y la tasa de recidiva anterior. Respecto a marcadores de progresión destacan el estadio, el grado histológico y la presencia de Cis. Por tanto, es correcto considerar que la quimioterapia intravesical está indicada para los pacientes con tumores múltiples, frecuentes recurrencias, enfermedad de alto grado (sobre todo T1 G3), citología positiva post-RTU y carcinoma *in situ* (5,33). Un metaanálisis que incluye 7 ensayos clínicos randomizados (1.476 pacientes), con una mediana de seguimiento de 3,4 años ha demostrado que una instilación de quimioterapia inmediata tras la RTU reduce el riesgo relativo de recurrencia en un 40%<sup>(1)</sup>. El efecto que produce la instilación de un agente quimioterápico intravesical se explica por un doble mecanismo: la destrucción de las células tumorales circulantes tras la RTU y la citólisis de las células tumorales residuales en el lecho resecaado. El momento de la instilación en todos los estudios se produce en las primeras 24 horas tras la RTU. Este esquema de administración, ya empleado desde hace años para los tumores de alto grado, es reproducible en todos los pacientes. El principal obstáculo para la instilación inmediata es la sospecha de perforación intra o extravesical, ya que en tal caso debe abandonarse la idea de exponer al paciente a los efectos adversos sistémicos de un agente quimioterápico. En la última edición de las guidelines de la European Association of Urology (EAU), en 2006, se estima que el número necesario de pacientes a tratar (NNT) mediante instilación intravesical con quimioterapia es de 8,5 y, debido a que el coste de una instilación es más de 8,5 veces inferior a los costes de una resección (RTU, anestesia y hospitalización), la realización de una instilación inmediata tras RTU es un

procedimiento efectivo. Sin embargo, tras la mejora de los estudios iniciales sobre QT intravesical, se sabe que la instilación única post-RTU beneficia claramente a un subgrupo de pacientes, los pacientes de bajo riesgo. En este subgrupo de sujetos debe considerarse este tratamiento adyuvante como estándar<sup>(1)</sup>. La EORTC y el Medical Research Council (MRC) publicaron en 1996 los resultados de un metaanálisis comparando RTU sola versus RTU más QT intravesical, demostrando que la QT intravesical previene la recurrencia, pero no la progresión de los tumores vesicales en pacientes de alto riesgo<sup>(1)</sup>. Por tanto, es este grupo de pacientes de alto riesgo el que precisa de mayor número de instilaciones de quimioterapia o bien de otro tipo de tratamiento. La estrategia óptima que define la duración y la frecuencia de las instilaciones de QT intravesical no está bien definida. La EORTC compara la administración mensual de mitomicina C durante 1 año frente a la administración mensual durante 6 meses y no encuentra mejoría significativa respecto a la recurrencia si la primera instilación se realiza de modo inmediato, luego parece lógico no prolongar el tiempo de instilación hasta el año<sup>(1)</sup>. Respecto a la epirrubicina, sí que parecen existir diferencias en cuanto a la recurrencia si se realiza durante 3 meses o 1 año, a favor de este último periodo<sup>(1)</sup>. Respecto a las sustancias utilizadas, las más utilizadas son la mitomicina C (MMC) y las antraciclina epirrubicina y doxorubicina, presentando similar toxicidad. La presentación de síntomas asociados al tracto urinario inferior es bastante común y refleja un sustrato de cistitis química asociado a la instilación. La mielosupresión es el más temido de los efectos adversos, tanto por su peligrosidad como por la dificultad de tratamiento si se presenta en un grado importante. Su posibilidad de aparición está directamente relacionada con la dosis, siendo más frecuente con dosis de MMC entre 60-120 mg administradas cada 1-4 días. Se recomienda emplear dosis más bajas, de 40 mg, con lo que reduce notablemente el riesgo de aplasia medular; así como realizar controles analíticos habitualmente. Otro efecto adverso frecuente tras instilación de MMC es la dermatitis palmar y genital, evitable con recomendaciones higiénicas. Respecto al esquema de instilaciones múltiples con MMC, una instilación inmediata tras RTU y otras 4 a intervalos de 3 meses durante 1 año demostró disminución en la tasa de recurrencia e incremento del intervalo libre de enfermedad tanto en sujetos de bajo como de alto riesgo en un estudio del MRC<sup>(5)</sup>.



Otros agentes empleados con menor frecuencia son cisplatino (CDDP), mitoxantrona y arabinósido de citosina (ARA-C). El uso del CDDP está prácticamente abandonado por la tasa de reacciones anafilácticas que provocó, la mitoxantrona demostró efectividad en un ensayo con escaso número de pacientes ya previamente tratados y el ARA-C parece tener un efecto beneficioso si se usa combinado con MMC y adriamicina. Finalmente, la incorporación de nuevos agentes es constante hoy día, así como la mejora de los esquemas ya conocidos. Cabe destacar, entre los nuevos agentes, la utilización del docetaxel por vía intravesical, mostrando en estudios fase I buena tasa de respuesta y escasa toxicidad.

En el contexto del tratamiento inmunomodulador de la enfermedad neoplásica se encuentra, como uno de los máximos exponentes, el tratamiento del carcinoma vesical con bacillus de Calmette-Guerin (BCG) y se basa en la instilación periódica, mediante un catéter uretral, de preparaciones de BCG obtenidas a partir de la cepa original obtenida del *Micobacterium bovis*. Junto al tratamiento con BCG, pero sin alcanzar similares resultados o desarrollo, se han utilizado otros agentes inmunomoduladores, igualmente aplicados por vía intravesical, por ejemplo, Interferón alfa (INF $\alpha$ ), Keyhole Limpet Haemocyanin (KLH), interleucina 2 recombinante (IL2r) y Rubratín.

En la actualidad la indicación de tratamiento con BCG se realiza en el carcinoma transicional *in situ*, en los tumores residuales post RTU y en la profilaxis de las recidivas y, ocasionalmente, de la progresión de los tumores superficiales en pacientes de alto riesgo. Una vez establecida una correcta indicación, se debe iniciar el tratamiento en un plazo aproximado de 7-14 días tras la RTU, con el fin de disminuir el porcentaje de absorción sistémica y con ello los efectos indeseados.

Las evidencias actuales permiten establecer que la inmunoprofilaxis es superior a la quimioprofilaxis en términos de eficacia terapéutica referida a la disminución del número de progresiones con disminución estimada del riesgo del 27% más/menos 9 en los esquemas que contemplan su mantenimiento prolongado, si bien con mayor toxicidad respecto a la quimioprofilaxis, lo que en la práctica se traduce por la coexistencia de ambos regímenes de tratamiento<sup>(12)</sup>.

En el caso concreto de la BCG el régimen de tratamiento con mayor aceptación contempla el mantenimiento a largo plazo en un esquema terapéutico concreto 6.3.3 durante tres años, evidencia que proviene fundamentalmente de dos grupos cooperativos, el SWOG americano y la EORTC<sup>(13)</sup>.

Los mecanismos de acción intrínsecos de la BCG intravesical se caracterizan por desempeñar un papel modulador del sistema inmune y, más concretamente, de sus mecanismos efectores antitumorales. Estos mecanismos incluyen tanto elementos moleculares como celulares. A nivel molecular es conocida la participación de IL2, IL12 e INF gamma, aunque parece que pueden considerarse más que como el inicio del proceso inmunológico antitumoral, como la consecuencia, es decir, el reflejo de los eventos celulares que, en último término, realizan la verdadera acción antitumoral. A nivel celular, se han descrito incrementos en el número total de células Natural Killer (NK), linfocitos y monolitos<sup>(15,16)</sup>.

Aunque es cierto que aún se desconocen bastantes aspectos relativos a la naturaleza de la reacción que provoca la BCG, pero sí que se puede afirmar hoy día que se trata de una secuencia de hechos, algunos de los cuales se han descrito con bastante exactitud. El punto de partida de la reacción inmune antitumoral se establece a partir del número de unidades formadoras de colonias (UFC) de cada una de las cepas actualmente disponibles en el mercado y de su contacto y fijación, una vez instiladas, al urotelio. Esta fase de contacto es un requisito indispensable para que la preparación desencadene la respuesta inmunológica ulterior. Los bacillus se fijan al urotelio uniéndose a la fibronectina presente en la pared vesical, tanto en la zona de cicatrización como en el resto del urotelio. Esto es posible ya que participa tanto la forma soluble (plasmática) como insoluble (membrana basal) de la fibronectina. Un dato que muestra la importancia de esta unión fibronectina-BCG es el hecho de que se ha comprobado una disminución de la eficacia antitumoral en pacientes tratados con fármacos que modifican los mecanismos fisiológicos de la coagulación. Una vez producida la unión, la internalización del complejo fibronectina-BCG en la pared vesical es conocida con menos detalle, aunque se conocen varios mecanismos implicados: paso a través de soluciones de continuidad de la pared vesical, transporte activo y fagocitosis.

Finalmente, se desencadenan varios eventos de activación celular. La activación directa de los macrófagos por el complejo fibronectina-BCG, una reacción de hipersensibilidad retardada mediada por linfocitos T4 y citocinas y la activación y estimulación directa de células NK son los tres eventos mejor conocidos. Una vez desencadenada la respuesta inmune, es preciso que se amplifique. Las células con capacidad lítica antitumoral proliferan, tanto a nivel local como sistémico, mediadas por citocinas y moléculas de adhesión. La expansión celular principal descansa sobre los linfocitos T8 y las células NK. Respecto a estas últimas, se sabe que la eficacia antitumoral de la BCG se ve seriamente afectada si las células NK no están presentes. Recientemente se han publicado los resultados de un estudio multicéntrico y prospectivo que demuestra que la expansión celular más significativa ocasionada por la BCG afecta a un subtipo de células NK, las NK CD3-CD56+, con capacidad para producir y secretar INF gamma, con alta actividad antitumoral. Además, este efecto de activación NK y su acción antitumoral se prolonga en el tiempo, con lo que la prolongación del régimen de mantenimiento se ve reforzada<sup>(14)</sup>.

La interrogante planteada en la actualidad respecto a la utilización de la inmunoterapia con BCG se desprende de los propios resultados alcanzados, ya que parece haberse alcanzado un "techo terapéutico" al reconocer que el porcentaje de pacientes no-respondedores alcanza el 25%, que existen limitaciones en su utilización (vejigas de capacidad disminuida, toxicidad...) y que todavía no disponemos del régimen estándar de tratamiento a pesar de haberse utilizado muchos, a saber: dosis alta vs. baja, inducción con o sin mantenimiento durante un año vs. tres años, etc. asumiendo que durante muchos años la investigación clínica no pudo responder a estas interrogantes.

## BIBLIOGRAFÍA

1. Oosterlink W. et al. Guidelines on TaT1 (non-muscle invasive) bladder cancer. European Association of Urology, 2006.
2. Resel L. y Moreno J. Tratado de Oncología Urológica. Sanidad y Ediciones S.L., Madrid. 2003.
3. Solsona E. "Manejo conservador del cáncer vesical infiltrante con RTU exclusivamente". En: "Cáncer de vejiga: historia natural, biología y terapéutica". Angulo J. y Berenguer A. Ed. Luzán, Madrid 2004.
4. Walsh P.C., Retik A.B., Stamey T.A. y Vaughan E.D. Campbell's Urology 8th edition. Saunders Company, Philadelphia. 2005.
5. Martínez-Piñero J.A. y Martínez-Piñero L.: "Inmunoterapia con BCG y cáncer vesical superficial". En: "Cáncer de vejiga: historia natural, biología y terapéutica". Angulo J. y Berenguer A. Ed. Luzán, Madrid. 2004.
6. Carballido Rodríguez J.A. et al. Neoplasias uroteliales. Medicine; 8(115): 6135-6147, 2003.
7. Reuter HJ. Técnica de la endoscopia urológica. Ed. Franz W. Wesel, Baden-Baden. 1979.
8. <http://cne.isiii.es/htdocs/cancer/mort2004.bxt>
9. Botteman J. "Economical aspects of bladder cancer". Pharmacoeconomics 2003; 21:1315-1330.
10. Hanahan D.; Weinberg R. "The hallmarks of cancer". Cell 2000; 100:57-70.
11. Knowles M.A. "Molecular biology of bladder cancer". En Urological Cancers, Waxman J. (ed.). 2005 Springer-Verlag Ch. 12: 115-130.
12. Neuhaus M; Wagner U; Schmid U et al. "Polysomies but not Y chromosome losses have prognosis significance in pTa/pT1 urinary bladder cancer". Hum. Pathol 1999 ; 30: 81- 89.
13. Brandau S.; Reimensberger J.; Jacobsen M. y col. «NK cells are essential for effective BCG immunotherapy». Int. J. Cancer 2001; 92: 697-702.
14. Carballido J.; Álvarez-Mon M.; Solovera FJ.; Ondina L.; Durantez A. "Clinical significance of natural killer activity in patients with transitional cell carcinoma of the bladder". J. Urol. 143(1): 29-3. 1990.

15. Silvester R.J.; van der Meijden A.; Lamm D.M. "Intravesical bacillus Calmette-Guerin reduces the risk of progresión in patients with superficial bladder cancer: a metaanalysis of the published results of randomized clinical trials". J. Urol 2002;168:1964-1970.
16. Van der Meijden A.; Brausi M.; Zambon V. y col. "Intravesical instillation of epirubicin, bacillus Calmette-Guerin and bacillus Calmette-Guerin plus isoniazid for intermediate and high risk Ta and T1 papillary carcinoma of the bladder: a European Organization for Research and treatment of cancer genito-urinary group randomized phase III trial". J. Urol 2001;166: 476-481.
17. Millan-Rodríguez F. et al. "Multivariate análisis of the prognostic factors of primary superficial bladder cancer". J Urol 2000; 167:73-78. <http://www.eortc.be/tools/bladdercalculator/>

Libro del Residente de  
**Urología**



capítulo 29

## **Cáncer vesical infiltrante**

*Felipe Cáceres Jiménez  
Carlos Sánchez Rodríguez  
Luis Martínez-Piñeiro  
J. Javier de la Peña Barthel*

*Hospital La Paz. Madrid*

Palabras clave: *Cáncer vesical infiltrante. Factores pronóstico. Diagnóstico-Estadificación.*



# Libro del Residente de Urología



Índice capítulo 29

## Cáncer vesical infiltrante

<b>Introducción</b> .....	507
<b>Epidemiología</b> .....	507
<b>Etiología</b> .....	508
<b>Factores pronósticos</b> .....	508
<b>Anatomía patológica</b> .....	509
<b>Diagnóstico</b> .....	510
<b>Pruebas de laboratorio</b> .....	510
<b>Pruebas de imagen</b> .....	512
<b>Métodos endoscópicos</b> .....	513
<b>Evaluación bajo anestesia</b> .....	513
<b>Estadificación</b> .....	513
<b>Tratamiento</b> .....	515
<b>Tratamiento quirúrgico</b> .....	515
<b>Radioterapia</b> .....	517
<b>Tratamiento adyuvante</b> .....	517
<b>Manejo del cáncer vesical metastásico</b> .....	517
<b>Tratamiento de rescate local y paliativo</b> .....	518
<b>Bibliografía</b> .....	519



## capítulo 29

# Cáncer vesical infiltrante

## INTRODUCCIÓN

El tejido que recubre la vejiga recibe el nombre de urotelio, que consta de 7 o menos capas de células epiteliales transicionales, que se apoyan sobre la membrana basal; en profundidad se extiende una capa de tejido conectivo que recibe el nombre de lámina propia, en el interior de la cual se encuentran haces musculares discontinuos, que reciben el nombre de *muscularis mucosae*. Más externamente se encuentra la pared muscular vesical, que recibe el nombre de *muscularis propria* y está formada por tres capas musculares con distinta disposición. Se define el carcinoma vesical infiltrante como aquel que afecta a la capa muscularis propia.

Los tumores vesicales constituyen la segunda patología tumoral urológica detrás del cáncer de próstata y la cuarta neoplasia sólida en los adultos. Un porcentaje variable de ellos (según determinados factores que posteriormente se tratarán) serán infiltrantes, confiriéndole a la enfermedad peor pronóstico, lo que hace indispensable un buen enfoque diagnóstico y terapéutico.

## EPIDEMIOLOGÍA

El cáncer vesical representa el 2% de todos los tumores malignos y es el segundo en frecuencia del sistema urinario. La vejiga es la localización más frecuente de los tumores del tracto urinario.

El cáncer de vejiga es 2,5 veces más frecuente en hombres que en mujeres. Es el cuarto cáncer más frecuente entre los hombres y representa el 6,2% de todos los cánceres. En las mujeres es el octavo en frecuencia y representa el 2,5% de todos los cánceres.

La incidencia y la tasa de mortalidad del cáncer de vejiga aumenta con la edad. Existen diferencias en cuanto a la incidencia en diferentes razas de un país. En Estados Unidos es más frecuente en la raza blanca. La diferencia de incidencia entre blancos y negros se observa en la enfermedad localizada, siendo el riesgo de mortalidad y de tumores agresivos el mismo.

La incidencia es mayor en Europa occidental y en Norteamérica, siendo baja en Europa del Este y en algunos países asiáticos. No se han objetivado diferencias en relación al estatus social. Las diferencias encontradas en relación a la edad y al sexo sugieren la existencia de cierta susceptibilidad genética.

La tasa de supervivencia a los cinco años es más alta en hombres que en mujeres. Las tasas de supervivencia por estadio en el momento de presentación es más favorable entre los blancos.

El carcinoma del epitelio de transición es el más frecuente; sin embargo, las mujeres y las personas de raza negra muestran un porcentaje más alto de otros tipos, respecto al resto de la población (Ca. espinocelulares, adenocarcinomas), lo que empobrece el pronóstico.

Debido a la clínica y a la evolución natural de la enfermedad, el cáncer de vejiga no se suele detectar como un hallazgo incidental en la autopsia, diagnosticándose durante algún momento de la vida (a diferencia del cáncer de próstata).

En cuanto a localización, lo más frecuente es en la zona posterior y caras laterales, seguido de los orificios ureterales, trigono, cuello y cúpula (atribuyéndose peor pronóstico en estos últimos).



## ETIOLOGÍA

Se han descrito numerosos agentes carcinógenos relacionados con el cáncer de vejiga, que inducirán lesiones en el DNA de las células, conduciendo a la transformación maligna. Es posible que sean necesarias varias lesiones para que se produzca la enfermedad. Entre esos factores podemos destacar los siguientes:

- **TABACO:** el riesgo de sufrir cáncer de vejiga es 4 veces superior en los fumadores que en los no fumadores. Asimismo, el riesgo aumenta con el número de cigarrillos consumido, la inhalación del humo, así como el tiempo que dura la adicción. Deben pasar cerca de 20 años sin fumar para que el riesgo vuelva a su basal. No se sabe con exactitud que sustancia se relaciona con la enfermedad.
- **EXPOSICIÓN PROFESIONAL:** La mayoría de estas sustancias son aminas aromáticas: tinturas de anilina, 2-naftilamina, 4-aminobifenilo, 4-nitrobifenilo, 4-4-diaminobifenilo, 2-amino-1-naftol. Se han relacionado otras sustancias como el hollín del carbón, la acroleína, gases derivados de la combustión... Cole y cols., 1972, estimaron que la quinta parte de los cánceres de vejiga tienen como causa la exposición profesional.
- **INFECCIONES:** La cistitis crónica asociada a cálculos o sondas vesicales permanentes se relaciona con una mayor prevalencia de cáncer de vejiga que el resto de la población, siendo éste con más frecuencia de estirpe espinoceleular. Por otra parte, el *Schistosoma haematobium* se relaciona con el desarrollo de carcinoma de este tipo celular, lo que explica que en Egipto, donde el patógeno es endógeno, el 60-75 % de los cánceres de vejiga son de células escamosas. Se ha descrito una asociación entre la tuberculosis genitourinaria y el cáncer de vejiga. No se ha podido relacionar directamente el Papilomavirus con el cáncer de vejiga. Las infecciones que se relacionan con esta enfermedad habitualmente son duraderas e intensas. Se desconoce el mecanismo por el que se da esta asociación.
- **CITOTÓXICOS:** Se observa una relación entre el uso de CICLOFOSFAMIDA y el desarrollo de cáncer de vejiga, que es de mayor grado y más frecuentemente infiltrante que en el resto de la población. El periodo de latencia es de 6 a 13 años.
- **IRRADIACIÓN PELVIANA:** Aumenta el riesgo de cáncer de vejiga entre 2 y 4 veces, siendo éste de peor pronóstico.
- **CONSUMO DE ANALGÉSICOS:** El uso excesivo de analgésicos que contengan fenacetina se relaciona con un aumento del riesgo entre 2 y 6,5 veces, viéndose incrementado con la dosis consumida.
- **ONCOGENES:** Se ha encontrado relación con la familia ras (concretamente, ras p21), lo que le confiere peor pronóstico a la enfermedad.
- **ALTERACIÓN DE GENES SUPRESORES:** La alteración de determinados genes se ha visto relacionada con el desarrollo del cáncer de vejiga como son: p 53, gen del retinoblastoma y determinados genes localizados en el cromosoma 9.
- **OTROS:** Extrofia vesical, relacionándose con el adenocarcinoma, la enfermedad de los pies negros, relacionada con el consumo de arsénico, el antecedente de trasplante renal, la ingesta escasa de líquido crónica. Existen otros factores que actualmente no pueden relacionarse con la enfermedad como son el café, el té, los edulcorantes artificiales y los metabolitos del triptófano.

## FACTORES PRONÓSTICOS

Existen factores pronósticos de diversos tipos, destacando:

### Parámetros clínicos y biológicos

Los de mayor utilidad para predecir recurrencia y progresión en el cáncer superficial son: el grado tumoral, la profundidad (estadio), la invasión de ganglios linfáticos, el tamaño tumoral, la presencia de displasia urotelial o carcinoma *in situ*, así como la frecuencia de las recurrencias tumorales previas. De todos estos, los más importantes son el grado tumoral, el estadio y la presencia de carcinoma *in situ*.

## Otros parámetros de laboratorio no adaptados a la práctica clínica

### Antígenos A,B,H y otros antígenos sanguíneos

Abolición de la expresión de antígenos de grupo sanguíneo A, B y H. Aumento de la expresión del antígeno del grupo sanguíneo de Lewis. Otros antígenos: M344, T138, I9A211, EMA (de membrana epitelial).

### Matiz extracelular y moléculas de adherencia celular

Los niveles elevados de fibronectina, interrupción de la. El fenotipo del cáncer infiltrante se asocia con alteración de otras dos moléculas de adherencia: la integrina  $\alpha 6$ - $\beta 4$  y la cadherina E.

### Factores de crecimiento y sus receptores

Las alteraciones de la expresión de receptores *factor de crecimiento epitelial* en el urotelio maligno se relacionan con tumores más agresivos. Los factores de crecimiento transformadores beta (TGF- $\beta$ ) producen una proliferación tumoral más lenta e indolora, aunque también ejercen un efecto angiogénico potente. La amplificación del oncogén c-erb-B2 es rara, pero se relaciona claramente con la progresión tumoral. Sin embargo la sobreexpresión de c-erb-B2 no se relaciona con recurrencia o progresión tumoral. El factor de crecimiento de las células endoteliales derivadas de las plaquetas (PDEC GF) es una timidina que tiene un potente efecto angiogénico y su concentración en los tejidos tumorales se correlaciona con el estadio y grado tumoral.

### Anomalías genéticas y cromosómicas

El aumento o disminución de la cantidad de cromosomas y las alteraciones de tamaño o configuración se asocian a recurrencia y progresión: aumento de cantidad del cromosoma 7, delección del cromosoma 9 y 17p. El aumento de la expresión nuclear de p53 en pacientes cistectomizados conlleva la disminución de la tasa de supervivencia y la progresión de la enfermedad. El p53 también puede predecir la respuesta a quimioterapia.

### Marcadores de proliferación

Una gran cantidad de células proliferativas se asocia con la agresividad tumoral (medido en figuras mitóticas por campo).

El aumento de la población aneuploide y el porcentaje de células S se correlaciona con el grado, estadio tumoral, probabilidad mayor de recurrencia y progresión, así como menor tasa de supervivencia. El aumento de PCNA, Ki67 también se ha relacionado con factores desfavorables.

### Combinación de marcadores

Este tipo de análisis es complicado por el hecho de que es difícil establecer con certeza si estas expresiones anormales múltiples se producen en una misma célula.

## ANATOMÍA PATOLÓGICA

La característica común de los tumores vesicales infiltrantes es la afectación de la capa muscular propia de la vejiga. Según el origen de las células cancerosas, podremos diferenciar entre tumores uroteliales, siendo éstos los que, como su nombre indica, se derivan del epitelio de transición, y tumores con un origen distinto del urotelio.

### Tumores uroteliales

- **CARCINOMA DE CÉLULAS TRANSICIONALES:** Es el tipo histológico más frecuentemente encontrado, representando más del 90% de los carcinomas vesicales. Puede adquirir distintos patrones de crecimiento, teniendo distinta morfología: polipoide, sesil, papilar, nodular, ulcerado o difuso, caracterizándose por afectar a la capa muscular propia de la vejiga, ya sea a la muscular superficial (T2a) o llegar a la muscular profunda (T2b) (clasificación UICC 2002). Las características citológicas consistirán en un aumento del número de capas epiteliales, con pérdida de la polaridad celular; encontrando anomalías de la maduración nuclear; con aumento de la relación núcleo-citoplasma, destacando grandes nucleolos y pudiéndose observar mayor número de mitosis que en el urotelio normal.

Este tipo de tumor presenta metástasis ganglionares locorreccionales en un 40-50% de los casos y cerca del 65% de ellos presenta metástasis a distancia en el momento del diagnóstico, siendo

éstas más frecuentes en hígado, pulmón, hueso y suprarrenal.

- **CARCINOMA ESPINOCELULAR:** Habitualmente asociado a irritación crónica de la mucosa vesical, representa el 1% del total de los cánceres de vejiga, aumentando su frecuencia hasta un 80% en zonas donde el *Schistosoma haematobium* es endémico. Contiene acúmulos de queratina, en cuyo interior se encuentran grupos celulares que reciben el nombre de *perlas escamosas*. El grado de diferenciación puede ser variable, pareciendo tener el mismo pronóstico que el carcinoma de células transicionales para cada grado, si bien globalmente el pronóstico es desfavorable ya que suele detectarse habitualmente en una fase avanzada.
- **ADENOCARCINOMA:** Conforman menos del 2% del total de los cánceres vesicales, pudiendo ser: dependientes del uraco, siendo éstos extremadamente infrecuentes, primarios o metastásicos. Los primarios se asocian con mucha frecuencia a la extrofia vesical (85%), pudiendo adoptar todas las características histopatológicas de los adenocarcinomas entéricos, siendo frecuentemente productores de mucina. Generalmente son tumores indiferenciados, teniendo mal pronóstico fundamentalmente por lo avanzado de la enfermedad al diagnóstico, siendo peor aún en aquellos que presentan células en anillo de sello, que ocasionarán una linitis plástica vesical. Serán frecuentes los focos de necrosis y hemorragia intratumoral.
- **FORMAS MIXTAS:** En un porcentaje variable podemos encontrar carcinomas de células transicionales con áreas de carcinoma escamoso o de adenocarcinoma, que habitualmente le confiere peor pronóstico.

## Tumores no uroteliales

Entre éstos podemos mencionar los siguientes: **SARCOMAS**, poco frecuentes, de mal pronóstico por lo general y con gran capacidad de afectación local, encontrándose con más frecuencia el rhabdomiocarcinoma en la edad pediátrica y el leiomiocarcinoma en adultos. **FEOCROMOCITOMAS** vesicales, siendo ésta una rara localización del tumor; que requiere las mismas consideraciones a la hora de ser manipulado que en cualquier otra localización. **LINFOMAS**...

## DIAGNÓSTICO

El síntoma más frecuente que aparece en el cáncer de vejiga es la hematuria (85% pacientes), que generalmente es asintomática. El segundo más frecuente es la clínica miccional, debiendo hacer diagnóstico diferencial con la patología infecciosa. Esta sintomatología irritativa es típica del carcinoma *in situ*, de los tumores que afectan trigono y cuello vesical y de los tumores infiltrantes. Otro síntoma es el dolor en flanco producido por una uropatía obstructiva debida a invasión del orificio ureteral por el tumor. En casos avanzados se puede ver una masa pélvica o linfedema en miembros inferiores, así como síndrome constitucional.

## PRUEBAS DE LABORATORIO

### Citología de orina

En la actualidad es el método más utilizado. Nunca se utiliza la primera orina de la mañana, ya que no es adecuada para la conservación celular por su acidez, riesgo de contaminación bacteriana y baja osmolaridad. Es más sensible en pacientes con tumores de alto grado o CIS (80-90% de CIS, 90% de G3, 50% de G2 y 10% de G1). Puede asociarse con falsos negativos en el 20% de los pacientes con tumores de alto grado, teniendo alta especificidad y valor predictivo positivo.

Los falsos positivos (1-12%) son debidos a litiasis, insuficiencia renal crónica o infección urinaria crónica (es decir, por enfermedades no malignas).

Los falsos negativos (20%) son debidos a: cantidad insuficiente de orina, tumores calcificados o alojados en divertículos, infección de orina crónica y aplicación de criterios con menor severidad.

### Otras pruebas en orina

#### BTA

Detecta antígenos de la membrana basal que han sido aislados en la orina de pacientes con cáncer vesical. Tiene falsos positivos en pacientes con otros tumores genitourinarios y enfermedades inflamatorias de vejiga. El test BTA se ha comercializado de dos formas:

1. **BTA stat:** es un método cualitativo simple que posee alta sensibilidad para detectar tumores de alto grado y avanzado estadio. Detecta complejos de membrana basal. Producen efecto colorimétrico positivo. Tiene una sensibilidad del 66-72% y una especificidad del 33-95%.
2. **BTATRAK:** es un método cuantitativo que detecta una proteína relacionada con el factor H del complemento (hCFHrp) que producen algún cáncer vesical. Tiene una sensibilidad del 72% y una especificidad del 73% en el diagnóstico de recurrencia de cáncer vesical.

### Actividad de la telomerasa

Se mide la cuantificación de la actividad de la telomerasa en la muestra de orina. No se correlaciona ni con el estadio ni el grado. Se puede medir con técnicas de electroforesis o ELISA y con el método TRAP.

### El antígeno epitelial de membrana (EMA)

Es superior a la citología especialmente en tumores de bajo grado.

### Inmunoensayo NMP22

Detecta los niveles de una proteína de matriz nuclear. Esta proteína está elevada en el cáncer urotelial. Tiene una sensibilidad del 69% y una especificidad del 72%.

### Accu-Dx test

Detecta productos de degradación de la fibrina y del fibrinógeno. Tiene una sensibilidad del 88-91% y una especificidad del 70-76%.

### Fetoproteína básica

Su detección en orina aisladamente no se puede utilizar como screening, sino que debe ser utilizada junto a la citología de orina.

### Cathepsina $\beta$

Existe una excreción urinaria aumentada de este compuesto en los pacientes con carcinoma de células transicionales.

### Variantes de uniones de CD44

Existe sobreexpresión en la orina de pacientes con cáncer vesical (sensibilidad del 90%).

### Ácido hialurónico y hialuronidasa

El ácido hialurónico promueve las metástasis y la hialuronidasa la angiogénesis. Ambas moléculas están aumentados en los pacientes con carcinoma vesical. Combinando ambos estudios se obtiene una sensibilidad del 91,2%, una especificidad del 84,4% con una seguridad del 88,3%.

### Estudio de citoqueratinas

Existen 20 citoqueratinas. La citoqueratina 20 se expresa en el carcinoma urotelial y no en células normales. También pueden utilizarse la citoqueratina 8 y 18.

### La pérdida del alelo del cromosoma 9

Es el evento genético más temprano y frecuente en la carcinogénesis vesical.

### Tinción inmunológica del antígeno de Lewis X

Es más sensible que la citología para detección tanto de tumores de bajo grado como de alto grado.

### Tinción inmunohistoquímica del p53

Es un factor de mal pronóstico en los pacientes con cáncer vesical, pero no contribuye al diagnóstico, (de seguridad) ya que tiene una sensibilidad del 23,5% y una especificidad del 75%.

### Determinación de niveles urinarios de Ca 19-9

Se encuentra en plasma en el cáncer pancreático y en orina en tumores vesicales de bajo grado, siendo más sensible que la citología.

### Cyclin D1

En un protooncogen esencial en el ciclo celular. Su detección inmunohistoquímica suele estar asociada a tumores no infiltrantes (pta 100%, T1 47%, T2 37%, T3 31%, T4 0%).

### Citometría de flujo

Determina el contenido de DNA de las células y cuantifica las células aneuploides y la actividad proliferativa (células en fase S) en un tumor. Tiene una sensibilidad del 75% y una especificidad de aproximadamente 100% (la sensibilidad en tumores de grado I es del 70,4%). Tiene importantes correlaciones clínicas en el cáncer vesical. Los tumores diploides suelen ser

de bajo grado y estadio (buen pronóstico). Los tumores triploides y tetraploides tienen peor pronóstico. También tienen correlación con la progresión del tumor (mayor incidencia de afectación linfática en aneuploides y tumores con más del 10% de células en fase S).

### **Citomorfoimetría**

Evalúa alteraciones de las células al microscopio y mide el contenido de DNA de cada célula. Es más sensible que la citología en el diagnóstico de tumores de bajo grado.

### **Análisis de microsatélites**

Evalúa el DNA en orina y resulta útil para la detección de cáncer vesical y para la detección de la recurrencia. La PCR con fluorescencia que detecta alteraciones del microsatélite del DNA tiene una sensibilidad del 80%.

## **PRUEBAS DE IMAGEN**

### **Ecografía**

Existen distintos tipos que permiten visualización de la vejiga desde distintas vías.

#### **1. Ecografía abdominal**

La neoformación se ve como una masa ecogénica y exofítica. Esta vía tiene limitaciones como son: constitución del paciente (obesidad, cicatrices...), ausencia de repleción vesical, tumor en cúpula o cara anterior, lóbulo medio prostático, coágulos, hipertrofia del detrusor... Estos factores suponen un 20% de falsos positivos/negativos. La capacidad diagnóstica se relaciona con el tamaño de la lesión, identificando el 38% de los tumores menores de 5 mm y el 95-100% de los mayores de 10 mm.

Permite valorar la localización, tamaño y aspecto morfológico del tumor; así como el número de neoformaciones.

#### **2. Ecografía transuretral**

Buena técnica para la estadificación de los tumores. Se pueden visualizar todas las capas de la vejiga;

la correlación con la categoría T es del 88,2% para TA-T1, 70% para T2, 88,8% para T3 y 100% para T4. Posee limitaciones en la evaluación en profundidad de tumores mayores de 2 cm con amplia base de implantación.

#### **3. Ecografía transvaginal**

Ofrece buenas imágenes de tumoraciones del suelo pelviano.

#### **4. Ecografía transrectal**

Alta sensibilidad y especificidad en el diagnóstico y estadificación de tumores vesicales. Tiene una sensibilidad del 55,5% en diagnóstico de tumores en cara lateral y cúpula y una especificidad cercana al 100% en tumores en cara lateral y 77,7% en cúpula.

#### **5. Ecografía submucosa**

Se utiliza para la estadificación de tumores. Se inyecta contraste submucoso con el cistoscopio y a los 30 minutos se realiza la ecografía.

### **Urografía intravenosa**

Permite evaluación del tracto urinario superior y de la vejiga a la vez. Está indicada en caso de hematuria o evidencia cistoscópica de neoformación vesical (ya que pueden existir también otras neoformaciones en el TUS simultáneamente entre el 5 y el 35% de los casos). El tumor vesical se ve como un defecto de repleción en la fase cistográfica. La presencia de uropatía obstructiva o rectificación de la pared vesical se relaciona frecuentemente con la existencia de tumores infiltrantes.

### **Tomografía axial computerizada (TAC)**

Se utiliza para detección de crecimiento local, existencia de adenopatías y de metástasis a distancia. No obstante existe un 40% de falsos negativos para la detección de adenopatías. La TAC con contraste mejora la estadificación, siendo una prueba para estudio de extensión tumoral

### **Gammagrafía ósea**

Útil en el diagnóstico de metástasis óseas en pacientes diagnosticados de tumor vesical infiltrante.

## Resonancia magnética nuclear

Es la mejor técnica no invasiva para la estadificación clínica. Tiene limitación para identificar focos pequeños que infiltran la capa muscular y distinguir entre el edema que aparece después de la RTU-V y el tumor residual. Posee alta sensibilidad para distinguir T1-T2 de los T3a. La RMN con gadolinio es muy buena para diagnosticar tumores infiltrantes. La RMN es mejor que la gammagrafía ósea y la TAC para diagnosticar metástasis óseas. No obstante, en la práctica clínica suele ser suficiente con la realización de TAC y gammagrafía ósea, reservando la RMN para aquellos casos en los que haya dudas respecto a la afectación ósea.

## Tomografía de emisión de positrones (PET)

Con inyección de L-metil-11C-metionina permite ver tumores mayores de 1 cm. No es una técnica más efectiva que la TAC o la RMN.

## MÉTODOS ENDOSCÓPICOS

La cistoscopia es la técnica de referencia para el diagnóstico del cáncer vesical. Nos permite visualizar toda la cavidad vesical, así como el número de tumores, localización y morfología de los mismos (papilar, sólido...).

Permite explorar el interior de los divertículos buscando neoformaciones, ver el eyaculado a través de los orificios ureterales (orina clara *versus* hematuria). La cistoscopia flexible es mejor tolerada por el paciente, aunque presenta el inconveniente de tener menor calibre de flujo, menor canal de trabajo y dificultad de visualización en caso de hematuria activa. Existen sustancias como los derivados de la hemato porfirina que facilitan la detección de tumores con fluorescencia, aunque tienen efectos secundarios incluso a dosis baja. Existen nuevos cistoscopios con lámpara de mercurio que detectan tumores vesicales sin necesidad de agentes fotosensibilizantes. El 5-aminovalúlico instilado dos horas antes produce que el tejido patológico sea fluorescente al iluminarlo con longitud de onda de 375-400 mm (aunque una tercera parte son lesiones benignas).

## EVALUACIÓN BAJO ANESTESIA

Consta de tacto bimanual, biopsias vesicales aleatorizadas y resección transuretral de las neoformaciones vesicales. Las biopsias vesicales realizan un estudio de la mucosa vesical, permitiendo detectar la presencia de lesiones preneoplásicas (displasia) o lesiones planas malignas microscópicas (*Ca in situ*) que son trascendentales en la evolución del tumor. La resección transuretral es el test más importante para evaluar el grado citológico de la lesión y la profundidad de la infiltración.

## ESTADIFICACIÓN

Es de vital importancia hacer una correcta estadificación del proceso ya que el enfoque terapéutico será distinto según cada caso. En primer lugar, y tras descartar la presencia de tumor urotelial en otra localización del tracto urinario con una urografía intravenosa, se debe realizar una resección transuretral de la neoformación, en la que se debe incluir la base de la misma. Con este procedimiento obtendremos información de la estirpe tumoral, del grado de diferenciación celular, así como de la profundidad de la infiltración tumoral. Es el método más fiable para identificar un cáncer vesical infiltrante. Otros métodos empleados (ecografía transuretral, TAC, RMN...) poseen menor sensibilidad y especificidad, con el inconveniente añadido de carecer de estudio anatomopatológico.

En el momento en que un tumor vesical es infiltrante, debe realizarse un estudio de la enfermedad tanto a nivel local como a distancia, debido a la alta tasa de metástasis que presenta, lo cual nos haría variar la estrategia terapéutica. Para ello se debe realizar una TAC toracoabdominopélvica, con la que obtendremos información del tumor vesical, así como de la presencia de adenopatías pelvianas o metástasis a distancia. Si bien la sensibilidad de esta prueba está lejos del 100%, la agresividad de un tratamiento quirúrgico radical justifica el empleo de la misma a falta de la existencia de métodos más sensibles.

La resonancia magnética nuclear no aporta claras ventajas respecto a la TAC, salvo en el estudio de

metástasis óseas; no obstante éstas pueden ser estudiadas realizando una GAMMAGRAFÍA ÓSEA, reservando el uso de la RMN para aquellos casos en los que el estudio anterior no fuera concluyente. La presencia de lesiones óseas suele acompañarse de una elevación de la fosfatasa alcalina. Como alternativa a la TAC torácica se puede realizar una radiografía de tórax, aunque debe tenerse en cuenta que las lesiones menores de 1 cm no serán visibles con esta técnica.

La ECOGRAFÍA no ofrece ventajas respecto a las pruebas de imagen anteriormente citadas, por lo que su uso para la estadificación en el cáncer vesical infiltrante tiene un papel muy limitado.

El estudio anatomopatológico de los ganglios linfáticos requiere la realización de una LINFADENECTOMÍA, que debe incluir la extirpación de los ganglios linfáticos desde la bifurcación aórtica hasta los vasos femorales y desde los nervios genitofemorales hasta los pedículos vesicales.

En función de los resultados obtenidos con los estudios anteriores, podremos estadificar al paciente según varios sistemas empleados:

Para la clasificación histológica se puede usar la clasificación de la Organización Mundial de la Salud, donde Gx corresponderá a un grado que no podrá ser determinado; G1 será una neoplasia bien diferenciada; G2 moderadamente diferenciada y G3-4 pobremente diferenciada/indiferenciada.

El sistema para la estadificación del cáncer de vejiga más utilizado en el mundo es el propuesto por la International Union Against Cancer (UICC), también llamado TNM (tumor-ganglios-metástasis), siendo la última revisión del año 2002. Este sistema sólo es aplicable a los carcinomas. En éste tendremos:

• CATEGORÍA T:

- Tx: tumor primario no evaluable
- T0: no hay signos de tumor primario
- Ta: carcinoma papilar no invasivo
- T1: invasión del tejido conectivo subepitelial
- T2: invasión de muscular propia
  - T2a: capa muscular superficial (mitad interna)
  - T2b: capa muscular profunda (mitad externa)
- T3: invasión de grasa perivesical
  - T3a: microscópicamente
  - T3b: macroscópicamente
- T4 : invasión de otras estructuras:
  - T4a: próstata, útero o vagina
  - T4b: pared pélvica o abdominal

- CATEGORÍA N: (Los ganglios regionales son los de la pelvis menor; fundamentalmente los localizados por debajo de la bifurcación de las arterias comunes. La bilateralidad no afecta a esta clasificación.)

- Nx: Los ganglios regionales no son evaluables
- N0: No hay metástasis en los ganglios regionales
- N1: Afectación de un solo ganglio regional, de diámetro máximo menor o igual a 2 cm
- N2: Afectación de un ganglio entre 2 y 5 cm, o de varios, todos menores o igual a 5 cm
- N3: Afectación de un ganglio mayor de 5 cm

• CATEGORÍA M:

- Mx: Las metástasis no se pueden evaluar
- M0: No hay metástasis a distancia
- M1: Metástasis a distancia

La categoría TNM se determina mediante estudios de imágenes y biopsias de los tumores (considerando a la resección transuretral como una biopsia). La categoría pTNM debe utilizarse únicamente tras haberse realizado una cistectomía radical o parcial.

**Tabla 1.** Agrupación por estadios.

Agrupación por estadios:			
E 0a	Ta	N0	M0
E 0is	Tis	N0	M0
E I	T I	N0	M0
E II	T2a, b	N0	M0
E III	T3a, b	N0	M0
	T4a	N0	M0
E IV	T4b	N0	M0
	Cualquier T	N1, N2, N3	M0
	Cualquier T	Cualquier N	M1

## TRATAMIENTO

El tratamiento de los tumores vesicales infiltrantes sin afectación ganglionar ni a distancia tiene varias opciones:

- Cistectomía parcial
- Cistectomía radical
- Resección transuretral de vejiga como monoterapia
- Radioterapia
- Tratamientos combinados con quimioterapia sistémica

## TRATAMIENTO QUIRÚRGICO

### Cistectomía radical

La cistoprostatectomía radical en el hombre y la exenteración anterior en la mujer más linfadenectomía pelviana es el tratamiento de elección para el cáncer vesical infiltrante sin metástasis.

En el hombre la cistectomía radical incluye la extirpación de la próstata en bloque con la vejiga. En la mujer la exenteración anterior incluye la extirpación del útero, trompas de Falopio, ovarios, uretra y una porción de pared anterior de la vagina junto con la vejiga. El procedimiento puede realizarse a cielo abierto o vía laparoscópica, ofreciendo ésta varias ventajas como son menor sangrado intraoperatorio con subsiguiente disminución en la tasa de transfusión y menor tiempo de exposición del tracto digestivo, disminuyendo el íleo postoperatorio; uno de los principales problemas que presenta es la mala tolerancia de algunos pacientes a una posición de Trendelenburg forzada durante varias horas, provocando problemas respiratorios agravados por el exceso de presión intraabdominal. Por otra parte, la dificultad técnica que entraña requiere un buen entrenamiento del cirujano para que el procedimiento sea seguro.

La uretrectomía en el hombre no se realiza de manera rutinaria. Se debería realizar si la uretra protática se encuentra afectada por un carcinoma *in situ* o tumor macroscópico. En la mujer se realiza de manera rutinaria, a no ser que se quiera realizar una sustitución ortotópica vesical. Las mujeres con comprome-

so franco del cuello vesical y de la uretra, carcinoma *in situ* difuso o borde uretral positivo durante la cirugía no son buenas candidatas para la reconstrucción ortotópica y se deben tratar con uretrectomía en bloque como parte de la cistectomía. Entre 2-12% de las mujeres tratadas con cistectomía tienen compromiso tumoral de la uretra.

El análisis de cortes congelados de los uréteres en el momento de la cistectomía y antes de la reconstrucción del tracto urinario se debe realizar para descartar la infiltración ureteral por tumor o la presencia de carcinoma *in situ*.

### Eficacia de la cistectomía

Las tasas de supervivencia a los cinco años de la intervención según la categoría pT son:

- pT2: 70%
- pT3: 40%
- pT4: 25%

Influyen diferentes factores en la supervivencia, como son el estadio patológico del tumor primario, la afectación linfática y la presencia de metástasis. También influyen el tamaño tumoral, la edad y el sexo. Así tendrán mejor pronóstico el paciente joven, la mujer y los tumores menores de 4 cm.

La linfadenectomía pelviana ofrece información sobre la extensión tumoral. Por otra parte, en caso de afectación limitada de los ganglios, permite tasas de supervivencia altas a largo plazo. El riesgo de metástasis en ganglios linfáticos pelvianos aumenta con el estadio tumoral.

- Del 10-30% para pT2
- Del 30-65% para estadio mayor de pT3

La afectación linfática afecta más frecuentemente los ganglios de obturador y los vasos ilíacos externos y con menos frecuencia los ilíacos comunes y presacros.

### Complicaciones de la cistectomía radical

La tasa de mortalidad varía entre el 1-2%. La morbilidad asociada puede clasificarse en tres categorías:

1. Relacionadas con trastornos preexistentes
2. Secundaria a la extirpación



3. Consecuencia del uso de segmentos del tracto gastrointestinal para la derivación urinaria.

Las complicaciones aparecen en el 25-35% de los pacientes, siendo las más frecuentes:

- Fístula urinaria (3-25%)
- Fístula entérica (6%)
- Obstrucción intestinal e íleo prolongado (6-23%)
- Infección y dehiscencia de la herida operatoria (10-20%)
- Embolismo pulmonar (1-6%)
- Estenosis de la anastomosis ureterointestinal (3%). Son más frecuentes en las anastomosis sin reflujo.
- Los trastornos metabólicos, deficiencias vitamínicas, infección crónica del tracto urinario y litiasis, se observan con frecuencia variable dependiendo del tipo de derivación urinaria utilizada.

### Cistectomía parcial

Tan sólo entre un 5,8-18,9% de los carcinomas vesicales infiltrantes son susceptibles de cistectomía parcial. Las tasas de supervivencia disminuyen cuando se trata de tumores de alto grado.

#### Indicaciones:

- Tumores T2-T3a
- Menores de 5 cm
- Primarios
- Solitarios
- Tumor en el interior de un divertículo
- Situados en partes móviles de vejiga
- Lejos del triángulo y cuello vesical
- No carcinoma *in situ* asociado ni tumores multifocales
- Vejiga normofuncionante y con suficiente capacidad vesical
- Presencia de adenocarcinoma de uraco que se origine en cúpula y se extienda hacia el ombligo a través del uraco.

#### Técnica

Se realiza extirpación en bloque de la pared vesical afectada con 2 cm de margen y con la grasa perivesical y peritoneo si lo está recubriendo más linfadenectomía ipsilateral o bilateral si el tumor es central.

La tasa de supervivencia a 5 años es del 15-60%. La mortalidad perioperatoria es del 0-5%.

Ventajas:

- Preservación vesical
- Preservación de la función eréctil
- Menor morbimortalidad

Desventajas:

- Alta tasa de recidivas (30-75%), siendo más frecuentes en los G3

Existen terapias combinadas con radioterapia y quimioterapia con distintos resultados.

### Derivaciones urinarias

Posterior a la realización de una cistectomía radical es precisa la realización de una derivación urinaria, pudiendo ser ésta de distintos tipos:

- 1) **externa**, en la que la orina se conduce al exterior a través de la piel directamente (ureterostomía, transureteroureterostomía, pielostomía) o usando un asa de intestino desfuncionalizada para realizar un estoma (ureteroileostomía cutánea tipo Bricker; conducto yeyunal, colónico...). Pueden ser a su vez continentes o incontinentes.
- 2) **interna**, en la que se realiza una sustitución vesical ortotópica con diferentes segmentos del tracto digestivo (vejiga ileal tipo Hautmann, Camey I, Camey II, Studer; bolsa de Mainz..., dependiendo del tramo digestivo empleado y de la morfología del reservorio) o se anastomosan los uréteres al colon.

En caso de haber realizado una cistectomía parcial, podría ser necesaria la realización de una enterocistoplastia de ampliación si la capacidad vesical se redujera en exceso utilizando para dicho fin un asa de intestino desfuncionalizada. En tal supuesto debería plantearse la cistectomía radical como mejor opción quirúrgica.

### RTU-V como monoterapia

Algunos grupos han comunicado resultados equiparables a los de la cirugía radical en algunos casos concretos.

## 29. Cáncer vesical infiltrante

Los pacientes candidatos a este tratamiento deben cumplir las siguientes condiciones:

- Estadios T2
- Tumor único
- Tumor invasor en el primer diagnóstico
- Tumor menor de 3 cm
- No afectación ureteral
- No carcinoma *in situ*
- Estudio de extensión negativo
- Posibilidad de realizar RTU-V completa

Se debe realizar una nueva RTU-V de la cicatriz a los tres meses. Si se evidencia tumor estaría indicada la cirugía radical, y si no, debería realizarse un seguimiento exhaustivo.

### RADIOTERAPIA

La radioterapia externa con megavoltaje puede ser curativa en tumores infiltrantes con tasas de supervivencia a los 5 años del 30-50% teniendo como ventaja la preservación de la vejiga y de la función sexual.

La asociación RTU-V radical (resección de la pared vesical hasta pericistio en la zona del tumor) más radioterapia mejora el control local en algunas series hasta el 70% en T2 y T3 menores de 4 cm.

Se necesitan dosis de 6.200-6.800 centigrays administrados con aceleradores lineales de alto voltaje para evitar efectos secundarios en piel y órganos vecinos. Es una opción en pacientes con alto riesgo quirúrgico. El campo a tratar debe incluir: vejiga, grasa perivesical y ganglios linfáticos regionales con una dosis de 5.000 rad. Posteriormente se debe dar una dosis complementaria de hasta 6.800 rad.

La radioterapia controla localmente la enfermedad en el 50% y la cirugía radical en el 90%.

La radioterapia intersticial tiene tasas de supervivencia global del 60 al 80% en T1-T2. Winjmaalen y col. comunicaron tasas de supervivencia libres de recidiva del 88% con probabilidad de preservación vesical del 98% en los pacientes supervivientes.

Las complicaciones de la radioterapia incluyen la curación retardada de la herida, fístulas, hematuria y cistitis crónica. Los efectos locales agudos se observan en el 25%.

### TRATAMIENTO ADYUVANTE

El tratamiento adyuvante del cáncer vesical infiltrante se puede realizar con radioterapia y/o quimioterapia.

#### Radioterapia preoperatoria

Se utilizó de manera sistemática hasta 1980. Actualmente los estudios aleatorizados indican que en pacientes con enfermedad locorregional avanzada puede mejorar el control local, sin demostrarse con certeza que aumente la supervivencia postoperatoria.

#### Quimioterapia neoadyuvante

Permite reducir el estadio de lesiones de otro modo inoperables. Además permite tratar micrometástasis en un momento en el que el paciente no está debilitado por la cirugía. En numerosos ensayos aleatorizados con cisplatino no se observó una respuesta terapéutica definitiva, aunque sí prolongación de la supervivencia específica en individuos jóvenes y en pacientes con estadios superiores a T3. Natale y cols. comunicaron un aumento significativo de la tasa de supervivencia en pacientes tratados con metotrexate, cisplatino y vinblastina (MCV) preoperatoriamente.

#### Quimioterapia coadyuvante

Reduce la recurrencia local o las metástasis a distancia. En pacientes con enfermedad locorregional y afectación linfática pelviana el tratamiento con cisplatino postoperatorio podría prolongar la supervivencia.

### MANEJO DEL CÁNCER VESICAL METASTÁSICO

#### Quimioterapia sistémica

El uso de quimioterapia sistémica está indicado en tumores inoperables y en enfermedad metastásica

como monoterapia. Se pueden utilizar regímenes con varios fármacos, siendo los agentes que más se usan el metrotexate, la vinblastina, la doxorubicina y el cisplatino. Estos regímenes producen respuesta completa en el 20%, aunque la supervivencia libre de enfermedad prolongada es rara.

Debe tenerse en cuenta que son tratamientos con alta toxicidad.

## Nuevos agentes

*Gencitabina* (respuesta completa mayor del 25%), paclitaxel (taxol) y docetaxel (taxotere) (respuesta entre 25 y 83% en regímenes combinados), nitrato de galio (toxicidad significativa) y el trimetrexato (en sujetos resistentes a metotrexato).

## TRATAMIENTO DE RESCATE LOCAL Y PALIATIVO

### Cistectomía de rescate

Puede realizarse en pacientes en los que el tratamiento conservador indujo una respuesta parcial y el tumor residual permanece confinado en la vejiga. Revisando series de pacientes con cáncer vesical locoregional tratados con quimioterapia sistémica y cirugía de rescate posterior se vio una tasa de supervivencia del 22% entre los pacientes con respuesta completa o casi completa al tratamiento sistémico. Bochner y cols. observaron que la neovejiga intestinal era segura y eficaz en estos pacientes. La cirugía de erradicación de la enfermedad extravesical residual sin embargo no produce prolongación de la supervivencia a largo plazo y generalmente no es recomendable.

### Seguimiento

El seguimiento posterior a recibir tratamiento debe estar encaminado a identificar precozmente las

posibles complicaciones que puedan aparecer; así como las recurrencias locales o la aparición de metástasis a distancia que nos permitan establecer un tratamiento sin demora. El régimen de seguimiento debe ajustarse al caso según el tratamiento empleado (cirugía o radioterapia) y los factores pronósticos anatomopatológicos (pT, pTis, pN). Existen varias pautas propuestas; a continuación se detallará la propuesta por la Asociación Europea de Urología (Guidelines 2006):

Posterior a la realización de una cistectomía radical:

A los 3 meses se debe realizar: exploración física, para descartar complicaciones, análisis de sangre, estudiando la función renal, análisis de orina, ecografía renal, hepática y del retroperitoneo y radiografía de tórax. Si no se encuentran alteraciones en los estudios, se continuará el seguimiento con una periodicidad de 4 meses.

Si en la anatomía patológica de la intervención nos encontramos ante pN+, debe realizarse con regularidad una TAC y una gammagrafía ósea. En el caso de tener antecedentes de Cis, debe estudiarse de forma periódica el tracto urinario superior, así como la uretra restante.

Posterior a radioterapia:

A los 3 meses debe revisarse al paciente, realizando un examen físico, análisis de sangre incluyendo función renal, análisis de orina, ecografía renal, hepática y retroperitoneal, TAC pelviano, radiografía de tórax, citología y cistoscopia, debiendo hacer hincapié en el estudio de la vejiga, debido al alto porcentaje de recaída local.

Una posible pauta de seguimiento a realizar consistiría en revisión cuatrimestral tras la primera visita durante el primer año, semestral los cuatro siguientes y anual a partir de entonces.

### BIBLIOGRAFÍA

1. Walsh, Retik, Vaughan, Wein. Campbell Urología. Ed. Médica Panamericana. 8.ª edición. 2002.
2. Graham. Glenn´s Urologic Surgery. Lippincott Williams and Wilkins. 5.ª edición. 1998.
3. Guidelines de la Asociación Europea de Urología. 2006.
4. Clasificación TNM según la UICC 2002.
5. Luis Resel Estévez, J. Moreno Sierra. Tratado de Oncología Urológica. Sanidad y Ediciones, S. L. 1.ª edición. 2003.
6. J. Vicente R., G. Chéchile, J. Salvador. Tumores vesicales superficiales. Ed. Acción Médica, S.A. 2000.



Libro del Residente de  
**Urología**



capítulo 30

## **Derivaciones urinarias**

*Noelia Del Valle González  
Jaime Santos Largo  
José María Martínez-Sagarra Oceja*

*H. U. del Río Hortega. Valladolid*

Palabras clave: *Derivaciones urinarias. Plastia vesical. Cistectomía.*



# Libro del Residente de Urología



Índice capítulo 30

## Derivaciones urinarias

<b>Introducción</b> .....	525
<b>Patologías que pueden precisar una derivación urinaria</b> .....	526
<b>Clasificación de las derivaciones urinarias</b> .....	527
<b>Derivaciones urinarias heterotópicas</b> .....	528
<b>Derivaciones urinarias ortotópicas</b> .....	532
<b>Bibliografía</b> .....	540





## capítulo 30

# Derivaciones urinarias

## INTRODUCCIÓN

Cuando hablamos de derivación urinaria nos referimos a la acción de cambiar el curso normal de la orina del lugar por donde normalmente discurre.

En los últimos 30 años es cuando realmente las técnicas de derivación han experimentado un notable empuje gracias a un mayor apoyo antibiótico y a una técnica quirúrgica más depurada. Sin embargo, la derivación urinaria ideal parece no haberse logrado.

La derivación de la orina al intestino es un procedimiento con más de 150 años de vida. Entre 1850 y 1920 se han realizado múltiples técnicas de derivación urinaria anastomosando los uréteres al recto y al colon sigmoideo.

Será en los años 50 cuando Bricker<sup>1</sup> deriva la orina a un segmento aislado de íleon, aportando como novedad fundamental lograr mantener separada la orina de las heces. Este hecho permitió disminuir notablemente las complicaciones metabólicas e infecciosas típicas de la ureterosigmoidostomía. Simultáneamente, Couvelaire<sup>2</sup>, sustituyó la vejiga por un segmento de intestino delgado tubulizado, abocando los uréteres a uno de sus extremos y anastomosando el otro a la uretra.

Pero fue en la década de los 60, cuando a raíz de los trabajos de Kock<sup>3</sup>, se inició el desarrollo de las derivaciones urinarias continentes. Este autor diseñó lo que él denominó "reservorio ileal de baja presión". En 1970, desarrolló el "reservorio ileal de baja presión continente" dotado de un doble sistema valvular mediante la invaginación de los extremos ileales del reservorio. En esta misma época, en EE.UU., Skinner fue el principal impulsor de esta técnica empleándolo fundamentalmente como reservorio ortotópico continente en los años 80<sup>4</sup>.

En Europa, Maurice Camey publicó en 1979 los resultados de sus primeras sustituciones vesicales o neovejigas ortotópicas con asa ileal tubular en forma de "U" anastomosando el vértice de la "U" a la uretra membranosa<sup>5</sup>. La posterior destubulización y reconfiguración del asa a modo de esfera aumentó la capacidad del reservorio y disminuyó su presión de llenado, con lo que mejoró la continencia de modo sustancial.

La derivación urinaria continente ha cambiado por completo la calidad de vida de muchos niños con extrofia vesical y de muchos pacientes con disfunción vesical neurógena o sometidos a exéresis vesical por cáncer; que de lo contrario hubieran tenido que depender permanentemente de una bolsa colectora externa de orina. Las modernas técnicas quirúrgicas, la aceptación generalizada del autosondaje y las modernas técnicas de tratamiento de los estomas brindan a la mayoría de estos pacientes un grado de continencia prácticamente total y en definitiva una calidad de vida muy aceptable.

## ¿Cuál sería la derivación urinaria ideal?

El reservorio urinario ideal es aquel capaz de brindar al paciente los siguientes hechos: almacenamiento de volúmenes normales de orina, lo que requiere fundamentalmente una buena capacidad; continencia completa y ausencia de reflujo, lo que depende de la existencia de un dispositivo de continencia eficaz y una baja presión de llenado; adecuada percepción del llenado; vaciamiento completo, sencillo y voluntario (autosondaje); ausencia de complicaciones técnicas, metabólicas e infecciosas.

En general, los reservorios intestinales que mejor comportamiento urodinámico presentan son los conformados en forma de esfera. Esto se consigue mediante doble plegamiento en cruz del segmento intestinal elegido. Los reservorios intestinales esféri-

cos permiten obtener la máxima capacidad por unidad de superficie y brindan al mismo, el máximo radio, y por tanto, una presión de llenado más baja. Además, la destubulización y reconfiguración del segmento intestinal, permite una adecuada desorganización de su peristaltismo, y que por tanto los picos de presión en su interior sean muchos menores. Los reservorios esféricos brindan una relación capacidad/ superficie de absorción máxima, lo que les confiere importantes ventajas desde el punto de vista metabólico, pues en ellos la reabsorción de orina a través de la pared intestinal es menor que en los segmentos tubulares.

A continuación, muy brevemente, comentaremos las distintas patologías que pueden precisar una derivación urinaria, aunque luego nos centraremos el resto del capítulo en la derivación urinaria por cáncer vesical.

## **PATOLOGÍAS QUE PUEDEN PRECISAR UNA DERIVACIÓN URINARIA**

Existen diferentes causas por las que un individuo puede precisar la realización de una derivación del aparato urinario. Según su origen, éstas se pueden clasificar en:

### **Tumorales**

- Neoplasias en los distintos órganos del aparato urinario. El carcinoma de vejiga es la más frecuente.

#### **Carcinoma de vejiga**

Es una de las entidades más frecuentemente tratadas por el urólogo. Ocupa el cuarto lugar de los tumores sólidos más frecuentes entre los adultos, representa aproximadamente el 2% de todos los tumores malignos y es el segundo tumor en frecuencia del sistema urinario constituyendo la causa principal de derivaciones urinarias.

Se denominan tumores vesicales malignos a los procesos neoformativos de carácter maligno que tienen su origen o asientan en vejiga. La mayoría son procesos primarios vesicales y de éstos más del 90% se originan en el epitelio de revestimiento o de transición.

En los últimos años, el cáncer de vejiga ha experimentado un aumento significativo en la mayoría de países europeos y Estados Unidos, llegando a ser la quinta enfermedad más común en Europa y la cuarta en Estados Unidos.

Generalmente, la mayor incidencia de cáncer vesical se observa en el mundo industrializado, aunque existen países en el norte de África y en el oeste asiático donde también se observa un elevado índice de dicho carcinoma por la presencia de schistosomiasis urinaria. Las estadísticas muestran que el cáncer de vejiga es más frecuente en la raza blanca.

La proporción de incidencia es mucho mayor en hombres que en mujeres, siendo aproximadamente de tres a uno. La edad media de la población oscila entre los 60 y los 70 años.

Factores que pueden incrementar los riesgos de cáncer de vejiga:

- *Tabaco.*
- *Agentes químicos* (aminas aromáticas ampliamente representadas en piel, ropa, tinte, pintura, construcción, metal, combustibles, etc.); ciclofosfamida; consumo crónico de analgésicos que contienen fenacetina; radioterapia previa.
- *Bilharziasis:* infección provocada por el *Schistosoma haematobium*. Se cree que pueda ser la causa del cáncer vesical de estirpe escamosa o epidermoide.
- *Infección crónica de vejiga:* ciertas infecciones e inflamaciones pueden aumentar el riesgo de cáncer de vejiga.

- Neoplasias en órganos o aparatos adyacentes, por ejemplo el *cáncer ginecológico*, que también puede requerir una derivación urinaria. A veces si el tumor es muy extenso, obliga a extirpar la vejiga.

### **Vejiga neurógena**

Llamamos vejiga neurógena o disfunción vesical neurogénica al estado patológico caracterizado por la pérdida del funcionamiento de la vejiga debido a la interrupción total o parcial de sus vías o de sus centros nerviosos. Una vejiga neurógena puede estar causada por:

## 30. Derivaciones urinarias

- lesiones cerebrales,
- lesiones medulares: pueden ser de origen traumático o congénitas como la espina bífida,
- enfermedades del sistema nervioso (degenerativas, neuropatías, miopatías, etc.).

El nivel de la lesión va a determinar la conducta de la vejiga y la extensión del daño dará lugar a múltiples posibilidades de alteración en la dinámica vejiga-uretra.

En los casos de vejiga neurógena, el urólogo tendrá en cuenta los peligros potenciales y se planteará como objetivo el mantener intacta la función renal. Es por este motivo por el que en determinados casos es aconsejable la derivación urinaria.

Hoy en día la aplicación cada vez mayor de la técnica de autosondaje intermitente está permitiendo reducir el número de derivaciones en este tipo de pacientes.

### Obstructivas

Se consideran obstructivas todas aquellas patologías que producen una obstrucción en el aparato urinario. A su vez, podríamos hablar de:

- **Uropatías obstructivas intrínsecas:**  
Invaden el recorrido del aparato urinario ocluyendo la vía de eliminación de la orina. Se pueden diferenciar a su vez en:
  - Uropatías obstructivas benignas: por ejemplo la litiasis renal, el ureterocele.
  - Uropatías obstructivas tumorales: todos aquellos tumores que producen obstrucción, por ejemplo: los carcinomas intraluminales.
- **Uropatías obstructivas extrínsecas:**  
Cuando la causa que produce la obstrucción se localiza fuera del aparato urinario. Por ejemplo, presencia de masas abdominales que ejerzan una compresión total del uréter.

### Congénitas

- **Extrofia vesical:**  
Consiste en una grave alteración genitourinaria. En esta afección la mucosa vesical está exteriorizada por completo, formando una placa en continuidad con la pared abdominal.

La mayoría de los niños que nacen con una extrofia vesical son sanos, con una inteligencia normal y un desarrollo normal tanto físico como psíquico.

La extrofia vesical se presenta en uno de cada 30.000 ó 50.000 nacimientos y aparece más a menudo en hombres que en mujeres, en una proporción aproximada de 2:1. Existen distintas alteraciones asociadas a la extrofia vesical: epispadias, vejiga con poca capacidad, vejiga sin cuello ni esfínter; diástasis (separación de los huesos frontales de la pelvis), reflujo vésico-ureteral.

### Traumáticas

Algunos traumatismos abdómino-pélvicos pueden ocasionar lesiones en el aparato urinario, como son: hematomas retroperitoneales, estallido vesical, rotura de la uretra, fístulas ureterales.

### Fístulas vesicovaginales complicadas

La causa más común de fístula vesicovaginal es la histerectomía abdominal o vaginal. Los factores que parece que contribuyen con el riesgo de formación de fístula a partir de una histerectomía con cesárea anterior; enfermedad intrínseca del útero (endometriosis) y tratamiento resectivo previo por carcinomas (radiación pelviana).

Pueden definirse como fístulas vesicovaginales complicadas a las que son de gran tamaño ( $> 3$  cm de diámetro), a las que aparecen después de un intento previo de cierre, a las asociadas con radioterapia previa, a las asociadas con neoplasias, a las que aparecen en los campos operatorios por una curación deficiente o características del huésped, y a las que involucran el triángulo, el cuello vesical o la uretra.

## CLASIFICACIÓN DE LAS DERIVACIONES URINARIAS

Las derivaciones urinarias se pueden clasificar atendiendo a distintos criterios. A continuación se presenta una clasificación según la vía de salida de la orina pudiendo ser derivaciones heterotópicas u ortotópicas.

Previamente a la descripción de los tipos de derivaciones mencionaremos las distintas técnicas de anastomosis ureterointestinal.

## Anastomosis ureterointestinal

La anastomosis ureterointestinal puede realizarse con o sin intención antirrefluente. En su realización se deben respetar siempre los principios de falta de tensión, conservación del tejido adventicial, sutura mucosa-mucosa con material fino y reabsorbible.

Existen distintas técnicas: anastomosis ureterocolónicas y ureteroileales.

- Anastomosis ureterocolónicas:
  - **T. de Cordonnier y Nesbitt (1950).**
  - **T. de Goodwin (1953).**
  - **T. de Leadbetter y Clarke (1954)<sup>6</sup>.**
  - **T. de Strickler (1965).**
  - **T. de Pagano (1980).**
- Anastomosis ureteroileales:
  - **T. de Bricker (1950)<sup>7</sup>.**
  - **T. de Turner-Warwic o anastomosis de uréter con pezón abierto o en puño de camisa (1967).**
  - **T. de Wallace (1970)<sup>7</sup>.**
  - **T. de Starr (1975).**
  - **T. de LeDuc (1987).**
  - **T. de Abol-Enein y Ghoneim.**

## DERIVACIONES URINARIAS HETEROTÓPICAS

Conjunto de técnicas quirúrgicas mediante las cuales se hace salir la orina por un conducto diferen-

te a la uretra (piel, recto...) por dicho motivo se habla de derivaciones de evacuación heterotópicas.

Dentro de este tipo de derivaciones nos encontramos dos tipos: no continentes y continentes.

### Derivaciones urinarias heterotópicas no continentes

En las derivaciones urinarias heterotópicas no continentes la orina fluye desde los riñones al exterior libremente sin quedar temporalmente almacenada en un reservorio intermedio. Requiere la utilización permanente de una bolsa colectora externa.

#### **Nefrostomía percutánea:**

Técnica de derivación urinaria externa mediante punción percutánea de la vía excretora renal. Consiste en la colocación bajo control fluoroscópico o ecográfico de un catéter en el sistema pielocalicial.

Se comenzó a generalizar su uso a finales de la década de los 70.

Esta técnica es aplicable tanto en el campo diagnóstico (nos muestra de manera más exacta la morfología de la vía urinaria indicándonos con mayor precisión lugares de obstrucción, etc.), como en el terapéutico. Se realiza con anestesia local, es relativamente simple y conlleva escasas complicaciones.

Aunque este procedimiento constituye inicialmente una derivación urinaria de carácter temporal, ante determinadas circunstancias se puede plantear considerarla como una derivación permanente, cambiando el catéter de forma periódica (por ejemplo en pacientes terminales, etc.).

Indicaciones: en uropatías obstructivas superiores que condicionan infección, dolor; fugas de orina, deterioro de la función renal (ejemplo, en monorrenos o en casos de obstrucción bilateral) y como tratamiento de apoyo a cirugía endourológica, cirugía abierta o litotricia extracorpórea.

Complicaciones: infección urinaria, hematuria, hematoma perirenal, fístula AV, perforación de colon, neumotórax, malposición del catéter; migración del catéter; obstrucción del catéter; molestias locales...

### 30. Derivaciones urinarias

La nefrostomía es una excelente solución como derivación, tanto en situaciones de urgencia como cuando se desee un drenaje temporal del tracto urinario superior previo a una solución definitiva. Asimismo, en casos muy selectivos de escasa supervivencia, la nefrostomía puede convertirse en un método aceptable de derivación definitiva.

#### **Pielostomía:**

Técnica quirúrgica mediante la cual se coloca el catéter en la pelvis renal, quedando exteriorizado en el flanco abdominal correspondiente. Suele realizarse de forma temporal en el transcurso de otros tipos de cirugía cuando, por ejemplo, se desea un drenaje de la vía urinaria para asegurar el reposo de suturas internas.

Aporta como ventajas su sencillez, escasa morbilidad, y no afectar al parénquima renal. Por el contrario, su duración es limitada al no permitir la reposición del catéter. Como derivación de carácter temporal o de emergencia se ve superada por la nefrostomía por punción percutánea, relegándose a casos en los que ésta no puede realizarse.

Las complicaciones más frecuentes son: del tracto urinario –infección urinaria y litiasis renal–; del catéter –obstrucción del mismo (pudiendo causar hidronefrosis y/o insuficiencia renal), desalojo o pérdida del catéter.

#### **Ureterostomía cutánea:**

Consiste en la derivación de uno o los dos uréteres a la piel. En el caso de una derivación urinaria alta bilateral, ésta puede realizarse construyendo dos estomas a nivel de la línea pararectal infraumbilicalmente, o bien, con un solo estoma y la realización de una transureterostomía contralateral. Esta técnica derivativa ofrece la ventaja de no precisar de la realización de una resección intestinal, y evita por tanto las complicaciones metabólicas típicas, derivadas del uso de estos segmentos; sin embargo, la incidencia de estenosis y necrosis en las ureterostomías es más alta. Si el uréter es amplio se realiza anastomosis directa sin espatulación evaginando su extremo. Por el contrario, si el uréter es fino se espatula su extremo y se anastomosa a un orificio cutáneo en forma de "V", anastomosando el vértice cutáneo de la "V" con el vértice de la espatulación. En ocasiones se pueden abocar los dos uréteres al mismo orificio cutáneo (situando el

estoma en el lado del uréter más dilatado) previa anastomosis de los dos últimos centímetros de ambos uréteres laterolateralmente. Si el uréter es amplio se realiza anastomosis directa sin espatulación evaginando su extremo. Actualmente es una técnica poco empleada.

Los problemas fundamentales que se presentan en la ureterostomía cutánea son: bacteriuria (35-100% de los casos); pielonefritis (20%); litiasis (2%); estenosis del estoma (30-60%).

La ureterostomía es un método de derivación externa de sencilla realización técnica y brevedad quirúrgica con muy pocas complicaciones postoperatorias.

Sin embargo, por su alto grado de complicaciones del estoma cutáneo, es un mal método de derivación para pacientes con una presumible larga supervivencia.

#### **Ureteroileostomía tipo Bricker<sup>1</sup>**

Es la derivación urinaria más frecuente en Europa. Consiste en aislar una porción de íleon para crear un "conducto ileal" al que se abocarán ambos uréteres. El extremo próximo de esta porción de íleon se cierra y el distal se lleva a la piel para construir un estoma protruyente a modo de pezón (resección de una pastilla de piel, aponeurosis y músculo y a través de este túnel se exterioriza el intestino realizándose en el mismo una eversión en puño de camisa con el objetivo de evitar en el mayor grado posible los fenómenos estenóticos). La disposición que ha de tener el asa hacia el exterior ha de ser isoperistáltica, de tal manera que se vea facilitada la expulsión de orina al exterior:

La forma de anastomosis directa con menos problemas y más efectiva es la unión término-terminal tipo Wallace. Los sistemas antirreflujo apenas se usan puesto que si el asa ileal evacua correctamente el contenido urinario el reflujo debería ser nulo o por lo menos lo suficientemente pequeño como para no ocasionar problemas.

El asa elegida ha de tener una longitud adecuada (15-20 cm) que permita anastomosar los uréteres sin tensiones y acceder a la piel permitiendo realizar un estoma evertido. No deben utilizarse los 10-15 cm ileales adyacentes a la válvula ileocecal, que deben res-

petarse siempre, ya que de no ser así, podría producirse malabsorción de la vitamina B12 y sales biliares.

Como el resto de las técnicas derivativas, el conducto ileal no está exento de complicaciones. Precozmente puede aparecer un íleo paralítico que puede durar varios días y en la mayoría de los casos se resuelve de forma conservadora; también nos podemos encontrar con la aparición de una fístula urinaria (7%); la presencia de una fístula digestiva es de escasa frecuencia (1-7%) pero de mal pronóstico. Tardíamente pueden aparecer cuadros de oclusión intestinal, estenosis del estoma cutáneo (2%); estenosis de la unión uretero-ileal (4-20%); litiasis (10%); las alteraciones hidroelectrolíticas son prácticamente inexistentes debido a que la orina no sufre contacto prolongado con el segmento intestinal; si el conducto ileal no funciona correctamente y la orina permanece mucho tiempo en contacto con el intestino, pueden surgir alteraciones metabólicas como acidosis hiperclorémica, hipopotasemia e hipofosforemia; reflujo y pielonefritis son poco frecuentes.

El Bricker se presenta como un excelente método de derivación permanente en el adulto, que salvando el inconveniente de ser externa, presenta unas tasas de complicaciones muy aceptables y aunque distorsiona la imagen corporal protege de manera eficaz al riñón. Su aplicación en el niño es más comprometida por las complicaciones tanto psicológicas como funcionales que aparecen a largo plazo.

### **Conducto yeyunal:**

Se debe contemplar en pacientes radiados en los que no es posible emplear colon transverso. Su longitud debe ser la menor posible para evitar al máximo las complicaciones metabólicas. La acidosis metabólica es máxima con este segmento intestinal.

### **Conducto colónico:**

Con colon transverso o sigma. Se debe valorar la posibilidad de emplear este conducto cuando nos encontremos ante pacientes con larga expectativa de vida o con pelvis radiadas. Este segmento permite realizar el implante ureteral con técnica antireflujo, pero si los uréteres están muy dilatados se aconseja realizarlo término-lateralmente sin técnica antirreflujo por la elevada tendencia que estos uréteres presentan a la

estenosis. Por lo general el estoma se emplaza en el cuadrante inferior izquierdo.

### **Conducto ileocecal:**

Propuesto por Libertino y Zinman. Los uréteres se anastomosan al íleon y el colon a la piel. La válvula de Bauhin actúa como sistema antireflujo pudiendo reforzarse por diversas técnicas.

### **Cistostomía:**

Consiste en derivar el curso de la orina desde la vejiga directamente a piel. Normalmente se realiza colocando un catéter o sonda mediante punción suprapúbica asistida por ecógrafo. Suele ser una solución temporal aunque en alguna situación especial pudiera convertirse en derivación permanente.

Las complicaciones más frecuentes: infección urinaria, obstrucción del catéter (retención urinaria), pérdida del catéter.

Para la creación de una cistostomía permanente tenemos que dilatar la punción suprapúbica inicial mediante dilatadores de Amplatz insertando un tubo de gran calibre.

### **Uretrostomía:**

Técnica poco usual que consiste en derivar el curso de la orina desde la uretra a piel a través de un estoma en periné. Durante los primeros días se suele dejar una sonda para evitar la estenosis del estoma. Dadas las diferencias morfológicas entre la uretra masculina y femenina, esta derivación no se realiza en mujeres y sí con cierta frecuencia en hombres. Al igual que la pielostomía, tiene carácter temporal en el transcurso de otras cirugías para asegurar el reposo de suturas internas después de un primer tiempo quirúrgico, para asegurar en un segundo tiempo la funcionalidad de la uretra con garantías. Se puede realizar como derivación definitiva en casos donde es la única alternativa para la eliminación urinaria (tumores penianos, traumatismos o estenosis uretrales complejas). Como complicaciones más frecuentes están los problemas psicosociales (la posible infertilidad) y dermatitis perineal.

## **Derivaciones urinarias heterotópicas continentales**

En las derivaciones urinarias heterotópicas conti-

## 30. Derivaciones urinarias

nentes la orina se almacena en un reservorio intraabdominal antes de salir al exterior. Los reservorios se clasifican en función del segmento de intestino que se emplea para su confección, pudiendo ser cada uno de ellos tubulizado o destubulizado.

La continencia se basa en unos casos en la competencia del esfínter anal y en otros casos en la creación de un sistema valvular de continencia.

**En la actualidad existen más de 40 tipos de derivación continente heterotópica, muchas de ellas son una modificación de las ya existentes. La elección debe hacerse individualizada en cada caso y conociendo las ventajas e inconvenientes de cada una. Hoy en día los resultados de cualquiera de ellas se deben comparar con los obtenidos con la ureteroileostomía de Bricker.**

### Ureterosigmoidostomía:

Descrita por Coffey en 1911 y posteriormente modificada por Nesbit y Cordonnier en 1949.

Es la técnica derivativa que más se ha utilizado en el pasado. Consiste en la unión de ambos uréteres a una porción sigmoidea con el objeto de producir el drenaje urinario en la cavidad intestinal, para más tarde ser eliminado junto con las heces. Los intervalos a los que se va a producir esta eliminación van a estar condicionados por la capacidad de distensión del recto y la continencia que permita el esfínter anal.

Otra variante de esta derivación consiste en destubulizar el sigma a modo de reservorio con objeto de conseguir una presión intraluminal menor y así disminuir las presiones que se alcanzan tras el llenado del segmento sigmoideo y como consecuencia es menor la frecuencia de reflujo y pielonefritis.

Para realizar este tipo de derivación es imprescindible que el enfermo tenga una buena continencia anal con un esfínter sólido y que no tenga ninguna enfermedad orgánica o funcional ni antecedentes de cirugías previas sobre el recto o sigma.

Las complicaciones podríamos dividir las en precoces y tardías. Como *complicaciones precoces* podemos observar la anuria por edema u obstrucción de los tubos rectales y la fístula intestinal. Como *compli-*

*caciones tardías* la pielonefritis (60%), estenosis de la anastomosis, litiasis (5-20%), incontinencia anal, trastornos hidroelectrolíticos condicionados por el tiempo de contacto de la orina con la mucosa colónica (acidosis hiperclorémicas, orinas alcalinas, hipercalcemia, etc.), mayor incidencia de adenocarcinoma de colon (5%) el periodo medio transcurrido desde la realización de la ureterosigmoidostomía y la aparición de un adenocarcinoma suele ser de unos nueve años<sup>8</sup>.

### Reservorio ileal continente:

El más conocido y difundido de estos modelos es el reservorio ileal continente y de baja presión de Kock<sup>3</sup>, con sus posteriores modificaciones. Originalmente el autor empleaba un segmento aislado de íleon terminal de 80 cm de longitud. El reservorio se crea con los 50 cm centrales de íleon que tras ser abierto por su borde antimesentérico se reconfigura y pliega en forma de "U". Una vez cerrada la pared posterior del reservorio con sutura continua, los segmentos ileales proximal y distal no destubulizados se invaginan hacia el interior del reservorio, lo que permite crear dos sistemas valvulares, uno proximal al reservorio al que se anastomosarán los uréteres y que garantizará la ausencia de reflujo, y el otro distal al mismo, con el que se realizará el estoma cutáneo y cuyo sistema valvular será el encargado de mantener la continencia. La fijación de los segmentos invaginados se realiza con autosutura desde el interior del reservorio. Los uréteres se anastomosan al asa ileal proximal, se colocan dos catéteres ureterales, se cierra la cara anterior del reservorio, se retroperitonealiza la anastomosis ureterointestinal, se realiza ileostomía cutánea con el extremo ileal eferente y se coloca un catéter a través del estoma para mantener vacío el reservorio durante el postoperatorio.

### Reservorio ileocecal continente:

Aporta frente al reservorio de Kock la ventaja de permitir la realización de un túnel submucoso, y además proporciona mayor capacidad de almacenamiento de orina.

El primero en utilizar este segmento para construir una derivación continente fue Gallo en 1946. En los años 70, Tscholl desarrolla la técnica de intussuscepción ileal por un segmento de íleon aislado de 5 cm que interpone entre el colon y la piel para garantizar la continencia. Posteriormente se describie-



ron muchas otras variantes: Indiana, Heineke-Miculicz, Bejany-Politano, Thuroff,...

El pH de la orina de estos reservorios es más alto que en los ileales y su contenido en urea menor por el mayor intercambio intestinal, ambos factores hacen que la infección urinaria sea más frecuente; sin embargo, ésta está más relacionada con el vaciado incompleto, la presencia de residuo, la falta de asepsia de los cateterismos y que en este tipo de derivación hay más moco que en las ileales. La acidosis hiperclorémica también es más frecuente.

## DERIVACIONES URINARIAS ORTOTÓPICAS

Se trata de técnicas de sustitución vesical que respetan la vía excretora natural, es decir, la uretra. Así pues, se trata de derivaciones permanentes, continentes y ortotópicas. El término de sustitución vesical ortotópica implica el reemplazamiento de la vejiga urinaria por otro órgano o prótesis que pretende cumplir con las funciones vesicales: almacenamiento de orina sin alteración de la función renal y evacuación de la misma, de forma voluntaria y controlada, a través de la uretra. Supone la conservación uretral y del sistema esfinteriano externo, manteniendo la integridad de la imagen corporal. La sustitución vesical lleva implícito un tiempo quirúrgico previo: cistoprostatovesiclectomía en el varón y exanteración pélvica anterior modificada en la mujer.

Existen diferentes técnicas quirúrgicas para realizarla: Camey I, Camey II, Padovana, Hautman, Kock ortotópico, Studer...

Serán candidatos a este tipo de derivaciones cualquier paciente cuya enfermedad o proceso precise de una cistectomía, siempre y cuando se den los requisitos necesarios que garanticen la no presencia de complicaciones posteriores derivadas del empleo de intestino como reservorio urinario.

Se descartarían aquellos pacientes con una función renal preoperatoria deficiente, o afección intestinal que pudiera comprometer la función gastrointestinal. Otras contraindicaciones para el empleo de este

tipo de derivaciones son la existencia de alteración del mecanismo esfinteriano de la micción y/o la incapacidad de realizar maniobras de vaciado vesical.

La sustitución del músculo vesical por intestino cambia la contracción normal sostenida de este músculo por las contracciones involuntarias y no sostenidas características de la función intestinal. Como resultado se produce una micción mal coordinada que en los casos de mala adaptación puede ocasionar orina residual que se infecta, produce cálculos, incontinencia nocturna y puede acabar induciendo lesión de las vías urinarias superiores. Por tanto, es indispensable que no sólo se incrementen la capacidad y la adaptabilidad, sino que se establezca un equilibrio entre la resistencia uretral y la presión de vaciamiento mediante alteración de los mecanismos esfinterianos, o que se recurra al cateterismo intermitente.

Para la sustitución vesical, lo mismo que para las derivaciones continentes, se debe conseguir capacidad de presión fisiológica suficiente. Está admitido que los segmentos intestinales destubulizados ofrecen mayor capacidad a menor presión y requieren un tramo más corto de intestino que los segmentos intactos. Actualmente el íleon es el segmento que más se utiliza.

La finalidad de la construcción de una neovejiga consiste en elaborar un sistema adaptable de baja presión durante la fase de llenado, lo que se logrará mejor cuando se altere la organización tubular del intestino; en proteger a las vías urinarias superiores contra la presión retrógrada al evitar las contracciones masivas espontáneas que inducen incontinencia, y en conseguir capacidad suficiente para aliviar al paciente de micción o cateterismos intermitentes.

Este tipo de cirugía goza de un gran atractivo pero no está exenta de complicaciones.

## Modelos ileales

### Tubulizados

- *Camey-Couvelaire*: en este modelo de reservorio se anastomosan los uréteres a los extremos de un segmento ileal aislado de 40 cm. La anastomosis uretral se realiza en la mitad del segmento, en su borde antimesentérico. Este reservorio brinda una capacidad aproximada de 250 cc. Con este

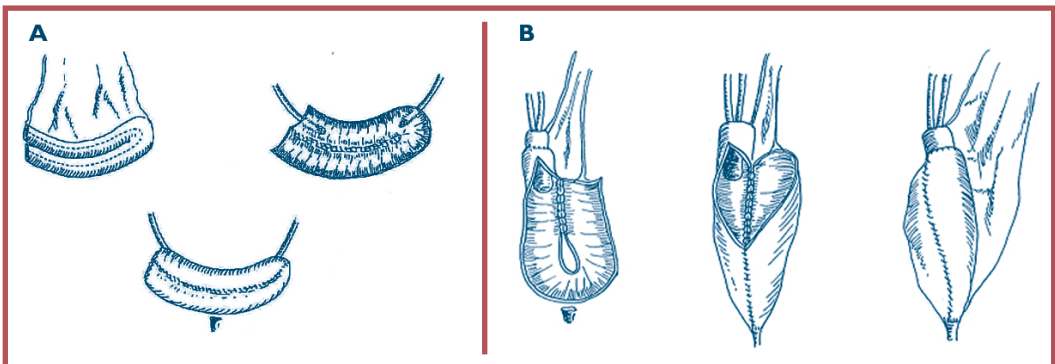
### 30. Derivaciones urinarias

modelo el paciente percibe mal la repleción. La continencia diurna se consigue en pocas semanas, y el escape nocturno permanente es la norma en la mayoría de las ocasiones<sup>25</sup>.

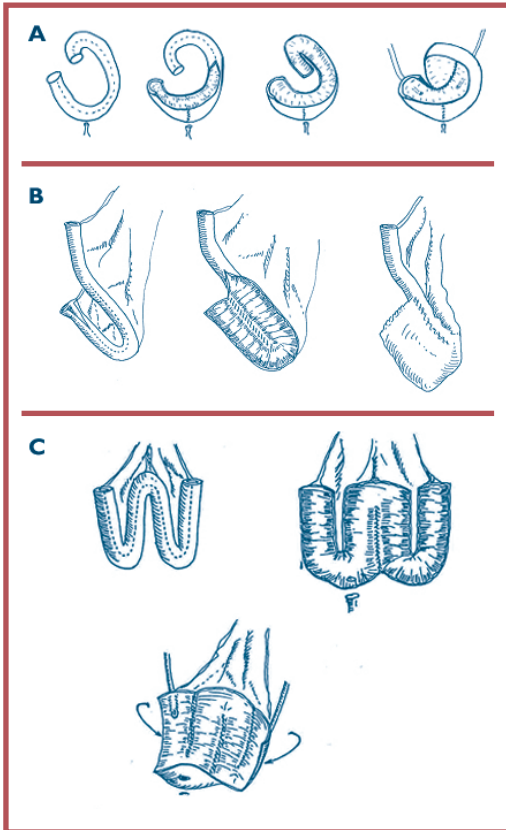
#### Destubulizados

- *Kock (1970)*: descrito con anterioridad, con un segmento ileal (hemi-Kock) o con los dos segmentos ileales. En el primer caso anastomosando directamente el reservorio a la uretra, y en el segundo, suturando a la uretra una de las chimeneas ileales<sup>3</sup>.
- *Camey II*: en este modelo se anastomosan los uréteres a los extremos de un asa ileal que está parcialmente destubulizada en sus 20-25 cm centrales y plegada laterolateralmente formándose una bolsa a modo de útero bicorne. La anastomosis uretral se hace en el borde antimesentérico del vértice inferior del reservorio<sup>5</sup> (Figura 1).
- *Melchior (1988)*: es un Camey II pero con intususcepción en uno de los extremos ileales donde se abocan los uréteres (Figura 1).
- *Bolsa en "U" (Martínez-Sagarra, 1988)*: coincidente en varios puntos con la técnica de Melchior pero difiere en la individualización de las anastomosis ureterales y en el mecanismo de antirreflujo por intususcepción ileo-ileal. Resección de 50-60 cm de íleon, apertura de una ventana sobre el mesenterio. Aproximación a la línea media de ambas ramas del montaje clásico en "U" para hacer una especie de "T" y sutura de las mismas<sup>9</sup>.
- *Bolsa Ileal Padovana (Pagano, 1990)*: se emplean 60 cm de íleon destubulizado que se pliegan en espiral formando una bolsa esférica. Ésta se anastomosa directamente a la uretra y los uréteres a la bolsa según técnica de LeDuc (Figura 2).
- *Studer (1989)*: utiliza 65 cm de íleon, del que se destubulizan los 45 cm distales. El segmento destubulizado se pliega transversalmente 2 veces para formar una esfera y se anastomosa directamente a la uretra. Los uréteres se anastomosan directamente al extremo del segmento ileal no destubulizado (Figura 2).
- *Bolsa Ileal en S (Tsholl, 1987)*: se toman 51 cm de íleon, se realiza intususcepción, en el lado aferente se anastomosan los dos uréteres. Los 36 cm restante se destubulizan y se suturan en forma de "S".
- *Bolsa de Ulm (Hautmann, 1988)*: se realiza con 70 cm de íleon, que se destubuliza. El segmento destubulizado se pliega en "M" o "W" para formar una esfera y se anastomosa a la uretra. Los uréteres se anastomosan según técnica de LeDuc al reservorio (Figura 2).
- *Bolsa ileal en "W" (Martínez-Sagarra 1988)*: se aíslan 60 cm de íleon. Se destubulizan unos 50 cm, manteniendo una zona tubular aferente para la construcción de un sistema antirreflujo por intususcepción. La zona destubulizada se dispone en "W", uniendo los bordes adyacentes con grapas reabsorbibles o sutura continua de reabsorción lenta. El parche ileal se cierra sobre sí mismo

**Figura 1.** A) Camey II. B) Melchior.



**Figura 2.** A) Vejiga Padovana. B) Studer. C) Vejiga de Hautmann.



y la bolsa se anastomosa a la uretra. Los uréteres se anastomosan en Wallace al extremo ileal tubular<sup>9</sup> (Figura 3).

### Modelos ileocecales

Son los reservorios que mayor capacidad ofrecen con la destubulización. Permiten utilizar la válvula ileocecal o el propio apéndice para construir el mecanismo antirreflujo. Por el contrario son más sépticos. Con este segmento es importante tener siempre presente que los 5-10 últimos centímetros del íleon se irrigan por una arcada vascular que se origina de la arteria ileocecoapendiculocólica y las últimas ramas ileales, lo que hace de éste un tramo intestinal muy propenso a sufrir fenómenos isquémicos.

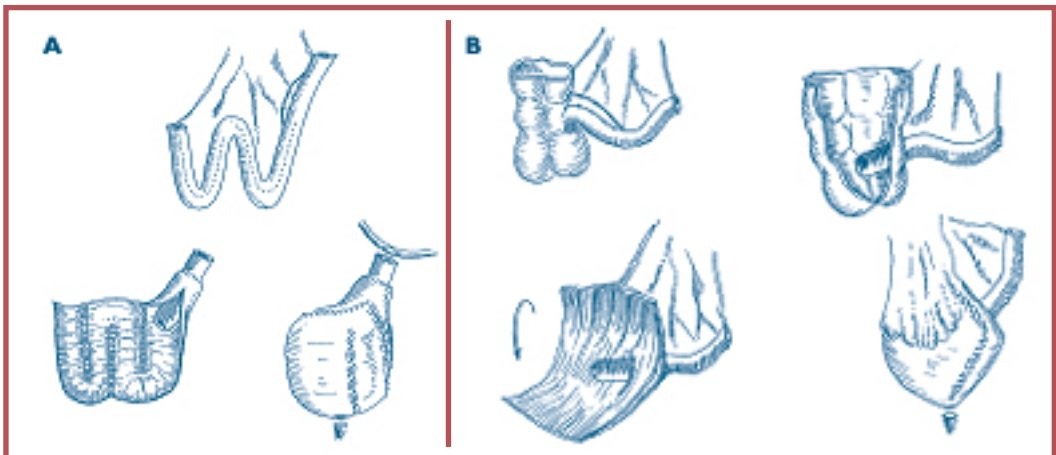
### Tubulizados

- *Segmento ileocecal Tubulizado*: los uréteres se anastomosan al segmento ileal y el ciego a la uretra. La válvula ileocecal actúa como sistema antirreflujo.

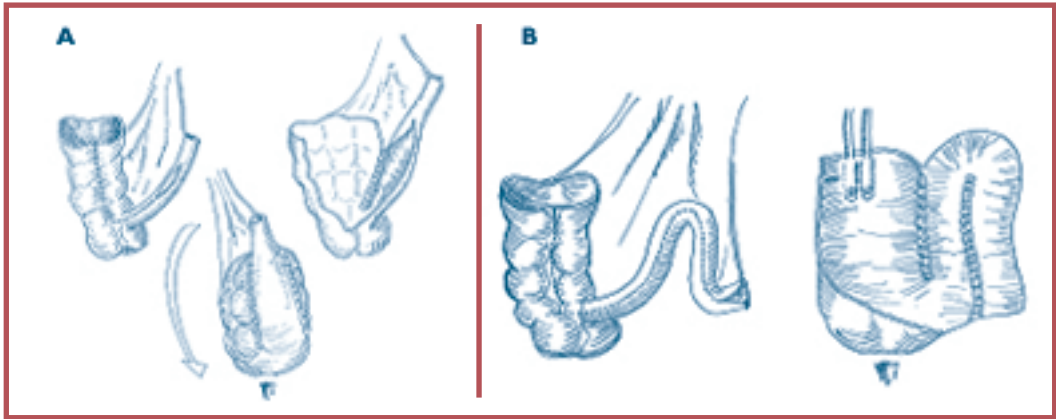
### Destubulizados

- *Bolsa de Mainz (Thuroff, 1985)*: utiliza los últimos 25 cm del íleon y 15 cm del ciego. El segmento ileocecal se destubuliza en toda su longitud y se pliega en forma de "S" para conformar una esfera. Se realiza una apendicectomía y el reservorio se anastomosa a la uretra a través de un ojal practicado en la base del ciego. Concebida en principio como derivación cutánea continente y adaptada poste-

**Figura 3.** A) Bolsa ileal en W. B) Bolsa destubulizada con segmento ileocecal.



**Figura 4.** A) Técnica de Le Bag. B) Bolsa de Mainz.



riormente como plastia de sustitución ortotópica<sup>10</sup> (Figura 4).

- *Bolsa de UCLA*: se emplea todo el colon ascendente destubulizado por su tenia anterior hasta la válvula ileocecal y 15 cm de íleon tubulizado que se invagina parcialmente en el ciego. El pezón ileal invaginado se estabiliza con 2 disparos de sutura GIA. Se implantan ambos uréteres tunelizados en el colon y finalmente éste se pliega en sentido craneocaudal.
- *Bolsa de Duke (Webster y King, 1987)*: en este modelo el colon ascendente y el ciego se abren por su borde antimesentérico. Posteriormente se retira un parche mucoso de la pared posterior del ciego y se lleva a cabo una incisión en la cara posterior del segmento invaginado que abarca hasta la serosa de la pared interna de este segmento. La estabilización del segmento invaginado se consigue mediante la sutura manual de ambas estructuras seromusculares entre sí.
- *Bolsa Le Bag (Light, Engelman y Scardino 1986)*: es una variante de la bolsa de Mainz. Se destubuliza totalmente 20 cm de íleon y 20 de ciego y colon ascendente. La bolsa de crea interponiéndose y suturando el íleon en el colon lo que confiere al reservorio algunas mejoras urodinámicas. Los uréteres se implantan en el colon con la técnica de Goodwin (Figura 4).
- *Bolsa de Indiana (Rowland, 1985)*: Se emplea el colon derecho y 10 cm de íleon terminal. Se realiza apendicectomía. Se abren el colon y el ciego por su extremo antimesentérico. Se reimplantan los uréteres tunelizados en la tenia intestinal y finalmente se realiza una reducción del calibre o modelado del íleon. Este modelo fue concebido inicialmente como un reservorio continente heterotópico aunque se ha empleado también como vejiga ortotópica, abocando los uréteres al íleon y el reservorio a la uretra. En los años 90 se ha convertido en la derivación urinaria continente con colon derecho más utilizada.
- *Bolsa destubulizada con segmento ileocecal (Martínez-Sagarrá, 1988)*: se emplean 15 cm de íleon y 25 cm de ciego y colon ascendente. Se realiza apendicectomía. Maniobra de exclusión del mesenterio sobre el meso ileal. Se destubuliza totalmente el ciego y colon ascendente por sección de su borde antimesentérico. Intususcepción ileocecal, pliegue del parche ceco-cólico sobre sí mismo formando una bolsa reservorio que se anastomosa a la uretra en la zona destubulizada cecocólica. Anastomosis ureteral tipo Wallace al extremo ileal<sup>9</sup> (Figura 3).

## Modelos con colon derecho

### Tubulizados:

Poco empleados por su elevada actividad motora que origina altas presiones basales e importantes picos de presión en el reservorio, con los consiguientes problemas de incontinencia y reflujo.

### Destubulizados:

- *Bolsa de Mayo o de Goldwasser (1986)*: emplea ciego y colon derecho. Se destubuliza el colon a lo largo de la tenia anterior conservándose tubulizado el ciego, se realiza la apendicectomía, se cierra la válvula ileocecal y se reimplantan los uréteres en la cara posterior del mismo. Se pliega el colon sobre sí mismo una sola vez y en sentido anterior. La bolsa se anastomosa a la uretra (Figura 5).
- *Mansson (1990)*: variante de la anterior pero abriendo en su totalidad el colon ascendente y el ciego.
- *Lockhart (1987)*: utiliza ciego, todo el colon ascendente y parte del transverso.

### Modelos sigmoides

Es el segmento intestinal que mayor capacidad ofrece tras la destubulización, el que menos contractilidad espontánea presenta, el que mejor evacúa y el que mejor permite percibir el deseo miccional. Se desplaza con facilidad a la región uretral y no produce alteraciones en el hábito intestinal ni en la nutrición. Sin embargo, es el tramo más séptico del aparato digestivo y presenta alta incidencia de patología tumoral, diverticular, inflamatoria...

### Tubulizados:

Al principio se utilizó sigma sin destubulizar pero las altas presiones durante las contracciones obligó a optar por la destubulización del segmento.

### Destubulizados

- *Reddy (1987)*: el sigma ha sido empleado por Reddy en una plastia semidestubulizada en la que emplea 35 cm de sigma con disposición en "U", destubulizando ambas ramas que une entre sí. Mantiene tubular el apex de la plastia en "U" que es donde anastomosa la uretra. Romero Maroto emplea así mismo una plastia sigmoidea con disposición vertical y destubulización de la parte alta. La solapa resultante se abate para unirse al remanente tubular. La anastomosis uretral se hace en esta zona. Ambos uréteres son anastomosados a la pared posterior.

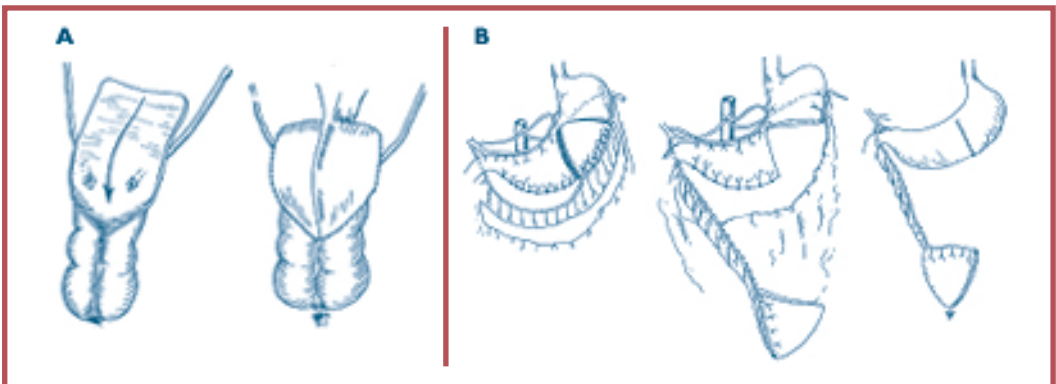
La total destubulización del sigma es llevada a cabo por Khalaf, quien emplea 25 cm de sigma. El parche conseguido se dobla para reconfigurar una bolsa, los uréteres se anastomosan mediante tunelización submucosa. La anastomosis uretral se hace en zona destubulizada. Presenta una capacidad media de 400 cm<sup>3</sup>. En nuestro país esta técnica ha sido modificada por S. Isorna conociéndosela como "vejiga canaria".

### Modelos con estómago

#### Gastrocistoplastia

Sinaiko en 1956 sugiere las ventajas del empleo de segmento gástrico en la cirugía reconstructiva del tracto urinario bajo. Se eliminarían los problemas de absorción y por tanto de acidosis, como la secreción mucosa sería menor y las características dinámicas de su pared serían superiores a otros segmentos. Podría emplearse

**Figura 5.** A) Bolsa de Mayo. B) Gastrocistoplastia de Mitchell.



### 30. Derivaciones urinarias

en pacientes previamente radiados en la zona pélvica o previamente intervenidos con empleo de segmentos intestinales más distales. No interferiría en el metabolismo de la vitamina B<sub>12</sub> y el ácido fólico. Todos estos factores hacen desarrollar la técnica de Leong primeramente aplicada en perros. Emplea el antro pilórico irrigado por la arteria gastroepiploica izquierda. Los uréteres se anastomosan con tunelización submucosa. La parte distal de la bolsa antral es suturada a la uretra.

Más empleada actualmente es la gastrocistoplastia de Mitchell<sup>11</sup>. Emplea un parche gástrico tomado del cuerpo del estómago, desde su curvatura mayor y que asegura su irrigación por la arteria gastroepiploica derecha. Después de liberar dicha arteria del epiploon mayor se selecciona la porción del estómago a resear; generalmente unos 15 cm de la curvatura mayor con base de un parche triangular cuyo apex se aproxima a la curvatura menor pero sin incluirla. Se secciona la arteria gastroepiploica. Se secciona la arteria gastroepiploica contralateral, se libera la arteria gastroepiploica derecha de las arterias cortas de la curvatura mayor (en ocasiones se necesita papaverina para evitar el arterioespasmo). Una vez resecado el parche gástrico se reestablece la continuidad del estómago y se desciende el injerto hacia la pelvis pasándolo a través del mesocolon transversal y de la raíz del mesenterio, sin tracción ni torsión. Se anastomosa el apex a la uretra y los uréteres a ambos lados de la bolsa gástrica por tunelización submucosa (Figura 5).

En nuestra serie de 265 sustituciones vesicales ortotópicas realizadas entre 1981 y 2004 realizamos

en un primer periodo 30 plastias tubulares y posteriormente 235 destubulizadas. Se empleó el segmento ileocecal cuando no fue aconsejable el uso de leon terminal por el cual tenemos clara preferencia. La disposición del intestino para la formación de la neovejiga fue de preferencia en "N" o "W". En todos los casos la anastomosis inferior fue a uretra, mediante seis puntos sueltos de material reabsorbible de 3/0. La anastomosis alta, urétero-neovejiga es una técnica directa término-terminal a la chimenea ileal (tipo Wallace), con puntos sueltos del mismo material pero de 5/0.

En nuestra experiencia y sobre 265 casos se han presentado un total de 45,6% de complicaciones precoces. Mientras que las complicaciones tardías han sido del 27,50%. Las tablas recogen pormenorizadamente las distintas complicaciones (Tablas 1 y 2).

A pesar de esta exhaustiva relación de complicaciones, el índice de reintervención en estos pacientes es relativamente bajo. Así, en complicaciones tempranas el índice de reintervención ha sido de 15,2%, diferenciando con anestesia general un 5,6% y con anestesia local un 9,6% (Tabla 3). De la misma forma el índice de reintervención por complicaciones tardías fue de 8,8%, de los cuales fueron resueltos con anestesia general el 4,4% y con anestesia local el 4,4% restante (Tabla 4).

Comparando ambas Tablas (3 y 4) podemos ver cómo a pesar del importante número de complicaciones de esta compleja cirugía pueden ser manejadas

**Tabla 1.** Complicaciones precoces 45,6%.

Fístula urinaria baja	11,6%	Broncoespasmo	0,4%
Fístula vesical	1,2%	Hemorragia CID	0,4%
Fístula urinaria alta	2,4%	Epididimitis (ITU)	1,6%
Fístula intestinal	2%	Sepsis	6,8%
Evisceración	2,4%	Colitis pseudomembranosa	1,2%
Absceso de pared	6%	Derrame pleural	0,8%
Trombosis subclavia	0,4%	Dolor neuropático perineal	0,4%
TVP	0,4%	F.R.A.O.	0,4%
ACVA	0,8%	Neumotórax	0,4%
Reacción alérgica	0,8%	Embolia pulmonar	1,2%
Osteítis pubis	0,4%	Rotura catéter	0,8%
Hemiparálisis	0,4%	Absceso psoas	0,4%
Obstrucción/ileo paralítico	8,8%	Urinoma	2,8%

**Tabla 2.** Complicaciones tardías 27,50%.

Estenosis alta	3,5%	Anulación renal no obstructiva	3,50%
Estenosis baja	1,5%	Acidosis descompensada	2,5%
Est. sist. valvular	1,5%	Litiasis	1,5%
Recidiva neovejiga	0,5%	Obstrucción intestinal	3,5%
Recidiva uretral	1%	Hernia estrangulada	0,5%
Recidiva ureteral	0,5%	Laparocele	0,5%
Enf. a distancia	2,5%	Trombosis ilíaca	1%
Retención urinaria	3%	Aneurisma aorta abdominal	0,5%

**Tabla 3.** Reintervención complicaciones precoces 15,2%.

<b>ANESTESIA GENERAL 5,6%</b>		<b>ANESTESIA LOCAL 9,6%</b>	
2 Fístula ureteral	Doble J Reimplante	3 Fístula ureteral	Nefrostomía percutánea
2 Fístula intestinal	Laparotomía	7 Urinoma	Drenaje/ sonda
6 Evisceración	Cierre	6 Absceso pared	Drenaje/ cierre
4 Obstrucción intestinal	Laparotomía	1 Osteítis pubis	Drenaje
		1 Neumotórax	Drenaje
		1 Absceso psoas	Drenaje
		2 Dehiscencia vejiga	Drenaje/ sonda
		2 Rotura catéter	Extracción endoscópica

**Tabla 4.** Reintervención de complicaciones tardías 8,8%.

<b>ANESTESIA GENERAL 4,4%</b>		<b>ANESTESIA LOCAL 4,4%</b>	
3 Estenosis ureteral	Reimplante	2 Estenosis ureteral	Doble J
1 Estenosis ureteral	Dilatación doble J	2 Estenosis ureteral	Nefrostomía doble J
2 Estenosis valvular	Reimplante "by-pass"	2 Estenosis uretro-ileal	Uretrotomía endoscópica
2 Obstrucción intestinal	Laparotomía	1 TM neovejiga	RTU
1 Litiasis	Cistolitotomía	1 TM uretra	RTU
1 Hernia estrangulada	Laparotomía	2 Litiasis	Lasertricia
1 laparocele	Laparotomía		
1 Disfunción eréctil	Prótesis pene		

de forma conservadora en la mayoría de los casos, con un índice de reintervención asumible, que en más de la mitad de las ocasiones representa un gesto quirúrgico relativamente simple.

Seguimos pensando que los beneficios que ofrece la sustitución vesical ortotópica en términos de calidad de vida supera a los inconvenientes en términos de complicaciones. La morbilidad en esta cirugía, siendo minuciosos en el recuento, aparece importante, como lo es en otras series nacionales y extranjeras.

Vemos que existen múltiples posibilidades para sustituir la vejiga, cuándo emplear una u otra vendrá dada por la preferencia del cirujano, su experiencia en cirugía abdominal, las condiciones generales y locales del paciente. Conocemos las ventajas teóricas y demostradas en la práctica del segmento gástrico y la posibilidad de su empleo en pacientes que por su desequilibrio hidroelectrolítico y grado de insuficiencia renal estaban hasta el momento imposibilitados de beneficiarse con una cirugía de sustitución con otros segmentos intestinales. Sin embargo, es una técnica

### 30. Derivaciones urinarias

que requiere una alta cualificación en cirugía abdominal. El sigma ofrece también ventajas en cuanto a una menor reabsorción que otros segmentos intestinales, afectando menos al estado nutricional a largo plazo; sin embargo, está con frecuencia afectado por diverticulosis, diverticulitis y lesiones potencialmente malignas.

Al segmento ileocecal se le imputan problemas derivados del metabolismo de la vitamina B<sub>12</sub> y el ácido fólico, defectos en la absorción de las sales y ácidos biliares. La pérdida de la válvula de Bauhin acelera el tránsito, desbordándose la capacidad de absorción del colon derecho, lo que puede condicionar despeños diarreicos. Sin embargo, es una porción muy manejable que no ofrece problemas para la anastomosis entero-uretral si se efectúa una buena liberación. El íleon en pacientes obesos y brevílineos, 15%, no alcanza la uretra por la cortedad del meso, en estos casos el segmento ileocecal puede resolver el problema.

El aislamiento de cualquier segmento intestinal modifica siempre la función del intestino, dependiendo también de la longitud del segmento aislado. En el intestino delgado es el yeyuno el que cumple funciones más específicas de absorción de vitamina B<sub>12</sub> y sales biliares. El íleon intermedio es, pues, la zona

cuya resección compromete menos la absorción. Es una zona móvil y manejable por la mayoría de los cirujanos, que ofrece además menos problemas digestivos en cuanto a la reparación de la continuidad intestinal.

No existe una técnica superior a otra y debe ser el equipo quirúrgico que acomete este tipo de intervenciones el que debe decidir cuál es la mejor solución para determinado paciente.

A pesar del importante número de complicaciones de esta compleja cirugía, pueden ser manejadas de forma conservadora en la mayoría de los casos. Los beneficios que ofrece la sustitución vesical ortotópica en términos de calidad de vida supera a los inconvenientes en términos de complicaciones, por lo que constituye nuestra elección principal.

El seguimiento a largo plazo de las sustituciones vesicales por distintos grupos y por nuestra propia experiencia nos confirma que la sustitución vesical es una técnica funcionalmente fiable y que cumple con las funciones vesicales, otorgando una calidad de vida superior a las otras opciones de derivaciones urinarias.



## **BIBLIOGRAFÍA**

- \*\*1. Bricker EM. Bladder substitution after pelvic evisceration. *Surg Clin North Am* 1950; 30(5): 1511-21.
  2. Couvelaire R. Le réservoir ileal de substitution apres cystectomie totale chez l'homme. *J Urol* 1951; 57(6): 408-17.
  - \*\*3. Kock NG. An experimental analysis of mechanisms engaged in reflux inhibition of intestinal motility. *Acta Physiol Scan* 1959; 47(164): 1-54.
  4. Skinner DG, Boyd SD, Lieskovsky G. Clinical experience with the Kock continent ileal reservoir for urinary diversion. *J Urol* 1984; 132(6): 1101-7.
  - \*\*5. Camey M, Le Duc A. A procedure for avoiding reflux in uretero-ileal implantations during enterocystoplasty. *J Urol Nephrol* 1979; 85: 449-54.
  6. Leadbetter WF, Clarke BG. Five years experience with the uretero-enterostomy by combined technique. *J Urol* 1955; 73: 67-82.
  - \*\*7. Wallace DM. Uretro-ileostomy. *Br J Urol* 1970; 42(5): 529-34.
  - \*\*8. Rioja LA, Rioja C, De la Peña JJ. Ureterosigmoidostomía. Derivaciones urinarias. Ponencia oficial al XLVIII Congreso Nacional de Urología. La Coruña 1983. *Asoc Esp de Urol* 1983; 91.
  9. Martínez-Sagarra JM. Sustitución vesical con empleo de intestino. Discurso para recepción como Académico de Número en la Real Academia de Medicina y Cirugía de Valladolid. Ed. Server Cuesta, Valladolid, 2001; 41-56.
  10. Thuroff JW, Alken P, Riedmiller H, Engelman U, Hohe-nfellner R. Continent diversion with the Mainz pouch. *World J Urol* 1996; 14 (2): 85-91.
  11. Mitchell ME. Gastric bladder reconstruction. *Urol Clin North Am* 1991; 18(4): 649-57.
- \* (Los dibujos proceden de la referencia bibliográfica número 18 con el permiso del autor)

Libro del Residente de  
**Urología**



capítulo 31

## **Cáncer de próstata**

*Javier Feltes Ochoa  
Ovidio Blanco Carballo  
Alfredo Rodríguez Antolín*

*H. U. Doce de Octubre. Madrid*

Palabras clave: *Cáncer de próstata. Factores de riesgo. Grados de Gleason. PSA. Prostectomía.*



Libro del Residente de

# Urología



Índice capítulo 31

## Cáncer de próstata

<b>Introducción y epidemiología</b> .....	545
<b>Etiología y factores de riesgo</b> .....	545
<b>Anatomía patológica</b> .....	546
<b>Diagnóstico y estadificación del cáncer de próstata</b> .....	547
<b>Tratamiento del cáncer de próstata</b> .....	552
<b>Bibliografía</b> .....	560



## capítulo 31

# Cáncer de próstata

## INTRODUCCIÓN Y EPIDEMIOLOGÍA

El cáncer de próstata supone un problema de salud pública de primerísima línea, con cerca de 700.000 varones diagnosticados al año en el mundo y una tasa estandarizada mundial de 104 /100.000 varones. La distribución geográfica es variable encontrándose la mayor incidencia en Europa y Norteamérica, y la menor entre la población china. En Estados Unidos se diagnosticaron 232.090 varones en el año 2005, constituyendo el cáncer más frecuente alcanzando el 33% de todos los tumores sólidos<sup>(1)</sup>. Se trata, de manera añadida, de la segunda neoplasia en mortalidad después del carcinoma broncopulmonar, con más de treinta mil fallecimientos al año en Estados Unidos. Cifras del Instituto Nacional de Estadística de 2003 en nuestro país recogen 5.606 defunciones debido al cáncer de próstata siendo la edad media de 79 años<sup>(2)</sup>.

Existe un hecho diferencial que hace característico al cáncer de próstata respecto a otras neoplasias sólidas. Los estudios autópsicos demuestran una incidencia de células cancerosas en el 30-40% de los varones de 60 años, alcanzando el 60-70% a los 80 años. Esta prevalencia de enfermedad histológica no se acompaña afortunadamente con las cifras de prevalencia clínica que se estima alcance a uno de cada 6 varones en países occidentales.

## ETIOLOGÍA Y FACTORES DE RIESGO

El cáncer de próstata tiene un origen multifactorial cuyas potenciales causas incluyen factores endocrinos, genéticos y ambientales. La incidencia del cán-

cer de próstata está íntimamente ligada a la edad, a la raza y a la historia familiar. Un número importante de factores como hábitos de vida, ingesta, tóxicos, etc., han sido estudiados con desiguales resultados sobre la real influencia sobre esta neoplasia.

### Factores de riesgo principales

Los andrógenos desempeñan un papel clave en el mantenimiento y desarrollo del cáncer de la glándula prostática. Las células prostáticas son muy sensibles a los andrógenos (fundamentalmente dihidrotestosterona) y regresan con la castración. Hay estudios incluso, que demuestran una mayor incidencia de cáncer con niveles elevados de testosterona sérica. Para otros autores serían unos bajos niveles de testosterona, junto con la edad los desencadenantes de la enfermedad. En definitiva, se desconoce el papel exacto de los andrógenos, aunque su presencia, al menos como factor permisivo, parece ineludible.

La influencia de la **edad** es primordial en una neoplasia asociada a las edades más avanzadas en mayor grado que cualquier otro tumor. El 75% de los cánceres son diagnosticados en pacientes con más de 65 años. En España la tasa de incidencia en varones menores de 65 años es del 13,3/100.000 varones, mientras que en edades superiores pasa a ser del 386/100.000.

En cuanto a la **distribución étnica y geográfica** se puede afirmar que los varones afroamericanos mantienen la mayor incidencia de cáncer de próstata clínico del mundo, mientras que la menor incidencia se da en China y Japón. Estas diferencias parecen deberse a la suma de factores genéticos junto con factores ambientales y estilos de vida.

El impacto de la **historia familiar** en la probabilidad de sufrir un cáncer de próstata supone un

incremento del riesgo relativo entre 1.5 y 5 veces en función del grado de parentesco o del número de familiares afectos. Esta agregación familiar del cáncer de próstata es observada en el 20% de los casos. En otro 5% de los casos esta neoplasia adquiere una forma hereditaria asociada generalmente a anomalías en el brazo largo del cromosoma 1<sup>(3)</sup>.

## Otros factores de riesgo

La dieta y los suplementos nutricionales parecen ser los factores secundarios más importantes en la evaluación del riesgo de cáncer de próstata. La dieta grasa y el consumo excesivo de carne ha sido asociado con un modesto aumento del riesgo cancerígeno en numerosos estudios y recientes revisiones apuntan a que su disminución en la dieta puede disminuir la incidencia de cáncer. Existe abundante evidencia de que el consumo de vegetales, especialmente los vegetales crucíferos (col, brócoli, repollo) y el tomate (licopenos) pueden estar asociados a una disminución de la incidencia de cáncer<sup>(4)</sup>. El consumo de pescado también ha demostrado un efecto protector en dos estudios prospectivos, probablemente ligado a la presencia de un ácido graso de cadena larga en el pescado, el ácido omega-3. Estos hábitos dietéticos explicarían, al menos en parte, por qué la población japonesa (consumo vegetal, de pescado y mínimo de carnes rojas) emigrada a Occidente incrementa la incidencia de cáncer de próstata al modificar sus hábitos dietéticos.

Existe una razonable certeza de la relación inversa entre polifenoles (frutas, té verde y vino tinto) y el riesgo de cáncer de próstata, si bien se requieren más estudios. Una relación también contrastada es el efecto protector del consumo de soja e isoflavonas, probablemente debido a su componente estrogénico débil.

Existen pruebas de que el consumo de vitamina E (alfa-tocoferol), vitamina D y selenio pueden tener un efecto antiproliferativo tumoral probablemente por disminución del estrés oxidativo y la genotoxicidad. Al igual que con los otros nutrientes mencionados se requieren estudios más determinantes.

Los resultados de otros factores y hábitos de vida analizados no permiten determinar asociaciones directas con el riesgo de cáncer de próstata. Las asociaciones más firmes parecen ser las del tabaquismo y

el incremento de cáncer, fundamentalmente más agresivos, y el de la inflamación crónica. Otros hábitos como el alcohol, diabetes, hiperplasia benigna, vasesectomía, actividad profesional o actividad física no pueden establecerse como factores de riesgo.

## ANATOMÍA PATOLÓGICA

El epitelio normal de la próstata está formado por tejido conjuntivo fibroelástico que constituye el estroma y glándulas que generalmente se encuentran localizadas en la periferia.

Aunque cuando nos referimos al cáncer de próstata en la mayoría de los casos nos referimos al adenocarcinoma acinar existen otros tipos histológicos que representan en conjunto un 8% del global.

Dentro de los subtipos menos frecuentes cabe destacar el adenocarcinoma ductal derivado de los ductos prostáticos que presenta peor pronóstico dada su mala respuesta al tratamiento hormonal. El carcinoma neuroendocrino representa un subtipo minoritario radio y quimiorresistente cuya única opción terapéutica es la cirugía.

## Neoplasia intraepitelial próstática

La neoplasia intraepitelial próstática (PIN) es un proceso en el que se ven afectados ductos y acinos, dividiéndose en PIN de bajo grado y PIN de alto grado según la severidad de los cambios en los patrones de: estratificación celular, aumento de tamaño nuclear, patrón cromatínico, pleomorfismo y aparición de nucleolo.

El valor clínico que se le debe dar al PIN se encuentra en discusión. En un estudio de Borboruglu et al, la aparición de PIN en la primera biopsia lleva aparejado una mayor incidencia de cáncer de próstata tras repetir la biopsia.

Es difícil estimar el porcentaje de pacientes que desarrollará un adenocarcinoma tras la aparición de PIN en la biopsia, por lo que se puede establecer que la biopsia debe ser repetida tras la aparición de un PIN de alto grado.

## Adenocarcinoma

La mayoría de estos tumores se localizan en la zona periférica. Macroscópicamente presenta un color amarillo o gris blanquecino.

Aunque existen numerosos sistemas de clasificación para evaluar el adenocarcinoma prostático el más utilizado es el descrito por Gleason<sup>(5)</sup>.

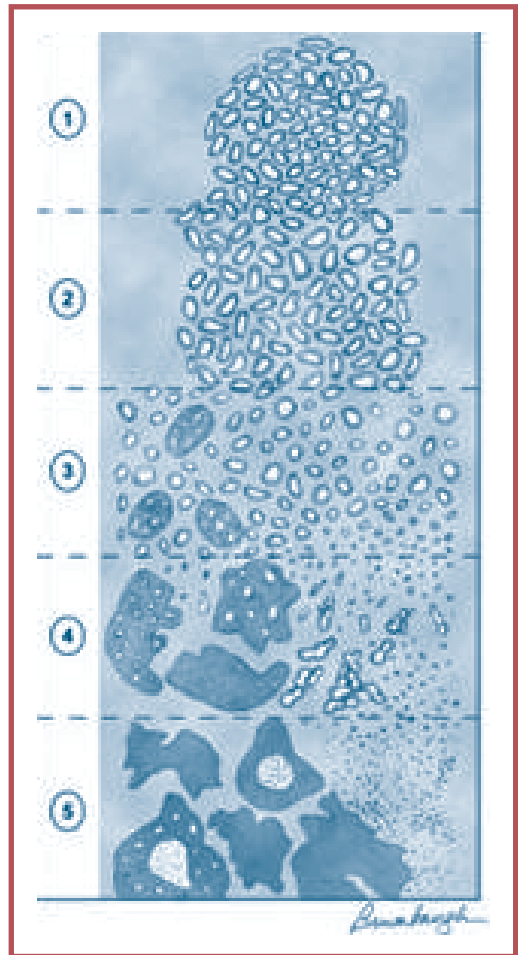
El sistema de Gleason se basa en el patrón de diferenciación glandular y en el patrón de crecimiento del tumor a pequeño aumento. Se valoran los dos patrones de crecimiento más frecuentes por separado definiendo un patrón primario (predominante) y un patrón secundario (segundo más prevalente). Se valora cada patrón de 1 a 5, desde el más diferenciado al menos diferenciado.

Gleason, en sus estudios, demostró que tanto el patrón primario como el secundario influían en el pronóstico, por lo que se obtuvo la suma mediante la adición entre grado primario y secundario. La suma de Gleason varía, pues, desde 2 hasta 10.

### Grados de Gleason

- Grado 1:** Glándulas uniformes, únicas con escaso estroma entre ellas. No se observa infiltración.
- Grado 2:** Similar a grado 1 las glándulas presentan algo más de variabilidad de tamaño y forma, presentando más estroma entre las células.
- Grado 3:** El tumor infiltra por dentro y entre las glándulas prostáticas no neoplásicas, siendo de tamaño más pequeño las glándulas que en los grados anteriores.
- Grado 4:** Infiltración del estroma que se extiende entre las glándulas normales. Existe una fusión de las glándulas (características diferenciadora con respecto al grado III).
- Grado 5:** El tumor se infiltra forma etapas difusas, no se aprecia formación de glándulas.

**Figura 1.** Esquema de gradación de Gleason.



Como resumen, recordar que este sistema de gradación arquitectónica nos permite predecir el curso clínico y pronóstico del paciente presentando una buena correlación con la supervivencia esperada.

## DIAGNÓSTICO Y ESTADIFICACIÓN DEL CÁNCER DE PRÓSTATA

El cáncer de próstata es asintomático en los estadios localizados de la enfermedad. Cuando el tumor da síntomas como hematuria, hemospermia, uropatía obs-



**Tabla 1.** Estadificación del cáncer de próstata. Clasificación de la TNM.

<b>T. Tumor primario</b>	
Tx.	El tumor primario no puede ser evaluado
T0.	No evidencia de tumor primario
T1.	Tumor no palpable ni visible por imagen
T1a.	Tumor incidental histológico en <5% material resecado
T1b.	Tumor incidental histológico en >5% material de resección
T1c.	Tumor identificado mediante biopsia por aguja por elevación de PSA
T2.	Tumor confinado dentro de la próstata
T2a.	Confinado a un lóbulo y <50% del mismo
T2b.	Confinado a un lóbulo y >50% del mismo
T2c.	Tumor que afecta a ambos lóbulos
T3.	Tumor que se extiende más allá de la cápsula prostática
T3a.	Invasión extracapsular uni o bilateral
T3b.	Invasión de vesículas seminales
T4.	Invasión de estructuras adyacentes: cuello vesical, recto, músculos o pared pélvica
<b>Afectación ganglionar regional</b>	
Nx.	La afectación ganglionar no puede ser evaluada
N0.	No afectación ganglionar
N1.	Afectación ganglionar regional
<b>Metástasis a distancia</b>	
Mx.	Las metástasis no pueden ser evaluadas
M0.	No hay metástasis a distancia
M1.	Metástasis a distancia
M1a.	Afectación ganglionar a distancia
M1b.	Afectación ósea
M1c.	Otra localización

tractiva o dolor óseo suele ser sinónimo de un estadio avanzado de la enfermedad. Actualmente en nuestro país solamente el 10-15% de los pacientes se diagnostican en fase metastásica <sup>(6)</sup>. La gran mayoría de los cánceres diagnosticados son totalmente asintomáticos; la clínica miccional que relatan algunos de los enfermos con frecuencia es atribuible a la hiperplasia benigna de próstata que suele coexistir con el cáncer:

La Tabla 1 recoge la estadificación actual del cáncer de próstata según la clasificación de la TNM de 2002.

El diagnóstico precoz del cáncer de próstata se sustenta en un trípede constituido por el tacto rectal, el antígeno prostático específico (PSA) y la ecografía transrectal (ETR). El diagnóstico definitivo es lógicamente anatomopatológico obtenido tras la realización de una biopsia prostática generalmente dirigida a través de la ecografía endorectal. El PSA y tacto son complementarios y deben realizarse siempre como pruebas de primera línea <sup>(7)</sup>. La alteración de uno de ellos (o de los dos) obliga a realizar la ecografía y la biopsia (Figura 1).

### Tacto rectal

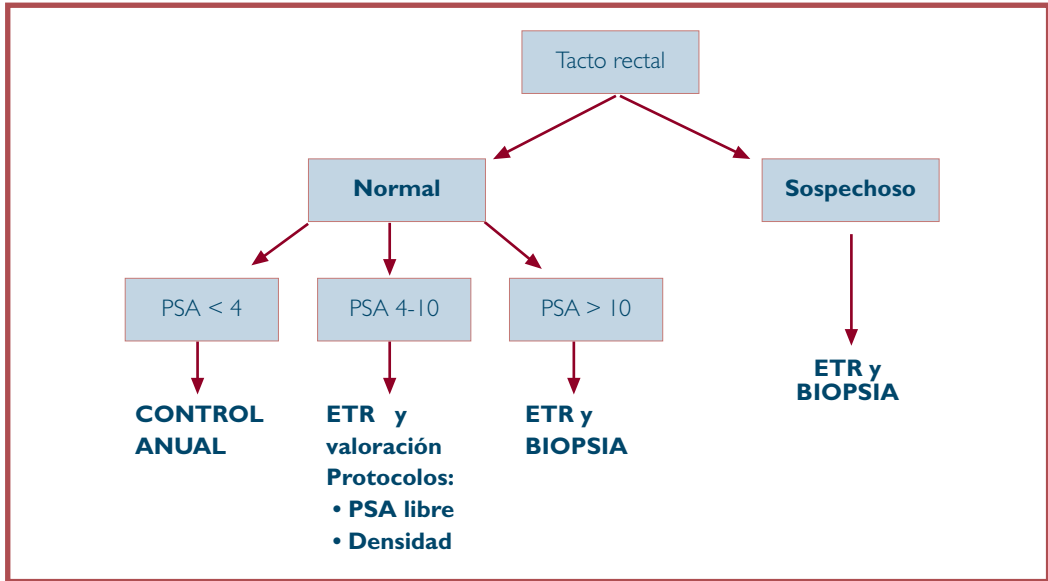
La presencia de un nódulo, induración o asimetría de la próstata a través de la exploración rectal debe ser valorada como sospechosa en un principio. El valor predictivo positivo del tacto oscila, sin embargo, entre el 11% y el 63% según las series, lo que implica que áreas de infarto, litiasis o nódulos de hiperplasia puedan ser erróneamente atribuidos a cáncer:

### PSA

La determinación del antígeno prostático específico (PSA) ha revolucionado en las dos últimas décadas el diagnóstico y seguimiento del cáncer de próstata. El PSA es una glicoproteína de la familia de las kalikreínas producida casi exclusivamente por las células del epitelio prostático. A efectos prácticos se trata de un marcador órgano-específico, y no cáncer-específico, lo que hace de él un marcador relativamente inespecífico ya que aumenta en casos de hiperplasia benigna de próstata o en prostatitis. El punto de corte tradicional, por encima del cual se considera elevado ha sido desde los trabajos de Cooner en 1990 de 4 ng/ml. El valor predictivo positivo del marcador entre 4-10 ng/ml es sola-

### 31. Cáncer de próstata

**Figura 2.** Algoritmo diagnóstico básico de diagnóstico de cáncer precoz de próstata.



**Tabla 2.** Estrategias diagnóstica para incrementar la especificidad del PSA.

- Densidad de PSA
- Densidad de PSA de la zona de transición
- Velocidad de PSA
- Tiempo de doblaje de PSA (*doubling time*)
- PSA ajustado a rangos de edad
- Nomogramas ajustando edad y volumen (Viena)
- Isoformas del PSA
  - PSA libre
  - PSA complejo (unido a alfa-1-quimiotripsina)
  - Isoformas del PSA libre
    - Pro-PSA
    - PSA benigno
    - PSA intacto

mente del 25%-35% y del 50%-80% con PSA por encima de 10 ng/ml en función del tacto rectal.

Partiendo de la base que entre el 60% y el 75% de los pacientes con PSA entre 4 y 10 ng/ml sufri-

rán una biopsia innecesaria, se han propuesto diversas estrategias para incrementar la especificidad del marcador. De entre todas, probablemente sea la determinación de la fracción libre del PSA (un mayor porcentaje de PSA libre en suero se relaciona con menor riesgo de cáncer) la más utilizada, aunque no está estandarizado el punto de corte bajo el cual sea aconsejable la biopsia <sup>(8)</sup> (Tabla 2).

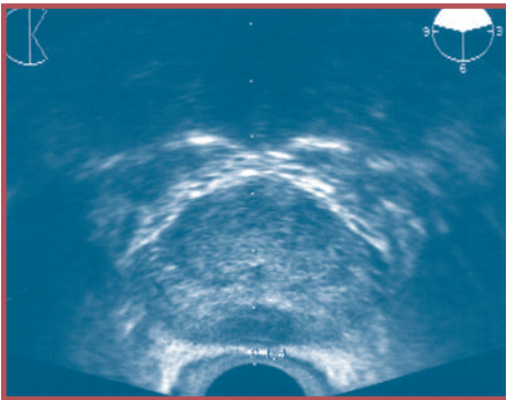
Otra debilidad del marcador la constituye su modesta sensibilidad. En este sentido hay que señalar como determinante el trabajo de Thompson <sup>(9)</sup> que encuentra un 26,9% de cánceres con valores de PSA entre 3-4 ng/ml. Basándose en estos datos algunos grupos sugieren disminuir el punto de corte a 3 ó 2,5 ng/ml con el fin de incrementar la detección de tumores organoconfinados.

El PSA, por el contrario, se muestra como un excelente marcador en la monitorización terapéutica de los pacientes, siendo su cinética tras prostatectomía radical, radioterapia u hormonoterapia determinante en el manejo de la enfermedad. Recientes aportaciones valoran la cinética antes del tratamiento como factor de pronóstico.

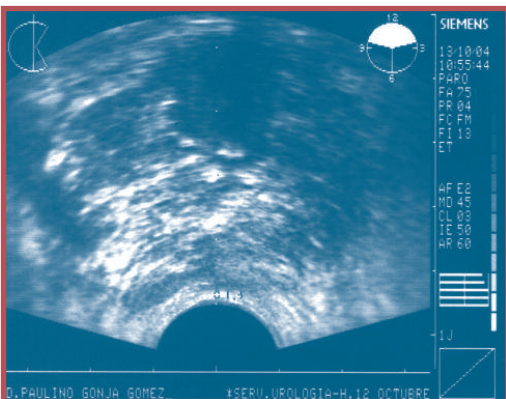
### Ecografía transrectal (ETR) y biopsia de próstata

La ETR como herramienta diagnóstica aislada tiene un valor muy limitado en el diagnóstico precoz del cáncer de próstata localizado. El valor predictivo positivo de la ecografía transrectal es en el mejor de los casos del 50%. Es decir sólo será cáncer I de cada 2 áreas ecográficas sospechosas; el resto corresponde a áreas de inflamación, atrofia o hiperplasia. El patrón de imagen del cáncer de próstata es muy variado. La imagen más típica de un tumor prostático es la de un nódulo hipoecoico en la zona periférica de la glándu-

**Figura 3.** Nódulo hipoecoico en zona periférica basal correspondiente a adenocarcinoma de próstata Gleason 6.



**Figura 4.** Gran nódulo mixto que ocupa la totalidad del lóbulo prostático derecho correspondiente a un adenocarcinoma prostático Gleason 8.



la (Figura 2). Tumores de gran volumen o más indiferenciados pueden tomar un aspecto de nódulo mixto (Figura 3). El problema surge en que entre el 24%-40% de los tumores son isoeoicos, indistinguibles en la imagen y sólo detectables con biopsias aleatorizadas de la glándula <sup>(10)</sup>.


La ecografía transrectal más que una técnica diagnóstica en sí misma tiene valor como vehículo para la realización de biopsias de la próstata. La biopsia se realiza utilizando una pistola automática con agujas de calibre 18 G (Figura 4). El procedimiento se realiza con profilaxis antibiótica, mejorando la tolerancia el empleo de un anestésico local en el plano entre próstata y recto.

Como se ha comentado, la toma de biopsias no debe circunscribirse solamente a las áreas sospechosas (generalmente hipoecoicas), sino que debe integrar un muestreo aleatorizado de toda la zona periférica. Numerosos esquemas de biopsias han sido propuestos desde el tradicional de Hodge de 6 biopsias (sextantes). Parece, sin embargo, que al menos 8 ó 10 biopsias se requieren para conseguir una razonable sensibilidad.

### Combinación de las pruebas diagnósticas

Como se ha comentado, es imprescindible la asociación de las tres modalidades diagnósticas mencionadas para el diagnóstico del cáncer de próstata. El

**Figura 5.** Esquema tradicional de biopsias sextantes (Hodge) en base, zona media y apex prostático.



valor predictivo positivo se incrementa del 6-25% con una prueba anormal hasta el 18-60% con dos anormales y alcanza el 72% cuando tacto, ecografía transrectal y PSA están alterados <sup>(7)</sup>.

### Nuevos marcadores moleculares

Se han identificado múltiples marcadores de cáncer de próstata en suero, orina, semen y muestras histológicas. Se han descrito más de 24 categorías de marcadores biomarcadores moleculares que incluyen factores de crecimiento, marcadores de proliferación celular, de apoptosis y angiogénesis. Los principales marcadores moleculares de interés diagnóstico son el GSTP1, la alfa-metil-acil-CoA racemasa, la telomerasa, el antígeno específico de membrana y el DD3PCA3. En cuanto a los marcadores de interés pronóstico los datos más contrastados son los del Ki-67, p53, p21, p27, bcl-2, c-Myc, VEGF, y la E-cadherina <sup>(8)</sup>.

### Diagnóstico de extensión del cáncer de próstata

La extensión locoregional del cáncer de próstata incluye la extensión extracapsular con afectación de la grasa periprostática (estadio T3a), la invasión de las vesículas seminales (T3b) y la afectación ganglionar (N+), siendo frecuentemente los ganglios de las cadenas obturadoras los primeramente afectados.

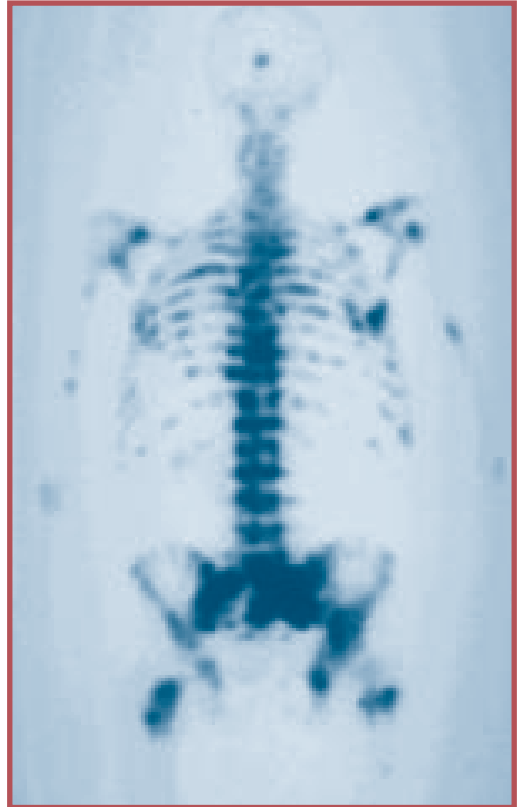La ecografía transrectal junto a la resonancia magnética son las dos mejores técnicas para determinar la extensión extracapsular del cáncer, por encima del CT. Aun así, la asociación de tacto y ecografía transrectal en un metaanálisis con más de 12.000 casos de tumores clínicamente localizados sólo demostraron una eficacia del 52% al analizar las piezas de prostatectomía radical <sup>(11)</sup>.

La invasión de las vesículas seminales es con frecuencia difícil de diagnosticar preoperatoriamente. La eficacia de la ecografía transrectal (la mejor prueba) demuestra que se trata de una exploración poco sensible (14%-62% según series), haciendo referencia al elevado porcentaje de pacientes con ecografía normal e invasión microscópica de las vesículas. Sin embargo, la sospecha ecográfica de afectación de las mismas (como el signo de la convexidad posterior) muestra un alto valor predictivo positivo.

La determinación de la afectación ganglionar en el cáncer de próstata sólo es relevante si una terapia radical va a ser planificada. El patrón oro del diagnóstico ganglionar es la linfadenectomía (laparoscópica o abierta). CT y resonancia magnética han demostrado muy bajas tasas de sensibilidad diagnóstica (10-70%), por lo que no se recomienda su realización en los pacientes con baja probabilidad de afectación ganglionar (<10%) incluyen los que tienen un PSA < 20 ng/ml, un Gleason < 7 y un estadio local < T2b <sup>(7)</sup>.

El esqueleto axial se encuentra afecto en el 85% de los pacientes que fallecen a causa de un cáncer de próstata. La gammagrafía ósea es la prueba con mayor sensibilidad diagnóstica, superior a la determinación de

**Figura 6.** Afectación ósea difusa en una gammagrafía ósea en un paciente con cáncer de próstata.



fosfatasas alcalinas séricas y series radiográficas óseas. Se ha determinado que la realización de una gammagrafía ósea puede evitarse en los pacientes asintomáticos, con PSA < 10 ng/ml y tumores bien o moderadamente diferenciados. Para otros autores el valor predictivo negativo de un PSA < 20 ng/ml en la determinación de afectación ósea es próximo al 99%.

Aparte de en los huesos, el cáncer de próstata puede metastatizar en cualquier órgano, más frecuentemente en ganglios distales, pulmón, hígado, cerebro y piel. Examen clínico, Rx de tórax, CT y RMN son adecuadas si existe sospecha de afectación de estos órganos blandos. En este sentido el PSA se muestra cómo un excelente marcador de enfermedad metastásica. Con valores superiores a 100 ng/ml su valor predictivo es del 100%. Igualmente, con valores bajos, es excepcional la afectación a distancia.

## TRATAMIENTO DEL CÁNCER DE PRÓSTATA

Las decisiones de tratamiento del cáncer de próstata están influidas por la peculiar historia natural de este tumor que en unos pacientes es inequívocamente letal, mientras que en otros casos aparece como un hallazgo histológico en el 40% de las autopsias de varones mayores de 75 años fallecidos por otras causas. Se sabe además que mientras el 16% de varones americanos tendrán la enfermedad clínicamente, solamente el 3,6% de los mismos fallecerán a causa de la misma <sup>(3)</sup>. Así pues, el manejo de esta enfermedad requiere un adecuado establecimiento del riesgo de progresión y muerte por la misma. La estadificación local, regional y de enfermedad a distancia (clasifica-

ción TNM expuesta en Tabla 1) establece en líneas generales la categorización terapéutica. Los tumores, a este efecto, son divididos en tumores localizados, localmente avanzados y alto riesgo y cánceres diseminados, cuyas estrategias terapéuticas son, como veremos, muy diferentes.

### Tratamiento del cáncer de próstata localizado

La selección de tratamiento para el cáncer de próstata localizado debe estar basada en la expectativa de vida del paciente (edad y comorbilidad), la naturaleza del cáncer (grado, estadio, PSA y datos de las biopsias), los datos de efectividad y efectos secundarios de los tratamientos y, por supuesto, las preferencias del paciente en cada caso.

Los urólogos nos apoyamos en dos herramientas objetivas para ayudar al paciente en la toma de decisión. La primera consiste en la estratificación del tumor en riesgos de progresión según las características clínicas e histológicas. Las guías clínicas publicadas en 2005 por la National Cancer Comprehensive Network <sup>(12)</sup> clasifican, con una categoría mínima de certeza 2A a los tumores en bajo riesgo, moderado y alto riesgo (Tabla 3) en función del riesgo de recidiva del mismo. Ésta u otras clasificaciones de riesgo similares, son de gran ayuda a la hora de plantear una estrategia que en caso de bajo riesgo puede oscilar entre la abstención y la cirugía o radioterapia, pero que un tumor de alto riesgo, de entrada, elimina las dos primeras. La segunda herramienta de ayuda consiste en los nomogramas, que son algoritmos matemáticos, derivados de modelos estadísticos que sirven para predecir el resultado para un caso concreto. Existen dos tipos de nomogramas. El nomograma de

**Tabla 3.** Clasificación por grupos de riesgo de la National Cancer Comprehensive Network.

	Riesgo bajo	Riesgo intermedio	Riesgo alto	Cáncer localmente avanzado
<b>Estadio</b>	T1-T2a	T2b-T2c	T3a	T3b-T4
<b>Gleason</b>	< 6	7	8 - 10	—
<b>PSA</b>	< 10	10 - 20	< 20	—

## 31. Cáncer de próstata

Partin utilizando el PSA, el Gleason y el estadio clínico predice el estadio patológico final. Otro tipo de algoritmo predice la probabilidad de estar libre de recurrencia a 5 años después de cirugía o radioterapia, como es el caso del nomograma de Kattan.

La estrategia óptima de tratamiento debe intentar conseguir la mayor supervivencia libre de enfermedad con la menor morbilidad e impacto en la calidad de vida. Las opciones que valoraremos son la actitud expectante, la prostatectomía radical, la radioterapia externa y la braquiterapia. Existen nuevas alternativas de tratamiento radical como son la crioterapia y los ultrasonidos que requieren tiempo para una mejor valoración de resultados a largo plazo.

### Abstención terapéutica

Como abstención terapéutica, espera vigilada o *watchful waiting* se entiende la modalidad terapéutica consistente en la vigilancia estrecha del paciente hasta la aparición de progresión (local o sistémica), momento en el que se instaura un tratamiento, generalmente paliativo, como la hormonoterapia.

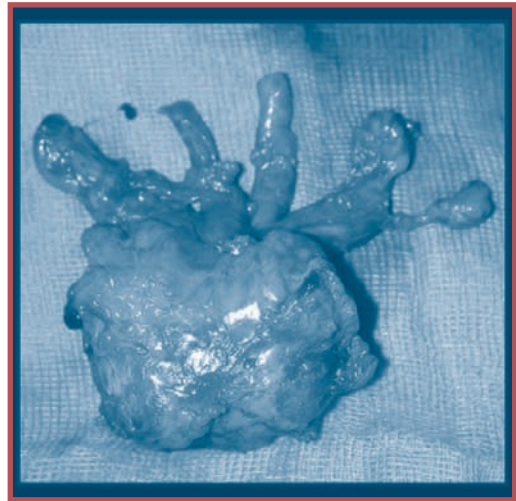
Las indicaciones de esta actitud incluyen a los pacientes con tumores de bajo grado y escaso volumen, asintomáticos, con expectativa de vida inferior a los 10 años. Indicaciones opcionales son tumores de bajo grado (Gleason < 4) con mayor expectativa vital que no acepten los efectos secundarios del tratamiento. Es preciso decir en este punto que salvo precisas indicaciones como las descritas, la abstención terapéutica ha demostrado una menor supervivencia cáncer-específica que la prostatectomía radical según se ha demostrado en una reciente publicación de un grupo escandinavo con más de 700 pacientes cuya expectativa de vida era superior a 10 años <sup>(13)</sup>.

Una modificación de esta actitud de tratamiento diferido recientemente es aplicada a tumores localizados a los que se pospone el tratamiento curativo hasta que el tumor muestre signos de actividad (elevación de PSA).

### Prostatectomía radical

La prostatectomía radical sigue siendo el método más utilizado para el tratamiento del cáncer de próstata localizado. Aproximadamente el 50% de los pacien-

**Figura 7.** Pieza de prostatectomía radical.



tes diagnosticados se someten a una intervención quirúrgica. La técnica consiste en la extirpación total de la próstata entre el cuello vesical y la uretra, así como de las vesículas seminales, acompañándose el procedimiento de manera regular por una linfadenectomía económica en la mayoría de los casos limitada a las fosas obturadoras primera estación de diseminación linfática en el cáncer de próstata.

La prostatectomía radical puede ser realizada a través de tres vías de abordaje: vía retropúbica extraperitoneal, por vía perineal y más recientemente mediante abordaje laparoscópico a través de 4 ó 5 trócares abdominales. Una modificación de la técnica laparoscópica es la cirugía robótica. La cirugía abierta retropúbica fue descrita hace más de un siglo, aunque las importantes complicaciones que conllevaba, fundamentalmente el sangrado profuso, hizo que la técnica no se popularizase. La correcta descripción anatómica del complejo venoso dorsal, del esfínter externo y de las bandeletas neurovasculares laterales a la próstata, efectuada por P. Walsh en 1983, son el punto de partida de la moderna técnica de prostatectomía abierta tal como es ejecutada actualmente en todo el mundo. La cirugía laparoscópica se ha incorporado con fuerza en los últimos 5 años en el tratamiento del cáncer de próstata, generalmente realizada por vía intraperitoneal aunque puede ser ejecutada vía extraperitoneal. Las

ventajas sobre la cirugía convencional abierta incluyen un menor sangrado, menor estancia hospitalaria y requerimientos analgésicos postoperatorios. Por el contrario, exige un mayor consumo de recursos, tiempo quirúrgico y precisa una curva de aprendizaje prolongada. La cirugía robótica es la alternativa más reciente, y por sus características técnicas, con mejor ergonomía, visualización (x 10-12) en 3D, abolición del temblor y mejora de los movimientos permite un fácil aprendizaje. Desafortunadamente el precio del robot frena de momento la difusión del mismo.

Las recomendaciones de la European Association of Urology <sup>(7)</sup> a través de sus guías clínicas publicadas en 2005 establece la indicación de la prostatectomía radical para los pacientes con estadios tumorales T1-2 y expectativa de vida superior a los 10 años. Los pacientes en estadios T3 sólo serán candidatos a esta opción siempre que la extensión extraprostática del tumor sea limitada, el PSA < de 20 ng/ml y el Gleason < de 8. Para las guías americanas de la National Cancer Comprehensive Network (NCCN) de 2005, que realizan una clasificación por grupos de riesgo (Tabla 2), la cirugía radical está indicada en los pacientes de bajo e intermedio riesgo con expectativa vital superior a los 10 años. En caso de bajo riesgo la linfadenectomía puede obviarse.

Los resultados oncológicos de la cirugía son buenos, superponibles en los estadios de bajo riesgo a los conseguidos con RT. La supervivencia libre de enfermedad bioquímica (PSA < de 0,2 ó 0,4 ng/ml según los trabajos) del 70-87% a los 5 años y del 60-77% a los 10 años. Datos de series de excelencia como la de John Hopkins con más de 3.000 cirugías realizadas tienen una supervivencia libre de recidiva bioquímica del 78% y 68% a 15 y 20 años, respectivamente <sup>(14)</sup>.

Las complicaciones más importantes de la prostatectomía radical son la disfunción eréctil y la incontinencia urinaria. La impotencia, por lesión de los nervios erectores que transcurren en las porciones posterolaterales de la próstata (bandeletas), es muy variable según las series (20-99%). La conservación uni o bilateral de las bandeletas neurovasculares en pacientes potentes y menores de 60 años permite conservar la función eréctil en más del 75% de los casos, con frecuencia ayudados por medicación oral tipo inhibidores de la 5-fosfodiesterasa. La probabilidad de con-

servar la potencia sexual desciende mucho en varones mayores con frecuencia afectos previamente de algún grado de disfunción.

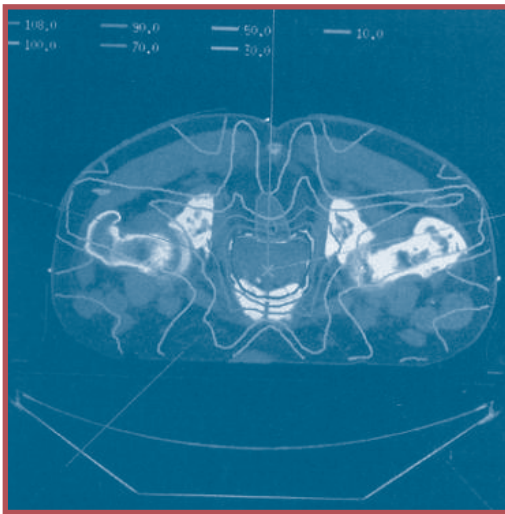
La incontinencia es debida principalmente a la pérdida del esfínter interno y afecta de forma severa al 10-15 % de los pacientes operados a los 12 meses de la cirugía. Otras complicaciones de la cirugía incluyen las fístulas urinarias (1,5-4%), lesiones rectales (1%) y la obstrucción del cuello vesical (1-2%).

### **Radioterapia externa**

La radioterapia externa (RT) es una eficaz arma para el tratamiento del cáncer de próstata localizado y localmente avanzado. No existen estudios randomizados comparativos de RT frente a cirugía radical, pero los resultados de series no comparativas demuestran una eficacia similar de ambas modalidades en el control oncológico de la enfermedad <sup>(16)</sup>. Los desarrollos técnicos en los últimos 15 años han permitido el desarrollo de nuevas técnicas de planificación como son la RT Conformacional 3D (3D CRT) y la de Intensidad Modulada (IMRT) que permiten un aumento de la dosis administrada con menor irradiación de los órganos vecinos (vejiga y recto) lo que ha permitido una significativa disminución de morbilidad. La dosis total de RT a administrar es fraccionada en dosis diarias aproximadas de 200 cGy, con una duración del tratamiento de 2 meses aproximadamente.

Múltiples series han demostrado que la dosis de radioterapia es un factor determinante para el control bioquímico del cáncer de próstata. Estudios retrospectivos han reportado tasas de control local del 62% con dosis <60 Gy, que se incrementan a 74-80% para dosis de 60-70 Gy y del 81-88% cuando la dosis administrada supera los 70 Gy. En un estudio de más de 300 hombres con CPT1-3 que recibieron aleatoriamente 70 ó 78 Gy tras seguimiento de 60 meses el control bioquímico fue del 64% y del 70% respectivamente ( $p=0,03$ ) <sup>(15)</sup>.

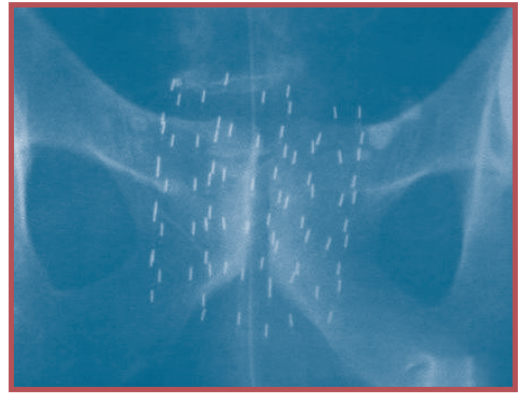
Con las dosis administradas de manera habitual hoy día (nunca inferiores a 70 Gy y habitualmente sobre 76 Gy) la supervivencia libre de enfermedad en estadios T1-2 a 10-15 años alcanza el 70-90%. Las cifras de supervivencia cáncer-específica están entre el 83-90% a 10 años.

**Figura 8.** Planificación en tratamiento de RT.

La escalada de dosis, a pesar de la mejor delimitación de los órganos, conlleva el inconveniente de acabar afectando a la toxicidad. Los efectos secundarios pueden ser agudos, acaecidos durante el tratamiento o los 3 primeros meses, y crónicos que ocurren generalmente meses o años después del tratamiento. La toxicidad aguda incluye síntomas rectales como sangrado, proctitis, diarrea y síntomas miccionales como polaquiuria, disuria o hematuria. La mayoría de estos síntomas se resuelven dentro de las 2-6 semanas posteriores a la finalización del tratamiento. Las complicaciones tardías, más temibles, incluyen la proctitis crónica, ulceraciones vesicales, hematurias repetidas o estenosis de uretra. La incidencia de disfunción eréctil alcanza al 30-40% de los pacientes radiados.

### **Braquiterapia de baja tasa**

La braquiterapia de baja tasa consiste en la colocación de semillas de material radiactivo en el interior del parénquima prostático a través del periné y guiados mediante ecografía transrectal. Esto permite la administración de una gran dosis de irradiación en el tejido (dosis habituales de 145 Gy), con muy escasa radiación de los tejidos circundantes (vejiga, recto e intestino). El procedimiento es realizado por un equipo multidisciplinar formado por urólogos, radioterapeutas y radiofísicos. Entre las ventajas de la técnica se incluye que es un procedimiento semiambulatorio,

**Figura 9.** Semillas de  $^{125}\text{I}$  implantadas en próstata.

realizable con anestesia regional, y estancia posoperatoria de unas horas. Las semillas utilizadas son de  $^{125}\text{I}$ , cuya vida media es de 60 días y más raramente las de  $\text{Pd}^{103}$ , con una vida media de 17 días.

El candidato ideal para braquiterapia de baja tasa incluye al paciente con cáncer de próstata de bajo riesgo (PSA < 10, Gleason  $\geq$  6 y estadio < T2c), y que no presenten una clínica miccional severa. Los resultados oncológicos en estos pacientes son buenos, superponibles a otras modalidades terapéuticas con un control bioquímico de la enfermedad a 10 años variable entre el 85%-94% según series <sup>(17)</sup>.

Los efectos secundarios de la braquiterapia de baja tasa incluyen fundamentalmente toxicidad rectal y genitourinaria. Aproximadamente dos tercios de los pacientes sufren tras el implante, durante un periodo de 2 a 6 semanas clínica de polaquiuria, urgencia y disminución del calibre miccional. Suele responder esta sintomatología al tratamiento con antiinflamatorios y alfabloqueantes. Retención urinaria tras el implante está referida entre el 2%-15% de los casos. Algunos pacientes refieren también alteraciones del hábito intestinal, incluso rectorragias hasta en el 15% de los pacientes, que suelen desaparecer al poco tiempo. Disfunción eréctil puede aparecer en el 20-30% de las ocasiones. Otro de los problemas de la técnica supone que el seguimiento bioquímico es más complejo que en los sometidos a cirugía. El nadir (valor más bajo de PSA) puede tardar 2 años en lograrse, y un 25-40% de los pacientes experimentan



un pico de PSA (rebote) entre 1 y 5 años después del tratamiento.

## Tratamiento del cáncer de próstata de alto riesgo

Se considera enfermedad de alto riesgo al cáncer de próstata cuyo tratamiento locorregional resulta insuficiente para erradicar la enfermedad. El riesgo debe ser entendido como la probabilidad de progresión, enfermedad sintomática o muerte por cáncer. La mayoría de autores incluyen en este grupo de alto riesgo los tumores T3, la existencia de un Gleason mayor de 7 o un PSA superior a 20 ng/ml. Dados los discretos resultados de la cirugía en estos pacientes, la radioterapia (RT) se ha establecido comúnmente como la primera estrategia de tratamiento. En casos de tumores avanzados importantes, en pacientes con comorbilidad importante o escasa expectativa de vida el tratamiento hormonal puede convertirse en la opción más recomendable.

El buen control oncológico con radioterapia en este tipo de tumores viene de la mano de dos hechos que han demostrado una eficacia incuestionable. Por un lado la escalada de dosis que permiten los aparatos de de planificación conformacional tridimensional (3D CRT) y la intensidad modulada (IMRT) alcanzando dosis > 80 Gy que han demostrado una mayor supervivencia libre de enfermedad. Por otro lado, la adición a la radioterapia de un tratamiento hormonal adyuvante en ciclos largos (2 ó 3 años) con el fin de controlar las micrometástasis frecuentes en estos estadios. Un estudio de la EORTC <sup>(18)</sup> en una reciente reevaluación demuestra una supervivencia total a 5 años del 78% en el brazo de tratamiento hormonal administrado durante 3 años frente al 62% en el brazo de RT aislada. Otro (estudio RTOG 92-02) con 1.500 pacientes con tumores T3 o grandes T2, y 2 años de tratamiento hormonal tras RT demuestra un significativo aumento de la supervivencia en los pacientes con grado de Gleason 8-10 <sup>(19)</sup>.

## Tratamiento del cáncer de próstata avanzado

### Aspectos generales

Desde la introducción del antígeno prostático específico (PSA) a principios de los años 90 el patrón

de presentación del cáncer de próstata (CP) ha variado ostensiblemente de forma que actualmente sólo el 10-15% de los pacientes son diagnosticados en fase metastática en nuestro medio. En caso de documentarse afectación ganglionar, diseminada o simplemente tumores cuyos parámetros impliquen una muy baja posibilidad de cura, el tratamiento de elección del CP es la hormonoterapia. Actualmente el concepto de CP avanzado incluye también a los pacientes con recidiva biológica, o con altas probabilidades de recidiva tras terapia radical de intención curativa.

Las bases del tratamiento hormonal en el CP proceden de los trabajos de Huggins y Hodges publicados en 1941, en los cuales se documentaba la mejoría clínica y descensos de fosfatasas ácida tras la castración. Sesenta años después es admitida la supresión hormonal, efectuada mediante diversas manipulaciones, como estándar del tratamiento del CP diseminado.

El fundamento del bloqueo hormonal descansa en la dependencia del epitelio prostático de los andrógenos intracelulares (dihidrotestosterona-DHT) para la homeostasis y la regulación del equilibrio entre proliferación y muerte celular. La hormonoterapia debe considerarse como un tratamiento paliativo en sí mismo ya que la respuesta al mismo es temporal, variable en los tumores metastáticos entre 18 y 36 meses, debido a la pérdida de respuesta celular que suele acompañarse con la entrada en la fase terminal de la enfermedad.

### Modalidades de tratamiento hormonal

La consecución del descenso de testosterona (T) plasmática puede lograrse bien mediante la inhibición de la producción a través de actuaciones sobre el eje hipotálamo-hipófisis-testículo, o bien mediante el bloqueo periférico con inhibidores competitivos de la unión andrógeno-receptor <sup>(20)</sup> (Tabla 4). El tratamiento inicial recomendado en la práctica clínica se realiza a través de la inhibición de la producción hormonal mediante castración quirúrgica (orquiectomía subalbugínea) o lo que es mucho más frecuente mediante el empleo de agonistas de la hormona LHRH (aLHRH).

La **orquiectomía subalbugínea** debe considerarse el patrón de referencia en el tratamiento hormonal del cáncer de próstata. Mediante un sencillo

### 31. Cáncer de próstata

**Tabla 4.** Modalidades terapéuticas de bloqueo hormonal en el cáncer de próstata.

Inhibición de la producción	
A.	Orquiectomía
B.	Análogos LHRH <ol style="list-style-type: none"> <li>1. Leuprorelina</li> <li>2. Goserelina</li> <li>3. Triptorelina</li> <li>4. Buserelina</li> </ol>
C.	Estrógenos
D.	Progestágenos
E.	Inhibición adrenal <ol style="list-style-type: none"> <li>1. Ketoconazol</li> <li>2. Aminoglutetimida</li> </ol>
Inhibición de la acción periférica	
A.	Antiandrógenos esteroideos <ol style="list-style-type: none"> <li>1. Acetato de ciproterona</li> <li>2. Acetato de megestrol</li> <li>3. Acetato de medroxiprogesterona</li> </ol>
B.	Antiandrógenos no esteroideos <ol style="list-style-type: none"> <li>1. Flutamida</li> <li>2. Bicalutamida</li> <li>3. Nilutamida (no en España)</li> </ol>

procedimiento quirúrgico se consigue un rápido descenso de la T plasmática por debajo de 20 ng/ml. La orquiectomía ha gozado de una gran aceptación desde los años 40 y son numerosos los estudios que avalan su efectividad. Entre las ventajas figuran su eficacia, su bajo coste económico, la rapidez de consecución de los objetivos perseguidos y el hecho de que evita incumplimientos terapéuticos. Sus desventajas vienen derivadas del impacto emocional que supone la orquiectomía para el paciente, las complicaciones derivadas del acto quirúrgico y la irreversibilidad del procedimiento.

Los **análogos sintéticos de la hormona hipotalámica liberadora de LH (aLHRH)** son actualmente el tratamiento de supresión hormonal más utilizado en nuestro medio (70% de mercado), siendo aprobado su uso por primera vez en 1985.

Originariamente bajo investigación para el tratamiento de la fertilidad demostraron una disminución paradójica de la testosterona cuando su administración era continua lo que llevó a su uso en el CP metastático. Su administración produce un aumento de la producción de LH y FSH durante 1 ó 2 semanas. Pasado ese periodo se produce una desensibilización de los receptores de la glándula pituitaria consiguiéndose unos niveles de T en rango de castración en 3-4 semanas. Se dispone actualmente de cuatro formulaciones de análogos en el mercado (leuprorelina, goserelina, triptorelina y buserelina) con preparaciones de liberación retardada que requiere la administración subcutánea o intramuscular en un rango de frecuencia de 1 a 3 meses. La eficacia de estas moléculas ha sido ampliamente demostrada en la literatura, siendo comparable a la de la castración quirúrgica en un metaanálisis que recoge más de 10 ensayos clínicos controlados que han incluido cerca de 2.000 pacientes <sup>(21)</sup>.

Las ventajas de los análogos LHRH incluyen su eficacia, su excelente perfil de tolerancia, su comodidad (un vial trimestral), el menor impacto psicológico que producen al paciente frente a la cirugía de castración y la posibilidad de reversibilidad del bloqueo. Al frente de sus desventajas están su elevado precio y la estimulación de T durante las 3-4 primeras semanas (fenómeno flare) lo que puede provocar una exacerbación de los síntomas o la aparición de complicaciones como la compresión medular en caso de metástasis óseas lumbares. Para evitar este fenómeno es obligada la adición de un antiandrógeno periférico durante las primeras semanas con el fin de bloquear el exceso de T circulante.

La castración es generalmente bien tolerada por los pacientes. Los efectos secundarios derivados de la pérdida de hormonas sexuales incluyen la impotencia y la pérdida de libido, los sofocos o golpes de calor; cambios físicos como la ginecomastia o el aumento de peso, cambios metabólicos y alteraciones mentales y emocionales (Tabla 5).

Los **antiandrógenos periféricos** son inhibidores competitivos de la T circulante en su unión con el receptor celular. Los antiandrógenos son clasificados según su estructura química en esteroideos (acetato de ciproterona y acetato de medroxiprogesterona) y

**Tabla 5.** Efectos secundarios de la castración prolongada.

<p><b>Esfera sexual</b></p> <ul style="list-style-type: none"> <li>• Disminución de libido</li> <li>• Impotencia</li> </ul> <p><b>Sofocos</b></p> <p><b>Cambios físicos</b></p> <ul style="list-style-type: none"> <li>• Ginecomastia</li> <li>• Aumento de peso</li> <li>• Pérdida de masa muscular</li> <li>• Pérdida de pelo y vello</li> </ul> <p><b>Cambios metabólicos</b></p> <ul style="list-style-type: none"> <li>• Osteopenia</li> <li>• Anemia</li> <li>• Cambios del perfil lipídico</li> <li>• Hiperglucemia</li> <li>• Hipertensión</li> </ul> <p><b>Cambios emocionales y mentales</b></p> <ul style="list-style-type: none"> <li>• Pérdida de vigor</li> <li>• Cambio de carácter</li> <li>• Depresión y ansiedad</li> </ul>
---

antiandrógenos no esteroideos (flutamida y bicalutamida). Ambos tipos son inhibidores competitivos de los andrógenos en su unión al receptor; si bien los esteroideos tienen una acción central progestágena que inhibe la producción central de LH y por ende de testosterona, mientras que los antiandrógenos no esteroideos mantienen la T normal o ligeramente elevada.

El acetato de ciproterona (disponible en Europa y Canadá, no así en Estados Unidos), y de larga tradición terapéutica en nuestro país, ha demostrado menor eficacia que los análogos LHRH en cuanto al tiempo de progresión de los tumores metastáticos. Si bien la tolerancia del acetato de ciproterona es buena está reseñada la toxicidad hepática en los tratamientos prolongados.

Los **antiandrógenos no esteroideos** no están aprobados en nuestro país como monoterapia en el CP metastático limitándose su uso a la suma-ción a castración o a un análogo LHRH. La bicalutamida a altas dosis (150 mg/día) ha sido ampliamente

evaluada como monoterapia en CP avanzado. Dos grandes ensayos randomizados no han demostrado diferencias significativas en la supervivencia global con respecto a castración en tumores localmente avanzados, si bien la supervivencia es inferior en los pacientes metastáticos <sup>(22)</sup>.

### **Efectos secundarios del tratamiento hormonal**

El principal efecto secundario de cualquier tratamiento que elimine la testosterona es la impotencia y la pérdida de libido como regla general. La presencia de sofocos o golpes de calor (*hot flushes*), ginecomastia, pérdida del vello corporal y aumento de peso son hechos muy frecuentes con el tratamiento. Otros efectos secundarios a largo plazo incluyen la atrofia muscular, anemia, alteraciones del perfil lipídico, hiperglucemias y cierto estado subdepresivo y de déficit cognitivo (Tabla 5). Otro efecto derivado de la pérdida de la testosterona lo constituye la osteoporosis que conlleva en estos pacientes un incremento de fracturas y de la mortalidad asociada. Diversos estudios estiman que el tratamiento supresor androgénico tiende a reducir la densidad mineral ósea entre el 3% y el 10% anual. Un estudio español <sup>(23)</sup> observa una incidencia de osteoporosis del 36% con terapias entre 12 y 36 meses, alcanzando el 50% cuando la supresión fue de 60 meses.

El tratamiento con bicalutamida está asociado con ventajas en la calidad de vida en términos de conservación de la función sexual, de la capacidad física y del mantenimiento de la masa ósea con respecto a la castración derivados de la presencia de niveles normales de testosterona en plasma, aunque la ginecomastia y mastodinia clínicamente relevantes alcanzan al 70% de los pacientes <sup>(8)</sup>.

### **Bloqueo completo frente a castración simple**

El bloqueo androgénico completo, combinado o máximo, pretende la eliminación del 5% de testosterona circulante proveniente de la suprarrenal que dentro de la célula prostática es convertida en el andrógeno efectivo, la DHT. Combina la orquiectomía médica (aLHRH) o quirúrgica con un antiandrógeno periférico como la flutamida o la bicalutamida. Concepto introducido por Labrie en 1983 sigue suscitando controversia dada la falta de consenso en

## 31. Cáncer de próstata

cuanto a su empleo. Tres metaanálisis, un largo ensayo randomizado y un modelo de decisión clínica han sido publicados para tratar de contestar esta pregunta. Estos estudios concluyen que el bloqueo androgénico máximo confiere un cuestionable pero significativo aumento de la supervivencia con respecto a la castración aislada <sup>(24)</sup> (reducción del riesgo absoluto de muerte del 3%). Este beneficio está limitado exclusivamente a los antiandrógenos no esteroideos y sólo aparece tras 5 años de tratamiento. Este beneficio debe ser puesto en la balanza junto con un evidente aumento de la toxicidad (gastrointestinal fundamentalmente) y con un aumento del coste económico.

### Tratamiento del cáncer de próstata resistente al tratamiento hormonal

El resultado del tratamiento hormonal en estadios metastáticos debe considerarse como excelente en cuanto al control de la enfermedad, si bien esta respuesta suele ser temporal con una duración variable entre 24 y 36 meses. Tras este periodo de tiempo se produce una progresiva independencia del tejido tumoral al clima de ausencia de dihidrotestosterona cuya traducción clínica es la elevación continuada del PSA que antecede en unos meses al deterioro clínico y a una muerte irreversible. Alcanzada esta fase de la enfermedad, los regímenes de quimioterapia se han mostrado ineficaces quedando limitados los planteamientos al tratamiento del dolor y soporte.

Los primeros pasos terapéuticos en esta fase de la enfermedad suelen ser manipulaciones hormonales secundarias. Incluyen la retirada o adición del antian-

drógeno, el empleo de glucocorticoides o de ketocanazol. Los esquemas de quimioterapia tradicionalmente han tenido una repercusión marginal en el tratamiento de esta fase de la enfermedad. La combinación de una antraciclina (mitroxantone) con prednisona ha sido hasta hace 2 años el esquema de referencia, con mejoría de los síntomas y disminución de PSA, pero sin modificar las cifras de supervivencia de estos pacientes.

En 2004 se publicaron dos estudios fase III que pusieron de manifiesto, por primera vez, una repercusión en la supervivencia con regímenes basados en docetaxel, frente al esquema clásico de mitoxantrone y prednisona. El estudio SWOG 99-16 utilizando docetaxel con fosfato de estramustina <sup>(25)</sup> y el estudio TAX 327 <sup>(26)</sup> con docetaxel y prednisona demostraron un aumento de la supervivencia media entre 2 y 3 meses respecto al esquema clásico.

El futuro próximo nos depara nuevas estrategias basadas en moléculas dirigidas a la angiogénesis, a la acción de factores de crecimiento, a la apoptosis o a la modificación de las señales de transducción, así como al desarrollo de vacunas, aún en fase de desarrollo clínico pero con resultados esperanzadores.

Desafortunadamente en estas fases más crepusculares de la enfermedad, sigue siendo de vital importancia el tratamiento de soporte del paciente que incluye analgésicos narcóticos, radioterapia profiláctica o terapéutica de compresión medular, radiofármacos ( $^{89}\text{Sr}$ ), o maniobras urológicas para el control de la hematuria o la uropatía obstructiva.

## BIBLIOGRAFÍA

1. Jemal A, Murria T, Ward E et al. Cancer statistics 2005. *CA Cancer J Clin.* 55:10-30.
2. INE. Defunciones según causa de muerte en 2004. <http://www.ine.es/inebase>
3. Campbell's Urology, 8th Edition Patrick C. Walsh, Alan B. Retik, E. Darracott Vaughn, Jr, and Alan J. Wein. 2003
4. Allepuz C, Borque A, Rioja LA. Epidemiología y cribado del cáncer de próstata. En *Cáncer de próstata Update 2005*. Editor: J. Carballido. Prous Science 2006. Barcelona.
5. Gleason DF. Classification of prostatic carcinomas. *Cancer Chemother Rep.* 1966;50:125-128.
6. Herranz Amo F, Arias F, Arrizabalaga M, Calahorra FJ, Carballido J, Diz R, Herrero JA, Llorente C, Martín JC, Martínez-piñeiro L, Minués R, Moreno J, Rodríguez Antolín A, Tamayo JC, Turo J.: El cáncer de próstata en la Comunidad de Madrid en el año 2000 I: Incidencia. *Actas Urol Esp*, 2003; 27(5):323-34.
7. Aus G, Abbou CC, Pacik D, Schmid HP, Van Poppel H, Wolf JM, Zattoni F. Guidelines on prostate cancer. <http://eau.org/guidelines>.
8. Rguez. Antolín A, Duarte Ojeda JM. Antígeno prostático específico y nuevos marcadores moleculares en el cáncer de próstata: implicaciones clínicas. En *Cáncer de próstata Update 2005*. Editor: J. Carballido. Prous Science 2006. Barcelona.
9. Thompson IM, Pauler DK, Goodman PJ et al. Prevalence of prostate cancer among men with PSA level  $\leq 4$  ng/ml. *N Engl J Med* 2004; 350:2239.
10. Passas Martínez, Rodríguez Antolín A, de la Rosa S.: Ecografía en urología. *Actas Urol Esp*, 2002; 26(9): 650-65.
11. O'Dowd GJ, Veltri RW, Orozco R, Millar MC, Oesterling JE. Update on de aprópiate staging evaluation for newly diagnosed prostate cancer. *J Urol* 1997;158:87.
12. Scardino T, Anscher MJ, Babaian R et al . National Comprehensive Cancer Network. Practice Guidelines in Oncology 2004; Prostate Cancer. <http://www/nccn.org/professionals>.
13. Bill-Axelsson A, Holmberg L, Ruutu M et al. Radical prostatectomy versus watchful saiting in early prostate cancer: *N Engl J Med* 2005;352:1977.
14. Roehl KA, Han M Ramos CG, Antenor JA, Catalona WJ. Cancer progresión and survival rates following anatomical radical retropubic prostatectomy in 3478 patients:long-term results. *J Urol* 2005;172:910.
15. Pollack A, Zagars GK, Starkschall G.: Prostate cancer radiation dose response: Results of the MD Anderson phase III randomized trial. *Int J Radiat Oncol Biol Phys*, 2002;53:1097.
16. Zelefsky MJ, Fucks Z, Hunt M, Lee HJ, Lombardi D, Ling CC et al.: High dose radiation delivered by intensity modulated conformational radiotherapy improves the outcome of localized prostate cancer: *J Urol* 2001;166:876.
17. Prada PJ, Hevia M, Juan G, et al. Braquiterapia de baja tasa (1.125) en el cáncer de próstata localizado. Resultados preliminares a 5 años. *Arch Esp Urol* 2005;58:213.
18. Bolla M Collette L, Blank L et al. Long-term results with inmediate androgen suppression and external irradiation in patients with locally advanced prostate cancer (an EORTC study): a phase III randomized trial. *Lancet* 2002;360:103.
19. Hanks GE, Pajak TF, Porter A et al. Phase III trial of long-term adjuvant androgen deprivation after neoadjuvant hormonal cyto-reduction and radiotherapy in locally advanced carcinoma of the prostate:The Radiation Therapy Oncology Group Protocol 92-02. *J Clin Oncol*,2003;21:3972. (Hanks).
20. Rguez. Antolín A, Leiva Galvis O.: Modalidades de supresión hormonal en el cáncer de próstata avanzado. *Revista Médica* 2005; 52: 78-81.
21. Seidenfeld J, Damson DJ, Hasselblad V et al: Single-therapy suppression in men with advanced prostate cancer: A systematic review and meta-analysis. *Ann Intern Med*, 2002;132: 566-577.
22. Tyrrel CJ, Kaisary AV, Iversen P, Anderson JB, Baert I, Tammela T: A randomised comparison of Casodex (bicalutamide) 150 mg monotherapy versus castration in the treatment of metastatic and locally advanced prostate cancer. *Eur Urol* 1998;33:447.
23. Morote J, Orsola A, Abascal JM et al.: Bone mineral density changes in patients with prostate cancer

- during the first 2 years of androgen suppression. J Urol 2006;174.
24. Samson DJ, Seidenfeld J, Schmitt B et al: Systematic review and meta-analysis of monotherapy compared with combined androgen blockade for patients with advanced prostate carcinoma. Cancer 2002;95:361-376.
  25. Petrylak DP, Tangen CM, Hussain MH et al. Docetaxel and estramustine compared with mitoxantrone and prednisone for advanced refractory prostate cancer. N Engl J Med 2004;351:1513.
  26. Tannock IF, De Witt R, Berry WB et al. Docetaxel plus prednisone or mitoxantrone plus prednisone for advanced prostate cancer. N Engl J Med 2004; 351:1502.



Libro del Residente de  
**Urología**



capítulo 32

## **Tumores de testículo**

*Javier Feltes Ochoa  
Ovidio Blanco Carballo  
Óscar Leiva Galvis*

*H. U. Doce de Octubre. Madrid*

Palabras clave: *Seminoma. Germinales. Retroperitoneal.*





# Libro del Residente de Urología



Índice capítulo 32

## Tumores de testículo

<b>Tumores de testículo</b> .....	567
<b>Tumores de células germinales (TTGG)</b> .....	568
<b>Estadificación de los tumores de células germinales</b> .....	576
<b>Tratamiento de los tumores de células germinales</b> .....	577
<b>Tumores extragonadales de células germinales</b> .....	587
<b>Tumores de células no germinales</b> .....	588
<b>Bibliografía</b> .....	589



## capítulo 32

# Tumores de testículo

## TUMORES DE TESTÍCULO

El cáncer de testículo es un tumor poco frecuente, representando el 1 a 2% de todas las neoplasias en varones, pero es el más común entre hombres de 15 a 35 años. Se ha observado un aumento en su incidencia en los últimos 40 años<sup>(1)</sup>. Dejado a su evolución natural lleva a la muerte al 85% de los enfermos en el curso de 2 a 5 años. Sin embargo, en la actualidad es uno de los tumores malignos con menos mortalidad (5%) y ello es debido a la mejora de los métodos diagnósticos y a un tratamiento más eficaz. El éxito del tratamiento está basado en realizar un diagnóstico lo más precoz posible del tumor primario y lo más exacto del estadio clínico de la enfermedad, ya que ambos van a ser decisivos en la elección de la pauta terapéutica. Para el diagnóstico de la masa testicular, junto con la exploración física, la ecografía escrotal es el método por excelencia con una sensibilidad del 90%. Una porción importante de tumores de testículo ya en el diagnóstico presentan marcadores biológicos tumorales positivos como la subunidad beta de la gonadotropina coriónica humana y la  $\alpha$ -fetoproteína. Estos marcadores son de gran importancia no sólo desde el punto de vista diagnóstico, sino como marcadores de efectividad en el tratamiento realizado y en el diagnóstico precoz de las posibles recidivas tumorales. Por ello, previo a la orquiectomía, siempre se debe realizar una determinación de marcadores que deberá repetirse 7-10 días después de la misma, sobre todo cuando éstos han sido positivos.

El estadio tumoral es fundamental para el planteamiento terapéutico futuro, por lo que debe de ser lo más exacto posible siendo, en la actualidad, la TAC toracoabdominopélvica la técnica de imagen más empleada. La RMN deberá ser utilizada cuando tengamos sospecha de participación tumoral de grandes vasos, como la cava o las venas ilíacas.

En lo referente al tratamiento, los éxitos obtenidos también radican en un tratamiento multimodal que combina la cirugía, la radioterapia (RT) y la quimioterapia (QT), utilizando uno o varios de ellos dependiendo del tipo histológico y del estadio tumoral.

### Clasificación histológica

Desde la aparición de la primera clasificación histológica a mediados del pasado siglo han ido apare-

**Tabla 1.** Clasificación histológica de la OMS (Mostofi, 1998)<sup>(2)</sup>.

#### 1) Tumores de células germinales

##### A. Lesiones precursoras: carcinoma in situ testicular

##### B. Tumores de un solo tipo histológico (formas puras)

1. Seminoma
  - Típico (clásico)
  - Anaplásico
  - Espermatocítico
2. Carcinoma embrionario
3. Tumor del Saco Vitelino
4. Coriocarcinoma
5. Teratoma
  - Maduro
  - Inmaduro
  - Con transformación maligna

##### C. Tumores de más de un tipo histológico (formas mixtas)

#### 2) Tumores de células no germinales

- Tumor de células de Leydig
- Tumor de células de Sertoli
- Tumor del estroma
- Tumores mixtos (gonadoblastoma)

#### 3) Tumores secundarios

ciendo muchas más y en el momento actual no existe una clasificación universal que utilice todo el mundo, lo que provoca confusión en algunas ocasiones. Entre todas ellas, la que probablemente cuenta con mayor aceptación es la de Mostofi, que ha sido aceptada por la Organización Mundial de la Salud (OMS). (Tabla 1).

Dicha clasificación divide estos tumores en tres grupos con un comportamiento biológico muy diferente, por lo que lo trataremos por separado<sup>(2)</sup>:

- Tumores de testículo de células germinales.
- Tumores de testículo de células no germinales.
- Tumores secundarios o metastáticos.

De este último grupo, y dado que el origen tumoral no es primitivamente testicular, no nos ocuparemos en este capítulo.

## TUMORES DE CÉLULAS GERMINALES (TTCG)

### Epidemiología

#### **Incidencia**

La incidencia está sometida a una gran variabilidad geográfica con un máximo que se presenta en los países escandinavos, en donde puede alcanzar cifras de hasta 9,2/100.000 habitantes como en Dinamarca<sup>(1)</sup> y un mínimo que al parecer está en los países asiáticos (0,8 casos nuevos/100.000 habitantes en Japón). En España, extrapolando los datos de los registros de tumores de Navarra y Aragón, la incidencia se sitúa entre 1,6 y 2/100.000 habitantes.

#### **Frecuencia según tipo histológico**

Los tumores germinales constituyen el 90-95% del total de tumores primarios del testículo. Dentro de este grupo se encuentran varios tipos histológicos con una frecuencia y comportamiento diferente y que pueden aparecer de forma pura o mixta, con diversos tipos histológicos en el mismo tumor<sup>(3)</sup>.

- **Seminoma**

Aparecen en un 30-40% de los casos, siendo el tipo más frecuente de los tumores testiculares. Son más frecuentes en los pacientes de áreas rurales, en los que presentan antecedentes de criptorquidia.

Aparecen a edades 10 años mayor que el resto de los no seminomas. En el momento del diagnóstico el 75% están confinados al testículo y sólo el 10% presentan metástasis demostrables. Pueden poseer áreas de sincitiotrofoblasto (10-15%), asociándose a la producción de  $\beta$ -HCG (fracción  $\beta$  de la hormona gonadotropina coriónica humana).

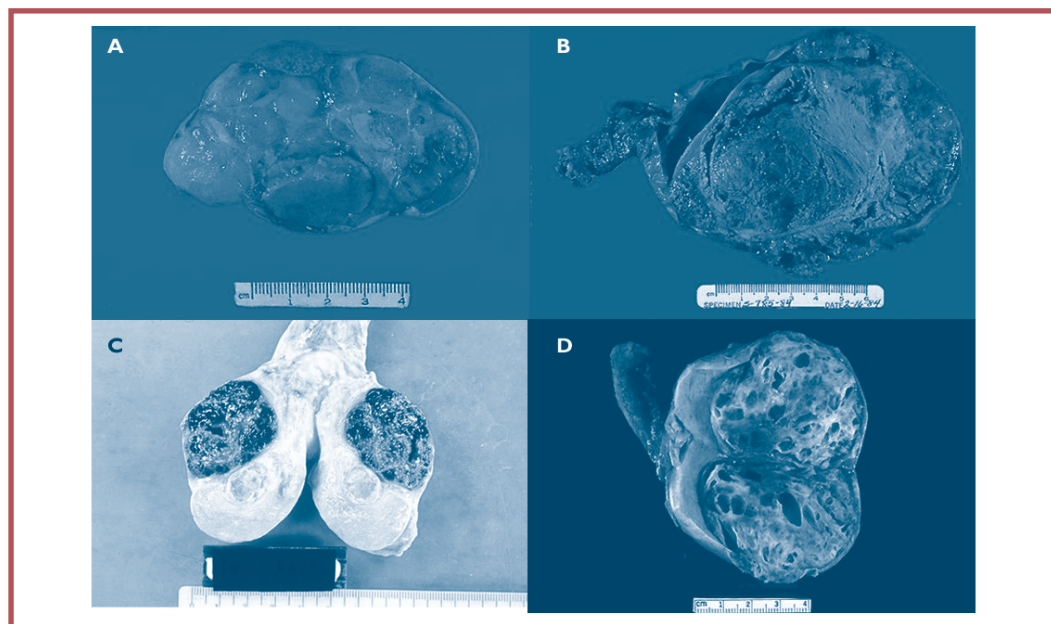
En casi todas las clasificaciones se distinguen tres tipos de seminoma:

- **Típico o clásico:** Representa al 85% de los seminomas. La edad de aparición es a los 30 años, en menor frecuencia entre los 40-50 años y es raro en niños y ancianos. Su lento crecimiento genera problemas en el seguimiento, ya que las recidivas se dan de 2 a 10 años tras el tratamiento inicial (Figura 1A y Figura 2A).
- **Anaplásico:** Es el segundo en frecuencia (10%) y la edad de aparición es similar al típico. Se piensa que es una variante del típico más agresiva y letal, debido a su poca diferenciación y elevada anaplasia. Se asocia en mayor grado con las metástasis y la producción de  $\beta$ -HCG.
- **Espermatócítico:** Este último es la variedad menos frecuente (5%), se presenta en varones mayores de 45 años y sin antecedentes de testes criptorquídicos, diferenciándose de los demás tipos de seminomas porque surge de la célula más diferenciada, la espermatogonia, teniendo por lo tanto una potencialidad metastásica escasa o nula. La orquiectomía como único tratamiento suele ser suficiente para controlar este tipo de seminoma.

- **Carcinoma embrionario**

Es el siguiente en frecuencia (15-25% según las series) y se presentan en su mayoría en forma mixta (40%). Posee un comportamiento más maligno que los seminomas, presentándose con mayor frecuencia en la segunda y tercera década de la vida. Al diagnóstico, el 30% de los pacientes presentan metástasis. Con frecuencia se diagnostica como un nódulo pequeño e irregular, que en la histología está compuesto por células epitelioides formando glándulas y túbulos. Es muy invasivo, observándose con frecuencia afectación de la túnica vaginal o estructuras del cordón en la pieza extraída (Figura 1B y Figura 2B).

**Figura 1.** El aspecto de la pieza quirúrgica nos puede orientar hacia qué tipo de tumor que se espera encontrar en el análisis microscópico. A: El seminoma suele ser nodular y relativamente homogéneo, alcanzando tamaños superiores a los demás tipos histológicos. B: El carcinoma embrionario presenta bordes irregulares y con aspecto infiltrativo. C: El coriocarcinoma se caracteriza por zonas de hemorragia e infarto. D: El teratoma está comprendido por cartílago, pelos u otras estructuras de distinto origen embrionario.



- **Coriocarcinoma**

De presentación única (1%), es muy raro afortunadamente, ya que es la variedad más maligna metastatizando precozmente por vía sanguínea. Está presente en el 8% de los TTCCG. Suelen presentarse como una masa pequeña. El tamaño depende de la presencia de hemorragia intratumoral (Figura 1C y Figura 2C). En las formas puras suele debutar con metástasis y paradójicamente asociadas a una pequeña lesión intratesticular que no distorsiona la superficie ni el tamaño normal del testículo. Presenta células del cito y sincitiotrofoblasto (asociación con elevaciones séricas de  $\beta$ -HCG).

- **Tumor del saco vitelino**

También denominado tumor del seno endodérmico, tumor Yolk Sac, adenocarcinoma testicular infantil, carcinoma juvenil embrionario y orquiblastoma. Constituyen el 1% de los tumores testiculares. Su presentación infantil (más frecuente) lo hace generalmente como tipo histológico único,

mientras que cuando lo hace en el adulto suele ser en forma combinada o mixta con otros tipos tumorales. Se acompaña de la elevación de los niveles séricos de  $\alpha$ -fetoproteína.

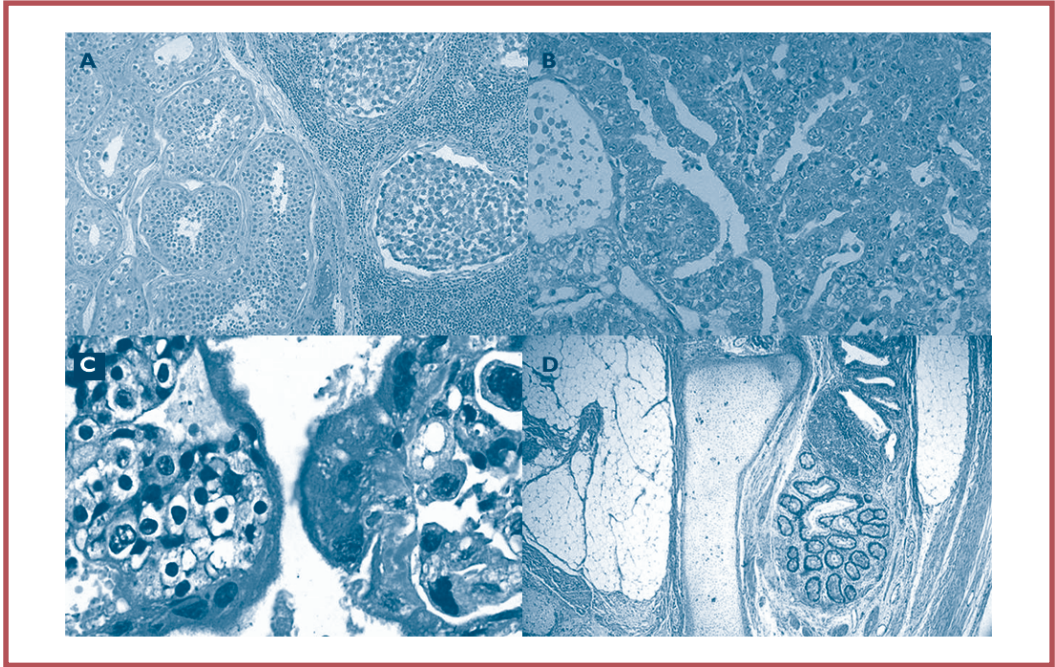
- **Poliembrioma**

El poliembrioma es una forma distintiva de tumor mixto de células germinales que es clasificado como un tipo independiente debido a sus rasgos histológicos únicos<sup>(4)</sup>. Consiste en la exposición de múltiples cuerpos embrioides dispersos relativamente de forma uniforme en un estroma mixoide. Estos cuerpos embrioides son estructuras ovoides que imitan a embriones de 1 a 2 semanas, y tienen un núcleo de carcinoma embrionario, una cavidad dorsal amniótica y un componente ventral de tumor del saco vitelino.

- **Teratoma**

Están constituidos por células originadas de más de una capa germinal (Figura 1D y Figura 2D).

**Figura 2.** En estas imágenes observamos las características típicas de los tipos histológicos más frecuentes de tumor testicular: A: Seminoma, con un infiltrado linfoide entorno a cordones celulares sólidos. B: Ca. embrionario, con formaciones glandulares. C: Coriocarcinoma, con cito y sincitiotrofoblasto. D: Teratoma, con elementos de varias capas germinales.



Constituye entre un 5-10% de estas neoplasias pudiendo aparecer en cualquier época de la vida aunque se observa con mayor frecuencia en las tres primeras décadas. En los niños supone el 40% de los tumores en su forma pura, mientras que en los adultos está presente en el 50% de los tumores mixtos. Histológicamente se presenta en forma de teratoma maduro, inmaduro o como teratoma con áreas de transformación maligna.

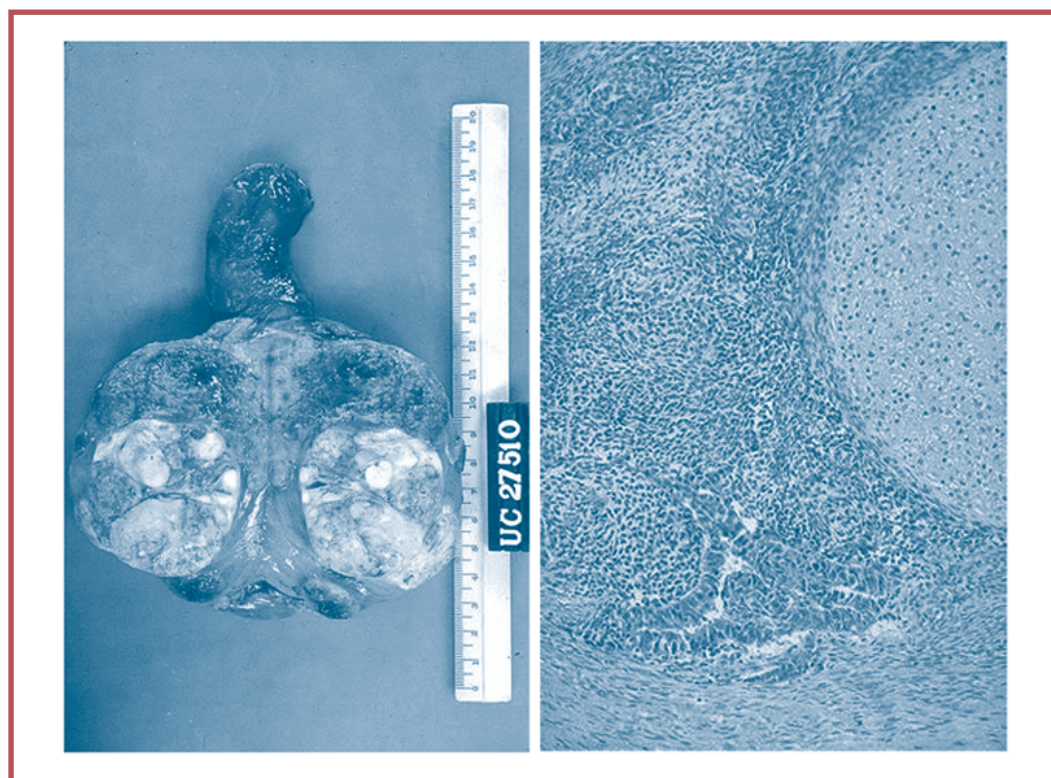
• **Tumores mixtos**

Poseen más de un tipo histológico y son muy frecuentes, apareciendo hasta en más de la mitad de los casos. Dentro de éstos, la asociación más frecuente es el teratocarcinoma que constituye hasta un 25% del total de tumores de testículo. En ocasiones la asociación de más de un tipo histológico es difícil de demostrar y se sospecha tan sólo por la elevación de un marcador tumoral no esperado como es el  $\alpha$ -fetoproteína en el carcinoma embrionario o la  $\beta$ -HCG en el coriocarcinoma (Figura 3A y 3B).

**Edad**

La incidencia máxima de los tumores de testículo se encuentra entre los 20-40 años. Presenta tres picos de frecuencia: el mayor es entre los 30 a 34 años, luego existen dos menores, a los 5 años y en pacientes mayores de 60 años. Los seminomas (TTCGS) aparecen entre los 30 a 45 años, los no seminomas (TTCGNS) entre los 20 a 35 años y en mayores de 50 años los linfomas y el seminoma espermatocítico. La población más afectada es la comprendida entre los 20 a 40 años; por lo tanto, en un periodo vital de gran actividad que se ve gravemente afectado por la enfermedad y aún suponen la cuarta causa de muerte por cáncer en varones menores de 35 años (después de leucemia, Hodking y tumores cerebrales). A pesar de esto conviene tener presente que ni los niños ni los ancianos están exentos de padecerlos. Se puede observar un predominio de algunos tipos histológicos según el grupo etario considerado; así, el tumor más frecuente en niños e infantes (<10 años) es el tumor del seno

**Figura 3.** Tumor mixto, con áreas de teratoma y carcinoma embrionario.



endodérmico, entre los 20 a 30 años el coriocarcinoma, de 25 a 35 el carcinoma embrionario y teratocarcinoma, entre los 35 a 40 el seminoma y en los mayores de 50 los linfomas.

Entre un 1-3% de estos tumores son bilaterales, de forma simultánea o no, y cuando esto sucede el antecedente de criptorquidia uni o bilateral suele estar siempre presente. Los tumores bilaterales suelen ser del mismo tipo histológico en ambos lados, siendo el seminoma el más frecuente.

### Raza

Se ha observado un mayor número de casos de tumores de testículo en la población blanca de clase media o elevada y de países desarrollados. La incidencia en la población negra americana es una tercera parte de la observada en la blanca, pero mayor que la negra africana. En los judíos se observa una incidencia 10 veces mayor que en los no judíos<sup>(3)</sup>.

### Etiología

Se desconoce la etiología exacta del cáncer testicular, pero se ha relacionado su origen con la presencia de algunos factores congénitos y adquiridos.

### Factores congénitos

No se ha podido demostrar hasta el momento que exista una influencia genética en el desarrollo del cáncer de testículo a pesar de que la incidencia es algo mayor en gemelos y familiares de enfermos con esta enfermedad.

- La criptorquidia, sin embargo, si ha demostrado tener una clara relación de manera que entre un 6-10%, según las series de los tumores de testículo, ocurren en pacientes con antecedentes de criptorquidia. El riesgo relativo de cáncer testicular en los individuos con criptorquidia es de 3 a 14



veces más que de en aquellos con testículos normales y descendidos. Los posibles factores que pueden ejercer un papel importante en la relación criptorquidia y tumor testicular son: células germinales con alteraciones, temperatura elevada, interferencia con el aporte sanguíneo normal, disfunción endocrina y disgenesia gonadal. El tipo de tumor más común continúa siendo el seminoma y existe una relación directa de la frecuencia con la altura a la que esté colocado el teste, apareciendo en 1 de cada 20 testículos abdominales y en 1 de cada 80 inguinales.

Se ha intentado relacionar esta mayor frecuencia de tumor en testículos criptorquídicos con las anomalías estructurales que sufre el parénquima testicular cuando está fuera de su sitio natural escrotal. Se observan cambios ultraestructurales en las espermatogonias y células de Sertoli de los testículos criptorquídicos a partir del tercer año de vida. Por este motivo se aboga por realizar la orquidopexia a edades tempranas sin que con ello se haya conseguido disminuir la frecuencia de desarrollar cánceres testiculares. Además, dichos cambios tampoco explican que entre un 5-10% de los tumores ocurran en el teste contralateral.

### **Factores adquiridos:**

Se ha relacionado la incidencia de cáncer testicular con diversas causas exógenas o ambientales como la administración de hormonas, el antecedente de traumatismo y la atrofia testicular.

- La administración exógena de estrógenos (diethylstilbestrol) durante el embarazo es la única causa externa que ha demostrado aumentar la incidencia de tumores de testículo hasta un 5% de los hijos de madres tratadas.
- El traumatismo y la atrofia testicular postinfección también han sido estudiados como posibles factores desencadenantes, sin que hasta el momento se haya podido demostrar ninguna relación causa efecto clara. El aumento de la frecuencia en testes traumatizados podría estar más en relación con un incremento del diagnóstico por la exploración minuciosa que conlleva el traumatismo. La sospecha de que exista una relación con la atrofia si puede tener una base más clara de la misma

manera que existe relación con la atrofia post-criptorquidia, pero los datos de los estudios publicados hasta el momento no son concluyentes. Podría existir un desequilibrio hormonal local como posible causa de la transformación maligna.

- Se han encontrado títulos elevados de anticuerpo antiviral de Epstein-Barr en un 70-80% de los pacientes con tumores germinales y también se están describiendo con mayor frecuencia en pacientes con síndrome de inmunodeficiencia adquirida<sup>(6)</sup>.
- La exposición a sustancias químicas carcinogénicas podría estar relacionado al mayor número de casos de este tumor en ciudades y países desarrollados.

## **Clínica**

La forma de presentación más frecuente es como una masa escrotal asintomática, si bien en ocasiones el paciente puede referir sensación de ocupación o de peso, y a veces dolor en el hemiescrotal afecto. El examen clínico de estos pacientes debe incluir una metuculosa exploración de los testículos, las regiones inguinales, el abdomen, las mamas y el cuello. En el 10% aparece dolor agudo que suele ser causado por un infarto o una hemorragia intratumoral.

El retraso en el diagnóstico de la masa es frecuente, siendo la demora media de 3 a 6 meses. Esta demora generalmente se debe a un mecanismo de negación del paciente, que es habitual en estos tipos de tumores y que llevan al diagnóstico tardío en un porcentaje no despreciable de casos, ya que el 10% son diagnosticados al acudir al médico por la sintomatología que producen las metástasis.

## **Diagnóstico**

### **Exploración física**


- El signo principal es la presencia en casi todos los casos de una masa intraescrotal dura, no dolorosa a la presión y sin alteraciones del epidídimo ni el cordón espermático. Puede existir un pequeño hidrocele reaccional acompañante cuyo diagnóstico se realizará por medio de la transluminación del escroto o con ecografía.

## 32. Tumores de testículo

Una correcta exploración de los testículos debe de ser realizada con las dos manos y comenzar por el testículo sano. La palpación de la gónada debe valorar el tamaño, forma y consistencia, así como la movilidad y separación del epidídimo. Una vez valorado el testículo contralateral pasaremos al sospechoso, que se explorará de la misma manera. Toda masa dura, indolora y/o fija debe de considerarse tumoral hasta que no se demuestre lo contrario. Existen ciertos datos de la exploración que nos pueden orientar sobre el tipo histológico del tumor; así por ejemplo el seminoma suele ser una masa ovalada, elástica y con la superficie lisa, el carcinoma embrionario o el teratocarcinoma, sin embargo suelen ser masas irregulares con superficie rugosa. No debemos de olvidar, una vez evaluada la masa, la exploración del epidídimo, cordón, cubiertas escrotales y piel para descartar su posible afectación.

- Las regiones inguinales deben ser objeto de atención, sobre todo en los pacientes que refieran antecedentes de criptorquidia y hernias.
- En los casos de enfermos con metástasis puede existir una masa abdominal que puede palparse y en algunas ocasiones hasta visualizarse con la simple inspección (Figura 4).
- La ginecomastia aparece en el 5% de los casos de tumores de células germinales y se debe a un desbalance de las hormonas sexuales, es decir, a una disminución de los andrógenos o a un aumento de los estrógenos, ambas situaciones se pueden

**Figura 4.** Se puede observar en estadios avanzados del tumor testicular una o varias masas que abomban en el abdomen.



dar en un paciente con un tumor testicular. La primera se produce por la sustitución del parénquima testicular normal productor de andrógenos por el tumor o por la propia orquiectomía. El exceso de estrógenos se puede deber a una estimulación excesiva del propio testículo por la HCG o a que el mismo tumor produzca estradiol como los tumores trofoblásticos. El tipo histológico que se asocia con mayor frecuencia a ginecomastia es el de células de Leydig.

- Cuando la enfermedad metastásica progresa por encima del diafragma con invasión del conducto torácico y afectación de la cadena ganglionar supraclavicular pueden ser palpados en la región cervical.

### Diagnóstico diferencial

El diagnóstico diferencial fundamental debe hacerse con la torsión testicular evolucionada y con los procesos inflamatorios como la epididimitis y la orquiepididimitis; para ello nos van a ayudar muchos datos clínicos y de la exploración como la instauración brusca del cuadro y la sintomatología muy dolorosa.

Otras patologías que nos puede plantear dudas a la hora del diagnóstico son: el hidrocele, que se presenta como una masa de contenido líquido, indolora y lisa, siendo el dato fundamental para el diagnóstico la transiluminación positiva, lo mismo que el espermatocoele, que es una cavidad quística indolora que depende de la cabeza del epidídimo y con espermatozoides en su interior. El varicocele, fácil de diagnosticar, es difícil que cause problemas a la hora del diagnóstico diferencial.

De todos modos y a pesar de que la exploración física, es un método diagnóstico de una gran sensibilidad y especificidad en general se aconseja la realización de forma reglada de ecografía transescrotal dada la inocuidad y rapidez de la prueba y con la intención de eliminar hasta un 25% de errores diagnósticos y el posible retardo en el diagnóstico del tumor que conllevan. Estos errores se deben fundamentalmente a confusiones con epididimitis y en segundo lugar a tumores asociados a hidrocele, que aparecen en un 5-10% de los casos y en los que la transiluminación positiva sola no descarta la existencia de una masa. No debe de realizarse nunca la punción de dicho

hidrocele por la posibilidad de diseminación tumoral en el trayecto de la aguja pues se han demostrado citologías positivas en el líquido peritesticular.

## Ecografía escrotal

La ecografía nos va a aportar numerosos datos sobre la masa y las relaciones de ésta con el resto de las estructuras del escroto. Va a informar si se trata de una masa intra o extratesticular, de la naturaleza de la misma (quística, sólida o mixta) y de su ecogenicidad (hipo o hiperecoica). En ocasiones hasta nos puede orientar sobre el tipo histológico como en el seminoma, en que la lesión aparece como una masa hipoeicoica, homogénea de bordes bien delimitados, mientras que los tumores no seminomatosos suelen presentar áreas quísticas con una ecogenicidad heterogénea y bordes irregulares que penetran en el parénquima testicular normal. Cabe destacar la utilidad de la ecografía para diagnosticar tumores no palpables y que debutan con metástasis.

## Marcadores tumorales

Los tumores de testículo pertenecen al grupo de neoplasias capaces de producir los llamados "marcadores tumorales"; éstos marcadores son proteínas fácilmente medibles por radioinmunoensayo (RIA) y que presentan una elevada sensibilidad y una relativa especificidad. En la teoría, estos marcadores serían capaces de detectar pequeñas cargas tumorales, que no serían detectables por métodos convencionales de imagen. En el caso de los tumores de testículo son proteínas de dos tipos: sustancias oncofetales que se producen tan sólo durante el desarrollo embrionario ( $\alpha$ -fetoproteína y gonadotropina coriónica humana), y enzimas celulares (lactatodeshidrogenasa, fosfatasa alcalina placentaria y gammaglutamil transpeptidasa). Este último grupo no ha contribuido de forma significativa al manejo de los pacientes con tumor testicular por lo que sólo los mencionamos.

### $\alpha$ -fetoproteína (AFP)

Se trata de una glucoproteína de una sola cadena y un peso molecular de 70.000 daltons. Durante el desarrollo embrionario es producida por el saco vitelino y tracto gastrointestinal del feto, encontrándose en el suero fetal en concentraciones elevadas que alcanzan el máximo en la semana 12 de gesta-

ción (3 mg/ml), tras el nacimiento comienza a disminuir y es raro encontrar indicios de ella tras el primer año de vida (<40 ng/ml). La vida media de esta proteína es de 5-7 días.

Aparece elevada en el 70% de los tumores no seminomatosos, especialmente en los tumores como el carcinoma embrionario puro o mixto y el tumor del saco vitelino. No se eleva en el seminoma puro ni en el coriocarcinoma puro.

### Gonadotropina coriónica humana (HCG)

Se trata de una glucoproteína de 38.000 daltons compuesta por dos cadenas, la subunidad alfa y la subunidad beta. La primera es muy similar a la subunidad alfa de la hormona luteinizante (LH), foliculoestimulante (FSH) y tiroestimulante (TSH). La segunda es diferente a la cadena beta de dichas hormonas, permitiendo la producción de anticuerpos específicos para su detección mediante RIA.

Es secretada por las células placentarias durante el embarazo para el mantenimiento del cuerpo lúteo y no debe detectarse en el varón adulto normal. Se encuentra elevada fundamentalmente en los tumores con componente de coriocarcinoma (100%), aunque puede estarlo en cualquier tumor no seminomatoso (40-60% del carcinoma embrionario) e incluso hasta en un 5-10% de los seminomas puros. Esta diferencia en la frecuencia de elevación parece estar más en relación con la sensibilidad del método de detección utilizado que con diferencias reales. La excreción de  $\beta$ -HCG por los tumores seminomatosos se ha relacionado tradicionalmente con la presencia de células gigantes sincitiotrofoblásticas pero, al parecer, según los últimos estudios, también puede ser secretada por las células mononucleares que se encuentran en estos tumores.

Al igual que la AFP, tampoco es exclusiva de los tumores testiculares, sino que también se eleva en otros tumores (pulmón, hígado, estómago, páncreas, mama y riñón), quizás también en fumadores de marihuana.

La vida media de esta proteína es tan sólo de 24 a 36 horas, por lo que el plazo para la repetición de los análisis tras la orquiectomía u otros tratamientos viene dado por los 7 días de vida media de la  $\alpha$ -fetoproteína.

### Aplicación clínica

Estos dos marcadores son los más útiles en el manejo de los tumores de testículo ya que son los que se encuentran elevados con mayor frecuencia, pueden ser positivos hasta en el 90% de los casos si se miden ambos de forma simultánea. Por este motivo presentan una gran utilidad clínica que abarca:

- **Estadio clínico y valor pronóstico:** Las cifras de marcador están en relación directa con la carga tumoral, de manera que cifras elevadas hacen pensar en estadios avanzados y presencia de abundantes metástasis, de la misma manera se ha comprobado que la coexistencia de marcador elevado y múltiples masas adenopáticas en la TAC suponen un mal pronóstico y escasa respuesta a los distintos regímenes de quimioterapia.
- **Monitorización de la respuesta terapéutica y seguimiento:** La velocidad de normalización de la cifra del marcador tras el tratamiento es considerado por muchos como un factor pronóstico ya que dicha velocidad está en relación directa con la carga tumoral previa y con la viabilidad del tumor: Cuanto más rápida sea la disminución mayor posibilidad de que el paciente se encuentre libre de enfermedad. La persistencia de un marcador elevado tras el tratamiento implica respuesta incompleta. De la misma manera la recidiva bioquímica o elevación de los marcadores puede preceder a la recidiva clínica o radiológica con lo que se puede instaurar el tratamiento antes de que la recidiva sea sintomática, cuando la carga tumoral es mínima.
- **Diagnóstico histológico:** Como ya vimos los tumores de testículo presentan frecuentemente varios tipos histológicos y conocerlos puede ser determinante a la hora de tomar una decisión terapéutica u otra. La elevación de uno u otro marcador puede ser útil para sospechar la existencia de un tipo tumoral que se encuentra en una cantidad muy pequeña y que al patólogo le pudo haber pasado desapercibido. El seminoma no presenta nunca niveles elevados de AFP; por ello, cuando está elevada se debe de considerar el tumor como no seminomatoso aunque el análisis histológico sea de seminoma puro, siendo el tratamiento, por lo tanto, el de ese tipo de tumor: En

cuanto a la  $\beta$ -HCG, en un seminoma puro pueden alcanzar cifras de hasta 500 ng/ml, por lo que se ha alcanzado acuerdo en considerar que, cuando la  $\beta$ -HCG alcanza niveles superiores a 200 ng/ml, debemos de recomendar al patólogo que revise la pieza más cuidadosamente y en caso de que confirme su diagnóstico de seminoma puro tratarlo como a un tumor no seminomatoso porque casi con toda seguridad existen células tumorales de este tipo que le han pasado desapercibidas, el tratamiento también debe ser el de un tumor no seminomatoso si los niveles no se normalizan tras la orquiectomía.

### Métodos de imagen

#### Radiografía de tórax

Se debe realizar en anteroposterior y lateral. Durante mucho tiempo ha sido la prueba base para el diagnóstico de enfermedades pulmonar asociada; sin embargo, en la actualidad ha sido prácticamente desbancada por la TAC de tórax ya que presenta un 20% de falsos positivos y hasta un 30-50% de falsos negativos.

#### TAC de tórax y abdominopélvico

La TAC de tórax ha demostrado ser el método más sensible de detección de metástasis pulmonares diagnosticando hasta un 10% más que la radiografías de tórax convencionales cuando éstas han sido informadas de normalidad. No obstante hay que ser precavidos en su interpretación ya que puede detectar lesiones de hasta 2 mm que en un 70% son benignas y no tienen nada que ver con la enfermedad neoplásica.

En cuanto a la TAC abdominopélvica ha demostrado ser el mejor método de rastreo del retroperitoneo llegando a detectar metástasis de tan sólo 2 cm y aportando datos importantes sobre la localización de las masas. Por este motivo ha desplazado a otras pruebas que habían sido utilizadas tradicionalmente como la UIV o la linfografía podálica, esta última debido especialmente a su carácter invasivo.

La RMN es similar a la TAC en el diagnóstico de adenopatías retroperitoneales, pero su mayor costo lo relega a un método de segunda elección<sup>(6)</sup>. Sin embargo, puede ser de mucha ayuda cuando la TAC no es

concluyente, si existen adenopatías que comprimen vasos como la cava y aorta cuando se piensa actuar quirúrgicamente sobre estas estructuras, o en casos de alergia a contrastes iodados.

No existen evidencias suficientes que fundamenten el uso de la tomografía por emisión de positrones (PET) en los estadios precoces del tumor testicular. Sin embargo, se recomienda en el seguimiento de las masas residuales mayores a 3 cm después de la quimioterapia en los seminomas, para decidir la conducta a seguir<sup>(7)</sup>.

La TAC craneal se recomienda sólo en los casos de la existencia de síntomas o en los no seminomatosos con múltiples metástasis pulmonares.

## ESTADIFICACIÓN DE LOS TUMORES DE CÉLULAS GERMINALES

Una vez establecido el diagnóstico definitivo de tumor testicular y conocida la variedad histológica del mismo hay que proceder a la estadificación clínica del paciente ya que el tratamiento y seguimiento ulteriores van a estar en función del estadio en que se encuentre.

Una estadificación clínica precisa es fundamental para tomar una decisión terapéutica adecuada y establecer el pronóstico del paciente.

Tan imprescindible para la estadificación es contar con unos métodos diagnósticos adecuados como conocer la historia natural del tumor y sus vías de diseminación habituales. Existen tres vías de diseminación posibles: vía linfática, hematogena y por extensión directa.

La vía linfática es la vía sistemática de diseminación del los tumores testiculares, siendo excepcional la diseminación hematogena temprana, salvo en los casos del coriocarcinoma. La diseminación del teste derecho e izquierdo es distinta. Los tumores derechos drenan en los ganglios intercavaoártricos, precavos y paracavos con gran predisposición a invadir también los ganglios contralaterales izquierdos a diferencia de la diseminación de los tumores que afectan a la góna-

da izquierda en los que el cruce metastático en estadios no muy avanzados de la enfermedad retroperitoneal es difícil que acontezca.

En la actualidad existen verdaderos mapas de frecuencia de metástasis que se deben fundamentalmente al trabajo de Donohue y cols. y que permiten establecer unos márgenes lógicos y precisos a la hora de realizar cirugías profilácticas.

Fuera de estas localizaciones es infrecuente encontrar metástasis ganglionares, aunque debemos sospecharlas ante ciertos datos de la historia clínica como la cirugía o toma de biopsias transescrotales y la cirugía inguinal (orquidopexia o herniorrafia), ya que provocan alteraciones en las vías de drenaje habitual. Éste es el caso de las metástasis inguinales, que son excepcionales, salvo con estos antecedentes o cuando el tumor está localmente muy avanzado con afectación de la túnica albugínea.

La vía hematogena suele ocurrir cuando ya existe diseminación ganglionar y se dirige fundamentalmente a los pulmones (30%), seguida de hígado, cerebro, huesos, y aún más excepcionales son las metástasis de riñón, suprarrenales, gastrointestinal y bazo. El coriocarcinoma es el tipo histológico que con mayor frecuencia y de forma mas temprana metastatiza por esta vía.

En cuanto a los sistemas de estadificación, la mayoría se basan en el de Boden y Gibb del año 1951, que dividía los tumores en tres estadios, A, B y C, según la afectación fuera sólo testicular; ganglionar infradiafragmática o ganglionar supradiafragmática y/o hematogena. Posteriormente han aparecido numerosas modificaciones y ampliaciones de la misma.

La aparición de numerosos sistemas de estadificación generó dificultades para la realización de comparación de datos a nivel interinstitucional, hasta que en el American Joint Committee on Cancer (AJCC) se generó el primer consenso internacional que estableció un sistema que utiliza el TNM y los marcadores tumorales como método de estadificación del cáncer testicular. Este sistema, en la actualidad, y en acuerdo con la Unión Internacional Contra el Cáncer (UICC), constituye probablemente el sistema de estadificación más utilizado en el mundo<sup>(8,9)</sup>.

**Tabla 2.** Sistema de clasificación TNMS para los tumores testiculares (UICC, 2002, 6ª edición).

<b>pT (tumor primario)</b>			
Tx: estadio desconocido			
T0: sin evidencia de tumor primario			
Tis: neoplasia intratubular de células germinales (carcinoma <i>in situ</i> )			
T1: tumor limitado al testículo y el epidídimo sin invasión vascular o linfática; puede invadir la albugínea sin afectar la vaginal			
T2: tumor limitado al testículo y el epidídimo con invasión vascular o linfática: con afectación de la albugínea y la vaginal			
T3: tumor que invade el cordón espermático con o sin invasión vascular o linfática			
T4: tumor que invade escroto con o sin invasión vascular o linfática			
<b>N (ganglios linfáticos regionales, clasificación clínica)</b>			
Nx: afectación ganglionar desconocida			
N0: ausencia de metástasis ganglionares			
N1: ganglio de tamaño $\leq 2$ cm o múltiples adenopatías de dimensiones $< 2$ cm			
N2: ganglio entre 2 a 5 cm o múltiples adenopatías de dimensiones $< 5$ cm			
N3: metástasis ganglionares que tengan una dimensión $> 5$ cm			
<b>M (metástasis a distancia)</b>			
Mx: metástasis desconocida			
M0: ausencia de metástasis a distancia			
M1: metástasis a distancia			
M1a: ganglios linfáticos no regionales o pulmón			
M1b: otros sitios			
<b>S (marcadores tumorales)</b>			
Sx: marcadores no disponibles o no obtenidos			
S0: marcadores dentro de los límites normales			
	<b>LDH (U/L)</b>	<b><math>\beta</math>HCG (mIU/ml)</b>	<b>AFP (ng/ml)</b>
S1:	$< 1,5 \times n$	$< 5.000$	$< 1.000$
S2:	$1,5$ a $10 \times n$	$5.000$ a $50.000$	$1.000$ a $10.000$
S3:	$> 10 \times n$	$> 50.000$	$> 10.000$
n = límite superior normal de LDH			

## TRATAMIENTO DE LOS TUMORES DE CÉLULAS GERMINALES

Referente al tratamiento los éxitos obtenidos también radican en un tratamiento multimodal que combina la cirugía, la RT y la QT utilizando uno o

varios de ellos dependiendo del tipo histológico y del estadio tumoral<sup>(10)</sup>.

El papel de la cirugía ha variado mucho y ha sido sometido a grandes controversias desde el comienzo de la utilización de la QT en 1960, tendiéndose hacia posturas más conservadoras basadas en el seguimiento exhaustivo del paciente y al abandono de técnicas

**Tabla 3.** Estadios del tumor testicular:

<b>Estadio I</b>			
Tumor confinado al testículo. Se dividen en la y lb según el T; y en IS según los niveles séricos de los marcadores tumorales.			
la: pT1	N0	M0	S0
lb: pT2, pT3 o pT4	N0	M0	S0
IS: cualquier pT/Tx	N0	M0	S1 – S3
<b>Estadio II</b>			
Tumor con metástasis ganglionares retroperitoneales. Se subdivide en Ila, Ilb y IIc según el tamaño de las adenopatías.			
Ila: cualquier pT	N1	M0	S0 – S1
Ilb: cualquier pT	N2	M0	S0 – S1
IIc: cualquier pT	N3	M0	S0 – S1
<b>Estadio III</b>			
Tumor con metástasis supradiaphragmáticas. Se divide en IIIa, IIIb y IIIc en función del grado de metástasis y los niveles séricos de marcadores tumorales.			
IIIa: cualquier pT	cualquier pN	M1	S0 – S1
IIIb: cualquier pT	cualquier pN	M0 - M1	S2
IIIc: cualquier pT	cualquier pN	M0 – M1	S3, cualquier S

quirúrgicas más agresivas. El concepto de cirugía citoreductora como base del tratamiento ha sido sustituido por el de cirugía de masas residuales que se realiza tras diferentes esquemas de quimioterapia. A pesar de todo ello, la cirugía continúa siendo fundamental en el tratamiento de estos tumores comenzando por la orquiectomía radical que, además de ser el tratamiento inicial, consigue la curación de un porcentaje no despreciable de casos.

En la actualidad, la actitud quirúrgica ante un tumor de células germinales presenta tres variantes en función del momento evolutivo de la enfermedad y del estadio de afectación tumoral. Estas tres variantes son la orquiectomía radical, la linfadenectomía retroperitoneal y la cirugía de la masa residual.

### Orquiectomía radical inguinal

La elección de la vía inguinal frente a la transescrotal se basa en el conocimiento de las vías de dre-

naje linfático y venoso (Jamieson y Dobson, 1910; Hasumi, 1930; Rouviere, 1938) y en la publicación de diversas series de casos de orquiectomía transescrotal y biopsias inadecuadas (Dean, 1925), con mala evolución de los pacientes y aparición de metástasis en territorios no habituales como el pelviano o inguinal. La explicación a ello se encuentra en la creación de comunicaciones anómalas entre el drenaje inguinal del escroto y el retroperitoneal del testículo.

Desde finales del siglo XIX ya se reconocía la orquiectomía radical por vía inguinal como la técnica estándar para el tratamiento local del cáncer testicular. Actualmente se ha abandonado la realización de PAAF y biopsia como métodos diagnósticos (reemplazados por la ecografía), u orquiectomía transescrotal como tratamiento. Estos tratamientos erróneos pueden llevar a la siembra de células tumorales y a la aparición de un mayor número de metástasis en territorios linfáticos no habituales, como el inguinal y el pelviano.

## 32. Tumores de testículo

La orquiectomía debe ser el primer paso en el tratamiento del enfermo con cáncer testicular; sin embargo, ocasionalmente es diagnosticado en estadios de la enfermedad muy avanzados y el paciente se encuentra muy sintomático, lo que hace primordial el tratamiento de la enfermedad sistémica con quimioterapia, quedando relegada la orquiectomía a un segundo tiempo. Existe cierta controversia sobre si se debe realizar, o no, la orquiectomía radical cuando existe una remisión completa de las metástasis y los marcadores se han negativizado. Tras la QT se demuestra tumor residual en la pieza de orquiectomía en las mismas proporciones que aparecen en las masas residuales (hasta un 25% de carcinoma). En una serie de 250 casos de tumores germinales testiculares hemos realizado 4 orquiectomías postquimioterapia sin que en ninguna de ellas se hayan encontrado células tumorales; a pesar de ello consideramos que se debe de realizar la orquiectomía en cualquier caso, realizando la intervención aprovechando la cirugía de masa residual si ésta es necesaria, o aisladamente si hubo remisión completa.

Otra situación en la cual nos podemos plantear la radicalidad de la orquiectomía es en aquellos pacientes que, por una u otra circunstancia, tienen un solo testículo. En los últimos años se han publicado algunas series en las que se ha realizado tan sólo la exéresis del tumor, dejando el testículo restante; según sus autores no se han producido recurrencias locales y el índice de progresión retroperitoneal o inguinopelviana ha sido bajo.

Sobre la realización o no de manera sistemática de biopsia de testículo contralateral en busca de tumor sincrónico (1-3%) existe controversia. Algunos grupos la realizan mientras otros prefieren confiar en la eficacia de la exploración física y la ecografía para el diagnóstico precoz.

La orquiectomía nos va a proporcionar además dos datos fundamentales para el planteamiento terapéutico posterior, el estadio local y el tipo histológico. Este último es fundamental ya que los tumores seminomatosos en un 85-90% de los casos se encuentran localizados y además son extraordinariamente sensibles a radioterapia, por lo que ésta debe de ser el primer tratamiento tras la orquiectomía, mientras que los tumores no seminomatosos están diseminados ya

en el diagnóstico un 30% y no son radiosensibles, precisando un tratamiento a base de quimioterapia y cirugía reductora cuando está en fases avanzadas.

En cuanto a la técnica, realizamos una incisión de unos 5 cm de longitud por encima y en paralelo al ligamento inguinal, abriendo la aponeurosis del oblicuo mayor; siguiendo la dirección de las fibras, para acceder al canal inguinal. Una vez abierto el canal, liberamos el cordón espermático hacia el anillo inguinal interno, ocluyéndolo con una cinta de goma, para evitar la posible diseminación de células tumorales durante la maniobra de disección del testículo. Esta disección se realiza de forma roma generalmente digital y haciendo tracción del testículo hacia la herida que, en ocasiones, cuando el tumor es muy grande, se deberá ampliar. Una vez extraído el testículo se procede a la disección del cordón, identificando los vasos espermáticos y el conducto deferente, que se ligan por separado.

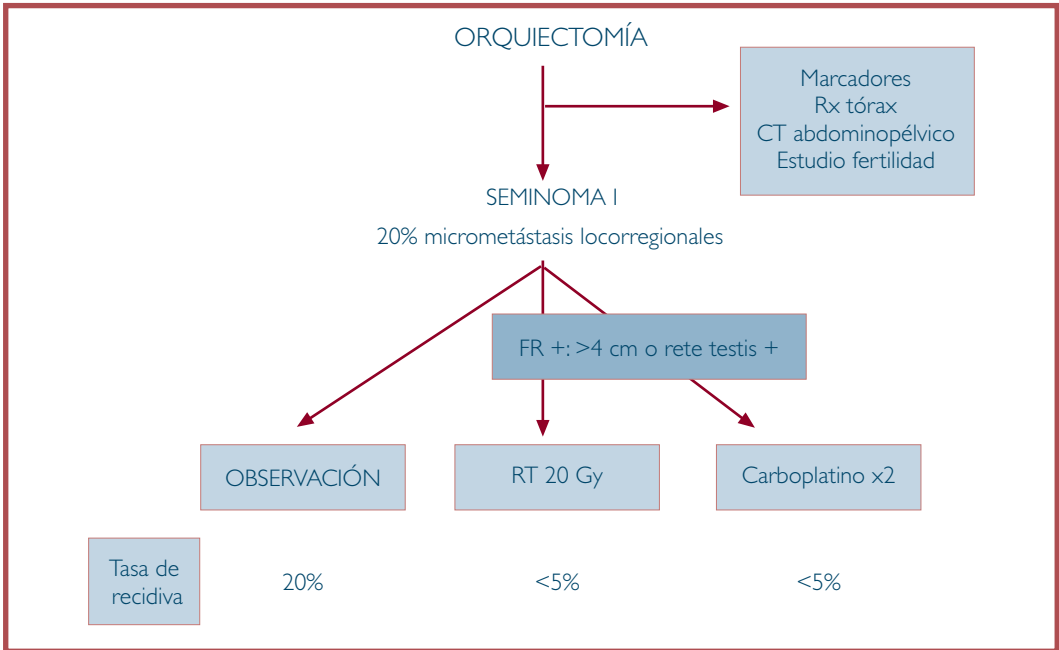
### Tratamiento de los seminomas en estadio I

Como ya vimos, un porcentaje elevado de estos pacientes se curan tan sólo con la orquiectomía y en caso de que aparezcan metástasis éstas son muy radiosensibles y desaparecen con dosis bajas de RT retroperitoneal alcanzando una supervivencia del 90-95% a los 5 años. Por este motivo, aunque el planteamiento actual continúa siendo la realización de RT profiláctica tras la orquiectomía. Algunos centros con experiencia en el manejo de tumores germinales optan por el seguimiento, especialmente en aquellos con buen pronóstico: tumor  $\leq$  4 cm, ausencia de invasión de la rete-testis y niveles normales de marcadores (Figura 5).

La RT profiláctica se realiza en los territorios paraaórticos e ilíacos ipsilaterales (en palo de Jockey), a una dosis de 20 a 24 Gy, con reducción de las recidivas en 1-3%. Esta dosis es bien tolerada por los enfermos con aparición tan sólo de mínimos efectos adversos gastrointestinales. En los casos con cirugía previa en que pueda existir alteración del drenaje linfático de la zona el área de radiación debe ser más amplia e incluir la región inguinal contralateral teniendo mucho cuidado en la protección del testículo.



**Figura 5.** Esquema de tratamiento en el estadio I del seminoma. En caso de existir factores de riesgo se recomienda la RT o QT. La observación se deja sólo para algunos con muy buen pronóstico.



No está indicado el tratamiento profiláctico del mediastino ni del área supraclavicular debido a la afectación con escasa frecuencia y la gravedad de los efectos adversos que conlleva.

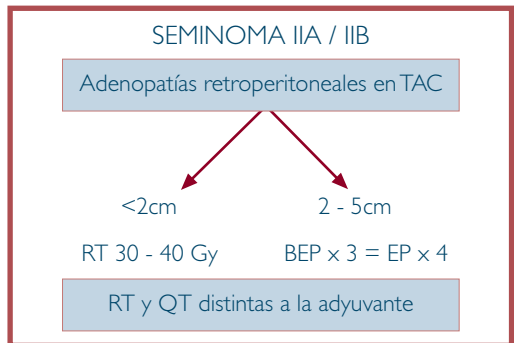
La QT profiláctica con carboplatino en dos ciclos reduce también la recidiva en 1-3%, pero se necesita más experiencia y seguimiento para recomendar este tratamiento como de rutina.

La linfadenectomía retroperitoneal (LRP) no ha demostrado beneficios en este estadio del Seminoma.

### Tratamiento del seminoma estadios IIa y IIb

Éste es probablemente el estadio tumoral que más controversia levanta ya que existen dos corrientes en la actualidad. Por un lado, se mantiene el tratamiento con RT a dosis algo más elevadas que las previas, de 30 a 40 Gy, y, por otro lado, se incluye a estos pacientes dentro del grupo de seminoma avanzado y por consiguiente se realiza QT. Se considera que

**Figura 6.** En los estadios IIa - b de los seminomas se puede dar tanto QT como RT, pero con dosis mayores que las del estadio I.



BEP= Bleomicina + Etopósito + Cisplatino.  
EP= Etopósito + Cisplatino

aquellos pacientes con adenopatías menores a 2 cm tienen buena respuesta al tratamiento con RT, pero los que poseen adenopatías entre 2 y 5 cm se beneficiarían tanto con RT o con QT (Figura 6).

## Tratamiento del seminoma en estadios avanzados IIc y III

A diferencia de lo que ocurre con los estadios IIa y IIb (ganglios < 5 cm), en los que se obtienen una tasa de curación del 90%, la RT es insuficiente en los estadios más avanzados (elevada tasa de recurrencia superior al 50%). El seminoma, al igual que los tumores no seminomatosos, presenta una sensibilidad elevada a la QT, especialmente a los regímenes con platino, por lo que cuando se encuentra en fase avanzada se utilizarán los mismos regímenes que en los no seminomatosos y que veremos más adelante. La tasa de curación en estos casos es del 85-90%.

## Tumor no seminomatoso en estadio inicial I

### Linfadenectomía retroperitoneal (LRP)

El abordaje del retroperitoneo en el tratamiento de los tumores data de más de un siglo (Stinson, 1897; Roberts, 1902; Howard, 1907; Chevassu, 1910; Himan, 1914) y comenzó a realizarse coincidiendo con los primeros estudios de la red de distribución linfática de los testículos (Most, 1898; Cuneo, 1901; Ajmieson y Dobson, 1910). Inicialmente no consiguió muchos adeptos debido a la elevada morbimortalidad que producía y la escasa tasa de curaciones. Sin embargo, debido a la falta de tratamientos alternativos y tras la publicación de Lewis en 1948 con 250 casos y un elevado número de curaciones, fue cobrando protagonismo.

Durante mucho tiempo se consideró fundamental en el tratamiento de los tumores de testículo no seminomatosos estadio I dada la propensión de éstos a recidivar en los ganglios del retroperitoneo y además proporcionaba un estadio más correcto.

Sin embargo, en las últimas décadas del siglo pasado, con la mejoría de la eficacia de la quimioterapia, sobre todo desde el comienzo del uso del cisplatino, algunos autores intentaron buscar alternativas a ésta, sobre todo para evitar la morbilidad que producía y la falta de eyaculación que provocaba debido a la denervación que requería dicha cirugía y que afortunadamente desde hace unos pocos años se ha obviado al preservar los troncos simpáticos lumbares.

Desde el año 1970 han aparecido diversos estudios en los que se han comparado las tasas de recidivas y la supervivencia entre enfermos tratados según el método tradicional y pacientes sometidos tan sólo a seguimiento estricto y posterior tratamiento de las recidivas, si ocurrían, mediante QT y LRP. De esta manera se pretendía evitar un sobretratamiento y una yatrogenia innecesaria al menos a un 80% de los enfermos en estadio I, en los que la tasa de recidiva es del 15-20%.

De todos estos estudios se han podido sacar varias conclusiones que han llevado a sentar indicaciones, más o menos precisas y compartidas por todos, para la LRP en el tratamiento del estadio I de los tumores no seminomatosos. Estas conclusiones se pueden resumir en las siguientes:

- Entre un 25-35% se los pacientes con tumor de testículo presentarán metástasis en el plazo de 2-4 años, de los cuales la mayoría lo harán en los primeros 6 meses.
- El 50 al 75% de las metástasis aparecen en los ganglios del retroperitoneo y según un patrón conocido. El resto lo harán en el pulmón u otras localizaciones.
- Al realizar la linfadenectomía retroperitoneal se ha encontrado que aproximadamente un 25-30% de los tumores están infraestadiados, siendo en realidad estadios II.
- En contrapartida, aproximadamente el 70% de los pacientes que son sometidos a la LRP presentan un estadio pT1-pT3 pN0 M0 (tumor confinado al testículo); por lo tanto, no reciben un beneficio terapéutico. Además, puede haber recidivas posteriores en un 5-10% y en zonas distintas a la sometida a LRP.
- Existen una serie de factores que suponen un alto riesgo de recidiva y que cuando están presentes deben de hacernos pensar en un tratamiento adyuvante a la orquiectomía radical, ya sea LRP o QT, y abandonar la posibilidad de seguimiento.

Los factores de riesgo mayoritariamente aceptados son:

- 1 Lesiones a partir de T2, que invaden la túnica albugínea, rete-testis, el epidídimo o el cordón.
- 2 Tumores con invasión microscópica linfática o vascular; factor predictivo pronóstico más consistente con una tasa de recidiva de hasta un 35% a los 5 años.
3. Presencia de carcinoma embrionario.

Algunos autores incluyen otros como la ausencia de tumor del seno endodérmico, ausencia de negativización de marcadores tras la orquiectomía y la elevación de la  $\alpha$ -fetoproteína a valores superiores de 80 ng/ml.

Con todo esto se llega a la conclusión de que tanto la LRP como el seguimiento son muy efectivos en el estadio I de los tumores no seminomatosos con tasas de supervivencia muy similares. Se recomienda el seguimiento en aquellos pacientes en los que no exista ningún factor de riesgo o mal pronóstico (50-70%) y estén convencidos de cumplir estrictamente el seguimiento, acudiendo a revisión tan frecuentemente como se requiere en este tipo de tumores, dada la elevada velocidad de replicación de sus células. Por el contrario, la LRP se indica en los pacientes que no reúnan estos requisitos previamente expuestos.

También es importante la opinión del paciente en su tratamiento, una vez que ha recibido la información sobre la enfermedad.

El seguimiento (cuando no se ha realizado LRP) debe de ser muy estricto, especialmente durante los dos primeros años, en que se producen la mayoría de las recidivas. En el primer año se realizan revisiones mensuales (exploración física, radiografía de tórax y marcadores séricos tumorales) y TAC toracoabdominal trimestrales; en el segundo, revisiones bimensuales y TAC cada 4-6 meses y a partir del tercero revisiones cada 4-6 meses con TAC anual.

La fertilidad de los pacientes con tumores testiculares es un capítulo que merece una consideración más amplia que la asignada en este trabajo, pero es importante señalar que un 40% aproximadamente de estos pacientes ya son infértiles al diagnóstico de su neoplasia. Por lo tanto, hay que ser muy cautos con las

peticiones de conservación de semen antes de los tratamientos. Otro problema es la eyaculación retrógrada que se produce al lesionar los fascículos simpáticos L1 a L4 como consecuencia de cirugías o radioterapia. Esta complicación quirúrgica ha descendido numéricamente y casi es posible decir que si se respetan dichos fascículos la totalidad de los pacientes sometidos a cirugía retroperitoneal van a conservar la eyaculación; por otra parte, se están realizando progresos en la consecución de eyaculación mediante el uso de simpaticomiméticos y electroeyaculación. Entonces, la ausencia de eyaculación no debe de considerarse como un factor en contra de la LRP.

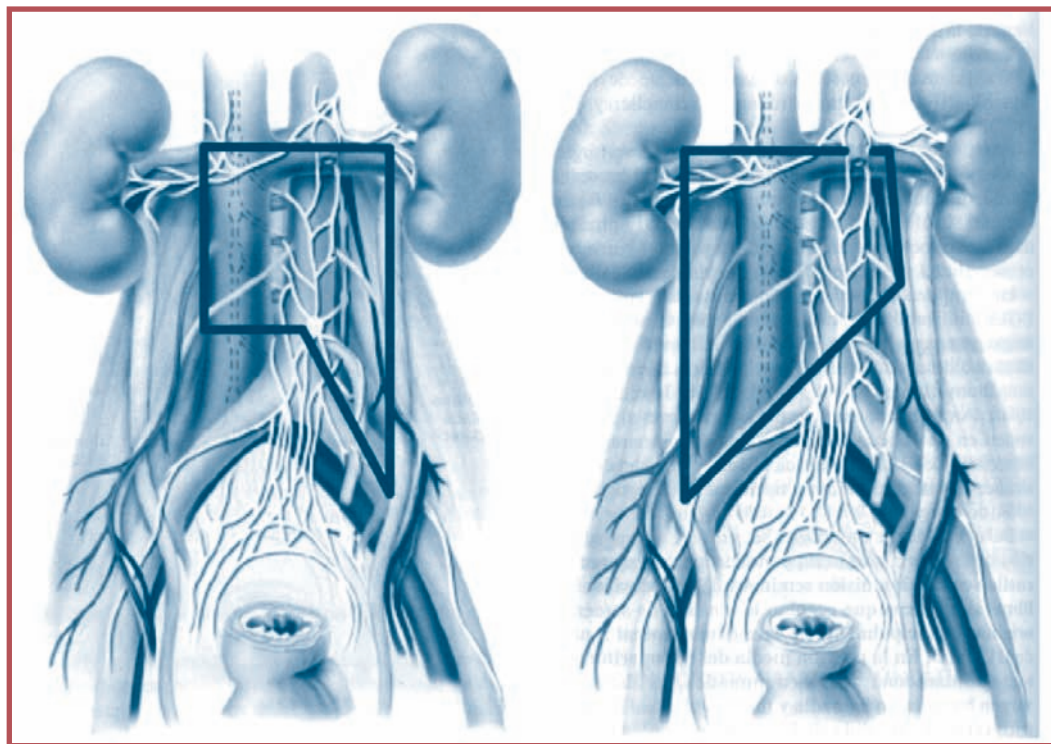
En cuanto a la técnica empleada y sobre todo a la amplitud de la resección se han ido modificando con el paso de los años. En la década de los 60 y tras los estudios con linfografías podálicas, testicular y funicular (Busch y Sayegh, 1963; Chiappa, 1966; Walqvist, 1966), se recomendó la mayor radicalidad posible en la intervención ya que se consideraba como la única posibilidad de curación y para ello se diseñaron verdaderos mapas de diseminación metastásica (Ray, 1974; Donohue, 1982; Weissbach, 1987)<sup>(11)</sup>. Sin embargo, la mejoría en la eficacia de la QT y la disminución de los efectos secundarios producidos por esta permitió un planteamiento quirúrgico menos agresivo, con lo que la LRP clásica bilateral fue reduciendo sus límites basándose en los mapas de frecuencia metastásica de Donohue para los estadios IIa y IIb<sup>(12)</sup>. En primer lugar se desestimó la disección suprahiliar sistemática y posteriormente, aparecieron las formas modificadas unilaterales y económicas para los estadios I, con lo que se preservaba la eyaculación<sup>(13)</sup>.

La vía de abordaje al espacio retroperitoneal para esta cirugía es la toracoabdominal simple con sus variantes de laparotomías medias o transversales.

La noche anterior a la cirugía se realiza una hidratación por vía IV, con el fin de evitar los problemas que pudieran surgir como consecuencia de la manipulación de los vasos renales y por las pérdidas de fluidos durante la intervención. Intraoperatoriamente se administra también manitol para prevenir la oliguria que podría producirse por el espasmo de los vasos renales.

La incisión se realiza en la línea media desde el xifoides a la sínfisis pubiana, se realiza la apertura por planos

**Figura 7.** Linfadenectomía retroperitoneal modificada. Estableciéndose como límite inferior la arteria mesentérica inferior, se conserva la eyaculación en un elevado porcentaje de los casos.



hasta acceder a la cavidad peritoneal. Posteriormente se abre el peritoneo parietal posterior siguiendo la raíz del mesenterio del intestino delgado.

Existen distintas variantes en función de la extensión de tejidos que se quiera extirpar y del lado del tumor primitivo. La linfadenectomía modificada izquierda se realiza cuando el teste afecto por el tumor asienta en el lado izquierdo. Los límites vendrán dados de la siguiente manera: en la zona craneal por el límite inferior de la arteria mesentérica superior; cara anterior de la aorta y cava por encima de los vasos renales; el límite lateral externo estará situado en la cara externa del uréter izquierdo y por la cara anterior de la vena cava inferior en su zona medial. A nivel caudal la disección se prolongará a lo largo de los vasos ilíacos hasta el conducto inguinal interno del lado izquierdo y hasta el origen de la mesentérica inferior en el lado derecho, respetando el tejido linfático por debajo de la arteria mesentérica inferior (Figura 7).

Cuando el tumor asienta en el lado derecho, la linfadenectomía modificada derecha tendrá como límite superior el hilio renal derecho y la cara anterior de la cava y aorta por encima de los vasos renales. A nivel lateral, la disección se prolongará hasta el uréter en su límite externo y hasta la cara lateral de la aorta en su zona medial. Caudalmente la disección se ampliará hasta el conducto inguinal, a lo largo de la arteria ilíaca externa derecha y hasta la arteria mesentérica inferior del lado izquierdo (Figura 7).

Utilizando esta técnica hemos conseguido que el 85% de los pacientes a los que se les realizó la linfadenectomía unilateral conserven la eyaculación, mientras el 100% de los que fueron sometidos a la bilateral la perdieron.

Se obtienen estos resultados a raíz de que la disección ganglionar se realiza cuidadosamente preservando los nervios simpáticos. Para ello es neces-

ria la identificación y conservación de nervios lumbares de L1 a L4 y del plexo hipogástrico, resultado de la fusión de estos nervios sobre la aorta y el promontorio sacro; posteriormente, se realizará la disección ganglionar amplia, como se ha explicado previamente, y fundamentalmente evitando continuar con dicha disección por debajo de la arteria mesentérica inferior:

Hay una variante económica o reducida de la LRP antes descrita para ambos lados. Cuando el tumor testicular es izquierdo, se realiza la extirpación del tejido linfático existente a nivel del hilio renal, sobre aorta y en la zona intercavaoáptica, teniendo como límite superior la arteria mesentérica superior y como inferior unos centímetros por debajo de los vasos renales. Cuando el tumor es derecho, los límites son similares a la izquierda pero con los ganglios perihiliares derechos.

**Quimioterapia**

Se ha demostrado beneficios con la QT en los tumores no seminomatosos en este estadio y se recomienda la combinación de bleomicina, etopósido y cis-

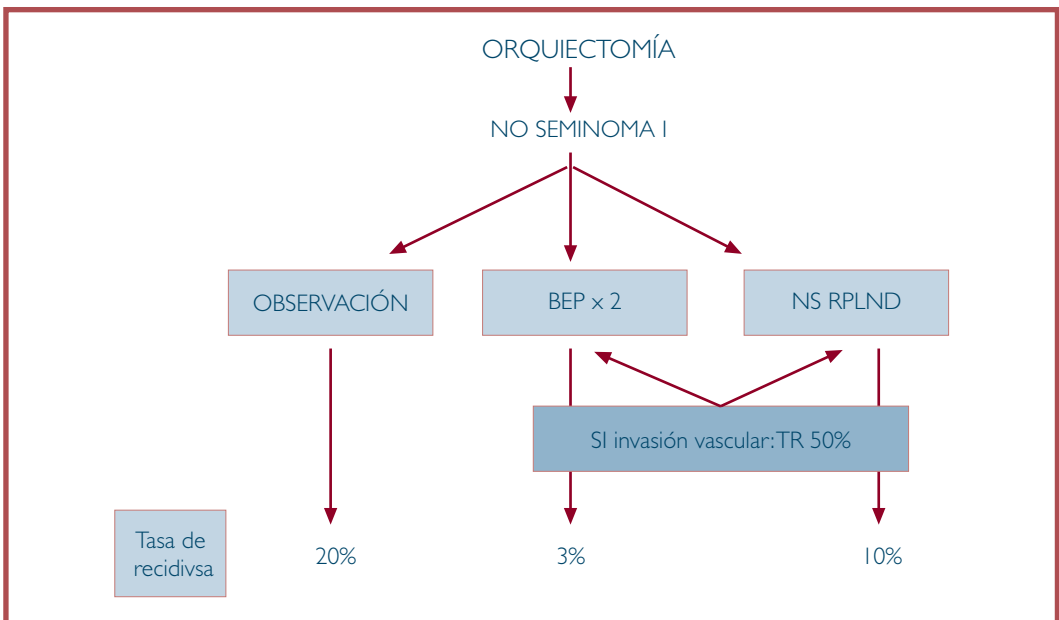
platino (BEP). Estableciéndose un régimen de 2 ciclos cuando es adyuvante (ganglios positivos > 2 cm en LRP) y de 3 ciclos cuando es un tratamiento de primera línea o en el estadio IS.

En conclusión, en este estadio se puede considerar como primera opción la quimioterapia de primera línea, optando por el seguimiento cuando el riesgo tumoral es bajo y el paciente reúne las características para ello. La LRP queda relegada sólo a pacientes que no reúnen las condiciones para las otras dos alternativas (Figura 8).

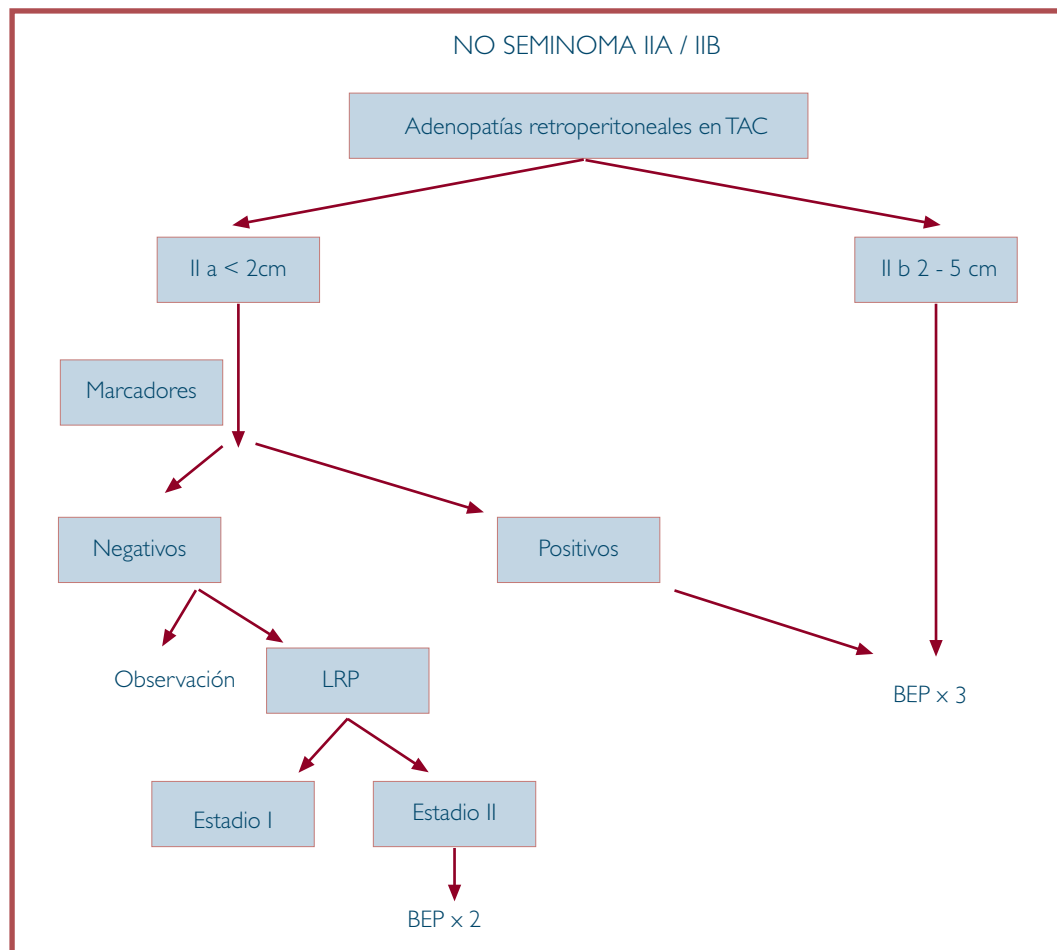
**Tratamiento de los tumores no seminomatosos en los estadios avanzados IIa y IIb**

En el estadio II, en algunos centros, especialmente de Estados Unidos, consideran la LRP bilateral como primera opción terapéutica, asociándola a QT adyuvante con dos ciclos de BEP en los estadios IIb. Sin embargo, por haberse demostrado en los últimos años el importante rol de la quimioterapia como primera opción, optamos en este estadio por la QT de

**Figura 8.** En el caso de los tumores no seminomatosos, si existen factores de riesgo se opta por la QT; a diferencia de los seminomatosos, en los cuales se opta por la RT.



**Figura 9.** En el caso de los tumores no seminomatosos, si existen factores de riesgo se opta por la QT; a diferencia de los seminomatosos, en los cuales se opta por la RT.



primera línea con tres ciclos de BEP, realizando la LRP en los casos con evidencia radiológica de enfermedad residual tras la QT (Figura 9).

El esquema más utilizado es el de BEP, que ha demostrado ser superior al PVB (cisplatino, vinblastina y bleomicina), en los casos de enfermedad avanzada<sup>(14)</sup>.

- Quimioterapia estándar o de primera línea: es el primer tratamiento y se utiliza en todo tumor testicular diseminado.

Esquema BEP:

- CISPLATINO: 20 mg/m<sup>2</sup> IV días 1-5.
- ETOPOSIDO: 120 mg/m<sup>2</sup> IV días 1, 3 y 5.
- BLEOMICINA: 30 mg días 2, 9 y 16.

Este esquema se repite cada 3 semanas con un total de 3 ciclos.

- Quimioterapia adyuvante: se realiza en los pacientes que hayan sido sometidos a la LRP y se haya encontrado ganglios positivos de entre 2 y 5 cm (estadio IIb). Consiste en el esquema BEP con las mismas dosis que la terapia estándar, pero sólo dos ciclos.

En la QT tanto primaria como la adyuvante, los ciclos se retrasarán sólo en los casos que existiera fiebre con granulocitopenia  $<1.000/\text{mm}^3$  o trombopenia  $<100.000/\text{uL}$ . Cuando existieran complicaciones infecciosas de la QT, la administración de factores de crecimiento como el G-CSF se llevará a cabo en los siguientes ciclos pendientes.

### **Tratamiento de los tumores no seminomatosos en los estadios avanzados IIc y III.**

Estos estadios pueden ser divididos en grupos de buen y mal pronóstico, en función a la existencia de metástasis no pulmonares y niveles de marcadores tumorales (S2-S3).

El tratamiento de elección es la quimioterapia con cuatro ciclos de BEP o EP, con ausencia de progresión del 45-50% a los 5 años en varias series.

Se han realizado estudios comparativos entre BEP y el esquema VIP (vinblastina, ifosfamida y cisplatino), sin encontrarse una diferencia significativa en el resultado terapéutico, pero observándose mayor toxicidad con el VIP<sup>(15)</sup>.

### **Quimioterapia de rescate en pacientes con recidiva o enfermedad refractaria**

La QT de rescate o de segunda línea se realiza cuando los marcadores tumorales no se han negativizado tras la quimioterapia estándar o cuando tras un periodo de negativización vuelven a elevarse.

Tanto para los seminomatosos como los no seminomatosos, se puede utilizar el BEP en cuatro ciclos o utilizar otros esquemas basados en el cisplatino en asociación con otros fármacos como la vinblastina, la ifosfamida, entre otros.

### **Tratamiento de las metástasis cerebrales**

Las metástasis cerebrales aparecen asociadas a las recidivas sistémicas y raramente de forma aislada. La supervivencia a largo plazo en los pacientes con estas metástasis es muy pobre, especialmente cuando apa-

recen asociadas a recidiva sistémica (2-5%). Se considera la QT como primera opción, y si hay una buena respuesta se puede asociar a RT de consolidación. La cirugía debería considerarse en los casos de metástasis únicas, dependiendo de la localización, la histología del tumor primario y el estado del paciente.

### **Cirugía de la masa residual**

Para los estadios avanzados de los tumores no seminomatosos se ha abandonado en las últimas décadas el concepto de cirugía reductora, pasando a ser un tratamiento adyuvante que se realiza tras la quimioterapia en el caso de que queden masas residuales en el retroperitoneo (Figura 10).

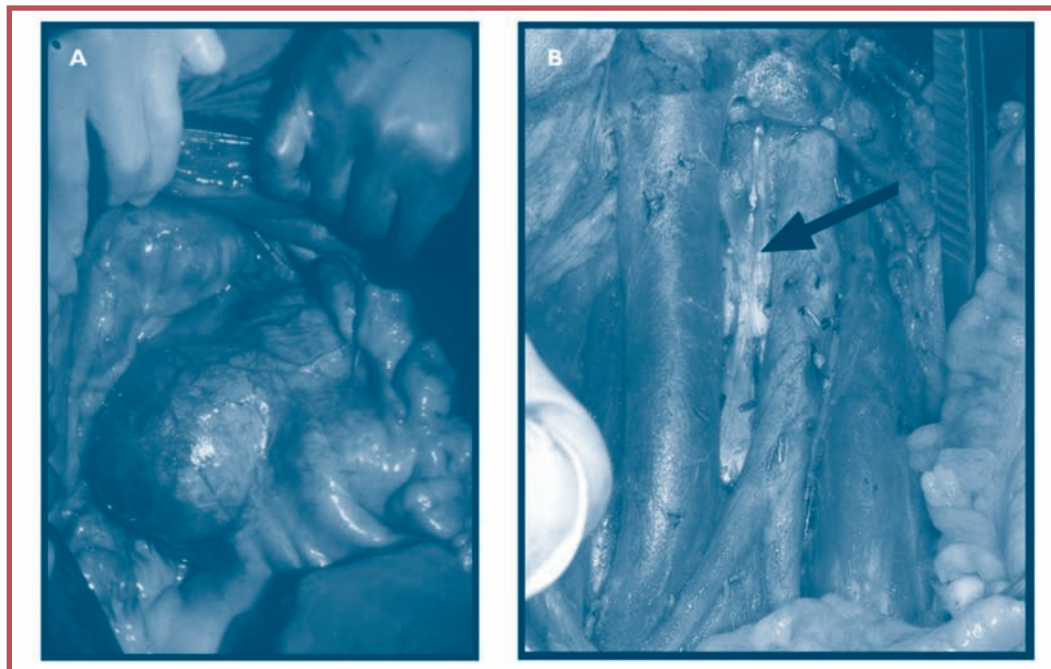
La indicación quirúrgica para nosotros será sólo para aquel enfermo en el que los marcadores se hayan negativizado tras la cirugía y sin embargo en el CT continuamos encontrando tumor. Generalmente esta masa será de menor tamaño a las previas ya que la QT reduce el tamaño y la convierte en una masa quística con fibrosis importante a su alrededor. La indicación quirúrgica se basa en el hecho de que no existe ninguna forma de saber, salvo con un análisis microscópico, si en dicha masa existe tumor residual o por el contrario se trata sólo de fibrosis. Anteriormente se encontraba en el análisis de las masas residuales fibrosis en un tercio de los casos, teratoma en el otro tercio y tumor viable en el tercio restante. Actualmente, en las diferentes series se encuentran fibrosis en un 50% de los casos, teratoma maduro o inmaduro en un 35-40% y carcinoma latente en un 10-15%. La existencia de tumor viable en menor porcentaje es debido a la mayor eficacia de los agentes quimioterápicos.

En los casos de tumor viable se recomienda dar un nuevo ciclo de QT como adyuvancia, puesto que el riesgo de recidiva supera el 50%.

El riesgo de recidiva cuando se encuentra teratoma también parece ser algo más elevado, pero optamos por el seguimiento, aunque algo más estricto, que cuando encontramos fibrosis.

El manejo de la masa residual seminomatosa que persiste tras la quimioterapia continúa siendo muy controvertido. Hasta el momento no se ha demostrado que la cirugía de las masas residuales en estos

**Figura 10.** Se observa arriba y a la izquierda una masa que, a pesar de haberse completado la QT, persistía en el retroperitoneo y en íntimo contacto con los grandes vasos. Tras la resección de dicha masa, vemos arriba y a la derecha la cava y la aorta con conservación de los nervios simpáticos que transcurre entre estos vasos (flecha).



tumores se traduzca en una mayor supervivencia y por otro lado han desaparecido masas hasta 1-3 años después de haber concluido la quimioterapia. La presencia de células tumorales viables es muy variable según las series y parece tener relación con el tamaño tumoral. Como consecuencia, la postura expectante en las masas menores de 3 cm está justificada, no así en aquellas que tienen un tamaño superior en las cuales se recomienda cirugía.

La cirugía se debe realizar a las 4-6 semanas de haber terminado la quimioterapia y haber negativizado los marcadores. La técnica quirúrgica y la vía de abordaje empleadas van a depender del tamaño y de la posición de la masa, pudiendo ser abdominal, torácica o toracoabdominal<sup>(16)</sup>.

### Cirugía de “growing teratoma syndrome”

Logothetis describió este síndrome<sup>(17)</sup> al observar enfermos que, a pesar de la eficacia del tratamiento

quimioterápico (negativización de marcadores) las masas retroperitoneales seguían creciendo y lo hacían como grandes formaciones quísticas, las cuales se propagaban por todo el retroperitoneo con participación torácica a través del espacio retrocrurol. Estas formaciones son resistentes a toda quimioterapia y la cirugía debe ser fundamental para el control de la enfermedad. En estos casos la vía de abordaje abdominal conlleva casi siempre la toracotomía para tener un buen control de la enfermedad de la crura y del mediastino.

## TUMORES EXTRAGONADALES DE CÉLULAS GERMINALES

Son tumores poco frecuentes cuya incidencia real es difícil de conocer pues es posible que el origen real sea un tumor testicular microscópico o que ha desaparecido espontáneamente. La frecuencia parece estar entre un 3-5%.



Existen dos teorías sobre el origen de estos tumores: producido a partir de células que se separaron durante la migración de células germinales en el feto, o bien por el desarrollo de células pluripotenciales que han permanecido secuestradas en diferentes partes del cuerpo. Al igual que los tumores de testículo, pueden ser de cualquier tipo histológico, aunque el seminoma es el tipo más frecuente, especialmente en los de mediastino y sacrocóccigeo.

La localización por orden de frecuencia decreciente es el mediastino, el retroperitoneo, la región sacrocóccigea y la glándula pineal, dependiendo de la sintomatología de la situación y del volumen del tumor. La propagación metastásica es a ganglios regionales, pulmón, hígado, hueso y cerebro.

El diagnóstico se basa en los mismos métodos de imagen que en los tumores de testículo y siempre debe de realizarse una exploración minuciosa y ecografía de ambas gónadas en busca de un origen en un tumor testicular que ha pasado desapercibido; se debe de realizar un seguimiento exhaustivo de los mismos durante todas las visitas. Algunos autores, cuando las masas retroperitoneales son unilaterales, proponen la orquiectomía profiláctica, ya que, en algunos casos, se han encontrado focos microscópicos de tumor en la pieza.

El tratamiento es similar al de los tumores de testículo. Si es un seminoma de escaso volumen se tratará con radioterapia, y si no, con quimioterapia. Los tumores no seminomatosos se tratarán con quimioterapia primaria y si la masa es asequible a cirugía. Los resultados en general no son buenos, salvo en el caso de las masas sacrocóccigeas, que suelen ser benignas y bien delimitadas, con lo que la cirugía suele ser curativa. Los tumores situados en la glándula pineal se tratan con radioterapia primaria pues los resultados con cirugía no han sido satisfactorios.

## TUMORES DE CÉLULAS NO GERMINALES

Constituyen entre un 5-10% del total de tumores de testículo. Los tres tumores fundamentales de este

grupo son el tumor de células de Leydig, tumor de células de Sertoli y el gonadoblastoma. El pronóstico en estos tumores se reduce a la mitad de lo esperado que en los de origen testicular.

### Tumor de células de Leydig

Se trata de un tumor que se presenta en forma de nódulos circunscritos, únicos o múltiples, rodeados de tejido normal de límites netos y con una coloración que varía desde el amarillo al parduzco. No se asocia con hemorragia ni necrosis.

Microscópicamente los tumores están constituidos por células grandes poligonales o fusiformes que encajan entre sí y que presentan un citoplasma eosinófilo con vacuolas lipídicas y unas inclusiones pigmentarias denominadas cristales de Reinke, que son patognomónicas de este tumor.

### Epidemiología

Dentro de su escasa frecuencia, es el más común de los tumores de células no germinales. Suponen entre un 1-3% del total de los tumores de testículo. Presenta dos picos de frecuencia a los 5-9 años y a los 25-35 años. La bilateralidad es algo más frecuente que en los tumores de células germinales y se produce en el 5-10%. Se desconoce la etiología y no se ha encontrado relación con la criptorquidia.

### Clínica

Estos tumores son productores de andrógenos y por este motivo se presentan siempre bajo un síndrome endocrino. Cuando afecta a un niño se produce virilización, en los adultos suele ser asintomático, salvo la aparición de ginecomastia que se produce en el 20-25% de los casos. En el niño son siempre tumores benignos, en el adulto hasta un 10% pueden ser malignos.

Por la elevación de la producción de andrógenos se produce una elevación de los 17 cetosteroides y estrógenos en suero y orina.

### Tratamiento

El tratamiento en la gran mayoría de los casos consiste solamente en la orquiectomía radical.

## Tumor de células de Sertoli

Se trata de un tumor de color amarillento y que puede tener bordes bien definidos cuando son benignos o mal definidos si son malignos. Está constituido por elementos del estroma y epiteliales entremezclados; las células de Sertoli son columnares con un núcleo grande y vacuolas en su interior. El 10% de los tumores son malignos.

Desde el punto de vista de la epidemiología es un tumor raro, representando menos del 1% del total de los tumores de testículo. También presenta dos picos de frecuencia según edad: menores de 1 año y a los 20-45 años.

Generalmente son asintomáticos y tan sólo aparece una masa testicular o en ocasiones ginecomastia; en niños es frecuente virilización.

El tratamiento es la orquiectomía, y si de trata de un tumor maligno, la LRP. La quimioterapia y la radioterapia aún no han demostrado su eficacia, dada la rareza del tumor y los escasos datos de que se disponen.

## Gonadoblastoma

Representa el 0,5% de todos los tumores testiculares. Es excepcional en pacientes que no padezcan una disgenesia gonadal. Generalmente se produce en menores de 30 años, aunque puede aparecer a cualquier edad.

Las manifestaciones clínicas se asocian a las de la disgenesia gonadal de base y en un porcentaje muy elevado se asocia a un fenotipo femenino; si, por el contrario, es masculino, suele asociarse a criptorquidia.

El tratamiento debe ser la orquiectomía, que debe realizarse también en el lado contralateral, puesto que estos tumores son bilaterales hasta en un 50% de los casos.

## BIBLIOGRAFÍA

1. Huyghe E, Matsuda T, Thonneau P. Increasing incidence of testicular cancer worldwide: a review. *J Urol* July 2003; 170: 5-11.
2. Mostofi FK, Sesterhenn IA, Sobin LH: Histological typing of testes tumors. In World Health Organization: International Histological Typing of Tumors, 2nd ed. Berlin, Springer-Verlag, 1998.
3. Richie JP, Steele GS. Neoplasms of the testis. In: Walsh P, Retik A, Vaughan E, Wein A (eds). *Campbell's Urology*. 8ª ed. Philadelphia: Saunders Ed.; 2002. 2876-2919.
4. Ulbright TM. Germ cell tumors of the gonads: a selective review emphasizing problems in differential diagnosis, newly appreciated, and controversial issues. *Mod Pathol*. 2005 Feb; 18 Suppl 2:S61-79.
5. Akre O, Lipworth L, Tretli S, Linde A, et al. Epstein-Barr virus and cytomegalovirus in relation to testicular-cancer risk: a nested case-control study. *Int J Cancer*. 1999 Jul 2; 82(1):1-5.
6. Ellis JH, Blies JR, Kopecky KK, Klatte EC, Rowland RG, Donohue JP. Comparison of NMR and CT imaging in the evaluation of metastatic retroperitoneal lymphadenopathy from testicular carcinoma. *J Comput Assist Tomogr* 1984; 8:709-719.
7. De Santis M, Bokemeyer C, Becherer A, Stoiber F, Oechsle K, Kletter K, Dohmen BM, Dittrich C, Point J. Predictive impact of 2-18fluoro-2-deoxy-D-glucose positron emission tomography for residual postchemotherapy masses in patients with bulky seminoma. *J Clin Oncol* 2001; 19:3740-3744.
8. Sobin LH, Wittekind Ch (eds). *UICC:TNM Classification of malignant tumours*. Sixth edition, 2002. Wiley-Liss, Inc. [www.wiley.com/go/tnm](http://www.wiley.com/go/tnm).
9. Vogelzang NJ, Scardino PT, Shipley WU, Coffey DS (eds): *Genitourinary Oncology*. Philadelphia, Lippincott, Williams & Wilkins, 1999.
10. Laguna MP, Pizzocaro G, Klepp O, Algaba F, Kisbenedek L, Leiva O, and the EAU Working Group on Oncological Urology. *Eur Urol* 2001; 40:102-110.
11. Donohue JP, Zachary JM, Maynard BR. Distribution of nodal metastases in nonseminomatous testis cancer. *J Urol*. 1982 Aug; 128(2):315-20.

12. Donohue JP. Nerve-sparing retroperitoneal lymphadenectomy with preservation of ejaculation. *J Urol* 1990; 144:287.
13. Donohue JP. Evolution of retroperitoneal lymphadenectomy (RPLND) in the management of non-seminomatous testicular cancer (NSGCT). *Urol Oncol* 2003 Mar-Apr; 21(2):129-32.
14. Shelley MD, Burgon K, Mason MD. Treatment of testicular germ-cell cancer: a Cochrane evidence based systematic review. *Cancer Treatment Reviews* 2002; 28:237-253.
15. De Wit R, Stoter, G Sleijfer DT, et al. Four cycles of BEP vs four cycles of VIP in patients with intermediate-prognosis metastatic testicular non-seminoma: A randomized study of the EORTC Genitourinary Tract Cancer Cooperative Group. *European Organization of Research and Treatment of Cancer. Br J Cancer* 1998; 78:828-832.
16. Sheinfeld J, McKiernan J, Bosl G. Surgery of testicular tumors. In: Walsh P, Retik A, Vaughan E, Wein A, editors. *Campbell's Urology*. 8.<sup>a</sup> ed. Philadelphia: Saunders Ed.; 2002; 2920-44.
17. Logothetis CJ, Samuels ML, Trindade A, Johnson DE. The growing teratoma syndrome. *Cancer*. 1982 Oct 15; 50(8):1629-35.

# Libro del Residente de Urología



capítulo 33

## Tumores de pene

*Igor Oyarzábal Pérez  
Gregorio Garmendia Olaizola  
Juan Pablo Sanz Jaka*

*Hospital Nuestra Señora de Aránzazu. Guipúzcoa*

Palabras clave: *Tumor. Pene. Cáncer. Revisión. Clasificación.*



Libro del Residente de

# Urología



Índice capítulo 33

## Tumores de pene

<b>Clasificación</b> .....	595
<b>Carcinoma de células escamosas</b> .....	600
<b>Bibliografía</b> .....	608



## capítulo 33

# Tumores de pene

Los tumores de pene son relativamente infrecuentes en Europa y América del Norte. Aunque cuando se habla de estos tumores, se piensa únicamente en el carcinoma de células escamosas (CCE), que representa el 95% de los casos, las lesiones peneanas pueden ser de naturaleza estrictamente benigna, pueden ser lesiones premalignas y, por supuesto, pueden ser cancerosas de entrada.

Su escasa incidencia, además de crear cierto desinterés, dificulta la realización de estudios prospectivos bien diseñados para definir pautas de diagnóstico y tratamiento.

En este capítulo realizaremos una revisión integral del tema, señalando las diferentes posturas y los modelos y actitudes diagnóstico-terapéuticas más aceptadas, aportando además nuestra visión personal y experiencia sin entrar en la discusión de técnicas quirúrgicas que se pueden consultar en literatura específica.

Tras unas breves anotaciones acerca de los diferentes tumores peneanos, nos centraremos en la epidemiología, factores de riesgo, cuadro clínico, diagnóstico, tratamiento, seguimiento y pronóstico del más importante de ellos, el CCE.

## CLASIFICACIÓN

- **LESIONES BENIGNAS**  
Lesiones benignas no cutáneas  
Lesiones cutáneas benignas
- **LESIONES CUTÁNEAS PREMALIGNAS**  
**Lesiones de bajo riesgo**
  - Cuerno cutáneo

### Lesiones de alto riesgo

- Balanitis xerótica obliterans
- Carcinoma *in situ* de pene - eritroplasia de Queyrat - enfermedad de Bowen

### Otras

- Balanitis pseudoepiteliomatosa micéica y queratótica
- Leucoplaquia

- **LESIONES DÉRMICAS RELACIONADAS CON VIRUS**

Condiloma acuminado  
Papulosis bowenoides  
Sarcoma de Kaposi

- **CARCINOMA VERRUGOSO - TUMOR DE BUSCHKE-LÖWENSTEIN - CONDILOMA ACUMINADO GIGANTE**

- **PROCESOS MALIGNOS NO ESCAMOSOS**

Carcinoma basocelular  
Melanoma  
Sarcoma  
Enfermedad de Paget  
Carcinoma adenoescamoso de superficie  
Neoplasia linforreticular maligna  
Metástasis

- **CARCINOMA DE CÉLULAS ESCAMOSAS**

## Lesiones benignas

Existen múltiples lesiones de etiología benigna que afectan al pene siendo en conjunto su frecuencia escasa. Pueden afectar a la piel, mucosa y cuerpo peneano.

Estas lesiones no precisan de tratamiento habitualmente, pero cuando existen dudas en torno al diag-



nóstico, el mejor tratamiento es la escisión local y evaluación histológica cuidadosa que descarte malignidad.

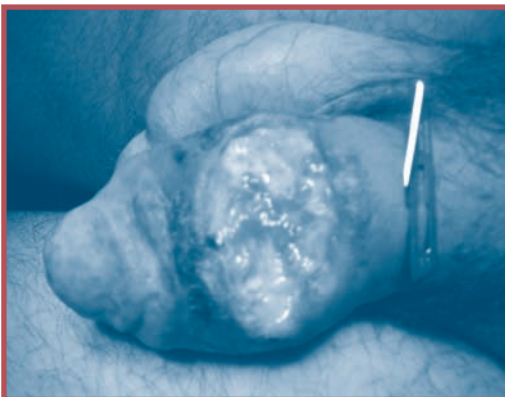### **Lesiones no cutáneas**

- Quistes de inclusión congénitos y adquiridos, secundarios a circuncisión o traumatismos
- Quistes de retención de glándulas sebáceas de mucosa, piel y cuerpo peneano.
- Siringomas de las glándulas sudoríparas y neurileomas de frenillo y prepucio.
- Flebitis, linfangitis y vasculitis.
- Tumores derivados de las estructuras de soporte como angiomas, fibromas, lipomas, miomas y neurileomas.
- Seudotumores por administración de inyecciones de aceite de testosterona u otros aceites (producen un proceso destructivo lipogranulomatoso que puede simular un carcinoma) (Figura 1). Granulomas piogénicos en el lugar de inyección y placas de Peyronie tempranas o atípicas secundarias.

### **Lesiones cutáneas benignas**

- Papilomas hirsutos, pápulas peneanas perladas y papilas coronales son lesiones lineales, que varían del blanco al amarillo y al rojo que se presentan en el surco coronal.

**Figura 1.**



- La eritroplasia de Zoon es una placa eritematosa y brillante que afecta al glande y prepucio.

### **Lesiones cutáneas premalignas**

Se han reconocido varias lesiones peneanas que tienen un potencial de evolucionar en mayor o menor medida a formas malignas, a CCE invasivo.

#### **Cuerno cutáneo**

Lesión infrecuente con forma de protuberancia sólida por sobrecrecimiento y cornificación del epitelio peneano habitualmente sobre una lesión preexistente, verruga, nevo, tumor o abrasión traumática.

El tratamiento consiste en la exéresis quirúrgica con margen de tejido normal. Requiere evaluación histológica cuidadosa de márgenes y base, así como de seguimiento estricto. Esporádicamente evoluciona a CCE.

#### **Balanitis xerótica obliterans**

Lesión con forma de parche blanquecino que se presenta en el prepucio, glande y en ocasiones meato y fosa navicular; variación genital del liquen escleroso y atrófico. Más frecuente en hombres de mediana edad no circuncidados.

Los síntomas pueden incluir dolor, prurito, escozor; malestar peneano local, erecciones dolorosas e incluso obstrucción urinaria.

A la exploración se descubren lesiones únicas o numerosas, en mosaico, de aspecto blanquecino, induradas y que pueden asociar erosiones glandulares, fisuras y estenosis de meato.

Histológicamente muestra epidermis atrófica con pérdida de la red de crestas interpapilares, homogeneización del colágeno e infiltrado linfocítico e histiocítico.

El tratamiento consiste en aplicaciones locales de crema con esteroides, esteroides inyectados y resección quirúrgica con meatoplastia en caso necesario.

Existen evidencias que asocian esta lesión a un alto riesgo de degeneración maligna a carcinoma de células escamosas, hasta un tercio, por lo que es preciso un seguimiento estricto con toma de biopsias en caso de duda o cambio de aspecto.

### 33. Tumores de pene

#### **Carcinoma “in situ” de pene - eritroplasia de Queyrat - enfermedad de Bowen**

Todas estas denominaciones aluden a una única entidad clínica precancerosa. Se trata de una lesión roja, aterciopelada, levemente sobrelevada, bien demarcada que aparece con mayor frecuencia en hombres no circuncidados. En ocasiones puede ulcerarse y asociarse a secreción y dolor.

Se denomina eritroplasia de Queyrat cuando afecta a glande, prepucio y tronco del pene y enfermedad de Bowen cuando compromete al resto de los genitales o el periné.

Histológicamente se observan células hiperplásicas atípicas, con falta de orientación, vacuolización y varios núcleos hiper cromáticos y figuras mitóticas.

Se asocia a virus papiloma humano y se tiene una alta evidencia que relaciona estas transformaciones histológicas con su evolución en hasta un tercio de las ocasiones a CCE.

El diagnóstico y tratamiento consiste en la confirmación histológica mediante circuncisión si la lesión es prepucial, o múltiples biopsias con margen de seguridad y en profundidad para determinar la presencia de invasión.

En el tratamiento también puede utilizarse la fulguración, laserterapia, nitrógeno líquido y el uso tópico de 5-fluorouracilo al 5% con buen control local y excelentes resultados estéticos.

#### **Balanitis pseudoepiteliomatosa micéica y queratótica**

Lesiones inusuales que se presentan como crecimientos hiperqueratósicos micéicos en el glande, con características de carcinoma verrugoso y que tienden a recidivar.

El tratamiento requiere resección, ablación con láser o crioterapia de forma agresiva. Precisan de seguimiento estricto.

#### **Leucoplaquia**

Placas blanquecinas solitarias o numerosas que asientan sobre glande o prepucio y con frecuencia afectan al meato. Relación con irritación crónica.

La histología descubre hiperqueratosis, paraqueratosis con hipertrofia de la red de crestas interpapilares, edema dérmico e infiltrado linfocítico.

El tratamiento incluye la eliminación de factores de irritación (higiene, hábitos sexuales, circuncisión) y la resección quirúrgica.

Se relaciona con evolución a CCE y carcinoma verrugoso, por lo que se recomienda seguimiento y nueva biopsia en caso de duda.

#### **Lesiones dérmicas relacionadas con virus**

Existe una evidencia creciente de que ciertas lesiones peneanas comparten etiología viral. El condiloma acuminado y la papulosis bowenoide se asocian a la infección por virus papiloma humano (VPH), mientras que el sarcoma de Kaposi se relaciona fuertemente con el virus herpes humano tipo 8 (VHH-8).

#### **Condiloma acuminado**

Crecimientos papilomatosos blandos, friables y verrugosos que aparecen de forma solitaria sobre un pedículo o bien en un agrupamiento moruloide sobre áreas húmedas de áreas genital y perineal. Conocido como condiloma genital, verrugas genitales, o verrugas venéreas, se observa principalmente en hombres jóvenes y asientan sobre todo en glande, prepucio y cuerpo peneano, y con menor frecuencia sobre meato, uretra o vejiga.

El interés acaece al conocerse su etiología como enfermedad de transmisión sexual provocada por la infección del VPH, del que se han identificado cerca de 40 subtipos gracias a las técnicas de hibridación de ADN. Los subtipos 6, 11, 42, 43 y 44 se asocian a condilomas macroscópicos y displasia bajo grado. Los subtipos 16, 18, 31, 33, 35 y 39 tienen mayor asociación a neoplasias malignas.

Los condilomas, por tanto, se asocian a carcinoma *in situ* y carcinoma escamoso de pene así como a neoplasia intraepitelial cervical y cáncer de cervix en la mujer.

El examen histológico descubre el coilocito, célula caracterizada por una cavidad vacía que rodea un

núcleo atípico, patognomónico de infección por VPH. Microscópicamente muestran una capa externa de tejido queratinizado sobre estroma conectivo con infiltrado linfocitario dérmico.

Se presentan clínicamente por molestias en su localización, posibilidades de contagio, pequeñas hemorragias o secreciones purulentas. En ocasiones por su localización puede ocasionar trastornos miccionales como disminución del flujo miccional, disuria, polaquiuria o uretrorragia.

La enfermedad subclínica puede detectarse mediante aplicación de ácido acético al 5% e inspección bajo lente de aumento.

El tratamiento se inicia con el cese de relaciones sexuales no protegidas hasta la curación y circuncisión que, en ocasiones puede ser curativa y además facilita la exposición para el tratamiento local y monitoreo postratamiento.

El control local se puede realizar mediante la aplicación de podofilina al 0,5%-1% de forma semanal durante 2-6 semanas o con ácido tricloroacético si las lesiones son de pequeño tamaño. Destacar que el tratamiento con podofilina puede inducir cambios histológicos que sugieren carcinoma, por lo que deben practicarse biopsias antes de su aplicación. Para lesiones de mayor tamaño la fulguración y la resección son la mejor opción terapéutica.

### **Papulosis bowenoide**

Se trata de una afección similar al carcinoma *in situ* pero con evolución benigna, que se presenta como varias pápulas pigmentadas o granulares sobre la piel peneana.

Se relaciona con VPH y rara vez progresa a CCE. La edad avanzada y la inmunosupresión pueden aumentar el riesgo de progresión a CCE.

La confirmación es histológica, en la que se descubren lesiones con criterios de carcinoma *in situ* pero con patrones de crecimiento benigno.

El tratamiento incluye cremas tópicas con 5-fluoruracilo, electrodesecación, fulguración láser, crioterapia y resección.

### **Sarcoma de Kaposi**

Tumor del sistema reticuloendotelial que se presenta como una lesión cutánea neovascular, pápula elevada, dolorosa y sangrante o como una úlcera con decoloración azulada. Histológicamente es un tumor angiogénico que presenta proliferación endotelial y aparición de células fusiformes. Relacionado a VPH-8.

Actualmente se subcategoriza en cuatro formas: 1) sarcoma de Kaposi clásico, en pacientes sin inmunodeficiencia conocida, de evolución indolente y rara vez fatal; 2) sarcoma de Kaposi relacionado con tratamiento inmunosupresor; que generalmente revierte con la modificación de la dosis; 3) sarcoma de Kaposi africano, que puede tener evolución agresiva o indolente; 4) sarcoma de Kaposi epidémico, de pacientes con SIDA.

Las dos primeras formas no se consideran epidémicas, el compromiso peneano suele ser limitado y debería de tratarse con agresividad mediante resección quirúrgica localizada o penectomía parcial.

En pacientes con SIDA el tratamiento se dirige a la paliación con medidas que pueden incluir ablación láser; penectomía parcial o total y la realización de uretrotomía proximal en caso de obstrucción uretral.

### **Carcinoma verrugoso**

Llamado también tumor de Buschke-Löwenstein y condiloma acuminado gigante, se trata de un tumor de etiología incierta, poco frecuente que asienta sobre glánde, prepucio y surco balanoprepucial. Parece que en ocasiones, alrededor del 46%, puede estar relacionado con VPH. La mayoría son subtipos 6 y 11, y con menor frecuencia subtipos 16 y 18 que se relacionarían con un patrón de crecimiento más invasivo.

Difiere de los condilomas acuminados en que éstos, más allá del tamaño, siempre permanecen superficiales sin invadir el tejido adyacente. El carcinoma verrugoso presenta, por el contrario, crecimiento lento pero invade, desplaza y destruye los tejidos adyacentes pudiendo producir erosión uretral y fistulización con sangrado, secreción, sobreinfección y olor.

A la exploración puede presentar adenomegalias inguinales de carácter inflamatorio-infeccioso, ya que por sus características de crecimiento, invasión local

### 33. Tumores de pene

pero no vascular ni linfática, no produce metástasis a distancia.

Histológicamente no muestra signos ni cambios malignos. Se observa una masa frondosa con crestas epidérmicas gruesas, redondeadas compuestas por células escamosas bien diferenciadas, que no presentan anaplasia celular y que se extienden en profundidad. Puede coexistir con focos de CCE.

Es importante el diagnóstico diferencial con carcinoma de células escamosas y con condilomas acuminados, para lo cual es preciso realizar una resección en profundidad hasta submucosa. Excepcionalmente pueden descubrirse metástasis ganglionares y es probable que su presencia refleje la degeneración maligna de la lesión primaria por focos microscópicos concomitantes de CCE.

El tratamiento debe ser lo más conservador posible dada su etiología benigna. Dependiendo de tamaño y localización se puede optar desde la escisión local y tratamiento con láser; hasta penectomía parcial o total excepcionalmente si el caso así lo requiere. La quimioterapia y radioterapia tópica han resultado igualmente inefectivas. El tratamiento de las adenomegalias debe realizarse con un ciclo antibiótico de 6 semanas de duración y si continúan sin negativizarse, podría realizarse una biopsia de los ganglios sin linfadenectomía profiláctica.

#### Procesos malignos no escamosos

Todos ellos y en su conjunto muy poco frecuentes, objeto de casos aislados y series pequeñas, por lo que se cuenta con escasa información al respecto.

##### **Carcinoma basocelular**

Infrecuente en el pene, quizá por su baja exposición a los rayos ultravioleta del sol. Lesión de límites precisos y morfología perlada con bordes elevados y depresión central. El tratamiento es por resección local con muy buen pronóstico, casi siempre curativa.

##### **Melanoma**

Pápula, placa o ulceración pigmentada negroazulada o marrón rojiza sobre el glande y menos frecuentemente en prepucio. El diagnóstico es histológico y el pronóstico viene dado por el grosor y grado de invasión así como por el estadio. Metastatiza vía vascular y

linfática. El tratamiento de basa en la cirugía con penectomía parcial o total para lesiones en estadio I (localizada sin metástasis), añadiendo la linfadenectomía inguinal bilateral a las lesiones en estadio II (metástasis ganglionares regionales). El pronóstico es malo dada su elevada agresividad.

##### **Sarcoma**

Derivados del tejido mesenquimatosos, se presentan a modo de masa, dolor peneano, priapismo u obstrucción. Pueden ser histiocitomas malignos, angiosarcomas, leiomiomas, sarcomas epitelioides, osteosarcomas, etc.

A diferencia de sus formas benignas, tienden a presentarse en la porción proximal del tronco peneano. Tras el diagnóstico histológico se recomienda tratamiento agresivo local mediante penectomía parcial o total con el objeto de curación ya que, aunque las recurrencias locales son características, las metástasis regionales son raras. En el caso de esto último, la linfadenectomía estaría indicada.

##### **Enfermedad de Paget**

Aparece como un área eritematosa, eccematosa, bien demarcada, indistinguible del carcinoma *in situ* de pene. Puede producir molestias y prurito localmente y también ser el anuncio de un carcinoma localizado en profundidad con transporte de células de Paget (grandes, hidrópicas, redondeadas, de tinción clara y núcleo hiperromático) a la superficie. Se trata mediante resección quirúrgica en profundidad y linfadenectomía radical inguinal en caso de existir adenopatías. Debe hacerse seguimiento cuidadoso de recurrencias.

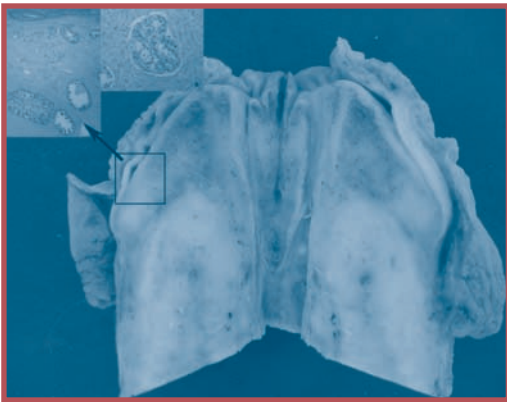
##### **Carcinoma adenoescamoso de superficie**

Masa exofítica grande (5-9 cm), firme, blancogrisácea y granular que afecta a la parte distal del pene y glande. Presenta elementos histológicos glandulares con mucina y escamosos positivos para el carcinoma embrionario. Tratamiento mediante resección local y vaciamiento ganglionar regional en caso de adenopatías.

##### **Neoplasia linforreticular maligna**

Casi nunca de origen primario en el pene. Derivado de leucemias y linfomas puede aparecer como priapismo y obliga a la búsqueda de enfermedad sistémica. Se trata de forma sistémica, adecuada para el control local y que preserva forma y función del pene.

**Figura 2.**



Anatomía patológica: adenocarcinoma infiltrante metastásico de origen prostático, PSA- y FA prostática+ que afecta a cuerpos cavernosos, cuerpo esponjoso, pared de uretra y glande.

### **Metástasis**

Su baja frecuencia es en cierto modo desconcertante dado el rico aporte sanguíneo y linfático del pene, así como por su proximidad a vejiga, próstata y recto. Potencialmente cualquier tumor puede metastatizar en el pene, pero son estos tres orígenes mencionados los que más frecuentemente lo hacen (Figura 2).

Suele presentarse como priapismo, inflamación, nódulo o ulceración peneana. Son reflejo de enfermedad avanzada y normalmente el tratamiento es puramente paliativo mediante control del dolor y penectomía en casos seleccionados. La supervivencia es de alrededor de 1 año.

## **CARCINOMA DE CÉLULAS ESCAMOSAS**

### **Introducción**

#### **Epidemiología**

El carcinoma peneano es relativamente raro en países industrializados y representa el 0,4-0,6% de todos los tumores malignos entre los hombres de Europa y EE.UU. Su incidencia es de 0,1-0,9 por 100.000 hombres en Europa y 0,7-0,9 por 100.000 hombres en EE.UU.

Sin embargo, su incidencia aumenta considerablemente en países del mundo menos desarrollados, o en zonas deprimidas con estratos sociales bajos y deficiencias higiénicas, llegando a ser un problema socio-sanitario serio. De esta manera, se han llegado a notificar incidencias de 28 casos por 100.000 hombres, representando del 10-20% de los cánceres en los hombres de ciertos lugares de África, Asia y Sudamérica.

Tradicionalmente el carcinoma peneano ha sido considerado una enfermedad de hombres ancianos, pero en las últimas series se ha detectado una edad media de 60 años (15-92). En cualquier caso, no es inusual descubrirlo en hombres más jóvenes, habiendo sido encontrado en menores de 40 años en el 22% de los pacientes y en el 7% de los pacientes menores de 30 años.

### **Factores de riesgo**

Además de las ya demostradas lesiones premalignas, lesiones cutáneas relacionadas con virus y carcinoma verrugoso anteriormente descritos, existen una serie de factores de riesgo asociados al desarrollo de CCE.

- **Edad:** como se ha comentado en el apartado previo, el aumento de edad es un factor de riesgo, con edad media al diagnóstico de 60 años.
- **Tabaco:** el consumo de tabaco multiplica por 3 la probabilidad de desarrollar CCE. Además presenta una fuerte asociación dosis-dependiente que a su vez se ha demostrado independiente de factores de confusión como la historia sexual. Aunque existe evidencia de que los carcinógenos del tabaco se concentran en el esmegma, el tratamiento de la fimosis únicamente, no disminuye el riesgo causado por el tabaco.
- **Circuncisión:** se ha discutido un posible efecto protector de la circuncisión neonatal en el desarrollo posterior de CCE. Existen diversos estudios que aportan datos que apoyan esta afirmación. Así, el CCE es casi inexistente en la población judía y musulmana que practican la circuncisión de forma rutinaria en edades tempranas, existen estudios comparativos directos en países con diferentes culturas en este aspecto... etc. Además, la circuncisión ha sido asociada a un menor riesgo de infección por

### 33. Tumores de pene

VPH, un conocido factor etiológico de riesgo de CCE. A pesar de todo, hoy en día no parece aportar suficiente evidencia para recomendarla de rutina.

- **Esmegma:** comienza a formarse desde los primeros días de vida como resultado de la descamación de las células epiteliales del prepucio a lo que también contribuye la secreción de las glándulas prepuciales. Parece que *mycobacterium smegmatis*, presente en el 50% de los hombres incircuncisos, puede convertir los esteroides del esmegma en sustancias carcinogénicas. Por lo tanto, la retención de esmegma en hombres no circuncidados, y sobre todo en presencia de fimosis, puede provocar la transformación maligna por contacto e irritación crónica del epitelio.
- **Fimosis:** es uno de los factores predisponentes más importante para el desarrollo de CCE, elevando en más de 10 veces el riesgo. La presencia de fimosis es el dato más comúnmente informado en hombres con CCE. Tras realización de examen histológico del prepucio, se ha llegado a identificar un 35% de atipia epitelial en hombres con fimosis frente a un 0% en aquellos que no la tienen.
- **VPH:** la prevalencia de VPH en hombres con CCE comprende rangos de entre el 27 al 71%, la mayoría asociados a los subtipos 16 y 18. Por el contrario, la incidencia estimada de VPH en hombres sin CCE y neonatos es de 0 a 6 y 4% respectivamente. Además la prevalencia de infección por VPH es más alta en hombres no circuncidados, 19,6 frente a 5,5%.
- **Otros:** se han sugerido otros factores implicados en el desarrollo de CCE. El tratamiento con psoraleno y fotoquimioterapia ultravioleta A (PUVA), la promiscuidad sexual, traumas peneanos como pequeñas lesiones, abrasiones, etc. No parece que se hayan encontrado diferencias significativas entre razas.

## Cuadro clínico

### Historia natural

La presentación del CCE puede variar enormemente desde formas de apariencia benigna hasta formas de carcinoma invasivo clínicamente obvio. Esta variabilidad puede ser explicada en parte por la pro-

longada demora que se observa en la demanda de atención médica. El intervalo de tiempo transcurrido entre que se reconocen, por parte del paciente, los primeros signos y síntomas y la consulta especializada es de 10 meses aproximadamente de media y en el 50% de los pacientes supera el año.

Habitualmente se presenta como una lesión pequeña, con patrón de crecimiento papilar o plano, que se extiende de manera lenta y gradual. Las formas papilares provienen normalmente de lesiones verrugosas del glande o glándulas prepuciales, ocasionando gran destrucción peneana, mientras que las lesiones planas tienden a invadir estructuras en profundidad y se extienden lateralmente sobre la superficie peneana, alterando así mínimamente el aspecto peneano externo pero con mayor tendencia a metastatizar. Ambas formas pueden ulcerarse, fistulizarse y ser puerto de sobreinfecciones secundarias, por lo que pueden existir secreciones purulentas fétidas.

La fascia de Buck actúa como barrera natural temporal para la extensión local del tumor. La penetración a través de ella y la túnica albugínea establece el potencial para la diseminación vascular.

La ruta de diseminación más rápida del CCE es a través de las vías linfáticas a los ganglios inguinales: los linfáticos del prepucio forman una red que drena a los linfáticos del cuerpo del pene y éstos a su vez son tributarios de los ganglios inguinales superficiales. Por otra parte, los linfáticos del glande se unen a los del cuerpo esponjoso y cuerpos cavernosos que, formando un collar de canales conectados en la base del pene, drenan a los ganglios inguinales superficiales, después a los profundos y posteriormente a los ganglios pelvianos. Se debe tener en cuenta que existen numerosas interconexiones a todos los niveles por lo que el drenaje linfático peneano es bilateral.

El aumento de tamaño de los ganglios regionales puede conducir a necrosis cutánea, infección crónica con muerte por inanición, sepsis o hemorragia secundaria a erosión de vasos femorales.

Las lesiones metastásicas hematógenas a distancia son raras y pueden aparecer en pulmón, hígado, hueso y cerebro, entre el 1 y 10%, como resultado de enfermedad avanzada.

La evolución del CCE, en general, es progresivamente implacable ocasionando la muerte a la mayoría de pacientes no tratados en el plazo de 2 años.

### **Formas clínicas de presentación**

Las formas de presentación abarcan gran variedad de signos y síntomas.

El motivo de consulta es por masa, nódulo o pequeño bulto en el 47% de los casos, por dolorimiento en el 35% y por clínica inflamatoria en el 17%. Otras son picor, quemazón, hemorragia, fístula, obstrucción uretral, síndrome constitucional y complicaciones tardías.

Pueden consultar por una induración sutil o pequeñas excrescencias, hasta pequeñas pápulas, pústulas, crecimientos verrugosos más notorios o lesiones exofíticas floridas (Figura 3 y Figura 4). La fimosis puede ocultar una lesión y permitir su evolución por lo que con el tiempo puede descubrirse por erosión, ulceración a través de la piel con secreción, olor fétido y en ocasiones hemorragia.

Pueden presentarse en cualquier lugar del pene pero son más frecuentes en glande con un 48%, seguido por prepucio 21%, en ambas en un 9%, en surco coronal 6% y en el cuerpo del pene menos del 2%. En el 14% de los casos el tronco peneano había sido invadido por lesiones más distales.

En el momento de la consulta el 43% tiene lesiones menores de 2 cm.

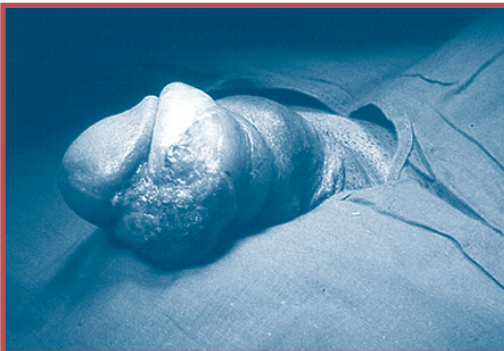Se pueden detectar linfadenopatías en este acto en el 58% de los pacientes (20-96%) De ellos sólo la mitad (17-45%) tiene verdaderamente metástasis, el resto tiene enfermedad inflamatoria secundaria a la infección de la lesión primaria. Como ya se ha comentado, las metástasis linfáticas ocurren más frecuentemente y más precozmente en lesiones planas y lesiones mayores de 5 cm. También importa la profundidad de la invasión, el grado tumoral, la existencia o no de invasión vascular y linfática, el patrón de crecimiento y la afección del cuerpo cavernoso.

Los pacientes con adenopatías clínicamente negativas tienen una probabilidad de tener micrometástasis linfáticas ocultas del 20-75%, dependiendo de todos los factores de agresividad expuestos en el párrafo anterior. Por ejemplo, el 11% de los T1, el 63% de los T2-T3 y el 15, 67 y 75% de los tumores grado 1, 2 y 3 respectivamente. Los Tis, Ta, T1 y grado 1 son identificados de bajo riesgo.

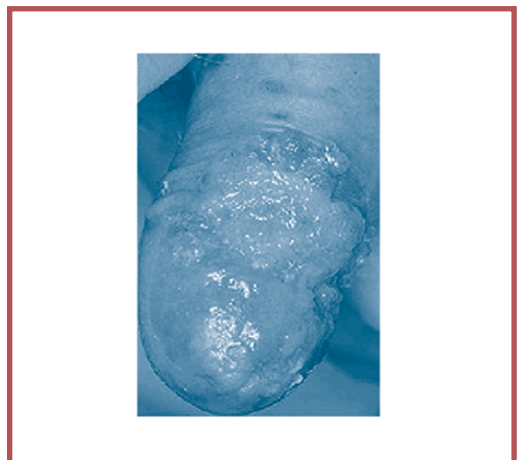
### **Diagnóstico**

En este apartado cabe reiterar la demora tanto en la consulta médica por parte del paciente (por vergüenza, culpa, miedo, desconocimiento o negligencia), como la tardanza por parte del profesional en el diagnóstico e instauración de tratamiento. En el diagnóstico de las lesiones peneanas se debe realizar una aproximación de forma racional, de forma que resulta impres-

**Figura 3.**



**Figura 4.**



### 33. Tumores de pene

cindible una valoración exhaustiva de la lesión primaria, de los ganglios regionales y de posibles metástasis al inicio y durante el seguimiento de la enfermedad.

#### Exploración física

Se debe evaluar en primer lugar la lesión peneana primaria, valorando tamaño, diámetro, localización, número, morfología (papilar; nodular; plana o ulcerada), color, fijación y compromiso de estructuras adyacentes (submucosa, cuerpos cavernosos o esponjoso y uretra).

Resulta igualmente importante la exploración cuidadosa de ambas regiones inguinales en busca de adenopatías, que son descubiertas en este momento en alrededor del 50% de los pacientes aproximadamente. Se debe evaluar su número, diámetro, si son unilaterales o bilaterales y su movilidad. De ellos sólo la mitad tendrá metástasis por CCE, el resto se demostrarán reactivas tras 6 semanas de tratamiento antibiótico. En contraposición, se puede decir que el 100% de los ganglios inicialmente negativos que se descubren en el transcurso del seguimiento de la enfermedad son metastásicos.

#### Biopsia-histología

La confirmación diagnóstico-histológica mediante la realización de biopsia en profundidad resulta obli-

gatoria e imprescindible antes de realizar cualquier tipo de tratamiento, pudiendo realizarse por separado o en el mismo acto tras confirmación intraoperatoria.

Como ya se ha dicho, el 95% son CCE que muestran queratinización, perlas epiteliales y diferentes grados de actividad mitótica que marcan los grados de diferenciación que ofrecen un valor pronóstico. Además el patólogo debería mencionar la presencia de invasión vascular por células tumorales dada su importancia pronóstica.

#### Estudios complementarios

Las pruebas de laboratorio suelen ser normales y solamente se ven alteraciones como anemia, hipoproteïnemia, leucocitosis o hipercalcemia (relacionada a metástasis inguinales por producción de hormona paratiroidea y sustancias relacionadas) en pacientes con enfermedad avanzada.

La exploración física de la lesión primaria, así como de los ganglios regionales inguinales suele aportar suficiente información.

Cuando se tiene dudas acerca de la afectación de los cuerpos cavernosos se puede recurrir a la ecogra-

**Tabla 1.** Modelo diagnóstico de cáncer de pene.

Nivel de lesión	Procedimientos		
	Obligatorio	Recomendable	Opcional
Tumor primario	Exploración física Diagnóstico citológico o histológico	Ecografía peneana (si sospecha invasión cuerpos cavernosos)	RM (si eco no concluyente)
Diseminación regional	Adenopatías no palpables Adenopatías palpables	Exploración física Diagnóstico citológico o histológico	Biopsia dinámica de ganglio centinela *
Metástasis a distancia		TC pélvico (si ganglios inguinales+) TC abdominal (si ganglios pélvicos+) RX de tórax (si ganglios+)	TC hueso (pacientes sintomáticos)

\* La técnica con azul isosulfano o coloide de sulfuro-Tc 99 es un procedimiento prometedor. La técnica de Cabañas no es recomendada. Guidelines on Penile Cancer: EAU.



fia peneana ya que diferencia con exactitud la infiltración de la túnica albugínea. Si ésta no fuera concluyente la RM puede proveer más información.

Para realizar el estudio de extensión metastásico en pacientes con ganglios inguinales positivos, la TC resulta la prueba más útil para la determinación de adenopatías pélvicas y retroperitoneales.

Generalmente las metástasis distales se producen de forma tardía y afectan a pulmón hueso e hígado por lo que, cuando se sospecha enfermedad diseminada, es recomendable la realización de Rx de tórax y gammagrafía ósea-TC óseo.

**Estadificación**

Existen varias clasificaciones siendo la más utilizada y aceptada actualmente en las últimas series presentadas la clasificación TNM de la UICC/AJCC (Union Internationale Contre le Cancer/American Joint Committee on Cancer). La última versión, que es la que se presenta a continuación, data de 2002 (Figura 5).

**Tratamiento**

El tratamiento del cáncer de pene se encuentra en continua discusión y evolución. Se debe de incidir en la

prevención (higiene, etiologías víricas, consulta rápida al especialista y circuncisión si estuviera indicado, etc.).

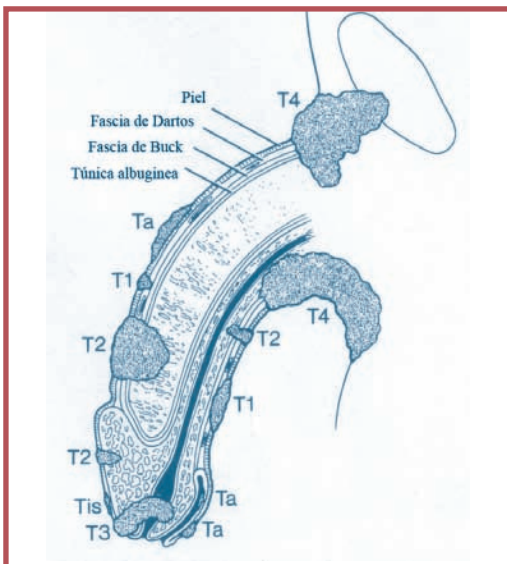
Dados los efectos devastadores funcionales, estéticos y psicológicos de la cirugía radical convencional, mediante penectomía parcial/total, hoy en día se intenta el manejo menos agresivo posible para el tipo de lesión individualizado de cada paciente, con cirugías conservadoras del pene cuando éstas son posibles.

Además existe una problemática abierta en torno al tratamiento de los ganglios linfáticos, que son el factor pronóstico aislado más importante.

La decisión final del procedimiento terapéutico debe tener en cuenta la calidad de vida del paciente,

**Tabla 2.** Criterios para la estadificación del cáncer de pene.

**Figura 5.**



**T - Tumor primario**

- Tx No evaluable
- To No evidencia de tumor primario
- Tis Carcinoma *in situ*
- Ta Carcinoma verrugoso no invasivo
- T1 Tumor que invade tejido conectivo subepitelial
- T2 Tumor que invade cuerpo cavernoso o esponjoso
- T3 Tumor que invade uretra o próstata
- T4 Tumor que invade otras estructuras adyacentes

**N - Nódulos linfáticos regionales**

- Nx No evaluable
- No No evidencia de metástasis linfáticas
- N1 Metástasis en un único ganglio linfático inguinal
- N2 Metástasis bilaterales o múltiples en ganglios inguinales superficiales
- N3 Metástasis en ganglios inguinales profundos o pélvicos, unilateral o bilateral

**M - Metástasis a distancia**

- Mx No evaluable
- Mo No evidencia de metástasis a distancia
- M1 Metástasis a distancia

### 33. Tumores de pene

edad, estado general y socioeconómico, función sexual, motivación, su estado psicológico y la morbilidad de los diferentes tratamientos, así como la biología del tumor.

#### Tratamiento de la lesión primaria

Para lesiones de carcinoma *in situ*, las cirugías conservadoras de pene están fuertemente recomendadas, entre ellas están la terapia láser, escisión local, cirugía de Mohs, crioterapia, terapia fotodinámica, crema de 5-fluorouracilo al 5% e imiquimod tópico al 5%.

En lesiones Ta-I G1-2 se puede optar por estrategias conservadoras del pene mediante tratamiento con láser, escisión local, radioterapia-braquiterapia y glandectomía, siempre que se asegure el seguimiento y vigilancia regular del paciente. Ante recurrencia (15-50%), el paciente debe ser tratado lo antes posible, una vez reevaluada la lesión, de la forma más adecuada siguiendo el mismo esquema terapéutico. Para pacientes en que se sospeche que no van a cumplir un seguimiento estrecho, o que recidiven por segunda vez, la penectomía parcial es la mejor recomendación.

Lesiones T1G3 y T $\geq$ 2 la recomendación es la realización de penectomía parcial, total o bien emasculación dependiendo de la extensión de la lesión. El margen de seguridad se estima en 2 cm, ya que un margen menor se asocia a recurrencias de hasta un 32%.

#### Tratamiento de los ganglios linfáticos

Existe gran controversia acerca del mejor tratamiento de los ganglios linfáticos. Parece razonable la realización de linfadenectomía (LFD) radical en pacientes con adenopatías inguinales palpables de inicio, que no ceden tras el tratamiento de la lesión primaria y tras 6 semanas de tratamiento antibiótico, así como de aquellas adenopatías de nueva aparición en el seguimiento de un CCE ya tratado. Pero ¿qué hacer con los ganglios inguinales clínicamente negativos?, ¿cómo debe ser la LFD, unilateral o bilateral?, ¿cuándo extender la LFD a los ganglios ilíacos? Se intenta dar respuesta a estas cuestiones.

#### Adenopatías no palpables

Hasta un 20-25% de los pacientes sin adenopatías palpables tienen micrometástasis ocultas. De ellos el 90% podría curarse (75-100% supervivencia a 5 años) mediante la realización de una LFD profiláctica,

frente a un 20% (8-36%) de los pacientes que reciben una LFD demorada.

Por otro lado, se debe tener en cuenta la morbimortalidad asociada a una cirugía que, como se ha dicho anteriormente, puede no ser necesaria en el 75-80% de los pacientes. Aunque hoy en día se estima inferior, se han descrito hasta un 50-58% de complicaciones como linfedema, linfocele, flebitis, embolismo pulmonar; infección de la herida o necrosis del colgajo y hasta un 1% de mortalidad. Además la radioterapia profiláctica inguinal ha demostrado no ser útil.

De esta manera, se debe sopesar el riesgo frente al potencial beneficio de la LFD. Para ello se ha establecido una serie de grupos de riesgo basados en el estadio, grado tumoral e invasión vascular por parte del CCE.

- Grupo bajo riesgo: pTis, pTaG1-2 y pT1G1. Presentan del 10 al 15% de micrometástasis ganglionares. Es necesario un estrecho programa de seguimiento, de lo contrario la LFD modificada es la mejor recomendación.
- Grupo de riesgo intermedio: pT1G2. Se debe tener en cuenta el patrón de crecimiento, la invasión vascular y linfática para tomar una actitud terapéutica. En ausencia de factores de riesgo, la estrecha vigilancia es obligada. En presencia de factores de riesgo la LFD modificada es el tratamiento recomendado.
- Grupo de riesgo alto: pT2 o G3. Presentan micrometástasis en un 68-73% y se recomienda firmemente la realización de LFD modificada o radical.

Existen una serie de procedimientos modificados para cuando no existen adenopatías palpables pero sí factores pronóstico adversos, para definir la existencia de metástasis con la menor morbilidad. Entre ellas la citología por aspiración con aguja fina (CAAF) de utilidad y experiencia limitada. También biopsias de ganglio centinela, disección extendida del ganglio centinela y biopsia ganglionar no fiables y no recomendadas y, por último, el prometedor mapeo linfático intraoperatorio (MLIO) con azul isosulfano o coloides marcados con tecnecio, pero que precisa una curva de aprendizaje y datos a largo plazo para su aplicación extendida.

Por ello la LFD superficial (a la fascia lata) y la LFD modificada (con preservación de la vena safena) son los métodos a seguir en esta situación. En caso de positividad se debe completar la cirugía con LFD ilioinguinal radical.

**Adenopatías palpables**

Como ya se ha reiterado pueden ser detectadas al diagnóstico en un 50%, de las cuales corresponden

a metástasis la mitad. Las demás se demuestran inflamatorio-infecciosas tras el tratamiento de la lesión primaria y un ciclo de antibiótico de 6 semanas.

En aquellos pacientes que persistan las adenopatías se debe realizar LFD inguinal radical bilateral que puede lograr curaciones a largo plazo de hasta un 50%. Debe ser bilateral ya que se han demostrado metástasis contralaterales en más del 50%.

**Tabla 3.** Modelo de tratamiento para el cáncer de pene.

Tipo de lesión	Terapia	Recomendaciones		
		Fuerte	Opcional	En investigación
Tumor primario	TTO conservador	Tis, Ta-1 G1-2 primarios o recurrentes	T1G3 o T2 limitado a <50% del glande (seguimiento estrecho)	Tras QT de acuerdo con la respuesta tumoral
	Amputación parcial/total	T1G3 o T ≥ 2 primarios o recurrentes	Tis, Ta-1 G1-2 primarios o recurrentes que no responden a TTO conservador	
	Radioterapia	T1-2 < 4 cm	Rechazo a amputación	En combinación a QT
Adenopatías regionales no palpables	Vigilancia	Tis, TaG1-2, T1G1, T1G2 de crecimiento superficial, sin invasión vascular o ganglio centinela negativo	T2G2-3 (precisa seguimiento estrecho)	
	LFD modificada <sup>1</sup>	T1G2 crecimiento nodular o invasión vascular o ganglio centinela positivo. T1G3 o cualquier T2	T1G2 sin invasión vascular; crecimiento plano o ganglio centinela negativo (pacientes de dudoso seguimiento)	
Adenopatías regionales palpables	LFD radical <sup>2</sup>	Ganglios positivos a la presentación Ganglios positivos durante la vigilancia	Se puede asociar QT <sup>3</sup> o RT <sup>4</sup> adyuvante (>1 ganglio+) LFD unilateral si intervalo >6 meses y <3 ganglios positivos	
	QT <sup>3</sup> +/- LFD	Masa inguinal fija, ganglios pélvicos		
	RT <sup>4</sup> +/- LFD		Masa fija (pacientes de dudoso seguimiento)	
Metástasis a distancia			QT <sup>3</sup> o tratamiento paliativo según edad, estado general...	

LFD = Linfadenectomía  
<sup>1</sup> puede extenderse a radical si hay ganglios +  
<sup>2</sup> si es unilateral y no hay ganglios contralaterales palpables, puede hacerse LFD modificada  
 La LFD pélvica debe hacerse si >1 ganglio inguinal +  
<sup>3</sup> quimioterapia consensuada con los oncólogos y si es posible en el contexto de ensayos clínicos  
<sup>4</sup> la radioterapia obtiene resultados inconsistentes

### 33. Tumores de pene

En caso de positividad de los ganglios inguinales se debe realizar LFD pelviana, ya que se ha demostrado que el 22% de los que presentan de uno a tres ganglios positivos y el 57% de los que presentan más de tres ganglios positivos, tienen diseminación metastásica a ganglios pélvicos.

Para masas inguinales fijas o adenopatías pélvicas clínicamente positivas (TC o RM) se ha propuesto como tratamiento una inducción quimioterápica, que ofrece respuestas parciales en un 21-60%, seguida por LFD radical ilioinguinal.

En caso de aparición de adenopatías inguinales palpables a lo largo de un programa de seguimiento, se debe realizar LFD inguinal bilateral radical. Además estos pacientes pueden beneficiarse de tratamiento quimioterápico adyuvante.

#### Tratamiento de las metástasis a distancia

Se realiza tratamiento local, quimioterápico y/o paliativo, según estado general.

#### Radioterapia

Preserva la estructura y función en pacientes cuidadosamente seleccionados: jóvenes, lesiones pequeñas <4 cm, superficiales, exofíticas, no invasivas en glande o surco coronal, que se niegan a cirugía, o en tumores inoperables. Presenta desventajas importantes (fistulas, estenosis, necrosis, dolor, edema...) que hacen que en la actualidad se encuentre en desuso.

La radioterapia sobre el área inguinal es claramente inferior a la LFD, pero puede ser útil en presencia de ganglios inoperables.

#### Quimioterapia

Existe escasa experiencia y evidencia en el manejo del CCE con quimioterápicos. Los fármacos más utilizados han sido la bleomicina, cisplatino, metotrexato y vincristina. Presentan la toxicidad propia de estos principios.

Se han administrado de forma adyuvante tras LFD radical, en neoadyuvancia para masas inguinales fijas y ganglios pélvicos evidenciados por TC o RM y para el tratamiento de formas avanzadas de la enfermedad.

Han mostrado mejores resultados al ser administrados de forma combinada poliquimioterápica, obteniendo respuestas parciales y de corta duración.

#### Seguimiento

Se propone el siguiente esquema de seguimiento (Tabla 4).

#### Pronóstico

La supervivencia a largo plazo depende del estadio de la enfermedad al diagnóstico. El factor de riesgo independiente más importante son las metástasis

**Tabla 4.** Modelo de seguimiento en cáncer de pene.

Nivel de lesión	Tratamiento recibido	Intervalo de seguimiento			Exámenes	
		1.º y 2.º año	3.º año	4.º y 5.º año	Obligatorias	Aconsejables
Tumor primario	Conservador	2 meses	3 meses	6 meses	EF/AE/CVD	
	P total/parcial	4 meses	6 meses	12 meses	EF/AE/CVD	
	Vigilancia	2 meses	3 meses	6 meses	EF/AE/CVD	Biopsia si duda
Ganglios regionales	LFD (pN0)	4 meses	6 meses	No precisa	EF/AE/CVD	
	LFD (pN1)	2-3 meses	4-6 meses	6-12 meses	EF/AE/CVD TC/Rx Tórax	TC o GGF ósea

EF: exploración física; AE: autoexploración; CVD: calidad de vida diaria; TC: tomografía computarizada; GGF: gammagrafía; LFD: linfadenectomía.

inguinales con una supervivencia a 5 años de 27%, frente al 66% de aquellos que no las tienen.

El CCE de pene no tratado tiene una rápida progresión hacia la muerte en 24 meses aproximadamente.

## **BIBLIOGRAFÍA**

1. Solsona E., Algaba F., Horenblas S., Pizzocaro G., Windahl T. Guidelines on Penile Cancer. European Association of Urology. Update on March 2004.
2. Gerald L Andriole, MD and cols. Up to Date literature revision, version 14.2. Carcinoma of the penis, last revision on March-May, 2006.
3. Donald F. Lynch and Curtis A. Pettaway. Tumors of the penis. Campbell of Urology. Walsh P, Retik A., Vaughan E., Wein A., Kavoussi L., Novick A., Partin A. and Peters C. 8.ª edición, 2004, 3225-3265.
4. Ricardo F. Sánchez-Ortiz, MD y Curtis A. Pettaway, MD. Evolución, tratamiento y vigilancia del carcinoma epidermoide de pene recidivante: un abordaje basado en el riesgo. Clínicas Urológicas de Norteamérica, volumen 4, 2003, 845-860.
5. Misra S., Chaturvedi A., Misra NC. Penile carcinoma: a challenge for the developing world. Lancet Oncology 2004 Apr; 5 (4): 240-7
6. McDouglas W. Scott. Advances in the treatment of carcinoma of the penis. Urology 2005 Nov. 66 (5 suppl): 114-7.
7. Taussky D., Crook J., Al Ghamdi A., Fleshner N., Jewett MA. Treatment of the inguinal regions in penile cancer: a review of the literature and treatment proposal. Canadian Journal of Urology. 2006 Feb. 13 (1): 2978-83.
8. Bin K. Kroon, Horenblas S., Omgo E. Nieweg. Contemporary management of penile squamous cell carcinoma. Journal of Surgical Oncology. 2005; 89: 43-50.

Libro del Residente de

# Urología



sección VI

## Infecciones e inflamaciones del aparato urinario

<i>Infecciones del tracto urinario</i> .....	611
<i>Infecciones urinarias no complicadas</i> .....	621
<i>Infecciones urinarias complicadas</i> .....	637
<i>Infecciones específicas: tuberculosis, VIH y brucelosis</i> .....	649
<i>Prostatitis y dolor pélvico en el varón</i> .....	669
<i>Infecciones genitales y enfermedades de transmisión sexual</i> .....	685
<i>Parasitosis urinaria</i> .....	711
<i>Cistitis, cistopatías y síndrome uretral</i> .....	725



# Libro del Residente de Urología



capítulo 34

## **Infecciones del tracto urinario**

*Pablo Garrido Abad  
Mariano Rabadán Ruiz  
Ignacio Pereira Sanz*

*H. U. La Princesa. Madrid*

Palabras clave: *Infección del tracto urinario. Cistitis. Pielonefritis. Uretritis. Prostatitis.*





Libro del Residente de

# Urología



Índice capítulo 34

## Infecciones del tracto urinario

<b>Definición</b> .....	615
<b>Clasificación</b> .....	616
<b>Incidencia y factores de riesgo</b> .....	616
<b>Etiología</b> .....	616
<b>Clínica</b> .....	616
<b>Diagnóstico</b> .....	617
<b>Tratamiento</b> .....	618
<b>Bibliografía</b> .....	620



## capítulo 34

# Infecciones del tracto urinario

## DEFINICIÓN

Los procesos que se incluyen dentro del término “infecciones del tracto urinario” comprenden una serie de entidades patológicas que afectan diferentes partes del sistema urinario, con características y un enfoque terapéutico muy diverso. Por ello la terminología utilizada debe ser lo más precisa posible.

**Piuria:** Presencia de leucocitos en la orina (indicativa en general de una respuesta inflamatoria del epitelio urinario a la invasión bacteriana).

**Bacteriuria:** Presencia de bacterias en orina. Puede deberse a una verdadera infección o a una contaminación de la muestra. Por eso es necesario precisar mejor la terminología.

- *Bacteriuria significativa:* Clásicamente se admitía cuando el cultivo de 1 ml de orina producía 10<sup>5</sup> o más unidades formadoras de colonias (UFC). En la actualidad, los criterios se han ampliado en busca de una mayor sensibilidad<sup>(1)</sup>.

- *Bacteriuria no valorable:* Recuento de colonias inferior a 100.000 por ml de orina recogida tras micción espontánea o sondaje vesical.
- *Bacteriuria sintomática:* Bacteriuria significativa con presencia de síntomas más o menos propios del proceso (fiebre, síntomas urinarios).
- *Bacteriuria asintomática:* Ausencia de síntomas en el enfermo portador.
- *Bacteriuria complicada:* Bacteriuria sintomática provocada por la existencia de alteraciones orgánicas o funcionales del aparato urinario, o cuando se presenta en pacientes importantes factores de riesgo (edad avanzada, diabéticos, hepatópatas, lds, etc.)<sup>(2)</sup>.

**Infección urinaria:** Es una respuesta inflamatoria del epitelio urinario a la invasión urinaria, que se asocia con bacteriuria y piuria. Engloba diversas entidades clínicas caracterizadas por la colonización e invasión del tracto urinario por microorganismos patógenos<sup>(4)</sup>.

**Tabla I.** Criterios de bacteriuria significativa.

>10 <sup>2</sup> UFC	de bacterias coliformes/ml o 10 <sup>5</sup> de bacterias no-coliformes/ml. en mujeres sintomáticas.
>10 <sup>3</sup> UFC	de bacterias/ml en varones asintomáticos.
>10 <sup>5</sup> UFC	de bacterias/ml en pacientes asintomáticos en dos muestras consecutivas. Cualquier crecimiento de bacterias en orina obtenida por aspiración suprapúbica en pacientes sintomáticos.
>10 <sup>2</sup> UFC	de bacterias/ml en pacientes cateterizados.

## CLASIFICACIÓN

Las infecciones del tracto urinario se pueden dividir en dos grandes grupos:

- 1) Infecciones urinarias bajas:
  - Cistitis
  - Prostatitis
  - Uretritis
- 2) Infecciones urinarias altas:
  - Pielonefritis

## INCIDENCIA Y FACTORES DE RIESGO

Las infecciones del tracto urinario (ITU) representan una de las entidades clínicas más prevalentes. Puede afectar a individuos de cualquier edad y condición, con una incidencia especial en mujeres de cualquier edad, hombres de edades extremas de la vida, inmunodeprimidos y en pacientes con cualquier anomalía.

La ITU constituye la principal causa de sepsis en pacientes hospitalizados y hasta un 50% de las infecciones nosocomiales tienen su origen en el tracto urinario, en relación su mayoría con catéteres urinarios. Llegan a representar un 10% de las bajas laborales, estimándose que de un 20% a un 35% de las mujeres presentan al menos un episodio de ITU a lo largo de su vida<sup>(5)</sup>.

En la infancia su incidencia supone el 2% de los neonatos, 1% en lactantes, 4,5% en edad preescolar, 2% en edad escolar femenina. En los niños las infecciones más frecuentes son las pielonefritis y la bacteriuria asintomática. Durante el primer año de vida son más frecuentes en el varón, probablemente en relación con anomalías congénitas de la uretra. En adultos son más escasas en el varón, con una incidencia menor del 0,5% (excepto en homosexuales y heterosexuales a partir de 5.ª y 6.ª década, donde aumenta hasta un 10% debido a la obstrucción provocada por HBP y el aumento de instrumentaciones urológicas) y habituales en mujeres, especialmente durante periodos de actividad sexual y en el embarazo, así como si se asocian la utilización de DIU y/o espermicidas<sup>(5,6)</sup>. En el hombre el tipo de infección más frecuente es la uretritis y la prostatitis. En la mujer es la cistitis aguda<sup>(6)</sup>.

## ETIOLOGÍA

La orina es un excelente medio de crecimiento para muchos microorganismos. Sin embargo la mayoría de las ITU están producidas por un grupo limitado de patógenos y el 95% está producido por una única especie bacteriana. Los microorganismos más frecuentes en las infecciones urinarias son los bacilos gram (-), y de ellos los pertenecientes a la familia Enterobacteriaceae, siendo *E. coli* el más aislado, hasta en el 80% de las ITU no complicadas. El resto están producidas por otras enterobacterias (*Proteus mirabilis*, *Klebsiella sp*) y *S. saprophyticus*, siendo este último el segundo agente en orden de frecuencia<sup>(5,6,7)</sup>.

Las infecciones urinarias son diferentes en los pacientes que contraen la infección de manera extrahospitalaria que en aquellos con infección durante ingreso hospitalario. En estas últimas es más frecuente la infección por dos o más bacterias (*Proteus*, *Klebsiella*, *Enterobacter spp*, *Pseudomonas aeruginosa*, estafilococos y enterococos), cepas resistentes, nuevas especies patógenas, infecciones cruzadas entre enfermos portadores de catéteres o drenajes de heridas, y alrededor de un 5% de infecciones por hongos oportunistas, siendo la *Candida sp* la más frecuente<sup>(5,8)</sup>.

Los estreptococos del grupo B causan ITU en recién nacidos y en embarazadas. Los gérmenes anaerobios rara vez producen ITU y su aislamiento en cultivo puede representar una contaminación<sup>(5)</sup>.

En el caso específico de la uretritis hay que diferenciar claramente dos orígenes infecciosos: así en parte de los casos se trata de una uretritis gonocócica por *Neisseria gonorrhoeae*, en el resto el origen es no gonocócico, apareciendo entonces gérmenes como *Chlamidia trachomatis*, *Ureaplasma urealyticum*, *Trichomonas vaginalis*, *Mycoplasma genitalium* y bacilos gram (-)<sup>(9)</sup>.

## CLÍNICA

Las manifestaciones clínicas de la ITU son variables y dependen de la edad del paciente y localización de la infección. Puede ser asintomática y manifestarse únicamente por bacteriuria en el urocultivo.

## 34. Infecciones del tracto urinario

La *cistitis* se caracteriza por aparición de disuria, polaquiuria y micción urgente (síndrome cístico). Algunos pacientes pueden manifestar tenesmo, dolor suprapúbico que aumenta con la micción (estranguria), y hematuria. La fiebre y otras manifestaciones sistémicas son raras<sup>(3,5)</sup>.

La *prostatitis aguda* se presenta clínicamente con fiebre, escalofríos, dolor lumbosacro y perineal, malestar general e intensas molestias miccionales (disuria, polaquiuria e incluso obstrucción parcial o total de la micción), siendo todos ellos más difusos en el caso de la *prostatitis crónica*, pudiendo añadirse en este caso alteraciones en el ámbito sexual (eyaculación dolorosa, hemospermia, disfunción eréctil, etc.)<sup>(3,5)</sup>.

La *uretritis* cursa con molestias uretrales en forma de dolor, escozor o prurito, a lo que puede añadirse síndrome miccional (polaquiuria, sensación de micción imperiosa y tenesmo). Suele acompañarse de secreción supurativa por el meato de diferente aspecto según el germen causante<sup>(3,5)</sup>.

La *pielonefritis aguda* se manifiesta clínicamente por escalofríos, fiebre, dolor lumbar, náuseas, vómitos, disuria y polaquiuria. A pesar de que la bacteriemia puede estar presente, la aparición de shock séptico es poco habitual. Los abscesos renales y perinéfricos representan dos formas infrecuentes de infección parenquimatosa que, a diferencia de pielonefritis aguda, es más insidiosa, con fiebre prolongada y síntomas constitucionales asociados o no a dolor lumbar y en flanco<sup>(7)</sup>. La *pielonefritis crónica* no representa a una infección urinaria como tal, sino las secuelas renales de ITU que han ocurrido previamente<sup>(7)</sup>. En estos pacientes se observan grados variables de atrofia, adelgazamiento cortical, aplanamiento de los cálices y fibrosis.

## DIAGNÓSTICO

El diagnóstico de una ITU descansa fundamentalmente en tres pilares:

### Anamnesis y examen clínico

La mayoría de los pacientes con sospecha de ITU pueden ser evaluados y tratados en el medio extra-

hospitalario. En la historia clínica se estudiarán con especial detalle episodios previos de ITU, enfermedad renal preexistente, historia de cirugía o manipulación urológica reciente, presencia de catéter urinario, embarazo, enfermedades o condiciones que predispongan a un aumento de frecuencia o gravedad de una ITU (diabetes, inmunosupresión, enfermedad neurológica, trasplante renal) y, en el caso de varones, patología prostática asociada. Importante es también recoger información sobre exposición previa a antimicrobianos, dado que pueden alterar la flora endógena e influenciar la selección empírica del antibiótico<sup>(5,9)</sup>.

### Diagnóstico de laboratorio:

#### Análisis de sangre:

En la evaluación inicial de una pielonefritis aguda está indicada la realización de una analítica general básica que incluya un hemograma con determinación de la fórmula leucocitaria, glucemia, ionograma y pruebas de función renal y hepática.

#### Análisis de orina:

Previo higiene se desechará la primera parte de la micción, así como la última. Analizándose entonces la fracción media de la misma.

- *Sedimento de orina*: detección de piuria, hematuria, pH urinario y nitritos (+).
- *Urocultivo*:
  - Estudio cuantitativo:

Puede considerarse positivo si > 1.000 UFC/ml en cistitis aguda y si es > 10.000 UFC/ml en el caso de la pielonefritis femenina. Para el resto de casos se considerará positivo un recuento > 100.000 UFC/ml.

En el caso específico de la prostatitis se puede realizar un urocultivo fraccionado, que se basa en obtención por separado de cultivos procedentes de fracción inicial de la orina, fracción media de la orina, secreción procedente de la glándula tras masaje prostático, fracción de orina postmasaje y cultivo del semen<sup>(9)</sup>.

- Estudio cualitativo:

Para identificar la bacteria causante del cuadro y su sensibilidad mediante antibiograma.

- *Tinción de gram de orina:* Para determinar si la flora implicada es grampositiva.
  - Del exudado: en el caso de sospecha de uretritis.

## Pruebas de imagen

Pueden ser de utilidad en algunos casos.

- Radiografía simple: Sospecha de urolitiasis o en caso de PN aguda en diabéticos pues permite descartar la existencia de gas (pielonefritis enfisematosa)<sup>(10)</sup>.
- Ecografía abdominal: En caso de shock séptico, IRA, dolor cólico, hematuria franca o persistencia de fiebre al tercer día de tratamiento antibiótico activo frente al microorganismo aislado.
- UIV: Esta prueba, junto a la cistografía retrógrada, permite descartar anomalías urológicas responsables de la infección, especialmente las que cursan con retención postmiccional o reflujo vesicoureteral.
- TAC abdominal: Útil en casos de pielonefritis para descartar presencia de complicaciones como abscesos perinefricos y áreas de nefritis focal aguda<sup>(10)</sup>.
- Ecografía transrectal: En sospecha de prostatitis, para objetivar dilataciones seminales, litiasis y/o abscesos intraprostáticos.
- Cistoscopia: sólo en el caso de cistitis febriles de repetición.

## TRATAMIENTO

De modo empírico tras recoger orina para cultivo y constatar piuria en el sedimento. El tratamiento de la ITU debe basarse en factores dependientes del huésped, del microorganismo y en factores farmacológicos. En caso de tratamiento antimicrobiano previo se aconseja esperar al resultado del cultivo por la posibilidad de infección por microorganismos resistentes.

## CISTITIS

### Aguda:

Las fluorquinolonas (norfloxacino, ciprofloxacino u ofloxacino) son el tratamiento de elección debido a su alta concentración en orina y secreciones vaginales y su baja tasa de reinfección. La duración del tratamiento es controvertida, pero se cree que tratamientos en pauta corta (3 días) son eficaces.

Otros tratamientos eficaces son fosfomicina trometamol en dosis única o pauta corta, trimetoprim-sulfametoxazol o amoxicilina en dosis única oral, aunque se han observado mayores porcentajes de recurrencia precoz con estas pautas monodosis<sup>(5)</sup>.

### Recurrente:

El antibiótico seleccionado se basará en la susceptibilidad del patógeno aislado en el último episodio. Son ejemplos de pautas usualmente indicadas: Norfloxacino (200 mg/día), Ciprofloxacino (250 mg/día) o Nitrofurantoína (50 mg/día)<sup>(5)</sup>.

La ITU recurrente puede ser problema de la mujer menopáusica, debido al hipostrogenismo, por lo que en ocasiones se benefician de aplicación tópica vaginal de 0,5 mg/día de estriol durante dos semanas<sup>(5)</sup>.

El tratamiento antimicrobiano profiláctico está indicado en estos casos de ITU recurrente. Pueden administrarse de forma crónica (diariamente o tres veces por semana) o de forma intermitente (cuando aparezcan los síntomas).

### Pacientes embarazadas:

Se debe tratar no sólo la cistitis aguda, sino también la bacteriuria asintomática. La amoxicilina, amplicilina, nitrofurantoína o la cefalexina se muestran seguras durante la gestación, estando contraindicadas las fluorquinolonas. El tratamiento se instaurará por vía oral durante 3-7 días<sup>(11)</sup>.

## URETRITIS

### Gonocócica:

(v. oral): Amoxicilina 3 comp. de 1g. dosis única (du). Cefixima 400 mg (du). Ciprofloxacino 500 mg (du).

## 34. Infecciones del tracto urinario

(v. *parenteral*): Cefotaxima 1 g i.m. (du) o Ceftriaxona 1 g i.m. (du).

Se aconseja prevenir la infección por *Chlamydia trachomatis* (25%) mediante Azitromicina 2 caps. de 500 mg (du) o Doxiciclina 1 cap. 100 mg/12 h durante 7 días<sup>(9,12)</sup>.

### No gonocócica:

(v. *oral*): Doxiciclina 1 cap. 100 mg/12 h durante 7 días o Ofloxacino 1 comp. de 200 mg (du). (v. *parenteral*) Ceftriaxona 1 g i.m. (du)<sup>(7)</sup>.

## PROSTATITIS

- Aguda: Medidas generales (reposo en cama, baños de asiento e ingesta abundante de líquidos) además de paracetamol 500 mg/8 h v.o y/o diclofenaco sódico 50 mg/8 h para tratar la fiebre, dolor e inflamación existentes<sup>(3)</sup>.

Existen gran cantidad de pautas posibles. Ampicilina 2 g/6 h (i.v.) + Gentamicina 240 mg/24 h. Ciprofloxacino 400 mg/12 h. (i.v.) hasta apirexia + Ciprofloxacino 500-750 mg/12 h. hasta 10 días (v.o). Ofloxacino 200 mg/12 h (v.o.) o levofloxacino 500 mg/24 h durante 4 semanas. Ceftriaxona 1 g/24 h (i.v.) o Cefotaxima 1g/6-8 h (i.v.) durante 2 semanas<sup>(12,13)</sup>.

- Crónica: En caso de prostatitis crónica bacteriana está indicado tratamiento antimicrobiano en diversas pautas. Fluorquinolonas 4-12 semanas: Ciprofloxacino 500 mg/12 h v. oral. Trimetropim 160 mg/12 h v. oral durante 6 semanas. Doxiciclina 100 mg/12 h durante 6 semanas<sup>(9)</sup>. Además se puede asociar un alfa-bloqueante<sup>(9)</sup>.

## PIELONEFRITIS

- En **ausencia de afectación general** se puede administrar una dosis de 1 g de Ceftriaxona i.v. para continuar con tratamiento oral empleando una cefalosporina de tercera generación durante 10-14 días.
- Cuando se compruebe **afectación general** se procederá al ingreso hospitalario e instauración de tratamiento intenso intravenoso con cefalospori-

nas de tercera generación (Ceftriaxona 1-2 g/d, Cefotaxima 1-2 g/12 h), Aztreonam (1-2 g/8 h), aminoglucósido (Amikacina 1g/d) o en algunos casos específicos carbapenemes (Imipenem 500 mg/6-8 h).

- Ante la presencia de **pielonefritis complicadas o severas** (varones, inmunodeprimidos, secundaria a obstrucción) el paciente debe ser hospitalizado para instaurar un tratamiento antibiótico intravenoso prolongado (se recomiendan 20 días), no pudiendo descartarse en algunos casos el tratamiento quirúrgico.
- Durante el **embarazo** se limita considerablemente la elección de antibióticos. Amino, carbo y penicilinas solos o asociados al ácido clavulánico, ureidopenicilinas, cefalosporinas y aztreonam pueden administrarse sin riesgo. Los aminoglucósidos deben restringirse solo a aquellos casos de gravedad y durante cortos espacios de tiempo. Contraindicadas las fluorquinolonas y sulfamidas.
- En pacientes **pediátricos** también están contraindicadas las fluorquinolonas. En pacientes menores de 18 meses se recomienda ingreso hospitalario. El tratamiento consiste en un régimen de aminoglucósido asociado a una cefalosporina de tercera generación por vía parenteral durante 10-15 días. En aquellos mayores de 18 meses el tratamiento es similar al de un adulto<sup>(3,5,6)</sup>.

## INFECCIÓN URINARIA ASOCIADA A CATÉTER

- Existen algunos aspectos muy distintivos muy notables en la microbiología de las ITU en pacientes con sonda. Con frecuencia son infecciones polimicrobianas, donde el *E. coli* abandona el protagonismo, siendo frecuente el aislamiento de bacterias gram negativas como *P. aeruginosa* y *K. pneumoniae*, gram positivas como *E. faecalis* y levaduras del tipo de las candidas, mostrando además elevadas tasas de resistencia a los antibióticos<sup>(9)</sup>.
- La prevención es sin duda la mejor medida para reducir la morbimortalidad en infecciones relacionadas con catéteres urinarios. Una inserción estéril, el uso de sistemas cerrados y la retirada pre-



coz de catéter representan medidas eficaces para disminuir la incidencia de estas infecciones<sup>(14,15)</sup>.

La bacteriuria asintomática en el portador de catéter no precisa tratamiento, con excepción de aislamiento de gérmenes productores de uererasa. En estos casos se recomienda tratamiento antibiótico durante 3-5 días.

## **BIBLIOGRAFÍA**

1. Sobel JD, Kaye D. Urinary tract infections. In: Mandell GL, Bennett JE, Dolin R, eds. Mandell, Douglas and Bennett's Principles and Practice of Infectious Diseases. Philadelphia: Churchill Livingstone 2000; 773-805.
2. Mensa J, Gatell JM, Jiménez de Anta MT, Prats G. Guía de Terapéutica Antimicrobiana. Décima edición. Barcelona 2000, Editorial Masson.
3. Walsh PC et al. Campbell: Urología. Octava edición. Tomo I. Buenos Aires: Médica Panamericana, 2004.
4. Medical Research Council Committee. Recommended Terminology of Urinary-tract infection. Br. Med. J.; 2, 717. 1979.
5. Gobernador M, Jiménez Cruz F, Santos M. Etiología y Diagnóstico de la Infección Urinaria. Infecciones bacterianas extrahospitalarias. Actualizaciones y comentarios. Madrid. Edición Elba. 1990.
6. Broseta E, Budía A, Burgués JP, Jiménez Cruz JF. Urología Práctica. Hospital Universitario de La Fe. Valencia. 2004.
7. García Gil D, Rubio Quiñones J, Pastorín Rodríguez J, Querol Canteras A. Infecciones del Tracto Urinario. En: Principios de Urgencias, Emergencias y Cuidados Críticos. Edición electrónica. SAMIUC.
8. Wessells H, McAninch JW. Urological Emergencies. A Practical Guide. Ed. Humana Press. New Jersey. 2005.
9. Resel Estévez L, Esteban Fuentes M. Urgencias en Urología. Manual para Residentes. Hospital Universitario San Carlos. Madrid. 1996.

Libro del Residente de  
**Urología**



capítulo 35

## **Infecciones urinarias no complicadas**

*Eduardo Laguna Álvarez  
Antonio Ramírez Zambrana  
Simón Asuar Aydillo*

*H. U. Infanta Cristina. Badajoz*

**Palabras clave:** *Infección urinaria. Cistitis aguda. Pielonefritis aguda. Prostatitis aguda bacteriana. Bacteriuria asintomática.*



Libro del Residente de

# Urología



Índice capítulo 35

## Infecciones urinarias no complicadas

<b>Introducción</b> .....	625
<b>Conceptos generales</b> .....	625
<b>Epidemiología</b> .....	625
<b>Etiología</b> .....	626
<b>Patogenia</b> .....	626
<b>Formas clínicas</b> .....	628
<b>Terapéutica de las infecciones urinarias no complicadas</b> .....	632
<b>Bibliografía</b> .....	635



## capítulo 35

# Infecciones urinarias no complicadas

## INTRODUCCIÓN

La infección del tracto urinario comprende una amplia variedad de patologías cuyo denominador común es la colonización bacteriana progresiva de los tejidos y vías que se extienden desde el meato uretral hasta la corteza renal y que son, después de las del aparato respiratorio, las infecciones más frecuentes en nuestro medio. Este carácter universal hace que otras especialidades médicas se interesen por ellas y las traten, pero no por ello debe prestársele poca atención, pues aunque se tienda a restarles importancia, el conocimiento adecuado de lo que se entiende como sencillo, lleva a comprender y tratar de manera satisfactoria lo más complejo.

## CONCEPTOS GENERALES

Las infecciones del tracto urinario (ITU) se clasifican en función de su gravedad en: complicadas y no complicadas y, según su localización, en: superiores e inferiores.

Se habla de **infección urinaria no complicada** cuando afecta a individuos con un tracto urinario estructuralmente normal y cuyos mecanismos de defensa se encuentran intactos. Interesa principalmente a mujeres jóvenes y la mayoría responden bien a tratamiento antibiótico adecuado.

Se considera **infección urinaria complicada** aquella que afecta a individuos de ambos sexos que presentan alguna anomalía estructural o funcional en su tracto urinario; también se incluyen en este grupo las que ocurren en personas con una enfermedad de base que predisponga a sufrir este tipo de infecciones (diabetes, inmunosupresión, etc.).

## EPIDEMIOLOGÍA

Las infecciones del tracto urinario son las más frecuentes en la práctica clínica diaria, después de las enfermedades del aparato respiratorio, con una incidencia que varía con la edad y el sexo del paciente. Aproximadamente un 1% de los niños y un 3% de las niñas tienen una ITU sintomática en los primeros 10 años de vida. En el varón, la mayor incidencia se da en el primer mes de vida en una proporción 2,5:1 respecto a las niñas. Progresivamente se va invirtiendo y a partir del primer año es más frecuente en el sexo femenino; a los 10 años de edad la proporción es de 1:20. La presencia de bacteriuria en la niñez condiciona un mayor riesgo para el desarrollo de infección urinaria sintomática en la vida adulta. A partir de los 5 años la prevalencia de bacteriuria aumenta con la edad alrededor de un 1% por cada década de vida; entre el 1 y el 3% de mujeres jóvenes padecen al menos un episodio de ITU al año. A estas edades, las ITU son 30 veces más frecuentes en mujeres que en hombres, siendo la mayor parte de ellas cistitis no complicadas. Diversos estudios han comprobado que la prevalencia de bacteriuria entre mujeres embarazadas y no embarazadas, no difiere, en contra de lo que se creía. Aproximadamente, un 6% de embarazadas presenta bacteriuria. Aunque la prevalencia de bacteriuria sea similar entre ambos grupos, lo que sí aumenta significativamente son los casos de infecciones sintomáticas en las embarazadas; existiendo un mayor riesgo para el desarrollo de pielonefritis, con una incidencia durante la gestación de 1-4%. Las ITU son raras en varones por debajo de los 50 años, salvo en los primeros meses de vida. Su aparición se ha considerado indicativa de anomalía en la vía urinaria y, por tanto, se han venido tratando como infección complicada. Sin embargo, excepcionalmente se han descrito ITU no complicadas en varones entre 20-50 años. Tras la menopausia la mujer está más predispuesta a la ITU,

ya sea por pérdida de estrógenos que aumenta el pH vaginal y altera la flora endógena, o vaciado incompleto de la vejiga. Más del 20% de mujeres mayores de 65 años presentan bacteriuria. En los hombres también se observa un aumento de la prevalencia de ITU con la edad, fundamentalmente por causa prostática. A partir de los 80 años la proporción hombre/mujer en estas edades es de aproximadamente 1:2.

## ETIOLOGÍA

La inmensa mayoría de las ITU son causadas por bacterias gramnegativas, generalmente intestinales, siendo la *Escherichia coli* el microorganismo implicado en el 65-80% de los casos, tanto en ambiente hospitalario como en la comunidad, seguido de *Proteus mirabilis* y con menos frecuencia *Enterococcus faecalis*, *Staphylococcus saprophyticus*, *Streptococcus agalactiae*, *Klebsiella pneumoniae* y otros bacilos gramnegativos. Existen ciertos microorganismos que aparecen más frecuentemente en un determinado grupo de población, como por ejemplo *Staphylococcus saprophyticus* en mujeres jóvenes y *Proteus* en los varones menores de 14 años y en los mayores de 60. Los gérmenes implicados en las ITU de mujeres embarazadas son los mismos que para las no embarazadas de su misma edad. En los pacientes portadores de catéteres o con alteraciones del tracto urinario, la *Pseudomona aeruginosa*, juega un papel principal, sobretudo a nivel hospitalario. Las ITU por anaerobios son muy raras. La presencia de otros microorganismos como protoplastos, Micobacterias, hongos (*Candida albicans*), virus (*Herpes zoster y simple*), *Trichomonas vaginalis*, *Ureaplasma urealyticum* y *Chlamydia trachomatis*, participan con diferente incidencia como agente etiológico de las ITU.

## PATOGENIA

Las infecciones urinarias se producen como consecuencia de la llegada y colonización del patógeno a la vía urinaria. Esta colonización es debida en parte al fracaso de los mecanismos de defensa del individuo y a una serie de factores propios del germen y a otros que predisponen a que la infección se defina como tal.

## Vías de acceso de los gérmenes al aparato urinario

Tradicionalmente son tres las vías por las que los gérmenes llegan al aparato urinario: ascendente, la más frecuente; hematógena y linfática, siendo esta última apenas trascendente.

La **vía ascendente** es el mecanismo más importante en la producción de las ITU, representando el 80% de los casos. La flora intestinal, uretral, vaginal y en general la localizada en la región perineal, llega a la vía urinaria de manera ascendente, esto explica la altísima incidencia de las infecciones urinarias en la mujer; propiciada por su configuración anatómica. Los gérmenes colonizan en primer lugar la región perineal y la uretra distal, introduciéndose y ascendiendo hasta la vejiga y posteriormente al uréter, pelvis y parénquima renal. Entre un 60-90% son producidas por *E. coli*.

La **vía hematógena** supone un porcentaje menor que la ascendente, siendo los gérmenes más frecuentes *Salmonella spp*, *Mycobacterium tuberculosis* y *Histoplasma dubossii*, que previamente han ocasionado una infección en otra parte del organismo.

Los riñones sanos presentan especial resistencia a la infección hematógena por *E. coli*, no sucediendo así con otros bacilos gramnegativos como *proteus* o *pseudomona*. Sin embargo los riñones patológicos son fácilmente colonizados por *E. coli* a través de esta vía. Cuando se produce una infección urinaria por gramnegativos, ésta va precedida por una septicemia, la cual ocurre con mayor frecuencia en el recién nacido y es en este periodo cuando la vía hematógena es más frecuente, siendo el *Staphylococcus aureus* su mayor exponente.

## Factores que influyen en la infección urinaria

Existe una serie de factores intrínsecos y extrínsecos que predisponen a la infección y factores propios de los gérmenes, como virulencia y resistencia bacteriana, a los cuales se oponen los mecanismos de defensa.

Los **factores de virulencia** son fundamentales en la producción de las infecciones urinarias, sobre todo en los enfermos con los mecanismos de defensa intactos.

**Tabla 1.** Factores intrínsecos y extrínsecos de riesgo.

FACTORES INTRÍNSECOS DE RIESGO	FACTORES EXTRÍNSECOS DE RIESGO
<ul style="list-style-type: none"> <li>• Configuración anatómica femenina</li> <li>• Micción anormal</li> <li>• Actividad sexual/limpieza genital defectuosa</li> <li>• Embarazo</li> <li>• Métodos anticonceptivos</li> <li>• <i>Diabetes mellitus</i></li> <li>• Alteraciones orgánicas y funcionales del tracto urinario (reflujo vesicoureteral)</li> <li>• Alcoholismo/malnutrición</li> <li>• Edad/menopausia</li> <li>• Inmunodeficiencias</li> <li>• Trasplante renal/inmunosupresores</li> </ul>	<ul style="list-style-type: none"> <li>• <b>Hospitalización</b></li> <li>• <b>Instrumentación del tracto urinario</b></li> <li>• <b>Uso de colectores</b></li> </ul>

El más importante es la **adherencia bacteriana**, considerada como la propiedad que poseen la mayoría de los gérmenes causantes de ITU, debida a la presencia de prolongaciones de material proteináceo que asemejan pelos, llamados *fimbriae* o *pili*, que reconocen receptores específicos localizados en la membrana de las células epiteliales. Existen diferentes tipos de receptores epiteliales, *para fimbriae* tipo I, presentes en células vesicales y vagina; *para fimbriae* tipo P, presentes en todo el tracto urinario y sobre todo en el riñón.

Otros factores como el antígeno tipo K, presente sobre todo en *E. coli* y *Klebsiella*, les confieren mayor resistencia a la fagocitosis y mayor capacidad de producir pielonefritis. El antígeno tipo O proporciona mayor resistencia frente a las secreciones vaginales con pH bajo.

Algunos gérmenes como el *Proteus* producen ureasa, enzima que degrada la urea formando amoníaco que se transforma en amonio e iones hidroxilo tras su hidratación; la alcalinidad resultante hace que aumente la disociación de fosfatos, dando lugar a iones trifosfatos que reducen la solubilidad de la estruvita (fosfato amónico-magnésico) que cristaliza ocasionando la formación de litiasis de estruvita que perpetúan la presencia de los gérmenes. También la ureasa es capaz de lesionar directamente el epitelio tubular, contribuyendo así a la producción de pielonefritis.

A estos factores de virulencia se añade actualmente el de resistencia bacteriana a los antimicrobianos. Se trata de un serio problema debido al uso indiscriminado de dichos fármacos. Los procesos responsables de los mecanismos de resistencia son las mutaciones cromosómicas y los llamados plásmidos (ADN transmisible), de gran interés epidemiológico por ser muy estables y conferir resistencias a la vez contra múltiples antimicrobianos. Para evitar resistencias se debe reducir el uso de los antibióticos a lo indispensable, aplicarlos adecuadamente al paciente y a su entorno y seguir las reglas de higiene que prevengan infecciones cruzadas, y así, la transmisión de resistencias de unos bacilos a otros por plásmidos. Hay que estar atentos a la aparición de resistencias frente a estos fármacos tanto a nivel hospitalario como en la comunidad.

Además de los factores de riesgo expuestos, existen otros **factores extrínsecos e intrínsecos** que dependen de alguna peculiaridad o anomalía de los mecanismos de defensa (Tabla 1).

Contra estos factores de riesgo existe una serie de **mecanismos de defensa del huésped** que le confieren una resistencia natural a la colonización y a la infección.

La integridad normofuncional del aparato urinario se considera como el mejor mecanismo defensivo. El tracto urinario normal es resistente a la colonización



bacteriana y elimina de forma eficaz los microorganismos que acceden a la vejiga. La micción normal es un mecanismo clave para evitar la infección urinaria ya que impide la multiplicación bacteriana.

El pH ácido de la orina, la osmolaridad extrema, la concentración elevada de urea y ácidos orgánicos, interfieren en el metabolismo bacteriano. El efecto de dilución y la presencia de lisozimas y de inmunoglobulinas dificultan la colonización. La propia mucosa vesical posee capacidad bactericida y antiadherente. La pared vesical secreta inmunoglobulinas (IgA e IgG) que aglutinan a las bacterias y dificultan su adherencia.

De igual manera, el pH ácido de las secreciones vaginal y prostática posee propiedades bactericidas, que unidas a factores antiadherencia y a la secreción de inmunoglobulinas locales proporcionan mecanismos defensivos eficaces.

A nivel renal se constata que la médula es mucho más sensible que el córtex a la colonización bacteriana ya que la hipertonicidad y la alta concentración de amonio, reducen la llegada de los leucocitos e inactivan el complemento; mecanismos que son fundamentales a nivel cortical para mantener una fagocitosis activa. La proteína de Tamm-Horsfall, secretada por el túbulo renal, se une a las fimbrias tipo I, impidiendo así que éstas lo hagan a las células del urotelio vesical.

## FORMAS CLÍNICAS

La expresión clínica de la infección no complicada del tracto urinario abarca, teóricamente, todas las estructuras que lo conforman.

### Bacteriuria asintomática

Se define como la presencia de bacterias en la orina (urocultivo con  $10^5$  o más colonias/ml) con o sin piuria y sin clínica de infección urinaria acompañante.

Es muy frecuente en ancianos de ambos sexos, aproximadamente en un 40%, y aunque tienen mayor probabilidad de desarrollar una infección sintomática, la posibilidad de complicaciones es baja. La aparición

de cepas resistentes a los antibióticos, sus efectos adversos y el costo elevado, hacen que no esté justificada la realización de pruebas de screening, ni el tratamiento de la bacteriuria asintomática en esta población.

Por el contrario, es esencial detectar la presencia de bacteriuria asintomática en la mujer embarazada y tratarla lo antes posible. La ITU es la complicación infecciosa más común del embarazo, siendo la primera causa de fiebre durante el mismo. Existe una gran morbilidad para el feto (infección fetal, bajo peso al nacer, prematuridad, mortalidad...) y para la madre (anemia, pielonefritis), por lo que es altamente recomendable realizar un urocultivo a toda mujer en el primer trimestre del embarazo. Ante un urocultivo inicial negativo, no está justificado repetirlos más que una vez al trimestre, ya que la mayoría de infecciones que se adquieren en fases tardías del embarazo serán sintomáticas y por tanto fácilmente detectadas.

Los pacientes portadores de sonda urinaria son candidatos, de manera irremediable, a presentar bacteriuria. El motivo es la existencia de un biofilm que explica la patogenia de la mayoría de las ITU en pacientes sondados. Este biofilm consiste en una película que recubre la parte interna y externa del catéter, formada por gérmenes que se adhieren entre sí y por una matriz compuesta por sustancias extracelulares del huésped y de secreciones bacterianas. Esto conduce de manera inevitable a la presencia de gérmenes altamente resistentes. La bacteriuria es prácticamente imposible de evitar y si es asintomática no se recomienda su tratamiento. Si existe clínica de infección, además del tratamiento adecuado, procede cambiar la sonda y con ella las características del biofilm que es el caldo de cultivo para nuevas reinfecciones. No existen estrategias efectivas de cara a evitar la bacteriuria en los sondajes crónicos.

### Cistitis aguda

Es la inflamación aguda de la vejiga urinaria, producida generalmente por gérmenes de la flora intestinal, *E. coli* en un 80% de casos, que alcanzan la vejiga por vía ascendente. Su frecuencia es muy elevada, sobre todo en el sexo femenino, fundamentalmente en el comienzo de la actividad sexual.

**Tabla 2.** Factores de riesgo de colonización renal.
**FACTORES DE RIESGO DE COLONIZACIÓN RENAL**

- Síntomas de más de 7 días de evolución
- Sospecha de ITU superior (dolor lumbar; fiebre, escalofríos)
- *Diabetes mellitus*
- Embarazo
- Tratamiento y/o enfermedad inmunosupresor/a
- Litiasis renal o insuficiencia renal
- Anomalías urológicas funcionales o estructurales conocidas
- Cateterización del tracto urinario, instrumentación en las últimas 2 semanas
- Alta hospitalaria en las últimas 2 semanas
- Edad < 18 años o > 65 años
- Episodios de pielonefritis aguda en los 3 últimos meses

### Clínica

Se caracteriza por dolor miccional, manifestado como tal o como una sensación urente (escozor) al orinar; polaquiuria y tenesmo miccional, que pueden acompañarse de urgencia/incontinencia miccional, dolor suprapúbico y hematuria. La orina puede ser de aspecto turbio y/o maloliente. El paciente no muestra deterioro del estado general ni fiebre. *La presencia de un síndrome miccional, acompañado de afectación general con fiebre, tiene que hacer sospechar que exista una pielonefritis aguda, y en el varón, además, descartar una prostatitis aguda.*

### Diagnóstico

Se basa en una correcta historia clínica con una precisa anamnesis y exploración, que orientará hacia el diagnóstico. La sospecha se confirmará por la presencia de leucocitos en el sedimento de orina, que no suele ser muy intensa y con frecuencia asociada a hematuria. En el sistemático de orina se puede encontrar; nitritos y/o esterasa leucocitaria.

*Una buena historia clínica y un análisis de orina, resultan suficientes para diagnosticar un episodio de cistitis aguda no complicada, sin necesidad de realizar urocultivo, en tanto en cuanto no existan factores de riesgo de colonización renal (Tabla 2). A los pacientes con estos*

factores de riesgo, se les debe solicitar un urocultivo antes y después del tratamiento con antibióticos.

Ante la ausencia de respuesta clínica, está indicada la realización de un urocultivo con su antibiograma, ya que el germen puede ser resistente y se debe solicitar también un cultivo de exudado vaginal (Figura 1). Se recomienda estudiar a todos los hombres jóvenes después de su primer episodio y a los ancianos tras las recaídas.

### Pielonefritis aguda

Es la inflamación infecciosa del parénquima y pelvis renal, de inicio brusco, que aparece en todas las edades y en ambos sexos, aunque con predominio del sexo femenino. En los casos no complicados el germen causante es *E. coli* en el 80% de los casos, pero cuando existe un proceso obstructivo asociado, *Proteus*, *Pseudomona* o *Klebsiella*, son los más frecuentes.

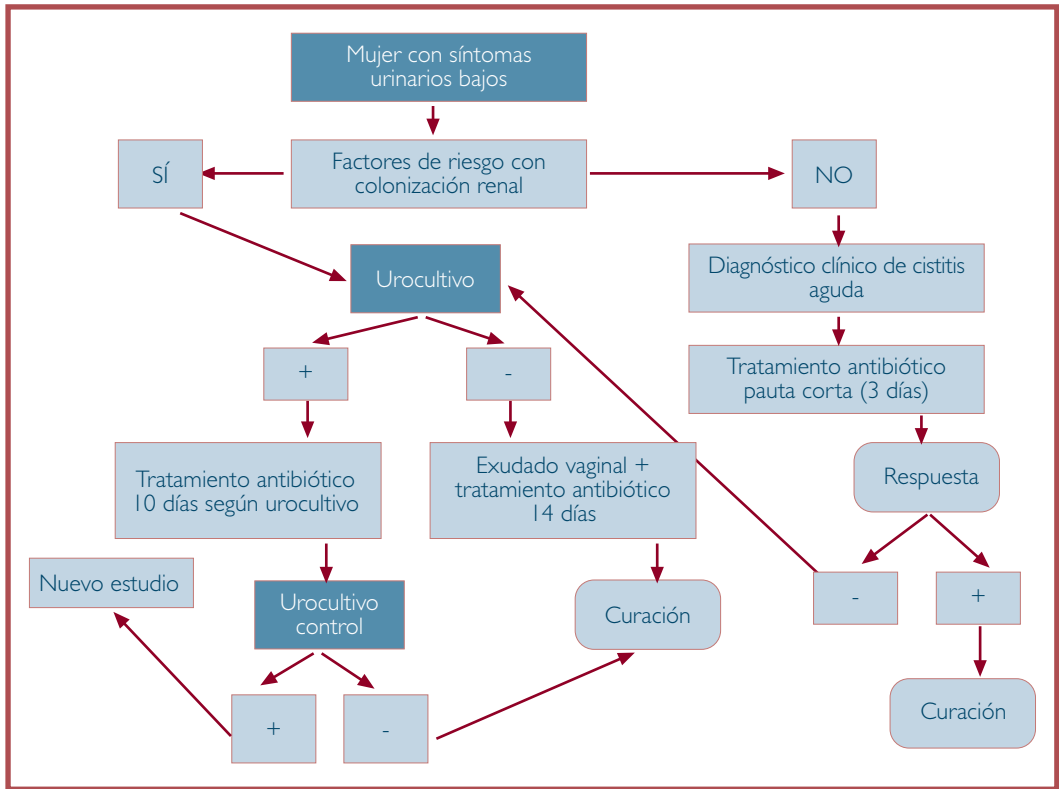
### Clínica

Debe sospecharse en pacientes con fiebre, escalofríos, sudoración profusa y dolor en fosa renal, generalmente unilateral, precedido en la mayoría de los casos de disuria, polaquiuria, tenesmo y/o escozor miccional. El dolor a veces puede irradiarse a epigastrio o seguir el trayecto ureteral pudiendo ser confundido con un cuadro de cólico nefrítico. Puede observarse una postura antiálgica (escoliosis lumbar con la concavidad mirando al lado afecto). La palpación bimanual, habitualmente dolorosa (sobre todo a nivel del punto costolumbar de Guyón), puede poner de manifiesto un aumento del tamaño renal. No es infrecuente que se asocie timpanismo con disminución o ausencia de ruidos hidroaéreos. La orina suele ser maloliente y acompañada o no de hematuria. Además pueden existir náuseas, vómitos, mialgias, etc. En definitiva, un compromiso del estado general, pudiendo llegar a ocasionar, en casos muy graves y complicados, un cuadro de shock séptico. También pueden observarse *pielonefritis agudas subclínicas*, en las que sólo se aprecia sintomatología de tracto urinario bajo sin afectación del estado general con escaso dolor en zona lumbar y febrícula.

### Diagnóstico

El diagnóstico se efectúa mediante la clínica junto con la realización de un urocultivo y una analítica de rutina (orina, hemograma, bioquímica y coagulación).

**Figura 1.** Algoritmo de cistitis aguda.



**Tabla 3.** Criterios de ecografía renal.

<b>CRITERIOS DE ECOGRAFÍA RENAL</b>
<ul style="list-style-type: none"> <li>• Fiebre persistente de más de 72 horas de evolución con tratamiento antibiótico adecuado</li> <li>• Historia de ITU recurrentes</li> <li>• Clínica atípica por hematuria persistente o dolor cólico</li> <li>• Embarazo</li> <li>• Anomalías estructurales y/o antecedentes de litiasis renal</li> </ul>

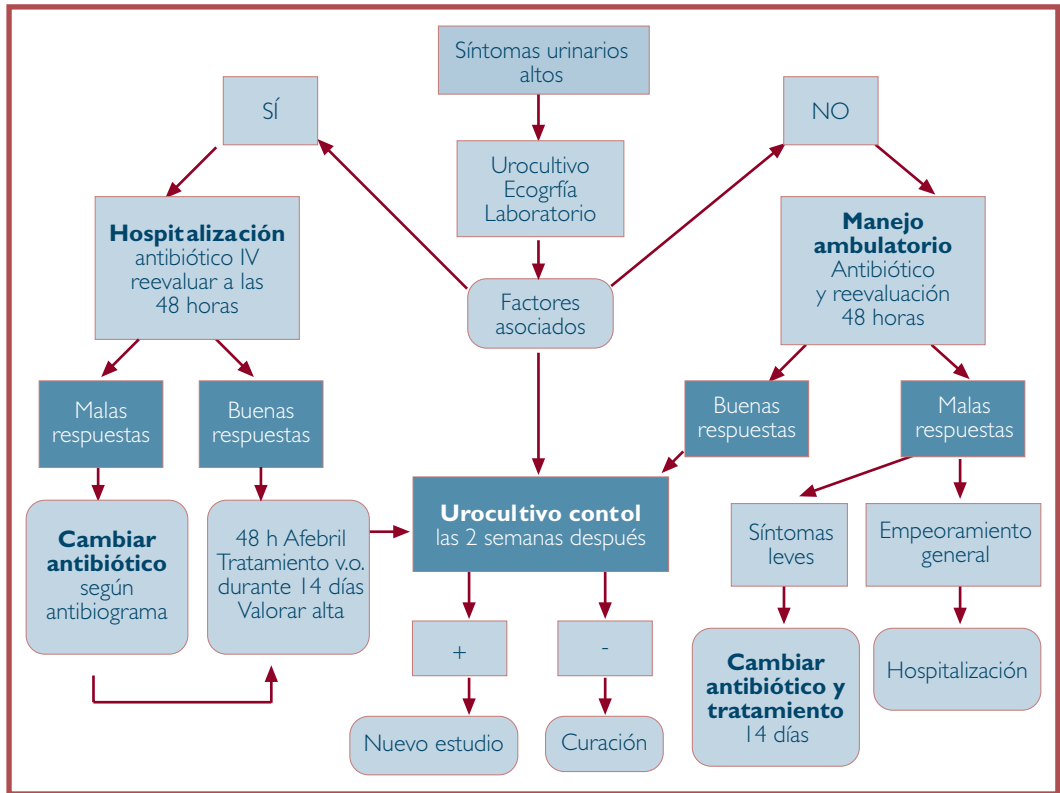
**Análítica:** en sangre, leucocitosis con desviación a la izquierda; la bioquímica no suele experimentar cambios patológicos; la coagulación se alterará en casos graves, con un descenso del tiempo de protrombina; en el sedimento de orina, leucocituria más cilindros leuco-

citarios, micro/macrohematuria y a veces discreta proteinuria. La VSG estará elevada a diferencia de lo que sucede en los casos de cistitis. Ante un paciente con sospecha de pielonefritis aguda, el tratamiento debe ir precedido de un urocultivo con antibiograma y analítica de rutina, así como pruebas de imagen si reúne los criterios de realización de las mismas (Tabla 3).

Su manejo puede ser ambulatorio u hospitalario, en función de la existencia o no de factores asociados que así lo aconsejen: dolor lumbar intenso, mal estado general, enfermedad asociada, infección recurrente, mal medio (Figura 2).

### Prostatitis bacteriana aguda

Es la infección de la glándula prostática producida por bacterias; Se presenta habitualmente en varones de entre 20 a 40 años.

**Figura 2.** Algoritmo de pielonefritis aguda.

**Etiología:** Los microorganismos causantes de la mayoría de estos procesos son los bacilos gramnegativos entéricos, destacando entre ellos la *E. coli*. Pueden existir abscesos prostáticos causados por *Staphylococcus aureus* llegados por vía hematógena.

**Patogenia:** La llegada de los gérmenes a la glándula prostática es generalmente retrógrada, a partir del tracto urinario inferior o bien a través de la vía linfática desde la zona rectal. Pocas veces existe como factor causal el antecedente de instrumentación uretral o de cirugía prostática.

**Clínica:** Se inicia de forma brusca, con fiebre alta, escalofríos, dolor perineal y en la zona baja de la espalda, también puede acompañarse de síntomas urinarios como polaquiuria y disuria, pudiendo llegar a producir un cuadro de retención urinaria por obstrucción. Generalmente responden bien al tratamiento,

pues la próstata inflamada es adecuada para cualquier antibiótico, en la fase inicial.

**Exploración:** Cuando se sospecha una prostatitis aguda, el tacto rectal debe realizarse con suma delicadeza, poniendo de manifiesto una próstata caliente, hinchada, sensible, dolorosa a la palpación. El masaje prostático está contraindicado por el peligro de provocar o incrementar una bacteriemia.

**Laboratorio:** En el análisis de orina se aprecia la presencia de bacteriuria casi por norma, por lo que el germen causante podrá aislarse en el urocultivo y con frecuencia en el hemocultivo. El antígeno prostático específico (PSA) puede encontrarse elevado, aunque se normaliza tras administración de tratamiento antibiótico adecuado. En el líquido prostático se pueden observar leucocitos polimorfonucleares y bacterias en la tinción de gram.

**Diagnóstico diferencial:** Ha de establecerse con otros procesos prostáticos como la prostatitis bacteriana crónica, el síndrome de dolor pélvico crónico ya sea de origen inflamatorio o no inflamatorio y con la prostatitis inflamatoria asintomática que cursa con una clínica poco florida.

## TERAPÉUTICA DE LAS INFECCIONES URINARIAS NO COMPLICADAS

El objetivo fundamental del tratamiento de las ITU es eliminar la clínica, erradicar del tracto urinario el germen causante y prevenir las recurrencias. No basta con la mejoría sintomatológica del paciente, sino que es necesario comprobar la eficacia de la terapéutica mediante la realización de un urocultivo. Controles periódicos posteriores permitirán detectar la presencia de recidivas o de reinfecciones. En el caso de las ITU complicadas, no sólo es necesario recurrir a la eliminación del microorganismo, sino que hay que solucionar la alteración que facilita la persistencia y proliferación del germen. A veces, la existencia de resistencias bacterianas a los antibióticos en pacientes tratados de una ITU no complicada, pensar en la existencia de una patología urológica subyacente. El tratamiento antibiótico se inicia generalmente de manera empírica. La elección del fármaco y la duración del tratamiento dependerán en gran medida de la susceptibilidad del germen en esa zona geográfica y de la localización de la infección, aunque también pueden influir otros factores como edad, sexo, embarazo, ITU previa, enfermedad subyacente, etc.

### Medidas generales de tratamiento

Aunque el pilar principal del tratamiento de las ITU son los antimicrobianos (Tabla 4), la asociación de medidas generales coadyuvan de manera muy importante a la eliminación de la sintomatología del paciente, favoreciendo su curación y previniendo posteriores recaídas.

1. Ingesta abundante de líquidos para aumentar el volumen miccional, que contribuye a disminuir la concentración de los gérmenes en la orina y faci-

lita la llegada y acción de los antibióticos. A su vez, produce una hipotonicidad a nivel de la médula renal que permite una mayor eficacia de los mecanismos de defensa locales.

2. Higiene adecuada, evitando el contacto de los gérmenes del periné y región anal con el aparato urinario. Es importante evitar el estreñimiento y realizar lavado perineal tras la defecación. Si existe presencia de leucorrea se recomienda la realización de duchas vaginales con antisépticos locales. El vaciamiento vesical tras las relaciones sexuales tiene un carácter protector frente a las ITU.
3. Es necesario tener en cuenta que las modificaciones del pH urinario pueden alterar la actividad de determinados antimicrobianos (pH ácido favorece a la nitrofurantoína y tetraciclinas; pH alcalino favorece a los aminoglucósidos, eritromicina y sulfamidas).
4. Es clave el tratamiento del dolor asociado, recurriendo al uso de analgésicos, según la escala del dolor:

### Bacteriuria asintomática

Las únicas indicaciones claras de tratar la bacteriuria asintomática son el embarazo con *amoxi-clavulánico* 500 mg/8 h o *Cefuroxima* 500 mg/12 h durante 7 días v.o. pues han demostrado ser muy eficaces en la prevención de la pielonefritis aguda y en el riesgo de prematuridad que la acompaña, y previa a cirugía urológica, con *Cefazolina* 1g i.v.

### Bacteriuria en la mujer embarazada

Se empleará un régimen de 7 días con amoxicilina-clavulánico o cefalosporinas de 1.ª generación; también pueden emplearse fosfomicina y nitrofurantoína. Hay que evitar el uso de cloramfenicol, tetraciclinas, estreptomina y fluorquinolonas, por los riesgos que tienen sobre el feto. En caso de recurrencia cabe valorar la realización de un tratamiento continuo que puede llegar a prolongarse hasta el día del parto.

### Bacteriuria en la infancia

Debido a las grandes repercusiones que la bacteriuria tiene en el desarrollo de los riñones, es neces-

Tabla 4. Agentes terapéuticos.

AGENTE	DOSIS	DURACIÓN
Amoxicilina + ác. clavulánico	500/125 mg/8 h	3 días
Norfloxacin	400 mg/12 h	3 días
Ofloxacin	200 ó 400 mg/12 h	3 días
Ciprofloxacino	250 ó 500 mg/12 h	3 días
Cotrimoxazol	160/800 mg/12 h	3 días
Fosfomicina	3 g	Dosis única
Cefuroxima-axetil	250 ó 500 mg/12 h	5 días
Cefixima	400 mg/24 h	5 días

rio la realización de estudios diagnósticos profundos en niños y niñas menores de 3 años con primoinfección urinaria, así como en niñas menores de 3 años con un segundo episodio de ITU o cuando existan síntomas de pielonefritis o ITU complicada.

Hay situaciones que precisan de pautas profilácticas prologadas como ocurre en los niños con reflujo vesicoureteral no quirúrgico con infección sintomática o no, y en casos de recurrencias frecuentes (3-4/año) o los que tienen una anomalía urológica sin posibilidad quirúrgica (algunas vejigas neurógenas).

Para el tratamiento supresivo se puede emplear nitrofurantoína, cefalexina, cotrimoxazol, durante un periodo no inferior a 6 meses, reanudando el tratamiento durante otros 12 meses si recurriera la infección antes de los 3 meses de la supresión. La dosis antibiótica debe ser entre un tercio o la mitad de la dosis total diaria en una toma, al acostarse. La única duda respecto al tratamiento son las bacteriurias no complicadas que asientan en niñas mayores; muchos autores prefieren controlarlas sin terapia farmacológica.

### Mujer joven con cistitis aguda

Además de las medidas generales citadas, que cobran especial importancia en este caso, el tratamiento se basa en el uso de antibioterapia empírica de inicio (Tabla 4), sin necesidad de urocultivo, ya

que los agentes causales son unos pocos tipos de microorganismos cuya susceptibilidad a los antimicrobianos es predecible. Independientemente del antibiótico que se utilice, se recomienda como más apropiada una duración corta de tratamiento, pauta de 3 días. Varios estudios demuestran que pautas de 7 días o más no ofrecen un beneficio terapéutico añadido que justifique sus inconvenientes (resistencias, efectos secundarios, alto coste). La pauta de dosis única también puede ser usada en estas ocasiones pero, en general, se obtienen tasas de curación más bajas y es más frecuente la aparición de recurrencias que con la pauta de 3 días.

La fosfomicina es un fármaco usado frecuentemente en dosis única, pero no es eficaz frente al *Staphylococcus saprophyticus*, segundo agente etiológico más frecuente en este grupo. Los mejores resultados obtenidos con dosis única han sido con cotrimoxazol (trimetoprim+sulfametoxazol) y los peores con beta-lactámicos del tipo ampicilina y cefalosporina. Entre ambos extremos, y siempre frente a cepas sensibles, figuran los resultados obtenidos con las fluorquinolonas y con fosfomicina-trometamol. En cualquiera de los regímenes de dosis única la eficacia es menor que en la pauta de 3 días. A su vez, debido a que los síntomas pueden persistir uno o dos días tras una monodosis eficaz, el tratamiento con dosis única puede dar falsa sensación de fracaso terapéutico.

Cuando se produce un fallo terapéutico de la pauta corta, es necesario el urocultivo y antibiograma. Este fallo puede ser debido a la resistencia del germen al antibiótico empleado, o bien a la existencia de una ITU complicada, en cuyo caso la terapéutica varía; de hecho, el dato más útil que nos hace sospechar que nos enfrentamos a una ITU complicada es la falta de respuesta terapéutica al tratamiento con pauta corta, cuando el germen es sensible a dicho fármaco.

### **Mujer joven con infección recurrente**

Ante toda infección recurrente debe realizarse urocultivo ya que la tasa de resistencia antibiótica en estas pacientes es mayor: Un 20-30% de mujeres jóvenes con un episodio inicial de cistitis tienen infecciones recurrentes; ocasionalmente es debido a una recidiva, es decir, a una recaída por la persistencia de un foco de infección, sin embargo un 90% es por reinfecciones, esto es, nuevas infecciones producidas en un corto periodo de tiempo y generalmente por la misma bacteria, *E. coli*.

Las causas de estas recurrencias se relacionan con una predisposición biológica y se ven favorecidas por ciertas conductas sexuales. Mujeres con 3 o más episodios de ITU al año deben someterse a profilaxis continua (pequeñas dosis de antibiótico por la noche antes de acostarse) y así disminuir la frecuencia de recurrencias. Los fármacos más frecuentemente empleados son: cotrimoxazol 1/comp/noche, nitrofurantoína 50 mg/noche, cefalexina 125 mg/noche, durante un periodo de tiempo variable que oscila entre los 6 y los 12 meses. En las mujeres con ITU relacionadas con el coito, la profilaxis debe ser pericoital y es tan efectiva como la profilaxis continua. El éxito de estas medidas viene dado por la aparición relativamente baja de resistencias. La nitrofurantoína puede usarse en periodos prolongados sin aparición de resistencias. En mujeres postmenopáusicas las reinfecciones sintomáticas son frecuentes y además de la terapéutica profiláctica, la aplicación tópica de cremas vaginales hidratantes y cremas con estrógeno pueden prevenir la bacteriuria y reducir las recurrencias. La ingestión de jugo de arándanos es una muy buena medida para reducir y prevenir la incidencia de ITU ya que contiene una sustancia que disminuye la adhesividad bacteriana al urotelio.

### **Mujer joven con pielonefritis aguda no complicada**

Ante la sospecha de pielonefritis en una mujer joven, se solicitará urocultivo previo al tratamiento empírico con antibióticos de amplio espectro (modificándose según antibiograma si fuese necesario). Si la afectación requiere hospitalización se debe realizar, además, hemocultivo. Posteriormente seguimiento con urocultivo a las 2 semanas después de concluir el tratamiento. El tratamiento en estas circunstancias debe durar de 10 a 14 días; pautas más largas no aportan beneficios. Pautas más cortas, de 5 a 7 días, suelen ser eficaces pero aún no han sido debidamente contrastadas. La gravedad del cuadro, determina la hospitalización y la administración parenteral del antibiótico (ceftriaxona 2 g/24 h, ciprofloxacino 400 mg/12 h...). La terapia oral en pacientes que puedan seguir el tratamiento de manera ambulatoria ha demostrado ser comparable a la terapia parenteral convencional de los pacientes hospitalizados. Es indicativo de buena respuesta al tratamiento cuando el cuadro mejora en el transcurso de las primeras 24-48 horas de iniciada la terapéutica.

### **ITU no complicada en hombres jóvenes**

Ante un varón con clínica de ITU sin aparentes complicaciones debe de realizarse urocultivo pre y postratamiento. La duración del tratamiento debe ser entre 7 a 14 días, vía oral (las pautas cortas deben ser evitadas).

### **Prostatitis bacteriana aguda**

La terapéutica consiste en la administración de antibióticos de manera empírica, analgésicos/antiinflamatorios, reposo, hidratación suficiente y uso de laxantes. Los antibióticos de elección son: cefalosporinas (cefotaxima 1-2 g/8 h, ceftriaxona 1-2 g/día o en caso de *Pseudomona*, ceftazidima 1-2 g/8 h), aminoglucósidos (gentamicina o tobramicina 5 mg/kg/día) y fluorquinolonas (ciprofloxacino 400 mg/12 h). Tras la fase aguda, si se inició tratamiento parenteral, se continúa tratamiento por vía oral con fluorquinolonas: ciprofloxacino 500 mg/12 h o levofloxacino 500 mg/24 h. El cotrimoxazol es una alternativa, en tanto en cuanto el germen sea sensible. Es suficiente con 2 semanas de

tratamiento, aunque si se trata de una recidiva o la respuesta clínica no es rápida, se prolongaría el tratamiento hasta 1 mes. La elección de fluorquinolonas o cotrimoxazol viene determinada por su farmacocinética, ya que difunden bien en el tejido prostático incluso en ausencia de inflamación, mientras que el resto de antibióticos activos frente a los gérmenes que provocan esta patología (betalactámicos, nitrofurantoína y aminoglucósidos) difunden pobremente a medida que se reduce la inflamación prostática. Si la causa de la prostatitis es la *N. gonorrhoeae*, se empleará ceftriaxona 250 mg i.m. o i.v. seguido de ciprofloxacino 500 mg/12 h vía oral. Si el agente causal es *Chl. trachomatis*, se tratará con doxiciclina 100 mg/12 h. En ambos casos se mantendrá el tratamiento por un periodo de 10 días.

## BIBLIOGRAFÍA

1. Gomáriz M., Vicente D., Pérez Trallero E., Infecciones urinarias no complicadas, Información Terapéutica del Sistema Nacional de Salud Vol. 22-n.º 6 - 1998.
2. Romero R., Caralps A., Infección Urinaria, Ed. Doyma, S. A., Barcelona, 1985.
3. Silmi Moyano A., Blázquez Izquierdo J., Urología práctica: Infecciones del tracto urinario, Ed. Idepsa, Madrid, 1991.
4. Murillo Mirat J., Cuervo Pinna C., Rodríguez Rincón J., Urología: Libro del Residente, Infecciones urinarias no complicadas, Ed. ENE Publicidad S. A., Madrid, 1998, pp. 377-385.
5. García-Arenzana Anguera JM., Tratamiento de las prostatitis, Información terapéutica del Sistema Nacional de Salud. Vol 29-n.º 6-2005.
6. Schaeffer A. J., Infecciones urinarias, Campbell Urología Ed. Panamericana, Walsh P. C., Retik a. B., Vaughan E. D., Wein A. J., 8.ª ed, 2004, Vol. 1, pp. 559-654.
7. Curtis Nickel J., Prostatitis y trastornos relacionados, Campbell Urología Ed. Panamericana, Walsh P. C., Retik a. B., Vaughan E. D., Wein A. J., 8.ª ed, 2004, Vol. 1, pp. 655-684.
8. Martín Martínez JC., Infecciones urinarias Complicadas: Revisión y tratamiento, Información terapéutica del Sistema Nacional de Salud. Vol 28-n.º 6-2004.
9. Infección urinaria y embarazo. Información terapéutica del Sistema Nacional de Salud Vol 29-n.º 2-2005.
10. Blanch J. J., Protocolos manejo de la infección urinaria, Área Médica. Servicio de Medicina Interna del Complejo Hospitalario Universitario de Albacete, [http://www.chospab.es/area\\_medica/medicinaintern/PROTOCOLOS/infecurinari.htm](http://www.chospab.es/area_medica/medicinaintern/PROTOCOLOS/infecurinari.htm), 27/07/2006.
11. Dalet F., Del Río G., Infecciones urinarias, Ed. ENE Publicidad S. A., 1997.
12. McRae S. N., Dairiki Shortliffe L. M., Infecciones bacterianas del tracto genitourinario, Urología general de Smith Ed. Manual Moderno, Tanagho E. A., McAninch J. W., 12.ª ed. pp. 239-281.
13. Silvana M., Rotela A., Protocolo para el manejo ambulatorio de la infección urinaria en adultos, <http://www.famg.org.ar/web/modules/subidos/listos/simeoni/1303.pdf>
14. Trautner B., Darouiche R., Role of biofilm in catheter-associated urinary tract infection. Am J Control 2004; 32:177-83.





Libro del Residente de  
**Urología**



capítulo 36

## **Infecciones urinarias complicadas**

*Ainara Villafruela Mateos  
J. Padilla Nieva  
C. Pertusa Peña*

*Hospital de Cruces.Vizcaya*

Palabras clave: *Infección urinaria complicada. Antibioticoterapia.*



Libro del Residente de

# Urología



Índice capítulo 36

## Infecciones urinarias complicadas

<b>Introducción</b> .....	641
<b>Etiología</b> .....	641
<b>Patogenia</b> .....	642
<b>Cuadro clínico</b> .....	642
<b>Diagnóstico</b> .....	643
<b>Tratamiento</b> .....	643
<b>Situaciones específicas</b> .....	644
<b>Bibliografía</b> .....	648



## capítulo 36

# Infecciones urinarias complicadas

## INTRODUCCIÓN

Las infecciones del tracto urinario complicadas (ITUC) son definidas por las “Guías de la Asociación Europea de Urología” como aquellas infecciones urinarias asociadas bien a anomalías (estructurales y/o funcionales) del tracto genitourinario (TGU) bien a enfermedades subyacentes aumentando de este modo el riesgo de infección o fallo terapéutico.

Estas guías también clasifican las ITUC según el pronóstico:

1. Aquellas en las que los factores que “complican” la infección urinaria (ITU) pueden ser eliminados (litiasis, catéter).
2. Aquellas en las que el factor no puede ser eliminado (vejiga neurogénica).

Las Medical Research Council Board, Infectious Diseases Society of America y European Society of Clinical Microbiology definen las ITUC como aquellas que padecen pacientes cuyo punto en común es la presencia de bacterias en la orina y algún factor de riesgo que provoca bien que la infección sea más virulenta, bien que el paciente sea más susceptible o presente su capacidad defensiva disminuida frente a la infección. Dichos factores se engloban en:

1. Anomalías del tracto urinario (funcionales, estructurales u orgánicas).
  - Funcionales:
    - Disfunción vesical, sobre todo vejiga neurogénica.
    - Embarazo.
  - Orgánicas:

- RVU (reflujo vésico-ureteral).
- Instrumentación urológica.
- Obstrucción: litiasis, neoplasias, HBP, estenosis uretral, compresión extrínseca.

- Estructurales:
  - Malformaciones: valvas uretrales, síndrome unión pieloureteral, patología ureteral (megauréter; uréter ectópico).
  - Complicaciones quirúrgicas.
  - Neovejigas.

2. Enfermedades subyacentes que predisponen o aumentan el riesgo de la ITU.

- Disminución de la inmunidad: trasplante renal, VIH, inmunosupresión yatrogénica, enfermedades de inmunodeficiencia.
- *Diabetes mellitus* (DM).
- Insuficiencia renal crónica (IRC).
- Edad avanzada.
- Neoplasias.
- Hospitalización, institucionalización.

3. Dispositivos en la vía urinaria.

- Externos.
- Internos.

## ETIOLOGÍA

Las ITUC se caracterizan por ser causadas en general por una mayor diversidad de microorganismos que las no complicadas (ITUNC) y por ser gérmenes con un mayor índice de resistencias a los antimicrobianos, lo que condiciona en muchos casos mayores tasas de fracaso terapéutico especialmente si, aunque el antibiótico sea el adecuado, la patología subyacente no

puede ser corregida. Además, en líneas generales podemos decir que la etiología es polimicrobiana en 25-30% de los casos (más aún en infecciones de larga evolución), que además de los gérmenes habituales pueden presentarse infecciones por otro tipo de gérmenes, oportunistas e infecciones cruzadas.

Por otra parte, el espectro varía según la zona, hospital y momento, existiendo gran variabilidad entre la etiología y patrón de resistencia antibiótica de un hospital a otro.

De todos modos en casi todas las áreas las enterobacterias constituyen el tipo de microorganismo más frecuente (60-75%), siendo *E. coli* el más común, sobre todo si es la 1.ª infección. Destacan asimismo *Proteus*, *Klebsiella*, *Pseudomonas*, *Serratia spp* y *enterobacter*.

Además de estos G-, en las ITUC son relativamente frecuentes G+ (*Staf. aureus*, *Str. coagulasa*), *Corynebacterium urealyticum*, hongos o parásitos como *Schistosoma haematobium* (no frecuente en nuestro medio pero endémico en algunos países).

Además, en abscesos renales, prostáticos, etc... se pueden presentar gérmenes anaerobios.

## PATOGENIA

Son varios los factores fundamentales implicados en la etiopatogenia de las ITUC. Además del propio germen (virulencia, resistencia a antibióticos, etc...), la vía de invasión y los mecanismos de defensa, también juegan un papel fundamental en el desarrollo de las ITUC los siguientes factores:

- Persistencia bacteriana:  
Se produce generalmente por la existencia de un foco en el que no se consigue la CIM de antibiótico (litiasis, catéteres urinarios, necrosis papilar, etc...).
- Infecciones urinarias recurrentes:  
Aún no está claro si las ITU recurrentes se deben a factores relacionados con el huésped o el propio microorganismo ya que: por un lado se observa una distribución y número de receptores sensibles a deter-

minados elementos bacterianos en células uroepiteliales; por otro, la existencia de gérmenes como *E. coli* con fimbrias P que aumentan su adhesión a las células.

- Obstrucción:  
Constituye uno de los factores más importantes para la persistencia de la infección, así como para la alteración de los mecanismos de defensa del huésped. Se puede producir a dos niveles:

### 1. Vía urinaria inferior:

Condiciona residuo postmiccional que favorece la infección y la persistencia bacteriana a nivel vesical por un lado y por otro la estasis y la proliferación bacteriana en la vía urinaria superior secundariamente.

### 2. Vía urinaria superior:

La estasis urinaria favorece la proliferación de gérmenes y la atrofia renal secundaria. A ello se añade que el aumento de la presión retrógrada produce también atrofia parenquimatosa por hidronefrosis y el reflujo intrarrenal si existe además alteración a nivel de las papilas renales. Estos factores condicionan finalmente nefropatía intersticial y alteración de la función renal.

Además, la proliferación bacteriana a nivel renal provoca la activación del sistema inmune con una reacción defensiva a nivel local que puede ocasionar la destrucción progresiva del tejido renal por activación del sistema de complemento, fagocitosis, opsonización, etc...).

## CUADRO CLÍNICO

Las ITUC no presentan signos o síntomas patognomónicos, siendo la forma de presentación muy variable, desde la bacteriuria asintomática hasta la sepsis.

Lo que resulta fundamental es realizar una correcta anamnesis para conocer todos los factores de riesgo que pudieran estar implicados (alteraciones urológicas, patología subyacente) y recordar también que ciertos síntomas, sobre todo del tracto urinario inferior, no están únicamente relacionados con la infección, sino con otras entidades.

## DIAGNÓSTICO

Existen una serie de criterios que definen las ITUC:

### Clínicos:

Cualquier combinación de los factores 1 y 2 o uno o más factores asociados a ITUC:

1. disuria urgencia, frecuencia, dolor suprapúbico, no sintomatología urinaria las 4 semanas previas.
2. fiebre, dolor en flanco,...

### Laboratorio:

- ≥ 110 leucocitos/mm cúbico.
- ≥ 100.000 UFC/ml en mujer.
- ≥ 100.000UFC/ml en varones.

## TRATAMIENTO

Es difícil establecer protocolos terapéuticos ya que:

- El espectro de microorganismos causantes de ITUC y su sensibilidad a los antimicrobianos varía de unas poblaciones a otras.
- La evolución de la severidad de la infección varía según casos.
- En algunas ocasiones las ITUC adquiridas en la comunidad versus las hospitalarias no son correctamente diferenciadas.

Aun así existe un paradigma del tratamiento que se basa en:

- Tratamiento antibiótico efectivo + manejo óptimo de las anomalías urológicas o patología subyacente + medidas de soporte (valorando en todo momento la severidad del cuadro).
1. A la hora de la elección del antibiótico hemos de tener en cuenta lo siguiente:
    - Es necesario conocer el espectro posible de patógenos de nuestro medio y los patrones de resistencia a los antibióticos de los mismos.

- Es necesaria también la valoración de la severidad de la anomalía subyacente incluido el conocimiento de la función renal.
- En muchos casos inicialmente el germen es desconocido, por lo que es mandatorio urocultivo y hemocultivo previo a la instauración del tratamiento y, una vez el resultado del mismo, reevaluar si el tratamiento instaurado empíricamente es el adecuado. (El uso intenso de cualquier antibiótico, sobre todo utilizado de forma empírica y en este tipo de pacientes que presentan una alta tasa de recurrencia, provoca que aumente aún más la tasa de resistencias).

El Sistema Nacional de Salud publicó en 2004 las siguientes líneas de tratamiento antibiótico en las diferentes ITUC:

- Cistitis en:
  - Pacientes con patología sistémica que predisponen a la infección:  
Mujer: cefalosporina de 2.<sup>a</sup> o 3.<sup>a</sup> generación, 7-10 días, vía oral.  
Varón: fluoroquinolonas o cotrimoxazol, 7-14 días, vía oral.
  - Lesión medular: antibioticoterapia frente a pseudomona, fluoroquinolona, cefalosporina o aminoglucósido (parenteral).
  - Alteraciones estructurales:  
Por Staphylococo: cefalosporina de 3.<sup>a</sup> generación.  
Por *E. coli* o enterococo: fluoroquinolonas, amoxicilina + ácido clavulánico o cefalosporina de 2.<sup>a</sup> generación, hasta 3-5 días después de ceder el cuadro. Para el enterococo también válidos: nitrofurantoína o vancomicina.
  - Nosocomial: aminoglucósido. Si fracasa o empeora, añadir fluoroquinolona o cefalosporina de tercera generación para cubrir pseudomona.
  - Edad avanzada: cotrimoxazol, fluoroquinolonas, cefadroxilo o fosfomicina cálcica durante 7-10 días.
- Pielonefritis aguda:
  - Pacientes con patología sistémica: durante 14 días vía oral:  
Cefuroxima axetilo: 500 mg/12 horas.  
Amoxicilina + ácido clavulánico: 500 + 125 mg/8 horas.  
Ofloxacino: 400 mg/12 horas.



- Alteraciones estructurales:
    - Por enterobacterias: fluoroquinolonas, cefalosporinas de 3.<sup>a</sup> generación y/o aminoglucósido.
    - Por pseudomonas: penicilinas de amplio espectro, ceftazidima, aminoglucósido o imipenem.
    - Por Cándida: fluconazol, anfotericina B.
  - Edad avanzada:
    - Penicilinas, cefalosporinas de 3.<sup>a</sup> generación (con/sin aminoglucósido), aztreonam, imipenem o aminoglucósido y cambio a fluoroquinolona tras antibiograma.
  - Casos graves:
    - Cefalosporina contra pseudomona o aztreonam junto a ampicilina; o imipenem o piperacilina/tazobactam.
  - Compromiso inmune:
    - Neutropénico:
      - Por enterobacterias: cefalosporina de 2.<sup>a</sup> generación.
      - Pseudomona: ceftazidima (idealmente junto a amikacina hasta resultado de antibiograma).
      - Si manipulación previa o sospecha de enterococo: ampicilina y aminoglucósido.
    - Trasplante renal:
      - β-lactámico o fluoroquinolona 7-14 días y profilaxis durante 4-6 meses con cotrimoxazol, que también previene la infección por *P. carinii*, *L. monocytogenes* y *N. asteroides*.
  - ITUC asociada a catéteres:
    - Penicilina de amplio espectro, fluoroquinolonas, cefalosporinas (cambiando de antibiótico si se ha realizado tratamiento recientemente) a veces necesario añadir aminoglucósido.
    - Si presente gram+, cubrir Enterococo y si existen levaduras, fluconazol o anfotericina B, recambio de sonda.
  - Embarazo: Evitar quinolonas y tetraciclinas.
    - Bacteriuria asintomática: 5-7 días, v. oral de:
      - Amoxicilina 500 mg/8 horas.
      - Amoxicilina + ácido clavulánico: 500 + 125 mg/8 horas.
      - Cefadroxilo: 500 mg/12 horas ó 1.000 mg/24 horas.
    - \*Sólo si es el 1.º o 2.º trimestre: nitrofurantoina 50-100 mg/6-8 horas o cotrimoxazol 160 + 400 mg/12 horas.
- \*Sólo si es el 2.º o 3.º trimestre: fosfomicina cálcica 500-1.000 mg/8 horas.
- Cistitis: 5-7 días o 14 si no hay respuesta de:
    - Amoxicilina + ácido clavulánico.
    - Cefadroxilo.
  - Pielonefritis aguda: 14 días, inicialmente parenteral.
    - Penicilinas de amplio espectro.
    - Cefalosporinas de 3.<sup>a</sup> generación.
  - Profilaxis: si ITU recurrente:
    - Cefalexina 125-250 mg/24 horas, v. oral, continua hasta el final del embarazo.
2. El manejo de las anomalías en el TGU es posible en algunos casos en el momento agudo, como puede ser la retirada de la sonda (1.º a realizar en ITUC asociadas a catéteres urinarios).
- En otros casos, si no es posible (HBP, vejiga neurológica, algunos tipos de litiasis, etc...) y existe compromiso a nivel renal, más aún si sistémico, es mandatario el drenaje inmediato (nefrostomía, catéter doble J, etc...) dejando para un 2.º tiempo la resolución de la causa obstructiva.
- Hay que tener en cuenta en todo momento que en algunos casos, si las medidas intervencionistas se demoran, el cuadro puede evolucionar rápidamente a piodrosis, absceso renal o shock séptico, pudiendo producirse la muerte del paciente.

## SITUACIONES ESPECÍFICAS

Como hemos explicado a lo largo del capítulo, son muchos los procesos en los que se puede presentar una ITUC. En las siguientes líneas vamos a ahondar en las distintas patologías que causan más frecuentemente una ITUC, así como los factores de riesgo o patología subyacente que la favorecen:

### Litiasis infecciosa

Existe una relación "recíproca" entre la litiasis y la infección. Así, la ITU producida por gérmenes ureolíticos puede provocar la formación de cálculos de fosfato amónico magnésico y carbohidroxiapatita que perpetúan la infección. Por otra parte, una litiasis del

tipo que fuere puede inducir la infección al provocar estasis urinario y con ello favorecer el sobrecrecimiento bacteriano.

Sea cual sea el origen, se puede generar un "círculo vicioso" de forma que actúen de forma conjunta y perpetuándose la infección-litiasis (infección→ cálculo→ obstrucción→ estasis→ gérmenes\*→ litiasis, y así sucesivamente).

\*Si los gérmenes son además ureolíticos bien pueden generarse nuevos cálculos, bien favorecer la epitaxia (fenómeno por el que se conoce el hecho de añadirse capas a cálculo preexistente produciéndose cálculos de composición mixta).

La litiasis en España tiene una prevalencia alrededor del 4%, siendo la incidencia de infección en la litiasis muy variable (14-21%). Aun así, es obligatorio recordar que la causa más frecuente de ITU recurrente en la mujer, sobre todo de edad avanzada, son las litiasis infectivas.

Actualmente es conocido y aceptado que este tipo de infección si no es tratada evoluciona desde la pielonefritis hacia la pionefrosis, perinefritis con posibilidad de abocar en sepsis (situación en la que es obligatoria la descompresión de la vía urinaria junto a medidas antibióticas y de soporte).

### Reflujo véscico-ureteral (RVU)

En el RVU se produce la inversión del sentido del flujo urinario de forma que éste retrocede a nivel ureteropielocalicial.

El reflujo genera por un lado hiperpresión y disminución del peristaltismo ureteral (uno de los mecanismos de defensa frente a la infección) y en los casos más severos se puede producir el reflujo intrarrenal. Para ello se postula que la anatomía de la papila renal juega un papel importante: son las papilas compuestas que tienen un área cribiforme o cóncavas las que permiten la entrada de la orina y no las normales (simples, en forma de cono) cuyos orificios en forma de hendidura impiden el paso de orina a nivel de los túbulos colectores.

Además de la hiperpresión, el sentido ascendente del flujo favorece también la ascensión de gérmenes a la vía urinaria superior.

\* El RVU es una de las malformaciones congénitas más frecuentes de la infancia. En la mayoría de casos no requiere tratamiento quirúrgico ya que se estima el 80% evolucionan a la curación espontánea por maduración de la musculatura de la unión ureterovesical. Aun así, una vez establecido el diagnóstico está indicada la profilaxis antibiótica para evitar la infección y el desarrollo de cicatrices renales y posterior evolución a la IR.

### Vejiga neurógena

Los pacientes afectados de vejiga neurógena, al igual que los portadores de catéteres urinarios, presentan alto riesgo de infección por *E. coli*, *Pseudomonas* y *P. mirabilis*. También es frecuente hallar *Candida spp.* y otros gérmenes como *S. aureus*, *Klebsiella spp.*, *Enterococcus spp.* o *Enterobacter spp.*

En estos pacientes convergen múltiples factores que favorecen la infección:

La disineria véscico-esfinteriana y la alteración del vaciado vesical que provoca favorecen el residuo miccional así como el RVU y la hidronefrosis y, por tanto, el sobrecrecimiento bacteriano y la infección. Estos factores están relacionados también con la alta incidencia de litiasis que presentan estos pacientes. De la misma manera, los catéteres suprapúbicos, cateterización intermitente, a la que se ven sometidos estos pacientes constituyen también una vía de infección. Además, se cree que estas maniobras y los microtraumatismos que provocan podrían alterar los mecanismos de defensa estructurales de la vejiga frente a la infección. Por último, recordar que son pacientes con ingresos hospitalarios frecuentes y colonización también frecuente del periné y uretra por gérmenes oportunistas.

En cuanto al tratamiento de las infecciones, existen posiciones encontradas aunque en general se acepta que:

- La incidencia de bacteriuria asintomática en estos pacientes es aproximadamente del 78%, sintomática 10-15%, por lo que actualmente el tratamiento antibiótico sólo está indicado en:
  - Infección sintomática.
  - Inmunosupresión.

- RVU.
- Infección por gérmenes ureolíticos (añadidos a inhibidores de la ureasa).

Junto al tratamiento antibiótico es obvia la importancia de un correcto vaciado vesical y tratamiento de la disinergia vesicoesfinteriana en lo posible.

Es importante también el control mediante ecografía y cultivos periódicos dadas las consecuencias que tiene esta entidad sobre la función renal.

### Cateterización urinaria

Como hemos comentado en el apartado anterior, los gérmenes más frecuentes en estos casos son *E. coli*, *Pseudomonas* y *P. mirabilis*.

La bacteriuria asintomática es habitual en los pacientes sondados, por lo que, en lo posible, el tiempo del mismo ha de ser el menor posible. En el caso de presentar sintomatología o expresión clínica es necesaria la retirada o recambio de la misma.

### Diabetes mellitus

El paciente diabético presenta una incidencia de bacteriuria superior a la de la población general y la asintomática es más frecuente que la sintomática, sobre todo en mujeres. Aun así, está indicado el tratamiento de la misma ya que existe un alto riesgo de complicarse con formas graves como bacteriemias, necrosis papilar, cistitis y/o pielonefritis enfisematosa, absceso perirrenal, sobreinfecciones fúngicas, etc.

La probabilidad de que se produzcan estas complicaciones es mayor en mujeres gestantes, ancianos, si existe neuropatía diabética o instrumentación urinaria.

Los gérmenes relacionados no se diferencian de otras ITUC, aunque parece que los Estreptococos del grupo B son más frecuentes y el tratamiento se diferencia de otras ITUC, en que es de mayor duración.

La DM induce una serie de alteraciones que favorecen la infección. Así por ejemplo:

- La neuropatía diabética puede afectar a la vejiga produciendo vejiga retencionista, y aumentando por tanto el riesgo de ITUC.

- La vasculopatía diabética afecta a distintos niveles, entre ellos el sistema inmune.
- La propia glucosuria parece inhibir la fagocitosis y la inmunidad celular facilitando la adherencia bacteriana.
- Las lesiones tisulares favorecen la invasión de gérmenes.

Los pacientes diabéticos presentan más frecuentemente:

- Necrosis papilar:  
La necrosis papilar es una entidad que además de en diabéticos también se observa en casos de cirrosis hepática, deshidratación y abuso de analgésicos.  
La clínica es variable; desde formas silentes hasta cuadros fulminantes con eliminación de papilas necróticas por la vía urinaria en el contexto de cólico renal que puede además complicarse con infección, obstrucción de la vía (por los restos de tejido en la vía) con el agravamiento sobreañadido.

Es fundamental el control metabólico y la correcta hidratación para prevenirla.

- Nefritis intersticial infecciosa:  
Es un cuadro que se caracteriza por la presencia de infiltrados piógenos a nivel renal, de origen muchas veces hematógeno, que pueden producir microabscesos y provocar el fracaso renal. El absceso, incluso, puede provocar la rotura renal con la consiguiente colección perinefrítica e incluso absceso psoico. Constituye, por tanto, una infección necrotizante de alta mortalidad.

### Compromiso inmune

Pacientes neutropénicos: mayor probabilidad a menor recuento de neutrófilos y gérmenes en su mayoría de la propia flora y altamente resistentes.

VIH: en relación sobre todo con la disminución de CD4, especialmente cuando el número es menor o igual a 200/ml. Las ITU más frecuentes y graves son las producidas por *E. coli*, aunque responden bien a 2 semanas de tratamiento antibiótico.

Trasplantados: los pacientes trasplantados en general presentan un riesgo mayor de ITUC y especialmente los renales (60%, aproximadamente).

Estas cifras, de todos modos, disminuyendo por la menor dosis inmunosupresora empleada, mejor cirugía del donante y profilaxis antibiótica empleada.

Son muchos los factores relacionados con el mayor riesgo de ITUC:

- Cirugía de la extracción y preservación.
- Empleo de catéteres ureterales, sondas, etc., que alteran la capa de glicosaminoglicanos del uroepitelio y además suponen un cuerpo extraño donde anidar los gérmenes...
- La infección previa de los riñones propios puede empeorar con la inmunosupresión (poliquistosis, etc.).
- En el caso de los infartos renales segmentarios o totales, el tejido necrótico puede ser colonizado por gérmenes cuya eliminación a veces sólo es posible mediante la trasplantectomía o sección del segmento necrótico.

Las infecciones precoces suelen estar relacionadas con la instrumentación del aparato urinario, el fracaso renal, fístulas urinarias... Las tardías, menos frecuentes, con alteraciones de la vía urinaria fundamentalmente.

Existen una serie de recomendaciones de la EUA preventivas y terapéuticas que son las siguientes:

- Tratamiento de la infección en el receptor previo al trasplante.
- Cultivo del líquido de perfusión y de muestras del donante.
- Profilaxis antibiótica perioperatoria.
- Tratamiento a baja dosis de TMP-SMX (trimetoprim-sulfametoxazol) durante los 6 primeros meses posttrasplante.

## Embarazo

Las ITU durante el embarazo constituyen una de las complicaciones más importantes, por su frecuencia y por la alta morbilidad maternofoetal.

Los factores que aumentan el riesgo de ITU durante el embarazo están relacionados con las modificaciones anatomofuncionales que presenta la gestante, como son:

- Aumento del pH de la orina.
- Glucosuria.
- Aumento de la secreción de estrógenos a nivel urinario.
- Médula renal hipertónica.
- Aumento del volumen vesical.
- Disminución del tono vesical.
- Disminución del tono ureteral.
- Aumento del reflujo ureterovesical.
- Éstasis urinario.
- Hidronefrosis.

No existen grandes diferencias en la etiología de las ITU, los más frecuentes son también gram negativos, destacando *E. coli*. Como elemento diferencial, el *Streptococo* del grupo B que ha de incluirse en el despistaje del urocultivo para evitar la enfermedad y sepsis neonatal por EGB.

En cuanto al tratamiento, cabe recordar que no han de utilizarse durante el embarazo, pero especialmente durante el primer trimestre, las quinolonas y tetraciclinas, y durante el tercero, las sulfamidas.

Existen diferentes formas clínicas:

- Bacteriuria asintomática (BA):  
La BA es detectable desde las primeras semanas de embarazo y es fundamental su cribado ya que

si no es tratada, aproximadamente el 40% evoluciona a pielonefritis aguda o ITU sintomática en los 2 trimestres restantes.

La prevalencia es del 2-11%, aumentando en diabéticas, múltiparas, etc.

Diagnóstico:  $\geq 100.000$  UFC/ml de un único germen en paciente asintomática. Si el cultivo es poli-microbiano, el conteo varía entre 10.000-100.000; ha de repetirse el cultivo.

- Cistitis y Síndrome Uretral:  
Incidencia del 1,5% y la forma de presentación no varía de las ITU en la población general.  
Sin embargo, destaca que hasta el 50% de pacientes con clínica presenta urocultivo negativo aunque suelen estar asociadas a Chlamydia; se le denomina síndrome uretral agudo o cistitis abacteriúrica y son necesarios métodos especiales de cultivo para su diagnóstico microbiológico.
- ITU recurrentes:  
En ellas está indicada la profilaxis hasta el final del embarazo.
- Pielonefritis aguda:  
Se presenta más comúnmente en el tercer trimestre y puerperio y es necesario descartar anomalías urológicas subyacentes y factores de riesgo asociados a la madre o feto que aumenten la severidad del cuadro.  
Su incidencia es del 1-2% de todas las gestantes.  
La clínica es similar a la de pacientes no gestantes (fibre, dolor lumbar o costovertebral, leucocitosis, etc.).  
La respuesta a la antibioticoterapia suele ser generalmente favorable, aunque un retraso en la mejoría del cuadro, dilatación del tracto urinario superior, etc., puede obligar a la derivación urinaria. No existen datos claros de la conveniencia de profilaxis hasta el parto y puerperio.

## BIBLIOGRAFÍA

1. Campbell's Urology. P.C. Walsh, A.B. Retik, E.D. V. Aughan, et al. Eighth Edition.
2. European Urology Association. Guidelines on urological infectious diseases. 2006.
3. Urología: libro del residente. L. Resel y cols. 1998.
4. Información terapéutica del Sistema Nacional de Salud. Vol. 28 - N.º 6-2004. Vol. 29-N.º 2-2005.
5. Infac: información farmacoterapéutica de la comarca. Vol. 12-N.º 9-Nov.- Dic. Osakidetza-Servicio Vasco de Salud.
6. Etiología de las infecciones del tracto urinario y sensibilidad de los uropatógenos a los antimicrobianos. C. Ochoa, J.M. Eiros, C. Pérez y cols. Rev. Esp. Quimioterapia. Junio 2005, Vol. 8 (N.º 2) 124-135.
7. Infección urinaria: J.F. Jiménez Cruz, E. Broseta, M. Gobernado. Actas Urol Esp 26(7): 563-573, 2002.
8. La infección urinaria 2002. M. Gobernado, F. Jiménez Cruz y cols.
9. Procedimientos en Microbiología Clínica. Recomendaciones de la Sociedad Española de Enfermedades Infecciosas y Microbiología Clínica.
10. Current challenges in the treatment of complicated urinary tract infections and prostatitis. F.M. Wagenlehner, K.G. Naber et al.
11. Clin Microbiol Infect. 2006 May; 12 Suppl 3: 67-80. Urinary tract infections in pregnancy: <http://www.emedicine.com>

Libro del Residente de  
**Urología**



capítulo 37

**Infecciones específicas:  
tuberculosis, VIH y brucelosis**

*Ana Isabel López López  
Gerardo Server Pastor  
Mariano Pérez Albacete*

*H. U. Virgen de la Arrixaca. Murcia*

Palabras clave: *Infecciones específicas. Tuberculosis. VIH. Brucelosis.*



Libro del Residente de

# Urología



Índice capítulo 37

## Infecciones específicas: tuberculosis, VIH y brucelosis

<b>Tuberculosis</b> .....	653
<b>Manifestaciones urológicas de la infección por el VIH</b> .....	660
<b>Brucelosis genitourinaria</b> .....	664
<b>Bibliografía</b> .....	666







## capítulo 37

# Infecciones específicas: tuberculosis, VIH y brucelosis

## TUBERCULOSIS

### Introducción

Hasta los años 70 del pasado siglo, la tuberculosis había sido uno de los mayores problemas para la salud pública. En las dos décadas siguientes, gracias a la mejora en el tratamiento y la prevención, se consiguió registrar un descenso en el número de casos, aunque incluso en este periodo la prevalencia de la tuberculosis renal se mantuvo estable. A partir de los años 80 varios son los factores que han contribuido al resurgimiento de la tuberculosis: aumento de pacientes con inmunosupresión, especialmente personas infectadas por VIH, mayor afluencia a países desarrollados de inmigrantes procedentes de países pobres y la aparición de tuberculosis resistente a fármacos<sup>1</sup>.

### Epidemiología

Actualmente la Organización Mundial de la Salud estima que aproximadamente un tercio de la población mundial está infectada por *Mycobacterium tuberculosis*, oscilando entre 8 y 10 millones los nuevos casos anuales de tuberculosis activa. Se calculan aproximadamente 2 millones de muertes al año a causa de esa enfermedad, de las cuales el 90% se producen en países en vías de desarrollo, fundamentalmente en África (Tabla 1), donde el VIH ha provocado un rápido incremento de la epidemia de tuberculosis. En lo que se refiere a Europa, la OMS cifra en aproximadamente 484.000 los nuevos casos de tuberculosis en el año 2001, lo cual representa un 6% del total de nuevos casos en el mundo, señalando también grandes diferencias en la incidencia entre países europeos<sup>2</sup>.

Aunque poco frecuente, la afectación tuberculosa del aparato urinario es en realidad la manifestación

extrapulmonar más común de la tuberculosis. La frecuencia real en la que se produce afectación genitourinaria en relación a todos los casos de tuberculosis extrapulmonar es de muy difícil precisión, y a pesar de estimarse entre un 20-73% del total<sup>3</sup>, estas cifras son poco sólidas dado el característicamente largo periodo de latencia que puede existir entre la infección inicial y la aparición de la clínica urinaria.

### Microbiología

El bacilo de Koch (BK) o *Mycobacterium tuberculosis* es un bacilo de 2 a 5 micras de largo y 0,2 a 0,3 micras de ancho, causante en el 99% de los casos de tuberculosis humana y su afectación urogenital<sup>4</sup>. Pertenece a una familia de micobacterias llamadas ácido-alcohol resistentes debido a su gran contenido en lípidos. Entre estas micobacterias hay algunas, como el BK, constantemente patógenas para el ser humano, mientras que otras (*M. avium*, *M. xenopi* o *M. avium-intracellulare*) lo son en muy raras ocasiones –por lo que se las conoce como micobacterias atípicas– y sólo afectan de forma excepcional al aparato genital. El examen directo no permite concluir con seguridad la existencia de BK, sino únicamente la presencia de bacilos ácido-alcohol resistentes. Sólo los cultivos en medios especiales permiten la identificación exacta de la micobacteria. El BK crece, en un medio llamado de Lowestein-Jensen, normalmente en unas 3 ó 4 semanas aunque puede llegar a tardar de 6 a 8.

El BK es aerobio estricto, lo cual explica, por un lado, el carácter electivo de la localización pulmonar; y por otro, la gran barrera defensiva que supone para el organismo la necrosis caseosa ya que inhibe su crecimiento. Su tiempo de división (de 15 a 20 horas) es mucho más largo que el de otros agentes infecciosos, por eso la enfermedad puede presentar una evolución lenta y una latencia tan prolongada<sup>5</sup>.

**Tabla 1.** Incidencia, prevalencia y tasas de mortalidad de la tuberculosis, 2004 (estimaciones).

Región de la OMS	Incidencia <sup>a</sup>				Prevalencia <sup>a</sup>		Tasa de mortalidad	
	Todas las formas		Casos bacilíferos <sup>b</sup>		Número (miles)	Por 100.000 habitantes	Número (miles)	Por 100.000 habitantes
<b>África</b>	<b>2573 (29)</b>	<b>356</b>	<b>1098</b>	<b>152</b>	<b>3741</b>	<b>518</b>	<b>587</b>	<b>81</b>
Las Américas	363 (4)	41	161	18	466	53	52	5,9
Mediterráneo Oriental	645 (7)	122	289	55	1090	206	142	27
Europa	445 (5)	50	199	23	575	65	69	7,8
Asia Sudoriental	2967 (33)	182	1327	81	4965	304	535	33
Asia Occidental	1925 (22)	111	865	50	3765	216	307	18
<b>Mundo</b>	<b>8918 (100)</b>	<b>140</b>	<b>3939</b>	<b>62</b>	<b>14602</b>	<b>229</b>	<b>1693</b>	<b>27</b>

<sup>a</sup> Incidencia: número de nuevos casos registrados en un periodo determinado; prevalencia: número de casos en una población en un momento determinado.

<sup>b</sup> Los casos bacilíferos son los confirmados por baciloscopia; estos casos son los más infecciosos.

Nota descriptiva OMS N.º 104  
<http://www.who.int/mediacentre/factsheets/fs104/es/index.html>. Revisada en marzo de 2006<sup>3</sup>

## Patogenia

El factor de patogenicidad más importante del BK es su capacidad para sobrevivir en el interior de los macrófagos y células del sistema retículo-endotelial.

El bacilo de la tuberculosis penetra en el organismo humano a través de la inhalación de microgotas aerosolizadas que desprenden al hablar, toser o estornudar las personas infectadas. Estas partículas aerosolizadas contienen los bacilos que, una vez llegan a los alvéolos pulmonares, son fagocitados por macrófagos alveolares en cuyo interior pueden multiplicarse para posteriormente difundirse, vía linfática, hasta el ganglio satélite. El conjunto, llamado **complejo ganglionar de la primoinfección**<sup>4</sup>, evolucionará en 2 ó 3 meses hacia la caseificación y, en la mayoría de los casos hacia la interrupción de la multiplicación

del bacilo que conllevará la curación espontánea. Llegados a este punto, la primoinfección se mantendrá latente y sólo se nos mostrará con el viraje de las reacciones cutáneas a la tuberculina. Puede ocurrir que, durante estos 2 ó 3 meses de multiplicación inicial de los bacilos algunos ganglios mediastínicos se vean afectados por el proceso tuberculoso y los bacilos consigan alcanzar, vía linfática y, posteriormente, vía hemática, todo el organismo y particularmente el aparato urogenital. La capacidad del BK de mantenerse latente en focos cerrados durante muchos años le permite reactivar su multiplicación cuando las condiciones le son favorables –fundamentalmente en estados de inmunosupresión– pudiendo observarse, después de muchos años de la primoinfección, la reactivación de focos antiguos pulmonares o extrapulmonares a partir de los cuales el bacilo de Koch, vía hematógena, puede alcanzar también el aparato genitourinario.



Los émbolos de bacilos llegan hasta la corteza renal –habitualmente la afectación renal es bilateral aunque la clínica no lo sea– donde existe cierta tendencia a la detención del proceso y la curación (mediante la formación de tuberculomas con necrosis central caseosa y calcificación posterior de los mismos). Cuando la infección sigue avanzando y alcanza la médula renal, el proceso tuberculoso va descendiendo de la pirámide ulcerando la papila y abriéndose a los cálculos, desde donde baja siguiendo el curso de la orina, pudiendo afectar a uréter, vejiga, uretra, próstata, vesículas seminales y epidídimo<sup>4,5</sup>.

## Manifestaciones clínicas

La gran ubicuidad de las lesiones y el prolongado periodo de latencia condicionan una gran variabilidad en la semiología tuberculosa. Debemos recordar que ningún signo clínico es patognomónico y que, aunque ciertos hallazgos clínicos y/o radiológicos pueden ser muy sugestivos (Tabla 2), el único elemento de certeza es el aislamiento del bacilo de Koch en la orina y su confirmación mediante cultivo.

A continuación se describen las manifestaciones clínicas que con mayor frecuencia nos orientan hacia la sospecha de tuberculosis genitourinaria:

### Síndrome miccional resistente a tratamiento médico

Ante cualquier cistitis que no responda a los tratamientos habituales debe sospecharse tuberculosis. La cistitis es la primera manifestación en el 60-70%<sup>4</sup> de los casos de tuberculosis urinarias. Esta cistitis se mani-

fiesta con los tres elementos típicos del síndrome miccional: **polaquiuria de predominio nocturno**<sup>2</sup>– que suele ser el motivo de consulta–, **disuria** –en ocasiones con **hematuria**– al final de la micción, y **piuria** –con pH urinario a menudo ácido– que, aunque es frecuente, en raras ocasiones es la causa de que el paciente consulte.

Como hemos comentado en la patogenia, la infección vesical es invariablemente secundaria a la tuberculosis renal. El proceso infeccioso comienza a nivel de uno de los orificios ureterales que se inflama y edematiza. Desde aquí se desarrollarán lesiones granulomatosas, ampollas e incluso –aunque son muy infrecuentes– úlceras tuberculosas. Si la enfermedad se disemina hasta el detrusor, éste acaba siendo reemplazado por tejido fibroso, lo que ocasiona una vejiga retraída, de capacidad notablemente disminuida y con alteraciones de vaciado.

Además del síndrome cístico, también son frecuentes la hematuria y el dolor suprapúbico. La microhematuria de origen renal con frecuencia es el primer signo de tuberculosis renal y en algunos pacientes incluso se mantiene tras conseguir la curación clínica<sup>6</sup>.

### Dolor lumbar

No es muy frecuente como forma de presentación, pero puede acontecer a lo largo del curso de la enfermedad a consecuencia de obstrucción ureteral por cálculos, restos caseosos o coágulos. La afectación tuberculosa también puede manifestarse como pielonefritis aguda recidivante y resistente a antibioticoterapia. La pionefrosis de origen tuberculoso con afectación del estado general, aumento del tamaño renal y supuración, es muy infrecuente en la actualidad en nuestro medio<sup>4</sup>.

### Manifestaciones genitales

La forma aguda febril de la orquiepididimitis tuberculosa es excepcional, por lo que un cuadro clínico de semejantes características nos haría dudar del diagnóstico. La resistencia al tratamiento antibiótico en este caso sería más bien el signo orientativo. La tuberculosis epididimaria se manifiesta con mayor frecuencia como uno o varios nódulos epididimarios fríos. Una lesión escrotal fría fistulizada es muy sugestiva de la afectación tuberculosa. La hemospermia raramente se observa en la prostatovesiculitis tuberculosa. La tuber-

**Tabla 2.** Hallazgos clínicos sugerentes de tuberculosis genitourinaria.

Infección del tracto urinario inferior con cultivos negativos repetidos.
Piuria sin bacteriuria (piuria “estéril”) con pH urinario ácido.
Hematuria inexplicable.
Fiebre recurrente sin otro foco que la justifique.
Presencia de deferentes engrosados o arrosariados.
Epididimitis de repetición.
Próstata micronodular en “tablero de ajedrez”.

culosis ocupa también cierto lugar en la etiología de hidroceles, uretritis prolongadas, y sobre todo en determinadas esterilidades por azoospermia<sup>1</sup>.

### **Síndrome constitucional**

Síntomas constitucionales como adelgazamiento, mal estado general y sudores nocturnos no son frecuentes. Cuando aparecen lo hacen de forma intermitente, y lo más habitual es que el paciente los haya padecido un tiempo atrás, antes de consultar al urólogo por otra causa.

## **Diagnóstico**

### **Anamnesis**

Ante la sospecha de tuberculosis genitourinaria, la anamnesis debe dirigirse a averiguar antecedentes de primoinfección tuberculosa pulmonar. Si se ha llevado a cabo tratamiento debemos averiguar su modalidad y duración.

### **Exploración física**

Es fundamental exploración genital buscando nódulos epididimarios únicos, arrosamiento epididimario o fistulas escrotales y el tacto rectal que puede evidenciar nódulos, induraciones o consistencia pastosa de la próstata, ampollas deferenciales o vesículas seminales. Es muy infrecuente la palpación de un riñón aumentado de tamaño.

### **Pruebas complementarias**

Ante la sospecha de tuberculosis genitourinaria debemos:

1. Iniciar la búsqueda del bacilo de Koch en orina y obtener su cultivo y antibiograma.
2. Investigar la existencia de alteraciones en la radiografía de tórax que nos orienten hacia una primoinfección pasada.
3. Buscar en una urografía intravenosa imágenes sugestivas de infección tuberculosa.

### **Búsqueda del bacilo de Koch en la orina**

Es aconsejable que la recogida de la muestra de orina sea precedida de restricción hídrica de 12 horas. Tras la recogida de la misma se debe proceder, lo antes posible, a su centrifugación para concentrar los posibles

bacilos. Posteriormente, el frotis del sedimento se tiñe por el método de Ziehl-Nielsen y se procede a su examen con el microscopio de campo claro. En escasas ocasiones podemos observar la presencia de bacilos ácido-alcohol resistentes ya que suelen ser eliminados por la orina en escasa cuantía (para observar micobacterias por baciloscopia debe haber de 10.000 a 50.000 bacilos/ml) y con frecuencia de forma intermitente. A pesar de que tradicionalmente se ha asociado la piuria estéril a la tuberculosis, la existencia de piuria por otros gérmenes no permite descartarla, dada la frecuencia de sobreinfección bacteriana de las lesiones tuberculosas (hasta un 20% y en particular por colibacilos)<sup>45</sup>.

### **Cultivo de la muestra**

Se deben cultivar entre **tres y cinco** muestras consecutivas de la primera orina de la mañana, cada una de ellas en dos medios distintos: 1) un medio de cultivo simple de Lowenstein-Jensen para aislar *M. tuberculosis* y las micobacterias no tuberculosas ocasionales, y 2) un medio pirúvico con huevo que contenga penicilina para identificar *M. bovis*, micobacteria anaerobia que prolifera por debajo de la superficie del medio de cultivo.

- **La detección de secuencias de DNA específico de tuberculosis**, como por ejemplo la secuencia IS16110 –una de las primeras que se describió, **mediante la reacción en cadena de la polimerasa**– permite un diagnóstico más rápido. Aunque son relativamente pocos los estudios que han evaluado la PCR para la detección de la tuberculosis genitourinaria, éstos le conceden una elevada sensibilidad y especificidad. Esta técnica se emplea para amplificar de forma muy rápida ínfimas cantidades de secuencias genómicas específicas pudiéndose realizar el diagnóstico en 24-48 horas a pesar de que la cantidad de bacilos sea mínima. Por otro lado, la PCR es en esencia una reacción enzimática que puede ser interferida por metabolitos, drogas u otras sustancias biológicas presentes en los fluidos corporales. Es bien conocido que la orina contiene enzimas que pueden actuar como inhibidoras e interferir el resultado causando falsos negativos. Además ésta es una prueba cara y no es practicable en muestras hemáticas. De momento parece razonable su aplicación en determinados casos en los que la baciloscopia y



el cultivo negativos coexistan con una alta sospecha clínica de la enfermedad.

- **Las radiografías simples de las vías urinarias** son importantes porque pueden mostrar calcificaciones de las zonas renales y del tracto genitourinario inferior. La evidencia de una calcificación renal difusa debe orientarnos hacia el diagnóstico de tuberculosis. Las calcificaciones ureterales tuberculosas son poco frecuentes; típicamente forman un molde intraluminal en un uréter engrosado y no dilatado. En este caso hay que realizar diagnóstico diferencial con la calcificación ureteral que se observa en la esquistosomiasis, en la cual la calcificación suele ser mural y el uréter aparece con frecuencia dilatado y tortuoso<sup>5</sup>. Es poco frecuente la existencia de calcificaciones a nivel de la pared vesical y vesículas seminales.

### **Urografía intravenosa**

Esta prueba continúa siendo fundamental en la evaluación de pacientes con sospecha de tuberculosis genitourinaria. En combinación o no con la tomografía computerizada para una información más precisa, la información referida a la dinámica ureteral es una parte importante de la exploración porque orienta a la extensión de la patología, la actividad peristáltica, el grado de fibrosis presente y la longitud de las estenosis, en particular en la unión ureterovesical.

Las lesiones renales características incluyen: un aspecto apolillado o carcomido de los cálices afectados y ulcerados con destrucción de uno o varios de ellos, dilatación de los cálices debido a estenosis infundibular o ureteral por fibrosis (cálices en palillos de tambor, en bolas, con morfología en ánfora o en tonel, imágenes en margarita o en espina de rosal...), cavidades de abscesos que comunican con los cálices, cálices fibrosados y completamente obstruidos o incluso una destrucción calicilar y parenquimatosa completa.

La ureteritis tuberculosa se manifiesta mediante una dilatación ureteral proximal a una estenosis ureterovesical o, si la enfermedad está aún más avanzada, por un uréter fibroso y retraído con múltiples estrecheces. El uréter retraído puede producir una retracción craneal del ángulo trigonal ipsilateral, constituyendo el denominado signo de Fullerton<sup>6</sup>.

La fase cistográfica de la urografía nos ofrece información acerca del grado de afectación de la vejiga que puede ser pequeña y estar contraída (vejiga en dedal) o irregular con defectos de llenado y asimetría vesical.

### **Pielografía retrógrada**

Existen dos indicaciones para el uso de esta técnica, cada vez menos necesaria: la primera es cuándo es esencial definir la longitud de la estenosis del extremo inferior del uréter y el grado de destrucción y dilatación por encima del mismo; la segunda es la cateterización ureteral que se puede requerir para obtener muestra de orina para cultivo de cada riñón si no se tiene certeza sobre el lado del cual provienen los microorganismos<sup>5</sup>.

### **Pielografía percutánea**

Sustituye ampliamente a la pielografía ascendente. Es útil sobre todo ante riñones no funcionantes, para determinar el estado de la vía urinaria proximal a una obstrucción o para aspirar el contenido de la pelvis renal y proceder a su análisis. Podría emplearse, de igual modo, para aspirar el material de las cavidades tuberculosas y evaluar la cantidad de quimioterápico que ha llegado hasta éste.

### **Ecografía y TAC**

Ambas exploraciones tienen una utilidad limitada en las investigaciones iniciales de la tuberculosis urinaria. La ecografía puede utilizarse para controlar lesiones renales detectadas por UIV y tratadas, valorando si la cavidad aumenta o disminuye durante la quimioterapia. La TAC puede contribuir si existe una lesión intrarrenal difícil de evaluar; si hay probabilidad de que coexista un carcinoma renal o para delinear las vesículas seminales afectadas por la enfermedad cuando inicialmente se creían no infectadas.

### **Cistoscopia y ureteroscopia**

Ambas exploraciones tienen un valor también limitado. La cistitis tuberculosa se manifiesta generalmente por un aspecto inflamatorio de toda la mucosa a veces con úlceras con fondo amarillento o granulaciones blancoamarillentas rodeadas por un halo eritematoso que se localizan al lado del meato o en la cúpula vesical. El orificio ureteral del lado de la tuberculosis evolutiva suele estar edematoso y en ocasiones abierto. La biopsia vesical está contraindicada en

presencia de cistitis tuberculosa, sólo debe realizarse para descartar carcinoma<sup>5,6</sup>.

## Tratamiento

**El tratamiento fundamental de la tuberculosis es farmacológico.** La cirugía se reserva para tratar las secuelas o complicaciones de la enfermedad. Para conseguir la eliminación completa de los bacilos del organismo, y con ello la curación completa de la enfermedad, el tratamiento antituberculoso se apoya en dos pilares fundamentales, que de no observarse, fomentarán la aparición de resistencias y complicaciones posteriores:

1. Uso simultáneo de varios fármacos (poliquimioterapia antituberculosa).
2. Duración suficiente del tratamiento.

### Observaciones:

- Nunca debe comenzarse a tratar una tuberculosis urogenital sin pruebas bacteriológicas o anatómicas que aseguren el diagnóstico.
- Las pautas terapéuticas abreviadas de 6 y 9 meses tienen mejor tolerancia y sobre todo favorecen un mejor cumplimiento terapéutico que las antiguas.
- Antes de comenzar el tratamiento debemos disponer de: hemograma, enzimas hepáticas, niveles de ácido úrico y creatinina y test de VIH. Es recomendable la realización de un control analítico mensual –que incluya estos parámetros– para evaluar los posibles efectos secundarios del tratamiento. Es recomendable realizar también una exploración neurológica, un estudio oftalmológico y una audiometría previos al inicio del tratamiento.
- Durante el tratamiento es necesario evaluar la mejoría clínica, radiológica y bioquímica. Se recomiendan controles a los 2, 5 y 6 meses en la pauta de 6 meses y a los 2, 6 y 9 meses en la pauta de 9 meses. Los controles analíticos anteriormente mencionados han de realizarse mensualmente. Es indispensable realizar cultivos y asegurar la sensibilidad del BK a los fármacos mediante antibiograma.
- En relación a los controles postratamiento cabe destacar que si el tratamiento se realiza de forma correcta la tasa de recidiva es muy baja (1-3%),

y de producirse tiene lugar poco después de la interrupción del tratamiento.

- En pacientes con VIH la terapia antirretroviral interfiere con la rifampicina. Cuando se administra rifabutina en su lugar, el tratamiento debe prolongarse de 9 a 12 meses.
- En el tratamiento de la TBC durante el embarazo debe sustituirse la pirazinamida por etambutol y prolongar el tratamiento a 9 meses.

### Pautas de tratamiento<sup>8</sup>

1. **INH, RIF Y PZA diarios durante 2 meses, seguidos de INH, RIF diarios o dos veces por semana durante 4 meses más.** En Estados Unidos y otros países con elevadas resistencias a los antituberculosos de primera línea se recomienda añadir ETM durante los primeros 2 meses o hasta obtener garantías de sensibilidad a los tres fármacos principales.

#### - Administración en preparaciones combinadas:

**Rifater<sup>®</sup>** (Rifampicina 120 mg, Isoniacida 50 mg y Piracinamida 300 mg): 1 gragea/10 kg/día (máximo 5) 30 minutos antes de las comidas o tras 2 horas, durante 2 meses. Requiere PZA adicional si el paciente pesa más de 90 kg. Las dosis de RIF es mayor de lo habitual debido a la menor biodisponibilidad de esta formulación.

**Tisobrif<sup>®</sup>** (Rifampicina 600 mg, Isoniacida 300 mg, Piridoxina 50 mg): un sobre en dosis única diaria una hora antes del desayuno o 2 horas después durante 4 meses más. Si existe auto-nefrectomía o importantes zonas de caseificación, se recomienda una duración de 9 meses (2 meses **Rifater<sup>®</sup>** + 7 meses **Tisobrif<sup>®</sup>**).

**La OMS recomienda estas presentaciones combinadas pues disminuye la posibilidad de olvidos o errores en la dosificación.**

#### - Administración en preparaciones de dosificación más individualizada:

Rifampicina 300 mg, Isoniacida 150 mg (**Rifinah<sup>®</sup>**) 2 comp/día, 30 minutos antes de las comidas o 2 horas después + Pirazinamida 250 mg (**Pirazinamida Prodes<sup>®</sup>**) 3 compr/día durante 2 meses.



**Tabla 3.** Fármacos antituberculosos.

<p><b>ISONIACIDA (INH)</b></p>	<ul style="list-style-type: none"> <li>• Antituberculoso de primera línea. Debe administrarse en todos los protocolos de tratamiento excepto existencia de resistencias.</li> <li>• Acción: inhibe la síntesis de ácido micólico en la pared celular. Bacteriostático frente a bacilos en reposo y bactericida frente a los que se replican rápidamente tanto intra como extracelularmente.</li> <li>• Metabolización hepática y eliminación renal.</li> <li>• Efectos adversos:             <ul style="list-style-type: none"> <li>- Hepatotoxicidad: elevación de transaminasas en el 10% de los pacientes, riesgo de hepatitis en el 1% (idiosincrásica, aumenta de incidencia con la edad y en alcohólicos). Para detectar hepatotoxicidad: pruebas hepáticas cada 8-20 días durante las primeras semanas de tratamiento y suspender si elevación 3-5 veces valor normal o se acompaña de elevación de bilirrubina o síntomas clínicos.</li> <li>- Neuritis periférica: 2-20% casos, la incidencia se reduce a un 0,2% administrando profilácticamente piridoxina 10 a 15 mg (VITAMINA B6) al día.</li> <li>- Otros: exantema, fiebre, anemia, acné, síntomas artríticos, atrofia óptica, convulsiones y síntomas psiquiátricos.</li> </ul> </li> </ul>
<p><b>RIFAMPICINA (RIF)</b></p>	<ul style="list-style-type: none"> <li>• Segundo tuberculostático en importancia, eficacia similar a INH.</li> <li>• Acción: bloquea la síntesis de ARN. Bactericida intra y extracelular.</li> <li>• Eliminación biliar, enterohepática y, en un 30-40%, renal. Tiñe de anaranjado los líquidos corporales. Al inducir la acción de enzimas microsomales hepáticas disminuye la vida media de otros fármacos: digoxina, warfarina, prednisona, anticonceptivos, Propranolol, ciclosporina y quinidina.</li> <li>• Efectos adversos:             <ul style="list-style-type: none"> <li>- Hepatotoxicidad: mayor riesgo en hepatópatas crónicos y ancianos</li> <li>- Otros: síndrome pseudogripal, náuseas y vómitos, exantema, anemia hemolítica. Se han descrito casos de insuficiencia renal.</li> </ul> </li> </ul>
<p><b>PIRACINAMIDA (PZA)</b></p>	<ul style="list-style-type: none"> <li>• Bactericida esencial en regímenes de corta duración.</li> <li>• Actúa en medios ácidos, fundamentalmente en el granuloma caseoso: mecanismo de acción desconocido.</li> <li>• Metabolización hepática y eliminación renal.</li> <li>• Efectos adversos:             <ul style="list-style-type: none"> <li>- Hepatotoxicidad</li> <li>- Es frecuente la hiperuricemia, aunque es raro que produzca gota clínica.</li> </ul> </li> </ul>
<p><b>ETAMBUTOL (PZA)</b></p>	<ul style="list-style-type: none"> <li>• Segunda línea: fundamental cuando no se puede usar INH.</li> <li>• Bacteriostático frente a bacilos de crecimiento rápido. Mecanismo de acción desconocido.</li> <li>• Absorción oral del 80%. Eliminación renal.</li> <li>• Efectos adversos:             <ul style="list-style-type: none"> <li>- Neuritis óptica: dependiente de dosis y duración del tratamiento. Debe vigilarse la agudeza visual y la discriminación rojo, verde a intervalos regulares durante su administración.</li> <li>- Hiperuricemia asintomática.</li> </ul> </li> </ul>
<p><b>ESTREPTOMICINA (EST)</b></p>	<ul style="list-style-type: none"> <li>• Aminoglucósido de segunda línea de tratamiento.</li> <li>• Acción: inhibe la síntesis de proteínas porque altera la función ribosomal. Bactericida frente a bacilos extracelulares de división rápida.</li> <li>• Eliminación casi exclusivamente renal. Sólo se puede administrar vía intramuscular.</li> <li>• Efectos adversos:             <ul style="list-style-type: none"> <li>- Ototoxicidad (sordera y disfunción vestibular) y toxicidad renal.</li> <li>- Otros: eosinofilia, exantema y fiebre medicamentosa.</li> </ul> </li> </ul>



**Tabla 4.** Dosis recomendables de los principales fármacos antituberculosos.

Fármaco	Administración diaria	Administración intermitente
INH	5 mg/kg (máximo: 300 mg)	15 mg/kg (máximo: 900 mg)
RIF	10 mg/kg (máximo: 600 mg)	10 mg/kg (máximo: 600 mg)
PZA	30 mg/kg (máximo: 2.000 mg)	60 mg/kg (máximo: 3.500 mg)
ETB	15-25 mg/kg (máximo: 1.500 mg)	50 mg/kg (máximo: 3.000 mg)
SM	10-15 mg/kg (máximo: 1.000 mg)	20-25 mg/kg (máximo: 1.000 mg)

Rifampicina 300 mg, Isoniacida 150 mg (**Rifinah**<sup>®</sup>) 2 grageas diarias o 3 grageas en días alternos en ayunas durante 4 meses más. Se añade vitamina B6 (**Benadón**<sup>®</sup>) 1 comp. de 300 mg/día para prevenir la neuropatía secundaria a Isoniacida.

- TRES FÁRMACOS DOS MESES MÁS 2 FÁRMACOS 2 MESES** (cuya dosis en estos dos últimos puede darse diaria, dos días por semana o tres días por semana). Se utiliza ya en pacientes con tuberculosis pulmonar en los que el cultivo del esputo es negativo. Las elevadas tasas de recidiva obligan a esperar más evidencias científicas que aconsejen su uso en la TBC genitourinaria.

### Tratamiento quirúrgico de la tuberculosis

Desde la introducción de las nuevas pautas farmacológicas ha quedado relegado a complementar al tratamiento farmacológico 1,9,10: drenaje de la hidronefrosis (catéteres ureterales o nefrostomía percutáneas), drenaje de abscesos y acumulaciones, tratamiento definitivo de la tuberculosis renal (nefrectomía parcial), reconstrucción de las vías urinarias altas (calico/pielo ureterostomía, ureterolisis, ureteroneocistostomía, sustitución ureteral), ampliación vesical, uretroplastias, etc.

## MANIFESTACIONES UROLÓGICAS DE LA INFECCIÓN POR EL VIH

### Introducción

Desde su descripción a principios de los 80 los conocimientos acerca de la infección por VIH han evolucionado considerablemente. En los primeros años, el urólogo debía identificar y tratar patologías, fundamen-

talmente infecciones oportunistas y tumores urogenitales, secundarios a la grave inmunosupresión producida por este virus. Recientemente el uso de tratamientos antivirales de gran actividad ha convertido esta enfermedad en una patología crónica en la que las infecciones oportunistas han pasado a un segundo plano, y a pesar de que el tratamiento de las complicaciones malignas del VIH sigue teniendo gran importancia, la actividad del urólogo se centra más en tratamiento de las complicaciones urológicas que afectan la calidad de vida del paciente afectado por VIH como pueden ser las alteraciones de la micción, los problemas reproductivos de parejas serodiferentes, o la disfunción eréctil, así como los efectos secundarios urológicos producidos por los fármacos antirretrovirales.

### VIH y SIDA

La infección por el VIH es una enfermedad viral crónica que provoca la destrucción gradual del sistema inmune del huésped, con la aparición de infecciones, neoplasias y otros signos de deterioro inmune. El método estándar para el seguimiento de la progresión de la enfermedad es el recuento de células TCD4+ porque su nivel se correlaciona con la intensidad de la supresión inmune. La definición de caso de SIDA fue modificada para incluir a los pacientes con un recuento de células TCD4 inferior a 200/mcrl sin síntomas, o cualquier otra enfermedad definitiva de SIDA. El periodo transcurrido entre la infección y el desarrollo del SIDA varía enormemente, entre 3 años en algunos pacientes y varias décadas en otros.

### Infecciones urinarias bajas, prostatitis y orquiepididimitis

Las infecciones urinarias son más frecuentes en los pacientes infectados por VIH que en la población general. Su frecuencia aumenta paralelamente al grado de



inmunodepresión<sup>11</sup>. A finales de los 90 y antes de la introducción de la triple terapia la prevalencia de la infección urinaria era de 1,9% y el germen causante *Escherichia coli* en 7 de cada 8 casos<sup>12</sup>. Actualmente en fases avanzadas de la enfermedad casi todos los pacientes reciben tratamiento antibiótico profiláctico para prevenir infecciones pulmonares y digestivas oportunistas. Esto ha ocasionado un aumento de infecciones urinarias causadas por otros gérmenes no enterobacterias o por enterobacterias resistentes a cotrimoxazol<sup>13,14</sup>. De este modo en el estadio de inmunosupresión grave no es infrecuente encontrar infecciones bacterianas causadas por *Salmonellas*, *Serratia*, *Pseudomonas*, *Staphylococcus aureus* y *epidermidis*, *Acinetobacter* o *Streptococo*; incluso en muchas ocasiones se trata de infecciones polimicrobianas facilitadas no sólo por la inmunosupresión, sino también por alteraciones del vaciado vesical secundarias a trastornos vesicoesfinterianos neurológicos, hospitalizaciones y sondajes urinarios reiterados...–infecciones por micobacterias (*M. tuberculosis*, *M. avium intracellulare*), fúngicas (*Candida albicans*), parasitarias (*Toxoplasma*) o víricas producidas fundamentalmente por CMV<sup>15</sup>.

En el diagnóstico de las infecciones urinarias, la persistencia de síntomas a pesar de cultivos negativos –la administración de antibióticos profilácticos tiende a negativizarlos– obliga a realizar investigaciones específicas (cistoscopias con biopsias vesicales, serologías o cultivos específicos...)<sup>12</sup>.

En todos los casos el tratamiento debe adaptarse al germen y al antibiograma debido a las frecuentes resistencias. Si a pesar de administrarse un tratamiento correcto los síntomas persisten, deben investigarse focos parenquimatosos renales o prostáticos mediante eco o TAC.

Las infecciones causadas por CMV se manifiestan típicamente con hematurias importantes. En ocasiones son difíciles de diagnosticar enmascaradas por otras infecciones bacterianas. Pueden precisar biopsia vesical mediante cistoscopia. El estudio AP muestra las inclusiones intranucleares e intracitoplasmáticas características. El tratamiento más eficaz es el aciclovir intravenoso.

La incidencia de prostatitis en la población general oscila entre el 0,1 y el 2% según series, mientras que en los pacientes infectados por el VIH asciende al 3%

y al 14% en enfermos con SIDA<sup>11,12</sup>. Puede ser producida por enterobacterias habituales como la *Escherichia coli* –agente causante más frecuente en la población general– pero también por muchos otros microorganismos: *Klebsiella pneumoniae*, *Salmonella tphi*, *Serratia marescens*, *Pseudomonas aeruginosa*, *Haemophilus influenzae*, *M. tuberculosis* o *avium intracellulare*, *Criptococcus neoformans* o *Histoplasma capsulatum*. También se han comunicado prostatitis por CMV.

La ecografía transrectal es el examen de elección para detectar un absceso prostático, también más frecuentes en estos enfermos que en la población general a pesar de haber disminuido notablemente su incidencia desde el advenimiento de la triple terapia<sup>11</sup>. El examen citológico de orina antes y después del masaje prostático, el examen virológico o bacteriológico del líquido de punción el absceso prostático y en último caso el análisis del propio tejido prostático facilitan notablemente el diagnóstico. El tratamiento se basa en antibioticoterapia adaptada al antibiograma y su duración debe ser de al menos 6 semanas debido al elevado riesgo de recidiva (70% a los 10 meses)<sup>11,13,16</sup>. Los abscesos prostáticos que resisten la antibioticoterapia requieren drenaje transrectal o destechamiento transuretral. En las infecciones por *Criptococcus* o *Histoplasma*, además del drenaje se debe administrar Anfotericina B y/o fluconazol<sup>12</sup>.

En relación a las orquiepididimitis en estos enfermos cabe destacar la importancia del tratamiento prolongado específico en función del germen causal ya que existe un riesgo elevado de recidiva. Las infecciones por *Salmonella* son particularmente difíciles de tratar y en ocasiones requieren tratamiento quirúrgico (epididimectomía o incluso orquiectomía).

## Hematuria

La incidencia de hematuria en pacientes infectados por el VIH es muy elevada (18-50%)<sup>12</sup> y sus causas pueden ser múltiples (infecciones urinarias u oportunistas, tumores urogenitales, neuropatía por VIH, vejiga neurológica, alteraciones de la hemostasia...), siendo difícil en un gran número de casos establecer un diagnóstico significativo. Diversos autores<sup>11,17</sup> consideran que la microhematuria monosintomática, en pacientes jóvenes VIH positivos con función renal normal, no requiere estudios adicionales.

## Procesos malignos

El Sarcoma de Kaposi es la neoplasia maligna que más frecuentemente se asocia al SIDA, presentándose en estos enfermos con una frecuencia 7.000 veces mayor a la de la población general<sup>16</sup>. Se ha descrito como la manifestación inicial de SIDA hasta en la mitad de los casos y define, en sí misma, la existencia de SIDA en el desarrollo de la infección por VIH ya que traduce una inmunosupresión severa. El SK es una afectación del sistema retículo-endotelial celular que puede afectar a cualquier órgano del cuerpo y cuando aparece, afecta los genitales en el 20% de los casos<sup>13, 16</sup>, de los cuales menos del 3% presentan la lesión inicial en el pene. Es más frecuente en varones que en mujeres. Su manifestación cutánea típica es una o frecuentemente múltiples lesiones nodulares o papulares, ulceradas o no, angiomatosas y de color violáceo con un halo eritematoso alrededor que aparecen en el escroto o el pene. Hay menos de 10 casos publicados de afectación renal<sup>8</sup>. También se han comunicado localizaciones vesicales, prostáticas, testiculares, fístulas rectouretrales o gangrenas de Fournier consecuentes a sarcomas de Kaposi que afectaban los genitales externos. El diagnóstico de certeza se establece mediante biopsia<sup>12</sup>. Las lesiones pequeñas se han tratado mediante escisión, crioterapia, láser o radioterapia localizada. Las lesiones genitales extensas pueden tratarse mediante radioterapia –no exenta de efectos secundarios–. Las formas diseminadas han sido tratadas con poliquimioterapia antitumoral y la inmunoterapia con interferón y el ritonavir han obtenido resultados interesantes, pero más recientemente la triple terapia parece inducir la remisión de las lesiones al permitir la mejora de la respuesta inmune.

La incidencia de tumores testiculares es 50 veces mayor en pacientes con SIDA. Son más frecuentemente bilaterales que en la población general y la criptorquidia parece tener un papel menos destacado en su etiopatogenia<sup>12, 13</sup>.

La mayor parte de los autores considera que los tumores no seminomatosos son más frecuentes que los tumores seminomatosos<sup>19</sup>, aunque no existe completo consenso al respecto. Lo que parece demostrado es que la infección por VIH modifica poco el tratamiento de los tumores testiculares<sup>12, 13, 19</sup>. Con el fin de evitar el agravamiento de la inmunosupresión en pacien-

tes con SIDA, en los tumores germinales no seminomatosos estadio parece preferible la observación. Salvo en esta situación, los pacientes infectados por VIH pero asintomáticos recibirán los mismos protocolos que la población general<sup>13</sup>.

En la población con SIDA se describen con frecuencia linfomas testiculares (5% del total de los tumores testiculares en la población infectada) que característicamente aparecen en pacientes jóvenes y suelen ser de mal pronóstico. Requieren tratamiento con quimioterapia agresiva que en ocasiones no se tolera bien porque agrava la inmunosupresión y favorece las infecciones oportunistas. El descubrimiento de un linfoma testicular que incluya linfocitos B en un paciente menor de 50 años debe orientarnos hacia la sospecha de SIDA.

## Trastornos véscico-esfinterianos

Los trastornos de la micción se hacen más frecuentes a medida que la enfermedad avanza y las complicaciones neurológicas son la causa más frecuente de la disfunción urinaria. Esta disfunción miccional neurógena, especialmente cuando se asocia a otros problemas neurológicos relacionados con el SIDA, como la demencia o los trastornos desmielinizantes por VIH, conlleva mal pronóstico<sup>20</sup>. La urgencia miccional y la incontinencia por afectación de la motoneurona superior secundaria a demencia por SIDA o encefalopatía se tratan con anticolinérgicos. La motoneurona inferior puede afectarse también por un proceso maligno o una infección y ocasionar arreflexia o hiporreflexia vesical que favorece el éstasis urinario y las infecciones. En estos casos se puede recurrir al cateterismo intermitente o incluso a la cistostomía permanente.

## Atrofia testicular

La atrofia testicular es muy frecuente en el SIDA y las causas que la producen están interrelacionadas:

- Efecto tóxico testicular directo por el VIH.
- Consecuencia de la desnutrición y la caquexia.
- Efecto secundario farmacológico (quimioterápicos, corticoides, antibióticos o antifúngicos que tienen efecto antiandrógeno).



- Hipogonadismo secundario a la afectación de eje hipotálamo hipofisario presente hasta en un 38% de pacientes con SIDA que, también ocasionado por múltiples causas, provoca un descenso de los niveles de testosterona con LH normal, FSH elevada y oligoastenozoospermia.

La atrofia testicular redonda en disminución de la fertilidad y la potencia sexual.

### Trastornos de la erección

Más de la mitad de los pacientes infectados por VIH padece trastornos de la erección que se agravan cuanto mayor es la inmunosupresión.

Además de la depresión, sus causas principales son el hipogonadismo, antes comentado, por atrofia testicular y/o alteración del eje hipotálamo-hipofiso-

testicular y la afectación neurógena (mielitis viral, mielopatías, enfermedades malignas o demencia por SIDA...).

Además del apoyo psicológico y del tratamiento antidepresivo que no afecte la erección, son varias las alternativas terapéuticas disponibles. Cuando existe hipogonadismo la administración de testosterona exógena inyectable o en administración transdérmica suele producir mejoría física y psicológica y disminuir paralelamente la caquexia. Antes de administrarse debe descartarse cáncer de próstata y requiere control a largo plazo. Entre los tratamientos orales, el sildenafil ha sido el fármaco con mayor índice de éxitos, pero administrado concomitantemente a ritonavir se produce un considerable aumento de las concentraciones plasmáticas del primero, aumentando paralelamente la probabilidad de efectos secundarios asociados.

**Tabla 5.** Otros fármacos con efectos secundarios renales.

Fármaco	Objetivo terapéutico	Efecto secundario
Sulfadiacina	T. gondii <sup>1</sup>	Precipita en orina Cólico o anuria
Aciclovir	VHS <sup>2</sup> CMV <sup>3</sup>	Precipitación de cristales ↑Cr <sup>4</sup> , NTA <sup>5</sup>
Cidofovir	CMV	↑Cr; proteinuria, glucosuria, IRA <sup>6</sup>
Foscarnet	CMV	↑Cr, NTA, cristaluria, hipocalcemia
Didanosina	VIH	↑Cr; hipermagnesemia
Ritonavir	VIH	Insuficiencia renal
Anfotericina B	Infecciones fúngicas	↑Cr; hipopotasemia, acidosis tubular renal
Dapsona	P. carinii <sup>7</sup> T. gondii	Proteinuria, necrosis papilar
TMP-SMX	P. carinii T. gondii	↑Cr; nefritis intersticial
Pentamidina	P. carinii Leishmania	↑Cr; hiperpotasemia, hematuria, proteinuria
Ketoconazol	Infecciones fúngicas	Aleraciones de la calidad espermática

<sup>1</sup> Toxoplasma gondii, <sup>2</sup> Virus Herpes Simple, <sup>3</sup> Citomegalovirus, <sup>4</sup> Aumento de creatinina, <sup>5</sup> Necrosis tubular aguda, <sup>6</sup> Insuficiencia renal aguda, <sup>7</sup> Pneumocistis carinii.

Las inyecciones de PGE I han demostrado ser también muy eficaces, aunque cuando la disfunción es de origen neurógeno pueden provocar priapismo.

## Patología cutánea

Las enfermedades de transmisión sexual son frecuentes en pacientes infectados por VIH<sup>12</sup>. Las lesiones herpéticas y los condilomas son las lesiones más habituales, aunque también han sido comunicados chancros sifilíticos o blandos, de manera que debemos incluirlos en nuestro algoritmo diagnóstico ante lesiones cutáneas en pacientes con VIH.

## Patología inducida por fármacos

Son muchos los fármacos que los pacientes infectados por VIH precisan a lo largo de la evolución de su enfermedad. Algunos de estos fármacos presentan efectos secundarios que repercuten en el aparato genitourinario y que el urólogo debe conocer:

Entre estos efectos cabe destacar la capacidad litogénica del Indinavir: Inicialmente minimizada, parece que esta complicación puede llegar a aparecer hasta en un 22% de los pacientes<sup>11,12</sup>. Los cálculos producidos por Indinavir son radiotransparentes, de color beige y habitualmente muy friables. Su análisis morfológico muestra pequeños cristales en forma de aguja sobre los que a veces se depositan otras sustancias como puede ser oxalato cálcico. Puede manifestarse clínicamente como un cólico nefrítico clásico, que suele mejorar con hidratación analgésica y espasmolíticos, pero que puede presentar las mismas complicaciones que un cólico producido por otro tipo de litiasis (sobreinfección, hematuria, necesidad de derivación urinaria...). Se ha comunicado también un cuadro de insuficiencia renal, causada por depósito de cristales de Indinavir en el parénquima renal así como síntomas referidos a las vías urinarias bajas (ardor miccional, polaquiuria, urgencia...) relacionados con la presencia de cristales de indinavir en la orina.

La prevención de la formación de litiasis por Indinavir se basa en la ingesta de alrededor de 1.500 ml de agua en las tres horas que siguen a la administración y en conseguir una diuresis de al menos 1,5 l cada 24 horas. La dosis máxima de Indinavir no debe ser mayor a 2.400 mg/24 h. Se propone su administración

en dos tomas asociado a Ritonavir, lo que mejora la biodisponibilidad y facilita las tomas.

## BRUCELOSIS GENITOURINARIA

La brucelosis es una zoonosis ocasionada por microorganismos pertenecientes al género *Brucella* y transmitida al ser humano por animales infectados. Los patógenos del género *Brucella* son bacilos gram negativos, aerobios, inmóviles no esporulados, oxidasa y catalasa negativos que sobreviven y se multiplican en el interior del sistema mononuclear fagocítico. Existen cuatro especies principales: *B. melitensis* –causante de la mayor parte de los casos de enfermedad en el mundo y transmisible por cabras, ovejas y camellos– *B. abortus* –por ganado vacuno–, *B. canis* –por perros– y *B. suis* –por cerdos–<sup>21</sup>. Esta enfermedad infecciosa ha recibido diferentes nombres derivados de las regiones geográficas en las que ha aparecido –como fiebre mediterránea, fiebre de Malta, fiebre de Gibraltar o fiebre de Chipre– del carácter remitente de su fiebre –fiebre ondulante–, o de su parecido con el paludismo y la fiebre tifoidea –fiebre tifopalúdica o fiebre tifoidea intermitente.

Con incidencias de hasta 0,8 casos por 100.000 habitantes al año, España mantiene una elevada incidencia de Brucelosis en relación a otros países europeos, existiendo grandes diferencias entre comunidades autónomas<sup>22</sup> (Tabla 6).

El reservorio de estos gérmenes es el ganado (ovino y caprino fundamentalmente) y la contaminación humana suele ser directa –por el contacto con animales enfermos, consumo de productos lácteos no pasteurizados o inhalación de partículas infectadas– y de carácter profesional<sup>23</sup>.

La Brucelosis en humano es una enfermedad multisistémica con variadas manifestaciones. El periodo de incubación dura entre 1 y 3 semanas. La presentación puede ser aguda (inicio de los síntomas a lo largo de 1 ó 2 días) o insidiosa (cuadro más larvado de hasta una semana o más). La clínica puede oscilar desde la aparición de fiebre de origen desconocido, hasta un síndrome artrítico acompañado de hepatoespleno-



**Tabla 6.** Enfermedades de declaración obligatoria. Casos comunicados por comunidades autónomas. España 2005. Datos definitivos (03/07/2006).

	Brucelosis	Sífilis	Infección gonocócica	Enfermedad Meningocócica	Parotiditis	Tos ferina	Difteria
Andalucía	117	255	229	147	272	24	0
Aragón	19	38	18	21	121	25	0
Asturias	6	64	47	21	126	8	0
Baleares	0	52	41	21	519	10	0
Canarias	0	68	30	21	68	12	0
Cantabria	1	6	14	8	5	2	0
Castilla-La Mancha	40	25	13	23	60	4	0
Castilla y León	48	39	23	37	139	14	0
Cataluña	15	255	280	95	72	45	0
Comunidad Valenciana	11	137	138	73	79	44	0
Extremadura	54	17	7	15	71	5	0
Galicia	15	68	93	115	475	4	0
Madrid	10	178	90	98	292	90	0
Murcia	11	55	29	24	39	1	0
Navarra	2	14	20	13	33	10	0
País Vasco	0	39	56	100	51	5	0
La Rioja	1	8	7	10	7	0	0
Ceuta	0	4	3	2	8	0	0
Melilla	0	17	12	0	3	0	0
Total estatal	350	1.339	1.150	844	2.440	303	0

megalia y adenopatías. Cuando los síntomas afectan predominantemente a un único órgano se emplea el término de Brucelosis localizada<sup>23</sup>.

La afectación del aparato genitourinario puede ocurrir hasta en un 2-20% de los pacientes infectados<sup>23,24,25</sup>, siendo la orquiepididimitis –habitualmente unilateral– la complicación genitourinaria más frecuente. A pesar de ello se han descrito prostatitis, cistitis, pielonefritis, nefritis intersticial, glomerulonefritis y abscesos renales causados por *Brucella*<sup>26</sup>. El tropismo de la *Brucella* por el aparato genitourinario parece proceder de la presencia de determinados carbohidratos en el líquido seminal y las secreciones prostáticas que favorecen su crecimiento<sup>27</sup>.

La orquiepididimitis producida por *Brucella* es de naturaleza granulomatosa. Clínicamente se suele manifestar como un cuadro de dolor y tumefacción testicular (que habitualmente en nuestro medio no ha respondido a tratamiento antibiótico ya adminis-

trado) similar al de una orquiepididimitis producida por otros gérmenes (*Chlamydia trachomatis*, *Neisseria gonorrhoeae*...), aunque puede que los signos inflamatorios, la afectación cutánea y la sintomatología urinaria ocurran en menor medida que en la orquiepididimitis no brucelar<sup>24</sup>. La epididimitis aislada sin orquitis acompañante parece más frecuente en la infección por *Brucella*<sup>28</sup>. El dolor y la tumefacción testicular suele acompañarse de fiebre que frecuentemente precede en unos días a la aparición de orquitis y que característicamente es más ondulante y menos elevada que en las orquiepididimitis inespecífica<sup>24,28</sup>. A pesar de todos estos hallazgos clínicos, la sospecha de la etiología brucelar en nuestro medio, proviene de los datos obtenidos mediante la anamnesis del paciente que –siempre necesaria– cobra especial importancia en el diagnóstico de esta patología. El contacto con animales –cabras y ovejas fundamentalmente– o la ingesta de productos lácteos no pasteurizados debe alertarnos en la sospecha de este cuadro.

En relación a los hallazgos de laboratorio parece común una discreta leucocitosis<sup>23</sup>, así como análisis y cultivos de orina negativos. Los hallazgos ecográficos en la orquiepididimitis de origen brucelar no suelen diferir de los encontrados en otras orquiepididimitis granulomatosas, aunque la heterogeneidad en la ecoestructura, diferencias focales de ecogenidad y la aparición de hidrocele con granulaciones o septos en un paciente con infección escrotal y en un área geográfica endémica, puede aumentar la probabilidad de que estemos frente a una orquitis brucelosa<sup>29</sup>.

El diagnóstico de certeza se obtiene mediante hemocultivos positivos, test de Coombs, títulos serológicos concluyentes (en regiones no endémicas es significativo un título de 1:320 o 1:640, mientras que en zonas no endémicas un título de 1:160 ya se puede considerar positivo). Una prueba de Rosa de Bengala positiva en sangre a la espera de los cultivos puede ser de gran utilidad. También puede considerarse la etiología brucelar ante la remisión del cuadro tras instaurar tratamiento específico.

La pauta antibiótica recomendada es la asociación de rifampicina (600 mg/24 h) y doxiciclina (200 mg/24 h) durante un periodo mínimo de 6 semanas. Debe administrarse de forma precoz y completa para evitar la complicación hacia formas abscesificantes y necrotizantes que pueden llegar a precisar orquiectomía<sup>25</sup>.

## BIBLIOGRAFÍA

1. Wise GJ, Marella VK. Genitourinary manifestations of tuberculosis. *Urol Clin North Am.* 2003 Feb; 30(1):111-21.
2. Cek M, Lenk S, Naber KG et al. EAU guidelines for the management of genitourinary tuberculosis. *Eur Urol.* 2005 Sep;48 (3):353-62.
3. <http://www.who.int/mediacentre/factsheets/fs104/en/print.html>
4. Le Guillou M, Pariente JL et Gueye SM. Tuberculose urogénitale. *Encycl Méd Chir Néphrologie - Urologie,* 18-078-A-10, 1993, 12 p.
5. Johnson WD, Johnson CW, Lowe F.C. Tuberculosis y enfermedades parasitarias del aparato genitourinario. En *Campbell Urología.* Editorial Médica Panamericana 8.ª ed. Buenos Aires, 2004. Tomo 1: pp. 808-863.
6. López Cubillana P, Asensio Egea L. Tuberculosis genitourinaria. En *Libro del residente.* Ed. Resel Estévez, L. Madrid: Asociación Española de Urología; 1998: 405-416.
7. Matos MJ, Bacelar MT, Pinto P, Ramos I. Genitourinary tuberculosis. *Eur J Radiol.* 2005 Aug; 55(2):181-187.
8. Broseta, E. Budía A, Burgués JP, Jiménez Cruz JF. Tuberculosis urogenital. En *Urología Práctica 2004.* Editorial Tirant lo Blanch 1.ª ed. Valencia 2004. pp. 112-117.
9. Carl P, Stara L. Indications for surgical management of genitourinary tuberculosis. *World J Surg* 1997;21: 505-510.
10. Gupta NP, Kumar R, Mundada OP, Aron M, Hemal AK, Dogra PN, Seth A. Reconstructive surgery for the management of genitourinary tuberculosis: a single center experience.
11. Heyns CF, Fisher M. The urological management of the patient with acquired immunodeficiency syndrome. *BJU Int.* 2005 Apr; 95(5):709-16.
12. Hermien IF, Bouvet E, Ravery V, Delmas V et Boccon-Gibod L. Manifestations urologiques de l'infection par le virus de l'immunoféficience humaine. *Encycl Méd Chir (Editions Scientifiques et Médicales Elsevier SAS, Paris, tous droits réservés), Néphrologie - Urologie,* 18-233-A-1 2002, 10 p.



13. Hyun G, Lowe FC. AIDS and the urologist. *Urol Clin North Am.* 2003; Feb; 30(1): 101-9.
14. Evans JK, McOwan A, Hillman RJ, Forster GE. Incidence of symptomatic urinary tract infection in HIV seropositive patients and the use of co-trimoxazole as prophylaxis against *Pneumocystis carinii* pneumonia. *Genitourin Med* 1995;71:120-122. (Abs).
15. Benson PI, Smith CS. Cytomegalovirus prostatitis. *Urology* 1992; 40:165-167.
16. Lee LK, Dinneen MD, Ahmad S. The urologist and the patient infected with human immunodeficiency virus or with acquired immunodeficiency syndrome. *BJU Int.* 2001 Oct; 88(6):500-10.
17. Cespedes RD, Peretsman SJ, Blatt SP. The significance of hematuria in patients infected with the human immunodeficiency virus. *J Urol* 1995; 154: 1455-6.
18. Pollok R, Francis N, Cliff S et al. Kaposi's sarcoma in the kidney. *Int J STD AIDS* 1995; 6:289-290. (Abs).
19. Leibovitch I, Baniel Rowland RC, Smith ER Jr, Ludlow K, Donohue IP. Malignant testicular neo-plasms in immunosuppressed patients. *J. Urol.* 1996; 155: 1938-1942.
20. Hemieu JF, Boccon-Gibod L. Micturition disturbances and human immunodeficiency virus infection. *J. Urol.* 1996; 156: 157-159.
21. M. Monir Madkour en Harrison Medicina Interna. Ed. Panamericana. 1998; 162:1108-1110.
22. [http://www.isciii.es/htdocs/centros/epidemiologia/epidemiologia\\_presentacion](http://www.isciii.es/htdocs/centros/epidemiologia/epidemiologia_presentacion).
23. Memish ZA, Venkatesh S. Brucellar epididymo-orchitis in Saudi Arabia: a retrospective study of 26 cases and review of the literature. *BJU Int.* 2001; 88: 72-76.
24. Al-Tawfiq JA. Brucella epididymo-orchitis: a consideration in endemic area. *Int Braz J. Urol.* 2006 May-Jun; 32(3):313-5.
25. Alacreu JM, Gómez López L, Delgado F, Palmero Martí JL, Pacheco Bru JJ, Pontones Moreno JL, Jiménez Cruz JF. Brucellar orchiepididymitis. *Actas Urol Esp.* 2004 Nov-Dec; 28(10):774-6.
26. Herrero Polo E, Andréu García A, Alapont Alacreu J, M et al. Renal brucellosis: an exceptional pathology. *Arch Esp Urol.* 2004; 57(10): 1130-1133.
27. Colmenero JD, Reguera JM, Martos F et al. Complications associated with brucella melitensis infection: a Study of 530 cases. *Medicine* 1997;75: 195-211.
28. Ibrahim AI, Awad R, Shetty SD, Saad M, Bilal NE. Genito-urinary complications of brucellosis. *Br J Urol.* 1988 Apr; 61(4):294-8.
29. Ozturk A, Ozturk E, Zeyrek F, Onur K, et al. Comparison of brucella and non-specific epididymorchitis: gray scale and color Doppler ultrasonographic features. *Eur J Radiol.* 2005 Nov; 56(2):256-62.





Libro del Residente de  
**Urología**



capítulo 38

**Prostatitis y dolor  
pelviano en el varón**

*Vicente Gimeno Argente  
Enrique Broseta Rico  
Juan Fernando Jiménez Cruz*

*H. U. La Fe. Valencia*

Palabras clave: *Prostatitis. Dolor pélvico. Infección. Inflamación. Disuria.*



Libro del Residente de

# Urología



Índice capítulo 38

## Prostatitis y dolor pelviano en el varón

<b>Introducción</b> .....	673
<b>Cuadro clínico</b> .....	675
<b>Diagnóstico y diagnóstico diferencial</b> .....	675
<b>Tratamiento</b> .....	679
<b>Bibliografía</b> .....	684



## capítulo 38

# Prostatitis y dolor pelviano en el varón

## INTRODUCCIÓN

El término *prostatitis* es utilizado de modo genérico para hacer referencia a una entidad nosológica que comprende una gran variedad de alteraciones que van desde una infección bacteriana aguda o subaguda, a síntomas inespecíficos del tracto inferior genitourinario caracterizados fundamentalmente por dolor perineal o genital, síntomas miccionales como disuria y polaquiuria o disfunción sexual en sus diversas manifestaciones. Si a esta clínica ambigua le añadimos una prevalencia e incidencia elevadas, mecanismos etiopatogénicos y fisiopatológicos parcialmente desconocidos, técnicas diagnósticas complejas y controvertidas así como estrategias de tratamiento a menudo frustrantes tanto para el enfermo como para el propio

médico, tendremos servida una problemática urológica de primera magnitud.

Clínicamente existen varios síndromes prostáticos, por lo que el término genérico de prostatitis requiere una segunda expresión que haga hincapié en el presunto factor etiológico responsable del mismo. Teniendo en cuenta este hecho el *Instituto Nacional de Salud* de EE.UU. (NIH) propuso, a través de su panel de expertos, una clasificación que es la vigente en estos momentos dividiendo el síndrome de inflamación prostática en: **prostatitis aguda, prostatitis crónica bacteriana, síndrome de dolor pelviano crónico inflamatorio o no inflamatorio y prostatitis inflamatoria asintomática** <sup>[1]</sup> (Tabla I).

**Tabla I.** Clasificación NIH y definición de prostatitis.

<b>Categoría I.</b>	<b>Prostatitis bacteriana aguda</b> Infección aguda de la glándula prostática
<b>Categoría II.</b>	<b>Prostatitis bacteriana crónica</b> Infección urinaria recurrente. Infección crónica prostática
<b>Categoría III.</b>	<b>Prostatitis abacteriana crónica / Síndrome de dolor pelviano crónico</b> Dolor perineal o pelviano (3 meses mínimo) con síntomas variables miccionales o sexuales sin infección demostrada  <b>Subcategoría III a: Síndrome de dolor pelviano crónico inflamatorio</b> Leucocitos en semen, secreción prostática postmasaje o micción postmasaje  <b>Subcategoría III b: Síndrome de dolor pelviano crónico no-inflamatorio</b> No leucocitos en semen, secreción prostática postmasaje o micción postmasaje
<b>Categoría IV.</b>	<b>Prostatitis inflamatoria asintomática</b> Evidencia de inflamación en biopsia, semen, secreción prostática postmasaje o micción postmasaje en ausencia de síntomas

## Epidemiología

La prostatitis constituye la infección urinaria parenquimatosa más habitual en el varón entre la segunda y cuarta década de la vida. Tan sólo en EE.UU. genera alrededor de dos millones de consultas médicas por año. Su prevalencia resulta difícil de estimar debido a las propias limitaciones de los métodos diagnósticos y a su confusión con el resto de patología prostática. Representaría el diagnóstico urológico más común en menores de 50 años y el tercero más frecuente en mayores de 50 años tras la hiperplasia benigna de próstata (HBP) y el cáncer de próstata. Datos epidemiológicos de Norteamérica, Europa y Asia sugieren que entre el 2-10% de los adultos presentan síntomas compatibles con prostatitis crónica en algún momento de su vida, mientras que otros estudios advierten que esta patología podría asociarse o confundirse con HBP o cáncer prostático, por lo que su prevalencia real resultaría muy difícil de estimar<sup>[2]</sup>.

Cuando se estratifica la prevalencia por edad, la prostatitis se identifica en el 11% en sujetos menores de 50 años y en el 8,5% de los mayores de esa edad<sup>[3]</sup>, mientras que si se analiza la prevalencia por separado de los diferentes tipos de prostatitis se aprecia que el más frecuente es el tipo III con 62%, seguido de los I/II con 19% y el IV con 10%<sup>[4]</sup>.

## Patogenia

La patogenia de la **prostatitis aguda** difiere del resto de las entidades crónicas. En la primera existe una verdadera infección parenquimatosa aguda de la glándula prostática generalmente por uropatógenos habituales (fundamentalmente *E. coli*) y que puede provocar, si se deja evolucionar sin tratamiento, una diseminación bacteriana que desemboque en una sepsis de origen urinario o un absceso prostático que pongan en peligro la vida del paciente.

Por el contrario, en las **prostatitis crónicas** se han barajado diferentes hipótesis acerca de su etiopatogenia:

1. *Teoría obstructiva*: El origen del dolor y los síntomas irritativos u obstructivos estaría en una disfunción miccional por estenosis uretral, disinergia esfínteriana u obstrucción del cuello vesical.
2. *Teoría del reflujo intraductal*: A causa de una micción turbulenta de alta presión se produciría un reflujo de orina al interior de la glándula prostática que sería responsable de los síntomas, aunque actualmente se duda de su veracidad.
3. *Teoría infecciosa*: Es la más aceptada en la actualidad. Todo parece apuntar que la prostatitis se produce, fundamentalmente, por vía canalicular ascendente o retrógrada, salvo algunas formas infrecuentes en las que los microorganismos alcanzan la próstata por vía hematogena (*M. tuberculosis*, *Candida*, virus, etc.). Una vez las bacterias entran en los conductos y glándulas prostáticas se multiplican rápidamente e inducen una respuesta del organismo con infiltración de células inflamatorias. En los casos agudos casi toda la próstata puede estar involucrada en el proceso observándose infiltrados con bacterias y células inflamatorias vivas o muertas, células epiteliales descamadas y otros restos celulares.
4. *Teoría autoinmune*: Los estímulos antigénicos, bien microbianos o por presencia de orina por reflujo, determinan la producción local de inmunoglobulinas, tanto IgA como IgG, causantes del proceso inflamatorio local.
5. *Teoría de la agresión química*: Debido a sus diversos componentes químicos o por ser portadora de sustancias con capacidad antigénica, la orina induciría, al alcanzar por reflujo los conductos y glándulas prostáticas, una respuesta inmunológica que desencadenaría la consecuente reacción inflamatoria y, con ello, una prostatitis abacteriana.
6. *Teoría de la disfunción neuromuscular*: La prostatodinia o síndrome de dolor pelviano crónico, de acuerdo con la nueva terminología, también ha sido relacionada con el estrés y diversas alteraciones psicológicas, especialmente ansiedad y tensión emocional. Sería una forma de enfermedad psicósomática que provocaría una alteración funcional neuromuscular pélvica con el consiguiente incremento de la presión uretral proximal que, además, facilitarían el reflujo de orina hacia las glándulas prostáticas<sup>[5]</sup>.

El cuadro clínico doloroso, miccional y sexual del síndrome de dolor pelviano crónico resulta, además,

extraordinariamente similar al de la cistitis intersticial en las mujeres, lo que apuntaría a una neurofisiopatología común. Asimismo se ha demostrado la asociación de dolor pelviano o prostático y la disfunción del suelo pélvico, lo que indicaría un mecanismo etiopatogénico compartido en relación con la inervación pelviana<sup>[6]</sup>. Otro hecho que reforzaría esta teoría es la demostración de una alteración de la sensibilidad al calor/dolor a nivel de la zona perineal que originaría respuestas dolorosas desproporcionadamente altas a estos estímulos y que explicaría las dificultades que implica el tratamiento de estos síndromes dolorosos<sup>[7]</sup>.

Finalmente, una nueva teoría involucra a las prostatitis crónicas con la llamada “enfermedad pélvica venosa” que englobaría las hemorroides y el varicocele y en donde una disfunción del retorno venoso del plexo pelviano sería la responsable de las manifestaciones sobre el área prostática.

Se han descrito como factores conocidos de riesgo de prostatitis: la fimosis, coito anal no protegido, infecciones del tracto urinario, epididimitis aguda, uso de catéteres, resección transuretral de próstata y los patrones disfuncionales de flujo.

## CUADRO CLÍNICO

Los distintos procesos infecciosos o inflamatorios que afectan al área uretro-próstato-vesicular cursan con sintomatología similar. En el caso de los síndromes crónicos de prostatitis nos encontramos que unas veces los síntomas son escasos o inexistentes, comportando únicamente alteraciones en el semen que condicionan infertilidad. En otras ocasiones, predominan las manifestaciones sexuales como la disminución de la libido, pérdida total o parcial de la erección, eyaculación dolorosa, eyaculación precoz, hemoespermia o infertilidad. Pero lo más habitual es la existencia de dolor pelviano y síntomas urinarios. El dolor es referido a áreas dispares: suprapúbico, perineal, lumbosacro, escrotal, peneano y cara interna de los muslos.

Los trastornos urinarios más frecuentes están representados por la disuria, imperiosidad y polaquiuria tanto diurna como nocturna, micción dolorosa e incluso retención aguda de orina. Estos síntomas pue-

den dar lugar a diagnósticos erróneos pues la prostatitis crónica/síndrome doloroso pelviano crónico (PC/SDPC) se confunde con la HBP, dado que los síntomas del tracto urinario inferior que comparten ambas patologías provienen de una fisiopatología similar en el componente dinámico de afectación del sistema nervioso simpático. De todos los signos clínicos señalados, ninguno de ellos es específico de un tipo determinado de afección prostática excepto la forma aguda de infección de esta glándula en la cual la clínica presenta unas características muy bien definidas con fiebre, mal estado general, disuria, dolor perineal espontáneo o con la micción y, en ocasiones, retención aguda de orina.

## DIAGNÓSTICO Y DIAGNÓSTICO DIFERENCIAL

### Exploración física

Destaca la escasa significación del *tacto rectal* pues únicamente la infección aguda ofrece características específicas que llevan al diagnóstico. La próstata, aumentada de tamaño, es muy sensible a la palpación; el dolor y un vivo reflejo miccional están siempre presentes. El simple tacto puede ocasionar la emisión por el meato uretral de un exudado purulento. Por el contrario, en las restantes situaciones el tacto es anodino y meramente orientador: aumento mínimo o moderado de tamaño o sensibilidad.

### Cultivo fraccionado

Desde su descripción en 1968 por *Meares y Stamey*<sup>[8]</sup> es el método más utilizado en el diagnóstico de las prostatitis y también el más fidedigno. Se basa en la obtención por separado de las fracciones inicial y media de la orina. Tras ello se realiza un masaje prostático recogiéndose en otro recipiente estéril la secreción procedente de la glándula. Por último, se obtiene la orina postmasaje que *arrastrará* los restos de aquella que permanezca en la uretra.

En consecuencia, el cultivo de la secreción prostática obtenida por masaje y el de la orina emitida tras realizar éste constituyen las muestras en que se ha fundamentado, a lo largo de los últimos 20 años, el



diagnóstico microbiológico de prostatitis. Recientes estudios confirman la superior sensibilidad en el diagnóstico de prostatitis crónica de las fracciones EPS (secreción prostática postmasaje) y VB3 (orina postmasaje) frente a las VB1 (orina inicial) y VB2 (orina media). Sin embargo, no cabe duda de que esta prueba diagnóstica es laboriosa y desanima a muchos urólogos que acaban prefiriendo métodos más rápidos de diagnóstico. Nickel ha demostrado que utilizando únicamente la primera fracción del chorro de orina y la orina postmasaje se obtiene el mismo resultado microbiológico que empleando el método de los cuatro vasos en el 91% de los pacientes<sup>[9]</sup>.

La positividad del cultivo de secreción prostática o de orina postmasaje es definitorio de infección prostática bacteriana, mientras que su negatividad puede representar un diagnóstico de prostatitis no bacteriana o, por el contrario, ser una falacia diagnóstica. Obliga esta consideración a ser repetitivos en nuestra metodología, o bien a recurrir a otro tipo de determinaciones que complementen aquella y cubran sus posibles errores diagnósticos.

## Cultivo de semen

El semen es un conjunto de secreciones en el que la porción de origen prostático representa alrededor del 30% del volumen total. Ello le convierte en un medio idóneo para evaluar la capacidad funcionante de esta glándula, así como las alteraciones de la misma, ya que durante la eyaculación la próstata se contrae de forma generalizada vertiendo el contenido de sus acinis a la uretra prostática. Sin embargo, la demostración en más del 50% de varones sanos de microorganismos en el cultivo de semen indica que esta prueba es ineficaz cuando se utiliza aisladamente. El cultivo de semen precisa ser incorporado dentro de la metodología de cultivos fraccionados, para evitar así los falsos resultados atribuibles a contaminación de la muestra. En nuestra sistemática diagnóstica así lo hacemos, recogiendo el paciente por masturbación, como muestra final tras vaciar la vejiga. Con el cultivo de la primera orina y del semen se obtiene el mismo resultado microbiológico que con los cuatro vasos en el 86,3% de los pacientes<sup>[10]</sup>.

La prostatitis bacteriana se caracteriza por la presencia en secreción prostática, orina postmasaje o

semen, de una o más bacterias gram negativas que no crecen en los cultivos de las fracciones inicial o media, o que presenta recuentos superiores, al menos, en una fracción logarítmica. Con estas consideraciones cuantitativas, el papel de las bacterias gram negativas es uniformemente aceptado (*E. coli*, *K. pneumoniae*, *Proteus*, son las más habituales). No sucede lo mismo con las gram positivas. Del antiguo criterio de otorgarles responsabilidad cuando cumplían aquel condicionante numérico hemos pasado, tras distintos estudios<sup>[11]</sup>, a considerarlas excepcionalmente responsables de prostatitis crónica, incluyendo *E. faecalis*. Su presencia se ha interpretado como el resultado de una colonización bacteriana transitoria, microorganismos no patógenos o una siembra intermitente de patógenos. Para su consideración es preciso la repetición del cultivo fraccionado sin mediar tratamiento y la obtención de idénticos resultados. Cuando acompañan a bacterias gram negativas son éstas las que orientan la elección del antimicrobiano, sin atribuir en principio valor patogénico a las gram positivas. Sin embargo algunas especies de *Staphylococcus* coagulasa-negativo y *Coryneformes* han sido aislados en cultivos fraccionados y se postula su papel etiológico en prostatitis crónica bacteriana. Por otro lado, empleando técnicas de biología molecular y cultivos especiales se plantea la posibilidad de que tanto aquéllos como otros patógenos menos conocidos pudieran ser responsables de estas infecciones.

Cuando ante la sospecha clínica de prostatitis crónica el cultivo fraccionado es negativo, puede corresponder a un falso resultado o a una de las formas restantes: abacteriana crónica / síndrome doloroso pelviano crónico o prostatitis inflamatoria asintomática.

La repetición del estudio con resultado negativo nos lleva al diagnóstico de las otras entidades en función de la presencia (prostatitis crónica abacteriana o tipo IIIa) o ausencia (síndrome doloroso pelviano o tipo IIIb) de leucocitos en semen, secreción prostática y orina postmasaje. En la prostatitis abacteriana crónica se considera la posibilidad de atribuir su etiología a la presencia de *Mycoplasmas* (especialmente *U. urealyticum*, *U. parvum* *Mycoplasma hominis*, *Mycoplasma genitalum*) y *Chlamydias*. Sin embargo, los resultados son dispares, sobre todo en lo referente a *Chlamydias*, ya que no hay ningún test serológico que aisladamente sea confirmativo. Cuando se buscan estos microor-

ganismos, dado su aislamiento en la uretra normal, es útil incluir dentro del estudio fraccionado una toma con torunda (introducida hasta la fosa navicular) de la secreción uretral. Posteriormente se recogen las muestras habituales. En secreciones uretral, prostática y en semen se buscan, con medios adecuados, *Chlamydia*s y *Mycoplasmas*, aunque consideramos que todavía no existe una base científica suficiente que avale la especificidad de tales determinaciones.

Si comparamos el rendimiento del nuevo criterio diagnóstico consistente en la detección de leucocitos en las fracciones EPS, orina postmasaje y semen frente al antiguo criterio del estudio de la EPS, encontramos que el porcentaje de diagnóstico se incrementa desde el 28% de prostatitis crónica no bacteriana en el modo antiguo al 52% del síndrome de PC/SDPC, lo que representa casi el doble<sup>[12]</sup>. Sin embargo comienzan a aparecer estudios que cuestionan el papel predominante de los leucocitos en este diagnóstico habida cuenta de que su presencia se demuestra también en varones sanos.

### Citología exfoliativa prostática

La infección intraprostática provoca una reacción inflamatoria intensa, tanto en el interior de las glándulas afectas como alrededor de las mismas, detectable mediante estudios citológicos de la secreción prostática, orina postmasaje y semen con reconocimiento de polimorfonucleares, histiocitos, macrófagos, linfocitos y células plasmáticas. Sin embargo esta técnica plantea algunos problemas todavía no resueltos. El principal es la falta de una estandarización del procedimiento de procesado y lectura de la muestra, así como discrepancias en el punto de corte. La tendencia actual se orienta a la utilización de la cámara de recuento, con un volumen homogéneo de muestra, recuento de leucocitos por  $\mu\text{L}$  y el uso de microscopios de contraste de fase con aumento de 400X. En cuanto al punto de corte se ha propuesto recientemente, aunque pendiente de consenso internacional, que podría ser de 100, 500 y 1000 leucocitos/ $\mu\text{L}$  para VB3, EPS y semen respectivamente<sup>[13]</sup>.

### Ecografía

En las prostatitis aparecen distintos signos ecográficos, aunque, desgraciadamente, no son exclusivos de

ellas y por ende no atribuibles a cada tipo de prostatitis e incluso, por sí solos, no son suficientes para establecer el diagnóstico de la enfermedad. Los cambios ecográficos observados son: aumento de tamaño de la próstata, asimetría de los lóbulos prostáticos, incremento del diámetro de los plexos venosos periprostáticos, nódulos hiperecogénicos en la próstata externa, evidencia de litiasis intraprostática, presencia de halos hipoeoicos periuretrales o calcificaciones entre la zona transicional y la cápsula.

El hallazgo de uno o más junto a la sospecha clínica plantea la necesidad de un estudio microbiológico fraccionado repetitivo. De igual forma, el seguimiento ecográfico de esos hallazgos puede ser útil para evaluar la respuesta al tratamiento.

### Estudio bioquímico

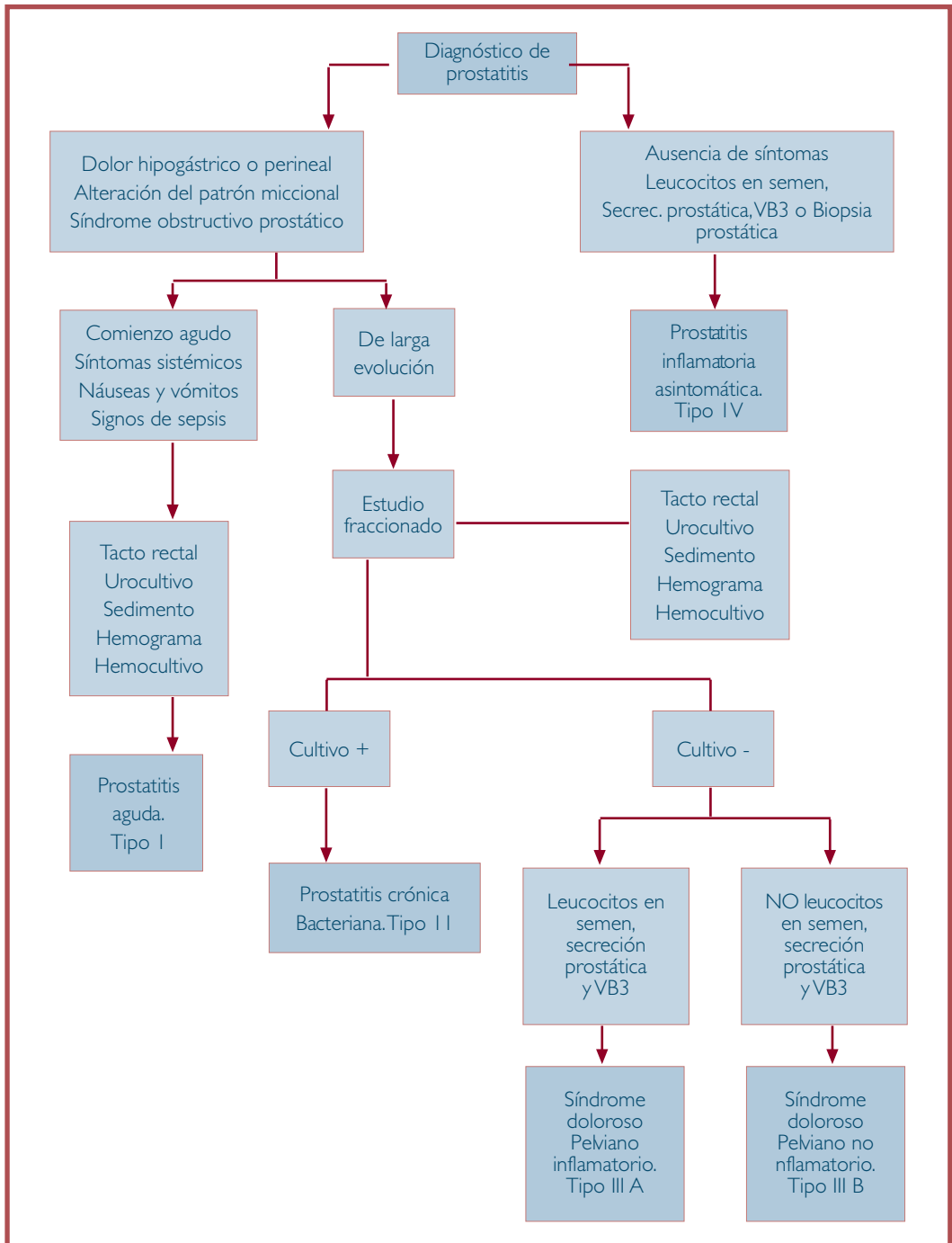
La determinación de distintas sustancias secretadas por la próstata es útil en el conocimiento del funcionamiento de ésta y, por ello, un parámetro válido en la evaluación de la prostatitis, principalmente la cuantificación en plasma seminal de fosfatasa ácida, ácido cítrico y zinc. Sin embargo, esta valoración bioquímica se ve limitada por la dependencia hormonal de la secreción prostática y por el número importante de falsos resultados negativos.

El PSA (antígeno prostático específico) total en sangre aumenta en la prostatitis aguda, normalizándose con la resolución de ésta. Por el contrario, en las restantes categorías de prostatitis sólo resulta anormal en el 6-15% de casos. De cualquier modo, un PSA sérico elevado en un varón joven sugiere inflamación prostática, aunque, salvo en la forma aguda, su rendimiento diagnóstico es pobre, siendo aconsejable su repetición antes de indicar la realización de una biopsia prostática. Sin embargo, la presencia de niveles altos mantenidos de PSA tras un episodio de prostatitis crónica obliga siempre a descartar un cáncer de próstata<sup>[14]</sup>.

### Respuesta inmune

La próstata es una estructura parenquimatosa y como tal responde a la infección, con la formación de anticuerpos. La cuantificación de inmunoglobulinas en la secreción prostática demuestra un incremento de IgA en la forma bacteriana, incluso una IgA específica

**Figura 1.**



a *E. coli*. Aunque precisan de confirmación, estos estudios sería una gran ayuda en pacientes con cultivos de dudosa interpretación o negativos, y por supuesto, para verificar la respuesta al tratamiento y tener constancia de la curación microbiológica.

## Biopsia prostática

Teniendo en cuenta la localización de la prostatitis crónica, esperar resultados positivos de la biopsia parece residir más en el azar que en la efectividad del método. Además, en el estudio histológico de próstatas biopsiadas o extirpadas se encuentran cambios inflamatorios sin que el paciente nunca aquejase síntomas de prostatitis, lo que podría atribuirse a cambios inespecíficos de etiología desconocida. A esto se une, además, que el cultivo del cilindro del tejido es susceptible de fácil contaminación, por lo que esta técnica, en principio, no es utilizada en el diagnóstico de prostatitis.

## Estudio urodinámico

En pacientes con sospecha clínica más cultivos fraccionados y citología negativos, el único diagnóstico posible es el de síndrome de dolor pelviano crónico no inflamatorio. En estos casos, la sintomatología es la resultante de una alteración funcional de la vejiga, uretra o musculatura del suelo pélvico, ya sea aisladamente o interrelacionada. Sería la traducción masculina de un cuadro psicósomático similar al del síndrome uretral en la mujer. Los hallazgos urodinámicos (cistomanometría, perfil uretral y electromiografía perineal) son superponibles: incremento de la presión uretral máxima de cierre, disminución del flujo miccional con aumento del tiempo de micción y disinergia detrusor-esfínter<sup>15</sup>.

De este análisis de los diferentes métodos diagnósticos se desprende que el estudio microbiológico fraccionado al menos con las determinaciones VB3, semen y EPS, así como la citología, son básicos. La ecografía es complementaria. La urodinámica hay que efectuarla ante la negatividad de los dos primeros. En un medio de atención primaria el diagnóstico requiere, en caso de prostatitis bacteriana tipo I y II, una historia clínica, exploración y urocultivos de localización. En caso de prostatitis crónica se precisa además puntuación de síntomas, flujometría, citología urinaria y orina residual. Son opcionales e individualizadas en cada caso el análisis de semen, muestra uretral con

torunda, urodinámica, cistoscopia, PSA y ecografía. Por último, el estudio inmunológico sigue siendo una vía abierta a la investigación y el inmediato futuro nos definirá exactamente su posición (Figura 1).

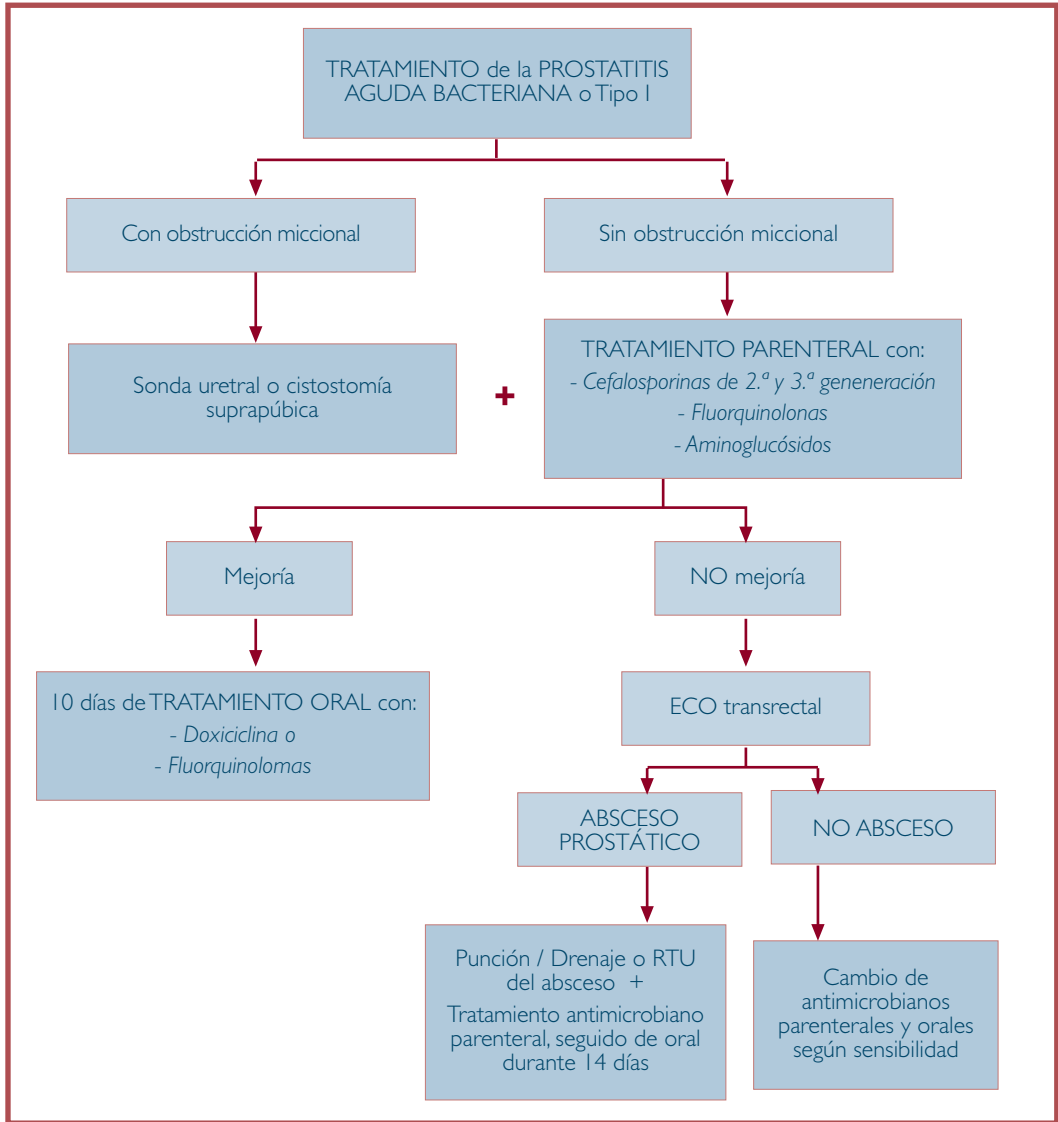
## TRATAMIENTO

La **prostatitis aguda** (categoría I de la clasificación NIH) es un cuadro infeccioso grave que exige un inmediato tratamiento antimicrobiano una vez recogida para cultivo la orina y, si lo hay, un exudado uretral (que debe fluir espontáneamente). Optaremos por un antibiótico bactericida, adecuado para gram negativos, con altas concentraciones en suero, buena difusión tisular y administrable por vía parenteral. La ausencia de mejoría del cuadro de prostatitis aguda debe prevenimos acerca de la posibilidad de una infección micótica o un absceso prostático (Figura 2).

En la **prostatitis bacteriana crónica** (categoría II de la clasificación NIH), son complejos tanto el diagnóstico como el tratamiento puesto que los antimicrobianos deben ser capaces de alcanzar por completo el interior de la glándula. Por ello requieren cumplir una serie de condicionantes para difundir a su través como son liposolubilidad, baja unión proteica, elevada pKa o constante de ionización y gradiente ácido de pH. El pH normal del fluido prostático es 6,5-6,7 pero se incrementa a 7-8,3 en caso de prostatitis crónica. Es por ello que el gradiente ácido de pH favorece la difusión intraprostática. Los beta-lactámicos difunden mal al fluido prostático pues tienen un bajo pKa o constante de disociación iónica y escasa solubilidad lipídica. Algunas cefalosporinas alcanzan concentraciones iguales o superiores a las inhibitorias. En cambio, difunden adecuadamente al líquido prostático: tobramicina, netilmicina, trimetoprim, doxiciclina, minociclina, ácido pipemídico, norfloxacin, ciprofloxacino, sulfonamidas, nitrofurantoina, ofloxacino, fosfomicina, aztreonam y ceftriaxona<sup>16,17</sup>.

Los ciclos de tratamiento son de 6-12 semanas, con control microbiológico fraccionado una semana después. Si éste es negativo se repetirá 4 semanas más tarde, y de continuar la negatividad, con curación o mejoría clínica, cada tres meses hasta completar un año de seguimiento. Con esta sistemática se logra un 50-60% de curaciones. En los casos inicialmente refrac-

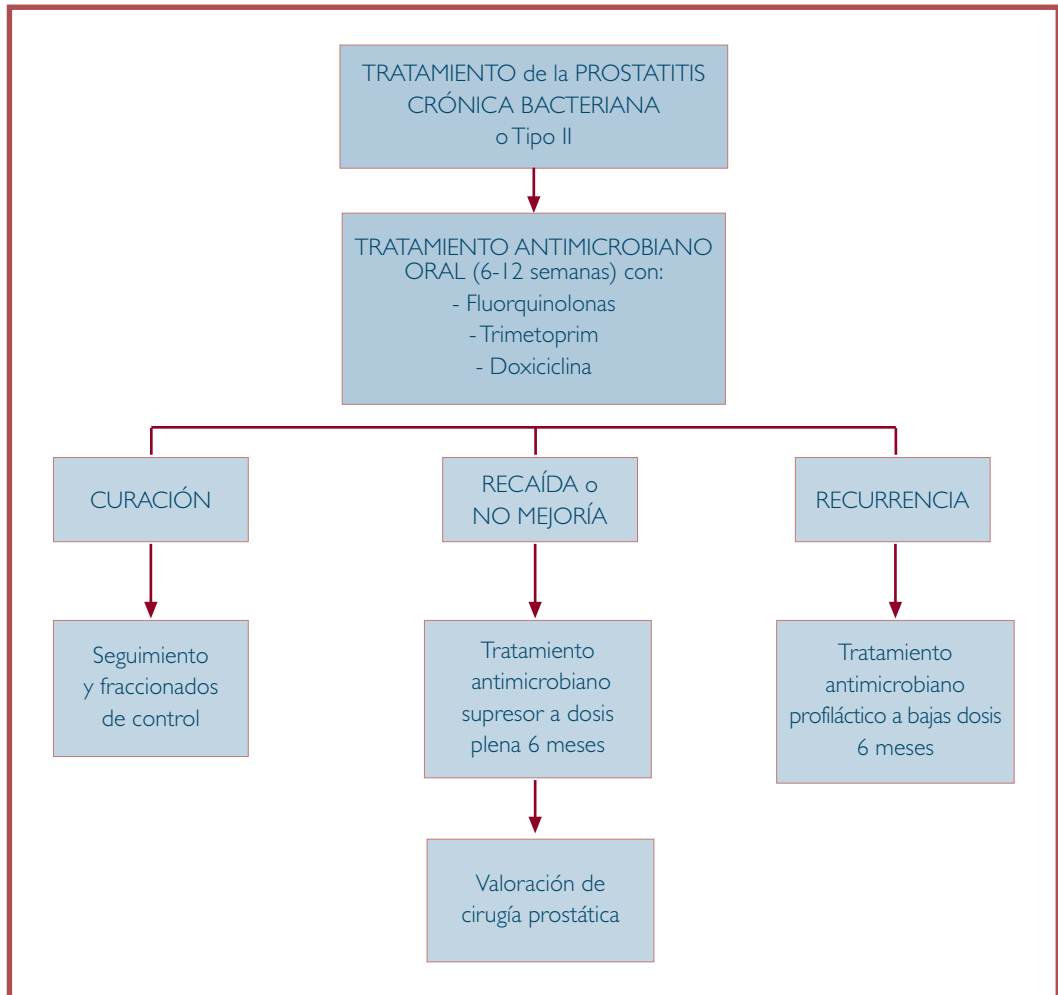
**Figura 2.**



tarios al tratamiento se utiliza una terapia antimicrobiana supresora durante un lapso de tiempo más prolongado unido a eyaculaciones frecuentes. Otra opción terapéutica, que obviaría los problemas ligados a la difusión, es la administración intraprostática por punción de antibióticos, que se facilita mediante el uso de ecografía para seleccionar el lugar de la próstata externa donde colocar la aguja. De esta forma es posible

utilizar cualquier antimicrobiano que, teóricamente, alcanzará elevadas concentraciones en el parénquima prostático. Los resultados obtenidos son similares a los del tratamiento oral a largo plazo, por lo que es un método para pacientes seleccionados ante el fracaso de la terapia oral. En casos especialmente rebeldes al tratamiento, la cirugía exéretica de la glándula podría ser el último paso terapéutico (Figura 3).

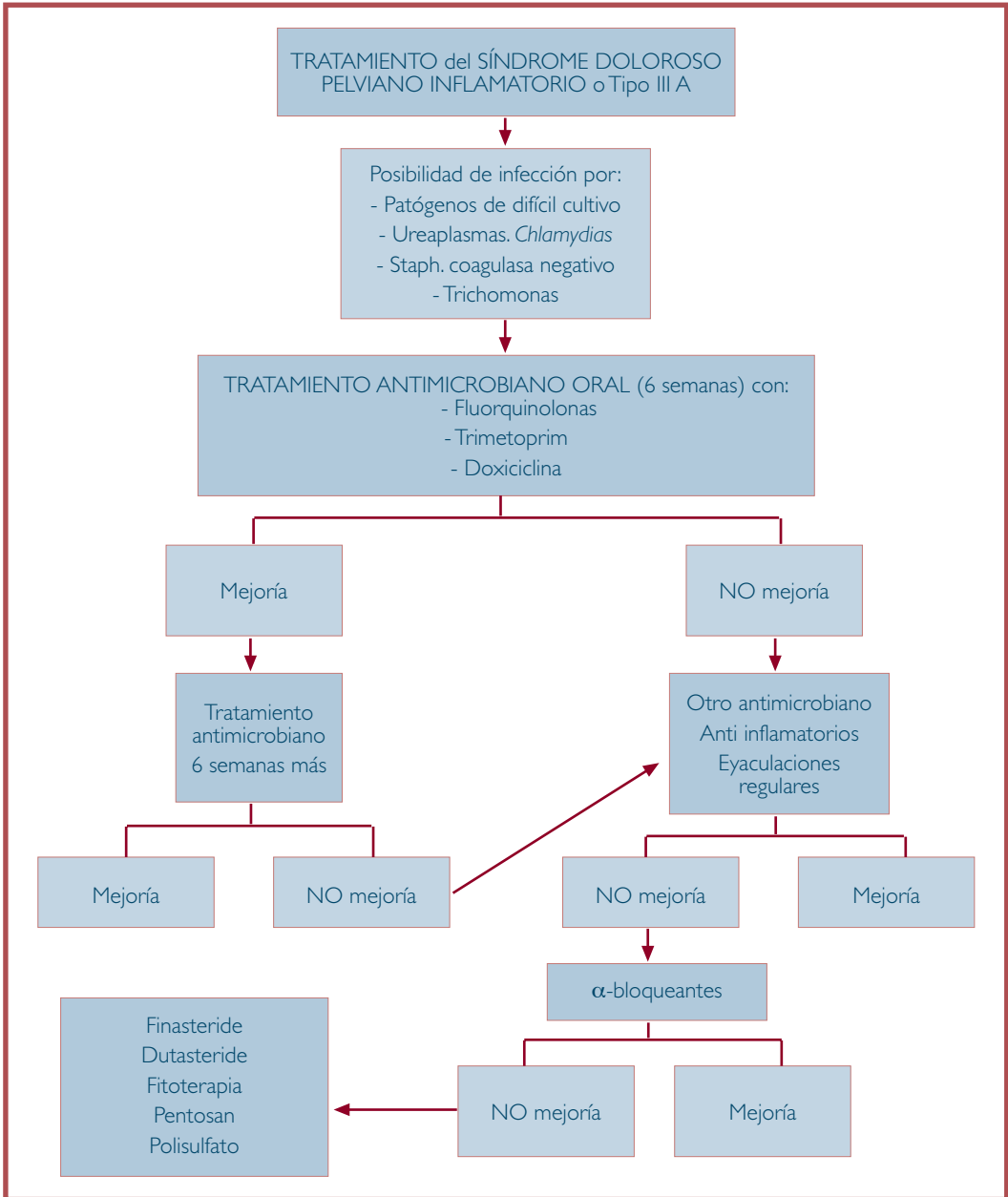
Figura 3.



En las antiguamente catalogadas prostatitis bacterianas crónicas encontramos ahora dos subcategorías en las que los diferentes tratamientos no se hallan tan unánimemente respaldados por trabajos en la literatura científica. En pacientes diagnosticados de síndrome doloroso pelviano/prostatitis crónica y mediante el estudio de los cultivos, recuentos leucocitarios y niveles de anticuerpos de las fracciones VB3, VB2 y secreciones prostáticas se encuentra que el 48% de ellos queda englobado en la categoría IIIA y el 38% en la IIIB con sólo el 14% en la II, y aunque la mayoría presentan anticuerpos negativos, experimentaron una mar-

cada mejoría tras un tratamiento de 12 semanas con ofloxacino, por lo que se considera que estos factores diagnósticos no predicen fehacientemente la respuesta antibiótica en este grupo de pacientes. Es por ello que mientras que algunos autores sostienen la utilización de antimicrobianos en la prostatitis crónica / síndrome de dolor pelviano crónico, estudios multicéntricos aleatorios utilizando antimicrobianos como levofloxacino vs. placebo 6 semanas no mostraron diferencias significativas entre ambos grupos, por lo que ponen en tela de juicio el valor de estos tratamientos empíricos.

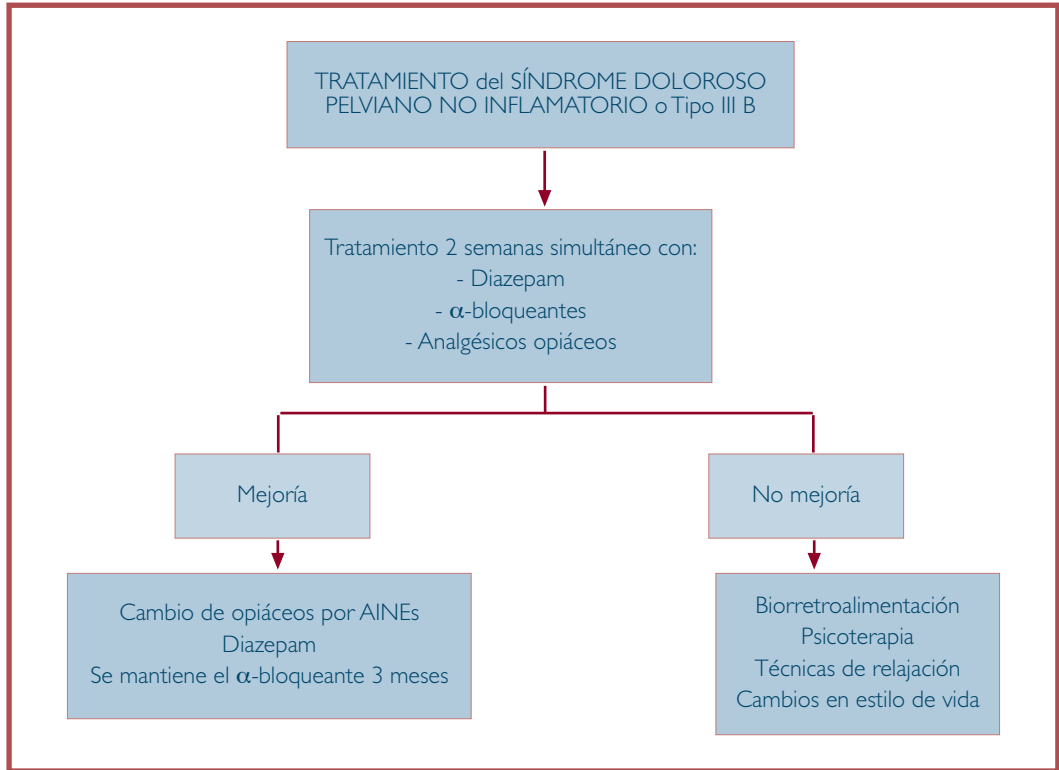
**Figura 4.**



En la IIIa o **síndrome de dolor pelviano crónico inflamatorio** pautamos tandas de antimicrobianos de modo empírico con recomendación de eyaculacio-

nes frecuentes. También son aconsejables los  $\alpha$ -bloqueantes (como fenoxibenzamina, alfuzosina, doxazosina, terazosina o tamsulosina) antiinflamatorios (como indo-

Figura 5.



metacina o los nuevos inhibidores COX-2), inhibidores de la 5- $\alpha$ -reductasa (finasteride y dutasteride), pentosanpolisulfato e incluso la termoterapia que mediante el calor aplicado directamente a la próstata podría contribuir a la cicatrización de la inflamación crónica, mejorar la sintomatología por lesión de los plexos nerviosos prostáticos o ejercer un efecto bactericida *in vitro*<sup>18,19</sup>.

El uso de  $\alpha$ -bloqueantes se justifica en el síndrome de dolor pelviano crónico, pero también en la prostatitis bacteriana y abacteriana en combinación con antimicrobianos puesto que proporcionan una clara mejoría clínica, con especial énfasis en el IPSS y en los cuestionarios de calidad de vida, además de disminuir el índice de recidivas controladas mediante el estudio de las EPS. Aunque con escaso refrendo en la literatura internacional, la fitoterapia con quercetina o polen de abeja ha mostrado en algún estudio ser una alternativa en caso de fracaso de la terapia convencional. (Figura 4).

En la subcategoría IIIb o **síndrome de dolor pelviano crónico no-inflamatorio** se recomienda probar, de modo secuencial, con  $\alpha$ -bloqueantes, analgésicos, relajantes musculares, técnicas de biorretroalimentación y cambios en el estilo de vida<sup>20</sup> (Figura 5).

En la categoría IV o **prostatitis asintomática inflamatoria** no se recomienda tratamiento alguno, excepto en casos de PSA elevado o infertilidad.

En resumen, además de la utilización de antimicrobianos y aunque la obstrucción del cuello vesical es una complicación infrecuente del síndrome prostatitis, los fármacos que producen una apertura de la región de salida uretro-vesical pueden contribuir a aliviar la sintomatología tanto obstructiva como irritativa de estos pacientes y a mejorar la deteriorada calidad de vida que presentan.



## BIBLIOGRAFÍA

1. Krieger JN, Nyberg L, and Nickel JC: NIH consensus definition and classification of prostatitis. *JAMA*, 1999. 282: 236-237.
2. Tan JK, Png DJ, Liew LC, and Wong ML: Prevalence of prostatitis-like symptoms in Singapore: a population based study. *Singapore Med J*, 2002. 43: 189-193.
3. Nickel JC, Downey J, Hunter D, Clark J: Prevalence of Prostatitis-Like Symptoms in a Population Based Study Using the National Institutes of Health Chronic Prostatitis Symptom Index. *J Urol*, 2001. 165:842-845.
4. Clemens JQ, Meenan RT, O'Keeffe Rosetti MC, Gao SY, Calhoun EA: Incidence and clinical characteristics of National Institutes of Health type III prostatitis in the community. *J Urol*, 2005. 174(6):2319-2322.
5. Krieger JN, Egan KJ, Ross SO, Jacobs R, Berger R: Chronic pelvic pain represent the most prominent urogenital symptoms of "chronic prostatitis". *Urology*, 1996. 48:715-772.
6. Clemens JQ, Nadler RB, Schaeffer AJ, Belani J, Albaugh J, Bushman W: Biofeedback, pelvic floor reeducation and bladder training for male chronic pelvic pain syndrome. *Urology*, 2000. 56:951-955.
7. Yang CC, Lee JC, Kromm BG, Ciol MA, Berger RE: Pain sensitization in male chronic pelvic pain syndrome: why are symptoms so difficult to treat? *J Urol*, 2003. 170:823-826.
8. Meares EM and Stamey TA: Bacteriological localization patterns in bacterial prostatitis and urethritis. *Invest Urol*, 1968. 5: 492-518.
9. Nickel JC: The pre and postmasage test (PPMT): a simple screen for prostatitis. *Tech Urol*, 1997. 3: 38-43.
10. Budía A, Palmero JL, Broseta E, Tejadillos S, Benedicto A, Queipo JA, Gobernado M, Jiménez Cruz JF: Value of semen culture in the diagnosis of chronic bacterial prostatitis: a simplified method. *Scand J Urol Nephrol*, 2006. 40:326-331.
11. Jiménez Cruz JF, Martínez M, Allona A, De Rafael L, Navío S, Baquero M: Prostatitis: Are the Gram-positive organism pathogenic? *Eur Urol*, 1984. 10: 311-314.
12. Krieger JN, Jacobs RR, Ross SO: Does the chronic prostatitis/pelvic pain syndrome differ from nonbacterial prostatitis and prostatodynia? *J Urol*, 2000. 165:1554-1558.
13. Lorence D, Villanueva S: Citología Inflamatoria en la prostatitis crónica (CP/CPPS). *Urol Integr Invest*, 2004. 9:127-132.
14. Sindhvani P, Wilson CM: Prostatitis and serum prostate-specific antigen. *Curr Urol Rep*, 2005. 6:307-312.
15. Jiménez Cruz JF and Broseta E: Bladder neck obstruction. En Whitfield y cols. *Textbook of genitourinary surgery*. 1998, Oxford: Blackwell Science Ltd. 532-546.
16. Charalabopoulos K, Karachalios G, Baltogiannis D, Charalabopoulos A, Giannakopoulos X, and Sofikitis N: Penetration of antimicrobial agents into the prostate. *Chemotherapy*, 2003. 49: 269-279.
17. Wagenlehner FM, Weidner W, Sorgel F, and Naber KG: The role of antibiotics in chronic bacterial prostatitis. *Int J Antimicrob Agents*, 2005. 26: 1-7.
18. Shoskes DA, Hakim L, Ghoniem G, and Jackson CL: Long-term results of multimodal therapy for chronic prostatitis/chronic pelvic pain syndrome. *J Urol*, 2003. 169: 1406-1410.
19. Olavi L, Make L, and Imo M: Effects of finasteride in patients with chronic idiopathic prostatitis: A double-blind placebo-controlled pilot study. *Eur Urol*, 1998. 33: 24-29.
20. Shoskes DA and Katz E: Multimodal therapy for chronic prostatitis/chronic pelvic pain syndrome. *Curr Urol Rep*, 2005. 6: 296-299.

Libro del Residente de  
**Urología**



capítulo 39

**Infecciones urogenitales  
y enfermedades de  
transmisión sexual**

*Roberto Ballesterro Diego  
José Luis Gutiérrez Baños  
Bernardo Martín García*

*H. U. Marqués de Valdecilla. Santander*

Palabras clave: *Enfermedades de transmisión sexual. Sífilis. Uretritis. Herpes genital.*



# Libro del Residente de Urología



Índice capítulo 39

## Infecciones urogenitales y enfermedades de transmisión sexual

<b>Introducción</b> .....	689
<b>Epidemiología</b> .....	689
<b>Historia clínica y examen físico en las ETS</b> .....	690
<b>Uretritis</b> .....	690
<b>Úlcera genital</b> .....	696
<b>Gangrena de Fournier</b> .....	708
<b>VIH y SIDA</b> .....	709
<b>Bibliografía</b> .....	710



## capítulo 39

# Infecciones urogenitales y enfermedades de transmisión sexual

## INTRODUCCIÓN

Las enfermedades de transmisión sexual (ETS) comprenden varios tipos de enfermedades que normalmente se transmiten o contagian durante las relaciones sexuales o actos que tienen el mismo significado, aunque en casos ocasionales se pueden adquirir por otros medios.

Las principales vías de transmisión son las mucosas de la boca, los órganos genitales y el ano.

Se pueden clasificar según los patógenos que las generan, los síndromes que producen o según su aparición histórica: ETS de 1.ª generación (ETS clásicas: sífilis, chancroide, granuloma inguinal, gonorrea y linfogranuloma venéreo), ETS de 2.ª generación (infecciones por herpes, *Chlamydia trachomatis* y *Ureaplasma urealyticum*) y ETS de 3.ª generación (VIH, citomegalovirus y papilomavirus).

## EPIDEMIOLOGÍA

A partir de la década de los 70 se registró un aumento en la incidencia y variedad de las ETS, que junto a la aparición del VIH causó auténtico pánico entre la población sexualmente activa, lo que contribuyó a una mayor concienciación y a la utilización de métodos de barrera, especialmente entre la población homosexual. En nuestro medio se logró un descenso en la curva de ETS y SIDA hasta el punto que las enfermedades clásicas se hicieron epidemiológicamente casi inoperantes y los programas básicos de reservaron para el estudio de los virus.

Sin embargo con el nuevo siglo se ha producido un nuevo rebrote en la aparición de estas enfermedades, no solamente por factores irreversibles como el incremento natural de la población, la mayor duración de la vida sexual o las mejoras en el diagnóstico. A estos hay que añadir factores socioeconómicos y culturales como el mayor poder adquisitivo, los movimientos migratorios con niveles socioeconómicos precarios, el turismo, la liberación económica y sexual de la mujer; la aparición de hábitos sexuales diferentes, sin que ello excluya la prostitución, el exceso de confianza que ha producido la mejora en los tratamientos del SIDA y los cambios en los comportamientos de la homosexualidad.

Las ETS son más frecuentes en personas jóvenes sexualmente activas. Los índices siguen siendo más elevados en hombres que en mujeres pero esta diferencia se está igualando.

Las ETS clásicas se relacionan con un sector de la población con alto cambio de pareja que suele estar caracterizado por la pobreza, la prostitución, el abuso de sustancias tóxicas y la ausencia de utilización de métodos protectores de barrera. Sin embargo, las ETS víricas o la infección por chlamydias, ambas con un periodo de incubación más largo se asocian también a una tasa baja de cambio de pareja, por lo que están presentes en todos los estratos sociales, incluso en aquellos que consideramos de bajo riesgo.

Los homosexuales, a pesar de su cambio de comportamiento sexual a consecuencia de la aparición del SIDA, siguen con tasas de incidencia de ETS superiores a la población heterosexual, probablemente por cierta despreocupación con respecto al SIDA origina-

da por la mejoría en los tratamientos y por el aumento en la supervivencia.

Debemos de señalar la importancia de la ETS más devastadora de todas, la **infección por el virus de la inmunodeficiencia humana (VIH)**. Se ha demostrado la que la inflamación ocasionada por otras ETS aumenta mucho la transmisión del VIH por contacto sexual. Por tanto, la profilaxis de las ETS es crucial en las estrategias de prevención del VIH. También se debe tener en cuenta que las ETS pueden afectar adversamente el curso clínico de la enfermedad de VIH, y viceversa.

Por tanto el control de las ETS es difícil y en su diagnóstico y tratamiento nos enfrentamos a varios problemas: a) Una clínica no muy llamativa e inespecífica, y sobre todo en la mujer muchas veces asintomática. b) Etiología variada. c) Necesidad de diagnosticar y tratar a la pareja sexual. d) Cumplimiento difícil por la mala concienciación de los pacientes.

Por tanto, se convierte en una necesidad fundamental romper la cadena epidemiológica a todos los niveles posibles. En primer lugar con métodos profilácticos de barrera. Una vez producida la infección es fundamental concienciar al paciente de la importancia de la misma. La detección y tratamiento de los compañeros sexuales de forma presuntiva, no sólo a los que tengan síntomas, sino a todo contacto y sin esperar los resultados de pruebas diagnósticas específicas ya que este puede reinfectarse y promover la diseminación a otras personas. Por último, es fundamental un adecuado tratamiento y seguimiento, facilitado por las dosis únicas administradas bajo vigilancia.

## **HISTORIA CLÍNICA Y EXAMEN FÍSICO EN LAS ETS**

Para determinar el riesgo de ETS es imprescindible una **detallada historia clínica** con datos sociales y sexuales que incluyan los hábitos que puedan tener importancia como el tipo de prácticas sexuales y el abuso de drogas.

La exploración física es sencilla y debe incluir todas las superficies expuestas en un examen genital que

incluyan cara, cabeza, manos, antebrazos, abdomen, área púbica, nalgas y muslos. Exploraremos la boca y garganta, así como las cadenas ganglionares inguinales, axilares, cervicales y supraclaviculares en busca de adenopatías. En los hombres se inspecciona el área genital, pubiana e inguinal. Se palpa el pene buscando secreción uretral y el contenido escrotal. En los hombres homosexuales se debe investigar la región anal y perineal. La exploración en las mujeres debe incluir un examen meticuloso de genitales externos, ano y periné. Un examen con espéculo del cérvix y mucosa vaginal, así como una exploración bimanual. En pacientes con síntomas sugestivos de proctitis se hace necesaria una anoscopia para valorar la mucosa rectal.

## **URETRITIS**

Consiste en una inflamación de la uretra producida en la mayoría de las ocasiones por infecciones transmitidas a través de relaciones sexuales. Se manifiesta clínicamente por supuración, hemorragia uretral y molestias miccionales. En ocasiones puede ser asintomática u oligosintomática. Según su etiología se dividen en uretritis gonocócicas (UG) y no gonocócicas (UNG).

### **Uretritis gonocócica**

#### **Epidemiología**

Si bien ha disminuído su índice general, continúa siendo una infección con una alta tasa de incidencia. Es muy frecuente en adolescentes y minorías raciales y étnicas en estratos socioeconómicos bajos. Los factores de riesgo son: edad < 25 años, ETS previa, múltiples parejas sexuales, prostitución, ausencia de métodos anticonceptivos de barrera y abuso de drogas. La mayor parte de los casos se transmite vía sexual, riesgo que se incrementa con el número de contactos sexuales de una pareja infectada. También se puede transmitir por el sexo oral si la pareja tiene infectada la faringe y en raros casos se ha observado transmisión por contacto con secreciones sin penetración.

#### **Etiopatogenia**

La gonococia es una infección causada por *Neisseria gonorrhoeae*, un diplococo gramnegativo. La infección se transmite habitualmente por vía sexual y su localización suele ser la uretra y el cérvix uterino,

## 39. Infecciones urinarias: generalidades y enfermedades de transmisión sexual

desde donde vía ascendente puede extenderse. En raras ocasiones se pueden producir inoculaciones extragenitales (a veces accidentales) o hematógenas.

### **Clínica**

En el varón, el periodo de incubación es de 2 a 5 días. Se inicia con una inflamación del meato, secreción mucosa, prurito y escozor, que se incrementan con la micción. A medida que el proceso avanza, aumenta la sintomatología, aparece el dolor y aparece una **supuración amarilla o verdosa** (Figura 1).

La infección puede limitarse a uretra anterior o extenderse a uretra posterior con síntomas aún más intensos, polaquiuria, hemorragia uretral e incluso febrícula.

En la mujer, se afectan fundamentalmente el cérvix y la uretra pudiendo producir supuración uretral,

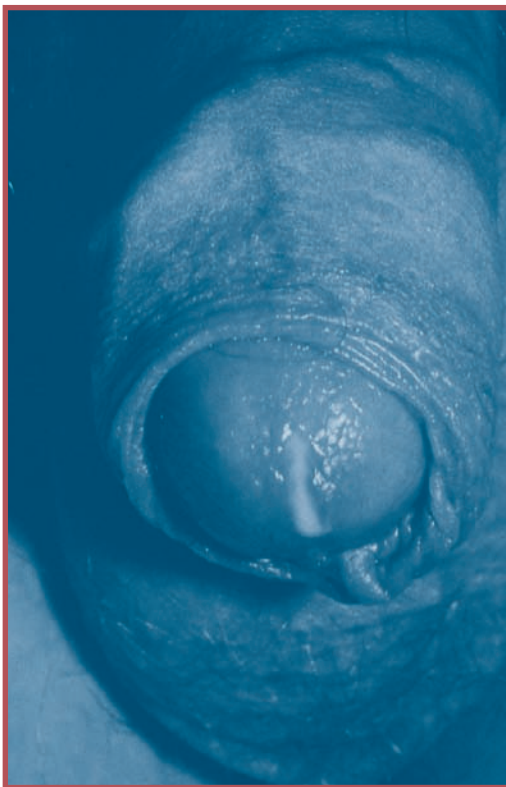flujo vaginal amarillo-verdoso, molestias miccionales, irritación y prurito vaginal. Sin embargo, en la mayoría de los casos la infección es asintomática o los síntomas pasan inadvertidos. En las niñas puede debutar con síntomas de vulvovaginitis.

Otras localizaciones de la infección gonocócica pueden ser: rectal (tras relaciones anales o por extensión a partir de lesiones genitales en mujeres), faríngea, oftálmica y la gonococia diseminada con sintomatología sistémica.

Las complicaciones más frecuente en el hombre son: la orquiepididimitis, la prostatitis aguda, la infección de glándulas periuretrales de Cowper, cistitis y la temida estenosis uretral permanente que suele afectar a grandes tramos de uretra.

En la mujer se pueden producir: bartolinitis, infección de glándulas periuretrales, endometritis, salpingitis, ooforitis y enfermedad pélvica inflamatoria que a su vez puede dar lugar a esterilidad y embarazos ectópicos.

**Figura 1.** Uretritis gonocócica.



### **Diagnóstico**

Es importante la recolección de muestras de áreas no contaminadas, ya que la uretra tiene una extensa flora bacteriana normal. Las muestras deben recogerse del interior de la uretra con un hisopo uretrogenital embebido en alginato de calcio al menos una hora después de que el paciente haya orinado. El hisopo debe insertarse unos 2-4 cm y hacerlo girar suavemente.

El método más rápido y sencillo es una tinción de gram y examen microscópico del exudado. La aparición en el exudado uretral de diplococos gramnegativos dentro de algunos PMN se considera diagnóstica.

No obstante es conveniente su confirmación mediante cultivo en medios adecuados, sobre todo en mujeres o en localización extra-uretral (Thayer Martin, Martin-Lewis o New Cork city). El diagnóstico diferencial se plantea fundamentalmente con las uretritis no gonocócicas, que son revisadas más adelante ya que coexisten en un 25% con infecciones por *Chlamydia trachomatis*.

### **Tratamiento**

En las infecciones gonocócicas no complicadas de uretra, cérvix y recto los regímenes recomenda-



dos son **ceftriaxona 125 mg** intramuscular, **cefixima oral 400 mg** y **ciprofloxacino 500 mg** oral, todas ellas en dosis únicas. Debido a la frecuente asociación con infecciones por *Chlamydia trachomatis*, en general se aconseja el tratamiento conjunto en casos de duda (ver más adelante). En mujeres gestantes es preferible una pauta con cefalosporinas, y si no se tolera una dosis única de **espectinomicina 2 g** intramuscular.

En casos de alergia o intolerancia a los fármacos anteriores, la alternativa a utilizar es espectinomicina 2 g intramuscular en dosis única. Los pacientes con infección por VIH pueden ser tratados con los mismos esquemas terapéuticos. En la bibliografía proporcionada en este capítulo pueden encontrarse las pautas a utilizar en otras presentaciones de la infección por gonococos.

## Uretritis no gonocócicas (UNG)

### Epidemiología

La incidencia de las UNG ha aumentado con mayor rapidez que cualquier otra ETS, junto al herpes genital y las verrugas genitales. Las UNG a menudo no son comunicadas a las autoridades de salud, por lo que las parejas sexuales no suelen ser examinadas ni tratadas. Las UNG suelen afectar a hombres de nivel socioeconómico más alto que las UG, y es más común que las UG entre los homosexuales. Por tanto, es probable que la incidencia de estas uretritis y las infecciones asociadas continúen en aumento.

### Etiopatogenia

Las uretritis no gonocócicas son todas las que no son causadas por *Neisseria gonorrhoeae*. La mayoría son infecciosas y transmisibles mediante relación sexual. El principal agente etiológico implicado es *Chlamydia trachomatis* en un 25-50% de los casos. Otros gérmenes que producen uretritis por contagio sexual con menor frecuencia son: *Ureaplasma urealyticum* (20-30%), *Trichomonas vaginalis* (2-5%) y bacilos gram negativos en diabéticos, homosexuales y sondados.

Por último, infecciones por virus del herpes simple, papovavirus, sífilis, *Mycoplasma genitalium*, *Haemophilus ducreyi*, otras especies de *Haemophilus*, *Candida spp.*, *Gardnerella vaginalis* y *Staphylococcus*

*spp.*; también pueden producir uretritis no gonocócicas. Entre un 20-30% de los casos no se llega a identificar el germen responsable.

### Clínica

Las uretritis no gonocócicas tienen un periodo de incubación de 1 a 5 semanas, aunque puede ser mayor. En el varón producen una **sintomatología escasa**, que suele consistir en secreción uretral serosa o mucoide, de pequeña cuantía y discontinua, acompañada a veces de disuria o prurito uretral. La secreción suele ser más apreciable antes de la primera micción de la mañana. Raras veces hay secreción purulenta o hemorragia uretral.

Como consecuencia de su mayor periodo de incubación, las uretritis no gonocócicas pueden presentarse tras el tratamiento de una gonococia, sobre todo las provocadas por *Chlamydia trachomatis* (uretritis postgonocócica).

En la mujer las uretritis o cervicitis por *Chlamydia trachomatis* o *U. urealyticum* suelen ser asintomáticas. La tricomoniasis, en cambio, suele producir un flujo vaginal amarillo-verdoso, maloliente, prurito y signos de vulvovaginitis.

### Diagnóstico

El estudio diagnóstico debe comenzar con un examen en fresco del exudado uretral mediante tinción de gram, que permitirá efectuar un recuento de polimorfonucleares y excluir, junto con el cultivo, la infección gonocócica. En el varón la presencia de 5 o más leucocitos polimorfonucleares por campo se considera indicativa de uretritis. En la mujer no existen criterios uniformes.

*Chlamydia* crece en cultivos celulares específicos (células tipo McCoy y HeLa-299). Las técnicas de inmunofluorescencia directa, de ELISA y la detección del ADN (PCR) proporcionan un diagnóstico precoz.

*U. urealyticum* crece en cultivos específicos y la presencia de *T. vaginalis* se observa por examen en fresco del exudado.

En el diagnóstico diferencial deben incluirse fundamentalmente la UG. Otras como las uretritis no transmitidas sexualmente, las asociadas a tumores,

## 39. Infecciones urinarias: generalidades y enfermedades de transmisión sexual

infecciones de las vías urinarias superiores y las producidas por citostáticos y radioterapia son raras.

### Complicaciones

Las infecciones por *C. trachomatis* en el varón pueden producir fundamentalmente orquiepididimitis y obstrucción de los conductos deferentes que si afecta de forma bilateral puede producir esterilidad. En la mujer la complicación más importante es la **enfermedad pélvica inflamatoria**, causante a su vez de un amplio espectro clínico que incluye: cervicitis, salpingitis, periapendicitis, perihepatitis, esterilidad, dolor pélvico crónico y embarazos ectópicos.

### Tratamiento

El tratamiento debe comenzarse tan pronto como se diagnostique. Las pautas recomendadas son **azitromicina 1 g** oral en dosis única o **doxiciclina 100 mg** oral, 2 veces al día durante 7 días. Ambas parecen igual de eficaces frente a los gérmenes causantes excepto el *Micoplasma genitalium* que parece responder mejor a la azitromicina.

En caso de alergia o intolerancia, las pautas alternativas son **eritromicina 500 mg** oral, 4 veces al día durante 7 días, **ofloxacino 300 mg** oral 2 veces al día 7 días o **levofloxacino 500 mg** oral una vez al día durante 7 días.

En embarazadas están contraindicadas la doxiciclina, ofloxacino y levofloxacino. Las pautas de elección son azitromicina 1 g oral en dosis única y amoxicilina 500 mg oral 3 veces al día durante 7 días. Como alternativa se puede administrar eritromicina a las dosis previas. La azitromicina en estudios rigurosos ha demostrado su eficacia y seguridad. Los pacientes con infección por VIH pueden ser tratados con los mismos esquemas terapéuticos.

### Cuadro.

#### Tratamiento empírico de uretritis de etiología desconocida

Ceftriaxona 125 mg im du		Azitromicina 1g im du
Cefixima 400 mg oral du		Doxiciclina 100 mg oral/12 h 7 días
Ofloxacino 400 mg oral du	+	
Ciprofloxacino 500 mg oral du		
Levofloxacino 250 mg oral du		

### Uretritis de etiología desconocida

En pacientes en los que no conozcamos la etiología de la uretritis o en los que queramos cubrir todo el espectro etiológico de forma empírica la pauta recomendada (Cuadro) incluiría uno de los fármacos de la 1.ª columna con uno de los de la segunda.

### Infección por el virus del papiloma humano (VPH) y verrugas genitales

El VPH puede producir más infecciones de transmisión sexual que cualquier otro patógeno. Se conocen más de 100 variantes del VPH. Las cepas de "bajo riesgo", los tipos 6 y 11 producen verrugas anogenitales exofíticas pero no se suelen implicar en neoplasias premalignas y cáncer. Las cepas de VPH de "alto riesgo" los tipos 16, 18, 31 y 45, están implicados en la **displasia y los carcinomas de cervix, ano, pene y vulva**.

### Epidemiología

Constituye actualmente la **ETS más frecuente**. Se estima su prevalencia en un 1-2% de la población sexualmente activa. Además, es causa en la mayoría de los cánceres anogenitales. La mayoría de las infecciones se adquieren en < 30 años, reflejo de los hábitos sexuales y la inmunidad adquirida. Se ha visto que es frecuente tanto la resolución espontánea como la infección por nuevos tipos de VPH. La transmisión es fundamentalmente por contacto sexual; la transmisión perinatal y la autotransmisión por fomes parece poco probable, aunque no está muy estudiada. La afectación anogenital es frecuente en la población homosexual. Asimismo, la infección en pacientes con VIH se asocia a mayor extensión, peor respuesta al tratamiento y mayor tasa de recidivas.

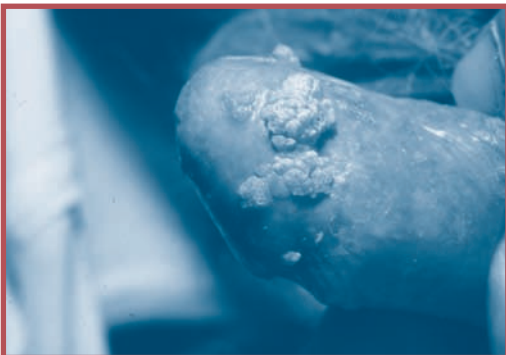### **Clínica**

El periodo de incubación suele ser de forma característica entre 1-3 meses hasta la aparición de verrugas genitales, aunque puede ser de hasta 6 meses después del contacto. La mayoría de los pacientes refieren en la historia clínica la aparición de nuevas parejas sexuales. A menudo la **infección es asintomática**. Las verrugas visibles son el motivo de consulta más frecuente aunque no ocasionan dolor ni molestias. Las verrugas grandes o con traumatismos se pueden ulcerar o sobreinfectar produciendo dolor, picor, secreción o mal olor. En hombres, las verrugas uretrales pueden alterar el flujo urinario y muy ocasionalmente producir obstrucción.

En la exploración existen 4 variedades de verrugas exofíticas:

- **Condiloma acuminado**, el más frecuente, que suele afectar a zonas húmedas, parcialmente queratinizadas o en áreas de confluencia de distintos epitelios (ej: introito, ano, cara interna de prepucio, meato uretral). Su aspecto es excrecente, y si confluyen toman forma en “coliflor” (Figura 2). En este caso se debe establecer el diagnóstico diferencial con el tumor de Buschke-Loewenstein, lesión con potencial maligno.
- **Verrugas queratóticas con aspecto córneo**, se producen en áreas queratinizadas (ej: cuerpo del pene, escroto y área perineal, labios mayores y área perianal).
- **Verrugas papulares con superficies lisas**.

**Figura 2.** Condiloma acuminado.



- **Verrugas planas**, lesiones maculares mínimamente elevadas, inapreciables a simple vista y con frecuencia sólo visibles tras la aplicación de ácido acético. Constituyen la afectación más frecuente del VPH.

### **Diagnóstico**

Para la visualización de ciertas lesiones, sobre todo las verrugas planas, es necesario la aplicación de ácido acético al 3-5% durante 5 minutos a modo de opacificación “aceto-blancas” con retracción previa del prepucio. No está recomendado la utilización de este método como rutina. Las lesiones uretrales suelen mostrarse como mucosa más clara y se debe tomar citología uretral con cepillo para su diagnóstico. La confirmación definitiva llega con la biopsia.

El diagnóstico diferencial incluye otras lesiones malignas asociadas al VPH, *Molluscum contagiosum* (con umbilicación en el centro), pápulas perladas del pene, acrocordón, glándulas de Tyson y otras variantes anatómicas, hemangiomas, condiloma sífilítico, fisuras causadas por balanitis y traumatismos sexuales.

### **Tratamiento**

El principal objetivo del tratamiento es **erradicar las verrugas visibles**. En la mayoría de los casos el tratamiento induce periodos sin verrugas. Si se dejan sin tratar, las verrugas pueden resolverse espontáneamente, mantenerse sin cambios o incrementarse en número y tamaño. El tratamiento posiblemente reduce **pero no elimina la infección por VPH**. Tampoco existen datos actualmente de ningún tratamiento erradicador del VPH, que reduzca el riesgo de displasia o cáncer. Junto a esto, ningún tratamiento ha demostrado ser superior a los demás y ningún único tratamiento es ideal para todos los pacientes o para todas las verrugas. Son frecuentes las recidivas habitualmente en los primeros 3 meses post tratamiento, sin saber los factores que la desencadenan, a excepción de la inmunosupresión, que se ha establecido como factor causal. Tampoco está indicado el tratamiento de la infección subclínica. Ninguna asociación de tratamientos ha demostrado aumentar la eficacia del tratamiento.

### **Tratamientos recomendados**

Aplicados por el paciente:

### 39. Infecciones urinarias: generalidades y enfermedades de transmisión sexual

- **Podofilino 0,5% solución o gel.** Aplicación 2 veces al día durante 3 días consecutivos, seguidos de 4 días sin tratamiento. Se pueden repetir hasta 4 ciclos. El área total no debe exceder los 10 cm<sup>2</sup> ni los 0,5 ml de producto al día. No se conoce su seguridad en el embarazo. Es frecuente la irritación local.  
a la semana durante 16 semanas. Lavar 6-10 horas después de la aplicación. Más eficaz en mujeres y en zonas húmedas. No se conoce su seguridad en el embarazo. Es frecuente la irritación local y el eritema local.  
Administrado por profesional sanitario.
- **Crema de imiquimod 5%** aplicada sobre las verrugas una vez al día antes de dormir 3 veces
- **Crioterapia con nitrógeno líquido o cryo-probe.** Repetición cada 1-2 semanas si es preciso.

**Tabla 1.** Principales agentes causantes de ETS y sus enfermedades asociadas.

Enfermedad o síndrome	Agente responsable
Sífilis	<i>Treponema pallidum</i>
Uretritis/cervicitis	<i>Neisseria gonorrhoeae</i> <i>Mycoplasma genitalium</i> <i>Chlamydia trachomatis</i> <i>Ureaplasma urealyticum</i> <i>Trichomona vaginalis</i>
Chancroide o chancro blando	<i>Haemophilus ducreyi</i>
Linfogranuloma venéreo	<i>Chlamydia trachomatis</i> L1, L2, L3
Enterocolitis	<i>Giardia lamblia</i> <i>Entamoeba histolytica</i> <i>Cryptosporidium</i> <i>Enterobius vermicularis</i> <i>Shigella</i> <i>Salmonella</i> <i>Campylobacter</i>
Granuloma inguinal	<i>Klebsiella granulomatis</i>
Herpes simple genital	<i>Virus herpes simple tipo 1 y 2</i>
Verrugas genitales y anales	<i>Papilomavirus humano (VPH)</i>
Infección perinatal	<i>CMV</i>
SIDA	<i>VIH tipo 1 y 2</i>
<i>Molluscum contagiosum</i>	<i>Virus del Molluscum contagiosum</i>
Hepatitis	<i>Virus hepatitis A, B, C</i>
Balanitis	<i>Candida albicans</i> <i>Trichomona vaginalis</i> <i>Treponella pallidum</i> <i>Neisseria gonorrhoeae</i>
Vulvovaginitis	<i>Candida albicans</i> <i>Trichomona vaginalis</i> <i>Gardnerella vaginalis</i>
Orquiepididimitis	<i>Neisseria gonorrhoeae</i> <i>Chlamydia trachomatis</i>
Pediculosis pubis	<i>Phthirus pubis</i>
Sarna	<i>Sarcoptes scabiei</i>

Sus efectos colaterales suelen ser dolor, irritación local y ulceración.

- **Resina de podofilino al 10-25%.** Se debe aplicar una pequeña cantidad en la verruga y dejar al aire. Repetición semanal si es necesario. Evitar contacto con tejido no afectado ni con lesiones abiertas. No recomendado en lesiones  $> 10 \text{ cm}^2$  ni  $> 0,5 \text{ ml}$  de producto por sesión. Algunos autores recomiendan el lavado de la resina 1-4 horas tras la aplicación para reducir la irritación local. Los efectos adversos son irritación local y ulceración. No se conoce su seguridad en el embarazo.
- **Ácido bicloroacético (BCA) o tricloroacético (BTA) en solución 80-90%.** Aplicar una pequeña cantidad sobre las lesiones y dejar al aire. Repetición semanal si es necesario. El efecto secundario más frecuente es la irritación local.
- **Resección quirúrgica** tanto por excisión con tijeras, afeitado, curetaje o electrocirugía. Suele ser eficaz en una sola sesión, pero necesita un entrenamiento específico.

Los tratamientos alternativos incluyen:

- **Cirugía por láser,** útil en verrugas extensas o con localización intrauretral, sobre todo en pacientes que no han respondido a otros tratamientos.
- **Interferón intralesional,** con una eficacia similar a otros tratamientos pero no recomendado como primera opción por su alta frecuencia de efectos adversos.

El tratamiento según su localización:

- **Verrugas vaginales:** Crioterapia con nitrógeno líquido; contraindicado el crioprobe por el riesgo de perforación; ácido bicloroacético o tricloroacético; extirpación quirúrgica.
- **Verrugas uretrales:** Crioterapia con nitrógeno líquido; resina de podofilino.
- **Verrugas anales y rectales:** Crioterapia con nitrógeno líquido; ácido bicloroacético o tricloroacético; extirpación quirúrgica.

- **Verrugas orales:** Crioterapia con nitrógeno líquido; extirpación quirúrgica.

Una vez resueltas las verrugas visibles, no está indicado el seguimiento rutinario, aunque sería útil un control posterior al tratamiento para valorar recidivas.

Advertir a los pacientes que la mayor parte de infecciones por VPH son subclínicas y permanecen de ese modo; que el cáncer y otras complicaciones son poco frecuentes; los preservativos podrían reducir el riesgo de enfermedades relacionadas con el VPH. No está claro que el tratamiento reduzca el riesgo de transmisión a la pareja sexual. No está indicado realizar un test de despistaje para VPH en parejas de personas con verrugas genitales pero podrían beneficiarse de un examen y consejo para valorar presencia de verrugas genitales y otras ETS. La citología periódica está indicada en todas las mujeres con actividad sexual, independientemente de que tengan infección o no por VPH. Actualmente está en estudio, con fases muy avanzadas, una vacuna frente al VPH desarrollada mediante genética recombinante que está demostrando una alta eficacia de protección. Se espera su próxima comercialización en nuestro país.

## ÚLCERA GENITAL

Se define como una pérdida de continuidad en la mucosa o piel de los órganos genitales relacionada o no con contagio sexual previo. En nuestro medio, la mayoría de los casos corresponden a herpes genital, sífilis o el chancroide. Toda úlcera genital se asocia a un mayor riesgo de infección del VIH.

No todas las úlceras genitales son de origen infeccioso. En el diagnóstico diferencial se debe incluir: asociaciones medicamentosas (erupción medicamentosa fija), úlcera traumática (con aparición aguda tras relación sexual), síndrome de Behçet y otras enfermedades dermatológicas.

## Sífilis

El agente etiológico es la espiroqueta *Treponema pallidum*. La infección se produce a través de las mucosas o la piel, al mantener relaciones sexuales en las fases primaria, secundaria y latente inicial.

## 39. Infecciones urinarias: generalidades y enfermedades de transmisión sexual

### Epidemiología

Se produce sobre todo entre los 20-35 años. Los factores de riesgo son: la prostitución, el bajo nivel cultural y socioeconómico. Casi todos los pacientes refieren tener una nueva pareja sexual o reconocen que su pareja ha tenido otras relaciones.

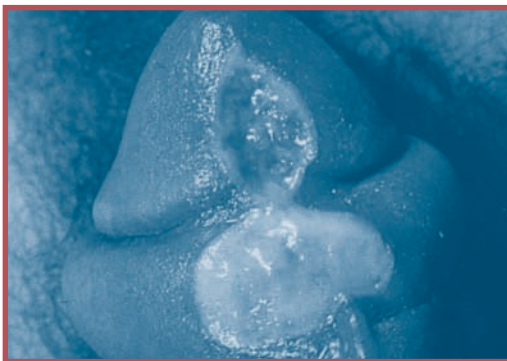### Clínica

La clínica de la infección se caracteriza por periodos de incubación o remisión repetidos. Sus manifestaciones pueden remedar muchas enfermedades, por lo que recibe el nombre de "la gran imitadora".

**Sífilis primaria.** Tras el periodo de incubación, que suele ser de 2-6 semanas (a veces hasta 3 meses desde la exposición), aparece el **chancro sifilítico o chancro duro**, una mácula que evoluciona a pápula y a continuación a una lesión úlcero-erosiva, redondeada de 1 cm de diámetro con bordes indurados y no dolorosa (Figura 3). Existen variaciones en el tamaño y el número. En hombres, su localización es más frecuente en glande y prepucio, mientras que en la mujer es en el cérvix, aunque no es infrecuente su localización vaginal o perianal. 1-2 semanas tras la aparición del chancro, aparece una **adenitis regional con adenopatías** múltiples, duras, indoloras o mínimamente, sin síntomas sistémicos. Es frecuente la infección asintomática, así como las manifestaciones primarias atípicas. La evolución de estas manifestaciones es variable. Tanto el chancro como las adenopatías tienden a remitir espontáneamente en 2-4 semanas.

**Sífilis secundaria.** Puede iniciarse a partir de las 8-10 semanas del contagio y sus manifestaciones típicas

**Figura 3.** Chancro sifilítico.



son los **exantemas de diversa morfología**: maculosa (roseola), papulosa, descamativa, costrosa, pustulosa, etc. Cursan sin prurito y afectan de modo característico a palmas y plantas. El más precoz suele ser la roseola, distribuida por tronco y zona proximal de extremidades, seguido de exantemas papulosos en palmas, plantas, áreas periorificiales y seborreicas. Otras manifestaciones son: placas mucosas (lesiones indoloras en mucosas), condilomas planos (excrecencias verrucosas en vulva y región perianal), placas de alopecia parcheada, trastornos de pigmentación, linfadenopatía generalizada, fiebre, dolor de cabeza y malestar general.

**Sífilis terciaria.** Aparece a los 3-5 años. Sus lesiones características son los **nódulos subcutáneos "gomas" y las manifestaciones meningo-vasculares**.

**Sífilis cuaternaria.** Aparece a los 10-20 años del contagio. Agrupa lesiones **cardiovasculares y neurológicas**.

**Sífilis latente.** Se define como una infección asintomática que sigue a la sífilis primaria sólo detectada con análisis serológico. Se divide en latente inicial, si se adquirió < 1 año, y latente tardía si el contagio se produjo hace > 1 año (generalmente no infectante) o es desconocido.

### Diagnóstico

Se realiza por la sospecha clínica y se confirma con las pruebas de laboratorio. No existe cultivo. Se puede identificar la espiroqueta en el microscopio de campo oscuro. El pilar fundamental del diagnóstico de laboratorio son las pruebas serológicas que se pueden dividir en **no treponémicas (VDRL y RPR) y treponémicas (FTA-ABS, MHA-TP, TPPA)**.

Las no treponémicas se emplean como cribado y para controlar la respuesta al tratamiento, mientras que las treponémicas tienen alta especificidad y se usan para confirmar el diagnóstico. En la sífilis primaria los estudios serológicos tienen menor valor porque tardan unas 6 semanas en positivizarse. En sífilis secundaria o latente las pruebas treponémicas suelen permanecer positivas indefinidamente incluso tras un tratamiento eficaz. Sin embargo en la sífilis primaria hasta un 25% de pacientes se vuelven negativas.

### Tratamiento

Infección primaria, secundaria y latente inicial:

- **Penicilina G benzatina 2,4 mill de unidades im, unidosis**

Regímenes alternativos si alergia a penicilina:

- **Doxiciclina 100 mg/12 h 14 días**
- **Tetraciclina 500 mg/6 h 14 días**
- **Ceftriaxona 1 gr/ 24h ev o im 8-10 días** (No utilizar en alérgicos a beta-lactámicos, porque puede tener reacción cruzada.)

Retratamiento (por fallo) o sífilis latente tardía:

- **Penicilina G benzatina 2,4 mill de unidades im/semana 3 dosis.**

Pacientes VIH y embarazadas

- **Penicilina** únicamente a dosis habituales. Si alergia se debe hacer desensibilización.

En todos los pacientes con sífilis se debe hacer despistaje de otras ETS, especialmente el VIH. En pacientes VIH suele ser más frecuente el fallo en el tratamiento inicial.

Se debe hacer seguimiento del tratamiento a los 3, 6, 9, 12 y 24 meses para valorar respuesta al tratamiento. Las parejas sexuales del paciente con sífilis deben ser evaluadas clínica y serológicamente.

### Herpes genital

La mayor parte de úlceras genitales están originados por el virus del herpes simple tipo 2 (VHS-2), pero muchos están causados por el tipo 1 (VHS-1). Una vez infectado, la infección perdura de por vida y se acantona en tejido neural.

### Epidemiología

Es la **causa más frecuente de úlceras genitales** en países industrializados y actualmente sigue en aumento. La transmisión sólo se produce por contacto directo entre secreciones de personas infecta-

das y existe la transmisión perinatal a niños. La mayor parte de los contagios son probablemente de pacientes con infección subclínica.

Se da en cualquier edad, pero sobre todo en torno a los 25-35 años. Hay mayor susceptibilidad en mujeres debido a la mayor superficie expuesta. Otros factores de riesgo son: bajo nivel socioeconómico y hombres homosexuales.

### Clínica

El periodo de incubación suele ser de 2-10 días, pero en ocasiones puede durar hasta 3 semanas.

**Herpes primario.** Primoinfección con VHS-1 o VHS-2. Suelen aparecer lesiones cutáneas múltiples genitales o perianales que evolucionan en 7-15 días desde pápulas a vesículas, pústulas, úlceras y costras. **Las vesículas agrupadas sobre una base eritematosa que no siguen una distribución neural son patognomónicas.** Junto a esto es frecuente ver estas lesiones cutáneas en diferentes estadios evolutivos a la vez. Las mucosas y lesiones húmedas se ulceran sin induración, produciendo un intenso dolor. Pueden aparecer grupos lesionales repetidos durante 3-6 semanas. Es frecuente el dolor e hinchazón inguinal, disuria y secreción vaginal o uretral. A menudo aparecen síntomas neuropáticos referidos a raíces sacras (p.ej.: retención urinaria, diarrea, parestesias). Suele acompañarse de sintomatología sistémica como fiebre, cansancio, dolor de cabeza y de forma ocasional fotofobia y rigidez de nuca.

**Primer episodio de herpes no primario.** Es el primer episodio clínico con cepa viral opuesta en paciente seropositivo para la otra cepa de VHS (generalmente infección por VHS-2 en paciente seropositivo a VHS-1). Suelen aparecer menos lesiones que sin tratar, duran 10-14 días. Son menos frecuentes las molestias inguinales, y la secreción, disuria, síntomas neuropáticos y sistémicos son raros.

**Herpes recurrente.** Segundo brote o sucesivos con clínica, debidos al mismo tipo viral. El VHS-2 origina > 90% de los casos de herpes recurrentes. Las recidivas son frecuentes y suelen afectar la misma zona de pene, vulva, ano y glúteos. Algunos pacientes sufren un pródromo con parestesias 1-2 días antes. La evolución de las lesiones cutáneas es más rápida y

**39. Infecciones urinarias: generalidades  
y enfermedades de transmisión sexual**

**Tabla 2.** Diagnóstico diferencial de úlceras genitales.

	<b>Sifilis</b>	<b>Herpes simple</b>	<b>Chancroide</b>	<b>Lg genérico</b>	<b>Granuloma inguinal</b>	<b>Traumática</b>
<b>Germen</b>	<i>Treponema pallidum</i>	VHS	<i>Haemophilus ducreyi</i>	<i>Chlamydia trachomatis</i>	<i>Klebsiella granulomatis</i>	
<b>P. Incubación días</b>	17-28	2 - 10	2 - 10	3 - 30	7-30	Inmediata
<b>Lesión primaria</b>	Pápula	Vesículas	Pápula o pústula	Pápula, pústula o vesícula	Pápula	Variable
<b>Número</b>	Única o múltiples	Múltiples	Múltiples	Única	Variable	Variable
<b>Profundidad</b>	Variable	Superficial	Excavada	Variable	Elevada	Variable
<b>Bordes</b>	Bien delimitado Sobreelevado Redondeados	Eritematosos	Socavados Irregulares Despegados	Sobreelevados Redondeados	Sobreelevados Irregulares	Irregular Eritematoso
<b>BASE</b>	Dura Superficial Rosa lisa	Blanda lisa Superficial Rojiza	Profunda Blanda-amarilla Purulenta	Variable	Carnosa	Blanda
<b>INDURACIÓN SECRECIÓN</b>	Firme Serosa escasa	No Serosa moderada	Blanda Purulenta	Variable Serosa	Firme Sero-hemorrágica	Hemorrágica
<b>DOLOR</b>	No	Sí	Muy dolorosa	Variable	No	Inicial
<b>ADENOPATÍAS</b>	Indurada Bilateral Indolora No supurativa	Dolorosas Duras Bilaterales	Dolorosas Blandas Unilaterales Pueden ser supurativas	Blanda Unilateral Dolorosas Pueden supurar	Seudoade- nopatía	No Sólo si sobreinfección
<b>DIAGNÓSTICO</b>	Serología Examen en fresco	Cultivo Serología	Cultivo	Serología Cultivo	Histología	Visual



suele durar 7-10 días. Son frecuentes las úlceras atípicas, pero no lo son el dolor inguinal, la sintomatología sistémica ni neuropática. En pacientes inmunodeprimidos o con VIH las úlceras erosivas debilitantes, así como las recurrencias, son más frecuentes.

### Diagnóstico

El diagnóstico clínico suele ser fiable en muchos casos. Para su confirmación tenemos el aislamiento del virus en cultivo (mayor eficacia en muestras recogidas de episodios iniciales o lesiones recurrentes de < 2 días), técnicas de aislamiento del DNA por PCR o métodos serológicos.

### Tratamiento

La terapia sistémica antiviral puede controlar la sintomatología del herpes, pero **no erradica el virus ni afecta al riesgo, frecuencia ni a la severidad de la recurrencia** tras el cese del fármaco. Los 3 fármacos utilizados son eficaces, pero el famciclovir y el valaciclovir parecen tener mejor biodisponibilidad oral. La terapia tópica ha demostrado un mínimo beneficio.

Primer episodio de herpes genital

- **Aciclovir 400 mg oral 3 veces/día 7-10 días**
- **Aciclovir 200 mg oral 5 veces/día 7-10 días**
- **Famciclovir 250 mg oral 3 veces/día 7-10 días**
- **Valaciclovir 1 g oral 2 veces/día 7-10 días**

En las recurrencias la terapia episódica reduce la duración del cuadro clínico.

- **Aciclovir 400 mg oral 3 veces/día 5 días**
- **Aciclovir 800 mg oral 2 veces/día 5 días**
- **Aciclovir 800 mg oral 3 veces/día 2 días**
- **Famciclovir 125 mg oral 2 veces/día 5 días**
- **Famciclovir 1.000 mg oral 2 veces/día 1 día**
- **Valaciclovir 500 mg oral 2 veces/día 3 días**
- **Valaciclovir 1 g oral unidosis 5 días**

La terapia supresora reduce la frecuencia de recurrencias en un 70-80%, así como el riesgo de transmisión a la pareja.

- **Aciclovir 400 mg oral 2 veces/día**
- **Famciclovir 250 mg oral 2 veces/día**
- **Valaciclovir 1 g oral unidosis**
- **Valaciclovir 500 mg unidosis**

En enfermedad severa, se emplea aciclovir 5-10 mg/kg peso endovenoso cada 8 horas durante 2-7 días hasta mejoría, seguido de terapia oral hasta completar 10 días.

Los pacientes con VIH tienen episodios más severos de herpes genital, así como una mayor frecuencia de recurrencias y una mayor contagiosidad. Los fármacos son efectivos a las dosis y en los regímenes antes expuestos en el tratamiento del primer episodio y la recurrencia, pero la terapia supresora requiere dosis mayores.

### Consejos

El paciente debe comunicar a la pareja sexual su enfermedad, así como la recomendación de realizar una evaluación, un test serológico y consejo, incluso en personas asintomáticas. Los pacientes afectos deben utilizar el preservativo para disminuir el riesgo de transmisión y evitar la actividad sexual durante las lesiones activas. Se debe incidir en el consejo para evitar su transmisión.

### Chancroide o chancro blando

Es una infección de transmisión sexual por *Haemophilus ducreyi*, un bacilo gramnegativo.

### Etiopatogenia

Es una infección infrecuente en países desarrollados, donde los casos se suelen dar en inmigrantes. La infección se transmite por relaciones sexuales. Está más relacionada con entornos socioeconómicos bajos, así como el abuso de drogas y la prostitución, incluso más que otras ETS. Esto se puede explicar por la baja frecuencia de portadores asintomáticos, y requiere mantener relaciones sexuales a pesar de tener úlceras genitales dolorosas para la transmisión.

## 39. Infecciones urinarias: generalidades y enfermedades de transmisión sexual

### Clínica

El periodo de incubación dura entre 2-10 días, aunque puede durar un mes. En el punto de inoculación aparece una mácula que evoluciona sucesivamente a pápula, vesícula y lesión úlcera-erosiva. Es una **úlcera muy dolorosa**, con bordes bien delimitados, blandos y casi siempre con un fino halo eritematoso que sangra con facilidad. Las localizaciones más frecuentes son los genitales externos, el ano y la región perianal. Puede afectar a otras mucosas. En la mayoría de los pacientes se observan lesiones múltiples.

Entre un 30-60% desarrollará a la semana una **adenitis regional inflamatoria uni o bilateral**, generalmente inguinal. Suele afectar a un solo ganglio con signos y síntomas de **infección piógena supurativa**, que con frecuencia fistuliza y drena pus espontáneamente (Figura 4).

### Diagnóstico

Se puede aislar el germen de la lesión genital o de la punción-aspiración de un ganglio mediante punción de gram o cultivo. El cultivo tiene una sensibilidad del 60-80%. Existen técnicas de detección del DNA por PCR.

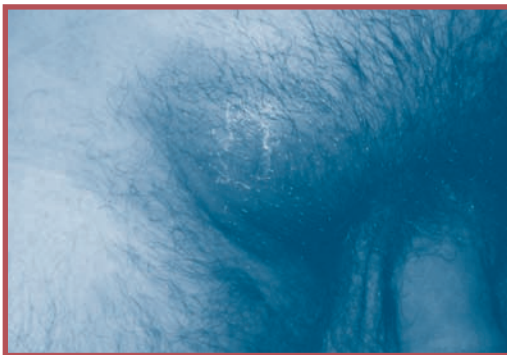### Tratamiento

El tratamiento cura la infección, resuelve los síntomas clínicos y previene la transmisión.

Régimen recomendado:

- **Azitromicina 1g oral unidosis**

**Figura 4.** Chancroide. Adenopatía supurada.



- **Ceftriaxona 250 mg im unidosis**
- **Ciprofloxacino 500 mg oral 2 veces/día 3 días**
- **Eritromicina base 500 mg 3 veces/día 7 días**

Los pacientes con VIH y no circuncidados no responden tan bien al tratamiento. Si el tratamiento es exitoso, las úlceras comienzan a desaparecer en la primera semana, mientras que las adenopatías tienen una resolución más lenta y pueden requerir aspiración o drenaje de las mismas.

En pacientes VIH se utiliza la azitromicina en pacientes con buen seguimiento, mientras que otros especialistas prefieren el tratamiento con eritromicina.

Las parejas sexuales debe ser examinadas y tratadas si han tenido contacto sexual en los 10 días previos al inicio de los síntomas.

### Linfogranuloma venéreo

Se trata de la enfermedad excepcional en España causada por *Chlamydia trachomatis* (serotipos L1, L2, L3) que se adquiere por contagio sexual.

### Clínica

El periodo de incubación es de 2 a 6 semanas tras las cuales aparecen una o varias erosiones mucosas, poco relevantes, autoinvolutivas, que suelen pasar inadvertidas. Entre 1-4 semanas más tarde aparecen **adenopatías**, típicamente unilaterales, de gran tamaño y que frecuentemente original múltiples **fístulas**. Tiene una evolución crónica y progresiva extendiéndose a cadenas ganglionares próximas, con estenosis linfática y estenosis cicatriciales. En homosexuales y mujeres, es frecuente la rectocolitis, estenosis y fístulas anales. En raros casos se produce fiebre, alteración del estado general y síntomas generales.

### Diagnóstico

La mejor prueba es el cultivo del material supurado de un ganglio inguinal. También son útiles las técnicas de serología aunque sólo son positivos en algunos casos.

**Tabla 3.** Resumen de tratamiento de las ETS.

Tratamiento de las ETS		
Enfermedad	Tratamiento	Tratamiento alternativo
Uretritis por <i>C. Trachomatis</i>	Azitromicina 1 g oral du Doxiciclina 100 mg/12 h 7 días	Eritromicina 500 mg oral/6 h 7 días Ofloxacino 300 mg/12 h vo 7 días
Uretritis por gonococo	Ceftriaxona 125 mg im du Cefixima 400 mg vo du Ciprofloxacino 500 mg vo du	Levofloxacino 500 mg/24 h 7 días
Herpes simple	Aciclovir 400 mg/8 h vo 7-10 días Aciclovir 200 mg/5 h vo 7-10 días	Espectinomina 2 gr im
Primer episodio	Famciclovir 250 mg/8 h vo 7-10 días Valaciclovir 1 g/12 h vo 7-10 días	Ninguno
Recurrencias	Aciclovir 400 mg/8 h vo 5 días Aciclovir 800 mg/12 h vo 5 días Aciclovir 800 mg/ 8 h vo 2 días Famciclovir 125 mg/12 h vo 5 días Famciclovir 1.000 mg/12 h vo 1 día Valaciclovir 500 mg/12 h vo 3 días Valaciclovir 1 g vo du 5 días	Ninguno
Tratamiento supresor	Aciclovir 400 mg oral 2 veces/día Famciclovir 250 mg oral 2 veces/día Valaciclovir 1 g oral unidosis Valaciclovir 500 mg unidosis vo	Ninguno
Sífilis primaria Chancroide	Penicilina G benzatina 2,4 mill UI IM du Azitromicina 1g oral unidosis Ceftriaxona 250 mg im unidosis Ciprofloxacino 500 mg/12 h vo 3 días Eritromicina bas 500 mg/8 h vo 7 días	Doxiciclina 100 mg/12 h 14 días Tetraciclina 500 mg/6 h 14 días Ceftriaxona 1 g/ 24 h ev o im 8-10 días
Linfogranuloma venéreo	Doxiciclina 100 mg/12 h 21 días	Eritromicina 500 mg/6 h vo 21 días
Granuloma inguinal	Doxiciclina 100 mg/12 h vo 21 días	Azitromicina 1 g oral 1/semana 3 semanas Ciprofloxacino 750 mg/12 h vo 3 semanas Eritromicina base 500 mg/6 h vo 3 semanas Cotrimoxazol 160/800 mg/12 h vo 3 sem.
Condiloma acuminado	Podofilino 0,5% solución o gel Crema de Imiquimod 5% Crioterapia con nitrógeno líquido o cryoprobe Resina de podofilino al 10-25% Ácido bicloroacético (BCA) BTA Cirugía	Láser Interferón intralesional
<i>Pediculosis pubis</i>	Permetrina 1% Piretrinas con loción de butóxido de piperonilo	Malathion loción 0,5% Ivermectina
<i>Sarcoptes scabiei</i>	Permetrina 5%	Ivermectina 200 µg/kg oral 2 semanas
Balanitis candidiásica	Nistatina o Imidazoles tópicos	
Balanitis por tricomonas	Metronidazo 12 g vo en dosis única Tinidazol 2 g vo en dosis única	Metronidazol 500 mg/12 h 7 días

## 39. Infecciones urinarias: generalidades y enfermedades de transmisión sexual

### Tratamiento

El tratamiento cura la infección y previene su transmisión. Los bubones u adenopatías supuradas pueden requerir aspiración o drenaje.

Régimen recomendado:

- **Doxiciclina 100 mg oral 2 veces/día 21 días**

Régimen alternativo:

- **Eritromicina 500 mg oral 4 veces/día 21 días**

En pacientes con VIH se pueden administrar las mismas pautas, aunque pueden requerir una terapia más prolongada. En embarazadas el tratamiento se hará con eritromicina.

Las personas que hayan tenido un contacto sexual con un enfermo en los 60 días previos al comienzo de los síntomas deberán ser examinadas.

### Granuloma inguinal

Es una enfermedad producida por *Klebsiella granulomatis* (antes conocida como *Calymmatobacterium granulomatis*), una bacteria gram negativa. Es endémica en áreas tropicales: India, Papua, Nueva Guinea, Australia central y sur de África, probablemente asociado a patrones de exposición (p.ej.: prostitución). No ocurre de forma autóctona en España.

### Clínica

Tiene un periodo de incubación prolongado entre 1-12 semanas. Las lesiones se localizan de genitales, ano y zonas vecinas comenzando por una pápula indolora, que se extiende, necrosa y se ulcera en el centro con un aspecto granulomatoso y que sangra fácilmente. Evolucionan de forma crónica con **crecimiento destructivo progresivo**, pudiendo presentarse lesiones múltiples por autoinoculación. Ocasionalmente aparece hinchazón inguinal (**seudobubón**). No se producen adenopatías ni sintomatología sistémica acompañantes.

Se han descrito 4 variantes clínicas: **ulcerogranulomatosa** con tejido exuberante rojizo; **hipertrófica** con lesiones exofíticas de aspecto verrucoso; **necrótica** con úlceras profundas y destrucción tisular; y esclerótica por fibrosis extensa.

### Diagnóstico

Se efectúa por visualización de los **cuerpos de Donovan** en extensiones o biopsias mediante la tinción de Giemsa. Se debe hacer diagnóstico diferencial con el chancroide y lesiones tumorales.

### Tratamiento

Suele requerir tratamientos prolongados de al menos 3 semanas o hasta que todas las lesiones hayan desaparecido. Algunos especialistas recomiendan la asociación de un aminoglucósido (p.ej.: gentamicina 1 mg/kg iv/8 horas) si no hay mejoría evidente en los primeros días.

Régimen recomendado:

- **Doxiciclina 100 mg oral 2 veces/día 3 semanas**

Regímenes alternativos:

- **Azitromicina 1 g oral 1/semana 3 semanas**
- **Ciprofloxacino 750 mg oral 2 veces/día 3 semanas**
- **Eritromicina base 500 mg 4 veces/día 3 semanas**
- **Cotrimoxazol 160/800 mg 2 veces/día 3 semanas**

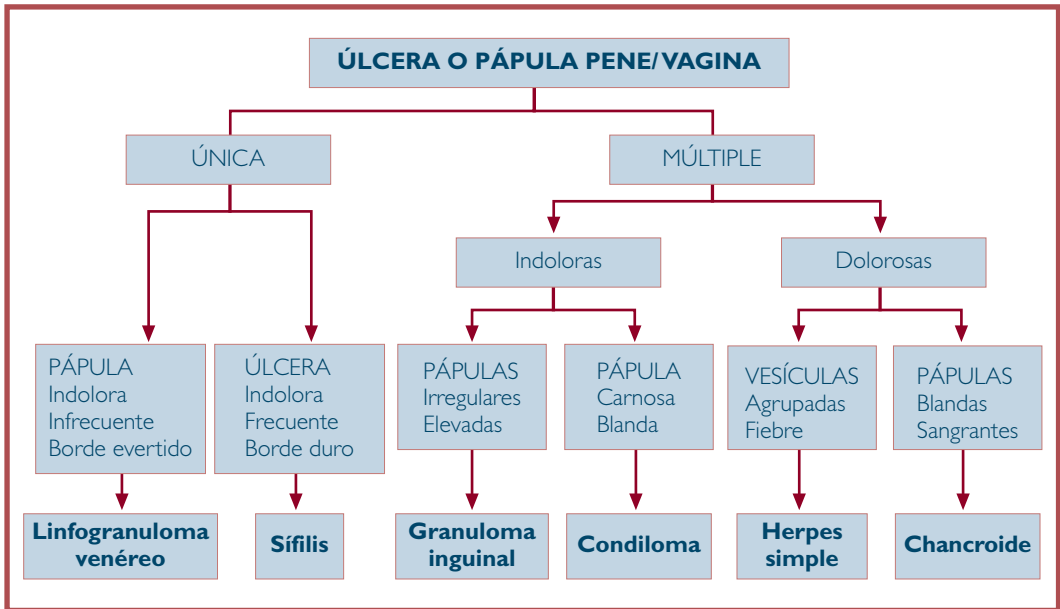
En pacientes con VIH se puede administrar las mismas pautas, aunque pueden requerir una terapia más prolongada. En embarazadas el tratamiento se hará con **eritromicina**. Las personas que hayan tenido un contacto sexual con un enfermo en los 60 días previos al comienzo de los síntomas deberán ser examinadas.

### Infestaciones cutáneas

#### Pediculosis pubis

Se produce por *Phthirus pubis*, y se adquiere habitualmente por contacto sexual con persona infestada. El organismo se agarra al vello púbico y se alimenta de sangre del paciente. Suele limitarse a la región púbica, pero en ocasiones se extiende a piernas, tronco e incluso pestañas.

**Figura 5.** Algoritmo diagnóstico de úlcera/pápula genital.



Los huevos eclosionan en 5-10 días y las ladillas maduran en 6-9 días, comenzando a poner huevos. A menudo se descubren por verse liendres o ladillas, a veces junto a prurito.

El signo más frecuente y a veces único son las **liendres adheridas a la base del pelo**. La **mácula cérea**, lesiones maculares en el punto de anclaje, es patognomónica pero poco frecuente. El tratamiento se realiza con crema de **permetrina 1% o piretrinas con loción de butóxido de piperonilo** aplicados sobre áreas afectas y con lavado a los 10 minutos de la aplicación. Como alternativa se pueden utilizar loción de malathion 0,5% o ivermectina. Se debe reevaluar el tratamiento a los 7 días, y repetir el tratamiento si se detectan ladillas o liendres. Junto a esto se debe descontaminar la ropa de cama y de vestir del paciente. Las parejas sexuales en los últimos 30 días deben ser tratadas.

## Escabiosis

Producida por el ácaro *Sarcoptes scabiei*, se transmite por contacto personal íntimo, siendo la vía sexual muy frecuente aunque no la única. El periodo

de incubación suele ser de 2-4 semanas desde el primer episodio, y de 1-2 días para infestaciones subsecuentes.

La manifestación clínica más frecuente es una **erupción cutánea localizada generalizada** con prurito extenso, que se exagera sobre todo por la noche o con el **calor** (p.ej.: baño) produciéndose lesiones de rascado. Puede no existir prurito.

A la exploración, se observa una erupción cutánea con lesiones lineales que señalan los surcos excavados por el ácaro. Otras lesiones son vesiculares, nodulares, costrosas, ampollas y pústulas producidas por sobreinfección secundaria. La localización más frecuente es sobre las **áreas flexoras**. Las lesiones en el pene y glande son frecuentes, pudiendo existir una pápula no indurada. Se diagnostica mediante la observación al microscopio del material obtenido por raspado de los surcos acarinos.

El tratamiento se realiza con la aplicación de **crema de permetrina 5%** sobre áreas afectas, con lavado 8-14 horas después o **ivermectina 200 µg/kg** oral 2 semanas.

## 39. Infecciones urinarias: generalidades y enfermedades de transmisión sexual

### Balanitis

Se denomina a una inflamación del glande, mientras que postitis se refiere a la inflamación del prepucio. Ambas suelen coexistir denominándose balanopostitis.

### Etiopatogenia

Existen múltiples causas. Puede tener su origen en procesos infecciosos, químicos, sistémicos, físicos y preneoplásicos. Entre ellas las causas infecciosas constituyen la etiología más frecuente y muchas de ellas están en relación a enfermedades de transmisión sexual. El prepucio tiene una participación importante en esta patogenia debido a las condiciones de humedad y maceración que genera. Esto explica que la higiene escasa, la irritación mecánica por las relaciones sexuales y el contacto con secreciones, productos de higiene y cosméticos las favorecen. En casos recidivantes, la circuncisión puede ser un buen método profiláctico y terapéutico. Con bastante frecuencia se interpretan estas lesiones como ETS cuando muchas se deben a enfermedades dermatológicas o sistémicas.

### Clínica

En general, el cuadro clínico puede afectar a glande, surco balano-prepucial y superficie interna del prepucio. Suele comenzar con un eritema junto a prurito y quemazón en la superficie húmeda y que progresivamente genera maceración y exudado. El edema puede producir fimosis. La infección aguda genera un exudado purulento, cremoso y ardor alrededor de la fosa navicular. En balanitis relacionadas con enfermedades preneoplásicas o sistémicas, su inicio es más insidioso y su sintomatología menos florida, casi asintomática.

En todas las balanitis es esencial establecer medidas higiénicas adecuadas, que en muchas ocasiones son suficientes para resolver la infección. A continuación presentamos las balanitis infecciosas más importantes en la práctica clínica.

### Balanitis candidiásica

*Candida albicans* es un germen saprófito del surco balanoprepucial. Representa cerca de un 30 % de las balanitis.

Las lesiones comienzan poco después del contacto sexual en forma de pequeñas pápulas y pústulas en

el glande, surco balanoprepucial y prepucio con evolución a **erosiones superficiales rodeadas de un collarete eritematoso**, que producen escozor y prurito. No es raro la formación de una pequeña membrana blanquecina similar al "muguet". En ocasiones se extiende al periné, pubis, escroto e ingles.

El curso clínico habitual en un varón sano y con higiene correcta es la resolución espontánea en 3-5 días. En caso contrario, se debe evaluar la existencia de diabetes, inmunodeficiencias, tratamiento con corticoides, antibióticos u otras enfermedades subyacentes.

Los episodios autolimitados y repetidos en un paciente debe hacer pensar en candidiasis genital persistente en la pareja. El contacto con parejas con candidiasis genital puede dar eritema y prurito con cultivos negativos atribuidos a hipersensibilidad por contacto a *C. albicans*.

Su diagnóstico se hace por cultivo, teniendo en cuenta el valor relativo del aislamiento sin correlación con la clínica, por su papel como flora saprófita.

El tratamiento se realiza con un antifúngico tóxico como **nistatina o imidazoles** con una aplicación cada 6-8 horas.

### Balanitis por tricomonas

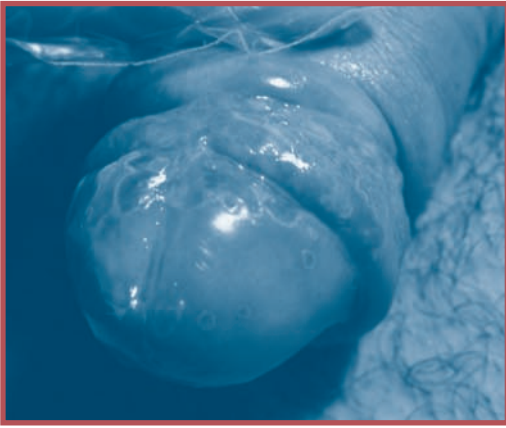
Es una infección por *Trichomona vaginalis* mediante contacto sexual. En el varón suelen ser asintomáticas, pero pueden causar balanitis o uretritis, aisladas o asociadas. La balanitis puede presentarse con eritema y a veces erosiones superficiales, prurito y sensación de irritación. La zona más afectada es alrededor del meato.

Su diagnóstico se confirma con examen en fresco del exudado.

El tratamiento se realiza con **metronidazol 2 g o tinidazol 2 g** oral en dosis única. Como alternativa se puede utilizar **metronidazol 500 mg** dos veces al día 7 días.

Otras balanitis transmitidas sexualmente incluyen: *Treponema pallidum* con una balanitis con edema y pápulas, posterior al desarrollo del chancro; *N. gono-*

**Figura 6.** Balanitis circinada. Síndrome de Reiter.



*rrhoeae* con una balanitis irritativa que coexiste con la uretritis, virus del herpes simple que puede manifestarse como una balanitis erosiva extensa; en un 25% de casos con síndrome de Reiter se produce la **balanitis circinada**, sobre todo relacionada con uretritis (Figura 6). Se inicia días después de la artritis y conjuntivitis. Consiste en una zona eritemato-erosiva rodeada de un halo eritematoso y ligeramente descamativa de bordes irregulares. En ocasiones puede haber extensión a piel del pene y escroto en forma de úlceras. En la mujer aparece como vulvitis circinada o ulcerativa. Otros gérmenes causantes de balanitis en los que el papel no se ha establecido con certeza son: *micoplasmas*, *Gardnerella vaginalis*, *bacterioides* y otras espiroquetas.

El diagnóstico de estas balanitis se realiza mediante estudio del exudado, tinciones y cultivo bacteriológico, y su tratamiento según el germen implicado.

Se deben estudiar las parejas sexuales para descartar otras ETS, cuyo contagio puede ser facilitado por la balanitis.

## Orquiepididimitis aguda

La orquiepididimitis constituye la infección más frecuente de los procesos infecciosos del aparato urogenital masculino. La afectación más frecuente es la epididimitis, que si progresa suele afectar al testículo y denominarse orquiepididimitis. Si la duración es menor

de 6 semanas se denomina aguda, mientras que si dura más de 3 meses se denomina crónica.

### Etiopatogenia

La epididimitis aguda se produce generalmente por infección ascendente desde el tracto urinario inferior. En menores de 35 años, entre el 60-80% están producidas por *Chlamydia trachomatis* y un 5-25% por *Neisseria gonorrhoeae*, relacionados con casos de transmisión sexual. En hombres mayores de 35 años, homosexuales, coito anal y niños, están implicadas las bacterias coliformes habitualmente implicadas en las infecciones urinarias.

Otros factores de riesgo son: la instrumentación del tracto urinario; anomalías anatómicas que predisponen a la infección urinaria; prostatitis bacteriana; tratamiento con amiodarona como efecto secundario del fármaco y que se resuelve con su retirada; el esfuerzo físico (por posible reflujo de orina en epidídimo).

La orquitis urliana por el virus de la parotiditis es frecuente en niños y aparece en un 20-30% de los pacientes con parotiditis vírica.

En ocasiones y a cualquier edad, están implicados la tuberculosis y las infecciones fúngicas.

### Clínica

La sintomatología es variable según si la afectación es epidídimo-testicular o únicamente afecta al epidídimo.

Aparece un **dolor e hinchazón testicular** de intensidad variables con irradiación al trayecto del cordón, generalmente unilateral. Los síntomas suelen aparecer a lo largo de 1-2 días, aunque pueden ser súbitos. La fiebre es poco frecuente. Los síntomas de uretritis indican una infección por chlamydias o gonococos, mientras que la urgencia urinaria y la polaquiuria sugieren una etiología por coliformes.

A la exploración se observa aumento del tamaño testicular y epididimario, con dolor a menudo intenso a la palpación del epidídimo, aunque puede extenderse a todo el testículo. Habitualmente la infección comienza en la **cola del epidídimo**. A menudo hay signos de uretritis y signos inflamatorios en la pared escrotal (edema, calor, eritema).

## 39. Infecciones urinarias: generalidades y enfermedades de transmisión sexual

### Diagnóstico

Inicialmente deberíamos incluir dos de los siguientes: Una tinción de gram de exudado uretral o un sedimento/tira reactiva de la primera orina.

Se deben realizar cultivos con muestras uretrales para confirmar la presencia de *C. Trachomatis* y *N. gonorrhoeae*, así como cultivo de orina media para uropatógenos.

El diagnóstico diferencial se debe hacer con la torsión testicular (urgencia quirúrgica), tumores testiculares, traumatismos, hernias inguinales, infarto, absceso testicular y tuberculosis. Otras causas poco frecuentes son la criptococosis y otras infecciones fúngicas.

### Tratamiento

El tratamiento empírico está indicado antes de que lleguen los resultados de laboratorio.

Dentro de las medidas generales, incluimos: reposo relativo, elevación escrotal y analgesia.

- En menores de 35 años o etiología por *C. trachomatis* y *N. gonorrhoeae* la pauta antibiótica es **ceftriaxona 250 mg** im unidosis junto a **doxiciclina 100 mg/12 h** 7 días.
- En pacientes > 35 años o con sospecha de uropatógenos o en alérgicos a cefalosporinas y/o tetraciclinas: **ofloxacino 300 mg** dos veces al día 10 días o **levofloxacino 500 mg** una vez al día 10 días.

Si el tratamiento no es efectivo en 3 días se debe reevaluar el diagnóstico y tratamiento.

Se deben evaluar las parejas sexuales, sobre todo en los casos de transmisión sexual. En pacientes con VIH los regímenes terapéuticos no varían; sin embargo son más frecuentes las infecciones por hongos, micobacterias atípicas y otros gérmenes oportunistas.

### Orquiepididimitis crónica

La orquiepididimitis crónica se define como un disconfor o dolor escrotal, testículo o epidídimo que se localiza en la exploración clínica. Se produce a consecuencia de un proceso inflamatorio que evoluciona desde un tejido de granulación hasta la fibrosis.

### Etiología

Los gérmenes implicados son *N. gonorrhoeae* y *C. trachomatis*, aunque también son frecuentes los procesos infecciosos sistémicos como la tuberculosis urogenital, sífilis, brucelosis y parasitosis. A veces esta infección se asocia a una prostatitis crónica justificando la afectación testicular.

### Clínica

La sintomatología es más subclínica, con aumento del volumen escrotal y dolor que puede ser variable. No existen datos de inflamación aguda ni otros síntomas sistémicos. A la exploración, se observa diferenciación epidídimo-testicular, encontrándose ambas estructuras engrosadas y con **patrón nodular**, que en ocasiones se extiende hasta el cordón espermático.

Se debe realizar el diagnóstico diferencial con neoformaciones epidídimo-testiculares.

### Diagnóstico

Se debe realizar cultivo de orina y semen para confirmar el diagnóstico. La ecografía testicular puede revelar datos de engrosamiento de la capa vaginal y un patrón heterogéneo con áreas hiperecogénicas en testículo y epidídimo.

### Tratamiento

Se basa en reposo relativo, elevación escrotal y antibioterapia a dosis expuestas en las orquiepididimitis agudas, pudiendo requerir regímenes más prolongados. Los mejores resultados se obtienen en las orquiepididimitis secundarias a infección sistémica, mientras que en los casos asociados a prostatitis crónica se debe tratar ésta y puede llegar a ser necesaria la vasectomía.

### Orquiepididimitis tuberculosa

Los focos tuberculosos se producen a consecuencia de la diseminación metastásica sanguínea de los **báctilos**. Por lo general la enfermedad comienza en la cola del epidídimo, zona con mayor irrigación, afectando luego a otras áreas. Puede asociarse con una tuberculosis renal, pero no de forma constante.

Puede ser el primer y único signo de una tuberculosis genitourinaria. En el 70% de los casos hay antecedentes previos de tuberculosis.



### Clínica

Generalmente afecta a hombres sexualmente activos. La presentación habitual es una **tumoración testicular inflamada y dolorosa**. Cursa sin fiebre y si se extiende puede haber dolor e induración a lo largo del epidídimo, con la aparición de nódulos duros retráctiles que engrosan las cubiertas escrotales que excepcionalmente pueden fistular a piel. Sin embargo la extensión actualmente es excepcional.

### Diagnóstico

El diagnóstico se realiza mediante la tinción de Ziehl Nielsen en orina y semen. Se confirma con el cultivo de la secreción o tras la epididimectomía; se debe realizar diagnóstico diferencial con procesos neoplásicos epididimarios y testiculares.

### Tratamiento

Se basa en la asociación de **rifampicina (600 mg/día) e isoniacida (300 mg/día)** durante 6 meses, añadiendo durante los dos primeros meses **etambutol** (20 mg/kg de peso y día).

Si tras 3 semanas la lesión se torna nodular, firme e indolora se debe realizar la exploración testicular para descartar proceso neofornativo.

Debido a los efectos adversos de los fármacos antituberculosis se deben hacer controles de la función hepática en los primeros 2 meses, así como asociar vitamina B12 si aparece neurotoxicidad.

## GANGRENA DE FOURNIER

Se trata de una fascitis necrotizante rápidamente progresiva que afecta al tejido subcutáneo y fascias superficiales, con trombosis de las arterias subcutáneas, de los genitales externos y el periné. De forma característica **casi siempre respeta los testículos, el glande y los cuerpos esponjoso y cavernosos**. Puede progresar a través del tejido celular subcutáneo hacia periné, región glútea, base del pene y pared abdominal, desarrollando un cuadro fulminante con alto índice de mortalidad. La mortalidad de este proceso ha disminuido con el tratamiento médico y quirúrgico apropiado, pero aún se halla cercana al 26%.

Se trata de una **urgencia urológica** que debe reconocerse con prontitud ya que requiere estabilización hemodinámica urgente, antibióticos endovenosos de amplio espectro y desbridamiento quirúrgico de los tejidos afectados.

### Etiopatogenia

Se trata de una infección sinérgica entre gérmenes aerobios y anaerobios. Se incluyen *Escherichia coli*, *Staphylococci*, *Proteus*, *Streptococci*, *Pseudomonas*, *enterococci*, *Bacteroides species* y *Clostridium perfringens* (especialmente en la etiología colorrectal).

Existen una serie de factores favorecedores de esta infección. En los **generales** incluimos: diabetes, alcoholismo, inmunosupresión (VIH), ADVP, cirrosis, obesidad, y malnutrición. En los **locales**: traumatismos cutáneos, infecciones de orina, vasculitis (PAN), litrografía uretral y no uretral (intervenciones quirúrgicas sobre genitales externos), biopsias prostáticas, fisuras anales, divertículos de sigma, tumores cutáneos.

El origen de la infección se puede identificar en más del 75% de los casos. **Los abscesos perirrectales y perianales son las causas más frecuentes**. La infección periuretral resultante se identifica en un 20-30%. Los abscesos escrotales, epididimitis o lesiones cutáneas también pueden progresar a una gangrena de Fournier.

### Clínica

La infección comienza con un área de celulitis sobre la zona de entrada. Rápidamente se desarrolla un cuadro de dolor perineo-escrotal agudo. En pocas horas el área afecta se encuentra con eritema, edematosa y caliente. En horas progresa a tumefacción y necrosis, apareciendo la crepitación tisular. Se diferencia de la celulitis aguda por los signos de toxicidad sistémica (fiebre, alteración del estado mental, taquipnea, taquicardia). En 24-48 horas aparecen parches de gangrena que tienden a limitarse a los bordes de la bolsa escrotal que si se deja progresa a necrosis tisular apareciendo un **olor fétido** característico.

### Diagnóstico

Es clínico y se debe realizar con rapidez. Es bastante sencillo una vez que se ha instaurado el cuadro

## 39. Infecciones urinarias: generalidades y enfermedades de transmisión sexual

florido, pero no resulta tan fácil cuando se está iniciando el cuadro. Se debe sospechar en personas con alteraciones inmunitarias o con enfermedades sistémicas que pueden alterar la respuesta a la infección o que hayan sido sometidos recientemente a intervenciones en la zona perianal o genital. La analítica sanguínea muestra habitualmente una leucocitosis con desviación hacia la izquierda. La realización de radiografía de la zona, TC o ecografía ayuda a reconocer aire en zonas afectas y a delinear la infección.

### Tratamiento

Debe ser iniciado lo más precozmente posible. Junto a las medidas generales de soporte hemodinámico en pacientes críticos se debe iniciar la antibioterapia endovenosa con antibióticos de amplio espectro, que se debe mantener hasta que granule la herida sin signos de infección. Los regímenes más recomendados son: **penicilina G 4 mill ui/4 h + clindamicina 600 mg/6 h; ceftriaxona 1 g/12 h + metronidazol 500 mg/8 h; imipenem-cilastatina 1 g/12 h; meropenem 1 g/8 h; vancomicina 1 g/ 12 h.**

Junto a esto se debe realizar un **desbridamiento quirúrgico urgente**, extenso y en profundidad que incluya todo el tejido afectado. Junto a esto se debe realizar un adecuado drenaje vesical, bien uretral o suprapúbico.

Tras esto se debe hacer cobertura de los tejidos con apósito con suero salino y cura diaria de la herida. Se debe vigilar esta herida porque en muchas ocasiones precisan nuevos desbridamientos en los días siguientes. La terapia en cámara hiperbárica es una opción adyuvante que potencia las medidas anteriores.

### VIH Y SIDA

El virus de la inmunodeficiencia humana y su enfermedad SIDA merecen un apartado en este capítulo debido a su trascendencia clínica y epidemiológica. Constituye una de las ETS más prevalentes.

### Etiología

Los virus de la inmunodeficiencia humana (VIH) tipos 1 y 2 se transmiten por contacto íntimo con san-

gre, fluidos corporales, a través del embarazo y parto, siendo el contacto sexual la vía de transmisión más frecuente. Se trata de retrovirus porque forma un RNA que se transmite a una molécula de DNA de doble cadena mediante el enzima transcriptasa inversa. Las ETS que producen úlceras y otras ETS inflamatorias **facilitan la transmisión del VIH**. Todo médico que atiende a pacientes con ETS debe saber reconocer los síntomas de la infección del VIH y SIDA. El periodo de incubación es largo, necesiándose meses o años para desarrollar los síntomas.

### Clínica

La infección primaria en un 50% se experimenta como un **síndrome similar a la mononucleosis** con dolor de garganta, fiebre, fatiga, malestar general y mialgias. A veces aparecen cefalea, erupción cutánea morbiliforme, adenopatías, úlceras bucales o aftas. La duración media es de unos 14 días.

La infección crónica por VIH aparece mucho tiempo después, y depende del estado de inmunidad del paciente. Aparece con una infección oportunista, frecuentemente con una linfadenopatía generalizada persistente. Otros síntomas subsecuentes son muy variables y exceden a este capítulo.

Al menos un tercio de los pacientes con VIH o SIDA van a presentar alguna alteración del aparato genitourinario. **La patología urológica más frecuente en estos pacientes es la infección urinaria polimicrobiana.**

Junto a esto, debido a su inmunodeficiencia son más frecuente los casos de tuberculosis con una clínica similar a los pacientes sin VIH, pero con un periodo de incubación más breve. También son más frecuentes las infecciones por gérmenes no habituales como infecciones fúngicas o víricas. La infección por *Candida albicans* suele dar una cistitis crónica aunque provocar una uropatía obstructiva por *fungus ball*.

El CMV puede dar cistitis o epididimitis en el contexto de una infección diseminada.

Cuando coexiste con otras ETS, estas infecciones suelen ser más graves con respuesta más lenta al tratamiento y con frecuentes resistencias.

## Diagnóstico

Ante la sospecha de infección o en caso de métodos de detección selectiva, se debe realizar análisis por serología iniciando con inmunoanálisis comprobados por Western Blot. La carga viral se realiza con la PCR de la transcripción inversa.

## Tratamiento

Actualmente no existe ningún tratamiento curativo ni vacuna para prevenir la infección del VIH. El tratamiento actual se basa en la utilización de **drogas antirretrovirales** que incluyen los inhibidores de la proteasa (indinavir, ritonavir, nelfinavir); inhibidores de la transcriptasa inversa análogos de nucleósidos (zidovudina, didanosina, zalcitabina, stavudina, lamivudina) e inhibidores de la transcriptasa inversa no nucleósidos (nepiravina, delviridina) en terapia combinada.

En todos los pacientes que acuden a la consulta con una ETS o sean de alto riesgo se debe realizar un análisis serológico de VIH, con asesoramiento antes y después de la prueba de la infección por VIH.

Agradecimientos al Dr. Correas y a mis compañeros residentes del Servicio de Urología, y al Dr. Llaca del Servicio de Dermatología, por proporcionar las imágenes que ilustran este capítulo, provenientes de su colección personal.

## BIBLIOGRAFÍA

1. Olmos Acebes L. Concepto e importancia de las enfermedades de transmisión sexual. La consulta de ETS. Vol 1: 8-12.
2. Handsfield H. H. ETS. Editorial Marbán. 2.ª edición: 3-197.
3. Berger R.E, Lee J.C. Enfermedades de transmisión sexual. Campbell Urología. Editorial Médica Panamericana. 8.ª edición (730-750).
4. Fonseca Capdevilla. Enfermedades de transmisión sexual en Dermatología clínica. Editorial . 2.ª edición. 2001: 75-93.
5. Workowski KA, Berman SM. Sexually transmitted diseases treatment guidelines 2006. MMWR Recomm Rep. 2006 Aug 4; 55 (RR-11): 1-94.
6. Vall-Mayans M, Casals M, Vives A, Loureiro E, Armengol P, Sanz B. Remergence of infectious syphilis among homosexual men and HIV coinfection in Barcelona, 2002-2003. Med Clin (Barc) 2006 Jan 28; 126 (3): 94-96.
7. Sánchez M.R. Enfermedades de transmisión sexual. Fitzpatrick dermatología en Medicina general. 2005. 6.ª edición: 2445-2470.
8. Fernández Roblas R, Soriano García F. Las enfermedades de transmisión sexual hoy: de la gonorrea a los papilomavirus. Cuadernos de Urología. 2005. 46: 5-13.
9. Beutner KR. Therapeutic approaches to genital warts. Am J Med. 1997: 102-128.
10. McCormack WM. Chancroid. En Gomella LG. The five minutes urology consult. Editorial Lippincott William & Wilkins. Philadelphia. 200: 246-247.
11. Álvarez-Vijande R. Balanitis y balanopostitis. Enfermedades cutáneas del aparato genital masculino. Tema monográfico LXI Congreso Nacional de Urología. Mayo 2006: 125-138.
12. Perea EJ, Enfermedades de transmisión sexual. Microbiología Médica. Editorial Mosby. 1996: 267-281.
13. Black PC, Wessells H. Fournier's Gangrene. Urological Emergencies: A Practical Guide. Editorial Humana Press. 2005: 157-168.

# Libro del Residente de Urología



capítulo 40

## Parasitosis urinaria

*A. J. Fernández Sánchez  
José Manuel Cózar Olmo  
Miguel Tallada Buñuel*

*Hospital Virgen de las Nieves. Granada*

Palabras clave: *Parásitos. Esquistosomiasis. Filariasis. Hidatidosis. Tricomonirosis.*



# Libro del Residente de Urología



Índice capítulo 40

## Parasitosis urinaria

<b>Introducción</b> .....	715
<b>Esquistosomiasis o bilharziasis</b> .....	715
<b>Filiariasis o wuchereriasis</b> .....	719
<b>Hidatidosis</b> .....	720
<b>Tricomoniasis</b> .....	722
<b>Pediculosis pubis</b> .....	723
<b>Bibliografía</b> .....	723



## capítulo 40

# Parasitosis urinaria

## INTRODUCCIÓN

Debido a la magnitud del problema en la última década se ha incrementado el interés por las enfermedades parasitarias, calculándose que a nivel mundial más de mil millones de personas sufren una parasitosis. A pesar de ello se debe diferenciar entre enfermedad por parásitos e infestación parasitaria, ya que la manifestación sintomática representa una pequeña porción.

Hoy en día se hace necesario considerar las parasitosis en el diagnóstico debido a la facilidad de los viajes intercontinentales y a la inmigración desde zonas endémicas, siendo la mayor parte de los casos en nuestro medio pertenecientes a este colectivo.

En lo que respecta al tracto urogenital pocos son los parásitos que lo afectan, por lo que en este capítulo nos centraremos en tres:

- Esquistosomiasis o Bilharziosis
- Filariasis o Wuchereriosis
- Hidatidosis

Describiendo después de forma breve otros parásitos de menor relevancia.

### Clasificación de los parásitos

1. Protozoos (unicelulares).
  - a. *Phylum sarcomastigophora*.
    - Sarcodina: amebas.
    - Mastigophora (flagelados): Giardia, Trichomonas, Leishmania, Trypanosoma.

b. *Phylum apicomplexa*.

- Coccidia.
- Haemosporina (Plasmodios).
- Piroplasma (Babesia).

c. *Phylum ciliophora*: ciliados (*Balantidium coli*).

### 2. Helmintos

a. *Phylum nematelmintos*, nematodos o gusanos redondos.

- Geohelmintos.
- Oxiuros.
- Triquina.
- Filaria.

b. *Phylum platelmintos* o gusanos planos.

- Trematodos o lombrices: Schistosoma, Fasciola.
- Céstodos o tenias: Echinococcus, Himenolepis, Taenia, Diphyllotrium.

## ESQUISTOSOMIASIS O BILHARZIASIS

### Introducción

La esquistosomiasis es una enfermedad crónica causada por un trematodo que afecta al hombre y animales, siendo la más grave de las infecciones por helmintos, afectando mundialmente de 200 a 300 millones de personas. En el hombre se dan tres especies principales de esquistosomiasis, las producidas por *S. mansoni*, *S. japonicum*, y *S. haematobium*, siendo menos importantes el *S. mekongi* y el *S. intercalatum*.



**Figura 1.** Theodor Maximilian Bilharz 1825-1862.



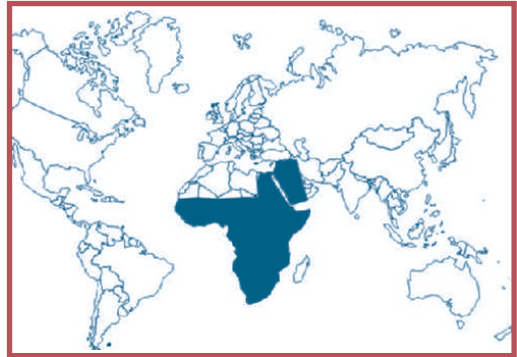Los gusanos adultos de *S. mansoni* y *japonicum* habitan en los plexos venosos del intestino, siendo sus manifestaciones clínicas fundamentalmente hepáticas. En el caso del *S. haematobium* los gusanos se encuentran en los plexos venosos perivesicales causando la esquistosomiasis urinaria (Figura 1).

## Epidemiología y distribución

La esquistosomiasis es, tras el paludismo, la segunda parasitosis mundial afectando de 200 a 300 millones de personas, considerándose endémica de países africanos.

El *S. mansoni* se localiza en Sudamérica (Brasil, Venezuela), las Antillas, África y Cercano Oriente, *S. japonicum* se encuentra principalmente en China y Filipinas, *S. mekongi* en Indochina y *S. intercalatum* en África occidental central. El *S. haematobium* se localiza en Oriente Medio y la mayor parte de África, así como en el sudeste asiático. De los 200 millones de esquistosomiasis, 80 ó 90 corresponderían a bilharziosis urinaria, aumentando los casos descritos en la bibliografía en países desarrollados en los últimos años.

**Figura 2.** Distribución geográfica *S. haematobium*.



En los lugares endémicos la exposición inicial se da en la población infantil, en lugares donde la vida cotidiana se realiza en torno a ríos o lagos, disminuyendo la exposición en adultos excepto en aquellas profesiones en íntimo contacto con el agua (arroceros, limpiadores de canales...).

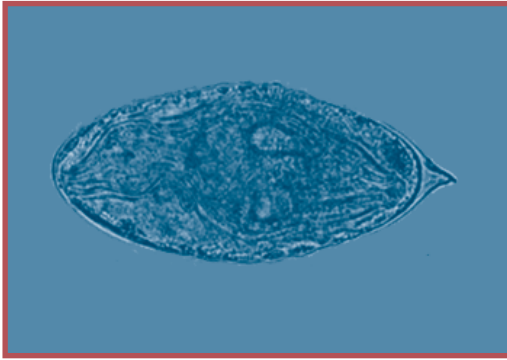
## Ciclo biológico

La infección humana por esquistosoma comparte el mismo ciclo vital independientemente de la especie causante presentando sólo diferencias en la localización del gusano adulto, periodo previo a la puesta de huevos, número de huevos producidos, y destino final de los mismos. Existen diferencias también en la morfología de los parásitos y los tipos de caracol huésped. El ciclo para el *S. haematobium* consiste en una fase de reproducción sexual (fase humana donde el gusano adulto y los huevos habitan al hombre) y otra asexual (en el caracol), necesitando ambas formas el agua dulce como vehículo.

### Fase sexual

El hombre se infecta por penetración de la piel intacta debido a enzimas secretadas por la forma infectante de las larvas (cercarias), una vez se ha tenido contacto con aguas dulces contaminadas. Tras 48/72 horas por vía venosa y linfática emigran a pulmones, luego a sistema portal, donde logran la madurez sexual, y se aparean (una vez producida la cópula macho y hembra se unen inseparablemente) dirigiéndose a las vénulas vesicales y pelvianas. El periodo entre la emigración y la puesta de huevos para el *S. haematobium* es de 2 a 3 meses.

**Figura 3.** Huevo de *S. haematobium*.



Se calcula que se depositan entre 200 y 500 huevos por día, los cuales pueden quedar en los tejidos de depósito (vejiga y uréteres) o regresar por el sistema portal al hígado. Cuando los huevos atraviesan el endotelio vascular y la pared vesical son eliminados por la orina, quedando el resto o bien destruidos por la respuesta granulomatosa o calcificados formando acúmulos. La característica diferencial de los huevos de *S. haematobium* es la presencia de una espina terminal que sólo comparte con *S. intercalatum* (Figura 3).

### Fase asexual

Una vez que los huevos caen al agua dulce maduran formando un miracidio (larva ciliada), que es la forma que penetra en el huésped intermedio, el caracol, en nuestro caso del género *Bullinus*. Una vez dentro del caracol y tras un periodo de uno a dos meses se desarrolla el esporocito primario, luego el secundario dando lugar a las cercarias, produciéndose miles de cercarias de un solo miracidio por reproducción asexual. Las cercarias son viables fuera del caracol durante 48 horas.

### Presentación

La enfermedad por esquistosoma es consecuencia directa de la presencia de los huevos y de la respuesta granulomatosa del huésped (Phillips y Colley, 1978) ya que las formas adultas no son patógenos por sí solos. La morbimortalidad es causada principalmente por la respuesta inflamatoria y fibrótica a la presencia de los huevos cuyo número depende a su vez de la densidad de gusanos en el humano. Podemos diferenciar tres etapas comunes en la infección por esquistosoma,

siendo la fase crónica la que diferencia a las distintas especies por sus manifestaciones propias de su afinidad por unos u otros órganos.

### Prurito del nadador (fase de penetración)

Tras el contacto con el agua dulce, donde se hallan las cercarias, se produce una dermatitis pruriginosa que pasa desapercibida generalmente.

### Esquistosomiasis aguda (fiebre de Katayama)

Tanto el prurito del nadador como la fase aguda rara vez se dan en poblaciones endémicas, soliendo afectar a los turistas. El *S. haematobium* no suele provocarlas. La clínica que se presenta a partir de las dos semanas del contacto consiste en fiebre, escalofríos, cefalea, linfadenopatías, urticaria, esplenomegalia, tos no productiva, dolor abdominal diarrea y eosinofilia.

### Esquistosomiasis crónica

Determinada por la formación de granulomas y la excreción de huevos por la orina.

### Clínica

Dentro del aparato genitourinario las principales lesiones asientan en vejiga y uréteres (las desarrollaremos más adelante), pero también se han encontrado en próstata, uretra, epidídimo, testículo, cordón y vesícula seminal en el hombre y en la mujer en cualquier localización genital.

Los síntomas urológicos principales son la hematuria terminal y la disuria con síndrome miccional clásico. Transcurridos unos años y debido al aumento de la fibrosis se pueden observar cólicos renoureterales o uropatías obstructivas silentes, litiasis secundarias, cistitis, cuadros de retención, incontinencia, etc. El desarrollo final lleva a vejigas retraídas y esclerosadas con poca capacidad que provocan reflujo, que junto con la uropatía obstructiva desemboca en insuficiencia renal.

El *S. haematobium* también puede provocar clínica fuera del aparato urinario, entre la que destaca la hipertensión pulmonar, la derivada de la invasión intestinal (cuadros diarreicos), la derivada de la invasión de la médula espinal y de la pulmonar.

### **Lesión vesical**

Incluye poliposis esquistosómica, parches arenosos, vejiga contraída, ulceraciones, hiperplasia urotelial, metaplasia y Ca vesical.

Los pólipos son formaciones inflamatorias hiperémicas con gran cantidad de huevos, que pueden provocar hematuria y obstrucción ureteral dificultando el vaciamiento vesical y renal. Los parches arenosos son lesiones granulomatosas de color pardo con superficie en granos de arena que aparecen en el síndrome de vejiga contraída cuyas manifestaciones derivan de la disminución de la capacidad vesical.

Mención aparte merece la relación entre esquistosomiasis urinaria y Ca vesical que ha estado en entredicho durante años aceptándose en la actualidad por la suficiente evidencia. Se manifiesta con una alta incidencia de carcinoma escamoso (60 a 90%) y adenocarcinoma (5 a 15%) que suelen ser de diagnóstico tardío. Más del 40% de los carcinomas escamosos son bien diferenciados o son verrugosos exofíticos asociados a buen pronóstico.

### **Lesión ureteral**

Las lesiones son bilaterales y asimétricas, siendo más comunes en el uréter pélvico provocando estenosis, hipotonías y disminución del peristaltismo, dando lugar a ureterohidronefrosis por la uropatía obstructiva que puede desembocar en insuficiencia renal.

### **Diagnóstico**

La demostración de huevos característicos en tejidos u orina establece el diagnóstico.

### **Examen de orina (o heces)**

La presencia de huevos que poseen espina terminal indica esquistosomiasis activa solo positivo en la fase crónica de la enfermedad, estando en relación con el grado de intensidad de la esquistosomiasis. Con los años de evolución, cuando la mayoría de los huevos están calcificados y no existe excreción hacia la orina el examen ya no es válido. La orina más adecuada para el examen es la recogida entre las 10 y las 14 horas.

### **Biopsia vesical**

La presencia de huevos en las muestras en muchos casos es el diagnóstico de una enfermedad que no se sospechaba.

### **Diagnóstico inmunológico**

Útil en las fases iniciales cuando todavía no se excretan huevos en orina, destacando el test de ELISA con buenos resultados.

### **Cistoscopia**

Revela las lesiones típicas y permite la toma de biopsia de las mismas.

### **Analítica de sangre**

La anemia ferropénica y la eosinofilia son características de las enfermedades parasitarias, destacando además de la esquistosomiasis, la filariasis, toxocariasis y facioliasis.

### **Pruebas de imagen**

Más adecuadas para la evaluación de secuelas y complicaciones.

- Radiografía simple de abdomen mostrando las típicas calcificaciones de vejiga y uréteres.
- Urografía intravenosa: Ureterohidronefrosis, estenosis ureteral, defectos de repleción polipoideos, retrasos funcionales, etc. Pudiéndose combinar con la cistouretrografía miccional para observar reflujo vésico-ureteral y obstrucciones del cuello vesical.
- Ecografía y TAC que detectan la uropatía obstructiva, las calcificaciones y los engrosamientos de la pared vesical.

### **Tratamiento**

#### **Médico**

- Praziquantel (BILTRICIDE): Es el fármaco de elección, actuando sobre todas las especies. Es barato, bien tolerado y se recomienda dosis oral de 40 mg/kg en 24 horas en dosis única o en dos de 20 mg/kg. Los efectos secundarios más frecuentes son gastrointestinales (nauseas, vómitos...) y cefaleas.
- Niridazol y metrifonato.
- Oxamniquina: sólo efectiva frente a *S. mansoni* a 15 mg/kg dos veces al día, vía oral durante dos días administrada junto con los alimentos.

### Quirúrgico

Dedicado a las secuelas y complicaciones que no se han solucionado con el tratamiento médico, encontrando desde resecciones transuretrales a sustituciones vesicales o derivaciones de la vía urinaria.

## FILARIASIS O WUCHERERIASIS

### Introducción

Fue la primera enfermedad en que se probó su transmisión por insectos, demostrándose en 1866 por Otto Wecherer la presencia de la forma larvaria en orina.

Causada por un gusano nematodo filiforme, endémica en muchos países tropicales y subtropicales de Asia, África, América Central y del Sur. Las lombrices invaden linfáticos, tejidos subcutáneos y profundos. Las filariasis se pueden clasificar en linfáticas (generadas por *Wuchereria bancrofti*, *Brujia Malayi* y *B. timori*) o no linfáticas (*Loa-loa*, *Onchocerca Volvulus*, *Mansonella...*).

Nos centraremos en las filariasis linfáticas ya que el resto, salvo el *Onchocerca Volvulus*, que causa elefantiasis escrotal, no producen repercusiones genitourinarias.

### Epidemiología y distribución

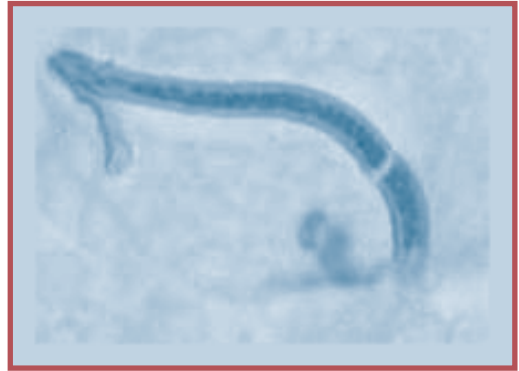La *Wuchereria bancrofti* es la especie más difundida calculándose unos 100 millones de personas infectadas a nivel mundial, siendo endémica en África, islas del Pacífico, sudeste asiático, las Antillas, América Central y el este de Sudamérica. *B. Malayi* se encuentra en la India, China, Japón, Tailandia, y Filipinas, y *B. timori* está limitada a Indonesia.

La transmisión se produce a través de mosquitos de las especies *Anopheles*, *Aedes*, y *Culex* para la filariasis bancrofti.

### Ciclo biológico

La larva del parásito es transmitida al ser humano por la picadura de un mosquito infectado. Las larvas

**Figura 4.** *Wuchereria bancrofti*.



invaden el sistema linfático donde maduran y se reproducen. Las microfilarias circulan en los linfáticos y sangre, donde son tomadas por mosquitos hematófagos, cerrando el ciclo. Las formas adultas viven en grandes linfáticos, destacando los periaórticos, iliacos, inguinales e intraescrotales (Figura 4).

### Presentación y clínica

Afecta con mayor frecuencia a poblaciones entre 25 y 40 años, siendo especialmente propensos quienes padecen deformaciones linfáticas. Los síntomas aparecen como respuesta inflamatoria a los gusanos adultos o a las microfilarias ya que los fenómenos obstructivos son causados por reacción granulomatosa. Las formas de presentación son: la asintomática, las fiebres filariales, las lesiones crónicas por obstrucción linfática y la eosinofilia tropical.

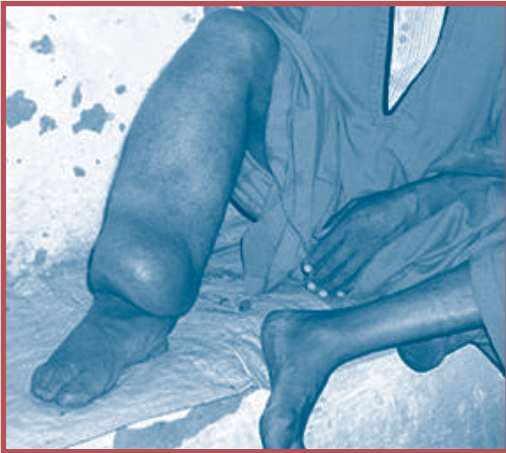#### Fiebres filariales

Son episodios de linfangitis y linfadenitis que se manifiestan con ataques febriles breves, episódicos que se acompañan de escalofríos, sudoración, cefalea, náuseas, vómitos y mialgias. Esta manifestación recidiva en intervalos regulares en periodos de semanas o meses sobre todo durante el primer trimestre. Las manifestaciones urológicas más frecuentes son la funiculoepididimitis, orquitis, e hidroceles por afectación de los vasos del cordón espermático y testículos.

#### Lesiones crónicas

Se producen por la interrupción del drenaje linfático. Se presenta edema, ascitis, hidrocele, quilocele,

**Figura 5.** Elefantiasis de las piernas.



persistiendo las linfadenopatías que pueden fistularse al exterior o al interior produciendo quiluria por la ruptura al sistema colector urinario llegando a producir obstrucción ureteral y severa pérdida de proteínas. La manifestación final es la elefantiasis que se presenta como elefantiasis de las piernas, del escroto, del pene y la elefantiasis de brazos, mamas o vulva (Figura 5).

## Diagnóstico

El diagnóstico de sospecha es clínico confirmándose mediante examen directo de extensiones de sangre periférica o la observación de microfilarias en extensiones teñidas con Giensa.

- Hemograma: Marcada eosinofilia.
- Serológico: Con la elefantiasis ya desarrollada las microfilarias son difíciles de ver, por lo que se usan sondas de DNA o PCR, anticuerpos monoclonales y técnicas de fijación del complemento.
- Radiología: La linfografía revela linfáticos tortuosos y dilatados y la radiografía simple puede mostrar parásitos calcificados.

## Tratamiento

### Médico

Se usan tres fármacos:

- Dietilcarbamacina DEC (FILARCIDAN) que actúa sobre la microfilaria y las larvas adultas comenzando con dosis bajas (50 mg el primer día, 50 mg/12 horas el segundo y 50 mg/8 horas el tercero) para disminuir los posibles efectos adversos como fiebre, náuseas y anafilaxis por destrucción masiva y continuando por dosis de 2 mg/kg cada 8 horas entre el día 4 y el 21.
- Albendazol (ESKAZOLE) actúa también sobre adultos y microfilaria con una dosis única de 400 mg.
- Ivermectina sólo con efecto sobre la microfilaria a dosis única de 200 a 400 microgramos/kg.

Este tratamiento debe completarse con antimicrobianos para tratar las sobreinfecciones así como con medidas higiénico-posturales (elevación, medias elásticas, suspensión...).

### Quirúrgico

Se reserva para el hidrocele y la elefantiasis escrotal precisando extirpación de tejido redundante con reconstrucción posterior.

## HIDATIDOSIS

### Introducción

Es la forma larvaria del cestodo *Echinococcus granulosus*, que también se conoce como quiste hidatídico. Es conocida desde la antigüedad, ya Hipócrates describe la "marsupialización" para extirpar el quiste. Aunque existen varias especies, la que nos interesa por ser endémica en España es la *E. granulosus*.

### Epidemiología y distribución

Existe una mayor frecuencia en países ganaderos donde la cría se realiza con la ayuda de caninos, destacando el Medio Oriente, Nueva Zelanda, Australia, Sudamérica y Sudáfrica. En Europa se extiende por España, Grecia, Italia y la antigua Yugoslavia. España es una zona endémica con una incidencia de unos 2.000 casos al año.

Los casos de hidatidosis renal son raros en comparación con los de otras localizaciones variando según la literatura entre 2 y 4% (70% de localización hepática generalmente en el lóbulo derecho), adquiriéndose en la niñez usualmente con un periodo latente de cinco a veinte años.

## Ciclo biológico

La tenia *E. granulosus* es un cestodo que mide 5 mm., vive en el yeyuno del perro. Los huevos expulsados con las heces del perro son ingeridos por el hombre por consumir agua o alimentos contaminados por los excrementos o bien de forma directa al tocar la zona anal o el pelo. Los huevos en el estómago liberan las larvas que atraviesan la mucosa intestinal y entran en el sistema portal. Si continúan progresando y no quedan en el hígado pasan por las venas suprahepáticas al corazón derecho y de allí a los pulmones, los que escapan hacia la circulación sistémica invaden cerebro, riñón, huesos y otros tejidos. Cuando el quiste se forma en el hombre se rompe el ciclo biológico ya que para continuarlo el perro debería ingerir la carne humana con el quiste para que se desarrollara el parásito adulto.

## Presentación y clínica

Dentro del aparato urogenital vamos a ver las dos localizaciones preferentes, primero la renal y después la retrovesical.

### H. renal

En el riñón casi siempre el parásito es único, creciendo con más frecuencia en el parénquima que en la cortical. Generalmente los quistes son asintomáticos durante largo tiempo, descubriéndose casualmente. Podemos diferenciar dos etapas que dan diferente sintomatología:

### Quiste hidatídico cerrado

Se presenta como una masa lumboabdominal móvil de hasta 20 cm de diámetro, que se suele localizar en polo superior. Si existe perinefritis da aspecto de tumor sólido. Se producen lumbalgias moderadas, continuas como consecuencia de la compresión sobre la vía, así como la compresión sobre otros órganos produce sintomatología digestiva (náuseas, vómitos, dolor en hipocondrio...) o hipertensión arterial. Rara vez se altera la función renal.

### Quiste hidatídico abierto

El quiste se abre parcialmente a la vía excretora (40% de los casos) provocando sintomatología urinaria desde el inicio, destacando el cólico nefrítico y la hematuria. La hidatiduria es la presencia en la orina de "pellejos de uva" (signo patognomónico), indicando la presencia de vesículas hijas.

Como consecuencia de la apertura y el drenaje intermitente se pueden producir sobreinfecciones dando pioquistes con la sintomatología propia infectiva.

La hidátide se rodea de tejido renal no parasitario que se divide en tres capas:

1. Profunda esclerohialina.
2. Media (tejido conjuntivo).
3. Externa (células parenquimatosas alteradas).

La evolución es de univesicular en los niños a multivesicular en el adulto, donde es frecuente la calcificación del periquiste.

### H. retrovesical

Proviene de la rotura de un quiste hepático o esplénico con la caída de su contenido al fondo de saco de Douglas. Es de desarrollo lento y como el quiste renal generalmente asintomático provocando sintomatología por compresión de las estructuras vecinas bien del sistema digestivo (estreñimiento), del tracto urinario inferior (polaquiuria, disuria, cuadro de retención y ureterohidronefrosis), o de estructuras nerviosas y vasculares (lumbociática). Se manifiesta como una masa hipogástrica persistente tras el vaciamiento vesical que puede apreciarse en el tacto bimanual.

## Diagnóstico

Aparte del signo patognomónico de la hidatiduria, el diagnóstico suele ser por pruebas de imagen, aunque el específico se logra por examen histológico. En el hemograma encontramos eosinofilia en el 25% de los casos.

### Pruebas de imagen

- Urografía intravenosa: Se observan las deformaciones típicas de un efecto masa sobre la pelvis y

los cálices renales. Son el signo de la copa, la imagen de la media luna, imagen en garra, en panel de abeja y exclusión renal. Como ya hemos señalado anteriormente, podemos visualizar la calcificación del quiste si sucede. En el caso del quiste retrovesical podemos encontrar una imagen en anillo por elevación de la vejiga, así como signos de la posible compresión ureteral.

- Ecografía: Se ha convertido en una pieza importante para el diagnóstico etiológico, variando en el riñón desde presentación de imágenes de quiste simple univesicular a colecciones tabicadas multivesiculares o a la calcificación de la pared.
- TAC: Útil para demostrar más detalles de la hidátide.

### Pruebas inmunológicas:

- Cutirreacción de Casona, sensible pero con un 40% de falsos positivos.
- Hemoaglutinación indirecta y aglutinación con látex, útiles si son positivas.
- Inmunolectroforesis, es una reacción cualitativa, es el diagnóstico serológico más específico con la presencia del arco 5, que indica positividad.

### Tratamiento

El estándar es el quirúrgico, dejando el médico con mebendazol y abendazol (ESKAZOLE) a dosis altas (40 mg/kg al día durante 28 días en tres ciclos separados 14 días) a pacientes que no puedan intervenir.

En el quiste renal la vía de acceso suele ser la lumbotomía usando formol al 2% o agua oxigenada en el campo operatorio o intraquiste para evitar la diseminación. Las técnicas son quistectomía total o parcial, marsupialización, y nefrectomía parcial o total. En el retrovesical debido a las asociaciones por vecindad se suele realizar quistectomía parcial.

### Otros parásitos

Otros parásitos que podemos encontrar con afectación urogenital son la ya mencionada *Onchocerca*,

*Strongyloides stercoralis*, *Toxocara canis*, *Armillifer armillatus*, *Enterobius vermicularis*, *Entamoeba histolytica* y la Sarna. Vamos a describir sólo los casos de la tricomoniasis y la pediculosis pubis.

## TRICOMONIASIS

Causada por la *T. vaginalis*, presenta un mecanismo de transmisión sexual. En el hombre se localiza en uretra, próstata, vesícula seminal y vejiga; en la mujer, en vagina, uretra, vejiga y en ocasiones en las trompas de Falopio.

La frecuencia varía del 10 al 25% en mujeres adultas, elevándose al 70% en aquellas con múltiples parejas sexuales (Figura 6).

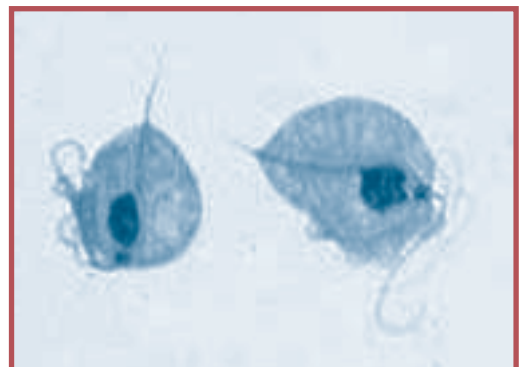
### Clínica

En fases agudas en ambos sexos, una cistitis o una uretritis no gonocócica con disuria, polaquiuria y secreción uretral. En la mujer produce vaginitis con leucorrea amarillenta verdosa y prurito intenso. En el hombre puede ocasionar prostatitis y eyaculación precoz.

### Diagnóstico

Examen en fresco de la secreción vaginal, uretral o de orina, donde se observa la tricomona. Puede recurrirse al cultivo en medios especiales como el de Hollander.

Figura 6. *Trichomona vaginalis*.



## Tratamiento

El metronidazol por vía oral a dosis de 40 mg/kg/día durante 7 días u óvulos vaginales 10 noches, tratando a la pareja. En el hombre también se usan los imidazoles.

## PEDICULOSIS PUBIS

Provocada por piojos (ectoparásitos) de la especie *Phthirus pubis* (ladilla). El contagio se produce por contacto directo (sexual) o por ropas infectadas. Las hembras depositan los huevos, que se adhieren al vello, madurando en unos 10 días hasta completar su ciclo en unos 30-40 días. Chupan la sangre dos veces al día provocando prurito intenso y una pequeña señal purpúrea.

## Diagnóstico

Se sospecha por la dermatitis confirmándose con el reconocimiento del parásito sobre el vello (liendres o adultos). Hay que investigar la presencia de otras enfermedades de transmisión sexual.

## Tratamiento

Ha de tratarse a la pareja y actuar sobre la ropa en contacto con el portador usando calor. Se realizan aplicaciones tópicas durante 24 horas o lavados con Lindano, repitiendo el procedimiento a los 7 días.

## BIBLIOGRAFÍA

1. Peyrí Rey, E. Parasitosis genital. En: Enfermedades cutáneas del aparato genital masculino. Tema monográfico LXI Congreso Nacional de Urología, Mayo, 1996, pp. 117-122.
2. Walsh, Retik, Vaughan, Wein. Campbell Urologia. Editorial Médica Panamericana; Buenos Aires, 2004.
3. Ahmed AH, Ramzy RM. Laboratory assessment of the moluscicidal and cercarial activities of the Egyptian weed, *Solnum nigrum* L. *Annals of Tropical Medicine and Parasitology* 1997. Dec; 91(8):931-937.
4. Ross AGP, Bartley PB, Sleight AC, Olds GR, Li Y, Williams GM, McManus DP. Current Concepts: Schistosomiasis. *The New England Journal of Medicine* 2002 Apr 18; 346(16): 1212-1220.
5. World Health Organization. Report of the WHO Informal Consultation on Schistosomiasis Control. World Health Organization, Geneva, 1998.
6. Christie JD, Crouse D, Smith IH, et al: Patterns of *Schistosoma haematobium* egg distribution in the human lower tract: II. Obstructive uropathy. *Am J Trop Med Hyg* 1986; 35:752.
7. Von Lichtenberg F: Inflammatory responses to filarial connective tissue parasites. *Parasitology*, 1987.
8. Michael E, Bundy DA, Frendell BT. Re-assessing the global prevalence and distribution of lymphatic filariasis. *Parasitology*, 1996; 112:409.
9. Ottesen EA. Filariasis now. *Am J Trop Med Hyg* 1989; 41.
10. Dreyer G, Noroes J, Figueredo-Silva J, Piessens WF: Pathogenesis of lymphatic disease in bancroftian filariasis: A clinical perspective. *Parasitol Today*, 2000 Dec; 16(12): 544-8.
11. Turner JD, Mand S, Debrah AY: A randomized, double-blind clinical trial of a 3-week course of doxycycline plus albendazole and ivermectin for the treatment of *Wuchereria bancrofti* infection. *Clin Infect Dis*, 2006 Apr 15; 42(8): 1081-9.
12. Afsar H, Yagci F, Aybasti N, Meto S. Hydatid disease of the kidney. *Br J Urol* 1994, 73: 17-22.
13. Shetty SD, Al-Saigh AA, Ibrhim AI, Malatani T, Patil K. Hydatid disease of the urinary tract: evaluation of diagnostic methods. *Br J Urol*, 1992; 69:476-480.



14. Domínguez Bravo C.: Parasitosis Urinaria. Urología-Vesalio. ENE Ediciones, Madrid, 1992.
15. Grant JB, Costello CB, Sequeira PJ, Blacklock NJ: The role of Chlamydia trachomatis in epididymitis. Br J Urol, 1987; 60:325.
16. Rodríguez G, Barrera G, González M, Bulla F, Pediculosis pubiana. Biomédica, 1997;17(3):231-235.

Libro del Residente de

# Urología



capítulo 41

## Cistitis, cistopatías y síndrome uretral

*Jesús Gómez Muñoz  
Carmen González Enguita  
Remigio Vela Navarrete*

*Fundación Jiménez Díaz. Madrid*

Palabras clave: *Cistopatías. Cistitis intersticial. Cistitis hemorrágicas.*



# Libro del Residente de Urología



Índice capítulo 41

## Cistitis, cistopatías y síndrome uretral

<b>Cistitis intersticial</b> .....	729
<b>Cistitis radicas</b> .....	739
<b>Cistitis eosinofilica</b> .....	742
<b>Cistitis folicular</b> .....	743
<b>Cistopata quistica</b> .....	743
<b>Cistopata glandular</b> .....	744
<b>Leucoplasia</b> .....	744
<b>Malacoplasia</b> .....	744
<b>Endometriosis vesical</b> .....	744
<b>Cistitis qumica hemorrgica inducida por agentes alquilantes</b> .....	745
<b>Cistitis qumica hemorrgica inducida por farmacos y toxinas diversas</b> .....	746
<b>Cistitis incrustante</b> .....	746
<b>Sndrome uretral</b> .....	747
<b>Sndrome uretral clsico</b> .....	747
<b>Sndrome uretral o cistitis cervicotrigonal</b> .....	748
<b>Bibliografa</b> .....	749



## capítulo 41

# Cistitis, cistopatías y síndrome uretral

Bajo la denominación de cistitis existe un amplio grupo de enfermedades que en la mayoría de las ocasiones relacionamos casi de forma inmediata con la inflamación vesical causada por bacterias. No siempre es así, existiendo otras múltiples causas de irritación vesical secundarias a otros muchos factores <sup>(1)</sup>.

Cifuentes y Reuter describieron entre éstas las cistitis por irradiación, las químicas (quimioterapia), las provocadas por obstrucción o cuerpos extraños y otras. Además se describieron inflamaciones crónicas de la vejiga de causas no conocidas llamadas cistopatías crónicas, albergando bajo esta denominación diferentes tipos de cistitis, de entre las que destacan por su elevada prevalencia la uretrotrigonitis crónica y la cistitis intersticial <sup>(1)</sup>.

Es un proceso patológico vesical inflamatorio crónico que clínicamente se caracteriza por síntomas irritativos parecidos a la cistitis aguda clásica pero que se prolonga en el tiempo. El cuadro clínico es muy variable, provocando en los casos más serios una disminución de la capacidad vesical que lleva a una situación invalidante. Los casos más leves son muy frecuentes y entran dentro de un cuadro inflamatorio inespecífico que ha tenido muchas denominaciones. Los alemanes lo describen como vejiga irritable, en Estados Unidos se ha descrito como síndrome uretral y otros lo llaman cistalgias con orinas claras. La realidad de este cuadro es que en su expresión histológica y endoscópica se objetiva una uretrotrigonitis crónica <sup>(1,2)</sup>.

La causa de la cistitis intersticial y de la uretrotrigonitis crónica se desconoce, aunque se postula como multifactorial puesto que al tratarse de una inflamación crónica similar a la provocada en las enfermedades del colágeno, los factores genéticos, autoinmunes, irritantes tisulares, hormonales, neuro-

psicótico y otros, tienen que estar implicados, siendo cierto que aún no se ha encontrado una explicación satisfactoria y concluyente.

La lesión inicial es submucosa, produciéndose zonas inflamatorias crónicas con reacción vascular y linfática, infiltración celular y fibrosis que afectan después a la capa muscular. En la mucosa los cambios son escasos y se pueden objetivar en el examen cistoscópico como leves manchas blanquecinas y erosiones sobre todo al distender la vejiga, pudiendo aparecer también como pequeñas manchas rojas ulceradas denominadas "úlceras de Hünner".

Este proceso afecta toda la superficie vesical en la cistitis intersticial con poca lesión trigonal, mientras en el síndrome uretral las lesiones son más leves y circunscritas al trigono y región cervical <sup>(2,3)</sup>.

En este capítulo se tratarán las cistopatías más relevantes con especial interés por su enorme importancia sociosanitaria en la cistitis intersticial.

## CISTITIS INTERSTICIAL

### Introducción

La cistitis intersticial es un síndrome de etiología actualmente desconocida sobre la que se presupone un origen multifactorial caracterizado por la existencia de una inflamación crónica de la vejiga. La caracterización de este síndrome viene determinada por la presencia de síntomas irritativos crónicos, cultivo y estudio citológico de orina negativos y la existencia de hallazgos cistoscópicos característicos. Es de vital importancia descartar otras causas que justifiquen este mismo cuadro clínico.

El término "cistitis intersticial" fue acuñado por Skene en 1878. En 1915, Hünner informó haber hallado una úlcera vesical en un grupo de pacientes con síntomas de dolor suprapúbico, frecuencia, nicturia y urgencia que habían persistido durante un promedio de 17 años<sup>(3,4)</sup>.

## Etiología

La etiología de la cistitis intersticial es realmente desconocida, habiéndose implicado en ella múltiples causas, muchas de las cuales podrían actuar conjuntamente y habiéndose relacionado con la presencia de otras patologías, como enfermedades del colágeno, enfermedades autoinmunes, enfermedades pélvicas y gastrointestinales, infecciones y alergias. Entre las causas implicadas destacan<sup>(1,4)</sup>:

- **INFECCIONES:** Hunner ya en 1918 propuso que el síndrome derivaba de una infección bacteriana crónica de la pared de la vejiga secundaria a diseminación hematógena. Desde entonces muchos autores han defendido la etiología infecciosa aunque sin hallar evidencia de una infección bacteriana, fúngica o viral. En 1989, Wilkins aisló *Gardnerella vaginalis* o *Lactobacillus* en 5 de 10 pacientes diagnosticados de cistitis intersticial que sin embargo no respondieron al tratamiento antibiótico. Existen además investigaciones sobre el crecimiento de microorganismos en la pared vesical del tipo de los retrovirus y virus de crecimiento lento sin hallazgos concluyentes por el momento.
  - **OBSTRUCCIÓN VASCULAR Y LINFÁTICA:** No ha conseguido demostrarse en modelos animales. Además el tratamiento quirúrgico de la enfermedad mediante técnicas que modifican la vascularización y el drenaje linfático ha sido inútil.
  - **NEUROPATÍAS:** Ante algunas observaciones que evidencian perineuritis en la pared vesical de enfermos con cistitis intersticial se acepta que los mecanismos neuropáticos tienen importancia en el mantenimiento del cuadro, aunque se desconoce la forma y el grado de importancia de su relación.
  - **ENDOCRINOPATÍAS:** La relación mujer/hombre elevada, su rareza fuera del periodo hormonalmente activo de la mujer y su relación con niveles bajos de estrógenos ha llevado a pensar en la influencia hormonal sobre esta enfermedad aunque no se han encontrado evidencias significativas de la misma.
  - **FACTORES PSICOLÓGICOS:** La enfermedad suele relacionarse con alteraciones psicológicas y de la calidad de vida del enfermo. Algunos enfermos se vuelven ansiosos, irritables y deprimidos, pero la cistitis intersticial no es una enfermedad psicógena como se pensó en un principio. Estas alteraciones aparecen de forma secundaria como respuesta a la enfermedad y por tanto sin influir en su causa. La nocturna, por ejemplo, interfiere con el sueño durante periodos extensos.
- El estudio de NIH y Urban Institute halló que los enfermos con cistitis intersticial refrieron tener pensamientos suicidas en tres o cuatro veces más frecuencia que la población general. En una escala de calificación para valorar la satisfacción con la vida, lograron puntuaciones inferiores a las de mujeres sometidas a diálisis.
- **AUTOINMUNIDAD:** No existe evidencia científica de esta relación, aunque sí parece ser una enfermedad más prevalente entre enfermos con enfermedades autoinmunes. Así ha sido frecuente la asociación con el Lupus Eritematoso Sistémico (LES); Ovaristo, en 1970, describió la presencia de anticuerpos antinucleares positivos con títulos bajos en un 85% de los enfermos diagnosticados de cistitis intersticial, aunque otros como Anderson (1989) no encuentran diferencias significativas.
  - **DEFECTO DE LA MUCOSA VESICAL:** El revestimiento de mucina de la vejiga está formado por glucosaminoglucanos "GAG", un tipo de mucoproteína similar a la heparina, que impide que las bacterias se adhieran a la pared vesical. Una deficiencia de la capa GAG permitiría que determinadas sustancias de la orina migrasen a los espacios subepiteliales de la vejiga y desencadenaran el proceso inflamatorio que finalmente conduciría a la aparición de los cambios patológicos y los síntomas de la cistitis intersticial.
  - **PRESENCIA DE SUSTANCIAS TÓXICAS EN ORINA:** En relación con la hipótesis anterior esta-

ría la presencia en orina de ciertas sustancias capaz de pasar a las capas epitelial y subepitelial de la pared vesical.

- **EL MASTOCITO:** Existe cierta evidencia que los mastocitos podrían actuar como causa y como marcador de la cistitis intersticial. Los mastocitos liberan histamina, sustancia que induciría inflamación que a su vez desencadenaría dolor; hiperemia y podría derivar en fibrosis.

El problema es que sólo la mitad de los enfermos con cistitis intersticial presentan mastocitosis. Los pacientes con vejigas pequeñas y fibrosis del detrusor tienen hasta tres veces más mastocitos en las biopsias de vejiga que los controles sanos o que los pacientes con cistitis intersticial con capacidades de vejiga más normales.

## Epidemiología

Algunos rasgos demográficos y epidemiológicos contribuyen a identificar algunos aspectos conceptuales de la enfermedad y su verdadera repercusión asistencial y sociosanitaria.

La enfermedad es entre seis y diez veces más frecuente en mujeres que en hombres, con una prevalencia creciente en base al aumento en los diagnósticos realizados.

La incidencia real de la enfermedad se estimó en Europa (1990) en 1,2 casos por 100.000 habitantes y la prevalencia en 10-11 también por 100.000 habitantes. Otra aproximación más reciente procedente de Estados Unidos estimó una población total de entre 500.000 y 1.000.000 de pacientes con cistitis intersticial con una prevalencia de 60 casos por 100.000 habitantes<sup>(9)</sup>.

Aunque se ha descrito en niños y ancianos la edad, de incidencia máxima está entre los 30 y los 60 años. El pico máximo de incidencia en las series más amplias se sitúa entre 42-46 años<sup>(1,4,5,9)</sup>.

## Anatomía patológica

Como dato más relevante podemos decir que no existe ningún hallazgo patognomónico en las biopsias de enfermos con cistitis intersticial, basándose el diag-

nóstico fundamentalmente en los criterios clínicos y en las observaciones cistoscópicas.

En esta patología, a diferencia de otras, la utilidad fundamental del estudio patológico no radica en la confirmación histológica de la enfermedad, sino en el hecho de descartar otras, fundamentalmente el carcinoma *in situ* de vejiga.

Podríamos decir que anatomopatológicamente se trata de una pancistitis transmural crónica, con existencia de fibrosis e inflamación y con extensión de forma importante a las capas más profundas, aunque parece que las alteraciones iniciales se encuentren en el epitelio y la lámina propia.

Otro dato característico es el adelgazamiento del urotelio. La submucosa presenta dilatación capilar, edema y un infiltrado de monocitos y eosinófilos.

Conviene por tanto establecer que los hallazgos anatomopatológicos de las cistitis intersticiales son inespecíficos y se correlacionan con el momento evolutivo de la enfermedad.

Se ha descrito que la lesión inicial ocurre en esta submucosa inflamada, edematosa, con reacción vascular y linfática, infiltración celular y fibrosis, siendo éstos los hallazgos más comunes. En fases evolutivas intermedias o avanzadas se observan con mayor frecuencia lesiones ulcerativas en isquemia y pérdida de la mucosa vesical con el correspondiente hallazgo endoscópico de lesiones clásicas de "úlceras de Hünner". En fases crónico-evolutivas los hallazgos de fibrosis extensa con afectación importante de la capa muscular corresponden a las vejigas retráctiles con mínima distensión, retracción parietal y palidez mucosa en la cistoscopia.

Además, la biopsia vesical normal, en cualquier caso, no excluye el diagnóstico del síndrome clínico. Hasta hace pocos años, y basados en la inquietud por encontrar elementos patognomónicos, los hallazgos biopsicos que se consideraron más representativos en el diagnóstico de cistitis intersticiales se referían a la presencia de mastocitos en el estrato muscular; sin embargo su recuento por mm<sup>2</sup> cara al diagnóstico no representa un elemento reproducible por su elevada presencia en vejigas sin diagnóstico de cistitis intersticial<sup>(1,4,6)</sup>.



## Cuadro clínico

La sintomatología más frecuente consiste en un conjunto clínico compuesto de urgencia urinaria, polaquiuria, nicturia, escozor miccional, dolor pélvico y suprapúbico que mejora parcialmente en la mayor parte de los enfermos después de la micción. La clínica miccional característica traduce la alteración sensorial que acompaña a la irritación vesical.

Para algunos autores el síntoma cardinal es el correspondiente al dolor y su presencia, objetivada en series amplias hasta en el 85% de los casos, al margen de los síntomas miccionales podría ser un factor que condicionara mayor frecuencia de consultas a ginecólogos que a urólogos, lo que podría retrasar el diagnóstico de la enfermedad.

Acompañando estos síntomas más constantes, existen otros menos prevalentes como la dispauremia y el empeoramiento sintomático percibido por el enfermo tras periodos de estrés y después de mantener relaciones sexuales (en algunas series se objetiva fases de agudización tras la actividad sexual en un 75% de los enfermos). También abunda la incontinencia con urgencia y cuadros previos etiquetados de "cistitis" con cultivos estériles y sin respuesta a los antibióticos. La mayor o menor intensidad de la sintomatología, la duración (mínimo 6 meses) y su propio comportamiento inicialmente lento pero luego claramente continuo son elementos indispensables para tener en cuenta, ya que, en definitiva son los que ayudarán a establecer un diagnóstico en fases iniciales de la enfermedad <sup>(1,3,4,6,7)</sup>.

## Diagnóstico y diagnóstico diferencial

La clínica citada del síndrome clínico de las cistitis intersticiales mimetiza la sintomatología irritativa miccional de otras muchas enfermedades genitourinarias, lo que obliga a establecer su correcto diagnóstico diferencial (Tabla 1).

El complejo cuadro clínico de la cistitis intersticial debe ser reconocido con criterios muy rigurosos intentando conseguir un diagnóstico en fases las fases iniciales, y por tanto, no basado en las formas de diagnóstico tradicional basadas en la observación de síntomas y lesiones de forma evolutiva crónica corres-

**Tabla 1.** Diagnóstico diferencial de las cistitis intersticiales.

- Cistitis bacteriana (formas recurrentes)
- Síndrome uretral
- Tumores vesicales benignos y malignos (forma predominante *in situ*)
- Cáncer uterino, cervical, vaginal y uretral
- Divertículo uretral. Vejiga hiperactiva
- Enfermedades sistémicas autoinmunes
- Vaginitis. Dolor vulvar. Herpes genital
- Otras formas de cistopatías
- Prostatitis y síndromes relacionados (en varones)

pondientes a polaquiuria y urgencia intensas, dolor crónico pélvico o perineal y presencia de ulceraciones vesicales.

Por primera vez en 1987 se promueve una experiencia para armonizar y definir las cistitis intersticiales promovida por el Instituto Nacional de Salud Americano, incorporando criterios estrictos para el diagnóstico y que a continuación se presenta en una modificación de 1996 del National Institute of Arthritis, Diabetes, Digestive and Kidney Diseases americano. (Tabla 2).

Con el síndrome clínico de las cistitis intersticiales, el diseño de protocolos de investigación constituyó la auténtica justificación para establecer aquellos criterios rígidos que deberían cumplir los pacientes para ser diagnosticados. El paso de los años demostró que el rigor de estos criterios identificaba pacientes con formas clínicas moderadas o severas. Hoy el reto se plantea con el objetivo de poder establecer diagnósticos en las formas evolutivas iniciales.

La evaluación diagnóstica una vez establecido la trascendencia de identificar precozmente pacientes que potencialmente pueden sufrir la enfermedad y descartar otros diagnósticos diferenciales obliga a introducir métodos diagnósticos que con distintos niveles de sensibilidad y especificidad contribuirán a establecer o no el diagnóstico.

La consideración de los criterios del Instituto de Salud americano en este contexto es, por supuesto, pertinente. Pero para su adecuada interpretación hay

**Tabla 2.** Criterios estrictos para el diagnóstico de la cistitis intersticial.

Criterios de exclusión
<ul style="list-style-type: none"> <li>• Presencia de contracciones involuntarias del detrusor en la cistometría</li> <li>• Duración de los síntomas menor de 12 meses</li> <li>• Ausencia de nicturia</li> <li>• Frecuencia miccional diurna menor de ocho veces</li> <li>• Síntomas que mejoran con antimicrobianos, antisépticos, anticolinérgicos o antiespasmódicos</li> <li>• Diagnóstico de cistitis o prostatitis bacteriana en los últimos tres meses</li> <li>• Cálculos vesicales o uretrales</li> <li>• Herpes genital activo</li> <li>• Divertículos uretrales sintomáticos</li> <li>• Cistitis química, tuberculosa o rádica</li> <li>• Vaginitis</li> <li>• Tumor vesical</li> <li>• Cáncer uterino, cervical, vaginal o uretral</li> <li>• Edad menor de 18 años</li> </ul>
Criterios de inclusión automáticos
<ul style="list-style-type: none"> <li>• Úlcera de Hünner</li> </ul>
Factores positivos que apoyan el diagnóstico
<ul style="list-style-type: none"> <li>• Dolor con el llenado vesical que mejora con la micción</li> <li>• Dolor (suprapúbico, pélvico, uretral, vaginal o perineal)</li> <li>• Glomerulaciones endoscópicas</li> <li>• Distensibilidad disminuida en la cistometría</li> </ul>

que tener en cuenta que cuando se establecieron el objetivo era homogeneizar los criterios para el diseño de la investigación clínica; indudablemente constituyen una referencia obligada, aunque no estándar; y en la selección inicial de pacientes susceptibles de indicar otros estudios diagnósticos son un valiosísimo punto de referencia<sup>(3,4,6,7,8)</sup> (Tabla 3).

- **El diagnóstico de esta patología, por tanto, debe basarse de inicio en la sospecha clínica basada en una correcta y detenida historia**

**Tabla 3.** Diferenciación de la cistitis.

Cistitis intersticial	Cistitis bacteriana
Alivio al orinar	Dolor y ardor al orinar/incapacidad para orinar
Frecuencia	Frecuencia
Urgencia	Urgencia
Orina estéril	Bacterias en orina
No se mejora con antibióticos	Se alivia con antibióticos
Presión o molestia al llenarse la vejiga	Síntomas no están relacionados con el llenado de la vejiga

**clínica, apoyando después la sospecha en diferentes pruebas fundamentalmente endoscópicas**, que en muchas ocasiones más que confirmarnos la cistopatía intersticial sólo servirán para descartarnos otras patologías.

- En la **exploración clínica** de estos enfermos es llamativo el aumento de la sensibilidad dolorosa y molestias en la exploración de la pared anterior vaginal en las mujeres y en el tacto rectal en los varones.
- **Un diario miccional confeccionado por el propio paciente** puede ser útil para aportarnos información cuantitativa sobre el número de micciones realizadas y la nicturia (criterios de exclusión), y cualitativos sobre si el dolor mejora o empeora al orinar. La información obtenida del comportamiento miccional de estos pacientes a lo largo de su evolución posibilita además efectuar comparaciones válidas para medir no sólo la modificación en el tiempo, sino también las derivadas de utilizar una determinada opción terapéutica.

En una serie de 145 pacientes con cistitis intersticial el volumen miccional medio estimado con intervalos de confianza del 90% fue 73 ml, (i.c.: 90%), el número de micciones 16 y la frecuen-

cia nocturna 4,7 veces frente a 6,5 micciones y un volumen de 270 ml, observado en 48 controles <sup>(13)</sup>.

- En los últimos años se ha incorporado por algunos grupos el "**test del potasio**", un método denominado también **test de Parson**, fácilmente reproducible y que puede fácilmente incorporarse a la rutina asistencial <sup>(14)</sup>. La base teórica de este test se basa en la capacidad normal del epitelio vesical para actuar como barrera más o menos permeable ante diferentes soluciones o sustancias, en este caso al cloruro potásico (clk).

En sujetos sanos la instilación de una solución de clk no desencadena ningún estímulo en los elementos sensitivos del epitelio, mientras que en presencia de alteraciones funcionales que afecten a la permeabilidad del epitelio se producirá un incremento de la misma y la difusión del potasio produciría dolor y urgencia miccional reproduciendo los síntomas del síndrome clínico.

La propia experiencia en las series más amplias permite establecer que el test resulta positivo en el 4% de las personas sanas, 100% en presencia de infección urinaria aguda y 75% en pacientes con cistitis intersticial <sup>(13,14)</sup>.

- **Las exploraciones analíticas obligadas que debemos efectuar son el sedimento, la citología y el cultivo de orina, incluyendo micobacterias (Ziehl)**. El sedimento normalmente es anodino, aunque podemos encontrar piuria escasa. El cultivo debe ser estéril por definición. Los resultados citológicos deben ser negativos.

Ninguna de estas pruebas es diagnóstica para la cistitis intersticial, sirviendo para descartar otras patologías incluidas en los diagnósticos diferenciales posibles.

- **Las exploraciones radiográficas no son imprescindibles** y solamente deben solicitarse para descartar otras causas de patología.

La más utilizada es la urografía intravenosa si en el conjunto sintomático o en la historia recogida del enfermo aparece hematuria.

- **La endoscopia endovesical en el estudio de esta enfermedad es el procedimiento fundamental.**

Debe realizarse bajo anestesia general o raquídea, sirviéndonos como acto diagnóstico y terapéutico.

No existen hallazgos patognomónicos en la exploración cistoscópica aunque sí signos endoscópicos que sugieren el diagnóstico de cistitis intersticial como las granulaciones tras la distensión o las úlceras de Hünner en fases evolucionadas.

Se debe comenzar la visualización vesical de manera simultánea al propio llenado vesical. Esta estrategia permite observar las características de la propia distensión y si aparece o no el "lagrimeo" hemático durante la inspección. Éste es el momento en el que además es posible observar hemorragias petequiales y/o lesiones glomerulares.

En las fases más crónicas y evolucionadas se puede observar la presencia de lesiones aterciopeladas en forma de parches múltiples de color repartidos por toda la mucosa urotelial. Estas lesiones en su evolución ulterior acaban transformándose en verdaderas úlceras que responden a la clásicamente descrita úlcera de Hünner.

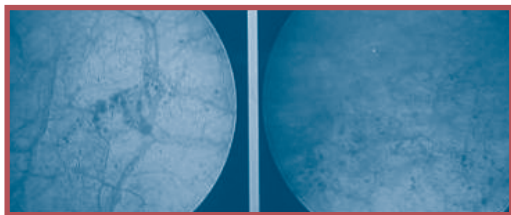
Efectuada la inspección inicial de la cavidad vesical, la segunda parte del procedimiento endoscópico debe ser la distensión vesical, la cual debe realizarse llenando lentamente la vejiga con una columna de presión de agua entre 80 y 100 cm; este llenado pasivo finaliza pasados varios minutos y después se debe vaciar el contenido.

Se obtiene información importante como el volumen que reflejará la capacidad vesical y la posibilidad de objetivar leve hematuria que traduce la presencia de lesiones glomerulares y/o ulceradas.

Una nueva visualización de la mucosa vesical pondrá de manifiesto la presencia de estas lesiones, sobre todo en las zonas móviles de la vejiga.

Esta maniobra, tal como se ha descrito, proporciona mejorías sintomáticas transitorias en el 60% de los pacientes.

Figura 1.



- **La eventual indicación de biopsia vesical debe efectuarse en la fase final del procedimiento mencionado.** Su realización se enmarca casi exclusivamente en aquellas situaciones clínicas en las que es imprescindible descartar otras enfermedades y, fundamentalmente el carcinoma *in situ* urotelial. Como ya se ha mencionado en el apartado de anatomía patológica, los hallazgos de las cistitis intersticiales son inespecíficos y se correlacionan con el momento evolutivo de la enfermedad.

El aspecto más importante y que ha llevado a errores en épocas pasadas es sin duda que la biopsia vesical normal no excluye el diagnóstico del síndrome clínico y, por tanto, su ejecución no es imprescindible.

- **La evaluación urodinámica de la función vesical en esta enfermedad ha sido progresivamente sustituida por la endoscópica y hoy tiene menor importancia que en épocas pasadas.**

La importancia de este estudio radica en que un estudio urodinámico con una capacidad vesical normal y carente de contracciones vesicales no inhibidas prácticamente excluye el diagnóstico (salvo algunas formas muy iniciales). En las cistitis intersticiales existe una capacidad vesical disminuida e hipersensibilidad con un primer deseo miccional con un volumen muy escaso, habitualmente menor de 100 cc y dolor con el llenado <sup>(1,3,4,7,8,13,14)</sup>.

## Tratamiento

El tratamiento de la cistitis intersticial es complicado y no siempre satisfactorio. Se han ideado múlti-

ples formas de tratamiento, tanto médicas como quirúrgicas, probablemente debido a no haber encontrado ninguna que sea plenamente eficaz. Un enfermo puede beneficiarse de diferentes tratamientos según el momento evolutivo y severidad de su enfermedad, incluso una combinación de varios.

Normalmente se consigue una disminución de la intensidad de los síntomas, pero raramente se alcanza una desaparición completa y definitiva de los síntomas.

Es importante que el propio enfermo conozca la naturaleza de esta singular enfermedad, y que a pesar de ser una enfermedad con una sintomatología molesta y a veces acusada, no se relaciona con un riesgo vital. También es importante que sepa que puede evolucionar con agravamientos y mejorías de su sintomatología, e incluso en el 10-15% de los casos, alcanzar una remisión espontánea duradera.

Los diferentes tipos de tratamiento para esta enfermedad pueden dividirse en tres grupos <sup>(1,4,6,12)</sup>.

## Tratamiento sistémico

- **PENTOSANPOLISULFATO:** Fue el primer fármaco oral aprobado por la FDA (1996) específicamente para el tratamiento de la cistitis intersticial.

Se trata de un análogo oral de la heparina cuya finalidad es mejorar la capa de glicosaminoglicano (GAG) que forma parte de la capa mucosa del epitelio vesical.

La dosis recomendada es de 100 mg tres veces al día. Lo normal es que los pacientes no perciban mejoría hasta el cuarto o quinto día de tratamiento. Una vez conseguida la mejoría, los pacientes pueden seguir tomándolo con dosis más bajas de mantenimiento. Parece que es especialmente eficaz en pacientes cuyo síntoma fundamental es el dolor, aliviándolo eficazmente.

- **ANTIDEPRESIVOS TRICÍCLICOS:** Durante mucho tiempo los neurólogos han usado antidepresivos tricíclicos para controlar el dolor en enfermedades tales como la neuralgia postherpética y la neu-

ropatía diabética. Estos fármacos reducen el dolor, facilitan el sueño y poseen propiedades antihistamínicas que supuestamente combaten los efectos de los mastocitos supuestamente implicados en el desarrollo de la enfermedad. Además aumentan la capacidad vesical y mejoran el tono del cuello de la vejiga.

Tienen por tanto también efectos anticolinérgicos, antihistamínicos, analgésicos e inhiben a nivel presináptico la recaptación de serotonina y noradrenalina. La *amitriptilina* ha sido el más usado en la cistitis intersticial. Otros también muy usados han sido la *imipramina*, *doxepina* y *nortriptilina*.

Los pacientes parecen responder mejor a estos medicamentos si se administran inicialmente a la menor dosis y luego se aumenta gradualmente.

- **HIDROXICINA:** Es una piperacina que actúa como antagonista de los receptores H1, inhibidor de la degranulación de los mastocitos, anticolinérgico y sedante. Parece que es particularmente eficaz en la reducción de la nicturia, la frecuencia miccional diurna y el dolor. Al igual que con los tricíclicos se deben administrar pequeñas dosis al principio y aumentarlas gradualmente para minimizar la somnolencia. La dosis media necesaria es de 50 mg/día.
- **CORTICOIDES:** Se han empleado, pero precisan altas dosis para conseguir efectos apreciables, dosis a las que también es frecuente la aparición de efectos secundarios importantes, motivo por el que prácticamente, salvo en casos muy graves y justificados, no se emplean.
- **INMUNOSUPRESORES:** El inmunosupresor que se ha utilizado para el tratamiento de la cistitis intersticial ha sido la *azatioprina*, pero sólo en casos muy severos y refractarios a otros tratamientos con menos efectos secundarios.
- **ANALGÉSICOS NARCÓTICOS:** Los pacientes con formas graves y muy evolucionadas que no han respondido a los tratamientos estándar han hallado un alivio importante con varias preparaciones analgésicas narcóticas. Las formas de preparaciones opioides de liberación continua han demostrado ayudar mucho en estos casos.

- **ANTAGOINISTAS OPIÁCEOS:** Empleados por su propiedad de inhibir la degranulación de los mastocitos, y por tanto la liberación de histamina. Se está utilizando el *NALMEFENE* a dosis creciente de 0,5 mg/12 h hasta 60 mg/12 h, habiéndose comunicado buenos resultados en el 60% de los pacientes.

- **ANTAGONISTAS DEL CALCIO:** En la cistitis intersticial pueden ser útiles por sus propiedades como relajantes del músculo liso vascular, relajación del músculo detrusor y su efecto inmunosupresor. Se ha utilizado la *nifedipina*, administrada inicialmente a dosis de 30 mg/día durante dos semanas y subiendo la dosis hasta 60 mg/día.

- **NEUROESTIMULACIÓN ELÉCTRICA TRANSCUTÁNEA (TENS):** Su principio en el uso de la cistitis intersticial está en el hecho de ser utilizado con éxito en el tratamiento de diferentes patologías dolorosas. Se está utilizando actualmente la estimulación nerviosa transcutánea en la cistitis intersticial mediante estimulación continua. Los electrodos se aplican en diferentes zonas, la más utilizada la suprapúbica. La mayoría de los autores recomiendan el uso de pulsos rectangulares unipolares de corta duración y de amplitud grande, con frecuencias que varían entre 1 a 100 Hz y aplicados durante 30 a 120 minutos al día. Las formas de la enfermedad que mejor responden a este tipo de tratamiento son las formas ulcerativas. Se están ensayando nuevos TENS con diferentes energías aplicados durante 8 a 10 horas al día con muy buenos resultados preliminares.

## Tratamiento intravesical

- **DISTENSIÓN HIDRÁULICA DE LA VEJIGA:** Existen dos posibilidades utilizadas habitualmente: la hidrodistensión simple de la vejiga y la hidrodistensión vesical con el balón de Helmstein.

En la distensión simple de la vejiga se obtienen buenos resultados entre un 29% y un 43% de los pacientes, aunque suele ser una mejoría de corta duración. Bajo anestesia se llena la vejiga a una presión de 80 cm de agua y se mantiene distendida durante 5 a 10 minutos.

## 41. Cistitis, cistopatías y síndrome uretral

Puede, en casos seleccionados, prolongar la dilatación durante periodos mayores. La complicación más temida de esta técnica es la ruptura vesical. En caso de enfermos con una capacidad vesical muy disminuida puede ser de elección la hidrodistensión con el balón.

- **DMSO (sulfóxido de dimetilo):** Es posiblemente el tratamiento más utilizado. Tiene su efecto farmacológico como antiinflamatorio, analgésico, relajante muscular e inhibidor del depósito de colágeno.

Fue aprobado por la FDA específicamente para este uso en 1978. Se emplea instilándolo semanal o quincenalmente en una solución acuosa de DMSO al 50% que el enfermo debe mantener en la vejiga durante 15 minutos, pudiendo repetirse la instilación durante un tiempo indeterminado. Se han descrito mejorías entre el 50% y el 70% de los pacientes.

Puede provocar ardor uretral al orinar y los síntomas de irritación pueden empeorar inmediatamente después del procedimiento. Además, existen otros efectos secundarios que incluyen un sabor y olor como a ajo durante uno o dos días después de la instilación al excretarse el solvente por los pulmones. Existe la posibilidad de añadir en la instilación uno o varios de los siguientes fármacos: hidrocortisona (100 mg) más bicarbonato sódico (44 mEq) o heparina sódica (5000 unidades) que imita el revestimiento de GAG de la vejiga.

- **NITRATO DE PLATA:** Suele utilizarse como irrigación continua comenzando con una dilución de 1:5.000, aumentando progresivamente hasta 1:100. Frecuentemente es preciso utilizar analgesia asociada y es fundamental descartar reflujo vesicoureteral o perforación antes de comenzar el tratamiento, y no debe instilarse si recientemente se ha practicado una biopsia vesical.
- **CLORPACTIN WCS-90:** Ha sido empleado en diferentes pautas. En 1978, Stamey recomendó la instilación de una solución de clorpactin WCS-90 (oxicloroseno) al 0,4%, lo que requería utilización de anestesia. Actualmente, si se emplea, suele hacerse a una dilución al 0,2%, pauta que puede

realizarse de forma ambulante sin anestesia con una periodicidad de 3-4 semanas si se consigue buena respuesta.

- **HEPARINA:** Empleado con 10.000 unidades de heparina sódica diluidas en 10 cc de agua instilados durante 1 h 3 veces por semana durante 3 meses, aumentando a una instilación diaria si no existe respuesta. Se recomienda no interrumpir el tratamiento hasta los seis meses. La heparina no se absorbe a través de la mucosa vesical, pero sí se ha descrito la formación de anticuerpos frente a la misma.

### Tratamiento quirúrgico

Aunque los tratamientos conservadores consiguen buenos resultados hasta en un 90% de los pacientes, existe una pequeña minoría de pacientes cuyos síntomas graves no responden ni tan siquiera parcialmente a los mismos, siendo en estos casos necesarios el uso de alguna de las diversas técnicas quirúrgicas que se reseñarán a continuación.

De hecho, ningún otro tratamiento, a excepción de la cirugía, es significativamente eficaz para el paciente cuya vejiga presenta cicatrices irreversibles y contracción, además de una capacidad vesical significativamente reducida.

- **RESECCIÓN TRANSURETRAL (RTU):** Empleada en pacientes con úlcera de Hünner exclusivamente como forma de reseca la lesión. Utilizada sin la correcta indicación puede agravar la sintomatología del paciente al provocar nuevas cicatrices y más inflamación.
- **TRATAMIENTO CON LÁSER:** El láser de neodimium-YAG también se ha empleado en las formas ulcerativas con el fin de disminuir la formación de cicatrices residuales provocadas por el tratamiento con RTU de estas lesiones.
- **TÉCNICAS DE DENERVACIÓN VESICAL:** Se llevaba a cabo en los primeros intentos simpatectomía sacra retrorrectal y neurectomía presacra (con elevada frecuencia de retención urinaria y eyaculación retrógrada). Esta técnica fue sustituida por las técnicas de cisticistoplastia descrita por

Turner-Warwick en 1967 y en la histólisis, descrita por el mismo autor y Worth en 1973, y que consiste en la sección de las ramas vesicales superiores y ascendentes del pedículo neurovascular vesical inferior.

Hoy en día estas técnicas han sido abandonadas y forman parte de la historia de la urología.

- **CISTOPLASTIAS DE AUMENTO:** Una vejiga normal tiene de 800 a 900 cc de capacidad bajo anestesia y 400 cc cuando la persona se encuentra despierta. Cuando la capacidad vesical se reduce a menos de 300 cc bajo anestesia, significa que la persona puede tener una capacidad de menos de 150 cc mientras está despierta. En estos casos, la cistoplastia de aumento ha sido empleada con cierta frecuencia en el pasado.

Se realizan mediante la utilización de segmentos de intestino para aumentar la capacidad vesical, pero lamentablemente, muchos enfermos continúan teniendo síntomas de urgencia y frecuencia después de la cistoplastia de aumento, y algunos incluso no pueden vaciar completamente la vejiga teniendo que practicarse autocateterizaciones periódicas. Por todos estos problemas y por ser una cirugía con elevada morbilidad añadida, este procedimiento ha sido mayoritariamente abandonado.

- **CISTECTOMÍA SUPRATRIGONAL:** Consiste en la realización de una cistectomía supratrigonal y cistoplastia de sustitución pero con ciego.

Es uno de los procedimientos de elección en las microvejigas fibróticas.

En pacientes bien seleccionados se puede alcanzar hasta un 60% de buenos resultados.

- **CISTECTOMÍA TOTAL Y DERIVACIÓN URINARIA:** Se realiza una cistectomía con o sin uretrectomía, realizándose una derivación urinaria del tipo que se crea más adecuada en función de la edad del paciente, de sus condiciones médicas concomitantes, de los propios deseos del enfermo y de las preferencias y habilidades técnicas del grupo urológico que la realice.

## Nuevos tratamientos de aparición reciente o inminente

- **BCG (bacilo de Calmette-Guerin) TICE:** Actualmente finalizando ensayos clínicos fase III para uso en cistitis intersticial. El BCG TICE se instila directamente en la vejiga y parece actuar fortaleciendo el sistema inmunitario. En un estudio piloto reciente, se siguió la evolución de los pacientes, quienes recibieron seis tratamientos semanales y respondieron positivamente, estando la mayoría de los enfermos con respuesta positiva entre 24 y 33 meses después del tratamiento. Hasta ahora no se han evaluado adecuadamente los efectos secundarios a largo plazo en pacientes con cistitis intersticial.
- **CYSTISTAT (ácido hialurónico):** Se instila directamente en vejiga una vez por semana durante seis semanas, sustituyendo el revestimiento de GAG defectuoso. Cuando los síntomas se han estabilizado, los pacientes pueden aumentar los intervalos entre las instilaciones. Hasta ahora, los efectos secundarios se han limitado a molestias debidas a la cateterización.
- **TOXINA BOTULÍNICA (BOTOX):** Existen algunos ensayos clínicos para valorar la utilidad del tratamiento mediante inyección submucosa de este fármaco en el caso concreto de la cistitis intersticial ya que a priori podrá suponer un gran alivio sintomático a estos enfermos.
- **IMPLANTE PARA LA ESTIMULACIÓN DEL NERVILO SACRO:** En 1997 fue aprobado por la FDA para usarse en incontinencia de urgencia. Actualmente existe un protocolo de investigación aprobado por la FDA para pacientes con síntomas de urgencia urinaria, frecuencia y dolor. Está reservado para pacientes en quienes las terapias convencionales han fallado. Se coloca bajo anestesia un implante estimulador debajo de la piel del abdomen. Se coloca un electrodo cerca del nervio sacro correspondiente en la parte inferior de la espalda del paciente que luego se hace pasar debajo de la piel y se conecta al estimulador. El médico puede realizar ajustes al estimulador mediante un programador.

## CISTITIS RÁDICAS

### Introducción

Posible complicación de la radioterapia pélvica. Se observa sobre todo después de la radiación por cánceres de vejiga, de próstata, de cuello uterino y de recto.

La cistitis aguda que aparece durante o poco después de la irradiación es corriente, a veces hematuria, y por fortuna, casi siempre pasajera.

La verdadera cistitis por radioterapia aparece algunos meses o años después del tratamiento y se caracteriza por los síntomas irritativos de una vejiga pequeña y retraída.

El origen de las cistitis rásicas o actínicas estriba en una endarteritis obliterante que provoca isquemia parietal con sustitución del músculo por fibrosis. La hematuria puede ser precoz o tardía y varía desde una microhematuria hasta una hematuria que comprometa vitalmente al enfermo <sup>(1,4,10,12)</sup>.

### Epidemiología y etiología

La incidencia de toxicidad vesical tardía es muy variable dependiendo del tumor en tratamiento, la técnica utilizada y otros factores.

Las medidas preventivas en la aparición de esta complicación consisten en la utilización de radiación de alta energía, posiblemente la radioterapia conformacional y, por último, el conocimiento de los factores pronósticos, dosis total administrada, volumen irradiado y posible cirugía vesical anterior.

La aparición de complicaciones depende fundamentalmente de tres factores:

Primero el volumen y el área de la vejiga afectada (el trígono es más sensible que otras zonas de la vejiga).

En segundo lugar el fraccionamiento de la dosis. Menor de 0,8 Gy disminuye el riesgo de cistitis.

Por último, el total de dosis recibida por la vejiga. La toxicidad aumenta cuando el total de dosis recibida supera los 60 Gy.

En el tratamiento del cáncer de vejiga la incidencia global de complicaciones urológicas mayores es del 6,3%, siendo la toxicidad más frecuente la retracción vesical, la cistitis crónica y las cistitis hemorrágicas.

En el tratamiento del cáncer de próstata la incidencia de complicaciones mayores urológicas es del 1,4-10%, siendo la toxicidad más frecuente la cistitis crónica, hematuria y estenosis uretral. Esta última complicación presenta una incidencia aproximada del 2-5% y es más frecuente en los casos en que se realiza RTU previa al tratamiento.

En el tratamiento del cáncer de cérvix la incidencia de complicaciones urológicas mayores es variable dependiendo de las técnicas empleadas, oscilando entre el 2,2% y 7%, aunque puede llegar a los 20 años al 14%.

La toxicidad más frecuente es cistitis crónica, estenosis uretral y fístulas. En el tratamiento del cáncer de cérvix se emplean dosis altas a pequeños volúmenes de la vejiga, lo que explica la incidencia más alta de fístulas urinarias en este grupo de pacientes <sup>(10)</sup>.

### Diagnóstico, anatomía patológica y cuadro clínico

En las cistitis rásicas los hallazgos endoscópicos vienen determinados por el momento evolutivo y severidad de las lesiones. Su visualización aporta información clínica decisiva y superior a la que proporcionan otros métodos radiológicos de diagnóstico y además posibilita el beneficio de obtener muestras biópsicas para establecer su verdadero diagnóstico y agresividad.

Los hallazgos endoscópicos en las fases precoces son inespecíficos e incluyen eritema difuso, ligero edema bulloso y petequias mínimas.

Sin embargo, en el contexto de cuadros que requieren diagnóstico diferencial o para establecer un pronóstico de su evolución cuando se han desarrollado complicaciones en sus fases evolutivas tardías y tras lenta y progresiva instauración que puede llegar a ser de 8-10 años.

En estas circunstancias es común visualizar las lesiones en la mitad posterior de la vejiga e incluyen telangiectasias en forma de pequeñas granulaciones o



**Tabla 4.** Correlación clinicopatológica y endoscópica de las lesiones inflamatorias de órganos genitourinarios inducidas por radioterapia.

<b>Intexidad Toxicidad</b>	<b>Momento aparición</b>	<b>Síntomas</b>	<b>Sustrato morfológico y endoscopia</b>
<b>Leve</b>	<b>Precoz</b>	<ul style="list-style-type: none"> <li>Micciones irritativos leves</li> </ul>	<ul style="list-style-type: none"> <li>Eritema petequeal</li> <li>Hiperemia</li> <li>Edema bulloso</li> </ul>
	<b>Tardía</b>	<ul style="list-style-type: none"> <li>Micciones irritativos leves</li> </ul>	<ul style="list-style-type: none"> <li>Ectasia ureteral</li> <li>Telangiectasias</li> <li>Atrofia cartográfica mucosa</li> </ul>
<b>Intermedia</b>	<b>Precoz</b>	<ul style="list-style-type: none"> <li>Micciones irritativos</li> <li>Hematuria ocasional leve</li> </ul>	<ul style="list-style-type: none"> <li>Edema bulloso difuso</li> <li>Eritema petequeal</li> </ul>
	<b>Tardía</b>	<ul style="list-style-type: none"> <li>Micciones irritativos severos</li> <li>Hematuria ocasional leve</li> </ul>	<ul style="list-style-type: none"> <li>Estenosis ureteral</li> <li>Atrofia severa mucosa</li> <li>Cistitis hemorrágica focal</li> <li>Telangiectasias</li> </ul>
<b>Alta</b>	<b>Precoz</b>	<ul style="list-style-type: none"> <li>Micciones irritativos severos</li> <li>Hematuria y dolor miccional</li> </ul>	<ul style="list-style-type: none"> <li>Disminución distensibilidad</li> <li>Cistitis hemorrágica difusa</li> <li>Ulceración vesical</li> </ul>
	<b>Tardía</b>	<ul style="list-style-type: none"> <li>Micciones irritativos severos y refractarios a tratamientos</li> <li>Hematuria severa. Dolor</li> <li>Fístula urinaria</li> </ul>	<ul style="list-style-type: none"> <li>Ulceración/fistulización vesical</li> <li>Disminución capacidad y atrofia de la mucosa</li> <li>Obstrucción ureteral</li> </ul>

estrellas, tortuosidad en los vasos superficiales, áreas de hemorragia focal o difusa y ulceraciones que en su evolución posterior pueden condicionar la aparición de fístulas. Además, como consecuencia de la distensión vesical existe hematuria.

Las formas más severas de evolución más crónica se caracterizan por la escasa distensibilidad de una vejiga cuyo aspecto macroscópico es deslustrado y con gran facilidad para la hemorragia. La disminución casi extrema de la distensibilidad refleja la fibrosis parietal que sustituye al estrato muscular.

Los estudios de imagen, citología urinaria y la endoscopia, sobre todo realizada sin hematuria, permiten además descartar un posible tumor vesical. La biopsia debe realizarse con suma cautela debido al riesgo de perforación o de fístula.

Sintomatológicamente, los efectos agudos más frecuentes son disuria, aumento de la frecuencia urinaria y urgencia miccional, los cuales aparecen a partir de la 20-30 semana de tratamiento.

La gravedad de la sintomatología es muy variable dependiendo de la relación dosis/volumen suministrada, la infección urinaria sobreañadida o la existencia de cirugía vesical previa. Generalmente son síntomas poco severos y que responden bien al tratamiento sintomático y/o interrupción temporal del tratamiento.

Se producen en el 40-60% de los pacientes tratados por diversas patologías y suelen resolverse en el transcurso de semanas.

Histológicamente durante esta fase aguda puede observarse edema de la mucosa, degeneración de

células epiteliales y descamación epitelial. Esto ocasiona una pérdida de las uniones celulares y de la capa normal de polisacáridos, interrumpiendo la barrera entre la orina hipertónica y el tejido, que favorece el daño tisular y la infección bacteriana. Los cambios precoces en las células endoteliales consistentes en edema y cambios necróticos son mínimos y, por ello, la ulceración es rara y aparece sólo cuando se administran dosis muy altas. El desarrollo de fístulas urinarias es excepcional en esta fase. A nivel muscular se observa un edema precoz que ocasiona una disminución de la distensibilidad vesical.

Los efectos tardíos aparecen meses o años después del tratamiento como ya se indicó y dependen

del daño sobre el endotelio vascular, consistente en hiperplasia endotelial, oclusión vascular y fibrosis perivascular. Todo esto ocasiona isquemia de la pared que da lugar por un lado a ulceración y fístulas y, por otro, a atrofia y fibrosis de la pared con reducción de la capacidad vesical.

La disminución de la capacidad vesical producida por la fibrosis ha sido dependiente de la dosis en modelos animales. La dilatación vascular con formación de telangiectasias puede dar lugar a hematuria persistente<sup>(1,10,12)</sup>.

En 1983, las complicaciones postradioterapia fueron estratificadas por grados (Tabla 5).

**Tabla 5.** Complicaciones postradioterapia.

<b>GRADO 1</b>
<ul style="list-style-type: none"> <li>• Atrofia epitelial</li> <li>• Hematuria microscópica</li> <li>• Pequeñas telangiectasias</li> </ul>
<b>GRADO 2</b>
<ul style="list-style-type: none"> <li>• Aumento moderado de la frecuencia miccional. Incontinencia eventual</li> <li>• Telangiectasias severas</li> <li>• Hematuria macroscópica intermitente autolimitada</li> </ul>
<b>GRADO 3</b>
<ul style="list-style-type: none"> <li>• Aumento severo de la frecuencia miccional y de la urgencia</li> <li>• Telangiectasias severas generalizadas. Incontinencia persistente</li> <li>• Capacidad vesical menor 150 ml. Hematuria frecuente</li> </ul>
<b>GRADO 4</b>
<ul style="list-style-type: none"> <li>• Cistitis hemorrágica. Necrosis. Fístula</li> <li>• Capacidad vesical menor 100 ml</li> <li>• Incontinencia refractaria</li> </ul>
<b>GRADO 5</b>
<ul style="list-style-type: none"> <li>• MUERTE</li> </ul>

## Tratamiento

**TRATAMIENTO CONSERVADOR:** Fundamentalmente destinado a paliar los síntomas.

- La excepción, el **oxígeno hiperbárico (HBO)**, el cual puede potencialmente revertir los cambios causados por la radiación. La terapia con HBO estimula la angiogénesis, pero sólo es eficaz en las fases iniciales de la enfermedad.

Las tasas de éxito publicadas oscilan entre el 27% y el 92% según las series. Se administra oxígeno al 100% a 2-2,5 atm durante 90-100 minutos administrado durante 5 días por semana con un total de 40-60 sesiones.

- La frecuencia miccional y la urgencia deben ser tratados con **agentes anticolinérgicos. El dolor puede ser tratado con espasmolíticos y otros analgésicos en función del cuadro.**
- **PENTOSANPOLISULFATO** utilizado vía oral a dosis similar a la empleada en la cistitis intersticial de aproximadamente 100 mg/8 h durante un mínimo de 4 semanas. Puede provocar diarrea, náuseas, alopecia, cefalea, dispepsia, dolor abdominal y alteraciones transitorias en el funcionamiento hepático.
- **DMSO (sulfóxido de dimetilo)** en instilación podría ser utilizado como agente profiláctico en pacientes con riesgo añadido de desarrollar la cisti-

tis rdica mientras se les est sometiendo al tratamiento o inmediatamente despus de terminarlo. Por el momento hay pocos estudios al respecto.

**La cistitis hemorrgica es quiz una de las ms importantes complicaciones.** Una vez evacuados todos los cogulos las opciones para el control conservador del sangrado incluyen desde el lavado continuo con suero salino fisiolgico, la instilacin de sales de aluminio al 1% o formalina, la instilacin de cido aminocaproico y el pentosanpolisulfato.

La **formalina**, es una solucin al 37% de formaldehdo y agua. No debe suministrarse si existe reflujo o biopsia vesical reciente. Puede provocar una peritonitis qumica fatal si se produce fstula o rotura vesical.

Las **sales de aluminio** tienen una tasa de respuesta de aproximadamente 60% con una recurrencia del 10%. Provocan precipitacin de las protenas en el espacio intersticial y membranas celulares causando la contraccin de la matriz extracelular y tapando el sangrado de los vasos.

Se prepara una solucin al 1% y se realiza instilacin continua en lavado hasta 6 horas despus del cese del sangrado. Est contraindicado en pacientes con fallo renal por la toxicidad del aluminio. El cido aminocaproico tiene una tasa de respuesta cercana al 91%. Es un agente antifibrinoltico. Se prepara con 200 mg de aminocaproico por litro de suero salino fisiolgico instaurando un sistema de lavado permanente hasta 24 horas despus del cese del sangrado. Administrado intravesicalmente, las complicaciones sistmicas son escasas.

**Si fallan los remedios conservadores en el control de la cistitis hemorrgica y est comprometida la vida del enfermo, tendremos que recurrir al tratamiento quirrgico,** que va desde la cistoscopia bajo anestesia con fulguracin de las zonas sangrantes, la nefrostom percutnea con el fin de colapsar totalmente la vejiga y que no sea irritada por el paso de la orina, la embolizacin radiointervencionista selectiva de las ramas anteriores de la arteria hipogstrica, la derivacin urinaria y la cistectom.

La cistectom y la derivacin urinaria, as como la cistoplastia de ampliacin y las tcnicas quirrgicas para la realizacin de neovejigas estaran indicados en

enfermos muy sintomticos y con una capacidad vesical muy pequea secundaria a muchos aos de evolucin de una forma severa de cistitis rdica.

## **CISTITIS EOSINOFLICA**

### **Introduccin y etiologa**

Es posible encontrarla como entidad aislada o formando parte de una enfermedad generalizada caracterizada por la presencia de granulomas eosinfilos en diferentes localizaciones. La patogenia de esta cistopata explica las dos formas clnicas posibles. Cuando existe una historia clnica en la que se identifica el componente alrgico (asma crnica, polinosis...) y se asocia a sintomatologa irritativa vesical de carcter crnico se describe la cistitis eosinfila alrgica y, por el contrario, cuando la reaccin inflamatoria del urotelio es una respuesta a estmulos sin substrato alrgico conocido se describe la cistitis eosinfila.

Por tanto la cistitis eosinfila constituye un ejemplo claro de agresin al urotelio vesical por agentes, en este caso, qumicos representado tanto por alergenos de distinta naturaleza como asociaciones a diversos procesos patolgicos. Es destacable la mencin de alergenos de origen alimenticio, reacciones de hipersensibilidad a frmacos (sulfamidas, penicilina...), parasitosis (giardia lamblia, toxocara...), alergenos de contacto (lubricantes, geles contraceptivos...), frmacos citostticos intravasculares y tumores uroteliales asociados<sup>(1,4,12,17)</sup>.

### **Clnica y diagnstico**

Plantea la obligatoriedad de diferenciarla de otros sndromes irritativos vesicales. El mimetismo de la sintomatologa con procesos como la cistitis intersticial, el carcinoma *in situ* o la tuberculosis vesical obliga a identificar rasgos clnicos caractersticos.

En esta cistopata encontramos eosinofilia intensa y eosinofilia en sangre perifrica, aunque no es extrao encontrar casos sin ninguno de los dos datos analticos. Adems, en la exploracin cistoscpica es muy frecuente localizar placas amarillentas que pueden ser fcilmente confundidas con lesiones tumorales, lo cual debe descartarse con una biopsia. El carcter infla-

matorio de la reacción urotelial adquiere en ocasiones el aspecto de lesión pseudotumoral, y en estas circunstancias sería posible identificar por técnicas radiológicas la presencia de defectos de repleción en placas de urografía intravenosa o en estudios ecográficos.

Las características de la infiltración tisular observada en las cistitis eosinófilas favorecen la hipótesis de que se trata de un fenómeno de hipersensibilidad tipo I, donde los alérgenos desencadenantes podrían estar o no identificados, o bien de una respuesta de los componentes de la pared vesical a complejos antígenicos bacterianos, cuyo potencial final para el desarrollo de otras formas de cistitis como la intersticial o incluso patología tumoral está postulada por algunos autores.

## Tratamiento

Para el tratamiento de esta enfermedad se han empleado antihistamínicos, antibióticos y corticoides en diferentes pautas. En algunas ocasiones es necesaria la resección endoscópica <sup>(1,4,12,15)</sup>.

## CISTITIS FOLICULAR

### Definición

La cistitis folicular es un tipo de cistitis crónica inespecífica que se caracteriza por un intenso infiltrado inflamatorio a expensas de linfocitos y células plasmáticas que se agrupan formando folículos en la submucosa vesical formando folículos linfoides con centros germinativos en su interior <sup>(1,4,12,16)</sup>.

### Etiología

Aún hoy en día se desconoce con certeza la etiopatogenia y pronóstico de esta patología. Lo que sí es preciso para que se produzca es una irritación crónica de la mucosa vesical. Se han implicado varios factores capaces de generar esta respuesta inflamatoria mantenida como las infecciones de repetición, la litiasis endovesical, la patología neoplásica vesical y el sondaje vesical prolongado. Además de este estímulo crónico también parecen implicados factores inmunológicos sugiriendo que la mucosa vesical de los pacientes

con cistopatía folicular tendría la capacidad de secretar inmunoglobulinas.

## Clínica y diagnóstico

La clínica es inespecífica y consistente en un síndrome miccional irritativo. El diagnóstico en muchas ocasiones es incidental.

En la cistoscopia se objetivan múltiples lesiones sobreelevadas de aspecto nodular; ligeramente enrojecidas y aparentemente sólidas que se disponen habitualmente en la zona adyacente al trigono y mitad inferior de las paredes laterales de la vejiga, disminuyendo según nos alejamos del cuello vesical. Estas lesiones están cubiertas por mucosa vesical lisa de aspecto normal.

El diagnóstico diferencial debe incluir todas las cistopatías no neoplásicas y el carcinoma *in situ*.

Lo fundamental para establecer un diagnóstico definitivo es el estudio histopatológico de biopsias obtenidas de la mucosa vesical. Además de los folículos linfoides en la submucosa, es preciso la existencia de centros germinales.

## Tratamiento y pronóstico

Lo fundamental es la eliminación de los factores irritativos si es que se identifican. Algunos de estos enfermos se benefician de tratamiento antibiótico con el fin de eliminar los gérmenes existentes.

También se han empleado la vitamina A y los lavados vesicales con analgésicos, antiinflamatorios o anestésicos locales.

El pronóstico es benigno sin evidenciar relación con patología neoplásica. Se sugirió una cierta asociación entre la cistopatía folicular y el linfoma vesical, si bien no ha quedado definitivamente establecida.

## CISTOPATÍA QUÍSTICA

Su diagnóstico es cistoscópico, objetivándose quistes pequeños habitualmente con contenido claro envuel-

tos por mucosa vesical y unidos a la pared vesical mediante un cuello estrecho. Presentan con frecuencia vasos pequeños que cruzan su superficie. Son más frecuentes en trigono y perimeatales.

Pueden aparecer asociados a quistes en otras zonas del sistema urinario superior. Suele ser una patología asintomática y no precisa tratamiento, siendo recomendable la vigilancia mediante citología para detectar una posible transformación maligna. Puede encontrarse en autopsias hasta en el 60% de vejigas normales<sup>(4,12,17,18)</sup>.

## CISTOPATÍA GLANDULAR

Aparecen glándulas en la mucosa vesical y muy similar a la cistopatía quística con aparición de nidos submucosos de células epiteliales que han sufrido una metaplasia glandular rodeando una zona de contenido coloideo. Asociada en ocasiones a lipomatosis perivesical<sup>(1,12,17)</sup>.

Se ha apuntado que existe relación entre los nidos de Von Brunn, la cistitis quística y la cistitis glandular, siendo estadios evolutivos de una misma entidad.

Se pueden distinguir varios tipos histológicos:

- Glándulas de tipo intestinal: Se consideran en la actualidad como adenomas mucosos de la vejiga, aunque algunos autores consideran esta variante histológica como un precursor de adenocarcinoma.
- Glándulas de tipo periuretral.
- Glándulas de tipo uracal: Aparecen en la cúpula vesical.
- Glándulas de tipo nefrogénico: Se describió en pacientes que habían recibido tratamiento inmunosupresor para el trasplante de riñón.

## LEUCOPLASIA

Cistopatía de predominio en el sexo masculino, se considera una lesión precancerosa. Puede encontrar-

se a nivel de vejiga, uréter y pelvis renal. Muy relacionada con la cistitis crónica, la hipovitaminosis A, cálculos vesicales y otros estímulos mecánicos como sondas de largo tiempo de permanencia.

En la cistoscopia se objetivan placas grises o blanquecinas bien delimitadas sobre la mucosa. Hay que diferenciar estas placas con el epitelio de tipo vaginal que puede verse en el trigono de vejigas femeninas. Histológicamente consiste en una metaplasia del tejido normal de transición de la vía urinaria, sustituido por un tejido de naturaleza epidérmica, plano estratificado y queratinizado.

Los síntomas son los de la patología que coexiste con la leucoplasia sin presentar clínica característica. No tiene tratamiento efectivo, debiendo tratar la infección y otros estímulos crónicos que puedan estar desencadenando el proceso<sup>(4,12,17)</sup>.

## MALACOPLASIA

Cistoscópicamente aparecen placas redondeadas, de color amarillento, grisáceo o rosado que pueden tener ulceraciones o un aspecto similar al de un tumor:

Esta patología puede darse en otros lugares del sistema genitourinario y fuera de él, y se ha asociado con la presencia de tumores, reacciones autoinmunes y estados de inmunodeficiencia<sup>(1,4,12,18)</sup>.

Es característico de esta patología la aparición en la anatomía de células de Van Hanseman pertenecientes al sistema monocito-macrófago.

Estos enfermos presentan cistitis de repetición y hematuria como rasgos clínicos destacados.

En el tratamiento se han utilizado diferentes antibióticos, como cotrimoxazol y la ciprofloxacina, los anticolinérgicos y la resección endoscópica de las lesiones.

## ENDOMETRIOSIS VESICAL

Aunque con rara aparición, se ha descrito a nivel vesical, ureteral y renal.

La edad más frecuente de aparición está entre los 25 y los 40 años <sup>(1,4,12,17,18)</sup>.

La anatomía de estas lesiones muestra la histología típica del endometrio normal, con pequeñas formaciones glandulares de forma cilíndrica en una sola capa.

Las pacientes refieren polaquiuria y hematuria cíclica en los 2-3 días previos a la menstruación, durante ésta y algún día después.

En la cistoscopia se objetiva una masa intravesical. Sobre esta lesión podemos apreciar pequeños quistes de color rojizo o azulado. El aspecto cistoscópico varía según el ciclo menstrual.

El tratamiento se puede dirigir hacia la supresión del tejido ectópico o de los estímulos hormonales que ejercen influencia sobre él.

En mujeres jóvenes es preferible la resección del tejido endometrial ectópico, preferiblemente vía endoscópica, aunque a veces es necesaria la cirugía abierta.

En mujeres mayores, próximas a la menopausia y sin sintomatología acusada, podemos optar por la abstención terapéutica.

Si la sintomatología de la enferma es severa podríamos realizar una castración quirúrgica o por rayos X. De elección hoy en día el tratamiento con danazol o análogos LH-RH.

## **CISTITIS QUÍMICA HEMORRÁGICA INDUCIDA POR AGENTES ALQUILANTES**

### **Introducción, etiología e histología**

Las oxazofosforinas (ciclofosfamida y la ifosfamida) pertenecen a este grupo y son empleadas en el tratamiento de síndromes linfoproliferativos, tumores sólidos, enfermedades autoinmunes y en la preparación de trasplantes de médula ósea. Pueden producir toxicidad en forma de inmunosupresión, alopecia, náuseas y vómitos y cistitis hemorrágicas intensas <sup>(1,4,12,18,19)</sup>.

En términos generales la presentación de efectos tóxicos ocurre hasta en un 40% de los pacientes, si bien esta incidencia se modifica según el régimen utilizado y la duración del tratamiento (mayor toxicidad por vía parenteral y en regímenes largos) y según las dosis utilizadas (dosis-dependiente).

La patogenia de estos agentes sobre el aparato urinario se considera ligada al contacto directo con el urotelio. Los metabolitos de estos fármacos implicados en el desarrollo de la cistitis hemorrágica son la acroleína y la clorotilazairidina.

Estos metabolitos tras su excreción urinaria ejercen una acción tóxica por contacto a cualquier nivel del urotelio y potencialmente son objetivables a nivel calicial, piélico o ureteral. La acción tóxica mayoritariamente sobre la cavidad vesical es la traducción de su capacidad funcional como órgano de almacenamiento (mayor tiempo de contacto).

Desde el punto de vista morfológico la inflamación producida en el urotelio es muy similar a la producida en las cistitis rádicas. En sus diferentes etapas desde la hiperemia inicial en la mucosa hasta sus más evolucionadas fases, es preciso considerar la tendencia a la cronicidad de las lesiones a través del desarrollo de lesiones fibróticas de la pared vesical que conducen al descenso de capacidad y acomodación de la vejiga.

### **Clínica y diagnóstico**

En el aparato urinario pueden causar desde leves síndromes miccionales con mucho componente irritativo y dolor suprapúbico con microhematuria hasta cistitis hemorrágicas que comprometan la vida del enfermo. En estos casos de grave hematuria existe afectación masiva y difusa del urotelio con telangiectasias y ulceraciones. El cuadro clínico leve o grave puede aparecer durante la fase de administración del fármaco o mucho tiempo después, incluso hasta 10 años después de finalizado el tratamiento y en ambos casos (precoz o tardía) adoptar un carácter de hematuria mantenida o cíclica.

Además pueden desarrollarse otras patologías como patología tumoral del urotelio, concretamente carcinomas de células transicionales o incluso de estir-

pe sarcomatosa sin constituir la cistitis hemorrágica una condición previa imprescindible. Pueden también desarrollarse fibrosis ureteral y/o vesical, reflujo vesicoureteral y uropatía dilatada del aparato urinario superior.

El **tratamiento** pasa fundamentalmente por la prevención reduciendo la duración y las dosis empleadas en los ciclos, procurando una hidratación exhaustiva de los enfermos y cuando se produce la cistitis hemorrágica severa medidas similares a las descritas en el tratamiento de la cistitis rádica.

## **CISTITIS QUÍMICA HEMORRÁGICA INDUCIDA POR FÁRMACOS Y TOXINAS DIVERSAS**

### **Agentes químico-tóxicos**

Las anilinas, toluidinas, cloroanilinas y derivados son sustancias frecuentes en el mundo industrial y agrícola. Su exposición prolongada en la mucosa vesical tras la excreción por la vía urinaria se ha relacionado con la aparición de hematuria y hemorragia difusa de la mucosa vesical. Su mecanismo de absorción es variable, desde la inhalación (como ocurre en el caso del pesticida Chlordimeform) hasta la ingestión accidental <sup>(4,12,13,17,18,19)</sup>.

### **Agentes farmacológicos**

- En pacientes diagnosticados de fibrosis quística y tratados con **penicilina** y derivados se han descrito casos de cistitis hemorrágicas. Su mecanismo patogénico es poco claro y mejoran tras la suspensión del fármaco.
- Se ha descrito esto mismo con el **Danazol**, un esteroide anabolizante utilizado por ejemplo en el tratamiento del edema angioneurótico.
- También se han descrito cistitis hemorrágicas tras la utilización de **mandelato de metamina** y algunos espermicidas de superficie como el **nonoximol 9**.

- Importante por su frecuencia y en ocasiones gravedad, las cistitis hemorrágica producidas tras la administración de **fármacos intravesicales** sobre todo para el tratamiento y la profilaxis de recidiva del tumor urotelial. Se produce una reacción inflamatoria más o menos severa que provoca síntomas desde leves hasta severos que obligan a suspender el tratamiento. Se han descrito tras la utilización de Tiothepa, Mitomicina C, Adriamicina, Epirubicina y la BCG (en esta última además la sintomatología irritativa y/o la hematuria son causa obligada para la suspensión del tratamiento puesto que aumenta la posibilidad de provocar toxicidad sistémica).

La traducción clínica de todas las cistitis químicas y sus manifestaciones hemorrágicas de mayor a menor intensidad están dominadas por la presencia de sintomatología miccional de carácter irritativo con predominio de polaquiuria intensa, tenesmo y escozor miccional.

La intensidad de la hematuria es muy variable y en muchos casos autolimitada. En otras ocasiones pueden constituir una auténtica urgencia urológica.

Las formas crónicas y evolucionadas no suelen constituir un peligro para la vida del enfermo pero precisan de tratamiento y seguimiento adecuado en cuanto a que la sintomatología irritativa intensa, el dolor frecuente y la anemia crónica provocan gran incapacidad en el enfermo.

La exploración cistoscópica con finalidad diagnóstica, y en otras ocasiones pronóstica, aporta hallazgos inespecíficos, y, en gran medida, similares a los descritos cuando el agente etiológico es físico (radioterapia).

## **CISTITIS INCRUSTANTE**

Patología infrecuente de localización vesical de carácter inflamatorio del epitelio de revestimiento porque a pesar de la elevada o prácticamente constante asociación a infección por gérmenes ureolíticos, su desarrollo inicial corresponde a un tipo de respuesta celular propia del revestimiento interno vesical de naturaleza inflamatoria que puede ocurrir sin infec-

ción ureolítica asociada e incluso por defectos de acidificación renal.

Puede por tanto también ser clasificada dentro del grupo de las cistitis infecciosas crónicas, pero no siempre se identifica el germen causal.

La inflamación puede alcanzar hasta la capa muscular de la vejiga. Mayoritariamente tiene localización múltiple con un aspecto macroscópico de ulceración blanquecina.

En la superficie de la lesión se observan los depósitos fosfocálcicos y de sales inorgánicas características de este tipo de inflamación crónica producida en ambiente alcalino y que con frecuencia incluye también la presencia en las lesiones de reacciones granulomatosas a cuerpos extraños.

Desarrollada la infección, ésta se produce por gérmenes ureolíticos *Proteus sp*, *Corinebacterium* y el *Corinebacterium urealyticum* (bacilo gram-positivo aerobio que exhibe gran capacidad para desdoblarse la urea modificando el pH urinario y poner en marcha el proceso secundario de cristalización y depósito de sales fosfocálcicas y amoniacomagnésicas).

Pero la asociación de infección por estos gérmenes a estas cistitis incrustantes no puede considerarse como específica, ya que se observa en otros tipos de úlceras necróticas, cistitis rádica, tumores vesicales y otros.

Clínicamente cabe mencionar que en los síntomas de infección urinaria crónica adquieren relevancia la identificación de factores de riesgo como el uso de sondas o catéteres por periodos largos de tiempo, tratamientos con citostáticos, manipulaciones endoscópicas, radioterapia, etc. <sup>(4,12)</sup>.

## SÍNDROME URETRAL

### Introducción

Término confuso con múltiples usos dentro de la literatura urológica y con el que se describen dos grandes grupos nosológicos diferentes.

Por un lado se utiliza el término síndrome uretral para describir la inflamación crónica uretral provocada por diferentes causas sin evidencia de infección causada por bacterias o virus (hablaríamos entonces de uretritis) y por otro se utiliza la misma definición para referirse a un conjunto de pacientes con una forma leve y localizada de cistitis intersticial que afecta a región trigonal y cervical (definido confusamente como vejiga irritable, cistalgias con orinas claras y otras denominaciones).

## SÍNDROME URETRAL CLÁSICO

### Etiología y factores de riesgo

Puesto que no hay evidencia de infección, generalmente es difícil especificar la causa del síndrome uretral. Las causas posibles son:

- Infección bacteriana o viral no detectada.
- Irritación uretral causada por radioterapia, quimioterapia, geles espermicidas, jabones, esencias o perfumes, lesión traumática sobre área pélvica y relaciones sexuales.
- Problemas anatómicos como estenosis uretrales.

Los factores de riesgo son el sexo femenino, mala higiene personal, historia de ETS, infección bacteriana de otras partes del tracto urinario y el uso de medicaciones que reducen los mecanismos fisiológicos defensivos y tróficos de la mucosa uretral (corticoides, por ejemplo).

### Clínica y diagnóstico

Aparece dolor y/o ardor al orinar, dificultad para orinar sobre todo postcoital, urgencia miccional, aumento del número de micciones, macro-microhematuria, uretrorragia, inflamación y/o dolor inguinal, coitalgia, eyaculalgia y hematospermia en el varón con o sin inflamación y dolor testicular.

En el estudio del enfermo deben incluirse examen de orina microbiológico y citológico y estudios de micro-



biología de exudados uretrales, exámenes para ETS, y uretrocistoscopia.

## Tratamiento

Pasa fundamentalmente por evitar la causa una vez identificada. A veces se utilizan antibióticos de amplio espectro incluso sin causa identificada con el fin de tratar una posible infección no filiada. Los analgésicos y anticolinérgicos pueden ser útiles en el manejo sintomático.

Si se identifica estenosis uretral el tratamiento es quirúrgico, bien endoscópico o con cirugía abierta según las características del caso.

## SÍNDROME URETRAL O CISTITIS CERVICOTRIGONAL

Se trataría de la forma más leve y localizada de cistopatía intersticial, circunscrita a la zona trigonal y cervical, y exclusiva del sexo femenino.

Se trata por tanto de una lesión inflamatoria que respeta al resto de estructuras y órganos genitourinarios <sup>(1,4,12,17,18,19)</sup>.

Terminológicamente a esta entidad anatomoclínica se la reconoce con diversos nombres, trigonitis, trigonitis membranosa, cistopatía de orinas claras, cistitis intersticial trigono-cervical, síndrome uretral, cistopatía endocrina (por su relación hormonal), etc., si bien parece más correcto definirla como cistopatía cérvicotrigonal.

Esta forma localizada de cistopatía traduce el origen embriológico y la inervación común del cuello vesical, trigono y uretra proximal. Esta circunstancia también condiciona que la respuesta tanto a diversos fármacos como a otros agentes agresivos del epitelio vesical no sea homogénea en toda la vejiga.

Las características clínicas, las demográficas (mujeres de vida sexual activa), psicológicas (alteraciones

psicógenas y trastorno somatoforme) y quirúrgicas (incidencia aumentada en mujeres hipoestrogénicas) han permitido establecer una dependencia hormonal en la patogenia de esta enfermedad.

El desarrollo y origen de esta enfermedad se explicaría por un fenómeno de respuesta peculiar del trigono, cuello y uretra proximal de estas pacientes a la acción de los estrógenos y que condicionaría el desarrollo de una lesión inflamatoria crónica y evolutiva caracterizada por la presencia de edema, congestión vascular e infiltrado inflamatorio en la submucosa con carácter inespecífico.

Esta dependencia hormonal se ve reforzada por diferentes observaciones como el hecho que muchas mujeres consultan inicialmente por problemas ginecológicos (36% de los casos de la serie comunicada por Vicente J.), la demostración inmunohistoquímica de receptores estrogénicos y progesterona en el trigono de estas pacientes y finalmente la aparición frecuente en mujeres postmenopáusicas hipoestrogénicas.

La clínica de esta cistopatía es inespecífica y consistente en un síndrome miccional caracterizado por poliuria, escozor miccional, tenesmo y dolor hipogástrico, que no permite diferenciarla de otras cistopatías.

Al realizar el estudio de estas pacientes puede ayudarnos objetivar una nicturia menos marcada y una capacidad vesical normal (lo que la diferencia de la cistitis intersticial con la que muchas veces ha sido confundida). Además, la existencia de síntomas ginecológicos concomitantes suele ser la norma.

Su evolución es de carácter crónico y con brotes de reagudización. No evoluciona hacia los graves cambios histológicos de la cistitis intersticial ni de otras cistopatías, si bien produce una elevada morbilidad en las pacientes que al padecer.

En el tratamiento se han implicado sustitutivos hormonales para intentar disminuir los brotes. Se usa todo tipo de tratamientos sintomáticos, sobre todo anticolinérgicos y analgésicos con diferentes resultados.

## BIBLIOGRAFÍA

1. Messing E. Interstitial cystitis and related síndroms. Campbell's Urology. Spundres Company Philadelphia. 1994.
2. Wilckins EG., Payne Sr. Int. Cystitis and the urethral syndrome, a possible answer. Br. J. Urol. 64:39, 1989.
3. Vicente J, Algaba F. Semiología diagnóstica endovesical. Pulso ediciones, 1998. Barcelona.
4. Cifuentes L. Cistitis y cistopatías (2 ed). Bok S.A. 1989. Madrid.
5. Parsons CI, Parsons JL. Interstitial cystitis. In Female Urology (2 ed) Raz S. (ed). Saunders Co. 1996; 15: 167-182. Philadelphia.
6. Parson CL. Interstitial cystitis: New concepts in pathogenesis, diagnosis and management. Instructional Education Course, 1999. American Urological Association. Office of Education.
7. Chechile G, Vicente J. Cistitis intersticial: revisión del tema y presentación casuística. Actas Fund. Puigvert 1993; 12:145.
8. Guillenwater JJ, Wein AJ. Summary of the National Institute of arthritis, diabetes, digestive and kidney diseases workshop on interstitial cystitis. National Institute of Health. J Urol 1998; 140:203-206.
9. Astran GL, Speizer FE, Hunter DJ et al. Epidemiology of interstitial cystitis: a population based study. J Urol 1999; 161: 549-552.
10. Solsona E; Ibarra I; Ricos JV et al. Urological complications of pelvis radiotherapy. In Urological complications of pelvic surgery and radiotherapy. Jewett M. (ed). Isis Médical Methods 1995; 4:51-67.
- Oxford. H. Mast cell counts are not useful in the diagnosis of nonulcerative interstitial cystitis. J. Urol; 1996; 155 (3): 885-887.
11. Dundroo P.A., Schwartz A.M.; Semerjian
12. Cifuentes Delatte L.: Otras cistopatías. En Tratado de Urología. Ed: J.R. Proas Editores. J.F. Jiménez Cruz. 1993. Barcelona, 649-661.
13. Parsons CL. Interstitial cystitis: Clinical manifestations and diagnostic criteria over 200 cases. Neurourol Urology 1990;9 (3):241-250.
14. Parsons CL, Stein PC, Bidair M, Lemos D. Abnormal sensitivity to intravesical potassium in interstitial cystitis and radiation cystitis. Neurourol Urology 1994; 13. 515-520.
15. Sary Jaka JP, López García JA, Pujol Bach F et al. Cistitis eosinofílica. Actas Urol Esp 1986; 10:351.
16. Domínguez Freire F, Núñez López A, Rodrigo Alonso A, Rodríguez Iglesias B, Benavente Delgado J et al. Cistitis folicular: Aportación de un caso y revisión de la literatura. Actas Urol Esp 2003; 27(7):551-554.
17. Carballido J, Olivier C, Hernández Lao A. Patología inflamatoria e infecciosa del urotelio. Cistitis y cistopatías. Medicine 1997;7 (63).
18. Carballido J, Arredondo F. Síndromes cístico-hemorrágicos. En patologías excepcionales en urología. Leiva O.Y. Resel L. (eds). Grupo Hizan 1998.
19. Thrasher JB, Crawford ED. Complications of intravesical chemotherapy. Urol Clin N Am 1992; 19:565-572.
20. Vicente J. Contribución al conocimiento patogénico de la cistopatía cervicotrigoanal. Fund. Puigver 1978; 8:61.



# Libro del Residente de Urología



sección VII

## Litiasis

<i>Etiología y fisiopatología de la litiasis</i> .....	753
<i>Litiasis urinaria: clínica y diagnóstico</i> .....	767
<i>Tratamiento conservador de la litiasis urinaria</i> .....	783
<i>Tratamiento endoscópico de la Litiasis</i> .....	799



Libro del Residente de

# Urología



capítulo 42

## **Etiología y fisiopatología de la litiasis**

*Helena Ascaso Til  
Lluís Gausa Gascón  
Humberto Villavicencio*

*Fundació Puigvert. Barcelona*

Palabras clave: *Litiasis. Etiología. Patogenia. Clasificación. Alteraciones metabólicas.*



Libro del Residente de

# Urología



Índice capítulo 42

## Etiología y fisiopatología de la litiasis

<b>Introducción</b> .....	757
<b>Patogenia</b> .....	757
<b>Litiasis de calcio</b> .....	758
<b>Litiasis de ácido úrico</b> .....	760
<b>Litiasis de fosfato amónico magnésico</b> .....	762
<b>Litiasis de cistina</b> .....	763
<b>Litiasis medicamentosas</b> .....	763
<b>Bibliografía</b> .....	765





## capítulo 42

# Etiología y fisiopatología de la litiasis

## INTRODUCCIÓN

La litiasis es la tercera enfermedad más común de las vías urinarias, tras las infecciones y las alteraciones prostáticas. Su etiología sigue siendo especulativa, y hay muchas preguntas aún sin respuesta: ¿por qué la mayoría de los cálculos son unilaterales?, ¿por qué algunos pacientes forman un gran cálculo, y otros múltiples y de pequeño tamaño?...

Los cálculos renales son estructuras cristalinas incluidas en una matriz orgánica, que se forman en las papilas renales y crecen hasta que, de forma aleatoria, se rompen y los fragmentos pasan al sistema excretor.

El 70% del total de las litiasis están constituidas por calcio. De éstas, un 26% son de oxalato cálcico (OxCa), el 37% son una mezcla de OxCa y fosfato de calcio (FCa), el 5-10% contienen ácido úrico y el 7% son exclusivamente de FCa. Las litiasis de ácido úrico constituyen un 5-10% del total y las de fosfato-amónico-magnésico el 10-15%. Las litiasis de cistina representan el 2% de las litiasis<sup>(1)</sup>. Existen litiasis de composición diferente, que serán nombradas a lo largo del capítulo.

La incidencia es muy variable, según la zona analizada, de forma que en Europa Occidental, su incidencia se estima alrededor del 0,5%, con una prevalencia del 5%, y una tendencia a la recidiva del 50-60% a los 5 y 9 años respectivamente. En los países occidentales, la litiasis predomina en los hombres con una proporción hombre/mujer de 2/1. Se presenta fundamentalmente en la tercera década de la vida, con un máximo de incidencia entre los 30 y 50 años.

## PATOGENIA

- **Saturación:** para que se dé la formación de un cálculo, la orina debe estar sobresaturada por una o varias sales litógenas. Los factores que determinan el límite de solubilidad de estas sales son el pH urinario, la temperatura y la concentración de la sal. Cuando la concentración de una sustancia aumenta, llega un momento en que la orina es incapaz de mantenerla en solución, por lo que se inicia la nucleación espontánea del cristal. Este irá aumentando de tamaño, de forma que cuando haya varios núcleos cristalinos pueden agregarse entre sí, constituyendo un cálculo renal.
- **Inhibidores de la cristalización:** los inhibidores de la cristalización son sustancias orgánicas o inorgánicas presentes en la orina, que se unen con los distintos iones para formar complejos solubles, de forma que inhiben o retardan la cristalización. Su déficit favorece la formación de cálculos.
- **Alteración del pH urinario:** algunas sales urinarias se ven influenciadas por la variación del pH urinario, de forma que los cálculos de ácido úrico se ven favorecidos por un pH ácido, y los de estruvita por un pH alcalino. Otros cálculos, como los de cistina y fosfato, se influyen en menor manera, y los de oxalato cálcico, no están influenciados en absoluto.
- **Disminución del volumen urinario:** la reducción del volumen de orina y la estasis urinaria favorecen la cristalización, ya que una aumenta la concentración de las sales, y la otra favorece el crecimiento del núcleo primitivo y retiene más tiempo en el sistema urinario los núcleos cristalinos formados.

## LITIASIS DE CALCIO

El calcio es el principal ion presente en los cristales urinarios. Algo más del 95% del Ca filtrado en el glomérulo se reabsorbe, y menos del 2% se excreta por la orina. El 70% de los cálculos están constituidos principalmente por calcio: OxCa y FCa. El OxCa a su vez puede ser monohidratado ( $\text{CaC}_2\text{O}_4 \cdot \text{H}_2\text{O}$ ) o dihidratado ( $\text{CaC}_2\text{O}_4 \cdot (2 + x)\text{H}_2\text{O}$ ). Estas litiasis también se conocen como whewellitita y weddellitita respectivamente. De las litiasis de FCa destacan la apatita [ $\text{Ca}_5(\text{PO}_4)_3(\text{OH})$ ], la brushita ( $\text{CaHPO}_4 \cdot 2\text{H}_2\text{O}$ ), la whitlockita [ $\beta\text{-Ca}_3(\text{PO}_4)_2$ ] y las de fosfato octocálcico [ $\text{Ca}_8\text{H}_2(\text{PO}_4)_6 \cdot 6\text{H}_2\text{O}$ ]. (Tabla I).

**Tabla I.** Clasificación fisiopatológica de la litiasis cálcica.

<b>HIPERCALCIURIA</b>
<ul style="list-style-type: none"> <li>• <b>Con normocalcemia</b> <ul style="list-style-type: none"> <li>- Idiopática (absortiva, renal)</li> <li>- Acidosis tubular renal distal</li> <li>- Otros (espongiosis, diuréticos de asa)</li> </ul> </li> <li>• <b>Con hipercalcemia</b> <ul style="list-style-type: none"> <li>- Hiperparatiroidismo primario</li> <li>- Otros (metástasis óseas, mieloma, leucemia, linfoma...)</li> </ul> </li> <li>• <b>Hipercalcemia idiopática</b></li> </ul>
<b>HIPEROXALURIA</b>
<ul style="list-style-type: none"> <li>• <b>Producción endógena aumentada</b> <ul style="list-style-type: none"> <li>- Hiperocalcemia primaria</li> <li>- Déficit de vitamina B6</li> <li>- Aporte elevado de precursores (vitamina C, etilenglicol)</li> </ul> </li> <li>• <b>Exceso de aporte o de absorción digestiva</b> <ul style="list-style-type: none"> <li>- Hiperocalcemia entérica</li> <li>- Dieta rica en oxalatos y proteínas</li> <li>- Dieta pobre en calcio</li> </ul> </li> <li>• <b>Hiperocalcemia idiopática</b></li> </ul>
<b>HIPERURICOSURIA</b>
<ul style="list-style-type: none"> <li>• <b>Ingesta elevada de proteínas y purinas</b></li> <li>• <b>Aumento de producción endógena de ácido úrico</b></li> </ul>
<b>HIPOCITRATURIA</b>
<ul style="list-style-type: none"> <li>• <b>Acidosis tubular renal distal, tiazidas, diarrea crónica</b></li> </ul>

## Hipercalcemia

**Definición:** calcemia superior a 0,1 mmol/kg/día, con un régimen alimentario libre, sin tener en cuenta el sexo de la persona.

Afecta al 50% de los pacientes litiasicos, e influye de manera importante en la sobresaturación de la orina por OxCa. A pesar de las numerosas investigaciones llevadas a cabo<sup>(2)</sup> su fisiopatología, sigue siendo desconocida. La hipercalcemia puede tener varias causas, y puede estar influida por múltiples factores, genéticos y nutricionales. Se está investigando su posible transmisión autosómica dominante, y la ligada al cromosoma X<sup>(3,4)</sup>. Los factores nutricionales que intervienen, además del aporte de calcio, son la ingesta abundante de proteínas, sal y azúcares de absorción rápida, ya que aumentan la excreción urinaria de calcio<sup>(5)</sup>. Estos factores generan un aumento de la calcemia por disfunción de los órganos implicados en la regulación del balance cálcico: hueso, tubo digestivo, riñón. En unos dos tercios de los pacientes, la causa sería un aumento de la reabsorción ósea, relacionada con un aporte proteico excesivo, y se agrava con la restricción alimentaria de calcio. En un tercio de los pacientes, la causa sería un aumento primario de la absorción en el tubo digestivo, beneficiándose de una restricción del aporte de calcio en algunos de los casos. En raras ocasiones, la hipercalcemia se explica por una pérdida renal de calcio al disminuir la reabsorción tubular. Sin importar el mecanismo primario que la origina, las tiazidas tienen un efecto benéfico al disminuir la eliminación urinaria de calcio y favorecer la formación ósea<sup>(6)</sup>.

Podemos encontrar 2 situaciones de hipercalcemia: con calcio sérico normal, o que éste esté aumentado.

### Hipercalcemia con normocalcemia

A su vez, se divide en idiopática (absortiva o renal), la acidosis tubular renal, y otros procesos, como la espongiosis renal y el uso de diuréticos de asa.

### Idiopática

En los países industrializados es la causa más frecuente de litiasis renal, siendo responsable del 70-80% de los casos de hipercalcemia. Los cálculos se componen casi exclusivamente de OxCa, si bien el FCa también puede formar parte de su composición. Se puede dividir en absortiva y en renal:

## 42. Etiología y fisiopatología de la litiasis

- A. La hipercalciuria absorptiva es secundaria a un aumento de absorción de calcio desde el intestino delgado, principalmente yeyuno. Como resultado, aumenta el calcio filtrado por el glomérulo, y como consecuencia, se produce una supresión de la hormona paratiroidea, con una reabsorción tubular disminuida de calcio, lo que da lugar a la hipercalciuria.

A su vez, la hipercalciuria de absorción puede subdividirse en 3 tipos. El tipo I, que es independiente de la dieta. El tipo II, que sí depende de la dieta, y no es tan grave como la primera, y por último, el tipo III, que es secundaria a la pérdida renal de fosfato<sup>(7)</sup>.

- B. La hipercalciuria renal es debida a un defecto tubular renal intrínseco en la excreción de calcio. Esto da lugar a un ciclo fisiológico vicioso. La excreción excesiva de calcio urinario produce una disminución relativa en el calcio sérico, lo que conduce a un aumento del nivel de hormona paratiroidea de forma secundaria, que moviliza el calcio desde el hueso e incrementa la absorción de calcio desde el intestino. Se produce un retorno a valores aumentados de calcio hacia el riñón, por lo que los túbulos renales excretan grandes cantidades de calcio. Es decir, estos pacientes tienen concentración elevada de calcio urinario en ayunas, valor normal de calcio sérico y cifra elevada de hormona paratiroidea<sup>(8)</sup>.

### Acidosis tubular renal distal

Existen dos formas, la hereditaria y la idiopática. Ambas son causa de nefrocalcinosis y litiasis renal. El defecto radica en la incapacidad de los túbulos distales para secretar hidrogeniones, produciéndose un cuadro de acidosis metabólica secundaria. Esta enfermedad cursa con hipocitraturia, aumento de la resorción ósea y disminución de la reabsorción tubular de calcio con hipercalciuria. La suma de estos factores, junto con un pH urinario alcalino ( $\geq 6$ ), produce urolitiasis en el 70% de los pacientes. Los cálculos de esta enfermedad se componen de FCa, y es frecuente la presencia de insuficiencia renal progresiva.

### Otros procesos

Espongiosis renal (presencia de dilatación de los túbulos colectores renales, que afectan total o parcialmente las pirámides o papilas de uno o ambos riñones) y el uso de diuréticos de asa.

### Hipercalciuria con hipercalcemia

El componente más común es el FCa, aunque también puede estar presente el OxCa. La causa más frecuente de litiasis renal asociada a hipercalcemia es el hiperparatiroidismo primario, aunque existen otras etiologías.

### Hiperparatiroidismo primario

El 5% de todos los pacientes litiasicos presentan hiperparatiroidismo primario. Es más frecuente en las mujeres, y además de las cifras elevadas de calcio en orina y sangre, presentan valores inapropiadamente altos de hormona paratiroidea, que condiciona un aumento del fósforo urinario y una disminución del plasmático, seguido de un incremento en el calcio plasmático y una disminución del calcio urinario. Finalmente, el daño renal es secundario a hipercalcemia, que limita la capacidad de concentración del riñón y deteriora la capacidad renal de acidificar la orina.

### Otras

Otros trastornos que pueden causar hipercalcemia e hipercalciuria son: metástasis óseas por carcinoma, mieloma múltiple, linfomas, leucemias, intoxicación por vitamina D, sarcoidosis, síndrome de la leche y alcalinos, inmovilización, tirotoxicosis, enfermedad de Pager, síndrome de Cushing e insuficiencia suprarrenal.

## Hiperoxaluria

**Definición:** oxaluria superior a 0,45 mmol/día en la mujer y a 0,5 mmol/día en el varón. El oxalato no es metabolizado por el organismo humano, por lo que sólo puede ser eliminado a través de la excreción renal<sup>(9)</sup>. El oxalato urinario proviene de la producción endógena, y de la absorción intestinal excesiva a partir de los alimentos y los líquidos.

### Hiperoxaluria por producción excesiva de oxalatos

#### Hiperoxaluria primaria

Los pacientes que la padecen presentan un déficit enzimático que conlleva a un aumento en la excreción urinaria de oxalato. La tipo I (déficit de 2-oxoglutarato-glioxilato-carboglucosa) presenta además excreción urinaria alta de ácido glicólico, y se manifiesta en la infancia con litiasis oxalocálcica recidivante, progresando hacia la nefrocalcinosis, insuficiencia renal y muerte

en edades tempranas. La tipo II (déficit de de D-glicerato deshidrogenada) es más benigna, y se manifiesta por nefrolitiasis recidivante con presencia de ácido L-glicérico en orina.

### **Déficit de vitamina B6**

#### **Aporte excesivo de precursores**

Como por ejemplo vitamina C o etilenglicol

### **Exceso de aporte o de absorción digestiva**

#### **Hiperoxaluria entérica**

Los estados diarreicos alteran el metabolismo del oxalato, de forma que enfermedades como la diarrea crónica, enfermedad intestinal crónica (p.ej. Crohn), enfermedad celíaca, proliferación bacteriana o intervenciones quirúrgicas de derivación intestinal, favorecen la mayor absorción de oxalato en el colon.

#### **Régimen rico en oxalatos y en proteínas**

#### **Régimen pobre en calcio**

### **Hiperuricosuria**

**Definición:** uricosuria mayor a 4,5 mmol/día en la mujer y a 4,8 mmol/día en el hombre.

El pH ácido favorece la presencia de la forma no disociada de ácido úrico, siendo éste un factor de riesgo de la litiasis cálcica ya que permite la nucleación heterogénea con cristales de OxCa, pues la estructura cristalina de ambos es muy similar. El origen de la hiperuricosuria es multifactorial: un régimen rico en purinas y en proteínas animales, y también la presencia de anomalías mal definidas del metabolismo endógeno de las purinas y de la reabsorción tubular del ácido úrico. Los pacientes tienen valores urinarios de ácido úrico elevados y presentan un pH urinario > 5,5. El pH urinario ayuda a diferenciar la formación de cálculos de calcio hiperuricosúrico, de los de ácido úrico hiperuricosúrico.

### **Hipocitraturia**

**Definición:** citraturia menor a 1,5 mmol/día. La hipocitraturia es un factor de riesgo de litiasis cálcica ya que el citrato solubiliza al calcio, inhibe el crecimiento y la agregación del FCa y del OxCa, y aumen-

ta la excreción urinaria de las proteínas de Tamm Horsfall, inhibidoras naturales de la litogénesis<sup>(10)</sup>. Es una sustancia que disminuye en múltiples situaciones: pH intracelular ácido, hipocaliemia, ayuno, hipomagnesemia, andrógenos, gluconeogénesis y dieta ácida y rica en proteínas que produzcan residuos ácidos. Por el contrario, existen una serie de situaciones que aumentan el citrato urinario: alcalosis, dieta alcalina y rica en proteínas que produzcan residuos alcalinos, estrógenos y vitamina D. Las enfermedades más relacionadas con litiasis cálcica hipocitraturica son la acidosis tubular distal, el tratamiento con tiazidas, y la diarrea crónica. Cuando no se encuentra ninguna de las causas de disminución del citrato indicadas, se denomina hipocitraturia idiopática, aunque ésta es rara. Se debe tener en cuenta que las bacterias que producen infección urinaria usan el citrato como sustrato energético, por lo que la citraturia no puede ser valorada.

### **Litiasis cálcica idiopática**

Existe un grupo de pacientes en los que no se demuestra ninguna anomalía, pero que son formadores de cálculos. Este grupo representa aproximadamente el 20% de los pacientes con litiasis cálcica.

## **LITIASIS DE ÁCIDO ÚRICO**

El ácido úrico es un ácido débil, con una constante de disociación de 5,35. A un pH urinario menor a esta cifra, se halla en forma no disociada, siendo altamente insoluble por lo que puede cristalizar. Si bien las condiciones necesarias para la formación de los cálculos de ácido úrico son conocidas (excesiva acidez de la orina e hiperuricosuria, definida como la uricosuria mayor a 4,5 mmol/día en la mujer y a 4,8 mmol/día en el hombre), los mecanismos fisiopatológicos que conducen a estas anomalías se desconocen.

Además de estas dos condiciones, se han descrito una serie de factores de riesgo para el desarrollo de litiasis de ácido úrico: hiperuricemia (el 10-20% de los pacientes gotosos presentan litiasis de ácido úrico), disminución del volumen urinario, edad avanzada y consumo elevado de proteínas animales y purinas (a la vez que está aumentada la excreción de ácido úrico por la orina, el pH de ésta es bajo, como consecuencia de la

## 42. Etiología y fisiopatología de la litiasis

**Tabla 2.** Factores de riesgo asociados a litiasis úrica.

- **Hiperuricemia**
- **Hiperacidez urinaria permanente**
- **Disminución del volumen urinario**
- **Edad avanzada**
- **Consumo elevado de proteínas animales y purinas**

mayor eliminación de productos ácidos debido al catabolismo de las proteínas) (Tabla 2).

### Clasificación fisiopatológica de la litiasis úrica (Tabla 3)

#### *Litiasis úrica relacionada con hiperuricemia*

Puede deberse a déficits enzimáticos, o bien puede ser debida a causas adquiridas. Entre las prime-

**Tabla 3.** Clasificación fisiopatológica de la litiasis úrica.

#### **LITIASIS ÚRICA POR HIPERURICEMIA**

- **Déficits enzimáticos**
  - Síndrome de Lesch-Nyhan
  - Otras anomalías enzimáticas (déficit glucosa-6-fosfatasa)
- **Causas adquiridas de hiperuricemia**
  - Síndromes mieloproliferativos, leucemias, linfomas, mielomas

#### **LITIASIS ÚRICA CON HIPERURICOSURIA SIN HIPERURICEMIA**

- **Anomalías innatas de la reabsorción**
  - Tubulopatía proximal completa
  - Hipouricemia familiar renal (tubulopatía proximal sólo para ácido úrico)
- **Hiperuricosuria de origen yatrógeno**
  - Fármacos inhibidores de reabsorción del ácido úrico

#### **LITIASIS ÚRICA CON DESHIDRATACIÓN O ACIDEZ EXCESIVA DE LA ORINA**

- **Deshidratación de origen cutáneo**
- **Deshidratación de origen digestivo**
  - Enterocolitis inflamatorias, cirugías intestinales
- **Litiasis úrica primitiva**

ras, se encuentra el síndrome de Lesch-Nyhan, caracterizado por un déficit de hipoxantina-guanina-fosforribosil transferasa, de transmisión ligada al cromosoma X, por lo que sólo la padecen los varones<sup>(11)</sup>. Es una enfermedad poco frecuente y grave, que además de las manifestaciones gotosas y la litiasis úrica, presenta trastornos neurológicos importantes, así como insuficiencia renal por depósito de urato en los riñones. Otras anomalías enzimáticas que condicionan hiperuricemia son el déficit de glucosa-6-fosfatasa o el aumento de la actividad de la fosforribosil-pirofosfato-amido-transferasa.

Entre las causas de hiperuricemia adquiridas se encuentran los síndromes mieloproliferativos, leucemias, linfomas y mielomas<sup>(12)</sup>. Existe una sobreproducción de ácido úrico que puede causar litiasis. Debido a la lisis abrupta celular que se produce durante la quimioterapia, se puede dar hiperuricemia e hiperuricosuria que pueden producir precipitación de cristales de ácido úrico en los túbulos renales y la vía excretora y condicionar insuficiencia renal aguda.

#### *Litiasis úrica con hiperuricosuria sin hiperuricemia*

También en este apartado podemos diferenciar entre defectos innatos y adquiridos que conducen a hiperuricosuria sin hiperuricemia.

#### **Anomalías innatas de la reabsorción tubular del ácido úrico**

Podemos diferenciar la tubulopatía proximal completa, o la parcial (afecta sólo a la reabsorción del ácido úrico), también denominada hipouricemia familiar renal<sup>(13)</sup>.

#### **Hiperuricosuria de origen yatrógeno**

Existen varios grupos de medicamentos que inhiben la reabsorción del ácido úrico en el túbulo renal, y por lo tanto, aumentan el riesgo de litiasis úrica. Algunos de estos medicamentos son: antiinflamatorios no esteroideos, diuréticos como el manitol, uricosúricos como el probenecid, benziodarona, sulfipirazona y el contraste yodado usado en radiología.

#### *Litiasis úrica por deshidratación o hiperacidez urinaria*

La deshidratación produce una disminución del volumen de la diuresis y del pH urinario, lo que favo-

rece la formación de litiasis úrica. Puede existir deshidratación de origen cutáneo, como sucede en los países cálidos, con incidencia mayor de litiasis de ácido úrico<sup>(14)</sup>, o bien deshidratación de origen digestivo, en aquellos pacientes con diarreas crónicas, como enterocolitis inflamatorias o cirugías intestinales. La disminución de la diuresis y la acidez de la orina se producen por las pérdidas hidroelectrolíticas, ricas en sal y en bicarbonato.

### Litiasis úrica primitiva

Es la producción de cálculos de ácido úrico en individuos normouricémicos y normouricosúricos, que presentan como única alteración una orina ácida de forma persistente.

## LITIASIS DE FOSFATO AMÓNICO MAGNÉSICO

La litiasis de estruvita o de fosfato amónico magnésico es también denominada litiasis infecciosa, ya que se da en presencia de una infección urinaria por gérmenes ureolíticos. Es más frecuente en mujeres, y puede presentar recurrencias tempranas. Suelen alcanzar grandes tamaños, llegando a constituir cálculos coraliformes, que adoptan la forma de la pelvis y de los cálices renales. El diagnóstico de litiasis infecciosa se basa en 3 puntos: presencia de un germen ureolítico en orina, un pH urinario superior a 7 y la presencia de cristales de estruvita en la orina<sup>(15)</sup>.

## Factores favorecedores de litiasis infecciosa

### Anomalías anatómicas

Las alteraciones anatómicas favorecen las infecciones urinarias, y por tanto, también las litiasis de estruvita. En el 30% de las litiasis infecciosas existe una anomalía de las vías urinarias, como megauréteres, vejigas neurógenas o derivaciones urinarias (conducto ileal, neovejiga). El riesgo de recidiva tras su extracción es mucho más alto que si no existe ninguna alteración.

### Anomalías metabólicas

El que exista una litiasis metabólica en la vía urinaria es un factor de riesgo para la aparición de infección urinaria, y el cálculo infectado por un germen ureolítico va creciendo a expensas de diferentes capas de estruvita. Son las denominadas litiasis metabólicas secundariamente infectadas. Muchos de los pacientes con litiasis infecciosas presentan alteraciones metabólicas, como hipercalciuria, hiperuricosuria, cistinuria..., con mucha más frecuencia que alteraciones anatómicas, por lo que es muy importante un buen diagnóstico, ya que la estrategia terapéutica dependerá de él, y si se sospecha una anomalía metabólica, se deberá tratar tras ser extirpado el cálculo.

### Gérmenes ureolíticos

Existen más de 200 especies de bacterias con actividad ureolítica<sup>(16)</sup>. Estas bacterias usan la urea como

**Tabla 4.** Principales microorganismos ureolíticos<sup>(15)</sup>.

Cepas	Frecuencia en los cálculos infecciosos	Cepas con actividad ureolítica
- <i>Proteus</i>	76%	90-100%
- <i>Ps. aeruginosa</i>	8%	32%
- <i>Providencia</i>	6%	90-100%
- <i>K. pneumoniae</i>	5%	63%
-Otras	5%	
<i>Serratia</i>		Liquefaciens: 29%
<i>Staphylococcus</i>		<i>Epidermidis</i> : 80%
<i>Corynebacterium D2</i>		100%
<i>Ureaplasma urealiticum</i>		100%

## 42. Etiología y fisiopatología de la litiasis

fuente de nitrógeno. Como se puede ver en la tabla, *Proteus* es el principal responsable de los cálculos infecciosos (Tabla 4).

La ureasa es una enzima bacteriana que favorece la hidrólisis de la urea en amoníaco y en dióxido de carbono (CO<sub>2</sub>). El amoníaco capta los iones H<sup>+</sup>, se transforma en amonio y alcaliniza la orina. La elevación del pH urinario por encima de 7,5 favorece:

- La precipitación de los fosfatos trivalentes con el amonio en forma de fosfato amónico magnésico o estruvita.
- La oxidación del CO<sub>2</sub> a carbonato (CO<sub>3</sub>), y su posterior precipitación en forma de carbonatoapatita o carboapatita.

La proporción de estruvita y carboapatita en una litiasis infecciosa varía según el pH urinario y según la concentración de los distintos componentes litógenos (calcio, fosfato y magnesio). Entre el 10 y el 15% de las litiasis infecciosas secundarias a un germen ureolítico contienen carboapatita pero no estruvita<sup>(17)</sup>.

### LITIASIS DE CISTINA

Las litiasis de cistina se forman como consecuencia de un error innato del metabolismo de los aminoácidos dibásicos cistina, ornitina, lisina y adenosina. Se ha encontrado una alteración genética en el cromosoma 2p.16 y en el 19q13.1, y la enfermedad, que se denomina cistinuria, afecta al transporte en la membrana celular del túbulo renal y del epitelio intestinal de estos aminoácidos<sup>(18)</sup>.

Dependiendo de la afectación del transporte intestinal podemos distinguir 3 tipos:

- La tipo I, en la que no hay absorción de cistina, lisina ni arginina por la mucosa del yeyuno, y por lo tanto, tras administrar cistina oral no aumenta la cistina plasmática.
- La tipo II, en la que la cistina se absorbe por la mucosa yeyunal pero en pequeñas cantidades, por lo que tampoco hay variaciones tras administrar cistina oral.

- La tipo III, con absorción de cistina y lisina disminuidas de forma variable, pero la administración oral de cistina sí aumenta la concentración en plasma.

La litiasis de cistina es la única manifestación clínica de esta alteración, y suele presentarse en la segunda década de la vida.

La herencia es autosómica recesiva, de forma que los homocigotos suelen presentar litiasis de cistina, pues presentan una cistinuria elevada (más de 250 mg/día, cuando lo normal son menos de 40 mg/día), a diferencia de los heterocigotos, que habitualmente excretan unos 100-150 mg/día de cistina, por lo que el riesgo de litiasis es menor. Los homocigotos de los 3 tipos presentan cistinuria y se complican con litiasis, mientras que entre los heterocigotos existen diferencias. El heterocigoto tipo I no se asocia a ningún trastorno, y los heterocigotos II y III presentan cistinuria y aminoaciduria, que es mucho menor que la de los homocigotos.

La solubilidad de la cistina depende del pH, de forma que es importante alcalinizar la orina de estos pacientes, para mantener un pH por encima de 7,5<sup>(19)</sup>.

### LITIASIS MEDICAMENTOSAS

Los cálculos inducidos por medicamentos representan el 1-2% de todos los cálculos renales. En la actualidad, el indinavir, la sulfadiazina y el triamtereno son las principales causas de los cálculos compuestos por medicamentos<sup>(20)</sup>.

Las litiasis medicamentosas pueden dividirse en dos categorías: las que se originan en la cristalización urinaria de un medicamento o un metabolito poco soluble, que se excreta de forma importante por el riñón (Tabla 5) y las resultantes de los efectos metabólicos de los medicamentos (fármacos inductores de cálculos metabólicos) (Tabla 6). Estos últimos son más difíciles de identificar, y tal vez se subestime su prevalencia. En este grupo tienen un papel importante los complementos vitamínocálcicos y los inhibidores de la anhidrasa carbónica (como la acetazolamida).



**Tabla 5.** Algunos medicamentos identificados en el cálculo.

Principio activo	Forma identificada en los cálculos
Sulfadiazina	N-acetilsulfadiazina, sulfadiazina
Ciprofloxacino	Ciprofloxacino, sal de magnesio
Indinavir	Indinavir monohidratado
Triamtereno	Triamtereno, sulfato de hidroxí-4-triamtereno, metabolitos glucuronoconjugados
Derivados del silicio	Sílice amorfa
Alopurinol	Oxipurinol

**Tabla 6.** Algunos medicamentos inductores de cálculos metabólicos y composición más frecuente de los cálculos.

Medicamento o familia	Composición de los cálculos
Complementos de calcio o vit. D	Mezclas de OxCa y FCa
Inhibidores de anhidrasa carbónica	FCa con o sin OxCa
Furosemida	OxCa o mezcla de OxCa y FCa
Corticoides	Mezclas de OxCa y FCa
Medicamentos alcalinizantes	FCa
Medicamentos uricosúricos	Acido úrico
Alopurinol	Xantina (+ oxipurinol)
Topiromato	FCa

## Indinavir

Es la principal causa de litiasis inducida por medicamentos. Pertenece al grupo de los inhibidores de la proteasa utilizados en pacientes con VIH, y produce litiasis radiotransparentes hasta en un 12-20% de los pacientes tratados<sup>(21)</sup>. Son los únicos cálculos urinarios radiolúcidos en la TC sin contraste. Sólo serán visibles mediante esta prueba si se asocian con componentes de calcio.

## Sulfamidas

Las sulfamidas son causantes de litiasis renal o de insuficiencia renal aguda por cristalización de su metabolito N-acetilado en la luz tubular. Los principales factores de riesgo para la cristalización de las sulfamidas son la administración de dosis elevadas, su rápida acetilación hepática, el pH urinario bajo, su abundante

excreción urinaria y su baja solubilidad. Si se añaden una disminución de la diuresis y estasis urinaria, la posibilidad de cristalización es mucho mayor. Dentro de este grupo, la sulfadiazina es la que se ve más veces implicada (o su metabolito N-acetilsulfadiazina), ya que se da a altas dosis a pacientes inmunodeprimidos con encefalitis toxoplasmática.

## Triamtereno

Este diurético del grupo de los ahorradores de potasio solía usarse para el tratamiento de la hipertensión arterial. Actualmente su uso ha disminuido, al igual que la incidencia de sus cálculos. Su incidencia se estima en un 0,4% de todos los cálculos, siendo mayor el riesgo de desarrollarlos en aquellos pacientes con antecedentes de historia litiásica. Aquí también constituye un factor de riesgo la dosis administrada y el pH urinario ácido.

## BIBLIOGRAFÍA

1. Monk, R.D., Clinical approach to adults. *Semin Nephrol*, 1996. 16(5): pp. 375-88.
2. Jungers P, Lithiase calcique primitive. Lithiase urinaire, ed. D.M. Jungers P, Le Duc A eds. 1989, Paris: Medicine-Sciences, Flammarion. 253-309.
3. Coe, F.L., J.H. Parks, and E.S. Moore, Familial idiopathic hypercalciuria. *N Engl J Med*, 1979. 300(7): pp. 337-40.
4. Lloyd, S.E., et al., A common molecular basis for three inherited kidney stone diseases. *Nature*, 1996. 379(6564): pp. 445-9.
5. Goldfarb, S., Dietary factors in the pathogenesis and prophylaxis of calcium nephrolithiasis. *Kidney Int*, 1988. 34(4): pp. 544-55.
6. Coe, F.L., J.H. Parks, and M.J. Favus, Diet and calcium: the end of an era? *Ann Intern Med*, 1997. 126(7): pp. 553-5.
7. Parivar, F., R.K. Low, and M.L. Stoller, The influence of diet on urinary stone disease. *J Urol*, 1996. 155(2): pp. 432-40.
8. Tiselius, H.G., Metabolic evaluation of patients with stone disease. *Urol Int*, 1997. 59(3): pp. 131-41.
9. Williams, H.E. and T.R. Wandzilak, Oxalate synthesis, transport and the hyperoxaluric syndromes. *J Urol*, 1989. 141(3 Pt 2): pp. 742-9.
10. Fuselier, H.A., et al., Urinary Tamm-Horsfall protein increased after potassium citrate therapy in calcium stone formers. *Urology*, 1995. 45(6): pp. 942-6.
11. Lesch, M. and W.L. Nyhan, A Familial Disorder of Uric Acid Metabolism and Central Nervous System Function. *Am J Med*, 1964. 36: pp. 561-70.
12. Gutman, A.B. and T.F. Yu, Uric acid nephrolithiasis. *Am J Med*, 1968. 45(5): pp. 756-79.
13. Frank, M., M. Many, and O. Sperling, Familial renal hypouricaemia: two additional cases with uric acid lithiasis. *Br J Urol*, 1979. 51(2): pp. 88-91.
14. Atsmon, A., et al., Uric acid stones: a study of 58 patients. *J Urol*, 1960. 84: pp. 167-76.
15. Rieu, P., (Infective lithiasis). *Ann Urol (Paris)*, 2005. 39(1): pp. 16-29.
16. Lean RM, NJ., Cheng K, Costerton J., The etiology and pathogenicity of urease-producing bacteria in the urinary tract. *Crit Rev Microbiol*, 1988. 16: pp. 37-45.
17. Maurice-Esteva, L., et al., Crystalline phase differentiation in urinary calcium phosphate and magnesium phosphate calculi. *Scand J Urol Nephrol*, 1999. 33(5): pp. 299-305.
18. Rousaud, F., et al., (Cystinuria and cystine kidney lithiasis. Diagnosis and therapeutic approach). *Arch Esp Urol*, 2001. 54(9): pp. 989-96.
19. Ettinger, B. and F.O. Kolb, Factors involved in crystal formation in cystinuria. In vivo and in vitro crystallization dynamics and a simple, quantitative colorimetric assay for cystine. *J Urol*, 1971. 106(1): pp. 106-10.
20. Servais, A., M. Daudon, and B. Knebelman, (Drug-induced renal calculi). *Ann Urol (Paris)*, 2006. 40(2): pp. 57-68.
21. Reiter, W.J., et al., Frequency of urolithiasis in individuals seropositive for human immunodeficiency virus treated with indinavir is higher than previously assumed. *J Urol*, 1999. 161(4): pp. 1082-4.



Libro del Residente de  
**Urología**



capítulo 43

**Litiasis urinaria:  
clínica y diagnóstico**

*Antoni Vicens Vicens  
Xavier Ruiz Plazas  
Juan Pablo Burgués Gasión  
Mariano Ozonas Moragues*

*H. U. Son Dureta. Palma de Mallorca*

**Palabras clave:** *Litiasis urinaria. Litogénesis. Cólico nefrítico. Hematuria. Ecografía. TAC. Urografía intravenosa.*



# Libro del Residente de Urología



Índice capítulo 43

## Litiasis urinaria: clínica y diagnóstico

<b>Recuerdo histórico</b> .....	771
<b>Epidemiología</b> .....	771
<b>Principios generales de la litogénesis urinaria</b> .....	773
<b>Tipos de litiasis</b> .....	774
<b>Clínica</b> .....	776
<b>Diagnóstico</b> .....	777
<b>Bibliografía</b> .....	781



## capítulo 43

# Litiasis urinaria: clínica y diagnóstico

## RECUERDO HISTÓRICO

La litiasis urinaria ha acompañado y mortificado al hombre desde los albores de la humanidad. Hemos pasado de una litiasis en la antigüedad de localización preferentemente vesical, formada por urato amónico y fosfato amónico y cuyo origen era infeccioso y nutricional, a una litiasis del mundo industrializado que se caracteriza por ser oxalocálcica y de localización preferentemente renal.

El primer caso documentado de litiasis urinaria lo encontramos en Amrah (Alto Egipto), donde E. Smith en 1901 halló en una tumba un cálculo vesical entre los huesos de la pelvis de un adolescente, con unos 7.000 años de antigüedad<sup>(1)</sup>. El Susruta Samhita (manuscrito hindú) aconsejaba la dieta vegetariana para prevenir los cálculos; cuando ésta fallaba recomendaba la “cura suprema” (litotomía perineal) seguida de un ritual para expulsar los malos espíritus. El juramento de Hipócrates (460 a.C.) decía “... No cortaré, ni aún por el cálculo, sino que dejaré tales procedimientos a los practicantes del arte”, denotando la gravedad que podía suponer la litiasis. Ammonius (273 a.C.) fue el primero en utilizar un instrumento al que denominó litotomo. Mediante un abordaje perineal, lo utilizaba para romper la piedra en la vejiga y extraerla con mayor comodidad<sup>(2)</sup>. Guy de Chauliac (1350), padre de la cirugía francesa, desarrolló el tratamiento con dieta y determinados medicamentos árabes, y si fallaban recurría a la litotomía, pero si la infección aparecía, recomendaba pedir ayuda a Dios (Figura 1). En el siglo XVI, Cardán de Milán realizó la primera cirugía renal documentada drenando un absceso y extrayendo 18 cálculos renales.

Desde la antigüedad hasta nuestros días, el diagnóstico y tratamiento de la litiasis urinaria ha conocido grandes avances; la tecnología se ha impuesto. Un

gran paso fue la aparición de la cistoscopia tanto rígida como flexible y, con el afinamiento de los diámetros de los ureteroscopios, poco a poco se fue perfeccionado la técnica de la litotricia intracorpórea. Más tarde, apareció la gran revolución de la litotricia extracorpórea.

## EPIDEMIOLOGÍA

La litiasis urinaria representa un problema socio-sanitario de gran importancia en toda la población mundial. Es la tercera causa más frecuente de enfermedad de la vía urinaria. La prevalencia de urolitiasis en Estados Unidos está en torno al 5-12%, mientras que en la Europa occidental es del 5%. Globalmente, la litiasis urinaria afecta al 1-20% de la población general según las series. Se trata además de una enfermedad con tasas de recurrencia del 50%, pudiendo llegar al 70% a los 10 años<sup>(3)</sup>. La cifra media de formación de nuevos cálculos, en pacientes que previamente han formado uno, es de aproximadamente un cálculo cada 2 ó 3 años. Se calcula que en torno al 75% de los pacientes que tienen un cálculo urinario, lo expulsarán de forma espontánea, mientras que el 25% restante requerirán de algún procedimiento urológico.

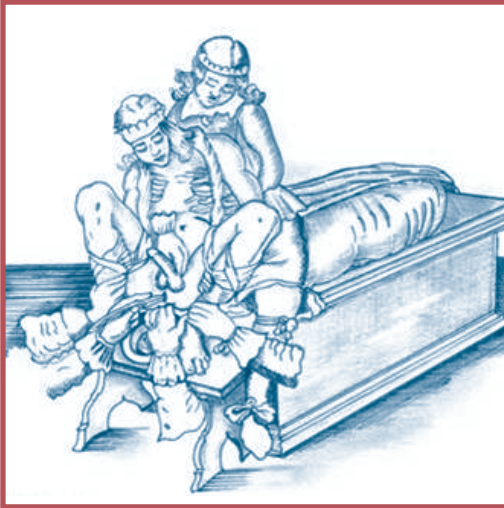
En el estudio epidemiológico de los factores pre-disponentes de la litiasis, existen dos pilares básicos: los factores intrínsecos (propios de cada individuo) y los factores extrínsecos (ambientales).

### Factores intrínsecos:

- **Edad y sexo:** El pico de incidencia de litiasis urinaria varía según las series, pero en general se admite un rango que está entre los 20 y los 50 años. La incidencia según el sexo es de alrededor



**Figura 1.** Litotomía vía perineal.



de dos hombres por cada mujer excepto en la infancia, donde parece claro que no hay diferencias significativas respecto al sexo.<sup>(4)</sup> En la mujer las litiasis más frecuentes son las relacionadas con alteraciones metabólicas como la cistinuria y el hiperparatiroidismo primario, así como las litiasis de origen infeccioso. En el hombre las litiasis más frecuentes son las de oxalato cálcico y ácido úrico. Al parecer, los andrógenos aumentan la concentración plasmática de oxalato, lo cual incrementa su excreción urinaria y el depósito de cristales oxalocálcicos a nivel renal. Según lo anterior, la mujer y el niño, al tener menos andrógenos que el hombre, estarían protegidos de padecer litiasis cálcicas. Pero con el inicio del declive estrogénico propio de la menopausia, la incidencia de litiasis aumenta<sup>(5)</sup>.

- **Raza:** Se ha estimado que la litiasis urinaria es 3-4 veces más frecuente en la raza blanca que en la de color. Las litiasis urinarias son raras en israelitas, indios americanos, afroamericanos y negros africanos. En contraposición, hay mayor número de pacientes afectados entre los blancos y asiáticos.
- **Herencia:** Alrededor de un 25% de pacientes litiasicos tienen antecedentes familiares. En la mayoría de los casos esta mayor incidencia familiar se debe a un defecto poligénico con penetración parcial. Menos frecuentes son las enfermedades

hereditarias monogénicas que se acompañan de la formación de urolitiasis, como por ejemplo la acidosis tubular renal familiar; que se asocia a nefrolitiasis y nefrocalcinosis en casi el 70% de los enfermos, la cistinuria, la xantínuria o la enfermedad de Dent (nefrolitiasis hipercalciúrica ligada al X)<sup>(6)</sup>.

## Factores extrínsecos

- **Ingesta hídrica:** Es bien conocido por todos la importancia del aporte hídrico en la prevención de las litiasis urinarias. A pesar de que la ingesta importante de agua puede incrementar los coeficientes de actividad iónica de la orina, y por tanto favorecer la cristalización, una buena diuresis diluye y arrastra las partículas cristalinas suspendidas en la orina y, por tanto, la ingesta hídrica abundante ayuda a evitar la formación de litiasis urinarias. Un incremento de la diuresis de 800-1.200 ml/día disminuye la frecuencia de urolitiasis en un 86%. Varios estudios sostienen la importancia de la mineralización del agua, apuntando que las aguas de mineralización dura tienen mayor incidencia de urolitiasis<sup>(7)</sup>.
- **Dieta:** Según diversos autores, el tipo de dieta influye en la litogénesis, ya sea aumentándola o disminuyéndola. Las dietas ricas en proteínas de origen animal favorecen la hipercalciuria, la hiperuricosuria y la hiperoxaluria, con precipitación de oxalato cálcico<sup>(8)</sup>. Los hidratos de carbono refinados se relacionan con las litiasis cálcicas porque aumentan los niveles de calcio y oxalato en la orina. La ingesta de cítricos aumenta la eliminación urinaria de sustancias que inhiben la litogénesis. Las fibras vegetales disminuyen la absorción intestinal de proteínas animales y sacarosa.
- **Geografía:** No hay duda de que la geografía es un aspecto a tener en cuenta al valorar no sólo la incidencia sino también el tipo de litiasis. Pero no debe obviarse que muchos pacientes, al cambiar de zona geográfica, padecen el tipo de litiasis que tenían anteriormente. Esto nos hace comprender la importancia del individuo y sus factores intrínsecos, y abordar la geografía sólo como una circunstancia más. Las zonas de mayor frecuencia de litiasis son los países del mar Mediterráneo, Europa central, Gran Bretaña, Estados Unidos, paí-

ses escandinavos, norte de Australia, norte de la India, Paquistán y China.

- **Clima:** El clima tiene su influencia en la litogénesis, hallándose más casos de litiasis en los meses calurosos, probablemente por el aumento de la transpiración que conlleva mayor concentración de la orina. Durante las estaciones estivales los cálculos de ácido úrico aumentan su incidencia, los de tipo infectivo disminuyen, y los de oxalato cálcico y fosfato cálcico no varían su incidencia.

## PRINCIPIOS GENERALES DE LA LITOGÉNESIS URINARIA

### Factores favorecedores de la litogénesis

La litiasis urinaria aparece cuando los cristales de la sustancia que lo forman aparecen en la orina, y la orina está sobresaturada con esta sal (aunque sea de forma intermitente). Pero la sobresaturación no explica por sí sola la teoría litogénica, sino que intervienen además otros factores como la alteración del pH urinario o de los inhibidores de la formación, crecimiento y agregación de los cristales, las anomalías anatómicas del sistema urinario y las alteraciones del urotelio. Entre los factores favorecedores de la urolitiasis tenemos:

- Sobresaturación de las sales.
- Alteración del pH urinario: ácido (cristalización de ácido úrico), básico (cristalización de fosfatos).
- Disminución de los inhibidores del crecimiento de los cristales: citrato, fitato, magnesio, etc.
- Disminución de los inhibidores de la agregación de los cristales: nefrocalcina, proteína de Tamm-Horsfall, etc.
- Obstrucción de la vía urinaría o anomalías anatómicas como la enfermedad quística medular (ectasia túbulo renales).
- Alteraciones de los transportadores de calcio y oxalato o de los aminoglicanos del epitelio urinario.

### Fases de la litogénesis

La formación de la litiasis consta de tres partes: primero se forma el núcleo del cristal, a continuación tiene lugar su crecimiento y, posteriormente, se produce la fase de agregación de cristales. Todo en conjunto conllevará la formación del cálculo. Veamos a continuación estas tres fases de la litogénesis:

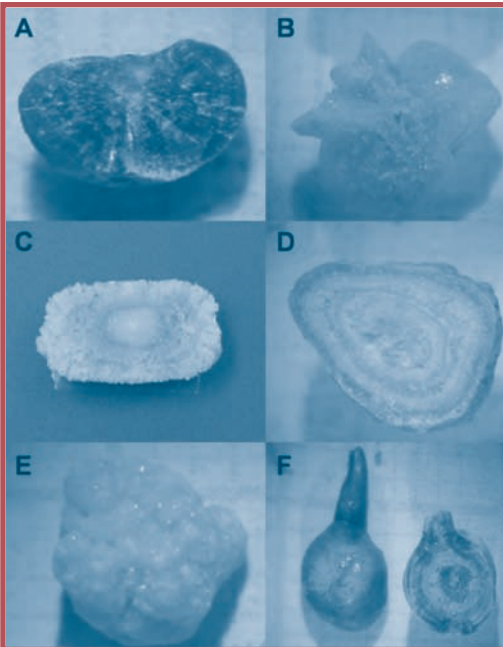
- **NUCLEACIÓN:** La formación de la partícula cristalina sobre la que se producirán el crecimiento y la agregación debe cumplir unas constantes físico-químicas, sin las cuales el cristal es inestable y se desintegra. Si la formación del núcleo se produce en soluciones puras, dará lugar a una estructura cristalina de igual composición, conocida como **nucleación homogénea**; este tipo de nucleación es poco frecuente, ya que requiere valores altos de sobresaturación urinaria. La forma más frecuente es la **nucleación heterogénea**, en la que el núcleo tiene una composición diferente al resto del cristal. Los principales nucleantes son: ácido úrico, fosfatos, detritus, etc. <sup>(9)</sup>.
- **CRECIMIENTO CRISTALINO:** Es el paso siguiente a la formación de las partículas cristalinas. El crecimiento de los cristales se ve favorecido por la disminución de los inhibidores (citrato, fitato, magnesio) y por la sobresaturación de la orina.
- **AGREGACIÓN:** El crecimiento de los cristales no puede explicar por sí sólo la formación del cálculo urinario, es necesario además la agregación de los cristales para obtener la litiasis. Existen dos tipos de agregación:
  - **Agregación primaria:** sobre cristales ya formados se van formando otros nuevos que se adhieren a la superficie de los primeros.
  - **Agregación secundaria:** los cristales ya formados se unen entre ellos mediante sustancias aglutinantes. Se necesita una concentración elevada de cristales en la orina, por lo que sólo se observa este tipo de agregación si la nucleación es homogénea o en residuos postlitotricia.

## TIPOS DE LITIASIS

Es fundamental poder diferenciar los diferentes tipos de litiasis, ya que condicionarán la evolución, el pronóstico y el tratamiento a corto y largo plazo. Para ello, es preciso informar al paciente de la necesidad de recoger el cálculo o los fragmentos (postlitotricia) para su análisis si se produce su expulsión espontánea. Básicamente disponemos de las siguientes pruebas para la identificación del tipo de litiasis:

- **Identificación macroscópica:** La inspección visual de la litiasis, ayudada o no de una lupa, puede dar una idea del tipo del litiasis. Los profesionales con experiencia pueden identificar con la inspección visual, en la mayoría de casos, el tipo de litiasis (Figura 2). La identificación macroscópica la

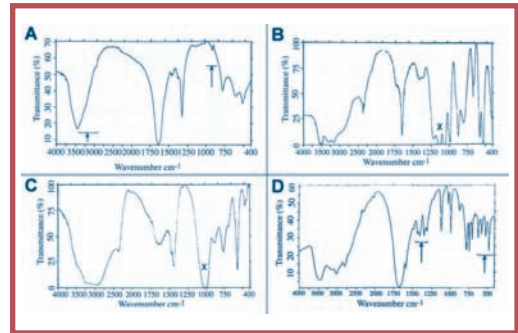
**Figura 2.** Imágenes macroscópicas de las litiasis (cortesía de Laboratorio de Investigación en Litiasis Renal. Univesitat de les Illes Balears). 2A: Litiasis de oxalato cálcico monohidrato. 2B: Litiasis de oxalato cálcico dihidrato. 2C: Litiasis infectiva. 2D: Litiasis de ácido úrico. 2E: Litiasis de cistina. 2F: Litiasis de oxalato monohidrato más ácido úrico (papilar).




puede hacer el urólogo en primera instancia, pero siempre remitimos la litiasis al laboratorio para realizar el resto de pruebas.

- **Espectrografía infrarroja:** Es el método de elección para el estudio de la litiasis porque la imagen espectrográfica es única para cada tipo de cálculo, y porque es una prueba rápida y barata (Figura 3).
- **Microscopía electrónica:** Prueba utilizada sobre todo en investigación. Coste elevado. Nos permite estudiar al detalle la superficie del cálculo (Figura 4).
- **Análisis químico cuantitativo:** Se realiza sobre todo en investigación. Obtenemos la composición

**Figura 3.** Espectrografía infrarroja. 3A: Litiasis de oxalato cálcico dihidrato. 3B: Litiasis de fosfato ácido cálcico (brushita). 3C: Litiasis infectiva (estruvita). 3D: Litiasis de ácido úrico.



**Figura 4.** Microscopía electrónica de cristales de oxalato cálcico.



### 43. Litiasis urinaria: clínica y diagnóstico

química de la muestra y el porcentaje de cada componente. Además de ser una prueba compleja y que requiere tiempo, no distingue los cristales de oxalato cálcico monohidrato del dihidrato, ni las mezclas de fosfato amónico magnésico y fosfocarbonato cálcico.

Se distinguen básicamente 7 tipos de litiasis: litiasis de oxalato cálcico, litiasis de fosfato cálcico, litiasis de fosfato amónico magnésico (estruvita o cálculo infeccioso), litiasis de ácido úrico, litiasis cistínica, litiasis de oxalato monohidrato más ácido úrico, y grupo de litiasis raras.

1. **Litiasis de oxalato cálcico:** Son las más frecuentes. Representan el 75-85% de todos los casos de litiasis urinaria. El 85% de las litiasis oxalocálcicas son de etiología desconocida. Son más frecuentes en varones (2-3:1) y existe un pico de incidencia entre los 30-40 años. Tienen gran tendencia a la recidiva, con un 40-50% de recurrencias en los siguientes 5 años. Existen dos formas cristalográficas:

- *Monohidrato* (Figura 2A): Es la forma de presentación más frecuente. Son cálculos de color marrón oscuro, de pequeño tamaño, lisos y de gran dureza. Tienen una pequeña pediculación que era su punto de anclaje en la papila renal donde se formaron, por eso se les conoce como cálculos papilares. Aumentan su incidencia con la edad, debido al aumento con los años de la oxaluria y de nucleantes heterogéneos que se depositan en las cavidades renales<sup>(10)</sup>.
- *Dihidrato* (Figura 2B): Son cálculos de color ámbar, de mayor tamaño que los anteriores, con espiculaciones múltiples y menor dureza (mejor respuesta a la LEOC).

2. **Litiasis de fosfato amónico magnésico (estruvita o infecciosa):** Representan aproximadamente el 10-20% de las litiasis. Se observan con mayor frecuencia en mujeres (3-5:1), portadores de catéteres urinarios de forma prolongada y en pacientes con derivaciones urinarias, por tener mayor riesgo de infecciones urinarias. El pico de incidencia es alrededor de los 40 años. Las tasas de recurrencia son del 35% a los 5 años. Se detecta

infección urinaria hasta en el 90% de los pacientes, siendo los microorganismos más frecuentemente relacionados los gérmenes ureolíticos como *Proteus spp*, *Klebsiella spp*, *Enterobacter spp*, *Serratia spp* y *Pseudomona spp*. Estas bacterias al desdoblarse la urea producen amonio y alcalinizan la orina, precipitando los cristales de fosfato amónico magnésico. Los cálculos son típicamente grandes, pudiendo tener forma de coral como molde de la cavidad renal (cálculos coraliformes), son de color marrón-grisáceo, no muy duros y de superficie irregular (Figura 2C).

3. **Litiasis de fosfato cálcico:** Puede ser fosfato cálcico apatítico (hidroxiapatita), fosfato dihidrato (brushita) o fosfato cálcico magnésico. Pueden llegar a representar el 10% de los cálculos renales, aunque los puros son bastante raros. Son más frecuentes en mujeres. Suelen aparecer asociados a defectos de la acidificación tubular.

4. **Litiasis de ácido úrico:** Corresponden al 5-10% de las litiasis, siendo más frecuentes en varones (2:1) de 50 años. Como factores predisponentes tenemos un pH urinario ácido mantenido (pH < 5), hiperuricosuria, citolisis postquimioterapia, enfermedades o resecciones del intestino delgado, etc. Son de color blanquecino, duros, de superficie lisa, y al romperlos presentan un color amarillo-rojizo (Figura 2D).

5. **Litiasis de cistina:** Representan el 1% de las litiasis. No hay diferencias entre ambos sexos y su formación se inicia en la infancia y la adolescencia. La litiasis cistínica se debe a una enfermedad autosómica dominante, llamada cistinuria, donde existe un defecto en el transporte intestinal y en la reabsorción tubular de cistina, ornitina, lisina y arginina. Este defecto condiciona la precipitación de la cistina que es el único de estos aminoácidos no hidrosoluble. Los cálculos de cistina son de color amarillento-marrónáceo, de aspecto céreo, con superficie lisa y de gran dureza (Figura 2E).

6. **Litiasis de oxalato monohidrato + ácido úrico:** Estas litiasis se acompañan siempre de pH bajo con hipocitraturia. Son muy recidivantes, pero responden muy bien al citrato potásico, que consigue reducir ostensiblemente el número de recidivas (Figura 2F).

7. **Grupo de litiasis raras:** Por alteraciones metabólicas (déficit de xantinoxidasa, déficit de adenina fosforribodiltransferasa, etc.), por compuestos orgánicos (detritus celulares, colesterol, etc.) o por fármacos (indinavir, triamterene, etc.).

## CLÍNICA

El cuadro clínico que puede acompañar a la litiasis dependerá preferentemente de la localización, tamaño y capacidad obstructiva del cálculo. La litiasis puede ser asintomática, como sucede en el caso de cálculos caliciales si no obstruyen el infundíbulo. Cuando produce dolor, éste es de intensidad variable, generalmente de tipo cólico y se le conoce como cólico nefrítico. Otros síntomas de la litiasis pueden ser la hematuria o los derivados de la coexistencia de una infección urinaria.

1. **Cólico nefrítico:** Es la forma de presentación clínica más frecuente. El dolor se debe a la obstrucción de la vía urinaria y se produce por el aumento de la presión intraluminal y la irritación de las terminaciones nerviosas de la vía urinaria. Típicamente el inicio del dolor es brusco y suele ser de tipo cólico con picos de gran intensidad, se irradia a ingle y genitales, no hay postura alguna que lo alivie y se acompaña de agitación psicomotriz, náuseas y a veces vómitos (el estómago y el riñón tienen inervación común por fibras nerviosas procedentes del plexo celíaco) y distensión abdominal por el íleo reflejo que se produce. Puede presentarse además un síndrome miccional con disuria, polaquiuria y hematuria <sup>(1)</sup>. En función de la clínica puede deducirse la localización del cálculo:

- *Cálculos de cálices renales:* Son asintomáticos salvo que obstruyan el infundíbulo, en cuyo caso producen dolor lumbar, hematuria persistente e infecciones recurrentes.
- *Cálculos de la pelvis renal:* Producen dolor en flanco o en el ángulo costovertebral al impactarse el cálculo en la unión ureteropielica (primera estrechez anatómica de la vía urinaria).

- *Cálculos en uréter superior:* Producen dolor tipo cólico generalmente de gran intensidad que puede irradiarse hacia la ingle y hacia el testículo ipsilateral en el varón o hacia el labio mayor ipsilateral en la mujer. La hematuria suele estar presente.

- *Cálculos en uréter medio:* El dolor irradia a flanco y región abdominal. En el cruce con los vasos ilíacos se encuentra la segunda estrechez anatómica de la vía urinaria, donde por lo general el uréter pasa de tener un calibre de 6 mm a 4 mm.

- *Cálculos en la unión ureterovesical:* Corresponde a la tercera estrechez anatómica de la vía urinaria, que puede tener a este nivel un diámetro de tan sólo un milímetro. Aquí es donde mayor número de cálculos se impactan. Típicamente darán síntomas de irritación vesical con urgencia miccional, polaquiuria y tenesmo vesical.

Según la localización del cálculo, el tipo de dolor puede confundirse con el que producen otras patologías, con las que es importante establecer el diagnóstico diferencial:

- Litiasis piélica y de uréter proximal: dolores precordiales atípicos, cólico biliar y colecistitis, ulcus gastro-duodenal, etc.
- Litiasis de uréter distal: Apendicitis aguda, quiste de ovario complicado, rotura de aneurisma aórtico, etc.

2. **Hematuria:** Puede estar presente en el cólico renal, apareciendo por lo general después de la presentación del dolor. Se debe a la liberación de la litiasis de la papila donde estaba anclada. En ocasiones se trata de una hematuria monosintomática, sin coágulos, recidivante y de duración variable.

3. **Infección urinaria:** Infecciones urinarias de repetición persistentes a pesar de un tratamiento antibiótico correcto, deben hacernos descartar como causa una litiasis. Una complicación grave de la litiasis es la **pielonefritis obstructiva infectiva**, caracterizada por fiebre, escalofríos y marcada afectación del

estado general del paciente. Si esta obstrucción no se resuelve en breve con derivación de la vía urinaria, puede desembocar en una shock séptico, comprometiendo seriamente la vida del paciente.

## DIAGNÓSTICO

### Anamnesis y exploración física

Cuando el paciente acude al servicio de urgencias en el episodio de dolor agudo, una correcta anamnesis y exploración física es imprescindible para establecer el diagnóstico de cólico renal. La anamnesis también nos permite descubrir posibles factores de riesgo litogénicos.

### Análisis de orina y sangre

Según las *Guías sobre Urolitiasis de la Asociación Europea de Urología* de 2005 <sup>(12)</sup> el estudio analítico básico en todo cuadro de cólico renal agudo, debería incluir: sedimento urinario o *dipstick* para la demostración de eritrocitos y/o leucocitos en orina, pH urinario aproximado y creatinina sérica. El urocultivo no parece indicado a menos que se sospeche una infección urinaria concomitante.

- **Análisis urinario.** En el análisis de orina y sedimento, existen una serie de parámetros que nos pueden orientar hacia la presencia de litiasis e incluso su naturaleza:
  - Hematuria: el hallazgo de micro o macrohematuria apoya fuertemente al diagnóstico, aunque no es extraño que esté ausente, como puede ocurrir en un 9-33% de los casos. Así pues, la no presencia de hematuria en el contexto de un dolor agudo en flanco no puede excluir el diagnóstico de urolitiasis <sup>(13)</sup>. La tira reactiva de orina será suficiente en el estudio inicial de un cólico renal, incluso siendo menos sensible que el recuento de hematíes en el sedimento. Aun así, en el medio hospitalario, preferiremos el uroanálisis ya que nos dará más información (presencia de bacterias en orina, pH, resultado cuantitativo de hematuria y leucocituria y presencia de cristales).

- Leucocituria: será también frecuente la presencia de leucocitos en orina secundaria a la reacción inflamatoria por el paso del cálculo. Sin embargo, si encontramos abundante piuria hay que descartar infección urinaria concomitante.
- Cristales: su aparición en el sedimento no nos indica necesariamente enfermedad litiasica, pero puede orientar hacia el tipo de litiasis en el episodio de dolor agudo.
- pH: si es ácido indica más probablemente cálculos de ácido úrico y cistina, mientras que si es básico se corresponde con más frecuencia a cálculos de fosfato cálcico o fosfato amónico magnésico.

- **Análisis sanguíneo.** No parece necesario en el contexto de un cólico renal simple, pero sí tiene su indicación en el complicado, donde interesan parámetros como el recuento leucocitario, la desviación a la izquierda de la fórmula leucocitaria, la función renal y otros indicadores cuya alteración se relaciona con la presencia de un cuadro séptico (hemoglobina, hematocrito, plaquetas y coagulación). Por otra parte, ayudará a hacer el diagnóstico diferencial con otras patologías. Se recomienda solicitar también electrolitos como  $\text{Na}^+$  y  $\text{K}^+$  para detectar posibles alteraciones metabólicas secundarias a los vómitos y depleción de líquidos.

### Técnicas de imagen

Realizaremos diferentes pruebas de imagen para confirmar el diagnóstico, enumerar, localizar y obtener información más precisa del cálculo.

**Radiografía simple de abdomen.** Es el primer estudio de imagen a realizar por ser rápido, sencillo y prácticamente inocuo (salvo en niños y gestantes). El 90% de los cálculos son radiopacos y por lo tanto visibles, pero la sensibilidad de esta prueba, utilizada de manera aislada, disminuye hasta el 45-59% <sup>(14)</sup>. También disminuye su especificidad. Los principales factores limitantes son:

- El tamaño del cálculo: no permite ver litiasis menores de 2 mm o microlitiasis.

- La baja tonalidad: el 10% de las litiasis son radiotransparentes, siendo en gran parte las de ácido úrico, xantina, dihidroxiadenina, indinavir, triamtereno o las de matriz<sup>(6)</sup>.
- La superposición del intestino neumatizado secundario al íleo.
- La interposición del hueso: uno de los puntos donde suelen enclavarse los cálculos es en el cruce del uréter con los vasos ilíacos, a nivel de la articulación sacroilíaca; en este punto se hace difícil distinguir un cálculo del resto del hueso.
- La confusión con calcificaciones extraurinarias: calcificaciones costales, coleditiasis y flebolitos pelvianos (múltiples, redondeados, con un centro claro o una zona clara excéntrica, intrapélvicos y típicamente externos).
- Mala técnica de realización de la placa: fundamentalmente por defecto en la penetración o por no abarcar en su totalidad el abdomen urológico (desde el diafragma hasta la sínfisis pubiana).

**Ecografía abdominal.** Es un método rápido, barato, poco molesto para el paciente e inócua, ya que no utiliza radiaciones ionizantes ni contraste. Otras ventajas son la posibilidad de ser realizada en el momento agudo del episodio doloroso y en su seguimiento tantas veces como fuese necesario, la posibilidad de valorar órganos extraurinarios (apéndice o vesícula biliar) o posibles procesos tumorales que compriman la vía urinaria y la capacidad para identificar cálculos radiotransparentes.

La ecografía en grises sólo aporta información morfológica, como la posible dilatación de la vía o la detección del cálculo causante:

- Dilatación de la vía. La importancia de la dilatación no se correlaciona con el grado de obstrucción<sup>(15)</sup>, pudiendo existir cólico sin que se observe dilatación en: obstrucciones distales, ecografías realizadas a las pocas horas de iniciados los síntomas, pacientes deshidratados, rupturas de fórnix o en pelvis intrarrenales. En otros casos podemos encontrar dilatación sin obstrucción, por ejemplo en ectasias crónicas residuales, reflujos vesicoureterales o en

dilataciones después de aliviar la obstrucción. Tampoco el grado de ectasia tiene relación directa con la intensidad del dolor; sino que este último se relaciona más con la velocidad de instauración de la obstrucción. La mayoría de los cólicos renales presentan un grado mayor o menor de hidronefrosis, por lo tanto su hallazgo no tiene que considerarse como un signo de complicación *per se*.

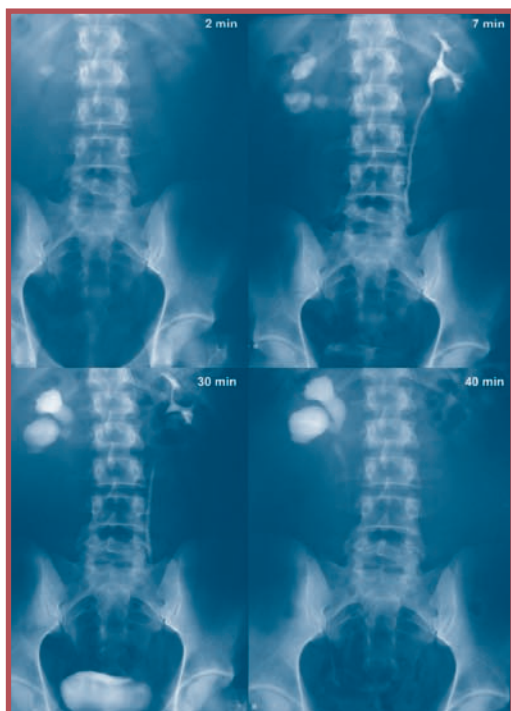- Detección de cálculos. La ecografía sólo detecta cálculos mayores de 4 mm situados en la unión pieloureteral o la unión uréterovesical, mientras que el uréter lumbar y pelviano es poco accesible debido a la interposición de las asas intestinales. Por ello, la ecografía realizada de manera aislada es poco sensible (20-45%) para la detección de cálculos<sup>(15)</sup>, pero asociada a la radiografía simple de abdomen aumenta su sensibilidad y especificidad.

La ecografía doppler objetiva la vasoconstricción en respuesta a la obstrucción aguda mediante la elevación del índice de resistencia renal (IR). La elevación del IR de la unidad renal presuntamente obstruida en comparación con el riñón contralateral orienta hacia ese supuesto. Estos parámetros son defendidos por algunos autores<sup>(16)</sup> para la evaluación funcional con ecografía del riñón obstruido en pacientes donde la administración de contraste está contraindicada, y son considerados insuficientes por otros<sup>(17)</sup>, sobre todo si el riñón se halla parcialmente obstruido.

**Urografía intravenosa (UIV).** Considerada durante mucho tiempo la exploración de elección para el estudio de los pacientes con litiasis renal. Es una prueba con sensibilidad y especificidad elevadas (87-90% y 94-100%, respectivamente), relativamente inócua, y al alcance de todos los hospitales<sup>(15)</sup>. Nos informa del número, tamaño, forma y situación del cálculo, así como del estado funcional del riñón afecto. En la Figura 5 se muestra un ejemplo de UIV.

Hallazgos clásicos de la obstrucción aguda son: retraso de la aparición del nefrograma, nefromegalia armoniosa, retraso de la eliminación del contraste por la vía urinaria y dilatación pieloureteral proximal a la obstrucción. Como en la ecografía, no existe paralelismo entre las dimensiones del cálculo y la gravedad de la ectasia; en cambio, el retraso de eliminación se correlaciona bien con el grado de obstrucción.

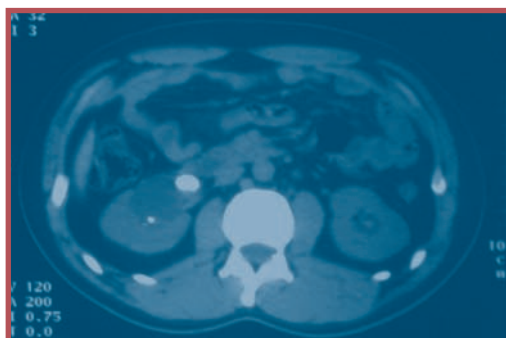
**Figura 5.** Urografía intravenosa. 2 min: Se observa una imagen cálcica proyectada sobre el nefrograma derecho a nivel de la teórica situación de la pelvis renal. 7 min: Puede apreciarse el retraso de eliminación del contraste en el riñón derecho. 30 min: Pelvis renal derecha bífida con importante dilatación pielocalicial proximal al cálculo, todavía sin paso distal de contraste. 40 min: Paso de contraste a uréter lumbar en una fase más tardía.



La urografía intravenosa presenta algunos inconvenientes, como la exposición a radiaciones ionizantes o la utilización de contraste y su conocida morbimortalidad, que a pesar de todo se ha visto disminuida por los contrastes de baja osmolaridad. En pacientes con insuficiencia renal u obstrucción severa, la eliminación del contraste puede tardar horas. Lo mismo ocurre en el momento agudo del cólico, por lo que no se recomienda realizarla en ese período.

**TAC helicoidal sin y con contraste.** Se ha confirmado como una exploración de gran sensibilidad y especificidad, superando a las anteriores pruebas (94-100% y 92-100%, respectivamente, para la

**Figura 6.** TAC abdominal sin contraste. Corte axial a nivel del riñón derecho en el que se observa la pelvis renal dilatada debido a un cálculo enclavado en la unión pieloureteral, además de otro pequeño cálculo calicial.



detección de cálculo ureteral) y con sus numerosas ventajas se ha convertido en el examen de referencia<sup>(15,18,19)</sup>, por lo que se espera que reemplazará a UIV y la ecografía en todo el mundo. Realiza un barrido helicoidal con cortes de hasta 2 mm que permite la detección de cálculos de hasta 5 mm. Con la administración de contraste, permite la evaluación de la función renal. En la Figura 6 se muestra un ejemplo de TAC sin contraste.

Ventajas:

- No requiere necesariamente contraste, siendo especialmente atractivo en pacientes con insuficiencia renal o con alergia al mismo.
- Puede visualizar pequeños cálculos, incluso radio-transparentes, excepto de indinavir y algunos cálculos de matriz<sup>(6)</sup>.
- Si la litiasis es tan pequeña como para no ser identificada, se observan múltiples signos indirectos: dilatación pieloureteral, infiltración y edema de la grasa perirrenal o signo del anillo en las partes blandas (pared edematosa del uréter).
- El proceso es simple y breve, pudiéndose realizar en unos 5 minutos.
- Permite hacer el diagnóstico diferencial con otras patologías extraureterales.



- No requiere preparación intestinal (sí en la UIV).
- En la mayoría de casos no necesita de más estudios.

Inconvenientes:

- No disponible aún en todos los centros.
- Exposición a altas dosis de radiación, lo que limita su uso en niños y embarazadas.
- Ha de ser informado por un radiólogo.

**Resonancia magnética nuclear.** No utilizada para este propósito en la actualidad. Su única indicación podría ser en embarazadas.

**Ureteropielografía retrógrada.** En desuso actualmente con la aparición del TAC. Sólo útil en pacientes con riñón anulado en los que no hay eliminación de contraste.

**Ureteropielografía anterógrada por nefrostomía.** En casos en los que se ha necesitado de derivación de la vía urinaria, podemos aprovechar la nefrostomía para inyectar contraste y visualizar así la posible causa obstructiva. El contraste no es filtrado por el riñón, sino que es abocado directamente a la vía.

## Estudio metabólico

No hay estudios con una adecuada estructura epidemiológica que aclaren si se debe hacer la búsqueda de la enfermedad litogénica de fondo después del primer diagnóstico de litiasis o con las recurrencias, aunque parece ser que la primera postura es la más defendida. Aun así, no está claro tampoco el tipo ni la extensión del protocolo a realizar:

El estudio metabólico deberá incluir en primer lugar una precisa anamnesis en busca de factores litogénicos. Las exploraciones complementarias recomendadas por las *Guías sobre Urolitiasis de la Asociación Europea de Urología* de 2005 <sup>(12)</sup> dependerán de que se trate de una enfermedad litiasica no complicada (paciente que queda libre de litiasis después de un primer episodio o episodios recurrentes


separados por largos intervalos) o complicada (recurrencias frecuentes con o sin fragmentos residuales, cálculos asociados a factores de riesgo específicos o pacientes con un primer episodio y fragmentos residuales).

## Enfermedad litiasica renal no complicada

- Análisis del cálculo.
- Análisis sanguíneo: calcio y albúmina o calcio ionizado, creatinina, uratos (análisis opcional, útil si se sospecha litiasis úrica).
- Análisis de orina: primera orina de la mañana con dipstick para pH, leucocitos/bacterias (cultivo de orina si bacteriuria) y test de cistina (si la cistinuria no se ha podido excluir por otros medios).

**Enfermedad litiasica complicada.** A los parámetros anteriores se recomienda añadir una recolección de orina de 24 horas, que debe posponerse hasta cuatro semanas después de haber eliminado el cálculo. Se determinará calcio, oxalato, citrato, urato, magnesio (opcional), fosfato (opcional), urea (opcional), sodio (opcional), potasio (opcional), creatinina y volumen. Hay que acidificar la muestra (con HCl por ejemplo) para el análisis de calcio, oxalato,

**Figura 7.** Kit de detección de riesgo litogénico. En la fotografía se aprecian tres tipos de reacciones: en el tubo de la izquierda la orina es normal, en el centro positivo leve y en la derecha positivo severo.



citrato y fosfato para mantenerlos en solución durante y después de la colección, para prevenir el crecimiento bacteriano y la consiguiente alteración de la composición urinaria y evitar la oxidación in vitro de ascorbato a oxalato. El resto de parámetros pueden ser obtenidos también a partir de la muestra acidificada, excepto el urato, que precipita, y la creatinina, que puede aparecer alterada.

### Test de autodiagnóstico de riesgo litogénico

Se ha desarrollado en el Laboratorio de Litiasis Renal de la Universitat de les Illes Balears (UIB) y en el Hospital Universitario de Son Dureta de Palma de Mallorca un kit, patentado internacionalmente, que permite establecer el nivel de riesgo litogénico global de una orina (Figura 7). Se trata de un dispositivo que puede usar el mismo paciente, un test de autodiagnóstico. El uso del kit también permite evaluar la eficacia de un tratamiento profiláctico de la litiasis renal<sup>(20)</sup>.

## BIBLIOGRAFÍA

1. Desnos E. Urology in ancient times in the orient. In: Springfield IL, Thomas CC, editors. *The History of Urology*. Thomas Books; 1972. pp. 5-17.
2. Desnos E. Urology in Greece and Rome. In: Springfield IL, Thomas CC, editors. *The History of Urology*. Thomas Books; 1972. pp. 18-33.
3. Tiselius HG. Stone incidence and prevention. *Braz J Urol*. 2000; 26: 452-462.
4. Lancina Martín JA, Rodríguez-Rivera GJ, Novas Castro S, Rodríguez Gómez I, Fernández Rosado E, Álvarez Castelo L, y cols. Factores de riesgo metabólico en urolitiasis cálcica según el sexo y edad de los pacientes. *Actas Urol Esp*. 2002; 26: 111-120. (\*)
5. Séller HJ, Sakhaee K, Moe OW, Pak CY. Etiological role of estrogen status in renal stone formation. *J Urol*. 2002 Nov; 168(5): 1923-7.
6. Menon M, Resnick MI. Litiasis urinaria: etiología, diagnóstico y manejo médico. En: Walsh PC, Retik AB, Vaughan ED, Wein AJ, editors. *Campbell: Urología*. Buenos Aires: Médica Panamericana; 2004. pp. 3539-3626. (\*)
7. Coen G, Sardella D, Barbera G. Urinary composition and lithogenic risk in normal subjects following oligomineral versus bicarbonate-alkaline high calcium mineral water intake. *Urol Int*. 2001; 67(1):49-53.
8. Siener R, Schaden N, Nicolay C, von Unruh GE, Hesse A. The efficacy of dietary intervention on urinary risk factors for stone formation in recurrent calcium oxalate stone patients. *J Urol*. 2005 May; 173(5): 1601-5.
9. Grases F, Isem B, Perello J, Costa-Bauza A. Role of the organic matter in calcium oxalate lithiasis. *Front Biosci*. 2005 May; 1; 10:1534-8.
10. Conte A, Grases F, Costa-Bauza A, Ramis M, Pieras E, Piza P, y cols. Variación del tipo de cálculo renal con la edad. 18 LEL, Reunión Nacional de Urolitiasis Endoscópica y Laparoscópica. Enero 2006; 19-20. San Lorenzo de El Escorial.
11. Travaglini F, Bartoletti R, Gacci M, Rizzo M. Pathophysiology of reno-ureteral colic. *Urol Int*. 2004; 72 Suppl 1:20-3. (\*)

12. Tiselius G, Ackermann D, Alken P, Back C, Conort P, Gallucci M, et al. Guidelines on urolithiasis. European Association of Urology (EAU), 2005. (\*)
13. Bove P, Kaplan D, Dalrymple N, Rosenfield AT, Verga M, Anderson K, et al. Reexamining the value of hematuria testing in patients with acute flank pain. *J Urol*. 1999 Sep; 162(3 Pt 1):685-7.
14. Esquena S, Millán Rodríguez F, Sánchez-Martín FM, Rousaud Baron F, Marchant F, Villavicencio Mavrich H. Renal colic: revision of literature and scientific evidence. *Actas Urol Esp*. 2006 Mar;30(3):268-80. (\*)
15. Roy C, Buy X. Urinary obstruction: different radio-clinical types. *J Radiol*. 2003 Feb;84(2 Pt 1):109-19. (\*)
16. Geavlete P, Georgescu D, Cauni V, Nita G. Value of duplex Doppler ultrasonography in renal colic. *Eur Urol*. 2002 Jan;41(1):71-8.
17. Haroun A. Duplex Doppler sonography in patients with acute renal colic: prospective study and literature review. *Int Urol Nephrol*. 2003;35(2):135-40.
18. Miller OF, Rineer SK, Reichard SR, Buckley RG, Donovan MS, Graham IR, et al. Prospective comparison of unenhanced spiral computed tomography and intravenous urogram in the evaluation of acute flank pain. *Urology*. 1998 Dec; 52(6):982-7.
19. Yilmaz S, Sindel T, Arslan G, Ozkaynak C, Karaali K, Kabaalioglu A, et al. Renal colic: comparison of spiral CT, US and IVU in the detection of urethral calculi. *Eur Radiol*. 1998; 8(2):212-7.
20. De los mecanismos implicados en la litiasis renal al papel preventivo del fitato en ciertos tipos de cáncer y trastornos cardiovasculares. Palma de Mallorca: Universitat de les Illes Balears; [Aprox. 42 p.]. Disponible en <http://www.uib.es/servei/comunicacio/sc/projectes/arxiu/nousprojectes/litiasi/litiasicast.pdf>

(\*) Referencias recomendadas.

Libro del Residente de  
**Urología**



capítulo 44

## **Tratamiento conservador de la litiasis urinaria**

*Gema Romero Roncel  
Carlos Reina Ruiz  
Marceliano García Pérez*

*H. U. Valme. Sevilla*

**Palabras clave:** *Litiasis renal. Cólico renal. Tratamiento. Litotricia extracorpórea por ondas de choque. Complicaciones.*



Libro del Residente de

# Urología



Índice capítulo 44

## Tratamiento conservador de la litiasis urinaria

<b>Introducción</b> .....	787
<b>Tratamiento farmacológico</b> .....	787
<b>Litotricia extracorpórea por ondas de choque</b> .....	790
<b>Bibliografía</b> .....	797



## capítulo 44

# Tratamiento conservador de la litiasis urinaria

## INTRODUCCIÓN

El manejo de la litiasis urinaria requiere en la actualidad un abordaje multidisciplinar donde se combina el tratamiento farmacológico con la moderna tecnología (litotricia extracorpórea, endoscopia, sistemas de litotricia endocavitaria) y la cirugía tradicional (en declive). Antes de la llegada de los tratamientos mínimamente invasivos la eliminación de los cálculos requería una cirugía abierta que obligaba a la observación vigilante en gran número de casos, en los que el quirófano se antojaba como un tratamiento excesivo. Hoy en día se puede intentar el tratamiento resolutorio de la mayoría de las litiasis, pero hay que recordar, por ejemplo, que en la litiasis ureteral el mejor manejo es la expulsión espontánea del cálculo, a lo que podemos ayudar con la moderna farmacopea. En otras situaciones el tratamiento alcalinizante nos puede hacer eliminar hasta voluminosas litiasis radiotransparentes. Nos queda por último un capítulo que aún hoy en día puede suscitar dudas en el manejo práctico del paciente y es el caso de la litiasis calicial pequeña, sin clínica ni repercusión funcional. Hay pocos estudios de historia natural de estos cálculos que nos aclaren la postura a seguir, pero se ha publicado que hasta un 40% de los pacientes requerirán un manejo instrumental por complicaciones y solo un 11% permanecerán asintomáticos a los 10 años, por lo que salvo en situaciones de edad avanzada o comorbilidad importante asociada, la litotricia extracorpórea (LEOC) tiene una papel fundamental en estos casos considerando las limitaciones por el tamaño.

## TRATAMIENTO FARMACOLÓGICO

El efecto fisiopatológico más constante de la litiasis urinaria es la obstrucción que se manifiesta clínicamente por dolor como síntoma básico más frecuente. Si éste aparece de forma súbita e intensa, en caso de obstrucción aguda, el cuadro se conoce como cólico nefrítico.

La obstrucción ureteral aguda constituye un potente estímulo para la síntesis de eicosanoides (principalmente prostaglandina E2 y prostaciclina) en la médula renal, desencadenantes de una potente vasodilatación capilar pleglomerular, lo que se traduce en un incremento del flujo sanguíneo renal (FSR), y por tanto, en un aumento de la presión intraluminal, provocando el dolor al paciente. Además, la PGE2 inhibe la secreción de hormona antidiurética (ADH), con lo que se incrementa más la presión intraluminal. Esta fase inicial se continúa con otra en la que la situación se estabiliza en valores máximos y posteriormente disminuye el FSR y la presión intraluminal debido a un mecanismo de autodefensa mediado por la angiotensina II, TX A2, ADH y endotelinas. Esto explica la mejoría del dolor de forma espontánea unas horas después de su inicio<sup>(1)</sup>.

El cuadro algíco se puede acompañar de sintomatología digestiva en forma de náuseas, vómitos y constipación por íleo reflejo, debido a las múltiples conexiones existentes entre el plexo renal, celíaco y mesentérico.



Los objetivos del tratamiento médico en la obstrucción urinaria de causa litiasica son:

- a) Control de la sintomatología: dolor y sintomatología vegetativa acompañante <sup>(1,2,3)</sup>.
- b) Favorecer la progresión espontánea del cálculo: tratamiento expulsivo.

## Tratamiento sintomático

### Control del dolor

#### Antiinflamatorios no esteroideos (AINE)

Aparte de su potente efecto analgésico y antiinflamatorio, tienen el beneficio teórico de actuar directamente sobre la causa fundamental del dolor; inhibiendo la síntesis de eicosanoides, disminuyendo el FSR, reduciendo la producción urinaria y la presión intraluminal.

Los efectos secundarios más frecuentes están bien definidos, hemorragia gastrointestinal e insuficiencia renal, aunque con una correcta protección gástrica durante el tratamiento, y en pacientes sin insuficiencia renal previa son poco frecuentes. En estudios de metaanálisis donde se realizan comparaciones de AINE frente a opiáceos para el tratamiento del cólico renal, se concluye que los primeros consiguen una mayor reducción en las puntuaciones del dolor; y es menos probable que requieran analgesia adicional a corto término, y tienen menos efectos secundarios que los opiáceos. Por tanto, se recomienda que cuando se requiera de un bolus único de analgesia en la fase aguda del cólico renal, un AINE sea el fármaco de elección en lugar de un opiáceo y también se recomienda su uso en el tratamiento posterior de mantenimiento <sup>(4,5)</sup>.

Son necesarios estudios que definan cuales son los fármacos y las vías de administración idóneas. Existe una amplia variedad de fármacos, dosis y vías de administración:

- a) **Derivados indólicos: Indometacina.** Es de los más potentes inhibidores de la síntesis de prostaglandinas, muy eficaz tanto por vía rectal como oral, reduciendo los reingresos hospitalarios <sup>(6)</sup>. Pero las reacciones adversas gastrointesti-

nales y neurológicas son frecuentes, lo que ha disminuido su utilización.

- b) **Derivados del ácido fenilpropiónico: ibuprofeno, naproxeno.** Tienen alto poder antiinflamatorio y analgésico, con baja incidencia de efectos adversos. El ibuprofeno es el que menor riesgo gastrointestinal posee.
  - c) **Derivados del ácido fenilacético: diclofenaco.** Propiedades farmacológicas y clínicas similares al grupo anterior. Se puede utilizar por vía oral y rectal, con eficacia similar y con menos efectos adversos que la vía parenteral <sup>(6)</sup>.
  - d) **Pirazolonas: dipirona.** Con efecto demostrado analgésico, antipirético, espasmolítico y cierta acción antiflogística. La eficacia analgésica es similar al AAS; sin embargo, las pirazolonas son menos agresivas sobre la mucosa gástrica y no producen complicaciones hemorrágicas. La dipirona es el analgésico no opiáceo de primera línea más popular en muchos países, pero en otros se prohibió (p.ej. EE.UU., Reino Unido) debido a su asociación con discrasias sanguíneas, como la agranulocitosis. En el tratamiento del dolor del cólico renal, estudios de metaanálisis demuestran que su eficacia es similar a otros AINE, aunque la dipirona por vía intramuscular fue menos eficaz que el diclofenaco en dosis de 75 mg <sup>(7)</sup>. La dipirona por vía intravenosa fue más eficaz que por vía intramuscular. Frecuentemente se informó sobre sequedad bucal y somnolencia por vía intravenosa y ninguno de los estudios informó de agranulocitosis.
  - e) **Paraaminofenol: paracetamol.** Es un AINE atípico, porque no tiene acción antiinflamatoria muy importante y sin embargo es muy eficaz para el tratamiento de dolores y fiebre. El paracetamol no origina alergia y carece de efecto gastrolesivo. Su uso en el cólico renal está escasamente definido y estaría indicado durante el embarazo o en casos de contraindicación de los fármacos anteriormente descritos.
- Por último, debemos conocer las diferencias en cuanto a potencia analgésica de los más utilizados; los AINE con mayor poder antiinflamatorio son: naproxeno, indometacina, diclofenaco, aceclofenaco y keto-

profeno mientras que los AINE con mayor poder analgésico son ibuprofeno, dipirona, ketorolaco, paracetamol y dexketoprofeno.

### Opiáceos

Los opiáceos proporcionan una franca disminución del dolor en el cólico renal agudo. Tienen la ventaja de su bajo coste, facilidad de ajustar dosis, alta potencia y rapidez de actuación, con el efecto negativo de la dependencia que pueden provocar. Por otro lado, a pesar de su potencia analgésica, no actúan sobre el origen fisiopatológico del dolor. Se han demostrado de eficacia prácticamente similar a los AINE en el cólico renal agudo, con la desventaja de que presentan mayor frecuencia de efectos adversos. Por todo esto podemos establecer que los opiáceos son fármacos muy eficaces en el tratamiento del cólico renal agudo, pero están indicados como tratamiento complementario de los AINE o cuando éstos están contraindicados o se requiere de un ajuste de dosis. No se recomendaría usar la petidina por la alta tasa de vómitos asociada.

### Otros analgésicos

- Desmopresina intranasal:** En el cólico renal agudo su uso ofrece una buena eficacia analgésica, con efecto muy rápido y ausencia de efectos adversos, tanto sola como administrada junto con diclofenaco, que incrementa su efecto<sup>(6)</sup>. Este fármaco actuaría reduciendo intensamente la presión ureteral por su potente efecto antiidiurético. Por otro lado, parece que favorece la liberación de beta-endorfinas hipotalámicas.
- Inhibidores de la COX-2:** Los estudios experimentales demuestran que reducen la contractilidad ureteral y poseen un potente efecto antiinflamatorio, por lo que actuarían directamente sobre la fisiopatología del dolor. Presentan además escasos fenómenos adversos, siendo fármacos potencialmente útiles en el cólico renal, aunque todavía existen muy pocos estudios sobre el uso de estos fármacos en esta patología<sup>(9)</sup>.

### Anticolinérgicos

Los fármacos anticolinérgicos como la N-butilbromuro de hioscina (Buscapina<sup>®</sup>) se han utilizado clásicamente como analgésicos en el cólico renal al inducir una relajación de la musculatura lisa con disminución

del espasmo ureteral. Sin embargo el mecanismo fisiopatológico del dolor es la distensión de la cápsula renal por la obstrucción y el espasmo ureteral resultante es una respuesta que contribuye de forma menor al cuadro. Aunque existen estudios que demuestran que el uso de antimuscarínicos disminuye el dolor en comparación con placebo, ningún estudio ha demostrado que sean tan eficaces como los opiáceos, AINE u otros analgésicos cuando son usados como fármaco único. Además, existen estudios que muestran que la adición de un antimuscarínico a los AINE u opiáceos no aporta beneficios analgésicos, ni disminuye la sintomatología vegetativa acompañante<sup>(10)</sup>. A la vista de estos resultados y disponiendo de fármacos más eficaces y dirigidos al origen fisiopatológico del dolor, no está justificado el uso de fármacos antimuscarínicos en el tratamiento del cólico renal.

### Control de la sintomatología vegetativa acompañante

#### Antiéméticos: metoclopramida

Ayuda al control de la náuseas y vómitos causados por la irritación vecinal de los plexos celiaco y mesentérico, y además es un procinético y evita la disminución del peristaltismo intestinal.

#### Hipnóticos: benzodiazepinas

Son útiles para el control de la agitación y taquicardia causadas por el intenso dolor.

### Tratamiento expulsivo de la litiasis ureteral

La probabilidad de eliminación espontánea de los cálculos ureterales depende fundamentalmente de su tamaño y localización, de la estructura anatómica interna del uréter y de los antecedentes de expulsión espontánea. Todos éstos se consideran factores inmodificables. Se eliminan espontáneamente hasta el 80% de los cálculos de menos de 4 mm, el 59% de la litiasis entre 4-6 mm y sólo el 20% de los mayores de 6 mm. En caso de obstrucción completa, las lesiones renales aparecen entre las 2 y 6 semanas, por esta razón el manejo conservador de la litiasis ureteral se puede mantener ese tiempo<sup>(11)</sup>, siempre que no concurren las siguientes circunstancias: 1) Complicaciones (infección, anuria, deterioro de función renal). 2) Paciente monorre-

no. 3) Episodio de dolor rebelde a tratamiento; y 4) Alteración de la vía excretora que dificulte la expulsión espontánea. El espasmo del músculo liso, el edema de la mucosa y la infección son situaciones que condicionan la retención de los cálculos y se consideran factores modificables. Los objetivos del tratamiento médico expulsivo son manipular los factores modificables y controlar los síntomas dolorosos hasta la expulsión.

En los últimos años se han realizado múltiples estudios que postulan la utilización de un tratamiento combinado de un corticosteroide para el edema, más un calcio-antagonista o un  $\alpha$ -bloqueante para mejorar la expulsión de la litiasis ureteral. El uso del  $\alpha$ -bloqueante se explicaría porque disminuye la amplitud y frecuencia del peristaltismo ureteral, aumentando la capacidad de transporte de líquido, mientras que los calcio-antagonistas provocan relajación de la musculatura lisa ureteral. Todos los estudios publicados demuestran que tanto calcio-antagonistas (nifedipino, habitualmente) como los  $\alpha$ -bloqueantes son eficaces y seguros en el tratamiento expulsivo de la litiasis ureteral en pacientes sin complicaciones, permitiendo aumentar la tasa de expulsión, disminuir el tiempo de la misma, los requerimientos analgésicos y la necesidad de instrumentación<sup>(12)</sup>.

Los estudios comparativos entre calcio-antagonistas y tamsulosina muestran una clara ventaja usando tamsulosina para todos los parámetros descritos anteriormente y además con menos reacciones adversas<sup>(13)</sup>. También se han realizado estudios comparativos entre los diferentes  $\alpha$ -bloqueantes, observándose efectos similares al usar tamsulosina, terazosina o doxazosina, aunque la tamsulosina es la más utilizada<sup>(14)</sup>.

Los corticosteroides por sí solos no modifican la tasa ni el tiempo de expulsión, pero en todos los estudios aumentan la eficacia de los calcio-antagonistas y los  $\alpha$ -bloqueantes en la expulsión de las litiasis ureterales. El más usado es el Dezacort porque es potente, bien tolerado y no necesita pauta descendente. La pauta más recomendada es:

- Dezacort 30 mg/24 h/10 días +
- $\alpha$ -bloqueantes (tamsulosina 0,4 mg/24 h)/20 días o nifedipino 30 mg/24 h/20 días.

## LITOTRICIA EXTRACORPÓREA POR ONDAS DE CHOQUE (LEOC)

El uso de ondas de choque para la fragmentación de cálculos surge a partir de la investigación de Dornier sobre la corrosión de las aeronaves fabricadas por esta compañía alemana. En 1982 aparece el primer litotritor de aplicación clínica HM3 para tratamientos en serie, comenzando así la innovación terapéutica más importante en la historia reciente de la urología.

La litotricia extracorpórea por ondas de choque ha revolucionado el tratamiento de la litiasis urinaria y constituye actualmente el método de elección para el tratamiento de la mayoría de los cálculos renoureterales no expulsables espontáneamente.

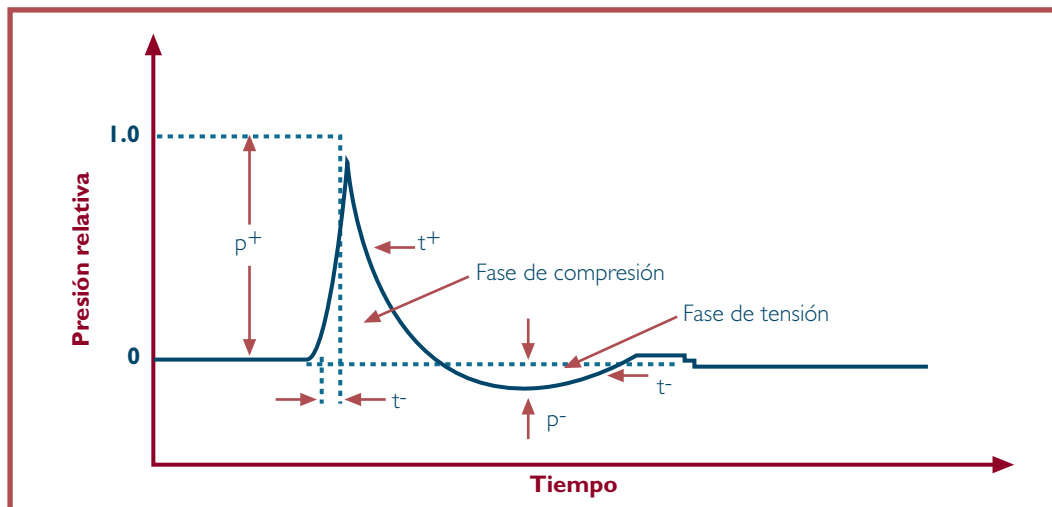
La LEOC posibilita la fragmentación de los cálculos del aparato urinario mediante la aplicación extracorpórea de ondas de choque de alta energía, que son generadas por una fuente extracorpórea y focalizadas hacia el punto donde se localiza el cálculo. La fuerza destructora de la onda de choque se establece ante una interfase con distinta impedancia acústica, como es el caso de la interfase tejido/cálculo u orina/cálculo.

Las litiasis, una vez fragmentadas, deben ser expulsadas espontáneamente a través de la vía urinaria. Por este motivo, es imprescindible un tracto urinario con una morfología y función adecuadas antes de plantear el tratamiento con LEOC.

### Física de la onda de choque

En contraste con la onda ultrasónica de características sinusoidales y propiedades mecánicas longitudinales, las ondas de choque son disarmónicas y tienen características de presión no lineal. La onda de choque se caracteriza por una amplitud importante, una duración considerable del pulso y un abrupto frente de onda, circunstancias que la diferencian de la onda de ultrasonido (Figura 1). Hay una fase positiva de rápida elevación de la presión (fuerza de compresión) seguida de una caída gradual y una fase negativa

**Figura 1.** Diagrama ideal de la onda de choque.



(zona tensil) <sup>(15)</sup>. Los parámetros que caracterizan a esta onda son: el pico de presión positiva y negativa, más el tiempo de alcance del pico de presión positiva. Las ondas de choque desarrollan una energía acústica que se mide por la presión desarrollada en el punto focal de la máquina y el volumen del foco.

El margen entre la presión positiva efectiva para fragmentación y la cifra que puede ser dañina para los tejidos parece corresponder a un rango entre 200 (inicio de la rotura del cálculo) y 400 bares (lesión tisular). En estudios de experimentación, la presión negativa y su amplitud parecen estar más en relación con la fragmentación litiasica por cavitación desarrollada por la energía acústica, que la presión positiva y el tiempo de pico de presión. La energía desarrollada sobre un cálculo depende de la capacidad de generar presión sobre la zona focal del litotritor y ésta depende del tamaño y profundidad del foco.

### Mecanismo de fragmentación de los cálculos

La fragmentación del cálculo se produce como consecuencia del deterioro del material litiasico a causa de la presión mecánica producida, ya sea de forma directa por la incidencia de la onda de choque, o de forma indirecta por el colapso de las burbujas de cavitación.

Se han descrito cuatro mecanismos posibles de fragmentación de los cálculos con LEOC <sup>(16)</sup>:

- 1) Fractura por compresión: Grandes presiones positivas sobre la cara frontal del cálculo provocan la fractura por compresión. A medida que el frente compresivo atraviesa el cálculo de delante hacia atrás, se generan campos de tensión locales alrededor de las imperfecciones preexistentes en el cálculo, como bordes granulares, cavidades... que provocan fractura por compresión.
- 2) Astillamiento: Grandes presiones negativas (de fase inversa) derivadas de las ondas que se reflejan de la parte posterior del cálculo (después de haber penetrado por su frente) ponen al cálculo bajo una fuerza de tensión, provocando la ruptura por astillamiento en su superficie posterior. Una vez que la onda compresiva penetra en el cálculo puede reflejarse en sitios de impedancia dispareja como la interfase cálculo-orina, interfase cristal/matriz orgánica... A medida que se refleja la onda compresiva, se invierte su fase a una onda de tensión negativa, y cuando la onda de tensión excede la fuerza de cohesión del cálculo se produce la fragmentación llamada por astillamiento. Este mecanismo es muy importante, ya que los cálculos renales se quiebran con mayor facilidad bajo fuerzas de tensión que bajo fuerzas de compresión.

- 3) Cavitación acústica: La cavitación se define como la formación de burbujas y su posterior comportamiento dinámico. La presión negativa en la parte de arrastre del pulso provoca el crecimiento de burbujas en los sitios de nucleación (zona no homogénea en el fluido). Las burbujas se expanden rápidamente y posteriormente se colapsan de forma súbita, con creación de "microjets" de cavitación.
- 4) Fatiga dinámica: Proceso dinámico de fractura del cálculo en el cual el daño inducido por la litotricia con ondas de choque se acumula durante el curso del tratamiento y a la larga lleva a la destrucción del cálculo.

Los cálculos de mayor impedancia acústica se corresponden con los de más difícil fragmentación por esta técnica (oxalato cálcico monohidrato y cistina), ya que la energía se refleja en mayor magnitud, mientras los que dejan pasar mejor la onda se fragmentan mejor (fosfato amónico-magnésico y oxalato cálcico dihidrato).

### Equipo de litotricia

Un equipo de litotricia consta de los siguientes elementos:

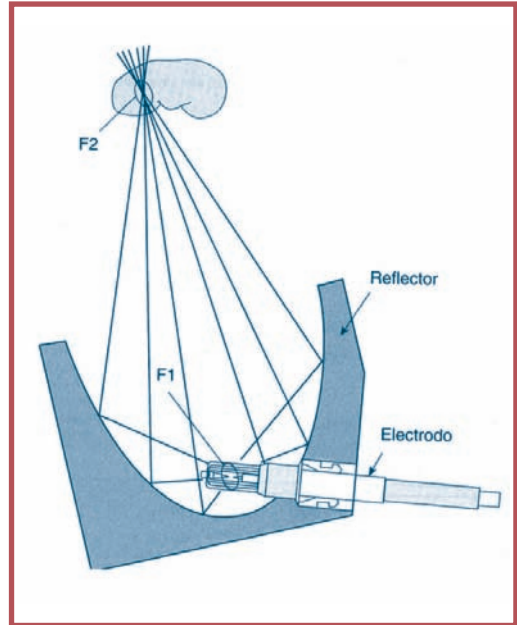
- Sistema generador de ondas de choque:
  1. Electrohidráulico (chispas).
  2. Electromagnético.
  3. Piezoeléctrico.
- Sistema de localización del cálculo.
  1. Radiológico.
  2. Ultrasonográfico.
  3. Mixto.
- Sistema de acoplamiento al paciente:
  1. Agua.
  2. Membrana.

### Tipos de generador de ondas de choque

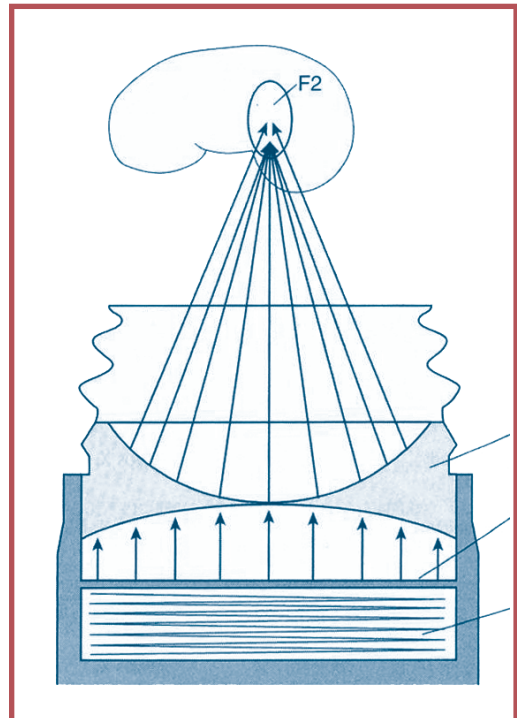
#### Generador electrohidráulico

En este tipo de generador, una descarga de chispas bajo el agua genera una onda de choque que se expande de forma esférica. Para focalizar la onda sobre el cálculo, se coloca el electrodo en un foco

**Figura 2.** Generador electrohidráulico.



**Figura 3.** Generador electromagnético.



(F1) de un elipsoide y el blanco (cálculo renal) en el otro foco (F2). Esta disposición permite la proyección de la mayor parte de la energía original de la onda de choque desde el extremo del electrodo (F1) hacia el cálculo <sup>(16)</sup>.

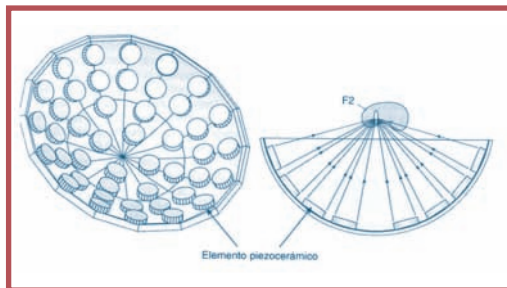
La principal ventaja de este generador es su capacidad para romper cálculos con gran efectividad, alcanzando altas presiones en el punto focal con un número reducido de ondas por sesión; es el que mayor energía produce. Las desventajas son las fluctuaciones de presión importante entre choque y choque, la vida útil relativamente breve del electrodo y la necesidad de utilizar anestesia regional o general durante el tratamiento.

La energía electrohidráulica fue la originalmente utilizada por la empresa Dornier en el primer aparato de aplicación clínica HM3.

### Generador electromagnético

La energía electromagnética, que se está volviendo muy popular actualmente, se basa en el desplazamiento retrógrado de una membrana metálica colocada dentro de un tubo donde una bobina plana genera una corriente magnética, al ser excitada por una descarga eléctrica. La membrana metálica, que está cargada eléctricamente del mismo signo que la bobina, al pasar la corriente magnética, se desplaza con un movimiento brusco de repulsión, lo que genera la presión suficiente para la formación de la onda. La focalización de la onda de choque se realiza por lentes acústicas o por un reflector parabólico metálico <sup>(15,17)</sup>. En ambos sistemas el pulso de presión tiene un solo punto focal que se coloca sobre el blanco. La energía conseguida en el área focal es menor que en los anteriores, requiriendo mayor número de ondas por sesión. Además presenta un punto focal pequeño, lo que requiere un centraje preciso y constante, pero provocan mucho menos dolor; por lo que se puede utilizar analgesia o sedación superficial para los tratamientos. Los generadores electromagnéticos tienen la ventaja de que son más controlables y repetibles que los generadores electrohidráulicos y además tienen mayor sencillez de manejo y duración de sus componentes <sup>(18)</sup>. Otra ventaja añadida es que provoca menos dolor. Sin embargo, la pequeña zona focal de alta energía puede provocar mayor índice de hematoma subcapsular y el índice de retratamientos es considerablemente mayor que el del electrohidráulico.

**Figura 5.** Generador piezocerámico.



### Generador piezoeléctrico (3.ª generación)

La energía piezoeléctrica produce ondas al pasar una corriente eléctrica por unas bandejas semiesféricas cubiertas de cristales piezoeléctricos cerámicos, que son excitados y cambian de tamaño de forma simultánea. Los elementos piezoeléctricos se suelen colocar en la parte interna de un plato esférico para permitir la convergencia del frente de choque. El foco del sistema es el centro geométrico del plato esférico. Las ventajas de este generador son la exactitud del foco, su larga vida útil y son los menos dolorosos de los litotritores, debido a su pequeño punto focal. La principal desventaja de este sistema es que la energía enviada es insuficiente para romper con eficacia los cálculos, tiene peores resultados, con mucha necesidad de retratamientos. La energía piezoeléctrica genera mayores picos de presión que cualquier otro litotritor; pero la energía efectiva enviada al cálculo es de magnitud varias veces menor que el generador electrohidráulico.

### Sistema de localización del cálculo

La zona focal debe ser periódicamente controlada durante el tratamiento debido a que la respiración o movimientos del paciente pueden desplazar la corriente de ondas fuera de su objetivo. Los tres diseños básicos son: fluoroscopia sola, ultrasonido solo y ultrasonido combinado con fluoroscopia <sup>(16)</sup>.

### Fluoroscopia

Es el sistema de localización más comúnmente usado, con experiencia puede minimizarse su uso, sin perder eficacia en el control del tratamiento. En un principio se utilizaban dos unidades de RX dispuestas en ángulos oblicuos entre sí para localizar

el F2. Los modernos litotritores utilizan un brazo en C giratorio y un sistema digitalizado de imágenes de alta calidad.

La ventaja más importante es la posibilidad de visualizar cálculos radioopacos en todo el tracto urinario y la posibilidad de utilizar material de contraste para facilitar la localización de cálculos radiotransparentes y de detalles anatómicos. La principal desventaja es la exposición del personal sanitario y del paciente a la radiación ionizante.

### **Ultrasonido**

La localización por ultrasonido permite evitar la radiación y puede localizar cálculos levemente radioopacos o radiotransparentes. Sin embargo requiere un operador muy bien entrenado para localizar el cálculo en una ecografía y es difícil o imposible localizar los cálculos ureterales. Por último, es difícil también comprobar la fragmentación del cálculo. Debido a todas estas desventajas su uso exclusivo en los litotritores es minoritario.

### **Mixtos**

Tienen la posibilidad de ambos sistemas de localización en el mismo aparato.

## **Sistemas de acoplamiento**

La fragmentación exitosa necesita un acoplamiento efectivo, además los sistemas óptimos previenen el dolor, equimosis, hematomas o soluciones de continuidad de la piel. Las ondas de choque se transmiten desde el punto de origen hasta el cuerpo por un medio líquido o semilíquido de débil impedancia acústica para que la pérdida de energía sea la menor posible. En un principio este medio era un baño o recipiente con agua donde se sumergía al paciente (HM3). En las nuevas máquinas se ha sustituido por cabezales rellenos de agua y cubiertos por gel transmisor acústico que se sitúa en la zona a tratar.

## **Comparación entre litotritores**

Desde que en el año de 1983 se introdujo el litotritor extracorpóreo Dornier HM3 (conocido popularmente como la *bañera* por la necesidad de tener que sumergir al paciente en un contenedor lleno de agua) realmente pocos cambios se han producido en

la tecnología que se hayan traducido en una mejoría significativa de los resultados. De hecho, el modelo HM3 se sigue considerado el **gold-standard** con el que deben seguir comparándose los nuevos prototipos que salen al mercado<sup>(15,18)</sup>. Los cambios producidos en los litotritores, llamados de segunda y después de tercera generación, han ido más bien en la dirección de conseguir equipos más fácilmente manejables para los médicos y más confortables para los pacientes, prescindir de la anestesia y costes de adquisición/mantenimiento más bajos. Todos estos cambios han producido mejoras funcionales en las Unidades de Litotricia, pero este hecho no ha repercutido necesariamente en unos mejores resultados en cuanto a limpieza de cálculos. De hecho, a pesar de la proliferación de litotritores y de la variedad de soluciones diseñadas para alcanzar el cálculo y generar la onda de choque, ningún litotritor ha podido igualar o superar el dispositivo HM3. Sin embargo, en la actualidad se carece de estudios comparativos que abarquen todas las características de las distintas máquinas y en la que se evalúen la eficacia y los aspectos colaterales (precio, posibilidad de endourología, otras indicaciones terapéuticas...), por lo que cada centro debe conocer sus prioridades de tratamiento y elegir entre las distintas opciones del mercado.

## **Indicaciones actuales de la LEOC**

En general serán subsidiarios de tratamiento con LEOC todos aquellos cálculos situados en riñón y uréter no expulsables espontáneamente y con un adecuado drenaje de la vía urinaria. Existen una serie de factores a tener en cuenta antes de indicar tratamiento con LEOC y que pueden limitar su eficacia, como son: tamaño de cálculo, dureza, grado de impactación y morfofuncionalidad de la vía excretora.

### **Litiasis renal**

La LEOC es el tratamiento de elección para la litiasis renal y supone aproximadamente el 80-85% de las indicaciones iniciales. Es el tratamiento indicado para cálculos de los grupos calciales superior y medio menores de 2 cm y en los cálculos de cáliz inferior menores de 1 cm. En el caso de litiasis de cáliz inferior de tamaño comprendido entre 1-2 cm, se puede indicar LEOC, si los factores anatómicos son favorables (ángulo infundibulopélvico amplio, infundíbulo ancho y corto) o en caso contrario la nefrolitotomía percutánea.

nea (NLP), que en centros con experiencia obtiene mejores resultados <sup>(15,19)</sup>. Los cálculos de mayor tamaño, en particular los coraliformes y aquellos que por razones anatómicas tienen dificultad de eliminación de los fragmentos, deben ser tratados con NLP. Así mismo en aquellos pacientes que se prevea una litiasis residual superior al 30% y en aquellos que precisen de más de 3 sesiones para su resolución se debería cuestionar la indicación de LEOC como tratamiento único <sup>(15)</sup>.

### Litiasis ureteral

La litiasis ureteral lumbar se trata con LEOC como primera opción; en el caso de fallo del tratamiento o cálculo grande (>1,5 cm.), múltiple y/o obstructivo, la ureteroscopia (URS) es una alternativa razonable. En el uréter medio o sacroilíaco se ha comunicado una eficacia de la LEOC en esta zona del 65-100%. Éste es un territorio híbrido, donde las 2 técnicas predominantes LEOC y URS presentan una eficacia más que aceptable con mayor tasa libre de cálculos para la URS (80-100%), pero mayor morbilidad y necesidades anestésicas. En general los cálculos simples se pueden tratar con LEOC, recomendándose la URS en cálculos grandes (tamaño > 1,5 cm), múltiples, impactados y/o en aquellos que se prevea una difícil localización (radiotransparentes, alérgicos al contraste, etc...) sobre todo en mujeres <sup>(15)</sup>.

El uréter distal es el terreno de la mayor controversia pues es donde la URS consigue sus mejores resultados. La tasa de éxitos difundida en la literatura varía desde el 77% al 100%. La LEOC es una técnica poco invasiva, no precisa anestesia, es ambulatoria y tiene escasas complicaciones pero necesita retratamientos y no está disponible en cada centro; por el contrario, la URS tiene mayor efectividad (90-100%), habitualmente no precisa retratamientos, resuelve el problema en menos tiempo y puede estar disponible en cada hospital, pero presenta mayor morbilidad y precisa anestesia o sedoanalgesia controlada. Se han realizado estudios comparativos prospectivos <sup>(20)</sup> entre los dos métodos con resultados contradictorios, por lo que en la literatura no hay una opinión unánime al respecto. En general se usa la LEOC en cálculos distales entre 5-10 mm, únicos y no impactados; la URS se reservaría para cálculos de aspecto duro (alta radiodensidad), litiasis múltiples o mayores de 1 cm, cálculos muy obstructivos o mujeres en edad fértil.

## Efectos indeseables de la LEOC

La LEOC produce poca morbilidad, pero no es inocua. Se han hecho abundantes estudios para documentar los posibles efectos perniciosos de este tratamiento, que empezaron con Chaussy en los ensayos preclínicos en ratas, donde se resaltó el poco daño producido por las ondas sobre órganos focalizados directamente con el litotritor <sup>(15,16)</sup>, aunque se ha visto con el tiempo que pecaron de cierto optimismo.

### Complicaciones derivadas de la aplicación de las ondas de choque

- **Hematuria macroscópica.** Es un efecto inmediato y casi constante, reflejo directo del daño parenquimatoso renal producido por las ondas de choque (traumatismo renal). El traumatismo por litotricia va desde las rupturas capilares focales hasta pequeña hemorragia intraparenquimatosa (sobre todo a nivel córtico-medular) y de forma excepcional hematoma renal. El hematoma subcapsular y perirrenal post-LEOC tiene una incidencia baja (1%), aunque la realidad sea algo distinta, ya que cursa generalmente de forma asintomática en los casos leves y se resuelven en la mayoría de los casos con medidas conservadoras y control hemodinámico.
- **Alteraciones funcionales transitorias.** Se han realizado determinaciones enzimáticas pre y post-LEOC como índice de lesión tubular y glomerular, comprobándose su elevación inmediata como reflejo de alteraciones funcionales transitorias y con normalización generalmente en los días siguientes.
- **Lesiones cutáneas** en forma de equimosis, eritema y edema en el lugar de la entrada de la onda, producido por la penetración de la misma a través de la piel y el músculo.
- **Hipertensión arterial post-LEOC.** Éste es un tema largamente debatido y todavía sigue abierto, y aunque en un principio tras una revisión exhaustiva, comparando estudios retrospectivos con la incidencia publicada de hipertensión arterial, se afirmaba que podía ocurrir un ligero incremento en la presión diastólica en un porcentaje



significativo de pacientes, un estudio prospectivo y controlado reciente no encuentra diferencias significativas entre la tensión arterial de pacientes litiasicos tratados con LEOC u otro método y por el contrario sí hay diferencias entre pacientes litiasicos y la población normal.

- Por otro lado, no se ha observado deterioro de la función renal achacable a la LEOC en monorrenos o en pacientes con insuficiencia renal crónica, ni tampoco en riñones infantiles en crecimiento en estudios a largo plazo.
- Los posibles efectos dañinos de las ondas de choque en el ovario en tratamientos de litiasis ureterales pelvianas, aunque no se han confirmado en diversos estudios, han provocado que se propugne la ureteroscopia como tratamiento inicial en mujeres en edad de reproducción.

### **Complicaciones derivadas de la eliminación de los fragmentos**

Las complicaciones mayores asociadas a la eliminación de los fragmentos litiasicos son las derivadas de la impactación ureteral de éstos (10%):

- Cólico nefrítico durante la expulsión de los fragmentos.
- Obstrucción ureteral asociada o no a infección urinaria.

La obstrucción ureteral puede estar provocada por acúmulos de pequeños fragmentos, lo que se denomina “**steinsstrase**” o “**calle litiasica**”<sup>(16)</sup>. Esta complicación se presenta en el 2-10% de los casos y en el 70% ocurre en el uréter distal. El mejor tratamiento es su prevención, por lo que se indica cateterismo ureteral previo en aquellos casos en los que preveamos su aparición por cálculos grandes (> 2 cm) o algo menores pero de alta radiodensidad con probable fragmentación grosera. El manejo inicial de una calle litiasica con fragmentos que nos hagan sospechar la buena expulsabilidad de los mismos, pero que ésta no se haya producido tras un periodo de observación o en caso de obstrucción y/o infección añadidas, es la derivación urinaria, sin que se haya demostrado la superioridad del cateterismo ureteral sobre la nefrostomía, y viceversa. En caso de fragmentos ureterales

de difícil expulsión se puede plantear una sesión de LEOC o bien ureteroscopia con litofragmentación endoscópica.

### **Litotricia en situaciones especiales**

- **Divertículos caliciales:** En estos casos la LEOC disminuye claramente su efectividad con tasas libre de cálculos del 30%, debido normalmente a que la existencia de litiasis se asocia a estenosis infundibular por reacción inflamatoria y fibrosis secundaria. Los mejores resultados se consiguen en cálculos pequeños y únicos (< 1 cm) con cueillos visibles en la urografía, y éstas son las indicaciones de manejo con LEOC más extendidas. No parece que la variedad anatómica (comunicación con un cáliz, infundíbulo o pelvis) intervenga en los resultados del tratamiento.
- **Riñón en herradura:** Los cálculos se asocian a esta anomalía en un 20%, y a pesar de las frecuentes inserciones altas de la unión pieloureteral y de la morfología calicial alterada, la LEOC tiene una eficacia media en la literatura del 50- 70%. En general, la LEOC puede estar indicada en cálculos menores de 2 cm con vía urinaria intrarrenal no dilatada. Las mismas consideraciones pueden aplicarse al riñón malrotado.
- **Riñón único y pelviano:** En el caso de riñón único la LEOC tiene las mismas indicaciones que en birrenos con la particularidad de que el uso de catéter doble-J previo es más liberal para evitar el riesgo de anurias. En los riñones pelvianos la capacidad de expulsión de fragmentos es similar al riñón ortotópico, por lo que las indicaciones son las mismas. Se recomienda la posición de decúbito prono.
- **Litiasis infantil:** Los cálculos en los niños son infrecuentes en los países desarrollados. La génesis más habitual es la hipercalciuria y las infecciones urinarias. En la mayoría de las ocasiones el manejo indicado es la LEOC. Los niños expulsan fragmentos con gran facilidad tras el tratamiento, por lo que en esta población las indicaciones de esta técnica se amplían. Asimismo, el uso de catéteres previos a la sesión se reduce; por el contrario, la necesidad de anestesia general es común, sobre todo en niños pequeños.

## Contraindicaciones de la LEOC

En la actualidad se considera contraindicaciones absolutas de la LEOC:

1. Trastornos de la coagulación no controlables (tiempo de protrombina < 60% contraindica el tratamiento con LEOC).
2. Obstrucción urinaria distal al cálculo a tratar (cuello calicial, unión pieloureteral, uréter...).
3. Riñón no funcionante e irrecuperable.
4. Gestación.
5. Pielonefritis en fase aguda o pionesfrosis.

## BIBLIOGRAFÍA

1. Shokeir AA. Renal colic: new concepts related to pathophysiology, diagnosis and treatment. *Curr Opin Urol.* 2002;12(4):263-269.
2. Shokeir AA. Renal colic: pathophysiology, diagnosis and treatment. *Eur Urol.* 2001;39(3):241-249.
3. Esquena s., Millán Rodríguez, F.: Cólico renal: Revisión de la literatura y evidencia científica. *Actas Urol. Esp* 2006;30(3):268-280.
4. Holdgate A, Pollock T. Systematic review of the relative efficacy of non-steroidal anti-inflammatory drugs and opioids in the treatment of acute renal colic. *BMJ.* 2004;12;328(7453):1401.
5. Holdgate A, Pollock T. Nonsteroidal anti-inflammatory drugs (NSAIDs) versus opioids for acute renal colic. *Cochrane Database Syst Rev.* 2005; 18;(2):CD004137.
6. Davenport K, Timoney AG, Keeley FX. Conventional and alternative methods for providing analgesia in renal colic. *BJU Int.* 2005;95(3):297-300.
7. Edwards JE, Meseguer F, Faura C, Moore RA, McQuay HJ. Single dose dipyron for acute renal colic pain. *Cochrane Database Syst Rev.* 2002;(4): CD003867.
8. Lopes T, Dias JS, Marcelino J, Varela J, Ribeiro S, Dias J. An assessment of the clinical efficacy of intranasal desmopressin spray in the treatment of renal colic. *BJU Int.* 2001;87(4):322-325.
9. Nakada SY, Jerde TJ, Bjorling DE, Saban R. Selective cyclooxygenase-2 inhibitors reduce ureteral contraction in vitro: a better alternative for renal colic? *J Urol.* 2000; 163(2):607-612.
10. Jones JB, Giles BK, Brizendine EJ, Cordell WH. Sublingual hyoscyamine sulfate in combination with ketorolac tromethamine for ureteral colic: a randomized, double-blind, controlled trial. *Ann Emerg Med.* 2001;37(2): 141-146.
11. Vela Navarrete R. El riñón dilatado, 2001. Editorial Mason.
12. Beach MA, Mauro LS. Pharmacologic expulsive treatment of ureteral calculi. *Ann Pharmacother.* 2006 Jul-Aug;40(7-8):1361-8. Epub 2006 Jul 18.

13. Porpiglia F, Ghignone G, Fiori C, Fontana D, Scarpa RM. Nifedipine versus tamsulosin for the management of lower ureteral stones. *J Urol*. 2004 Aug;172(2): 568-7.
14. Yilmaz E, Batislam E, Basar MM, Tuglu D, Ferhat M, Basar H. The comparison and efficacy of 3 different alpha 1-adrenergic blockers for distal ureteral stones. *J Urol*. 2005 Jun;173(6):2010-2.
15. Reina Ruiz, M. C., Sánchez de la Vega, J., Martínez Ruiz R., Blasco Hernández P., García Pérez M., et al: Litotricia extracorpórea por ondas de choque. Un tratamiento establecido. *Actas Urol Esp*. 2002. 26(9):639-649.
16. Menon M, Parulkar BG and Drach GW. Urinary lithiasis: etiology, diagnosis and medical management. In: *Campbell's Urology*, 8th ed. Edited by P. C. Walsh, A. B. Retik, E. D. Vaughan, Jr. and A. J. Wein. Philadelphia: W.B. Saunders Co., vol. 4, p. 3539, 2002.
17. Chow G, Strem S: Extracorporeal lithotripsy. Update on technology. *Urol Clin North Am* 2000; 27 (2): 315-322.
18. Lancina Martin: Litiasis urinaria. Presente y futuro. *Actas Urol Esp*. 2005;29(4).339-344.
19. Rassweiler J, Renner C, Chaussy C, Thuroff S: Treatment of renal stones by Extracorporeal Shock Wave Lithotripsy. An update. *Euro Urol* 2001; 39: 187-199.
20. Pearle M, Nadler R, et al: Prospective randomized trial comparing shock wave lithotripsy and ureteroscopy for management of distal ureteral calculi. *J Urol* 2001; 166: 1.255-1.260.

Libro del Residente de  
**Urología**



capítulo 45

## **Tratamiento endoscópico de la Litiasis**

*Lore Agirreazaldegi García  
Juan Antonio López García  
Juan Pablo Sanz Jaka*

*Complejo Hospitalario Donostia.  
Universidad del País Vasco. San Sebastián. Guipúzcoa.*

Palabras clave: *Historia Clínica, Anamnesis, Exploración Física.*



Libro del Residente de

# Urología



Índice capítulo 45

## Tratamiento endoscópico de la Litiasis

<b>Nefrolitotomía Percutánea</b> .....	803
<b>Ureterorenoscopia</b> .....	809
<b>Bibliografía</b> .....	812



## capítulo 45

# Tratamiento endoscópico de la Litiasis

La coincidencia en su aparición y desarrollo de las técnicas endoscópicas nefrolitotomía percutánea y ureterorenoscopia, junto a la litotricia extracorpórea por ondas de choque, ha permitido a lo largo de estos últimos años que convivan y se asienten sus indicaciones buscando más su complementariedad que la competencia. El desarrollo y avance tecnológico de cada una de ellas hace que se desplace hacia aquellas indicaciones más resolutivas y con menor morbilidad.

## NEFROLITOTOMÍA PERCUTÁNEA

### Introducción

Esta técnica consiste en el abordaje de la litiasis renal su litofragmentación endoscópica y extracción por vía percutánea. De este modo se consiguen eliminar los cálculos con menor morbilidad, menos tiempo de estancia hospitalaria y bajo coste en comparación con las técnicas de cirugía abierta.

Goodwin<sup>(1)</sup> describe en 1955 por primera vez la nefrostomía percutánea y en 1976 Femström<sup>(2)</sup> logra extraer un cálculo por vía percutánea. Alken (1981)<sup>(3)</sup>, Wickham (1981), Segura (1982) y Clayman (1984) en sus diferentes países, contribuyeron al desarrollo de esta técnica.

Desde entonces, gracias a los avances tecnológicos y el extraordinario desarrollo de los instrumentos flexibles, así como las diferentes formas de energía han permitido la modificación del algoritmo terapéutico en la litiasis renoureteral.

### Consideraciones anatómicas

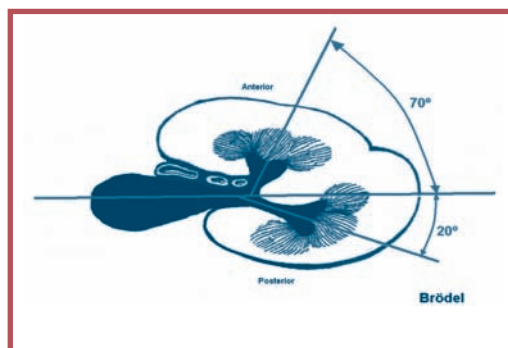
El conocimiento de la anatomía renal y sus relaciones con órganos vecinos resulta imprescindible para, de esta forma, disminuir o minimizar el riesgo de lesiones.

Los riñones se sitúan en el retroperitoneo entre los niveles T12 y L2 o L3, apoyados sobre el músculo psoas y su eje longitudinal sigue la dirección del mismo. Los polos superiores son más mediales y posteriores que los polos inferiores. El riñón derecho se sitúa 2-3 cm más abajo que el izquierdo y ambos forman un ángulo posterior con el plano frontal de 30-50°.

### Sistema Pieloclicial

En 1901, Brödel<sup>(4)</sup> demostró que en la mayoría de los riñones, los cálices anteriores se encuentran en posición más medial, mientras que los cálices posteriores son más laterales (Figura 1).

**Figura 1.** Esquema definido por Brödel.

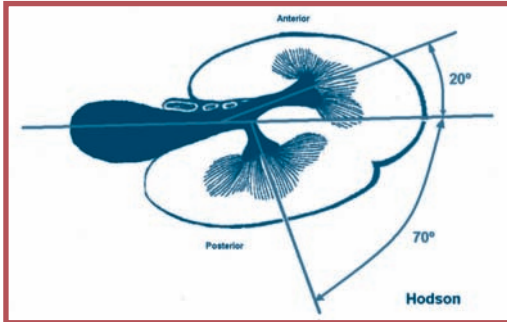


Sin embargo Hodson<sup>(5)</sup>, describió la anatomía calicial justo a la inversa, con los cálices anteriores más laterales que los posteriores (Figura 2). Para resolver estos resultados contradictorios en 1984, Kaye y Reinke<sup>(6)</sup> utilizaron la TAC para estudiar las relaciones caliciales y observaron que los riñones de tipo Hodson se presentaban en el 74% de los pacientes.

Existen tres grupos caliciales, superior, medio e inferior, estos se subdividen en anterior y posterior con proyecciones y ángulos diferentes. El abordaje percutáneo debe buscar, por su seguridad, el acceso por el cáliz posterior.



**Figura 2.** Esquema definido por Hodson.



### Vascularización Renal

Gracias a las descripciones sobre la vascularización intrarrenal realizadas por Sampaio<sup>(7)</sup> nos han permitido planificar el acceso percutáneo evitando una de las complicaciones más importantes que es la lesión vascular.

La arteria renal principal se divide en 2 ramas: anterior y posterior; estas a su vez en cuatro ramas segmentarias y progresivamente en interlobares, al cruzar el seno renal, y arcuatas en la unión cortico medular. La línea de Brödel demarca un plano avascular entre el riego sanguíneo anterior y posterior. Una aguja dirigida directamente a un cáliz posterior pasa en forma transparenquimatosa y la posibilidad de sangrado significativo se minimiza.

### Relaciones con otros órganos

Quizás la relación anatómica que más puede influir a la hora de establecer la punción, es la situación del colon, si se realiza más medial. Igualmente el acceso intercostal puede provocar la lesión pleural. El polo superior del riñón derecho se encuentra en contacto con la glándula suprarrenal. La cara anterior del riñón se relaciona con el hígado en su zona más lateral y con la 2ª porción del duodeno en su zona medial, el polo inferior está próximo al ángulo cólico derecho.

El riñón izquierdo también se relaciona con la glándula suprarrenal en su polo superior y borde interno. Además de la glándula suprarrenal, el bazo también se encuentra en contacto con el polo superior del riñón, pero más lateralmente. Entre estas dos zonas se encuentra un triángulo en el que se apoya la cara posterior del estómago. Más abajo entran en contacto con el riñón la cola del páncreas y los vasos esplénicos. Debajo de esta zona se localizan las asas intestinales y más lateralmente se relaciona con el colon descendente.

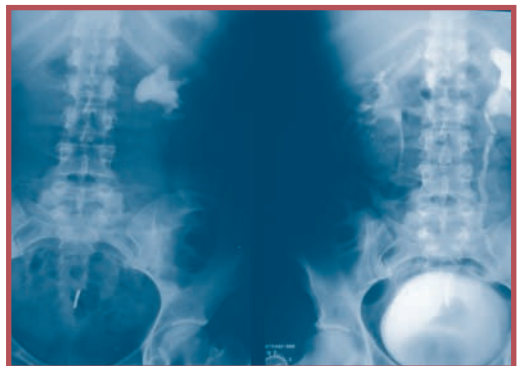
### Indicaciones de NLP

Las indicaciones deben limitarse a aquellos casos en los que se esperaría un mal resultado con la LEOC y estarían determinadas por los siguientes parámetros: cálculo, vía excretora y paciente.

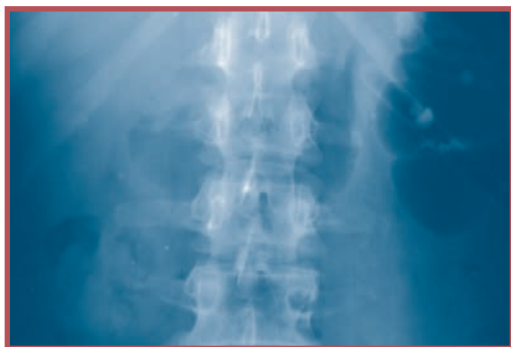**El tamaño del cálculo** es un factor determinante a la hora de elegir entre diferentes opciones terapéuticas. Hay una correlación clara y demostrada en la literatura entre el volumen litiasico y el éxito de la LEOC y el índice de complicaciones. Por tanto en el momento actual la tendencia es a incrementar las indicaciones de técnicas endoscópicas en aquellos casos en los que el volumen o la dureza del cálculo presupongan un mayor índice de complicaciones. El grado de recomendación según las Guidelines de la EAU<sup>(8)</sup> dejan como indicaciones con nivel de evidencia tipo I b a aquellos cálculos mayores de 20 mm y en cálculos de cistina 2 a. Lam et al. desarrollaron un método para calcular el tamaño de la litiasis coraliforme, sostienen que en los cálculos menores o iguales a un área de 500 mm<sup>2</sup> la tasa de éxitos de la LEOC es del 62%. En los cálculos de mayor área que 500 mm<sup>2</sup> que corresponde a una litiasis de 2,5 cm la eficacia de la LEOC disminuye e incluso si se logra la fragmentación del cálculo, la eliminación es aleatoria. Estas litiasis mayores de 2,5 cm por lo tanto se deben tratar mediante la NLP.

En el caso de las litiasis coraliformes la recomendación actual es el tratamiento endoscópico como primera opción terapéutica asociando litotricia extracorpórea a los restos litiasicos.<sup>(9)</sup> (Figuras 3, 4 y 6)

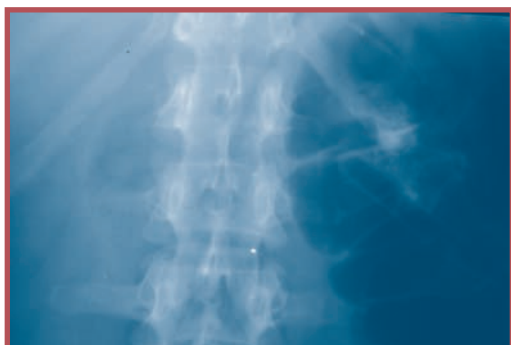**Figura 3.** Gran masa litiasica de predominio central con acceso calicial amplio.



**Figura 4.** Litiasis residual tras el tratamiento percutáneo.

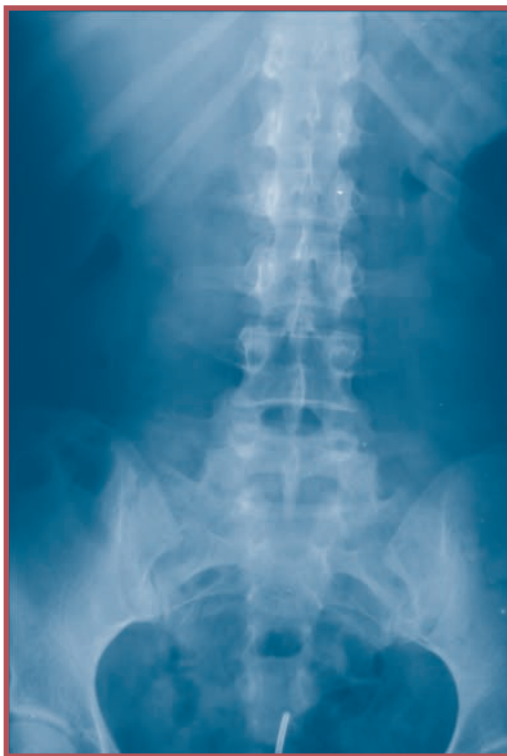

**Figura 5.** Tras el tratamiento con LEOC se comprueba la existencia de múltiples fragmentos manteniéndose el tubo de nefrostomía.



**La dureza del cálculo** también es determinante a la hora de decidir el tratamiento a seguir; La LEOC ha demostrado una peor respuesta en determinados cálculos, precisando de un mayor número de sesiones y de maniobras auxiliares (cateterismos, nefrostomías y URS). En la actualidad, el TAC helicoidal en el estudio de la litiasis permite realizar una reconstrucción tridimensional y calcular el volumen real así como predecir su composición según su coeficiente de atenuación<sup>(10)</sup>, facilitando la elección del abordaje y estrategia terapéutica. La NLP es la técnica más adecuada para fragmentar cálculos duros que suelen estar compuestos de cistina, brushita y oxalato cálcico monohidratado. En el otro extremo cálculos muy blandos de materia orgánica tienen mala respuesta a la LEOC y buena resolución por vía percutánea.

**Figura 6.** Litiasis residual tras el tratamiento percutáneo.



### Vía Urinaria

Las alteraciones en la vía urinaria condicionan la eliminación de los restos litiasicos una vez fragmentados. En aquellos pacientes que han sido sometidos a intervenciones de reimplantación ureteral, derivaciones urinarias, transplante renal, malformaciones congénitas (riñón en herradura, divertículo calicial), en general todas aquellas circunstancias urológicas que puedan condicionar o dificultar la expulsión de los fragmentos tras la LEOC.

Uno de los aspectos más estudiados en los últimos años ha sido la litiasis del grupo calicial inferior. Los cálculos situados en los cálices del polo inferior deben vencer una serie de dificultades anatómicas, factores dinámicos, para ser eliminados tras una sesión de LEOC. El ángulo infundibulopielíco, menor de 70° a 90°, la longitud, mayor de 3 cm y su anchura, menor de 0,5 cm, son factores que pueden condicionar el resultado de la LEOC, desde un 39% a un 94%, por lo que la alternativa endoscópica debe valorarse.

### **Paciente**

Las características del paciente son otro de los parámetros a tener en cuenta en las indicaciones de la NLP. La obesidad, grandes deformidades óseas, existencia de prótesis o tallos metálicos tras cirugía ortopédica de columna, pueden condicionar la colocación del paciente y por tanto el tratamiento con LEOC. En algunas de estas situaciones es preciso modificar el posicionamiento del paciente intentando corregir en la medida de lo posible dichas alteraciones anatómicas.

En general podemos señalar que la experiencia acumulada en los últimos años, así como un uso razonable de la tecnología de que disponemos, nos debe permitir establecer un algoritmo terapéutico basado en las particularidades de cada Servicio y apoyados en el nivel de evidencia y las recomendaciones de las guías clínicas.

### **Técnica**

Para la realización de la NLP es necesaria una mesa radiotransparente con tablero deslizante que permita introducir el arco en C y movilizarlo durante la intervención.

### **Posición del paciente**

Existen dos posiciones diferentes para colocar al paciente, en prono y supino:

a) **Decúbito Prono** es la descripción clásica, colocando unos rodillos a nivel de los hombros y de la cresta iliaca que facilitan la adecuada ventilación del paciente. Además hay que proteger los brazos, las rodillas, los tobillos y los pies. El lado del cálculo debe estar elevado con una almohadilla a 30°. Las principales desventajas, debido a la posición del paciente y la colocación de un rodillo abdominal, son que provocan una elevación diafragmática con la consiguiente disminución de la ventilación respiratoria así como una disminución del retorno venoso por compresión de la cava. Los cambios y posicionamientos en quirófano son laboriosos y el mantenimiento y control anestésico es peor.

b) **Decúbito Supino** (descrita por Valdivia)<sup>(11)</sup> (Figura 7) precisa de la elevación del flanco correspondiente con una bolsa de suero fisiológico, La

pierna homolateral debe permanecer estirada y el brazo de dicho lado reposa sobre el tórax. El lugar de punción se sitúa en la línea axilar a 2-3 cm de la cresta iliaca. En esta posición los cálices anteriores se encuentran más lateralmente.

Las ventajas de esta técnica son la mayor comodidad tanto para el paciente como para el cirujano. Además esta posición facilita la salida de fragmentos, permite una mejor ventilación del paciente y es más difícil la punción accidental de la vena cava. Igualmente permite en situaciones especiales realizar un tratamiento combinado con URS sin modificar la posición del enfermo. Como inconveniente se ha señalado una mayor dificultad de la punción.

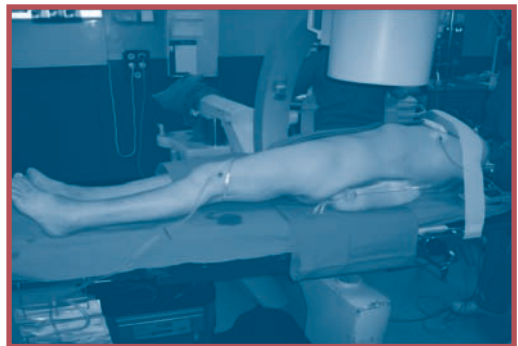A pesar de las bondades de esta técnica, hay que reconocer que su implantación está siendo más lenta de lo que cabría esperar sobre todo dado las grandes ventajas que proporciona tanto al paciente como para el cirujano.

### **Punción Calicial**

Antes de realizar la punción del riñón, es necesario colocar un catéter ureteral e introducir contraste radiológico con azul de metileno para la visualización de la vía y facilitarnos la recuperación de la misma en caso de pérdida accidental. La punción del riñón puede realizarse con control ecográfico o radiológico. Después de un estudio detenido de la urografía y/o TAC y de la localización de los cálculos se debe escoger el cáliz de entrada, planificándose la estrategia de abordaje y fragmentación.

El acceso percutáneo debe cumplir una serie de requisitos: que sea un cáliz fácilmente abordable, un cáliz posterior; una entrada yuxtapiilar y un buen punto de partida para completar la litotricia.

**Figura 7.** Decúbito supino (posición de Valdivia).



## 45. Tratamiento endoscópico de la Litiasis

Se localiza sobre la línea axilar posterior entre la 12ª costilla y la cresta ilíaca, excepcionalmente es posible pasar entre la 11ª y la 12ª, siendo peligroso puncionar por encima de la 11ª costilla por riesgo de lesión pleural.

La localización del cálculo y el volumen litiasico son las principales consideraciones a tener en cuenta al elegir el punto de acceso adecuado para extraer el cálculo.

El cirujano debe realizar un acceso que permita la máxima eliminación de cálculos, una entrada calicial por la papila o justo al lado es la más adecuada. Debe evitarse la punción directa de la pelvis renal porque existe un riesgo elevado de lesión de la rama posterior de la arteria renal.

En primer lugar se inspecciona el sistema colector con el arco en C colocado verticalmente hasta localizar el cáliz de entrada. Una vez localizado, se rota el arco hasta colocarlo a 30°, así estará paralelo al cáliz elegido y podremos ir avanzando con una aguja de 18 G dirigiéndola mediante controles de fluoroscopia. Para verificar la correcta colocación de la aguja en el sistema colector, se aspira con una jeringa y se observa la salida de orina con azul de metileno y tras comprobar, mediante contraste radiológico, la correcta ubicación y la ausencia de extravasado, se pasa una guía a través de la vaina de la aguja procurando introducir una longitud suficiente para evitar que la misma se salga durante las maniobras sucesivas.

### **Dilatación**

La dilatación persigue ser coaxial respecto a la guía, lograr un calibre adecuado 26-30 Fr y mantenerlo estabilizado mediante la camisa o vaina de Amplatz. Existen tres tipos de dilatación.

#### **Dilatadores telescópicos metálicos de Alken**

Estos dilatadores son de acero inoxidable y se desplazan de forma secuencial telescópica uno sobre otro. La varilla del interior es hueca y se desliza sobre el alambre guía. Este sistema es muy eficaz y dado su rigidez, es el ideal para pacientes con cirugías previas y tejido perirrenal fibroso. El mayor inconveniente es que se puede lesionar con facilidad la pelvis renal.

#### **Dilatadores semirrígidos Amplatz (Creado por Amplatz en 1982)**

El equipo está formado por un catéter de 8 Fr y la dilatación progresiva con catéteres del 12 a 30 Fr

(incrementos graduales de 2 Fr). La vaina externa (disponible de 28 a 30 Fr) mantiene el acceso al riñón y permite la introducción de la instrumentación a través de ella.

Las complicaciones que pueden ocurrir con este método son la perforación de la pelvis renal con la consiguiente extravasación del líquido de irrigación, o el traumatismo de la cápsula renal y posterior hematoma perirrenal.

#### **Dilatación con balón de alta presión tipo Olbert**

El objetivo de este sistema es la de realizar el trayecto en un solo paso y evitar la dilatación seriada. De esta manera, la dilatación es menos traumática. Aunque no son tan eficaces cuando existe tejido fibroso retroperitoneal. Son fáciles de usar pero precisan un control fluoroscópico para evitar realizar la dilatación sin estar correctamente colocados. El mayor inconveniente es su elevado coste.

La punta del balón debe introducirse hasta el cáliz, una vez allí se realiza el llenado del balón y sobre él se desliza la camisa de Amplatz hasta llegar a la cavidad renal. La retirada del catéter de balón manteniendo la guía nos permite acceder con el nefroscopio.

Se ha demostrado un menor riesgo de hemorragia, menor tiempo quirúrgico y menor incidencia de perforaciones con el catéter de balón que con las otras técnicas de dilatación.<sup>(12)</sup>

Una de las nuevas tendencias en el campo de la instrumentación para realizar la nefrolitotomía percutánea es la de realizar en un solo paso el acceso percutáneo y la dilatación. Con esta novedosa técnica se reduce el tiempo operativo y el trauma producido es menor.<sup>(13)</sup>

Con el fin de disminuir la morbilidad Jackman describe la miniperc<sup>(14)</sup> logrando un tracto de 13 a 22 Fr, inicialmente descrita en litiasis infantil, puede tener claras indicaciones en litiasis residual o en litiasis en divertículo calicial.

#### **Líquido de irrigación**

Se deben utilizar soluciones isotónicas para la irrigación durante la NLP para minimizar el riesgo de hiponatremia por dilución en caso de extravasación de grandes volúmenes. El suero fisiológico es una buena opción.

El líquido debe estar a una altura no mayor de 80 cm por encima del paciente, para evitar la hiperpresión intrarrenal y la absorción de gran cantidad de fluido por reflujo pielovenoso.

### **Extracción de los cálculos**

Los cálculos menores o iguales a 1 cm pueden extraerse mediante pinzas o cestas. Si son de mayor tamaño necesitan ser fragmentados antes de su extracción, para ello precisamos de fuentes de energía de litotricia de contacto intracorpórea que más adelante describiremos.

Para poder acceder a los diferentes grupos caliciales es necesaria la utilización de instrumental flexible, nefroscopio, ureterorenoscopio, así como material de instrumentación con nitinol que nos permite una mayor movilidad.

### **Drenajes**

Una vez finalizada la intervención es aconsejable dejar un drenaje percutáneo mediante una nefrostomía. Esta nos permite sellar el trayecto, con fines hemostáticos, facilitar la salida de restos litiásicos, drenar la orina y disponer del acceso nuevamente al riñón en caso de realizar una segunda revisión endoscópica.

El calibre de la nefrostomía tiende a ser menor ya que se ha demostrado una mejor tolerancia, incluso en aquellos casos en los que no ha habido ninguna complicación y existe la certeza de que se haya extraído toda la carga litiásica, cabe la posibilidad de no colocar ningún tipo de drenaje (tubeless) y sellar el trayecto con soluciones de fibrina dejando un catéter ureteral durante 24-48 h.<sup>(15)</sup>

## **Complicaciones**

Podríamos clasificarlas en inmediatas y tardías, siendo la hematuria prácticamente constante en mayor o menor grado, cediendo habitualmente en las primeras horas.

### **Intraoperatorias**

**Hemorragia inmediata:** suele producirse durante la dilatación y generalmente se debe a una lesión venosa. La colocación de una nefrostomía suele resolver el problema y su pinzamiento durante unos minutos facilita la formación de un coágulo que ayuda a la hemostasia. Si con ello no se controla la hemorragia, se debe colocar un catéter con balón de Kaye. Si a pesar de ello persiste el sangrado debemos realizar una arteriografía para identificar y tratar las lesiones vasculares, mediante la embolización selectiva de las mismas.

**Perforación del sistema colector:** se diagnostica inmediatamente por observar la fuga del contraste. Si la extravasación del líquido es retroperitoneal se puede continuar con la intervención, ya que esta perforación se cerrará con la colocación de una nefrostomía en el postoperatorio. En cambio si es intraperitoneal puede dificultar la ventilación del paciente por la distensión abdominal. Siendo preciso tratamiento diurético y drenaje peritoneal.

Si pasa inadvertida la perforación puede ponerse de manifiesto por un urinoma o colección retroperitoneal que necesite posteriormente su drenaje de forma percutánea.

**Lesión de órganos vecinos:** se producen en la mayoría de las veces durante la punción y dilatación.

La punción y tunelización transpleural ocurre generalmente cuando la punción se realiza por encima de la duodécima costilla para acceder a un cáliz superior. El riesgo que tiene es la de difundir el líquido de irrigación en la cavidad torácica, para resolver esta complicación es necesario colocar un tubo de drenaje pleural.

La lesión de colon es poco común, esta complicación es más frecuente en pacientes con cirugías previas, en riñones móviles o en herradura. Suele ser difícil diagnosticarla, ya que al ser una perforación retroperitoneal no da clínica de peritonitis, por lo que su diagnóstico puede no ser inmediato. El tratamiento es la retirada progresiva del tubo de nefrostomía, bajo control radiológico hasta dejarlo localizado en el colon, a modo de colostomía. Siendo imprescindible el drenaje urinario mediante catéter ureteral aislando los dos órganos.

### **Postoperatorias**

**Fiebre:** Teniendo en cuenta que la mayoría de estos cálculos son de origen infeccioso (estruvita o fosfato amónico magnésico) y en gran medida hay cavidades excluidas por los cálculos en el trayecto infundibular. Es imprescindible el disponer de urocultivo previo tratándose la infección urinaria así como realizar una profilaxis antibiótica y mantener dicho tratamiento en el postoperatorio. Es frecuente la aparición de fiebre (25%) y bacteriemia en el postoperatorio, aunque es rara la progresión a sepsis (0,3-2,5%), la mortalidad tiene una incidencia de 0,05-0,1%.

**Hemorragia tardía:** puede aparecer tras la retirada de la nefrostomía y si con la compresión no se resuelve, es preciso realizar una arteriografía y embolización selectiva del vaso sangrante.

**Estenosis de la unión pieloureteral:** están relacionadas generalmente con litiasis de gran tamaño por retracción piélica tras la exéresis de dicho cálculo o por lesiones intracavitarias durante la fragmentación. Son de diagnóstico tardío y su resolución puede ser en un primer intento mediante técnicas endoscópicas de dilatación.

## Tipos de Energía

El litotriptor ideal debe ser fácilmente manejable, multifuncional, efectivo con tipos diferentes de cálculos, reutilizable, seguro y económico. Existen diferentes tipos de litotriptores intracorpóreos:

### Litotricia electrohidráulica

Mediante esta energía el cálculo es fragmentado con ondas de choque generadas por medio de una descarga eléctrica bajo el agua. Su principal desventaja es la dispersión de fragmentos, escaso control de la energía y las posibilidades de provocar lesión urotelial con perforación. Debido a la falta de seguridad su uso se ha restringido. Dispone de sondas de 1,4 a 5 Fr y de material flexible.

### Litotricia Ultrasónica

Una vibración de alta frecuencia se transmite a través de una sonda que en contacto con el cálculo logra su fragmentación permitiendo la aspiración por el interior hueco de la sonda. La ventaja principal es la combinación de fragmentación y eliminación simultánea de los fragmentos litiásicos. Es muy útil para cálculos friables. Su principal desventaja es el efecto térmico por lo que su uso en el ureter se ha abandonado debido a la posibilidad de lesiones isquemias y su estenosis posterior.

### Litotricia Mecánica

a) **Balística:** en este sistema, el aire presurizado actúa como energía para disparar un proyectil hacia una varilla metálica en contacto con el cálculo. La ventajas de este sistema son el bajo coste, que precisa poco mantenimiento y que puede fragmentar cálculos de gran dureza. Puede ser utilizado con diferentes sondas de 0,8 a 3 mm. Recientemente se ha comercializado un sistema, basado en el mismo principio, que se alimenta con

un cartucho de gas dióxido de carbono de alta presión (31 bar). La descarga mecánica generada se transforma en energía cinética a lo largo de la sonda hasta la punta.

b) **Litotricia Electrocinética:** el principio de acción es la misma que la balística su origen es electromagnético y precisa conectarse a la red. En general la energía mecánica es, debido a su bajo coste y su fácil manejo una buena alternativa como procedimiento de fragmentación. Su aplicación en la litiasis ureteral tiene como inconveniente la facilidad de ascenso de fragmentos litiásicos a las cavidades renales debido a la dificultad de control de dicha energía.

### Láser de Holmium

Es considerada hoy como el estándar por su fiabilidad, seguridad, y eficacia de fragmentación para la litiasis ureteral lográndose tasas próximas al 100%. La existencia de diferentes tamaños de fibras, de 200 a 500 micras nos permite utilizarlas según el calibre del instrumento de trabajo. El ser flexibles le hace ser la única alternativa posible en el tratamiento de litiasis residual calcilar.

## URETERORRENOSCOPIA

### Introducción

La cirugía endoscópica se ha convertido en muchos casos en el tratamiento de elección de la litiasis ureteral. El desarrollo de la técnica por E. Pérez Castro <sup>(16)</sup> prácticamente coincidiendo con Chaussy al describir el primer tratamiento de litotricia extracorporea en la Universidad de Munich ha hecho que a lo largo de estos años que ambas modalidades terapéuticas hayan compartido las indicaciones manteniendo un debate que ha dado lugar a numerosas controversias.

Los grandes avances en la endoscopia ureteral, miniaturización, el desarrollo de la ureterorrenoscopia flexible y la utilización de energías de contacto como el laser holmium han permitido modificar el algoritmo terapéutico de la litiasis ureteral, presentándose como primera opción en litiasis ureteral mayores de 10 mm o en cálculos impactados.

## Tipos de Ureteroscopia

### Rígidos

De un calibre (9- 11 Ch), su principal ventaja es la excelente visión gracias a su óptica de lentes y prismas y a su mayor canal de trabajo, que nos permite utilizar pinzas sin perder gran parte de la visión. La punta del ureteroscopia es biselada para evitar problemas de lesión de la mucosa ureteral.

### Semirrígidos

Son de menor calibre (7'2-9 Ch), gracias a ello es fácil la introducción del endoscopio en el uréter y su relativa flexibilidad de la vaina hace más fácil la superación de los obstáculos. El canal de instrumentación es menor y disminuye el flujo con el paso de pinzas. Su mayor desventaja es que al tener una óptica mixta (constituido por lentes o prismas y fibra óptica) su calidad de visión es peor.

### Flexibles

Poseen el menor calibre de los tres tipos (6'5 Ch). lo que hace fácil su introducción y progresión en el uréter. Cuanto más pequeño sea el ureteroscopia, menor es también el canal de trabajo que se utiliza para la irrigación, paso de catéteres, guías pinzas y sondas de aplicación de diferentes tipos de energía. Tienen una punta dirigitible que permite la visión de los cálculos renales. Como inconveniente principal está la peor calidad de imagen gracias a la fibra óptica y su elevado coste, ya que son muy frágiles.

## Instrumentación

Para la realización de una ureteroscopia es necesario disponer de una mesa radiotransparente que nos permita en momentos de dificultad visualizar mediante fluoroscopia la posibilidad de lesiones ureterales así como poder garantizar la adecuada colocación de guías y catéteres dentro del sistema excretor.

En caso de dificultad de paso por el meato ocasionalmente se necesita un catéter de dilatación con balón. Una vez obtenido el acceso, se requiere instrumentación adicional, pinzas y cestas de nitinol para la extracción de cálculos y en los casos que por su volumen no pueda ser extraído el mismo necesitaremos proceder a su fragmentación mediante energía de

contacto mecánica o con laser de holmium.

A pesar de los buenos resultados de fragmentación (90%) que se obtienen con la energía mecánica el número de ascensos es un factor limitante sin embargo el laser de holmium proporciona una fragmentación homogénea, con muy escasa propulsión, lo que evita su ascenso y logra pulverizar el cálculo.

## Técnica

Colocamos al paciente en posición de litotomía, con la pierna contralateral al cálculo en extensión para facilitar el acceso, la homolateral en flexión forzada y el periné lo situaremos al borde de la mesa.

El paso de una guía facilita la entrada y progresión dentro del uréter; si existe dificultad a nivel del trayecto submucoso es aconsejable realizar dilatación con catéter de balón.

Una vez que hemos accedido al uréter es aconsejable disminuir la presión de flujo de irrigación para no ascender el cálculo. Siempre debemos tener una calidad de visión que nos permita ver la luz ureteral, sin imágenes en media luna, en el caso de perderla es necesario retirar lentamente hasta situarnos y recuperar la visión.

El cálculo puede ser extraído con pinzas o si es necesario iniciar la litofragmentación utilizando una de las diferentes fuentes de energía que hemos descrito con anterioridad.

Una vez extraídos los fragmentos y si no hay signos de edema ni lesiones ureterales puede no ser necesario mantener un catéter ureteral. Si por el contrario se presupone que han quedado restos litiasicos, ha habido una manipulación importante o algún tipo de complicación es imprescindible la colocación de un drenaje ureteral.

## Complicaciones

Se han publicado tasas de complicaciones del 11% y 9% en el uréter proximal y distal respectivamente.

### Intraoperatorias

Podemos distinguir entre complicaciones menores y mayores, entre las primeras se encuentran la lesión de la mucosa, las perforaciones ureterales mínimas, generalmente son producidas por la guía o el catéter en su progresión. Cualquier tipo de lesión ure-

teral debe obligarnos a extraer la totalidad de los fragmentos dejar un tutor ureteral para evitar la fuga de orina por enclavamiento de algún pequeño fragmento litiásico. No suelen tener repercusión clínica y su incidencia es de 2-10%.

La perforación completa y la avulsión ureteral son complicaciones mayores. La primera se produce durante la progresión del ureteroscopio, la guía o el catéter, sobretodo cuando existe una obstrucción o tortuosidad del uréter. También se puede producir durante la fragmentación del cálculo o por la excesiva sobredistensión del sistema colector con el líquido de irrigación. La avulsión ureteral es poco común (0'6%), pero es la complicación más grave. Generalmente ocurre en el uréter distal al intentar extraer un cálculo de gran tamaño con una cesta de Dormia. Su tratamiento consiste en la reimplantación ureteral. Valorándose el autotransplante o la ureteroileoplastia en el caso de grandes lesiones ureterales.

### Postoperatorias

#### Precoces

Pueden ser complicaciones menores, como la hematuria transitoria, la fiebre o el reflujo vesicoureteral, o mayores como el urinoma, hematoma renal, necrosis avascular del uréter, fistula arteriovenosa post-ureteroscopia o estenosis inflamatorias transitorias.

La hematuria transitoria es relativamente frecuente, está relacionada con el paso del endoscopio de mayor calibre o por la hiperpresión, y la mayoría de las veces se resuelve espontáneamente. La hiperpresión se puede evitar colocando un catéter ureteral durante el procedimiento para que haga las veces de drenaje.

La fiebre secundaria a la bacteriemia es relativamente frecuente, siendo necesaria una adecuada profilaxis antibiótica y trabajar a bajas presiones.

El reflujo vesicoureteral suele ocurrir por maniobras forzadas durante la introducción del ureteroscopio en el meato ureteral.

#### Tardías

Debemos destacar la estenosis ureteral que persiste tras los 6 meses posteriores a la intervención. El primer intento de resolución debe ser mediante tratamiento endoscópico por vía anterógrada. En caso de fracaso es necesario recurrir a la cirugía abierta.

## Indicaciones

El tratamiento para la extracción de la litiasis ureteral sigue siendo un tema muy controvertido en la actualidad, la miniaturización, la disponibilidad de laser de holmium, su alto poder de resolución han hecho que en algunos Servicios se inviertan las recomendaciones del ureteral stones Guidelines de la AUA<sup>(17)</sup>.

Dichas recomendaciones aconsejan en cálculos menores de 10 mm la litotricia como primera opción terapéutica. En uréter medio y distal se pueden considerar ambas modalidades como primera recomendación. La litiasis de mayor tamaño o con impactación, por el tiempo transcurrido, es aconsejable su resolución por procedimientos endoscópicos. Una recomendación de las Guidelines de la EAU<sup>(8)</sup> es en pacientes obesos debido a la dificultad de visualizar el cálculo para tratarlo mediante LEOC.

A favor de la LEOC podemos mencionar que se trata de una técnica no invasiva y que no precisa anestesia. Incluso siendo necesario la utilización de tratamientos auxiliares, como la colocación de catéteres ureterales para la eliminación segura de los residuos litiásicos, sigue siendo una técnica mínimamente invasiva.

En defensa de la URS destacamos que se trata de una técnica que se realiza en un solo procedimiento, aunque con anestesia, presentando cifras de libres de cálculos superiores a la LEOC.

Existen infinidad de estudios comparativos entre la LEOC y la URS en la literatura, aunque la mayoría de ellos dirigidos a la litiasis localizada en el uréter distal. La mayoría de estos estudios concluyen que la LEOC es la técnica preferible por su baja invasividad. Aun así, la introducción de los ureteroscopios flexibles y la utilización del láser Holmio para la fragmentación de la litiasis, hacen que la URS sea una técnica atractiva para las litiasis situadas en el uréter medio y uréter distal.

También es importante la disponibilidad de equipamiento y los costes del procedimiento. En cuanto a los factores relativos al cálculo debemos tener en cuenta la localización, el tamaño, su composición, el tiempo transcurrido, que nos informará del grado de impactación.

En resumen creemos que en los próximos años el debate continuará ya que la decisión del paciente puede ser decisiva.



## **BIBLIOGRAFÍA**

1. Goodwin WE, Casey WC, Woolf W. Percutaneous trocar (needle) nephrostomy in hidronephrosis. *JAMA* 1955;157:891.
2. Fernström I, Johansson B: Percutaneous pyelolithotomy: a new extraction technique. *Scand J Urol Nephrol* 1976;10:257-259.
3. Alken P, Huschenreiter G, Gunther R, et al: Percutaneous stone manipulation. *J Urol* 1981;165:463
4. Brödel M. The intrinsic blood vessels of the kidney and their significance in nephrotomy. *Bull Johns Hopkins Hosp* 1901;12:10
5. Hodson J. The lobar structure of the kidney. *Br J Urol* 1972;44:246
6. Kaye KW, Reinke DB. Detailed caliceal anatomy for endourology. *J Urol* 1984;132:1085-8
7. Sampaio FJB, Mandarim de Lacerda CA. Anatomic Classification of the kidney collectin system for endourologic procedures. *J Endourol* 1988;2:247
8. Tiselius HG, Ackermann D, Alken P, Buck C, Conort P, Gallucci M, Knoll T. Guidelines on urolithiasis 2006.
9. Preminger PM, Assimos DG, Lingeman JE, Nakada SY, Pearle MS, Wolf JS. AUA Guideline on management of staghorn calculi: diagnosis and treatment recommendations. *J Urol* 2005;173:1991-2000
10. Zarse CA, McAtteer JA, Tann M et al. Helical computed tomography accurately reports urinary stone composition using attenuation values: in vitro verification using high-resolution micro-computed tomography calibrated to fourier transform infrared microspectroscopy. *Urol* 2004;63:828-833
11. Valdivia Uria JC et al. Technique and complications of percutaneous nephroscopy: experience with 557 patients in the supine position. *J Urol* 1998;160: 1975-1978.
12. Davidoff R, Belman GC. Influence of technique of percutaneous tract creation on incidence of renal hemorrhage. *J Urol* 1997;157:45
13. Pathak AS, Bellman GC. One-step percutaneous nephrolithotomy sheath versus standard two-step technique. *Urology* 2005;66:953-957.
14. Jackman S, Docimo S, Cadedou J et al. The mini-perc technique: A less invasive alternative to percutaneous nephrolithotomy. *World JUrol* 1998;16:371.
15. Hemendra SN, Sunil H et al. A prospective, randomized trial evaluating the safety and efficacy of fibrin sealant in tubeless percutaneous nephrolithotomy. *J Urol* 2006;176(6):2488-2493
16. Pérez-Castro E, Martínez Piñero JA. Transurethral ureteroscopy: a current urological procedure. *Arch Esp Urol* 1980;33:445
17. Gettman MT, Segura JW, Joseph W. Management of ureteric stones: issues and controversies. *Br J Urol* 2005;95:85-93

Libro del Residente de

# Urología



sección VIII

## Andrología

<i>Disfunción eréctil</i> .....	815
<i>Enfermedad de La Peyronie y disfunción eréctil</i> .....	833
<i>Patología vascular de testículo y del pene</i> .....	857
<i>Infertilidad masculina</i> .....	871
<i>Vasectomía y técnicas quirúrgicas de reconstrucción de la vía seminal</i> .....	895
<i>Patología intraescrotal benigna</i> .....	911



# Libro del Residente de Urología



capítulo 46

## Disfunción eréctil

*Raquel González Resina  
Pedro Campoy Martínez  
Rafael Medina López*

*H. U. Virgen del Rocío. Sevilla*

Palabras clave: *Disfunción eréctil. Pene. Etiopatogenia. Diagnóstico. Tratamiento.*



# Libro del Residente de Urología



Índice capítulo 46

## Disfunción eréctil

<b>Introducción</b> .....	819
<b>Neuroanatomía y neurofisiología de la erección</b> .....	820
<b>Clasificación</b> .....	822
<b>Etiología</b> .....	822
<b>Epidemiología</b> .....	822
<b>Manejo diagnóstico</b> .....	823
<b>Tratamiento</b> .....	826
<b>Complicaciones</b> .....	830
<b>Bibliografía</b> .....	831



## capítulo 46

# Disfunción eréctil

## INTRODUCCIÓN

La primera descripción de la disfunción eréctil (DE) data del año 2000 a.C. registrada en los papiros egipcios, aunque también se describe esta patología en las leyendas sumerias, que hablan sobre el mito de la pérdida de la función eréctil y en los grabados prehistóricos hallados en cuevas.

A lo largo de la historia se han descrito diversas teorías sobre la fisiología de la erección, es en 1585 cuando Ambroise Paré dio una descripción precisa de la anatomía penéana y del concepto de la erección.

Gran parte de la comprensión actual de la fisiología eréctil se descubrió en la década de 1980. Además del papel del músculo liso en la regulación del flujo arterial y venoso, se dilucidó la estructura tridimensional de la túnica albugínea y su papel en la oclusión venosa. Un descubrimiento importante en la comprensión del control vasculonervioso es la identificación del óxido nítrico (NO) como el neurotransmisor principal de la erección y de las fosfodiesterasas (FDE) para retornar el pene al estado de flaccidez. También se descubrió el papel del endotelio en la regulación del tono del músculo liso y la comunicación intercelular por medio de las uniones de tipo hendidas.

Respecto a la anatomía funcional del pene está compuesto por tres estructuras cilíndricas, dos cuerpos cavernosos y un cuerpo esponjoso, que alberga la uretra, cubiertos por una capa subcutánea laxa y piel<sup>(1)</sup>.

### Fisiología de la erección (Tabla 1)

Respecto a la fuente principal del aporte sanguíneo del pene es por medio de la arteria pudenda

interna, rama de la arteria ilíaca interna. El drenaje venoso desde los tres cuerpos se origina en vénulas diminutas que provienen de los sinusoides periféricos ubicados inmediatamente por debajo de la túnica albugínea. Estas vénulas transcurren en las trabéculas entre la túnica y los sinusoides periféricos para formar el plexo venular subalbugíneo antes de emerger como venas emisarias<sup>(2)</sup>.

### El mecanismo de la erección y la tumescencia

El tejido eréctil del pene, específicamente la musculatura lisa cavernosa y los músculos lisos de las paredes arteriolas y arteriales, desempeña un papel clave en el proceso eréctil. En el estado de flaccidez, estos músculos lisos están contraídos de manera tónica, lo que permite solo una cantidad pequeña de flujo arterial para la oxigenación. El pene flácido está en un estado moderado de contracción, como se evidencia por la contracción adicional en tiempos fríos y después de la inyección de fenilefrina.

La estimulación sexual activa la liberación de neurotransmisores a partir de las terminaciones de los nervios cavernosos. Esto produce la relajación de los músculos lisos y los acontecimientos siguientes:

1. Dilatación de las arteriolas y arterias por el aumento del flujo sanguíneo tanto en la fase diastólica como sistólica.
2. Aumento del flujo de sangre entrante en los sinusoides dilatados.
3. Compresión de los plexos venulares subalbugíneos, entre la túnica albugínea y los sinusoides periféricos, que reduce el flujo venoso.



**Tabla 1.** Función de los componentes peneanos durante la erección.

Componente	Función
<b>Cuerpos cavernosos</b>	Sostén del cuerpo esponjoso y del glande
<b>Túnica albugínea</b> (de los cuerpos cavernosos)	Contiene y protege el tejido eréctil, proporciona rigidez a los cuerpos cavernosos y participa en el mecanismo venooclusivo.
<b>Músculo liso</b>	Regula el flujo de sangre hacia el interior y exterior de los sinusoides.
<b>Músculo isquiocavernoso</b>	Facilita la llegada de sangre hacia la parte distal para acelerar la erección, proporciona rigidez peneana adicional durante la fase de la erección rígida.
<b>Músculo bulbocavernoso</b>	Comprime el bulbo para ayudar a expeler el semen.
<b>Cuerpo esponjoso</b>	Proporciona una cámara estrecha presurizada para permitir la expulsión del semen de la uretra.
<b>Glande</b>	Actúa como un amortiguador para disminuir el impacto del pene en los órganos femeninos, proporciona la entrada sensorial para facilitar la erección y reforzar el placer; la forma de cono facilita la penetración.

- Estiramiento de la túnica a su capacidad máxima de distensión, que encierra las venas emisarias entre las capas circular interna y longitudinal externa y disminuye aún más la salida del flujo venoso a un mínimo.
- Aumento de las presiones intracavernosas (mantenida en cerca de 100 mmHg) que eleva el pene de la posición pendiente al estado erecto (fase de erección completa).
- Aumento adicional de la presión (a varios cientos de milímetros de mercurio) con la contracción de los músculos isquiocavernosos (fase de erección rígida).

La hemodinámica del cuerpo esponjoso y del glande es algo diferente de la de los cuerpos cavernosos, ya que durante la erección, el flujo arterial aumenta de manera similar; sin embargo, la presión en el cuerpo esponjoso y en el glande es solo un tercio a la mitad de la de los cuerpos cavernosos debido a que la cobertura de la túnica (delgada encima del cuerpo esponjoso y casi ausente sobre el glande) asegura la oclusión venosa mínima.

## NEUROANATOMÍA Y NEUROFISIOLOGÍA DE LA ERECCIÓN

La innervación del pene es autónoma (simpática y parasimpática) y somática (sensitiva y motora).

Desde las neuronas en la médula espinal y los ganglios periféricos, los nervios simpáticos y parasimpáticos se unen para formar los nervios cavernosos, que ingresan en los cuerpos cavernosos y el cuerpo esponjoso para provocar los acontecimientos neurovasculares durante la erección y la detumescencia. Por otro lado, los nervios somáticos son los principales determinantes de la sensación y la contracción de los músculos bulbocavernoso e isquiocavernoso.

Los nervios cavernosos son ramas del plexo pelviano que inerva el pene, desde el punto de vista de la vía autónoma y las fibras del nervio dorsal del pene se unen a otros nervios por la vía somática hasta transformarse en el nervio pudiendo que inerva los músculos isquiocavernoso y bulbocavernoso. La contracción de los músculos isquiocavernosos produce la fase de

## 46. Disfunción eréctil

erección rígida, aunque para la eyaculación es necesaria la contracción rítmica del músculo bulbocavernoso.

Existen diversas áreas en la corteza cerebral involucradas en la excitación sexual y posiblemente responsables de tres tipos de erección: psicógena, reflexógena y nocturna. La erección psicógena es provocada por estímulos audiovisuales o fantasía. Los impulsos provenientes del cerebro modulan los centros medulares de la erección (T11-L2 y S2-S4) para activar el proceso eréctil. La erección reflexógena se produce por estímulos táctiles en los órganos genitales. Los impulsos alcanzan los centros medulares de la erección; algunos siguen entonces una trayectoria ascendente, que producen la percepción sensitiva, mientras que otros activan los núcleos autónomos para enviar mensajes al pene, a través de los nervios cavernosos, para inducir la erección. La erección nocturna se produce sobre todo durante la fase del sueño con movimientos oculares rápidos (REM).

Por último los neurotransmisores implicados, en la mayoría de las investigaciones coinciden en que es el NO (óxido nítrico) liberado a partir de la neurotransmisión no adrenérgica / no colinérgica (NANC) y del endotelio el que actúa como principal mediador de la erección. En el pene, el NO liberado a partir de las terminaciones nerviosas o las células endoteliales se difunde en el interior de las células del músculo liso donde activa la guanidil-ciclasa soluble para producir cGMP. Aunque no se conoce con exactitud, el mecanismo más probable es la activación de la proteínasa específica del cGMP, lo que produce la fosforilación e inactivación de la miosina cinasa de cadena ligera, lo que causa la disociación de miosina y actina y por lo tanto, la relajación del músculo liso. Por otro lado, la detumescencia después de la erección puede ser resultado de la cesación de la liberación de NO, la degradación de segundos mensajeros por FDE o la descarga simpática durante la eyaculación. La contracción y relajación del músculo liso está regulada por el calcio libre citosólico sarcoplasmático<sup>(1)</sup>.

**Tabla 2.** Clasificación orgánica y psicógena.

<b>Orgánica:</b>
<ul style="list-style-type: none"> <li>I. Vasculógena (arteriόgena, de cuerpos cavernosos o mixta)</li> <li>II. Neurόgena</li> <li>III. Anatómica</li> <li>IV. Endocrina</li> </ul>
<b>Psicόgena:</b>
<ul style="list-style-type: none"> <li>I. Tipo generalizado; <ul style="list-style-type: none"> <li>A. Falta de respuesta generalizada: <ul style="list-style-type: none"> <li>1. Falta primaria de excitación sexual</li> <li>2. Declinación relacionada con la edad de la excitación sexual.</li> </ul> </li> <li>B. Inhibición generalizada <ul style="list-style-type: none"> <li>1. Trastorno crónico de intimidad sexual.</li> </ul> </li> </ul> </li> <li>II. Tipo circunstancial; <ul style="list-style-type: none"> <li>A. Relacionado con la pareja <ul style="list-style-type: none"> <li>1. Falta de excitación en la relación específica.</li> <li>2. Falta de excitación debido a la preferencia del objeto sexual.</li> <li>3. Inhibición central alta debido a conflicto con la pareja o amenaza.</li> </ul> </li> <li>B. Relacionada con el desempeño <ul style="list-style-type: none"> <li>1. Asociado con otros trastornos sexuales (eyaculación rápida...)</li> <li>2. Ansiedad por el desempeño circunstancial (miedo al fracaso...)</li> </ul> </li> <li>C. Estrés psicológico o relacionado con la adaptación. <ul style="list-style-type: none"> <li>1. Asociado con el estado de ánimo negativo (depresión) o estrés de vida importante (muerte de la pareja).<sup>(4)</sup></li> </ul> </li> </ul> </li> </ul>

## CLASIFICACIÓN

La disfunción eréctil (DE) se define como la incapacidad persistente o recurrente para conseguir o mantener la suficiente rigidez del pene que permita una relación sexual satisfactoria<sup>(3)</sup>. El término se restringe a la capacidad de la erección del pene y no incluye trastornos del deseo sexual, la eyaculación o el orgasmo.

En la función eréctil intervienen diversos factores físicos y psicológicos, por lo cual la alteración de uno o más factores puede llevar a DE. Podemos clasificarla a grandes rasgos en tres grupos:

- **Orgánica:** a medida que se ha profundizado en el conocimiento de la fisiopatología de la erección, se reconoce más el papel de las causas orgánicas. Éstas pueden ser secundarias a lesiones vasculares (lo más frecuente), neurogénicas, hormonales o locales.
- **Psicógena:** debido a una disfunción del mecanismo eréctil sin lesiones físicas.
- **Mixta:** debida a una combinación de factores orgánicos y psíquicos.

En la gran mayoría de los casos de DE de base orgánica se añade un componente psicológico.

Dentro de la orgánica y la psicógena podemos describir subclasificaciones de forma más exhaustiva (Tabla 2).

## ETIOLOGÍA

Los principales factores de riesgo asociados a la DE son los siguientes:

**Edad:** la prevalencia así como su severidad, se incrementan conforme aumenta la edad, aunque no debe ser considerada como una consecuencia inevitable de la misma.

**Diabetes mellitus:** es la enfermedad endocrina más frecuentemente asociada a la DE. La probabilidad es tres veces superior a la de la población general. (25%-75%). El 15% de los varones sanos con DE pre-

sentan una sobrecarga de glucosa alterada. Los mecanismos etiopatogénicos implicados en el desarrollo de DE en diabéticos serían vasculares, neuropáticos y por disfunción gonadal.

**Enfermedad cardiovascular:** se ha demostrado en diversos estudios epidemiológicos, la asociación entre la presencia de cardiopatía, hipertensión arterial (HTA), enfermedad vascular periférica y descenso del colesterol HDL, con la DE.

**Tabaquismo:** se ha asociado como factor de riesgo de DE, de forma independiente a las enfermedades crónicas relacionadas con el consumo de tabaco.

**Fármacos y consumo de drogas:** fármacos con acción hormonal, psicotropos, antihipertensivos, así como el abuso de alcohol, cocaína, heroína, etc.

**Trastornos afectivos:** se ha relacionado con la disfunción eréctil tanto las causas psicológicas como baja autoestima, conflictos de pareja, estrés, educación sexual muy prohibitiva, traumas o abusos sexual en la infancia, trastornos de la identidad sexual o trastornos psiquiátricos como depresión, ansiedad y psicosis<sup>(5,6)</sup>.

## EPIDEMIOLOGÍA

La disfunción eréctil es un problema de salud de alta prevalencia entre los varones mayores de 40 años, y tiene una importante repercusión en la calidad de vida del varón afectado, así como en la de su pareja.

La valoración de las disfunciones sexuales del varón en la sociedad occidental, y quizá de forma especial en el medio urbano, ha aumentado de forma espectacular en los últimos años a medida que las necesidades elementales se han cubierto de una manera estable y la consecución de una mejor calidad de vida pasa por el mantenimiento de las mismas. Aunque de siempre se ha considerado la disfunción eréctil como un proceso benigno, la realidad es que su aparición genera un impacto profundo en la calidad de vida y en la autoestima del varón.

Hasta hace poco tiempo, los datos epidemiológicos existentes sobre DE eran escasos. A ello ha con-

## 46. Disfunción eréctil

tribuido la falta de estudios de investigación que analicen la relevancia de este problema. Otro factor que ha influido es el hecho de que a muchos pacientes y profesionales de la salud, les resulta difícil abordar los problemas relacionados con la esfera sexual durante la consulta, en parte debido a factores de índole cultural, religioso o moral.

Por otra parte, la reciente disponibilidad de fármacos orales con un buen perfil de eficacia y seguridad para el tratamiento de la DE ha transformado el abordaje diagnóstico y terapéutico de este problema.

Los resultados del primer estudio epidemiológico sobre DE realizado en España (Estudio EDEM, Epidemiología de la Disfunción Eréctil Masculina, 1998-1999) realizado en 2476 varones españoles, de entre 25 y 70 años, confirman la importancia del problema, al poner de manifiesto una prevalencia de DE del 12,1%, lo que implica que aproximadamente 1,5 a 2 millones de varones en nuestro país sufren este problema. Sin embargo, según los resultados del mismo estudio, sólo el 16,5% de los afectados consulta a un médico.

En el MMAS (Massachussets Male Aging Study), primer estudio epidemiológico multidisciplinario, con muestras al azar; transversal y poblacional sobre DE con correlación psicológica y psicosocial en varones en Estados Unidos y en el que se utilizaron técnicas modernas de muestreo de probabilidad y con datos recogidos entre 1995 y 1997, que fueron comparados con los datos originales obtenidos de un análisis de población entre 1987 y 1989, abarcando a 1709 varones entre 40 y 70 años, se encontró que la tasa de incidencia bruta de DE en varones blancos en EEUU es de 25,9 casos/1.000 hombres-años. El riesgo corregido por edad de la DE es superior en varones con Diabetes Mellitus, enfermedad cardíaca tratada e hipertensión tratada<sup>(7)</sup>.

Resultados similares se han informado en estudios europeos y australianos.

## MANEJO DIAGNÓSTICO

En el curso del siglo XX es posible separar la evaluación y el manejo de la disfunción eréctil en varias épocas diferentes. En un principio se recurrió a los

remedios naturopáticos, posteriormente comenzó la era de los trastornos mentales, durante la que los médicos reconocieron el componente psicológico de la disfunción eréctil. Al final de la década de 1970 se produjo el advenimiento de la era de la cirugía segura y eficaz para el manejo de la DE. En esta época el implante peneano era una solución quirúrgica específica; este concepto acentuaba la importancia de una erección rígida prolongada y a demanda. A principios de la década de 1980 el descubrimiento accidental de que un agente vasodilatador inyectable podía provocar una erección normal en ausencia de estimulación sexual preanunció la era de la farmacoterapia para la DE. La década siguiente se centró en investigaciones clínicas y fundamentales, que culminaron con la primera conferencia de consenso para la disfunción eréctil en 1992, en el que un grupo multidisciplinario llevó a cabo una revisión de los diversos aspectos de la disfunción sexual masculina (interés, realización y satisfacción) y sugirió un mayor rigor terminológico, como el primer paso para aumentar el conocimiento del público en general y la comunidad médica. La DE se definió como la incapacidad en lograr o mantener una erección de rigidez y duración suficientes para permitir un rendimiento sexual satisfactorio. En este consenso, se reconoció la asociación estadística con la edad creciente y la simultaneidad de diversas afecciones médicas, así como los efectos del tabaquismo.

En 1998 se introduce un tratamiento farmacológico oral muy eficaz para la disfunción eréctil, el primer inhibidor de la fosfodiesterasa (sildenafil) y a la vez se desarrolla un modelo que proporciona las pautas generales para el diagnóstico y el manejo de la DE cuyo objetivo central es la identificación y la posible modificación de los factores de riesgo.

En 1999 se desarrolló en París el primer consenso Internacional sobre disfunción eréctil patrocinada por la OMS, cuyo objetivo fue desarrollar recomendaciones sobre el diagnóstico y tratamiento de la misma.

El enfoque diagnóstico se propone en dos niveles que depende de los objetivos del paciente y su pareja así como de la edad, el estado general de salud y la condición médica del sujeto. El primer nivel es una anamnesis médica y psicosexual detallada, un examen físico completo y una evaluación de labora-

torio hormonal y básica seguidos de la discusión de las opciones terapéuticas sin recurrir a otros estudios. Este enfoque debe ofrecerse a todos los pacientes sin excepción. Luego se les ofrece la opción entre un ensayo terapéutico (con agentes orales, un dispositivo de constricción al vacío) o una inyección intracavernosa (IIC) y un segundo nivel de evaluación. Este último enfoque tiene por finalidad determinar con precisión la causa de la DE y requiere uno o más de los siguientes estudios: consulta psicológica, prueba de tumescencia peniana nocturna (TPN), evaluación neurológica avanzada y estudios arteriales y venosos funcionales<sup>6)</sup>.

Se define la clasificación de las pruebas diagnósticas para la DE en muy recomendadas, recomendadas, opcionales y especializadas:

- **Pruebas muy recomendadas:** se deben realizar en todos los pacientes e incluyen una historia clínica completa y una exploración física.
- **Pruebas recomendadas:** deben realizarse en la mayoría de los pacientes, consisten en determinaciones analíticas como glucemia basal, perfil lipídico, testosterona libre o total en mayores de 50 años o más jóvenes si aparecen signos o síntomas de hipogonadismo como disminución del deseo sexual, del volumen testicular bilateral y de los caracteres sexuales secundarios.
- **Pruebas opcionales:** son determinaciones que se recomiendan en determinados grupos de pacientes, cuyo uso depende del criterio médico y son hemograma, función renal, hepática, LH y prolactina (si la testosterona está disminuida y/o disminución del deseo sexual), TSH, T4, y cortisol plasmático y/o libre en orina de 24 horas. También la valoración psicosocial y psiquiátrica.
- **Pruebas especializadas:** tienen valor en determinados pacientes y deben ser aplicados únicamente por especialistas. Están indicadas en aquellos casos en los que quiera diferenciarse entre naturaleza psicógena y orgánica del proceso, fundamentalmente en pacientes con etiología supuestamente psicógena que pueden beneficiarse de un tratamiento etiológico (psicoterapia), o bien, en jóvenes con antecedentes de traumatismo pélvico

que pueden ser tratados con cirugía vascular mediante revascularización microquirúrgica.

Es importante realizar pruebas de objetivación de la erección espontánea que permitirán un diagnóstico diferencial entre naturaleza psicógena y orgánica del proceso. También es importante realizar en pacientes seleccionados, determinadas pruebas que nos permitan conocer la etiopatogenia de la DE, fundamentalmente estudios vasculares y neurológicos.

Las **pruebas de objetivación de la erección espontánea** están indicadas en aquellos casos en los que se quiera diferenciar entre naturaleza psicógena y orgánica del proceso. También pueden existir razones médico-legales para realizar estas metodologías diagnósticas. Hay dos pruebas el registro de rigidez y tumescencia peniana nocturna (Rigiscan-NPT) y el test de estimulación visual.

El Rigiscan-NPT se trata de registrar las erecciones que tienen lugar durante el sueño y que parecen cumplir una función de oxigenación del músculo liso peneano. Estas erecciones tienen un patrón en cuanto a número, duración y rigidez considerado como normal, que no se alcanza cuando existen alteraciones de la función eréctil. El registro se ha de efectuar preferentemente durante 3 noches.

El instrumento mejor diseñado a tal fin es el Rigiscan<sup>®</sup>, formado por una unidad de almacenamiento ambulatorio de datos y de un ordenador que permite su procesamiento e impresión. Se acopla cómodamente a la pierna y posee dos anillos transductores que se adaptan a la base y extremo del pene y que se distienden con las variaciones del tamaño y rigidez del pene. Permite medir los cambios de la circunferencia peneana en centímetros y la rigidez expresada en porcentajes, así como el número y la duración de eventos por noche. Cuando se demuestra la presencia de una erección de al menos un 60% de rigidez registrado en el extremo distal del pene, durante 10 minutos o más, debe ser considerado como indicativo de normalidad. Se debe tener en cuenta la edad del sujeto.

De forma menos sofisticada, pero más económica, se puede tener idea de la existencia de erecciones nocturnas con otros instrumentos, algunos muy

## 46. Disfunción eréctil

artesanales, como una tira de sellos que se aplicaría alrededor del pene al acostarse. La rotura de la tira indicaría sólo cambios de volumen y rigidez del pene. Otros instrumentos como los erectómetros® consisten en tiras de material textil con un pasador que les confiere diferente resistencia a la tracción. El deslizamiento de la tela, debidamente calibrada, a través del pasador, nos determinaría el incremento de la circunferencia del pene y, según que pasador, la fuerza que ha ejercido el pene en su expansión. Similar fundamento, pero con unas tiras plásticas que se romperían sucesivamente según la tracción tiene el Snap-gauge®.

Respecto al test de estimulación visual, se basa en que la visión de films eróticos produce una erección en la mayor parte de los hombres. La visualización de la erección, puede ser directa, desde una cabina estratégicamente situada o bien mediante instrumentos que registran esta erección. Generalmente, se conecta un Rigiscan® al paciente y se proyectan películas eróticas registrando la presencia o ausencia de tumescencia y rigidez. Ante la presencia de erecciones se descarta organicidad. Una respuesta negativa no nos descarta el origen psicológico ni el orgánico.

Con el mismo fin y limitaciones, se pueden utilizar los dispositivos descritos anteriormente. El rigidómetro de inflexión digital®, otro instrumento que se puede utilizar, mide la rigidez axial del pene, a diferencia de los anteriores que cuantifican la rigidez radial del mismo®.

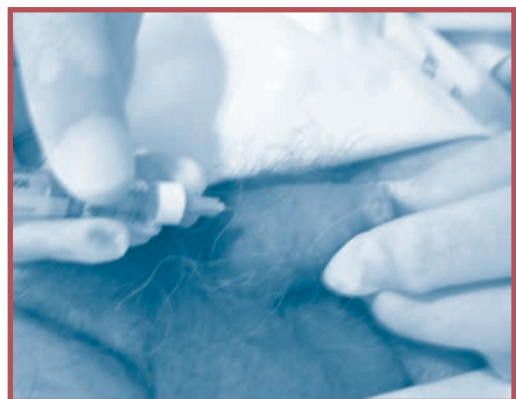Los **tests para valorar el componente vascular y el músculo liso peneano** están indicados en aquellos pacientes a los que pueda ofrecerse una terapia de tipo etiológico, como puede ser la revascularización peneana (pacientes jóvenes que han sufrido un traumatismo vascular con afectación de la erección), cuando se desee conocer la naturaleza del proceso y la historia del paciente no permite establecer hipótesis etiopatogénica, o pacientes en los que recaen exigencias legales.

Estos tests valoran la capacidad vascular y estructural del pene para relajar el músculo liso que permitirá el aflujo y atrapamiento de sangre en el interior de los cuerpos cavernosos, o lo que es lo mismo, la rigidez peneana.

El test de inyección intracavernosa (ICC) de drogas vasoactivas, suele realizarse mediante la inyección intracavernosa de prostaglandina E1 (PGE1), (Alprostadil®) a una dosis de 10 a 20 microgramos, valorando la respuesta a los 10, 20 y 30 minutos (Figura 1). La dosis de 20 microgramos de PGE1 es la utilizada habitualmente, excepto en pacientes jóvenes o con sospecha de problema de salud neurológico o psicológico en los que es preferible inyectar 10 microgramos. Un test positivo se define como una respuesta eréctil con buena rigidez, que se produce en los 10 minutos posteriores a la ICC y que dura más de 30 minutos. Esta respuesta positiva indica únicamente que el músculo liso de los cuerpos cavernosos se relaja adecuadamente y orienta hacia una etiología neurológica, hormonal, psíquica o arterial leve. En pacientes con insuficiencia arterial leve puede existir una respuesta positiva a la ICC si el mecanismo veno-oclusivo se encuentra indemne. Por otra parte, el miedo a la inyección en el pene puede producir una respuesta simpática que inhiba la relajación del músculo liso y no se produzca erección (falso negativo). No obstante un test de inyección intracavernosa de PGE1 positivo no garantiza una normalidad arterial. Por este motivo en pacientes jóvenes con antecedentes de traumatismo puede ser conveniente realizar un estudio vascular completo.

El eco-doppler duplex dinámico tiene como objeto principalmente valorar la VPS o velocidad del pico sistólico, que debe ser superior a 30 cm/s, y que se correlaciona con el flujo arterial. La VDF o velocidad diastólica final, normalmente inferior a 4 cm/s se relaciona con el componente veno-oclusivo.

**Figura 1.** Posición correcta para tratamiento de ICC.



Los objetivos de la evaluación diagnóstica, ya sea limitada o exhaustiva, son:

- 1) Identificar causas médicas y psicológicas.
- 2) Evaluar la severidad y el grado de reversibilidad de la misma.
- 3) Formular una estrategia terapéutica que sea compatible con el diagnóstico específico y cumpla los objetivos del paciente y su pareja.

Además de ofrecer una solución específica, el objetivo terapéutico global debe implicar la identificación y la modificación de los factores de riesgo.

## TRATAMIENTO

Debido a que la DE está desencadenada por múltiples factores, la intervención terapéutica deberá realizarse en diferentes facetas y orientada por el paciente y su pareja, según sus expectativas y deseos para elegir el tratamiento más adecuado en cada caso.

Es importante un abordaje integral de los aspectos psicosexuales y orgánicos, por lo que en primer lugar hay que intentar transmitir una serie de **consejos sexuales básicos** para que puedan mejorar la calidad de sus relaciones sexuales, que debe ser el objetivo principal, además de mejorar su DE.

1. Es posible una sexualidad satisfactoria aún sin erección y eliminar el concepto histórico de potencia sexual.
2. Incentivar relaciones sexuales flexibles, espontáneas, sin obligaciones absolutas ni expectativas excesivas y no realistas. Es fundamental la intervención de la pareja en esta parte del proceso de tratamiento.
3. Combatir una serie de mitos negativos ya que aunque el origen sea de causa predominantemente psicológica, no supone que haya un conflicto afectivo en la pareja ni pérdida del interés sexual de la misma. El varón puede además sentir deseo y placer, ya que sólo está afectada la fase de excitación.

4. Intervenir en el estilo de vida y en la importancia que el estrés y el exceso de trabajo tienen en la sexualidad. Es esencial resaltar la importancia de dedicar tiempo a uno mismo y a la relación de pareja, y la trascendencia de esto en la salud en general.
5. Transmitir desde el principio un clima de tolerancia a la frustración y sentido del humor.
6. Independientemente de su etiología hay que romper los mecanismos disfuncionales, sobre todo exceso de autoobservación y falta de atención hacia los estímulos eróticos, dando más importancia a las caricias no genitales en una actitud no evaluativa como recurso básico de la terapia sexual.

Dentro de las medidas generales para combatir la DE es importante modificar determinados estilos de vida como el abandono del hábito tabáquico, la reducción de la ingesta de alcohol, la práctica de ejercicio físico regular; la disminución de exceso de peso, reducir el consumo de grasas de la dieta y cualquier cambio conductual que mejore el bienestar físico y mental.

Hay dos formas de tratar la DE médica o quirúrgica:

### Tratamiento médico

El tratamiento médico puede ser **etiológico** como el control óptimo de enfermedades médicas (*Diabetes mellitus*, hipertensión arterial, dislipemia, etc.), que es fundamental pero a veces no suficiente para el control de la DE. Otras veces es posible un tratamiento **curativo** como la etiología psicógena complicada, traumatismos pelviano o perineal o causa hormonal.

Los tratamientos sintomáticos tienen altas tasas de eficacia y seguridad y según la dificultad de su manejo se clasifican en tres categorías, primera línea son fármacos orales, dispositivos de vacío y anillos constrictores, en una segunda línea están los fármacos vasoactivos intracavernosos y como tercera línea la cirugía revascularizadora y las prótesis de pene<sup>(10)</sup>.

La fisiopatología de la DE está íntimamente ligada a la fisiopatología de la enfermedad vascular ateros-

## 46. Disfunción eréctil

clerótica de las arterias periféricas y coronarias. El tabaco aumenta también significativamente la incidencia de DE asociada con enfermedad cardiovascular, hipertensión y consumo de fármacos.

Es importante considerar también en pacientes con ingesta de determinados fármacos la aparición de disfunción sexual, como pérdida del deseo sexual, una alteración de la erección o trastornos de la eyaculación entre otros. En muchos casos el problema se resuelve al reemplazar el fármaco por un compuesto de una clase distinta. Los fármacos que más se relacionan son beta bloqueantes, diuréticos tiazídicos y antidepresivos.

Los ejercicios de entrenamiento muscular del suelo pélvico puede representar una opción válida a la cirugía en pacientes con un escape venoso leve.

En los casos de DE psicogénica cuyo diagnóstico suele ser de exclusión, la terapia sexual puede ser eficaz siempre que permita eliminar la causa específica subyacente a la DE.

Los pacientes con hipogonadismo documentado y DE es razonable instaurar un tratamiento de reemplazo androgénico durante 2 a 3 meses. Suele mejorar la libido y bastante menos la erección. Los niveles suprafiológicos de testosterona suprimen la producción de LH y FSH y provocan infertilidad, también el tratamiento de testosterona por vía parenteral puede provocar dolor mamario o ginecomastia. La anormalidad de laboratorio observada con más frecuencia en pacientes que reciben un tratamiento prolongado con andrógenos es la eritrocitosis. En algunos casos el aumento de la masa eritrocítica incrementa el riesgo cardiovascular; además, en los pacientes más jóvenes, el consumo abusivo de testosterona determina un aumento moderado de las lipoproteínas de baja densidad y una disminución del nivel de lipoproteínas de alta densidad. El tratamiento con testosterona también se asoció con aumento del nivel de tromboxano A2 y agregación plaquetaria.

La eficacia del tratamiento de reemplazo con testosterona puede determinarse por la respuesta clínica sin necesidad de repetir las determinaciones de su nivel sérico.

En el caso de pacientes de edad avanzada que presenten una disfunción eréctil y padezcan una insuficiencia vascular simultánea con la deficiencia de andrógenos, la testosterona no es la mejor opción terapéutica.

En el caso de pacientes con una elevación leve del nivel sérico de prolactina es posible que haya otros factores subyacentes, como deficiencia vascular o neurológica, responsables de la DE. Si se detecta en un paciente un adenoma hipofisario, generalmente asociado con un nivel sérico de prolactina hasta 10 veces mayor de lo normal, los tratamientos más adecuados son bromocriptina o ablación quirúrgica.

En hombres en quienes el tratamiento con sildenafil es infructuoso, es posible que la corrección de la deficiencia de andrógenos ejerza un efecto beneficioso sinérgico.

### **Fármacos de acción central y periférica**

Este tipo de tratamiento farmacológico es poco usado en la actualidad.

En los centros cerebrales hay receptores adrenérgicos, dopaminérgicos y serotoninérgicos asociados con la libido, la erección peneana y la eyaculación, es posible que los fármacos que afectan de forma adversa a la función sexual actúen sobre estos receptores, como anti-hipertensivos antiguos (reserpina,  $\alpha$ -metildopa) y los nuevos antidepresivos.

Los fármacos de acción central que se pueden utilizar para tratar la DE son la yohimbina que es un antagonista  $\alpha$  2- adrenérgico, la trazodona con doble efecto periférico (bloqueo  $\alpha$ -adrenérgico y central como inhibidor de la recaptación de serotonina con aumento de la expresión de ciertos receptores.

La apomorfina es un agonista dopaminérgico activador de los receptores D1 y D2, relacionado químicamente con la morfina pero que no actúa como opiáceo, sino en el núcleo paraventricular del cerebro, estimulando señales proeréctiles aunque es preciso el impulso sexual.

Respecto a los fármacos de acción periférica, la fentolamina es un antagonista  $\alpha$ 1-adrenérgico inespecífico con afinidad similar por los receptores adrenérgicos.



gicos  $\alpha 1$  y  $\alpha 2$ . La inyección directa de fentolamina en los cuerpos cavernosos determina la tumescencia peneana pero sin rigidez.

Los inhibidores selectivos de la fosfodiesterasa-5 (PDE-5) como el citrato de sildenafil (Viagra®), Tadalafilo (Cialis®) con un efecto más rápido y duradero que el anterior y Vardenafilo (Levitra®) actúan sobre la enzima que degrada el segundo mensajero intracelular de la erección, el cGMP. El ingreso de óxido nítrico en las células musculares lisas vasculares estimula la enzima guanilato ciclasa para convertir el cGTP en c GMP. Este segundo mensajero intracelular desencadena la movilización del calcio hacia el exterior de las células o el atrapamiento del catión en el retículo sarcoplasmático, lo que conduce a la relajación del músculo liso. La PGEI actúa mediante un segundo mensajero similar, el cAMP, para reducir la concentración intracelular de calcio. La degradación de estos segundos mensajeros (cAMP y c GMP) es regulada por un conjunto de enzimas conocidas en general como fosfodiesterasas (PDE). El sildenafil intensifica los efectos naturales del óxido nítrico sobre el músculo liso de las arterias cavernosas y los sinusoides mediante la inhibición del catabolismo del cGMP por parte de la PDE5. Estos fármacos son agentes condicionantes periféricos activos por vía oral que facilitan las respuestas naturales a la estimulación sexual por sus efectos en el nivel del órgano efector (el pene), el Sildenafil fue el primer inhibidor oral de la PDE aprobado por la FDA (1998). La selectividad relativa de estos fármacos, el predominio de PDE 5 en los cuerpos cavernosos y el incremento transitorio de óxido nítrico en los cuerpos cavernosos desencadenado por la estimulación sexual permiten que el efecto se localice en el pene.

Los inhibidores selectivos de la fosfodiesterasa-5 (PDE-5) están absolutamente contraindicado en hombres que utilizan nitratos por patología cardiovascular.

Respecto a el tratamiento intrauretral, el alprostadil, un preparado sintético de PGEI, es el único agente farmacológico aprobado por la FDA para el manejo de la DE por vías intracavernosa e intrauretral. Se transfiere desde la uretra hacia el cuerpo esponjoso y de allí hacia el cuerpo cavernoso mediante conductos venosos (las venas circunflejas y emisarias que atraviesan la túnica albugínea). El sistema uretral es una minies-

fera sólida muy pequeña (3 x 1 mm) que se introduce en la uretra distal (3 cm) mediante un aplicador comercial (MUSE).

### **Tratamiento mediante inyección intracavernosa**

Uno de los cambios más importantes de la urología ha sido la introducción de la Inyección intracavernosa de agentes vasoactivos para el diagnóstico y el tratamiento de la DE. Los tres fármacos más utilizados son los siguientes:

1. Papaverina es un alcaloide aislado del opio cuyo mecanismo de acción molecular implica la inhibición de la PDE, con un aumento resultante de los niveles de cAMP y cGMP en los tejidos eréctiles del pene. La papaverina también bloquea los canales del calcio dependientes del voltaje, lo que interfiere con el ingreso celular de calcio, y también podría interferir con las corrientes de potasio y cloro activadas por el calcio. La dosis en monoterapia varía entre 20 y 80 mg.
2. Fentolamina es un antagonista de los receptores adrenérgicos competitivo con igual afinidad por los receptores  $\alpha 1$  y  $\alpha 2$ . La inyección intracorpórea de fentolamina aumenta el flujo sanguíneo en las arterias cavernosas pero no se asocia con un aumento significativo de la presión intracorpórea.
3. Alprostadil (PGEI) es una preparación sintética de un ácido graso insaturado de 20 átomos de carbono de expresión natural (el término alprostadil designa la forma exógena y el término PGEI la endógena). El alprostadil induce la relajación del músculo liso y la vasodilatación, e inhibe la agregación plaquetaria mediante un aumento del nivel intracelular de cAMP. El 96% del fármaco se metaboliza localmente en el transcurso de 60 minutos sin que se detecten alteraciones del nivel del fármaco en sangre periférica. La dosis habitual es de 10 a 20  $\mu$ g.

La combinación en un tratamiento de los tres fármacos resulta tan eficaz en general como el alprostadil solo, aunque con menor incidencia de erección dolorosa, por lo que el Trimix® se reserva para los pacientes en quienes fracasó la monoterapia con

## 46. Disfunción eréctil

PGEI o que padecen un dolor peneano significativo con una dosis más elevada de PGEI.

El priapismo y la fibrosis son los dos efectos adversos más graves asociados con el tratamiento con IIC y está contraindicado en pacientes con anemia falciforme, esquizofrenia u otro trastorno psiquiátrico severo, o una enfermedad sistémica grave.

### **Dispositivo de constricción al vacío**

Este sistema adquirió mayor popularidad durante la década de 1990 como modalidad terapéutica segura y eficaz en pacientes con DE. Consiste el dispositivo en un cilindro de plástico conectado directamente o mediante un tubo a una fuente generadora de vacío (una bomba manual o por batería). Tras obtener una congestión peneana inducida por la presión negativa se coloca un anillo constrictivo en la base del pene para mantener la erección. El anillo no debe permanecer durante más de 30 minutos para evitar posibles lesiones.

Las complicaciones más frecuentes incluyen dolor, dificultad para eyacular, equimosis y petequias. La mayoría de los pacientes que utilizan este dispositivo se manifiestan satisfechos con la rigidez, la longitud y el diámetro peneanos y también es frecuente una elevada satisfacción de la pareja sexual.

Podemos definir DE compleja en aquellos sujetos con traumatismos peneanos/pelvianos/perineales, hombres jóvenes con DE primaria desde el momento de la madurez sexual, enfermedad de La Peyronie, resultados infructuosos con los inhibidores de la PDE-5 o contraindicación de los mismos, DE con componente psicológico o psiquiátrico significativo.

### **Tratamiento quirúrgico**

En el momento en que el tejido del cuerpo cavernoso ya no es funcional debido a que fue reemplazado por una cantidad crítica de tejido fibroso, la única solución es la cirugía, en muchos casos las prótesis peneanas.

Por otro lado, los procedimientos quirúrgicos vasculares como las cirugías de revascularización peneana y venosa, se recomiendan sólo para hombres muy jóvenes con una lesión significativa de los vasos, que

van directamente a los cuerpos cavernosos, en este caso los resultados suelen ser muy buenos.

Las prótesis peneanas, no implican actuación alguna sobre la capacidad de orgasmo, eyacuación o deseo, aunque este se puede incrementar al recuperar la capacidad de erección y pertenecen en general a dos categorías amplias.

Pueden ser prótesis hidráulicas de 1, 2 ó 3 componentes

- 1 componente: un cilindro con bomba en su interior:
- 2 componentes: dos cilindros y bomba en su interior:
- 3 componentes: dos cilindros, bomba y reservorio.

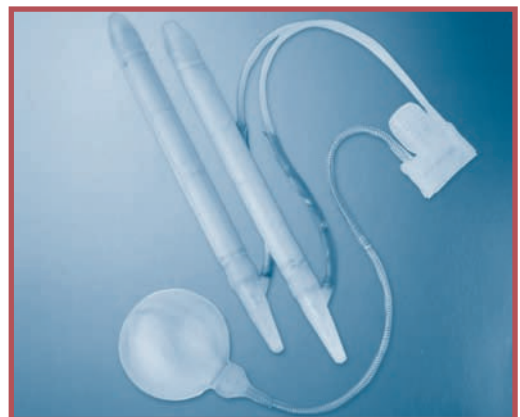La prótesis hidráulica de 3 componentes (Figura 2) es la más usada actualmente porque restaura de forma casi natural la erección fisiológica. La tasa de satisfacción con las últimas generaciones de prótesis supera el 90% con menos de un 5% de complicaciones.

Dentro de las prótesis no hidráulicas pueden ser:

1. Semirrígidas
2. Maleables

Los dispositivos maleables o semirrígidos son de goma de silicona pura o con un núcleo metálico

**Figura 2.** Prótesis de pene de 3 componentes.



cubierto por politetrafluoroetileno(PTFE). Los dispositivos maleables se denominan artefactos de dos o tres piezas.

La selección del dispositivo apropiado para cada paciente se basa en gran medida en tres consideraciones: la preferencia del paciente, el costo del dispositivo y la preferencia del cirujano.

## COMPLICACIONES

Las complicaciones de las prótesis peneanas se dividen en 4 categorías:

- Problemas técnicos.
- Infección.
- Problemas quirúrgicos postoperatorios.
- Fallos mecánicos.

Otras complicaciones quirúrgicas son malposición, dolor, estética, tamaño, encapsulamiento y erosión por presión<sup>(1)</sup>.

### Prevención de la infección de la prótesis

- Estancia hospitalaria preoperatoria y posoperatoria breve.
- Eliminación de otros sitios de infección antes de la operación.
- Retirada de catéteres uretrales permanentes crónico 2 semanas antes de la cirugía y derivación del drenaje urinario.
- Ducha o baño con jabón antiséptico 2 ó 3 noches antes y en la mañana de la cirugía.
- Antibióticos profilácticos perioperatorios.
- Rasurado justo antes de la cirugía.
- Desinfección de la piel durante 10-15 minutos.

- Técnica intraoperatoria estéril estricta.
- Irrigación de la herida con antibióticos durante la operación y humedecimiento de la prótesis.

### Cirugía vascular para la disfunción eréctil

Se puede dividir en dos áreas principales como son revascularización peneana y cirugía para el trastorno venooclusivo. Los criterios de selección de pacientes candidatos a una cirugía de revascularización son sujetos jóvenes con lesiones arteriales focales únicas en la arteriografía pudenda, con antecedentes de traumatismos que no son insulino dependientes, no consumen tabaco ni presentan enfermedades neurológicas.

El vaso arterial donante suele ser la arteria epigástrica inferior o una vena safena conectada a la arteria femoral con una rama de la arteria dorsal del pene de forma termino-lateral o si es posible con una anastomosis termino-terminal que permita un flujo óptimo.

Las complicaciones de la cirugía son el edema de pene, equimosis y hematomas que suelen ser frecuentes, sobre todo el primero, que se evita con un vendaje elástico durante 24 horas. Otras complicaciones significativas y menos frecuentes son la hipoestesia del pene que suele remitir en 12-18 meses, el acortamiento del mismo por compresión de la cicatriz que puede ocurrir hasta en un 20%, requiriendo en ocasiones cirugía posterior como Z-plastia o colgajos escrotales y la arterialización de la vena dorsal del pene con la hiperemia del glande que se produce por revascularización de una vena comunicante de la dorsal profunda durante la disección distal, suele resolverse con la ligadura de la misma.

### Opciones futuras de tratamiento

Existen muchas líneas de investigación para mejorar la erección que se van a implantar a medida que se completen los ensayos clínicos y se acepte su uso. Podemos dividir en dos grupos de tratamientos:

1. **Erecciones a demanda;** por nuevos inhibidores de la fosfodiesterasa-5 como avanafil y Six-

2101, activadores de la guanilato-ciclasa, inhibidores de la Rho-Kinasa, nuevos fármacos de acción central.

2. **Correctores de la disfunción;** mediante reguladores de integridad celular (inhibidores de apoptosis y fibrosis o mediante factores angiogénicos o neurotróficos), el papel de la testosterona puede mejorar mucho la erección en determinadas patologías como el síndrome metabólico (obesidad, *Diabetes mellitus* e hipogonadismo). La terapia génica parece prometedora para prevenir los efectos del envejecimiento y prevenir el desarrollo de determinadas enfermedades, la actuación puede ser en los canales de calcio y potasio o en determinadas enzimas como la expresión de ON-sintetasa, PDE-5, Rho-kinasa o bien en la angiogénesis o en stress oxidativo. También el trasplante de nervios, células musculares lisas o células pluri-potenciales o tratar la disfunción endotelial<sup>(12-20)</sup>.

## BIBLIOGRAFÍA

- 1.<sup>(\*)</sup> Lue T.F. Fisiología de la erección peneana y fisiopatología de la disfunción eréctil y el priapismo. Campbell. Urología. 1739-69. Editorial médica Panamericana. 2004.
2. Saenz de Tejada y Gorman I., Mecanismos de regulación del tono del músculo liso del pene. *Urol Integr Invest* 1997; 2:238-244.
3. National Institutes of Health Consensus Development Panel Of Impotence: Impotence. *JAMA* 1993; 270:83-90.
- 4.<sup>(\*)</sup> Documento de consenso sobre disfunción eréctil. Foro de la salud del hombre en disfunción eréctil. 2001.
5. Ferrándiz Santos J, Martín Martínez J. C. Diagnóstico y evaluación de la impotencia. *FMC* 1995; 2:202-211.
6. Rosen R, Riley A, Wagner G, Oserloh I, Kirkpatrick J, Mishra A. The international index of erectile dysfunction (IIEF): an multidimensional scale for assessment of erectile dysfunction. *Urology* 1997;49:822-830
7. Martín Morales A. Epidemiología de la disfunción eréctil en España. Proyecto EDEM (Estudio de la disfunción eréctil masculina). En: Arrondo JL, editor: Actualización en andrología. Servicio Navarro de Salud-Osasunbidea, 1999;240-55.
- 8.<sup>(\*)</sup> Broderick G.A., Lue T.F. Evaluación y manejo no quirúrgico de la disfunción eréctil y el priapismo. Campbell Urología. 1771-1831. Editorial médica Panamericana. 2004.
- 9.<sup>(\*)</sup> Roselló Barbará M, Santisteban González M, Cañellas Ángel S. Nuevas aportaciones tecnológicas al estudio de la disfunción eréctil. *Urol Integr Invest* 1997; 2: 307-313.
10. O'Leary M. Disfunción eréctil. La salud del hombre. Evidencia clínica. 796-804. BMJ Publishing Group. Londres. 2002.
- 11.<sup>(\*)</sup> Lewis R.W., Jordan G.H., Cirugía para la disfunción eréctil. Campbell Urología. 1833-71. Editorial médica panamericana. 2004.
12. Hayashi L.G., Carrion R., Chang L.J. Improving erectile function by silencing phosphodiesterase-5. *J Urol*. 2005 Sep; 174(3):1142-8.

13. Rogers RS, Graziottin TM, Lin CS, et al. California intracavernosal vascular endothelial growth factor (VEGF) injection and adeno-associated virus-mediated VEGF gene therapy prevent and reverse venogenic erectile dysfunction in rats. *Int J Impot Res.* 2003 Feb;15(1):26-37.
14. Burchardt M, Burchardt T, Anastasiadis AG et al. Application of angiogenic factors for therapy of erectile dysfunction: protein and DNA transfer of VEGF 165 into the rat penis. *Urology.* 2005 Sep;66(3):665-70.
15. Shirai M, Yamanaka M, Shiina H, et al. Vascular endothelial growth factor restores erectile function through modulation of the insulin-like growth factor system and sex hormone receptors in diabetic rat. *Biochem Biophys Res Commun.* 2006 Mar 17;341(3): 755-62.
16. Bivalacqua TJ, Usta MF, Kendirci M, et al. Superoxide anion production in the rat penis impairs erectile function in diabetes: influence of in vivo extracellular superoxide dismutase gene therapy. *J. Sex Med.* 2005 Mar;2(2):187-97.
17. Jin L, Liu T, Lagoda GA, et al. Elevated Rho A/Rho-Kinase activity in the aged rat penis: mechanism for age-associated erectile dysfunction. *FASEB J.* 2006 Mar;20(3):536-8.
18. Xing JP, Sun JH, Cui XF, et al. Expression and effect of hCGRP recombinant adeno-associated virus in primary cultured corporal cavernosum smooth muscle cells of rat in vitro. *Zhonghua Nan Ke Xue.* 2005 Dec;11(12):918-21.
19. Bennett NE, Kim JH, Wolfe DP et al. Improvement in erectile dysfunction after neurotrophic factor gene therapy in diabetic rats. *J. Urol.* 2005 May;173(5): 1820-4.
20. Bivalacqua TJ, Musicki B, Usta MF, et al. Endothelial nitric oxide synthase (eNOS) gene therapy for erectile dysfunction. *Curr Pharm Des.* 2005;11(31):4059-67.

(\*) Lecturas recomendadas.

Libro del Residente de  
**Urología**



capítulo 47

## **Enfermedad de La Peyronie y disfunción eréctil**

*Claudio Giner Santamaría  
Antonio Pelluch Auladell  
Juan José Lobato Encinas*

*Hospital General Universitario. Alicante*

**Palabras clave:** *Disfunción eréctil. Enfermedad de La Peyronie. Técnica de Nesbit. Eco Doppler en cuerpos cavernosos. Anapsos.*



Libro del Residente de

# Urología



Índice capítulo 47

## Enfermedad de La Peyronie y disfunción eréctil

<b>Enfermedades de La Peyronie</b> .....	837
<b>Disfunción eréctil</b> .....	841
<b>Bibliografía</b> .....	856





## capítulo 47

# Enfermedad de La Peyronie y disfunción eréctil

## ENFERMEDAD DE LA PEYRONIE

La enfermedad de La Peyronie fue descrita por primera vez por Falopio en 1561. No obstante, esta enfermedad toma su nombre de Francois Gigot de La Peyronie, un cirujano del rey Luis XV de Francia. Desde entonces ha recibido varias denominaciones como fibroesclerosis del pene, esclerosis cavernosa, induración plástica de los cuerpos cavernosos o esclerosis de la túnica albugínea y se caracteriza por la formación de placas fibrosas en la túnica albugínea impidiendo que ésta se distienda originando la incurvación del pene.

### Epidemiología e incidencia

En 1991, Linsay y cols. describen una prevalencia de la enfermedad en Estados Unidos de 388,8 por 100.000 habitantes, estimando que hay en ese país 423.000 varones afectados de esta enfermedad, con 32.000 nuevos casos cada año. No obstante, en nuestro medio disponemos de muy pocos datos epidemiológicos de incidencia y prevalencia de la enfermedad.

La prevalencia de la enfermedad de La Peyronie es del 1%. Se va a presentar entre la 4.<sup>a</sup> y la 6.<sup>a</sup> década de la vida (53 años) y es más frecuente en la raza blanca.

Se han descrito una serie de **factores etiológicos** implicados en su aparición, no del todo bien explicados y en controversia entre los diferentes autores:

1. **Infección:** Algunos pacientes presentan el antecedente de uretritis, tanto específica como inespecífica. Pero no se han descrito microorganismos en estas placas fibrosas. Además, son los linfocitos

las células predominantes en estas lesiones y no los polimorfonucleares que aparecen en los procesos infecciosos.

2. **Traumatismos:** Los múltiples y continuos traumatismos que sufre el pene con la actividad sexual provocan una respuesta inflamatoria, que en determinados individuos puede evolucionar hacia una fibrosis. No obstante, la zona más propensa a los microtraumatismos es la base del pene, que es una zona donde no asientan las placas fibrosas.
3. **Déficit enzimático:** El déficit de la enzima monoaminoxidasa (MAO) se ha relacionado in vitro con producción de fenómenos isquémicos y aparición de placa de fibrosis.
4. **Factor genético:** La enfermedad tiene un patrón familiar transmitiéndose de forma autonómica dominante. Nieberg y cols. en 1982 describen una asociación con el HLA B27 y el HLA B7. Por otro lado, Deguchi y cols. en 1984 no apreciaron esta diferencia. Asimismo se ha descrito la asociación con diferentes colagenopatías como la enfermedad de Dupuytren, la enfermedad de Lederhose o contractura de la fascia plantar y la esclerodermia.
5. **Factor autoinmune:** Por la similitud de sus lesiones con los nódulos fibrosos de las enfermedades del colágeno. Montovani, en 1983, y Stroeckman, en 1984, no corroboran esta teoría.
6. **Endocrinopatías:** La *Diabetes mellitus* o la gota se han relacionado con esta enfermedad.
7. **Vasculopatías:** Smith, en 1966, describió que una vasculitis en los cuerpos cavernosos y la túnica albugínea puede dar lugar a placas de fibrosis.

8. **Fármacos:** El uso de los beta-bloqueantes, la fenitoína, se han relacionado con la formación de placas de fibrosis. Hay una sugerencia evidente de que el incremento de la enfermedad de Peyronie se puede asociar o coincidir con el uso de fármacos que mejoran la erección.

## Etiopatogenia

La enfermedad de La Peyronie representa una anomalía en el proceso de curación de las heridas. Antes de profundizar en la etiología, tenemos que tener claro algunos hechos sobre la anatomía de los cuerpos cavernosos. La túnica albugínea es bilaminar en su mayor parte de la circunferencia, estando compuesta por una capa longitudinal externa y una circular interna. Los cuerpos cavernosos están separados por un tabique. La capa longitudinal externa se adelgaza en la línea media ventral, por lo que la túnica es monolaminar en ese punto. La mayoría de los pacientes con enfermedad de La Peyronie revela lesiones dorsales (donde la túnica albugínea es bilaminar y puede deslaminarse ante traumatismos). La parte ventral es monolaminar, por lo que va a permitir el doblamiento dorsal con mayor facilidad.

Los traumatismos por doblamiento pueden desencadenar una lesión con entrada de sangre, produciéndose una respuesta inmunitaria que a través de macrófagos, neutrofilos, mastocitos y plaquetas estimulan la secreción de citoquinas, factores de crecimiento y vasoactivos comprometidos en el proceso de fibrosis. La naturaleza avascular de la túnica albugínea puede impedir la eliminación de estos factores de crecimiento (TGF- $\beta$ ) y vasoactivos que se acumulan y podrían estar comprometidos en la formación de la placa de fibrosis.

## Evolución natural y manifestaciones clínicas

A diferencia de la incurvación congénita, que aparece en jóvenes en la segunda década de la vida, la enfermedad de La Peyronie se presente generalmente en varones de 40 a 60 años.

La enfermedad de La Peyronie se evidencia con alguna de las siguientes manifestaciones (aisladas o asociadas entre sí, que es lo más frecuente):

1. Erecciones dolorosas.
2. Acortamiento del pene.
3. Existencia de una placa o induración en el cuerpo del pene.
4. Incurvación del pene durante la erección.
5. Impotencia.

En la mayoría de los casos hay dos fases. La primera es activa y se asocia con frecuencia con erecciones dolorosas y deformidad progresiva. Posteriormente aparece una fase latente secundaria, que se caracteriza por la estabilización de la deformidad y desaparición de las erecciones dolorosas.

La **incurvación del pene** es el motivo de consulta más frecuente y se manifiesta con la erección, no detectándose con la flacidez. La incurvación se dirige hacia la localización de la placa, que en la mayoría de las ocasiones es dorsal o dorsolateral. Los pacientes con desviación ventral del pene toleran peor la deformidad.

El **dolor** va a aparecer por la compresión del tejido fibroso sobre las terminaciones nerviosas del haz dorsal del pene.

El **acortamiento del pene** se produce cuando la fibrosis alcanza la totalidad de los cuerpos cavernosos o infiltra el septum intracavernoso, desaparece entonces la incurvación produciéndose el acortamiento del pene.

La **disfunción eréctil** es de patogenia multifactorial. La alteración morfológica del pene que impide la penetración, factores psicológicos (temor al fracaso, ansiedad...) y las erecciones dolorosas juegan un papel en la disfunción eréctil del paciente.

## Diagnóstico

La **anamnesis** de estos pacientes debe incluir el modo y el momento de inicio (súbito o gradual) de las manifestaciones clínicas comentadas en el punto anterior. La evolución es útil para saber en qué fase se encuentra la enfermedad. Estudiar los antecedentes

de cirugía peneana, instrumentación uretral o traumatismos externos, fármacos o abuso de drogas, antecedentes de fibromatosis (Dupuytren o Lederhose). Es importante diferenciar el La Peyronie de la incurvación congénita del pene que aparece en la segunda década de la vida.

La **exploración física del pene** se realiza con el pene en estiramiento, y pone de manifiesto en casi todos los pacientes un área indurada palpable, que suele estar en la mayoría de los casos en la superficie dorsal del pene asociada con la inserción de las fibras septales. Debemos localizar el número, localización, tamaño y morfología de las mismas.

### Exploraciones complementarias:

#### 1. Exploraciones destinadas a objetivar la placa:

**Xerorradiología o radiografía simple de pene:** Se utiliza para demostrar calcificaciones de la placa. Actualmente en desuso.

**Ecografía:** Es un método simple, no invasivo y útil para localizar el número, tamaño y localización de las placas. Ecográficamente, la placa se objetiva como una lesión hiperecogénica localizada entre la fascia de Buck y la albugínea. Cuando presenta una calcificación se visualiza una sombra acústica posterior.

**Resonancia magnética nuclear:** Da una información más precisa que la ecografía, pero la relación coste-beneficio relega su uso a casos muy concretos.

**Cavernosografía:** Método invasivo y de poca utilidad. En los casos de infiltración profunda ofrece imágenes de falta de relleno del contraste a nivel de placa.

#### 2. Exploraciones destinadas a objetivar la incurvación:

**Autofotografía peneana o test de Kelami:** Tras un estímulo sexual o mediante inyección intracavernosa de fármacos vasoactivos (papaverinas o PGE1), el paciente o su pareja fotografían el

pene en el momento de la erección. Son necesarias las tres proyecciones del pene: anteroposterior, craneocaudal y lateral.

**Cavernosometría:** Sólo está indicado en algunos casos en los que la incurvación se asocia a disfunción eréctil. Actualmente en desuso.

#### 3. Exploraciones destinadas a evaluar la disfunción eréctil:

En esta situación se debe realizar el protocolo diagnóstico de la disfunción eréctil que valoraremos en el siguiente capítulo.

Es esencial individualizar a los pacientes según sus necesidades. Así, hay pacientes que requieren ser tranquilizados por el médico sin realizar exploraciones y otros requieren investigación extensa.

### Tratamiento médico

Hasta el momento actual se han utilizado numerosos fármacos administrados tanto por vía oral como directamente sobre la placa, sin que ninguno de ellos sea realmente eficaz. La mayoría de ellos se han utilizado por su efecto antiinflamatorio y antiesclerosante, ya que los estudios de las placas demuestran inflamación y fibrosis.

#### Tratamiento oral

El **anapsos** (Armaya Fuerte, Regender) a dosis de 720 mg/8 horas ha demostrado su eficacia en el tratamiento de la enfermedad de La Peyronie. En un estudio comparativo entre tamoxifeno y anapsos realizado en el Hospital de Alicante se objetivó una mejor respuesta clínica e inmunológica en los pacientes tratados con anapsos.

La **vitamina E** (600 mg/día durante 6-12 meses). Tiene propiedades antiinflamatorias y antioxidantes. Es una buena opción terapéutica por sus escasos efectos secundarios y su bajo coste.

El **aminobenzoato potásico** tiene una moderada eficacia, pero un coste relativamente alto y gran frecuencia de efectos secundarios, por lo que su uso se ha reducido.

El **tamoxifeno** (20 mg/día) modula la liberación de TGF- $\beta$  de los fibroblastos, por lo que regula la respuesta inmunitaria. También tiene un efecto antiestrogénico. Sus efectos secundarios consisten en molestias gastrointestinales, trombocitopenia, hepatopatía y alopecia.

La **colchicina** (2 mg/día) es un agente antimicrotubular que inhibe la proliferación de los fibroblastos con efecto antiinflamatorio. Su efecto secundario principal son las molestias gastrointestinales como la diarrea.

### **Tratamiento local por infiltración**

Los **corticoides** (40 mg/15 días durante 6 meses) se han utilizado por sus propiedades antiinflamatorias y por la menor síntesis de colágeno que producen. No obstante, no se recomiendan por los muchos efectos secundarios locales que aparecen, como atrofia de tejidos y adelgazamiento de la piel, aparte de dificultar la cirugía por alterar los planos titulares.

La **colagenasa purificada de los clostridios** (1.000 u durante 3 días) actúa modificando la cantidad del colágeno.

La **orgoteína** ha sido retirada del comercio.

El **verapamilo** influye en la expresión de las citocinas y aumentan la acción proteolítica de la colagenasa. Se administran muchas dosis, en inyecciones de 10 mg cada 2 a 4 semanas durante 12 semanas. Su principal efecto secundario son las equimosis.

El **interferón** tiene un mecanismo de acción similar al del verapamilo. Es bien tolerado. Las complicaciones sólo se asocian con el procedimiento de inyectable en sí y son mínimas. Casi todos los pacientes desarrollan un síndrome pseudogripal. Es costoso y de dudosa eficacia.

### **Tratamiento local tópico**

Actualmente se está iniciando el tratamiento con **verapamilo** de uso tópico sin haber estudios definitivos sobre su eficacia. Otra opción son los corticoides **asociados a ultrasonidos o la iontoforesis**.

### **Tratamiento físico**

Su mecanismo es la reducción del mecanismo fisiológico que produce la esclerosis focal. Los más utilizados actualmente son:

La **radioterapia**: Se emplean dosis entre 600 y 1.600 rads. Está indicada cuando predomina el dolor ya que tiene pocos efectos sobre la placa y sobre la incurvación. Muy poco utilizada actualmente.

Los **ultrasonidos**: Actúan mediante la producción de calor mejorando el dolor. Permiten la difusión percutánea de sustancias terapéuticas como corticoides o verapamilo.

La **iontoforesis** consiste en crear un campo eléctrico de un extremo al otro de la placa, con el fin de conducir a través de él sustancias terapéuticas como los corticoides.

La **laserterapia** produce una vasodilatación arterial y arteriolar que favorece el uso de oxígeno por los tejidos.

## **Tratamiento quirúrgico**

Una vez estabilizada la incurvación, que suele ocurrir entre los 12-18 meses del inicio del proceso, el tratamiento quirúrgico estará indicado si ha fallado el tratamiento médico y cuando el pene tiene un grado de incurvación que impide el coito.

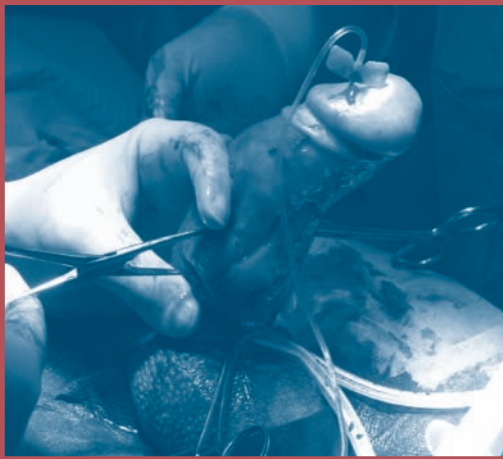Se distinguen dos tipos de técnicas quirúrgicas: las que realizan plastias de la túnica albugínea y las que realizan exéresis de la placa y posteriormente se sustituye por un injerto:

### **Técnicas de plastia o plicatura de la túnica albugínea**

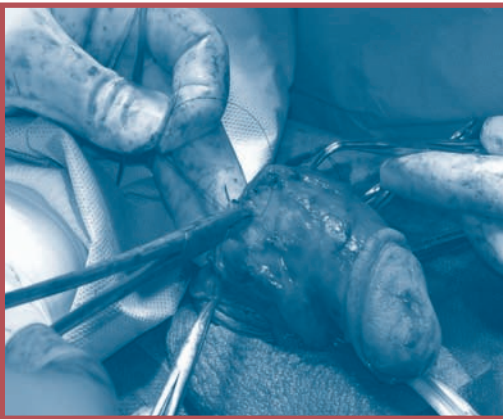
Son las técnicas más extendidas por sencillez y buenos resultados.

La **técnica de Nesbit** (Figuras 1 y 2) consiste en denudar el pene y crear una erección artificial al inyectar un suero salino transglandeal colocando un torniquete en la base del pene (hay algunos autores que no lo recomiendan porque pueden modificar la curva del pene). Mediante una incisión longitudinal en la fascia de Buck alcanzamos la túnica albugínea. Con pinzas de Allis en el lado convexo se calcula el número de elipses necesarias para corregir la incurvación del pene. Posteriormente se reseca una o varias pastillas elipsoides de túnica albugínea en el lado convexo con cierre posterior del defecto. Se resecarán tantas pastillas elip-

**Figura 1.** Resección de la pastilla elipsoidea según la plastia albugínea de Nesbit.



**Figura 2.** Sutura con puntos sueltos según técnica de Nesbit.



soideas como sean necesarias para corregir la incurvación y posteriormente se sutura con puntos sueltos con el nudo hacia dentro para evitar notarlos a la palpación. Los mejores resultados se dan con incurvaciones de 50 grados o menos, con pene en longitud normal y función eréctil conservada. Como inconveniente presenta que en incurvaciones muy acentuadas se puede producir un acortamiento del pene, que la manipulación de la túnica albugínea conlleva el riesgo de disfunción eréctil asociada (10% de los casos), reaparición de la incurvación por el fallo de las uturas y que puede aparecer una alteración de la sensibilidad del glande.

Se han descrito variantes de la Técnica de Nesbit, como son la Técnica de **Duckett** o la Variante de **Slawing y Nagler**.

La técnica de **plicatura sin escisión de la túnica albugínea** descrita por **Essen y Schroeder** tiene la ventaja que acorta el tiempo quirúrgico y el riesgo posterior de impotencia (ya que se evita la resección de la albugínea) aunque los resultados con esta técnica son inferiores.

### **Técnicas de exéresis de la placa de fibrosis**

La técnica consiste en realizar una o varias incisiones en la placa, cubriendo el defecto con varios tipos de injertos. De esta forma disminuye la lesión del tejido cavernoso y la posterior retracción e impotencia secundaria.

Se han descrito distintos tipos de injertos que pueden ser **autólogos** (injertos dérmicos de ingle o cara anterior del muslo, vena safena, injerto de duramadre desantigenizada o túnica vaginal) o **sintéticos** (malla de Dacron, Gore-Tex y Dexon que es reabsorbible y se sustituye por tejido conectivo).

Se han utilizado distintas variantes como la Técnica de **Lue** o la de **Gelbard**. Su principal aplicación se centra en los pacientes con las deformidades más graves o complejas ya que el injerto aporta versatilidad en la corrección de las curvaturas y no provocan un acortamiento del pene como la técnica de Nesbit, pero el riesgo de impotencia postoperatoria alcanza el 20%. Los resultados son mejores en la curvatura dorsal y menos predecibles en la ventral o lateral. En general, independientemente del tipo de injerto usado, los resultados con esta técnica mejoran cuando se asocian plicaturas en el lado convexo.

## **DISFUNCIÓN ERÉCTIL**

La DE es uno de los problemas de salud más frecuentes en pacientes mayores de 40 años que va a afectar negativamente a la calidad de vida del paciente y su pareja. En los últimos años, hemos sido testigos de la entrada en escena de tratamientos farmacológicos eficaces en la disfunción eréctil. La comercializa-

ción de los inhibidores de la fosfodiesterasa hizo que tanto el público como algún sector del colectivo médico entendiera la disfunción eréctil como una enfermedad con una serie de factores de riesgo establecidos. En la actualidad, el paciente con disfunción eréctil acude con prontitud al médico, y éste es evaluado y tratado de forma distinta a hace 10 años.

La erección es un fenómeno complejo que implica la conjunción de sistemas arteriales, venosos, neurológicos y endocrinos, todo ello influido por estímulos psicológicos.

Se distinguen tres tipos de erecciones fisiológicas:

**Erección reflexógena:** Se desencadena por los estímulos de los receptores sensoriales de los órganos genitales.

**Erección psicógena:** Desencadenada por la multitud de estímulos (visuales, táctiles y olfatorios) que provocan la activación de regiones cerebrales integradas en el área hipotalámica con proyección a los nervios simpáticos (D11-L2) y parasimpáticos (S2-S4) con una función moduladora de la erección reflexógena.

**Erección nocturna:** Son erecciones involuntarias y espontáneas que aparecen en la fase REM del sueño. Están mediados por los mecanismos orgánicos que participan en la erección y carecen de influencias psicológicas.

## Fisiología de la erección

La respuesta eréctil es un fenómeno neurovascular; está controlado por un doble circuito nervioso: a) vegetativo o autónomo, y b) cerebroespinal o somático. Ambos sistemas permanecen en estrecha conexión y control con los centros superiores cerebrales.

El sistema vegetativo es el principal controlador de la respuesta eréctil, y neurológicamente se distinguen dos centros medulares bien distintos: las fibras simpáticas y las parasimpáticas.

El centro parasimpático sacro controla la erección reflexógena y está localizado en los segmentos S2-S4. Responde a estímulos aferentes de la inervación sensitiva del pene procedentes del nervio pudendo. Las

fibras parasimpáticas penetran en nervio hipogástrico inferior alcanzando las vísceras abdominales.

El centro ortosimpático dorsolumbar controla las erecciones por estimulación psicógena y está situado en las raíces D11-L2. Las fibras simpáticas terminan en los nervios hipogástricos derecho e izquierdo.

El plexo pélvico o hipogastrio inferior recoge fibras simpáticas y parasimpáticas y en su transcurso parten los nervios cavernosos, esponjosos y bulbares que van a ser los responsables del componente motor de los estados de flacidez y erección.

El sistema nervioso somático desempeña su papel en la fisiología eréctil. El nervio pudendo provee inervación al diafragma urogenital, estructuras genitales y la mayoría de las estructuras perineales del varón. Las ramas motoras del nervio pudendo nacen de los segmentos S2-S4 y atraviesan la pelvis junto a la arteria pudenda externa y termina en el nervio dorsal del pene, atravesando el diafragma urogenital para inervar los músculos bulbocavernosos e isquiocavernosos, cuerpos cavernosos, cuerpo esponjoso, uretra, prepucio y glande y recibe ramas sensitivas de la zona del periné, pene y porción posterior del escroto.

La erección se centra en la musculatura lisa arteriolar y trabecular de los cuerpos cavernosos, que al relajarse disminuye la resistencia periférica arterial con aumento de flujo y de presión intracavernosa por lo que el pene aumenta en anchura y longitud. Esta dilatación de la pared trabecular contra la túnica albugínea causa una compresión de las venas que salen de los cuerpos cavernosos, por lo que disminuye el retorno venoso completando el mecanismo cóporo-venoso-oclusivo que permite la erección completa. Finalmente, con la compresión de los músculos isqui y bulbocavernosos se consigue la rigidez máxima.

La complejidad del mecanismo de erección está mediado por la inhibición del tono adrenérgico, por la PGI2 o prostaciclina y por y por la liberación del óxido nítrico (NO), que es liberado por el sistema neurológico y por el endotelio vascular. Estas moléculas tienen efecto vasodilatador y presentan un efecto en la inhibición de la agregación plaquetaria y de la adhesión de células blancas al endotelio durante la erección impidiendo la formación de trombos. Por

## 47. Enfermedad de La Peyronie y disfunción eréctil

otro lado, el estado de flacidez está mediado por el sistema alfa-adrenérgico liberando sustancias en el endotelio (endotelinas y prostaglandinas) que producen vasoconstricción y la salida de sangre por el sistema venoso cavernoso.

En la primera conferencia internacional sobre disfunción eréctil que tuvo lugar en París en 1999, **se definió la disfunción eréctil** como la incapacidad persistente o recurrente para lograr o mantener una rigidez del pene que permita una relación sexual satisfactoria, que debe mantenerse como mínimo 3 meses, excepto en casos de traumatismo o DE inducida por cirugía). Esta definición se restringe a la capacidad de erección del pene, por lo que van a quedar excluidas las curvaturas peneanas, erecciones prolongadas, erección dolorosa, eyaculación prematura, anorgasmia y la falta del deseo sexual.

Ante un paciente con disfunción eréctil **simple o típica** no es necesario realizar sistemáticamente un estudio de la función hormonal, vascular o neurológica. Este estudio se realizará en las disfunciones eréctiles **complejas**, que son aquellas que presentan mayor resistencia a tratamientos orales y se manifiesta en numerosos trastornos médicos, afecciones cardíacas de alto riesgo, traumatismos pelvianos/perineales, disfunción eréctil presente desde comienzos de la madurez sexual, enfermedades neurológicas, endocrinopatías, enfermedad de La Peyronie y cuando sea necesario identificar un componente psicológico significativo.

Hay una serie de **factores de riesgo y enfermedades causales** para desarrollar una disfunción

eréctil, como la edad (su prevalencia y severidad aumenta con la edad), diabetes, enfermedad aterosclerótica periférica y enfermedad de la arteria coronaria, hipertensión, insuficiencia renal crónica, tabaquismo, secundaria a fármacos y drogas y por trastornos afectivos.

### Epidemiología e incidencia

Hasta hace dos décadas se pensaba que la disfunción eréctil en su mayoría de las ocasiones era de causa psicológica. En la actualidad, por el contrario, se sabe que cerca del 50% de las DE son de origen orgánico y posteriormente a estos pacientes se les suma un componente afectivo.

La DE suele ser más frecuente a partir de la 5.<sup>a</sup>-6.<sup>a</sup> década de la vida. Si se presenta en edades más tempranas deberemos sospechar factores de riesgo sobreañadidos como la diabetes, vasculopatías y enfermedades sistémicas. Se calcula una incidencia de 2% a los 40 años y del 2,6% a los 65 años.

### Etiología (Tabla 1)

1. **Orgánica:** Pueden ser secundarias a lesiones vasculares (lo más frecuente), neurogénicas, hormonales y locales.
2. **Psicógena:** La definición se estableció por la comisión de nomenclatura de la Internacional Society of Impotent Research y es la incapacidad persistente de lograr o mantener una erección satisfactoria para un buen rendimiento sexual debido en mayor medida o con exclusividad a fac-

**Tabla 1.** Diagnóstico diferencial entre DE psicógena y orgánica.

Características	Orgánica	Psicógena
Edad	> 50 años	< 40 años
Comienzo	Gradual	Agudo
Tiempo de evolución	> 1 año	< 1 año
Aparición	Permanente	Situacional
Curso	Constante	Variable
Erección trascoital	Pobre	Rígida
Problemas psicosexuales	Secundarios	Larga historia
Problemas de pareja	Secundarios	Al inicio
Ansiedad y miedo	Secundarios	Primarios



tores psicológicos o interpersonales (ansiedad, problemas afectivos, depresión, inhibiciones sexuales, religiosas, abusos sexuales en la infancia). Dentro de la DE psicogénica hay dos subtipos: la **primaria**, que es generalizada y afecta al paciente durante toda su vida, y la **adquirida**, que puede ser secundaria al abuso de sustancias y se adquiere en una etapa concreta de su vida.

3. **Mixta:** Debida a una combinación de factores orgánicos y psíquicos, por lo que para una mejo-

ría importante del paciente hay que tratar los dos aspectos etiológicos. Cuando se remite al urólogo una DE compleja por no mejoría clínica tras tratamiento, una de las posibilidades que hay que plantearse es que sea una DE mixta y haya que tratar los factores psicológicos y los factores orgánicos.

Dentro de las **causas orgánicas (75-80%)** hay diferentes factores identificables (Tabla 2):

**Tabla 2.** Principales causas de disfunción eréctil.

<b>Causas vasculares (60-80%)</b>	<b>Causas neurológicas (10-20%)</b>	<b>Causas hormonales (5-10%)</b>
ARTERIOSCLEROSIS (tabaco, hiperlipemia, HTA, diabetes)	S.N.C.	EXCESO ESTROGÉNICO
Enfermedad de La Peyronie	Accidente cerebrovascular	latrogenia exógena
Fracturas pélvicas	Síndrome de apnea del sueño	Hepatopatías
Traumatismos perineales	Enfermedad de Alzheimer	Tumores productores de estradiol o HCG
Fractura de cuerpos cavernosos	Enfermedad de Parkinson	HIPERPROLACTINEMIAS
Trasplante renal heterotópico	Tumor cerebral	latrogenia por fármacos
Síndrome de Leriche	MÉDULA ESPINAL	Tumor hipofisario
Bypass aortoiliaco o bifemoral	Traumatismos	HIPOGONADISMOS
Secuelas de radioterapia	Causa compresiva (hernia discal)	Hipergonadotrofos
Secuelas de priapismo	Enfermedad desmielinizante (esclerosis múltiple)	Hipogonadotrofos
	Causa yumoral (tumor medular)	DISFUNCIONES TIROIDEAS
	Enf. vascular (infarto medular)	Hipertiroidismo
	Enf. infecciosa (tabes dorsal)	Hipotiroidismo
	Mielomeningocele	DISFUNCIONES SUPRARRENALES
	Enf. degenerativas	Síndrome y Enfermedad de Cushing
	latrogenias	Insuficiencia suprarrenal
	NERVIOS PERIFÉRICOS	HIPONUTRIONES SEVERAS
	Neuropatía diabética	
	Neuropatía alcohólica	
	Prostatectomía radical o cistoprostatectomía	
	RTU de próstata	
	Cirugía de la médula espinal	
	Amputación rectal	

## 47. Enfermedad de La Peyronie y disfunción eréctil

**Edad:** Hay un aumento de la DE con la edad, en relación con descenso de los niveles de testosterona, aumento de fibrosis y obliteración de los pequeños vasos del pene.

**Causas vasculares:** Disminución del aporte arterial como arteriosclerosis (causa más frecuente de DE orgánica), diabetes (neuropatía y por trastorno endocrino) o tromboangietis y por aumento del drenaje venoso (15-20% de las impotencias).

**Causas neurológicas:** Cualquier alteración de las vías de inervación del pene (autónomas como somáticas), como de los sistemas de control (vías espinales y supraespinales) pueden causar una DE.

Las neuropatías periféricas son la causa más frecuente de disfunción eréctil de origen neurológico. Cabe destacar la neuropatía diabética, alcohólica y la urémica. La neuropatía diabética se trata de una neuropatía periférica sensitiva que junto a la vasculopatía y al fracaso córporo-veno-oclusivo por fibrosis de las trabéculas del cuerpo cavernoso causan impotencia.

Cuando la lesión es en la médula espinal, el grado y tipo de la lesión dependerá del nivel lesional. Si la lesión es a un nivel superior de S2-S4, se producirán erecciones reflejas que requerirán estímulos para que sean duraderas. Si la lesión es a nivel de S2-S4 o un nivel inferior, no existirá la erección por interrupción del arco reflejo sacro.

**Causas endocrinas:** La alteración del eje hipotálamo-hipofisario-gonadal, del eje tiroideo o del suprarrenal, pueden desencadenar una disfunción eréctil. La DE de causa endocrina presenta una disminución del interés sexual en lugar de insuficiencia eréctil. Se relaciona con la disminución de la testosterona plasmática y el aumento de prolactina, creando el cuadro subclínico de déficit androgénico.

**Causas urológicas:** Las prostatitis, cistitis, vesiculitis... provocan un descenso del deseo sexual y secundariamente desencadenan DE.

La **iatrogenia quirúrgica:** Intervenciones como la cirugía abdominoperineal y la prostatectomía radical se relacionan en un alto porcentaje. De forma ocasional se puede presentar en la RTU o en la adenomectomía.

**Causas traumáticas:** Suelen ser secundarios a traumatismos pelvianos, perineales o peneanos. En las fracturas pelvianas la frecuencia de impotencia oscila entre un 10% y un 40%. Los traumatismos peneanos se producen con el pene en erección (rotura de cuerpos cavernosos) originando la lesión del mecanismo córporo-veno-oclusivo.

### Manifestaciones clínicas

El paciente con disfunción eréctil suele consultar ante la incapacidad de lograr un coito satisfactorio. Con la anamnesis debemos ser capaces de diferenciar una erección inadecuada o alteraciones de la eyaculación y el orgasmo.

**Formas de presentación** de la DE:

**Impotencia psicógena:** Varones jóvenes que de forma súbita presentan una disfunción eréctil que se acompaña de estrés, temor, culpa... Estos pacientes presentan erecciones matutinas y nocturnas.

**Impotencia arterial:** Se asocia con historia de enfermedad vascular periférica, claudicación intermitente, hipertensión, tabaco, dislipemia o diabetes. Suelen consultar por deterioro progresivo de la erección. Estos pacientes carecen de erecciones matutinas y nocturnas.

**Impotencia venosa:** Suelen ser varones jóvenes que consultan por detumescencia rápida. Suele presentarse de forma progresiva asociándose a vértigo o rubor facial.

**Impotencia neurógena:** Suele presentarse en pacientes con enfermedades neurológicas o de cirugía abdominoperineal. Puede asociar clínica vesicoesfinteriana.

**Impotencia endocrina:** Suelen asociar clínica de sus trastornos metabólicos o alteración de los caracteres sexuales primarios o secundarios.

## Exploraciones complementarias

Las exploraciones que se realizan en un paciente con DE dependen de la edad, de las expectativas sexuales, estado general de salud del paciente y de la complejidad del cuadro de presentación.

Inicialmente, en un paciente con disfunción eréctil se debe realizar una anamnesis médica y psicosexual detallada, un examen físico completo y una evaluación de laboratorio básico y hormonal. En un segundo escalón, y realizándose sólo en pacientes seleccionados, se pretende dilucidar con exactitud la causa de la disfunción eréctil y requiere uno o más de los siguientes estudios: consulta psicológica, prueba de tumescencia peneana nocturna (TPN), evaluación neurológica y estudios venosos y arteriales (eco-doppler).

La realización de una anamnesis pormenorizada de ambos miembros de la pareja, un examen físico completo y los datos de laboratorio apropiados son los componentes más importantes de cara a la elección de un tratamiento en la DE.

### **Cuestionarios de síntomas de función sexual:**

Se han descrito numerosos cuestionarios para analizar los síntomas de la disfunción eréctil. Uno de los primeros fue **Fineman** en 1991 en donde se intentaba diferenciar de causas psicológicas de otras causas que no lo eran. Actualmente se usan los **cuestionarios autoadministrados (SAQ)**, que son útiles para estudiar la eficacia de nuevos fármacos en ensayos clínicos. Los más utilizados son el **International Index of Erectile Function (IIEF)**, el **Brief Male Sexual Function Inventory (BMSFI)** y el **Erectile Dysfunction Inventory for Treatment Satisfaction (EDITS)**. La mayoría tienen 15 ítems, evaluando y cuantificando 5 dominios: función eréctil, función orgásmica, deseo sexual, satisfacción con el acto sexual y satisfacción global. Los cuestionarios sexuales representan una herramienta adecuada para estructurar la historia sexual de un paciente.

El **Minnesota Multiphasic Personality Inventory o MMPI-2** se utiliza para evaluar al paciente y su relación con la función sexual. El **Beck Depression Inventory** es un indicador de depresión clínica y por

último, el **Short Marital Adjustment Test** estudia la relación entre parejas casadas y el **Dyadic Adjustment Inventory** valora la relación en las parejas no casadas.

### **Anamnesis médica y psicosexual:**

El estudio de la DE masculina se inicia con una anamnesis detallada intentando localizar los factores de riesgo y causas de DE que servirá para orientar el estudio y tratamiento de estos pacientes. Hay que entrevistar al paciente en un ámbito privado y posteriormente acompañado de su pareja (si la tiene).

Debe establecerse la cronología (forma y fecha de presentación y evolución), la posibilidad de penetración, la severidad de la disfunción eréctil, presencia de erecciones normales (matutinas o nocturnas) y la afectación de la libido, eyaculación y el orgasmo.

El interrogatorio debe ir encaminado hacia los aspectos que puedan ayudar con la etiología de la DE como la edad del paciente, antecedentes familiares, antecedentes personales (enfermedades genitourinarias, sistémicas y cirugías y traumatismos adominopélvicos y escrotogenitales), los hábitos tóxicos como tabaco o alcohol, fármacos y drogas y los datos de fertilidad e historia sexual previa como la práctica sexual (homo o heterosexual), hábitos sexuales (masturbación, coital...) o frecuencia de la práctica sexual.

El diálodo médico-paciente es el factor clave en la evaluación clínica de la disfunción eréctil. En la mayoría de los casos no es preciso recurrir a una investigación diagnóstica exhaustiva.

### **Examen físico:**

En la **exploración del pene y genitales** es de vital importancia prestar atención al desarrollo sexual (micropene o placas de Peyronie). La presencia de testículos pequeños y atróficos o ginecomastia son indicadores para efectuar un examen endocrino con el fin de diagnosticar un hipogonadismo o una hiperprolactinemia. Tenemos que tener en cuenta los síndromes genéticos como el de Kallmann o Klinefelter, que suelen presentarse con signos clínicos de hipogonadismo o un hábito corporal distintivo.

Es importante realizar un **examen neurológico** cuidadoso. Tanto los pacientes con diabetes como los

## 47. Enfermedad de La Peyronie y disfunción eréctil

pacientes con trastornos neurológicos degenerativos pueden presentar indicios de neuropatías periféricas. El estudio de la sensibilidad genital y perineal y reflejos bulbocavernoso y anal superficial ayudan en el diagnóstico de una impotencia neurogénica.

La realización de un **estudio cardiovascular** con toma de tensión arterial, frecuencia cardiaca, palpación de pulsos periféricos y la búsqueda de soplos vasculares completa el estudio básico de DE.

### **Pruebas de laboratorio:**

La anamnesis y la exploración física se van a complementar con el estudio analítico general seguido de la determinación de los niveles séricos de **testosterona (total y libre), prolactina, LH, FSH y TSH**. Con este estudio analítico intentamos identificar la *Diabetes mellitus* e hiperlipidemia, estado del eje hipotálamo-hipofisario-gonadal, perfil lipídico y el nivel sérico de testosterona.

Por otro lado, la American Urological Association recomienda la determinación del **PSA** de forma sistemática si se piensa iniciar un tratamiento hormonal adyuvante.

### **Pruebas adicionales en el paciente complejo**

Ninguna de las pruebas que se utilizan para el estudio de la DE va a ser definitiva en el diagnóstico causal de una DE. Por este motivo, el médico realizará las pruebas que considere oportunas (hormonales, vasculares, neurológicas y psicodinámicas) en función de las características de los pacientes.

La mayoría de las pruebas de laboratorio se van a realizar en un contexto no sexual para el paciente y con poca privacidad, generando una situación de estrés e inseguridad pudiendo exacerbar la disfunción eréctil del paciente, por lo que en la mayoría de las ocasiones será necesario repetir diferentes pruebas diagnósticas para poder alcanzar finalmente la causa de la DE.

### **Prueba de la tumescencia peneana nocturna:**

La primera observación científica sobre la existencia de erección peneana durante el sueño fue realizada por Ohlmeyer y col. En 1936, Karacan y cols. en 1966 demostraron que en un 80% de las TPN se pro-

ducen durante la fase REM del sueño. De media, cada persona presenta unos 3 episodios por noche de unos 30-40 minutos de duración cada uno. No obstante, la TPN varía según la edad del paciente. En jóvenes puede alcanzar entre el 15-25% del tiempo de sueño, estando 38 minutos cada erección. En el adulto, la erección promedio es de 27 minutos.

Hay varios métodos para la medición de la TPN: el **stamp test, el calibrador de ruptura de bandas (snap gauge), el calibrador de tensión (strain gage), la tumescencia y rigidez peneanas nocturnas (TRPN, RigiScan)**. El RigiScan tiene la ventaja respecto al resto al permitir la realización de la prueba de forma ambulatoria. El registro se debe realizar durante 3 noches consecutivas. Con este aparataje se va a poder medir los cambios de circunferencia peneana en centímetros y la rigidez expresada en porcentajes, así como el número y la duración de las erecciones por noche.

Simultáneamente se obtiene un EEG, electrooculograma, EMG, flujo aéreo nasal y saturación de oxígeno (descartar apnea del sueño). Hay una serie de factores físicos que regulan la rigidez axial del pene que son la presión intracavernosa, la geometría peneana (relación entre diámetro y la longitud y el diámetro del pene flácido) y las propiedades mecánicas de los tejidos peneanos (capacidad de expansión cavernosa). Una rigidez mayor del 70% representa una erección firme y cuando es menor del 40% representa un pene flácido. Cilurzo y col. en 1992 definieron la TRPN como normal cuando se presentan de 4 a 5 episodios eréctiles por noche; duración media de más de 30 minutos; aumento de la circunferencia peneana mayor de 3 cm en la base y 2 en el extremo y rigidez máxima mayor que el 70% en la base y en el extremo del pene.

Para la TPN se requiere una integridad de las vías eferentes corticoespinales que se dirigen al pene y una respuesta vascular adecuada al estímulo nervioso recibido, por lo que muchos autores consideran la TPN como el Gold Standard para diferenciar una TPN psicogénica de otra orgánica. No obstante, se han descrito pacientes con enfermedad neurológica que pueden presentar erecciones normales durante el sueño, pero durante el coito la erección ser insuficiente por deterioro de los estímulos sensitivos. Por otro lado, pacientes con trastornos vasculares leves pueden

presentar una TPN (por ejemplo, el síndrome del robo pelviano). La TPN es una prueba diagnóstica con una baja sensibilidad y especificidad y puede conducir a un diagnóstico erróneo de impotencia psicógena.

La determinación de la TPN (por sus diferentes métodos) está indicada en pacientes con trastorno del sueño, ausencia de respuesta al tratamiento, planificación de tratamiento invasivo, un problema legal, ensayos clínicos, presunta etiología psicógena o de etiología dudosa.

Cilurzo y cols. en 1992, definieron la TRPN como normal cuando se presentan de 4 a 5 episodios eréctiles por noche; duración media de más de 30 minutos; aumento de la circunferencia peneana mayor de 3 cm en la base y 2 en el extremo y rigidez máxima mayor que el 70% en la base y el extremo del pene.

#### **Pruebas psicofisiológicas: estimulación sexual audiovisual y estimulación vibratoria:**

La TPN se puede valorar utilizando la estimulación vibrotáctil o sexual visual (visión de films eróticos). En estudios posteriores como Heaton y Morales, en 1997, añadieron al estímulo audiovisual papaverina, fentolamina, PGE1, sildenafil o apomorfina sublingual, siendo útil en pacientes con DE compleja con componente alto de sospecha de origen psicógeno ya que intensifica la respuesta peneana a los estímulos vibratorios o audiovisuales.

#### **Pruebas neurológicas:**

Las pruebas neurológicas evalúan los centros periféricos, espinales y supraespinales con las vías somáticas y autonómicas asociadas. No obstante, pese a la complejidad de la mayoría de las pruebas, los resultados de las pruebas rara vez modifican el tratamiento, por lo que su objetivo se basa en desenmascarar una enfermedad neurológica reversible, evaluar la repercusión de la diabetes o lesiones pelvianas en los nervios o si un paciente precisa derivación a un neurólogo.

#### **Sistema nervioso somático:**

**Biotensiometría:** Mide el umbral de percepción sensitiva a diversos niveles de amplitud vibratoria a lo largo del pene. No es una prueba fiable en el estudio de las polineuropatías en el paciente con disfunción eréctil, por lo que no reemplaza las pruebas neurofisiológicas.

**Velocidad de conducción del nervio dorsal:** Bradley y cols. en 1983, determinaron una velocidad de 21 a 29 m/seg en pacientes normales.

**Estudio del potencial evocado genitocerebral o somatosensorial:** Tras la estimulación eléctrica del nervio dorsal del pene se registra el tiempo de conducción de los potenciales evocados hasta la corteza cerebral.

#### **Sistema nervioso autónomo:**

**Variabilidad de la frecuencia cardiaca:** El control de la frecuencia cardiaca depende del sistema parasimpático principalmente y la prueba consiste en medir la variación de la frecuencia cardiaca con los movimientos de la respiración.

**Control de la presión arterial:** Depende del sistema simpático y se determina al medir la presión arterial en diferentes situaciones. EMG del cuerpo cavernoso (EMG-CC): Se realiza determinando la actividad eléctrica cavernosa con un electrodo en estado de flacidez y posteriormente de estimulación. En la neuropatía autonómica hay una descoordinación de la actividad eléctrica.

**Análisis del potencial solitario de actividad eléctrica cavernosa:** Djamilian y cols. en 1993, demostraron que hay una alteración en el patrón eléctrico cavernoso característico para algunas patologías neurológicas concretas (interrupción de la inervación autónoma periférica, DMID o lesiones completas de médula espinal). Esta prueba se realiza con un dispositivo denominado SPACE que ofrece unos resultados poco fiables y poco reproducibles en un mismo paciente.

#### **Pruebas hormonales:**

No está protocolarizada una conducta a seguir en pacientes con DE. Aproximadamente el 20% de las disfunciones eréctiles presentan alguna endocrinopatía (2% al 35%, según series).

Las pruebas diagnósticas recomendadas son la determinación del nivel sérico de testosterona total y libre, glucosa o hemoglobina glicosilada en ayunas y un perfil lipídico. No obstante, Buvat y Lemaire, en 1997, determinaron que en menores de 50 años no es necesario pedir la testosterona a no ser que presente

## 47. Enfermedad de La Peyronie y disfunción eréctil

sospecha de hipogonadismo (atrofia testicular bilateral o disminución de la libido). En cambio, en mayores de 50 años recomendaba evaluar la disfunción eréctil con testosterona total y libre.

La testosterona circulante se encuentra unida a la SHBG (55%), albúmina (42%) y libre (3%). Nos referimos a testosterona biodisponible a la libre y a la unida a la SHBG. Si el valor de testosterona total o libre son bajos, hay que repetir la prueba la mañana siguiente solicitando testosterona total y libre, FSH, LH y un nivel de TSH para estudiar la causa de hipogonadismo o diagnosticar un tumor productor de prolactina (trastorno muy infrecuente y grave). No obstante, la hiperprolactinemia puede ser consecuencia de uso de fármacos (lo más frecuente), IRC, hipoparatiroidismo o menos frecuentemente a un tumor productor de prolactina.

La **DHEA** es la única hormona que ha demostrado una relación clara con la DE. La DHEA es un esteroide suprarrenal que se transforma en testosterona en tejido adiposo, hueso, próstata y músculo entre otras localizaciones. La DHEA es máxima en la 2.<sup>a</sup> década de la vida y desciende de forma progresiva con la edad.

### **Estudio vascular de la disfunción eréctil:**

Una correcta exploración vascular general, el índice pene-brazo y el estudio doppler de las arterias peneanas permiten determinar las posibles anomalías de la irrigación arterial peneana, que pueden ser confirmados mediante estudios arteriográficos para localizar de forma precisa el nivel de la obstrucción. El resto de estudios son de menor utilidad, aunque tienen su interés en ciertos tipos de DE.

### **Índice de presión braquial peneana:**

Representa la presión arterial sistólica peneana dividido de la presión arterial sistólica braquial. En líneas generales, se puede afirmar que índices menores de 0,70 son indicativos de patología vascular; índices entre 0,70-0,90 son sospechosos e índices por encima de 0,90 son compatibles con la normalidad. Esta prueba presenta una baja reproducibilidad y la alta tasa de falsos positivos y negativos.

### **Pletismografía peneana:**

Estudia el volumen del pulso peneano. El estudio se

realiza con el pene en flacidez y no va a permitir determinar si la arteria afectada es la dorsal o la cavernosa.

**Estudio bioquímico:** Estudio de la hipercoagulabilidad sanguínea que puede producir una insuficiencia vascular peneana y consiste en el análisis de la relación entre el tromboxano A2 y la PGI2 o protaciclina. Esta prueba está actualmente en desuso.

**Prueba combinada con inyección intracavernosa y estimulación:** Fue descrita por Virag en 1982 y consiste en la inyección intracavernosa en la consulta de fármacos vasoactivos como la papaverina, alprostadil inyectable PGEI (Caverject), que son agentes vasodilatadores potentes y que actúan localmente en el pene produciendo vasodilatación arterial con relajación de los vasos sinusoides con disminución del retorno venoso, por lo que producen una erección.

Tras la inyección de estos fármacos, un paciente con disfunción eréctil de origen psicológico, neurológico o endocrino, presentará una erección de más de 30 minutos de duración. Por otro lado, los pacientes con DE de origen vascular no van a presentar erección, a lo sumo una tumescencia sin rigidez. Si la causa es venosa podría producirse rigidez pero con un descenso brusco de la erección. En pacientes con disfunción de origen psicológico que presentan gran ansiedad, esta prueba puede dar falsos negativos. Para evitar esta situación se puede asociar a esta prueba la estimulación sexual audiovisual, manual o vibratoria.

### **Estudio del flujo sanguíneo peneano con el eco-doppler**

Fue en 1985 cuando Lue y cols. introdujeron la ecografía de alta resolución con el análisis del flujo sanguíneo utilizando una inyección intracavernosa de papaverina, alprostadil o PGEI (Caverject), fenilefrina para producir la erección. Cuando esta prueba está indicada, es la prueba más fiable y menos cruenta.

Permite obtener imágenes selectivas de las arterias cavernosas y realiza un estudio dinámico del flujo sanguíneo.

Con la aparición del eco-doppler color se aumenta la sensibilidad y especificidad de la prueba. Es importante recordar que el estudio del flujo sanguíneo arterial cavernoso se realiza con el pene en erección.

La velocidad del flujo se debe determinar a los 5-10 minutos de la inyección. En ansiosos e hipertensos hay una respuesta retardada, mientras que en la DE neurogénica se observa una respuesta rápida. Cuando el flujo arterial cavernoso es asimétrico mayor de 10 cm/seg hay que sospechar una lesión aterosclerótica significativa.

Históricamente se han utilizado parámetros como la **velocidad sistólica máxima** en las arterias cavernosas (VSM), que debe ser superior a 25 cm/seg. Si es inferior se relaciona con enfermedad arterial severa. Otros parámetros son la **velocidad arterial de fin de diástole (VFD)** o el **influjó arterial**.

Otro parámetro es la **dilatación arterial cavernosa**, que al producirse indica que la distensibilidad es la adecuada. Al producirse la rigidez, disminuye el diámetro de las arterias aumentando la presión intrarterial (mayor a 80 mmHg).

La **aceleración del flujo sanguíneo** que se obtiene al dividir la VSM por el tiempo de incremento sistólico.

Hay que tener en cuenta las variaciones de la anatomía peneana: la variación más significativa se relaciona con la cantidad y la ubicación de las arterias cavernosas (la ramificación temprana de la arteria que puede dificultar el estudio del flujo sanguíneo arterial).

**Disfunción venooclusiva con eco-doppler:** La disfunción venooclusiva cavernosa (**DVOC**) se define por la incapacidad de mantener una erección a pesar de un influjó arterial adecuado. Se debe sospechar un escape venoso cuando ante una buena respuesta arterial a la inyección intracavernosa de un fármaco vasodilatador (**VSM** >35 cm/seg) y **VFD** (>5-7 cm/seg) no se consigue una rigidez completa o ésta desaparece de forma brusca.

La **presión de oclusión arteriovenosa** es una técnica que se basa en la infusión de suero fisiológico en los cuerpos cavernosos hasta que la presión intracavernosa supera a la presión sistólica. Esta presión se define como **presión de oclusión sistólica de la arteria cavernosa (POSAC)**. Se considera normal cuando el gradiente entre la arteria

cavernosa y la braquial es menor de 35 mmHg. Es muy poco utilizada debido a que es un procedimiento invasivo.

**Penografía con radioisótopos:** Actualmente se basa en la administración de eritrocitos marcados con Tc99m para averiguar las alteraciones del flujo peneano tras administrar una sustancia vasoactiva. Esta prueba está en un escalón superior por su coste y por la necesidad de personal con experiencia. Por el contrario, no aporta datos de la anatomía peneana y de la hemodinámica peneana.

**Resonancia magnética:** Es un método no invasivo que tiene su importancia en pacientes con disfunción eréctil secundaria a fracturas de pelvis (arteria pudenda interna o peneana común), en los que se considere una reconstrucción vascular.

**Arteriografía de la arteria pudenda:** El estudio arteriográfico se realiza mediante la inyección intracavernosa de un agente vasodilatador al canalizar la arteria pudenda interna e inyectar un medio de contraste a través de un catéter localizado a nivel de la bifurcación aórtica.

Está indicada en varones jóvenes con DE secundaria a ruptura arterial traumática o en pacientes con compresión perineal. Esta prueba es muy importante en pacientes que se pretende realizar una reconstrucción quirúrgica arterial.

**Cavernosometría:** Está indicada ante la sospecha de DE de origen venoso y consiste en inyectar un agente vasodilatador intracavernoso y posteriormente realizar mediciones de la presión intracavernosa. Cuando se presenta una disfunción venooclusiva, la presión intracorpórea no puede elevarse hasta el nivel de presión arterial sistólica media.

**La cavernosonografía:** Como en la cavernosometría, la cavernosonografía está indicada en pacientes en los que se sospecha una DE de origen venoso y se basa en la infusión de material de contraste en los cuerpos cavernosos tras provocar una erección y así poder valorar el sitio del escape venoso. Es un método invasivo que presenta un porcentaje elevado de falsos positivos cuando la prueba se realiza con una relajación incompleta del músculo liso trabecular.

**Tabla 3.** Fármacos relacionados con la disfunción eréctil.

#### Fármacos con acción hormonal

Disminuyen o inhiben la acción de la testosterona: antiandrógenos, estrógenos, anabolizantes, esteroides, espironolactona, ketoconazol, digoxina, clofibrato y cimetidina.

Aumentan los niveles de prolactina: cimetidina, meteclopramida, fenotiazidas, opiáceos, endorfinas, haloperidol, antidepresivos tricíclicos, metildopa.

#### Fármacos psicotropos

Antipsicóticos y neurolépticos: fenotiazidas, tioxantinas, tioridazidas, butiroferonas.

Antidepresivos: tricíclicos, tetracíclicos, IMAOs e ISRS.

Ansiolíticos: benzodiazepinas.

#### Fármacos antihipertensivos

Simpaticolíticos: clonidina, metildopa, reserpina, guanetidina.

Bloqueantes beta-adrenérgicos: propanolol, pindolol, atenolol, metoprolol.

Diuréticos: espironolactona, tiazidas.

Hay otras opciones para valorar los cuerpos cavernosos como el análisis por microscopio óptico una toma de **biopsia del músculo liso cavernoso o de la matriz extracelular**.

### Tratamiento médico

A partir de la década de los 90, el manejo no quirúrgico de la disfunción eréctil (DE) reemplazó a la cirugía protésica como primera opción terapéutica.

Existen fundamentalmente dos tipos de medidas terapéuticas, específicas e inespecíficas:

- Inespecíficas:
  - Psicoterapia
  - Tratamiento higiénico dietético
  - Hormonal
  - Oral no hormonal

- Específicas
  - Inyección intracavernosa (IIC) de drogas vasoactivas.
  - Dispositivos de vacío.

#### Tratamiento psicoterápico

Los factores psíquicos, bien aislados, bien en combinación de causas orgánicas, provocan un número considerable de casos de DE. Las terapias tradicionales se basan en la reducción de la ansiedad y las técnicas de desensibilización, los recursos terapéuticos cognitivo-conductuales, las técnicas de estimulación sexual dirigida y el asesoramiento de las parejas o de sus relaciones interpersonales.

Recientemente aparecen combinaciones de estos métodos con tratamientos farmacológicos.

#### Tratamiento higiénico-dietético

Se ha de recomendar una modificación del estilo de vida; ejercicios regulares, dieta sana, abandono del tabaquismo, consumo moderado de alcohol, así como la sustitución de fármacos que puedan causar DE, hipotensores como metildopa y reserpina, beta-bloqueantes inespecíficos, diuréticos tiazídicos, espironolactona... Los agentes terapéuticos más modernos, como los bloqueantes de los canales de calcio o los inhibidores de la enzima convertida de la angiotensina revierten la DE en algunos casos.

#### Tratamiento hormonal

En el caso de hipogonadismo sin deseo de fertilidad, el tratamiento sustitutivo se realiza a través de la administración intramuscular de enantato, cipionato o propionato de testosterona, o más recientemente en forma de parches transdérmicos, ya sean de aplicación escrotal o no escrotal.

Las dosis serán de 100-200 mg/15 días en el caso de tratamientos de sustitución completa requiriendo determinación de niveles de testosterona justo antes de la siguiente dosis. En pacientes prepuberales, la dosis será de 50-100 mg cada 3-4 semanas.

En la hiperprolactinemia si es de origen farmacológico habrá que suspender el fármaco, y si es causado por un prolactinoma se tratará mediante agonistas dopaminérgicos (bromocriptina, pergolide, lisuride, quinagolida o cabergolida). En los macroprolactino-



mas se darán para reducir los niveles de prolactina y la masa tumoral previos a la cirugía y en los microprolactinomas se dará bromocriptina a 5-7,5 mg/día.

### **Tratamiento oral no hormonal**

Haremos una rápida mención de los fármacos de acción central como los agonistas alfa 2 adrenérgicos (Yohimbina), serotoninérgicos como la trazodona y dopaminérgicos como la apomorfina, caídos hoy en desuso.

Los fármacos que se emplean actualmente de forma generalizada son los de acción periférica, los inhibidores de la fosfodiesterasa tipo 5 (PDE5):

- Citrato de sildenafilo (Viagra®)
- Vardenafilo (Levitra®)
- Tadalafilo (Cialis®)

Con la relajación del músculo liso del cuerpo cavernoso y de las arterias peneanas se produce un incremento de sangre en los espacios sinusoidales de los cuerpos cavernosos y esponjosos, la tumescencia, la dificultad para el retorno venoso, en definitiva, la erección. Pues bien, los inhibidores de la PDE 5 impiden la metabolización de un mediador de este proceso, el cGMP y su persistencia y acúmulo mantiene la relajación del músculo liso y mejora la función eréctil de los pacientes con esta patología.

Para el *sildenafil*, la dosis recomendada al iniciar el tratamiento es de 50 mg, administrada una hora antes de la actividad sexual, siendo recomendable un ayuno previo de 2 horas. Es aconsejable para valorar la tolerabilidad y eficacia utilizarla en cuatro ocasiones sucesivas. En función de la respuesta, puede aumentarse a 100 mg (dosis máxima) o reducirse a 25 mg.

El *vardenafilo* se presenta en tres dosis: 5, 10 y 20 mg. Se recomiendan dosis iniciales de 10 mg, administrada de 25 a 60 minutos antes de la actividad sexual, y en función de la respuesta bajar a 5 mg o subir a 20 mg (dosis máxima una vez al día). Como sucede con el sildenafilo, una comida con alto contenido en grasas puede retrasar el inicio de acción de este fármaco.

El tadalafilo tiene una estructura bioquímica diferente a los otros dos fármacos de este grupo. Existen dos presentaciones, de 10 y de 20 mg, y según autores se debe dar primero una u otra, y en función de la res-

puesta modificar la dosis. No se altera su absorción con los alimentos o el alcohol y puede ser eficaz desde 30 minutos tras la administración a 24, incluso 36 horas.

Las contraindicaciones del tratamiento con inhibidores de la PDE 5 serán principalmente los pacientes con enfermedades cardiacas en los que esté desaconsejada la actividad sexual, la asociación con nitratos o dadores de óxido nítrico e hipersensibilidad a estos fármacos o algunos de sus componentes.

### **Inyección intracavernosa de fármacos vasoactivos (IIC)**

Este hallazgo supuso en su día uno de los cambios más importantes en el diagnóstico y tratamiento de la DE y de la historia de la urología.

Desde su descubrimiento en los 80 y su auge en los 90, se han empleado numerosos fármacos que veremos a continuación.

Debemos saber que los pacientes candidatos a este tipo de tratamiento serán aquellos con disfunciones psicológicas y neurológicas, con normalidad del sistema vascular.

- Clorhidrato de papaverina: 7,5-60 mg de espectro de dosis aunque se suele emplear a dosis de 25-30 mg/ml. Es de bajo coste y estable a temperatura ambiente.
- Papaverina+Fentolamina: 0,1-1 ml. Más potente que la papaverina sola.
- Alprostadil (Prostaglandina E1 exógena). Se administra a 10-20 µg. Se metaboliza en el pene y rara vez se observa priapismo. Requiere refrigeración y puede provocar erección dolorosa.
- Moxisilita: 10-20 mg. Es menos potente aunque rara vez se observa priapismo.
- Papaverina+fentolamina+Alprostadil: 0,1-1 ml. En combinación es la opción de mayor potencia. Requiere refrigeración.

### **Complicaciones**

1. Priapismo de bajo flujo: erección que se prolonga más de cuatro horas tras la administración del fár-

## 47. Enfermedad de La Peyronie y disfunción eréctil

maco. Incidencia aproximada de 2,9%, mayor con papaverina sola. Tratamiento: lavado o vaciado de cuerpos cavernosos o inyección intracavernosa de 5 ml de una solución de 0,1 ml de adrenalina en 100 ml de suero fisiológico.

2. Fibrosis de cuerpos cavernosos: es la mayor complicación derivada de esta técnica de tratamiento con una incidencia según series del 1,9%. Se puede producir incurvación peneana.
3. Hematomas y equimosis: 6,7%. En el lugar de las punciones. El tratamiento es compresión.
4. Dolor: 13,4%. Más frecuente con Alprostadil que con el resto.
5. Hipotensión ortostática, cefaleas, palpitaciones... por diseminación sistémica. La compresión de la base del pene tras la administración del fármaco puede prevenirlo.

### Contraindicaciones

- Alergia a fármacos.
- Enfermedad neurológica inestable o psiquiátrica incontrolable.
- Patología cardiovascular inestable.
- Cirrosis.
- Alcoholismo.
- Drogadicción.
- Erecciones prolongadas a bajas dosis.

### Dispositivos de vacío

Son sistemas mecánicos que se usan como tratamiento sintomático de la DE provocando una erección satisfactoria para la penetración mediante un mecanismo de vacío. Es una técnica no quirúrgica y eversible que consiste en impulsar sangre hacia los cuerpos cavernosos a través de la creación de presión negativa alrededor del pene mediante un cilindro o campana transparente de 20 a 23 cm de largo por 4-5 cm de diámetro conectado a una bomba de vacío mecánica, eléctrica o electrónica.

Se pueden utilizar en casi todos los casos de DE, de manera temporal o no, y siempre y cuando el paciente tolere bien el mecanismo.

A pesar de no tener contraindicaciones absolutas debemos tener precaución al tratar a pacientes con

discrasias sanguíneas, en aquellos que siguen tratamientos con anticoagulantes, en los que tienen tendencia al priapismo, presentan importante fibrosis del pene, y en la enfermedad de La Peyronie con importante incurvación peneana.

### Tratamiento quirúrgico

La cirugía en el tratamiento de la DE se ha visto reducida en los últimos años por el abanico de alternativas médicas y mínimamente invasivas como las inyecciones intracavernosas de drogas vasoactivas. Este tipo de tratamiento se ha visto por lo tanto relegado al último escalón terapéutico de la DE.

Se habla de un 10%, según series, como máximo de pacientes que se benefician de esta opción terapéutica. El tratamiento quirúrgico de la DE se basa fundamentalmente en:

- Cirugía vascular:
  - Cirugía de microvascularización peneana.
  - Cirugía de la patología venosa.
- Cirugía de las prótesis peneanas.

### Cirugía de revascularización peneana

Los candidatos ideales a una cirugía de revascularización son aquellos pacientes jóvenes con lesiones en la arteria pudenda interna distal, en la arteria peneana común o en las arterias cavernosas, secundarias a traumatismos pélvicos o perineales, que tengan disfunción eréctil arteriogénica pura sin fallos del mecanismo córporo-veno-oclusivo, ni otros factores etiológicos neurológicos o endocrinológicos.

La clínica típica de estos pacientes será la reducción de la rigidez eréctil durante la actividad sexual, con erecciones espontáneas pobres, a menudo conseguidas con mucho esfuerzo y tras excesivo tiempo de estimulación. Aquellos que no son buenos candidatos para esta cirugía son pacientes con enfermedad sistémica arterioesclerótica o enfermedad arterial oclusiva secundaria a factores de riesgo vascular arterioesclerótico tales como edad avanzada, hipertensión, tabaquismo, *Diabetes mellitus* o hipercolesterolemia, puesto que suelen asociar fallo córporo-veno-oclusivo.

Las técnicas más utilizadas son:

**Tabla 4.** Prótesis hidráulicas y no hidráulicas.

<b>Hidráulicas</b>	Rígidas	Small-carrión Subrini Serrati
	Semirrígidas	Jonas AMS-600 Flexirod surgitek Mentor
	Articuladas	Omniphase Duraphase (diacomed)
<b>No hidráulicas</b>	De 1 pieza	AMS Dynaflex Flexiflate(Surgitek)
	De 2 piezas (reservorio y bomba juntos) (intraescrotal)	Mentor GFS MK II Uniflate 1000 (Surgitek)
	De 3 piezas (reservorio y bomba separados) (intraabdominal)	AMS 700 CX AMS 700 Ultrex Mentor alpha I

- Revascularización del eje aortoiliaco: indicada en patología de grandes vasos como Síndrome de Leriche, aneurisma de aorta abdominal, Síndrome de robo pelviano...
- Revascularización de arterias peneanas:
  - Anastomosis femoro-cavernosa o a dorsal del pene con vena safena.
  - Epigástrica a cavernosa.
  - Epigástrica a dorsal del pene.
- Arterialización venosa. De epigástrica a dorsal profunda sola, o bien a dorsal profunda y arteria dorsal.
- Revascularización directa a cuerpos cavernosos: caídas en desuso por los importantes efectos secundarios; trombosis...
- Ligadura de venas dorsal y colaterales.
- Plicatura crural de los cuerpos cavernosos
- Arterialización de la vena dorsal profunda del pene.

### Cirugía de las prótesis peneanas

Como anteriormente se ha dicho, las indicaciones de colocación de prótesis de pene se han visto reducidas a las que resumimos a continuación:

- Fracaso de técnicas de inyección intracavernosa.
- DE total asociada a enfermedad de La Peyronie con deformación muy severa.
- Fracaso de cirugía de revascularización peneana y de cirugía venosa.
- Pacientes con alteraciones orgánicas sin posibilidad de tratamiento etiológico (diabéticos, lesiones vasculares severas, cirugías pelvianas causantes de impotencia).

El implante de una prótesis supone la anulación definitiva de la funcionalidad de los cuerpos cavernosos debido a la destrucción irreversible del tejido eréctil.

### Cirugía de la patología venosa

Se lleva a cabo en casos de enfermedad de origen córpore-veno-oclusivo, pero no se obtienen buenos resultados puesto que es un defecto de músculo liso.

Hoy se limita a pacientes con drenaje anómalo de cuerpos cavernosos.

Existen dos grandes familias de prótesis; las hidráulicas y las no hidráulicas.

Se resumen los distintos tipos en la Tabla 4.

La colocación de toda prótesis ha de hacerse con una asepsia rigurosa, una profilaxis antibiótica pre y perioperatoria, etc.

### Complicaciones

Las distintas complicaciones que pueden surgir tras la colocación de una prótesis son las siguientes:

- Complicaciones mecánicas postoperatorias, son raras y de tres tipos:
  - Fugas
  - Aneurisma de los cilindros protésicos
  - Autoinflado

Las dos primeras precisan reintervenciones que resultarán complicadas.

- Perforaciones perioperatorias:
  - Distales: fundamentalmente a través de la uretra, de ahí la importancia de la colocación de un catéter uretral. En el caso de perforación deberá dejarse la sonda 8 días y demorar la recolocación del cilindro de 2 a 3 meses.
  - Proximales: cuando son unilaterales se pueden intentar recuperar mediante un recubri-

miento de Gore-Tex del extremo proximal del cuerpo cavernoso (técnica tipo manga de viento).

- Erosión: generalmente se produce en la zona distal del pene, intrauretral y necesita de la escisión de la prótesis y demora de 3 meses antes de colocar una nueva, preferiblemente hinchable.
- Dilatación dificultosa de los cuerpos cavernosos: se produce en casos de priapismo, de escisión de prótesis previa, infección o fibrosis cavernosa.
- Incurvación ventral (deformación en Concorde): hay que asegurarse que no sea un problema de cilindros cortos.
- Enfermedad de La Peyronie. En caso de deformación importante, sobre todo en las prótesis hinchables, se puede corregir mediante la técnica de Nesbit. Se debe prever manteniendo el pene pegado al hipogastrio los dos meses tras la cirugía, hinchando la prótesis dos veces por semana aunque no se use.
- Infección de la prótesis: ocurre en un 2% de los casos, habitualmente de origen estafilocócico. Se procede a ablación de la prótesis y su recolocación diferida (unos 3 meses). Si se objetivase pus habría que dejar un drenaje durante unos 8 días.

## AGRADECIMIENTOS

Agradecemos al Dr. Leivar Tamayo su colaboración y apoyo durante la realización de este capítulo, que por motivos editoriales no puede figurar como un autor más del mismo.

## **BIBLIOGRAFÍA**

1. Campbell, Walsh. Urología. Cap.46. TOMO 2. 8.<sup>a</sup> ed. Evaluación y manejo no quirúrgico de la disfunción eréctil y el priapismo. Págs. 1772-1831.
2. Campbell, Walsh. Urología. Cap. 47. Tomo 2. 8.<sup>a</sup> ed. Cirugía de la disfunción eréctil. Págs. 1832-1871.
3. Pomerol Monseny, J.M. y Arrondo Arrondo, J.L. Práctica andrológica: disfunción sexual. Ediciones Científicas y Técnicas S.A. Barcelona, 1993.389-595.
4. Jiménez Cruz, J.F.; Rodríguez Vela, L.; Osca García, J.M. y cols. Tratado de Urología: Disfunciones de la erección y eyaculación. Enfermedad de La Peyronie. Priapismo. Incurvación del pene. J.R. Probus Editores. Barcelona, 1993. 925-1023.
5. Roselló Barberá, M, Sáez de Tejada, I; Arrodo Arrondo, J. L. y cols. Número monográfico "Impotencia", Arch. Esp. Urol. 1996. 49; 202-311.
6. Tobelem G., Amer M. Impuissance sexuelle d'origine organique: diagnostic et traitement. Encycl. Med. Chir. 18395 a 10, 5-1990, 13 p.
7. Sáenz de Tejada I., Allona Almagro A. Erección, eyaculación y sus trastornos. Ed. Fomento Salud. Madrid. 1997. 223-367.
8. Disfunción eréctil. Clínicas urológicas de la Complutense. 2004, 10:291-481.
9. Segura A., Sempere JM., Sen M.L. y cols. Efficacy of anapso on La Peyronie's disease treatment: preliminary study.

Libro del Residente de

# Urología



capítulo 48

## Patología vascular del testículo y del pene

*Nerea Senarriaga Ruiz de la Illa  
Carmen Zubiaur Libano  
Miguel Unda Urzaiz*

*Hospital Basurto. Bilbao*

Palabras clave: *Patología vascular. Varicocele. Escroto agudo.*



# Libro del Residente de Urología



Índice capítulo 48

## Patología vascular del testículo y del pene

<b>Introducción</b> .....	861
<b>Circulación arterial del pene y escroto</b> .....	861
<b>Circulación venosa del pene y escroto</b> .....	862
<b>Varicocele</b> .....	862
<b>Escroto agudo</b> .....	865
<b>Flebitis de Mondor</b> .....	868
<b>Hemangiomas</b> .....	869
<b>Bibliografía</b> .....	870





## capítulo 48

# Patología vascular del testículo y del pene

## INTRODUCCIÓN

La patología vascular testicular y peneana abarca diferentes entidades nosológicas independientes entre sí. Inicialmente nos referiremos a un recuerdo anatómico sobre la circulación arterial y venosa del pene y escroto. En lo que respecta a la patología vascular testicular vamos a tratar el varicocele, cuadro que afecta al número y calidad de los espermatozoides del eyaculado. Haremos también un análisis acerca del diagnóstico diferencial del escroto agudo, incluyendo la torsión testicular, situación urgente que requiere una exploración quirúrgica, bien inmediata o tras resolución manual, la torsión de los apéndices testiculares y epididimarios y la epididimitis.

Por último, mencionaremos brevemente dos entidades menos frecuentes, la flebitis de Mondor y el hemangioma escrotal y de pene.

## CIRCULACIÓN ARTERIAL DEL PENE Y ESCROTO

### Arterias del pene

Las arterias del pene pueden dividirse en dos grandes grupos:

- Las arterias que nutren las cubiertas del pene.
- Las arterias de los cuerpos cavernosos.

El pene recibe su principal aporte sanguíneo a través de las dos arterias pudendas internas, ramas terminales de la arteria hipogástrica. En muchos casos también recibe aporte sanguíneo a través de las arterias pudendas accesorias que proceden de la

arteria ilíaca externa o de la arteria obturatriz. Durante la cirugía radical por cáncer de próstata, estas arterias accesorias pueden lesionarse fácilmente, y ello explica las frecuentes disfunciones eréctiles de causa vascular que aparecen tras la prostatectomía radical.

La arteria pudenda interna se divide en cuatro ramas principales:

- Arteria perineal superficial.
- Arteria bulbouretral que irriga el bulbo uretral y el cuerpo esponjoso.
- Arteria cavernosa responsable del llenado sanguíneo de los cuerpos cavernosos.
- Arteria dorsal del pene que aporta sangre a la piel y al glande, además de ser la responsable de la turgencia del glande durante la erección.

### Arterias del escroto

Las arterias que irrigan todos los planos de la bolsa escrotal tienen dos orígenes diferentes:

- Arterias pudendas externas inferiores, ramas de la arteria femoral, que irrigan la parte anterolateral del escroto.
- Arterias perineales superficiales, ramas de la arteria pudenda interna, que irrigan la parte posterior del escroto y el septo medio<sup>1</sup>.

### Arterias del testículo

El área mediolateral del testículo posee menos vasos en comparación con las áreas anterior o inferior:

El parénquima del testículo humano recibe aproximadamente 9 ml de sangre por cada 100 mg de tejido por minuto. En el ser humano el flujo sanguíneo que recibe el testículo izquierdo oscila entre 1,6 y 12,4 ml/100 mg/min, mientras que el testículo derecho recibe de 3,2 a 38,5 ml/100 mg/min. Aún se ignora el significado de esta variación en el flujo.

La irrigación arterial del testículo y el epidídimo proviene de tres fuentes: la arteria espermática interna, la arteria deferencial y la arteria espermática externa o arteria cremastérica. La arteria espermática es una rama de la aorta abdominal que se origina por debajo de la arteria renal, se convierte en un componente del cordón espermático por encima del anillo inguinal interno y se encuentra íntimamente asociada con una red de venas anastomóticas que acaban por conformar el plexo pampiniforme.

Una vez que abandona dicho plexo y se extiende hacia el área mediastínica del testículo, la arteria espermática se enrolla y ramifica antes de entrar en el testículo. Dentro de éste la arteria se divide en diversas arterias centrífugas que penetran en el parénquima testicular<sup>2</sup>.

## **CIRCULACIÓN VENOSA DEL PENE Y ESCROTO**

### **Venas del pene**

El drenaje venoso del pene esta constituido por dos sistemas diferentes:

- Sistema venoso superficial: Constituido por numerosas venas que se originan en las cubiertas del pene y el prepucio. Cerca de la base del pene estas venas se reúnen en un tronco único para formar la vena dorsal superficial del pene.
- Sistema venoso profundo: Formado por numerosas venas emisarias y circunflejas que emanan de los órganos eréctiles. Estas venas confluyen para formar la vena dorsal profunda del pene que desemboca en el plexo periprostático de Santorini.

### **Venas del escroto**

Forman una rica red que establece anastomosis con las venas del pene, con las de la pared abdominal anterior y con las venas superficiales del periné. Se establecen dos grupos diferentes en base al sitio donde desembocan:

- El grupo venoso escrotal externo que va a drenar a la vena safena interna.
- El grupo venoso escrotal posterior que desemboca en la vena pudenda interna<sup>1</sup>.

### **Venas del testículo**

El testículo dispone de tres grupos venosos: espermática interna, que drena normalmente en la renal, la izquierda, y en la cava inferior la derecha; espermática externa o funicular; rama de la epigástrica; y la deferencial, que aboca a la vesical inferior o a la ilíaca<sup>2</sup>.

## **VARICOCELE**

Se define como una anormal tortuosidad y dilatación de las venas del plexo pampiniforme del cordón espermático. Aparece hasta en el 90% en el testículo izquierdo, debido a las diferencias en la configuración de las venas espermáticas internas izquierda y derecha y sus orígenes embriológicos. Como resultado, la vena espermática interna izquierda tiene una columna de presión de 8 a 10 cm mayor y sus efluentes afrontan un flujo de sangre relativamente más lento<sup>2</sup>. Se aprecia bilateralidad en el 5-20%. Generalmente es asintomático y se percibe como una asimetría en el tamaño del escroto acompañado de pesadez y raramente de dolor testicular<sup>3</sup>.

La prevalencia del varicocele en la adolescencia, su asociación con la infertilidad masculina y la mejoría de la calidad del semen que puede verse después de la ligadura del varicocele han generado un aumento de interés por su estudio en los adolescentes y su asociación con la disfunción espermato génica<sup>2</sup>.

## Epidemiología

Se estima que la incidencia de varicocele en la población general es del 10-15%. Aproximadamente el 30-50% de los varones con infertilidad primaria tiene varicocele. Suele aparecer en los primeros años de la pubertad, pero ocasionalmente puede ser encontrado en la preadolescencia, donde una vez presente no se produce la resolución espontánea<sup>3</sup>.

## Etiología

Existen varias teorías para explicar la etiología del varicocele:

- Válvulas incompetentes en la vena espermática interna: La presencia de válvulas en las venas se ha interpretado como un mecanismo de defensa para la aparición de varicocele. Sin embargo se ha demostrado la existencia de varones sin varicocele que tienen un sistema valvular venoso incompetente y varones con varicocele con un sistema valvular competente.
- Diferencias en la presión hidrostática podrían ser el factor causante del varicocele izquierdo.
- Más recientemente se ha postulado que el incremento del flujo arterial en el testículo en la pubertad excede la capacidad del sistema venoso resultando en una dilatación del mismo.
- El hallazgo de niveles elevados de óxido nítrico, un potente vasodilatador en el plexo pampiniforme de los hombres con varicocele, es otra posible causa.
- Efecto cascanueces o incremento de la presión venosa en vena renal izquierda junto con la desembocadura directa de la vena espermática en ella<sup>3</sup>.
- Alteración o ausencia de fibras musculares lisas que se observan en la adventicia de las venas normales<sup>4</sup>.

## Fisiopatología

Las siguientes teorías intentan explicar el efecto nocivo del varicocele en la función testicular:

- Hipertermia: La presencia de varicocele se asocia con una elevada temperatura escrotal y testicular. Estudios experimentales han demostrado que la espermatogénesis ocurre de forma óptima a una temperatura inferior a la corporal.
- Flujo sanguíneo anormal: Existe un incremento anormal del flujo microvascular sobre el testículo.
- Desequilibrio endocrino: Algunos estudios han demostrado que los niveles de testosterona en suero pueden verse afectados. En modelos experimentales animales, el varicocele puede ocasionar una disminución del nivel de testosterona intratesticular estando la respuesta de las células de Sertoli a la FSH disminuida. Su resolución quirúrgica puede normalizar los niveles de FSH<sup>3</sup>.

## Patología

La función testicular afectada por el varicocele es la espermatogénesis. El hallazgo más común en los análisis de semen es el aumento de las formas patológicas de espermatozoides, la disminución de la motilidad y la disminución en la densidad del semen. Sin embargo, en los adolescentes no está establecido cuál es la fórmula de un espermiograma normal. La detención en el desarrollo testicular puede ser considerada como el signo fundamental de daño en el varicocele del adolescente.

En éstos, el rápido crecimiento de los testículos entre los 11 y 16 años se ve afectado y el resultado es una diferencia en el tamaño entre ambos testículos.

La biopsia de testículo en hombres con varicocele muestra diferentes anormalidades. El hallazgo más común es la disfunción de las células de Leydig, el descenso del número de espermatogonias y una edematización del epitelio germinal<sup>2,3</sup>.

## Diagnóstico

El adolescente con varicocele es habitualmente asintomático y muchas veces se detecta en una exploración física rutinaria<sup>5</sup>. El examen físico debe ser realizado en una habitación cálida con el paciente tanto en decúbito dorsal como de pie, con la maniobra de Valsalva y sin ella. Un varicocele se presenta como una

masa compresible indolora localizada por encima y a veces alrededor del testículo.

En la descripción clásica de las varices se habla de la consistencia de una “bolsa de gusanos” que se descomprime cuando el paciente esta en decúbito dorsal. Un varicocele visible es considerado como grado 3 (grande). El varicocele no visible pero fácilmente palpable sin la maniobra de Valsalva es considerado como moderado, grado 2.

Si el varicocele sólo es palpable con la maniobra de Valsalva es de grado 1 (pequeño).

El varicocele secundario especialmente en el lado derecho puede ser causado por una patología retroperitoneal, un tumor renal o adenopatías. Una parte crucial del examen físico de todos los adolescentes es la evaluación precisa del volumen y la consistencia testiculares para ver si el varicocele está afectando negativamente el crecimiento testicular. Se recomienda un control anual con ultrasonidos del volumen testicular, ya que es el método más preciso y reproducible para medir las variaciones en el tamaño del testículo. Variaciones de más de 2 ml o del 20% del volumen por ecografía es actualmente el mejor indicador de daño testicular y parece un criterio razonable para ser usado como indicador para la resolución del varicocele.

La evaluación del varicocele subclínico mediante examen doppler no desempeña papel alguno en la evaluación del varicocele de los adolescentes, porque se ignora la importancia del varicocele subclínico en estos pacientes<sup>2,3</sup>.

## Diagnóstico diferencial

La hernia inguinal, el hidrocele con y sin comunicación intraperitoneal, la hernia epiploica, el quiste del cordón y el quiste epididimario son diagnósticos diferenciales comunes, y a la vez sencillos de diferenciar; para esas masas escrotales generalmente indoloras que aparecen en los adolescentes<sup>2</sup>.

## Indicaciones para el tratamiento

La intervención del varicocele no sólo revierte la detención del crecimiento del testículo sino que

también mejora el espermiograma en adolescentes y adultos jóvenes<sup>6</sup>. En 2/3 de pacientes mejorará el espermiograma después de la resolución del varicocele y se conseguirán embarazos en un porcentaje que varía entre el 20-60%. En la actualidad, la cirugía del varicocele en todos los adolescentes que lo presentan no está indicada y además supondría tratar al 15% de los varones<sup>7</sup>. El tratamiento está indicado en:

- Adolescentes con detención en el crecimiento del testículo.
- Adolescentes con alteraciones en el espermiograma con varicocele de grado 3.
- Adolescentes con clínica de dolor; pesadez y edema testicular.
- Adolescentes con varicocele bilateral<sup>8</sup>.

La reparación de grandes varicoceles lleva a una mejoría de la calidad del semen significativamente mayor que la obtenida con el tratamiento de varicoceles pequeños. Además, los varicoceles grandes se asocian con un deterioro mayor en la calidad del semen que los pequeños. Cuanto más temprana es la edad en la que se repara el varicocele, más posibilidades de recuperación de la función espermato génica tiene<sup>9</sup>.

## Tratamiento

Consiste en la ligadura u oclusión de todas las venas del cordón espermático. Se puede realizar por cirugía abierta, laparoscópica o percutánea. Para el abordaje en cirugía convencional están descritas tres técnicas quirúrgicas, aunque la pregunta sobre cuál es la mejor continúa en debate<sup>10</sup>:

- Subinguinal (Mamar): Con este abordaje, justo debajo del anillo inguinal externo, se encuentran una mayor cantidad de venas, la arteria testicular está con más frecuencia rodeada por una red de venas muy pequeñas que deben ligarse y suele hallarse dividida en dos o tres ramas, lo que dificulta la identificación y su preservación. Es mejor usar un abordaje subinguinal en hombres con una historia de cirugía inguinal previa.

## 48. Patología vascular del testículo y del pene

- Inguinal (Ivanissevich): Se efectúa a través de una pequeña incisión sobre el conducto inguinal, el cual se abre desde el anillo inguinal externo para obtener acceso al cordón justo por debajo del anillo interno. Las venas espermáticas internas se ligan y se seccionan. El conducto deferente y sus vasos se preservan. Para algunos autores ésta es la técnica quirúrgica de elección<sup>8</sup>.
- Retroperitoneal (Palomo): La ligadura retroperitoneal de la vena espermática interna sigue siendo de uso habitual para la ablación del varicocele en los adolescentes. Se efectúa una incisión de 4 cm a nivel de la espina ilíaca anterosuperior y el peritoneo se desplaza hacia una posición medial para identificar los vasos espermáticos internos. A este nivel pueden estar la arteria testicular y una única vena o un pequeño número de venas. Se efectúa la ligadura retroperitoneal que puede ser efectuada mediante una ligadura en masa de los vasos espermáticos o con una técnica en la que se preserva la arteria.

Una desventaja de este abordaje es la incidencia elevada de recurrencia (del orden del 15%) del varicocele, en especial en niños y adolescentes, cuando se preserva la arteria testicular. Además, la dificultad de identificar y preservar los linfáticos mediante este abordaje provoca la formación de un linfocele postoperatorio en el 5 al 30% de las operaciones.

- Ligadura y suspensión (Buntz): Consiste en el abordaje del cordón a lo largo del conducto inguinal, exponiendo de este modo la totalidad de los vasos testiculares. Las venas dilatadas son ligadas y seccionadas, suspendiendo su cabo distal al plano músculo-aponeurótico. La incisión se realiza en la unión del tercio medio y el externo de una línea que une la espina ilíaca anterosuperior con la espina del pubis, penetrando en el conducto inguinal a nivel del orificio inguinal profundo. El cordón se libera y exterioriza disecando y ligando todas las venas que se encuentran en él, espermática, funicular y deferencial.

La ligadura laparoscópica del varicocele es usada más en pacientes adultos. Se espera que la incidencia de recurrencia sea igual a la de las operaciones retroperitoneales a cielo abierto. El dolor y

la recuperación postoperatoria son similares a las asociadas con la reparación subinguinal. La reparación laparoscópica lleva al menos dos veces más tiempo y tiene un costo superior. Sólo en manos de un laparoscopista experimentado se puede considerar una alternativa razonable para la reparación bilateral de los varicoceles.

Las técnicas de embolización pueden ser clasificadas como anterógradas (a través del escroto en el plexo pampiniforme) y retrógrada (catéter colocado a través de punción en la vena femoral)<sup>10</sup>. Las técnicas de radiología intervencionista implican el acceso transfemoral a la vena espermática para venografía y embolización, con el uso de balones espirales (coils) de acero para producir la oclusión venosa. La venografía intraoperatoria reduce la incidencia de recurrencia del varicocele.

Las complicaciones más comunes tras la reparación del varicocele son:

- La recurrencia: El abordaje microquirúrgico disminuye la incidencia de recurrencia a un 1 ó 2%, comparado con el 9 al 16% con las técnicas inguinales sin microscopio aumentando la mejoría en la calidad del semen sobre todo si el varicocele es bilateral<sup>12</sup>. La mayoría de los autores atribuye la alta tasa de persistencia a la existencia de venas colaterales paralelas a la vena testicular principal y que son difíciles de identificar y ligar separadamente de la arteria testicular.
- La aparición de linfocele: La introducción de la técnica microquirúrgica llevó a una sustancial reducción en la incidencia de linfocele, porque los linfáticos pueden identificarse y preservarse con mayor facilidad.
- La lesión de la arteria testicular: Lleva consigo el riesgo de atrofia testicular o empeoramiento de la espermatogénesis<sup>2</sup>.

## ESCROTO AGUDO

La consulta de un niño o un adolescente con dolor escrotal agudo, dolor a la palpación o tumefac-

ción debe ser considerada una situación de urgencia que requiere una pronta evaluación, diagnóstico diferencial y una posible exploración quirúrgica inmediata. Aunque la torsión de un testículo no descendido es rara, debe ser considerada en todo niño que se presente con dolor abdominal o inguinal y un hemiescrotol homolateral vacío<sup>2</sup>.

## Torsión testicular

Se diferencian dos tipos<sup>13</sup>:

- Extravaginal: Casi exclusiva de neonatos. Es la torsión del cordón y sus tunicas.
- Intravaginal: Ocurre en la pubertad. Es una verdadera emergencia quirúrgica. El daño isquémico irreversible del parénquima testicular puede comenzar tan pronto como a las 4 horas de la oclusión del cordón. El pronóstico del testículo es bueno si la detorsión y orquidopexia tienen lugar dentro de las 4 a 6 horas del inicio de los síntomas; a medida que aumentan las horas transcurridas, el porcentaje de atrofia testicular se eleva, de forma que más allá de las 24 horas el 100% de las gónadas sufren atrofia. El grado de torsión que se produce puede tener una influencia significativa sobre el potencial de viabilidad del testículo a través del tiempo, dependiendo si existe o no una oclusión total de los vasos<sup>2</sup>.

## Etiología

La torsión intravaginal, o torsión del cordón dentro del espacio de la túnica vaginal puede ser resultado de la falta de fijación de una porción apropiada del testículo y del epidídimo a las cubiertas fasciales y musculares que rodean al cordón dentro del escroto. La torsión puede asociarse con un traumatismo o con la actividad deportiva, pero en la mayoría de los casos se informa la torsión espontánea del cordón. Se cree que en la mayor parte de los casos el evento que desencadena el cuadro es una contracción repentina del músculo cremáster.

## Clínica

La presentación clásica de la torsión aguda del cordón espermático consiste en un episodio de dolor escrotal, aunque en algunos casos el comienzo del epi-

sodio puede ser más gradual, e incluso en algunos niños el grado de dolor se reduce al mínimo. Muchos de los niños que acuden con dolor escrotal agudo informan una historia de episodios previos de dolor severo y autolimitado y de turgencia escrotal que se piensa que representen episodios previos de torsión intermitente del cordón con detorsión espontánea. La torsión aguda puede asociarse con náuseas y vómitos y algunos presentan dolor referido al cuadrante inferior homolateral del abdomen. La disuria suele hallarse ausente.

La anamnesis es un factor importante en el diagnóstico diferencial del escroto agudo pero el examen físico es aún más crucial. La inspección de los genitales puede resultar útil si el testículo afectado está asentado muy alto en el escroto, lo que indica un acortamiento del cordón espermático como resultado de su torsión. En algunos casos el testículo afectado tiene una orientación anormalmente transversa. La ausencia del reflejo cremastérico es un buen indicador de torsión del cordón. Si dicha torsión parece probable, debe intentarse la detorsión manual como parte del examen inicial. En la torsión clásica del cordón la superficie anterior de cada testículo se voltea hacia la línea media vista desde la perspectiva del paciente. Para la detorsión el esfuerzo rotacional debe ser realizado en la dirección opuesta. Cuando la detorsión es exitosa el testículo da un giro rápido y el alivio del dolor puede ser casi instantáneo, el cordón parece alargarse y el testículo desciende hasta su posición original.

## Diagnóstico

La ecografía doppler color se ha convertido en el método de diagnóstico de elección para la evaluación de cuadros escrotales tanto agudos como crónicos. Los estudios con doppler color permiten evaluar la anatomía mientras se determina la presencia o ausencia de flujo sanguíneo hacia el testículo<sup>13,14,15</sup>.

Los estudios por imagen con radionúclidos, originalmente los estudios de elección para la evaluación del escroto agudo, no son inocuos y además son más limitados porque sólo permiten evaluar el flujo de sangre testicular. La hiperemia de la pared escrotal puede dar una falsa impresión de flujo sanguíneo escrotal.

## Diagnóstico diferencial

### Epididimitis

Es una patología poco frecuente en edad pediátrica. Los síntomas clínicos más comunes son turgencia escrotal, eritema y dolor de severidad variable. Es común la presencia de disuria y fiebre. Los antecedentes de infecciones urinarias, uretritis, secreción uretral, actividad sexual en la adolescencia, sondaje uretral o cirugía del tracto urinario pueden indicar una mayor probabilidad de epididimitis. El reflejo cremastérico debe estar presente. La presencia de piuria, bacteriuria o un cultivo de orina positivo es una evidencia de tratarse de una epididimitis. Aun así, el cultivo de orina puede ser estéril en el 40 al 90% de los pacientes y, por tanto, un análisis de orina normal no descarta la epididimitis.

El signo de Prehn<sup>13</sup> es un dato clave para el diagnóstico diferencial a la hora de realizar la exploración física entre esta entidad y la torsión. Consiste en la elevación testicular por encima de la sínfisis del pubis, el dolor escrotal normalmente disminuye si estamos ante una epididimitis; sin embargo, cuando está causado por una torsión, el dolor no cederá con esta maniobra.

El estudio por imágenes del escroto puede ser importante para establecer el diagnóstico y evitar una cirugía innecesaria. La ecografía doppler color y los estudios con radionúclidos revelan un flujo de sangre

umentado. El estudio por imágenes del tracto urinario habitualmente se efectúa durante el seguimiento de los niños con diagnóstico de epididimitis e infecciones urinarias de repetición.

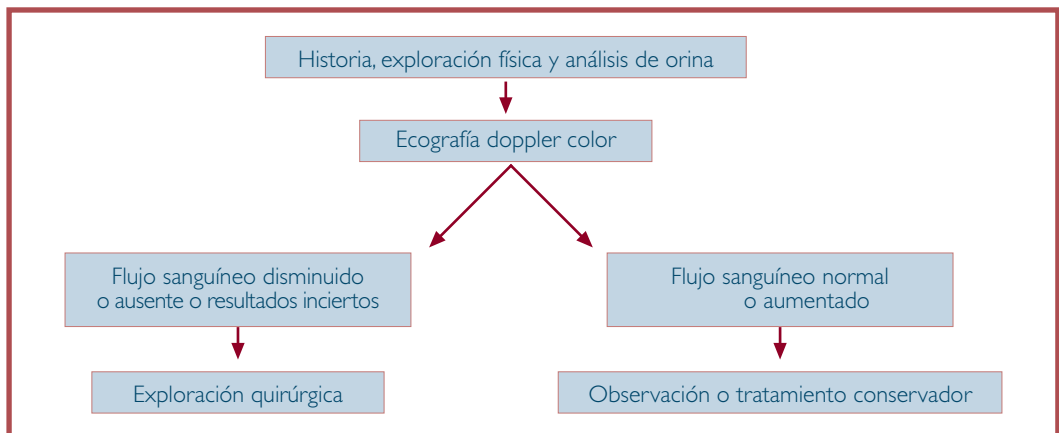
Dado que la mayoría de los niños con epididimitis tienen un tracto urinario normal, lo más apropiado sería estudiar con ecografía renal y vesical a todos los niños y efectuar una cistouretrografía miccional en los casos con sospecha de reflujo.

Este proceso debe ser tratado con limitación de la actividad, elevación del escroto, uso de suspensorios anatómicos y AINE. Debe instaurarse una antibioterapia parenteral rápida cuando se documenta o se sospecha infección urinaria. Después de la remisión del episodio agudo debe continuarse con tratamiento antibiótico con administración oral<sup>2</sup>.

### Tratamiento

Cuando se sospecha el diagnóstico de torsión se justifica una exploración quirúrgica inmediata. Puede usarse una incisión en el rafe medio escrotal para explorar ambos lados, o pueden hacerse incisiones transversas siguiendo los pliegues de la piel en cada hemiescroto. El lado afectado debe ser examinado primero. Después de incidir la piel puede crearse un espacio en el dartos para colocar posteriormente el testículo dentro de él; luego se penetra en la túnica vaginal y se examina el testículo. El cordón debe ser detorsionado para restablecer el flujo sanguíneo. Un

**Figura 1.** Protocolo para diagnóstico y tratamiento del escroto agudo<sup>(14)</sup>.





**Tabla 1.** Diagnóstico de procesos responsables de escroto agudo<sup>(14,17)</sup>.

Con-dición	Inicio de síntomas	Edad	Localización	Análisis orina	Reflejo cremastérico	Trata-miento
Torsión testicular	Agudo pubertad	Neonatal	Difusa	Negativo	Negativo	Exploración quirúrgica
Torsión apéndice	Agudo/subagudo	Prepuberal	Polo superior	Negativo Elevación escrotal	Positivo	Reposo cama
Epididimitis	Insidioso	Adolescencia	Epidídimo	Positivo/negativo	Positivo + AINE	Antibióticos

testículo necrótico debe ser extirpado. Los testículos aún con viabilidad marginal pueden ser conservados.

Si el testículo va a ser preservado debe realizarse orquidopexia bien con suturas a los tejidos circundantes o según la técnica descrita anteriormente para ser colocado dentro del espacio creado entre el dartos y la piel sin que se necesite fijación con puntos<sup>2,16</sup>.

Cuando se encuentra una torsión del cordón espermático debe efectuarse la exploración del testículo contralateral, el cual debe ser fijado para prevenir su torsión ulterior.

### Torsión de los apéndices testiculares y epididimarios

La torsión de los apéndices testiculares son el resultado de la estimulación hormonal que incrementa sus masas y los hace más proclives a torsionarse sobre el pequeño pedículo vascular en el que se sustentan. La forma de presentación de la torsión de un apéndice puede variar desde un comienzo insidioso de molestia escrotal hasta una presentación aguda idéntica a la observada con la torsión del cordón. Puede presentarse con dolor a la palpación en el polo superior del testículo o en el epidídimo, donde puede palparse un nódulo blando. En algunos casos el apéndice infartado es visible a través de la piel como el signo “del punto azul”.

El reflejo cremastérico debe estar presente y el testículo debe ser móvil. Los estudios doppler color

pueden mostrar un flujo normal o aumentado y las imágenes ecográficas pueden revelar el apéndice inflamado. Cuando el diagnóstico de torsión de un apéndice es confirmado clínicamente o por estudio por imágenes el manejo no quirúrgico permite que la mayoría de los casos se resuelvan espontáneamente. Con la limitación de la actividad, la elevación escrotal y la administración de AINE casi todos los síntomas van desapareciendo. En caso de duda diagnóstica o persistencia de los síntomas, se recurriría a la extirpación simple del apéndice afectado<sup>2</sup>.

### FLEBITIS DE MONDOR (TROMBOSIS DE LA VENA DORSAL SUPERFICIAL DEL PENE)

Es un proceso raro, benigno y autolimitado de patogenia desconocida.

Se denomina flebitis de Mondor por similitud con la flebitis aislada de las venas de la pared del tórax descrita por este autor.

La forma aguda suele presentarse en varones jóvenes, entre los 20 y 40 años, y suele aparecer en las 24 horas siguientes a una actividad sexual prolongada, posiblemente debido a una lesión traumática del endotelio vascular. Menos frecuentemente puede presentarse de forma subaguda y poco sintomática, sien-

do la única manifestación la induración de la vena dorsal superficial del pene. En la forma aguda, la lesión se manifiesta por dolor intenso, fiebre y se palpa un cordón duro, lineal y con signos inflamatorios locales que sigue la vena dorsal del pene desde el glande hasta el pubis. En la literatura francesa se ha descrito este cordón como si se palpase un "alambre de hierro".

Para un correcto diagnóstico se precisa de una anamnesis detallada, exploración y una ecografía doppler.

El diagnóstico diferencial se realiza principalmente con la linfangitis esclerosante no venérea, de la que es fácilmente distinguible por ser ésta una lesión de menor tamaño, serpenteada, menos indurada, poco sintomática y circunscrita a la parte distal del pene.

Además de una actividad sexual prolongada, se han descrito otras posibles causas: traumas genitales, procesos infecciosos locales o a distancia, ingesta de fármacos y adicción a drogas por vía parenteral, abstinencia sexual prolongada, compresión venosa intrapélvica por vejiga distendida, colocación de objetos compresivos en el pene con fines sexuales o por dispositivos externos para incontinencia urinaria. Más raramente puede presentarse la flebitis de la vena dorsal del pene como parte de un cuadro de tromboflebitis generalizado, o como un síndrome paraneoplásico asociado a neoplasias urológicas (vejiga y próstata) o a neoplasias de otros órganos.

La flebitis de Mondor evoluciona hacia la curación espontánea en 4 a 8 semanas sin dejar secuelas. Las medidas más recomendables inicialmente son conservadoras: reposo sexual, tratamiento sintomático con AINE, antibióticos en casos de infección y pomadas locales a base de heparinoides. La flebectomía o la trombectomía quirúrgica están indicadas para casos persistentes disminuyendo la induración y produciendo resultados estéticamente satisfactorios<sup>18,19,20,21</sup>.

## HEMANGIOMAS

Son acúmulos de vasos sanguíneos visibles desde el nacimiento, aunque pueden desarrollarse en los primeros días de vida. Al ser un trastorno cutáneo, su localización más frecuente es el pene, glande, meato uretral y escroto.

Debido a su aparición en el neonato o primeros meses de vida, algunos autores lo consideran una malformación congénita.

Se distinguen dos tipos de hemangiomas: capilar y cavernoso.

El hemangioma capilar tiene un aspecto de mancha roja, blanda y plana y en la mayoría de los casos desaparece antes de la adolescencia.

El hemangioma cavernoso se puede manifestar más tardíamente. Son más oscuros, a veces azulados, y pueden simular tumores por su apariencia nodular y verrucosa. Si alcanzan un tamaño considerable, pueden ser pulsátiles. El paciente puede referir sangrado por roce o traumatismo.

El diagnóstico con doppler nos confirma su naturaleza vascular en lesiones grandes en las que incluso se pueden ver las comunicaciones entre los vasos sanguíneos, y si se sitúan en la zona del glande, se puede ver su relación con el cuerpo esponjoso.

Tanto los angiomas capilares como los cavernosos, si son de un tamaño reducido, no precisan ningún tipo de tratamiento por no dar clínica. Únicamente por estética pueden ser tratados con láser de Neodinium-Yag.

Los casos grandes o con clínica de sangrado repetido pueden ser tratados con cirugía, con peores resultados estéticos sobre todo a nivel de glande, Láser, electrocoagulación, crioterapia o mediante la inyección de sustancias esclerosantes<sup>22</sup>.

## BIBLIOGRAFÍA

1. Peyri E., Alvarez – Vijanda R., Arango O.: Circulación arterial y venosa del pene y escroto. Lesiones vasculares cutáneas de los genitales masculinos. Jarpyo Editores. pp. 14-17, 1996.
2. Walsh, Retik, Vaughan, Wein: Campbell Urología. 8.ª edición. Editorial Panamericana. pp. 1580-1582, 1719-1727, 2590-2600, 2005.
3. Darius A., Paduch, MD, Steven J. Skoog, MD, FAAP, FACS: Current Management of Adolescent Varicocele. Reviews in Urology, Vol. 3, N.º 3: 120-133, 2001.
4. Tilki, D., Kilic, E., Tauber, R., Pfeiffer, D., Stief, C.G., Ergun, S.: The Complex Structure of The Smooth muscle layer of spermatic veins and its potencial role in the development of varicocele testis. Eur. Urol. 13, 2006.
5. Barry Belman A.: The Adolescent Varicocele. Official Journal of the American Academy of Pediatrics. pp. 1669-1670, 2004.
6. Cozzolino DJ., Lipshultz LI.:Varicocele as a progressive lesion: Positive effect of varicocele repair. Human Reproduction Update, Vol. 7, N.º 1: 55-58, 2001.
7. Bong GW., Koo HP.: The adolescent varicocele: to treat or not to treat. Urol Clin North Am. 31(3): 509-15, 2004.
8. Williams DH, Karpman E, Lipshutz LI: Varicocele: sugical techniques in 2005. Can J Urol. 13 Suppl 1:13-7, 2006.
9. Jarow J.P.: Effects of varicocele on male fertility. Human Reproduction Update, Vol. 7, N.º 1: 59-64, 2001.
10. Zucchi A., Mearini L., Mearini E., Constantini E., Bini V., Porena M.: Treatment of varicocele: Randomized Prospective Study on open Surgery Versus Tauber Antegrade Sclerotherapy. Journal of Andrology, Vol. 26, N.º 3: 328-332, 2005.
11. Jimenes Cruz, J.F., Rioja Sanz, L.A.: Tratamiento quirúrgico de la infertilidad masculina. Tratado de Urología. Tomo I. J.R. Prous Editores. pp. 888-890, 1993.
12. Libman, J., Jarve, L.K., Zini, A.: Beneficial effect of microsurgical varicocelectomy is superior for men with bilateral versus unilateral repair. J. Urol., 176 (6): 2602-2605, 2006.
13. Muttarak M., Lojanapiwat B.: The painful scrotum: an ultrasonographical approach to diagnosis. Singapore Med J. 46(7): 352-358, 2005.
14. Laris E. Galejs, Maj, Usaf, MC, Evan J. Kass, M.D.: Diagnosis and treatment of the Acute Scrotum. American Academy of Family Physicians, 59 (4), 1999.
15. Gunther P, Schenk JP, Wunsch R, Holland-Cunz S, Kessler U, Troger J, Waag KL: Acute testicular torsion in children: the role of sonography in the diagnostic workup. Eur. Radiol., 16 (11): 2526-2532, 2006.
16. Antao B, Mackinnon AE: Axial fixation of tests for prevention of recurrent testicular torsion. Surgeon. 4(1): 20-1, 62, 2006.
17. Koester M.C., MD, ATC: Initial Evaluation and Management of Acute Scrotal Pain. Journal of Athletic Training, 35 (1): 76-79, 2000.
18. Peyri E., Alvarez – Vijanda R., Arango O.: Flebitis de Mondor (Flebitis de la vena dorsal del pene). Lesiones vasculares cutáneas de los genitales masculinos. Jarpyo Editores. pp. 54-55, 1996.
19. Kraus S., Ludecke G., Weidner W.: Mondor's disease of the penis. Urol Int. 64(2): 99-100, 2000.
20. Al-Mwalad M., Loertzer H., Wicht A., Fornara P.: Subcutaneous penile vein thrombosis (Penile Mondor's Disease): Pathogenesis, diagnosis, and therapy. Urology. 67(3): 586-8, 2006.
21. Rodríguez Faba O., Parra Muntaner L., Gómez Cisneros S.C., Martín Benito J.L., Escaf Barmadah S.: Trombosis de la vena dorsal del pene (flebitis de Mondor). Actas Urol Esp. 30(1): 80-2, 2006.
22. Peyri E., Alvarez – Vijanda R., Arango O.: Angiomas capilares y hemangiomas cavernosos. Lesiones vasculares cutáneas de los genitales masculinos. Jarpyo Editores. pp. 22-23, 1996.

Libro del Residente de  
**Urología**



capítulo 49

## **Infertilidad masculina**

*Luis López-Fando Lavalle  
Cristina de Castro Guerín  
Sara Díaz Naranjo  
Antonio Allona Almagro  
Ángel Escudero Barrilero*

*Hospital Ramón y Cajal. Madrid*

Palabras clave: *Infertilidad masculina. Examen físico. Evaluación endocrina. Estudio genético.*



# Libro del Residente de Urología



Índice capítulo 49

## Infertilidad masculina

<b>Introducción</b> .....	875
<b>Anatomofisiología</b> .....	875
<b>Etiología</b> .....	875
<b>Cuadro clínico</b> .....	878
<b>Historia clínica y exploración física</b> .....	878
<b>Pruebas complementarias</b> .....	879
<b>Diagnóstico diferencial</b> .....	882
<b>Tratamiento</b> .....	884
<b>Tratamiento médico</b> .....	884
<b>Trastornos de la eyaculación</b> .....	886
<b>Tratamiento quirúrgico</b> .....	887
<b>Técnicas de reproducción asistida (TRA)</b> .....	889



## capítulo 49

# Infertilidad masculina

## INTRODUCCIÓN

La infertilidad masculina es una patología frecuente en la práctica diaria del urólogo. Un buen conocimiento de su etiología, diagnóstico y tratamiento es necesario para una adecuada atención especializada.

Se define como infertilidad la incapacidad de llevar a término un embarazo, reservando el término esterilidad a la ausencia de embarazo en un año en una pareja en edad fértil con adecuada frecuencia coital y sin prácticas anticonceptivas. No obstante, la mayoría de los autores intercambian ambos términos de forma indistinta. La incidencia de infertilidad se estima en torno a un 15-20%.

Si bien las causas de infertilidad masculina son tan frecuentes como las femeninas, al menos en un 20% del total se constata una etiología combinada.

En este capítulo se analizarán la etiología de la infertilidad masculina, su algoritmo diagnóstico y las distintas opciones terapéuticas.

## ANATOMOFISIOLOGÍA

Previo al estudio de la infertilidad masculina, es preciso conocer las bases de la fisiología de la reproducción masculina. El eje hipotálamo-hipófiso-gonadal es el encargado de la regulación del mecanismo reproductor. Su buen funcionamiento es imprescindible desde la vida fetal hasta la madurez sexual completa. Por un lado, participa en la determinación del género fenotípico durante la embriogénesis; por otro, es el responsable del desarrollo puberal sexual. Asimismo, los testículos desempeñan funciones endocrinas y exocrinas cruciales, mediante la formación de testosterona y

la producción de espermatozoides, respectivamente. Esto último es lo que se conoce con el nombre de espermatogénesis. Aproximadamente el 90% del volumen testicular dispone del ambiente adecuado para que se produzca la maduración de células madre pluripotenciales hacia espermatozoides. Este fenómeno tiene lugar en el túbulo seminífero, y está guiado por las células de Sertoli que se anclan en el epitelio basal y hacen de soporte arquitectónico y de directoras del proceso. No obstante, dentro del testículo los espermatozoides tienen poca o ninguna motilidad: sólo se vuelven funcionales tras haber pasado por el proceso de maduración que se lleva a cabo fundamentalmente en el epidídimo.

## ETIOLOGÍA

No siempre es posible determinar con exactitud el agente responsable de la infertilidad en el varón. Sin embargo, es importante conocer la etiología para realizar un adecuado algoritmo diagnóstico. A continuación se enumeran, en forma de esquema, las múltiples causas de infertilidad masculina clasificándolas en primer término en causas funcionales y orgánicas. Estas últimas, a su vez, se subclasifican atendiendo a su localización dentro del mencionado eje hipotálamo-hipófiso-testicular, en causas pretesticulares, testiculares y posttesticulares. Se hace mención, por último a su carácter congénito o adquirido.

### Causas funcionales

- Alteraciones de la libido.
- Alteraciones de la erección.
- Alteraciones de la eyaculación.



- Aneyaculación: se define como la ausencia completa de eyaculación. Sus causas pueden ser neurógenas, como *Diabetes mellitus*, esclerosis múltiple, Parkinson o síndrome de la cola de caballo; tóxicas, como el uso de antihipertensivos, antipsicóticos, antidepresivos, otras medicaciones y el abuso de ingesta alcohólica; o iatrogénicas, principalmente de origen quirúrgico, como la linfadenectomía retroperitoneal, la simpatectomía retroperitoneal, la cirugía oncológica colo-rectal y vésico-prostática.
- Eyaculación retardada.
- Eyaculación precoz.
- Eyaculación retrógrada total o parcial: por causa neurógena (*diabetes mellitus* tipo I, esclerosis múltiple, linfadenectomía retroperitoneal, cirugía colorrectal y anal...); uretral (valvas, hiperplasia del verumontanum, estenosis uretral...); iatrogénica medicamentosa (por uso de antihipertensivos, alfa I-antagonistas, antipsicóticos, antidepresivos); incompetencia del cuello vesical (defectos congénitos, extrofia vesical, resección del cuello, adenomectomía prostática).
- Hipogonadismos postpuberales: producen esterilidad y/o disfunción sexual
  - Hipogonadismo hipogonadotropo adquirido, con lesión hipofisaria o hipotalámica causada por tumores, infecciones, enfermedades de depósito, iatrogenia quirúrgica o radioterápica...
  - Exceso de estrógenos causado por: tumores suprarrenales o testiculares, insuficiencia hepática, obesidad.
  - Exceso de andrógenos debido a uso de esteroides anabolizantes, hiperplasia suprarrenal congénita, tumores suprarrenales o testiculares.
  - Hiperprolactinemia secundaria a macro o microadenoma hipofisario, hipotiroidismo, estrés, hepatopatías, fármacos (fenotiacinas, antidepresivos tricíclicos, hipotensores) o idiopática. Produce disfunción sexual y subfertilidad o esterilidad.
  - Hipotiroidismo: produce hipoandrogenismo e hipoespermatogénesis, por sí mismo o por un incremento secundario de la prolactina, aunque si es latente o subclínico no justifica la esterilidad.
  - Hipertiroidismo: produce aumento de la testosterona y de la LH que provoca detención de la espermatogénesis en las primeras fases.
  - Diabetes mellitus: puede causar disfunción sexual y subfertilidad por causas neurógenas, alteraciones hormonales, obstructivas...

## Causas orgánicas

### Pretesticulares

- Hipogonadismos prepuberales: inducen un estado de infantilismo sexual.
  - Lesiones hipotalámicas adquiridas: tumores, traumatismos, infecciones...
  - Lesiones hipofisarias adquiridas: adenomas, alteraciones vasculares, traumatismos...
  - Enfermedades congénitas: síndrome de Kallman (anosmia, fisura palatina, sordera, malformaciones renales, criptorquidia, micropene); síndrome de Lawrence-Moon-Bardet-Biedl (retraso mental, polidactilia, retinitis pigmentaria); síndrome de Prader-Willi (retraso mental, obesidad, hipotonía muscular, baja estatura, manos, pies pequeños), síndrome de Rud (retraso mental, epilepsia, ictiosis congénita).

### Testiculares

- Congénitas
  - Anorquia congénita: "Vanishing testes syndrome".
  - Criptorquidia: su incidencia se estima en torno a un 2-5% de los nacidos. En los primeros 3 meses se resuelven espontáneamente el 40-50%. La resolución de la criptorquidia mejora la posibilidad de que el testículo tenga un desarrollo normal, siempre que se efectúe en los 2 primeros años de vida, aunque no se puede revertir el

## 49. Infertilidad masculina

grado de alteración y displasia que el testículo pueda tener ya marcado al nacimiento.

- Distrofia miotónica de Steiner:
- Aplasia de células germinales: Síndrome de Del Castillo.
- Cromosómicas
  - Síndrome de Klinefelter (47, XXY): es la alteración de cromosomas sexuales más frecuente en la población general. Afecta al 7-13% de los varones con azoospermia y, aunque es 45 veces más frecuente entre los varones estériles que en la población general, sólo el 25% de los varones estériles afectados de este síndrome presentan los síntomas típicos de ginecomastia, estatura elevada y testículos pequeños y firmes. Habitualmente presentan serios defectos en la espermatogénesis, siendo excepcional la fertilidad en este tipo de pacientes.
  - Otros: síndrome de Noonan (45, Y0); síndrome XY; disgenesia gonadal mixta (45 X0, 46 XY), microdelecciones del brazo corto del cromosoma Y.
- Adquiridas
  - Varicocele: presente en el 2-22% de los varones adultos, sólo es sintomático en el 2-10% de los casos. Aunque su asociación exacta con la disminución de la fertilidad es desconocida, está demostrado que se relaciona con alteraciones del seminograma, disminución del volumen testicular y alteración en las funciones de las células de Leyding.
  - Orquitis: urliana, bacteriana, traumática.
  - Torsión testicular, tumores testiculares, lesiones traumáticas.
  - Factores ambientales: radiaciones, quimioterapia, tóxicos, calor, alcohol, tabaco, estrés.
  - Enfermedades sistémicas: insuficiencia hepática, IRC, obesidad...

- Iatrogénicas: fármacos.

### Postesticulares

- Congénitas
  - Agenesias. Posible relación con la fibrosis quística en el caso de agenesia de deferentes.
  - Obstrucciones: Intratesticular; entre la rete-testis y los túbulos eferentes; epididimaria, asociada a veces con mutaciones del gen de la fibrosis quística en el cromosoma 7; deferencial, acompaña igualmente a veces a la fibrosis quística; de los conductos eyaculadores, por mala fusión de los conductos de Müller o de Wolf, quistosis obstructiva a nivel del utrículo o de los conductos eyaculadores.
  - Alteraciones estructurales de los espermatozoides: síndromes de discinesia ciliar (enfermedad fibroquística del páncreas, bronquiectasias de la infancia, síndrome de Kartagener).
- Adquiridas
  - Obstrucciones: Intratesticular; tras orquitis o traumatismos; epididimaria, es la causa más frecuente de azoospermia obstructiva, afectando al 30-67% de los pacientes con FSH elevada menos del doble de la normalidad, pudiendo encontrarse una causa (infecciosa, iatrogénica quirúrgica, traumática) o no; deferencial: la causa más frecuente es la vasectomía, aunque puede producirse también durante la cirugía de la hernia inguinal o del hidrocele, del varicocele o de la criptorquidia o ser secundaria a tuberculosis; y a nivel de los conductos eyaculadores, tras uretroprostatitis agudas o crónicas, cáncer de próstata...
  - Alteraciones de la motilidad espermática: infecciones de la vía espermática, alteraciones de las glándulas sexuales accesorias, varicocele, tóxicos.
- Otras
  - Reacciones isoimmunización en la mujer.
  - Autoanticuerpos antiespermáticos.

**Tabla I.**

Alteraciones seminograma	Alteraciones hormonales	Alteraciones genéticas
Azoospermia	Hipogonadismo hipogonadotropo	Cariotipo
Oligozoospermia	Hipogonadismo hipergonadotropo	Microdelecciones cromosoma Y
Astenospermia	Hiperprolactinemia	Mutaciones del gen de la fibrosis quística
Teratospermia	Resistencia a andrógenos	
Necrozoospermia	Hipotiroidismo	
Combinaciones	Hiperplasia suprarrenal congénita	

## CUADRO CLÍNICO

Es raro observar una sintomatología definida en varones que consultan por esterilidad, ya que si ésta aparece, se debe a alteraciones hormonales que habitualmente llevan a la consulta por otros motivos. Normalmente el varón consulta por infertilidad, estando asintomático.

En Tabla I se clasifican las diferentes formas de presentación, siendo las alteraciones en el seminograma que se realiza para el estudio la más frecuente.

## HISTORIA CLÍNICA Y EXPLORACIÓN FÍSICA

La opción terapéutica propuesta para el tratamiento del varón estéril debe ir precedida de una evaluación diagnóstica exhaustiva. Para ello, debemos comenzar recogiendo de forma meticulosa los datos que conformen una historia de esterilidad adecuada. Deberá realizarse de forma conjunta, en presencia de la pareja. Seguidamente se explorará al paciente.

La **historia clínica** se inicia determinando la historia reproductora de la pareja, para objetivar si se trata de infertilidad primaria o secundaria. Se recoge la duración de esterilidad de la pareja, los tratamientos seguidos previamente y los embarazos anteriores. Se aborda la *historia sexual* de la pareja, pues aproximadamente el 5% de los pacientes relatan comportamientos sexuales inadecuados para la concepción,

como el uso de determinados lubricantes o inadecuada frecuencia coital, sólo en fases del ciclo menstrual no apropiadas para conseguir embarazo (por motivos de vivir separados los miembros de la pareja, motivos de viajes laborales...). Es importante, asimismo, recoger datos referentes a la *infancia y adolescencia*: la existencia de anomalías génitourinarias congénitas, edad de descenso testicular e inicio de la pubertad; historia previa de criptorquidia y necesidad de orquidopexia o herniorrafia y antecedentes de traumatismo o torsión testicular. Se interroga a continuación, sobre los antecedentes *médico-quirúrgicos* y la exposición a factores mediambientales *tóxicos*. Hay que detenerse en las enfermedades que deterioran más a menudo la fecundidad masculina, como la *Diabetes mellitus*, enfermedades respiratorias, insuficiencia renal y hepática, procesos infecciosos y enfermedades neurológicas como la esclerosis múltiple. Es conveniente dirigir la entrevista para descubrir procesos *traumáticos* que puedan pasar desapercibidos como las caídas o traumas sobre pelvis, región inguinal y/o escrotal, así como lesiones medulares. Deben quedar recogidos los *fármacos* utilizados comúnmente por la pareja (calcio-antagonistas, ácido valproico, alopurinol, colchicina, espirinolactona, quimioterápicos, etc.) y la exposición a calor; radiaciones ionizantes y campos electromagnéticos, metales pesados, benceno o estrógenos, que tienen efecto deletéreo sobre la espermatogénesis. Se debe interrogar sobre hábitos tóxicos como tabaco, alcohol, marihuana o narcóticos. En último lugar se recogen los *antecedentes familiares*, la historia previa de atrofia testicular, criptorquidia, fibrosis quística, hipogonadismo y la presencia de familiares cercanos estériles.

El **examen físico** debe ser completo. En la exploración general se recoge la altura y el hábito corporal, para detectar alteración en las proporciones superiores e inferiores que indiquen la existencia de alguna anomalía endocrina, como también lo hacen los cambios en la distribución del vello corporal, la ginecomastia o los datos de virilización insuficiente. El examen neurológico recoge los posibles defectos de campo visual, que junto con la existencia de galactorrea puede indicar la presencia de un tumor hipotalámico o hipofisario, la anosmia, que asociada a defectos craneales puede hablar a favor de un hipogonadismo y el tono del esfínter anal y los reflejos tendinosos profundos. Por último, se realiza un minucioso examen genital. Se explora el pene buscando una posible incurvación y la localización del meato uretral. Los hipospadias, y, en general, todas las anomalías referentes al meato uretral pueden hacer que el eyaculado se vierta fuera de la cavidad vaginal. Se examinan la región inguinal, el cordón espermático y los testículos. Se deben buscar cicatrices correspondientes a una reparación herniaria previa, que haya podido lesionar el cordón espermático, o la existencia de una criptorquidia. El cordón espermático debe palparse en busca de un varicocele, que deberá explorarse en bipedestación e indicándole al paciente que realice la maniobra de Valsalva. Merece especial atención el desarrollo de las bolsas escrotales, su pigmentación y su respuesta a estímulos. Se evalúa la posición, tamaño y consistencia testicular. Las dimensiones en un adulto normal son de 4,6 cm de largo por 2,6 cm de ancho, y un volumen de 18 a 20 cc. Considerando que el 90% del volumen testicular se corresponde con la función espermatogénica, las disminuciones de aquel nos orientan clínicamente, sobre todo en el caso de una azoospermia, para sospechar si ésta es secretora o excretora. Hay que palpar el epidídimo y los conductos deferentes buscando quistes, que se comporten como obstructivos, o regiones induradas causadas por infecciones pasadas. La ausencia de conductos deferentes se da en el 2% de los varones estériles y está relacionado con el gen de la fibrosis quística. Por último se realiza un tacto rectal para examinar la próstata y las vesículas seminales. Se valorará el tamaño prostático, disminuido en los procesos que cursan con déficit de andrógenos, y su consistencia y la de las vesículas seminales que puedan indicar procesos infecciosos presentes o pasados.

## PRUEBAS COMPLEMENTARIAS

### Datos de laboratorio

Como primera aproximación diagnóstica, se solicita la siguiente batería de pruebas en todos los pacientes:

- Hemograma y bioquímica sanguíneos.
- Análisis de orina.
- Seminograma.

El análisis sistemático del semen se considera la prueba inicial más importante en la evaluación del paciente, aunque por sí sola no sea capaz de definir con seguridad la esterilidad masculina, pues como se ha comentado más arriba, la esterilidad se considera un problema que afecta a la pareja y no puede ser determinada completamente por las características aisladas de uno de los miembros de la pareja. Se consideran necesarios al menos dos seminogramas consecutivos realizados en un período no superior a dos meses, si bien, si el primer análisis es normal, se puede prescindir de una segunda determinación. El líquido seminal se recoge por masturbación, en un recipiente estéril, tras un periodo de entre 3-5 días de abstinencia sexual. Un periodo inferior a dos días puede dar un falso positivo acerca de volumen seminal disminuido; por el contrario, por encima de 5 días pueden aparecer datos equívocos sobre alteración en la movilidad de los espermatozoides.

El análisis pormenorizado de varios parámetros permite a su vez la definición de diversas entidades nosológicas, arriba descritas, que nos van a permitir realizar un adecuado diagnóstico diferencial de las alteraciones en el seminograma.

Atenderemos a la concentración de espermatozoides definida como el número de espermatozoides por mililitro de eyaculado. Los valores medios se sitúan en torno a 60-80 millones/ml, aunque sólo debe considerarse alteración patológica, que se define como *oligozoospermia* cuando las cifras no alcanzan los 20 mill/ml. A veces se subdivide la *oligozoos-*

*permia* en severa (1 o de 5 millones por cc menos de) y en moderada si supera esta concentración (por encima de 10 millones sería leve). Recuentos superiores a 250 mill/ml se denominan como *poliespermia*, y la ausencia completa de espermatozoides recibe el nombre de *azoospermia*. Cuando la concentración de espermatozoides es de 0 mill/ml, pero tras la centrifugación de la muestra se encuentra algún espermatozoide, se habla de *criptozoospermia*. En estos casos conviene realizar un estudio de orina posteyaculación para descartar eyaculación retrógrada parcial o total.

Por otro lado, se valora la movilidad de los espermatozoides calculada según el porcentaje de gametos móviles y según la calidad de sus movimientos. Este análisis cualitativo otorga valor 0 al movimiento nulo, y 3 al movimiento, siempre hacia delante, progresivo, de buena calidad del espermatozoide. Cuando el espermatozoide se mueve pero no avanza, girando sólo sobre sí, estaríamos ante una movilidad grado 1 y sería 2 si el espermatozoide se desplaza pero no progresa adecuadamente, realizando recorridos curvilíneos, en ambas direcciones... en lugar de un recorrido progresivo. El valor normal que se debe recoger es el de un porcentaje de espermatozoides igual o superior al 50% que presenten una movilidad grado 3 (principalmente) o 2. Cuando es inferior hablamos de *asteozoospermia*.

Por último se analiza el volumen del líquido eyaculado, que es variable, teniéndose en cuenta en su determinación el período de abstinencia sexual previa y el grado de excitación. Valores inferiores a 1,0 ml definidos como *Hipospermia*, deberán acompañarse de un estudio más pormenorizado. Por el contrario, los volúmenes por encima de 6 se definen como *Hiperespermia*.

- Análisis específico del semen.

No suele ser tan exigible de manera rutinaria como lo explicado hasta ahora respecto a la concentración y motilidad espermáticas, estando dirigido a un estudio más pormenorizado para identificar la posible causa de esterilidad del varón. Se trata de encontrar alteraciones en el líquido seminal o en la función espermatozoidea. Por tanto, la prueba a realizar será seleccionada según la sospecha establecida, basada en

la anamnesis, la exploración física y el recuento y la movilidad hallados en el seminograma.

En un primer grupo, se reúnen las exploraciones encaminadas al hallazgo de alteraciones en el líquido seminal. La primera de ellas es la detección de un número excesivo de leucocitos en el semen que se denomina *leucocitospermia*. El recuento de células redondas puede incluir además de leucocitos, células espermáticas inmaduras, células epiteliales del tracto urinario y células prostáticas. La peroxidasa tiñe sólo células leucocitarias. Cifras por encima de  $1 \times 10^6$  leucocitos por mililitro se asocian con alteraciones en la movilidad y funcionalidad de los espermatozoides y obligan a la realización de un cultivo seminal.

Asociado con la *leucocitospermia* o *leucospermia* puede encontrarse un aumento de estrés oxidativo seminal que sobrepasa los mecanismos antioxidativos de los espermatozoides, pudiendo deteriorar su capacidad funcional. Se trata, por tanto, de determinar formas de oxígeno reactivo (ROS), detectadas en hasta un 40% de pacientes estériles.

Dentro del estudio del líquido seminal, merece la pena reseñar la detección de anticuerpos antiespermatozoides (ASA). Actualmente es un tema debatido, ya que no todos los pacientes con ASA son estériles. Su detección pasa por análisis de aglutinación que detecta formación de rosetas o *necrospermia*, que indican disminución de la vitalidad espermatozoidea.

En un segundo grupo de pruebas específicas del semen se encuentran las referentes a la funcionalidad o morfología de los espermatozoides. Los criterios de morfología estricta (ME) definidos por Kruger fueron asumidos en 1999 para definir la *teratozoospermia* como la existencia de más de un 15% de formas anormales. Estos criterios fueron: cabeza lisa y ovalada de 3 a 5 micras de largo y de 2 a 3 micras de ancho, un acrosoma bien delimitado que abarque del 40 al 70% de la cabeza, ausencia de defectos en el cuello, en la porción media y en la cola, y ausencia en el citoplasma de gotitas mayores del tamaño de la cabeza. Sin embargo, no todos los espermatozoides morfológicamente normales lo son genéticamente, por lo que la ME actualmente sólo es considerado como un buen índice predictor de un buen resultado para la fecundación in vitro (FIV). En muchos laboratorios no se

## 49. Infertilidad masculina

aplican los criterios estrictos de Kruger, manteniendo los clásicos que definían como teratozoospermia la presencia de más de un 60-70% de espermatozoides con morfología anómala.

Existen igualmente una serie de pruebas para determinar aspectos muy específicos de la funcionalidad de los espermatozoides, que no se realizan de rutina. En primer lugar, está descrita la prueba de la hinchazón hiperosmótica encaminada a determinar la viabilidad de los espermatozoides; muy similar al análisis por tinción de viabilidad de los espermatozoides. Con esta prueba se definen los criterios de vitalidad y, en ausencia de ésta se puede definir la *Necrozoospermia*.

Para terminar con las pruebas seminológicas es necesario recordar que existen unos criterios según la OMS para definir la *NORMOZOOSPERMIA*, que están en línea con los aquí expuestos, aunque últimamente se tiende a bajar las cifras exigibles de concentración, habiendo autores que hablan de fijar el límite normal en 10 millones de espermatozoides por cc.

Es también útil recordar que normalmente las alteraciones seminológicas se asocian, hablándose por ejemplo de *oligoastenoteratozoospermia*.

Al fin y al cabo, el dato más importante a extraer del seminograma será la oferta total de espermatozoides móviles que el varón presente, que se deducirá de multiplicar la concentración por el volumen total y de aplicar el porcentaje de éstos con motilidad grados 2 y 3. Aunque no hay una cifra de acuerdo total, ésta podría fijarse en torno a los 30-40 millones de espermatozoides.

Es muy frecuente asimismo que los laboratorios especializados en seminología practiquen el test de *Recuperación Espermática (REM)*: recuperación de espermatozoides móviles), de gran valor práctico.

Por último, cabe reseñar el valor de las determinaciones bioquímicas en el seminograma, marcadores útiles de función y permeabilidad de la vía seminal, de las vesículas seminales (fructosa) y de la próstata (ácido cítrico).

El test postcoital ya no es una prueba seminológica, y está dirigido a valorar la interacción entre el moco

cervical y el espermatozoide, de igual manera que la prueba de Penetrak y el análisis de TruTrax. Los tres van encaminados a la detección de espermatozoides en el moco cervical humano o bovino. En la actualidad no tienen una importante aplicación clínica. El análisis del receptor del ligando de la manosa evalúa la capacidad fecundante del espermatozoide, y su uso está relegado al campo de la FIV. En entredicho está el análisis de hemizonas que emplea óvulos humanos sin fecundar y el análisis de la reacción del acrosoma. El análisis de penetración del espermatozoide, sin embargo está en estudio para su aplicación en el campo de la FIV.

### Evaluación endocrina

No está recomendado realizar un estudio hormonal a todos los varones que consultan por esterilidad. Cuando el seminograma es normal, o cuando los datos recogidos en la historia clínica no son sospechosos de la existencia de una disfunción endocrina, no se considera necesario la determinación en suero de las gonadotropinas. Las indicaciones definidas en la actualidad para el inicio de un estudio endocrino son las siguientes:

- Recuento de espermatozoides < 1 millón/cm<sup>3</sup>
- Deterioro de la función renal
- Sospecha de endocrinopatía
- Insuficiencia testicular grave

De rutina se determinan en suero las gonadotropinas FSH y LH, la testosterona, la prolactina y el estradiol; las pruebas dinámicas, como las pruebas de estimulación, quedan reservadas para la investigación.

En algunas ocasiones, y siempre apoyados en la sospecha clínica, se realizan estudios de función tiroidea o suprarrenal para el despistaje de hipotiroidismo o de hiperplasia suprarrenal congénita.

### Estudio genético

Indicado, con dudas, cuando se da alguna de las siguientes circunstancias:

- Concentración de espermatozoides inferior a 5 mill/cm<sup>3</sup>

- Azoospermia sin causa obstructiva.
- Indicios clínicos de la existencia de esterilidad con base genética.

Se realizan fundamentalmente tres pruebas genéticas: determinación del cariotipo, estudio de microdelecciones en el cromosoma Y y estudio de mutaciones en el gen CTFR o de la fibrosis quística (FQ), aunque esta prueba tiene gran complejidad por el enorme número de variantes genéticas que existen en esta patología.

La anomalía cromosómica encontrada con mayor frecuencia cuando se determina el cariotipo a un varón estéril es el Sd. de Klinefelter; le siguen el síndrome 47, XXY, el síndrome de Noonan (45, Y0) y la disgenesia gonadal mixta (45, X0/46, XY).

## Imágenes radiológicas

Están reservadas al estudio de las posibles alteraciones anatómicas que puedan acompañar a los varones infértiles.

- Ecografía testicular: no se considera obligatoria para la búsqueda de varicocele sin repercusión clínica. Sí se realiza en todos los casos de dudas en la exploración y si hay sospecha de patología testicular o paratesticular.
- Ecografía transrectal: su uso no está muy extendido, pero resulta de vital importancia para estudiar la vía seminal si se sospecha agenesia u obstrucción de los conductos eyaculadores.
- Vesiculografía seminal y vasografía: prácticamente en desuso. Sólo se indica para hallar el nivel de obstrucción en caso de obstrucción deferencial de origen quirúrgico distinto a la vasectomía: hernias...
- RNM hipofisaria: resulta determinante en los casos sospechosos de patología hipofisaria.

## Biopsia testicular

Su práctica se encuentra en desuso desde el punto de vista diagnóstico, aunque estaría indicada en la azoospermia, para su clasificación como obstructiva

o secretora, e igualmente podría indicarse en oligozoospermias severas, aunque con interés informativo más que práctico para poderse usar para definir un tratamiento. Han desaparecido las indicaciones en casos de varicocele de otras patologías.

La mayoría de biopsias diagnósticas, quizás las únicas, se hacen conjuntamente con la biopsia terapéutica para obtener espermatozoides para su uso en técnicas de fertilización in vitro.

## DIAGNÓSTICO DIFERENCIAL

En el estudio de la pareja infértil es esencial realizar un abordaje global y minucioso iniciado sobre las bases de una buena historia clínica y exploración física. La adecuada recogida de estos datos nos permitirá definir nuestra sospecha diagnóstica y desarrollar un enfoque terapéutico adecuado, siendo imprescindible, por tanto, realizar un buen diagnóstico diferencial.

Los valores determinados en el análisis sistemático del semen permiten realizar una clasificación sindrómica, ya referida, que utilizaremos para establecer una buena planificación diagnóstica de la infertilidad masculina.

Recordemos que una concentración disminuida de espermatozoides por debajo de 20 mill/ml define la *oligospermia*, mientras que la *azoospermia* es la ausencia de espermatozoides en el fluido seminal.

La **azoospermia** puede ser de causa obstructiva o excretora y de causa no obstructiva o secretora. Para su evaluación es imprescindible, como ya se ha comentado más arriba, el estudio de la función endocrina, midiendo los niveles de FSH.

El hallazgo de **FSH normal** nos indica la necesidad de realizar una biopsia testicular diagnóstica, pues en principio la estimulación hormonal de la gónada está conservada. Si el resultado histopatológico de la muestra tomada demuestra la integridad de la espermatogénesis, se debe realizar a continuación una minuciosa evaluación de la vía seminal para detectar una posible obstrucción. El estudio del líquido seminal nos permite a su vez poder establecer el nivel de la obs-

## 49. Infertilidad masculina

trucción. Un volumen seminal inferior a 1 ml, y el hallazgo de valores ácidos del pH seminal, asociado a fructosa baja y ácido cítrico alto (la fructosa depende de las vesículas seminales y el citrato es aportado por la próstata), nos indican obstrucción distal de la vía seminal. Si a través de la ecografía transrectal visualizamos los conductos deferentes dilatados, pensaremos en obstrucción a nivel de los eyaculadores. Plantearemos a continuación la posibilidad de tratamiento quirúrgico o la necesidad de técnicas de reproducción asistida tras aspirado de vesículas seminales u otra técnica derecuperación espermática. Si el estudio del líquido seminal, sin embargo, indica la existencia de un volumen seminal normal, es necesario descartar una obstrucción proximal, deferencial o epididimaria, que son candidatas a tratamiento quirúrgico.

Niveles de **FSH elevados más del doble de lo normal** son sospechosos de patología o fallo gonadal primario, y los esfuerzos irán dirigidos a la recuperación espermática mediante biopsia del testículo (TESE: Testicular sperm extraction).

Por último, el hallazgo de **FSH disminuida** es sinónimo de hipogonadismo hipogonadotrófico, que precisa del estudio del eje hipotalámico hipofisario para descartar las causas más comunes, como el síndrome de Kallman, tumores o traumatismos hipofisarios, hiperprolactinemia y el uso de esteroides anabolizantes. Su diagnóstico versa sobre pruebas de imagen y su respuesta terapéutica a la sustitución hormonal es satisfactoria.

La **oligoastenoterazoospermia** reúne en un mismo grupo pacientes con recuento inferiores a 20 mill de espermatozoides/ml y anomalías en la movilidad y en la morfología de los espermatozoides. Son numerosas las causas que originan esta entidad, por lo que resulta de suma importancia identificar el factor etiológico para instaurar un tratamiento adecuado. Se descarta, en un primer momento, la posible existencia de tóxicos como tabaco, alcohol, narcóticos, calor, radiaciones y otros factores nocivos ambientales. También se estudia la existencia de un hipogonadismo latente, bien sea un hipogonadismo hipogonadotropo, hipergonadotropo, una resistencia periférica a los andrógenos o una situación de hiperprolactinemia. En el caso del hipogonadismo hipogonadotropo, como se ha comentado más arriba, se detectarán niveles dis-

minuidos de FSH y también de LH, testosterona y GnRH. Será necesario apoyarse en técnicas de imagen para poder diagnosticar la lesión hipofisaria causante. La insuficiencia testicular o hipogonadismo hipergonadotropo, mantiene niveles elevados de FSH y disminuidos de GnRH y testosterona. La hormona luteinizante puede presentar niveles aumentados o disminuidos. Es esencial el despistaje de patologías como el síndrome de Klinefelter; la criptorquidea, la existencia de gonadotóxicos o tratamientos quimioterápicos. Por lo tanto, se puede aconsejar realización de cariotipo para detección de anomalías cromosómicas. La hiperprolactinemia puede producir también casos de oligoastenoterazoospermia. Se trata de otra forma de hipogonadismo secundaria a la secreción excesiva de prolactina. Cursa con niveles disminuidos de GnRH, FSH, LH y testosterona. Es imprescindible la utilización de técnicas de imagen para confirmar la existencia de un microadenoma hipofisario como primera causa y orientar su tratamiento quirúrgico. Por último, aunque más raro, es necesario descartar una posible resistencia periférica a los andrógenos, sin solución posible, o casos de hipotiroidismo o hiperplasia suprarrenal congénita con buena respuesta terapéutica médica.

Otra de las causas de daño testicular y disminución de la calidad del seminograma puede ser la existencia de varicocele, que debe ser detectado en una primera aproximación clínica, bien porque sea sintomático, o porque se objetive en la exploración física.

La pioospermia también está relacionada con alteraciones del seminograma cuando realizamos pruebas avanzadas del semen. En este caso se debe buscar la existencia de una infección subyacente mediante cultivo, para iniciar un tratamiento encaminado a mejorar la calidad seminal.

También, en los casos en los que se realiza un estudio más pormenorizado del semen, podemos encontrar anticuerpos antiespermatozoides (ASA). La aglutinación de los espermatozoides no es suficiente para realizar un diagnóstico concluyente, pero es sugestiva de la existencia de un factor inmunológico. Para la detección de ASA se realiza el Inmunobead test o el MAR test (mixed antiglobulin reaction) que detectan la presencia de IgA o IgG en el líquido seminal. Ambas determinaciones se consideran positivas



cuando el porcentaje de espermatozoides cubiertos por anticuerpos supera el 50%.

Por último, quedan las oligoastenoteratozoospermias idiopáticas, en las que no es posible encontrar una causa desencadenante. En estos casos, y como se explicará más adelante, solo sería posible instaurar un tratamiento empírico.

## TRATAMIENTO

Los resultados obtenidos en la evaluación clínica y los estudios de laboratorio permiten clasificar al paciente, como ya se ha explicado, dentro de una categoría etiológica. A pesar de los avances logrados en esta metodología diagnóstica, más del 50% de los pacientes presenta alteración del seminograma sin que se pueda identificar la causa, siendo clasificada dentro de la categoría idiopática. (kolettis y Sabanegh).

En este momento el urólogo se enfrenta a la opción de usar terapias empíricas con el objetivo de mejorar los parámetros seminales y la fertilidad posterior tras la relación sexual, aunque esta conducta está totalmente desprestigiada actualmente. La tecnología de reproducción asistida (TRA) se ha convertido en la alternativa en el manejo de las parejas infértiles, en los casos en los que no existe un tratamiento disponible o éste no permitió la concepción. En última instancia, la inseminación con esperma de donante (IAD) o la adopción deben mencionarse como alternativa en los casos que corresponda.

Como regla general es preferible tratar al hombre y resolver su infertilidad en lugar de ignorar su problema y utilizar TRA de alto costo y tecnología avanzada, que hace sufrir todo el peso del tratamiento y sus riesgos a la mujer.

Antes de recurrir a todas las opciones de tratamiento debemos asegurarnos que la pareja se encuentra adecuadamente documentada sobre las causas evitables de infertilidad. Es necesario que el varón conozca los fármacos (sulfasalazina, cimetidina, nitrofurantoína, plomo, arsénico) y drogas (marihuana, esteroides anabolizantes, cocaína y el tabaco) que alteran la espermatogénesis.

## TRATAMIENTO MÉDICO

El tratamiento médico específico de la esterilidad se basa en la identificación de causas reversibles de la misma.

### Tratamiento específico

#### Déficit hormonal

El *hipogonadismo hipogonadotrófico (HH)* consiste en un déficit selectivo de gonadotropinas con el resto de la función hipofisaria conservada.

Esta insuficiencia hormonal se puede tratar con gonadotropinas exógenas o con GnRH.

La gonadotropina coriónica humana (hCG) administrada a dosis de 2.000 UI por vía subcutánea tres veces por semana provoca la aparición de la espermatogénesis en la mayoría de los pacientes; sin embargo suele ser preciso añadir hormona foliculoestimulante (FSH). La FSH puede administrarse en forma de gonadotropina humana menopáusica (hGM) o como FSH humana recombinante. Empieza a aplicarse tres meses después de iniciado el tratamiento con hCG y las dosis de FSH son 37,5 a 75 UI tres veces por semana. Durante el tratamiento se vigilan los niveles séricos de testosterona y se realizan análisis del semen. Cuando la concentración de espermatozoides alcanza un nivel suficiente se puede interrumpir la FSH, pues la espermatogénesis se mantiene sólo con la hCG. Un recuento espermático de 5-10 millones de espermatozoides puede ser suficiente para la concepción, aunque ésta se logra a veces en este grupo de pacientes con concentraciones aún menores. En casi todos los casos la administración de hCG basta para mantener la espermatogénesis, posiblemente porque estos pacientes secretan FSH en cantidad suficiente.

El HH también se puede tratar con hormona liberadora de gonadotropinas por medio de inyecciones subcutáneas intermitentes o con una bomba de infusión pulsátil. La administración de GnRH con bomba de infusión se reserva para los pacientes que no responden con el tratamiento habitual (hCG seguida de FSH). La administración de GnRH se realiza en pulsos de 20 a 200 ng/kg cada 120 minutos por vía subcutá-

## 49. Infertilidad masculina

nea o con bomba de infusión. Los niveles de gonadotropinas se suelen normalizar a la semana de tratamiento.

El *déficit aislado de FSH* es poco frecuente y en este caso existe virilización normal, así como niveles de LH y testosterona normales. Este déficit produce oligospermia o azoospermia. Basta para el tratamiento administrar FSH O HMG. Durante un tiempo estuvo de moda defender el tratamiento empírico de varones con oligozoospermias con el uso de FSH, pues se sostenía que, a pesar de encontrar niveles normales de FSH en sangre podía existir una mala actividad de esta hormona, siendo preciso el aporte de hormona exógena; esta idea se fue desacreditando poco a poco ante los malos resultados obtenidos.

El *déficit exclusivo de Hormona Luteinizante (LH) o síndrome del Eunuco fértil* es raro, presentando un defecto importante en la espermatogénesis, que se puede tratar con la administración de hCG.

El *hipotiroidismo latente* presenta escasa incidencia y poca trascendencia sobre los parámetros del semen, por lo que es innecesario realizar pruebas selectivas de la función tiroidea durante la exploración complementaria de la esterilidad.

Los excesos de *andrógenos y estrógenos* también podrían dar lugar a HH secundarios, debido al efecto de retroalimentación negativo que estos excesos hormonales provocan sobre la hipófisis. Su tratamiento es etiológico. En el caso de la hiperplasia suprarrenal congénita, el tratamiento con glucocorticoides descendiendo los niveles de ACTH y consecuentemente los de testosterona sérica.

En el *hipertiroidismo y en el síndrome de Cushing* (endógeno o iatrogénico) se pueden producir alteraciones testiculares e infertilidad, que se revierten con el tratamiento adecuado.

El exceso de *prolactina* puede producir trastornos de la erección y esterilidad del varón. La prolactina inhibe la secreción de la GnRH por el hipotálamo. Los niveles de gonadotropinas y de testosterona están inhibidos, y las concentraciones de prolactina elevadas. Su tratamiento es etiológico. A veces la corrección del

posible hipotiroidismo existente o la suspensión de fármacos responsables suelen reducir los niveles séricos de prolactina.

Todos los pacientes con hiperprolactinemia franca, no con mínimas elevaciones, deben someterse a una resonancia magnética nuclear (RMN) de la hipófisis para excluir un tumor hipofisario, tipo Prolactinoma. La mayoría de los pacientes con hiperprolactinemia idiopática o con adenomas no tienen que operarse y lo primero que debe indicarse es un tratamiento médico. La bromocriptina (2,5 a 7,5 mg/día, repartidos en dos a cuatro tomas al día) además de reducir la secreción de prolactina, y por tanto mejorar la secreción de gonadotropinas y la función testicular; reduce la masa tumoral en muchos casos de adenomas de mediano y pequeño tamaño. Otra opción es el uso de cabergolina, que tiene las ventajas de producir menos efectos secundarios que la bromocriptina y de no exigir dosis tan frecuentes.

### Infección del tracto genital

Se diagnóstica por la presencia de leucocitos en el semen y/o cultivo positivo del líquido seminal. Se debe tratar con el antibiótico adecuado si el cultivo es positivo, aunque si no existiese un diagnóstico completo bacteriológico con antibiograma se recomendará tetraciclina o doxiciclina (100 mg cada 12 h por vía oral) o metronidazol (2 g cuatro veces al día) durante 10 días.

### Infertilidad inmunológica

Se puede sospechar en pacientes con seminograma normal excepto con poca motilidad y en casos de infertilidad en la que no se encuentre causa. Se diagnóstica por la presencia de >50% de espermatozoides cubiertos por anticuerpos antiespermatozoide en una muestra mediante MAR TEST o Inmunobead TEST. No parece recomendable en estos casos sin embargo el uso de glucocorticoides, ya que los efectos secundarios superan los beneficios del tratamiento, recomendándose inseminación artificial con semen del cónyuge (IAC). Si la presencia de estos anticuerpos se diera en más del 80% de los espermatozoides se recomendará FIV con ICSI (fertilización in vitro con inyección intracitoplasmática).

## Tratamiento inespecífico

En aquellos casos en que no se encuentra ningún factor causal y se considera esterilidad idiopática, ante la falta de una causa fisiopatológica clara, se podría aplicar un tratamiento empírico, siempre conservador.

A la hora de evaluar el éxito terapéutico obtenido, siempre hay que considerar la posibilidad de embarazos espontáneos sin relación causa-efecto con el tratamiento. La inmensa mayoría de los estudios publicados no son aleatorizados, y no tienen valor de evidencia científica. Hay que recordar sin más que cuando la pareja es sana, un 30% de oligospermicos moderados sin tratamiento conseguirán embarazo en un plazo de dos años. Desgraciadamente, ningún fármaco ha demostrado su eficacia en un ensayo riguroso y bien controlado, pero se siguen usando, a nuestro juicio sin indicación alguna distintos agentes como:

- **Gonadotropinas:** Se usan las mismas dosis que en el HH. Dado su coste considerable, su incomodidad y la falta de eficacia, no se aconseja el empleo de GnRH. El resto de hormonas tampoco ha demostrado una eficacia clara y no parece que puedan aconsejarse a los varones que no tienen una alteración demostrable, debido además a la necesidad de aplicar inyecciones frecuentes y al elevado coste de los medicamentos.
- **Antiestrógenos:** Son los agentes más utilizados en el tratamiento médico de la esterilidad idiopática. Son medicamentos baratos e inocuos por vía oral, pero su eficacia es dudosa. No es probable que mejoren con estos medicamentos los pacientes con niveles elevados de FSH en condiciones basales, los que tienen oligoastenoteratozoospermia intensa o azoospermia, ni los pacientes con resultados francamente anormales de la biopsia testicular. Tanto el clomifeno como el tamoxifeno (actúan como inhibidores competitivos de los estrógenos a nivel del receptor de éstos), como la testolactona (inhibe la aromataza e impide el paso de testosterona a estradiol), interfieren el mecanismo de retroalimentación de los estrógenos sobre el hipotálamo, aumentando la secreción de GnRH, FSH y LH. La principal consecuencia de esto es que las células de Leydig se estimulan y producen más testosterona y que, en menor

grado, se favorece la producción de espermatozoides. La dosis habitual de clomifeno es de 25-30 mg/día, que se mantiene durante 3-6 meses, descansando 10 días cada mes. La de tamoxifeno es de 20 mg/día, con la misma pauta previa.

- **Andrógenos:** No hay razones ni pruebas que justifiquen el empleo de los andrógenos y menos en forma de "terapia de rebote" cuyo fundamento sería el de suprimir la secreción de FSH y LH, inhibiendo secundariamente la espermatogénesis y produciendo un teórico rebote posterior al retirar la terapia. En lugar de efectos beneficiosos puede provocarse una azoospermia duradera o incluso permanente.
- **Agentes para estimular la movilidad espermática:** las cininogénasas, cininógenos o calicreínas son polipéptidos liberados desde el plasma sanguíneo y parecen tener un papel importante en la regulación y estimulación de la motilidad espermática. Al igual que con otros medicamentos usados de forma empírica no existe evidencia científica sobre su efectividad.
- **Otros tratamientos:** pentoxifilina oral, esteroides a bajas dosis, tiroxina, oxitocina, vitaminas E y C, minerales (Zn), AINES, etc.

Aunque ya hemos opinado respecto a desaconsejar todos los anteriores tratamientos empíricos, si se decidiese usar alguno de ellos y no hay mejoría evidente de los parámetros del semen ni se produce embarazo después de 3 a 6 meses de tratamiento, debe abandonarse la terapia y plantearse la necesidad de acudir a TRA.

## TRASTORNOS DE LA EYACULACIÓN

En todos los casos de eyaculación ausente o de escaso volumen (<1,5 ml) seminal, debe descartarse una recolección incompleta de la muestra o que no se haya cumplido el adecuado período de abstinencia. Algunos hombres producen eyaculado de escaso volumen al masturbarse en un recipiente, pero volúmenes normales durante la relación sexual y en éstos

se debe recoger la muestra con un condón de recolección seminal durante el coito.

Igualmente, en casos de eyaculación ausente o mínima en volumen, debe evaluarse la muestra de orina poseyaculación tras centrifugar la orina durante 10 minutos a 300 g para poder diagnosticar una posible eyaculación retrógrada. La presencia de más espermatozoides en la orina que en la muestra anterógrada, o de 10-15 espermatozoides por campo de gran aumento es indicativo de ésta. Si existe algún espermatozoide en la orina se descarta la obstrucción bilateral ductal completa, pero en ausencia de ellos debe sospecharse ésta (necesitará un tratamiento quirúrgico como se discutirá en el apartado de alteraciones de la vía seminal).

Puede existir fallo de emisión seminal sin existir obstrucción, dándose esta situación en casos de neuropatía diabética, esclerosis múltiple, daño medular, iatrogenia médica o quirúrgica (cirugía retroperitoneal...) e incluso en pacientes con causa psicógena.

La eyaculación retrógrada se produce por lesión del sistema simpático a nivel lumbar o por cirugía del cuello vesical. El diagnóstico se confirma mediante la detección de un número sustancial de espermatozoides en la orina tras eyaculación.

Las diversas opciones de tratamiento para estos dos tipos de alteraciones eyaculatorias son:

1. Agonistas alfa-adrenérgicos por vía oral (clorhidrato de efedrina 50 mg/12 h, imipramina o desmipramina 25-50 mg antes de coito) que actúan estimulando la peristalsis del deferente y ocluyendo el cuello vesical. Debe tomarse varios días y si no existe respuesta tras dos o tres meses se considera que hay un fracaso terapéutico.
2. Electroeyaculación o estimulación vibratoria, métodos especialmente apropiados para pacientes con lesión espinal.
3. Técnicas de reproducción asistida recuperando el esperma tras la micción o mediante cateterismo en caso de eyaculación retrógrada, para poder utilizarlo para inseminación intrauterina u otro tipo de TRA.

## TRATAMIENTO QUIRÚRGICO

La cirugía tiene un lugar importante en el tratamiento de la infertilidad, para resolver el varicocele y las anomalías de la vía seminal.

La respuesta al tratamiento quirúrgico del *Varicocele* de varones infértiles es difícil de predecir; máxime cuando se desconoce el mecanismo último merced al cual se produce la alteración de la espermatogénesis y no se ha demostrado claramente un aumento de tasa de embarazos con esta cirugía.

La corrección del varicocele está indicada en pacientes que presentan:

- Dolor en el hemiescroto afecto.
- Deseo expreso de cirugía por parte del paciente por razón estética.
- Varicocele prepuberal con tamaño testicular disminuido (estaríamos previniendo más que tratando la infertilidad).
- Adolescentes con espermiograma anormal y tamaño testicular disminuido.

En los pacientes adultos con infertilidad probada (de más de 12-24 meses) con varicocele palpable y seminograma anormal, con estudio de fertilidad de la pareja normal, la indicación es muy discutible, aunque en ocasiones se realiza avisando del resultado incierto. En caso de indicación de resolución del varicocele hay que elegir entre la técnica angiográfica percutánea de embolización o similar y la cirugía, existiendo múltiples técnicas a plicables en este caso, incluyendo la laparoscópica y el uso posible de la microcirugía. En cualquier caso, siempre existe una posible tasa de recidivas postquirúrgicas y una posible tasa de casos en que la vía angiográfica no es aplicable por razones anatómicas.

En los últimos años ha caído en desprestigio la búsqueda y resolución del posible varicocele subclínico contralateral y, por supuesto, la investigación y resolución rutinarias de varicoceles subclínicos en todos los varones infértiles.

Las *anomalías de la vía seminal* pueden localizarse en cualquier punto de ésta e incluso a varios niveles

en el mismo paciente. La ligadura de los conductos deferentes con fines contraceptivos es la causa más frecuente de obstrucción de vías seminales, seguida por las causas congénitas. La obstrucción ocurre entre el 3 y el 12% de los pacientes que consultan por infertilidad, aumentando en aquellos que consultan por azoospermia (24-55%). Las técnicas disponibles para el tratamiento de la obstrucción de la vía dependen del tipo de lesión y de la localización de la misma.

– Vasovasostomía (V-V): Indicada en lesiones localizadas en un segmento corto del conducto deferente, siendo la causa más frecuente la práctica previa de vasectomía contraceptiva (los procesos iatrogénicos serían la siguiente causa: cirugía herniaria, cirugía escrotal tipo hidrocelectomía, varicocelectomía...). Los factores principales que influyen en el éxito de la cirugía son el tiempo transcurrido desde la vasectomía y la calidad del espermatozoides que fluye por el extremo proximal del deferente en el momento de la reversión. La indicación de la vasovasostomía no ofrece dudas si se aprecian espermatozoides en el fluido deferencial, e incluso ante un líquido acuoso. En caso contrario puede plantearse la realización de la misma y esperar evolución o ir directamente a la tubulovasostomía. Tras la V-V, los espermatozoides pueden aparecer en el semen de inmediato o solo tras un cierto tiempo, que suele estar entre los 3 y los 12 meses. Las complicaciones específicas a considerar en este procedimiento son las obstrucciones tardías, presentes en el 5-10% de los pacientes a los dos años, y que existe la posibilidad de que se forme un granuloma espermático al no lograrse la estanqueidad de la anastomosis. Hoy en día se admite como idónea la realización de la V-V microquirúrgica, habiendo discusión de si se necesita hacer técnica multicapa (mucosa y muscular selectiva o mixta) o unicapa, aunque pensando en que hay que lograr la máxima estanqueidad de la anastomosis sería más lógica la técnica multicapa. Con una técnica adecuada se logran cifras de permeabilidad cercanas al 90-95% y tasas de embarazos hasta del 60-70%. Al igual que en la siguiente técnica, siempre puede valorarse el obtener simultáneamente muestra de testículo y de fluido deferencial para posible uso en TRA si no se obtiene el éxito deseado con la repermabilización.

- Tubulovasostomía (T-V) o epidídimo-vasostomía (E-V): Se indica en casos de obstrucción epididimaria, causante del mayor porcentaje de azoospermia obstructiva si exceptuamos la vasectomía. Las tasas de permeabilidad y fertilidad logradas dependerán del sitio donde se practique la anastomosis. Por este motivo es conveniente elegir el segmento más distal posible. Entre las técnicas empleadas para este procedimiento (término-terminal, término-lateral), siempre microquirúrgicas, existe una diferencia poco apreciable en las tasas de embarazo reportadas, no habiendo diferencias en las complicaciones entre ambas técnicas. La técnica término-terminal es más difícil de ejecución, presentando mayor mutilación y traumatismo epididimario, aunque se debe optar por ella siempre que la obstrucción distal esté cercana a la unión epidídimo-deferencial y en el caso de que el túbulo no esté dilatado. Las tasa de permeabilidad con las nuevas técnicas de invaginación del túbulo en el deferente llegan hasta el 85%, aunque las tasas de fertilidad no pasan del 40-50%. Al igual que en la V-V debemos y podemos obtener muestras para su futuro uso en TRA si se precisa de ésta.
- Resección transuretral de conductos eyaculadores: Son escasos los embarazos documentados con esta técnica, a pesar de que la aparición de espermatozoides en el semen es del 50% tras la resección. Dependiendo de la causa (casi siempre congénita, afectando a la desembocadura de la vía seminal en la cercanía del utrículo prostático) se debe variar la técnica. Si la causa es un quiste de utrículo, se debe proceder a la resección del techo del quiste, apareciendo en su base tras la resección, ambos conductos eyaculadores dilatados, más fáciles de identificar si se realiza simultáneamente inyección de un colorante a través de los deferentes, En la estenosis de los conductos eyaculadores se requiere la resección del suelo de la próstata, a ambos lados del veru y en una zona próxima al esfínter externo, hasta abrir los eyaculadores. Utilizando sólo cuchillete frío se ha documentado mayor índice de reobstrucciones. La cirugía suele ir precedida siempre de una deferentografía diagnóstica y esta vía de acceso a la luz deferencial nos sirve para la antecitada inyección de azul de metileno o de un colorante similar.

- Aspiración microquirúrgica del esperma epididimario: se indica en varones con ausencia congénita o aplasia bilateral parcial de conducto deferente, así como en los que ha fracasado la reconstrucción quirúrgica, siempre combinándose con técnicas de fertilización asistida. Los métodos para obtener la recuperación de espermatozoides son:

**MESA/PESA:** Los espermatozoides epididimarios son usualmente recolectados mediante microcirugía de la región más proximal de la cabeza del epidídimo (MESA: microsurgical epididymal sperm aspiration), que son los que tienen la mayor motilidad. También pueden obtenerse a través de aspiración percutánea de los túbulos del epidídimo distendidos (PESA).

**TESE/TESA:** Los espermatozoides testiculares son aislados de especímenes de biopsia testicular obtenidos mediante microcirugía abierta (TESE: testicular sperm extraction) o por aspiración con aguja fina (TESA: testicular sperm aspiration).

## TÉCNICAS DE REPRODUCCIÓN ASISTIDA (TRA)

Es necesario recalcar que, a veces, una investigación exhaustiva no puede darnos conocer la causa del trastorno y otras veces carecemos de tratamiento etiológico eficaz o éste no tiene éxito. Por ello son necesarias otras opciones de tratamiento alternativas como el procesamiento del semen con alguna técnica de inseminación posterior y las demás técnicas de reproducción asistida.

Los objetivos principales de las TRA son:

- Asegurar la existencia de óvulos disponibles.
- Acercar los espermatozoides al óvulo en el aparato genital femenino o in vitro.
- Mejorar e incrementar el potencial de fertilidad de los espermatozoides realizando una serie de procedimientos de laboratorio al eyaculado, llamados en conjunto capacitación espermática.

El procesamiento seminal se utiliza para preparar las muestras de semen previamente a la inseminación intrauterina o a cualquier otra técnica de reproducción asistida (TRA). Para evitar el compromiso de la motilidad y vitalidad de los espermatozoides por el plasma seminal, éstos deben ser separados del mismo. De esta manera, se seleccionan y capacitan los espermatozoides más móviles y se eliminan los factores nocivos del plasma seminal.

Básicamente, existen técnicas de dilución simple con medios de cultivo, migración espermática (swim-down, swim-up y lavado selectivo por gradientes de densidad) y métodos de adherencia para eliminar a los espermatozoides muertos o a los desechos celulares (filtración en columnas de fibra de vidrio o Sephadex). Las pruebas de recuperación espermática permiten obtener espermatozoides con movilidad de tipo progresivo rápida (rem), principalmente por migración ascendente (swim up) o por gradientes de Percoll y son útiles para decidir las conductas terapéuticas.

La inseminación artificial se realiza en aquellas parejas que no se han podido embarazar debido a que:

- La mujer tiene algún problema a nivel del cuello del útero como: alteración en el moco cervical, presencia de anticuerpos antiesperma, estenosis (estrechez), secuelas de conización, tratamiento con láser o criocirugía, etc.
- El hombre muestra alteraciones en el semen como son disminución del número de espermatozoides y/o de su movilidad, disminución en el volumen del eyaculado, aumento excesivo en el número de espermatozoides, malformaciones anatómicas de su aparato reproductor (fundamentalmente las que comprometen el depósito correcto del eyaculado como el hipospadias, el epispadias...) o alteraciones funcionales de la eyaculación o alteraciones de la erección que le impiden la penetración y la consiguiente eyaculación intravaginal.
- La pareja presenta una esterilidad inexplicable (aquella en que todos los estudios demuestran normalidad pero no se logra la fecundación).

## **INSEMINACIÓN VAGINAL O INTRACERVICAL**

Consiste en el depósito de espermatozoides mediante un dispositivo que se acopla al cuello uterino. Tiene la ventaja de poder ser efectuada por la propia pareja en el domicilio, y el inconveniente de no evitar el moco cervical, excepto cuando se realiza intracervical. Sus indicaciones son:

- Vaginismo grave o disfunción eréctil que dificulte la penetración.
- Anomalías uretrales que condicionan una eyaculación extravaginal (hipospadias, epispadias, etc.).
- Trastornos de la eyaculación (ausencia, eyaculación retrógrada, etc.).
- Conservación de espermatozoides por congelación.

## **INSEMINACIÓN INTRAUTERINA (IUU)**

Evita por completo el factor ligado al moco cervical y la presencia en éste de anticuerpos antiespermatozoide. Exige la preparación del semen y se puede ofrecer cuando en las muestras de semen se detecta una cantidad de espermatozoides subfétil, pero mayor de 3 millones en el rem. Conlleva igualmente programas de estimulación ovárica controlada. La mayoría de las mujeres logran el éxito, de obtenerse éste, tras tres o cuatro ciclos de inseminación. No deben indicarse más de seis. Está indicada en:

- Imposibilidad de eyaculación intravaginal.
- Alteraciones seminales.
- Alteraciones cervicales.
- Infertilidad idiopática.

Hoy en día nadie cuestiona la necesidad de incorporar el desarrollo folicular múltiple a la IUU. En este sentido, los porcentajes de embarazos con IUU por ciclos no estimulados, estimulados con Clomifeno o con gonadotropinas, arrojan una media gestacional por ciclo del 4,6%, 11,8% y 17%, respectivamente.

Si la IUU no está indicada o fracasa, se acude a otras técnicas más costosas como:

## **FERTILIZACIÓN IN VITRO (FIV)**

Se utiliza cada vez más en el tratamiento de parejas infértiles. Los resultados son aceptables para casos en los que existen defectos leves o moderados de la calidad seminal, no así si las formas anormales superan el 95%. Requiere la estimulación ovárica para conseguir múltiples ovocitos. Cada ovocito es incubado con 10.000-50.000 espermatozoides móviles por mililitro de medio de cultivo. La tasa de implantación parece más alta si se realiza con blastocistos (5 días) en lugar de la transferencia estándar de embriones de 3 días. Con la FIV regular suelen implantarse de 3 a 4 embriones, mientras que con la transferencia de blastocistos suelen transferirse 2.

La TRANSFERENCIA INTRATUBÁRICA DE GAME-TOS (GIFT) tiene las mismas indicaciones que la FIV. Su ventaja es que el proceso de fecundación y posterior emigración y anidamiento es fisiológico. Requiere al menos la existencia de una trompa permeable. La tasa de embarazos por intento es de un 27-48%. También se puede realizar la transferencia de ZIGOTOS (ZIFT) hasta la fimbrias tubáricas. Se necesita en estas dos técnicas una cantidad espermática de 100.000 espermatozoides móviles por trompa.

Otra posibilidad de fertilización es la TRANSFERENCIA INTRAPERITONEAL DE GAMETOS cuya indicación fundamental es en varones con infertilidad no explicada en los que se pretende evitar la complejidad de otros procedimientos. Es preciso la inyección de más de 10 millones de espermatozoides.

## **FERTILIZACIÓN ASISTIDA**

Es aplicable a todo factor masculino en los que han fallado o no son aconsejables los métodos precedentes. Consiste en la introducción de espermatozoides en el interior del oocito tras micromanipulación de los mismos, con lo cual se requiere un menor número de ellos.

## **MICROINYECCIÓN INTRACITOPLASMÁTICA DE ESPERMATOZOIDES (ICSI)**

La técnica consiste en la inyección directa de un solo espermatozoide en el citoplasma de un ovocito. Esta indicada siempre que exista un fallo previo de uno

## 49. Infertilidad masculina

o varios ciclos de FIV, o calidad de semen insuficiente para la inclusión en un programa estándar de FIV.

Indiscutiblemente el ICSI es la técnica con mayor porcentaje de embarazos, pues permite obtener tasas de fertilización de 52%, 62% o 64%, con espermatozoides obtenidos de testículos, epidídimo o eyaculados, respectivamente, y consigue tasas de embarazos superiores al 50% en las mujeres menores de 25 años.

Las indicaciones actuales para realizar ICSI son:

1. Respecto al factor masculino: rem < 3 millones, acrosoma anormal, pobre capacidad de unión a la zona pelúcida (índice de hemizona < 30%), fallo previa de FIV, casos de azoospermia obstructiva o secretora con recuperación de espermatozoides testiculares (TESE/TESA) o epididimarios (MESE/PESA), infertilidad de causa inmunológica e idiopática.
2. Con respecto al factor femenino: pocos oocitos o reacción cortical anormal.

El estudio de las biopsias testiculares en pacientes con azoospermia obstructiva muestra que la espermatogénesis es normal y, por tanto, estos pacientes pueden ser tributarios de procedimientos de fertilización asistida.

Asimismo, los pacientes con azoospermia secretora o con fallo testicular primario pueden beneficiarse de estas técnicas, pudiéndose hallar algunos espermatozoides o espermátides con los cuales se pueden lograr embarazos normales mediante el empleo del ICSI. Efectivamente, se han publicado embarazos tras ICSI con espermátides elongados y redondos, así como con espermatozoides primarios.

Sin embargo, tan sólo el ICSI con espermátides maduros, que son las formas elongadas, permite obtener resultados comparables a los que se obtienen cuando se utilizan los espermatozoides del testículo, mientras los resultados con las otras formas son sumamente desalentadores. Por aportar algún dato, señalar que en el estudio de Schulze, se encontraron espermátides maduros solamente entre el 39,1% al 64,7% de las TESE realizadas.

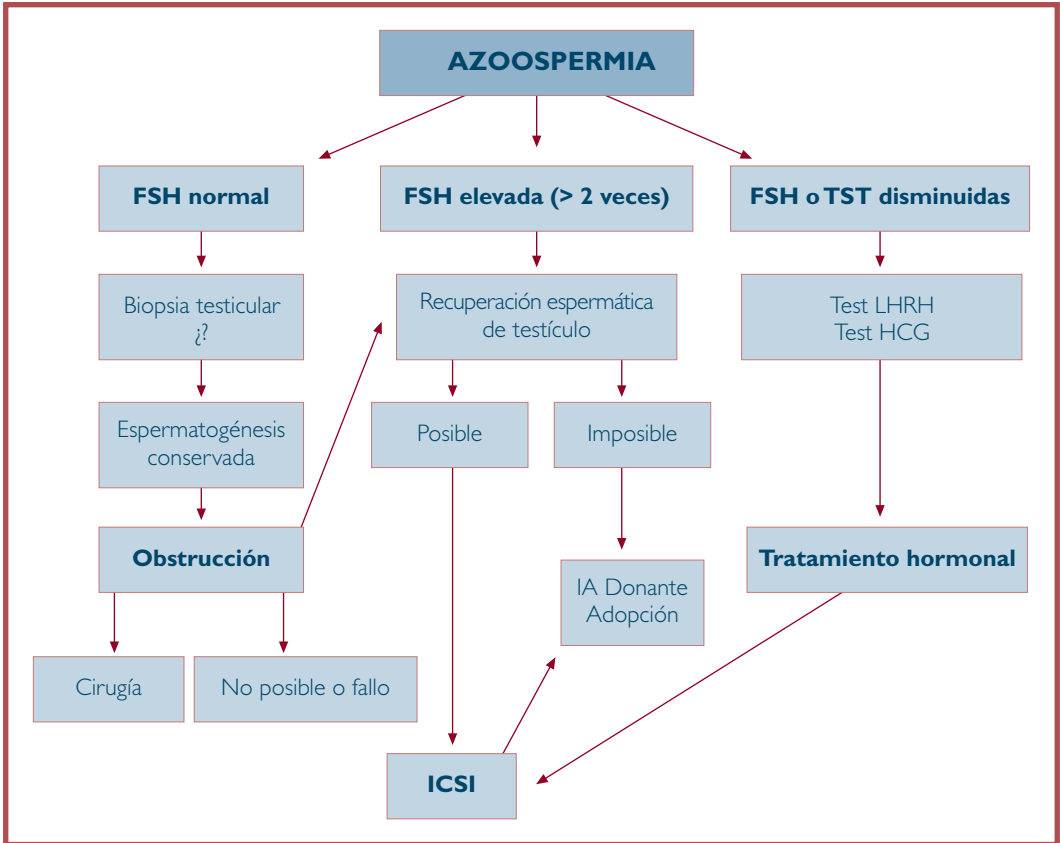
Si bien es cierto que las técnicas de reproducción asistida como el ICSI son opciones para corregir el factor masculino severo y la infertilidad masculina idiopática, en muchos casos la terapia inicial debe dirigirse a mejorar la calidad del semen para facilitar la obtención de un embarazo por medios naturales. Además de esto, estas terapias mejoran los componentes subcelulares del espermatozoide, lo que puede potenciar los resultados de las técnicas de reproducción asistida.

No parece preciso entrar en detalles más profundos sobre resultados de las diversas técnicas de RA pero sí es bueno recordar que se está demostrando día a día que se pueden obtener los mismos resultados con muestras congeladas del varón que con muestras frescas, lo que evita tener que realizar simultáneamente la obtención de muestras del varón y la punción ovárica en la pareja y además permite utilizar las muestras obtenidas del varón en sucesivos ciclos de FIV, ICSI...

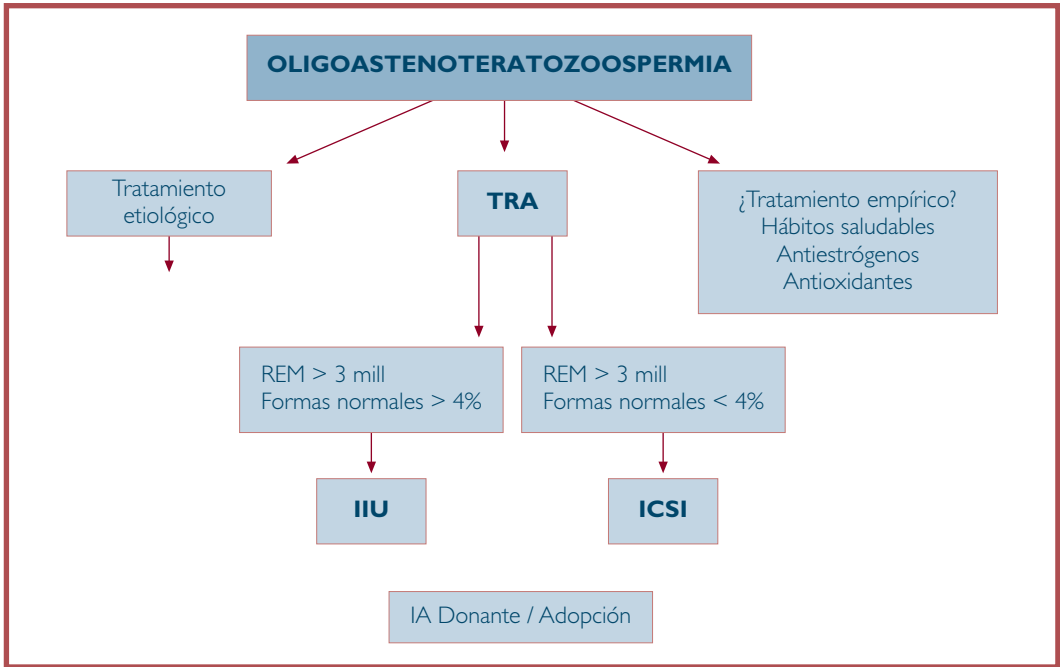
A continuación, y a modo de **conclusión**, se muestran los algoritmos diagnóstico-terapéuticos propuestos (Figuras 1, 2, 3, 4 y 5).



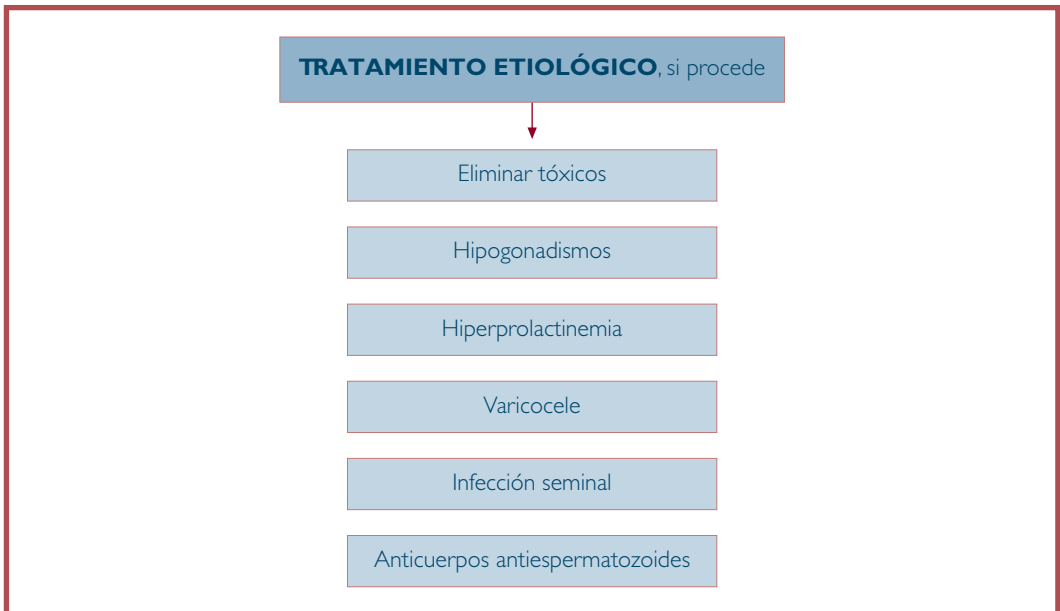
**Figura 1.** Azoospermia.



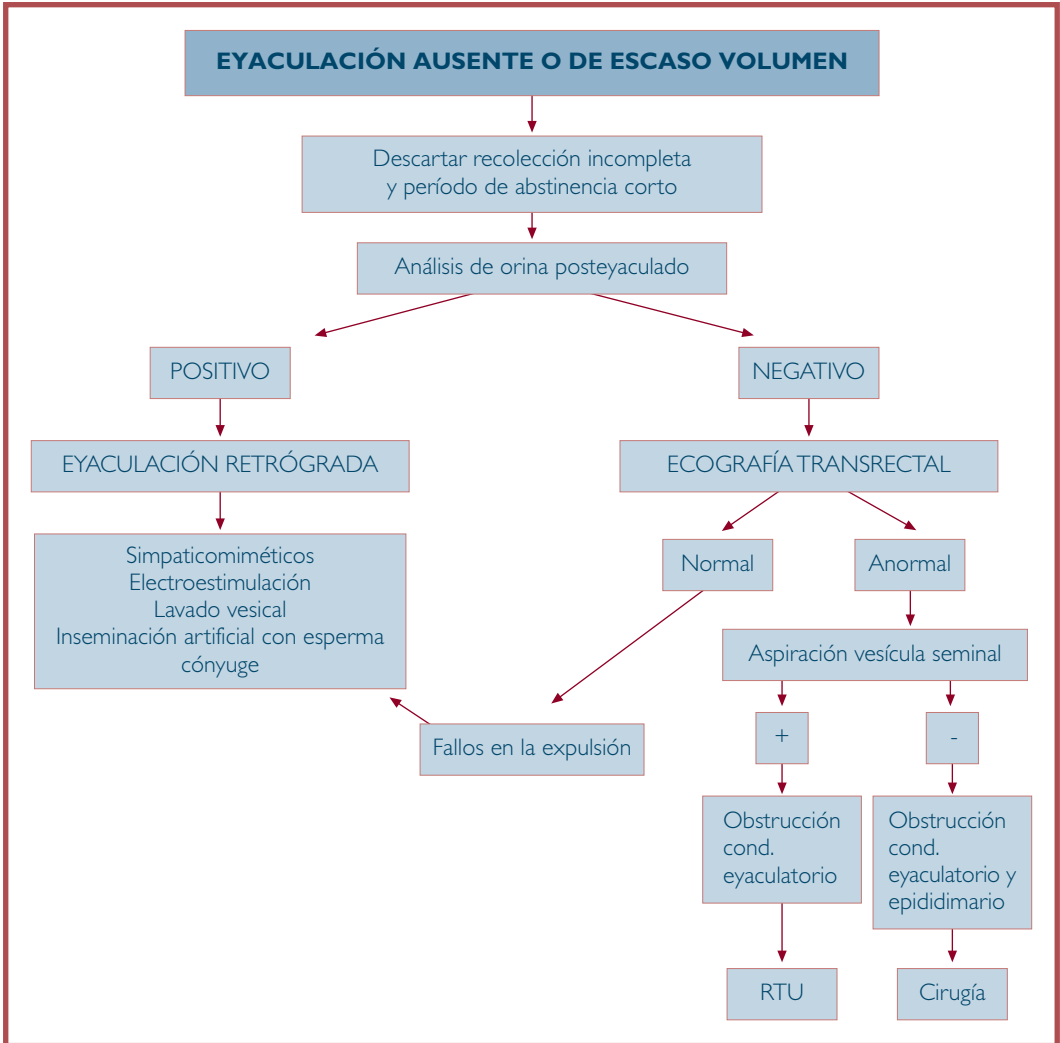
**Figura 2.** Oligoastenoteratozoospermia.



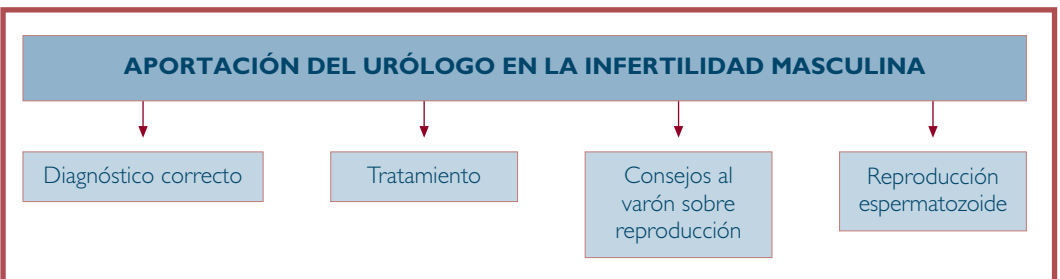
**Figura 3.** Tratamiento etiológico.



**Figura 4.** Eyaculación ausente o de escaso volumen.



**Figura 5.** Aportación del urólogo en la infertilidad masculina.



Libro del Residente de  
**Urología**



capítulo 50

**Vasectomía y técnicas  
quirúrgicas de reconstrucción  
de la vía seminal**

*José Antonio March Villalba  
José María Martínez Jabaloyas  
Pascual Chuan Nuez*

*Hospital Clínico Universitario.Valencia*

**Palabras clave:** *Contracepción masculina. Vasectomía. Vasovasostomía. Vasoepididimostomía. Azoospermia obstructiva.*



# Libro del Residente de Urología



Índice capítulo 50

## Vasectomía y técnicas quirúrgicas de reconstrucción de la vía seminal

<b>Vasectomía</b> .....	899
<b>Técnicas quirúrgicas de reconstrucción de la vía seminal:</b>	
<b>vasovasostomía y epididimovasostomía</b> .....	905
<b>Bibliografía</b> .....	910



## capítulo 50

# Vasectomía y técnicas quirúrgicas de reconstrucción de la vía seminal

## VASECTOMÍA

### Concepto, historia y epidemiología

Se denomina vasectomía al conjunto de técnicas quirúrgicas que interrumpen la luz de los conductos deferentes con la finalidad de impedir que en el eyaculado existan espermatozoides con capacidad de fecundación. Es el procedimiento quirúrgico con fines contraceptivos más sencillo, seguro y efectivo realizado al varón.

El primer documento científico que se refirió a dicha técnica es atribuido a John Hunter en 1775, y con posterioridad, a su discípulo Astley Cooper, que en 1830 demostró que al ligar sólo el conducto deferente el testículo permanecía sano y que el líquido espermático se acumulaba en el segmento del conducto deferente situado por delante de la ligadura, dilatándose también el epidídimo. A lo largo de los siglos XIX y principios del XX la vasectomía se ha utilizado tanto con fines eugenésicos como terapéuticos (en la hiperplasia prostática o en la senilidad prematura) y preventivos, para evitar la orquiepididimitis generadas tras cirugía prostática<sup>(1,2)</sup>.

Ha sido a finales del siglo XX, concretamente en la década de los 70, cuando a raíz de producirse un incremento de población mundial a expensas de los países orientales como la India o China, aumenta la utilización de la vasectomía como método de planificación familiar. En 1974 el Dr. Shun quiang Li es el primero en publicar la técnica de vasectomía sin bisturí. Previamente, en 1966, Schimidz publicó la técnica de fulguración de la luz una vez seccionado el conducto deferente<sup>(3)</sup>.

Hoy en día la incidencia en la realización de dicha técnica varía según el país, la etnia, la edad del paciente y el estatus socioeconómico. Hay un incremento global de la aceptación de la vasectomía como método contraceptivo. La OMS en 1992 cifró en 30 millones las parejas que a lo largo del mundo optaron por una vasectomía como método de planificación familiar; otros estudios hablan de 40-60 millones. En la actualidad se realizan en España alrededor de 100.000 vasectomías al año<sup>(1,3)</sup>.

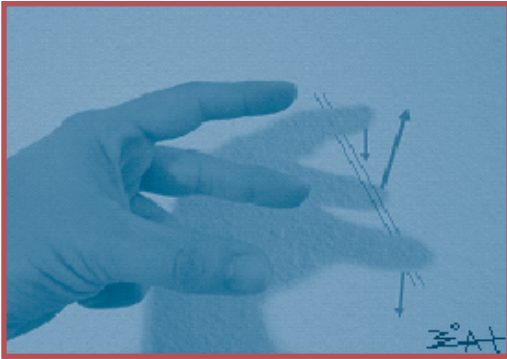
### La técnica quirúrgica

La vasectomía se realiza en 2 etapas; la primera tiene como finalidad la exposición de los conductos deferentes fuera del escroto para poder, en una segunda etapa, interrumpir su luz. Es un procedimiento que requiere una curva de entrenamiento corta comparada con otras cirugías, siendo necesarias unas 15-20 intervenciones para conseguir cierta destreza en la técnica<sup>(3,4)</sup>.

Existen varias técnicas de abordaje y exposición de los conductos deferentes. En la técnica de Schmidt, una de las más realizadas en Europa, se utiliza como vía de abordaje 2 incisiones bilaterales de una longitud aproximada de 1,5 cm en la raíz del escroto, cerca de la base del pene. En la técnica de Tilak se realiza una única incisión en el rafe medio escrotal. Para realizar la incisión en la zona correcta es necesario primero exteriorizar y aislar el conducto deferente de otras estructuras intraescrotales, obteniendo su impronta en la piel del escroto y posteriormente fijarlo en dicha zona para poder continuar con la intervención. Ello se consigue realizando la maniobra digital de Goldstein, en la que el tercer dedo de la mano no dominante,



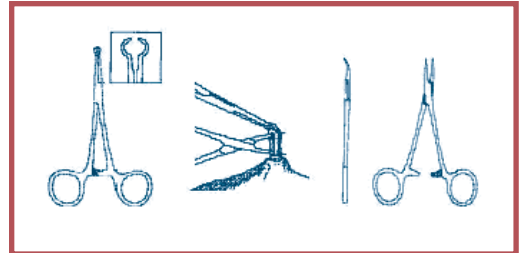
**Figura 1.** Técnica de agarre del conducto deferente según Goldstein. En el gráfico se dibuja la dirección y sentido de las fuerzas a aplicar.



colocado por debajo del deferente, lo empuja hacia la superficie hasta contactar con la cara interna del escroto. Con el dedo pulgar e índice colocados sobre la piel del escroto y perpendiculares a la impronta del conducto deferente, se consigue fijar dicha estructura. Se ha conseguido generar una resultante de fuerzas en equilibrio con el dedo pulgar e índice separados traccionando hacia abajo mientras que el tercer dedo empuja hacia arriba (Figura 1). Una variante de este agarre digital con la conformación de trípode es la que se utiliza tanto en la técnica de Tilak como en la técnica sin bisturí de Li: en éstas el dedo pulgar de la mano no dominante es el que se coloca en el rafe medio escrotal por debajo del deferente desplazándolo hasta dicha zona y empujándolo hasta contactar con la piel escrotal, mientras que los dedos que lo fijan son el segundo y tercero <sup>(1,4)</sup>.

Los anestésicos utilizados suelen ser Scandicaina o Mepivacaína (anestésicos tipo amida) diluidas a un 1-2% y sin componente vasoconstrictor; aplicados de manera local. El calibre de la aguja varía según la preferencia del cirujano, se recomienda comenzar con una aguja de insulina (21G) inyectando el anestésico (aproximadamente 10-20 ml) en el espacio subcutáneo de la zona de incisión, y posteriormente, con una aguja de mayor calibre se procede a infiltrar el cordón espermático en dirección paralela a éste y a ambos lados del deferente. Existen trabajos en los que utilizan dispositivos no inyectables que aplican la anestesia a altas presiones con un método de spray (métodos jet-inyectivos).

**Figura 2.** Pinza hemostática y pinza de agarre utilizadas en la vasectomía sin bisturí. Detalle de la disección del deferente.



Con el bisturí se practica la incisión según la técnica elegida y con material fino de disección se diseccionan las capas del escroto hasta llegar a la fascia espermiática, donde es conveniente disecar y referenciar el deferente (aspecto anacarado) con alguna herramienta quirúrgica que permita la tracción sin seccionar (Allis). Para la realización de una vasectomía sin bisturí es necesaria la utilización de un instrumental quirúrgico específico (pinza hemostática y pinza en anillo) (Figura 2). Con la pinza hemostática se realiza una punción en la epidermis del escroto separando los planos hasta llegar al deferente que se atraparía con la pinza en anillo (esta conformación evita lesionar la piel). De nuevo, con la pinza hemostática se diseccionan los planos hasta “desnudar el deferente” (color anacarado) para proceder a realizar las técnicas de oclusión. Es el método menos traumático, aunque algunos estudios demuestran que en manos de cirujanos expertos (realizando un mínimo de 50 vasectomías/año) las complicaciones generadas con las técnicas convencionales se equiparan a la técnica sin bisturí <sup>(3)</sup>.

Existen varias técnicas de interrupción de la luz de los conductos deferentes: ligadura y escisión de un fragmento, cauterización de la luz, interposición de la fascia espermiática, ligadura en “u” de los extremos deferenciales situándose las luces en sentidos opuestos, doble ligadura, dejar el extremo testicular del deferente sin obliterar su luz e incluso colocación de clips o dispositivos intraluminales sin seccionar los conductos. Una gran parte de los cirujanos combina varias de estas técnicas en el mismo acto quirúrgico.

La ligadura y escisión de un fragmento es la más utilizada. Las 2 luces generadas se obliteran mediante

## 50. Vasectomía y técnicas quirúrgicas de reconstrucción de la vía seminal

ligaduras, reabsorbibles a largo plazo o no. La tasa de fallo de esta técnica varía en un intervalo del 0,4% al 6,5%. Existen variantes en esta técnica que son la doble ligadura, la ligadura en "u" o la que deja sin obliterar el extremo distal del segmento testicular con el fin de que aparezca con seguridad y más tempranamente un granuloma; esta técnica se denomina también vasectomía a cabo abierto <sup>(5)</sup>.

La interposición fascial consiste en enterrar el segmento testicular de deferente dentro de la vaina que cubre al conducto o fascia espermática y posteriormente reconstruirla dejando el otro extremo fuera de ella <sup>(6)</sup>.

El electrocauterio de las luces de los extremos deferenciales se realiza mediante la introducción de aproximadamente 1 cm de una aguja de insulina y posteriormente contactar el bisturí eléctrico con el material metálico a la vez que se aplica corriente de coagulación. La finalidad de esta técnica es destruir la mucosa conservando las restantes capas. La quemadura provocará una reacción cicatricial que obliterará la luz. También en esta técnica existe la variante de dejar sin cauterizar la luz del extremo distal del segmento testicular, como se ha comentado con anterioridad, que produce la aparición temprana de un granuloma en dicho extremo, reduciendo los posibles efectos adversos como el dolor postvasectomía. La tasa de fallo se encuentra en el intervalo del 0% al 5,9% <sup>(7)</sup>.

Se han realizado estudios comparativos entre estas técnicas nombradas para poder dilucidar cuál es la más efectiva con el fin de ganar tiempo y así evitar realizar varias de ellas en el mismo acto quirúrgico y de definir cuál presenta menor porcentaje de fallos pero cabe destacar que no es posible establecer según los trabajos publicados hasta la actualidad cuál es el mejor método quirúrgico de vasectomía ya que presentan escaso poder estadístico y no son ensayos controlados aleatorios. No obstante, la mayor parte de los autores defienden que es la técnica de interposición fascial la que ofrece mejor eficacia y efectividad (reduce las tasas de fracaso en un 50%), ya que se han encontrado mejores resultados si la ligadura y escisión de un fragmento de deferente se combina con la interposición fascial de los extremos respecto a si sólo se realiza la primera técnica <sup>(5-7)</sup>.

Respecto a la cauterización, existen estudios que demuestran menor riesgo de fallo temprano y un intervalo de tiempo menor hasta llegar a la azoospermia comparado con los resultados obtenidos con la ligadura y sección. También el electrocauterio ofrece mejores resultados si se le añade la técnica de interposición fascial. Por este motivo las guías europeas de 2005 proponen como método de oclusión deferencial el uso de estos dos últimos métodos; más aún, no se recomienda dejar un extremo abierto si no se realiza la interposición fascial añadida <sup>(4-6)</sup>.

Existen otras técnicas de oclusión sin realizar una sección de los deferentes (no muy difundidas en Europa) como son los clips, la inyección de sustancias o la oclusión mediante dispositivos intraluminales. Estos procedimientos persiguen realizar un menor daño tisular; pero por el momento han obtenido peores resultados que las técnicas convencionales

### Cambios postvasectomía

En el varón vasectomizado se producen cambios locales en la región epidídimo-deferencial y cambios sistémicos referentes a la producción de anticuerpos antiespermatocíticos y leves cambios hormonales.

Respecto a los fenómenos locales, cuando se estudian los extremos de los conductos deferentes tras la realización de la vasectomía, se pueden observar diversos cambios. Al ocluirse el extremo deferencial hay un aumento de la presión intraluminal, incrementándose el diámetro distal de los extremos 2-4 veces más que el diámetro normal. Este hecho es más evidente en el conducto deferente proximal (extremo testicular). Los testes continúan produciendo espermatozoides ya que la presión generada no se transmite a los testículos, sin alterar los túbulos seminíferos. Tampoco decrece el número de células de Sertoli. Por ello los efectos de la obstrucción respecto a la espermatogénesis son mínimos. Sí que se han observado alteraciones en la maduración, descendiendo las formas maduras elongadas y las espermátides (descenso directamente proporcional al tiempo que lleve el paciente en obstrucción). Este fenómeno no está relacionado con la edad. En cambio, la afectación de los epidídimos depende de la elasticidad que ofrezcan frente a dicha obstrucción, la cantidad de volumen producido y la capacidad de reabsorción <sup>(3,8)</sup>.

Al producirse el aumento del líquido seminal por la incapacidad de eyacularlo, el 90% debe ser absorbido. A los 3 meses tras la intervención los macrófagos comienzan a infiltrar los epidídimos ya que las células epiteliales fracasan en su papel de reabsorción por pinocitosis, desapareciendo las células ciliadas. Las uniones intercelulares se alteran aumentando el infiltrado del esperma hacia el intersticio de los conductos deferentes, generándose un estado de inflamación crónica, activando el sistema inmunitario: aumento de fibroblastos, citocinas e histiocitos y produciéndose un estímulo de los linfocitos T y B que generarán anticuerpos. El depósito de inmunocomplejos antígeno-anticuerpo y colágeno ensancha la lámina basal del conducto deferente (2-3 veces mayor que la original). Estos cambios histológicos generan el granuloma inflamatorio que clínicamente se manifiesta como un nódulo presente en el extremo proximal del conducto deferente seccionado<sup>(3,8)</sup>.

Al año de la vasectomía, un 60-70% de los varones presentan anticuerpos antiespermatocíticos en sangre periférica, ya que se destruye la barrera hemato-espermática pasando a ser el espermatozoide reconocido como un antígeno, generando el sistema inmunitario anticuerpos de naturaleza IgA e IgG dirigidos contra sus estructuras como cabeza y cola. Estos anticuerpos pueden ser cuantificados en el suero extraído de sangre periférica, pero sólo en un 7-30% presentan a la vez depósitos antígeno-anticuerpo en el tejido epididimario, lo que sugiere que los anticuerpos antiespermatocíticos no juegan un papel fundamental en los cambios postvasectomía. Tampoco está demostrada una correlación entre la cantidad y calidad de los anticuerpos y la reducción en el número de espermatozoides producidos. Sí que se ha demostrado una relación directa entre la fibrosis y el descenso de espermátides<sup>(3,8)</sup>.

El volumen eyaculado se compone en un 60% de la secreción de las vesículas seminales, en un 30% de la producida por la glándula prostática y en un 10% de la secreción producida por las glándulas de Cowper y Littré; por ello no se encuentra una reducción significativa en el volumen eyaculado de un paciente vasectomizado<sup>(3)</sup>.

No hay diferencias significativas entre los varones vasectomizados con respecto a la población general de varones en cuanto a la producción de gonadotro-

finas (FSH, LH) y de testosterona. Los estudios en los que se demuestra que existen diferencias significativas entre los niveles de FSH y el intervalo obstructivo tras la vasectomía no pueden descartar que sean atribuibles a la edad de los pacientes. La testosterona producida por las células de Leydig no se altera. Aunque existen estudios en los cuales se ha observado un descenso de la SHBG y un aumento de la dihidrotestosterona en varones vasectomizados, su significación biológica está por dilucidar<sup>(3,8)</sup>.

## Complicaciones

La vasectomía presenta un bajo porcentaje de complicaciones que no superan el 1% en el cómputo general, así como una mortalidad del 0,1x100.000, no obstante es necesario conocerlas. Algunas de ellas están bien caracterizadas y otras están en objeto de estudio o se han rechazado recientemente. Las complicaciones se pueden dividir en las ocurridas durante la realización de la técnica y las sucedidas a corto y a largo plazo. Siempre dependen más del cirujano que de la técnica realizada<sup>(3,9)</sup>.

Las complicaciones que pueden suceder durante la intervención son la reacción alérgica a los anestésicos locales y las reacciones vagales, describiéndose algunos casos en los que se ha necesitado reanimación cardiopulmonar. Estas últimas suelen ser secundarias a una tracción de un conducto deferente anestesiado de manera insuficiente. Por ello es aconsejable monitorizar las constantes vitales del paciente que va a ser intervenido y tener preparado el material para poder canalizar una vía venosa periférica si fuera necesario. El tratamiento que puede llegar a requerir el paciente que sufre estas complicaciones suele ser atropina intravenosa y oxígeno inhalado<sup>(1)</sup>.

Respecto a las complicaciones a corto plazo se encuentran la formación de un hidrocele secundario (en un 4,7%), el hematoma en la zona de incisión o en la región inguino-escrotal y la infección. El hematoma presenta una incidencia media máxima de un 2% con una variabilidad en los estudios revisados que abarca un 0,3-17%. El hematoma es un factor de riesgo importante respecto a la infección.

El espectro de infección secundaria a la vasectomía abarca todos los tipos de infección del tracto uri-

## 50. Vasectomía y técnicas quirúrgicas de reconstrucción de la vía seminal

nario, presentando una incidencia del 0,1-18%. Cabe destacar que la vasectomía también es un factor de riesgo en la aparición de la gangrena de Fournier y la endocarditis generada por *Stafilococcus coagulasa* negativo, aunque son excepcionales, encontrando respectivamente 5 y 7 casos publicados en la literatura. Existen diversas series publicadas que afirman a la vasectomía sin bisturí como la técnica con menor incidencia de infecciones<sup>(9,10)</sup>.

Dentro de las sucedidas a medio-largo plazo cabe destacar el dolor postvasectomía como la más frecuente (aparece en un 10% de los pacientes vasectomizados). Se localiza en la región escrotal y puede presentarse de manera continua o con más frecuencia ser intermitente. Dicho dolor también suele aumentar en intensidad durante la eyaculación.

Diversas teorías intentan explicar su etiopatogenia. Puede ser atribuido al aumento de la presión del líquido seminal, a las contracciones involuntarias de la musculatura deferencial debido a una actividad simpática aberrante tras la sección de filetes nerviosos junto con el conducto deferencial, a la respuesta inflamatoria mediada por los anticuerpos o a la suma de las tres. No existe un patrón histológico que caracterice a estos pacientes con respecto a los que no sufren esta complicación, ni tampoco está asociado al uso de una técnica quirúrgica u otra. A pesar de que la etiología infecciosa ha sido descartada, la primera línea de tratamiento junto con los antiinflamatorios siguen siendo los antibióticos. Cuando fracasa el tratamiento médico se recurre a la cirugía: resección del granuloma existente, epididimectomía, denervación de los deferentes, vasovasostomía mediante microcirugía o incluso la orquidectomía. Cabe diferenciar este tipo de dolor del que aparece de manera continua en la región inguino-escrotal en el paciente que presenta como antecedentes cirugía realizada en dicha zona (corrección de hernia inguinal), que es secundario a la neuralgia del nervio génito-femoral<sup>(5,9,10)</sup>.

Otras complicaciones menos frecuentes a nivel loco-regional son la formación de fístulas tanto del conducto deferente como vasculares. En las que está implicado el conducto deferente son las vaso-cutáneas o las vaso-uritarias existiendo 10 casos publicados en la literatura. La formación de la fístula cutánea es consecuencia de la adhesión del granuloma a la

zona de la incisión escrotal. La fístula urinaria generalmente ocurre en pacientes con disfunción del vaciado vesical (vejiga neurógena, obstrucción al flujo miccional) y suelen ser de aparición más tardía. En cuanto a las fístulas vasculares entre la arteria deferencial y el plexo panpiniforme suelen ser de debut tardío apareciendo una masa escrotal. Sólo existe un caso publicado en el que el paciente a los 3 meses de realización de una vasectomía presentó hematuria y hemospermia diagnosticándole una fístula vasovenosa<sup>(9)</sup>.

Las complicaciones a nivel sistémico han sido atribuidas a la acción de los anticuerpos y al incremento del riesgo de cáncer de próstata o de testículo. Respecto a la aparición de anticuerpos antiespermatozoides, no está asociada a un aumento en la incidencia de enfermedades autoinmunes. Tampoco es un factor de riesgo de enfermedad cardiovascular, aunque se haya observado un aumento de la aterogénesis en los estados de inflamación crónica. Tampoco está aumentado el riesgo de padecer cáncer. Estudios epidemiológicos menos recientes observaron un aumento en la prevalencia del cáncer de próstata en los pacientes vasectomizados. Trabajos más actuales desestiman dicha causalidad, observando incluso que el cáncer de próstata aparece con menor frecuencia en pacientes con vasectomía previa. Respecto al cáncer de testículo, estudios antiguos observaban cambios histológicos en biopsias. Estudios recientes han descartado una asociación con el cáncer testicular<sup>(1,4,9)</sup>.

### Seguimiento posterior, fallo de la técnica

El seguimiento posterior del varón vasectomizado, cuya finalidad es demostrar que existe una alta probabilidad de esterilidad, se basa en la realización de espermogramas. El semen se analiza primero mediante microscopio óptico, informando del número de espermatozoides por campo en una muestra homogeneizada. Cuando no se observan espermatozoides en la muestra, ésta es centrifugada y el sedimento obtenido se vuelve a analizar mediante el microscopio.

En la actualidad los criterios de realización del espermograma tras la vasectomía se basan en el tiempo transcurrido tras la cirugía y en el número de eyaculaciones realizadas. La mayoría de los autores coinciden en la realización de un primer seminograma

pasadas 8 semanas desde la vasectomía o tras 15-20 eyaculaciones. Se suele indicar al paciente que la técnica ha sido efectiva tras, al menos, 2 análisis consecutivos en los que se observe azoospermia (ausencia de espermatozoides incluso en el centrifugado) separados en un periodo de 4-6 semanas. El fallo a corto plazo ha sido clásicamente definido como la presencia de espermatozoides móviles en el eyaculado tras 3-6 meses desde la cirugía o tras 25 eyaculaciones. A pesar de estos criterios existen ciertos inconvenientes en cuanto al seguimiento del paciente vasectomizado, como son las situaciones en las que no se alcanza la azoospermia tras varios seminogramas unido a la elevada tasa de abandono en el seguimiento o los fenómenos de recanalización: tras espermigramas que evidencian alta probabilidad de esterilidad, el paciente vuelve a presentar recuentos de espermatozoides en un nuevo análisis o la consecución de un embarazo tras un intervalo de tiempo. Además sólo existen en la actualidad estudios retrospectivos respecto al fallo de la técnica en el varón, a diferencia de lo que ocurre en cuanto a los estudios prospectivos publicados respecto a la esterilización femenina<sup>(1,3)</sup>.

En el caso de existir en el examen previo a la centrifugación espermatozoides móviles se suele indicar la existencia de un fallo de la técnica (siguiendo los criterios temporales y del número de eyaculaciones previas antes mencionados); si por el contrario el paciente presenta menos de 1.000 espermatozoides, todos ellos inmóviles, por cada 100 campos de gran aumento, se informa de la existencia de espermatozoides inmóviles aislados. La evidencia de espermatozoides inmóviles en el espermograma ocurre con mayor frecuencia que la azoospermia en los primeros espermogramas de un gran porcentaje de pacientes vasectomizados (incluso en un 30%). Estudios publicados demuestran que la capacidad de fertilización de dichos espermatozoides y la probabilidad de embarazo son bajas, incluso estos pacientes pueden desarrollar con el tiempo azoospermia (más de un 80% a los 7 meses), obteniendo tras un intervalo de seguimiento prolongado una tasa de fallo de la técnica de un 1%. No obstante es importante destacar que algunos pacientes son fértiles a pesar de contar con escasos espermatozoides inmóviles en el espermograma y que las diferencias respecto al recuento de espermatozoides que puedan clasificar a estos pacientes en fértiles o infértiles no están claramente definidas. En estos pacientes

se considera una "situación especial de baja fertilidad" (special clearance) cuando presentan una cantidad estable de espermatozoides no móviles (menos de 10.000 espermatozoides/ml) en al menos 2 espermogramas en un intervalo mínimo de 7 meses. En raros casos, tras una ausencia de espermatozoides en el examen en fresco aparecen en el centrifugado espermatozoides inmóviles, e incluso móviles, pudiendo darse esta situación más allá de los 6 meses. Lo más importante en estos casos es identificar si existen espermatozoides móviles ya que en esta situación se le puede ofrecer al paciente realizar una nueva vasectomía para asegurar el resultado de infertilidad, aunque también es posible que el paciente alcance una azoospermia espontánea en el transcurso del tiempo<sup>(6,11-13)</sup>.

Cuando un paciente presenta: azoospermia, recuentos inferiores a un millón de espermatozoides/ml o espermatozoides inmóviles, y en un posterior seminograma aparecen un aumento de la cantidad de espermatozoides (más de 1 millón/ml) o formas móviles entre las 2-6 semanas tras la vasectomía, se ha producido una recanalización temprana. Este fenómeno podría deberse a una proliferación de células epiteliales que generarían un puente entre ambos extremos deferenciales acompañado de una fuga de esperma desde el segmento testicular hasta el otro extremo deferencial. En algunos estudios se ha observado que la tasa global de recanalización temprana varía desde un 0,2-1,5% cuando se usa sólo ligadura y escisión, <0,5% usando sólo electrocauterio y un 0,01% si el método elegido es la cauterización seguida de la interposición fascial. Cuando el extremo de deferente seccionado se encuentra entre los 5-20 cm no existe asociación entre la longitud seccionada y el riesgo de recanalización. Estudios más recientes indican que el riesgo de recanalización temprana es mayor<sup>(1,14)</sup>.

La aparición de espermatozoides con capacidad fértil en un nuevo seminograma de un paciente vasectomizado en el que se comprobó que la técnica había sido un éxito, ya que presentaba una alta probabilidad de esterilidad, se denomina recanalización tardía. La manera más frecuente de presentación en la actualidad es mediante la sucesión de un embarazo en la pareja del paciente años después de la vasectomía. No se ha observado la existencia de una asociación entre la probabilidad de recanalización tardía y la técnica uti-

## 50. Vasectomía y técnicas quirúrgicas de reconstrucción de la vía seminal

lizada. El riesgo de que ocurra una recanalización tardía se encuentra entre un 0,2-1,2%, siendo mayor que el riesgo global de paternidad después de una vasectomía (0-0,08%). Esta diferencia puede ser explicada principalmente por el descenso de la capacidad fértil de la pareja con el paso del tiempo. También se ha descrito el fenómeno de recanalización transitoria. Son casos en los que se había verificado la azoospermia tras la vasectomía, persistiendo ésta en el momento del diagnóstico de gestación de la pareja y en los que se ha comprobado, mediante estudios genéticos, la paternidad del paciente vasectomizado <sup>(1,3,14,15)</sup>.

### Aspectos legales

La realización de las diferentes técnicas de vasectomía y la posibilidad de aparición de efectos secundarios (seguridad) están acogidas a un contrato de disponibilidad de medios, pero la obtención de la esterilidad tras la realización de la cirugía cumple un contrato de obra, como ocurre por ejemplo en algunas técnicas de cirugía estética. En la vasectomía puede producirse un triple resultado dañino para el paciente: daño en el orden físico, una recanalización, y el nacimiento de un hijo no deseado <sup>(15,16)</sup>.

Existen contraindicaciones en cuanto a la realización de la vasectomía como la infección activa (orquiepididimitis, balanitis, infecciones cutáneas en la zona genital), la diátesis hemorrágica, paciente adolescente o paciente sin volición manifiesta. No hay directrices en cuanto al mínimo de edad (aunque el médico se puede negar a realizarla en pacientes jóvenes), en cuanto al número de hijos ni la situación-estado civil del paciente. No es necesario ni obligatorio ofrecer la criopreservación de espermatozoides previa a la cirugía ni tampoco es de requerimiento legal el examen anatomopatológico de la pieza una vez resecada para confirmar que el tejido se corresponde al conducto deferente ya que este análisis no garantiza que la técnica se haya realizado de manera correcta. Con respecto a la opinión e información de la pareja, es aconsejable pero no obligatoria <sup>(1,16)</sup>.

La negligencia más evidente según el Tribunal Supremo español estriba en la ausencia o defectuosa información hacia el paciente de las posibles complicaciones de la técnica, así como de su eficacia. Esta información está incluida en el consentimiento infor-

mado, como recoge la norma sanitaria en la Ley 14/1986 del 25 de abril, en su artículo 10.5, y la Ley 41/2002 del 14 de noviembre y la "ley de Autonomía del Paciente, Información y Documentación clínica" en vigor desde el 16 de mayo de 2003. Respecto a situaciones reales de demanda, el Tribunal Supremo español ha resuelto varios casos de anticoncepciones fallidas, agrupándolas en 2 categorías: operaciones de esterilización (vasectomía) negligentemente practicadas, o tras ser practicadas de modo correcto se ha omitido la oportuna información relativa a sus consecuencias. La mayoría de las sentencias relativas a vasectomías rechazan indemnizar a los padres por presentarse un embarazo, ya que no se suele demostrar que el médico que practicó la intervención actuara de forma negligente, o bien la concepción fue consecuencia de una recanalización espontánea sobre cuya posibilidad el médico había informado, o bien se debe a que el propio paciente no respetó las recomendaciones del médico sobre la necesidad de adoptar medidas de prevención durante las semanas siguientes a la intervención. El Tribunal Supremo sentó la base que tras una intervención correcta y en algunos casos se puede producir una recanalización espontánea que dé lugar a una fertilidad no esperada, situación que se produce en un mínimo porcentaje de casos, por lo que en principio la recanalización no sería algo anormal, lo único que conllevaría sería la obligación del médico de advertir al paciente sobre este posible riesgo. Si la demanda es por paternidad de un paciente en el que se ha demostrado una probabilidad elevada de infertilidad o presenta una recanalización tardía, es necesaria una prueba genética que demuestre que el padre biológico sea el demandante <sup>(1,16)</sup>.

## TÉCNICAS QUIRÚRGICAS DE RECONSTRUCCIÓN DE LA VÍA SEMINAL: VASOVASOSTOMÍA Y EPIDIDIMOVASOSTOMÍA

### Concepto, historia y epidemiología

La vasovasostomía y la epididimovasostomía son técnicas quirúrgicas que tienen como finalidad conseguir una continuidad directa entre ambas luces de los

extremos del conducto deferente seccionado o entre el conducto epididimario y la luz del conducto deferente. Dichas técnicas de recanalización de los conductos deferentes no sólo se realizan a pacientes vasectomizados, sino también puede ser la opción terapéutica en las situaciones en las que exista una azoospermia o un descenso en el recuento de espermatozoides y en la capacidad fértil secundaria a una etiología obstructiva como, por ejemplo, la yatrogenia producida tras una hernioplastia inguinal o ante la existencia de una obstrucción epididimaria.

Tradicionalmente se ha considerado a la vasectomía una forma irreversible de contracepción; sin embargo, ha aumentado de manera considerable la demanda de tener hijos, en la actualidad la tasa de demanda de reversibilidad tras una vasectomía se sitúa en un 6%. La tasa de éxito, el coste más reducido comparado con otras técnicas de reproducción, las complicaciones de menor gravedad que las surgidas tras la hiperestimulación ovárica y la posibilidad de una concepción natural son los factores determinantes en la elección de esta técnica<sup>(17)</sup>.

El primer autor que publicó una técnica de anastomosis fue Lespinase en 1903, describiendo la vasoepididimostomía. O'connor en 1948 describió la vasovasostomía macroscópica y Silber en 1977 publicó la primera vasovasostomía realizada mediante microcirugía<sup>(18)</sup>.

## Técnica quirúrgica

Aunque las técnicas quirúrgicas de recanalización de los conductos deferentes pueden efectuarse a la mayor parte de los varones vasectomizados, cuando se realiza la exploración física al paciente, en un gran porcentaje de los casos se puede observar que en la vasectomía se seccionó un gran segmento de conducto deferente, que la obstrucción es muy distal o que existe un epidídimo muy indurado. Este último fenómeno ocurre cuando las obstrucciones son de larga evolución donde el epidídimo se ha obstruido de forma secundaria por hiperpresión, dilatación y rotura de algún túbulo, situaciones que inclinarían a la realización de una epididimovasostomía o incluso una recuperación de espermatozoides del extremo proximal del deferente, del epidídimo o del testículo para proceder a una posterior ICSI. La edad biológica y fértil de la mujer también influye en las tasas de éxito de

la técnica. Antes de llevar a cabo una de las técnicas de recanalización es conveniente asegurarnos de que la mujer se encuentra en un estado de fertilidad<sup>(17)</sup>.

Pruebas opcionales antes de la cirugía de recanalización serían tanto la realización de un análisis de semen con centrifugación en busca de espermatozoides como la detección de anticuerpos antiespermatocíticos. La presencia de dichos anticuerpos confirmaría el diagnóstico de obstrucción y la presencia de espermatogénesis.

La cirugía de recanalización puede realizarse bajo anestesia local con sedación, regional o anestesia general, siendo esta última la más utilizada. La zona de incisión suele realizarse lateralmente al escroto en dirección vertical (incisión escrotal bilateral vertical). Si la vasectomía se realizó en una zona muy elevada en el escroto o se seccionó un gran segmento de deferente puede ser necesario ampliar la incisión hasta el inicio de la región inguinal en la zona del anillo externo. Otra variante es realizar una incisión escrotal media utilizada más en las técnicas con visión macroscópica. Si la vasectomía se realizó a un nivel elevado, casi cercano a la base del pene o hay una gran distancia entre los segmentos deferenciales puede realizarse una incisión infrapúbica<sup>(17)</sup>.

Tanto en la vasovasostomía como en la epididimovasostomía, tras exteriorizar los extremos del conducto deferente, hay que comprobar que el extremo distal (abdominal) es permeable hasta uretra introduciendo, por ejemplo, una funda de Abbocat del número 24 a través del cual se inyecta suero fisiológico. Del extremo proximal (testicular) del deferente o de alguna de las asas tubulares se obtiene el fluido espermático que es segregado, frotando un portaobjetos y comprobando al microscopio la presencia de espermatozoides, así como su concentración y calidad según la clasificación de Silber (Tabla 1). De hallarse ausentes se realiza este procedimiento seccionando de nuevo un segmento cada vez más proximal al epidídimo. Independientemente de si se hallan o no espermatozoides se procede a la cirugía reconstructiva, que en un gran porcentaje de casos será una epididimovasovasostomía. Si por el contrario se obtienen espermatozoides con cierto grado de movilidad es aconsejable realizar una aspiración y criopreservación del fluido antes de la anastomosis<sup>(17)</sup>.

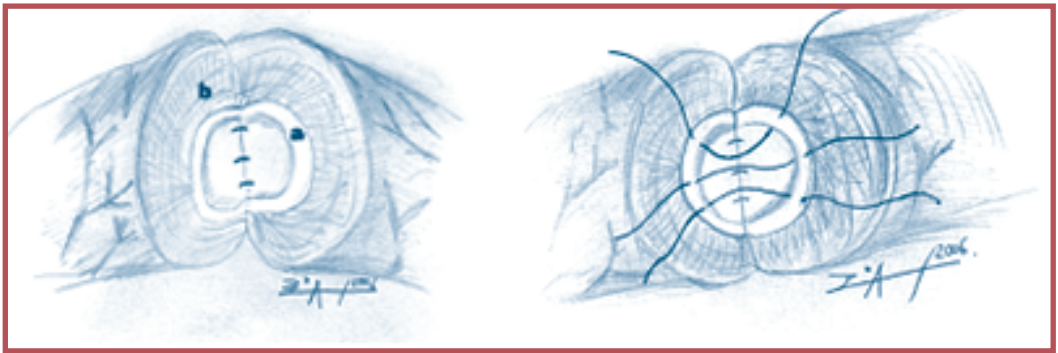
## 50. Vasectomía y técnicas quirúrgicas de reconstrucción de la vía seminal

**Tabla 1.** Clasificación del fluido espermático preoperatorio según los grados de Silber:

### Grados de Silber

1. La mayoría de los espermatozoides son móviles
2. La mayoría de los espermatozoides son normales pero inmóviles
3. La mayoría son cabezas espermáticas y algún espermatozoide es normal
4. Sólo hay cabezas espermáticas
5. Ausencia de espermatozoides

**Figura 3.** Esquema de la anastomosis en la vasovasostomía. a. mucosa. b. muscular:



La técnica utilizada para la realización de una vasovasostomía es la sutura término-terminal en dos planos (muco-mucoso y muscular) (Figura 3). Tras exteriorizar los extremos del conducto deferente seccionado, no es aconsejable exponer el teste o el epidídimo con el fin de evitar adherencias de la túnica vaginal con el epidídimo que pudiera impedir una vasoepididimostomía posterior; si fuera necesaria. Es conveniente liberar bien el extremo deferencial distal para evitar tensiones en la anastomosis, y seccionar el segmento obstruido, tras ello podremos observar la diferencia entre el diámetro de la luz del deferente proximal, más dilatada por el proceso obstructivo, y la luz del extremo distal, aparentemente normal.

Con un monofilamento de nylon 9-0 se suturan 3 puntos equidistantes muco-mucosos anteriores y 3 posteriores, por último se aplican varios puntos de aproximación muscular en ambas caras del deferente. Existe un clamp específico adaptado para aproximar los bordes de manera correcta y facilitar las suturas. También es posible realizar una sutura en un solo plano como describió Schmidt, suturando puntos en

disposición triangular. Esta técnica es adecuada cuando no existe suficiente capa muscular en el deferente. Respecto a la probabilidad de éxito respecto a realizar un tipo u otro de anastomosis, diversos estudios encuentran resultados similares en cuanto a la tasa de presencia de espermatozoides en el eyaculado postoperatorio y en la tasa de gestación, no obstante hoy en día es más frecuente la realización de una anastomosis en dos capas bajo visión microscópica<sup>(19)</sup>.

Respecto a la realización de la técnica bajo visión macro o microscópica, aunque existan algunos estudios que afirman conseguir un resultado similar (en cuanto al tiempo en aparecer espermatozoides en el eyaculado y las tasas de gestación) con ambas técnicas e incluso hay autores que recomiendan la técnica bajo visión macroscópica ya que es más sencilla de realizar; no requiere la curva de entrenamiento de la microcirugía, y es menos cara, hay un consenso general en que la técnica quirúrgica debe realizarse bajo visión microscópica ya que en la actualidad ofrece mejores resultados que la macrocirugía en lo que conlleva a la realización y efectividad de la anastomosis<sup>(17,19)</sup>.



La decisión de realizar una epididimovasostomía depende también del examen microscópico del fluido del extremo proximal del conducto deferente (grados altos de Silber) y de la duración de la obstrucción. Aproximadamente un 61% de los hombres que presentan un periodo de vasectomía mayor de 15 años requieren vasoepididimostomía. Siempre se realiza bajo visión microscópica. Tras exponer el epidídimo se practica una incisión circular en la zona donde comienza a observarse la dilatación de las asas tubulares. Tras ello, se selecciona una de dichas asas y a nivel de su convexidad se realiza una apertura que tenga un diámetro similar al del extremo distal del deferente. En la técnica de anastomosis latero-terminal se suturan 4 puntos con nylon monofilamento 10-0 montado en aguja doble, distribuidos según los 4 puntos cardinales tanto en la pared tubular como en la mucosa deferencial. Otra capa a anastomosar es la formada por la túnica albugínea epididimaria y la muscular deferencial (nylon monofilamento 9-0). Al anudar el túbulo se invagina en el conducto deferente (Figura 3) <sup>(17,19)</sup>.

Tanto en la vasovasostomía como en la epididimovasostomía es conveniente colocar un drenaje en cada hemiescrotos que se retirarán a las 24 horas aconsejando el uso de suspensorio escrotal durante 1 semana y la abstinencia sexual durante 30 días <sup>(17)</sup>.

Existen situaciones especiales como los pacientes con antecedente de hernioplastia inguinal, donde la malla atrapa una porción del conducto deferente, la disección laparoscópica vía peritoneal del conducto para aumentar su trayecto libre y evitar anastomosis a tensión o favorecer ésta es una opción quirúrgica a realizar previamente a la microcirugía. En esta situación la incisión será ampliada hacia la zona inguinal.

## Seguimiento tras la cirugía

Se aconseja realizar el primer seminograma al mes de la cirugía y posteriormente cada 3 meses hasta que se consiga observar una concentración y movilidad en los espermatozoides que garantice una elevada probabilidad de fertilidad o hasta que la mujer quede embarazada. Es frecuente que tras la epididimovasostomía tarden más en aparecer los espermatozoides en el eyaculado. El porcentaje de aparición de espermatozoides en el semen después de la cirugía oscila

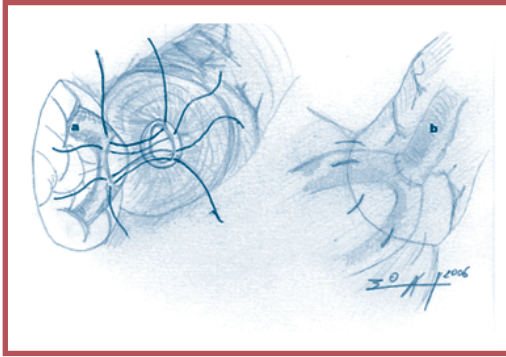
entre el 75 y el 99% y el de gestaciones entre el 46 y el 82%; incluso en un alto porcentaje de pacientes con grados de Silber elevados durante la cirugía, muestran espermatozoides en el eyaculado tras ésta.

Factores de buen pronóstico tras la cirugía y que influyen en el éxito del procedimiento son: el intervalo de obstrucción tras la vasectomía, una obstrucción distal al epidídimo, la experiencia del cirujano y la calidad del fluido del conducto deferente durante la cirugía, pacientes con fluido seminal dentro del grado 1 pueden presentar una tasa de espermatozoides en el semen y de embarazo de 94% y 63% respectivamente, comparada con la obtenida en los pacientes con grado 4 (75% y 44%). La monitorización del eyaculado facilita el diagnóstico de estenosis tras la cirugía, complicación que ocurre en un 3-12% de pacientes tras vasovasostomía y en un 21% después de realizar una epididimovasostomía. Si no se evidencian espermatozoides en el eyaculado tras 6 meses después de una vasovasostomía o tras 18 meses después de una epididimovasostomía, la técnica ha fracasado. La causa más frecuente de fallo de la técnica es la obstrucción en la zona de la anastomosis <sup>(17)</sup>.

También se ha observado que si tras un procedimiento técnicamente satisfactorio se produce un descenso de espermatozoides en el eyaculado en sucesivas determinaciones puede asociarse con una azoospermia secundaria, una de las causas atribuibles sería una cicatrización anómala. Otro factor que influye en la disminución en el número y en la función espermática es la presencia de anticuerpos antiespermatozoides circulantes en sangre como consecuencia de la vasectomía, pudiendo reducir dicha función en más de un 50% de los casos, disminuyendo la probabilidad de fertilidad. A pesar de ello es cuestionable la correlación entre las cifras de anticuerpos medidas en sangre periférica antes de la cirugía y la tasa de fecundidad postoperatoria obtenida. Estudios también han confirmado la presencia de una alteración metabólica en el espermatozoide, como es el aumento del estrés oxidativo tras la recanalización, como factor influyente en anomalías tanto en su estructura como en su funcionalidad. Otra explicación de la oligozoospermia postvasovasostomía se encuentra en la incapacidad de una correcta eyaculación por presentar el deferente una lesión neurológica asociada a una disminución de la capacidad contráctil de su masa muscular <sup>(17,19)</sup>.

## 50. Vasectomía y técnicas quirúrgicas de reconstrucción de la vía seminal

**Figura 4.** Esquema de la anastomosis en la vasoepididimostomía terminolateral. a. túbulo epididimario. b. luz deferencial.



El intervalo entre la vasectomía y la realización de una técnica de reversibilidad influye en las tasas de gestación pero no en la presencia de espermatozoides en el eyaculado, por ejemplo los varones que presentan un intervalo menor de 3 años el porcentaje de aparición de espermatozoides en semen es del 71% consiguiendo tasas de gestación del 76%. Si el intervalo tras la vasectomía excede de los 15 años, la tasa de aparición de espermatozoides en el semen se mantiene, pero la tasa de gestación se reduce a un 30%. El intervalo superior a los 15 años es crucial ya que no se han observado diferencias en las tasas de gestación de parejas en las que el tiempo post-vasectomía se encuentra en el intervalo 0-15 años<sup>(17,20)</sup>.

### Manejo de los fracasos terapéuticos. Cirugía o reproducción asistida

El promedio de tiempo que tarda en concebir una pareja tras la realización de una técnica de recanalización es de aproximadamente 1 año. Una posibilidad ante un fallo de la técnica es volver a ofrecer una nueva intervención, aunque la mayoría de los pacientes la rechazan al informarles de que la reintervención entabla más dificultades técnicas que la primera, y que la posibilidad una nueva anastomosis depende de la

cantidad de fibrosis y de la cicatriz que se haya formado alrededor de la zona de la primera anastomosis. Si se lleva a cabo, los procedimientos técnicos son similares a los comentados con anterioridad. Los resultados en cuanto a la presencia de espermatozoides en el eyaculado y la tasa de embarazo son de un 75% y un 43%, respectivamente. Otra opción para estos pacientes es la realización de técnicas de recuperación quirúrgica espermática y reproducción asistida mediante inyección intracitoplasmática (ICSI). Los resultados de las series más amplias publicadas utilizando espermatozoides epididimarios refieren un porcentaje de fertilización en un rango del 33 al 63% y de gestaciones entre el 11 y el 52%. Los resultados al utilizar espermatozoides testiculares obtienen una tasa de fertilización de un 34-75% y una tasa de gestación de un 19-57%<sup>(17)</sup>.

Existen otras situaciones en las que se aconseja la realización de una ICSI como primera estrategia terapéutica, como son los casos en los que la pareja no desea cirugía reconstructiva de la vía seminal, en los pacientes que presentan un intervalo de obstrucción superior a los 15 años o bien cuando no es posible realizar cirugía. Las tasas de fertilización y gestación obtenidas al realizar la técnica ICSI utilizando espermatozoides epididimarios oscilan entre el 33-63% y el 11-52% respectivamente, siendo del 34-75% y del 19-57% cuando se utilizan espermatozoides testiculares<sup>(17)</sup>.

En intervalos cortos de obstrucción de la vía seminal tras vasectomía, las tasas de gestación después de la primera cirugía de recanalización son superiores a los que ofrece la técnica ICSI, pero tan pronto como aumenta dicho intervalo de tiempo (sobre todo tras 15 años o más), los resultados se van equiparando. La probabilidad de embarazo por ciclo usando la técnica ICSI en los pacientes con un intervalo de obstrucción superior a 15 años es de un 35,3% y la probabilidad de parto de un 28,6%, siendo la tasa de gestación alcanzada tras la realización de cirugía reconstructiva de la vía seminal en pacientes con dicho periodo obstructivo igual o superior a 15 años de un 36%<sup>(17)</sup>.

## BIBLIOGRAFÍA

1. Romero Pérez P, Merenciano Cortina FJ, Rafe Mazketil W, et al: La vasectomía: estudio de 300 intervenciones. Revisión de la literatura nacional y de sus complicaciones. *Actas Urol Esp* 2004; 28:175-214.
2. Drake MJ, Mills IW, Cranston D: On the chaquered history of vasectomy. *BJU int* 1999;84: 475-481.
3. Weiske WH: Review on vasectomy. *Andrologia* 2001; 33:125-134.
4. Dohle GR, Weidner W, Jungwirth A, et al: Guidelines on male infertility: male contraception. *European Association of Urology Guidelines* 2006; 40-43.
5. Labrecque M, Dufresne C, Barone MA, et al: Vasectomy surgical techniques : asystematic review. *BMC Med* 2004;2:1-12.
6. Aradhya KW, Best K, Sokal DC: Recent developments in vasectomy. *BMJ* 2005; 330:296-9.
7. Cook LA, Van Vliet H, Pun A: Técnicas de oclusión por vasectomía para la esterilización masculina. *Cochrane*. <http://www.update-software.com/AbstractsES/AB003991-ES.htm> (fecha de consulta: 03.11.2006).
8. Raleigh D, Hons B, O'Donnell L, et al: Stereological analysis of the human testis after vasectomy indicates impairment of spermatogenic efficiency with increasing obstructive interval. *Fertil Steril* 2004; 81:1595-603.
9. Awsare N, Krishnan J, Boustead G, et al: Complications of vasectomy, review. *Ann R Coll Surg Engl* 2005; 87:406-10.
10. Christiansen CG, Sandlow JI: Testicular pain following vasectomy: a review of postvasectomy pain syndrome. *J Androl* 2003;24:293-8.
11. Gómez de Vicente JM, Romero Cagigal I, Blanco C, et al: La historia natural de la aclaración de espermatozoides en el semen tras la vasectomía. *Actas Urol Esp* 2004; 28:286-9.
12. Barone MA, Nazerali H, Cortes M, et al: A prospective study of time and number of ejaculations to azoospermia after vasectomy by ligation and excision. *J Urol* 2003;170:892-6.
13. Chawla A, Bowles B, Zini A: Vasectomy follow-up: clinical significance of rare nonmotile sperm in postoperative semen analysis. *Urology* 2004;64: 1212-5.
14. Labrecque M, Hays M, Chen-Mok M, et al: Frequency and patterns of early recanalization after vasectomy. *BMC Urol* 2006;19:25.
15. Labrecque M, Diem-Quang Hoang B, Turcot L: Association between the length of the vas deferens excised during vasectomy and the risk of postvasectomy recanalization. *Fertil Steril* 2003;79:1003-7.
16. Seuba Torreblanca JC, Ramos González S: Derechos y obligaciones en materia de autonomía privada, información y documentación clínica. Ed Indret 2003. <http://www.indret.com/pdf/138.es.pdf> (fecha de consulta 10/09/2006).
17. Pomerol Monseny: Estrategias actuales en la azoospermia obstructiva. Cuadernos de Medicina Reproductiva. Vol. 11. N.º 1. Ed Adalia farma 2005, pp. 37-47.
18. Fischer MA, Grantmyre JE: Comparison of modified one-and two-layer microsurgical vasovasostomy. *BJU int* 2000;85:1085-8.
19. Hsieh M, Huang HC, Chen Y, et al: Loupe-assisted vs microsurgical technique for modified one-layer vasovasostomy: is the microsurgery really better? *BJU int* 2005;96:864-6.
20. Boorjian S, Lipkin M, Goldstein M: The impact of obstructive interval and sperm granuloma on outcome of vasectomy reversal. *J Urol* 2004;171: 304-6.

Libro del Residente de

# Urología



capítulo 51

## Patología intraescrotal benigna

*Almudena Rodríguez Tardido  
Pablo Luis Guzmán Martínez-Valls  
Bernardino Miñana López*

*Hospital General Universitario Morales Meseguer. Murcia*

Palabras clave: *Hidrocele. Espermatocelo. Quistes testiculares. Lesiones paratesticulares.*



Libro del Residente de

# Urología



Índice capítulo 51

## Patología intraescrotal benigna

<b>Hidrocele</b> .....	915
<b>Hidrocele congénito</b> .....	916
<b>Lesiones líquidas</b> .....	918
<b>Lesiones sólidas</b> .....	921
<b>Bibliografía</b> .....	925



## capítulo 51

# Patología intraescrotal benigna

Dentro de la patología intraescrotal benigna debemos distinguir distintos apartados:

1. Hidrocele
2. Lesiones quísticas:
  - 2.1. Paratesticulares:
    - 2.1.1. Epididimarias
    - 2.1.2. Cubiertas testiculares
    - 2.1.3. Escrotales
  - 2.2. Intratesticulares
3. Lesiones sólidas:
  - 3.1. Paratesticulares:
    - 3.1.1. Epidídimo
    - 3.1.2. Cordón espermático
    - 3.1.3. Cubiertas testiculares
    - 3.1.4. Tejidos escrotales
  - 3.2. Intratesticulares

## HIDROCELE

Se define como el acúmulo de líquido intraescrotal, originado entre las capas visceral y parietal de la túnica vaginal.

**Clasificación:** Lo podemos clasificar según su etiología en:

- *Idiopático:* sin causa aparente (lo más frecuente).
- *Congénito:* es el que se da en los lactantes y en los niños y se debe a la persistencia o el retraso en el cierre del conducto peritoneovaginal (por sus características particulares hablaremos de él al final de este apartado).
- *Adquirido:* es el que se puede producir por diferentes injurias sobre el testículo, ya sea tras un trauma-

tismo agudo o repetido, infecciones, filariasis, postvaricolectomía, obstructivo... Suele presentarse en adultos y se cree que su mecanismo de producción se debe a un desequilibrio entre la capacidad de secreción y absorción de las capas parietal y visceral de la túnica vaginal. Se trata de un hidrocele simple.

**Clínica:** tumefacción de instauración progresiva asociada o no a molestias de diversa intensidad en el lado afecto.

**Complicaciones:** el hidrocele puede provocar muy raramente complicaciones como:

- **Atrofia testicular:** por compresión de la circulación sanguínea del testículo.
- **Hemorragia:** del saco del hidrocele después de un traumatismo o espontáneamente.
- **Infección del contenido:** suele ser iatrogénica por punción del mismo.

### Diagnóstico:

- Historia clínica detallada.
- Exploración física: es lo más importante. La palpación nos revela un aumento de tamaño regular y simétrico del hemiescrotal afecto y donde suele ser difícil palpar el testículo ya que con frecuencia se encuentra rodeado en su totalidad por el hidrocele. En algunos casos nos encontramos con una bolsa escrotal "a tensión" que nos dificulta más aún la palpación. También es importante descartar hernias asociadas.
- Transiluminación escrotal: consiste en colocar una luz fuerte contra la parte posterior de la bolsa



**Figura 1.** Cabeza de epidídimo y teste normal envuelto en un hidrocele. (Tomado del Atlas de Ecografía Abdominal de la AED.)



escrotal, encontrándonos con que la luz traspasa la piel y se propaga por el líquido del hidrocele; se observa una colección intraescrotal roja. Las masas sólidas no propagarán la luz.

- Ecografía: en un 10% de los casos, los tumores testiculares se asocian a un hidrocele reactivo, por lo que en caso de que con las exploraciones anteriores nos haya quedado alguna duda, debemos completar el estudio con una ecografía escrotal. En jóvenes entre 18 y 35 años con aparición espontánea del hidrocele, tenemos que tener esto muy en cuenta y solicitar siempre en estos casos una ecografía testicular.

### Diagnóstico diferencial

Tumor testicular; hernia inguinoescrotal, orquitis-epididimitis, espermatocoele.

### Tratamiento

- *Expectante:* si el hidrocele no provoca molestias al paciente y éste así lo quiere, se puede evitar o posponer su corrección.
- *Quirúrgico:* Por vía escrotal se accede hasta la túnica vaginal y se realiza la disección y resección de la misma (técnica de Andrews). También se puede realizar la plicatura de la vaginal (técnica de Lord) previa eversión parcial, y la técnica de Jaboulay, que consiste en la disección y posterior eversión de la vaginal. Se trata de un proceso sencillo que se

suele realizar como cirugía mayor ambulatoria bajo anestesia raquídea o local. Las complicaciones de la cirugía suelen ser inmediatas y pueden ser hematoma o infección, ya sea del contenido escrotal (epididimoorquitis) o de la herida quirúrgica.

- *Punción y aspiración:* No se recomienda debido al alto riesgo de infección y recidiva, pero en casos seleccionados como pacientes con deterioro del estado general se puede considerar de forma paliativa. Además se utiliza la perfusión de sustancias esclerosantes como el yodo y las cininas clásicamente, o más recientemente el polidocanol o el tetradecildisulfato de sodio (STDC). Estudios recientes sobre la escleroterapia en comparación con la hidrocelectomía abierta ponen de manifiesto que esta técnica tiene como ventajas la menor invasividad, morbilidad y coste del proceso pero presenta una tasa de fracasos y recurrencia mucho mayor que la cirugía abierta requiriéndose de segundas e incluso terceras aspiraciones (lo cual a su vez incrementa el coste).

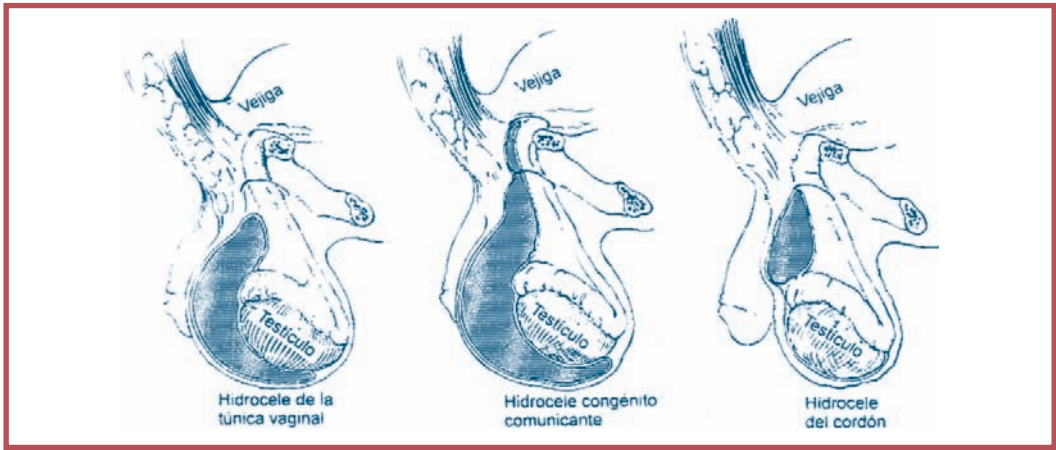
## HIDROCELE CONGÉNITO

Como ya hemos dicho antes, es el que se produce por la persistencia o retraso en el cierre del proceso vaginal durante el descenso testicular desde su localización abdominal primitiva hasta el escroto. El proceso vaginal persiste en el 80-94% de los recién nacidos y en el 20% de los adultos.

Según sus características lo podemos clasificar a su vez en:

- *Simple o quístico* (cuando sólo encontramos líquido dentro de la cavidad vaginal),
- *Funiculo vaginal* (cuando sólo la parte inferior del conducto inguinal es permeable),
- *Comunicante* (cuando además el líquido peritoneal se comunica con el escroto libremente por no obliteración del proceso vaginal).
- *Hidrocele o quiste de cordón:* (quiste de Nuck en mujeres) corresponde a una persistencia del canal

**Figura 2.** Distintos tipos de hidroceles. Tomada de *Urología general de Smith*. Ed. El Manual Moderno.



peritoneo-vaginal a nivel del cordón con cierre proximal y distal de éste.

**Clínica:** En el caso del hidrocele simple, se pueden ver con frecuencia al nacimiento y suele ser de tamaño moderado y bilateral. La mayoría se resuelven en los 2 primeros años de vida de forma espontánea. Con respecto al hidrocele comunicante, nos encontramos con que fluctúa de tamaño en relación sobre todo con la actividad diaria (son más pequeños por la mañana y aumentan de tamaño durante el resto del día sobre todo con la posición vertical y las maniobras que aumentan la presión intraabdominal). En cuanto a los hidroceles del cordón, en general son asintomáticos y sólo se ve un aumento de volumen de consistencia blanda a nivel del trayecto del cordón espermático.

## Diagnóstico

El diagnóstico de estos hidroceles suele ser con la exploración física y la transluminación, donde encontraremos los hallazgos antes descritos. Además, en algunos casos, la expresión del líquido escrotal hacia la cavidad abdominal es posible, vaciándose la bolsa escrotal; en otros, el proceso vaginal es pequeño y no lo permite. Para diferenciar un hidrocele escrotal simple de uno comunicante suele ser suficiente con la observación y la historia clínica. Es importante que durante la exploración física no se pase por alto la posibilidad de una criptorquidia asociada.

## Diagnóstico diferencial

- *Neonatos:* hernia inguinoescrotal, vaginitis meconial, hidrocele reaccional por torsión o ascitis neonatal.
- *Periodo postneonatal:* hernia, torsión, inflamación o tumor.

Las hernias inguinales indirectas presentan el mismo defecto anatómico y suponen el 98% de las hernias en los niños. Se presentan como un aumento del volumen inguinal o inguinoescrotal que puede aparecer con el aumento de la presión intraabdominal. En la palpación del saco escrotal podremos hallar epiploon, intestino o vejiga o el saco herniario tan sólo ("signo de la seda") deslizando los dedos desde el anillo inguinal superficial hacia el escroto. Además, un hidrocele de aparición brusca nos debe hacer pensar en un hernia complicada. Una anamnesis y exploración física exhaustiva (consistencia, presencia o ausencia de dolor y signos inflamatorios), la transluminación y la ecografía en caso de duda, nos ayudarán a hacer el diagnóstico diferencial.

## Tratamiento

- *Hidrocele simple:* Está indicado para una actitud expectante con observación a largo plazo ya que se suelen resolver antes de 2 años. Si esto no ocu-

re se realiza su corrección (aunque no hay evidencia de que el hidrocele cause daño al testículo), pero siempre por vía inguinal por la posibilidad de tener un proceso vaginal abierto que si no se corrige supondría la recidiva del hidrocele.

- *Hidrocele comunicante:* En este caso se realiza su corrección quirúrgica de forma electiva pero sin demora y, por supuesto, por vía inguinal. Se corrige el problema con una ligadura alta de la túnica vaginal permeable a nivel del anillo inguinal interno, seguida de la extirpación del saco distal.

[En ambos tipos de hidrocele la inyección de sustancias esclerosantes está totalmente contraindicada por la posible irritación peritoneal en el caso de un proceso vaginal abierto.]

## LESIONES LÍQUIDAS

Quedan recogidas en la Tabla I.

### Paratesticulares

#### **Epididimarias:**

- *Espermatocele o quiste de retención:* Suele ser una lesión asintomática y muy común, aumentando su frecuencia con la edad. Son de consistencia suave y esférica y en la mayoría de los casos se localizan

en la cabeza del epidídimo o globus mayor. Su contenido por definición consiste en espermatozoides además de linfocitos, células descamadas y grasa. La gran mayoría son pequeños, pero a veces pueden alcanzar un volumen importante. Generalmente con el examen físico (donde podemos usar la transiluminación) es suficiente para diferenciarlos de otras masas intraescrotales pero en caso de duda la ecografía nos servirá de gran ayuda. En cuanto a su tratamiento la gran mayoría no requiere ninguna actuación quirúrgica; tan sólo está indicada su resección mediante exteriorización del teste, en el caso de complicaciones como:

- dolor;
- aumento de tamaño exagerado que cause incomodidad al paciente;
- dudas sobre su naturaleza benigna; espermatoceles complicados o calcificados pueden simular masas sólidas;
- anticuerpos antiespermáticos: se creen formados a causa del esperma estancado y son causantes de infertilidad. Se han publicado casos en los que tras la exéresis del espermatocele, éstos han desaparecido.

La cirugía consiste en la extirpación cuidadosa del quiste para no dañar el epidídimo, ya que aunque es muy raro se ha descrito la obstrucción de éste tras la escisión de espermatoceles y otros quistes de epidídimo, lo que puede condicionar infertilidad.

**Tabla I.** Lesiones líquidas.

<b>Paratesticulares</b>	<i>Epididimarias</i>	Espermatocele Quistes simples Quistes de vestigios embrionarios
	<i>Cubiertas testiculares</i>	Quiste vaginal Quiste de albugínea
	<i>Escrotales</i>	Quiste de inclusión Quiste sebáceo
<b>Intratesticulares</b>	Quistes simples Ectasia tubular o transformación quística de la rete testis Displasia quística Quiste epidermoide	

## 51. Patología intraescrotal benigna

- **Quistes simples:** Estos quistes son pequeñas colecciones cuyo contenido no es esperma, sino líquido. Además pueden presentar tabiques y septos. Tienen preferencia por la cabeza del epidídimo. Son típicos de varones de mediana edad y asintomáticos. En los pacientes con enfermedad de Von Hippel-Lindau vemos un aumento de la incidencia de estos quistes. Es raro que crezcan tanto como para ocasionar molestias y tampoco es frecuente que obstruyan el trayecto epididimario, siendo causa de infertilidad. En el caso de que sean múltiples, podemos hablar de "enfermedad poliquística" que suele aparecer a partir de los 40 años y produce el agrandamiento y deformidad del epidídimo, por numerosísimos quistes. En la exploración física nos encontramos con un epidídimo abollonado, muy aumentado de tamaño y sensible. A veces se acompaña de hidrocele por lo que la exploración es más dificultosa. En cuanto al diagnóstico, con la exploración física suele ser suficiente para evidenciar su naturaleza quística y su localización, pero son indistinguibles de los espermatocitos; incluso por ecografía, ya que los dos se ven como masas anecoicas con refuerzo posterior.
- **Quistes de vestigios embrionarios:** Surgen de restos del conducto mesonefrico de Wolf y se encuentran en el polo anterosuperior del epidídimo en el caso de la *hidátide pediculada de Morgagni* y en la parte superior de la cabeza del epidídimo en el caso del *paradídimo u órgano de Giralde*s caudal a los conductillos eferentes. También encontramos el *conducto aberrante del epidídimo o Vas aberrans*. La *hidátide sésil de Morgagni* o apéndice testicular derivado del conducto paramesonefrico y localizado en el polo anterosuperior del testículo, también puede presentarse de forma quística. La forma de aparición, exploración física y actitud terapéutica es la misma que con los espermatozoos y quistes simples.

### Cubiertas testiculares:

- **Quistes de la túnica albugínea:** Se trata de quistes de 2-5 mm, están localizados en la cara lateral y superior del testículo. Pueden ser uni o multiloculados. Se cree que su origen es mesodérmico. Histológicamente son quistes simples revestidos por células cuboides o columnares bajas y llenos de líquido seroso. Su edad media de presentación es en

la 5.<sup>a</sup>-6.<sup>a</sup> década y tienden a crecer con la edad. Generalmente son asintomáticos y se presentan como hallazgos incidentales en una ecografía que se realiza por otro motivo. Distinguirlos de los quistes testiculares o de la vaginal puede ser difícil ya que se observan con las mismas características de un quiste simple, uni o multilocular; y que además puede calcificarse. Otras veces pueden diagnosticarse por una masa firme e indolora, o con edema y dolor:

- **Quistes de la túnica vaginal:** Muy raros, pueden ser de origen inflamatorio.


### Escrotales:

- **Quiste de inclusión epidérmico** (el más frecuente) y **quiste sebáceo:** Generalmente el único problema que suponen es el estético, a menos que se compliquen. La principal complicación que pueden ocasionar es primordialmente la infección y posterior abscesificación.

### Intratesticulares

- **Quistes simples:** Se hallan en el 8-10% de la población masculina de forma incidental. Son más frecuentes a partir de los 40 años. Generalmente no son palpables y se hallan por otro motivo en una ecografía. Suelen ser únicos, aunque también múltiples. Son idiopáticos, aunque en algunas ocasiones se pueden producir a causa de traumatismos, inflamación y cirugía. Se suelen localizar cerca del

**Figura 3.** Quistes en cabeza y cola de epidídimo e intratesticular. (Tomado de Radiographics 2002;22: 189-216.)



mediastino testicular. Es importante hacer el diagnóstico diferencial por eco con otras lesiones quísticas malignas como el teratoma, la cual tendrá múltiples septos en su interior; imágenes ecogénicas compatibles con hemorragia o calcificaciones, pared gruesa o vascularización en el doppler color:


- *Quistes de la rete testis:* Resultan de una obstrucción parcial o total de los conductos eferentes que causan ectasia y eventualmente transformación quística. Se presentan con mayor frecuencia en mayores de 55 años, generalmente bilaterales pero asimétricos y asociados a espermatocelos y cirugía escrotal previa. El aspecto ecográfico característico consiste en pequeñas y numerosas estructuras quísticas tubulares dentro de la rete testis, sin componente sólido en su interior: El doppler color no muestra vascularización. El diagnóstico diferencial incluye cistoadenoma del epidídimo, adenocarcinoma de la rete testis, linfoma no Hodgkin y dilatación de los túbulos seminíferos secundario a tumor testicular y en general es posible realizarlo con los hallazgos ecográficos.
- *Displasia quística:* Es una malformación congénita rara que se presenta en lactantes y niños pequeños, aunque existe una comunicación de un caso de un paciente de 30 años. La teoría propuesta

para su producción es un defecto embriológico que evita la conexión de los túbulos de la rete testis (que se originan del blastema gonadal) y los conductos deferentes (derivados del conducto mesonéfrico). En el estudio ecográfico se encuentra que la lesión consta de múltiples quistes de diferentes formas y tamaños que se comunican y que además están separados por tabiques fibrosos. Como se origina en la rete testis, al crecer se extiende dentro del parénquima adyacente presionándolo y produciendo atrofia testicular. La displasia quística del testículo se ha asociado a agenesia y displasia renal u otras malformaciones, como doble sistema colector:

- *Quistes epidermoides:* se corresponden con el 1% de todos los tumores testiculares. La edad de presentación es variable pero es más frecuente entre los 20 y 40 años de edad, el tamaño generalmente es de 1 a 3 cm. Se presentan como una pequeña masa no dolorosa y firme, una pequeña proporción de pacientes pueden referir dolor o incomodidad leve y aumento de tamaño escrotal.

Histológicamente está compuesto por queratina estratificada, epitelio escamoso y una pared fibrosa bien definida. En 1969, Price determinó los siguientes criterios diagnósticos después de una revisión

**Figura 4.** Quiste epidermoide visto por ecografía como una masa hipoecoica bien definida con aros concéntricos prominentes. Muestra anatomopatológica donde se puede observar su composición rica en láminas de queratina. (Tomado de Radiographics 2002;22:189-216.)



## 51. Patología intraescrotal benigna

de 69 casos: (a) la lesión quística se localiza dentro del parénquima testicular; (b) la luz está ocupado por queratina, (c) la pared del quiste está compuesta por tejido fibroso con un anillo completo o incompleto de epitelio escamoso, (d) no hay elementos teratomatosos dentro del quiste, en la pared o en el tejido testicular adyacente, (e) sin cicatrices en el parénquima testicular remanente, (f) cambios inflamatorios leves y calcificaciones en la pared pueden ser vistas, (g) el parénquima testicular puede estar comprimido pero la pared del quiste es discreta y separada de la túnica albugínea.

Los hallazgos en la ecografía dependen de la maduración y la cantidad de la queratina dentro del quiste. Se identifica una lesión redonda u ovalada con ecogenicidad variable que aparece como una masa bien delimitada que puede tener la típica apariencia en "bulbo de cebolla" debido a los acúmulos de queratina alternando con las células escamosas descamadas (halos hiper e hipoecogénicos concéntricos alternantes).

### Manejo de las lesiones quísticas intratesticulares

En principio, en aquellos casos en los que no haya duda sobre su benignidad, puede ser conservador con

controles ecográficos periódicos y según la situación concreta de cada paciente. En el caso de los quistes epidermoides y a pesar de los hallazgos ecográficos característicos, no podemos asegurar su benignidad tan sólo con la ecografía, por lo que usualmente se realiza la orquiectomía radical. En los últimos tiempos, ciertos autores defienden que ante una fuerte sospecha ecográfica de quiste epidermoide se puede realizar una exploración quirúrgica con exéresis de la lesión para su análisis anatomopatológico.

## LESIONES SÓLIDAS

Siguiendo el formato de la anterior tabla, las podemos agrupar en:

### Paratesticulares

Estos tumores se presentan como masas escrotales o inguinoescrotales, dolorosas o no, de crecimiento lento, que cursan de forma insidiosa sin síntomas locales ni generales específicos y que se diagnostican como hallazgos casuales o por sus procesos asociados (como hidroceles y torsiones testiculares) o molestias tipo pesadez. Suponen tan sólo un 7-10% de todas las tumoraciones intraescrotales y tan sólo un 3% van a ser malignas. Se pueden localizar en:

**Tabla 2.** Lesiones sólidas.

<b>Paratesticulares</b>	Epididimarias	Tumores adenomatoideos Leiomioma Cistoadenoma papilar
	Cordón espermático	Lipoma (linfangiomas, neurofibromas...)
	Cubiertas testiculares	Proliferación nodular difusa (Tumor adenomatoide, leiomiomas...)
	Tejidos escrotales	
<b>Intratesticulares</b>	Varicocele intratesticular	
	Quiste epidermoide	
	Tumores de restos adrenales	
	Fusión esplenogonadal	
	Sarcoidosis Microlitiasis	

## Epidídimo

Los tumores benignos de epidídimo son un 80% frente a un 20% que suponen los malignos. Los más frecuentes son los *tumores adenomatoideos* (que son la segunda tumoración paratesticular en frecuencia después de los lipomas). Se presentan en el 3.º y 4.º decenio de la vida como lesiones asintomáticas, de crecimiento lento, que surgen del epidídimo (aunque también se pueden dar en la túnica vaginal y en el cordón espermático). En ocasiones se puede asociar a un hidrocele. Suelen medir entre 2-5 cm, redondo, de consistencia elástica, y afectan en orden decreciente a cabeza, cola y cuerpo del epidídimo.

Microscópicamente está constituido por células epiteliales que derivan de estructuras glandulares, y estroma fibroso que puede variar de contenido celular. Debido a esta variabilidad, el origen del tumor es discutido, pero se cree que deriva del tejido mesotelial. Su comportamiento es siempre benigno, incluso cuando infiltra la rete testis y el parénquima testicular; lo cual ocurre en un 40% de los que se presentan en la cabeza del epidídimo, no habiéndose descrito diseminación metastásica ni recidiva tras su exéresis.

Le siguen en frecuencia los *leiomiomas*. Su máxima incidencia se da en la quinta década, de crecimiento lento, siendo bilateral en el 15% de los casos y asociados con hidrocele en el 5%. También suelen ser dolorosos. Macroscópicamente es parecido al adenomatoide, e histológicamente está compuesto de células musculares lisas sin atipias entrelazadas.

Los *cistoadenomas papilares (CP)* representan del 4-9% de los tumores benignos del epidídimo. Son bilaterales en un 30%-50% y pueden formar parte de la enfermedad de Von Hippel-Lindau, siendo típicos de ella. De hecho, los pacientes con CP bilaterales tienen propensión a desarrollar otros componentes del síndrome de Lindau, y es considerado por algunos autores indicativo del mismo, mientras que en los casos unilaterales, la lesión probablemente representa una aislada manifestación de la enfermedad de Lindau. Se presentan en la 2.ª-3.ª década de la vida. Macroscópicamente, es encapsulado, de entre 1,5-5 cm. Hay que destacar de su histología que su patrón es similar al carcinoma de células renales del tipo célula clara y que a veces es difícil de diferenciar de metástasis de dicho carcinoma. Están formados por 3 componentes:

1) componente papilar; con un fino eje conectivo-vascular central, revestido por un epitelio cuboidal o columnar bajo que puede crecer hacia dentro y ocupar por completo el interior de los quistes; 2) ductos ectásicos y microquistes revestidos por un epitelio similar al descrito anteriormente, y 3) un estroma fibroso en el que pueden observarse cambios inflamatorios o degenerativos. Aunque el origen de la lesión ha sido debatido, los estudios histoquímicos y los hallazgos ultraestructurales confirman un origen epitelial y demuestran un origen a partir de los ductos eferentes del epidídimo.

### Complicaciones:

Los tumores bilaterales pueden ocasionar oligozoospermia, disminución del volumen de eyaculado, obstrucción de los conductos seminíferos, y consecuentemente problemas de fertilidad.

## Diagnóstico de los tumores de epidídimo

- Historia clínica detallada.
- Exploración física: con el paciente de pie y en decúbito, palpando minuciosamente ambas bolsas escrotales y su contenido y comparándolas entre sí. Además se deben explorar las cadenas linfáticas inguinales y las mamilas por la posibilidad de un tumor maligno.
- Transiluminación (como ya se ha explicado anteriormente).
- Ecografía escrotal: es de gran precisión diagnóstica y seguridad, informando sobre la naturaleza sólida o líquida de la masa, su localización y exacta relación con las estructuras vecinas.

## Diagnóstico diferencial

Hay que diferenciar estos tumores entre sí y de otras lesiones que condicionen masa intraescrotal, tanto benignas como malignas.

## Tratamiento

Si sospechamos que se trata de una tumoración benigna, deberemos realizar *exploración quirúrgica* y

## 51. Patología intraescrotal benigna

exéresis (cirugía parcial conservadora) para confirmar histológicamente su benignidad. Si el resultado fuera de malignidad, se realizaría entonces la *orquiectomía radical* por vía inguinal.

### **Cordón espermático:**

Son los tumores paratesticulares benignos más frecuentes. Pueden ser: *mesenquimatosos* (lipoma, leiomioma y linfangioma), *epiteliales* y *disembrioplásicos*.

Los más frecuentes con diferencia son los primeros, y sobre todo el *lipoma*; éste representa el 45% de todos los tumores del cordón. Su mayor frecuencia se da en la 4.<sup>a</sup>-5.<sup>a</sup> década de la vida y generalmente se localiza en el canal inguinal. Su consistencia a la exploración es blanda y pseudofluotante y la gran mayoría son asintomáticos.

El diagnóstico clínico de los tumores benignos del cordón suele ser difícil, es posible distinguirlos con la exploración física de una hernia inguinal pero no establecer su carácter de benignidad. Su tratamiento será siempre también su exéresis quirúrgica por vía inguinal.

### **Cubiertas testiculares:**

La túnica vaginal y la túnica albugínea son las dos cubiertas testiculares donde con más frecuencia se asientan proliferaciones tumorales o pseudotumorales. Lo más frecuente es encontramos con una *proliferación nodular difusa y fibrosa* también denominada fibrosis peritesticular, pseudotumor fibroso o fibroma (cuarta tumoración paratesticular en frecuencia después de los lipomas, tumores adenomatoides y el leiomioma). Suele originarse generalmente de la túnica albugínea y se presenta en el adulto como una tumoración sólida, lisa, dura, encapsulada, irregular e indolora. Esta lesión se considera como una reacción fibroinflamatoria benigna, por lo cual con su resección quirúrgica previa biopsia intraoperatoria sería suficiente como tratamiento; algunos autores han señalado un límite de 3 cm a partir de los cuales sería conveniente realizar la orquiectomía radical. Es importante tratar de realizar un diagnóstico histológico que los diferencie de otros tipos de tumores verdaderos localizados en estas zonas ya que por su ubicación simulan tumores malignos y condicionan tratamientos radicales innecesarios.

Otros tumores benignos que nos podemos encontrar en las cubiertas son los adenomatoides (al

igual que en el epidídimo y con las mismas características), leiomiomas, neurofibromas, hemangiomas, granulomas de colesterol, etc.

### **Tejidos escrotales:**

Están formados por tejidos adiposo, muscular, fibroconectivo, linfático y nervioso. Los más frecuentes son los lipomas, seguidos de fibromas y leiomiomas. Aquí, la actitud puede ser observación (en caso de los lipomas) o exéresis quirúrgica (en caso de duda sobre su benignidad).

### **Intratesticulares**

- *Varicocele intratesticular*: Es una rara presentación de varicocele que ocurre en menos del 2% de la población masculina. La patogénesis y las implicaciones clínicas de este cuadro no están todavía bien establecidas. Estos varicoceles pueden ocurrir en asociación a los extratesticulares, pero es más frecuente su independencia. Son más frecuentes en el lado izquierdo, lo que se correlaciona con el extratesticular y en un 39% de los casos son bilaterales. Clínicamente se pueden manifestar por dolor con la congestión pasiva del testículo, lo cual comprime la túnica albugínea o masa testicular. El diagnóstico generalmente es por ecografía, encontrándonos con múltiples estructuras tubulares serpinginosas y anecoicas, al igual que en un varicocele extratesticular. Asimismo, la ecografía doppler color nos mostrará un flujo con características venosas que aumenta con la maniobra de Valsalva. El principal diagnóstico diferencial es con el pseudoaneurisma intratesticular, que presenta un flujo ecográfico en el dúplex doppler característico en *ying* y *yang* y distinguible del venoso del varicocele y con ectasia tubular de la rete testis. Otros diagnósticos diferenciales incluyen los quistes intratesticulares, hematoma, infección focal y neoplasia quística intratesticular.

- *Tumores de los restos adrenales*: La cortical adrenal y las células intersticiales de las gónadas se originan en el mesonefros, esto nos explica que encontremos tejido adrenal ectópico intratesticular (y también en el cordón y epidídimo), que es poco trascendente, salvo en aquellos casos de postadrenalectomía por síndrome de Cushing, de Addison e hiperplasia adrenal congénita ya que después de




la cirugía se pueden hiperplasiar. Su incidencia oscila entre el 1,5% y el 3,8%. Generalmente constituyen hallazgos incidentales.

En algunos casos de hiperplasia adrenogenital como en el déficit de 21 hidroxilasa (enfermedad autonómica recesiva rara) nos podemos encontrar una manifestación clínica infrecuente que es el agrandamiento testicular bilateral a expensas de la hiperplasia de restos adrenales y que puede condicionar infertilidad debido a la sustitución del parénquima testicular. En otras ocasiones pasa desapercibida y sólo son diagnosticadas en estudios ecográficos.

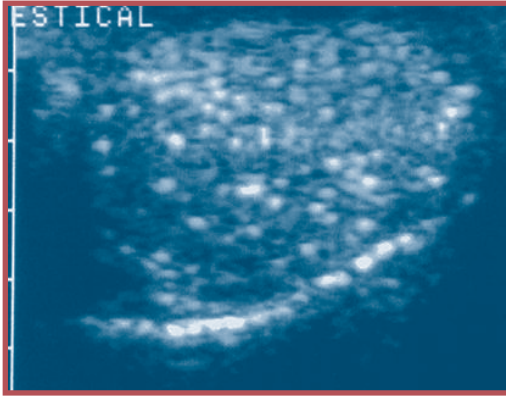
- *Diagnóstico diferencial:* Con el tumor de células de Leydig, histológicamente es casi imposible distinguirlos y es necesario disponer de la clínica para no llegar a un diagnóstico erróneo.
- *Fusión esplenogonadal:* Esta anomalía está descrita en el 0,4% en los varones. Se produce la fusión entre el bazo y el testículo entre la 5.<sup>a</sup> y la 8.<sup>a</sup> semana de vida embrionaria, pudiéndose asociar otras anomalías del desarrollo. Encontramos dos formas: continua, donde existe una cuerda de tejido fibroso o esplénico entre el bazo y la gónada (o donde encontramos una formación arrosariada de tejido esplénico sobre esta banda fibrosa); y otra discontinua, en que un resto del bazo se adosa al polo superior del teste sin conexión con el bazo eutópico. Generalmente la clínica se presenta antes de los 20 años como hernia inguinal, hidrocele o criptorquidia, haciéndose habitualmente el diagnóstico en el acto quirúrgico. Se puede reseca el tejido esplénico y fijar el testículo o dejar el remanente esplénico si éste es difícil de reseca.
- *Sarcoidosis:* Es una enfermedad granulomatosa sistémica de patogénesis desconocida que también puede involucrar al testículo. Se ha estimado una prevalencia de 1 a 6 casos por 100.000, y los hombres de raza negra están afectados de 10 a 20 veces más que los de raza blanca. La mayor incidencia está dada entre los 20 y 40 años, lo cual es similar a la edad de presentación de las neoplasias testiculares. De los pacientes con sarcoidosis, un 15 a 45% tienen afectación extratorácica, y de éstos el 1% o menos será en el testículo. Clínicamente se

**Figura 5.** Sarcoidosis intratesticular. (Tomado de Radiographics 2002;22:189-216.)



- presenta como una epididimitis aguda o recurrente, o también como un agrandamiento testicular indoloro. En la ecografía las lesiones sarcoides corresponden a pequeñas masas sólidas irregulares e hipocógenas, también pueden verse focos calcificados hiperecogénos con sombra acústica posterior o pueden presentarse como una lesión solitaria. Debido a estos hallazgos, el diagnóstico diferencial con tumores testiculares o inflamaciones muchas veces es complicado y se recurre a la cirugía para realizar el diagnóstico definitivo.
- *Microlitiasis testicular:* Condición generalmente diagnosticada por ecografía de manera incidental y cuya incidencia real se desconoce. Se cree que es el resultado de la calcificación de cuerpos amiláceos que se encuentran en la luz de los túbulos seminíferos, cada uno compuesta de un centro calcificado rodeado de varias capas que contienen organelas, vesículas y fibras de colágeno. Estas calcificaciones pueden encontrarse en personas normales o criptorquídicas, también como parte del síndrome de Klinefelter; en el pseudohermafroditismo masculino, la microlitiasis pulmonar y en las neoplasias testiculares, aunque en la mayoría de los casos no se encuentra ningún factor asociado. La microlitiasis testicular "clásica" se define como cinco o más calcificaciones vistas por ecografía en por lo menos una imagen del testículo; cuando hay menos de cinco en todas las imágenes se denomina microlitiasis testicular "limitada". También se la clasifica en tres grados dependiendo del número:

**Figura 6.** Microlitiasis testicular clásica. (Tomado de Radiographics 2002;22:189-216.)



- Grado 1: Algunas microlitiasis dispersas, entre una y diez.
- Grado 2: Muchas microlitiasis, entre 10 y 20.
- Grado 3: Da el aspecto de siembra, apareciendo más de 20.

Ecográficamente se ven múltiples focos hiperecogénicos, sin sombra acústica posterior, de menos de 2 mm de diámetro, que comprometen el parénquima testicular y ocasionalmente muestran un aspecto en cola de cometa (Figura 6).

Se ha intentado establecer una relación entre las microlitiasis y el desarrollo de neoplasias testiculares. Por el momento, el único punto claro es que las dos entidades están relacionadas, pero preguntas tan importantes como cuál es la probabilidad de que un paciente con microlitiasis testicular desarrolle un tumor y cuál debería ser el seguimiento adecuado, siguen todavía sin resolverse. Como recomendaciones se debería realizar un seguimiento con exploración física, ecográfico semestral/anual y marcadores tumorales. En aquellos pacientes de alto riesgo (microlitiasis unilaterales focales sin masa, criptorquidia, infertilidad, atrofia testicular o antecedentes de tumor testicular contralateral), llevar a cabo una biopsia testicular es un procedimiento razonable.

## BIBLIOGRAFÍA

1. \*\*\*Wals Patrick C, Retik Alan B, Vaughan E, Darracot, Wein Alan J; Campbell. Urología. 8.ª edición.
2. Resel Estévez L. editor: Urología: Libro Del Residente. Madrid, 1998.
3. Jiménez Cruz JF, Rioja Sanz LA. Tratado de Urología. J.R. Prous Editores. 1995.
4. \*\*\*Pomerol Monsey JM, Arrondo Arrond JL, Práctica andrológica. Editorial Masson-Salvat. 1995.
5. Lubinus Badillo Fg, Buitrago Aguilar C, MD\*\*. Lesiones testiculares benignas: hallazgos ecográficos. MedUNAB 2006; 9:120-127].
6. Beiko DT, Kim D, Morales A. Aspiración y escleroterapia versus hidrocelectomía en el tratamiento del hidrocele. Urology 61:708-712 2003.
7. Medina P, Sánchez G, Valero P, Valpuesta F. Espermatocite calcificado simulando una neoplasia. Arch Esp Urol. 1998 Sep;51(7):725-6.
8. Cozcolluela C, Martínez-Berganza A, Ripa S, Monzon M. Sanz S, Fernández R. Espermatocite complicado como causa de masa escrotal de aspecto sólido. Hallazgos ecográficos. Actas Urol Esp. 1996 Sep; 20(8):750-2.
9. Guzmán Martínez-Valls PL, Hita Villaplana G, Aparicio Fernández T, Miñana López B, Martínez Díaz F, Sánchez Gascón F. Significado y manejo de la microlitiasis testicular. Arch Esp Urol. 2003 Jun;56(5): 472-7.
10. Ruiz Liso JM, Ruiz García J, del Agua Arias C, Vaillo Vinagre A, Gutiérrez Martín A, García Pérez MªA. Proliferación nodular y difusa fibrosa de la túnica vaginal del testículo. Presentación de un nuevo caso y revisión de la literatura. Rev esp patol 2004; Vol 37, n.º 1: 91-98.
11. \*\*\* Woodward, MD, Royá Sohaey, MD, O'Donoghue MJ, LCDR, MC USNR and Douglas E. Green, MD. Tumores y lesiones tumor-like el testículo: correlación clínico-radiológica Radiographics. 2002; 22:189-216.
12. Shergill IS, Thwaini A, Kapasi F, Potluri BS, Barber C. Manejo de los quistes simples intratesticulares: 11 años de experiencia en una institución. Urology. 2006 Jun;67(6):1266-8.

13. Madrigal Rubiales M, Fresno Forcelledo F, Ablanado Ablanado P. Cistoadenoma papilar de epidídimo. Servicios de Anatomía Patológica del Hospital de Medina del Campo, Valladolid y Hospital Nuestra Señora de Covadonga. [www.coganat.uninet.edu](http://www.coganat.uninet.edu).
14. Pascual Mateo C, Fernández González I, Rodríguez García N, Romero Cagigal I. Diagnóstico ecográfico del varicocele intratesticular. Arch. Esp. Urol. 58, 9 (963-965), 2005.
15. San Miguel Fraile P, Meijide Rico F, Fernández Fernández G, Antón Badiola I, Ortiz-Rey JA, Álvarez Álvarez C, De la Fuente Buceta A. Hiperplasia de restos adrenales en el testículo: una causa infrecuente de infertilidad masculina. Actas Urol Esp v. 27, n. 3, mar. 2003.

\*\*\* Lectura recomendada

Libro del Residente de

# Urología



sección IX

## Suprarrenal y retroperitoneo

<i>Patología de las glándulas suprarrenales</i> .....	929
<i>Patología del retroperitoneo</i> .....	949



Libro del Residente de  
**Urología**



capítulo 52

## **Patología de las glándulas suprarrenales**

*Roberto Martínez-Rodríguez  
Lluís Gausa Gascón  
Humberto Villavicencio*

*Fundació Puigvert. Barcelona*

**Palabras clave:** *Adrenal. Feocromocitoma. Hiperaldosteronismo. Incidentaloma. Suprarrenalectomía laparoscópica.*



Libro del Residente de

# Urología



Índice capítulo 52

## Patología de las glándulas suprarrenales

<b>Anatomía</b> .....	933
<b>Patología suprarrenal</b> .....	934
<b>Evaluación de masa incidental</b> .....	942
<b>Tratamiento quirúrgico de la patología suprarrenal</b> .....	943
<b>Alternativas a la cirugía</b> .....	946
<b>Bibliografía</b> .....	947





## capítulo 52

# Patología de las glándulas suprarrenales

## ANATOMÍA

### Recuento anatómico

Las glándulas suprarrenales son órganos pares, retroperitoneales, que miden de 3 a 5 cm de longitud y tienen un peso aproximado de 5 g. Se hallan situadas sobre la cara superomedial de ambos riñones. Cada glándula está envuelta en una cápsula adiposa, separada del polo superior renal por una fina película de tejido conjuntivo, y englobada junto al riñón por la fascia renal.

La glándula suprarrenal derecha está situada entre el diafragma (posteromedial) y la vena cava inferior (anteromedial). La cara anterior está apoyada sobre la superficie posteroinferior del hígado.

La glándula suprarrenal izquierda se extiende sobre la cara medial renal. Está relacionada por delante con el estómago y el páncreas y por detrás con el diafragma. La porción inferior es posterior a la cola del páncreas y la arteria esplénica.

La vascularización es profusa y proviene de tres fuentes:

- Principalmente de las arterias suprarrenales superiores, ramas de la arteria frénica inferior.
- Arterias suprarrenales medias provenientes de la aorta.
- Arteria suprarrenal inferior proveniente de la arteria renal.

El drenaje venoso se realiza a través de la vena suprarrenal principal (la derecha drena directamente a la cava y la izquierda a la vena renal) y numerosas accesorias paralelas a los vasos arteriales.

El drenaje linfático confluye en los ganglios linfáticos lumbares superiores (aórticos laterales).

Funcionalmente se divide en corteza (con zonas glomerular, fascicular y reticular) y médula adrenal. La corteza deriva del mesodermo y es la encargada de producir aldosterona (zona fascicular); glucocorticoides, andrógenos y estrógenos son producidos en las zonas fascicular y reticular a partir de la conversión de colesterol en pregnenolona y su transformación por diferentes sistemas enzimáticos. El déficit de estas enzimas tiene manifestación clínica específica.

La médula suprarrenal deriva del neuroectodermo; y es la encargada de la secreción de adrenalina, noradrenalina y dopamina.

### Glándulas semejantes

#### Glándulas suprarrenales accesorias

Generalmente microscópicas, pueden ser encontradas en el 25% de las autopsias. Cuando son completas, se encuentran fundamentalmente en el riñón, ocasionalmente subcapsulares, pero también en el hígado o en el mesenterio. Cuando predomina el componente medular se localizan a nivel del plexo solar. Cuando predomina el componente cortical, se localizan fundamentalmente entre los restos embrionarios de los órganos genitales, peritubáricos y ováricos o periepididimarios y testiculares.

#### Órganos de Zuckerlandl

Son órganos pares retroperitoneales, lateroaórticos, ubicados por encima de la mesentérica inferior. Son de un tamaño importante al nacimiento y se involucionan a medida que aumenta el volumen de las glándulas suprarrenales.

**Tabla I.** Resumen de patología de la glándula suprarrenal.

Patología suprarrenal	Hiperfunción	Hipofunción por inflamación autoinmune o tuberculosa, por hemorragias o por tumores no funcionales
<b>Corteza</b>	Exceso de glucocorticoides: <b>Síndrome de Cushing</b>	Déficit de secreción glucocorticoides y andrógenos: Insuficiencia corticosuprarrenal: 2.ª a fracaso hipotalámico/hipofisario
	Exceso de mineralcorticoides: <b>Hiperaldosteronismo.</b> Exceso de andrógenos: Síndrome adrenogenital: • 1.ª: Tumor secretor de andrógenos. • 2.ª: Exceso de ACTH por déficit de la enzima 21-hidroxilasa	Déficit de secreción de mineralcorticoides: • Hipoaldosteronismo primario: déficit enzimático. • Secundario al déficit de angiotensina/renina (nefropatías)
<b>Médula</b>	<b>Feocromocitoma</b>	

**Paraganglios coccígeos**

Por delante de la punta del cóccix, irrigados por la arteria sacra media y situados sobre el plano muscular del elevador del ano y el músculo isquiorrectal.

**PATOLOGÍA SUPRARRENAL**

**Hiperaldosteronismo**

El hiperaldosteronismo es un término genérico que engloba diversos trastornos caracterizados por un aumento en la secreción de aldosterona y/o la alteración de su sistema de regulación a nivel renal, el sistema renina-angiotensina.

La aldosterona es secretada por la zona fascicular de la corteza suprarrenal en respuesta a la liberación de angiotensina II (sistema renina-angiotensina-aldosterona) con la función de estimular la reabsorción de sodio y favorecer la eliminación de potasio a nivel de los túbulos renales.

El hiperaldosteronismo puede estar por tanto asociado con niveles elevados (secundario) o disminuidos (primario) de actividad de la renina plasmática.

El término de hiperaldosteronismo primario fue acuñado por Conn para describir el síndrome clínico caracterizado por hipertensión, hipopotasemia, hipernatremia, alcalosis y parálisis periódica secundaria a un adenoma secretor de aldosterona. En todos aquellos pacientes hipertensos que muestran hipopotasemia debería descartarse la secreción anómala de aldosterona.

La causa más frecuente de aldosteronismo primario es un adenoma productor de aldosterona –Síndrome de Conn– (60%), seguida de la hiperplasia bilateral congénita (40%); en menor frecuencia se asocia a tumor suprarrenal.

El aldosteronismo secundario se observa con frecuencia en los trastornos edematosos (cirrosis, insuficiencia renal) en los que los niveles elevados de renina representan un ajuste fisiológico a la contracción del volumen sanguíneo. Se observa también en la estenosis de la arteria renal en forma secundaria a los niveles elevados de renina y angiotensina II.

**Diagnóstico**

**Determinaciones iniciales:**

- Potasio plasmático < 3,5 mmol/L.

## 52. Patología de las glándulas suprarrenales

- Potasio y sodio en orina de 24 h: Se deben suspender diuréticos 4 días antes de la determinación y no iniciar la reposición de potasio. Se necesita una excreción de Na superior a 100 mmol/24 h. Si se detecta una hipopotasemia con potasio urinario < 30 mmol/24 h es indicativo de pérdida renal, mientras que si el potasio urinario es < 30 mmol/24 h es poco probable la existencia de hiperaldosteronismo.
- Cociente aldosterona plasmática/actividad de renina plasmática (AP/ARP): Ha de realizarse cuando la kaliemia esté normalizada. La determinación hormonal se realiza por la mañana tras 2 horas de posición erguida.

Valores de normalidad en reposo:

AP (nmol/L): 0,22-0,57.

ARP (ug/L/h o ng/ml/h): 0,04-4,0.

AP/ARP (ng/dl: ug/h/L): <20 (>30-50 sugestivo de hiperaldosteronismo).

Indicaciones del estudio hormonal:

Pacientes con hipertensión e hipopotasemia.

Familiares hipertensos de pacientes con aldosteronismo familiar.

Pacientes con HTA de difícil control.

### Pruebas de confirmación:

- Prueba de captopril: Se realiza ambulatoriamente.

A primera hora de la mañana, tras ayuno nocturno, se realiza determinación sanguínea de aldosterona plasmática (AP) y actividad de renina plasmática (ARP), valores basales. Se administra 25 mg de captopril vía oral, el paciente permanece sentado y se realiza una 2.ª determinación a las 2 horas. La prueba es positiva con valores de AP/ARP >50. Si además la AP postcaptopril es >0,44, la especificidad de la prueba aumenta.

- Prueba de supresión salina con fludrocortisona: Requiere hospitalización y no aporta ventajas sobre la anteriormente descrita.

- Prueba de infusión salina: en desuso.

### Diagnostico de localización:

EITC es la exploración complementaria más precisa, detectando masas suprarrenales >1 cm.

La gammagrafía con <sup>131</sup>I-iodocholesterol puede ayudar en la identificación de adenomas productores de aldosterona, pero debe recordarse la administración de dexametasona previa a la prueba para evitar la captación del trazador en el tejido no adenomatoso.

Dada la alta frecuencia de masas suprarrenales no funcionantes e incidentales, el examen radiográfico debería realizarse tras la confirmación bioquímica de la patología.

**Tabla 2.** Resumen del hiperaldosteronismo.

Causas	Clínica	Diagnóstico bioquímico	Diagnóstico por imagen	Tratamiento
<ul style="list-style-type: none"> <li>• Adenoma.</li> <li>• Hiperplasia bilateral congénita.</li> <li>• Carcinoma suprarrenal.</li> </ul>	<p>HTA. Hipopotasemia. Nicturia. Polidipsia. Poliuria. Debilidad muscular. Cefalea frontal. Parálisis. Calambres. tetania.</p>	<ol style="list-style-type: none"> <li>1. K y Na urinario.</li> <li>2. Aldosterona plasmática/ actividad de renina (ARP) &gt;30-50.</li> <li>3. Prueba de captopril.</li> </ol>	<p>TC GGF con <sup>131</sup>I-iodocholesterol.</p>	<p>Suprarrenalectomía. Espironolactona,</p>

### **Confirmación de producción unilateral de aldosterona**

La determinación de aldosterona en sangre obtenida directamente de la vena adrenal mediante cateterismo confirma el diagnóstico. A primera hora de la mañana y tras 3 horas en posición supina para evitar las interferencias posturales se recogen las muestras de las venas adrenales e infrarrenales para determinar aldosterona y cortisol. Se administra ACTH en perfusión continua (50 mcg/h), lo que estimula la secreción de aldosterona aumentando la diferencia entre los dos lados en caso de adenoma.

Diagnóstico:

Cortisol vena adrenal/vena cava infrarrenal >1,1.

Aldosterona/cortisol de un lado >2 aldosterona/cortisol contralateral. Indica la lateralidad.

### **Tratamiento**

Previo a la cirugía debe controlarse la hipertensión y corregir la hipopotasemia y el resto de trastornos metabólicos asociados.

La suprarrenalectomía unilateral es el tratamiento de elección para los adenomas productores de aldosterona.

La hiperplasia bilateral congénita se trata médicamente con espirolactona.

## **Síndrome de Cushing (hipercortisolismo)**

La zona fascicular de la corteza suprarrenal es la encargada de la producción de glucocorticoides. El síndrome de Cushing describe el complejo sintomático a los que da lugar el exceso de glucocorticoides circulantes. El origen puede situarse a nivel hipofisario por exceso de corticotrofina-ACTH (enfermedad de Cushing) en un 70%; a nivel suprarrenal por adenomas o carcinomas suprarrenales (20%) y secreción ectópica de ACTH (10%).

### **Clínica**

Clínicamente se caracteriza por obesidad (90%), hipertensión, diabetes, debilidad (80%), atrofia muscular; estrías purpúricas, hirsutismo y trastornos menstruales o disfunción sexual (70%), facies de luna llena, osteoporosis, hiperpigmentación (50%), y edemas,

cefaleas y trastornos de cicatrización con menor frecuencia.

La primera causa que hay que descartar es la administración exógena de corticoides, frecuentemente inadvertidos por el paciente en forma de lociones o cremas tópicas.

Aquellas presentaciones clínicas que incluyen masculinización en la mujer o feminización en el varón son sugestivas de malignidad (carcinoma suprarrenal).

### **Diagnóstico**

El primer paso es determinar una secreción aumentada de cortisol, para lo que el índice más directo es la determinación urinaria de cortisol en 24 horas.

Se prosigue con la prueba de supresión con dexametasona (0,5 mg/6 h durante 2 días). En sujetos normales el cortisol urinario disminuye, mientras que en pacientes con Síndrome de Cushing éste se mantiene igual o elevado.

Para diferenciar el hipercortisolismo dependiente de ACTH del independiente sería necesario establecer simultáneamente los valores de ACTH y de cortisol en plasma; La prueba de supresión con dexametasona a altas dosis (2 mg/6 h durante 2 días) orienta al diagnóstico. Si la inhibición de secreción de cortisol supera el 50% la enfermedad es probablemente de origen hipofisario, mientras que los pacientes con adenomas o carcinomas suprarrenales no presentan esta inhibición.

El diagnóstico de localización puede realizarse mediante TC o RMN. Los adenomas suprarrenales suelen ser solitarios, mayores de 2 cm y asociarse con atrofia de la glándula contralateral. Un tamaño mayor (> 6 cm), presencia de necrosis y calcificaciones son sugestivos, no específicos, de carcinomas suprarrenales.

### **Tratamiento**

El tratamiento médico del cortejo sintomático se basa en la reducción de la secreción esteroidea mediante el uso de agentes bloqueantes de su síntesis: aminoglutetimida, metirapona y fármacos antimicóticos son empleados con éxito.

Los adenomas hipofisarios (enfermedad de Cushing) son resecaos transesfenoidalmente.

Los adenomas y carcinomas suprarrenales requieren exéresis quirúrgica.

En un 10-20% de pacientes que requirieron supra-renalectomía bilateral se observó en el postoperatorio tardío la aparición de adenomas hipofisarios de tipo cromóforo, atribuidos a la falta de retroalimentación negativa hipotálamo/hipofisaria y el exceso de ACTH. A este fenómeno se le conoce como síndrome de Nelson.

## Feocromocitoma

La médula suprarrenal está formada por células derivadas del neuroectodermo (idénticas a las postganglionares del simpático) con apetencia por el cromo (células cromafines). Son las encargadas de la secreción de catecolaminas –adrenalina y noradrenalina– a partir de la transformación de tirosina en DOPA y posteriormente en dopamina, que sirve de sustrato para la formación de adrenalina y noradrenalina. La enzima limitante de estas reacciones es la tirosina-hidroxilasa en la primera transformación de tirosina en DOPA.

El feocromocitoma es un tumor funcionante derivado de estas células cromafines que secreta catecolaminas de forma excesiva y descontrolada. Se localiza a nivel suprarrenal en el 80% de los casos y fuera de la glándula en el 20% restante.

Presenta una baja incidencia (2/100.000 adultos), sin diferencia entre sexos, apareciendo entre la 4.<sup>a</sup> y 5.<sup>a</sup> década de vida.

**Figura 1.** Feocromocitoma.



El tumor suele presentarse de forma esporádica (95%), pero el 5% restante tiene un patrón familiar y puede clasificarse según diferentes tipos de anomalías genéticas:

- Neoplasia endocrina múltiple tipo 2: transmisión familiar autosómica dominante. Asocia carcinoma medular de tiroides, feocromocitoma y adenomas paratiroides.
- Von Hippel Lindau: tipo 2a si asocia carcinoma de células renales y 2b si no lo asocian.
- Displasias neuroectodérmicas: neurofibromatosis, esclerosis tuberosa, síndrome de Sturge Weber.

Los niños muestran mayor incidencia de feocromocitomas familiares (10%) y de bilateralidad (24%). Se recomienda realizar un estudio genético en:

Feocromocitoma en < 21 años.

Feocromocitoma bilateral.

Paraganglioma múltiple.

Historia familiar de feocromocitoma o paraganglioma.

## Manifestaciones clínicas

Hipertensión arterial: Presente en 90% de los pacientes. Tiene tres patrones típicos de presentación:

- 1) Hipertensión sostenida: Casi el 40% de los pacientes presenta hipertensión sostenida con fluctuaciones escasas. Es más frecuente en niños y pacientes con MEN tipo 2.
- 2) Hipertensión paroxística: Crisis hipertensivas asociadas por lo general a otros síntomas del cuadro. Más frecuente en mujeres.
- 3) Hipertensión sostenida con crisis paroxísticas: La frecuencia y duración de los ataques es muy variable entre pacientes. Tras la aparición inicial de los síntomas, la frecuencia tiende a aumentar mientras que la severidad se mantiene o intensifica.

Las crisis hipertensivas pueden desencadenarse de forma espontánea, por estímulos físicos o medicamentosos. Los estímulos físicos son, en general, todos aquellos que provocan un aumento de la presión intraabdominal, compresión de la masa y liberación de

péptidos vasoactivos al torrente circulatorio (traumatismos, defecación, micción, relaciones sexuales, tos, estornudo, maniobra de valsalva...). Fármacos como la histamina, adrenalina, nicotina, fenotiazida, glucagón, tetrtilamonio, metacolina, succinilcolina, ACTH y beta-bloqueantes como el propanolol pueden desencadenar las crisis, así como alimentos ricos en tiramida como el vino, la cerveza y el queso curado.

Miocardopatía inducida por catecolaminas: Estos pacientes no presentan una hipertensión arterial tan marcada por el defecto de contractilidad y función cardiaca. Es reversible con la combinación de alfa-bloqueantes y alfa-metilparatirosina. Antes de la exéresis quirúrgica del feocromocitoma se debe evaluar la función cardiaca del paciente.

Otros síntomas: cefalea (80%), sudoración (57%), palpitaciones (64%), palidez o rubor, taquicardia, dolor abdominal o torácico e hipotensión ortostática.

## Diagnóstico de laboratorio

Determinaciones hormonales: Indicadas en aquellos pacientes con clínica sugestiva o en los casos de incidentaloma.

En plasma:

- Adrenalina, noradrenalina y dopamina: Los valores normales en pacientes asintomáticos no descartan enfermedad.
- Metanefrinas totales o libres: Las metanefrinas libres tienen una alta sensibilidad.
- Cromogranina: Se almacena secreta con las catecolaminas. Es poco sensible y tiene el inconveniente de que su valor aumenta en la insuficiencia renal.

En orina:

- Metanefrinas totales o libres: Recomendada por su alta sensibilidad y especificidad.
- Catecolaminas libres: Alta especificidad.
- Ácido vanilmandélico: Baja especificidad.

La determinación de catecolaminas y metanefrinas en orina recogida a las pocas horas (2-4) de una crisis hipertensiva tiene gran valor diagnóstico.

Cuando estos valores se encuentran discretamente elevados puede realizarse el test de supresión con clonidina para diferenciar los pacientes con feocromocitoma y nivel bajo de actividad de los individuos sin feocromocitoma pero con aumento de la actividad simpática; la administración de clonidina (0,3 mg vía oral) provocará a las 3 horas de la ingesta un descenso de noradrenalina por debajo de 500 pg/mL en aquellos pacientes sin feocromocitoma. La ausencia de descenso en los niveles sugiere una patología tumoral (feocromocitoma).

Existen una serie de situaciones que pueden alterar los niveles de catecolaminas y metabolitos: supresión aguda de clonidina; supresión aguda de alcohol, monoterapia con vasodilatadores arteriales hidralazina o minoxidil, isquemia miocárdica aguda, AVC, abuso de cocaína e ICC, y cualquier otra situación de estrés.

## Diagnóstico de localización

Tras la confirmación bioquímica de la existencia de un tumor productor de catecolaminas, su localización es fundamental para plantear el tratamiento. El 95% son de localización abdominal. La localización extra adrenal más frecuente es el área paraaórtica (75%), vejiga (10%), tórax (10%), cabeza, cuello y pelvis (5%).

- RMN: Más específica que la TC y permite una mejor valoración de la vascularización y relaciones anatómicas.
- Gammagrafía con metayodobencilguanidina (MIBG): Útil cuando los hallazgos de TC y RMN son negativos o confusos. Sensibilidad global cercana al 90% y especificidad del 99%. La captación de MIBG puede ser inhibida por ciertas drogas: labetalol, calcioantagonistas, cocaína y antidepresivos (recomendable suspenderlos 7 días antes de la prueba). Un resultado negativo de la gammagrafía no excluye el diagnóstico.
- La tomografía con emisión de positrones (PET) previa administración de 6-(18)-fluorodopamina es una prueba con gran sensibilidad no disponible todavía para el uso asistencial.

### Tratamiento

Exéresis quirúrgica:

En caso de embarazo avanzado la paciente ha de recibir tratamiento médico con bloqueante alfaadrenérgico (fenoxibenzamina) hasta que el feto alcance la madurez, practicándose entonces parto por cesárea y exéresis del feocromocitoma en el mismo acto.

### Manejo prequirúrgico

Se inicia con un bloqueo alfaadrenérgico:

La doxazosina ejerce un bloqueo selectivo de receptores alfa 1. Se inicia a dosis de 4 mg/d durante 4 semanas, pudiéndose aumentar la dosis en 4mg hasta un máximo de 16 mg/d.

Clásicamente se realizaba con la administración de fenoxibenzamina a dosis oral dividida de 20-30 mg, aumentando 10-20 mg/día hasta lograr la estabilización de la tensión arterial y producir una hipotensión postural leve (generalmente dosis de 40-100 mg/día). La taquicardia refleja que provocaba ha favorecido su sustitución por doxazosina.

Si existe intolerancia a los alfa-bloqueantes o con ellos no se consigue controlar la tensión arterial, pueden añadirse calcioantagonistas.

El uso de beta-bloqueantes se recomienda si tras una semana de tratamiento con alfa-bloqueantes presenta extrasistolia frecuente o frecuencia cardíaca superior a 90 lpm. Recomendado atenolol (50-100 mg/d) o bisoprolol (5-10 mg/d).

Es necesario además controlar el estado de hidratación y volumen sanguíneo.

### Cirugía y postoperatorio

Los principales problemas que pueden surgir durante la cirugía y en postoperatorio son:

- Crisis hipertensiva durante la manipulación del tumor (tratamiento fentolamina o nitropursiato ev).
- Hipotensión severa tras la exéresis (reposición de volumen).
- Arritmias durante la intervención (tratamiento con lidocaina o esmolol ev).

- Somnolencia, hipoglucemia y trastornos hidroelectrolíticos.

Se realizan determinaciones de AVM en orina de 24 horas a las 72 horas de la cirugía. Si es normal los controles serán cada 6 meses durante 3 años. Si los niveles permanecen elevados hay que pensar en la presencia de otros implantes de feocromocitoma. El tamaño del tumor y la extensión local son factores de mal pronóstico en el curso de la enfermedad.

### Carcinoma suprarrenal

Tumores infrecuentes y de mal pronóstico. Incidencia de 1 caso por cada 2 millones de habitantes, sin variación entre sexos y con tres picos reconocidos de edades de aparición:

- Niños entre 1-2 años.
- Niños entre 7-16 años.
- Adultos en la 5.ª década.

De etiología desconocida, se ha atribuido un papel relevante a las alteraciones cromosómicas localizadas en 11p, 13q o 17p.

Se localizan predominantemente en la suprarrenal izquierda (50-70%) y hasta en un 7% son bilaterales en el momento del diagnóstico.

Pueden clasificarse en tumores funcionantes y no funcionantes, dependiendo en su capacidad para producir hormonas.

**Figura 2.** Adenocarcinoma suprarrenal.





Tumores funcionantes:

- Síndrome de Cushing: hipersecreción de cortisol. El más común tanto en su forma pura como asociado a virilización. Mal pronóstico.
- Tumores virilizantes en mujeres; secretores de testosterona. Generalmente son tumores menores de 6 cm y muestran un comportamiento benigno.
- Tumores corticosuprarrenales secretores de estrógenos: son tumores voluminosos y de alta malignidad (la supervivencia a los 3 años no llega al 20%). Se manifiesta clínicamente en varones entre 25 y 50 años con ginecomastia, atrofia testicular, impotencia, disminución de la libido, oligospermia e infertilidad.
- Carcinoma corticosuprarrenal secretor de aldosterona: tumores mayores de 3 cm (principal diferencia con adenomas).

Tumores no funcionantes:

Pueden alcanzar grandes tamaños (6-20 cm) por su localización retroperitoneal y la ausencia de clínica específica.

Tanto los funcionantes como los no funcionantes pueden producir dolor abdominal (50%); astenia (25%);

masa abdominal (25%); pérdida de peso (15%); hematuria (7%) y fiebre (7%).

**Clasificación:**

TNM

- T1: Tumor <5cm, no invasión.
- T2: Tumor >5cm, no invasión.
- T3: Tumor infiltra grasa periadrenal.
- T4: Tumor invade órganos adyacentes.
- N0: No adenopatías.
- N1: Adenopatías positivas.
- M0: Sin evidencia de metástasis.
- M1: Metástasis a distancia.

Estadio TNM (Sullivan):

- I: T1N0M0.
- II: T2N0M0.
- III: T1-2N1M0; T3N0M0.
- IV: T1-4N0-1M1; T3-4N1M0.

**Diagnóstico y tratamiento**

El diagnóstico de malignidad de una tumoración adrenal es difícil, especialmente en masas de pesos aproximados entre 50-100 g, pero se puede establecer un conjunto de criterios clínicos y patológicos que pueden orientar el diagnóstico.

La evaluación radiológica debe incluir un estudio de extensión orientado a pulmón, hígado, ganglios linfáticos y huesos. La TC abdominal y pélvica puede

**Tabla 3.** Criterios orientativos de malignidad.

Fiabilidad (malignidad)	Criterio clínico	Criterio patológico
Diagnóstico.	Pérdida de peso. Feminización. Metástasis.	Peso tumoral >100 g. Necrosis tumoral, bandas fibrosas, invasión vascular y mitosis. Infiltración órganos vecinos.
Compatible.	Virilización. Cushing/virilización. No producción hormonal.	Pleomorfismo nuclear.
Sugestivo.	Elevación 17 cetosteroide orina.	Invasión vascular.
Improbable.	Hipercortisolismo. Hiperaldosteronismo.	Células gigantes tumorales y variación de tamaño citoplásmico.

definir la localización y extensión local, la presencia de metástasis ganglionares o viscerales y la funcionalidad contralateral (en ocasiones es necesario reseca en bloque glándula y riñón).

A excepción de tumores secretores de testosterona, son tumores muy agresivos con tendencia invasiva y tasas de supervivencia a los 5 años de alrededor del 35%. Metastatiza a pulmón (60%), ganglios linfáticos (48%), hígado (50%), huesos (24%) y pleura y corazón (10%).

El tratamiento implica la resección quirúrgica del tumor primario en su totalidad aunque sea necesario reseca en bloque los órganos adyacentes.

Ni la radioterapia ni la quimioterapia han demostrado efectividad.

Los fármacos como el mitotano, ketoconazol, metirapona y aminoglutetimida pueden contribuir para aliviar la clínica de los tumores funcionantes, pero hay poca evidencia de que prolonguen la supervivencia.

## Otras lesiones suprarrenales

### Mielolipoma

Tumoración benigna, unilateral, asintomática y frecuentemente menor de 5 cm, de etiología desconocida. Constituida por tejido adiposo y elementos mieloides. Su diagnóstico suele ser incidental y radiológico (TC o ecográfico).

Los pacientes en general son obesos, con una relación hombre-mujer de 1,75:1. El dolor es el síntoma más común de presentación.

Cuando su tamaño es superior a 5 cm pueden provocar hemorragia retroperitoneal espontánea (síndrome de Wunderlich) o confundirse con carcinoma suprarrenal necrótico, siendo de elección la cirugía.

### Quistes adrenales

Suelen ser un hallazgo incidental, generalmente unilaterales. Un 15% presentan calcificaciones sin implicación de malignidad.

Tipos de quistes:

1. Endoteliales o linfangiomatosos (45%).
2. Seudoquistes suprarrenales. Probables residuos encapsulados de hemorragias antiguas (39%). Pueden alcanzar un tamaño significativo y producir síntomas por compresión de estructuras vecinas.
3. Quistes epiteliales verdaderos (9%).
4. Quistes parasitarios secundarios a equinococos (7%).

### Oncocitoma suprarrenal

Tumoraciones benignas, no funcionantes, compuestas por células epiteliales con gran citoplasma acidófilo. Pueden presentar un tamaño voluminoso planteando entonces dificultad diagnóstica diferencial con el carcinoma. En ese caso está indicada la cirugía.

### Adenoma benigno

El diagnóstico de adenoma es un diagnóstico anatomopatológico. Dada la dificultad de diagnóstico diferencial por imagen se recomienda la resección quirúrgica de todas las lesiones mayores de 5-6 cm.

Las expectativas para diferenciar los adenomas suprarrenales de los carcinomas se centran en la determinación de mutaciones p53 y en la determinación de anomalías cromosómicas y/o pérdidas de heterocidad.

### Metástasis suprarrenales

El tumor suprarrenal metastático es más frecuente que el carcinoma corticosuprarrenal primario.

Localización del tumor primario:

- Más del 50% de los pacientes con melanomas, carcinomas de mama y/o pulmón localizan sus metástasis en la suprarrenal.
- Cerca del 40% de los pacientes con carcinoma de células renales metastático presenta implantes a nivel suprarrenal.
- Otros: carcinoma de glándula suprarrenal contralateral, vejiga, colon, esófago, vesícula, hígado, páncreas, próstata, estómago y útero.

El hallazgo accidental de una masa suprarrenal debe plantear la sospecha clínica de un tumor de diferente localización.

## EVALUACIÓN DE MASA INCIDENTAL

La funcionalidad y el tamaño de la lesión hallada son los principales condicionantes de su manejo. Cuando se detectan anomalías bioquímicas se recomienda el manejo según el tipo y la repercusión clínica (generalmente resección).

Se recomienda una evaluación limitada (coste/beneficio/precisión diagnóstica): Descartar feocromocitoma (catecolaminas en sangre u orina), medir niveles de potasio en los casos de hipertensión arterial y determinar los glucocorticoides sólo cuando hay signos clínicos de síndrome de Cushing o virilización.

En cuanto al tamaño se recomienda la exploración quirúrgica de todas lesiones que en la tomografía muestran un tamaño >5cm.

Aquellas masas suprarrenales, no funcionantes, de 3-6 cm pueden ser esclarecidas mediante biopsia con aguja fina guiada por ecografía y TC.

La RMN mostrará señal hipertensa en las secuencias T2 en aquellas lesiones sugerentes de carcinoma suprarrenal, tumores neurales, tumores metastáticos suprarrenales y hemorragias de diversas localizaciones suprarrenales, pero no mostrará esta hiperintensidad en los adenomas benignos.

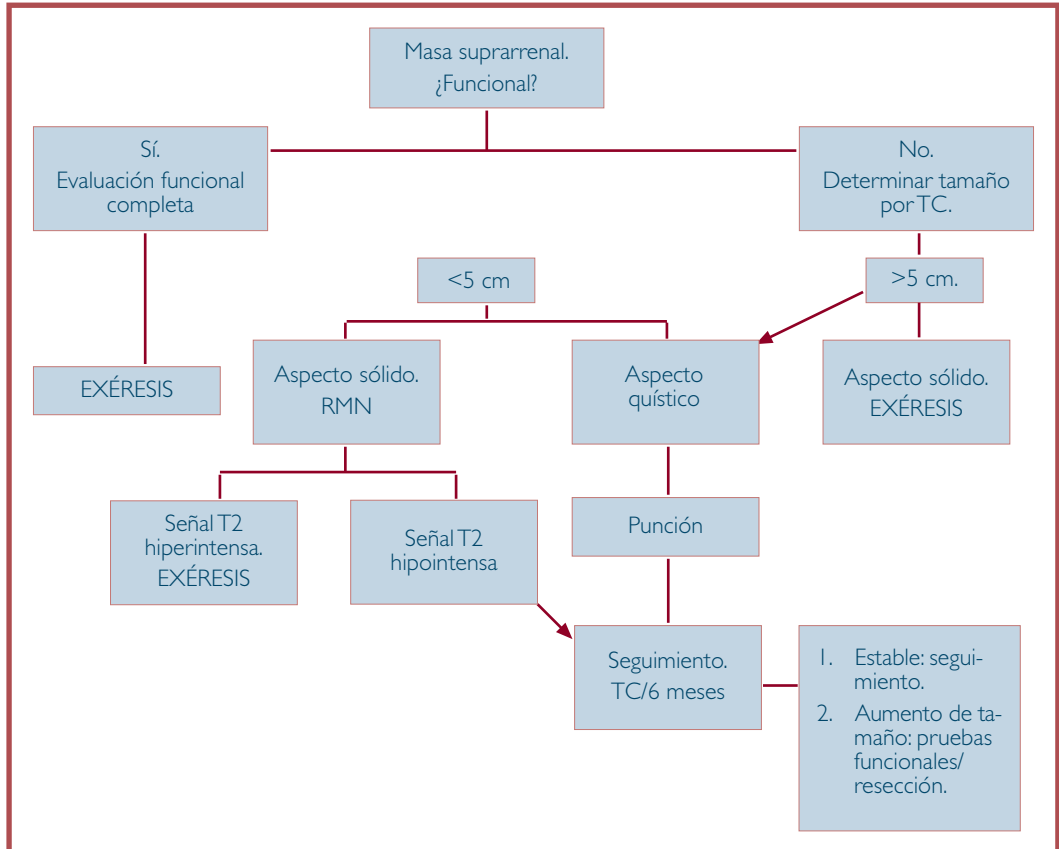
Algoritmo para la evaluación de un incidentaloma (ver Figura 3).

Criterios generales de malignidad:

1. Tamaño superior a 6 cm.
2. Mal circunscrito, criterios de invasión.
3. Reforzamiento con la administración de contraste.
4. Heterogéneo, con focos de necrosis o hemorragia.
5. Bilateralidad (metástasis o feocromocitomas).
6. Rápido crecimiento.

**Tabla 4.** Características principales de las lesiones suprarrenales más relevantes.

	<b>Síndrome de Cushing</b>	<b>Síndrome de Conn</b>	<b>Feocromocitoma</b>	<b>Metástasis</b>	<b>Carcinoma adrenal</b>
<b>Características</b>	Nódulo homogéneo. Bien delimitado. Unilateral.		Homo/heterogéneo. Bien definido. 10% bilateral.	Homo/heterogéneo. 50% bilaterales. Asintomático/Síndrome de Addison.	Heterogéneo. Unilateral. Infiltrante 30-45%.
<b>Tamaño</b>	2-5 cm.	<2 cm.	2-10 cm.	Variable.	>6 cm.
<b>Calcificaciones</b>	Infrecuentes.	Excepcionales.	Infrecuentes.	No.	30%.
<b>Ecografía</b>	Sólido, ecogénico, bien definido. Liso y redondeado.		Heterogéneo, tendencia hipoeoicoa. Bien definido. Redondeado u oval.	Bien definido. Estructura muy variable.	Mal definido. Hipoecoico. áreas centrales de necrosis y hemorragia.
<b>TC</b>	Sin contraste 0-50 UH. Poca/nula intensificación con contraste.	Sin contraste: 16-25 UH. Tras contraste 30-35 UH.	Sin contraste: 20-70 UH. Tras contraste: Gran intensificación. Heterogéneo: Hemorragia o necrosis central.	Sin contraste: 50-75 UH. Tras contraste: Intensificación.	Sin contraste: 45-75 UH. Tras contraste 70-80 UH:
<b>RMN</b>	Hipo e isointenso en T1 e intenso en T2. No distingue funcionalidad.		Hipointenso en T1 y en T2.	Hipointenso en T1. Hiperintenso en T2.	

**Figura 3.** Algoritmo para la evaluación de un incidentaloma.


7. Asociación con síndrome de Cushing y/o virilización en adultos.

8. Asociación con síndrome de Cushing en niños.

## TRATAMIENTO QUIRÚRGICO DE LA PATOLOGÍA SUPRARRENAL

Existen numerosas opciones para el abordaje de la glándula suprarrenal. El abordaje óptimo depende de la patología suprarrenal, el tamaño de la glándula y de la lesión, el hábito corporal del paciente y la experiencia del cirujano. Aunque cada caso debe ser considerado de forma individual, existen preferencias para el abordaje en determinadas patologías; para lesiones

pequeñas y bien localizadas se prefiere un abordaje posterior o posterior modificado. Para feocromocitomas múltiples se prefiere un abordaje abdominal. Los carcinomas suprarrenales voluminosos, así como los feocromocitomas grandes y bien localizados, pueden requerir un abordaje toracoabdominal.

La introducción de la laparoscopia ha permitido reducir los tiempos de hospitalización, el dolor postoperatorio, la morbilidad asociada a la incisión y una notable mejoría en la recuperación global. Ante la imposibilidad de intervención laparoscópica, bien sea por las características propias del tumor (extensión local, metastásica...), o bien por problemas inherentes a la propia cirugía (riesgo anestésico incrementado por la insuflación, cirugías previas...), deben considerarse las vías de acceso tradicionales.

## Cirugía abierta

La cirugía abierta presenta tantas variaciones como cirujanos, aunque en términos generales podemos establecer diferentes vías de abordaje:

### Abordaje posterior

Puede utilizarse para la exploración suprarrenal bilateral y/o la resección de lesiones pequeñas unilaterales. El paciente se coloca en decúbito prono. Tras localizar la última costilla y la cresta ilíaca, la incisión se realiza a lo largo del borde externo de la masa muscular sacrolumbar (dirección oblicua hacia abajo y hacia fuera). Se incide verticalmente sobre la aponeurosis del músculo transverso y se seccionan y coagulan los pedículos vasculares lumbares. Se retrae digitalmente la pleura y se secciona el ligamento de Henle (entre la 1.<sup>a</sup> apófisis costiforme y la 12.<sup>a</sup> costilla), alcanzando finalmente la cápsula renal y la fascia de Gerota. Traccionando de esta cápsula se alcanza la suprarrenal por su cara posterior. El cierre se realiza a nivel de la aponeurosis del músculo transverso y de la piel.

La posición del paciente puede comprometer la ventilación respiratoria y el manejo anestésico, así como limitar el control de grandes vasos o estructuras adyacentes, por lo que algunos autores recomiendan evitar este tipo de acceso.

### Abordaje por flancos

La lumbotomía está indicada cuando existe un volumen tumoral importante, extensión local o necesidad de exploración ampliada. La incisión sigue la 11.<sup>a</sup> costilla e implica su resección. Se recomienda no disecar la superficie inferior de la glándula ya que el riñón es útil para la retracción. En los pacientes con feocromocitomas el primer objetivo es controlar y seccionar la vena suprarrenal principal (momento que ha de ser comunicado al anestesista por la posibilidad de descenso brusco de la presión arterial).

### Abordaje toracoabdominal

Se utiliza este acceso a través de la 9.<sup>a</sup> o 10.<sup>o</sup> arco costal para la resección de adenomas, carcinomas y feocromocitomas de gran tamaño.

### Abordaje transabdominal

El abordaje por vía anterior está indicado en pacientes con feocromocitomas, carcinomas y en pacien-

tes pediátricos, ya que permite la exploración abdominal completa en busca de feocromocitomas múltiples o metástasis (principalmente hepáticas).

Existen multitud de incisiones (medial, oblicua, paramedial vertical, subcostal bilateral, transversal...), pero quizá la más utilizada sea la incisión transversa o de Chevron.

En la glándula suprarrenal derecha hay que prestar atención a la existencia de una o dos venas hepáticas accesorias, mientras que en lado izquierdo hay un drenaje suplementario desde la glándula al sistema frénico.

## Cirugía laparoscópica

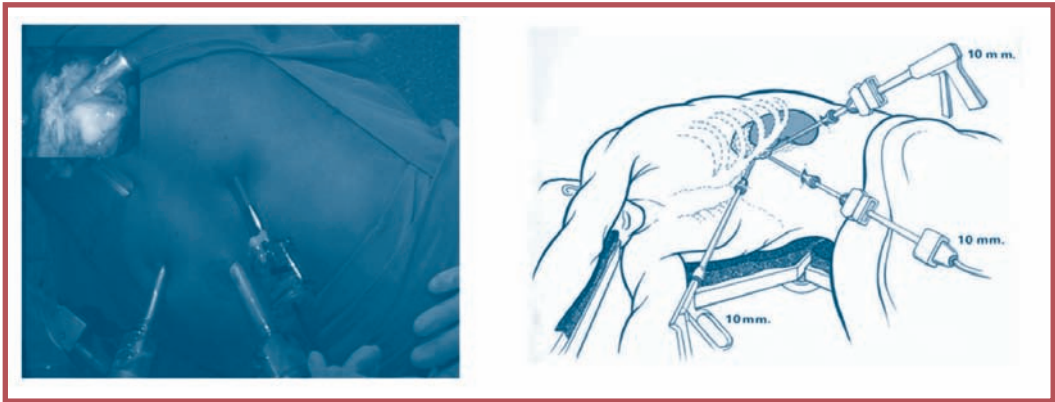El acceso y la exéresis laparoscópica de la glándula suprarrenal experimentaron un importante auge a principios de la década de los 90 gracias a la aportación de Gagner apostando por la colocación del paciente en decúbito lateral, lo que facilitaba enormemente la cirugía. Hoy en día, la suprarrenalectomía laparoscópica es la técnica de elección (excepto en el carcinoma suprarrenal con invasión de órganos vecinos) en la mayoría de hospitales del país. El acceso transperitoneal es el más extendido por ofrecer mayor espacio quirúrgico y posibilidad de exploración de vísceras abdominales.

### Posicionamiento

El paciente ha de ser colocado en decúbito lateral; con la pierna subyacente doblada para conseguir mayor estabilidad, el brazo del lado a operar elevado hacia delante y el hombro contrario convenientemente protegido (acolchado) para evitar compresiones del plexo nervioso. Una mesa articulada contribuye a conseguir un mejor espacio quirúrgico, pero si no se dispone de ella basta con un alza bajo el reborde costal contralateral.

### Colocación de los trocares

El primer trocar se coloca en el borde externo del músculo recto anterior; variando la distancia al ombligo según la complexión del paciente (más alto cuanto más obeso). Se recomienda la colocación bajo visión directa, con una miniincisión sobre la pared y la aponeurosis, disecando la musculatura y abriendo el peritoneo cuidadosamente para evitar la lesión del intesti-

**Figura 4.** Colocación de los trocares durante la intervención de suprarrenal izquierda.

no. Este acceso prolonga escasamente el tiempo operatorio frente a la aguja de Veres, pero disminuye notablemente el riesgo de perforación accidental. Tras colocar el primer trocar, con una presión de insuflación en torno a 15 cm de agua y bajo visión directa se coloca el resto de los trocares. El segundo trocar se coloca bajo el reborde costal inferior en el borde externo del recto anterior. El tercer trocar se sitúa al final del décimo cartílago costal. La colocación del cuarto trocar se sitúa entre el primero y la espina ilíaca anterosuperior. No hay que dudar ante la necesidad de colocar más trocares para separar vísceras vecinas (hígado en lado derecho) o reposicionar los ya colocados si con ello se consigue una mayor comodidad quirúrgica.

Existen varias particularidades reseñadas en los tratados quirúrgicos dependiendo del lado a resear que expondremos a continuación:

### **Suprarrenalectomía derecha**

La colocación del quinto trocar es frecuente para poder separar el hígado.

La incisión sobre el ligamento triangular hepato-diafragmático debe realizarse alejándonos del diafragma todo lo posible, ya que las contracciones musculares provocadas por el bisturí eléctrico pueden lesionarlo e incluso perforarlo, mientras que una coagulación sobre el hígado no reporta mayor importancia que una hipertransaminasemia reversible.

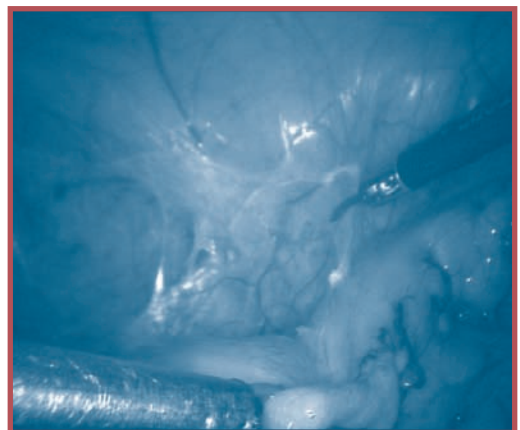
Durante la disección de la cara anterior es conveniente preservar la cubierta de peritoneo para poder

movilizar la glándula sin dañar su parénquima. La disección de la cara posterior no involucra ninguna estructura importante y nos facilitará la búsqueda posterior del(los) pedículo(s) vasculares. El clampaje de la vena ha de ser la primera maniobra vascular a realizar. El hallazgo de una vena principal de tamaño importante no siempre indica que sea única, por lo que la disección debe proseguirse con sumo cuidado.

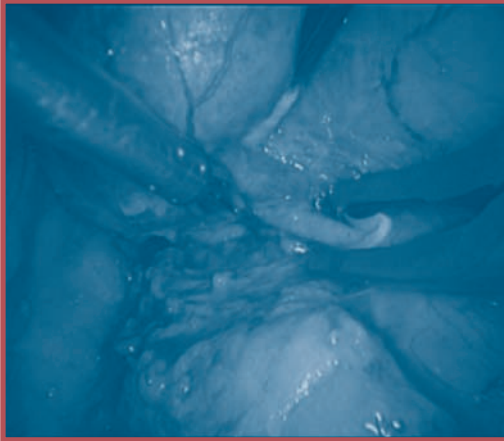
### **Suprarrenalectomía izquierda**

Se inicia con la decolación que ha de ser amplia, extendiéndose inferiormente hasta alcanzar el sigma y hacia arriba hasta el ligamento suspensorio del bazo.

Como referencia anatómica para localizar la vena suprarrenal podemos buscar la gonadal izquierda,

**Figura 5.** Maniobra de decolación izquierda.

**Figura 6.** Clipaje de vena suprarrenal mediante hemoclip.



que desemboca enfrente de la misma pero por la cara inferior de la vena renal, siendo su disección más simple. Tras seccionar la vena suprarrenal encontramos la arteria renal, con múltiples ramas hacia la glándula (se recomienda el uso de la pinza bipolar para su ligadura).

Frecuentemente es necesario liberar la cara posterior del páncreas para poder liberar la glándula. Esta disección debe ser extremadamente cuidadosa y evitar el uso excesivo de la coagulación.

## ALTERNATIVAS A LA CIRUGÍA

La suprarrenalectomía laparoscópica es el “gold standard” en el manejo de masas adrenales hormonalmente activas. En casos seleccionados existen alternativas a la cirugía. La crioterapia y la ablación por radiofrecuencia son las opciones más valoradas, aunque su experiencia sea escasa.

### Criocirugía

La criocirugía ha sido probada con éxito en tumores prostáticos, pulmonares, cerebrales, faríngeos y hepáticos. Faltan estudios que constaten su eficacia en tumores suprarrenales. Ofrece una menor morbilidad y más rápida recuperación postoperatoria, además de preservar tejido sano.

### Radiofrecuencia

Esta técnica usa la radiofrecuencia para generar calor e inducir necrosis tisular. La técnica se usó inicialmente para tratar alteraciones de la conducción miocárdica y neuralgias del trigémino, extendiéndose su uso a tumores de pulmón, hígado, hueso y otros órganos. Puede guiarse tomográficamente adquiriendo mayor precisión. La casuística es escasa y sus resultados deben ser sometidos a revisión.

## BIBLIOGRAFÍA

### Agradecimientos

A los servicios de urología, nefrología, anestesia y anatomía patológica de esta institución por su amabilidad y permanente disposición. Al Dr. Huguet y al Dr. Rosales, por sus continuas correcciones y aportaciones de incalculable valor. Al Dr. Palou y al Dr. Algaba, por sus imágenes. A la Dra. Fernández Llama, por su claridad de exposición y su inestimable ayuda. Y a Cristina, por su paciencia e indeleble sonrisa. A todos ellos un millón de gracias.

1. P. Fernández Llama. Protocolo del estudio del hiperaldosteronismo. Servicio de Nefrología. Fundació Puigvert. Barcelona. Jul. 2005.
2. P. Fernández-Llama. Protocolo: Diagnóstico y tratamiento del feocromocitoma. Servicio de Nefrología. Fundació Puigvert. Barcelona, Oct 2004.
3. F.J. García Penit; J. Iriarte Arista; F. Millán Rodríguez. Patología de las glándulas suprarrenales. Urología: Libro del Residente. Editor: Luis Resel Estévez.
4. Darracot Vuaghan, J.D. Blumenfeld; J. del Pizzo et als. Las glándulas suprarrenales. Campbell's urology, Editado por WB Saunders Company, Philadelphia 2005, 3849-3909.
5. J.M. Duclos, Cirugía de la glándula suprarrenal. Enciclopedia médico-quirúrgica francesa de urología E 41-496.
6. Gagner M. Early experience with laparoscopic approach for adrenalectomy. Surgery 1993; 114: 1120-1125.
7. Jean J.M.C.H. de la Rosette; Inderbir S. Gill; Laparoscopic Urologic Surgery in Malignancies. Ed Springer, 2005.
8. C. Pryss-Roberts; "Phaeochromocytoma-recent progress in its management"; Br J Anaesth 2000; 85:44-57.
9. Micali S., Peluso G., De Stefani et als. "Laparoscopic adrenal surgery: new frontiers". J Endourol. 2005Apr; 19(3):272-8.
10. Munver R, Sosa RE. Cryosurgery of the adrenal gland. Technol Cancer Res Treat. 2004 Apr;3 (2): 181-5.
11. W. Mayo-Smith, D.E. Dupuy. Adrenal Neoplasm: CT-guided radiofrequency ablation-Preliminary results. Radiology, Apr 2004;225-230.





Libro del Residente de  
**Urología**



capítulo 53

**Patología del  
retroperitoneo**

*Antonio Jiménez Pacheco  
José Luis Martínez Torres  
Armando Zuluaga Gómez*

*H. U. San Cecilio. Granada*

**Palabras clave:** *Tumores retroperitoneales primitivos. Liposarcoma. Clasificación. Diagnóstico. Tratamiento.*



Libro del Residente de

# Urología



Índice capítulo 53

## Patología del retroperitoneo

<b>Introducción</b> .....	953
<b>Cuadro clínico</b> .....	960
<b>Diagnóstico y diagnóstico diferencial</b> .....	961
<b>Tratamiento</b> .....	965
<b>Bibliografía</b> .....	967



## capítulo 53

# Patología del retroperitoneo

## INTRODUCCIÓN

El espacio retroperitoneal es la región anatómica en donde se localizan las vísceras urológicas (riñón, uréter), la glándula suprarrenal, y es por tanto en donde el urólogo desarrolla habitualmente su actividad quirúrgica. Por ello, el urólogo debe interesarse en la patología de este espacio y estar preparado para enfrentarse a cirugías complejas por enfermedades retroperitoneales primitivas, como ocurre con los tumores retroperitoneales.

Es un espacio anatómico en el que pueden originarse diversas patologías. En el adulto, el 80% de las masas retroperitoneales son malignas y corresponden a tres entidades: sarcomas, linfomas (son preferentemente no Hodgking y tipo B) y metástasis. El grupo más numeroso es el último, procediendo la mayoría del tracto urogenital, páncreas y tubo digestivo.

El 20% de las masas retroperitoneales son benignas en adultos. Pueden ser de origen tumoral o no tumoral. Entre la patología no tumoral encontramos hematomas, quistes hidatídicos, fibrosis retroperitoneal idiopática, abscesos, aneurismas de aorta, etc.

En este capítulo nos vamos a ocupar exclusivamente de los tumores retroperitoneales primitivos, los cuales se definen como: aquella tumoración benigna o maligna originada en este espacio, excluyendo los de los órganos propios de esta región (riñón, suprarrenales), linfomas y metástasis ganglionares<sup>1</sup>.

Los tumores retroperitoneales primarios (TRP) constituyen una entidad muy poco frecuente en la patología tumoral (0,07-0,2% de todas las neoplasias del organismo. Un 15% se descubren por debajo de los 15 años<sup>2</sup>. El 70-80% de estos tumores son malignos,

correspondiendo un 35% de ellos a sarcomas, lo que condiciona claramente su pronóstico. Aparecen con mayor frecuencia entre la 4.<sup>a</sup> y 6.<sup>a</sup> décadas de la vida, sin preferencia por un sexo determinado (aunque determinados autores refieren un cierto predominio del sexo masculino)<sup>3</sup>, etnia o raza<sup>1</sup>.

Se caracterizan, además de por su rareza, por sus escasas manifestaciones clínicas. Los síntomas no suelen aparecer hasta fases avanzadas de la enfermedad (dependientes generalmente del gran tamaño tumoral).

Su tratamiento, fundamentalmente quirúrgico, debe abordarse con criterio de radicalidad, aunque a pesar de ello, la recidiva suele ser la norma. El pronóstico de los TRP malignos suele ser infausto<sup>4</sup>.

## Recuerdo anatómico del espacio retroperitoneal

El espacio retroperitoneal es un compartimento virtual entre la cavidad peritoneal y la pared abdominal posterior; que se extiende desde el diafragma respiratorio hasta el diafragma pélvico. Limita anteriormente con la hoja posterior del peritoneo parietal, que lo separa de la masa visceral intrabdominal, y en su porción posterior con la fascia prevertebral, músculo cuadrado lumbar y psoas.

Se encuentra conformado por tejido conectivo y tejido graso, que delimitan tres compartimentos ocupados por órganos urológicos (riñones, uréteres y glándulas suprarrenales), vasculares (aorta, cava inferior; así como sus ramas, acompañados de un eje linfático, nervios, ganglios y cadenas nerviosas del sistema vegetativo), gastrointestinales (páncreas, parte del duodeno y colon rectosigmoideo).

### Etiología

Son pocas las informaciones que sugieren un factor etiológico definido en el desarrollo de los sarcomas retroperitoneales. La exposición previa a radiaciones, traumatismos y una exposición medioambiental al asbesto y a herbicidas (dioxina, conservadores de la madera, etc.) pueden tener cierta influencia<sup>3</sup>.

Algunos profesionales como jardineros, trabajadores forestales y de la construcción tienen mayor predisposición al desarrollo de sarcomas.

No se han sugerido etiologías víricas ni inmunológicas<sup>3</sup>.

### Histogénesis

Los tumores retroperitoneales primarios pueden originarse a partir de todas las estructuras allí existentes (tejido adiposo, estructuras vasculares, linfáticas, musculares, sistema nervioso periférico y vegetativo, etc.), exceptuando las vísceras propias de la región.

El crecimiento de dichos tumores ha tratado de explicarse por la persistencia de remanentes embrionarios (metanefros, conductos mesonéfricos o de Wolf, conductos de Mullër, etc.)<sup>4</sup>.

Los tumores retroperitoneales derivados de la cresta neural (feocromocitoma, neuroblastoma, gan-

**Tabla I.** Clasificación de Ackerman (1956).

ORIGEN MESODÉRMICO		
Tejido de origen	Benigno	Maligno
Adiposo	Lipoma	Liposarcoma
Músculo liso	Leiomioma	Leiomiosarcoma
Músculo estriado	Rabdomioma	Rabdomiosarcoma
Tejido conectivo	Fibroma	Fibrosarcoma
Vasos linfáticos	Linfangioma	Linfangiosarcoma
Vasos sanguíneos	Hemangioma	Hemangiosarcoma
Incierto	Hemangiopericitoma	Hemangiop. maligno
Mesénquima primitivo	Xantogranuloma*	Variedad maligna
	Mixoma	Mixosarcoma
ORIGEN NERVIOSO		
Tejido de origen	Benigno	Maligno
Vaina nerviosa	Neurofibroma no capsulado	Neurofibrosarcoma
	Neurilemoma	Schwannoma maligno
Sistema nervioso simpático	Ganglioneuroma	Neuroblastoma
Tejido cromafín	Paraganglioma	Variedad maligna
Médula adrenal	Feocromocitoma	Variedad maligna
RESTOS EMBRIONARIOS		
	Benigno	Maligno
	Teratoma	Variedad maligna
	Cordoma	Variedad maligna

glioneuroblastoma y ganglioneuroma) derivan de una célula única, la simpaticogónea, que se diferencia en simpaticoblasto y feocromocitoblasto<sup>4</sup>.

El origen de tumores tales como los teratomas, rabdomiosarcomas embrionarios, carcinomas embrionarios, se consideran de génesis desconocida.

### Clasificación anatomopatológica

Los tumores retroperitoneales primarios se han clasificado de distintas formas atendiendo a criterios de malignidad o benignidad, morfológicos (quísticos o

sólidos), tejido de origen, etc. Según su tejido de origen, pueden ser mesodérmicos (75%); de tejido neural (24%) y de restos embrionarios (1%)<sup>2,5</sup>.

De todas las clasificaciones empleadas, la más acertada con ciertas modificaciones es la de Ackerman<sup>6</sup>, quien los divide según el tejido de origen y su variante benigna o maligna (Tabla 1).

Al día de hoy existen nuevas clasificaciones más actualizadas que clasifican los tumores retroperitoneales, de forma simple, en benignos y malignos<sup>3</sup> (Tabla 2 y 3).

Los tumores quísticos retroperitoneales es una patología rara y de baja incidencia. Han sido clasificados por diferentes autores, entre ellos Lahey y Eckerson en 1934<sup>24</sup>, que a pesar de su antigüedad sigue siendo vigente en la actualidad (Tabla 4).

**Tabla 2.** Tumores benignos de los tejidos blandos del retroperitoneo.

Lipoma
Liomatosis pélvica
Mielolipoma
Leiomioma
Ganglioneuroma
Hemangiopericitoma
Schwanoma

### Quistes retroperitoneales

1. Quistes de origen urogenital<sup>2</sup>: pueden desarrollarse de restos mesonéfricos, pronéfricos, metanéfricos o müllérianos. Son más frecuentes en el sexo femenino, ya que en el hombre los restos wolffia-

**Tabla 3.** Tumores malignos de los tejidos blandos del retroperitoneo.

Tumor	Variedades histológicas
Liposarcoma	Mixoide, bien diferenciado, células redondas y pleiomórficas**
Leiomiomasarcoma	
Histiocitoma fibroso maligno	Mixoide, estoriforme-pleomórfico, células gigantes, inflamatorio, angiomatoide
Fibrosarcoma	**
Rabdomiosarcoma	Embrionario, botrioides, alveolar; pleomórfico**, células fusiformes
Hemangiopericitoma maligno	
Schwannoma maligno	
Sarcoma sinovial	
Angiosarcoma	

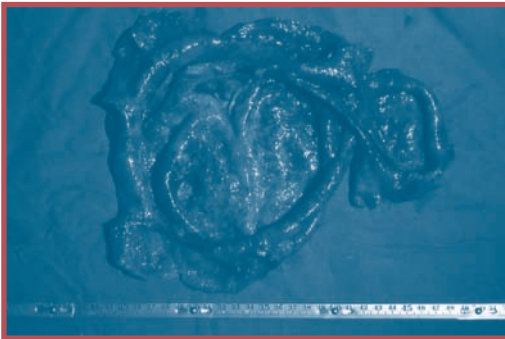
\*\* Las variantes pleiomórficas del fibrosarcoma, liposarcoma y rabdomiosarcoma se han reclasificado dentro del HFM<sup>3</sup>.



**Tabla 4.** Tumores quísticos retroperitoneales.

- Quistes wolffianos (origen urogenital)
- Quistes quilosos (origen linfático)
  - Quistes dermoides
- Quistes mesocólicos
- Quistes parasitarios
- Quistes traumáticos

**Figura 1.** Imagen macroscópica de linfangioma quístico.



nos se transforman en epidídimo y deferente, mientras que en las mujeres se atrofian o permanecen como formas vestigiales<sup>5</sup>. Se suelen localizar por detrás de los vasos gonadales.

2. Quistes mesocólicos<sup>2</sup>: se producen por defecto de fusión de las hojas peritoneales. Su localización por delante de los vasos gonadales los diferencia de los anteriores.
3. Quistes linfáticos<sup>2</sup>: el linfangioma quístico es un subtipo histológico de escasa incidencia, especialmente en la edad adulta. Su origen fisiopatológico generalmente es atribuido a obstrucciones y/ o agenesias del tejido linfático que comporta un desarrollo anómalo de las conexiones de las áreas afectas con respecto al resto de este sistema vascular; originando por tanto linfangiectasias (Figura 1).
4. Quistes traumáticos<sup>2</sup>: el resultado final es un hematoma organizado que carece de cápsula verdadera.

## Tumores retroperitoneales benignos

1. Lipomas: probablemente son los tumores de los tejidos blandos más comunes entre los humanos, pero su localización retroperitoneal es rara. La mayoría son idiopáticos, aunque en ocasiones pueden ser una manifestación de una lipomatosis esteroidea<sup>3</sup>.
2. Xantogranuloma retroperitoneal: formado por xantoma y células inflamatorias. Al tratarse de una clasificación antigua<sup>6</sup>, inicialmente se pensaba que era una entidad benigna, pero su seguimiento a largo plazo demostró que era responsable de la muerte de muchos pacientes. Su diagnóstico es infrecuente y actualmente estas lesiones se subclasifican dentro de los histiocitomas fibrosos malignos (HFM)<sup>3</sup>.
3. Leiomioma: puede derivar de las paredes musculares de los grandes vasos o incluso restos embrionarios del conducto del Wolf o de Müller<sup>2</sup>. Pueden tener algunas calcificaciones y dar tinción para desminas positivas, lo cual las aleja de su variedad maligna<sup>3</sup>.
4. Ganglioneuroma: es un tumor raro, bien diferenciado, de origen neuroectodérmico. Se pensaba que era no funcionante, desde el punto de vista endocrinológico, pero actualmente se sabe que en ocasiones puede segregar, dopamina, péptido vasoactivo intestinal (VIP), lo que da como resultado un síndrome diarreico<sup>3,7</sup>.
5. Neurilemoma o schwannoma benigno: tumor de origen neural que tiene su origen en las células de Schwann, pero sin relacionarse con el eje central del nervio<sup>8</sup>. Suele tener mayor incidencia entre los 30-60 años, no existiendo diferencia de sexos. Su localización retroperitoneal es infrecuente (0,5% y el 10%). La mayoría de las veces se encuentra encapsulado, a diferencia de la forma maligna. Histológicamente se describen dos patrones de áreas estructurales distintas que se identifican como de Antoni A (expresa una hiper celularidad sólida y núcleos en empalizada que son conocidos como cuerpos de Verocay) y Antoni B (hipocelular)<sup>2,8</sup>. Inmunohistoquímicamente se caracterizan por la positividad de la proteína S-100, así como la tinción con vimentina<sup>8</sup>. En la TAC se aprecian

como masas bien delimitadas, homogéneas en scanner sin realce, y heterogénea con fuerte realce en anillo tras la administración de contraste (estas de áreas de realce se deben a zonas de cambios quísticos y hemorrágicos)<sup>8</sup>.

6. Neurofibroma: contiene elementos fibrosos junto a células de Schwann y patrón celular uniforme que lo diferencia del neurilemoma. Suele asociarse con la enfermedad de Von Recklinghausen y son muy raros en el retroperitoneo<sup>2</sup>. A diferencia del neurilemoma, no se aprecian áreas de realce tras la administración de contraste, al no presentar el fenómeno de degeneración quística o hemorrágica<sup>8</sup>.
7. Hemangiopericitoma: es un tumor raro que deriva de los pericitos de Zimmermann. Generalmente es voluminoso, clínicamente silente y maligno<sup>9</sup>.
8. Teratoma: son tumores inusuales que derivan de las tres líneas germinales, lo que permite encontrar en ellos estructuras derivadas de dichas líneas (cartílago, hueso, dientes, etc.)<sup>2</sup>. Aunque la mayoría aparecen de forma congénita en la región sacrococcígea, ovarios y testículos, también se han identificado en otras localizaciones como mediastino anterior, glándula pineal y retroperitoneo. Los teratomas retroperitoneales representan sólo del 1-11% de los tumores primitivos. Su incidencia es bimodal, con un pico en los primeros 6 meses de vida y otro en la adolescencia. Generalmente se identifican, como ocurre en la mayoría de los tumores retroperitoneales, cuando han alcanzado un gran tamaño. La mayoría son benignos (sólo el 25% malignizan), pero la escisión quirúrgica completa es necesaria para su curación. La determinación de los niveles séricos de alfa-fetoproteína es un método fiable para detectar recurrencias<sup>10</sup>.
9. Cordoma<sup>2</sup>: se origina de remanentes de la notocorda primitiva. En un bajo porcentaje puede originarse en las vértebras lumbares. Los cordomas, teratomas y quistes dermoides presacros se denominan tumores de Mideldorff.
10. Parangliomas: derivan de las células cromafines. Son feocromocitomas extraadrenales, representan el 10-20% de los feocromocitomas en adultos y un 30-50% de los que ocurren en la edad infantil, su

localización más frecuente es la abdominal, 80% (pueden aparecer en ganglios y canales simpáticos retroperitoneales, órgano de Zúkerkandl, etc.); torácica, 12%; vesical, 10% y cervical, 3%. Al segregar catecolaminas dan síntomas similares a los feocromocitomas suprarrenales. La incidencia de malignización aumenta hasta un 20-40%, cuando se trata de paragangliomas.

### Tumores retroperitoneales malignos

1. Liposarcoma: tiene su origen en células adiposas del primitivo tejido mesodérmico. Aunque globalmente sólo supone el 0,1% de todas las neoplasias del organismo, es considerado el tumor retroperitoneal más frecuente, constituyendo el 7-25% de los tumores retroperitoneales. Aparece con mayor frecuencia en hombres entre la cuarta y sexta década de la vida<sup>3, 11</sup>. Podemos distinguir cuatro variedades anatomopatológicas (Tabla 3), siendo el liposarcoma mixoide el más común (45%)<sup>3</sup>, y el liposarcoma pleiomórfico el de peor pronóstico<sup>11</sup>. Es habitual ser diagnosticados cuando han adquirido grandes dimensiones. La desdiferenciación es un fenómeno tardío en la evolución de los liposarcomas bien diferenciados (LBD) y en general se produce en las recidivas de dichos LBD, que empeora de forma significativa el pronóstico. Es una tumoración con unos patrones radiológicos bastante definitivos tras el estudio con TAC, debido a que el tejido adiposo aparece como hipodenso<sup>11</sup>. Se han descrito casos de metástasis retroorbitarias bilaterales.
2. Leiomioma: la mayoría se originan en la pared libre de las arterias y venas de diferente calibre, frecuentemente de la vena cava inferior (lo que empeora el pronóstico). Predomina en el sexo femenino. Los hallazgos histológicos característicos son células alargadas y fusiformes con núcleos en forma de "puro"<sup>13</sup>.
3. Rabdomiosarcoma: representa un porcentaje bastante pequeño de los sarcomas retroperitoneales. Se originan de la fibra muscular estriada de los músculos que cubren el retroperitoneo. Existen cinco variedades anatomopatológicas (Tabla 3). El rabdomiosarcoma embrionario representa más de la mitad de todos los rabdomiosarcomas<sup>3</sup>.

4. Histiocitoma fibroso maligno (HFM)<sup>12</sup>: de identificación relativamente frecuente, es la forma de sarcoma más frecuente de la edad adulta, pudiendo afectar a cualquier grupo de edad (infrecuente en la infancia). Aparecen en el retroperitoneo sólo en un 12-15% de los casos. Su origen se encuentra en células mesenquimales pluripotentes<sup>2</sup>, lo que explica que a veces pueda coincidir con formaciones como el liposarcoma o el fibrosarcoma, e incluso con enfermedades hematológicas. Se han descrito diversas variantes histológicas (Tabla 2), siendo la variante mixoide la más frecuente y la que parece demostrar un comportamiento menos agresivo. Prácticamente la totalidad de ellos crecen fuera del parénquima renal, aunque un pequeño número lo puede hacer de la cápsula o elementos titulares procedentes del hilio. En el 10% de los casos muestran calcificaciones con distribución focal o difusa. En la TAC generalmente se visualizan como masas de aspecto sólido, con algunas áreas de baja densidad, que se corresponden con zonas de necrosis y hemorragia. Algunos autores han descrito casos de hipoglucemia asociados a esta entidad anatomopatológica, debido a la producción de IGF-II (Insulin-like growth factor II).
5. Fibrosarcoma: aunque derivan de fibroblastos, se piensa que la célula originaria sería una célula mesenquimal con capacidad pluripotente<sup>2</sup>. Hay muchas variantes del fibrosarcoma que se han reclasificado como HFM, por lo que representan una proporción de tumores retroperitoneales primarios más pequeña de lo que se había informado previamente<sup>3</sup>. Su característica histológica más llamativa es la célula en forma de huso dispuesta en patrón fascicular que da aspecto en "raspa de pescado"<sup>12</sup>. Tiene una alta incidencia de metástasis, en especial a los pulmones y huesos.
6. Hemangiopericitoma maligno: su origen es el mismo que su variedad benigna<sup>9</sup>. Se tiñen positivamente para factor VIIIa, pero son negativas para la desmina y la actina. En el 20-50% de los casos desarrollan metástasis<sup>3</sup>.
7. Tumor maligno de las vainas nerviosas periféricas (neurofibrosarcoma, neurilemoma maligno, schwannoma maligno)<sup>13</sup>: es un tumor raro, derivado de las células de Schwann, al igual que su variedad benigna.

na. El 3% se desarrollan en el retroperitoneo, pudiendo presentarse aislados o asociados a enfermedad de Von Recklinghausen. Suele afectar de forma indiferente a ambos sexos y su pico de mayor incidencia oscila entre los 40-60 años. Suele ser una neoplasia con tendencia a la recurrencia y metástasis, con un pronóstico malo, en la mayoría de las ocasiones, siendo la supervivencia del 23-30% a los 5 años si está asociada a la enfermedad de Von Recklinghausen y del 45-75% si no lo está. Inmunohistoquímicamente se caracterizan por la positividad de la proteína S-100, así como la tinción con vicentina y enolasa neuroespecífica.

8. Neuroblastoma<sup>2</sup>: afecta a pacientes de corta edad y suele metastatizar por vía linfática y sanguínea. Se describen dos formas evolutivas según el tipo de metástasis encontrada: síndrome de Pepper con metástasis hepáticas y el síndrome de Hutchison con metástasis óseas y craneales fundamentalmente. En ocasiones puede crecer hacia los canales intervertebrales, "Dumbell Tumours" y causar compresión medular y paraplejía.
9. Sarcoma de células sinoviales<sup>16</sup>: es un tumor muy raro y de pobre pronóstico, que aparecen en el 85-95% en las extremidades junto a las grandes articulaciones. Sólo el 5-15% afectan a la cabeza, cuello, mediastino, cavidad abdominal y retroperitoneo (por su origen en zonas de las articulaciones lumbares<sup>3</sup>). Es más prevalente en adolescentes y entre los 15-40 años. La naturaleza exacta de la diferenciación en sarcoma sinovial es controvertida. En la TAC se aprecia una masa hipodensa, con realce irregular en la periferia y pobre en el área central (reflejo de la necrosis). En el 30% de los casos muestra calcificaciones intratumorales, que sugieren un pronóstico favorable. Histológicamente hay dos tipos de sarcomas sinoviales, bifásico y monofásico, ambos tienen una mortalidad alrededor del 40%. El porcentaje de recidiva oscila entre el 28-36%.

## Tumores retroperitoneales excepcionales<sup>2</sup>

1. Enfermedad de Castleman: también llamada hiperplasia nodular gigante, hiperplasia angiofolicular linfóide, es una entidad infrecuente, que consiste en un tumor linfóide benigno, de etiología desconoci-

## 53. Patología del retroperitoneo

- da y localización mediastínica fundamentalmente. Existen dos variantes histológicas: la hialin vascular (80-90% de los casos), habitualmente es asintomática; y la plasmocelular (10%), que suele presentarse con afectación del estado general, anemia, hipergammaglobulinemia y hepatoesplenomegalia.
- Síndrome de Carney: la triada característica es leiomioma gástrico, condroma pulmonar y feocromocitoma extraadrenal.
  - Enfermedad de Rosai-Dorfman: también denominada histiocitosis sinusal con linfadenopatía masiva, es un proceso proliferativo histiocitario. En su forma típica consiste en un aumento de volumen indoloro de los ganglios linfáticos del cuello y que en el retroperitoneo puede ocasionar compresión de la vía excretora.
  - Plasmocitoma extramedular: es un tumor raro de tejidos blandos, compuesto por células plasmáticas. Un gran porcentaje de estos tumores se dan en cabeza y cuello, siendo el lugar más frecuente de aparición la cavidad oral y el tracto respiratorio superior. Se han descrito casos de localización retroperitoneal con obstrucción ureteral y oclusión de la vena renal.
  - Angiomilipoma retroperitoneal: tumor benigno de localización excepcional en retroperitoneo y que se asocia frecuentemente a facomatosis.
  - Mielolipoma extraadrenal perirrenal, Hibernoma: tumor; este último, muy vascularizado, debiéndose diferenciar del liposarcoma.

### Estadaje clínico-patológico de los tumores retroperitoneales

El sistema de estadaje que más se adapta a las características de los tumores retroperitoneales es el propuesto por Russel y cols.<sup>24</sup> en 1977 (Tabla 5).

Este sistema, llamado TNMG, se fundamenta en cuatro parámetros: tamaño tumoral, afectación de ganglios linfáticos, metástasis a distancia y grado de malignidad histológica (Tabla 6).

### Factores pronóstico de los tumores retroperitoneales

Existen una serie de parámetros que condicionan el pronóstico y supervivencia de los tumores retroperitoneales.

- Resección quirúrgica: Se ha demostrado que la resección quirúrgica completa con márgenes quirúrgicos negativos es la variable más importante en la supervivencia libre de enfermedad<sup>3,14</sup>.
- Grado de diferenciación tumoral: Es la variable que ocupa el segundo lugar en importancia<sup>3</sup>. Los tumores bien diferenciados tienen mejor pronóstico que los pobremente diferenciados.

**Tabla 5.** Estadaje clinicopatológico (Russel y cols., 1977).

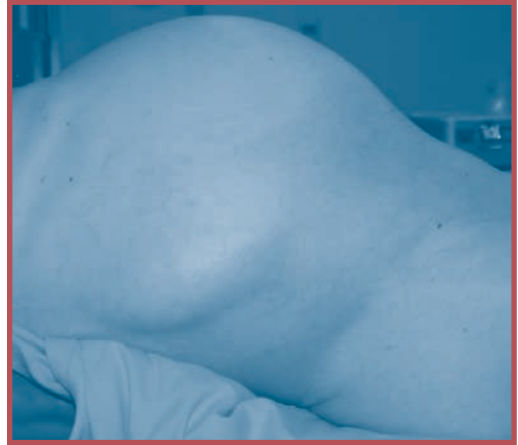<b>T:</b> Tamaño tumoral	T1: Menor de 5 cm. T2: Igual o mayor de 5 cm. T3: Invasión tumoral de hueso, vaso grande o nervio importante.
<b>N:</b> Afectación de ganglios linfáticos regionales	N0: no hay metástasis histológicas en ganglios linfáticos regionales. N1: si hay metástasis histológicas en ganglios linfáticos regionales.
<b>M:</b> Metástasis a distancia	M0: no existen metástasis a distancia. M1: si existen metástasis a distancia.
<b>G:</b> Grado histológico de malignidad	G1: bajo grado/bien diferenciados. G2: moderado/moderados diferenciados. G3: alto grado/mal diferenciados.

3. Tipo histológico: dentro de un sarcoma concreto pueden existir diferencias pronósticas según la variedad de que se trate. La supervivencia a los 5 años es peor en los sarcomas sinoviales, rabdomiosarcomas e histiocitoma fibroso maligno<sup>4</sup>.
4. Tamaño tumoral y localización anatómica: en general los sarcomas menores de 5 cm tienen mejor pronóstico que los de mayor diámetro<sup>2</sup>. De igual forma, los sarcomas localizados superficialmente tienen mejor pronóstico que aquellos de localización profunda<sup>4</sup>. Esto hace imposible la resección quirúrgica completa hasta en un 83% de los casos, con porcentajes de recidiva local que alcanza el 50-80%<sup>4,14,15</sup>.
5. Índice mitótico y necrosis: en general se considera que más de 10 ó 15 mitosis por 10 HPF, constituye signo de mal pronóstico<sup>16</sup>. La presencia de necrosis empeora el pronóstico, ya que suele indicar rápida multiplicación celular.
6. Edad: Los sarcomas presentan mejor pronóstico en los niños que en los adultos<sup>4,16</sup>.
7. Existencia de metástasis.
8. Infiltrado inflamatorio: aunque significa reacción defensiva por parte del huésped al tumor, sin embargo en el caso del histiocitoma fibroso maligno la variedad inflamatoria es de gran agresividad clínica<sup>2</sup>.
9. Presencia de calcificaciones intratumorales: es considerada por algunos autores como un signo de buen pronóstico<sup>11,16</sup>.

## CUADRO CLÍNICO

En general estos tumores se caracterizan por sus escasas manifestaciones clínicas, y además éstas no suelen aparecer hasta fases avanzadas de la enfermedad (dependientes generalmente del gran tamaño tumoral, que origina síntomas generales y por compresión de órganos vecinos)<sup>1</sup>, siendo éste el motivo de que el diagnóstico sea tardío. Por ello, la mayoría de los casos (78%) suelen debutar como una tumoración visible, palpable e indolora<sup>3,14</sup>, a par-

**Figura 2.** Masa visible en hemiabdomen derecho correspondiente a tumor retroperitoneal.



tir de la cual pueden derivarse diversidad de síntomas y signos, dependiendo del o de los órganos comprometidos. Es así como se presentan síntomas de origen digestivo, urológico, vascular, linfático, nervioso, etc. (Figura 2).

1. Síntomas digestivos: anorexia, sensación de plenitud, náuseas, vómitos, estreñimiento crónico, dolor abdominal vago y difuso, etc.<sup>2,14</sup> Aunque raro, es posible que se manifiesten por una oclusión intestinal<sup>7</sup>. En estadios muy avanzados la invasión tumoral da lugar a hematemesis y melenas<sup>17</sup>.
2. Síntomas urológicos: son raros, aunque se ven comprometidos entre un 72,5% y un 98,8% de los casos<sup>4,15</sup>. Los tumores de crecimiento inferior con prolongación al espacio pelvisubperitoneal (espacio presacro) comprime la vejiga, dando lugar a síndromes disúricos, polaquiuria e incluso retención urinaria<sup>2,17</sup>. La anuria se puede producir por compresión bilateral o ante un riñón único. La hematuria es rara, y es ocasionada por la invasión parenquimatosa o de la luz ureteral, hecho éste de carácter excepcional<sup>2,17</sup>.
3. Síntomas vasculares: la compresión de grandes vasos puede ocasionar a nivel de las extremidades inferiores edema (por dificultad de la circulación de retorno), claudicación intermitente (por afecta-

## 53. Patología del retroperitoneo

ción de las arterias ilíacas). Es frecuente en el hombre la aparición de un varicocele y en las mujeres edema de los labios mayores por compresión de las venas genitales<sup>2,3,17</sup>. La compresión del pedículo vasculo-renal puede generar hipertensión<sup>2</sup>. También se han descrito casos de ruptura aórtica por invasión tumoral.

4. Síntomas derivados de la compresión linfática y nerviosa: dando lugar a linfedemas inferiores y síndromes radiculares (con alteraciones sensitivas y motoras de las extremidades inferiores). Se han descrito diferencias de temperatura en las extremidades inferiores por compresión del simpático lumbar (signo de Hesse), o aumento de los reflejos piloerectores y sudoríparos del lado afecto (signo de Vinogradow)<sup>2,17</sup>.

Es obligado mencionar algunas características especiales de los tumores derivados de la cresta neural, concretamente el neurilemoma, neuroblastoma y paraganglioma.

El neuroblastoma puede manifestarse de distintas formas clínicas y presentar los siguientes datos bioquímicos:

1. Gastrointestinal: anorexia, vómitos y diarrea crónica (se ha tratado de explicar por la presencia de péptidos intestinales vasoactivos)<sup>2,17</sup>.
2. Síndrome de Cushing: por secreción de sustancias similares a la ACTH<sup>2,17</sup>.
3. Síndrome opsomiodónico: se presenta con ataxia, disdiadokokinesia y síndrome cerebral con hipotonía. Suelen ser frecuentes las metástasis óseas y menos las retroorbitarias.

Bioquímicamente los datos más relevantes son la elevación en plasma de noradrenalina, adrenalina, dopamina, y en orina del ácido vanilmandélico, ácido homovanilmandélico y 3 metoxi-4-hidroxifenilglicol.

Por su parte, los paragangliomas pueden presentar síntomas similares a los del feocromocitoma, debidos a la secreción de catecolaminas, como hipertensión arterial paroxística, cefaleas, taquicardia, aumento de la sudoración, etc.

En el caso del neurilemoma existe la posibilidad, muy excepcional, de presentación en forma de síndrome paraneoplásico consistente en una hipercalcemia en relación con una elevación de prostaglandinas, en especial la PGE2<sup>8</sup>.

En tumores como el hemangiopericitoma maligno, se han descrito cuadros de osteomalacia, crisis hipoglucémicas, hiperrreninemia e hipertensión, por secreción inadecuada de inhibidores del 25 colecalfiferol, insulina o renina respectivamente<sup>2</sup>.

Igualmente, la forma inflamatoria del histiocitoma fibroso maligno suele producir fiebre y leucocitosis con eosinofilia y neutrofilia, fenómeno que se supone es debido a la presencia de factores mielopoyéticos<sup>12</sup>. Algunos autores han descrito casos de hipoglucemia asociados a esta entidad anatomopatológica, debido a la producción de IGF-II (Insulin-like growth factor II).

## DIAGNÓSTICO Y DIAGNÓSTICO DIFERENCIAL

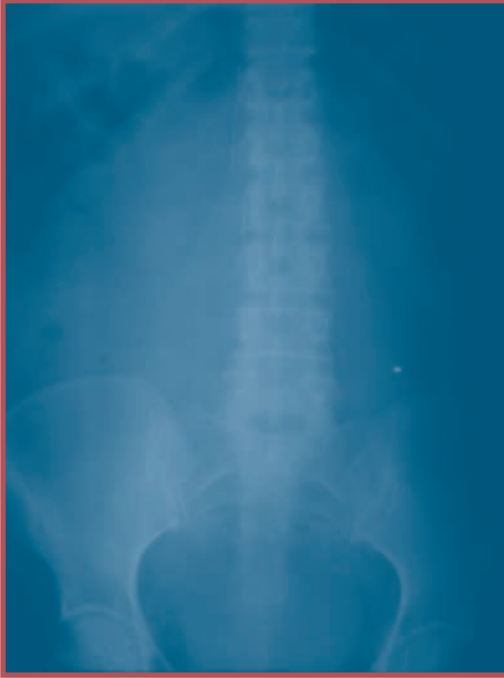El diagnóstico de los tumores retroperitoneales, se realiza fundamentalmente por las pruebas de imagen. La ecografía y tomografía axial computerizada (TAC) han revolucionado en los últimos años el diagnóstico por imagen de dichos tumores y han contribuido a dar a conocer la naturaleza quística o sólida del tumor, tamaño tumoral y su relación con las estructuras vecinas para una correcta planificación quirúrgica y estadificación. Aunque no son histoespecíficas, en algunos casos, fundamentalmente la TAC, distingue densidades, sugiriendo la naturaleza del tumor por la hipodensidad característica del tejido adiposo<sup>11,17</sup>.

En el diagnóstico de un tumor retroperitoneal, las técnicas de imagen empleadas irán encaminadas a realizar: diagnóstico de la tumoración, de extensión y en ocasiones establecer un diagnóstico diferencial.

### Diagnóstico de la tumoración<sup>1,2,4,17</sup>

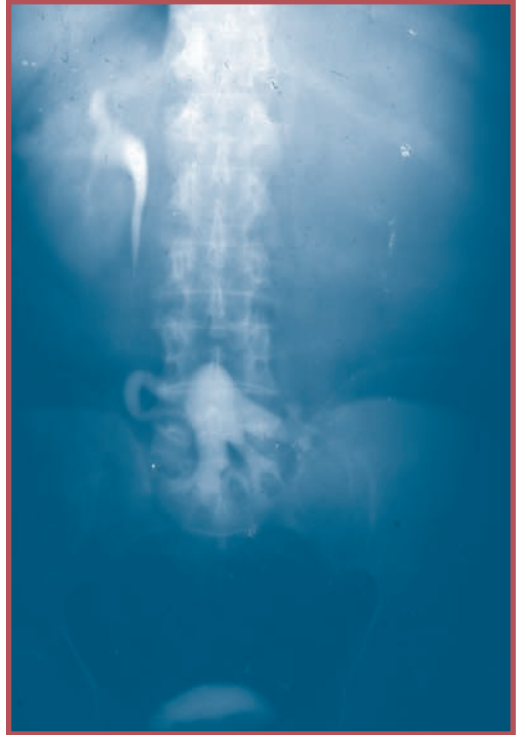Para ello se debe seguir un orden preestablecido, con el fin de que una exploración no interfiera otra, o bien para evitar exploraciones innecesarias.

**Figura 3.** Rx simple de abdomen donde se observa el gran desplazamiento del marco cólico, por gran masa retroperitoneal.



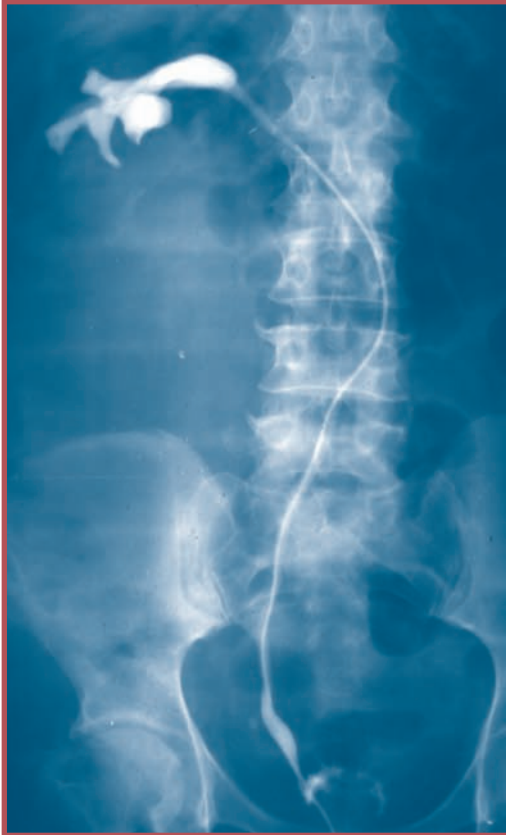- Radiografía simple de abdomen: nos informa sobre la distribución de gases intestinales (desplazados hacia el lado contrario de la tumoración), calcificaciones o más frecuentemente un área radioluciente que sugiera la presencia de masa ocupante de espacio, borramiento del borde externo del psoas, elevación de cúpula diafragmática, erosiones vertebrales (por metástasis óseas), etc. (Figura 3).
- Urografía intravenosa (UVI): continúa siendo una exploración importante para el diagnóstico topográfico de estas lesiones, al mostrar signos indirectos de la presencia de una masa retroperitoneal.
  - Riñón: puede estar rechazado, comprimido, rotado sobre su eje. Estos hechos dan lugar a modificaciones topográficas, morfológicas y funcionales.
  - Uréter: un tumor retroperitoneal que alcance un tamaño considerable lo puede desplazar, comprimir y dilatar. Cuando no es visible es necesario realizar una pielografía retrógrada.

**Figura 4.** Urografía intravenosa: buen funcionamiento renal bilateral. Tumor retroperitoneal izquierdo que ocasiona desplazamiento insospechado del riñón izquierdo.

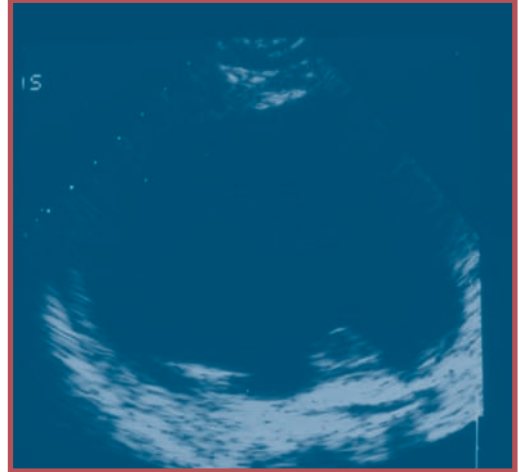


- Vejiga: es la porción del tracto urinario que menos se suele afectar. No obstante, puede resultar comprimida o rechazada en el caso de que los tumores se extiendan hacia la cavidad pélvica o en los tumores llamados presacros o de Mideldorff (cordomas, teratomas y quistes dermoides), en donde se encuentra siempre rechazada hacia delante. El compromiso del aparato urinario por estas masas retroperitoneales varía de unos autores a otros. Para Zuluaga y cols., las alteraciones en la urografía van desde el 98,8% en el riñón, pasando por el 100% para el uréter y el 7,2% para la vejiga (Figura 4), (Figura 5).
- Ecografía: es una técnica de imagen a tener en cuenta, pues resulta diagnóstica hasta en el 73% de los casos y permite determinar la topografía,

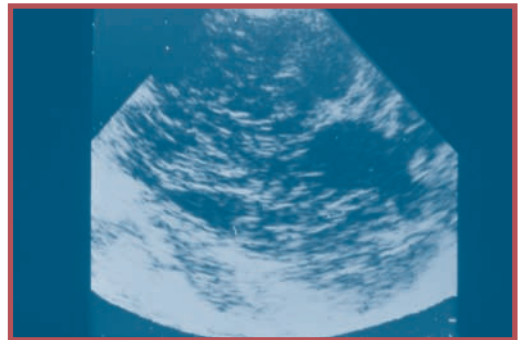**Figura 5.** Pielografía ascendente derecha: se puede observar. El desplazamiento hacia la línea media del uréter derecho. Su identificación es fundamental para el planteamiento quirúrgico.



**Figura 6.** Ecografía de masa retroperitoneal con componente líquido, correspondiente a un linfangioma quístico (Figura 1).



**Figura 7.** Ecografía de masa retroperitoneal sólida. Con áreas líquidas por necrosis o hematoma intratumoral.



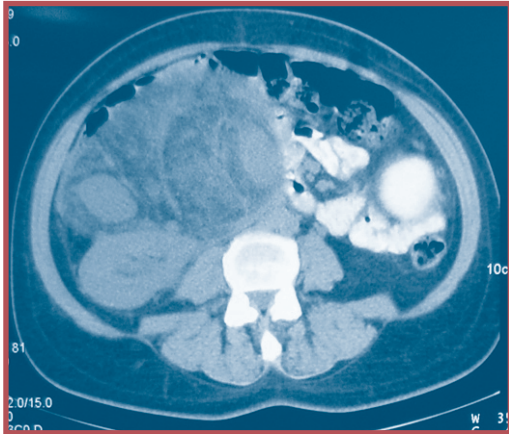
relaciones, tamaño, contornos y composición (sólida, quística o mixta). Es ideal para el seguimiento postoperatorio, postradioterápico y postquimioterápico, al ser económica, rápida y estar disponible en la mayoría de los centros hospitalarios (Figura 6), (Figura 7).

- Tomografía axial computerizada (TAC): es la exploración más importante en el estudio de los tumores retroperitoneales, ya que es capaz de detectar masas de hasta 2 cm. Es una exploración altamente sensible, resultando diagnóstica en el 100% de los casos. Es importante para valorar el tamaño, localización, relación con órganos vecinos (aporta

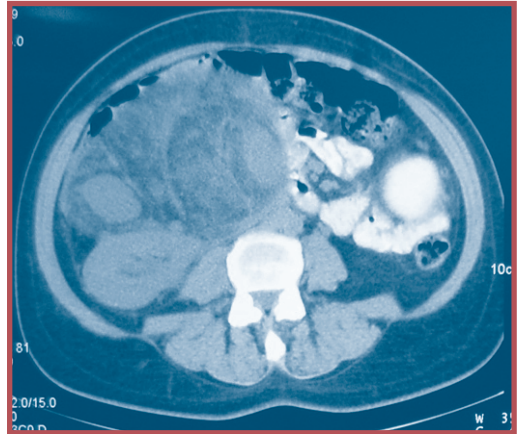
datos sobre la resecabilidad tumoral, permitiendo una correcta planificación quirúrgica), siendo esencial para el seguimiento de estos tumores (detección de recidivas locales, valorar respuesta terapéutica). Con la administración de contraste intravenoso obtenemos información adicional sobre la funcionalidad renal (cuando se prevea nefrectomía por invasión tumoral, lo cual sucede hasta en un 25% de los casos)<sup>14</sup>. La capacidad de la TAC para definir densidades tumorales ha sido empleada para diagnósticos histoespecíficos, sugiriendo la natura-



**Figura 8.** TAC abdominopélvico: se identifica un gran tumor sólido retroperitoneal y su relación con órganos vecinos, lo que ayuda a la selección de la vía de abordaje y planificación operatoria.



**Figura 9.** Arteriografía panorámica (Aortografía): nótese el pedículo vascular izquierdo y el derecho totalmente rotado y desplazado por el tumor retroperitoneal gigante del lado derecho.



leza del tumor por la hipodensidad característica del tejido adiposo (lipomas y liposarcomas). Sin embargo su resolución puede verse disminuida en presencia de calcificaciones, componentes fibrosos, necrosis y hemorragia, siendo superada por la RMN en cuanto a la diferenciación de tejidos específicos adyacentes y por tanto en el estadije tumoral<sup>11</sup> (Figura 8).

La ecografía y la TAC permiten el estudio histopatológico de las masas retroperitoneales mediante la punción-aspiración con aguja fina (PAAF), cuyo rendimiento diagnóstico es controvertido. Según un estudio realizado por Chef y cols.<sup>18</sup>, mediante la clínica y el estudio radiológico, la sensibilidad diagnóstica de las masas retroperitoneales fue del 80,8% frente al 91,6% cuando se practicaba biopsia.

- Resonancia magnética nuclear (RMN): aporta información muy similar a la de la TAC, aunque con mayor definición y resolución sobre estructuras vasculares (relación del tumor con vena cava, aorta, etc.), por lo que puede ser útil para planificar cirugías complejas. En T1 es útil para objetivar la afectación de vísceras sólidas (hígado y bazo), mientras que las imágenes en T2 delimitan la extensión a músculos y columna vertebral.

- Exploraciones vasculares: desde la utilización asidua del TAC y RMN, la arteriografía y venografía no se suelen practicar, salvo en los casos complejos que precisen una cirugía muy bien planificada. La arteriografía nos muestra la vascularización del tumor; su origen y estructura, lo que da información indirecta sobre la benignidad o malignidad del proceso, aunque no del tipo histológico (Figura 9).

Zuluaga y cols., 1986, identifican cuatro patrones vasculares:

- Patrón hipervascular: es indicativo de malignidad.
- Patrón hipovascular: no habla necesariamente de un patrón benigno.
- Patrón avascular.
- Vasos parásitos: puede indicarnos el origen exacto de la tumoración, sin que por ello participe la víscera de donde proceden dichos vasos.

La cavografía informa sobre éstasis o trombos intramurales, así como de la existencia o no de redes colaterales.

Podemos decir que las exploraciones radiológicas mencionadas anteriormente constituyen la base del diagnóstico por imagen de los tumores retroperitoneales. Otras exploraciones de menor valor serían:

## 53. Patología del retroperitoneo

- Linfografía: aporta signos indirectos tales como rechazamiento y éstasis de los colectores linfáticos. Es una técnica actualmente en desuso, ya que los tumores retroperitoneales (sarcomas) tienen poca propensión a diseminarse por vía linfática. Sólo el histiocitoma fibroso maligno y el sarcoma sinovial son, dentro de estos tumores, los que suelen con más frecuencia diseminarse por esta vía.

Una excepción debe ser hecha con el neuroblastoma, que representa el tumor más linfático que existe dentro de los situados en esta área.

- Enema opaco: nos informa del rechazamiento del marco cólico y la posible invasión del mismo. También en desuso, superada por TAC.
- Retroneumoperitoneo: exploración hoy abandonada, practicada antes de disponer del TAC y ecografía.
- Radionucleótidos con Tc 99: los liposarcomas muestran incremento de la actividad tisular; mientras que los lipomas no la evidencian.
- Tomografía por emisión de positrones (PET): Hay autores que hacen referencia al importante papel que juega la FDG-PET (F-18 fluorodeoxiglucosa) en la estadificación, planificación terapéutica y posterior seguimiento del schwannoma maligno.
- Laparoscopia: es una técnica segura y fiable para el diagnóstico (ya que permite informar sobre posible diseminación tumoral al interior de la cavidad abdominal, tomar biopsias, etc.) y tratamiento de los tumores retroperitoneales benignos tales como el schwannoma<sup>19</sup>.

### Diagnóstico de extensión<sup>2,17</sup>

Se basa en los mismos principios que para cualquier enfermedad metastásica.

- Radiografía de tórax: Los tumores retroperitoneales metastatizan muy frecuentemente al pulmón, como sitio primario, debido a su diseminación vía sanguínea.
- Serie metastásica ósea: presencia de imágenes de destrucción ósea.

- Gammagrafía hepática: se apreciarán áreas frías que sugieren enfermedad metastásica.
- Gammagrafía ósea: aparecen áreas de hipercaptación que se corresponden con las metástasis.
- TAC tóraco-abdomino-pélvico: representa la exploración radiológica más útil, por su sensibilidad y especificidad, en el diagnóstico de metástasis pulmonares, intrabdominales y recidiva local.

### Diagnóstico diferencial<sup>2,11,17</sup>

Comprende una amplia patología tanto intraperitoneal como retroperitoneal. Debe hacerse con:

- Tumores retroperitoneales primitivos: existen tumores retroperitoneales que presentan calcificaciones periféricas o bien intratumorales y que por tanto hay que establecer un diagnóstico diferencial entre ellos, aunque el resultado definitivo nos lo dará la anatomía patológica. Entre ellos nos encontramos: liposarcoma, hemangiopericitoma, teratomas, tumores neuroblásticos, enfermedad de Castleman, linfangiomas, etc.
- Patología retroperitoneal originada en órganos propios de la región como: tumores renales, suprarrenales, adenoma adrenal hemorrágico, aneurismas aórticos, etc.
- Tumores metastásicos.
- Patología infecciosa: quiste hidatídico, flemón y absceso perinéfrico, así como los abscesos retroperitoneales.

## TRATAMIENTO

Los grandes tamaños que adquieren los tumores retroperitoneales exigen amplias vías de abordaje además de una resecabilidad extrema, ya que la mayoría de ellos son malignos y altamente recidivantes. El compromiso de órganos y sistemas en esta patología suele ser la norma. Por ello, quien aborde esta patología debe tener conocimientos básicos de la cirugía intestinal, vascular, suprarrenal y urológica.

La buena formación quirúrgica del urólogo lo acredita como el cirujano mejor formado para esta cirugía, sin renunciar al abordaje, en ocasiones, multidisciplinar, en base a mejorar los resultados operativos y de supervivencia.

No olvidemos que el espacio retroperitoneal de pertenecer a alguien pertenece al enfermo, y es a él a quien corresponde beneficiarse del conocimiento interdisciplinario.

El tratamiento de los tumores retroperitoneales exige de un enfoque multidisciplinario, en el cual, y junto a la cirugía como tratamiento de elección, entren a formar parte del mismo la radioterapia y quimioterapia.

1. Quirúrgico: continúa siendo la única terapia con posibilidades curativas, aunque para ello es necesaria la resección completa de la neoformación. Esto conlleva en ocasiones la extirpación de órganos adyacentes, envueltos o comprometidos por el tumor, para asegurar la radicalidad del acto quirúrgico. En orden descendente de frecuencia, los órganos adyacentes sacrificados durante la resección total de un sarcoma retroperitoneal primario son<sup>23</sup>: riñón (32-46%), colon (25%), glándula suprarrenal (18%), páncreas (15%) y bazo (10%). Las series más recientes informan sobre índices de resección quirúrgica completa del 60-80%<sup>3</sup>.

El abordaje de estos tumores, por lo general, requiere una amplia vía de acceso, aunque ésta dependerá del tamaño del tumor, localización y posible infiltración de órganos vecinos. En tumores pequeños, el abordaje transperitoneal, ya sea con laparotomía media extensa, transversa o una incisión en "V", proporciona un buen acceso. Cuando se trata de tumores grandes, localizados por encima de los vasos renales, la toracofrenolaparotomía constituye, en la mayoría de los casos, la vía de elección.

Según determinados autores (Heslin y cols., 1997), la media de supervivencia, para pacientes con extirpación completa, a cinco años, es del 63% (66% para tumores primarios y 57% para los que tuvieron recurrencia local), y a 10 años del 46%<sup>3</sup>. Por el contrario, para pacientes con resección parcial estos rangos oscilan entre un 8-35%<sup>2</sup>.

Además de la resección quirúrgica completa, la mejora en la supervivencia a cinco años se puede atribuir al avance en las técnicas de imagen y de la planificación preoperatoria, así como a un seguimiento postoperatorio más estrecho.

La tasa de recurrencia es alta, entre un 50-82%, dependiendo particularmente de su naturaleza, del tamaño, grado y estadio<sup>2,12</sup>. En términos generales, ante una recidiva se debe practicar exéresis quirúrgica, ya que puede proporcionar la curación, además de haberse demostrado un aumento de la supervivencia en los pacientes que se sometieron a múltiples resecciones respecto a los que no. En general, todas las recurrencias locales como a distancia (pulmón, hígado, hueso, médula ósea, etc.) se presentan dentro de los cinco años de seguimiento<sup>3</sup>, por lo que se propone un seguimiento estricto mediante TAC o RM cada 6 meses<sup>14</sup>.

2. Radioterapia: la radioterapia postoperatoria disminuye la recidiva local, aunque no está demostrado que aumente la supervivencia en casos de resecciones macroscópicamente completas<sup>14</sup>. Esto ocurre incluso a pesar de la utilización de radioterapia intraoperatoria (dosis media de 15 Gy) con el fin de aumentar la eficacia de la dosis con 50-60 Gy y de minimizar la toxicidad en los órganos adyacentes, ya que ésta es la principal limitación para la tolerancia de la radioterapia en las estructuras intra-abdominales adyacentes, en especial el intestino delgado, y retroperitoneales<sup>14</sup>.

Se están probando métodos de escalado de dosis de radioterapia adyuvante por encima de los 55 Gy para reducir la tasa de recurrencia local empleando radioterapia intraoperatoria (RTIO), braquiterapia y dispositivos de exclusión de intestino delgado<sup>3</sup>.

La RTIO con radioterapia externa a dosis más bajas, con el propósito de disminuir la toxicidad intestinal, parece ser la modalidad aceptada de tratamiento adyuvante cuando la resección quirúrgica no es total o cuando el margen es positivo<sup>3</sup>.

3. Quimioterapia: su uso es controvertido, al no existir estudios concluyentes que apoyen su utilización habitual y eficacia. Se han ensayado múltiples quimioterápicos, en mono o poliquimioterapia, para

el tratamiento de los sarcomas retroperitoneales, sin encontrarse aún el régimen más idóneo.

La adriamicina (doxorubicina), en monoterapia, es el agente quimioterápico de elección para los sarcomas retroperitoneales avanzados, capaz de inducir respuestas parciales y completas (siendo estas últimas infrecuentes) en el 25% de los casos<sup>2,3,4,12</sup>.

Otros fármacos que han mostrado beneficio en el tratamiento de algunos tumores retroperitoneales son: ifosfamida, dacarbacina, ciclofosfamida, etc.

Se han empleado también formas de poliquimioterapia como: CYVADIC (ciclofosfamida, vincristina, adriamicina y dacarbacina), adriamicina y dacarbacina, adriamicina mas ifosfamida, etc., pero todas ellas tienen mayor toxicidad, en forma de mielosupresión, e igual tasa de respuesta (24%) que la adriamicina en monoterapia<sup>2,3</sup>. Hay descritas, remisiones de metástasis pulmonares, resecaadas de forma incompleta, en el contexto de un schwannoma maligno asociado a neurofibromatosis tipo I, tras la asociación de carboplatino más etoposido<sup>20</sup>.

## BIBLIOGRAFÍA

1. Alapont Alacreu JM, Arlandis Guzmán S, Burgués Gasió JP, y cols. Tumores retroperitoneales primarios: nuestra casuística. *Act Urol Esp* 2002; 26: 29-35.
2. Zuluaga Gómez A, García Gil JM, Arrabal Martín M. Urología y retroperitoneo. Tema monográfico LXII Congreso Nacional de Urología. Asociación Española de Urología 1997; Cap. 4: 50-72.
3. Craig Zippe MD. Tumores retroperitoneales primarios: aspectos generales y tratamiento. *AUA Update series* 2005; 1: 62-68.
4. Domínguez Molinero JF, Gómez Jiménez J, Zuluaga Gómez A. Patología del retroperitoneo. *Urología: Libro del Residente* 1998; 51: 652-55.
5. Pack GT, Tabah EJ. Collective review primary retroperitoneal tumors: Study of 120 cases. *Internat Abstr Surg* 1954; 99: 209-31 and 313-341.
6. Ackerman LV. Tumors of the retroperitoneal mesentery and peritoneum. En: *Atlas of tumor pathology*. Washington, DC: Armed Forces Institute of Pathology, National Research Council 1954; 11, 23-24: 136.
7. Cronin EMP, Coffey JC, Herlihy, y cols. Massive retroperitoneal ganglioneuroma presenting with small bowel obstruction 18 years following initial diagnosis. *Ir J Med Sci* 2005; 174: 63-66.
8. Argüelles Salido E, Congregado Ruiz CB, Medina López RA, Pascual del Pobil Moreno JL. Neurilemoma retroperitoneal. *Act Urol Esp* 2004; 28: 628-30.
9. Benchekroun A, Kasmaoui E, Alami M, Ghadouane M, Jira H, Belahnech Z, Faik M. Giant retroperitoneal hemangiopericytoma: a new case. *Ann Urol* 2001; 35: 104-7.
10. Gatcombe HG, Assikis V, Kooby D, y cols. Primary retroperitoneal teratomas: a review of the literature. *J Surg Oncol* 2004; 86: 107-113.
11. Ferrero Doria R, Moreno Pérez F, Huertas Valero E, y cols. Liposarcoma retroperitoneal calcificado. *Act Urol Esp* 2004; 28: 234-237.
12. Argüelles Salido E, Congregado Ruiz CB, Medina López RA, Pascual del Pobil Moreno JL. Histiocitoma maligno fibroso retroperitoneal. *Act Urol Esp* 2004; 28: 624-26.

13. Ferrero Doria R, Coronel Sánchez B, Huertas Valero E, García Víctor F, y cols. Schwannoma retroperitoneal maligno. *Act Urol Esp* 2005; 29: 416-418.
14. Pascual Samaniego M, González Fajardo JA, y cols. Liposarcoma retroperitoneal gigante. *Act Urol Esp* 2003; 27: 640-44.
15. Zuluaga Gómez A, Martínez Torres JL, de la Fuente Serrano A. Patología del retroperitoneo. Tumores retroperitoneales. Urolan. Pulso Ediciones 1996; 2: N.º 1.
16. Song H, Koh BH, Cho OK, y cols. Primary retroperitoneal synovial sarcoma: a case report. *J Korean Med Sci* 2002; 17: 419-22.
17. Zuluaga Gómez A. Diagnóstico de los tumores retroperitoneales primitivos. *Tiempos Médicos* 1989; 392: 36-55.
18. Chew C, Reid R, O'Dwyer PJ. Value of biopsy in the assessment of a retroperitoneal mass. *Surgeon*. 2006; 4: 79-81.
19. Funamizu N, Sasaki A, Matsumoto T, y cols. Laparoscopic resection of a retroperitoneal schwannoma within the lesser omental sac. *Surg Laparosc Endosc Percutan Tech* 2004; 14: 175-7.
20. Kinebuchi Y, Noguchi W, Igawa Y, Nishizawa O. Recurrent retroperitoneal malignant nerve sheath tumor associated with neurofibromatosis type 1 responding to carboplatin and etoposide combined chemotherapy. *Int J Clin Oncol* 2005; 10: 353-356.

#### **Referencias bibliográficas recomendadas**

1. Alapont Alacreu JM, Arlandis Guzmán S, Burgués Gasió JP, y cols. Tumores retroperitoneales primarios: nuestra casuística. *Act Urol Esp* 2002; 26: 29-35.
2. Zuluaga Gómez A, García Gil JM, Arrabal Martín M. Urología y retroperitoneo. Tema monográfico LXII Congreso Nacional de Urología. Asociación Española de Urología 1997; Cap. 4: 50-72.
3. Craig Zippe MD. Tumores retroperitoneales primarios: aspectos generales y tratamiento. *AUA Update series* 2005; 1: 62-68.
4. Pascual Samaniego M, González Fajardo JA, y cols. Liposarcoma retroperitoneal gigante. *Act Urol Esp* 2003; 27: 640-44.
5. Zuluaga Gómez A. Diagnóstico de los tumores retroperitoneales primitivos. *Tiempos Médicos* 1989; 392: 36-55.

# Libro del Residente de Urología



sección X

## Trastornos obstructivos y funcionales del tracto urinario

<i>Hidronefrosis y ureterohidronefrosis orgánica y funcional</i> .....	971
<i>Hiperplasia benigna de próstata</i> .....	993
<i>Patología adquirida de la uretra</i> .....	1011
<i>Trastornos funcionales de la vejiga</i> .....	1029
<i>Incontinencia urinaria</i> .....	1053



Libro del Residente de

# Urología



capítulo 54

## **Hidronefrosis y ureterohidronefrosis orgánica y funcional**

*Juan Pablo Campos Hernández*

*José Luis Carazo Carazo*

*M<sup>o</sup> José Requena Tapia*

*H. U. Reina Sofía. Córdoba*

Palabras clave: *Hidronefrosis. Orgánicas. Funcionales. Urología.*





Libro del Residente de

# Urología



Índice capítulo 54

## Hidronefrosis y ureterohidronefrosis orgánica y funcional

<b>Introducción</b> .....	975
<b>Definiciones</b> .....	975
<b>Clasificación</b> .....	975
<b>Etiología</b> .....	975
<b>Manifestaciones clínicas</b> .....	975
<b>Fisiología general de la hidronefrosis</b> .....	977
<b>Anatomía patológica</b> .....	978
<b>Fisiopatología</b> .....	979
<b>Diagnóstico</b> .....	981
<b>Tratamiento</b> .....	985
<b>Bibliografía</b> .....	991



## capítulo 54

# Hidronefrosis y ureterohidronefrosis orgánica y funcional

## INTRODUCCIÓN

La función de la vía urinaria superior es la de conducir la orina desde las papilas hasta la vejiga. Para este transporte es necesario el correcto funcionamiento de los mecanismos que participan, que son la suma de unas propiedades viscoelásticas y contráctiles correctas y el equilibrio entre las fuerzas de propulsión y resistencias al flujo. Cuando existe un impedimento estructural al paso de la orina en cualquier punto de las vías se denomina uropatía obstructiva, y como consecuencia se produce una dilatación del uréter, pelvis y cálices renales.

## DEFINICIONES

Uropatía obstructiva es la consecuencia de un obstáculo estructural al paso de la orina a lo largo de la vía.

Nefropatía obstructiva se refiere a los cambios o daños que sufre el parénquima renal como consecuencia de la obstrucción al paso de orina.

Hidronefrosis es la dilatación de la pelvis y cálices renales como consecuencia de una uropatía obstructiva. Ésta puede ser funcional cuando no hay evidencia demostrable de un punto de estrechez causante de obstrucción anatómica, a pesar de existir un aumento proximal de la presión, o hidronefrosis orgánica si está producida debido a agentes mecánicos que generan una disminución en la luz de la vía urinaria mediante mecanismo de ocupación de dicha luz u compresión extrínseca.

## CLASIFICACIÓN

Hay que tener en cuenta que pueden darse varias situaciones clínicas según sea: la duración (agudas, crónicas o intermitentes), afectación unilateral o bilateral (unilateral en monorrenos), el grado (completa o incompleta). La combinación de estos elementos dará en general una de estas manifestaciones:

- Obstrucción ureteral unilateral aguda y completa.
- Obstrucción unilateral crónica y parcial.
- Obstrucción bilateral (unilateral en monorrenos) aguda y completa con la consiguiente anuria.
- Obstrucción bilateral crónica.

## ETIOLOGÍA

Las causas de hidronefrosis pueden estudiarse agrupadas en distintos cuadros (por ejemplo, causas congénitas o adquiridas), en la edad pediátrica o adulta, etc. En la Tabla 1 enumeramos las causas según sea un origen orgánico o funcional.

## MANIFESTACIONES CLÍNICAS

La clínica varía según la presentación sea aguda o crónica, en adultos o niños, el grado (completo o incompleto), sea uni o bilateral o a nivel del tracto inferior o superior. La clínica típica de obstrucción de tracto superior consiste el dolor lumbar y abdominal

**Tabla I.** Cuadro etiológico.

<b>Causas orgánicas</b>		
Intraluminales	Tubulares intrarrenales	Cristales de ácido úrico Proteína de Tamm-Horsfall (necrosis tumoral secundario a tratamiento de procesos linfoproliferativos) Proteínas del mieloma Necrosis papilar aguda Neoplasias de células transicionales cerca de la papila
	Extrarrenales (vía urinaria)	Litiasis Tumores vía urinaria Necrosis papilar Cuerpos extraños Micosis
Intramurales	Tumores intrínsecos Causas infecto-inflamatorias (estenosis, cistopatías...) traumáticas Malformativas (estenosis, válvulas ureterales, ureteroceles, divertículos, megauréter; síndrome de Prune-Belly...) Otras (ureteritis quística, endometriosis, coágulos...)	
Extramurales	Lesiones vasculares	Aneurismas aórticos o ilíacos Malformaciones vasculares (cruces vasculares) Cirugía de by-pass aorto-bifemoral Síndrome de la vena ovárica Uréter retrocavo Tromboflebitis de la vena ovárica en postparto
	Aparato genital femenino	Benignos (embarazo, quistes ováricos, abscesos, endometriosis, enfermedad inflamatoria pélvica...) Malignos (tumores ginecológicos)
	Gastrointestinales	Enfermedades infecto-inflamatorias (diverticulitis, apendicitis...) Neoplasias colon, recto Seudoquistes pancreáticos
	Patología retroperitoneal	Fibrosis retroperitoneal idiopática o secundaria Masas (abscesos, hematomas, linfocele, urinoma, lipomatosis pélvica, tumores...)
Otras	Ptosis renal, enfermedad poliquística renal	
<b>Causas funcionales</b>		
Alteración del peristaltismo ureteral	Estenosis unión pieloureteral congénita o adquirida Infección urinaria Embarazo Megauréter	
Alteraciones neuromiogénicas vesicales y disinerias		
Reflujo vesicoureteral		
Anuria refleja		

## 54. Hidronefrosis y ureterohidronefrosis orgánica y funcional

tipo cólico que se puede acompañar de náuseas y vómitos. La exploración de la fosa renal es dolorosa.

En caso de hidronefrosis mantenida la presentación clínica es menos evidente y se manifiesta con infecciones urinarias, dolor o molestias en flanco afecto, molestias gastrointestinales inespecíficas, hematuria, HTA de comienzo brusco y uremia.

Cuando la obstrucción está a nivel del tracto inferior, la clínica consistirá en un cuadro de sintomatología miccional: disuria, polaquiuria, urgencia, tenesmo, retención aguda de orina. En estos casos la enfermedad puede mantenerse silente u oligosintomática manifestándose tan sólo por infecciones urinarias o determinación de uremia.

En los niños la manifestación aguda es similar: La crónica se manifiesta en primer lugar como ITU de repetición, hematuria y masa renal (el 50% de las masas renales en niños corresponden a hidronefrosis), molestias abdominales, retraso en el crecimiento. Desde la generalización de la ecografía prenatal, la hidronefrosis se diagnostica principalmente intraútero.

### FISIOLOGÍA GENERAL DE LA HIDRONEFROSIS (Figura 1)

La hidronefrosis y ureterohidronefrosis son consecuencia de una obstrucción al flujo urinario distal a la pelvis renal. Como resultado de dicha obstrucción se producen unos cambios en el parénquima renal debido a la alta presión, que, si no se resuelve, puede acabar en atrofia renal.

El transporte de orina depende de una correcta relación entre fuerzas de propulsión y de resistencia al flujo.

1. Fuerzas de propulsión: son la gravedad, la presión hidrostática y sobre todo la peristalsis de la vía urinaria.
  - a. Gravedad: en bipedestación, la fuerza de gravedad facilita el flujo de orina hacia vejiga.
  - b. Presión hidrostática: es la presión ejercida por la diuresis y tiene su mayor importancia sobre

todo en los cálices y pelvis renal para vencer la baja resistencia de la unión pieloureteral debido a que la peristalsis a este nivel no logra colapsar las paredes.

- c. Peristaltismo ureteral. Las paredes ureterales están compuestas de musculatura lisa. Los haces musculares se ordenan de manera distinta dependiendo del nivel a que se encuentren, teniendo una disposición helicoidal a nivel del tercio superior; medio y parte del inferior; y longitudinal en uréter intramural de especial importancia, como ahora veremos. Como consecuencia se produce un sistema propulsor basado en la contracción y oclusión del uréter por encima del bolo de orina y su desplazamiento en sentido distal (Figura 1).

#### 2. Fuerzas de resistencia

- a. En el uréter  
La fuerza de resistencia del uréter depende de las propiedades viscoelásticas inherentes a todo órgano con musculatura lisa, que permiten adaptarse a las modificaciones de volumen sin alterar la presión de manera significativa.

En estados de hiperdiuresis la resistencia al flujo aumenta en el momento en que los bolos se aproximan hasta el punto de no encontrar frente a sí un uréter relajado, sino el final de la onda contráctil precedente. Como consecuencia, el uréter se convierte en un tubo elástico, completamente distendido. La onda peristáltica no es reconocible porque las paredes ureterales no pueden coaptar; convirtiéndose la presión hidrostática y la gravedad en las principales fuerzas propulsoras. Si continúa esta situación, el uréter se irá dilatando progresivamente para reducir su presión intraluminal y así intentar evitar el daño renal.

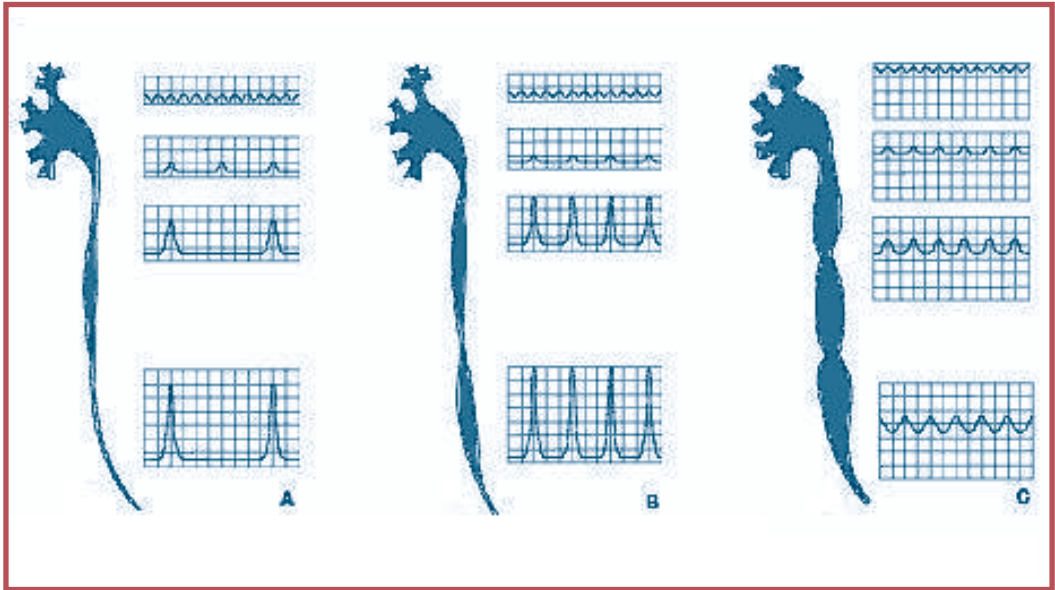
- b. En la unión ureterovesical  
El uréter intramural destaca por una baja distensibilidad debido a un mayor porcentaje de fibras colágenas en su composición y el estar rodeado de vainas inextensibles. Esta disposición tiene una finalidad funcional, que es eyectar el bolo con mayor fuerza en la vejiga debido a

**Figura 1.** Fisiopatología del funcionamiento de la vía excretora superior<sup>5</sup>.

**A.** En condiciones normales de diuresis, el número de contracciones disminuye a lo largo de la vía, hasta ser de 1 ó 2 en uréter distal. La amplitud de estas contracciones va aumentando a lo largo de la vía.

**B.** En estados de hiperdiuresis, aumenta sobre todo el número de contracciones.

**C.** Si aumenta más la diuresis, como puede pasar al inicio de una obstrucción, la frecuencia aumenta hasta que los bolos se fusionan, coincidiendo el final de uno con el comienzo de otro, por lo que aumenta la presión y se iguala a lo largo de la vía. Como consecuencia el uréter se convierte en un tubo, pasando a ser la gravedad y presión hidrostática los principales mecanismos de transporte.



que permite al bolo alargarse y aumentar su velocidad local. Además, la disposición longitudinal que presentan las fibras lisas a este nivel permite que al contraerse se acorte el trayecto intramural, reduciendo la resistencia a este nivel. Por este motivo en una cistoscopia, justo antes de la eyacuación ureteral vemos retraerse y alejarse al orificio ureteral y el hemitrigono.

La vejiga, en condiciones normales, presenta unas propiedades viscoelásticas que permiten que la presión intravesical se mantenga baja durante la fase de llenado, en unos valores en torno a 10-15 cm de agua. El uréter presenta una presión de alrededor de unos 40 cm de agua suficientes para superar la presión vesical. En caso de presiones vesicales superiores a los del uréter, éste no puede propulsar orina a la vejiga.

## ANATOMÍA PATOLÓGICA

La afectación que se produce en el tracto urinario superior y riñón es progresiva y secuencial. Los mecanismos de lesión del parénquima renal son 2: hiperpresión, sobre todo en obstrucciones completas y menos en incompletas, y la reducción del flujo sanguíneo. Este mecanismo produce una disminución de la presión por disminución de la diuresis, pero da isquemia sobre todo medular.

### Cambios macroscópicos

Su gravedad dependerá de la presión que haya dentro de la vía, que se relaciona con una serie de factores como la presencia de un sistema colector intra o extrarrenal distensible, la duración, el grado y la presencia o ausencia de infección. En general el

## 54. Hidronefrosis y ureterohidronefrosis orgánica y funcional

sistema colector se dilata con el tiempo (más las extrarrenales), produciéndose una compresión de la papila renal, con adelgazamiento del parénquima y los cálices.

### Cambios microscópicos (Tabla 2)

La red arterial no se afecta. Se produce un infiltrado linfocítico y de tejido fibroso en el intersticio que disocia los túbulos y disminuye su número. Como consecuencia se atrofia el epitelio tubular. En el desarrollo se producen depósitos de proteínas formadas por el asa ascendente de Henle (Tamm-Horsfall) en el intersticio que son patognomónicas de obstrucción. El glomérulo se afecta tardíamente, y no se aprecian cambios hasta la 4.<sup>a</sup> semana de una obstrucción completa (engrosamiento de cápsula de Bowman sin alteraciones del glomérulo).

## FISIOPATOLOGÍA

Una vez instaurada la obstrucción se activan una serie de mecanismos encaminados a proteger la fun-

ción glomerular. Estos cambios varían dependiendo de si la obstrucción es unilateral o bilateral, aguda o crónica, congénita o adquirida, y completa o incompleta. A continuación se expone el modelo de obstrucción aguda completa unilateral y las diferencias cuando la obstrucción es incompleta, bilateral o unilateral en monorreno o de origen congénita.

### Consecuencias hidrodinámicas de la obstrucción

La presión eficaz de filtración glomerular se cifra en 15-20 mmHg:

$$[60 \text{ mmHg de presión capilar glomerular} - (25-30 \text{ mmHg de presión oncótica capilar} + 15 \text{ presión hidrostática de la cápsula de Bowmann})]$$

Cuando se produce una obstrucción ureteral aguda el incremento de presión puede llegar hasta 70 mmHg. Este aumento de presión produce alteraciones sobre el índice de filtración glomerular y la función tubular. Estos cambios son menos graves si la obstrucción es incompleta.

**Tabla 2.** Cronograma orientativo de las lesiones histológicas en la uropatía obstructiva.

Días	Riñón	Tracto urinario superior
0-7	Aplanamiento de papilas Dilatación de túbulos proximales Hiperplasia intersticial	Dilatación de pelvis
7-20	Dilatación tubos colectores Dilatación de túbulos distales Comienzo de atrofia células epiteliales Comienzo necrosis tubular Proteína Tamm-Horsfall	Comienzo de hipertrofia Comienzo de hiperplasia Proteína de Tamm-Horsfall
25-30	Dilatación de todo el sistema colector Atrofia tubular Comienzo alteraciones glomerulares Proteína Tamm-Horsfall	Comienzo de producción de colágeno (fibrosis)  Proteína de Tamm-Horsfall
>30	Comienzo de atrofia glomerular Proteína de Tamm-Horsfall	Sustitución progresiva de células musculares por colágeno

Tratado de Urología tomo I: Jiménez Cruz, J.F, Rioja Sanz, L.A. et al <sup>(2)</sup>.



## Cambios en el tracto urinario superior

Se produce dilatación que varía según el tiempo de evolución, grado de obstrucción y características anatómicas. Con la evolución esto conduce a un aumento de la fibrosis por depósitos de colágeno, infiltración de macrófagos, apoptosis tubular y transformación de los fibroblastos en miofibroblastos. Todos estos cambios son mediados por una serie de factores que intervienen en la formación de colágeno [factor de crecimiento transformado beta (TGF-β), tromboxano A y angiotensina II que estimulan la fibrosis y óxido nítrico que la disminuye]. Finalmente esto se traduce en alteraciones en las propiedades contractiles que conlleva la formación de ondas peristálticas ineficaces.

## Cambios en el parénquima renal

Tras la obstrucción y el aumento de presión se producen una serie de cambios hemodinámicos resultado de las modificaciones en la resistencia arteriolar, predominando la vasoconstricción de la arteria aferente, por la ruptura del equilibrio de 2 tipos de prostaglandinas formadas por células intersticiales de la médula. La consecuencia de estos cambios se hace en 3 fases, expresadas en la Tabla 3, que finalmente desembocan en una caída progresiva a partir de las 24 horas del filtrado glomerular y el flujo sanguíneo, llegando a disminuir a las 2-4 semanas hasta en un 85-90%. A pesar de la obstrucción aguda, el filtrado glomerular no cesa por completo debido a mecanismos de compensación que son los reflujos pielorreñales (pielolinfático y pielovenoso) y en ocasiones la rotura de fórnix.

El riñón debido al daño tubular producirá una orina en donde la concentración de solutos será similar a la del plasma, por lo que se convierte en un ultrafiltrado. Si medimos el pH sanguíneo encontraremos una acidosis metabólica consecuencia de la alteración de la acidificación de la orina (disminuye la excreción de hidrogeniones y amoníaco y disminuye la reabsorción de bicarbonato). Ambos son hallazgos típicos de las nefritis intersticiales.

En estudios realizados, los mediadores que se han relacionado con los cambios fisiopatológicos de la obstrucción son varios, y algunos de sus inhibidores se

han utilizado como tratamiento como son la indometacina en el cuadro agudo, con buenos resultados, y los IECAS, que de manera experimental parecen prevenir y retrasar los daños renales producidos por la obstrucción. Los mediadores implicados en las modificaciones vasculares son:

- Tromboxano A<sub>2</sub>: vasoconstrictor. Es inhibido por la indometacina.
- Angiotensina II: vasoconstrictor de las arterias aferentes (AA) y eferentes (AE). Inhibido por IECAS y ARA II.
- Óxido nítrico: vasodilatador de AA y AE.
- Endotelina: vasoconstrictor de AA y AE.

Cuando la obstrucción es bilateral o unilateral en monorreno los cambios varían debido a que el riñón se ve obligado a mantener durante más tiempo la función. La presión ureteral es mayor a la unilateral y la diferencia fundamental es que la bilateral atraviesa una fase de vasodilatación preglomerular y vasoconstricción posglomerular y se mantiene en ese estado que produce que aumente la presión ureteral a pesar de disminuir el flujo sanguíneo renal y aumentar las resistencias vasculares renales.

Cuando la obstrucción es parcial o incompleta, las lesiones son de menor grado y los cambios fisiopatológicos se retrasan debido a que las presiones son menores.

Hay que destacar que la fisiopatología de la obstrucción de origen congénito es distinta. La hidronefrosis y el megauréter resultantes son consecuencias de una obstrucción que se produce cuando la vía urinaria superior y el riñón no han alcanzado su madurez. La diferencia fundamental es que la vía urinaria superior no presenta presiones muy elevadas al compensarse los aumentos de presión debido a la deformabilidad que presentan los tejidos inmaduros. El daño renal será producto de la presencia de una presión mantenida por encima de lo normal que conlleva una isquemia por vasoconstricción de la arteriola aferente. Además, el pronóstico será peor dependiendo de la masa nefronal disponible, ya que los cuadros de obstrucción congénita se acompañan de una dis-

## 54. Hidronefrosis y ureterohidronefrosis orgánica y funcional

**Tabla 3.** Cronología de los cambios hidrodinámicos, hemodinámicos y en la función renal en la obstrucción aguda completa y en la crónica.

	Obstrucción aguda			Obstrucción crónica
	Primera hora	5 horas	24 o más horas	
<b>Presión basal</b>	Sube hasta 70 mmHg	Sigue aumentando	Comienza a disminuir	Variable. Se cifra sobre los 15 mmHg
<b>Índice filtración glomerular</b>	No varía debido a Vd de la AA.	Comienza a disminuir por Vc de la AE.	Sigue disminuyendo por Vc AA.	Puede llegar a desaparecer
<b>Flujo sanguíneo</b>	Aumenta por Vd AA.	Disminuye por Vc AE	Sigue disminuyendo por Vc AA.	Reducción que puede llegar al 90%
<b>Función tubular</b>	Disminución concentración de Na Incremento de reabsorción de H <sub>2</sub> O			Atrofia tubular

Vd: vasodilatación, Vc: vasoconstricción, AA: arteria aferente, AE: arteria eferente.  
Tratado de Urología, tomo I: Jiménez Cruz, J.F, Rioja Sanz, L.A. et al <sup>(2)</sup>.

minución de dicha masa, debido a la hipoplasia y displasia del tejido consecuencia de la compresión en etapas tempranas del desarrollo embriológico.

### Recuperación de la función renal

La recuperación tras la desaparición de la obstrucción es difícil de predecir. Dependerá de varios factores, siendo el más importante el grado de afectación histológica, que a su vez depende de la duración de la hidronefrosis. Pero además influyen otros factores que pueden favorecer la recuperación: que no haya infecciones y la presencia de una vía urinaria distensible y de reflujo pielorrenal.

Se han utilizado varias pruebas para predecir el grado de recuperación funcional: mediante ecografía podemos encontrar indicios indirectos de mejora como son la disminución o desaparición de la dilatación, además de determinar el grosor del parénquima renal, aunque ambos no son buenos indicadores. Clásicamente se ha utilizado la eliminación de contraste intravenoso tras la obstrucción, pero ésta puede infra o sobreestimar la función renal en casos de infección o repleción hidrosalina. La gammagrafía con

DMSA-99mTc es una buena prueba que sirve para predecir el valor funcional que tendrá el riñón después de la desobstrucción. También puede ser un método útil la monitorización del aclaramiento de creatinina de la orina procedente de pelvis a través de una nefrostomía de descarga.

### DIAGNÓSTICO

Ante un cuadro de sospecha clínica de obstrucción urinaria la pauta diagnóstica debe tener como objetivos confirmar la existencia de uropatía obstructiva, la detección del nivel de obstrucción, su causa y la determinación de la necesidad y tipo de tratamiento.

El estudio diagnóstico debe comenzar con la realización de una buena historia clínica que nos oriente hacia una posible causa obstructiva. Seguidamente se realizará una analítica de sangre y orina, una radiografía simple y una ecografía. Posteriormente se solicitará una prueba que nos permita tener una información anatómica y funcional del tracto urinario (urografía intravenosa, TC abdominal con contraste, uro-resonancia...).

## Ecografía

Es una prueba de gran valor en el diagnóstico de la hidronefrosis por su gran sensibilidad, produciendo una imagen fácilmente identificable, permitiendo objetivar además del grado de dilatación y el grosor del parénquima. Su principal inconveniente es que no valora el estado funcional. Debido a su inocuidad y sencillez técnica puede constituir el método de diagnóstico inicial. Se encuentra especialmente indicada en los casos de insuficiencia renal y alergia a los contrastes, así como en la mujer embarazada y en los niños como despistaje inicial. Además, puede servir como guía para la realización de nefrostomías percutáneas. En algunas ocasiones puede distinguir la etiología de la obstrucción (cálculos, tumores...). Sin embargo hay que tener en cuenta los falsos positivos (pelvis extrarrenal, vejiga a repleción, megacalosis, divertículos caliciales, hiperhidratación, pielonefritis, tuberculosis, quistes renales) y sus falsos negativos (cálculo coraliforme, quistes múltiples, paciente deshidratado...).

### Ecografía doppler (Figura 2)

La ecografía simple no puede diferenciar una hidronefrosis funcional de una obstructiva. El doppler puede ayudar a diferenciarlos. Como consecuencia de la elevación de la resistencia vascular renal se-

daría a una obstrucción de la vía, los índices de resistencia de los vasos intrarrenales están elevados, siendo mayores de 0,7 (los valores normales varían entre 0,58 a  $0,64 \pm 0,05$  en el adulto). Hay que tener en cuenta que cuando estamos ante una obstrucción parcial o una hidronefrosis crónica los índices de resistencia pueden ser normales. En caso de que los cuadros de obstrucción estén asociados una enfermedad renal médica, un hematoma perirrenal y subcapsular, hipotensión o descenso de la frecuencia cardiaca, pueden darse falsos positivos de obstrucción porque en estos cuadros hay una elevación del índice de resistencia.

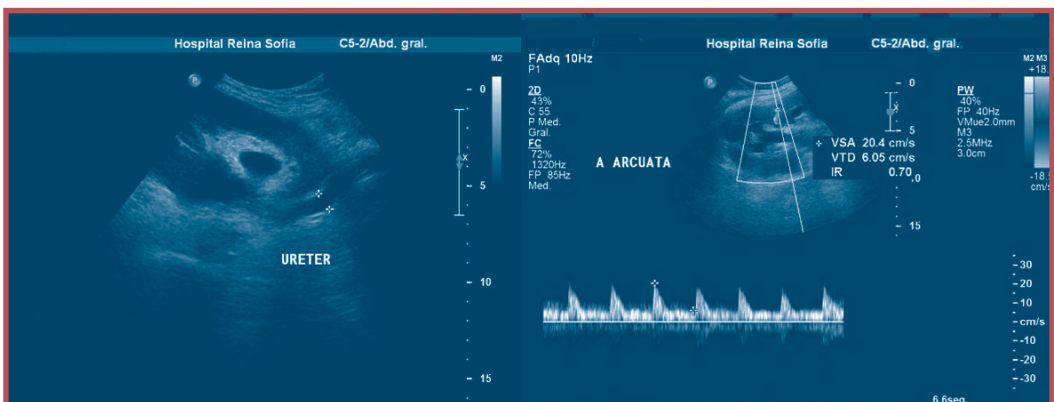
### Urografía intravenosa (Figura 3)

Permite establecer el diagnóstico preciso de obstrucción aportando datos morfológicos y funcionales. Tiene varias limitaciones para su realización, entre ellas el no poder administrar contrastes yodados a pacientes alérgicos o con insuficiencia renal. Los hallazgos varían según sea la obstrucción aguda o crónica.

### Obstrucción aguda

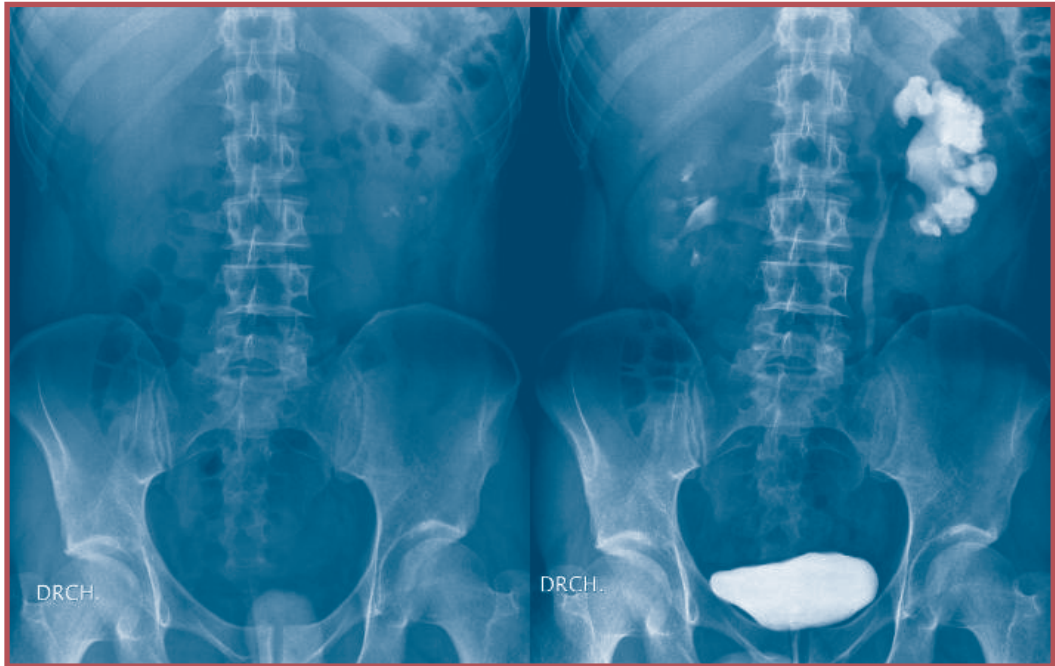
- Nefrograma denso y persistente: al principio del urograma el riñón obstruido muestra un nefrograma tenue que poco a poco se hace muy intenso, mucho más que el del riñón normal, pudiendo

**Figura 2.** Ecografía de un paciente con insuficiencia renal crónica secundaria a vejiga neurógena por mielomeningocele, que presenta una ureterohidronefrosis bilateral, con uréter dilatado hasta su unión con la vejiga. En la ecografía doppler presenta un índice de resistencia de 0,7 en arterias intrarrenales. Posteriormente se diagnosticó de un reflujo vesicoureteral como causa de la dilatación.



## 54. Hidronefrosis y ureterohidronefrosis orgánica y funcional

**Figura 3.** Urografía intravenosa de un paciente varón joven con antecedentes de cólicos nefríticos izquierdos. Presenta en la placa simple varias litiasis en cáliz inferior. En la urografía se aprecia una hidronefrosis secundaria a una estenosis de unión pieloureteral.



persistir incluso horas. Es lo que se conoce como nefrograma obstructivo y traduce un flujo sanguíneo normal o casi normal.

- Eliminación retardada: hay un retraso en la opacificación del sistema excretor; que puede llegar incluso a las 24 horas.
- Baja concentración: a pesar del nefrograma denso, al ser el flujo tubular lento se excreta poco contraste a la pelvis renal, que además se diluye en la orina atrapada por la obstrucción, lo que va a dificultar la visualización del lugar y la causa de la obstrucción, principalmente en los casos de obstrucción severa.
- Dilatación leve del sistema colector: cuando existe, junto al retardo de la eliminación es el signo más valorable de obstrucción. En principio el extremo del cáliz se aplana, luego se hace convexo y su base se ensancha, presentando un aspecto

de maza o porra. En caso de obstrucción baja se puede ver el uréter ligeramente dilatado y generalmente aperistáltico.

### **Obstrucción crónica**

- Eliminación retardada: hay un retraso en la opacificación del sistema colector y además se alcanza menor densidad de lo normal.
- Dilatación del tracto urinario: el riñón está aumentado de tamaño, con un parénquima de contorno liso y disminuido de grosor.
- Pielograma "en negativo": se observa en las fases iniciales de la urografía y consiste en la visualización del sistema colector dilatado no opacificado contrastado por el nefrograma circundante.
- Signo de los "anillos de Dunbar": también llamado signo de los "cálices en semiluna". Consiste en la

observación de líneas difusas, finas, curvilíneas, que representan los túbulos colectores dilatados dispuestos paralelamente al contorno renal. Es un signo patognomónico de la obstrucción crónica.

- Opacificación de la pared pielocalicial: consiste en el refuerzo de la pared pielocalicial que se produce tras la administración de contraste. Se observa en la obstrucción mucho tiempo de evolución como consecuencia de la hiperemia y engrosamiento de la pared de la pelvis.
- "Nefrograma en cáscara": es un signo específico de la obstrucción crónica completa, y consiste en la opacificación del escaso parénquima existente (1-2 mm) tras la inyección de contraste.

## Urografía diurética

Consiste en la administración de un diurético, generalmente furosemida tras el contraste para crear un estado de hiperdiuresis y analizar los siguientes parámetros: evolución de los cambios en el tamaño del sistema excretor; disolución del contraste después de inyectar el diurético, llenado ureteral y aparición de dolor durante la prueba. La respuesta es variable, ante una descompensación hidronefrótica pensaremos en obstrucción. Si las modificaciones son escasas se considerará dilatación sin obstrucción.

## Pielografía ascendente o retrógrada

Método que puede ser diagnóstico y terapéutico cuando supera el lugar de la obstrucción. Útil si está contraindicada la administración intravenosa de contraste. Además se pueden tomar muestras de bacteriología, citología y función renal. Sus limitaciones están representadas por el riesgo de producir infección o causar daño iatrogénico.

## Pielografía descendente o anterógrada

Estudia la vía urinaria superior mediante punción percutánea, pudiendo colocar posteriormente una nefrostomía. Posibilita estudios urodinámicos de aparato urinario superior. La elección entre una técnica retrógrada o anterógrada dependerá principalmente del tipo de obstrucción que sospechemos y la situación clínica del paciente.

## Cistouretrografía miccional seriada (CUMS)

Está indicada para la evaluación del reflujo vesicoureteral y valoración de patología uretral (estenosis, válvulas...). También nos da datos de la capacidad vesical y correcto vaciamiento.

## Tomografía computerizada/ Uro-resonancia magnética

La tomografía se reserva para aquellos casos en que se sospeche una compresión extrínseca del uréter como causa de la obstrucción, al explorar de manera correcta el retroperitoneo y pelvis o con las pruebas anteriores no se haya llegado a un diagnóstico. Además, se pueden obtener las mismas imágenes que en una urografía solicitando placas de eliminación.

La uro-resonancia obtiene prácticamente los mismos resultados que la tomografía sin la necesidad de administrar contraste intravenoso exceptuando la peor capacidad que tiene para detectar cálculos ureterales. Además, debido a su alto coste y largo tiempo para la adquisición de las imágenes, debe reservarse para casos de alergia al contraste o insuficiencia renal.

## Estudios isotópicos

Los isótopos usados con más frecuencia en la actualidad son: ortoyodohipurato sódico (OIH) marcado con  $^{131}\text{I}$  o  $^{125}\text{I}$ , el ácido dietilentriaminopentaacético (DTPA) marcado con  $^{99\text{m}}\text{Tc}$ , el ácido dimercaptosuccínico (DMSA) marcado con  $^{99\text{m}}\text{Tc}$ , y el mercaptacetilglicina (MAG 3) marcado con  $^{99\text{m}}\text{Tc}$ .

## Renograma isotópico

Emplea radiofármacos depurados del plasma principalmente por el riñón, y luego excretados por la vía urinaria. Obtenido por gammacámara, donde se usan como trazadores el OIH- $^{131}\text{I}$ , el DTPA- $^{99\text{m}}\text{Tc}$ , o el MAG3- $^{99\text{m}}\text{Tc}$ . Está formado por una serie de imágenes y un conjunto de curvas sustraídas.

La primera fase o fase arterial refleja el acto y velocidad de inyección del radiofármaco y el riesgo vascular del riñón. El pico se alcanza a los 2-5 minutos, en un riñón normal.

## 54. Hidronefrosis y ureterohidronefrosis orgánica y funcional

En la segunda fase (captación renal hasta alcanzar un máximo), la pendiente es menos brusca y expresa el manejo renal del radiofármaco, después de captarse por riñón y pasar a la luz nefronal. Representa el filtrado glomerular si se utiliza DTPA-<sup>99m</sup>Tc, o la secreción tubular si se usa OIH-<sup>131</sup>I o MAG3-<sup>99m</sup>Tc. En los procesos obstructivos completos, donde está dificultada la actividad excretora, falta el pico y la segunda fase se prolonga en sentido ascendente. En general, cuando es normal, suele excluir obstrucción.

En la tercera fase o excretora el descenso en la actividad renal es debida a la excreción y eliminación renales del radioisótopo. La actividad empieza a aparecer en la vejiga; esta llegada estará retrasada en obstrucciones, estenosis de arteria renal o enfermedades parenquimatosas. Esta fase refleja el balance entre la cantidad de radiofármaco que llega al riñón y la que lo abandona.

El renograma da una estimación objetiva de la función renal; además, es posible expresar la función renal relativa individual como porcentaje o relación entre la captación media de cada riñón y la suma de ambas. Puede informar sobre el pronóstico funcional después de solucionada la obstrucción. Este principio es de mucha utilidad para valorar la patología obstructiva del aparato urinario superior.

### Renograma diurético

Para diferenciar la dilatación obstructiva verdadera de la no obstructiva (estasis), se usan recursos que puedan determinar si un trayecto de salida puede o no eliminar una determinada cantidad de líquido. Para ello se administra furosemina unos 20 minutos después de comenzada la prueba. Si resuelve bien esa sobrecarga de líquido, puede sugerir la ausencia de obstrucción. Si el líquido se acumula y aumenta la presión proximal al punto de sospecha obstructiva, se confirmará la posibilidad de obstrucción.

### Gammagrafía renal

Se usa el DMSA-<sup>99m</sup>Tc. Indicada cuando queremos saber cuál es la función residual renal (masa renal funcionante). Cuando el cuadro clínico es de anuria, los estudios con isótopos son útiles para distinguir obstrucción (enlentecimiento del tránsito renal), de trombosis o embolia de la arteria renal.

## Estudios urodinámicos del tracto urinario superior

Se utilizan cuando se trata de reconocer exclusivamente si un riñón dilatado está obstruido y los anteriores estudios no han sido concluyentes. Son los llamados estudios de perfusión o de presión-flujo, entre los que contamos con la prueba de Vela Navarrete y de Whitaker. Ambos simulan una diuresis intensa y consisten en la introducción, a través de una punción percutánea translumbar, de un líquido contrastado para control radiológico y la medición de las presiones piélicas. En caso de presentar de manera basal una presión mayor 15 cm de H<sub>2</sub>O, nos indica un cuadro de obstrucción, por lo que no es necesario realizar más estudios. Estas pruebas cuentan con algunas limitaciones ya que se mide la respuesta de la pelvis renal a la distensión en circunstancias donde el flujo no es fisiológico, y además la relación lineal de flujo y presión puede no existir con ciertos tipos de obstrucción como la extrínseca.

### Prueba de Whitaker

Se realiza una perfusión del líquido a un flujo constante. Se estima que un tracto pieloureteral normal acepta un flujo de 10 ml/min en el adulto y 5 ml/min en el niño sin que la presión supere los 15 cm de H<sub>2</sub>O. Se analiza la presión diferencial pelvis/vejiga, y se considera que si ésta es inferior a 15 cm de H<sub>2</sub>O no existe obstrucción y que la hay cuando está por encima de 22 cm de H<sub>2</sub>O. Cuando la presión diferencial está entre 15 y 22 cm de H<sub>2</sub>O el resultado es equívoco.

### Prueba de Vela Navarrete

La prueba es parecida a la de Whitaker, pero en vez de considerar el flujo de perfusión, éste se observa perfundiendo a una altura manométrica fija (15-30 cm). Los resultados se interpretan de igual manera, diagnosticándose de obstrucción por encima de 22 cm H<sub>2</sub>O.

## TRATAMIENTO

La elección del tratamiento adecuado para la uropatía obstructiva supravescical va a depender de

varios factores, a saber: la clínica, el tiempo de instauración, el grado de obstrucción y la función del riñón contralateral. En función de estas circunstancias precisará un tratamiento agudo o urgente, independientemente de su etiología, para resolver la obstrucción y con ello recuperar la función renal o en general estabilizar clínicamente al enfermo, por ejemplo ante una pionefrosis y shock séptico. Ello nos permitirá tratar posteriormente la causa de la obstrucción de forma programada evitando la morbilidad inicial del proceso. Si la uropatía obstructiva es de instauración lenta y unilateral en general no va a requerir tratamiento agudo, e irá por tanto dirigido a la causa que lo produzca y que llamaremos tratamiento del proceso crónico.

Aparte de las medidas generales de estabilización del paciente, para el tratamiento de la uropatía obstructiva aguda tenemos distintas alternativas. Son de menor a mayor agresividad:

1. Cateterismo ureteral
2. Nefrostomía percutánea
3. Nefrostomía quirúrgica

La elección debe ser progresiva en agresividad, aunque en muchas ocasiones las particularidades del enfermo o la patología acompañante puede hacernos decantarnos por una técnica más invasiva; por ejemplo, la necesidad de una laparotomía por otra causa, la imposibilidad de colocación en posición de litotomía por artrosis de cadera o la mayor seguridad de drenaje y fiabilidad para el estudio postpunción de la nefrostomía percutánea en la pionefrosis.

En el caso de la uropatía obstructiva de instauración lenta el tratamiento dependerá en primer lugar de la etiología, si la causa precisa de tratamiento independientemente de si produce o no obstrucción urinaria, por ejemplo litiasis ureteral, tumor de urotelio o tumor retroperitoneal, y en segundo lugar al diagnóstico cierto de obstrucción como único objetivo de tratamiento, y éstos son:

1. Estenosis de la unión pieloureteral
2. Estenosis ureteral

## Tratamiento de la uropatía obstructiva aguda

La urgencia en la resolución de la uropatía obstructiva viene condicionada como hemos apuntado por el compromiso de la función renal, bilateralidad o en monorrenos, presentándose clínicamente como anuria. No obstante, si la instauración de la obstrucción con riñón contralateral normal es rápida quizá el control clínico del paciente no sea posible sin proceder a la derivación urinaria, o si bien en el curso evolutivo de la obstrucción se sobreinfecta, lo que indica de forma absoluta la derivación.

### Cateterismo ureteral retrógrado

Es una técnica que se realiza en posición de litotomía, sin precisar obligatoriamente anestesia, con un cistoscopio con canal de trabajo y uña de Albarrán se asciende el catéter por vía retrógrada, y de preferencia con fluoroscopia para la comprobación del correcto ascenso y su colocación. Los catéteres a utilizar pueden ser de diversos materiales, siendo los de silicona y C-flex los de mejor biocompatibilidad; en ocasiones pueden ser útiles los clásicos catéteres ureterales al exterior, para control de diuresis individualizada, controles radiológicos repetidos o facilidad de retirada. Sin embargo, los más utilizados son los autorretentivos en forma de 4 o doble "cola de cerdo" de un tamaño 6-7 Charrier (Ch). La longitud más frecuentemente utilizada en adultos es de 26-28 cm.

En determinadas circunstancias no será posible el paso del catéter montado sobre su guía con la punta cerrada, por una estrecha estenosis, en ese caso el paso de una guía teflonada o incluso una más flexible tipo Terumo permitirá el paso de un catéter de punta abierta, y si es preciso el paso de dilatadores que permita un catéter de mayor calibre. Si a pesar de estas medidas es imposible sobrepasar la obstrucción u ocurre la perforación de la vía, será necesario pasar al siguiente escalón del algoritmo terapéutico, la nefrostomía percutánea.

Teniendo en cuenta que se trata de una terapia inicial, con los catéteres autorretentivos en general los resultados son excelentes ante una etiología benigna, permitiendo la derivación hasta 3-4 meses, siendo necesario entonces su recambio; aunque especial observación requieren pacientes con infec-

## 54. Hidronefrosis y ureterohidronefrosis orgánica y funcional

ciones de repetición y enfermedad litogénica activa por la posible calcificación del catéter. En pacientes con uropatía obstructiva de causa tumoral el 43% falla en su drenaje.

Complicaciones muy frecuentes son síntomas irritativos urinarios (25-60%) y dolor en flanco con la micción en el 50%, aunque la mayoría de las veces transitorio. La sepsis es una complicación potencialmente grave, en claro descenso; con el uso de antibióticos de amplio espectro de modo profiláctico en casos seleccionados, la perforación ureteral tiene poca trascendencia si se recoloca correctamente el catéter de derivación, siendo obligada la nefrostomía si no es así.

### Nefrostomía percutánea

Establece el drenaje directo del riñón obstruido al exterior a través de un catéter. Está indicado en obstrucción no reversible espontáneamente con deterioro de la función renal y piodonefrosis (sepsis), en el caso de imposibilidad de cateterismo ureteral retrógrado y cuando se planea tratamiento posterior definitivo que necesite la vía percutánea.

La técnica se realiza con control ecográfico o fluoroscópico accediéndose a un cáliz posterior superior, medio o inferior según patología a tratar; y por diferentes vías de acceso. Si es preciso se pincha con aguja Chiba para la localización de la vía, pasando paralela la aguja de nefrostomía, dilatándose el trayecto hasta que sea posible la colocación del tubo del calibre deseado según la patología a tratar; con punta de "cola de cerdo" simple y fijado a piel. En general el procedimiento suele ser factible realizarlo con anestesia local, precisa de cuidados mínimos de asepsia, evitar tracciones y acodamientos, siendo necesaria una adecuada ingesta de líquidos y no realizar movimientos violentos que provocarán su salida.

La diátesis hemorrágica o la hipertensión son contraindicaciones al menos hasta ser corregidas, por el mayor riesgo de hemorragia no controlable en esos pacientes.

Entre las complicaciones que nos podemos encontrar está la sepsis, que con el uso en casos seleccionados de antibioterapia profiláctica está por debajo del 1%; el sangrado es frecuente pero con medidas de taponamiento del trayecto con catéteres balón que

permite el drenaje de la vía por su interior ha descendido la necesidad de transfusión a menos del 5%, no obstante el sangrado tardío postretirada, aun siendo más raro, puede requerir embolización por pseudoaneurisma; la pérdida nefronal es mínima; aunque la perforación de la vía colectora es frecuente (20-30%) se resuelve de forma conservadora en la mayor parte en las 48 horas postpunción. La perforación de órganos vecinos, bazo o intestino es potencialmente grave, pero se produce en menos del 1%, aunque para el acceso intercostal la frecuencia de neumó o hidrotórax que requiere drenaje alcanza el 12%.

### Nefrostomía quirúrgica

Desde la difusión de la nefrostomía percutánea en los años 70, la indicación de la nefrostomía quirúrgica está limitada al fracaso de ésta o el cateterismo ureteral retrógrado, o si existe la necesidad de laparotomía u otros procedimientos quirúrgicos simultáneos. Se realiza a través de una pielostomía traspasando la cortical renal por la convexidad y exteriorizada por contraincisión; si la nefrostomía deberá permanecer por largo tiempo es preferible la nefrostomía en raqueta, tubo que forma un anillo entre la vía urinaria y el exterior, facilitando así su recambio.

### Tratamiento de la uropatía obstructiva crónica

El tratamiento de la uropatía obstructiva está indicado para el deterioro progresivo de la función renal y en el caso de alta sospecha diagnóstica con clínica concordante, deterioro de la función renal, desarrollo de litiasis o infección.

En algunos casos unilaterales en que la función diferencial renal está muy comprometida, puede estar indicada la nefrectomía de entrada según las características particulares del enfermo, o en caso de dudas colocar nefrostomía percutánea y evaluar recuperabilidad.

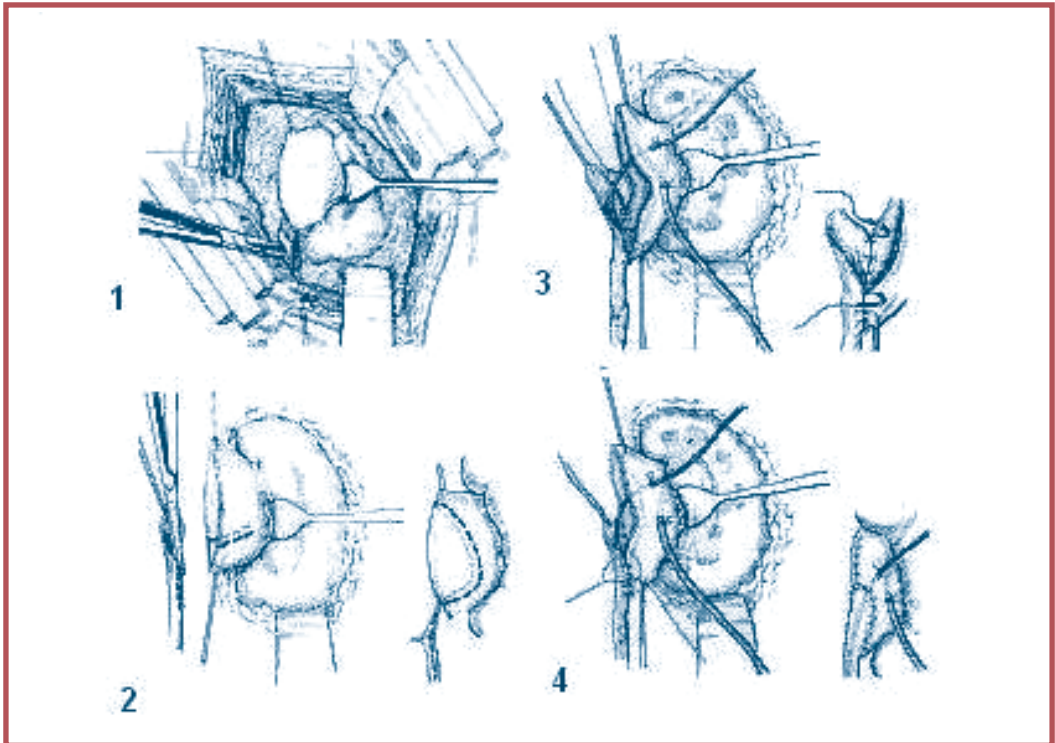
### Estenosis de la unión pieloureteral

La etiología puede ser de origen congénito o adquirido:

- Congénito o primario: las causas pueden ser:
  - Anomalías intrínsecas: se debe a la existencia de un segmento de uréter aperistáltico.



**Figura 4.** Técnica quirúrgica: Pieloplastia desmembrada según técnica de Anderson y Hynes. **1.** Disección de pelvis y unión pieloureteral. **2.** Sección de unión pieloureteral y espatulación del uréter para la anastomosis. **3.** Anastomosis ureteropielíca comenzando por la cara posterior; mediante sutura continua, tutorizándola con catéteres ureteral y de nefrostomía. **4.** Se completa la anastomosis, cerrando la pelvis.



- Inserción anormal del uréter; el cual se encuentra implantado en una situación alta en la pelvis.
- Causas extrínsecas: existencia de vasos aberrantes, bridas extrínsecas, etc.
- Secundaria o adquirida: se debe a la formación de una vaina fibrosa tras la intervención quirúrgica para tratar la hidronefrosis. Causas menos frecuentes pueden ser estenosis inflamatorias ureterales, tumores uroteliales, compresión regional por adenopatías o tumor; o bien un cálculo enclavado en la unión.

Una vez demostrada la obstrucción de la unión pieloureteral, el tratamiento puede ser abierto mediante pieloplastia o percutáneo con endopielotomía.

El tratamiento clásico de la estenosis de la UPU es la cirugía abierta, y en especial la pieloplastia desmembrada Anderson-Hynes descrita en 1949, es la más practicada con resultados exitosos entre el 72 y el 98%. Consiste en la resección de la UPU y anastomosis espatulada del uréter a la parte más declive de la pelvis renal, con resección parcial de la pelvis si está muy dilatada. No existe acuerdo si es necesario la utilización de un tutor transanastomótico y/o nefrostomía, aunque parece razonable la utilización de uno de ellos por seguridad, retirándose no antes de las 4 semanas si es un catéter perdido en vejiga, y comprobando la ausencia de fístula o estenosis mediante pielografía anterógrada no antes de los 7 días para retirar la nefrostomía.

Las complicaciones más frecuentes de esta técnica son la fístula y la reestenosis. La fístula predispone

## 54. Hidronefrosis y ureterohidronefrosis orgánica y funcional

a la reestenosis y se previene con la utilización de una derivación postoperatoria; si ésta existe, su manejo podrá ser la mayoría de las veces conservador; si no es así, será necesario su colocación postoperatoria y posiblemente un drenaje para el urinoma desarrollado. La estenosis, aunque poco frecuente, puede manejarse de diferentes formas: algunos autores abogan por la reintervención precoz, otros la colocación de nefrostomía o catéter ureteral y esperar resolución espontánea, o tratarlo de forma endoscópica mediante endopielotomía.

La pieloplastia desmembrada reseca la zona enferma, y en el caso de existir un vaso polar, lo transpone. Sin embargo, existen otras técnicas de pieloplastia con colgajos no desmembrada que se utilizan en reintervenciones, en UPU de localización anómala o cuando la zona estenótica es muy larga: Plastia Y-V de Foley, colgajo espiral de Culp-DeWeerd, colgajo vertical de Scardino, colgajo capsular y la ureterocalicostomía que requiere nefrectomía polar inferior y se realiza cuando el campo de la UPU no permite su reparación *in situ*. En general no son, hoy día, técnicas de primera elección.

La endopielotomía percutánea comenzó su aplicación con el desarrollo del aparataje endoscópico; en 1983, Wickham y Miller adaptaron el principio de Albarrán de ureterotomía intubada para el tratamiento de la estenosis de la UPU mediante sección a través de nefroscopio percutáneo. Atraídos por las ventajas de la técnica sobre la abierta en cuanto a resultado cosmético, estancia hospitalaria y recuperación de la actividad laboral, son muchos los grupos en todo el mundo que realiza dicha técnica; con resultados exitosos del 72 a 87%.

La técnica consiste en la sección con cualquier tipo de fuente de corte sobre la UPU en posición postero-lateral, por la menor probabilidad de vaso anómalo, bajo visión directa hasta observar grasa retroperitoneal con extravasado en la fluoroscopia. Se coloca de forma anterógrada un catéter que se retira a las 4 semanas.

Las contraindicaciones para el tratamiento percutáneo son la diátesis hemorrágica y estenosis largas. Aunque parece que los resultados con grandes pelvis son ligeramente peores, no es una contraindicación absoluta.

La sección de un vaso anómalo puede causar un hematoma retroperitoneal postoperatorio o un sangrado intraoperatorio que obligue a la exploración abierta, algunos autores aconsejan el corte eléctrico por la ventaja de poder coagular pequeños vasos sangrantes. Sin embargo, no existen diferencias significativas entre los distintos tipos de corte, presentando resultados de alrededor del 85% de éxitos.

Por tanto, en el momento actual la elección de una u otra técnica es válida en el adulto, y dependerá su elección de la accesibilidad al material necesario y la experiencia del cirujano.

### **Estenosis ureteral**

En nuestro medio la causa más importante de estenosis ureteral es la iatrogénica, por ureteroscopia, cirugía ginecológica, urológica o digestiva. Las estenosis más frecuentes se localizan en el tercio proximal y distal del uréter; siendo más infrecuentes y difíciles de tratar las del uréter medio. El tratamiento es aconsejable que sea escalonado: dilatación, incisión endoscópica y cirugía abierta. La variabilidad de los casos en cuanto a etiología y de las circunstancias clínicas del paciente hace del tratamiento de la estenosis ureteral un tratamiento individualizado; así, una estenosis de un uréter traspuesto difícilmente se indicará una incisión endoscópica, o en una estenosis posturteritis radical con mal pronóstico de su enfermedad de base se indicará cirugía, pudiendo resolverlo con un catéter y recambiarlo periódicamente. Por tanto, vamos a dar una visión general del manejo actual de la estenosis ureteral independientemente de su causa.

Todo procedimiento endoscópico requiere el paso a través de la estenosis de una guía; se comentó anteriormente la gran utilidad de la guía Terumo para salvar pasos dificultosos, o la rigidez de la guía de Amplatz, que permite el paso de catéteres balón o de dilatación. Si una estenosis es infranqueable la indicación será cirugía abierta.

La dilatación ureteral con balón fue descrita en 1980 por Pingoud, el acceso puede ser anterógrado o retrógrado, existiendo múltiples modelos de balón para trabajar a través del canal de trabajo o más rígidos y gruesos que obliga a trabajar con guías capaces de mantener la resistencia de paso. El balón se hincha

sobre la estenosis hasta que desaparece la muesca que deja sobre él bajo control fluoroscópico; algunos autores aconsejan mantenerlo durante 1 minuto, y repetirlo, pero no existe acuerdo sobre ello. Se tutoriza la dilatación durante 4 a 6 semanas con un catéter 7-8 Ch.

Los principios y la técnica a realizar en la incisión endoscópica son los mismos que la endopielotomía, a tener en cuenta la localización de estructuras vasculares, siendo la maniobra más importante la interiorización a la pelvis o a la vejiga de la estenosis para allí realizar la incisión. No existen grandes series en la literatura, pero se puede afirmar que son considerados buenos resultados duraderos (mayores de 1 año) tanto de la incisión como la dilatación si no superan el 50-60%. Existen múltiples factores en estudio que influirían en los resultados de ambos tratamientos, como por ejemplo el tamaño y composición del catéter de tutorización o la utilización de corticoides intralesionales.

La baja morbilidad de estos tratamientos justifican su utilización, aun sabiendo que el 50% más o menos deberá pasar al escalón superior; la cirugía.

El tratamiento quirúrgico de la estenosis ureteral supone en la mayoría de los casos un importante nivel de complejidad, y por tanto deberemos elegir la técnica más sencilla de realización, y así menos posibilidades de complicaciones, con el acceso más sencillo y menos agresivo posible. La técnica básica es la resección de la zona enferma y ureteroureterostomía término-terminal, con buenos resultados globalmente considerados en el 90% de los casos. Siendo necesario en ocasiones añadir una técnica para reducir tensión a la anastomosis, como la vejiga psóica, el colgajo tubular vesical, el descenso de la vena renal, el autotrasplante o hasta la interposición de intestino. No en pocas ocasiones estas técnicas añaden una morbilidad y peores resultados que hacen de la ureterostomía cutánea o incluso la nefrectomía alternativas razonables dependiendo de las características particulares de cada enfermo.

## BIBLIOGRAFÍA

1. Frederick A. Gulmi, Diane Felsin y E. Darracott Vaughan: Fisiopatología de la obstrucción del tracto urinario. Editorial Médica Panamericana. Walsh PC, Retik AB, Vaughan ED et al: Campbell Urología 8.<sup>a</sup> edición, pp. 447-494.
2. Espuela Orgaz, R, : Fisiopatología de la obstrucción del tracto urinario superior. Editado por J.R.Prous. Jiménez Cruz, J.F., Rioja Sanz, L.A et al: Tratado de Urología, tomo I, pp. 369-383.
3. Carol A. Krebs, Vishan L. Giyanani, Ronald L. Eisenberg: Abdomen/Arteria renal. Marbán S.L. Carol A. Krebs, Vishan L. Giyanani, Ronald L. Eisenberg. Editorial. Doppler color; pp. 174-188.
4. Vela Navarrete R. Transporte de la orina en condiciones patológicas: modelos fisiopatológicos. Editorial Marbán. Vela Navarrete, R. El riñón dilatado, pp. 33-57.
5. L. Le Normand, J.M. Buzelin, O. Bouchot et al: Vía excretora superior. Fisiología, fisiopatología de las obstrucciones y exploraciones funcionales. Editorial Elsevier. Enciclopedia médico-quirúrgica, Urología, 18-068-C10, 2005.
6. Álvarez Kindelán, J, Anglada Curado, F: Hidronefrosis y ureterohidronefrosis orgánica y funcional. Editado por Prof. D. Luis Resel Estévez. Urología: libro del residente. pp. 199-213.
7. Talner L.B: Urinary obstruction. En Clinical urography Volumen II. Howard M. Pollak (Editor). W. B. Saunders Company. 1990, 1535-1628.
8. Escribano. G, Durán. R, Sáiz.A et al: Uropatía obstructiva supravescical aguda. En Urgencias Urológicas. Servicio de Urología del Hospital General Universitario Gregorio Marañón de Madrid. Tema Monográfico al LXI Congreso Nacional de Urología. Santander. 1996. pp. 225-242.
9. Douenias.R, Smith. AD, Brock. WA: Advances in the Percutaneous management of the Ureterpelvic Junction and other obstructions of the urinary tract in children. Urol Clin North Am, 17, n.º 2, pp. 419-28, 1990.
10. Li-Ming Su, Ernest Sosa.R. Obtención de un acceso ureteral. Editorial Médica Panamericana. Walsh PC, Retik AB, Vaughan ED et al: Campbell Urología, 8.<sup>a</sup> edición, pp. 3638-3639.
11. Elspeth M. MCGougall, Evangelos N. Liatsikos, Caner Z. Dinlenc et al: Abordajes percutáneos del tracto urinario superior. Editorial Médica Panamericana. Walsh PC, Retik AB, Vaughan ED et al: Campbell Urología, 8.<sup>a</sup> edición, pp. 3641-3685.



Libro del Residente de  
**Urología**



capítulo 55

## **Hiperplasia benigna de próstata**

*Miguel Ángel Alonso Prieto  
Natalia Pérez Romero  
Ángel Silmi Moyano*

*Hospital Clínico San Carlos, Universidad Complutense  
Madrid*

**Palabras clave:** *Adenoma prostático. Prostatismo. RTU prostática. Adenomectomía. Miocapsulotomía.*



Libro del Residente de

# Urología



Índice capítulo 55

## Hiperplasia benigna de próstata

<b>Introducción</b> .....	997
<b>Cuadro clínico</b> .....	1000
<b>Diagnóstico y diagnóstico diferencial</b> .....	1002
<b>Tratamiento de la HBP</b> .....	1003
<b>Bibliografía</b> .....	1010





## capítulo 55

# Hiperplasia benigna de próstata

## INTRODUCCIÓN

### Definición

La hiperplasia benigna de próstata (HBP) es una entidad que aún hoy en día carece de una definición clara; la acepción comúnmente utilizada, (HBP), está basada en el desarrollo quirúrgico de esta patología, en la identificación macroscópica de un crecimiento del adenoma de próstata, que da lugar a una sintomatología obstructiva y en el argumento de que una extirpación de este adenoma conduce a una mejoría y curación del paciente<sup>1</sup>.

Una expresión sintética de la concepción actual de la HB, ha sido propuesta gráficamente por Hald et al<sup>2</sup>. (Figura 1).

Hald expone que sólo los pacientes con las tres condiciones: prostatismo (síntomas obstructivos), hiperplasia con aumento de volumen (adenoma) y obstrucción del tracto urinario inferior demostrable, tienen HBP (C). Hay pacientes con prostatismo (sintomatología obstructiva) y obstrucción objetivable que pueden corresponder a estenosis cervicales y uretrales (B). Otros sufren prostatismo y aumento de volumen sin poder demostrar la obstrucción (!) y otros aumento de volumen y obstrucción sin síntomas, (prostatismo silente) (S). La dificultad en definir correctamente esta entidad se debe a su carácter multifactorial etiológico donde la edad y las hormonas desempeñan un papel fundamental en el desarrollo "benigno" del epitelio y estroma de la zona transicional.

### Etiología y fisiopatología

La fisiopatología de la HBP es heterogénea. Por un lado se produce una proliferación, tanto del estroma fibroso como de las células epiteliales glandulares a

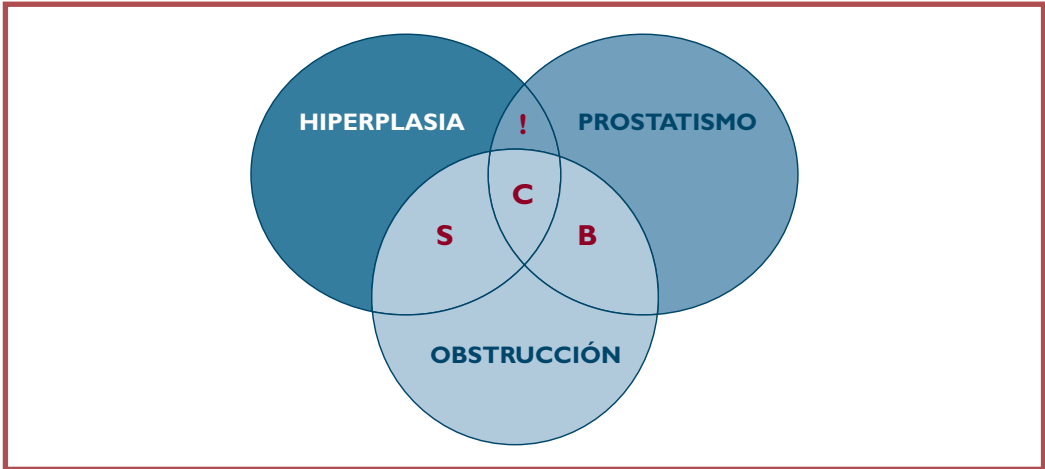
nivel de la zona de transición (Figura 3). Esto se debe fundamentalmente a un desequilibrio entre proliferación celular y apoptosis. Para que esto ocurra, se precisan dos factores principales: la edad y la presencia de andrógenos. Paradójicamente el crecimiento prostático ocurre en la edad avanzada, cuando declinan los niveles periféricos de andrógenos (los cuales se postula que son fundamentales, durante la formación de la próstata a nivel embrionario)<sup>3</sup>; no obstante, en la edad avanzada, la próstata preserva un nivel elevado de dihidrotestosterona (DTH), que es el andrógeno activo a nivel prostático, proviene de la testosterona, la cual es metabolizada por la enzima esteroidea 5 $\alpha$ -Reductasa; de la que hay dos subtipos; la tipo 1, que predomina en tejidos extraprostáticos (aunque también está presente en la próstata), y la tipo 2, que predomina a nivel prostático. Además, en la edad avanzada se preserva un nivel elevado de receptores androgénicos, lo cual indica que, como mínimo, los andrógenos desempeñan un papel permisivo en el desarrollo de la HBP.<sup>4</sup>

La DTH ejerce una función de primer orden en la regulación genética de los distintos factores de crecimiento involucrados en el crecimiento prostático y probablemente los estrógenos también ejerzan una influencia importante en este sentido. Además de esto, el crecimiento prostático depende también de la secreción paracrina de sustancias polipeptídicas sintetizadas por las propias células prostáticas<sup>5</sup>.

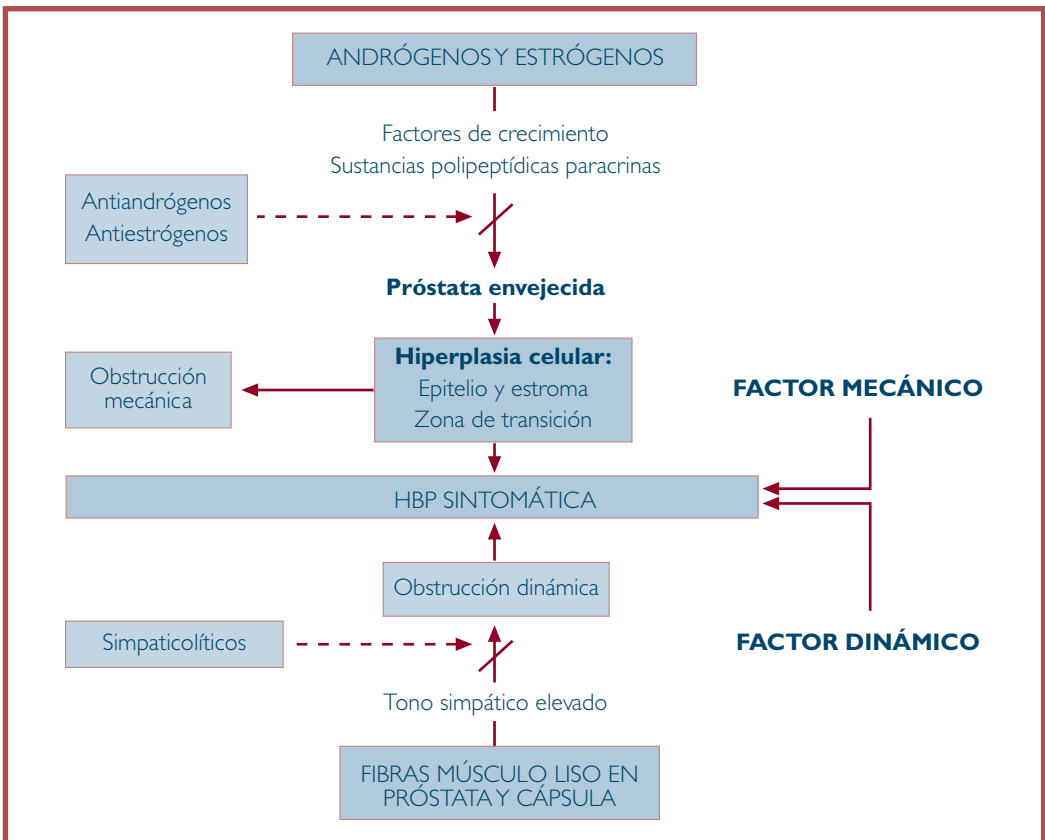
Este crecimiento volumétrico prostático, determinado por los factores antes mencionados, da lugar al llamado "factor estático o mecánico". (Figura 2).

Pero existe el llamado "factor dinámico", ya que la próstata no es un tejido inerte y posee una rica inervación simpática y parasimpática, a través de fibras provenientes del plexo hipogástrico; se sabe que es

**Figura 1.** Fundamentos nosológicos de la HBP.



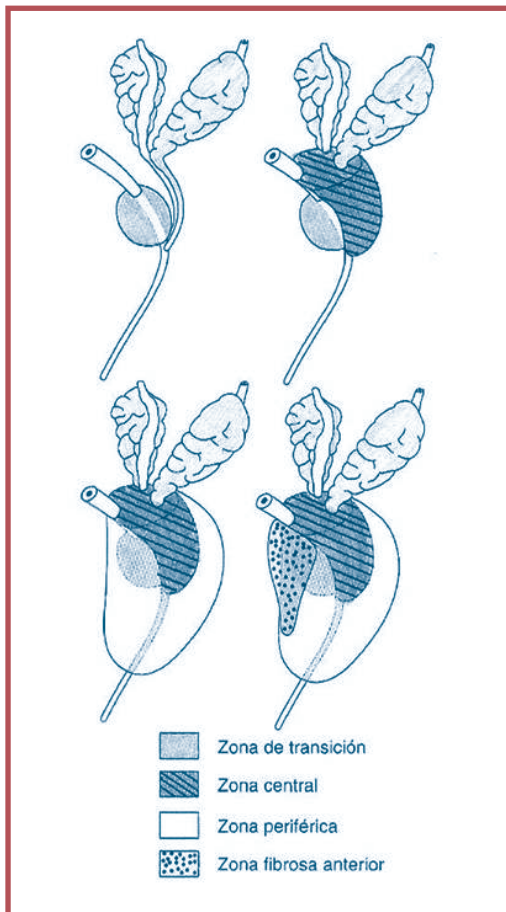
**Figura 2.** Fisiopatología de la HBP.



**Tabla 1.** Prevalencia HBP en distintos países.

Prevalencia de los síntomas moderados a intensos (IPSS > 8)			
	50-59 años	60-69 años	70-79 años
<b>Asia</b>	29	40	56
<b>China</b>	24	33	49
<b>Australia</b>	36	33	37
<b>Estados Unidos</b>	31	36	44
<b>Canadá</b>	15	27	31
<b>Países Bajos</b>	26	30	36
<b>Francia</b>	8	14	27

**Figura 3.** Zonas anatomopatológicas de McNeal.



rica en receptores  $\alpha$ -adrenérgicos ( $\alpha 1$  y  $\alpha 2$ ), cuya activación provoca una estimulación de las células musculares lisas prostáticas y, por lo tanto, su bloqueo da lugar a una relajación de las mismas, facilitando de esa forma la salida de la orina<sup>5</sup>.

Por otro lado, además, se ha visto que los pacientes con adenoma sintomático tienen una mayor densidad de receptores  $\alpha$ -adrenérgicos.<sup>6</sup>

Los factores dinámicos y estáticos, a su vez, están relacionados, ya que se ha objetivado que los receptores  $\alpha$ -adrenérgicos, participan en la síntesis y liberación de la FGF- $\beta$  (fibroblast growth factor), el cual también está involucrado en el crecimiento prostático.

Aparte de los factores estático y dinámico, los cuales dependen exclusivamente de la próstata, en el desarrollo de la fisiopatología de la HBP, se debe tener en cuenta a la vejiga, ya que las fibras del detrusor, ante la presencia de una obstrucción mantenida, desarrollan hiperplasia, hipertrofia y finalmente fracasan los mecanismos compensadores produciéndose numerosos depósitos de colágeno, lo cual explica la aparición de síntomas irritativos y con esta descompensación se favorece la aparición de episodios de retención aguda de orina.

### Epidemiología

Se sabe que la HBP tiene una alta prevalencia, pero a pesar de ello, como se ha comentado anteriormente, al no disponer de una definición adecuada

de HBP, no existen unos criterios diagnósticos reconocidos de forma unánime, la definición histológica, no se puede aplicar a los estudios epidemiológicos y los síntomas urinarios de la HBP son inespecíficos, hasta el punto que esa misma sintomatología urinaria puede darse en una población femenina.

En 1993, en una reunión de consenso se definieron cuáles debían ser los criterios cualitativos que debía tener un sistema de puntuación sintomática de HBP: que el paciente pueda realizarlo él mismo, que sea comprensible y de uso sencillo, que sea reproducible, que abarque los aspectos tanto irritativos como obstructivos de la clínica de la HBP y que evalúen las molestias provocadas por los síntomas y su repercusión en la calidad de vida.

Uno de los sistemas más usado: el *International Prostate Symptom Score* (IPSS) no cumple todos los criterios anteriormente definidos y provoca infra o sobrevaloraciones de hasta un 40%, pero los estudios basados en este sistema muestran una prevalencia de HBP del 40% de los hombres de más de 50 años. Aunque hay trabajos que han encontrado diferencias de prevalencia en distintos países (Tabla 1).

En España, Chicharro et al. asociaron tres parámetros para realizar un estudio epidemiológico: una puntuación IPSS > 7, flujo máximo <15 ml/s, y un volumen prostático >30 cm<sup>3</sup>, encontrando un 4,5% de prevalencia clínica de HBP en los españoles de 41 a 50 años y del 8,7% a partir de los 70 años<sup>5</sup>.

## Características anatomopatológicas

La próstata es una glándula con forma semejante a la de una castaña, que en un adulto joven pesa unos 15 gramos, que se sitúa en la profundidad de la pelvis, fija entre el pubis por delante, la vejiga por arriba, el recto por detrás y el piso pélvico por debajo.

Actualmente se admite la descripción zonal que de ella hizo McNeal. En la que la referencia más importante es el *veru montanum*, montículo situado en la cara posterior de la uretra, que da salida a los conductos eyaculadores. Éste determina el límite entre lo que es la uretra anterior y la uretra posterior. Las 4 zonas de McNeal son (Figura 3): **Zona anterior** fibromuscular, sin glándulas. **Zona periférica** que

rodea casi totalmente la uretra distal, supone el 70% del peso total de la próstata, también supone el componente principal de la cápsula prostática y es donde se desarrollan la mayoría de los cánceres prostáticos. **Zona central**, que supone el 25% de la glándula, tiene forma triangular, está atravesada por los conductos eyaculadores y en ella se produce el 10% de los cánceres de próstata. **Zona de transición**, que supone el 5% del tejido prostático restante y está formada por dos lóbulos que rodean la uretra por encima del *veru montanum*, esta zona es la única que constituye la HBP, comienza creciendo en forma de lóbulos pero finalmente este crecimiento es global; esta zona está separada de la zona central y periférica por una barrera fibrosa, que constituye el llamado "plano de disección" que sirve para la enucleación quirúrgica de la HBP. La zona de transición es igualmente importante porque en ella se localizan el 25% de los cánceres, por lo que es necesario examinar los fragmentos cuando se realiza una resección endoscópica<sup>5</sup>.

Histológicamente, la HBP es un proceso hiperplásico verdadero, es decir, aumenta el número de células; por ello el término *hipertrofia benigna* de próstata es incorrecto desde una perspectiva puramente anatomopatológica<sup>5</sup>.

## CUADRO CLÍNICO

### Síntomas

El diagnóstico y el tratamiento se basan principalmente en la anamnesis, pero es importante saber que el cuadro clínico no es uniforme entre unos pacientes y otros; la historia natural de la HBP no siempre se asocia a un curso progresivo, y también es importante saber que el desarrollo del cuadro clínico no siempre se correlaciona con el tamaño de la próstata.

De forma didáctica, a pesar de esta complejidad, se pueden establecer una serie de escalones clínicos para su estudio.

- En una fase inicial el aumento en el tamaño de la próstata puede ocasionar escasos síntomas, ya

## 55. Hiperplasia benigna de próstata

que el detrusor puede compensar la obstrucción leve al flujo urinario.

- Ocasionalmente, el proceso de hiperplasia prostática continúa de forma inexplicablemente silente, "prostatismo silente", con escasos síntomas manifiestos, pero se va produciendo una descompensación progresiva del tracto urinario inferior, dando lugar en un momento dado a una incontinencia urinaria por rebosamiento, insuficiencia renal y masa hipogástrica correspondiente a globo vesical; en algunas ocasiones estos pacientes son evaluados por primera vez con este cuadro como debut, en la sala de urgencias. Estos pacientes pueden corresponder a un grupo de mal pronóstico, ya que en ocasiones pueden alcanzar situaciones irreversibles desde el punto de vista terapéutico.
- Lo más frecuente es que a medida que progresa la obstrucción, ésta manifieste una traducción clínica que generalmente se caracteriza inicialmente por los llamados *síntomas obstructivos*: dificultad miccional de inicio, incapacidad para interrumpir la micción, disminución del calibre y fuerza del chorro urinario, sensación de vaciamiento incompleto, y finalmente retención urinaria, que es la máxima expresión de la obstrucción. Estos episodios de retención aguda de orina pueden a su vez, estar precipitados por la ingesta de algunos fármacos (antidepresivos, anticolinérgicos, alcohol...), sobredistensión vesical, o por infartos prostáticos.
- En una fase posterior, la obstrucción progresa afectando a la función del detrusor; desarrollándose un cuadro de inestabilidad vesical, que se caracteriza clínicamente por la presencia de un *síndrome irritativo* con el cual aumenta la frecuencia miccional diurna y nocturna, urgencia miccional y urgencia-incontinencia.
- No es infrecuente el hecho de que aparezcan otros síntomas orgánicos, como puede ser la hematuria, por la rotura de vasos sanguíneos submucosos a nivel del cuello vesical. El hecho de que se produzca un residuo urinario postmiccional, a su vez favorece la aparición de infecciones del tracto urinario inferior y la formación de litiasis vesical.

### Exploración física (signos)

El signo principal de la HBP es un tacto rectal (TR) sugerente de ésta. El tacto rectal se debe practicar tras haber vaciado la vejiga y existen varias técnicas para la realización del mismo:

- El paciente en posición de litotomía con la espalda sobre la mesa de examen.
- Paciente de pie inclinado hacia camilla.
- Paciente en decúbito lateral, en posición fetal.

Se introduce el dedo índice a través del ano con guante, previa lubricación del mismo. Es importante describir una serie de características propias del la próstata que se palpa: tamaño, morfología (simetría) y consistencia.

La determinación del tamaño es explorador-dependiente y por lo tanto es subjetiva, pero el urólogo experimentado puede evaluar el tamaño glandular en cuatro grados.

La morfología prostática suele ser agrandada, simétrica y lisa. No obstante puede no ser infrecuente el crecimiento glandular más a expensas de un lóbulo lateral que el otro y el surco medio puede encontrarse borrado.

La consistencia se define como firme y elástica, pudiendo ser fibroelástica o nodular fibrosa, pero no pétreo, ya que en este caso estaríamos en una sospecha típica de carcinoma.

Una causa de error en el TR para la HBP es la presencia de un globo vesical, que desplaza los lóbulos hacia abajo, y al presentar una consistencia idéntica, no permite apreciar sus límites.

Además, el TR puede evaluar el tono anal, su laxitud puede poner en evidencia una alteración neurogénica a nivel del sacro, cuyas manifestaciones clínicas pueden ser muy similares a las de las HBP.

El resto del examen físico consta de una palpación abdominal, para buscar un globo vesical, valoración de signos clínicos de anemia (asociada a insuficiencia renal crónica), así como un examen neurológico.

## DIAGNÓSTICO Y DIAGNÓSTICO DIFERENCIAL

### Exámenes complementarios

En las diversas reuniones de consenso, se ha discutido cuáles son las pruebas diagnósticas que deben solicitarse para evaluar la HBP, y la evidencia apoya, que además de una historia clínica completa y un examen físico con tacto rectal y exploración neurológica básica, se recomiendan los siguientes exámenes complementarios, especialmente en la primera visita:

- **Evaluación de síntomas:** el sistema IPSS (Internacional Prostate Symptom Score), es el sistema más usado a nivel mundial para la evaluación de los síntomas de la HBP. Ayuda a decidir el tipo de tratamiento inicial, así como para monitorizar la respuesta al mismo. Éste se basa en la respuesta a 7 preguntas relacionadas con los síntomas urinarios, cada pregunta permite decidir al paciente entre cinco respuestas, que indican el grado de incremento de los síntomas asignándoles puntuaciones entre 0 y 5. Así, la valoración total puede variar entre 0 y 35, habiéndose estratificado los resultados en leves (0-13), moderados (14-25) y severos (26-35), aunque esta división en tres grados no está universalmente aceptada.
- **Antígeno prostático específico (PSA).** Generalmente éste se usa como marcador para la detección y seguimiento en el cáncer de próstata, pero se sabe que las células de la zona de transición (donde se origina la HBP) son grandes productoras de PSA, esta zona expresa unas 2,7 veces más PSA que el resto de la próstata, esto puede explicar el aumento que se da del PSA con la edad y con el volumen prostático (dos variables que por otro lado muestran una correlación estrecha entre sí). En un paciente con HBP, todos los procedimientos diagnóstico-terapéuticos cruentos (biopsia, resección prostática) pueden aumentar considerablemente los niveles de PSA. El uso de inhibidores de la 5 $\alpha$ -reductasa disminuye su concentración sanguínea en torno al 50%; en cambio, el tacto rectal no modifica el PSA. Salvo cuando existe una retención aguda de orina, es excepcional que la HBP de concentraciones de PSA superiores a 20 ng/ml.

- **Bioquímica sanguínea,** una elevación en las cifras de creatinina puede sugerir una uropatía obstructiva con repercusión en la función renal, secundaria a la obstrucción del tracto urinario inferior. En este sentido, otra prueba que debería realizarse sería una ecografía, la cual es inocua y puede informarnos de la existencia de una dilatación en la vía urinaria, además de dar información sobre las características de la vejiga, e información morfométrica prostática.

- **Análisis urinario:** Permite excluir otras causas de síntomas del tracto urinario inferior; así como complicaciones derivadas de la HBP (ej.: infección del tracto urinario).

- **Flujometría:** Es una técnica, no invasiva, que refleja la velocidad de salida de la orina durante la micción. Esta velocidad es resultado de la interacción entre la fuerza impulsora del músculo detrusor de la vejiga y la resistencia del tracto de salida. Puede poner de manifiesto objetivamente la obstrucción, aunque no sólo se correlaciona con ésta, ya que la flujometría también se ve alterada en caso de disfunción del detrusor. Se recomienda obtener al menos dos flujos con un volumen miccionado  $\geq$  150 ml, para que éste sea representativo.

- **Evaluación del residuo postmiccional:** Generalmente se evalúa con ecografía. Grandes volúmenes residuales ( $>$  200 ml) suponen un menor beneficio con el tratamiento, e indica una disfunción vesical, no obstrucción, es decir; puede existir HBP sin residuo (si la hipertrofia del detrusor es compensadora) y residuo sin HBP (cuando existe una debilidad del detrusor de otro origen). El residuo postmiccional sólo se considera significativo si es mayor de un 10-20% del volumen miccional.

Existen otro tipo de pruebas que no se requieren para el diagnóstico o evaluación inicial pero que pueden ser útiles en el proceso de toma de decisiones y que por lo tanto son **opcionales**:

- **Estudio de presión-flujo.** Es el único test que puede distinguir entre una obstrucción a la salida de la orina y una afectación contráctil del detrusor; y debería realizarse antes de decidir cirugía en determinadas circunstancias como:

## 55. Hiperplasia benigna de próstata

1. Volumen urinario < 150 ml en varias medidas de flujometría.
2. Flujometría con flujo máximo > 15 ml/s.
3. Síntomas del tracto urinario inferior (LUTS) en pacientes > 80 años.
4. Sospecha de afectación vesical neurógena.
5. Tras cirugía pélvica radical.
6. Después de un tratamiento invasivo no satisfactorio de la HBP.

- **Uretrocistoscopia.** Se recomienda cuando existen dudas en cuanto al tamaño real de la próstata, podría ayudar a tomar una decisión en cuanto a la modalidad quirúrgica: adenomectomía abierta vs RTU. También se recomienda para descartar otras patologías que causan síntomas del tracto urinario inferior en hombres con historia de hematuria, estenosis de uretra, cáncer vesical o cirugía del tracto urinario inferior:

- **Estudios de imagen del tracto urinario.** (Preferiblemente ecografía), deben realizarse en aquellos hombres a los cuales no se les ha medido la creatininemia. Además de evaluar una dilatación del tracto urinario superior, la ecografía puede también identificar tumores renales, evaluar la vejiga y medir el residuo postmiccional, así como el volumen prostático. Para medir el volumen prostático y así decidir dentro del tratamiento quirúrgico entre un abordaje endoscópico o abierto es preferible la realización de una ecografía transrectal frente a la abdominal.

- **Diarios miccionales,** también pueden ser útiles a la hora de recibir información objetiva sobre la frecuencia y el volumen miccional, la anotación de estos parámetros en un diario durante 24 horas es generalmente suficiente.

No se recomienda, ya que no hay un suficiente nivel de evidencia la realización de los siguientes estudios, para el abordaje de la HBP: urografía intravenosa, cistomanometría, uretrrocistografía retrógrada, TAC o RMN<sup>7</sup>.

### Diagnóstico diferencial

Tal y como ha sido referido con anterioridad, se deben considerar otros trastornos que den lugar a una sintomatología obstructiva e irritativa al igual que la

HBP; por ejemplo, una estenosis de uretra, litiasis vesical, carcinoma prostático. Es importante conocer en la historia clínica si el paciente ha sido sometido a instrumentación uretral previa o ha tenido uretritis, para sospechar la posibilidad de estenosis de uretra. Los cálculos vesicales generalmente se asocian a hematuria y dolor; el Ca de próstata se debe tener en cuenta, con un tacto rectal sospechoso y una elevación significativa del PSA.

La infección del tracto urinario (ITU) puede semejar los síntomas irritativos de la HBP, pero ésta se identifica con rapidez realizando un análisis completo de orina y un urocultivo. El urotelioma vesical (especialmente el carcinoma *in situ*) también se asocia a sintomatología irritativa, pero éste se asocia con una mayor presencia de macro o microhematuria; ante esta sospecha, se debe solicitar la realización de una citología urinaria. Otro grupo de pacientes que debe tenerse en cuenta son aquellos que tienen una vejiga neurógena, los cuales pueden tener muchos síntomas sugerentes de HBP, pero generalmente éstos tienen historia de enfermedad neurológica, *Diabetes mellitus* o lesión medular; además, en la exploración física se puede poner de manifiesto una sensibilidad perineal disminuida, alteraciones en el tono anal y en el reflejo bulbo-cavernoso.

## TRATAMIENTO DE LA HBP

El objetivo del tratamiento de la HBP es el de aliviar los síntomas, mejorar la calidad de vida y evitar la aparición de complicaciones.

Las opciones terapéuticas para la HBP son amplias e incluyen desde la abstención terapéutica, las terapias farmacológicas y múltiples y variadas técnicas quirúrgicas (Tabla 2).

La elección de un tipo u otro de tratamiento depende fundamentalmente de las características del paciente (edad, estado general, preferencias personales), la severidad de los síntomas y el impacto en su calidad de vida y el tamaño del adenoma<sup>8</sup>.

### Manejo expectante

Esta opción terapéutica es aplicable cuando los síntomas son leves o moderados, con poca repercu-



**Tabla 2.** Tratamiento de la HBP.

Manejo expectante
<p><b>Tratamiento médico</b></p> <ul style="list-style-type: none"> <li>• Alfa-bloqueantes</li> <li>• Inhibidores de la 5-<math>\alpha</math>-reductasa</li> <li>• Terapia combinada</li> <li>• Fitoterapia</li> </ul>
<p><b>Tratamiento quirúrgico</b></p> <ul style="list-style-type: none"> <li>• Cirugía abierta</li> <li>• RTU próstata</li> <li>• Miocapsulotomía</li> </ul>
<p><b>Terapias mínimamente invasivas</b></p> <ul style="list-style-type: none"> <li>• Ablación con láser</li> <li>• HIFU</li> <li>• TUNA</li> <li>• Termoterapia</li> <li>• Prótesis</li> </ul>

sión en la calidad de vida del paciente y no existen complicaciones derivadas de la HBP.

Consiste en realizar un cambio en el estilo de vida y una modificación de los factores de riesgo, lo cual incluye: evitar el sedentarismo y realizar ejercicio físico, restricción de líquidos por la noche, restricción del consumo de café, alcohol y determinados medicamentos, como los neurolépticos y anticolinérgicos, y modificar los hábitos miccionales.

El control debe ser anual, vigilando la aparición de cambios en la sintomatología, la calidad de vida o la aparición de complicaciones.<sup>9</sup>

### Tratamiento médico

A pesar de que el tratamiento resolutivo para la HBP es la cirugía, actualmente existen diversos grupos farmacológicos que permiten un control de los síntomas con mínimos efectos adversos.

La indicación para iniciar un tratamiento conservador con medicamentos la sostiene la existencia de unos síntomas que sean lo suficientemente molestos para el paciente como para aceptar un tratamiento médico crónico, conociendo que su finalidad es temporal y no curativa.

No debe ofertarse este tipo de tratamiento a pacientes que presentan indicaciones absolutas para una intervención quirúrgica.

Los grupos farmacológicos utilizados para la HBP son: los bloqueantes de los receptores  $\alpha$ -adrenérgicos, los inhibidores de la 5- $\alpha$ -reductasa, las terapias combinadas y la fitoterapia.

### Bloqueantes de los receptores $\alpha$ -adrenérgicos

Actúan disminuyendo el componente dinámico de la obstrucción prostática ya que antagonizan los receptores adrenérgicos responsables de la contracción del músculo liso de la próstata y del cuello vesical.

La obstrucción del tracto de salida vesical en la HBP está condicionada por dos tipos de factores: estático y dinámico. El factor mecánico o estático está provocado por la presencia de un sobredesarrollo del estroma fibromuscular; por tanto, es permanente e independiente de estimulaciones exógenas o endógenas. El componente dinámico depende de la contracción muscular en función de la intensidad del estímulo simpático. Los receptores  $\alpha$ -adrenérgicos predominan en la base vesical (trígono y cuello), en la uretra prostática y en la próstata (cápsula y estroma).

En 1978 se inicia el uso de  $\alpha$ -bloqueantes para el tratamiento de los STUI, desde entonces se han desarrollado multitud de estudios encaminados a mejorar su eficacia y disminuir sus efectos adversos<sup>10</sup>.

Actualmente están disponibles bloqueantes  $\alpha$ -I que al ser uroselectivos conllevan una mejoría importante en la tolerancia. Disponemos de: alfuzosina, doxazosina, prazosina, terazosina y tamsulosina. No hay evidencia de diferencias entre ellos en cuanto a la eficacia; sí existen estudios que apuntan una mejor tolerancia con la alfuzosina y la tamsulosina. Este último es el  $\alpha$ -bloqueante que menor hipotensión ortostática produce pero mayor probabilidad de eyaculación retrógrada<sup>11</sup>.

La administración es la vía oral y la dosificación depende de la vida media. Tamsulosina, doxazosina y terazosina tienen una vida media larga, por lo que pueden ser administrados en una sola dosis diaria.

## 55. Hiperplasia benigna de próstata

La sintomatología puede mejorar a las 48 horas del inicio del tratamiento. La mejoría en los tests de síntomas (IPSS) requiere al menos un mes de terapia. Aproximadamente una tercera parte de los pacientes no experimenten mejoría sintomática. Si esta mejoría no se produce tras 8 semanas de tratamiento, no estaría indicado continuar con la medicación<sup>2</sup>.

Los efectos adversos más comunes con la terapia con  $\alpha$ -bloqueantes incluyen la cefalea, mareos, hipotensión ortostática, astenia, disminución de la agudeza visual, sequedad de boca, congestión nasal, eyaculación retrógrada y náuseas<sup>1</sup>.

La doxazosina se ha asociado con una mayor incidencia de insuficiencia cardíaca congestiva comparada con otros agentes hipotensores, en pacientes con hipertensión y factores de riesgo cardiovascular. Por ello, pacientes con STUI e HTA concomitante deberían ser tratados de forma independiente de su hipertensión<sup>3</sup>.

### Inhibidores de la 5 $\alpha$ -reductasa

La enzima 5 $\alpha$ -reductasa es la encargada de transformar la testosterona en su metabolito activo, la dihidrotestosterona (DHT). La concentración de DHT se encuentra aumentada en la HBP debido a un aumento de la actividad de la 5- $\alpha$ -reductasa. Éste es el andrógeno fundamental para el desarrollo de la próstata. Así, varones con un déficit congénito de esta enzima no desarrollan próstata ni otras estructuras que derivan del seno urogenital, mientras que sí lo hacen las que proceden del conducto de Wolf, que son testosterona-dependientes (pene, epidídimos, vello corporal, sexualidad).

Existen dos isoenzimas de la 5 $\alpha$ -reductasa: tipo I y tipo II. El tipo I está presente en la mayoría de los tejidos del organismo y es la forma dominante en las glándulas sebáceas. El tipo II aparece fundamentalmente en los órganos genitales.

Se han sintetizado dos grupos de inhibidores reversibles de la 5 $\alpha$ -reductasa: los esteroideos (finasteride y dutasteride) y los no esteroideos. Los únicos comercializados son el finasteride y el dutasteride. El primero es un inhibidor competitivo de la isoenzima tipo II, mientras que el dutasteride es un inhibidor de ambas isoenzimas.

Los diferentes estudios realizados ponen de manifiesto los siguientes efectos relacionados con la acción de los inhibidores de la 5 $\alpha$ -reductasa:

- Disminución de los niveles de DHT a niveles de castración sin afectar a la testosterona plasmática. Esta disminución es mayor con el dutasteride<sup>4</sup>.
- Disminución de los niveles séricos de PSA total, un 50% en el primer año de tratamiento.
- Reducción del volumen prostático, con mejores resultados en próstatas mayores de 40 gramos.
- Aumento de la velocidad máxima de flujo urinario.
- Disminución del riesgo de retención aguda de orina (RAO).
- Disminución de la necesidad de cirugía.
- Mejoría sobre la calidad de vida.

Los estudios clínicos con el finasteride demuestran que el fármaco se tolera bien con una incidencia baja de suspensiones del tratamiento por efectos adversos. En los ensayos clínicos en fase III controlados con placebo realizados con dutasteride las reacciones adversas son igualmente leves. El inicio de las reacciones adversas tiene lugar en el primer año de tratamiento con una tendencia a la disminución de las mismas con el tiempo.

Los efectos adversos se centran fundamentalmente en la esfera sexual. Se ha descrito la aparición de disfunción eréctil, alteraciones de la eyaculación y disminución de la libido.

### Tratamiento combinado

El tratamiento con un  $\alpha$ -bloqueante junto con un inhibidor de la 5 $\alpha$ -reductasa se ha demostrado efectivo en pacientes con síntomas del tracto urinario inferior y agrandamiento prostático demostrable.

### Fitoterapia

La fitoterapia es la utilización terapéutica de extractos o productos de plantas. Estos productos han sido

utilizados en el tratamiento de la HBP desde hace siglos sin conocerse aún en día su mecanismo de acción. Algunos de estos productos son la *Serenoa repens*, *Pygeum africanum* o la *Cucubita pepo*. La mayoría de ellos contienen fitosteroles y citosteroles, similares al colesterol. Los resultados de su utilización en la HBP son contradictorios, siendo necesarios estudios más controlados para establecer su utilidad de forma científica.

### Tratamiento quirúrgico

Actualmente el tratamiento quirúrgico es considerado como definitivo para la mayoría de los auto-

**Tabla 3.** Indicaciones de cirugía prostática.

Indicaciones absolutas
<ul style="list-style-type: none"> <li>• Insuficiencia renal</li> <li>• Ureterohidronefrosis</li> <li>• Hematuria recurrente refractaria al tratamiento médico</li> <li>• Litiasis vesical</li> <li>• Retención aguda de orina</li> <li>• Incontinencia por rebosamiento</li> <li>• Infección urinaria recurrente</li> </ul>
Indicaciones relativas
<ul style="list-style-type: none"> <li>• Fracaso del tratamiento médico para el control de los síntomas</li> <li>• Síntomas invalidantes para el paciente</li> <li>• Retención aguda de orina resuelta</li> </ul>

res. Así, según las conclusiones de la Conferencia Internacional sobre Hiperplasia Prostática Benigna, la cirugía es la única opción terapéutica que supera al placebo en todos los parámetros, tanto objetivos como subjetivos, antes y después del tratamiento.

Las indicaciones tanto absolutas como relativas se recogen en la Tabla 3.

Las técnicas quirúrgicas convencionales en el tratamiento de la HBP son la resección transuretral de próstata (RTUP), la miocapsulotomía endoscópica (MC) o incisión transuretral (ITUP) y la cirugía abierta o adenomectomía. La elección de una u otra depende fundamentalmente del tamaño, forma y tipo de crecimiento prostático (Tabla 4).

### Adenomectomía

La adenomectomía abierta consiste en la extirpación o enucleación del adenoma prostático. Se puede realizar mediante una incisión sobre la cápsula prostática anterior; es la técnica retropúbica o de Terence-Millin, mediante una incisión transcapsular posterior; técnica perineal o a través de una incisión sobre la vejiga, técnica suprapúbica o de Freyer (Figuras 4 y 5).

Las principales indicaciones se exponen en la Tabla 5.

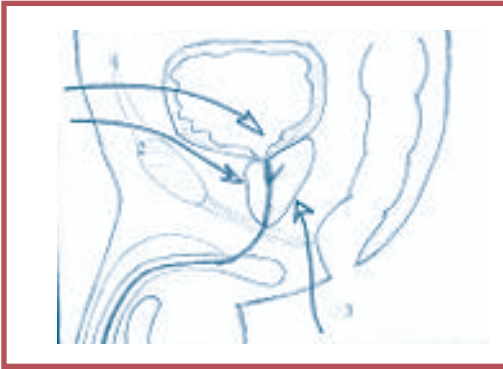La adenomectomía es una técnica cruenta no exenta de morbimortalidad. La complicación precoz más frecuente de la cirugía abierta de la próstata es la

**Tabla 4.** Elección de técnica quirúrgica en función de la próstata.

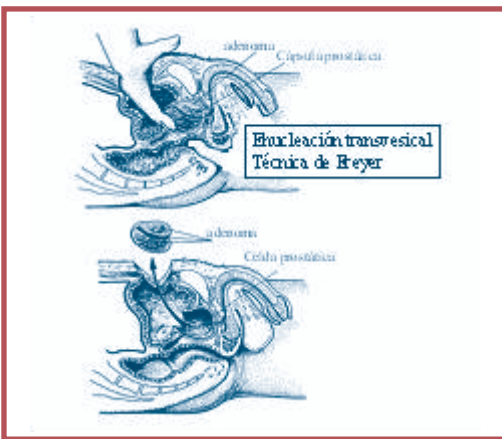
Técnica	Tamaño prostático	Forma prostática	Tipo crecimiento prostático
Adenomectomía	Volumen en IV > 60 g	Bilobulada Trilobulada	Lateral Endorrectal
RTUP de inicio anterior (NESBIT)	Volumen en I-II 35-60 g	Bilobulada	Endouretral Endovesical
RTUP de inicio posterior (BARNES)	Volumen en I-III 40-60 g	Trilobulada	Lóbulo medio Central
Miocapsulotomía	Volumen en I-II 30-35 g	Bilobulada	Cervical

## 55. Hiperplasia benigna de próstata

**Figura 4.** Adenomectomía.



**Figura 5.** Adenomectomía suprapúbica.



**Tabla 5.** Indicaciones de cirugía abierta.

- Próstatas mayores de 60 g o que no se puedan resear en 60 minutos
- Presencia de grandes divertículos vesicales
- Presencia de múltiples cálculos vesicales
- Presencia de estenosis uretral que impida el acceso transuretral
- Presencia de trastornos ortopédicos que impidan la posición de litotomía

hematuria, que obliga con frecuencia a la transfusión de hemoderivados, siendo menos frecuente la necesidad de reintervención. La insuficiencia renal obstructiva, aunque grave, es una complicación poco frecuente

que acontece, bien por edema perimeático bien, por atrapamiento o excesiva tracción de los meatos con los puntos hemostáticos. La infección urinaria es frecuente a pesar de la profilaxis antibiótica. En cuanto a complicaciones tardías son variadas, la más frecuente es la eyaculación retrógrada. Otras posibles complicaciones son la estenosis de uretra, la disfunción eréctil y la incontinencia urinaria, que se produce por lesión del esfínter estriado.

### Resección transuretral de próstata

Según las guías de actuación en urología, actualmente la RTUP es la terapia de elección en la HBP<sup>16</sup>.

La técnica consiste en una extirpación del tejido adenomatoso mediante su resección endouretral. En la RTU convencional se utiliza un generador de corriente monopolar; corrientes de alta frecuencia que emiten corrientes de corte puro y otras de electrocoagulación. La energía térmica que se genera en el tejido prostático se transmite en forma de cono hacia la placa neutra, generándose calor en zonas profundas y existiendo la posibilidad de estimulación neuromuscular indeseable, como el caso del nervio obturador. Por otra parte, este tipo de corriente precisa de un medio no electrolítico como medio irrigante, con el riesgo que supone de hemodilución y de síndrome de resección transuretral, que será visto posteriormente. En la corriente bipolar los dos polos del circuito se encuentran separados unos milímetros de modo que la corriente eléctrica sólo pasa por el tejido seleccionado. Por otra parte, la solución de irrigación puede ser solución salina.

Las técnicas quirúrgicas de resección son muchas, todas deben seguir la máxima de resecar ordenadamente. Existen dos puntos fundamentales a la hora de realizar la resección, por una parte es imprescindible conocer los límites prostáticos y por otra cómo realizar la hemostasia. El límite superior lo constituye la deformidad prostática a nivel cervical. El límite inferior lo marca el *veru montanum* que debe ser respetado al resecar con el fin de no lesionar el esfínter uretral externo. En cuanto a la hemostasia, debe realizarse coagulación de los vasos arteriales, normalmente son fácilmente identificables por su sangrado intermitente. El sangrado de los senos venosos, continuo, empeora con la electrocoagulación y suele requerir compresión con el balón de la sonda.

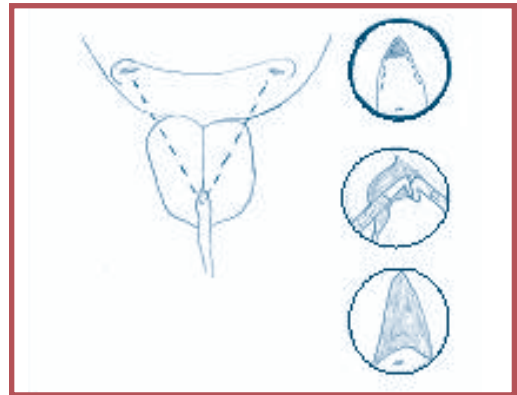
Las dos técnicas más utilizadas son la descrita por Nesbit en 1943 y la ideada por Barnes. En la RTUP de inicio anterior o de Nesbit se reproducen los pasos de la adenomectomía abierta y consta de 3 tiempos: en el primero se reseca el adenoma de las 12 del horario endoscópico hasta las 3 y hasta las 9, de modo que los lóbulos laterales sin anclaje superior caen, se apoyan en el suelo cervicouretral inferior. En un segundo tiempo se resecan los lóbulos de forma secuencial y ordenada para finalmente en un tercer tiempo resecar las masas apicales. En la técnica de Barnes o de inicio posterior se añade un primer paso previo a los realizados en la técnica anterior y que consiste en la resección en primer lugar del lóbulo medio en el hemicontorno inferior cervicouretral.

La morbilidad y complicaciones son similares a las acontecidas con la adenomectomía. Existe una complicación específica de la resección transuretral llamada **síndrome post-RTU**, que se produce por la absorción del líquido de irrigación (glicina) que produce una hiponatremia dilucional e hipervolemia. Los síntomas iniciales incluyen inquietud, confusión e irritabilidad junto con taquicardia, hipertensión y disminución de la saturación de oxígeno. A medida que descienden los niveles de sodio van apareciendo otras manifestaciones: por debajo de 115 mEq/l se produce estupor, bradicardia, QRS ancho y extrasístoles; por debajo de 100 mEq/l de sodio convulsiones, coma y paro cardiaco. Este síndrome se encuentra en relación con el tiempo de resección, el peso del tejido reseca-do y el sangrado abundante.

### Miocapsulotomía endoscópica

Esta técnica consiste en la realización de una incisión prostática. Las indicaciones fundamentales, sin existir criterios absolutos, incluyen pacientes jóvenes, para preservar la eyaculación anterógrada, con adenomas de pequeño tamaño y sin prominencia del lóbulo medio, aunque si existiera un pequeño lóbulo medio, éste podría researse y posteriormente realizar la miocapsulotomía. La incisión se puede realizar de forma unilateral, bilateral o a las 12 horas (Figura 6). Se realiza una incisión con el cuchillito de Collins desde 1 mm por debajo del meato hasta la hendidura prostática lateral al *veru montanum*. La profundidad marca la sección de las fibras musculares, debiendo quedar visible la grasa tanto subtrigonal como extracapsular.

**Figura 6.** Miocapsulotomía.



El sangrado y el tiempo quirúrgico son menores que con la adenomectomía y la RTUP, así como la incidencia de eyaculación retrógrada (Resel L. Blázquez J.)<sup>18</sup>.

### Terapias mínimamente invasivas

Bajo el epígrafe de tratamientos mínimamente invasivos para la HBP se incluyen diversas técnicas que intentan disminuir los riesgos asociados a las técnicas quirúrgicas ya descritas. Muchas de estas técnicas no precisan anestesia y el tiempo quirúrgico se encuentra disminuido. No existen datos en la literatura actual que permitan no obstante aconsejarlas como primera opción terapéutica, quedando su indicación supeditada fundamentalmente a pacientes con riesgo quirúrgico elevado.

#### **Ablación con láser**

La energía láser aplicada sobre la próstata genera dos tipos de efectos en función de la temperatura generada: por encima de 100 °C produce vaporización de la próstata y entre 60 °C y 100 °C una coagulación de la misma. Se han utilizado cuatro tipos de láser: Nd:YAG, Holmium:YAG, KTP:YAG y diodo. Actualmente son necesarios estudios a largo plazo para poder valorar la eficacia y seguridad de estos tratamientos. Los estudios publicados exponen como principales ventajas de la laserterapia frente a la RTUP: facilidad de la técnica, ausencia de sangrado, hospitalización mínima. El principal inconveniente es el prolongado tiempo de sondaje debido a las dificultades miccionales ocasionadas por la inflamación uretral.

### **HIFU**

Ultrasonidos de alta frecuencia que se emiten a la próstata desde un transductor transrectal generándose temperaturas entre 60 °C y 100 °C que causan necrosis del tejido prostático. El procedimiento requiere anestesia general. Los principales efectos secundarios incluyen retención aguda de orina, hematospermia, hematuria e infección urinaria. Según los datos publicados, la mejoría sintomática tiene lugar en un 50-60%, con un aumento del flujo máximo de 40-50%. La eficacia a largo plazo es limitada<sup>17</sup>.

### **TUNA**

Este método consiste en la ablación prostática por medio de radiofrecuencia de bajo nivel que se administra a través de dos agujas que se introducen por vía transuretral. La radiofrecuencia produce una necrosis de coagulación. Se realiza bajo anestesia local.

### **Termoterapia**

Este tratamiento consiste en aplicar calor en forma de microondas, por vía transrectal o transuretral, a la glándula prostática para inducir una necrosis de la misma a medio plazo. La morbilidad es baja y no precisa anestesia, por lo cual es una alternativa en pacientes con elevado riesgo anestésico-quirúrgico.

### **Prótesis expandibles**

Dispositivos que se colocan intrauretrales para mantener permeable la luz de la uretra y permitir la micción espontánea. Pueden ser temporales o permanentes y únicamente están justificadas en pacientes con contraindicación para la cirugía.

## BIBLIOGRAFÍA

1. Vela Navarrete, R. González Enguita, C. Manzarrabeitia, F. En Leiva Galvis, O. Angulo Cuesta, J. editores. Hipertrofia Benigna de Próstata: definición de hipertrofia prostática benigna; 1.ª ed; Madrid: Ed Luzán. 2003. pp. 117-127.
2. Hald, T. Blaivas, J. Buzelin, JM. Et al. Anatomy and aetiology of micturition disorders in old people and the role in this pathology en: Cockett ATK, Aso, Y. Chatelain, C. Editores. The International Consultation on Benign Prostatic Hyperplasia (BPH). Paris: World Health Organization; 1991. pp. 21-27.
3. Marcelli, M. Cunningham, GR. Hormonal signalling in prostatic hyperplasia and neoplasia (review). J Clin Endocrinol Metab. 1999; 84: 3463-3468.
4. Roehrborn, CG. Mc Conneil, JD. En: Walsh, Retik, Vaughn, Weim editors. Campbell Urología: Etiología, fisiopatología, epidemiología y evolución natural de la hiperplasia prostática benigna; 8.ª edición. Philadelphia. Ed Panamericana. 2004. pp. 1417-1455.
5. Fourcade, RO. Tahan, H; Enciclopedia Médico-Quirúrgica (Urología): Hipertrofia benigna de la próstata. Elsevier: París. 2002. E-18-550-A-10.
6. Kurimoto, S. Moriyama, N. Hamada, K. Kawabe, K. Evaluation of Histological structure and its effect on the distribution of alpha-1-adrenoceptors in human benign prostatic hyperplasia. B J Urol. 1998; 81: 388-393.
7. EAU Guidelines: Benign Prostatic Hyperplasia. <http://www.uroweb.org>
8. Barham CP, Pocock RD, James ED. Who needs a prostatectomy? Review of waiting list. Br J Urol 1993; 72: 314-317.
9. Netto NR, De Lima ML, D'Ancona CA. Evaluation of patients with bladder outlet obstruction and mild international symptom store followed up by watchful waiting. Urology 1999; 53: 314-316.
10. Caine M, Raz S, Zeigler M. Adrenergic and cholinergic receptors in the human prostate, prostatic capsule and bladder neck. Br J Urol 1975; 47: 193-202.
11. Djavan B, Marberger M. A metaanalysis on the efficacy and tolerability of alpha-1-adrenoreceptor antagonist in patients with lower urinary tract symptoms suggestive of benign prostatic obstruction. Eur Urol 1999; 36: 1-13.
12. Witjes WP, Rosier PF, Caris CT, Debruyne FM, de la Rosette JJMCH. Urodynamic and clinical effects of terazosin in symptomatic patients with and without bladder outlet obstruction. A stratified analysis. Urology 1997; 49: 197-206.
13. Major cardiovascular events in hypertensive patients randomized to doxazosin vs chlorthalidone: the antihypertensive and lipid-lowering treatment to prevent heart attack trial (ALLHAT). ALLHAT Collaborative Research Group. JAMA, 283: 1967, 2000.
14. Glaxosmithkine data on file.
15. Serreta V, Morgia G. Open prostatectomy for benign prostatic enlargement in Southern Europe in the late 1990s. Urology 2002; 60: 623-627.
16. J. de la Rosette, G. Alivizatos, S. Madersbacher, C. Rioja Sanz, J. Nordling, M. Emberton. EAU guidelines 2002: 1-54.
17. Madersbacher S, Schatzl G, Djavan B, Stulnig T, Marberger M. The long-term outcome of transrectal high intensity focused ultrasound therapy for benign prostatic hyperplasia. Eur Urol 2000; 37: 687-694.
18. Blázquez Izquierdo, J. Gómez Vegas, A. Delgado Martín, JA. Moreno Sierra, J. Corral Rosillo, J. et al. En Moreno Sierra, J. Silmi Moyano, A. Editores. Miocapsulotomía endoscópica. Endourología, laparoscopia y terapia mínimamente invasiva en urología. Clínicas urológicas de la Complutense. Madrid. 2005. 11. Anexo.

Libro del Residente de

# Urología



capítulo 56

## Patología adquirida de la uretra

*Manuel Álvarez Ardura  
José Manuel de la Morena Gallego  
Carlos Llorente Abarca*

*Fundación Hospital de Alcorcón. Madrid*

Palabras clave: *Estenosis. Uretrotomía. Transferencia tisular. Uretroplastia. Cáncer de uretra.*





Libro del Residente de

# Urología



Índice capítulo 56

## Patología adquirida de la uretra

<b>Anatomía de la uretra</b> .....	1015
<b>Estenosis de uretra en el varón</b> .....	1016
<b>Estenosis de uretra en la mujer</b> .....	1022
<b>Tumores de uretra</b> .....	1022
<b>Bibliografía</b> .....	1027



## capítulo 56

**Patología adquirida  
de la uretra****ANATOMÍA DE LA URETRA**

La uretra masculina es un conducto virtual de longitud variable, que se extiende desde el cuello vesical hasta el meato uretral externo. Participa en tres funciones básicas: la micción, la continencia y la eyaculación.

La división clásica de la uretra masculina en un segmento anterior y otro posterior puede resultar poco práctica a la hora de plantear una posible cirugía reconstructiva de la misma. Por eso, es conveniente subdividir la uretra masculina en cinco áreas diferentes<sup>1</sup> (Figura 1).

a) La fosa navicular que está contenida dentro del tejido eréctil esponjoso del glande y termina en la unión del epitelio uretral con la piel del glande. Esta porción de la uretra se reviste de un epitelio pavimentoso estratificado.

b) La uretra peneana o péndula se ubica distal al sitio de la musculatura isquiocavernosa pero está envuelta por el cuerpo esponjoso y mantiene un tamaño constante de la luz centrado aproximadamente en el cuerpo esponjoso. Está revestida por un epitelio plano simple.

c) La uretra bulbar está cubierta por la fusión en la línea media de la musculatura isquiocavernosa y está envuelta por el bulbo y cuerpo esponjoso; es de mayor diámetro y se ubica más próxima a la superficie dorsal antes de la inserción posterior del músculo bulbo esponjoso en el cuerpo esponjoso del pene. Se reviste distalmente por epitelio plano que cambia gradualmente hacia epitelio de transición.

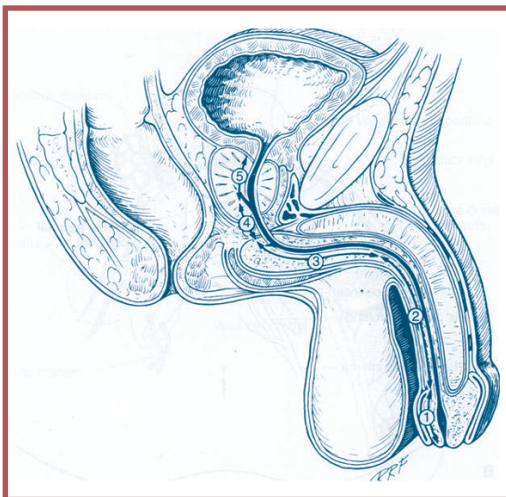
d) La uretra membranosa se rodea por el esfínter uretral externo. No está unida a estructuras fijas y se distingue por ser la única porción de la uretra masculina que no está envuelta por otra estructura. Se reviste por epitelio de transición.

e) La uretra prostática es el segmento proximal a la uretra membranosa y se rodea de tejido glandular prostático. Su epitelio se continúa con el del trigono y la vejiga.

Muchas glándulas de Littre se abren en la uretra a lo largo de superficie dorsal, siendo más numerosas en el área distal. A veces forman pequeños divertículos llamados lagunas de Morgagni.

La uretra femenina mide unos 4 centímetros de media y recorre el trayecto entre el cuello de la vejiga y el vestíbulo vaginal. El epitelio que la recubre va cambiando gradualmente de transicional a epitelio estratificado escamoso no queratinizado. Múltiples glándulas mucosas se abren a la luz uretral. El esfínter ure-

**Figura 1.** Anatomía de la uretra masculina.



tral externo femenino reviste los dos tercios distales de la uretra femenina. El ligamento suspensorio del clítoris (o uretral anterior) y los ligamentos pubouretrales (o uretrales posteriores) soportan la uretra por debajo del pubis<sup>2</sup>.

## ESTENOSIS DE URETRA EN EL VARÓN

El término estenosis de uretra hace referencia a la enfermedad de la uretra anterior o al proceso de formación de cicatrices que afecta al tejido eréctil esponjoso del cuerpo cavernoso (espongiofibrosis). El tejido eréctil del cuerpo esponjoso subyace al epitelio uretral y en algunos casos el proceso de cicatrización se extiende a través del cuerpo esponjoso y en los tejidos adyacentes. La contracción de esta cicatriz reduce la luz uretral.

Por el contrario, las estenosis uretrales posteriores son un proceso obliterativo en la uretra que causa fibrosis y generalmente es efecto de la separación en esta área causada por un traumatismo o una prostatectomía radical<sup>1</sup>.

La estenosis uretral es una entidad conocida desde la Antigüedad. Existen datos que prueban que los egipcios y otras civilizaciones ya conocían y trataban este problema. Las múltiples aproximaciones terapéuticas a este problema son consecuencia de la no existencia de un procedimiento que proporcione una tasa adecuada de resoluciones, basado en criterios anatómicos y etiopatogénicos<sup>3</sup>.

### Epidemiología

La estenosis de uretra es un problema frecuente. Diferentes estudios realizados en Estados Unidos y en el Reino Unido han mostrado que la incidencia aumenta con la edad, desde 1 por cada 10.000 a los 25 años hasta 1 por cada 1.000 en los mayores de 65 años.

### Etiología

Todo proceso que lesiona el epitelio uretral o el cuerpo esponjoso subyacente y cura con una cicatriz

puede producir una estenosis uretral. En general, las causas de estenosis se pueden dividir en tres grandes grupos: inflamatorias, traumáticas e idiopáticas, con una distribución similar de cada una de ellas<sup>4</sup>.

En el pasado, la causa más frecuente de estenosis inflamatoria era la uretritis gonocócica. Actualmente es una causa poco frecuente en los países desarrollados. El advenimiento de un tratamiento antibiótico rápido y eficaz hace que la infección no progrese hasta desarrollar una estenosis uretral. El papel que juegan *Chlamydia* y *Ureaplasma urealyticum*, productores de la uretritis no gonocócica no se ha establecido.

También existe una asociación definida entre el desarrollo de una estenosis inflamatoria y el liquen escleroso, también llamado balanitis xerótica obliterans (BXO). Produce inicialmente una inflamación del glande que puede conducir a una estenosis del meato y de la fosa navicular y que se puede extender a toda la uretra anterior:

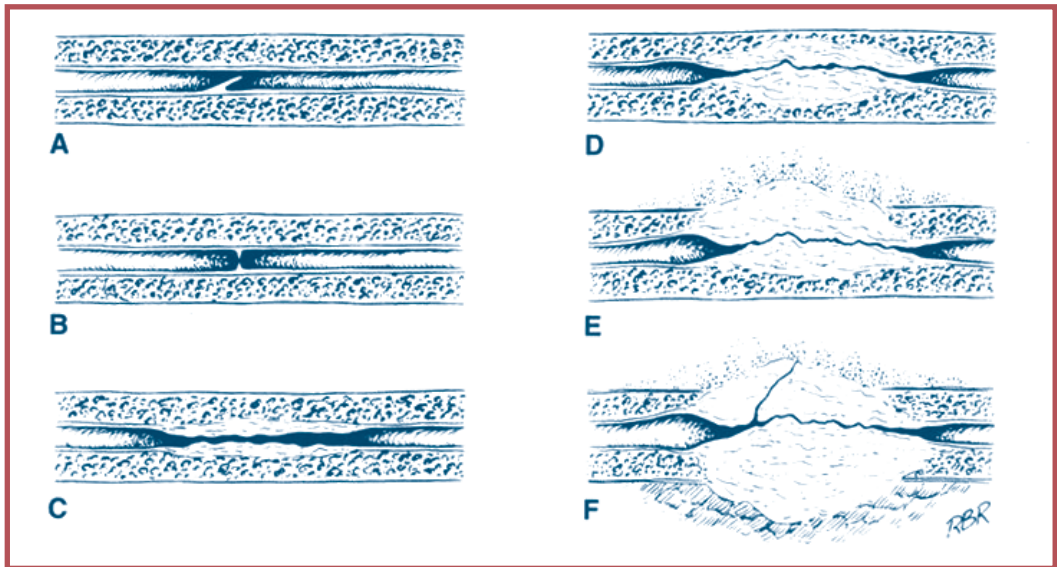
La causa más frecuente de estenosis traumática es la iatrogénica consecuencia de la instrumentación uretral. El desarrollo de nuevos materiales como cistoscopios flexibles ha disminuido la frecuencia de este problema. El traumatismo en silla de montar y las fracturas pélvicas son otra causa conocida de lesión, sobre todo en la uretra membranosa y unión bulbo-membranosa. A menudo el traumatismo uretral no es reconocido hasta que el paciente presenta síntomas miccionales por el desarrollo de la cicatriz.

Muchas de las estenosis llamadas idiopáticas lo son porque su causa no se identifica claramente por la historia clínica del enfermo. Otras ocurren en la unión del tercio medio proximal y medio de la uretra bulbar en adolescentes o adultos jóvenes sin síntomas previos, por lo que se plantea que su origen real sea congénito<sup>5</sup>.

### Patología

Sea cual sea su etiología, la consecuencia inmediata de la lesión uretral es la formación de un tejido fibroso cicatricial que disminuye el calibre de la luz uretral y resulta en el desarrollo de una estenosis (Figura 2).

**Figura 2.** Anatomía de las estenosis uretrales.



La uretra masculina normal está revestida por una capa de epitelio columnar pseudoestratificado que se apoya en una membrana basal. Por debajo de ésta se encuentra una capa de tejido conectivo que contiene sinusoides vasculares del cuerpo esponjoso y fibras musculares lisas. Este tejido conectivo contiene principalmente fibroblastos y una matriz extracelular que contiene colágeno, proteoglicanos, fibras elásticas y glicoproteínas.

En la formación de una estenosis de uretra los cambios histológicos, inmunohistoquímicos y ultraestructurales más dramáticos aparecen en el tejido conectivo. El proceso de cicatrización en otros tejidos, como la piel, conduce al acúmulo de colágeno, provocando cicatrices hipertróficas. Se desconoce si los mecanismos moleculares de la cicatrización en el tejido uretral son comparables<sup>6</sup>.

El epitelio y el tejido esponjoso uretral necesitan en condiciones normales una vascularización e inervación adecuadas para mantener sus características de elasticidad y "compliance". El daño de las estructuras nerviosas conduce a una síntesis anormal de colágeno, disfunción del músculo liso y alteraciones en los glucosaminoglicanos de la matriz extracelular<sup>7</sup>. Algunos autores como Baskin han demostrado anomalías

en el metabolismo del óxido nítrico (NO) que provocan estos cambios. El aumento de la producción de NO como consecuencia de la actividad de la sintetasa de óxido nítrico inducible (iNOS) estimula la producción de colágeno. La inhibición de la iNOS parece disminuir la espongiofibrosis<sup>8</sup>.

Debemos tener en cuenta que, pese a las numerosas técnicas quirúrgicas desarrolladas para el tratamiento de las estenosis uretrales, los cambios moleculares que ocurren en la formación de éstas son poco conocidos.

### Manifestaciones clínicas

Los pacientes afectados por una estenosis de uretra a menudo presentan síntomas miccionales obstructivos o infecciones del tracto urinario de repetición como prostatitis o epididimitis. Algunos se presentan con cuadro de retención aguda de orina. Un interrogatorio cuidadoso revela que la mayoría de los pacientes han tolerado síntomas obstructivos en mayor o menor grado antes de evolucionar hasta una obstrucción completa.

La hematuria, de predominio inicial es también un hallazgo frecuente. La infección urinaria suele estar

presente hasta en un 50% de los pacientes. Como norma general, se debe sospechar estenosis de uretra en varones jóvenes con clínica obstructiva e historia de infecciones urinarias de repetición<sup>9</sup>.

## Diagnóstico

El conocimiento de la localización, longitud, profundidad y densidad de la estenosis (espongiofibrosis) constituye un paso crítico para la planificación de un tratamiento futuro.

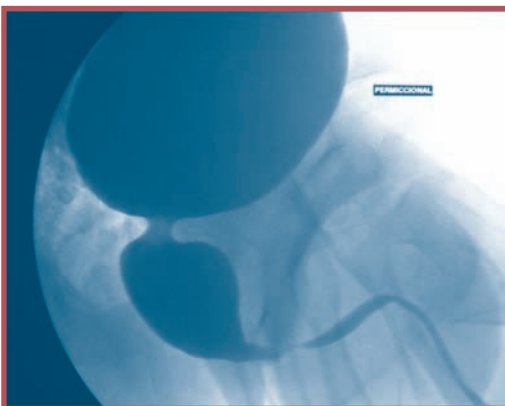La longitud y la localización de la estenosis se pueden determinar con la radiología, uretroscopia y ecografía. La presencia de espongiofibrosis se detecta con la exploración, el aspecto de la uretra en estudios con contraste y la profundidad y densidad de la fibrosis en la ecografía<sup>10</sup>.

### Radiología convencional

La uretrografía retrógrada (UR) sigue siendo la técnica de imagen de referencia en el diagnóstico de las estenosis de uretra anterior. En la UR dinámica la exposición de la placa se obtiene mientras se inyecta el contraste, con lo que se obtiene una mejor visualización del cuello vesical y del límite de la uretra posterior (Figura 3).

Los estudios anterógrados como la cistouretrografía postmiccional ofrecen la ventaja de visualizar el cuello abierto y la dilatación proximal a la estenosis con

**Figura 3.** Uretrografía permiccional con estenosis de 1 cm en uretra bulbar.



los movimientos miccionales. En conjunto, la combinación de técnicas anterógradas y retrógradas permite la estadificación correcta de casi todas las estenosis.

Entre sus desventajas destacan la variabilidad con la colocación del paciente que puede infravalorar la longitud de la estenosis, la escasa utilidad para valorar la espongiofibrosis y la imposibilidad de realizar estudios anterógrados en casos de estenosis postraumática severa<sup>11</sup>.

### Ecouretrografía

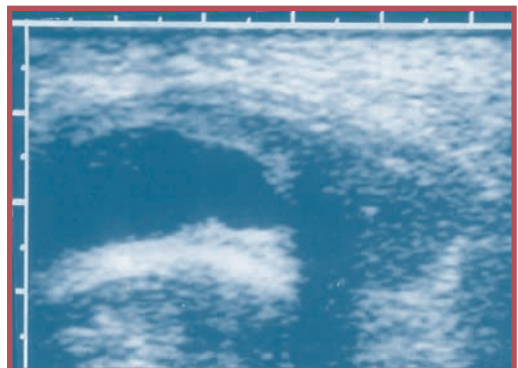
Se realiza con un transductor lineal de 7,5 MHz colocado sobre la parte ventral del pene, escroto y periné mientras se introduce lentamente suero en el meato uretral, obteniendo imágenes de uretra péndula y hasta el límite de la uretra bulbar profunda.

Su realización no es necesaria en la mayor parte de los pacientes, aunque parece que hay una buena correlación de la longitud de la estenosis con la medida en quirófano, incluso mejor que la obtenida con UR. Otra ventaja de la ecografía es poder valorar el grado de espongiofibrosis. Ecográficamente se presenta en forma de tejido irregular, engrosado y no distensible alrededor de la luz uretral anecoica (Figura 4). Esto puede ser un factor que influya en la recidiva de la estenosis tras maniobras conservadoras<sup>11</sup>.

### Resonancia magnética nuclear (RMN)

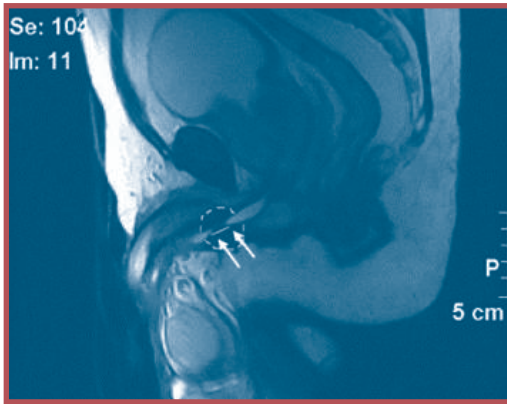
La uretrografía con RMN es una prometedora herramienta para definir las estenosis de uretra ante-

**Figura 4.** Ecouretrografía mostrando importante espongiofibrosis.



## 56. Patología adquirida de la uretra

**Figura 5.** Uretero-RMN mostrando estenosis de uretra bulbar con área de fibrosis periuretral.



rior y posterior como alternativa a la radiología convencional<sup>12</sup>. Presenta la ventaja de evitar la radiación en los testículos, medir con mayor precisión la longitud y el grado de fibrosis, así como diagnosticar patologías asociadas (Figura 5).

### Uretroscopia

El cistoscopio flexible ha simplificado en gran medida esta exploración. El uso de endoscopios pediátricos permite examinar la uretra sin que sea necesario habitualmente dilatar el área estenótica. En los pacientes con cistostomía suprapúbica, la combinación de los estudios radiográficos con contraste y la endoscopia ha demostrado ser útil para definir la anatomía de la estrechez<sup>1</sup>.

### Flujometría

La flujometría suele ser una herramienta diagnóstica inicial en pacientes con sintomatología del tracto uri-

nario inferior. La curva flujométrica en los pacientes con estenosis suele ser característica (Figura 6) pero no patognomónica. Ofrece limitaciones en el diagnóstico diferencial con las hipertrofias de cuello, la hipocontractilidad del detrusor o las HBP con importante componente fibroso. No obstante, el hallazgo de una curva típica nos debe guiar a realizar un estudio radiológico<sup>5</sup>.

## Tratamiento

### Dilatación

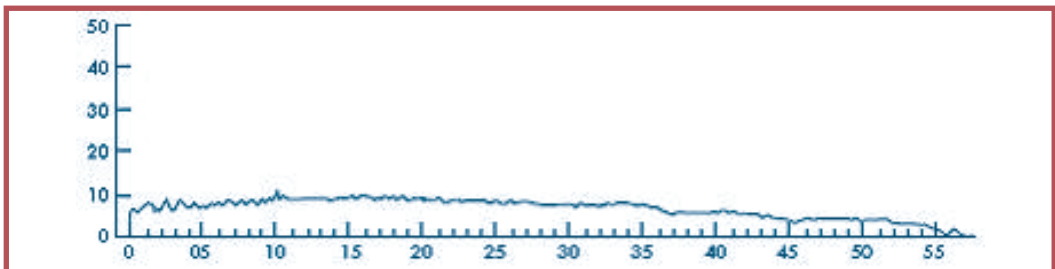
La dilatación uretral es el tratamiento más antiguo y simple de la estenosis uretral. Su objetivo es estirar la cicatriz sin producir otras nuevas. Si durante la misma se observa sangrado, se ha desgarrado la estenosis, lesionando más el área. Constituye un método de tratamiento mínimamente invasivo en una primera aproximación, un método adyuvante a la uretrotomía o a uretrollaplastias o una medida paliativa ante el fracaso de otros tratamientos. Existen diversos dilatadores como las bujías, dilatadores metálicos (Beniqué, dilatadores de Hegar) o dilatadores con balón. Ninguno ha demostrado ser superior a los demás y su uso depende de la preferencia del cirujano<sup>3</sup>.

### Indicaciones

Los mejores resultados se obtienen en estenosis únicas, menores de 2 cm en uretra bulbar. Estenosis entre 2 y 4 cm pueden ser subsidiarias de un primer intento de dilatación pues están libres de estenosis en un 50% a los 12 meses. Estenosis mayores de 4 cm son candidatas a uretrollaplastia salvo que la clínica lo desaconseje.

Así, la tendencia actual es reservar las dilataciones a pacientes ancianos con estado basal que contraindique una cirugía, estenosis recurrentes con fracaso de

**Figura 6.** Curva de flujometría típica en estenosis de uretra.





otras alternativas o para mejorar los resultados de la uretrotomía o la uretroplastia en pacientes con alto riesgo de reestenosis.

### **Resultados**

La tasa de recidiva es mayor en los 6 primeros meses. A los 12 meses es del 40% en estenosis menores de 2 cm y hasta del 80% en las mayores de 4 cm. Si la recidiva se produce en los 3 primeros meses, una segunda dilatación conduce sistemáticamente a una reestenosis<sup>13</sup>.

### **Complicaciones**

Infecciosas como la fiebre, orquiepididimitis o sepsis. Uretrorragia generalmente autolimitada y creación de falsas vías<sup>7</sup>.

### **Uretrotomía interna**

Reciben este nombre los procedimientos que abren la estenosis al realizar una incisión de la misma por vía transuretral. Esto permite que la cicatriz se amplíe y aumente el calibre de la luz uretral. La técnica rutinaria empleada en la uretrotomía se atribuye a Sachse en 1974, aunque fue descrita inicialmente por Helstein en 1964.

### **Indicaciones. Resultados**

La tasa de recurrencia en términos generales alcanza el 50% (60-70%)<sup>14</sup>, resultados superponibles a la dilatación en trabajos que comparaban ambas técnicas<sup>13</sup>. El candidato ideal es el paciente con estenosis única, menor de 2 cm, no tratada y con escasa espongiobrosis, situada en uretra bulbar<sup>15</sup>. En una estenosis de estas características la tasa de éxito supera el 70%. La recidiva tardía (pasados los 6 meses) permite una segunda uretrotomía con un 40% de pacientes libres de estenosis a los 2 años. Una recidiva precoz o el fracaso de una segunda uretrotomía es indicación de uretroplastia.

Diversos estudios han mostrado mejores resultados con el uso de dilataciones periódicas adyuvantes tras uretrotomía<sup>16</sup>. La elevada tasa de recidiva ha llevado a revisar la técnica clásica de incisión dorsal única. Algunos autores como Chiou proponen la incisión ventral donde en condiciones normales el grosor del esponjoso es mayor. Añade además el uso de la uretroecografía con doppler para determinar el área de fibrosis y localizar las arterias uretrales, evitando su

lesión<sup>17</sup>. La inyección intralesional de corticoides o el uso del láser no ha mejorado la tasa de recidiva tras uretrotomía.

### **Complicaciones**

Las más frecuentes son las infecciosas como las bacteriemias, orquiepididimitis y con menor frecuencia los abscesos peno-escrotales. Le sigue en frecuencia la uretrorragia, más común en incisiones ventrales o laterales. En un 8-30% de los pacientes hay edema peneano por extravasado de suero de irrigación que se reabsorbe. La aparición de falsas vías se da con mayor frecuencia en estenosis largas que no se han podido cateterizar. La incontinencia aparece en incisiones sobre la uretra membranosa con lesión del esfínter externo. También se ha descrito la aparición de impotencia por formación de una fístula esponjosocavernosa o la sección de los nervios cavernosos, que transcurren paralelos a la uretra bulbar a las II y I, endoscópicas. El priapismo y la lesión rectal son excepcionales<sup>3</sup>.

### **Uretrotomía en el tratamiento de estenosis uretral traumática**

La aproximación terapéutica a la disrupción traumática uretral depende de las condiciones inherentes de la lesión: extensión, presencia de lesión en cuello vesical, perforación rectal y la modificación del curso de 2 complicaciones tardías, la disfunción eréctil y la incontinencia.

La cirugía temprana está indicada en lesión del cuello vesical que sumada a la lesión esfinteriana determina la incontinencia del paciente y el hematoma pélvico masivo que separa en exceso los extremos uretrales y dificulta su posterior tratamiento<sup>18</sup>.

La elevada tasa de complicaciones en forma de incontinencia (5%), disfunción eréctil (36%), hemorragia intraoperatoria y elevada tasa de reestenosis (20-100%) llevó a considerar el manejo tardío transcurridos 3-6 meses con realineamiento endoscópico por abordaje combinado retrógrado-antegrado. La tasa de reestenosis es similar a la del manejo precoz<sup>19</sup>.

### **Uretrotomía en el tratamiento de estenosis iatrógena de la uretra prostática**

Ocurre tras adenomectomía, RTU de próstata, prostatectomías radicales o sustituciones vesicales.

## 56. Patología adquirida de la uretra

Su incidencia tras adenomectomía o RTU oscila entre 1-20% y tras prostatectomía o sustitución vesical en torno al 10%.

La uretrotomía se considera de elección en estos casos por la elevada morbilidad del tratamiento abierto. La uretrotomía endoscópica con cuchillete frío de Sachse parece obtener mejores resultados que la resección con diatermia o la fotocoagulación laser<sup>20</sup>.

### Uretrotomía láser

Se ha propuesto el uso del láser como alternativa a la uretrotomía con cuchillete de Sachse. Las teóricas ventajas del láser son la vaporización completa del tejido estenótico sin afectación del tejido periférico. Se han realizado trabajos utilizando el láser Nd-YAG, argón, holmio o KTP. En estenosis cortas los resultados son similares a la uretrotomía tradicional. En caso de estenosis más largas, no mejoran su tasa de recidiva<sup>21</sup>.

### Endoprótesis

Constituyen un recurso adyuvante a las dilataciones o a la uretrotomía endoscópica en el caso de las endoprótesis temporales o una alternativa terapéutica reservada al fracaso de los tratamientos convencionales cuando consideramos las prótesis permanentes. Su indicación queda reservada a las estenosis de localización bulbar; en unos pocos casos muy seleccionados. La utilización de endoprótesis en localización distinta conduce a una elevada tasa de recidiva, retratamiento y necesidad de explantación<sup>9</sup>.

### Cirugía reconstructiva uretral

#### Principios generales

A menudo, cuando se habla de cirugía reconstructiva se utiliza el término transferencia de tejidos. Esto implica el movimiento de tejido con el fin de la reconstrucción.

El término injerto implica que el tejido ha sido escindido y transferido a un lecho huésped, donde desarrolla una nueva irrigación por un proceso por el cual se dice que el injerto "prende". Este proceso requiere unas 96 horas y ocurre en 2 fases. La fase inicial, llamada imbibición, dura 48 horas y durante ella el injerto sobrevive por absorción de nutrientes del lecho huésped. En la segunda fase, llamada inosculation,

el injerto desarrolla una microcirculación e iguala su temperatura con la temperatura corporal central.

Otra forma de transferencia tisular son los colgajos. Significa que el tejido es escindido y transferido con la irrigación preservada o restablecida quirúrgicamente en el sitio receptor<sup>22</sup>.

En general, la técnica ideal sería la resección del segmento estenótico y la anastomosis término-terminal. Consigue los mejores resultados por su baja tasa de recidiva. Sin embargo, su uso se limita a estenosis cortas de uretra bulbar o membranosa.

Ante estenosis largas, la alternativa es la uretroplastia de sustitución. Se describen, a grandes rasgos 2 vías de abordaje. En la primera de ellas se realiza la apertura de la estenosis y colocación de un "parche" de tejido. La segunda alternativa consiste en resecar el segmento estenótico, colocación de un "parche" y tubularización posterior. En la práctica, este abordaje necesita casi siempre un tratamiento en dos tiempos, o lo que es lo mismo, no está indicada la reparación tubularizada con parche en un solo tiempo por su alta tasa de complicaciones<sup>5</sup>.

### Uretroplastia con anastomosis término-terminal

Se pueden resumir las indicaciones de la uretroplastia anastomótica en dos: estenosis cortas de la uretra bulbar, generalmente asociadas a traumatismos en silla de montar y en lesiones de la uretra membranosa o en la unión bulbo-membranosa relacionadas con fracturas pélvicas. En estenosis de mayor longitud el riesgo de curvatura del pene y el acortamiento es más elevado. Otras complicaciones posibles son la disfunción eréctil, la lesión rectal, infecciones del tracto urinario y la fístula uretrocutánea.

Los resultados de la uretroplastia con anastomosis término-terminal son satisfactorios, con mínimas complicaciones (7%) y una tasa de recidiva del 7% al año y del 12% a los 10 años. Por esto, se considera el procedimiento ideal para la cirugía reconstructiva de uretra, siempre que sea posible<sup>23</sup>.

### Uretroplastia de sustitución

Se debe realizar uretroplastia de sustitución en aquellas estenosis de uretra bulbar demasiado largas

para una anastomosis T-T y en las estenosis de uretra peneana, donde una anastomosis T-T podría provocar una deformidad severa del pene en erección.

La técnica preferida es la incisión de la estenosis y la colocación de un "parche" de tejido. La escisión de la estenosis y reparación tubularizada en dos tiempos es menos aconsejable, salvo en algunas circunstancias como corrección previa de un hipospadias, uretra con importante fibrosis o tejido cicatricial o en situaciones más extrañas como malformaciones arterio-venosas uretrales o tumores<sup>24</sup>.

De forma intuitiva, se podría pensar que el mejor tejido para la sustitución son los colgajos, ya que presentan vascularización propia. Sin embargo, se ha visto que en casi todos los casos los injertos presentan los mismos resultados. En el momento actual, el injerto de mucosa bucal parece ser el tejido preferido por la mayoría de los cirujanos, por la menor morbilidad para el paciente. Se prefiere usar colgajos cuando las condiciones locales no son favorables para que el injerto "prenda" (grandes áreas de fibrosis, infección activa, radioterapia previa...).

Otro punto de discusión es la localización ventral o dorsal del injerto. Algunos autores, como Barbagli, defienden la posición en localización dorsal por su teórica menor tasa de reestenosis y porque tienen menos divertículos y saculaciones. En la práctica, la tasa de éxito es similar con ambas técnicas<sup>25</sup>.

En cuanto a resultados, la tasa de reestenosis es del 12% al año y del 31% a los 10 años. La tasa de complicaciones postoperatorias (disfunción eréctil, goteo postmiccional, ITU o fístula) se sitúa en el 33%<sup>23</sup>.

### **Ingeniería tisular: ¿futuro de la reconstrucción uretral?**

La ingeniería tisular sigue los principios del trasplante celular; la ciencia de los materiales y de la ingeniería para el desarrollo de sustitutos biológicos que permitan el restablecimiento y mantenimiento de la función normal.

Los biomateriales usados en ingeniería tisular genitourinaria actúan como una matriz extracelular artificial que reproduce las funciones biológicas y mecánicas de la matriz extracelular original. El uso de

matrices tisulares acelulares (submucosa vesical o intestinal) ha demostrado favorecer el crecimiento y regeneración del tejido uretral y vesical, obteniendo resultados favorables en el tratamiento de las estenosis uretrales. Para reparaciones tubularizadas parece que se obtienen mejores resultados con el uso de matrices recubiertas de células uroteliales y musculares obtenidas mediante cultivo, aunque no hay todavía experiencia clínica al respecto<sup>26</sup>.

## **ESTENOSIS DE URETRA EN LA MUJER**

La estenosis de uretra en la mujer es un proceso poco frecuente. Las causas son similares a las de la estenosis de uretra masculina, inflamatorias, iatrogénicas (la mayoría tras cirugía frente a la incontinencia) o traumáticas. El áreaestenótica a menudo comprende la uretra distal y hace compleja o imposible la instrumentación uretral. La formación de la cicatriz es circunferencial y palpable en la cara posterior. Es frecuente una historia de dilataciones periódicas, siendo difícil averiguar si éstas fueron causa del problema o una solución al mismo. El tratamiento implica la incisión a través del áreaestenótica con exéresis cuidadosa de la cicatriz y realización de un colgajo en U vaginal<sup>27</sup>.

## **TUMORES DE URETRA**

### **Carcinoma de uretra**

El carcinoma de uretra es infrecuente, representando menos del 1% de los tumores malignos. La edad más frecuente de aparición es entre la quinta y séptima de la vida. Es el único tumor genitourinario más frecuente en la mujer (en proporción 4:1).

La etiología en el varón es desconocida. Se ha relacionado con las infecciones del tracto urinario recidivantes y la inflamación crónica (enfermedades de transmisión sexual, prostatitis, uretritis y estenosis uretrales). El lugar más frecuente donde se localizan estenosis, la uretra bulbar, es también la localización más frecuente del cáncer de uretra. El virus del papiloma humano (VPH) 16 se ha asociado con el carcinoma escamoso de uretra peneana.

Tabla 1. Tipo histológico de cáncer uretral.

Histología	Frecuencia	Observaciones
<b>Varón</b>		
Carcinoma de células escamosas	70-80%	El más frecuente en uretra bulbomembranosa y peneana. La mayoría son tumores de moderado/alto grado.
Carcinoma de células transicionales	15-20%	El más frecuente en uretra prostática. Debe diferenciarse de la extensión de un primario vesical.
Adenocarcinoma	5-6%	Debe diferenciarse de la extensión de un primario de próstata.
Otros	1-2%	Indiferenciados o miscelánea (sarcoma, melanoma, etc.).
<b>Mujer</b>		
Carcinoma de células escamosas	70%	El más frecuente en los 2/3 distales.
Carcinoma de células transicionales	15%	Debe diferenciarse de la extensión de un primario vesical.
Adenocarcinoma	10-13%	De células claras o mucinoso. Suelen presentar mayor estadio y peor pronóstico que los escamosos.
Otros	1-2%	Indiferenciados o miscelánea (sarcoma, melanoma, etc.).

En la mujer, se ha relacionado con la presencia de divertículos uretrales, infección por VPH-16 e inflamación crónica secundaria a traumatismos durante el coito, carúnculas o infecciones.

### Patología

El epitelio uretral varía a lo largo de su trayecto. Por esta razón, el tipo histológico de cáncer uretral cambia en función de la localización de la neoplasia. El siguiente cuadro resume los principales tipos y su frecuencia.

El carcinoma uretral masculino puede diseminarse por extensión directa o generar metástasis por embolización linfática a los ganglios linfáticos regionales. La uretra anterior drena en los ganglios inguinales superficiales y profundos y en ocasiones en los ilíacos externos. Los tumores de uretra posterior drenan con mayor frecuencia en los ganglios pélvicos. Al diagnóstico, un 20% presentan ganglios palpables y casi siempre representan enfermedad metastásica (al contrario que en el cáncer de pene, donde la mayoría son inflamatorios). La diseminación hematológica es poco fre-

cuenta, excepto en enfermedad avanzada o carcinoma primario de células transicionales de uretra prostática. Los sitios más frecuentes de metástasis son el pulmón, el hígado y el hueso. Un 14% de los pacientes presentan metástasis al diagnóstico.

En la mujer, no es infrecuente la extensión local hacia el cuello vesical, vagina o vulva. El tercio distal de la uretra drena en los ganglios inguinales superficiales y profundos, mientras que el tercio proximal lo hace en los ilíacos externos, obturadores e hipogástricos. En el momento de la presentación, un 33% presentan ganglios palpables. Las metástasis a distancia son, como en el varón, poco frecuentes.

### Presentación clínica

Los síntomas más frecuentes en el varón son los síntomas obstructivos infravesicales (40-49%), la uretrorragia (40%), retención urinaria, síntomas irritativos (28%), priapismo, gangrena peneana, incontinencia y dolor perineal. La exploración a menudo revela una masa palpable (40%) y de forma menos frecuente un absceso periuretral o una fístula uretrocutánea.

El síntoma más frecuente en las mujeres es la uretrorragia (60-75%), seguido de síntomas irritativos (20-65%) y obstructivos (25-40%). Los hallazgos de la exploración son similares a los del varón.

**Diagnóstico**

La presencia de masa uretral palpable, abscesos periuretrales, perineales, fístula uretrocutánea o estenosis con hemorragia excesiva tras dilatación deben hacer sospechar esta entidad.

La uretroscopia con toma de biopsia de la lesión es esencial para el diagnóstico. La endoscopia

**Tabla 2.** Diagnóstico diferencial.

Mujer	Varón
Carúncula uretral	Estenosis de uretra
Abscesos periuretrales	Fístula uretrocutánea
Condilomas acuminados	Abscesos perineales
Quistes uretrales	Litiasis uretrales
Divertículos de uretra	Tuberculosis
Prolapso uretral	Cuerpos extraños
Hipertrofia de mucosa	Metástasis (próstata, vejiga...)

**Tabla 3.** Clasificación TNM del cáncer de uretra.

<b>Tumor primario (T), masculino o femenino</b>
Tx: El tumor primario no puede evaluarse T0: Sin evidencia de tumor primario Ta: Carcinoma no invasivo, papilar, polipoide o verrugoso Tis: Carcinoma <i>in situ</i> T1: El tumor invade el tejido conectivo subepitelial T2: El tumor invade alguna de las siguientes estructuras: cuerpo esponjoso, próstata, músculo periuretral T3: El tumor invade alguna de las siguientes estructuras: cuerpo cavernoso, más allá de la cápsula prostática, vagina anterior o cuello vesical T4: El tumor invade otros órganos adyacentes
<b>Carcinoma de células transicionales de la próstata</b>
Tis-pu: Carcinoma <i>in situ</i> , compromiso de la uretra prostática Tis-pd: Carcinoma <i>in situ</i> , compromiso de los conductos prostáticos T1: El tumor invade el tejido conectivo subepitelial T2: El tumor invade alguna de las siguientes estructuras: estroma prostático, cuerpo esponjoso, músculo periuretral T3: El tumor invade alguna de las siguientes estructuras: cuerpo cavernoso, más allá de la cápsula prostática o cuello vesical T4: El tumor invade otros órganos adyacentes
<b>Ganglios linfáticos regionales (N)</b>
Nx: No pueden evaluarse los ganglios linfáticos regionales N0: Sin metástasis en los ganglios linfáticos regionales N1: Metástasis en un ganglio único de 2 cm o menos N2: Metástasis en un ganglio único, mayor de 2 cm pero menor de 5 o en varios ganglios, ninguno mayor de 5 cm N3: Metástasis en un ganglio linfático mayor de 5 cm
<b>Metástasis a distancia (M)</b>
Mx: No puede evaluarse la presencia de metástasis a distancia M0: Sin evidencia de metástasis a distancia M1: Presencia de metástasis a distancia

## 56. Patología adquirida de la uretra

permite evaluar la extensión, el tamaño y el compromiso vesical. En varones, la uretrografía retrógrada puede aportar más datos adicionales. Se debe sospechar tumor uretral ante la presencia de fístulas, estenosis irregulares o defectos de repleción intraluminales. La citología puede también ser de utilidad.

El diagnóstico diferencial debe hacerse con todas las lesiones uretrales benignas, por otra parte mucho más frecuentes que el cáncer de uretra. Las principales se resumen en la Tabla 2.

### Estadificación

La clasificación TNM se basa en la profundidad de invasión del tumor primario y la presencia de compromiso de los ganglios linfáticos regionales y metástasis a distancia. El examen con cistoscopia y palpación bimanual de genitales externos, uretra, recto y periné evalúa el compromiso local. La citología puede ser útil en caso de carcinoma de células transicionales. Si se sospecha compromiso rectal, se debe evaluar el colon distal con enema opaco o colonoscopia. El compromiso de los ganglios linfáticos y las metástasis a distancia se evalúan mediante TAC o RMN. La clasificación TNM del cáncer de uretra se presenta en la Tabla 3<sup>28</sup>.

### Tratamiento

#### Cáncer de uretra masculina

La forma primaria de tratamiento del cáncer de uretra es la resección quirúrgica en mayor o menor extensión en función de la localización y estadio del tumor: En general, el carcinoma de uretra anterior puede controlarse mejor mediante la cirugía y el pronóstico es mejor que el uretral posterior, que se asocia a invasión local más extensa y metástasis a distancia. La radioterapia adyuvante puede mejorar el pronóstico y la tasa de recidiva.

#### Carcinoma de uretra distal masculina

En tumores papilares, superficiales o *in situ* puede ser suficiente la resección y fulguración transuretral. En tumores que invaden el cuerpo esponjoso en la mitad distal del pene, es exitosa la penectomía parcial con margen negativo proximal de 2 cm. Si el tumor infiltrante se encuentra en toda la uretra peneana se indica la penectomía radical. Si los ganglios inguinales son positivos y no hay evidencia de metástasis a distancia se indica la linfadenectomía ilioinguinal. No está indicada la linfadenectomía profiláctica.

La supervivencia a 5 años es del 92% en la enfermedad de la fosa navicular, 34% en el carcinoma de uretra peneana.

#### Carcinoma de la uretra bulbomembranosa

Las lesiones tempranas de la uretra bulbomembranosa se tratan con RTU o resección segmentaria del segmento comprometido con anastomosis término-terminal. Sin embargo, los casos apropiados para resección limitada son poco frecuentes. No se han obtenido buenas cifras de supervivencia con ninguna de las alternativas de tratamiento, pero parece que la resección radical ofrece la mejor oportunidad para el control de la enfermedad a largo plazo y la menor incidencia de recidivas locales. Se requiere cistoprostatectomía radical con linfadenectomía pelviana y penectomía radical. Se puede incluir en la resección los ramos pubianos y el diafragma urogenital para mejorar el margen de resección y el control local. La supervivencia a 5 años es del 16%.

#### Carcinoma de uretra prostática

Las lesiones superficiales se pueden manejar de manera apropiada con RTU en pacientes seleccionados. En estos casos la supervivencia a 5 años es del 87%. En la mayor parte de las ocasiones el tumor se presenta con invasión del estroma prostático o base vesical. El tratamiento en estos casos es la cistoprostatectomía radical y uretrectomía total. La supervivencia se sitúa en torno al 6-26%.

#### Radioterapia y tratamiento multimodal

Los regímenes de quimioterapia combinados con radioterapia y cirugía no han demostrado mejor control local y supervivencia que la cirugía sólo.

La radioterapia se reserva para pacientes con lesiones de uretra anterior que se niegan a la cirugía. Aporta la ventaja de preservar el pene, pero puede provocar estenosis de uretra o edema crónico uretral. Existen pocas publicaciones sobre resultados con esta modalidad.

#### Cáncer de uretra femenina

El factor pronóstico más significativo para el control local y la supervivencia es la localización anatómica y la extensión del tumor. La supervivencia global se sitúa en el 46%. En tumores de estadio bajo es del 89% en comparación con los de estadio avanzado, donde es el 33%.

**Cáncer de uretra distal**

En general, tienden a ser de estadio bajo, con baja incidencia de metástasis ganglionares. La resección local o la fulguración suele ser suficiente para el control de la enfermedad.

**Cáncer de uretra proximal**

Para lesiones proximales invasivas o que comprometen toda la uretra se requiere cistoureterectomía con resección parcial o completa de la vagina junto con linfadenectomía y resección del pubis y del diafragma urogenital.

**Radioterapia y tratamiento multimodal**

La radioterapia, en lesiones pequeñas de uretra distal a menudo es suficiente para el control local de la enfermedad. Los tumores de uretra proximal precisan combinación de braqui y radioterapia, con elevada tasa de complicaciones (estenosis de uretra, fístulas, obstrucción intestinal, incontinencia...). La terapia combinada con quimio y radioterapia preoperatorias seguidas de cistoureterectomía no han ofrecido resultados a largo plazo<sup>29</sup>.

**Tumores benignos de uretra**

Son lesiones raras en la práctica urológica, algunas sólo descritas en unos pocos casos clínicos. Se resumen en la Tabla 4.

**Tumores epiteliales**

El papiloma escamoso es la lesión epitelial más frecuente. Se encuentra preferiblemente en uretra distal. Microscópicamente es similar a un condiloma.

**Tabla 4.** Tumores benignos de uretra.

Tumores epiteliales	Cambios metaplásticos
1) Papiloma de células transicionales	1) Metaplasia escamosa
2) Papiloma invertido	2) Adenoma nefrogénico
Condilomas acuminados	Carúnculas uretrales
Pólipo fibroepitelial	
Uretritis papilar	
Pólipos prostáticos uretrales	
Adenoma vellosa	

Microscópicamente presenta epitelio estratificado no queratinizado.

El papiloma de células transicionales ocurre en la uretra proximal. Como su propio nombre indica, se recubre de epitelio propio de la vejiga. El papiloma invertido es una lesión excepcional. Se trata de un pólipo que protuye hacia el estroma uretral. En los 3 casos la clínica puede ser irritativa, obstructiva o hematuria. El tratamiento de elección es la RTU.

**Condiloma acuminado**

Se ha descrito el VPH como factor causal de esta neoplasia. El principal factor de riesgo es el contacto sexual. Se presenta como una lesión en forma de coliflor con base relativamente avascular. Los pacientes pueden presentar obstrucción urinaria o uretrorragia. El tratamiento es con quimioterapia tópica con 5-fluoracilo o tiotepa, fulguración con láser o RTU.

**Pólipos fibroepiteliales**

Son más frecuentes en el varón y probablemente representan malformaciones congénitas. En su mayoría son asintomáticos, pero pueden causar uretrorragia u obstrucción infravesical. Histológicamente se trata de lesiones polipoideas recubiertas de epitelio normal uretral. El tratamiento de elección es la RTU.

**Uretritis papilar**

Se asocia a sondajes permanentes. Histológicamente presenta un marcado edema con infiltración por células de inflamación crónica.

**Carúnculas uretrales**

Se da exclusivamente en mujeres, más frecuente en postmenopáusicas. Hay marcados cambios inflamatorios y aumento vascular con hemorragia y dolor. Se recubren de epitelio escamoso hiperqueratósico y a veces ulcerado<sup>30</sup>.

## BIBLIOGRAFÍA

1. Jordan, GH, Schlossberg, SM: Cirugía del pene y de la uretra. En: Walsh PC (ed): Urología de Campbell, volumen 4, 8.ª edición. Editorial Médica Panamericana, 2002: 4253-4324.
2. Brooks, JD: Anatomía del tracto urinario inferior y genitales masculinos. En: Walsh PC (ed): Urología de Campbell, volumen 1, 8.ª edición. Editorial Médica Panamericana, 2002: 41-79.
3. Burgos Revilla, FJ, Gómez Dos Santos, V: Manejo mínimamente invasivo de la estenosis uretral. En: Silmi Moyano, A, Moreno Sierra, J (eds): Clínicas Urológicas de la Complutense: Endourología, laparoscopia y terapia mínimamente invasiva en Urología, volumen 11. Editorial UCM, 2005:783-808.
4. Fenton, AS, Morey, AF, Avilés, R, García, CR: Anterior urethral strictures: etiology and characteristics. Urology 2005; 65(6): 1055-1058.
5. Mundy, AR: Management of urethral strictures. Postgrad Med J 2006; 82: 489-483.
6. Baskin, LS, Constantinescu, SC, Howard, PS, et al: Biochemical characterization and quantitation of the collagenous components of urethral stricture tissue. J Urol 1993; 150: 642.
7. Da Silva, EA, Sampaio, FJB, Dornas, MC, Damiano, R, Cardoso, LEM: Extracellular matrix changes in urethral stricture disease. J Urol 2002; 168: 805-807.
8. Cavalcanti, AG, Yucel, S, Deng, DY, McAninch, JW, Baskin, LS: The distribution of neuronal and inducible nitric oxide synthase in urethral stricture formation. J Urol 2004; 171: 1943-1947.
9. López López, JA: Posibilidades terapéuticas actuales en el manejo de la estrechez uretral en el varón. Tema monográfico LXII Congreso Nacional de Urología; Ene Ediciones 1997.
10. Schlossberg, SM: A current overview of the treatment of urethral strictures: etiology, epidemiology, pathophysiology, classification and principles of repair en Schreiter, FJ, Jordan, GH (eds): Reconstructive urethral surgery. Editorial Springer 2006: 59-68.
11. Gallentine, ML, Morey, AF: Estudios de imagen en los cuadros de estenosis de la uretra masculina en Atala, A, McAninch, JW (eds): Clínicas Urológicas de Norteamérica. Volumen 2. Ed. McGraw-Hill Interamericana, 2002: 375-386.
12. Osman, MA, El-Ghar, O, Mansour, HR, El-Diasty, T: Magnetic Resonance Urethrography in comparison to retrograde urethrography in diagnosis of male urethral strictures: Is it clinically relevant? Eur Urol 2006; 50 (3): 587-594.
13. Heyns, CF, Steenkamp, JW, De Kock, ML, Whitaker, P: Treatment of male urethral strictures: Is repeated dilation or internal urethrotomy useful? J Urol 1998; 160: 356-358.
14. Albers, P, Fichtner, J, Brühl, P, Muller, S: Long term results of internal urethrotomy. J Urol 1996; 156: 1611-1614.
15. Pasandoro, V, Emiliozzi, P: Internal urethrotomy in the management of anterior urethral strictures: long term follow up. J Urol 1996; 156: 73-75.
16. Kjaergaard, B, Walter, S, Bartholin, J, et al: Prevention of urethral stricture recurrence using clean intermittent self catheterisation. Br J Urol 1994; 73: 692.
17. Chiou, RK, Anderson, JC, Tran, T, et al: Evaluation of urethral strictures and associated abnormalities using high resolution and colour doppler ultrasound. Urology 1997; 47: 102.
18. Mundy, AR: The role of delayed primary repair in the acute management of pelvic fractures injuries of the urethra. Br J Urol 1991; 68: 273.
19. González, R, Chiou, RK, Hekmat, K, et al: Endoscopic re-establishment of urethral continuity after traumatic disruption of the membranous urethra. J Urol 1983; 130: 785.
20. Errando, C, Batista, E, Chéchile, G, et al: Esclerosis de cuello vesical tras resección transuretral de próstata. Actas Urol Esp 1994; 18: 85-89.
21. Geist, E, Hartung, R: Alternative endourological techniques in the treatment of urethral stricture. Review of current literature en Schreiter, F, Jordan, GH (eds): Reconstructive urethral surgery. Editorial Springer 2006: 94-101.
22. Jordan, GH, Rourke, K: Fundamentals and principles of tissue transfer en Schreiter, F, Jordan, GH (eds): Reconstructive urethral surgery. Editorial Springer 2006: 20-27.



23. Andrich, DE. Dungleison, N. Greenwell, TJ, Mundy, AR: The long term results of urethroplasty. J Urol 2003; 170: 90-92.
24. Greenwell, T. Venn, S, Mundy, AR. Changing practice in anterior urethroplasty. BJU Int 1998; 83: 631-5.
25. Barbagli, G. Palminteri, E. Guazzoni, G. Montorsi, F. Turini, D, Lazzeri, M: Bulbar utrthroplasty using buccal mucosa grafts placed on the ventral, dorsal or lateral surface of the urethra: are results affected by the surgical technique? J Urol 2005, 174. 955-958.
26. Sievert, KD: Tissue engineering - the future of urethral reconstructive surgery? en Schreiter, F. Jordan, GH (eds): Reconstructive urethral surgery, Editorial Springer 2006: 30-33.
27. McGuire, EJ: Urethral reconstruction in women en Schreiter, F. Jordan, GH (eds): Reconstructive urethral surgery, Editorial Springer 2006: 44-58.
28. Bermejo, CE. Basler, JW: Carcinoma of the urethra. En Hamdy, FC. Basler, JW. Neal, DE. Catalona, WJ. (eds): Management of urologic malignancies, Editorial Churchill-Livingstone 2002, p. 525-527.
29. Donat, SM. Cozzi, PJ. Herr, HW: Cirugía del carcinoma del pene y de la uretra. En Walsh PC. (ed): Urología de Campbell, volumen 4, 8.ª edición. Editorial Médica Panamericana, 2002: 3267-3284.
30. Romero Tenorio, M. Flores Ortiz, J. Arroyo Maestre, JM: Patología de uretra. En Resel, Castiñeiras, García Pérez, Jiménez Cruz, Leiva, Ruiz de la Roja (eds): Urología: Libro del Residente. Ed. Asociación Española de Urología 1998: 229-242.

# Libro del Residente de Urología



capítulo 57

## Trastornos funcionales de la vejiga

*Juan Manuel Taracena Lafuente  
David Manuel Castro Díaz  
Pedro Rodríguez Hernández*

*H. U. de Canarias. La Laguna  
Santa Cruz de Tenerife*

**Palabras clave:** *Disfunción miccional neurógena. Incontinencia urinaria. Vejiga hiperactiva. Estudio urodinámico. Fármacos anticolinérgicos.*



Libro del Residente de

# Urología



Índice capítulo 57

## Trastornos funcionales de la vejiga

<b>Introducción</b> .....	1033
<b>Disfunción neurógena del tracto urinario inferior</b> .....	1035
<b>Incontinencia urinaria</b> .....	1041
<b>Tratamiento de la incontinencia urinaria</b> .....	1043
<b>Bibliografía</b> .....	1051



## capítulo 57

# Trastornos funcionales de la vejiga

## INTRODUCCIÓN

Las funciones del tracto urinario inferior de almacenar y liberar periódicamente la orina dependen de la actividad de la musculatura lisa de la vejiga y la uretra, y de la musculatura estriada del suelo pélvico. La vejiga y la uretra constituyen una unidad funcional controlada por la compleja interacción entre el sistema nervioso central y el periférico, y los factores reguladores locales.

Los trastornos en el control de la vejiga se pueden clasificar como alteraciones del llenado y del vaciado:

- Alteraciones en la fase de llenado vesical: dan lugar a incontinencia urinaria de urgencia (por hiperactividad vesical) e incontinencia urinaria de esfuerzo.
- Alteraciones en la fase de vaciado vesical: pueden producir una retención urinaria, que a su vez es causante de incontinencia urinaria por rebosamiento.

## Control neurológico de la micción

### A) *Control del sistema nervioso central.*

Se han identificado varias áreas en el cerebro, el diencefalo y el tronco encefálico que están implicadas en el control miccional.

- El centro pontino de la micción estimula directamente las motoneuronas vesicales e indirectamente las motoneuronas del esfínter uretral.
- La sustancia gris periacuedotal recibe información de llenado de la vejiga.

- El área preóptica del hipotálamo está probablemente implicada en el inicio de la micción.

- B) *Control del sistema nervioso periférico* (Figura 1). El llenado y el vaciado vesical implican un complejo sistema de señales aferentes y eferentes a través de los nervios simpáticos, parasimpáticos, somáticos y sensitivos.

Estos nervios forman parte de arcos reflejos que, o bien mantienen la vejiga en estado de relajación, permitiendo el almacenamiento de orina en la vejiga a baja presión, o bien inician la micción relajando la región de salida y contrayendo el músculo liso vesical (detrusor).

### **Sistema nervioso parasimpático**

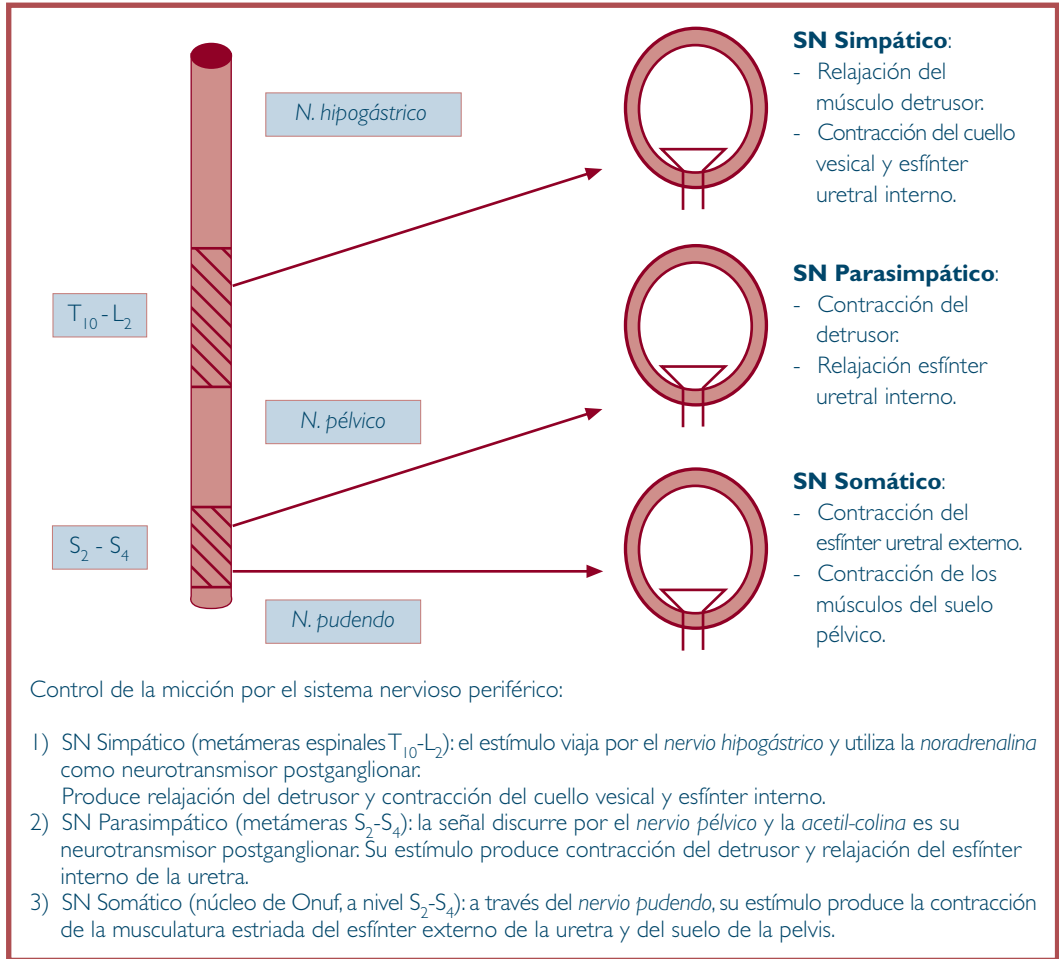
La contracción del detrusor y la relajación de la región de salida uretral resultan de la activación del núcleo parasimpático (situado en la médula espinal sacra, en la zona de las metámeras S<sub>2</sub>-S<sub>4</sub>).

Las neuronas postganglionares viajan por los *nervios pélvicos* y llevan el estímulo excitador mediante la liberación de acetilcolina, neurotransmisor que actúa sobre los receptores colinérgicos muscarínicos en el ámbito vesical, produciendo la contracción del músculo detrusor.

La micción normal implica la contracción coordinada del músculo detrusor y la reducción simultánea de la resistencia uretral. Esto aumenta la presión intravesical y permite el flujo de salida de la orina a través de la uretra relajada. Al mismo tiempo que se contrae el detrusor, el cuello vesical y la uretra se relajan. El cuello vesical adopta forma de embudo y se produce el vaciamiento de la vejiga.

Durante el vaciado vesical, los reflejos simpáticos y somáticos están inhibidos.

**Figura 1.** Control neurológico de la micción.



### Sistema nervioso simpático

La inervación simpática de la vejiga y la uretra se origina en la columna intermediolateral de la médula espinal toracolumbar ( $T_{10}$ - $L_2$ ).

Las neuronas postganglionares viajan por los *nervios hipogástricos* llevando el estímulo excitador mediante la liberación de noradrenalina. La inervación simpática produce una inhibición de las vías nerviosas parasimpáticas, manteniendo el músculo detrusor relajado. Por otra parte, el estímulo simpático, a través de los receptores alfaadrenergicos, produce contracción de la base vesical y de la uretra.

A medida que se llena la vejiga hay sólo un pequeño aumento de presión, a pesar de producirse un gran aumento de volumen. La continencia se produce por el mantenimiento de una presión baja dentro de la vejiga durante el almacenamiento de la orina y por la elevada presión del esfínter uretral en la región de salida. Además, las contracciones del detrusor están suprimidas durante el llenado vesical.

### Inervación somática

Se origina en el núcleo de Onuf (asta anterior de la médula espinal sacra, en la zona de las metámeras

S<sub>2</sub>-S<sub>4</sub>). La inervación somática del rabdoesfínter de la uretra (músculo estriado) y de los músculos perineales viaja por el *nervio pudendo*. El estímulo somático produce una contracción de la musculatura estriada del esfínter uretral externo y de los músculos del suelo de la pelvis. Es responsable, por tanto, de la inhibición voluntaria de la micción.

### Inervación sensitiva

La información de la sensibilidad de la pared vesical (principalmente de la mucosa) y de la uretra asciende a través de fibras mielinizadas A-delta y desmielinizadas C. Viajan por los nervios pelvianos, hipogástricos y pudendos hasta las regiones correspondientes de la médula espinal.

El desarrollo de este capítulo se va a centrar en dos grandes temas, claramente diferenciados, a saber:

- 1) La **disfunción miccional neurógena**. Se estudiarán los trastornos de la función del tracto urinario inferior atribuidos a una enfermedad o lesión neurológica, tanto en la fase de llenado vesical como en la de vaciado.
- 2) La **incontinencia urinaria**. Se define como la pérdida involuntaria de orina a través de la uretra, objetivamente demostrable, de tal magnitud que constituye un problema higiénico y social.

Se estudiará la epidemiología, clínica, diagnóstico y tratamiento de los diferentes tipos de incontinencia.

## DISFUNCIÓN NEURÓGENA DEL TRACTO URINARIO INFERIOR

### Fisiopatología

#### Disfunciones de la fase de llenado

La pérdida de la estimulación simpática desinhibe la actividad parasimpática refleja, siendo responsable de una disminución de la acomodación vesical e incluso de la aparición de pequeñas contracciones fásicas de la musculatura vesical conocidas como "ondas autónomas".

La interrupción de las vías descendentes medulares origina una desinhibición del arco reflejo sacro. En este caso, cuando el volumen vesical alcanza cierto nivel, se disparan las aferencias vesicales desencadenando una respuesta motora refleja con contracción del detrusor. Esta alteración es denominada "*hiperreflexia vesical*".

La lesión de la inervación pudenda paraliza la actividad de la musculatura perineal y periuretral. Dicha alteración facilita la incontinencia urinaria, principalmente cuando existe un aumento brusco de la presión abdominal, por la tos, el ejercicio, etc.

#### Disfunciones de la fase miccional (de vaciado)

Si se interrumpe la conexión del centro medular simpático con la región pontina, se impide la inhibición de la actividad simpática. Como consecuencia de ello, no se producirá la relajación del cuello vesical, permaneciendo éste cerrado durante la micción. Este trastorno se conoce como "*disinergia detrusor-cuello vesical*" o también "*disinergia detrusor-esfínter liso*".

Si se interrumpe la conexión entre el centro medular pudendo (núcleo de Onuf) y el encéfalo, se desinhibe el arco reflejo pudendo. Esta ausencia de inhibición impide la relajación de la musculatura perineal y periuretral durante la micción. Esta alteración se conoce como "*disinergia detrusor-esfínter periuretral*" o también "*disinergia detrusor-esfínter estriado*".

Cuando la inervación periférica parasimpática está alterada, no es posible estimular la contracción del detrusor. En esta circunstancia, se produce una parálisis del músculo vesical denominada "*arreflexia vesical*".

### Clasificación

Existen múltiples clasificaciones de la disfunción neurógena del tracto urinario inferior. Para ello se han utilizado dos tipos de criterios: anatómicos y funcionales.

Las clasificaciones basadas en criterios anatómicos suelen ser usadas por los neurofisiólogos, y se basan en la topografía de la lesión. Las clasificaciones según criterios funcionales suelen ser usadas por los urólogos.



gos, y se basan en las repercusiones funcionales de la disfunción neurógena sobre el tracto urinario inferior:

Ambos tipos de criterios tienen limitaciones. Las clasificaciones anatómicas no tienen en cuenta las repercusiones funcionales sobre el tracto urinario inferior. Por otra parte, las clasificaciones funcionales son incompletas, ya que la relación entre lesión neurológica y repercusión funcional no es exacta.

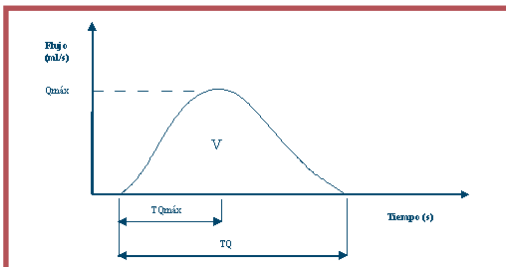
Borrs y Comarr unieron ambos tipos de criterios en una clasificación anatomo-funcional que tenía en cuenta tanto criterios anatómicos (el nivel lesional, neurona motora superior o inferior; y el tipo de inervación afectada, somática o visceromotora), como sus repercusiones funcionales (lesión motora o sensitiva, completa o incompleta, con micción compensada o descompensada). Además, crearon la categoría de "lesión tipo neurona motora mixta", que incluye aquellas lesiones en las que el nivel lesional no es el mismo para la inervación somática o visceromotora.

## Diagnóstico

Para el diagnóstico de la disfunción neurógena del tracto urinario inferior, el estudio urodinámico se perfila como una herramienta fundamental. Las pruebas urodinámicas realizadas habitualmente, en orden creciente de complejidad, son las siguientes:

- 1) Uroflujometría.
- 2) Cistomanometría.
- 3) Estudios de presión-flujo.
- 4) Perfil de presiones uretrales.
- 5) Electromiografía.
- 6) Videourodinamia.

**Figura 2.** Morfología de la curva en una uroflujometría normal.



## Uroflujometría<sup>1</sup>

Es la prueba urodinámica básica (Figura 2). Determina, de forma no invasiva, las características del flujo urinario durante la fase de vaciado miccional. Está influida por tres variables: presión del detrusor, permeabilidad uretral y relajación del esfínter.

El *flujo* es el volumen de orina (mililitros) evacuado en la unidad de tiempo (segundos). Se mide en ml/s.

El  $Q_{máx}$  (flujo máximo) es el mayor valor del flujo alcanzado durante la micción. Se relaciona con la presencia o no de obstrucción al flujo miccional. Valores de flujo máximo por debajo de 10-12 ml/s se relacionan con una elevada probabilidad de presencia de obstrucción infravesical. Los flujos comprendidos entre 12 y 15 ml/s se corresponden con una menor probabilidad de obstrucción. En cambio, con valores superiores a 15 ml/s, la probabilidad de obstrucción es muy baja.

Sin embargo, hay que tener en cuenta que se puede conseguir un flujo normal en presencia de obstrucción, gracias a un incremento de la presión del detrusor. Y viceversa, también puede existir un flujo bajo ( $< 10$  ml/s) en ausencia de obstrucción, debido a una hipocontractilidad o una arreflexia vesical. Es por ello que sólo se puede hacer una correcta evaluación urodinámica del tracto urinario inferior mediante los estudios simultáneos de *presión-flujo* (véase más adelante).

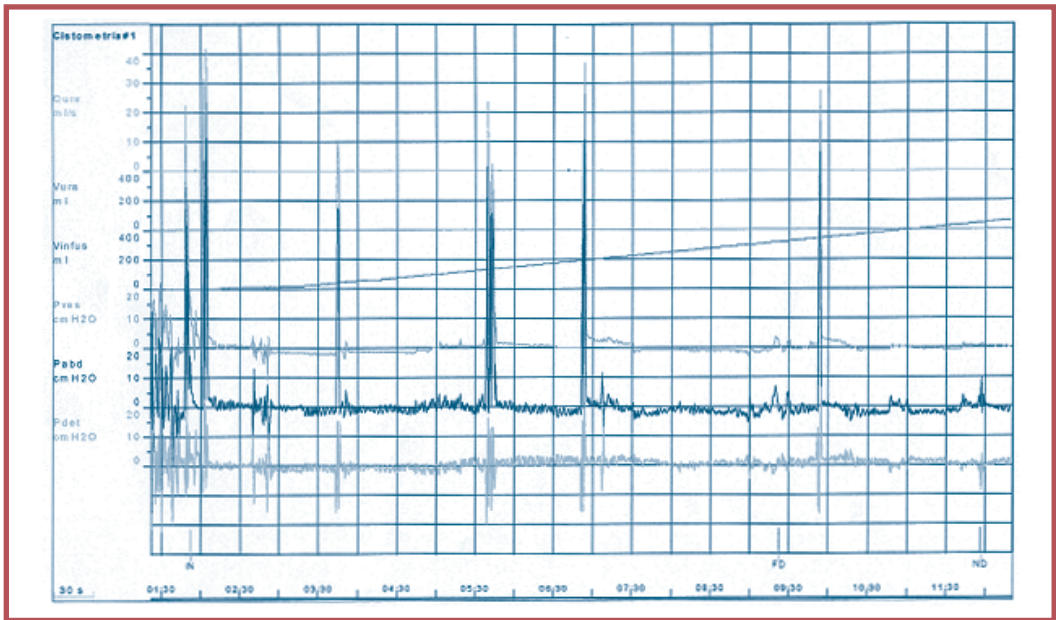
## Cistomanometría<sup>2</sup>

Consiste en el registro simultáneo de la presión vesical y la presión abdominal durante la fase de llenado vesical (Figuras 3 y 4).

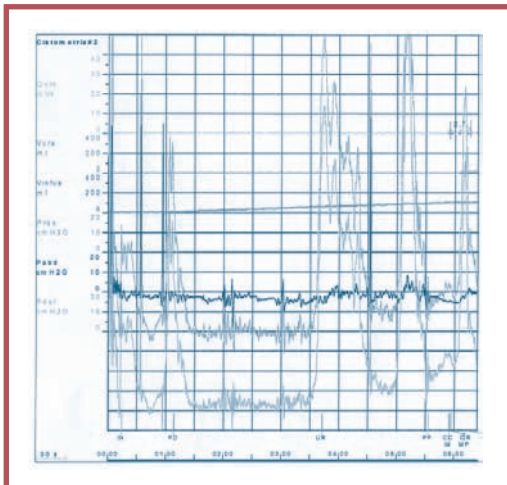
Se considera la pieza fundamental de la evaluación urodinámica. Se registran tres presiones:

- *Presión vesical* (transductor intravesical): presión total en el interior de la vejiga.
- *Presión abdominal* (transductor rectal): presión alrededor de la vejiga.
- *Presión del detrusor o presión sustraída*: se calcula restando la presión abdominal de la presión vesical ( $P_{det} = P_{ves} - P_{abd}$ ).

**Figura 3.** Cistomanometría normal. Detrusor estable.



**Figura 4.** Cistomanometría: hiperactividad vesical. Presencia de contracciones involuntarias del detrusor.



La *acomodación vesical*, también denominada *distensibilidad* o *compliance* (C), se define como el cambio en la presión vesical para un cambio dado en el volumen ( $C = dV/dP_{det}$ ). Se expresa en ml/cmH<sub>2</sub>O.

Durante la fase de llenado vesical no deben producirse contracciones del detrusor; en condiciones normales. Cualquier elevación de la  $P_{det}$  que ocurra de forma espontánea o tras maniobra de provocación (tos o cambio postural) se denomina *contracción involuntaria del detrusor*.

La *hiperactividad vesical* o *vejiga hiperactiva* es aquella situación en que la vejiga se contrae durante la cistomanometría, mientras el paciente intenta inhibir la micción. Existen dos tipos de *hiperactividad*:

- *Hiperreflexia vesical*: cuando hay evidencia objetiva de una enfermedad neurológica (lesión medular; accidente cerebrovascular; enfermedad desmielinizante, etc.). La contracción involuntaria durante el llenado es debida a alteraciones de los mecanismos de control nervioso.
- *Inestabilidad vesical*: la presencia de contracciones involuntarias no se asocia a alteraciones neurológicas, sino que es de etiología desconocida.

El concepto de *detrusor hipoactivo* no debe introducirse en la fase de llenado, ya que es un término

que hace referencia a la fase de vaciado, y a la capacidad del detrusor de contraerse para conseguir el vaciado vesical. Cuando la hipoactividad es debida a alteración neurológica, se denomina *detrusor arrefléctico*.

### Estudios de presión-flujo<sup>3</sup>

Constituyen las pruebas urodinámicas que miden simultáneamente la *presión vesical* y el *flujo miccional* durante la fase de vaciado. Su objetivo es valorar la existencia o no de obstrucción infravesical, así como diferenciarla de la disminución de la contractilidad del detrusor. Valoran el *flujo miccional* y la *presión vesical* ejercida para obtener ese flujo.

En condiciones normales, deben poder distinguir entre pacientes con un bajo flujo máximo secundario a obstrucción, de aquellos cuyo flujo máximo bajo es resultado de una contractilidad disminuida. Estos estudios también pueden ayudar a identificar a los pacientes con una obstrucción de alta presión y velocidades de flujo normales.

Las situaciones más habituales que podemos encontrar son la *obstrucción infravesical* y el *detrusor hipoactivo*.

- a) **Obstrucción infravesical:** es sugerida por un estudio en que el flujo es bajo a pesar de una contracción del detrusor de una fuerza, duración y velocidad suficientes. Se define como la presencia de un flujo bajo (<15 ml/s, y sobre todo <10 ml/s) con presiones del detrusor altas (>40 cm H<sub>2</sub>O).
- b) **Detrusor hipoactivo:** Un flujo máximo bajo sin más no es diagnóstico de obstrucción del tracto de salida vesical. El detrusor hipoactivo hace referencia a la presencia de una  $P_{det} < 40$  cmH<sub>2</sub>O con un flujo miccional bajo. Esta escasa contractilidad del detrusor puede ser de causa neurogénica o bien por una descompensación biogénica causada por una sobredistensión, envejecimiento o reemplazo colagenoso del músculo detrusor.

### Perfil de presiones uretrales<sup>4</sup>

Es el registro de la presión intraluminal a lo largo de la longitud de la uretra. Mide la presión en cada punto de la uretra del paciente, así como la transmisión de la presión abdominal a la uretra.

- a) El perfil uretral puede medirse fundamentalmente en la fase de llenado vesical, para evaluar la competencia del sistema esfinteriano. Puede valorarse de dos formas:
  - 1) Perfil en reposo: con la uretra en reposo durante el llenado, la retirada del transductor a una velocidad constante permite hacer un mapa de la presión que se mide a lo largo de toda la uretra.
  - 2) Perfil dinámico: durante la retirada del transductor; el paciente provocará aumentos de presión vesical mediante maniobra de Valsalva o la tos, y se valorará la presión de cierre uretral. Su indicación principal es valorar la competencia esfinteriana en el llenado vesical, como parte fundamental del estudio de la incontinencia urinaria de esfuerzo.
- b) El perfil uretral también puede medirse en la fase de vaciado vesical, con el fin de valorar directamente la presencia de una obstrucción infravesical. Sin embargo, no es habitual el empleo del perfil en esta fase.

### Electromiografía<sup>5</sup>

Estudia los potenciales bioeléctricos generados en el mecanismo de la despolarización celular resultante de la estimulación nerviosa de la fibra muscular estriada. Además de efectuar el diagnóstico de lesión pudenda, tiene utilidad para determinar la existencia de una obstrucción funcional del tracto urinario inferior por disinergia del tracto urinario inferior por disinergia detrusor-esfínter periuretral.

La disinergia detrusor-esfínter periuretral se define como el incremento de la actividad electromiográfica del esfínter periuretral durante la contracción del detrusor.

### Videourodinamia<sup>6</sup>

Es una técnica en la cual se muestran de manera simultánea los parámetros urodinámicos antes descritos, con una imagen radioscópica del aparato urinario inferior; y su registro en vídeo. Mediante el uso de contraste radiológico como medio de llenado, permite observar al mismo tiempo las presiones y los datos de registro del estudio urodinámico, y la imagen radiológica.

Los estudios videourodinámicos son imprescindibles en los pacientes con disfunción neurógena vesicouretral en tres condiciones: el diagnóstico de disiner-gia detrusor-cuello vesical, la incompetencia del cuello vesical y la valoración de las repercusiones de esa disfunción neurógena sobre el tracto urinario superior (reflujo vesicoureteral).

## Tratamiento

El tratamiento etiológico de la disfunción neurógena vesicouretral no es hoy en día factible, debido a que aún no es posible la regeneración neuronal. La finalidad del tratamiento tiene dos objetivos: aliviar los síntomas y prevenir el daño renal.

El deterioro de la función renal se produce cuando la presión intravesical sobrepasa la resistencia del uréter intramural. En este caso la dirección del bolo urinario se invierte, apareciendo el reflujo vesicoureteral, una de las principales causas de daño renal. Otra causa de daño renal son las infecciones del tracto urinario inferior, que son favorecidas en estos pacientes por el residuo postmiccional.

Se han descrito múltiples tratamientos para los pacientes con disfunción neurógena del tracto urinario inferior. Sin embargo, no todos ellos cuentan con la suficiente evidencia científica a su favor.

### Tratamiento de la disiner-gia

Existen dos tipos: la disiner-gia detrusor-cuello vesical y la disiner-gia detrusor-esfínter periuretral.

#### Disiner-gia detrusor-cuello vesical

El tratamiento de este primer tipo se realiza mediante **agentes alfabloqueantes**:

- El *urapidil* (un alfa1 bloqueante no selectivo) a dosis de 60 mg/día, disminuye significativamente la presión a flujo máximo y la resistencia uretral en pacientes con disfunción neurógena. También disminuye el residuo postmiccional.
- El *prazosín* (un alfa1 bloqueante no selectivo) disminuye significativamente la presión máxima uretral de cierre y la hiperreflexia asociada a la disiner-gia. Sin embargo, no mejora la obstrucción funcional.

- El agente alfa1 bloqueante superselectivo *tamsulo-sina* parece mejorar el flujo máximo y el residuo postmiccional. También parece que disminuye significativamente la presión de apertura y la presión del detrusor a flujo máximo.

#### Disiner-gia detrusor-esfínter periuretral

- Para el tratamiento de este trastorno se han utilizado relajantes del músculo estriado, como el *baclofen*. Sin embargo, la mejoría de la disfunción neurógena no parece ser significativa.
- La *toxina botulínica*<sup>7</sup> sí ha mostrado una disminución significativa de los episodios de disiner-gia, así como de la presión uretral y del residuo postmiccional.
- El tratamiento fisioterápico de la disiner-gia se basa principalmente en el *cateterismo vesical intermitente*. Diversos estudios indican que previene la aparición de daño renal y que mejora la supervivencia en pacientes con lesión medular.
- Tratamiento quirúrgico: la *esfínterotomía*<sup>8</sup> del esfínter externo disminuye el residuo postmiccional y cura o mejora el reflujo vesicoureteral. Las *prótesis endouretrales* obtienen el mismo resultado que la esfínterotomía, disminuyendo el tiempo de estancia hospitalaria. La *derivación urinaria* tipo ileovesicostomía cutánea, disminuye la presión intravesical y mejora las repercusiones sobre el tracto urinario superior.

### Tratamiento de la hiperreflexia vesical

#### Tratamiento farmacológico

El tratamiento con *anticolinérgicos* (*cloruro de trospio*, *propiverina*, *oxibutinina*, *tolterodina*) ha demostrado su utilidad en estos pacientes.

*Alcaloides*: la *capsaicina* es un agente neurotóxico que bloquea las terminaciones nerviosas aferentes conectadas con las fibras nerviosas tipo C. Se ha demostrado su efectividad instilada endovesicalmente en pacientes con hiperreflexia, en los cuales mejora tanto su clínica como sus datos urodinámicos. La *resiniferatoxina* es otro alcaloide que también actúa localmente con un efecto similar a la capsaicina.

En estudios clínicos controlados, la *desmopresina* parece útil para reducir los episodios de nicturia en pacientes con esclerosis múltiple.

### **Tratamiento fisioterápico**

El *cateterismo vesical intermitente* asociado a anticolinérgicos es el tratamiento estándar de este tipo de pacientes. Su finalidad es la de prevenir el deterioro renal, mantener la continencia y mejorar la capacidad vesical.

La *electroestimulación periférica del nervio pudendo* parece aumentar la capacidad vesical, según estudios no controlados. La *electroestimulación central de las raíces sacras* mejora la sintomatología, aunque no se han comprobado diferencias urodinámicas significativas respecto al grupo control. La *rehabilitación perineal* también sería eficaz en la disminución de los síntomas clínicos de pacientes con esclerosis múltiple.

### **Tratamiento quirúrgico**

La *rizotomía sacra* aumenta significativamente la capacidad vesical en estudios clínicos no controlados.

La *ampliación vesical* con segmentos intestinales (íleon o sigma) conduce a un aumento significativo de la capacidad vesical y de la acomodación. El principal inconveniente de esta cirugía es la aparición de residuo, que precisa de cateterización. Se han descrito complicaciones, como la formación de cálculos y la perforación del reservorio.

La dificultad de cateterización en pacientes con lesiones medulares altas (tetrapléjicos) a menudo obliga a realizar estomas cutáneos. Su creación mejora la acomodación vesical. Su principal complicación es la estenosis del estoma.

### **Tratamiento de la arreflexia vesical**

El objetivo del tratamiento es evacuar la orina retenida y prevenir y tratar las consecuencias de esa retención.

### **Tratamiento farmacológico**

Parece que los pacientes con elevación de la presión vesical tendrían una respuesta positiva a la administración oral e intravesical de *betanecol*.

Otra finalidad del tratamiento farmacológico es prevenir las infecciones del tracto urinario inferior: ciprofloxacino 100 mg/noche, nitrofurantoína a dosis bajas.

Algunos estudios prospectivos indican que la acidificación de la orina con mandelato de metenamina podría prevenir las infecciones urinarias.

### **Tratamiento fisioterápico**

El *cateterismo vesical intermitente* está indicado en este tipo de enfermos para evacuar la orina. Las sondas hidrofílicas originan una incidencia significativamente menor de hematuria e infecciones urinarias que las convencionales.

La *electroestimulación central bilateral de las raíces sacras* puede facilitar la micción en pacientes con arreflexia.

### **Tratamiento quirúrgico**

Está dirigido a solucionar las posibles secuelas, como la aparición de estenosis uretrales como consecuencia del cateterismo vesical. La implantación temporal de una *prótesis uretral* puede facilitar el cateterismo mientras se soluciona la estenosis.

### **Tratamiento de la incontinencia urinaria por insuficiencia esfinteriana neurógena**

Este tipo de incontinencia se produce por lesión pudenda tipo neurona motora inferior:

La inyección periuretral de colágeno incrementa significativamente la presión abdominal de incontinencia.

El 80% de los pacientes a los que se les implanta un esfínter artificial consiguen la continencia urinaria.

Es frecuente que coexista una lesión de tipo neurona motora inferior simpática. En tal caso, es necesario complementar el esfínter artificial con alguna técnica de ampliación vesical para mejorar la acomodación vesical.

### **Tratamiento del reflujo vesicoureteral en la disfunción neurógena**

Su principal causa es la presencia de disineria detrusor-esfínter periuretral

El cateterismo vesical intermitente, como única terapia o asociado a tratamiento farmacológico, ha sido propuesto para tratar a niños con disfunción neurógena congénita.

El tratamiento quirúrgico se basa en tres técnicas principales: inyecciones submeáticas ureterales (de colágeno o de ácido hialurónico), la vesicostomía y la reimplantación uretral.

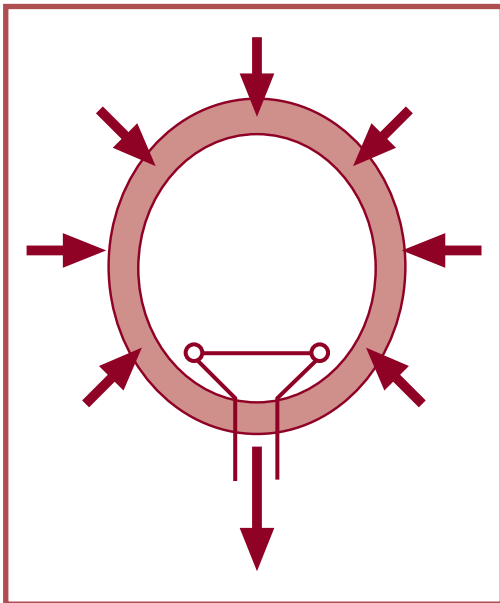
## INCONTINENCIA URINARIA

### Clasificación

Una vez realizados la anamnesis, la exploración física, y las pruebas complementarias, incluyendo los estudios urodinámicos, se diferencian distintas clases de incontinencia con diferentes abordajes terapéuticos.

- **Vejiga hiperactiva** (Figura 5):
  - Inestabilidad vesical, con o sin obstrucción.
  - Hiperreflexia vesical.
- **Incontinencia por hipoactividad del detrusor:**
  - Detrusor hipoactivo, con o sin obstrucción
  - Detrusor arrefléxico.

**Figura 5.** Hiperactividad vesical (contracciones involuntarias del detrusor).



- **Incontinencia por acomodación disminuida.**
- **Incontinencia de esfuerzo pura** (Figura 6):
  - Deficiencia esfinteriana intrínseca.
  - Hipermovilidad uretral.
- **Incontinencia urinaria mixta.**

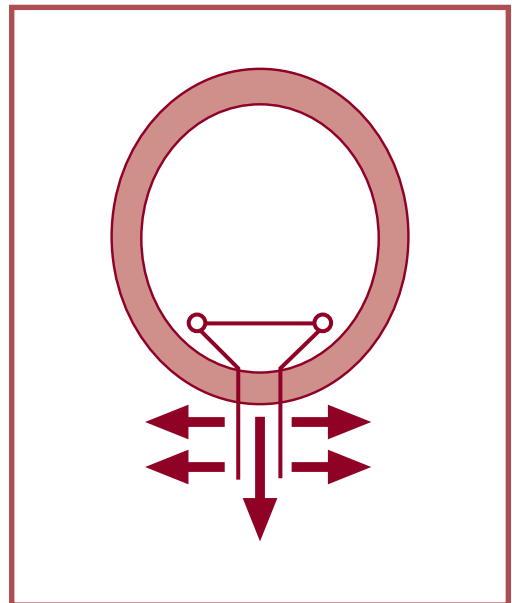
### Epidemiología

Aproximadamente el 50% de los casos de incontinencia urinaria en la edad adulta en la mujer corresponden a la incontinencia genuina de esfuerzo. La prevalencia de la incontinencia de urgencia aumenta con la edad y es considerada como la más frecuente en la tercera edad<sup>9</sup>.

El pico de prevalencia varía entre los diversos estudios. Desde la juventud a la edad adulta hay una prevalencia del 20-30%; en la edad adulta se observa un pico de prevalencia del 30-40%; en la edad avanzada hay un incremento del 30-50%.

La prevalencia de la incontinencia severa o clínicamente significativa (según distintos parámetros como: frecuencia, cuantía de la pérdida, uso de compresas, etc.) oscila entre el 3 y el 17%.

**Figura 6.** Incontinencia urinaria de esfuerzo.



Los factores de riesgo de incontinencia en la mujer son los siguientes: edad, embarazos, partos, menopausia, histerectomía, obesidad, riesgos ocupacionales, alteraciones cognitivas, y otros.

## Evaluación diagnóstica

Según los hallazgos obtenidos en la anamnesis y en la exploración física, se indicarán las pruebas complementarias que se crean necesarias.

### Anamnesis

En la anamnesis hay que conocer: el síntoma fundamental que motiva la consulta, su severidad, los factores que lo desencadenan, y la descripción de los episodios de incontinencia.

Una buena anamnesis da una primera impresión diagnóstica y marca la pauta de actuación, permitiendo hacer un diagnóstico diferencial con afecciones que pueden producir una clínica similar:

Es fundamental estudiar cómo repercuten los síntomas en la vida social, personal, familiar o laboral. Se trata, por tanto, de valorar el impacto sobre la calidad de vida del paciente.

- En la **incontinencia de esfuerzo** suele haber escapes de orina inmediatamente después de un golpe de tos o de hacer algún esfuerzo.
- La asociación de urgencia, frecuencia y nicturia con incontinencia sugiere una **incontinencia de urgencia**, incluso aunque el estudio urodinámico no muestre la presencia de contracciones involuntarias del detrusor.
- No obstante, no siempre resulta fácil el diagnóstico diferencial entre estas dos afecciones, puesto que en el 55,5% de las mujeres con escapes de orina se encuentra una mezcla de incontinencia de esfuerzo y por urgencia.

### Diario miccional

Con este diario se pretende que el médico tenga una visión objetiva de los síntomas subjetivos que refiere la paciente.

Se anotan la hora, el volumen y los datos subjetivos sobre la micción (circunstancias en que se produ-

ce, si hay escapes la urgencia, si da tiempo a llegar al cuarto de baño, o cualquier otra incidencia).

### Exploración física

Es fundamental en el diagnóstico de la incontinencia urinaria. Conjuntamente con una buena anamnesis ofrece una impresión diagnóstica aproximada. Ello orientará para iniciar un tratamiento o solicitar las pruebas complementarias necesarias para llegar a un diagnóstico definitivo.

Se debe hacer una exploración del abdomen (obesidad, globo vesical, cicatrices previas, masas) y de los genitales (movilidad uretral, posición del meato, rectocele, cistocele, prolapso uterino, carúncula uretral).

Test de Bonney: se coloca a la paciente en posición ginecológica y se le pide que tosa. Si se comprueba un escape de orina, se repite la maniobra suspeniendo la uretra con dos dedos sin comprimirla. Si se corrige el escape, podemos sospechar una incontinencia de esfuerzo.

Exploración neurológica: sensibilidad perineal, tono del esfínter anal, reflejos cutáneos superficiales, reflejo bulbocavernoso.

### Pruebas complementarias

- Sedimento de orina y urinocultivo.
- Bioquímica básica de sangre (orienta sobre la función renal).
- Pruebas de imagen radiológicas:
  - Cistouretrografía miccional seriada (CUMS)* con placas miccionales: muestra el estado de la uretra (estenosis, divertículos), el reflujo vesicoureteral, valora la competencia del cuello vesical en la fase de llenado y la relajación del esfínter en la fase de vaciado, la morfología vesical, el residuo postmiccional, y otras patologías (litiasis, tumores, etc.).
  - Ecografía*: valoración del parénquima renal, el tracto urinario superior y posibles enfermedades asociadas.
- Uretrocistoscopia: valoración de divertículos uretrales u otras patologías de la uretra, movilidad del cuello vesical durante el esfuerzo, evaluación de la uretra prostática masculina, patologías vesicales

(trabéculas, divertículos, fístulas, uréter ectópico, ureterocele, tumor vesical, carcinoma *in situ*).

- Estudios urodinámicos: se estudian en un apartado independiente, dada la importancia de los mismos en el diagnóstico de la incontinencia urinaria.

### Estudios urodinámicos

- *Flujometría*: es la primera prueba que debe realizarse a cualquier paciente con incontinencia. Para ser valorable, requiere privacidad, un deseo miccional normal y un volumen miccional mínimo de 150-200 ml.

Los parámetros a valorar son: volumen miccional, flujo máximo, tiempo hasta el flujo máximo y morfología de la curva. Su realización se debe completar siempre con la medición del residuo postmiccional. La presencia de obstrucción está en relación con las cifras de flujo máximo, y la capacidad contráctil del detrusor con la presencia de residuos elevados.

- *Cistomanometría*: es la prueba urodinámica básica para evaluar al paciente incontinente. Se aconseja realizarla ante la sospecha de inestabilidad vesical o incontinencia urinaria mixta. Su realización es obligatoria en pacientes que no responden al tratamiento habitual o en quienes se plantea un tratamiento invasivo.

Parámetros subjetivos: urgencia, dolor, sensaciones miccionales, otros síntomas (sudoración, mareos, etc.).

Parámetros objetivos: capacidad máxima, volúmenes con los que aparecen las distintas sensaciones, presencia o no de contracciones involuntarias del detrusor, volumen en el que aparece la primera contracción, presencia de escapes con la maniobra de Valsalva, presión del detrusor al final de la fase de llenado.

- *Estudios presión-flujo*: analizan la fase de vaciado. No están indicados directamente en los pacientes con incontinencia, pueden proporcionar bastante información sobre un paciente concreto (inestabilidad y obstrucción, detrusor hipoactivo, etc.).

- Otros estudios.  
Los tres estudios anteriores constituyen los pilares urodinámicos sobre los que se basa el diagnóstico

de la incontinencia urinaria. Sólo en raras ocasiones pueden llegar a necesitarse otros estudios: *perfiles de presión uretral, videourodinamia, estudios urodinámicos ambulatorios*. Todos ellos son considerados por la ICS como de segundo nivel.

### Papel de los estudios urodinámicos en la incontinencia de urgencia y mixta

Según la International Continence Society (ICS), sólo sería imprescindible hacer el estudio urodinámico a las pacientes con incontinencia de urgencia si no responden al tratamiento conservador, si se les va a plantear un tratamiento invasivo o a incluir en un protocolo de investigación.

Una anamnesis bien realizada y una exploración física completa permiten hacer un diagnóstico en la mayoría de los casos. Sin embargo, cualquier unidad que disponga de los medios necesarios debe realizar un estudio urodinámico siempre que la exploración y la historia clínica sugieran una incontinencia mixta o de urgencia.

### Incontinencia de esfuerzo

En caso de una incontinencia de esfuerzo pura, el estudio urodinámico deberá realizarse únicamente en estos casos:

- Si hay fracaso de tratamiento quirúrgico previo.
- Si hay antecedentes de cirugía o radioterapia pélvica.
- Si se sospecha una incontinencia por deficiencia esfinteriana intrínseca.

No es necesario hacer el estudio urodinámico en pacientes con incontinencia de esfuerzo pura antes de la intervención quirúrgica, si se dispone de una flujometría normal realizada en la valoración inicial de la paciente.

## TRATAMIENTO DE LA INCONTINENCIA URINARIA

### Tratamiento de la incontinencia de urgencia

Las opciones terapéuticas disponibles actualmente para la vejiga hiperactiva pueden dividirse en tres grupos principales:



- 1) Tratamiento conservador (no médico ni quirúrgico).
- 2) Tratamiento farmacológico.
- 3) Tratamiento quirúrgico.

### **Tratamiento conservador**

Se entiende por "tratamiento conservador" aquellas terapias que no involucran tratamiento farmacológico o quirúrgico. Incluyen el reentrenamiento vesical, el *biofeedback* y la electroestimulación.

### **Reentrenamiento vesical**

Este tratamiento incluye las micciones programadas, modificaciones en el estilo de vida, y el asesoramiento sobre cómo inhibir la urgencia (terapia conductista).

El objetivo sería reeducar el patrón miccional, cambiando los hábitos hacia la normalidad.

### **Biofeedback**

Se trata de ejercicios que usan generalmente señales de tipo visual, aunque también se emplean las

auditivas, generadas por resistencia intravaginal, intranal y por electromiografía perineal o vaginal. Puede ser realizado en casa o en el ámbito clínico.

### **Electroestimulación**

Consiste en el uso de la estimulación eléctrica para el tratamiento de los trastornos funcionales del tracto urinario inferior, y en concreto de la hiperactividad del detrusor.

Existen diversas modalidades de estimulación, aunque la más empleada es la **neuromodulación de las raíces sacras**<sup>10</sup> (Figura 7). Consiste en aplicar impulsos eléctricos para modificar el comportamiento de un sistema neuronal alterado. Es una alternativa terapéutica no destructiva y reversible indicada en pacientes con vejiga hiperactiva refractarios a otros tratamientos, y antes de plantear cirugías de ampliación vesical. Consiste en la estimulación eléctrica de la tercera raíz sacra ( $S_3$ ) con el objetivo de modular los reflejos involuntarios anormales del tracto urinario inferior: El sistema de estimulación es totalmente implantable, y consta de tres componentes: un electrodo con cuatro polos, un generador de impulsos eléctricos, idéntico a un marcapasos cardíaco, y un cable de conexión que une ambos. El electrodo se implanta en el foramen sacro en contacto con la  $S_3$ , y el generador de impulsos en el cuadrante superior externo de la región glútea. El efecto terapéutico se ejerce mediante la creación de un campo eléctrico que estimula las fibras nerviosas que transcurren por  $S_3$ .

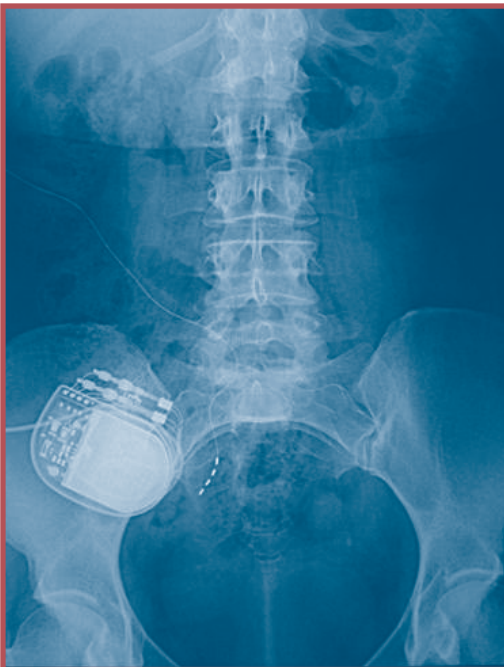### **Tratamiento farmacológico**

Se han empleado numerosos fármacos en el tratamiento de la hiperactividad vesical (Tabla I). No obstante, el uso clínico de muchos de ellos se basa más en resultados preliminares que en ensayos randomizados. En la reunión internacional de consenso del 3<sup>er</sup> International Consultation on Incontinence, se establecieron diversos niveles de evidencia y grados de recomendación para los distintos fármacos actualmente disponibles (Tabla II).

### **Fármacos antimuscarínicos (anticolinérgicos)**<sup>11</sup>

Estos fármacos bloquean, más o menos selectivamente, los receptores muscarínicos. En la hiperactividad vesical actúan bloqueando los receptores en el músculo detrusor que son estimulados por la acetilcolina, que a su vez es liberada por la actividad del sis-

**Figura 7.** Neuromodulador de raíces sacras.



**Tabla 1.** Fármacos usados en el tratamiento de la hiperactividad vesical.

Fármaco	Nivel de evidencia	Grado de recomendación
<b>Fármacos antimuscarínicos</b>		
Tolterodina	1	A
Cloruro de trospio	1	A
Solifenacina	1	A
Darifenacina	1	A
Propantelina	2	B
Atropina	3	C
<b>Fármacos de acción mixta</b>		
Oxibutinina	1	A
Propiverina	1	A
Flavoxato	2	D
<b>Antagonistas alfa-adren</b>	3	C
<b>Agonistas beta-adren</b>	3	C
<b>Antidepresivos tricíclicos</b>	3	C
<b>Desmopresina</b>	1	A
<b>Otros fármacos</b>		
Baclofeno	3	C
Alcaloides vegetales	2	C
Toxina botulínica	2	B

**Tabla 2.** Modificación del sistema de Oxford para la evaluación de la eficacia farmacológica.

Niveles de evidencia
<ul style="list-style-type: none"> <li>Nivel 1: revisiones sistemáticas, meta-análisis, ensayos clínicos controlados randomizados de gran calidad.</li> <li>Nivel 2: ensayos clínicos randomizados, estudios de cohortes prospectivos de gran calidad.</li> <li>Nivel 3: estudios de casos-controles, series de casos clínicos.</li> <li>Nivel 4: opinión de expertos.</li> </ul>
Grados de recomendación
<ul style="list-style-type: none"> <li>Grado A: altamente recomendado. Se basa en el nivel de evidencia 1.</li> <li>Grado B: recomendado. Basado en el nivel 2 ó 3.</li> <li>Grado C: opcional. Basado en el nivel 4.</li> <li>Grado D: no hay recomendación posible. La evidencia es inconsistente.</li> </ul>

tema nervioso parasimpático. De este modo, disminuyen la capacidad de la vejiga para contraerse. Estos fármacos actúan principalmente durante la fase de llenado, disminuyendo la sensación de urgencia miccional y aumentando la capacidad vesical.

Sin embargo, estos agentes carecen de selectividad sobre la vejiga, causando efectos secundarios en

otros órganos y sistemas que pueden limitar su empleo: visión borrosa (por parálisis de la acomodación ocular), estreñimiento, taquicardia, sequedad de boca, confusión.

Las dosis elevadas de antimuscarínicos pueden producir retención urinaria en humanos. Sin embargo, en el rango de dosis necesaria para el tratamiento efi-

caz de la vejiga hiperactiva no parece haber una reducción significativa de la contracción vesical durante el vaciado.

Los principales fármacos antimuscarínicos empleados son:

- *Tolterodina*: su uso produce una reducción significativa de la frecuencia y el número de episodios de incontinencia urinaria de urgencia.

Está disponible en dos formas: liberación inmediata (2 mg, dos veces al día) y liberación retardada (4 mg, una vez al día). Esta última parece tener una mayor eficacia y tolerabilidad. Los pacientes tratados con tolterodina presentan una menor incidencia de sequedad de boca que los tratados con otros antimuscarínicos clásicos.

- *Cloruro de trospio*, a dosis de 20 mg dos veces al día. Tiene efectos beneficiosos en la vejiga hiperactiva, pero no es selectiva sobre los diferentes subtipos de receptores muscarínicos, lo cual explica sus principales efectos secundarios: sequedad de boca, estreñimiento y cefalea.
- *Solifenacina*: su dosis recomendada es de 5 mg una vez al día. En caso necesario, se puede incrementar a 10 mg diarios. Presenta un buen perfil de eficacia, junto con un perfil de efectos secundarios aceptable.
- *Darifenacina*, a dosis de 7,5 a 25 mg, una vez al día. Su selectividad por los receptores muscarínicos M<sub>3</sub> explica su eficacia clínica en la vejiga hiperactiva, junto a una disminución de los efectos adversos.
- *Propantelina*: durante muchos años se empleó en dosis de 15 a 30 mg, cuatro veces al día, pero su uso en España ha sido prácticamente abandonado.
- *Atropina*: Bloquea todos los receptores muscarínicos sin ningún tipo de selectividad. Por ello no se utiliza habitualmente en el tratamiento de la incontinencia de urgencia.

#### **Fármacos de acción mixta**<sup>12</sup>

Se trata de agentes con más de un mecanismo de acción. Todos ellos tienen un mecanismo de acción

más o menos pronunciado y, además, una acción directa sobre el músculo liso vesical, a menudo pobremente definida.

- *Oxibutinina*: este agente presenta una acción antimuscarínica, una acción directa relajante muscular (sobre el detrusor) y anestésica local (este último efecto válido sólo cuando se administra intravesicalmente).

Existen dos formas: de liberación inmediata (5 mg, dos o tres veces al día) y de liberación retardada (10 mg, una vez al día).

Este fármaco ha demostrado una eficacia bien documentada en el tratamiento de la vejiga hiperactiva. Su principal limitación clínica es su perfil de efectos adversos frecuentes, principalmente la sequedad de boca (se da hasta en el 65% de los casos) y el aumento del residuo postmiccional.

- *Propiverina*: de acción mixta, antimuscarínica y antagonista del calcio. Su dosis aconsejada es de 30 mg, una vez al día. Ha demostrado beneficios clínicos, con un perfil aceptable de efectos secundarios.
- *Flavoxato*: su principal mecanismo de acción es ser relajante muscular liso directo. Tiene además un efecto antimuscarínico muy débil y una moderada actividad calcioantagonista. Su eficacia clínica no ha sido bien demostrada y no es comparable a la de otras alternativas disponibles. En la actualidad, no se recomienda para el tratamiento de la vejiga hiperactiva.

#### **Antagonistas de los receptores alfa-adrenérgicos** (tamsulosina, alfuzosina, terazosina, doxazosina, etc.).

Estos fármacos atenúan los síntomas del tracto urinario inferior de varones con hiperplasia prostática benigna. Por tanto, constituyen un tratamiento adecuado para la incontinencia urinaria por rebosamiento asociada a la obstrucción prostática.

#### **Agonistas de los receptores betaadrenérgicos**

Se han documentado efectos beneficiosos de los agonistas beta en pacientes con vejiga hiperactiva. La

*terbutalina* es un estimulante de los receptores beta<sub>2</sub> que produce relajación del detrusor. Como efectos adversos se han descrito taquicardia y temblor.

### Antidepresivos tricíclicos

La *imipramina* es el único fármaco que ha sido utilizado para tratar este trastorno. Tiene marcadas acciones anticolinérgicas sistémicas, y además bloquea la recaptación de noradrenalina y serotonina. Se ha empleado en el tratamiento de la incontinencia de urgencia en ancianos con éxito. Su uso en el tratamiento de la enuresis nocturna infantil está discutido. Por otra parte, puede causar serios efectos tóxicos en el sistema cardiovascular (hipotensión ortostática, arritmias ventriculares), por lo que se recomienda que se emplee con cautela.

### Análogos de la vasopresina<sup>13</sup>

La *desmopresina* (DDAVP) es un análogo sintético de la hormona vasopresina (antidiurética, ADH). Tiene un pronunciado efecto antidiurético, pero prácticamente carece de efectos vasopresores. Por lo tanto, su principal mecanismo de acción es la disminución de la producción de orina por las nefronas renales. Es posible que tenga también un efecto inhibitorio sobre la contractilidad vesical.

Es un fármaco ampliamente utilizado en el tratamiento de la enuresis nocturna de los niños. Puede utilizarse por vía oral o mediante nebulizador nasal.

Igualmente, se han documentado efectos positivos de este fármaco sobre la nicturia y la enuresis debidas a inestabilidad vesical en adultos. Aunque los efectos adversos son poco frecuentes, existe riesgo de retención acuosa y de hiponatremia dilucional en ancianos, por lo que es recomendable monitorizar los niveles de sodio.

### Otros fármacos

- *Baclofeno*: es un agonista GABA de acción central. Se ha usado por vía intratecal en casos de vejiga hiperactiva por lesiones medulares, pero la experiencia publicada es limitada.
- *Vaniloides (capsaicina y resiniferatoxina)*: son alcaloides de origen vegetal. Empleados mediante instilación intravesical, disminuyen los episodios de incontinencia en algunos casos asociados a causas neu-

rológicas. En la actualidad, hay muchas limitaciones para la utilización de estos agentes, ya que no son fácilmente disponibles ni están comercializados.

- *Toxina botulínica* (inyección intravesical endoscópica): bloquea la liberación de acetilcolina en las terminaciones nerviosas presinápticas, conduciendo a una contractilidad muscular disminuida y una atrofia muscular en el lugar de la inyección. Esta denervación es un proceso reversible, ya que los axones se regeneran en unos 3-6 meses. Además, no tiene efecto sobre el sistema nervioso central.

La inyección de toxina botulínica fue inicialmente empleada para el tratamiento de la disinergia detrusor-esfinteriana mediante inyección directa en el esfínter estriado. En los últimos años, también se ha empleado como tratamiento de la hiperactividad del detrusor, en casos refractarios a otros tratamientos. Se ha demostrado un aumento de la capacidad vesical, así como una disminución de la presión miccional y de los episodios de incontinencia, a dosis de 200-300 UI.

## Tratamiento quirúrgico

### Técnicas de denervación vesical

La denervación vesical de Ingelman-Sundberg consiste en realizar una disección a través de la vagina de la zona del cuello y subtrigonal. Su intención es denervar esta región, en la que se supone que existe una mayor concentración de terminaciones sensitivas.

Está indicada fundamentalmente en casos de hiperactividad del detrusor idiopática. La intervención se realiza bajo anestesia local o regional. Se filtra la zona subtrigonal con solución salina y se realiza una incisión en U invertida de la pared vaginal anterior con el vértice ligeramente proximal al cuello vesical. Se realiza una incisión transversal que alcance la mucosa vaginal y la fascia pubocervical para despegarlas de la vejiga.

Sin embargo, su eficacia es limitada. La mayoría de las pacientes intervenidas necesitan medicación anti-muscarfínica o bien el resultado de la intervención es transitorio.

### Enterocistoplastia de aumento

Tiene como objetivo crear un reservorio urinario de gran capacidad y baja presión utilizando un

fragmento intestinal. El sistema distensible de baja presión compensa el aumento de la presión intravesical secundario a las contracciones fásicas del detrusor. Sin embargo, en un elevado porcentaje de casos se debe asociar un cateterismo vesical intermitente tras la intervención para lograr el vaciado completo. La vejiga ampliada deberá admitir un volumen suficiente para que no sea necesario vaciarla en cuatro horas.

La principal indicación de esta técnica es en caso de pacientes con vejiga neurógena. Sin embargo, se considera también una alternativa válida como último escalón en aquellos pacientes con hiperactividad del detrusor idiopática en quienes los otros tratamientos han fracasado.

Clásicamente, el aumento se realiza con un fragmento de íleon, aunque también se puede emplear estómago, íleo-ciego o colon sigmoide. En cualquier caso, se requiere la destubulización y configuración esférica del segmento empleado. La vejiga se debe abrir longitudinalmente. El segmento intestinal elegido se abre y se sutura a cada uno de los bordes de la vejiga abierta, ampliando así su capacidad.

### **Miectomía del detrusor (autoampliación vesical)**

El objetivo de esta cirugía es aumentar la capacidad vesical mediante la creación de un divertículo yatrogénico. Consiste en extirpar músculo detrusor, preservando la mucosa vesical para que se hernie. De esta forma, se amplía la capacidad vesical, se disminuye la presión de llenado de la vejiga y se atenúa la amplitud de las contracciones vesicales involuntarias. Se realiza mediante un abordaje extraperitoneal de la vejiga, efectuando una extirpación de aproximadamente un 25% del músculo detrusor en la cúpula vesical, siempre respetando el urotelio para que haga protrusión.

## **Tratamiento de la incontinencia de esfuerzo**

### **Tratamiento conservador**

#### **Medidas generales**

Disminución de peso (en casos de obesidad), reducción del consumo de cafeína, dieta equilibrada, evitar el estreñimiento.

### **Electroestimulación**

Consiste en la estimulación eléctrica de la musculatura del suelo pélvico. Los equipos pueden ser de uso en clínica o domiciliarios, en forma de estimuladores alimentados con baterías portátiles.

### **Ejercicios de entrenamiento muscular del suelo pélvico<sup>4</sup>**

Un programa de ejercicios del suelo pélvico tiene como objetivo la enseñanza por un profesional sanitario de la repetición de la máxima contracción voluntaria de los músculos del suelo de la pelvis. La contracción fuerte y rápida de estos músculos (concretamente el puborrectalis, el pubococcígeo y los extrínsecos de la uretra) incrementa la presión de cierre uretral. De este modo, se cierra la uretra y se previene la pérdida de orina durante un incremento súbito de la presión intraabdominal.

El objetivo de los programas de entrenamiento debe ser a largo plazo, mejorando la fuerza y la duración de las contracciones, y llegando a conseguir una hipertrofia muscular. De esta forma, se conseguirán unos efectos duraderos del entrenamiento, para que la paciente sólo tenga que ejercitar la musculatura con un programa de mantenimiento, una o dos veces a la semana.

A algunas mujeres les resulta difícil identificar los músculos del suelo pélvico y realizar los ejercicios de forma constante. En esos casos, puede recurrirse al uso de **conos vaginales** de peso graduado como modalidad terapéutica. Se instruye a las pacientes a insertar el cono más pesado que puedan retener de pie, mientras caminan y tosen. Cuando lo retienen, se pasa al cono de siguiente peso.

### **Tratamiento farmacológico Estrógenos**

Su efecto terapéutico es controvertido. En una reciente revisión sistemática se ha podido comprobar que la terapia estrogénica tiene poco efecto sobre la incontinencia urinaria de esfuerzo (nivel de evidencia 2, grado de recomendación D).

#### **Duloxetine<sup>15</sup>**

Es un inhibidor de la recaptación de noradrenalina y de serotonina. Produce un incremento significativo de la actividad muscular del esfínter estriado durante

la fase de llenado vesical. Su efectividad está bien documentada. Sin embargo, no está comercializada en España.

### Tratamiento quirúrgico

#### Técnicas mínimamente invasivas: agentes inyectables<sup>16</sup>

Se trata de **sustancias voluminizantes** inyectadas a nivel del músculo liso uretral a la altura de la desembocadura de la uretra. Es decir, se trata de una inyección intrauretral. El objetivo de los materiales inyectables es restaurar la coaptación mucosa y contribuir con un "efecto de sello" con el mecanismo de continencia.

El paciente ideal para el uso de productos inyectables voluminizantes es aquel que presenta una *deficiencia esfinteriana intrínseca (DEI)*, con capacidad y distensibilidad vesicales normales y un buen soporte anatómico.

En cuanto a sus cualidades intrínsecas, la sustancia voluminizante ideal debería ser: inerte desde el punto de vista alérgico, dúctil en su manejo para permitir una fácil colocación, compuesta por partículas de más de 80 micras para impedir su migración, radioopaca para controlar su posición y posible migración, permanente en el lugar del implante a lo largo del tiempo, inductora de la formación de neottejido.

Los materiales inyectables usados son: politetrafluoretileno (PTFE), glutaraldehído unido a colágeno bovino (GAX-colágeno), carbono pirrolítico, inyectables autólogos (sangre y grasa autólogos), polímeros de sílica, ácido hialurónico estabilizado, hidroxipatita cálcica, polímero de vinilo.

#### Técnicas de cabestrillo<sup>17</sup>

Los cabestrillos suburetrales se han utilizado desde principios de siglo XX como tratamiento quirúrgico de la incontinencia de esfuerzo. Inicialmente se utilizaban las propias fascias de la paciente y, más recientemente, distintos materiales sintéticos.

- Tejidos corporales: fascia lata, fascia de músculos rectos anteriores, fascia y dermis de cadáver, etc.
- Diversos materiales sintéticos no reabsorbibles han sido probados. Los resultados obtenidos fue-

ron muy diferentes en función del material empleado, sobre todo porque algunos de ellos eran mal tolerados y se producían infecciones y/o erosiones del material en el ámbito uretrovesical o vaginal.

La progresiva mejoría en los materiales empleados llevó al desarrollo de la técnica **TVT<sup>18</sup> (tension-free vaginal tape)**, es decir, **cinta vaginal libre de tensión**) en 1995, que revolucionó la cirugía de esta patología.

Los cabestrillos sin tensión incrementan la resistencia uretral mediante la creación de una técnica de soporte suburetral que evita los movimientos de rotación y descenso de la uretra cuando se producen incrementos de la presión abdominal, manteniendo inalterada la anatomía uretrovesical durante el reposo.

Las técnicas de cabestrillo se realizan bajo anestesia raquídea, con la paciente colocada en posición de litotomía dorsal, vaciando la vejiga con una sonda 18 Ch. Existen dos posibles técnicas:

- 1) Técnica ascendente o transvaginal: se inicia la intervención realizando una pequeña incisión vertical en la cara anterior de la vagina, aproximadamente a 1,5 cm del meato uretral. Se diseña la mucosa vaginal de la uretra media y se pasa a ciegas la malla por detrás del pubis empleando dos trócares o agujas que van unidos a la malla. La cinta se exterioriza por dos incisiones suprapúbicas separadas y se corta en la zona de la piel.
- 2) Técnica descendente o retropúbica pura: se realiza una incisión vaginal similar a la técnica anterior, aunque de mayor tamaño, y se disecan unos túneles para uretrales laterales. Se introducen las agujas de forma ascendente, y se realizan dos incisiones suprapúbicas separadas unos 5 cm de la línea media. Posteriormente, unimos la malla a las agujas y traccionamos de ellas hacia arriba hasta que la malla se exteriorice por la zona suprapúbica. Tanto con esta técnica como con la anterior es necesario hacer una cistoscopia para descartar punción accidental de la vejiga.

Más adelante surgieron los **cabestrillos trans-obturatrices (TOT)**. La vía de abordaje es a través

de los agujeros obturadoras, con el fin de evitar la entrada en el espacio retropúbico. De esta forma, prácticamente desaparece el riesgo de punción vesical y de otras estructuras pelvianas. Por tanto, es innecesaria la realización de una cistoscopia intraoperatoria.

### **Cirugía abierta**

En 1949, Marshall, Marchetti y Krantz describieron una técnica quirúrgica de abordaje retropúbico para el tratamiento de la IUE. En 1961, Burch modificó los anclajes superiores de la técnica de Marshall consiguiendo ciertas ventajas que la convirtieron, hasta hace pocos años, en el gold Standard de la cirugía de la IUE, cuando la cirugía de los cabestrillos suburetrales sin tensión modificó radicalmente el panorama del tratamiento de esta patología.

Para la **colposuspensión retropúbica de Burch**, se accede empleando una incisión de Pfannenstiel o una media infraumbilical. Se accede al espacio de Retzius, separando con una torunda la cara posterior del pubis de sus laxas adherencias de la cara anterior de vejiga, cuello vesical y uretra. Se libera entonces la parte superior y lateral del pubis, exponiendo el ligamento de Cooper por encima de los ligamentos ileopectíneos. Introduciendo el dedo de la mano no dominante del cirujano en la vagina, se identifican los espacios parauretrales empujándolos por debajo del cuello vesical hacia la cresta ilíaca anterosuperior. Se colocan tres pares de puntos de suturas de material reabsorbible,

procurando incluir en ellos todo el espesor de la pared vaginal, excepto la mucosa, a ambos lados y a 2 cm por fuera de la uretra, de la unión uretrovesical y del cuello vesical. Hay que intentar que estos tres puntos estén separados entre sí por una distancia de 1,5 cm. Todas estas suturas son pasadas a través del ligamento ileopectíneo a ambos lados de la sínfisis púbica.

La técnica de Burch desplazó a la de Marshall-Marchetti-Krantz por presentar cuatro ventajas:

- El empleo del ligamento ileopectíneo en lugar del periostio retropúbico evita el riesgo de aparición de la osteítis del pubis en el 4% de los casos.
- Dicho ligamento proporciona una sujeción de las suturas más firme que el periostio retropúbico, permitiendo obtener mayores tasas de curación.
- El emplazamiento más lateral de las suturas supone una mayor garantía de corrección de los cistocelos moderados.
- Disminuye el riesgo de retención urinaria por obstrucción de la uretra.

Recientemente, se está realizando también la técnica de colposuspensión por vía laparoscópica. Sus ventajas son: menor sangrado, menos dolor, precoz retirada de la sonda vesical, estancia postoperatoria más corta y más temprana reincorporación laboral.

## BIBLIOGRAFÍA

1. Ertberg P, Moller LA and Lose G. A comparison of three methods to evaluate maximum bladder capacity: cystometry, uroflowmetry and a 24-h voiding diary in women with urinary incontinence. *Acta Obstetrica et Gynecologica Scandinavica*, 2003; 82:374.
2. Galameau L. Bedside cystometry; a useful diagnostic tool for nurse continence advisors. *Perspectives*, 2003; 27:3.
3. Griffiths CJ, Harding C, Blake C, McIntosh S, Drinnan MJ, Robson WA, Abrams P, Ramsden PD and Pickard RS. A nomogram to classify men with lower urinary tract symptoms using urine flow and non-invasive measurement of bladder pressure. *J Urol*, 2005 Oct; 174(4 Pt 1):1323-6; discussion 1326.
4. Lose G, Griffiths D, Hosker G et al. Standardisation of urethral pressure measurement: report from the Standardisation Sub-Committee of the International Continence Society. *Neurourology & Urodynamics*, 2002; 21:258.
5. Adot JM. Electromiografía en Urología. *Rev Urol*, 2003; 4(3):156-68.
6. Kuo HC. Videourodynamic characteristics and lower urinary tract symptoms of female bladder outlet obstruction. *Urology*, 2005 Nov; 66(5):1005-9.
7. Parratte B, Bonniaud V, Tatu L, et al. Detrusor-sphincter dyssynergia and botulinum toxin. *Ann Readapt Med Phys*. 2003 Jul; 46(6): 319-25.
8. Reynard JM, Vass J, Sullivan ME, et al. Sphincterotomy and the treatment of detrusor-sphincter dyssynergia: current status, future prospects. *Spinal Cord*. 2003 Jan; 41(1): 1-11.
9. Van Geelen JM, Hunskaar S. The epidemiology of female urinary incontinence. *Eur Clinics Obstet Gynaecol*. 2005; 1:3-11.
10. Leng WW, Chancellor MB. How sacral nerve stimulation neuromodulation works? *Urol Clin North Am* 2005 Feb; 32(1):11-8. Review.
11. Andersson KE. Antimuscarinics for treatment of overactive bladder. *Lancet Neurol*, 2004; 3(1):46.
12. Siddiqui MA, Perry CM and Scott LJ. Oxybutinine extended-release: a review of its use in the management of overactive bladder. *Drugs*, 2004; 64(8): 885.
13. Glazener CM and Evans JH. Desmopressin for nocturnal enuresis in children. *Cochrane Database Syst Rev*. 2002; (3):CD002112.
14. Sapsford RR, Hodges PW, Richardson Ca, Cooper DH, Markwell SJ et al. Co-activation of the abdominal and pelvic floor muscle during voluntary exercises. *Neurourol Urodyn*. 2001; 20(1): 31-42.
15. Millard RJ, Moore K, Renchen R, Yalcin I, Bump RC. Duloxetine UI Study Group. Duloxetine versus placebo in the treatment of stress urinary incontinence: a four-continent randomized clinical trial. *BJU Int*, 2004; 93(3):311.
16. Madjar S, Covintong-NICHOLS c, Secret CL. New periurethral bulking agent for stress urinary incontinence: Modified technique and early results. *The Journal of Urology*. 2003; 170(6 Pt2):2317-29.
17. Cervigni M, Natale F. The use of synthetics in the treatment of pelvic organ prolapse. *Current opinion in Urology*. 2001; 11:429-35.
18. Sergent Ff, Sebban A, Verspyck E, Sentilhes L, Lemoine JP, Marpeau L. Per and postoperative complications of TVT (tension-free vaginal tape). *Prog Urol*. 2003; 1384:648-55.





Libro del Residente de  
**Urología**



capítulo 58

## **Incontinencia urinaria**

*A. J. Fernández Sánchez  
José Manuel Cozar Olmo  
Miguel Tallada Buñuel*

*Hospital Virgen de las Nieves. Granada*

**Palabras clave:** *Incontinencia de esfuerzo. Incontinencia por urgencia. Presión de fuga. Vejiga hiperactiva. Cabestrillos suburetrales.*



# Libro del Residente de Urología



Índice capítulo 58

## Incontinencia urinaria

<b>Clínica</b> .....	1057
<b>Diagnóstico</b> .....	1059
<b>Tratamiento</b> .....	1063
<b>Vejiga neurógena</b> .....	1069
<b>Incontinencia en el anciano</b> .....	1071
<b>Bibliografía</b> .....	1072



## capítulo 58

# Incontinencia urinaria

La Sociedad Internacional de Continencia define la incontinencia urinaria como la pérdida involuntaria de orina a través de la uretra objetivamente demostrable y de tal magnitud que constituya un problema higiénico y social. La incontinencia urinaria debe de considerarse no como una enfermedad, sino como la manifestación de distintas disfunciones del tracto urinario inferior; no sólo un problema médico, sino también socio-cultural, lo cual lleva a infravalorar su prevalencia.

A partir del 2002, la ICS, para unificar las distintas terminologías y definiciones, establece niveles descriptivos:

- *Síntoma*: Escape involuntario de orina.
- *Signo*: Objetivización del escape.
- *Patología*: Demostración por las técnicas urodinámicas.

La aparición de las distintas clases de incontinencia va a ser el resultado de la alteración en la integridad, función y coordinación de la vejiga, los mecanismos anatómicos de la continencia y el control nervioso.

## Epidemiología

La incidencia en los distintos estudios es variable no sólo por la tendencia por motivos culturales a ocultar su padecimiento, sino también por la problemática de definición y la metodología de los mismos.

Es un problema frecuente que aumenta con la edad, siendo especialmente relevante a partir de la década de los 60. Bortolotti presenta una prevalencia del 11% en mujeres mayores de 40 años. Moller, en un estudio de mujeres entre 40 y 60 años, 72%. Minassion en un metanálisis de 35 estudios epidemiológicos

(21 estudios con mujeres y 14 en ambos sexos), 27,6%. Hampel, en un metanálisis de 48 estudios epidemiológicos para una edad entre 30 y 60 años, 24,5%. En España, según Martínez Agulló, existen más de 600.000 personas, con edades comprendidas entre 35 y 65 años, que han padecido algún episodio de incontinencia urinaria.

## CLÍNICA

La pérdida involuntaria de orina es el motivo de consulta, pero la presentación varía en temporalidad y clínica.

Podemos encontrar, según la presencia temporal, dos formas de incontinencia:

1. Incontinencia transitoria o aguda (evolución menor de cuatro semanas), destacando entre las causas la infección urinaria, estados de confusión mental, fármacos (sedantes, diuréticos, antidepresivos...), vaginitis atrófica en la mujer; impactación fecal y limitación de la movilidad.
2. Incontinencia establecida, crónica o persistente, cuyas principales causas son la hiperactividad del detrusor; la hipoactividad del detrusor; la obstrucción infravesical y la incompetencia esfinteriana.

Por criterios clínicos podemos diferenciar:

- *Incontinencia de esfuerzo*: Es la pérdida involuntaria de orina a través de la uretra sincrónicamente al aumento de la presión abdominal en ausencia de contracción del detrusor (tos, estornudo, ejercicio físico...). Es más frecuente en mujeres.

- *Incontinencia por urgencia:*  
Pérdida involuntaria asociada con deseo intenso y repentino que no se puede inhibir voluntariamente. La urgencia puede ser motora (inestabilidad vesical) o sensitiva (temprana sensación de plenitud vesical con escaso llenado).
- *Incontinencia inconsciente:*  
Fuga urinaria sin la presencia de esfuerzo ni urgencia secundaria a enfermedades neurológicas.
- *Incontinencia por rebosamiento:*  
Ocurre cuando la resistencia uretral es menor que la presión vesical al final del llenado, secundariamente a problemas del vaciado (cuadro de retención urinaria).
- *Incontinencia postmiccional en el varón (goteo postmiccional)* con dos posibles mecanismos:
  - Defecto de contracción en la uretra posterior y bulboesponjosa persistiendo la contracción del detrusor.
  - Alteración del mecanismo de eliminación de orina en la uretra anterior conservando el funcionamiento de la posterior.

Resulta más interesante la clasificación etiopatogénica, que tiene en cuenta que la continencia depende de la vejiga y del sistema esfinteriano, pudiendo así diferenciar:

  - a. Incontinencia por hiperactividad del detrusor; "contracciones involuntarias del detrusor en el llenado"

**Tabla I.**

Antecedentes	Clínica
Antecedentes urológicos	Cólico renoureteral Retención urinaria Hematuria ITU Congénitas (epispadias, hipospadias,...)
Antecedentes ginecológicos	Dismenorrea Menopausia Tratamiento hormonal Cirugía
Antecedentes obstétricos	Número de embarazos Características de los mismos Partos vaginales y cesáreas.
Antecedentes sexuales	ETS Historia sexual
Antecedentes neurológicos	Lesiones neurológicas Tumores Procesos degenerativos Traumatismos
Antecedentes psiquiátricos	Trastornos y medicación
Antecedentes quirúrgicos	Cirugía abdominal y pelviana Cirugía neurológica Cirugía y manipulaciones urológicas y ginecológicas
Otras patologías asociadas	EPOC, cardiopatías, HTA, diabetes,...

## 58. Incontinencia urinaria

que provocan pérdidas". Puede ser de causa neurológica (vejiga hiperrefléxica) o no neurológica/idiopática (vejiga inestable).

- b. Incontinencia por anomalías del sistema esfinteriano (incontinencia de estrés o de esfuerzo), por incompetencia esfinteriana o hipermotilidad uretral.
- c. Incontinencia mixta, donde se combinan las anteriores modalidades.

Otra posibilidad a la hora de clasificar la incontinencia es tener en cuenta la edad de presentación:

- Incontinencia del niño: enuresis, concepto que no se trata en este capítulo.
- Incontinencia del adulto: femenina y masculina.
- Incontinencia en el anciano.

## DIAGNÓSTICO

La evaluación de un paciente con incontinencia de orina debe ir no sólo a la demostración y cuantificación de la fuga, sino a la búsqueda del motivo de la misma, ya que un diagnóstico correcto nos llevará a poder ofrecer el tratamiento adecuado a cada tipo de incontinencia según su etiología.

Los puntos principales de apoyo del diagnóstico son la anamnesis o historia clínica, la exploración física y el estudio urodinámico, pudiéndose completar estos tres con las determinaciones analíticas y el diagnóstico por imagen.

### Anamnesis

El paciente, al hacer partícipe al médico de su problema, contará cómo y cuándo le sucede, evidenciándose las características, la intensidad y la repercusión en su vida diaria. El interrogatorio debe de incluir la forma de presentación asegurando que el escape se produce a través de la uretra, la relación de la fuga con la realización del esfuerzo o la presencia de urgencia miccional, la cuantificación, diario miccional y los antecedentes personales.

### Cuestionarios sobre incontinencia y calidad de vida

El impacto en la calidad de vida de los pacientes con incontinencia urinaria es uno de los criterios para la decisión terapéutica a adoptar ya que socava la autoestima y las relaciones sociales; por eso la utilización de cuestionarios para objetivar este impacto es útil al profesional, no sólo para decidir tratamiento, sino para evaluar resultados. Los más recomendados son:

- King's Health Questionnaire  
Desarrollado por Kelleher y Cardozo, fácilmente reproducible y realizable. Consta de 21 preguntas o aseveraciones agrupadas en 9 grupos: percepción general del estado de salud, impacto de la incontinencia, limitación en la actividad cotidiana, limitaciones sociales, limitaciones físicas, relaciones personales, emociones, sueño y actitud ante la incontinencia, y gravedad de los síntomas.
- Cuestionario ICIQ (Internacional Consultation on Incontinence) y su forma breve.

Para la cuantificación en mujeres encontramos el test de la compresa. Mourestein y cols., teniendo en cuenta las pérdidas en 24 horas (según el peso de la compresa), dividen la incontinencia en:

- Continentes (hasta 5 g), incontinencia leve (hasta 40 g), moderada (hasta 80 g) y severa (200 g o más),
- O simplemente conociendo la cantidad y tipo de absorbentes. En el varón se puede usar la compresa, pero es más frecuente el uso de colector urinario.

La caracterización del síntoma es importante si se acompaña del análisis de la sintomatología asociada valorando el momento del día (diurno o nocturno), la frecuencia miccional, el volumen, la disuria, la sensación de vaciado incompleto, la sensación del deseo miccional, el chorro entrecortado, etc.

### Exploración física

Se debe comenzar con una exploración sistémica general y centrarnos después en los signos propios (anatómicos y neurológicos) comunes a los dos sexos para luego hacer las diferenciaciones según el sexo.



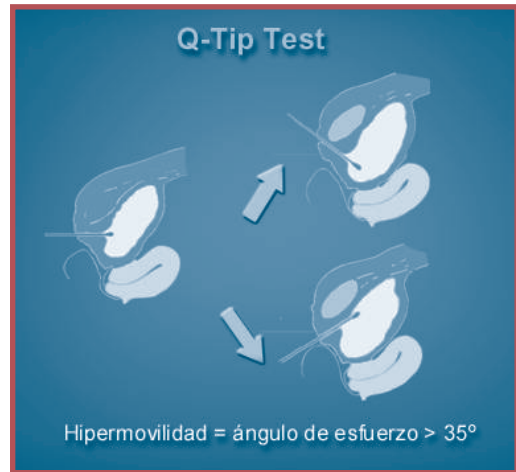Iniciaremos la exploración por el abdomen incluyendo la puño-percusión buscando hernias, masas y distensión vesical, examen cutáneo (lesiones de contacto de la orina con la piel). Examen rectal para valorar el tono esfinteriano y el reflejo bulbocavernoso (estimulación del glande o clítoris para comprobar la contracción del esfínter) y reflejar así la integridad del arco sacro (S2-S3). En el hombre valoraremos también el tamaño y las características de la glándula prostática.

En la exploración neurológica buscaremos la sensibilidad perineal y perianal, el tono del esfínter anal, la actividad motora y reflejos (bulbocavernoso, cremas-térico, plantar, de la tos, etc...).

La exploración ha de realizarse con la vejiga replecionada. En la mujer se realizará examen ginecológico incluyendo:

- a. Características genitales externos.
- b. Patología asociada del suelo pélvico:
  - Cistocele: Implica debilidad de la fascia pubocervical y los ligamentos uretropélvicos. Diferenciando según la intensidad.
    - Grado I: Movilidad mínima de la base vesical.
    - Grado II: La base con la tos llega al introito sin sobrepasarlo.
    - Grado III: La base vesical sale fuera del introito con el esfuerzo.
    - Grado IV: La base en reposo se encuentra fuera del introito.
  - Rectocele: Debilidad de las fascia preuretral y parauretral.
  - Enteroccele: Lesión de los ligamentos uterosacros y cardinales.  
La presencia de patología del suelo pélvico determinará la elección de la técnica quirúrgica, precisando corrección reparadora en algunas ocasiones.
- c. Evaluación de la motilidad uretral mediante el test del hisopo o bastoncito descrita por Crystle en 1971. Consiste en la introducción de un bastoncito en el meato uretral con paciente en posición ginecológica. Se le solicita la realización de pujos

**Figura 1.**



observando la angulación del hisopo, si esta angulación es mayor de 35° implica la existencia de hiperactividad uretral.

- d. Demostración mediante la elevación del cuello vesical de la durabilidad quirúrgica de la incontinencia:
  - Maniobra de Bonney: Elevación con los dedos medio e índice sin producir compresión de la uretra de la pared vaginal anterior; pidiendo a la paciente que tosa y comprobando la corrección de la incontinencia (prueba positiva).
  - Maniobra de Marshall Marchetti: Infiltrando un habón anestésico para la elevación con pinzas de Allis de la pared vaginal anterior.

Si con cualquiera de estas dos maniobras logramos corregir las fugas estamos ante una incontinencia de esfuerzo curable con las técnicas quirúrgicas de elevación.

### Determinaciones analíticas

Usaremos la analítica general de sangre para valorar la función renal (creatinina) y en el hombre las cifras de PSA, sedimento, cultivo con antibiograma y citología urinaria para descartar la existencia de ITU y patología orgánica presente.

## Estudio urodinámico

El acudir a estudios urodinámicos se basa en la necesidad de objetivar el estudio de los síntomas del tracto urinario inferior que nos conducirá al diagnóstico diferencial del tipo de incontinencia y así poder ofrecer un tratamiento correcto. En el estudio se incluye:

### Flujometría miccional

Es la exploración más básica que se realizará aprovechando los deseos miccionales, se define como el volumen de líquido evacuado por uretra en la unidad de tiempo. Tan importante son las cifras del flujo (destacando el flujo máximo "Q máx.") como la morfología de la curva. En la incontinencia de esfuerzo podemos ver un flujo máximo elevado con una curva alta y corta.

Figura 2.

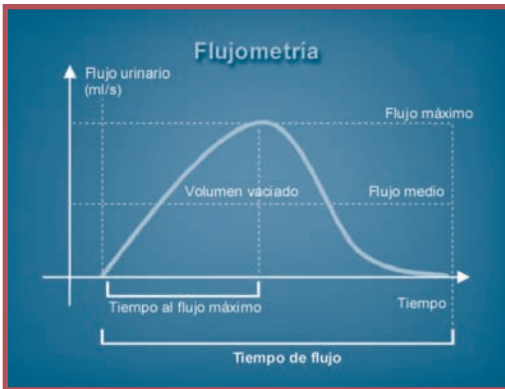
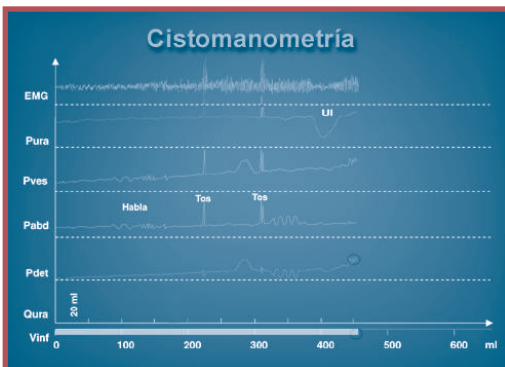


Figura 3.



### Cistomanometría

Es la representación gráfica de los cambios de presión vesical en relación al volumen vesical, valorando acomodación, control del detrusor, sensación y capacidad. Con ella detectamos la presencia de inestabilidad vesical (aparición de contracciones involuntarias no inhibidas) asociada o no a fugas. La incontinencia de esfuerzo se produce al aparecer fugas con los pujos en ausencia de contracción del detrusor:

### Presión de fuga

Es la presión intravesical, coincidente con la cual se produce fuga de orina, ante cierta repleción vesical. Podemos diferenciar:

1. Presión vesical de fuga: Es la presión de fuga por contracción del detrusor y mide la resistencia del mecanismo esfinteriano ante la presión del detrusor como fuerza expulsiva. Se usa como factor pronóstico en la evolución del posible deterioro del tracto urinario superior; estando la cifra de corte en 40 cm de agua.
2. Presión abdominal de fuga: Se usa en la evaluación de la competencia uretral en la incontinencia de esfuerzo. Se ha comprobado que presiones de fuga con la tos o Valsalva inferiores a 60 cm de agua sugieren la presencia de incompetencia intrínseca uretral.

### Test de presión/flujo

Se valora el flujo miccional interrelacionándolo con la presión para obtener ese flujo. Permite observar el comportamiento del detrusor y la existencia de obstrucción infravesical. La potencia del detrusor se realiza mediante el "stop test", que consiste en ordenar la detención voluntaria de la micción valorando el cambio de presión intravesical ante el aumento de la resistencia uretral. Su utilidad en la IUE es más pronóstico que diagnóstico ya que con la corrección quirúrgica se va a aumentar la resistencia uretral. Cuando se contraen simultáneamente uretra y detrusor se denomina disinergia detruso-esfinteriana.

### Perfil de presión uretral

Su utilidad y necesidad en la incontinencia urinaria es discutido. En la incontinencia de esfuerzo encontramos una mala transmisión de presiones intrabdominales a la uretra con la tos, el descenso de la presión uretral de cierre y la longitud funcional de la uretra.

**Videourodinámica**

Es la combinación de exploraciones radiológicas del tracto urinario inferior con la urodinámica. El material que se utiliza como elemento de infusión es contraste radiológico. Permite observar simultáneamente la imagen radiológica junto con las variables urodinámicas, permitiendo así la combinación de presión vesical, abdominal, flujo miccional e imagen videofluoroscópica.

**Diagnóstico diferencial**

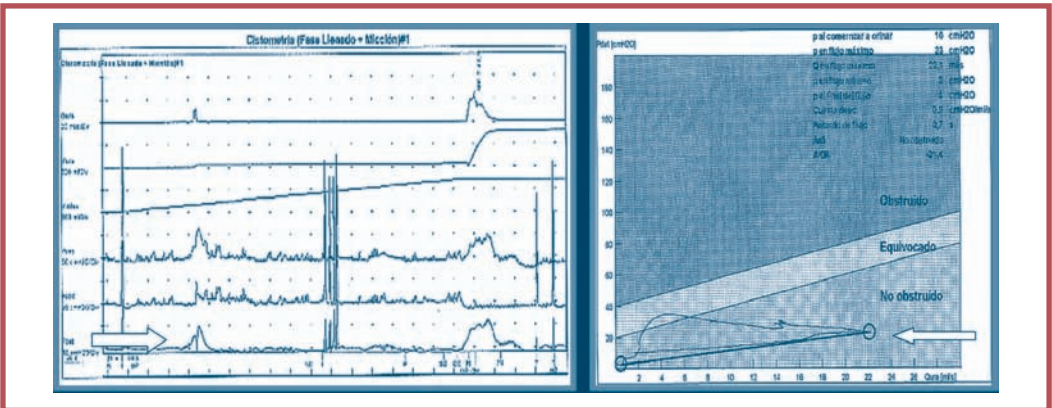
En el diagnóstico diferencial hay que tener en cuenta básicamente las diferencias entre vejiga inesta-

ble, vejiga neurógena, incontinencia de esfuerzo e incontinencia por rebosamiento, sin olvidar la incontinencia psicógena (escape voluntario sin conciencia del paciente).

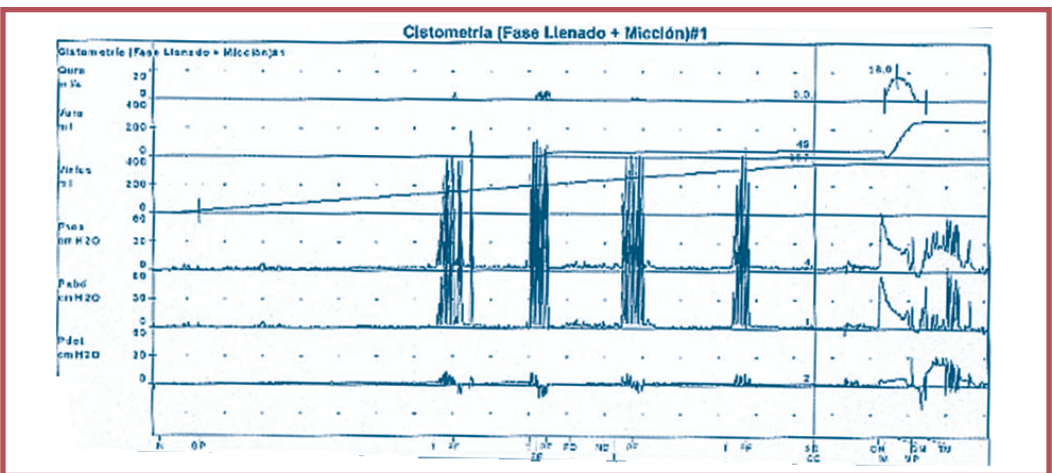
La inestabilidad vesical es la aparición de contracciones involuntarias no inhibidas vesicales, en ausencia de enfermedad neurológica franca, pudiendo ser secundaria a obstrucción o idiopática.

El cuadro clínico se caracteriza por la frecuencia, la polaquiuria diurna y nocturna, la urgencia y la urgencia-incontinencia. La incontinencia se produce en cualquier posición, aunque suele desencadenarse con los

**Figura 4.** Inestabilidad vesical sin obstrucción.



**Figura 5.** I.U.E. presión de fuga de 150 ml.



## 58. Incontinencia urinaria

cambios posturales y en ocasiones con el esfuerzo, aunque la fuga no es sincrónica a la producción del mismo. En la cistomanometría se observan contracciones del detrusor involuntarias coincidentes con un deseo miccional precoz. La capacidad vesical suele estar disminuida.

En la incontinencia de esfuerzo se produce de forma sincrónica la fuga con el aumento de la presión intrabdominal.

La incontinencia psicógena se puede acompañar de urgencia y se produce bajo condiciones o periodos de estrés psico-social o ambiental. Se debe objetivar que la fuga es por contracción del detrusor y no por aumento de la presión intraabdominal.

Aunque la historia clínica, la exploración y las pruebas complementarias sean sugerentes del tipo de incontinencia, ante la existencia de dudas es conveniente la realización de estudios urodinámicos.

## TRATAMIENTO

Vamos a diferenciar entre el tratamiento conservador (técnicas de rehabilitación, y farmacológico) y el quirúrgico.

### Tratamiento conservador

Tanto en la incontinencia de esfuerzo como en la de urgencia el tratamiento conservador es el primer escalón terapéutico indicado especialmente en pacientes que no quieren o no pueden ser intervenidas quirúrgicamente. Estas terapias se pueden usar por separado o de forma combinada incluso con la cirugía.

### Técnicas de rehabilitación

Encaminadas a fortalecer y rehabilitar la musculatura pélvica.

- a. Ejercicios de suelo pélvico y conos vaginales. Kegel, en 1948, propuso la contracción del suelo pélvico durante 20 minutos 3 veces al día, comunicando curas en el 80% de más de 600 mujeres de su serie. Peattie, Pleunik y Staton (1988) refie-

ren resultados de curación del 70%. La serie de conos está formada por 9 de pesos crecientes, la mujer se lo introduce en la vagina manteniendo el peso durante 15 minutos 2 veces al día. Hoy en día se recomienda que los ejercicios se realicen de 3 a 4 veces por semana durante al menos 15-20 semanas. Son eficaces en la incontinencia de esfuerzo y en la de urgencia.

- b. Biofeedback.  
Consiste en el reconocimiento de procesos fisiológicos inconscientes mediante instrumentos que aportan señales visuales, auditivas y táctiles. Con su utilización el paciente aprende a controlar el proceso fisiológico. Jarvis, en 1981, lo aplica en un grupo de pacientes con inestabilidad vesical con buen resultado.
- c. Estimulación eléctrica.  
En la inestabilidad vesical hay evidencia limitada sobre su eficacia, se basa en el reforzamiento de los circuitos neuronales que inhiben la contractibilidad vesical. Se aplica en forma de sondas anales o vaginales.

En la incontinencia de esfuerzo no hay evidencias de su utilidad, jugando un papel parecido al entrenamiento muscular de la fisioterapia.

- d. Técnicas de modificación de conducta.  
Supone el aprendizaje de nuevas habilidades y estrategias para prevenir la fuga. En la incontinencia de esfuerzo el objetivo es enseñar cómo contraer voluntariamente la musculatura del suelo pélvico para cerrar la uretra.

En la incontinencia por urgencia se trata de inhibir voluntariamente las contracciones del detrusor, utilizando la reeducación vesical y estrategias para el control de la urgencia.

### Tratamiento farmacológico

A) En la incontinencia de esfuerzo:

- Agentes estimuladores alfa-adrenérgicos.  
Provocan un incremento de la resistencia uretral por contracción de la musculatura lisa en el tracto de salida. La epinefrina (25-50 mg de 2 a 4 veces al día) y la norefedrina (propanola-

mina) (50-100 mg de 2 a 3 veces al día). Sus efectos secundarios son hipertensión arterial, accidentes isquémicos hemorrágicos, palpitaciones y cefaleas provocados por su falta de especificidad.

- Inhibidores de la recaptación de serotonina y noradrenalina.  
La duloxetine disminuye la actividad parasimpática e incrementa la actividad somática y simpática en la vejiga incrementando la fuerza de cierre uretral. El efecto adverso más común son las náuseas.

- Estrógenos.  
En la actualidad sólo tienen utilidad en casos de vaginitis atrófica ya que se ha comprobado no sólo que no son útiles, sino que pueden empeorar la incontinencia.  
Como efecto secundario aumentan el riesgo de Ca. endometrial.

- Antagonistas b-adrenérgicos.  
No existen estudios actuales que apoyen su utilización clínica. El propanolol (10 mg 2 veces al día). Presentando como efectos secundarios fatiga y efectos cardiovasculares.

- Antidepresivos tricíclicos.  
También en desuso. La imipramina (25-75 mg al día) actúa inhibiendo la recaptación de la noradrenalina. Presenta como efectos adversos disfunción hepática, manía, efectos anticolinérgicos...

- Agonistas B-2-adrenérgicos (clenbuterol).

B) En la vejiga hiperactiva.

Los fármacos empleados tienen como objetivo producir una parálisis de la actividad vesical, hoy en día se basa fundamentalmente en la utilización de los fármacos antimuscarínicos.

- Oxibutina.  
Presenta alta afinidad por los receptores M2 y M3, está contraindicada en pacientes con glaucoma de ángulo cerrado, presentando como efectos adversos el estreñimiento y la sequedad bucal. La dosis vía oral va de 2,5-5 mg de

2 a 3 veces al día o en forma de liberación retardada. También se ha descrito su administración intravesical.

- Tolterodina.  
Es más selectivo para la vejiga que para las glándulas salivales, presentando un mejor perfil eficacia/tolerancia que la anterior: La dosis es de 2 mg 2 veces al día o 4 mg en liberación sostenida una vez al día.
- Solifenacina.  
De reciente comercialización, ha demostrado su utilidad y un perfil de seguridad aceptable. La dosis es de 5 mg en una sola toma al día.
- Darifenacina.  
Altamente selectiva de los receptores M3.
- Otros anticolinérgicos: atropina, propantelina, trospium, emepromium.  
Otros fármacos que se han propuesto históricamente han sido los antagonistas del calcio (diltiazem), el flavoxate, los antidepresivos tricíclicos (imipramina), y análogos de la vasopresina como la desmopresina usada con buenos resultados en la enuresis nocturna y con menos eficacia en el adulto por su acción anti-diurética.

## Tratamiento quirúrgico

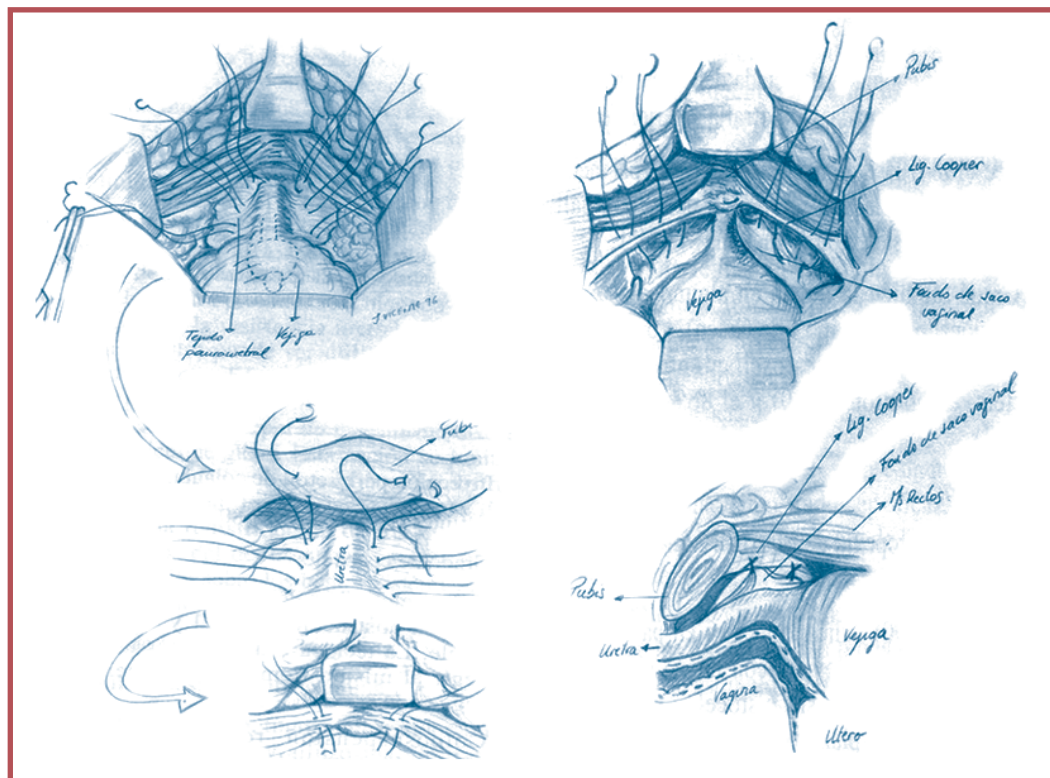
### A. En la incontinencia de esfuerzo

Se han descrito numerosas técnicas quirúrgicas para la incontinencia de esfuerzo, no existiendo una técnica capaz de resolver todos los casos, no habiendo consenso de cuál es la ideal. Antes de la actuación quirúrgica se debe tener en cuenta la presencia de anomalías del suelo pélvico (cistocele, rectocele, colpocele, etc.) para su corrección junto a la de la incontinencia.

### Técnicas

#### Colporrafia anterior de Kelly

Intervención vía vaginal descrita en 1914 en la que se realiza una plicatura de la cara anterior de la vagina con baja tasa de curaciones y posibilidad de producir estenosis vaginales que dificulten otras intervenciones posteriores.

**Figura 6.** Cistoretropexia de Marchall Marchetti Krantz. Colposuspensión de Burch.


### Colposuspensión

- Cistoretropexia de Marchall Marchetti Krantz (MMK):  
Intervención vía abdominal descrita en 1949, donde se suspende la pared vaginal anterior a la sínfisis del pubis presentando como complicación más frecuente la osteítis de pubis.
- Colposuspensión de Burch:  
Considerada durante muchos años el "gold estándar" de la cirugía de la incontinencia de esfuerzo, por vía abdominal se suspende la pared vaginal en el ligamento de Cooper con sutura no reabsorbible restableciendo la posición normal del cuello de la vejiga y corrigiendo la mayoría de cistoceles asociados. Al igual que el procedimiento anterior; la evolución a corto y medio plazo es buena, pero la supera a largo plazo (Scott, 1996, presenta una media

de éxito del 85%). La complicación es la aparición de una inestabilidad vesical de novo.

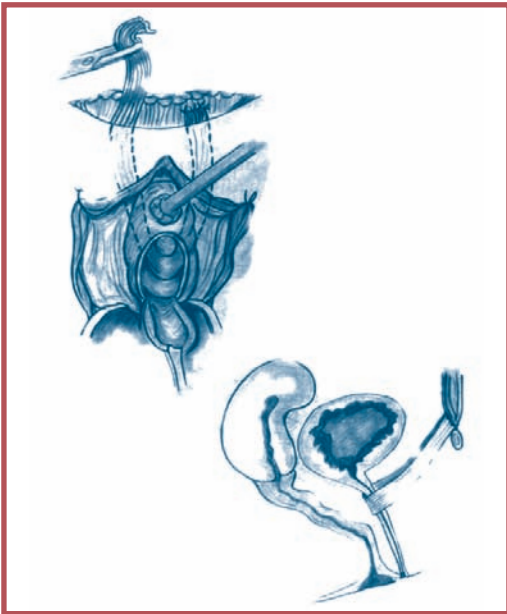- Reparación paravaginal (reparación del pilar vaginal/obturador):  
Se suspende la pared vaginal al arco tendinoso de las paredes pélvicas.

### Técnicas de agujas transvaginales

En desuso por la baja tasa de curación a largo plazo. Incluye las técnicas de Pereyra, modificada de Pereyra-Lebhertz, Raz, Cobb-Radge y Stamey. Sus ventajas respecto a las previas eran la mayor simplicidad técnica, mínimo riesgo quirúrgico y estancia hospitalaria más corta.

Se pasan hilos de sutura a cada lado del cuello vesical entre la pared vaginal y la fascia abdominal anterior guiada (Stamey) o por cistoscopia. Leach

**Figura 7.** Cabestrillos o slings.



y cols., 1997, y Jarvis, 1994, hallaron en sus estudios que las suspensiones retropélvicas eran más efectivas que las de aguja o la colporrafía anterior.

### **Suspensión laparoscópica del cuello vesical**

Vancaille y Schuessler describen esta técnica en 1991 para lograr un adecuado grado de tensión en las suturas. Sus desventajas son su escasa utilidad en pacientes con cirugía previa pélvica y la dificultad de aprendizaje.

### **Cabestrillos o slings**

Los slings son un método sencillo, con poca morbilidad y corta estancia hospitalaria que consiste en tiras suburetrales que logran un incremento de la resistencia uretral creando un soporte posterior o efecto hamaca. Se usan para todo tipo de incontinencia de esfuerzo.

Los materiales del cabestrillo han ido evolucionando desde materiales autólogos de fascia lata o rectos abdominales, homólogos con fascia lata de cadáver o sintéticos (desde el Gore-Tex al polipropileno, macróporo y monofilamento de la TVT), (TVT: Tensión Free Vaginal Tape).

La TVT, TOT o el cabestrillo tipo In-Fast son técnicas de cabestrillo simplificadas mínimamente invasivas. Las complicaciones postoperatorias descritas incluyen retención urinaria, o residuos elevados si la tensión no es adecuada, e inestabilidad vesical de novo.

- Cabestrillo suburetral tradicional: Múltiples técnicas, siendo las más aceptadas:
  - Técnica de Ridley (1978) usando fascia lata homóloga.
  - Técnica de McGuire (1981), empleando fascia de rectos abdominales.
  - Técnica de Raz (1989), obteniendo el cabestrillo de la pared anterior vaginal.
- Cabestrillos simplificados o mínimamente invasivos:
  - Técnica In-Fast: cabestrillo transvaginal que se fija al hueso púbico mediante un dispositivo diseñado a tal efecto. Puede presentar complicaciones óseas (osteítis y osteomielitis).
  - Bandas libres de tensión (TVT, TVT-A, TVT-O, TOT, TOT-A):
  - Bandas de material sintético colocadas a nivel del tercio medio de la uretra, incluidas desde la vagina con dos trocares y que salen por el abdomen (retropubis) o a través del agujero obturador. No se fijan para evitar la tensión.

I. TVT: Debido a la sencillez, efectividad y mínima invasión se ha convertido en los últimos años en el tratamiento de elección. Puesta a punto en 1994 por Ulmsten. El procedimiento quirúrgico a realizar bajo anestesia general, raquídea o local con la paciente en posición de litotomía consiste en la incisión de la pared vaginal de 1,5 cm sagital en la parte medial de la uretra.

Se realiza disección de los espacios parauretrales a ambos lados. Para evitar lesión vesical y uretral antes de introducir los trocares se coloca sonda de Foley para vaciar vejiga a la que se aclopa una guía rígida para retraer lateralmente el cuello. Se posiciona el extremo de la aguja en el espacio laterouretral diseccionado y se introducen en contacto íntimo óseo con la cara posterior de la sínfisis púbica, hasta que sale por el abdomen (practicando previamente o no dos incisiones abdominales).

## 58. Incontinencia urinaria

Se repite el proceso en el otro lado. Se realiza cistoscopia para comprobar integridad vesical pudiendo movilizar la aguja para facilitar su localización. Si se comprueba integridad vesical se pasa totalmente la aguja, habiendo desmontado previamente el introductor. Se ajusta la cinta con tracción simétrica de ambos extremos sobre tijera de Mayo colocada bajo la uretra, retirando la funda de plástico. Se cierran las incisiones abdominales y vaginal.

Se deja sonda vesical y taponamiento vaginal durante 24 ó 48 horas si hay lesión vesical, midiéndose residuos postmiccionales.

En los últimos tiempos se han descrito variaciones de la TVT (TVT-A, TOT-A), ajustables al día siguiente de la intervención mediante hilos, usando la flujometría para su ajuste (Romero Maroto).

Dentro de las posibles complicaciones que se pueden presentar se han descrito la perforación vesical intraoperatoria, hematoma en el espacio de Retzius, lesión uretral, trastornos del vaciado que en algunos casos si el trastorno es permanente lleva a la sección de la cinta lateralmente o en la cara ventral de la uretra, erosión uretral por la malla, y lesiones de otras estructuras (arteria ilíaca externa, obturatriz y femoral, intestino, nervios).

2. TOT (transobturador fuera dentro): Surge en 2001 descrita por Delmore buscando mayor simplicidad técnica, no requiere la utilización de cistoscopia porque el riesgo de perforación vesical es bajo. Se practica incisión a 1 cm del meato de varios centímetros diseccionando un túnel submucoso vaginal (sin perforar la pared) a ambos lados hacia la rama isquiopubiana.

Se pasa la aguja a través de la piel por el músculo obturador externo, la membrana obturatriz, el obturador interno y la fascia endopélvica hacia el túnel vaginal. Conectando a la malla extrayéndose en el sentido contrario. Cierre de las incisiones, dejando sonda vesical 24 horas.

3. TVT-O (transobturador fuera dentro): Descrita en 2003 por Jean de Leval, siendo más cercana al concepto de mínima invasión que las anteriores. La técnica consiste en marcar los

puntos de salida de las agujas trazando una línea horizontal a la altura del meato urinario, otra línea paralela por encima y a 2 cm de la anterior; donde se encuentra el punto de salida a 2 cm por fuera del pliegue del muslo. Incisión sobre la mucosa vaginal a 1 cm del meato y disección lateralmente a ambos lados con un ángulo de 45° en dirección a los puntos de salida, cuando se encuentra el borde de la rama isquiopubiana se perfora la membrana obturatriz con la tijera. Se introduce guía y se pasa la aguja con tubo de plástico y malla. Se tracciona del tubo previa retirada de aguja hasta que aparece la malla en las incisiones de salida, se corta y se ajusta la malla. Se retira sonda vesical a las 24 horas.

- Cabestrillos ajustables: Sistema REMEEX, indicado en recidivas, uretras fijas, disfunción intrínseca uretral, vejigas acontractiles, e incontinencia mixta de predominio de urgencia. Las ventajas de este sistema son: evita tanto la incontinencia residual como la obstrucción del tracto de salida, puede ajustarse en caso de recidiva (con anestesia local), resultados de resolución de la IUE próximos al 100%, frecuencia baja de inestabilidad de novo, y ser una técnica microinvasiva, vía vaginal. Como inconvenientes serían su coste más elevado, y los problemas de rechazo o infección.

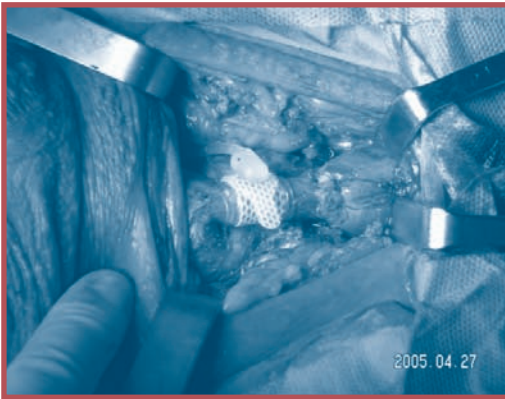
### **Inyecciones periuretrales**

Consiste en el uso de agentes expansores vía transuretral o parauretral con control endoscópico con el fin de aumentar la presión de cierre uretral en ambos sexos.

Las ventajas que presentan son su utilización con sedación anestesia local en régimen ambulatorio, indicado en pacientes de riesgo quirúrgico elevado, utilizable en pacientes con fracasos quirúrgicos previos totales o parciales, indicada particularmente en deficiencia esfinteriana intrínseca. Existen históricamente diversas sustancias inyectables desde el teflón (actualmente descartado) al colágeno (degradable, por lo que precisa repetir la técnica), grasa autóloga obtenida de la región infraumbilical pero con una rápida reabsorción, Durasphere (no degradable), silicona en macropartículas y Nasha/dextranómero.



**Figura 8.** AMS 800.



### **Esfínter artificial**

Consiste en colocar un anillo inflable alrededor del cuello vesical, se usa en aquellos casos que es previsible el fracaso de los otros procedimientos en ambos sexos. Su ventaja sería la de permitir una apertura/cierre voluntaria. El esfínter utilizado es el AMS 800, que contiene:

- Una bomba con mecanismo activador.
- Un manguito que se coloca en el cuello vesical o uretra bulbar.
- Un balón regulador de presión en situación intraperitoneal o paravesical.

### **En la incontinencia de urgencia**

Estas técnicas están reservadas al fracaso de las técnicas conservadoras.

### **Cistoplastia de ampliación**

Es una técnica invasiva que utiliza intestino delgado (íleon terminal) destubulizado para interponerlo en la vejiga. Sus objetivos son aumentar la capacidad y la acomodación, y evitar daño en el tracto urinario superior. Sus posibles complicaciones son las alteraciones metabólicas y la retención urinaria. Hay que tener en cuenta la necesidad de autocateterismos intermitentes y la producción de moco intestinal.

### **Neuromodulación de raíces sacras**

El principio básico radica en que usando estimulación a bajo nivel se puede controlar el reflejo local del

tracto urinario inferior. Sus indicaciones se han ido ampliando desde el primer implante en 1981 por Tanagho, estando hoy en día aprobada para el síndrome de urgencia/frecuencia, la incontinencia por urgencia y la retención urinaria crónica. El primer implante realizado en España fue en nuestro Servicio en 1998.

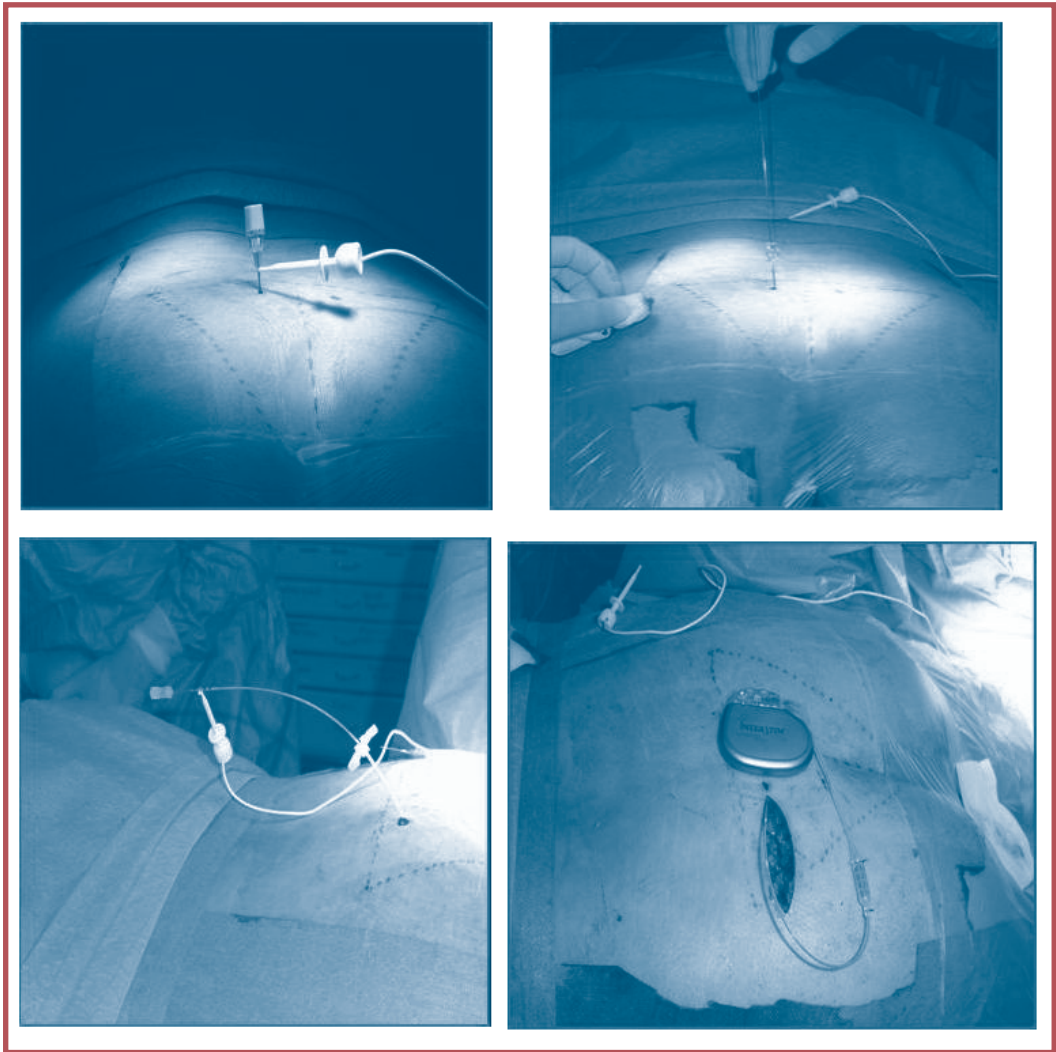
El proceso incluye tres fases:

- 1) Evaluación percutánea (fase aguda), consiste en la localización percutánea de los nervios espinales sacros, identificando el sitio óptimo para la punción que se encuentra en S3, produciéndose flexión del primer dedo del pie homólogo y contracción de la musculatura anal, así como el estímulo sensitivo descrito por el paciente.
- 2) Prueba de estimulación (fase subcrónica), el paciente recibe estimulación por un dispositivo externo de forma ambulatoria para evaluar el efecto clínico.
- 3) Implante quirúrgico (fase crónica) cuando la mejoría en la reducción de los síntomas es superior al 50%. Técnicamente se realiza con el paciente en decúbito prono, preparando el campo de tal forma que permita el control del suelo pélvico y el miembro inferior. Se realiza prueba de localización de S3 y punción de S3 con aguja. Estimulación eléctrica y comprobación de reflejo plantar flexor y contracción anal, paso de estilete a través de aguja de punción y retirada de aguja de punción. Paso del kit introductor a través del estilete y retirada de éste. Introducción del electrodo por medio del kit introductor; retirada del kit introductor y fijación del electrodo. Por último, implante de neuromodulador definitivo subcutáneo en zona glútea. Las complicaciones más frecuentes son dolor en la zona de implante, migración del electrodo y fallo o defecto de funcionamiento del dispositivo.

### **Tratamiento en la incontinencia por rebosamiento (defecto de vaciamiento)**

Dentro de la incontinencia del varón sólo señalaremos la incontinencia debida a la obstrucción infra-vesical, que se trataría mediante desobstrucción:

**Figura 9.** Fase crónica con implante de neuromodulador definitivo.



RTUP (resección transuretral de próstata), la cirugía abierta (adenomectomía), etc.

## VEJIGA NEUROGENA

Se denomina así a la disfunción miccional cuyo origen está en el sistema nervioso, excluyendo la disfunción psicógena, que afecta a la vejiga, al sistema esfinteriano o a ambos.

## Etiología

Desde el punto de vista etiológico podemos clasificarla en:

- Congénita:  
Espina bífida quística (mielomeningocele, meningocele, lipomeningocele), agenesia total o parcial de sacro, espina bífida oculta, malformaciones arteriovenosas de la médula.

- Adquirida:  
Por traumatismos (cerebrales, medulares, en nervios periféricos), infecciones (herpes, poliomielitis, tabes dorsal), inflamaciones, ACV, tumores, enfermedades degenerativas desmielinizantes (Parkinson, esclerosis múltiple), discopatías y reumatismos.
- Yatrógenas (laminectomía, histerectomías total, ampliada, ...).

## Clasificación

Existen múltiples sistemas de clasificación basados en distintos criterios:

- Neurológicos: Tipo y localización de la lesión (Bors y Comarr; Hald-Bradey).
- Neurourológicos: En base a los datos aportados por los estudios urodinámicos objetivando el efecto de la lesión neurológica sobre la función del aparato urinario inferior (Lapides, Krane y Siroky).
- Funcionales (Wein).
- Clínicos: signos y síntomas.
- Urológicos: Tipo y localización del trastorno sobre el aparato urinario inferior.
- Urodinámicos.

## Diagnóstico

Se debe seguir la sistemática de diagnóstico con anamnesis, exploración física, analítica general de sangre y orina, bacteriología, radiología e imprescindible estudio urodinámico, para definir exactamente el tipo de disfunción valorando conjuntamente detrusor, uretra y sensibilidad.

- Detrusor: Normal.  
Hiperactivo: inestable o hiperrefléxico.  
Hipoactivo. No contráctil o arrefléxico.
- Uretra: Normal.  
Hiperactiva: \*Sincrónica con el detrusor. \*Asincrónica con el detrusor por mala relajación del cuello o disinergia del esfínter.  
- Hipoactiva o incompetente.

Al perderse el control voluntario sobre la micción en la mayor parte de los casos, el diagnóstico urodinámico lo obtendremos de la cistomanometría, electromiografía, el perfil de presión uretral y sobre todo la videourodinámica. Con la urodinámica podemos establecer el riesgo del tracto urinario superior cuando existen presiones vesicales por encima de los 40 cm de agua.

## Tratamiento

Los objetivos del tratamiento incluyen preservar el aparato urinario superior; controlar las infecciones y lograr una situación miccional dentro de la "normalidad" (evitar sobredistensión, con buen almacenamiento, sin incontinencia y un adecuado vaciado a baja presión sin residuo).

### Tratamiento conservador

1. Para facilitar el almacenamiento vesical.
  - Fármacos que inhiben la contracción vesical: Anticolinérgicos.
  - Rehabilitación, electroestimulación y biofeedback.
2. Para facilitar el vaciado vesical.
  - Aumentando la presión intravesical:
    - a. Maniobra de Credé (presión sobre la zona suprapúbica) y Valsalva. Efectiva en pacientes con vejiga arrefléjica y uretra hipoactiva.
    - b. Estimulación de zonas reflexógenas (pubis, escroto, clítoris, muslos y ano) en pacientes con hiperreflexia del detrusor.
  - Disminución de la resistencia de salida:
    - a. Fármacos alfa-bloqueantes (terazosina, doxazosina, ...).
    - b. Cateterismos intermitentes o sonda permanente indicados en vejigas hipo o acontráctiles o hiperactivas que responden a los anticolinérgicos.

### Tratamiento mínimamente invasivo

Drogas intravesicales, los vaniloideos como la Capsaicina (1-2 m/mol en 100 ml 10% alcohol, durante 30 minutos) y la resinferatoxina (10-100 m/mol en 100 ml 10% alcohol, durante 30 minutos), que desensibilizan las fibras C. O la toxina botulínica inyectada en la mucosa o intraesfinteriana (disinergias).

### **Tratamiento quirúrgico**

1. Para disminuir la presión intravesical y aumentar la capacidad:
  - Miomectomía del detrusor.
  - Cistoplastia de ampliación con intestino destubulizado en vejigas hiperrefléxicas con acomodación disminuida.
  - Neuroestimulación eléctrica, denervación y neuromodulación.
  - Derivación urinaria continente o incontinente.
2. Para incrementar la competencia esfinteriana:
  - Cabestrillos o técnicas de suspensión cervicouretral.
  - Esfínter artificial (AMS 800).
  - inyección de sustancia.
3. Para facilitar el vaciamiento vesical:
  - Esfinterotomía transuretral.

## **INCONTINENCIA EN EL ANCIANO**

La prevalencia en el anciano de la incontinencia varía según los diferentes estudios entre el 8% y el 34%, llegando al 84% en los pacientes institucionaliza-

dos en centros de asistencia crónica. Este hecho es explicable por la pluripatología y la utilización de la polifarmacia, presentando repercusiones médicas, afectivas, sociales y económicas. Se puede diferenciar:

- Incontinencia transitoria: generalmente pérdida de la continencia por un proceso agudo médico o iatrogénico, estando entre las causas:
  - Estado confusional agudo (Delirium).
  - Infección urinaria sintomática.
  - Uretritis o vaginitis atrófica.
  - Fármacos.
  - Impactación fecal.
  - Alteraciones metabólicas (hiperglucemia, hipercalcemia, hipokaliemia).
  - Inmovilidad.
  - Alteraciones psicológicas.
- Incontinencia urinaria establecida (persistente o crónica): diferenciando dos grupos etiopatogénicos:
  - Causas no relacionadas con las vías urinarias. Deterioro cognitivo severo, alteraciones psicológicas, barreras arquitectónicas que impiden el acceso rápido al wáter; falta de cuidadores.
  - Causas de vías urinarias bajas (hiperactividad del detrusor; incontinencia urinaria de esfuerzo, incontinencia por rebosamiento).

## BIBLIOGRAFÍA

1. Abrams P, Cardozo L, Fall M, Griffiths D, Rosier P, Ulmsten U, van Kerrebroek P, Victor A, Wein A. The Standardisation of terminology of lower urinary tract function: report from the standardisation sub-committee of the international Continence Society. *Neurorol Urodyn*. 2002; 21: 167-78.
2. Hampel C, Wienhold D, Benken N, Eggersmann C, Thuroff JW. Prevalence and natural history of female incontinence. *Eur Urol* 1997; 32 (suppl.2): 3-12.
3. Escudero A, Tallada M, Perales L, Romero J. Incontinencia de esfuerzo en la mujer. En: Incontinencia urinaria. Ponencia oficial al XLVII Congreso Nacional de Urología y IV Congreso Ibero-Americano de Urología. ENE Ediciones. Madrid, 1982.
4. Espejo E, Tallada M, Cozar JM, Moreno J. Incontinencia Urinaria femenina. Fisiopatología, Etiología, Diagnóstico, y Clasificación. En: Urodinámica Clínica Editores Salinas J, Romero J. Editorial Jarpyo. Madrid. 1995, pp. 329-358.
5. Tallada M. Curso de Incontinencia Urinaria. Fundación de Estudios y Formación Sanitaria. Editor: M. Tallada. Editorial Gráficas Diumaró, S.L., Madrid, 2001.
6. Abrams P. Urodynamic Techniques. In: Urodynamics. Editor: Abrams P Editorial Springer-Verlag; Londres, 1997. pp. 17.
7. Martínez Agulló, E. Epidemiología de la incontinencia urinaria. En: Incontinencia urinaria: conceptos útiles para atención primaria. Editores: Martínez Agulló, Torne y Corral. Editorial Alzira, 1998.
8. Blaivas JG. Pathophysiology of lower urinary tract Dysfunction. *Urol. Clin. North Am.* 1985; 12: 215.
9. Moreno Sierra J, Ruiz León MA, Resel Estévez L. Valoración clínico-diagnóstica de la incontinencia urinaria. En: Atlas de incontinencia urinaria. Editores: Resel Estevez y Moreno Sierra editores. Madrid, 2000.
10. Castro D, Pascual MA, Espuña M. Guía Práctica de uroginecología y urología femenina. Luzán 5 S.A. Ediciones. Madrid, 2006.
11. Andersson KE, Appell R, Cardozo L et al. The pharmacological treatment of urinary incontinence. *BJU International*. 1999, 84:923-947.
12. Tallada M, Espejo E, Cozar JM. Tratamiento quirúrgico de la incontinencia urinaria de esfuerzo en la mujer. En: Urodinámica Clínica. Editores: Salinas J., Romero J., editorial Jarpyo. Madrid, 1995, pp. 657- 676.
13. Becerra CA, Bruschini H. Suburetral sling operations for urinary incontinence in women (Cochrane review) In: Cochrane Library, issue 1, 2003. Oxford.
14. González Chamorro F. Neuromodulación. En: I Congreso Nacional sobre disfunciones del suelo pélvico. Barcelona: Ediciones Mayo; 2002. pp. 95-103.
15. Stöner M: Guidelines on neurogenic urinary tract dysfunction. European Association of Urology. Updated 2003.
16. Ulmsten U, Falconer C, Jhanson P, Jomaa M, Lanner L, Nilsson CG, Olsson I. A multicenter study of tension-free vaginal tape (TVT) for surgical treatment of stress urinary incontinence. *Int Urogynecol J Pelvic Floor Dysfunct* 1998; 9:210-3.
17. Ward KL, Hilton P; UK and Ireland TVT Trial Group. A prospective multicenter randomized trial of tension-free vaginal tape and colposuspension for primary urodynamic stress incontinence: two years follow-up *Am J Obstet Gynecol* 2004; 190: 324-331.
18. Jiménez CJ, Hualde AA, González DE, Garibay AS, Pinos PM, Jiménez A, y cols. TVT: tres años de experiencia. *Actas Urol Esp* 2004; 28(1):13-20.
19. Costa P, Delmas V. Trans-obturator-tape procedure- "inside out or outside in": current concepts and evidence base. *Curr Opin Urol* 2004; 14(6):313-315.
20. Martínez-Agulló E: Fisiología de la continencia urinaria. En: Neuromodulación: una nueva alternativa terapéutica para los trastornos del tracto urinario inferior. Tema monográfico LXV Congreso Nacional de Urología. Asociación Española de Urología. ENE ediciones, S.A. Madrid, 2000.

Libro del Residente de

# Urología



sección XI

## Hipertensión vásculo-renal y trasplante renal

<i>Patología renovascular</i> .....	1075
<i>Trasplante renal</i> .....	1095



# Libro del Residente de Urología



capítulo 59

## Patología renovascular

Ana Agud Piqué  
Agustín Franco de Castro  
Antonio Alcaraz Asensio

*Hospital Clínic i Provincial. Barcelona*

**Palabras clave:** *Patología arterial renal. Patología vena renal. Hipertensión renovascular. Complicaciones vasculares. Trasplante renal.*





# Libro del Residente de Urología



Índice capítulo 59

## Patología renovascular

<b>Patología de la arteria renal. Estenosis de la arteria renal</b> .....	1079
<b>Oclusión aguda de la arteria renal</b> .....	1086
<b>Aneurismas de la arteria renal</b> .....	1088
<b>Lesiones traumáticas de la arteria renal</b> .....	1088
<b>Vasculitis: arteritis de Takayasu</b> .....	1089
<b>Patología de la vena renal. Trombosis de vena renal</b> .....	1090
<b>Fístulas arteriovenosas</b> .....	1091
<b>Complicaciones vasculares del trasplante renal</b> .....	1091
<b>Bibliografía</b> .....	1094



## capítulo 59

# Patología Renovascular

## PATOLOGÍA DE LA ARTERIA RENAL

### ESTENOSIS DE LA ARTERIA RENAL

#### Introducción

La estenosis de la o las arterias renales o de alguna de sus ramas principales puede ser completamente asintomática (hallazgo necrópico) o presentarse como hipertensión arterial (HTA), insuficiencia renal (IR) o ambas. La enfermedad arterial renal con estenosis significativa implica una disminución del flujo arterial renal<sup>(1)</sup>.

La enfermedad renovascular es una de las causas más comunes de hipertensión arterial (HTA) secundaria. Se estima que alrededor de un 5% de los pacientes hipertensos tienen etiología renovascular. La **hipertensión renovascular** (HRV) puede definirse como la hipertensión resultante de una lesión renal debida a una disminución en la presión de perfusión renal. En ella interviene el sistema renina-angiotensina aldosterona. Es un diagnóstico retrospectivo: curación o mejoría de la HTA después de la estenosis. Se define *curación* cuando a los tres meses del procedimiento corrector la presión arterial diastólica (PAD) es  $\leq 90$  mmHg y no necesita medicación antihipertensiva. *Mejoría*: cuando a los tres meses la PAD es de 91-109 mmHg y ha disminuido al menos un 15%; o bien una PAD de 91-109 mmHg, un descenso de al menos un 10%, y supresión de un fármaco antihipertensivo previo. Se corrige mediante la reparación de la lesión vascular causal o la extirpación del riñón<sup>(2,3)</sup>.

Un diagnóstico correcto es fundamental puesto que suele ser una HTA de difícil control médico y que

la lesión vascular puede progresar hasta una oclusión casi completa e insuficiencia renal. En cualquier caso, el diagnóstico definitivo es sólo "a posteriori", ante la mejoría de la HTA tras la corrección de la estenosis arterial. Es importante destacar que no todas las estenosis de la arteria renal cursan con HTA y que cualquier HTA puede complicarse con la aparición de lesiones estenóticas en la arteria renal.

La **nefropatía isquémica** (NI) por estenosis de la arteria renal bilateral o unilateral en monorrenos es causa de insuficiencia renal terminal (IR) y diálisis en más del 20% de los casos (nefroangioesclerosis o isquemia renal parenquimatosa). Suele asociarse una HTA que acelerará la progresión de la IR y que a su vez se verá agravada por la lesión renal. Es por ello fundamental la correcta evaluación costo/ beneficio antes de pensar en la corrección de la lesión. Es también un diagnóstico retrospectivo: mejora de la creatinina plasmática después de corregir la estenosis.

La etiología es múltiple, aunque las dos principales causas de enfermedad arterial renal estenosante son la *aterosclerosis obliterante* y la *displasia fibromuscular* (90%). Otras causas se resumen en la siguiente tabla (Tabla 1).

La **enfermedad ateromatosa** es de incidencia superior en poblaciones de edad avanzada, con más años para poder manifestarla suele presentarse en el *tercio proximal* de la arteria renal, en el contexto de una *aterosclerosis generalizada* (afección simultánea de coronarias, vasos cerebrales, etc.). Predomina en *varones añosos*, pudiendo ser bilateral (40%). Frecuentemente progresa hasta oclusión completa de la arteria aun a pesar del tratamiento antihipertensivo, por lo que requerirá otras medidas para mejorar esta clínica y evitar el empeoramiento de la insuficiencia renal.

**Tabla I.** Causas de enfermedad arterial renal.

<b>Causas comunes (90%)</b>	<b>Causas poco comunes (10%)</b>
<ul style="list-style-type: none"> <li>• Aterosclerosis (70%) (&gt; 50 años)</li> <li>• Displasia fibromuscular (20%) (&lt; 30 años)                             <ul style="list-style-type: none"> <li>- Fibrodisplasia de la íntima (5%)</li> <li>- Hiperplasia fibromuscular (2%)</li> <li>- Fibroplasia de la media (80%)</li> <li>- Fibroplasia perimedial (15%)</li> </ul> </li> </ul>	<ul style="list-style-type: none"> <li>• Poliarteritis nodosa</li> <li>• Arteritis de Takayasu</li> <li>• Fístula arteriovenosa</li> <li>• Aneurisma</li> <li>• Coartación de la aorta</li> <li>• Síndrome aórtico medio</li> <li>• Arteritis por radiación</li> <li>• Embolia arteria renal</li> <li>• Trombosis arteria renal</li> <li>• Neurofibromatosis</li> <li>• Obstrucción extrínseca</li> <li>• Complicaciones del trasplante renal</li> <li>• Derivadas de la cirugía aórtica</li> </ul>

La **displasia fibromuscular** predomina en jóvenes y mujeres. El tipo más frecuente es la displasia fibromuscular de la media (70%), que suele progresar en 30% de los casos, pero es raro que ocluya completamente la arteria. Esto suele ocurrir en las menos frecuentes displasia de la íntima, subadventicial e hiperplasia fibromuscular. La más habitual es la fibrodisplasia de la capa *media* (70-80% del total). Presenta patrón angiográfico *arrosariado* por la multifocalidad de las estenosis y la presencia de microaneurismas. Son la causa principal de disecciones espontáneas y de hematomas disecantes de la arteria renal.

Por cuanto se trata de lesiones que pueden ser progresivas, la angioplastia o revascularización quirúrgica serán los tratamientos destinados a mantener la función renal y cifras tensionales correctas.

### Clínica

La historia clínica, exploración física y pruebas complementarias nos orientarán hacia el origen vasculorrenal de un paciente hipertenso, y ayudarán a discriminarlo de aquellos afectos de HTA esencial.

Orientan a HRV el empeoramiento súbito de la función renal en un paciente con HTA, la IR de etiología poco clara asociada a HTA de diagnóstico

reciente o el empeoramiento brusco de la función renal tras administración de IECA.

El empeoramiento brusco de la función renal tras administración de IECA se debe a que en los pacientes con estenosis de la arteria renal la presión de perfusión glomerular se mantiene gracias a la resistencia vascular aumentada a nivel de la arteriola glomerular eferente. Dicha resistencia es mantenida por el efecto de la angiotensina II. Al administrar IECA se bloquea el paso a angiotensina II, disminuyendo el filtrado glomerular y dando lugar al fallo renal agudo.

### Diagnóstico

La patología de la arteria renal uni o bilateral es poco frecuente y no se dispone de ningún dato patognomónico ni de ninguna prueba inocua con suficiente sensibilidad y especificidad como para aplicarse a la población general afecta. Ningún criterio clínico permite distinguir con certeza la HTA esencial de la HRV. Ambas suelen cursar asintomáticas. Lo mismo ocurre con la enfermedad renal isquémica. Por tanto, el estudio debe limitarse a la población con uno o más signos de sospecha (Tablas 2 y 3).

En la actualidad, el diagnóstico de la enfermedad vasculorrenal tiene múltiples técnicas y posibi-

**Tabla 2.** Datos clínicos de sospecha diagnóstica de HRV.

- Debut de HTA en paciente <30 o >50 años
- Asociación a tabaquismo
- Asociación de HTA severa y arteriosclerosis en otros territorios (vascular periférica, cerebral y/o coronaria)
- Inicio brusco en los últimos 2 años
- HTA maligna o acelerada
- HTA resistente a triple terapia farmacológica
- Presencia de soplos abdominales a la exploración física en 50% de los casos
- Empeoramiento de más del 15% de la HTA en 6 meses en paciente con HTA esencial y sin causa evidente
- HTA + insuficiencia renal (IR) brusca de etiología poco clara
- IRA asociada a IECA o ARA
- Riñón pequeño unilateral en paciente con HTA
- HTA acelerada o maligna (fondo de ojo grado III o IV)
- Otros: proteinuria, hipopotasemia (hiperaldosteronismo secundario)

**Tabla 3.** Datos clínicos de sospecha diagnóstica de nefropatía isquémica.

- Raza blanca, edad avanzada e HTA sistólica severa con:
- Arteriosclerosis en otros territorios
  - Episodios frecuentes de insuficiencia cardíaca de causa inexplicable, especialmente en individuos en que la función renal se deteriora con diuréticos, con desarrollo de edema pulmonar desproporcionado por su función cardíaca
  - *Insuficiencia renal* de causa inexplicable con:
    1. Asimetría renal (ecografía), o
    2. Proteinuria mínima y sedimento normal
    3. *Empeoramiento agudo* del filtrado glomerular por IECA, ARA, u otro fármaco antihipertensivo

lidades, aunque en la mayor parte de pacientes se requerirá una exploración angiográfica, patrón oro para el diagnóstico definitivo de la patología aórtica y de vasos renales, referencia para el resto de estudios.

Entre los métodos no invasivos, en los últimos años se han desarrollado y generalizado el uso de la ecografía doppler (ED), la angiorresonancia magnética (ARM) y la angiotomografía computarizada (ATC). En la actualidad se practicarán antes de realizar una angiografía. La presencia de IR obliga al uso de medios diagnósticos sin contrastes yodados.

Ante la sospecha clínica de enfermedad vasculorenal el clínico actualmente necesita disponer de:

- renograma pre y post-captopril (si  $Cr_p < 2$  mg/dl);
- estudios de flujo por ECO-doppler;
- angiografía por resonancia magnética como medio no invasivo y sin contraste, aunque en la actualidad para el diagnóstico definitivo sigue requiriéndose la angiografía renal, con  $CO_2$  y/o gadolinio en caso de IR.

**Sospecha clínica e HTA ligera-moderada:** renograma isotópico y eco-doppler de las arterias renales. Ambas exploraciones en régimen ambulatorio.

**Sospecha clínica elevada-HTA maligna:** angiografía aortorenal.

Las pruebas funcionales de determinación de actividad de renina plasmática (ARP) basal y postcaptopril, así como la determinación de la ARP en venas renales, ya no se usan, por su escasa sensibilidad y algún falso positivo. Aunque el 90% de los pacientes con estenosis unilateral y lateralización de los valores de ARP en las venas renales tendrá una respuesta positiva a angioplastia o cirugía, aproximadamente el 50% con valores no lateralizados también se beneficiará de la corrección de la estenosis. Como excepción destacaría la estenosis bilateral de arteria renal en que la determinación de renina en las venas renales podría decidir qué lado contribuye más a la HRV, como paso previo a un tratamiento quirúrgico, o bien aquellos enfermos con HRV por trombosis arterial y riñón pequeño, en que el cociente 1,77 constituye indicación de nefrectomía.

### **Diagnóstico I. Renograma con o sin administración de captopril**

Al practicar un renograma isotópico basal y otro posterior con captopril 25-50 mg se muestra el

empeoramiento de función renal en el riñón afecto de HRV, pues el fármaco produce un marcado descenso del filtrado glomerular en el riñón afecto de estenosis arterial.

La prueba tiene una sensibilidad en torno al 90% y especificidad de casi 100%, y se considera positiva cuando tras dosis única de captopril hay un retraso en la excreción del radiofármaco o retención cortical del mismo. Puede mejorarse la sensibilidad induciendo depleción salina por diuréticos. La precisión de la prueba se encuentra reducida en presencia de estenosis arterial renal bilateral, en riñón único o en casos de insuficiencia renal parenquimatosa crónica. Tiene un buen *valor predictivo negativo*, sirviendo para predecir la *respuesta* al restablecimiento del flujo post-angioplastia y como *seguimiento de la progresión* de una estenosis (goza por tanto de valor funcional). Por todo ello y su poca invasividad, se considera de elección en el "screening" de HRV para bastantes autores, con los inconvenientes de que su valor disminuye cuando la *creatinina plasmática supera los 2 mg/dl* (o aclaramiento de creatinina inferior a 30 ml/min, el de muchos pacientes de edad avanzada) y que además su resultado se modifica con el uso de medicación antihipertensiva. Es fundamental *suspender los IECA en los 15 días previos y los diuréticos 7 días antes, lo que no siempre será clínicamente factible*. Por sus características, esta prueba se usa mucho en el seguimiento posttratamiento.

### **Diagnóstico II. Ecografía doppler color (ED)**

Es hasta la fecha el mejor método de "screening" de estenosis de arteria renal y buen método de seguimiento tras ATP o cirugía, pues se trata de una técnica no invasiva, de bajo costo, sin afectación de la función renal y que proporciona información morfofuncional sobre la velocidad de flujo de las arterias renales. Permite explorar la aorta y las vías urinarias. No la artefacta la medicación antihipertensiva. Una velocidad superior a 1,8 m/seg y/o índice de resistencias vasculares superior a 0,05 es criterio diagnóstico de estenosis significativa (reducción de la luz arterial de más del 50%).

Ofrece peores resultados en arteria renal izquierda, en pacientes obesos, en interposición de gas intestinal, en caso de estenosis de arterias polares o arterias múltiples o en presencia de insuficiencia renal crónica, pues pueden tener una presentación ecográfica

similar a la de la estenosis de la arteria renal. Se considera estenosis severa > 60% y leve < 60%. El diagnóstico indirecto de obstrucción de la arteria se realiza ante la imposibilidad de detectar flujo y con el hallazgo de un riñón pequeño. La prueba tiene una sensibilidad en torno al 83% -93% y una especificidad del 97% para estenosis mayores del 50%, aunque su rentabilidad es observador dependiente. La mayor parte de falsos negativos se da en pedículos múltiples y/o vasos polares con lesiones responsables de HRV difíciles de valorar por ED. Siendo éste negativo y en caso de alta sospecha clínica de HRV, deberá completarse el estudio con otras técnicas.

#### **En resumen:**

- 1) Si el renograma y la eco-doppler son normales: se descarta estenosis.**
- 2) Si una de las dos pruebas es positiva: pasamos al punto III (DIVAS).**
- 3) Si no son concluyentes y persiste la sospecha clínica: pasamos al punto IV (ATC/ARM).**

### **Diagnóstico III. Arteriografía (DIVAS)**

Es el patrón oro con el que se comparan el resto de técnicas por su óptima resolución espacial y el hecho de tener utilidad diagnóstica y terapéutica. De todos modos, dada su complejidad e invasividad, no es el método ideal de "screening" de primera línea. No está exenta de complicaciones. Pueden presentarse sangrado, hematoma, disección arterial, trombosis, embolia de placa aterosclerótica o por colesterol, reacción alérgica al contraste, sobrecarga de volumen y deterioro transitorio de función renal. El desarrollo de la angiografía por sustracción digital (DIVAS) ha permitido reducir la cantidad de contraste utilizado y posibilidad de sustraer las estructuras óseas y tejidos blandos de la imagen, por lo que es la más usada en la actualidad. En caso de  $Cr_p > 2$  mg/dl está indicada la angiografía digital con CO<sub>2</sub> o gadolinio.

Se ha generalizado el uso de dióxido de carbono intraarterial como agente de contraste del DIVAS. No es nefrotóxico ni alergénico y se elimina vía pulmonar; no implica sobrecarga de volumen y es barato. Además, minimiza el riesgo de lesión arterial ya que se usa con catéteres arteriales menores y más blandos.

### **Diagnóstico IV.** **Angiotomografía computarizada (ATC)/** **Angiorresonancia magnética (ARM)**

Se pueden realizar cuando la ecografía doppler o el renograma no son concluyentes y persiste la sospecha diagnóstica, en régimen ambulatorio, a sabiendas que en caso de confirmarse el diagnóstico, el enfermo no se ahorrará la angiografía previa al tratamiento.

**ATC:** Consiste en un barrido en la zona de las arterias renales durante la fase arterial de inyección de contraste, utilizando cortes de 2 mm, con posterior reconstrucción tridimensional para visualizar el territorio de la aorta abdominal y sus ramas principales. Ofrece imágenes poco claras más allá de la arteria renal principal proximal y requiere un uso considerable de contraste, pero es más accesible que la angiorresonancia magnética. Comparada con la DIVAS, goza de una sensibilidad de 96% y especificidad de 99% en la detección de estenosis hemodinámicamente significativas, y permite la detección de 90% de las arterias renales accesorias.

**ARM:** Modalidad diagnóstica no invasiva que se basa en el uso de DTPA-gadolinio para realzar la señal sanguínea y mejorar la definición de imágenes de aorta y arterias renales proximales. Tiene las ventajas añadidas de no irradiar y no requerir contraste, confiando información morfofuncional sobre el riñón y aportando datos sobre filtrado glomerular y flujo sanguíneo renal. Como desventajas cabe destacar que no ofrece imágenes claras del árbol arterial renal distal y que su calidad de imagen es inferior a la de la arteriografía. Diversos estudios comparando la ARM y la ED con la DIVAS han mostrado que la ARM es más sensible y específica que la ED para cualquier grado de estenosis y en la detección de arterias renales accesorias, con una sensibilidad y especificidad superiores al 90%. Los resultados serían peores en los casos de displasia fibromuscular; puesto que condiciona lesiones que asientan más distales en comparación con aquellas secundarias a la aterosclerosis.

La demostración arteriográfica de estenosis de arteria renal junto con presencia de HTA no implica necesariamente que se trate de HRV, puesto que la formación de placas de ateroma oclusivas se ve favorecida por la HTA de cualquier etiología. Será necesario asociar información sobre la funcionalidad de la este-

nosis, mediante por ejemplo determinación de renina en venas renales, y sólo en casos muy seleccionados y elevada sospecha de HRV realizar angioplastia inicial.

## **Tratamiento de la estenosis de la arteria renal**

### **Tratamiento I. Abordaje médico**

El tratamiento médico puede controlar las cifras tensionales pero no altera el curso evolutivo de la enfermedad. La revascularización quirúrgica o las técnicas endoluminales para solucionar la estenosis de la arteria renal están indicadas en caso de deterioro funcional en presencia o no de HTA.

Se optará por tratamiento médico en caso de pacientes con elevado riesgo quirúrgico, comorbilidad y/o edad avanzada, y será más agresivo en los jóvenes y con mayor expectativa de vida.

### **Tratamiento II. Abordaje quirúrgico**

El manejo quirúrgico de los pacientes con enfermedad arterial renal se ha visto modificado por el desarrollo de la angioplastia transluminal percutánea (con o sin colocación de endoprótesis), técnicas de revascularización quirúrgicas más eficaces y la identificación de la enfermedad arterial aterosclerótica como forma corregible de insuficiencia renal. Siempre deberá realizarse angiografía previa.

Las *indicaciones* del tratamiento invasivo son:

- *Absolutas*
  1. Lesiones displásicas o arterioscleróticas que se asocian a HTA mal controlada y deterioro de función renal.
  2. Insuficiencia renal leve a moderada con estenosis progresiva de arteria renal, con o sin hipertensión. La insuficiencia renal severa traduce enfermedad parenquimatosa subyacente significativa. Intervenir a estos pacientes no mejorará su función renal.
- *Relativas*  
 Pacientes añosos con buen control tensional con tratamiento médico y función renal correcta.

Como *contraindicaciones* destacan la insuficiencia renal terminal o bien una enfermedad neoplásica no



operable, o enfermedad hematológica (aunque ciertos casos seleccionados pueden ser tributarios de ATP).

### **Angioplastia transluminal percutánea (ATP)**

Técnica de primera opción, por ser menos invasiva que la cirugía abierta y efectiva en el tratamiento de la HRV. En caso de fracaso terapéutico puede repetirse o proceder a una revascularización quirúrgica. Está *contraindicada* en casos de trombosis de la arteria renal, enfermedad de la rama arterial renal o lesión aterosclerótica en ostium o aneurisma (las dos últimas contraindicaciones relativas en la actualidad). En el caso de las displasias fibromusculares, está especialmente indicada en la fibrodysplasia de la media, con bajo índice de recidivas y buen resultado en lesiones cortas y únicas de la arteria renal principal o ramas, no tanto en las lesiones largas o a nivel de ostium, donde la cirugía ofrece mejor resolución. En el caso de la aterosclerosis de la arteria renal, presenta un mayor índice de reestenosis, sobre todo en lesiones largas (> 1 cm), severas (> 75%) y en presencia de ateromatosis a otros niveles del árbol vascular: Los resultados han mejorado en parte gracias al uso de prótesis endoarteriales<sup>(4)</sup>.

Las tres indicaciones principales de colocación de endoprótesis tras la dilatación son:

- fracaso primario de ATP;
- tras la comprobación de una complicación durante la técnica (como por ejemplo disección arterial tras ATP y tras la oclusión arterial por "flaps" de la íntima durante la endarterectomía transaórtica).

Algunos autores recomiendan la colocación sistemática de endoprótesis en las lesiones ostiales ateroscleróticas, pues garantizarían un mayor éxito inmediato y menor índice de reestenosis. Tras colocación de endoprótesis se recomienda heparinización durante 24 horas y antiagregación durante 6 meses. Las principales *complicaciones* de la ATP son reestenosis, perforación de la pared arterial, disección de la íntima, trombosis arterial, embolismo renal distal, espasmo, sangrado, hematoma. El *seguimiento* de los resultados se podrá realizar mediante renograma isotópico y estudio por eco-doppler al mes del procedimiento, y a los 6 y 12 meses posttratamiento. Posteriormente, controles anuales.

En cuanto a los *resultados* de la ATP, las dilataciones practicadas por radiólogos expertos tienen éxito en más del 90% casos, y la mayoría de fracasos son en lesiones ateromatosas y ostiales. En caso de fibrodysplasia el índice de reestenosis es del 10% a 5 años. Para las ATP por lesiones arterioscleróticas se han descrito mayores índices de reestenosis, en torno al 20-30% a los 2 años. En caso de reestenosis se puede intentar una nueva ATP, con o sin colocación de endoprótesis. Las cifras de permeabilidad secundaria son buenas, en torno al 92%. En cuanto a la clínica de HTA, tras la ATP en pacientes afectados de procesos displásicos mejora en un 90% respecto al 70% de los ateromatosos. La función renal, con o sin HTA acompañante, mejora o se estabiliza gradualmente, no siempre de modo inmediato, en un 40-50% de los casos tras la ATP<sup>(5)</sup>.

### **Cirugía de revascularización (IQ)**

*Indicación* en caso de fracaso de ATP, complicaciones de la misma y ante la existencia de contraindicación para ATP. Se requiere estudio arteriográfico para planificar la cirugía<sup>(6)</sup>.

### **Técnicas quirúrgicas BY-PASS AORTORRENAL**

Continúa siendo el método de elección en pacientes con aorta abdominal sana. Se utilizarán injerto libre de vena safena autóloga o arteria hipogástrica. En el niño el injerto crece con el resto del cuerpo, siempre que la anastomosis sea con puntos sueltos. Cada vez se usan más las prótesis sintéticas, principalmente de PTFE (politetrafluoroetileno), aunque su uso se reserva para los casos en que no se disponga de injerto vascular autólogo. La vena es más larga que la hipogástrica pero su pared no está preparada para presiones arteriales, por lo que es relativamente frecuente que se dilate y pueda llegar a ser aneurismática, sobre todo en pacientes menores de 20 años. La arteria hipogástrica, como contrapartida, es más corta, puede presentar lesiones arterioescleróticas y el utilizarla puede condicionar disfunción eréctil en el paciente masculino.

La técnica consiste en realizar una anastomosis término-lateral de la arteria renal a aorta, con clampaje lateral de la aorta que permite el paso de circulación distal y por lo tanto no se requiere heparinización sistémica. Se espátula la boca proximal del injerto y se anastomosa mediante sutura discontinua 6/0 a

## 59. Patología renovascular

la aortotomía. Posteriormente se coloca un clamp de Bulldog en el injerto y se retira el clamp aórtico. Se aplican puntos adicionales si fuera necesario. Se debe heparinizar el injerto. A continuación se moviliza la arteria renal principal, con colocación de un Bulldog distal, ligadura proximal y seccionando el segmento arterial patológico. Es importante asegurarse de la buena colocación del injerto, sin redundancias ni tensiones, previo a la realización de la anastomosis. Se hepariniza la arteria renal distal y se procede a realizar la anastomosis término-terminal discontinua con hilo 6/0, previa espatulación de ambos extremos. La anastomosis término-terminal ofrece mejor flujo que la término-lateral y es más sencilla desde un punto de vista técnico. Tras retirada de los Bulldogs se comprueba el buen pulso arterial. En caso de enfermedad de las ramas de la arteria o multiplicidad arterial, la revascularización es más compleja. Por fuera del hilio el by-pass es factible "in situ", ayudándose si cabe de técnicas de microcirugía.

### DERIVACIONES EXTRAANATÓMICAS

El uso de by-pass aortorenal para solución del problema de estenosis de arteria renal queda limitado en el caso de aorta patológica, lo cual no es infrecuente en pacientes afectados de patología aterosclerótica. Ello impulsó las técnicas de revascularización extraanatómica<sup>(6,7,8)</sup>.

### BY-PASS HEPÁTICO RENAL

Esta técnica de revascularización para tratamiento de la HRV fue descrita por Libertino y colaboradores en 1976. Se trata de anastomosar la arteria renal a la hepática común, derecha o izquierda o a la gastroduodenal, en anastomosis término-lateral o término-terminal en función de disparidad o no de calibres, con o sin interposición de safena. La derivación utilizada dependerá de la anatomía individual. No existirá compromiso hepático pues la circulación hepática es única, con un aporte de flujo del 80% a través de la vena porta y el 20% arteria hepática y un gastocárdaco de 28% en reposo (1.500 cc por minuto), suficiente para mantener un flujo renal continuo<sup>(9,10)</sup>.

### BY-PASS ESPLENO-RENAL

La revascularización espleno-renal es posible en caso de estenosis de la arteria renal izquierda. El abordaje puede ser transperitoneal o bien extraperitoneal, que permite una mejor exposición del pedículo

renal y la arteria esplénica y minimiza el riesgo de lesión pancreática. La técnica fue descrita por Gil-Vernet en 1978 y se generalizó su abordaje para el trasplante renal ortotópico. Se reseca el segmento estenosado de la arteria renal y se procede a anastomosis término-terminal o término-lateral a la arteria esplénica. La esplenectomía no es necesaria puesto que el bazo recibe vascularización arterial suplementaria a través de los vasos cortos del estómago<sup>(11)</sup>.

### OTRAS DERIVACIONES EXTRAANATÓMICAS

Se ha descrito el uso de arteria mesentérica superior, arriesgado si ésta no dispone de muy buen calibre y flujo, pues puede abocar a isquemia mesentérica. Se ha descrito asimismo la derivación a aorta torácica o suprarrenal, que suele encontrarse menos afectada por aterosclerosis.

### ENDARTERECTOMÍA DE ARTERIA RENAL

Se suele reservar a lesiones cortas y únicas.

### AUTOTRASPLANTE RENAL

Se traspone el riñón a la fosa ilíaca homolateral, con anastomosis de los vasos renales y manteniendo la vía excretora intacta. Para la anastomosis venosa se puede utilizar la vena cava o vena ilíaca primitiva o externa en término-lateral. En el caso de la anastomosis arterial, tras reseca el segmento estenótico, se puede abocar la arteria renal a arteria ilíaca externa en anastomosis término-lateral o bien en término-terminal a ilíaca interna.

### CIRUGÍA RENAL EXTRACORPÓREA

Indicada en caso de estenosis de arteria renal distal, que afecte a bifurcación o ramas, estenosis de arteria renal en niños, aneurismas de arteria renal que afectan a dos o más ramas, oclusión de arteria renal con revascularización distal a través de colaterales o reintervención tras fracaso de cirugía previa.

Los tiempos quirúrgicos son la nefrectomía con o sin sección ureteral, perfusión del riñón mediante líquido de preservación y enfriamiento y la cirugía de banco, para el posterior autotrasplante a fosa ilíaca u ortotópico.

Ofrece como ventajas la posibilidad de corrección de lesiones en ramas arteriales mediante técnicas de microcirugía y magnificación, mejor preservación renal,

menor riesgo de hemorragia. Sus inconvenientes son un tiempo quirúrgico prolongado, anastomosis adicionales y posibles complicaciones ureterales en caso de reimplantación ureteral.

### **NEFRECTOMÍA**

Actualmente se reserva a pacientes de alto riesgo quirúrgico con riñón contralateral normal, en lesiones inaccesibles a cirugía o ATP o después de fracaso de revascularización. La nefrectomía parcial se indica ocasionalmente en pacientes con infarto renal, atrofia renal severa, lesiones renovasculares no corregibles, nefrosclerosis arteriolar severa, siempre que estén localizadas.

### **CIRUGÍA SIMULTÁNEA DE AORTA Y ARTERIA RENAL**

Se planteará en caso de aorta patológica con lesiones sintomáticas quirúrgicas. La arteria renal podrá anastomosarse directamente a la prótesis aórtica o mediante interposición de injerto o prótesis. Presenta mayor morbimortalidad que la reparación de lesión renal aislada.

Las *complicaciones* de cualquier abordaje quirúrgico antes descrito abarcan las propias de la laparotomía, sangrado, necrosis tubular aguda por isquemia renal, reestenosis y trombosis arterial. La reintervención suele ser compleja.

En cuanto a *resultados* de la cirugía de revascularización, para la fibrodisplasia en las diferentes series se describen porcentajes entre 54% y 93% de curación, mejoría en hasta 93% de los casos, mortalidad de 0-0,5% y fracaso entre 3 y 11%. Para las estenosis ateroscleróticas de la arteria renal, la cirugía ofrece mortalidad de hasta el 8%, fracaso en hasta 30% de los casos, mejoría entre 36% y 91% y curación entre 25 y 90% de los casos.

## **OCCLUSIÓN AGUDA DE LA ARTERIA RENAL**

### **Introducción**

Puede deberse a trombosis o embolia. La *embolia* puede ser secundaria a manipulación endovascular, a

émbolos por colesterol en pacientes con ateromatosis difusa durante manipulación endovascular; cirugía cardíaca o aórtica, a tumores cardíacos, aneurismas ventriculares, infarto agudo de miocardio, a la fibrilación auricular con trombosis auricular o a endocarditis bacteriana. Puede darse también en aneurismas saculares de la arteria renal. La embolia de la arteria renal suele afectar a ramas arteriales periféricas. La *trombosis* se presenta sobre una lesión preexistente, progresiva y silente o aguda, en cuyo caso dará IR o empeoramiento de HTA. Puede ser secundaria a estenosis aterosclerótica severa, displasia fibromuscular, policitemia vera, traumatismo renal penetrante o no (especialmente en impactos de alta energía con estiramiento de los vasos y disección de la íntima), vasculitis, disección aórtica a nivel del ostium de la arteria renal, desplazamiento de endoprótesis de aorta, etc. La trombosis suele afectar a los tercios proximal-medio de la arteria renal principal. La arteria renal izquierda suele ser la más afectada por oclusiones agudas, incluso las posttraumáticas, probablemente por un ángulo más agudo entre aorta y arterial renal y mayor movilidad renal.

### **Clínica**

El cuadro clínico es variable y en ocasiones los pacientes pueden estar incluso asintomáticos y tratarse de un hallazgo necrópsico, sobre todo en casos crónicos con desarrollo de circulación colateral.

Los pacientes presentarán uno o más de los siguientes síntomas: dolor espontáneo o a palpación en abdomen o fosa lumbar; fiebre, náuseas, vómitos, insuficiencia renal aguda, anuria en monorrenos o afectación bilateral, HTA, hallazgos compatibles con embolia a otro nivel: isquemia mesentérica, livedo reticularis, isquemias distales a nivel de extremidades, etc.

### **Diagnóstico**

Analíticamente destacan leucocitosis, elevación de LDH, presencia de hematuria, leucocituria, proteinuria inespecíficas. El estudio mediante TAC con contraste mostrará ausencia de captación en el riñón afecto, total o bien segmentaria en caso de ser un infarto renal a nivel de una rama arterial periférica, lo cual suele orientar más a embolismo. El estudio mediante eco-doppler puede también afirmar el diagnóstico y confirmarse por angiografía.

## Tratamiento

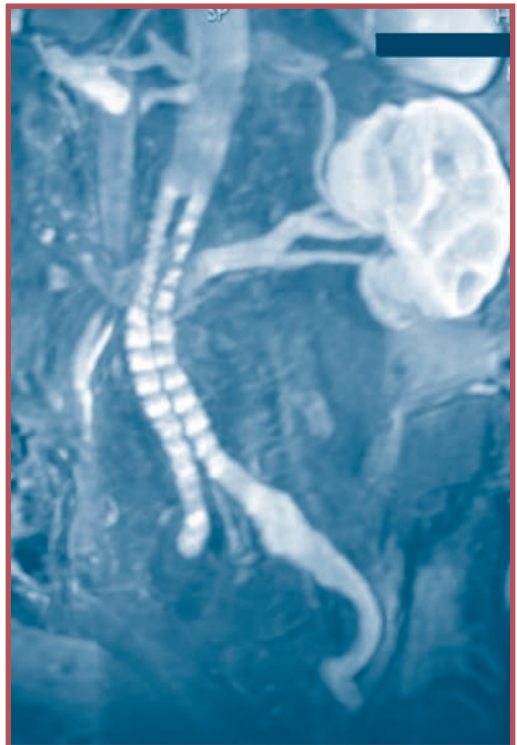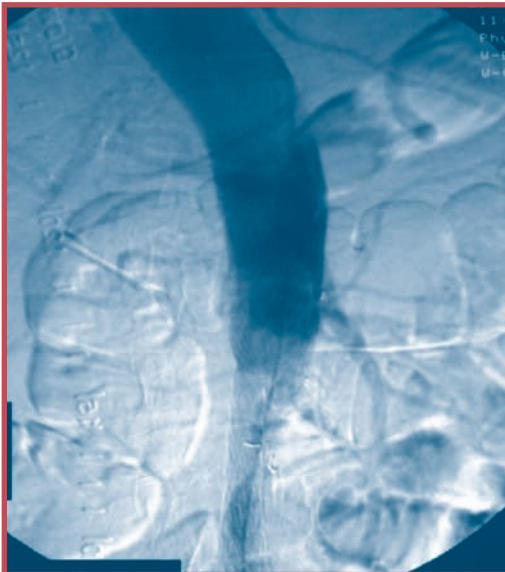
Fundamentalmente quirúrgico, no deberá demorarse la revascularización más allá de 8 horas, puesto que las lesiones por exposición a isquemia por un tiempo más prolongado no serán recuperables en la mayor parte de los casos a pesar de una buena técnica quirúrgica. No debe olvidarse, no obstante, que la oclusión completa no siempre implica isquemia irreversible del parénquima. Esto es así especialmente en aquellos casos de oclusión secundaria a una complicación de una aterosclerosis severa de la arteria renal, donde a lo largo de los años se habrá desarrollado una circulación colateral que permitirá la viabilidad del riñón durante más horas de isquemia (incluso semanas) y tras la revascularización.

Los pacientes con enfermedad embólica unilateral suelen tener enfermedad extrarrenal grave y puede ser más conveniente recurrir a un tratamiento médico con anticoagulación sistémica o tromboembolotomía percutánea.

En el caso de la trombosis renal traumática unilateral también se desaconseja el tratamiento quirúrgico en presencia de riñón contralateral normal, pues suelen existir lesiones graves asociadas y la reconstrucción vascular suele ser insatisfactoria.

Los fibrinolíticos por vía intraarterial selectiva pueden dar muy buen resultado en émbolos recientes. Se indica la opción quirúrgica en caso de oclusión bilateral o de un riñón único, aunque se puede intentar fibrinólisis inicial en aquellos casos donde se demuestre presencia de circulación colateral suficiente para mantener la viabilidad renal. En cuanto a la cirugía, la técnica elegida dependerá de cada caso individualmente: embolectomía con catéter-balón Fogarty en caso de embolismo con arteria sana, reparación o by-pass de lesiones estenóticas subyacentes si existieran.

**Figura 1.** Oclusión de arteria por desplazamiento de endoprótesis de aorta. Paciente monorreno izquierdo. Ausencia de renograma izquierdo tras colocación de endoprótesis aórtica.



**Figura 2.** Oclusión de arteria por desplazamiento de endoprótesis de aorta. Paciente monorreno izquierdo. Revascularización urgente mediante by-pass esplenorenal izquierdo. Angio-RMN de control.

## ANEURISMAS DE LA ARTERIA RENAL

### Introducción

Los aneurismas tienen una presentación variable, pudiendo ser el compromiso vascular focal o difuso. Su incidencia en la población es de 0,09-0,3%<sup>(1)</sup>.

### Clasificación

Se clasifican en cuatro tipos: saculares, fusiformes, disecantes e intrarrenales. Los más frecuentes son los saculares (75%), que suelen encontrarse a nivel de la bifurcación de la rama principal. Los intrarrenales (17%) obedecen a diversas causas (congénitos, post-traumáticos, neoplásicos, vasculíticos, yatrogénicos) y presentan riesgo elevado de ruptura<sup>(2,3)</sup>.

### Clínica

La mayor parte de aneurismas son pequeños y asintomáticos. Las manifestaciones clínicas de los aneurismas renales comprenden la HRV (por estenosis arterial asociada, compresión de ramas arteriales vecinas, disección arterial, etc.), dolor, hematuria, soplo, masa pulsátil y ruptura espontánea. Las complicaciones se deben básicamente a que pueden estar parcialmente calcificados y ulcerados, lo que aumenta su riesgo de rotura, o contener trombos con potencial embolígeno. También pueden erosionar la vena o pelvis renal, causando uropatía obstructiva, o erosión con formación de fístula arteriovenosa o a la vía. El riesgo de ruptura espontánea aumenta en caso de calcificación incompleta, diámetro mayor de 2 cm, embarazo e hipertensión.

### Diagnóstico

En 50% de los casos se observa anillo calcificado a nivel del hilio renal en RX simple y presencia de HRV. Posteriormente se completará el estudio con arteriografía, angiorrsonancia renal, TAC helicoidal o eco-doppler.

### Tratamiento

#### Indicaciones

- Abstención terapéutica. No deben intervenirse

los aneurismas pequeños (<2 cm), completamente calcificados, en pacientes normotensos y asintomáticos. Se pueden controlar mediante Rx simple/TC/RMN/xngiografía anual.

- Indicación absoluta independiente del tamaño cuando el aneurisma se asocie a isquemia renal e HRV, se trate de aneurisma disecante, cause clínica, mujer en edad fértil, aneurisma asociado a estenosis de arteria renal con repercusión funcional, progresión del aneurisma objetivado en los controles o bien evidencia arteriográfica de trombo y embolia distal.

Se tratarán según sea su localización, realizándose escisión del aneurisma "in situ" si está por fuera del hilio, con aneurismectomía más cierre primario o angioplastia con parche de safena. Puede practicarse también una resección con reanastomosis. En caso de compromiso de toda la circunferencia arterial, la reparación se hará mediante by-pass aortorenal con injerto o cirugía de banco y autotrasplante.

- Para el resto de casos, es recomendable la exéresis de los aneurismas mayores de 2 cm no calcificados o intrarrenales, pues presentan mayor riesgo de ruptura<sup>(1,2)</sup>.

## LESIONES TRAUMÁTICAS DE LA ARTERIA RENAL

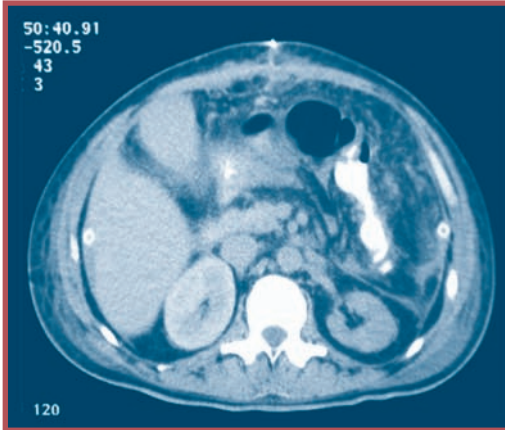
### Introducción

Las lesiones de arteria renal pueden deberse a traumatismos (yatrogénicos quirúrgicos o endovasculares), o asociadas a traumatismos abdominales penetrantes o contusos. En caso de traumatismos abdominales penetrantes, se estima presencia de lesión de arteria renal en el 7% de casos, y un 4% en los no penetrantes, siendo en éstos el hallazgo más frecuente la disección de la capa íntima arterial<sup>(1,3)</sup>.

### Clínica

Será variable, puede presentarse dolor, insuficiencia renal, hematuria (16-20%) e HTA.

**Figura 3.** Traumatismo abdominal cerrado. TAC ABOMEN muestra ausencia de captación de contraste por riñón izquierdo.



## Diagnóstico

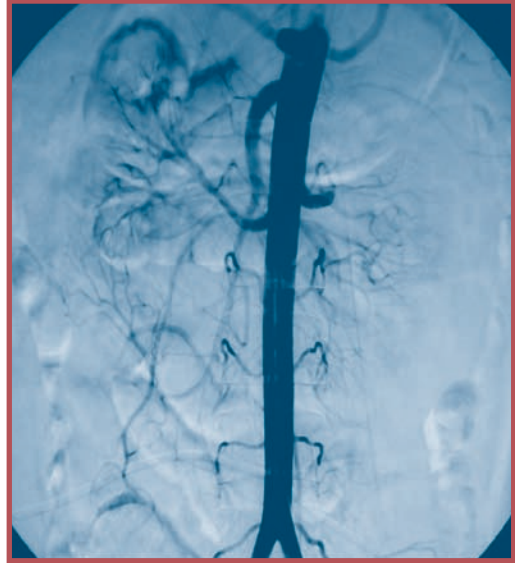La ecografía tiene poca sensibilidad en las lesiones traumáticas, por lo que la técnica de elección es el TAC. Puede realizarse también arteriografía para confirmar lesión de pedículo. En algún caso ésta será terapéutica, pero no está indicada en pacientes hemodinámicamente inestables.

## Tratamiento

No existe un algoritmo terapéutico claro, y existen como opción el manejo conservador, el tratamiento endovascular y la cirugía de revascularización.

La revascularización quirúrgica en el contexto traumático no está exenta de una elevada mortalidad (9-20%), consiguiendo rescate del riñón en tan sólo 20-30% de los casos y nefrectomías tardías por HTA refractaria al tratamiento médico a pesar de la intervención quirúrgica. La intervención es urgente en caso de monorreno, lesión bilateral o lesión exclusivamente pedicular. Se establece en 8 horas el tiempo máximo de isquemia caliente a partir del cual descartar el tratamiento de la lesión, aunque se ha descrito recuperación en 17% de revascularizaciones entre 3 y 18 horas posttraumatismo, importante pues la cirugía no siempre será posible en las horas inmediatamente posteriores al traumatismo. Incluso se han comunicado

**Figura 4.** Traumatismo abdominal cerrado. Arteriografía muestra oclusión arterial por trombosis secundaria a disección traumática de la íntima arterial.



casos de recuperación de función renal en revascularizaciones hasta 48 días después de una oclusión completa de la arteria renal, hecho que probablemente se deba a la existencia de circulación colateral capsular<sup>(13)</sup>.

La decisión terapéutica final dependerá del caso individual en concreto (paciente monorreno, bilateralidad de la lesión, tipo de lesión arterial, lesiones asociadas, disponibilidad de técnicas). La ATP con colocación de endoprótesis es actualmente una buena opción para casos seleccionados.

## VASCULITIS: ARTERITIS DE TAKAYASU

### Introducción

La arteritis de Takayasu es una enfermedad inflamatoria de gran vaso de etiología desconocida, que suele afectar a mujeres en edad fértil, con mayor prevalencia en Asia. Se caracteriza por lesiones inflamatorias en las tunicas media y adventicia de la aorta y sus

ramas mayores, que llevan a una estenosis progresiva y a dilataciones aneurismáticas<sup>(1, 14)</sup>.

## Clínica

Incluye clínica sistémica como fiebre o mioartralgias y síntomas debidos a la localización anatómica de las lesiones. La HRV es un hallazgo presente en el 30-60% de los casos. Por lo demás, pueden presentarse accidentes cerebrovasculares y otras complicaciones aneurismáticas.

## Diagnóstico

Es arteriográfico, observándose irregularidades en las paredes vasculares, estenosis y dilataciones postestenóticas, aneurismas, oclusiones arteriales y circulación colateral. La RMN también es una buena prueba para el seguimiento. La velocidad de sedimentación globular también aumenta durante la fase activa de la enfermedad.

## Tratamiento

La enfermedad tiene un curso evolutivo imprevisible, sin tratamiento específico. Los brotes agudos se tratan con corticoides, y también aquellos casos con lesiones arteriales moderadas y control tensional correcto. De lo contrario está indicado el tratamiento quirúrgico. La ATP ofrece resultados aceptables en la dilatación de estenosis de arteria renal, aunque el resultado es poco satisfactorio en caso de lesiones extensas que afecten al ostium arterial. La técnica consistirá entonces en derivaciones extraanatómicas que pueden ser múltiples (supraaórticas, viscerales y renales). Se tratarán las lesiones aórticas concomitantes en caso de aneurisma aórtico asociado o estenosis aórtica de más del 50%.

# PATOLOGÍA DE LA VENA RENAL TROMBOSIS DE VENA RENAL

## ADULTOS

### Introducción

Sus causas son múltiples y puede tener carácter súbito o progresivo. Asociada al síndrome nefrótico

persistente por el estado de hipercoagulabilidad y deshidratación, se relaciona también con situaciones que comprometan el retorno venoso como la trombosis de la vena cava inferior; malformación vascular aneurismática, compresión hilar por tumor; trombo tumoral de carcinoma renal o traumatismo renal. Se ha descrito asimismo su asociación con la ingesta de anticonceptivos orales y con la anemia falciforme.

## Clínica

Variable, abarca desde infarto renal hasta síndrome nefrótico, lumbalgia, riñón aumentado de volumen, hematuria, varicocele o empeoramiento de función renal. Puede ser asintomática.

## Diagnóstico

Se basa en la ecografía y doppler venoso. La TAC es el examen de elección para confirmar diagnóstico, aunque la RMN parece ofrecer buenos resultados. La angiografía en su fase tardía muestra los coágulos y grado de circulación colateral.

El abordaje terapéutico es medicoquirúrgico, con cirugía para corregir la presencia de compresiones mecánicas. En el caso de neoplasia renal, se practica nefrectomía con trombectomía. Para las demás etiologías la mortalidad suele ser elevada, en torno al 60%, y existen frecuentes recidivas tras la cirugía. En caso de trombos de reciente instauración puede intentarse tratamiento con fibrinolíticos. En el resto, el tratamiento será médico con heparinización y tratamiento anticoagulante para minimizar el riesgo de tromboembolismo pulmonar y la extensión de la trombosis, en espera de recanalización de la trombosis y de desarrollo de una red de compensación.

## NIÑOS

### Introducción

Poco frecuente y secundaria a sepsis, sufrimiento fetal, insuficiencia cardiaca o deshidratación extrema del lactante, es la principal causa de nefropatía adquirida en periodo neonatal. En edades posteriores el nefroblastoma puede ser causa de trombo renal.

## Clínica

En los casos de trombosis bilateral aparece un cuadro de IRA. Puede ser asintomática o cursar con dolor lumbar; proteinuria o hematuria.

## Tratamiento

El tratamiento de elección será la trombólisis y el tratamiento del cuadro causante (reponer volemia en deshidratados, tratar la insuficiencia cardíaca, etc.).

## FÍSTULAS ARTERIOVENOSAS

### Introducción

Las fístulas arteriovenosas renales (FAV) pueden tener etiología traumática o tumoral, ser congénitas o iatrogénicas (punción renal, cirugía renal)<sup>(3)</sup>.

### Clínica

Los hallazgos más habituales son hematuria, soplo abdominal, HTA y dolor lumbar. Pueden pasar completamente asintomáticas.

### Diagnóstico

La ecografía doppler es un buen método de detección del flujo turbulento. La TAC muestra un realce de la FAV con el contraste. La angiografía también puede usarse en el diagnóstico, con implicación terapéutica.

### Tratamiento

- Seguimiento: indicado en casos asintomáticos, donde en ocasiones se observará trombosis espontánea por *eco-doppler*.
- Tratamiento activo: si hay hematuria, HTA, insuficiencia cardíaca, neoplasia asociada, empeoramiento de la función renal. La **embolización selectiva** es el tratamiento de elección. Puede realizarse previo a cirugía para reducir el tamaño de la FAV y limitar el área de resección de parénquima. Se

optará por el **tratamiento quirúrgico** si fracasa la embolización o recidiva la FAV. En FAV neoplásicas, se realizará una resección paliativa para control de la hematuria.

## COMPLICACIONES VASCULARES DEL TRASPLANTE RENAL

Son complicaciones menos frecuentes que las urológicas pero causa de mayor pérdida de injertos. La más frecuente es la estenosis de la arteria renal (3-16% de trasplantes)<sup>(15,16)</sup>.

### ARTERIALES

#### Precoces

- **Trombosis de la arteria renal.** Es poco habitual, se da en 1-2%. Puede ser inmediata y apreciarse durante la IQ, caso habitualmente atribuible a fallo técnico que habrá que corregir en el acto, o bien precoz, durante el primer mes, que habitualmente acaba en nefrectomía. Tras el primer mes, se habrá desarrollado circulación colateral que permita mantener la viabilidad del injerto y reparar quirúrgicamente la lesión. Ante anuria de instauración brusca sin obstrucción urinaria ni rechazo, hay que descartar trombosis arterial aguda mediante eco-doppler, arteriografía o gammagrafía y no demorar la exploración quirúrgica.
- **Aneurisma de la arteria renal:** de existencia previa, reparables durante la cirugía de banco, en la zona de anastomosis debido a fallo técnico o de origen infeccioso (aneurisma micótico). El aneurisma micótico puede motivar dehiscencia de la anastomosis, hemorragia. Deberá ser tratado mediante transplantectomía.

#### Tardías

- **Estenosis de la arteria renal.** Obedece a múltiples causas, aunque lo habitual es un defecto en la realización de las anastomosis o tracciones de los vasos durante las maniobras de extracción. Es



la complicación más frecuente, presente en 3-16% de trasplantes.

Suele diagnosticarse tras estudio de una HTA mal controlada (aunque puede cursar sin ella), con o sin deterioro de la función renal, en ausencia de rechazo u obstrucción de la vía urinaria. Existirá soplo con refuerzo diastólico en ocasiones. La eco-doppler es el estudio inicial y el DIVAS dará el diagnóstico topográfico de la lesión. El tratamiento de primera elección es la ATP, y si ésta falla, se complica o bien está contraindicada, se optará por la cirugía. Se lavará la unidad renal con líquido de perfusión a 4 °C y se trabajará con hipotermia local 4-6 °C para evitar la necrosis tubular aguda. Se puede revascularizar el riñón con la arteria hipogástrica como injerto de interposición entre ilíaca y renal, en anastomosis directa a ella, con vena safena o con prótesis vascular sintética.

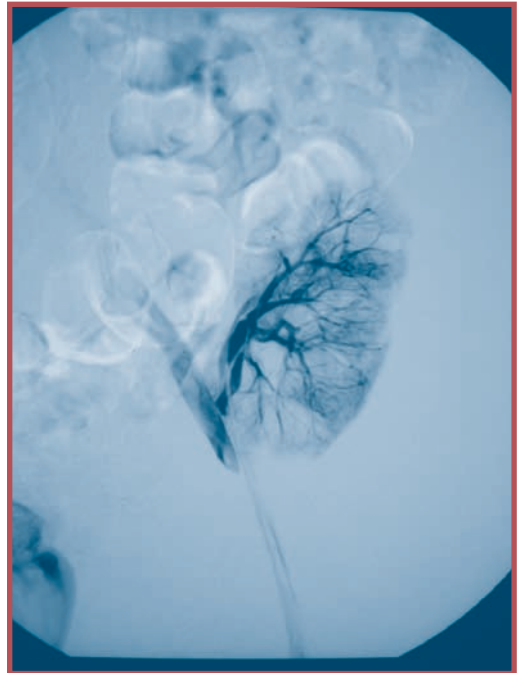
## VENOSAS

- **Trombosis de la vena renal.** Aparece en 0,3-4,2% de los trasplantes, habitualmente en el postoperatorio inmediato. Afecta a la vena renal principal, puede extenderse a las segmentarias o ser secundaria a extensión de trombosis iliofemoral. Puede deberse a un defecto en la técnica quirúrgica, flebotrombosis iliofemoral, compresión extrínseca o rechazo. Un flujo arterial escaso que enlentezca el flujo venoso también puede precipitar la trombosis venosa. La presentación clínica será en forma de hematuria, proteinuria y oligoanuria, con aumento de tamaño del injerto y dolor a la palpación del implante. En caso de trombosis ilíaca, se observará edema de la extremidad inferior ipsilateral. El diagnóstico se hará mediante ecografía doppler o angiografía. Se trata de una complicación con mal pronóstico, que obliga a revisión quirúrgica precoz para corregir el defecto técnico, con explante, trombectomía y eventual fibrinólisis *in situ*. Una complicación de la trombosis venosa puede ser la rotura del injerto. En numerosas ocasiones, el tratamiento será la nefrectomía del injerto. En caso de trombosis secundaria a la extensión de trombosis venosa cavoilíaca, debe tratarse mediante trombectomía previa colocación percutánea transyugular de filtro en cava.

## MIXTAS ARTERIALES Y VENOSAS

- **Fístulas arteriovenosas.** Casi siempre secundarias a colocación de nefrostomías o realización de biopsias percutáneas (0,5-1,6%). Más frecuentemente intrarrenales que afectando a los vasos del hilio. A la exploración física suele auscultarse soplo en la zona del injerto. Muchas cursan asintomáticas. En caso de manifestarse clínicamente, pueden ocasionar HTA, insuficiencia renal, hematuria o insuficiencia cardiaca por aumento de la precarga. El diagnóstico se realizará mediante eco-doppler y/o arteriografía, Un renograma que visualice actividad isotópica prematura en cava también debe hacernos sospechar fístula arteriovenosa. El tratamiento de elección es la embolización selectiva, siendo excepcional la nefrectomía.
- **Torsión del pedículo renal.** En caso de pedículo largo, riñón pequeño o situación inestable en la fosa ilíaca (riñón colocado de forma intraperitoneal), éste puede rotarse. Se presenta en forma de

**Figura 5.** Síndrome de intolerancia del injerto renal. Embolización del injerto.

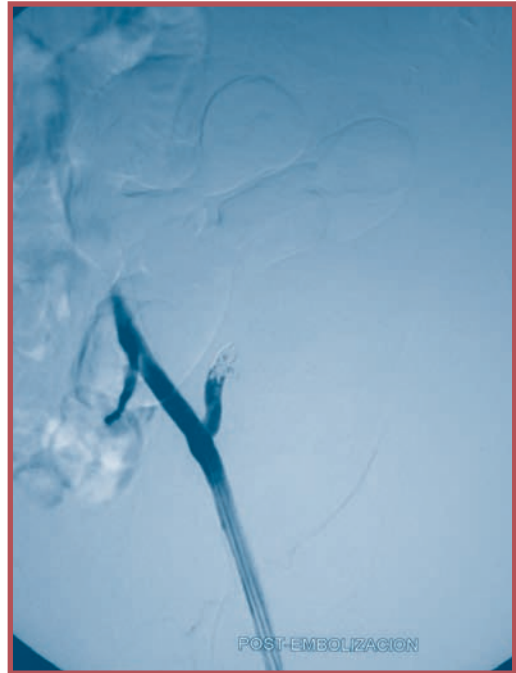


anuria súbita. Diagnóstico angiográfico. Requiere corrección quirúrgica precoz para recolocar y fijar el injerto.

### Síndrome de intolerancia del injerto. Embolización del injerto

Dentro de las técnicas endovasculares actuales merece la pena destacar el uso de la técnica percutánea de embolización de la arteria renal del injerto para aquellos pacientes con injertos no funcionantes y síndrome de intolerancia al injerto. Ofrece resultados aceptables, con una morbimortalidad asociada menor que la trasplantectomía y el hecho de no impedirle si persistiera la clínica y finalmente fuera necesaria<sup>(7)</sup>. (Ver Figuras 5 y 6).

**Figura 6.** Síndrome de intolerancia del injerto renal. Embolización del injerto.



## BIBLIOGRAFÍA

1. Novick AC, Fergany A. Hipertensión renovascular y nefropatía isquémica. En Walsh, Retik, Vaughan, Wein. Campbell Urología 8ª edición española. Editorial Médica Panamericana. 2004. Págs. 247-294.
2. Resel L, Salinas J. Patología vascular en Urología. Clínicas urológicas de la Complutense 1992; 1.
3. Cormier L, Pinelli G, Claudon M, Mangin P, Hubert J. Patología de la arteria y la vena renales. Encyclopédie Médico-Chirurgicale Edición española Elsevier 2002. E-8-120-A-10.
4. Boyer L, Ravel A, Mofid R, Chahid T. Tratamiento endovascular de las lesiones obstructivas de las arterias renales. Encyclopédie Médico-Chirurgicale Edición española Elsevier 2002. E-41-107.
5. Barral X, Lorin S, Grandmougin D, Favre JP. Cirugía de la arteria renal II. Encyclopédie Médico-Chirurgicale Edición española Elsevier 2002. E-41-105-B.
6. Barral X, Lorin S, Grandmougin D, Favre JP. Cirugía de la arteria renal III. Encyclopédie Médico-Chirurgicale Edición española Elsevier 2002. E-41-105-C.
7. Lacombe M, Ricco JB. Surgical revascularization of renal artery after complicated or failed percutaneous transluminal renal angioplasty. J Vasc Surg. 2006 Sep;44(3):537-44.
8. Fergany A, Kolettis P, Novick A. The Contemporary Role of Extra-anatomical Surgical Renal Revascularization in patients with Atherosclerotic Renal Artery Disease. J Urol, Vol. 135(6). June 1995. 1798-1801.
9. Libertino JA, Zinman L, Breslin DJ, Swinton NW Jr. Hepatorenal artery bypass in the management of renovascular hypertension. J Urol. 1976 Apr; 115(4): 369-72.
10. Novick AC, McElroy J. Renal revascularization by end-to-end anastomosis of the hepatic and renal arteries. J Urol 1985 Dec; 134(6):1089-93.
11. New approach to the splenic vessels. Gil-Vernet JM, Caralps A, Ruano D. J Urol 1978 Mar; 119(3):313-5.
12. Luke P, Knudsen BE, Nguan CY, et al. Robot-assisted laparoscopic renal artery aneurysm reconstruction. J Vasc Surg. 2006 Sep;44(3):651-3.
13. Pappas P, Leonardou P, Papadoukakis S, et al. Urgent superselective segmental renal artery embolization in the treatment of life-threatening renal hemorrhage. Urol Int. 2006;77(1):34-41.
14. Kalangos A, Christenson JT, Cikirikcioglu M, et al. Long-term outcome after surgical intervention and interventional procedures for the management of Takayasu's arteritis in children. J Thorac Cardiovasc Surg. 2006 Sep;132(3):656-64.
15. Talbot-Wright R. Complicaciones vasculares del trasplante renal. En Manual de Cirugía de Trasplante renal. Editorial Médica Panamericana 1995; 147-167.
16. Favre JP, Veyret C, Barral X. Complicaciones vasculares del trasplante renal. Encyclopédie Médico-Chirurgicale. Edición española Elsevier 2002. E-Fa. 41-104-B.
17. Cofan F, Real MI, Vilardell J et al. Percutaneous renal artery embolisation of non-functioning renal allografts with clinical intolerance Trans Int (2002) 15: 149-155.

# Libro del Residente de Urología



capítulo 60

## Trasplante renal

*Estefanía Romero Selas  
Venancio Chantada Abal  
Marcelino González Martín*

*Hospital Juan Canalejo. La Coruña*

**Palabras clave:** *Trasplante. Inmunosupresión. Extracción multiorgánica. Técnica quirúrgica. Donación órganos.*



# Libro del Residente de Urología



Índice capítulo 60

## Trasplante renal

<b>Introducción</b> .....	1099
<b>Extracción de órganos</b> .....	1099
<b>Evaluación del receptor de un trasplante renal</b> .....	1104
<b>Inmunología del trasplante renal</b> .....	1106
<b>Técnica quirúrgica</b> .....	1107
<b>Inmunosupresión</b> .....	1112
<b>Complicaciones quirúrgicas</b> .....	1113
<b>Bibliografía</b> .....	1116



## capítulo 60

# Trasplante renal

## INTRODUCCIÓN

El trasplante renal es el tratamiento de elección para la insuficiencia renal avanzada. Permite mejorar la calidad de vida del paciente además de aumentar la supervivencia, y ha sido demostrado en estudios comparativos entre pacientes trasplantados y aquellos que permanecieron en diálisis y lista de espera. La situación ideal sería poder optar a un trasplante antes de llegar a precisar diálisis, pero debido a la extensa lista de espera, esto no siempre es posible.

## Epidemiología

La prevalencia mundial de pacientes que precisan tratamiento sustitutivo para su insuficiencia renal continúa aumentando de forma considerable. Este incremento, en la mayoría de los países, es a expensas de pacientes mayores de 65 años y se mantiene estable para los menores de 45. Las principales causas del aumento de las listas de espera son: la escasez de donantes, la ampliación de los criterios de inclusión para ser trasplantado, y el aumento del número de enfermos que precisan un retrasplante. En España, por el contrario, el número de pacientes en diálisis se ha estancado, ha aumentado el número de trasplantados, y disminuye la lista de espera.

Las cifras recogidas en el año 2005 por Organización Nacional y de la Unión Europea para la Donación y Trasplante son las siguientes: 16.176 trasplantes renales (tasa anual: 35,6); 13.950 de donante cadáver (30,7); 12.106 de un solo riñón y 186 dobles trasplantes; 2.216 de donante vivo (4,9) y 416 en edad pediátrica (< 15 años). El número de pacientes en lista de espera de trasplante renal el 31 de diciembre del pasado año era de 4.152 en España, 57.979 en toda Europa y 66.757 en Estados Unidos<sup>(1)</sup>.

Un paciente que precisa sustitución de la función renal tiene ante sí tres posibilidades de tratamiento: hemodiálisis en su centro o domiciliaria, diálisis peritoneal continua o intermitente y el trasplante renal de cadáver o de donante vivo (y existen contraindicaciones para las tres posibilidades según el caso).

El principal papel del nefrólogo en estos pacientes es enlentecer en la medida de lo posible la progresión de la enfermedad y reducir la comorbilidad que acompaña a la insuficiencia renal en fase terminal, a expensas de una intervención precoz.

## Etiología

En la actualidad, la diabetes es la principal causa de IRC (10-30%), seguida de las glomerulonefritis (14-28%), la hipertensión arterial (14-26%), la neuropatía intersticial (6-26%), la poliquistosis (4-9%), las de etiología no filiada (7-12%), la nefrotoxicidad por drogas (3%) y las nefropatías hereditarias (2-3,5%).

Sin embargo en nuestro medio, las glomerulonefritis y las de etiología no filiada son las causas más frecuentes, 29 y 26 % respectivamente, y la diabetes sólo representa un 10-14% de las IRC.

## EXTRACCIÓN DE ÓRGANOS

La extracción multiorgánica requiere una buena coordinación de varios equipos quirúrgicos. Los principios de la extracción de órganos en donante cadáver son: una adecuada exposición, control de los grandes vasos por encima y debajo de los órganos a extirpar; iniciar la preservación *in situ*, extirpación, separación, toma de muestras para histocompatibilidad,



extirpación de vasos ilíacos para la reconstrucción vascular en el implante de hígado y páncreas y finalmente embalar los órganos.

En la actualidad, se han impuesto dos tipos de técnicas de extracción: la multiorgánica clásica y la técnica de evisceración abdominal total, además de algunas modificaciones de las mismas. En la clásica, se diseccionan todos los pedículos vasculares de los órganos a extraer, previamente a su perfusión, para que después de ésta, la extracción sea lo más rápida posible. La segunda, se basa en disminuir al máximo la manipulación del donante, y se limita a insertar la cánula para la perfusión y realizar la separación de los distintos órganos en la mesa de "banco". Esta última es la usada por nuestro equipo con la ventaja de que permite disponer antes del cadáver, se cree que reduce el tiempo de isquemia caliente y los daños vasculares por tracción. No se han demostrado diferencias significativas entre las dos respecto a la evolución de los injertos, por lo tanto serán las preferencias de cada equipo lo que determine la elección.

La perfusión de los órganos se lleva a cabo mediante dos técnicas. La más usada es la perfusión fría con las soluciones a través de un catéter *in situ* y un catéter de doble balón para acotar el territorio de la aorta abdominal. El grado de enfriamiento alcanzado por los riñones no baja de los 20 °C, por lo que deberíamos considerarla "isquemia tibia" y diferenciarla de la isquemia fría que se alcanza tras la extracción. La otra técnica consiste en usar la propia sangre del individuo a 37 °C, con la que se ha demostrado un menor daño tubular agudo y menos sesiones de diálisis posttrasplante. Sin embargo, supone una mayor complejidad para ser desarrollada en muchos de los centros.

Es esencial el emplazamiento correcto de la cánula aórtica para la perfusión. Las soluciones empleadas son la solución de Universidad de Wisconsin y la de Eurocollins; esta última no es válida para la perfusión multiorgánica ni para el riñón del donante vivo.

En una extracción múltiple, los riñones son los últimos órganos en ser extraídos. Se abre la fascia de Gerota y el riñón se mantiene con hielo. La conservación en frío se basa en una reducción significativa de los requerimientos energéticos por la hipotermia<sup>(2,3)</sup>.

## Diagnóstico

### **Evaluación del donante cadáver para el trasplante renal**

Los donantes cadáver en muerte encefálica son la principal fuente de riñones para trasplante. Su evaluación es imprescindible, y debe aportar la información suficiente para realizar el trasplante con las máximas garantías de supervivencia del paciente y del injerto, y calidad de vida del receptor. Los progresos en la selección y mantenimiento hemodinámico del donante en muerte encefálica han mejorado los resultados de este proceso en los últimos años.

Las indicaciones para trasplante se han ido ampliando debido al aumento de pacientes en diálisis y los mejores resultados. La desproporción entre pacientes en lista de espera y los donantes cadáver ha obligado a reconsiderar los criterios de aceptación de riñones de características subóptimas ampliando los criterios. Surge así el concepto de *donante marginal* (historia de HTA o diabetes, edad < 5 años o > 55, muerte por ACV, asistolia, infección por VHB y VHC, proteinuria y oliguria pre-extracción, creatinina plasmática elevada y/o FG disminuido y cierta aterosclerosis, arterias múltiples y riñón en herradura). Estos órganos son trasplantados a pacientes de mayor edad y con otras patologías, ya que el riesgo relativo de pérdida del injerto se incrementa progresivamente a medida que se asocian estos factores de riesgo del donante.

Aquí es fundamental el papel del coordinador de trasplantes del hospital, cuyas funciones principales son: detectar los posibles donantes del hospital, valorar las indicaciones y contraindicaciones de cada órgano, solicitar la autorización familiar para la donación y la judicial cuando sea necesario, contribuir al mantenimiento hemodinámico del paciente, y organizar los equipos de extracción e implante.

En España, la mayoría de los trasplantes son a expensas de donantes cadáver. La muerte cerebral se define como el cese irreversible de todas las funciones encefálicas (ausencia de respiración espontánea, alteraciones en la regulación vasomotora y en la secreción hormonal y pérdida del control de la temperatura corporal), y desencadena en el cadáver modificaciones derivadas de la pérdida de su home-

ostasis, que originan en un plazo de unas horas a 2-3 días la parada cardiocirculatoria, de forma inexorable.

Por lo tanto, los donantes deben continuar con la monitorización que previamente tenían en la UCI, para mantenerse hasta el momento de la extracción. Los objetivos iniciales de la reanimación de un donante cadavérico con muerte cerebral son presión arterial sistólica de 90 mmHg y volumen urinario de 0,5 ml/kg/hora.

#### **Evaluación del donante en muerte cerebral:**

1. Historia clínica detallada: origen, hábitos personales, historia social, enfermedades e intervenciones quirúrgicas previas.
2. Exploración física: piel (cicatrices, pinchazos, tatuajes, lesiones dérmicas, traumatismos...), mamas y genitales, tacto rectal en varones, fondo de ojo...
3. Evaluación del periodo de ingreso en el hospital y la UCI: causa de ingreso y de muerte cerebral, tiempo en la UCI y de ventilación mecánica, situaciones hemodinámicas comprometidas, fiebre, infecciones, gérmenes, transfusiones...
4. Datos analíticos: hematimetría, bioquímica y grupo sanguíneo. Parámetros de función renal (urea, creatinina, iones, sedimento urinario y proteinuria).
5. Serologías: VIH, VHB, VHC, CMV, VEB y serología luética (HTLV en donantes de áreas endémicas).
6. Cultivos: sangre, orina, secreciones bronquiales, LCR...
7. Marcadores tumorales: B-HCG y a veces, alfafeto-proteína, PSA y CEA.
8. Pruebas de imagen y estudios morfológicos: peso y talla, perímetros, Rx de tórax y abdomen, ECG y EKG, en ocasiones ECO abdominal.
9. Extracción de ganglios para el tipaje HLA.
10. Calidad del órgano: función renal, valoración macroscópica, valoración microscópica (en ocasiones será necesaria la realización de una biopsia renal).

En principio, cualquier sujeto en muerte cerebral podría ser considerado un potencial donante de órganos, y aquel donante afectado por una infección potencialmente transmisible debería ser descartado. El donante ideal es una persona joven, sin antecedentes patológicos, que fallece a consecuencia de un TCE, sin alteraciones en la función renal y con tiempos de isquemia cortos.

Existen pocas contraindicaciones absolutas para la donación renal de donante cadáver, debidas al alto riesgo de transmisión de enfermedades o la no viabilidad del órgano (insuficiencia renal crónica, VIH, sepsis no controladas, tuberculosis, hepatitis agudas, encefalitis de etiología desconocida, y las neoplasias metastatizantes a excepción de tumores cutáneos no melanocíticos, cerebrales no invasivos y carcinoma cervical *in situ*). Existen también una serie de contraindicaciones relativas (criterios ampliados/donante marginal), en cuyo caso debe hacerse una evaluación individualizada y asignación del órgano a receptores con características específicas.

Todo tumor cerebral debe biopsiarse antes de la extracción y quedarían descartados los donantes con alguno de los siguientes: astrocitoma anaplásico, glioblastoma multiforme, meduloblastoma, ependimoma maligno, pineoblastoma, oligodendroglioma anaplásico, meningioma anaplásico maligno, sarcoma intracraneal, tumor de células germinales, cordomas y linfomas cerebrales primarios.

El test de infección por CMV es necesario para definir el riesgo de desarrollo de enfermedad en el receptor y programar el tratamiento profiláctico. Los potenciales donantes con HBsAg positivo deben ser descartados para la donación. Sigue existiendo dilema acerca de si los receptores VHC positivos pueden recibir un órgano de un donante positivo para el mismo<sup>(4)</sup>.

Una buena calidad del órgano debe garantizarse para ser trasplantado, y los centros trasplantadores deben establecer sus propias guías clínicas para la aceptación de órganos. Para evaluar la viabilidad de los riñones, se puede calcular el aclaramiento de creatinina y establecer los siguientes límites: >60 ml/min para trasplantar un solo riñón, 50-60 ml/min debe ser considerado "marginal", con <50 ml/min no deben tras-

plantarse aisladamente, y sólo podrían usarse en un doble trasplante renal a un mismo receptor:

### **Donante en asistolia**

Se trata de donantes en los que se diagnostica la muerte tras el cese irreversible de la actividad cardíaca. La parada cardíaca mantenida entre 6 y 8 minutos provoca el cese irreparable de la función cerebral por anoxia. Los donantes cadáveres a corazón parado fueron la única fuente de órganos para trasplante hasta que se aceptó la muerte encefálica como la muerte de un individuo, y surgen así los donantes con latido cardíaco en muerte cerebral (Ley de Trasplantes de 1979 en España).

La "Clasificación de Maastricht" de los donantes a corazón parado surge de una reunión llevada a cabo en esta ciudad para consensuar los aspectos técnicos, éticos y legales de estos posibles donantes y se establecieron cuatro categorías:

1. Parada cardíaca NO presenciada: sin maniobras de reanimación cardiopulmonar.
2. Parada cardíaca SÍ presenciada, pero reanimación infructuosa.
3. Parada cardíaca después de la retirada programada del soporte mecánico, por petición médica y/o familiar.
4. Parada cardíaca en los pacientes en muerte cerebral.

Es importante minimizar los tiempos de isquemia caliente (entre la parada cardíaca irreversible y la extracción) para evitar el daño de los órganos derivado de la misma. Si es posible cuantificarlo, y no pasa los 15-20 minutos, no deberían invalidar el hígado ni los riñones. Con los riñones de donantes en asistolia, es importante seguir unos criterios estrictos de aceptación, desecharlos ante cualquier duda y evitar el daño isquémico añadido (TIF prolongado o introducción precoz de CyA).

Los donantes en asistolia suponen otras limitaciones como el escaso conocimiento de los antecedentes, la situación de premura que existe, el breve tiempo de entrevista familiar con mayor impacto emocio-

nal; la necesidad de un equipo altamente entrenado y con gran disponibilidad capaz de llevar a cabo toda la logística en tiempo breve y con las mayores garantías; y ciertas dificultades para la obtención de los permisos judiciales en donantes traumáticos en un plazo que garantice la viabilidad de los órganos.

### **Trasplante renal de donante vivo**

Actualmente, los trasplantes renales de donante vivo se consideran una excelente opción terapéutica para el tratamiento de la IRC. Existen varios motivos que lo justifican:

- La escasez de órganos de cadáver para cubrir de forma razonable la demanda.
- El escaso riesgo para el donante.
- Los excelentes resultados de supervivencia, superiores a los obtenidos con donantes cadáver.
- Permite evitar o acortar el tiempo de diálisis e influye de este modo en aspectos psicológicos del paciente y del entorno familiar con mejora en la calidad de vida del paciente, menor absentismo escolar y laboral y reduce además la morbilidad asociada a la diálisis.
- Menor agresividad de las pautas de inmunosupresión.
- Ganancia emocional para el donante.

En España, el porcentaje de donantes vivos respecto a los cadáveres aún supone una ínfima parte del total de los trasplantes anuales (<5%). En contrapartida, estamos a la cabeza de la actividad trasplantadora mundial, a expensas del donante cadáver.

Debe basarse en unos principios éticos como el altruismo, la ausencia de compensación monetaria, la ausencia de coerción, la autonomía del posible donante en cuanto a la toma de decisiones, la beneficencia y la no maleficencia.

Los criterios básicos para un donante de riñón son ausencia de enfermedad renal, ausencia de infección activa y ausencia de enfermedad transmisible, además de ser capaces de garantizar al donante vivo una fun-

## 60. Trasplante renal

ción renal cercana a la normal tras la nefrectomía unilateral. Es imprescindible una correcta evaluación del candidato a donante con un orden lógico para no someterlo a pruebas y exploraciones innecesarias. Comenzar por una primera entrevista que aporte la información general en cuanto a sus riesgos y resultados, verificar la compatibilidad del grupo sanguíneo, averiguar los antecedentes principales del donante y del receptor. Continuar con el examen inmunológico (tipaje HLA y cross-match inicial); historia clínica detallada; exploraciones complementarias (importancia de las pruebas de imagen para evaluar los vasos renales), revisión urológica, valoración psicológica, visita preanestésica, cross-match definitivo y la presentación al Comité de Ética Asistencial y ante el Registro Civil.

En las Guías Clínicas para el Trasplante Renal de donante vivo de la EUA se describen las siguientes contraindicaciones (ver Tabla 1)<sup>(4,5)</sup>.

Las alternativas en cuanto al acceso quirúrgico para la nefrectomía dependen de la experiencia y pre-

ferencia del equipo quirúrgico. Acceso transperitoneal clásico a través de línea media o subcostal, acceso extraperitoneal sub-/supracostal, acceso lumbar dorsal (bajo o sobre la 12ª costilla con o sin resección de la misma), acceso laparoscópico transperitoneal o retroperitoneal<sup>(6)</sup>.

La nefrectomía laparoscópica en el donante vivo presenta una serie de ventajas y desventajas. Estas últimas dependen en su mayor parte de la experiencia del equipo (Tabla 2).

En general, es preferible extraer el riñón izquierdo debido a la mayor longitud de la vena, pero en el caso de que uno de los dos riñones sea más pequeño o tenga alguna anomalía menor, el donante siempre se debe quedar con el mejor. Los riesgos a corto y largo plazo de la nefrectomía en donante vivo son, en general, bastante bajos, y la probabilidad de un resultado satisfactorio del injerto es suficientemente alta como para considerarlos asumibles para los donantes completamente informados.

**Tabla 1.** Contraindicaciones de trasplante de donante vivo.

Contraindicaciones absolutas		Contraindicaciones relativas
Edad < 18 años	Hematuria microscópica	Infección crónica activa
HTA no controlada	Alto riesgo tromboembólico	Obesidad
Diabetes mellitus	VIH positivo	Trastornos psiquiátricos: verificar su capacidad de comprender y aceptar el procedimiento.
Proteinuria >300 mg/24 horas	Historia de litiasis bilateral	
FG fuera del rango de edad	Enfermedad médica significativa	

**Tabla 2.** Ventajas y desventajas de la nefrectomía laparoscópica de donante vivo.

Ventajas	Desventajas
Visión magnificada de los vasos	Mayor tiempo de intervención e isquemia caliente
Menor dolor postoperatorio	Peor control de complicaciones intraoperatorias
Menor cicatriz quirúrgica	Más reintervenciones
Menor estancia hospitalaria	Mayor riesgo de complicaciones tromboembólicas
Rápida incorporación a vida y trabajo diarios	Mayor tiempo de aprendizaje laparoscópico

## EVALUACIÓN DEL RECEPTOR DE UN TRASPLANTE RENAL

En general, todo paciente con IRC terminal que no presente complicaciones o enfermedades graves asociadas que condicionen su supervivencia a largo plazo y tenga juicio suficiente para entender y asumir el tratamiento, sería subsidiario de recibir un trasplante renal. Existen una serie de contraindicaciones absolutas que han disminuido con los años a favor de un aumento de las relativas (ver Tabla 3).

A la hora de evaluar a los posibles candidatos receptores deben realizarse estudios:

**Estudios obligatorios:** Historia clínica y vacunaciones; exploración física y examen ginecológico; hemograma, bioquímica y estudio de coagulación; EKG, Rx tórax y abdomen; ecografía abdominal; uro-

cultivo; grupo sanguíneo ABO; tipaje HLA (A, B, DR); investigación de anticuerpos HLA y serologías (HBV, HCV, HIV, CMV, EBV, VZV).

**Estudios opcionales:** Mamografía en mujer > 40 años (> 35 en alto riesgo); evaluación urológica; PSA (varón > 50 años); estudios digestivos; ecocardiograma; test de estrés cardiaco no invasivo; doppler carotídeo y aortoiliaco; colonoscopia (> 50 años); otras serologías (toxoplasma, rubéola); evaluación psiquiátrica y evaluación dental.

En algunos pacientes, por su riesgo individual, se deben evaluar otros factores para decidir si el trasplante es su mejor opción terapéutica<sup>(7,8)</sup>.

La **obesidad** podría favorecer el desarrollo de complicaciones quirúrgicas, e incluso se ha descrito peor supervivencia del injerto y del paciente.

**Tabla 3.** Contraindicaciones absolutas y relativas de trasplante renal.

Contraindicaciones absolutas	Contraindicaciones relativas
Cáncer en actividad	Edad > 75 años
Infección activa o crónica	Cáncer previo sin tiempo suficiente de remisión
Alto riesgo de no sobrevivir a la cirugía	Enfermedad vascular avanzada
Expectativa de vida < 2 años	Malformación/disfunción grave del tracto urinario
Psicopatía grave, crónica no controlada	Trastorno grave de la coagulación
Infección por HIV: Algunos grupos trasplantan a estos pacientes con ausencia de replicación viral (>3 meses), CD4 > 200 mm <sup>3</sup> (> 6 meses), sin infecciones o neoplasias asociadas y estables con antirretrovirales.	Enfermedad de base activa (clínica/serológica)
	Hepatitis B con evidencia de replicación viral
	Úlcera péptica en actividad
	Alto riesgo de recurrencia de la enfermedad renal y de pérdida del injerto
	Disfunción crónica severa: cardíaca, hepática, o pulmonar (posibles candidatos a trasplante combinado)
	Retraso mental severo (individualizar el caso)
	Drogadicción o etilismo (control estricto especializado >6 meses antes de la inclusión)

## 60. Trasplante renal

Respecto a la **edad**, existe controversia acerca de la supervivencia que ofrece el trasplante renal en pacientes jóvenes con insuficiencia renal crónica terminal. En pacientes en torno a los 65 años se ha demostrado mayor supervivencia en los trasplantados respecto a los que permanecen en lista de espera.

Los pacientes **diabéticos** tienen mayor mortalidad y menor supervivencia del injerto que los no diabéticos. Por sí sola, no supone una contraindicación para el trasplante y está demostrado que el diabético con trasplante reno-pancreático o renal aislado tiene menor morbimortalidad a causa de la uremia que los que permanecen en diálisis.

En general, el potencial receptor de TR tiene múltiples **factores de riesgo vascular** a los cuales ha estado expuesto durante un periodo de tiempo prolongado. Esto aumenta el riesgo de cardiopatía isquémica, clínica o subclínica, principal causa de mortalidad en el post-TR junto con la infección. Los pacientes de alto riesgo cardiovascular (ángor; infarto o insuficiencia cardíaca) deben ser evaluados previamente mediante coronariografía y ser revascularizados, si no es suficiente el tratamiento médico. En los de riesgo intermedio (> 50 años o < 45 con DM de larga evolución) debe realizarse un ecocardiograma y coronariografía si éste es patológico.

La **enfermedad vascular periférica** también es frecuente en el paciente con IRC. Es preciso detectar pre-TR las oclusiones arterioscleróticas hemodinámicamente significativas del sector aorto-ilíaco. Deben realizarse exploración física de pulsos y soplos en MMII, Rx simple de abdomen, eco-abdominal y wco-doppler del sector ilíaco femoral-poplíteo-tibial (>60 años con factores de riesgo cardiovascular; asimetría de pulsos en MMII; antecedentes de patología cardio o cerebrovascular y claudicación). Angiografía, angioTAC o angioRM en: calcificaciones severas del sector aorto-ilíaco que puedan condicionar el implante, con cirugía vascular previa, claudicación, eco-doppler sugestivo de estenosis u oclusión vascular; en receptores de un tercer o cuarto injerto. La oclusión vascular severa de las carótidas también debe ser excluida por eco-doppler para evitar el daño cerebral intra o postoperatorio.

En pacientes con elevado **riesgo trombótico**, que ya han padecido trombosis venosa, de accesos

vasculares, de un injerto renal previo o con anticuerpos antifosfolipídicos (30-50% de los pacientes con LES), deben evaluarse el Factor V de Leiden, actividad de la proteína C, actividad de la proteína S, actividad de antitrombina III, niveles de homocisteína y anticuerpos antifosfolipídicos.

En pacientes con **cáncer previo**, hay que considerar el riesgo de progresión por el tratamiento inmunosupresor y las expectativas de vida por el propio tumor. El riesgo de recurrencia varía con el tipo de cáncer; la localización y el estadio. Según el tumor; los tiempos de espera para poder ser candidato a TR oscilan entre los 2 y los 5 años libres de enfermedad desde el último tratamiento con fines curativos: menos de un año el adenocarcinoma renal incidental y pequeño, el transicional de vejiga superficial y basocelular cutáneo y otros tumores *in situ* o focales; 2 años en: tumor de Wims, adenocarcinoma renal grande o con infiltración de cápsula, transicional de vejiga infiltrante, de células germinales de testículo, próstata, tiroides, linfoma y epidermoide cutáneo; y entre 2 y 5 años en el de mama, colon-rectal, melanoma y renal invasivo. No está bien definido este tiempo en las leucemias, mieloma múltiple y cánceres ano-genitales.

Las **hepatitis** suponen, por sí solas, causa significativa de mortalidad posttrasplante.

La **enfermedad renal originaria** puede recurrir en el injerto trasplantado y es la tercera causa de pérdida del mismo, después del rechazo crónico y del fallecimiento con injerto funcionante. Mientras la recurrencia histológica es frecuente, el riesgo de recurrencia clínica varía según las patologías, y en general, las expectativas de vida de los pacientes, en comparación con la diálisis, mejoran. La donación de vivo debe ser muy valorada en casos de enfermedad originaria con elevado y temprano riesgo de recurrencia. Enumeramos algunas: glomerulonefritis IgA (50% a 5 años/100% a 20 años); glomeruloesclerosis focal (15-50% de recurrencia temprana), membranosa (20%), nefropatía diabética (cambios histológicos en el 100%, pero escasa recurrencia clínica hasta los 8 años post-TR), nefritis lúpica (recurrencia rara), púrpura de Henoch-Schonlein (<15%), vasculitis Anca+ (<20%), oxalosis primaria (muy frecuente) y el SHU (30-50%). La poliquistosis renal AD, la displasia renal y el síndrome de Alport sin anticuerpos antimembrana basal

glomerular son enfermedades renales que no presentan recurrencia en los riñones trasplantados.

Es importante identificar y tratar de corregir, previamente al trasplante, las **anomalías del tracto urinario**. Se trata de determinar la utilidad de la vejiga, la necesidad de una sustitución o reconstrucción del tracto urinario y de una nefrectomía pretrasplante y para ello se realizarán los estudios urológicos pertinentes con las mismas indicaciones que en otros pacientes urológicos. No están indicados los estudios urinarios rutinarios en pacientes asintomáticos o sin historia urológica previa, salvo tacto rectal y determinación de PSA en varones mayores de 50 años.

En pacientes en hemodiálisis crónica sin diuresis residual debe garantizarse la capacidad de la vejiga para la eliminación. Una vejiga desfuncionalizada habitualmente recupera un volumen normal a las pocas semanas del trasplante. Es aconsejable que los candidatos a trasplante con vejigas pequeñas o contraídas y múltiples cirugías del tracto urinario inferior sean sometidos a una biopsia de vejiga previamente. Si la fibrosis es extensa y no se consigue un reservorio de baja presión debe realizarse una cistoplastia de ampliación previa al trasplante e irrigaciones periódicas con el fin de eliminar el mucus y mantener su capacidad hasta el momento del trasplante<sup>(4,9,10,11)</sup>.

Las indicaciones para la nefrectomía pretrasplante son:

1. Litiasis no eliminadas mediante técnicas mínimamente invasivas.
2. Carcinoma renal o lesiones sospechosas.
3. Poliquistosis renal: masiva, hematuria, dolor o infección.
4. Niveles persistentes de anticuerpos antimembrana basal glomerular.
5. Proteinuria significativa no controlada.
6. Pielonefritis recurrente.
7. Hidronefrosis grado 4 ó 5 y reflujo vésico-ureteral con infecciones frecuentes.

## INMUNOLOGÍA DEL TRASPLANTE RENAL

La existencia del trasplante es posible gracias al conocimiento a fondo de los mecanismos inmunológicos que intervienen en el reconocimiento celular, en la diferenciación entre lo propio y lo extraño al organismo y en la destrucción por parte de nuestro sistema inmune de aquellas estructuras que son reconocidas como extrañas. Los genes HLA del complejo mayor de histocompatibilidad (CMH) se encuentran en el brazo corto del cromosoma 6 y se denomina haplotipo HLA a este conjunto de genes. Éstos codifican dos tipos de antígenos, de clase I (locus A, B, y C) y de clase II (locus DR, DP y DQ), con distintas funciones biológicas.

En todos los candidatos en espera de trasplante renal debe determinarse el grupo sanguíneo ABO, el tipaje HLA A y B, los fenotipos DR e investigar la existencia de anticuerpos anti-HLA preformados. Se exige identidad de grupo sanguíneo ABO entre donante y receptor; debido a la existencia natural de anticuerpos anti-A y anti-B.

Para este **tipaje HLA** se incuban linfocitos del posible receptor (sangre periférica correctamente conservada con el anticoagulante apropiado) con sueros que contienen anticuerpos HLA conocidos. Actualmente estos sueros son evaluados por diferentes laboratorios y están estandarizados con anticuerpos mono-específicos que deben ser adecuados a cada región demográfica. Los pacientes en lista de espera son sometidos a estudios periódicos para detectar la existencia, evolución y características de anticuerpos anti-HLA. Existen dos tipos de pruebas para su determinación: la prueba de microlinfocitotoxicidad de Terasaki o el ensayo inmunoenzimático (técnica ELISA).

Para encontrar a los receptores más adecuados, se realiza la **prueba cruzada ("crossmatch")**, para cada riñón que va a ser trasplantado. Determinamos así la sensibilización humoral específica del receptor frente a ese donante, es decir, si posee anticuerpos preformados frente a antígenos HLA del donante. Se mezcla el suero de cada uno de los candidatos receptores con linfocitos del donante incubando a diferentes temperaturas, según los anticuerpos que quere-

## 60. Trasplante renal

mos analizar; y añadiendo una fuente de complemento. Hay que descartar la presencia de aloanticuerpos IgG HLA I, que son los que presumiblemente perjudican la supervivencia del injerto, aunque también se ha demostrado que la ausencia de disparidad HLA II facilitaba la aceptación del injerto.

La compatibilidad HLA refleja el grado de identidad entre los antígenos del donante y del receptor. Salvo en gemelos HLA idénticos, en los que las células del injerto son reconocidas como propias, el contacto del paciente con el injerto pone en marcha los mecanismos del sistema inmune que reconocen a las células extrañas y las destruyen. Esta respuesta será más intensa, cuanto más dispares inmunológicamente sean el donante y el receptor y puede provocar la destrucción inmediata del injerto por mecanismos humorales en los que interviene el complemento. El grado de compatibilidad HLA se mide contando el número de discordancias (mismatch) o de coincidencias (match).

En definitiva, los pacientes en diálisis susceptibles de recibir un riñón están en una lista de espera computarizada ordenados por grupo sanguíneo ABO y en la que se recogen la edad, el grado de sensibilización HLA, si tuvo trasplantes previos, la serología viral, el grado de urgencia y el hospital de procedencia. Además de los factores imprescindibles (grupo sanguíneo ABO y prueba cruzada negativa), se tienen en cuenta una mayor compatibilidad HLA-DR, menor diferencia de edad entre donante y receptor y la mayor adecuación entre el volumen renal y el receptor.

Los pacientes hiperinmunizados (PCR > 75%) entran en una lista de índole nacional y tendrán prioridad para el trasplante debido a la gran dificultad para lograr una prueba cruzada negativa, cuando sus anticuerpos persisten tras varios meses de seguimiento. También existe una lista especial de pacientes pediátricos que se trasplantarán con prioridad con riñones de donantes jóvenes<sup>(12)</sup>.

### TÉCNICA QUIRÚRGICA

En la actualidad, el trasplante renal se ha convertido en una cirugía de rutina en la mayoría de los hospitales, sin embargo a pesar de esto, la precisión de la técnica quirúrgica es imprescindible para evitar com-

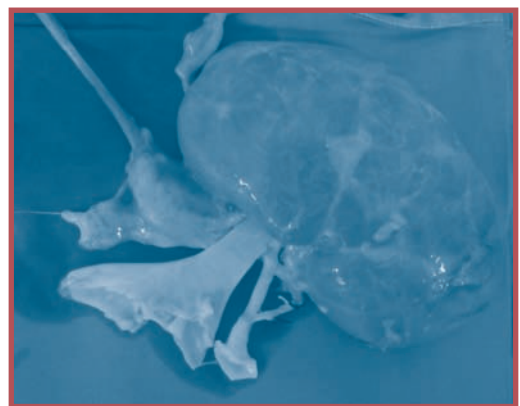
plicaciones que podrían desencadenar la pérdida del injerto. Es importante que le cirujano domine la técnica para llevarla a cabo con destreza, en el menor tiempo posible y con el menor índice de complicaciones, pero además debe estar capacitado para solventar complicaciones anatómicas que se pueda encontrar y problemas agudos, sobre todo vasculares que puedan surgir durante la cirugía. Actualmente, la técnica más usada es el implante heterotópico, anastomosando los vasos renales a los ilíacos en el retroperitoneo y en la fosa ilíaca.

**Cirugía de banco:** Consiste en preparar el riñón para su posterior implante. Deben tomarse muestras del líquido de conservación del injerto renal para cultivo.

Se retira la grasa perirrenal, pero se preserva la que rodea al hilio, asegurándonos que en ella no quedan ramas vasculares sin ligar que puedan sangrar en el campo. Debe inspeccionarse cuidadosamente el parénquima renal para descartar tumores o lesiones sospechosas susceptibles de ser biopsiadas (Figura 1).

Primeramente, se identifican los vasos principales y el uréter; descartando que sean múltiples, y se marcan para evitar dañarlos o seccionarlos accidentalmente durante la preparación. La vena renal, sobre todo la derecha, suele ser extraída con parte de vena cava que

**Figura 1.** Injerto renal izquierdo preparado tras cirugía de banco. Anastomosis término-lateral de arteria polar a la principal. Conservación de grasa periureteral y parche aórtico.





debe recortarse hasta tener la forma más adecuada para el implante. En ocasiones en que ésta es demasiado corta, se llevan a cabo técnicas de alargamiento. Se ligan las ramas colaterales con suturas finas irreabsorbibles. Es importante preservar el parche aórtico de la arteria renal para la anastomosis, ya que se ha demostrado un menor índice de estenosis. Si existe ateroma en éste, debe researse; y si existen varias ramas arteriales con o sin un parche común, debe repararse en la mesa de banco para minimizar el tiempo posterior de anastomosis arterial. En la preparación del uréter, debemos preservar la grasa para-piélica y para-ureteral en la cual van los vasos que lo nutren. Éste no debe seccionarse hasta el momento de su anastomosis para adaptar su longitud a las necesidades.

El riñón se perfunde con suero frío (4°C) a través de un abocath de punta roma introducido por la arteria, con la máxima precaución para no dañar la capa íntima. Con esto, se facilita la visión de pérdidas en los vasos y en el hilio que se ligan o suturan.

**Técnica anestésica:** El paciente es sometido, en prácticamente todos los casos, a una anestesia general. Los principales problemas intraoperatorios que pueden surgir durante la intervención y que el anestesta debe solventar son: el control del potasio; la acidosis metabólica, común en los pacientes con IRC; las alteraciones de la presión arterial, evitando en la medida de lo posible la hipotensión sobre todo tras la reperusión del injerto; y el despertar y extubación, ya que en estos pacientes existen variaciones individuales en la vida media de los anestésicos debido a la propia insuficiencia renal.

**Técnica quirúrgica:** El paciente se coloca en posición de decúbito supino. Previamente debe administrarse una profilaxis antibiótica adecuada dado que el paciente va a ser sometido a una intervención quirúrgica sumado a su posterior estado de inmunosupresión permanente. Es importante un lavado meticuloso de genitales y abdomen para aplicar posteriormente povidona yodada y colocar una sonda vesical. Se procede al llenado de la vejiga con suero fisiológico según la capacidad vesical. Esta sonda se mantiene cerrada hasta el momento del implante ureteral ya que facilita la identificación de la vejiga y la disección posterior hasta el plano mucoso. Además se puede mezclar con antibiótico para esterilizar su contenido.

La técnica quirúrgica más difundida es el implante heterotópico en fosa ilíaca anastomosando los vasos renales a los ilíacos, generalmente externos, con un acceso extraperitoneal. Pero existe otra opción, mucho menos empleada, que sería el implante **ortotópico** descrito por Gil-Vernet en 1978. El riñón se implanta en la fosa renal izquierda tras nefrectomía del nativo a través de un abordaje extraperitoneal por lumbotomía póstero-lateral. La nefrectomía debe ser meticulosa preservando la pelvis renal y las venas nativas que serán utilizadas en el implante, no así la arteria, ya que por su fino calibre será ligada y desestimada. El aporte arterial del injerto vendrá dado por la arteria esplénica que será seccionada a la altura de su bifurcación tras rebasar la cola pancreática y siendo extraperitonizada. Si la vena no fuese óptima, también se recurriría a la esplénica, y si no sirviese la arteria esplénica, recurriríamos a la aorta. La anastomosis urinaria es piel-piélica con catéter doble J y sutura reabsorbible. Actualmente está en desuso ya que supone una mayor dificultad y tras demostrar resultados óptimos con el implante heterotópico, sólo se reserva para casos en los que éste no es posible. El grupo de Gil-Vernet restringe esta técnica a 3 casos: 1) Trombosis o agenesia de la cava. 2) Enfermedad ateromatosa aorto-ilíaca, sobre todo con estenosis o aneurisma, aunque en nuestra experiencia con estos casos no hemos recurrido a dicha técnica, sino que lo hemos solventado con prótesis vascular sintética colocada previamente o en la misma intervención quirúrgica; y 3) Tercer trasplante. En muchos grupos, incluido el nuestro, intentaríamos otro nuevo trasplante heterotópico en alguna de las fosas ilíacas con trasplantectomía del injerto previo si es preciso por razones de espacio<sup>(13)</sup>.

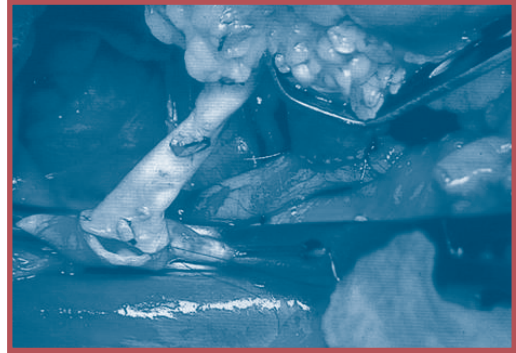
En la técnica **heterotópica**, que es la habitual, se realiza un abordaje quirúrgico extraperitoneal mediante incisión ilio-inguinal en "J" en fosa ilíaca (borde externo de la vaina de los rectos). La extensión habitual de la misma será hasta la espina del pubis inferiormente y a la altura del ombligo en su extremo superior, variando su tamaño en función del fenotipo del paciente. Se accede al espacio extraperitoneal y a los vasos ilíacos rechazando el peritoneo medialmente ayudado por maniobras digitales o torunda. En muchos casos es necesario seccionar los vasos epigástricos y el ligamento redondo en la mujer. Debe respetarse el cordón espermático en los varones. Llegado este punto, colocamos un separador autoes-

## 60. Trasplante renal

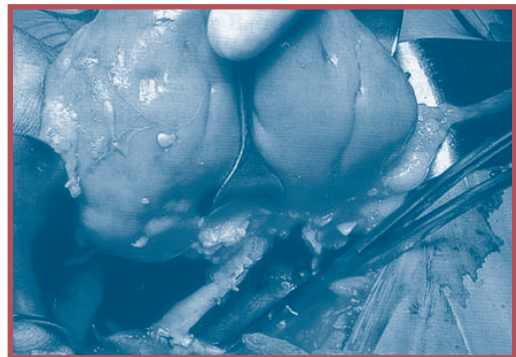
tático y exponemos los vasos ilíacos y la cúpula vesical. Procedemos a examinar los vasos, sobre todo la arteria, para seleccionar la zona de anastomosis y que ésta esté libre de ateromatosis. Colocamos el riñón en su posición final y elegimos la longitud de los vasos necesaria para evitar acodamientos y la zona de apertura de cada vaso para las anastomosis. La altura a la que lo colocaremos dependerá fundamentalmente de la calidad de los vasos del receptor, sobre todo de la arteria, y del riñón que sea, ya que el derecho tiene una arteria larga y una vena mucho más corta y el izquierdo se caracteriza por la mayor longitud de su vena. Este último, por lo tanto, da más facilidades, e incluso a veces nos permite cortar la vena para adaptarla al tamaño de la arteria. Normalmente se usa la fosa ilíaca derecha como primera opción para la ubicación de riñones derecho e izquierdo por dar mayores facilidades para el implante vascular. Una vez elegida la zona de anastomosis, se disecan ambos vasos, ligando y seccionando los linfáticos perivasculares con el fin de evitar la formación posterior de linfocelos. Esta disección debe limitarse a la zona de anastomosis. Ubicamos el riñón de forma que nos facilite la anastomosis y lo protegemos con almohadillas de hielo para mantener la isquemia fría durante el tiempo vascular. El orden de las anastomosis debe ser siempre: venosa, arterial y urinaria.

*Anastomosis venosa:* se coloca una pinza de Satinski en la zona disecada. Se realiza venotomía longitudinal en la vena del receptor adaptando su tamaño al de la vena renal de injerto. Se realiza anastomosis término-lateral, con puntos en ambos extremos y suturas continuas de ambas caras con material irreabsorbible de 5/0 o 6/0. Nosotros comenzamos por el lado que resulte más sencillo, ya que nos facilitará la sutura de la otra cara, y posicionaremos el riñón de la manera más cómoda para cada una de ellas. Tras finalizar la anastomosis, colocamos una pinza vascular de Bulldog por encima de ésta para evitar el reflujo venoso hasta finalizar la anastomosis arterial. Comprobamos la estanqueidad de la misma al desclampar el Satinski, y si apreciamos alguna fuga importante, daremos puntos sueltos para cohibirla o cubriremos la zona con algún apósito hemostático reabsorbible. Es importante que la anastomosis no quede con tensión, ya que sería un factor de riesgo para el desarrollo de trombosis, si fuera así, es preferible repetir la sutura. Procedemos al tiempo arterial (Figuras 2 y 3).

**Figura 2.** Anastomosis arterial término-lateral con parche aórtico a iliaca externa. La vena del injerto, ya anastomosada, está clampada con Bulldog.



**Figura 3.** Anastomosis vasculares finalizadas pero sin retirada de clamps. Injerto avascularizado aún.



*Anastomosis arterial:* actualmente, la anastomosis de elección es término-lateral a arteria iliaca externa, conservando el parche aórtico, ya que se ha demostrado un menor índice de estenosis arteriales posteriores respecto a las antiguas anastomosis término-terminales a la arteria hipogástrica. La rama hipogástrica suele presentar mayor ateromatosis, y en varones jóvenes, con la contralateral afectada, puede producir disfunción eréctil. Se realiza clampaje de la arteria con pinza de Satinsky en la zona seleccionada y disecada y se reseca un parche de arteria con bisturí ganchudo y tijeras vasculares o punch de la longitud adecuada para la boca arterial renal. Nosotros realizamos una sutura continua en dos caras con puntos en U en los extremos de forma que el parche del riñón quede sobre la arteria del receptor; pero también puede rea-

lizarse una sutura de 360° terminando en el punto de partida. Utilizamos sutura irreabsorbible de 5/0 o 6/0. La sutura debe coger íntegramente todas las capas arteriales para evitar una posible trombosis arterial. Finalizada toda la circunferencia, se procede al desclampaje y comprobación de la estanqueidad por si precisamos algún punto suelto de refuerzo en zonas de fuga. Si ésta es estanca, se retira el Bulldog de la vena para permitir el vaciado del riñón y se anota el tiempo de fin de isquemia fría, muy importante en el pronóstico del injerto e instauración precoz de su función<sup>(14,15)</sup>.

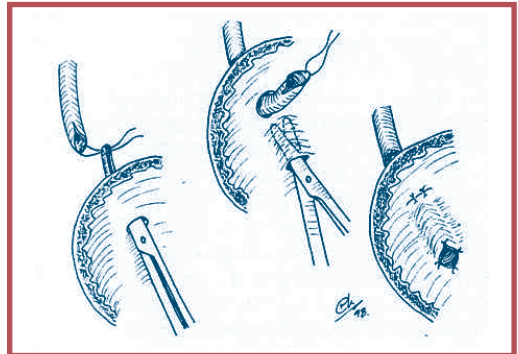
*Anastomosis urinaria:* en la actualidad, realizamos anastomosis urétero-vesical con técnica extravascular en cara anterior de vejiga según técnica antirreflujo de Lich-Gregoir o Taguchi. En el inicio de la técnica, se empleaba más el implante transvesical con la técnica de Leadbetter-Politano. Esta técnica tiene el inconveniente de abrir la vejiga y por ello, mayor posibilidad de fístula vesical en el postoperatorio, por lo que requiere una sutura cuidadosa en dos planos. La desventaja de la técnica extravascular es una mayor incidencia de reflujo vésico-ureteral con la consecuente dificultad de un posterior tratamiento endoscópico si hubiera patología a este nivel.

Para el reimplante según técnicas extravasculares, se mantiene la vejiga replecionada con suero fisiológico y la sonda vesical pinzada. Se realiza una cistostomía en la capa muscular respetando la mucosa que se aprecia azulada y abombada, y se realiza un orificio mínimo, de calibre semejante al del uréter del injerto. Éste se secciona con la longitud adecuada y se espátula para proceder a la anastomosis con sutura reabsorbible de 4/0 del uréter a la mucosa vesical. Esta anastomosis puede ser continua en dos caras o con puntos sueltos. El vértice de la espátula es el punto distal en la vejiga. Esta anastomosis se realiza, en la mayoría de los casos, sobre un catéter de doble J de 6 ó 7 x 16, que sirve como tutor y que se retirará endoscópicamente. Posteriormente, se cierran el músculo y la adventicia vesicales sobre el uréter, en un solo plano con el mismo tipo de sutura, de forma que éste queda tunelizado 2 ó 3 cm. Es importante ligar o coagular el vaso distal del periuréter para evitar su sangrado y hematuria. La técnica de Taguchi se diferencia de ésta en que se da un primer punto en U en el uréter más distal introduciéndolo en la vejiga, de forma que al realizar el

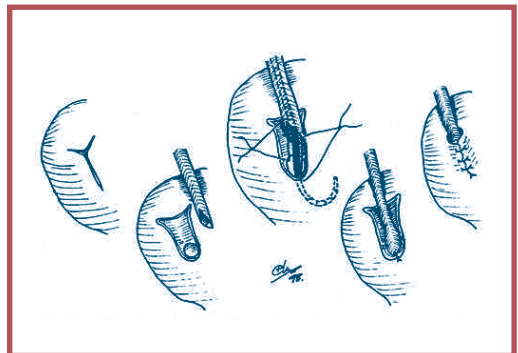
nudo, el uréter se desliza dentro de la luz vesical. Nosotros utilizamos actualmente la técnica de Lych-Gregoir con sonda doble J que retiramos a las 2 ó 6 semanas del trasplante, de forma ambulatoria en la mayoría de los casos (Figuras 4, 5 y 6).

Una vez finalizada la anastomosis ureteral, es muy importante una revisión exhaustiva del campo quirúrgico para realizar hemostasia cuidadosa de los vasos hiliares, de las anastomosis y de la pared, ya que estos pacientes tienen un riesgo mayor de sangrado por su propia IRC, enfermedades de base, tratamientos con corticoides o los efectos de una diálisis pre y postoperatoria. Sólo en casos de alto riesgo de sangrado, dificultad en la hemostasia o un reimplante ureteral dificultoso, dejamos un drenaje en el lecho quirúrgico que será retirado en cuanto sea posible<sup>(16,17)</sup>.

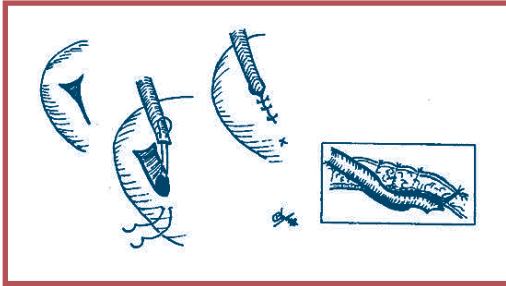
**Figura 4.** Técnica de reimplante urétero-vesical transvesical tipo Leadbetter-Politano.



**Figura 5.** Técnica de reimplante urétero-vesical extravascular tipo Lich-Gregoir (modificada) sobre tutor de doble J.



**Figura 6.** Técnica de reimplante ureteral tipo Taguchi con punto único en interior de vejiga.



## Situaciones especiales

**Anomalías vasculares:** si nos encontramos con una importante ateromatosis, debe intentarse una endarterectomía de las ilíacas y fijar la íntima con puntos en U en los extremos, maniobra que nosotros practicamos en la mayoría de los casos. A veces el clampaje no es posible con una pinza de Satinsky debido a la dureza de la placa de ateroma y los riesgos de desprendimiento de ésta o ruptura del vaso. Nosotros intentamos un clampaje menos agresivo con vasos loops colocados distal y proximalmente con doble vuelta y tensado con una pinza.

Si no parece posible el implante, debemos plantearnos crear un puente vascular protésico o del propio paciente (by-pass), en el cual se implantará el injerto en el mismo acto o en una intervención previa si se diagnosticó antes. Se realizará una incisión en la pared de la prótesis adaptada al calibre de la arteria renal.

**Receptores pediátricos:** en este caso la desproporción de tamaño entre el órgano y el receptor suele dar problemas. Aunque es posible usar la fosa ilíaca, en determinados casos de riñones grandes, hay que recurrir a una posición más alta, en la fosa lumbar con anastomosis arterial a la aorta y venosa a la vena cava inferior del receptor.

**Riñones infantiles en el adulto:** englobamos en este grupo riñones de donantes no mayores de 3 años y con pesos no superiores a los 15-18 kg, ya que por encima de este límite el comportamiento del riñón es similar al de los de adultos. En trabajos publicados por

grupos con experiencia, se recoge una conclusión común, el éxito de supervivencia del injerto con mejora de la función renal para el paciente que recibe en bloque ambas unidades renales o una sola si el órgano mide al menos 6 cm y procede de un donante de más de 14 kg. En ocasiones, debido al pequeño tamaño de los vasos, las anastomosis se pueden hacer con parche aórtico y de cava cerrando los extremos proximal y distal respectivamente y anastomosando los otros cabos a los vasos ilíacos externos. La anastomosis ureteral se hace con técnica de Lich-Gregoir<sup>(18,19)</sup>.

**Riñones de donantes añosos:** son considerados riñones subóptimos debido a los cambios morfofuncionales propios de la edad. Tienen una supervivencia inferior demostrada en estudios comparativos con el control ideal, pero no está aumentada la morbilidad para el paciente. La solución consiste en implantarlos en receptores añosos o realizar un doble trasplante en un mismo paciente. Es preciso descartar la existencia de ateromatosis importante, cicatrices isquémicas o pielonefritis, y en algunos casos, realizar biopsia por congelación. Existen centros como el Hospital 12 de Octubre con amplia experiencia en este tipo de trasplantes en los que esta sistemática está protocolizada. Para donantes entre 60 y 75 años se realizará trasplante individual si el porcentaje de glomérulos esclerosados es  $\leq 20\%$  o doble si es  $> 20\%$ . En el caso de donantes mayores de 75 años, trasplante doble si el porcentaje de glomérulos esclerosados es  $\leq$  al 50 %, pero si se supera dicho porcentaje, el órgano será desechado. La técnica quirúrgica más empleada es el implante de cada uno de los riñones en una de las fosas ilíacas<sup>(20)</sup>.

**Injertos subóptimos:** aquellos que han demostrado unos resultados significativamente inferiores, en términos de morbilidad y/o supervivencia del injerto, a los considerados ideales. Las dos últimas situaciones descritas las englobamos en este grupo junto con los riñones de donantes VHC positivo, que deben implantarse en receptores VHC +, los injertos de donantes en asistolia y aquellos con anomalías de fusión (riñones en herradura), u otras anomalías anatómicas.

## Trasplante de páncreas

Ha sido uno de los trasplantes de órgano sólido más debatidos y cuestionados debido a unos resultados iniciales desalentadores, pero su evolución ha sido

muy positiva hasta la actualidad ya que se ha demostrado una supervivencia del paciente y del injerto muy elevada, sobre todo cuando se lleva a cabo combinado con el trasplante renal.

El trasplante pancreático debería ser considerado como una buena alternativa en pacientes diabéticos con IRC terminal inminente o establecida en los que esté planificado realizar un trasplante renal. En estos casos logrados con éxito, se consigue mejorar la supervivencia del injerto renal al restaurarse la normoglucemia, sin comprometer la supervivencia del paciente. Lo ideal es el trasplante simultáneo de ambos órganos ya que se ha demostrado una mayor supervivencia del páncreas, aunque también se puede trasplantar posteriormente al riñón.

Las indicaciones para el trasplante de riñón-páncreas son: pacientes de edad inferior a 50 años, con *Diabetes mellitus* tipo I e insuficiencia renal crónica terminal o preterminal. Es importante valorar el estado general del paciente, de forma que no presenten un riesgo quirúrgico excesivo por el hecho de realizar el trasplante de dos órganos.

Los objetivos principales son: corregir la insuficiencia renal, detener la progresión de las complicaciones diabéticas, regular adecuadamente el metabolismo hidrocarbonado, proteger el nuevo riñón de la hiperglucemia y mejorar la calidad de vida del paciente.

En cuanto a la técnica quirúrgica para el trasplante renal en estos casos, será la habitual, en la fosa ilíaca contralateral al páncreas y teniendo en cuenta el menor tiempo de preservación del injerto pancreático (14-18 horas) para determinar el orden de colocación y coordinar los grupos de cirujanos si fueran diferentes.

## INMUNOSUPRESIÓN

El uso de fármacos inmunosupresores tiene como finalidad prevenir o controlar la respuesta inmunológica del receptor contra el órgano trasplantado, para conseguir la máxima supervivencia del injerto y del paciente, con la mejor calidad de vida. El inmunosupresor ideal sería aquel que fuese específico frente a los antígenos del donante involucrados en la respues-

ta alogénica, pero que respetase la integridad del resto del sistema inmunológico y careciese de toxicidad para el resto de los tejidos u órganos. Por ello, el éxito de la inmunosupresión está en conseguir el equilibrio entre el efecto deseado y los mínimos efectos adversos, individualizando la terapia a cada receptor y adaptándola a cada momento según la evolución del trasplante.

Los fármacos inmunosupresores se utilizan en dos situaciones distintas: como inmunosupresión primaria o de base (terapia de inducción + terapia de mantenimiento) y como tratamiento del rechazo agudo. De entre las distintas clasificaciones de estos fármacos, expondremos la que se basa en su mecanismo de acción:

1. *Corticoesteroides*: potente acción antiinflamatoria y capacidad inmunosupresora. Como inmunosupresión primaria siempre se asocian a otros en doble o triple terapia e incluso en cuádruple con anticuerpos poli o monoclonales para la inducción. Se utiliza prednisona o metilprednisona. Se administra vía endovenosa en la inducción y se pasa a vía oral con la tolerancia oral, descendiendo progresivamente la dosis. La tendencia actual en pacientes seleccionados es la supresión total de los mismos a medio plazo. Sus principales efectos secundarios son la HTA, dislipemia, trastornos digestivos, hirsutismo e hipertricosis, pero sobre todo su frecuente efecto diabético.
2. *Ciclosporina A* y *Tacrolimus* (*inhibidores de la calcitriol*): la CyA es un antibiótico aislado del hongo *Tolypocladium inflatum* y el Tacrolimus es un macrólido aislado a partir del *Streptomyces tsukubaensis*. Su principal mecanismo de acción es la inhibición de la activación de las células T-CD4 ante estímulos antigénicos. Sólo se usan en inmunosupresión primaria o de base. La primera dosis se administran tras el trasplante en combinación con otros. Su dosis se ajusta en base a sus niveles plasmáticos. Es importante retrasar su introducción unos días en pacientes con necrosis tubular aguda, ya que pueden prolongar el periodo de disfunción del injerto. Se suelen administrar por vía oral, aunque si la situación clínica lo requiere, se administrará por vía endovenosa, incluso en perfusión continua si se va a hacer durante varios días. Sus principales efectos secundarios son la nefrotoxicidad (mayor en la ciclosporina) que en los

## 60. Trasplante renal

casos agudos, está en relación con niveles elevados; la neurotoxicidad, que es dosis y niveles dependiente; y el efecto diabético (mayor en el Tacrolimus) que es dosis-dependiente.

3. *Sirolimus (Rapamicina) y Everolimus (inhibidores de mTOR)*: el Sirolimus es un macrólido obtenido del hongo *Streptomyces hygroscopicus*, y el Everolimus es un derivado del anterior. El Sirolimus se puede usar en la inmunosupresión primaria con o sin inhibidores de la calcireína y como sustituto de éstos cuando aparecen efectos secundarios, sobre todo nefrotóxicos. Se administran siempre por vía oral y es aconsejable retrasar su introducción 4-6 días, ya que por su acción antiproliferativa se han relacionado con linfocitos y mala cicatrización de la herida quirúrgica. Además, pueden producir leve mielotoxicidad y su principal efecto adverso es la dislipemia.
4. *Azatioprina y mofetil-micofenolato (inhibidores de la síntesis de nucleótidos)*: la azatioprina fue uno de los primeros inmunosupresores en el trasplante de órganos aunque en la actualidad está prácticamente en desuso y restringido a pacientes crónicos tratados con éste inicialmente o casos de alergias o intolerancia a otros. El MMF es un derivado semisintético del ácido micofenólico. Su principal indicación es la terapia primaria en combinación con otros. Se administra por vía oral en los días posttrasplante. Su principal efecto adverso es la intolerancia digestiva, y a dosis elevadas, una mayor incidencia de infecciones oportunistas, ambos efectos dosis-dependientes.
5. *Anticuerpos antilinfocitarios mono o policlonales: OKT3, ANTI-CD25, timoglobulina*: son productos biológicos dirigidos contra proteínas de superficie de la membrana linfocitaria para bloquear de manera intensa y temporal la respuesta inmunológica. Las principales indicaciones comunes a todos ellos, con alguna salvedad y especificidad, son: los receptores de riesgo inmunológico (hiperinmunizados y retrasplantes) y la prevención del NTA (donante añoso, TIF prolongado, donante en asistolia). La timoglobulina, además, se emplea en el tratamiento del rechazo agudo corticorresistente.
6. Nuevos fármacos en desarrollo: Leflunomida, FTY720, 15-Deoxipergualina, LEA29Y.

El principal protocolo de inmunosupresión es la triple terapia con: Esteroides + Inhibidores de la Calcireína (Tacrolimus o CyA) + MMF o Sirolimus. Actualmente es más frecuente el uso de Tacrolimus que CyA; y en general se usa más MMF si se va a mantener la triple terapia. Si se prevé la retirada de los inhibidores de la calcireína, se usará Sirolimus por su mayor efecto inmunosupresor para el mantenimiento. La inducción con anticuerpos se restringe a pacientes con elevado riesgo inmunológico en cuádruple terapia. En la fase de mantenimiento lo ideal es conseguir un tratamiento inmunosupresor lo menos agresivo posible y un buen perfil de seguridad para evitar el desarrollo de rechazo crónico del injerto, cáncer o morbimortalidad cardiovascular<sup>(4)</sup>.

## COMPLICACIONES QUIRÚRGICAS

El seguimiento inmediato de estos pacientes se basa en la determinación de la función renal mediante analítica, medición del nivel de los inmunosupresores en sangre para mantenerlo dentro del rango, serologías y cultivos y pruebas de imagen que nos muestren la evolución del injerto. Las pruebas principales son el eco-doppler y el renograma isotópico. La primera prueba nos permite valorar el tamaño, la morfología y la situación del injerto. Podemos detectar la existencia de dilatación de la vía urinaria, de colecciones y el flujo sanguíneo mediante el doppler para valorar descartar una posible trombosis venosa (inversión del flujo diastólico) o arterial (ausencia de flujo). Se realiza ante el deterioro de la función renal, como primera prueba, por su rapidez e inocuidad. El estudio isotópico nos permite valorar la perfusión renal y las fugas de la vía. Es complementaria de la ecografía y en nuestro centro, ambas se realizan dentro del protocolo en las primeras 48 horas.

### Complicaciones tempranas

- **Absceso de pared:** más frecuente en receptores obesos y ancianos. Se pueden prevenir con profilaxis antibiótica, cierre cuidadoso del plano subcutáneo, y en algunos casos, tonel uso de un drenaje aspirativo subcutáneo en pacientes obesos.

- **Fístula urinaria:** es la complicación temprana más común. Entre un 3-5% de los trasplantes sin doble J. A nivel del uréter, la causa más frecuente es la necrosis de éste por isquemia, infección viral (BK, CMV) o dehiscencia de la sutura. El tratamiento de las mismas puede ser mediante cirugía abierta o percutánea. La cirugía abierta consiste en el reimplante ureteral con alguna de las técnicas descritas y colocación de catéter doble J. Mediante la técnica percutánea, se accede al riñón, se localiza la fístula y se cateteriza con sonda doble J en sentido anterógrado dejando sonda vesical y/o nefrostomía. En la vejiga, suelen ser por causa de fallo de la sutura insuficientemente estanca y se colocará una sonda uretral o suprapúbica. Y en el cáliz, la causa suele ser la ligadura de una arteria polar. Se tratará inicialmente con una nefrostomía o catéter ureteral y sonda doble J; pero si esto falla, habrá que intentar una nefrectomía polar. Para evitarlas es importante usar un uréter corto, conservar la grasa periureteral del hilio y los vasos periureterales, evitar seccionar o ligar la arteria polar inferior y dejar un catéter en doble J como tutor<sup>(21)</sup>.
- **Trombosis arterial:** se producen en la primera semana posttrasplante. Sus principales factores de riesgo son la ruptura de la capa íntima, una pobre técnica de sutura, resistencias vasculares demasiado elevadas, y los trasplantes con riñones pediátricos. En las primeras 12 horas se puede intentar una trombectomía endovascular; o si no, recurrir a la cirugía abierta. Para evitarla es importante preservar el parche aórtico, mantener íntegra la íntima en la anastomosis, evitar plicaturas en la arteria, y en caso de no tener parche, hacer una anastomosis lo más larga posible.
- **Trombosis venosa:** es rara. Aunque se puede intentar una trombectomía, en la mayoría de los casos el éxito es escaso y hay que recurrir a la trasplantectomía. Es muy importante que la sutura no quede con tensión, y en este caso es preferible rehacerla.

## Complicaciones tardías

- **Estenosis ureteral:** se manifiesta con dilatación de los cálices y la pelvis, y a menudo con elevación de la creatinina plasmática. Ocurren en el 5% de

los trasplantes aproximadamente y se suelen presentar de manera tardía, entre el año y los 10 años posttrasplante. La causa principal es una mala técnica quirúrgica o una escara, pero existen otras como el reflujo vésico-ureteral y la dilatación de éste por una elevada presión intravesical. El tratamiento será endoscópico o de forma percutánea con dilatación y colocación de sonda doble J temporalmente. El resultado será mejor cuanto más distal sea la estenosis. Si falla, se puede recurrir a la cirugía abierta con anastomosis del uréter al nativo o vesicopielostomía. Para evitarlas, es importante usar un uréter corto, conservando su grasa periureteral, dejar un catéter ureteral doble J y no estenotar el uréter durante el cierre del plano muscular<sup>(21)</sup>.

- **Reflujo y pielonefritis aguda:** las pielonefritis son poco frecuentes, pero lo son más si se asocian a reflujo. Éste es más frecuente en anastomosis tipo Lich-Gregoir en que el túnel submucoso quedó corto. Es importante que éste tenga unos 3-4 cm. Para su corrección, se realizará un reimplante al uréter nativo, si no es refluyente, o a la vejiga en caso de que sí lo sea. Es importante que se eviten las infecciones de tracto urinario bajo.
- **Litiasis renales:** pueden ser del riñón trasplantado o ser adquiridas. Se manifiestan con hematuria u obstrucción de la vía. Algunas son eliminadas espontáneamente, en otros casos con obstrucción, es necesaria la derivación de la vía con nefrostomía percutánea o doble J retrógrado, bajo seguimiento ecográfico. Litiasis no expulsadas, en cálices, riñón o uréter pueden ser destruidas mediante LEOC; las del uréter también se pueden extraer mediante ureteroscopia; y las más grandes enclavadas en un cáliz o infectivas deben eliminarse mediante cirugía percutánea o nefrolitotomía. Para evitarlas, es importante tratar el hiperparatiroidismo, las obstrucciones urinarias y las infecciones; y muy importante, usar siempre suturas reabsorbibles.
- **Estenosis de la arteria renal:** su frecuencia está en torno al 10% y se diagnostica por ecodoppler y angiografía en el seguimiento del injerto. Se manifiesta como HTA y/o incremento de la creatinina. No siempre es necesario el tratamien-

## 60. Trasplante renal

to quirúrgico, ya que muchos pacientes responden bien a tratamiento médico e incluso algunas estenosis regresan. La intervención estará indicada si la estenosis es  $>$  al 70%. La primera línea de tratamiento será la dilatación endoluminal, porque, aunque los resultados son pobres, es menos agresiva que la cirugía, a la cual recurriremos si falla la anterior; si la estenosis es a nivel de la anastomosis o se trata de una plicatura. Consiste en la resección y reimplante usando vena safena, si fuera necesario. Para evitarlas, es importante conservar el parche aórtico, presevar íntegra la capa íntima y evitar una anastomosis a tensión.

- **Fístula arterio-venosa o arterio-calicial postbiopsia renal:** son bastante frecuentes, y en la mayoría de los casos regresan espontáneamen-

te. Si persisten, es necesaria la embolización del vaso. Se pueden prevenir evitando biopsias muy profundas y que no lleguen al hilio renal.

- **Linfocele:** son a causa de un escaso drenaje linfático de los vasos ilíacos o por la secreción linfática del riñón trasplantado. Por esto es importante un linfoestasis cuidadoso en el campo quirúrgico, y ligar o poner clips en los vasos linfáticos que seccionemos. El tratamiento consiste en el drenaje percutáneo del linfocele en aquellos casos en que comprima los vasos ilíacos o el uréter hasta obtener un débito escaso para pasar a realizar esclerosis con povidona yodada en algunos casos. En caso de que esto falle, se procede a la marsupialización del mismo con epiplonplastia, por cirugía abierta o laparoscópica<sup>(4)</sup>.



## BIBLIOGRAFÍA

1. <http://www.ont.es>: modelo español, estadísticas, documentos de consenso.
2. García Buitrón JM, Gómez Gutiérrez M. Técnica de extracción multiorgánica. En: *Trasplante renal*. Ed: Grupo Aula Médica. Libros Princeps. 2000; 8: 77-82.
3. Cofer JB, Klintmalm GB, Morris CV et al. A prospective randomized trial between Euro-Collins and University of Wisconsin solutions as the initial flush in hepatic allograft procurement. *Transplantation* 1992; 53: 995-998.
4. \*\*Kalbe T, Lucan M, Nícita G, Sells R, Burgos Revilla FJ, Wiesel M. Guidelines on Renal Transplantation of EAU. 2006.
5. Gutiérrez del Pozo R, Truan Cacho D, Franco de Castro A. Trasplante de donante vivo: un procedimiento quirúrgico. *Arch. Esp. Urol.* 2005. Julio-Agosto. 58 (6): 521-30.
6. Power RE, Preston JM, Griffin A, Martin I, Wall DR, Nicol DL. Laparoscopic vs open living donor nephrectomy: a contemporary series from one centre. *BJU Int.* 2006 Jul; 98(1):133-6.
7. Alonso Hernández A, Fernández Rivera C. Evaluación del receptor de un trasplante renal. En: *Manual de Trasplante Renal*. Grupo Comunicación Médica. Wyeth. 2005; 4:61-72.
8. John M B. *Trasplante Renal*. Campbell. Panamericana ediciones (8.\*). (T.I). Capítulo 10. (377-410).
9. Corral Molina JM, Luque Gálvez P, Agud Pique A, Alcover García JB. Evaluación quirúrgica de los candidatos para donación. Selección del riñón. *Arch. Esp. Urol.* 2005. Jul-Ag: 58(6): 511-5.
10. Glassman DT, Nipkow L, Bartlett ST, Jabobs SC. Bilateral nephrectomy with concomitant renal graft transplantation for autosomal dominant polycystic kidney disease. *J Urol* 2000; 164: 661-664.
11. Riedmiller H, Gerharz EW, Kohl U, Weingartner K. Continent urinary diversion in preparation for renal transplantation: a staged approach. *Transplantation* 2000; 70: 1713-1717.
12. Ruiz San Millán JC, Arias Rodríguez M. Bases inmunológicas del trasplante. Estudios inmunológicos del donante y del receptor. En: *Manual de Trasplante Renal*. Grupo Comunicación Médica. Wyeth, pp. 27-45.
13. \*\*Gil-Vernet JM, Gil-Vernet A, Caralps A et al. Orthotopic renal transplant and results in 139 consecutive cases. *J Urol* 1989; 142: 248-252.
14. Alcaraz Asensio A. Cirugía del trasplante renal. En: *Manual de Trasplante Renal*. Grupo Comunicación Médica. Wyeth. 2005; 5: 75-100.
15. Chantada Abal, V, García Buitrón, JM, González Martín, M. Trasplante renal en el adulto. Técnica quirúrgica. En: *Trasplante Renal*. Ed: Grupo Aula Médica. Libros Princeps. 2000, pp: 109-118.
16. Ohl DA, Konnak JW, Campbell DA, Dafne DC, Merino RM, Turcotte JG. Extravesical ureteroneocystostomy in renal transplantation. *J Urol* 1988; 139: 499-502.
17. \*\*Thrasher JB, Temple DR, Spees EK. Extravesical versus Leadbetter-Politano ureteroneocystostomy: a comparison of urological complications in 320 renal transplants. *J Urol* 1990; 144: 1105-1109.
18. Borboroglu PG, Foster CE 3rd, Philoppe B et al. Solitary renal allografts from pediatric cadaver donors less than 2 years of age transplanted into adult recipients. *Transplantation*. 2004 Mar 15; 77(5):698-702.
19. Csapo Z, Knight RJ, Podder H et al. Transplantation of single pediatric kidneys into adult recipients. *Transplant Proc.* 2005 Mar; 37(2):697-8.
20. \*\*Andrés A, Morales JM, Herrero JC et al. Double versus single renal allografts from aged donors. *Transplantation*. 2000 May 27; 69(10):2060-6.
21. \*\*Benoit G, Blanchet P, Eschwege P, Alexandre L, Bensadoun H, Charpentier B. Insertion of a double pigtail ureteral stent for the prevention of urological complications in renal transplantation: a prospective randomized study. *J Urol* 1996; 156: 881-884.

Libro del Residente de

# Urología



sección XII

## Dermopatías en Urología

*Dermopatías del aparato genital masculino* ..... 1119



Libro del Residente de  
**Urología**



capítulo 61

## **Dermopatías del aparato genital masculino**

*Jorge Rey Rey  
Fernando Domínguez Freire  
Antonio Ojea Calvo*

*Complejo Hospitalario Universitario Xeral-Cies.Vigo*

Palabras clave: *Balanitis. Dermatitis. Toxicodermias. Lesiones tumorales.*



# Libro del Residente de Urología



Índice capítulo 61

## Dermopatías del aparato genital masculino

<b>Introducción</b> .....	1123
<b>Anomalías menores de los genitales masculinos</b> .....	1123
<b>Balanitis y balanopostitis</b> .....	1125
<b>Lesiones vasculares</b> .....	1127
<b>Lesiones inflamatorias con afectación genital</b> .....	1128
<b>Toxicodermias</b> .....	1129
<b>Lesiones autoinmunes y enfermedades sistémicas con afectación genital</b> .....	1131
<b>Infestaciones</b> .....	1132
<b>Dermatosis infecciosas genitales</b> .....	1133
<b>Lesiones tumorales</b> .....	1136
<b>Bibliografía</b> .....	1140



## capítulo 61

# Dermopatías del aparato genital masculino

## INTRODUCCIÓN

Las lesiones cutáneas en el aparato genital masculino son un motivo frecuente de consulta en la práctica clínica urológica diaria, por lo que el médico residente de Urología debe de familiarizarse pronto con este tipo de patología. Las dermatosis capaces de comprometer el aparato urinario son muy variadas, unas veces afectan específicamente al aparato urinario y otras veces se corresponden con manifestaciones cutáneas sistémicas que se expresan en los genitales externos. A menudo generan ansiedad al paciente, fundamentalmente por el temor a la posibilidad de haberse contagiado de alguna enfermedad de transmisión sexual.

Conviene considerar detalles anatómicos y personales a la hora de evaluar la presentación y el desarrollo de estas lesiones. En varones no circuncidados, con prepucio largo y sobre todo con escasa higiene, se producen importantes fenómenos de maceración que no solamente predisponen a la inflamación, infección y carcinogénesis, sino que además son capaces de modificar el aspecto clínico de distintos procesos patológicos. La mucosa balanoprepucial está sometida a la acción macerante e irritante de la orina, el esmegma y las secreciones de glándulas sebáceas sudoríparas, lo que genera un clima de humedad y modificación del pH alcalino que actúa como factor potenciador facilitando la aparición y desarrollo de dermatosis en esta localización. Obviando el riesgo de padecer una enfermedad de transmisión sexual, también existe la posibilidad de que microtraumatismos generados por fenómenos de roce, fricción e incluso agresiones mecánicas mayores por la utilización de prendas inapropiadas o de determinadas prácticas sexuales, pueden ser factores etiológicos o modificadores de patología en los genitales masculinos.

Los principios fundamentales para el diagnóstico de las enfermedades dermatológicas en los genitales no son diferentes del método utilizado para las demás dermatosis de la superficie cutánea. La historia clínica y una cuidadosa exploración física son esenciales. La diferencia de piel entre circuncidados o no, la simetría, evolución, agrupamiento, color o la consistencia de las lesiones, puede orientarnos en la primera impresión diagnóstica. A partir de esta información se puede decidir la realización de pruebas complementarias: examen microscópico con visión directa; preparados citológicos de Tzanck o tinción de gram; cultivos microbiológicos; serologías específicas o pruebas epicutáneas para el estudio de alergias de contacto; o tomas de biopsia para estudio anatomopatológico<sup>(1)</sup>.

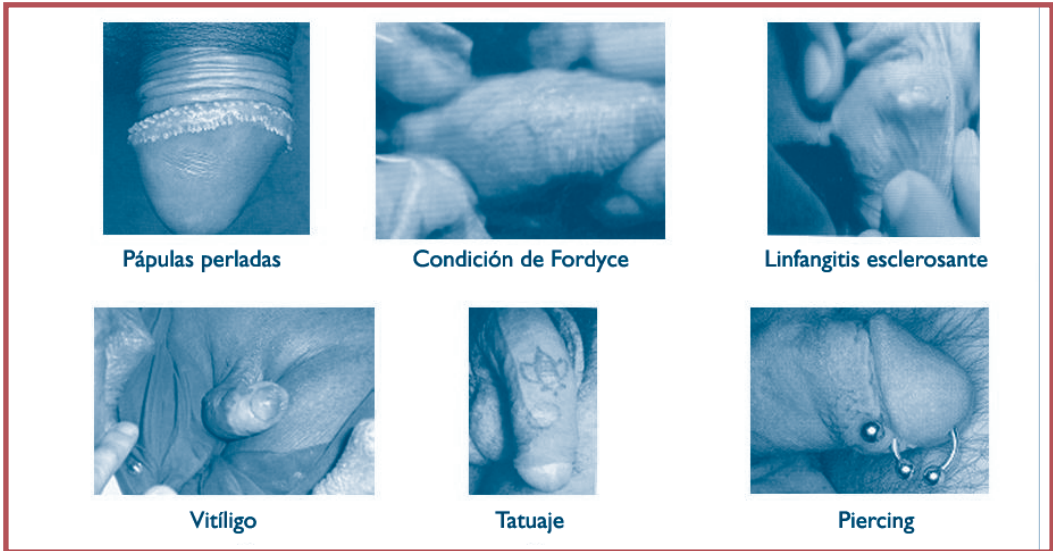
## ANOMALÍAS MENORES DE LOS GENITALES MASCULINOS

Consideradas en ocasiones variantes de la normalidad, son dermatosis totalmente benignas que habitualmente generan ansiedad sobre todo a varones jóvenes tras encuentros sexuales ante la posibilidad de padecer enfermedades venéreas o algún tipo de patología tumoral. Las anomalías menores más frecuentes de los genitales externos masculinos son<sup>(2)</sup>: 1) Pápulas perladas. 2) Síndrome o condición de Fordyce. 3) Linfangitis esclerosante transitoria del pene o linfocele. 4) Discromias genitales. 5) Cuerpos extraños.

- 1) **Las pápulas perladas:** Son formaciones exofíticas de 1 a 2 mm de color similar al de la mucosa prepucial que se agrupan en hileras y se localizan habitualmente en el surco coronal. Su incidencia es alta, 20-30% de los varones adultos sanos. Se encuentran más frecuentemente en adultos



**Figura 1.** Anomalías menores más frecuentes de los genitales externos masculinos.



jóvenes no circuncidados. Histológicamente son angiofibromas. Su aspecto cuando son de mayor tamaño puede confundirse con condilomas acuminados. Al ser totalmente asintomáticos no es preciso ningún tratamiento (Figura 1).

- 2) **El síndrome o condición de Fordyce:** Fue descrito por el autor del mismo nombre en 1896. Consiste en una anomalía de las glándulas sebáceas que se manifiesta por pequeños gránulos blanquecinos de pequeño tamaño que se suelen localizar en la cara interna del prepucio. Es totalmente asintomático e inócua, por lo que no precisa tratamiento. En ocasiones, cuando provocan estado de ansiedad y preocupación en el paciente, se pueden probar tratamientos tópicos con pomadas de retinoides o electrocoagularlos (Figura 1).
- 3) **La linfangitis esclerosante o linfocele:** Se produce como consecuencia de una obstrucción de los vasos linfáticos. Aparece súbitamente como una lesión subcutánea asintomática de 2-3 cm de longitud, firme a la palpación, con apariencia de cordón localizado en el cuerpo o en el glande del pene. En ocasiones también puede acompañarse de linfangitis del pene. De etiología desconocida, suele aparecer tras un coito o maniobras mastur-

batorias vigorosas en varones jóvenes. No precisa tratamiento ya que involucre espontáneamente en pocas semanas.

- 4) **Las discromias genitales:** Son alteraciones en el color de la piel de la zona, bien por exceso a las que se denomina hiperpigmentación o por defecto a las que se denomina hipopigmentación. Estas lesiones suelen ser idiopáticas o pueden estar asociadas a factores hereditarios, dermatosis o fármacos. Las discromias más frecuentes son:
  - a) **Vitíligo.** Es una despigmentación de la piel de tamaño y forma variables, que se manifiesta con la aparición de placas cutáneas claramente delimitadas que adquieren coloración blanquecina. Puede comprometer múltiples zonas del cuerpo y en la región genital suele afectar al pene y al escroto. Se considera de naturaleza autoinmune y suele asociarse a otras enfermedades autoinmunes. Debe establecerse diagnóstico diferencial con el liquen escleroso. El tratamiento puede realizarse con corticoides tópicos o radiaciones ultravioletas B y diversos tratamientos cosméticos (Figura 1).
  - b) **Nevus.** Son los denominados vulgarmente lunares. Son proliferaciones pigmentadas cuya aparición viene determinada genéticamente.

## 61. Dermopatías del aparato genital masculino

Su presentación clínica varía entre máculas y pápulas de colores que varían desde rojizo a marrón oscuro. Debe tenerse en cuenta su capacidad de malignización y transformación en melanomas. Su diagnóstico diferencial incluye: verrugas, queratosis seborreica, pecas, papulosis bowenoide, carcinoma epidermoide o melanoma. Con frecuencia obligan a la toma de biopsias para establecer el diagnóstico exacto. Son lesiones benignas que no precisan tratamiento.

- c) *Acantosis nigrans*. Es un engrosamiento aterciopelado, difuso e hiperpigmentado de la piel, que se localiza en pliegues cutáneos. Aunque es asintomática, los pacientes relatan sensación de suciedad por la lesión. Se puede asociar a: la herencia, endocrinopatías, obesidad, fármacos como la niacina, neoplasias del tracto gastrointestinal, próstata, ovarios y pulmón. No requiere tratamiento.
- d) *Tatuajes*. Son alteraciones en la pigmentación adquiridas que no tienen significación clínica (Figura 1).

- 5) **Cuerpos extraños**: Habitualmente son adquiridos y se colocan en el pene con fines estéticos o para realizar determinadas prácticas sexuales. Actualmente ya se ven con bastante frecuencia en los genitales masculinos. Las complicaciones están relacionadas con sobreinfecciones, arrancamientos o perforación de la uretra (Figura 1).

## BALANITIS Y BALANOPOSTITIS

Las balanitis engloban a cualquier proceso inflamatorio que afecte a la mucosa del pene, independientemente de su etiología.

Si afecta a la mucosa del glande se denomina balanitis y si afecta a la mucosa del prepucio balanopostitis. Están favorecidas por la humedad permanente del saco uretral, sobre todo si la higiene es deficiente y son infrecuentes en varones correctamente circuncidados. Las manifestaciones clínicas son comunes a todos los tipos de balanitis. Suelen presentarse como un enrojecimiento independiente de la causa que las genere. Generalmente provocan enrojecimiento o eritema de la mucosa del glande y/o prepucio que puede presentar un exudado cuando se sobreinfecta. En balanitis asociadas a enfermedades sistémicas o crónicas, su inicio es más insidioso y su sintomatología menos florida<sup>(3)</sup>.

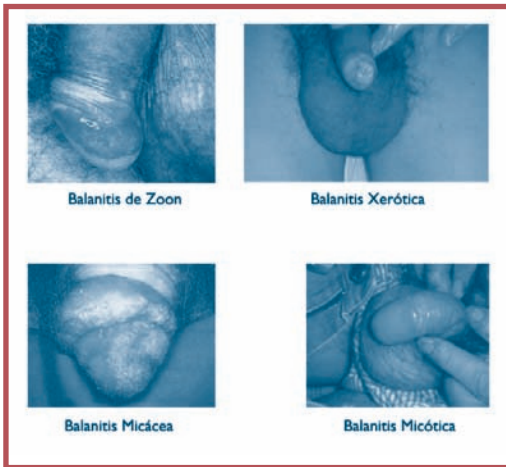Se pueden clasificar etiológicamente en Balanitis por agentes físicos, Balanitis infecciosas y Balanitis con entidad anatomopatológica, según se expone en la Tabla 1. Los dos primeros grupos se desarrollarán en las toxicodermias y en las lesiones ulcerativas, por lo que solamente nos detendremos en: 1) Balanitis con entidad anatomopatológica. 2) Balanitis candidiásicas. Se desarrollan en este apartado debido a que son las balanitis más frecuentes.

- 1) **Las balanitis con entidad anatomopatológica** se subdividen en: a) Balanitis plasmocelular o de Zoon. b) Balanitis xerótica obliterante. c) Balanitis seudo epiteliomatosa.
  - a) *Balanitis plasmocelular de Zoon*. Es una dermatosis inflamatoria crónica que afecta a la superficie interna del prepucio y al glande, que fue descrita por Zoon en 1950. Habitualmente se presenta en varones en edad avanzada y es de etiología desconocida. Las lesiones características forman áreas confluyentes en glande y prepucio, con placas lisas, brillan-

**Tabla 1.** La balanitis y balanopostitis se clasifican en: balanitis por agentes físicos, balanitis infecciosas y balanitis con entidad anatomopatológica.

Balanitis por agentes físicos	Balanitis infecciosas	Balanitis con entidad anatomopatológica
Traumatismos Irritativas Alérgicas o de contacto	Balanitis bacterianas Balanitis víricas Balanitis protozoos Balanitis micóticas	Balanitis plasmocelular o de Zoon Balanitis xerótica <i>Obliterans</i> Balanitis Seudoepiteliomatosa

**Figura 2.** Balanitis más frecuentes.



tes, generalmente húmedas, que le confiere un característico aspecto de barniz. Aunque se trata de una lesión benigna, el diagnóstico exacto exige siempre la realización de una biopsia, fundamentalmente para hacer el diagnóstico diferencial con la eritroplasia de Queyrat. Histológicamente se evidencia un infiltrado linfoplasmocitario a nivel de la dermis. El tratamiento de elección es la circuncisión (Figura 2).

- b) **Balanitis xerótica obliterante**, también denominado liquen escleroso y atrófico. Es un estado atrófico crónico de la piel del prepucio y del glande, favorecido por la falta de higiene y los fenómenos crónicos irritantes de las secreciones. Las lesiones se caracterizan por pápulas blancas que van evolucionando hacia una atrofia apergaminada de la piel, con grietas y fisuras en el anillo prepucial. Cuando está muy evolucionada puede causar una craurosis con imposibilidad para retraer el prepucio. También puede afectar al meato uretral y a la uretra distal provocando estenosis. Histológicamente se caracteriza por una hiperqueratosis ortoqueratósica con atrofia y vacuolización de la capa basal. El tratamiento correcto es quirúrgico mediante circuncisión, si bien en casos leves o para disminuir el componente inflamatorio se pueden aplicar corticoides tópicos. Se han descrito asociaciones con carcinoma de

células escamosas por lo que es necesario una estrecha vigilancia de esta entidad (Figura 2).

- c) **Balanitis pseudoepiteliomatosa queratósica y micéica**. Es una lesión infrecuente, caracterizada por un proceso de engrosamiento de la piel del pene que se cubre de elementos descamativos de aspecto micéico, que suele afectar a adultos mayores de 50 años. Su etiología es desconocida. Clínicamente se manifiesta como dermatosis papuloescamosa que afecta al surco balanoprepucial, englobando en estadios finales a todo el glande y la superficie interna del prepucio. Cursa de manera asintomática hasta que genera atrofia cutánea, a partir de este momento el paciente comienza con molestias al mantener relaciones sexuales o incluso con episodios de parafimosis. El diagnóstico exacto es anatomopatológico. Histológicamente se caracteriza por hiperqueratosis exagerada con acantosis. Su evolución es muy lenta y con tendencia a la recidiva. El diagnóstico diferencial deberá establecerse con todas las dermatosis papuloescamosas que afectan a los genitales. Se han descrito casos de degeneración dando lugar a cuernos cutáneos e incluso carcinomas escamosos. Se trata por tanto de una lesión precancerosa. Como tratamiento se puede optar por: cirugía, electrocoagulación, láser o 5-fluoracilo tópico (Figura 2).
- 2) **Balanitis candidiásica**. Es la balanitis más frecuente y es la forma clínica más frecuente de presentación de las infecciones por *Candida albicans*. Suele comenzar por un enrojecimiento de la piel del glande y prepucio, con prurito de la zona y sensación de humedad en la misma. Otras veces se presenta con pequeñas lesiones puntiformes erosionadas, ligeramente descamadas y de coloración blanquecina. En ocasiones cursa de forma fugaz con eritema y escozor durante 24 a 48 horas con resolución espontánea. Si están presentes factores como *Diabetes mellitus*, prepucio fimótico o candidiasis genital en la pareja sexual, la balanitis candidiásica se puede cronificar provocando fisuras y fibrosis en el prepucio. El diagnóstico es clínico pero se confirma mediante el examen microscópico directo del material obtenido de la lesión, al que se

añade solución de KOH al 10% y el cultivo en medio Saboureaud. El tratamiento médico se realiza con la aplicación de pomadas antifúngicas. Debe tratarse la pareja del paciente afectado (Figura 2).

## LESIONES VASCULARES

Las lesiones vasculares se pueden dividir en<sup>(9)</sup>:

- 1) Lesiones angiomatosas. 2) Lesiones venosas.
- 3) Lesiones linfáticas.

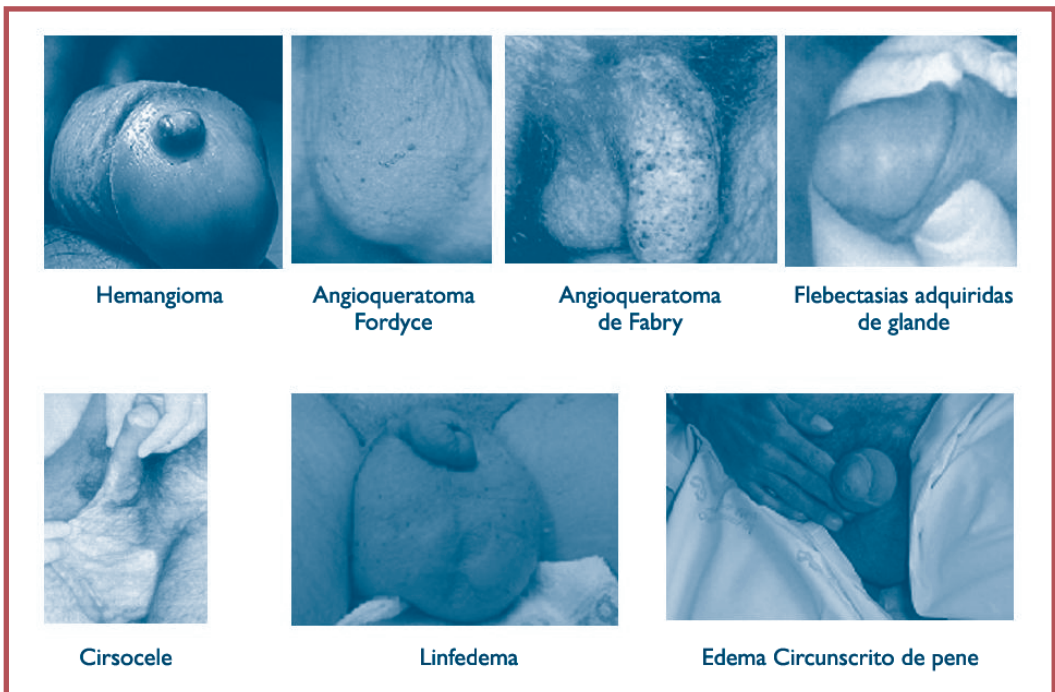
### 1) Las lesiones angiomatosas se subdividen a su vez en:

a) *Angiomas capilares y hemangiomas cavernosos.* Son lesiones fronterizas entre la malformación congénita, el hamartoma o la neoplasia benigna, constituidas por células angioblásticas. Han sido descritos en el pene, el glande y el escroto. Los angiomas capilares se presentan en la infancia en forma de mancha plana de color

frambuesa. La mayoría involucionan lentamente en unos pocos años, llegando a desaparecer completamente sin secuelas en más del 90% de los casos. Los hemangiomas cavernosos también aparecen en los primeros años de la vida. Están formados por vasos de mayor tamaño que los angiomas capilares. Existen casos familiares que sugieren una transmisión autosómica dominante. Son lesiones nodulares, de color violáceo o azuladas que aumentan progresivamente de tamaño y que pueden sangrar profusamente con los traumatismos. En las lesiones grandes o que han sangrado el tratamiento de elección es el láser de neodimium (Figura 3).

b) *Angiomatosis bacilar.* Es un proceso angioproliferativo benigno que suele presentarse en pacientes inmunodeprimidos. Clínicamente se presentan como múltiples pápulas angiomatosas, de pocos milímetros, indoloras, localizadas en la parte distal del pene, prepucio y glande. Pueden confundirse fácilmente con el sarcoma de Kaposi. Su etiología se ha relacionado con

**Figura 3.** Lesiones dermatológicas de origen vascular en los genitales externos.



- procesos infecciosos. El diagnóstico se confirma con biopsia y el tratamiento es la eritromicina.
- c) *Angioqueratomas tipo Fordyce*. Son lesiones que generalmente se localizan en el escroto. Clínicamente se presentan como múltiples pápulas de pocos milímetros de color rojo-rubí o azuladas que si se trombosan adoptan coloración negruzca. Son asintomáticos y no precisan tratamiento excepto cuando se traumatizan y sangran de manera importante. En ese caso, la electrocoagulación o la aplicación de láser suelen ser eficaces (Figura 3).
- d) *Angioqueratomas tipo Fabry*. Es una enfermedad hereditaria ligada al cromosoma X, llamada lipodosis glucolípidica. Se produce por un defecto enzimático, que genera un acúmulo de glucolípidos en los vasos sanguíneos. Clínicamente las lesiones son telangiectasias similares a las del tipo Fordyce pero más numerosas, que comprometen varias zonas cutáneas. Es una enfermedad progresiva, que carece de tratamiento específico. Los pacientes suelen fallecer por trastornos cardiocirculatorios antes de los 50 años.
- 2) Las lesiones venosas se subdividen en: a) *Flebitis de Mondor*. Es un proceso generalmente agudo que suele presentarse en varones jóvenes a las pocas horas de una actividad sexual vigorosa y prolongada. Se produce por una lesión en el endotelio venoso que da lugar a una flebitis de la vena dorsal superficial del pene. Clínicamente se manifiesta por intenso dolor, fiebre y aparición de un cordón duro y lineal en el dorso del pene. Se han descrito otras etiologías como procesos infecciosos, fármacos y drogas por vía parenteral. Es un proceso benigno que no precisa tratamiento, que se resuelve espontáneamente en pocas semanas sin secuelas. b) *Flebectasias adquiridas del glande*. También denominadas lagos venosos. Son lesiones adquiridas similares a los hemangiomas cavernosos. Se manifiestan como pequeños nódulos de consistencia blanda y color azulado, que desaparecen a la presión y se incrementan con la erección. El tratamiento suele ser conservador, exceptuando los sintomáticas o de gran tamaño. Aunque se pueden esclerosar o extirpar quirúrgicamente, los mejores resultados estéticos se obtienen con láser (Figura 3). c) *Cirsocele*. Es

un proceso totalmente benigno que se manifiesta por la dilatación de las venas superficiales del escroto que adquieren apariencia similar al varicocele. Como en el proceso se establecen comunicaciones entre el plexo pampiniforme y las venas escrotales superficiales, el tratamiento es el mismo que se realiza en el varicocele, la ligadura de la vena espermática (Figura 3).

- 3) *Lesiones linfáticas*. Cualquier proceso patológico que provoque insuficiencia del drenaje linfático en los genitales provocará linfedema (Figura 3). El linfedema puede ser congénito o adquirido. El linfedema congénito es muy poco frecuente y está relacionado con defectos del desarrollo embrionario de los vasos linfáticos. El diagnóstico diferencial debe excluir cualquier causa de edema sistémico. El tratamiento es conservador. El linfedema adquirido se produce por una patología conocida: enfermedades parasitarias como la filariasis, tratamientos quirúrgicos, radioterapia o compresión externa por objetos o prendas de vestir. El tratamiento pasa por la resolución de la patología que lo genere. Algunas veces el linfedema se puede presentar como edema circunscrito al pene (Figura 3). La etiología parece estar relacionada con traumatismos repetidos provocados al mantener relaciones sexuales prolongadas. Siempre hay que establecer el diagnóstico diferencial con reacciones alérgicas, dermatosis de contacto, linfangitis esclerosante no venérea, parafimosis u otras causas conocidas de edema en los genitales. No precisa tratamiento.

## LESIONES INFLAMATORIAS CON AFECTACIÓN GENITAL

Las lesiones inflamatorias con afectación genital se dividen en<sup>(9)</sup>: 1) *Dermatitis de contacto*. 2) *Liquen plano*.

- 1) **Dermatitis de contacto**. Es una respuesta de la piel en forma de lesión inflamatoria eccematosa tras el contacto directo, bien por irritantes o bien por alérgenos, tras exposiciones repetidas y sensibilización. La reacción afecta a toda la superficie cutánea de los genitales. Los agentes etiológicos son múltiples: productos de higiene, preservativos, espermicidas, prendas de vestir, medicamen-

tos tópicos o cualquier agente transmitido por las manos del propio paciente. En ocasiones las reacciones más severas pueden ocasionar ampollas y necrosis tisular. Las zonas comprometidas son pruriginosas. El diagnóstico exige la identificación del agente causal, lo que en ocasiones precisa de pruebas epicutáneas. El tratamiento implica suprimir el contacto con el agente etiológico, corticoides tópicos, antihistamínicos orales y emolientes para aliviar la sintomatología (Figura 4).

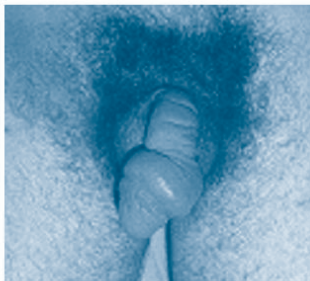- 2) **Liquen plano.** Es una enfermedad inflamatoria pruriginosa de la piel. Afecta a las superficies flexoras de los miembros, tronco, mucosa oral y glande peneano. El pene se afecta en el 25% de los varones con esta enfermedad. Su etiología es desconocida, si bien se ha descrito asociada a fármacos como el Captopril y beta-bloqueantes o a enfermedades como la hepatitis C. La lesión característica es una pápula poligonal violácea de bordes aplanados. En el glande las lesiones pueden tener aspecto anular pero suelen ser solitarias y

con tendencia a ulcerarse. El diagnóstico se basa en la clínica pero si presenta úlceras es necesario la confirmación histológica mediante toma de biopsia. El diagnóstico diferencial incluye: lesiones ulcerativas como la sífilis y el chancro; inflamatorias como la psoriasis o balanitis de Zoon; y lesiones neoplásicas como la enfermedad de Bowen y el carcinoma espinocelular. El liquen plano se resuelve espontáneamente, aunque los esteroides tópicos producen alivio sintomático (Figura 4).

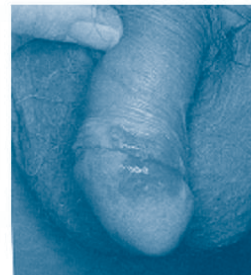## TOXICODERMIAS

Son las dermatosis causadas por fármacos de forma directa o indirecta, con independencia de la vía utilizada en la administración. Los fármacos relacionados con este tipo de toxicodermia se representan en la Tabla 2. En la mayoría de los casos se desconoce el mecanismo que las ocasiona. Es difícil establecer su verdadera incidencia debido a la dificultad para diag-

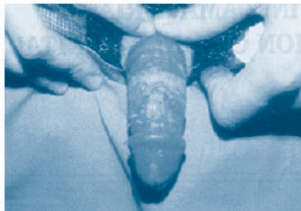**Figura 4.** Las imágenes 4A y 4B se corresponden con lesiones inflamatorias de los genitales externos. Las imágenes 4C, 4D y 4E se corresponden con toxicodermias.




4A- Dermatitis de contacto



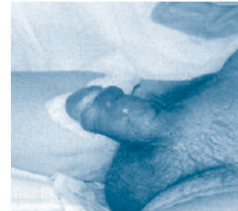4B- Liquen plano



4C- Eritema fijo pigmentario



4D- Eritema polimorfo multiforme



4E- Necrosis epidérmica tóxica

**Tabla 2.** Fármacos que con más frecuencia han sido relacionados con las dermatosis vesículo-ampollosas.

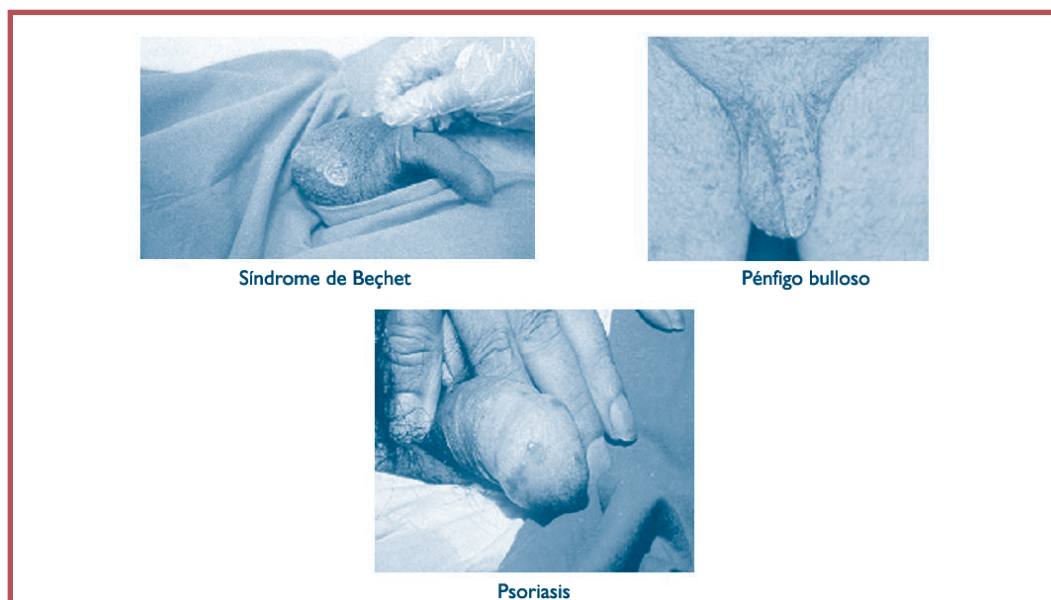
Exantema fijopigmentario	Eritema exudativo multiforme	Necrólisis epidérmica tóxica
Ácido acetilsalicílico	Ácido acetilsalicílico	Alopurinol
Barbitúricos	Barbitúricos	Barbitúricos
Tetraciclina	Benzodiazepinas	Hidantoínas
Pirazonas	Estrógenos	Penicilinas
Hidantoínas	Hidantoínas	Pirazonas
Paracetamol	Pirazonas	Salicilatos
Sulfamidas	Penicilinas	Sulfamidas
Fenoltaleína	Quininas	Tetraciclina
Anticonceptivos orales	Sulfamidas	
Penicilina	Carbamacepina	

nosticarlas y al hecho de que alteraciones cutáneas de otro origen son con mucha frecuencia falsamente atribuidas a fármacos. Este tipo de reacción puede producir casi cualquier forma de lesión cutánea en cualquier parte del cuerpo. Las lesiones más frecuentes son las erupciones exantemáticas aunque también pueden ser las urticarias, vasculares, purpúricas, liquenoides, vesiculoampollosas o pigmentaciones. A continuación se analiza alguna de las formas de presentación más llamativas de las lesiones vesiculoampollosas<sup>(5)</sup>. Las describimos de forma independizada, aunque hay autores que las consideran formas evolutivas o variantes de una misma dermatosis.

- a) *Eritema fijo pigmentario*. Consiste en la aparición de una o varias placas eritematosas bien delimitadas de pocos centímetros de diámetro, con bordes bien definidos, sobre la que puede aparecer una gran ampolla tras la ingesta de un medicamento. Su aparición suele ir precedida de prurito con afectación de la mucosa oral y genital en donde fácilmente se erosionan. A los pocos días pierde actividad y se desvanece dejando una hiperpigmentación residual. Ante una nueva administración del fármaco, la erupción recidiva en las mismas localizaciones y en nuevos brotes sobre zonas previamente sanas. Su diagnóstico es clínico al reconocer la lesión y se resuelve sin secuelas tras suprimir el fármaco implicado (Figura 4C).
- b) *Eritema polimorfo multiforme*. Es una dermatosis aguda generalizada que cursa en brotes con intervalos de pocos días, con lesiones en

distintos momentos evolutivos a lo que debe su nombre. Existen dos variantes en función a su gravedad. La forma más leve presenta lesiones escarapeloides o en diana que son patognomónicas, en placas oscuras con bordes rojizos que pueden desarrollar vesículas y ampollas. La forma más grave o síndrome de Stevens-Johnson, se inicia de forma aguda con lesiones como las descritas anteriormente. Se caracteriza por una afectación mucocutánea de dos o más superficies mucosas, presencia de afectación sistémica y una importante mortalidad. El diagnóstico es clínico y el tratamiento local, evitando la sobreinfección de las lesiones (Figura 4D).

- c) *Necrolisis epidérmica tóxica o síndrome de Lyell*. Es una intensa reacción en forma de eritema generalizado con posterior despegamiento epidérmico. La etiología puede ser múltiple e incluye: infecciones virales, bacterianas o micóticas; y fármacos como las sulfamidas, AINE y anticonvulsivos. Aparecen a la semana del contacto con el agente causal y están precedidas de hipersensibilidad cutánea. Las lesiones se inician con un exantema multiforme generalizado sobre el que aparecen ampollas que tienden a confluir, erosionándose. Al mismo tiempo grandes zonas se despegan semejando quemaduras. En pocas semanas evoluciona a la curación, pero hay hasta un 50% de mortalidad por complicaciones. El tratamiento requiere a menudo el ingreso en una unidad de quemados (Figura 4E).

**Figura 5.** Principales lesiones autoinmunes y enfermedades sistémicas con afectación genital.

Síndrome de Behçet

Pénfigo bulloso

Psoriasis

## LESIONES AUTOINMUNES Y ENFERMEDADES SISTÉMICAS CON AFECTACIÓN GENITAL

Se dividen en<sup>(6)</sup>: 1) Lesiones autoinmunes. 2) Enfermedades autoinmunes con afectación genital.

- 1) **Lesiones autoinmunes.** Las manifestaciones autoinmunes que más frecuentemente se manifiestan en la piel de los genitales externos son: el "síndrome de Behçet" y el "síndrome de Reiter". Es excepcional la afectación cutánea en los genitales masculinos en enfermedades como: lupus eritematoso sistémico, esclerodermia, dermatomiositis, sarcoidosis y amiloidosis. El "síndrome de Behçet" es una enfermedad multisistémica, que se caracteriza por presentar úlceras orales y genitales y afectación ocular. Afecta generalmente a varones jóvenes. La etiopatogenia es desconocida; la principal lesión anatomopatológica es una vasculitis con tendencia a la formación de trombos venosos. Su diagnóstico exige la presencia de úlceras orales recidivantes y al menos dos de las siguientes manifestaciones: úlceras

genitales recidivantes, lesiones oculares, lesiones cutáneas y prueba de patergia. Las úlceras genitales son más profundas que las orales y tras 2-3 semanas de evolución curan dejando cicatriz. La lesión urogenital, no cutánea, más frecuente es la epididimitis. La afectación de las mucosas puede mejorar con la aplicación de glucocorticoides tópicos (Figura 5). El "síndrome de Reiter" es un síndrome que se incluye en la patología englobada bajo el epígrafe de artritis reactivas, que se aplica a una artritis aguda no supurada que aparece como complicación de una infección localizada a nivel urogenital o intestinal, que sufren predominantemente los individuos que tienen el antígeno de histocompatibilidad HLA-B27. El síndrome se caracterizó por la tríada de artritis, uretritis y uveítis. Las lesiones genitales cutáneas afectan al glande y se conocen como balanitis circuncinada. Son vesículas indoloras que se rompen rápidamente para formar erosiones superficiales que en los individuos circuncidados pueden formar costras parecidas a las de la queratodermia blenorragica. El diagnóstico es clínico al identificar las lesiones descritas. El tratamiento de las lesiones cutáneas es sintomático.



Otras enfermedades autoinmunes son excepcionales. En el lupus eritematoso se ha descrito un caso de vasculitis necrotizante de pene con una lesión purpúrica rodeada de petequias en la cara ventral del pene. En la dermatomiositis se ha descrito algún caso con necrosis escrotal. En la sarcoidosis también se han descrito nódulos subcutáneos y úlceras en el escroto y pene. En la amiloidosis se han descrito lesiones purpúricas, petequias y nódulos que recuerdan a los condilomas lata. Los pénfigos y penfigoides son enfermedades cutáneas de afectación sistémica que producen lesiones ampollosas intradérmicas en los pénfigos y subepidérmicas en los penfigoides. Pueden afectar a los genitales en el seno de la afectación generalizada característica de estas enfermedades (Figura 5).

## 2) Enfermedades sistémicas con afectación genital. Las más frecuentes son:

- a) La **psoriasis**. Es una enfermedad cutánea sistémica que afecta al 1% de la población mundial. Las lesiones características son placas eritematosas cubiertas de escamas blancas plateadas. Afecta fundamentalmente al cuero cabelludo, codos y rodillas. El diagnóstico de psoriasis genital viene dado generalmente por la observación de las lesiones típicas en otras localizaciones más frecuentes. La evolución es crónica con brotes de exacerbaciones y remisiones. La psoriasis en el pene es una dermatosis no infecciosa frecuente, que puede presentarse con una sola placa de color típico y bordes bien definidos en el glande. El tratamiento son los esteroides tópicos de baja potencia (Figura 5).
- b) La **lepra** es una enfermedad crónica causada por el *Mycobacterium leprae*, que afecta primariamente a los nervios periféricos y secundariamente a la piel y otros tejidos. En nuestro país es poco frecuente. La lepra lepromatosa puede afectar a los genitales en el escroto y en el prepucio con lesiones hipopigmentadas y nódulos. En el aparato urinario es frecuente la afectación de los testículos y el epidídimo que conduce a una atrofia de ambos, produciendo esterilidad, impotencia y ginecomastia. En fases avanzadas de la enfermedad se produce afectación renal y vesical por afectación en forma de amiloidosis secundaria. El diagnóstico exige la identificación del bacilo responsable y el tratamiento se realiza con quimioterapia, reco-

mendándose que sea combinado para evitar resistencias. Los fármacos más utilizados son la sulfona, rifampicina y clofazimina. La tuberculosis cutánea es una enfermedad infecciosa provocada por el *Mycobacterium tuberculosis*. La afectación genital es excepcional, siendo la tuberculosis primaria de pene la más frecuente, producida por contacto sexual con una persona infectada.

- c) La **tuberculosis** secundaria del pene es producida por diseminación hematogena de las micobacterias a partir de un foco primario. En los genitales aparecen úlceras granulomatosas superficiales o nódulos subcutáneos. El diagnóstico exige la identificación del bacilo y en la biopsia podemos confirmar los granulomas tuberculosos. El tratamiento se realiza mediante extirpación-biopsia de la lesión y tuberculostáticos.

## INFESTACIONES

Las parasitosis que más frecuentemente afectan a los genitales son la sarna y la pediculosis púbica<sup>7)</sup>. Otras, como la amebiasis, la bilharziosis o infestaciones por pulgas y garrapatas, son menos frecuentes en nuestro país. En general han disminuido su frecuencia fundamentalmente por la modificación de los hábitos higiénicos.

### 1) Las infestaciones más frecuentes son:

- a) La **sarna**. La sarna es una enfermedad producida por el *Sarcoptes scabiei*, un ácaro cuya hembra fertilizada excava una galería a lo largo del estrato córneo y la epidermis, depositando huevos en el camino. El surco labrado en la piel por el parásito es signo patognomónico para el diagnóstico. El ácaro tiene preferencia por manos y muñecas, pero en el varón el escroto y el pene es un lugar de frecuente afectación. La sarna se suele transmitir por contacto directo personal e indirecto con prendas de vestir o ropa de lencería. Clínicamente la manifestación principal es un intenso prurito con exacerbación nocturna. En los genitales pueden encontrarse los surcos del parásito, pero la lesión más característica son nódulos de pocos milímetros de diámetro. Los nódulos se cronicizan, y a pesar de trata-

## 61. Dermopatías del aparato genital masculino

mientos eficaces permanecen largo tiempo, aun en ausencia del parásito. Es habitual que lesiones de rascado modifiquen el aspecto normal de las lesiones, incluso facilitando la sobreinfección de las mismas. El diagnóstico se realiza al evidenciar los túneles cutáneos patognomónicos. Si existe duda se puede realizar toma de biopsia para identificar el parásito. El tratamiento se realiza con Permetrina al 5%, repitiendo la aplicación a la semana; es menos tóxico que el Lindane al 1%. El tratamiento debe ser aplicado a todos los miembros de la familia y completarse con la desinsectación de las ropas. Existe una rara variante de sarna, la sarna noruega, típica de pacientes con infección por VIH. b) Pediculosis del pubis. Es una parasitosis producida por los *Phthirus pubis* conocidos como ladillas. El parásito suele limitarse al área genital, pero en ocasiones puede extenderse al hipogastrio, glúteos, axilas e incluso a las pestañas. Se transmite por contacto directo entre personas infestadas. Clínicamente se manifiesta por intenso prurito en los lugares de la picadura que ocasiona la aparición de pequeñas pápulas y lesiones de rascado. Si la infestación es importante pueden identificarse los parásitos o sus huevos denominados liendres. El diagnóstico es clínico por las lesiones de rascado, el intenso prurito y la visualización de los parásitos. El tratamiento se realiza con Lindane al 1% o Piretrinas al 1,5%. Deben lavarse todas las prendas de ropa infestadas.

### 2) Las infestaciones menos frecuentes son:

- a) *Amebiasis cutánea*. Parasitosis producida por el protozoo *Entamoeba histolytica*, es típica de países tropicales. Se transmite por vía orofecal. La amebiasis cutánea típica suele afectar a la zona perineal y genital por fistulización de úlceras rectales o por contaminación directa. La afectación del pene se produce por contacto sexual anal. Las lesiones se inician como abscesos que se ulceran. En países desarrollados su presencia se asocia a infección por VIH. El tratamiento se realiza con Metronidazol y Yodoquinol.
- b) *Bilharziasis*. También denominada esquistosomiasis, es una parasitosis producida por el

*S. haematobium*. Típica de países de Oriente Medio, en nuestro país debe sospecharse en viajeros, pescadores o personas en contacto con estos países. La afectación cutánea de los genitales es rara, pueden encontrarse ulceraciones y pseudoelentafiasis en el escroto y el pene. Los nódulos cutáneos histológicamente permiten identificar los huevos del parásito. El tratamiento se realiza con Praziquantel.

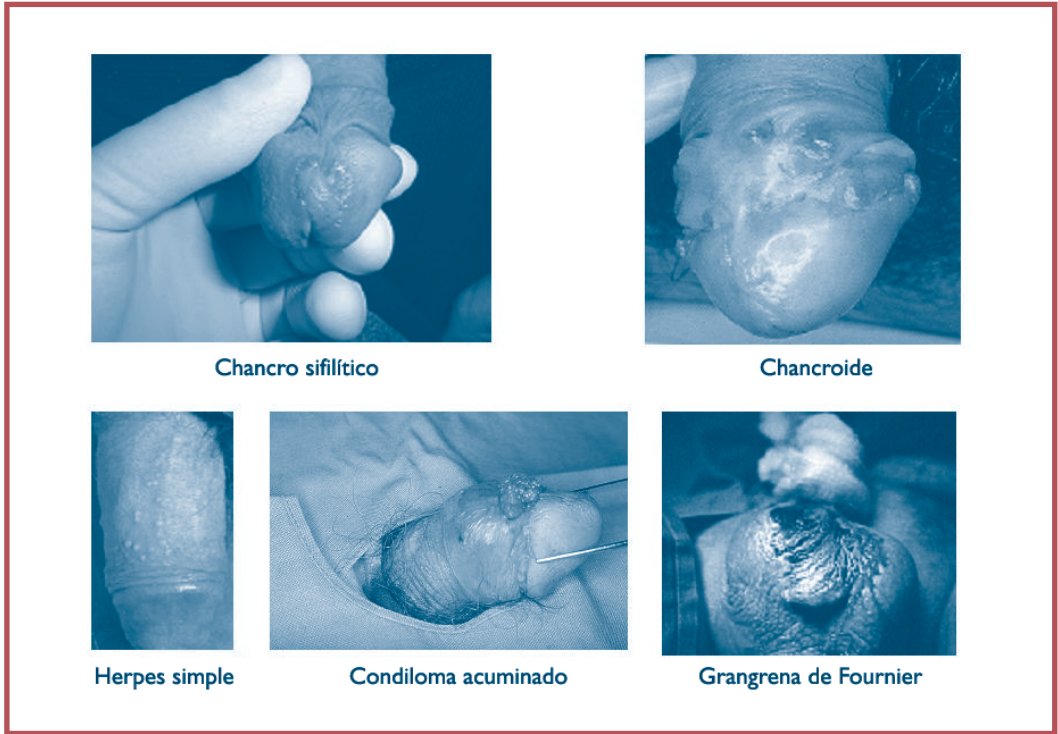
- c) *Leishmaniosis cutánea o Botón de Oriente*. La filarisis y la dracunculiasis son parasitosis de diagnóstico excepcional en las que han sido descritas afectaciones cutáneas en los genitales en forma de úlceras peneanas o escrotales y linfedema genital.

## DERMATOSIS INFECCIOSAS GENITALES

Se clasifican en: 1) Enfermedades de transmisión sexual. 2) Infecciones genitales no sexuales.

- 1) **Las enfermedades de transmisión sexual** comprenden un amplio grupo de enfermedades infecciosas y parasitarias en las que el método de transmisión habitual es el contacto sexual (Figura 6). Clásicamente se reconocían cinco enfermedades venéreas: sífilis, gonorrea, chancro blando, linfogranuloma venéreo y donovanosis. Sin embargo, en los últimos años se han ido incorporando un grupo cada vez más numeroso de procesos, enumerados en la Tabla 3. Como serán tratadas de manera específica en otro capítulo, sólo nos centraremos en la lesión cutánea que con mayor frecuencia provocan, como son las úlceras genitales. Las úlceras genitales son lesiones normalmente secundarias a partir de una lesión primaria, pápula, vesícula o pústula. El diagnóstico de una enfermedad de transmisión sexual por las características de las lesiones cutáneas es difícil en ocasiones, debido a: la variabilidad natural, efectos de infecciones secundarias y a la posible coexistencia de más de una de estas enfermedades. En más de la mitad de las ocasiones los enfermos padecen más de una enfermedad de transmisión sexual. En la Tabla 4 se establece el diagnóstico diferencial de las úlceras genitales más frecuentes.

**Figura 6.** Algunas manifestaciones cutáneas de las dermatosis infecciosas genitales y no infecciosas.



**Tabla 3.** Clasificación etiológica de las enfermedades de transmisión sexual.

Bacterianas	Víricas	Protozoos	Micosis	Ectoparásitos
Sífilis	Herpes genital	Tricomoniiasis	Candidiasis	Pediculosis
Gonorrea	Condiloma acuminado	Amebiasis		Sarna
Chancro blando	Infección por VIH	Giardiasis		
Granuloma inguinal	Molusco contagioso			
Linfogranuloma venéreo	Virus hepatitis B y C			

2) **Infecciones genitales no sexuales.** La región genital está compuesta por piel y anejos con las mismas características que el resto del cuerpo, por lo que no será ajena a las mismas infecciones cutáneas como las que aparecen en otras localizacio-

nes. Es posible por tanto encontramos con foliculitis, furunculosis, hidrosadenitis, eritrasma, ectima gangrenosa, erisipela, intertrigos y celulitis en distintas localizaciones genitales. En este grupo incluiremos y describiremos más detenidamente la gan-

**Tabla 4.** Diagnóstico diferencial de las úlceras genitales más frecuentes.

	<b>Sifilis</b>	<b>Chancro blando</b>	<b>Herpes genital</b>	<b>Úlceras no infecciosas</b>
<b>Número</b>	Única o múltiple	Única	Múltiple	Única o múltiple
<b>Periodo incubación</b>	Tres semanas	1- 5 días	1- 10 días	No existe
<b>Morfología de la úlcera</b>	Dura, lisa y bien delimitada	Blanda y profunda	Blanda y superficial	Blanda
<b>Sintomatología</b>	Indolora y sin secreción	Dolorosa y con secreción purulenta	Dolorosa y sin secreción. Precedida de vesículas características	Dolorosa y en ocasiones hemorrágicas
<b>Adenopatías</b>	Bilaterales	Unilaterales y dolorosas	Bilaterales y dolorosas	Ausentes
<b>Etiología</b>	<i>Treponema pallidum</i>	<i>Haemophilus ducrei</i>	<i>Herpes virus</i>	Generalmente traumatismos locales y reacciones medicamentosas

grena de Fournier<sup>®</sup>), por la elevada morbimortalidad que presenta.

La “gangrena de Fournier” (Figura 6) es una severa infección subcutánea, generalmente polimicrobiana, que se inicia en la vecindad del punto de entrada que suele ser uretral, rectal o cutáneo. Se ve favorecida en pacientes diabéticos, alcohólicos o neoplásicos. Da lugar a una intensa celulitis que evoluciona a una fascitis necrotizante con necrosis tisular y finalmente gangrena. La progresión de la necrosis tisular es secundaria a la obliteración de las pequeñas arterias cutáneas y subcutáneas por endoarteritis obliterante y trombosis vascular secundaria. La etiología suele ser la infección polimicrobiana generalmente por gérmenes anaeróbicos de lesiones producidas por: a) causa urológica como estenosis uretrales con extravasación de orina, falsas vías tras instrumentación, fístulas uretrales, uretritis de repetición, parafimosis, vasectomía, cirugía escrotal, circuncisión, biopsia de próstata; b) causa rectal como abscesos perianales, fístulas, cirugía anorrectal.

Una vez reconocido el cuadro y correctamente diagnosticado el tratamiento debe ser instaurado de inmediato, ya que se trata de una verdadera urgencia. Si el paciente presenta shock séptico una vez estabilizado hemodinámicamente, se iniciará tratamiento con antibioterapia de amplio espectro, generalmente asociando varios fármacos. La ampicilina, gentamicina y clindamicina o metronidazol es una asociación clásicamente utilizada con buena respuesta. Actualmente también se dispone de otras alternativas como cefalosporinas de 3.<sup>a</sup> generación y carbapemenes. Además es imprescindible realizar tratamiento quirúrgico con amplio desbridamiento, resecaando todo el tejido necrótico. En el postoperatorio inmediato se deben realizar curas diarias con agua oxigenada, siendo preciso en ocasiones ampliar la desbridación inicial. En caso de que persista el cuadro tóxico, después de aplicar las medidas descritas anteriormente, se puede indicar tratamiento con cámara hiperbárica. La mortalidad de esta enfermedad es elevada, con un promedio en la literatura del 20%.

**Tabla 5.** Clasificación de las lesiones tumorales del aparato genital.

Benignos	Lesiones potencialmente malignas	Tumores intraepiteliales	Tumores infiltrantes
Queratosis seborreica	Condiloma acuminado	Eritroplasia de Queyrat	Carcinoma escamoso
Pólipo fibroepitelial	Liquen escleroatrófico	Enfermedad de Bowen	Carcinoma verrucoso
Lipogranuloma escleroante	Cuerno cutáneo	Papulosis bowenoide	Carcinoma basocelular
Xantoma verruciforme	Balanitis micéica		Enfermedad de Paget del pene
Xantogranuloma juvenil	Leucoplasias		Melanoma maligno
Quistes del rafe medio			

## LESIONES TUMORALES

Las lesiones tumorales más frecuentes del aparato genital se pueden clasificar según se expone en la Tabla 5 en<sup>(9)</sup>: 1) Tumores epiteliales benignos. 2) Lesiones potencialmente malignas. 3) Tumores intraepiteliales. 4) Tumores infiltrantes.

### 1) Los tumores epiteliales benignos más significativos son:

- a) *La queratosis seborreica*, también denominada verruga seborreica o senil. Es un tumor benigno pigmentado con muy poca tendencia a malignizarse. Se pueden extirpar con electrocoagulación, crioterapia o tratamiento tópico con tricloracético.
- b) *El pólipo fibroepitelial*, también denominado acrocordón. No requiere tratamiento.

### 2) Las lesiones potencialmente malignas más significativas son:

- a) *El condiloma acuminado*. Es una enfermedad de transmisión sexual producida por la infección del virus del papiloma humano (VPH) que en los varones, cuando están presentes las lesiones, da lugar a unas formaciones excre-

centes papilomatosas y friables de color rojo que pueden afectar a cualquier parte del pene, ano y pliegues inguinales. Existen varios serotipos del VPH relacionados con cáncer genital en ambos sexos. En varones se asocia al cáncer escamoso de pene (serotipos 11, 16, 18, 31, 33 y 35). El serotipo 11 es el más prevalente en el cáncer de pene. Los serotipos 16 y 18 están presentes en el 92% de las eritroplasias de Queyrat y el 16 en la mayoría de las papulosis Bowenoides. En el sexo femenino es fácil de diagnosticar mediante citología de cérvix uterino. Este virus está relacionado con el cáncer de cérvix.

- b) *El liquen escleroso y atrófico*. También denominado balanitis xerótica obliterante. Ya ha sido descrita en el apartado de balanitis con entidad anatomopatológica. Se considera una lesión premaligna porque en la piel atrófica puede desarrollarse un carcinoma escamoso infiltrante.
- c) *Cuerno cutáneo*. Es una lesión poco frecuente en el pene. Aunque el origen es incierto, se cree que puede ser secundario a la acumulación de queratina y su posterior cronificación, causada por diversas alteraciones epidérmicas

## 61. Dermopatías del aparato genital masculino

como verrugas víricas, *Moluscum Contagiosum*, queratosis seborreica o queratoacantoma. En un elevado porcentaje de casos es posible identificar infección por VPH (habitualmente serotipo 16). El aspecto es el de un verdadero cuerno, duro a la palpación, localizado en el glande o en el prepucio. El diagnóstico es clínico y el tratamiento es la exéresis de la lesión. Es obligado el seguimiento del paciente ante la posibilidad de malignización (Figura 7).

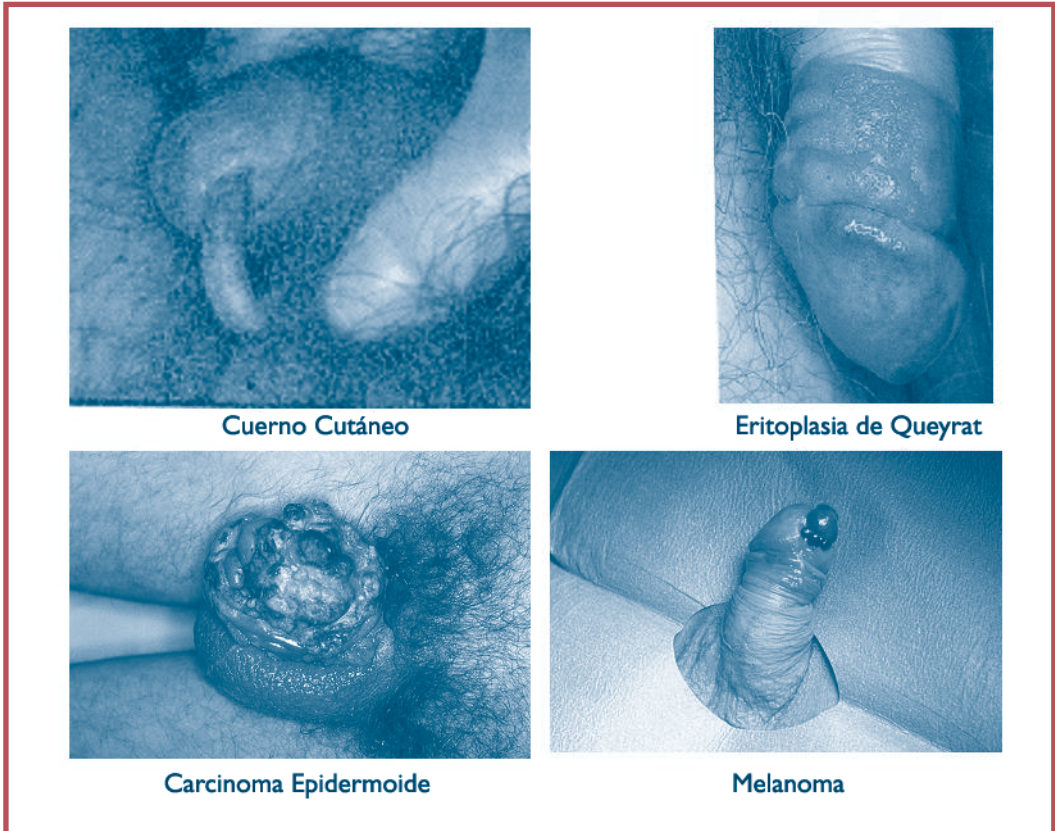
- c) *Balanitis micácea o hiperqueratosis pseudoepiteliomatosa*. Entidad ya descrita junto a la balanitis xerótica obliterante. Se ha descrito una elevada tendencia a malignización, dando lugar a un carcinoma escamoso infiltrante o carcinoma verrucoso. También está descrita la malignización a fibrosarcoma después de haber sido tratada con crioterapia.
- d) *Leucoplaquia o leucoqueratosis precancerosa*. Es un engrosamiento blanquecino del epitelio de las mucosas que se presenta como placas superficiales. En el pene precisa para su diagnóstico de estudio histológico. Su tratamiento implica la exéresis biopsica de la lesión<sup>(10)</sup>.
- 3) **Tumores intraepiteliales o carcinoma in situ**. Son lesiones que cumplen criterios anatómopatológicos para ser consideradas como neoplasias intraepiteliales o carcinoma *in situ* del epitelio escamoso, con una presentación clínica que sugiere distintos estadios de una misma entidad. Distinguimos tres formas clínicas: eritroplasia de Queyrat, enfermedad de Bowen y papulosis Bowenoides.

- a) *Eritroplasia de Queyrat*. Es una lesión en forma de placa, bien delimitada de color rojo brillante y aterciopelado, que puede ser única o múltiple que se localiza habitualmente en el pene. Es indistinguible clínica e histológicamente de la enfermedad de Bowen. Se suele presentar generalmente en varones no circuncidados entre los 20 y 60 años de edad. Tiene una importante relación con la infección por VPH, en especial con determinados serotipos 16 y 18. Su diagnóstico exige la toma de biopsia para estudio histopatológico, ya que es fundamental determinar si la lesión supera la epidermis, en cuyo caso el diagnóstico será de carcinoma escamoso infiltrante. El

diagnóstico diferencial debe incluir: balanitis circinada del síndrome de Reiter; balanitis de Zoon, eritema fijo medicamentoso, enfermedad de Bowen y carcinoma escamoso infiltrante. El tratamiento debe ser agresivo, mediante exéresis quirúrgica o criocirugía. También se ha utilizado vaporización con láser por el excelente resultado estético (Figura 7).

- b) *Enfermedad de Bowen*. Es un carcinoma intraepitelial indistinguible de la eritroplasia de Queyrat histopatológicamente. Puede aparecer en cualquier parte de la piel del cuerpo como una placa eritematosa. En los genitales masculinos puede afectar a cualquier localización del pene y raramente del escroto. Comparte con la eritroplasia de Queyrat la etiopatogenia, comportamiento clínico, evolución, diagnóstico y tratamiento.
- c) *Papulosis bowenoides*. Es una lesión de aspecto clínico similar a cualquier formación verrugosa. Son pápulas eritematosas múltiples de menos de 1 cm de diámetro, que pueden confluir hasta formar placas. Presenta una importante relación con la infección por el VPH sobre todo con el serotipo 16. Afecta a varones jóvenes sexualmente activos. Histológicamente es un carcinoma *in situ*, con la diferencia de que los queratinocitos no sustituyen a la epidermis completa, sino que se encuentran dispersos de forma aleatoria. En varones no existen casos descritos de malignización, lo que la distingue de las otras formas de lesión intraepitelial. En parejas femeninas de estos varones existe mayor riesgo de desarrollar neoplasia cervical uterina. Debido al pronóstico benigno de la lesión, el tratamiento se realiza con métodos de escisión local, como electrocoagulación, crioterapia o aplicación tópica de 5-fluoracilo<sup>(11)</sup>.
- 4) **Lesiones tumorales infiltrantes más características son:**
- a) *El carcinoma epidermoide de pene y escroto* (Figura 7). Es una neoplasia poco frecuente en países desarrollados y supone menos del 1% del total de neoplasias malignas del varón. Sin embargo, en países de Asia, África o Suramérica puede llegar hasta el 20% de las neoplasias malignas que afectan a varones. Se pre-

**Figura 7.** Algunas lesiones tumorales de los genitales externos.



se presenta en mayores de 50 años. En su etiopatogenia existen varios factores de riesgo claramente relacionados: fimosis y mala higiene genital por el clima de humedad; maceración e irritación constante de las secreciones acumuladas; y la infección por VPH, sobre todo por los serotipos 16 y 18. Clínicamente es una neoplasia con poca sintomatología sistémica ya que metastatiza a otros órganos en raras ocasiones. La lesión primaria suele ser indolora, lo que unido a la fimosis, puede hacer no visible la lesión, siendo un exudado maloliente o incluso una retención aguda de orina el motivo de consulta. No es infrecuente que la enfermedad se consulte en avanzado estado de evolución debido a vergüenza o falta de atención, en estos casos, el motivo de consul-

ta puede ser una masa inguinal o incluso una ulceración o hemorragia de las lesiones. La lesión puede afectar a cualquier parte del pene o del escroto. La evolución es localmente infiltrante con capacidad para metastatizar por vía linfática o hematogena, menos frecuentemente. El diagnóstico se realiza con toma de biopsia. Histológicamente sigue vigente la clasificación de Broders en función de la diferenciación histológica, si bien para el manejo clínico de la enfermedad se utiliza la clasificación TNM de la UICC. El tratamiento es quirúrgico con extensión variable en función de la extensión que tenga la lesión.

- b) *Carcinoma verrugoso.* También denominado Condiloma gigante o tumor de Buschke-Lowenstein. Es un tipo de carcinoma epidermoide de cre-

cimiento lento, agresivo localmente desarrollando una gran masa neoplásica pero poco infiltrante, por lo que tiene mejor pronóstico. Se localiza preferentemente en el glande o en el surco balanoprepucial, como una gran masa exofítica, verrucosa y vegetante. El diagnóstico exige biopsia y confirmación anatomopatológica. El tratamiento es la exéresis de la lesión, y cuando la lesión es muy extensa incluso puede ser necesario amputar el pene.

- c) **Carcinoma basocelular:** Es la neoplasia más frecuente en la especie humana. Su presencia se relaciona con la exposición al sol. Aunque excepcionalmente está descrito en el pene y en el escroto. Suele presentarse como una úlcera genital de crecimiento lento. Su diagnóstico exige toma de biopsia y el tratamiento de elección es la exéresis quirúrgica de la lesión.

- d) **Melanoma.** Su presencia en los genitales es excepcional. Suele afectar al pene y el escroto. Debe sospecharse ante cualquier lesión hiperpigmentada de rápido crecimiento. Se presenta más frecuentemente en varones adultos mayores de 50 años. La lesión suele ser una placa o nódulo duro a la palpación de color negro o azulado, siendo el glande la localización más frecuente. Crece rápidamente formando una úlcera sobre la lesión primaria. Tiene gran capacidad de metastatizar a distancia, por lo que su pronóstico depende de la celeridad del diagnóstico. El tratamiento es siempre quirúrgico, con amputación del pene y linfadenectomía ilioinguinal si es preciso (Figura 7).



## **BIBLIOGRAFÍA**

1. Vilata Corell JJ. Dermatitis de la región genital. In: Jiménez Cruz JF y Rioja Sanz LA, eds. Tratado de Urología. Barcelona: JR Prous Editores, 1993: 553-573. Tomo I.
2. Peyrí Rey E, Álvarez-Vijande R, Arnango Toro O. Enfermedades cutáneas del aparato genital masculino. Tema monográfico LXI Congreso Nacional de Urología. Mayo 1996. Madrid: Ene ediciones, 1996: 17-246.
3. Margolis D. Enfermedades cutáneas de los genitales masculinos. In: Walsh, Retik, Vaughan, Wein, eds. Campbell. Urología 8.ª edición. Madrid: Editorial Panamericana, 2004: 777-806. Tomo I.
4. Mascaró JM. Dermatitis de la mucosa anogenital. In: Mascaró JM, eds. Claves para el diagnóstico clínico en Dermatología. Barcelona: Editorial Doyma, 1987: 5-50.
5. From L, Assad D. Neoplasms, pseudoneoplasms and hyperplasia of supporting tissue origin. In: Fitzpatrick TB, eds. Dermatology in general medicine. Nueva York: McGraw-Hill, 1993: 15-81.
6. Bologna JL, Braverman IM. Manifestaciones cutáneas de enfermedades internas. In: Kasper DL, Braunwald E, Fauci AS et al., eds. Harrison. Principios de Medicina Interna. Madrid: McGraw-Hill/Interamericana, 2006: 333-349. Tomo I.
7. Castro JC. Patología cutánea del pene II. Patología infecciosa. Piel 1997; 12: 202-216.
8. Rodríguez Alonso A, Pérez García Mª D, Núñez López A, Ojea Calvo A, Alonso Rodrigo A, Rodríguez Iglesias B, Barros Rodríguez JM, Benavente Delgado J, Nogueira March JL. Gangrena de Fournier: Aspectos anatómo-clínicos en el adulto y en el niño. Actualización terapéutica. Actas Urológicas Españolas 2000; 24: 294-306.
9. Castro JC. Patología cutánea del pene III. Patología tumoral. Piel. 1997; 12: 248-254.
10. Edwards SK. European guideline for the management of balanoposthitis. International Journal of STD & AIDS 2001; (Suppl.3): 68-72.
11. Bunker CB. Topics in penile dermatology. Clinical Dermatology 2001; 26: 469-479.

Libro del Residente de

# Urología



sección XIII

## Nuevas tecnologías y perspectivas de futuro

*Nuevas tecnologías y perspectivas de futuro* ..... 1143



# Libro del Residente de **Urología**

A stylized illustration of a kidney and its associated ureter. The kidney is depicted in a dark reddish-brown color, with a lighter, semi-transparent version of itself behind it. The ureter is shown as a thin, curved line connecting the kidney to the bladder area.

capítulo 62

## **Nuevas tecnologías y perspectivas de futuro**

*Jorge Rioja Zuazu  
José Enrique Robles García  
José María Berián Polo*

*Clínica Universitaria. Universidad de Navarra. Pamplona*

Palabras clave: *Cirugía robótica. Láser. Diagnóstico por imagen. Terapia celular.*



Libro del Residente de

# Urología



Índice capítulo 62

## Nuevas tecnologías y perspectivas de futuro

<b>Nuevas tecnologías en diagnóstico .....</b>	1147
<b>Novedades tecnológicas terapéuticas .....</b>	1151
<b>Bibliografía .....</b>	1164



## capítulo 62

# Nuevas tecnologías y perspectivas de futuro

La Urología es una de las especialidades médico-quirúrgicas que mejor ha aplicado los avances tecnológicos a lo largo de su historia. En una encuesta mundial realizada a médicos, preguntándoles cuál consideraban el mayor avance de la medicina en el siglo XX y publicada en una revista de impacto resultó en primer lugar la tomografía computerizada, en segundo lugar, aparecían los IECA y entre los diez primeros figuraba la litotricia externa por ondas de choque.

La Urología, al igual que el resto de las especialidades de la medicina, está en continua evolución, puede que sea una de las especialidades con mayor capacidad de arrastre con respecto al resto: ahí están los cistoscopios y la endourología y su posterior extrapolación al resto de las especialidades. Analizando los últimos veinte años de especialidad, podemos decir que hemos pasado de una Urología eminentemente quirúrgica, a una Urología médico-quirúrgica mínimamente invasiva, en la cual el aumento del conocimiento ha llevado al desarrollo de subespecialidades dentro de la misma. Actualmente se está llegando a dividir la especialidad en varias líneas de estudio y trabajo, como son la uro-oncología, la endo-urología y litiasis, el trasplante renal, la uro-ginecología, la Urología funcional y la uro-pediatría.

A la velocidad a la que avanza la ciencia, las perspectivas de futuro en nuestra especialidad son espectaculares. La aplicación de técnicas menos invasivas está llevando a la generación de otras sub-especialidades y en algunos países desarrollados empiezan a aparecer programas de sub-especialización de Urología "abierta"; es decir, lo que antaño (diez años) era lo normal y cotidiano, se ha convertido en lo excepcional.

## NUEVAS TECNOLOGÍAS EN DIAGNÓSTICO

En la actualidad, sobre todo en el campo de la Oncología, los avances en las técnicas de imagen, han permitido a los urólogos mejorar el diagnóstico y control de las enfermedades malignas. Muchas de estas técnicas incluyen la tomografía por emisión de positrones (PET), ecografía, tomografía computerizada con reconstrucción tridimensional (TC-3D), resonancia magnética (RM) y espectroscopia. Cuatro técnicas especiales en las que vamos a centrar esta revisión.

### Tomografía por emisión de positrones (PET)

PET es una modalidad de imagen funcional con capacidad única de estudiar de manera no invasiva procesos bioquímicos, como el metabolismo celular de glucosa o de colina en tejidos sanos y enfermos. La aplicación del PET en las técnicas de imagen en medicina es consecuencia de la aplicación del descubrimiento de que la actividad de determinados isótopos radiactivos desciende con la liberación de electrones cargados positivamente llamados positrones. Los radioisótopos emisores de positrones pueden incorporarse utilizando distintos sustratos biológicos, como son el agua, amonio, acetato y glucosa para hacer de radio-trazadores. Dichos radio-trazadores son inyectados de manera intravenosa, acumulándose en órganos y tejidos en función de sus propiedades bioquímicas o fisiológicas<sup>1</sup>.

El papel del PET en cáncer de próstata se ha limitado al estudio con glucosa FDG, con unos resultados generalmente limitados debidos a su baja actividad



metabólica y a las interferencias de la acumulación del radio-trazador en vejiga y uréteres. Los resultados preliminares con otros radio-trazadores como la colina y el acetato parecen mejores en cuanto a actividad tumoral en comparación con FDG, aportando también la ventaja de su eliminación por vía no urinaria. Son necesarios posteriores estudios de validación para añadir su utilización de manera rutinaria en el diagnóstico de cáncer de próstata<sup>2</sup>.

Respecto al cáncer de vejiga, el PET no tiene, actualmente, ninguna aplicación clínica. La literatura actual sugiere que el PET puede ser útil para identificar lesiones ganglionares y metastáticas.

En cáncer renal, la TC sigue siendo el estándar de oro para el diagnóstico del cáncer renal localizado, aunque la PET ha demostrado su precisión en el diagnóstico del cáncer renal. Sin embargo, si que es útil en el diagnóstico de enfermedad ganglionar y en la monitorización de la enfermedad, tanto en su progresión, recurrencia local, así como en la respuesta al tratamiento<sup>2</sup>.

La mayor aplicación de la PET en Urología es el cáncer de testículo, no en su estadificación después de la orquiectomía, sino en la evaluación de masas residuales después de quimioterapia, en las que la PET puede diferenciar tejido cicatricial de enfermedad con un valor predictivo positivo alto (en torno a 90%), pero con un valor predictivo negativo bajo debido a su incapacidad para diferenciar tejido cicatricial del teratoma maduro<sup>3</sup>.

La PET, a su vez, ha mostrado gran utilidad en el estudio del control neurológico de las funciones del aparato urinario, permitiendo visualizar los centros del control miccional y de otras funciones como la erección.

El futuro de esta prueba diagnóstica va encaminada en la fusión de la imagen metabólica de la PET con la morfológica de la tomografía computerizada, en los nuevos equipos de PET-CT. El desarrollo de nuevos radiotrazadores permitirán un mejor estudio de patologías oncológicas y neurológicas.

## Ecografía

### Ecografía intraoperatoria

La realización de ecografía intraoperatoria es una técnica que se encuentra en auge en la actualmente

en el manejo del cáncer renal. Sus aplicaciones incluyen la capacidad para evaluar la realización de una nefrectomía parcial o de una ampliada y en los nuevos tratamientos mínimamente invasivos, como son la crioterapia y la radiofrecuencia, para la identificación de la lesión y la monitorización del tratamiento.

En la evaluación de la cirugía conservadora, la ecografía intra-operatoria delimita de una manera más nítida los bordes tumorales permitiendo preservar la mayor cantidad de margen posible, así como la exploración del resto del riñón, permitiendo descartar una multicentricidad. Se ha demostrado que en tumores heredo-familiares la ecografía intraoperatoria permite identificar un 25% más de tumores que se escapan a la visión del cirujano<sup>4</sup>. Otra de las posibilidades de esta técnica es la caracterización correcta de lesiones dudosas mediante otras técnicas de imagen, como quistes complejos, la presencia de un trombo venoso y la determinación de su nivel.

### Ecografía trans-rectal

La aplicabilidad de la ecografía trans-rectal en la estadificación del cáncer de próstata sigue siendo controvertida. Modificaciones introducidas en la técnica han intentado aumentar su utilidad, incluyendo el Doppler color, 3D Doppler y la aplicación de contrastes ecográficos. Desgraciadamente existe poca literatura al respecto, pero los resultados preliminares parecen indicar que estas técnicas aumentarán la sensibilidad de la ecografía convencional<sup>5</sup>.

### Ecografía tridimensional 3D

Uno de los avances más llamativos de la ecografía son las reconstrucciones tridimensionales, ampliamente popularizadas a partir de las ecografías ginecológicas. En el ámbito urológico éstas se han utilizado para reconstrucciones de próstata y riñón, sin llegar a popularizarse. Recientemente se han publicado trabajos en los que esta técnica de reconstrucción tridimensional se utiliza para valorar la función del esfínter estriado, su morfología y la uretra. Visualizando una elongación de la uretra cuando se produce una contracción normal del esfínter estriado<sup>6</sup>.

### **Ecografía endoluminal**

La ecografía endoluminal es una técnica de imagen, en la cual se introducen pequeños catéteres flexibles con transductores de alta frecuencia, a través del tracto urinario, permitiendo visualizar la uretra, vejiga, uréter y la pelvis renal. Los transductores de alta frecuencia se localizan en la punta del catéter; creando imágenes de gran resolución. La frecuencia que suelen utilizar es de 20 MHz, permitiendo distinguir entre estructuras anatómicas y patológicas, de manera más precisa que con frecuencias bajas. Los estudios de validación sugieren de una manera consistente que los avances en la ecografía endoluminal están dirigidos a mejorar esta técnica. La ecografía endoluminal ofrece una oportunidad de realzar y caracterizar de manera más nítida las lesiones complejas del tracto urinario superior e inferior<sup>6</sup>.

En la actualidad se emplea para guiar tratamientos de incontinencia, y para guiar el implante de células madre en el esfínter estriado<sup>7</sup>.

### **Tomografía computerizada (TC)**

La TC es la técnica de elección en el diagnóstico y estadificación de tumores renales, vesicales y de urotelio, y de testículo. En el caso de los tumores renales presenta ciertas limitaciones en su formato (en) bidimensional. La aplicación de las reconstrucciones tridimensionales a la tomografía computerizada permite en la actualidad reconstrucciones más precisas de la profundidad del tumor; su localización y relaciones con las estructuras adyacentes, así como una mejor delimitación de las estructuras vasculares del riñón.

Las exploraciones con TC constan de varias fases: la primera es una fase sin contraste que permite definir la localización renal, la identificación de calcificaciones en el tracto urinario y descartar la presencia de masas en el parénquima renal. Ésta va seguida de una segunda con infusión de contraste intravenoso, que en su fase más precoz permite la realización de una angiografía, con una correcta delineación del pedículo renal, mientras que su fase más tardía permite visualizar el parénquima renal y sistema colector; así como una correcta caracterización de las lesiones parenquimatosas. A su vez es útil para la caracterización de lesiones en el tracto urinario, bien en la pelvis, uréter o vejiga. Las reconstrucciones tridimensionales se realizan con los datos obtenidos en las fases bidimensionales,

a partir de sus matrices. Las reconstrucciones 3D son de gran utilidad como método diagnóstico no invasivo en el estudio de los tumores renales, fundamentalmente para su planificación terapéutica<sup>8</sup>.

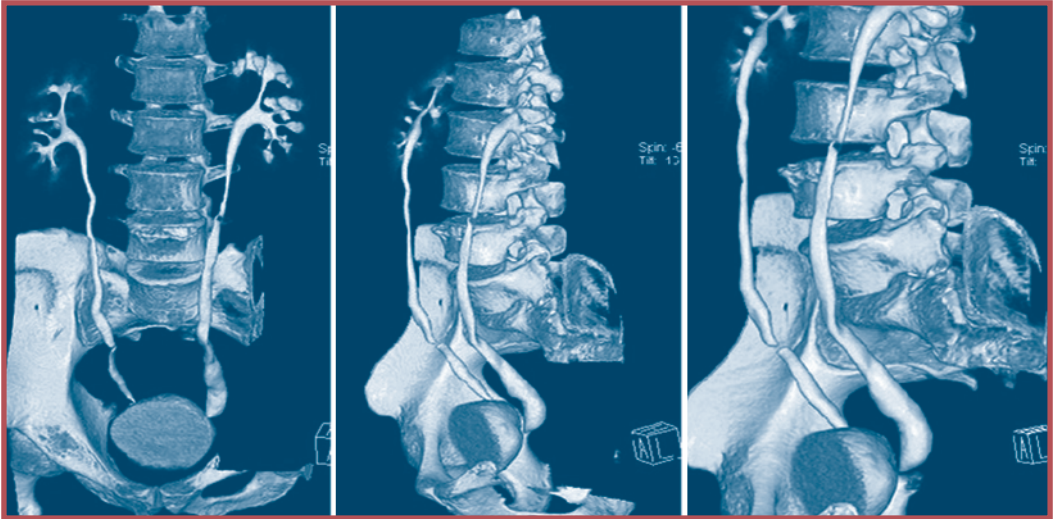
Los recientes avances tecnológicos en los tomógrafos, como son los de 64 coronas, permiten la realización de estudios con una mayor rapidez, así como una mayor precisión y mejor reconstrucción, gracias a la realización de un mayor número de cortes tomográficos en menor tiempo. Estos equipos, gracias a sus reconstrucciones tridimensionales, permiten la realización de estudios endoscópicos no invasivos virtuales (Figuras 1 y 2), permitiendo un estudio del urotelio en toda su extensión, mediante cistoscopia y uréteronefroskopias virtuales, minimizando las complicaciones asociadas a los procedimientos instrumentados y disminuyendo sus costes. La evolución y el desarrollo tecnológico permitirá un mayor desarrollo de los sistemas virtuales en el diagnóstico de la patología del tracto urinario y en la planificación quirúrgica de su patología. Si su sensibilidad aumenta, los estudios negativos permitirán excluir la necesidad de realizar investigaciones posteriores, por lo que la endoscopia virtual pasará a jugar un papel relevante en el diagnóstico de la patología urológica. La endoscopia virtual es más barata, más rápida y menos invasiva que la endoscopia tradicional<sup>9</sup>.

El futuro de esta técnica va encaminada en la mejora de los equipos, como son los nuevos *flat-panel*, equipos que todavía se encuentran en fase de desarrollo. La cadena de imagen de un Flat-panel TC, consiste en un tubo de rayos X, modificados los filtros y los moduladores de rayos, el colimador, y un detector *Flat-panel*, todo montado en una estructura de TC. Estos equipos permiten la realización de imágenes con mayor resolución (hasta 200  $\mu$ ), reconstrucciones volumétricas y con mayor rapidez.

### **Resonancia magnética (RM)**

La utilización de la resonancia magnética en la Urología se ha difundido de manera generalizada a lo largo de esta última década, sus aplicaciones son diversas, pero se ha generalizado para el estudio del cáncer de próstata. Otros campos en los que se ha difundido son en el estudio del trombo en cava y en la uro-resonancia, superando a la tradicional urografía intravenosa.

**Figura 1.** Reconstrucción 3D de la fase urográfica con un TC de 64 coronas, en la que se visualiza un megauréter congénito segmentario del uréter izquierdo. Figura 1: reconstrucción 3D.



Su utilización se ha difundido ampliamente en el estudio del cáncer de próstata y en la estadificación del mismo. En la actualidad presenta una sensibilidad del 78%, pero con una especificidad baja del 55%, lo que supone un problema. La mayor causa de falsos positivos son las hemorragias post-biopsia, las prostatitis y los efectos terapéuticos de diversos tratamientos. En nuestro entorno, únicamente presenta su utilidad a la hora de predecir afectación de vesículas seminales<sup>10</sup>. En la actualidad se aplican técnicas combinadas de imagen con técnicas de espectroscopia, aunando en una sola técnica, imagen morfológica e imagen metabólica, lo que permite una mejora en los resultados de esta prueba diagnóstica, con una sensibilidad y especificidad del 98% y 94%, respectivamente.

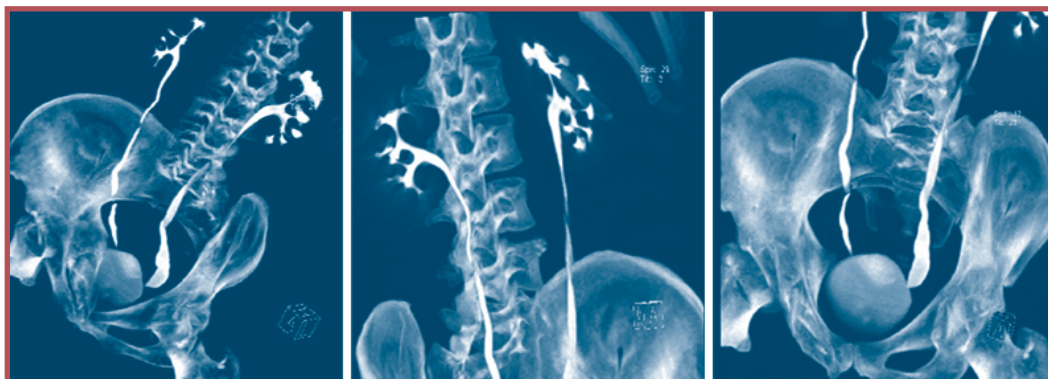
En el campo de la Urología Pediátrica, la resonancia magnética ha emergido como una potente herramienta diagnóstica. Proporciona imágenes morfológicas y funcionales en una sola prueba, siendo a su vez, superior a otros procedimientos diagnósticos. La resonancia magnética, probablemente sea, en un futuro muy próximo, la prueba diagnóstica de elección en la patología pediátrica<sup>11</sup>.

La mejora de los equipos, con mayor potencia en su campo magnético, en la actualidad se están instalando

en España resonancias magnéticas de 3 Teslas. Estos equipos permiten una mayor precisión de las imágenes, con una resolución de 80 micras, un 30% mejor que el de 1,5 Teslas y un 40% más de contraste. Otra de las ventajas que ofrece es la posibilidad de visualizar procesos dinámicos como es la actividad neuronal (de gran utilidad para cirugías cerebrales), así como de localización de metabolitos (lo que puede ayudar en la detección de tumores) (Figura 3). Otras ventajas que aportan estos aparatos han sido orientadas fundamentalmente para los pacientes, como son unas camillas más bajas para una mejor accesibilidad, una disminución del ruido de un 90%, una reducción del tiempo de la prueba en un 25-30% y una mayor apertura (Figura 4).

Otro de los avances de esta técnica es su aplicación a la hora de guiar determinados procedimientos mediante resonancia magnética intra-operatoria. En el campo de la Urología esta técnica se ha limitado a la realización de biopsias de próstata guiadas por resonancia, para guiar determinados procedimientos ablativos sobre tumores renales y prostáticos (ej, radiofrecuencia y HIFU), y para la realización de implantes de braquiterapia prostática permanente, en casos de cáncer de próstata. El empleo de esta técnica permite una colocación de los implantes con mayor precisión que en la técnica convencional utili-

**Figura 2.** Reconstrucción 3D de la fase urográfica con un TC de 64 coronas, en la que se visualiza un megauréter congénito segmentario del uréter izquierdo. Figura 2: imagen urográfica.



zando ecografía, con lo que se obtiene un mejor resultado oncológico y funcional<sup>12</sup>.

En toda la patología urológica se están desarrollando nuevas y apasionantes técnicas de imagen, que pueden afectar al futuro manejo de nuestros pacientes. Nuevos equipos de ecografía, resonancia, tomografía, medicina nuclear, están mejorando tanto la habilidad para estatificar correctamente los pacientes, como en su seguimiento de los cambios post-terapéuticos. Varios problemas han de resolverse antes de su aplicación generalizada y son la estandarización de los pacientes para los ensayos clínicos, la reproducibilidad de los resultados de esta técnica entre diferentes centros, así como el conocimiento de cómo la información obtenida con estas nuevas modalidades influye en el cuidado del paciente. Estaremos, ansiosamente, esperando los resultados a estas preguntas.

## NOVEDADES TECNOLÓGICAS TERAPÉUTICAS

### Cirugía robótica

#### *Introducción histórica:*

La primera cirugía robótica fue realizada por Kwoh y cols. en 1988, quienes utilizaron un brazo industrial modificado para guiar un láser en una cirugía estereotáxica cerebral. En 1991, Davies y cols. fueron los primeros en comunicar la utilización de un robot en ciru-

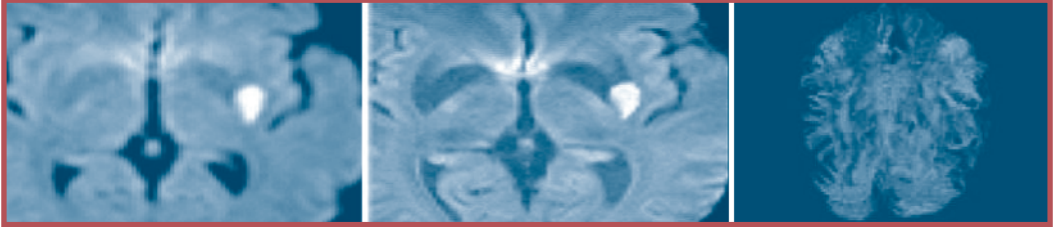
gía urológica. Utilizaron un brazo robótico industrial modificado para la realización de una resección transuretral de próstata en humanos. En 1992 aparece el primer sistema comercializado, ROBODOC, un brazo robótico, diseñado y utilizado para la realización de cirugía protésica de cadera.

El AESOP (Automated Endoscopic System for Optimal Positioning) fue el primer sistema robótico comercializado para cirugías laparoscópicas, consistente en un brazo articulado que se activa por la voz y manipula un laparoscopio estándar. Fue el primer sistema robótico aprobado por la FDA (U.S. Food and Drug Administration).

En 1995 se fundó la Intuitive Surgery (Sunnyvale, CA, USA) que diseñó el Da Vinci®, introduciendo su robot de tres brazos. Inicialmente, el sistema Da Vinci® se utilizó para la realización de colecistectomías, fue aprobado por la FDA por uso en 1998. Posteriormente la compañía Computer Motion (Santa Bárbara, CA, USA) diseñó el Zeus®, desarrollado y comercializado en 1998. Son los únicos robots en el mercado. En 2003 ambas compañías se fusionaron.

La historia de la robótica empieza con la de la laparoscopia. En 1992 en la reunión de la AUA, Schuessler comunica el intento de realización de dos prostatectomías laparoscópicas. El mismo equipo ya en 1997 concluye que no tiene ventajas objetivas sobre la prostatectomía radical retropúbica (RRP) por el tiempo que necesita. En diciembre del mismo año,

**Figura 3.** A) Resonancia cerebral con un equipo de 1,5 Teslas. B) Resonancia cerebral con un equipo de 3 Teslas. C) Imagen tridimensional cerebral con un equipo de 3 Teslas en la que se visualizan áreas cerebrales con distinta actividad.



Gaston comunica que es falible su realización en menos de 6 horas. G. Valencien y B. Guilleneau realizan en enero del 98 la primera RPL en su hospital.

En Marzo del 2000, Binder realiza en Frankfurt la primera RPL asistida por robot. En octubre del 2000, Valencien realiza la primera RPL asistida por robot en el Institute Vattikuti de Detroit, del que se hace cargo Mani Menon. Desde entonces todo se ha disparado y si en 2000 se hicieron 36 prostatectomías radicales con robot, en el 2006 se han comunicado al menos 3.000 RARP<sup>13</sup> y se calcula que se harán 33.500; en Estados Unidos hay 260 robots, en Europa 70. El futuro ya ha empezado.

### **Sistemas quirúrgicos robóticos modernos**

Los sistemas robóticos modernos pueden estratificarse en tres categorías, basadas en sus mecanismos de trabajo: (i) activos, (ii) semiactivos; y (iii) sistemas maestro-esclavo.

Los sistemas activos realizan el procedimiento de manera autónoma bajo las directrices (command) del cirujano. Robodoc, el Probot (para prostatectomías) y el sistema de acceso percutáneo al riñón (PAKY) son ejemplos de sistemas activos. Los sistemas semiactivos tienen componentes automáticos y conducidos por el cirujano.

En los sistemas maestro-esclavo, el cirujano maneja el robot desde una consola de trabajo remota. No hay componente autónomo en este tipo de sistema robótico. Los movimientos de las manos o comandos del cirujano son transmitidos a los brazos del robot, creando un filtro que elimina el temblor en el interior del paciente.

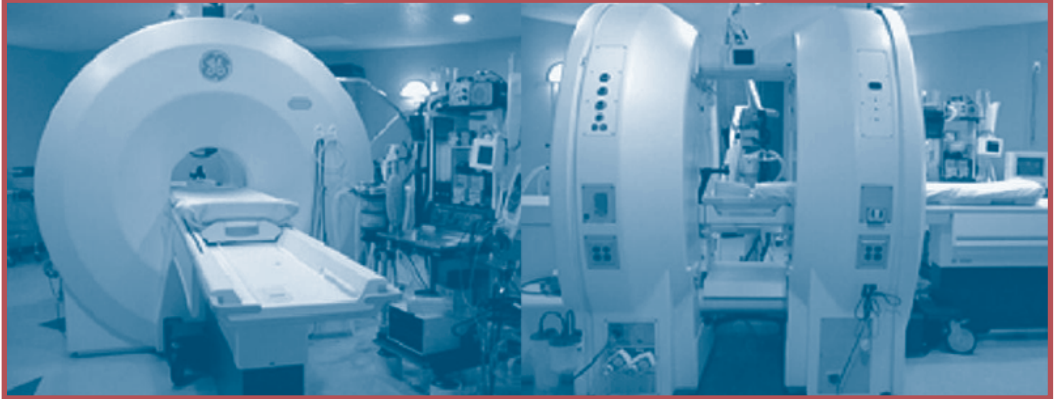La mayoría de los sistemas utilizados hoy en día en cirugía urológica son sistemas maestro-esclavo (AESOP, Zeus, Da Vinci). Estos sistemas permiten la posibilidad de telecirugía, el cirujano (maestro) está en una sala de control, situada remotamente del paciente que se encuentra en el quirófano. Desafortunadamente, es necesaria una velocidad de señal alta y el retraso en la transmisión debe ser menor de 300 m. entre los dos emplazamientos. Hasta que todas las líneas de transmisión sean convertidas de las clásicas de cobre a las modernas de fibra óptica, los retrasos no la hacen factible. Los sistemas maestro-esclavo son los dominantes en la cirugía urológica. A continuación los detallamos.

### **Automated Endoscopic System for Optimal Positioning (AESOP)**

En cirugía laparoscópica convencional, el asistente es el encargado de sujetar y manejar el laparoscopio, moviendo el mismo, de manera manual, según las necesidades del cirujano. Cualquier mínimo movimiento por parte del ayudante resulta en una imagen temblorosa en el monitor, la cual puede ser molesta para el cirujano y potencialmente peligrosa para el paciente. Fue diseñado en los 90, con el objetivo de permitir al cirujano mayor control visual y eliminar la necesidad de un asistente para manejar la óptica. El robot sostiene la óptica con seis grados de libertad y el cirujano maneja el robot con un micrófono, a través de un sistema de reconocimiento de voz (Figura 5).

Para Kavoussi, las imágenes con el AESOP son de gran beneficio, permitiendo menor número de cambios de cámara, así como menor número de colisiones inadvertidas que con un asistente inexperto. Actualmente, muchos cirujanos consideran este siste-

**Figura 4.** Prototipo de resonancia abierta en "doble-donnut" de 1,5 Teslas de General Electric 1.5T en uso en el Brigham and Womens' Hospital, Boston. Vista desde el interior (izquierda) y desde el lateral (derecha). (Reproducido con permiso de la Unidad de Terapia Resonancia Magnética, Brigham and Womens' Hospital.)



ma parte del equipo convencional para una prostatectomía laparoscópica.

### Zeus

Posteriormente al AESOP, Computer Motion desarrolló el sistema robótico ZEUS. Consta de tres brazos controlados desde una consola de trabajo. El sistema AESOP controla la cámara, mientras que dos brazos adicionales controlan los brazos con instrumentos quirúrgicos. El cirujano se sienta en una consola de trabajo ergonómica con el robot en su línea de visión<sup>14</sup> (Figura 6). Los instrumentos son reutilizables y no necesitan trócares específicos. Este sistema ya no está comercializado, aunque Intuitive Surgical se encarga de los sistemas que están en funcionamiento.

### Da Vinci

Hoy en día, el sistema robótico Da Vinci es el sistema mas avanzado de cirugía robótica clase iii. Consta una torre robótica y de una consola de trabajo. La cámara incluye dos ópticas separadas para visión binocular, que genera una visión estereoscópica tridimensional con un campo de aumento de 10-15 X. Otros dos o tres brazos que salen de la torre permiten manipular instrumentos quirúrgicos. Estos se articulan a la muñeca con siete grados de libertad. La articulación bidireccional y la pinza, simulan los movimientos genuinos de la mano del cirujano. El eje manos-ojos del cirujano está situado de tal manera que crea la ilusión de estar operando encima (o den-

**Figura 5.** El Automated Endoscopic System for Optimal Positioning (AESOP) robotic system. ©2005 Intuitive Surgical, Inc.



tro) del paciente (Figura 7). En la actualidad es el único sistema de telecirugía disponible en la actualidad<sup>15</sup>.

### Aplicaciones generales de la cirugía robótica

La Urología se encuentra inmersa en una revolución tecnológica con la introducción y la aplicación de los robots para la cirugía. Los procedimientos robóti-

cos están proliferando a lo largo del mundo. Su utilización ha situado a la cirugía laparoscópica convencional un escalón por debajo. Debido a su precisión a la hora de cortar, y sobre todo, de reconstruir y de sutura, los procedimientos que se hacían por cirugía convencional pueden realizarse ahora de una manera más elegante y más fácil.

### **Prostatectomía radical laparoscópica asistida por Robot (RARP)**

El rasgo distintivo de la RARP son los siete grados de libertad de los instrumentos quirúrgicos, que junto con la eliminación del temblor, permiten una disección más precisa. Estas ventajas permiten reducir la curva de aprendizaje de la prostatectomía radical en comparación con la prostatectomía laparoscópica convencional. Las publicaciones de las series de prostatectomías robóticas sugieren una disminución de las pérdidas sanguíneas, estancia hospitalaria, tiempo de cateterización y complicaciones postoperatorias, una vez se ha superado la curva de aprendizaje. Dos estudios han comparado la RARP con la prostatectomía abierta. Los tiempos quirúrgicos eran similares en ambas pero existía una significativa disminución de la pérdida sanguínea, porcentajes de transfusión, estancia hospitalaria, tiempo de cateterización y complicaciones. Se han publicado los resultados oncológicos y funcionales iniciales después de cirugía robótica. Con seis meses de seguimiento, presentaban una potencia y capacidad para penetración del 82% y del 64%, respectivamente, en varones menores de 60 años. En varones mayores de 60 años éstos disminuían hasta un 75% y 38%, respectivamente. En cuanto a la continencia, el 96% de los pacientes estaban continentes<sup>6</sup>.

Aunque los resultados iniciales son muy alentadores, hay que destacar que no hay resultados a largo plazo respecto a continencia, función eréctil, progresión bioquímica y recidiva de la enfermedad.

### **Pieloplastia asistida por robot**

La mayor ventaja de la cirugía robótica frente a la convencional es la capacidad de sutura intracorpórea. La primera pieloplastia robótica fue realizada por Sung y cols. Después de esta experiencia inicial, la pieloplastia robótica ha conseguido resultados satisfactorios en múltiples pacientes.

### **Cistectomía asistida por robot**

La primera publicación de una serie de cistectomías radicales realizadas con robot fue publicada en 2003 por Menon y cols. utilizando el Da Vinci para la realización de la cistectomía y la linfadenectomía, realizando una miniincisión para la extracción de la pieza y reconstrucción intestinal extracorpórea, con posterior anastomosis uretral intracorpórea asistida con robot. La realización de una neovejiga ortotópica de manera intracorpórea ha sido también publicada<sup>7</sup>.

Conforme los cirujanos van adquiriendo mayor destreza, éstos son capaces de realizar procedimientos de mayor complejidad, como son derivaciones urinarias y reconstrucciones intracorpóreas.

### **Urología pediátrica y otras aplicaciones**

Aunque la cirugía robótica infantil está en pañales, pequeñas series y algunos casos han sido publicados, utilizando sistemas robóticos para la realización de ureteroneocistostomías, heminefrectomías, apendicovesicostomías, siendo la pieloplastia transperitoneal el procedimiento más realizado.

Otras aplicaciones actuales de la cirugía robótica son: sacrocolpexia, reparaciones de fístulas véscico-vaginales, nefrectomías, nefrectomías parciales y supra-renalectomías.

### **El futuro de la cirugía robótica**

La cirugía robótica se encuentra en su fase inicial, sus accesorios se están desarrollando de una manera paralela al desarrollo de la Urología, lo que permite aplicar esta tecnología a un número cada vez mayor de indicaciones.

El Da Vinci se desarrolló inicialmente para cirugía cardíaca, por lo que estaba diseñado para movimientos en un campo quirúrgico pequeño y por tanto su aplicación a la cirugía abdominal tiene sus limitaciones. En la actualidad se están desarrollando modelos con mayor movilidad de sus brazos, lo que permitirá trabajar en campos quirúrgicos más amplios, como el abdominal.

Otro de sus inconvenientes, en el que se está trabajando, es la movilidad del robot. Los modelos actuales son pesados y difíciles de mover, suponiendo un impedimento a la hora de su colocación, así



como de la movilidad dentro del quirófano. El desarrollo de modelos más ligeros y móviles, permitirá una mayor versatilidad a la hora de desarrollar nuevas indicaciones.

La genuina debilidad del sistema es la falta de sensibilidad propioceptiva y la ausencia de *feed-back* táctil, que ha sugerido a algunos la razón del alto índice de márgenes con esta técnica. Sin embargo, aunque el desarrollo de sensores táctiles es un desafío notable, han comunicado en Science el desarrollo de un sensor que podría ser aplicado a brazos de robótica<sup>18</sup>.

La telecirugía es un campo emergente en la Urología, sus aplicaciones son varias, pero fundamentalmente permitirá un inicio tutelado por un cirujano experto, así como la realización de intervenciones con el cirujano en cualquier parte del mundo con una óptima conexión, o para fines militares o aeroespaciales<sup>15</sup>.

La realidad en otros países como Estados Unidos, es que los pacientes escogen cirugía por la percepción de un mejor control oncológico y la descartan por miedo al dolor, percepción de efectos secundarios indeseables y los inconvenientes de una peor y más tardía recuperación. La cirugía robótica es oncológicamente eficaz, mínimamente dolorosa, funcionalmente excelente en incontinencia e impotencia y de rápida recuperación. Es decir, se puede convertir en el método más elegido por los pacientes.

En relación con los resultados funcionales (continencia, impotencia) y/o oncológicos (márgenes afectados) ¿hay hoy en día evidencias suficientes para afirmar que la RALP es un claro avance en prostatectomía radical?

¿La introducción de la robótica será para la cirugía laparoscópica lo que supuso para la litotricia percutánea y endoureteral la introducción de la LEOC?

¿Se puede decir que el futuro ya está aquí?

## Láser. Aplicaciones y futuro

Hasta hace relativamente poco tiempo, la visión general de los láser es que eran muy variados, caros, difíciles de usar y caros de mantener. Sin embargo, en

la última década, los láser han evolucionado, son más compactos, potentes, abordables y fáciles de usar y el conocimiento clínico de las interacciones láser-tejido han aumentado. Los láser han revolucionado la clínica práctica de diversas especialidades, como son la oftalmología y la dermatología.

En Urología, el impacto de los láser en la clínica práctica ha evolucionado a un ritmo inferior; aunque su impacto en la clínica ha sido relevante. Los láser en estado sólido, como son el de doble frecuencia neodimium:yttrium-aluminum-garnet (Nd:YAG) potassium-titanyl-phosphate (KTP) y el holmium láser (Ho):YAG, han reemplazado los antiguos láser de gas, como eran los láser de Argon y Dye, para procedimientos sobre tejidos blandos y duros (Figura 8).

A su vez, debido al desarrollo y mejora en la tecnología de los endoscopios flexibles y de fibras ópticas de sílice, de pequeño tamaño, flexibles, biocompatibles y baratas, se ha generado un gran interés en torno a la utilización del láser y fibra óptica para la realización de procedimientos mínimamente invasivos en tracto urológico.


Los procedimientos con láser en Urología se basan en un amplio abanico de mecanismos en la inte-

**Figura 6.** Sistema robótico Zeus . ©2005 Intuitive Surgical, Inc.





**Figura 7.** A) Sistema robótico Da Vinci. B) Consola del cirujano con imagen 3D del campo quirúrgico. C) Articulación laparoscópica con 7 grados de libertad. ©2005 Intuitive Surgical, Inc.



racción láser-tejido, incluyendo foto-térmico, foto-mecánico y foto-químico<sup>19</sup>. Ejemplos de las aplicaciones foto-térmicas incluyen las ablaciones de tejidos blandos para el tratamiento de la hipertrofia prostática benigna (HBP), estenosis, cáncer de vejiga, cicatrización de tejidos mediante (sellado) y litotricias con láser de pulso largo. Las aplicaciones foto-mecánicas incluye la litotricia mediante pulso corto y como ejemplo de las aplicaciones foto-químicas tenemos la terapia fotodinámica para el cáncer de próstata y de vejiga.

### **Procedimientos clínicos con láser**

En la actualidad existen dos aplicaciones fundamentales en la aplicación de los láser en Urología: son la litotricia láser para la ruptura de cálculos en el tracto urinario y la ablación del tejido prostático para el tratamiento de la HBP.

#### **Litotricia láser**

Las aplicaciones clínicas para la litotricia láser empezaron en la mitad de los 80, con la introducción del láser pulsado de adición, el cual opera con un pulso corto de  $1 \mu$  y con una longitud de onda de 504 nm. Provoca la fragmentación de los cálculos de urinarios mediante un procedimiento foto-mecánico.

La fibra óptica se emplaza en contacto directo con la piedra, y un pulso corto de láser es asestado, lo que resulta en una onda de choque sobre la superficie de la piedra. Es capaz de fragmentar cualquier tipo de cálculo excepto de cistina. Los inconvenientes que presenta este láser son su tamaño, coste y mantenimiento alto, lo que ha generado su desuso<sup>20</sup>.

En un intento de reducir costes, abaratar el mantenimiento y reducir el tamaño, los fabricantes de láser han introducido nuevos láser con longitud de onda y duración de pulso similares al láser de adición, con el objetivo de reproducir sus efectos. Por ejemplo, el FREDDY es un láser compacto, barato, de fácil mantenimiento, que emite unos pulsos de láser de  $1 \mu$  con unas longitudes de ondas combinadas entre 532/1.064 nm. Este láser es efectivo para la fragmentación de la mayoría de los tipos de cálculos sin riesgo de perforar la pared ureteral. El láser de FREDDY se diseñó para la realización de procedimientos litotrípicos, y no debería utilizarse con otras aplicaciones sobre tejidos blandos.

El láser de Holmiun (Ho:YAG) ha sustituido al de adición como el láser de elección para el tratamiento de la litiasis. Al contrario que el láser de adición y el

FREDDY, el láser Ho:YAG trabaja con un pulso largo de aproximadamente 500  $\mu$ , lo que resulta en un mecanismo de destrucción foto-térmica del cálculo, con una descomposición química de los fragmentos del cálculo irradiados. La mayor ventaja del láser Ho:YAG es que puede utilizarse para aplicaciones sobre tejidos blandos (ej. HBP, estenosis de uretra, ablaciones de tumores) al igual que para cálculos, lo que compensa su inversión, gracias a su versatilidad<sup>20</sup>.

### **Hiperplasia benigna de próstata (HBP)**

En la actualidad existen múltiples procedimientos con láser para el tratamiento de la HBP, como son la ablación visual de la próstata (VLAP), la coagulación intersticial (ILC), ambos con láser de Nd:YAG, y la resección de la próstata mediante Ho:YAG láser. Recientemente se ha utilizado como alternativa al láser de Nd:YAG (1.064 nm) el láser de doble frecuencia de Nd:YAG o láser KTP (532 nm). Esta longitud de onda se absorbe de una manera más fuerte por la sangre, resultando en una penetración más superficial sobre el tejido (1 mm) y una ablación más eficiente del tejido con una coagulación menor, de aproximadamente 1-2 mm. Los pioneros en la aplicación del KTP fueron Malek y cols. y lo denominaron fotovaporización selectiva de la próstata (PVP), debido a que la longitud de onda del láser es selectivamente absorbida por la sangre del tejido y utilizada para vaporizar la próstata de manera selectiva. En la actualidad y gracias a la mayor potencia de los modelos comerciales de hasta 80 W-KTP, como el Greenlight laser (o láser verde), con los que se consiguen velocidades de coagulación de un l g/min, la duración de los procedimientos ha disminuido considerablemente. Como consecuencia, el láser KTP se ha convertido en uno de los procedimientos de elección para el tratamiento de la HBP. Estudios iniciales, aleatorizados, comparando la foto-vaporización prostática con la resección transuretral de la próstata (RTU-P), han demostrado resultados similares; sin embargo, su eficacia a largo plazo está, todavía, por determinar. En breve, dispositivos de mayor potencia 120 W-KTP, estarán en el mercado, ampliando, posiblemente, sus indicaciones.

Los procedimientos con el láser de Holmiun han ido evolucionando en los últimos años. Inicialmente, se realizaba una vaporización prostática (HoLAP), pero se vio que eran procedimientos muy largos, por lo

que se limitaron a próstatas de pequeño tamaño. Posteriormente se desarrolló la resección de la próstata con láser Holmiun (HoLRP), pero era un procedimiento de difícil aprendizaje y que ha terminado evolucionando al que hoy conocemos como enucleación prostática con láser Holmiun (HoLEP), que consiste en la resección de la próstata en pedazos que se empujan al interior de la vejiga donde son triturados posteriormente y eliminados de la vejiga. Esta última técnica permite realizar tratamientos para próstatas muy grandes de 70-100 g. Estudios aleatorizados comparando la RTU-P con la HoLEP han demostrado una mejoría en cuanto a la sintomatología y a la obstrucción. Sin embargo, este procedimiento requiere una mayor inversión económica y tiene una curva de aprendizaje mayor que el KTP, así como una mayor duración del procedimiento<sup>20</sup>.

### **Estenosis de uretra**

La reconstrucción quirúrgica de la uretra continúa siendo el tratamiento estándar de oro para las estenosis de uretra, pero existen numerosas técnicas mínimamente invasivas disponibles para el tratamiento de las mismas, incluyendo dilataciones neumáticas, cortes con bisturí frío (Sachse), electrocoagulación e incisiones con láser Ho:YAG. Estos procedimientos tienen unos resultados que varían entre 20-80%, dependiendo de una variedad de factores, incluyendo la técnica quirúrgica, el tipo de estenosis, la cicatriz que genera la estenosis, el seguimiento del paciente, etc.

La electrocoagulación y la incisión con láser Holmiun producen un daño térmico significativo en el tejido sano circundante, el cual puede inducir la formación de una futura cicatriz y la formación de una re-estenosis. Es por esto que ninguno de estos métodos es útil en el tratamiento de las estenosis, siendo necesario el repetir dilataciones o incisiones de la estenosis. A lo largo de estos últimos 20 años se han utilizado múltiples láser en el tratamiento de las estenosis, incluyendo láser de CO<sub>2</sub>, argón, KTP, Nd:YAG, Ho:YAG y excimer. Los resultados en conjunto de los tratamientos con láser para las estenosis de uretra han sido subóptimos, posiblemente causados por el mayor daño térmico en el tejido adyacente y la posterior cicatriz. Estudios recientes utilizando láser Er:YAG para la incisión precisa de la uretra con mínimo daño térmico periférico puede suponer una alternativa a los láser de Ho:YAG y al Nd:YAG<sup>20</sup>.

### **Otras aplicaciones en Urología**

Incluyen la ablación de tumores superficiales vesicales mediante láser Ho:YAG, la ablación de carcinoma de pene mediante láser CO<sub>2</sub> y Nd:YAG, la incisión de ureteroceles mediante láser Nd:YAG y Ho:YAG, la ablación de pelo uretral mediante Nd:YAG, y la extracción de catéteres uretrales incrustados mediante láser Ho:YAG.

### **Futuro del láser en Urología**

#### **Terapias foto-dinámicas**

La terapia foto-dinámica (PDT) representa un prometedor tratamiento experimental del cáncer de vejiga y de próstata. Durante la terapia foto-dinámica una droga fotosensibilizadora es administrada de manera intravenosa al paciente, distribuyéndose por todos los tejidos, pero mientras se elimina de manera rápida de los tejidos sanos, varios días queda retenida en los tejidos malignos. Después de la sensibilización el tejido es expuesto de manera local a la fuente de energía láser. La destrucción de los tejidos se consigue por la foto-activación del componente, resultando en una producción intracelular de oxígeno, el cual resulta tóxico para la célula. Inicialmente los derivados de la hematoporfirina (HPD) han sido utilizados como agentes fotosensibilizadores. La primera droga aprobada para su utilización, Photophrin™, es activada por una fuente de luz roja, con una longitud de onda del láser de 630 nm. Los efectos secundarios de la PDT en el tratamiento del cáncer de vejiga incluyen disfunciones de vaciado vesical inmediatamente después del tratamiento y una foto-sensibilidad prolongada de la piel. En la actualidad, se está realizando una intensa investigación en la PDT, mejorando los agentes fotosensibilizadores, optimizando los dosímetros para mejorar los tratamientos y disminuir los efectos secundarios, así como en las fuentes de energía.

#### **Sellado tisular con láser**

El sellado tisular con láser ha sido investigado como un método alternativo al cierre tisular, en casos en los que la sutura convencional se ha demostrado inadecuada. Tales aplicaciones incluyen microcirugía, cierre de depresiones, y órganos que transporten fluidos. En Urología sus aplicaciones han sido investigadas para vaso-vasostomías, reparaciones de uréter, pielo-plastias, reconstrucciones uretrales, reconstrucciones de hipospadias<sup>21</sup>. Las potenciales ventajas del sellado

láser son la estanqueidad, disminución del riesgo de infección y disminución del tiempo de cirugía. Las aplicaciones clínicas han sido limitadas debido a la debilidad e inconsistencia de la fuerza de los extremos.

#### **Láser experimentales**

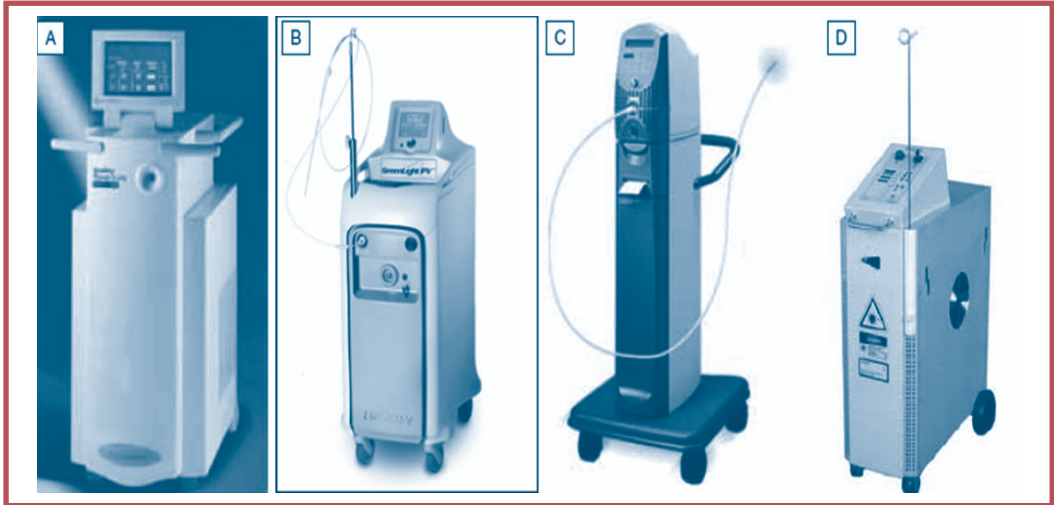
Existen múltiples nuevos sistemas láser en investigación, con un potencial uso en Urología. Éstos incluyen los láser Er:YAG, Thulium y de fibra de Thulium. Estos láser operan con pico de absorción de agua en tejido próximos a 2-3  $\mu\text{m}$  para ablaciones más precisas y eficientes, tanto sobre tejidos duros como tejidos blandos<sup>20</sup>.

### **Ingeniería tisular y terapia celular en Urología**

Las nuevas terapias con células madre y otras técnicas de ingeniería tisular están teniendo mucho impacto en la medicina en general, sobre todo en determinadas especialidades como la Hematología, la Oncología, la Cardiología y la Patología Quirúrgica, con objetivos diversos como son las terapias agresivas en determinadas enfermedades oncológicas o terapias regenerativas en la cardiología. En la Urología, supone una nueva terapia emergente, focalizada fundamentalmente en estos momentos en el tratamiento de la incontinencia urinaria, así como estudios experimentales para la regeneración de tejidos.

Las células madre se caracterizan por su habilidad para renovarse, proliferar de manera indefinida, diferenciarse y especializarse en tejidos. Las células totipotentes, como el oocito o blastómero (embrión de hasta ocho células) pueden diferenciarse y regenerar un organismo por completo. Las células madre embrionarias, como aquellas derivadas de la parte interna de un blastocito, son pluripotentes, retienen la propiedad de renovarse y la capacidad de diferenciarse en células y tejidos de las tres capas embrionarias, pero no pueden formar tejidos como la placenta. Conforme las células madre maduran se cree que pierden la capacidad plástica de diferenciarse en células de otra estirpe celular. Determinados tejidos, como sistema hematopoyético, el cáncer de mama o el epitelio mamario, el músculo, la epidermis, el hígado y el testículo, contienen células madre adultas con capacidad regenerativa. Los reservorios de estas células madre adultas retienen muchas características de las

**Figura 8.** Algunos de los láser quirúrgicos que actualmente están aprobados para su utilización en Urología. (A) Versapulse® holmiun:YAG laser fabricado por Luminis y utilizado para litotricia, procedimientos de HBP y otras aplicaciones para tejidos blandos. (B) Greenlight doble frecuencia neodymium:YAG o KTP láser fabricado por Laserscope y utilizado para el tratamiento de la HBP. (C) Láser Indigo, producido por Ethicon Endosurgery, Johnson & Johnson y utilizado para el tratamiento de la HBP. (D) Láser FREDDY, producido por World of Medicine, y utilizado para litotricia. Reproducción de las imágenes con permiso de las compañías. HBP: Hiperplasia benigna de próstata; FREDDY: Frecuency-doubled doubled-pulse Nd:YAG; KTP: Potasio-Titanyl-Fosfato; YAG: Yttrium-aluminium-garnet.



células madre embrionarias, incluidas su habilidad unipotente (diferenciarse en una línea celular) o multipotente (diferenciarse en varias líneas celulares). Estas células madre persisten en la adolescencia y madurez, siendo responsables de las propiedades regenerativas de múltiples órganos<sup>22</sup>.

El aumento de la incidencia de la incontinencia de orina con la edad está en directa relación con apoptosis espontánea de las células musculares del esfínter estriado. Conforme aumenta la esperanza de vida de la población, la importancia de la incontinencia de orina aumentará. La reducción del número de células musculares en el esfínter se sostiene como la causa más importante de incontinencia urinaria en los ancianos, tanto mujeres como hombres<sup>23</sup>.

La habilidad técnica de las células satélites autólogas obtenidas del músculo esquelético permite la inmediata aplicación de las células musculares progenitoras en el tratamiento de la incontinencia urinaria, por medio de técnicas de ingeniería tisular, en pacien-

tes de cualquier edad, incluso ancianos<sup>7</sup>. Los resultados por ahora son esperanzadores, pero no se sabe si los resultados son debidos al efecto "bulking" de los mioblastos, o a la regeneración del esfínter<sup>7</sup>.

## Crioterapia

### Crioterapia y cáncer de próstata

Los primeras experiencias en crioterapia para el cáncer de próstata datan de 1966, pero la técnica se desestimó rápidamente por el gran número de complicaciones, así como por la gravedad de las mismas.

Los avances de las técnicas de imagen, del instrumental quirúrgico, así como de los generadores de frío, apuntan hacia una nueva era de la crioterapia en cáncer de próstata, siendo un pilar de este cambio la aprobación por parte de la FDA de los sistemas para calentamiento uretral. El cambio más significativo de las máquinas de crioterapia de tercera generación puede ser el cambio a las sondas conductoras de nitrógeno líquido que funcionan con argón o helio.

Aprovechando el efecto Joule-Thompson, una fase activa de descongelación es posible. La habilidad de una transferencia rápida entre congelación y descongelación incrementa el control de la bola de hielo, a la vez que acorta los tiempos del procedimiento. A su vez, el empleo de criosondas de menor diámetro disminuye el trauma perineal, incrementa el control de la formación de la bola de hielo y permite una cobertura conformacional de la próstata. La monitorización en tiempo directo, multifocal, a través del empleo de múltiples termómetros, ha contribuido significativamente en la mejora de la planificación de los tratamientos. La temperatura que debe alcanzar la próstata para su destrucción es de menos 40 °C.

En conjunto, la capacidad de colocación de sondas bajo visión directa, en la glándula prostática, el calentamiento uretral y la congelación conformacional, tienen como resultado una mejor cobertura de la próstata, un descenso de la morbilidad y unos porcentajes de control bioquímico alentadores, en comparación con las series iniciales. La mayor debilidad de la crioterapia de tercera generación es el tiempo de seguimiento, que sigue siendo insuficiente como para sacar conclusiones.

### **Crioterapia y cáncer de riñón**

Gracias al avance de los métodos diagnósticos por imagen, el tumor renal cada vez se diagnostica más en estadios más precoces, lo que conlleva a un cambio en las estrategias terapéuticas hacia nefrectomías parciales y otras técnicas ablativas conservadoras de parénquima. Dentro de estas técnicas, la crioterapia es la más extendida y con resultados a más largo plazo.

La destrucción tisular se obtiene mediante ciclos de congelación y descongelación. Las técnicas de crioterapia renal han evolucionado en base a los resultados de la misma en el tratamiento de tumores hepáticos, con el uso de un ciclo doble de congelación y descongelación. Los ciclos dobles han demostrado producir una mayor área de necrosis en el modelo animal experimental, comparado con un ciclo simple. No existe evidencia de una mejoría en la técnica con la aplicación de sistemas de descongelación rápida sobre los de descongelación lenta.

Los estudios experimentales permitían afirmar que la temperatura que debería alcanzar la bola de

hielo para su efecto terapéutico en el cáncer renal era inferior a 19,4 °C, pero estos resultados no se pudieron corroborar a nivel clínico, por lo que la temperatura de congelación que se utiliza en los protocolos es de menos 40 °C, al igual que a nivel prostático. Esta temperatura se comprueba mediante sondas termómetro y conjuntamente con la utilización de ecografía, para verificar el margen.

Las indicaciones de esta técnica están limitadas por la ausencia de estudios con periodos de seguimiento largos. Ésta se limita a tumores renales pequeños, inferiores a 4 cm de diámetro, que capten contraste en los estudios de imagen, limitado a pacientes ancianos con alto riesgo quirúrgico. Otras indicaciones relativas son pacientes jóvenes, con tumores menores de 4 cm localizados en el hilio renal y tumores quísticos. La única contraindicación absoluta es una coagulopatía irreversible<sup>24</sup>.

### **HIFU (ultrasonidos focalizados de alta intensidad)**

La capacidad tecnológica de los ultrasonidos focalizados de alta intensidad para destruir tejidos a distancia era conocida desde hace décadas y su utilización para la destrucción local de tejidos se estableció en 1942, pero su tecnología no alcanzó aplicaciones clínicas, debido a la ausencia de un sistema de imagen para monitorizar el procedimiento. La ecografía y la resonancia magnética han hecho posible el control de esta técnica. El HIFU está actualmente siendo desarrollado para múltiples aplicaciones quirúrgicas como sistema de abordaje extracorpóreo para la destrucción de tejidos, permitiendo su ablación sin ningún tipo de incisión en la piel.

Su mecanismo de acción se basa en la aplicación de un ultrasonido sobre un tejido, produciendo un estrés mecánico en la célula, que provoca cambios en su sistema biológico. Tres efectos pueden ser distinguidos durante la emisión del ultrasonido: mecánico, térmico y de cavitación. El efecto térmico se asocia a la absorción del ultrasonido por parte del tejido, el cual se convierte en calor. La elevación de la temperatura en el tejido depende del coeficiente de absorción del tejido, del tamaño, la forma y la respuesta térmica de la región calentada. Los cambios biológicos inducidos por los tejidos dependen de la dosis térmica, es decir,

la temperatura alcanzada y la duración de la exposición. Cuando la temperatura sobrepasa un determinado umbral, se produce una necrosis de coagulación. Para dosis por debajo de ese umbral, los efectos dependen de la sensibilidad del tejido al calor<sup>25</sup>. El cañón de ultrasonidos que se genera posee una alta intensidad en un área muy focalizada, que desciende rápidamente en el tejido circundante. Las ondas de ultrasonidos son capaces de inducir incrementos de temperatura muy marcados (asciende hasta 70-100 °C) en unos segundos, destruyendo una zona muy determinada de tejido, mientras la zona de alrededor permanece intacta. El volumen de tejido destruido por un único disparo de ultrasonidos se denomina lesión elemental. Para crear lesiones más amplias, múltiples lesiones elementales han de producirse moviendo el transductor o posicionando electrónicamente el punto focal.

La resonancia magnética RM es la técnica estándar de oro para asegurar la eficacia del tratamiento con HIFU. La extensión de la zona necrosada puede ser claramente visualizada con realce de contraste en fases de TI como imágenes de baja señal. La RM también se ha utilizado para guiar el tratamiento de HIFU, siendo posible monitorizar los cambios de temperatura de los tejidos mediante el tratamiento<sup>26</sup>. Con ecografía las lesiones generadas se ven como áreas hiperecogénicas, pero su extensión no siempre es precisa. Se han utilizado el power-doppler y otras técnicas de imagen, que caractericen las propiedades acústicas de los tejidos.

La aplicación clínica más desarrollada es para el tratamiento de enfermedades de la próstata, especialmente el adenocarcinoma, o para el tratamiento de la hiperplasia benigna de próstata. Dos dispositivos se han desarrollado para el tratamiento del cáncer de próstata: los primeros resultados obtenidos con el sistema Sonoblate<sup>®</sup> fueron publicados en el 2002, mientras que los resultados obtenidos con el sistema Ablatherm<sup>®</sup> han sido más difundidos. El ensayo multicéntrico europeo resume la experiencia del desarrollo clínico de este sistema<sup>27</sup>. La validación del HIFU para el tratamiento del cáncer de próstata localizado está en desarrollo, y aunque existen series con un seguimiento a cinco años, los estudios a largo plazo (más de diez años) todavía no están disponibles.

Están también en desarrollo investigaciones clínicas para su aplicación en el tratamiento de otras patologías, tanto malignas como benignas, como el cáncer de riñón, cáncer de mama, hepatocarcinoma, nódulos tiroideos y fibromas uterinos. También ha sido utilizado en tumores de vejiga, pero el proyecto se abandonó de manera prematura por sus pobres resultados en comparación con el tratamiento endoscópico convencional.

## Radiofrecuencia

La radiofrecuencia es una técnica que utiliza el calor para producir destrucción tisular. Se utilizan fuentes de energía eléctrica que producen calor; aumentando la temperatura hasta los 200 °C, en un diámetro de unos 4 cm, lo que produce una necrosis tisular. La técnica consiste en la realización de ciclos de calentamiento de unos 10-15 minutos de duración. Estos ciclos se repiten varias veces hasta unas 4 veces.


Es una técnica mínimamente agresiva, resulta efectiva para el tratamiento de pequeñas masas renales en pacientes con significativa morbilidad asociada que contraindica cirugía exéretica. El seguimiento a largo plazo es limitado pero algunas series ya han evidenciado unos porcentajes de éxito a medio plazo de hasta el 92%. Su efectividad ha sido aprobada como terapia ablativa para diversos tumores sólidos de otros órganos. La radiofrecuencia supone una nueva y versátil herramienta para el armamentario mínimamente invasivo urológico en el tratamiento del cáncer renal. Esta técnica se puede realizar de manera percutánea, por cirugía laparoscópica o por cirugía abierta, en función de la disposición del tumor y de las disponibilidades de cada centro<sup>28</sup>.

## Litotricia extracorpórea por ondas de choque (LEOC)

La litotricia extracorpórea por ondas de choque (LEOC) ha sido un por no decir el más importante, avance de la historia de la Urología. Revolucionó de tal manera nuestra especialidad, que la cirugía de la litiasis ha pasado de ocupar un 70% de la cirugía total de la especialidad, a tan sólo un 3%.

Hoy en día, básicamente hay dos tipos de litotriptores, distribuidos por dos compañías: una tabla eco-

**Figura 9.** Nuevos litotriptores electromagnéticos con mayor zona focal que permiten una mayor energía en los tratamientos (a) Xinin Compact: Equipo con elemento electromagnético autoenfocable, permite sólo localización mediante ecografía (b) Siemens Lithoskop: Nueva mesa multifunción uro-litotricia. El generador de ondas de choque, montado en un brazo isocéntrico en C ofrece la posibilidad de rotación alrededor del paciente, focalizando en el centro de un brazo de escopia digital.



nómica de LEOC o un litotriptor más sofisticado. La localización del cálculo generalmente se realiza por fluoroscopia (brazo isométrico en C). Existen cuatro tipos de mecanismos para la desintegración de la piedra: las fuerzas de fragmentación de las ondas de choque en su interfase acústica, juegan un papel más importante en el inicio de la fragmentación del cálculo, mientras que la cavitación se limita al proceso final de desintegración, junto con la fatiga dinámica. Los estudios recientes no apoyan las teorías de *Cuasistática*. No obstante, la amplitud de la zona focal parece ser una ventaja, desde que la energía de la onda de choque (no el pico de presión) representa el parámetro más importante para la fragmentación del cálculo. La densidad de energía es la responsable del daño tisular inducido por la onda de choque, la cual es principalmente causada por la cavitación. Las fuentes de energía electromagnéticas son las más utilizadas en los nuevos litotriptores (Siemens, Storz, Dornier, Direx) debido a la variabilidad de la zona focal (ej., distintos principios de enfoque, enfoque dual), constancia de los impulsos y la fiabilidad a largo plazo (más de 1 Mio). Las comparaciones clínicas de los distintos litotriptores deben basarse en los cocientes de eficacia (ej., distinguir entre curativa y medidas adyuvantes

auxiliares). Estudios recientes indican que los litotriptores actuales son capaces de igualar el estándar de oro de la Dornier HM3, sin embargo, con todas las ventajas de una mesa multifuncional, mejoría del confort del paciente (ej, tratamientos sin anestesia) y unos costes significativamente menores.

Después de una década de cambios y progresos, excitantes adelantos tecnológicos y el mejor conocimiento de los fundamentos físicos de las ondas de choque, están dando sus frutos y estimularán futuras investigaciones que mejorarán los resultados de la litotricia externa por ondas de choque (Figura 7).

Los desarrollos futuros están, en la actualidad, encaminados en la mejora de la desintegración de los cálculos de los litotriptores. Existe evidencia que la energía de la onda de choque y no el pico de presión representa el mayor factor en la desintegración del cálculo. El impacto de un tamaño focal variable se determinará en un futuro próximo. Posteriores mejoras tecnológicas van a ir encaminadas a una optimización de la onda de choque, evitando el efecto negativo de la presión con el daño tisular asociado a la cavitación. Finalmente, los desarrollos tecnológicos de los

métodos de diagnóstico por imagen pueden ser aplicados a la litotricia, como la ecografía 3D para dirigir los tratamientos, o el color-doppler para determinar la fragmentación del cálculo<sup>29</sup>.

## Nuevos tratamientos oncológicos

La mayoría de los pacientes que desarrollan un cáncer de riñón son tratados mediante nefrectomía radical; sin embargo, aquellos que presentan o desarrollan metástasis tienen unas opciones terapéuticas limitadas. Como tratamientos estándar se han venido utilizando la Interleukina-2 y el Interferón. Múltiples estudios han identificado las dosis óptimas, así como los regímenes terapéuticos y los pacientes que mayor beneficio pueden obtener de este tipo de tratamientos inmunoterápicos. En la actualidad, los nuevos tratamientos dirigidos contra el receptor del factor de crecimiento del endotelio vascular, proteínas inductoras de hipoxia, están demostrando unos resultados esperanzadores y próximamente se expandirán como opciones terapéuticas en los pacientes con cáncer de riñón en estadios avanzados.

### **Factores de crecimiento del endotelio vascular (VEGF)**

Se han desarrollado múltiples estrategias terapéuticas dirigidas a inhibir la angiogénesis tumoral, incluidos los anticuerpos monoclonales que neutralizaban el VEGF, así como pequeñas moléculas inhibitoras de su receptor R-VEGF.

Estudios en fase 2 han demostrado una mejoría de la progresión libre de enfermedad cuando comparamos el Bevacizumab (anticuerpo monoclonal que se

une al factor de crecimiento del endotelio vascular circulante) con placebo; en la actualidad, se están llevando a cabo estudios fase 3 analizando su efecto como primera línea terapéutica.

Las nuevas terapias basadas en pequeñas moléculas contra el R-VEGF se han probado en múltiples patologías, incluido el cáncer renal. Estas moléculas bloquean la unión del adenosintrifosfato en el sitio intracelular del receptor R-VEGF, de manera que no activan el desarrollo de su cascada de actuación. Su utilización en el cáncer renal metastático han demostrado unos resultados esperanzadores, pero estudios posteriores deben realizarse para determinar su eficiencia.

### **Inhibición Raf (BAY 43-9006)**

La kinasa *Raf* es un potente mediador de la vía *Ras/Raf/MEK*, mutaciones activas se han descrito en multitud de tumores sólidos, incluyendo un 70% de los pacientes con melanoma. Aunque mutaciones o sobre expresiones activas de la familia *Raf* no se han descrito en el cáncer de riñón, la activación constitutiva del *Raf*, *MEK* y *ERK* se ha demostrado en un 50% de los tumores renales. BAY 43-9006, sorafenib, es un potente inhibidor del tipo salvaje de la kinasa *c-raf* y del tipo salvaje y la mutación *V599E* de la Kinasa *B-raf*. Además, se ha demostrado que el Sorafenib tiene capacidad de inhibir otras tirosin-kinasas como *VGFR-2*, *Flt-3*, *c-KIT* y *FGFR-1*. Los estudios iniciales fase-1 y fase-2 han demostrado unos resultados esperanzadores. En la actualidad, se están desarrollando estudios fase 3 comparando BAY43-9006 frente a placebo como tratamiento de segunda línea terapéutica del cáncer renal metastático<sup>30</sup>.



## BIBLIOGRAFÍA

1. Brush, J.: Positron emission tomography in urological malignancy. *Curr Opin Urol*, 11: 175, 2001.
2. Janzen, N., Laifer-Narin, S., Han, K. et al.: Emerging technologies in urologic imaging. *Urologic Oncology*, 21: 317, 2003.
3. Hain, S., O'Doherty, M., Timothy, A. et al.: Fluorodeoxyglucose positron emission tomography in the evaluation of germ cell tumours at relapse. *Br J Cancer*, 83: 863, 2000.
4. Choyke, P., Pavlovich, C., Daryanani, K. et al.: Intraoperative ultrasound during renal parenchymal sparing surgery for hereditary renal cancers: a 10-year experience. *J Urol* 165: 397, 2001.
5. Levine, E.: Renal cell carcinoma: clinical aspects, imaging diagnosis and staging. *Semin Roentgenol*, 30: 128, 1995.
6. Mitterberger, M., Pinggera, G. M., Mueller, T. et al.: Dynamic transurethral sonography and 3-dimensional reconstruction of the rhabdosphincter and urethra: initial experience in continent and incontinent women. *J Ultrasound Med*, 25: 315, 2006.
7. Strasser, H., Marksteiner, R., Margreiter, E. et al.: Stem cell therapy in treatment of urinary incontinence: first clinical results. *J Urol*, 171: 130, 2004.
8. Coll, D., Herts, B., Davros, W. et al.: Preoperative use of 3D volume rendering to demonstrate renal tumors and renal anatomy. *Radiographics*, 20: 431, 2000.
9. Allan, D., Tolley, D.: Virtual endoscopy in urology. *Curr Opin Urol*, 11: 189, 2001.
10. Brugarolas Roselló, X., Lopez Ferrandis, J., Zudaire Bergera, J. et al.: Resonancia Nuclear Magnética en la estadificación del cáncer de próstata localizado. In: LXXI Congreso Nacional de Urología AEU. Sevilla, 2006.
11. Kirsch, A., Grattan-Smith, J., Moliterno, J. J.: The role of magnetic resonance imaging in pediatric urology. *Curr Opin Urol*, 16, 2006.
12. Gluch, L., Walker, D.: Intraoperative Magnetic Resonance: The Future of Surgery. *ANZ J. Surg.*, 72: 426, 2002.
13. Joseph, J. V., Rosenbaum, R., Madeb, R. et al.: Robotic Extraperitoneal Radical Prostatectomy: An Alternative Approach. *J Urol*, 175: 945, 2006.
14. Satava, R.: Surgical robotics: The early chronicles. *Surg. Laparosc. Endosc. Percutan. Tech*, 12: 6, 2002.
15. Atug, F., Castle, E., Woods, M. et al.: Robotics in Urologic surgery: An evolving new technology. *Int J Urol*, 13: 857, 2006.
16. Menon, M., Shrivastava, A., Tewari, A.: Laparoscopic radical prostatectomy: conventional and robotic. *Urology*, 66: 101, 2005.
17. Beecken, W., Wolfram, M., Engl, T. et al.: Robotic assisted laparoscopic radical cystectomy and intrabdominal formation of an orthotopic ileal neobladder. *Eur Urol*, 44: 337, 2003.
18. Maheshwari, H., Saraf, M.: High-Resolution Thin-Film Device to Sense Texture by Touch. *Science*, 312: 1501, 2006.
19. Floratos, D., de la Rosette, J.: Lasers in urology. *BJU Int*, 84: 204, 1999.
20. Fried, N.: Therapeutic applications of laser in urology: an update. *Expert Rev. Med Devices*, 3: 81, 2006.
21. Barrieras, D., Reddy, P., McLorie, G. et al.: Lessons learned from laser tissue soldering and fibrin glue pyeloplasty in an in vivo porcine model. *J Urol*, 164: 1106, 2000.
22. Lo, K. C., Whirlledge, S., Lamb, D. J.: Stem cells: implications for urology. *Curr Urol Rep*, 6: 49, 2005.
23. Strasser, H., Ninkovic, M., Hess, M. et al.: Anatomic and functional studies of the male and female urethral sphincter. *World J. Urol*, 18: 324, 2000.
24. Kaouk, J., Aron, M., Rewcastle, J. et al.: Cryotherapy: Clinical endpoints and their experimental foundations. *Urology*, 68: 38, 2006.
25. Haar, G.: Intervention and therapy. *Ultrasound. Med Biol*, 23: 51, 2000.
26. Damianou, C., al., e.: High intensity focused ultrasound ablation of kidney guided by MRI. *Ultrasound Med Biol*, 30: 397, 2004.
27. Thüroff, S., al., e.: High-intensity focused ultrasound and localized prostate cancer: efficacy results from the European multicentric study. *J Endourol* 17: 673, 2003.

28. Slabaugh, T., Ogan, K.: Renal tumor radiofrequency ablation. *Minerva Urol Nefrol.*, 57, 2005.
29. Rassweiler, J., Taily, G., Chaussy, C.: Progress in Lithotripter Technology. *EAU Update Series*, 3: 17, 2005.
30. Ko, Y., Atkins, M.: Chemotherapies and Immunotherapies for Metastatic Kidney Cancer. *Curr Urol Rep.* 6: 35, 2005.



# Libro del Residente de Urología



Asociación Española de Urología

Con la colaboración de  
 GlaxoSmithKline