

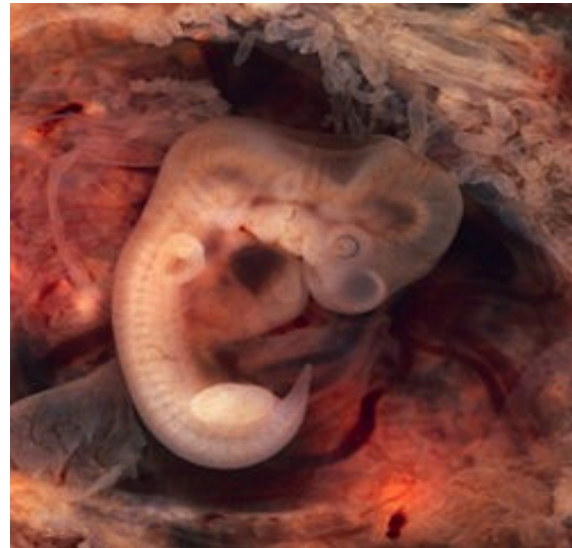

Embriología Humana (FCBP)

MATERIAL DE LECTURA Nº 04

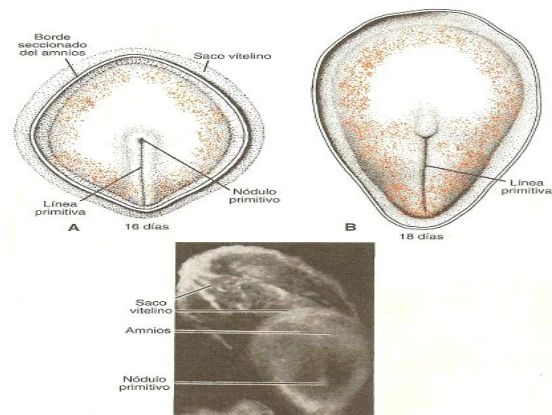
PERIODO EMBRIONARIO:

Este Periodo llamado también el de la **organogénesis** se extiende desde la tercera hasta la octava semana de desarrollo, y es en su transcurso cuando cada una de las tres hojas germinativas, **ectodermo, mesodermo y endodermo**, da origen a tejidos y órganos específicos. Al final del periodo embrionario se han establecido los sistemas orgánicos principales y al final del segundo mes no hay formas reconocibles de los principales caracteres externos del cuerpo; no obstante la función de la mayoría de ellos es mínima, con excepción del aparato cardiovascular. A medida que los tejidos y órganos se desarrollan, la forma del embrión cambia, y alrededor de la octava semana cuenta con un aspecto humano mas o menos definido.



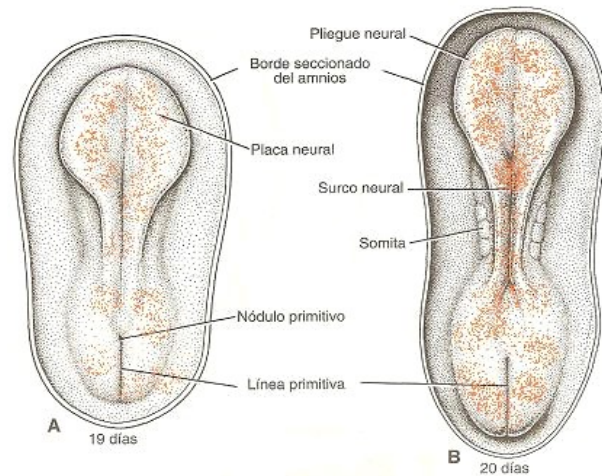
HOJA GERMINATIVA ECTODERMICA: DERIVADOS

Cuando se inicia el periodo embrionario (tercera semana), la hoja germinativa ectodérmica tiene forma de disco aplanado, algo mas ancho en la región cefálica que en la caudal. Aparecen el notocordio y el mesodermo precordial (placa precordial) que inducen al ectodermo que los recubre aumentar de grosor y formar la **placa neural**. Las células de la placa neural componen el **neuroectodermo** y su inducción representa el fenómeno inicial del proceso de neurulación.

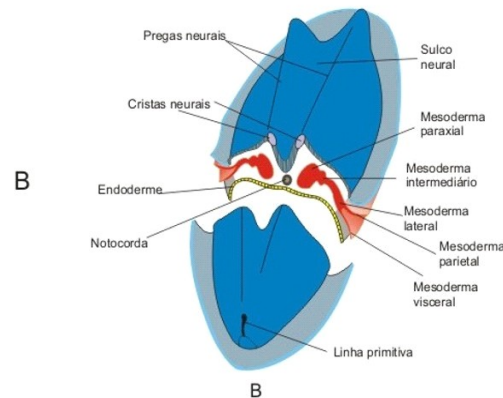


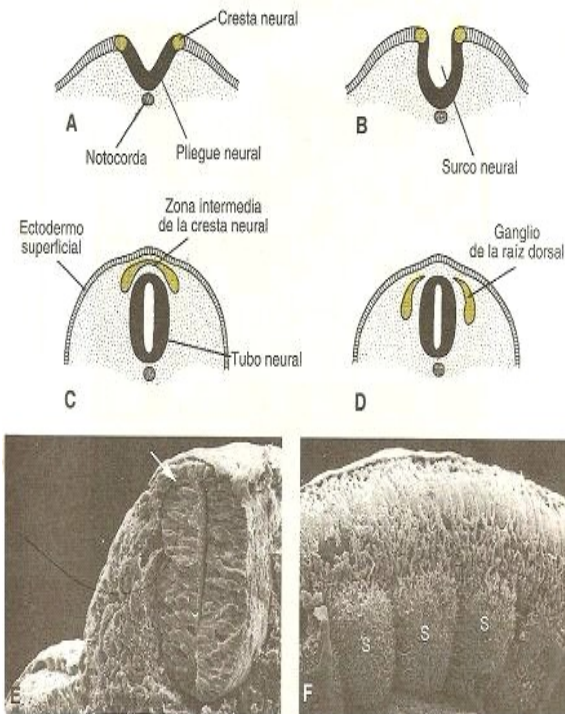
NEURULACIÓN.

Una vez que se produce la inducción, la lamina alargada en forma de zapatilla, la placa neural, se extiende gradualmente hacia la línea primitiva. Al finalizar la tercera semana, los bordes laterales de la lámina (placa) neural se elevan (se desprenden del ectodermo) y dan lugar a la formación de los **pliegues neurales**, y la porción media deprimida (hundida) constituye el **surco neural**. Poco a poco los pliegues neurales se aproximan uno a otro en la línea media, donde se fusionan. Esta fusión comienza en la región cervical (quinto Somita) y avanza cefálica y caudalmente.



El resultado es la formación del tubo neural. Hasta que se completa la fusión, en los extremos cefálicos y caudal del embrión el tubo neural queda en comunicación con la cavidad amniótica, que recubre todo el ectodermo, por medio de los neuroporos craneal y caudal, respectivamente. El neuroporo craneal (cefálico o anterior) se cierra aproximadamente en el día 25 (estado de 18 a 20 somitas a nivel mesodérmico), mientras que el neuroporo posterior o caudal se cierra el día 27 (estado de 25 somitas). El proceso de neurulación se ha completado y el sistema nervioso central esta representado por una estructura tubular cerrada con una porción caudal estrecha, **la médula espinal**, y una porción cefálica mucho mas ancha caracterizada por varias dilataciones, **las vesículas cerebrales (encefálicas)**

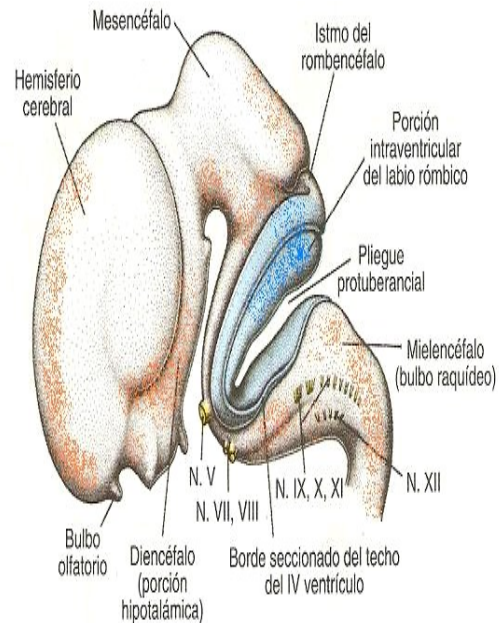




Formacion de la cresta neural

..... y 2) un recorrido ventral a través de la mitad anterior de cada Somita para dar origen a **neuronas de ganglios sensoriales, simpáticos y entéricos, células de Schwann y células de la medula suprarrenal**. Las células de la cresta neural también se forman y migran desde los pliegues neurales craneales y abandonan el tubo neural antes de que se produzca el cierre de esa región. Estas células contribuyen a la formación del **esqueleto craneofacial** y también aportan **neuronas para ganglios craneales, células gliales, melanocitos** y otros tipos celulares. La inducción de las células de la cresta neural requiere de una interacción entre el ectodermo neural adyacente y el ectodermo general que lo recubre. Un gradiente de **proteínas morfoénicas del hueso (BMP)**, secretadas por el ectodermo no neural (general), juntamente con el factor de crecimiento fibroblástico (FGF), inician el proceso de inducción.

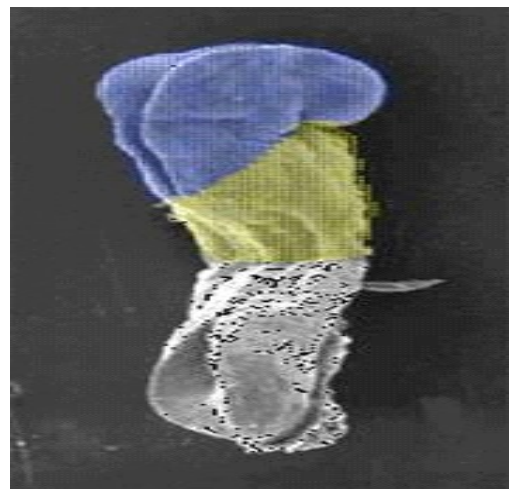
A medida que los pliegues neurales se elevan y se fusionan, las células del borde lateral o cresta del neuroectodermo comienzan a separarse de las que se encuentran en su vecindad. Esta población celular, **la cresta neural**, experimenta a su salida del neuroectodermo una transición (cambio) de epitelial a mesenquimatoso para penetrar en el mesodermo adyacente por migración activa y desplazamiento. (El mesodermo se refiere a las células I derivadas del Epiblasto y de los tejidos extraembrionarios; mesénquima es el tejido conectivo embrionario laxo, cualquiera que sea su origen). Las células de la cresta neural de la región del tronco dejan los pliegues neurales después del cierre del tubo neural y siguen uno de dos caminos migratorios posibles: 1) un trayecto dorsal a través de la dermis, en donde podrían entrar en el ectodermo a través de perforaciones presentes en la lamina basal para formar **melanocitos** en la piel y en los folículos pilosos,



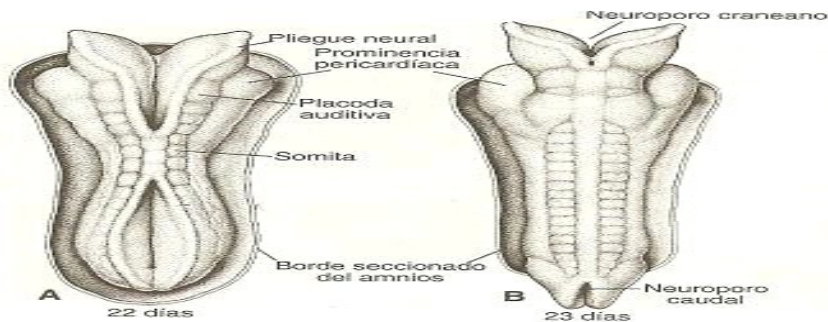
Vista lateral de las vesículas encefálicas de un embrión de 8 semanas (longitud vértice-nal ga 27 mm, aproximadamente). Se ha extirpado la placa del techo del rombencéfalo para mostrar la porción intraventricular del labio róbico. Adviértase el origen de los nervios craneanos.

De este modo, el destino de la totalidad del ectodermo depende de las concentraciones de BMP: los niveles elevados llevan a la formación de la epidermis, los niveles bajos en el borde de la placa neural y en el ectodermo no neural inducen la cresta neural, y la inhibición de la BMP contribuye a la inducción de la placa neural. Las células de la cresta neural dan origen a una serie heterogénea de tejidos.

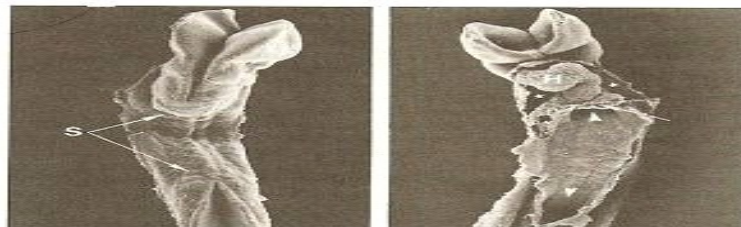
Cuando el tubo neural se ha cerrado, se tornan visibles en el región cefálica del embrión otros dos engrosamientos ectodérmicos bilaterales, **las placodas óticas o auditivas y las placodas del cristalino**, visibles en la región cefálica del embrión. Al continuar el desarrollo, las placodas óticas se invaginan y forman las **vesículas óticas o auditivas**, las cuales darán origen a las estructuras necesarias para la audición y el mantenimiento del equilibrio. Aproximadamente al mismo tiempo aparece **la placoda del cristalino**, que también se invaginan y durante la quinta semana forman el cristalino del ojo.

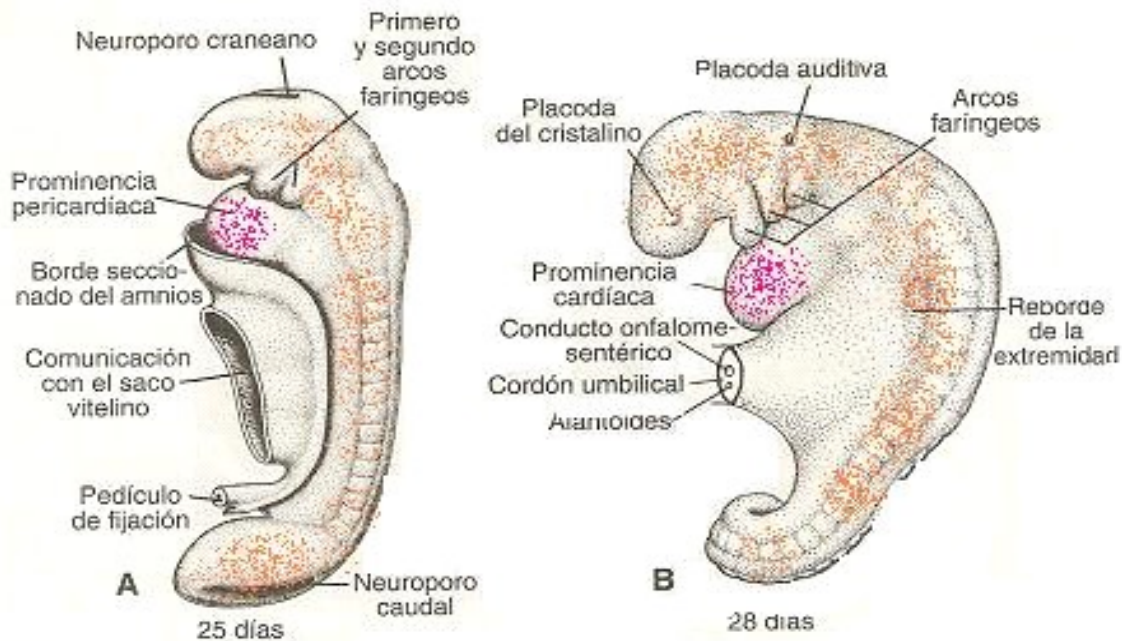


TIPO NEURAL • *Neurópodo cefálico (azul)*



A. Vista dorsal de un embrión humano de 22 días, aproximadamente. A cada lado del tubo neural se aprecian 7 somitas. B. Embrión humano de 23 días, aproximadamente, visto por su cara dorsal. Obsérvese el abultamiento pericardiaco a cada lado de la línea media en la porción cefálica del embrión.





A. Vista lateral de un embrión de 14 somitas (aproximadamente 25 días). Obsérvese el área pericardíaca sobresaliente y los dos primeros arcos branquiales. B. Esquema que representa el lado izquierdo de un embrión de 25 somitas, de aproximadamente 28 días de edad. Se advierten los tres primeros arcos faríngeos y las placodas auditiva y del cristalino.

En términos generales, de la **capa germinativa ectodérmica** derivan los órganos y estructuras que mantienen contacto con el mundo exterior: **a) sistema nervioso central, b) sistema nervioso periférico, c) epitelio sensorial del oído, nariz y el ojo, y d) epidermis, incluido el pelo y las uñas.** Además, da origen **a las glándulas subcutáneas, glándulas mamarias, glándula hipófisis y el esmalte dental.**

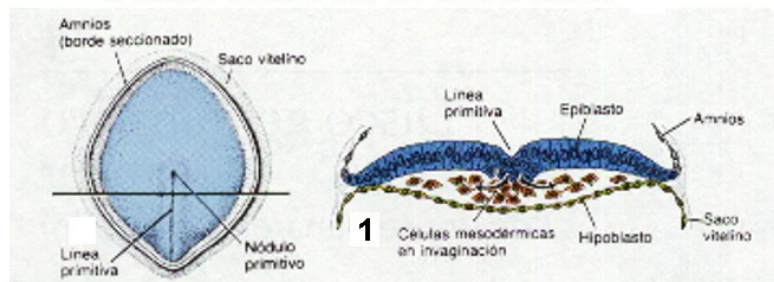
DERIVADOS DE LAS CRESTAS NEURALES

- Tejido conectivo y huesos de la cara y el cráneo
- Ganglios nerviosos craneales
- Células C de la glándula tiroidea
- Tabique troncoconal del corazón
- Odontoblastos
- Dermis de la cara y del cuello
- Ganglios espinales (ganglio de la raíz dorsal)
- Cadena simpática y ganglios pre aórticos
- Ganglios Parasimpáticos del tracto gastrointestinal
- Médula suprarrenal
- Células de schwann
- Células Gliales
- Placoma y Aracnoides
- Melanocitos

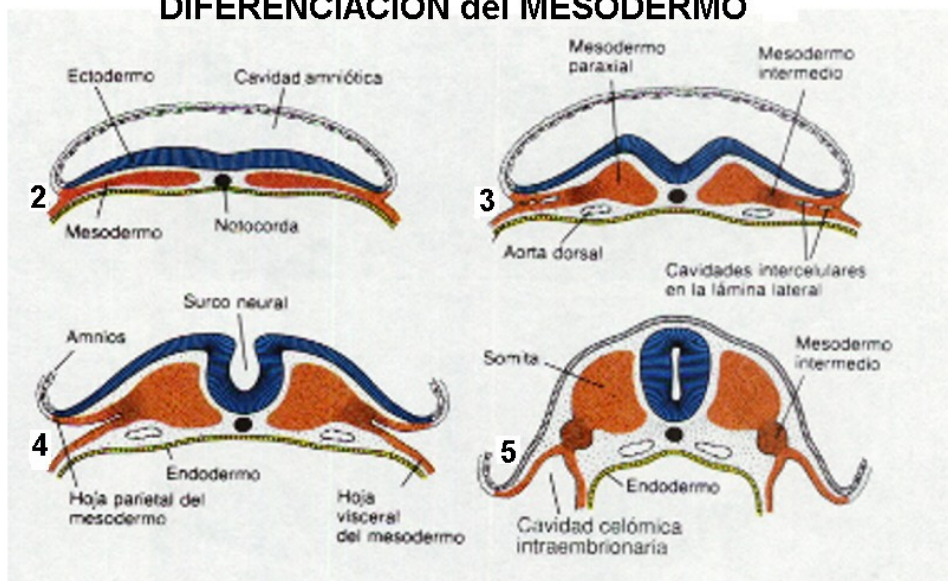
HOJA GERMINATIVA MESODÉRMICA: DERIVADOS

En un comienzo las células de la hoja germinativa mesodérmica forman una delgada de tejido laxo a cada lado de la línea media. Sin embargo por el decimoséptimo día, las células próximas a al línea media proliferan y forman una capa engrosada de tejido, denominada **mesodermo paraxial**. Más lateralmente la hoja mesodérmica sigue siendo delgada y se conoce como **lámina lateral (mesodermo lateral)**. Con la aparición y coalescencia de cavidades intercelulares en el mesodermo lateral, el tejido queda dividido en dos hojas: a) una capa que continua con el mesodermo que recubre al amnios, y que se denomina **hoja somática o parietal del mesodermo**, y b) una capa que continua con el mesodermo que reviste el saco vitelino, denominada **hoja esplacnica o visceral del mesodermo**. Estas dos capas, en conjunto revisten una cavidad neoformada, la cavidad o celoma Intraembrionario, que a cada lado del embrión se continúa con la cavidad o celoma extraembrionario. **El mesodermo intermedio** conecta al mesodermo paraxial y a la lámina del mesodermo lateral

FORMACIÓN del MESODERMO

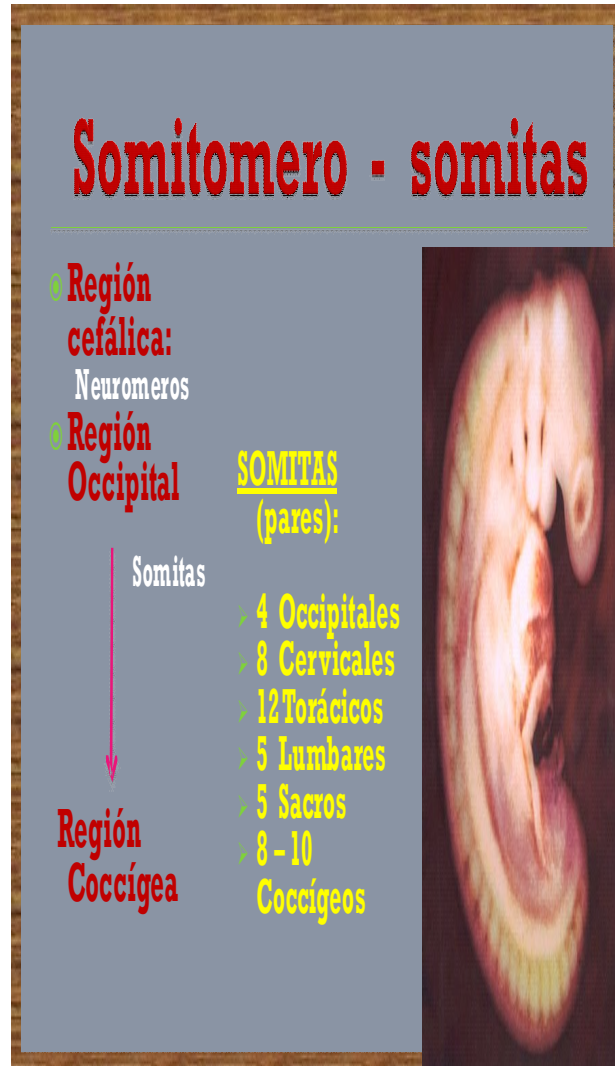

DIFERENCIACIÓN del MESODERMO



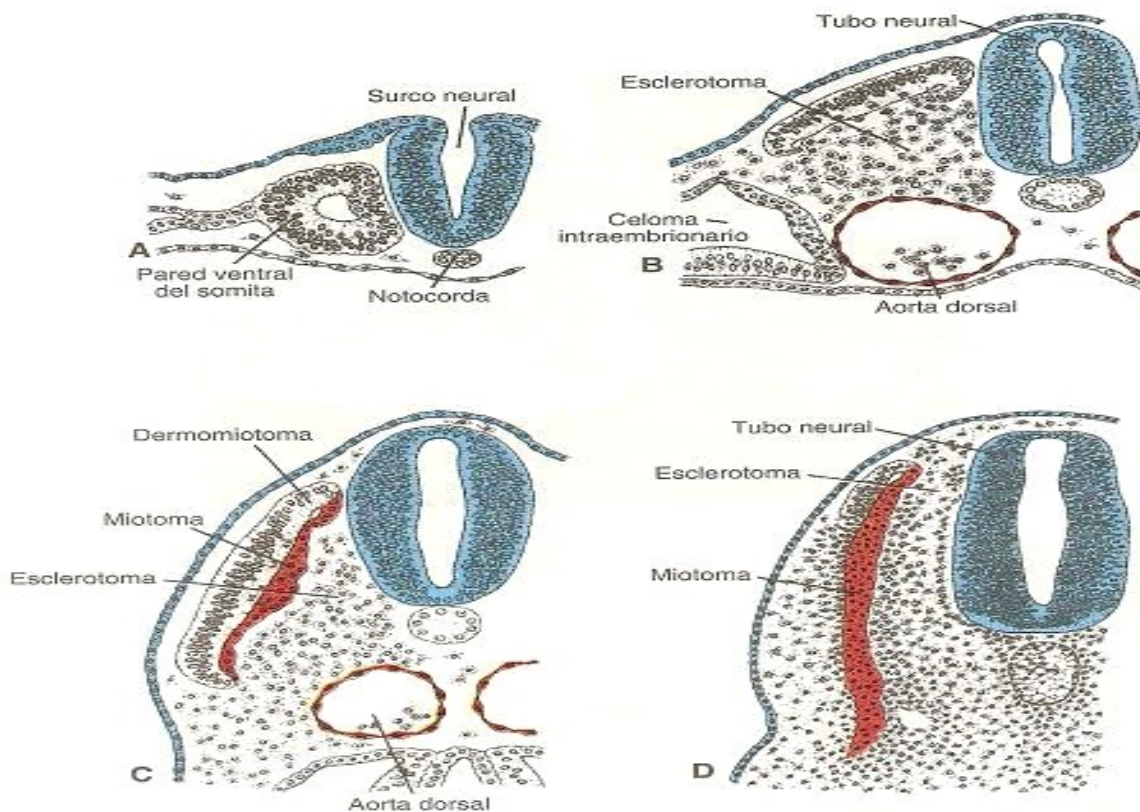
MESODERMO PARAXIAL

Al comienzo de la tercera semana el mesodermo paraxial está organizado en segmentos. Estos segmentos, conocidos como **somitómeros**, aparecen primero en la región cefálica del embrión y se forman luego en sentido cefalocaudal. Cada Somitómero consiste en células mesodérmicas dispuestas en espirales concéntricas alrededor del centro de la unidad. En la región cefálica, los somitómeros se forman en coincidencia con la segmentación de la placa neural en **neuómeros** y contribuyen al mesénquima cefálico. A partir de la región occipital, los somitómeros se organizan caudalmente en somitas. El primer par de somitas aparecen en la región cervical del embrión cerca del vigésimo día del desarrollo. Desde este sitio se forman nuevos somitas en dirección cefalo caudal alrededor de tres pares por día, hasta que al final de la quinta semana hay de 42 a 44 pares. Los pares de somitas: 4 pares de somitas occipitales, 8 cervicales, 12 torácicos, 5 lumbares, 5 sacros y de 8 a 10 pares de coccígeos. Luego desaparecen el primer par occipital y los últimos 5 a 7 coccígeos, mientras que el resto de los somitas constituye el esqueleto axial. Como los somitas aparecen con una periodicidad definida es posible determinar adecuadamente la edad del embrión durante esta etapa Somita.



La formación de los somitas segmentados a partir del mesodermo presomítico sin segmentar (paraxial) depende de un reloj de segmentación establecido "genes cíclicos". A los genes cíclicos pertenecen miembros de la vía de señalización de Notch y de WNT que se expresan en un patrón oscilatorio en el mesodermo presomítico. A su vez estas señales activan periódicamente a genes del patrón segmentario que regulan la formación del Somita. Los límites para la expresión de los genes del patrón del Somita dentro de una región formadora del Somita del mesodermo presomítico son regulados por el ácido retinoico (AR) y por FGF8. AR se expresan en un gradiente rostrocaudal, mientras que FGF8 se expresan en un gradiente caudorostral, de tal modo que AR regulan positivamente a los genes que establecen el patrón del Somita, mientras que FGF8 reprime la actividad de AR e inhibe la maduración del mesodermo presomítico en somitas.

Al comienzo de la cuarta semana las células que forman las paredes ventral y medial del Somita pierden su organización compacta, se tornan polimorfas y cambian de posición para rodear al notocordio. Estas células, que en conjunto reciben el nombre de **Esclerotoma**, forman un tejido laxo denominado mesénquima. Algunas de estas células dan origen a tendones, mientras que las restantes rodean a la medula espinal y al notocordio para formar la columna vertebral. Las células de la porción dorsolateral del Somita también migran como precursoras de la musculatura del miembro y de la pared corporal. Después de la migración de esas células musculares y de las células del Esclerotoma, las células de la porción dorsomedial del Somita proliferan y migran hacia el lado ventral del remanente del epitelio dorsal del Somita para formar una nueva capa, el **Miotoma**. El epitelio dorsal restante constituye el **Dermatoma**, y estas capas en conjunto dan lugar a **dermatomiotoma**. Cada Miotoma organizado segmentariamente origina los músculos del dorso (musculatura epiaxial), mientras que los dermatomas se dispersan para formar la dermis y el tejido subcutáneo de la piel. Además cada Miotoma y cada Dermatoma conservan inervación de sus segmentos de origen, independientemente de donde migren las células. En consecuencia, cada Somita forma su propio **Esclerotoma** (componente de tendón, cartílago y hueso), su propio **Miotoma** (que proporciona el componente muscular segmentario) y su propio **Dermatoma**, el componente segmentario de la piel. Cada Miotoma y cada dermatoma tiene también su propio componente nervioso segmentario



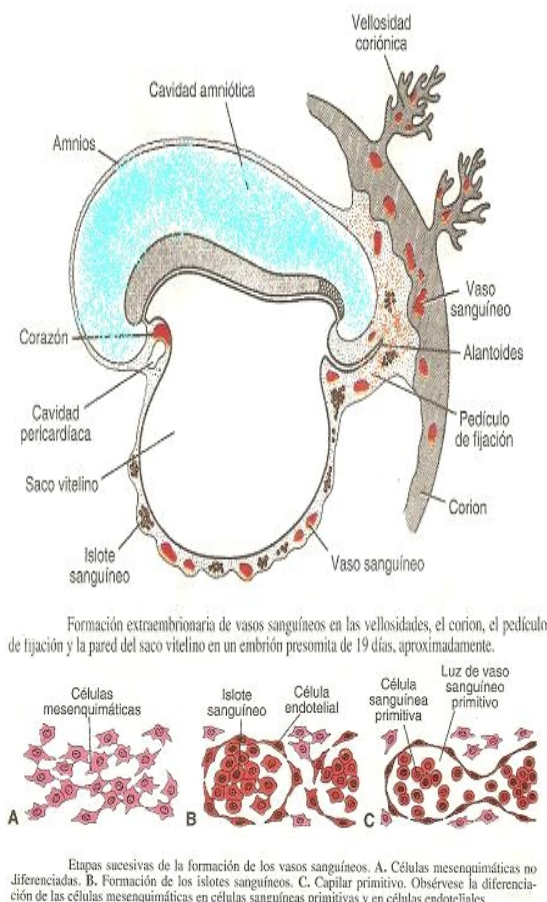
MESODERMO INTERMEDIO

El mesodermo intermedio, que conecta temporalmente el mesodermo paraxial con la lámina del mesodermo lateral, se diferencia en estructuras urogenitales. En las regiones cervical y torácica superior forma cúmulos celulares de disposición segmentaria (**los futuros nefrotomas**), mientras que en dirección más caudal produce una masa no segmentada de tejido, el **cordón nefrogeno**. Unidades excretorias del sistema urinario y de la gónada se desarrollan desde este mesodermo intermedio en parte segmentado y en parte no segmentado.

LAMINA DEL MESODERMO LATERAL

La lámina del mesodermo lateral o mesodermo lateral se separa en las hojas parietal y visceral, que revisten la cavidad intraembrionaria y rodean a los órganos respectivamente. El mesodermo parietal junto con el ectodermo que lo recubre, forma las paredes corporales lateral y ventral. El mesodermo visceral y el endodermo embrionario constituirán la pared del intestino. Las células mesodérmicas de la hoja parietal que se encuentran rodeando a la cavidad intraembrionaria formaran membranas delgadas, **las membranas mesoteliales o membranas serosas**, que tapizaran las cavidades peritoneal, pleural y pericárdica y secretaran un líquido seroso. Las células mesodérmicas de la hoja visceral formaran una membrana serosa delgada alrededor de cada órgano

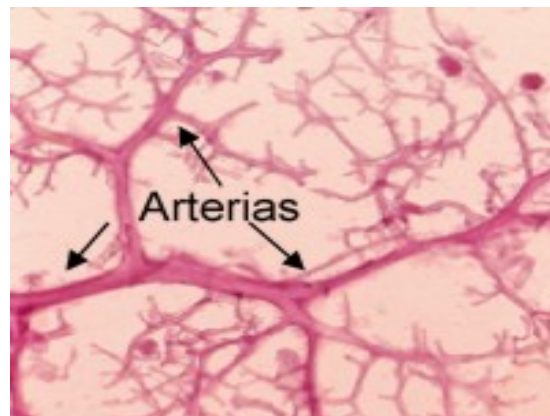
Sangre y vasos sanguíneos: Los vasos sanguíneos se forman de dos maneras: **vasculogénesis**, a partir de islotes sanguíneos, y **angiogénesis**, generación de brotes a partir de vasos preexistentes. El primer islote sanguíneo aparece en el mesodermo que rodea a la pared del saco vitelino en la tercera semana de desarrollo y poco tiempo en la lámina del mesodermo lateral y en otras regiones. Estos islotes se originan de células del mesodermo que son inducidas a formar **hemangioblastos**, un precursor común de vasos y células de la sangre. Los hemangioblastos son inducidos por el **factor de crecimiento endotelial vascular (VEGF)**, secretados por las células mesodérmicas que los rodean. La señal para expresar VEGF podría involucrar a HOXB5, que regula en más al receptor de VEGF FLK1. Los hemangioblastos en el centro del islote sanguíneo forman **células madre hematopoyéticas**, precursoras de todas las células sanguíneas, mientras que los hemangioblastos periféricos, precursores de los vasos sanguíneos. Estos angioblastos proliferan y son posteriormente inducidos a formar células endoteliales por el VEGF secretado por las células mesodérmicas que lo rodean.



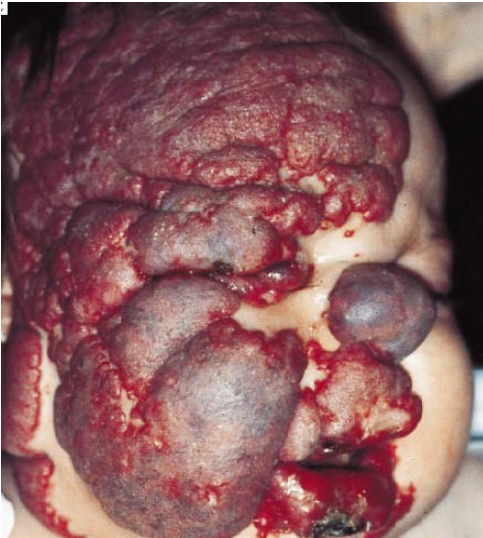
Este mismo factor luego regula la coalescencia de esas células endoteliales en los primeros vasos sanguíneos.

Una vez que el proceso de vasculogénesis establece un lecho vascular primario, que induce a la aorta dorsal y a las venas cardinales, la vasculatura (formación de nuevos vasos) adicional es incorporada por angiogénesis y se produce el brote de los nuevos vasos. Este proceso es regulado también por VEGF que estimula la proliferación de células endoteliales en los sitios en donde los nuevos vasos están siendo formados. La maduración y el modelado de la vasculatura están regulados por otros factores de crecimiento, como el factor de crecimiento derivado de plaquetas (PDGF) y factor de crecimiento transformador β (TGF- β), *hasta que es establecido el patrón del adulto*. La especificación de las arterias, las venas y del sistema linfático se produce poco después de la inducción de los angioblastos. Sonic hedgehog secretado por el notocordio induce al mesénquima que lo rodea a expresar VEGF. A su vez, la expresión de VEGF induce la **vía de Notch** (una vía de receptor de membrana), que especifica el desarrollo arterial mediante la expresión de **efrinaB2** (las **efrinas** son ligandos que se unen a los receptores **Eph** en una vía que comprende la **señalización de tirosina cinasa**). Además, para especificar las arterias, la expresión de efrina B2 suprime el destino celular venoso. La señalización de Notch aumenta asimismo la expresión de EPHB4, un gen específico de venas, pero no resulta claro cómo especifican este gen y otros del desarrollo venoso. Por otra parte, PROX1, un factor de transcripción que contiene un homeodominio, parece ser el gen principal para la diferenciación de los vasos linfáticos. La evaginación de los vasos no se establece por un patrón al azar y abarcaría a factores de direccionalidad similares a los empleados por el sistema nervioso.

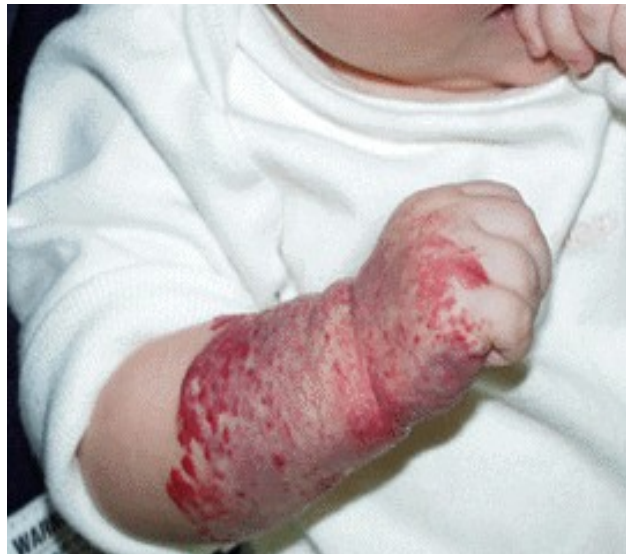Como se mencionó las primeras células sanguíneas se originan en los islotes del saco vitelino, pero esta población es transitoria. Las células madre hematopoyéticas definitivas provienen del mesodermo que rodea a la aorta en un sitio denominado región aorta-gónada-mesonefros (AMG). Estas células colonizarán el hígado que se transformará en el órgano hematopoyético fetal más importante. Posteriormente las células madre del hígado colonizarán la médula ósea, el tejido definitivo formador de sangre.



HEMANGIOMAS CAPILARES



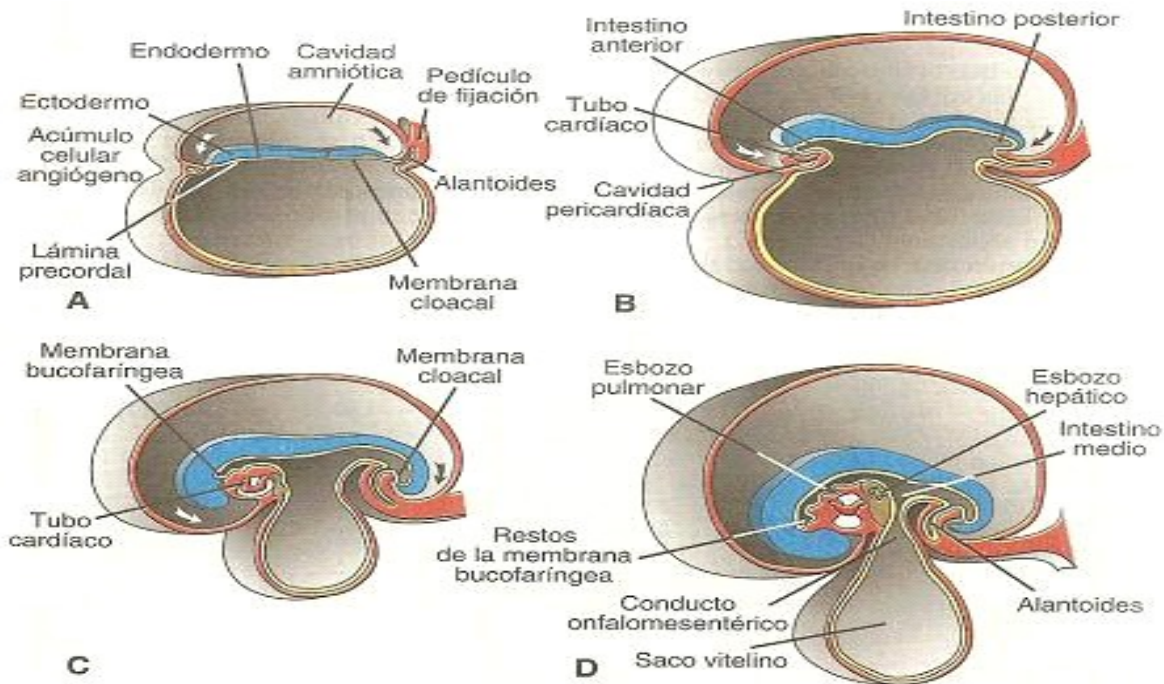
Son agrupaciones anormalmente densas de vasos sanguíneos capilares que forman los tumores más comunes de la infancia, y se observan aproximadamente el 10% de los nacimientos. Se pueden generar en cualquier lugar, pero están asociados a menudo con estructuras craneofaciales. Las lesiones faciales pueden ser focales o difusas, y son las difusas las que causan más complicaciones secundarias, como úlceras, cicatrices y obstrucción de la vía aérea (hemangiomas mandibulares). El factor de crecimiento similar a la insulina 2 se expresa en forma elevada en la lesiones y puede ser uno de los factores que promueve el crecimiento de vasos anormales. No se ha determinado si VEGF tiene o no una función.



Haciendo un resumen de los derivados del Mesodermo tenemos: *a) Tejidos de Sostén: tejido conectivo, cartílago y hueso (columna vertebral); b) músculo liso y estriado; c) células sanguíneas y linfáticas, paredes del corazón y vasos sanguíneos y linfáticos; d) Riñones, gónadas y los conductos correspondientes y e) Porción cortical de la glándula suprarrenal.*

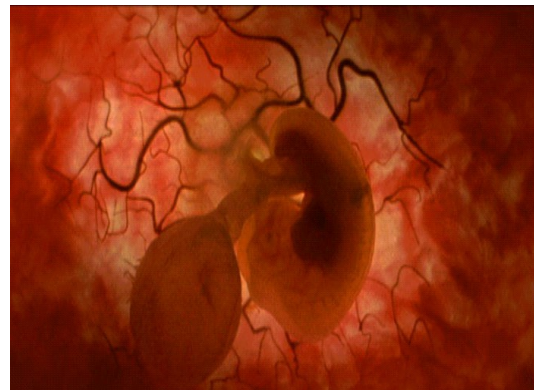HOJA GERMINATIVA ENDODÉRMICA: DERIVADOS

El tracto gastrointestinal es el principal sistema orgánico derivado de la hoja germinativa endodérmica. Esta hoja cubre la superficie ventral del embrión y constituye el techo del saco vitelino. Con el desarrollo y el crecimiento de las vesículas cerebrales, el disco embrionario comienza a sobresalir en la cavidad amniótica y a plagarse en sentido céfalo caudal. Este plegamiento es mas pronunciado en las regiones de la cabeza y de la cola, donde se forman los llamados pliegue cefálico y pliegue caudal.



Esquema de cortes sagitales en la línea media de embriones en diversas etapas de desarrollo, para mostrar el plegamiento cefalocaudal y su efecto sobre la posición de la cavidad revestida de endodermo. **A.** Embrión presomita. **B.** Embrión de 7 somitas. **C.** Embrión de 14 somitas. **D.** Al final del primer mes. Obsérvense los cúmulos celulares angiogénicos en relación con la lámina precordial (membrana bucofaringea).

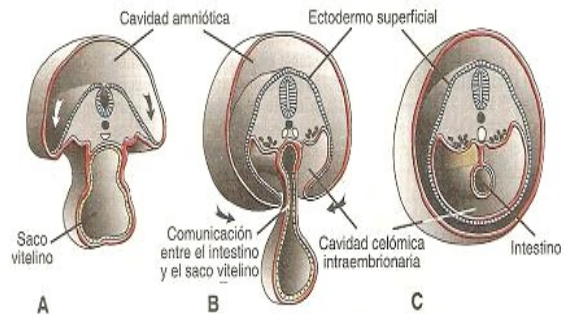
Como consecuencia del plegamiento cefalocaudal, una porción cada vez mayor de la cavidad revestida por endodermo es incorporada al cuerpo del embrión propiamente dicho. En la parte anterior el endodermo forma el **intestino anterior**, en la región de la cola, el intestino posterior. El sector comprendido entre el intestino anterior y posterior se denomina **intestino medio**. Durante cierto tiempo, el intestino medio se comunica con el saco vitelino a través de un grueso pedículo, el conducto **onfalomesentérico** o **vitelino**.



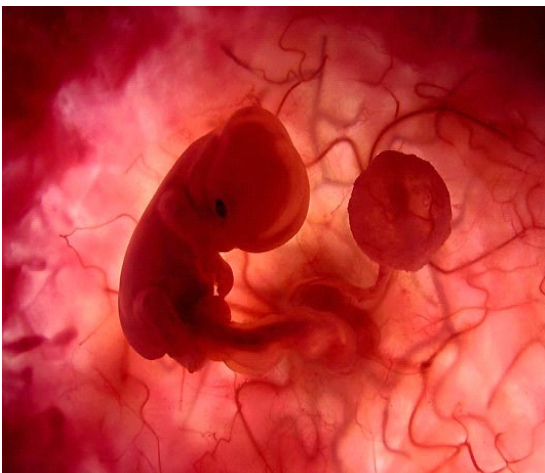
Este conducto en un principio es ancho, pero con el crecimiento del embrión se hace mas angosto y mucho mas largo.

En el extremo cefálico el intestino anterior esta temporariamente limitado por una membrana ectodérmica y endodérmica llamada la **membrana bucofaríngea**. Durante la cuarta semana se rompe la membrana bucofaríngea y de esta manera se establece una comunicación abierta entre la cavidad amniótica y el intestino primitivo. Asimismo el intestino posterior termina temporariamente en una membrana ectodérmica y endodérmica, la **membrana cloacal**, que se rompe durante la séptima semana y crea la abertura anal.

Como consecuencia del rápido crecimiento de los somitas, el disco embrionario, en un principio aplanado, comienza a plegarse en dirección lateral y el embrión toma un aspecto redondeado. Simultáneamente se forma la pared ventral del cuerpo del embrión, con una excepción de una pequeña porción de la región abdominal ventral donde hallan adheridos el conducto del saco vitelino y el pedículo de fijación.



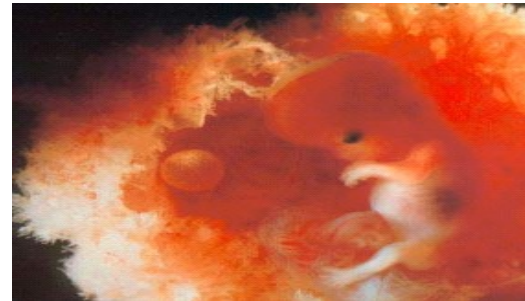Esquemas de cortes transversales de embriones en diferentes etapas de desarrollo, para mostrar el efecto del plegamiento lateral sobre la cavidad revestida de endodermo. A. Comienzo del plegamiento. B. Corte transversal por la región del intestino medio donde puede apreciarse la comunicación entre el intestino y el saco vitelino. C. Corte inmediatamente por debajo del intestino medio para mostrar la pared abdominal ventral cerrada y el intestino que cuelga de la pared dorsal del abdomen, por su mesenterio.



Mientras se forman el intestino anterior y el intestino posterior, el intestino medio se mantiene en comunicación con el saco vitelino. En un principio esta conexión es ancha, pero como resultado del plegamiento del cuerpo, gradualmente se torna larga y angosta y constituye el **conducto onfalomesentérico o vitelino**. Solo mucho más adelante, cuando el conducto vitelino queda obliterado (cerrado), el intestino medio pierde conexión con la cavidad original revestida de endodermo y adopta una posición libre dentro de la cavidad abdominal.

Otra consecuencia importante del plegamiento cefalocaudal y lateral es la incorporación parcial de la alantoides en el cuerpo del embrión, donde forma la **cloaca**. La porción distal de la alantoides permanece en el pedículo de fijación. Alrededor de la quinta semana el conducto vitelino, la alantoides y los vasos umbilicales están restringidos a la región del anillo umbilical.

En el ser humano, el saco vitelino tiene carácter vestigial y es probable que desempeñe una función de nutrición solo en las primeras etapas de desarrollo. En el segundo mes de la vida embrionaria esta localizado en la cavidad corionica.

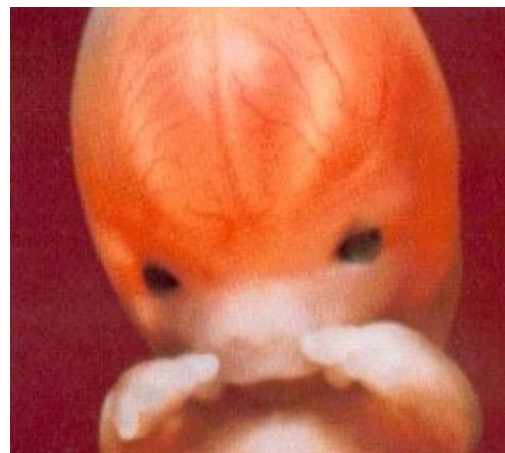

De ahí que la hoja germinativa endodérmica forma en un comienzo el revestimiento epitelial del intestino primitivo y de las porciones intraembrionarias de la alantoides y del conducto vitelino.

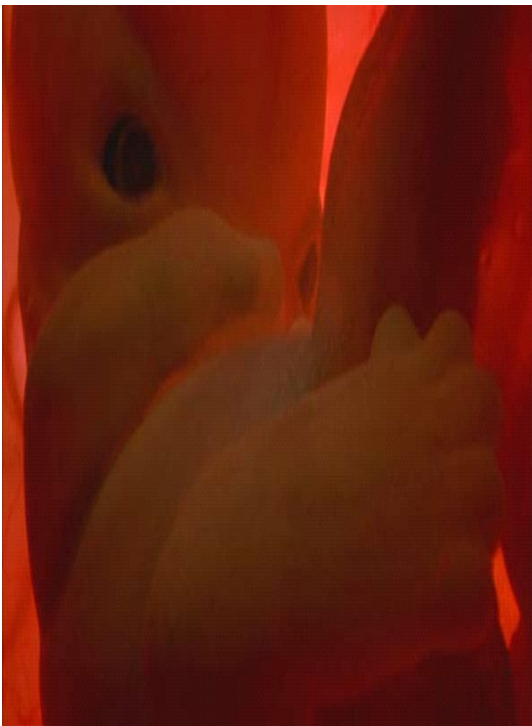Es estas etapas mas avanzadas del desarrollo da origen. *a) al revestimiento epitelial del aparato respiratorio; b) al parénquima de la glándula tiroides, paratiroides, el hígado y el páncreas; c) estroma reticular de las amígdalas y el timo; d) el revestimiento epitelial de la vejiga y la uretra, y e)al revestimiento epitelial de la cavidad timpánica y de la trompa de Eustaquio o auditiva.*

ASPECTO EXTERNO DEL EMBRIÓN DURANTE EL SEGUNDO MES DE DESARROLLO

Al final de la cuarta semana, cuando el embrión tiene aproximadamente 28 somitas, los caracteres externos principales son los somitas y los arcos faríngeos. Por lo tanto, la edad del embrión suele expresarse en somitas. Como el recuento de somitas se torna difícil durante el segundo mes de desarrollo, en esta etapa la edad del embrión esta indicada por la longitud desde el vèrtex (vértice) hasta la nalga (V-N) y se expresa en milímetros. La longitud V-N es la distancia entre el vèrtex hasta el punto medio entre las porciones mas salientes de los glúteos.



LONGITUD V-N (mm)	EDAD APROXIMADA (semanas)
5-8	5
10-14	6
17-22	7
28-30	8

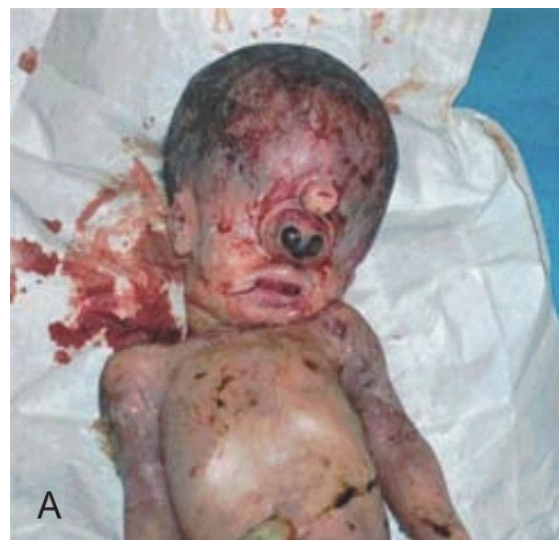

Durante el segundo mes, el aspecto externo del embrión se modifica apreciablemente a causa del gran tamaño de la cabeza y de la formación de los miembros, cara, oídos, nariz y ojos. Al comienzo de la quinta semana aparecen los esbozos de la extremidades superiores e inferiores en forma de palas de remo. Las superiores están situadas dorsalmente al abultamiento pericárdico a la altura del cuarto somita cervical al primero torácico, lo cual explica que el miembro superior este inervado por el plexo braquial. Los esbozos de los miembros inferiores aparecen algo después, caudalmente al sitio de fijación del pedículo umbilical, a nivel de los somitas lumbares y los sacros superiores. Con el crecimiento ulterior, las porciones terminales de los esbozos se aplanan y quedan separadas por una constricción circular del segmento proximal mas cilíndrico. Luego aparecen cuatro surcos radiales que separan cinco aéreas algo mas anchas en la porción distal de los esbozos y anuncian la formación de los dedos.

Estos surcos, denominados rayos, aparecen al principio en la región de la mano y poco después en la del pie, lo cual indica que el miembro superior siempre tiene un desarrollo algo más adelantado que el miembro inferior. Mientras se están formando, los dedos de las manos y de los pies, un segundo estrechamiento divide las porción proximal de los esbozos en dos segmentos, y entonces pueden identificarse las tres partes características de las extremidades del adulto.

DEFECTOS CONGÉNITOS

La mayor parte de los órganos y sistemas principales se forman entre al tercera y la octava semana. Por lo tanto, este lapso se denomina **periodo de organogénesis** y es crítico para el desarrollo normal. Las poblaciones de células madre están formando los esbozos de los órganos, y estas interacciones son susceptibles a los efectos de influencias genéticas y ambientales. Por eso es el periodo durante el cual son inducidos los principales defectos estructurales del nacimiento. Lamentablemente, a veces durante este periodo crítico la madre no advierte que esta embarazada, sobre todo durante la **tercera y la cuarta semana**, que son especialmente vulnerables.



En consecuencia, no evita aquellas influencias que pueden representar un riesgo potencial, como el consumo de tabaco y de alcohol. Conocer a fondo los fenómenos principales de la organogénesis será muy útil para identificar la fecha en la cual se produjo una anomalía en particular y para determinar las causas posibles de la malformación.

Bibliografía y Webgrafía:

Clark, E. Embriología Humana de Patten, Fundamentos del desarrollo clínico. Editorial El Ateneo

Langman, J. Embriología Médica. Editorial médica Panamerica 9ª Edición

.Langman, J. Embriología Médica. Editorial médica Panamericana 10ª Edición.

Moore, P. Embriología Clínica. Editorial ELSEVIER 7ª Edición

www.biotech.bioetica.org/clase1-10.htm

www.virtual.unal.edu.co/.../3-6nervioso.html

www.scielo.cl/scielo.php?pid=S0716-9868200100