

神經系統

神經系統

刺激 → 反應

輸入 (感覺)

1. 一般:
 - a. 觸、壓
 - b. 溫、痛
 - c. 本體、辨別、震動
2. 特殊(直接進入大腦):
視覺、味覺、嗅覺
聽覺、平衡

輸出 (運動)

1. 體輸出系統(骨骼肌):
 - a. 椎體: 隨意收縮
 - b. 椎體外: 緊張性收縮
2. 自主神經系統(內臟輸出):
 - a. 交感神經- 胸腰椎出發
 - b. 副交感神經- 腦、薦椎出發

中樞神經系統 (CENTRAL NERVOUS SYSTEM ; CNS)

- 由**腦**(brain)與**脊髓**(spinal cord)所組成。

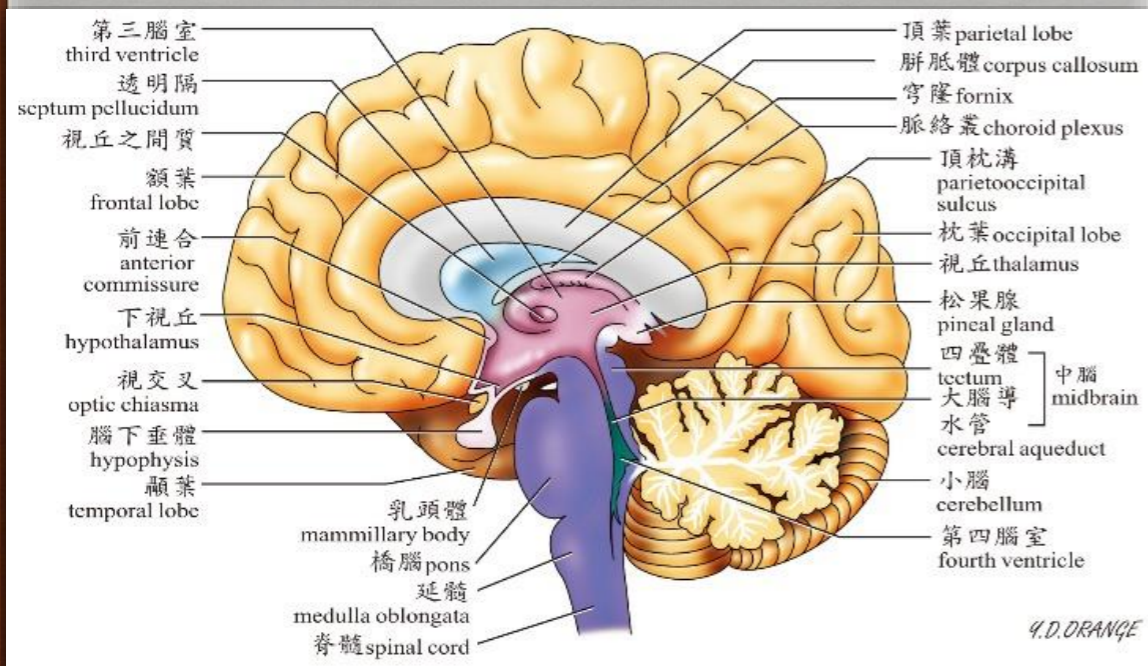
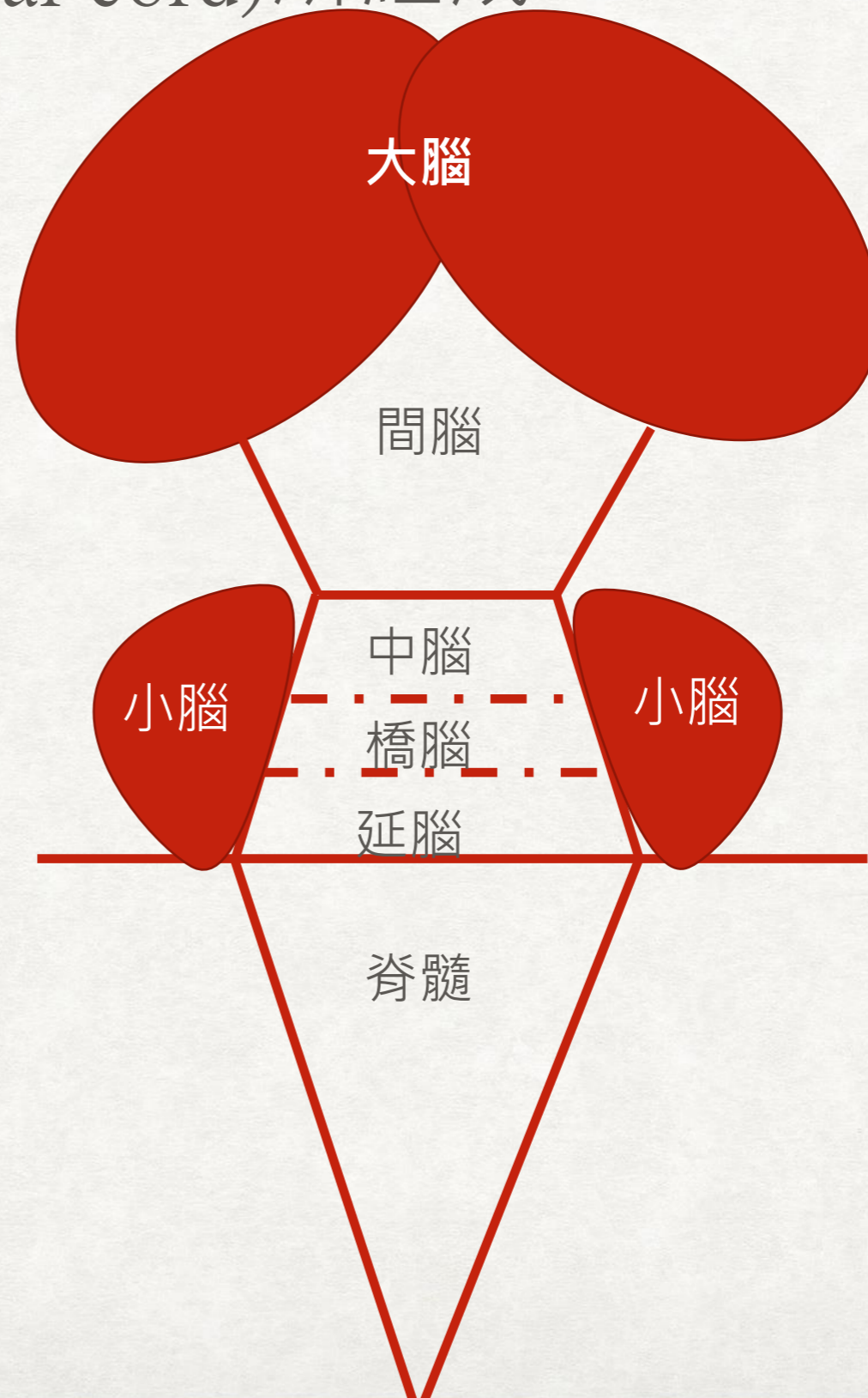
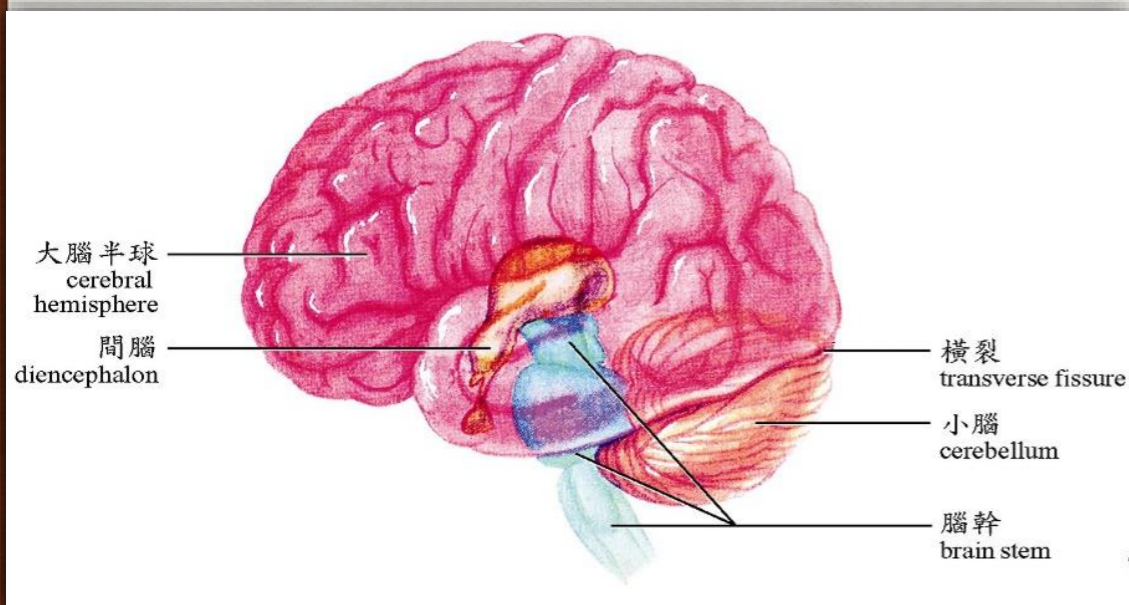


圖 8-17 腦的構造 (正中矢狀切面)



硬腦膜

蛛網膜

軟腦膜

CSF

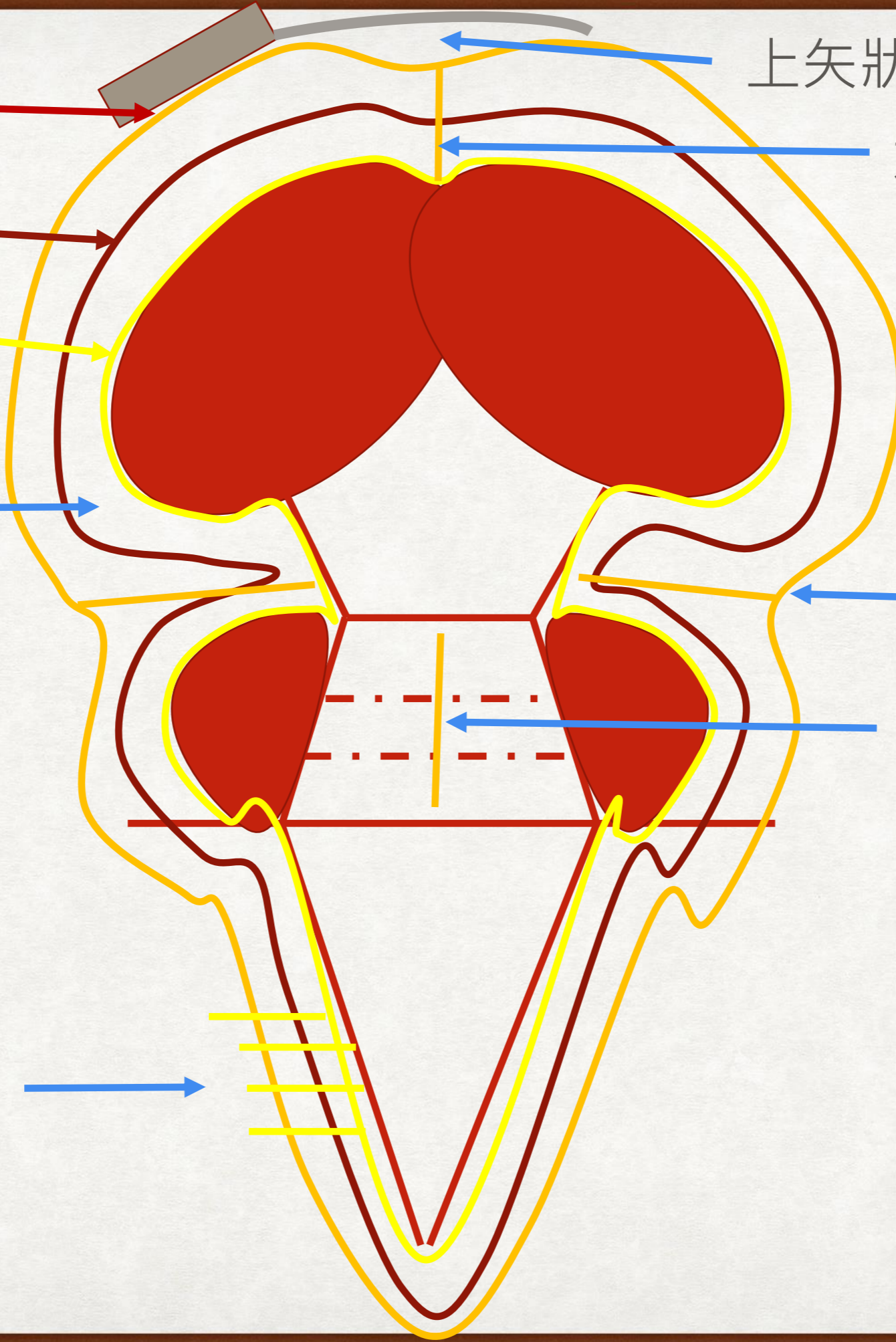
齒狀韌帶

上矢狀竇

大腦簾

小腦天幕

小腦簾



蛛網膜絨毛

側腦室

第三腦室

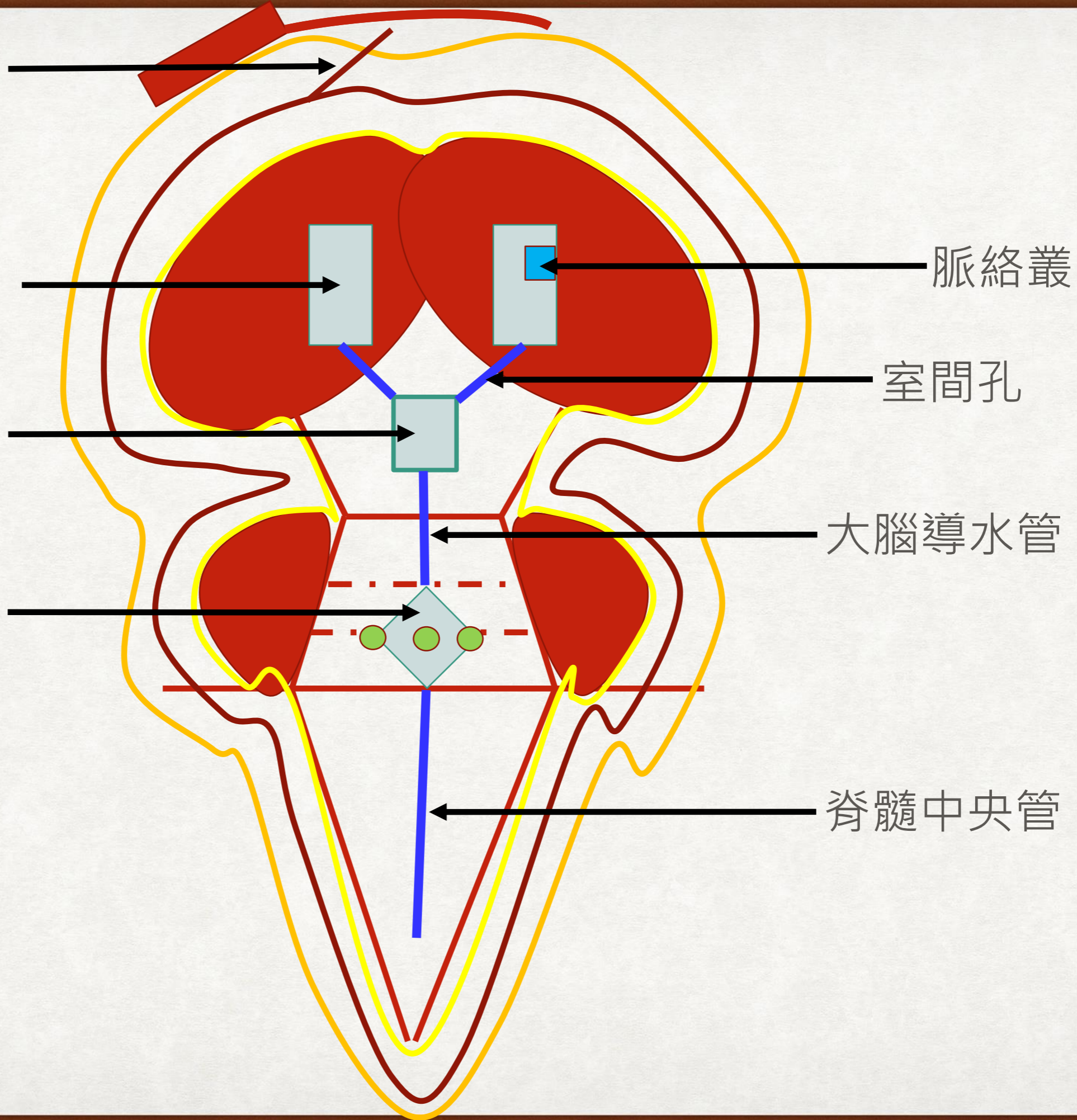
第四腦室

脈絡叢

室間孔

大腦導水管

脊髓中央管



(一)大腦(Cerebrum)

- 大腦葉(Lobes of Cerebrum)
 - 下列腦溝及腦裂將大腦半球分成額葉(frontal lobe)、頂葉(parietal lobe)、顳葉(temporal lobe)及枕葉(occipital lobe)等四部分，另外腦島(insula)則位於深部。
- 1.中央溝(central sulcus)。
 - 2.側腦溝(lateral sulcus)。
 - 3.頂枕溝(parietooccipital sulcus)。

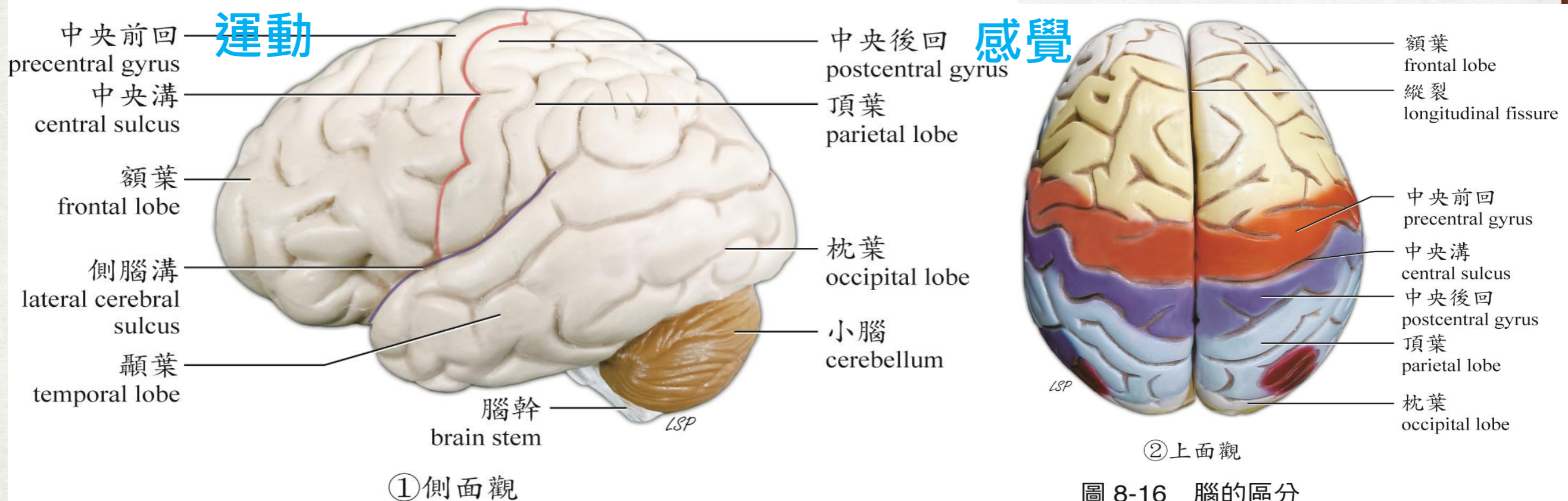
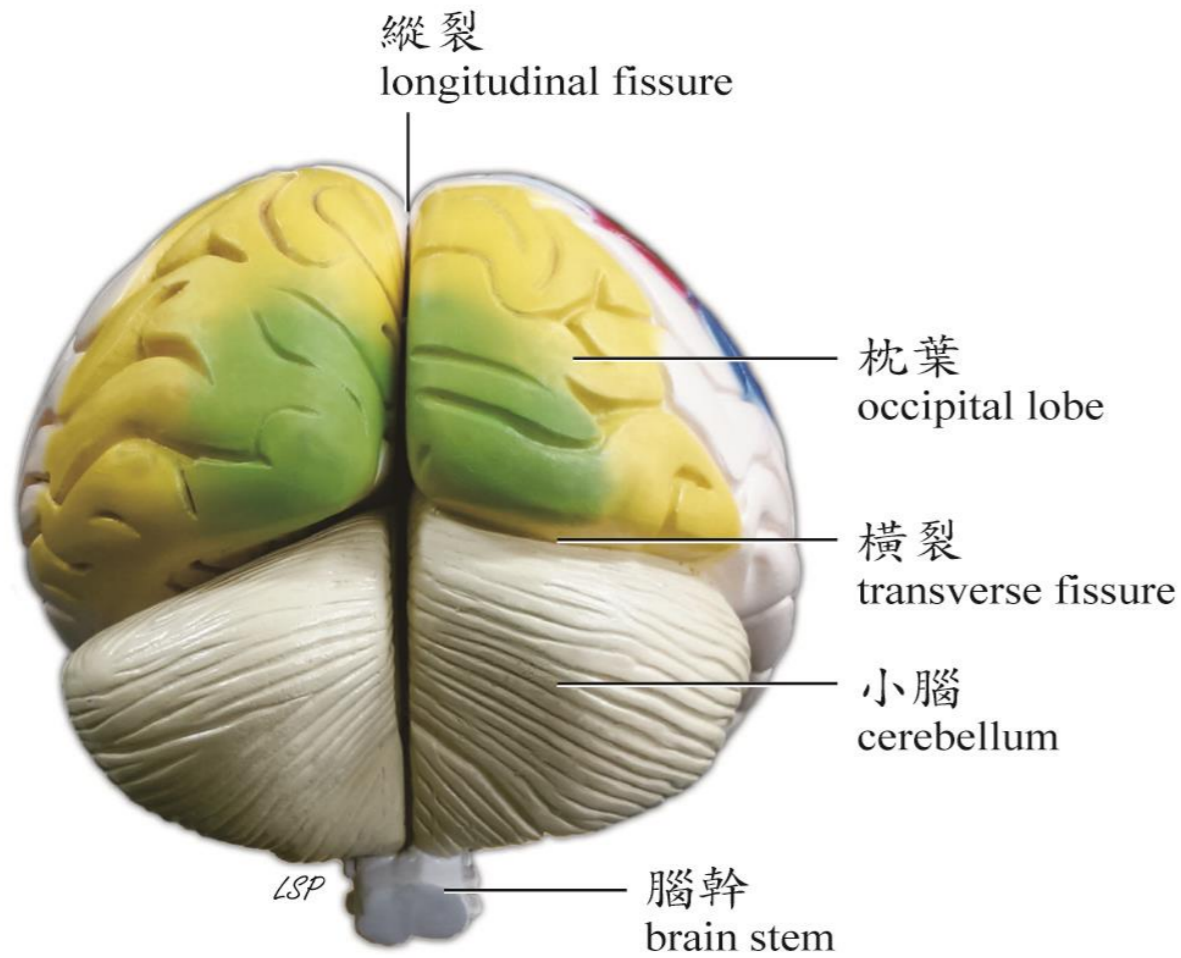


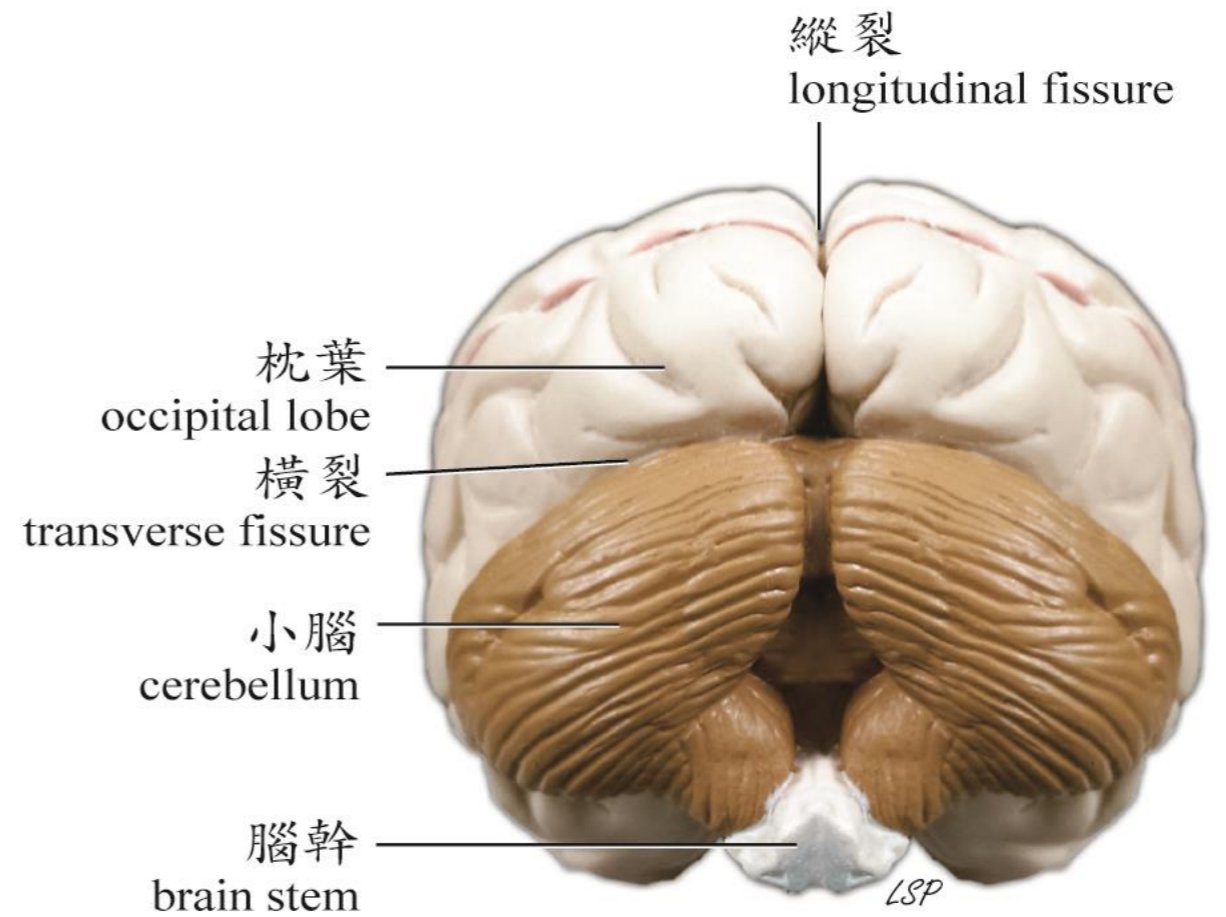
圖 8-16 腦的區分

圖 8-16 腦的區分



③後面觀

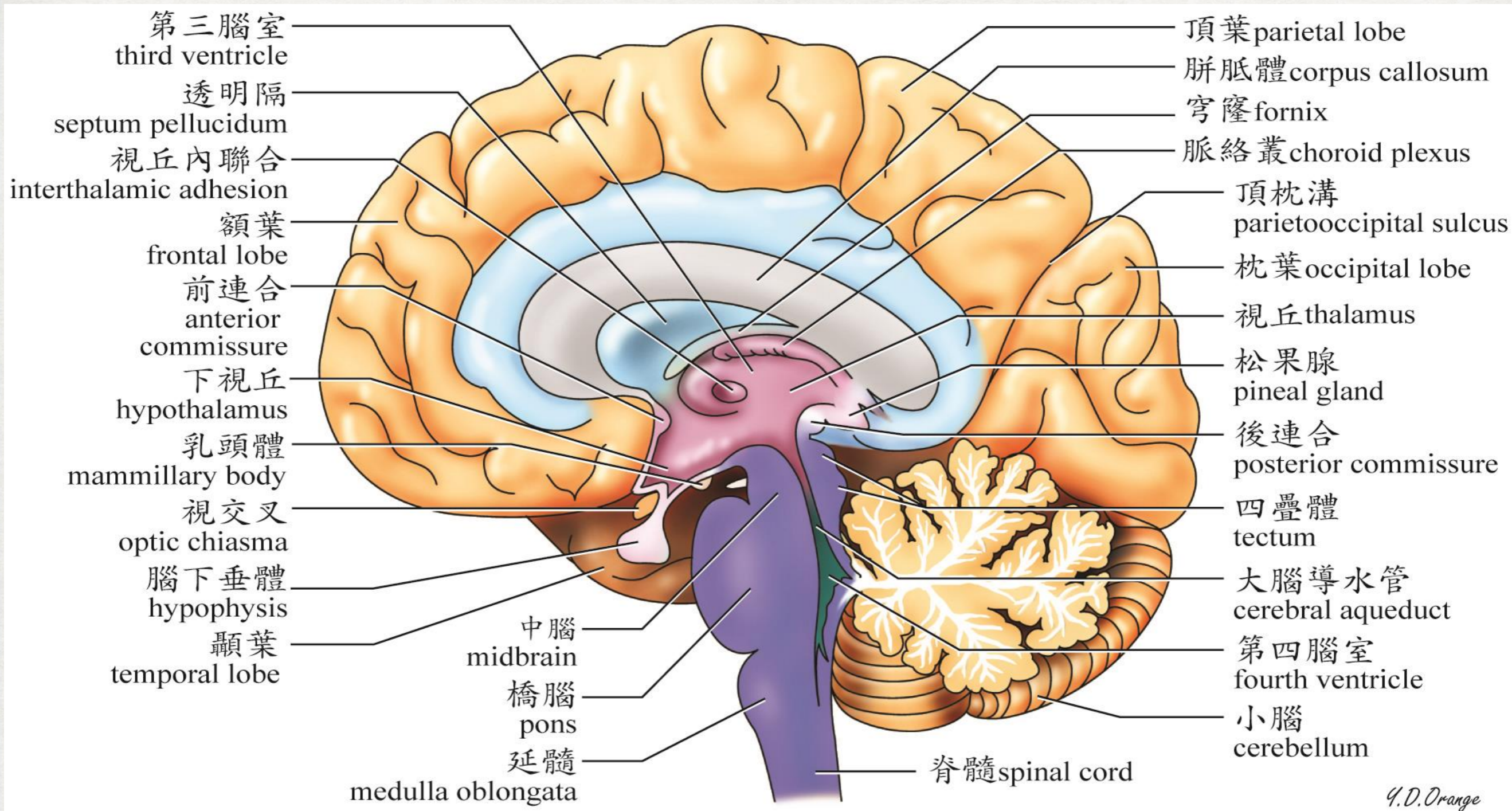
圖 8-16 腦的區分



④後下面觀

圖 8-16 腦的區分

縱裂: 分開大腦左右半球
 橫裂: 分開大腦小腦



G.D. Orange

圖 8-17 腦的構造（正中矢狀切面）

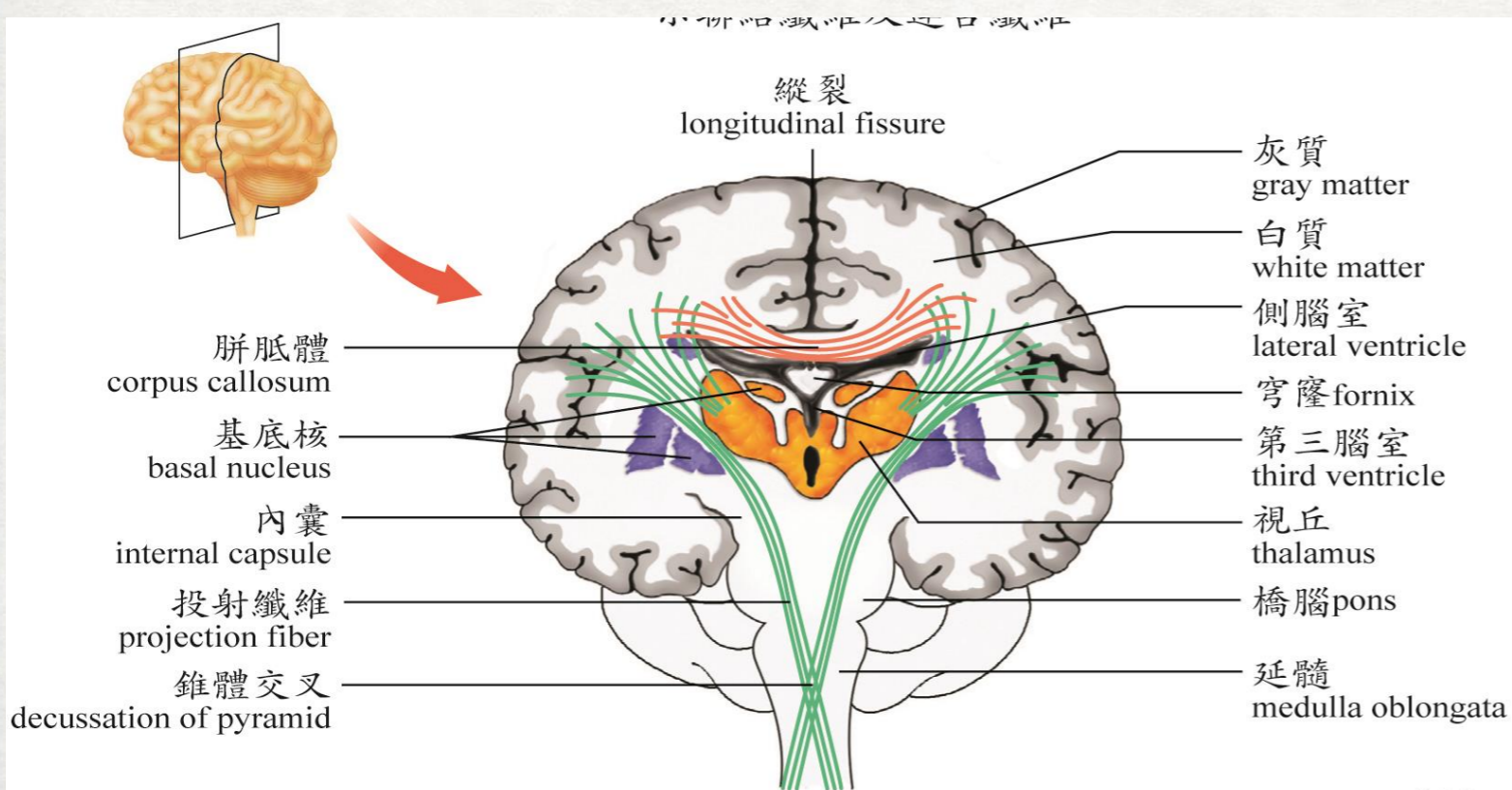
白質(White Matter)

• 位於皮質深部之大腦白質是由有髓鞘 (白色)的軸突所組成，它包括以下三種纖維：

1. 聯絡纖維(association fiber) => 同側

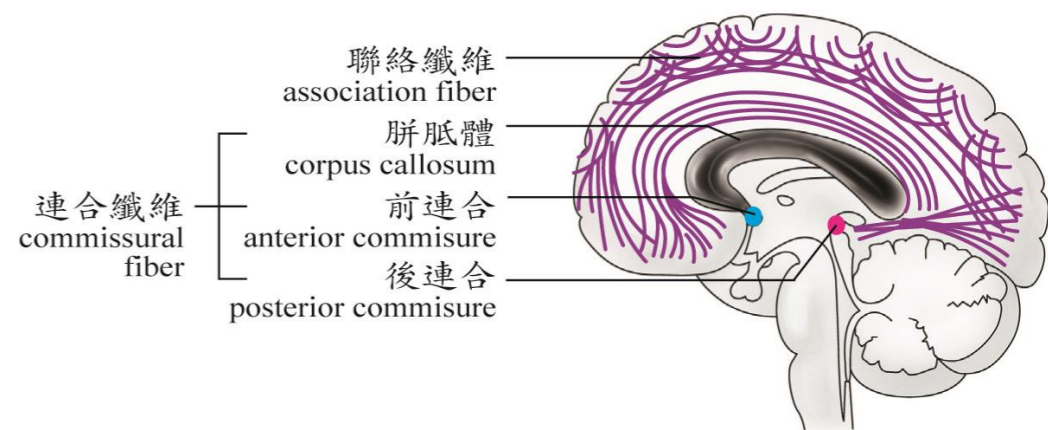
2. 連合纖維(commisural fiber) => 左右半球

3. 投射纖維(projection fibers) => 到脊髓



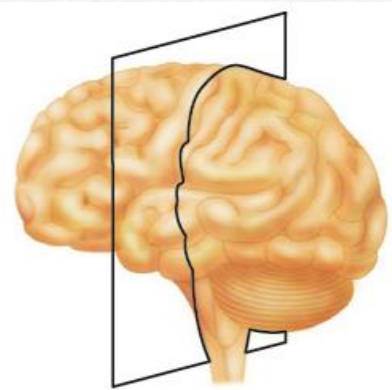
② 腦之冠狀切，顯示胼胝體及投射纖維

G.D. Orange



① 右大腦半球之矢狀切，顯示聯絡纖維及連合纖維

小 何 口 識 誰 人 之 口 識 誰



縱裂
longitudinal fissure

聯絡纖維

連合纖維

胼胝體
corpus callosum

基底核
basal nucleus

內囊
internal capsule

投射纖維
projection fiber

錐體交叉
decussation of pyramid

灰質
gray matter

白質
white matter

側腦室
lateral ventricle

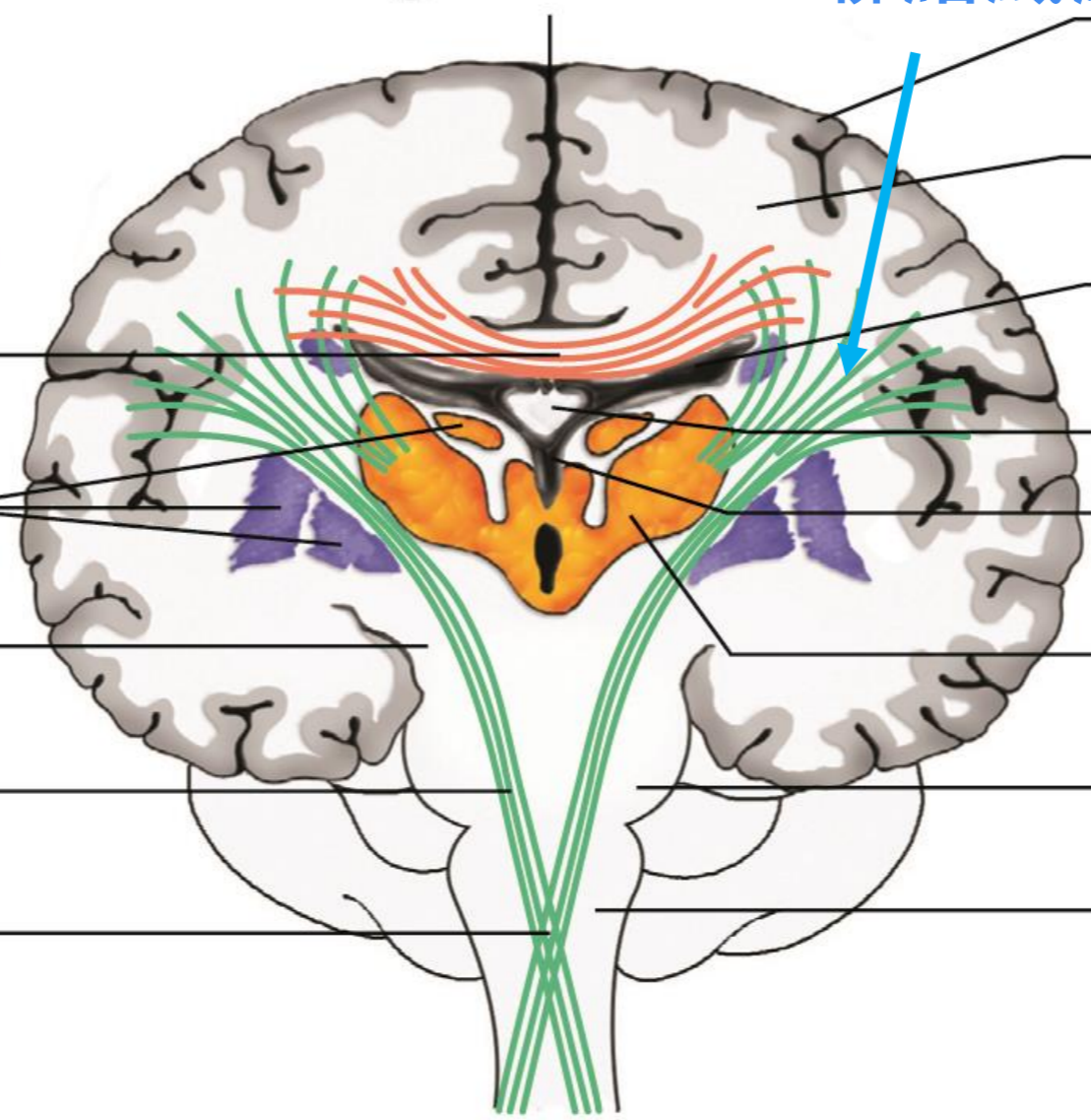
穹隆
fornix

第三腦室
third ventricle

視丘
thalamus

橋腦
pons

延髓
medulla oblongata



② 腦之冠狀切，顯示
胼胝體及投射纖維

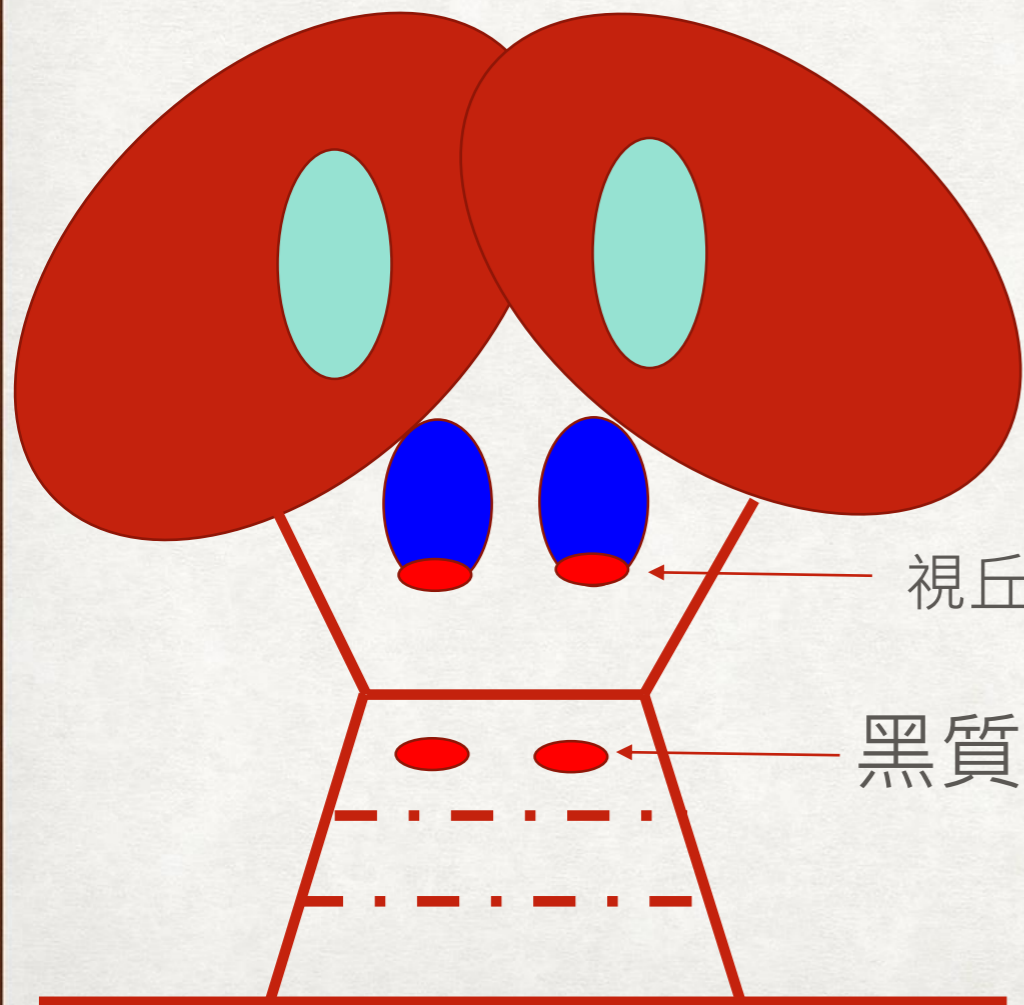
G.D. Orange

基底神經節(BASAL GANGLIA)

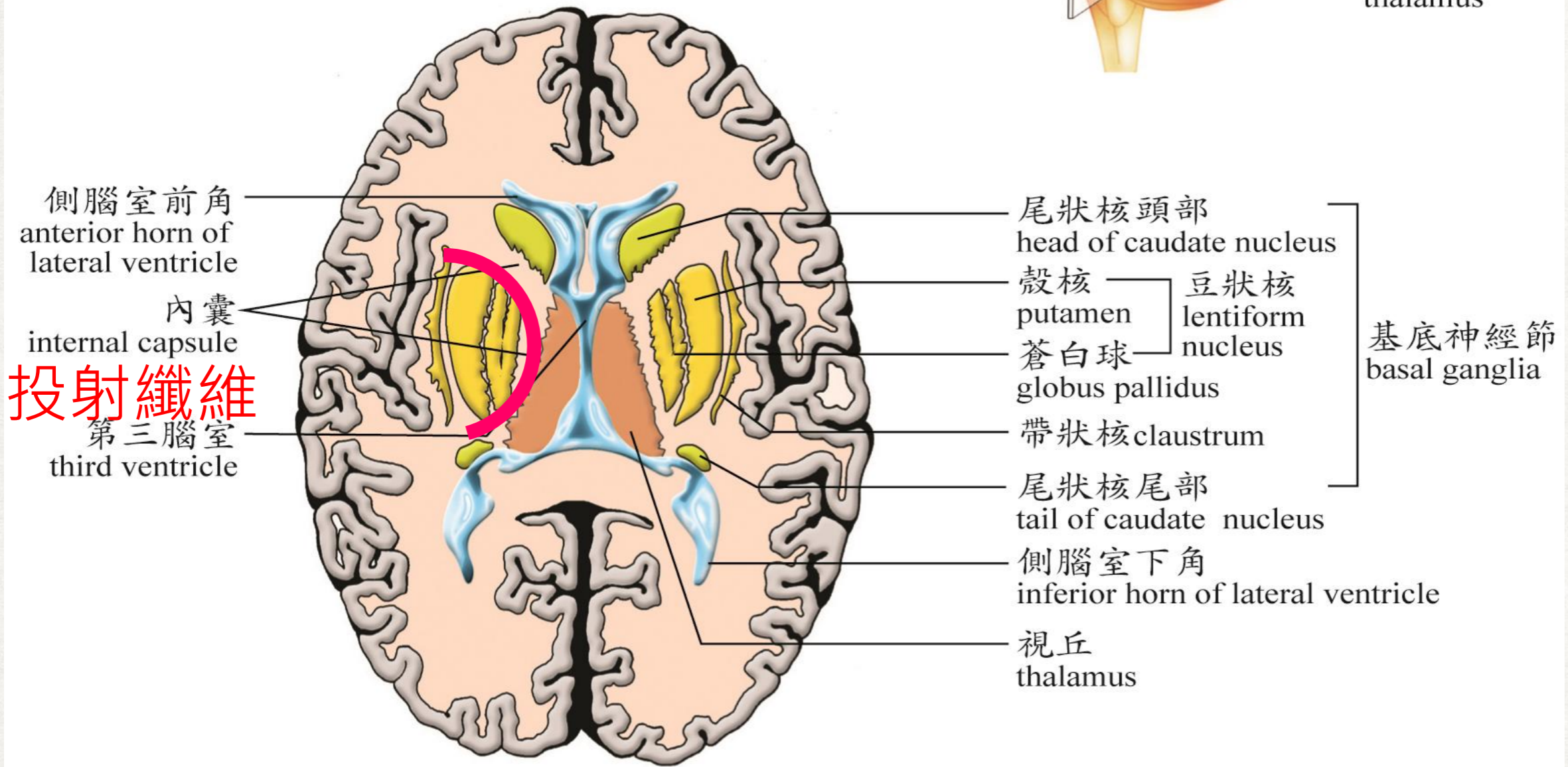
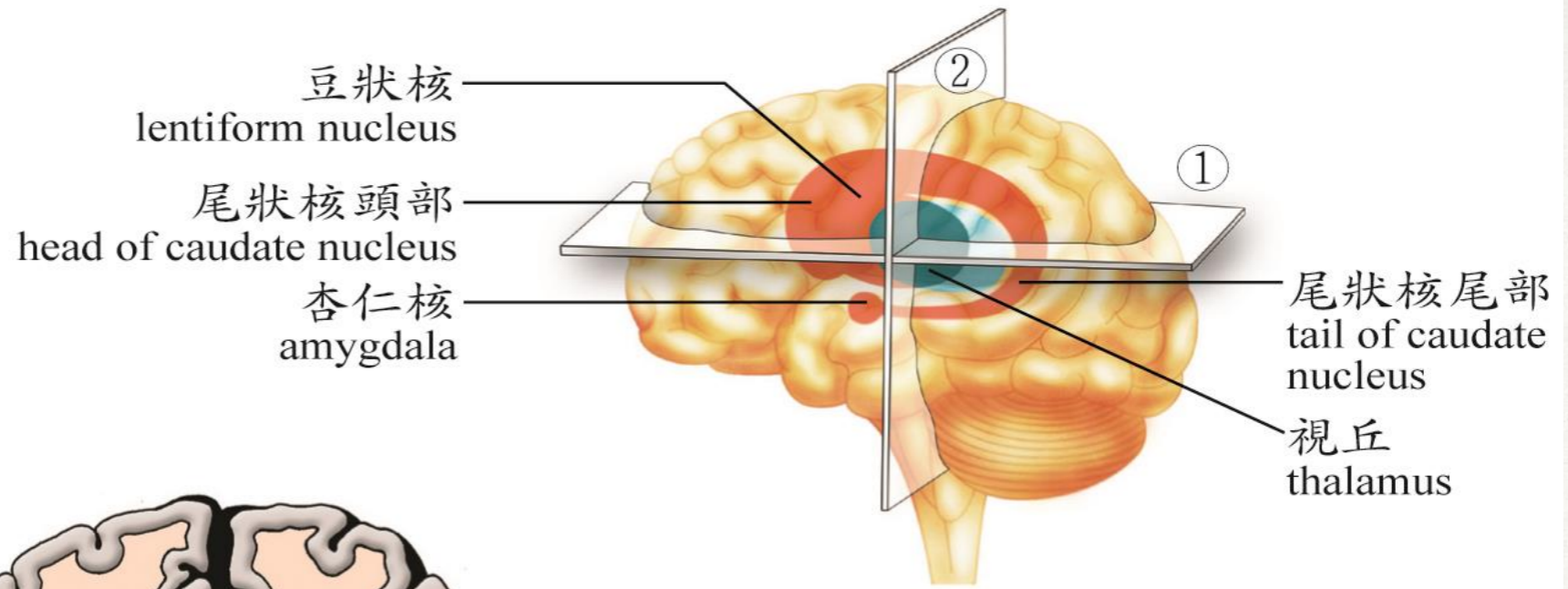
細胞本體的聚集

核:中樞神經

節:周邊神經

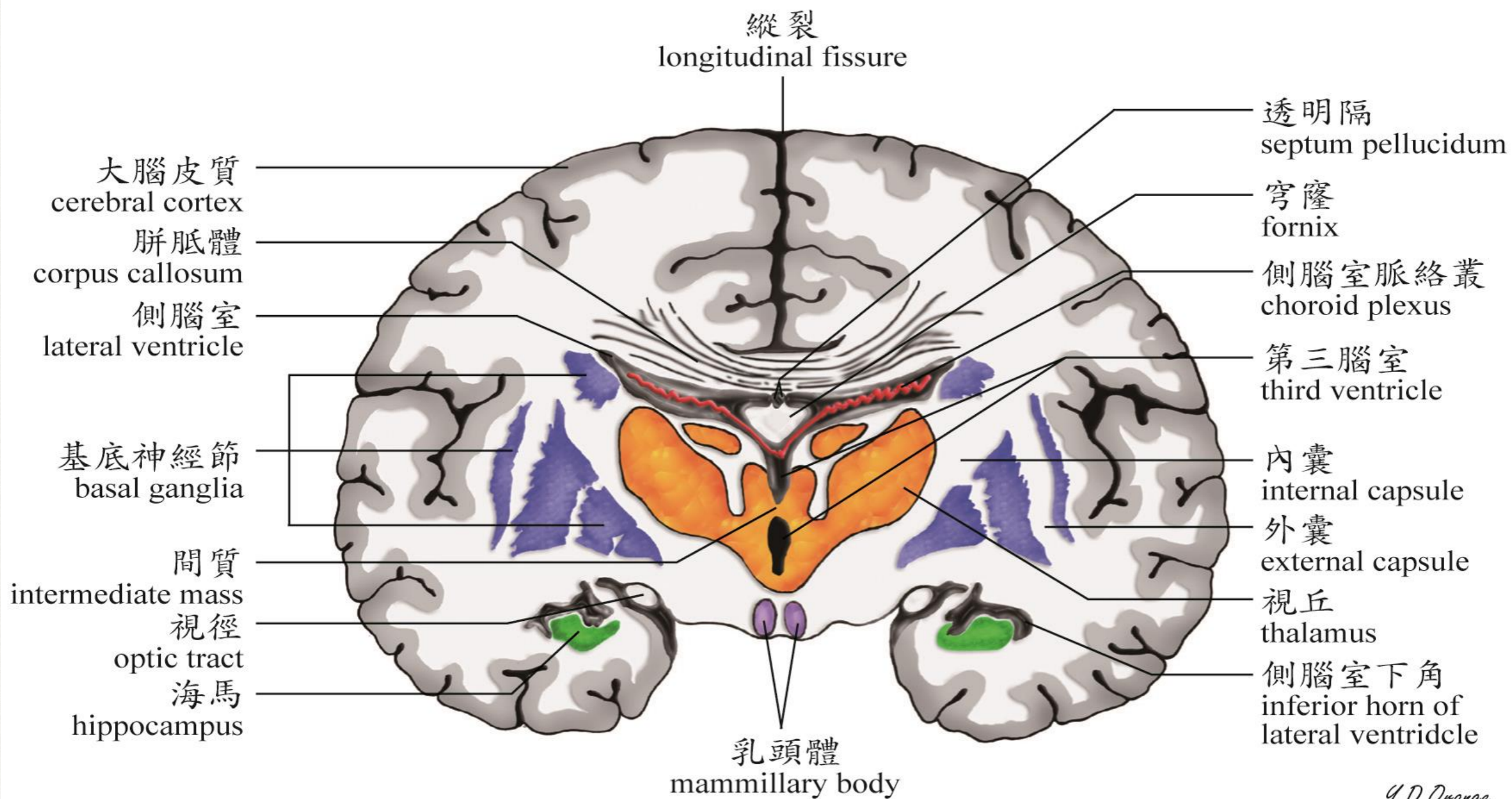


- 或稱大腦核，包括**紋狀體(最大)**、**帶狀核**及**杏仁核**
- 紋狀體 = 尾狀核 + 豆狀核
- 豆狀核 = **殼核(外)** + **蒼白球(內)**
- 內囊雖為白質，但有時亦被認為是紋狀體的一部分。
- 主要的功能是負責**計劃性隨意運動**所需肌肉的緊張度及控制骨骼肌的**潛意識運動**。
- 有些人認為**黑質**、**紅核**及**視丘下核**亦屬於基底神經節的構造。



①腦之水平切面

圖 8-21 視丘、基底神經節及相關構造



G.D. Orange

②腦之冠狀切面

圖 8-21 視丘、基底神經節及相關構造

邊緣系統(LIMBIC SYSTEM)

大腦最內面的邊緣

- 由邊緣葉(包括大腦的扣帶回及海馬旁回)、**海馬**、**杏仁核**、**下視丘的乳頭體**、及**視丘前核**所組成，成一複雜的封閉迴路。
- 與**嗅覺**、**記憶**、**情緒**、性行為、自主神經反應、**進食行為**有關，故又被稱為內臟腦、情緒腦或**嗅腦**。
- 若破壞雙側**海馬**的腹面，會影響患者的**近期記憶**，可學習新事物，保留舊記憶，但無法形成新的長期記憶。**(阿茲海默症)**

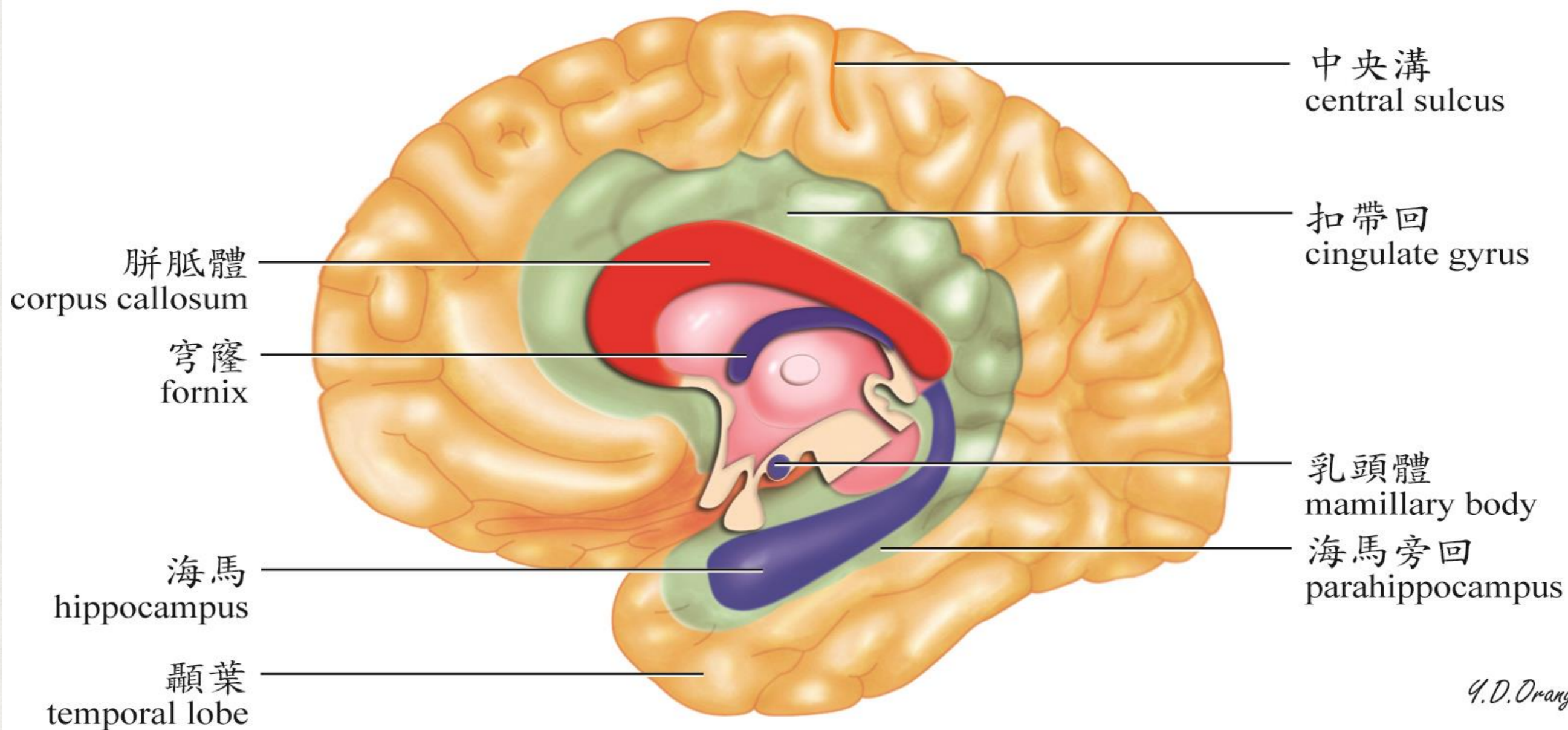
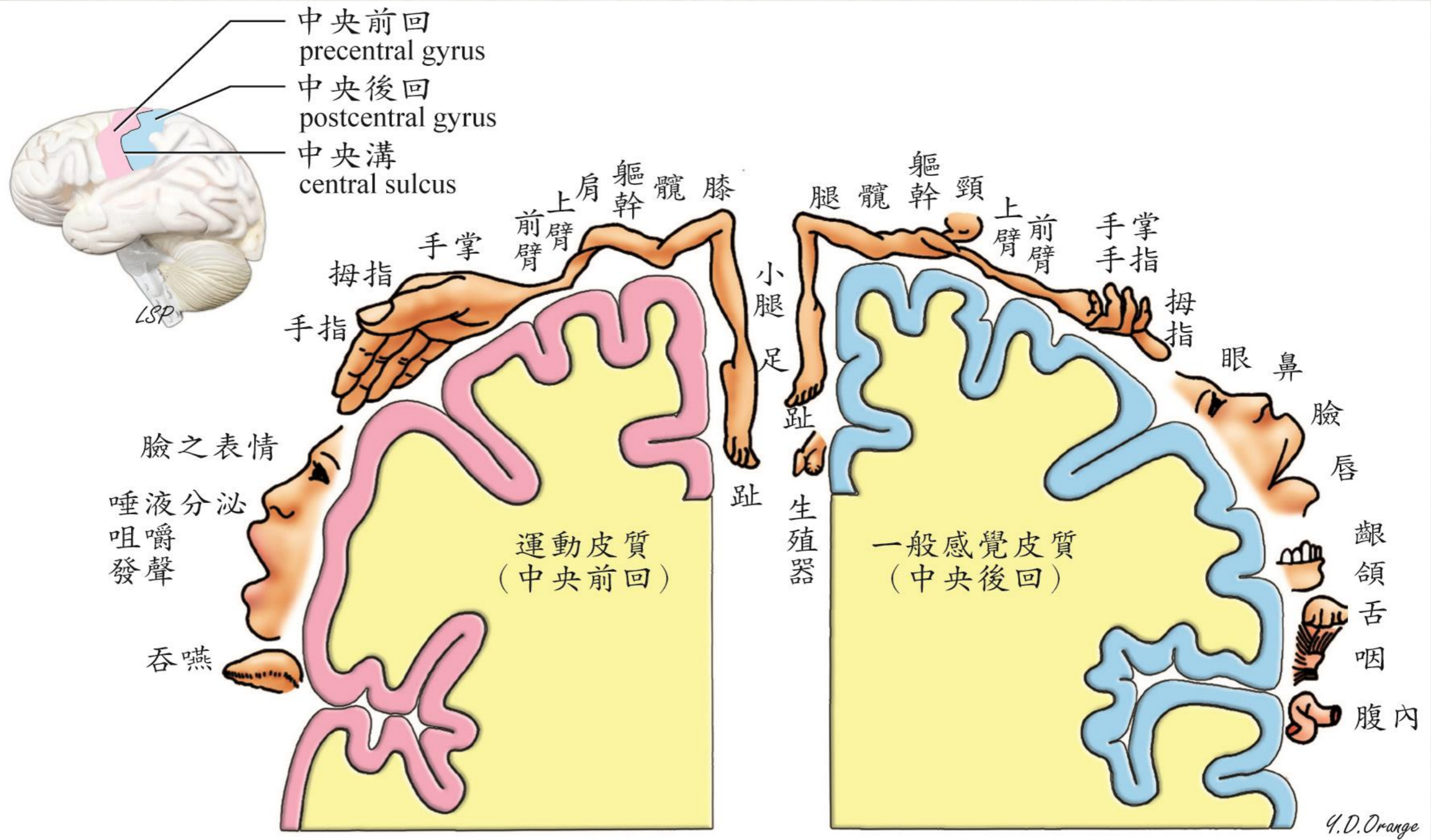


圖 8-22 邊緣系統（大腦的矢狀切面）

大腦皮質的功能區

- 灰質區(細胞本體所在)，共6層，以錐狀細胞為主(上下溝通)
- 大腦的功能繁多且複雜，一般將其分成感覺區、運動區及聯絡區。
左腦理性、右腦感性
控制對側
- 感覺區負責詮釋感覺性衝動；運動區負責控制肌肉的運動；聯絡區則涉及情緒及智力的衍生過程。
- 1909年Brodmann將大腦皮質分成52區，試圖將構造與功能配合起來。
- 語言區均在左大腦半球



一般感覺或運動愈重要、愈精細的部位（臉與手），所占的區域愈大

圖 8-24 大腦皮質的一般感覺及運動區的分布與身體部位的關係

- 感覺區(Sensory Area)
 - 主要體感覺區(第1、2、3區)：
 - 主要視覺區(第17區)。
 - 主要聽覺區(第41、42區)。
 - 主要嗅覺區。
 - 主要味覺區(第43區)。
- 運動區(Motor Area)
 - 主要運動區(第4區)：
 - 運動前區(第6區)。
 - 額葉視野區(第8區)。
 - 語言運動區(第44、45區): **布洛卡氏區**

- 聯絡區(Association Area) 非感覺非運動
 1. 體感覺聯絡區(第5、7區)。
 2. 視覺聯絡區(第18、19區)。
 3. 聽覺聯絡區(第22區)或稱Wernicke's區。

布洛卡氏區受損：理解但說不出來 → 表達性失語
魏尼凱氏區受損：無法理解，亂說 → 感覺性失語

腦波圖 (ELECTROENCEPHALOGRAPH; EEG)

- 腦細胞產生的動作電位稱為腦波(brain wave)

腦波	頻率(HZ)	狀態
A波 (ALPHA WAVE)	8 ~ 13	閉眼而放鬆的清醒狀態
B波 (BETA WAVE)	14 ~ 30 (最快)	神經系統活動 (清醒思考) 時
Θ波 (THETA WAVE)	4 ~ 7	失意、挫折情緒壓力下的小孩成人
Δ波 (DELTA WAVE)	1 ~ 5	昏迷、手術麻醉及沉睡 (非快速動眼睡眠期第四期) ，它與血清胺有關。

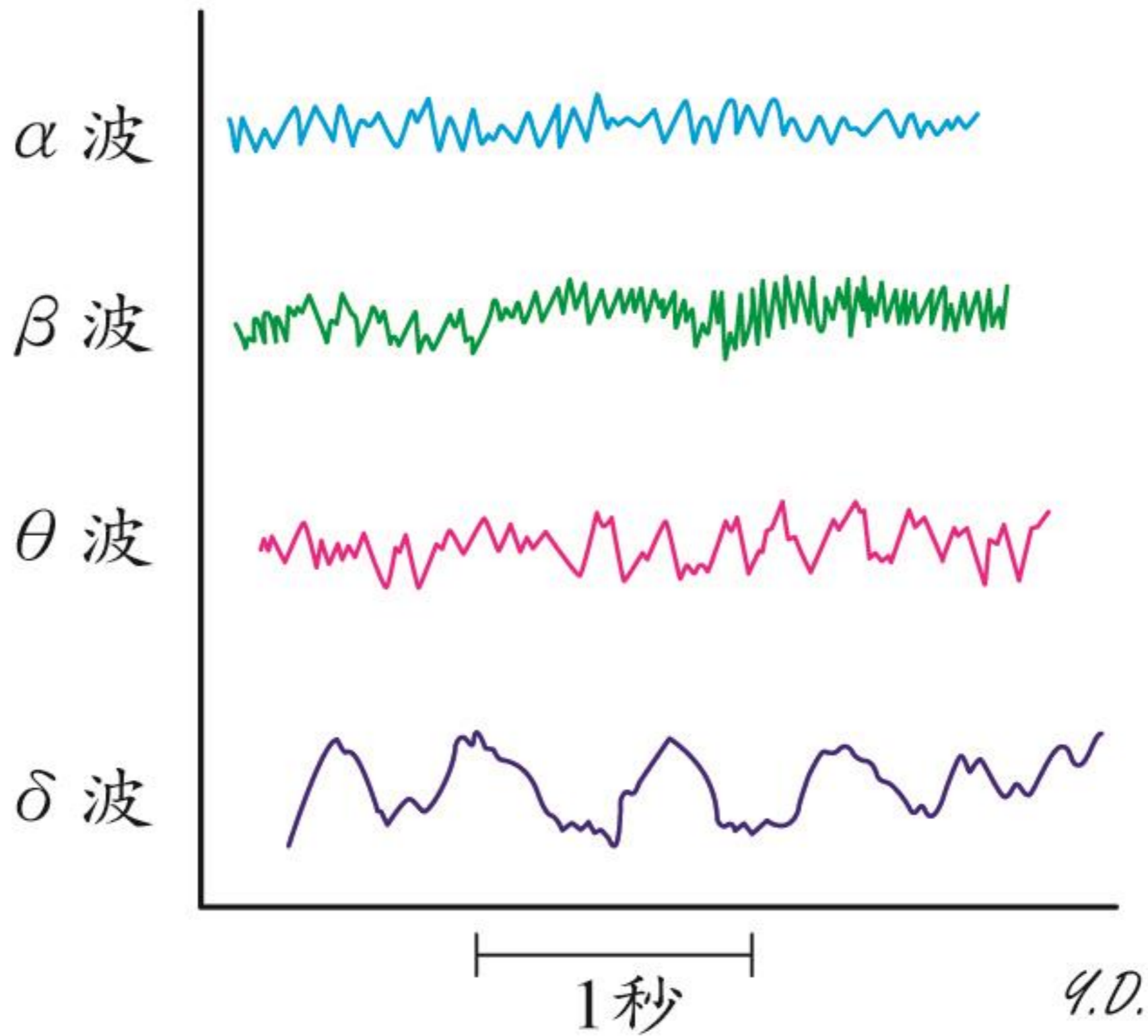
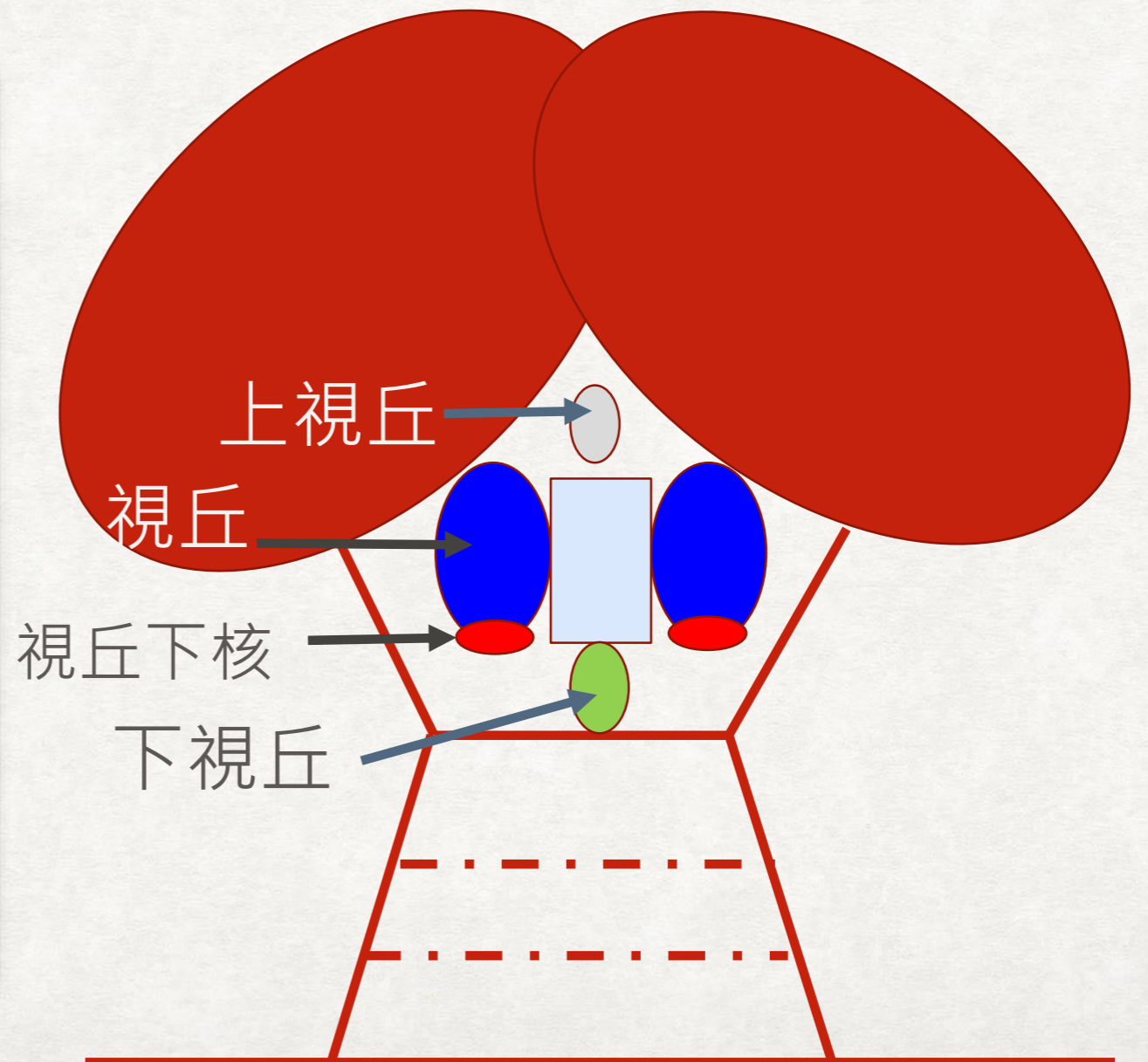
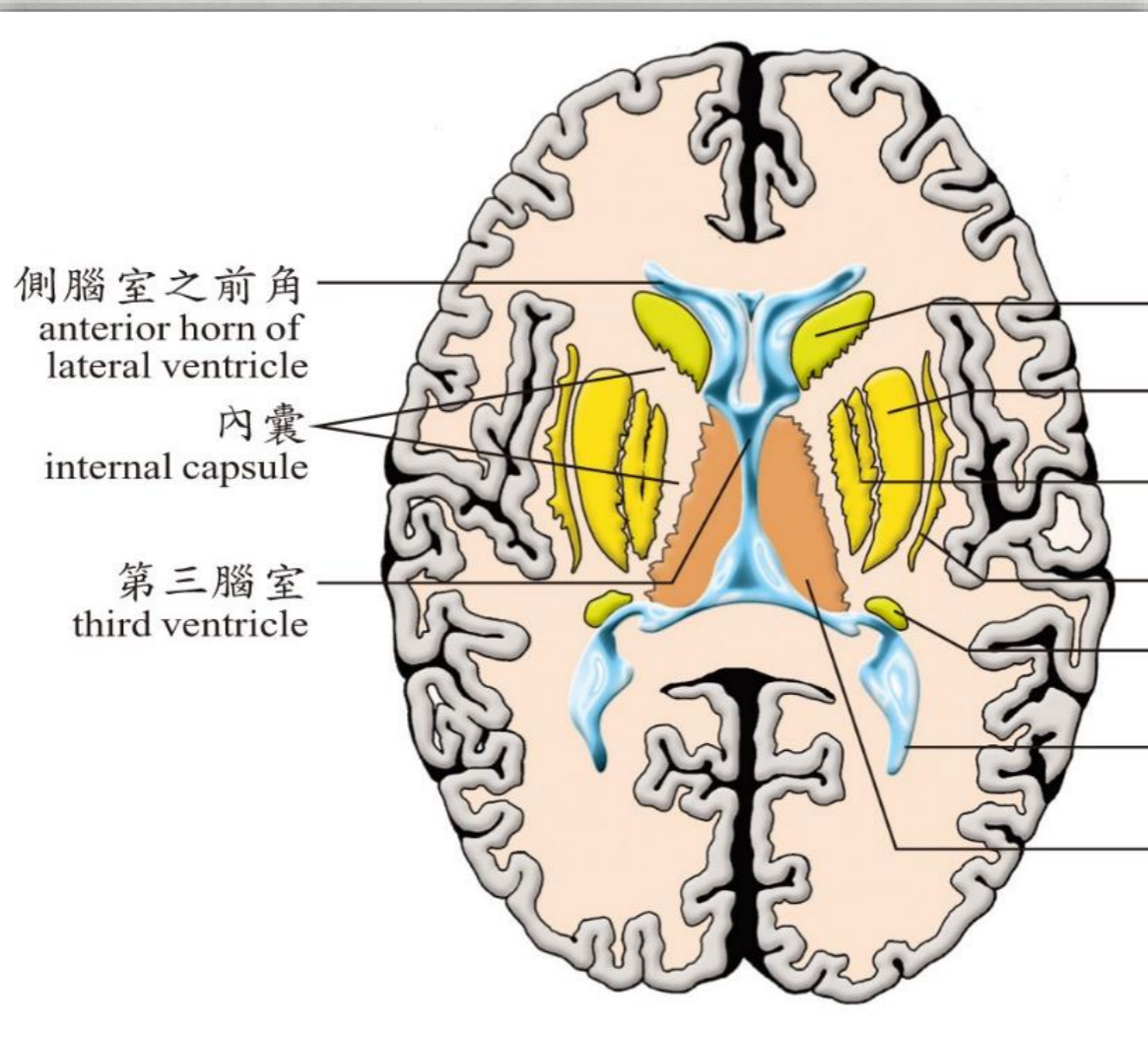


圖 8-25 腦波圖 (EEG)

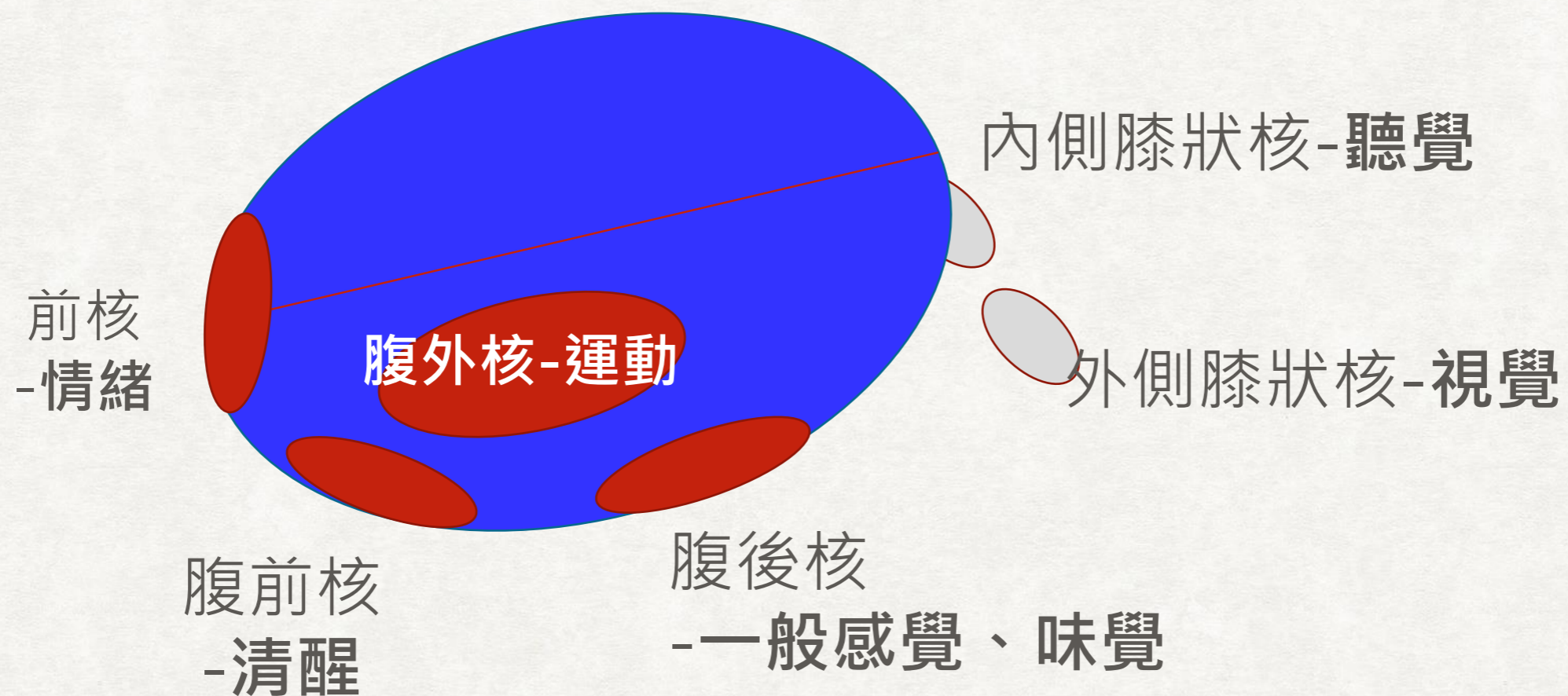
(二)間腦(DIENCEPHALON)

- 主要由**視丘**及**下視丘**所構成，另外還包括上視丘或視丘下核，其中間的空腔為**第三腦室**
- 為神經核組成的灰質塊，深埋於大腦半球的白質內，以**內囊**與大腦為界。



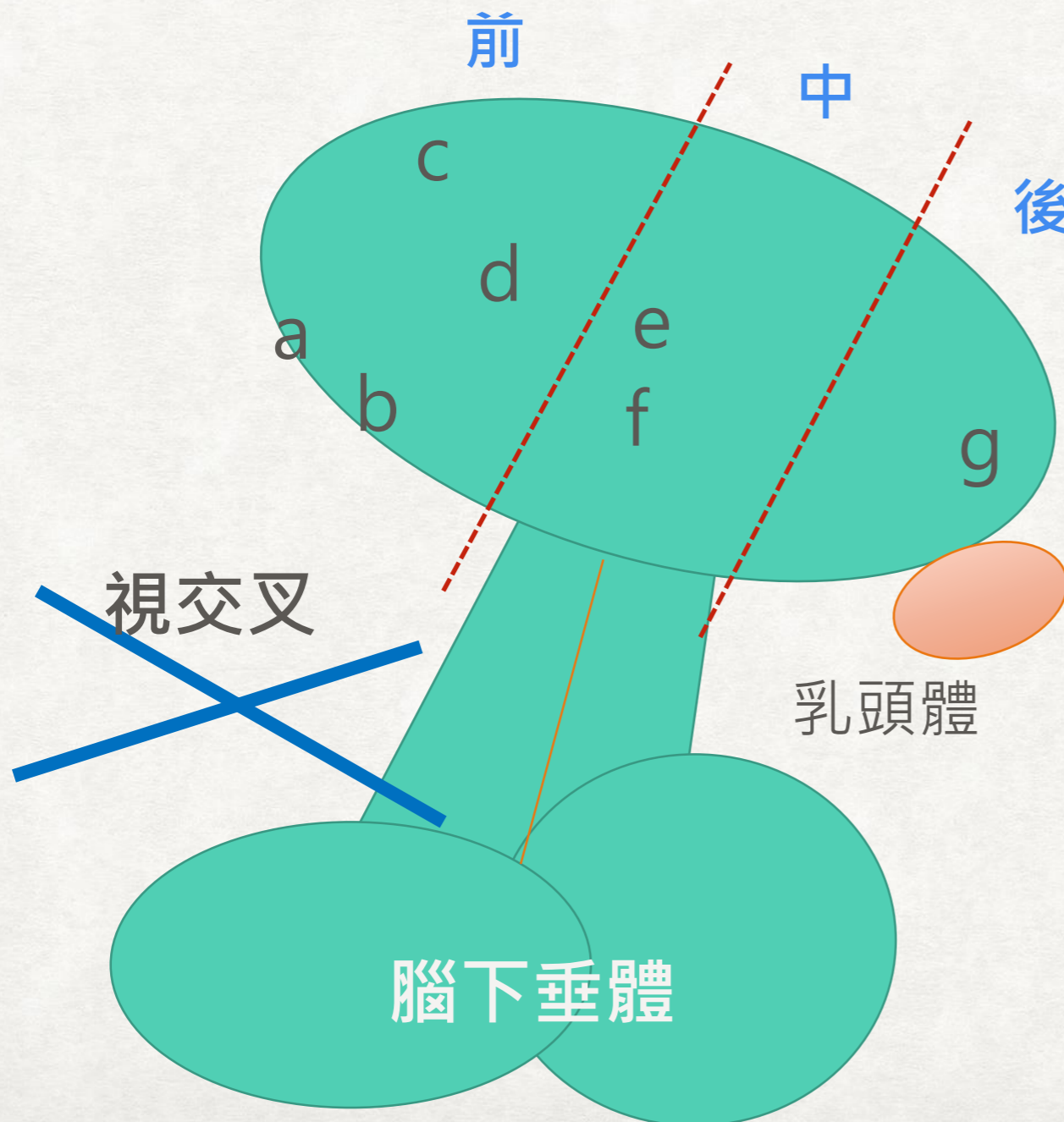
視丘(Thalamus)

- 視丘是**感覺衝動的轉換站**，除了嗅覺外，其他來自全身的感覺衝動皆經由視丘轉至大腦皮質。



下視丘(HYPOTHALAMUS)

- 形成第三腦室的底部及部分外側壁，位於腦下垂體的上方，有一漏斗莖與腦下垂體相連，前有視神經交叉，後有乳頭體。



前

- a. 視交叉上核-生理時鐘
- b. 視上核- ADH
- c. 旁視核- OT
- d. 前核- 散熱、副交感

中

- e. 腹內核-飽食中樞
- f. 腹外核-飢餓中樞

後

- g. 後核-產熱、交感

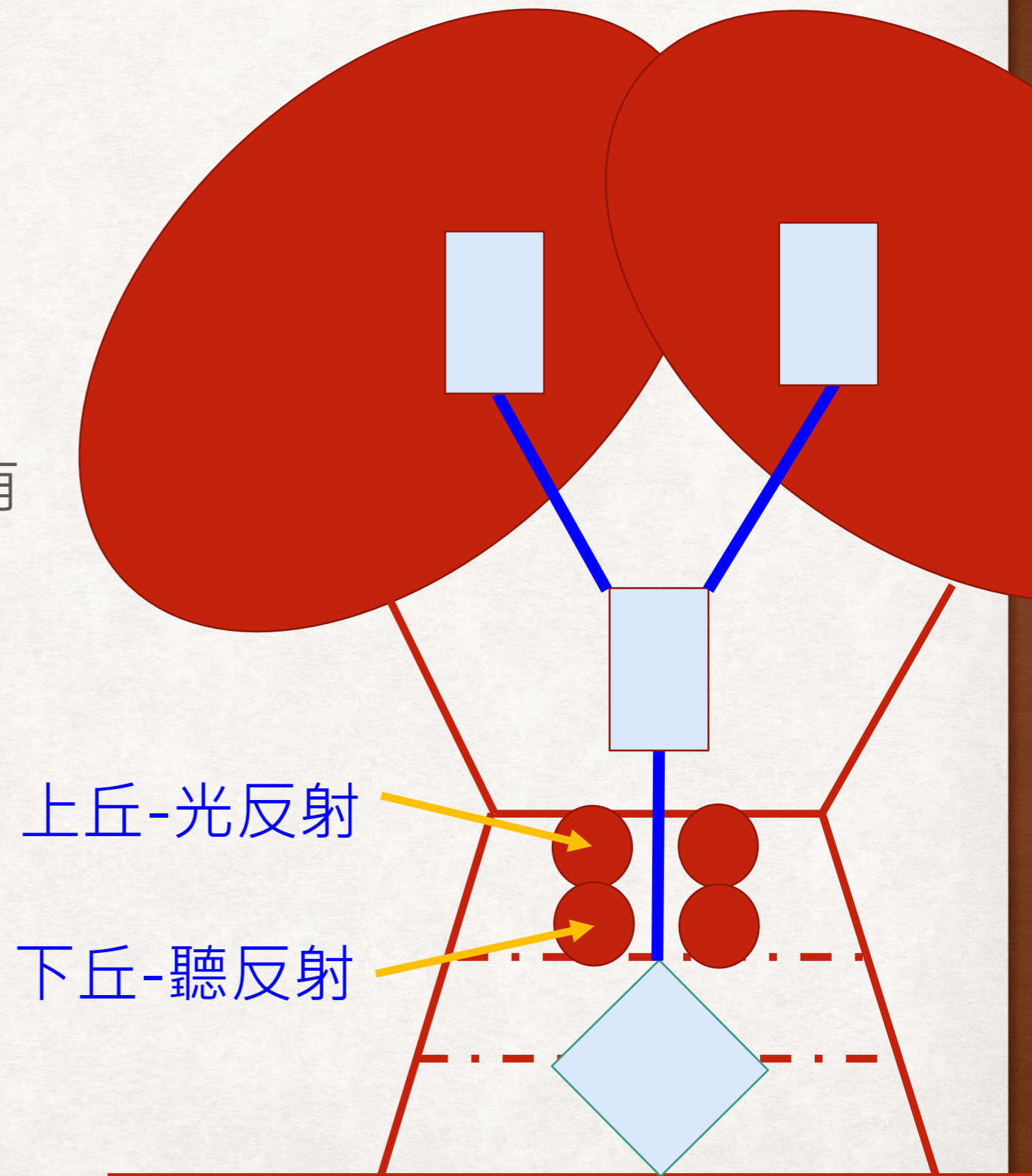
下視丘主要功能

1. 調控自主神經的功能。
2. 調節體溫。
3. 調節攝食：飽食中樞、攝食中樞。
4. 調節水份的平衡。
5. 調控內分泌的功能-**釋放因子、抑制因子**
6. 調節睡 - 醒週期。 **調控腦下垂體**
7. 影響情緒反應與行為。

(三)腦幹(BRAIN STEM)

• 中腦(Midbrain)

- 位於橋腦與間腦之間
- 大腦導水管貫穿其間，並連接第三與第四腦室。
- 中腦背側有頂蓋(tectum)，含有四個圓形隆起，稱為**四疊體**。
- **黑質、紅核：運動**
- **內側蹄系：感覺(上行)**
- **大腦腳：上行、下行**
- **網狀結構：意識覺醒**
- **腦神經：III, IV**



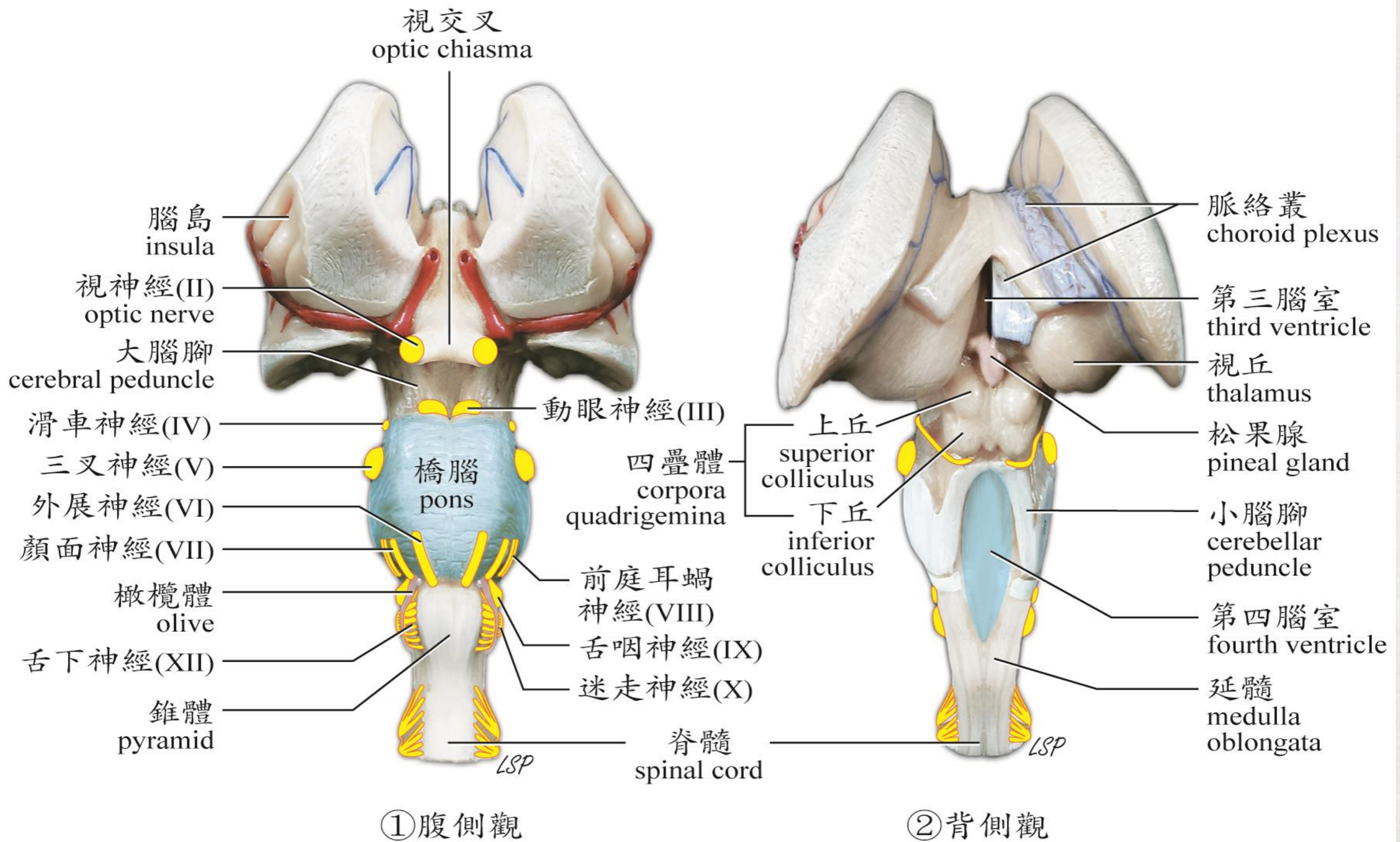
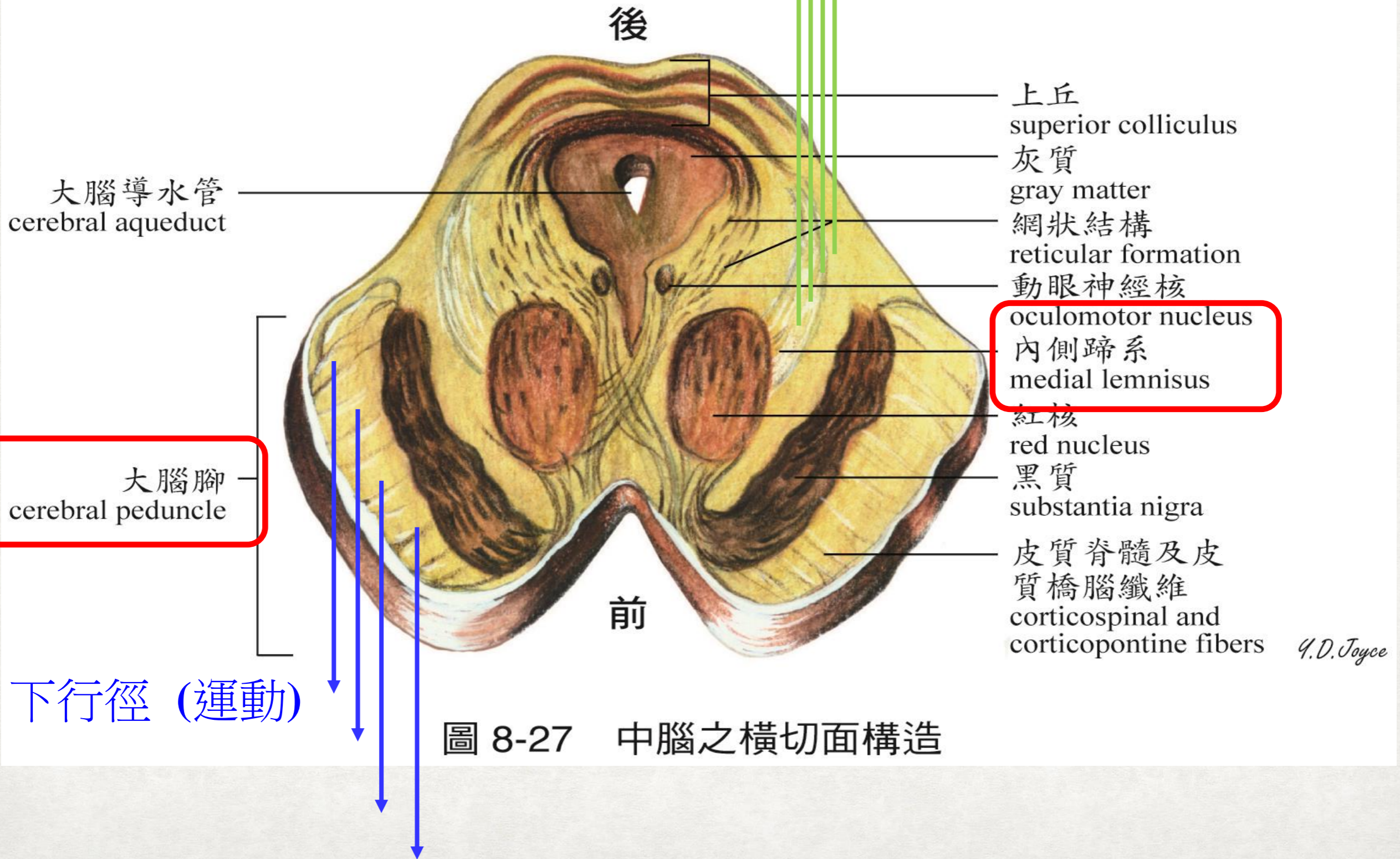
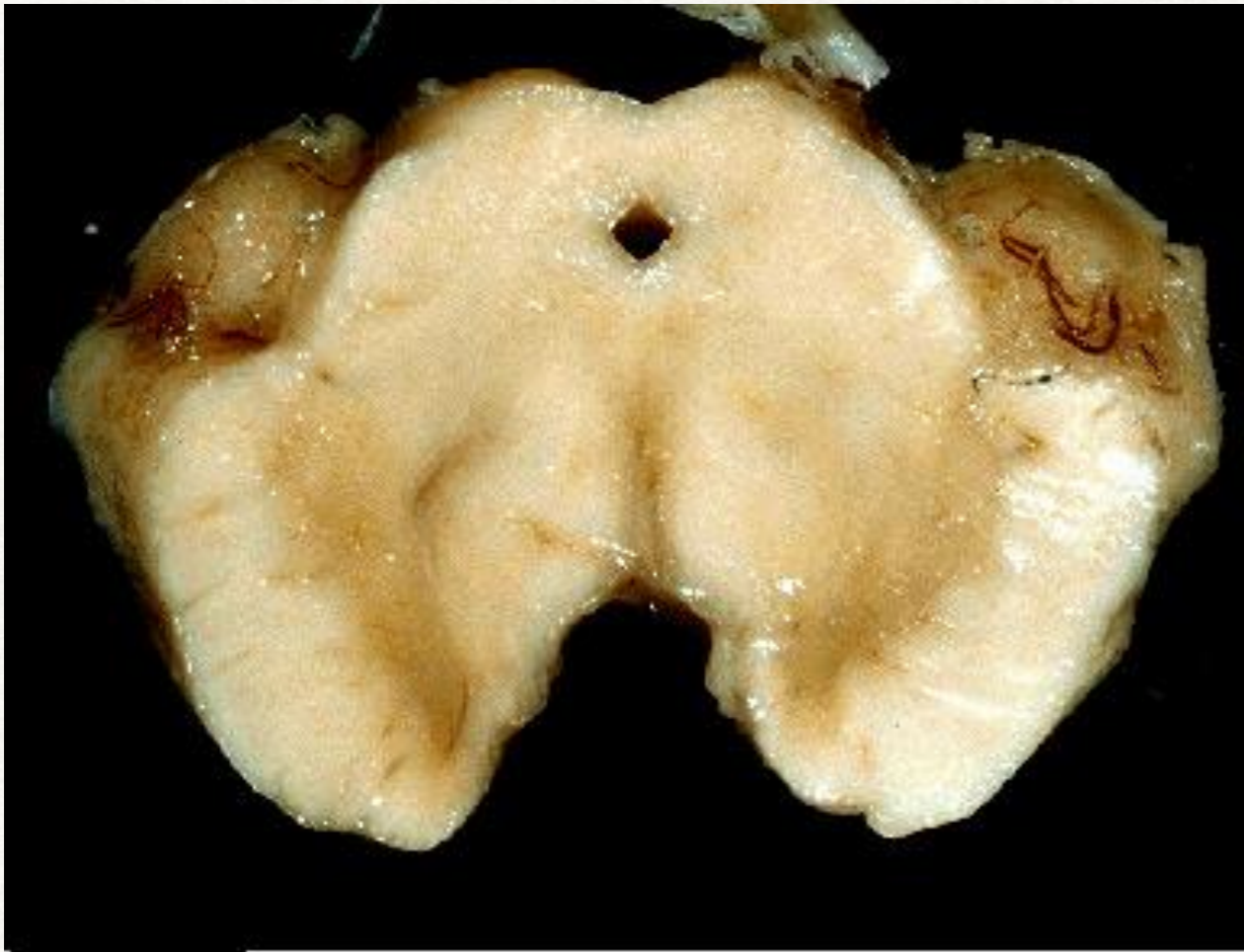

圖 8-26 腦幹與腦神經

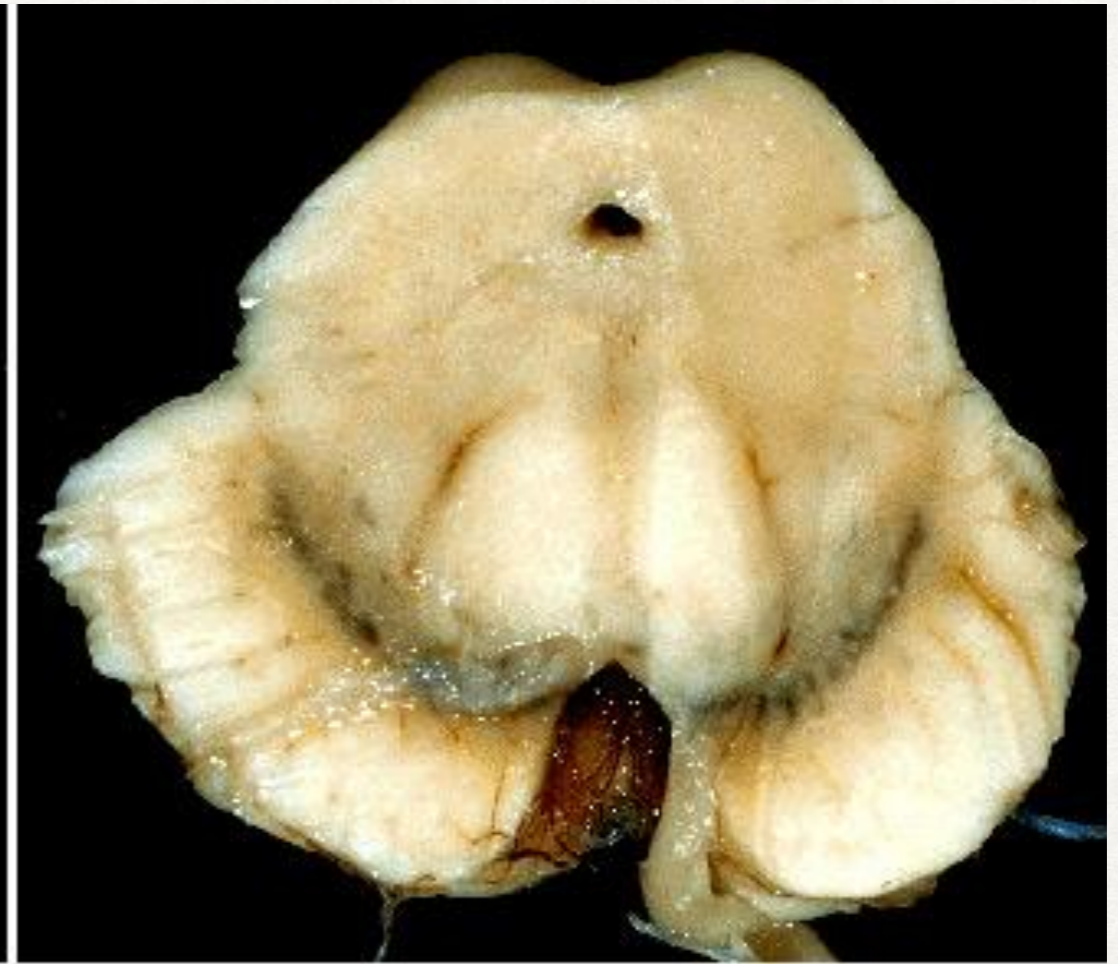上行徑 (感覺)





巴金森氏症

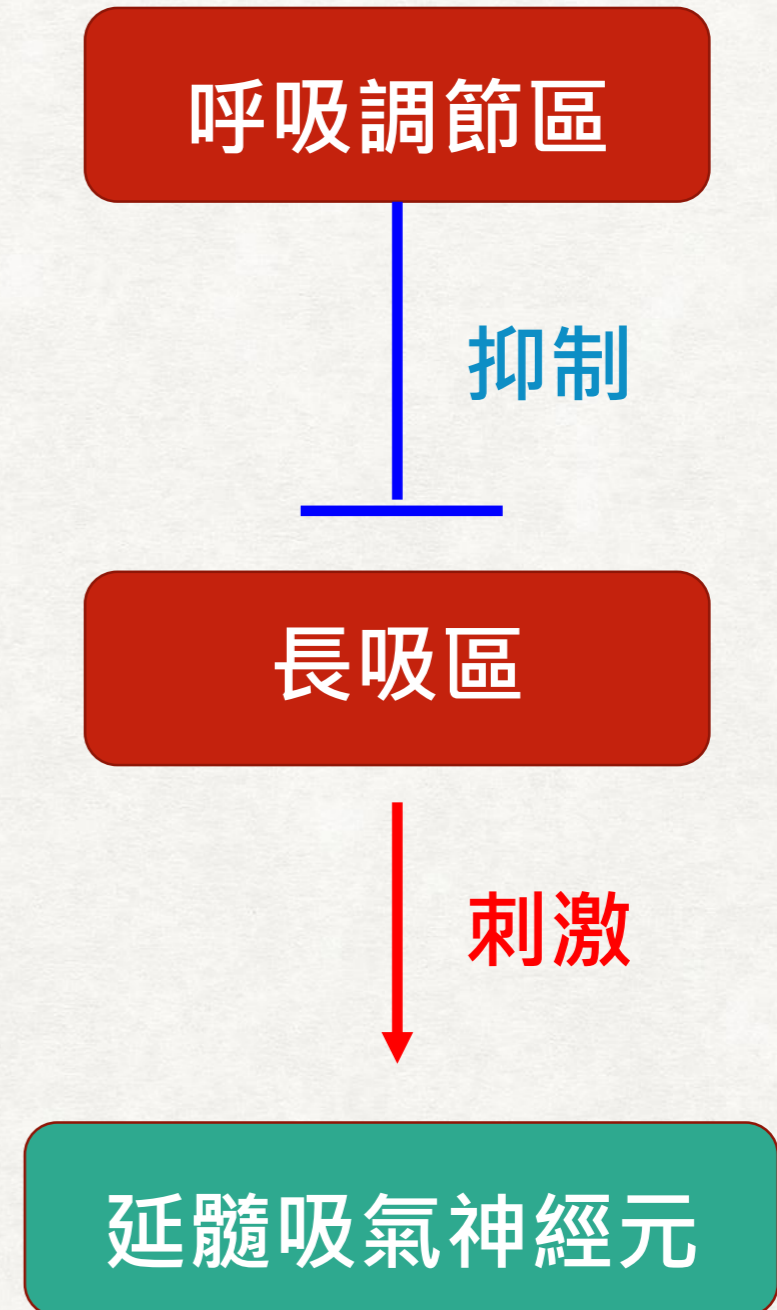
- 神經退化性疾病 (第二名)
- 黑質區多巴胺神經元死亡



正常

橋腦(PONS)

- 是腦幹的膨大部分，位於延髓的上方、小腦的前方，長約2.5公分。
- 含有第5、6、7、**8(前庭枝)**等四對腦神經之**神經核**
- **呼吸調節區(pneumotaxic area)**及**長吸區(apneustic area)**，兩者與延髓的節律區共同控制呼吸作用。

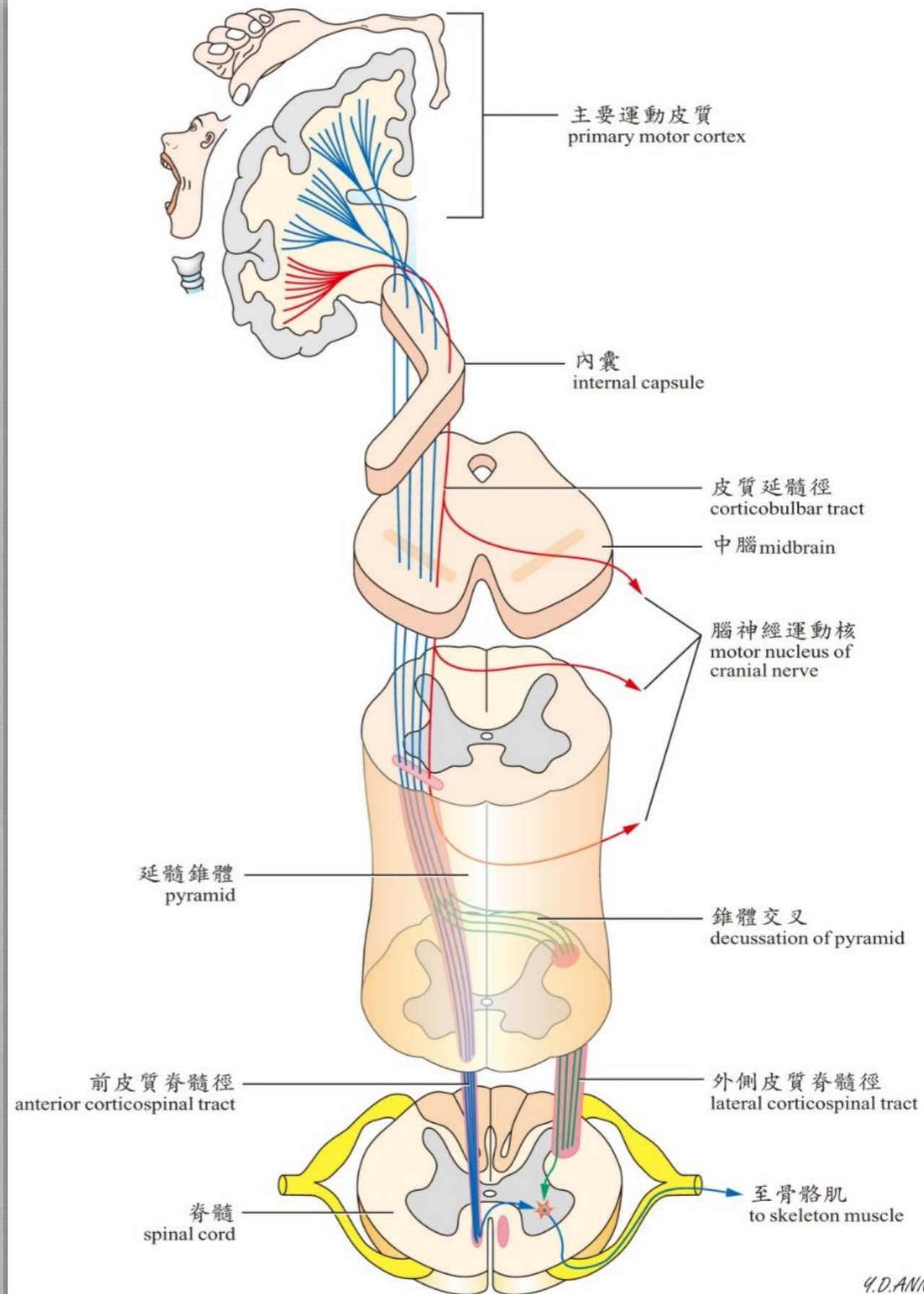


延髓(MEDULLA OBLONGATA)

- 是腦幹的最下部，所有連接腦與脊髓的上行及下行徑皆需通過延髓。
- 背側有成對的**薄核(內側)**及**楔狀核(外側)**。
- 兩側有**橄欖體(olive)**，內含下橄欖核及副橄欖核，這些核所發出的纖維經由**小腦下腳**與小腦相連。

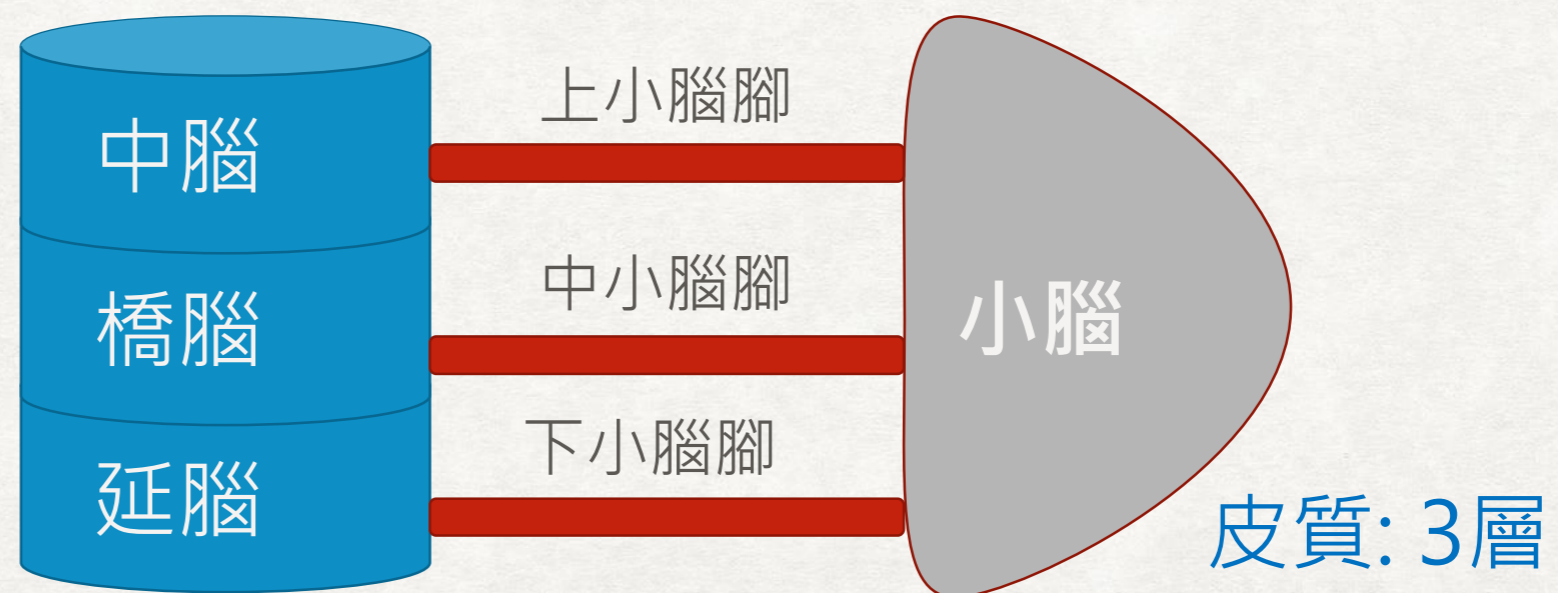
- 腹側有成對的**錐體**(pyramid) ，是由**皮質脊髓徑**所構成，在延髓與脊髓交接處，約有80%的神經徑纖維交叉至對側，形成**錐體交叉**
- **第8 ~ 12對腦神經的神經核**
- 自主神經反射的神經核：
 - 1.心臟中樞
 - 2.血管運動中樞
 - 3.呼吸中樞
- 有可調節吞嚥、咳嗽、打噴嚏、打嗝、及嘔吐等的反射中樞。

生命中樞



(四)小腦(CEREBELLUM)

- 位於橋腦與延髓之後方，大腦枕葉之下方，以**橫裂**及**小腦天幕**與大腦相隔。
- 中間縮小的部分是**蚓部**(vermis)，兩側之部分為小腦半球。
- 前葉及後葉：骨骼肌之**潛意識運動**
- 絨球小結葉：**平衡感**。
- 以**三對稱為小腦腳**(cerebellar peduncle)之纖維束附著於腦幹，其中小腦下腳連接小腦與延髓及脊髓；小腦中腳連接小腦與橋腦；小腦上腳連接小腦與中腦。



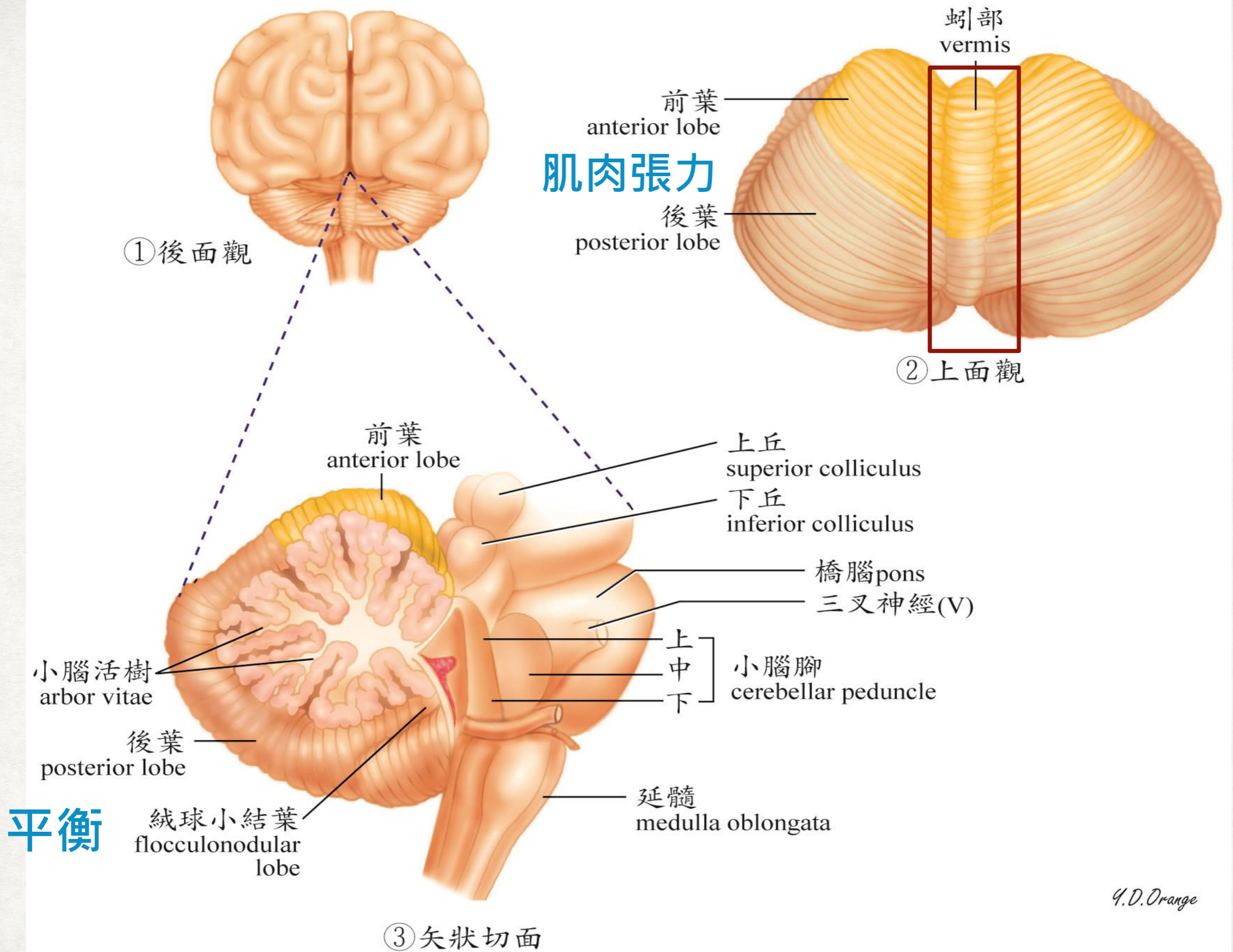


圖 8-28 小腦

G.D. Orange

(五) 脊髓 (SPINAL CORD)

• 構造 (Structure)

- 外觀有兩處往兩側膨大的部分，在上者為**頸膨大 (控制上肢)**，在下者為**腰膨大 (控制下肢)**。
- 脊髓在腰膨大以下漸變細，而形成**脊髓圓錐 (conus medullaris)**，其下方伸出非神經組織的**終絲 (filum terminale)**，而終止於**尾骨**上。
- 脊髓為一連續的構造，但其表面附著有**31對脊神經**，故可將其分為31個脊髓節，即每一節附著有一對脊髓神經。
- **前正中裂 (anterior median fissure)**；和**後正中溝 (posterior median sulcus)**，它們都是左右兩邊脊髓的表面分界線。

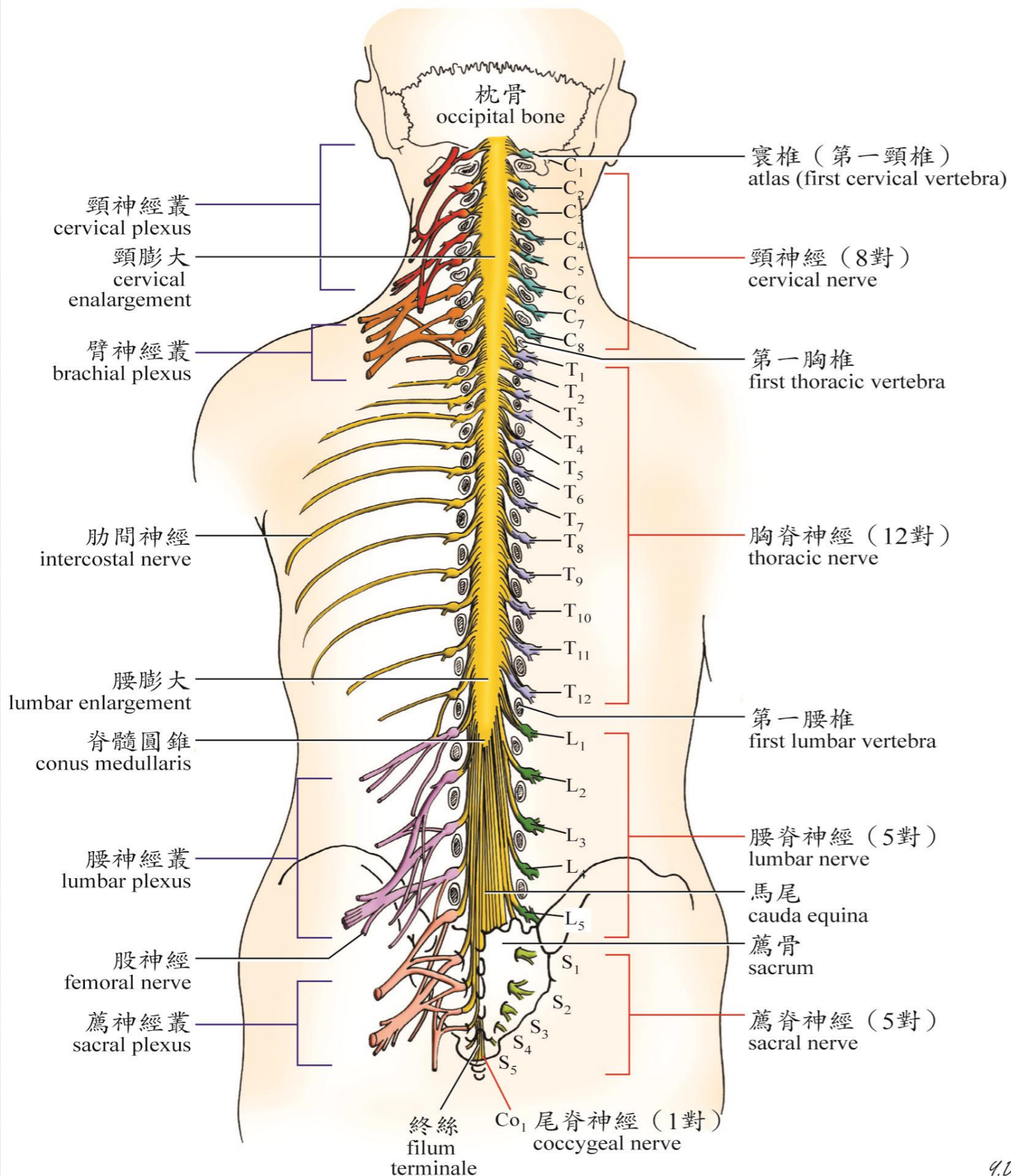


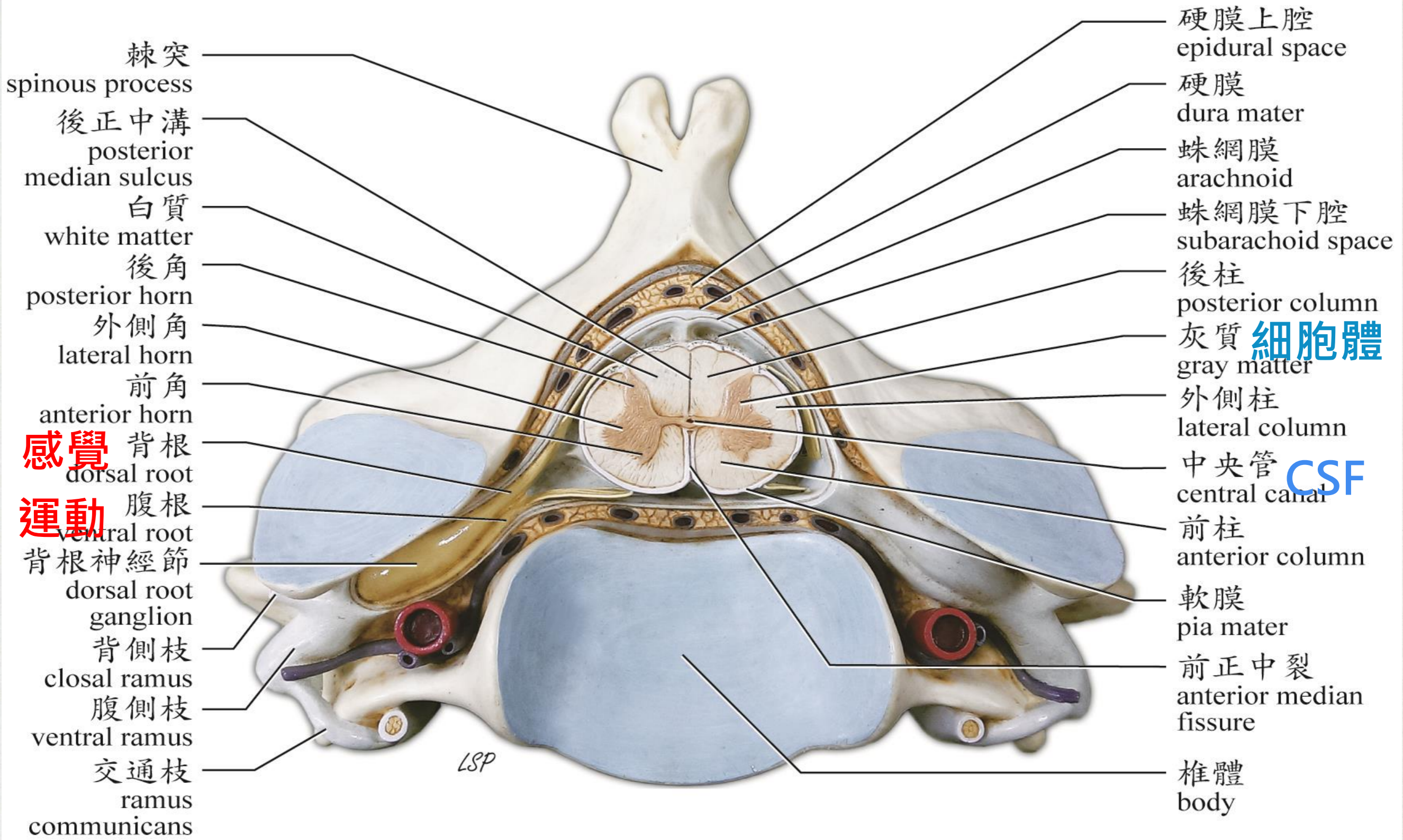
圖 8-29 脊髓與脊髓神經的後面觀

	脊椎骨	脊神經
頸 (C)	7	8
胸 (T)	12	12
腰 (L)	5	5
薦 (S)	1	5
尾 (Co)	1	1
總數	26	31

頸膨大：支配上肢
腰膨大：支配下肢

灰質(GRAY MATTER)

- 位於深部，是一上下延伸的柱狀構造，但在橫切面上呈H型
- 由聯絡神經元與運動神經元的**細胞體**、樹突以及無髓鞘軸突所組成
- H的直立部分可分為三部分：
 1. 前角(anterior horn)：運動
 2. 後角(posterior horn)：感覺
 3. 外側角(lateral horn)：交感節前神經元 (**胸腰**)
- H的橫桿部分為**灰質連合**(gray commissure)，其中中央有**中央管**(central canal)；此管貫穿整條脊髓，上端並與腦部的第4腦室相連接，內含腦脊髓液。



棘突
spinous process
後正中溝
posterior median sulcus
白質
white matter
後角
posterior horn
外側角
lateral horn
前角
anterior horn
感覺 背根
dorsal root
運動 腹根
ventral root
背根神經節
dorsal root ganglion
背側枝
dorsal ramus
腹側枝
ventral ramus
交通枝
communicans

硬膜上腔
epidural space
硬膜
dura mater
蛛網膜
arachnoid
蛛網膜下腔
subarachnoid space
後柱
posterior column
灰質 **細胞體**
gray matter
外側柱
lateral column
中央管 **CSF**
central canal
前柱
anterior column
軟膜
pia mater
前正中裂
anterior median fissure
椎體
body

圖 8-30 脊髓與脊椎橫切面（上面觀）

白質(WHITE MATTER)

- 是由有髓鞘的**神經纖維所組成**，它被灰質的前角及後角分成**前柱(anterior column)**、**後柱(posterior column)**及**外側柱(lateral column)**
- 每一個白質柱內的神經纖維主要構成各種縱走的神經徑(nerve tract)：
 1. 較長的**上行徑**(ascending tract)：為**感覺徑**。
 2. 較長的**下行徑**(descending tract)：為**運動徑**。
 3. 較短的上行徑及下行徑。
 4. 白質內尚有一些橫向的纖維，它由脊髓的一邊交叉到對邊。

- 功能(Functions)

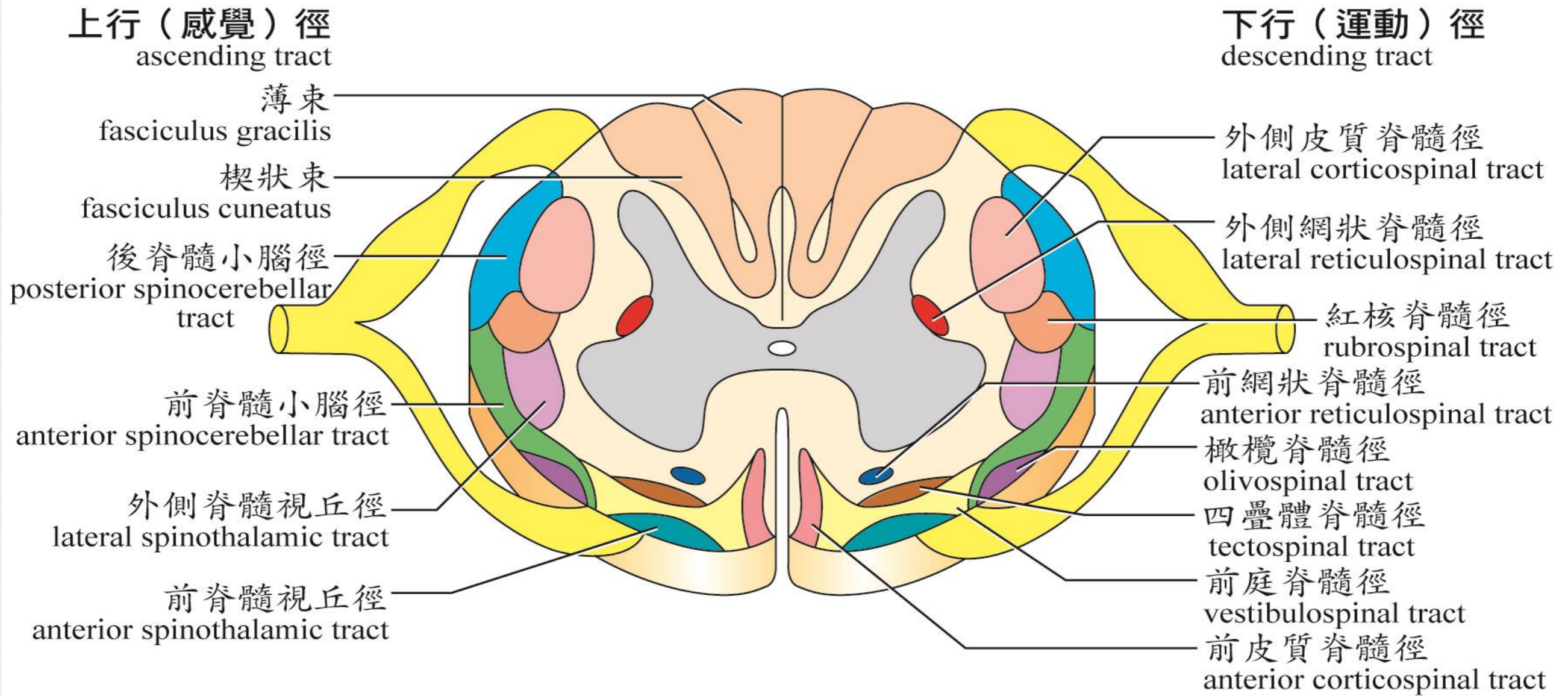
- 以下二種主要功能，皆為維持身體的恆定所必須：

- 將**感覺神經衝動**由**身體周邊**傳至**腦**

- 將**運動神經衝動**由**腦**傳至**身體周邊**，是神經衝動的**聯絡中樞**。

- 為主要的**反射中樞**。

感覺轉運站-視丘



G.D. Adolph

圖 8-31 脊髓的橫切面。顯示脊髓的主要上行徑與下行徑

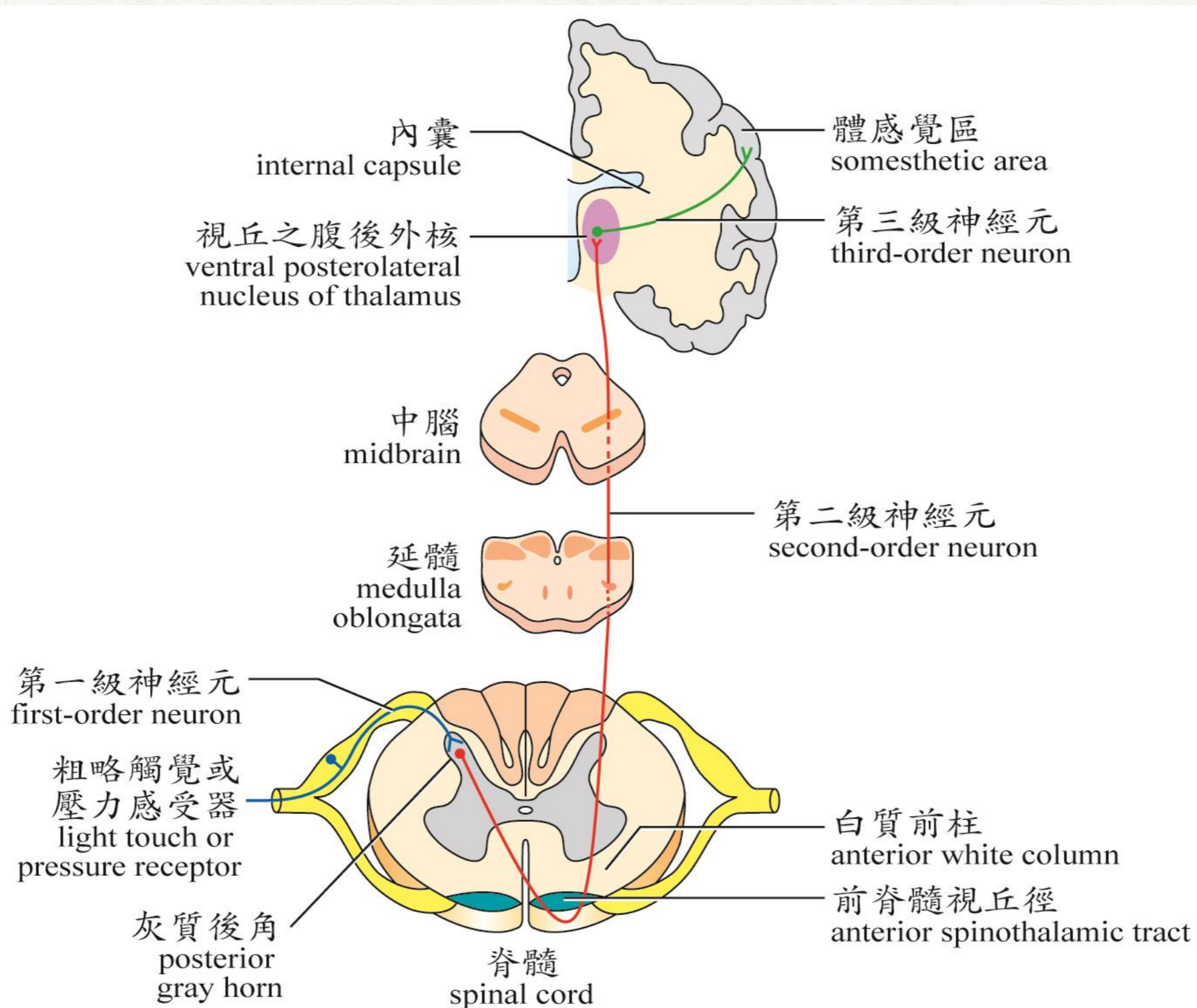
表 8-5 脊髓的主要上行徑

上行徑	位置 (白質)	起點	終點	功能
前脊髓視丘徑 anterior spinothalamic tract (圖 8-32)	前柱	對側脊髓灰質之後角	同側視丘，再傳至大腦皮質	將身體一側之粗略觸覺傳至對側視丘，最後抵達大腦皮質
外側脊髓視丘徑 lateral spinothalamic tract (圖 8-33)	側柱	同上	同上	將身體一側之痛覺和溫覺傳至對側視丘，最後抵達大腦皮質
薄束、楔狀束 fasciculus gracilis, fasciculus cuneatus (脊髓後柱徑) (圖 8-34)	後柱	同側之脊神經節，其傳入神經元之軸突進入後柱而上行	同側延髓之薄核及楔狀核，再到對側視丘和大腦皮質	將身體一側之精細觸覺、兩點辨識 (區別皮膚有兩點被接觸)、本體感 (知道身體各部分之精確位置及其運動方向)、實體感 (能識別物體大小、形狀及性質之能力)、辨別重量及振動感之感覺傳至同側延髓，最後抵達對側大腦皮質
後脊髓小腦徑 posterior spinocerebellar tract	側柱後部	同側之灰質後角	同側小腦	將身體一側之潛意識本體感傳至同側小腦
前脊髓小腦徑 anterior spinocerebellar tract	側柱前部	對側之灰質後角	同側及對側小腦	將身體一側之潛意識本體感傳至同側及對側小腦

無意識本體感覺

前脊髓視丘徑

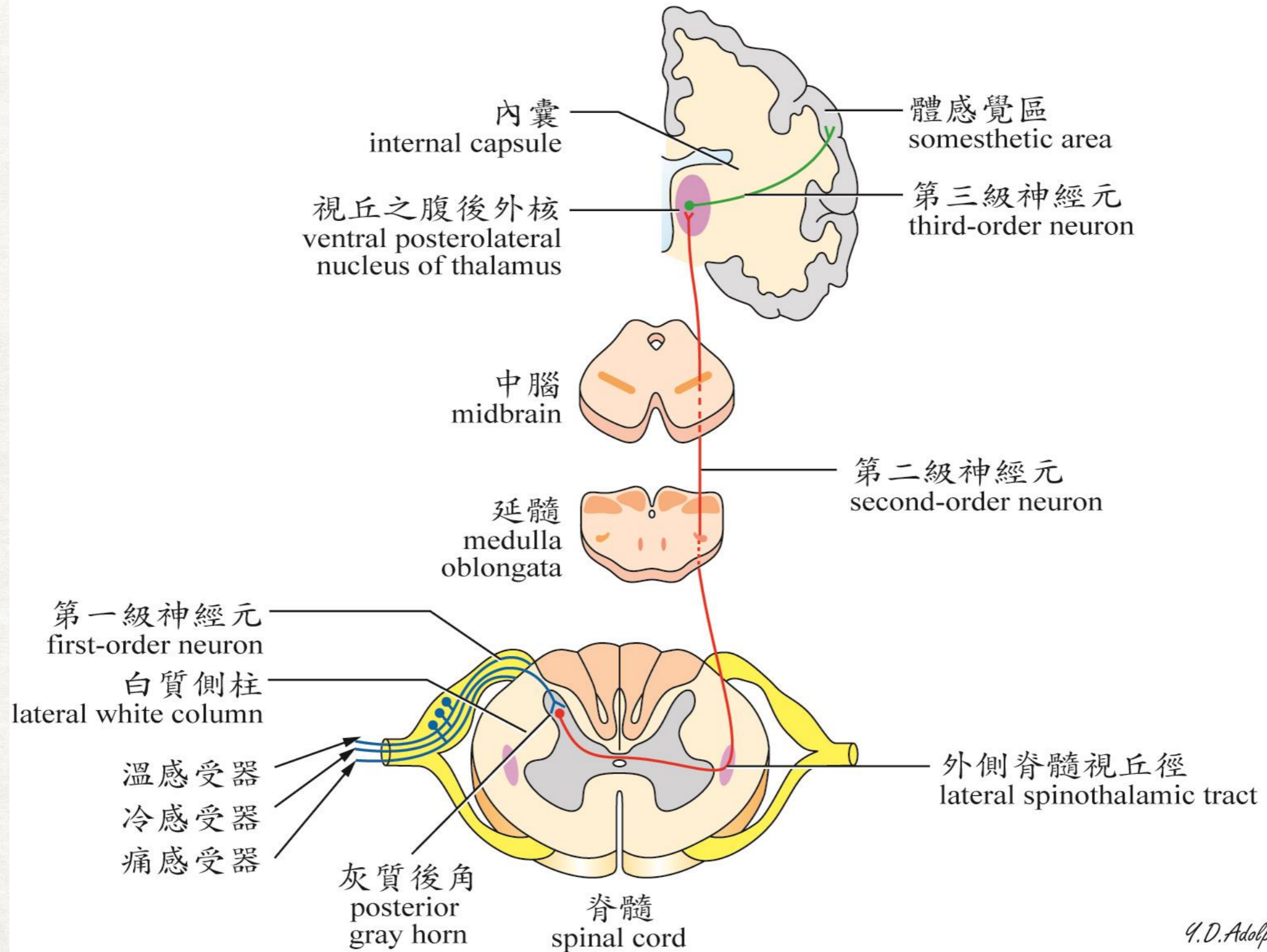
觸、壓



G.D. Adolph

圖 8-32 前脊髓視丘徑 (傳導粗略觸覺及壓力)

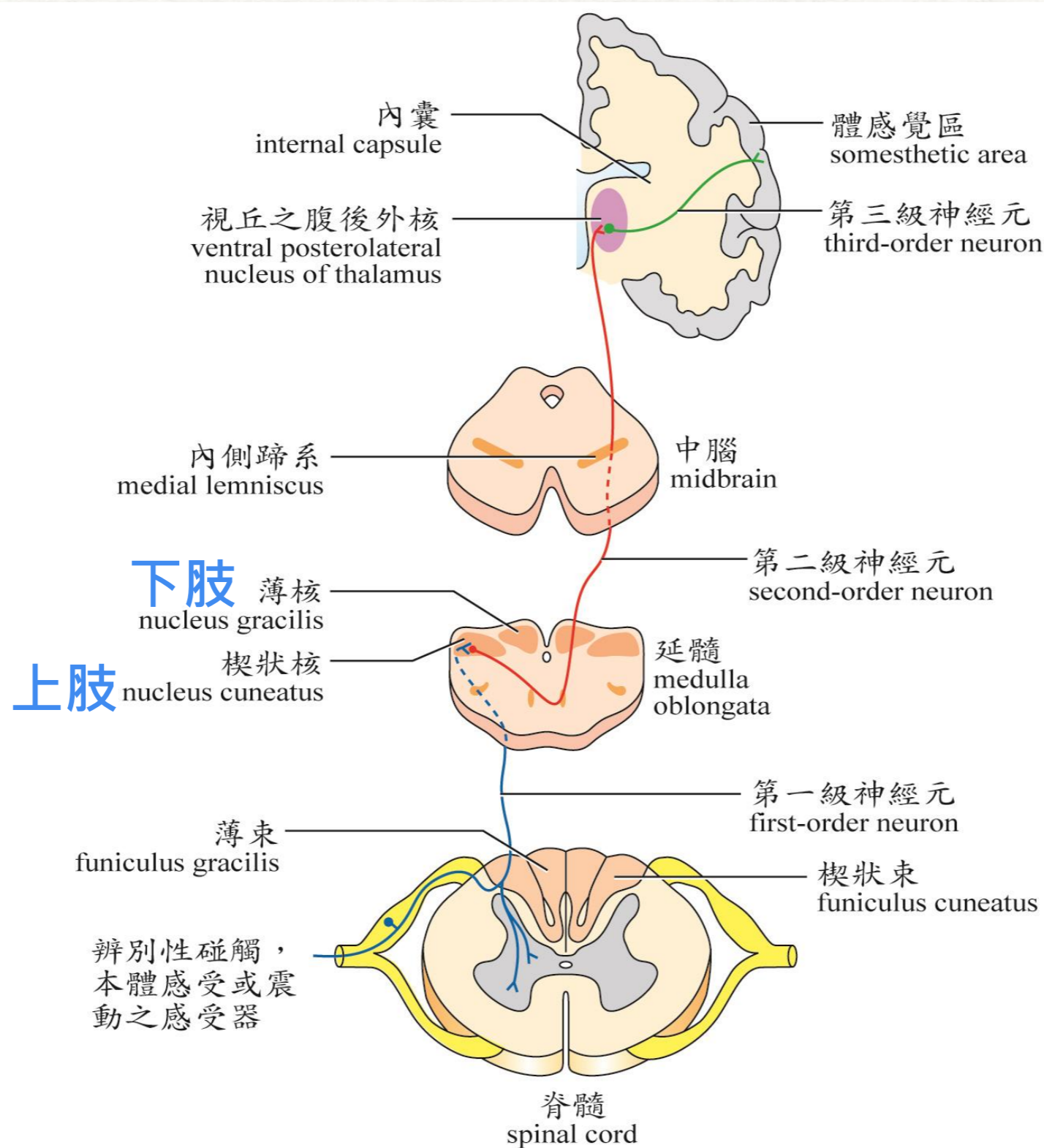
外側脊髓視丘徑 溫、痛



G.D. Adolph

圖 8-33 外側脊髓視丘徑 (傳導疼痛及溫度)

脊髓後柱徑 本體、辨別、震動



G.D. Adolph

圖 8-34 脊髓後柱徑 (包括薄束及楔狀束; 傳導辨別性碰觸、本體感覺及震動感)

表 8-6 脊髓的主要下行徑

下行徑		位置 (白質)	起點	終點	功能
錐體 徑	外側皮質脊髓徑 lateral corticospinal tract 多 (85%)	側柱	對側大腦皮質，在延髓之基部交叉（錐體交叉）	灰質前角	將運動衝動由大腦皮質一側，傳至對側脊髓之灰質前角，最後衝動抵達身體對側之骨骼肌，而協調精確且不連續的動作
	前皮質脊髓徑 anterior corticospinal tract 少 (15%)	前柱	對側大腦皮質，在延髓不交叉，但在脊髓交叉	灰質前角	將運動衝動由大腦皮質一側，傳至同側脊髓的灰質前角，再交叉至對側骨骼肌，而協調精確且不連續的動作

錐體徑: 大腦皮質出發 → 隨意性收縮

表 8-6 脊髓的主要下行徑 (續)

下行徑		位置 (白質)	起點	終點	功能
錐體外徑	紅核脊髓徑 rubrospinal tract	側柱	對側中腦之紅核，在脊髓交叉	灰質前角	將運動衝動由中腦一側，傳至身體對側骨骼肌，以維持肌肉張力及協調姿勢
	四疊體脊髓徑 tectospinal tract	前柱	對側之中腦上左，在脊髓交叉	灰質前角	將運動衝動由中腦一側，傳至身體對側骨骼肌，可控制由聽覺、視覺及皮膚刺激所產生的頭部運動
	前庭脊髓徑 vestibulospinal tract	前柱	對側之延髓	灰質前角	將運動衝動由延髓一側，傳至同側骨骼肌，可調節頭部運動（平衡）產生的身體張力
	網狀脊髓徑 reticulospinal tract		延髓網狀系統	灰質前角	控制骨骼肌的活動

錐體外徑: 腦幹出發 → 緊張性收縮

脊髓才交叉

anterior corticospinal tract

大腦腳

中腦
midbrain

延髓錐體
pyramid

脊髓
spinal cord

主要運動皮質
primary motor cortex

內囊
internal capsule

皮質延髓徑
corticobulbar tract

腦神經運動核
motor nucleus of
cranial nerve

錐體交叉
decussation of pyramid

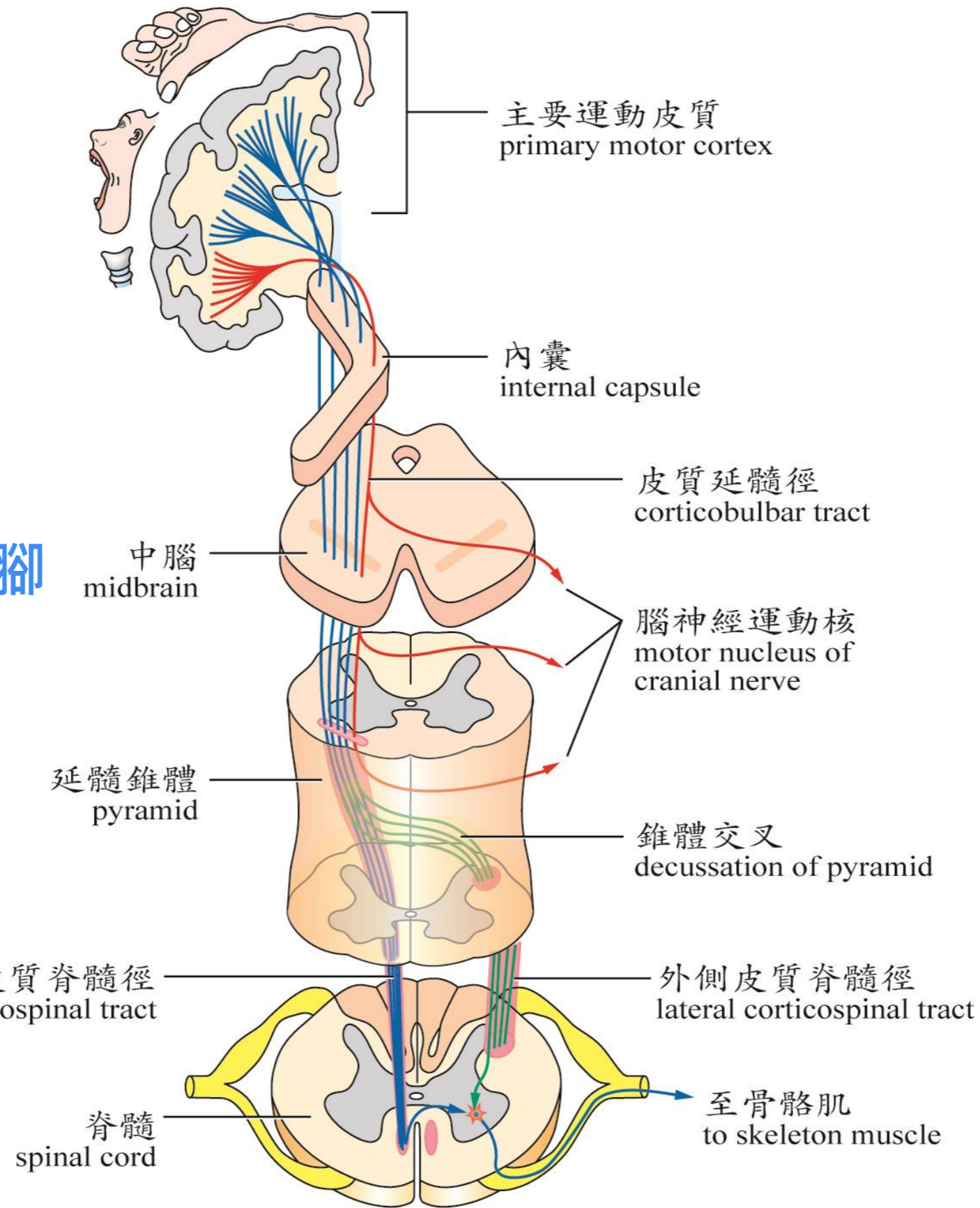
外側皮質脊髓徑
lateral corticospinal tract

至骨骼肌
to skeleton muscle

錐體就交叉

G.D. Ann

圖 8-35 錐體徑



(六)腦脊膜(Meninges)

- 腦膜(cranial meninges)包圍腦部，並與包圍脊髓的脊膜(spinal meninges)於枕骨大孔處相連。
- 由外而內，腦脊膜分為**硬膜、蛛網膜及軟膜**等三層

硬腦膜

蛛網膜

軟腦膜

CSF

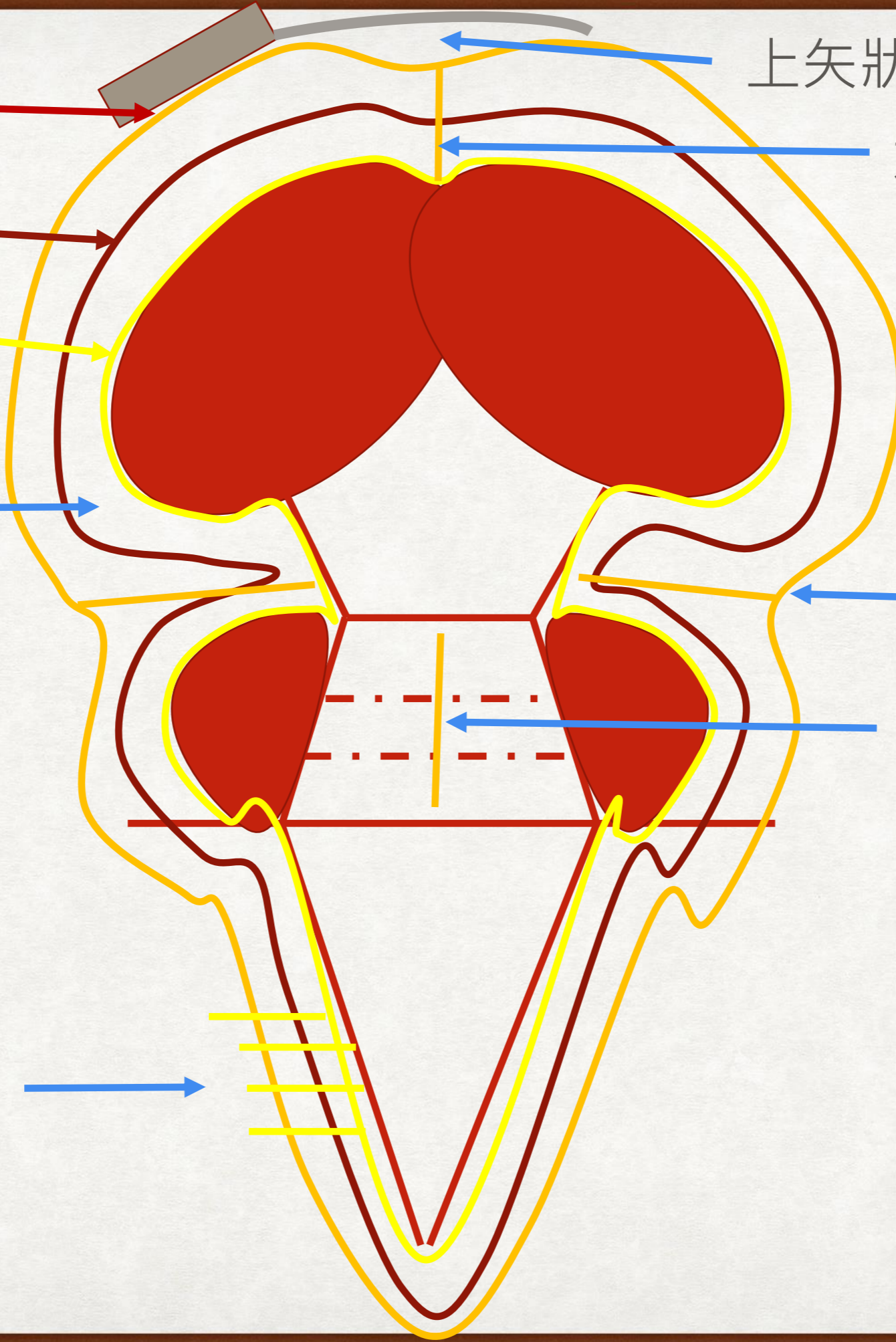
齒狀韌帶

上矢狀竇

大腦簾

小腦天幕

小腦簾



蛛網膜絨毛

側腦室

第三腦室

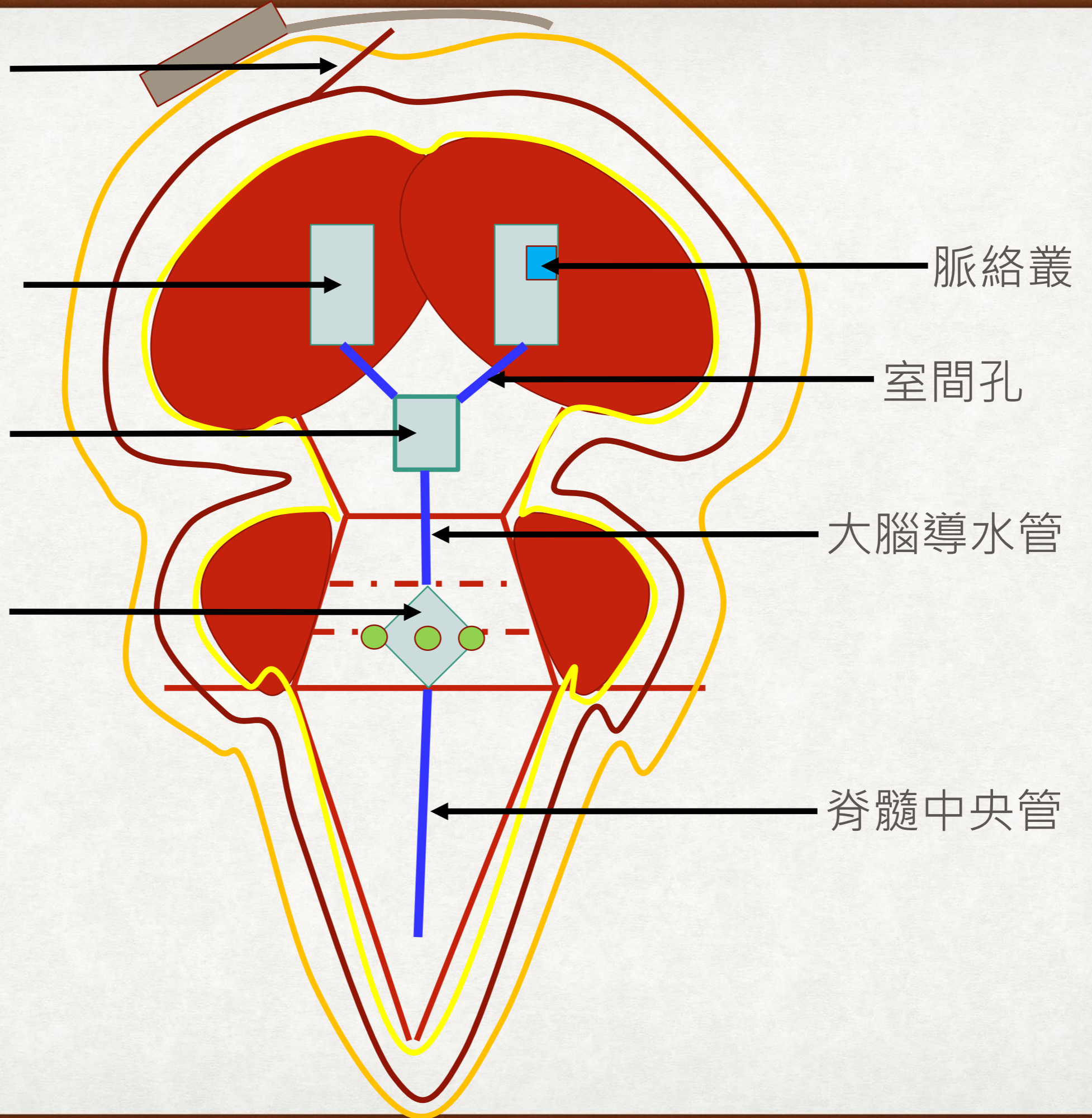
第四腦室

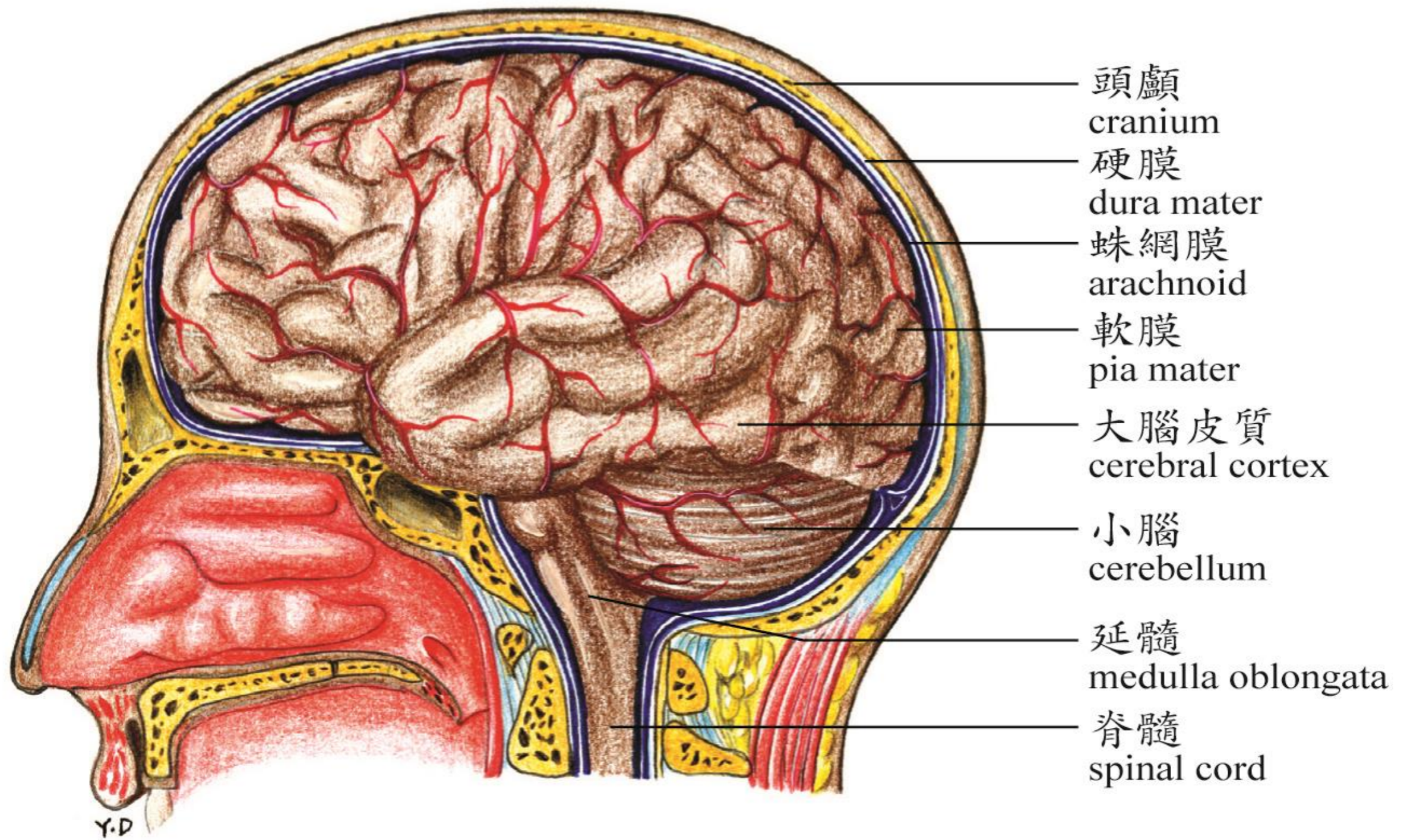
脈絡叢

室間孔

大腦導水管

脊髓中央管

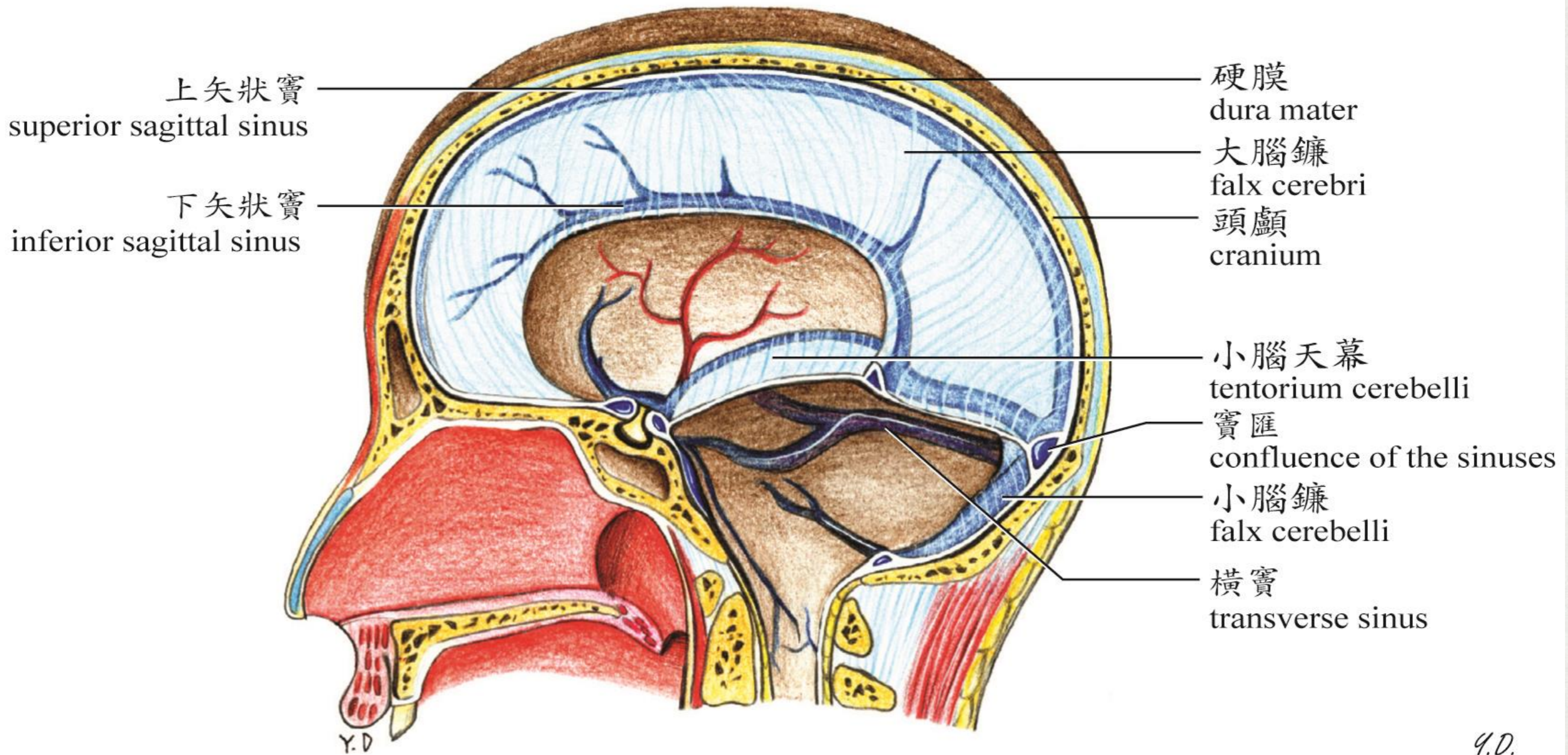




- 頭顱
cranium
- 硬膜
dura mater
- 蛛網膜
arachnoid
- 軟膜
pia mater
- 大腦皮質
cerebral cortex
- 小腦
cerebellum
- 延髓
medulla oblongata
- 脊髓
spinal cord

①腦之側面觀，顯示其在顱腔內之位置及腦膜之組成

圖 8-36 腦與腦膜



②腦去除後之顱腔，顯示硬腦膜之延伸情形及靜脈竇

圖 8-36 腦與腦膜

硬膜(DURA MATER)

- **硬腦膜**(cranial dura)含有兩層構造，較厚的外層為**骨膜層**，較薄的內層為**腦膜層**。
- 大部分的骨膜層與腦膜層均癒合在一起，但某些部位會**分離**而形成硬膜**靜脈竇**(dural sinus)，以收集腦部的靜脈血液，並將其導引到**頸內靜脈**。
- 腦膜層會向內延伸到某些腦構造間而形成隔膜，以限制腦在顱腔內的移動，包括：
 - 大腦鐮(falx cerebri)。
 - 小腦鐮(falx cerebelli)。
 - 小腦天幕(tentorium cerebelli)。

- 硬脊膜(spinal dura) **只含腦膜層**，上端與硬腦膜相連，下端延伸到**第2薦椎的高度**，而形成**硬膜鞘**(dura sheath)。
- 第二腰椎以下之**硬膜上腔**：麻醉注射位置

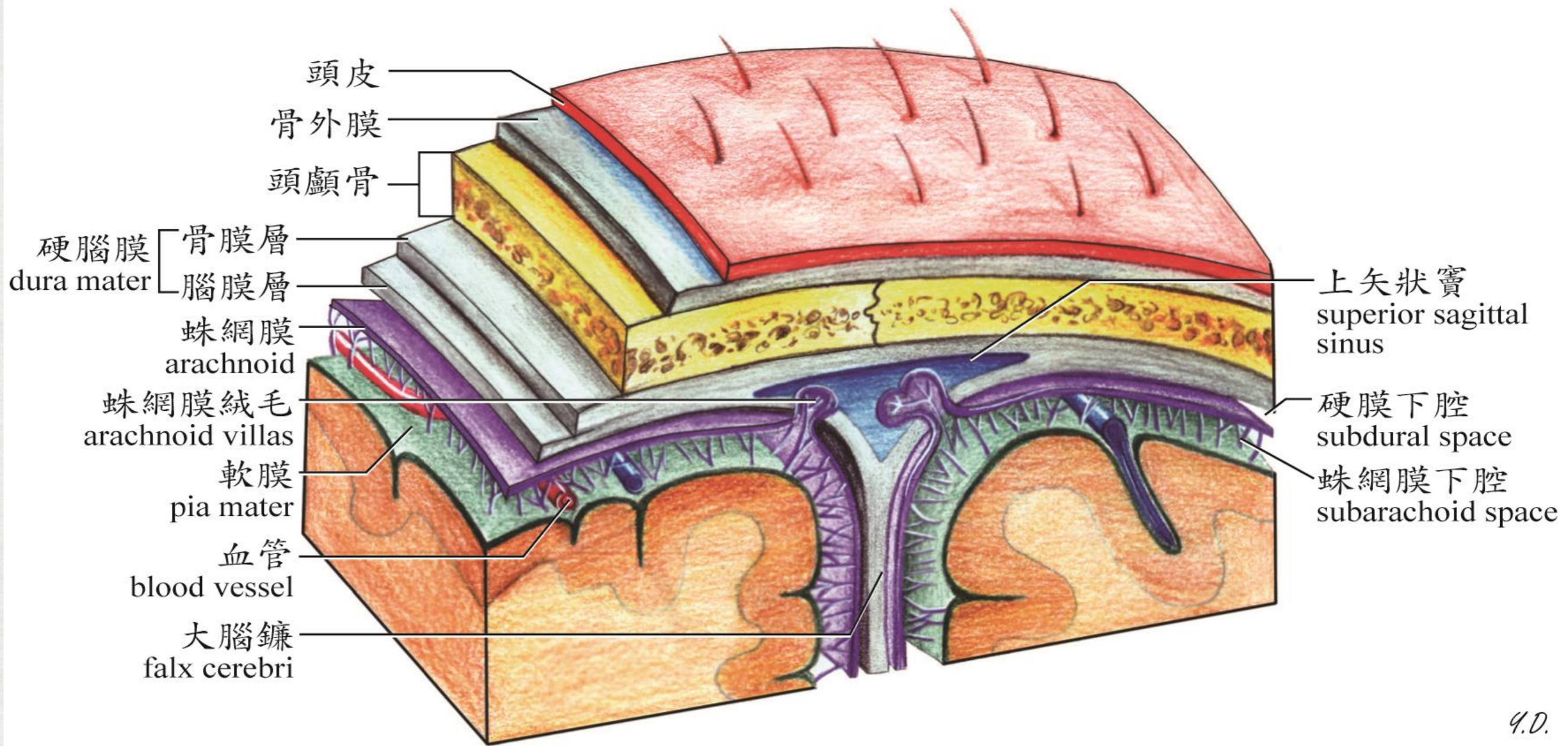


圖 8-37 腦膜（頭部上部之冠狀切面，顯示各層腦膜之關係及相關構造）

蛛網膜 (ARACHNOID MATER)

- 伸出很多絲狀的構造連接到**軟膜**，兩層膜間有較寬的空間，稱為**蛛網膜下腔**(subarachnoid space)，其內有**腦脊髓液**。
- 腦蛛網膜特化而成的**蛛網膜絨毛**(arachnoid villi)突進**上矢狀竇**，腦脊髓液即由此被吸收到靜脈血液內。
- 脊髓蛛網膜與硬膜一樣，其下端亦達第二薦椎的高度，而脊髓的下端僅到第一腰椎下緣的高度，因此，**第三腰椎**以下可進行**腰椎穿刺**(lumbar puncture)而由蛛網膜下腔抽取腦脊髓液。

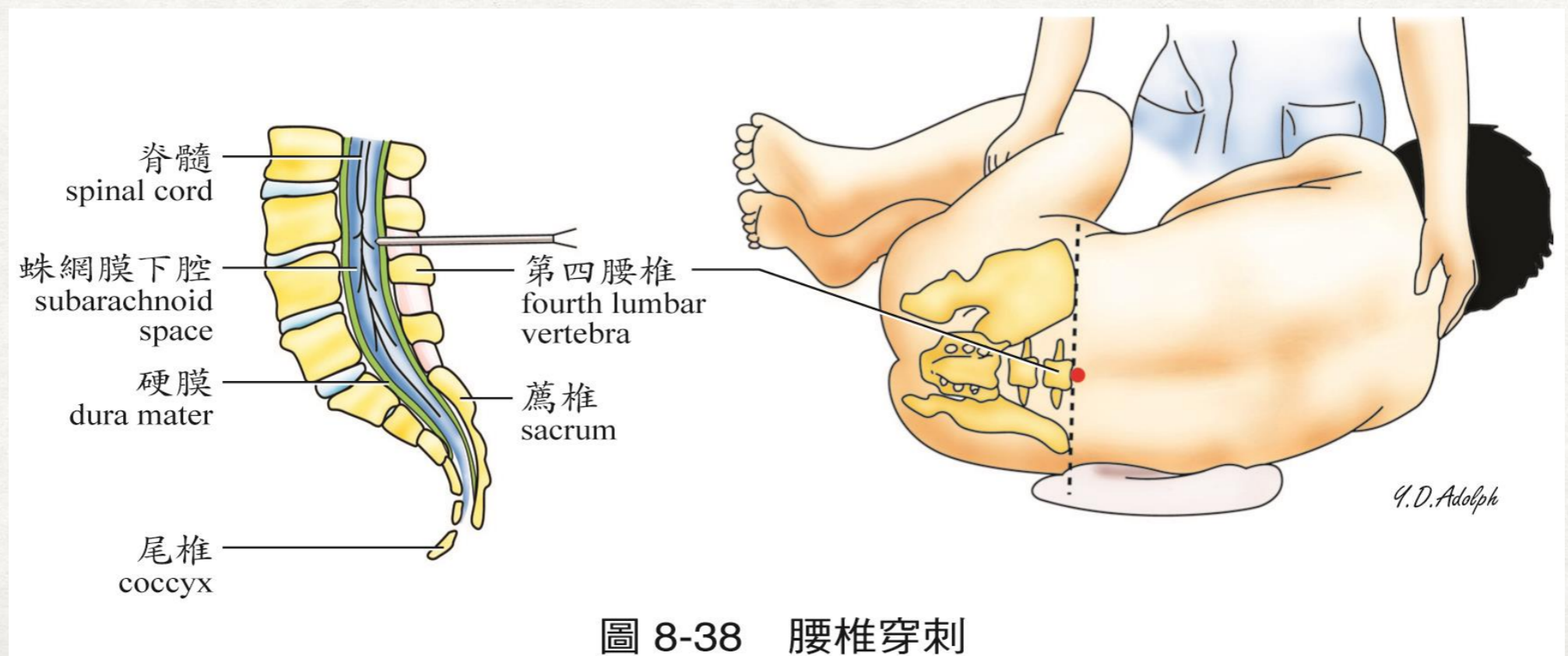


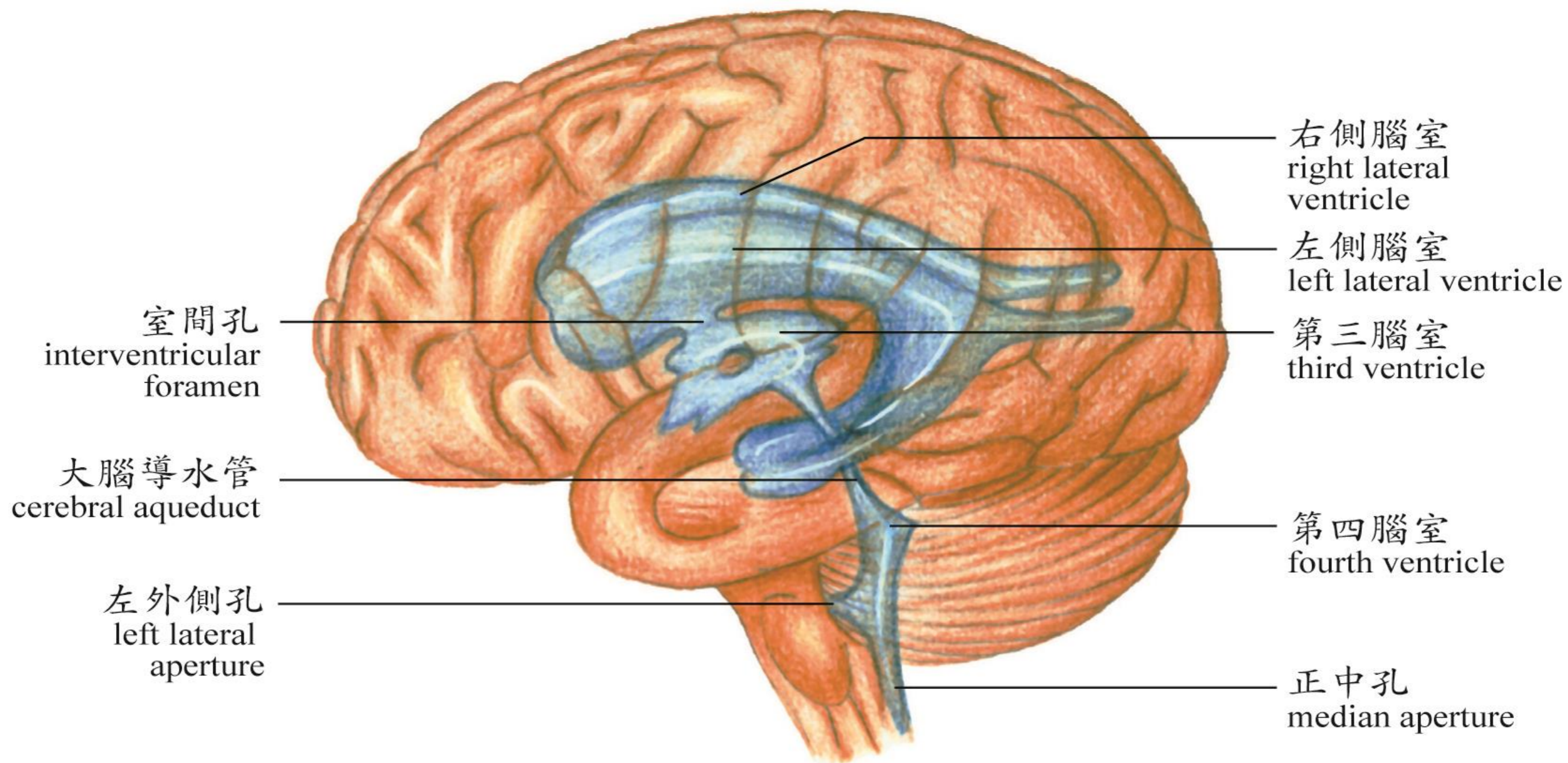
圖 8-38 腰椎穿刺

軟膜(PIA MATER)

- 是透明的薄膜並富含血管，它覆於腦與脊髓的表面，且伸到其溝與裂內。
- 軟脊膜在脊髓的兩側伸出一些**齒狀韌帶**(denticulate ligament)而附著到硬膜鞘，結果使脊髓浮懸於鞘中，而可免於受到震動或突然位移之傷害。

(七)腦室與腦脊髓液

- 腦室(Ventricle)
 - 為腦內的空間，包括**側腦室、第三腦室及第四腦室**。
 - 在左、右大腦半球內的側腦室，各以室間孔與間腦的第三腦室相通。
 - 第三腦室則以穿過中腦的**大腦導水管**與位於橋腦、延髓、小腦間的第四腦室相通；而第四腦室則以位於延髓高度的正中孔及位於橋腦高度的二個外側孔而與**蛛網膜下腔相通**，且與脊髓中央管相連。



①腦室之立體透視圖

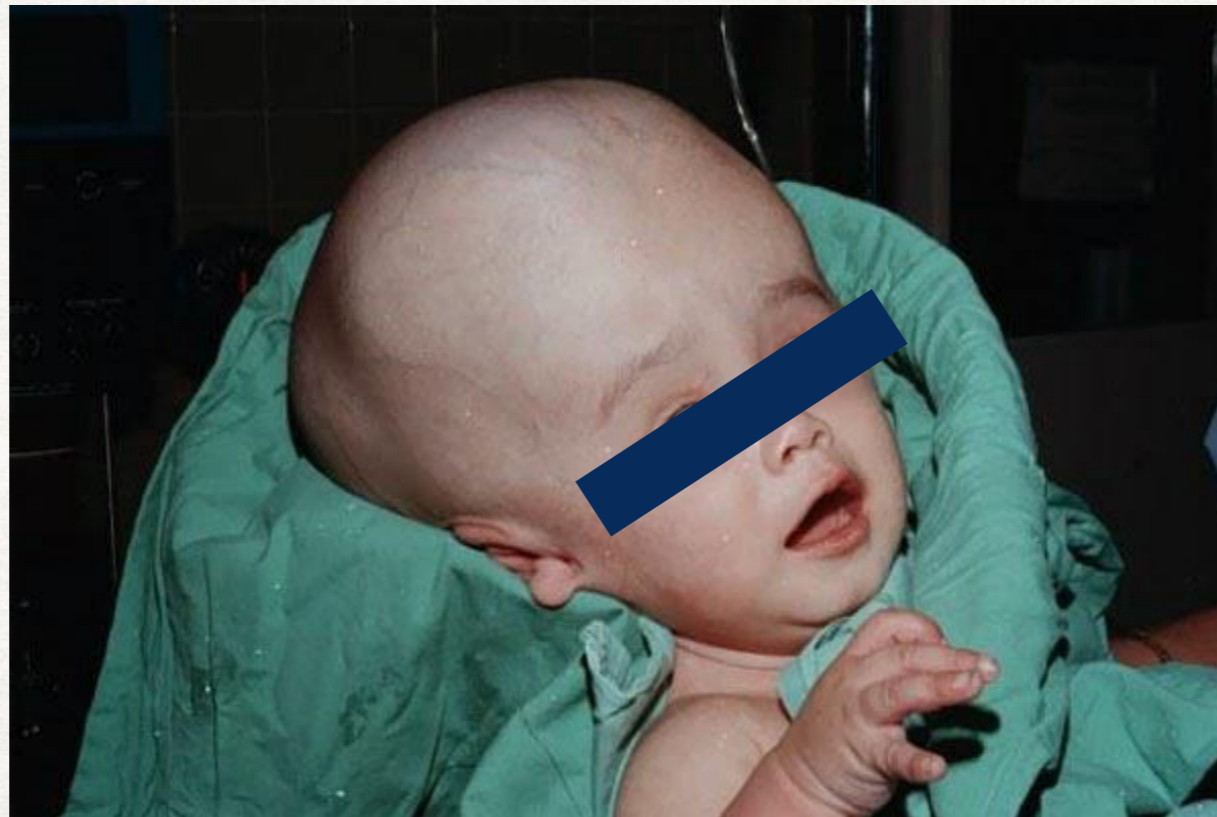4.D.

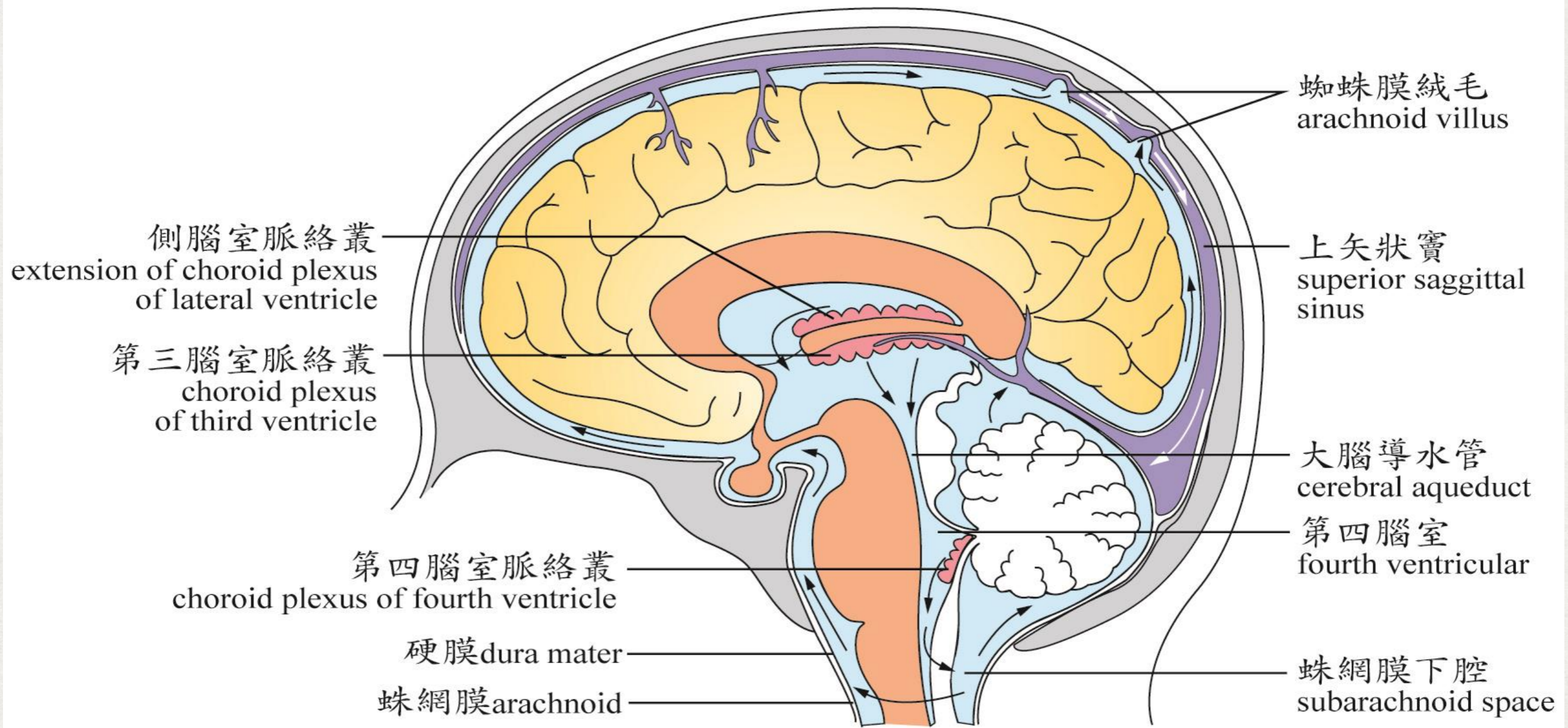
圖 8-39 腦室與腦脊髓液（左側觀）

腦脊髓液 (CEREBROSPINAL FLUID ; CSF)

- 腦脊髓液循流於腦室、脊髓中央管及蛛網膜下腔
- 功能：
 - 是腦與脊髓的保護墊。
 - 協助營養腦與脊髓。
 - 協助移除腦與脊髓的代謝廢物。
- 腦脊髓液是由脈絡叢(choroid plexus)所產生，其量約為每天500毫升，但腦室及蛛網膜下腔約只含140毫升。

- 側腦室的脈絡叢所產生的腦脊髓液，由室間孔進到第三腦室，而與第三腦室所產生者匯合，然後再經由大腦導水管，而進入第四腦室。
- 腦脊髓液循環或回流受到阻礙，則腦部會漸積聚腦脊髓液，而形成**水腦**(hydrocephalus)。

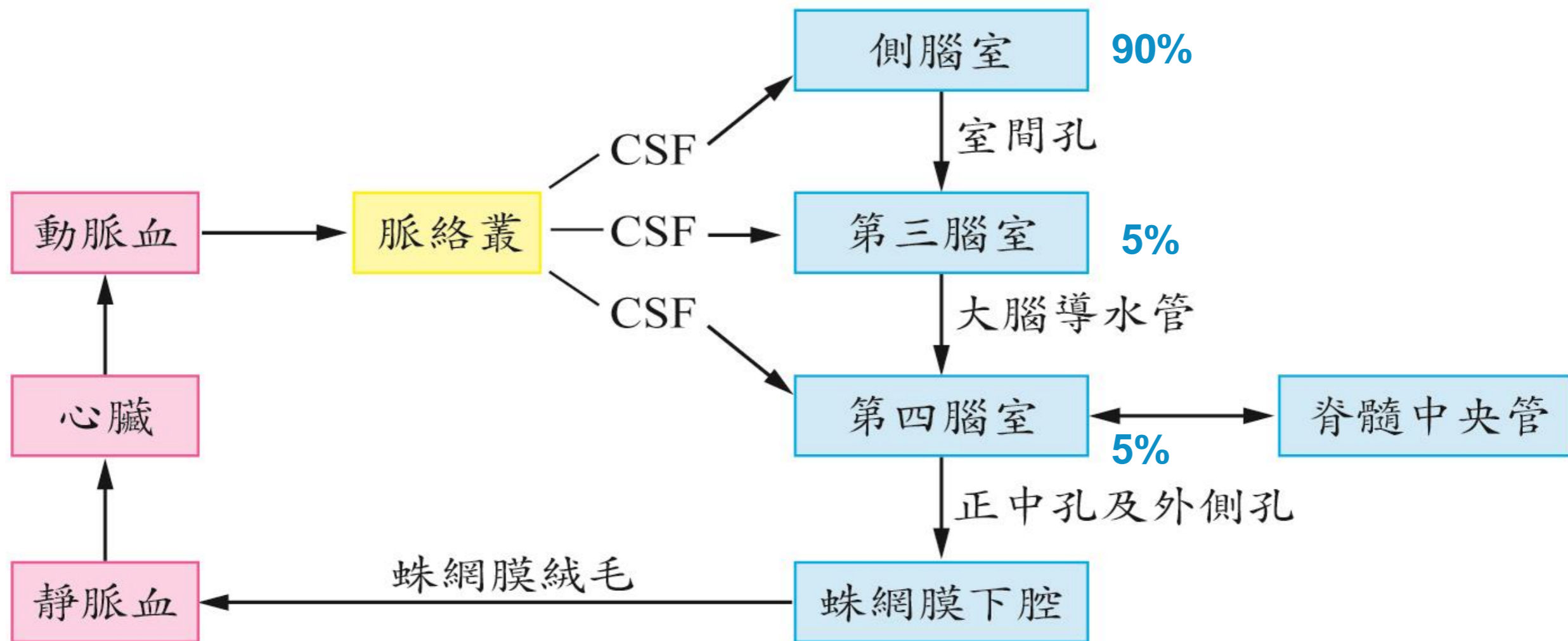




G.D. Jack

②正中矢狀切面：腦脊髓液之形成及循環，箭頭表示循環方向

圖 8-39 腦室與腦脊髓液（左側觀）



4.D.

圖 8-40 腦脊髓液之形成、循環及吸收的過程

(八)腦的血液供應與血腦障壁

- 腦若缺氧超過4分鐘，腦細胞即會造成永久性的傷害，因為缺氧會使腦細胞自我分解。
- 腦部血液是由**頸內動脈**與**椎動脈**供應，而腦細胞的能量來源是靠血液中的葡萄糖。**(2%體重→ 20%能量)**
- 血腦障壁(blood-brain barrier; BBB)只有血液中的小分子**(O_2 、 CO_2)**，**脂溶性物質(酒精、尼古丁)**及**葡萄糖**、氨基酸等物質可通過，如此即能減少有害物質的進入。

周邊神經系統

- 只含感覺神經纖維的神經是**感覺神經**
- 只含運動神經纖維的是**運動神經**
- 同時含有感覺與運動二者神經纖維的是**混合神經**
- 大部分的神經為**混合神經**。

- 周邊神經的神經纖維外包有神經內膜；神經束外包有神經束膜；整條神經外包有神經外膜。

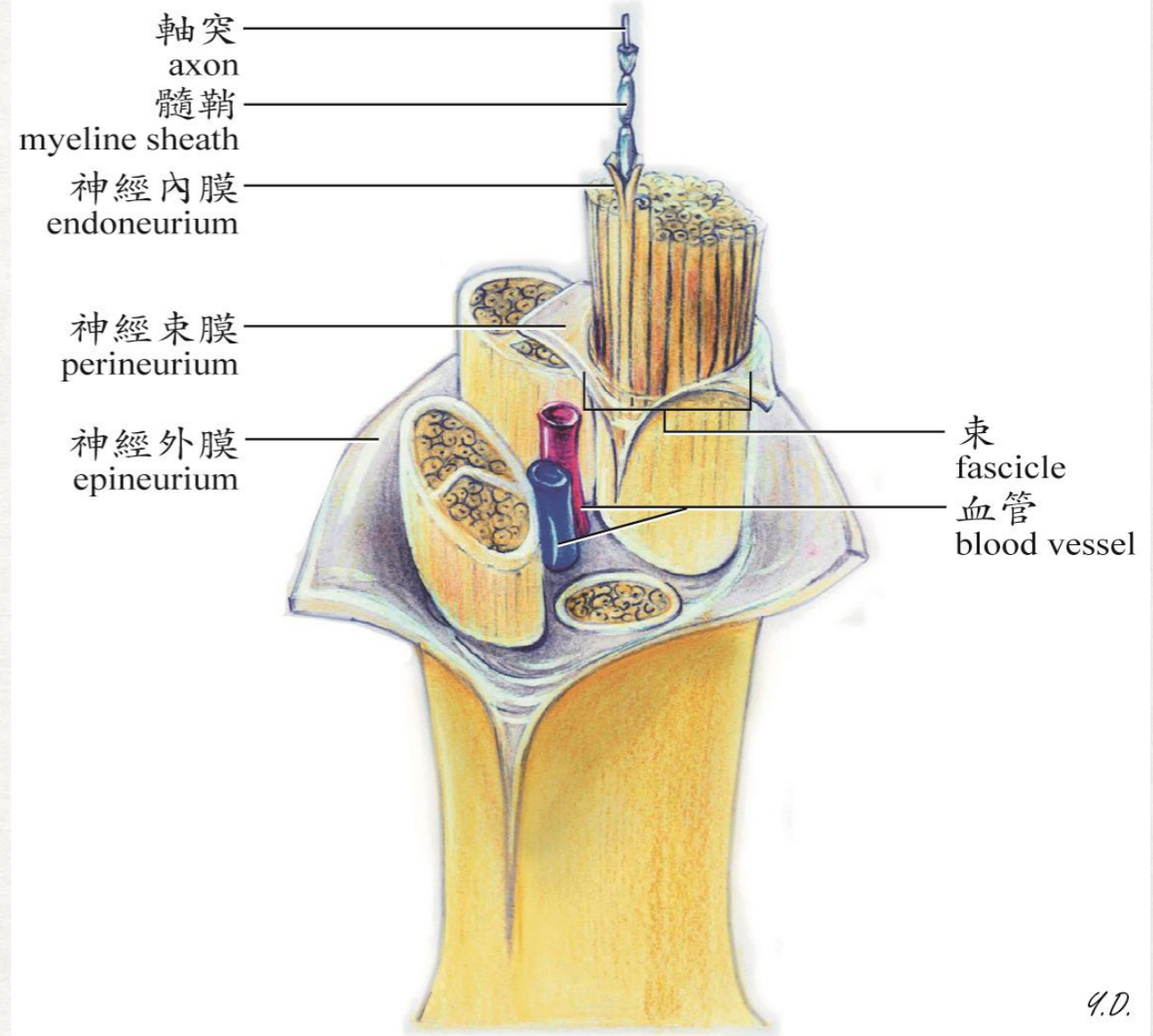


圖 8-41 神經的構造

(一)腦神經(CRANIAL NERVE)

- 有12對，其中除了第1對附著於**大腦**、第2對附著於**視丘(間腦)**外，其餘均附著於腦幹。
- 以**羅馬數字**和神經名稱來表示，其中羅馬數字表示神經附著於腦部的前後順序。
- 嗅神經、視神經及前庭耳蝸神經(I、II、VIII)只含有**感覺神經纖維**，其餘的腦神經則均為**混合神經**。

感覺+運動

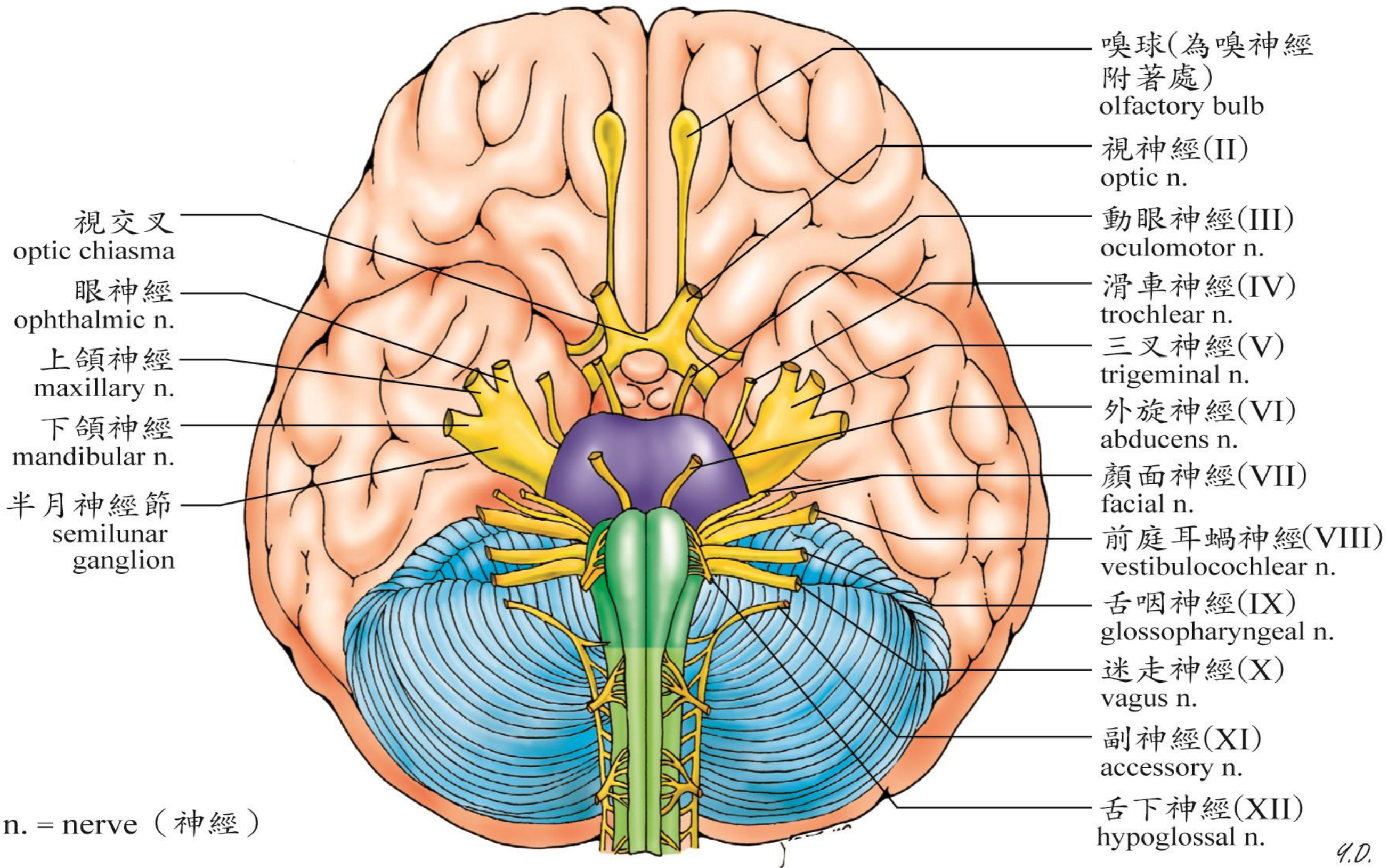


圖 8-42 腦神經於腦表之起始處

(一)腦神經(CRANIAL NERVE)

出發地	腦神經
大腦	I
間腦	II
中腦	III, IV
橋腦	V, VI, VII, VIII
橋腦、延腦	VIII
延腦	IX, X, XI, XII

特殊感覺	腦神經
嗅覺	I
視覺	II
味覺	VII (前2/3), IX (後1/3), X (會厭)
聽覺	VIII (耳蝸枝)
平衡	VIII (前庭枝)

眼運動	腦神經
上直肌	III
下直肌	III
內直肌	III
下斜肌	III
上斜肌	IV
外直肌	VI

其它	腦神經
副交感神經	III, VII, IX, X
只有感覺神經纖維	I, II, VIII

表 8-7 腦神經的摘要

羅馬數字與名稱	附著點	顱骨的通道	分布與功能
I 嗅神經 olfactory n.	嗅球	篩骨的篩板	• 嗅覺：鼻腔頂部嗅覺黏膜
II 視神經 optic n.	視丘	視神經管	• 視覺：眼球視網膜
III 動眼神經 oculomotor n.	中腦	眶上裂	<ul style="list-style-type: none"> • 運動：上、下、內直肌與下斜肌（眼球運動）；提上瞼肌 • 副交感神經：瞳孔括約肌（調節瞳孔大小）；睫狀肌（晶狀體的調焦作用） • 本體感：來自所分布的肌肉

表 8-7 腦神經的摘要（續）

羅馬數字與名稱	附著點	顱骨的通道	分布與功能
IV 滑車神經 trochlear n.	中腦	眶上裂	<ul style="list-style-type: none"> • 運動：上斜肌（眼球運動） • 本體感：來自上斜肌
V 三叉神經 trigeminal n. <ul style="list-style-type: none"> • 眼枝 ophthalmic branch • 上頷枝 maxillary branch • 下頷枝 mandibular branch 	橋腦		
	三叉 (半月) 神經節	眶上裂	<ul style="list-style-type: none"> • 感覺：角膜；淚腺；鼻背皮膚；鼻腔黏膜；前額；頭皮前半部
		圓孔	<ul style="list-style-type: none"> • 感覺：鼻腔黏膜；口脣；上頷齒；上唇；臉頰皮膚
		卵圓孔	<ul style="list-style-type: none"> • 感覺：舌前 2/3；下頷齒；口腔底部黏膜；下頷皮膚 • 本體感：來自咀嚼肌 • 運動：咀嚼肌及口腔底部的一些肌肉（咀嚼運動）
VI 外旋神經（外展神經） abducens n.	橋腦	眶上裂	<ul style="list-style-type: none"> • 運動：外直肌（眼球運動） • 本體感：來自外直肌
VII 顏面神經 facial n.	橋腦	內耳道； 顱骨莖乳孔	<ul style="list-style-type: none"> • 運動：表情肌 • 副交感神經：舌下腺及下頷下腺 • 味覺：舌前 2/3 的味蕾 • 本體感：來自表情肌
VIII 前庭耳蝸神經 vestibulocochlear n. <ul style="list-style-type: none"> • 前庭枝 • 耳蝸枝 	橋腦	內耳道	<ul style="list-style-type: none"> • 平衡感：來自內耳前庭與半規管 • 聽覺：來自內耳耳蝸

表 8-7 腦神經的摘要（續）

羅馬數字與名稱	附著點	顱骨的通道	分布與功能
IX 舌咽神經 glossopharyngeal n.	延髓	頸靜脈孔	<ul style="list-style-type: none"> • 運動：莖突咽肌 • 副交感神經：耳下腺 • 感覺：舌後 1/3；咽；頸動脈體與頸動脈竇 • 味覺：舌後 1/3 的味蕾
X 迷走神經 vagus n.	延髓	頸靜脈孔	<ul style="list-style-type: none"> • 運動：咽肌與軟腭肌（吞嚥）；喉肌（發音） • 副交感神經：胸腔與腹腔內臟器官的肌肉 • 感覺：胸腔與腹腔的內臟器官 • 味覺：來自會厭的味蕾 • 本體感：來自咽、喉與軟腭的肌肉
XI 副神經 accessory n.	延髓	頸靜脈孔	<ul style="list-style-type: none"> • 併入迷走神經，而分布到咽、喉與軟腭的肌肉
<ul style="list-style-type: none"> • 顱根 cranial root 			
<ul style="list-style-type: none"> • 脊髓根 spinal root 	脊髓	枕骨大孔； 頸靜脈孔	<ul style="list-style-type: none"> • 運動：斜方肌與胸鎖乳突肌 • 本體感：來自其所分布的肌肉
XII 舌下神經 hypoglossal n.	延髓	舌下神經管	<ul style="list-style-type: none"> • 運動：舌部肌肉 • 本體感：來自舌部肌肉

註：n. = nerve（神經）

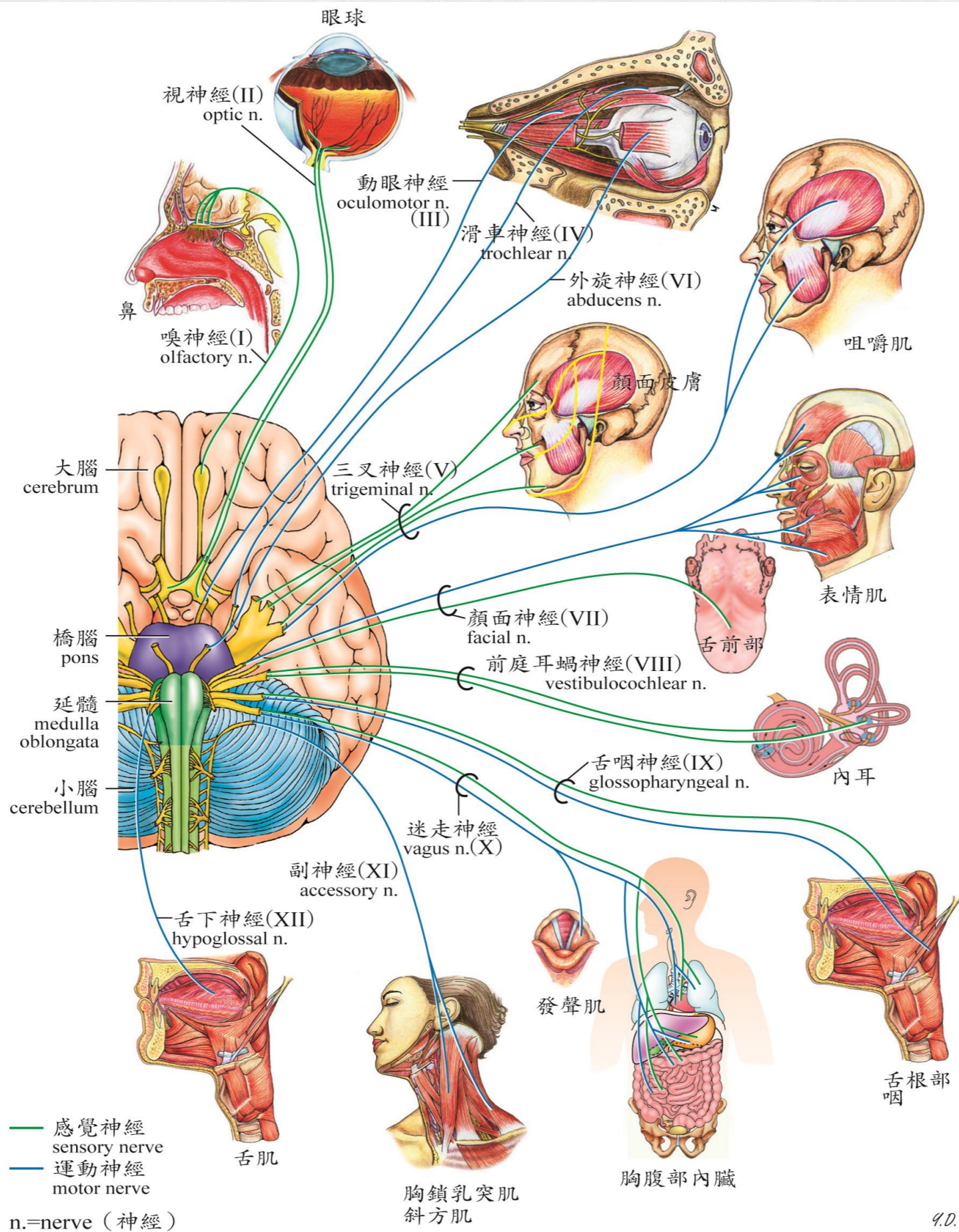


圖 8-43 腦神經的分布

嗅神經 (OLFACTORY NERVE)

- 為**感覺神經**，負責傳送來自鼻腔頂部黏膜的嗅覺衝動。
- 嗅神經元是**雙極神經元**，其細胞體及樹突位於鼻腔頂部的嗅覺黏膜，而其軸突則聚集成多條嗅神經束，並通過篩骨的篩板而終止於大腦額葉下方的嗅球(olfactory bulb)。
- 嗅覺衝動由嗅球經嗅徑(olfactory tract)而傳抵**大腦顳葉海馬回的嗅覺區**。(邊緣系統)

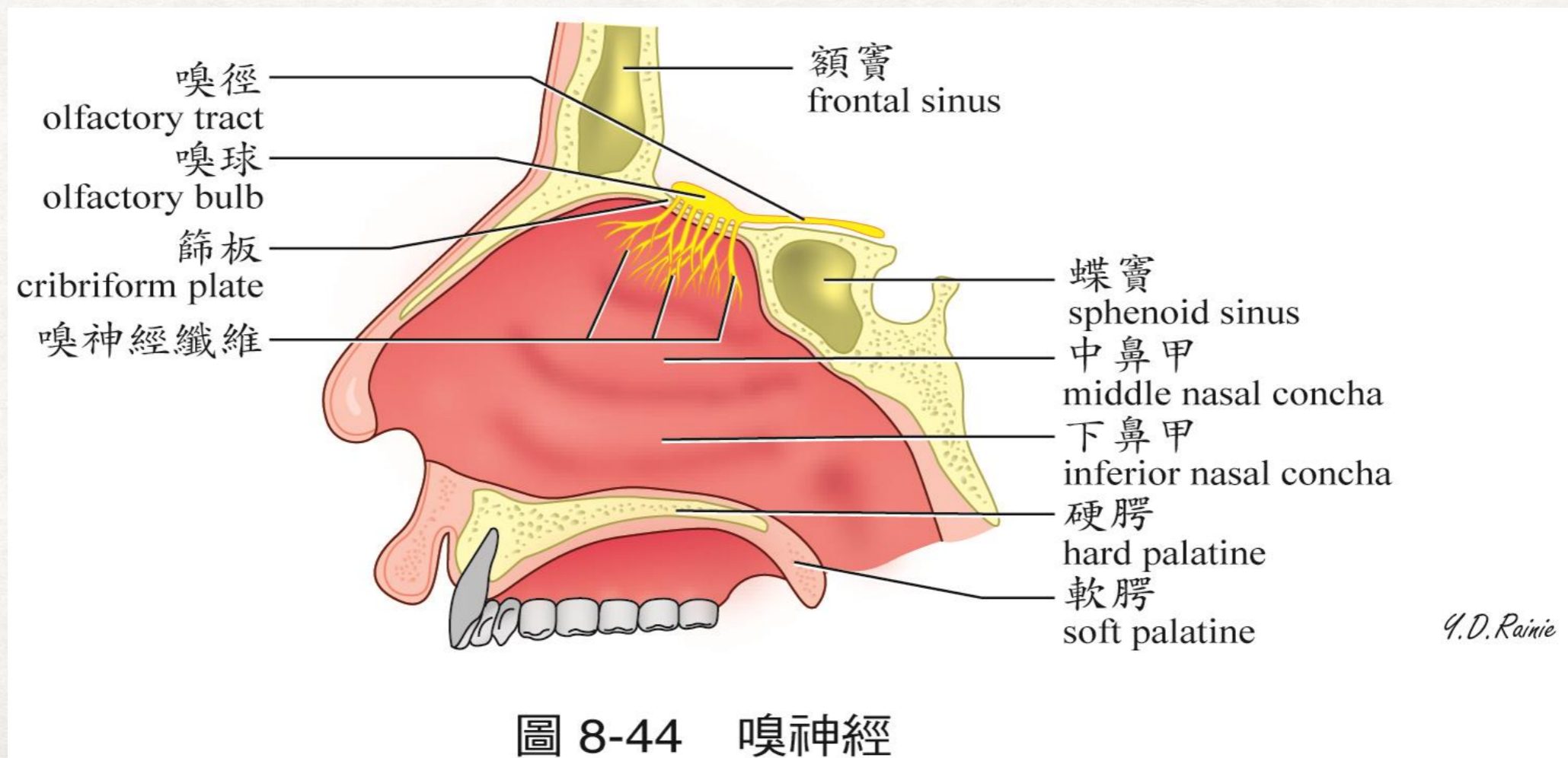
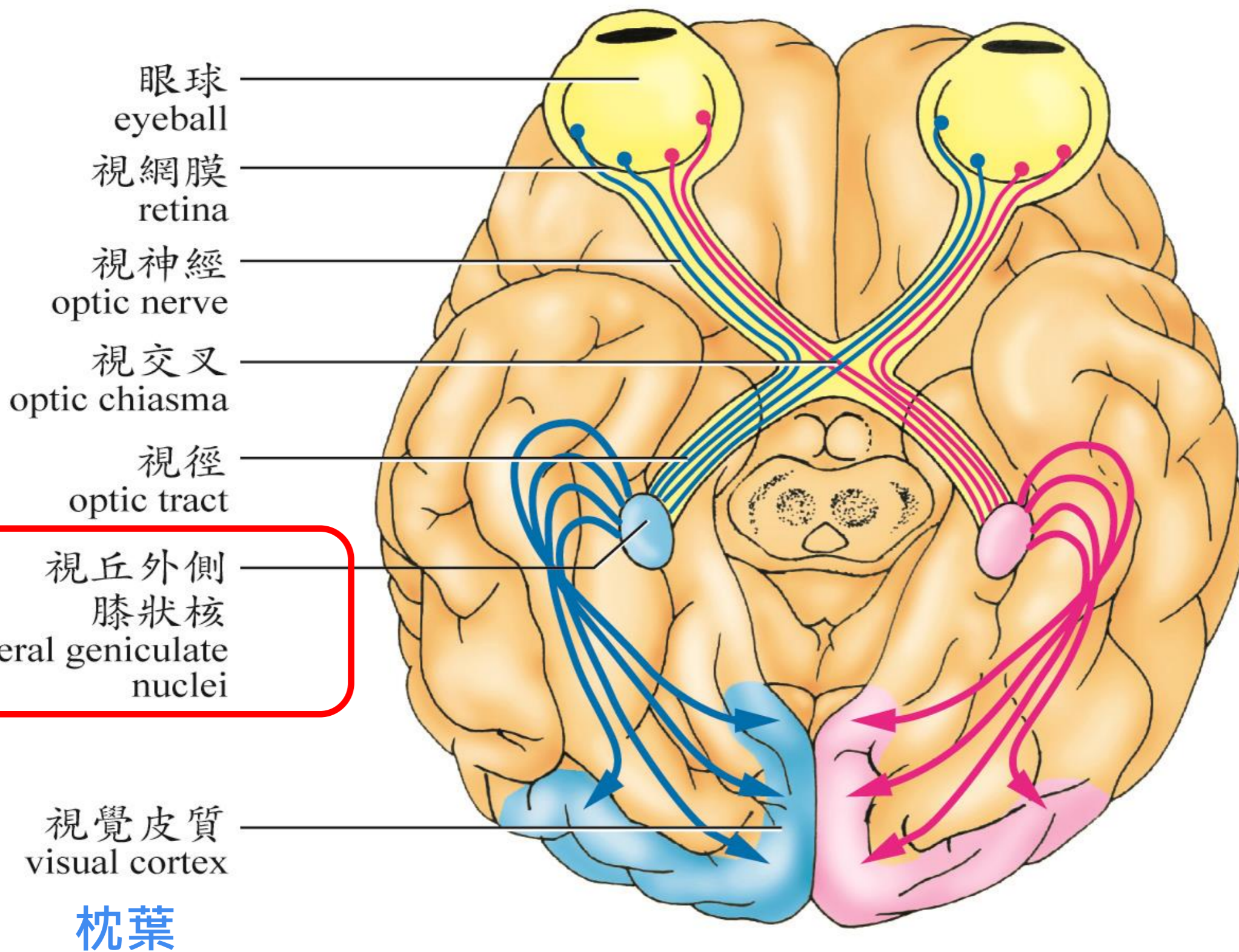


圖 8-44 嗅神經

視神經 (OPTIC NERVE)

- 為**感覺神經**，負責傳送來自視網膜的視覺衝動。
- 一對視神經在顱腔內交會成**視交叉**(optic chiasma)，經部分神經纖維彼此交叉到對側後，再形成一對視徑(optic tract)。
- 視徑的纖維主要終止於**視丘的外側膝狀核**，再將視覺衝動轉傳至大腦枕葉的視覺皮質；其餘一小部分的纖維則終止於**中腦的上丘**，而與**視覺反射**相關。



G.D. Orange

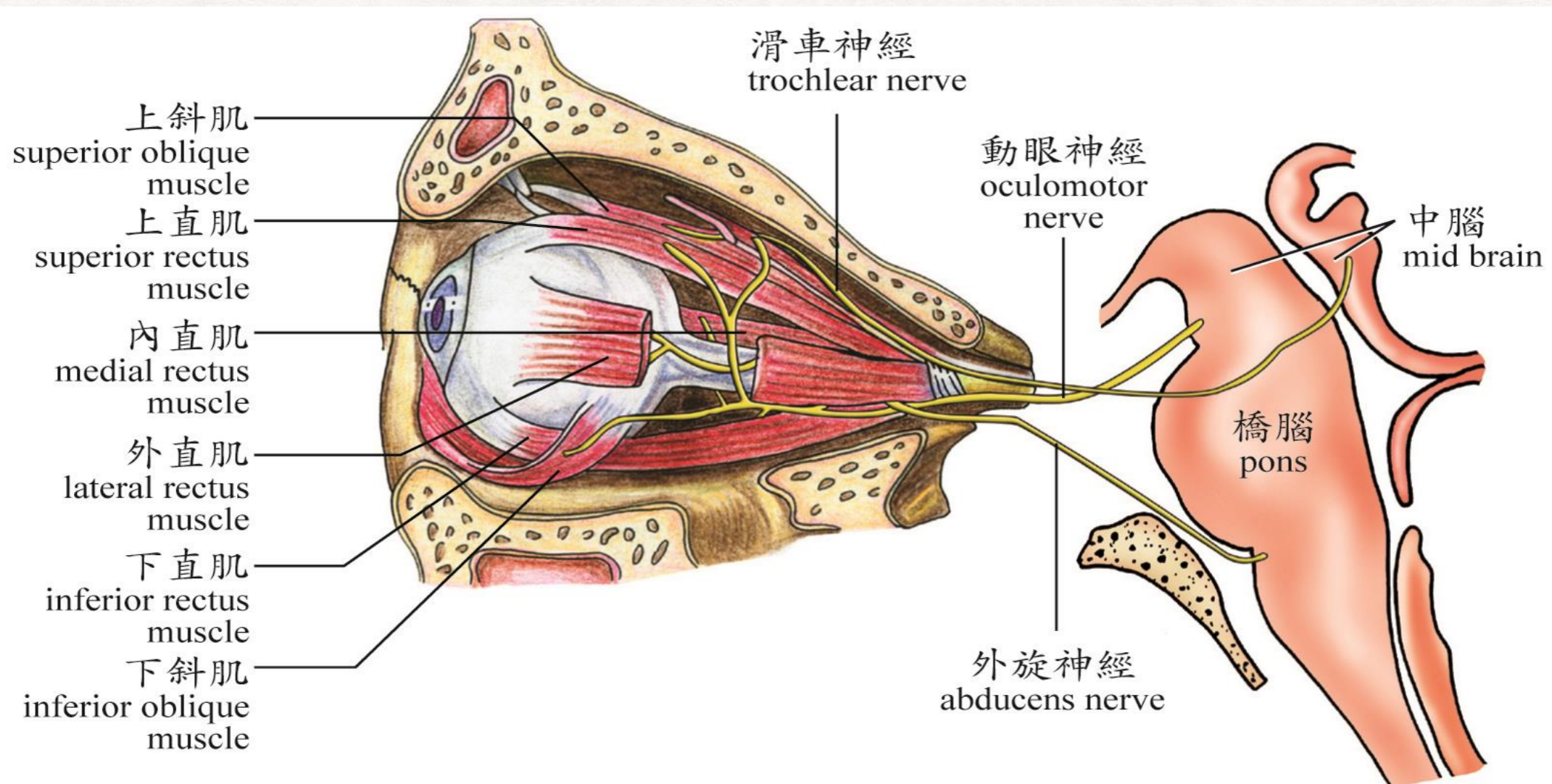
圖 8-45 視神經

動眼神經 (OCULOMOTOR NERVE)

- 為混合神經，但以運動為主。
- 隨意運動纖維：**提上瞼肌 (表情肌)**
- 眼球隨意運動：**上直肌、下直肌、內直肌及下斜肌**
- 不隨意運動纖維(副交感神經纖維)：**瞳孔括約肌(瞳孔縮小)及睫狀肌(看近物)**。

滑車神經 (TROCHLEAR NERVE)

- 為混合神經，但以**運動為主**。
- 此神經含分布到**上斜肌**的運動纖維與本體感覺纖維，若受損，頭會偏向患側，同時出現**複視及斜視**。

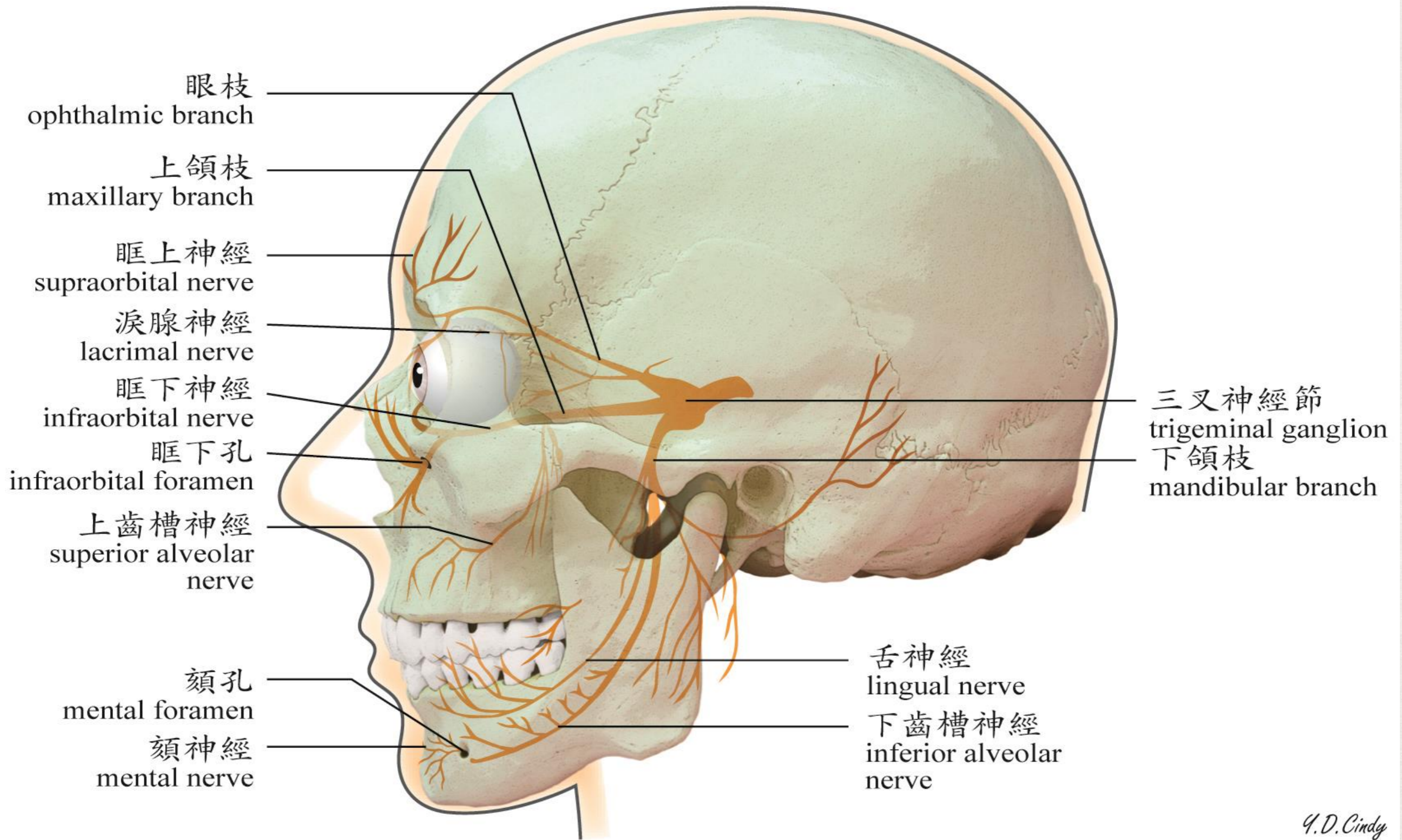


4.D.

圖 8-46 動眼神經、滑車神經及外旋神經

三叉神經 (TRIGEMINAL NERVE)

- 為混合神經，但其中的**感覺神經分布較廣泛**，附著於橋腦的腹外側，是**腦神經中最粗者**。
- 感覺根有一膨大的三叉神經節(trigeminal ganglion)，是由**感覺神經纖維**的細胞體所構成：
 1. 眼枝(ophthalmic division)
 2. 上頷枝(maxillary division)
 3. 下頷枝(mandibular division)
- 三叉神經的**運動根併入下頷枝**，而分布到咀嚼肌及口腔底部的一些肌肉，若受損，會導致**咀嚼肌麻痺，喪失觸覺和溫覺**。



G.D. Cindy

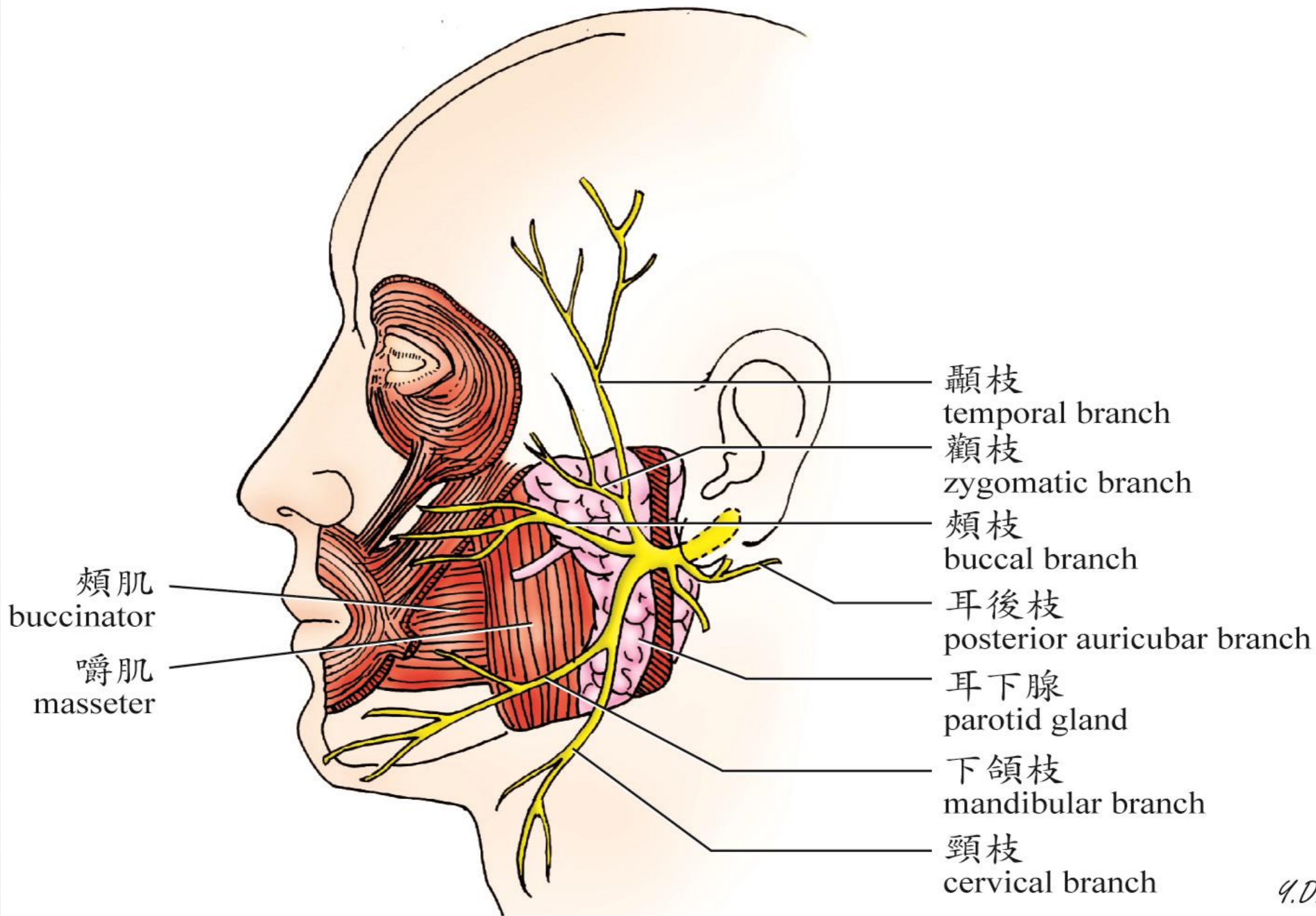
圖 8-47 三叉神經

外旋神經(Abducens Nerve)

- 為混合神經，但以**運動為主**，含有分布到**外直肌的運動纖維**與**本體感覺纖維**。
- 若損傷，受傷側眼球無法向外偏移，而成**內斜**。

顏面神經(Facial Nerve)

- 為混合神經。
- 顏面神經的隨意運動纖維主要分布到**表情肌**，其副交感神經纖維則分布到淚腺、舌下腺、頷下腺及鼻腔與口腭的一些腺體；此神經亦含感覺纖維，它主要是傳送來自**舌頭前面2/3的味覺衝動**，若受損，會造成**顏面麻痺**(Bell's palsy)。



G.D. Orange

圖 8-48 顏面神經

前庭耳蝸神經(VESTIBULOCOCHLEAR NERVE)

- 依其功能又可稱為平衡聽神經(statoacoustic nerve)，是**感覺神經**。
- 附著於橋腦外側下緣，經內耳道而分布到內耳，它包括：
 - **前庭枝(vestibular branch)**：將來自內耳前庭與半規管的**平衡衝動**傳入橋腦及延髓，其細胞體(在近前庭處)形成前庭神經節(vestibular ganglion)。
 - **耳蝸枝(cochlear branch)**：將來自內耳耳蝸的**聽覺衝動**傳入橋腦及延髓，其細胞體在耳蝸形成螺旋神經節(spiral ganglion)。

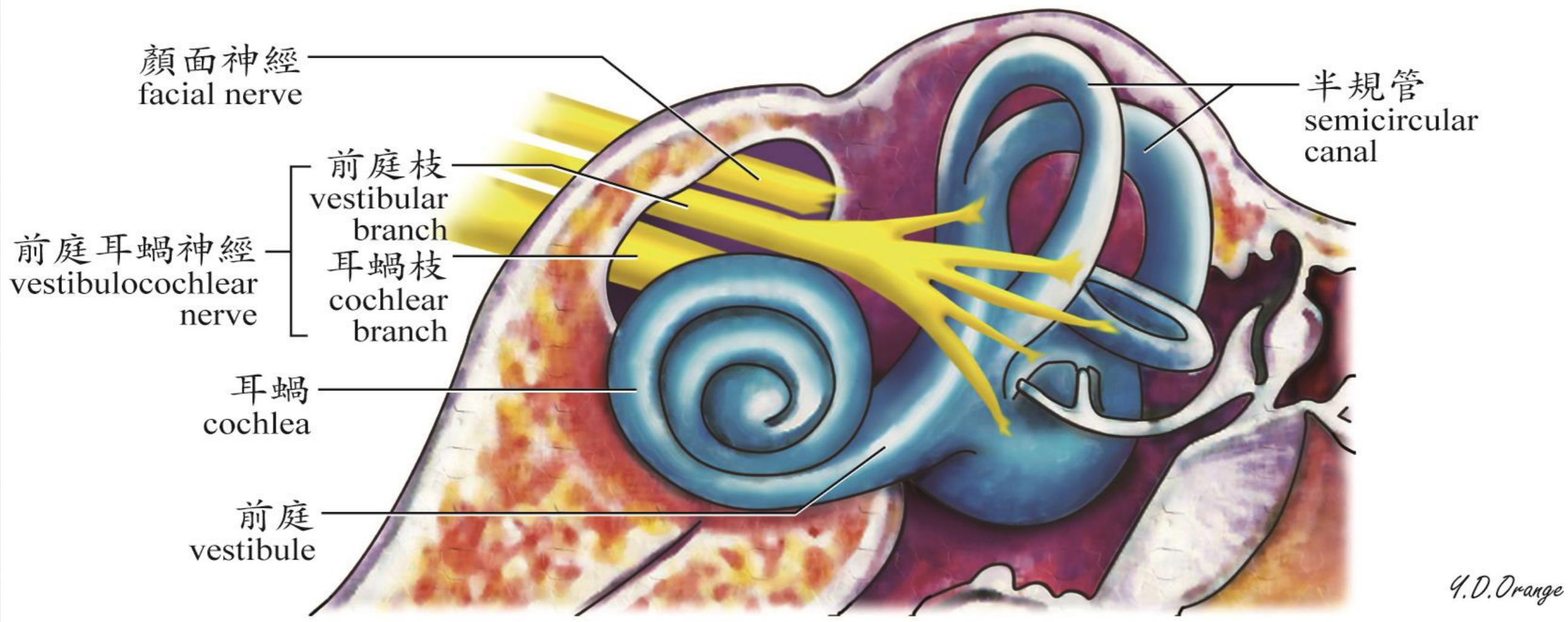
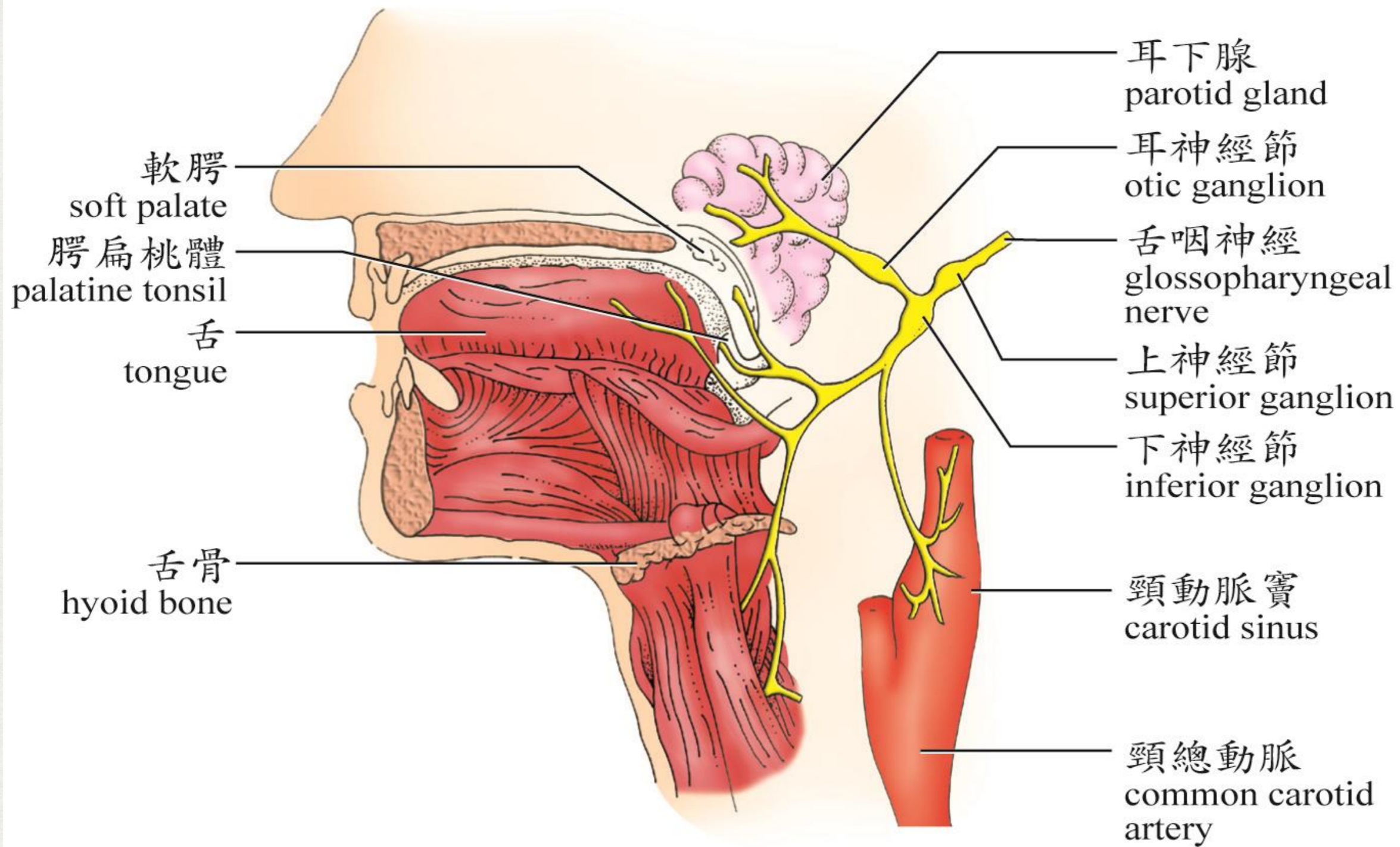


圖 8-49 前庭耳蝸神經

舌咽神經 (GLOSSOPHARYNGEAL NERVE)

- 為混合神經，它附著於延髓，經**頸靜脈孔**而離開顱腔。
- 其**運動纖維**支配一些咽的肌肉而涉及**吞嚥反射**，同時亦包括支配**耳下腺**的副交感神經。
- 若此神經受損，會吞嚥感疼痛、唾液分泌量減少、**喉嚨感覺及味覺(後1/3)**喪失。

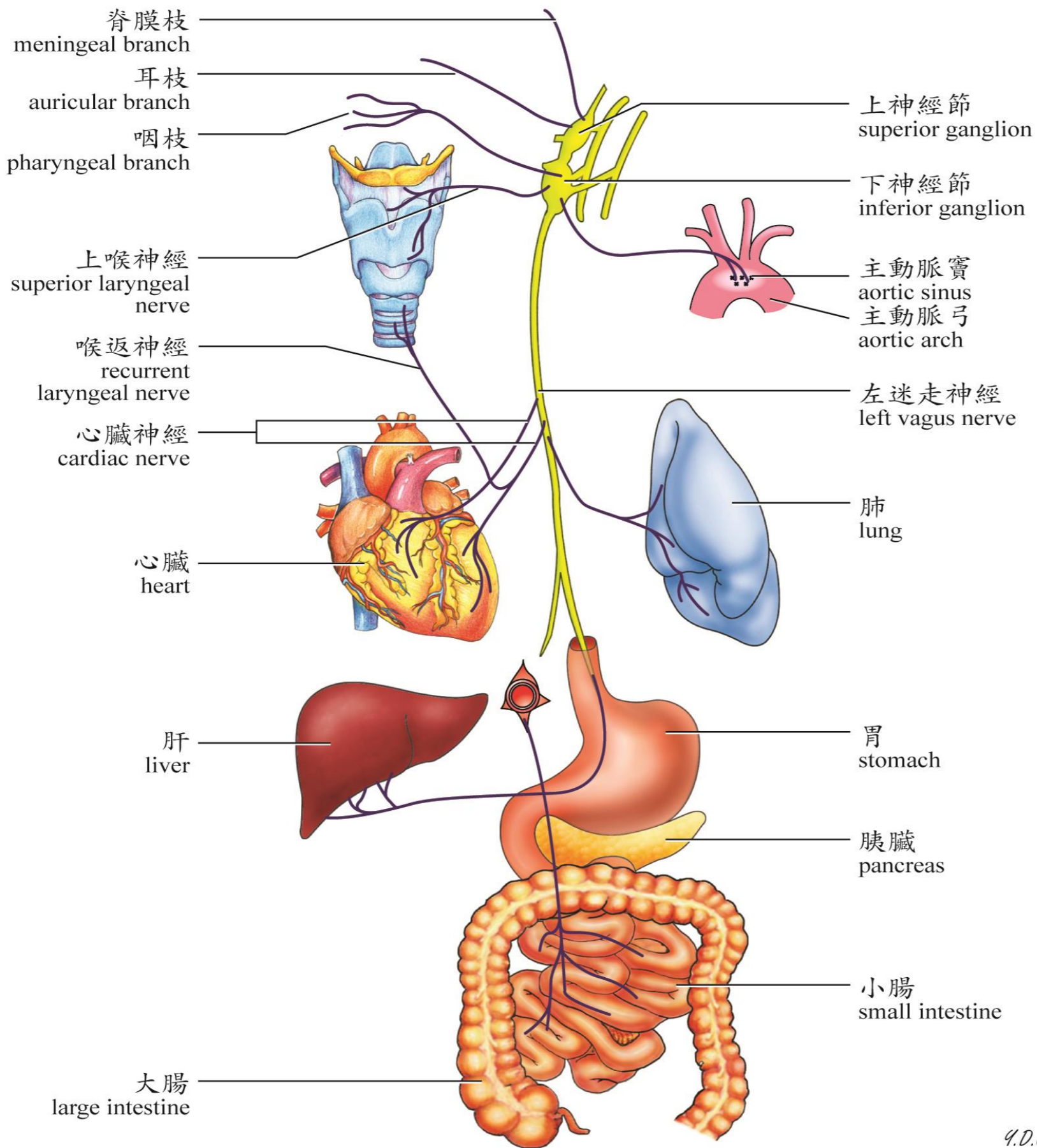


Y. D. Orange

圖 8-50 舌咽神經

迷走神經 (VAGUS NERVE)

- 為混合神經，附著於延髓，它經由頸靜脈孔而離開顱腔，是**分佈最廣的神經**。
- 其**運動纖維**(包括副交感神經纖維)分布到**咽、喉、呼吸道、肺、心臟、食道以及除了後半段大腸以外的腹腔器官的肌肉**，而感覺纖維則將來自其所分布的上述器官的衝動傳入腦部。



G.D. Orange

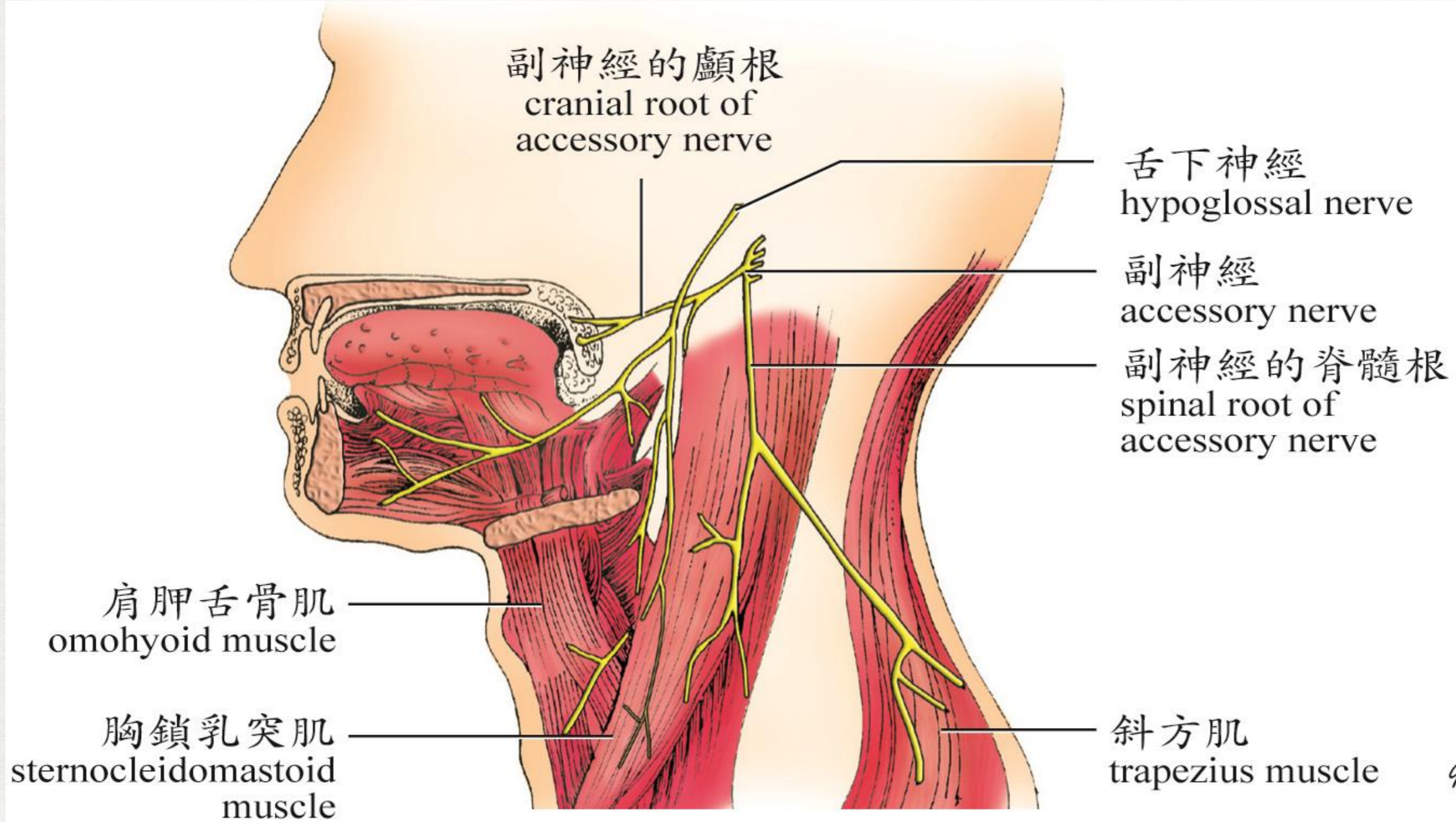
圖 8-51 迷走神經

副神經(Accessory Nerve)

- 為混合神經，但以運動為主
- 顱根：軟腭、咽、喉
- 脊髓根：斜方肌、胸鎖乳突肌

舌下神經(Hypoglossal Nerve)

- 為混合神經，但以運動為主，它附著於延髓，經舌下神經管而離開顱腔。
- 此神經分布到舌肌，以控制其運動，而涉及咀嚼、吞嚥與說話的功能，並將舌肌的本體感傳回腦部。



G.D. Orange

圖 8-52 副神經及舌下神經

(二) 脊神經(SPINAL NERVE)

- 有31對，是根據由脊髓出來的區域來命名。
- 每一條脊神經皆以**背根**及**腹根**與脊髓相連
 - **背根**是由感覺神經纖維所組成，又稱**感覺根**
 - **腹根**是由運動神經纖維所組成，又稱**運動根**
- 脊神經皆為混合神經(**感覺 + 運動**)。

脊髓神經的分布

- 脊髓神經一離開椎間孔即分成
 - 背側**枝**(dorsal ramus)：軀幹背部**深層肌肉與皮膚**
 - 腹側**枝**(ventral ramus)：軀幹背部淺層肌肉軀幹外側與腹側及**四肢**
 - 脊膜**枝**(meningeal branch)
 - 交通**枝**(rami communicantes)：**交感神經**的一部份

- 每一脊神經的**背根**分別支配某一特定的皮膚區域，這一皮膚區域稱為**皮節(dermatome)**。

顏面感覺: 三叉神經

皮膚的感覺

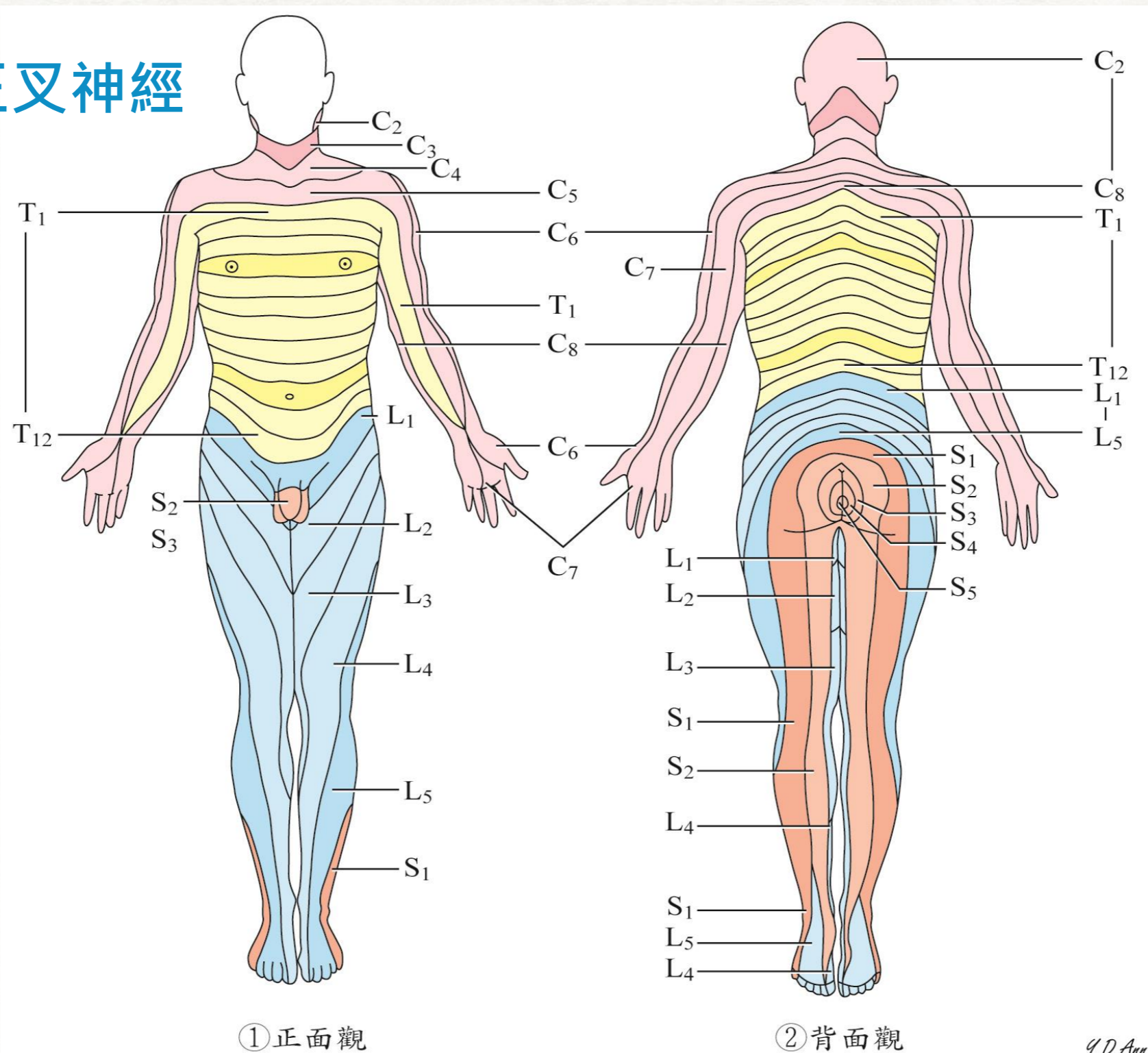


圖 8-54 脊髓神經之皮節分布

G.D. Ann

神經叢(PLEXUS)

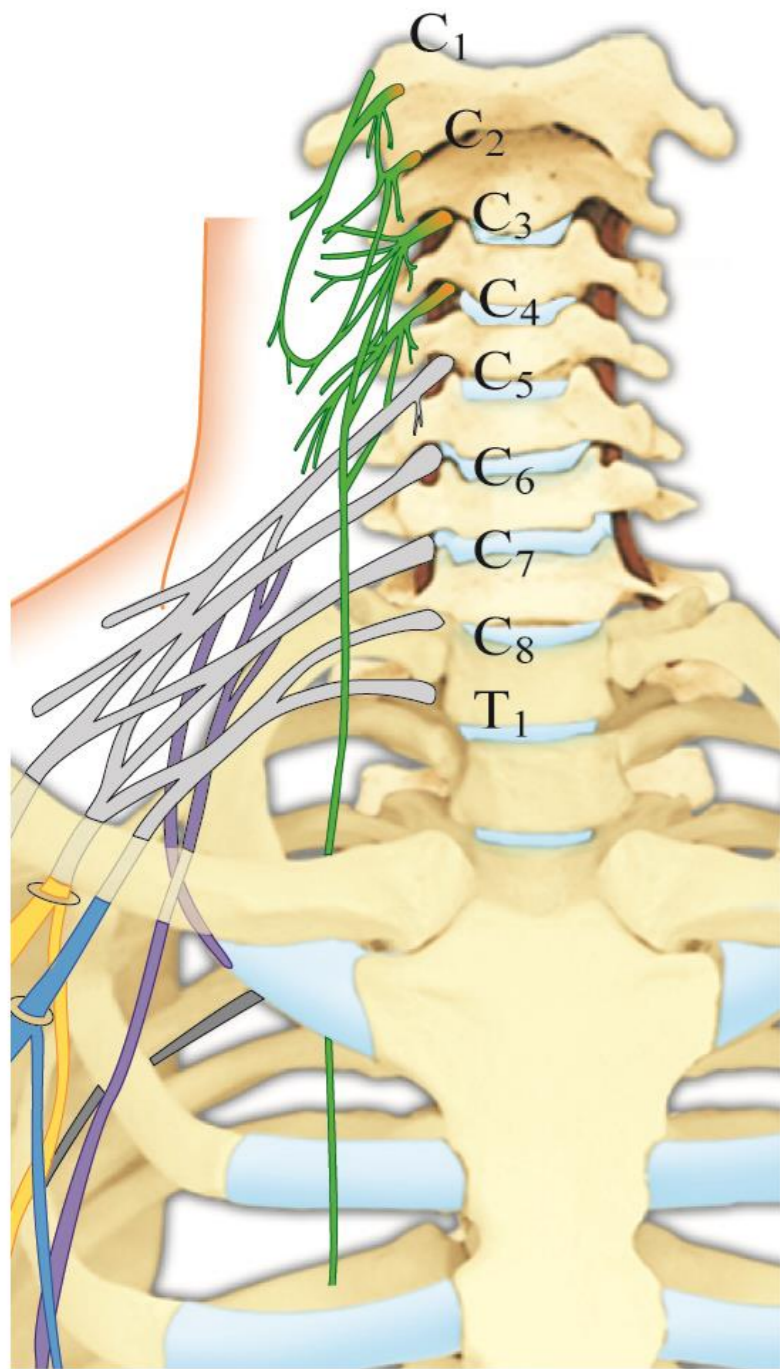
都是腹側枝

- 脊髓神經先在脊柱的兩側彼此連接成複雜的神經叢，然後再由此分出神經，而分布到身體的各個部位
- 主要的神經叢。
 1. 頸神經叢($C_1 \sim C_4$)
 2. 臂神經叢($C_5 \sim T_1$)
 3. 腰神經叢($T_{12} \sim L_4$)
 4. 薦神經叢($L_4 \sim S_4$)

T2-T11 肋間神經(Intercostal Nerve)

頸神經叢 (CERVICAL PLEXUS)

- 組成：由C₁ ~ C₄的腹側枝形成，位於第一至第四頸椎的兩側。
- 支配範圍：頭、頸、肩的皮膚和肌肉。
- **膈神經(phrenic never)**：是由C₃ ~ C₅所組成，支配橫膈，故與呼吸運動有關，若受損致橫膈麻痺，會影響呼吸。



神經根root

頸神經叢cervical plexus

節分枝
segmental branch

舌下神經
hypoglossal n. (XII)

枕小神經
lessor occipital n.

頸神經襻上根
superior root of ansa cervicalis

耳大神經
great auricular n.

頸橫神經
transverse cervical n.

頸神經襻下根
inferior root of ansa cervicalis

頸神經襻
ansa cervicalis

鎖骨上神經
supraclavicular n.

往臂神經叢的分支
branch to brachial plexus

膈神經
phrenic n.

C₁

C₂

C₃

C₄

C₅

G.D. Rainie

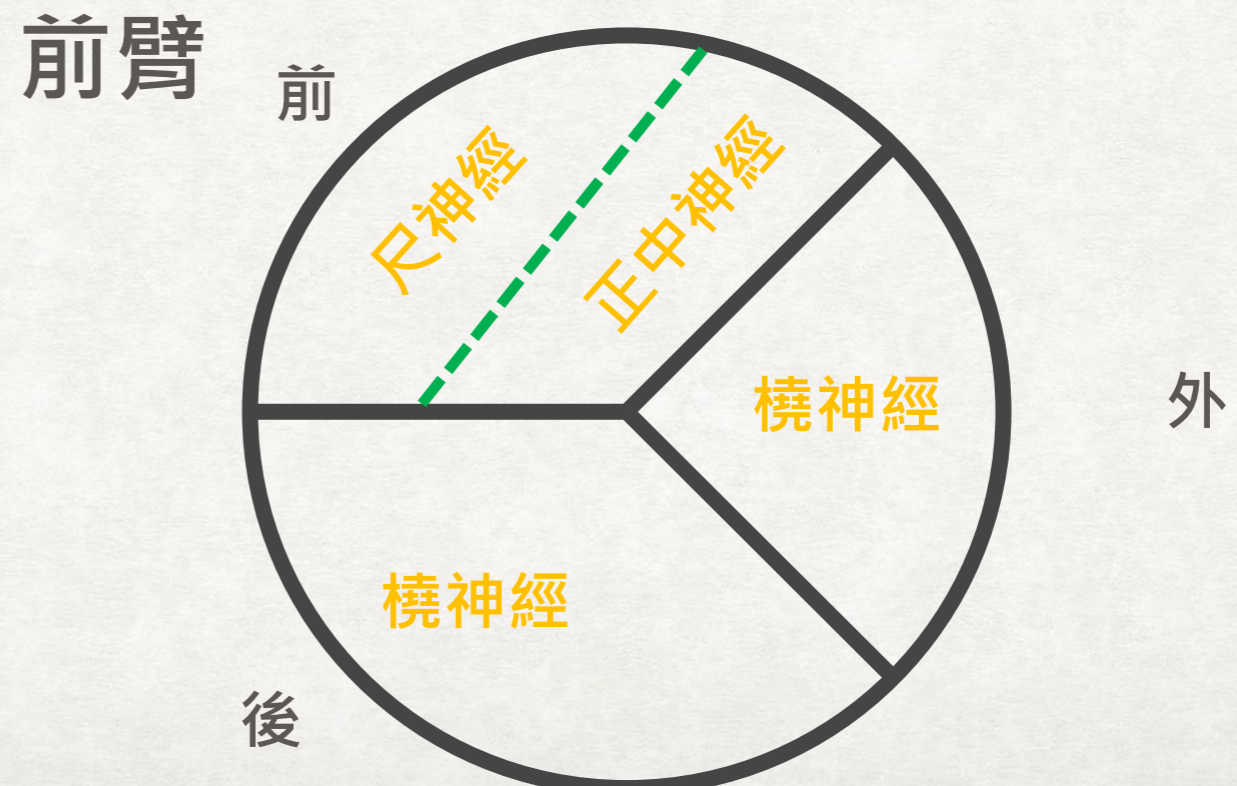
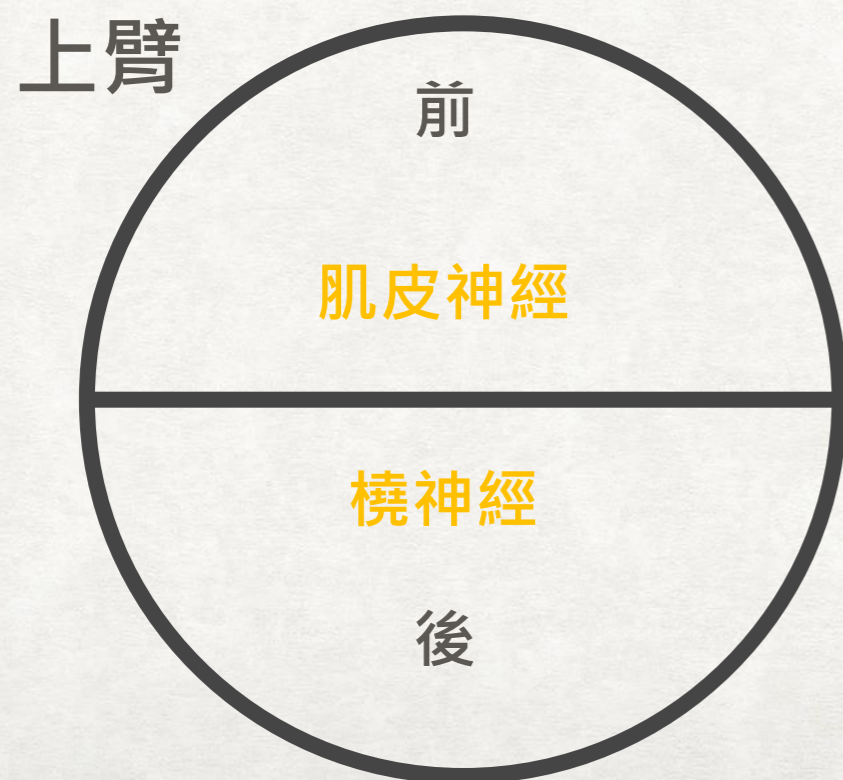
圖 8-55 頸神經叢

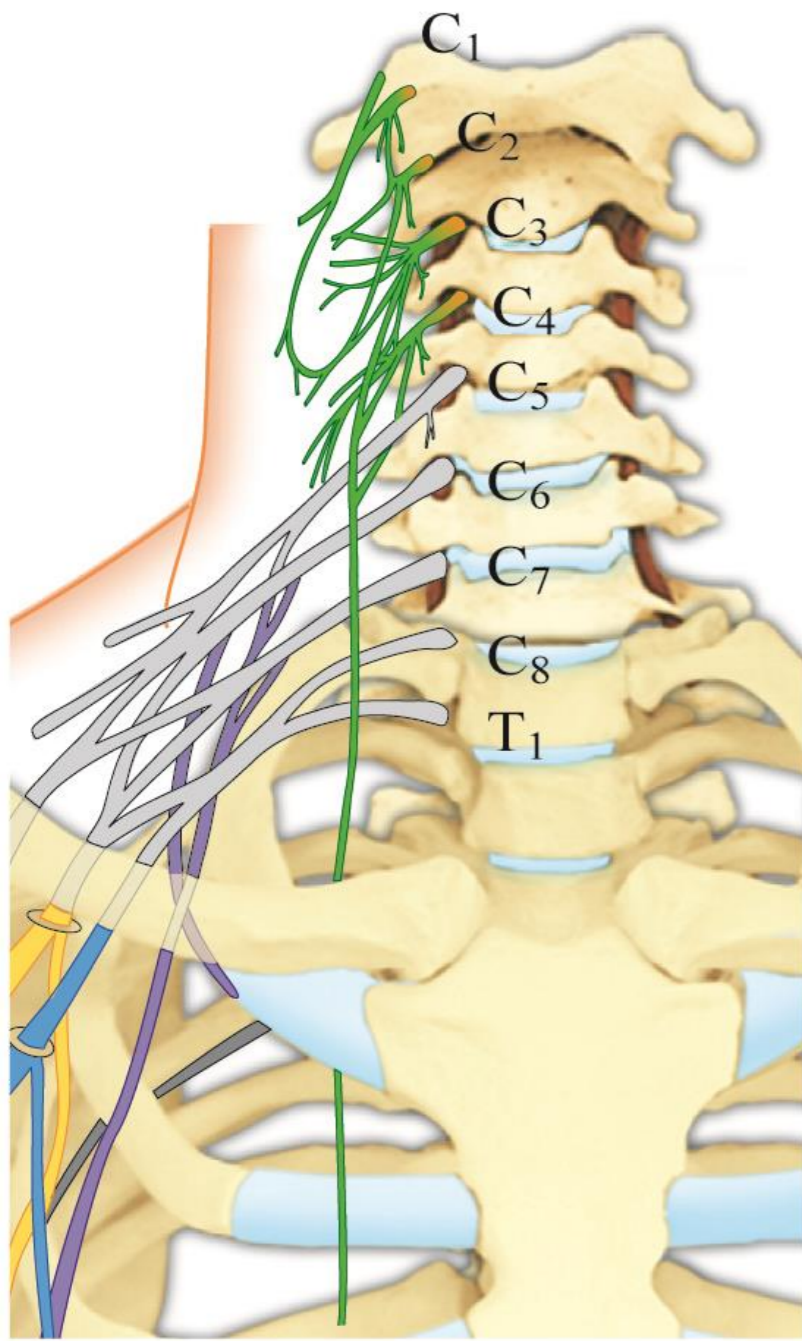
表 8-8 頸神經叢的分枝（見圖 8-55）

神經		起源	分布	
淺枝	枕小神經 lesser occipital n.	C ₂ ~ C ₃	耳朵上後方頭皮之皮膚	
	耳大神經 greater auricular n.	C ₂ ~ C ₃	耳朵前方、下方、覆蓋耳朵與耳下腺之皮膚	
	頸橫神經 transverse cervical n.	C ₂ ~ C ₃	頸部前半部之皮膚	
	鎖骨上神經 supraclavicular n.	C ₃ ~ C ₄	胸部及肩膀上部之皮膚	
深枝	頸神經襻 ansa cervicalis	上根	C ₁ ~ C ₂	頸部之甲狀舌骨肌及頰舌骨肌
		下根	C ₃ ~ C ₄	頸部之肩胛舌骨肌、胸骨舌骨肌、胸骨甲狀肌
	膈神經 phrenic n.	C ₃ ~ C ₅	橫膈	
	節分枝 segmental branch	C ₁ ~ C ₅	頸部之椎前肌、提肩胛肌、中斜角肌	

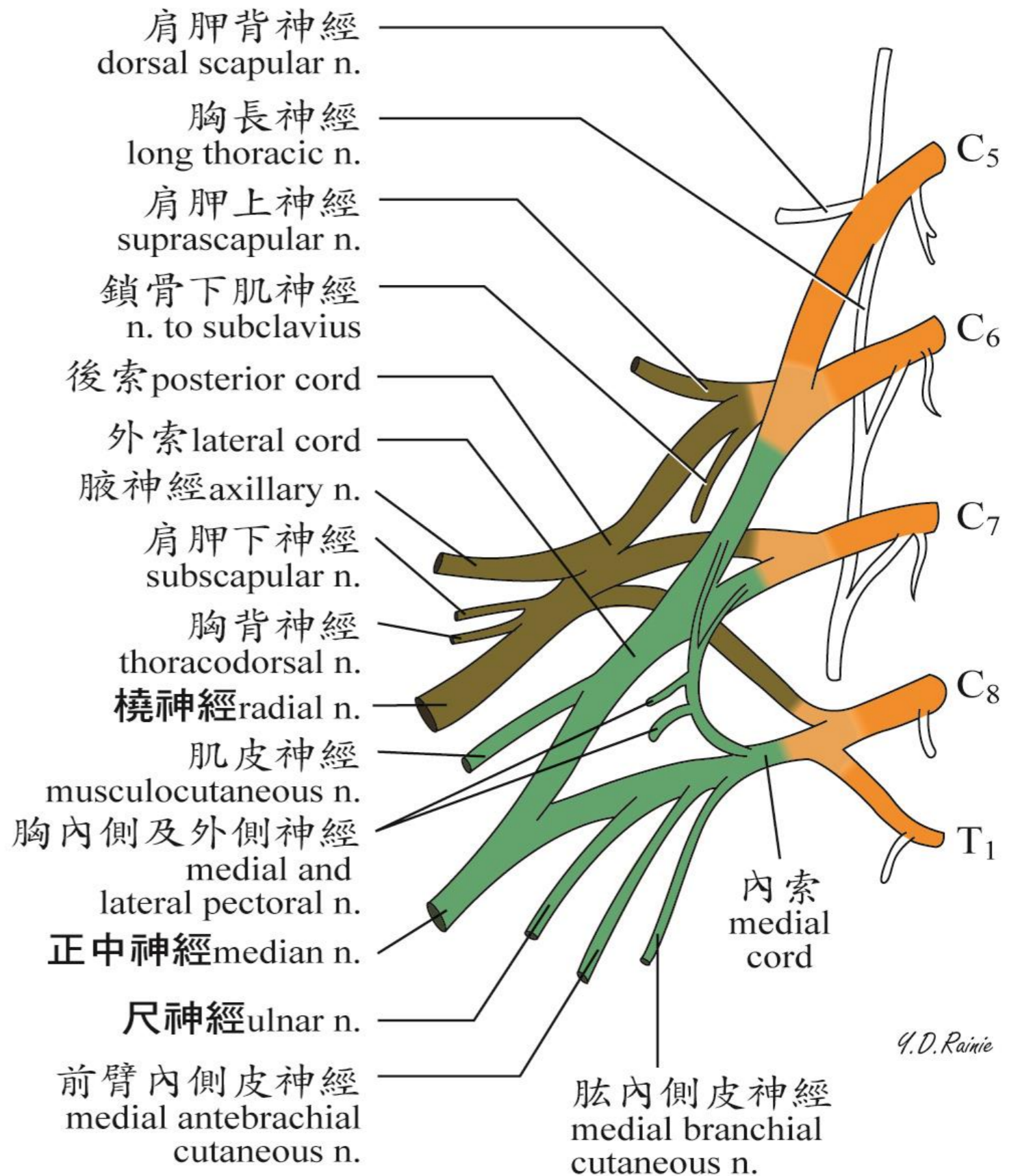
臂神經叢 (BRACHIAL PLEXUS)

- 組成：由C₅ ~ T₁的腹側枝所組成，位於下位4塊頸椎與第1胸椎兩側，且向下外側延伸至腋窩。
- 支配範圍：上肢與肩胛部的皮膚和肌肉。
- 重要的神經分枝：
 1. 橈神經(radial never) ° C₅-T₁
 2. 尺神經(ulnar never) ° C₇-T₁
 3. 正中神經(median never) ° C₆-T₁
 4. 肌皮神經(musculocutaneous never) ° C₅-C₇





- 神經根root
- 前枝
anterior division
- 神經幹trunk
- 後枝
posterior division



G.D. Rainie

圖 8-56 臂神經叢

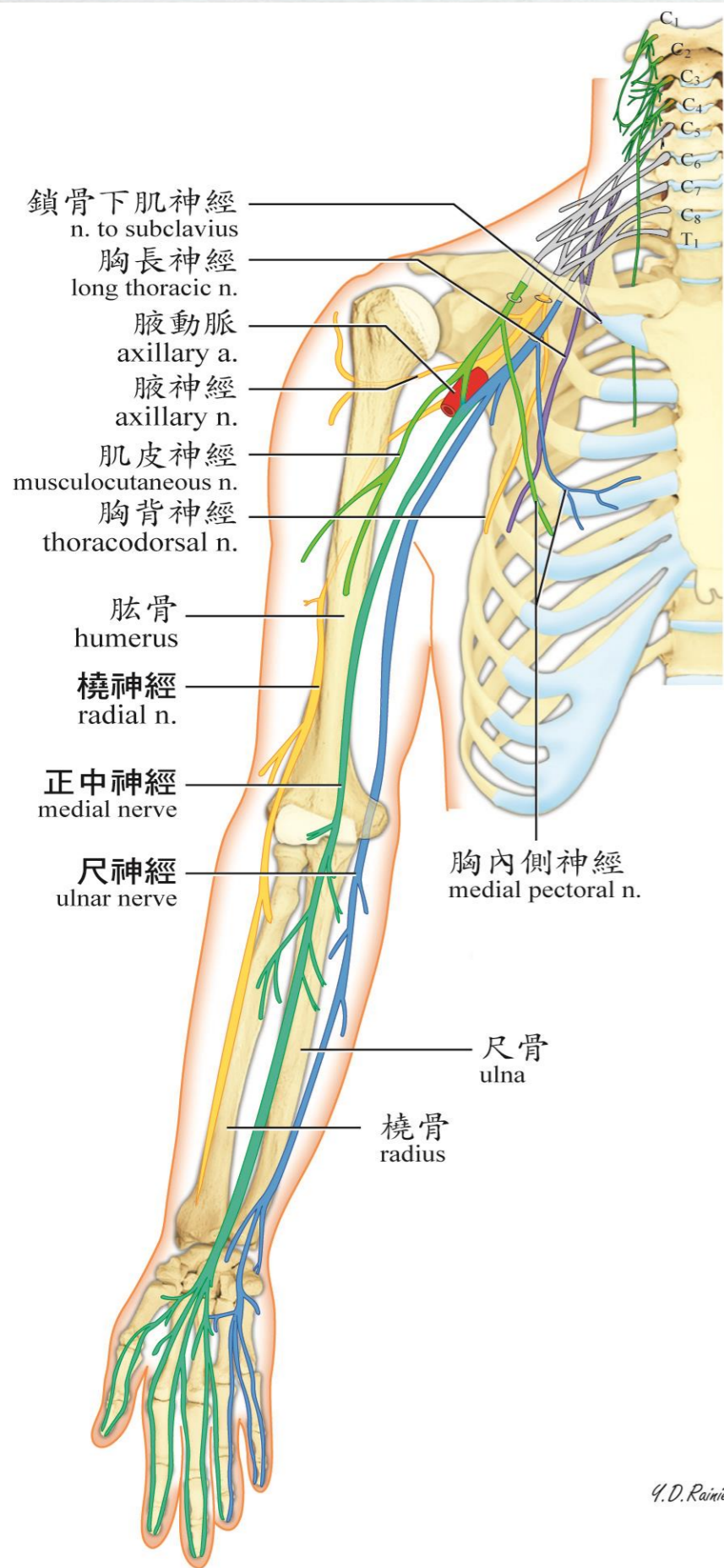


圖 8-57 上肢的神經

表 8-9 臂神經叢的分枝 (見圖 8-56、圖 8-57)

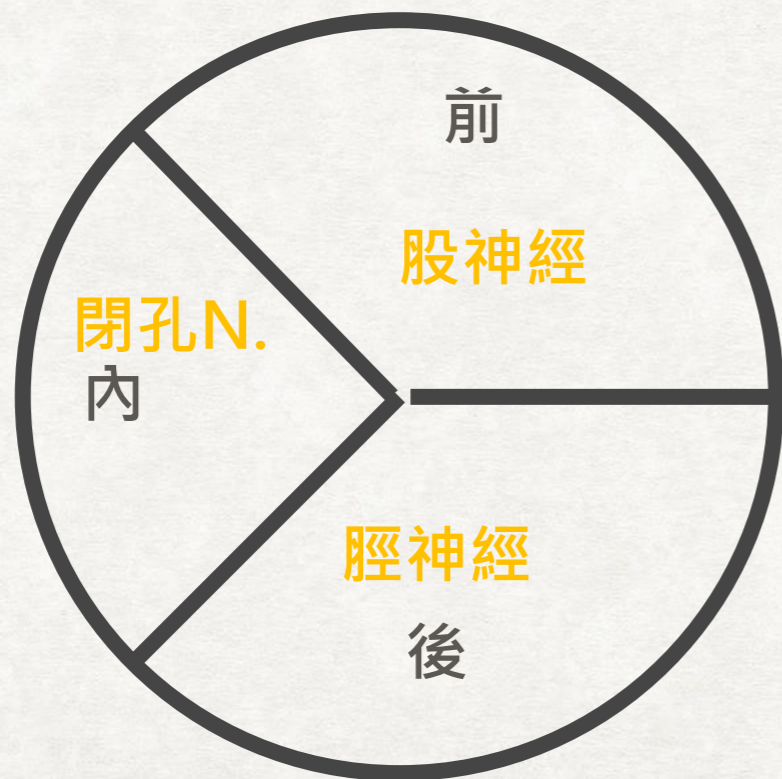神經	起源	分布
橈神經 radial n.	C ₅ ~ T ₁	上臂及前臂之伸肌；上臂及前臂後面以及手背外側半之皮膚
正中神經 median n.	C ₅ ~ T ₁	前臂屈肌及部分手部內在肌；手掌外側半皮膚
尺神經 ulnar n.	C ₇ ~ T ₁	尺側腕屈肌、指深屈肌及大部分手部內在肌；手部內側半皮膚
肌皮神經 musculocutaneous n.	C ₅ ~ C ₇	喙肱肌、肱二頭肌、肱肌、前臂外側之皮膚
腋神經 axillary n.	C ₅ ~ C ₆	三角肌、小圓肌、覆於三角肌及上臂後上方之皮膚
胸內側神經 medial pectoral n.	C ₈ ~ T ₁	胸大肌及胸小肌
胸外側神經 lateral pectoral n.	C ₅ ~ C ₇	胸大肌
胸背神經 thoracodorsal n.	C ₆ ~ C ₈	背闊肌
肩胛上神經 suprascapular n.	C ₅ ~ C ₆	棘上肌、棘下肌
肩胛下神經 subscapular n.	C ₅ ~ C ₆	肩胛下肌、大圓肌
肩胛背神經 dorsal scapular n.	C ₅	提肩胛肌、大菱形肌、小菱形肌
胸長神經 long thoracic n.	C ₅ ~ C ₇	前鋸肌
鎖骨下肌神經 n. to subclavius	C ₅ ~ C ₆	鎖骨下肌

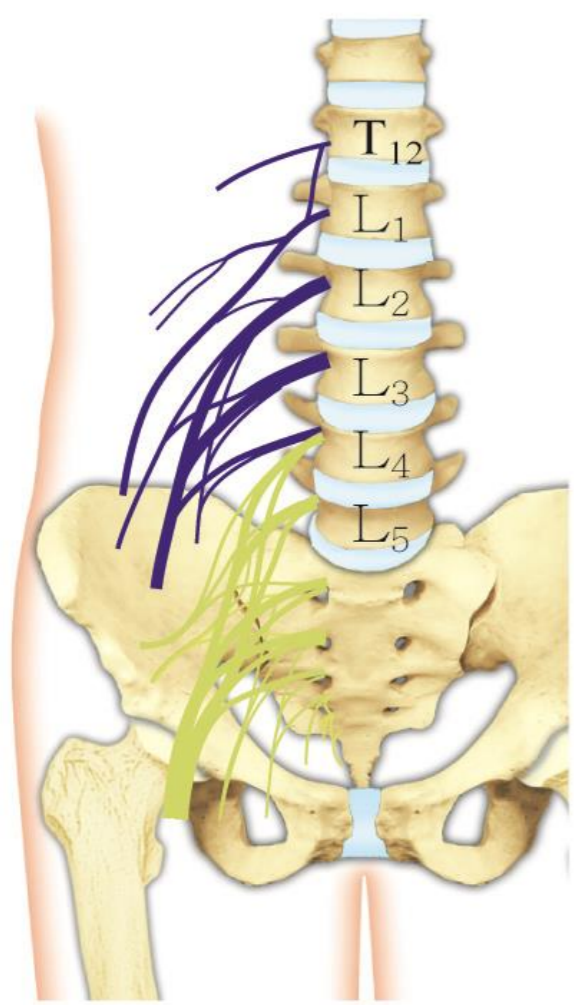
註：n. = nerve (神經)

Y.D. Rainie

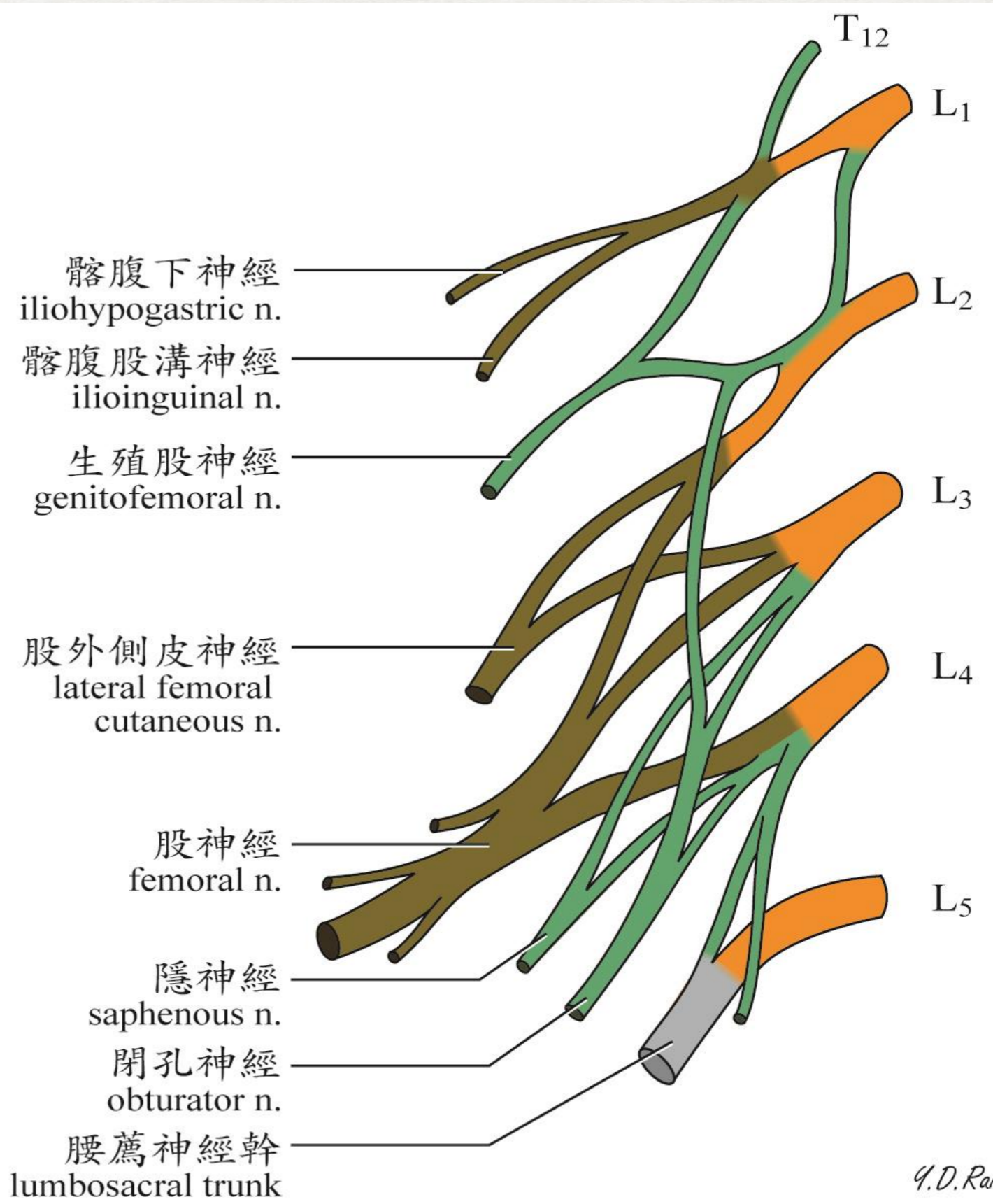
腰神經叢 (LUMBAR PLEXUS)

- 組成：由L₁ ~ L₄的腹側枝及部分T₁₂的纖維所組成，位於上面4塊腰椎旁，且斜向外側下方延伸。
- 支配範圍：前外側腹壁、外部生殖器及下肢的一部分。
- 重要神經分枝：
 1. **股神經(femoral nerve)**。
 2. **閉孔神經(obturator nerve)**。





- 神經根root
- 前枝
anterior division
- 後枝
posterior division



- 髂腹下神經
iliohypogastric n.
- 髂腹股溝神經
ilioinguinal n.
- 生殖股神經
genitofemoral n.
- 股外側皮神經
lateral femoral
cutaneous n.
- 股神經
femoral n.
- 隱神經
saphenous n.
- 閉孔神經
obturator n.
- 腰薦神經幹
lumbosacral trunk

G.D. Rainie

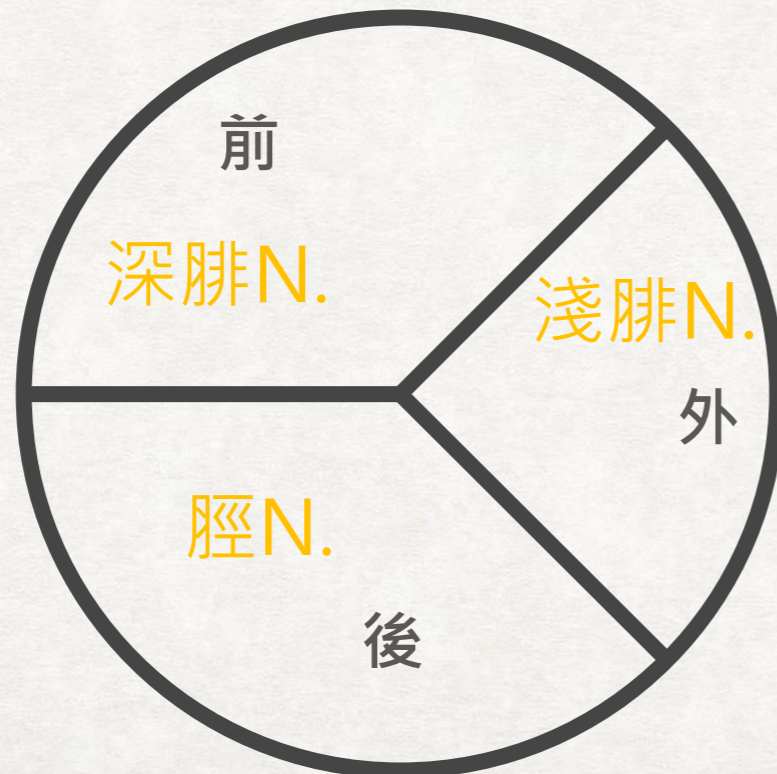
圖 8-58 腰神經叢

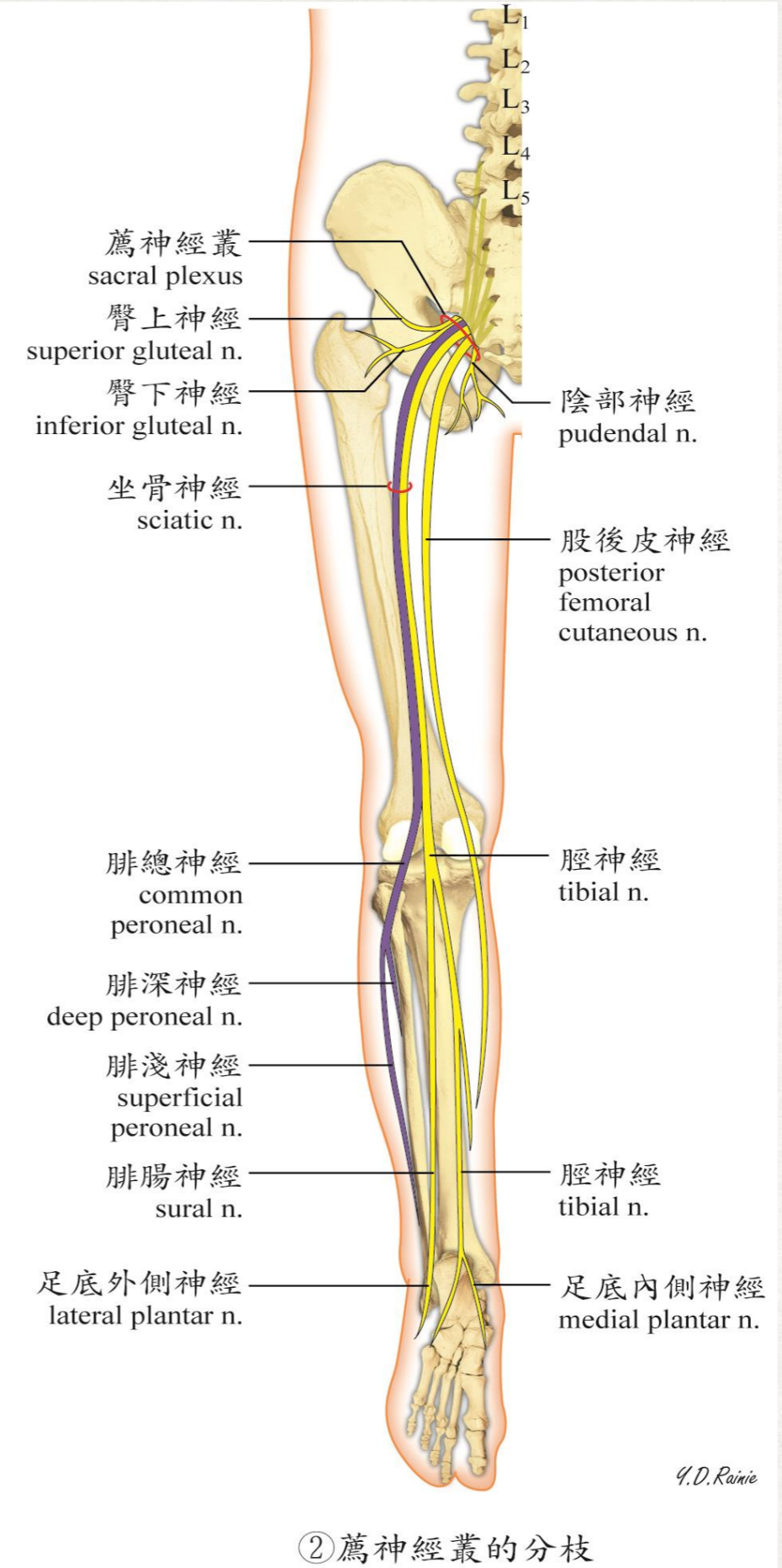
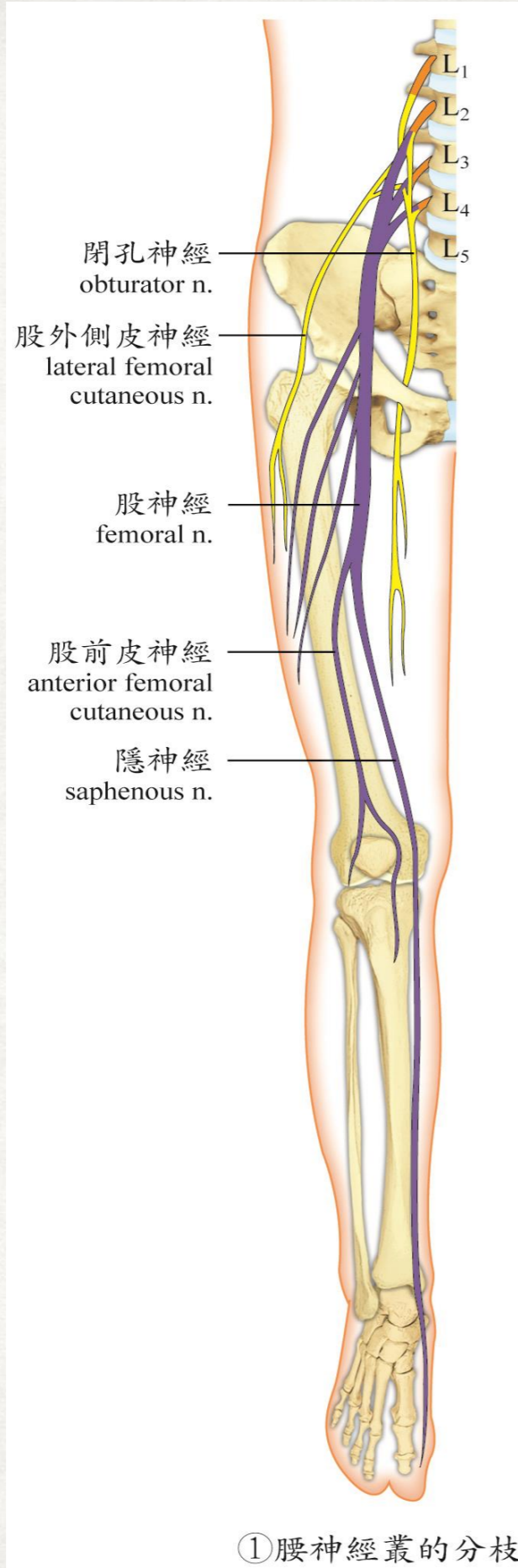
表 8-10 腰神經叢的分枝（見圖 8-58、圖 8-59 ①）

神經	起源	分布
髂腹下神經 iliohypogastric n.	T ₁₂ ~ L ₁	前外側腹壁之肌肉（內斜肌、外斜肌、腹橫肌）； 下腹部及部分臀部之皮膚
髂腹股溝神經 ilioinguinal n.	L ₁	前外側腹壁之肌肉；大腿內側上方、男性之陰囊 及陰莖根部、女性大陰唇和陰阜等之皮膚
生殖股神經 genitofemoral n.	L ₁ ~ L ₂	提睪肌；大腿前上方、男性陰囊、女性大陰唇等 之皮膚
股外側皮神經 lateral femoral cutaneous n.	L ₂ ~ L ₃	大腿前外側、外側、後外側等之皮膚
股神經 femoral n.	L ₂ ~ L ₄	屈大腿之肌肉（髂肌、腰大肌、恥骨肌、股直 肌、縫匠肌）；伸小腿之肌肉（股四頭肌）；大腿 前面及內側、小腿及足部內側等之皮膚
閉孔神經 obturator n.	L ₂ ~ L ₄	內收大腿之肌肉（閉孔外肌、恥骨肌、內收長 肌、內收短肌、內收大肌、股薄肌）及部分大腿 內側之皮膚

薦神經叢 (SACRAL PLEXUS)

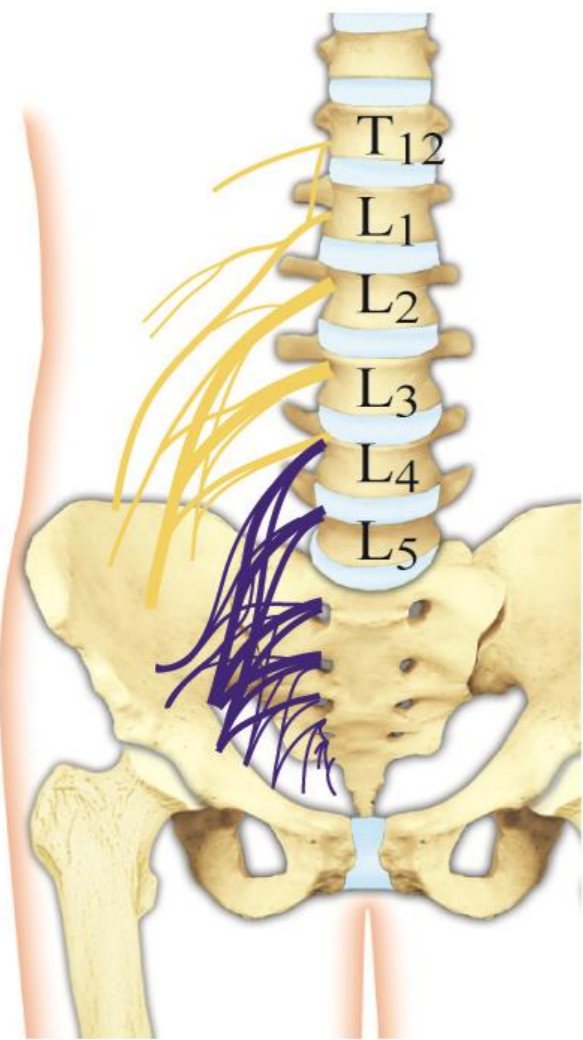
- 組成：由L₄ ~ S₄的腹側枝所組成，位於骨盆腔後壁、薦骨的前外側。
- 支配範圍：臀部、會陰部及**下肢**的皮膚與肌肉。
- 重要神經分枝：
 1. **坐骨神經**。
 2. **腓總神經**。



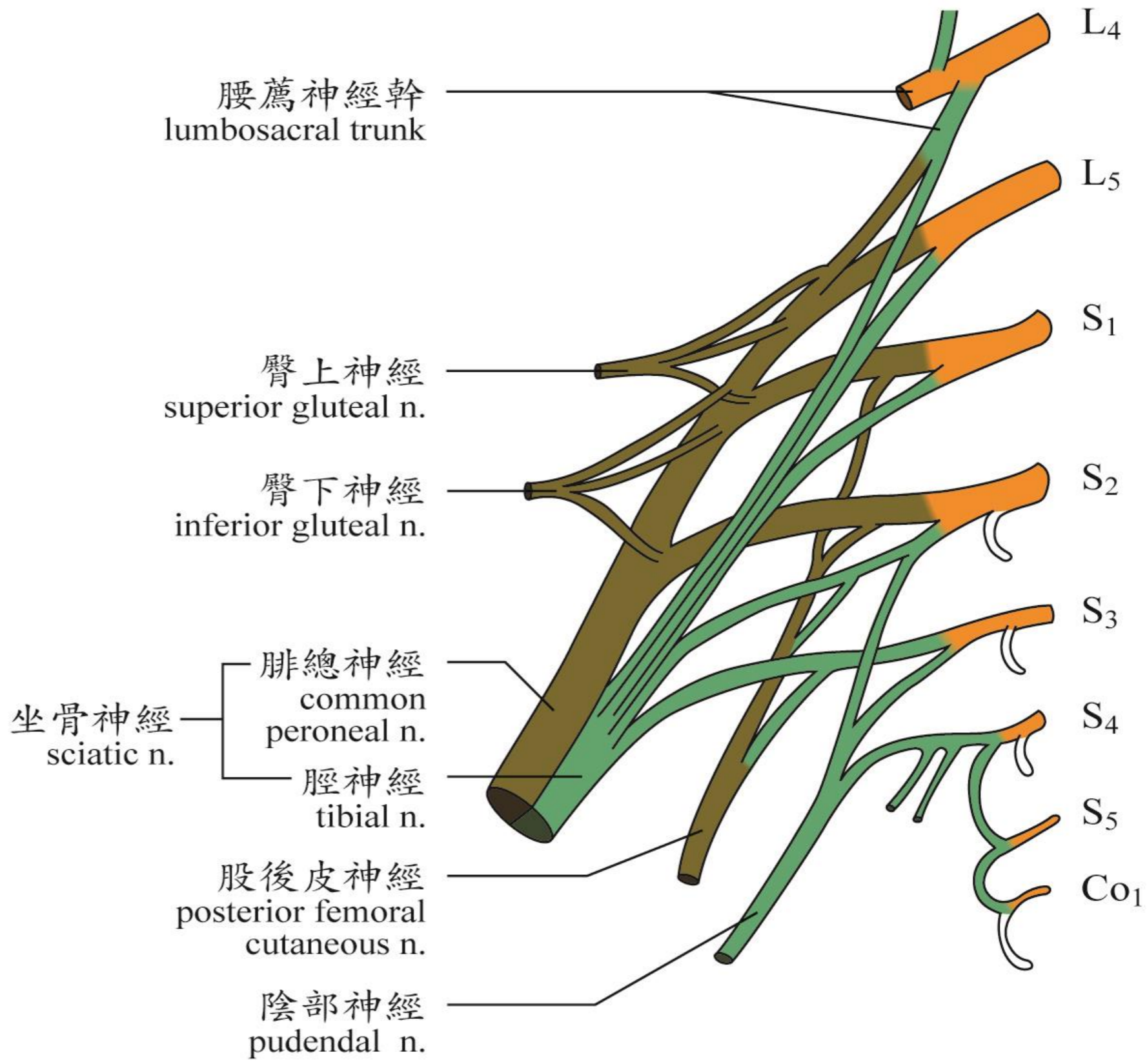


G.D. Rainie

圖 8-59 下肢的神經



- 神經根root
- 前枝
anterior division
- 後枝
posterior division



Y. D. Rainie

圖 8-60 薦神經叢

表 8-11 薦神經叢的分枝（見圖 8-59 ②、圖 8-60）

神經	起源	分布
臀上神經 superior gluteal n.	L ₄ ~ S ₁	臀小肌、臀中肌、闊筋膜張肌
臀下神經 inferior gluteal n.	L ₅ ~ S ₂	臀大肌
梨狀肌神經 piriformis n.	S ₁ ~ S ₂	梨狀肌
股方肌神經 quadratus femoris n.	L ₄ ~ S ₁	股方肌及下孖肌
閉孔內肌神經 obturator internus n.	L ₂ ~ S ₂	閉孔內肌及上孖肌
股後皮神經 posterior femoral cutaneous n.	S ₁ ~ S ₃	會陰部皮膚
坐骨神經 sciatic n.	L ₄ ~ S ₃	坐骨神經在大腿後方下降時，分出分枝到股二頭肌、半腱肌、半膜肌及內收大肌

表 8-11 薦神經叢的分枝（見圖 8-59 ②、圖 8-60）

神經	起源	分布
脛神經 tibial nerve	L ₄ ~ S ₃	腓腸肌、蹠肌、比目魚肌、膕肌、脛後肌、踇長屈肌及趾長屈肌；在足底分成足底內側及足底外側神經
足底神經 plantar nerve	L ₄ ~ S ₃	足底的肌肉與皮膚
腓總神經 common peroneal nerve	L ₄ ~ S ₂	分成腓淺神經及腓深神經
• 腓淺神經 superficial peroneal nerve		腓長肌及腓短肌；小腿前下方 1/3 及大部分足背之皮膚
• 腓深神經 deep peroneal nerve		脛前肌、踇長伸肌、腓第三肌、趾長伸肌及趾短伸肌；足背踇趾外側半及第二趾內側之皮膚
陰部神經 pudendal nerve	S ₂ ~ S ₄	會陰部肌肉；男性陰莖及陰囊之皮膚；女性陰蒂、大陰唇、小陰唇及陰道下部

肋間神經 (INTERCOSTAL NERVE)

- T₂ ~ T₁₁之腹側枝**沒有形成神經叢**，其主幹分別位於第2至第11肋間，故分別稱為第2至第11**肋間神經**。
- T₁₂之腹側枝一部分加入腰神經叢，其餘部分則位於第12肋骨下方而稱為肋下神經(subcostal nerve)。

反射作用

- (一)反射(Reflex)與反射弧(Reflex Arc)
 - 反射是指感覺神經元的訊息送達中樞後，**不需意識的參與**即可立即引起運動神經元的興奮，而使動作器產生反應的現象。
 - **反射弧**是反射的功能單位，包含：
 - 1.感受器(receptor)。
 - 2.感覺神經元(sensory neuron)。
 - 3.中樞(center)。
 - 4.聯絡或中間神經元(association or interneuron)。
 - 5.作用器(effector)。

- 反射單獨由脊髓所完成者稱為脊髓反射(spinal reflex)
- 引起**骨骼肌**收縮者稱為**軀體反射**(somatic reflex)
- 引起**平滑肌或心肌收縮**，或**腺體之分泌**者稱為**內臟(自主)反射**(visceral or autonomic reflex)。

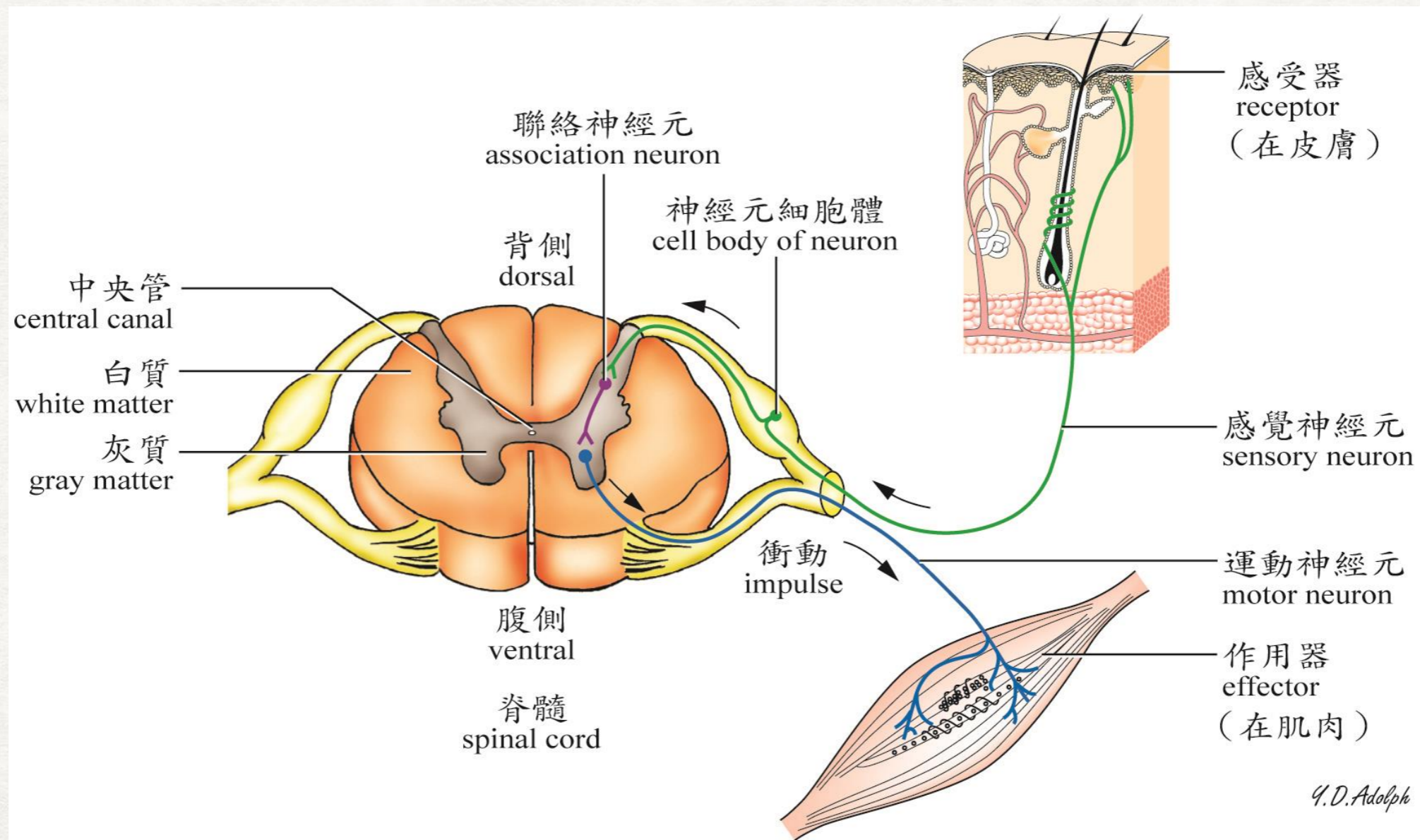


圖 8-61 反射弧的構造

單突觸反射 (MONOSYNAPTIC REFLEX)

- 反射弧只具**兩個神經元**，**一為輸入**，**一為輸出的神經元**，兩者皆在脊髓的同側，故為同側反射(ipsilateral reflex)，也是深腱反射。
- 體內唯一的單突觸反射是**伸張反射**，也是**牽扯反射**(stretch reflex)，如**膝反射**、**踝反射**。

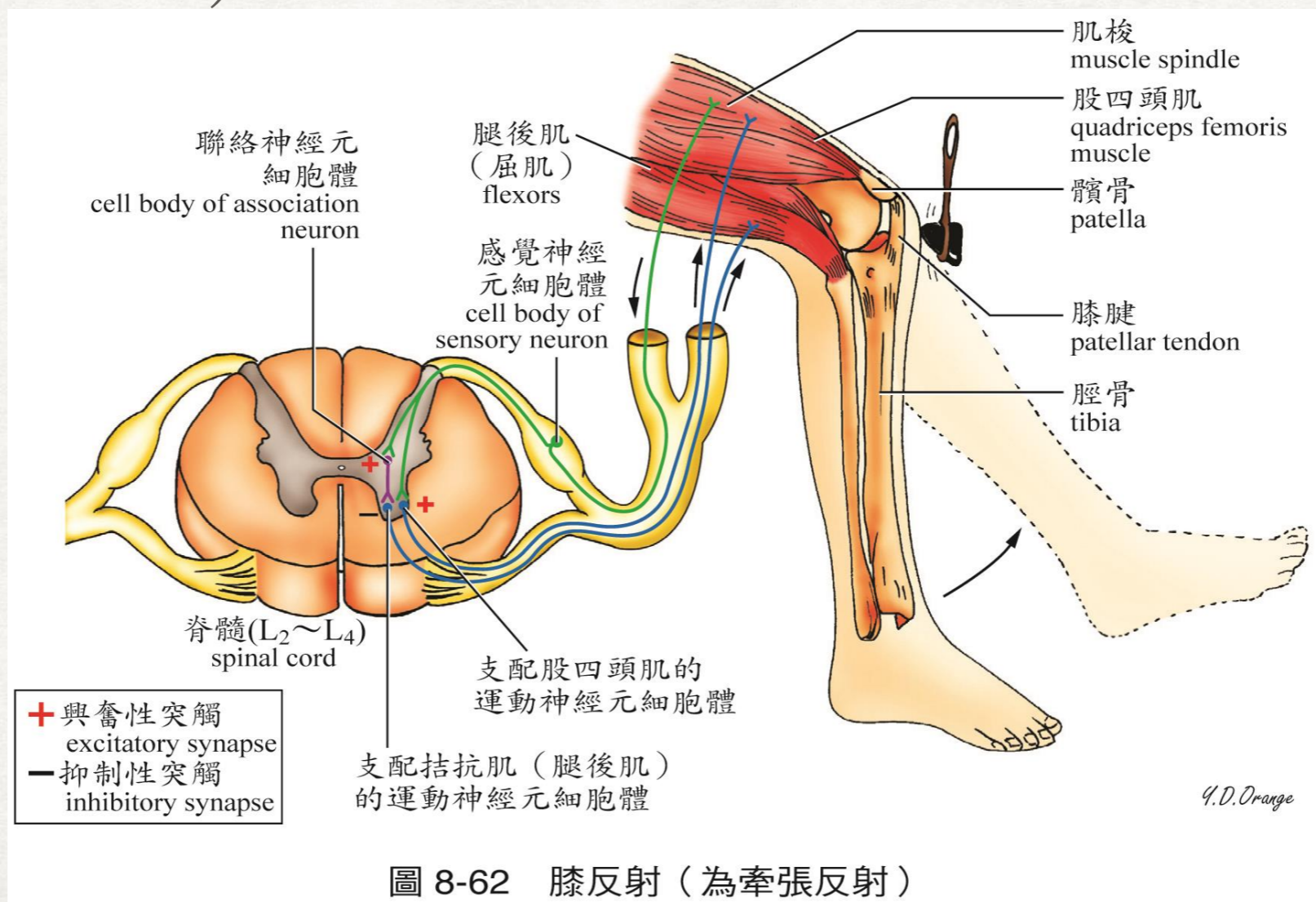


圖 8-62 膝反射 (為牽張反射)

多突觸反射(Polysynaptic Reflex)

- 多突觸反射是指除了感覺及運動神經元外，尚涉及**聯絡神經元**，即由兩個以上的神經元形成突觸的反射作用。
- 屈肌反射(flexor reflex)又稱**縮回反射**(withdrawal reflex)

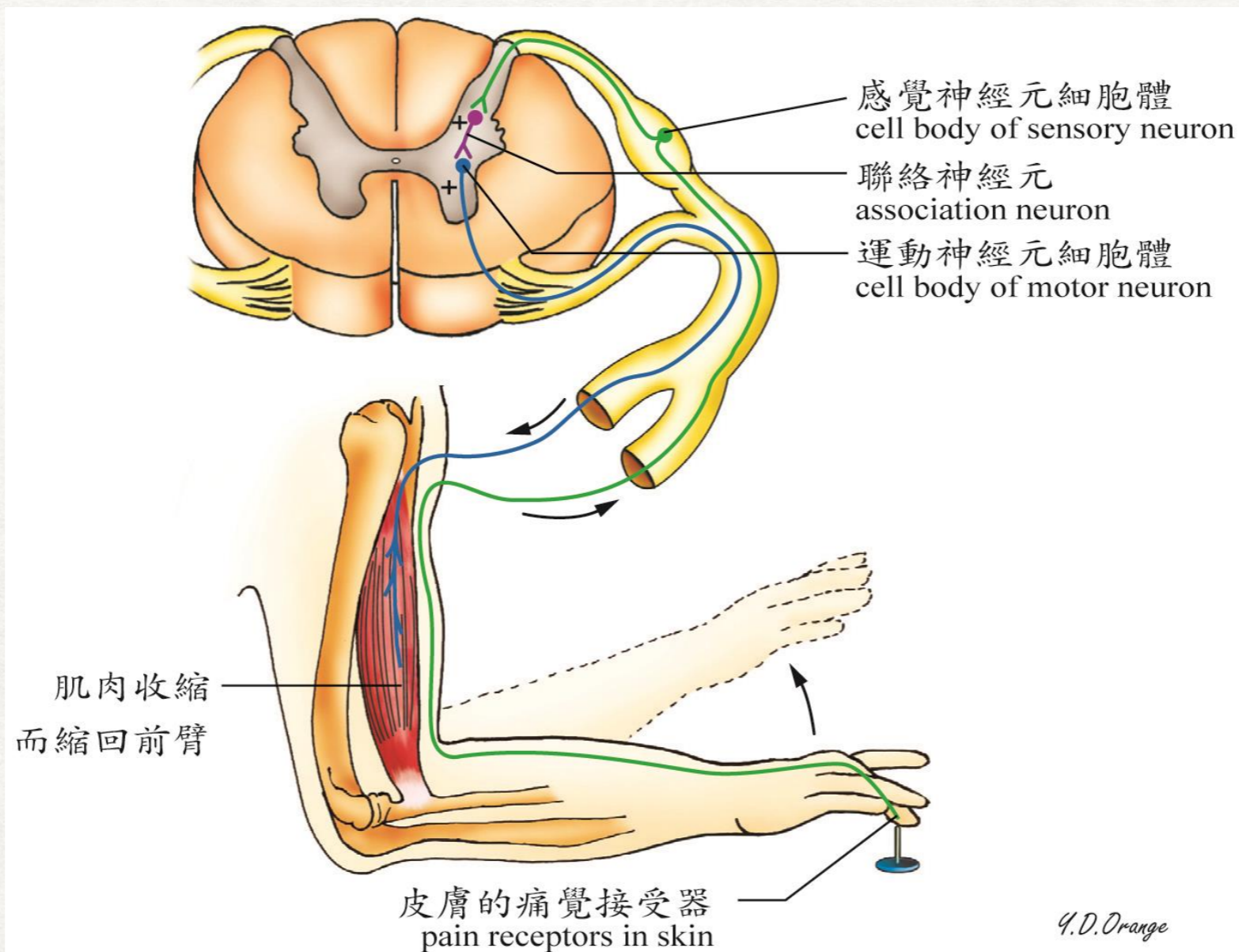


圖 8-63 屈肌反射 (縮回反射)

(二)反射與診斷


- 反射經常被用來診斷神經系統之疾病以及受傷組織的位置

表 8-12 反射種類與臨床診斷的關係

反射種類	傳導神經或神經徑	受損部位
膝反射 knee reflex	股神經	脊髓 L ₁ ~ L ₄
踝反射 ankle reflex	坐骨神經	脊髓 L ₄ ~ S ₃
肘反射 elbow reflex	橈神經	脊髓 C ₅ ~ T ₁
蹠反射 plantar reflex	皮質脊髓徑	皮質脊髓徑
瞳孔反射 pupil reflex	視神經傳入，動眼神經傳出	中腦
角膜反射 corneal reflex	三叉神經眼枝傳入，顏面神經傳出	橋腦
咽反射 pharyngeal reflex	舌咽神經傳入，迷走神經傳出	延髓

自主神經系統 (AUTONOMIC NERVOUS SYSTEM ; ANS)

- 調節**平滑肌、心肌、及腺體**的活動。
- 包括由內臟傳出神經元所組成之神經、神經節及神經叢
- 自主神經系統由**交感神經分系**(sympathetic division)及**副交感神經分系**(parasympathetic division)所組成。



(一)構造(Structure)

- 自主神經系統的**傳出**途徑都是由**兩個**神經元所構成：
 - 一個由中樞神經系統延伸至自主神經節：**節前神經元**
 - 一個則由自主神經節連到內臟作用器：**節後神經元**

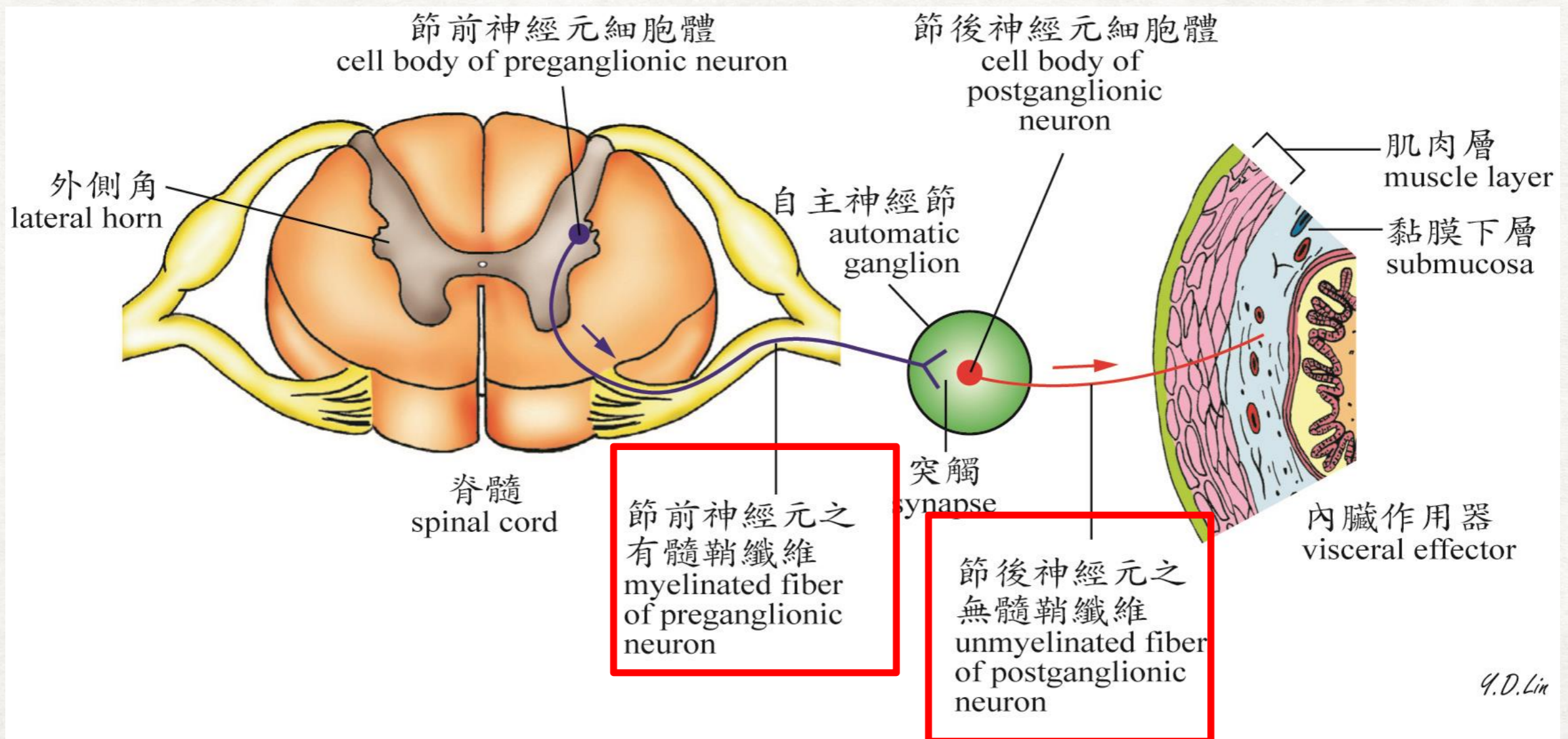


圖 8-64 節前神經元與節後神經元的關係

節前神經元

- 交感神經分系又稱為**胸腰神經分系**
→ 節前: T1-L2 灰質外側角
- 副交感神經分系又稱為**顱薦神經分系** → 節前: III, VII, IX, X
神經核 S2-S4 灰質

交感

NE (大部分)

ACh (汗腺、豎毛肌)

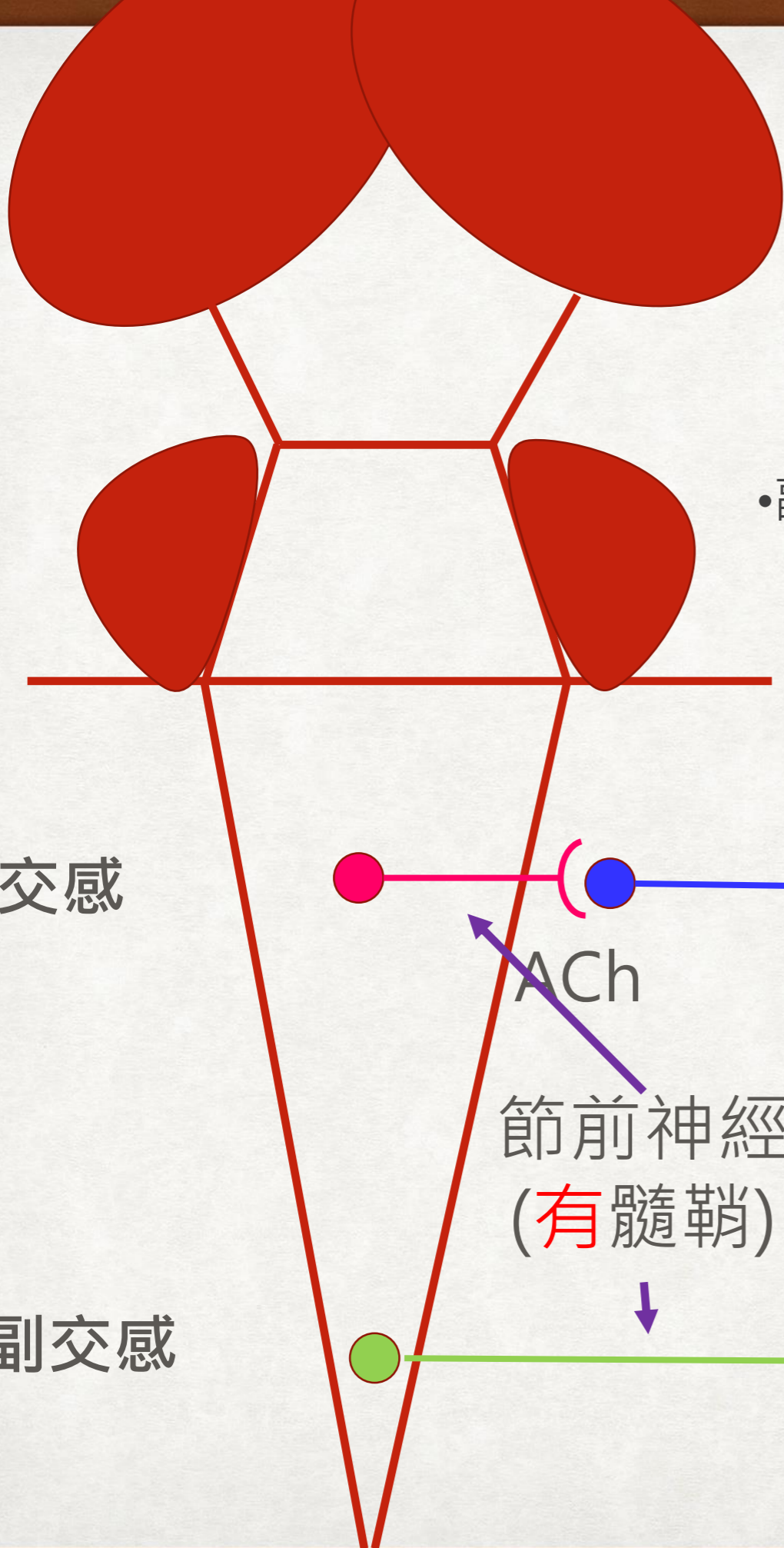
節前神經
(有髓鞘)

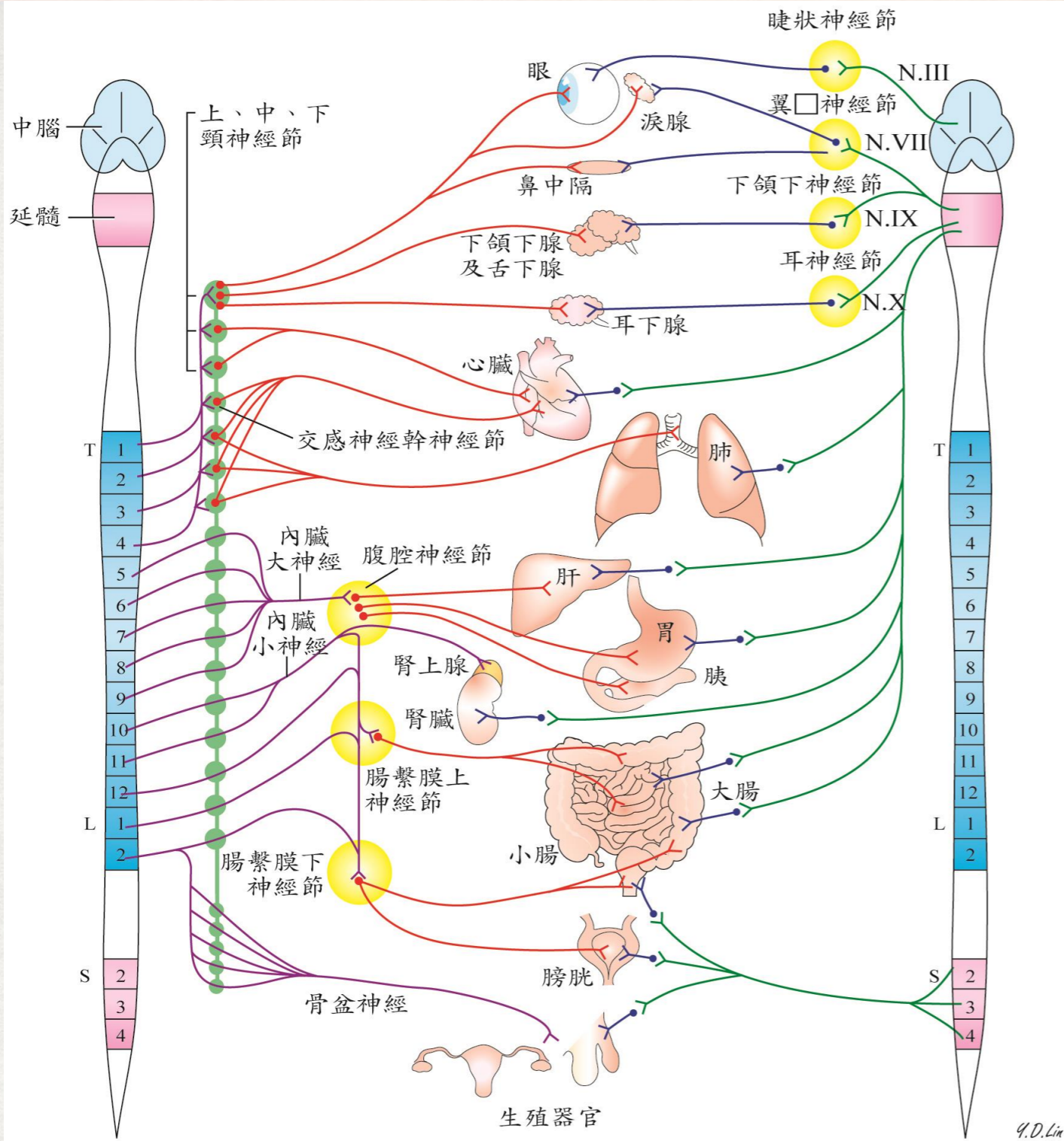
節後神經
(無髓鞘)

副交感

ACh

ACh





① 交感神經分系起始於 T₁~L₂ 脊髓節

② 副交感神經分系起始於腦幹及 S₂~S₄ 脊髓節

- 交感神經的節前神經纖維
- 交感神經的節後神經纖維
- 副交感神經的節前神經纖維
- 副交感神經的節後神經纖維

- 交感：胸腰出發
- 副交感：顱薦出發

副交感纖維：
III, VII, IX, X

圖 8-65 自主神經系統構造之簡化模式圖。交感神經和副交感神經都是兩側對稱存在的。

表 8-13 交感神經分支與副交感神經分支之比較

特徵	交感神經分支	副交感神經分支
起源	<ul style="list-style-type: none"> • 第 1 ~ 12 胸段脊髓 • 第 1 ~ 2 腰段脊髓 <p style="text-align: right;">胸腰</p>	<ul style="list-style-type: none"> • 腦神經第 3、7、9、10 之分支 • 第 2 ~ 4 薦段脊髓 <p style="text-align: right;">腦薦</p>
神經軸突長短	節前神經軸突較節後神經軸突為短	節前神經軸突較節後神經軸突為長
神經節位置	靠近中樞，遠離作用器	靠近或位於所支配的作用器上
作用方式	節前神經與多個節後神經元產生突觸，作用於多種內臟	節前神經纖維只與少數節後神經產生突觸，且只作用於單一作用器
神經傳遞物質	節前神經：乙醯膽鹼 節後神經：正腎上腺素	節前神經：乙醯膽鹼 節後神經：乙醯膽鹼
作用器官	全身：包括皮膚	主要作用在頭胸、腹部及骨盆腔內臟

自主神經節 (AUTONOMIC GANGLIA)

交感用

- 是節前與**節後神經元產生突觸的地方**，它可分為三群：
 1. 交感神經幹神經節(sympathetic trunk ganglia)：又稱為**脊柱旁**神經節(parabertebral ganglia)。
 2. 脊柱**前**神經節(prevertebral ganglia)：或稱側副神經節、**腹腔神經節**、**腸繫膜上神經節**、**腸繫膜下神經節**
 3. 終末神經節(terminal ganglia)：屬於**副交感神經分系**。

節後神經元 (POSTGANGLIONIC NEURON)

- 節後神經纖維由交感神經節出來後再分布到內臟作用器。
- 由副交感神經分系的節前神經元所分出來之軸突，到達終末神經節，而與節後神經元產生突觸。
- **終末神經節**發出節後纖維，而分布到作用器。

(二)交感神經分系(SYMPATHETIC DIVISION)

- 走出椎間孔後，**交感節前神經纖維**進入**白交通枝**而達同側最近之交感神經幹神經節。
- 節前神經纖維由**白交通枝**進到交感神經幹後之終止情形有三種方式：
 - 有些纖維進到**同一高度**之神經節後，即與節後神經元產生突觸。
 - 有些在交感神經幹內上行或下行一段距離，而在**其他高度之神經節**與節後神經元產生突觸。
 - 其他纖維則只通過交感神經幹之神經節而形成內臟神經(splanchnic nerve)，並**終止於脊柱前神經節**，然後再經由節後纖維，而分布到體腔之內臟器官。

(三)副交感神經分系 (PARASYMPATHETIC DIVISION)

- 由腦幹出來的節前副交感神經纖維終止於四對神經節及與迷走神經相連之一些神經叢：
 1. 睫狀神經節: III → 瞳孔括約肌、睫狀肌
 2. 翼腭神經節: VII → 淚腺
 3. 下頷下神經節: VII → 下頷下腺、舌下腺
 4. 耳神經節(otic ganglion): IX → 耳下腺
 5. 與迷走神經相連之神經叢X

(四)生理學

- 神經傳遞物(Neurotransmitter)
 - 自主神經纖維可分為**膽鹼性**(cholinergic)及**腎上腺素性**(adrenergic)纖維。
 - 膽鹼性纖維釋放乙醯膽鹼(ACh)：
 - 包括了所有交感、副交感的節前纖維；所有副交感的節後纖維及分布至汗腺、骨骼肌的血管、皮膚及外生殖器的交感節後纖維。
 - 容易被**乙醯膽鹼脂酶**(AChE)分解而失去活性，此類纖維的作用時間短，作用範圍也是局部的。

- 腎上腺素性纖維釋放正腎上腺素(NE)：
 - 大部分的**交感節後神經纖維**是屬於此類。
 - 被鄰苯二酚甲基轉移酶(COMT)或單胺氧化酶(MAO)分解而失去活性的速率較慢，此類纖維的**作用時間長，作用範圍也廣**。

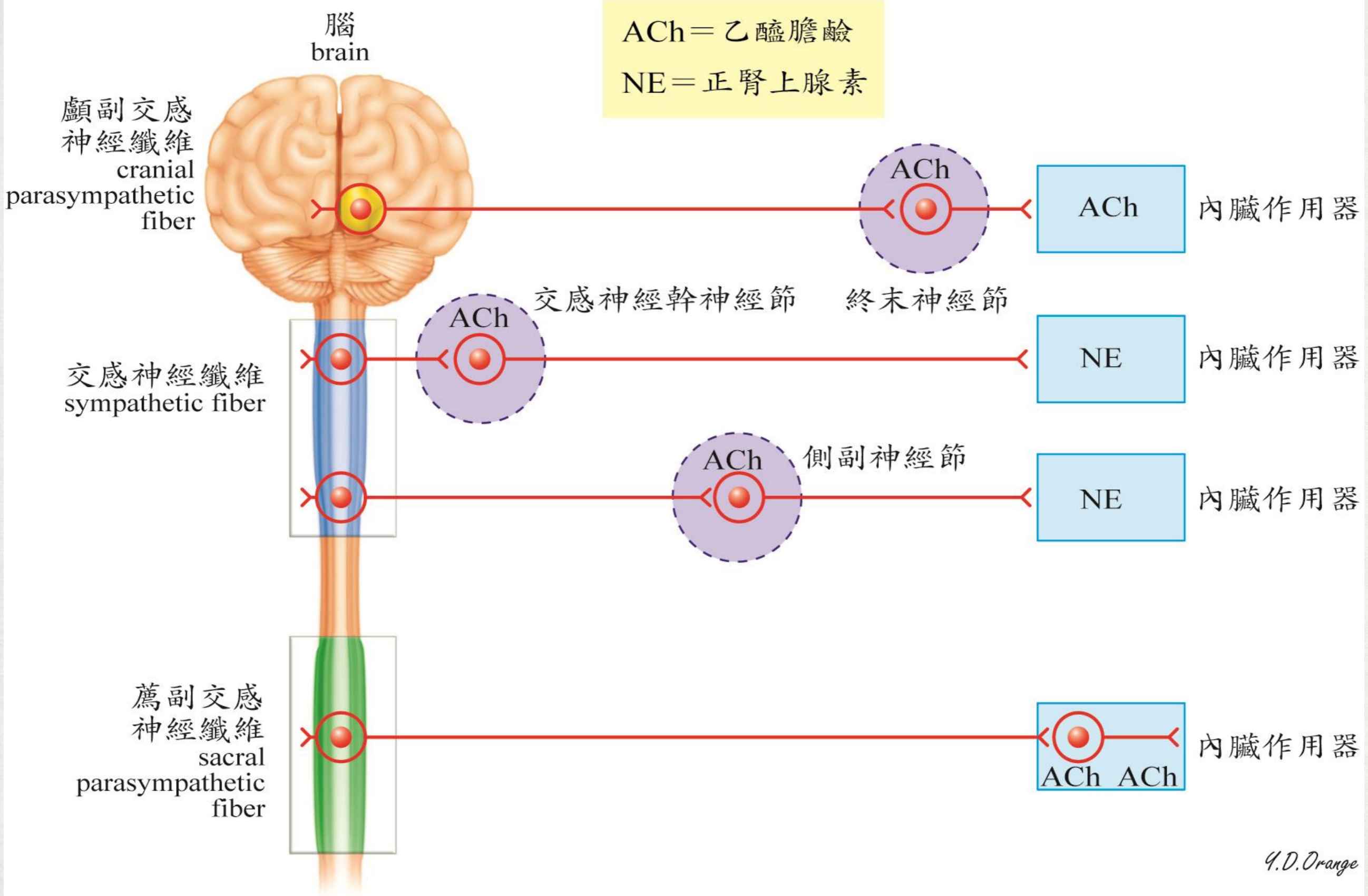


圖 8-67 自主神經纖維產生的神經傳遞物

Y.D. Orange

接受器(Receptor)

1. 膽鹼性接受器(Cholinergic Receptors) :

- 毒蕈鹼接受器。
- 菸鹼(尼古丁)接受器。

2. 腎上腺素性接受器(Adrenergic Receptors) :

- α 接受器。
- β 接受器。

作用

- 能量副交感神經分系主要涉及與身體之貯存及保留有關之活動，故它為**休息—安眠系統(rest-repose system)**。
- 交感神經分系主要涉及與能量消耗有關之過程。

• 刺激**交感**神經所產生之一連串生理反應稱為**戰鬥或逃跑反應(fight-or-flight response)**：

1. 眼球的瞳孔擴大。
2. 心跳速率增加。
3. 皮膚及內臟之血管收縮。其他部位之血管擴張。這使血液加速進到骨骼肌、心肌、肺及腦等血管擴張之器官，而這些器官與對抗危險之反應有關。
4. 小支氣管擴張以加速空氣進出肺臟，而加速呼吸速率。
5. 肝糖轉變成葡萄糖而使血糖升高。
6. 刺激腎上腺髓質而產生腎上腺素及正腎上腺素，以加強並延長交感神經之作用。
7. 與應付緊急狀況無關之身體反應則受抑制。

表 8-14 自主神經系統的作用

內臟作用器	交感神經	副交感神經
眼 瞳孔放射肌 瞳孔括約肌 睫狀肌	收縮而使瞳孔擴大 — 鬆弛而看遠物	— 收縮而使瞳孔縮小 收縮而看近物
腺體 汗腺 淚腺 唾腺 胃腺、腸腺 腎上腺髓質	刺激分泌 — 血管收縮而抑制分泌 血管收縮而抑制分泌 促進腎上腺素及正腎上腺素分泌	— 刺激分泌 刺激分泌及血管擴張 刺激分泌 —
脂肪細胞	促進脂肪分解	—
肺支氣管肌肉	擴張	收縮
心臟	增加收縮速率及強度 冠狀動脈擴張	降低收縮速率及強度 冠狀動脈收縮
小動脈 皮膚及黏膜 骨骼肌 腹腔內臟 腦	收縮 擴張 收縮 輕微收縮	— — 大部分沒有神經分布 —
體靜脈	收縮及擴張	—
肝臟	促進肝糖分解及糖質新生 減少膽汁分泌	促進肝糖合成 增加膽汁分泌

表 8-14 自主神經系統的作用（續）

內臟作用器	交感神經	副交感神經
膽囊及膽管	鬆弛	收縮
胃及腸	降低運動性及張力；括約肌收縮	增加運動性及張力；括約肌鬆弛
腎臟	血管收縮使尿量減少；分泌腎素	—
輸尿管	增加運動性	降低運動性
胰臟	抑制酶及胰島素分泌 促進升糖素分泌	促進酶及胰島素分泌
脾臟	收縮而使貯存之血液送到一般循環中	—
膀胱	膀胱逼尿肌肉鬆弛；內括約肌收縮	膀胱逼尿肌收縮；內括約肌鬆弛
毛囊之豎毛肌	收縮使毛髮豎立	—
子宮	未懷孕時抑制收縮；懷孕時促進收縮	作用小
性器官	在男性，使輸精管、精囊及前列腺等之血管收縮；引起射精。在女性，引起子宮之逆向蠕動。	引起兩性之血管擴張及勃起；在女性，引起分泌。

註：「—」代表沒有作用。

伯父社交 (勃起: 副交感; 射精: 交感)

內臟之自主反射

- 可調節內臟動作器之活動，亦即它能引起心肌或平滑肌的收縮或腺體的分泌。
- 這些反射在調節心臟活動、血壓、呼吸、消化、排糞及膀胱等功能的活動上扮演極重要的角色。
- 自主反射的反射弧包括：
 - 接受器，傳入神經元，聯絡神經元，節前神經元，節後神經元及動作器。
- 大部分之內臟感覺停留在**潛意識階段**而不到達大腦皮質