
腹部体格检查

遵义医学院诊断学实验室

实验目的和要求

实验目的： 掌握腹部检查内容的基础上，通过教师演示及学生相互练习，让学生能够内容完整地完腹部检查。

实验要求：

- 1、熟悉腹部体表标志和分区。
 - 2、掌握视诊、触诊、叩诊、听诊四种基本方法在腹部的应用。
 - 3、掌握腹部体格检查结果的正确记录。
-

实验器材和方法

实验器材：听诊器、直尺。

实验方法：

- 1、师在标准化病人身上示教；
 - 2、同学两两分组训练；
 - 3、教师巡回监督、指导训练，立即纠错。
-

一、腹部体表标志

体表标志（10个）

肋弓下缘

剑突

腹上角

脐

腹中线

腹直肌外缘

髂前上棘

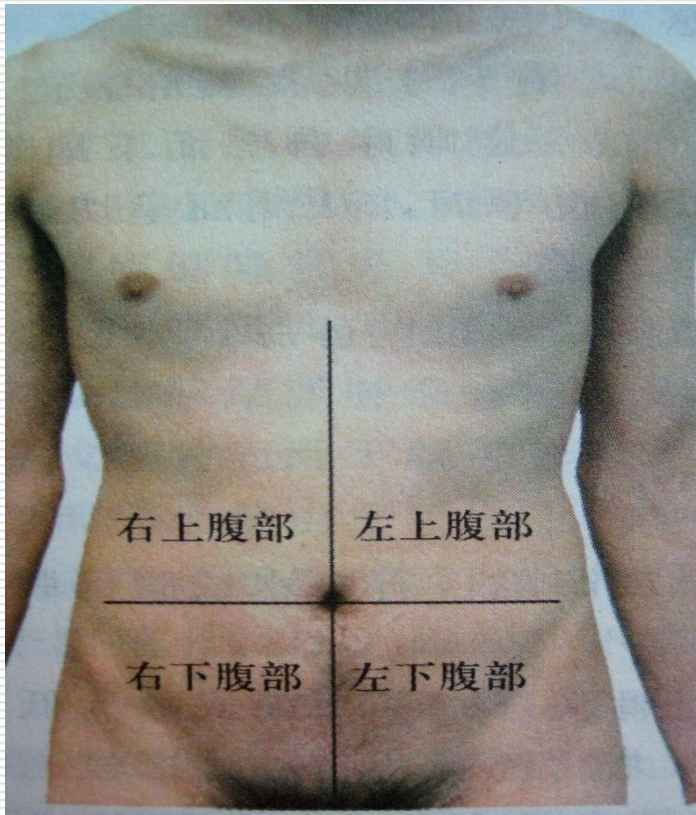
腹股沟韧带

耻骨联合

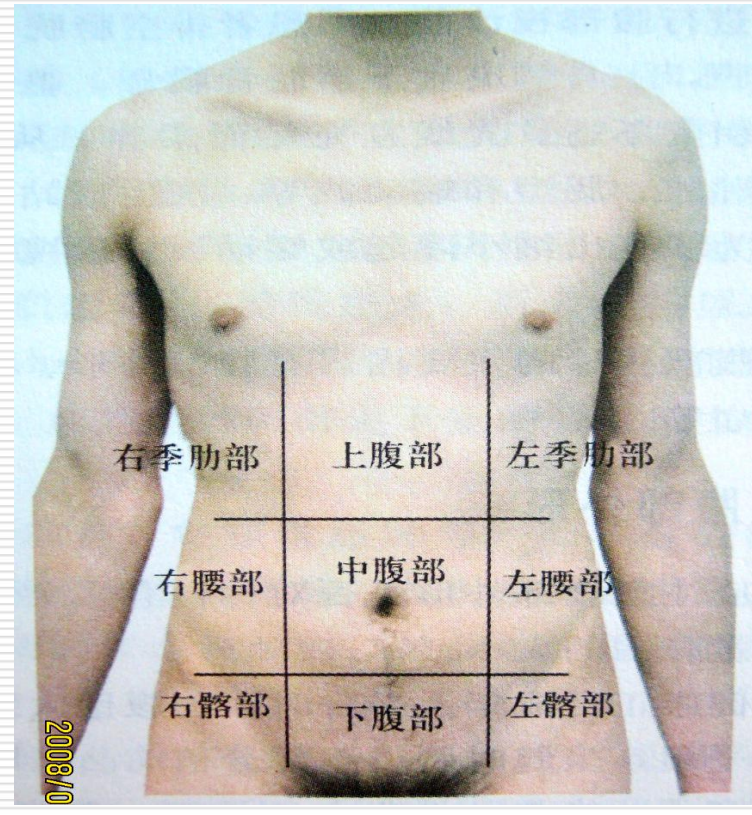
肋脊角

腹部分区

四区分法



九区分法



腹部检查内容

视 诊

触 诊

叩 诊

听 诊

腹部外形

腹壁紧张度

腹部叩诊音

肠鸣音

呼吸运动

压痛及反跳痛

肝脏

血管杂音

腹壁静脉

脏器触诊（肝、脾、胆囊、肾、膀胱、胰腺）

移动性浊音

摩擦音

胃肠型及蠕动波

胃泡鼓音区

搔刮实验

腹壁其他情况（皮疹、色素、腹纹、瘢痕、疝等）

腹部肿块

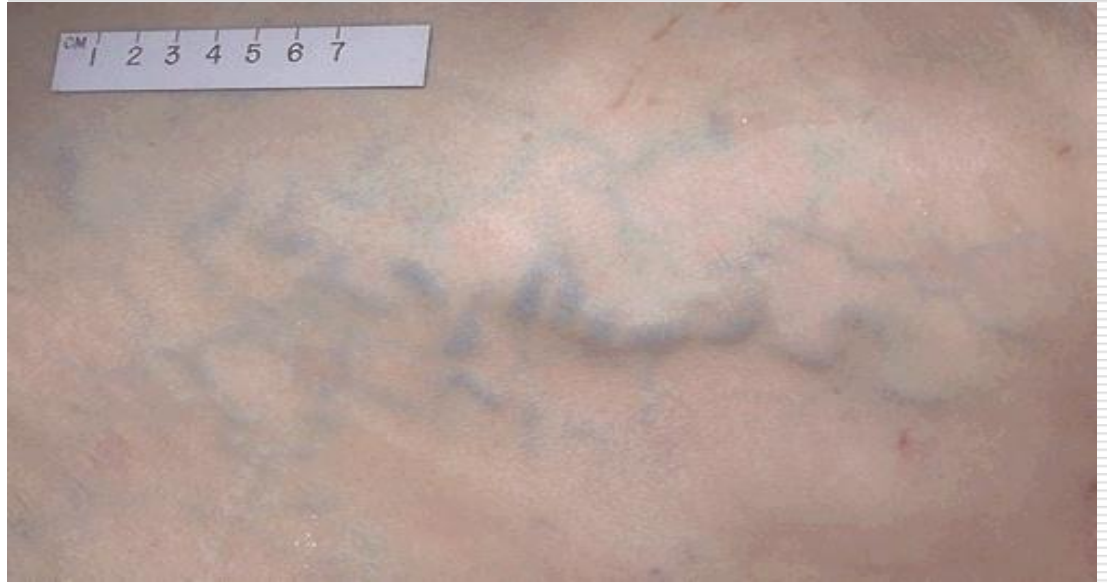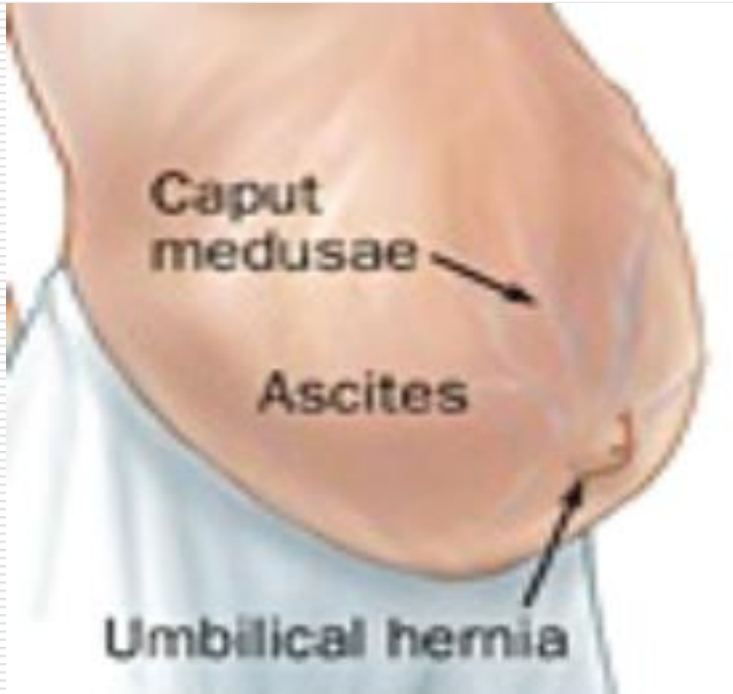
脾

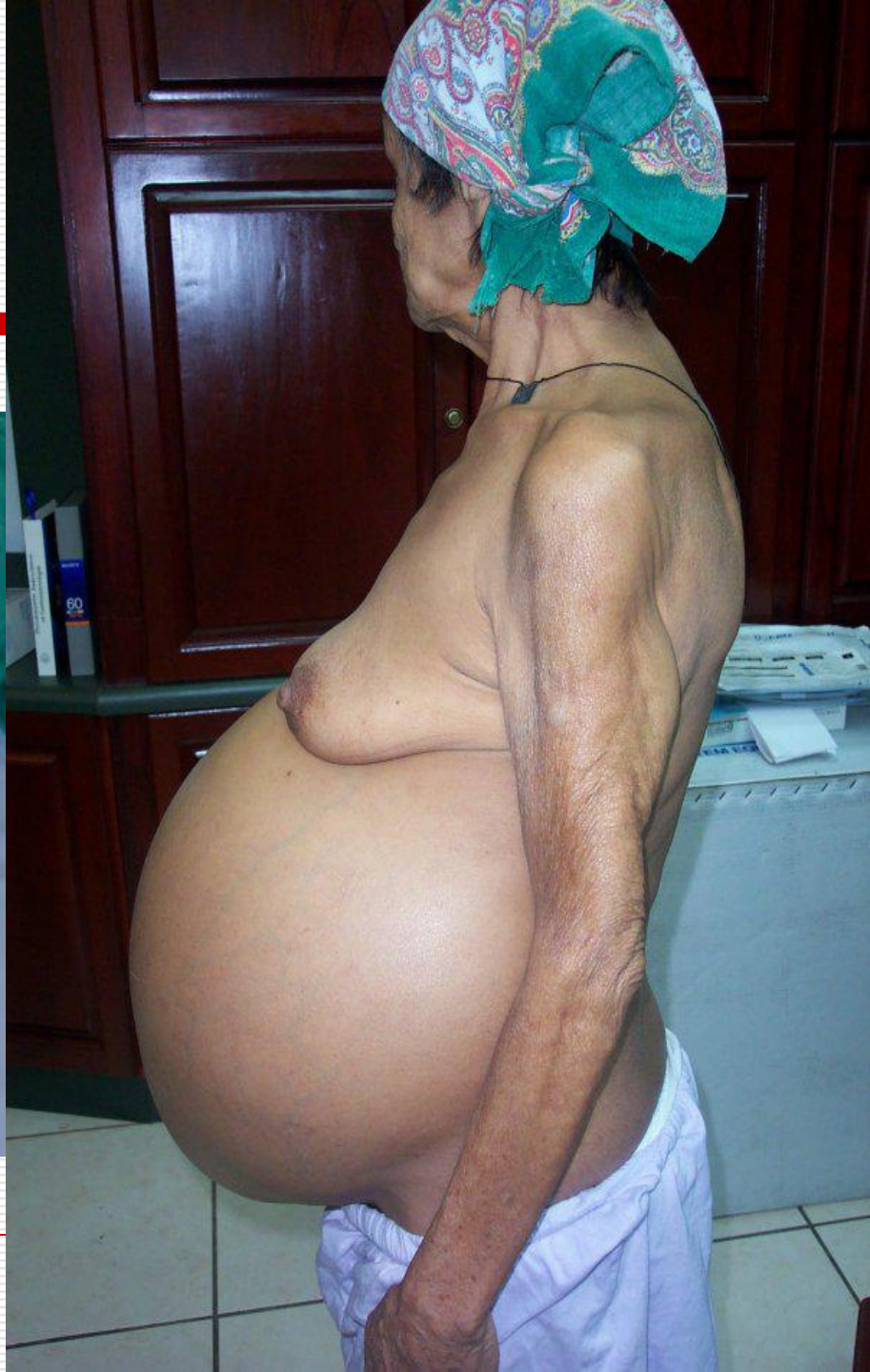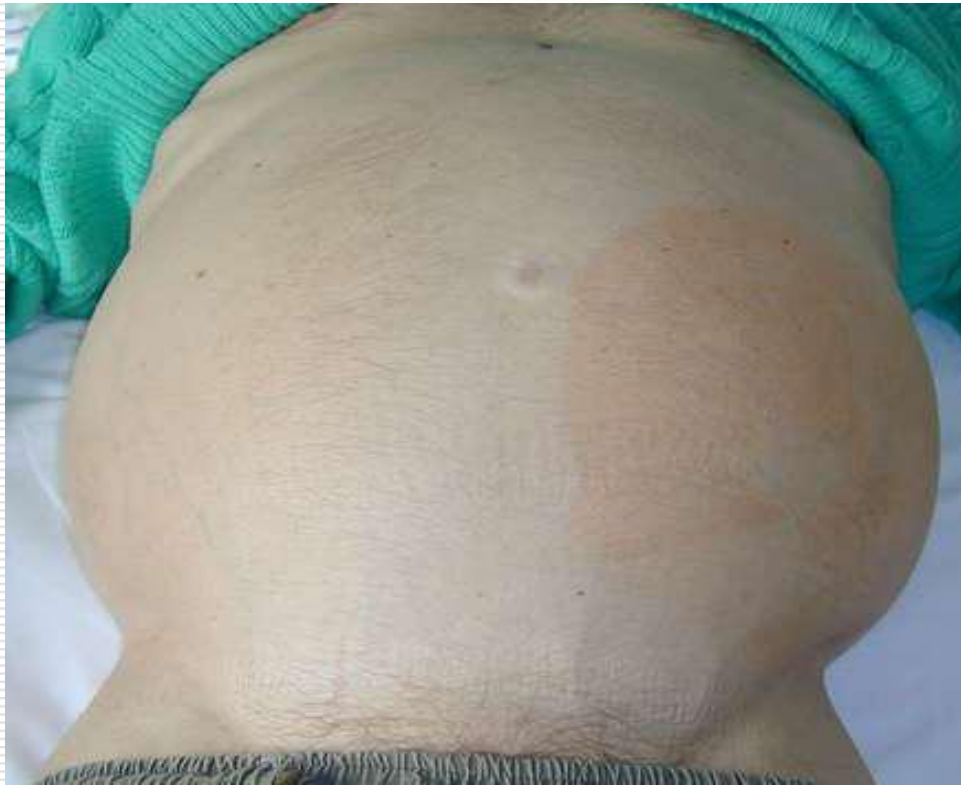液波震颤

肋脊角

振水音

膀胱





- 检查顺序：视诊—听诊—触诊—叩诊
 - 记录顺序：视诊—触诊—叩诊—听诊
-

腹部

视诊 对称、平坦，呼吸运动对称、不受限，无腹纹、皮下出血及疤痕，无胃肠型及蠕动波，无腹壁静脉曲张及疝。

触诊 腹软，无压痛及反跳痛，无液波震颤及振水音，无包块，季肋点、上、中输尿管点、肋脊点、肋腰点、麦氏点无压痛。

肝脏 未触及。

胆囊 未触及，**Murphy**征阴性。

脾脏 未触及。

叩诊 肝肺相对浊音界于右锁骨中线第五肋间，肝区无叩痛，移动性浊音阴性，双肾区无叩击痛。

听诊 肠鸣音**5**次/分，无增强及减弱，未闻及血管杂音，无摩擦音及搔弹音。
