日消外会誌　39（3）：358～362，2006年

症例報告

原因不明の後腹膜血腫の１例

昭和大学一般・消化器外科

鈴木　直人　　中尾健太郎　　成田　和広　　山崎　勝雄
田中　啓貴　　松田　和広　　角田　明良　　草野　満夫

症例は61歳の女性で，右側腹部痛を主訴にて当院を受診した．特記すべき既往歴はなく来院時軽度の貧血を認めた．右側腹部全体に筋性防御をともなう圧痛と，著しい反跳痛を認めた．CTでは右後腹膜腔を中心に，十二指腸から総腸骨動脈分岐部まで連続したlow～iso density areaを認めた．上部内視鏡検査では上部消化管穿孔の所見は認めなかった．以上の所見より，後腹膜血腫をともなう下部消化管穿孔を否定できず同日緊急手術を施行した．開腹にて右側中心に後腹膜血腫を確認したが，腹腔内は淡々血性の腹水が少量のみであった．後腹膜は開放せず，洗浄ドレナージのみとした．術後の3D-CT angiographyでは，血管性病変は指摘できなかった．第10病日に血腫による十二指腸狭窄を認めたが保存的に軽快し，第31病日に軽快退院となった．その後，再発は認められていない．原因不明の後腹膜疾患を認めた場合，後腹膜血腫も念頭に入れる必要がある．

はじめに

後腹膜血腫の原因として外傷性と非外傷性（動脈瘤破裂，後腹膜腫瘍，血液疾患，抗凝固療法など）があげられる．これら以外で特別な誘因がなく生じたものは特発性と分類される．今回，我々は原因不明の後腹膜血腫の１例を経験したので，特発性後腹膜血腫本邦報告例11例の文献的考察を加え報告する．

症　　例

患者：61歳，女性

主訴：右側腹部痛

既往歴：特記すべきことなし．

家族歴：特記すべきことなし．

現病歴：平成16年10月に右側腹部痛が出現した．徐々に増強したため当院を受診．後腹膜血腫の診断にて同日緊急手術となった．

入院時現症：身長150.0cm，体重52.0kg，血圧126/84mmHg，栄養状態良好，眼瞼結膜に軽度の貧血を認めた．腹部は軽度膨満しており，右側腹部全体に筋性防御をともなう圧痛および著明な反跳痛を認めた．腸雑音は減弱していた．

入院時検査所見：白血球数13,400/mm^3，赤血球数364×10^4/mm^3，ヘモグロビン10.3g/dl，ヘマトクリット30.6％，血小板数38.8×10^4/mm^{3}と貧血および白血球増多を認めた．凝固系および腫瘍マーカーは正常範囲内であった．

腹部CT所見①：右後腹膜腔を中心に，十二指腸から総腸骨動脈分岐部まで連続したlow～iso density areaを認めた．明らかなfree airおよびextravasationは認めなかった（**Fig. 1**）．

上部内視鏡検査所見：上部消化管穿孔の所見は認めなかった．

以上の所見より，後腹膜血腫をともなう下部消化管穿孔を否定できなかったため同日緊急手術を施行した．

手術所見：開腹にて右側中心に後腹膜血腫を確認したが，腹腔内は後腹膜から滲み出てくる淡々血性の腹水が少量見られるのみであった．Vital signは安定しており血腫にも広がり傾向を認めなかったため，後腹膜は開放せず，温生食3,000mlにて腹腔内を洗浄後，右側腹部にドレーンを留

＜2005年9月28日受理＞別刷請求先：鈴木　直人
〒142-8666　品川区旗の台1―5―8　昭和大学一般・消化器外科

Fig. 1　Abdominal CT scan showed hematoma from the duodenum to the bifurcation of the common iliac artery in retroperitoneal cavity. a：pancreas head, b：duodenum：2nd portion, c：duodenum：3rd portion, d：bifurcation of the common iliac artery.

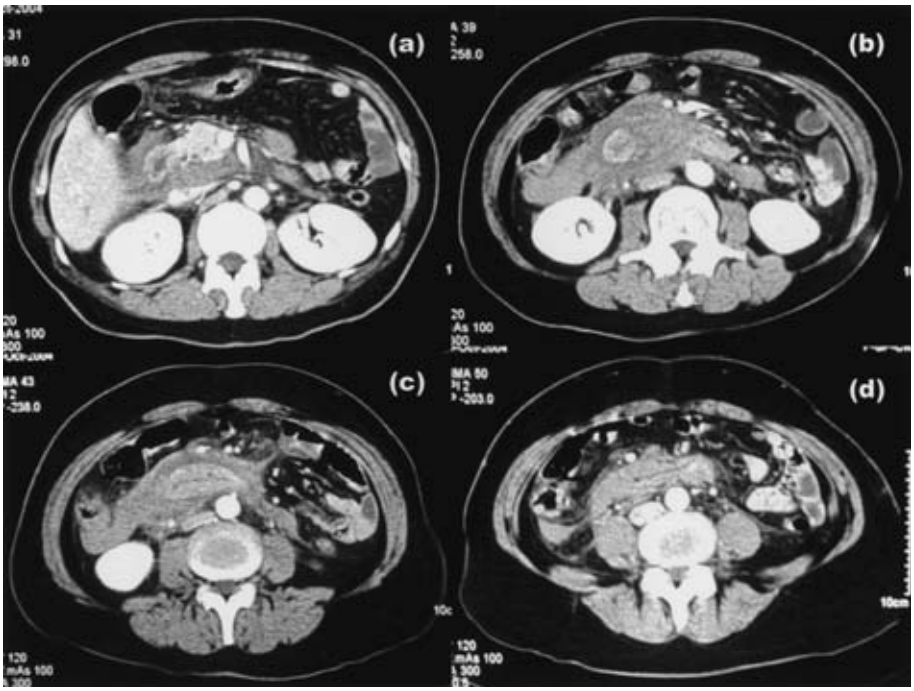

置した（**Fig. 2a, b**）.

3D-CT angiography：動脈瘤や動静脈奇形などの血管性病変は指摘できなかった（**Fig. 3**）.

第 5 病日より食事を開始したが, 第 10 病日に突然の心窩部痛と嘔吐を訴えたため CT を施行した.

腹部 CT 所見②：胃から十二指腸下行脚部まで著明に拡張していた. 引き続き, 上部消化管造影検査を施行し十二指腸狭窄と診断した（**Fig. 4a, b**）.

絶食・胃管留置により保存的に軽快し, 第 26 病日より食事を再開した.

腹部 CT 所見③：血腫は縮小傾向を認め, 十二指腸狭窄は改善されていた（**Fig. 5**）.

第 31 病日に軽快退院となったが, 平成 17 年 4 月現在, 再発は認められていない.

考　　察

後腹膜血腫は後腹膜臓器に分布する血管の破錠によって生じる疾患である[1]. その原因として, 鈍的腹部外傷によるものが最も多いが, その他に動脈瘤破裂, 後腹膜腫瘍, 血液疾患, 妊娠, 抗凝固療法, 血液透析, 医原性のものなどが誘因になる[2)3)]. 自験例は, これらの特別な誘因がなく生じた後腹膜血腫であり原因不明と考えられた. 特発性後腹膜血腫の多くは腹部の 2 次あるいは 3 次動脈の特発的破錠による出血であり, その原因として老年者では限局性の動脈硬化性病変による動脈瘤形成や動脈壁の脆弱化が, また若年者では先天的な中膜の欠損があげられるが, 不明な場合も多い.

特発性後腹膜血腫は医学中央雑誌で,「後腹膜血腫」「後腹膜出血」「後腹膜陳旧性血腫」「胸腔内慢性血腫」をキーワードとして 1983 年 1 月から 2005 年 4 月までについて検索したところ, 11 例の報告があった（**Table 1**）[4)~14)]. これらについてまとめると年齢は 24～70 歳, 平均年齢 48.8 歳であった. 男

Fig. 2　Operative findings：a：Hematoma was located in right retroperitoneal cavity（arrow）. b：Schema of the location of the hematoma.

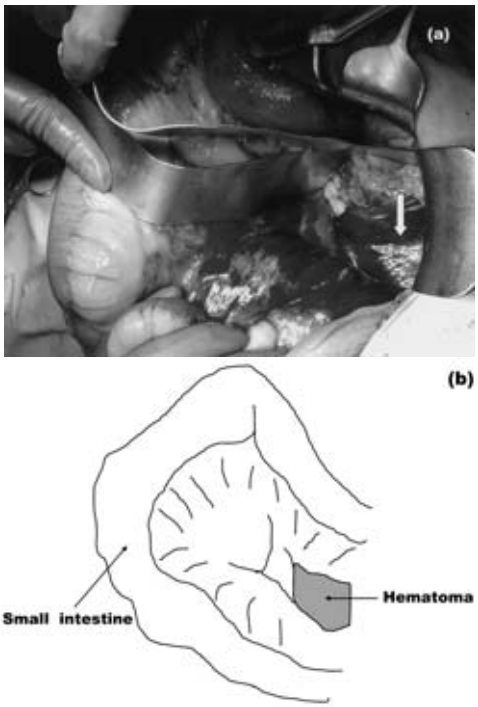

Fig. 3　3D-CT angiography revealed no abnormalities in either the aorta or its branches.

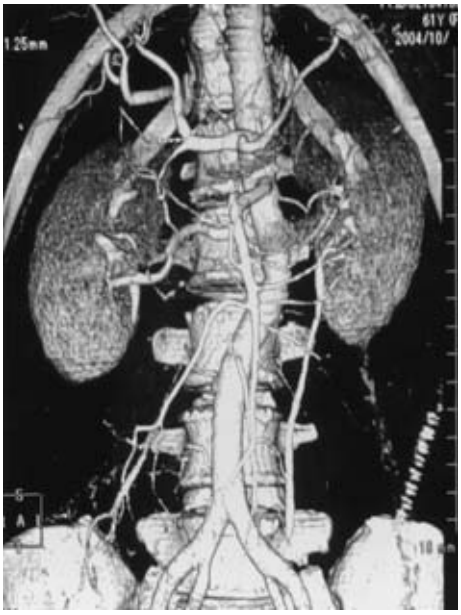

Fig. 4　a：Abdominal CT scan showed dilatation from the stomach to the 2nd portion of the duodenum.　b：Upper gastrointestinal radiography showed stricture of the duodenum（arrow）.

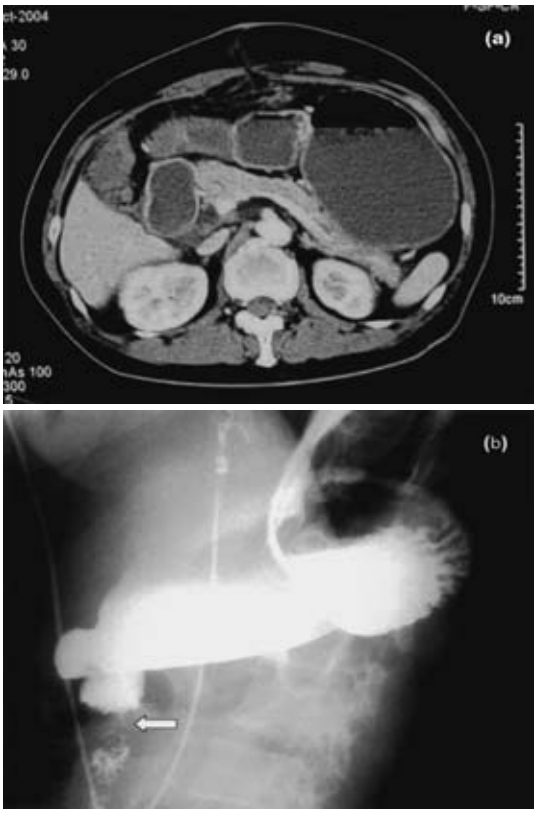

Fig. 5　Abdominal CT scan showed both absorbed hematoma and recovered stricture of the duodenum.

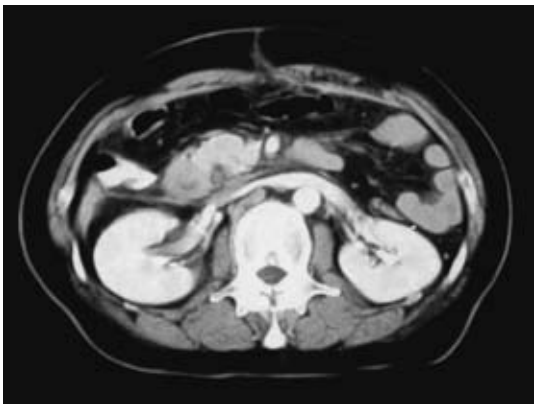

Table 1 Reported cases of Idiopathic Retroperitoneal Hematoma in Japan

Case	Author	Year	Age/Sex	Bleeding source	Treatment
1	Matsuyama[4]	1986	64/M	Lumbar artery	Remove the hematoma
2	Oota[5]	1987	38/M	Unknown	Remove the hematoma
3	Murakami[6]	1988	39/M	Lumbar artery	TAE
4	Iida[7]	1990	61/M	Unknown	Remove the hematoma
5	Inoue[8]	1990	47/M	Unknown	Open the retroperitoneal cavity
6	Shinohara[9]	1991	70/M	Unknown	Open the retroperitoneal cavity
7	Ishihara[10]	1991	60/F	Unknown	Laparotomy only
8	Nakanishi[11]	1993	24/F	Unknown	Remove the hematoma
9	Yokoyama[12]	1994	52/M	Unknown	Percutaneous puncture
10	Nakagawa[13]	1995	52/M	Unknown	Percutaneous puncture
11	Yamada[14]	1998	30/F	Unknown	Remove the hematoma
12	Our case		61/F	Unknown	Laparotomy only

女比は2対1と男性に多く，主訴は腹痛(66%)が最も多かった．また，自験例のように急性の経過をたどった症例は8例であった．血腫の診断は術中所見によるものが6例と多く，次いでCTによるものが3例，穿刺によるもの，MRIによるものがおのおの1例であった．6症例(55%)で質的診断のつかないまま手術に至っていた．このことは，全例に血管造影検査が施行されているにもかかわらず，出血源を確認しえた症例は1例もなかったことが要因の一つと考えられた．その中で，11例中2例は出血源が腰動脈であったと報告されているが，1例[4]は術中所見から，他例[6]はCTでの血腫内extravasation部の位置から推測された．自験例では術中所見にて後腹膜血腫と確定診断し，出血源精査として低侵襲の3D-CT angiographyを行ったが，出血源は不明のままであった．術前に腹膜刺激症状を認めなかったならば，血管造影検査を施行しえる時間の猶予があったため，出血源の同定が可能であったかもしれない．

治療に関しては開腹例が8例，非開腹例が3例であった．内訳は血腫除去が5例，後腹膜切開ドレナージが2例，洗浄ドレナージが1例，経皮的穿刺ドレナージが2例，TAEが1例であった．文献的には治療は破錠した血管を結紮することとされているが[2]，本治療を施行しえた症例は1例もなかった．これは出血源の同定の困難さによるものと思われる．自験例では術中Vital signは安定しており，血腫にも広がり傾向を認めなかったため，後腹膜は開放せず，洗浄ドレナージを行った．しかし，第10病日に残存血腫圧迫による十二指腸狭窄を来した．石原ら[10]も本術式を選択し同様に十二指腸狭窄を経験しているが，血腫増大に伴い生じる，一過性の狭窄であると思われた．また，久志本ら[15]も開腹術中に認められた後腹膜血腫がnon-expanding hematomaで，展開操作を行うことが時間を浪費し，出血傾向が助長されると判断されるときには，後腹膜を展開することなくIVRを組み合わせるべきだと報告している．自験例および石原ら[10]の症例ともに十二指腸狭窄に関しては保存的に軽快しているため，本術式も治療の選択肢の一つとして考えてよいと思われる．

今回，我々は後腹膜血腫を保存的に経過観察とし，結果的に十二指腸狭窄の合併をみた．逆に，血腫除去を施行していれば十二指腸狭窄の合併を避けることができたかもしれないが，無用なリスクを抱え込んでしまった可能性も否定はできない．

以上，特発性後腹膜血腫11報告例について自験例も含め検討したが，治療に関する統一見解がいまだ確立されていないのが現状である．それは本疾患の診断および出血源同定の困難さに起因していると思われた．

文　献

1) Alberty A, Jarvinen P：Spontaneous rupture of the iliacus muscle with retroperitoneal hematoma. Ann Chir Gynaecol **72**：80—82, 1983

2) Henao F, Aldrete JS：Retroperitoneal hematoma of traumatic origin. Surg Gynecol Obstet **161**：106—116, 1985
3) 斉藤　徹，渡辺真史，藤山純一ほか：後腹膜血腫を来した先天性無フィブリノーゲン血症の1例．小児臨　**43**：1311—1313, 1990
4) Matsuyama T, Nakatsuka H, Asahara T：Idiopathic retroperitoneal hematoma, presenting as acute abdomen. Hiroshima JMed Sci **35**：223—226, 1986
5) 太田哲生，素谷　宏，魚岸　誠ほか：石灰化を伴う膵の腫瘍性嚢胞を思わせた後腹膜陳旧性血腫の1切除例．臨外　**42**：1429—1432, 1987
6) 村上　望，大村健二，川浦幸光ほか：特発性後腹膜出血の1例．腹部救急診療の進歩　**8**：813—816, 1988
7) 飯田辰美，佐久間正幸，芹沢　淳ほか：特発性後腹膜血腫の1例．臨外　**45**：1173—1176, 1990
8) 井上公俊，加辺純雄，松下兼昭ほか：外傷の既往のない腹腔内及び後腹膜血腫の2例．防衛衛生 **37**：507—513, 1990
9) 篠原一彦，粟根康行，桜井裕之ほか：原因不明の後腹膜・胸腔内慢性血腫の1例．臨外　**46**：767—769, 1991
10) 石原　諭，岡田芳明：診断・治療が困難であった非外傷性後腹膜血腫の1例．救急医　**15**：330—331, 1991
11) 中西　淳，京極伸介，長浜敏郎ほか：特発性後腹膜血腫（慢性期）の1例．画像診断　**13**：347—353, 1993
12) 横山京子，大島行彦，清水正夫ほか：特発性後腹膜血腫の1例．埼玉医会誌　**28**：134—137, 1994
13) 中川国利，佐藤　俊，臼井律郎ほか：特発性後腹膜血腫の1例．腹部画像診断　**15**：189—193, 1995
14) 山田大介，横山光彦，岸　幹雄：特発性後腹膜血腫の1例．臨泌　**52**：937—939, 1998
15) 久志本成樹，小井土雄一，山本保博：後腹膜出血と damage control．救急医　**26**：667—672, 2002

A Case of Retroperitoneal Hematoma of Unknown Cause

Naoto Suzuki, Kentaro Nakao, Kazuhiro Narita, Katsuo Yamazaki,
Hirotaka Tanaka, Kazuhiro Matsuda, Akira Tsunoda and Mitsuo Kusano
Department of General and Gastroenterological Surgery, Showa University School of Medicine

A 61-year-old woman complained of the sudden onset of abdominal pain. An Abdominal CT scan showed a hematoma extendly from the duodenum to the bifurcation of the common iliac artery in the retroperitoneal space. Laparotomy revealed a hematoma in right retroperitoneal cavity. Since the patient's vital signs were stable and the hematoma was non-expanding, we did not enter the retroperitoneal space. The bleeding source was not identified not intraoperatively or by postoperative 3D-CT angiography. Stricture of the duodenum was diagnosed on postoperative day 10, and effectively treated conservatively. There have been no hemorrhagic episodes since the patient was discharged. If there retropritoneal disease of unknown cause is seen in a patient, the presence of retroperitoneal hematoma should be considered as a possible cause, although it is rare.

Key word：retroperitoneal hematoma

〔Jpn J Gastroenterol Surg 39：358—362, 2006〕

Reprint requests：Naoto Suzuki　Department of General and Gastroenterological Surgery, Showa University School of Medicine
1-5-8 Hatanodai,Shinagawa-ku, 142-8666 JAPAN

Accepted：September 28, 2005

©2006 The Japanese Society of Gastroenterological Surgery　Journal Web Site：http://www.jsgs.or.jp/journal/