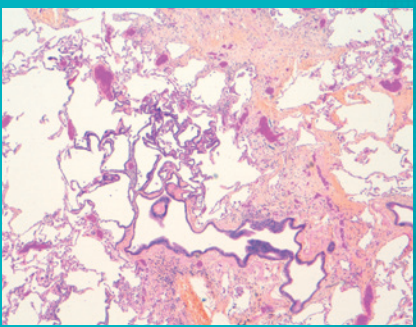
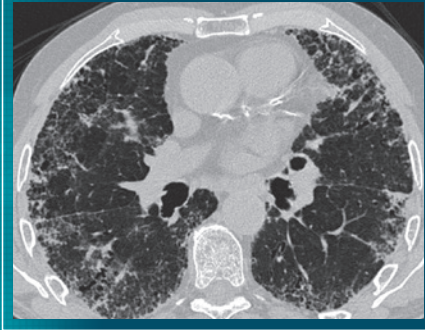

Atlas d'imagerie des Pneumopathies Interstitielles Diffuses

CONVERGENCE

SCANNER THORACIQUE



HISTOPATHOLOGIE

Pour les acteurs du diagnostic des PID

■■■ Pneumologue ■■■ Radiologue ■■■ Pathologiste

Introduction

Les pneumopathies interstitielles diffuses (PID) rassemblent plus d'une centaine de pathologies différentes. Elles peuvent être classées en fonction de leur caractère aigu ou chronique et de leur cause connue ou inconnue¹.

La fibrose pulmonaire idiopathique (FPI) est la plus fréquente des PID idiopathiques et son diagnostic repose sur un contexte clinique et biologique associé à un aspect de pneumopathie interstitielle commune (PIC) au scanner thoracique et/ou à la biopsie pulmonaire².

Cet atlas a pour objectif de guider le clinicien dans la reconnaissance des lésions compatibles avec une PID, des aspects caractéristiques de certaines PID et plus particulièrement de la PIC.

La partie tomodensitométrique, sans prétendre être exhaustive, illustre la démarche en imagerie devant une PID : reconnaissance du signe prédominant ; reconnaissance des signes accessoires ; étude de la distribution des lésions dans le poumon et le lobule. L'association de ces trois éléments permet de définir des tableaux (patterns) scannographiques caractéristiques ou évocateurs de PIC ou suggestif d'un diagnostic alternatif de la PIC.

La partie histopathologique présente la démarche diagnostique d'une fibrose en illustrant les lésions de la PIC mais aussi les situations qui peuvent prêter à confusion.

Ainsi, cet Atlas s'inscrit dans l'accompagnement du clinicien tout au long de la démarche diagnostique des PID.

COORDINATEURS

Pr Gilbert FERRETTI Radiologue, Hôpital Nord, CHU de Grenoble

Pr Françoise THIVOLET-BEJUI Pathologiste, Hôpital Louis Pradel, CHU de Lyon

COMITÉ ÉDITORIAL

Pr Bernard AGUILANI Pneumologue, Grenoble

Pr Vincent COTTIN Pneumologue, Hôpital Louis Pradel, CHU de Lyon

Dr Grégoire PREVOT Pneumologue, Hôpital Larrey, CHU de Toulouse

SCANNER THORACIQUE

■ ■ ■ Modalités de réalisation	2
■ Conditions nécessaires et optionnelles de réalisation	3
■ Principes des reconstructions en projection MIP et miniP	4
■ ■ ■ Lésions élémentaires*	6
■ Lignes septales	6
■ Réticulations intra-lobulaires	10
■ Verre dépoli	16
■ Crazy paving	22
■ Mosaïque parenchymateuse	24
■ Condensation	32
■ Micronodulation	36
■ Kyste	56
■ Rayon de miel	66
■ Bronchectasie de traction	72
■ ■ ■ Critères diagnostiques tomodensitométriques de la PIC	76

HISTOPATHOLOGIE

■ ■ ■ Modalités de réalisation de la biopsie pulmonaire	78
■ ■ ■ Lésions élémentaires	82
■ Atteinte en "patchwork"	82
■ Révision architecturale	88
■ Kystes en rayon de miel	90
■ "Lambertose"	98
■ Fibrose	102
■ Hyperplasie musculaire lisse	114
■ Atteinte vasculaire	118
■ Foyer fibroblastique	122
■ ■ ■ Critères diagnostiques histopathologiques de la PIC	136

1. Collège des Enseignants de Pneumologie. Item 206 (ex item 120). Pneumopathies interstitielles diffuses. 2013

2. Cottin V, et al. Recommandations pratiques pour le diagnostic et la prise en charge de la fibrose pulmonaire idiopathique. Élaborées par le centre national de référence et les centres de compétence pour les maladies pulmonaires rares sous l'égide de la Société de pneumologie de langue française. Rev Mal Respir. 2013;30:879-902

* Les lésions élémentaires tomodensitométriques sont décrites d'après : Hansell DM et al. Fleischner society: glossary of terms for thoracic imaging. Radiology. 2008; 246:697-722

Modalités de réalisation du scanner thoracique

La tomodensitométrie (TDM) a une place centrale dans les différentes étapes de la prise en charge des pneumopathies interstitielles diffuses chroniques¹.

Son rôle est essentiel pour le diagnostic positif et étiologique, l'évaluation lésionnelle, la surveillance, le dépistage des complications et l'évaluation du pronostic¹.

Le diagnostic étiologique est basé sur la reconnaissance des signes élémentaires et parmi eux du signe dominant puis de la localisation des anomalies au niveau pulmonaire et lobulaire. L'association de ces données morphologiques et topographiques permet d'identifier des patterns scanographiques conduisant à réduire significativement le nombre de diagnostics différentiels à 2 ou 3, et d'orienter les techniques permettant si besoin un diagnostic de certitude.

Compte tenu de la place importante du scanner dans le diagnostic des PID chroniques, il est nécessaire de réaliser des images tomodensitométriques de qualité².

Les conditions nécessaires à la réalisation du scanner thoracique en cas de suspicion de PID sont résumées dans le tableau ci-contre².

Conditions nécessaires ²	Conditions optionnelles ³
<ul style="list-style-type: none"> ■ Scanner sans injection de produit de contraste ■ Conditions d'acquisition des images : <ul style="list-style-type: none"> - Apnée inspiratoire maximale en décubitus dorsal, en mode volumique - Apnée inspiratoire maximale en procubitus en cas d'opacités sous-pleurales postérieures en décubitus dorsal, pouvant être de nature gravito-dépendante et risquant de gêner l'analyse (mode séquentiel ou volumique). ■ Épaisseur de coupe ≤ 1,5 mm ■ Champ de reconstruction focalisé sur les poumons ■ Acquisition respectant les normes européennes d'irradiation ■ Archivage des acquisitions en coupes fines sur CD/DVD pour relecture ultérieure 	<ul style="list-style-type: none"> ■ Reconstructions coronales et sagittales si on dispose d'acquisitions volumiques ■ Reconstructions en mode minimal intensity projection (minIP) en épaisseur de 5 à 8 mm dans le plan adapté ■ Reconstructions en mode maximal intensity projection (MIP) en épaisseur de 5 à 8 mm dans le plan axial / coronal / adapté* ■ Coupes en expiration pour exclure un piégeage aérien lobulaire (au cours du bilan initial)

1. Brauner M, *et al.* Imagerie des pneumopathies infiltrantes diffuses. Press Med 2010 39: 73-84

2. Raghu G, *et al.* Diagnosis of Idiopathic Pulmonary Fibrosis. An Official ATS/ERS/JRS/ALAT Clinical Practice Guideline. Am J Respir Crit Care Med 2018;198:e44-e68

3. Cottin V, *et al.* Recommandations pratiques pour le diagnostic et la prise en charge de la fibrose pulmonaire idiopathique. Élaborées par le centre national de référence et les centres de compétence pour les maladies pulmonaires rares sous l'égide de la Société de pneumologie de langue française. Rev Mal Respir 2013;30:879-902

* Recommandations du groupe d'experts ayant rédigé cet atlas.

Principe des reconstructions en projection MIP et minIP

L'une des conditions optionnelles à la réalisation du scanner thoracique de pneumopathies interstitielles communes est la reconstruction des images en projection MIP (maximum intensity projection) et minIP (minimal intensity projection)¹.

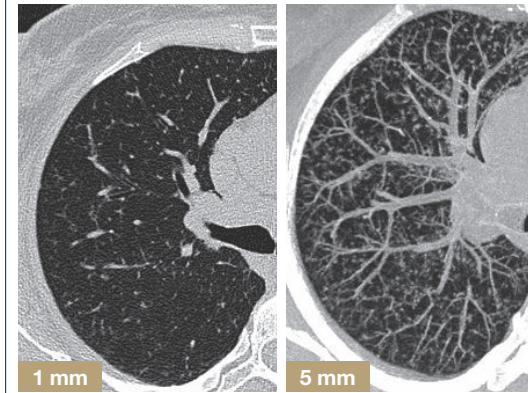
Ces reconstructions sont utilisées pour faire ressortir des informations qui ne sont pas toujours visibles sur les coupes axiales mais utiles au diagnostic².

Ces deux reformations sont basées sur le même principe :

- acquisition TDM volumique en coupes millimétriques
- sélection dans le volume d'acquisition de l'orientation et de l'épaisseur de coupe voulue, en pratique 5-8 mm
- application de l'algorithme MIP ou minIP en fonction des besoins cliniques sur le volume sélectionné :

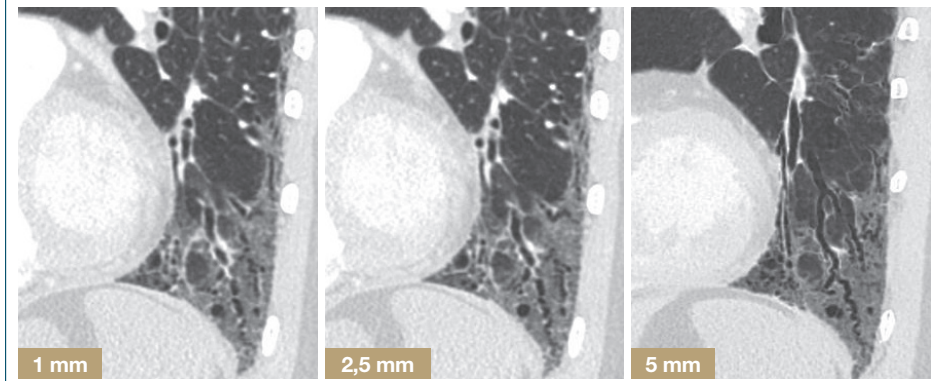
- **MIP** sélectionne les voxels* les plus denses contenus dans la sélection afin de mieux détecter les anomalies denses contenues dans le poumon (par exemple des micronodules)
- **minIP** sélectionne les voxels* les moins denses contenus dans la sélection afin de mieux détecter les anomalies hypodenses contenues dans le poumon (par exemple des kystes ou de l'emphysème ou des bronchectasies)

MIP (Maximum intensity projection)²



Application de l'algorithme MIP sur une coupe de 1 mm et de 5 mm chez un patient suspect de micronodulation. Le MIP 5 mm permet de recruter les micronodules dans l'épaisseur de 5 mm, permettant d'affirmer la micronodulation et de la topographier.

minIP (Minimal intensity projection)²



Application de l'algorithme minIP à des épaisseurs variables de coupes entre 1 et 5 mm. Le minIP permet de recruter l'air contenu dans le volume. Ainsi, les bronchectasies de traction sont mieux visibles en minIP 5 mm au sein du verre dépoli.

* Un voxel est une unité d'information graphique qui définit un point dans l'espace tridimensionnel

1. Cottin V, *et al.* Recommandations pratiques pour le diagnostic et la prise en charge de la fibrose pulmonaire idiopathique. Élaborées par le centre national de référence et les centres de compétence pour les maladies pulmonaires rares sous l'égide de la Société de pneumologie de langue française. Rev Mal Respir 2013;30:879-902

2. Ferretti G, Jankowski A. Tomodensitométrie volumique : reconstructions 2D et 3D. Rev Mal Respir. 2010;27:1267-74

Ligne septale

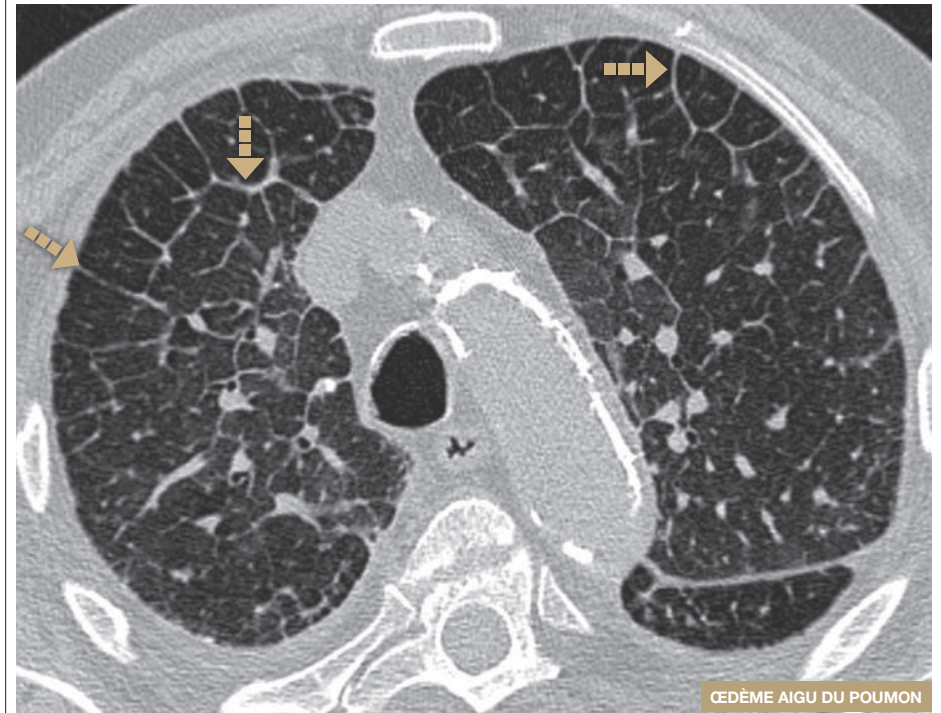
Caractéristiques

- Épaississement des septa inter-lobulaires
- Longueur des lignes : 10 - 20 mm
- Localisation préférentielle : manteau pulmonaire
- Présentation : lignes simples / polygones

Orientation diagnostique

- **Si les lignes septales sont régulières** (peu spécifique)
 - œdème pulmonaire, lymphangite carcinomateuse, maladies veino occlusives, maladies de surcharges (Niemann Pick), Erdheim-Chester, pneumopathie aigue à éosinophile
- **Si les lignes septales sont nodulaires**
 - sarcoïdose, lymphangite carcinomateuse, lymphome, maladie de Kaposi
- **Si les lignes septales sont accompagnées de déformation irrégulière**
 - fibrose, toutes causes y compris sarcoïdose

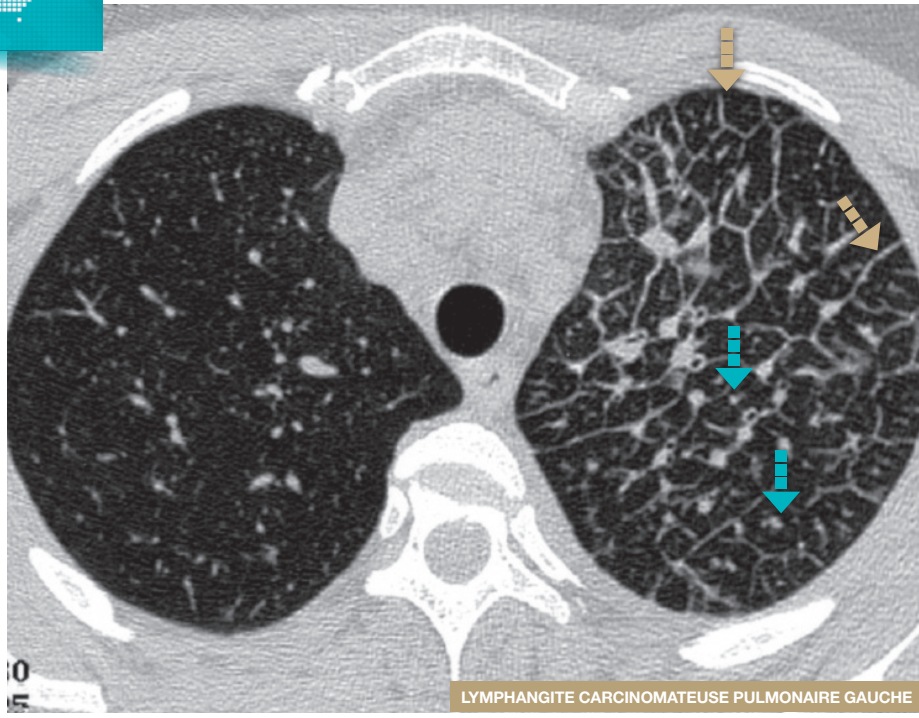
Lignes septales régulières



Epaissements septaux

Epaissements septaux formant des polygones bien visibles dans le manteau pulmonaire.

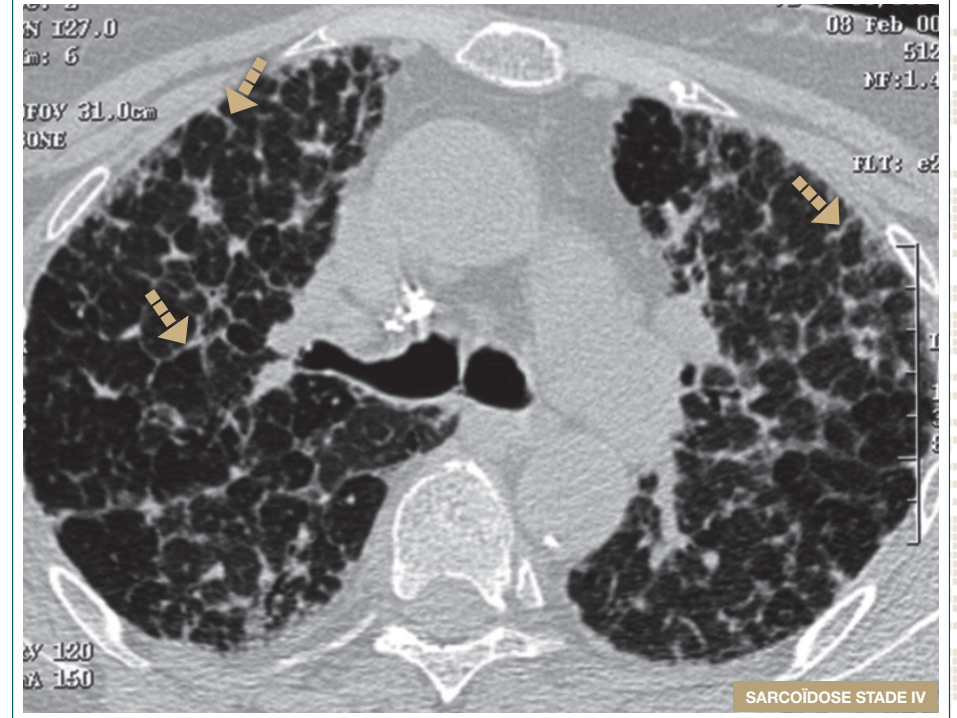
■ Lignes septales nodulaires



■ Lignes septales ■ Dot central épaissi

Lignes septales unilatérales gauches formant des polygones associées à un épaississement de la paroi des bronches et artères centro-lobulaires (dot central) orientant vers une lymphangite carcinomateuse.

■ Lignes septales et déformation irrégulière



■ Lignes septales irrégulières

Lignes septales bilatérales irrégulières et distortues.

Réticulations intra-lobulaires

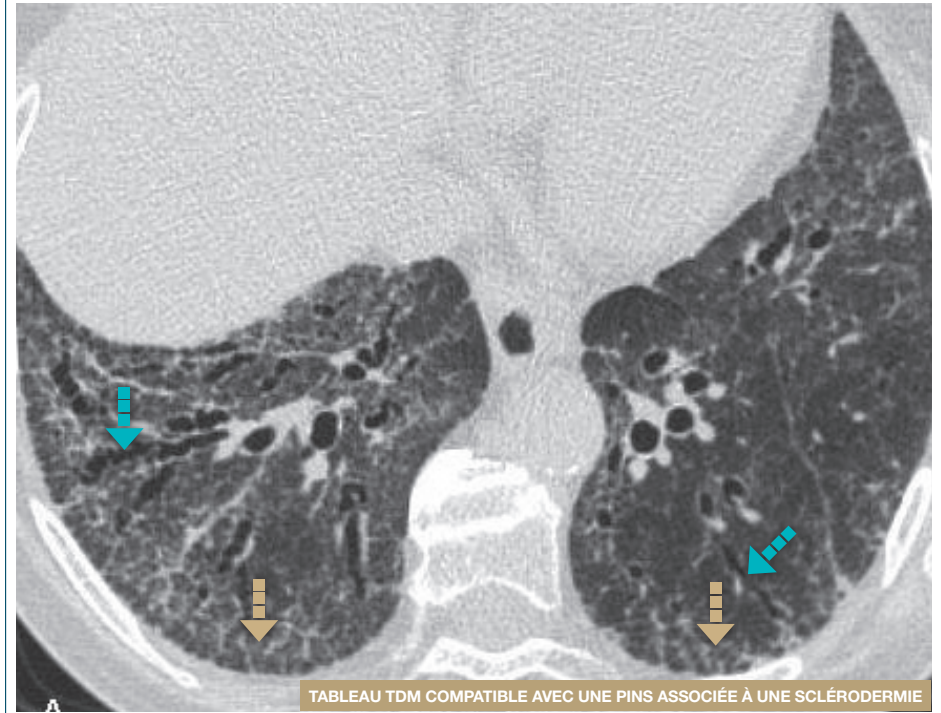Caractéristiques

- Petites opacités intra-lobulaires rectilignes ou courbes formant une réticulation irrégulière dont les mailles mesurent moins de 10 mm de longueur
- Elles peuvent être isolées ou associées à d'autres signes

Orientation diagnostique

- **Si les réticulations intra-lobulaires sont sous-pleurales postérieures et inférieures**
 - Pneumopathie interstitielle commune (PIC) / collagénoses / asbestose
 - Pneumopathie interstitielle non spécifique (PINS)
 - Pneumopathie desquamative interstitielle (DIP)
- **Si les réticulations intra-lobulaires sont associées au verre dépoli**
 - Pneumopathie d'hypersensibilité (PHS)

Réticulations intra-lobulaires associées au verre dépoli



■ Réticulations intra-lobulaires ■ Bronchectasies de traction

Coupe TDM haute résolution passant par les segments postéro-inférieurs des lobes inférieurs. Opacités diffuses en verre dépoli associées à des réticulations intralobulaires et à des bronchectasies de traction. Notez l'absence de rayon de miel.

■ Réticulations intra-lobulaires

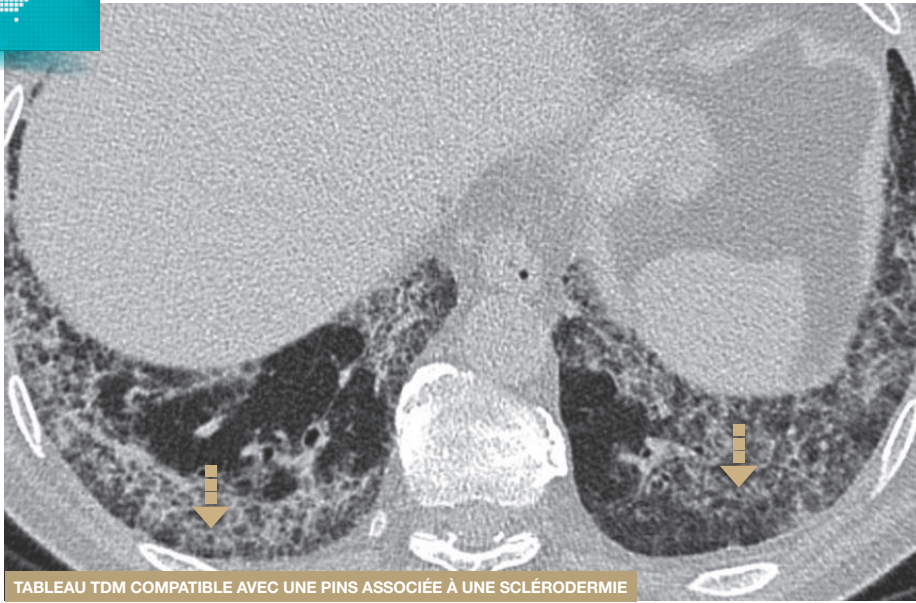


TABLEAU TDM COMPATIBLE AVEC UNE PINS ASSOCIÉE À UNE SCLÉRODERMIE

■ Réticulations intra-lobulaires

Réticulations intra-lobulaires marquées des 2 bases sans rayon de miel. Notez l'épargne relative du poumon immédiatement sous pleural, orientant vers une PINS.

■ Réticulations intra-lobulaires

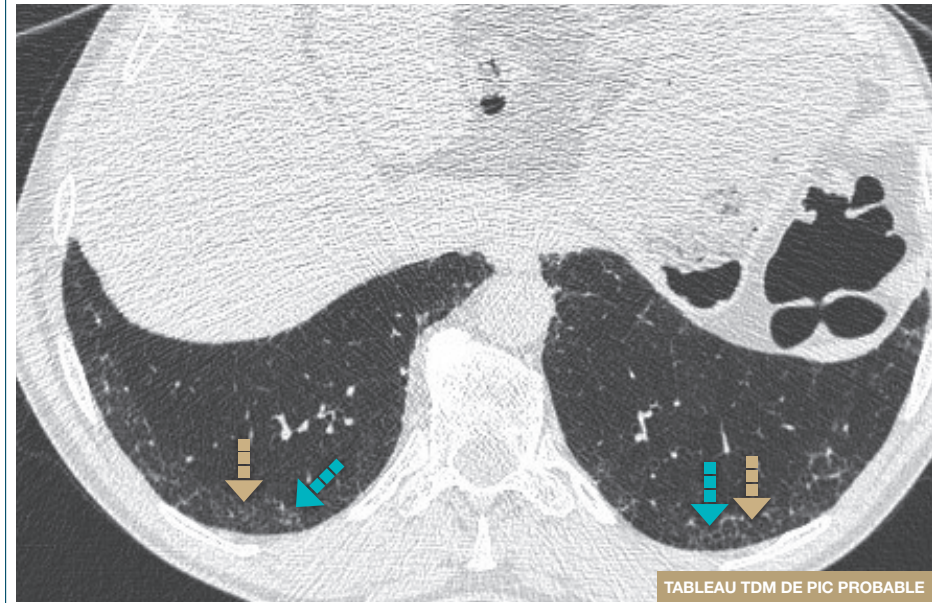
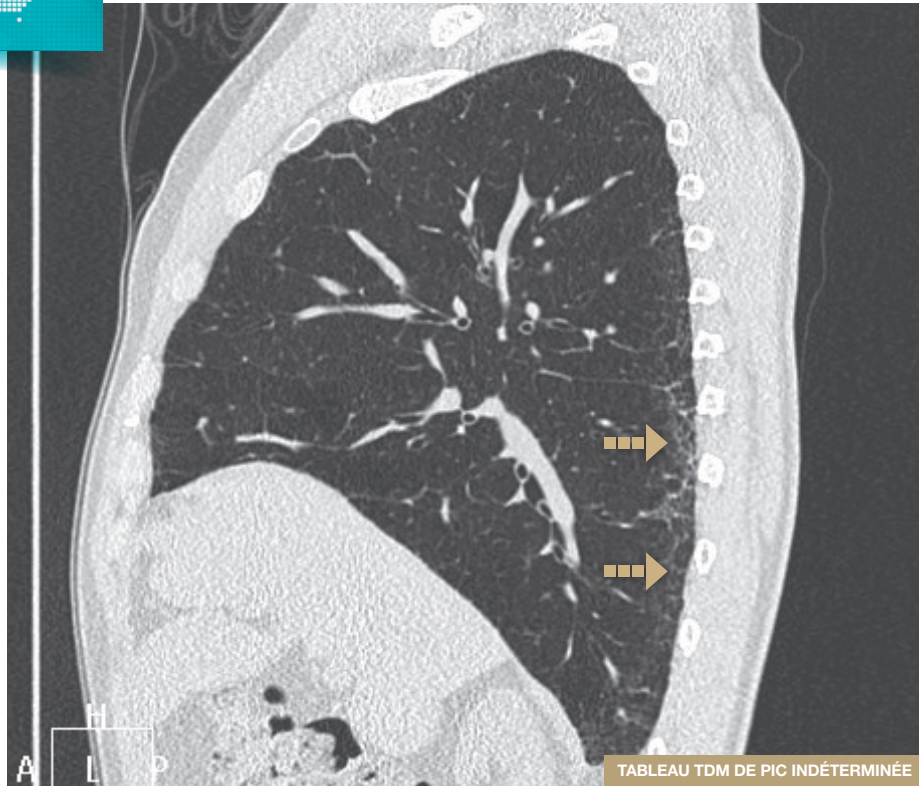

TABLEAU TDM DE PIC PROBABLE

■ Réticulations intra-lobulaires ■ Bronchectasies de traction

- Réticulations intra-lobulaires peu marquées associées à des bronchioectasies de traction de topographie sous pleurales des 2 lobes inférieurs.
- Absence de verre dépoli, de rayon de miel.

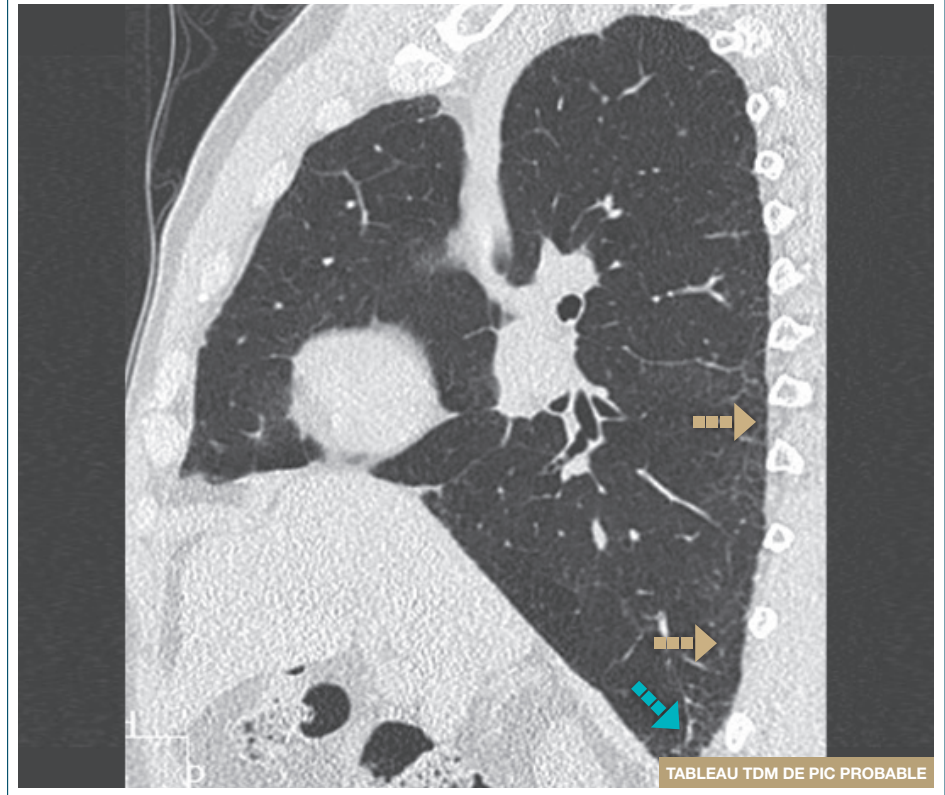■ Réticulations intra-lobulaires



■ Réticulations intra-lobulaires

- Réticulations intra-lobulaires sous pleurales peu marquées.
- Absence de verre dépoli, de rayon de miel.

■ Réticulations intra-lobulaires



■ Réticulations intra-lobulaires ■ Bronchectasies de traction

- Réticulations intra-lobulaires sous pleurales peu marquées associées à des bronchiolectasies de traction.
- Absence de verre dépoli, de rayon de miel.

Verre dépoli

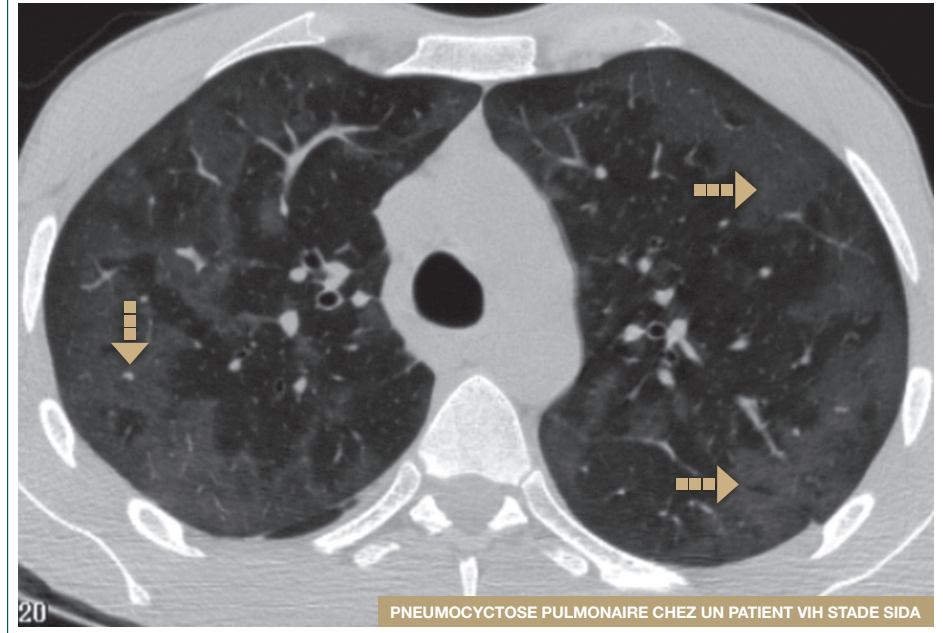
Caractéristiques

- Opacité parenchymateuse dont la faible densité laisse persister le dessin des scissures, des bronches, des vaisseaux, et de toute structure pathologique sous-jacente

Orientation diagnostique

- Le verre dépoli peut être associé à différentes pathologies :
 - œdème pulmonaire
 - infection pulmonaire : pneumocystose, cytomégalovirus (CMV)...
 - pneumopathie d'hypersensibilité (PHS)
 - bronchiolite respiratoire du fumeur
 - pneumopathie interstitielle desquamative

Verre dépoli hétérogène

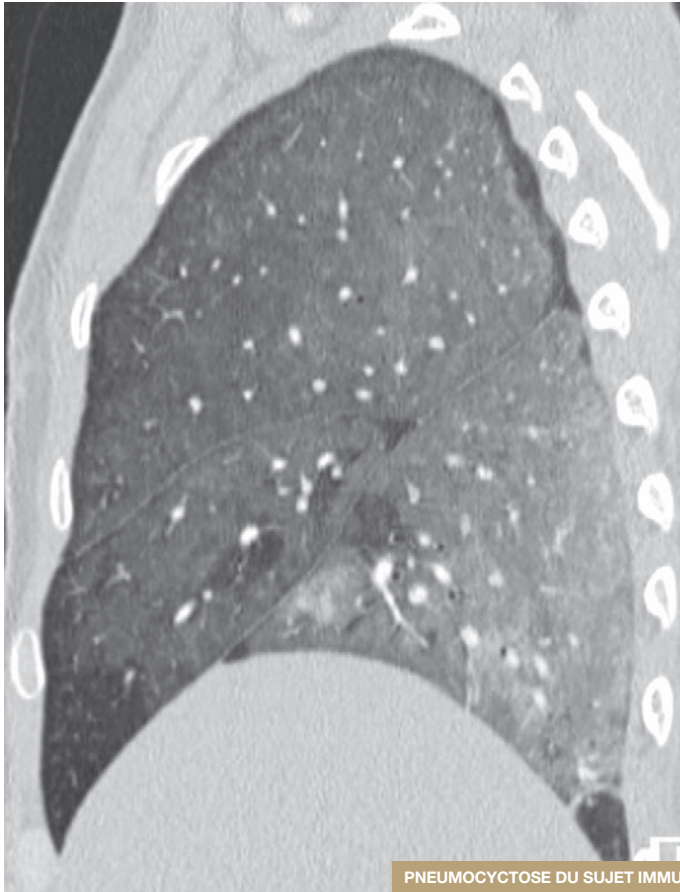


PNEUMOCYTOSE PULMONAIRE CHEZ UN PATIENT VIH STADE SIDA

Verre dépoli

- Verre dépoli de répartition hétérogène donnant un aspect en mosaïque.
- Notez que la taille des vaisseaux pulmonaires est identique dans les régions hypodenses et hyperdenses, orientant vers une alvéolite.

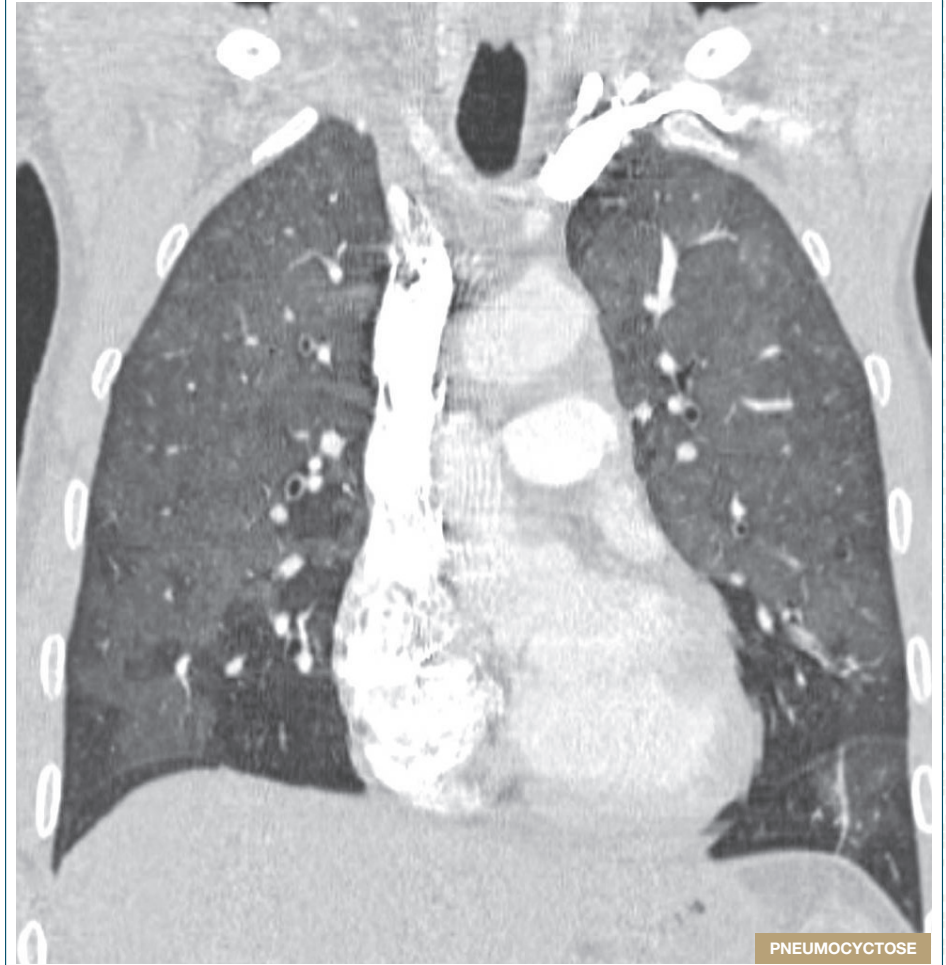
Verre dépoli diffus



PNEUMOCYCTOSE DU SUJET IMMUNODÉPRIMÉ

Verre dépoli diffus très étendu épargnant relativement les régions sous pleurales mais avec un gradient antéro postérieur lié à la gravito-dépendance.

Verre dépoli



PNEUMOCYCTOSE

Verre dépoli avec crazy paving

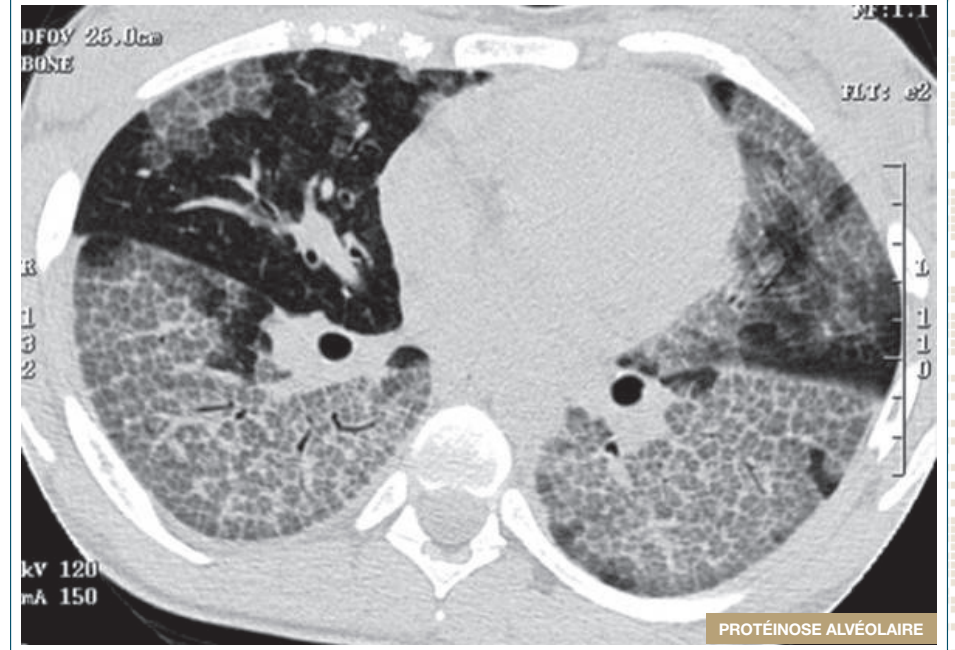Caractéristiques

- Association de verre dépoli, de lignes septales épaissies polygonales et d'une réticulation intra-lobulaire

Orientation diagnostique

- Le verre dépoli avec crazy paving peut être associé à différentes pathologies :
 - protéinose alvéolaire ++
 - œdème cardiogénique
 - adénocarcinome invasif lépidique mucineux (ancienne dénomination : carcinome bronchioalvéolaire)
 - pneumopathie infectieuse (pneumocystose, virus)
 - pneumopathie médicamenteuse
 - pneumopathie lipidique exogène
 - pneumopathie aiguë à éosinophiles
 - pneumopathie interstitielle aiguë
 - pneumopathie d'aspiration
 - sarcoïdose
 - hémorragie alvéolaire

Verre dépoli avec crazy paving



Association de verre dépoli, de lignes septales épaissies polygonales et de réticulations intra-lobulaires prédominantes aux lobes inférieurs. Notez la répartition hétérogène des lésions.

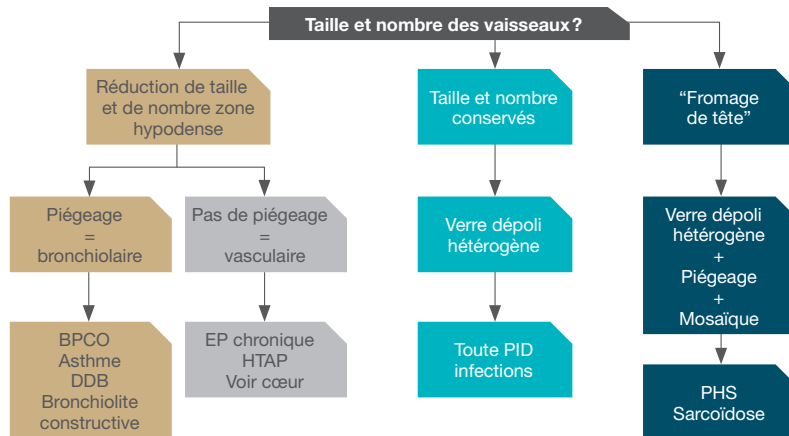
Aspect en mosaïque

Caractéristiques

- Coexistence de territoires parenchymateux de forte densité (verre dépoli) et de territoires de densité pulmonaire normale ou abaissée

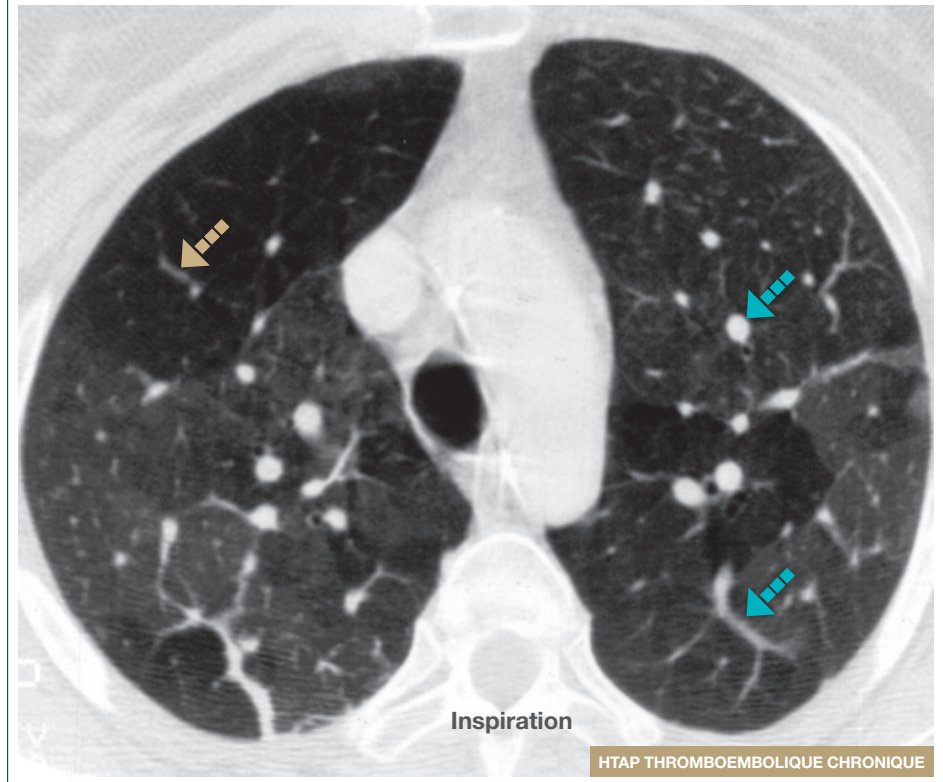
Orientation diagnostique

- Un aspect en mosaïque peut traduire 3 types d'anomalies parfois intriquées :
 - maladie obstructive des petites voies aériennes
 - infiltration alvéolo-interstitielle
 - maladie occlusive des petits vaisseaux artériels pulmonaires
- L'algorithme suivant permet de reconnaître la nature de la mosaïque en fonction de la taille des vaisseaux et du piégeage expiratoire



BPCO: Broncho-pneumopathie chronique obstructive; DDB: Dilatation des bronches; EP: Embolie pulmonaire; HTAP: Hypertension artérielle pulmonaire; PHS: Pneumopathie d'hypersensibilité; PID: Pneumopathie interstitielle diffuse

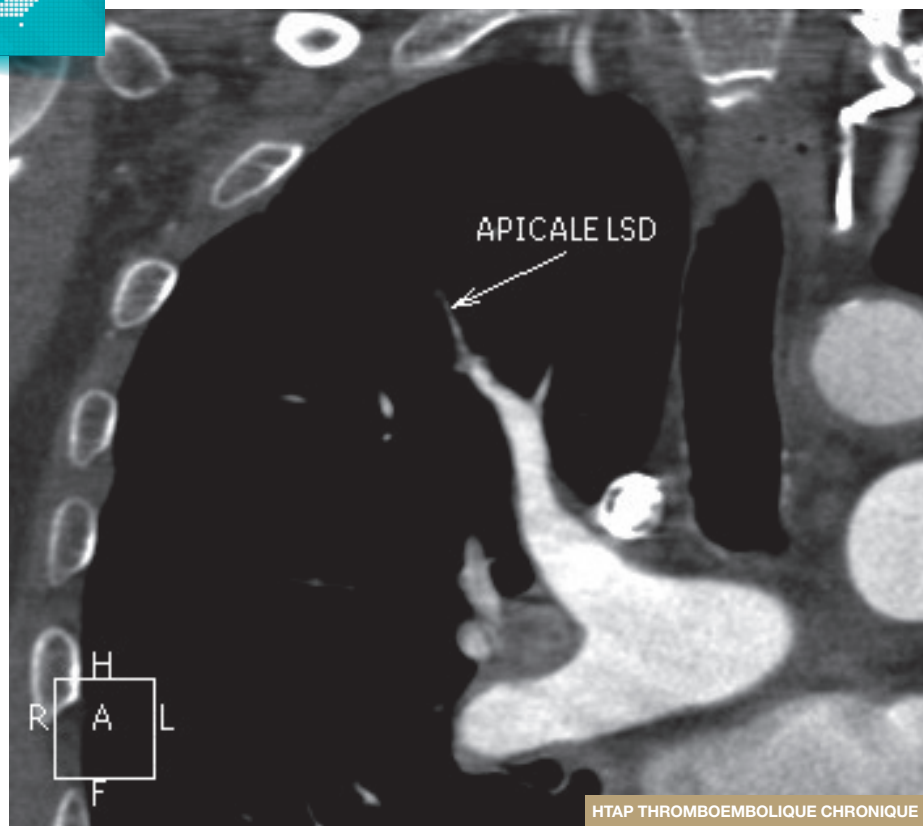
Poumon en mosaïque



■ Artère pulmonaire de petite taille ■ Artère pulmonaire de grand diamètre

Les régions hypodenses du poumon contiennent des vaisseaux de petite taille dont le nombre est réduit alors que la taille des artères pulmonaires dans les régions denses est augmentée correspondant à une redistribution du flux vasculaire vers ces régions perfusées. Un scanner avec injection de produit de contraste synchronisée à l'opacification des artères pulmonaires doit confirmer la thrombose chronique des artères pulmonaires.

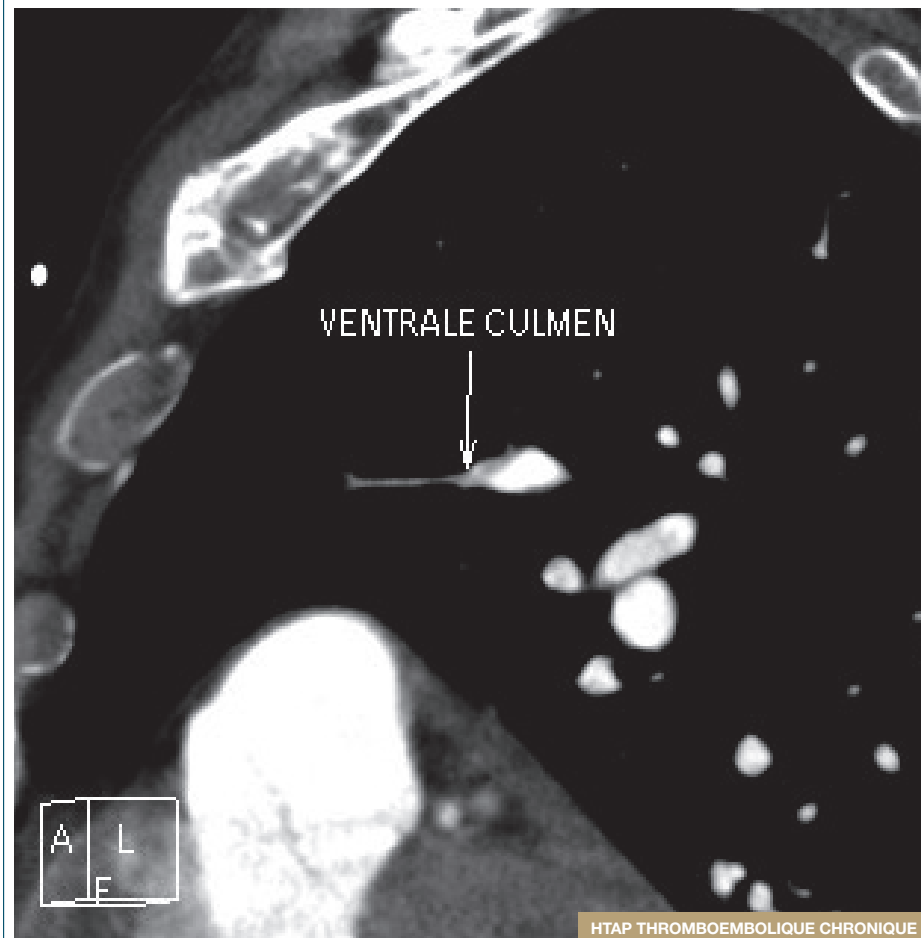
Mosaïque vasculaire



HTAP THROMBOEMBOLIQUE CHRONIQUE

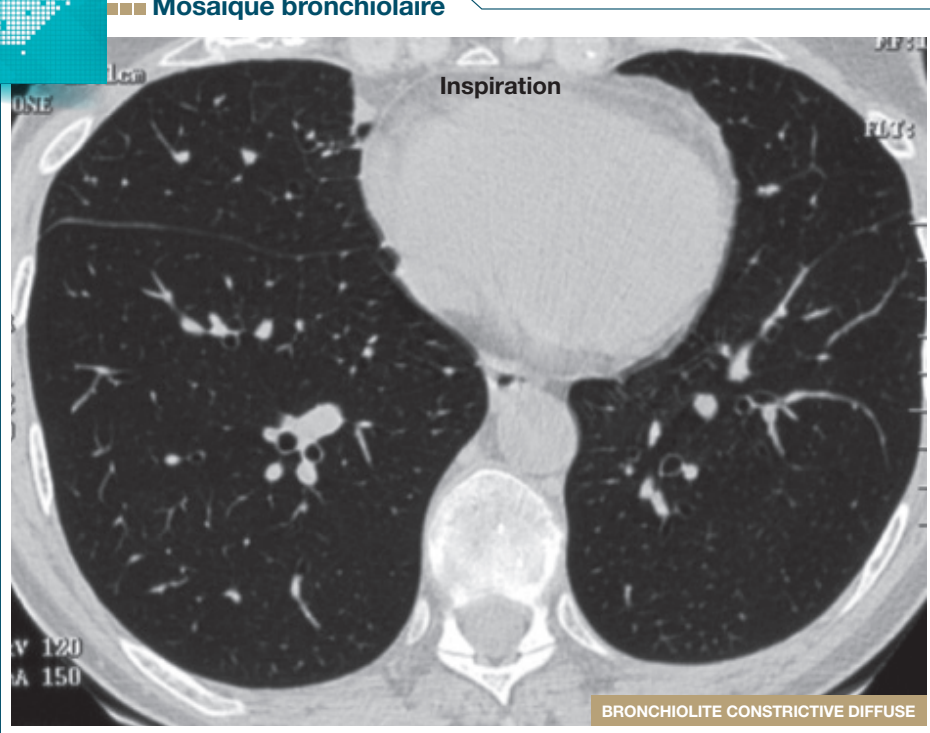
Le scanner injecté avec un protocole recherche d'embolie pulmonaire montre la petite taille et la thrombose distale d'artères destinées aux territoires hypodenses en fenêtre pulmonaire confirmant la thrombose chronique. La scintigraphie de perfusion et de ventilation est l'examen recommandé pour dépister ces anomalies.

Mosaïque vasculaire



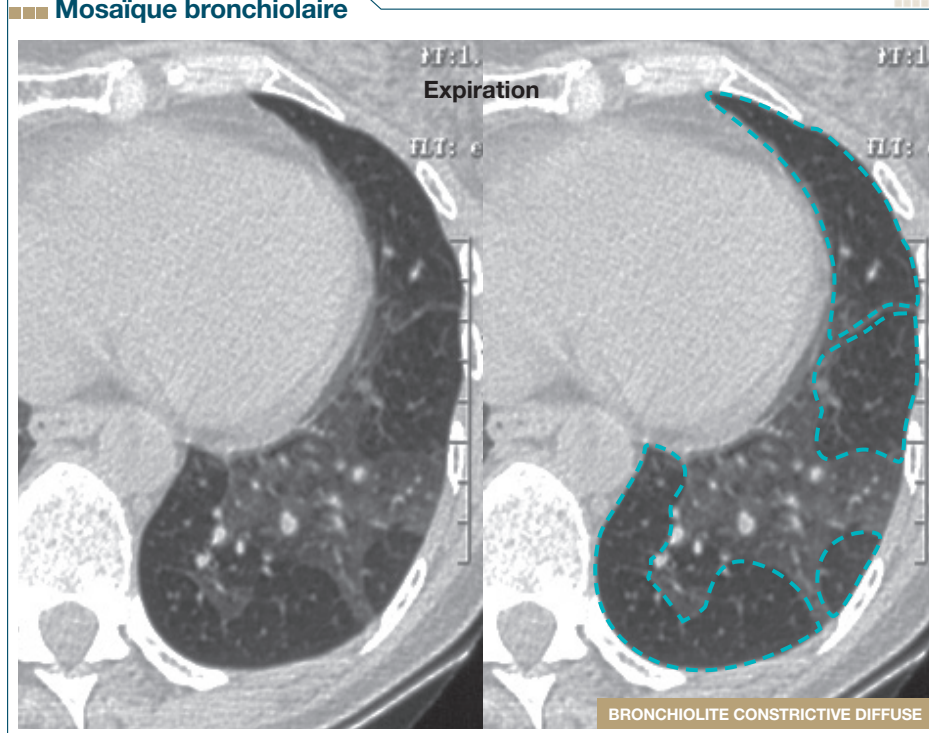
HTAP THROMBOEMBOLIQUE CHRONIQUE


Mosaïque broncholaire



Bronchiolite constrictive diffuse chez un greffé de moelle présentant une dyspnée et un TOE* marqué TDM en inspiration: le poumon est distendu, globalement hypodense, mais homogène.

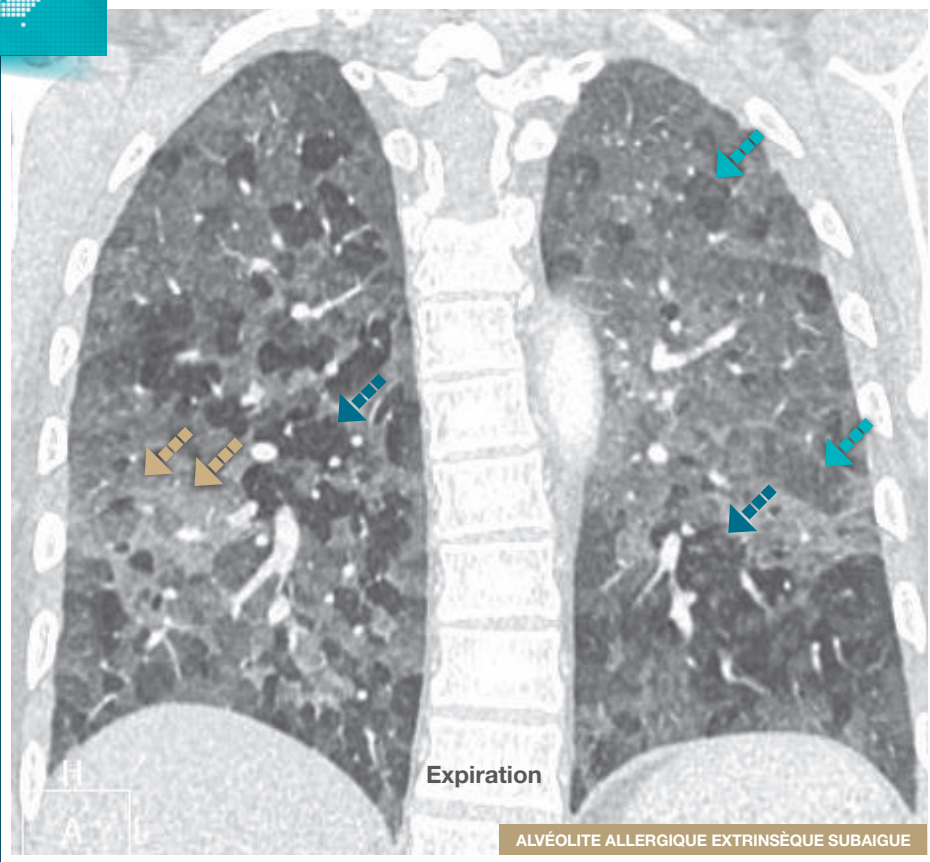
Mosaïque broncholaire



 Zone hypodense

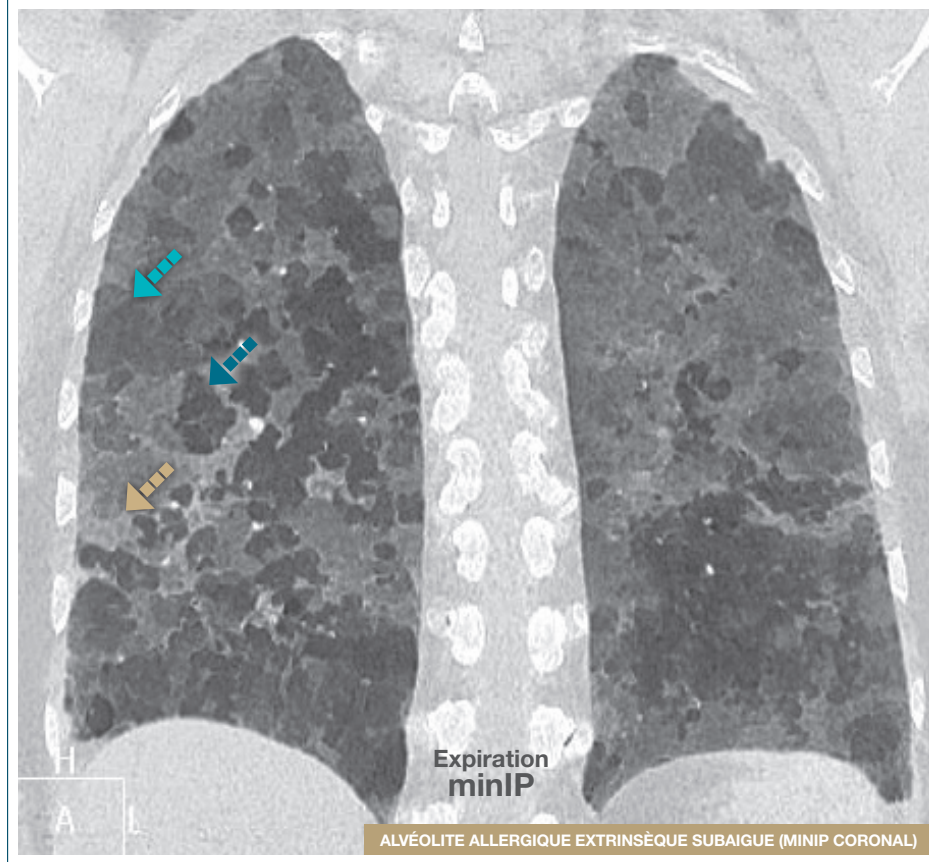
Bronchiolite constrictive diffuse chez un greffé de moelle.
TDM en expiration: le poumon est le siège d'une mosaïque hétérogène (patchy) faisant alterner des zones denses normales avec des zones hypodenses témoignant d'un piégeage expiratoire révélant une maladie des petites voies aériennes compatible avec le diagnostic de bronchiolite constrictive.

Mosaïque pulmonaire en "Fromage de tête"



▬▬▬ Verre dépoli
 ▬▬▬ Lobule clair
 ▬▬▬ Lobule piégé

Mosaïque pulmonaire en "Fromage de tête"



▬▬▬ Verre dépoli
 ▬▬▬ Lobule clair
 ▬▬▬ Lobule piégé

Condensation

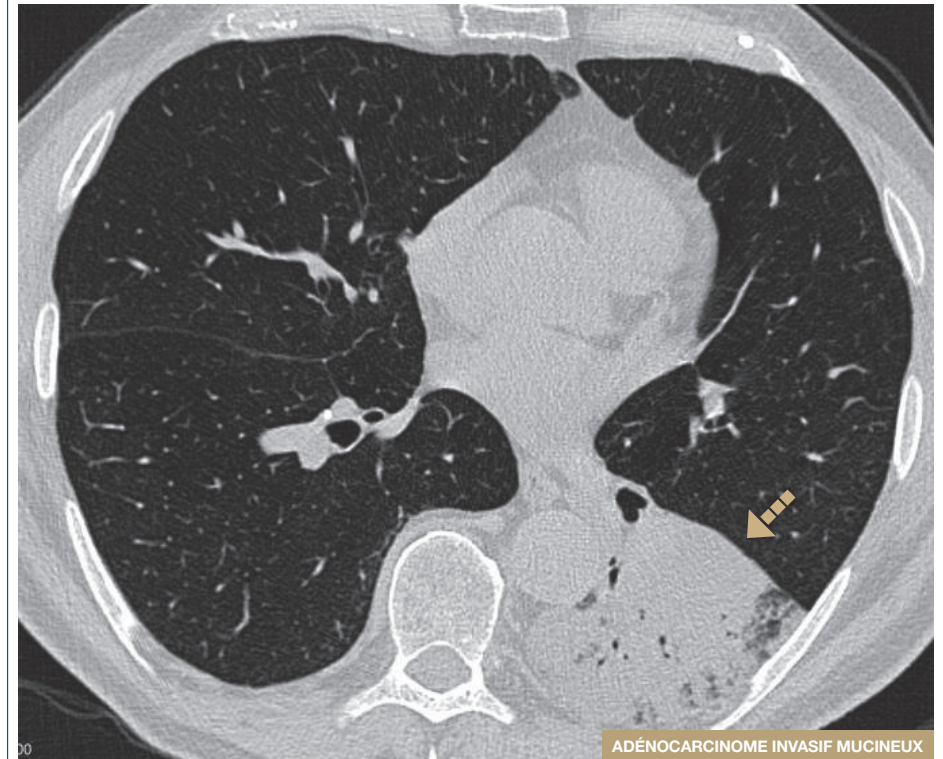
Caractéristiques

- Augmentation de densité pulmonaire, d'étendue segmentaire ou sous-segmentaire, ou en foyers d'étendue lobulaire, ou en bandes épaisses d'aspect sinueux
 - Effacement des trajets vasculaires et des scissures
 - Bronchogramme ou alvéologramme aérien
 - Absence ou faible degré de collapsus pulmonaire

Orientation diagnostique

- Il est utile de distinguer la condensation aiguë et la condensation d'évolution traînante (> 8 semaines)
- En cas de condensations traînantes, les diagnostics suivants peuvent être évoqués :
 - adénocarcinome lépidique mucineux pneumonique
 - lymphome pulmonaire
 - pneumonie organisée (migration possible)
 - pneumonie chronique à éosinophiles (migration possible)
 - pneumonie lipidique exogène (rechercher des densités grassieuses en fenêtre médiastinale)

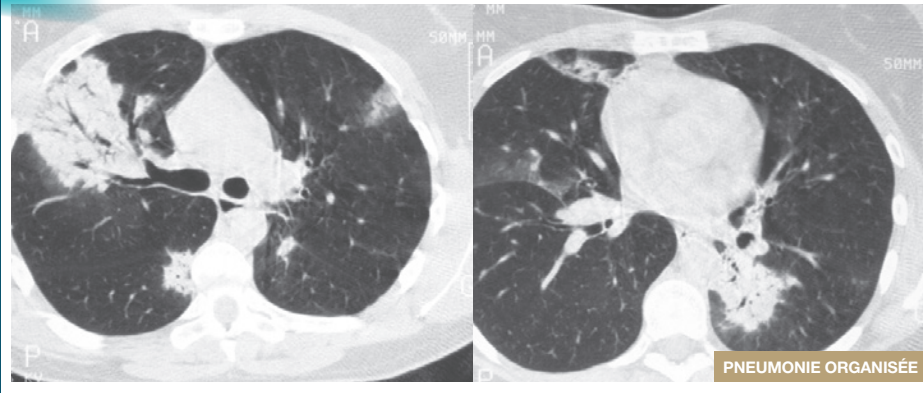
Condensation



➡ Foyer de condensation

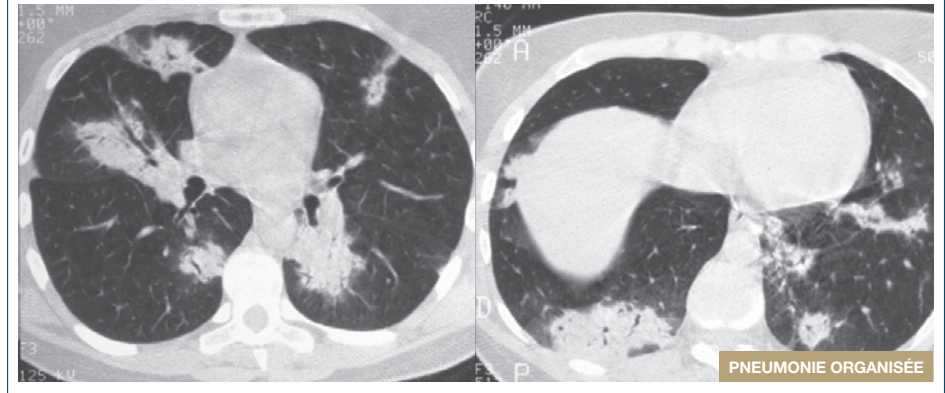
- Foyer de condensation pulmonaire d'évolution chronique (> 8 semaines), rétractile, contenant un bronchogramme aérien.
- Le caractère chronique doit inciter à pratiquer une fibroscopie avec lavage.
- En cas de résultat négatif, une ponction transpariétale doit être proposée.

Condensations alvéolaires migratrices



Condensations alvéolaires sous pleurales bilatérales avec bronchogramme aérien dans un contexte de baisse de l'état général avec syndrome inflammatoire.
- Notez le caractère migratoire des foyers entre les deux scanners, renforçant la suspicion de pneumonie organisée.

Condensations alvéolaires migratrices



Micronodulation

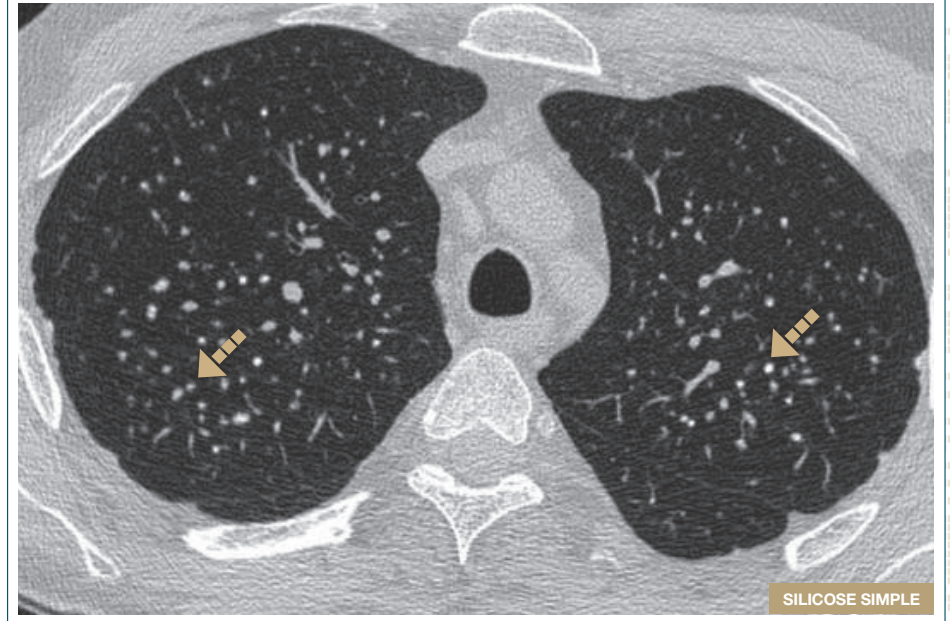
Caractéristiques

- Opacités de forme arrondie < 3 mm présentant les caractéristiques suivantes :
 - Densité: verre dépoli à tissulaire voire calcifié
 - Contours: flous à nets

Orientation diagnostique

- La localisation des micronodulations permet de guider le diagnostic
 - localisation dans le poumon : aide le diagnostic étiologique
 - localisation dans le lobule pulmonaire secondaire : clé du diagnostic
- Le scanner permet de séparer les micronodulations diffuses selon trois types de distribution lobulaire, ce qui réduit significativement le diagnostic différentiel :
 - micronodulation ubiquiste
 - micronodulation centro-lobulaire
 - micronodulation périlymphatique

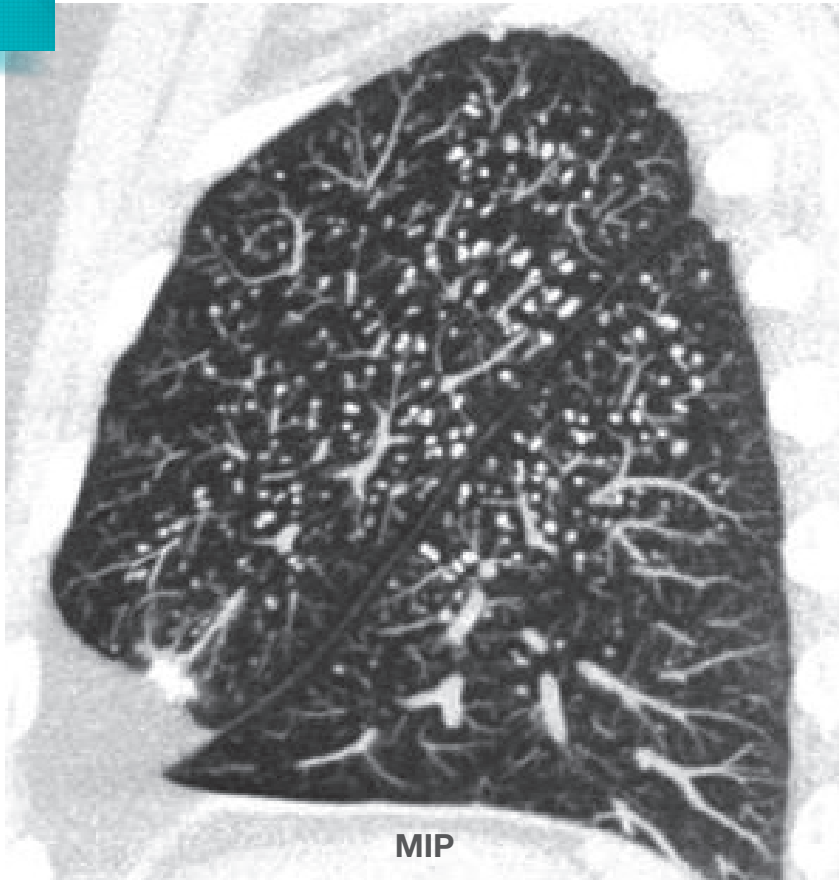Micronodulation



➡ Micronodules

- Patient mineur de fond.
- Micronodules isolés de topographie sous pleurale et pulmonaires des sommets.

Micronodulation

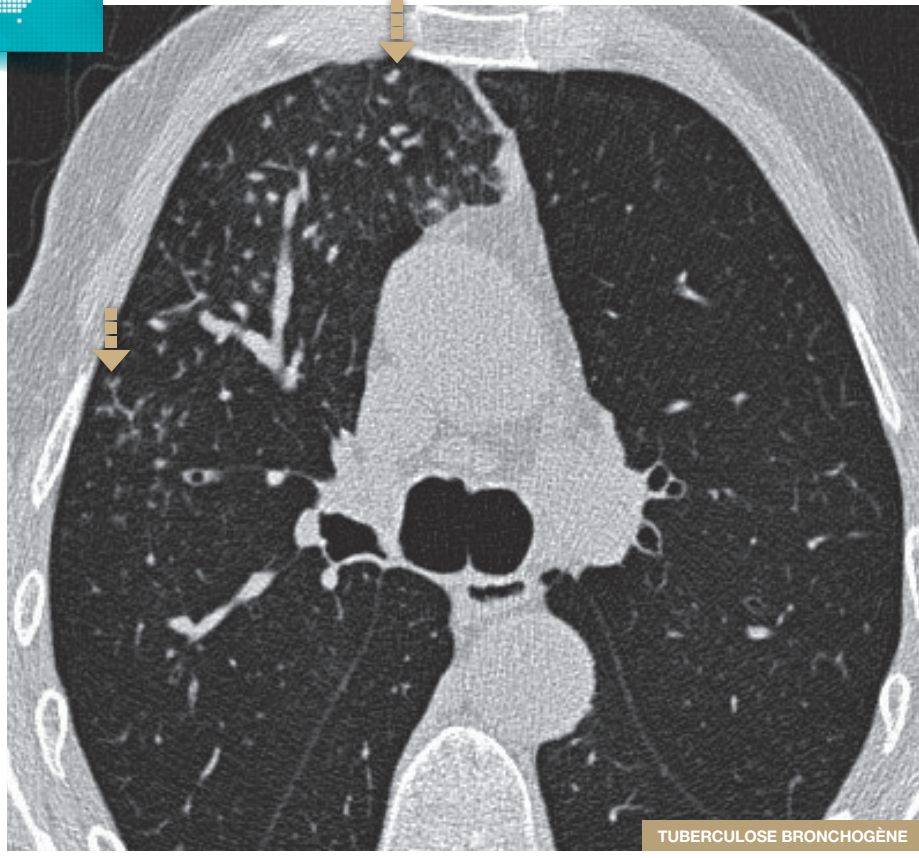

MIP

SILICOSE SIMPLE (REFORMATION MIP SAGITTALES)

Micronodulation centro-lobulaire du lobe supérieur et apical du lobe inférieur.

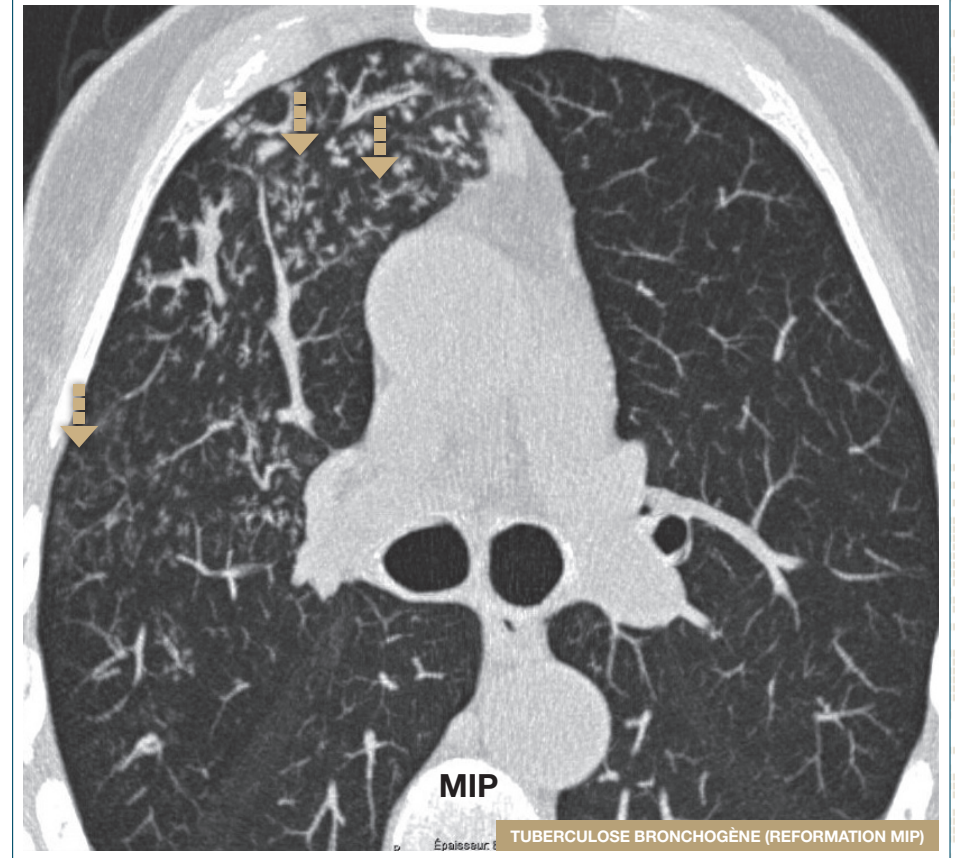
■ Micronodulation



■ Micronodulation

Micronodulation du segment ventral du lobe supérieur droit épargnant le poumon immédiatement sous pleural.

■ Micronodulation



■ Micronodulation

Micronodulation du segment ventral du lobe supérieur droit formant des arbres en bourgeons témoignant d'une bronchiolite cellulaire, dont l'agent étiologique est *M. tuberculosis*.

Micronodulation ubiquiste

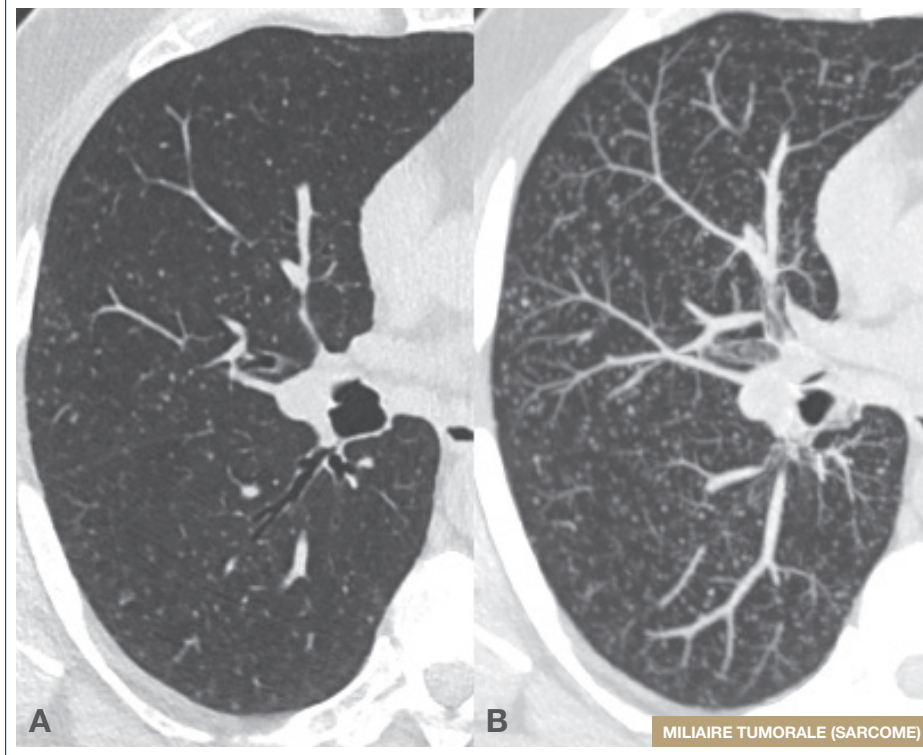
Caractéristiques

- Micronodules, de diamètre identique, régulièrement répartis au niveau des deux plages pulmonaires, sans prédominance des éléments topographiques par rapport à la surface pleurale, aux scissures, aux éléments bronchovasculaires et aux limites du lobule

Orientation diagnostique

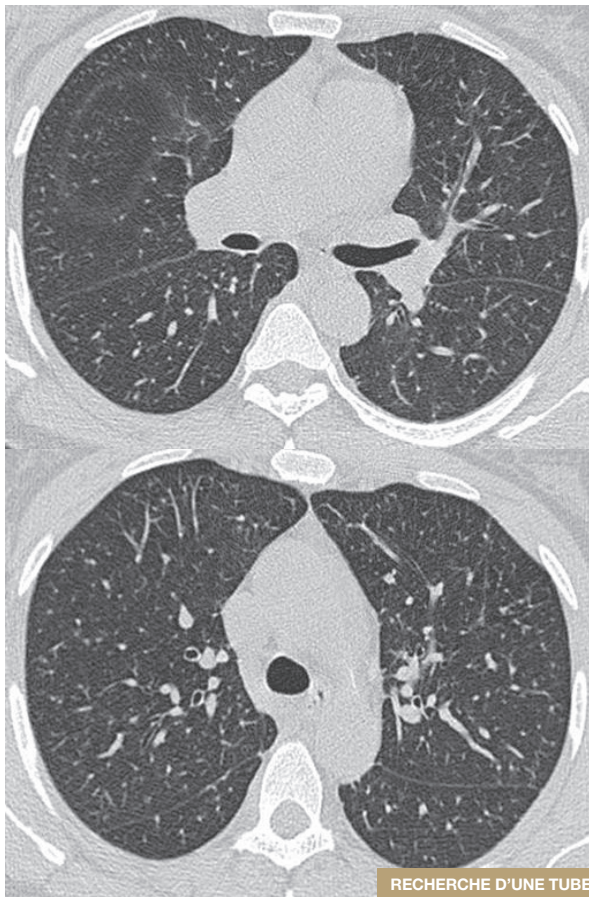
- Des micronodulations ubiquistes peuvent être associées à différentes pathologies :
 - tuberculose hémotogène
 - métastases hémotogènes
 - mycoses (aspergillose, candidose)
 - viroses (herpès, Cytomégalovirus)

Micronodulation ubiquiste



Multitude de micronodules de taille identique, denses, de répartition ubiquiste sur le scanner haute résolution (A). La reformation MIP (B) sensibilise la détection des micronodules et permet d'affirmer leur topographie ubiquiste.

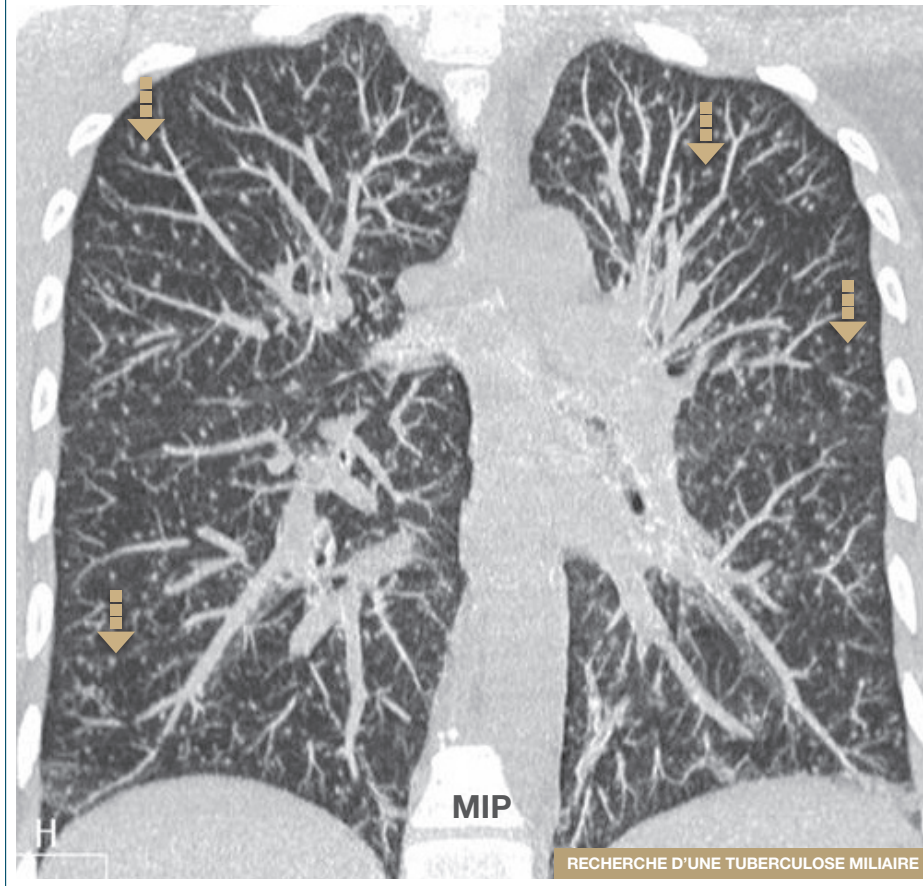
■ Micronodulation ubiquiste



RECHERCHE D'UNE TUBERCULOSE MILIAIRE

Micronodulation ubiquiste peu marquée dans un contexte inflammatoire faisant rechercher une tuberculose miliaire.

■ Micronodulation ubiquiste



RECHERCHE D'UNE TUBERCULOSE MILIAIRE

■ Micronodulation

La reformation MIP permet d'affirmer la micronodulation ubiquiste.

Micronodulation centro-lobulaire

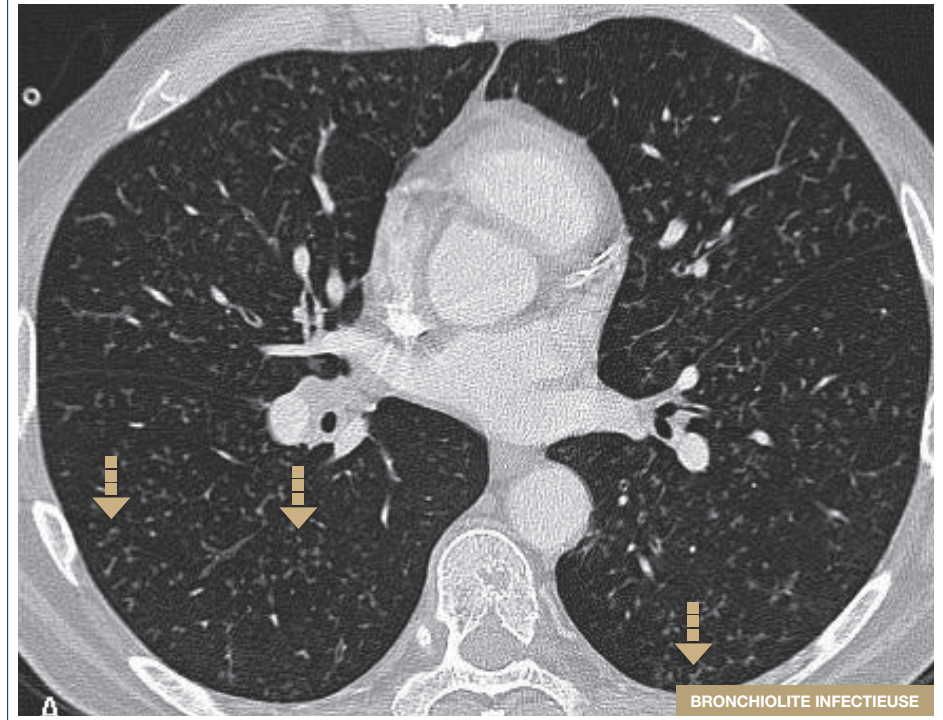
Les micronodules centro-lobulaires branchés d'origine bronchiolaire sont associés à différentes pathologies

- Bronchiolites infectieuses
 - tuberculose, mycobactéries atypiques, cytomégalovirus, *Aspergillus*, *Candida*, autres germes
- Aspiration, inhalation (gaz, fumée)
- Bronchiolite folliculaire
 - Maladie de Sjögren, polyarthrite rhumatoïde, déficits immunitaires
- Dilatation des bronches, mucoviscidose, dyskinésie ciliaire primitive, aspergillose bronchopulmonaire allergique, panbronchiolite, bronchiolite constrictive

Micronodules centro-lobulaires peuvent également être associés aux maladies vasculaires et périvasculaires

- Vasculrite (granulomatose avec polyangéite, granulomatose éosinophilique avec polyangéite)
- Métastases endovasculaires
- Hémorragie pulmonaire
- Microangiopathie
- Embolie graisseuse
- Calcifications métastatiques

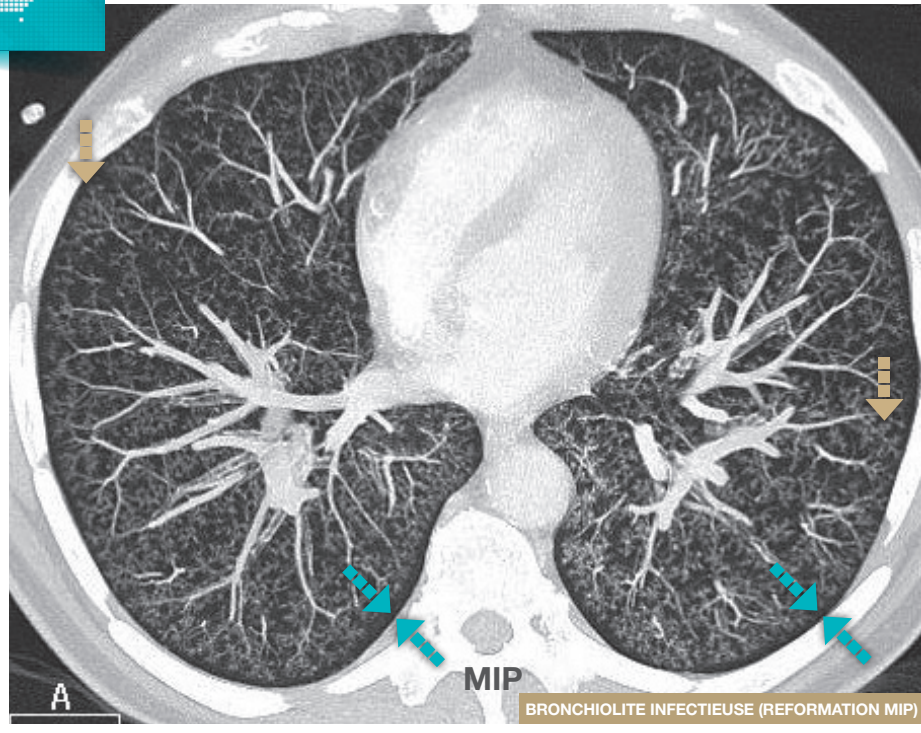
Micronodulation centro-lobulaire



➡ Micronodules

- Micronodules bilatéraux épargnant le poumon sous pleural.
- Les reformations MIP sont indispensables pour monter la présence d'images d'arbres en bourgeons.

■ Micronodulation centro-lobulaire



■ Arbres en bourgeons ■ Poupon sous pleural respecté

La reformation MIP montre la présence d'images d'arbres en bourgeons typiques indiquant une bronchiolite centro-lobulaire, qui rapportée à la clinique permet de conclure à une bronchiolite infectieuse.

- Noter le respect du poumon sous pleural définissant un liseré noir entre les bronchioles et la plèvre.

Micronodulation centro-lobulaire simple

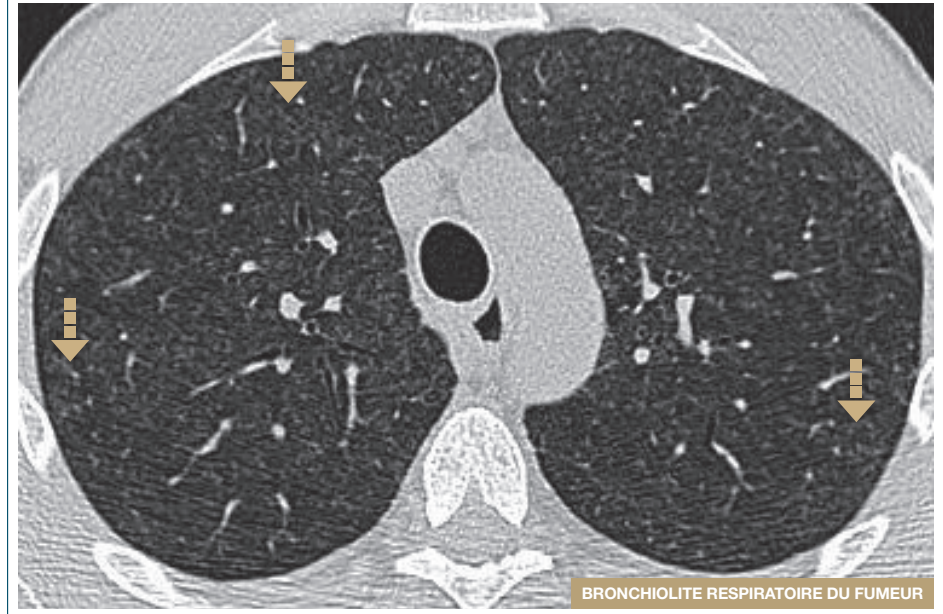Les micronodulations centrolobulaires simples (sans aspect d'arbre en bourgeons) sont principalement associées aux maladies des petites voies aériennes

- Inflammations bronchiolaires
 - Pneumopathie d'hypersensibilité, bronchiolite du fumeur, histiocytose X, asthme, aspergillose broncho-pulmonaire allergique, asbestose, bronchiolite folliculaire des connectivites, pneumoconioses
- Adénocarcinome à progression lépidique
- Bronchiolites infectieuses
 - Tuberculose, mycobactéries atypiques, bronchopneumonie

Ces images peuvent également se retrouver

- Dans les maladies angiocentrées : œdème pulmonaire, vascularite, talcose, hémorragie, hémosidérose, calcifications métastatiques, hypertension artérielle pulmonaire, métastases
- Dans les maladies périlymphatiques, les nodules centro-lobulaires sont rarement isolés

Micronodulation centro-lobulaire simple



■ Micronodules

Micronodules en verre dépoli de contours flous des sommets.

Micronodulation périlymphatique

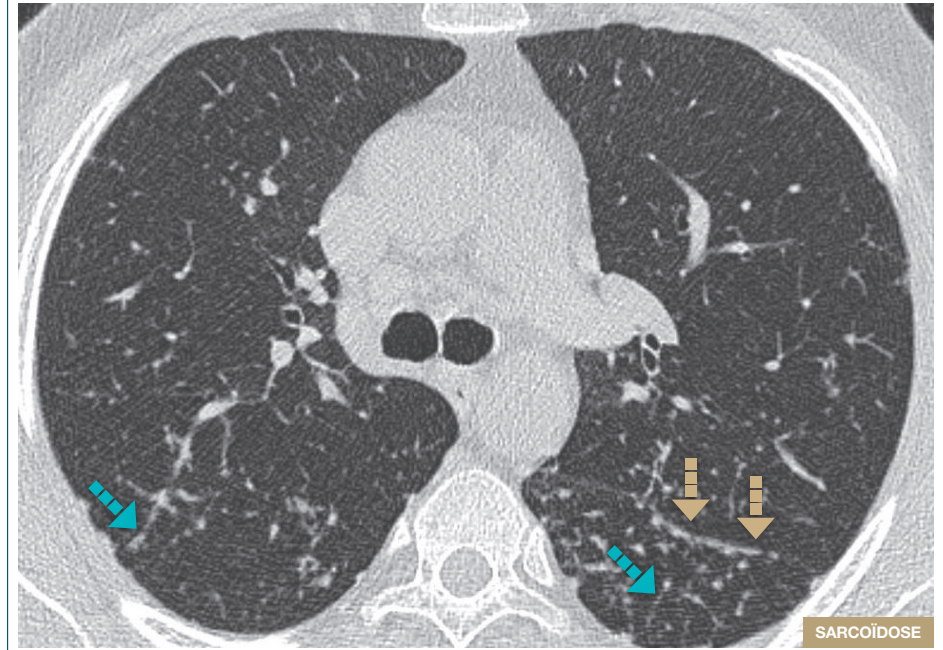
Caractéristiques

- Les micronodules périlymphatiques sont des nodules aux contours nets et de forte densité tissulaire
- Leur distribution peut être variable :
 - le long des scissures et de la plèvre périphérique
 - le long des septas inter-lobulaires
 - le long des trajets vasculaires et bronchiques
 - au cœur du lobule : sur les axes artériolo-bronchiolaires

Orientation diagnostique

- Des micronodulations périlymphatiques peuvent être associées à différentes pathologies :
 - sarcoïdose
 - lymphangite carcinomateuse
 - silicose
 - béryllose
 - amylose diffuse
 - lymphome pulmonaire primitif
 - pneumopathie interstitielle lymphoïde (syndrome sec, maladie auto-immune, virus de l'immunodéficience humaine)

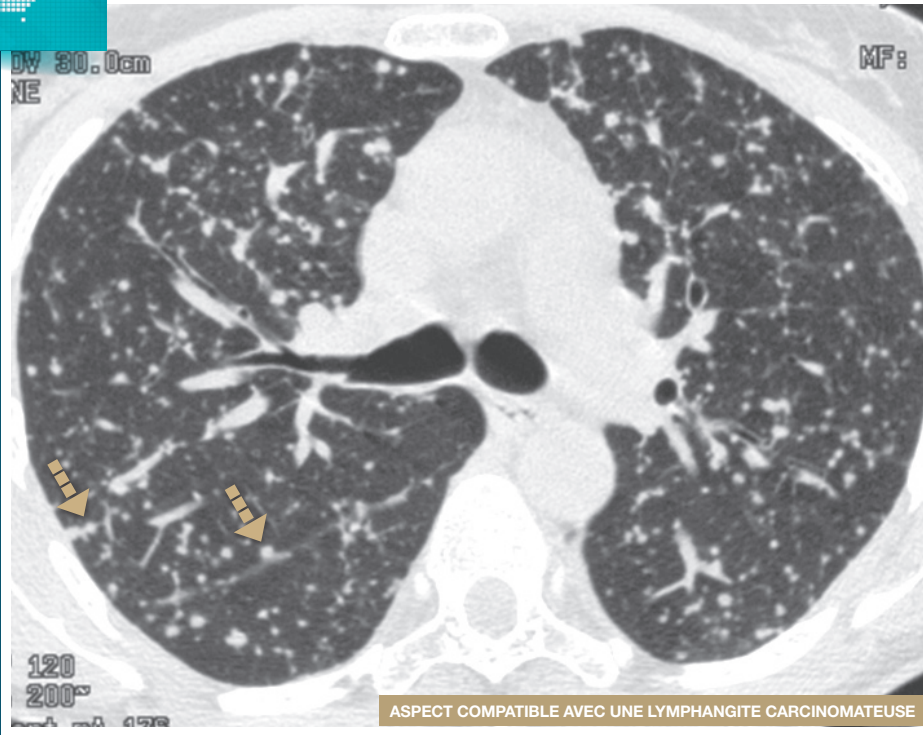
Micronodulation périlymphatique



Scissures Septa interlobulaires

Micronodules de contours nets, de forte densité, distribués le long des scissures, de la plèvre périphérique et des septa interlobulaires.

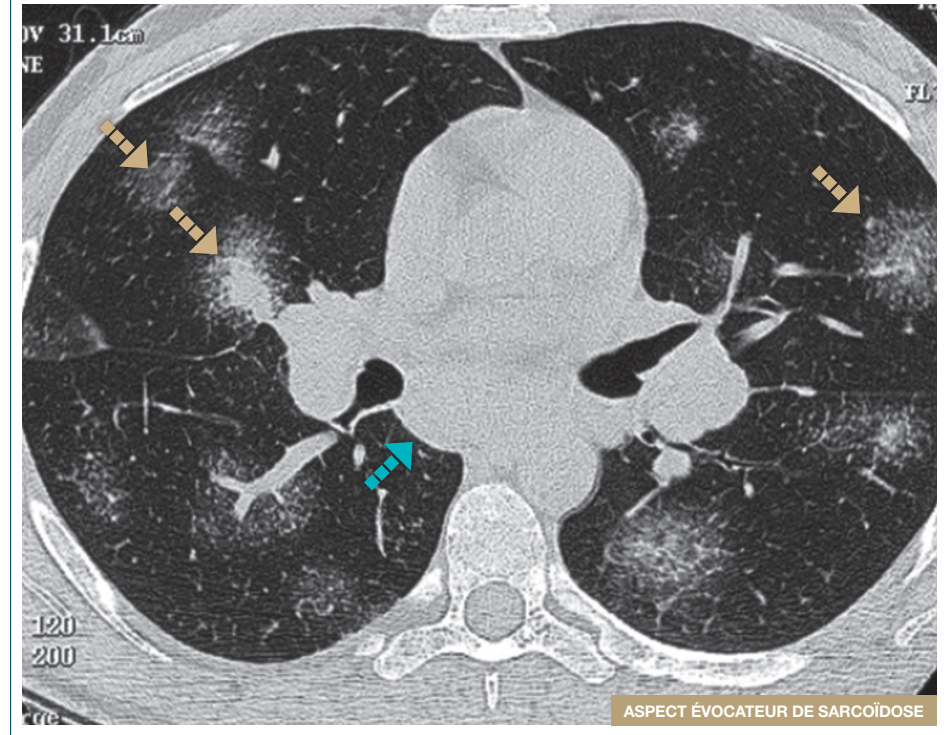
■ Micronodulation périlymphatique



■ Micronodulation périlymphatique

Patient présentant un adénocarcinome de l'estomac.

■ Micronodulation périlymphatique "en galaxie"



■ Micronodules regroupés ■ Loge sous carinaire

Micronodules regroupés en plages macronodulaires de densité variable, donnant un aspect "en galaxie".

Notez le bombement postérieur de la loge sous carinaire indiquant une adénomégalie.

Kyste

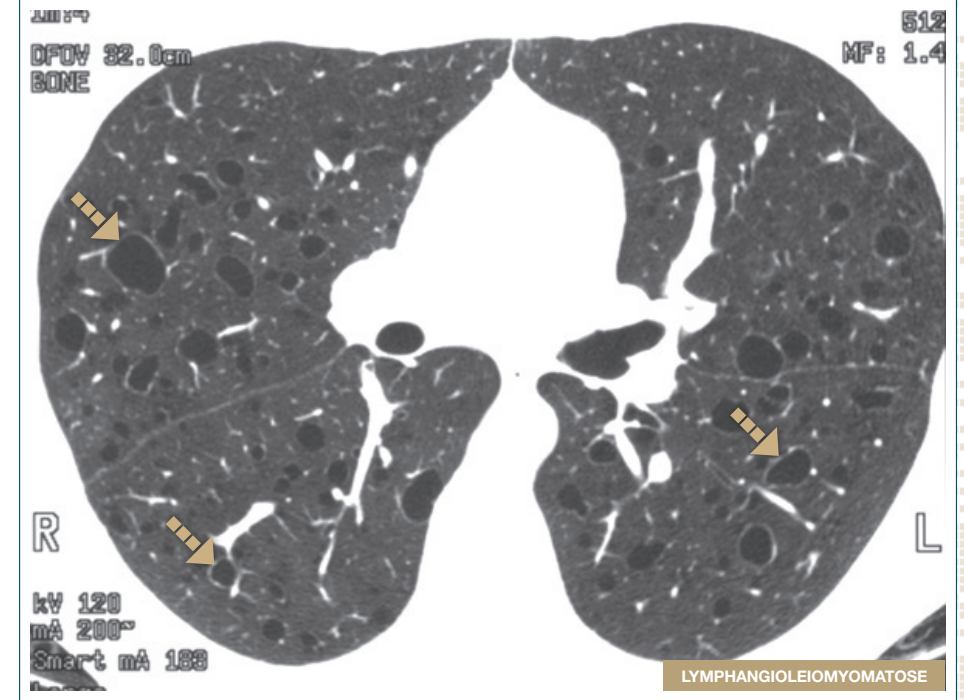
Caractéristiques

- Un kyste apparaît comme un espace aérien rond ou ovalaire bien défini, limité par une paroi mince (< 2 mm) et régulière et de contenu variable (aérien ou liquidien)
- Le parenchyme pulmonaire peut être strictement normal ou présenter des lésions associées : nodules, verre dépoli, épaissement septal, ou image réticulaire

Diagnostic différentiel

- Emphysème, dilatation des bronches
- Pour établir le diagnostic il est important de rechercher les signes associés : tumeur rénale, lymphangiome, chylothorax

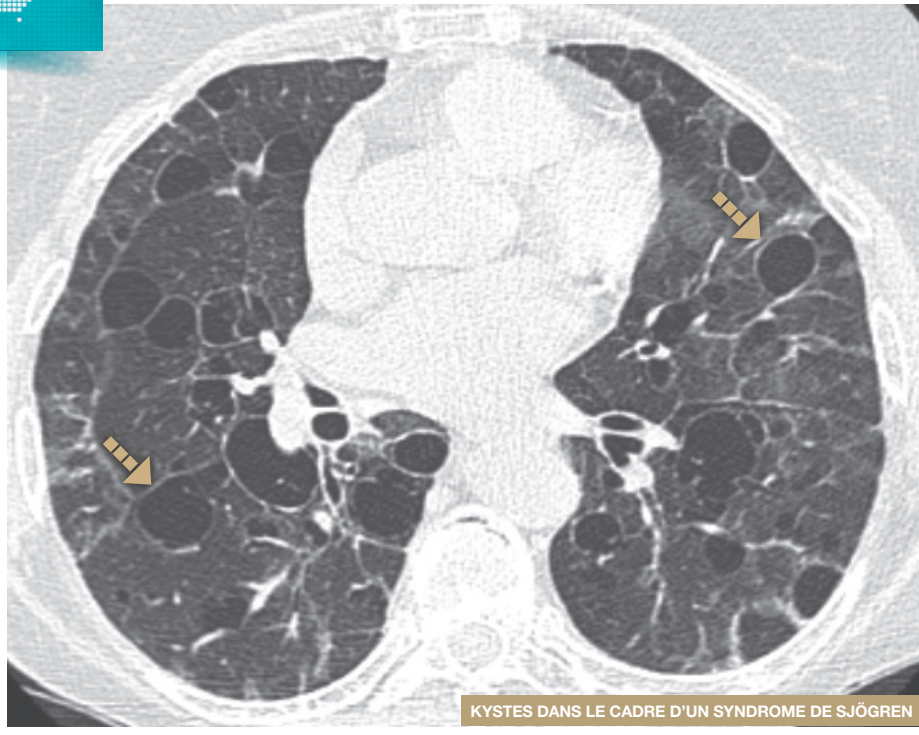
Kyste



---> Kyste

- Jeune femme présentant des kystes de taille variable éparpillés dans le poumon. Le parenchyme adjacent est respecté.
- Une tumeur rénale doit être recherchée (angiomyolipome).

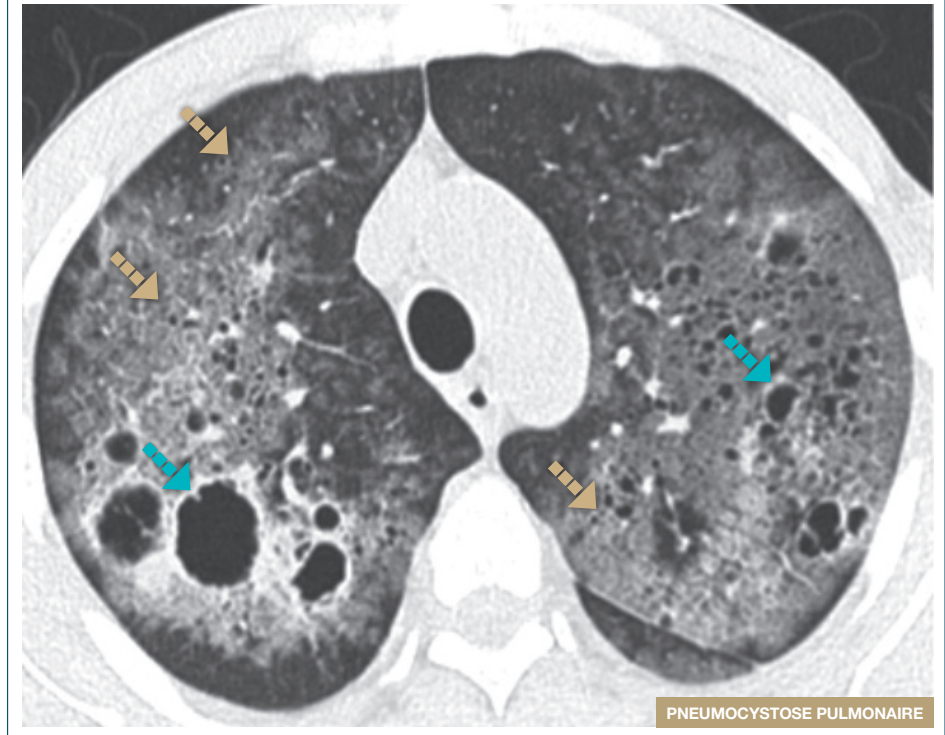Kyste



→ Kystes

Femme âgée de 72 ans présentant un contexte de syndrome de Sjögren. Découverte de kystes de taille variable prédominant dans les bases. Le parenchyme adjacent est respecté.

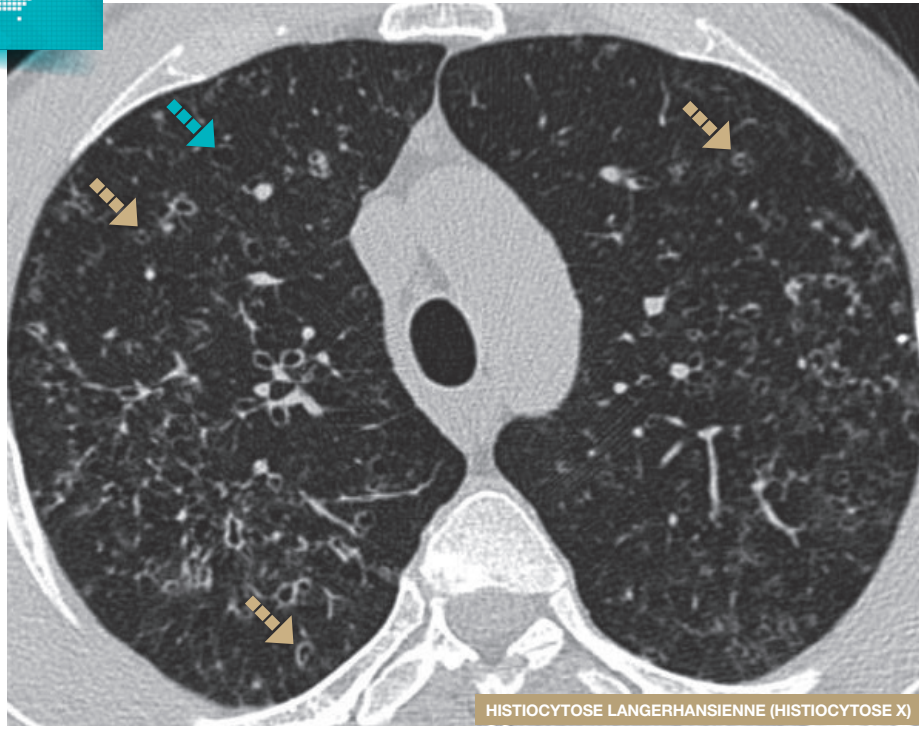
Kyste - verre dépoli



→ Verre dépoli → Kystes

Homme âgé de 34 ans, VIH positif au stade de SIDA. Apparition d'une dyspnée d'installation progressive depuis 1 mois. Le scanner montre une infiltration en verre dépoli diffuse associée à des kystes de taille variable. Diagnostic de Pneumocystose pulmonaire au lavage broncho-alvéolaire.

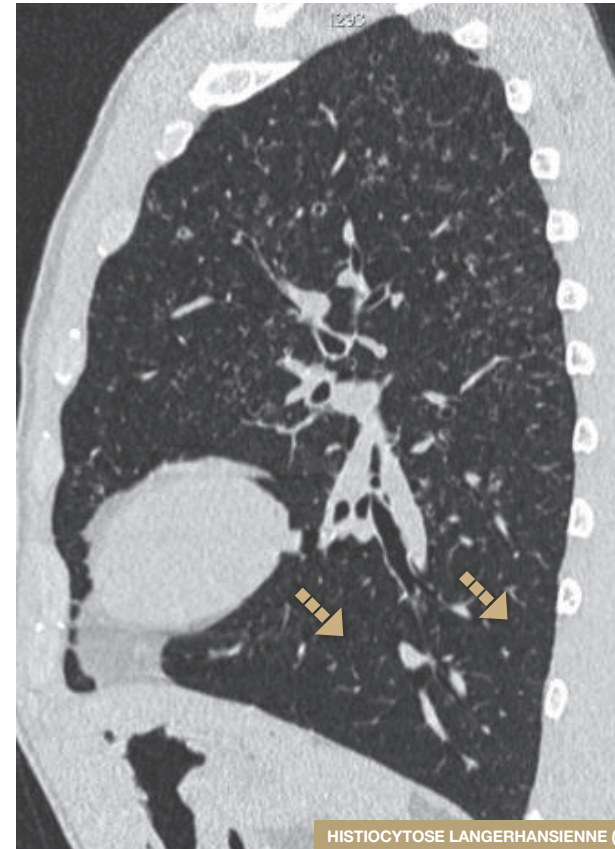
Kyste - nodule



➡ Nodules troués ➡ Kystes

Homme, fumeur de 32 ans.

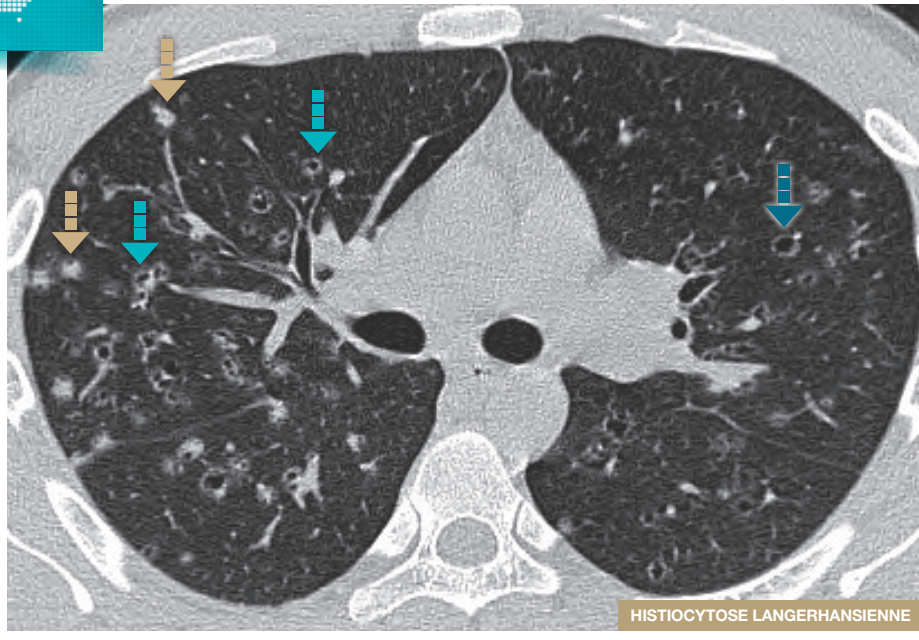
Kyste - nodule



➡ Base épargnée

- Chez un homme fumeur de 32 ans, reformation sagittale.
- Les anomalies prédominent aux lobes supérieurs, épargnant les bases.

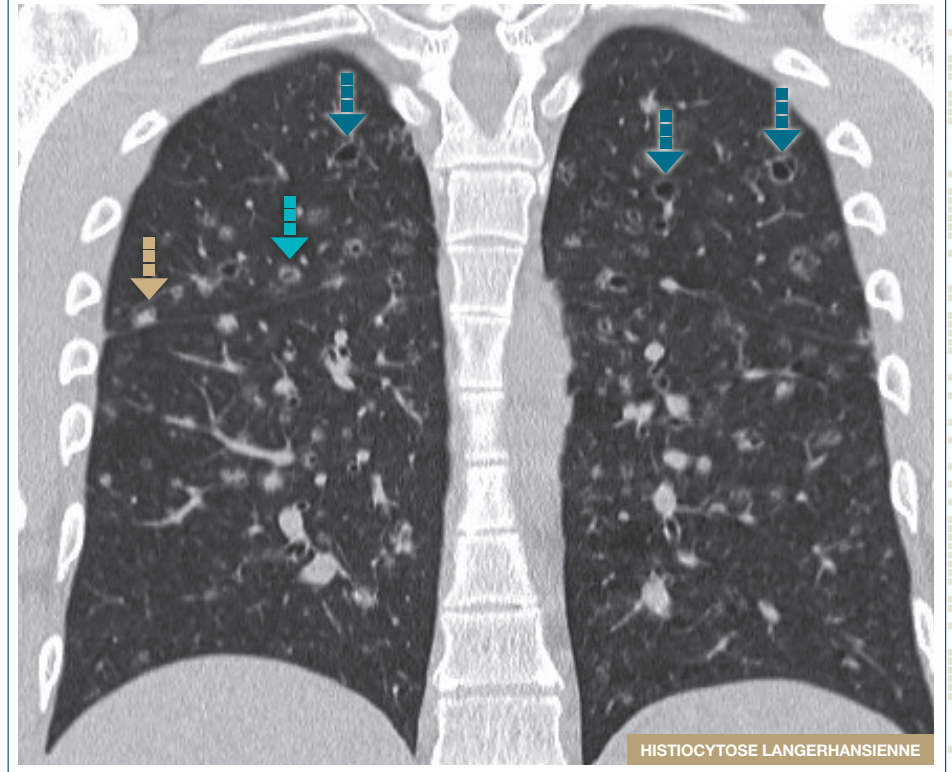
Kyste - nodule



➡ Nodules ➡ Nodules troués ➡ Kystes

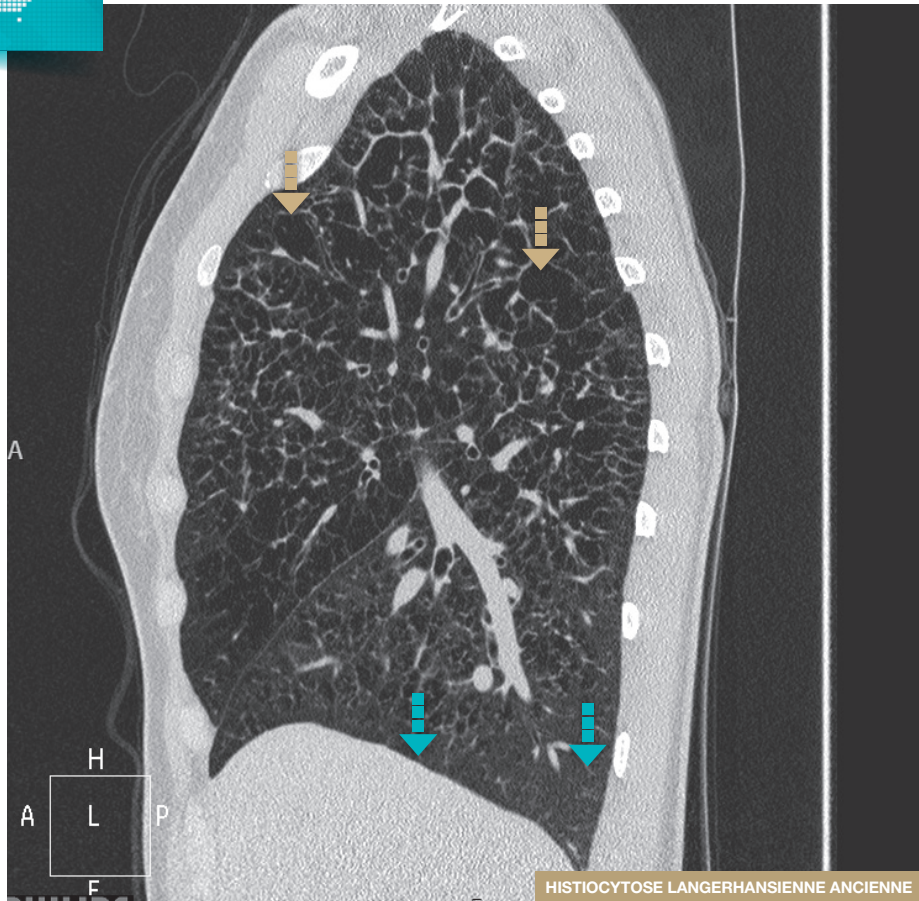
- Chez un fumeur de 28 ans.
- Coexistence d'une infiltration prédominante dans les sommets associant des nodules, des nodules troués et des kystes.

Kyste - nodule



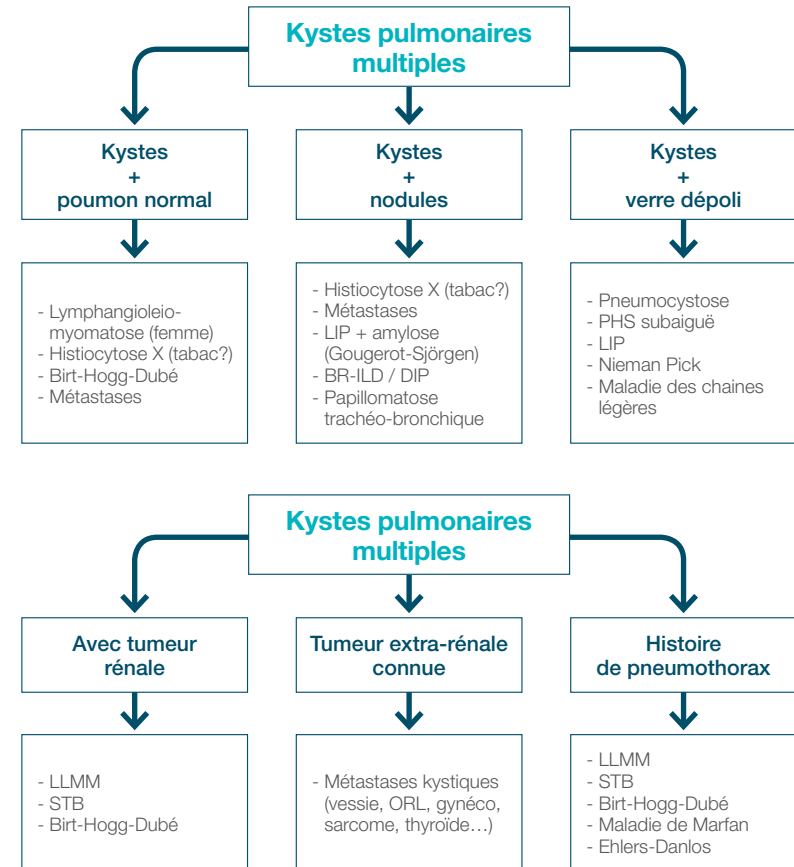
➡ Nodules ➡ Nodules troués ➡ Kystes

Kyste de forme bizarre



Orange arrow: Kystes pulmonaires irréguliers Blue arrow: Languettes pulmonaires inférieures épargnées

Orientations diagnostiques



Rayon de miel

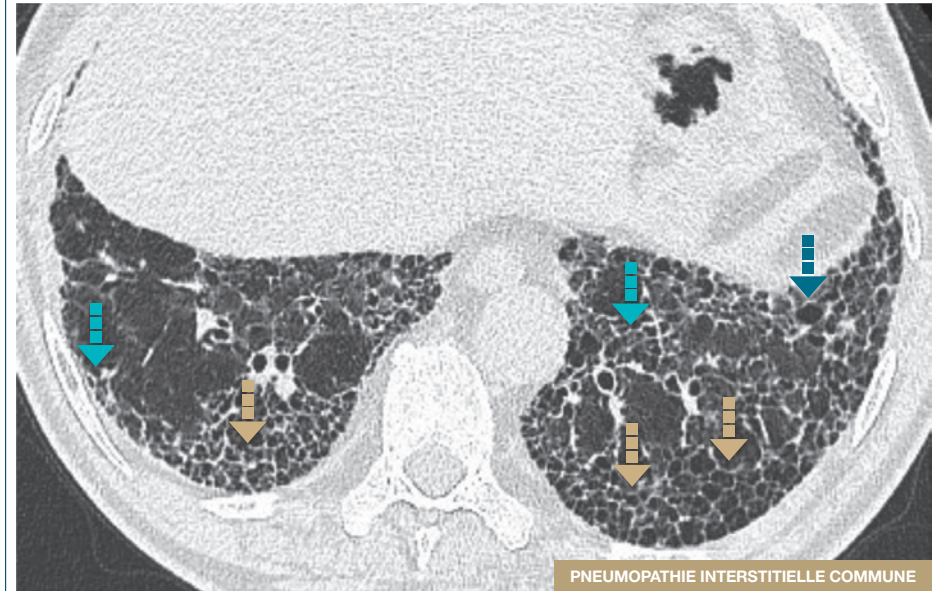
Caractéristiques

- Juxtaposition d'une multitude d'espaces aériens de forme grossièrement arrondie, de taille proche (3-10 mm, atteignant parfois 25 mm) délimités entre eux par une paroi bien définie, habituellement dans les régions sous-pleurales

Un certain nombre de signes sont associés aux rayons de miel

- Réticulation intra-lobulaire
- Bronchectasie et bronchiolectasie par traction
- Perte de volume lobaire
- Distorsion scissurale

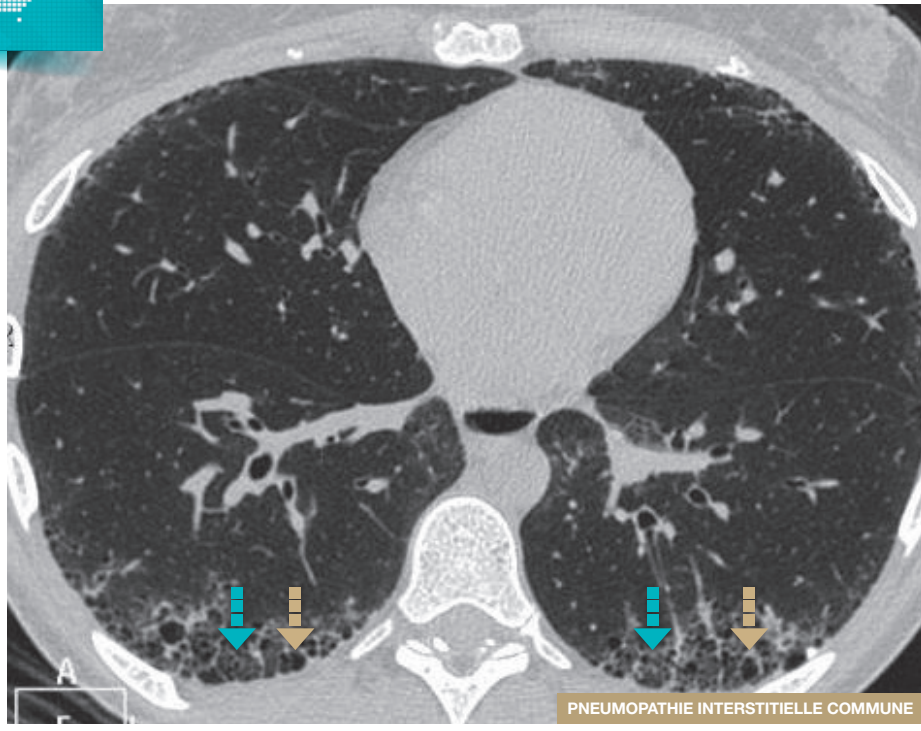
Rayon de miel



- Rayon de miel
- Réticulations intra-lobulaires des bases
- Bronchectasie de traction

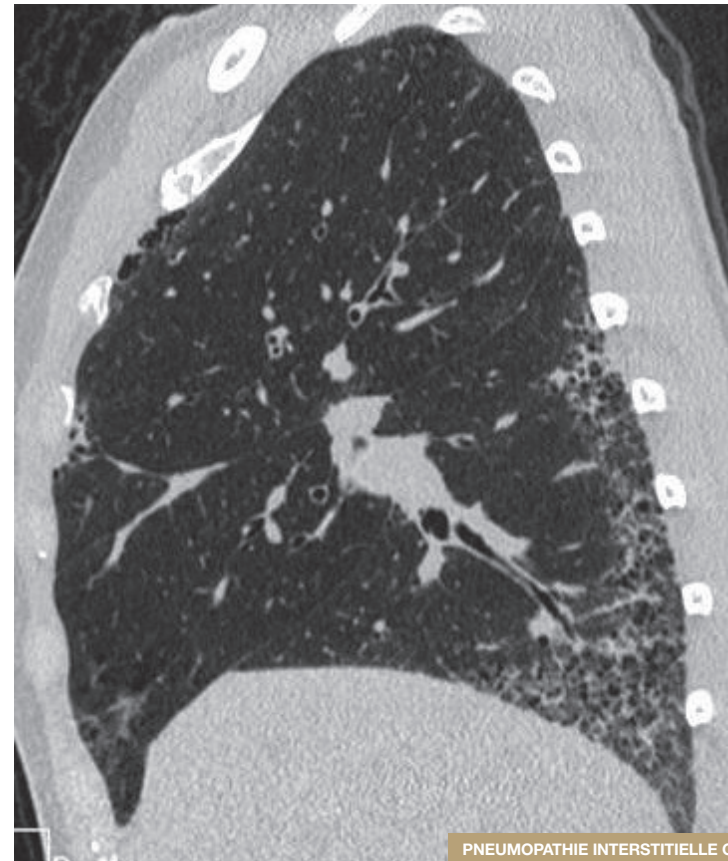
Rayon de miel sous pleural formant plusieurs couches.

Rayon de miel



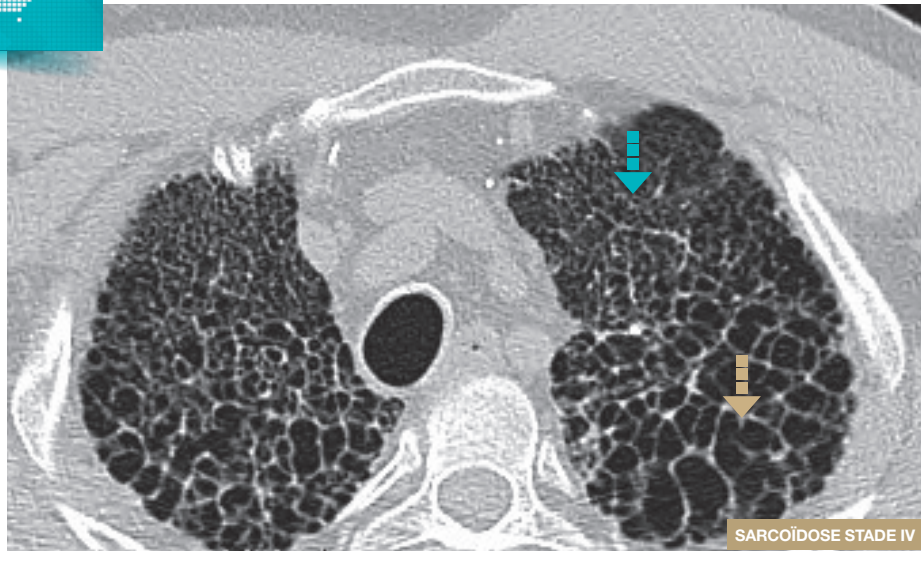
Rayon de miel sous pleural Réticulations intra-lobulaires

Rayon de miel



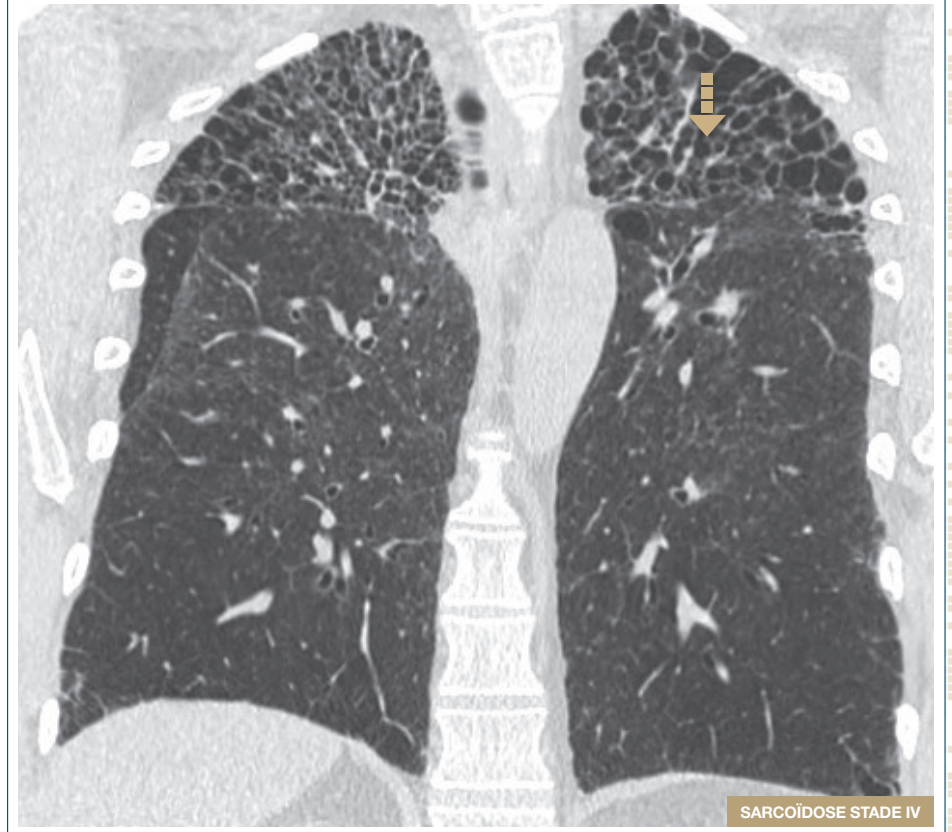
Reformation sagittale montrant la localisation sous pleurale postérieure et inférieure préférentielle.

Rayon de miel



Rayon de miel Réticulations des sommets de distribution biapicale

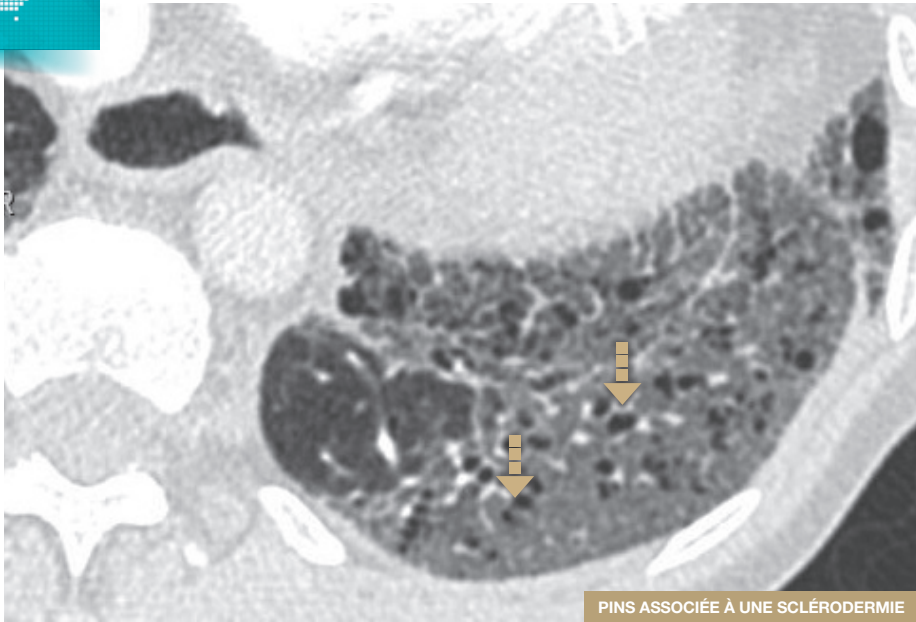
Rayon de miel



Rayon de miel

- Reformation coronale.
- Association de rayon de miel et de réticulation des sommets, rétractile.
- La distribution de la fibrose aux sommets rend cette fibrose incompatible avec une PIC.

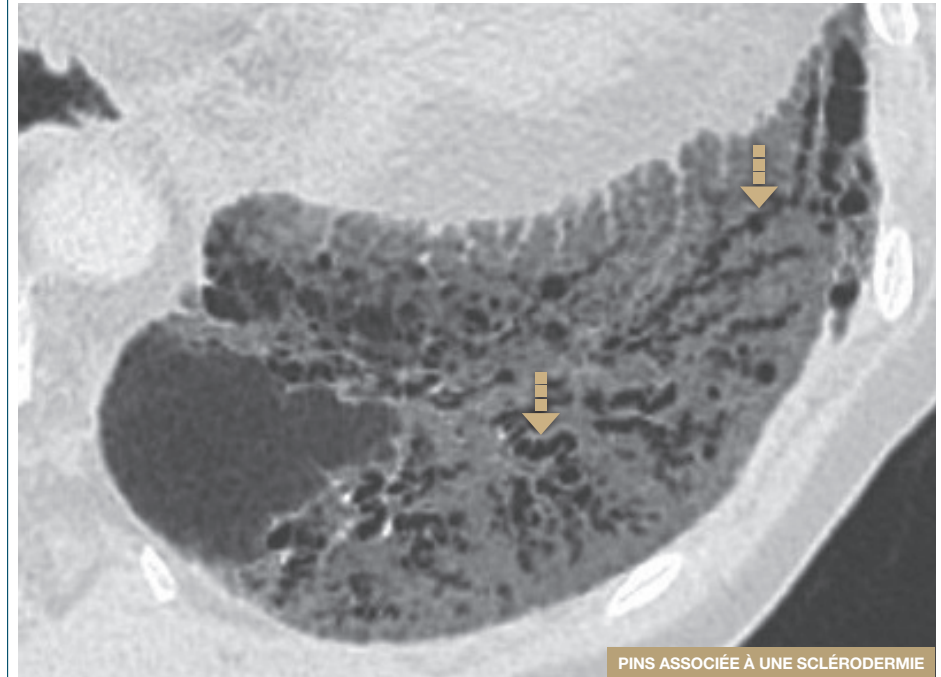
■ ■ ■ Bronchectasie de traction



■ ■ ■ Lumières bronchiolaires dilatées

Bronchioectasies de traction chez un patient présentant un verre dépoli.

■ ■ ■ Bronchectasie de traction



■ ■ ■ Lumières bronchiolaires dilatées et irrégulières

Reformation minIP de 6 mm d'épaisseur permettant de mieux visualiser le trajet contourné et irrégulier des bronchioectasies de traction au sein du verre dépoli.

Critères diagnostiques tomodensitométriques de la PIC

Le scanner thoracique est **l'examen de première ligne** dans le diagnostic d'une Fibrose Pulmonaire Idiopathique (FPI).

Dans environ 50% des cas, la tomodensitométrie thoracique montre un aspect caractéristique de **Pneumopathie Interstitielle Commune** (PIC) permettant de porter le diagnostic de FPI sans recours à la biopsie pulmonaire.

Pour réaliser un aspect de PIC, un certain nombre de critères tomodensitométriques doivent être réunis, ainsi que **l'exclusion de tous signes incompatibles avec un aspect de PIC comme mentionné dans les recommandations ATS/ERS 2018.**¹

PIC certaine	<ul style="list-style-type: none"> ■ Prédominance sous pleurale et basale Distribution souvent hétérogène <i>Variantes : occasionnellement diffuse, parfois asymétrique</i> ■ Rayons de miel avec ou sans bronchiectasies ou bronchiolectasies de traction <i>Autres lésions superposées : verre dépoli discret réticulations ossifications pulmonaires</i> 		
PIC probable	<ul style="list-style-type: none"> ■ Prédominance sous pleurale et basale Distribution souvent hétérogène ■ Réticulations avec bronchiectasies ou bronchiolectasies périphériques de traction Possible verre dépoli discret <i>Absence de nid d'abeille Absence d'anomalies évocatrices d'un diagnostic alternatif</i> 		
PIC indéterminée	<ul style="list-style-type: none"> ■ Prédominance sous pleurale et basale Réticulations subtiles Verre dépoli discret ou distorsion ("tableau de PIC débutante") ■ Distribution de la fibrose pulmonaire non suggestive d'une étiologie spécifique ou aspect TDM non suggestif d'une étiologie spécifique ("fibrose inclassable") 		
Signes incompatibles avec un aspect de PIC	<table border="0" style="width: 100%;"> <tr> <td style="vertical-align: top; width: 50%;"> <ul style="list-style-type: none"> ■ Distribution prédominante - apicale ou moyenne - péri broncho-vasculaire - périlymphatique Chacune des lésions TDM : - kystes diffus - mosaïque marquée - verre dépoli prédominant - micronodules profus - nodules centrolobulaires - nodules - condensation </td> <td style="vertical-align: top; width: 50%;"> <ul style="list-style-type: none"> ■ Orientation vers une FP secondaire - plaques pleurales (asbestose) - dilatation œsophagienne (SCL) - érosions claviculaires distales (PR) - adénomégalias diffuses - épanchements pleuraux, épaissement pleural (connectivites, PNP médicamenteuse) </td> </tr> </table>	<ul style="list-style-type: none"> ■ Distribution prédominante - apicale ou moyenne - péri broncho-vasculaire - périlymphatique Chacune des lésions TDM : - kystes diffus - mosaïque marquée - verre dépoli prédominant - micronodules profus - nodules centrolobulaires - nodules - condensation 	<ul style="list-style-type: none"> ■ Orientation vers une FP secondaire - plaques pleurales (asbestose) - dilatation œsophagienne (SCL) - érosions claviculaires distales (PR) - adénomégalias diffuses - épanchements pleuraux, épaissement pleural (connectivites, PNP médicamenteuse)
<ul style="list-style-type: none"> ■ Distribution prédominante - apicale ou moyenne - péri broncho-vasculaire - périlymphatique Chacune des lésions TDM : - kystes diffus - mosaïque marquée - verre dépoli prédominant - micronodules profus - nodules centrolobulaires - nodules - condensation 	<ul style="list-style-type: none"> ■ Orientation vers une FP secondaire - plaques pleurales (asbestose) - dilatation œsophagienne (SCL) - érosions claviculaires distales (PR) - adénomégalias diffuses - épanchements pleuraux, épaissement pleural (connectivites, PNP médicamenteuse) 		

Modalités de réalisation de la biopsie pulmonaire vidéo chirurgicale

La biopsie pulmonaire est indiquée lorsque le **scanner ne montre pas un aspect typique de FPI**.

La décision de proposer une biopsie pulmonaire vidéo chirurgicale est laissée à **l'appréciation du clinicien à l'issue de la discussion multidisciplinaire** faisant intervenir pneumologues, radiologues et pathologistes expérimentés dans le domaine des PID. Cette décision doit tenir compte :

- de l'évaluation du risque éventuel de la biopsie
- de l'âge
- de l'existence de comorbidités
- du stade de la maladie
- de l'exploration fonctionnelle respiratoire
- de l'évolutivité de la pneumopathie interstitielle

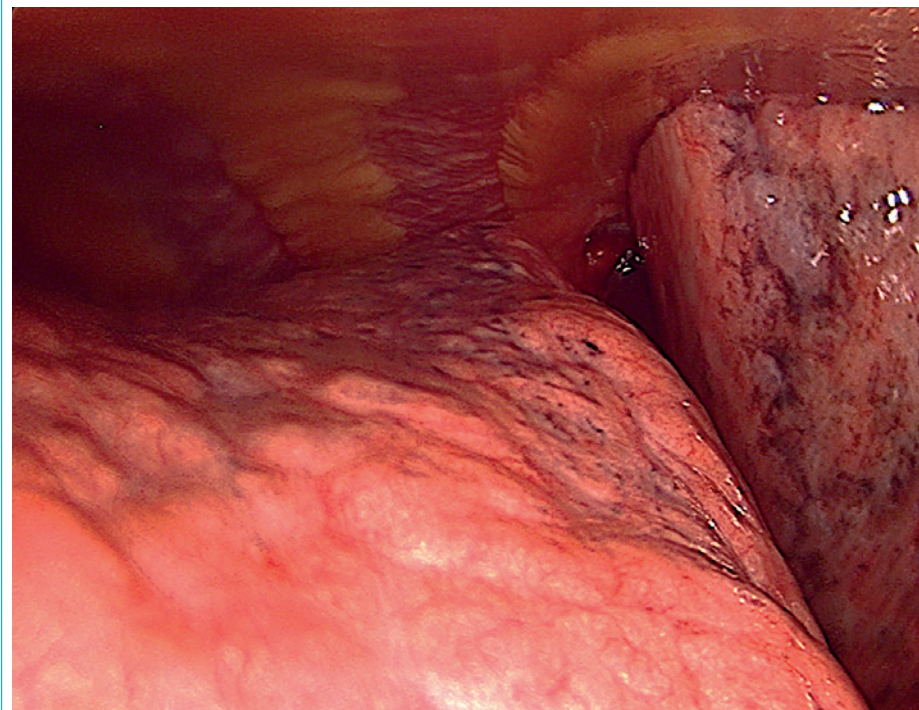Modalités techniques de la biopsie pulmonaire

La biopsie pulmonaire vidéo thoroscopique est une technique chirurgicale relativement simple, mais exige une implication particulière du chirurgien afin d'obtenir un diagnostic dans la majorité des cas. La morbidité liée au geste est estimée à 7% et la mortalité est inférieure à 1%. La morbidité serait plus élevée chez des patients présentant une FPI.

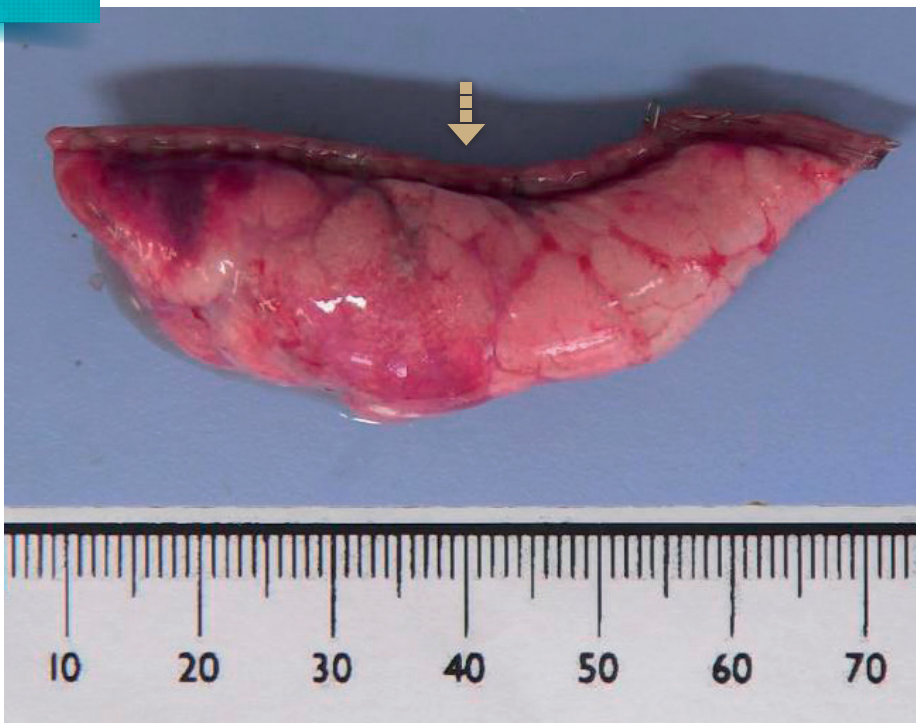Il est recommandé :

- de **repérer** le site à biopsier grâce au **scanner préopératoire**
- de biopsier au moins **2 lobes différents**
- de pratiquer des biopsies d'environ **3 cm**
- de biopsier dans les **bases des lobes supérieurs** (partie postérieure de la scissure) et **lobes inférieurs** (partie diaphragmatique)
- de ne pas écraser le parenchyme : **"No touch technic"**

Thoracoscopie : aspect micronodulaire du poumon fibreux

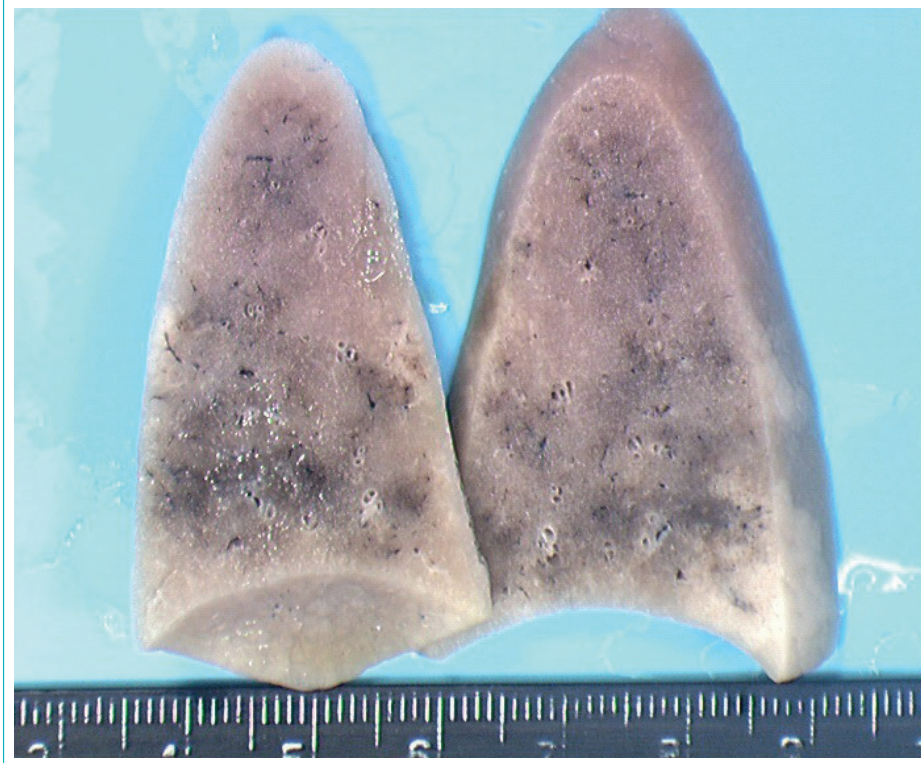


Biopsie pulmonaire chirurgicale après insufflation avec du formol



—> Ligne d'agrafes

Biopsie pulmonaire chirurgicale après fixation dans le formol



Atteinte en "patchwork"

Caractéristiques

■ Fibrose interstitielle non uniforme, disséminée, en patchwork

- Atteinte non uniforme, hétérogène avec alternance au faible grossissement de plages anormales fibreuses et de plages de parenchyme pulmonaire apparemment normales.
- La juxtaposition des zones pathologiques et des zones normales ressemble à un patchwork d'où le terme de patchy utilisé par les anglo-saxons qui peut se traduire par "disséminé" en français

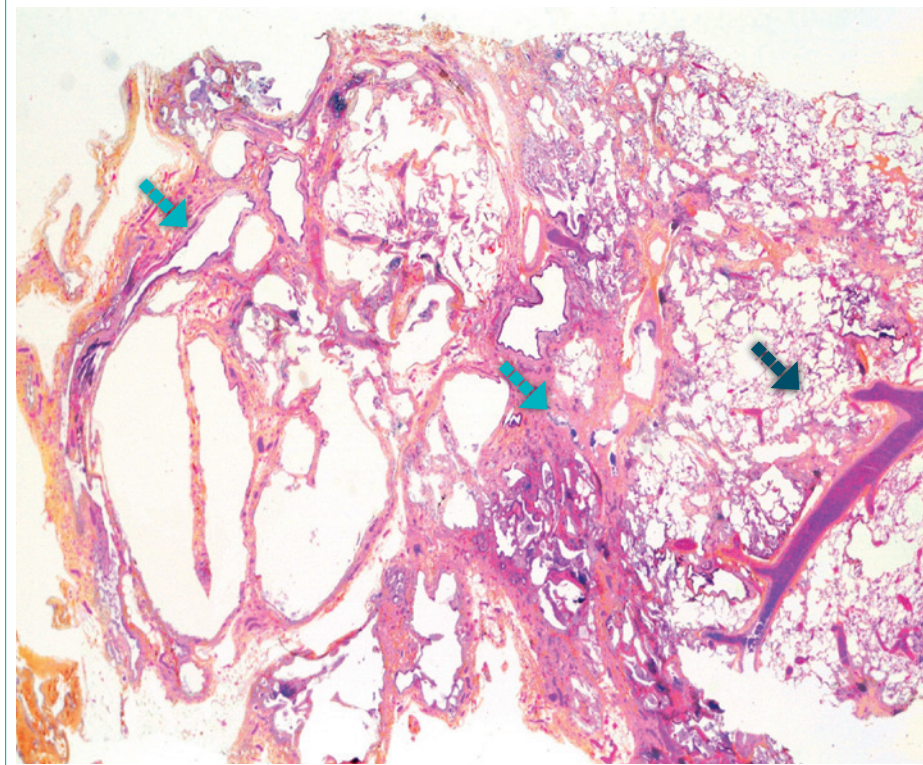
Orientation diagnostique

■ Diagnostic topographique au faible grossissement

■ Fibrose

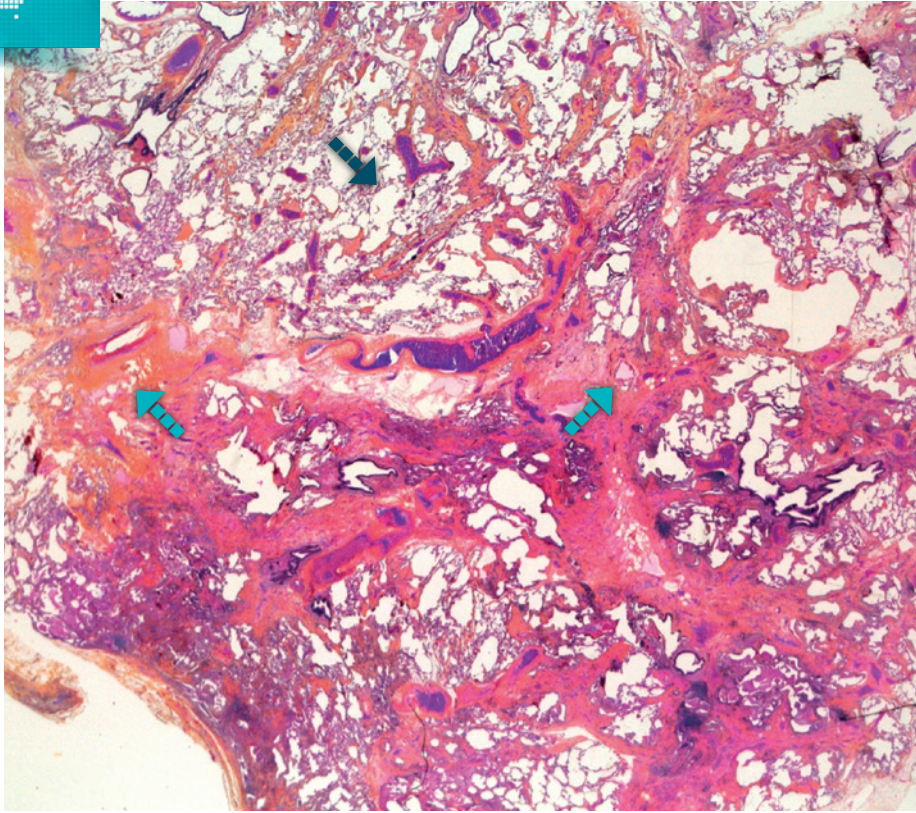
- identifiable par la coloration de safran à l'HES
- sur une coloration spéciale comme le trichrome

Atteinte en "patchwork"



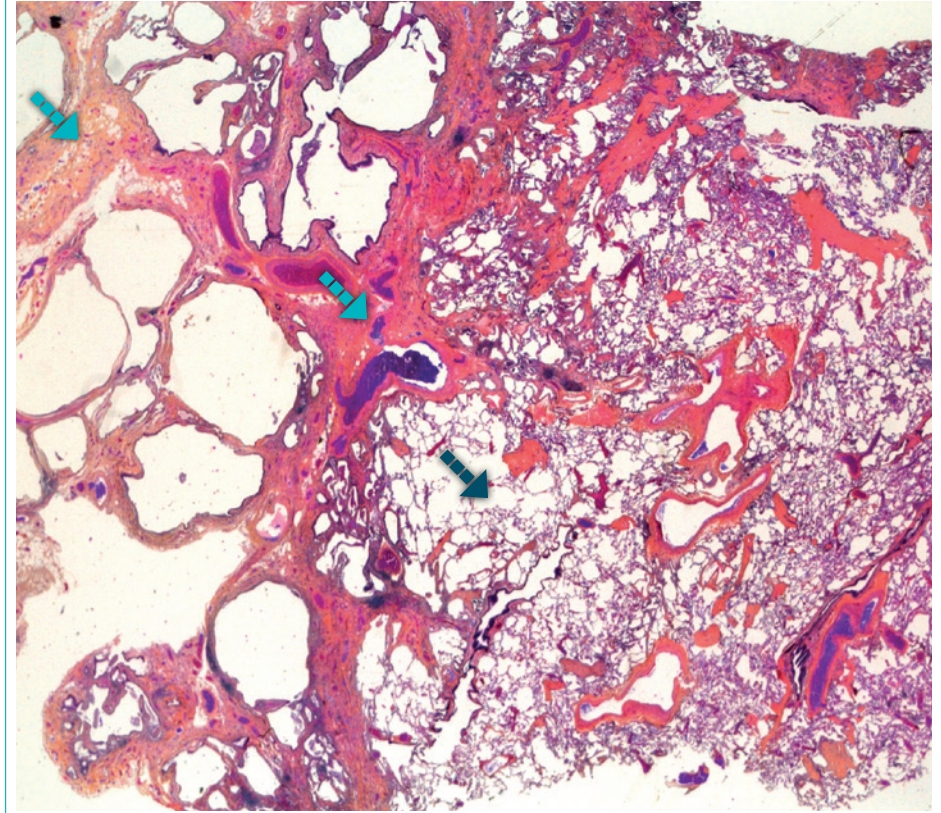
■▶ Parenchyme pulmonaire normal ■▶ Plages anormales fibreuses

■ Aspect en "patchwork" caractéristique



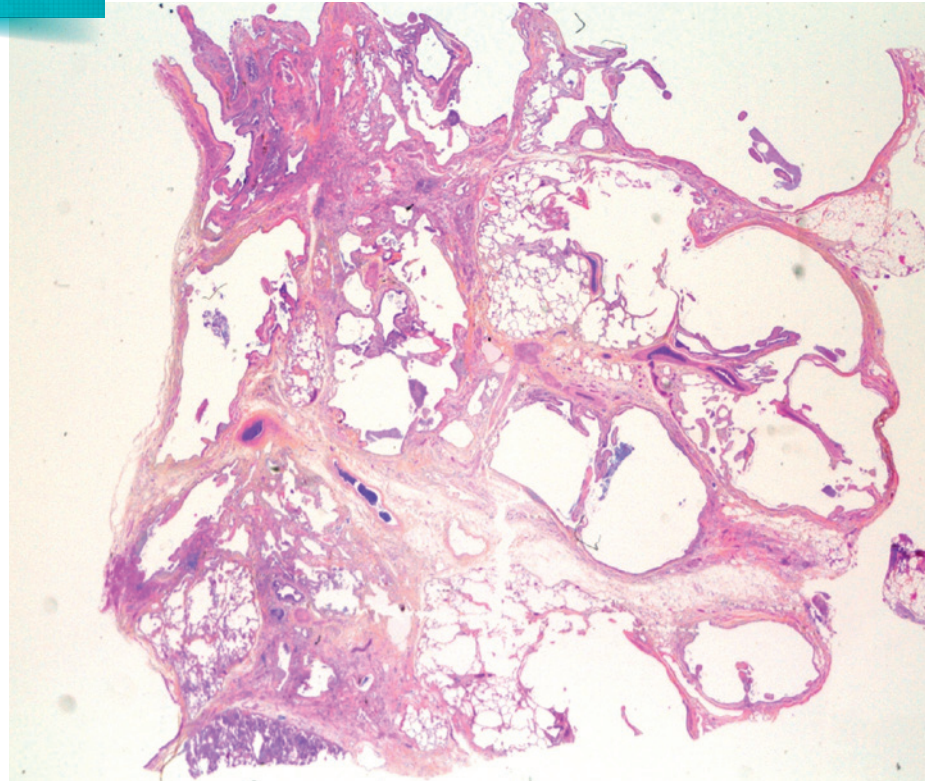
■ Parenchyme pulmonaire normal ■ Plages anormales fibreuses

■ Aspect en "patchwork" caractéristique

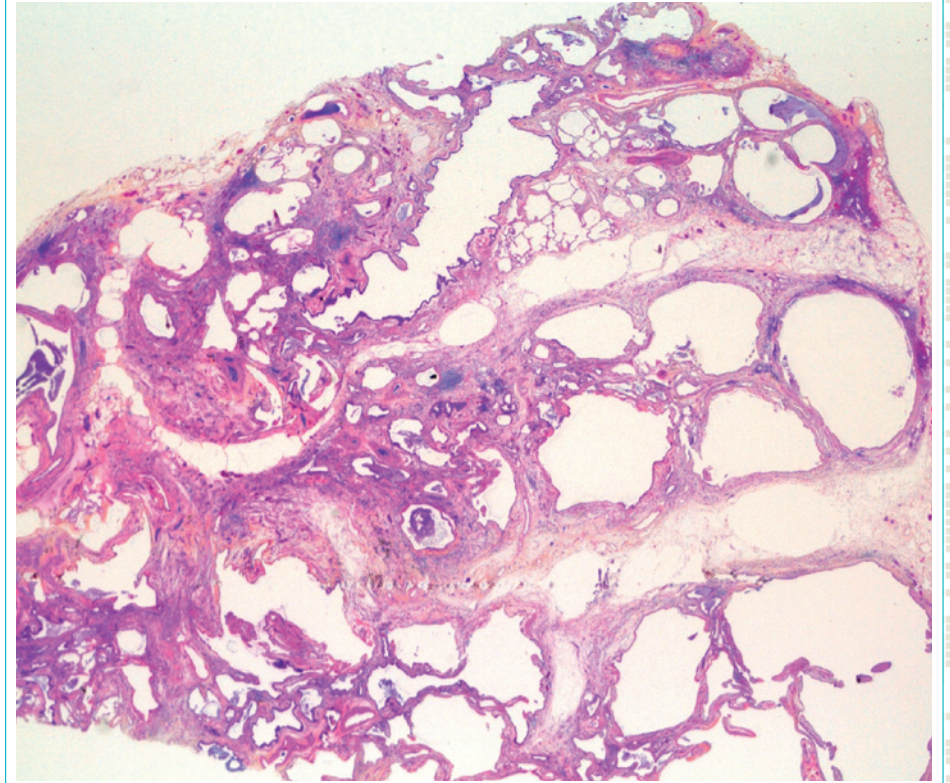


■ Parenchyme pulmonaire normal ■ Plages anormales fibreuses

■ Distribution de la fibrose moins typique:
absence de parenchyme normal non fibreux



■ Distribution de la fibrose moins typique:
absence de parenchyme normal non fibreux



Révision architecturale

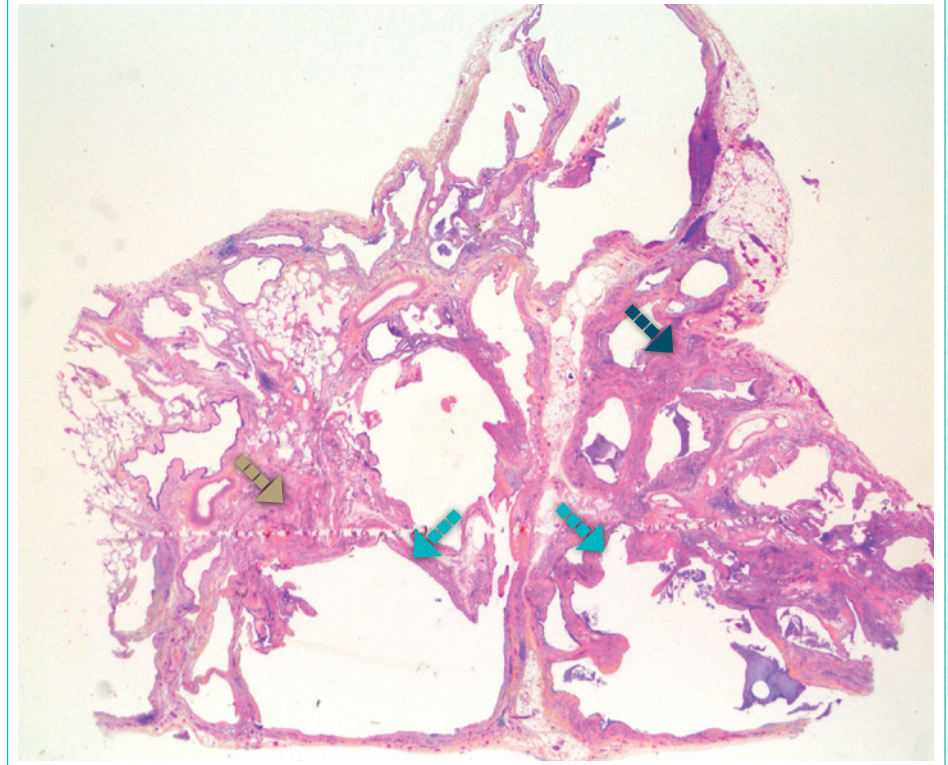
Caractéristiques

- Destruction de l'architecture pulmonaire normale et son remplacement par des plages ou cicatrices fibreuses et par des kystes en rayons de miel et parfois par les deux

Orientation diagnostique

- Association de plusieurs signes histologiques caractéristiques de la révision architecturale
 - **kyste en rayons de miel**
 - **fibrose cicatricielle**
 - **hyperplasie musculaire lisse**
- Les kystes en rayons de miel sont pratiquement toujours présents et le plus souvent accompagnés par des plages de fibrose. Dans quelques cas les kystes en rayons de miel sont absents et les plages de fibroses sont la seule manifestation de la révision architecturale

Révision architecturale



■ Fibrose
 ■ Kyste en rayons de miel
 ■ Hyperplasie musculaire lisse

Kystes en rayon de miel

■ Définition

- Destruction irréversible et terminale du poumon "end stage"

■ Caractéristiques

- Cavités alvéolaires élargies : kystes alvéolaires
- Parois fibreuses épaissies
- Tapissées au moins partiellement par un épithélium bronchiolaire
- Contenu: mucus et/ou cellules inflammatoires: polynucléaires neutrophiles, macrophages et lymphocytes

■ Orientation diagnostique

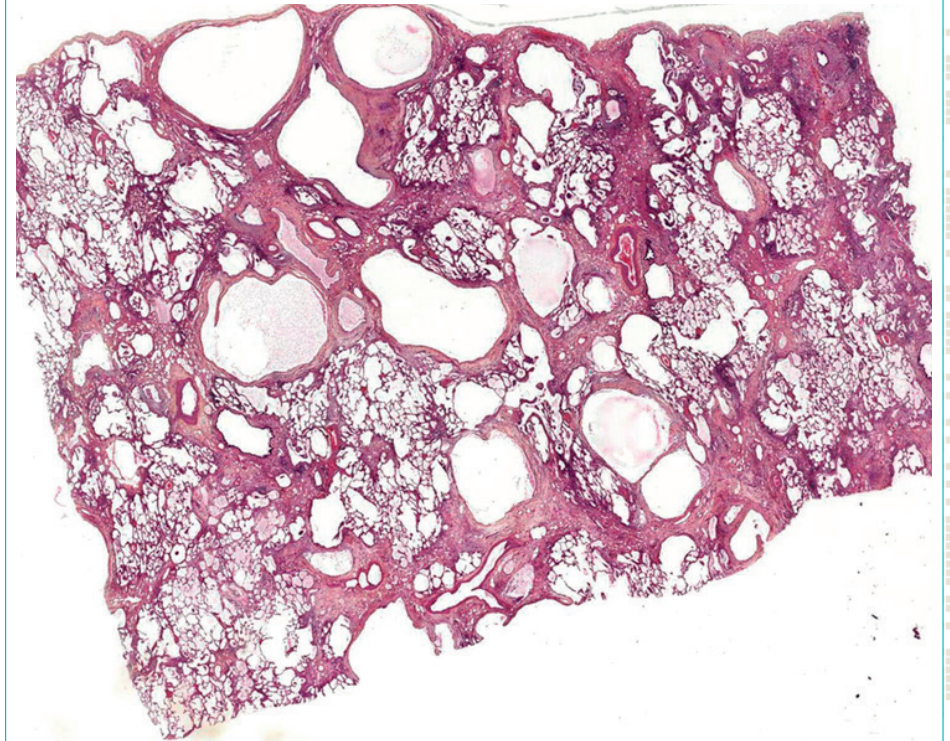
■ Localisation

- lobes inférieurs

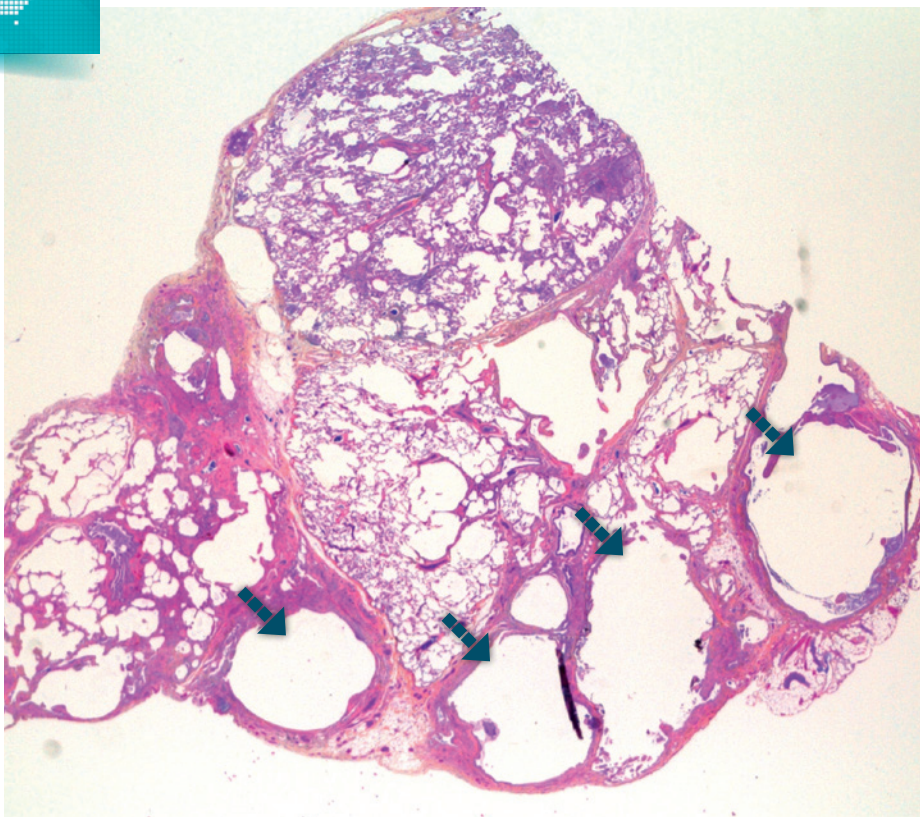
■ Revêtement alvéolaire

- absent
- parfois remplacé par un revêtement bronchiolaire par glissement du revêtement bronchiolaire adjacent. C'est le phénomène de la "lambertose"

■ Kystes en rayon de miel

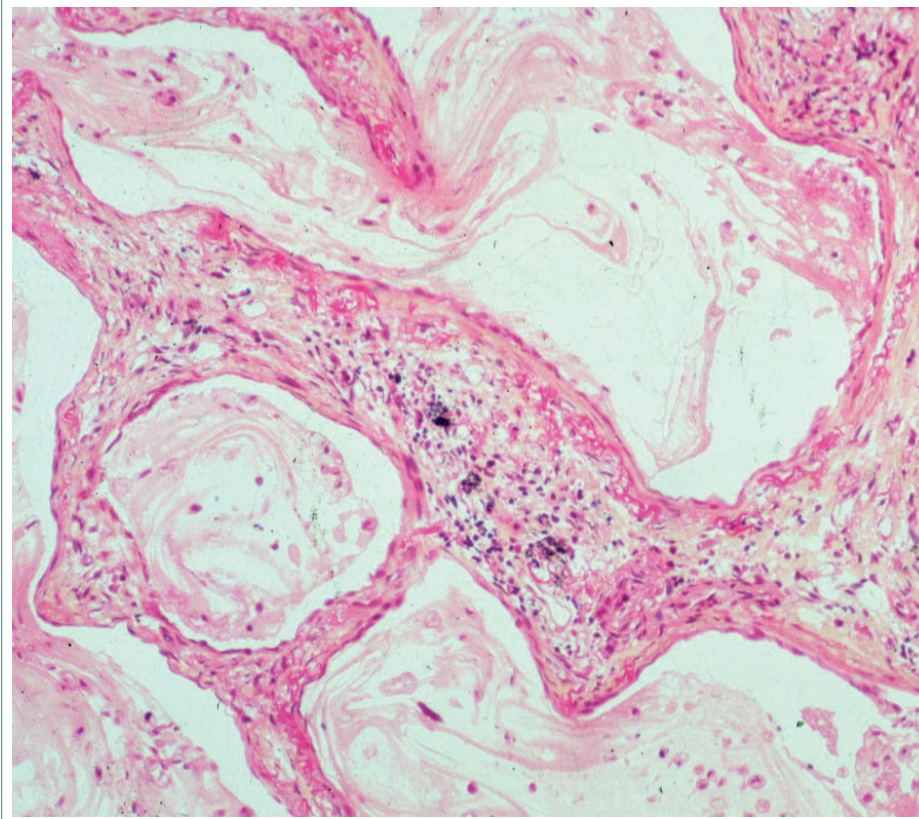


■ Kystes en rayons de miel souvent sous pleuraux

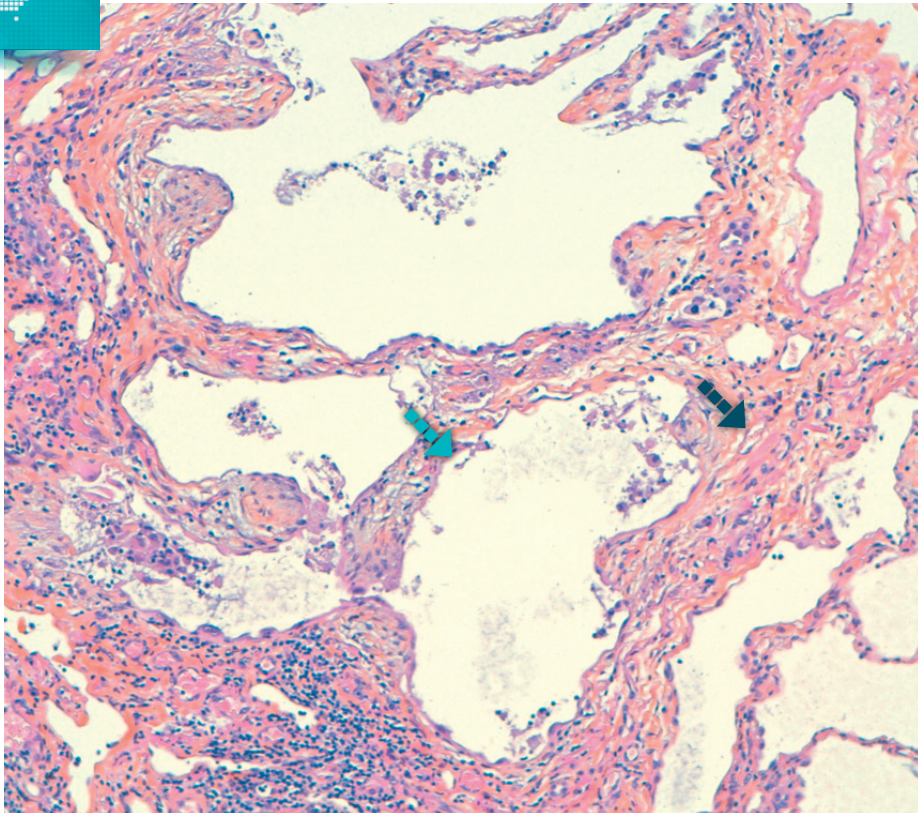


■ Kystes alvéolaires

■ Kystes alvéolaires à parois fibreuses épaisses et à contenu muqueux

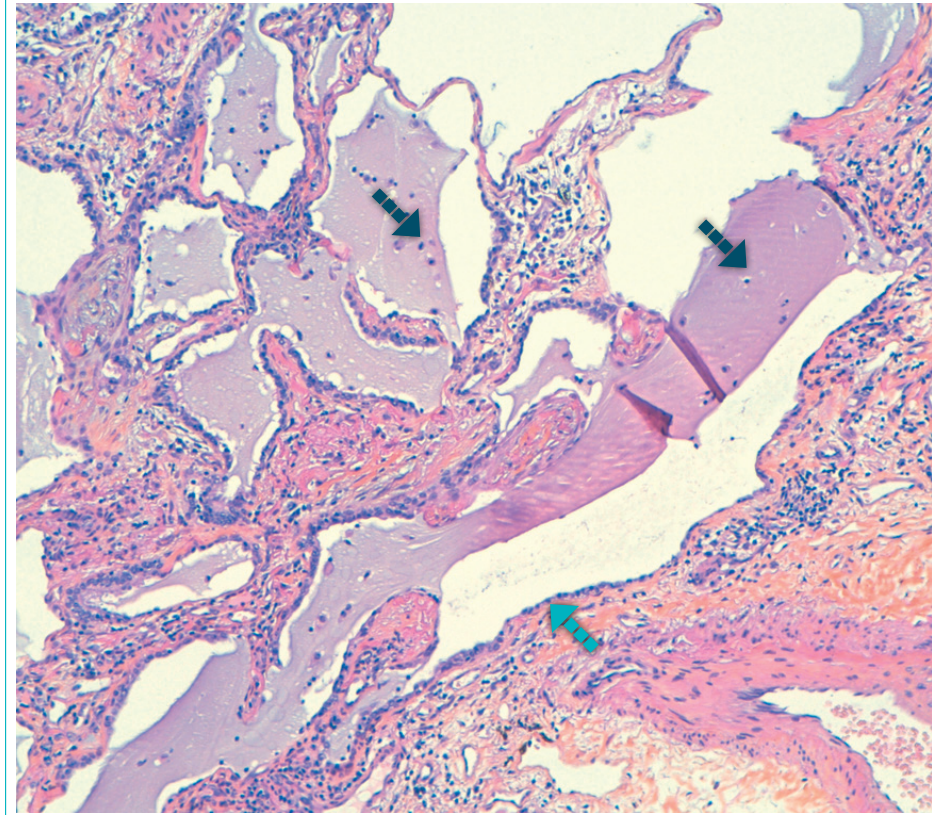


■ Kyste alvéolaire à parois fibreuses épaisses



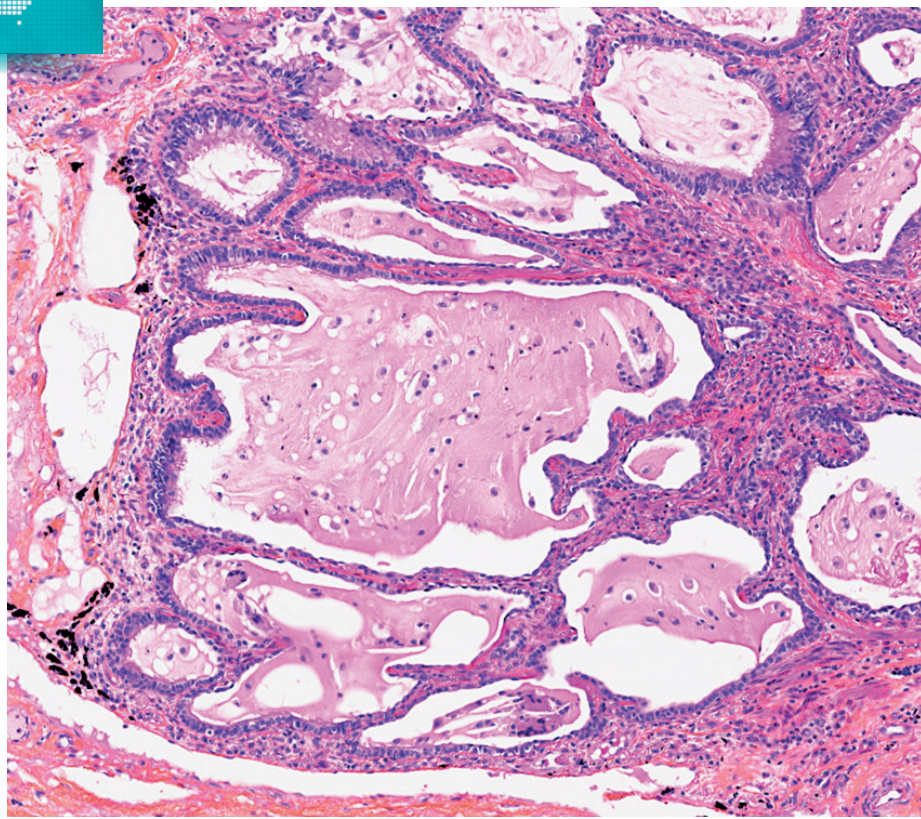
■ Parois fibreuses épaisses ■ Kyste alvéolaire

■ Kystes alvéolaires à contenu muqueux



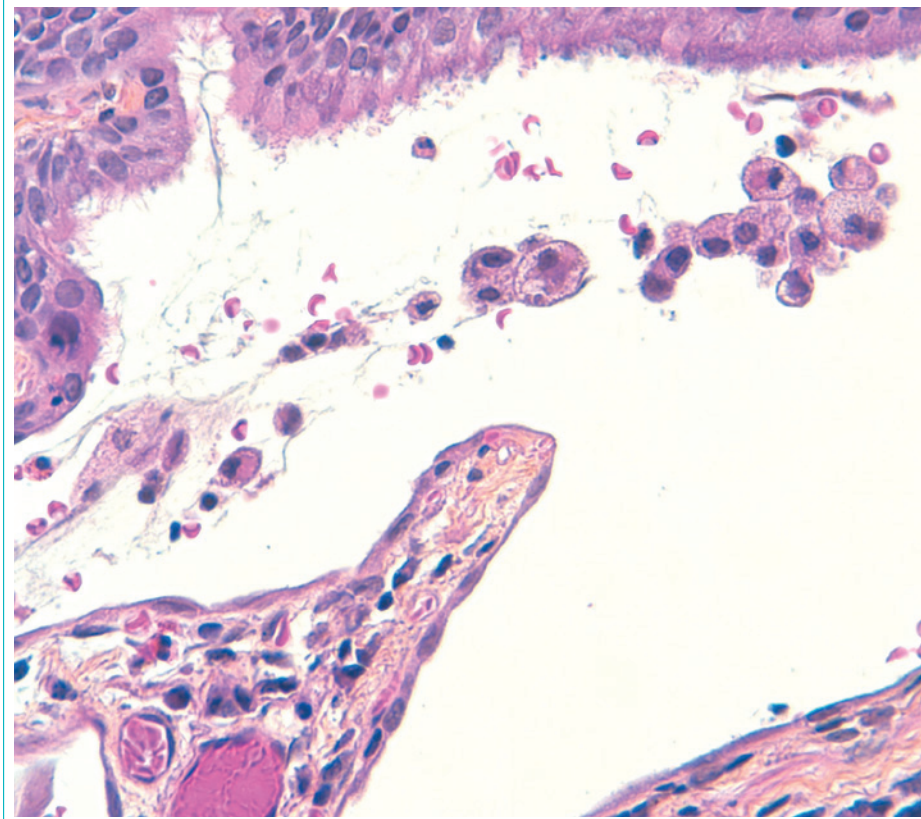
■ Contenu muqueux ■ Kystes alvéolaires

■ Kystes en rayon de miel



Contenu muqueux siège de cellules inflammatoires.
Inflammation lymphocytaire chronique dans les parois alvéolaires.

■ Kystes alvéolaires



Kyste alvéolaire partiellement tapissé par un épithélium respiratoire cylindrique pseudostratifié cilié.

“Lambertose”

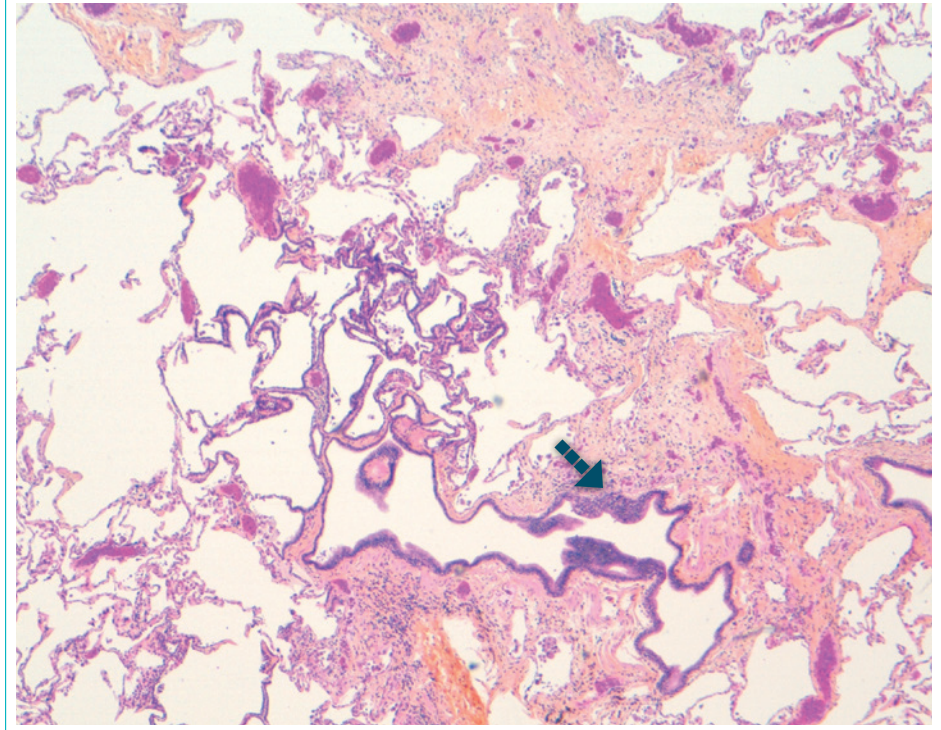
■ Caractéristiques

- Ré épithélialisation des kystes alvéolaires par glissement du revêtement des bronchioles
- Passage par l'intermédiaire des “pores de Lambert” : solution de continuité entre les bronchioles respiratoires et les alvéoles adjacentes
- Secondaire aux bronchiectasies

■ Orientation diagnostique

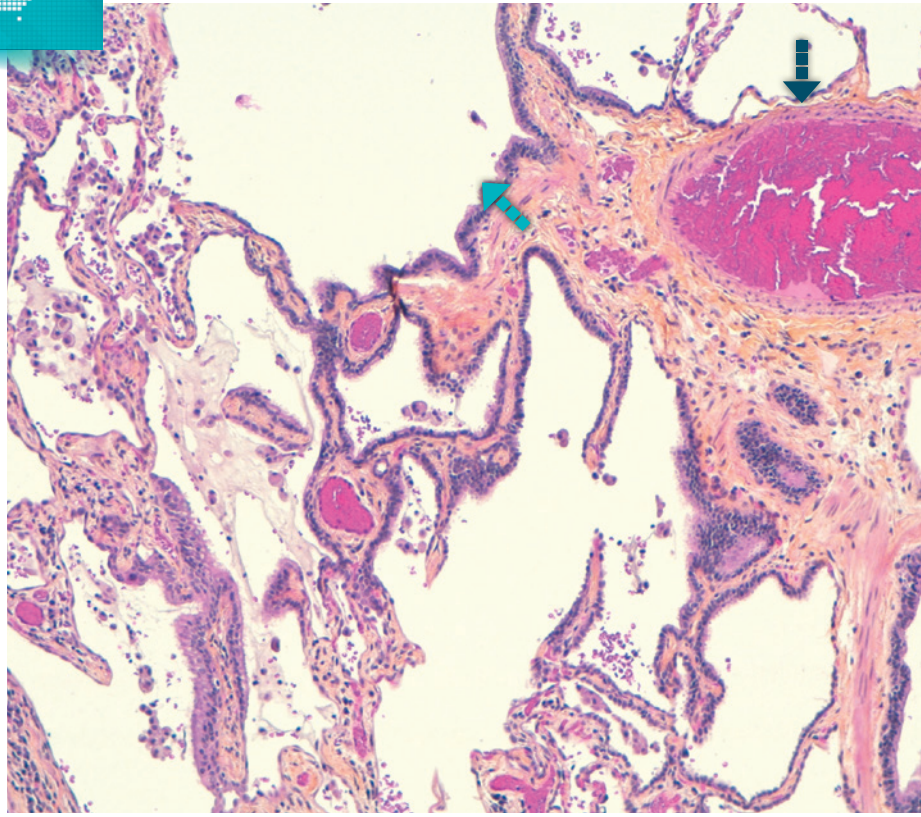
- **Bronchiolectasie**
 - dilatation de la lumière des bronchioles par traction de la fibrose sur la paroi bronchiolaire
 - ouverture de la bronchiole dans l'alvéole adjacente
- **Epithélium bronchiolaire cylindrique**
 - cilié et mucosécrétant
- **Paroi bronchiolaire**
 - siège de cellules musculaires

■ “Lambertose”



■▶ Bronchiole résiduelle dans un foyer de fibrose

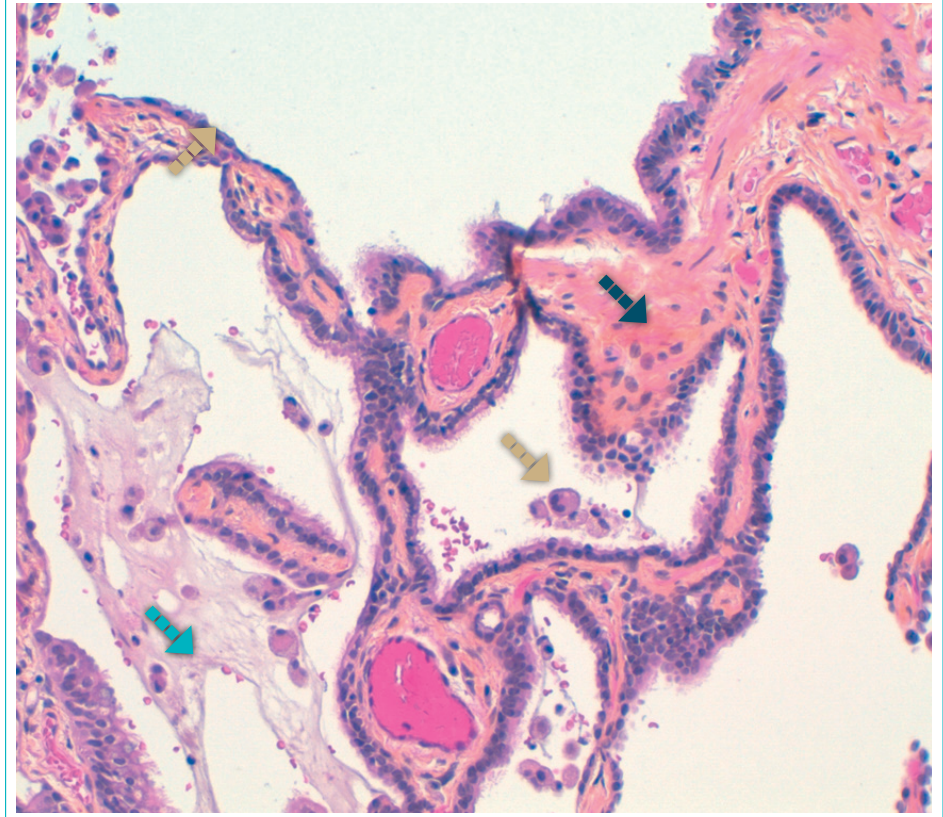
“Lambertose”



▬▬▬ Artériole pédiculaire ▬▬▬ Bronchiole

Bronchiolectasie : résidu de bronchioles distendues dans une plage de fibrose.

“Lambertose”



▬▬▬ Fibrose ▬▬▬ Contenu muqueux ▬▬▬ Kyste alvéolaire

Glissement du revêtement de la bronchiole dans les cavités alvéolaires adjacentes.

Fibrose

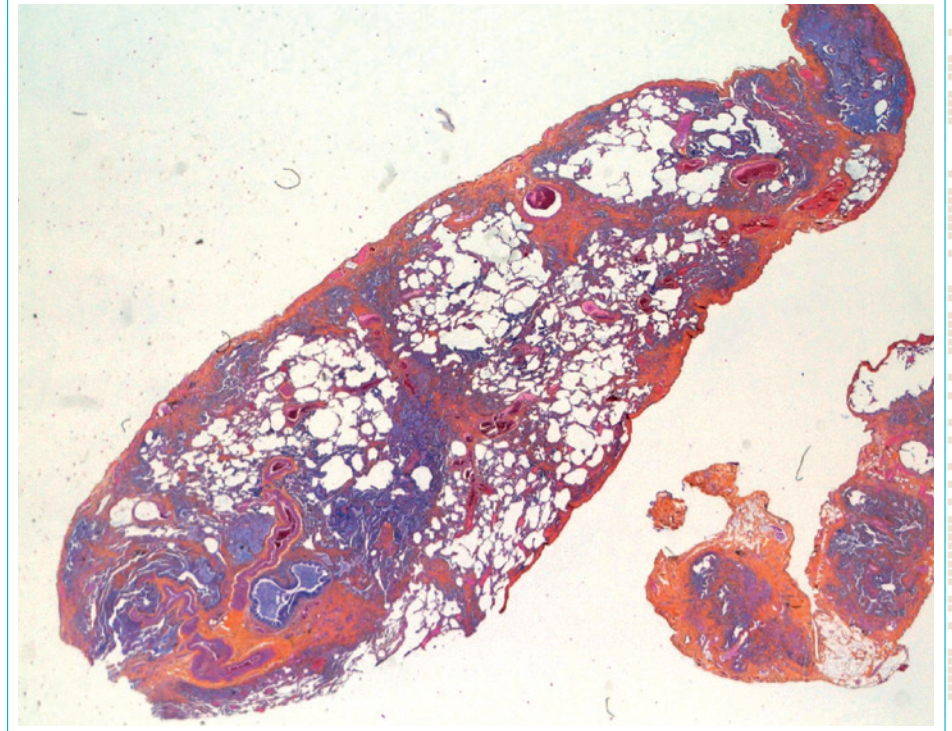
Caractéristiques

- Tissu conjonctif en grande quantité dense peu cellulaire traduisant une fibrose chronique ancienne ou inactive riche en tissu collagène
- Topographie pleurale, sous pleurale, para septale, péri-bronchiolaire
- Disséminée dans le temps: juxtaposition de tissu conjonctif dense peu cellulaire avec des foyers fibroblastiques

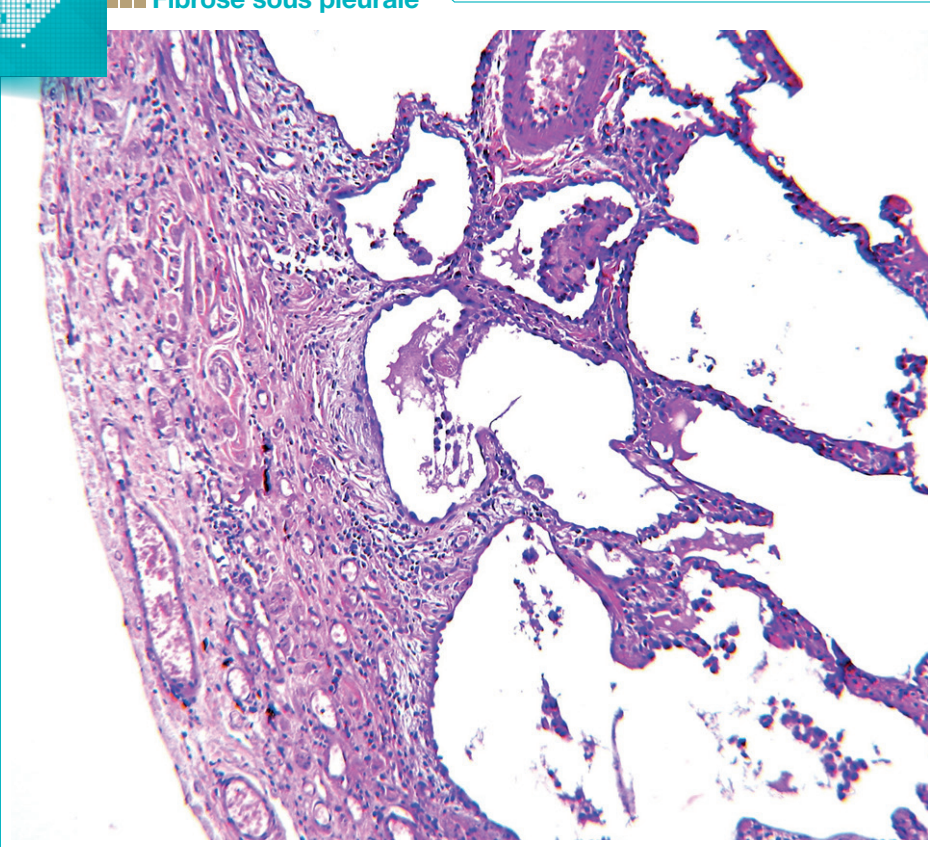
Orientation diagnostique

- La fibrose est caractérisée par des plages de tissu collagène sans reliquat bronchiolaire ou cavité alvéolaire restructurée
- Elle remplace et détruit le parenchyme pulmonaire normal
- Elle peut contenir des infiltrats lymphocytaires caractéristiques d'une inflammation chronique et des petits vaisseaux
- Cette fibrose cicatricielle est différente d'une fibrose interstitielle ordinaire avec épaissement des septa alvéolaires mais conservation de l'architecture alvéolaire

Fibrose

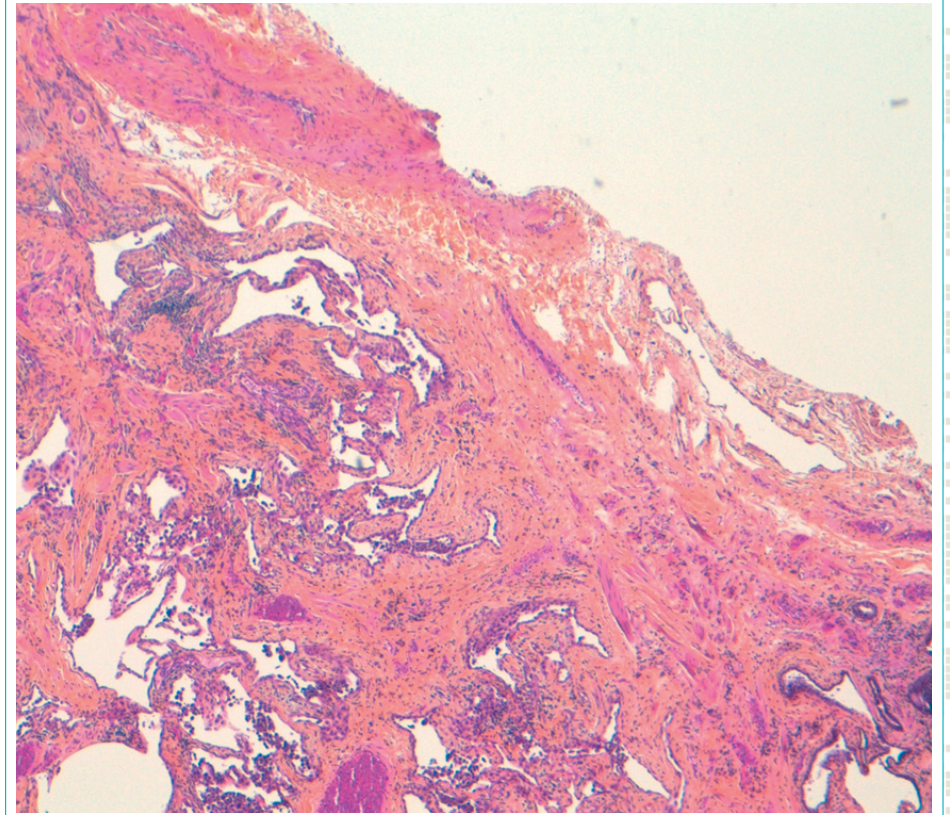


Fibrose sous pleurale



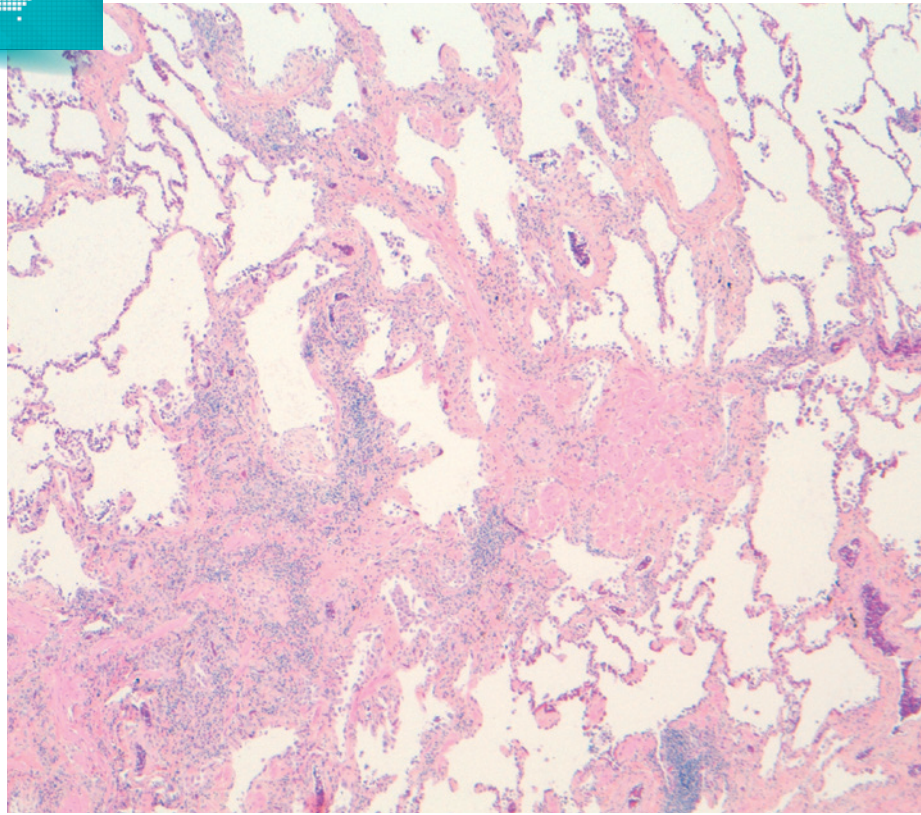
Épaissement de la plèvre viscérale par un tissu fibreux dense.

Fibrose sous pleurale

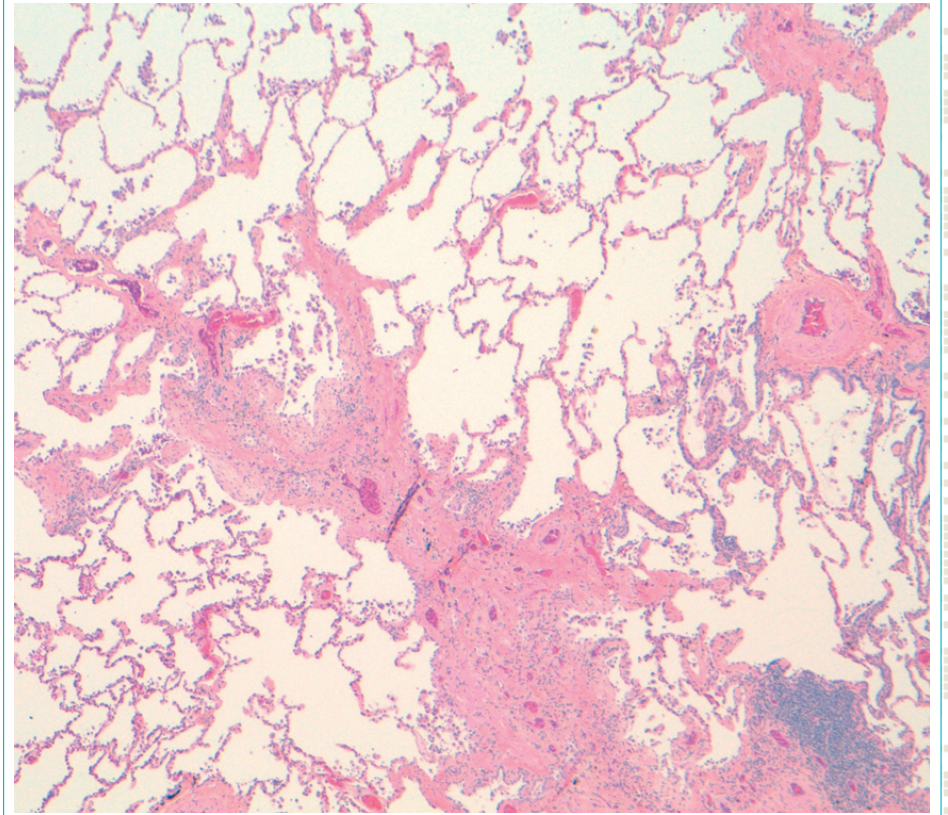


Épaissement sous pleural avec fibrose pénétrant dans le parenchyme pulmonaire sous-jacent.

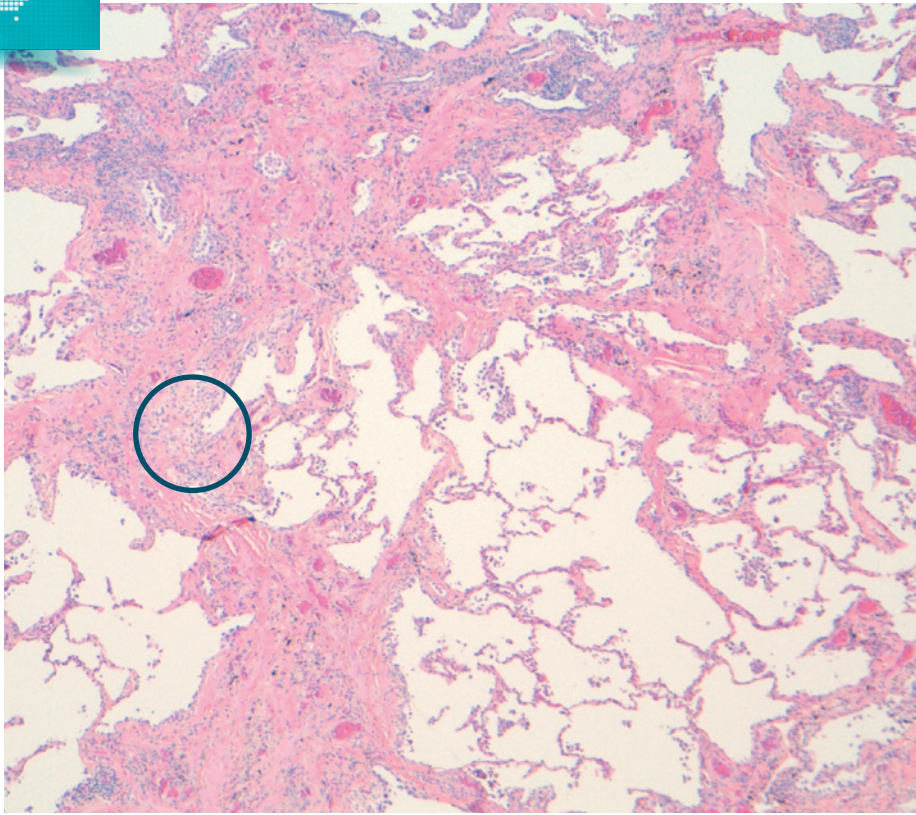
■ Fibrose para septale



■ Fibrose para septale



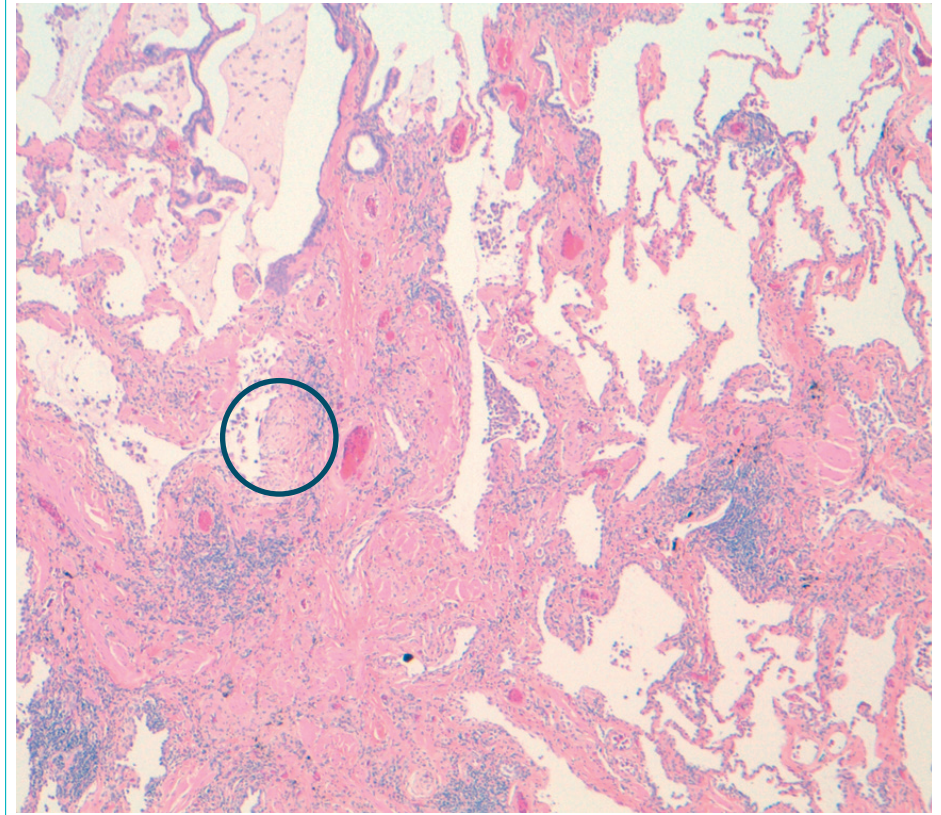
Fibrose paraseptale et péribronchiolaire



○ Foyer fibroblastique visible au faible grossissement

Certaines alvéoles sont remplacées par une cicatrice fibreuse irrégulière en patchwork.

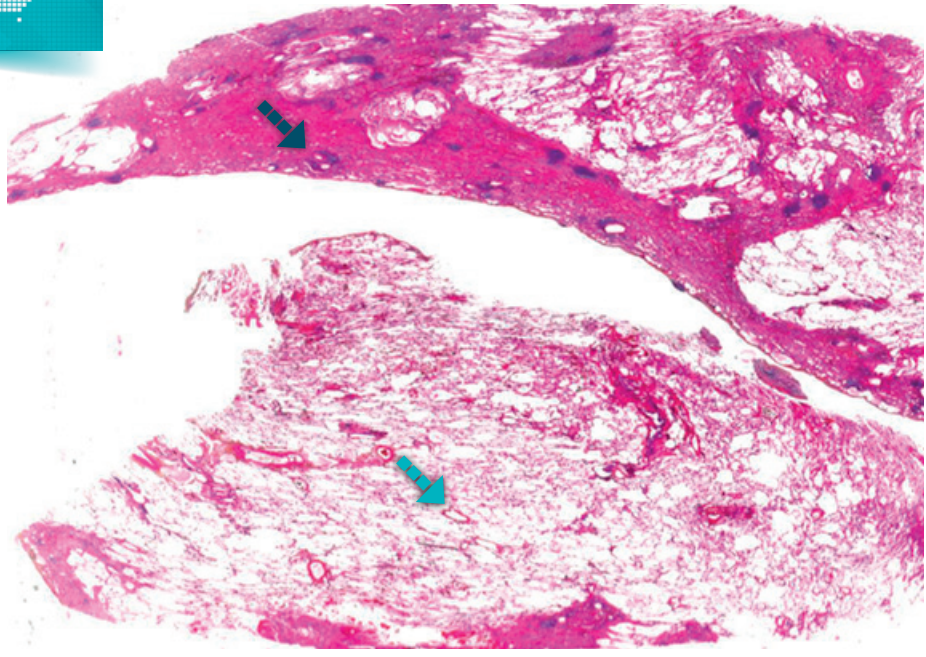
Cicatrice fibreuse



○ Foyer fibroblastique visible au faible grossissement

Cicatrice fibreuse constituée de collagène dense avec quelques infiltrats lymphocytaires dispersés.

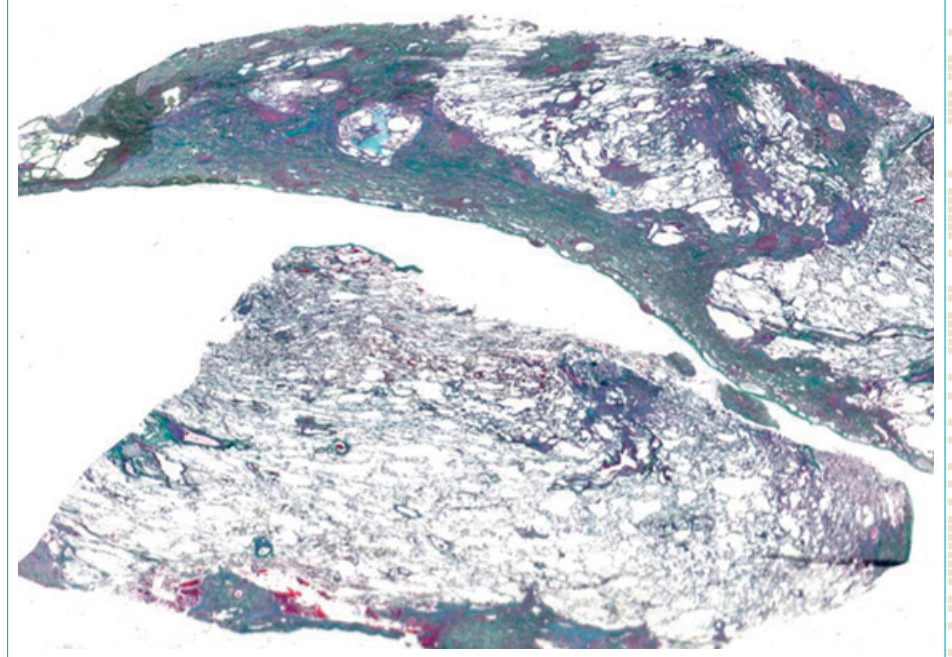
Fibrose



▀ Fibrose ▀ Parenchyme pulmonaire normal

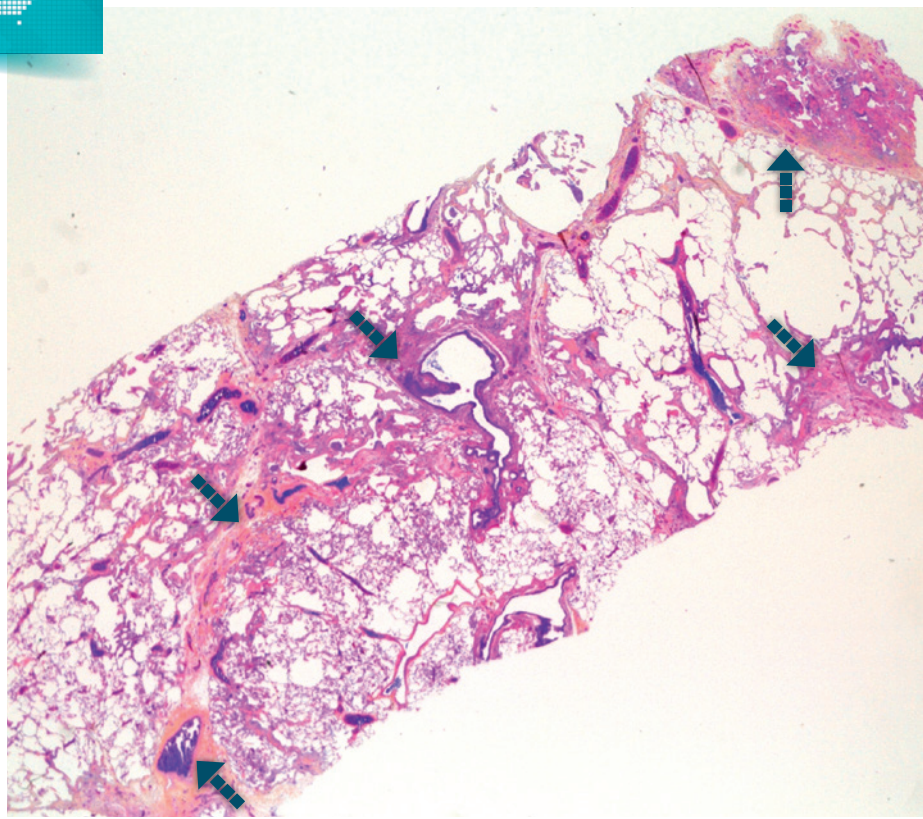
Aspect moins typique : fibrose sans kyste en rayon de miel.

Fibrose



Coloration de Trichrome de Masson : la fibrose est colorée en vert.

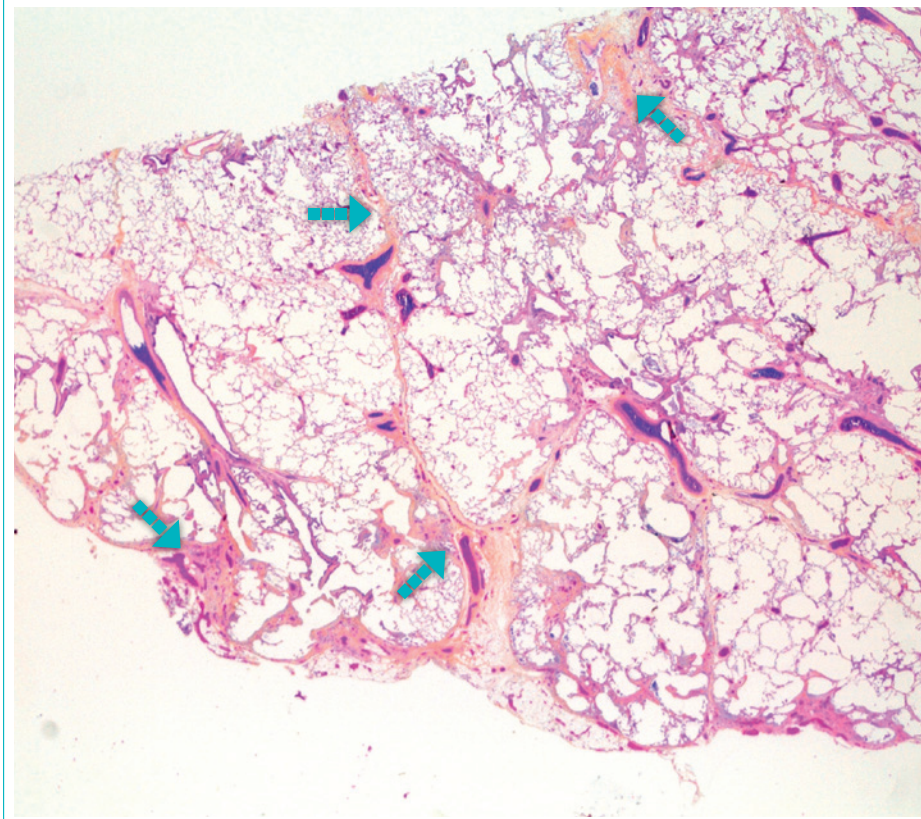
Fibrose



Fibrose

Aspect moins typique: fibrose seule sans kyste en rayon de miel.

Fibrose



Fibrose

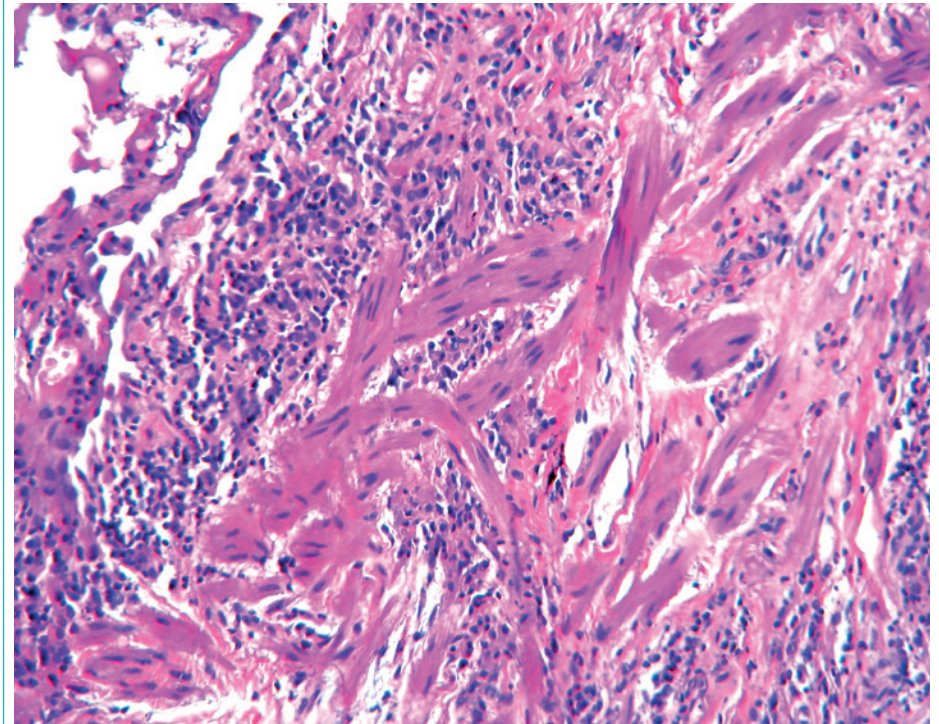
Fibrose seule sans kyste en rayon de miel.

Hyperplasie musculaire lisse

■ ■ ■ Caractéristiques

- Faisceaux de fibres musculaires lisses hyperplasiques
- Synonymes: myomatose; cirrhose musculaire
- Traduction de la destruction du parenchyme pulmonaire par la fibrose

■ ■ ■ Foyer de myomatose

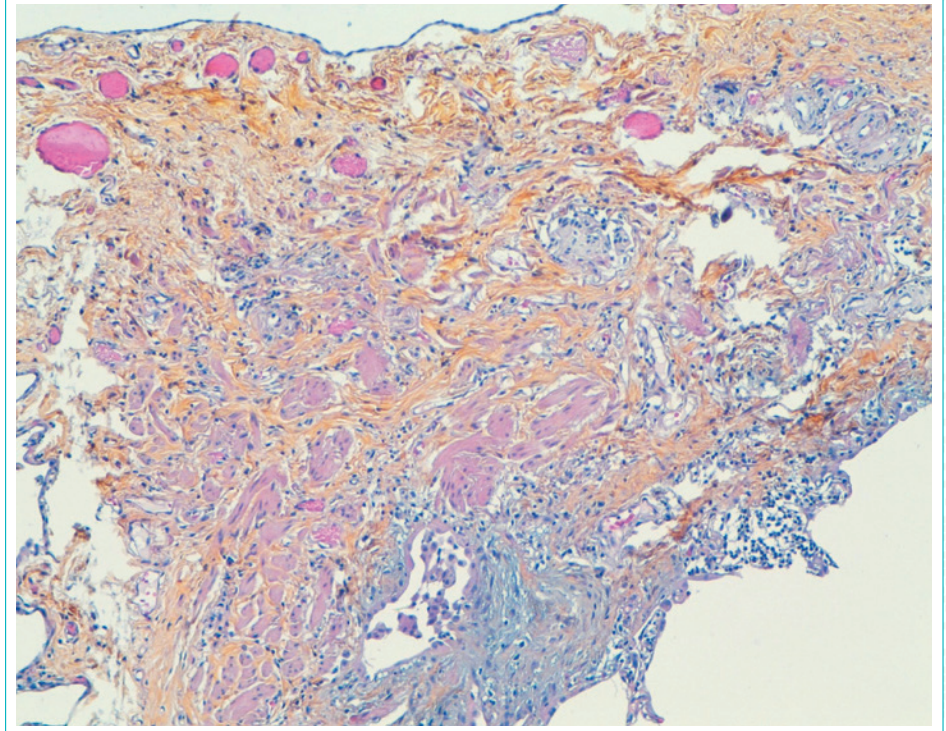


Hyperplasie musculaire lisse

■ Caractéristiques

- Foyer de fibrose sous pleurale siège de faisceaux de cellules musculaires lisses hyperplasiques

■ Hyperplasie musculaire lisse

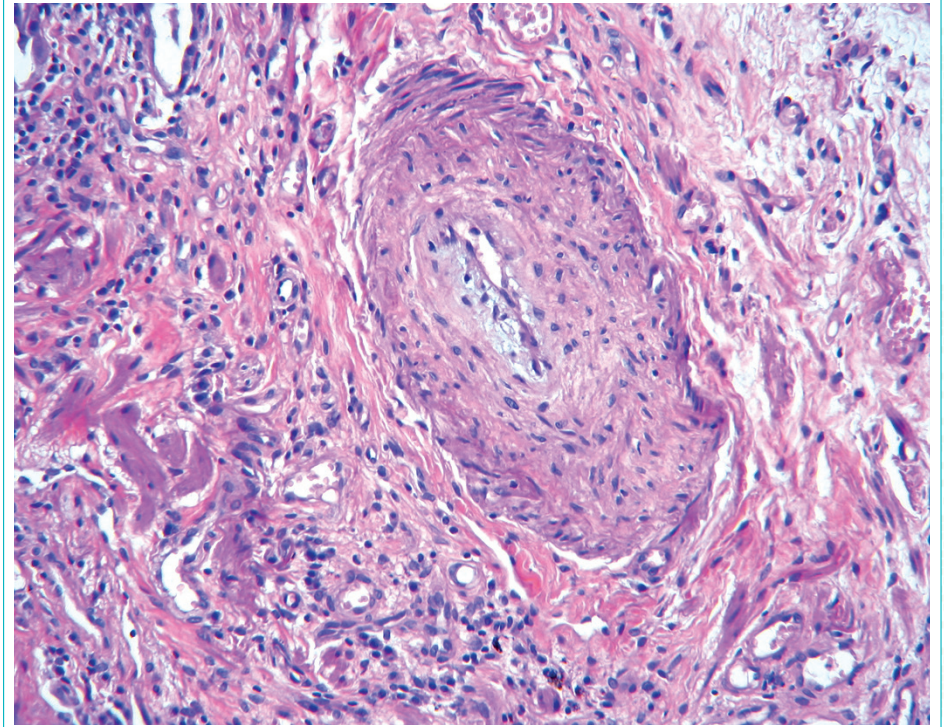


Atteinte vasculaire

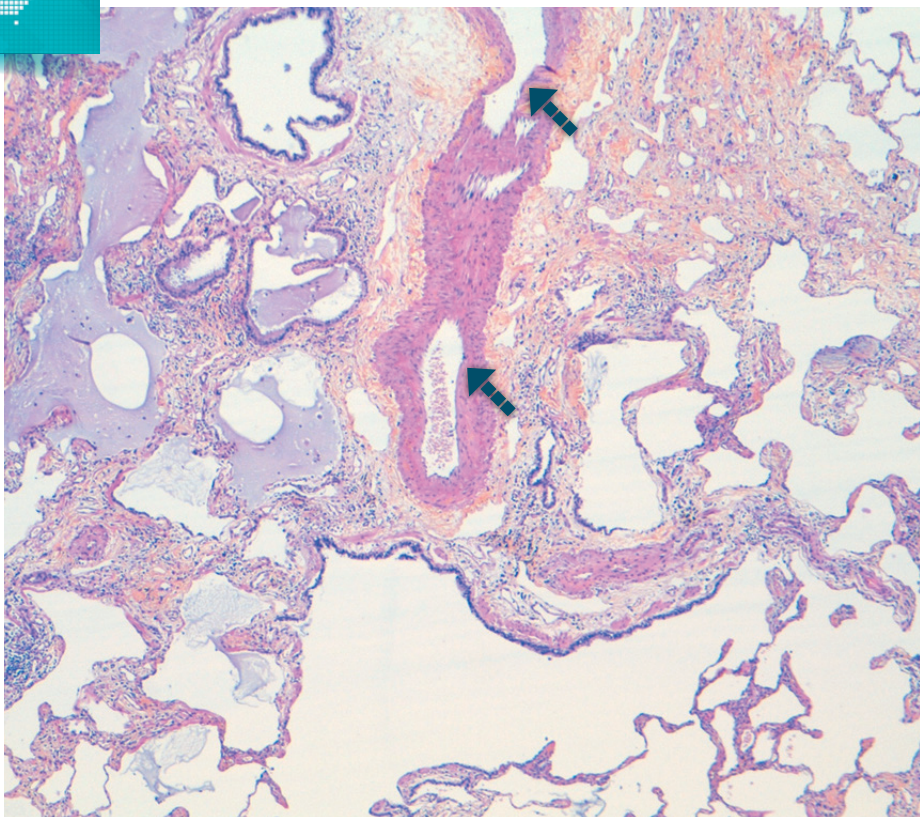
■ Caractéristiques

- Réduction du calibre vasculaire
- Fibrose de la paroi vasculaire touchant l'intima et la média
- La lumière vasculaire est parfois réduite à une fente

■ Atteinte vasculaire



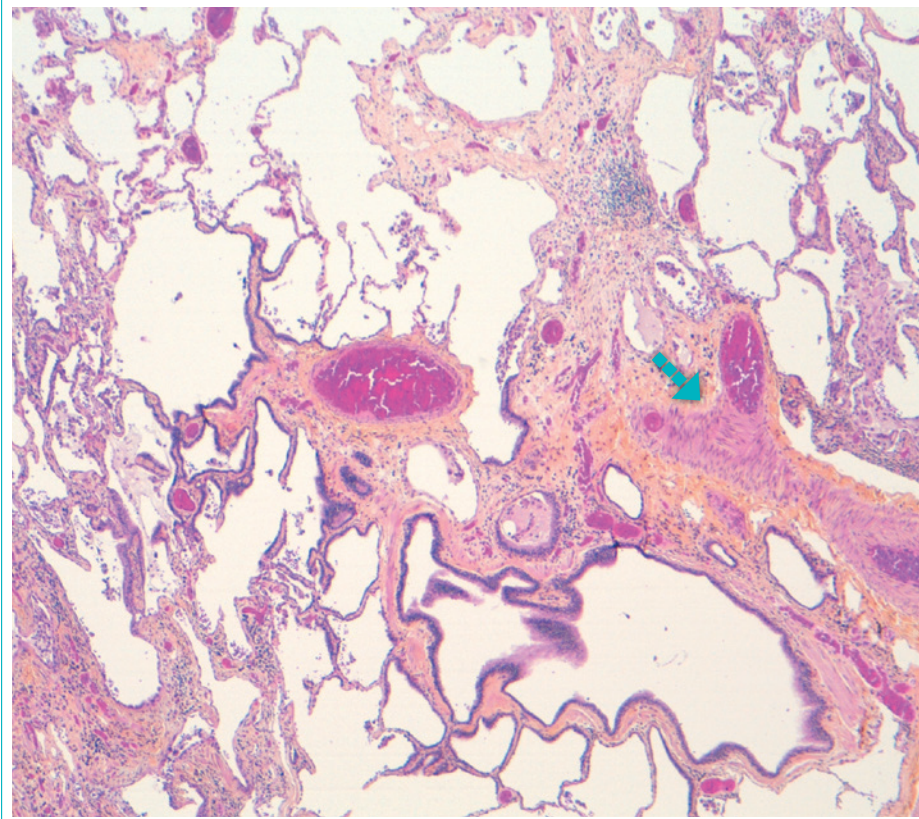
Atteinte vasculaire



▣▣▣▣ Lésion artérielle

Lésion artérielle type hypertension.

Atteinte vasculaire



▣▣▣▣ Fibrose

Disparition de la lumière vasculaire liée à la fibrose de la paroi.

Foyer fibroblastique variabilité temporelle de la fibrose

Caractéristiques

- Foyer localisé de fibrose jeune
- Formation allongée constituée d'un tissu conjonctif jeune siège de myofibroblastes dans une matrice d'aspect myxoïde
- Caractéristique de la pneumonie interstitielle commune. Permet d'affirmer le diagnostic

Orientation diagnostique

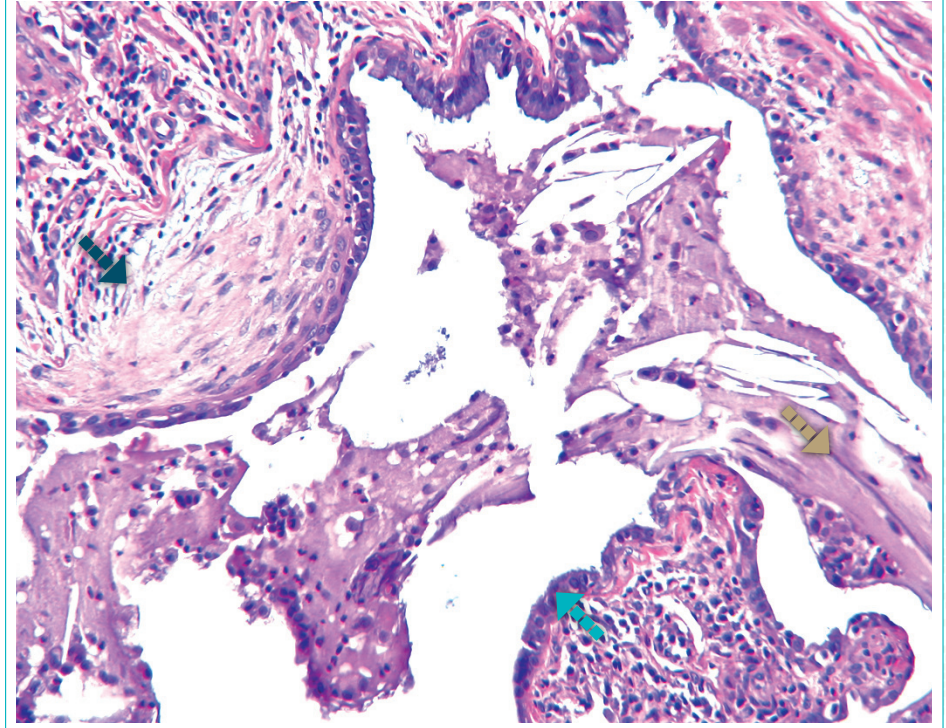
Topographie

- Sur le front d'extension de la fibrose entre le parenchyme apparemment normal et les plages de fibrose installées

Orientation

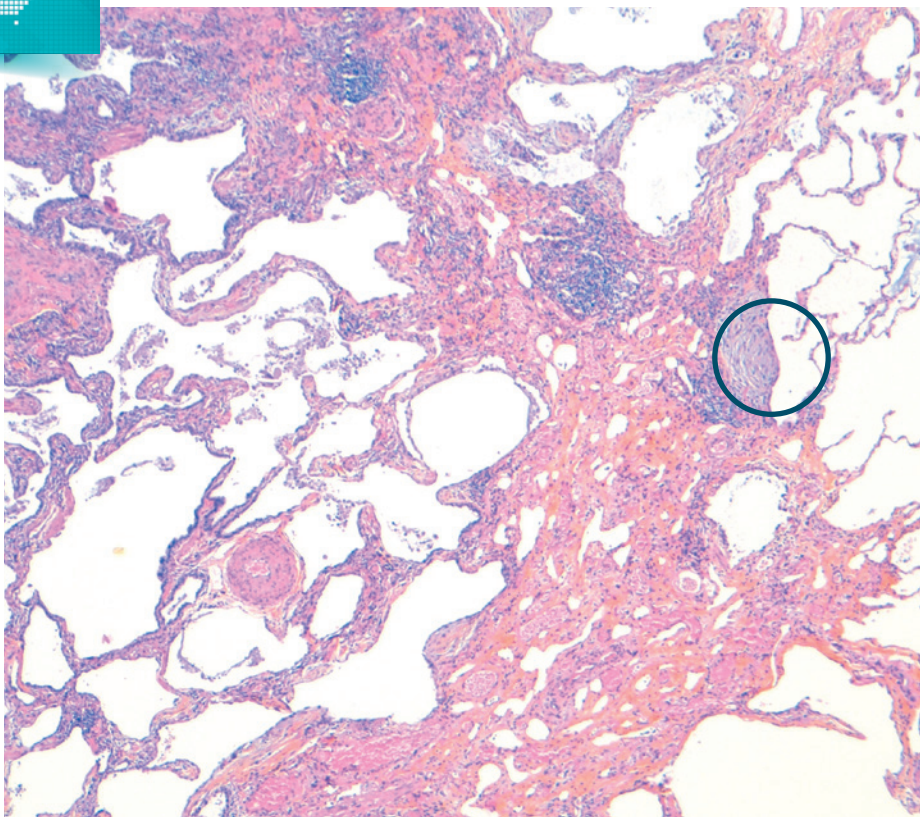
- Parallèle à la surface de la cavité alvéolaire
- Fait protrusion dans la lumière alvéolaire

Foyer fibroblastique



■ Foyer fibroblastique
 ■ Kyste alvéolaire
 ■ Contenu muqueux

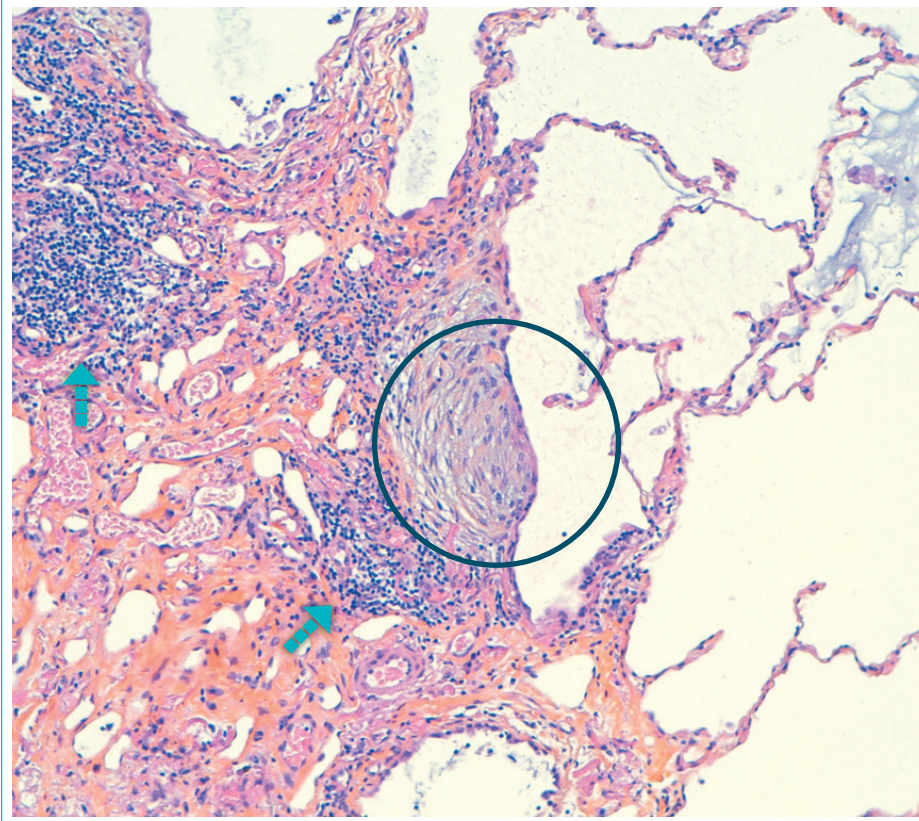
Foyer fibroblastique



○ Foyer fibroblastique

Cicatrice fibreuse collagène siège d'un foyer fibroblastique visible au faible grossissement.

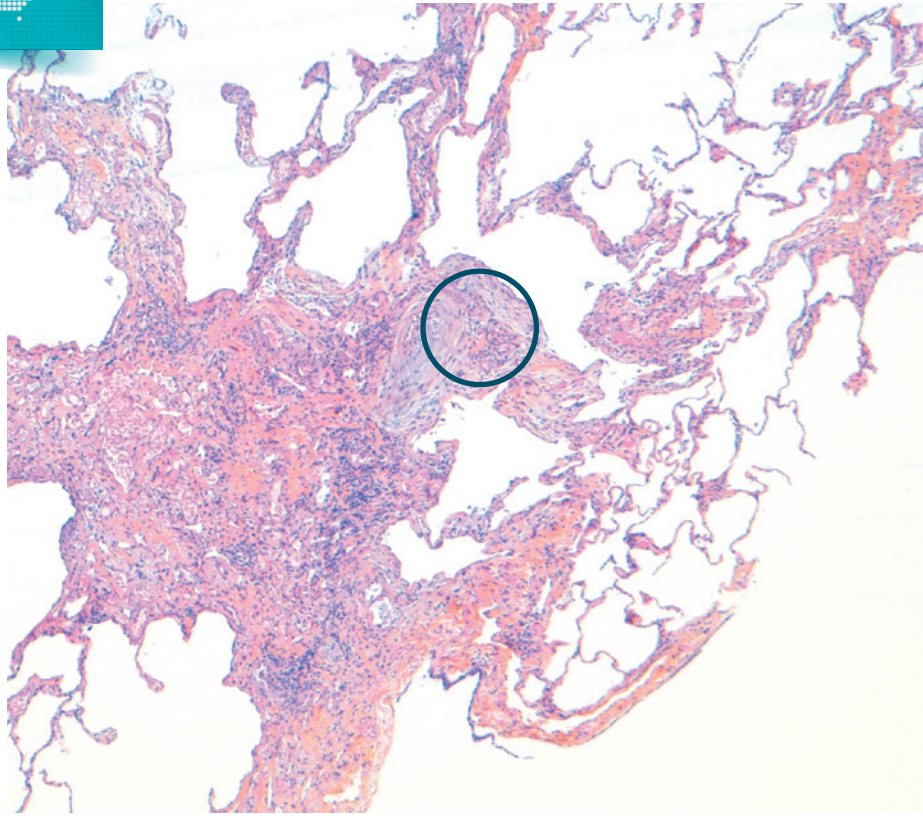
Foyer fibroblastique



➡ Infiltrat lymphocytaire ○ Foyer fibroblastique

Tissu collagène dense siège d'infiltrat lymphocytaire chronique et d'un foyer fibroblastique typique.

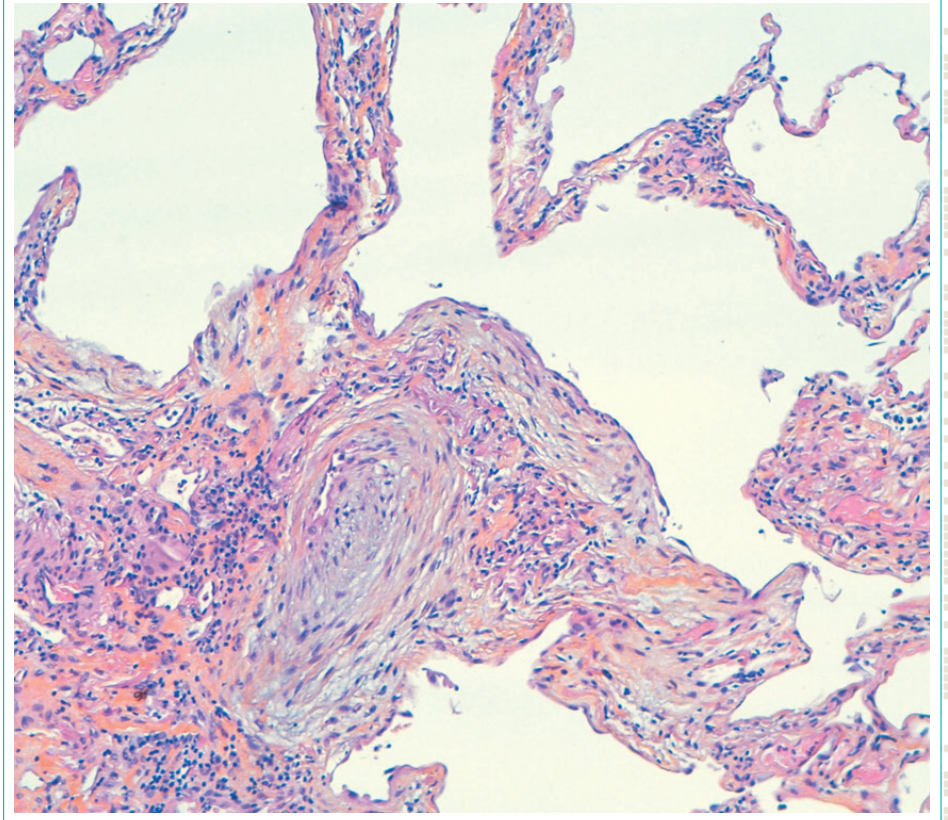
Foyer fibroblastique



○ Foyer fibroblastique

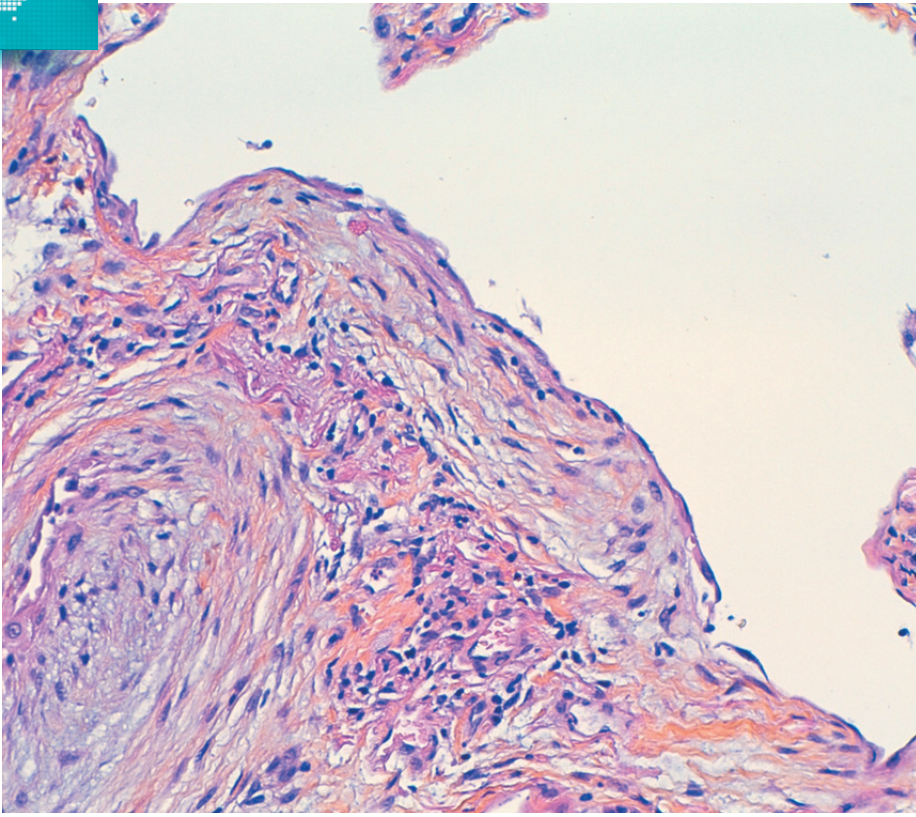
Cicatrice fibreuse collagène avec foyer fibroblastique bombant dans la lumière alvéolaire sur le front d'extension de la fibrose.

Foyer fibroblastique



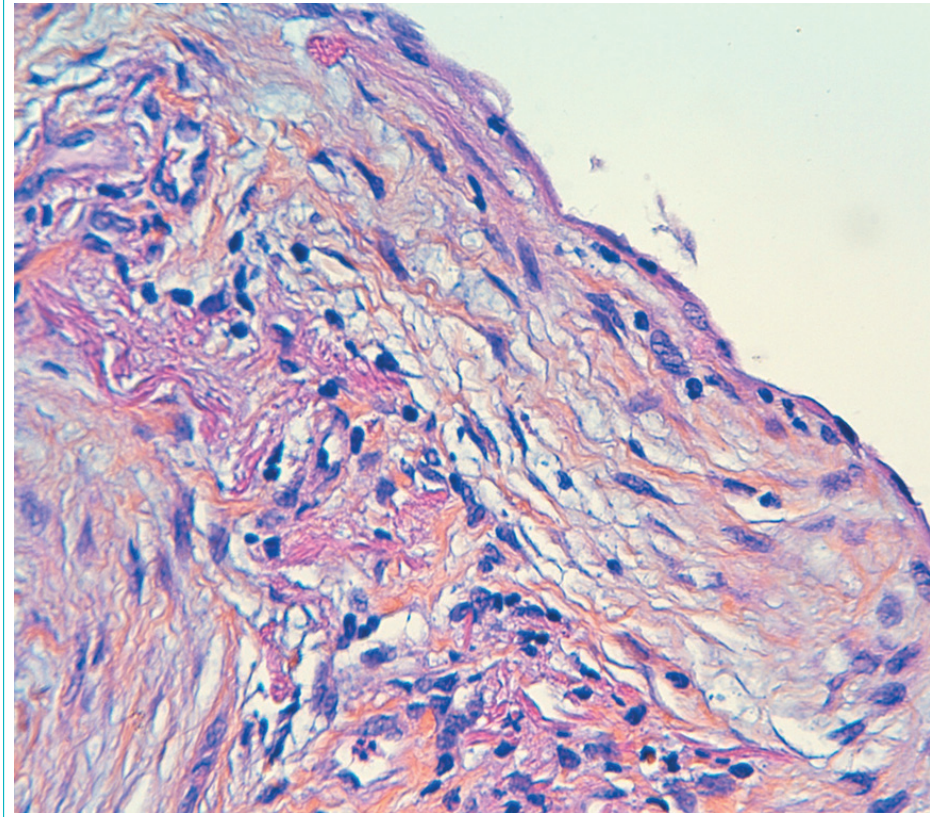
Foyer fibroblastique bombant dans la lumière alvéolaire.

■ Foyer fibroblastique



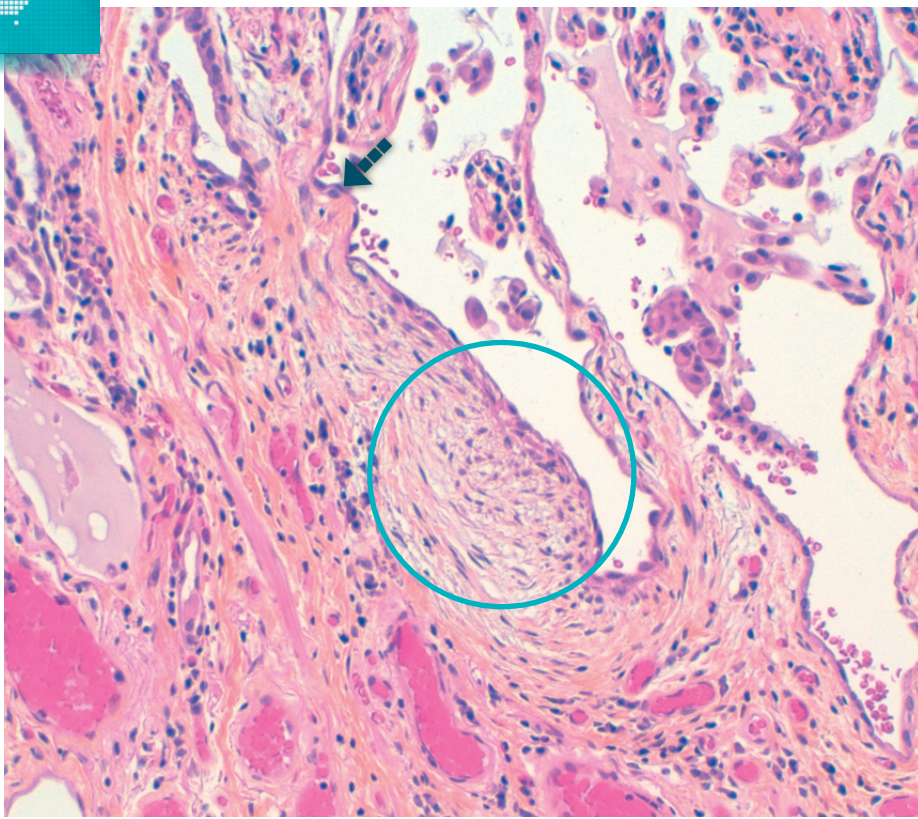
Foyer fibroblastique : myofibroblastes allongés dans un tissu collagène lâche.

■ Foyer fibroblastique



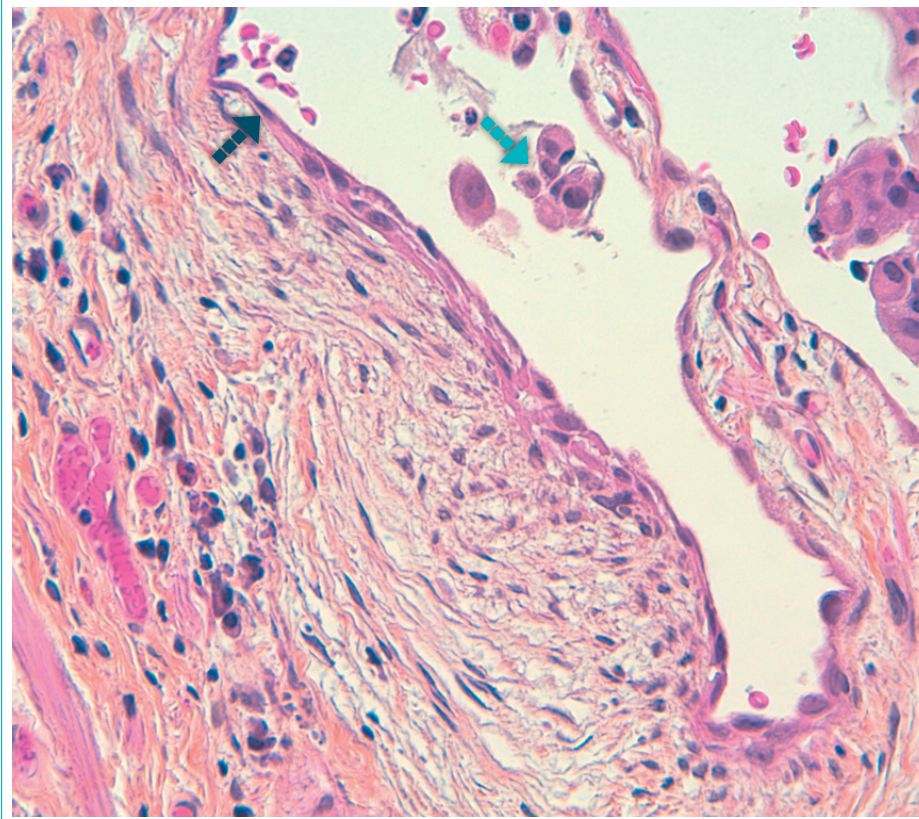
Le foyer fibroblastique est tapissé par une assise de cellules alvéolaires aplaties.

Foyer fibroblastique



▣▣▣ Kyste alvéolaire ○ Foyer fibroblastique possible

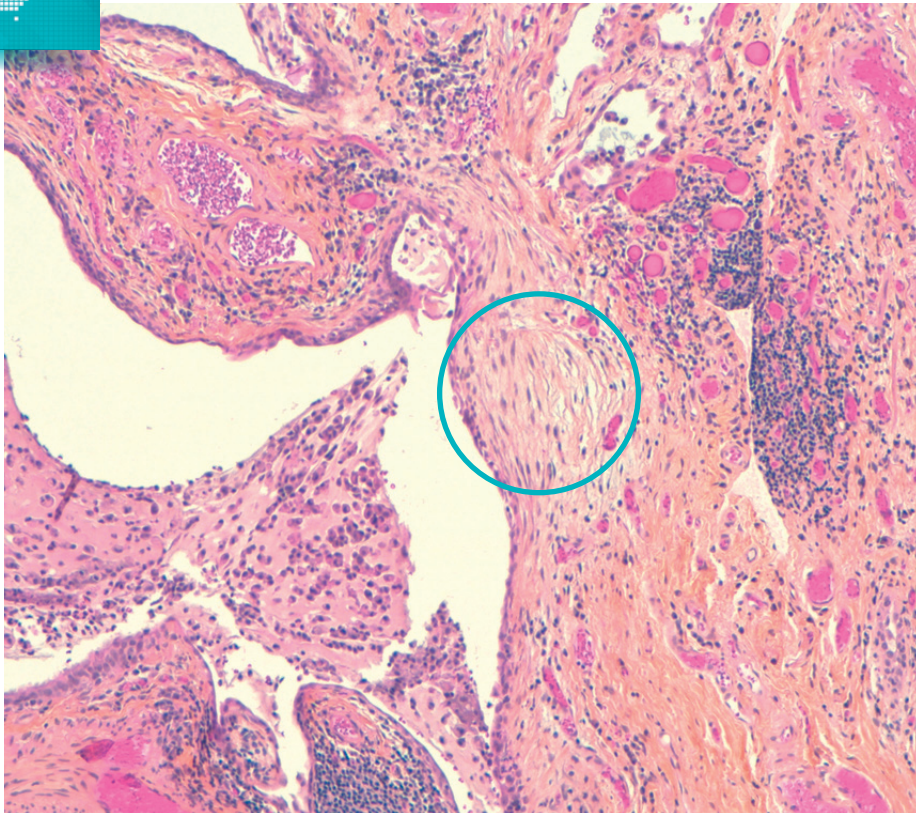
Foyer fibroblastique



▣▣▣ Kyste alvéolaire ▣▣▣ Macrophages

Foyer fibroblastique bombant dans la cavité alvéolaire contenant des macrophages.

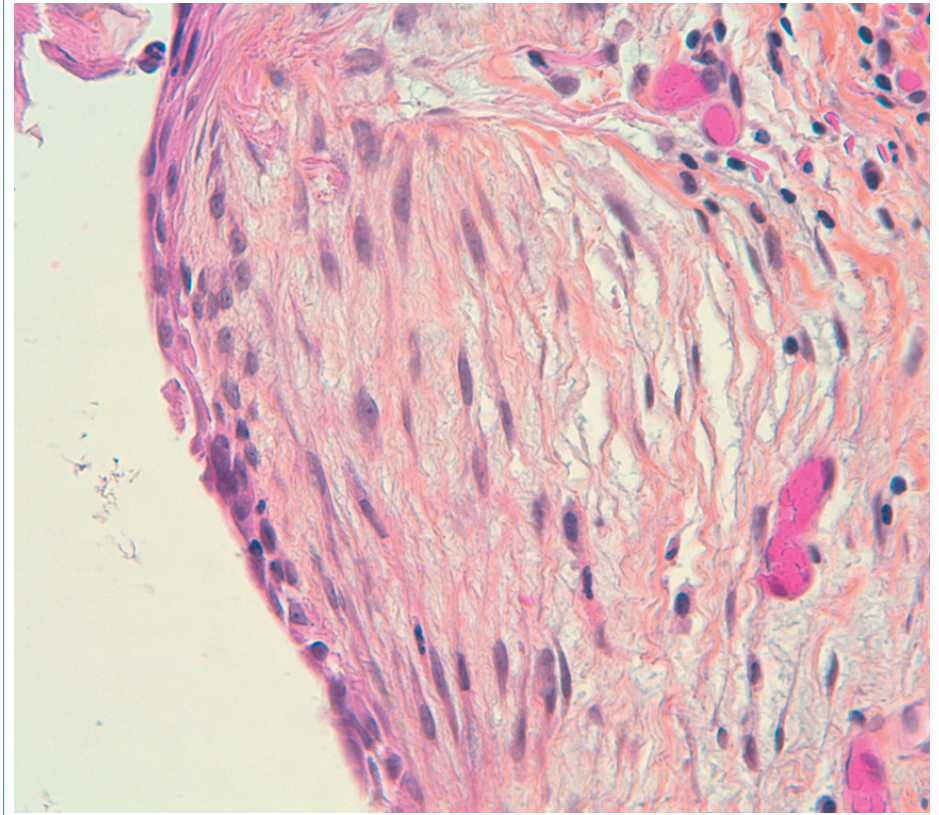
■ Foyer fibroblastique



○ Foyer fibroblastique possible

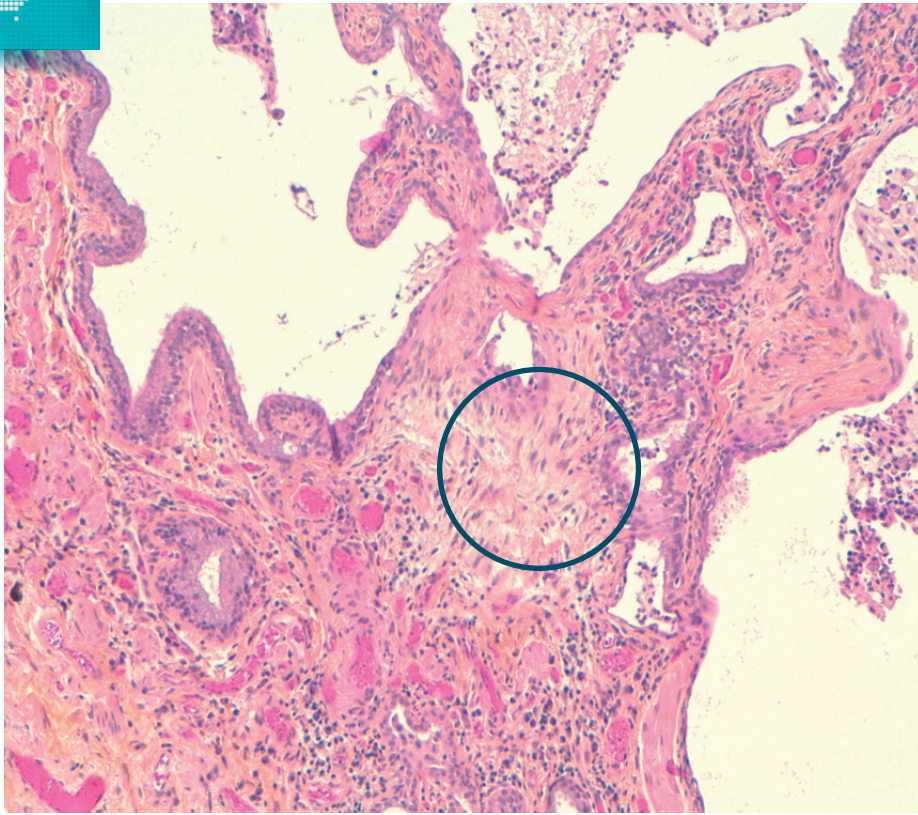
Foyer fibroblastique possible sur le front d'un kyste alvéolaire contenant des cellules inflammatoires.

■ Foyer fibroblastique



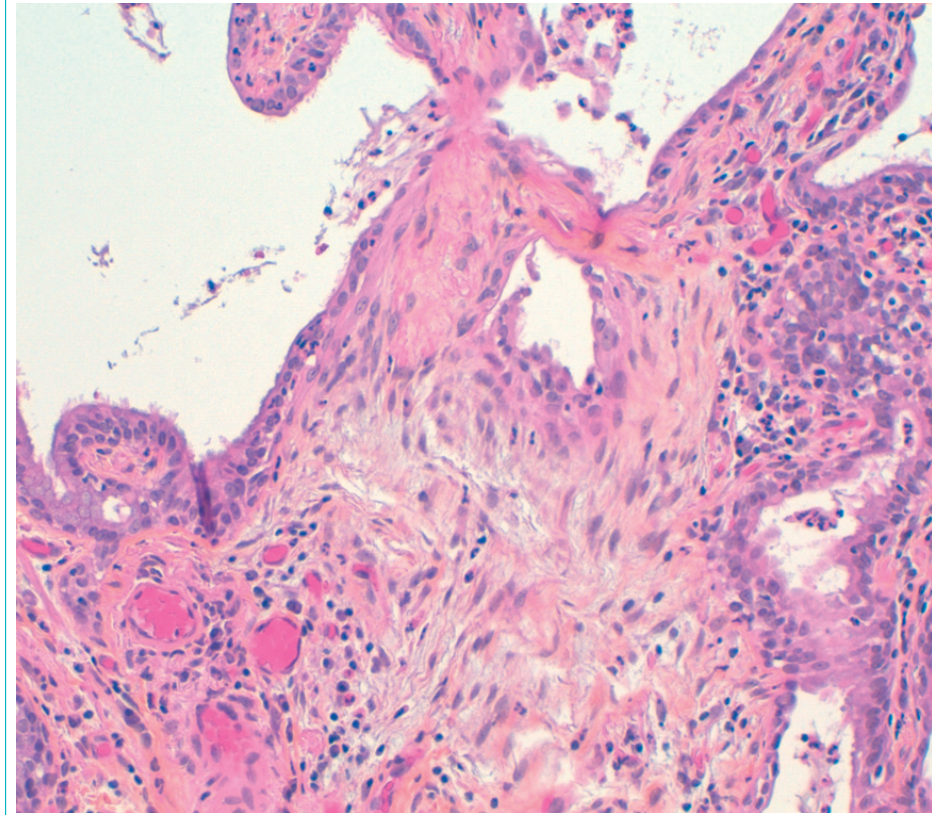
Foyer fibroblastique tapissé par un revêtement alvéolaire aplati.

■ Foyer fibroblastique



○ Foyer fibroblastique non typique

■ Foyer fibroblastique



Tissu collagène plus lâche mais ne bombant pas dans la lumière alvéolaire.

Critères diagnostiques histopathologiques de la PIC¹

La biopsie pulmonaire permet d'obtenir un diagnostic de certitude dans **80 à 95 %** des Pneumopathies Interstitielles Diffuses (PID).

La biopsie pulmonaire occupe donc une place centrale mais **de deuxième ligne** dans le diagnostic des PID.


1 PIC certaine (présence des 4 critères)	<ul style="list-style-type: none"> ■ Fibrose marquée/remodelage architectural, +/- rayon de miel de distribution sous-pleurale/paraseptale prédominante ■ Atteinte disséminée du parenchyme par la fibrose ■ Présence de foyers fibroblastiques ■ Absence de signes suggérant un autre diagnostic (cf 4)
2 PIC probable (présence des 3 critères)	<ul style="list-style-type: none"> ■ SOIT kystes en rayons de miel seuls ■ SOIT ■ Fibrose marquée/remodelage architecturale, +/- rayon de miel ■ +/- Atteinte disséminée du parenchyme par la fibrose ■ +/- Foyers fibroblastiques sur le front de progression ■ Absence de signes suggérant un autre diagnostic (cf 4)
3 PIC indéterminée	<ul style="list-style-type: none"> ■ Fibrose parenchymateuse disséminée ou diffuse, avec ou sans inflammation interstitielle ■ Présence de critères suggérant discrètement un autre diagnostic qu'une PIC (cf 4) ■ Présence de signes suggérant un aspect de PIC secondaire
4 signes compatibles avec un autre diagnostic que la PIC	<ul style="list-style-type: none"> ■ SOIT aspect de fibrose non-PIC : <ul style="list-style-type: none"> ■ PHS chronique, PINS fibreuse, PO fibreuse, FEPP, Histiocytose chronique, Fibrose interstitielle liée au tabac ■ SOIT aspect de fibrose de type PIC avec signes suggérant fortement un autre diagnostic <ul style="list-style-type: none"> ■ Membranes hyalines (DAD) ■ Pneumopathie organisée (bourgeons fibro-inflammatoires alvéolaires) ■ Granulomes (PHS, sarcoïdose, infections) ■ Infiltration inflammatoire interstitielle marquée à distance du rayon de miel (PHS) ■ Anomalies prédominantes centrées sur les voies aériennes



Notes

A large rectangular area with a teal border, containing horizontal dotted lines for writing notes.

A large rectangular area with a teal border, containing horizontal dotted lines for writing notes.



CONVERGENCE



RE-IMAGINE Health Agency - XX-XXXXX - 02/2019 - Boehringer Ingelheim France SAS