

Lesiones premalignas o cancerizables de la cavidad oral

S. C. AGUAS, H. E. LANFRANCHI TIZEIRA

Cátedra de Patología y Clínica Bucodental II,
Facultad de Odontología
de la Universidad de Buenos Aires

La lesión precancerosa fue descrita por la OMS como aquel tejido de morfología alterada con mayor predisposición a la cancerización (superior al 5%) que el tejido equivalente de apariencia normal, independientemente de sus características clínicas o histológicas. Es un estado reversible y no implica necesariamente el desarrollo de una neoplasia.

La Cátedra de Patología y Clínica Bucodental II considera como lesiones precancerosas o cancerizables a las siguientes patologías: la leucoplasia, los líquenes atípicos, las queilitis crónicas y las ulceraciones traumáticas crónicas.

LEUCOPLASIA

El término leucoplasia fue empleado por primera vez en 1877 por Schwimmer para identificar aquellas lesiones de la cavidad oral que se manifestaban bajo la forma de placas blanquecinas.

La definición propuesta por la OMS considera como leucoplasia a toda placa blanca situada sobre la mucosa bucal que no puede ser eliminada mediante el raspado o clasificada como ninguna otra enfermedad diagnosticable. Esta descripción hace referencia a un concepto clínico.

La leucoplasia bucal presenta una prevalencia en la población general del 1% al 4%² siendo relevantes los estudios de Waldrom³ sobre una población de 8.554 individuos y de Metha⁴ sobre 4.734 habitantes, determinando una tasa del 4% y 3,48% respectivamente.

Esta afección representa una lesión premaligna con un potencial de transformación entre el 1% al 10%⁵. La edad avanzada del paciente posibilita una exposición celular más prolongada a los distintos agentes cancerígenos y por lo tanto una mayor posibilidad de malignización⁶.

Existe una incidencia superior en el sexo masculino y grupos de edad comprendida entre 40 y 70 años. Actualmente se ha incrementado su aparición en mujeres al generalizarse el hábito de fumar.

En la Argentina, debemos considerar como factor predisponente general el Hidroarsenicismo Crónico Regional Endémico (HACRE), cuando la cantidad de arsénico en el agua de bebida es superior a 0,05 ppm (mg/l), según la OMS. Esta condición se da en varias regiones de nuestro país, Bell Ville (Córdoba) y Monte Quemado (Santiago del Estero). El consumo del agua en estas condiciones favorece la aparición de carcinomas.

El *hidroarsenicismo crónico regional endémico* puede dar lugar a:

- Queratosis palmo-plantares
- Leucoplasias
- Carcinomas espinocelulares
- Cáncer de pulmón y laringe

El arsénico puede ser considerado un progresor de neoplasias ya que tiene acción inhibiendo la síntesis y reparación de los ácidos nucleicos y potencia el daño citogenético iniciado por otros agentes cancerígenos.

Numerosas publicaciones han descrito cánceres en la cavidad bucal en pacientes con arsenicismo crónico. El estudio realizado por Carrica V.⁷ tuvo como objetivo conocer la prevalencia de la patología precancerosa oral entre los individuos del área endémica arsenical de la República Argentina. La OMS recomienda como límite máximo de cantidad de arsénico permitido en el agua de bebida de 0,05 ppm (mg/l). En la zona de estudio de este trabajo la contaminación media natural de las aguas de bebida supera ampliamente el límite recomendado. Los autores llegan a la conclusión que residir en zonas arsenicales es el principal factor de riesgo de lesiones cancerizables y el tiempo de exposición al arsénico es un factor a tener en cuenta. Por lo expuesto podemos señalar que el arsénico y sus diferentes compuestos modifican las lesiones orales que cursan con una queratinización aumentada y que son consideradas cancerizables como la leucoplasia, liquen bucal atípico y las queratosis labiales.

En algunas poblaciones de países nórdicos, se considera importante la relación de las lesiones con deficien-

CUADRO 1.

Grados	Lesión clínica	Histología
Grado I	Mancha	Orto/Paraqueratosis con ligera acantosis
Grado II	Queratosis	Hiperqueratosis marcada
Grado III	Verrugosidad	Hiperqueratosis con papilomatosis

cias nutricionales, en especial anemias sideropénicas (Síndrome de Plummer Vinson). Este síndrome afecta a mujeres de mediana edad y presenta atrofia mucosa, lengua roja dolorosa y disfagia, con predisposición al carcinoma bucal de células escamosas.

Dentro de los factores locales que condicionan la aparición de una leucoplasia bucal podemos citar al tabaco, fumado o mascado, ejerce tres tipos de acciones: mecánica, física y química; esto es debido a la acción directa del cigarrillo sobre una misma área mucosa, por el calor y por sus componentes químicos. Las leucoplasias pueden remitir en un 60% en un año si el hábito de fumar cesa⁸. El alcohol y el trauma dentario y/o protésico son otros factores predisponentes.

La relación entre cáncer bucal y algunas lesiones cancerizables con la cantidad de tabaco consumido permiten sugerir que la intensidad de consumo del tabaco es un factor importante a tener en cuenta en la prevención del cáncer bucal. En un estudio realizado entre las Cátedras de Estomatología de la UBA y de Córdoba, se vieron 337 pacientes, de los cuales 238 (70%) eran fumadores. Se los interrogó sobre el tipo de tabaco consumido, tiempo y cantidad. El porcentaje de leucoplasias bucales asociadas al tabaco fue del 90,5%, mientras que el de cáncer bucal asociado al tabaco fue del 71%. Se analizó la cantidad de tabaco consumido por los pacientes fumadores y se los comparó usando el test de Student. Los pacientes con cáncer (n=29) habían consumido más cigarrillos (292.504) que los pacientes con

lesiones cancerizables (n=163) (185.082) con una $p=0,009$.

Entre las distintas lesiones cancerizables se encontraron diferentes significancias para un $p \leq 0,04$ entre leucoplasias n=95 (217.795) en los líquenes atípicos n=18 (89.744), queratosis reaccional n=17 (101.512) y la úlcera traumática crónica n=17 (132.881)⁹.

Se determinó que el consumo de alcohol en pacientes con leucoplasia fue superior al resto de la población, y se sospecha que existe un riesgo mayor cuando se combinan tabaco y alcohol⁶. El alcohol tiene la capacidad de irritar a la mucosa y de actuar como solvente de carcinógenos.

El trauma crónico produce una irritación continua que puede actuar como agente hiperplasiante (aumento de espesor del epitelio) o llegar a provocar una solución de continuidad que favorezca la acción de otros agentes promotores como tabaco, alcohol, *Candida albicans* y papiloma virus humano (HPV).

La localización más frecuente de la leucoplasia es en la mucosa yugal, en el área retrocomisural (forma triangular con vértice posterior y base anterior), siendo variable la incidencia en otras localizaciones bucales (Figura 1). No obstante las lesiones que asientan en la cara ventral de la lengua y el piso de la boca son las que presentan un riesgo mayor de malignización.

Generalmente, las lesiones son asintomáticas y se detectan en forma casual. Las personas fumadoras con estado bucal deficitario y que en algunos casos usan prótesis mal adaptadas, conviven con un malestar permanente y, por lo tanto, la aparición de dolor sería indicio de una lesión en franca transformación.

La necesidad de una identificación correcta de la leucoplasia, por parte del clínico, ha provocado la aparición de diversas clasificaciones como la de Grinspan, la de Banoczy, la de la Organización Mundial de la Salud y otros.

El primero de ellos sigue una clasificación que relaciona la lesión clínica-semiológica con la alteración histológica. Grinspan señala así tres grados que mostramos en el Cuadro 1.

La leucoplasia grado I o mancha blanca, se define como un cambio de coloración blanco mate, bien delimitada, dispuesta en forma de empedrado o parquetado y superficie ligeramente áspera a la palpación.

La leucoplasia grado II, en cambio, presenta relieve, queratosis o placa, por engrosamiento de la capa cór-

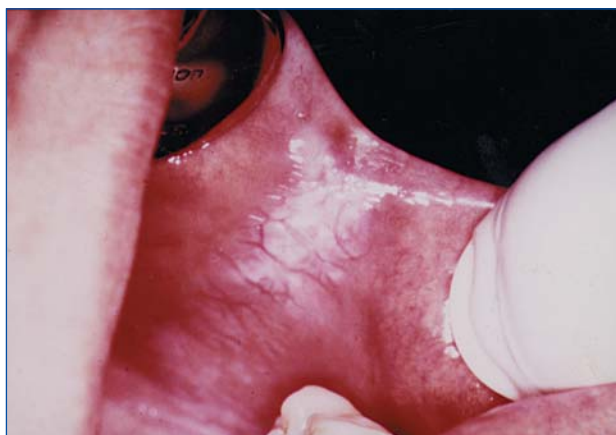

Figura 1. Lesión leucoplásica retrocomisural. Aspecto posqueteadado. Paciente mujer fumadora.

CUADRO 2.

<i>Grinspan</i> ¹⁰	<i>Banoczy</i> ⁵	<i>OMS</i> ¹
Grado I o mancha	Simple	Homogénea
Grado II o queratosis	Verrugosa	
Grado III o verrugosa	Erosiva	Moteada o Nodular

nea, siendo su color más amarillento, con límites precisos y detectable al tacto.

Por último, se define a la leucoplasia grado III como una lesión verrugosa, proliferante de aspecto similar a la coliflor.

Los otros autores citados tienen clasificaciones exclusivamente clínicas pero comparables. Así, Banoczy las divide en leucoplasia simple, verrugosa y erosiva; y la Organización Mundial de la Salud clasifica a las leucoplasias en homogéneas y moteadas o nodulares, éstas últimas con gran poder de transformación.

El Cuadro 2 muestra las clasificaciones que ya hemos mencionado.

Todas estas clasificaciones orientan al clínico en el diagnóstico, pero nunca deberá conformarse únicamente con ellas, ya que, en ocasiones, al hacer el correspondiente estudio histopatológico puede encontrar un carcinoma *in situ* o invasor.

Las leucoplasias pueden ser primarias o secundarias. Ello depende del lugar de asiento, que puede ser sobre mucosa aparentemente sana o que evolucionen secundariamente a otras lesiones como líquenes, enfermedades ampollares y/o candidiasis crónicas.

Las leucoplasias pueden sufrir complicaciones por sobreinfección con *Candida albicans* y por HPV, y también pueden erosionarse.

En el trabajo sobre la detección de HPV en lesiones orales del año 2000, Furrer VE y col. han demostrado que la totalidad de los pacientes estudiados con lesiones premalignas y malignas tienen HPV: 34% positivo para HPV 16, y 27% positivo para HPV 18, en lesiones premalignas; y 39% positivos para más de un tipo de HPV. Esto confirma el alto riesgo de los tipos de HPV 16 y 18 asociados a la aparición del carcinoma de células escamosas. Un metaanálisis realizado sobre 4.680 biopsias para determinar el riesgo de infección por HPV en mucosa oral normal comparado con precáncer y cáncer demostró la detección de HPV 2 a 3 veces mayor en precáncer de mucosa oral, y de 4 a 7 veces mayor en carcinoma oral comparado con mucosa oral normal¹¹.

Histopatología

Se pueden reconocer varios tipos de cuadros microscópicos que pueden aparecer solos o combinados en una misma lesión leucoplasia.

La *hiperqueratosis* se caracteriza por un estrato córneo (epitelio hiperortoqueratinizado), con un estrato

espinoso de espesor variable y un estrato granuloso prominente. Los brotes epiteliales pueden estar algo profundizados. El tejido conectivo subepitelial no presenta generalmente infiltrado inflamatorio.

La *hiperplasia epitelial* muestra un epitelio engrosado en su totalidad con un aumento del índice mitótico de la capa basal y un aumento de la queratinización, que frecuentemente se manifiesta con una hiperparaqueratosis, aunque también puede darse la hiperortoqueratosis. El tejido conectivo presenta frecuentemente infiltrado linfoplasmocitario y, algunas veces, un infiltrado agudo.

La mayor parte de las leucoplasias con marcada infiltración inflamatoria están asociadas con la presencia de *Candida albicans*.

En la *displasia epitelial* se pierde la clara limitación entre los estratos. Hay un marcado aumento del índice mitótico con atipias nucleares, hiper Cromatismo y alteraciones de la polaridad celular.

La disqueratosis es frecuente. El estrato córneo puede faltar pero, si está presente, el predominio es hiperparaqueratótico con un conectivo con grados variables de inflamación.

Palatitis nicotínica o uranitis nicotínica

Son los términos usados para denominar a la lesión blanca hiperqueratótica y acantósica propia de los grandes fumadores, y que se localiza en el paladar.

Además de esta lesión se observan numerosas pápulas pequeñas rojas ligeramente umbilicadas y de superficie áspera. Las pápulas son los conductos de las glándulas salivales menores que presentan dilatación y metaplasia de su epitelio.

Esta localización no parece predisponer a la malignidad, diferente a lo que ocurre con las demás regiones de la mucosa bucal. Si el consumo de tabaco cesa, la uranitis nicotínica tiende a resolverse.

La estomatitis nicotínica debe considerarse como un indicador potencial de alteraciones epiteliales importantes en otros sitios (Regezi-Sciubba)¹².

El *diagnóstico diferencial de la leucoplasia* debe hacerse con:

- el liquen queratósico,
- la candidiasis crónica o *Candida* leucoplasia,
- el leucoedema, y
- la leucoplasia vellosa por VEB (Epstein Barr).

Por otra parte, la *transformación maligna de la lesión leucoplásica* puede derivar en:

- Carcinoma *in situ*
- Carcinoma epidermoide infiltrante, o
- Carcinoma verrugoso o Papilomatosis florida.

Existen leucoplasias con mejor pronóstico que otras. Entre las de *mejor pronóstico* podemos mencionar:

- las ortoqueratóticas,
- sin atipias celulares,
- sin atrofas epiteliales,
- las secundarias,
- las homogéneas,
- las de grado I, y
- las localizadas en paladar.

Y entre las *leucoplasias de peor pronóstico* se encuentran:

- las paraqueratóticas,
- con atipias celulares,
- con atrofas epiteliales,
- las primitivas,
- las de grado III,
- las erosivas-moteadas, y
- las de localizaciones linguales (cara ventral), piso de boca y labial.

LIQUEN DE LA MUCOSA BUCAL

El liquen plano es una enfermedad de etiología desconocida que afecta la piel, las uñas, el cuero cabelludo y la mucosa oral, con una histología característica y curso crónico. Las manifestaciones orales pueden acompañar o preceder a las lesiones cutáneas. También es habitual hallar líquenes de localizaciones exclusivamente bucales.

La OMS incluye al liquen de la mucosa bucal dentro del concepto de condición precancerosa, considerándolo como un estado generalizado que se correlaciona con un riesgo significativamente mayor de cáncer.

En la Cátedra de Patología y Clínica Bucodental II de FOUBA se pudo demostrar por sus estudios epidemiológicos que las formas atípicas de líquenes tienen un alto porcentaje (6,3%)¹ de transformación maligna de gran significancia, siendo para nosotros una verdadera lesión precancerosa.

Epidemiología

La incidencia en la población general va del 0,02 al 1,2%, la edad tiene un rango entre 40 y 70 años, con franco predominio en el sexo femenino con una relación 2:1².

En el trabajo realizado entre poblaciones de Buenos Aires y Córdoba por Femopase y col. en 1997, de una serie de 9.021 pacientes se confirmó la asociación entre el hábito de fumar y la leucoplasia. En Córdoba existe

una prevalencia de leucoplasia donde la población es muy fumadora, y en Buenos Aires se observan más lesiones de liquen plano bucal asociado a gran distrés³.

Etiopatogenia

La teoría a la que más importancia se le da en este momento es la autoinmune. Fundamentalmente se apoya en la presencia de un infiltrado intenso de linfocitos T en el corion y zona basal lesional. Estos linfocitos, se supone, actuarían contra las células basales, de tal forma que al no reconocerlas como normales las destruirían por un mecanismo de hipersensibilidad retardada (Bagan S., Vera Sempere).

Los antígenos desconocidos serían presentados a las células T por las células de Langherhans. En consecuencia, se desencadenaría una acción citotóxica contra las células epiteliales con fenómenos de vasculitis y activación de monocitos. Estos últimos liberarían radicales libres y enzimas lisosómicas que traerán más vasculitis, degradación y necrosis. Estas enzimas lisosómicas degradarían la membrana basal y su permeabilidad selectiva facilitando la difusión y atrapamiento de células inflamatorias, inmunoglobulinas, complemento y fibrinógeno (Ig, C3 y fibrinógeno).

No hay que olvidar la predisposición genética de la enfermedad. Así se ha informado la asociación entre el liquen plano y determinados antígenos de histocompatibilidad:

- HLA - AB
- HLA - B7
- HLA - A28
- HLA - DR1
- HLA - DOW

Las modificaciones del patrón vascular (en volumen) demostrado en el estudio de López de Blanc y col. en 1996, podrían jugar un rol en la etiopatogenia del liquen plano bucal y sugieren que la observación de estos cambios podrían ser un elemento útil en el diagnóstico histopatológico, sobre todo de la forma queratótica⁴.

Histopatología

Los siguientes son *criterios para el diagnóstico de un liquen*:

- Hiperqueratosis.
- Degeneración hidrópica de la basal (células basales degeneradas y edematizadas, que llegan a unirse formando cavidades).
- Cuerpos coloides o De Civatte (queratinocitos necróticos por la degeneración de las células basales).
- Infiltrado dérmico yuxtaepitelial (banda densa de células linfocíticas T con algunos macrófagos).
- Cuando las áreas de degeneración hidrópica se unen unas a otras pueden dar lugar a una ampolla subepitelial.

Aspectos clínicos del líquen

Existen *formas típicas*, no precancerosas, con formas clínicas de aspecto variado, que muestran dibujos de color blanquecino con diversas disposiciones: arboriforme, puntiforme, red y dendrítica. La morfología muestra líneas ligeramente elevadas (estrias de Wickham) de color blanco azulado que encierran áreas de mucosa de apariencia normal. Generalmente la lesión es asintomática.

La localización preferencial es la mucosa yugal, en el tercio posterior y de forma simétrica. Pero puede extenderse a cualquier localización oral, así como en la periferia de las formas clínicas atípicas.

También existen *formas atípicas* del líquen bucal que son consideradas cancerizables. Podemos mencionar:

- el líquen erosivo (pseudovegetante),
- el líquen ampollar,
- el líquen atrófico, y
- el líquen queratósico.

La localización es coincidente con la de las formas de líquenes típicos: en la zona posterior de la mucosa yugal. Desde allí se extiende a otras zonas de la mucosa bucal, con sintomatología de ardor y dolor, y siempre acompañado de formas de líquen típico.

Desarrollaremos a continuación estas cuatro formas atípicas de líquen bucal mencionadas.

Líquén plano erosivo

En esta lesión se observan áreas erosivas por la existencia de soluciones de continuidad en el epitelio. Su color es rojo intenso y está rodeado de formas reticulares blancas. Es muy doloroso y dificulta la ingesta de alimentos.

Es importante también detectar traumas agregados por mala posición dentaria, bordes filosos o prótesis mal adaptadas, sobre todo en momentos de funcionalidad, como por ejemplo en la apertura/cierre y los momentos deglutorios.

Esta forma atípica puede ser erosiva primitiva o producto de una complicación de un líquen típico. En general, evoluciona en forma crónica, con brotes de reagudización.

La histología revela adelgazamiento epitelial que, en ciertos sectores, desaparece por completo.

En la lengua no es infrecuente observar verdaderas ulceraciones que Grinspan ha descrito bajo la denominación de *líquen pseudovegetante*.

Esta forma clínica también puede observarse en la mucosa yugal o los labios, donde el fondo de la lesión hace hernia por los bordes de la solución de continuidad epitelial.

Cuando se observa esta forma clínica pseudovegetante, la superficie de ese sector puede evidenciar un color amarillento fibrinoso (lesión elemental: ulceración).

Durante la exploración, si se tocan las zonas afectadas, se produce dolor y hemorragias. El diagnóstico correcto debe lograrse con una biopsia de tejido perilesional.

Líquén ampollar

En ocasiones el líquen ampollar puede preceder al erosivo. Su forma de aparición es brusca, caracterizada por ampollas que se rompen rápidamente dejando zonas erosivas muy dolorosas, que pueden interesar mucosas yugales, lengua, labio, encías, pilares.

La presencia de restos de techos ampollares le da un aspecto penfigoide.

Las ampollas son de ubicación subepitelial.

Líquén atrófico

Este tipo de líquen parece tener una localización preferencial en la lengua, presentándose como una zona depapilada no indurada, bien destacable del resto de la cara dorsal lingual. Microscópicamente se observa adelgazamiento y atrofia epitelial. Esta característica es más evidente en líquenes crónicos de larga data, que resultan como secuela de la enfermedad y sus tratamientos. La desaparición de las papilas deja lisa la superficie dorsal lingual. Cuando la atrofia se localiza en la mucosa yugal, la zona se observa algo deprimida, más pálida y fácilmente plegable.

Líquén queratósico

Se manifiesta por zonas blanquecinas en forma de queratosis o placas, a veces difíciles de distinguir de otras leucoplasias.

La localización más frecuente se produce sobre la lengua, la encía y la mucosa de surcos.

Su verdadera naturaleza puede presumirse clínicamente cuando coexisten figuras típicas de líquen en la periferia. De todos modos, aunque se observen superficies blancas no desprendibles, esta forma de líquen siempre tiende a encerrar zonas de mucosa de apariencia sana, como lo hace el líquen típico; su color sigue siendo blanco azulado.

Ante la duda, el estudio histopatológico revelará el diagnóstico de certeza.

Tras una afección crónica de líquen aparecen en ocasiones áreas de hiperpigmentación (melanosis).

Diagnóstico de certeza

El diagnóstico de certeza se realiza por:

- Clínica: reconociendo la morfología, configuración y distribución de las lesiones en la mucosa bucal, bilaterales, simétricas o de evolución crónica.
- Histología.
- Inmunofluorescencia.

Dentro de la investigación clínica deben tenerse en cuenta otros parámetros generales que pueden agravar y/o complicar las lesiones de líquenes atípicos.

Entre ellas, se buscará la existencia de diabetes e hipertensión, como ha descrito Grinspan. También el estado hepático², ya que existen descripciones donde notan aumento de enzimas hepáticas desde un 2% a 52% en pacientes con liquen plano⁵.

Patrone y sus colaboradores⁶ reportaron una gran incidencia de enfermedades hepáticas en pacientes con liquen y Graham-Brown y col. describen asociaciones entre el liquen plano y cirrosis biliar primaria⁷. Además se han reportado y descrito asociaciones entre la hepatitis crónica y el liquen plano que van desde 9,5% a 13,5%^{8,12}.

Dentro del interrogatorio al paciente es interesante investigar sobre problemas emocionales en los momentos de aparición del liquen o sus reagudizaciones. Las lesiones son advertidas en un período de una o dos semanas después de un estrés emocional severo o cuando ha estado sometido a alta tensión nerviosa.

Lowentel y Pisanti⁹ encontraron una asociación entre estrés emocional y la forma erosiva del liquen.

Varios autores han demostrado mediante la inmunofluorescencia directa una marcada positividad antifibrina en la membrana basal y la dermis superficial de líquenes planos.

Diagnóstico diferencial del liquen atípico

En el caso del liquen erosivo (Figura 2) y/o el liquen ampollar deben diferenciarse de otras enfermedades ampollares como el penfigoide benigno de las mucosas. También será necesario descartar el pénfigo vulgar.

Es importante destacar la posibilidad de que las formas erosivas y/o ampollares del liquen puedan localizarse solamente en encía, y ser una de las causas de lo que se denomina Gingivitis Descamativa Crónica. Esto significa que hay que evitar confundirlo con una enfermedad de los tejidos de sostén del diente, lo que llevaría a un tratamiento periodontal ineficaz.

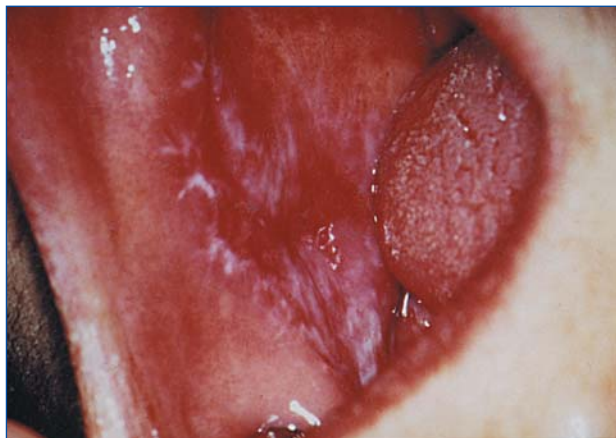


Figura 2. Liqueen erosivo. Se observan lesiones blancas de aspecto lineal y zonas rojas que corresponden a erosiones con sintomatología dolorosa.

Otro liquen atípico que lleva a dudas es el queratósico con lesiones leucoplásicas. En estos casos, para diferenciarlos nos valdremos de la clínica, de la histología y de la inmunofluorescencia.

Pronóstico de transformación maligna

El rango de transformación maligna va desde 0,3% al 10% (Dechaume et al., 1957) con una media que va del 1% al 2%¹⁰.

Hay autores que sugieren que los líquenes erosivo y atrófico son los que mayormente se malignizan^{10,13}.

En estudio retrospectivo de 241 pacientes británicos¹¹ con liquen plano confirmado histológicamente, obtuvieron el 3,7% con transformación a carcinoma espinocelular.

En el trabajo de investigación epidemiológica realizado en la Cátedra de Patología y Clínica Bucodental II de Facultad de Odontología de la Universidad de Buenos Aires, sobre 491 líquenes atípicos, con siete años de seguimiento, encontramos una transformación maligna de alta significancia equivalente al 6,3%.

Es prudente en la práctica, confirmar el diagnóstico clínico con el histopatológico, siguiendo al paciente regularmente, y si es posible de por vida, ya que el riesgo de transformación maligna es mayor que en la población general. Esto es particularmente importante en las formas erosivas, queratósicas y atróficas.

Las localizaciones en donde mayormente se produce la transformación son la lengua y la mucosa yugal.

Transformaciones malignas

Los líquenes atípicos pueden llegar a derivar en:

- Carcinoma verrugoso o Papilomatosis oral florida.
- Carcinoma *in situ*.
- Carcinoma espinocelular.

QUEILITIS CRÓNICA

Existen alteraciones de la mucosa y semimucosa labial que también responden al concepto de lesión precancerosa; es decir que constituyen lesiones que presentan una mayor probabilidad estadística o un riesgo mayor para transformarse en cáncer.

La bibliografía habla sobre el carcinoma de labio como el de mayor frecuencia representando un porcentaje que va desde 25% al 30% de los cánceres bucales. También es indiscutible que el más afectado es el labio inferior y de éste la zona de la semimucosa.

Es importante reconocer los factores irritativos directos y crónicos que ejercen su acción. Entre ellos debemos nombrar: la luz solar (radiación ultravioleta) y el hábito de fumar, ya sea cigarrillos o pipas. Hay que considerar también traumatismos reiterados, por mordisqueos o "tics" de arrancamiento, quemaduras y perma-

nente exposición a todo agente climático por razones laborales y/o deportivas.

Las carencias nutricionales, las enfermedades sistémicas, la diabetes, el alcoholismo y el avance de la edad facilitan cambios en los tejidos (elastosis senil), y todos en conjunto favorecen la aparición del carcinoma.

Epidemiología

Las queilitis crónicas (Figura 3) se observan después de los 40 años en la semimucosa del labio inferior, preferentemente en el sexo masculino, raza blanca, ojos claros, expuestos al aire libre.

El labio donde asienta una queilitis crónica de característica precancerosa tiene un aspecto clínico particular. Es un labio evertido, con flaccidez muscular o sin tonismo muscular, en el que se han perdido los límites precisos entre la mucosa y semimucosa y de ésta con la piel.

Las lesiones que se presentan generalmente son combinadas, con escasa o ninguna sintomatología, que en ocasiones muestra sectores atróficos, leucoplásicos o pequeñas costras hemáticas, que alternan entre períodos de mejoramientos y recidivas, pero a las que el paciente resta importancia y no trata.

La *elastosis senil* es un proceso degenerativo de la piel que puede involucrar a la semimucosa labial inferior. La acción constante de los rayos UV de la luz solar es su agente causante.

Este proceso afecta al tejido conectivo coriónico en las fibras elásticas y colágenas. Por consiguiente, hay poca vascularización y atrofia epitelial.

Histología

La queilitis presenta un epitelio atrófico o hiperplasia focal e irregular con una superficie de paraqueratosis u ortoqueratosis. Puede haber cambios displásicos variables. La característica es una basofilia súbita de la submucosa y la aparición de vasos telangiectásicos. Tinciones especiales para la elastina de alta luz, muestran fibras enrolladas o tortuosas dentro de una masa amorfa desprovista de una subestructura fibrosa o colágena. La digestión con elastasa elimina el material de pigmentación positiva y confirma la naturaleza de la sustancia como elastina.

Las lesiones sobre la semimucosa labial pueden ser únicas o múltiples. Para su mejor comprensión pueden clasificarse según predomine una u otra lesión elemental. Así podemos señalar:

- Queilitis exfoliativa o descamativa.
- Queilitis fisuradas o con grietas.
- Queilitis abrasivas o erosivas.
- Queilitis mixtas o combinadas.

En los próximos párrafos explicaremos brevemente los distintos tipos de queilitis mencionadas.

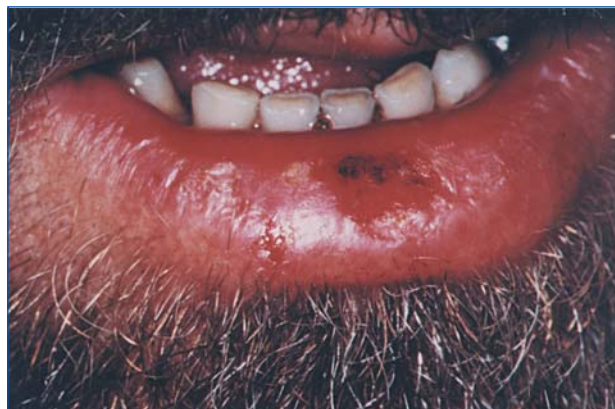

Figura 3. Queilitis crónica. Se observa una zona erosiva central de larga evolución con exposición prolongada a los rayos UV.

Queilitis exfoliativa o descamativa

Tiene como lesión elemental la escama generalmente secundaria a otros procesos. Dicha escama está formada por colgajos celulares que al querer desprenderlos sangran con facilidad.

Las causas pueden variar, por ejemplo: "tics" de arrancamiento, exposición repetida a rayos UV o estados alérgicos y carenciales.

Queilitis abrasiva o erosiva

Se la describe como una lesión erosiva roja delimitada, con un tamaño variable de 5 a 10 mm de diámetro. Posee una superficie brillante y pulida.

Se caracteriza por ser recidivante. Manganotti la describió en 1934 y tres de los 8 casos que presentó tuvieron una transformación carcinomatosa.

A veces estas queilitis se cubren de costras hemáticas.

Queilitis fisurada o con grietas

Aquí la solución de continuidad no es en la superficie, como la anterior, sino perpendicular al labio, es decir, grietas verticales, que van desde la semimucosa a la mucosa. Muchas veces acompañan a las queilitis exfoliativas y sus causas son semejantes. Pueden ser únicas o múltiples y sangrar con facilidad. Cuando son profundas es difícil su tratamiento.

Estas queilitis crónicas tienen que ser investigadas con el fin de conocer el tiempo de evolución de las lesiones y llevar un correcto registro de estos datos. Debe hacerse palpación del labio con dos dedos, colocados por dentro y por fuera, para poder distinguir si existe alguna induración en la base de la lesión, sospechando cualquier transformación o cambio que motive el estudio histopatológico.

Todo labio con una queilitis crónica es necesario tratarlo con medicación tópica, quitando los factores agravantes (tabaco, radiaciones, alcohol y/o trauma) y mejorando el estado bucal. Debe aconsejarse el uso de pantallas solares totales para impedir el paso de los

CUADRO 3.

<i>Filtros solares</i>	<i>Bloqueadores solares</i>
<ul style="list-style-type: none"> • Absorben la luz • Protege de la luz > 3200 Å • Reduce melanogénesis • Ej.: P. Aminobenzoato; Ac..aminobenzoico 	<ul style="list-style-type: none"> • Disipa la luz • Protege de la luz < 3200 Å • Reduce eritemas por quemaduras • Ej.: óxido de zinc; dióxido de titanio

rayos UV durante todos los días del año. Además se indican controles periódicos con la finalidad de seguir la evolución y detectar cambios que señalen la oportunidad de una biopsia.

En el Cuadro 3 se pueden apreciar los *agentes que se utilizan para la protección del labio de la luz UV.*

ULCERACIÓN TRAUMÁTICA

Se considera ulceración traumática crónica (UT) (Figura 4) a una pérdida de sustancia que comienza de afuera hacia adentro, de profundidad y tamaño variable y de forma redondeada u oval.

Su causa obedece a cualquier agente mecánico que actúe en forma continua. Por ejemplo: los bordes dentarios y/o las obturaciones o elementos protésicos agresivos capaces de producir una ulceración dolorosa. Ésta puede reparar en varias horas si la causa es inmediatamente suprimida. Pero si la noxa o la causa persisten, en forma crónica, las características de la lesión se modifican. Así es posible observar bordes edematosos que pueden convertirse en queratósicos. En el fondo de la lesión es amarillento por la necrosis, y su profundidad va en aumento.

Las localizaciones preferentes de las ulceraciones crónicas son:

- los bordes linguales,
- la cara ventral de la lengua,
- el piso de boca, y
- la mucosa yugal.

Una lesión de esta índole necesita la búsqueda de la causa para eliminarla y controlar su evolución en aproximadamente 10 días. Si ésta no desaparece debe ser biopsiada para su estudio anatomopatológico. El estudio señalará su diagnóstico para un mejor y correcto tratamiento.

En estas lesiones es importante evaluar los hábitos del paciente, al igual que en las demás lesiones precancerosas, como el tabaco, el alcohol, los traumatismos mecánicos y la sepsis bucal. En los adultos mayores debemos considerar las enfermedades generales como la diabetes y los problemas circulatorios, y recordar que tienen una actividad reparadora disminuida.

Cuando las ulceraciones se encuentran en el borde lingual puede ser complicado identificar el factor mecánico traumático. En muchos casos se debe a una falta de coordinación lingual al hablar o al masticar y, a veces, por trastornos neurológicos, accidentes cerebrovasculares o alguna medicación.

En otras ocasiones el tamaño lingual puede incrementarse por varias causas. Por ejemplo: amiloidosis, acromegalia, hemangiomas o reacciones alérgicas.

No hay que olvidar el carcinoma de lengua, cuya prevalencia ronda el 20% del total de las localizaciones bucales. Se puede ver tanto en hombres como en mujeres con variaciones en la edad. Pueden sufrirlo personas de menos de 40 años. El pronóstico es grave por su rápida diseminación.

Diagnóstico diferencial

El diagnóstico diferencial de la ulceración traumática debe realizarse con:

- la úlcera cancerosa,
- las aftas severas, y
- las úlceras por infecciones crónicas como la tuberculosis y las micosis profundas.

Teniendo en cuenta que la abrasión podría actuar como promotora en el proceso de carcinogénesis y que la inmensa mayoría de carcinomas epidermoides de la lengua se observan localizados en su tercio medio y posterior, sitios coincidentes con las ulceraciones, se hace necesario deter-

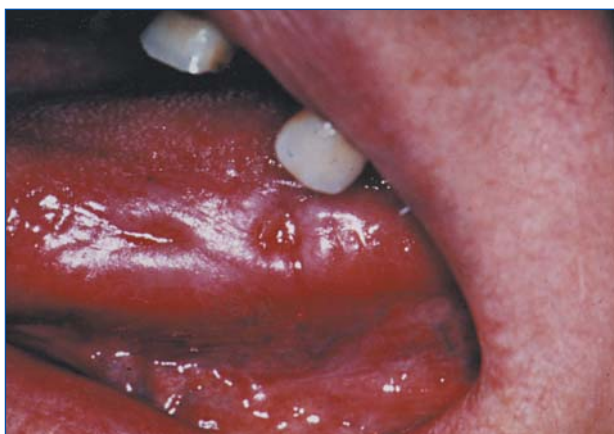

Figura 4. Úlcera traumática crónica. Lesiones en borde lingual con pérdida de sustancia en relación con piezas dentarias que traumatizan. Son bien delimitadas y con bordes edematosos de sintomatología dolorosa.

minar la correlación entre UT y su transformación carcinomatosa. Pacientes portadores de carcinomas mencionaron la existencia previa, durante largo tiempo, de ulceraciones traumáticas que curaban para luego recidivar hasta registrarse la transformación maligna.

La Cátedra de Patología y Clínica Bucodental II realizó un trabajo de investigación retrospectivo de 1998 a 1992 sobre 6.244 pacientes, registrando 107 casos de UT con 6 evoluciones a carcinoma, principalmente aquellas localizadas en el borde de lengua¹⁶.

ERITROPLASIA

Pindborg define a la eritroplasia como una placa aterciopelada de color rojo intenso que no puede ser caracterizada clínica ni patológicamente como atribuible a ningún otro estado. Se trata de una entidad en la que los factores etiopatogénicos son desconocidos. Asimismo no tenemos estudios epidemiológicos y, aparte de su aspecto clínico, prácticamente lo que se conoce es la gran tendencia a desarrollar carcinomas.

En nuestra experiencia los cuadros clínicos correspondientes a una eritroplasia, son los que en la literatura se denominan Eritroplasia de Queirat. Observamos que las lesiones que clínicamente se corresponden con la definición de eritroplasia, histopatológicamente nos demuestran carcinoma *in situ*, de aquí que nuestra prevalencia en carcinoma *in situ* sea más evidente que la de eritroplasia y, por lo tanto, debe ser tratado como carcinoma *in situ*.

Muchos de estos casos se caracterizan por su multifocalidad.

Según Eversole, la eritroplasia de la mucosa bucal suele ser una lesión asintomática que aparece en hombres mayores y fumadores. La localización puede variar: piso de boca, bordes y cara ventral lingual y mucosa yugal.

A veces aparece combinada con áreas de placas blancas y la denominan eritroplasia moteada. Esta manifestación clínica tiene un alto índice de sospecha en cuanto a transformación maligna y deben biopsiarse ambas áreas.

Regezi-Sciubba dicen que alrededor del 90% de las eritroplasias presentan en la histopatología alteraciones displásicas graves, de éstas la mitad son carcinomas invasores de células escamosas y 40% corresponden a displasias graves o carcinomas *in situ*. El 10% restante corresponde a displasia leve o moderada.

CONCLUSIÓN

En la Cátedra de Patología y Clínica Bucodental II de la FOUBA se realizó un estudio de cohorte retrospectivo en el que se analizaron 13.150 historias clínicas correspondientes a pacientes que consultaron por patologías orales. Se seleccionaron las historias clínicas con

diagnóstico de liquen plano atípico, leucoplasia, úlcera traumática crónica y queilitis crónica. La evaluación del riesgo de transformación de estas entidades se comparó con la de todos los pacientes atendidos durante el mismo período y mostró un χ^2 383,74, $p < 0,01$ RR 9,23 IC 7,15-11,92 RAP 2%.

Considerado individualmente el liquen plano fue la entidad con el mayor riesgo de malignización con RR 1,33; IC 0,98-1,81; χ^2 $P < 0,06$, seguidos por úlcera traumática crónica RR 1,074, queilitis crónica RR 0,942 y leucoplasia RR 0,489.

Los resultados de este trabajo demuestran la importancia del estudio del riesgo de transformación de las lesiones precancerosas, particularmente los casos de líquenes atípicos donde el RR fue superior al de las otras lesiones precancerosas estudiadas. Estos datos nos permiten avalar la importancia de un estudio prospectivo protocolizado con estrategias preventivas en afán de reducir el riesgo de malignización de estas patologías¹⁷.

El aumento progresivo de la incidencia del cáncer durante las últimas décadas lo han convertido en un problema sanitario muy importante. A pesar de los adelantos en los medios de diagnóstico y tratamientos específicos, el 50% de las neoplasias continúa siendo incurable. Lo que no se puede negar es que las posibilidades de éxito pueden aumentar cuando son detectadas en un estadio precoz (prevención secundaria). Esto permite llegar al tratamiento en los inicios de la enfermedad neoplásica y así obtener cambios cuantitativos en los resultados terapéuticos.

En la cavidad bucal debemos lograr la detección de las lesiones cancerizables (prevención primaria) para que pierdan la capacidad de transformación. Para ello debemos conocerlas, diagnosticarlas y tratarlas.

En este capítulo se han establecido pautas claras y simples para la identificación y control de las lesiones precancerosas de la cavidad oral. Se han valorado las posibilidades de la clínica en colaboración con la Anatomía Patológica con el objeto de obtener una información correcta para el tratamiento y control de las lesiones. También hemos señalado la importancia de la participación del equipo interdisciplinario.

BIBLIOGRAFÍA

Leucoplasia

- 1) Kramer IRH, Lucas RB, Pindborg JJ, Sabin LH. Who Collaborating Centre for Oral Precancerous Lesions. Definition for Leukoplakia and related lesions: an aid to studies on oral precancer. *Oral Surgery, Oral Medicine, Oral Pathology*. 1998. 46: 518-539.
- 2) Bouquot JE, Gorling RS. Leucoplakia, lichen planus and other oral keratoses in 23616 white Americans over the age of 35 years. *Oral Surgery, Oral Medicine, Oral Pathology*. 1986. 61: 373-381.
- 3) Waldron CA, Shafer WG. Leukoplakia revisited a clinicopathologic study of 3256 oral leukoplakias. *Cancer*. 1975. 36: 1386-92.

- 4) Mehta FS, Pindborg JJ, Gupta PC y col. Epidemiologic and histologic study of oral cancer and leukoplakia among 50915 villagers in India. *Cancer*. 1969 b. 24: 832-49.
- 5) Banoczy J. Follow up studies in oral leukoplakia. *J. Maxillofac. Surg.* 1977. 5: 69-75.
- 6) Silverman JS, Gorsky M. Epidemiology and demographic update in oral cancer: California and national data-1973 to 1985. *J. Am. Dent. Assoc.* 1990. 120: 495-99.
- 7) Carrica V, Lanfranchi H. Lesiones cancerizables de la mucosa oral en zonas arsenicales argentinas.
- 8) Rold-Peterdsen B, Pindborg JJ. A study of Danish snuff-induced oral leukoplakias. *J. Oral Pathol.* 1973. 2: 301-313.
- 9) Biondi K, Belloni S, Velasco M, Robledo G, Gallardo F, Femopase F. Correlación entre lesiones precancerosas, cáncer bucal y consumo de tabaco. XXX Reunión anual SAIO, 23 al 25 de octubre, 1997, Córdoba.
- 10) Grinspan D. *Enfermedades de la Boca*. Ed. Mundi, Bs. As., Argentina. 1970.
- 11) Furrer VE, Benitez MB, Lanfranchi HE, Furnes M, Modesti NM. Biopsy versus superficial scraping: Detection of Human Papillomavirus 6, 11, 16 and 18 in Premalignant and Malignant Oral Lesions.
- 12) Regezi-Sciubba. *Patología Bucal*. Interamericana-McGraw-Hill. Segunda Edición. 1995.
- 13) Cabrini R. *Anatomía Patológica Bucal*. Ed. Mundi SAICYF Primera reedición de la Primera Edición. Argentina. 1988.

Liquen

- 1) Lanfranchi HE, Aguas SC, Sano SM. Transformación Maligna del Liquen Plano Bucal atípico: análisis de 32 casos. *Med Oral* 2003. 8: 2-9.
- 2) Lozada-Nur F, Gianotti K. A prospective study of findings and managements in 214 patients with oral lichen planus. *Oral Surg. Oral Med. Oral Pathol.* 1991; 72: 665-70.
- 3) Femopase F, Birraqui M, López Le Blanc S, Gandolfo M, Lanfranchi H. *Acta Odont Latinoamer.* Vol. 10, N° 2, 89-99.
- 4) López De Blanc S, Gendelman H, Itoiz M, Lanfranchi H. *Acta Odontológica Latinoamericana.* Vol. 9, N° 1, 27-34.
- 5) Cottoni F, Salinas A, Piga MR et al. Lichen Planus, chronic liver diseases and immunologic involvement. *Arch Dermatol. Res.* 1998; 280: 855-60.
- 6) Patrone P, Bonci A, Schianchi S et al. Lichen-hepatitis syndrome. *G. Ital. Dermatol. Venerol.* 1998; 123: 413-4.
- 7) Graham-Brown RAC, Sarkany I, Sherlock S. Lichen planus and primary biliary cirrhosis. *Br. J. Dermatol.* 1982; 106: 699-703.
- 8) Rebora A, Rongioletti F et al. Chronic active hepatitis and lichen planus. *Acta Derm. Venerol.* 1982; 62: 351-2.
- 9) Lowenthal V, Pisanti S. Oral lichen planus according to the modern medical model. *J. Oral Med.* 1984; 39: 224-6.
- 10) Katz RW, Brahim JS, Travis WD, Bethesda M. Oral Squamous cell carcinoma arising in a patient with long-standing lichen planus. *O. Surg., Oral Med., Oral Pathol.* 1990; 70: 282-5.
- 11) Barnard NA, Scully C, Everson JW, Cunningham S, Poster SR. Oral cancer development in patients with oral lichen planus. *J. Oral Pathol. Med.* 1993; 22:421-4.
- 12) Gandolfo S, Carrozzo M, Carbone M, Broccaletti R, Cascio G. Humoral immunologic parameters in Italians patients with oral lichen planus. *Bull Group Int. Rech. Sci. Stomatol. Et Odontol.* Vol. 37, N° 3-4. 1994.
- 13) Carrozzo M, Broccaletti R, Carbone M, Gandolfo S, Garzino P, Cascio G. Phenotypic analysis of peripheral blood cell immunity in Italian patients with different varieties of oral lichen planus. *Bull Group Int. Rech. Sci. Stomatol. Et Odontol.* Vol. 39, N° 1-2, 1996.
- 14) JV Bagan S, Sempere F Vera. *Patología de la Mucosa Oral*. Ed. Sintex Latina S. A. Barcelona. 1989.

- 15) Sapp JP, Eversole LR, Wysocki GP. *Patología Oral y Maxilofacial Contemporánea*. Hartcourt Brace. Edición en español. España. 1998.
- #### Queilitis y eritroplasia
- 1) JV Bagan S, Sempere F Vera. *Patología de la Mucosa Oral*. Ed. Sintex Latina SA. Barcelona. 1989.
 - 2) Sapp JP, Eversole LR, Wysocki GP. *Patología Oral y Maxilofacial Contemporánea*. Hartcourt Brace. Edición en español. España. 1998.
 - 3) Borghelli RF. *Temas de Patología Bucal Clínica*. Editorial Mundi SAICYF. Argentina. 1979.
 - 4) Regezi JA, Sciubba J. *Oral Pathology: Clinical Pathologic Correlations*. 3ra. Edición. WB Saunders Company. EEUU. 1999.
 - 5) Grinspan D. *Enfermedades de la Boca*. Tomo I y II. Ed. Mundi. Argentina. 1970.
- #### Ulceración traumática
- 1) Díaz Homero RM, Fernandez Alba J, Castillo Ramirez M, Frago Ramirez A. Reporte de un caso de ulceración severa. *AAM.* En-Feb. 1987. 44 (1): 11-4.
 - 2) Ficarra G. Chronic ulceration of the oral mucosa. Description of a case. *Dent-Cadmos.* 1991. Apr. 30. 59 (7): 89-93.
 - 3) Girdler NM. Oral ulceration: Benign or Malignant? A diagnostic dilemma. *British Dental Journal.* Jan to June. 1990. London. Vol. 168. 386.
 - 4) Mac Phail LA, Greenspan D, Feigal DW, Lenmette BT, Greenspan JS. Recurrent aphthous ulcers in association with HIV infection. Description of ulcer types and analysis of T-Lymphocyte subsets. *Oral Surg. Oral Med. Oral Pathol.* 1991. Jun. 71 (6): 678-83.
 - 5) Kram E, Gjerdet NR, Bondevik O. Traumatic ulcers and pain during orthodontic treatment. *Community Dent. Oral Epidemiol.* 1987. 15: 104-7.
 - 6) Eversole LR. *Focal ulceration*. Clinical Outline of Oral Pathology: Diagnostics and treatment. 2nd. Edition. 1984 Philadelphia. 65-68.
 - 7) Grinspan D. *Traumatismos bucales*. Enfermedades de la boca. Ed. Mundi. Buenos Aires. Arg 1973. Tomo II. 792-823.
 - 8) Woods MA, Mohammad AR, Turner J, Mincer HC. *Oral ulcerations*. Quintessence. Int. 1990. Feb: 21 (2): 141-51.
 - 9) Volger WR et al. A retrospective study of etiological factors in cancer of the mouth, pharynx and larynx. *Cancer* 15: 246-258. 1962.
 - 10) Wydner EL et al. A study of the etiological factors in cancer of the mouth. *Cancer* 10: 1300-1323. 1957.
 - 11) Alan R. Liss, Inc. *Skin Carcinogenesis: Mechanisms*. Human Relevance. 3-15. 1989.
 - 12) Argyris TS. Kinetics of regresion of epidermal hiperplasia in the skin of mice following abrasion. *Am. J. Pathol.* 88, 575-582. 1977.
 - 13) Argyris TS, Slaga TJ. Promotion of carcinoma by repeated abrasion in initiated skin of mice. *Cancer Research.* 41. 5193-5195. December. 1991.
 - 14) Cabrini R, Schwint AE, Mendez A, Femopase F, Lanfranchi H, Itoiz ME. Morphometric study of nucleolar organizer regions in human oral normal mucosa, papilloma and squamous cell carcinoma. *J. Oral Pathol. Med.* 1992. 21; 275-279.
 - 15) Derenzini M, Parabegoli F, Trere D. Relationship between interphase AgNOR distribution and nucleolar size in cancer cells. *Histochemical Journal.* 24, 951-956. 1992.
 - 16) Biondi K, Gandolfo M, Lanfranchi H. A clinical study on the prevalence of oral mucosa traumatic ulcer. *J. Dental Research.* 76 (5) 1997. Divisional Abstracts Argentine Division.
 - 17) Adler I, Aguas S, Quarracino MC, Belloni S, Vlasich S, Scola MJ, Werner L, García G, Chuchurru J, Lanfranchi H. Follow up 1023 patients with precancerous oral lesions at risk of malignant transformation. *J. Dental Research* 81 (spec Iss B) 2002. Divisional Abstract Argentine Division.