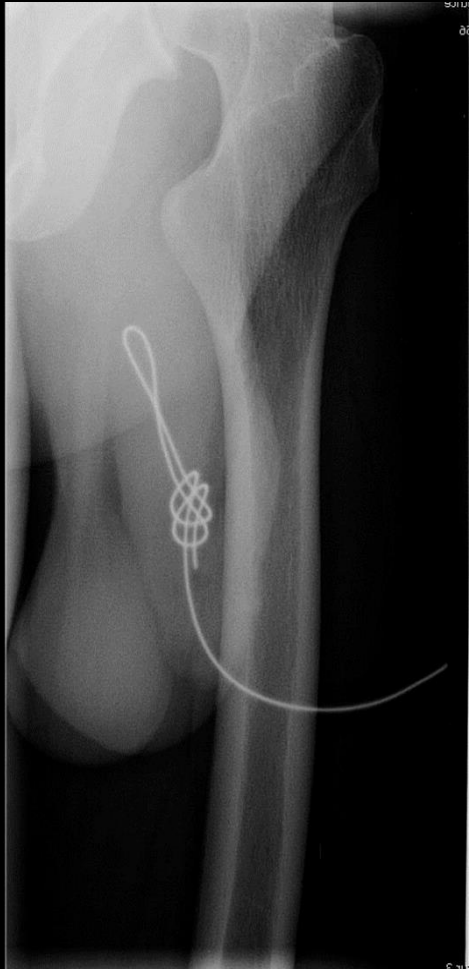
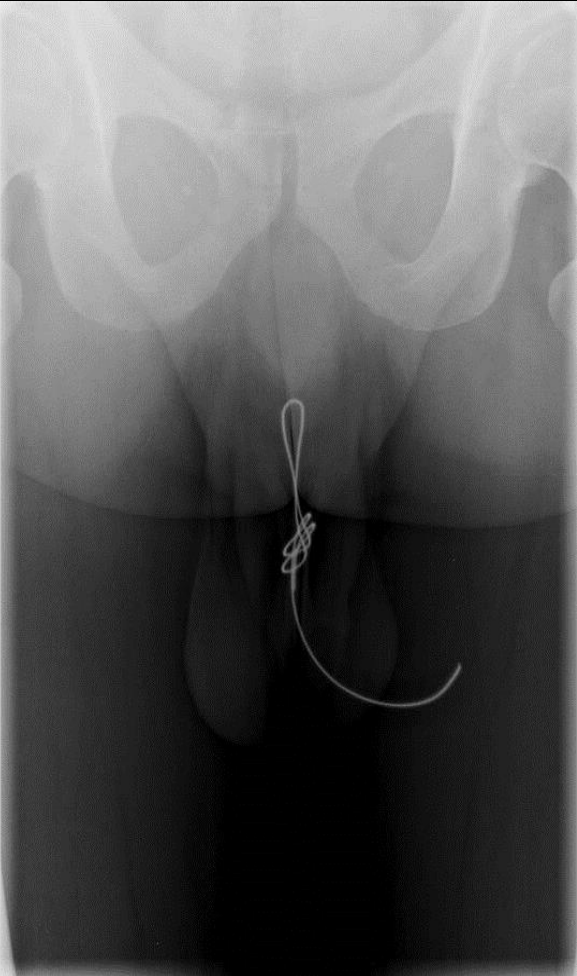
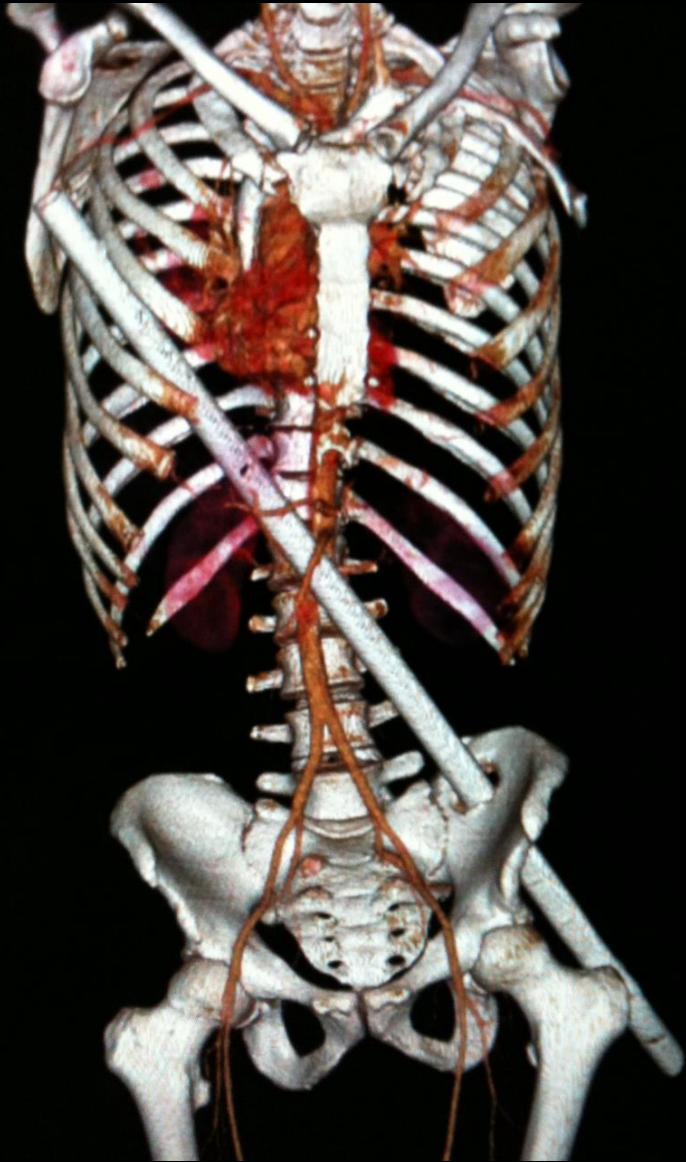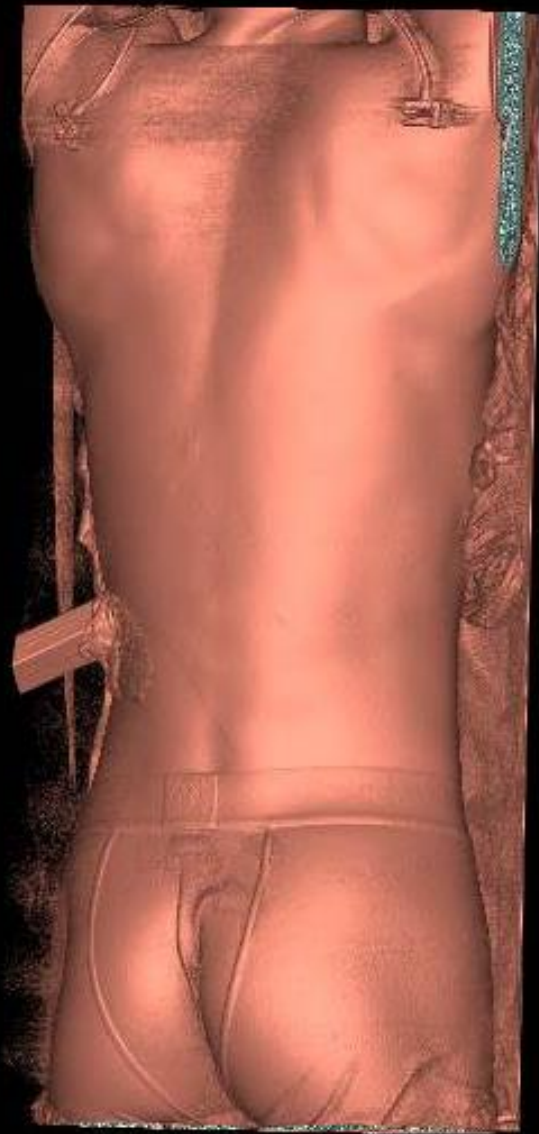
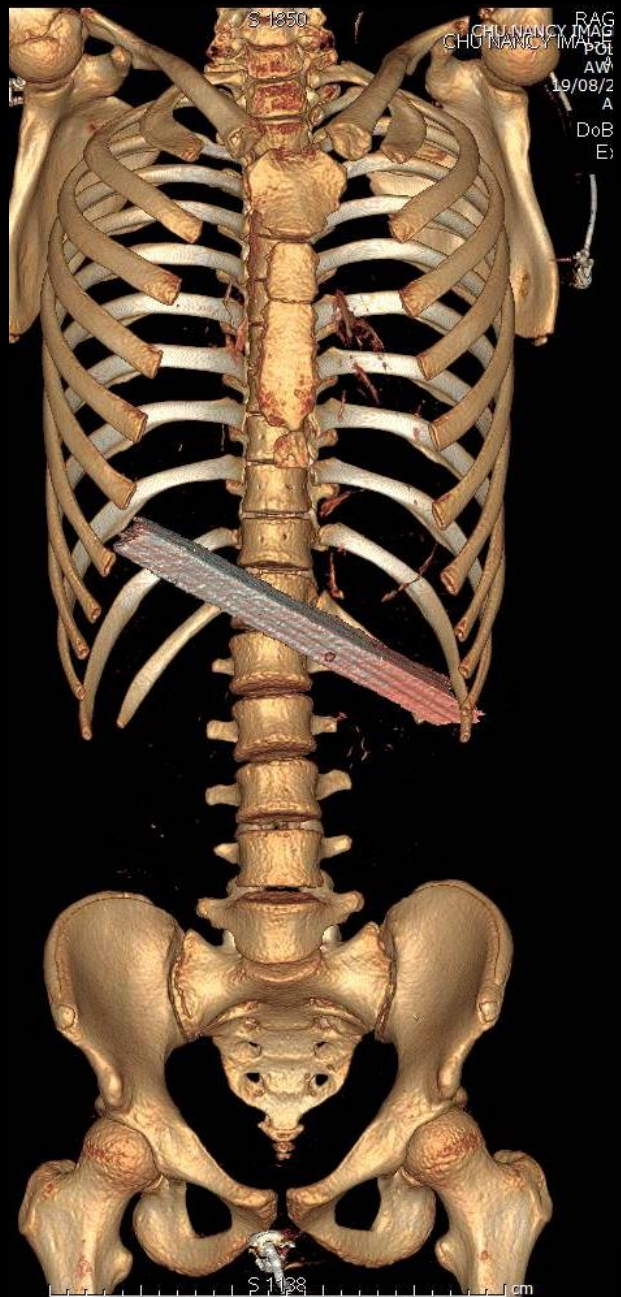
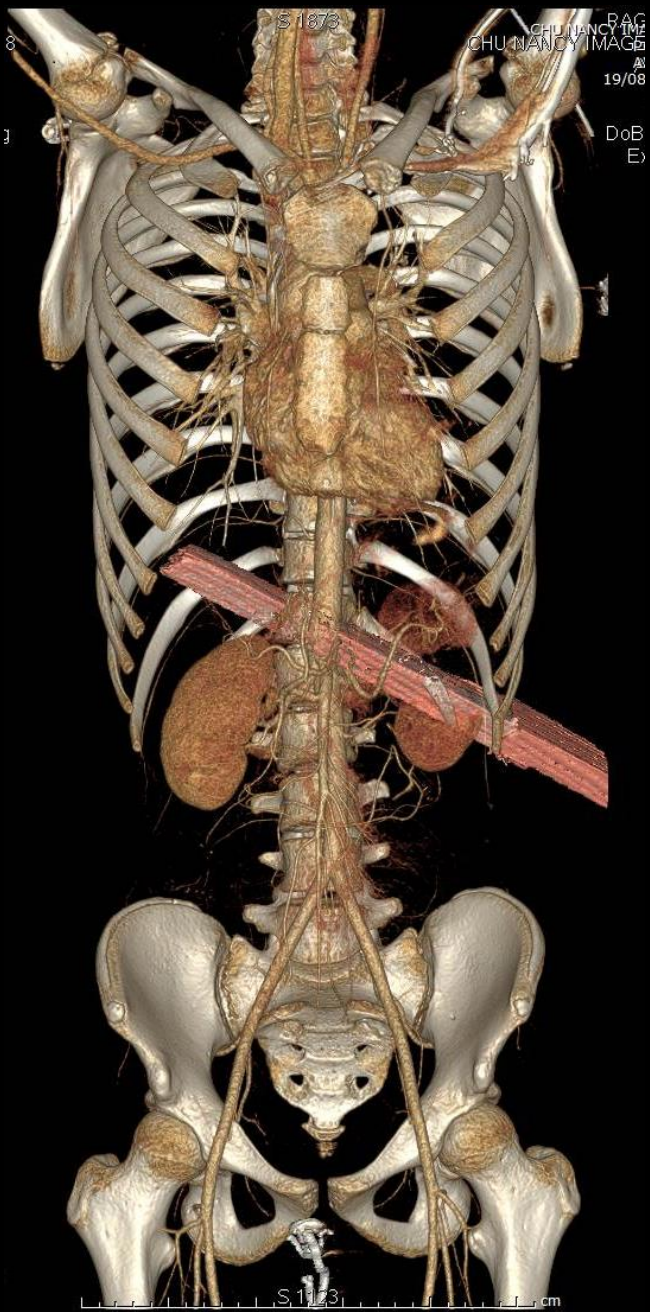

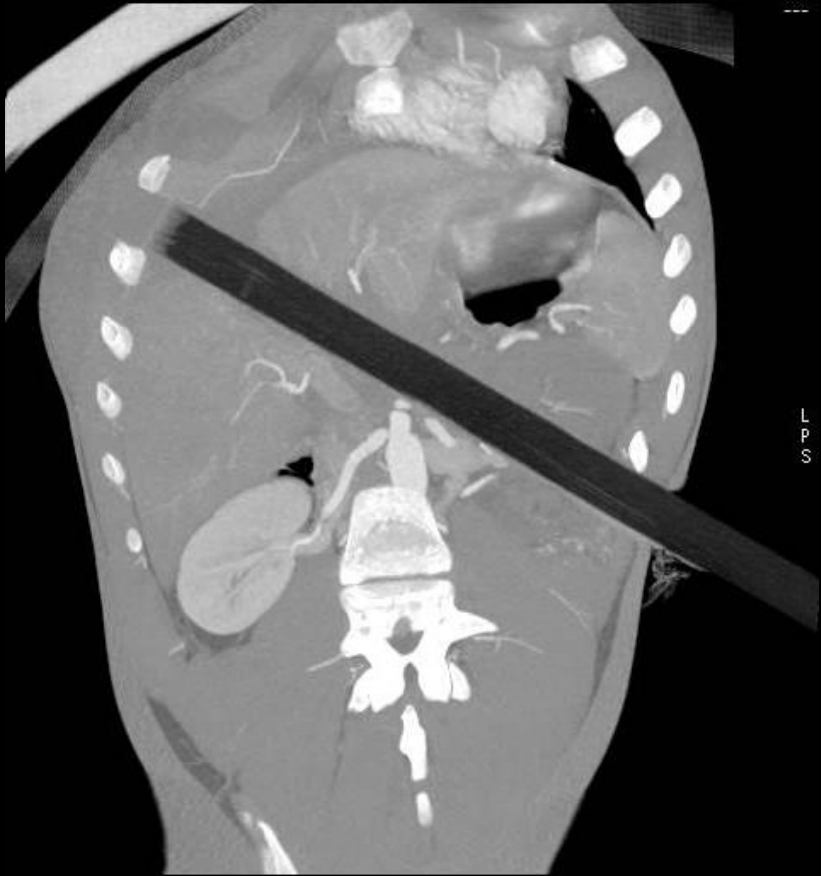
Traumatismes et abdomens aigus iatrogènes

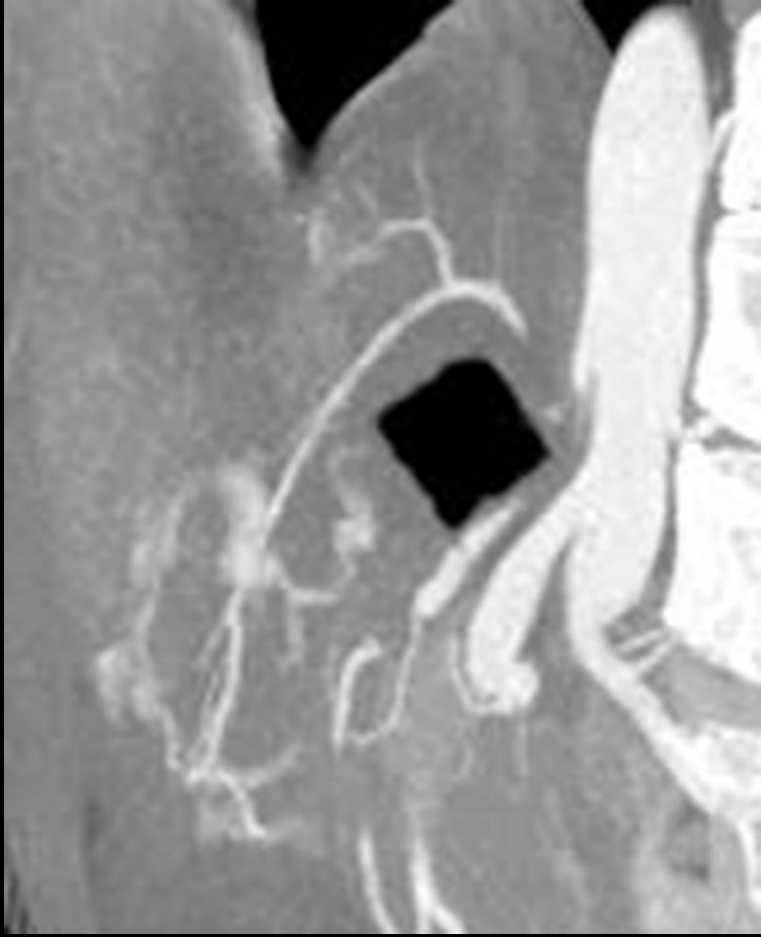

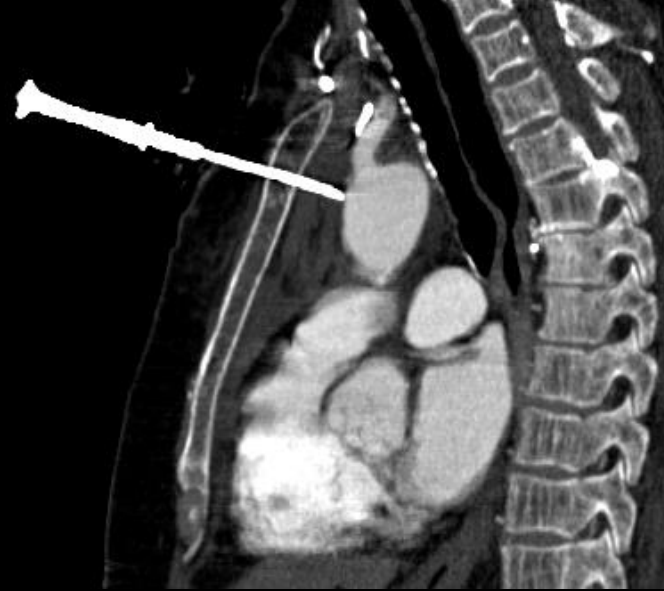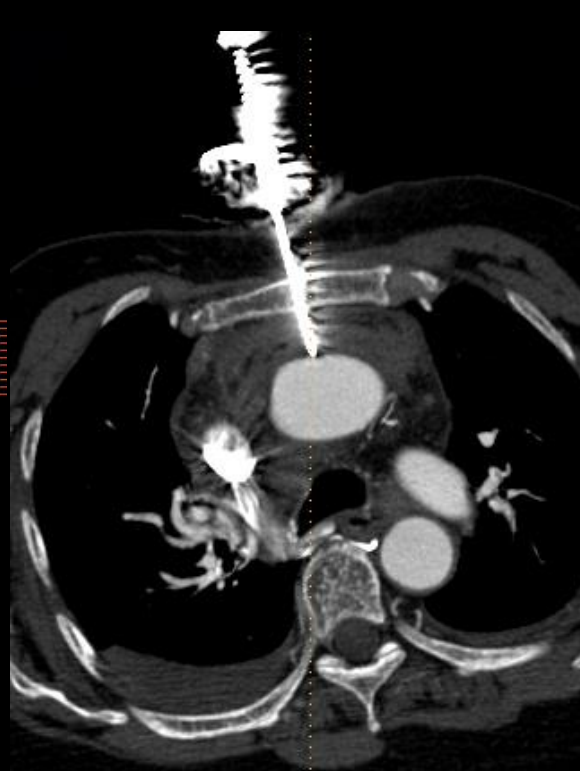
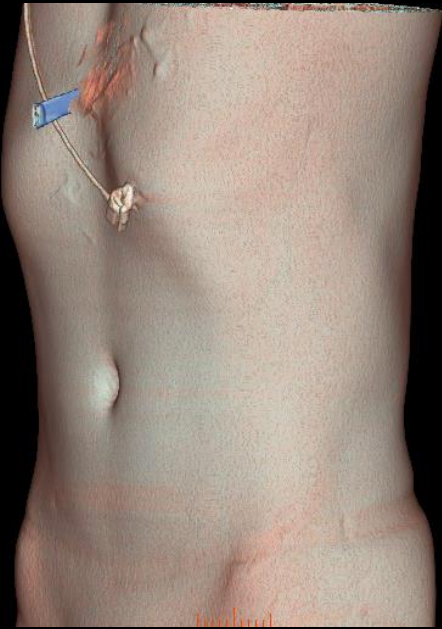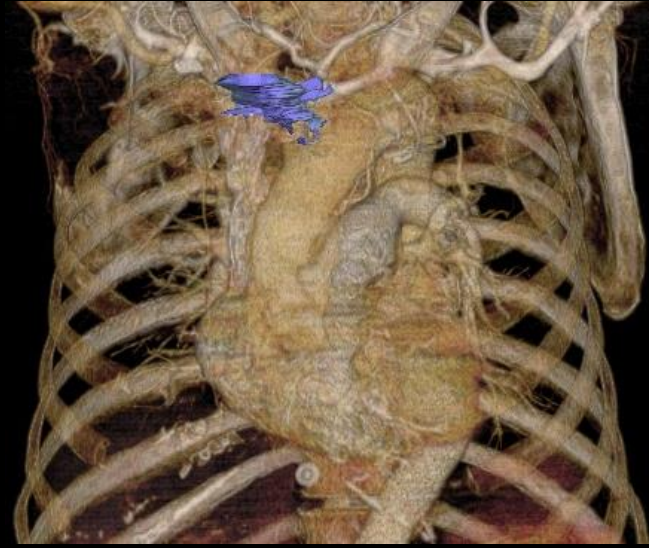
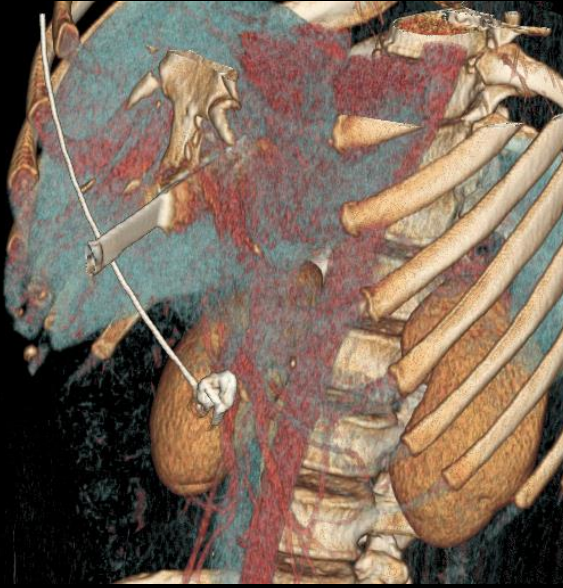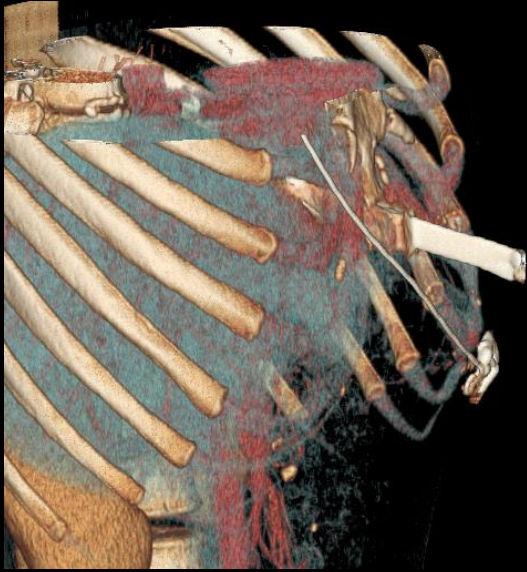A.Fairise D.Regent

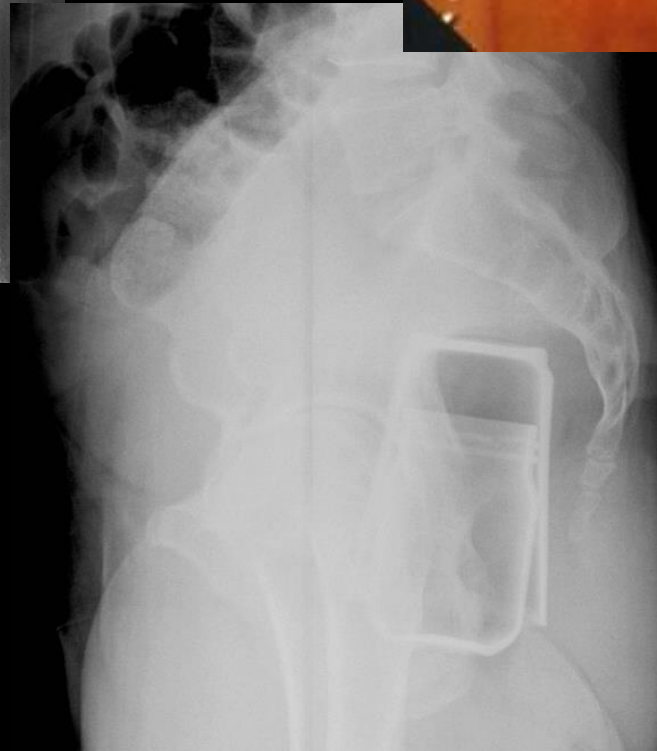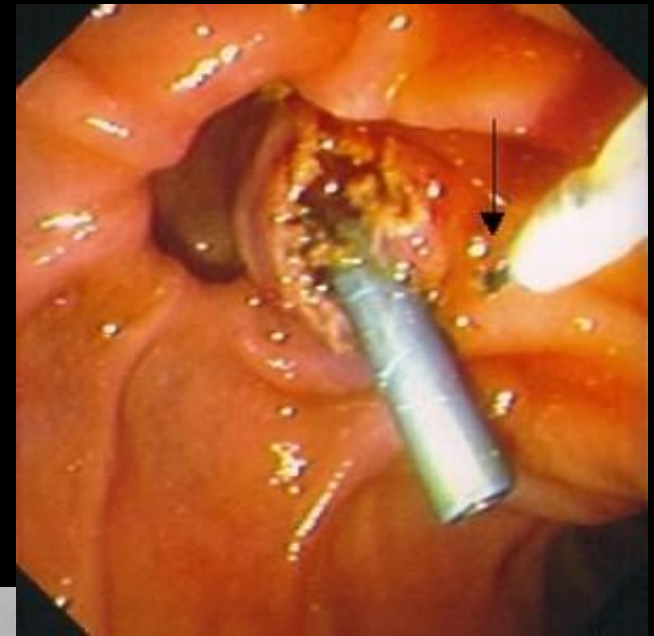

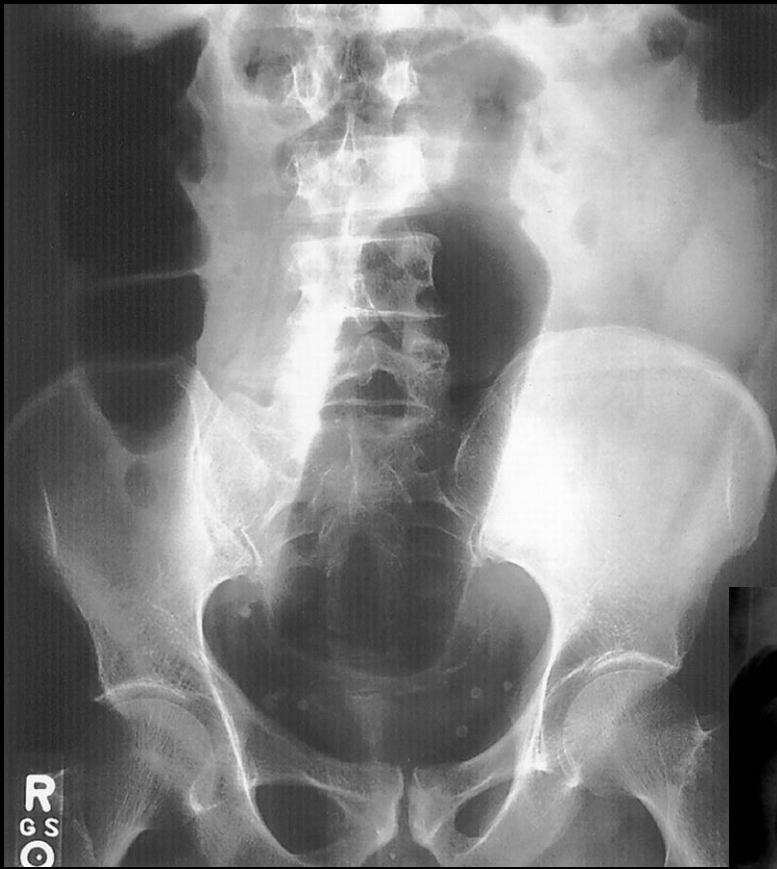


L
P
S







**dans les urgences digestives
, TOUT PEUT ARRIVER, des
incisives à la marge anale**

incisives à la marge anale

Abdomens aigus iatrogènes

Post opératoire

Ponctions / RI

Collections

Vasculaires

Désunions sutures

Perforations

Textilome

TOUT PEUT ARRIVER

Abdomens aigus iatrogènes

Collections

Points clés

- Adapter les protocoles +++
- Séries non injectées : hématomes ,caillots endoluminaux
- Séries tardives voire ultra-tardives +++
- Opacifier si orifice de fistule +++

⇒ Hématome

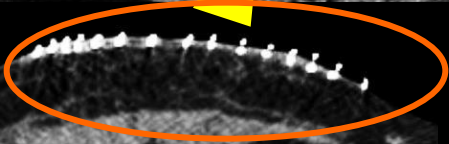
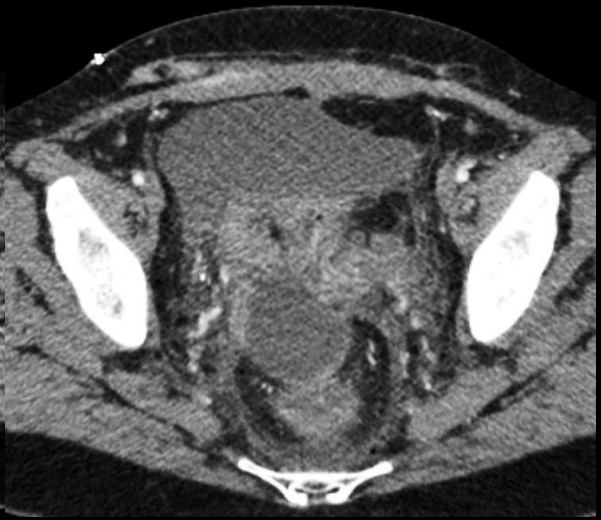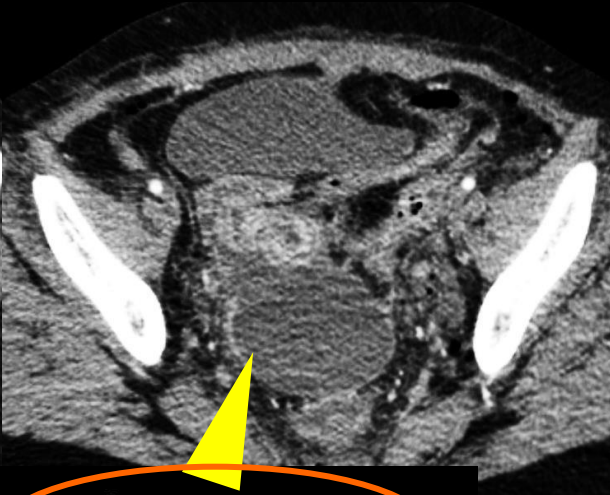
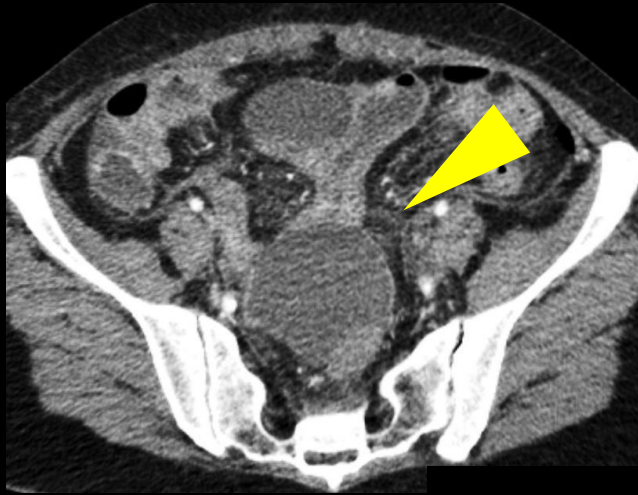⇒ Abscès

⇒ Urinomes

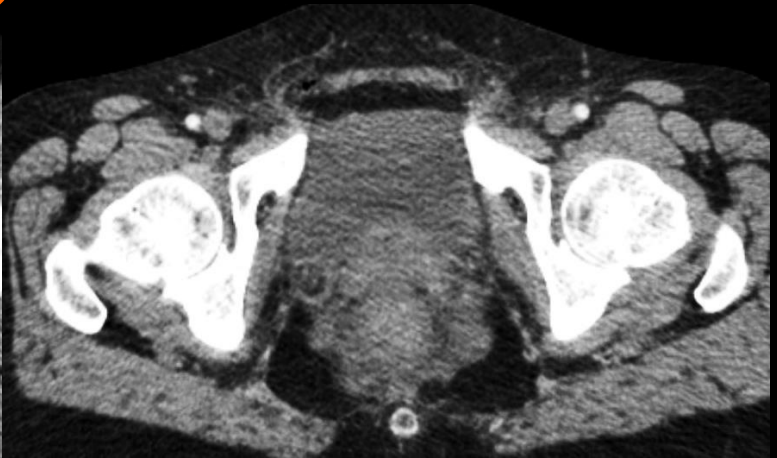
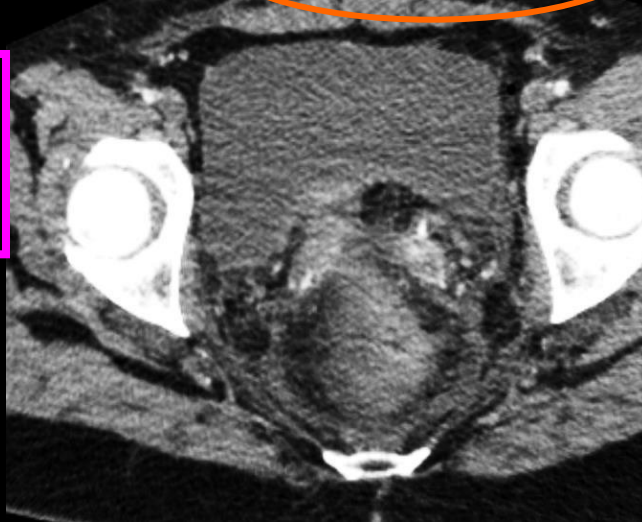
⇒ Bilomes

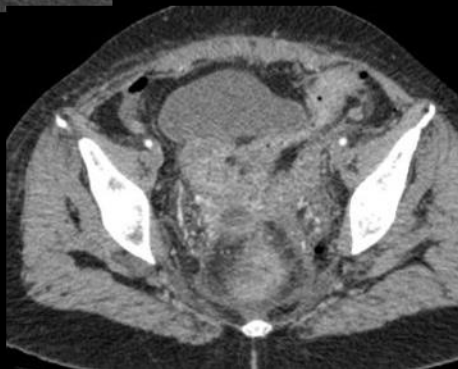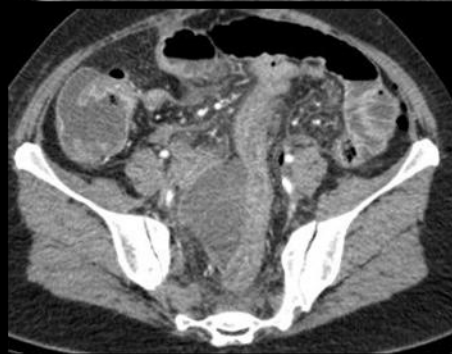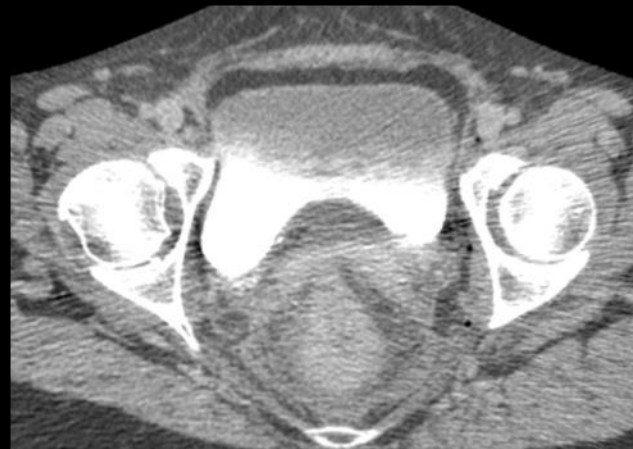
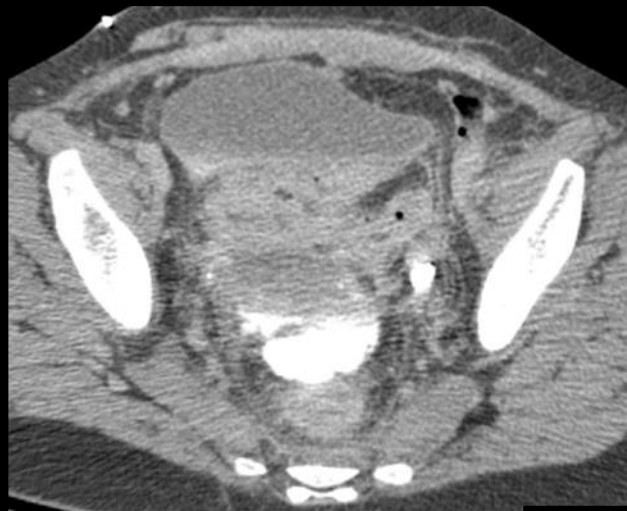
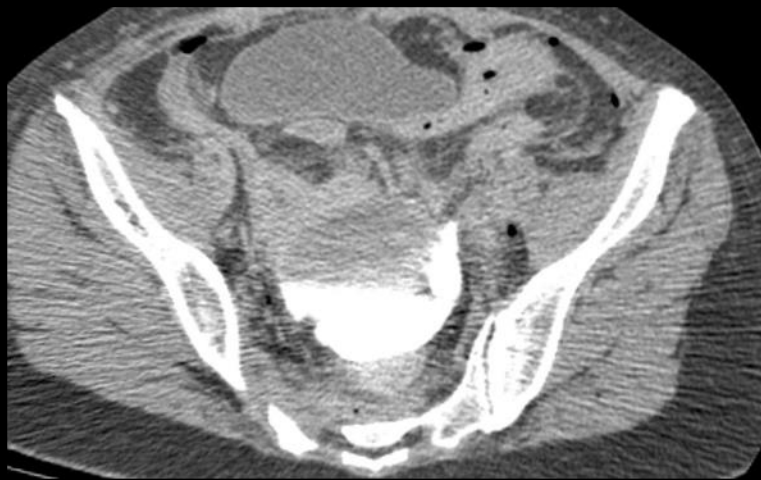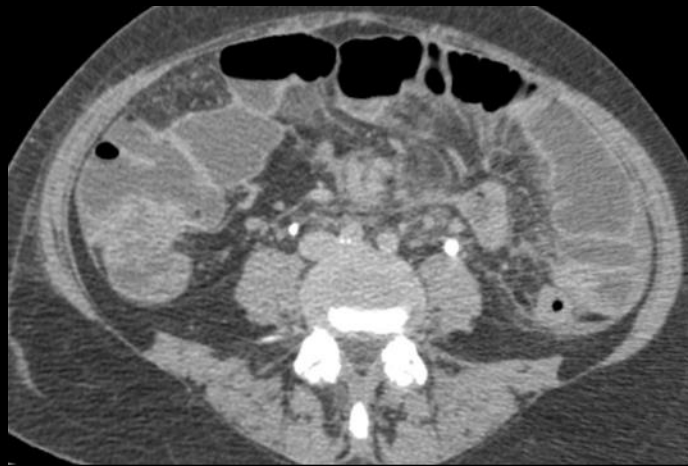Abdomens aigus iatrogènes

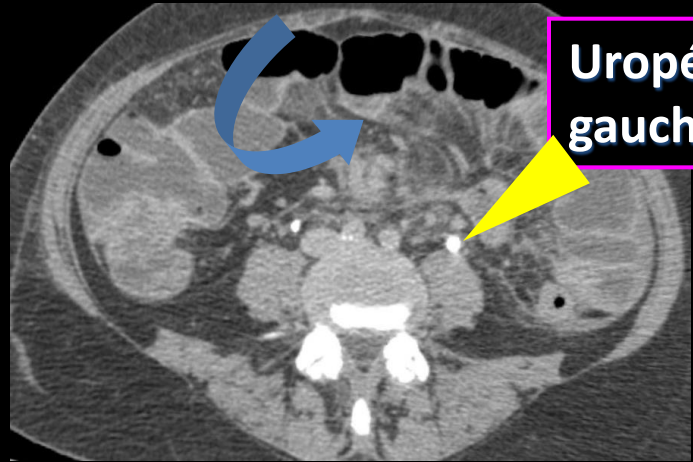
Collections



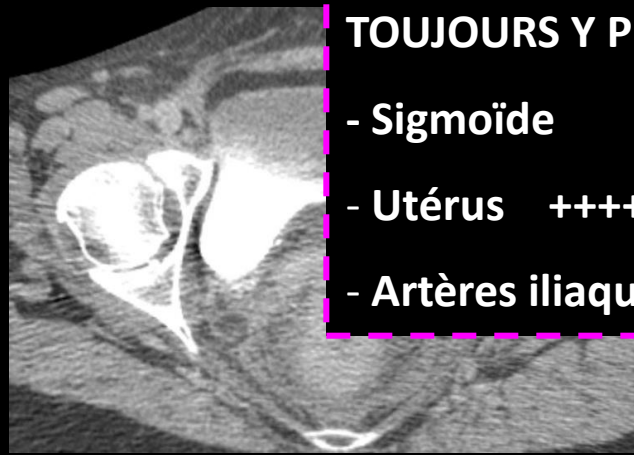
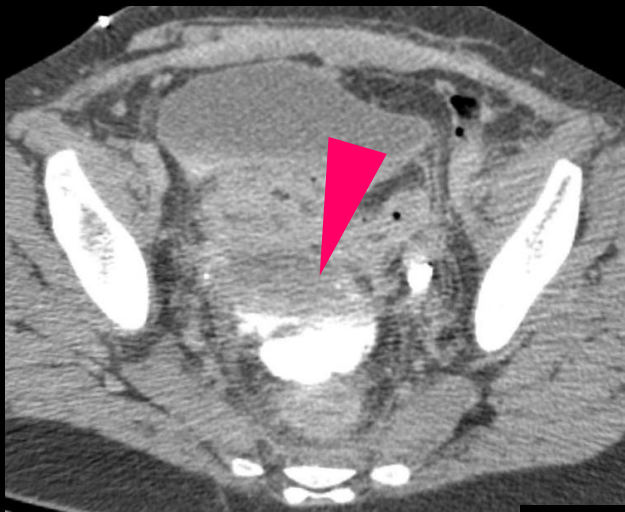
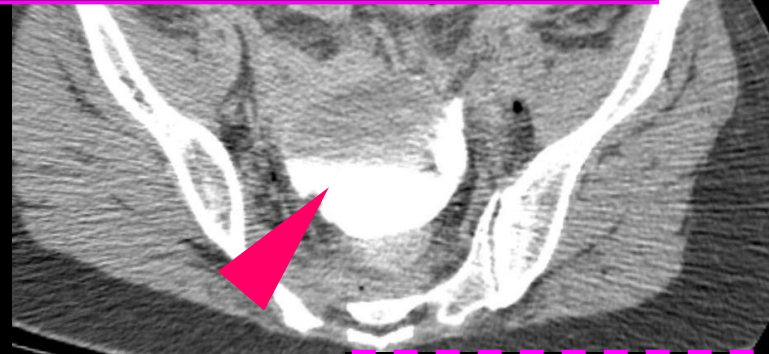
Douleurs abdominales
J1 sigmoïdectomie





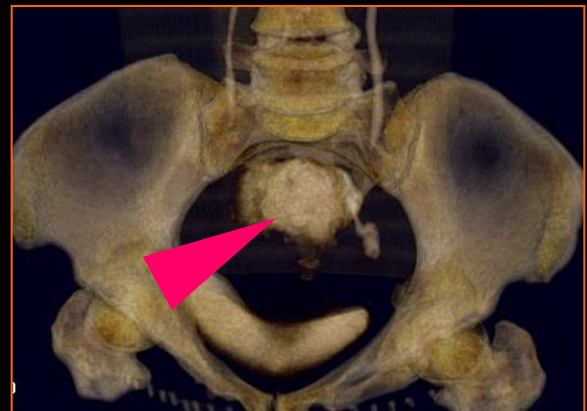
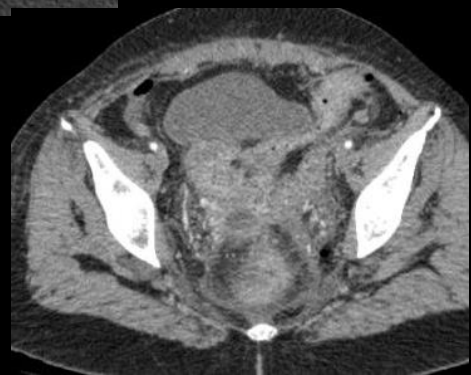
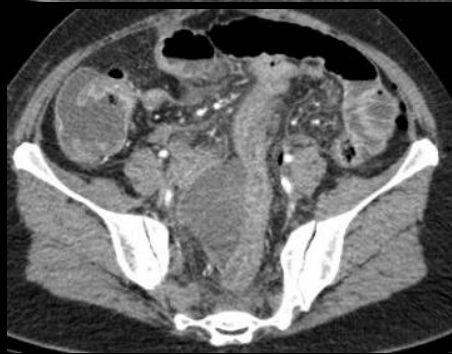
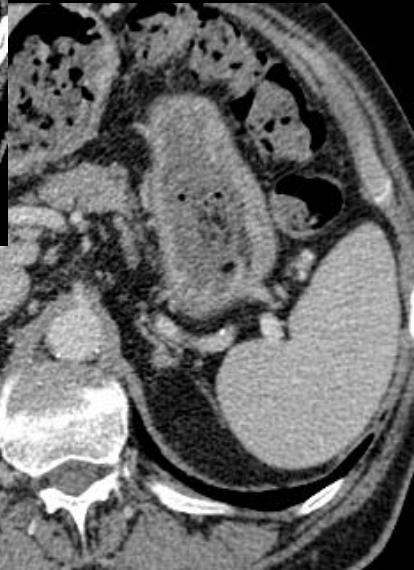
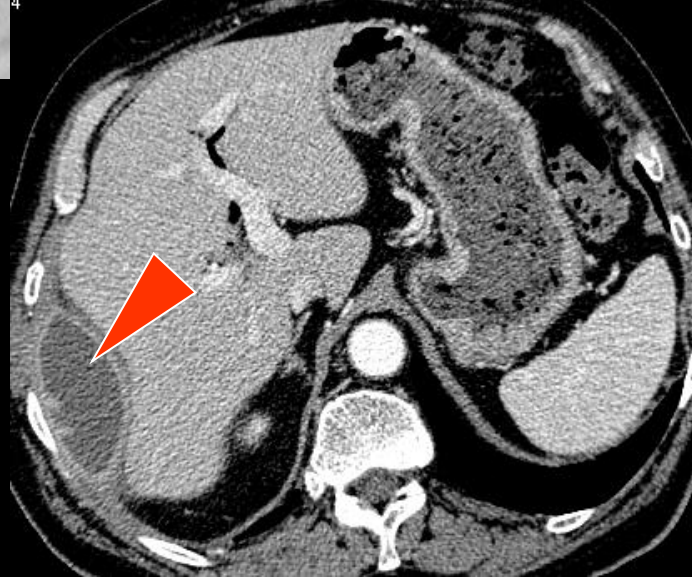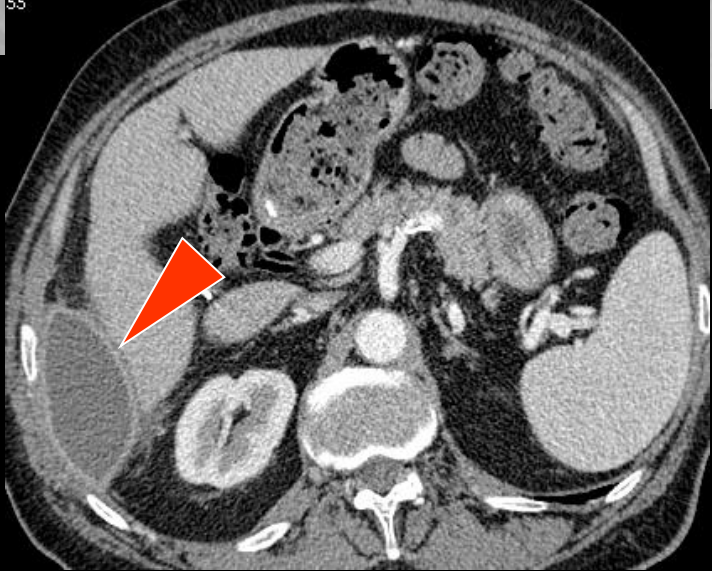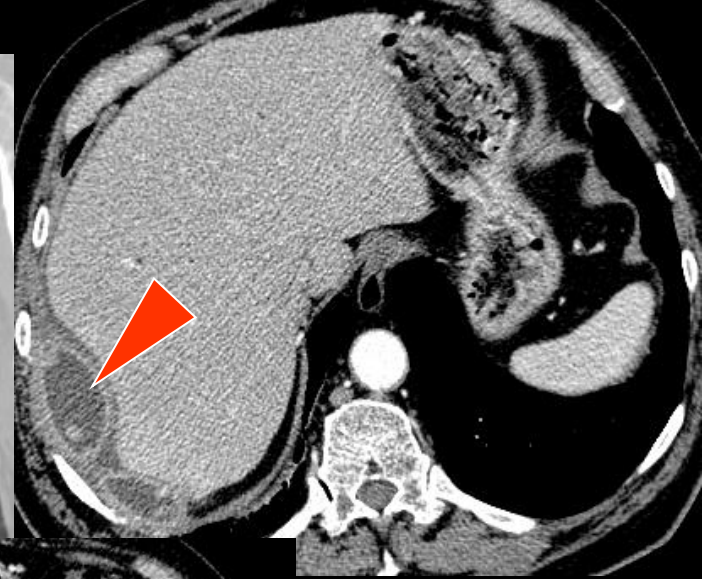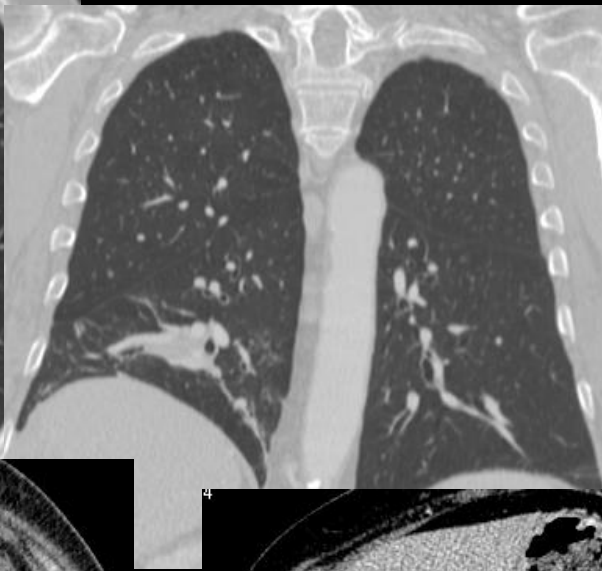
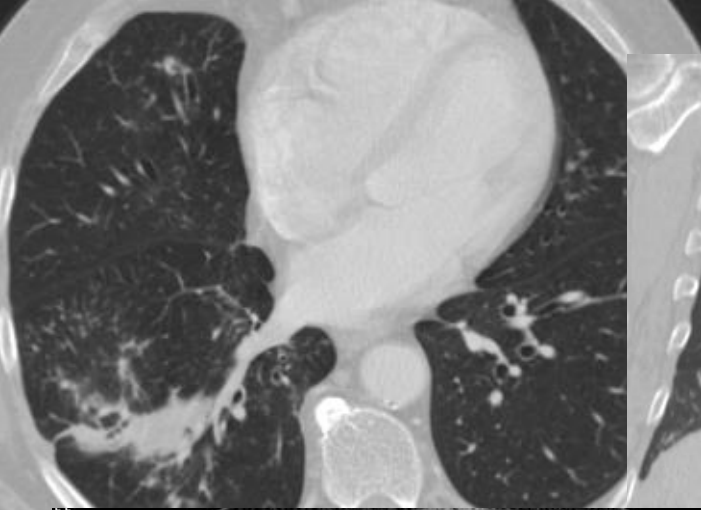
Uropéritoine par plaie urétérale gauche post chirurgie précoce



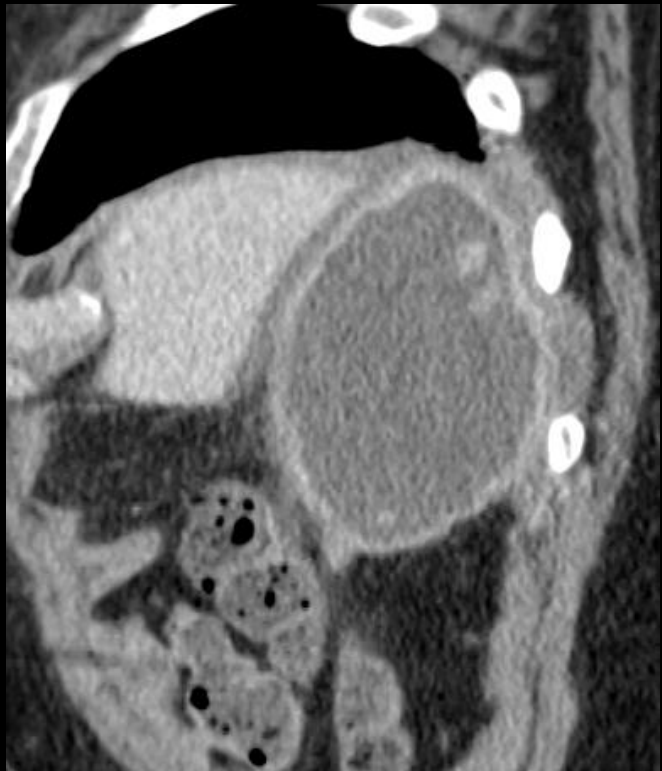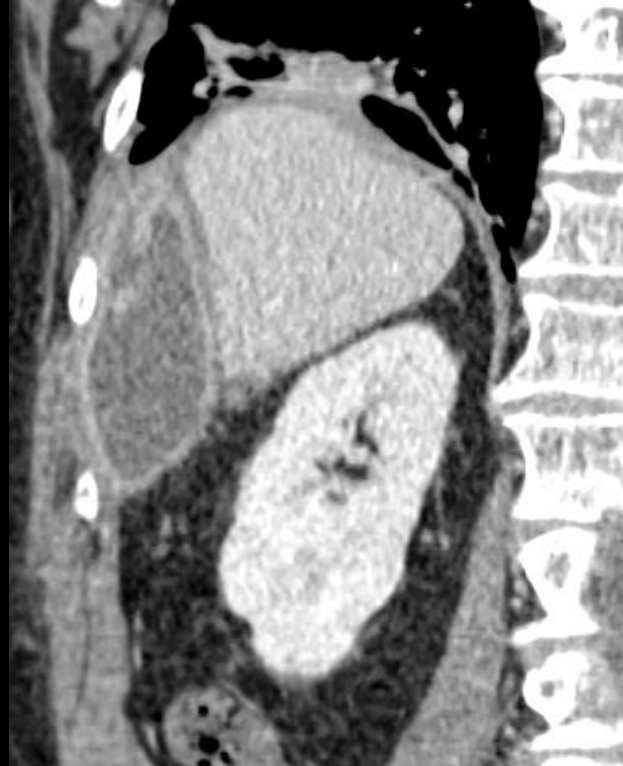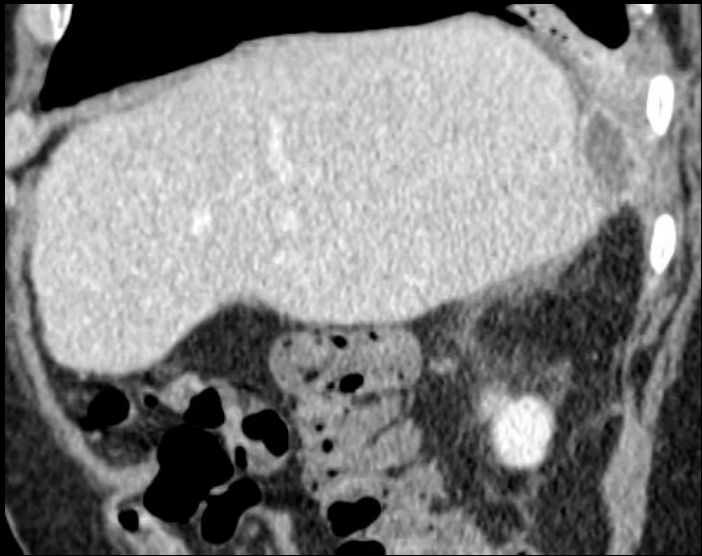
TOUJOURS Y PENSER pour :

- Sigmoide
- Utérus ++++
- Artères iliaques





- Douleurs basithoraciques droites
- ATCD de cholécystectomie



Abcès sous-phrénique
sur **calcul "oublié"**

Abcès sur calcul oublié

- Cholécystectomie sous **coelioscopie** +++
- 2 complications :
 - plaie des voies biliaires
 - calculs oubliés avec abcès 0,3 %)
- Siège :
 - **sous-hépatique ou rétropéritone** ++
 - thoracique, sous-phrénique, paroi abdominale
- Délai variable : quelques mois à 3 ans (indolore)
- Calculs pigmentaire brun (souvent infecté)

Abdomens aigus iatrogènes

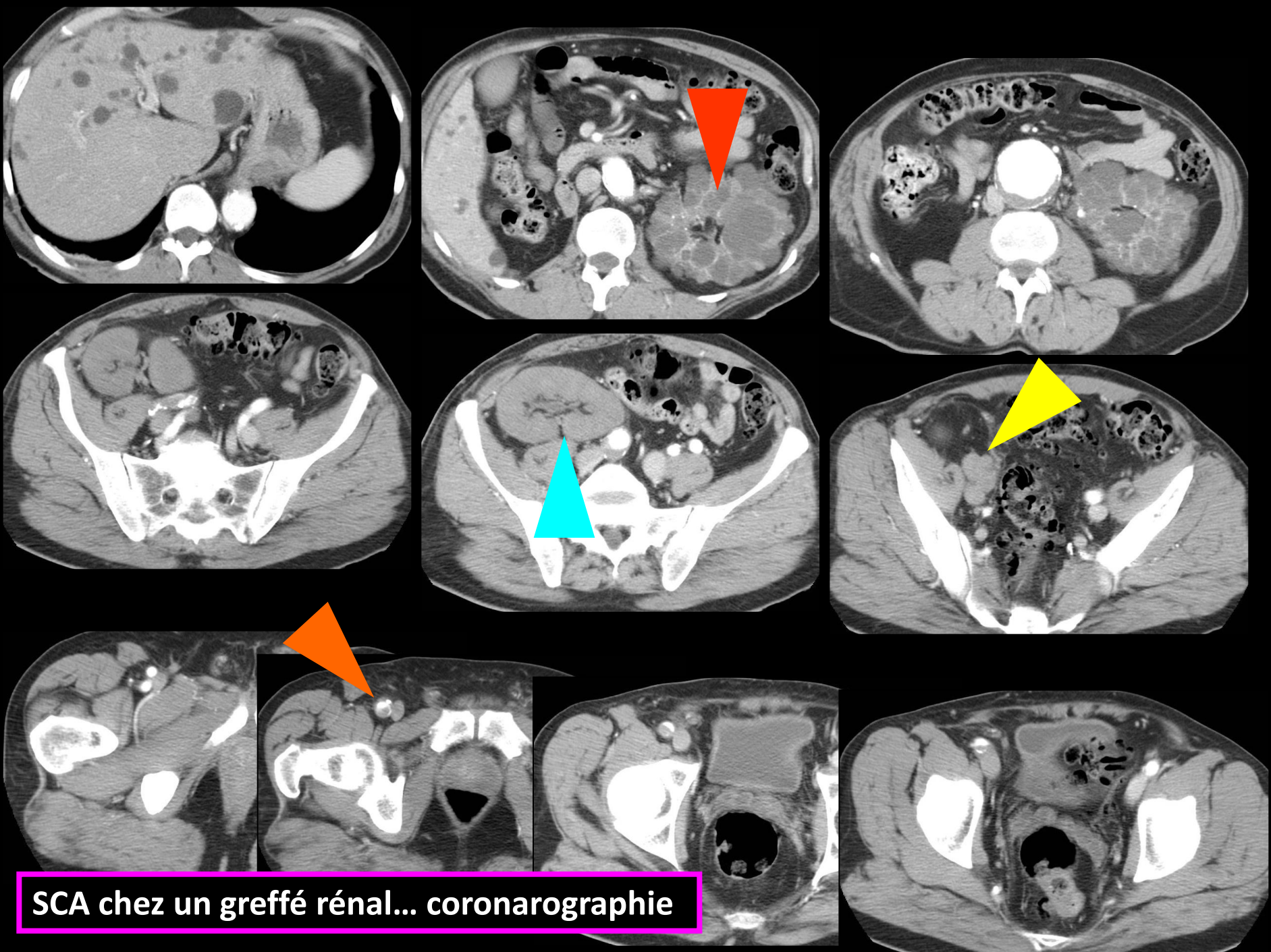
Vasculaires



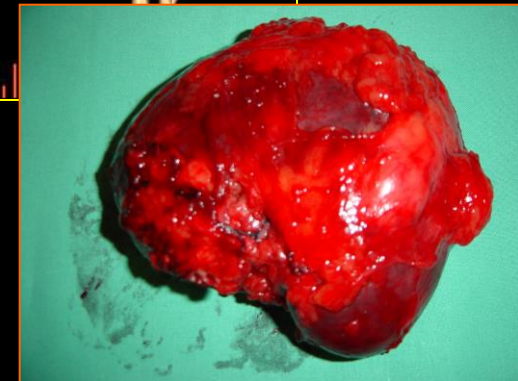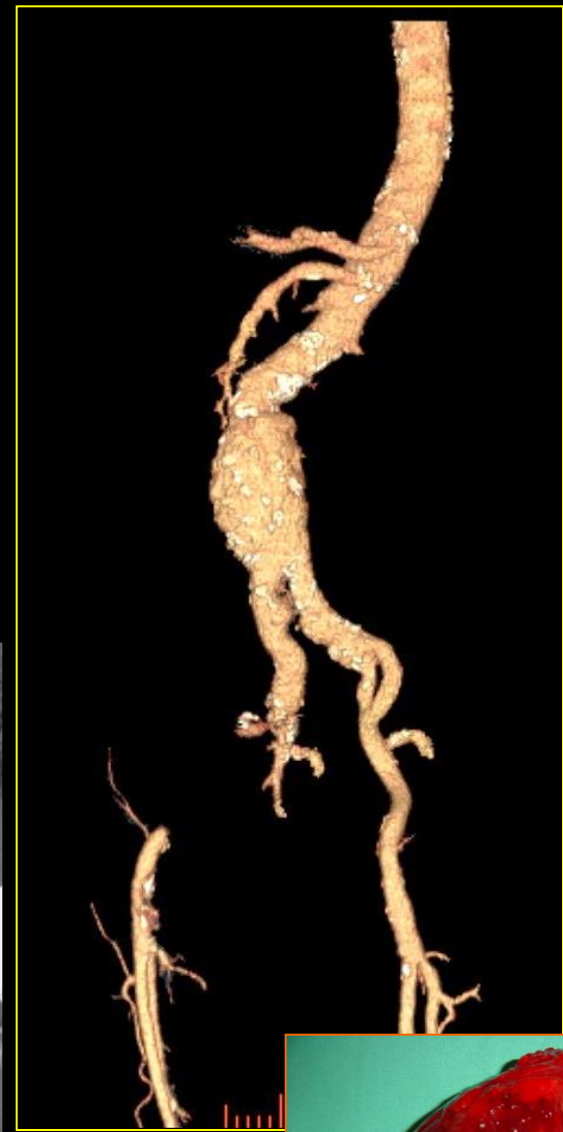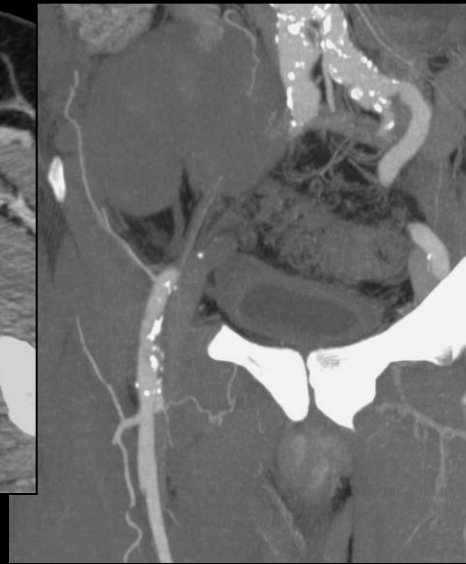
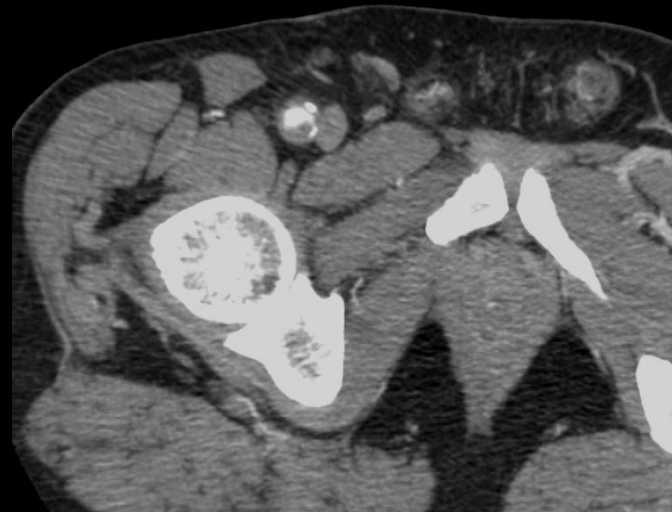
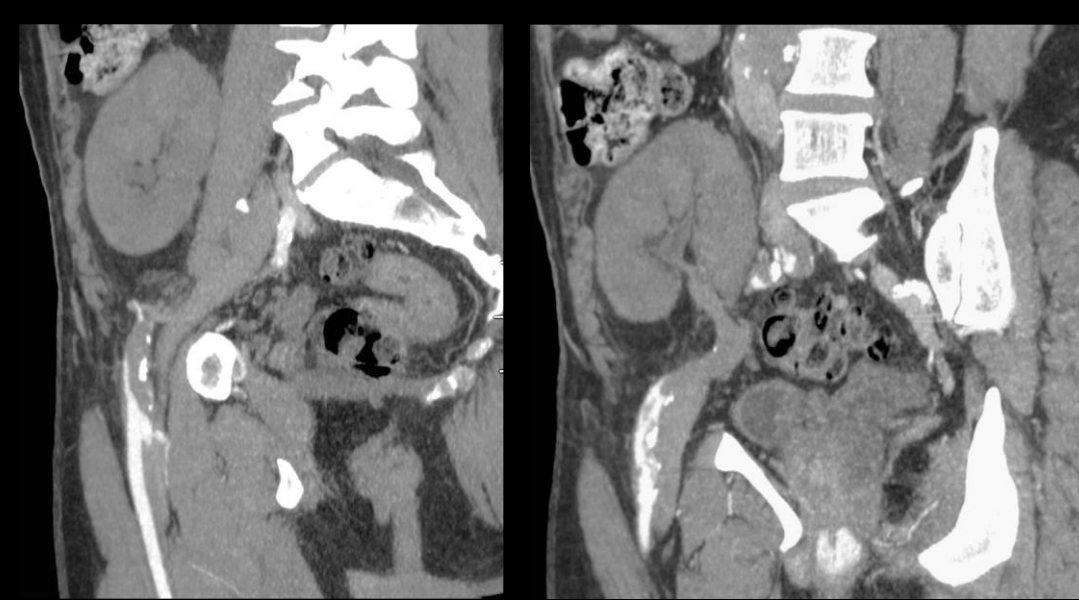
Points clefs :

- Adapter les protocoles +++
- Séries non injectées : hématomes
- Séries artérielles précoces.
- Séries portales ou tardives : veineux +++

- ⇒ Hématome (AVK, psoas +++ ;
Héparine : muscles grands droit)
- ⇒ FAV
- ⇒ Faux anévrisme
- ⇒ Plaie vasculaire
- ⇒ Dissections



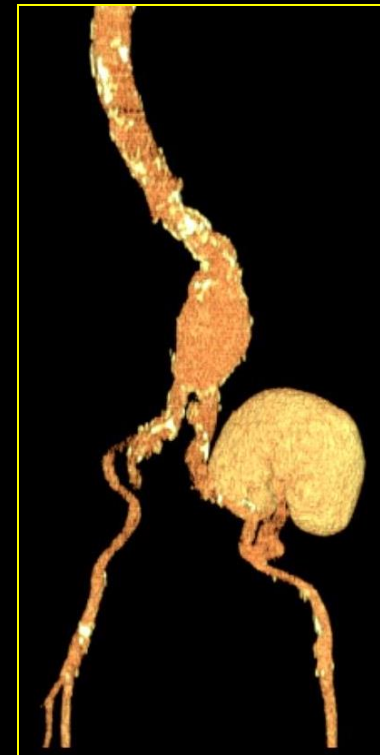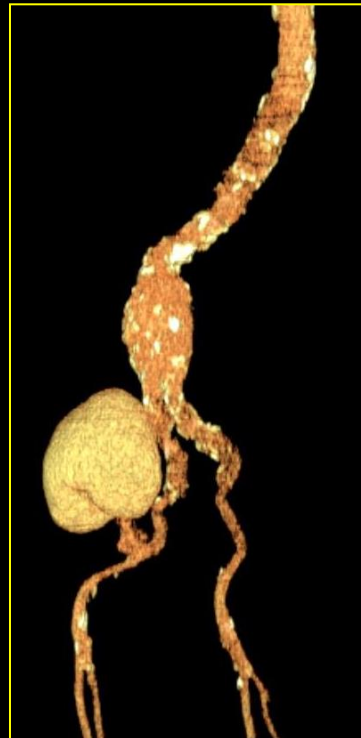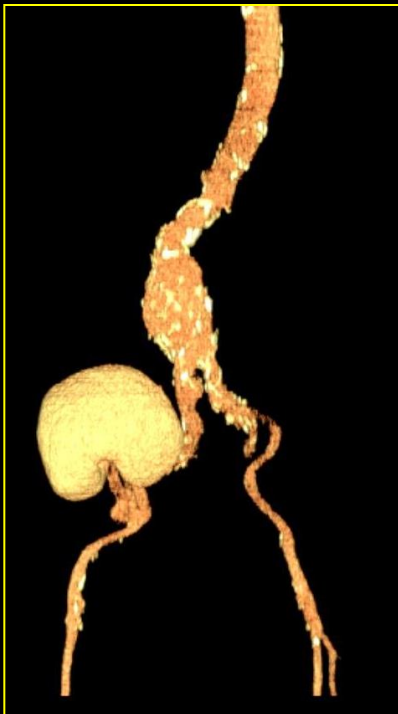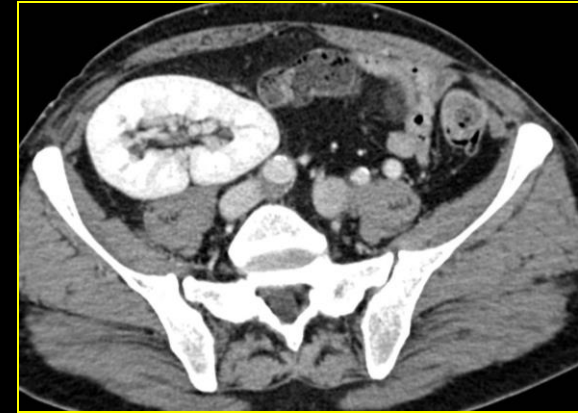
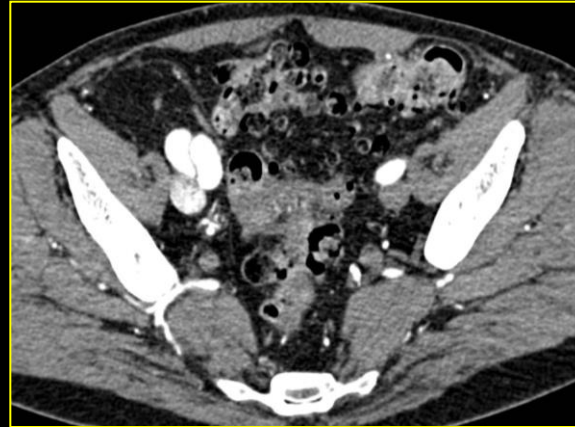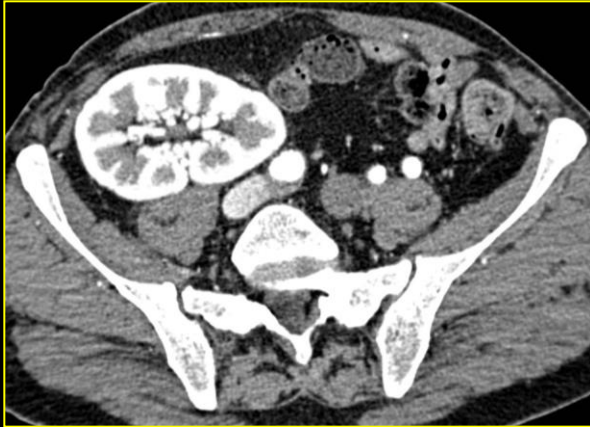
SCA chez un greffé rénal... coronarographie

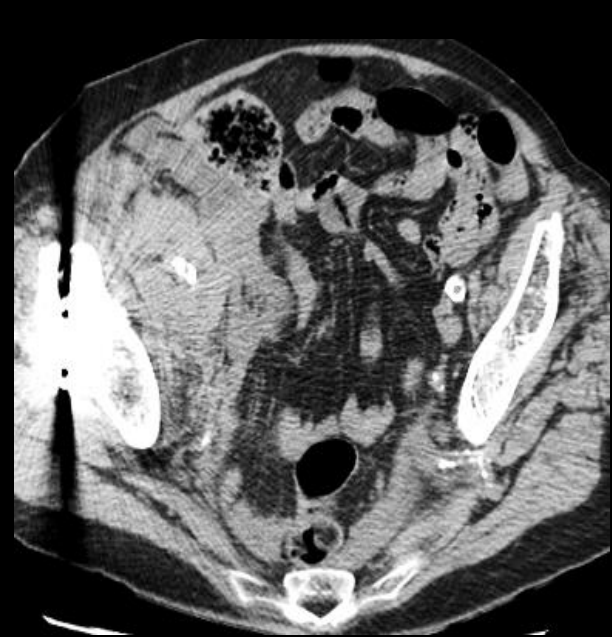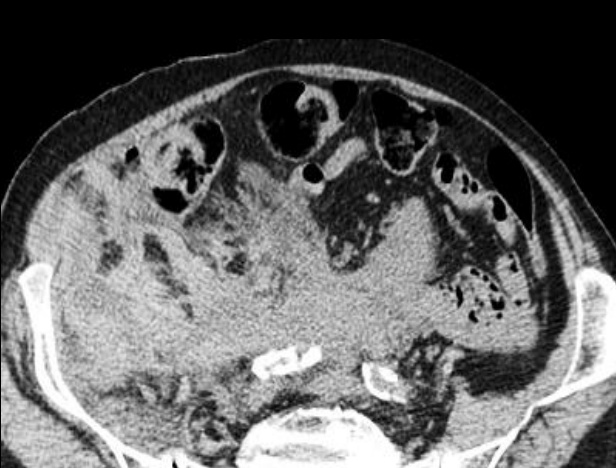

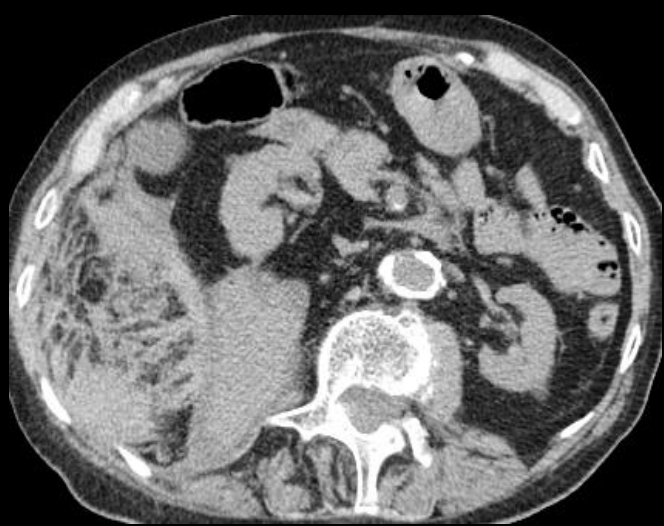
- Dissection de l'axe ilio-fémoral D
- Faux chenal compressif
- Pas de flux dans l'artère du greffon, ischémie du greffon

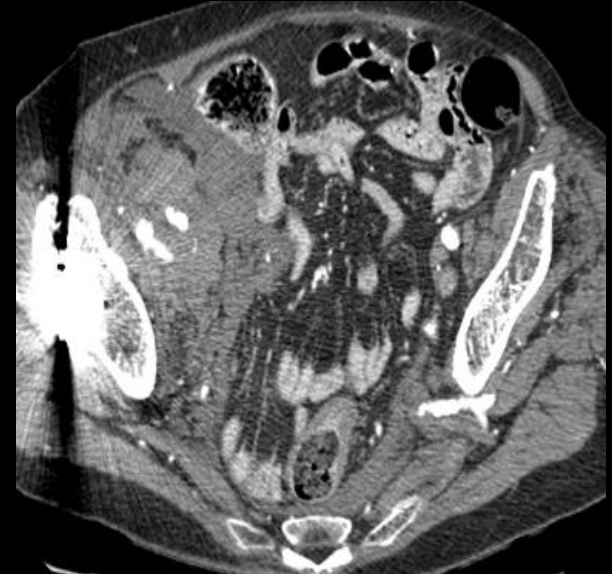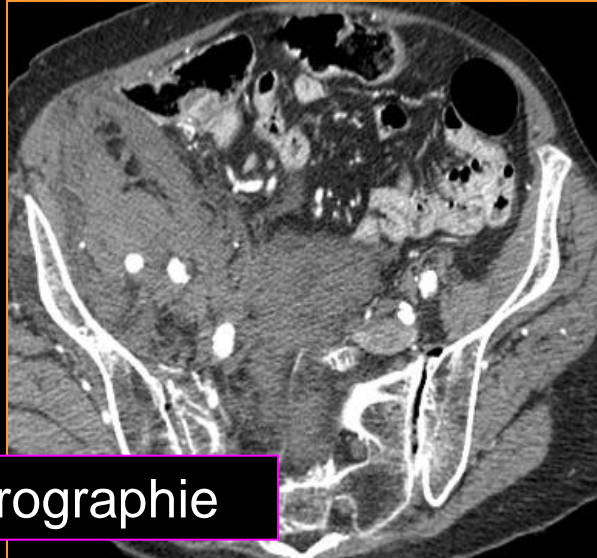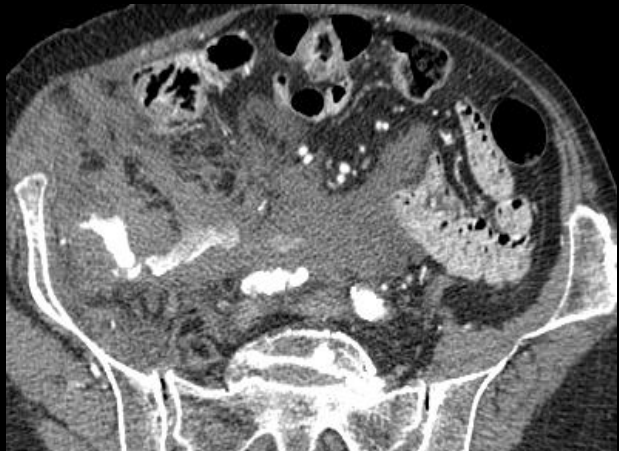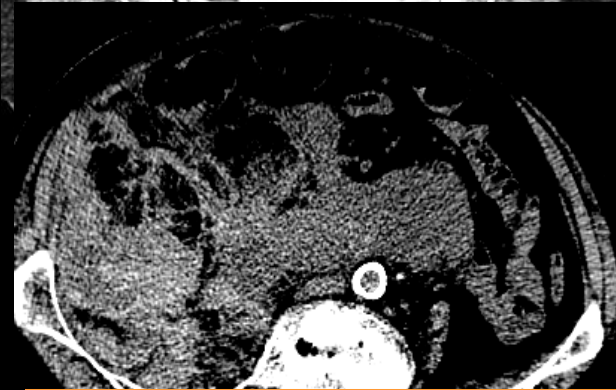
Et pourtant ...

... 3 semaines auparavant !

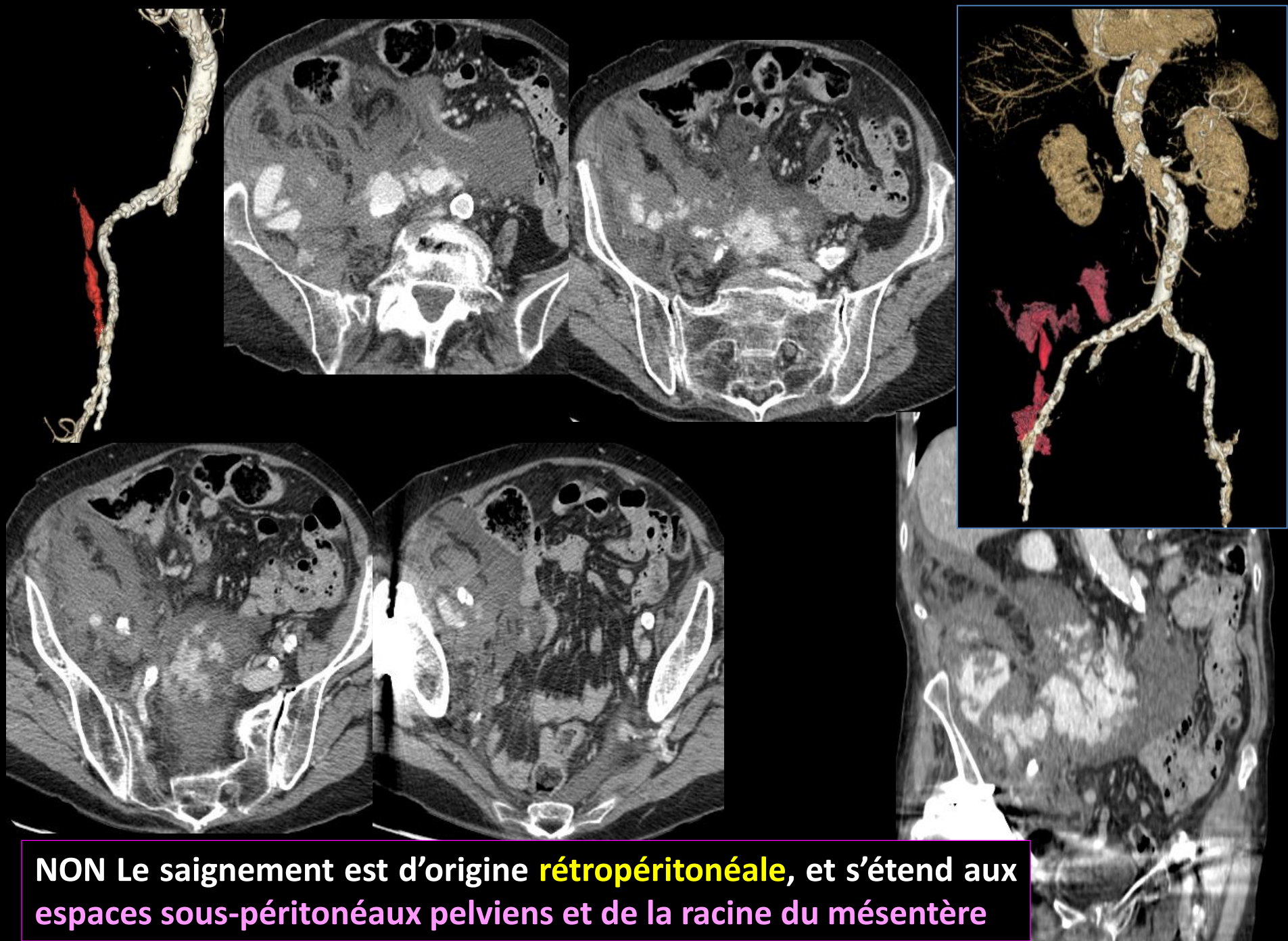




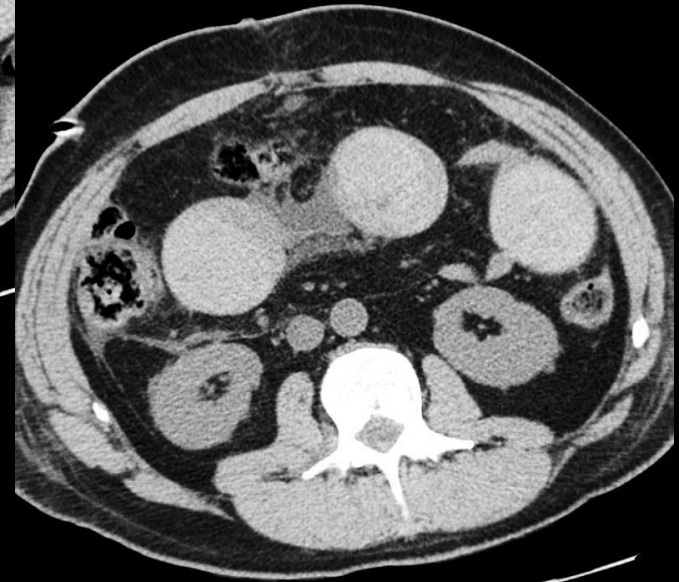
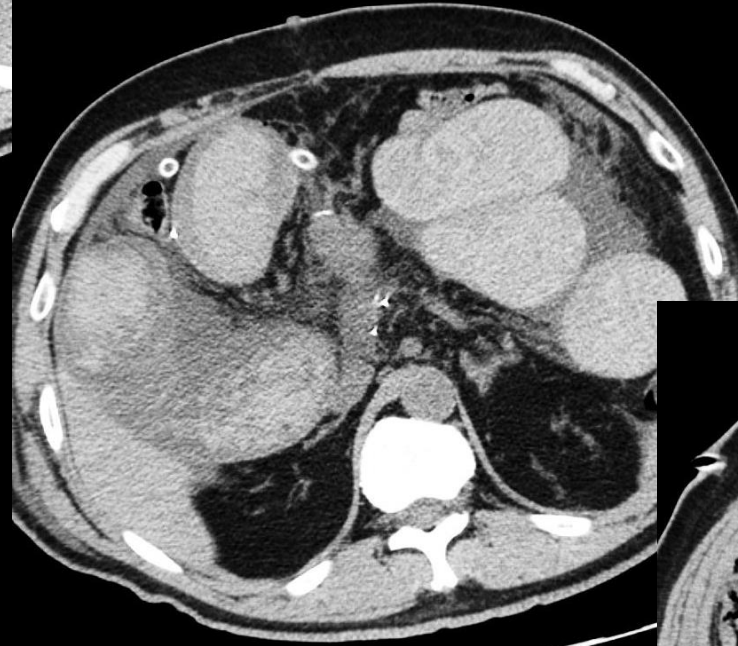
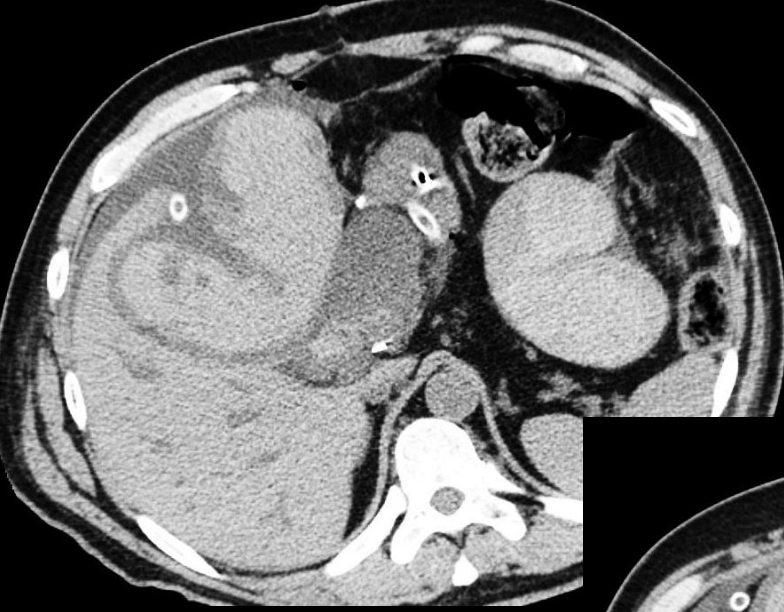hémopéritoine ?



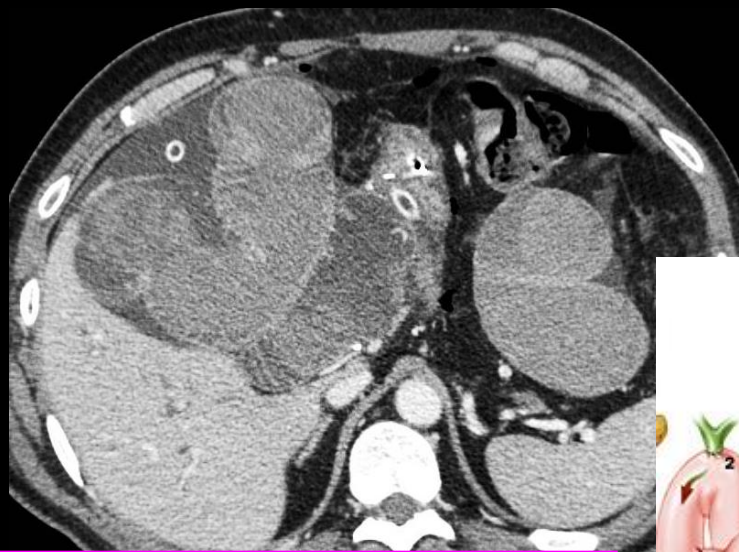
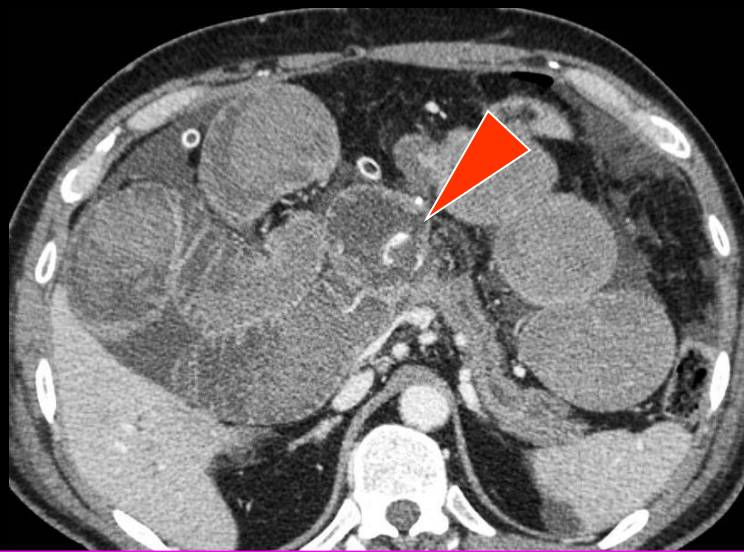
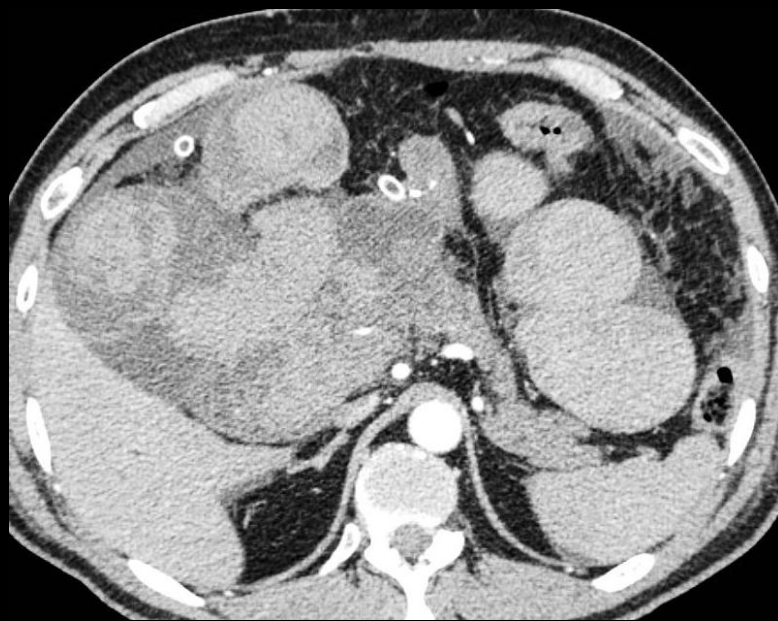
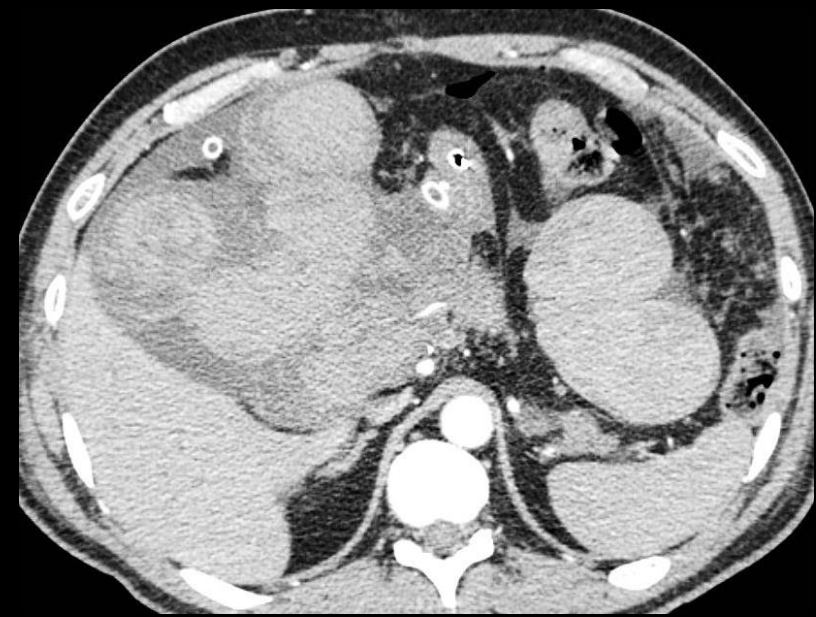
84 ans, échec de coronarographie



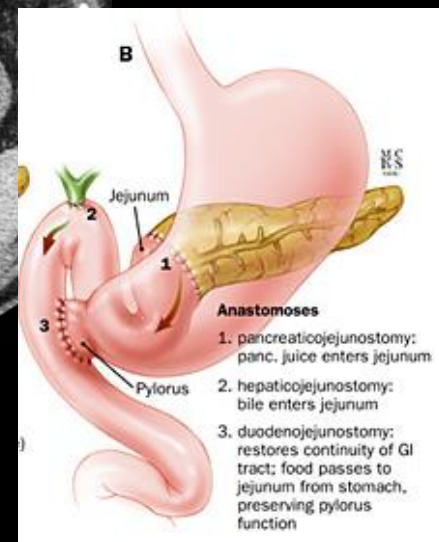
NON Le saignement est d'origine **rétropéritonéale**, et s'étend aux espaces sous-péritonéaux pelviens et de la racine du mésentère

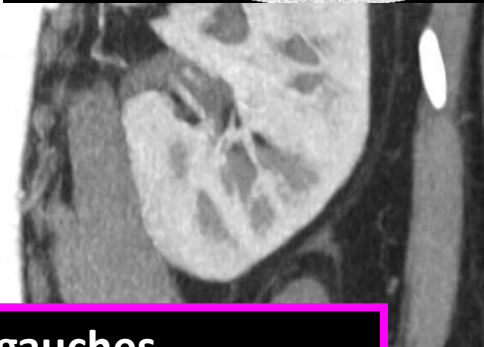
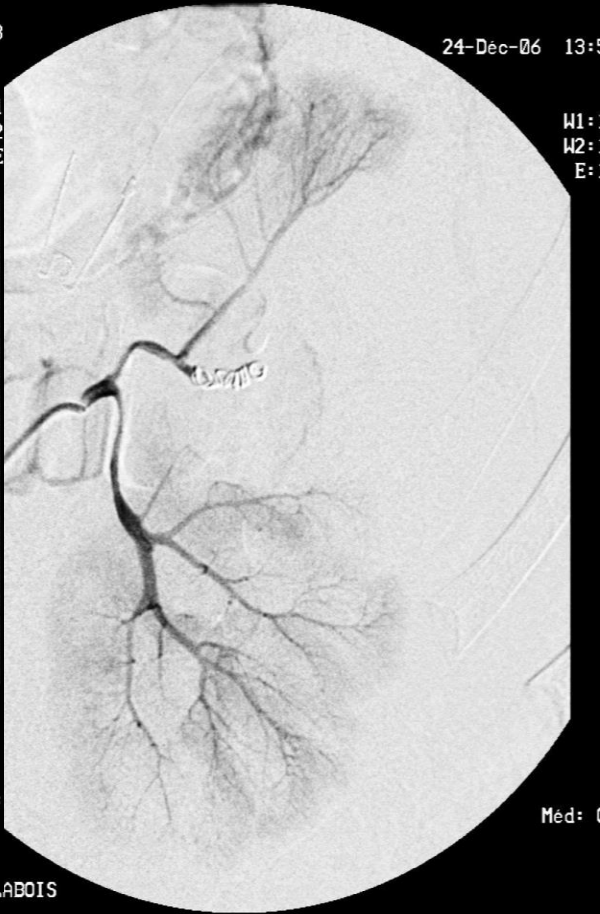
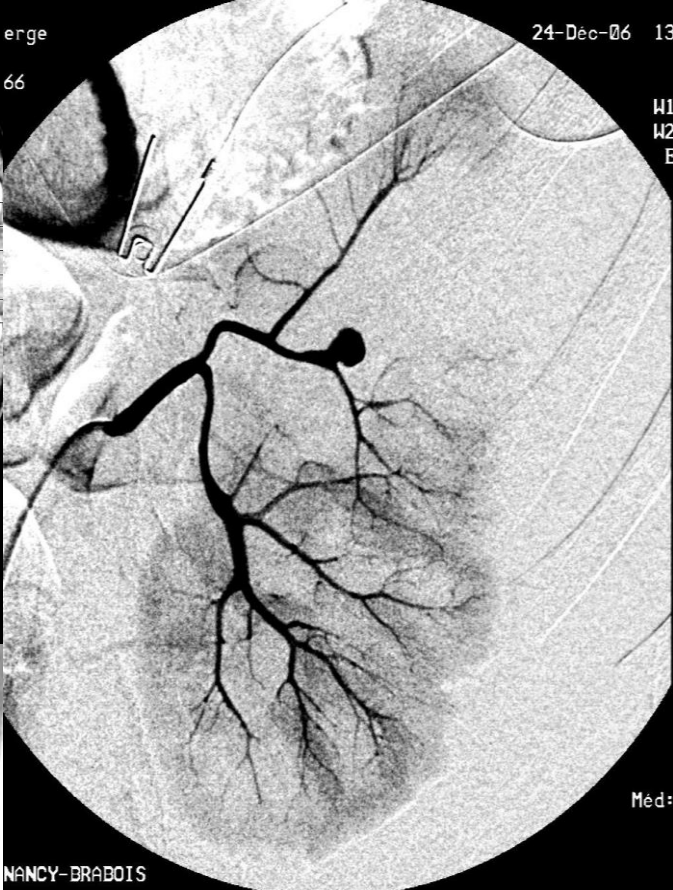
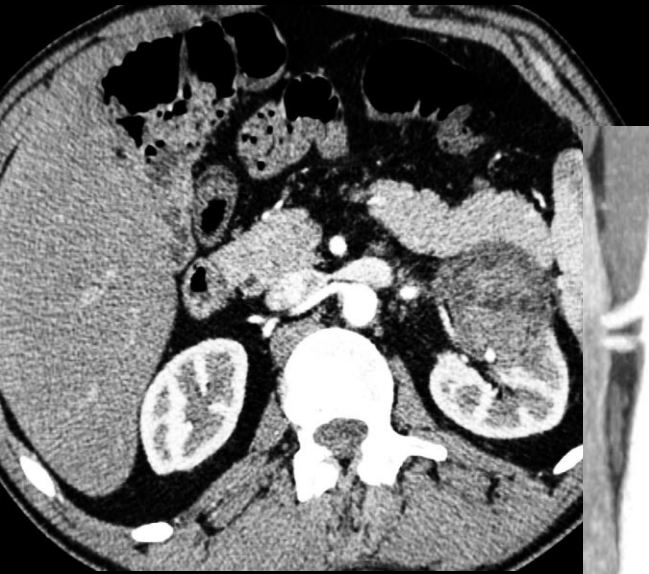
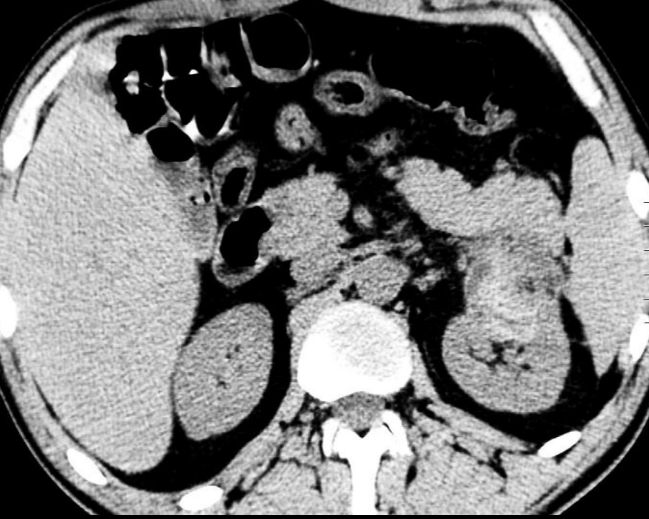
**Déglobulisation à J4 d'une DPC
pour ADK de la tête du pancréas**



**Saignement actif au niveau de la tranche de pancréatectomie
wirsungorrhagie; hemosuccus pancreaticus**





**Douleurs lombaires gauches
ATCD de néphrectomie partielle pour tumeur il y
a 1 mois**

**Faux anévrisme sur une branche
artérielle de la tranche de
néphrectomie**

Points clés :

= fistule anastomotique, lâchage de suture,...

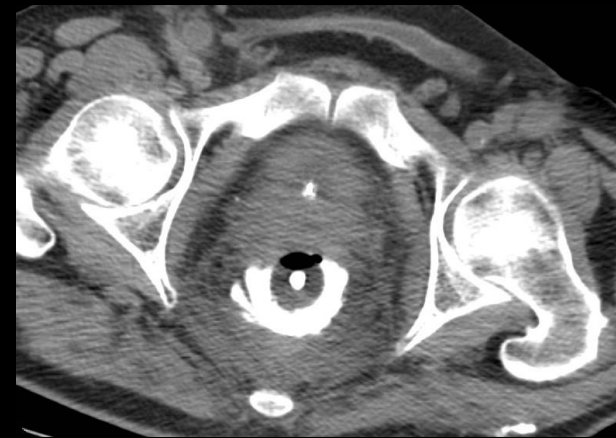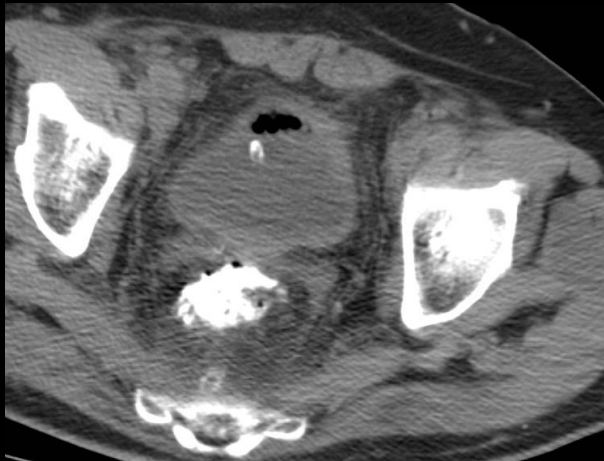
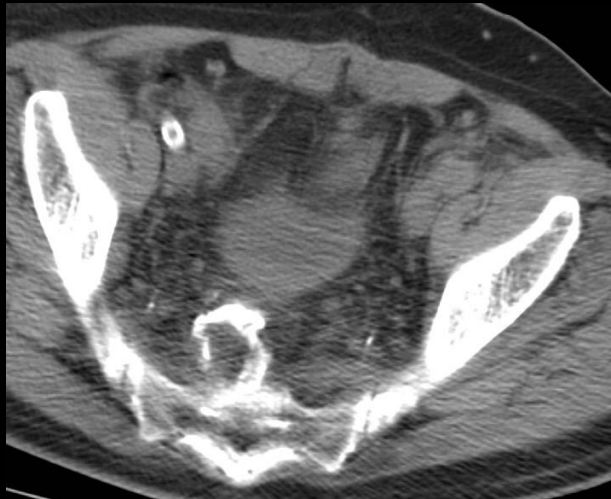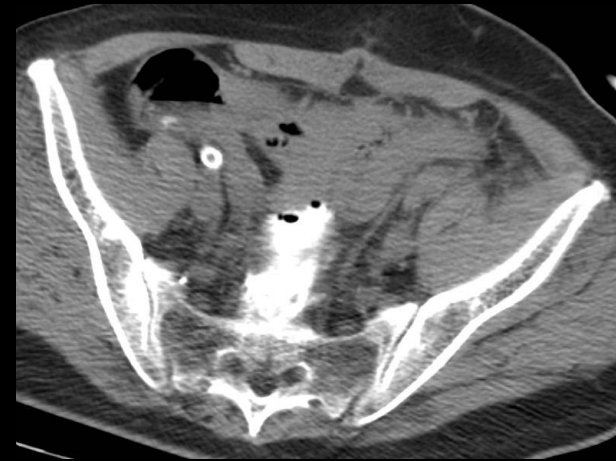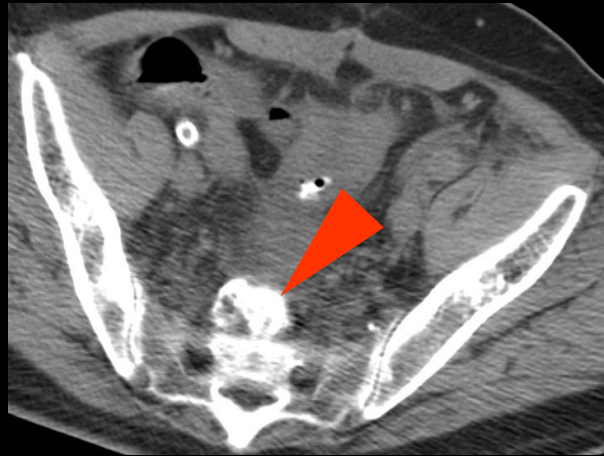
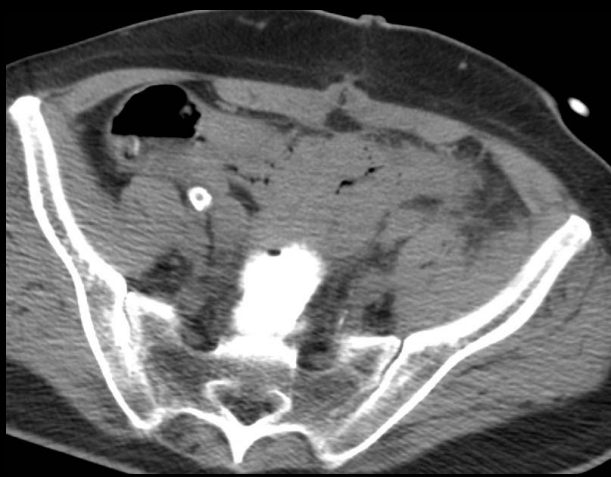A suspecter devant toute anomalie en périphérie d'une anastomose... ou très à distance !!!

- ⇒ simple infiltration de la graisse mésentérique
- ⇒ collection liquidienne pure
- ⇒ collection hydro-gazeuse
- ⇒ bulles gazeuses extra-digestives
- ⇒ épaissement péritonéal focalisé...

Traitement :

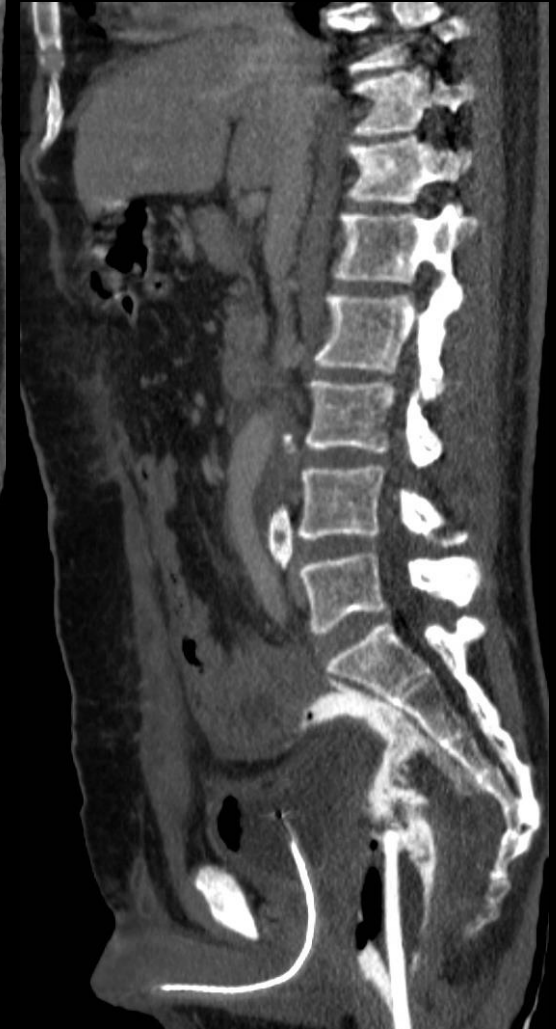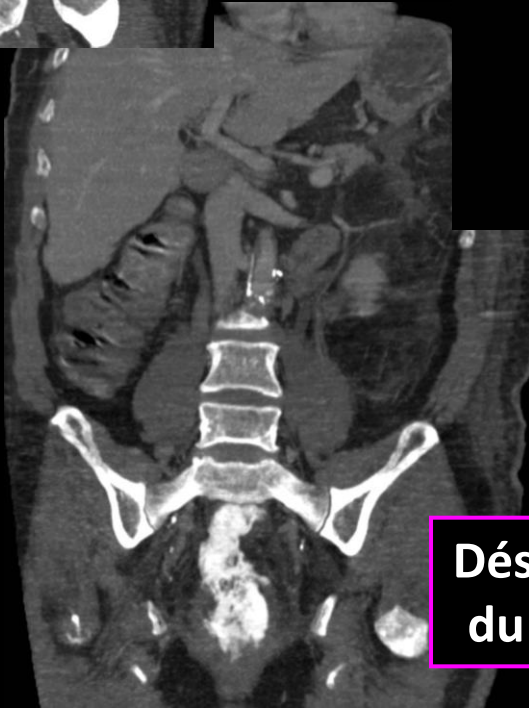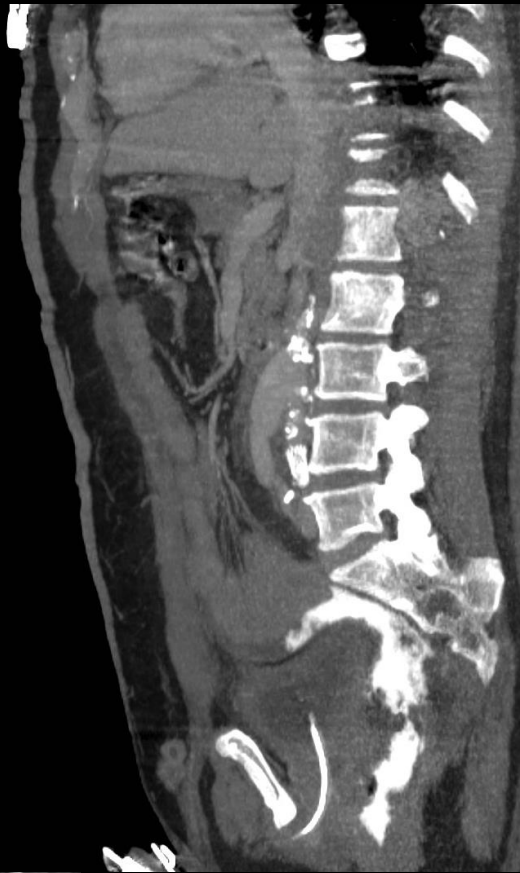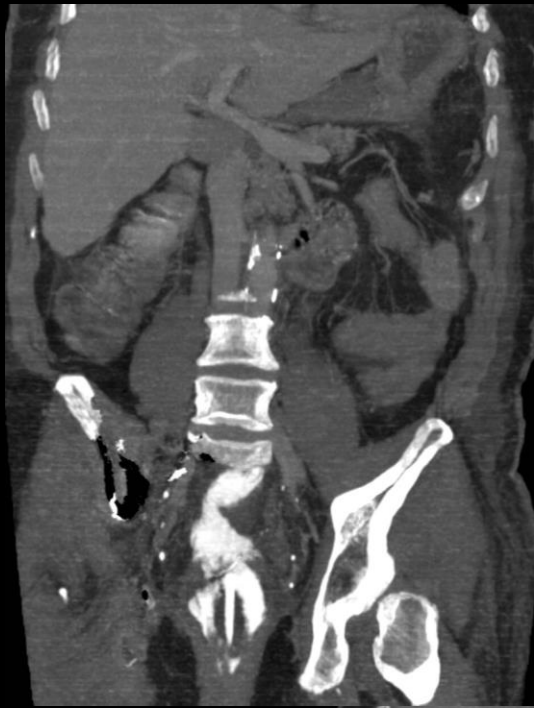- .drainage percutané des collections : peut suffire si petite brèche
- .chirurgical

Y penser toujours en post-op... et
opacifier le segment digestif au scanner
(hydrosolubles dilués 5 %)

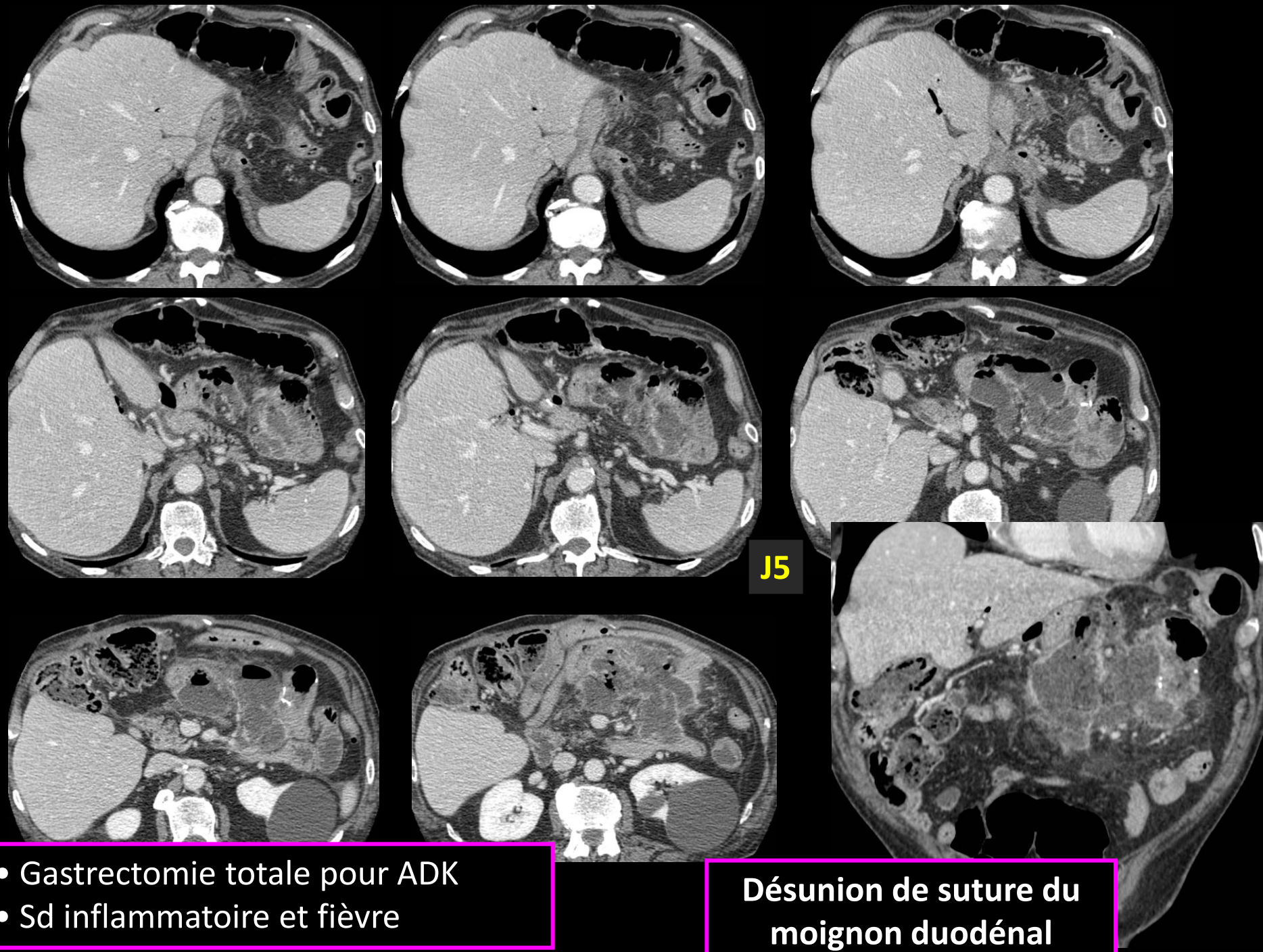


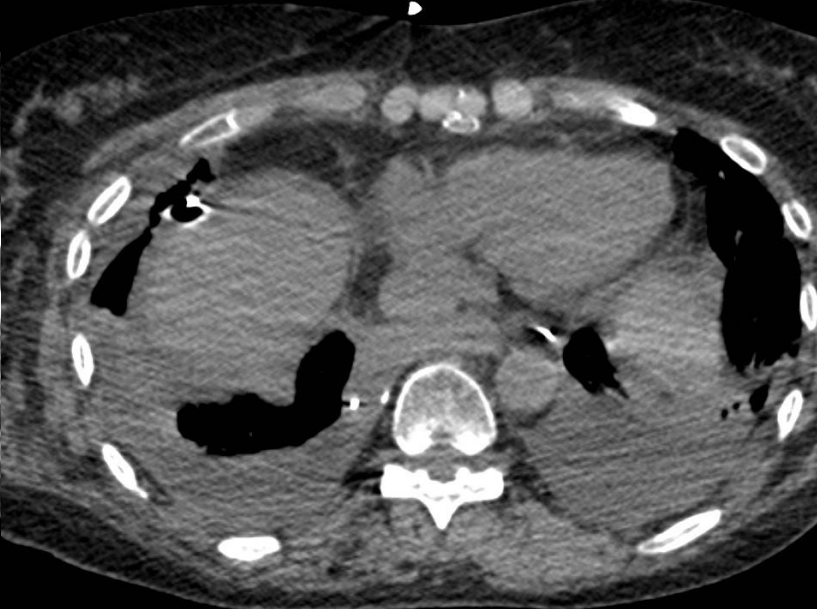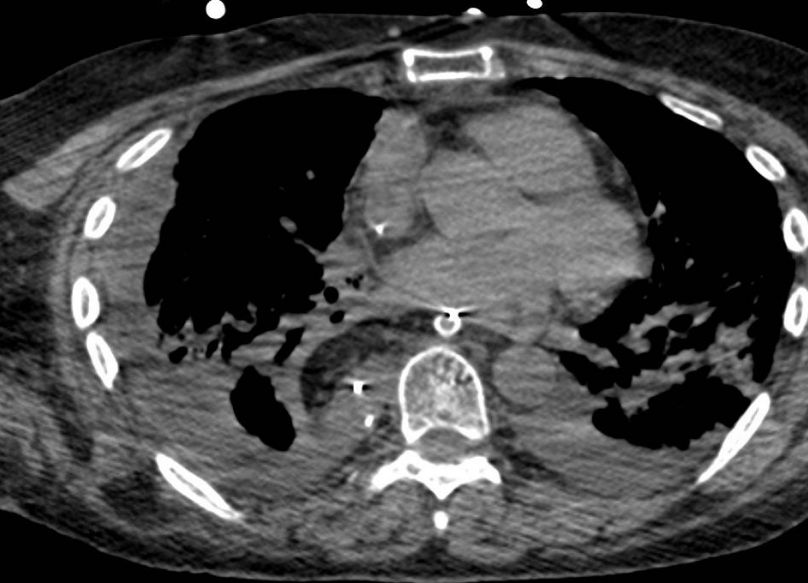
Culotte aortique, compliquée d'une nécrose colique G opérée (colostomie transverse)

J15 : écoulement fécaloïde par le drain



Désunion de suture
du moignon rectal

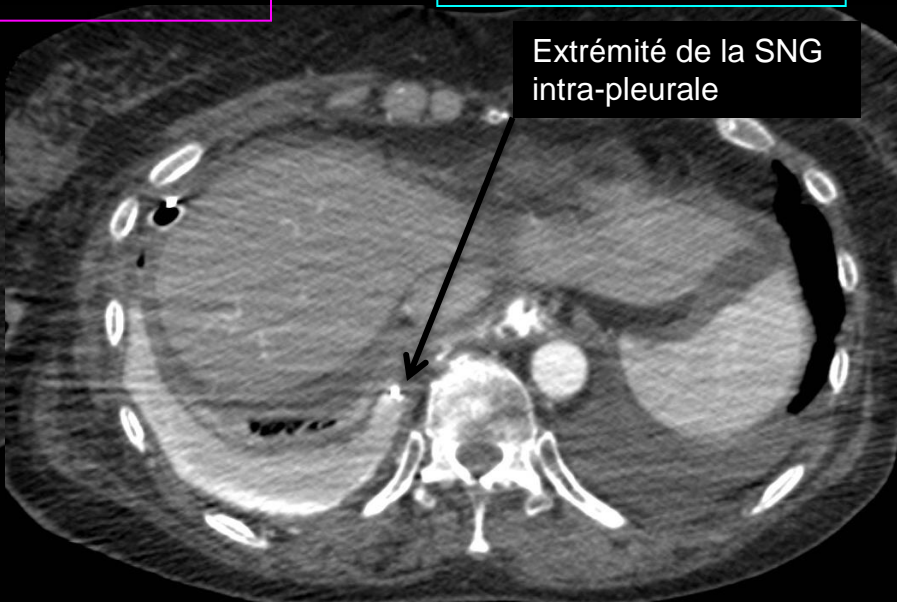
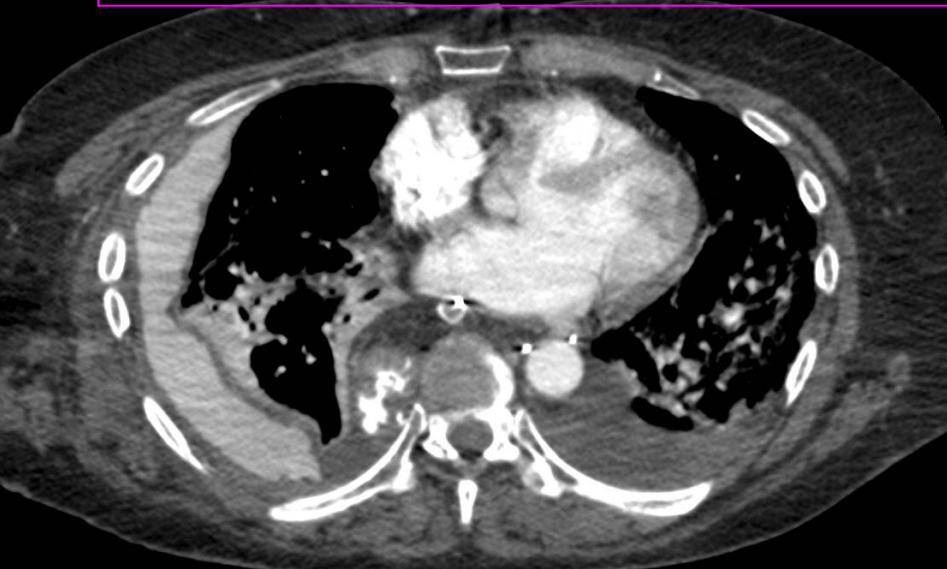



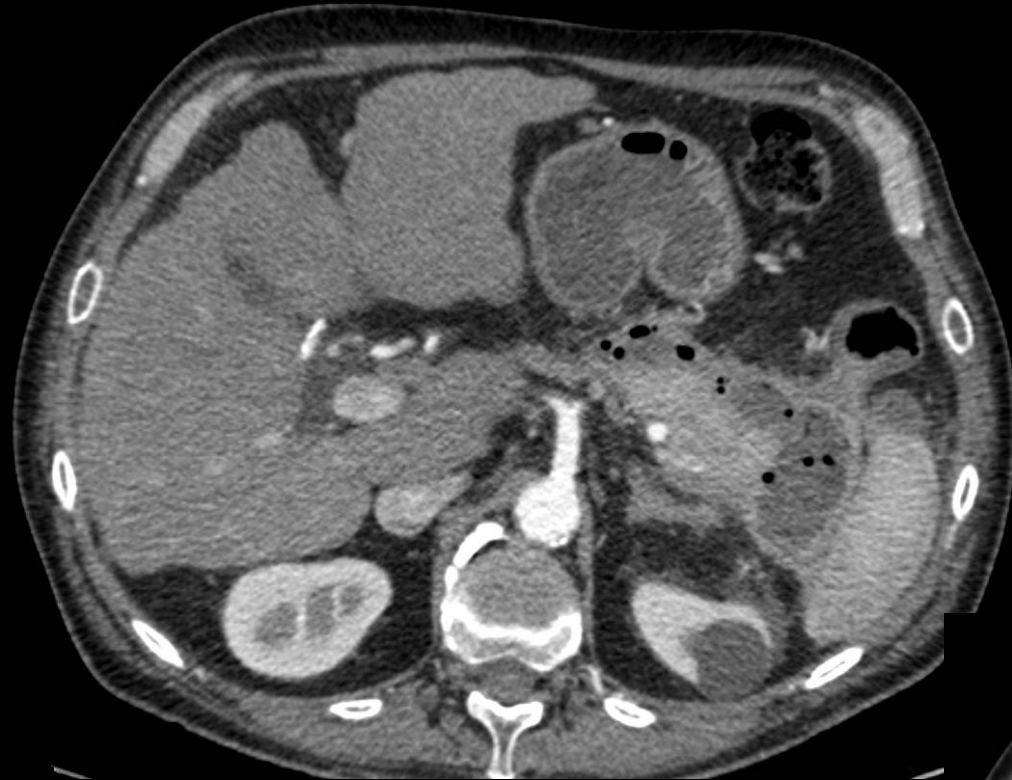F 69 ans

Oesophagectomie double voie pour carcinome épidermoïde

Fuite sur plastie oesophagienne

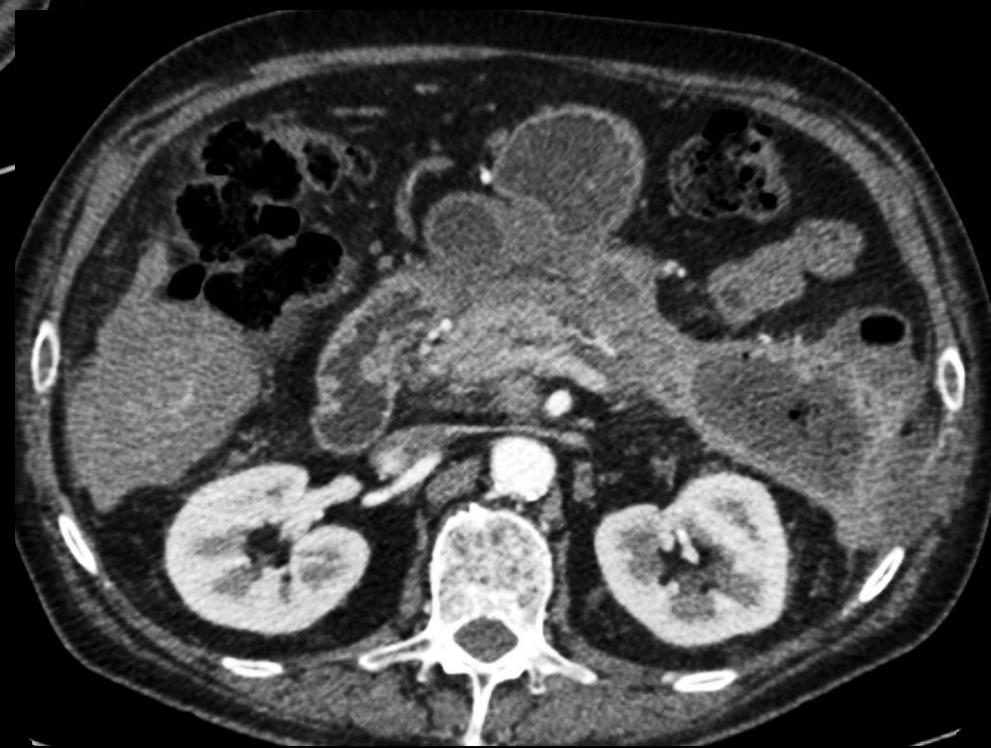


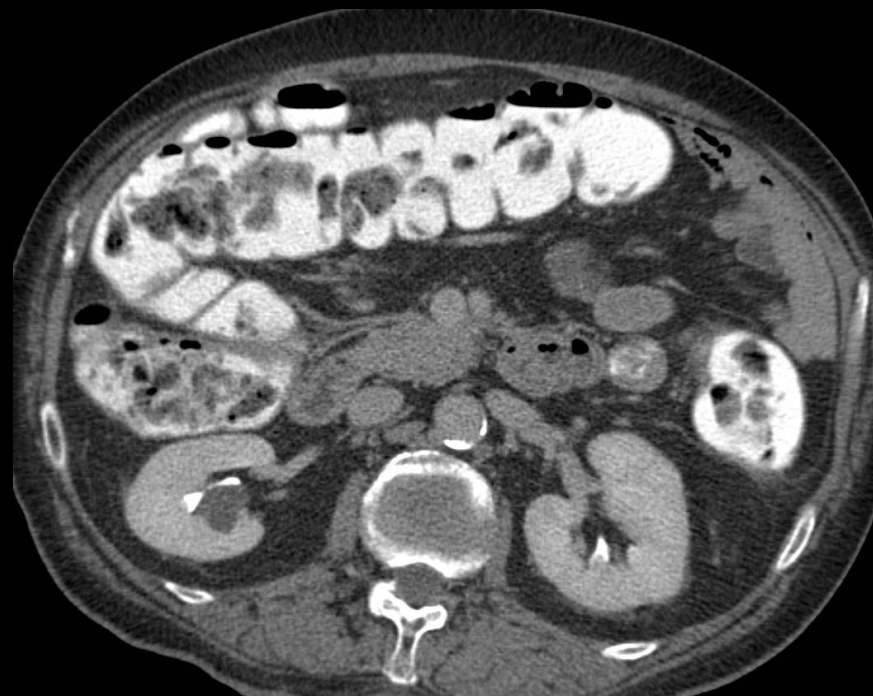
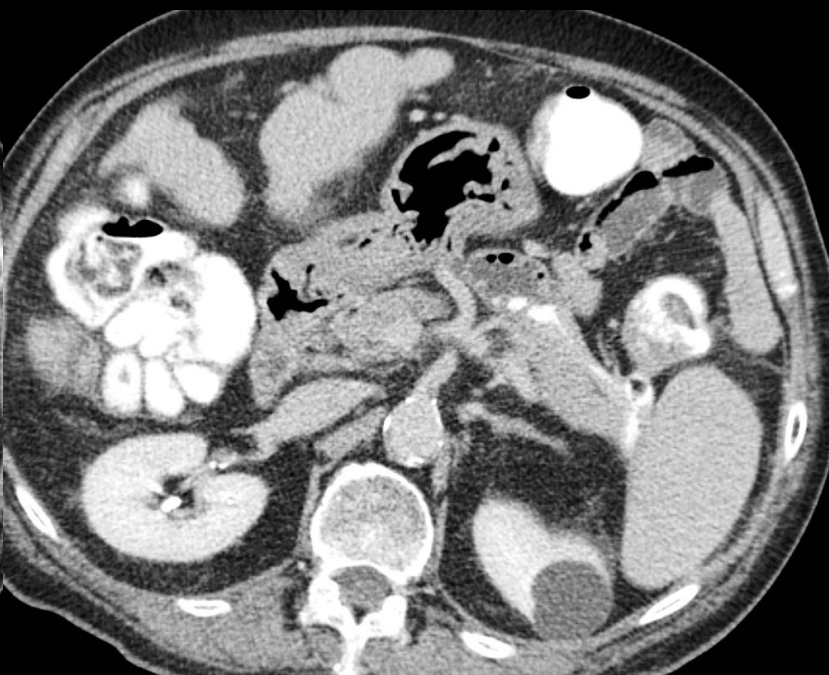
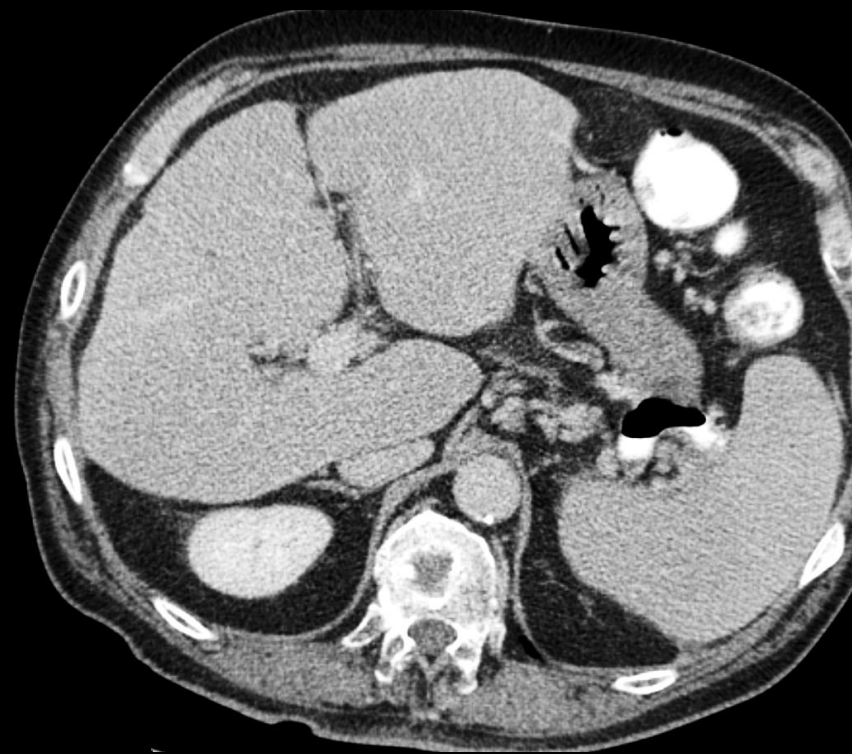
Extrémité de la SNG
intra-pleurale



H 60 ans

Pancréatites à
répétition





Opacification : fistule colo-pancréatique

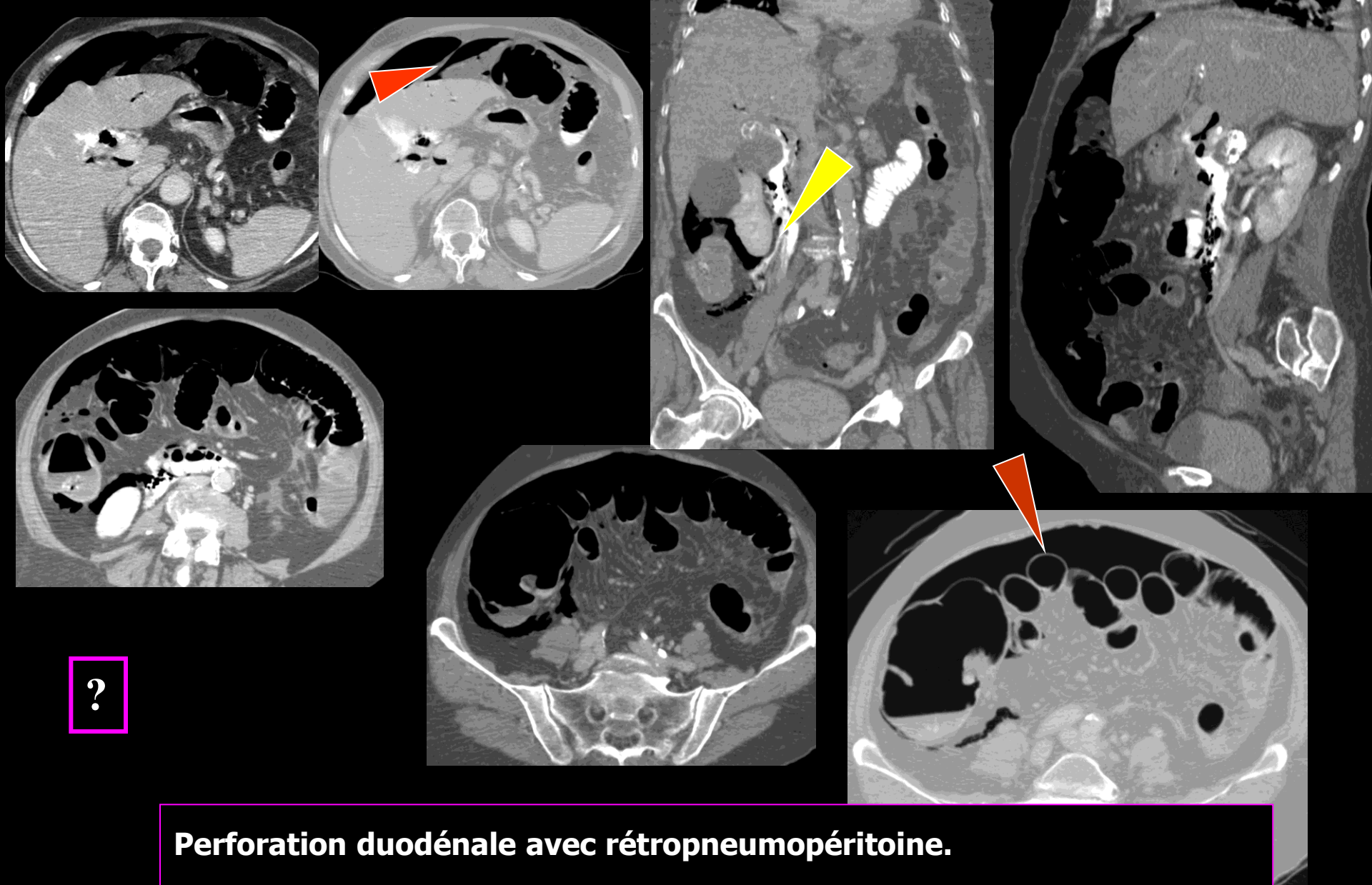
Abdomens aigus iatrogènes

Perforations



Points clefs :

- Distinguer pneumopéritoine et rétro-pneumopéritoine.
- Communications des espaces rétro-péritonéaux et sous péritonéaux +++
- Une perforation peut se traduire par un épanchement péritonéal liquidien massif +++



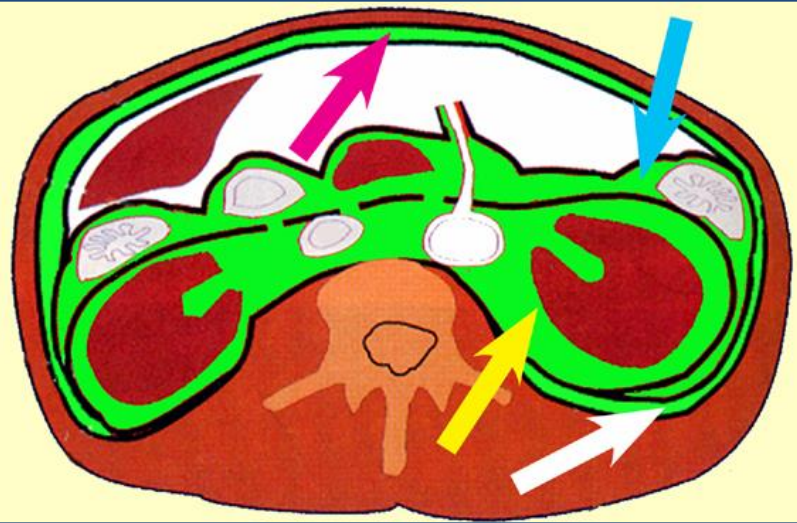
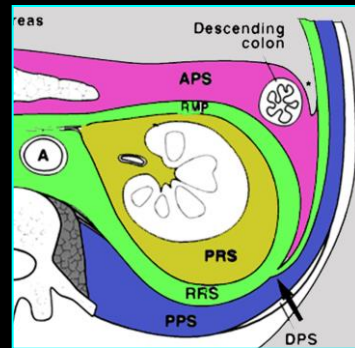
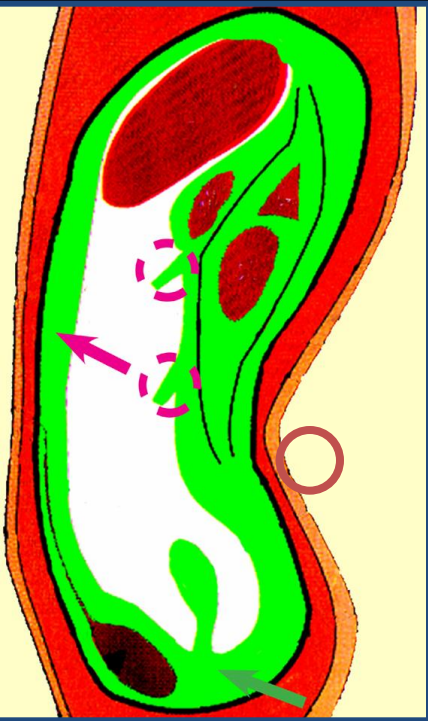
?

Perforation duodénale avec rétropneumopéritoine.

-Pneumopéritoine.

-Fuite extra-luminale du PDC

Voies de communication



- Racine du mésentère / racine du mésocolon transverse

- Racine du mésentère / espace pararénal antérieur

- Espaces pararénaux et périrénaux

- Espace pararénal postérieur / espaces sous-péritonéaux antérieurs

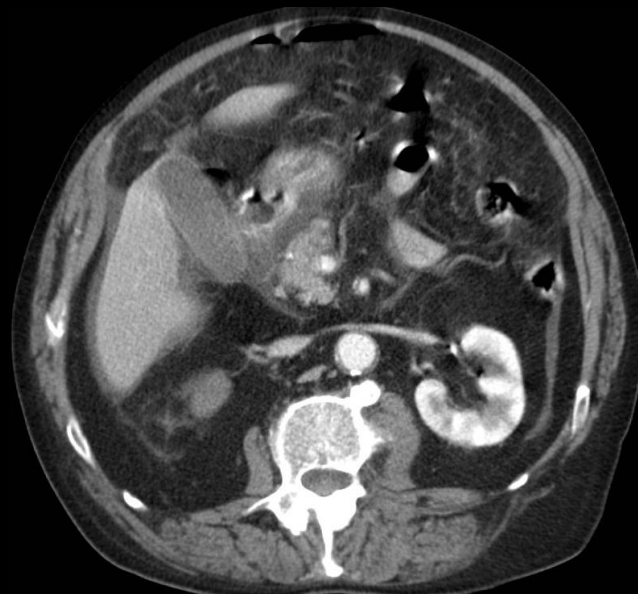
- Espaces sous-péritonéaux antérieurs / espaces sous-péritonéaux pelviens



N'oubliez pas qu'une perforation digestive peut se traduire par un

épanchement liquidien péritonéal massif

avec **très peu ou pas du tout de gaz exoluminal** (*en particulier dans les perforations ulcéreuses ou après contusion abdominale*) !!!



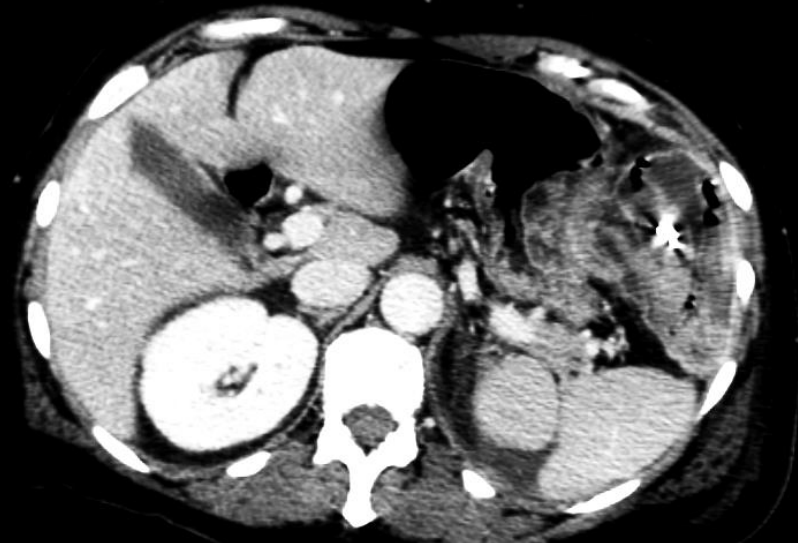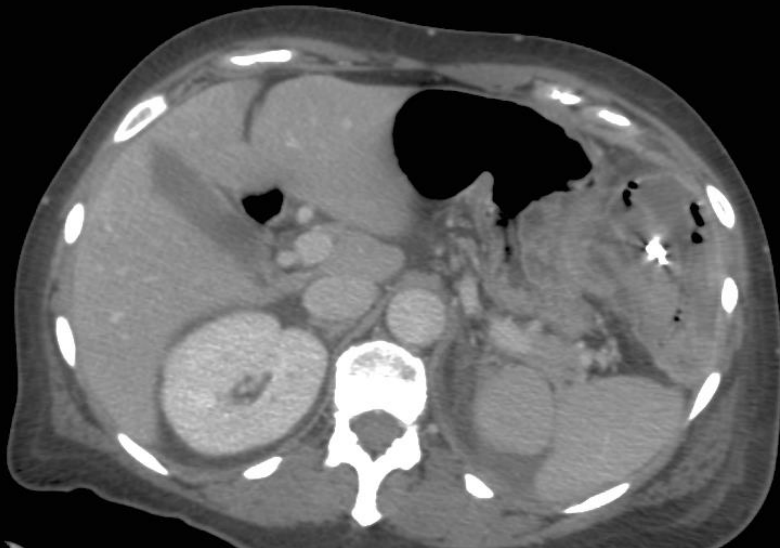Abdomens aigus iatrogènes

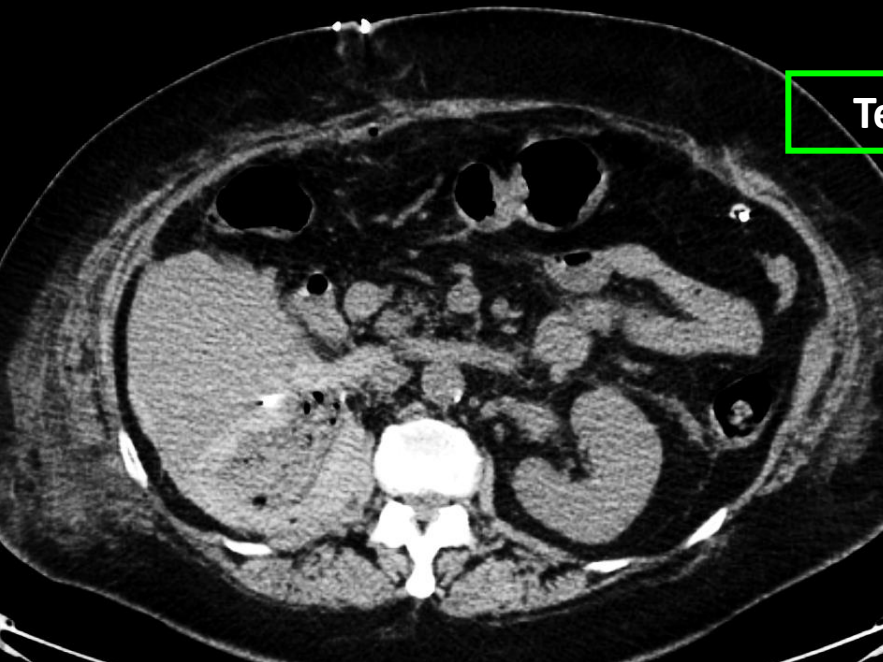Textilomes



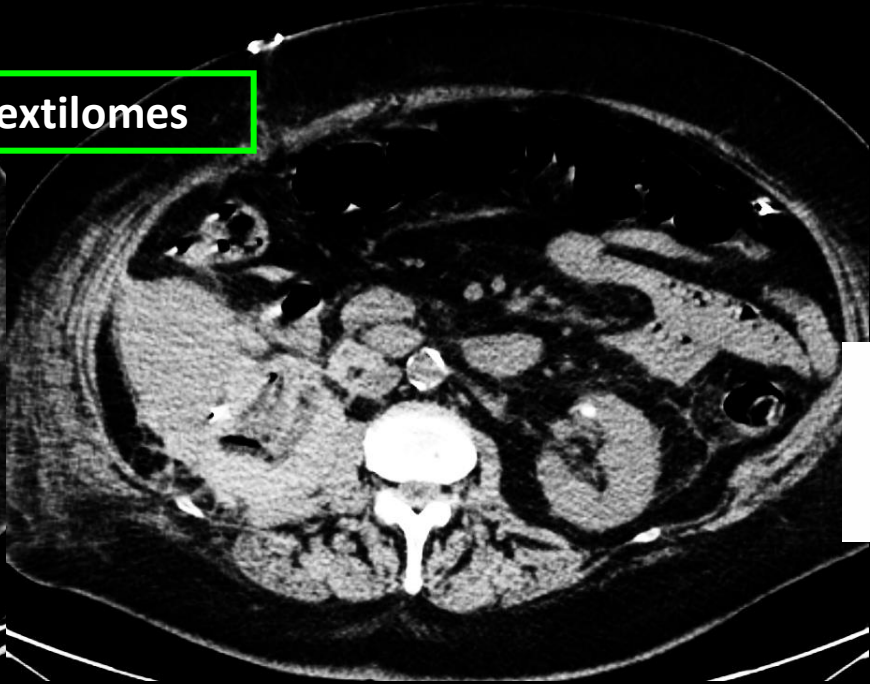
Points clefs :

- Y penser...
- Actuellement : compresses et champs marqués
- Structure tissulaire + gaz +/- calcifications



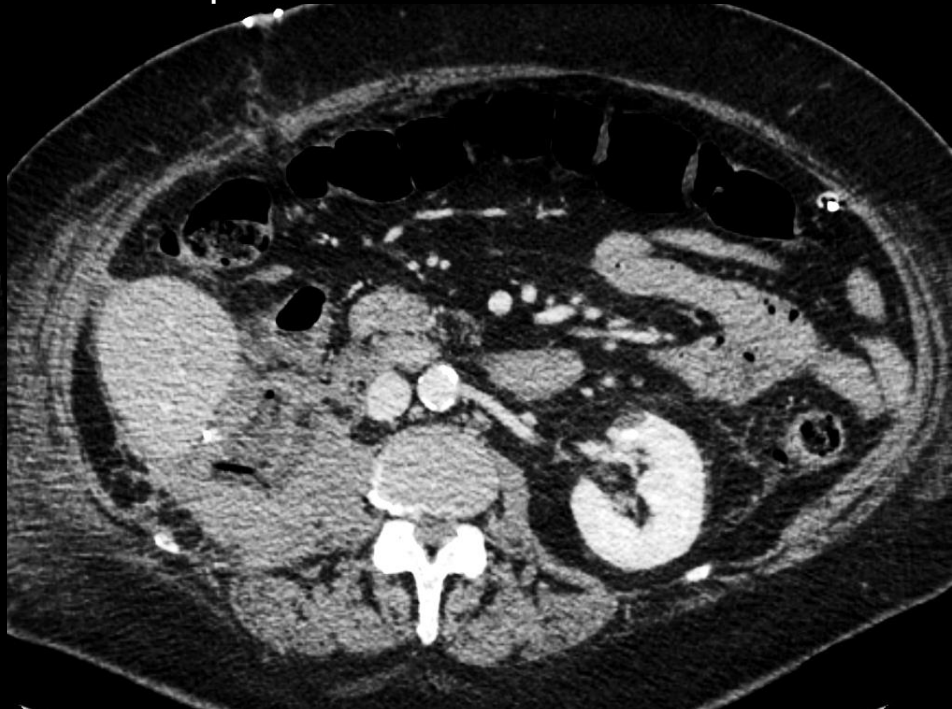
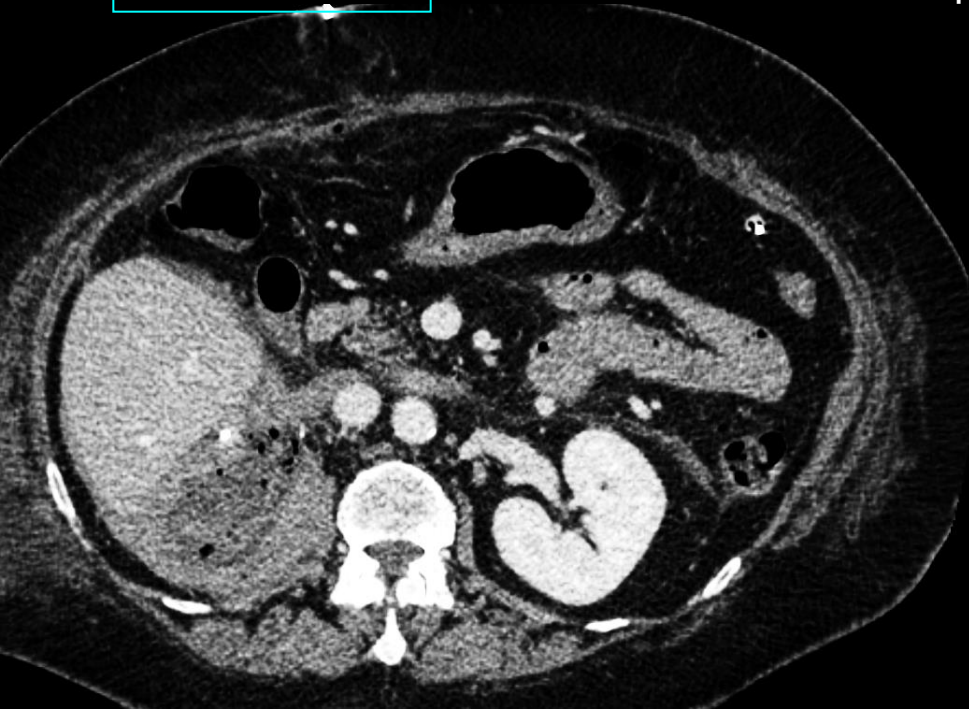


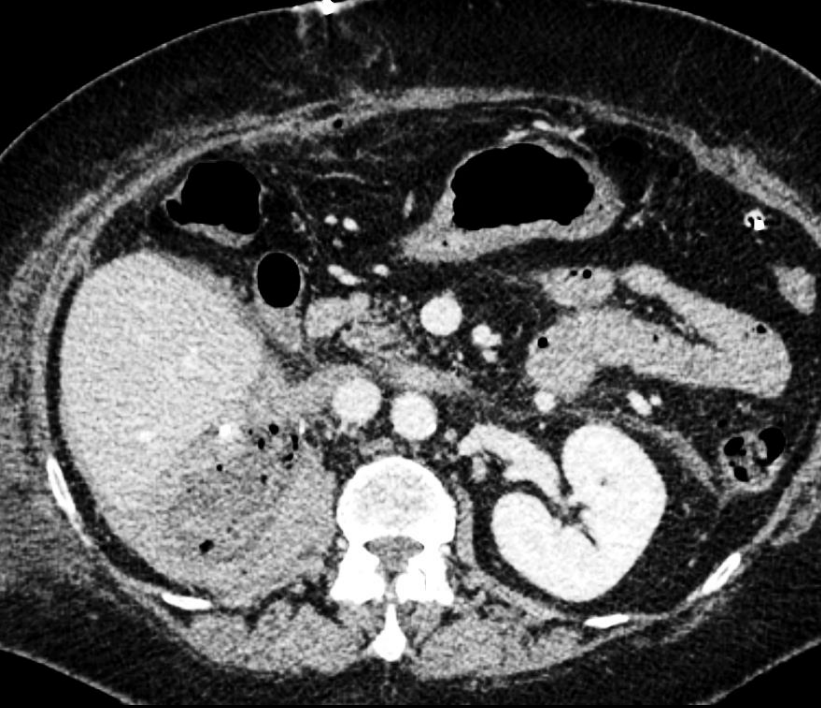
Textilomes



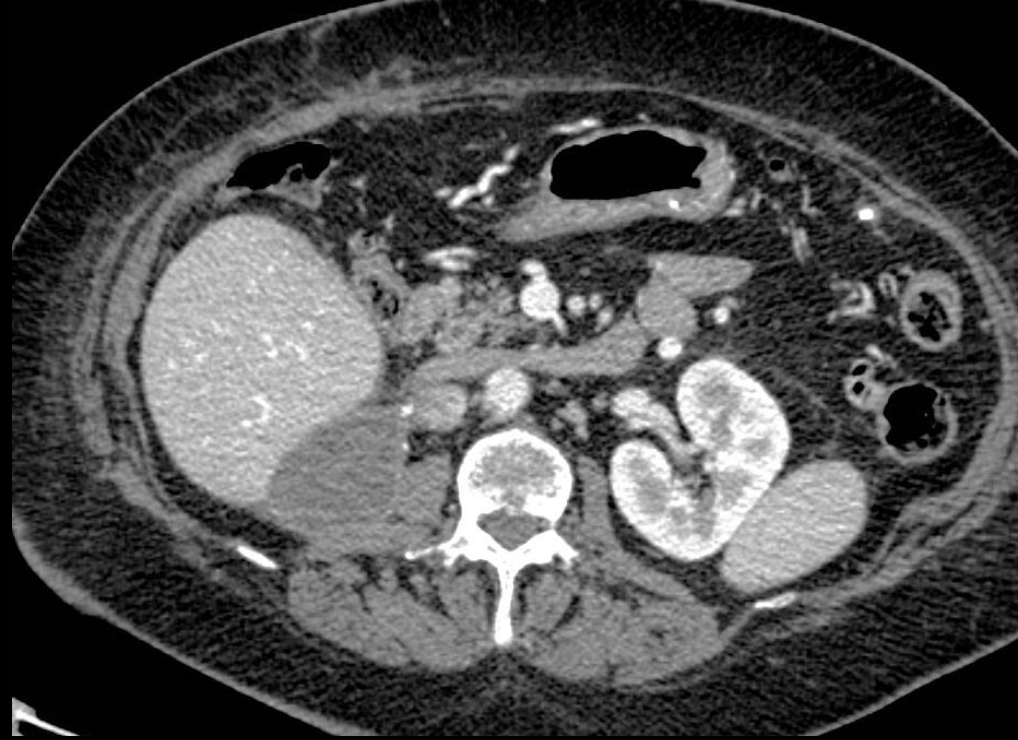
Textilome?

J5 Néphrectomie pour ADK





J8




6 Sem

Textilome?



Tout n'est pas un textilome ...



Compresses hémostatiques résorbables

Conclusion

- Collections, anastomoses, épanchements : **OPACIFIER +++**
- Epanchement péritonéal : **TARDIFS +++**
- Chirurgie pelvienne : **URETERE +++ (clamper la sonde)**

INTRODUCTION

- 80 % : AVP, accident de sport, travail, défenestration
- 5 à 10 % des décès sont des suites directes du trauma abdominal
- 1ère cause de mortalité des hommes de 25 à 44 ans
- Modification prise en charge +++
 - Approche multidisciplinaire
 - Progrès de l'imagerie
 - Traitement conservateur (NON OPERATOIRE) : foie, rate +++

- **Ecrasement des organes** entre la force extérieure et un plan postérieur
dépend de :
 - l'impact
 - la résistance du plan postérieur
 - -la souplesse du plan antérieur : enfants++++
- **Augmentation brutale de la pression intra-abdominale**
 - lésions par **éclatement d'organes** situés en dehors de la zone d'impact
 - **rupture des coupes +++**
 - **rupture de l'intestin grêle** : hyperpression intraluminaire entre d'un côté le choc direct et de l'autre la zone anatomique de fixation

Étirement des **zones d'ancrage des moyens de fixation des organes** :

fonction de la **mobilité de ces organes** et leur **poids** (déterminants de l'énergie cinétique) ++++

- **pédicules vasculaires : dissections par étirement et "plaies sèches" (artère rénale +++)**
- **mésos et ligaments : déchirure (désinsertion)**
- **organe lui-même, à partir des points d'attache**
 - **ex : lésion des veines sus hépatiques associée à une fracture sagittale du parenchyme hépatique**

Prise en charge spécifique

- Organes pleins :
 - **surveillance +++ : foie, rate, rein**
 - les classifications TDM guident peu la prise en charge
 - si chirurgie : conservatrice
- Organes creux :
 - *toute lésion diagnostiquée = ttt chirurgical*
 - risque évolutif +++

Complications à moyen terme

- Lésion passée **inaperçue**
 - organe creux et pancréas
 - répétition des examens +++++
- **Infection** secondaire
- **Rupture secondaire** d'un hématome sous-capsulaire (rate +++)
- Choc **hémorragique**

Place du scanner

- **Bilan exhaustif**
- **Evaluation des lésions** : crâne, thorax, abdomen, pelvis, rachis
- **Décision du traitement non opératoire**
- **Diagnostic lésionnel** : sensibilité et spécificité > 90 %
- **Gestion des complications secondaires +++**

Protocole d'acquisition

- **Clampage de la sonde vésicale !!!**
- Acquisition **avant injection** : hyperdensités spontanées +++
- Acquisition **temps artériel** (30s)
- Acquisition **temps portal, équilibre**
- Acquisition **tardive** : voies urinaires (urocanner+++diurèse provoquée)

... soyez PATIENTS , mais pas PASSIFS !!!

Traumatismes abdominaux fermés

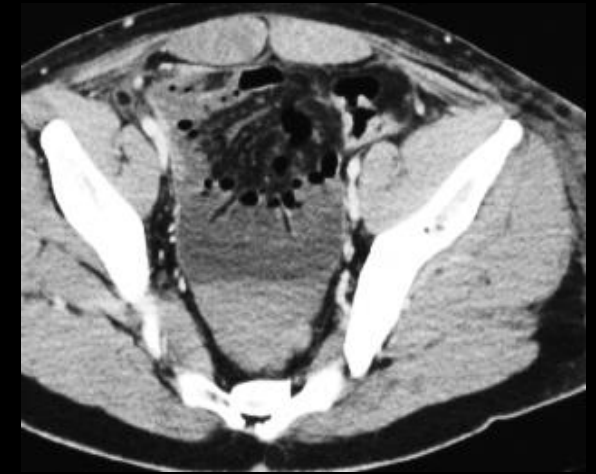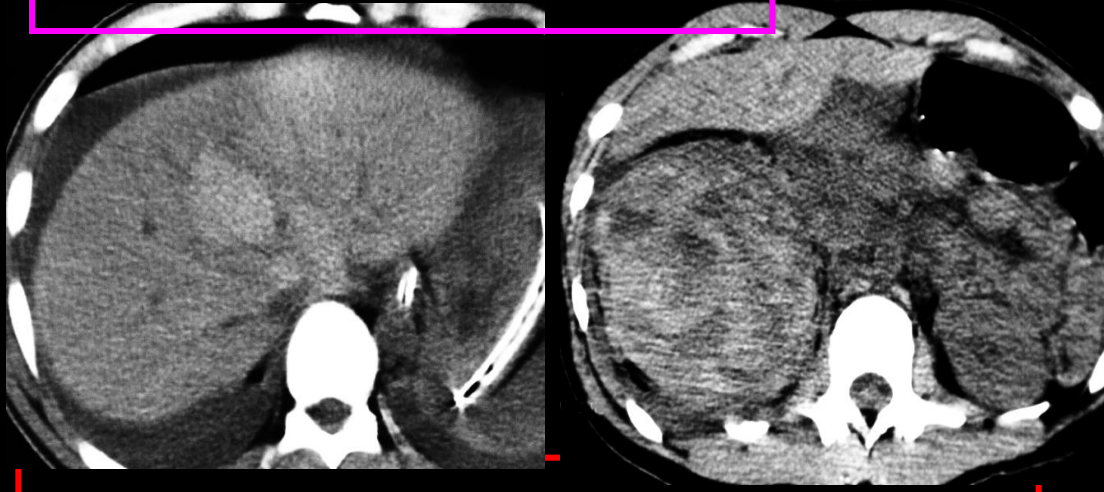
Organes lésés

- Rate 46%
- Foie 33%
- Rétropéritoine 9%
- Intestin grêle 8%
- Rein 6%
- Côlon 7%
- Duodénum, pancréas 5%
- Vaisseaux 4%
- Estomac 2%
- Vésicule 2%

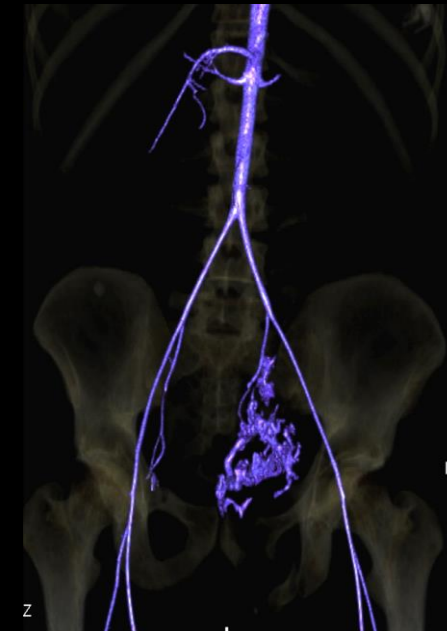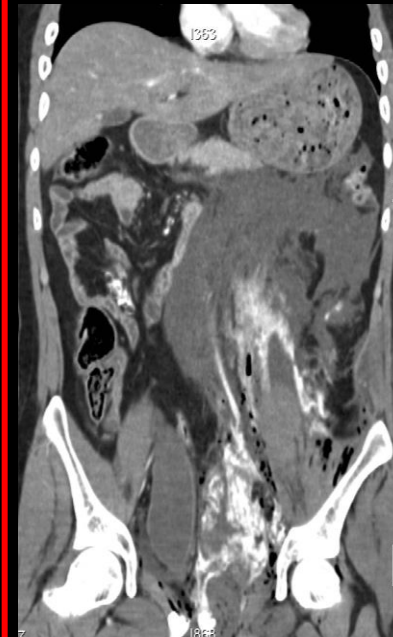
- **Hyperdensités spontanées**
- **Epanchements liquides**
- **Epanchements gazeux**

Traumatismes abdominaux fermés

Hyperdensité spontanée

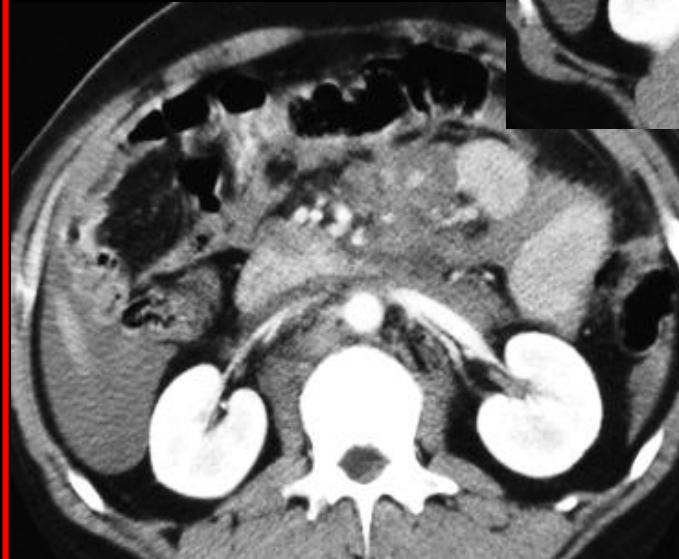
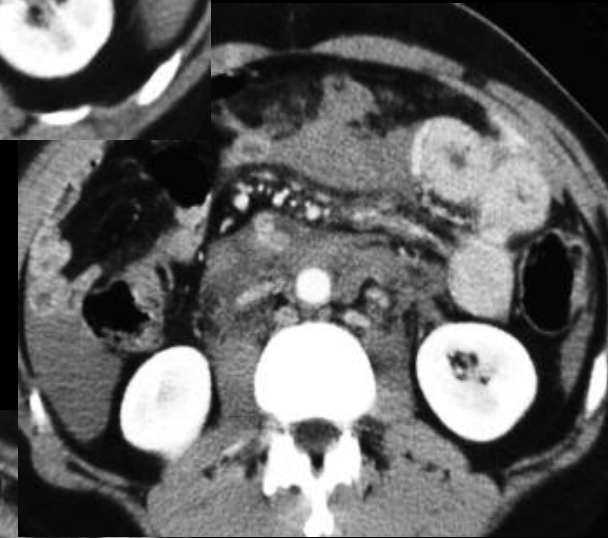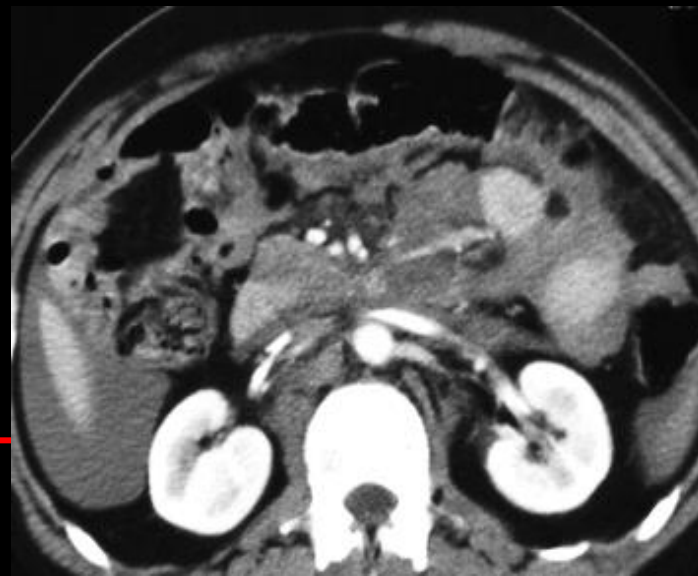


- **Hématomes** : sous-capsulaires, intra-parenchymateux, pariétal du grêle
- **Hémopéritoine**
 - rechercher le caillot sentinelle
 - évaluation semi-quantitative de l'hémopéritoine
- **Hématome rétropéritonéal**
 - peut suffuser en intrapéritonéa
- **Hémorragie active**



Traumatismes abdominaux fermés

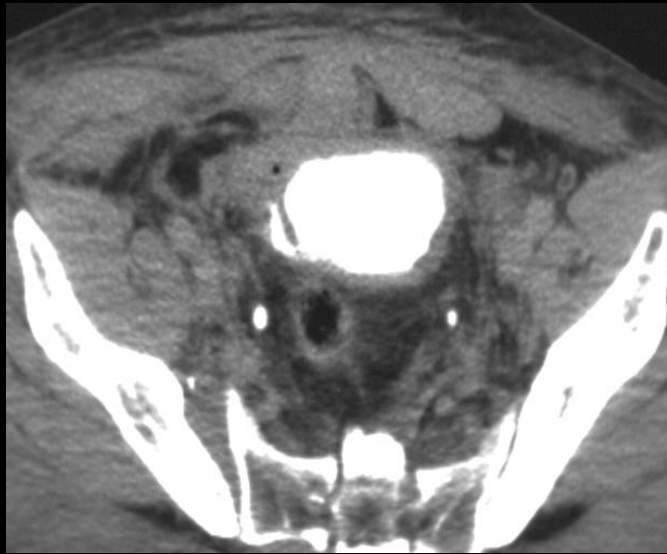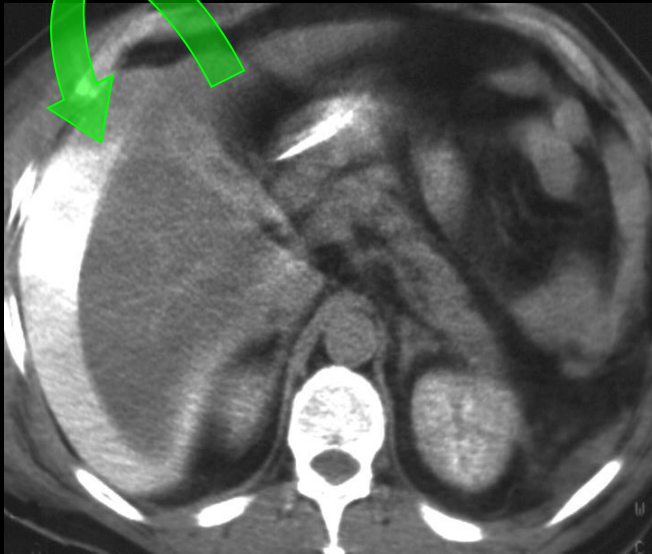
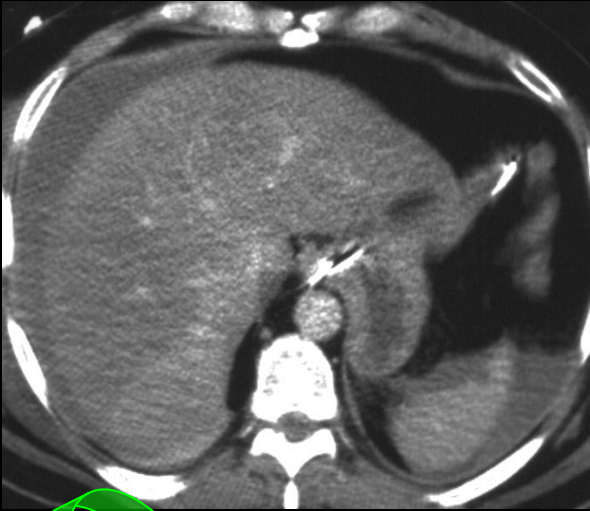Epanchements liquidiens



- **Localisation** intra/extra-péritonéal
- **Composition**
 - Sang
 - Liquide intestinal
 - **Bile**
 - **Urine**
- **Origine** : organe plein, creux

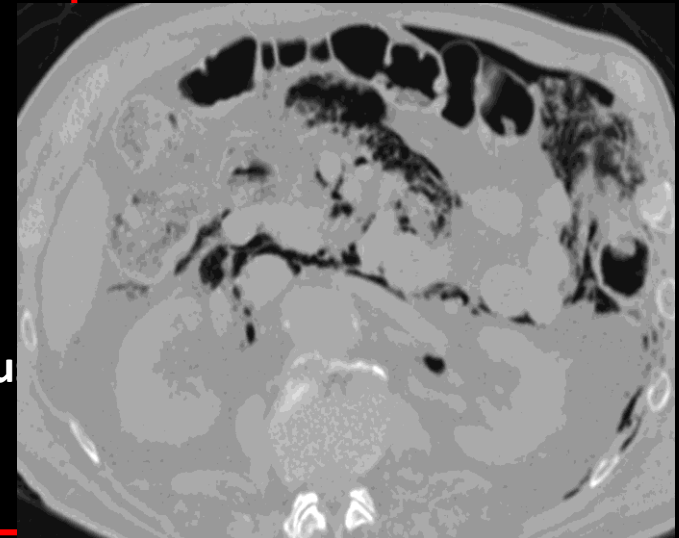
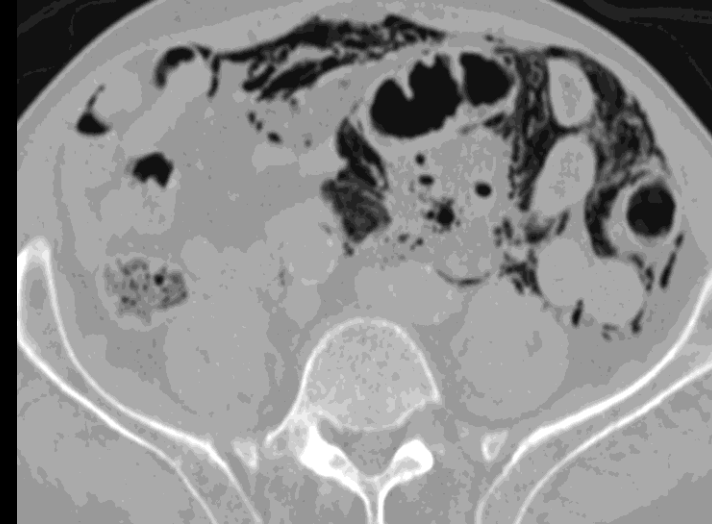
Traumatismes abdominaux fermés


Réflexe : quand volumineux
épanchement intrapéritonéal sans
atteinte des organes pleins ...



... faites des COUPES TARDIVES +++

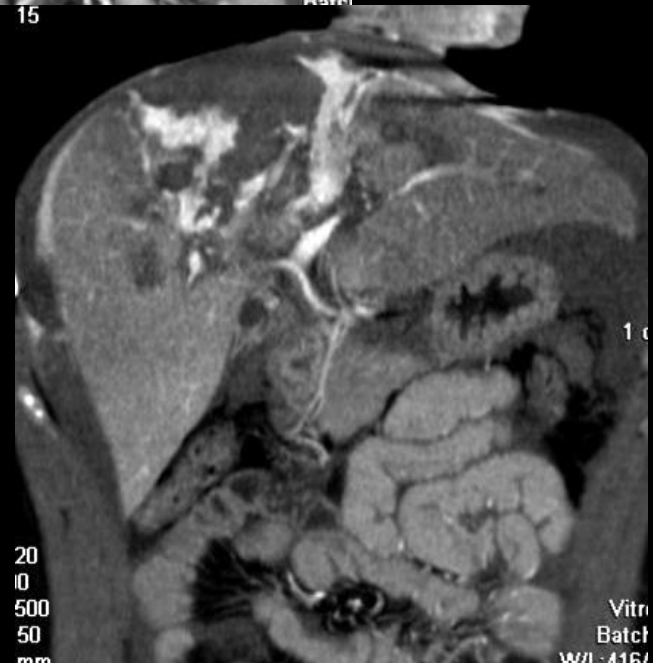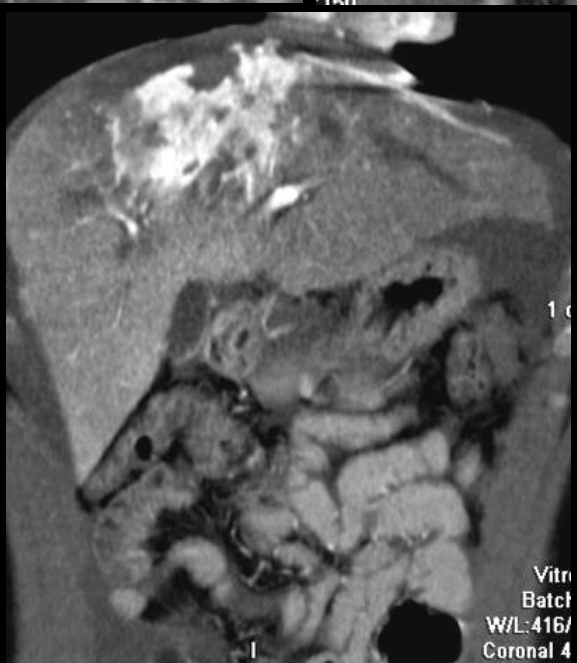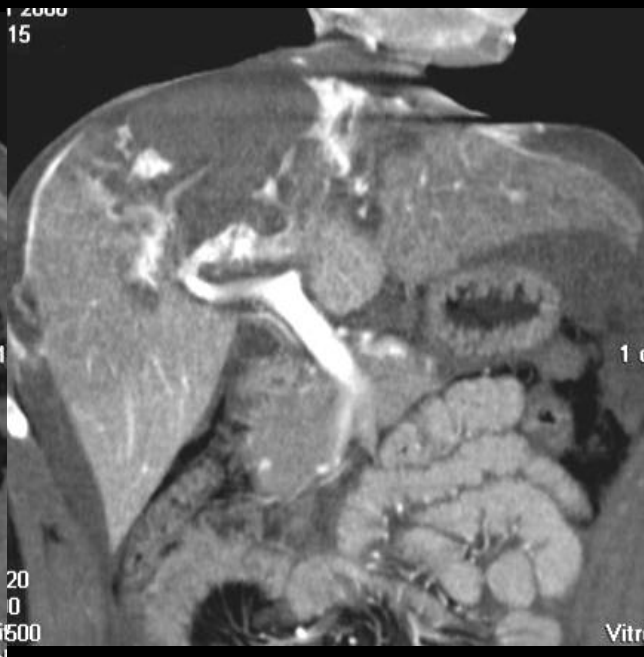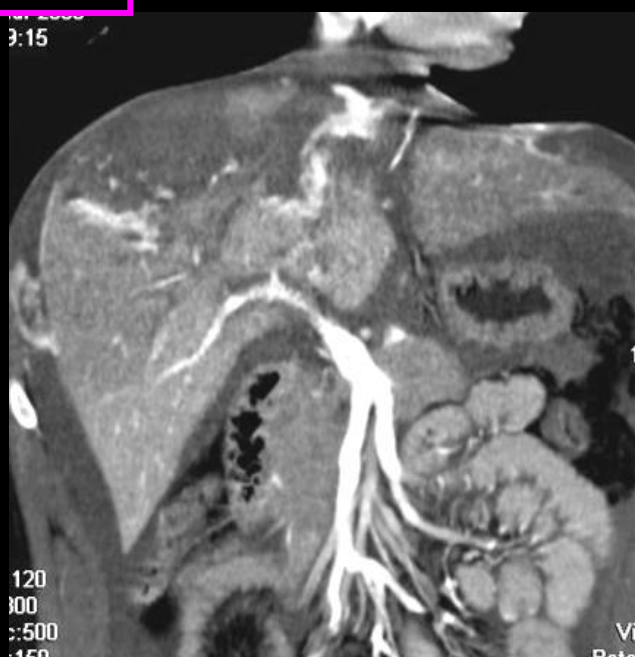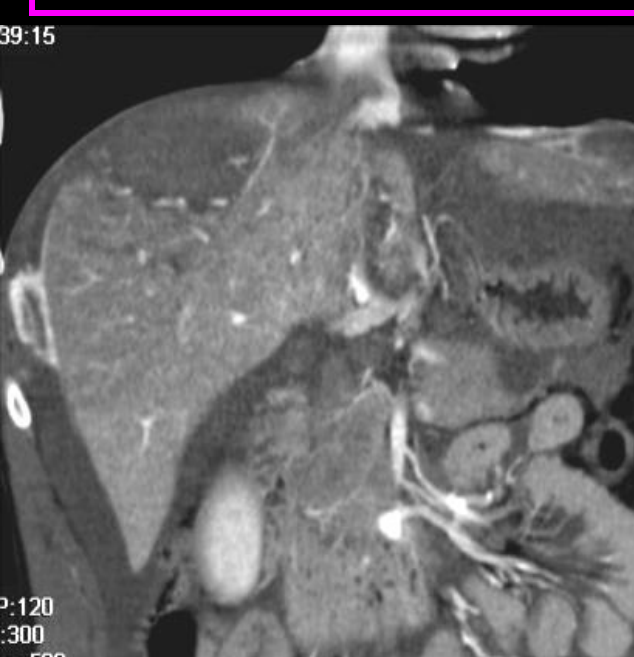- **Localisation :**
 - intrapéritonéal
 - rétropéritonéal : lésion duodénum, rectum
- **Diagnostics différentiels :**
 - pneumomédiastin
 - Pneumothorax
 - attention à bien reconnaître une *pneumatose kystique*
- **Voies de communication +++ :**
 - rétropneumopéritoine, pneumomédiastin, gaz sous-péritonéal, emphysème sous-cutané !



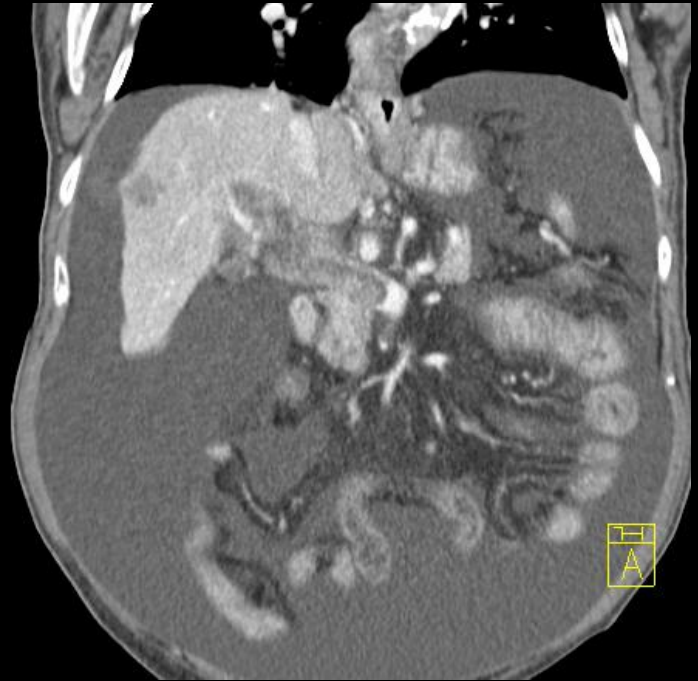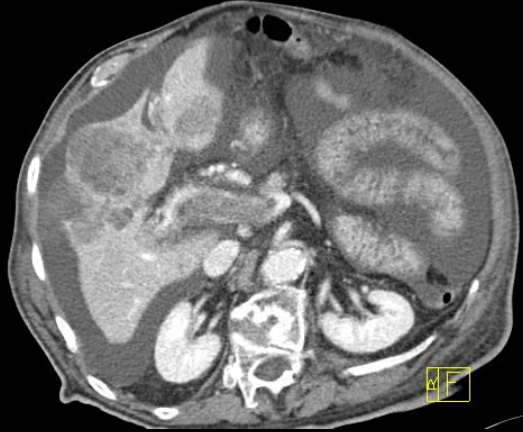
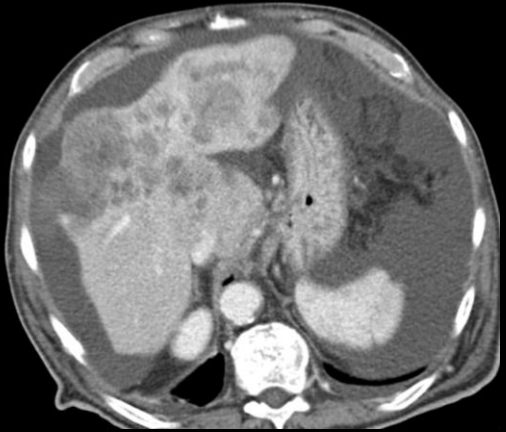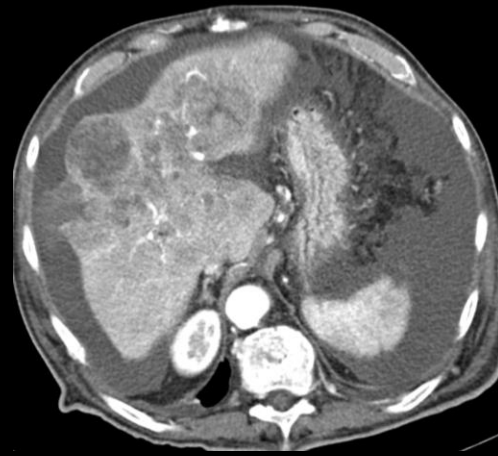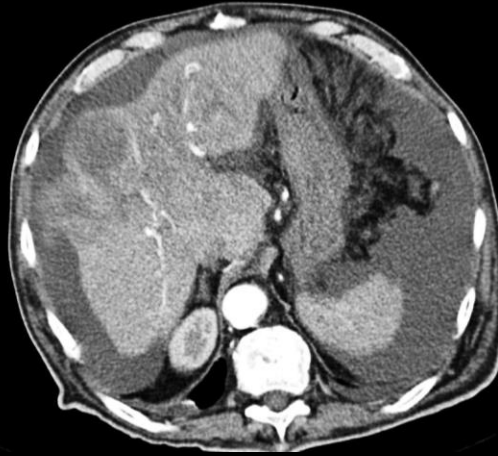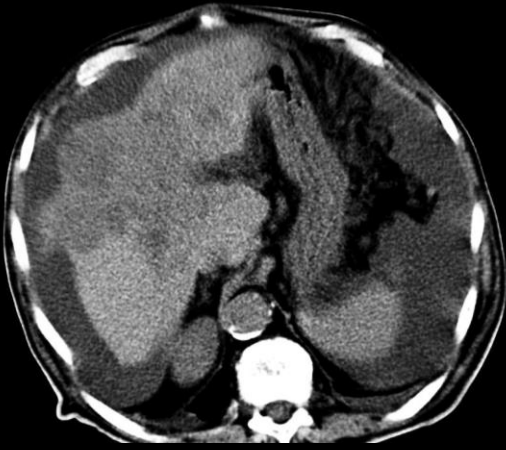- Foie droit (80%), segments postérieurs
- Hématome sous-capsulaire
 - lésion de **cisaillement** entre capsule de glisson et parenchyme
- Hématome centro-hépatique
 - fracture profonde du parenchyme
 - parallèle à l'axe des principaux pédicules vasculaires
 - rupture d'un pédicule vasculaire
- Si atteinte de la capsule de Glisson  **hémopéritoine**
- Eclatement complet de la capsule de Glisson : fractures complexes, zones du foie dévitalisées
- Rupture VCI ou VSH : **déperditions sanguines ++++**

- **Stade I** : déchirure capsule simple
- **Stade II** : déchirure parenchymateuse < 5 cm, ne saigne pas
- **Stade III** : déchirure parenchymateuse saignant activement, plaie transfixiante saignant, lésions parenchyme
- **Stade IV** : rupture large parenchyme ou destruction lobaire
- **Stade V** : destruction lobaire extensive avec atteinte vasculaire artérielle ou veineuse (porte ou sous hépatique)

Traumatismes abdominaux fermés



Traumatismes abdominaux fermés



**Traumatisme
abdominal**

**Rupture de CHC sous-
capsulaire !!!**

Complications hépatiques

1. Hémorragiques – Vasculaires :

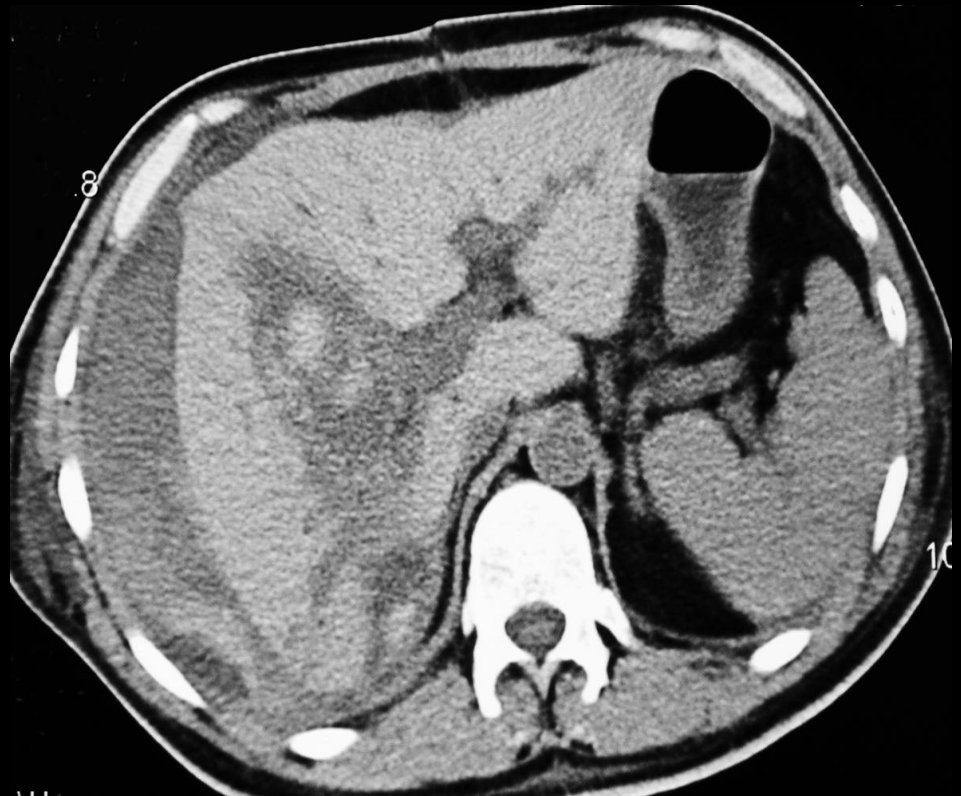
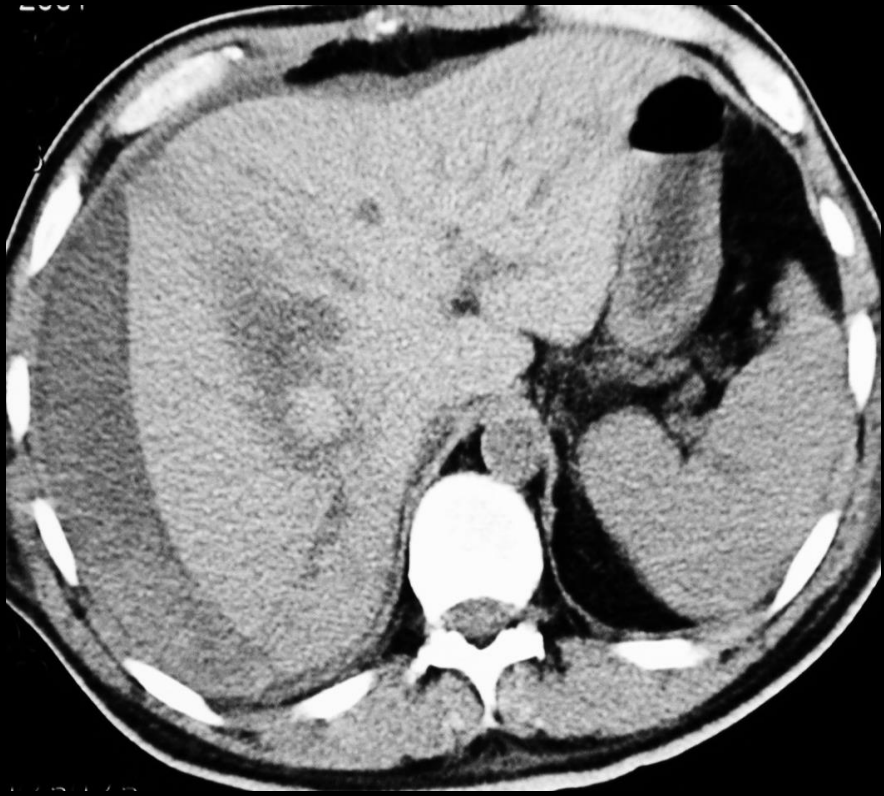
- Troubles de l'hémostase
- Rupture secondaire d'hématome sous capsulaire
- Faux anévrisme intra-hépatique
- Fistule artério veineuse

2. Infectieuses :

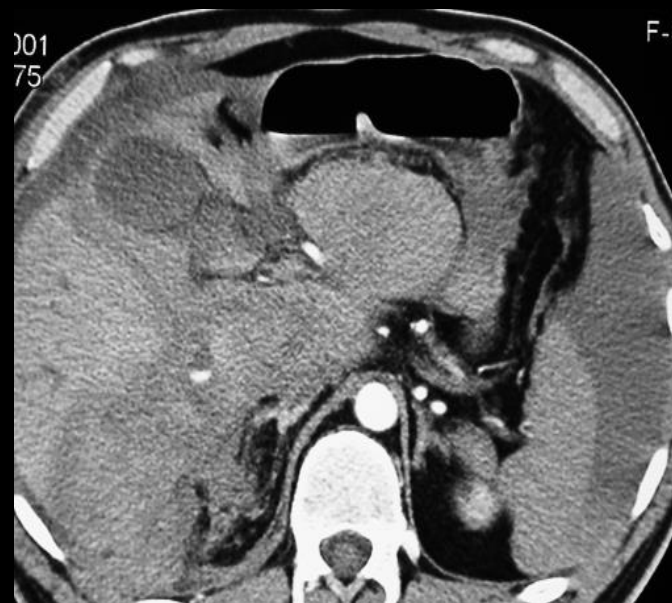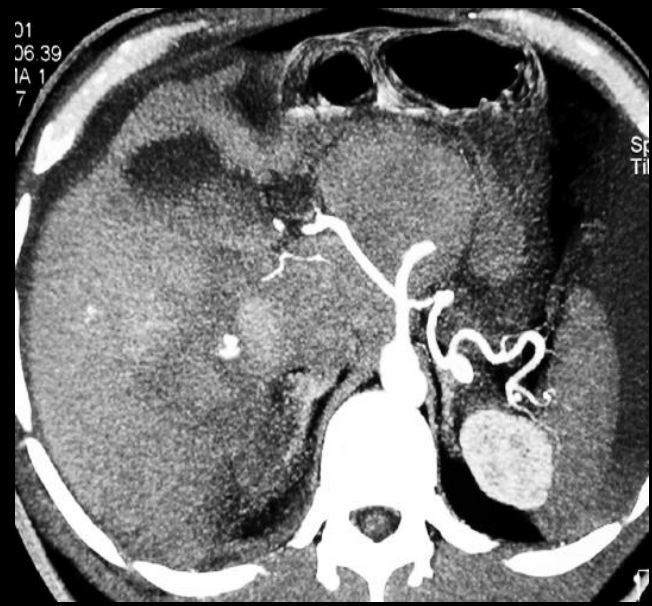
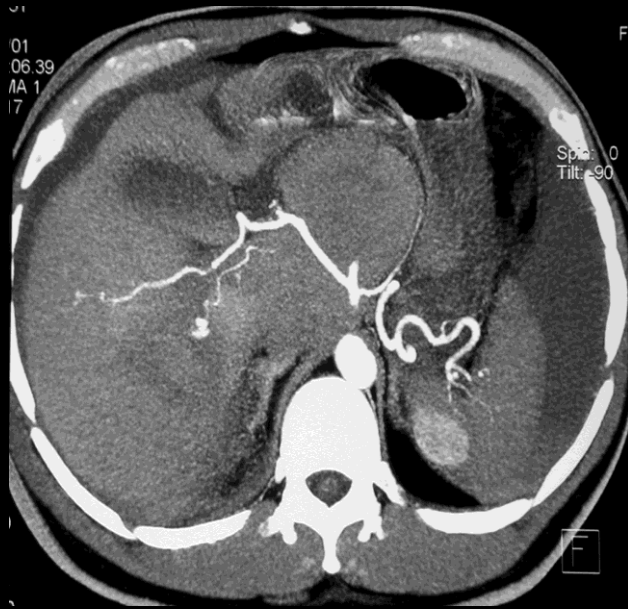
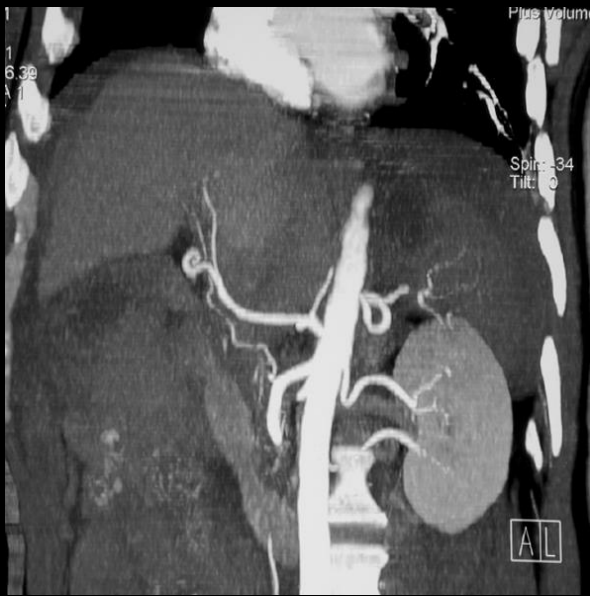
- Nécrose hépatique massive
- Nécrose localisée : abcès
- Abcès sous-phrénique ou intra-hépatique (sang ou bile infectée)

Traumatismes abdominaux fermés

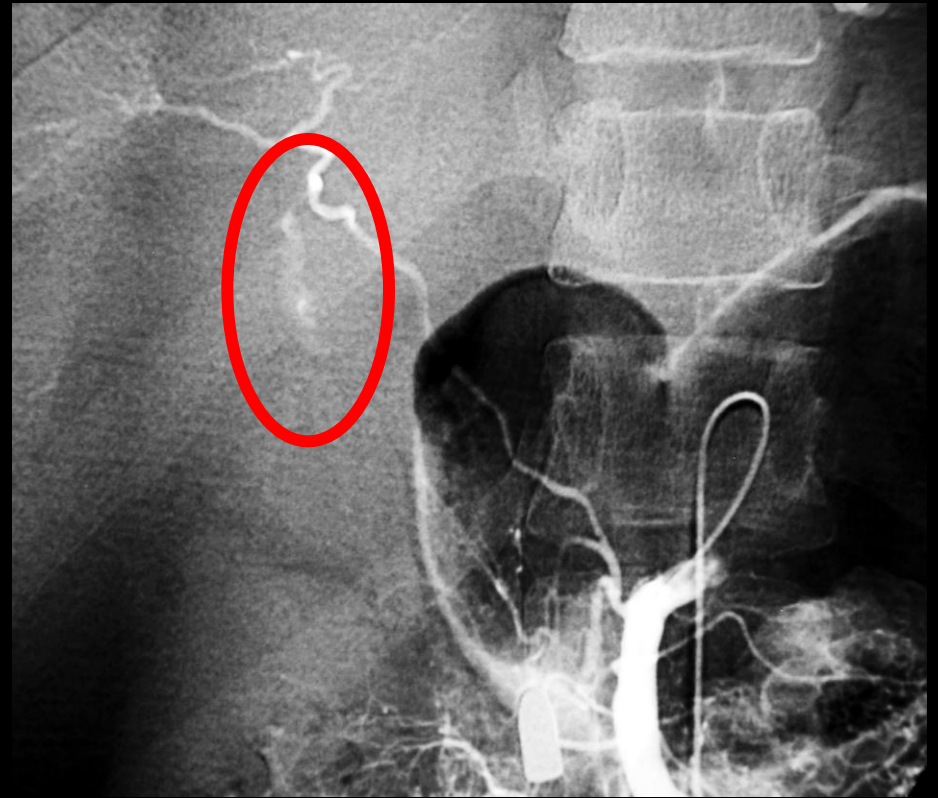
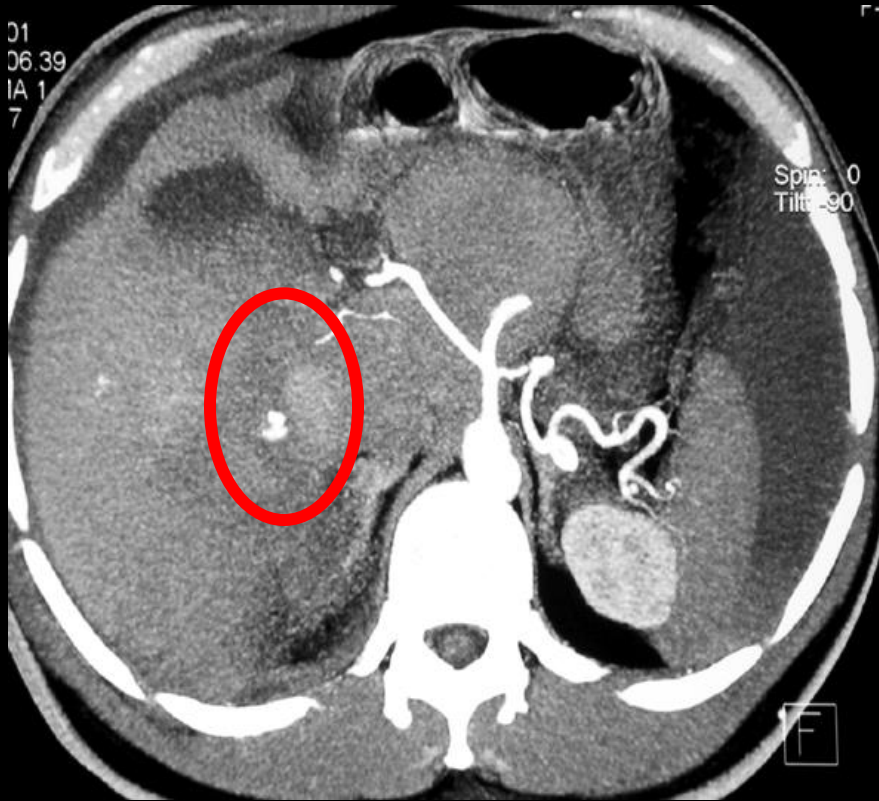
Homme 19 ans



Traumatismes abdominaux fermés



Traumatismes abdominaux fermés



Artériographie : confirmation du saignement actif et embolisation

1. Hémobilie :

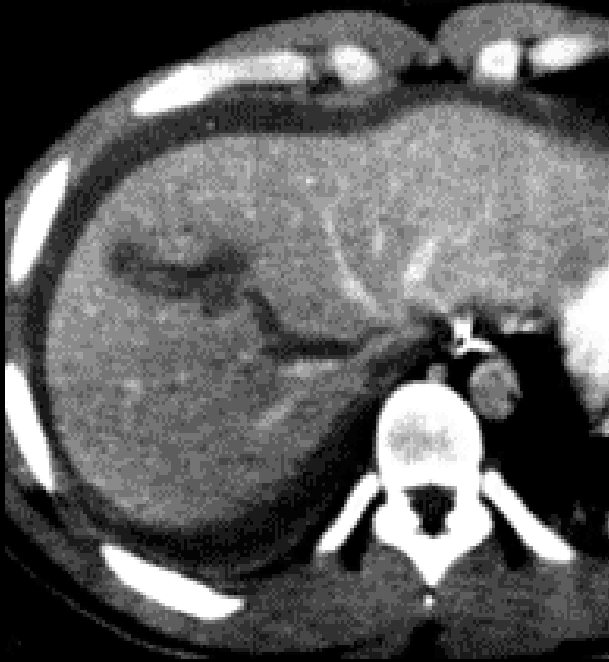
- Fistule artério-biliaire
- Rupture hématome ou faux anévrisme dans la voie biliaire : artériographie et embolisation
- triade de Sandblom : douleur biliaire, ictère, hémorragie digestive extériorisée

2. Fistule biliaire externe :


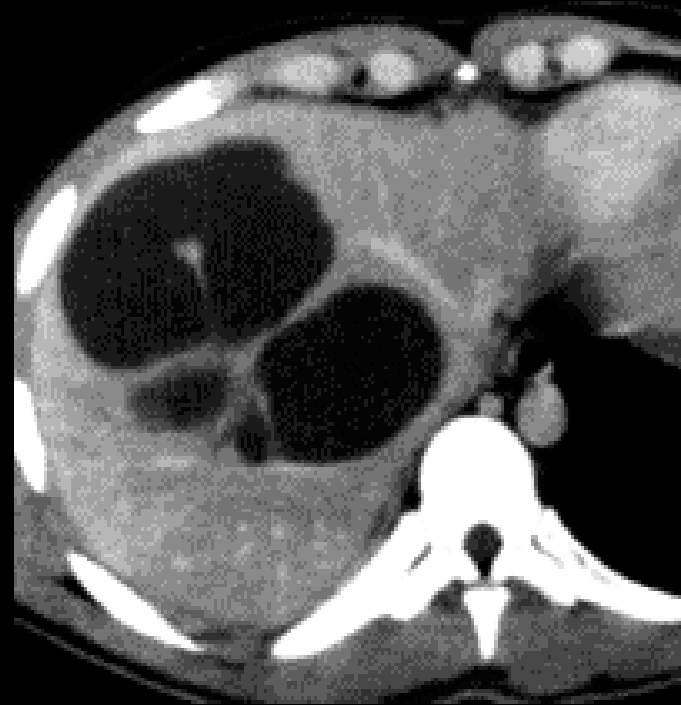
- Collection (=bilome) sous-capsulaire (si pas d'atteinte de la capsule de Glisson)
- **Cholepéritoine** si atteinte de la capsule de Glisson)

Traumatismes abdominaux fermés

TDM
N° 1



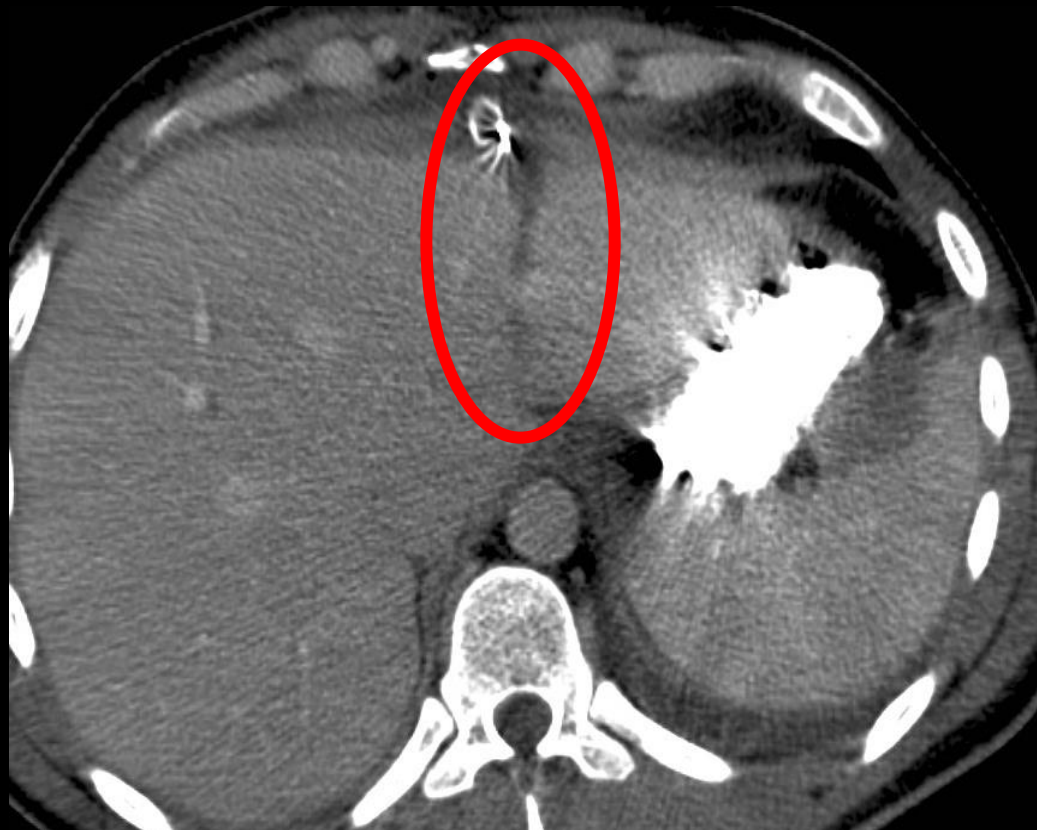
J10



Constitution d'un
bilome
Capsule de Glisson
intacte

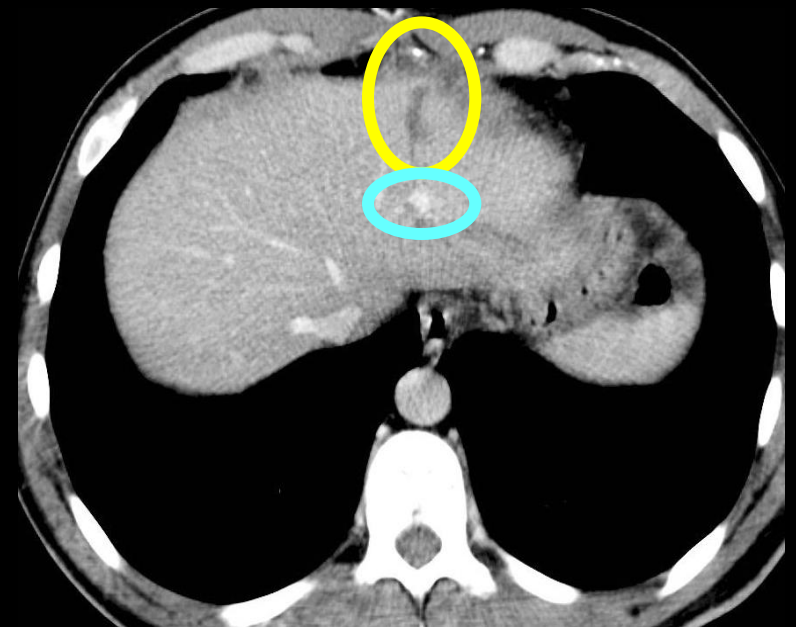
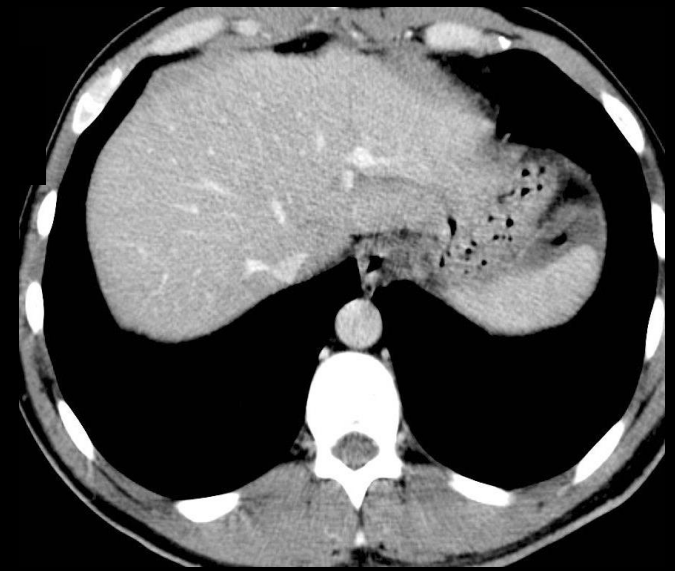
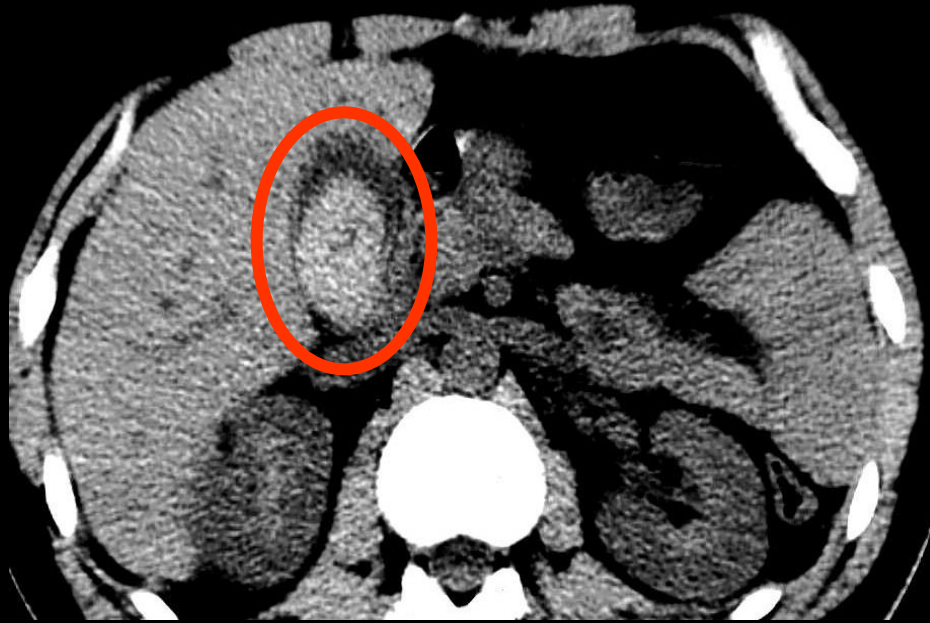Traumatismes abdominaux fermés

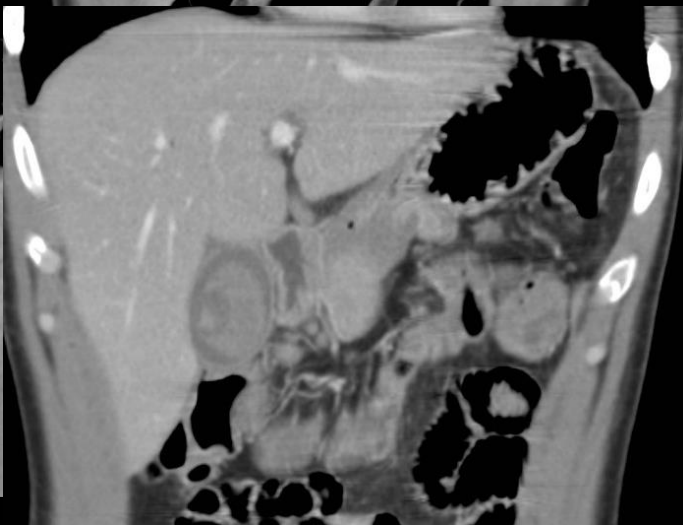
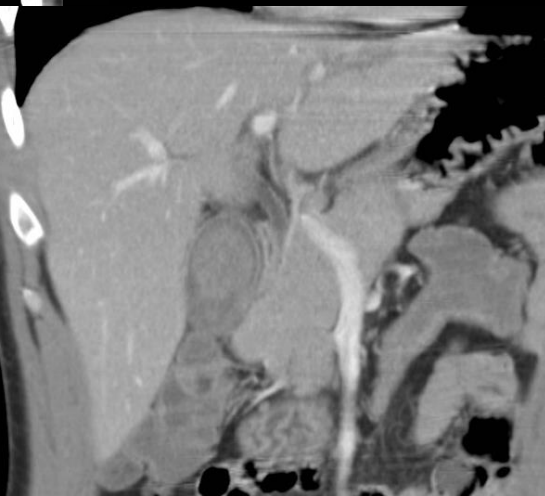
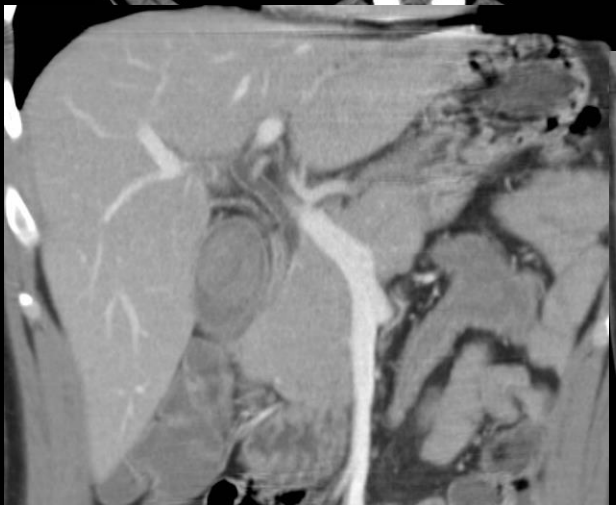
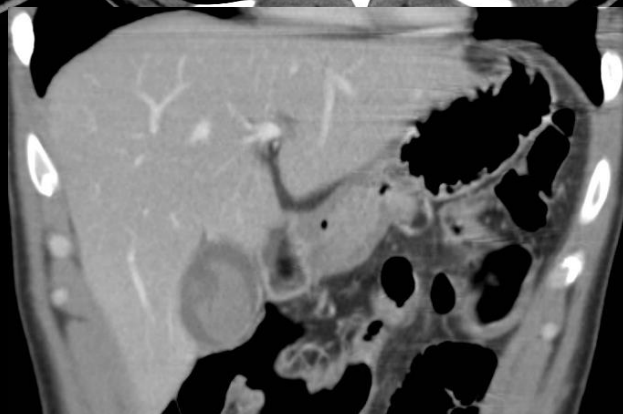
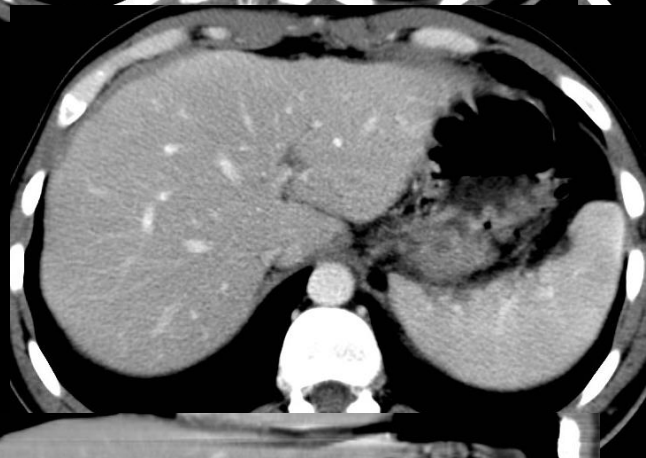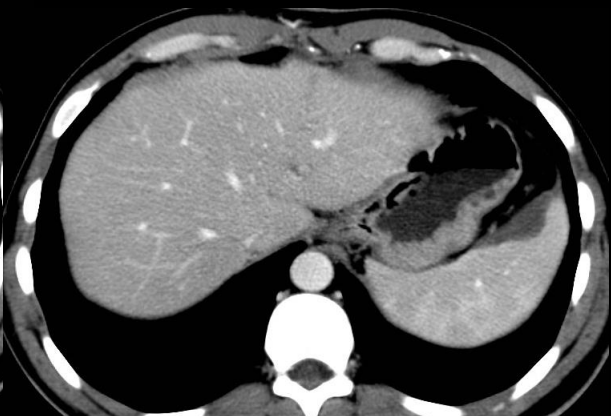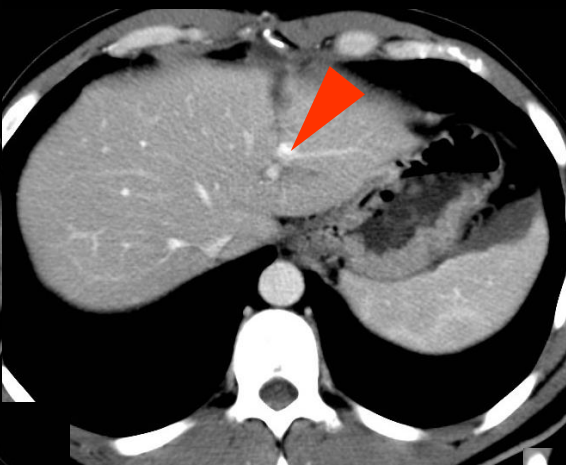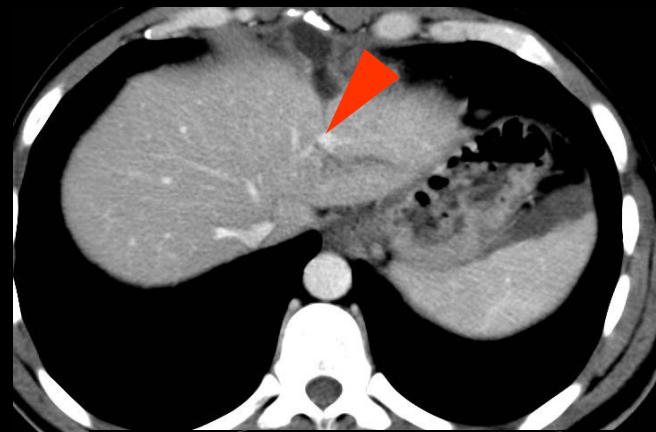Homme jeune : plaie par arme blanche foie gauche



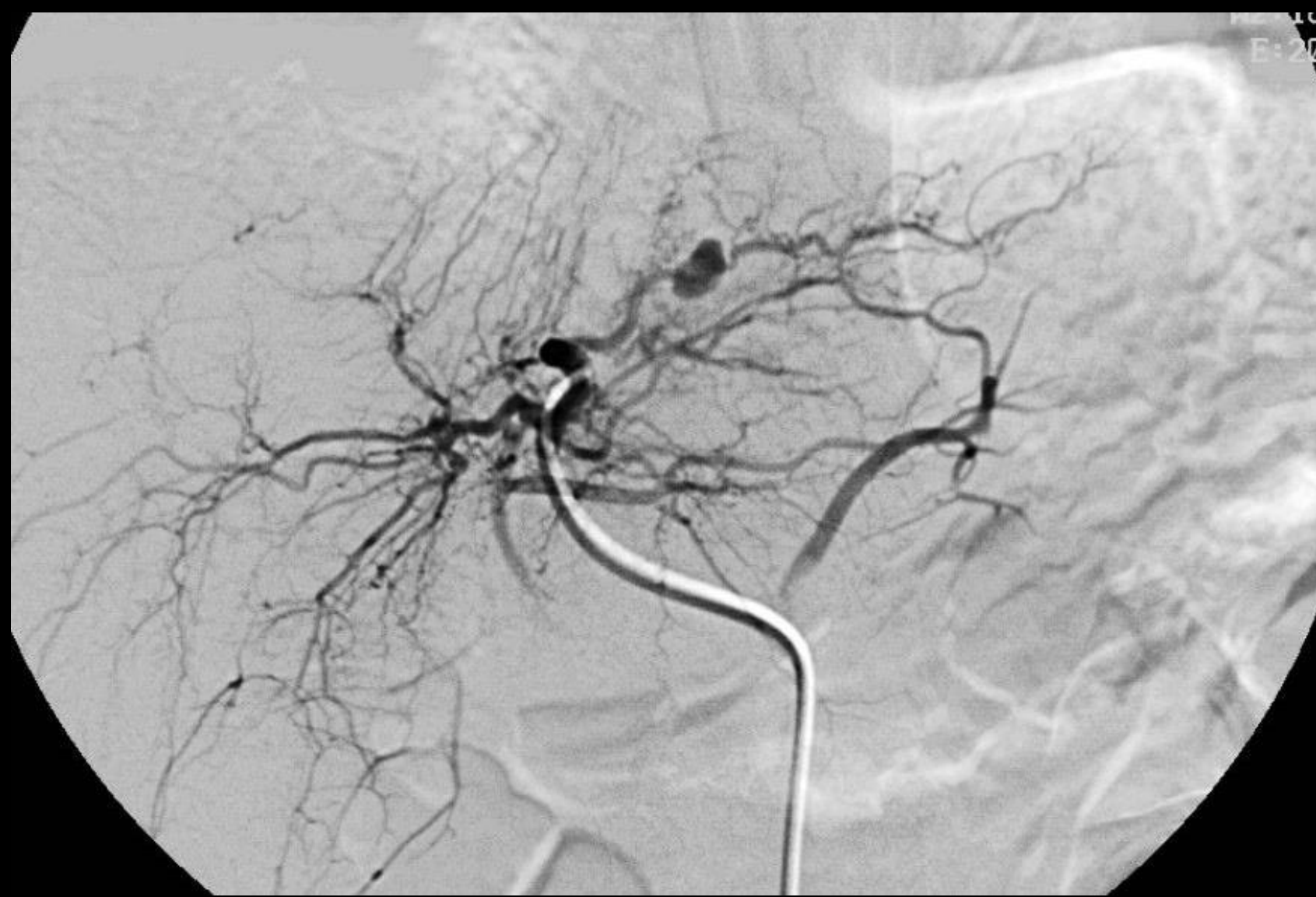
Traumatismes abdominaux fermés

Sortie à domicile
Episode de rectorragies 3 semaines plus tard

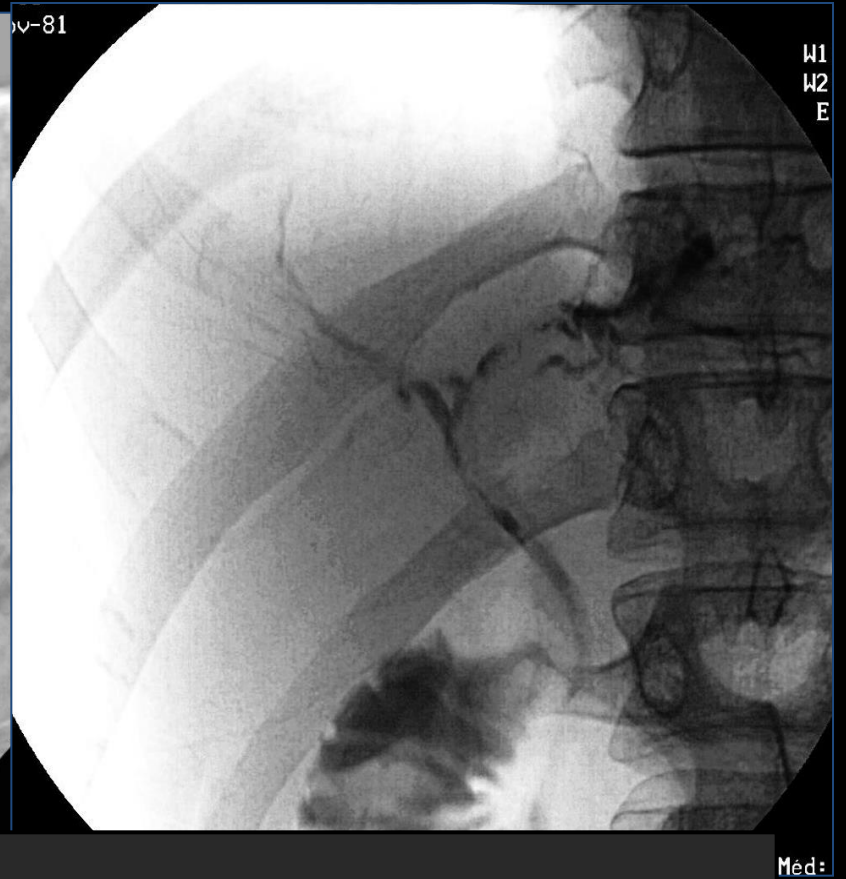
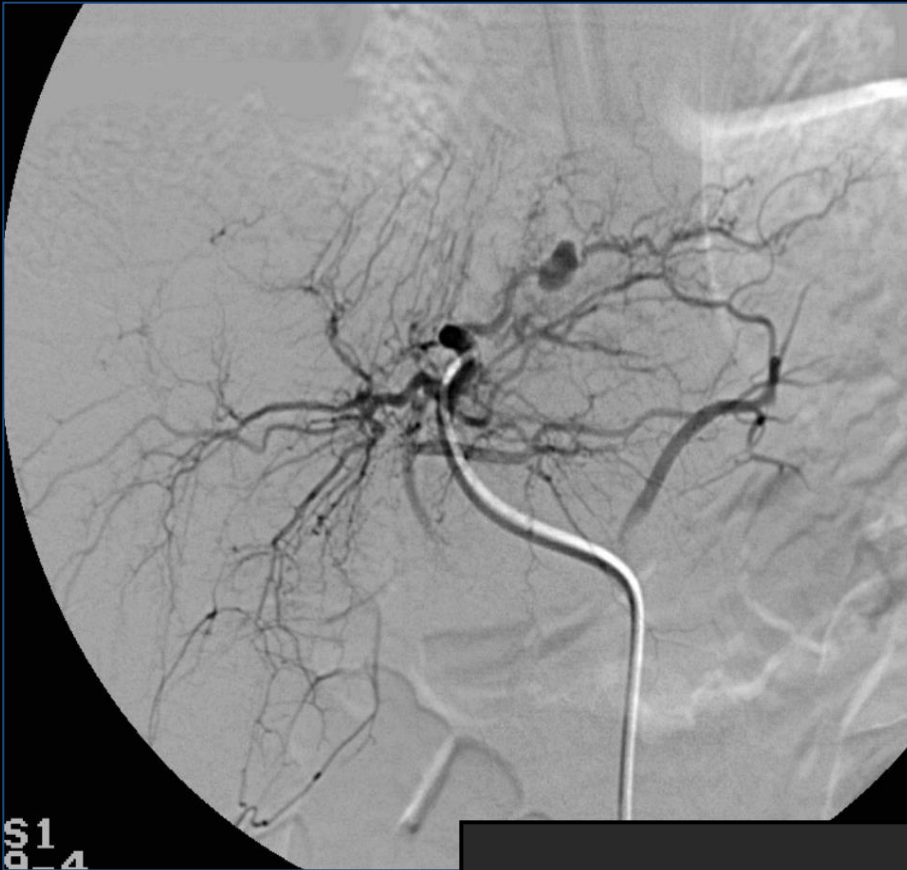




HEALIC
E: 20



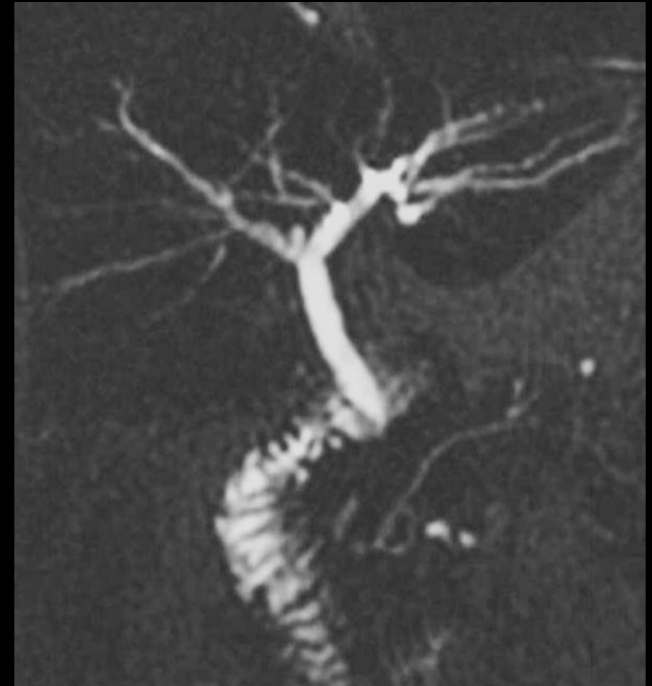Traumatismes abdominaux fermés



Fistule artério-biliaire sur faux anévrysme
post-plaie transfixiante avec hémobilie

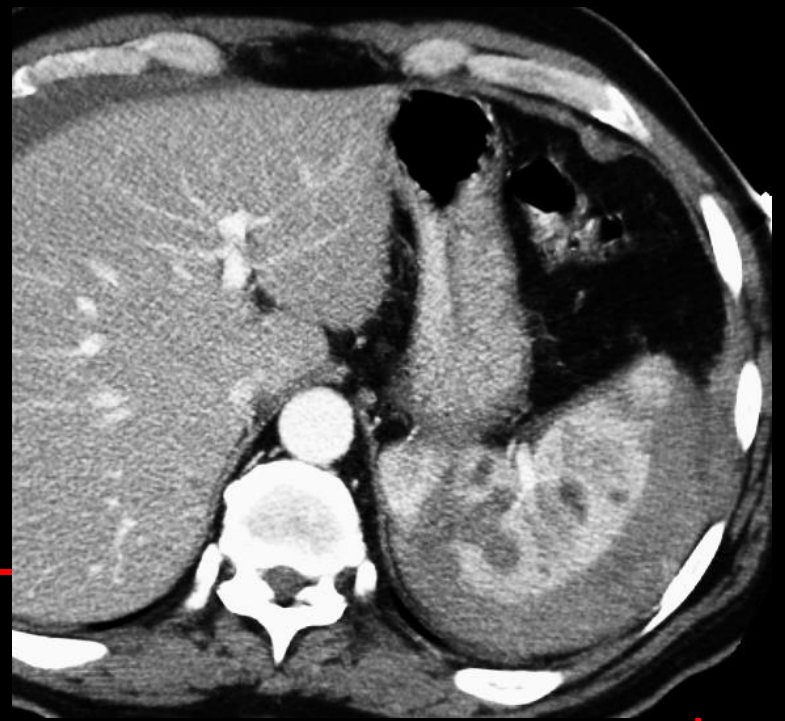3. Plaies biliaires :

- Fracture étendue au hile hépatique
- Hémobilopéritoine
- Hémobilie
- Sténose secondaire de la VBP



Traumatismes abdominaux fermés

Rate

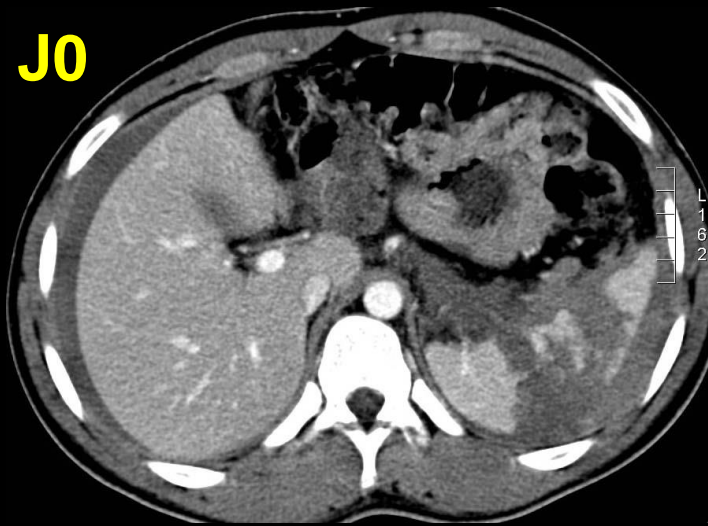

- Organe le plus fréquemment touché
- Fractures de côtes associées dans 40% des cas
- 90% de traitement conservateur
- Stadification : peu d'intérêt : état hémodynamique +++
- Rupture en deux temps 15 à 30% (hématome sous capsulaire)

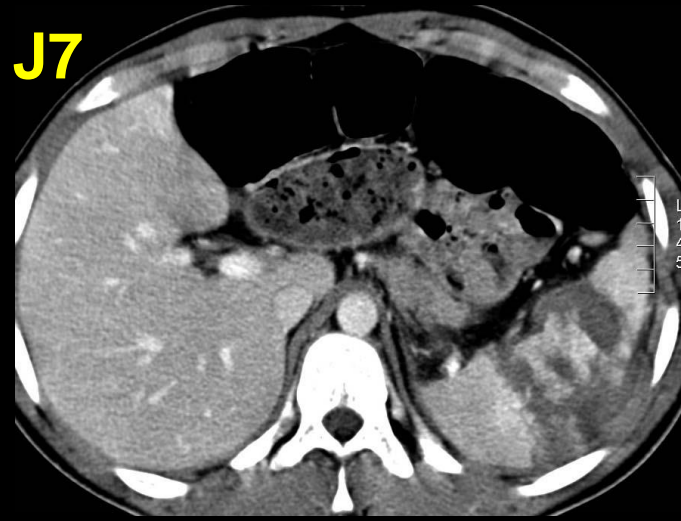- **Stade 1** : lésions capsulaires isolées / Hématome sous capsulaire
- **Stade 2** : fracture parenchyme respectant le hile, hématome intraparenchymateux
- **Stade 3** : fracture profonde avec atteinte du hile ou gros vaisseaux
- **Stade 4** : rate éclatée ou rupture pédicule
 - **Stade 4A** : isolée
 - **Stade 4B** : association lésionnelle
 - **Stade 4B1** : viscères pleins
 - **Stade 4B2** : viscères creux
 - **Stade 4C** : association lésions extra abdo

Surveillance lésions spléniques

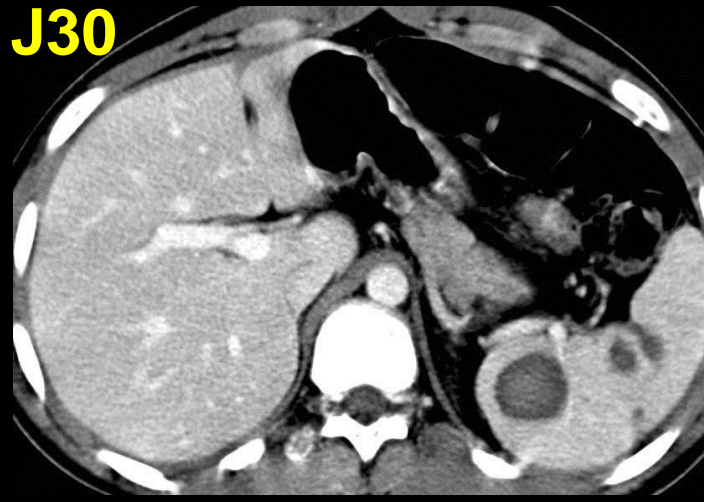
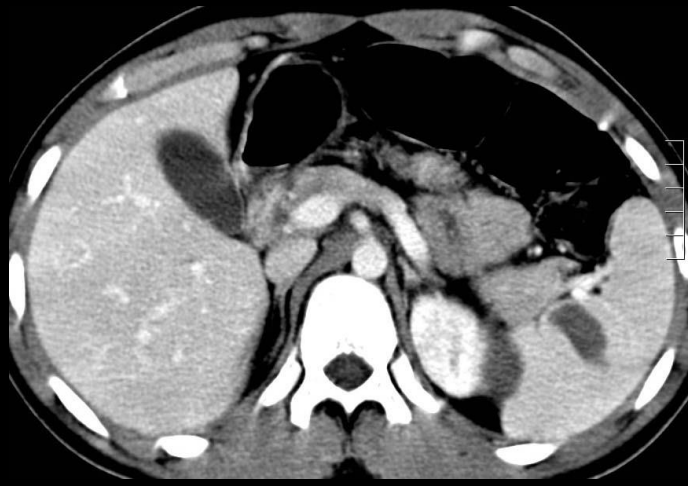
J0



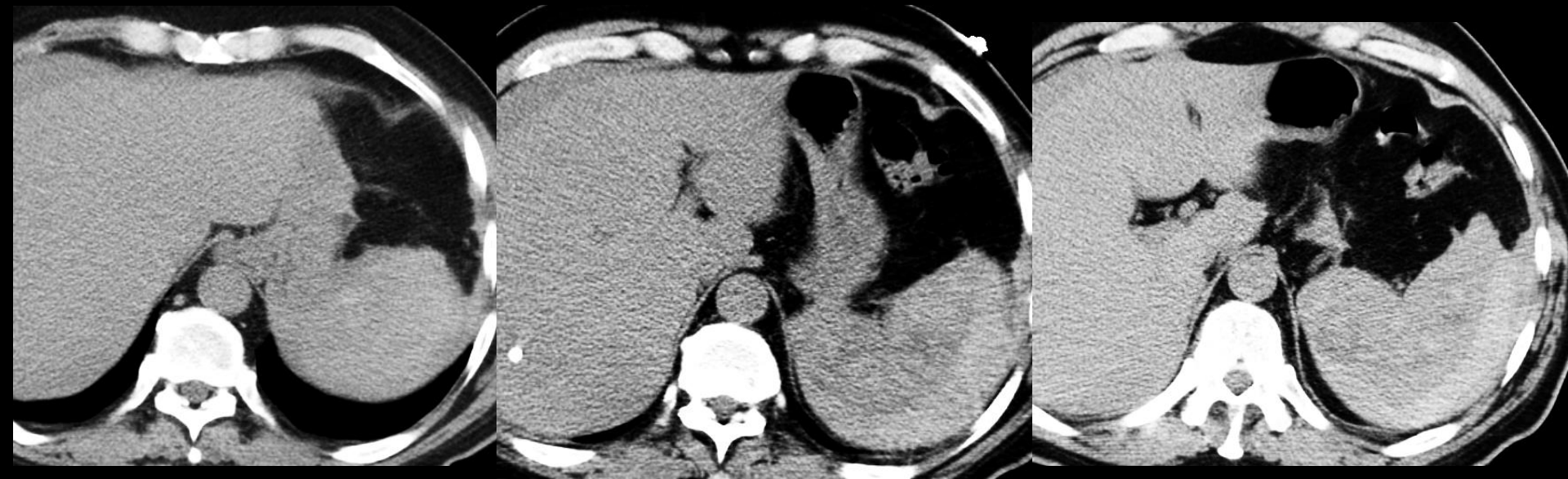J7



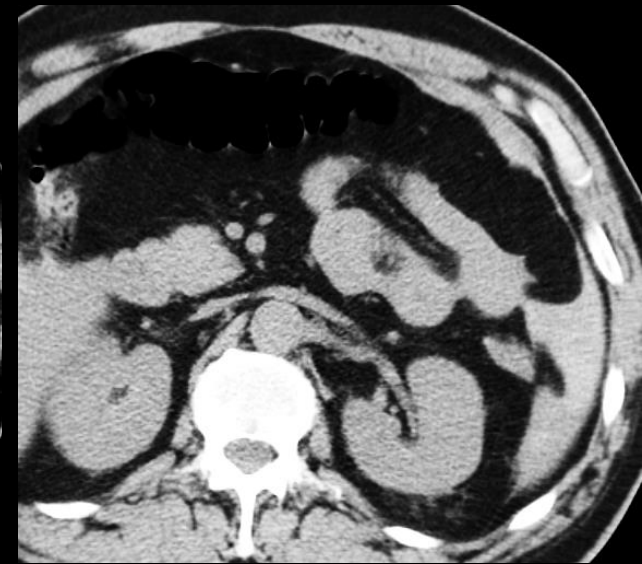
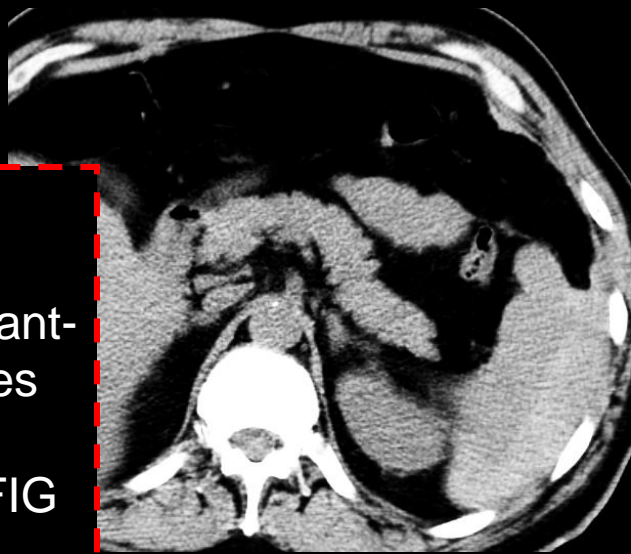J30



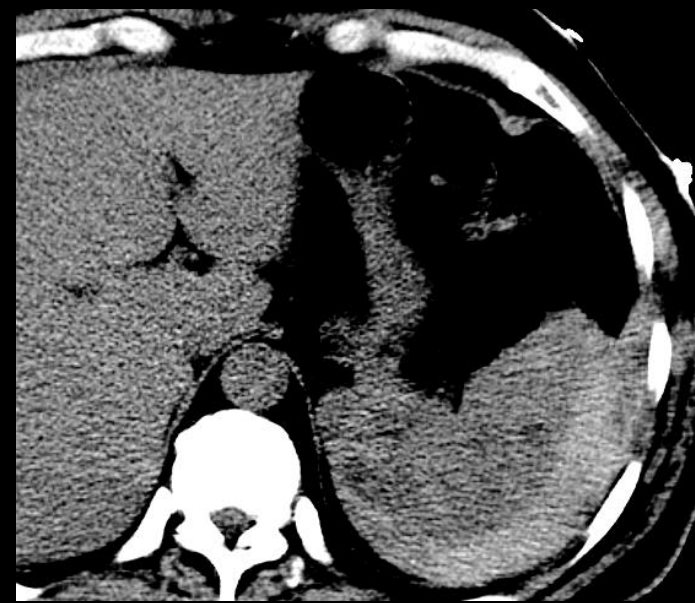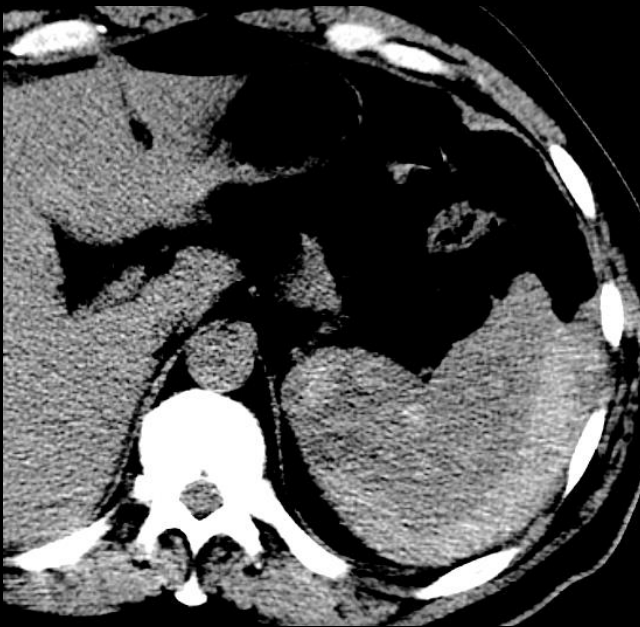
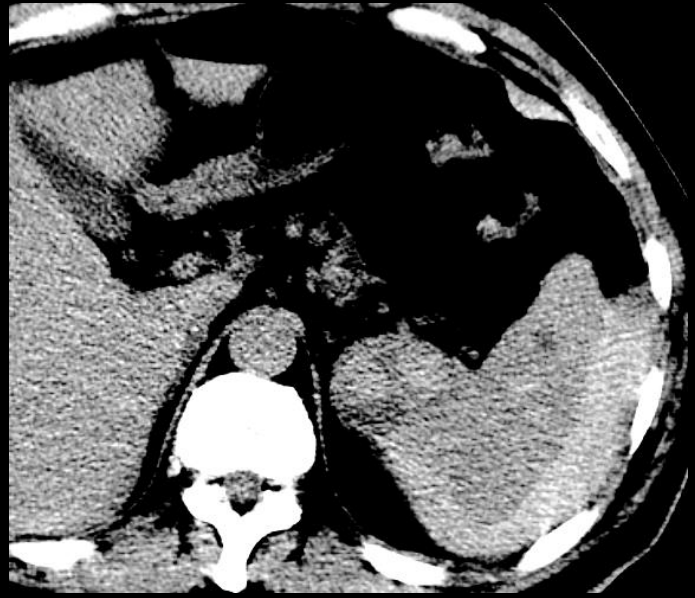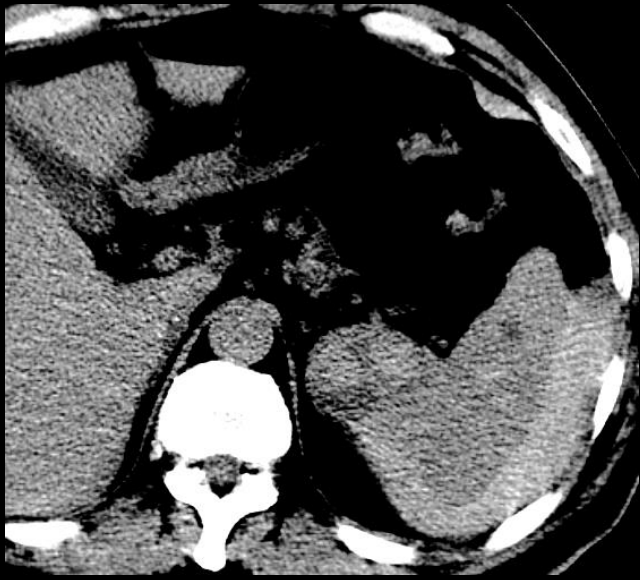Traumatismes abdominaux fermés



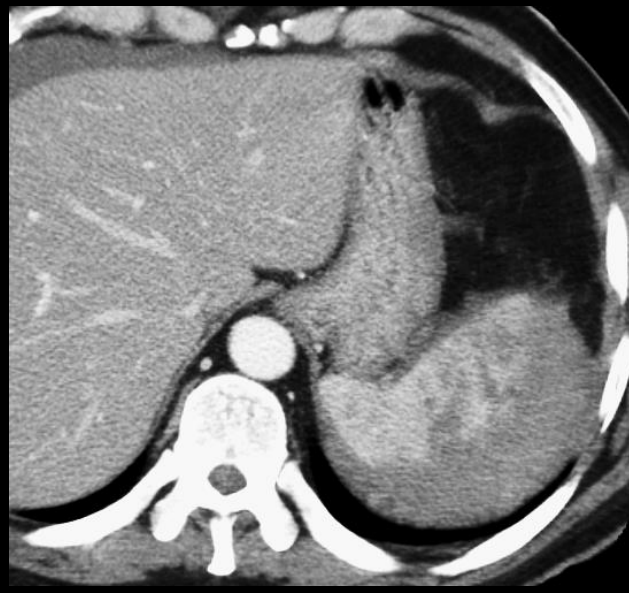
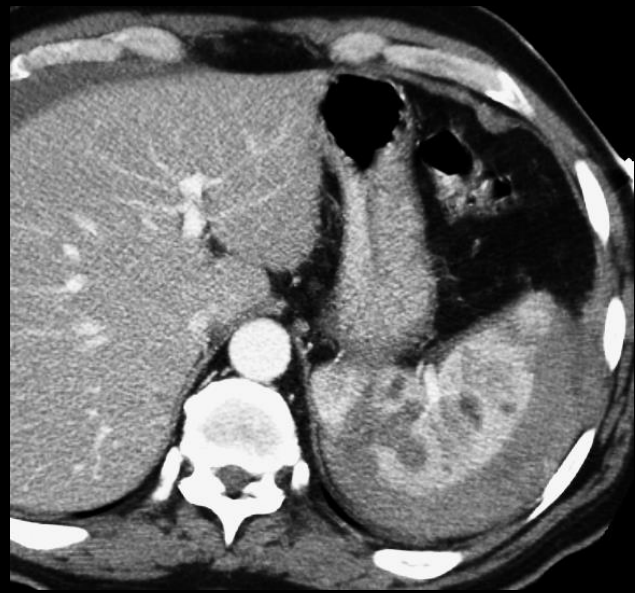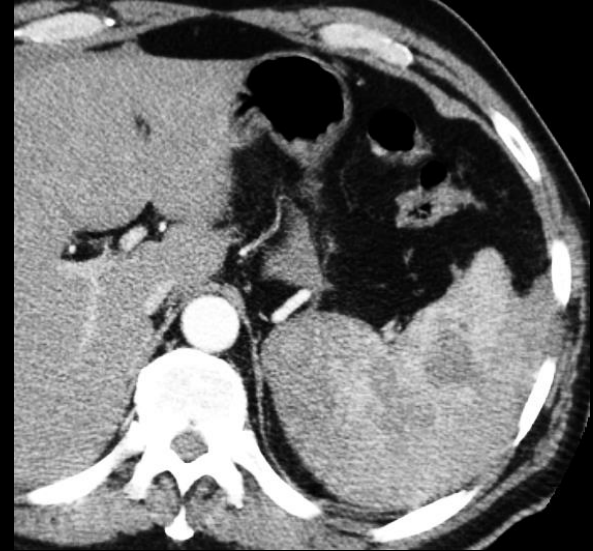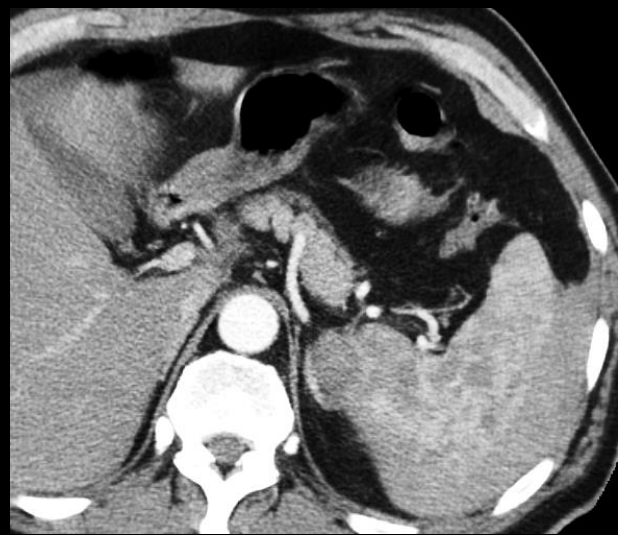
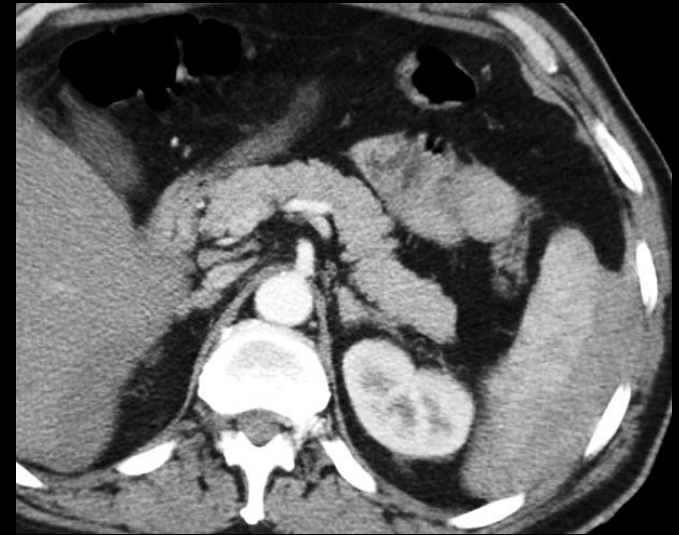
- Patient de 55 ans
- Chute avec fracture de l'avant-bras gauche il y a 5 semaines
- Douleurs abdominales en FIG
- Hémogramme normal.



Traumatismes abdominaux fermés



Traumatismes abdominaux fermés



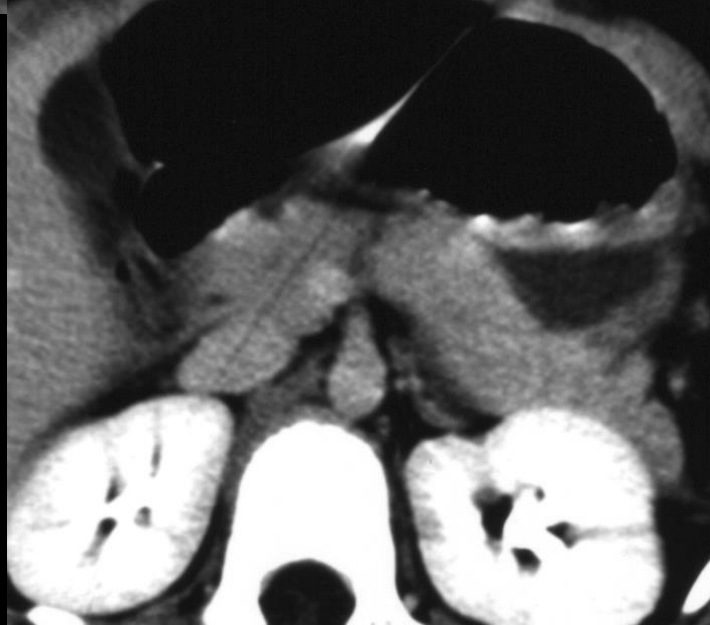
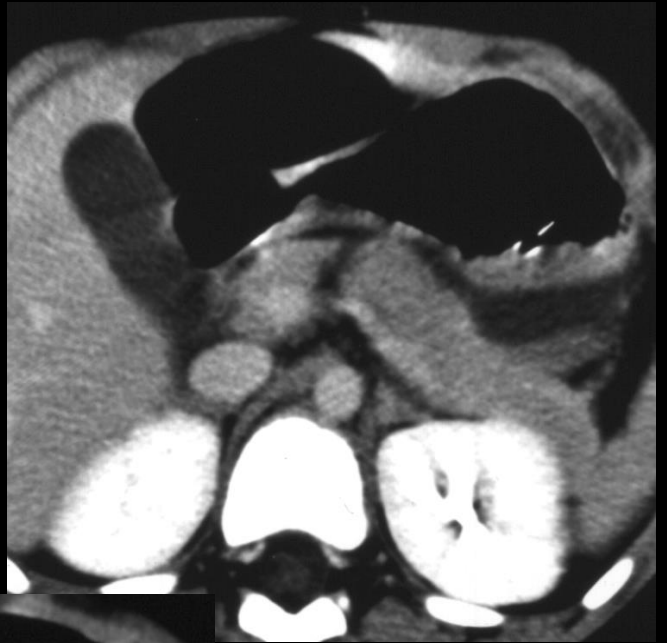
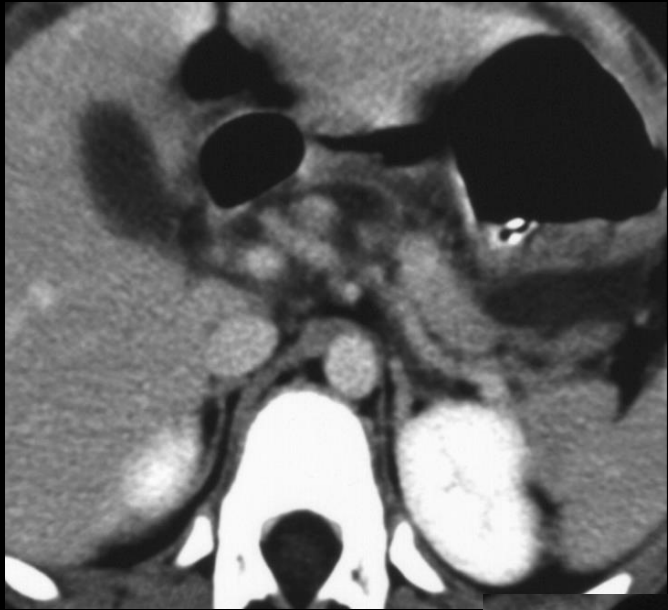
chirurgie splénique doit se discuter seulement si :

- troubles majeurs de l'hémostase
- traumatisme splénique grave avec :
 - chir. en procubitus
 - chir. orthopédique de longue durée
- groupe sanguin rare

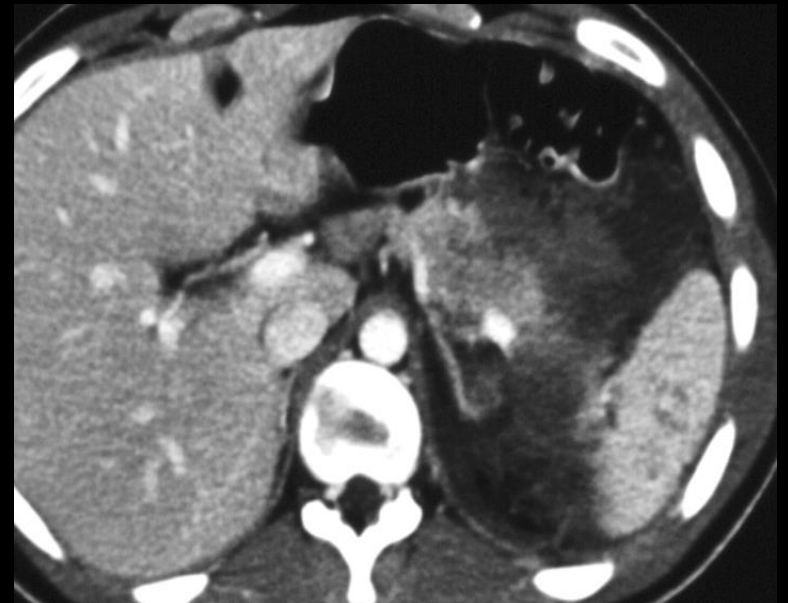
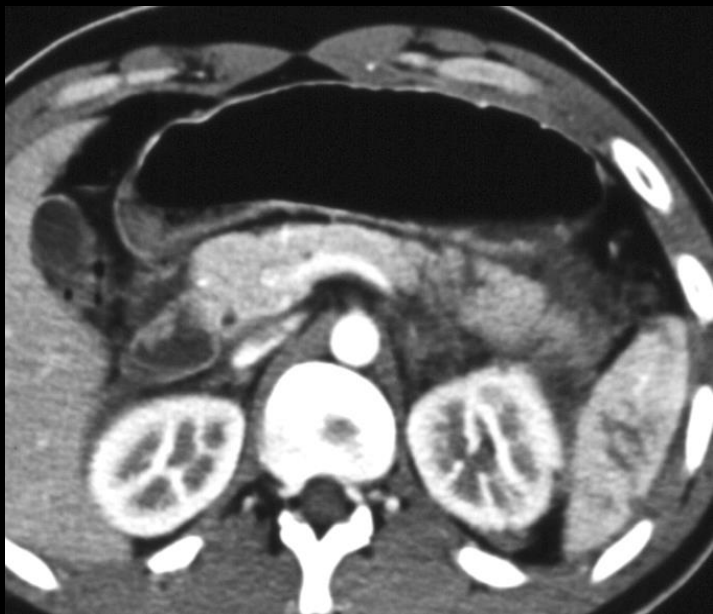
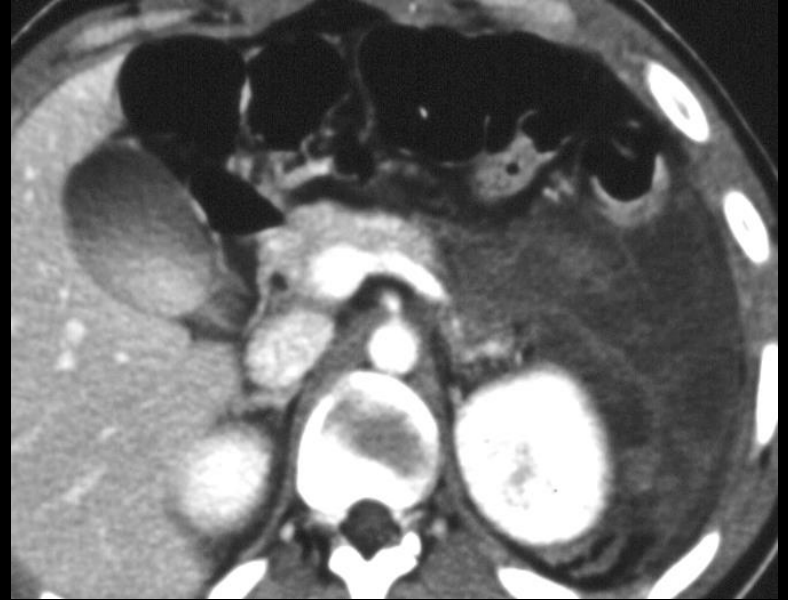
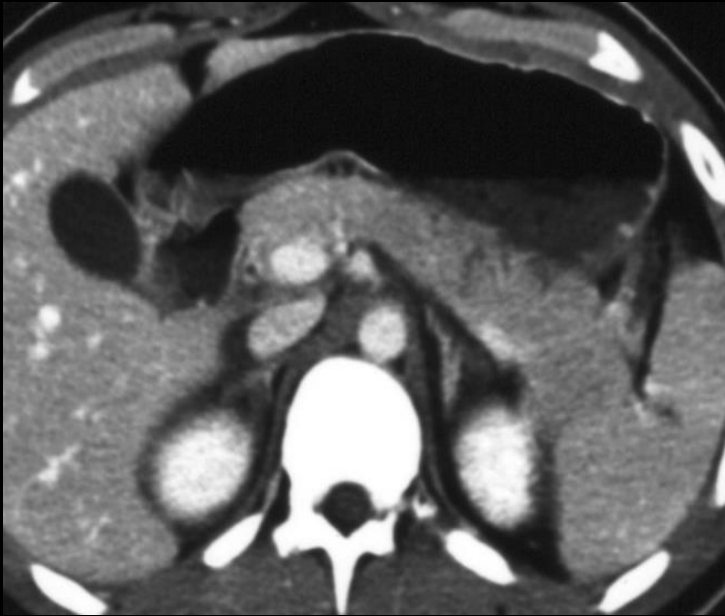Bloc duodéno-pancréatique

- Compression contre le rachis
- Rarement isolé, diagnostic difficile
- TDM : contusion, fracture, infiltration péri-pancréatique
- Diagnostic retardé au stade de complications : pancréatite, nécrose kystique aiguë
- Rupture canalaire **Bili-MR +++**

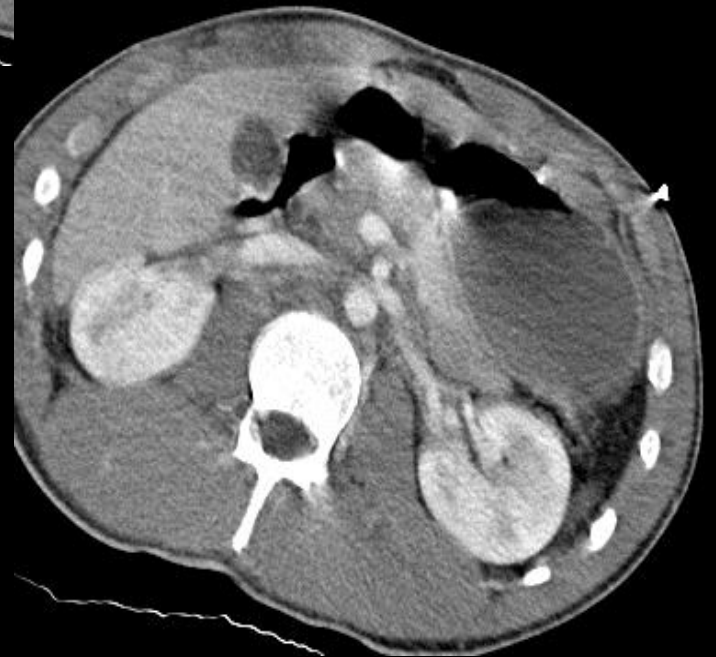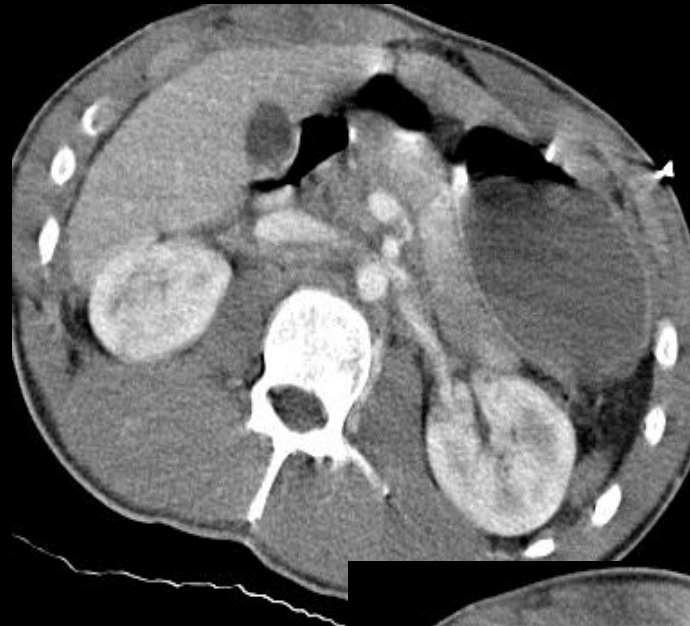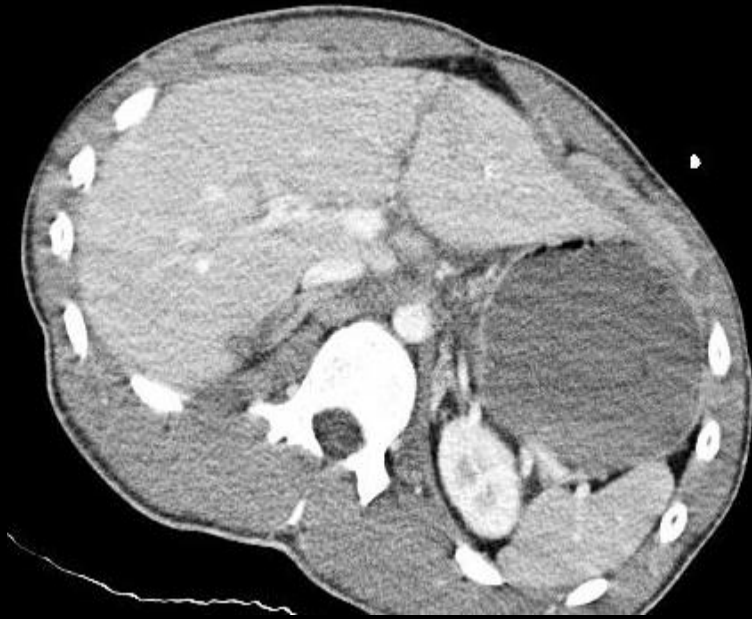
Traumatismes abdominaux fermés



Traumatismes abdominaux fermés

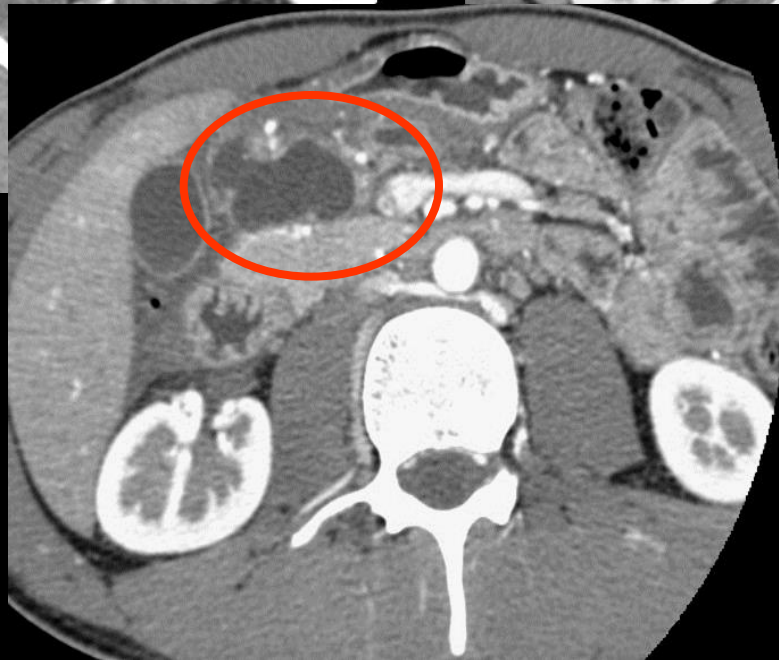
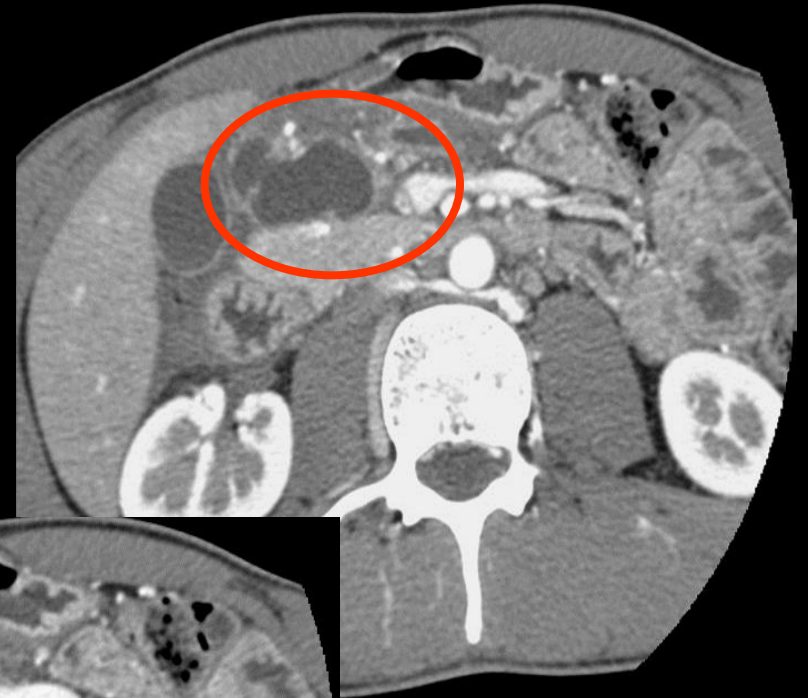
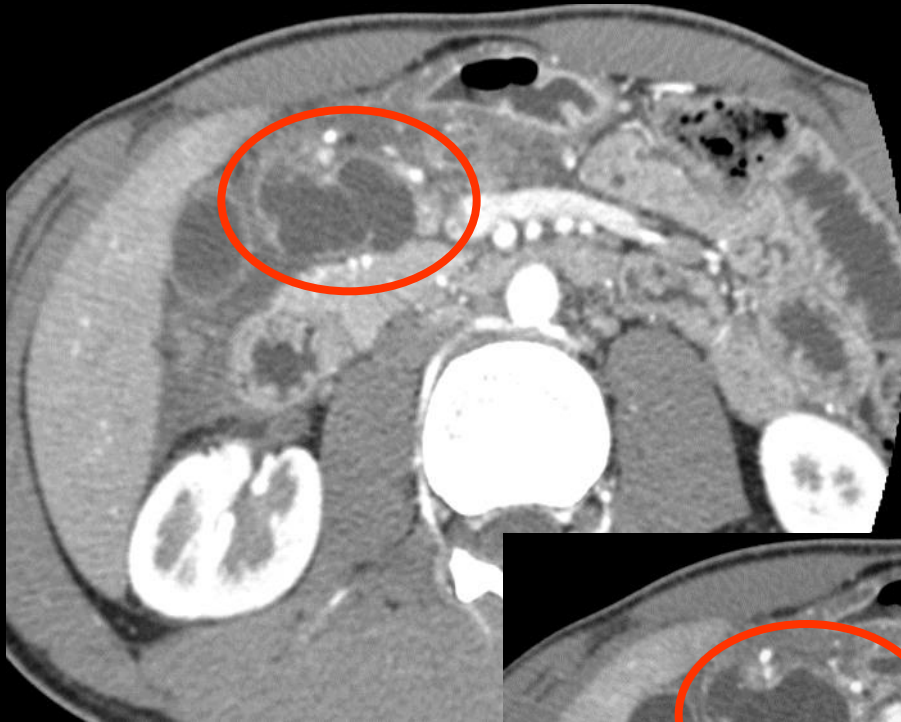

Traumatismes abdominaux fermés



Jeune Homme 19 ans
Accident voie publique
Scanner initial : RAS ???

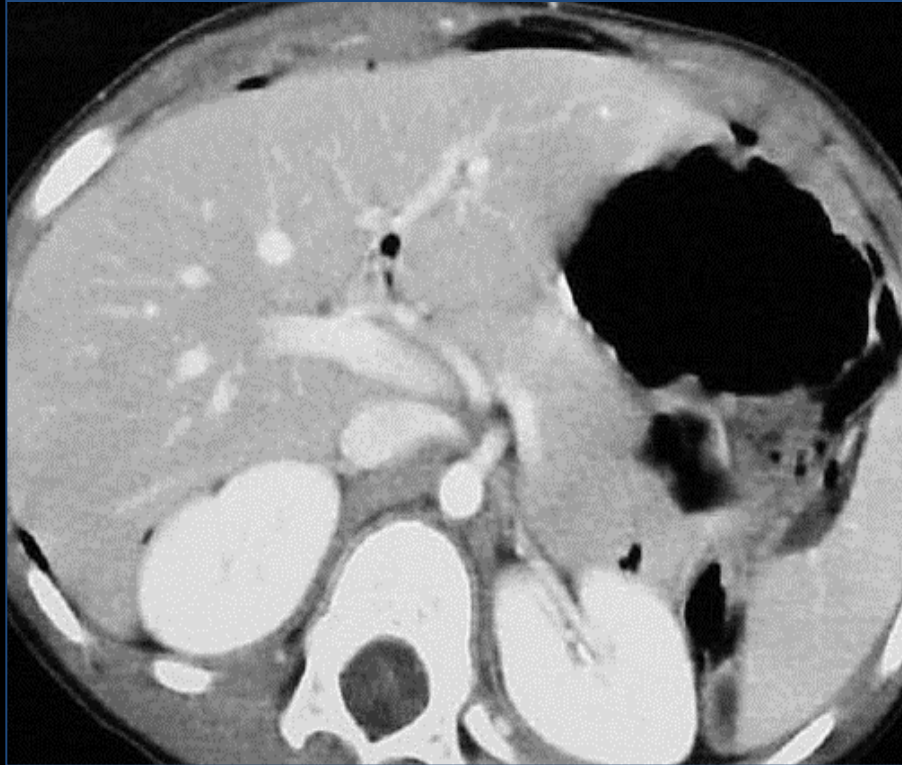Traumatismes abdominaux fermés



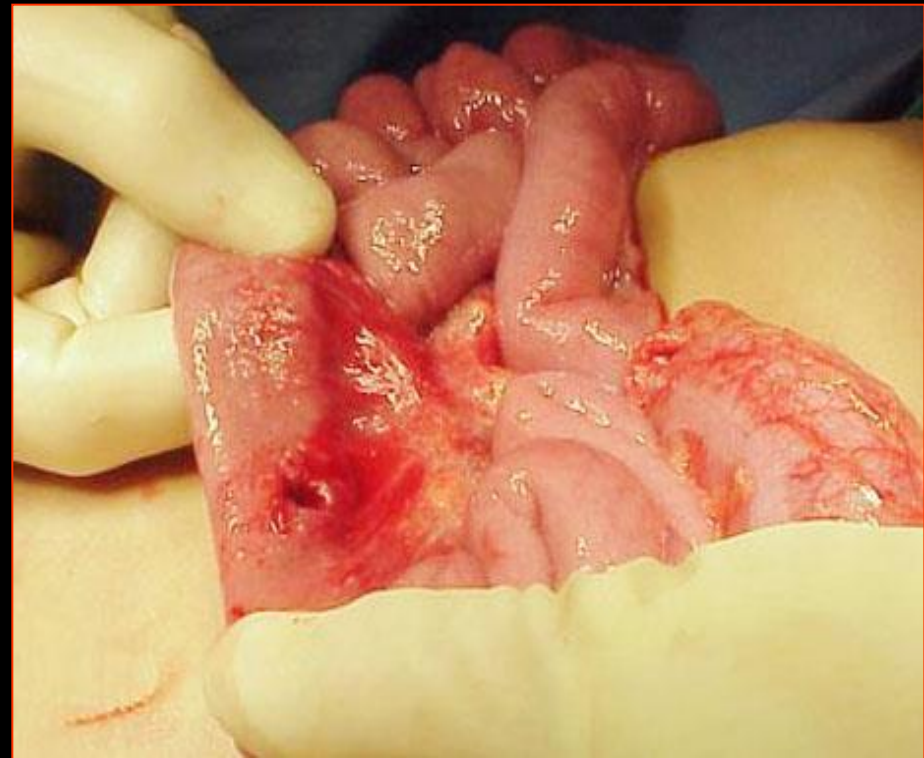
J8

- Intestin grêle et mésentère : 5 à 10%
- Mortalité passe de 5 à 65 % si intervention > J1
- Mécanismes :
 - **écrasement** sur le plan vertébral postérieur
 - **décélération** :
 - étirement
 - arrachement du bord mésentérique : sphacèle et perforation.
 - Siège : près des points fixes anatomiques ou acquis (brides, adhérences)
 - **éclatement** : perforations punctiformes sur le bord antimésentérique
- Lésions :
 - **pneumo/rétropneumopéritoine**
 - **défaut de rehaussement d'une anse**
 - **infiltration de la graisse mésentérique**
 - **hématome du mésentère**

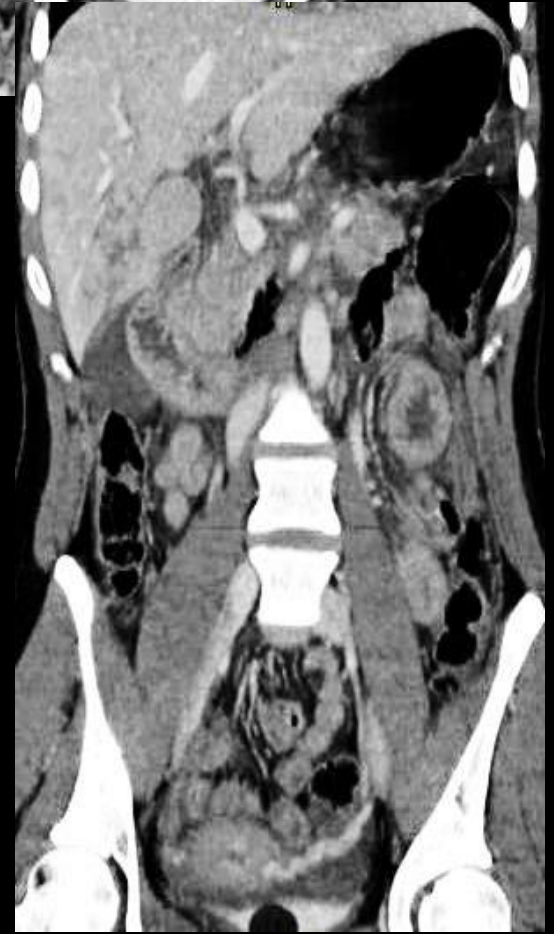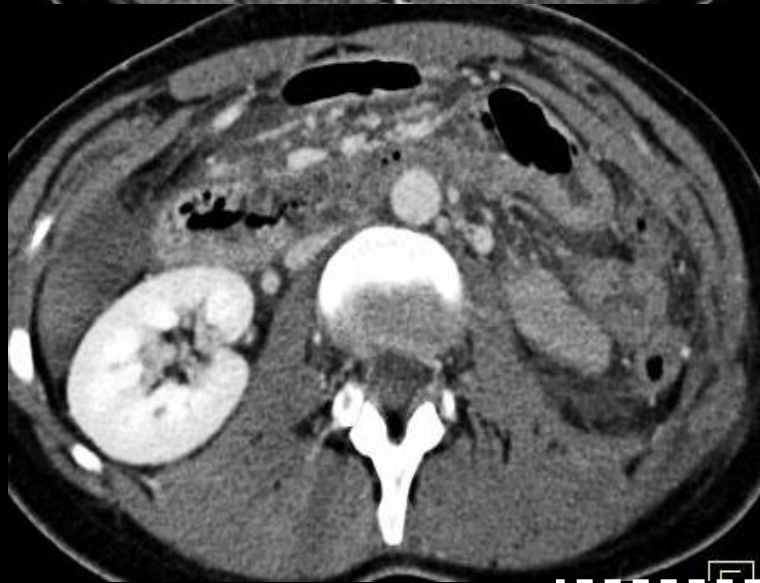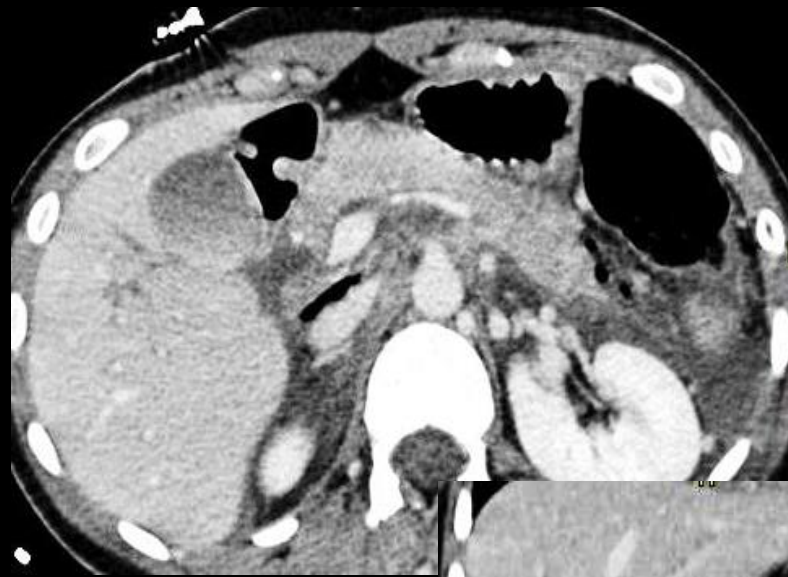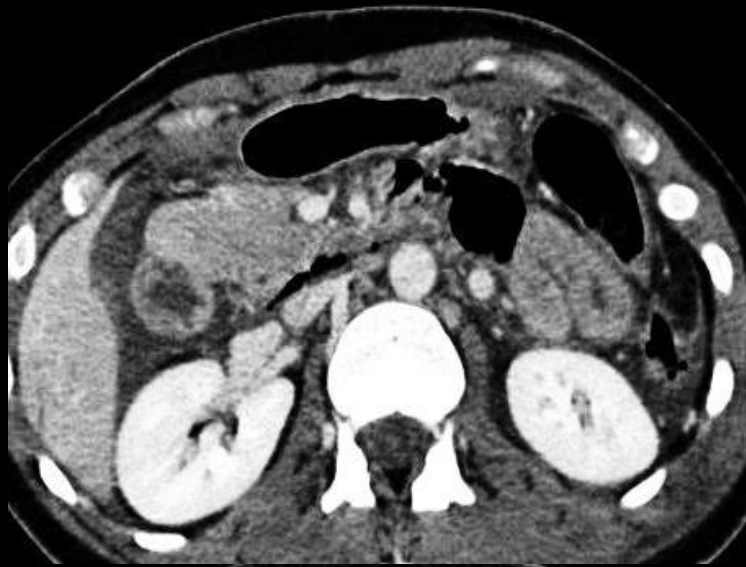
Pneumopéritoine



Perforation punctiforme



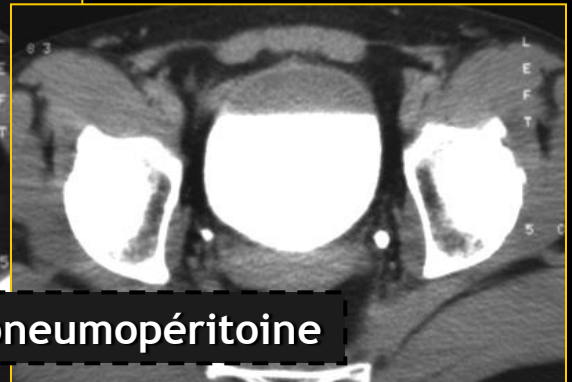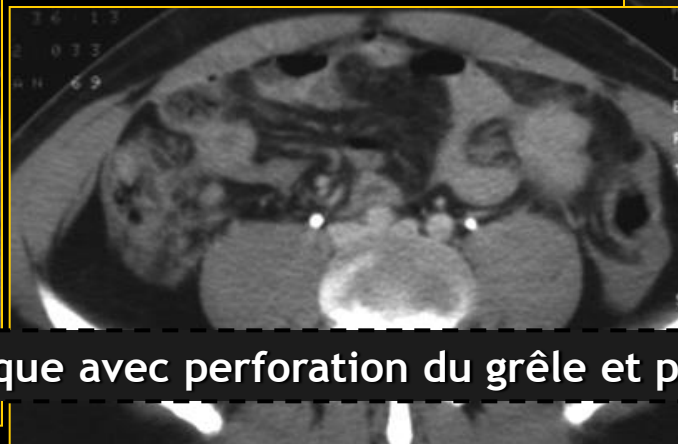
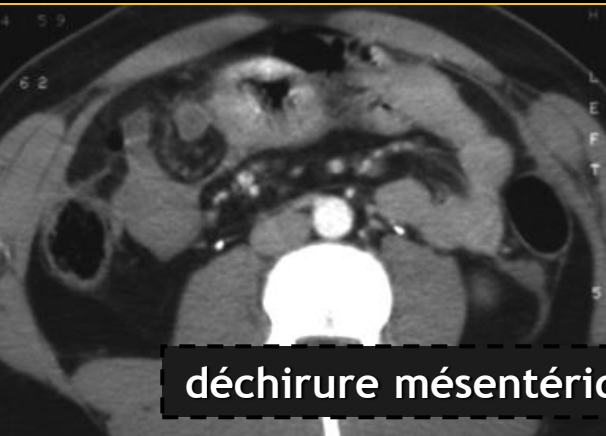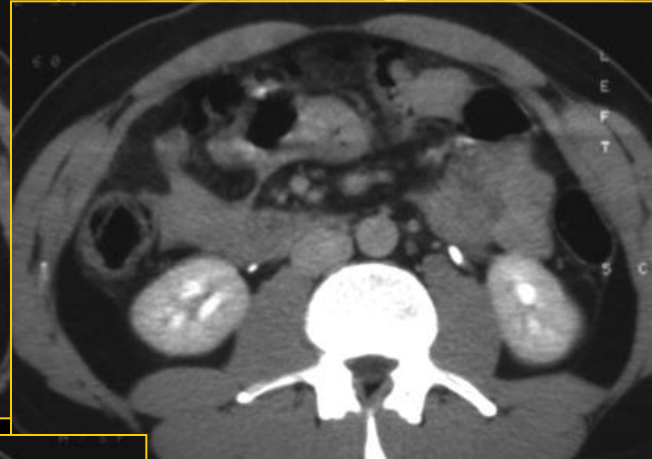
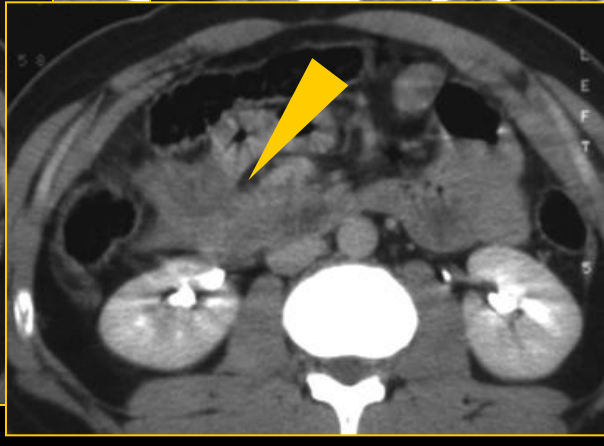
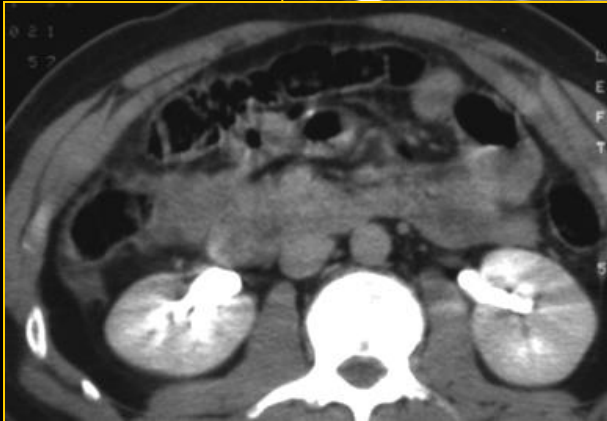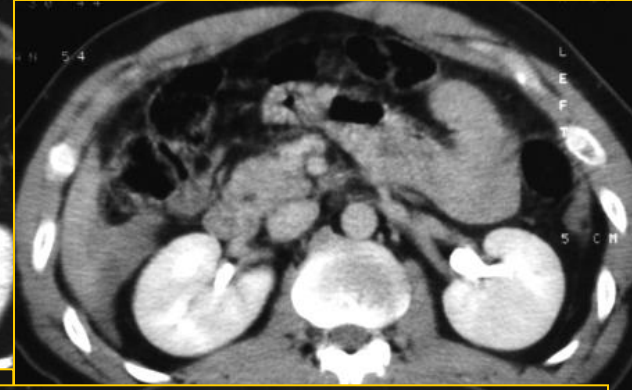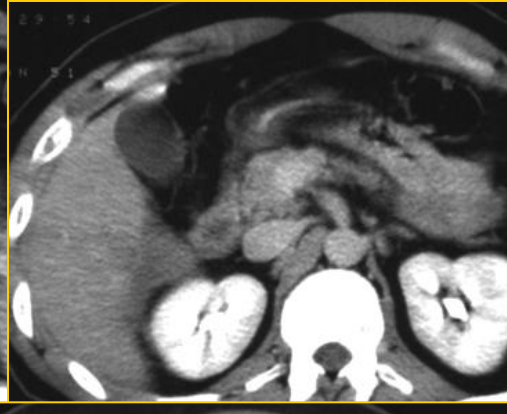
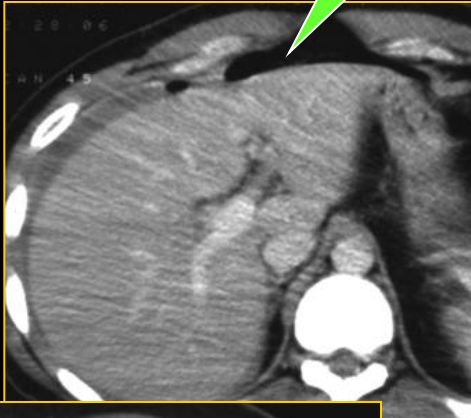
Traumatismes abdominaux fermés



Rétropneumopéritoine

AVP

Traumatismes abdominaux fermés



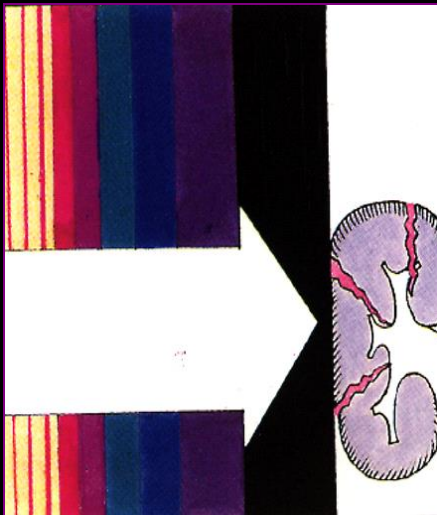déchirure mésentérique avec perforation du grêle et pneumopéritoine

Reins

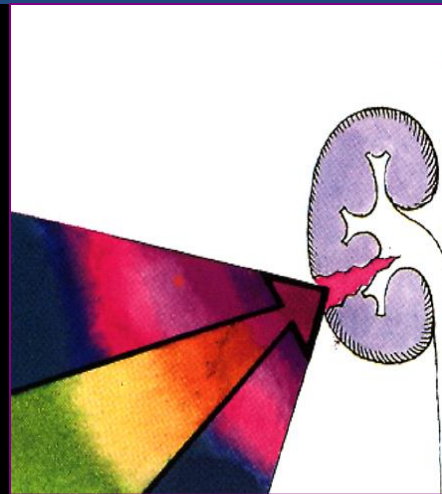
- **Atteinte souvent mineure : chir nécessaire dans 10 à 15% des cas**
- **Lésions mineures : 85%**
 - contusions, hématomes, lacérations
 - **traitement conservateur**
- **Lésions intermédiaires : 10%**
 - lacérations profondes (système collecteur)
 - **traitement conservateur / chirurgical / RI**
- **Lésions sévères : 5%**
 - éclatement, dissection de l'artère rénale, lésions pyéliqués
 - **Indications chirurgicales**

Mécanismes lésionnels


Choc direct



Choc tangentiel

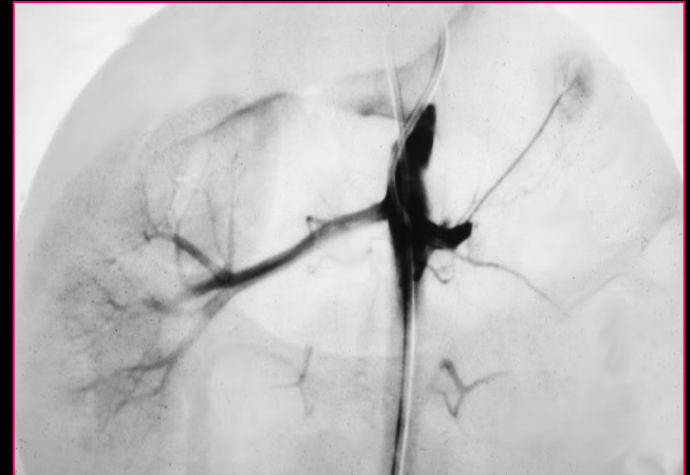


Décélération

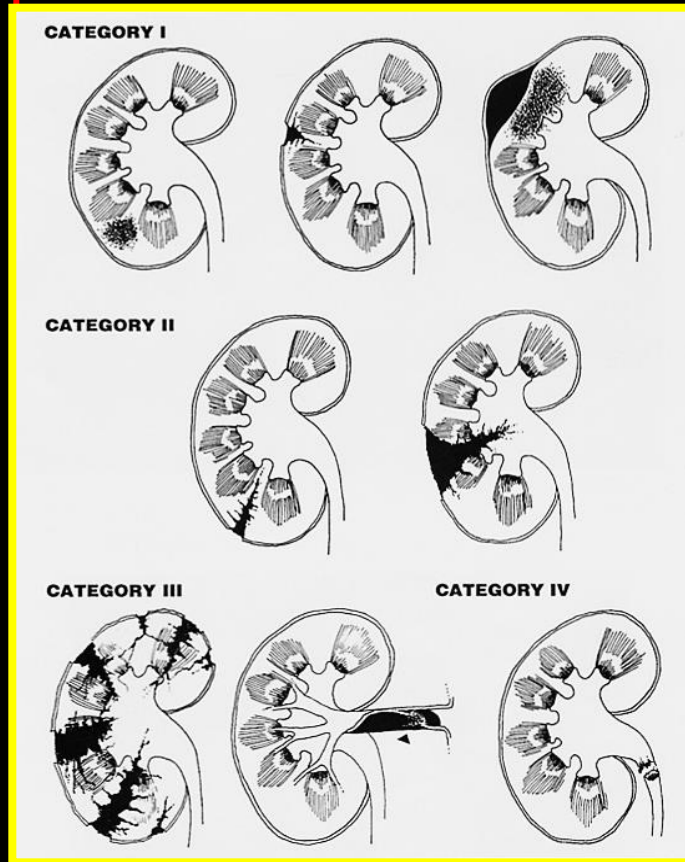


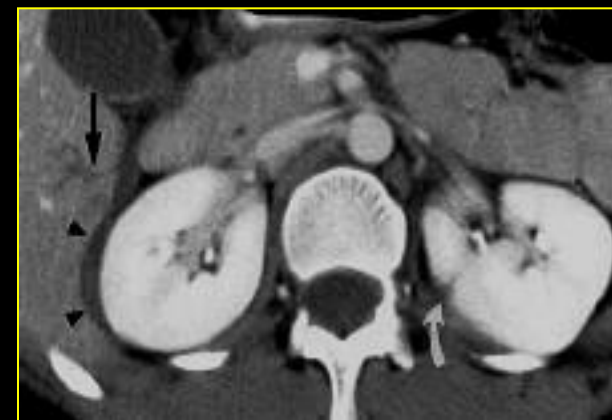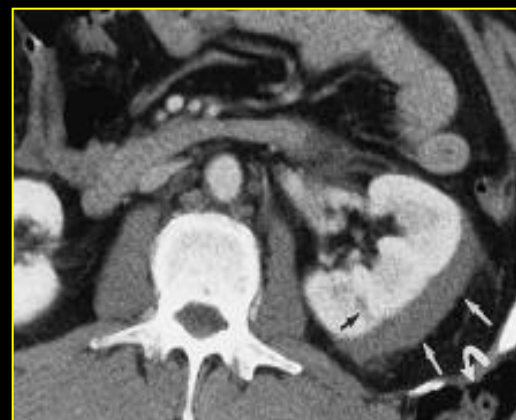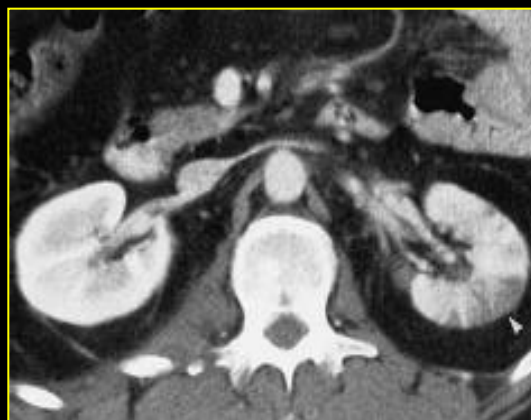
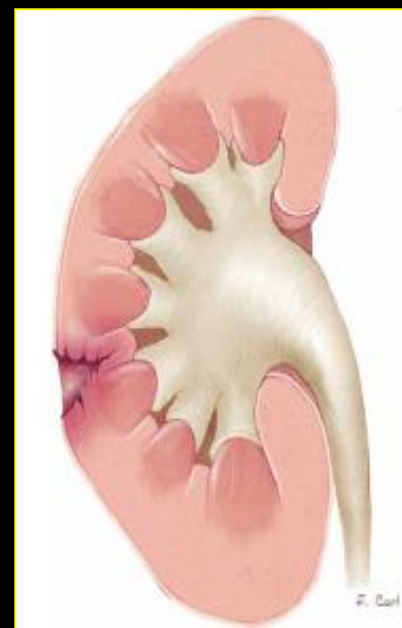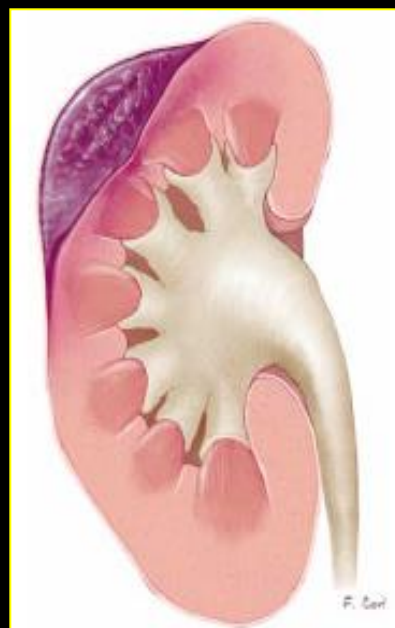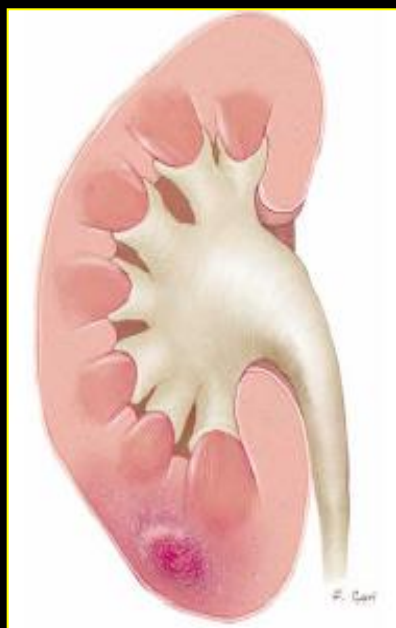Place de l'artériographie

- Diagnostique : aucune !!!
- Thérapeutique +++ :
- Infarctus rénal (< 6h) par dissection (« plaie sèche ») de l'artère rénale
- saignement actif sur faux anévrysme, ...



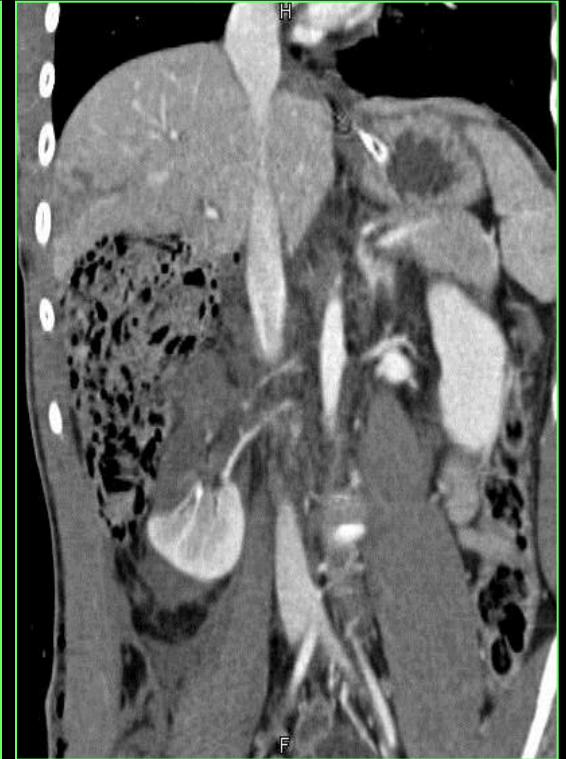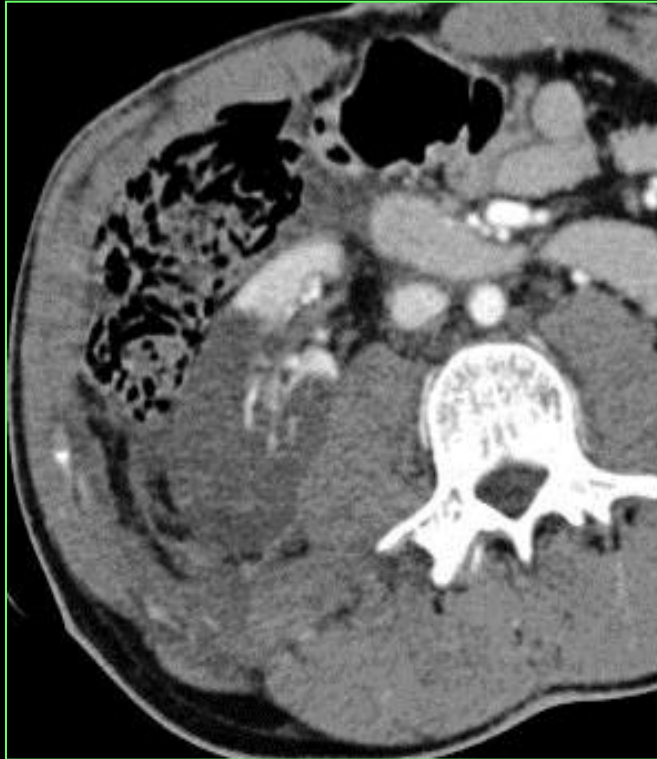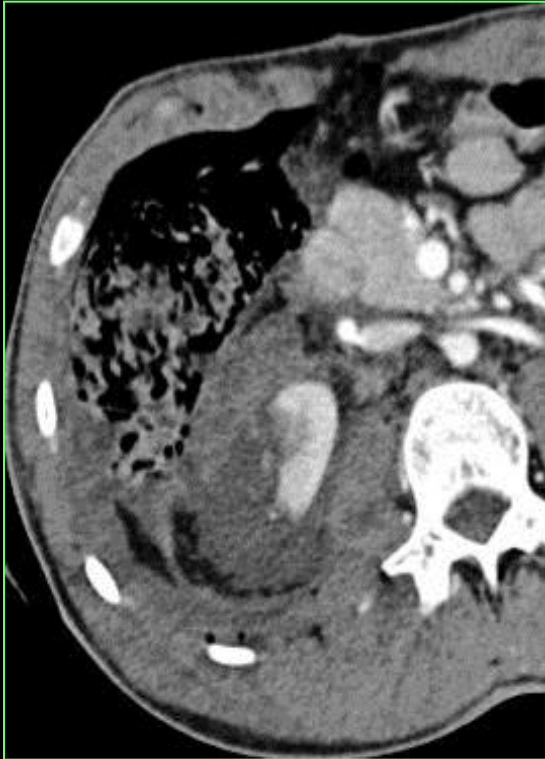- **I (80%)**: contusion parenchymateuse, hématome sous capsulaire, lacération très superficielle
- **II (15%)**: lacérations corticales profondes avec ou sans atteinte du système collecteur; infarctus segmentaires
- **III (5%)**: atteinte rénale majeure avec de multiples lacérations, atteinte vasculaire atteignant le pédicule
- **IV (rare)**: section pyélo-urétérale





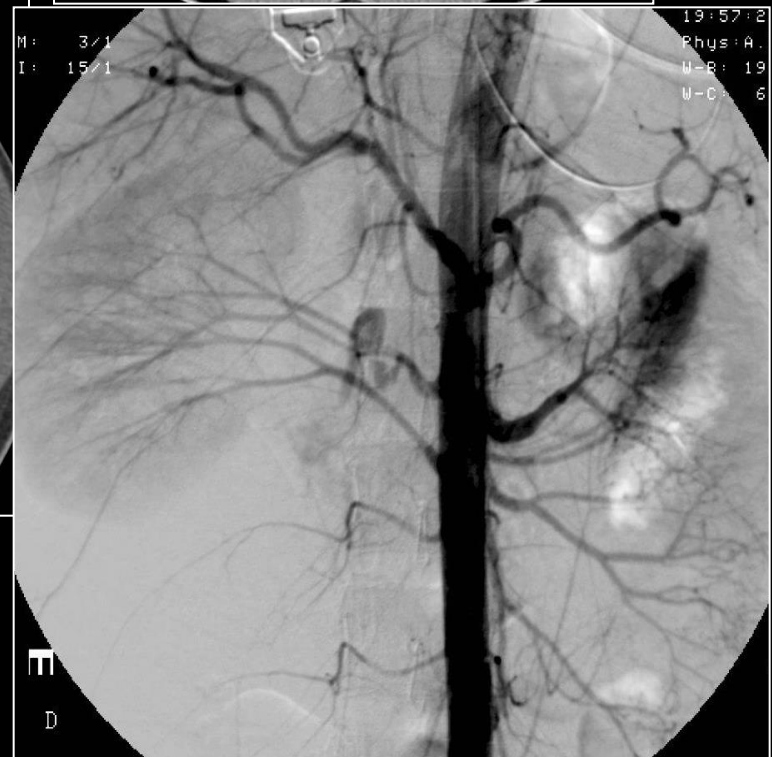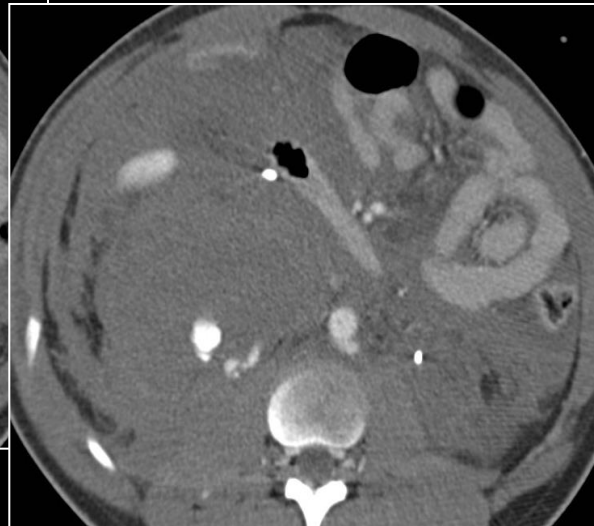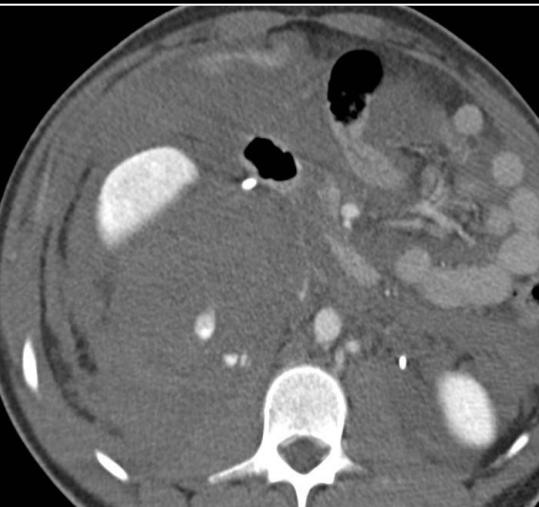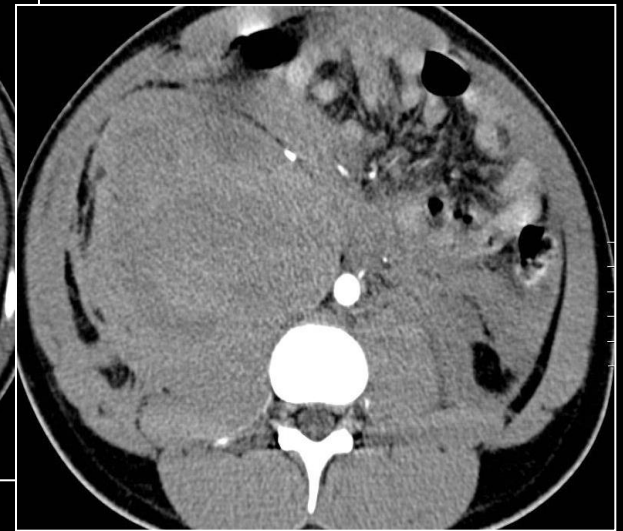
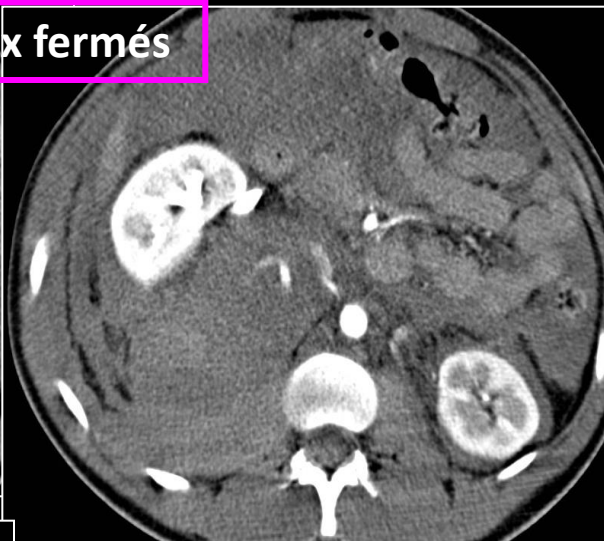
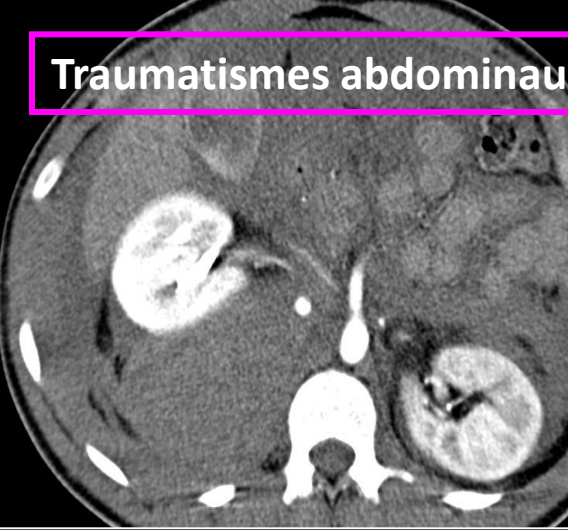
Catégorie I 75 à 80%

Traumatismes abdominaux fermés



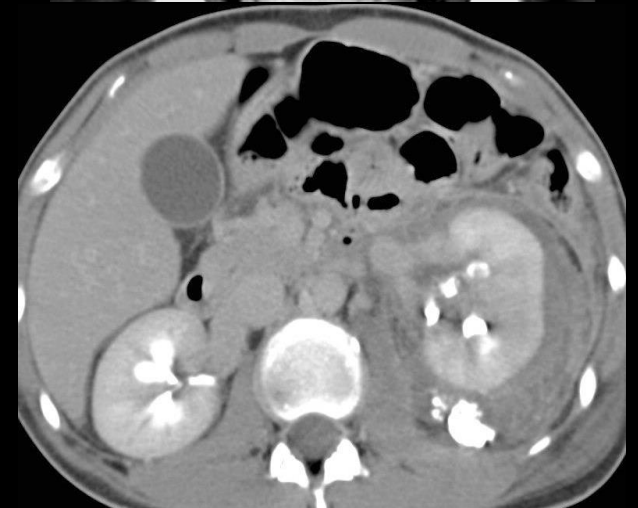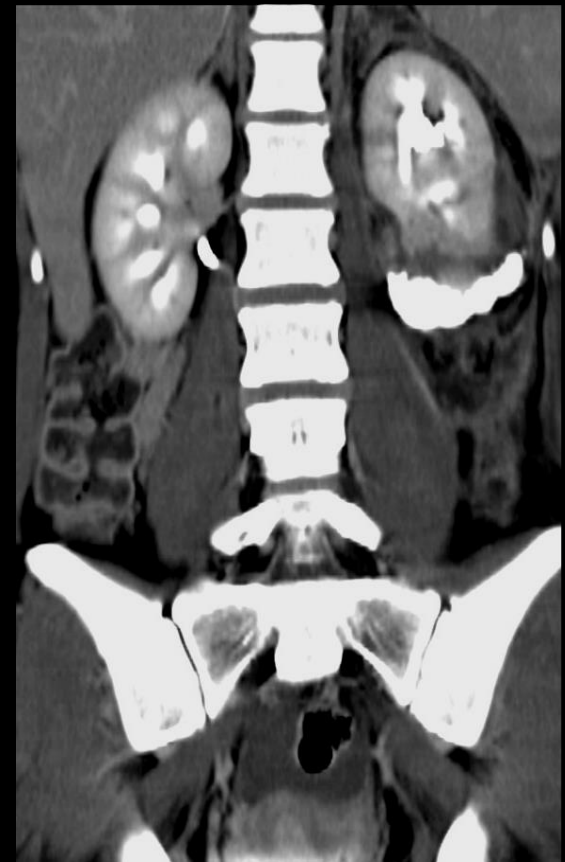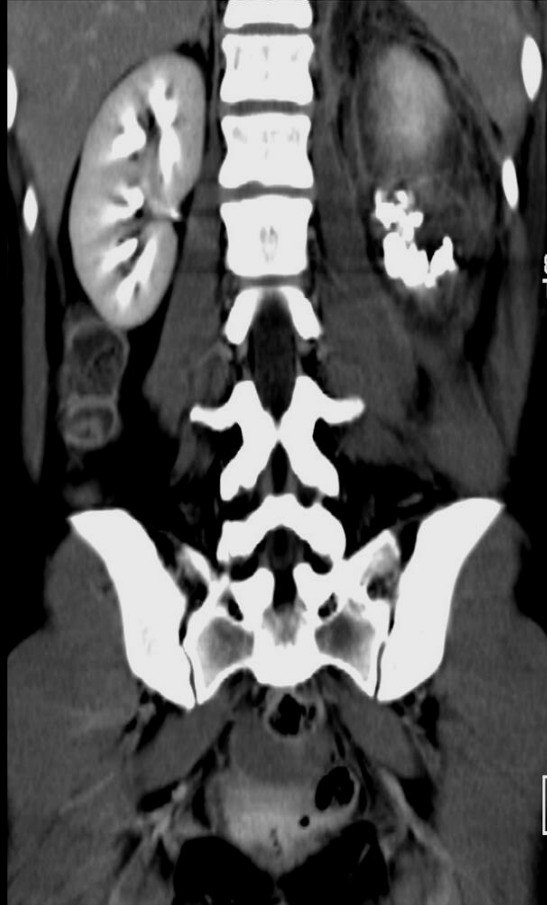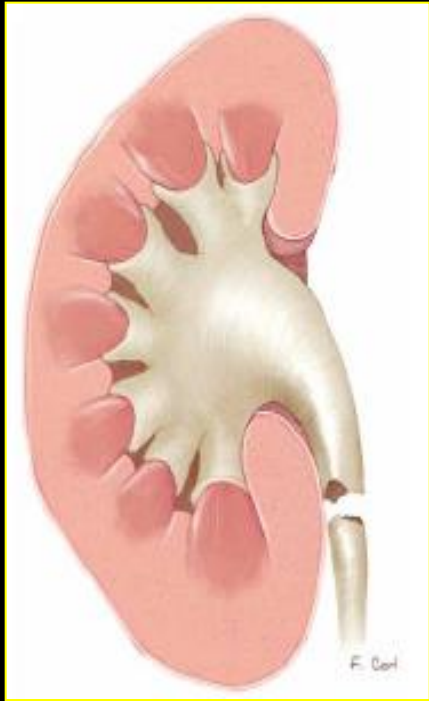
Catégorie III 5%

Traumatismes abdominaux fermés



Catégorie III

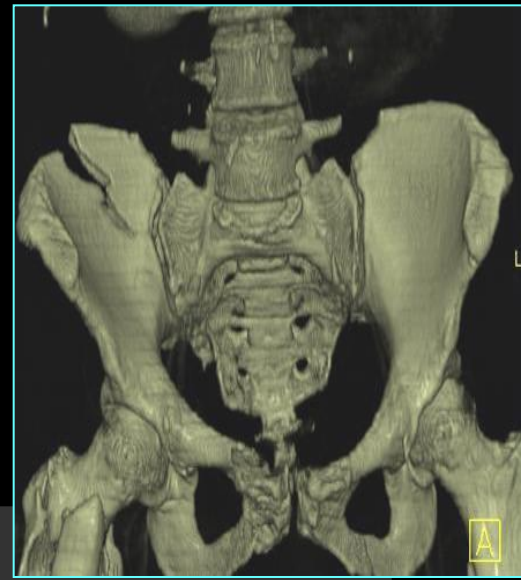Traumatismes abdominaux fermés



Catégorie IV

- **10 % des fractures du pelvis**
- **Classification**
 - Type I : Contusion vésicale
 - Type II : Rupture intrapéritonéale
 - Type III : Atteinte vésicale interstitielle
 - Type IV : Rupture extrapéritonéale
 - Simple
 - complexe
 - Type V : Atteinte vésicale combinée

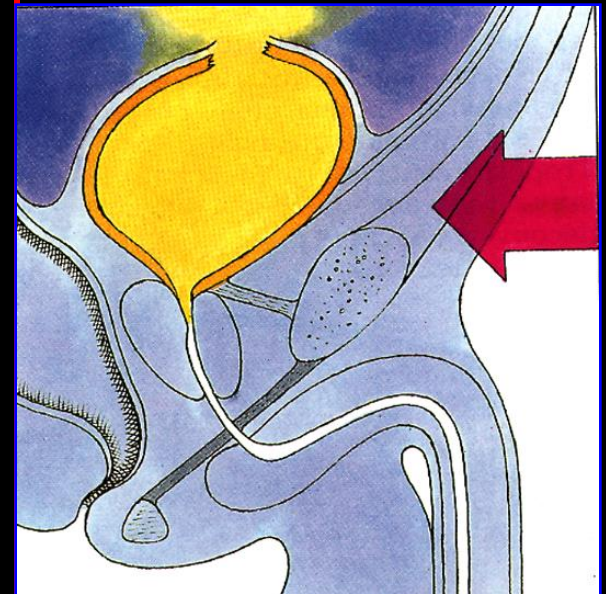
Traumatismes abdominaux fermés



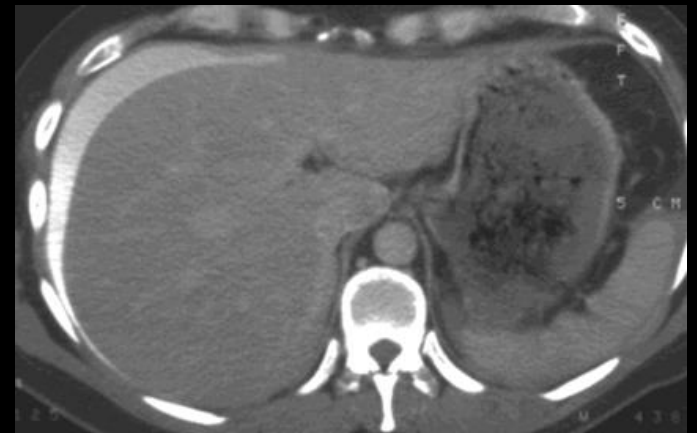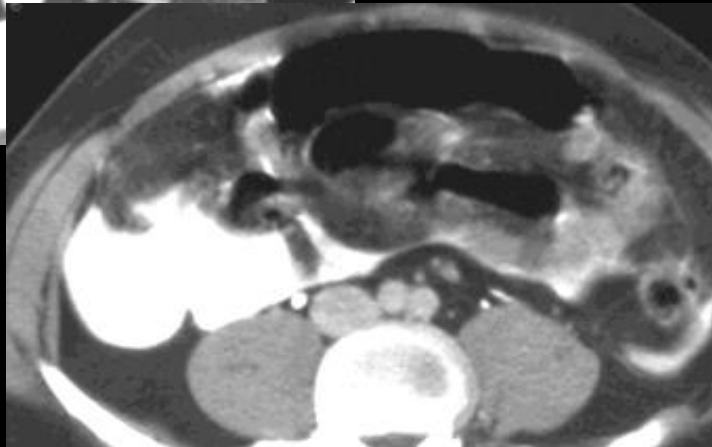
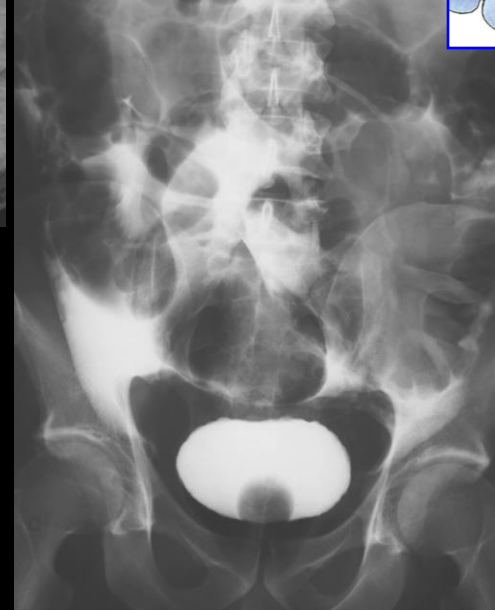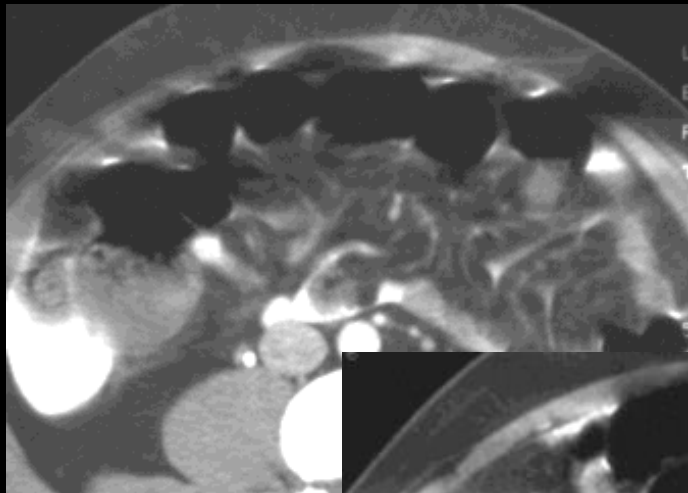
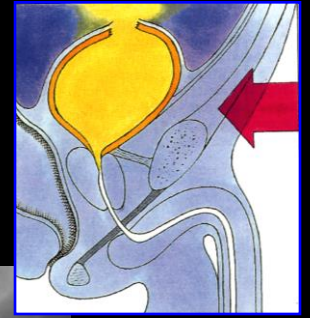
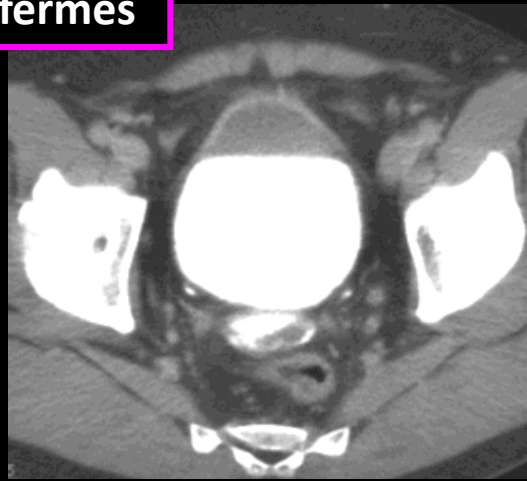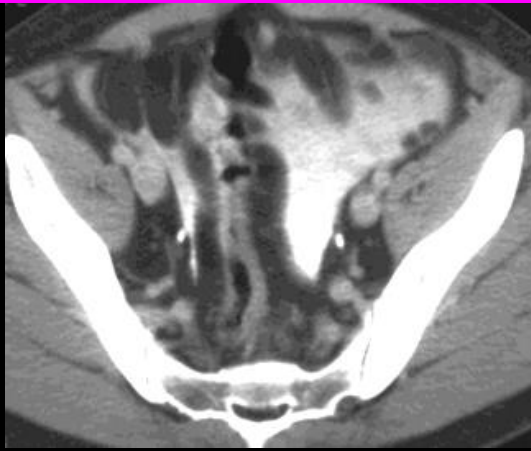
- Au scanner, l'étude de la vessie seulement lors de la phase excrétoire du produit de contraste est insuffisante
- Donc :
 - (Cysto TDM): remplissage de la vessie par voie rétrograde
 - **Plus simple !!! : toujours penser à clamber la sonde vésicale avant de débiter le scan + diurèse induite par Lasilix IV ou perfusion 250 mL soluté isotonique**

Rupture vésicale intrapéritonéale

- 30 % des atteintes vésicales
- Mécanisme :
 - Vessie pleine
 - Augmentation brutale de la pression sur trauma direct
 - Rupture : **partie postérieure du dôme**
 - Extravasation d'urine dans la grande cavité péritonéale

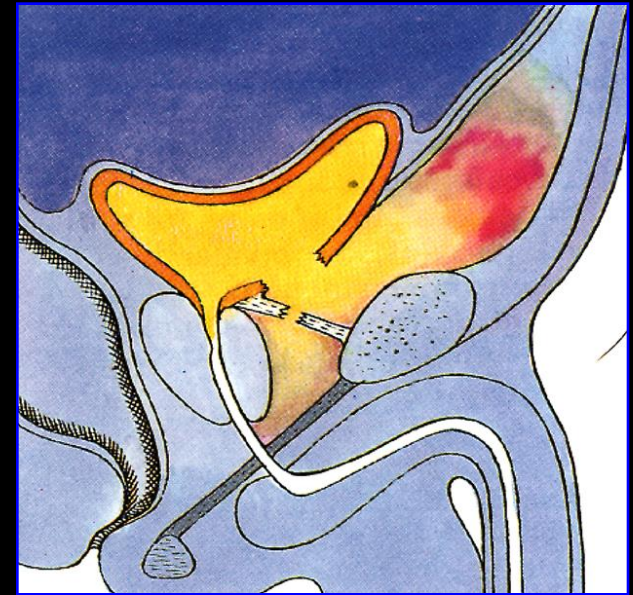


Traumatismes abdominaux fermés



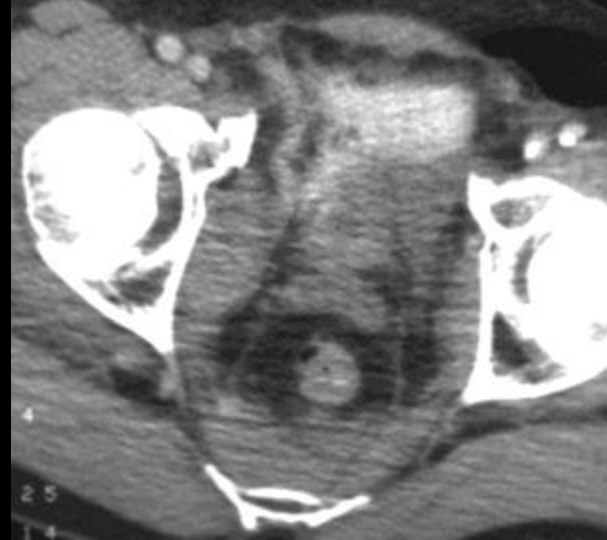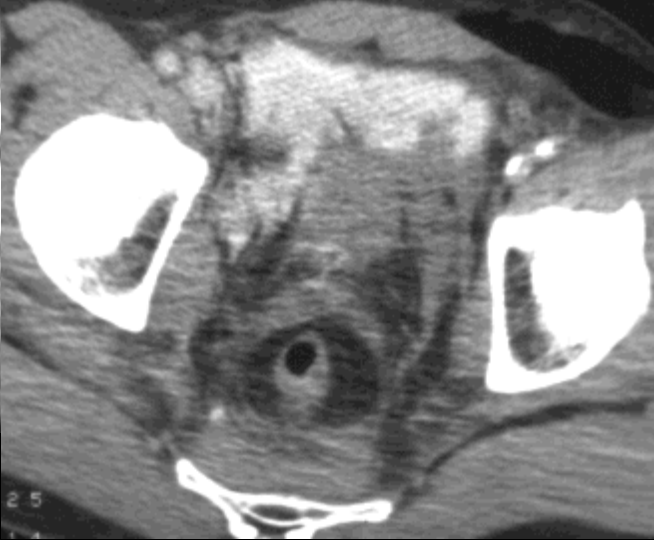
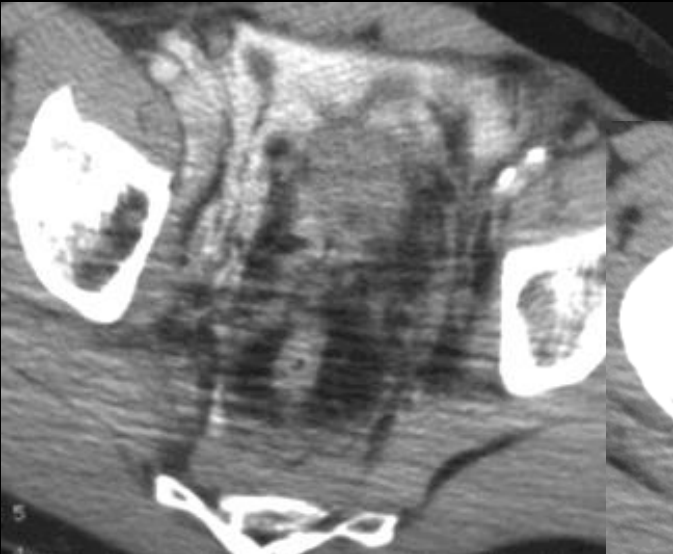
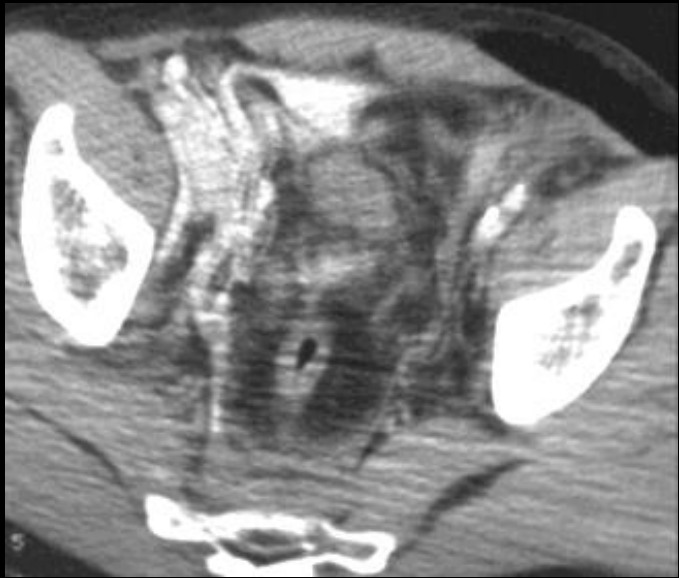
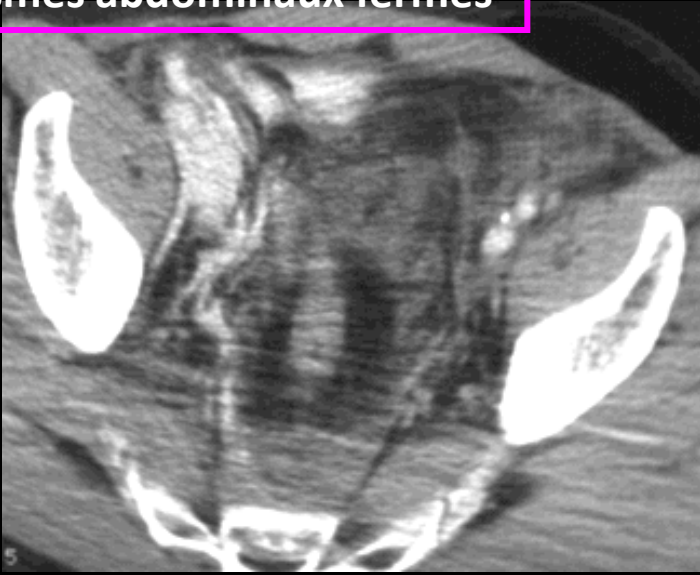Rupture vésicale sous-péritonéale

- Plus fréquente : 70 %
- Liée aux fractures de **l'arc antérieur du bassin**
- Déchirement de la vessie par les ligaments pubo-vésicaux
- Urine : **espaces sous-péritonéaux pelviens**

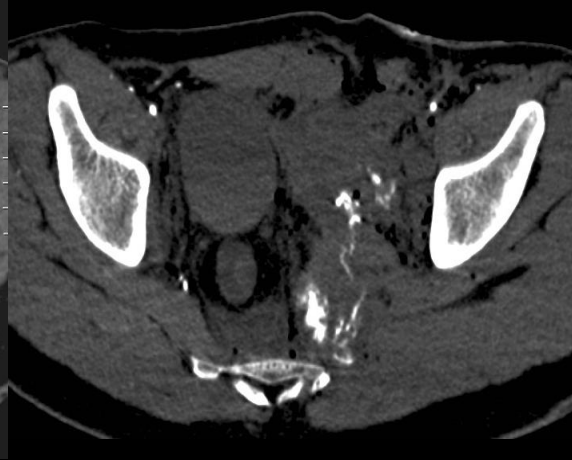
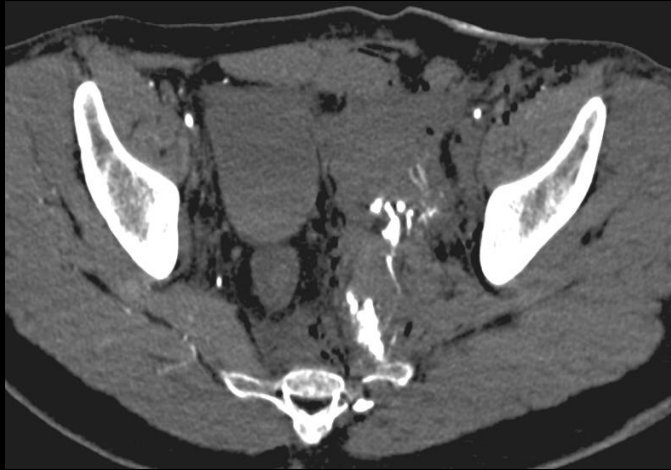
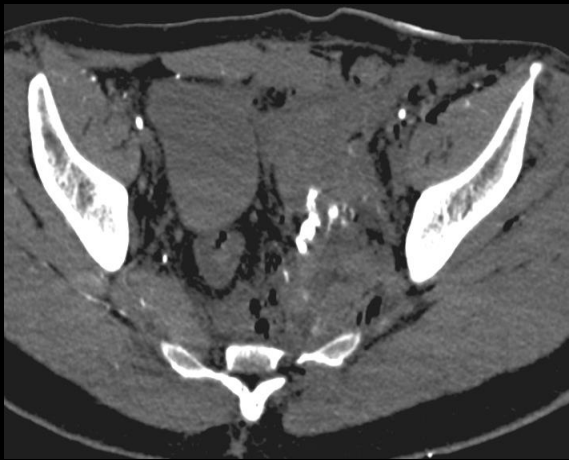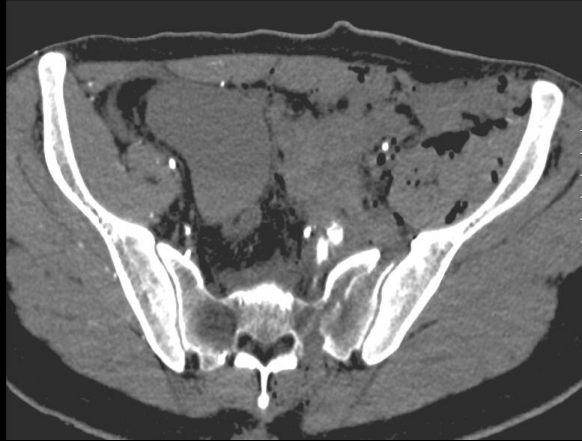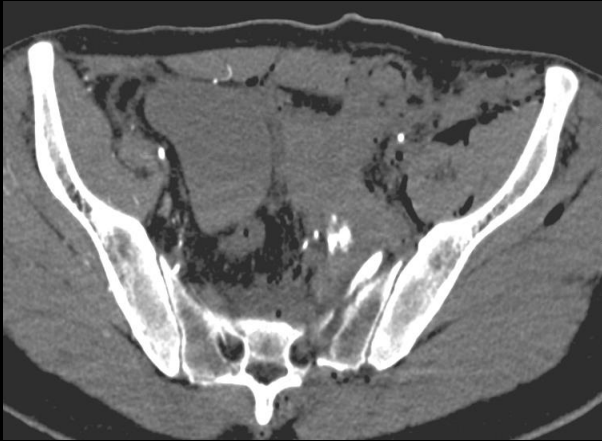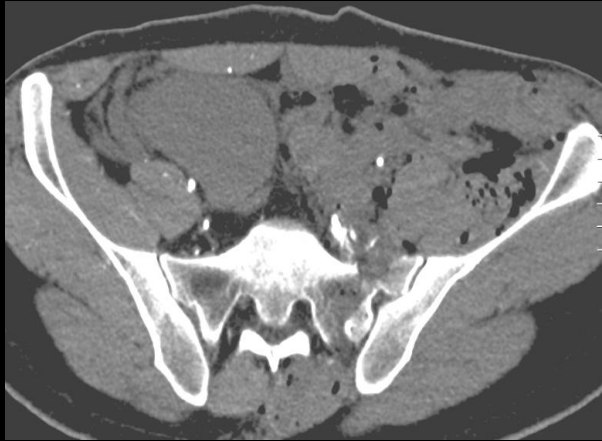**Attention aux diagnostics différentiels :
hématomes à point de départ vasculaire, osseux, ...**

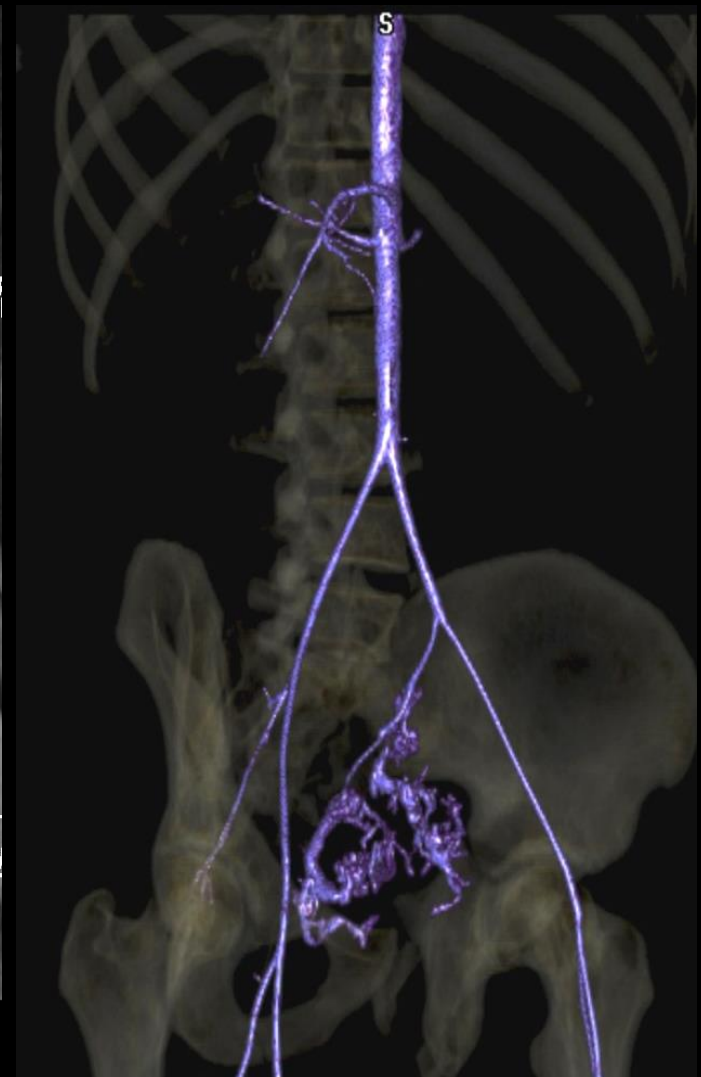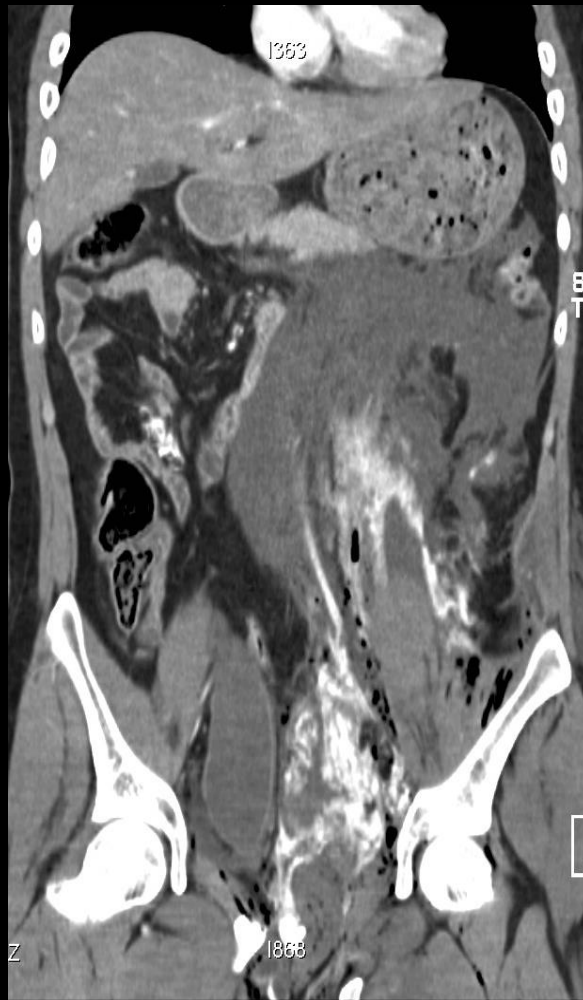
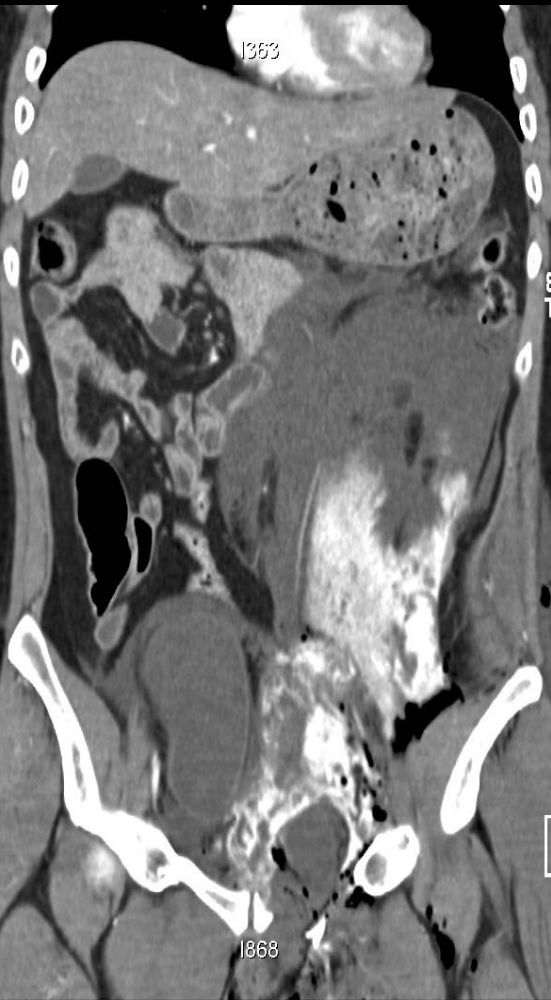
Traumatismes abdominaux fermés



Traumatismes abdominaux fermés



Traumatismes abdominaux fermés



Diagnostic différentiel : plaie de l'artère iliaque interne G...

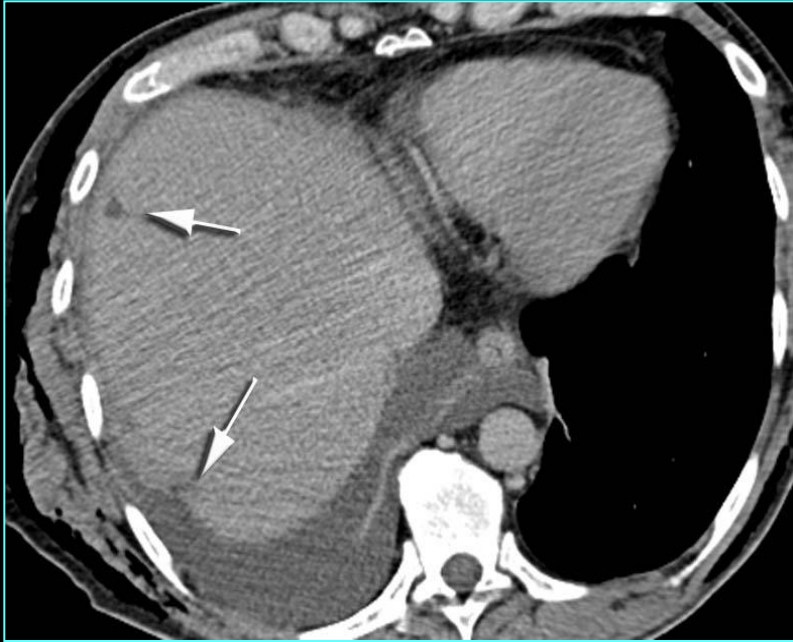- Rare
- Diagnostic positif difficile
- Témoin de traumatisme grave
- Lésions associées fréquentes

- Rupture par trauma fermé

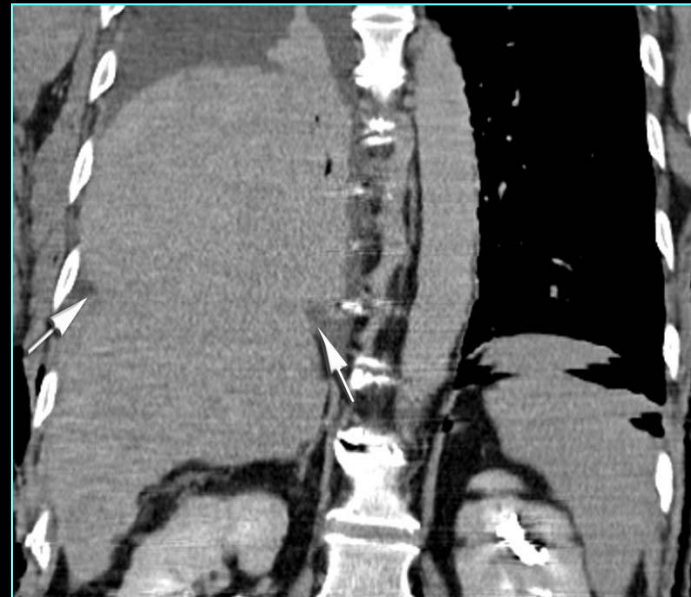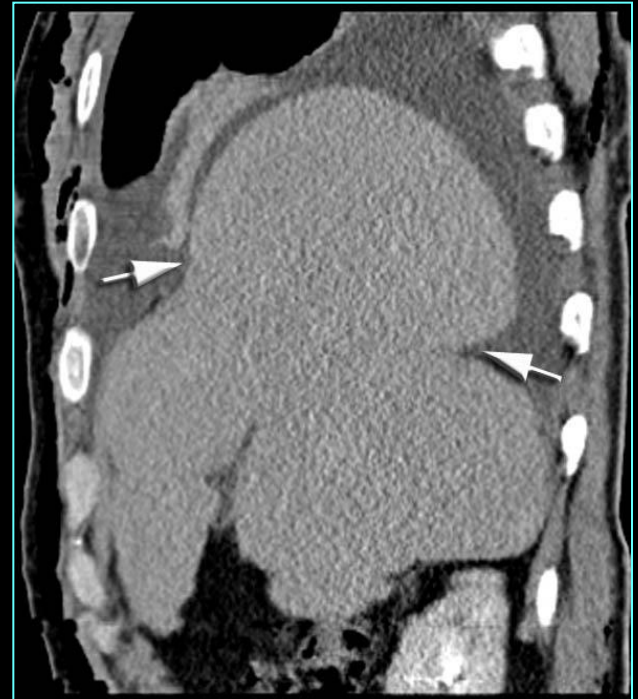- **Rupture G : 70 à 80 % des cas**
- Rupture bilatérale : 1.5 % des cas

Traumatismes abdominaux fermés

Rupture diaphragmatique droite



Signe de l'encoche



Conclusion

- Scanner : **rapide, exhaustif**
- Bilan complet chez un **polytraumatisé**
- Meilleure orientation thérapeutique :
 - **traitement conservateur +++**
 - **radiologie interventionnelle**
 - **chirurgie**
- **Surveillance**
- **Soigner les protocoles**, surtout pour les lésions iatrogènes :
- Temps tardifs...
- Clamper la sonde...diurèse induite ...