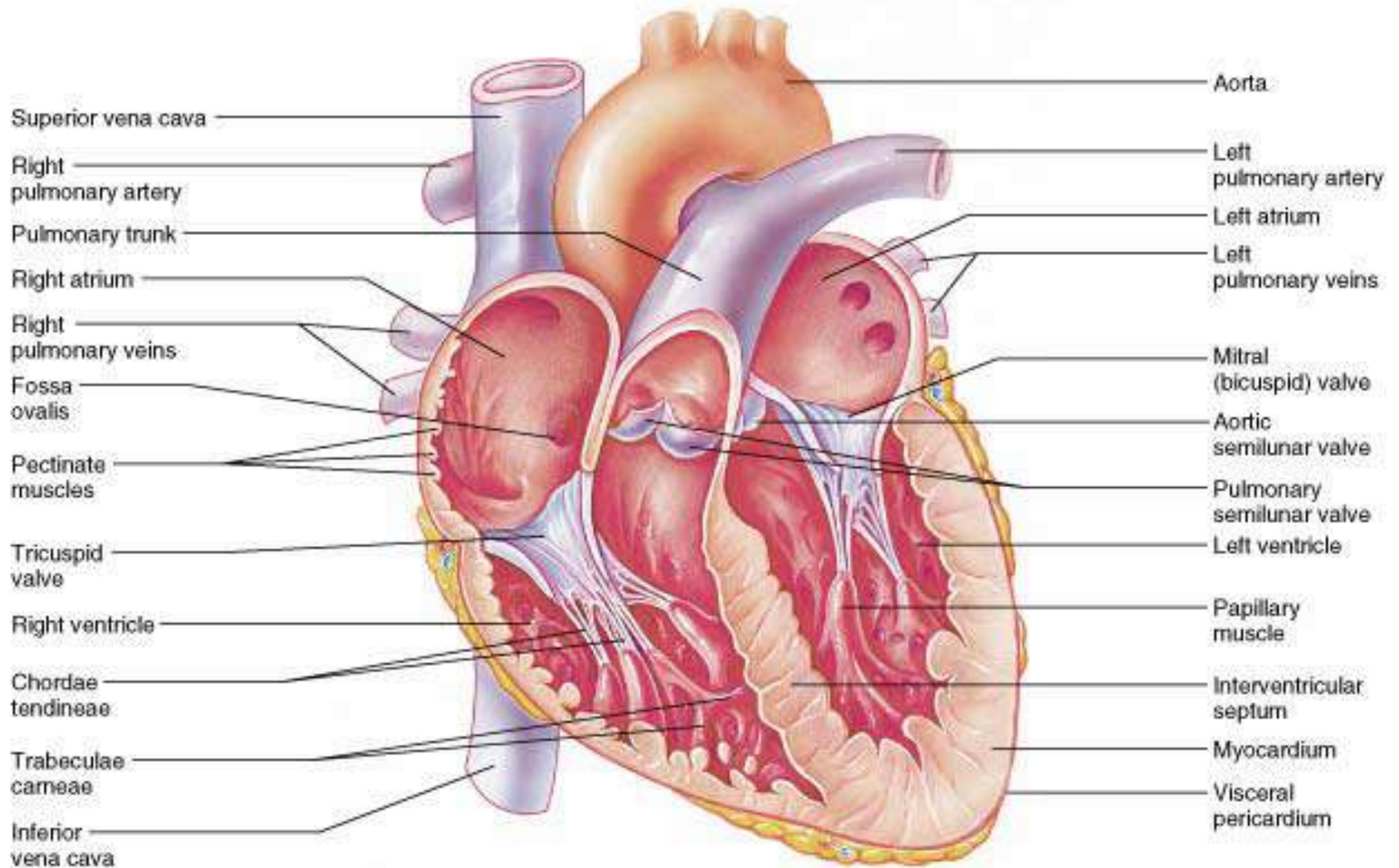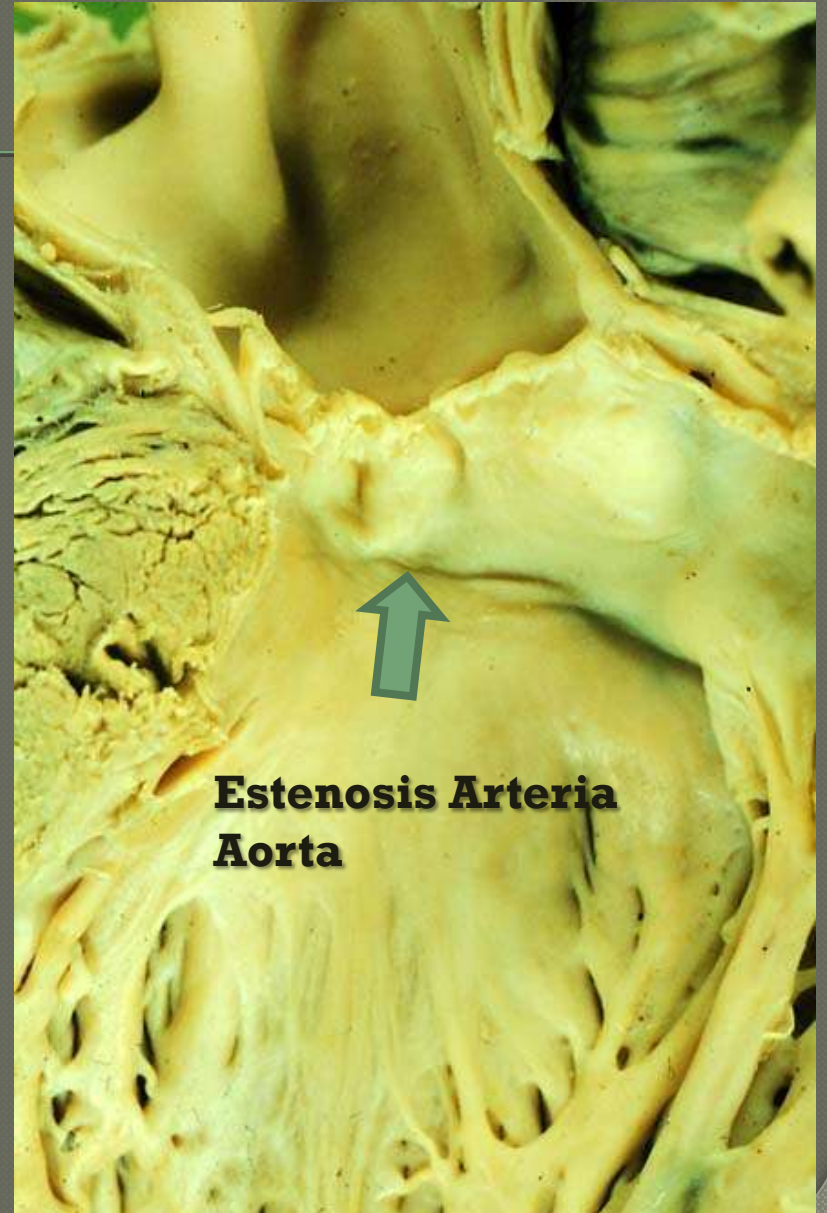
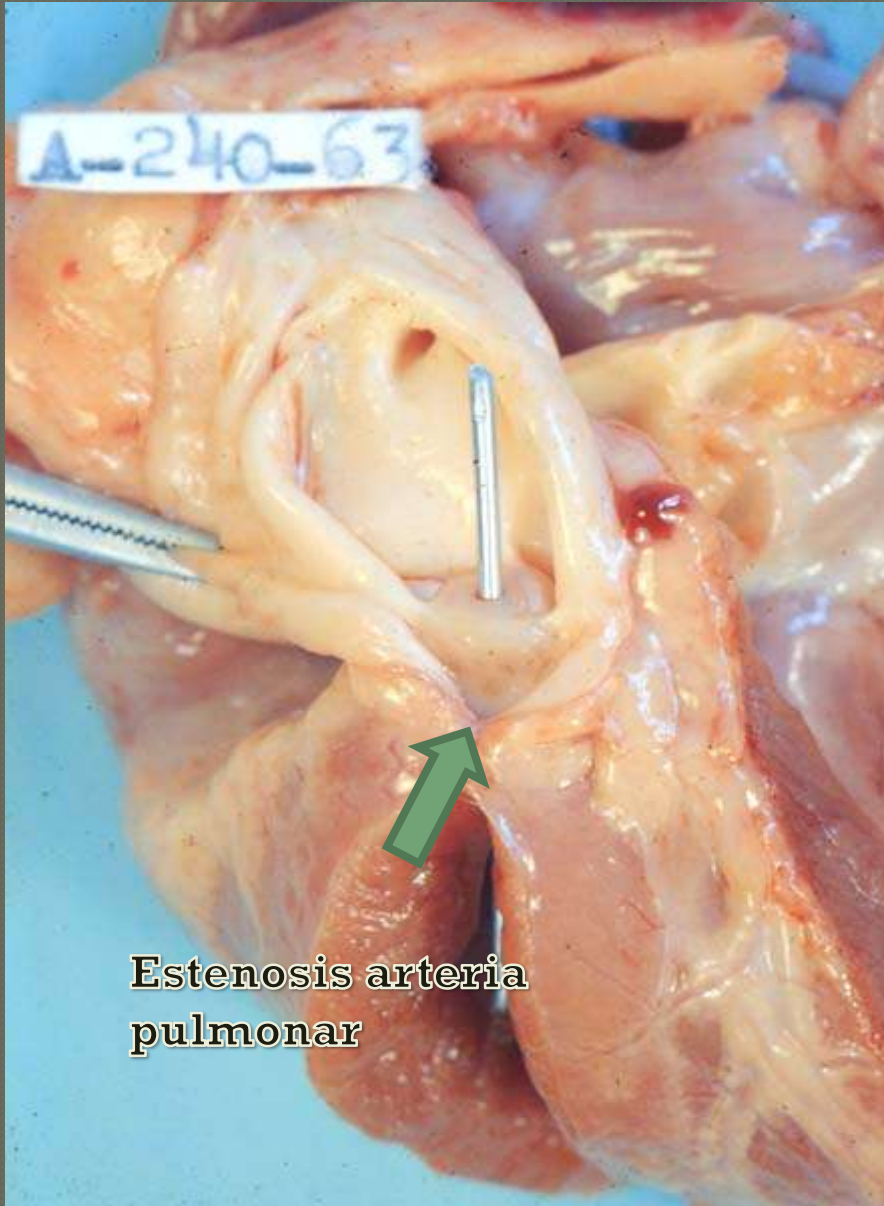


(e)

Copyright © 2001 Benjamin Cummings, an imprint of Addison Wesley Longman, Inc.



Malformaciones congénitas

- Persistencia de Foramen Oval.
- Persistencia de conducto arterioso.
- Presencia de orificio interventricular.
- Transposición de grandes vasos.
- Presencia de cuarto arco aórtico derecho.
- Displasia valvular.
- Insuficiencia y estenosis valvulares.
- Hidroquistes, hematoquistes.
- Ectopia cordis.

Hidroquistes y hematoquistes

- Estructuras remanentes embrionarios de pliegues del endocardio valvular con acumulación de líquido o sangre
- Hematoquistes: Frecuentes en Bovinos, en la etapa juvenil y van involucionando durante el crecimiento
- Generalmente no producen valvulopatías

Hematoquistes o hematomas congénitos

- ◉ Comunes en becerros
- ◉ Margen de las valvas atrioventriculares
- ◉ Son quistes llenos de sangre
- ◉ Delimitados por membrana endotelial originada de la sustancia de las valvulas en la vida intrauterina
- ◉ Pueden medir más de un centímetro
- ◉ Generalmente desaparecen en meses

Malformaciones congénitas

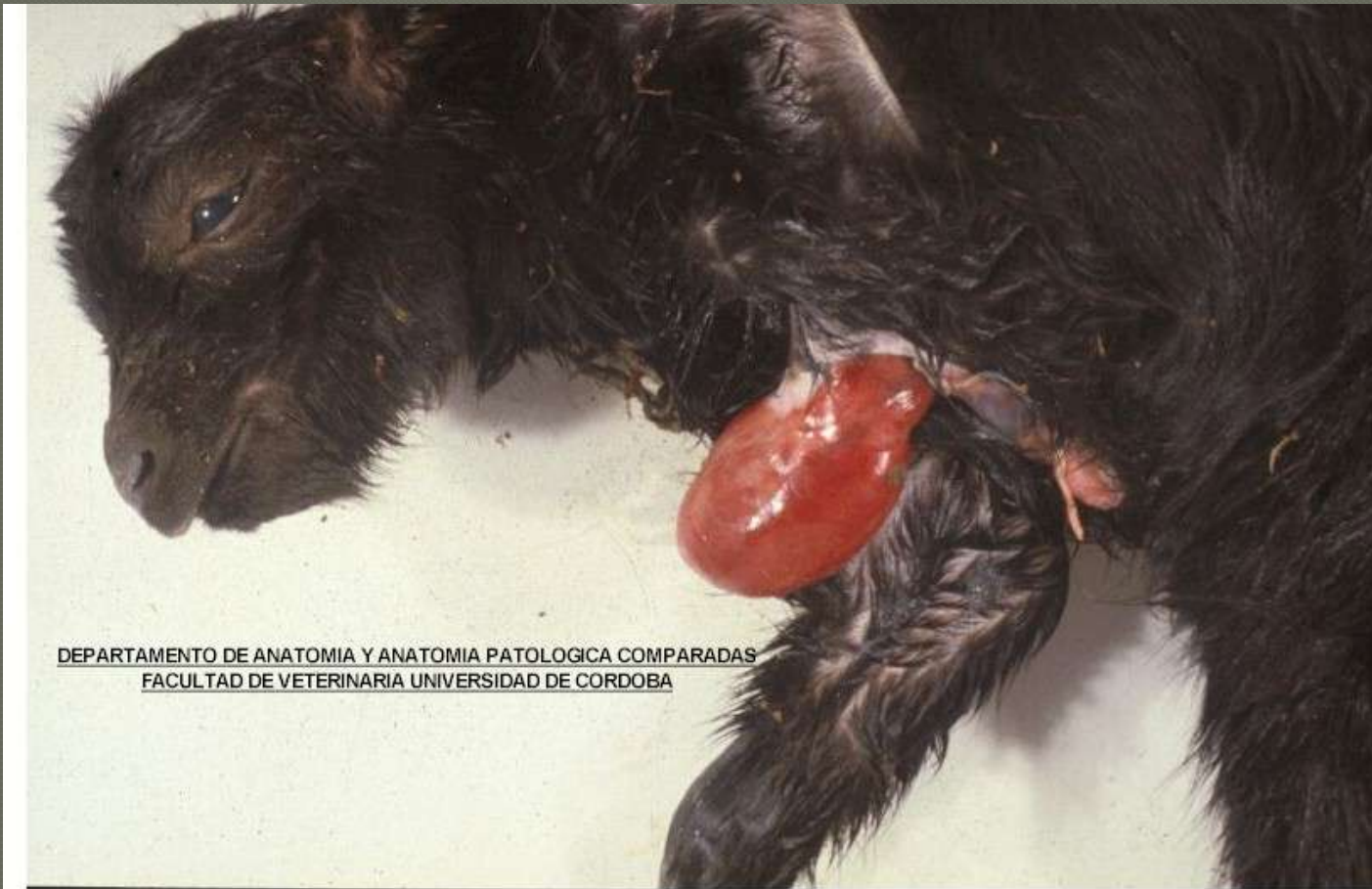- Persistencia de Foramen Oval.
- Persistencia de conducto arterioso.
- Presencia de orificio interventricular.
- Transposición de grandes vasos.
- Presencia de cuarto arco aórtico derecho.
- Displasia valvular.
- Insuficiencia y estenosis valvulares.
- Hidroquistes, hematoquistes.
- Ectopia cordis.

Ectopia Cordis

- Corazón fuera de su lugar por alteraciones en el desarrollo cardiaco del embrion

Pueden ser:

- Preesternal
- Rotación hacia la derecha
- Intraabdominal



DEPARTAMENTO DE ANATOMIA Y ANATOMIA PATOLOGICA COMPARADAS
FACULTAD DE VETERINARIA UNIVERSIDAD DE CORDOBA

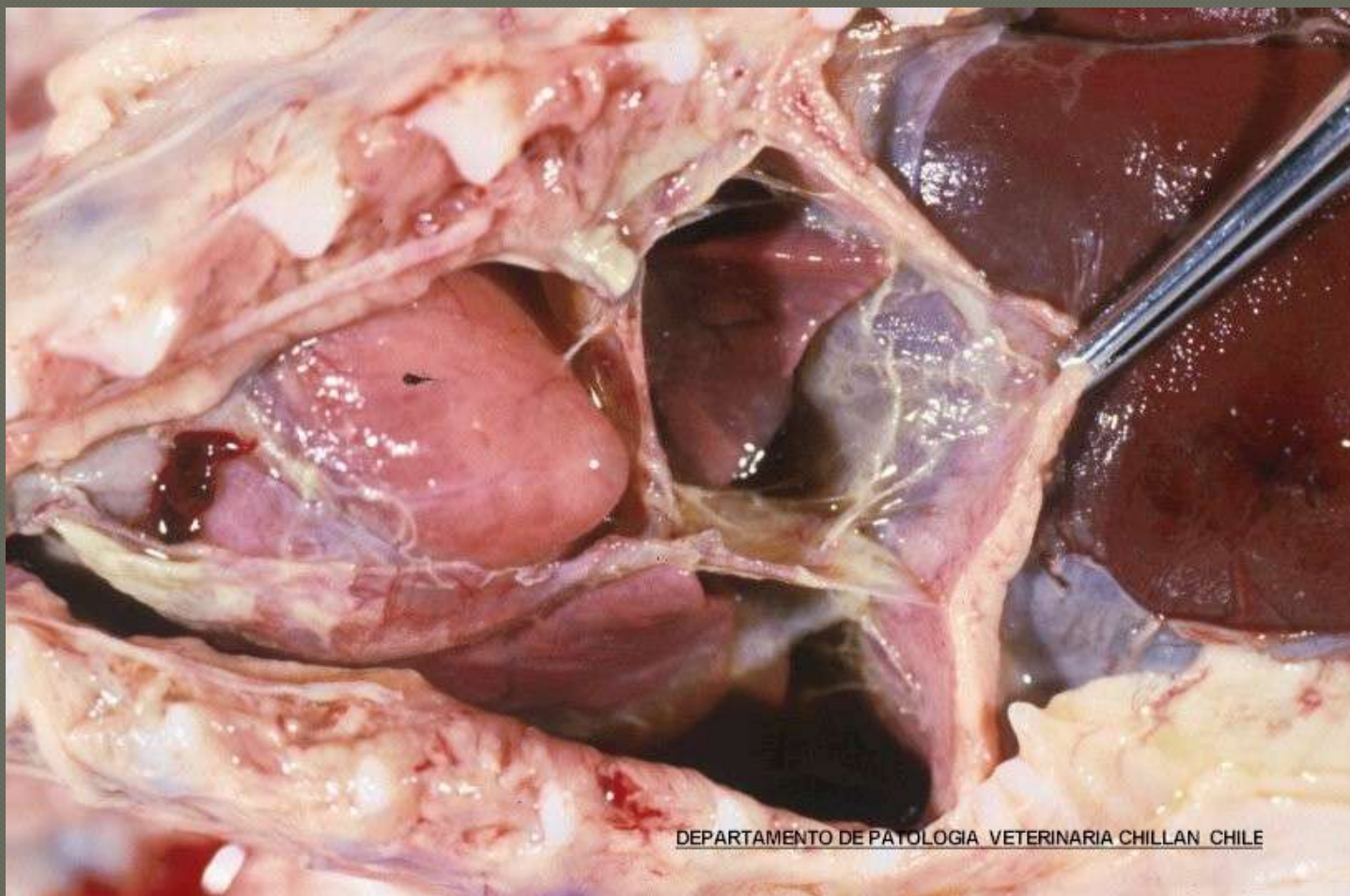
Pericardio (Trastornos circulatorios).

- Hidropericardio

Acumulación de líquido (Aumento de permeabilidad por aumento de p Hidrostática, disminución de presión oncótica y aumento de permeabilidad (septicemias o toxemias)

- *Ehrlichia (Cowdria) ruminantium*
(citoplasma endotelio)

hidropericardio



DEPARTAMENTO DE PATOLOGIA VETERINARIA CHILLAN CHILE

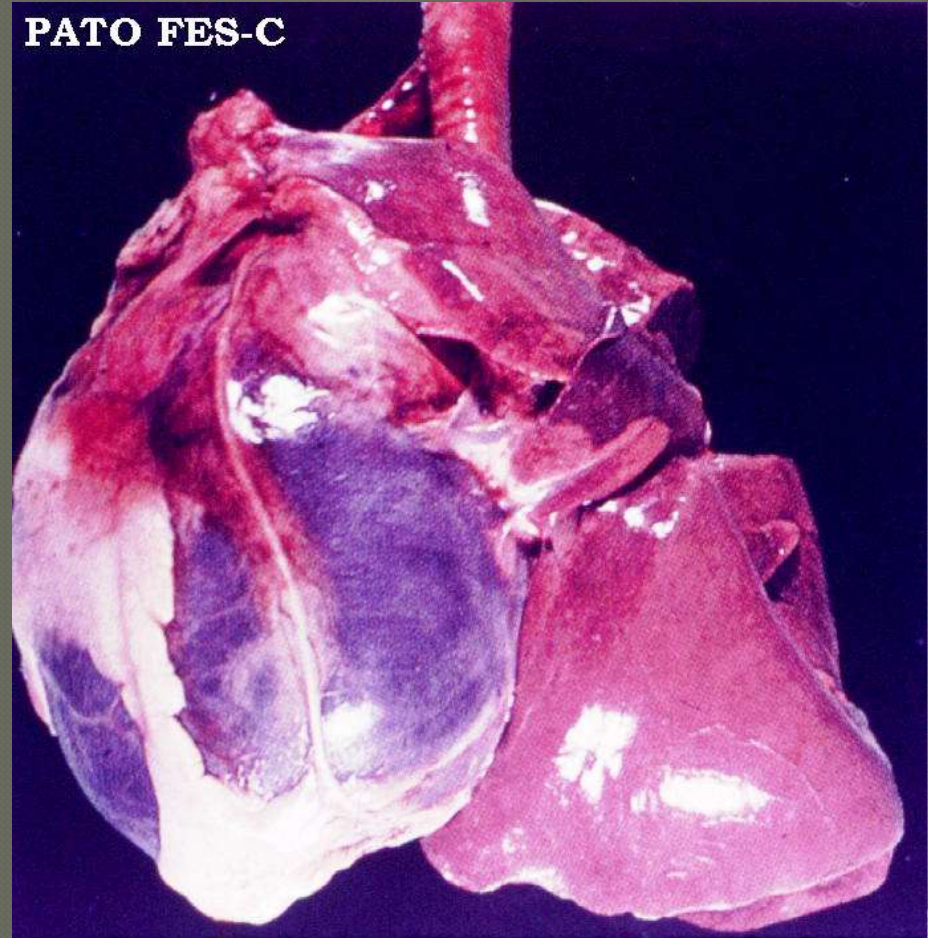
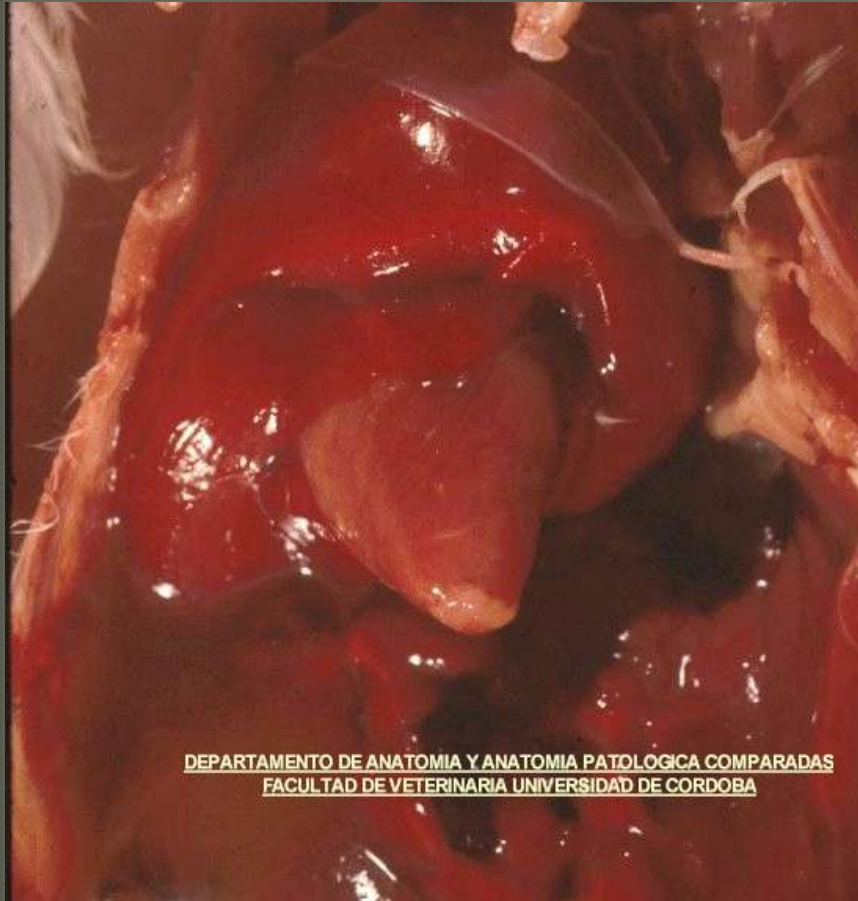
Pericardio (Trastornos circulatorios).

◉ Hemopericardio.

Acumulación de sangre

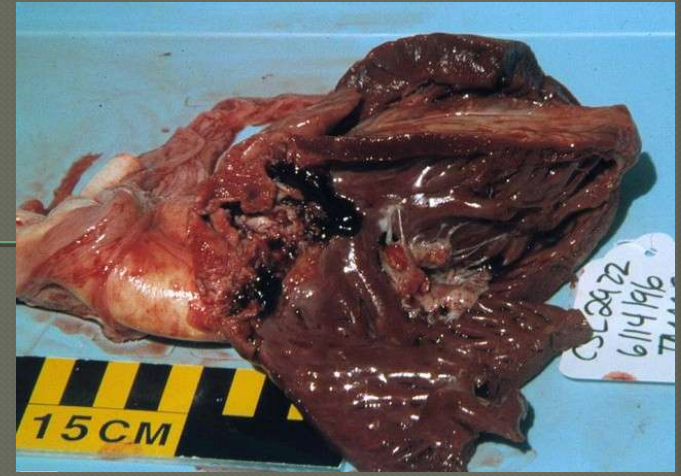
- ✓ Punción cardiaca
- ✓ Ruptura de la aorta (equinos)
- ✓ Aumento de permeabilidad muy severos (Clostridium)

Hemopericardio

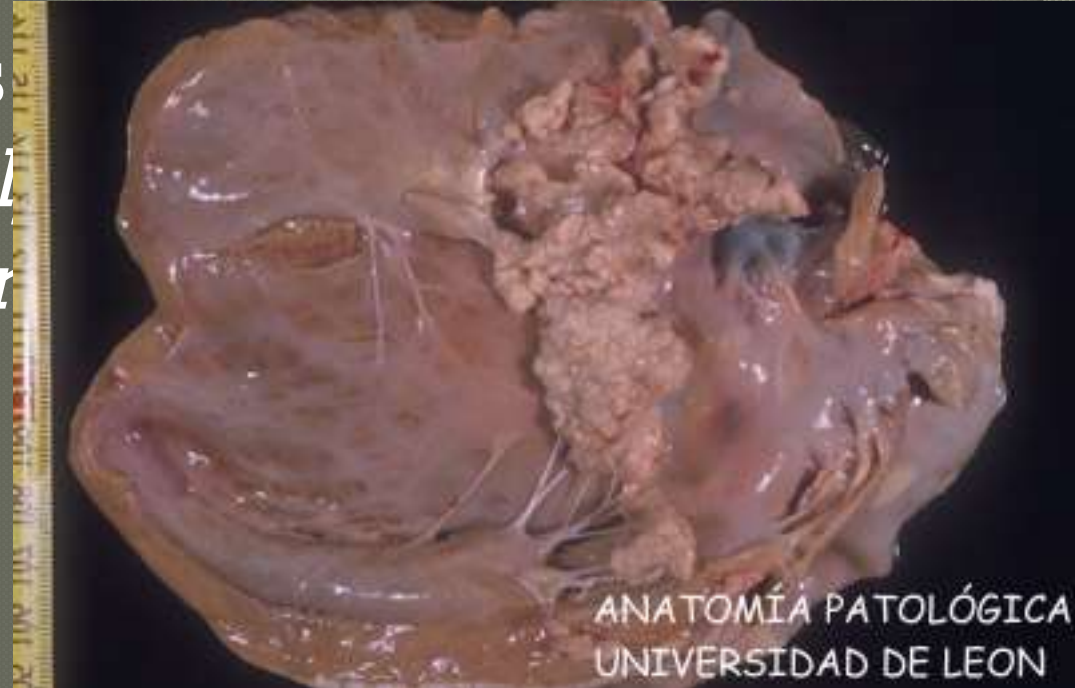


Inflamación de

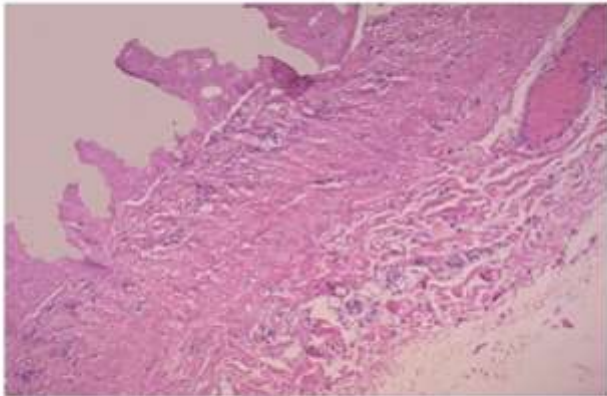
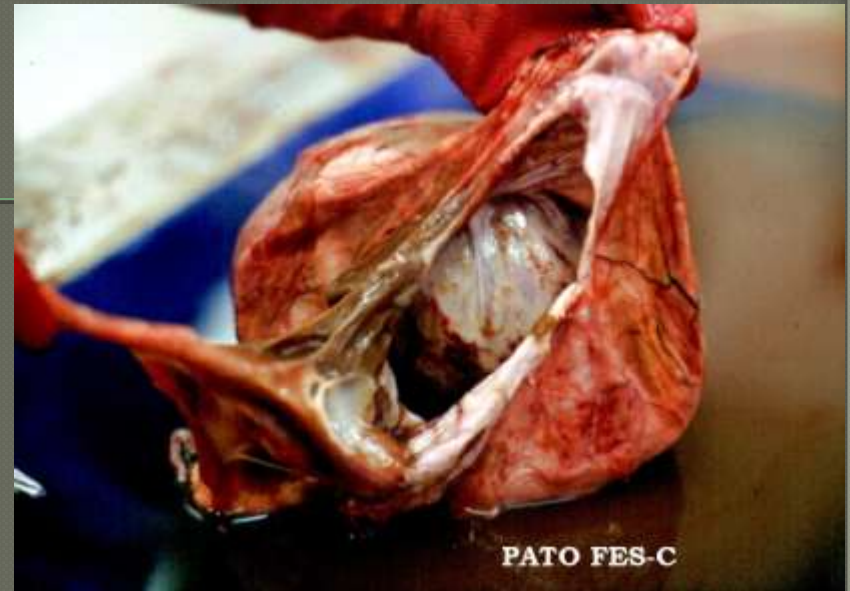
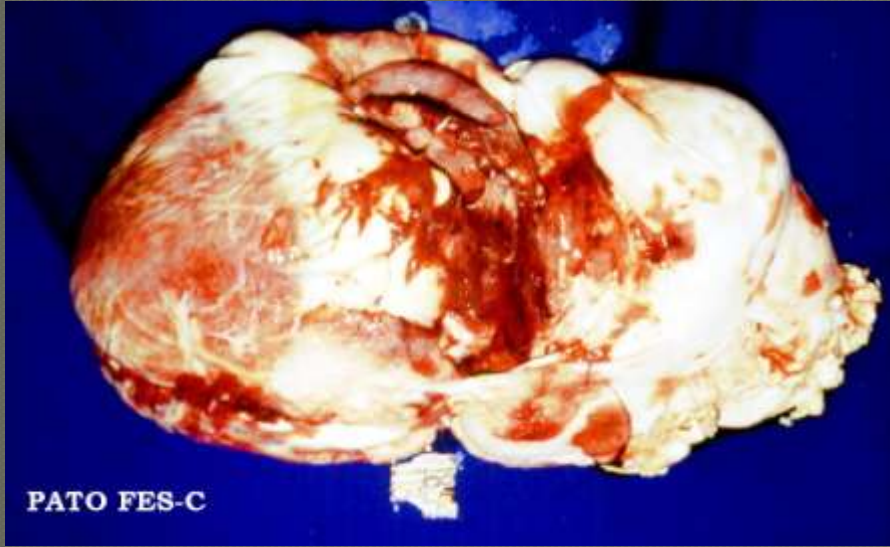- Pericarditis fibrinosa



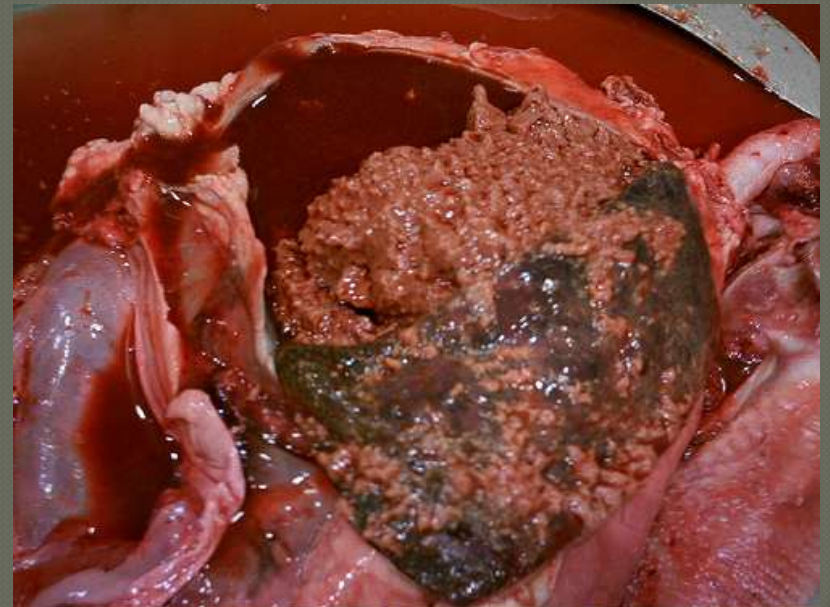- Bovinos y ovinos
Manheimia hemolymphatica, *Cl. Haeremophilus*,
Mycoplasma sp)

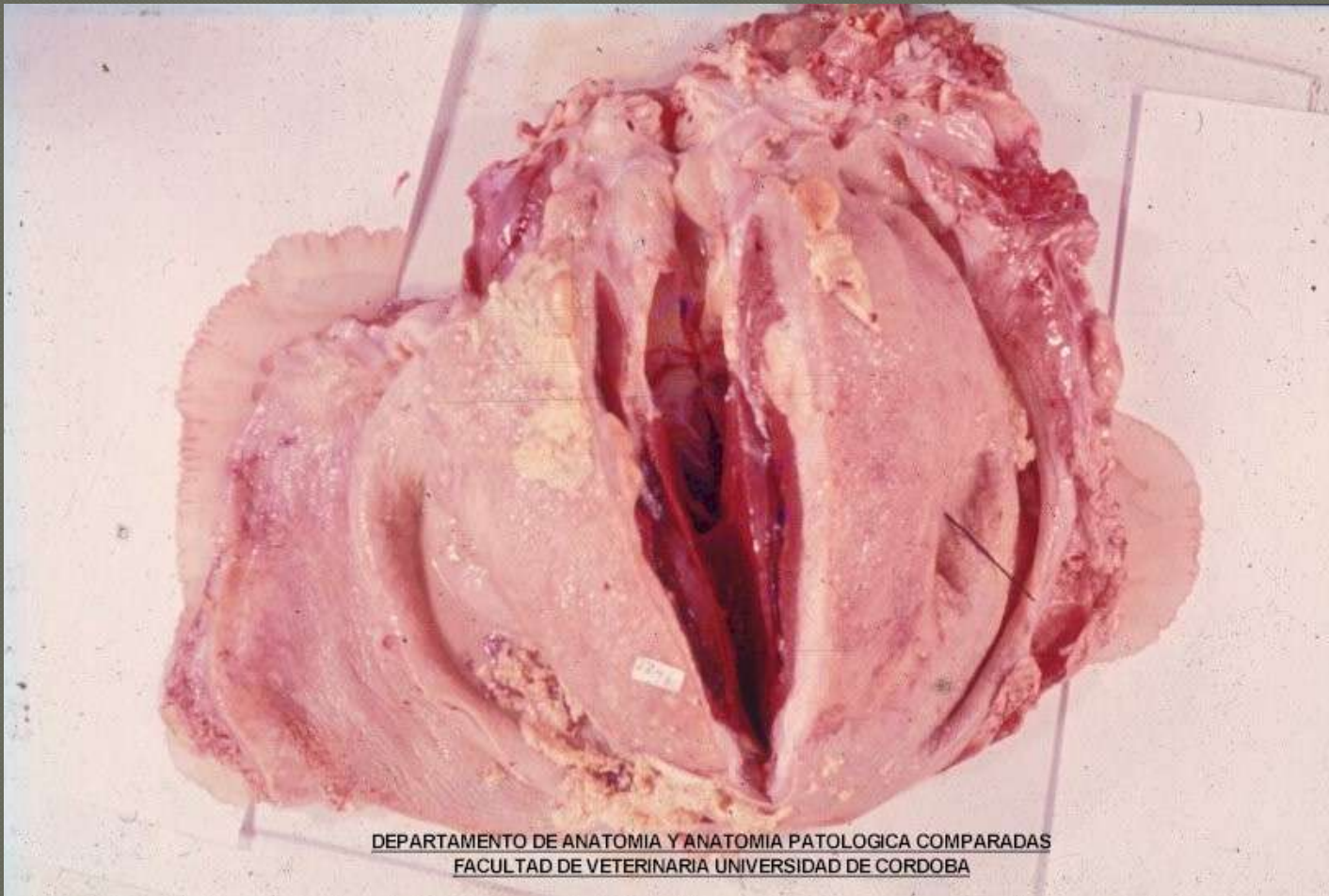


-
- Pericarditis fibrinosa
 - Porcinos (*Pasteurella*, *Manheimia*, *Acinobacillus pleuropneumoniae*, *Mycoplasma hyopneumoniae*, *Salmonella*).
 - Equinos (Muy similar a los anteriores)



BANDAS DE FIBRINA SOBRE LA SUPERFICIE DEL PERICARDIO





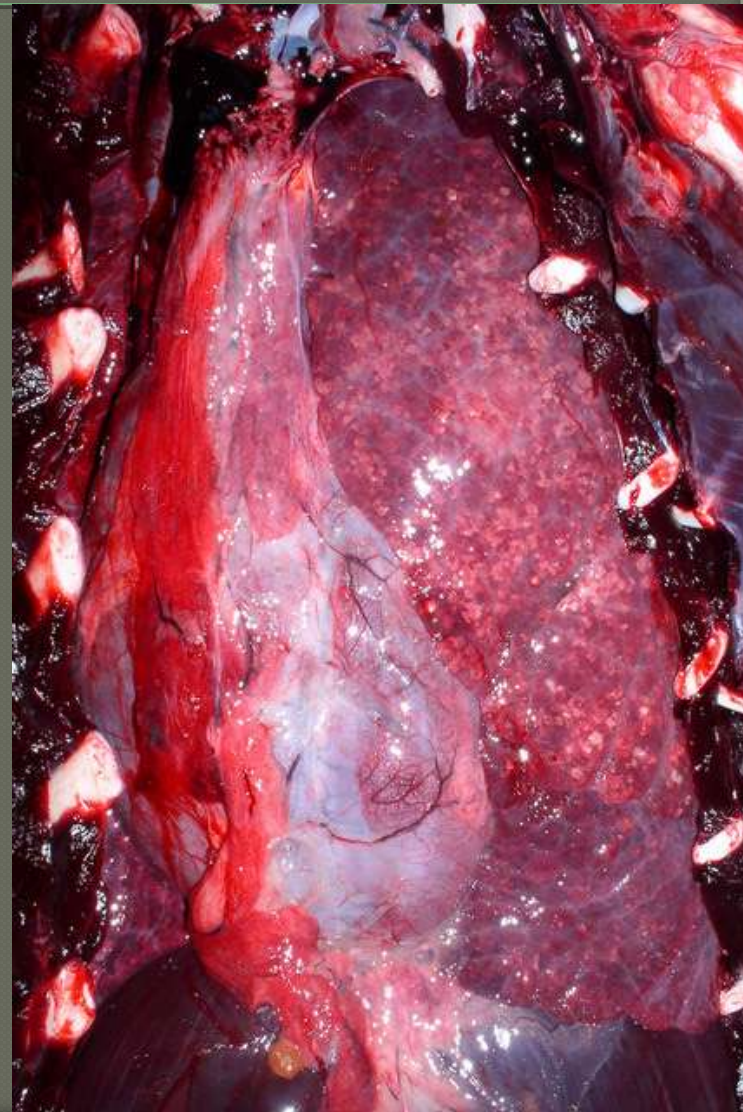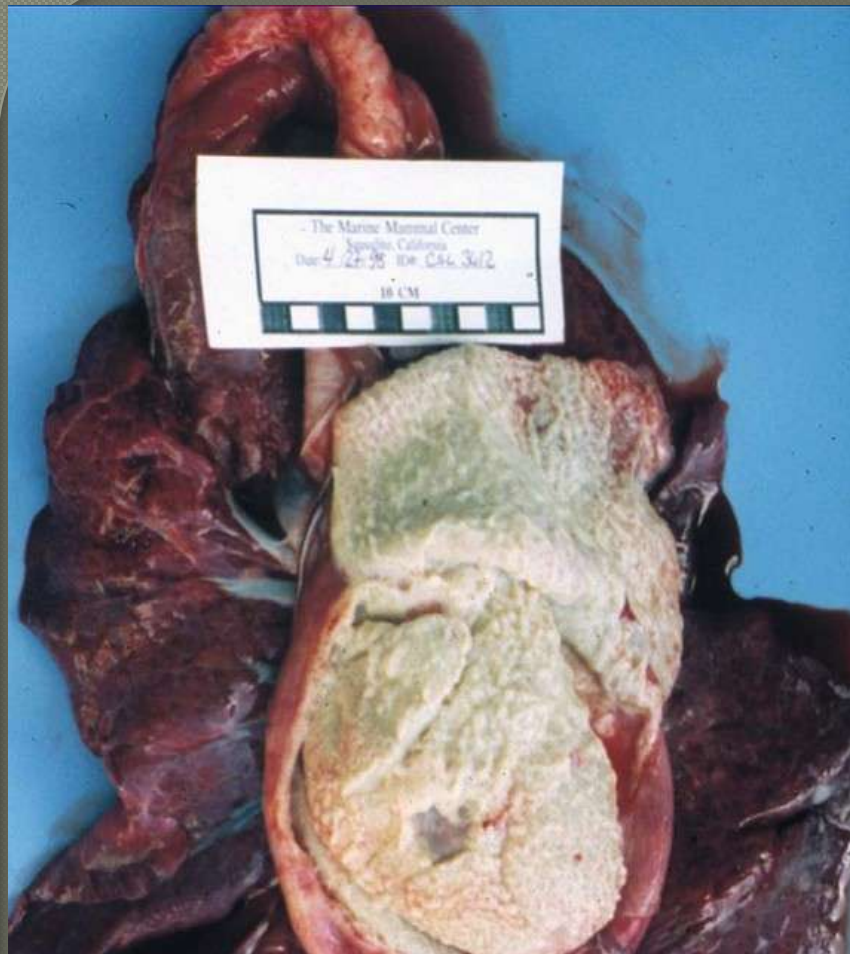DEPARTAMENTO DE ANATOMÍA Y ANATOMÍA PATOLÓGICA COMPARADAS
FACULTAD DE VETERINARIA UNIVERSIDAD DE CORDOBA

- Pericarditis purulentas (piopericardio)

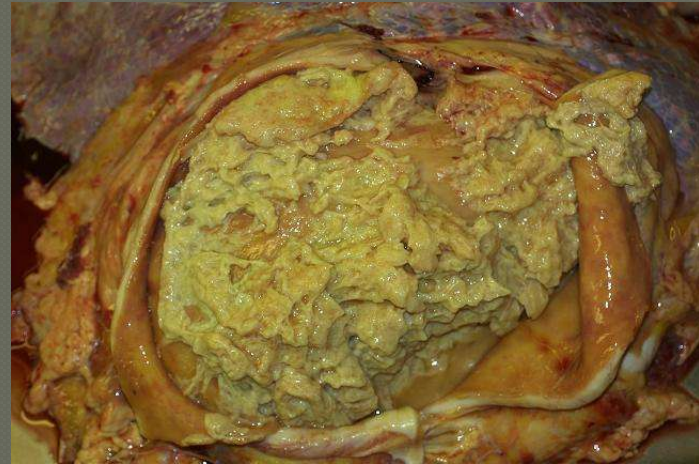Relacionado a infecciones con bacterias piogenas, Pasterella en conejos

En animales poco selectivos como los Bovinos frecuente por RPT

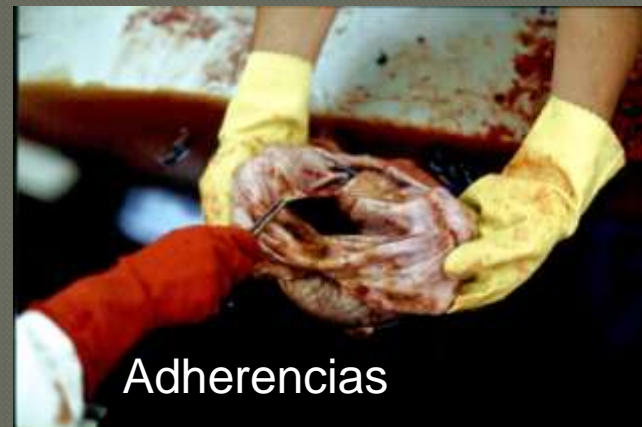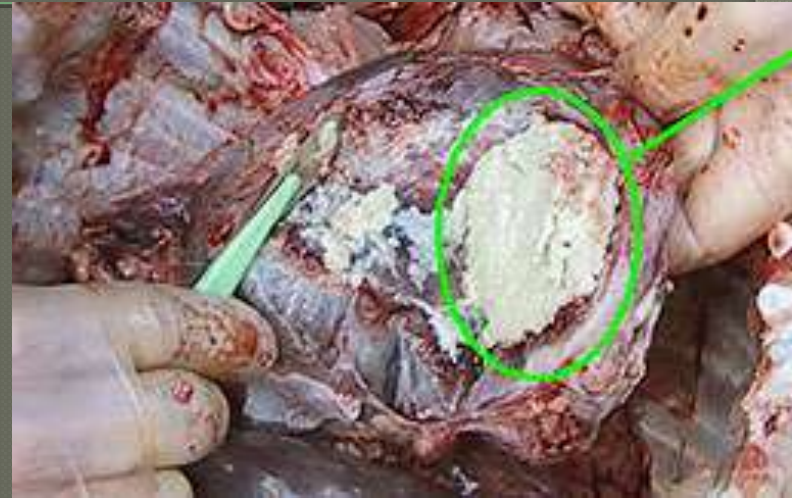
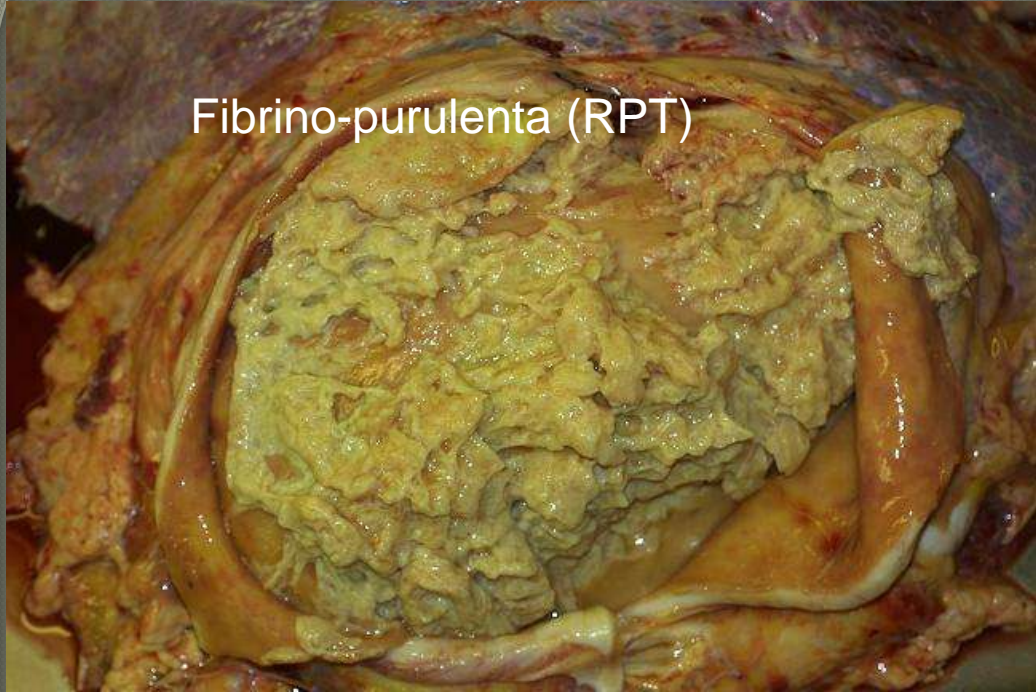
Lobo marino



Pericarditis fibrinopurulenta



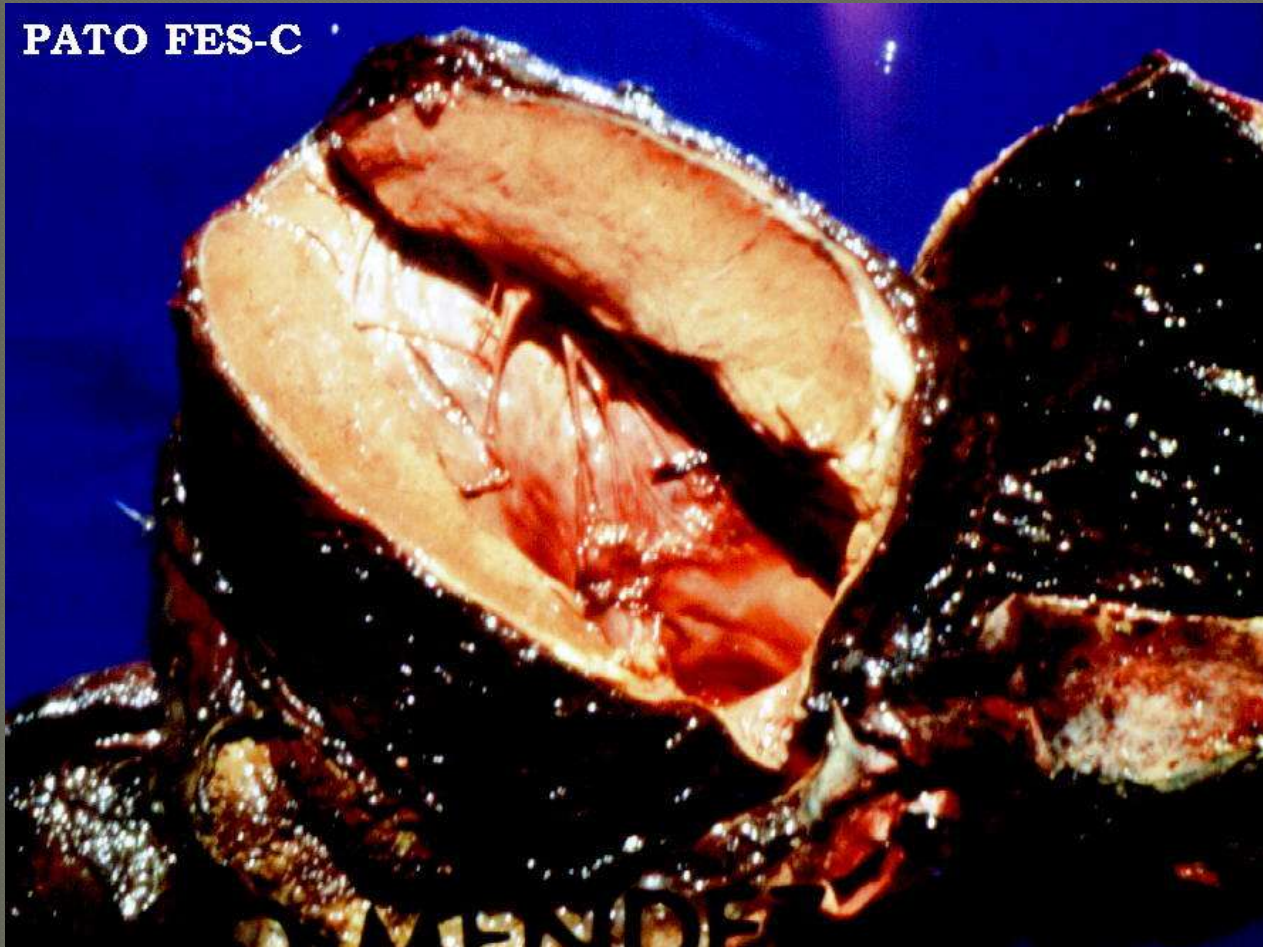
Fibrino-purulenta (RPT)



Adherencias

Pericarditis gangrenosa

PATO FES-C

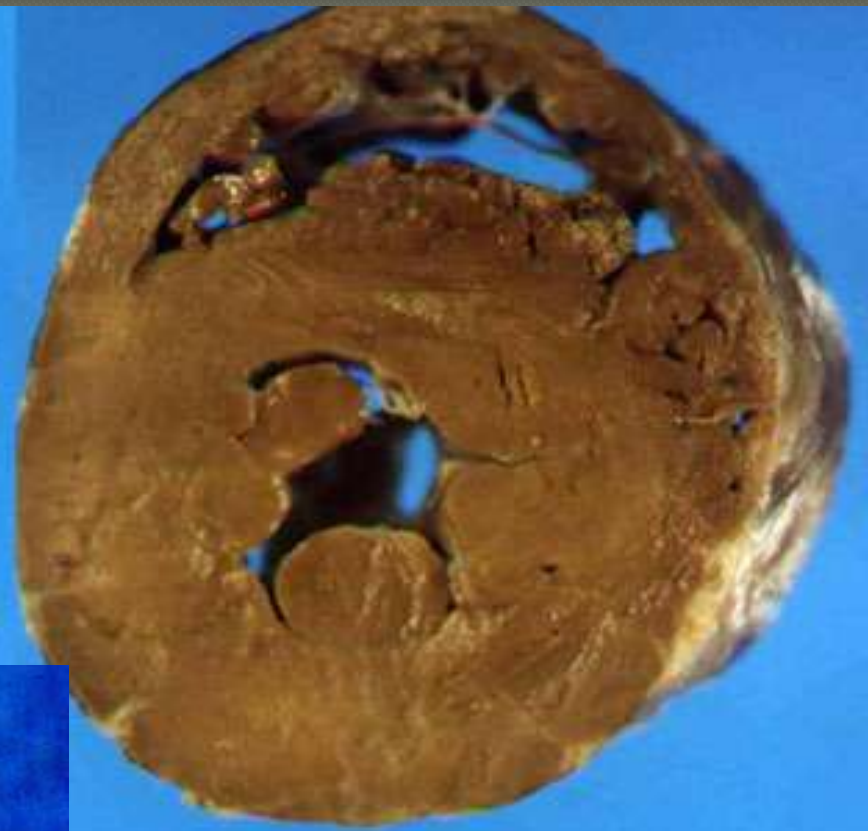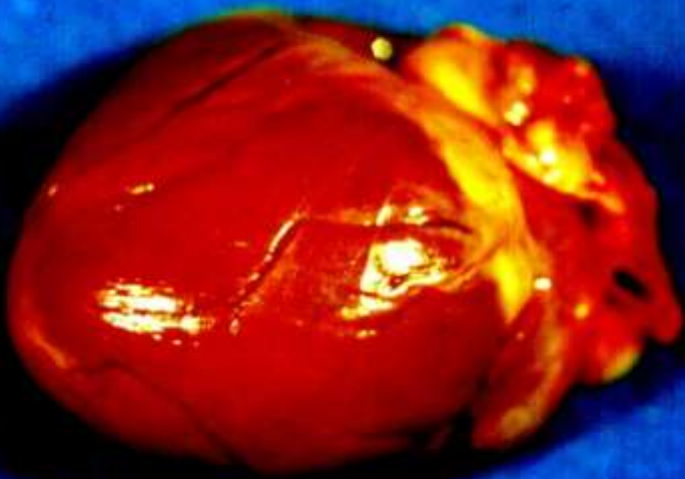


Miocardio (Hipertrofia)

Concéntrica .

- Crecimiento del miocardio hacia el centro, producida por la presión del pericardio o los pulmones al corazón

FES-C - UNAM

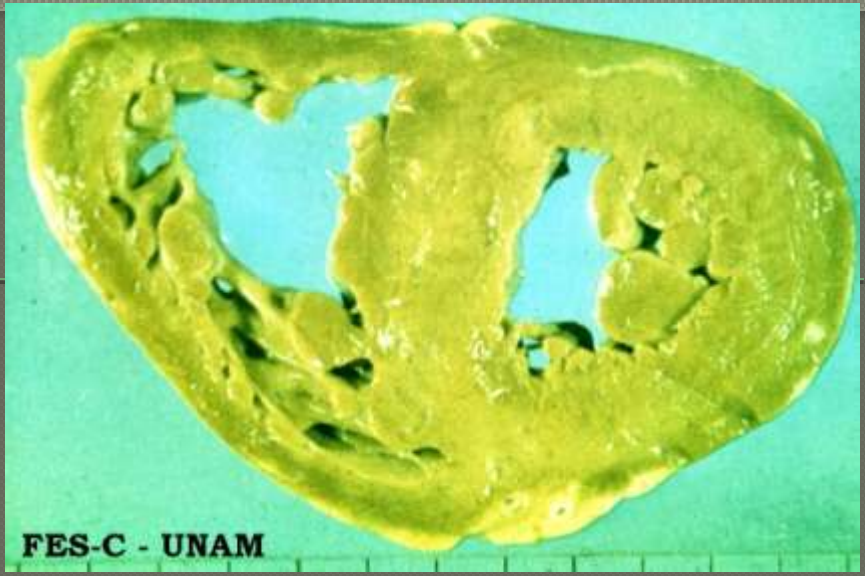
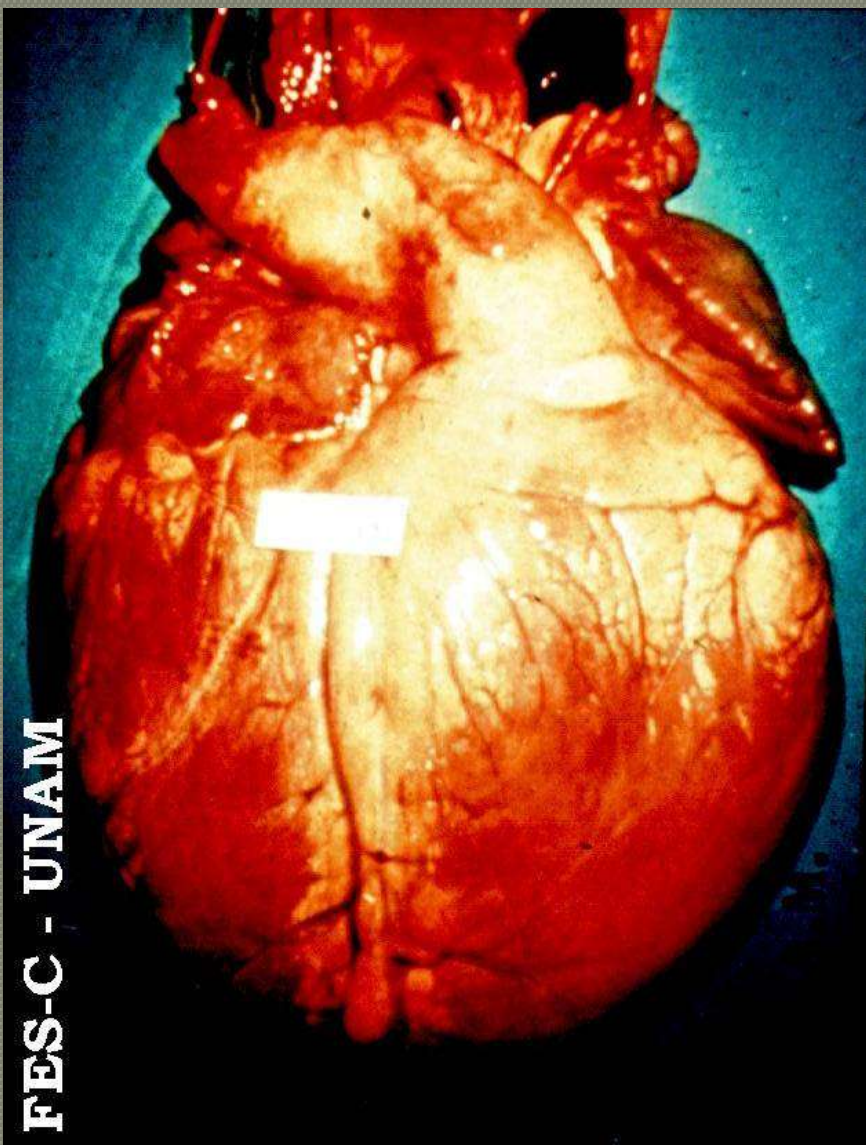


Miocardio Hipertrofia

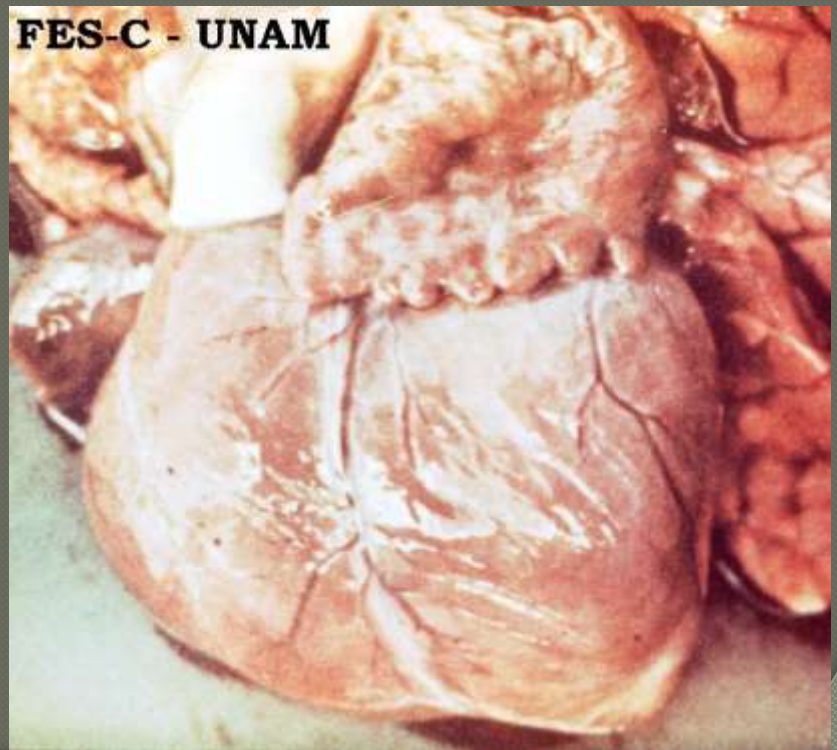
Excéntrica

- Crecimiento del miocardio hacia afuera, generalmente producidos por problemas vasculares (cor-pulmonar, fallas cardiacas derechas, entre otras)

FES-C - UNAM



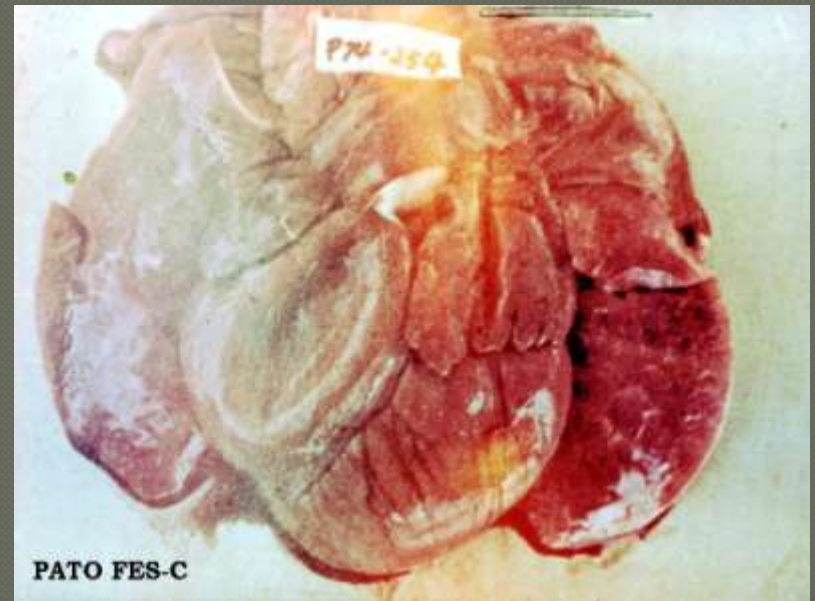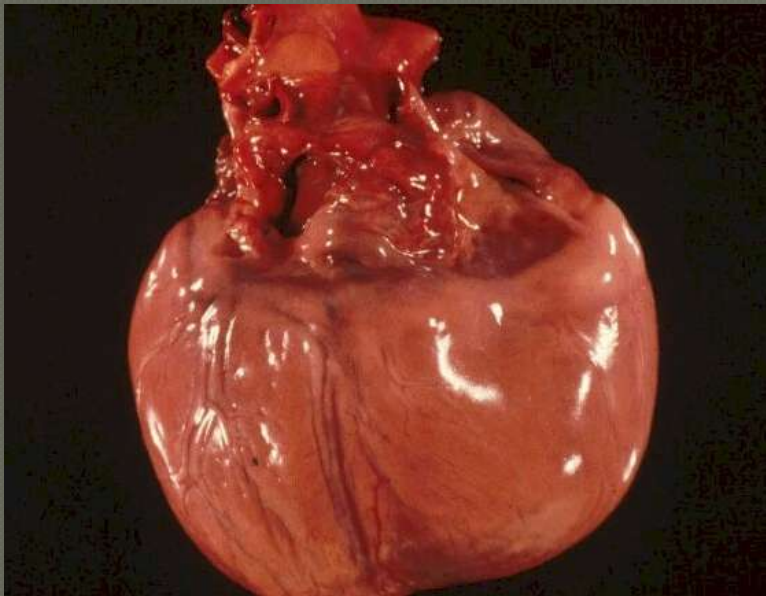
FES-C - UNAM



FES-C - UNAM

Dilatación cardiaca

- Relajamiento de alguna de las cámaras del corazón, frecuentemente ventrículo derecho.



Dilatación ventrículo derecho

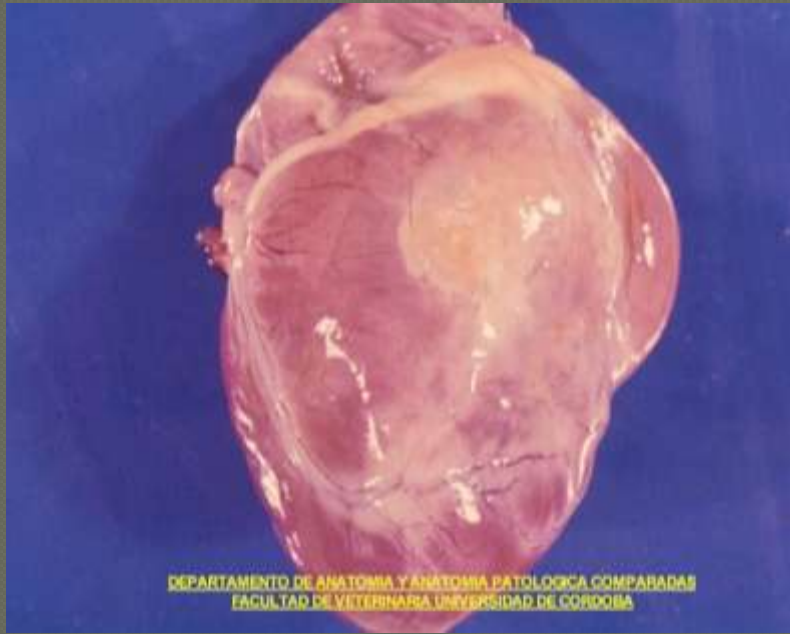
- ◉ Sobrecarga lado derecho corazón
 - Fallas cardiacas congénitas
 - Cor -pulmonar (mal de las alturas, neumonías crónicas severas, entre otras
 - Cardiomiopatía dilatada

Trastornos degenerativos

- Infiltración grasa
- Degeneración mucoide de la grasa
- Mineralización (Calcificación metastásica, Gota)

Infiltración grasa

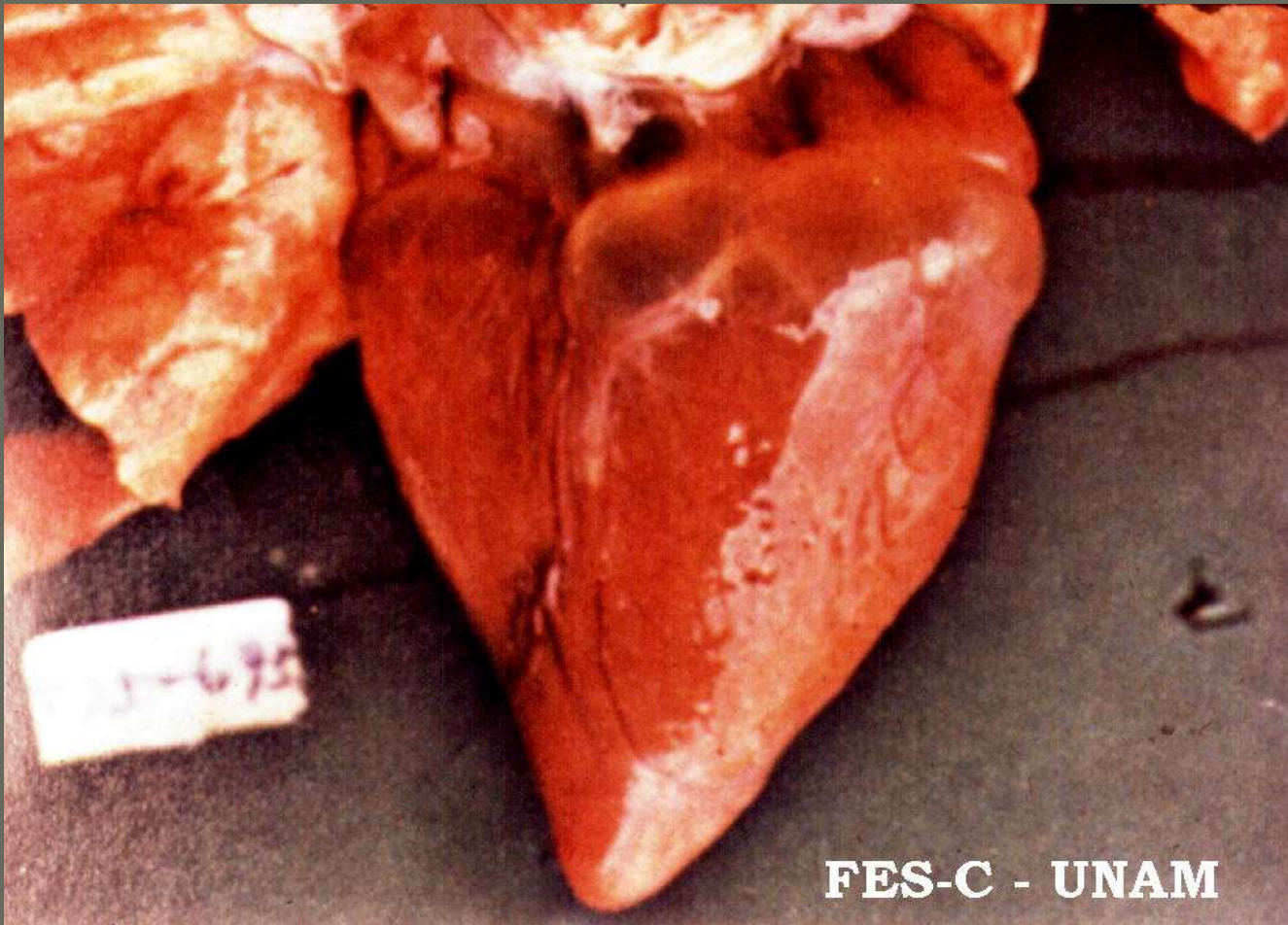
- Depósito de grasa entre las fibras de miocardio, lo cual produce paulatinamente presión de la fibra muscular y su degeneración y atrófia.
- Dietas inadecuadas
- Excesiva alimentación



Degeneración mucoide de la grasa (atrofia serosa de la grasa)

- ◉ Utilización de las grasas de reserva
 - Falla en la dieta (necrosis grasa nutricional)
 - Enfermedades caquectizantes
 - Diabetes mellitus
 - Síndrome inanición-exposición
 - Deficiencia de colina

Degeneración mucoide de la grasa



FES-C - UNAM

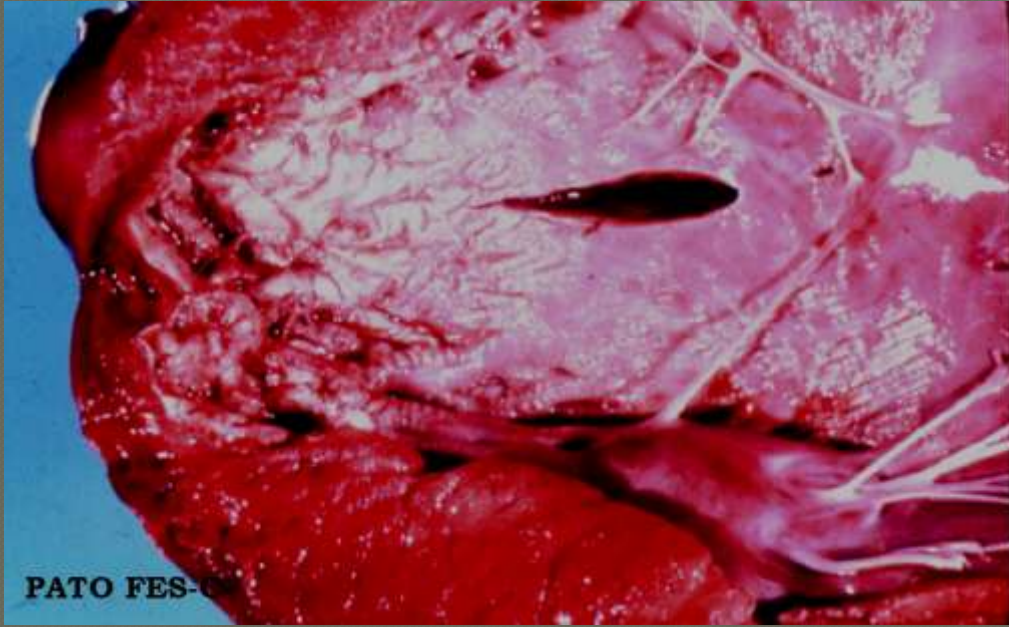
- Calcificación metastásica

Alimentación ↑ Ca y Vit. D

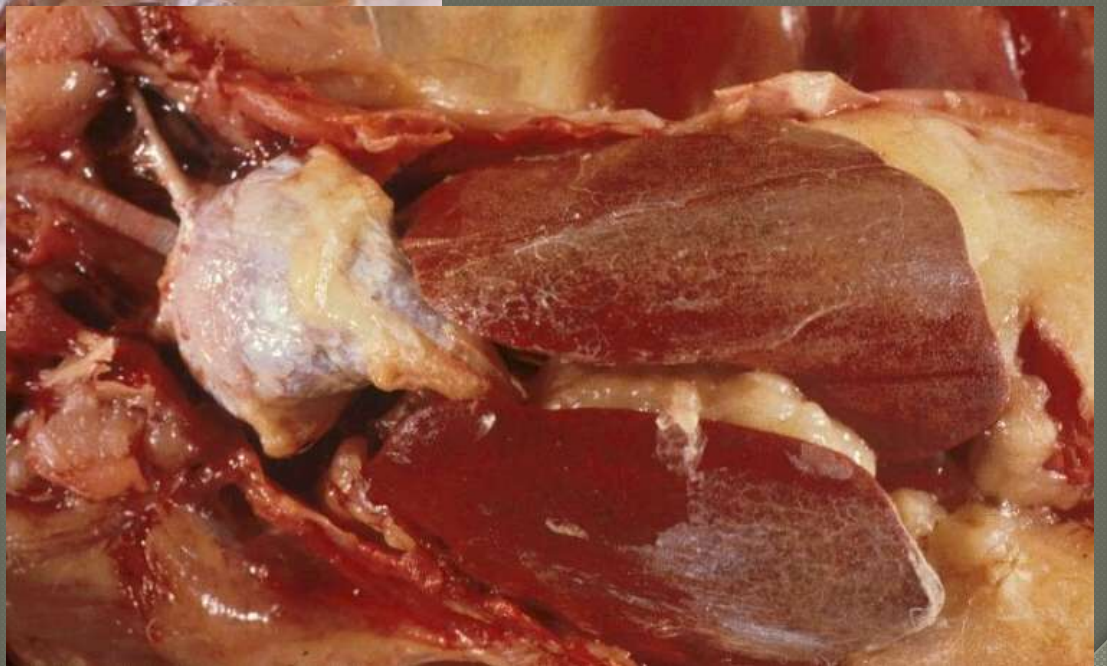
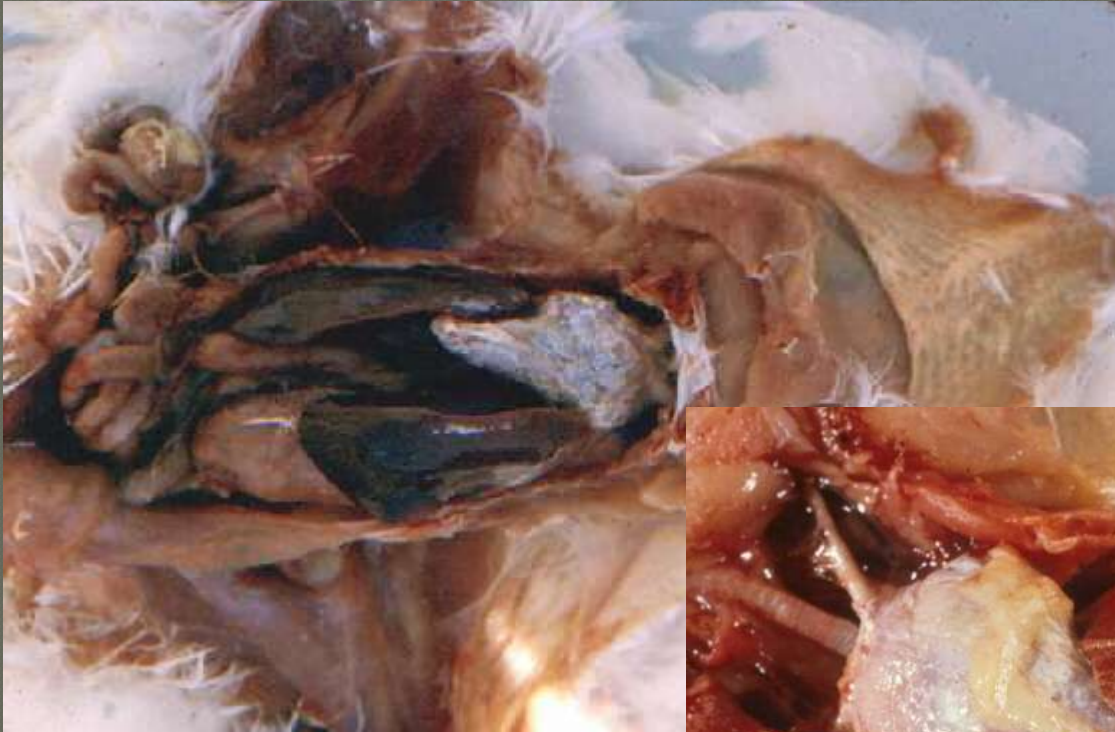
↑ de los niveles de Fósforo en sangre

Hiperparatiroidismo secundario

Claviseps purpurea (ergotamina)



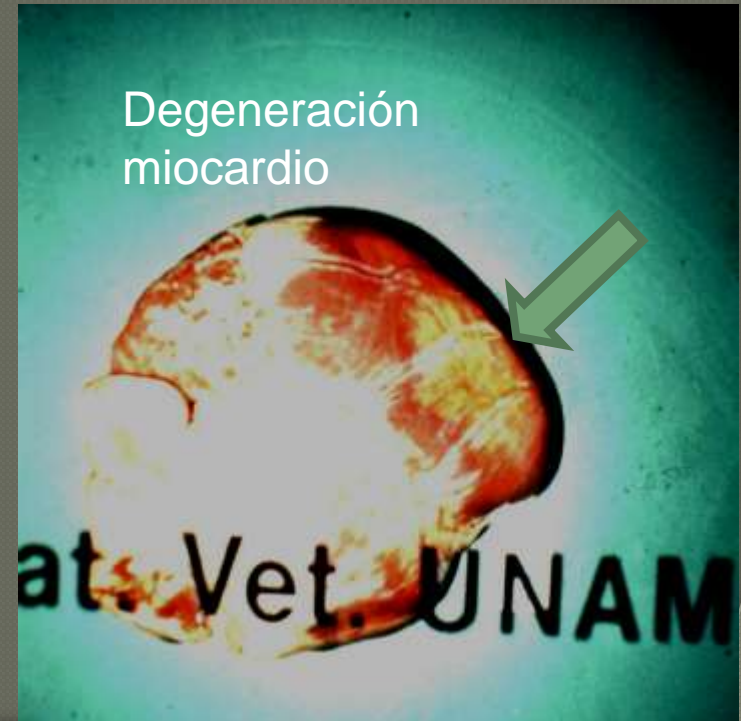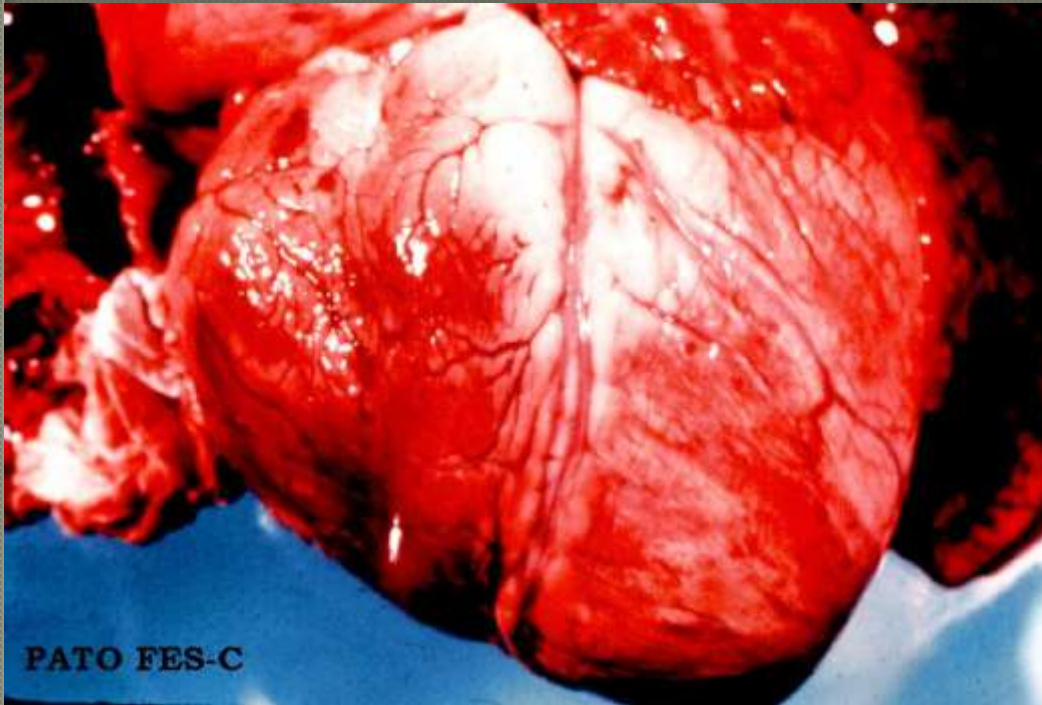
Gota visceral

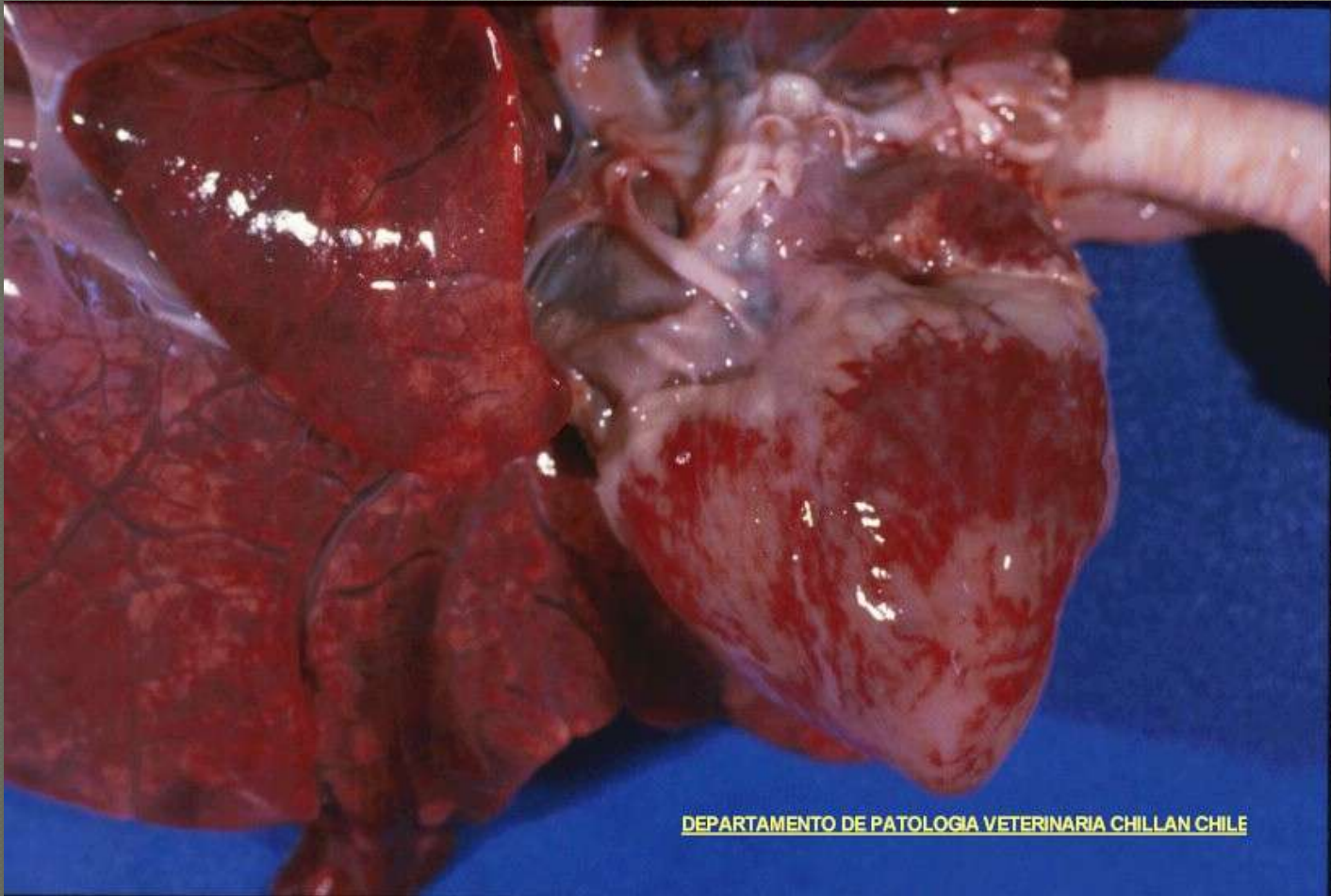


Degeneración Hialina (Zenker)

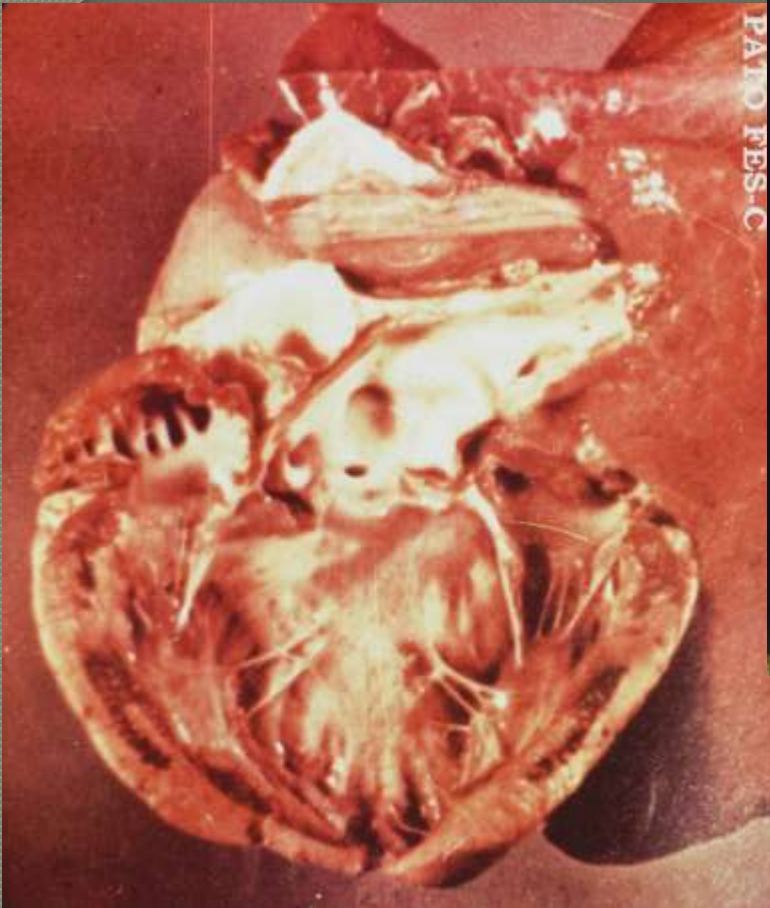Deficiencia de Vitamina E y Se

- Miopatía nutricional
- Corazón de mora

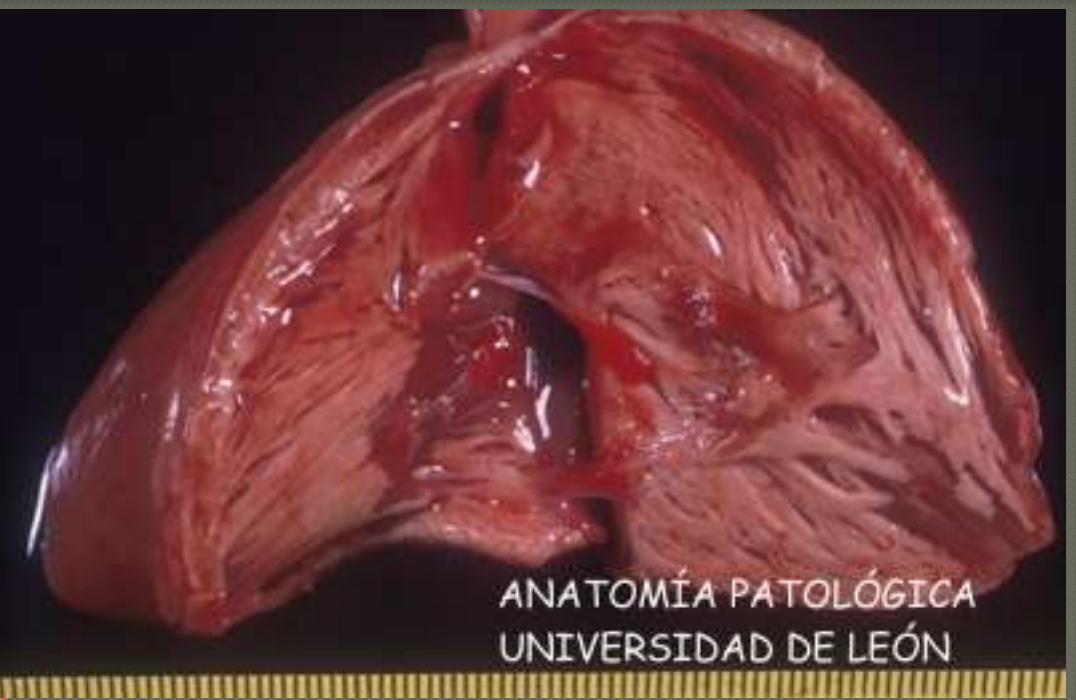



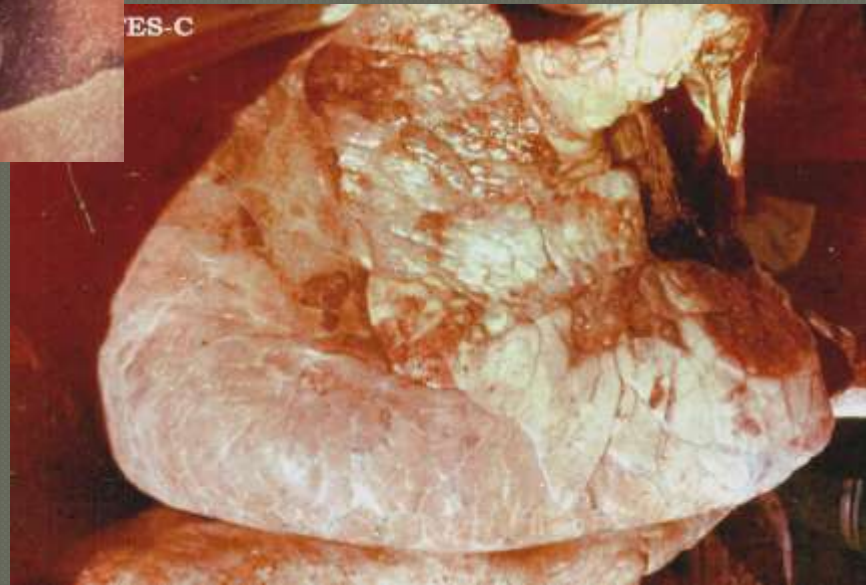
DEPARTAMENTO DE PATOLOGIA VETERINARIA CHILLAN CHILE



PATO RES-C



ANATOMÍA PATOLÓGICA
UNIVERSIDAD DE LEÓN



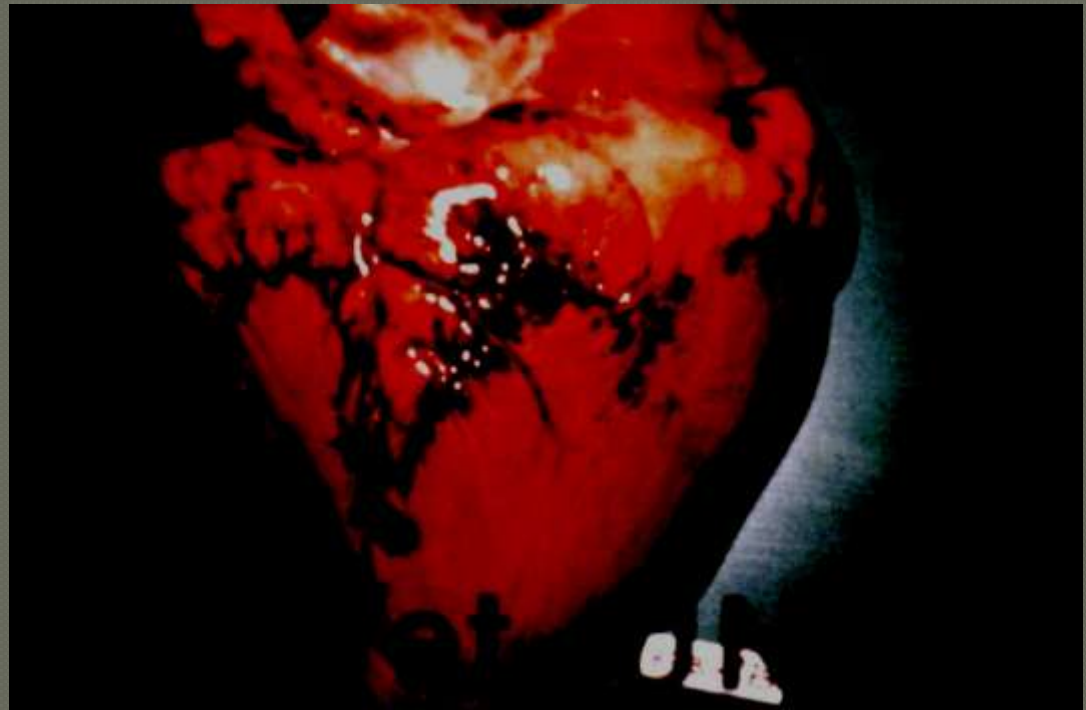
ES-C

Cardiomiopatía por captura

- ◉ Liberación excesiva adrenalina
- ◉ Algunos autores mencionan deficiencia Vit. E y selenio
- ◉ Se puede encontrar el corazón con dilatación cardiaca aguda o la muerte puede ser en sístole ventricular (corazón muy duro)

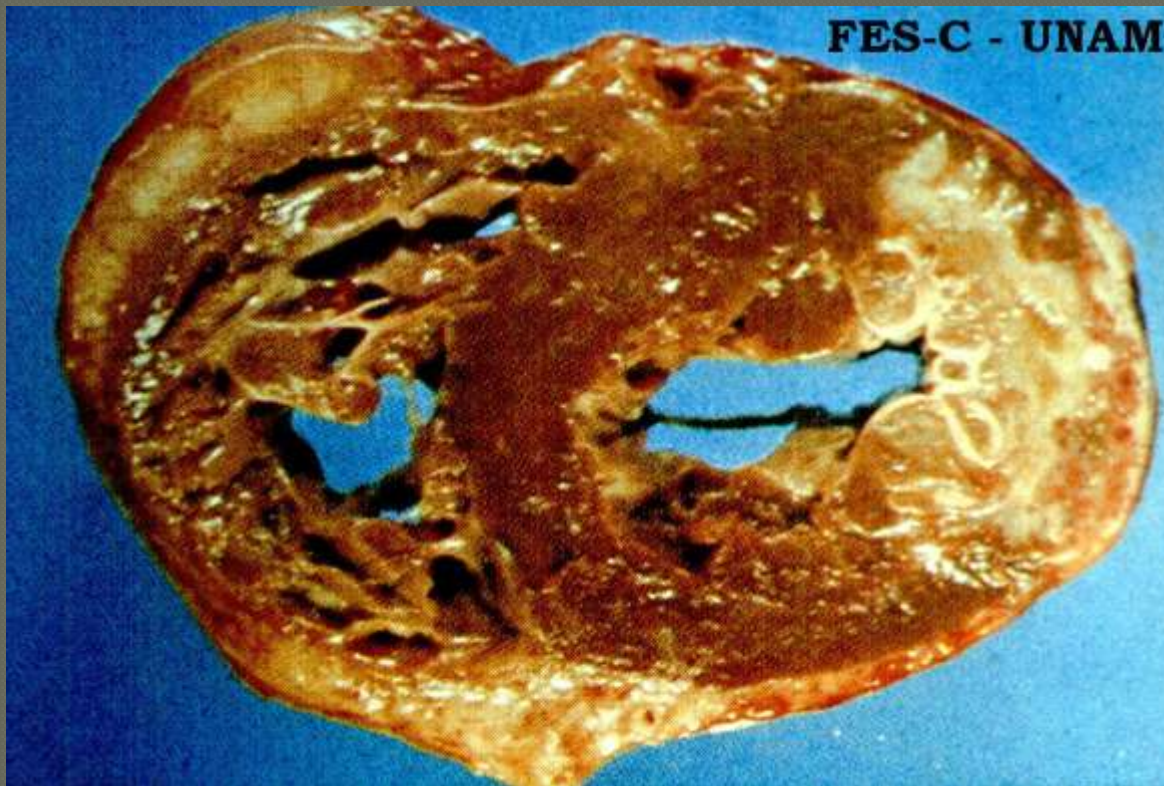
Trastornos circulatorios

Hemorragias



Trastornos circulatorios

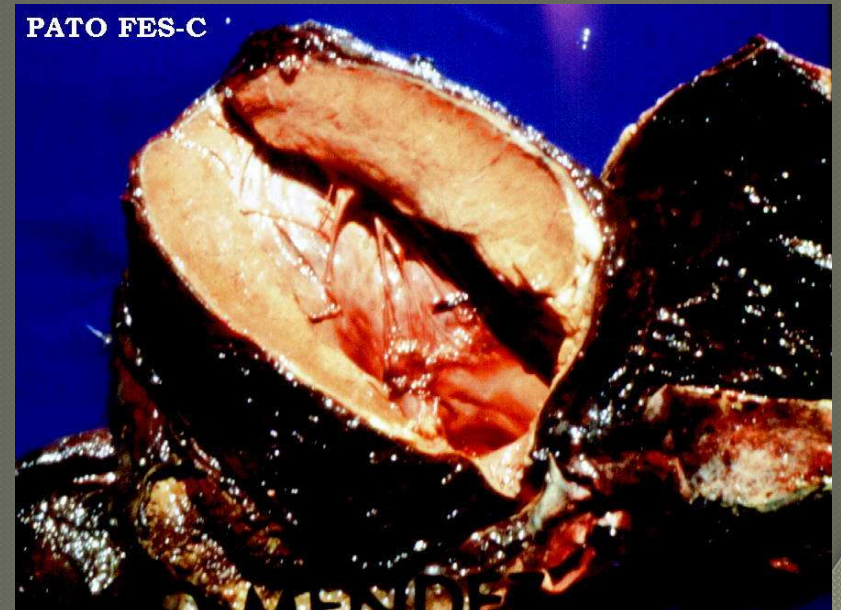Infarto



Miocarditis

○ Supurativa

- *Listeria monocytogenes*, *Actinobacillus equuli*, *Fusobacterium*, *Clostridium chauvoei*



○ Miocarditis Eosinofílica

- *Trichinella spiralis*,
- *Cysticercos*

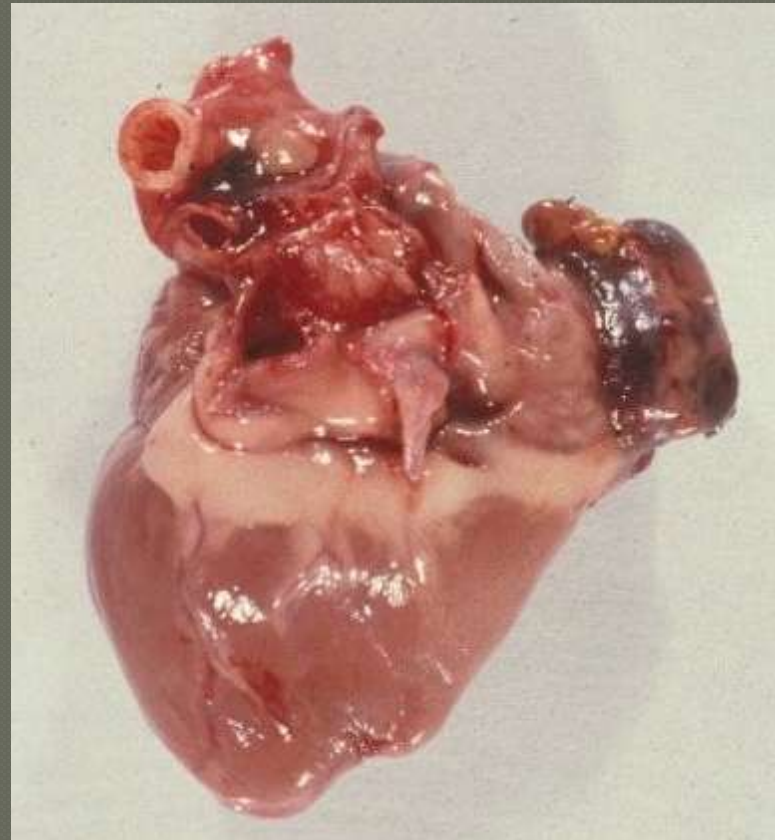
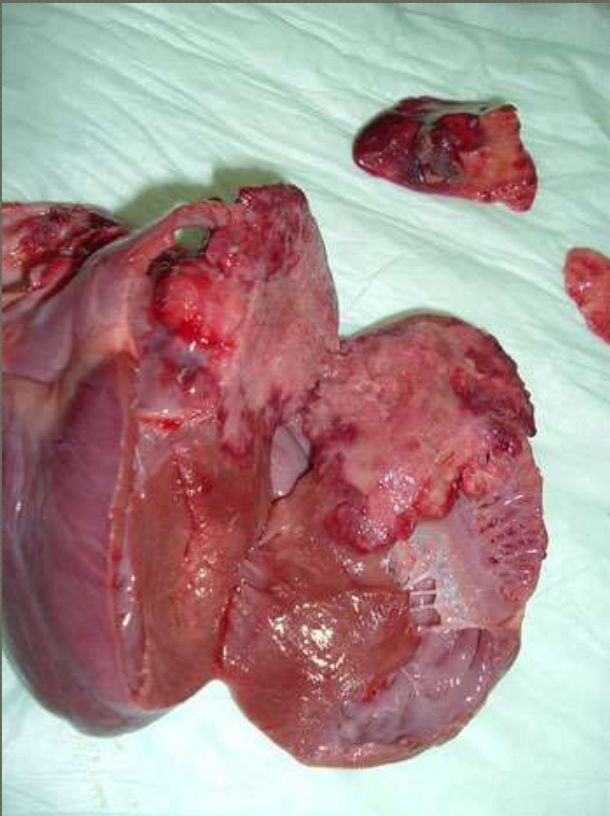
○ Miocarditis no supurativa

- Fiebre catarral bovina
- Fiebre aftosa
- Diarrea viral Bovina
- Artritis encefalitis caprina
- Parvovirus

Estas enfermedades pueden producir degeneración hialina por la compresión que producen las células inflamatorias a la fibra muscular

Neoplasia primaria

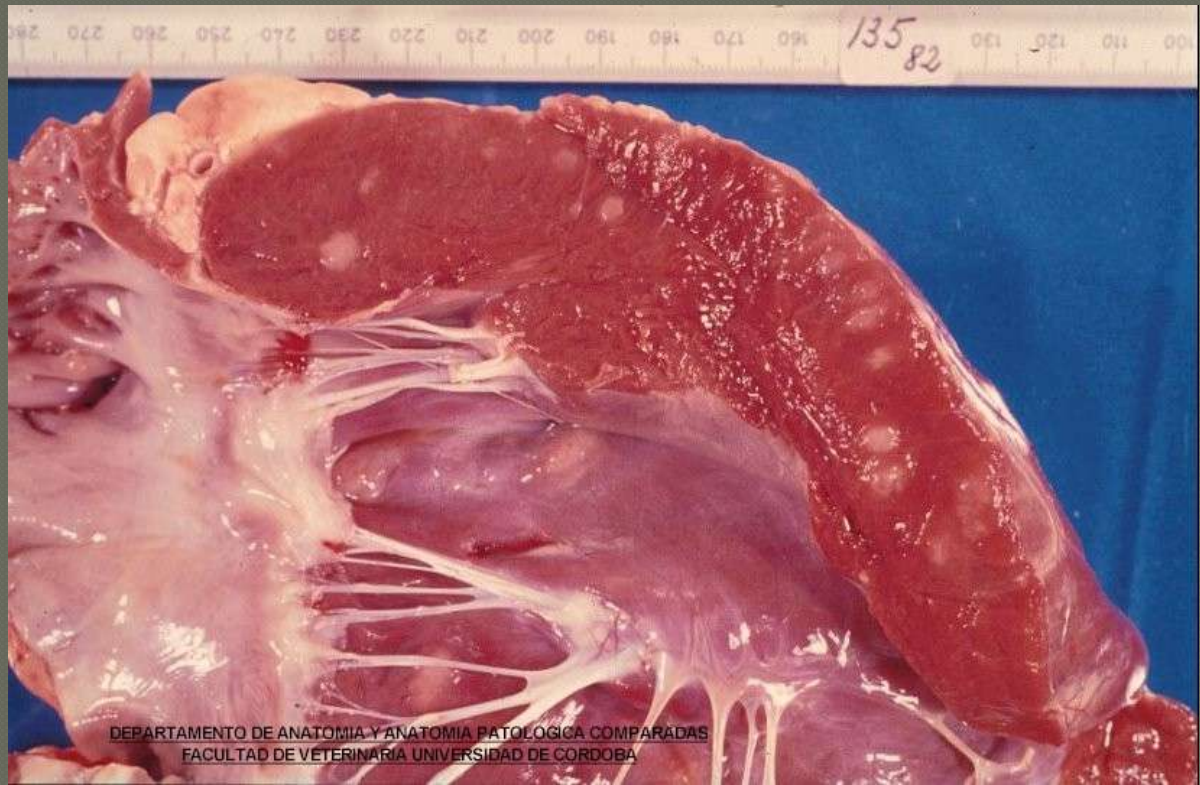- Hemangioma y hemangiosarcoma



Neoplasias

○ Secundarias (metastasis)

- Linfoma

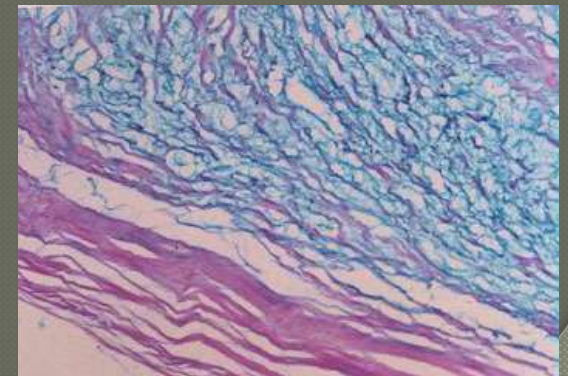
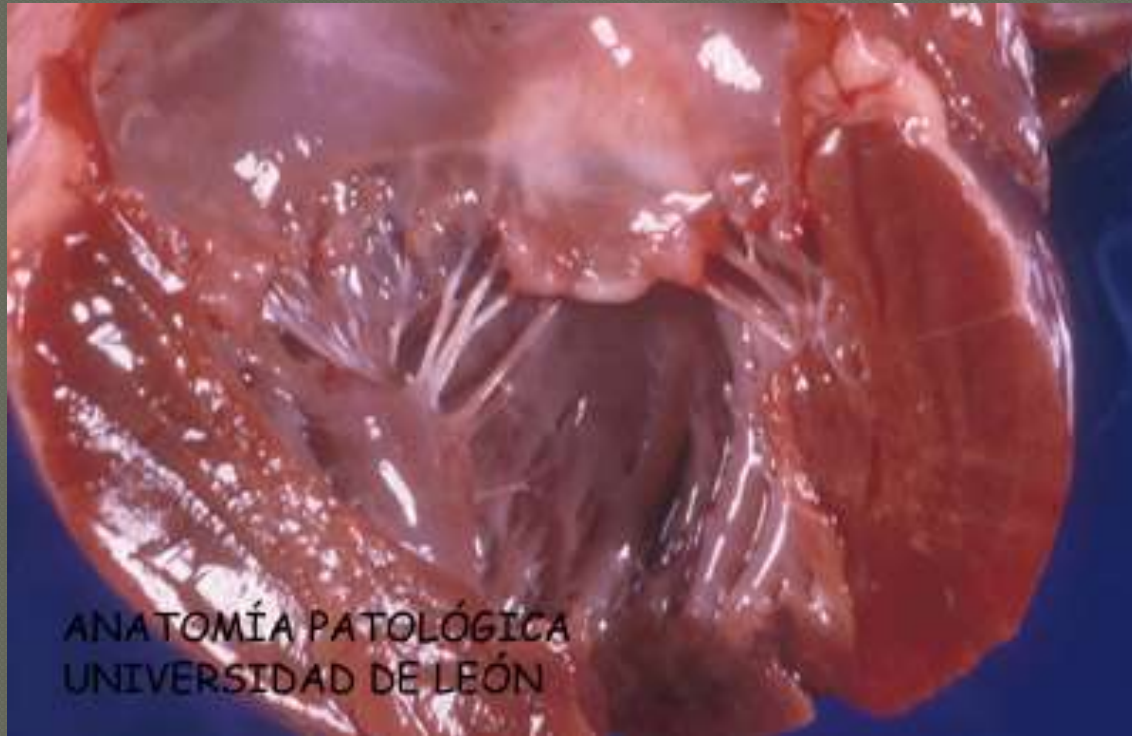


Endocardio

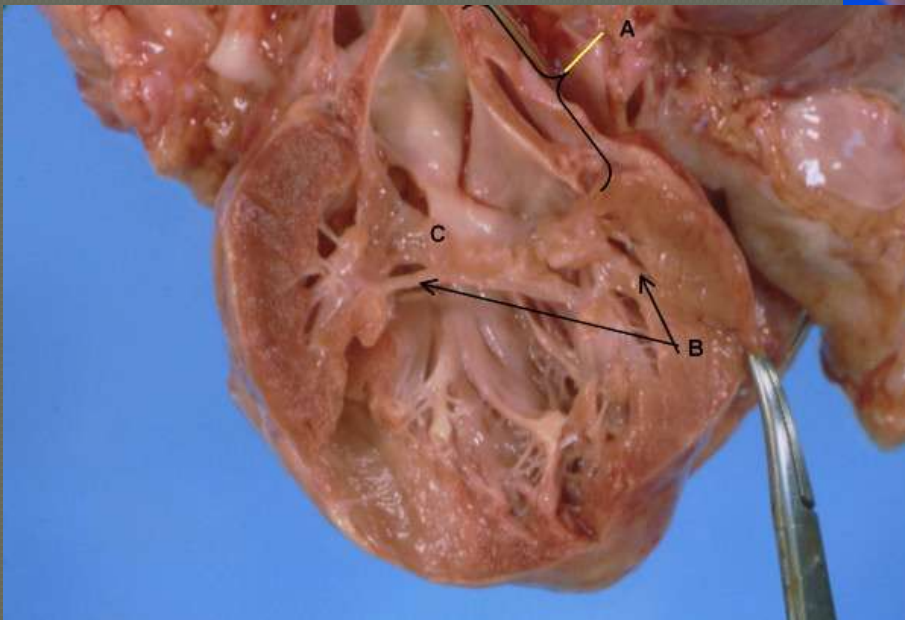
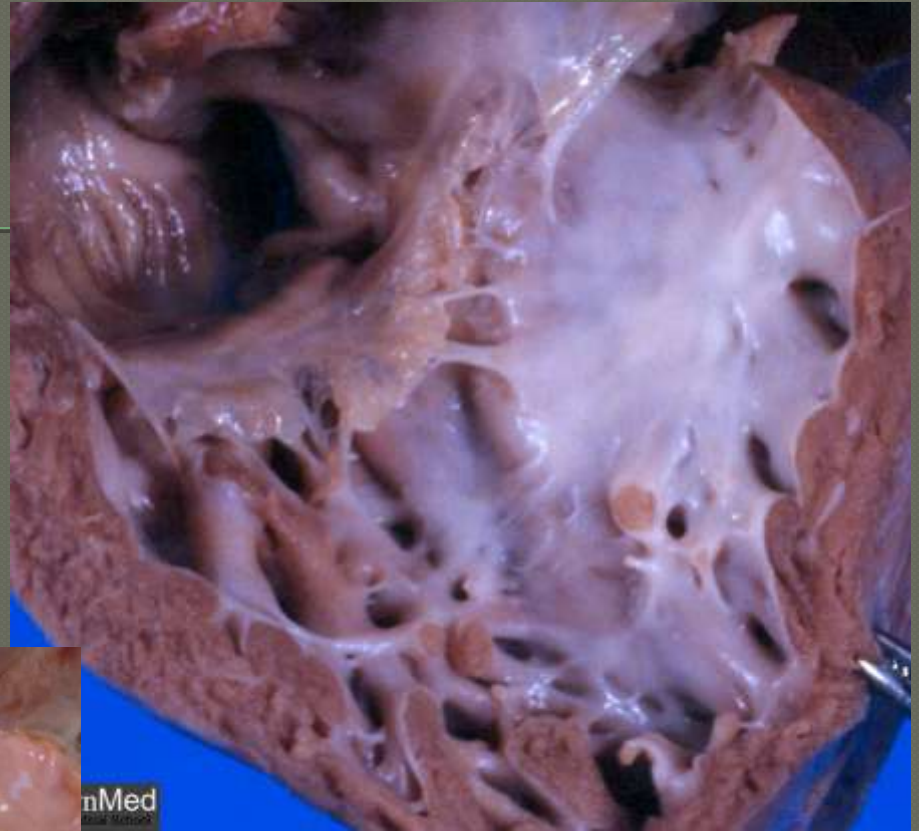
Trastornos Degenerativos

- Endocardiosis valvular
- Fibroelastosis del endocardio ventricular
- Calcificación metastásica

Endocardiosis



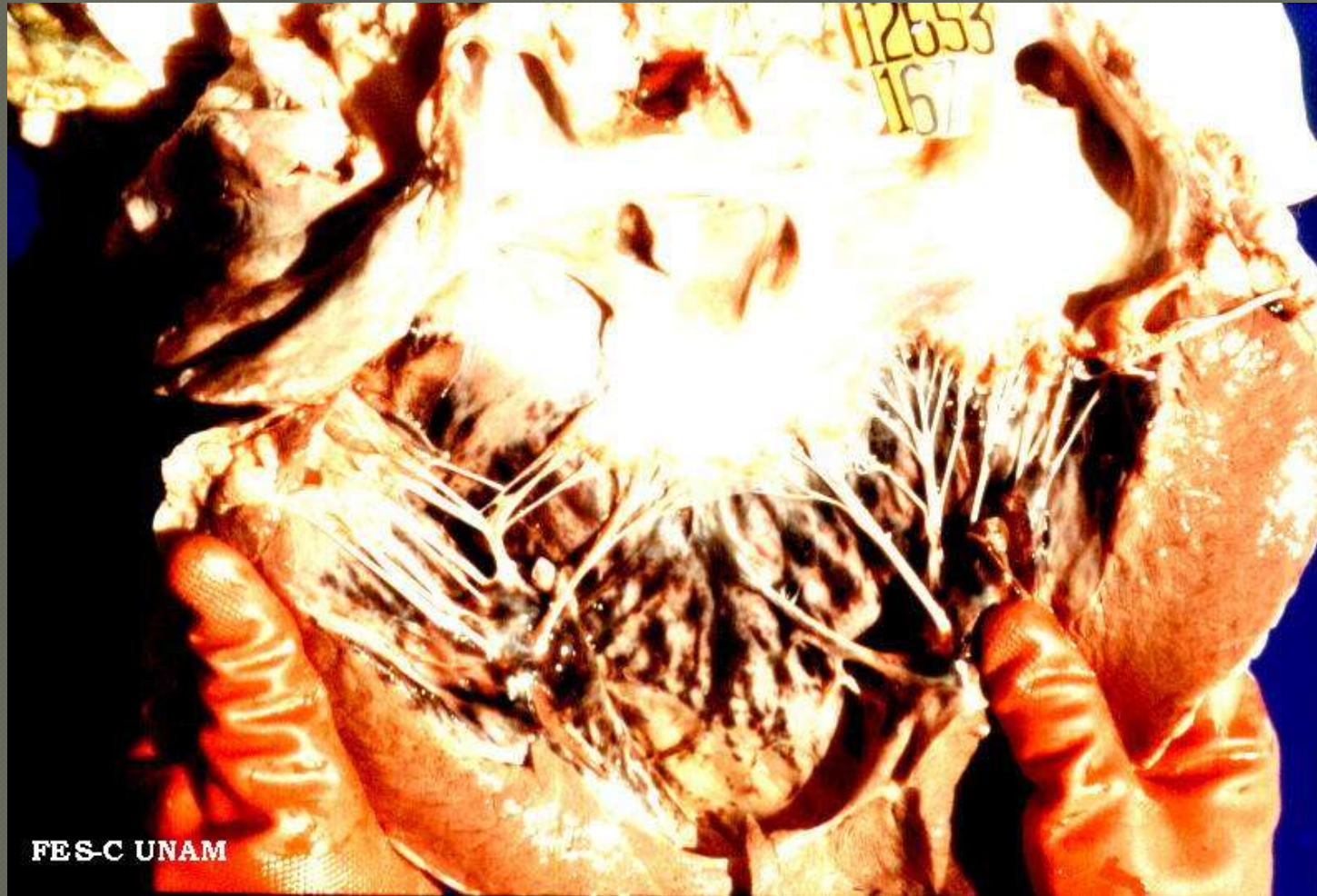○ Fibroelastosis



Trastornos Circulatorios

- Congestión endocárdica
- Hemorragias endocardicas (cuadros septicémicos)

Sufusiones y hemorragias lineales en endocardio

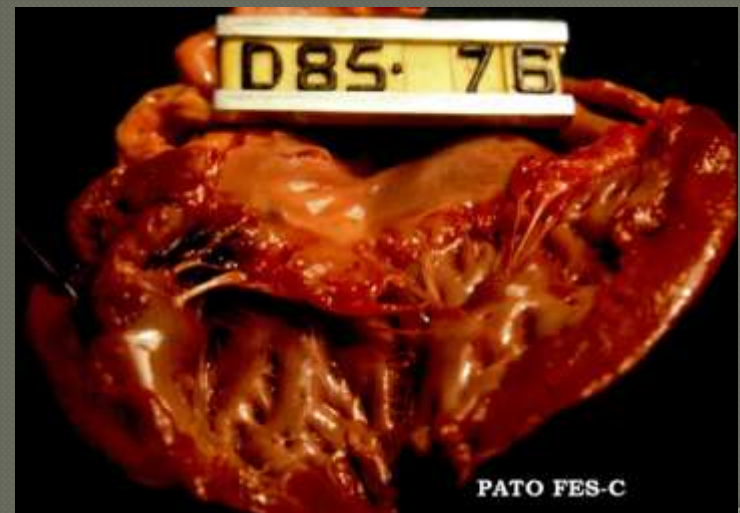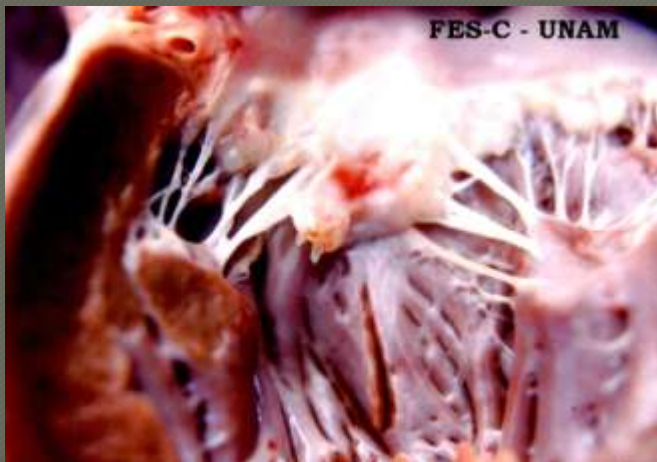


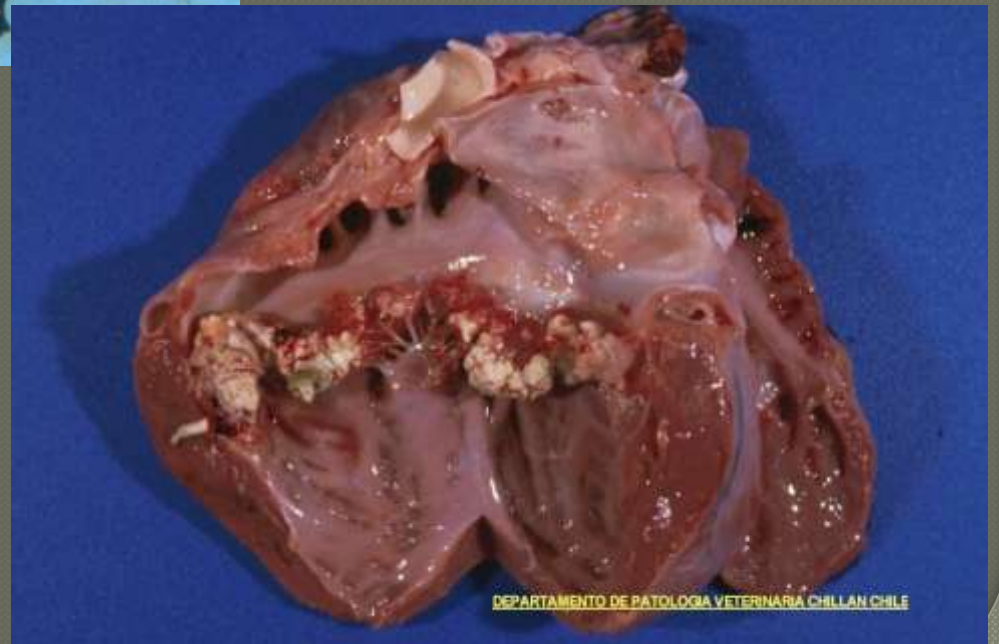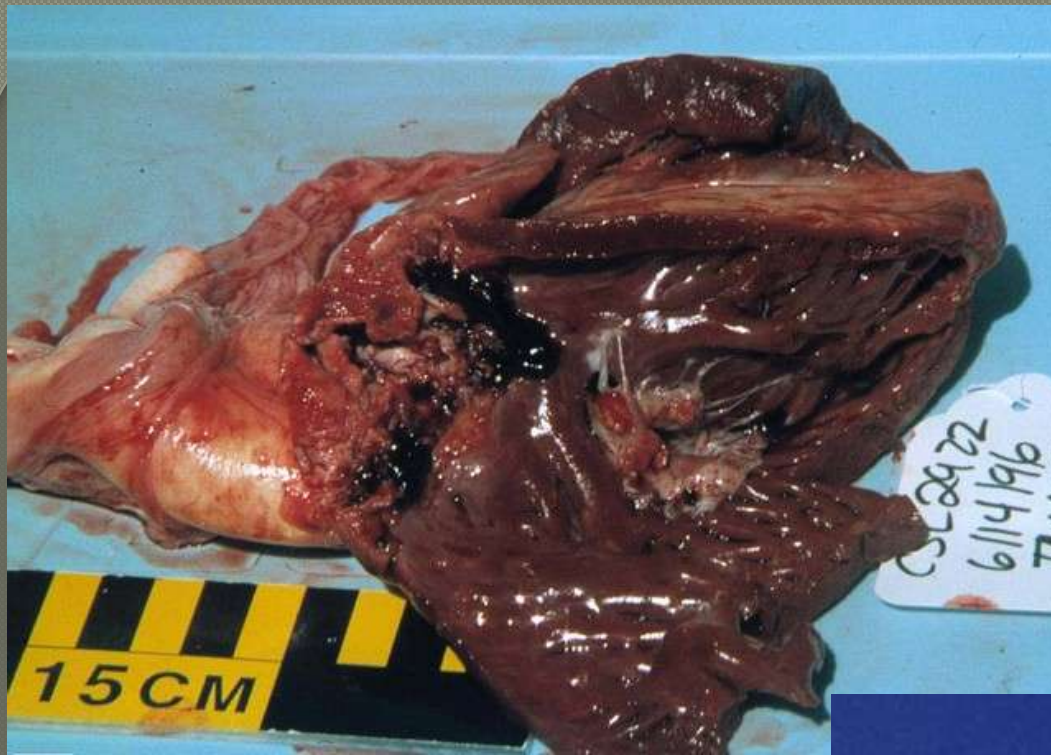
FES-C UNAM

Trastornos inflamatorios del endocardio

- Endocarditis valvular vegetativa

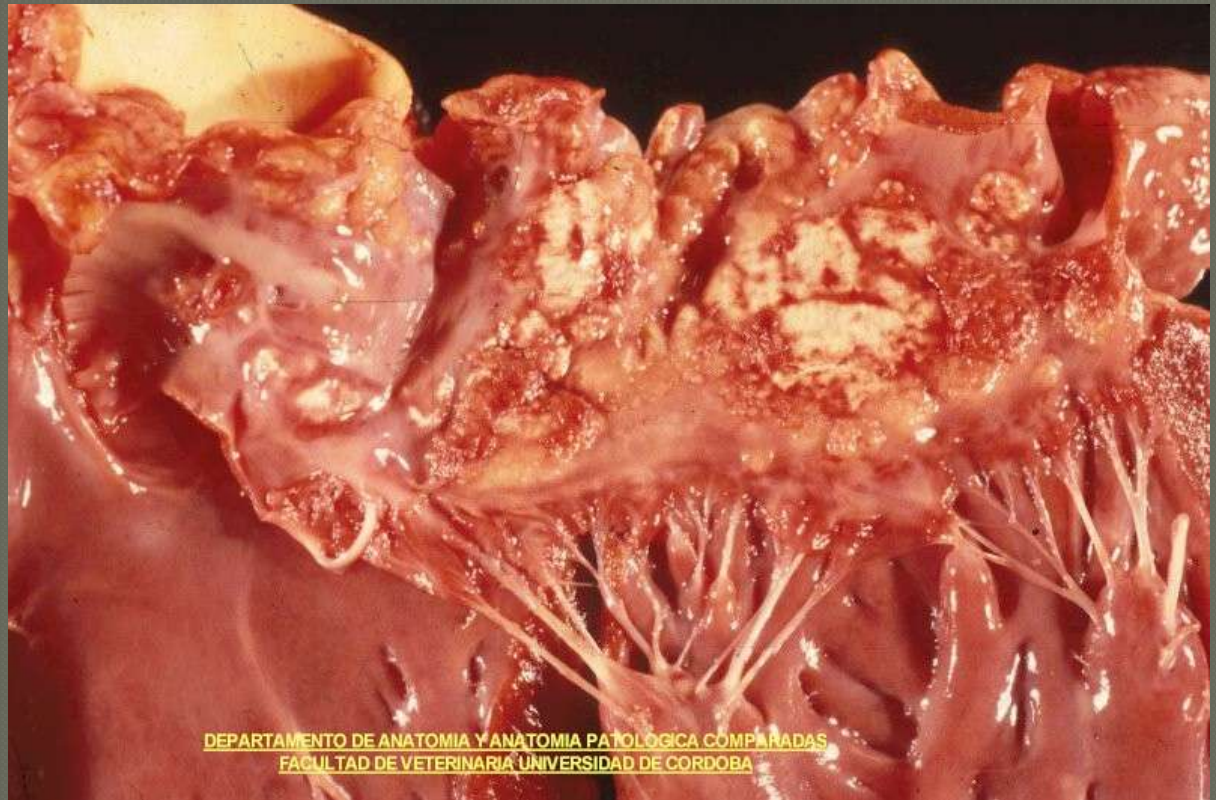
(*Erysipelothrix rhusiopathiae*,
Corynebacterium, *Arcanobacterium*,
Streptococcus, *Actinobacillus*)



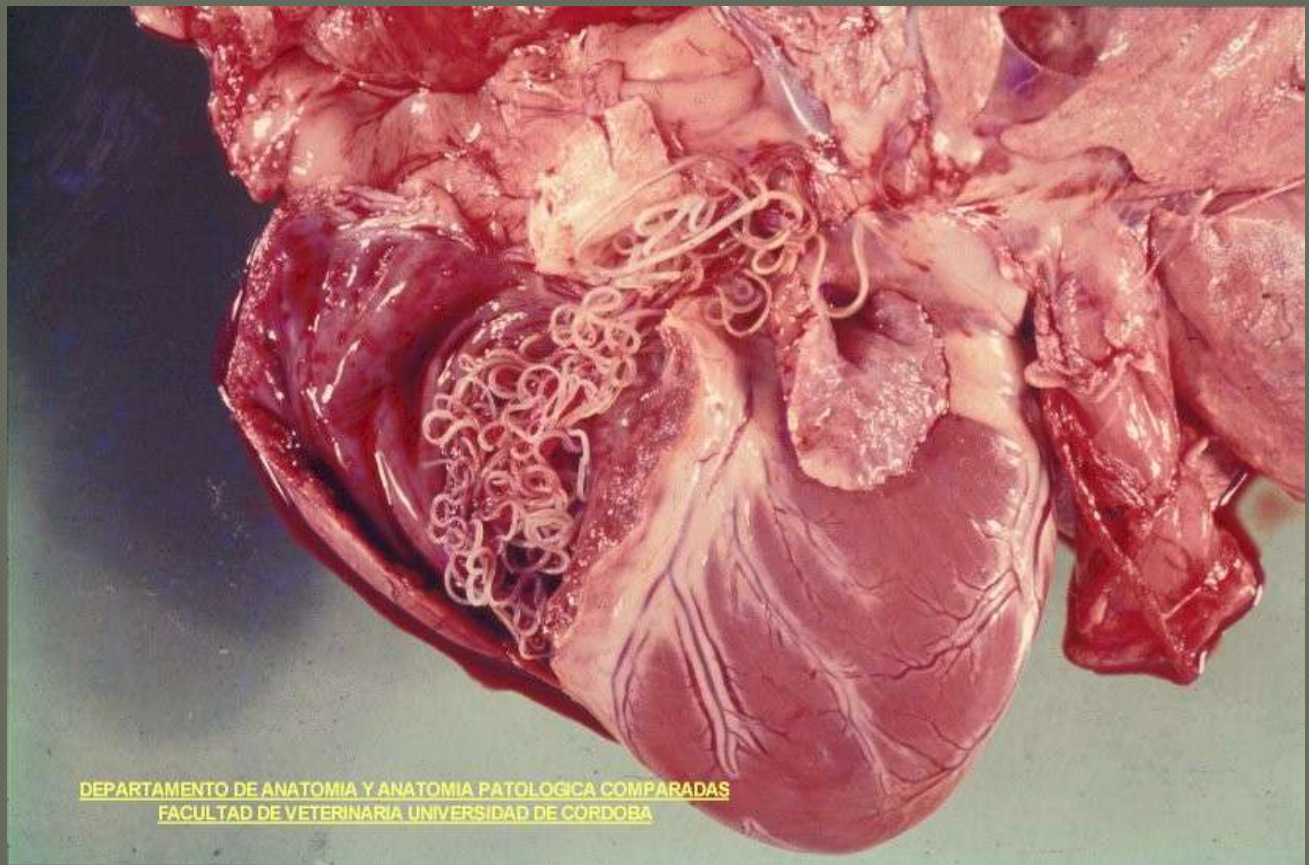


Endocarditis ulcerativa

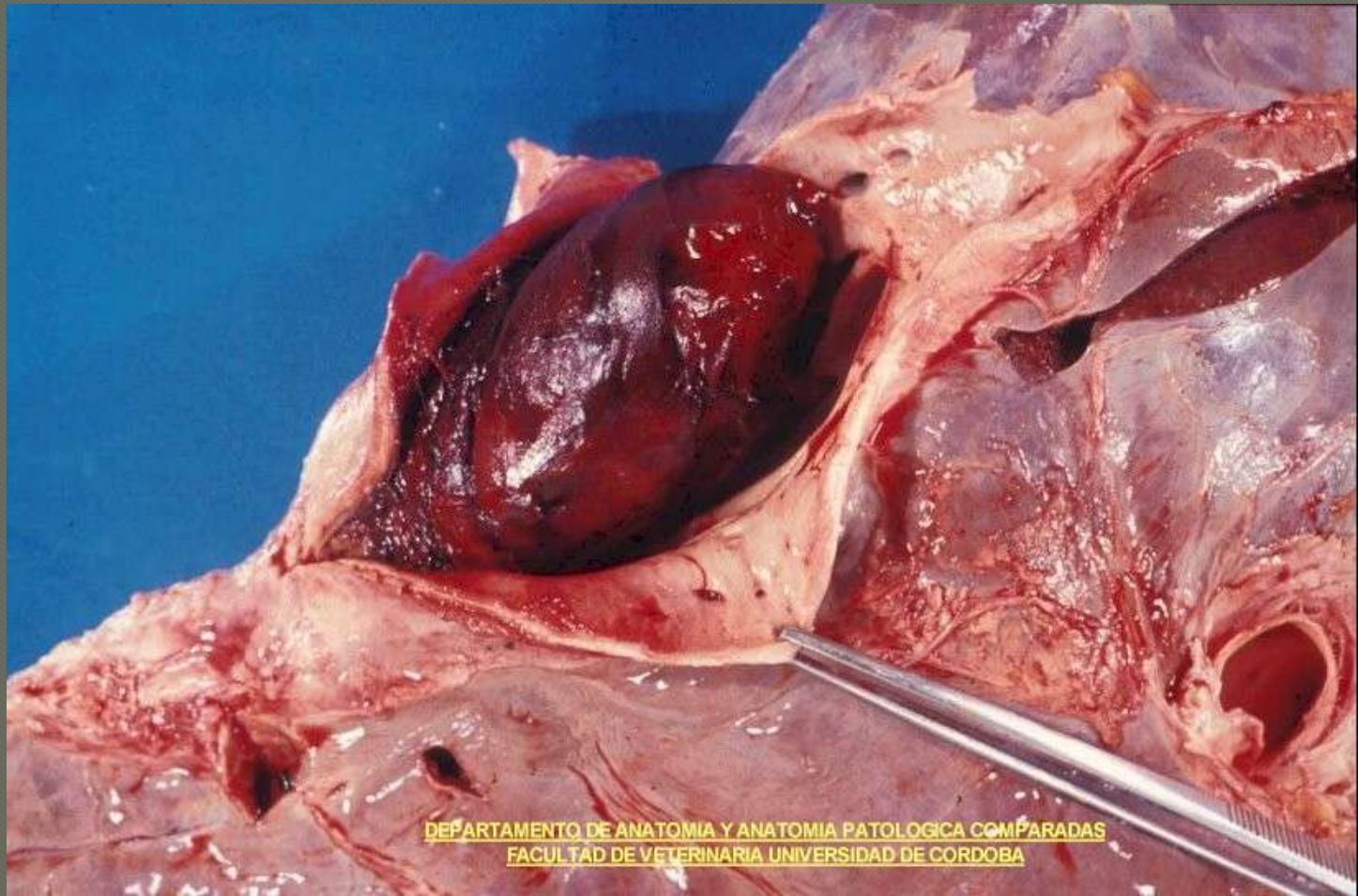
Uremia



DEPARTAMENTO DE ANATOMIA Y ANATOMIA PATOLOGICA COMPARADAS
FACULTAD DE VETERINARIA UNIVERSIDAD DE CORDOBA



DEPARTAMENTO DE ANATOMIA Y ANATOMIA PATOLOGICA COMPARADAS
FACULTAD DE VETERINARIA UNIVERSIDAD DE CORDOBA



DEPARTAMENTO DE ANATOMIA Y ANATOMIA PATOLOGICA COMPARADAS
FACULTAD DE VETERINARIA UNIVERSIDAD DE CORDOBA

