

## Objetivos

En esta quincena aprenderás a:

- Los tipos de respuestas frente a estímulos.
- El sistema endocrino, su funcionamiento y algunas de las enfermedades.
- El sistema óseo. Los tejidos del hueso.
- La estructura de un hueso.
- Los tipos de huesos.
- El esqueleto humano.
- Las articulaciones, la unión de huesos.
- El sistema muscular.
- El tejido muscular estriado.
- Los músculos y su funcionamiento.
- Anomalías en el aparato locomotor.
- La postura correcta.

Antes de empezar

1. Los tipos de respuestas .....	pág. 12.2
Glandular	
Muscular voluntaria	
Muscular involuntaria	
2. Sistema endocrino .....	pág. 12.4
Anatomía del sistema endocrino	
Control hormonal	
Alteraciones hormonales	
3. El esqueleto .....	pág. 12.8
Tejido óseo	
El esqueleto	
Las articulaciones	
Los nombres de los huesos	
4. La musculatura .....	pág. 12.13
El músculo	
Tejido muscular	
Los tipos de músculos	
Los nombres de los músculos	
5. La postura .....	pág. 12.16
Las posturas correctas	
Alteraciones del aparato locomotor	

Ejercicios para practicar

Autoevaluación

Resumen

Para saber más

## Contenidos

### 1. Los tipos de respuestas

#### Estímulo y respuesta

Para relacionarnos con el medio necesitamos recibir información, integrarla, elaborar una respuesta y efectuar esa respuesta.

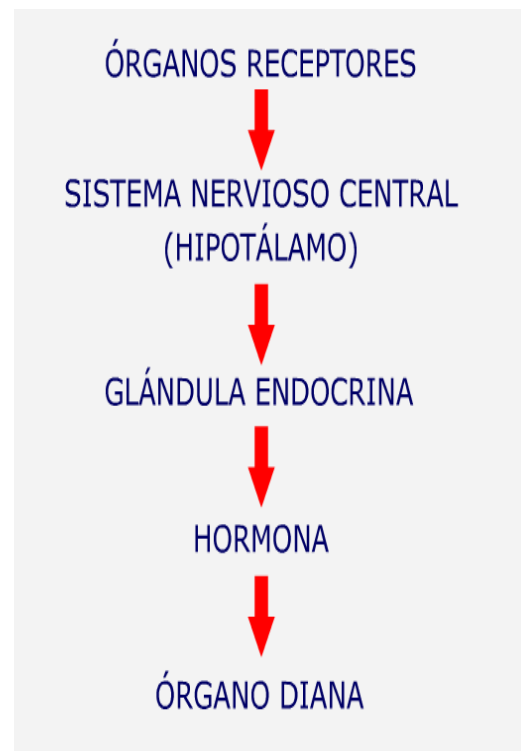
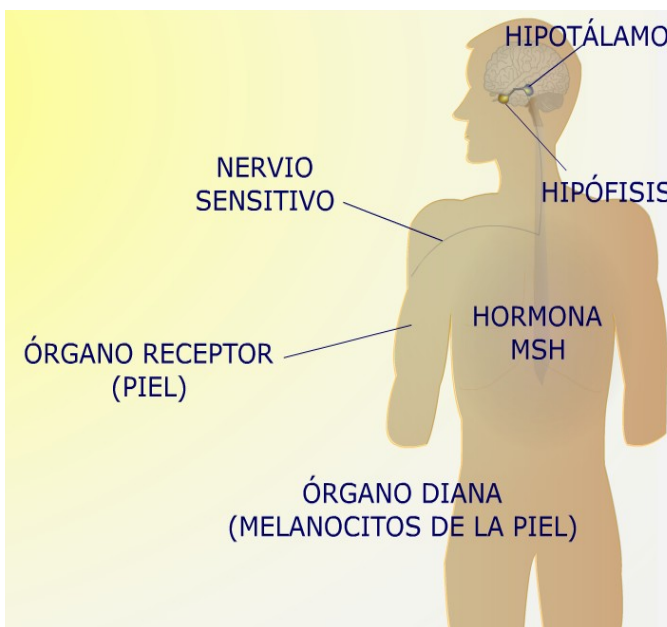
Las respuestas son emitidas por el sistema nervioso, y realizadas por los órganos efectores que son las glándulas endocrinas y los músculos.

La respuesta glandular se realiza mediante la liberación de sustancias químicas llamadas hormonas, que actúan sobre los órganos diana. Las respuestas son lentas y su acción puede prolongarse durante mucho tiempo.

La respuesta muscular puede provocar un movimiento en el que esté implicado el aparato locomotor o las vísceras. En todo caso, las respuestas serán cortas y su acción poco prolongada en el tiempo.

#### Respuesta glandular

Para que se produzca una respuesta glandular, la secuencia de acontecimientos comienza en los receptores y termina en el órgano diana.

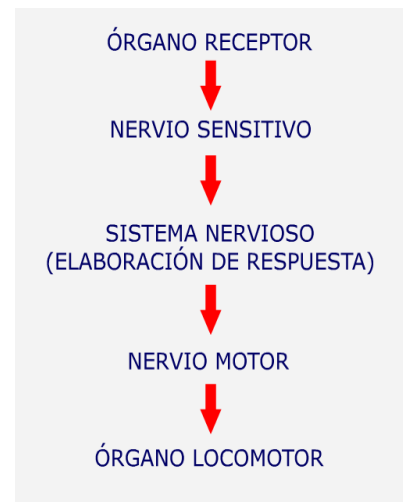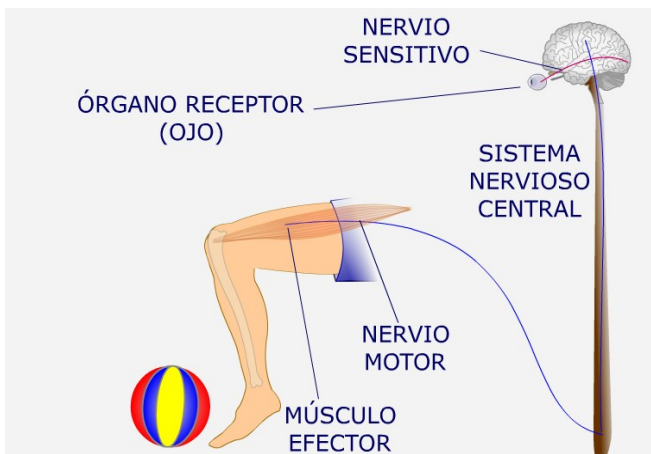


## Contenidos

### 1. Los tipos de respuestas

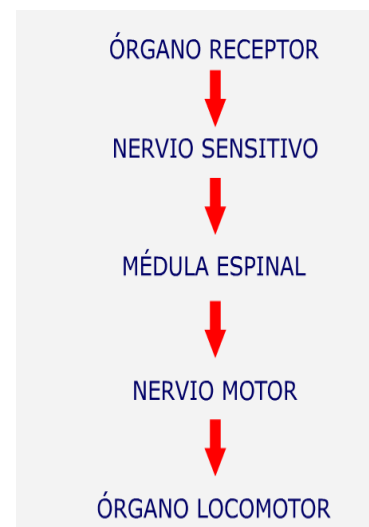
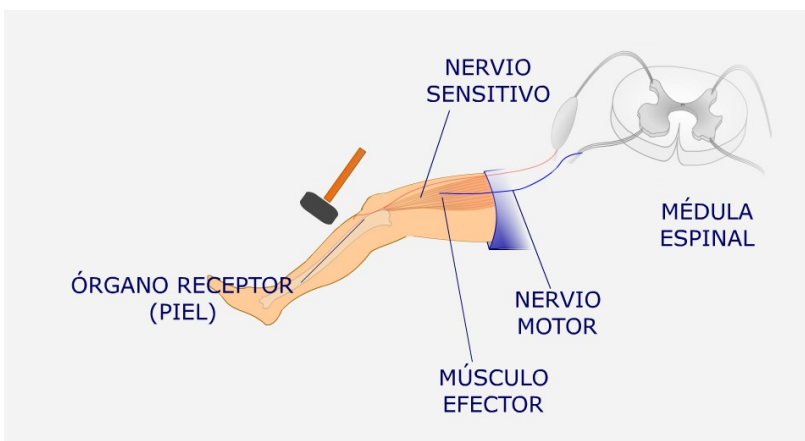
#### La respuesta muscular voluntaria

La respuesta muscular voluntaria está regida por el cerebro, que mandará la respuesta al aparato locomotor.



#### La respuesta muscular involuntaria

La respuesta muscular refleja está gobernada por la médula espinal sin intervención del encéfalo. La médula espinal mandará la respuesta al aparato locomotor.



## Contenidos

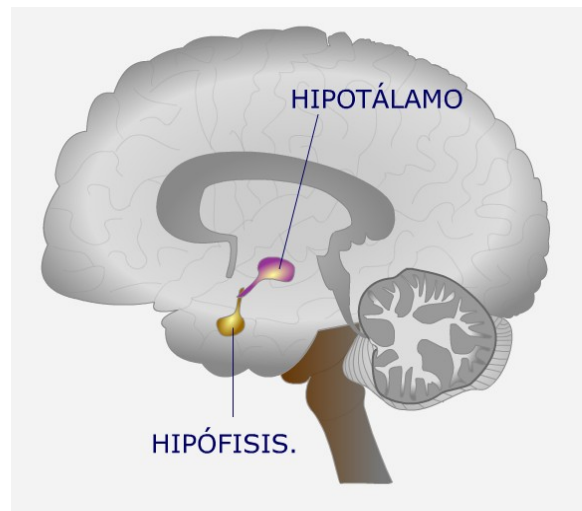
### 2. El sistema endocrino

Las glándulas son órganos que liberan sustancias químicas de diverso tipo. Atendiendo al lugar donde se liberen las sustancias tenemos glándulas **exocrinas**, que liberan las sustancias al exterior o a un tubo; **endocrinas**, que liberan hormonas a la sangre; **mixtas**, que liberan sustancias a un tubo y a la sangre.

Las **hormonas** son sustancias químicas que controlan el organismo. Cada hormona actúa sólo sobre células específicas, denominadas células diana. La acción es lenta, pero se mantiene durante cierto tiempo. El control del crecimiento, el ciclo menstrual, la producción de leche o el control de glucosa en sangre se realiza por hormonas específicas.

#### Anatomía del sistema endocrino

El Hipotálamo es una parte del encéfalo que recibe señales nerviosas, porque está formado por neuronas, pero que tienen la capacidad de segregar sustancias. A estas neuronas se las denomina NEUROSECRETORAS. Las sustancias segregadas por el Hipotálamo actúan sobre la HIPÓFISIS.

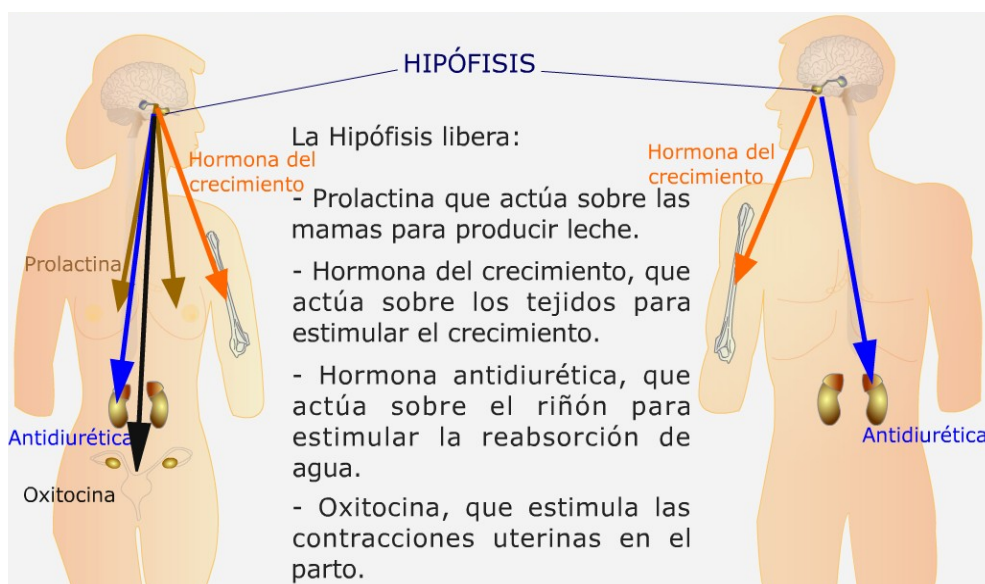


## Contenidos

### 2. El sistema endocrino

#### Hipófisis

Controla el resto de glándulas endocrinas del organismo. También actúa sobre determinados órganos diana.



También produce hormonas trópicas, que son hormonas que controlan la secreción de otras glándulas endocrinas, como el tiroides, las glándulas suprarrenales, los testículos o los ovarios.

#### Tiroides y paratiroides

El Tiroides segrega dos tipos de hormonas, la tiroxina que estimula el crecimiento y desarrollo del organismo, y la calcitonina favorece la osificación porque estimula el depósito de calcio en los huesos.

El Paratiroides se encuentra en la misma zona que el tiroides. Libera la parathormona que promueve la liberación de calcio desde los huesos. Es antagónica a la calcitonina.

#### Páncreas

El Páncreas libera dos hormonas que controlan los niveles de glucosa en sangre. Éstas son la insulina, que estimula la entrada de glucosa a las células, y el glucagón, que promueve la salida de glucosa desde las células a la sangre.

## Contenidos

### 2. El sistema endocrino

#### Cápsulas suprarrenales

Las Cápsulas suprarrenales liberan adrenalina, hormona que prepara al organismo para una situación de estrés. También producen corticoesteroides, que regulan el metabolismo, y la aldosterona, que controla la cantidad de iones Na/K en el organismo.

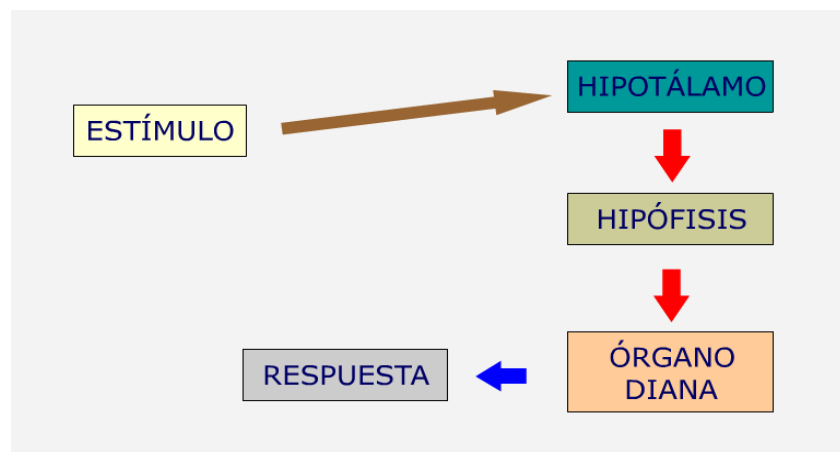
#### Ovarios y testículos

Los Ovarios producen dos tipos de hormonas; los estrógenos favorecen la aparición de caracteres sexuales femeninos secundarios; la progesterona favorece el desarrollo de la pared del útero facilitando el embarazo. Estas dos hormonas controlan la ovulación y el ciclo menstrual.

Los Testículos liberan testosterona, hormona que favorece la aparición de caracteres sexuales secundarios masculinos.

#### Control hormonal

Los estímulos producidos dentro o fuera del organismo son captados por el sistema nervioso que elabora una respuesta. Si la respuesta es de tipo químico, se pone en marcha el sistema endocrino. Cuando el sistema nervioso se activa, el hipotálamo estimula a la hipófisis. Esta glándula libera una hormona a la sangre, que actúa sobre un órgano diana, produciendo una respuesta.



Los órganos diana pueden ser cualquier estructura de nuestro organismo, incluso otra glándula. Esta segunda glándula endocrina, al activarse, también libera hormonas a la sangre y tendrán su actuación sobre otro órgano diana, el cual producirá la respuesta. Mediante la acción inhibitoria de una sustancia química o mediante la acción de dos hormonas antagónicas u opuestas deja de actuar la hormona cuando ya no hay estímulo.

## Contenidos

## 2. El sistema endocrino

## Alteraciones hormonales

Hormona	Enfermedad	Glándula productora	Exceso o defecto	Alteración
Hormona del crecimiento	Enanismo	Hipófisis	Defecto	Crecimiento muy lento o detención del crecimiento
Hormona del crecimiento	Gigantismo	Hipófisis	Exceso	Crecimiento desmesurado, se produce en niños.
Hormona del crecimiento	Acromegalia	Hipófisis	Exceso	Aumento del grosor de los huesos, se produce en adultos.
Tiroxina	Hipotiroidismo o bocio	Tiroides	Defecto	Enanismo en niños, hinchazón en el cuello en adultos. Metabolismo lento. Obesidad.
Tiroxina	Hipertiroidismo	Tiroides	Exceso	Metabolismo rápido, ojos hinchados, nerviosismo, taquicardia.
Insulina	Diabetes	Páncreas	Defecto	Aumento de glucosa en sangre. Alteraciones a nivel circulatorio, renal, hepático y ocular.
Insulina	Hipoglucemia	Páncreas	Exceso	Coma diabético
Testosterona		Testículos	Defecto	Esterilidad
Estrógenos		Ovarios	Defecto	Esterilidad
Progesterona		Ovarios	Defecto	Aborto espontáneo

## Contenidos

### 3. El esqueleto

El cuerpo humano tiene una forma definida, que se mantiene a lo largo del tiempo gracias al conjunto de huesos que forman el esqueleto. Los animales que carecen de esqueleto deben utilizar otros mecanismos para mantener su forma o su postura. El esqueleto interviene en el desplazamiento y es primordial en la protección de las estructuras blandas del cuerpo, como el encéfalo o la médula espinal.

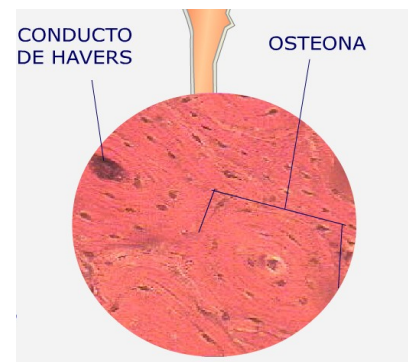
#### Tejido óseo

El hueso es una estructura dura formada por el tejido conectivo óseo. Este tejido se organiza de formas distintas en el hueso.

El tejido óseo compacto está formado por una unidad llamada osteona donde se encuentran los osteocitos. También se pueden distinguir dos tipos de canales.

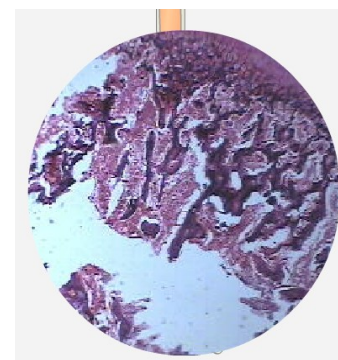
En los canales de Havers se aloja una arteriola, una vénula y un nervio, y los canales de Volkman están encargados de unir los canales de Havers.

El tejido óseo compacto se encuentra en la diáfisis de los huesos largos.



El tejido óseo esponjoso está formado por una unidad llamada travécula ósea donde se encuentran los osteocitos, células formadoras de hueso. En los huecos que quedan entre las travéculas se encuentra el tejido hematopoyético, encargado de formar las células sanguíneas.

El tejido óseo esponjoso se encuentra en los huesos planos y formando la epífisis de los huesos largos.





## Contenidos

### 3. El esqueleto

#### Esqueleto

Los huesos son los órganos que forman el sistema esquelético. Su apariencia es compacta debido al depósito de sales de calcio que endurece la parte externa, pero podemos apreciar varias zonas distintas.

**EPÍFISIS:** es una zona ensanchada, muy ligera porque está formada por tejido óseo esponjoso. Suele ser la zona de acoplamiento en una articulación.

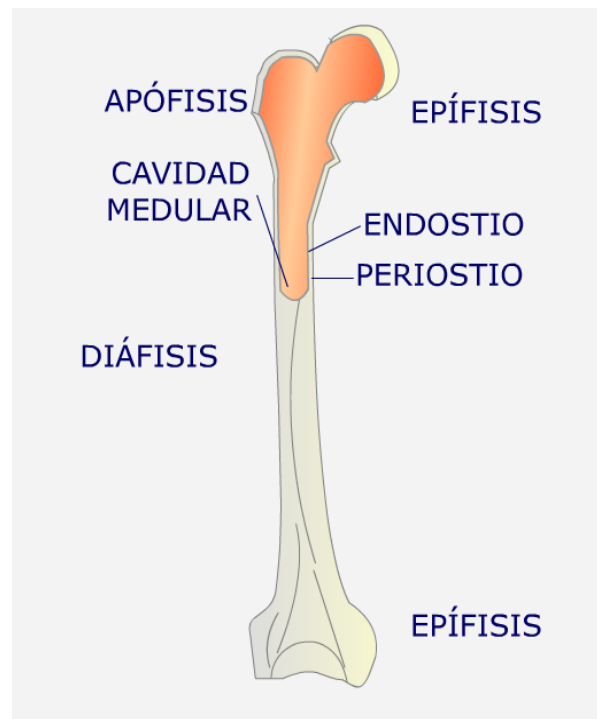
**DIÁFISIS** o caña: zona alargada del hueso muy dura, debido al depósito de sales. En la zona externa hay un gran número de capilares y nervios.

**APÓFISIS:** salientes del hueso, donde se unen músculos, ligamentos y tendones.

**PERIOSTIO:** lámina que recubre el hueso. En la epífisis es sustituida por el cartílago, que protege del rozamiento.

**CAVIDAD MEDULAR:** cavidad interna del hueso.

**ENDOSTIO:** conjuntivo que recubre la cavidad medular.



Dentro de nuestro cuerpo podemos encontrar cuatro tipos distintos de huesos que se clasifican por su forma:

**LARGOS:** alargados, forma cilíndrica. Relacionados con el movimiento, como el fémur.

**PLANOS:** huesos grandes con función protectora, como los huesos del cráneo o el omóplato.

**CORTOS:** cúbicos y pequeños. Forman parte de estructuras con movimientos muy complejos, como las muñecas.

**IRREGULARES:** sin forma cúbica, como las vértebras.

### Contenidos

### 3. El esqueleto

#### Esqueleto

Los huesos se asocian para formar el esqueleto, que se divide en las siguientes partes:

Esqueleto central o axial. Tiene la función de proteger las partes blandas del organismo.

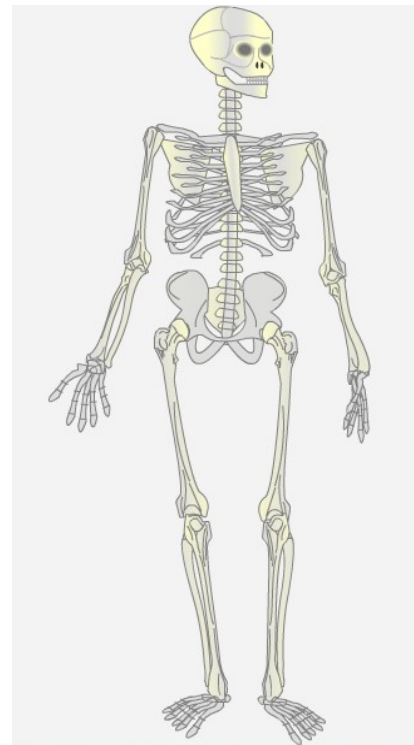
Constituido por:

- Cráneo. Protege el encéfalo y los órganos de los sentidos.
- Columna vertebral. Protege la médula espinal.
- Tórax. Protege el corazón y los pulmones.

Esqueleto apendicular. Realiza los movimientos.

Está formado por:

- Extremidades superiores. Realiza movimientos de prensión y equilibrio en el desplazamiento.
- Extremidades inferiores. Realiza movimientos de bipedestación y desplazamiento.



## Contenidos

### 3. El esqueleto

#### Articulaciones

La zona donde se unen dos o más huesos se denomina **ARTICULACIÓN**. En una articulación podemos distinguir los siguientes elementos:

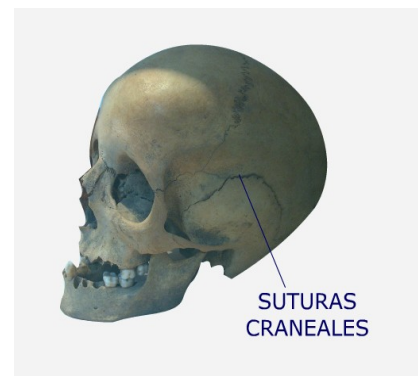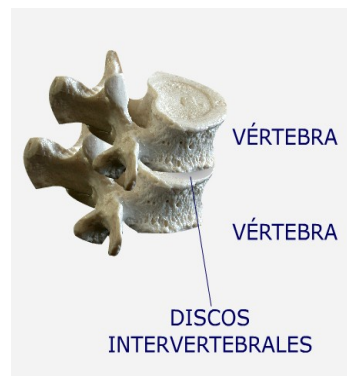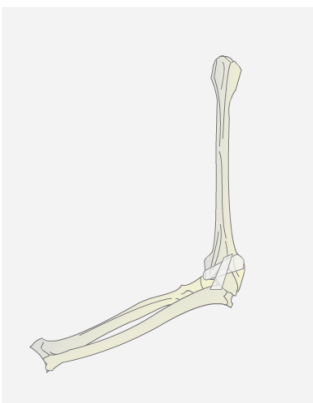
- Superficie articular: zona de roce entre dos huesos.
- Cartílago articular: cartílago que recubre la superficie articular y que impide el rozamiento entre huesos.
- Ligamentos articulares: ligamentos que unen los distintos huesos de la articulación.

Se pueden distinguir tres tipos de articulaciones, atendiendo a la capacidad de movimiento que permiten:

**MÓVILES, o DIARTROSIS:** muy complejas que permiten todo tipo de movimiento.

**SEMIMÓVILES, o ANFIARTROSIS:** permiten cierta movilidad. Los huesos no se tocan, ya que entre ellos aparece un disco de cartílago.

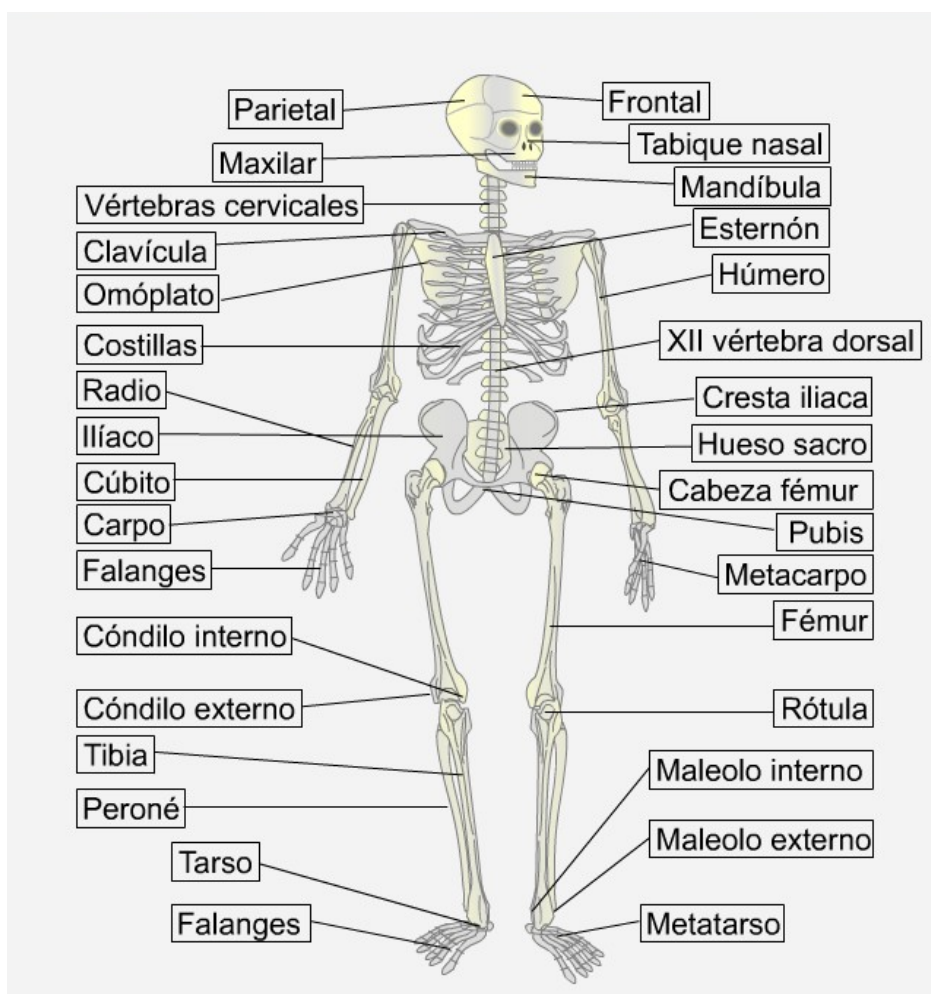
**FIJAS, o SINARTROSIS:** no permiten el movimiento. Están formadas por huesos con borde irregular, que se unen por suturas.



## Contenidos

### 3. El esqueleto

#### Los nombres de los huesos



## Contenidos

### 4. La musculatura

El Sistema Muscular es otro de los componentes de Aparato Locomotor. Es el responsable del movimiento y el mantenimiento de la postura del cuerpo.

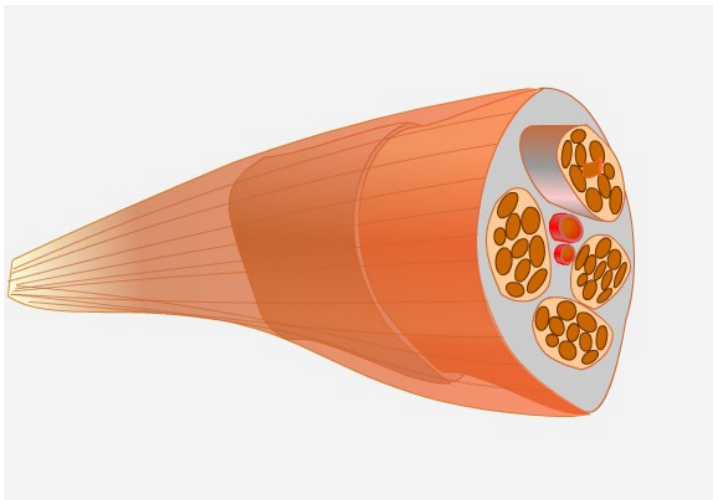
Este sistema está formado por unos órganos llamados **músculos**, que son capaces de contraerse y relajarse.

Para dar lugar al movimiento, los músculos se unen al sistema esquelético mediante fibras llamadas **tendones**.

La contracción o relajación de un músculo arrastrará a la estructura dura a la que está unido, el hueso, lo que provocará el movimiento de una parte de nuestro cuerpo.

#### El músculo

Los músculos se contraen cuando un estímulo nervioso llega a ellos. El movimiento se produce por la acción de músculos antagónicos.



Los músculos están recubiertos de una capa de tejido conjuntivo llamada EPIMISIO.

Los músculos están formados por conjuntos fibrosos llamados PAQUETES MUSCULARES, que se separan entre ellos mediante capas de tejido conjuntivo, llamadas PERIMISIO.

Cada paquete muscular está formado por FIBRAS MUSCULARES recubiertas por una capa de tejido conjuntivo llamado ENDOMISIO.

Los músculos poseen vasos sanguíneos que les aportan nutrientes y oxígeno para su funcionamiento.

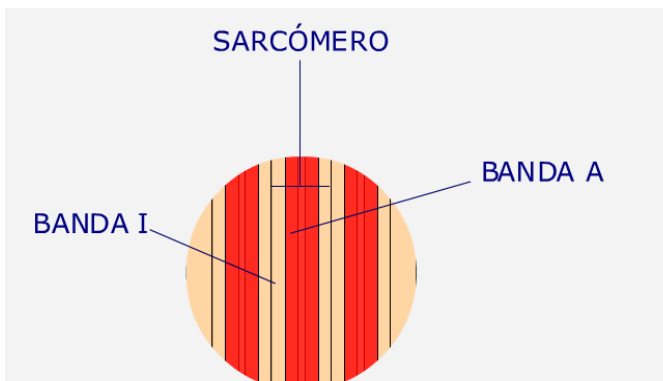
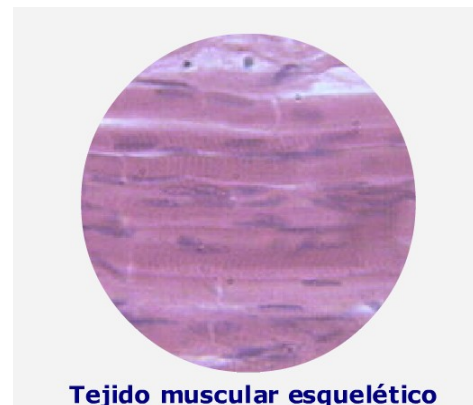
## Contenidos

### 4. La musculatura

#### El tejido muscular

El músculo está formado por tejido muscular esquelético. Este tejido está formado por conjuntos de células que se asocian para formar la fibra muscular, por eso son plurinucleadas.

Dentro de la fibra muscular se puede observar un gran número de bandas de dos aspectos. Las Bandas I, o isótropas, claras, que se alternan con Bandas A, o anisótropas, más oscuras.



Estas bandas están formadas de proteínas contráctiles (actina y miosina) y forman la unidad fisiológica de la fibra, el sarcómero que es capaz de contraerse o relajarse provocando el movimiento de la fibra.

#### Tipos de músculos

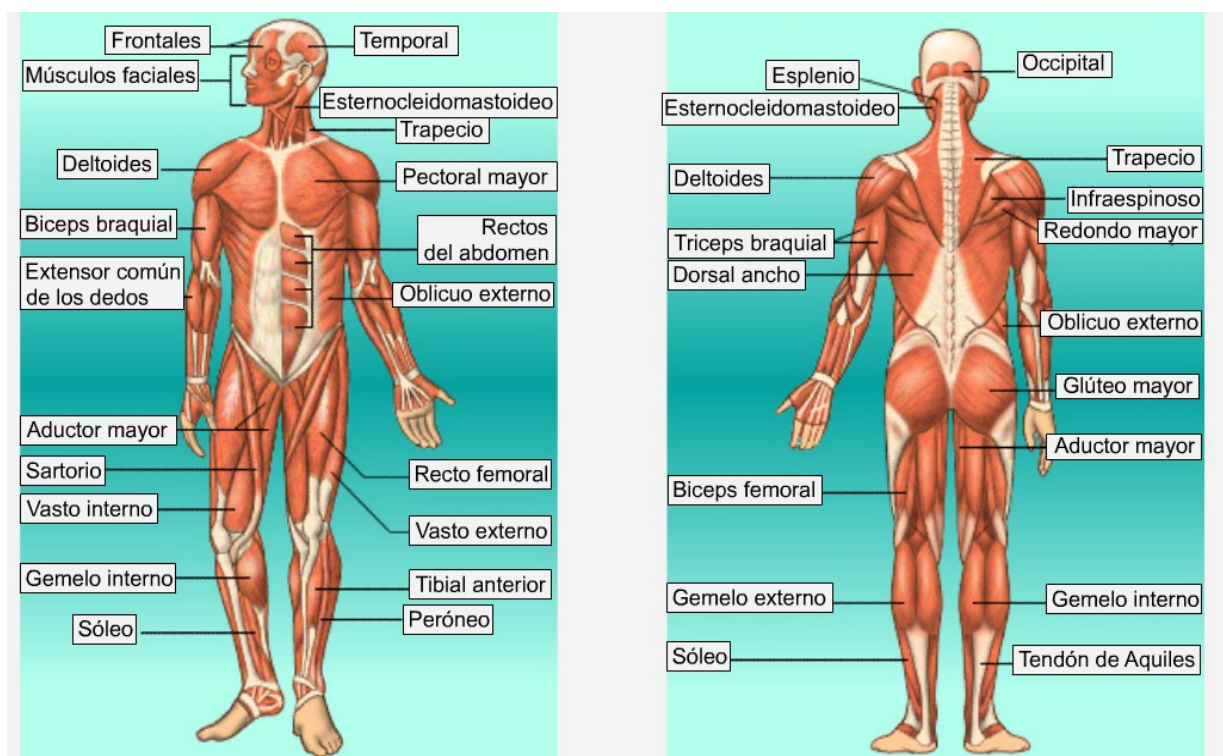
Los músculos del cuerpo se clasifican, atendiendo a su forma, en:

- Fusiformes o alargados, en forma de huso, engrosados en la zona central y fino en los extremos, como el bíceps.
- Orbiculares, con forma de anillo. Se sitúan en zonas de apertura y cierre, como el orbicular del ojo o los esfínteres.
- Planos, con forma cuadrada o en abanico, como el recto del abdomen o el pectoral mayor.

## Contenidos

## 4. La musculatura

## Los nombres de los músculos



## Contenidos

### 5. La postura correcta

La postura que adquiere nuestro cuerpo se realiza gracias a la acción conjunta de todos los órganos del aparato locomotor; sin embargo, el peso de esa acción recae sobre los componentes de la espalda, la columna vertebral y los músculos dorsales.

Seguro que alguna vez te ha dolido la espalda debido a una mala postura. El cuerpo nos avisa que si mantenemos esa posición durante mucho tiempo se puede generar una lesión o una malformación.

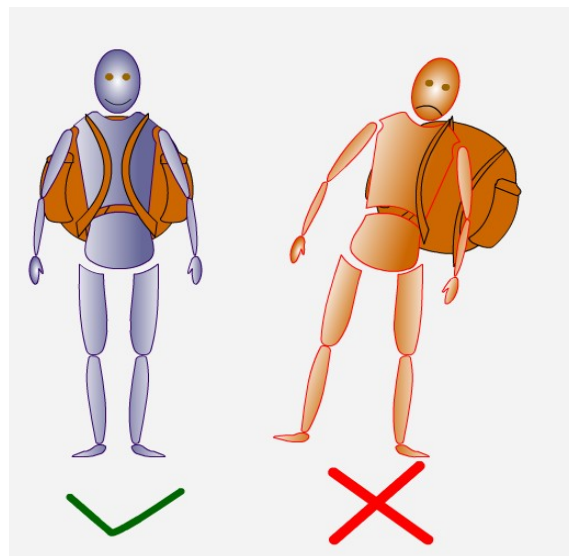
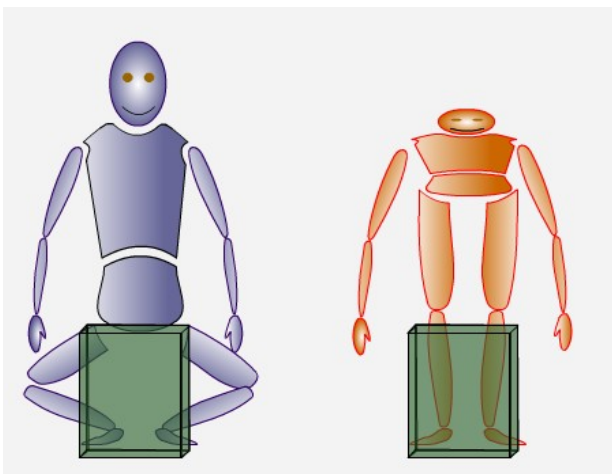
¡Ten cuidado y escucha a tu cuerpo!

Una de las funciones del aparato locomotor es mantener la postura del cuerpo. Las malas posturas corporales pueden dar lugar a la deformación de la columna vertebral.

Para que esto no ocurra sigue estos simples consejos:

Al agacharte, dobla las rodillas, baja con la espalda recta. No te agaches doblando la espalda por la zona lumbar.

Si usas una mochila, pónela en la espalda y usa las dos asas.





## Contenidos

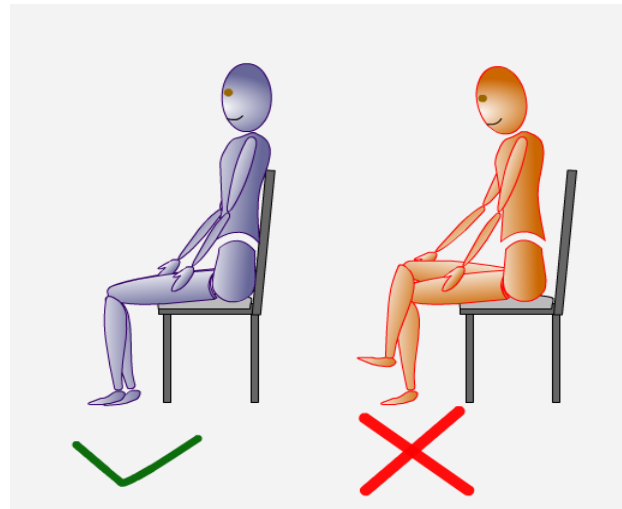
## 5. La postura correcta

Cuando estés sentado, pon los pies en el suelo, no cruces las piernas, ten la espalda contra el respaldo del asiento y la cabeza mirando al frente. Levántate de vez en cuando para moverte.

No duermas boca abajo y utiliza una almohada para que la cabeza y la columna vertebral estén en línea.

Si duermes boca arriba flexiona ligeramente las rodillas, puedes introducir un rodillo de toalla.

Si duermes de lado pon la pierna inferior estirada y la superior doblada que descansa sobre la cama, no sobre la pierna inferior.

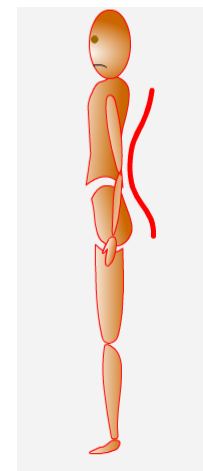
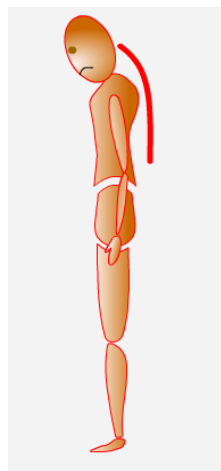
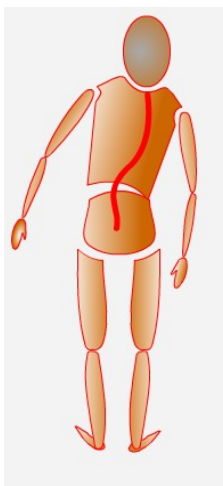


Si mantienes posturas incorrectas puedes tener dolor muscular, cansancio, pinchazos e incluso graves problemas de espalda. Los problemas más comunes en la espalda son la escoliosis, la cifosis y la hiperlordosis.

Escoliosis es la desviación de la columna, que se produce por una curvatura lateral.

Cifosis es una curvatura exagerada de la parte dorsal de la columna vertebral. Da lugar a la aparición de una "joroba".

Hiperlordosis es una curvatura exagerada de la parte lumbar de la columna vertebral.



## Contenidos

### 5. La postura correcta

#### Alteraciones del aparato locomotor

Nombre	Enfermedad/ Lesión	Órgano afectado	Efecto
Artritis	Enfermedad	Articulación	Produce inflamación de las articulaciones.
Artritis reumatoide	Enfermedad	Articulación	Enfermedad autoinmune. Produce inflamación en articulaciones.
Artrosis	Enfermedad	Articulación	Degeneración del cartílago. Produce dolor y deformación en la articulación.
Osteoporosis	Enfermedad	Hueso	Pérdida progresiva de la masa ósea. El hueso se vuelve quebradizo.
Fractura	Lesión	Hueso	Rotura total de un hueso. Puede ser interna o externa si el hueso atraviesa la piel.
Fisura	Lesión	Hueso	Rotura parcial de un hueso sin que exista separación de una parte.
Esguince	Lesión	Articulación	Estiramiento excesivo de un ligamento.
Tendinitis	Lesión	Tendón	Inflamación de un tendón debido a una sobrecarga o la edad.
Desgarro muscular	Lesión	Músculo	Rotura de fibras musculares producido por un golpe o por sobrecarga.
Rotura de fibras	Lesión	Músculo	Rotura de uno varios paquetes musculares.



## Para practicar

### 1. Los tipos de respuestas

Rellena los huecos.

El sistema endocrino está formado por ..... que liberan ..... Éstas actúan sobre órganos diana. La respuesta es .....

Otro aparato efector es el ..... Su respuesta es ..... y corta en el tiempo. Los órganos de este aparato pueden tener respuestas ..... y entonces quién elabora la respuesta es el ..... Pero si el encéfalo no actúa, la respuesta es ..... y quién elabora la respuesta es la .....

Ordena la secuencia de acontecimientos en la respuesta glandular.

Órganos receptores  
Órgano diana  
Hormona  
Hipotálamo  
Glándula endocrina

Ordena la secuencia de acontecimientos en la respuesta muscular involuntaria.

Órgano locomotor  
Órgano receptor  
Nervio motor  
Nervio sensitivo  
Médula espinal

Rellena los huecos.

Las respuestas elaboradas por el sistema ..... son efectuadas por el sistema ..... y el aparato .....



## Para practicar

### 1. Los tipos de respuestas

Rellena los huecos.

Ejercicio corregido

El sistema endocrino está formado por **glándulas** que liberan **hormonas**. Éstas actúan sobre órganos diana. La respuesta es **lenta**. Otro aparato efector es el **locomotor**. Su respuesta es **rápida** y corta en el tiempo. Los órganos de este aparato pueden tener respuestas **voluntarias** y entonces quién elabora la respuesta es el **encéfalo**. Pero si el encéfalo no actúa, la respuesta es **involuntaria** y quién elabora la respuesta es la **médula espinal**.

Ordena la secuencia de acontecimientos en la respuesta glandular.

Ejercicio corregido

Órganos receptores  
Hipotálamo  
Glándula endocrina  
Hormona  
Órgano diana

Ordena la secuencia de acontecimientos en la respuesta muscular involuntaria.

Ejercicio corregido

Órgano receptor  
Nervio sensitivo  
Médula espinal  
Nervio motor  
Órgano locomotor

Rellena los huecos. Ejercicio corregido

Las respuestas elaboradas por el sistema **nervioso** son efectuadas por el sistema **endocrino** y el aparato **locomotor**.



## Para practicar

## 1. El sistema endocrino

Escoge la respuesta correcta

- |   |  |
|---|--|
| <p>1. Las glándulas endocrinas son las que liberan sustancias</p> <ul style="list-style-type: none"><li><input type="radio"/> A la sangre.</li><li><input type="radio"/> A interior de un tubo.</li><li><input type="radio"/> Al exterior del cuerpo.</li><li><input type="radio"/> Al exterior del cuerpo y a un tubo.</li></ul> <p>2. Las hormonas son sustancias</p> <ul style="list-style-type: none"><li><input type="radio"/> Que actúan sobre todas las células del cuerpo.</li><li><input type="radio"/> Que tienen una actividad lenta pero corta.</li><li><input type="radio"/> Con actividad rápida, pero duradera.</li><li><input type="radio"/> Con actividad lenta, pero duradera.</li></ul> <p>3. Las células sobre las que actúa una hormona son</p> <ul style="list-style-type: none"><li><input type="radio"/> Células glandulares.</li><li><input type="radio"/> Células diana.</li><li><input type="radio"/> Cualquier célula del cuerpo.</li><li><input type="radio"/> Células del sistema nervioso.</li></ul> <p>4. El hipotálamo es</p> <ul style="list-style-type: none"><li><input type="radio"/> Un órgano diana.</li><li><input type="radio"/> Parte del cerebelo.</li><li><input type="radio"/> Parte del encéfalo, formado por células glandulares.</li><li><input type="radio"/> Parte del encéfalo, formado por células neurosecretoras.</li></ul> | <p>5. La hipófisis es</p> <ul style="list-style-type: none"><li><input type="radio"/> Un órgano diana del páncreas.</li><li><input type="radio"/> Parte del cerebelo.</li><li><input type="radio"/> Parte del encéfalo, formado por células glandulares.</li><li><input type="radio"/> Parte del encéfalo, formado por células neurosecretoras.</li></ul> <p>6. La hipófisis actúa sobre</p> <ul style="list-style-type: none"><li><input type="radio"/> Otras glándulas, nada más.</li><li><input type="radio"/> Órganos diana que no son glándulas.</li><li><input type="radio"/> Órganos diana y glándulas endocrinas.</li><li><input type="radio"/> El hipotálamo.</li></ul> <p>7. La hipófisis NO libera</p> <ul style="list-style-type: none"><li><input type="radio"/> Oxitocina.</li><li><input type="radio"/> Prolactina.</li><li><input type="radio"/> Insulina.</li><li><input type="radio"/> Hormona del crecimiento.</li></ul> <p>8. Otras glándulas endocrinas son</p> <ul style="list-style-type: none"><li><input type="radio"/> El paratiroides, la tiroxina y el riñón.</li><li><input type="radio"/> El tiroides, el páncreas y la testosterona.</li><li><input type="radio"/> Los ovarios y la insulina.</li><li><input type="radio"/> Los ovarios y los testículos.</li></ul> |
|---|--|



## Para practicar

### 1. El sistema endocrino

Escoge la respuesta correcta

Ejercicio corregido

- |   |  |
|---|--|
| <p>1. Las glándulas endocrinas son las que liberan sustancias</p> <ul style="list-style-type: none"><li><input type="radio"/> <b>A la sangre.</b></li><li><input type="radio"/> A interior de un tubo.</li><li><input type="radio"/> Al exterior del cuerpo.</li><li><input type="radio"/> Al exterior del cuerpo y a un tubo.</li></ul> <p>2. Las hormonas son sustancias</p> <ul style="list-style-type: none"><li><input type="radio"/> Que actúan sobre todas las células del cuerpo.</li><li><input type="radio"/> Que tienen una actividad lenta pero corta.</li><li><input type="radio"/> Con actividad rápida, pero duradera.</li><li><input type="radio"/> <b>Con actividad lenta, pero duradera.</b></li></ul> <p>3. Las células sobre las que actúa una hormona son</p> <ul style="list-style-type: none"><li><input type="radio"/> Células glandulares.</li><li><input type="radio"/> <b>Células diana.</b></li><li><input type="radio"/> Cualquier célula del cuerpo.</li><li><input type="radio"/> Células del sistema nervioso.</li></ul> <p>4. El hipotálamo es</p> <ul style="list-style-type: none"><li><input type="radio"/> Un órgano diana.</li><li><input type="radio"/> Parte del cerebelo.</li><li><input type="radio"/> Parte del encéfalo, formado por células glandulares.</li><li><input type="radio"/> <b>Parte del encéfalo, formado por células neurosecretoras.</b></li></ul> | <p>5. La hipófisis es</p> <ul style="list-style-type: none"><li><input type="radio"/> Un órgano diana del páncreas.</li><li><input type="radio"/> Parte del cerebelo.</li><li><input type="radio"/> <b>Parte del encéfalo, formado por células glandulares.</b></li><li><input type="radio"/> Parte del encéfalo, formado por células neurosecretoras.</li></ul> <p>6. La hipófisis actúa sobre</p> <ul style="list-style-type: none"><li><input type="radio"/> Otras glándulas, nada más.</li><li><input type="radio"/> Órganos diana que no son glándulas.</li><li><input type="radio"/> <b>Órganos diana y glándulas endocrinas.</b></li><li><input type="radio"/> El hipotálamo.</li></ul> <p>7. La hipófisis NO libera</p> <ul style="list-style-type: none"><li><input type="radio"/> Oxitocina.</li><li><input type="radio"/> Prolactina.</li><li><input type="radio"/> <b>Insulina.</b></li><li><input type="radio"/> Hormona del crecimiento.</li></ul> <p>8. Otras glándulas endocrinas son</p> <ul style="list-style-type: none"><li><input type="radio"/> El paratiroides, la tiroxina y el riñón.</li><li><input type="radio"/> El tiroides, el páncreas y la testosterona.</li><li><input type="radio"/> Los ovarios y la insulina.</li><li><input type="radio"/> <b>Los ovarios y los testículos.</b></li></ul> |
|---|--|



## Para practicar

### 2. El sistema endocrino

Relaciona la glándula con su hormona

Hipófisis	
Testículo	
Páncreas	
Tiroides	
Paratiroides	
Ovario	

Ordena la siguiente secuencia de acontecimientos.

Activación del tiroides.  
Liberación de una hormona trópica.  
Un estímulo llega al hipotálamo.  
Depósito de calcio en los huesos.  
Liberación de calcitonina.  
Se estimula la hipófisis.

Relaciona la hormona con la enfermedad que produce su alteración.

Insulina	
Progesterona	
Tiroxina	
Testosterona	
Hormona del crecimiento	
Estrógenos	



## Para practicar

### 2. El sistema endocrino

Relaciona la glándula con su hormona

Ejercicio corregido

Hipófisis	<b>Prolactina</b>
Testículo	<b>Testosterona</b>
Páncreas	<b>Insulina</b>
Tiroides	<b>Calcitonina</b>
Paratiroides	<b>Parathormona</b>
Ovario	<b>Progesterona</b>

Ordena la siguiente secuencia de acontecimientos.

Ejercicio corregido

**Un estímulo llega al hipotálamo.  
Se estimula la hipófisis.  
Liberación de una hormona trópica.  
Activación del tiroides.  
Liberación de calcitonina.  
Depósito de calcio en los huesos.**

Relaciona la hormona con la enfermedad que produce su alteración.

Ejercicio corregido

Insulina	<b>Diabetes</b>
Progesterona	<b>Aborto espontáneo</b>
Tiroxina	<b>Bocio</b>
Testosterona	<b>Esterilidad</b>
Hormona del crecimiento	<b>Acromegalia</b>
Estrógenos	<b>Esterilidad</b>





## Para practicar

### 3. El esqueleto

#### Ejercicio tipo test

- |   |  |
|---|--|
| <ol style="list-style-type: none"> <li>1. El tejido que forma el hueso es           <ul style="list-style-type: none"> <li>◦ Tejido conjuntivo óseo.</li> <li>◦ Tejido conectivo óseo.</li> <li>◦ Tejido epitelial óseo.</li> <li>◦ Tejido óseo compacto, siempre.</li> </ul> </li> <li>2. Las células que forman el hueso se denominan           <ul style="list-style-type: none"> <li>◦ Osteonas.</li> <li>◦ Osteoglastos.</li> <li>◦ Osteocitos.</li> <li>◦ Osteocrastos.</li> </ul> </li> <li>3. La osteona no contiene           <ul style="list-style-type: none"> <li>◦ Canal de Havers.</li> <li>◦ Canal de Volkman.</li> <li>◦ Osteocitos.</li> <li>◦ Arterias.</li> </ul> </li> <li>4. La trabécula ósea           <ul style="list-style-type: none"> <li>◦ Se encuentra en el tejido óseo compacto.</li> <li>◦ Forma la osteona.</li> <li>◦ Contiene tejido hematopoyético.</li> <li>◦ Contiene los canales de Havers.</li> </ul> </li> </ol> | <ol style="list-style-type: none"> <li>5. La diáfisis           <ul style="list-style-type: none"> <li>◦ Está formada por tejido óseo compacto.</li> <li>◦ Contiene trabéculas óseas.</li> <li>◦ Se encuentra en la epífisis.</li> <li>◦ Se encuentra en la parte esponjosa del hueso.</li> </ul> </li> <li>6. La epífisis           <ul style="list-style-type: none"> <li>◦ Sólo se encuentra en los huesos largos.</li> <li>◦ Aparece en las zonas duras de los huesos largos.</li> <li>◦ Aparece en huesos planos.</li> <li>◦ Contiene las osteonas.</li> </ul> </li> <li>7. La zona del hueso que se acopla en una articulación           <ul style="list-style-type: none"> <li>◦ Es la diáfisis.</li> <li>◦ Es una zona dura.</li> <li>◦ Es la epífisis.</li> <li>◦ Está formada por tejido óseo compacto.</li> </ul> </li> <li>8. El fémur es           <ul style="list-style-type: none"> <li>◦ Un hueso mixto porque tiene diáfisis y epífisis.</li> <li>◦ Un hueso corto porque está implicado en el movimiento.</li> <li>◦ Un hueso largo porque tiene función protectora.</li> <li>◦ Un hueso largo porque es alargado y tiene forma cilíndrica.</li> </ul> </li> </ol> |
|---|--|



## Para practicar

### 3. El esqueleto

#### Ejercicio tipo test

#### Ejercicio corregido

- |   |  |
|---|--|
| <ol style="list-style-type: none"><li>1. El tejido que forma el hueso es<ul style="list-style-type: none"><li>◦ Tejido conjuntivo óseo.</li><li>◦ <b>Tejido conectivo óseo.</b></li><li>◦ Tejido epitelial óseo.</li><li>◦ Tejido óseo compacto, siempre.</li></ul></li><li>2. Las células que forman el hueso se denominan<ul style="list-style-type: none"><li>◦ Osteonas.</li><li>◦ Osteoglastos.</li><li>◦ <b>Osteocitos.</b></li><li>◦ Osteoclastos.</li></ul></li><li>3. La osteona no contiene<ul style="list-style-type: none"><li>◦ Canal de Havers.</li><li>◦ Canal de Volkman.</li><li>◦ Osteocitos.</li><li>◦ Arterias.</li></ul></li><li>4. La trabécula ósea<ul style="list-style-type: none"><li>◦ Se encuentra en el tejido óseo compacto.</li><li>◦ Forma la osteona.</li><li>◦ <b>Contiene tejido hematopoyético.</b></li><li>◦ Contiene los canales de Havers.</li></ul></li></ol> | <ol style="list-style-type: none"><li>5. La diáfisis<ul style="list-style-type: none"><li>◦ <b>Está formada por tejido óseo compacto.</b></li><li>◦ Contiene trabéculas óseas.</li><li>◦ Se encuentra en la epífisis.</li><li>◦ Se encuentra en la parte esponjosa del hueso.</li></ul></li><li>6. La epífisis<ul style="list-style-type: none"><li>◦ <b>Sólo se encuentra en los huesos largos.</b></li><li>◦ Aparece en las zonas duras de los huesos largos.</li><li>◦ Aparece en huesos planos.</li><li>◦ Contiene las osteonas.</li></ul></li><li>7. La zona del hueso que se acopla en una articulación<ul style="list-style-type: none"><li>◦ Es la diáfisis.</li><li>◦ Es una zona dura.</li><li>◦ <b>Es la epífisis.</b></li><li>◦ Está formada por tejido óseo compacto.</li></ul></li><li>8. El fémur es<ul style="list-style-type: none"><li>◦ Un hueso mixto porque tiene diáfisis y epífisis.</li><li>◦ Un hueso corto porque está implicado en el movimiento.</li><li>◦ Un hueso largo porque tiene función protectora.</li><li>◦ Un hueso largo porque es alargado y tiene forma cilíndrica.</li></ul></li></ol> |
|---|--|



## Para practicar

### 3. El esqueleto

Relaciona cada parte del hueso con su característica propia.

Endostio	
Apófisis	
Cavidad medular	
Epífisis	
Periostio	
Diáfisis	

### Crucigrama

	Célula formadora de hueso.
	Zona esponjosa del hueso largo.
	Articulación móvil.
	Parte del esqueleto a la que pertenece el cráneo.
	Impide el rozamiento entre los huesos en una articulación.
	Unión de huesos en una sinartrosis.
	Saliente de un hueso.
	Articulación semimóvil.
	Hueso con función protectora.



## Para practicar

### 3. El esqueleto

Relaciona cada parte del hueso con su característica propia.

Ejercicio corregido

Endostio	<b>Lámina que recubre la cavidad medular.</b>
Apófisis	<b>Saliente del hueso.</b>
Cavidad medular	<b>Interior del hueso.</b>
Epífisis	<b>Zona blanda formada por tejido óseo esponjoso.</b>
Periostio	<b>Lámina que recubre al hueso.</b>
Diáfisis	<b>Zona alargada, muy dura.</b>

### Crucigrama

Ejercicio corregido

<b>OSTEOCITO</b>	Célula formadora de hueso.
<b>EPÍFISIS</b>	Zona esponjosa del hueso largo.
<b>DIARTROSIS</b>	Articulación móvil.
<b>AXIAL</b>	Parte del esqueleto a la que pertenece el cráneo.
<b>CARTÍLAGO</b>	Impide el rozamiento entre los huesos en una articulación.
<b>SUTURA</b>	Unión de huesos en una sinartrosis.
<b>APÓFISIS</b>	Saliente de un hueso.
<b>ANFIARTROSIS</b>	Articulación semimóvil.
<b>PLANO</b>	Hueso con función protectora.



## Para practicar

### 3. El esqueleto

#### Ejercicio tipo test

<p>1. Uno de estos huesos no se encuentra en la cabeza</p> <ul style="list-style-type: none"> <li>◦ Parietal</li> <li>◦ Frontal</li> <li>◦ Iliaco</li> <li>◦ Maxilar</li> </ul> <p>2. Uno de estos huesos no se encuentra en el brazo</p> <ul style="list-style-type: none"> <li>◦ Fémur</li> <li>◦ Radio</li> <li>◦ Cúbito</li> <li>◦ Húmero</li> </ul> <p>3. Uno de estos huesos no es plano</p> <ul style="list-style-type: none"> <li>◦ Frontal</li> <li>◦ Omóplato</li> <li>◦ Parietal</li> <li>◦ Peroné</li> </ul> <p>4. Uno de estos huesos es irregular</p> <ul style="list-style-type: none"> <li>◦ Tarso</li> <li>◦ Vértebra</li> <li>◦ Maxilar</li> <li>◦ Esternón</li> </ul>	<p>5. Uno de estos huesos no es largo</p> <ul style="list-style-type: none"> <li>◦ Tarso</li> <li>◦ Tibia</li> <li>◦ Cúbito</li> <li>◦ Fémur</li> </ul> <p>6. Uno de estos huesos no se encuentra en la mano</p> <ul style="list-style-type: none"> <li>◦ Carpo</li> <li>◦ Tarso</li> <li>◦ Metacarpo</li> <li>◦ Falanges</li> </ul> <p>7. En estas series se ha colado un hueso que no se encuentra en el esqueleto axial</p> <ul style="list-style-type: none"> <li>◦ Frontal, vértebra, omóplato y costilla.</li> <li>◦ Temporal, esternón, iliaco y pubis.</li> <li>◦ Maxilar, maleolo, clavícula y esternón.</li> <li>◦ Cervical, tabique nasal, mandíbula y sacro.</li> </ul> <p>8. En estas series se ha colado un hueso que no se encuentra en el esqueleto apendicular</p> <ul style="list-style-type: none"> <li>◦ Fémur, tibia, tarso y cóndilo.</li> <li>◦ Radio, húmero, metatarso y maleolo.</li> <li>◦ Cabeza del fémur, cresta iliaca, cóndilo y rótula.</li> <li>◦ Cúbito, peroné, húmero y falange.</li> </ul>
--	--



## Para practicar

### 3. El esqueleto

#### Ejercicio tipo test

#### Ejercicio corregido

<p>1. Uno de estos huesos no se encuentra en la cabeza</p> <ul style="list-style-type: none"><li>○ Parietal</li><li>○ Frontal</li><li>○ <b>Iliaco</b></li><li>○ Maxilar</li></ul> <p>2. Uno de estos huesos no se encuentra en el brazo</p> <ul style="list-style-type: none"><li>○ <b>Fémur</b></li><li>○ Radio</li><li>○ Cúbito</li><li>○ Húmero</li></ul> <p>3. Uno de estos huesos no es plano</p> <ul style="list-style-type: none"><li>○ Frontal</li><li>○ Omóplato</li><li>○ Parietal</li><li>○ Peroné</li></ul> <p>4. Uno de estos huesos es irregular</p> <ul style="list-style-type: none"><li>○ Tarso</li><li>○ <b>Vértebra</b></li><li>○ Maxilar</li><li>○ Esternón</li></ul>	<p>5. Uno de estos huesos no es largo</p> <ul style="list-style-type: none"><li>○ <b>Tarso</b></li><li>○ Tibia</li><li>○ Cúbito</li><li>○ Fémur</li></ul> <p>6. Uno de estos huesos no se encuentra en la mano</p> <ul style="list-style-type: none"><li>○ Carpo</li><li>○ <b>Tarso</b></li><li>○ Metacarpo</li><li>○ Falanges</li></ul> <p>7. En estas series se ha colado un hueso que no se encuentra en el esqueleto axial</p> <ul style="list-style-type: none"><li>○ Frontal, vértebra, omóplato y costilla.</li><li>○ Temporal, esternón, iliaco y pubis.</li><li>○ <b>Maxilar, maleolo, clavícula y esternón.</b></li><li>○ Cervical, tabique nasal, mandíbula y sacro.</li></ul> <p>8. En estas series se ha colado un hueso que no se encuentra en el esqueleto apendicular</p> <ul style="list-style-type: none"><li>○ Fémur, tibia, tarso y cóndilo.</li><li>○ Radio, húmero, metatarso y maleolo.</li><li>○ <b>Cabeza del fémur, cresta iliaca, cóndilo y rótula.</b></li><li>○ Cúbito, peroné, húmero y falange.</li></ul>
---	--



## Para practicar

### 4. La musculatura

#### Ejercicio tipo test

- |  |   |
|--|---|
| <ol style="list-style-type: none"> <li>1. El sistema muscular es el responsable de             <ul style="list-style-type: none"> <li>◦ Todas las respuestas del organismo.</li> <li>◦ Del movimiento, nada más.</li> <li>◦ Los desplazamientos que realizamos, nada más.</li> <li>◦ Del movimiento y de la postura del cuerpo.</li> </ul> </li> <li>2. Los órganos que producen el movimiento son             <ul style="list-style-type: none"> <li>◦ Los músculos.</li> <li>◦ Los músculos y los tendones.</li> <li>◦ Los músculos, los tendones y los huesos.</li> <li>◦ Los músculos, los tendones, los huesos y las articulaciones.</li> </ul> </li> <li>3. El tejido conjuntivo que separa los paquetes musculares se denomina             <ul style="list-style-type: none"> <li>◦ Epimisio.</li> <li>◦ Perimisio.</li> <li>◦ Hemimisio.</li> <li>◦ Endomisio.</li> </ul> </li> <li>4. Las células que forman el tejido muscular se denominan             <ul style="list-style-type: none"> <li>◦ Paquetes musculares.</li> <li>◦ Miocitos.</li> <li>◦ Fibras musculares.</li> <li>◦ Mioblastos.</li> </ul> </li> <li>5. El endomisio es             <ul style="list-style-type: none"> <li>◦ Tejido conjuntivo que rodea al músculo.</li> <li>◦ Tejido conectivo que rodea al paquete muscular.</li> <li>◦ Tejido conjuntivo que rodea al paquete muscular.</li> <li>◦ Tejido conjuntivo que rodea a la fibra muscular.</li> </ul> </li> </ol> | <ol style="list-style-type: none"> <li>6. El músculo está formado por             <ul style="list-style-type: none"> <li>◦ Tejido muscular estriado con células mononucleadas.</li> <li>◦ Tejido muscular estriado con fibras plurinucleadas.</li> <li>◦ Tejido muscular estriado con fibras mononucleadas.</li> <li>◦ Tejido muscular liso con fibras plurinucleadas.</li> </ul> </li> <li>7. La unidad fisiológica del músculo se denomina             <ul style="list-style-type: none"> <li>◦ Sarcómero.</li> <li>◦ Sarcoplasma.</li> <li>◦ Fibra muscular.</li> <li>◦ Sarcocito.</li> </ul> </li> <li>8. Las proteínas contráctiles se denominan             <ul style="list-style-type: none"> <li>◦ Actina y giberelina.</li> <li>◦ Miosina e insulina.</li> <li>◦ Insulina y giberelina.</li> <li>◦ Actina y miosina.</li> </ul> </li> <li>9. Los tipos de músculos son             <ul style="list-style-type: none"> <li>◦ Fusiformes, orbiculares y esfínteres.</li> <li>◦ Fusiformes, en abanico y alargados.</li> <li>◦ Orbiculares, planos y fusiformes.</li> <li>◦ Circulares, alargados y cuadrados.</li> </ul> </li> </ol> |
|--|---|



## Para practicar

### 4. La musculatura

#### Ejercicio tipo test    Ejercicio corregido

- |   |   |
|---|---|
| <ol style="list-style-type: none"><li>El sistema muscular es el responsable de<ul style="list-style-type: none"><li>Todas las respuestas del organismo.</li><li>Del movimiento, nada más.</li><li>Los desplazamientos que realizamos, nada más.</li><li>Del movimiento y de la postura del cuerpo.</li></ul></li><li>Los órganos que producen el movimiento son<ul style="list-style-type: none"><li><b>Los músculos.</b></li><li>Los músculos y los tendones.</li><li>Los músculos, los tendones y los huesos.</li><li>Los músculos, los tendones, los huesos y las articulaciones.</li></ul></li><li>El tejido conjuntivo que separa los paquetes musculares se denomina<ul style="list-style-type: none"><li>Epimisio.</li><li><b>Perimisio.</b></li><li>Hemimisio.</li><li>Endomisio.</li></ul></li><li>Las células que forman el tejido muscular se denominan<ul style="list-style-type: none"><li>Paquetes musculares.</li><li>Miocitos.</li><li><b>Fibras musculares.</b></li><li>Mioblastos.</li></ul></li><li>El endomisio es<ul style="list-style-type: none"><li>Tejido conjuntivo que rodea al músculo.</li><li>Tejido conectivo que rodea al paquete muscular.</li><li>Tejido conjuntivo que rodea al paquete muscular.</li><li>Tejido conjuntivo que rodea a la fibra muscular.</li></ul></li></ol> | <ol style="list-style-type: none"><li>El músculo está formado por<ul style="list-style-type: none"><li>Tejido muscular estriado con células mononucleadas.</li><li><b>Tejido muscular estriado con fibras plurinucleadas.</b></li><li>Tejido muscular estriado con fibras mononucleadas.</li><li>Tejido muscular liso con fibras plurinucleadas.</li></ul></li><li>La unidad fisiológica del músculo se denomina<ul style="list-style-type: none"><li><b>Sarcómero.</b></li><li>Sarcoplasma.</li><li>Fibra muscular.</li><li>Sarcocito.</li></ul></li><li>Las proteínas contráctiles se denominan<ul style="list-style-type: none"><li>Actina y giberelina.</li><li>Miosina e insulina.</li><li>Insulina y giberelina.</li><li>Actina y miosina.</li></ul></li><li>Los tipos de músculos son<ul style="list-style-type: none"><li>Fusiformes, orbiculares y esfínteres.</li><li>Fusiformes, en abanico y alargados.</li><li><b>Orbiculares, planos y fusiformes.</b></li><li>Circulares, alargados y cuadrados.</li></ul></li></ol> |
|---|---|





## Para practicar

## 4. La musculatura

## Ejercicio tipo test

1. Uno de los siguientes músculos no está en la cabeza
  - Deltoides.
  - Frontal.
  - Occipital.
  - Temporal.
2. Uno de los siguientes músculos no está en el tórax
  - Trapecio.
  - Biceps.
  - Infraespinoso.
  - Dorsal.
3. Uno de los siguientes músculos no está en el brazo
  - Biceps.
  - Rectos.
  - Triceps.
  - Extensores de los dedos.
4. Uno de los siguientes músculos no está en la pierna
  - Sóleo.
  - Sartorio.
  - Trapecio.
  - Peroneo.
5. Uno de los siguientes músculos no es plano
  - Trapecio.
  - Recto del abdomen.
  - Recto femoral.
  - Pectoral.
6. Uno de los siguientes músculos no es fusiforme
  - Glúteo.
  - Sartorio.
  - Tibial.
  - Aductor.



### Para practicar

#### 4. La musculatura

##### Ejercicio tipo test

##### Ejercicio corregido

1. Uno de los siguientes músculos no está en la cabeza
  - **Deltoides.**
  - Frontal.
  - Occipital.
  - Temporal.
2. Uno de los siguientes músculos no está en el tórax
  - Trapecio.
  - **Biceps.**
  - Infraespinoso.
  - Dorsal.
3. Uno de los siguientes músculos no está en el brazo
  - Biceps.
  - **Rectos.**
  - Triceps.
  - Extensores de los dedos.
4. Uno de los siguientes músculos no está en la pierna
  - Sóleo.
  - Sartorio.
  - **Trapecio.**
  - Peronéo.
5. Uno de los siguientes músculos no es plano
  - Trapecio.
  - Recto del abdomen.
  - **Recto femoral.**
  - Pectoral.
6. Uno de los siguientes músculos no es fusiforme
  - **Glúteo.**
  - Sartorio.
  - Tibial.
  - Aductor.



## Para practicar

### 4. La musculatura

Relaciona los nombres con su característica

Ejercicio corregido

Banda anisótropa	
Epimisio	
Sartorio	
Fibra muscular	
Miosina	
Sarcómero	
Esfínter	

### Crucigrama

Ejercicio corregido

	Tejido conjuntivo que rodea al músculo.
	Músculo de movimiento contrario a otro.
	Tejido conjuntivo que se encuentra entre los paquetes musculares.
	Tejido conjuntivo que rodea a las fibras musculares.
	Tipo de tejido muscular que forma los músculos.
	Proteína contráctil.
	Unidad fisiológica de contracción en una fibra muscular.
	Músculo alargado.



## Para practicar

### 4. La musculatura

Relaciona los nombres con su característica

Ejercicio corregido

Banda anisótropa	<b>Color oscuro.</b>
Epimisio	<b>Tejido conjuntivo que rodea al músculo.</b>
Sartorio	<b>Músculo fusiforme.</b>
Fibra muscular	<b>Está protegida por el endomisio.</b>
Miosina	<b>Proteína muscular.</b>
Sarcómero	<b>Unidad fisiológica del músculo.</b>
Esfínter	<b>Músculo orbicular.</b>

### Crucigrama

Ejercicio corregido

<b>EPIMISIO</b>	Tejido conjuntivo que rodea al músculo.
<b>ANTAGÓNICO</b>	Músculo de movimiento contrario a otro.
<b>PERIMISIO</b>	Tejido conjuntivo que se encuentra entre los paquetes musculares.
<b>ENDOMISIO</b>	Tejido conjuntivo que rodea a las fibras musculares.
<b>ESQUELÉTICO</b>	Tipo de tejido muscular que forma los músculos.
<b>ACTINA</b>	Proteína contráctil.
<b>SARCÓMERO</b>	Unidad fisiológica de contracción en una fibra muscular.
<b>FUSIFORME</b>	Músculo alargado.



## Para practicar

### 5. La postura correcta

¿Correcto o incorrecto?

No duermas boca abajo.	
Al usar la mochila utiliza las dos asas.	
Al sentarte coloca los pies sobre el suelo.	
Utiliza una almohada para dormir.	
Agachaté doblando las rodillas e inclinando la espalda por la zona lumbar.	
Al usar una mochila pon un asa en cada hombro.	
Si duermes boca arriba estira las rodillas.	
Al sentarte coloca la espalda pegada al respaldo del asiento.	

Relaciona la alteración con el lugar donde se produce

Rotura de fibras	
Fisura	
Esguince	
Artritis reumatoide	
Osteoporosis	
Desgarro	
Hiperlordosis	



## Para practicar

### 5. La postura correcta

¿Correcto o incorrecto?

Ejercicio corregido

No duermas boca abajo.	Correcto.
Al usar la mochila utiliza las dos asas.	Incorrecto.
Al sentarte coloca los pies sobre el suelo.	Correcto.
Utiliza una almohada para dormir.	Correcto.
Agachaté doblando las rodillas e inclinando la espalda por la zona lumbar.	Incorrecto.
Al usar una mochila pon un asa en cada hombro.	Correcto.
Si duermes boca arriba estira las rodillas.	Incorrecto.
Al sentarte coloca la espalda pegada al respaldo del asiento.	Correcto.

Relaciona la alteración con el lugar donde se produce

Ejercicio corregido

Rotura de fibras	Músculo
Fisura	Hueso
Esguince	Articulación
Artritis reumatoide	Articulación
Osteoporosis	Hueso
Desgarro	Músculo
Hiperlordosis	Espalda



## Para practicar

### 5. La postura correcta

#### Crucigrama

	Degeneración del cartílago.
	Rotura de fibras musculares.
	Estiramiento excesivo de un ligamento.
	Rotura de un hueso sin separación de fragmentos.
	Pérdida progresiva de masa ósea.
	Curva exagerada de la parte dorsal de la columna vertebral.
	Inflamación de la articulación.

#### Ejercicio tipo test

<p>1. La escoliosis</p> <ul style="list-style-type: none"> <li>○ Se produce por dormir de costado.</li> <li>○ Es la desviación de la columna por una curva lateral.</li> <li>○ Es la curvatura exagerada de la zona dorsal de la columna.</li> <li>○ Es la curvatura exagerada de la zona lumbar de la columna.</li> </ul> <p>2. Al dormir boca arriba</p> <ul style="list-style-type: none"> <li>○ Estira las piernas.</li> <li>○ No uses almohada.</li> <li>○ Dobla ligeramente las rodillas.</li> <li>○ No duermas en esa postura.</li> </ul> <p>3. Al dormir de costado</p> <ul style="list-style-type: none"> <li>○ Estira la pierna superior y dobla la inferior.</li> <li>○ Dobla la pierna superior y estira la inferior.</li> <li>○ No duermas en esa postura.</li> <li>○ Estira las piernas.</li> </ul>	<p>4. Al dormir boca abajo</p> <ul style="list-style-type: none"> <li>○ Estira las piernas.</li> <li>○ Dobla una pierna y estira la otra.</li> <li>○ Usa almohada.</li> <li>○ No duermas en esa postura.</li> </ul> <p>5. Cuando estés sentado</p> <ul style="list-style-type: none"> <li>○ Deja caer ligeramente la cabeza.</li> <li>○ Pon los dos pies en el suelo.</li> <li>○ Sepárate ligeramente del asiento.</li> <li>○ Cruza las piernas.</li> </ul> <p>6. Si utilizas una mochila</p> <ul style="list-style-type: none"> <li>○ Colócala en la espalda.</li> <li>○ Colócala en la zona delantera pero pon un asa en cada hombro.</li> <li>○ Colócala en la espalda pero pon un asa en cada hombro.</li> <li>○ Puedes colocarla en la parte delantera si utilizas sólo un asa.</li> </ul>
---	---



## Para practicar

### 5. La postura correcta

#### Crucigrama

#### Ejercicio corregido

<b>ARTROSIS</b>	Degeneración del cartílago.
<b>DESGARRO</b>	Rotura de fibras musculares.
<b>ESGUINCE</b>	Estiramiento excesivo de un ligamento.
<b>FISURA</b>	Rotura de un hueso sin separación de fragmentos.
<b>OSTEOPOROSIS</b>	Pérdida progresiva de masa ósea.
<b>CIFOSIS</b>	Curva exagerada de la parte dorsal de la columna vertebral.
<b>ARTRITIS</b>	Inflamación de la articulación.

#### Ejercicio tipo test Ejercicio corregido

<ol style="list-style-type: none"> <li>1. La escoliosis             <ul style="list-style-type: none"> <li>○ Se produce por dormir de costado.</li> <li>○ <b>Es la desviación de la columna por una curva lateral.</b></li> <li>○ Es la curvatura exagerada de la zona dorsal de la columna.</li> <li>○ Es la curvatura exagerada de la zona lumbar de la columna.</li> </ul> </li> <li>2. Al dormir boca arriba             <ul style="list-style-type: none"> <li>○ Estira las piernas.</li> <li>○ No uses almohada.</li> <li>○ <b>Dobla ligeramente las rodillas.</b></li> <li>○ No duermas en esa postura.</li> </ul> </li> <li>3. Al dormir de costado             <ul style="list-style-type: none"> <li>○ Estira la pierna superior y dobla la inferior.</li> <li>○ <b>Dobla la pierna superior y estira la inferior.</b></li> <li>○ No duermas en esa postura.</li> <li>○ Estira las piernas.</li> </ul> </li> </ol>	<ol style="list-style-type: none"> <li>4. Al dormir boca abajo             <ul style="list-style-type: none"> <li>○ Estira las piernas.</li> <li>○ Dobla una pierna y estira la otra.</li> <li>○ Usa almohada.</li> <li>○ <b>No duermas en esa postura.</b></li> </ul> </li> <li>5. Cuando estés sentado             <ul style="list-style-type: none"> <li>○ Deja caer ligeramente la cabeza.</li> <li>○ <b>Pon los dos pies en el suelo.</b></li> <li>○ Sepárate ligeramente del asiento.</li> <li>○ Cruza las piernas.</li> </ul> </li> <li>6. Si utilizas una mochila             <ul style="list-style-type: none"> <li>○ Colócala en la espalda.</li> <li>○ Colócala en la zona delantera pero pon un asa en cada hombro.</li> <li>○ <b>Colócala en la espalda pero pon un asa en cada hombro.</b></li> <li>○ Puedes colocarla en la parte delantera si utilizas sólo un asa.</li> </ul> </li> </ol>
--	--





## Comprueba lo que sabes

### Ejercicio 1

#### Tipo test

- |   |  |
|---|--|
| <p>1. La respuesta involuntaria tiene el siguiente patrón</p> <ul style="list-style-type: none"> <li><input type="radio"/> Receptor - órgano sensitivo - órgano motor - respuesta.</li> <li><input type="radio"/> Receptor - órgano sensitivo - nervio motor - órgano motor.</li> <li><input type="radio"/> Receptor - nervio sensitivo - médula espinal - nervio motor - órgano motor.</li> <li><input type="radio"/> Receptor - nervio motor - médula espinal - nervio sensitivo - órgano efector.</li> </ul> <p>2. La hipófisis</p> <ul style="list-style-type: none"> <li><input type="radio"/> Es una glándula que actúa sobre el hipotálamo.</li> <li><input type="radio"/> Es parte del cerebelo y actúa sobre órganos diana.</li> <li><input type="radio"/> Libera hormonas que actúan sobre el aparato locomotor.</li> <li><input type="radio"/> Actúa sobre otras glándulas.</li> </ul> <p>3. Uno de estos órganos no es una glándula endocrina</p> <ul style="list-style-type: none"> <li><input type="radio"/> El ovario.</li> <li><input type="radio"/> El tiroides.</li> <li><input type="radio"/> El hígado.</li> <li><input type="radio"/> El páncreas.</li> </ul> <p>4. Las enfermedades endocrinas son debidas</p> <ul style="list-style-type: none"> <li><input type="radio"/> Al defecto de una o varias hormonas.</li> <li><input type="radio"/> Al exceso o defecto de una o varias hormonas.</li> <li><input type="radio"/> Al exceso de una o varias hormonas.</li> <li><input type="radio"/> A un defecto en el control por parte del sistema nervioso.</li> </ul> | <p>5. Los tipos de huesos son</p> <ul style="list-style-type: none"> <li><input type="radio"/> Fusiformes, planos, cortos e irregulares.</li> <li><input type="radio"/> Alargados, fusiformes, planos e irregulares.</li> <li><input type="radio"/> Largos, cortos, planos e irregulares.</li> <li><input type="radio"/> Largos, cortos, fusiformes e irregulares.</li> </ul> <p>6. Las suturas se encuentran en articulaciones tipo</p> <ul style="list-style-type: none"> <li><input type="radio"/> Sinartrosis o fijas.</li> <li><input type="radio"/> Anfiartrosis o semimóviles.</li> <li><input type="radio"/> Diartrosis o fijas.</li> <li><input type="radio"/> Sinartrosis o móviles.</li> </ul> <p>7. En la pierna se encuentran</p> <ul style="list-style-type: none"> <li><input type="radio"/> Fémur, húmero, cóndilo y maleolo.</li> <li><input type="radio"/> Tibia, peroné, cóndilo e ilíaco.</li> <li><input type="radio"/> Tibia, cóndilo, maleolo y rótula.</li> <li><input type="radio"/> Rótula, peroné, tarso y maleolo.</li> </ul> <p>8. La capa llamada epimisio</p> <ul style="list-style-type: none"> <li><input type="radio"/> Se encuentra rodeando al músculo.</li> <li><input type="radio"/> Rodea al paquete muscular.</li> <li><input type="radio"/> Rodea a las fibras musculares.</li> <li><input type="radio"/> Une el músculo al hueso.</li> </ul> <p>9. Este músculo no está en la pierna</p> <ul style="list-style-type: none"> <li><input type="radio"/> Vasto externo.</li> <li><input type="radio"/> Sartorio.</li> <li><input type="radio"/> Sóleo.</li> <li><input type="radio"/> Esplenio.</li> </ul> <p>10. Si estás sentado no debes</p> <ul style="list-style-type: none"> <li><input type="radio"/> Mirar al frente.</li> <li><input type="radio"/> Apoyar los dos pies.</li> <li><input type="radio"/> Cruzar las piernas.</li> <li><input type="radio"/> Reposar la espalda en en respaldo del asiento.</li> </ul> |
|---|--|



## Comprueba lo que sabes

### Ejercicio 1 corregido

### Tipo test

- |   |  |
|---|--|
| <p>1. La respuesta involuntaria tiene el siguiente patrón</p> <ul style="list-style-type: none"><li><input type="radio"/> Receptor - órgano sensitivo - órgano motor - respuesta.</li><li><input type="radio"/> Receptor - órgano sensitivo - nervio motor - órgano motor.</li><li><input type="radio"/> <b>Receptor – nervio sensitivo – médula espinal – nervio motor – órgano motor.</b></li><li><input type="radio"/> Receptor – nervio motor – médula espinal – nervio sensitivo – órgano efector.</li></ul> <p>2. La hipófisis</p> <ul style="list-style-type: none"><li><input type="radio"/> Es una glándula que actúa sobre el hipotálamo.</li><li><input type="radio"/> Es parte del cerebelo y actúa sobre órganos diana.</li><li><input type="radio"/> Libera hormonas que actúan sobre el aparato locomotor.</li><li><input type="radio"/> <b>Actúa sobre otras glándulas.</b></li></ul> <p>3. Uno de estos órganos no es una glándula endocrina</p> <ul style="list-style-type: none"><li><input type="radio"/> El ovario.</li><li><input type="radio"/> El tiroides.</li><li><input type="radio"/> <b>El hígado.</b></li><li><input type="radio"/> El páncreas.</li></ul> <p>4. Las enfermedades endocrinas son debidas</p> <ul style="list-style-type: none"><li><input type="radio"/> Al defecto de una o varias hormonas.</li><li><input type="radio"/> <b>Al exceso o defecto de una o varias hormonas.</b></li><li><input type="radio"/> Al exceso de una o varias hormonas.</li><li><input type="radio"/> A un defecto en el control por parte del sistema nervioso.</li></ul> | <p>5. Los tipos de huesos son</p> <ul style="list-style-type: none"><li><input type="radio"/> Fusiformes, planos, cortos e irregulares.</li><li><input type="radio"/> Alargados, fusiformes, planos e irregulares.</li><li><input type="radio"/> <b>Largos, cortos, planos e irregulares.</b></li><li><input type="radio"/> Largos, cortos, fusiformes e irregulares.</li></ul> <p>6. Las suturas se encuentran en articulaciones tipo</p> <ul style="list-style-type: none"><li><input type="radio"/> <b>Sinartrosis o fijas.</b></li><li><input type="radio"/> Anfiartrosis o semimóviles.</li><li><input type="radio"/> Diartrosis o fijas.</li><li><input type="radio"/> Sinartrosis o móviles.</li></ul> <p>7. En la pierna se encuentran</p> <ul style="list-style-type: none"><li><input type="radio"/> Fémur, húmero, cóndilo y maleolo.</li><li><input type="radio"/> Tibia, peroné, cóndilo e ilíaco.</li><li><input type="radio"/> <b>Tibia, cóndilo, maleolo y rótula.</b></li><li><input type="radio"/> Rótula, peroné, tarso y maleolo.</li></ul> <p>8. La capa llamada epimisio</p> <ul style="list-style-type: none"><li><input type="radio"/> <b>Se encuentra rodeando al músculo.</b></li><li><input type="radio"/> Rodea al paquete muscular.</li><li><input type="radio"/> Rodea a las fibras musculares.</li><li><input type="radio"/> Une el músculo al hueso.</li></ul> <p>9. Este músculo no está en la pierna</p> <ul style="list-style-type: none"><li><input type="radio"/> Vasto externo.</li><li><input type="radio"/> Sartorio.</li><li><input type="radio"/> Sóleo.</li><li><input type="radio"/> <b>Esplenio.</b></li></ul> <p>10. Si estás sentado no debes</p> <ul style="list-style-type: none"><li><input type="radio"/> Mirar al frente.</li><li><input type="radio"/> Apoyar los dos pies.</li><li><input type="radio"/> <b>Cruzar las piernas.</b></li><li><input type="radio"/> Reposar la espalda en en respaldo del asiento.</li></ul> |
|---|--|



## Comprueba lo que sabes

### Ejercicio 2

#### Tipo test

- |  |   |
|--|---|
| <p>1. La respuesta a una hormona</p> <ul style="list-style-type: none"> <li><input type="radio"/> Es producida por una glándula.</li> <li><input type="radio"/> Es lenta y corta en el tiempo.</li> <li><input type="radio"/> Es producida por un órgano diana.</li> <li><input type="radio"/> Es rápida y corta en el tiempo.</li> </ul> <p>2. El glucagón es liberado por</p> <ul style="list-style-type: none"> <li><input type="radio"/> El páncreas.</li> <li><input type="radio"/> La hipófisis.</li> <li><input type="radio"/> El tiroides.</li> <li><input type="radio"/> El hipotálamo.</li> </ul> <p>3. Al cesar el estímulo, una glándula deja de actuar</p> <ul style="list-style-type: none"> <li><input type="radio"/> Únicamente por la acción de una sustancia química inhibitoria.</li> <li><input type="radio"/> Sólo si actúan dos hormonas antagonicas.</li> <li><input type="radio"/> Gracias al control del sistema nervioso.</li> <li><input type="radio"/> Ninguna de las anteriores es correcta.</li> </ul> <p>4. Una de las siguientes funciones NO la realiza el sistema esquelético</p> <ul style="list-style-type: none"> <li><input type="radio"/> Realiza los movimientos de contracción.</li> <li><input type="radio"/> Mantiene la estructura del cuerpo.</li> <li><input type="radio"/> Protege las partes blandas del cuerpo.</li> <li><input type="radio"/> Interviene en el desplazamiento.</li> </ul> <p>5. Los hueso largos</p> <ul style="list-style-type: none"> <li><input type="radio"/> Sólo presentan tejido compacto.</li> <li><input type="radio"/> Presentan epífisis, como los huesos planos.</li> <li><input type="radio"/> Tienen diáfisis.</li> <li><input type="radio"/> Presentan diáfisis, como los huesos planos.</li> </ul> | <p>6. La rodilla es una articulación</p> <ul style="list-style-type: none"> <li><input type="radio"/> Móvil o anfiartrosis.</li> <li><input type="radio"/> Semimóvil o diartrosis.</li> <li><input type="radio"/> Fija o sinartrosis.</li> <li><input type="radio"/> Móvil o diartrosis.</li> </ul> <p>7. En el tronco no se encuentra alguno de estos huesos</p> <ul style="list-style-type: none"> <li><input type="radio"/> Omóplato, esternón, carpo e ilíaco.</li> <li><input type="radio"/> Costilla, vertebra, sacro y pubis.</li> <li><input type="radio"/> Sacro, omóplato, clavícula y esternón.</li> <li><input type="radio"/> Ilíaco, sacro, vertebra y costilla.</li> </ul> <p>8. La fibra muscular</p> <ul style="list-style-type: none"> <li><input type="radio"/> Forma todos los tejidos óseos.</li> <li><input type="radio"/> Es mononucleada.</li> <li><input type="radio"/> Es plurinucleada.</li> <li><input type="radio"/> Está protegida por el perimio.</li> </ul> <p>9. Este músculo no se encuentra en el brazo</p> <ul style="list-style-type: none"> <li><input type="radio"/> Oblícuo externo.</li> <li><input type="radio"/> Biceps.</li> <li><input type="radio"/> Triceps.</li> <li><input type="radio"/> Extensor de los dedos.</li> </ul> <p>10. La artritis reumatoide es</p> <ul style="list-style-type: none"> <li><input type="radio"/> Una degeneración del cartílago.</li> <li><input type="radio"/> Una enfermedad autoinmune.</li> <li><input type="radio"/> La pérdida progresiva de masa articular.</li> <li><input type="radio"/> Un desgaste de la articulación.</li> </ul> |
|--|---|



## Comprueba lo que sabes

Ejercicio 2 corregido

Tipo test

- |  |   |
|--|---|
| <p>1. La respuesta a una hormona</p> <ul style="list-style-type: none"><li><input type="radio"/> Es producida por una glándula.</li><li><input type="radio"/> Es lenta y corta en el tiempo.</li><li><input type="radio"/> <b>Es producida por un órgano diana.</b></li><li><input type="radio"/> Es rápida y corta en el tiempo.</li></ul> <p>2. El glucagón es liberado por</p> <ul style="list-style-type: none"><li><input type="radio"/> <b>El páncreas.</b></li><li><input type="radio"/> La hipófisis.</li><li><input type="radio"/> El tiroides.</li><li><input type="radio"/> El hipotálamo.</li></ul> <p>3. Al cesar el estímulo, una glándula deja de actuar</p> <ul style="list-style-type: none"><li><input type="radio"/> Únicamente por la acción de una sustancia química inhibitoria.</li><li><input type="radio"/> Sólo si actúan dos hormonas antagónicas.</li><li><input type="radio"/> Gracias al control del sistema nervioso.</li><li><input type="radio"/> <b>Ninguna de las anteriores es correcta.</b></li></ul> <p>4. Una de las siguientes funciones NO la realiza el sistema esquelético</p> <ul style="list-style-type: none"><li><input type="radio"/> <b>Realiza los movimientos de contracción.</b></li><li><input type="radio"/> Mantiene la estructura del cuerpo.</li><li><input type="radio"/> Protege las partes blandas del cuerpo.</li><li><input type="radio"/> Interviene en el desplazamiento.</li></ul> <p>5. Los hueso largos</p> <ul style="list-style-type: none"><li><input type="radio"/> Sólo presentan tejido compacto.</li><li><input type="radio"/> Presentan epífisis, como los huesos planos.</li><li><input type="radio"/> <b>Tienen diáfisis.</b></li><li><input type="radio"/> Presentan diáfisis, como los huesos planos.</li></ul> | <p>6. La rodilla es una articulación</p> <ul style="list-style-type: none"><li><input type="radio"/> Móvil o anfiartrosis.</li><li><input type="radio"/> Semimóvil o diartrosis.</li><li><input type="radio"/> Fija o sinartrosis.</li><li><input type="radio"/> <b>Móvil o diartrosis.</b></li></ul> <p>7. En el tronco no se encuentra alguno de estos huesos</p> <ul style="list-style-type: none"><li><input type="radio"/> <b>Omóplato, esternón, carpo e ilíaco.</b></li><li><input type="radio"/> Costilla, vertebra, sacro y pubis.</li><li><input type="radio"/> Sacro, omóplato, clavícula y esternón.</li><li><input type="radio"/> Ilíaco, sacro, vertebra y costilla.</li></ul> <p>8. La fibra muscular</p> <ul style="list-style-type: none"><li><input type="radio"/> Forma todos los tejidos óseos.</li><li><input type="radio"/> Es mononucleada.</li><li><input type="radio"/> <b>Es plurinucleada.</b></li><li><input type="radio"/> Está protegida por el perimysio.</li></ul> <p>9. Este músculo no se encuentra en el brazo</p> <ul style="list-style-type: none"><li><input type="radio"/> <b>Oblicuo externo.</b></li><li><input type="radio"/> Biceps.</li><li><input type="radio"/> Triceps.</li><li><input type="radio"/> Extensor de los dedos.</li></ul> <p>10. La artritis reumatoide es</p> <ul style="list-style-type: none"><li><input type="radio"/> Una degeneración del cartílago.</li><li><input type="radio"/> <b>Una enfermedad autoinmune.</b></li><li><input type="radio"/> La pérdida progresiva de masa articular.</li><li><input type="radio"/> Un desgaste de la articulación.</li></ul> |
|--|---|



## Comprueba lo que sabes

### Ejercicio 3

Relaciona cada concepto con su característica

Pectoral	
Neurosecretora	
Tendón	
Tejido óseo esponjoso	
Escoliosis	
Músculos antagónicos	
Fibra muscular	
Osteoporosis	
Médula espinal	
Anfiartrosis	
Tiroides	

### Ejercicio 4

#### Crucigrama

	Sustancia química liberada por una glándula endocrina.
	Glándula que libera una sustancia al exterior o a un tubo.
	Hormona que provoca contracciones uterinas.
	Lámina que recubre el hueso.
	Hueso largo localizado en la parte anterior del brazo.
	Estructura ósea formada por las articulaciones tipo sinartrosis.
	Tejido conjuntivo que recubre a los paquetes musculares.
	Unidad fisiológica de la fibra muscular.
	Músculo fusiforme situado en la parte posterior de la pierna.
	Estiramiento excesivo de un ligamento.



## Comprueba lo que sabes

### Ejercicio 3

Relaciona cada concepto con su característica

Pectoral	Músculo plano situado en la zona torácica anterior.
Neurosecretora	Neurona que libera una sustancia hormonal.
Tendón	Formado por los tejidos conjuntivos que protegen al músculo.
Tejido óseo esponjoso	Se sitúa en la epífisis de huesos largos y en huesos planos.
Escoliosis	Desviación lateral de la columna vertebral.
Músculos antagónicos	Uno se relaja, el otro se contrae.
Fibra muscular	Célula plurinucleada que da lugar a los músculos.
Osteoporosis	Hueso quebradizo.
Médula espinal	Respuesta muscular involuntaria.
Anfiartrosis	Articulación semimóvil.
Tiroides	Glándula endocrina situada en el cuello y que segrega calcitonina.

### Ejercicio 4

### Crucigrama

<b>HORMONA</b>	Sustancia química liberada por una glándula endocrina.
<b>EXOCRINA</b>	Glándula que libera una sustancia al exterior o a un tubo.
<b>OXITOCINA</b>	Hormona que provoca contracciones uterinas.
<b>PERIOSTIO</b>	Lámina que recubre el hueso.
<b>HÚMERO</b>	Hueso largo localizado en la parte anterior del brazo.
<b>CRÁNEO</b>	Estructura ósea formada por las articulaciones tipo sinartrosis.
<b>PERIMISIO</b>	Tejido conjuntivo que recubre a los paquetes musculares.
<b>SARCÓMERO</b>	Unidad fisiológica de la fibra muscular.
<b>GEMELO</b>	Músculo fusiforme situado en la parte posterior de la pierna.
<b>ESGUINCE</b>	Estiramiento excesivo de un ligamento.



### Recuerda lo más importante

- |  |   |
|--|---|
| <ul style="list-style-type: none"><li>● El organismo responde a cambios en el medio mediante el sistema endocrino y el aparato locomotor.</li><li>● El sistema endocrino libera <b>hormonas</b> a la sangre que actúan sobre órganos diana provocando una respuesta lenta, pero larga en el tiempo.</li><li>● Las principales glándulas endocrinas son el Hipotálamo, el Tiroides, el Páncreas, las glándulas Suprarrenales, los Ovarios y los Testículos.</li><li>● Las alteraciones en el sistema endocrino afectan a todo el organismo, no solo a la glándula productora.</li><li>● Existen cuatro tipos de huesos. Huesos largos, planos, cortos e irregulares.</li><li>● En los huesos encontramos partes compactas, formadas por tejido óseo compacto, y partes blandas, formadas por tejido óseo esponjoso.</li><li>● Las zonas donde se unen los huesos se denominan articulaciones.</li></ul> | <ul style="list-style-type: none"><li>● Las articulaciones pueden ser rígidas, semimóviles y móviles.</li><li>● El tejido muscular esquelético forma los músculos del aparato locomotor.</li><li>● Los músculos se unen a los huesos mediante tendones, estructuras formadas por tejido conjuntivo que rodea a los paquetes musculares.</li><li>● Los músculos pueden ser fusiformes, circulares y planos en forma de abanico o cuadrados.</li><li>● El movimiento se realiza mediante la acción de músculos antagonistas.</li><li>● El aparato locomotor actúa como una palanca para producir los movimientos o generar una fuerza.</li><li>● Las malas posturas que mantenemos a lo largo de nuestra actividad cotidiana pueden producir dolor o alteraciones graves en la columna vertebral.</li></ul> |
|--|---|

### Para saber más

Siempre puedes aprender más. No te conformes con lo que has aprendido. Visita las páginas que vinculan a estos enlaces:

Enlace 1:

[http://www.msd.es/publicaciones/mmerck\\_hogar/seccion\\_13/seccion\\_13\\_144.html](http://www.msd.es/publicaciones/mmerck_hogar/seccion_13/seccion_13_144.html)

Página muy completa sobre la hipófisis, en la que se hace un repaso de la situación de la glándula, las hormonas que produce, el defecto o exceso de estas hormonas, su diagnóstico y su tratamiento.

Enlace 2:

<http://www.anatomiahumana.ucv.cl/morfo1/osteomorfo.html>

Página de gran nivel sobre el sistema locomotor. Amplía conocimientos del sistema óseo. Contiene fotos, dibujos y pequeños gif explicativos.

Enlace 3:

<http://www.traumazamora.org/ortoinfantil/columna/columna.htm>

Buena página sobre la espalda, la columna vertebral y las posturas. Hace un repaso de la estructura de la columna vertebral y los problemas que pueden derivarse de una mala postura. Muestra las posiciones correctas e incorrectas de muchas actividades cotidianas y hace una referencia a las posturas en la época escolar.

Enlace 4:

[http://www.infovisual.info/03/pano\\_es.html](http://www.infovisual.info/03/pano_es.html)

Diccionario visual del cuerpo humano. Contiene 68 dibujos con mucha información sobre el cuerpo humano. Además contiene enlaces a distintos temas de interés.