

# Adrenoleucodistrofia ligada al cromosoma X: enfermedad peroxisomal

## X- linked adrenoleukodystrophy: peroxisomal disease

Carliz Arroyo-Toscano,<sup>1</sup> Wilder Gonzales-Chumbipuma,<sup>2</sup> Juan Barreto-Montalvo,<sup>2</sup> Martín Sánchez-Sanguinetti,<sup>2</sup> Max Acosta-Chacaltana,<sup>3</sup> Luis Neyra-Arismendiz,<sup>3</sup> José Solís-Villanueva<sup>3</sup> y Clemente Alva-Pino<sup>4</sup>

### RESUMEN

Paciente varón de siete años, hijo único sin antecedentes personales de importancia y sin historia de consanguinidad ni de enfermedad neurológica en la familia, que presenta un curso progresivo de alteraciones de insuficiencia adrenal y del sistema nervioso tanto central como periférico. Se hizo el diagnóstico de adrenoleucodistrofia ligada al cromosoma X basado en los estudios de neuroimágenes, valores incrementados en plasma de ácidos grasos de cadena muy larga y en el estudio genético.

**PALABRAS CLAVE.** Insuficiencia adrenal, adrenoleucodistrofia, cromosoma X, enfermedad peroxisomal.

### ABSTRACT

A 7 year-old male patient, an unique son without an important past record nor history of neurological disease or consanguinity within the family, shows a progressive clinical course of changes related to adrenal insufficiency and central and peripheral nervous system. The diagnosis of X-linked adrenoleukodystrophy was done based on neuroimaging studies, increased plasma values of very long chain and genetic study.

**KEYWORDS.** adrenal insufficiency,

### INTRODUCCIÓN

Los peroxisomas son organelos intracelulares que participan en la síntesis de fosfolípidos y ácidos biliares,

en el metabolismo de fitanato, pipecolato, glicolato y en la oxidación de prostaglandinas y ácidos grasos de cadena muy larga.<sup>(1)</sup> Cualquier alteración bioquímica en este último grupo conlleva a la generación de enfermedades como la adrenoleucodistrofia ligada al cromosoma X (ALD-X). Esta enfermedad tiene una incidencia de 1:20 000 en varones y de 1:42 000 nacimientos, y es probablemente la enfermedad peroxisomal más frecuente.<sup>(1,2)</sup> El defecto primario reside en la capacidad de activar los AGCML a acil-CoA mediante la acil-CoA sintetasa peroxisomal, paso necesario para acceder a la beta oxidación.<sup>(3,4)</sup> El diagnóstico es basado en la presentación clínica, neuroimágenes y el estudio de los AGCML. El diagnóstico bioquímico en los familiares de un paciente con ALD-X es crucial así como también el estudio del gen ABCD1, pruebas que fueron realizadas en nuestro paciente.

Por ser el único caso en niños reportado en Perú, se presenta el caso de una adrenoleucodistrofia ligada al cromosoma X que fenotípicamente pertenece a la forma cerebral infantil.

1. Estudiante de Medicina, Asociación Universidad Privada San Juan Bautista.
2. Médico neurólogo, Servicio de Neurología, Hospital Arzobispo Loayza de Lima.
3. Médico endocrinólogo, Servicio de Endocrinología, Hospital Arzobispo Loayza de Lima.
4. Médico internista, Servicio de Emergencia, Hospital de Apoyo María Auxiliadora de Lima.

## INTACCIÓN DEL CASO

Niño de siete años, natural y procedente de Lima; hijo único, sin antecedentes personales de importancia y sin historia de consanguinidad ni de enfermedades neurológicas en la familia. Presentó un cuadro clínico progresivo de un año de evolución, caracterizado por parestesias en los miembros inferiores. Cinco meses después se agrega regresión de la habilidad para la escritura; posteriormente, presenta torpeza motora asociada con dificultad para la deambulaci3n y regresi3n cognitiva. No hay historia de crisis convulsivas.

### Examen f3sico

Niño despierto, funciones mentales superiores con pobre iniciativa, abstracci3n y memoria; dis3rtrico; con cuadriparesia severa esp3stica e hiperreflexia, con Babinski espont3neo bilateral.

### Ex3menes auxiliares

Sodio, 140 mEq/L; glucosa, 88 mg/dL; l3pidos totales, 415 mg/dL; colesterol, 115 mg/dL; LDL-c, 108 mg/dL; triglic3ridos, 106 mg/dL.

Estudios hormonales: aldosterona, 1,36 ng/dL; ACTH, 113,8 pg/dL (VN < 46 pg/dL); cortisol a.m., 15,4  $\mu$ g/

dL (VN < 26  $\mu$ g/dL); cortisol p.m. 7,3  $\mu$ g/dL (VN < 12  $\mu$ g/dL); testosterona, androstenediona y 17-OH progesterona normales. Seg3n el dosaje de cortisol, este caso corresponde al estadio tres de insuficiencia adrenal.<sup>(5-7)</sup>

Los resultados del estudio de los 3cidos grasos de cadena muy larga en el plasma, realizado en el Instituto Kennedy Krieger, en Baltimore, Estados Unidos, mostraron: C26:O hexacosanoico, 0,880  $\mu$ g/mL (VN: 0,23  $\pm$  0,09  $\mu$ g/mL); C24/C22, 1,738 (VN: 0,84  $\pm$  0,10); C26/C22, 0,070 (VN: 0,01  $\pm$  0,004). Estos resultados son consistentes con un defecto en la oxidaci3n de 3cidos grasos, as3 como adrenoleucodistrofia ligada al cromosoma X o adrenomieloneuropat3a.

La resonancia magn3tica cerebral muestra edema localizado en zona parietooccipital, hiperintensidad en zona parietooccipital y tronco encef3lico (Figuras 1-3).

Tambi3n se hizo, en The Johns Hopkins DNA Diagnostic Laboratory, el estudio gen3tico a la madre del paciente. Se encontr3 mutaci3n del gen ABCD1 (Nt2262G  $\rightarrow$  A; Ala 626Thr).

La electromiograf3a y la velocidad de conducci3n mostraron velocidades de conducci3n nerviosas dentro del rango inferior normal.

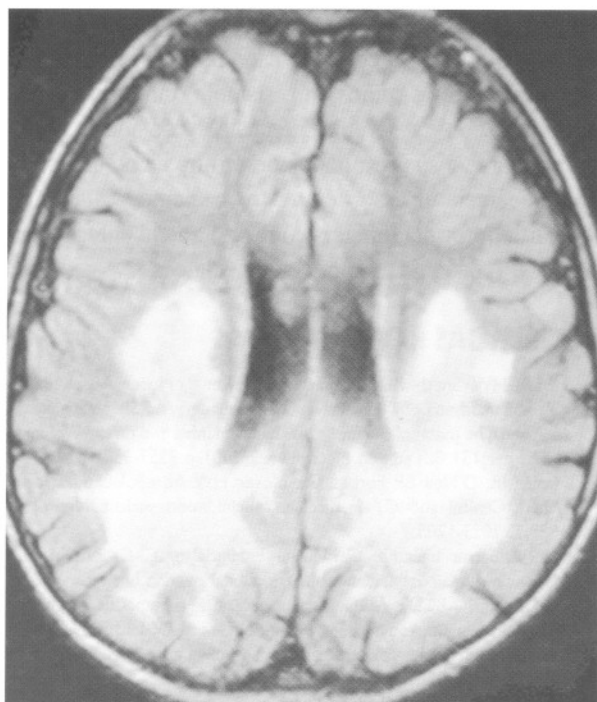


Figura 1. RMN FLAIR: edema localizado en la zona parietooccipital.

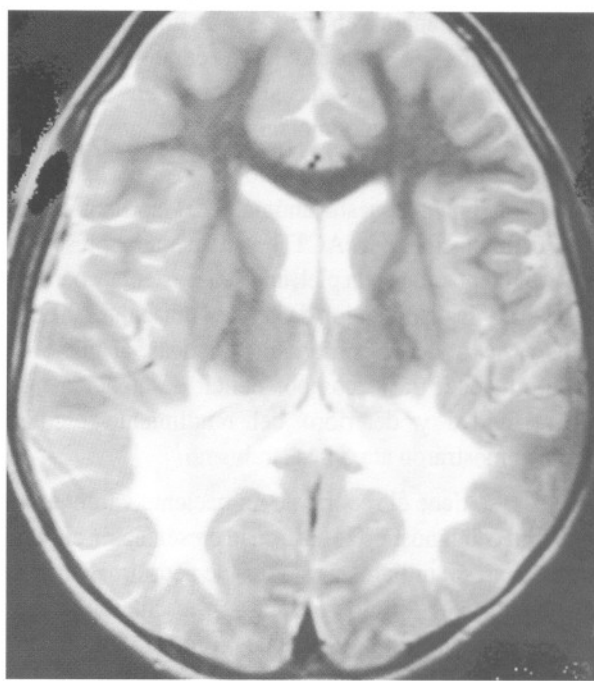
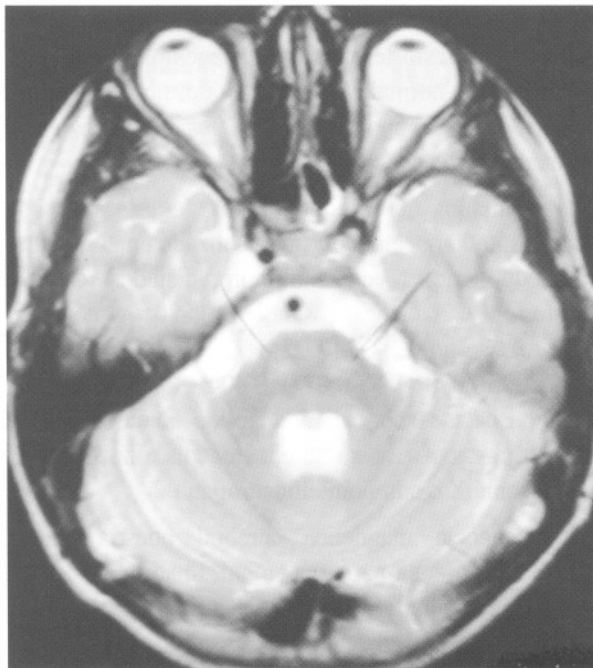


Figura 2. RMN cerebral T2: hiperintensidad en sustancia blanca parietooccipital, que realza con gadolinio.



**Figura 3.** RMN cerebral:T2 muestra hiperintensidad en el tronco encefálico.

## DISCUSIÓN

En el presente caso, el paciente no presentó como signo inicial la hiperpigmentación de la piel en comparación con otros casos de dos niños, de siete y seis años reportados en Panamá, en el 2006, y un niño colombiano de diez años, los que tuvieron como diagnóstico adrenoleucodistrofia ligada al cromosoma X, y sí presentaron como signo inicial hiperpigmentación.

La literatura menciona que solo el 85% de los casos cursa con una respuesta anómala del cortisol frente a la estimulación con ACTH y a menudo presentan hiperpigmentación de la piel, anorexia, astenia y pérdida de peso por la disminución de la masa muscular.<sup>(8)</sup> Todos estos casos tuvieron como características, al inicio de la enfermedad, trastornos por déficit de atención, por hiperactividad y deterioro del rendimiento escolar, también mostraron ataxia y estrabismo.

Además, se tiene el reporte de un paciente varón de 47 años, cuyo diagnóstico se basó en la presentación clínica, antecedentes familiares y estudios de neuroimagen para su diagnóstico.<sup>(9)</sup> Todos los casos presentaron, desde sus inicios en las diferentes formas fenotípicas, alteraciones claras neurológicas producto de la desmielinización.

El curso de las alteraciones neurológicas en el paciente presentado, al igual que el caso de un niño de cinco años colombiano, presentó rápido deterioro neurológico, lo que afectó mucho tanto en el curso de la enfermedad como en el tratamiento, ya que se negó la posibilidad de trasplante de médula debido por lo avanzado que se encontró su enfermedad. Actualmente, el tratamiento que recibe el paciente está dado por un tratamiento alternativo por los motivos de una protección de enfermedades virales. Recibe homeopatía, biomagnetismo, medicina hiperbárica y factores de transferencia. Complementando su tratamiento con una dieta balanceada y específica para su enfermedad y es apoyado también con aceite de Lorenzo (30 mL/d). Este tratamiento está ayudando a controlar los problemas emocionales que presenta en forma parcial.

En un estudio realizado a 22 pacientes con las diferentes modalidades de adrenoleucodistrofia se demostró que los tratamientos no disminuyen la aparición de síntomas neurológicos ni de la insuficiencia suprarrenal. En la actualidad el único tratamiento que ha demostrado beneficios es el trasplante de médula ósea en pacientes captados con manifestaciones neurológicas tempranas<sup>(10)</sup>, lo que no ocurrió en nuestro paciente.

Finalmente, el tratamiento curativo, la terapia génica que fue practicada en dos niños franceses en el Hospital San Vicente Paúl de París (Francia), siendo un éxito el tratamiento después de un año. Patrick Aubourg, médico de esa entidad y director de ese ensayo, y el primero en curar a unos niños sin sistema inmune ('niños burbuja') con la terapia génica<sup>(10)</sup>, consideró como preliminares a sus resultados pero muy alentadores. Al comunicársele el caso de nuestro paciente, y luego de revisar la información, nos confirmó que la enfermedad de nuestro paciente era muy avanzada.

## REFERENCIAS BIBLIOGRÁFICAS

1. Moser HW, Smith KD, Watkins PA, Power J, Moser AB. X-linked adrenoleukodystrophy. In: Scriver CR, Beauder AL, Sly WS, Valle D. (editors). The metabolic & molecular bases of inherited disease. Volumen II. Chapter 131. 8th edition. McGraw-Hill; 2001. p. 3257-3301.
2. Marler JR, O'Neil BP, Forbes GS, Moser HW. Adrenoleukodystrophy (ALD): Clinical and CT features of a childhood variant. *Neurology* 1983;33:1023-1205.
3. Pujol A, Ferrer I, Camps C, Metzger E, Hindelang C, Callizot N, Ruiz M, Pampols T, Girós M, Mandel JL. Functional overlap between ABCD1 (ALDp) and ABCD2 (ALDr) transporters: a therapeutic target for X-linked adrenoleukodystrophy. *Hum Mol Genet.* 2004;13:2997-3006.
4. Cartier N. Gene therapy strategies for X-linked adrenoleukodystrophy. *Curr Opin Mol Ther.* 2001;4:357-61.
5. Saenger P, Levine LS, Irvine WJ, et al. Progressive adrenal failure in

- polyglandular autoimmune disease. *J Clin Endocrinol Metab*, 1982; 54:863.
6. Betterle C, Scalicci C, Presotto F, et al. The natural history of adrenal function in autoimmune patients with adrenal autoantibodies. *J Endocrinol*. 1988;117:467.
  7. De Bellis A, Bizzarro A, Rossi R, et al. Remission of subclinical adrenocortical failure in subjects with adrenal autoantibodies. *J Clin Endocrinol Metab*. 1993;76:1002.
  8. Moser HW, Mosser AB. X-linked adrenoleukodystrophy. In: *The metabolic basis of inherited disease*. Scriver CR, Baudet AL, Sly WS, Valle D (editors) Sixth edition. New York: McGraw-Hill; 1989. p. 1511-1532.
  9. Sifuentes-Moreno J, Manrique-Hurtado H, Solís-Villanueva J, Quintanilla VA, Navarro-Falcón M, y col. Adrenoleucodistrofia: reporte de caso. *Rev Soc Peru Med Interna*. 2010;23(4):167-170.
  10. Aubourg P, Blanche S, Jambaque I, et al. Reversal of early neurologic and neuroradiologic manifestations of X-linked adrenoleukodystrophy by bone marrow transplantation. *N Engl J Med*. 1990;322:1860-1866.

Correspondencia a: Dr. Luis Neyra Arismendiz.  
luisneyra12345@yahoo.es

Fecha de recepción: 10-02-11.  
Fecha de aceptación: 28-02-11.