

**UNIVERSIDAD INCA GARCILASO DE LA VEGA**

**FACULTAD DE ODONTOLOGIA**

**OFICINA DE GRADOS Y TITULOS**



**REGION TEMPORAL Y REGION MASETERINA**

**AREA DE ESTUDIO: ANATOMIA HUMANA**

**TITULO: REGION TEMPORAL Y REGION MASETERINA**

**AUTOR: BACH. FLORIAN PISCO, KATTERIN LUCERO**

**ASESOR: MG.CD. CUBA GONZALES, ERIC**

**LIMA – 2017**

### **DEDICATORIA:**

Este trabajo va dedicado a Dios por siempre guiarme por el buen camino y a mis padres porque me brindaron todo su apoyo incondicional durante todos estos años el triunfo también es vuestro.

## INDICE

INTRODUCCIÓN.....	0
<b>CAPITULO I.....</b>	<b>1</b>
REGION TEMPORAL.....	1
1.1 Piel.....	1
1.1.1 LIMITES CUTANEOS .....	1
1.1.2 ANATOMÍA DE LA PIEL DE LA REGIÓN TEMPORAL .....	2
1.2 TEJIDO CELULAR SUBCUTANEO.....	3
1.3 FASCIA TEMPORAL SUPERFICIAL.....	4
1.3.1 CELDA TEMPORAL.....	4
1.4 ARTERIA Y VENA TEMPORAL SUPERFICIAL .....	4
1.4.1 ARTERIA TEMPORAL SUPERFICIAL .....	4
1.4.2 VENA TEMPORAL SUPERFICIAL .....	8
1.5 TEJIDO AREOLAR LAXO (ESPACIO SUB APONEURAL.....	9
1.5.1 EL TEJIDO CONJUNTIVO LAXO O AREOLAR	
1.5.2 LA GALEA APONEURÓTICA .....	9
1.5.3 ROUVIÈRE .....	9
1.6 FASCIA TEMPORAL PROFUNDA.....	11
1.7 ARTERIA TEMPORAL MEDIA .....	11
1.8 MUSCULO TEMPORAL .....	11
1.8.1 SE INSERTA .....	11
1.8.2 DENOMINADO.....	11
1.8.3 SE EXTIENDE.....	12
1.9 ARTERIA TEMPORAL PROFUNDA.....	12
1.10 PERIOSTIO .....	12
1.11 HUESO.....	13
1.11.1 EL TEMPORAL SITUADO. ....	13
1.11.2 MORFOLÓGICAMENTE .....	13
1.11.3 HUESO TEMPORAL DE UN FETO .....	13
1.11.3.1 LA PORCIÓN ESCAMOSA O CONCHA .....	14
1.11.3.2 LA PORCIÓN PETROSA.....	14
1.11.3.3 LA PORCIÓN TIMPÁNICA .....	14

<b>CAPITULO II</b> .....	19
REGION MASETERINA.....	19
2.1 PIEL.....	19
2.1.1 LIMITES:.....	19
2.3 APONEUROSIS MASETERINA.....	20
2.4 TEJIDO CELULAR SUBCUTANEO.....	20
2.4.1 EL TEJIDO CELULAR SUBCUTÁNEO.....	21
2.5 SISTEMA MUSCULO APONEUROTICO SUPERFICIAL CERVICOFACIAL.....	21
2.5.1 EL SMAS PAROTIDAMASETERINA.....	21
2.5.2 EL SMAS YUGAL.....	21
2.5.3 HACIA ATRÁS, EN LA REGIÓN PAROTÍDEA.....	22
2.5.4 EN LA REGIÓN MASETERINA.....	22
2.5.5 HACIA DELANTE, EN LA REGIÓN YUGAL.....	22
2.6 PANÍCULO ADIPOSO PROFUNDO.....	23
2.7 PLANO MUSCULAR SUPERFICIAL DEL CUELLO.....	24
2.7.1 ELEVADOR DEL LABIO SUPERIOR Y DEL ALA DE LA NARIZ.....	24
2.7.2 CIGOMÁTICO MENOR.....	24
2.7.3 CIGOMÁTICO MAYOR.....	24
2.7.4 RISORIO.....	24
2.7.5 DEPRESOR DEL ÁNGULO DE LA BOCA.....	24
2.7.6 FASCIA LABIAL DEL PLATISMA.....	25
2.8 PLANO MUSCULAR PROFUNDO.....	26
2.8.1 CUERPO ADIPOSO DE LA MEJILLA Y EL CONDUCTO.....	26
2.9 VASOS Y NERVIOS.....	27
2.10 ELEMENTOS NEUROVASCULARES.....	28
2.10.1 ARTERIA FACIAL.....	28
2.10.2 VENA FACIAL.....	29
2.10.3 RED LINFÁTICA.....	29
2.10.4 NERVIO FACIAL.....	34
2.11 RAMOS DEL TRIGÉMINO.....	34
2.11.1 NERVIO BUCAL.....	34
2.11.2 NERVIO MENTONIANO.....	35
2.11.3 NERVIO ALVEOLAR SUPERIOR.....	35
2.11.4 NERVIO INFRAORBITARIO.....	35
2.12 NERVIO AURICULAR MAYOR.....	37
2.13 MUSCULO MASETERINO.....	38
2.13.1 HAZ SUPERFICIAL.....	38

2.13.2 HAZ PROFUNDO .....	38
2.13.3 RELACIONES .....	39
2.13.4 ACCION .....	39
2.13.5 CARA EXTERNA DE RAMA MANDIBULAR .....	40
<b>CAPITULO III</b> .....	<b>41</b>
3.3 COMPLICACIONES .....	41
<b>CAPITULO IV</b> .....	<b>42</b>
4.4 CASOS CLINICOS .....	42
4.4.1 HIPERTROFIA UNILATERAL DEL MÚSCULO TEMPORAL.....	42
4.4.2 HIPERTROFIA MASETERINA BILATERAL Y DOLOR MIOFASCIAL MASTICATORIO .....	44
<b>CONCLUSIONES</b> .....	<b>49</b>
<b>REFERENCIAS BIBLIOGRAFICAS</b> .....	<b>50</b>

## INDICE DE FIGURAS DE IMÁGENES

### FIGURA 1

Vasos subyacentes.....1

### FIGURA 2

Limites cutáneos de la región temporal.....2

### FIGURA 3

División de la región temporal.....2

### FIGURA 4

Vasos y nervios.....3

### FIGURA 5

Tejido subcutáneo de la fosa temporal.....3

### FIGURA 6

Vasos y nervios.....5

### FIGURA 7

Disección se la arteria transversa.....6

### FIGURA 8

Ramas de la arteria carótida externa.....6

### FIGURA 9

Vascularización de la región temporal.....7

### FIGURA 10

Arterias auriculares.....7

### FIGURA 11

Ramas de la arteria carótida externa.....8

### FIGURA 12

Calvaria.....10

**FIGURA 13**

Retiro de la gala aponeurotica.....10

**FIGURA 14**

Cara externa del hueso.....14

**FIGURA 15**

Hueso temporal.....17

**FIGURA 16**

Hueso temporal.....17

**FIGURA 17**

Piel.....19

**FIGURA 18**

Tejido celular subcutáneo y adiposo.....20

**FIGURA 19**

Panículo adiposo es grueso justo delante del masetero.....20

**FIGURA 20**

Smas parotidomaseterina.....22

**FIGURA 21**

Smas parotidomaseterina.....23

**FIGURA 22**

Musculatura cutánea.....25

**FIGURA 23**

Musculatura cutánea.....25

**FIGURA 24**

Cuerpo adiposo de la mejilla.....26

**FIGURA 25**

Cuerpo adiposo de la mejilla.....27

<b>FIGURA 26</b>	
Distribución de la arteria facial.....	29
<b>FIGURA 27</b>	
Raíces maseterinas.....	29
<b>FIGURA 28</b>	
Dissección de un cadáver con contraste.....	30
<b>FIGURA 29</b>	
Dissección de un cadáver con contraste.....	30
<b>FIGURA 30</b>	
Distribución clásica de la arteria facial.....	30
<b>FIGURA 31,32,33y 34.</b>	
Finalización de la arteria facial.....	31
<b>FIGURA 35 Y 36</b>	
34 Agenesia parcial y 35 vascularización de la parte subcomisural del rostro.....	32
<b>FIGURA 37</b>	
Dissección de la arteria transversa de la cara.....	32
<b>FIGURA 38</b>	
Pieza anatómica plastinada.....	33
<b>FIGURA 39</b>	
Pieza anatómica plastinada.....	33
<b>FIGURA 40</b>	
Distribución del nervio facial.....	34
<b>FIGURA 41</b>	
Nervio bucal.....	35
<b>FIGURA 42</b>	
Rama terminal del nervio alveolar inferior.....	36



**FIGURA 43**

Disección del nervio mentoniano.....36

**FIGURA 44**

Ramas laterales del pedículo alveolar.....36

**FIGURA 45**

División del nervio infraorbitario.....37

**FIGURA 46**

División del nervio infraorbitario.....37

**FIGURA 47**

División del nervio infraorbitario.....38

**FIGURA 48**

Vista lateral de la rama ascendente de la mandíbula que se inserta el musculo masetero.....40

## **RESUMEN:**

La región temporal y maseterina es una de las zonas más importantes para el odontólogo.

La región temporal está conformada por planos, así como la región maseterina, y es muy importante conocer cada uno de ellos, ya que para alguna intervención o mal funcionamiento de estos saber cuál es el problema.

La región temporal está conformada por límites, un plano cutáneo que es la piel, un tejido celular subcutáneo, una aponeurosis, un sistema muscular que puede sufrir alteraciones como hipertrofia o en algunos casos hipotrofia. La hipertrofia temporal es una condición benigna que puede manifestarse en forma bilateral o unilateral. Presenta como principal problema el componente estético. Se han planteado diversos tratamientos, siendo la alternativa quirúrgica la más radical y predecible también está la toxina botulínica que es el tratamiento más conservador.

La hipertrofia suele en el examen físico suele ser desapercibido tiene incidencia en el adulto sexo masculino, esta puede ser adquirido a congénito por la hiperactividad de la articulación temporomandibular y factores psicológicos. La hipertrofia puede ser sintomática o asintomática, en la sintomática presenta asimetría facial, dolor focal, edema, cefalea, bruxismo.

La región maseterina está conformada también por límites, un plano cutáneo que viene hacer la piel, un tejido celular subcutáneo, una aponeurosis, un sistema muscular que también sufre de alteraciones como el temporal la llamada hipertrofia maseterina.

Estas dos regiones presentan los dos músculos importantes de la masticación que son los músculos elevadores importantes en la odontología y en el sistema masticatorio.

**Palabras Claves:** Hipertrofia maseterina; Asimetría facial; Masetero

## SUMMARY

The temporal and masseteral region is one of the most important areas for the dentist.

the temporal region is made up of planes, as well as the masseter region, and it is very important to know each one of them, since for some intervention or malfunction of these know what the problem is.

The temporal region is made up of borders, a cutaneous plane that is the skin, a subcutaneous cellular tissue, an aponeurosis, a muscular system that can undergo alterations like hypertrophy or in some cases hypotrophy. temporal hypertrophy is a benign condition that can manifest bilaterally or unilaterally. it presents as main problem the aesthetic component. several treatments have been proposed, the surgical alternative being the most radical and predictable is also the botulinum toxin which is the most conservative treatment.

The hypertrophy usually in the physical examination is usually unnoticed has an incidence in the adult male sex, this can be acquired congenital by hyperactivity of the temporomandibular joint and psychological factors. the hypertrophy can be symptomatic or asymptomatic, in the symptomatic facial asymmetry, focal pain, edema, headache, bruxism.

The masseterine region is also made up of boundaries, a skin plane that comes to the skin, a subcutaneous cellular tissue, an aponeurosis, a muscular system that also suffers from alterations such as the temporal one called the masseter hypertrophy.

These two regions present the two important muscles of mastication which are the important lifting muscles in dentistry and in the masticatory system.

**Key words:** Masseteric hypertrophy; Asymmetric face; Masseter.

## INTRODUCCIÓN

La presente monografía está hecha de la recopilación de información proveniente de investigaciones realizadas a lo largo del tiempo y estudiados por diversos autores para brindar una excelente información a los lectores, profesores y alumnado.

Es muy importante conocer cada parte y cada zona que tenemos en el cuerpo especialmente los profesionales que trabajan en el área de salud, ya que trabajamos para el bienestar de los pacientes.

Para los odontólogos es muy importante conocer cada movimiento y planos que hay en estas zonas desde la piel al hueso, ya que se trabaja colocando anestesia para así poder hacer dichas intervenciones como son cirugías, endodoncias, etc y saber dar un buen diagnóstico clínico ante un dolor muscular en dicha zona.

Esta monografía se realizó con mucha dedicación ya que los temas que se tocan son muy extensos e importantes en el ámbito laboral para el profesional de la salud especialmente para los odontólogos ya que la profesión se enfoca principalmente en la parte superior del cuerpo como es la cabeza y cuello.

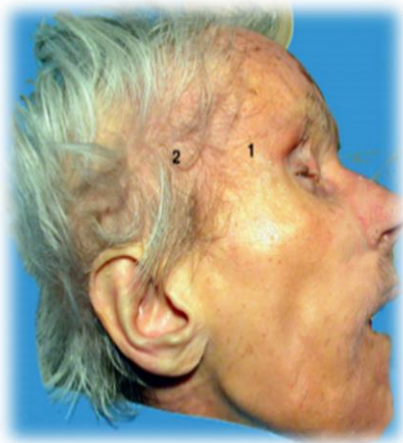Ya que el tema que se investigó son la región temporal y la región maseterina músculos muy importantes al momento de la masticación que todos realizamos en nuestra vida cotidiana y también para la sintomatología dolorosa del paciente, el temporal es un musculo posicionador que ayuda a la mandíbula a ponerse en una correcta posición que es la horizontal, este musculo tiene la forma del abanico , el musculo masetero tiene forma de rectángulo y presenta dos fascículos, la función que va a tener este musculo muy importante es el de dar fuerza para la masticación, al momento de moverse este musculo provoca que la glándula parótida se comprima y así secrete saliva, es el musculo más potente del cuerpo y comprende dos porciones un profunda y la otra superficial en el contenido de la monografía explicaré detalladamente y con imágenes cada uno de los planos que hay en la zona de la región temporal y maseterina.

## CAPITULO I

### REGION TEMPORAL

#### 1.1 Piel

La piel en esta zona es menos gruesa y más móvil en la capa subcutánea que en otras regiones del cráneo, por su interior es más fina lisa y delgada, mientras que por detrás esta recubierta de cabello ya que conlleva a tener numerosos folículos pilosos.<sup>1</sup>



**FIGURA 1**

Vasos subyacentes. Atlas de anatomía clínica y quirúrgica de los tejidos superficiales de la cabeza y cuello. Francois G. Vacher C. 2012.

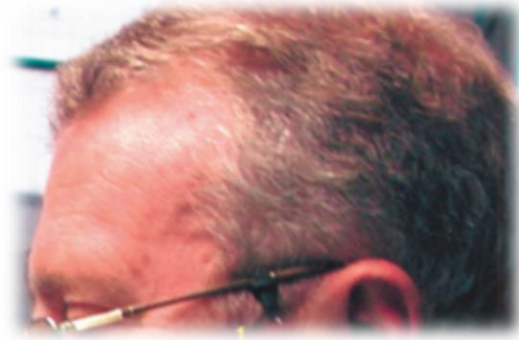En la figura 1 se observa que la piel de la región temporal en la parte anterior es delgada. 1. posterior cubierto de cabello, 2. En la figura se observa un paciente delgado la superficie es ligeramente cóncava.

#### 1.1.1 LIMITES CUTANEOS

La región temporal, que ocupa la parte lateral del cráneo, está limitada por arriba por la región frontal, por debajo por las regiones parotidomastoides y bucal y por delante por la región orbitaria. Además del arco cigomático que marca su límite inferior, sus otras fronteras, determinadas por las superficies óseas, son difíciles de definir en términos cutáneos.<sup>1</sup>

**FIGURA 2**

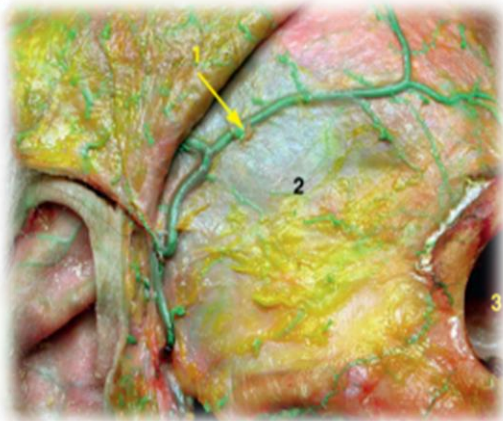
Limites cutáneos de la región temporal. Atlas de anatomía clínica y quirúrgica de los tejidos superficiales de la cabeza y cuello. Francois G. Vacher C. 2012



En la figura 2 se observan los limites cutáneos de la región temporal: Fuera del arco cigomático.1.no hay indicaciones precisas.

### 1.1.2 ANATOMÍA DE LA PIEL DE LA REGIÓN TEMPORAL

La anatomía que se encuentra en el exterior, es decir la piel varia con la edad y la adiposidad de las personas. En menores y en personas de contextura gruesa es convexa, también hay personas que muestran un gran desarrollo del musculo temporal por el contrario sucede con las personas delgadas esta región del temporal se encuentra deprimida. En la superficie se puede observar marcada por la prominencia de la rama frontal de la arteria temporal superficial, en un adulto mayor muchas veces se encuentra protuberante y sinuosa.<sup>2</sup>



**FIGURA 3**

División de la región temporal. Atlas de anatomía clínica y quirúrgica de los tejidos superficiales de la cabeza y cuello. Francois G. Vacher C. 2012.

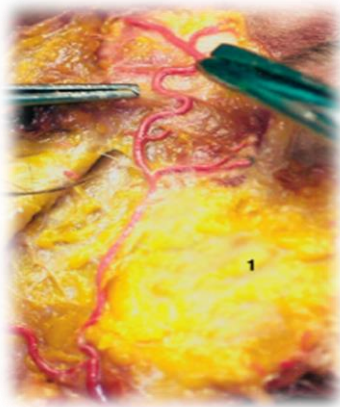
En figura 3 se observa la división de la región temporal, se ha retraído la piel para visualizar la fosa temporal superficial:1. rama frontal de la arteria temporal superficial,2.la gálea aponeurótica,3.la cavidad orbitaria.

## 1.2 TEJIDO CELULAR SUBCUTANEO

En la región occipital los lóbulos son grasos y están entre tabiques fibrosos, en esta región encontramos un tejido más laxo y celular. Puede dividirse en dos planos:

- Un plano superficial muy delgado y conformado por células adiposas.
- Un plano profundo de estructura laminada que forma la fascia superficial.

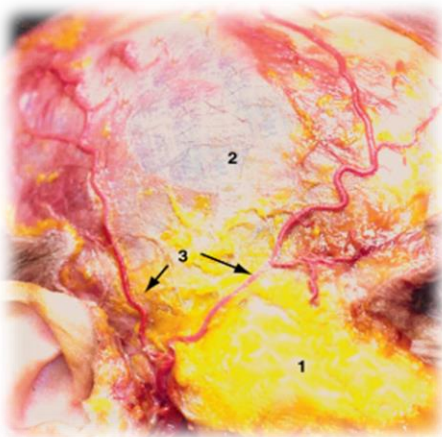
En este plano muy membranoso es por el que pasan vasos y nervios.<sup>2</sup>



**FIGURA 4**

Vasos y nervios. Atlas de anatomía clínica y quirúrgica de los tejidos superficiales de la cabeza y cuello. Francois G. Vacher C. 2012.

En la figura 4 el tejido subcutáneo de la fosa temporal superficial es de tipo celular laxo.1.por su centro pasan vasos y nervios.



**FIGURA 5**

Tejido subcutáneo de la fosa temporal. Atlas de anatomía clínica y quirúrgica de los tejidos superficiales de la cabeza y cuello. Francois G. Vacher C. 2012.

En la figura 5 se observa el tejido subcutáneo de la fosa temporal superficial.1. pasan vasos y nervios. En la parte inferior la capa superficial esta recubierta de adipocitos,2. en la lámina profunda que constituye la fascia superficial, descansa sobre la fascia temporal,3.se observa la división de la arteria temporal superficial.

## **1.3 FASCIA TEMPORAL SUPERFICIAL**

La fascia temporal subyacente a la aponeurosis epicraneal, de aspecto blanco nacarado, gruesa y muy resistente, se extiende desde la línea temporal superior y el espacio comprendido entre las dos líneas temporales hasta el arco cigomático. Simple hacia arriba, se divide, hacia el tercio o el cuarto inferior de la región en dos laminas que se insertan en los dos labios del borde superior del arco cigomático. El estrecho intervalo comprendido entre las dos hojas está lleno de grasa y algunas veces se halla atravesado por la arteria temporal media.<sup>2</sup>

### **1.3.1 CELDA TEMPORAL**

La fascia temporal limita con el esqueleto un espacio cuneiforme, la celda temporal, cuya arista superior es semicircular y sigue las inserciones de la fascia en la pared craneal. La celda temporal comunica por su base inferior con las regiones maseterica, de la mejilla e infratemporal.<sup>2</sup>

## **1.4 ARTERIA Y VENA TEMPORAL SUPERFICIAL**

### **1.4.1 ARTERIA TEMPORAL SUPERFICIAL**

La terminación de la arteria carótida externa consiste en una bifurcación que origina a dos arterias terminales, una es la a. temporal superficial y la otra es a. maxilar. La arteria temporal superficial es la rama de bifurcación lateral y superficial de la a. carótida externa. Desde su origen, la a. temporal superficial se dirige hacia cefálico y un poco lateralmente.<sup>3</sup>

En su inicio se encuentra en el espesor de la glándula parótida luego la arteria se desprende de la glándula y se hace superficial a la altura de una línea trazada desde el borde superior del meato auditivo externo hasta la porción media del borde superior de la órbita. Pasa por la zona del trago y posteriormente a la articulación temporomandibular. Aparece en la región temporal, acompañada de unas varias venas satélites y se divide a 2-3 cm por encima del arco cigomático.<sup>3</sup>

La arteria temporal superficial, durante su recorrido intra parotídeo da las arterias faciales transversas las auriculares. La arteria facial transversa se divide tempranamente en un ramo superficial y otro profundo. El ramo superficial se dirige sobre la fascia maseterina hacia anterior, debajo y paralelo al conducto de Stenon y al arco cigomático, finalizando su recorrido irrigando los músculos de la mímica facial. La rama profunda, la arteria temporal profunda posterior penetra el musculo temporal y se sitúa entre este y el cráneo, anastomosándose con la arteria temporal media, rama de la arteria maxilar interna.<sup>4</sup>



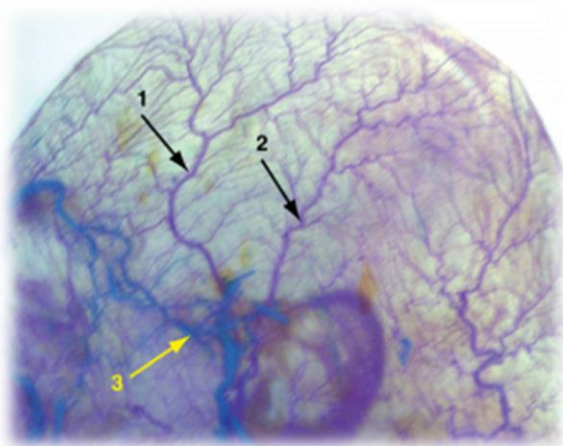
La arteria temporal superficial es una rama terminal superior de la arteria carótida externa asciende anteriormente al conducto auditivo externo y tragus, da la arteria cigomaticoorbitaria, que se dirige por delante a la órbita, la arteria temporal media penetra los planos profundos de la región después de dar un recorrido muy corto se divide 2 a 3 cm por encima del arco cigomático en sus dos ramas terminales una la frontal y la otra parietal.

La rama frontal suele ser sinuosa asciende a la región frontal hasta el vértice y da ramas anastomóticas con las arterias supraorbitarias y temporocigomática.

La rama parietal, es más voluminosa a diferencia de la frontal, sube en vertical y se divide en una rama parietal y en otra occipital.

Estas dos ramas ascienden a la región epicraneal.<sup>1</sup>

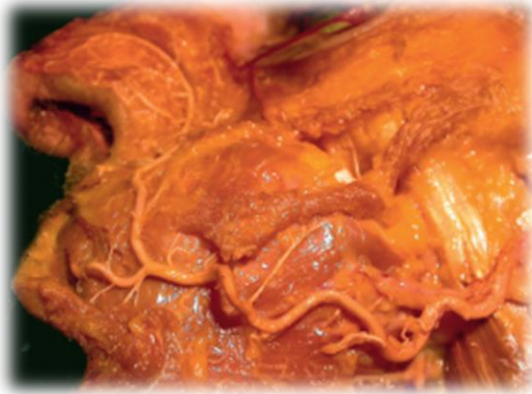El tejido subcutáneo de la región contiene ramas temporales, frontales, y palpebrales del facial que están destinados a los músculos auriculares, frontal, corrugado de la ceja y orbicular del ojo.<sup>2</sup>



**FIGURA 6**

Vasos y nervios. Atlas de anatomía clínica y quirúrgica de los tejidos superficiales de la cabeza y cuello. Francois G. Vacher C. 2012.

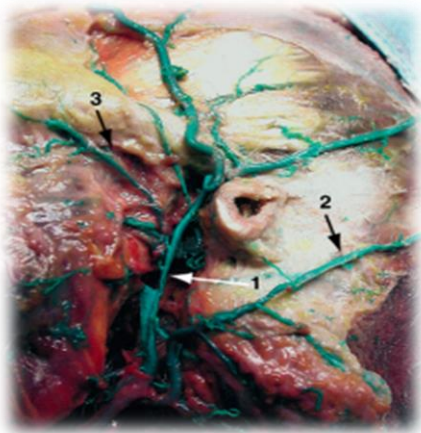
En la figura 6 se muestra la transparencia y la vascularización de la región temporal:1.la rama frontal de la arteria temporal superficial,2. rama parietal de la arteria temporal superficial,3. vena temporal superficial.



**FIGURA 7**

Disección de la arteria transversa. Atlas de anatomía clínica y quirúrgica de los tejidos superficiales de la cabeza y cuello. Francois G. Vacher C. 2012.

En la figura 7 este paciente se hizo la disección de la arteria transversa de la cara, que asegura en este paciente la vascularización de toda la parte superior de la cara, donde ha sustituido a la arteria facial.



**FIGURA 8**

Ramas de la arteria carótida externa. Atlas de anatomía clínica y quirúrgica de los tejidos superficiales de la cabeza y cuello. Francois G. Vacher C. 2012.

En la figura 8 se observa la disección de la arteria carótida externa en la que se observan diferentes ramas colaterales y uno de sus dos ramas terminales, la arteria temporal superficial. 1, 2. la arteria facial, 3. la arteria auricular posterior.

La arteria temporal superficial antes de dividirse da seis ramas colaterales: dos anteriores, tres posteriores y una media:

La arteria transversa de la cara nace en la parte gruesa de la parótida, avanza sobre la cara lateral del musculo masetero, en paralelo al arco cigomático y 2cm por debajo de él. Delante del borde anterior del masetero se divide en numerosas ramas terminales.

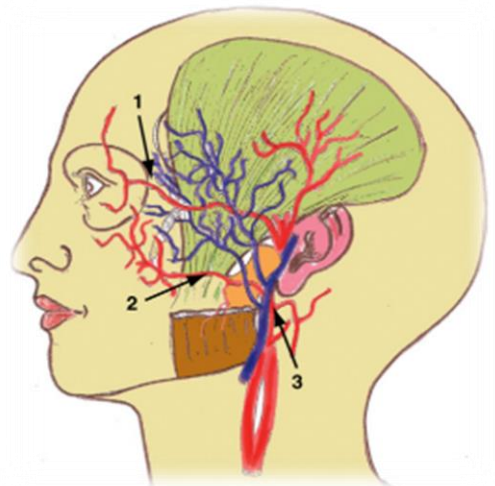
La arteria cigomaticoorbitaria nace exactamente encima del borde superior del arco cigomático, se dirige hacia arriba y hacia delante hacia la región orbitaria. Muy rápidamente la arteria atraviesa la lámina superficial de la fascia temporal para ocupar la fosa temporal media(figura9).

Las arterias auriculares anteriores, nacen de la cara posterior de la arteria temporal superficial, y emiten tres ramas en forma de abanico:

- Auricular anterosuperior para el hélix y los músculos auriculares anterior y superior.
- Antero medial para el conducto auditivo externo, el trago y la articulación temporomandibular.
- Anteroinferior para el lobulillo de la oreja (figura 10 y 11).<sup>1</sup>

#### FIGURA 9

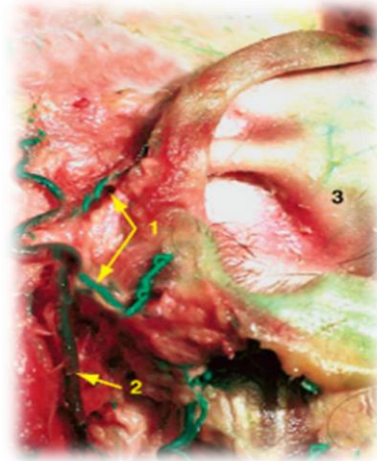
Vascularización de la región temporal. Atlas de anatomía clínica y quirúrgica de los tejidos superficiales de la cabeza y cuello. Francois G. Vacher C. 2012.



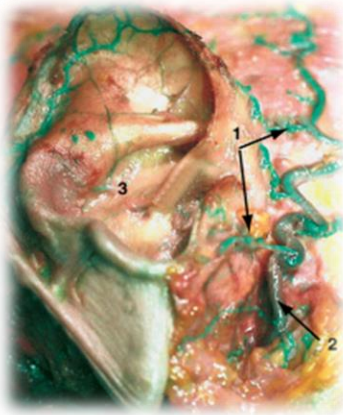
En la figura 9 se observa en el esquema de vascularización de la región temporal: 1. arteria cigomaticoorbitaria,2. arteria transversa de la cara,3 vena retromandibular y sus venas afluentes.

#### FIGURA 10

Arterias auriculares. Atlas de anatomía clínica y quirúrgica de los tejidos superficiales de la cabeza y cuello. Francois G. Vacher C. 2012.



En la figura 10 se observa en la numeración 1. las arterias auriculares anteriores nacen de la cara posterior de la arteria temporal superficial 2, 3. oreja.



#### FIGURA 11

Ramas de la arteria carótida externa. Atlas de anatomía clínica y quirúrgica de los tejidos superficiales de la cabeza y cuello. Francois G. Vacher C. 2012.

Se observa la figura 11 Otra disección en la que se observan las arterias auriculares anteriores 1. que en general nacen de la cara posterior de la arteria temporal superficial 2, 3. oreja.

### 1.4.2 VENA TEMPORAL SUPERFICIAL

La vena temporal superficial es satélite de la arteria temporal superficial, nace de las venas tegumentarias laterales del cráneo, situada delante de esta. El nervio aurículo temporal esta por detrás de la arteria. Drena la sangre del cuero cabelludo y recibe venas auriculares anteriores, temporal medio, palpebrales y fascia transversa.

Las venas que ocupan esta región se unen en una sola, que da a la vena temporal superficial que suele descender posteriormente a la arteria y anteriormente al nervio auriculotemporal, en ocasiones es anterolateral a la arteria y desemboca en la maxilar interna.

Los linfáticos drenan en los nódulos linfáticos parotídeos, y el nervio auriculotemporal asciende anteriormente al tragus y posterior a los vasos temporales superficiales que se ramifica en toda la región temporal.<sup>5</sup>

## 1.5 TEJIDO AREOLAR LAXO (ESPACIO SUB APONEURAL)

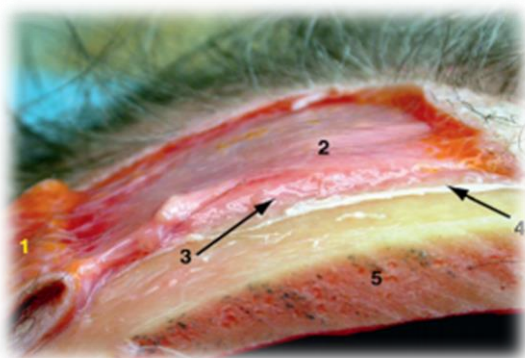
**1.5.1 EL TEJIDO CONJUNTIVO LAXO O AREOLAR** tiene una distribución muy extensa y se puede considerar como ubicuo ya que aparece en todos los órganos y se encuentra en zonas que no requieren una gran resistencia a las tensiones mecánicas también rellena los espacios entre la piel y los músculos, recubre órganos, vasos sanguíneos, nervios.

**1.5.2 LA GALEA APONEURÓTICA** es una lámina fibrosa en forma de casco cuya periferia se prolonga por medio de los músculos cutáneos (occipitofrontal, tempoparietal y auriculares). Este conjunto recubre la aponeurosis y el músculo temporal en localización temporal, y el periostio y la calvaria en la periferia, de la cual está separada por un tejido membranoso laxo que constituye el espacio epicraneal.

La galea aponeurótica, que reviste el conjunto de la calvaria, es gruesa y resistente en el centro y delgada y membranosa en la periferia. Se adhiere a la piel por su cara superficial y al espacio epicraneal por su cara profunda. Se continúa en su periferia por los músculos subcutáneos que desempeñan el papel de tensores de la galea.<sup>1</sup>

**1.5.3 ROUVIÈRE** analiza la presencia de una “aponeurosis epicraneana” en la región temporal, la cual se encontraría separada de la “aponeurosis temporal”, y a nivel del arco cigomático ambas estructuras se fusionarían continuándose con la fascia de la región maseterica. Similar hallazgo describió Testut en 1932, comentando además algunas investigaciones de Piqué 1913, quien mencionaba la presencia de dos láminas que constituían la fascia tempoparietal: una hoja superficial fibrosa, y otra profunda conformada por elementos conectivos y algunos musculares, homologándola a un músculo temporal superficial presente en

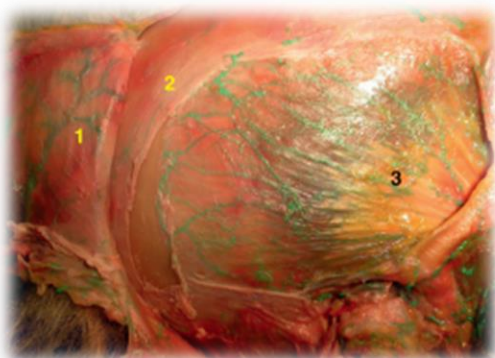animales. Ya en 1974, Mitz y Peyronie logran demostrar la continuidad de los elementos superficiales de la región facial, denominándolos sistema músculo aponeurótico superficial (S.M.A.S.). Años después Jost et al plantearon una serie de dudas con respecto a la disposición de los elementos que describieron autores franceses algunos años atrás, en especial en lo referente a la zona parotídea. Posteriormente Hussein et analizaron la vascularización de las láminas de esta región, describiendo a los vasos temporales superficiales inmersos en la fascia temporoparietal y una rica red anastomótica con otras regiones superficiales, pero ninguna con ramas profundas provenientes del músculo temporal. Es por esta gran vascularización que este tejido es muy utilizado en numerosas técnicas quirúrgicas de reconstrucción como por ejemplo en pabellón auricular, región maxilar, labio superior, región occipital y miembros superiores e inferiores.<sup>6</sup>



**FIGURA 12**

Calvaria. Atlas de anatomía clínica y quirúrgica de los tejidos superficiales de la cabeza y cuello. Francois G. Vacher C. 2012.

En la figura 12 se puede apreciar corte de la calvaria y del cuero cabelludo:1.piel y espacio celular subcutáneo,2.galea aponeurótica,3.espacio epicraneal,4.periostio,5.calvaria.



**FIGURA 13**

Retiro de la galea aponeurótica. Atlas de anatomía clínica y quirúrgica de los tejidos superficiales de la cabeza y cuello. Francois G. Vacher C. 2012.

Se observa en la figura 13 el retiro de la galea aponeurótica.1.con el cuerpo cabelludo,2.periostio,3.musculo temporal.

## **1.6 FASCIA TEMPORAL PROFUNDA**

En su parte superior esta fosa cuneiforme está ocupada completamente por el músculo temporal. En su parte inferior, el músculo, que se ha vuelto tendinoso, libera espacios supramusculares y submusculares llenos de tejido conjuntivo laxo en el que discurren los vasos y los nervios. Cerrada herméticamente por la parte alta, por debajo la fosa está abierta para mantener la comunicación con el espacio infratemporal<sup>1</sup>

## **1.7 ARTERIA TEMPORAL MEDIA**

La arteria temporal media es oblicua arriba y adentro, perfora la fascia temporal y se sitúa entre el musculo temporal y la pared craneal y penetra en el musculo.<sup>5</sup>

## **1.8 MUSCULO TEMPORAL**

EL musculo temporal es aplanado, triangular o en abanico y ocupa la fosa temporal.

### **1.8.1 SE INSERTA**

Por arriba en la línea curva temporal inferior, la fosa temporal, la aponeurosis temporal y el arco cigomático (fascículo yugal). Desde este punto sus fibras se dirigen hacia la apófisis coronoides y se insertan en su cara interna, su vértice y sus bordes.<sup>7</sup>

### **1.8.2 DENOMINADO**

Como esfenomandibular por un grupo de autores o de acuerdo con estudios recientes, de fascículo profundo del musculo temporal, presenta importantes relaciones anatómicas, especialmente en un contexto médico- odontológico. En vista de esta discusión, el objetivo fue observar la morfología mediante la disección de cabezas conservadas en formaldehído, utilizando dos técnicas diferentes para acceder a la región del musculo, designadas como vías de acceso trans-cigomáticas y frontales. Los resultados mostraron, por la observación de las disecciones frontales, la presencia de fascículos que se ubican independientemente al vientre muscular del fascículo profundo, denominado fascículo intermediario. Este fascículo presentó dos porciones, una superior carnosa y una inferior tendinosa, que continuó con la parte tendinosa del fascículo superficial presente en la superficie interna del proceso coronoides. En vista de las observaciones realizadas, se puede concluir que debido a la ausencia total de la fascia muscular entre sus paquetes, el musculo temporal es una entidad única que presenta tres fascículos, el profundo, intermedio y superficial.<sup>8</sup>

### **1.8.3 SE EXTIENDE**

En forma de abanico sobre la fosa temporal y la hoja profunda de su aponeurosis, las fibras descienden, integrándose en el tendón del músculo que atraviesa el espacio comprendido entre el arco cigomático y la pared lateral del cráneo, y finaliza en la apófisis coronoides y borde anterior de la rama vertical de la mandíbula, detrás del último molar. Las fibras más anteriores del músculo tienen una disposición vertical, las de en medio se van haciendo ligeramente oblicuas, mientras que las posteriores se horizontaliza hacia detrás doblándose bruscamente hacia abajo por delante de la eminencia articular de la apófisis cigomática. Al pasar por dentro del arco cigomático algunas fibras se fijan en la parte media de la cara interna, constituyendo el denominado haz yugal. El tendón del músculo se prolonga en sentido descendente, mediante dos divisiones del mismo, una superficial y otra profunda, que es la mayor longitud y que se prolonga hasta llegar por debajo del extremo posterior de la apófisis alveolar del último cordal inferior. Funcionalmente el músculo temporal eleva la mandíbula, cierra la boca y aproxima los dientes, las fibras posteriores tiran de la mandíbula hacia detrás una vez desplazada esta.<sup>9</sup>

### **1.9 ARTERIA TEMPORAL PROFUNDA**

Arteria temporalis profunda posterior es la rama colateral de la maxilar interna. Ascende por la cara externa del pterigoideo externo y se ramifica por la parte posterior del músculo temporal, llamada también arteria temporal profunda caudal.<sup>7</sup>

### **1.10 PERIOSTIO**

El periostio posee terminaciones nerviosas nociceptivas, haciendo muy sensible a la manipulación. Además, mediante la irrigación sanguínea provee nutrición al hueso. Se encuentra unido al hueso por fuertes fibras de colágeno llamadas fibras de Sharpey, las que se extienden a las laminillas circunferenciales externas y también intersticiales.

El periostio está formado por una capa externa fibrosa y una capa interna de recambio. La primera contiene fibroblastos, mientras que la capa de recambio contiene células osteogénicas estas también se transforman en osteoblastos que son responsables del aumento de grosor del hueso. Después de una fractura ósea las células osteogénicas se transforman en osteoblastos y condroblastos las cuales son esenciales en el proceso de sanación.

El periostio que cubre la superficie externa del cráneo es conocido como pericráneo. Se trata de una película fina consistente en tejidos conjuntivos, de color rosa pálido, que rodea el hueso por su exterior, hallándose insertado al mismo por medio de unos haces de tejido



conjuntivo, las fibras, que penetran el hueso a través de unos conductos especiales. El periostio se compone de dos estratos: uno superficial (fibroso) y otro profundo o interno, ontogenético (llamado también cambiur). El periostio es rico en nervios y vasos, participa en la nutrición y el crecimiento del espesor del hueso.

Membrana que rodea las partes de los huesos no cubiertas por los cartílagos.

Tiene dos capas: Capa externa: fibrosa, compuesta de tejido conectivo denso e irregular que contiene vasos sanguíneos, vasos linfáticos y nervios y la capa interna u osteogénicas: contiene fibras elásticas, vasos sanguíneos y diferentes tipos de células óseas.

## **1.11 HUESO**

Una variedad de patología neoplásica congénita, infecciosa, inflamatoria, vascular, benigna y maligna afecta al hueso temporal. El conocimiento de la anatomía ósea temporal normal y los diagnósticos diferenciales específicos del espacio es clave para la interpretación de imágenes del hueso temporal. La correlación con la historia clínica y el examen físico es vital para hacer el diagnóstico correcto o proporcionar un diferencial apropiado. La tomografía computarizada y la resonancia magnética son modalidades de imagen complementarias en la evaluación de las anomalías óseas temporales.<sup>10</sup>

**1.11.1 EL TEMPORAL SITUADO** en la parte inferior y lateral del cráneo, así llamado porque está situado en la región de este nombre, es un hueso par, que ocupa a cada lado de la caja craneal todo el espacio comprendido entre el occipital, el parietal y el esfenoideas. El temporal contiene en su espesor los órganos esenciales de la audición, adquiriendo, por este hecho, gran importancia.

**1.11.2 MORFOLÓGICAMENTE**, el temporal difiere según las edades, y sus modificaciones son tales que, para comprender la descripción del hueso adulto, creemos necesario indicar sumariamente la constitución anatómica del hueso fetal y cuáles son las transformaciones evolutivas que presenta ulteriormente hasta llegar a su completo desarrollo. Esta excursión preliminar al terreno embrionario nos parece indispensable.<sup>7</sup>

### **1.11.3 HUESO TEMPORAL DE UN FETO**

Si tomamos el temporal de un feto de siete u ocho meses, vemos que está constituido por tres piezas óseas perfectamente distintas: la porción escamosa, la porción petrosa y la porción timpánica.

**1.11.3.1 LA PORCIÓN ESCAMOSA O CONCHA** ocupa la parte anterior y superior del hueso. Reviste la forma de una lámina ósea aplanada y muy delgada, de contorno irregularmente circular.

**1.11.3.2 LA PORCIÓN PETROSA**, porción pétreo o peñasco así llamada por razón de su dureza, está situada por detrás y por dentro de la precedente. Tiene la forma en su conjunto de una pirámide cuadrangular, cuyo eje se dirige oblicuamente de fuera a dentro y de atrás a delante. El vértice, truncado, mira adelante y adentro. La base forma parte de la superficie exterior del cráneo y está inmediatamente colocada por detrás de la porción escamosa.

**1.11.3.3 LA PORCIÓN TIMPÁNICA**, situada en el lado externo de la porción petrosa y por debajo de la concha, tiene la forma de un círculo al que le falta el quinto superior; de aquí el nombre de círculo timpánico que aún le dan la mayoría de los anatomistas. Se distinguen en él, por razón de su forma y orientación, una parte media o inferior, una parte anterior, una parte posterior y finalmente dos extremidades o cuernos, uno posterior y otro inferior. Añadiremos que presenta en su superficie interna un surco igualmente circular: el sulcus tympanicus, en el que se inserta la membrana del tímpano.<sup>7</sup>

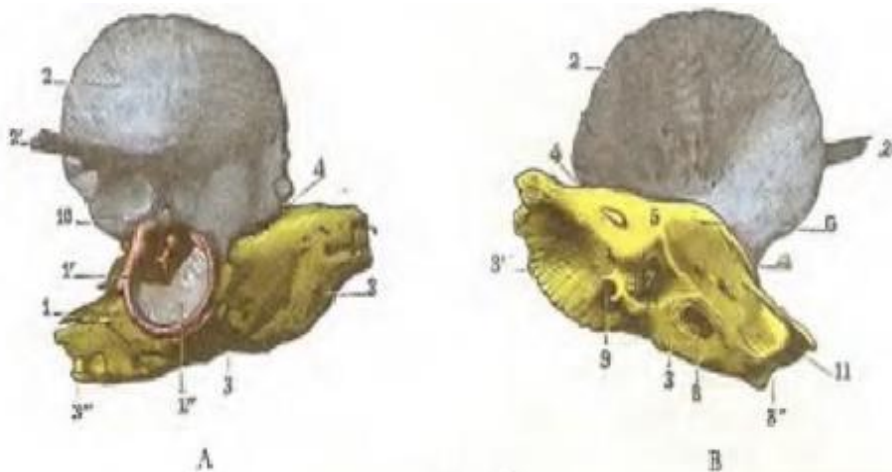


FIG. 176

Temporal del recién nacido: A, visto por la cara exocraneal. — B, visto por la cara endocraneal.

Figura 14 : 1, círculo timp **FIGURA 14** cara externa del hueso temporal Anatomía humana membrana del tímpano, en parte reseca, rara dejar ver la caja. 2, concha (azul), con 2', la apófisis cigomática. - 3, porción petrosa (amarillo), con : 3J, reglón mastoidea; 3'', vértice. 4, cisura petroescamosa. 5, techo timpánico. 6, eminencia del conducto semicircular o eminencia arcuata. 7, fosa subarcuata. 8, conducto auditivo interno. 9, acueducto del vestíbulo. 10, línea de soldadura del asta anterior del círculo timpánico con la escama. 11, orificio interno del conducto carotídeo.

Si consideramos estas tres piezas óseas en sus relaciones recíprocas, veremos: que la concha está en contacto con la porción petrosa, siguiendo una línea oblicua muy visible, tanto en la cara endocraneal como en la exocraneal del hueso, la cual se designa con el nombre de cisura petroescamosa que el hueso timpánico se une por sus dos astas con la parte inferior de la concha que este mismo hueso timpánico, en el resto de su extensión (parte anterior, parte media y parte posterior), corresponde a la porción petrosa y se une misma siguiendo una línea muy irregular, pero visible, que toma en consecuencia el nombre de cisura petrotimpánica o timpanopetrosa.

Más tarde, en el curso del desarrollo la concha y el peñasco se sueldan entre si, y de este modo desaparece la cisura petroescamosa, no quedando en ella más que algunos vestigios, que estudiaremos más adelante. Al propio tiempo, la base del peñasco se desarrolla de una manera singular, extendiéndose a la vez por arriba, por abajo y por atrás. Adquiere tal importancia en su desarrollo, que se la conoce con el nombre de porción mastoidea del temporal.

Mas la pieza ósea que sufre transformaciones más radicales es el círculo timpánico. Sin perder su forma semicircular, se desarrolla a la vez por dentro y por fuera: por dentro, encuentra inmediatamente la parte correspondiente del peñasco y se suelda a ella, convertido ahora en bordes. Por lo demás, sus conexiones son las mismas, y si nos fijamos en un temporal de adulto, se ve claramente: por un lado, la línea de soldadura del borde anterior a la parte inferior de la concha, y, por otro lado, la línea de soldadura del borde posterior a la porción anterior de la apófisis mastoides, que a este nivel está realmente formada por una prolongación de la concha.

Una vez terminada la osificación del cráneo, el temporal forma un todo absolutamente indiviso, y es preciso seguir gradualmente sus transformaciones para encontrar en su masa las tres piezas primitivas. Conviene, sin embargo, para comodidad en el estudio, dividir el temporal del adulto en tres porciones, a saber: 1era porción situada hacia delante, la porción escamosa o simplemente escama o concha; 2da es una porción situada hacia atrás, la porción mastoidea; 3era una porción interna situada entre los dos precedentes, la cual se dirige oblicuamente hacia las partes profundas, la porción petrosa o peñasco.

Esta división es puramente artificial, y por otra parte no responde en modo alguno a la adoptada antes para el hueso fetal. No la aceptamos. La escama, el peñasco y el hueso timpánico, aunque reunidos y soldados en un bloque óseo indivisible, deben ser estudiados separadamente en el temporal adulto.

En general, los tratados clásicos desdoblán el peñasco en dos partes: una externa o mastoidea y otra interna o peñasco propiamente dicho, a la que se añade el hueso timpánico.

## EN EL ADULTO

## EN EL FETO

Porción escamosa o concha.	= Porción escamosa o concha.
Porción mastoidea	= Parte externa de la porción petrosa.
Parte interna de la porción petrosa.	
Porción petrosa o peñasco.	= (Porción timpánica).

Expuesto esto, describiremos sucesivamente cada una de las tres porciones del temporal del adulto, según el desarrollo de este hueso. Al estudiar el oído describiremos la mastoidea tal como se concibe en anatomía médico quirúrgica. Así, pues, después de dar un resumen general del temporal, examinaremos en detalle el peñasco, la escama y el hueso timpánico. Por último, consideraremos muy rápidamente las cavidades y los conductos del temporal.<sup>7</sup>

Los dos huesos temporales toman parte en las paredes lateral e inferior del cráneo; contribuyen a constituir el arco cigomático de la mejilla, forman las únicas articulaciones existentes con la mandíbula y protegen los órganos de los sentidos situados en el oído interno. Además, las superficies convexas que quedan inferiores a cada hueso parietal configuran una amplia zona para la inserción de los músculos que cierran la mandíbula y mueven la cabeza.

Los huesos temporales se articulan con los huesos cigomáticos, los parietales y el occipital, aparte con el esfenoides y la mandíbula. Cada hueso temporal tiene una porción escamosa, otra timpánica y otra petrosa. La porción escamosa del hueso temporal es la cara lateral que queda limitada por la sutura escamosa. Su superficie externa convexa es la escama; la interna cóncava, cuya curvatura va paralela a la superficie del encéfalo, es la cara cerebral. El borde inferior de la porción escamosa está formado por la apófisis cigomática, estructura prominente que gira en sentido lateral y anterior para reunirse con la apófisis temporal del hueso cigomático. En conjunto, estas dos apófisis constituyen el arco cigomático, el hueso de la mejilla. Sobre la base de la apófisis cigomática, el hueso temporal se articula con la mandíbula.

Esta zona la señala una depresión llamada fosa mandibular y un tubérculo articular elevado. En una posición inmediatamente posterior y lateral a la fosa mandibular está la porción timpánica del hueso temporal. Esta región rodea la entrada al conducto auditivo externo, o meato acústico externo. En vida, dicha vía de conducción acaba en la delicada membrana del tímpano, o tímpano, que se desintegra durante la preparación de un cráneo seco.<sup>11</sup>

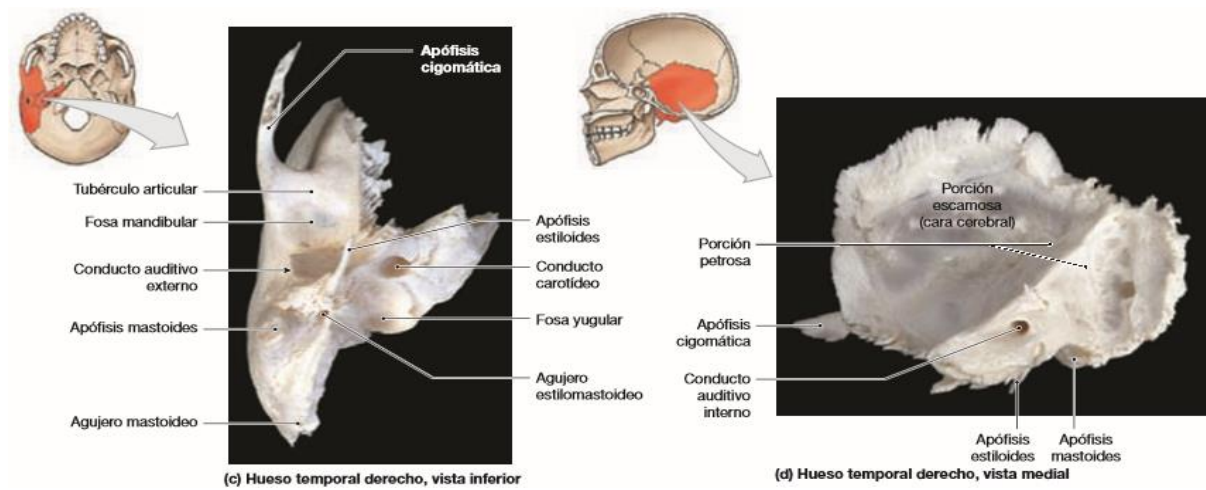


FIGURA 15 Hueso temporal Anatomía humana, Martini-Timmons-Tallitsch, sexta edición 2009.

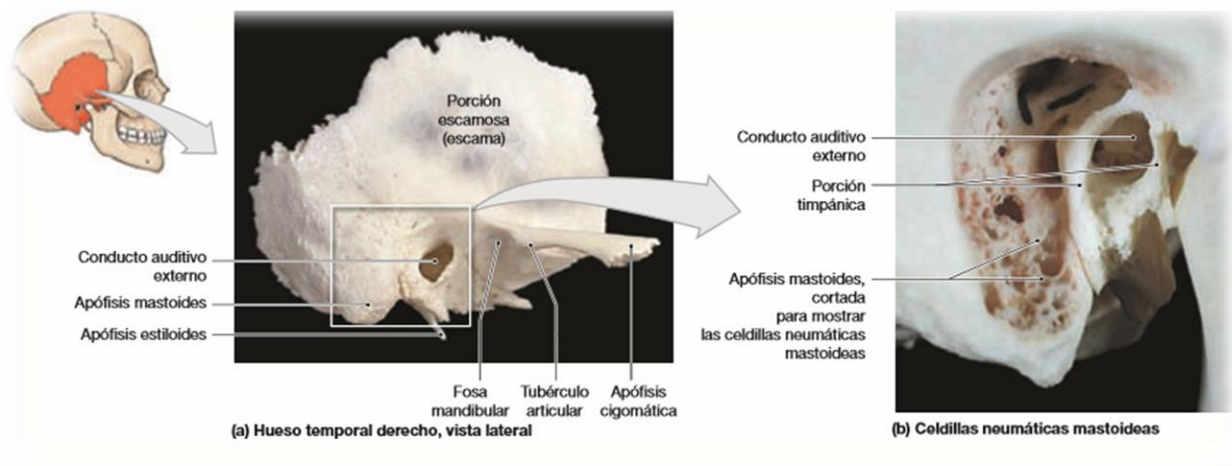


FIGURA 16 Hueso temporal Anatomía humana, Martini-Timmons-Tallitsch, sexta edición 2009.

Figura 15 y 16 los principales detalles anatómicos se ofrecen en un hueso temporal derecho(a)vista lateral, (b)vista de un corte a través de las celdillas neumáticas mastoideas,(c)vista inferior,(d)vista medial.

La parte más abultada del hueso temporal es la porción petrosa (petros, piedra), que rodea y protege a los órganos de los sentidos especializados en el oído y el equilibrio. En su cara externo es la apófisis mastoideas. Este elemento ofrece una zona de inserción para los músculos que rotan o extienden la cabeza. En su interior hay numerosos senos mastoideos conectados entre sí, que reciben el nombre de celdillas neumáticas mastoideas. Las infecciones de las vías respiratorias tienen la posibilidad de propagarse a estas celdillas, lo que se denomina mastoiditis.

En la superficie inferior de la porción petrosa pueden observarse varios detalles más. Cerca de la base de la apófisis mastoideas, el agujero mastoideo penetra en el hueso temporal. Los vasos sanguíneos atraviesan esta vía de conducción para llegar a las membranas que rodean el encéfalo. Los ligamentos que sostienen al hueso hioides se fijan en la puntiaguda apófisis estiloides (stylos, pilar), igual que la musculatura de la lengua, la faringe y la laringe. El agujero estilomastoideo ocupa un lugar posterior a su base. El nervio facial pasa a través suyo para controlar los músculos faciales. En sentido medial, la fosa yugular está delimitada por los huesos temporal y occipital. En una zona anterior y un poco medial al agujero yugular se encuentra la entrada al conducto carotídeo. La arteria carótida interna, un vaso fundamental que lleva sangre al encéfalo, se adentra en el cráneo por esta vía de conducción. En un área anterior y medial al conducto carotídeo, una hendidura irregular, el agujero rasgado, se extiende entre los huesos occipital y temporal. En vida, este espacio contiene cartílago hialino y pequeñas arterias que irrigan la superficie interna del cráneo.

En una región lateral y anterior al agujero carotídeo, el hueso temporal se articula con el esfenoides. Un pequeño conducto nace a nivel de esa articulación y acaba introduciéndose en la masa del hueso temporal. Es el conducto musculo tubárico, que rodea a la trompa auditiva, una vía de paso llena de aire. La trompa auditiva, también llamada trompa de Eustaquio o trompa faringotimpánica, comienza en la faringe y termina en la cavidad timpánica, un espacio abierto en el interior del hueso temporal. Esta cavidad, u oído medio, contiene los huesecillos del oído, unos minúsculos huesos que transmiten las vibraciones sonoras desde la membrana del tímpano hacia el complejo receptor situado en el oído interno, que se encarga del sentido del oído.

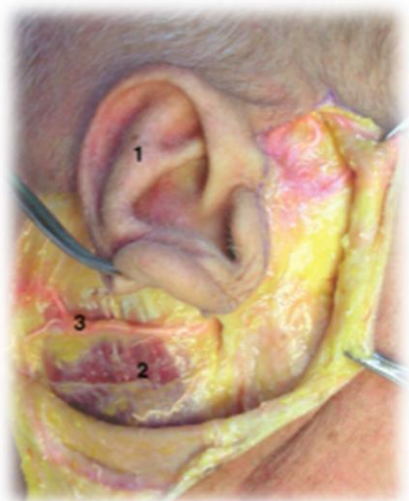La porción petrosa predomina en la cara medial del hueso temporal. El conducto auditivo interno lleva los vasos sanguíneos y los nervios hasta el oído interno y el nervio facial hacia el agujero estilomastoideo. Toda la superficie medial del hueso temporal se caracteriza por la presencia de unos surcos indicativos de la localización de los vasos sanguíneos que recorren la cara interna del cráneo. La cresta afilada que existe en la superficie interna de la porción petrosa señala la inserción de una membrana que sirve para estabilizar el encéfalo en su posición.<sup>11</sup>

## CAPITULO II

### REGION MASETERINA

#### 2.1 PIEL

En la región maseterina la piel es lampiña en las mujeres y en los hombres esta recubierta de pelos. Tiene forma de cuadrilátero, es móvil y gruesa en comparación con la glándula parótida, la piel se adelgaza a la altura del masetero para espesarse progresivamente al llegar a la región bucal. Su cara profunda está cubierta por la fascia superficial, la cual se continua hacia arriba con la aponeurosis epicraneal y hacia abajo envuelve a los músculos platisma y risorio. La interconexión formada por los fascículos fibrosos asegura el tono de la piel y le otorga sus propiedades de elasticidad y retractilidad. El aflojamiento de estos fascículos y el adelgazamiento del panículo adiposo con la edad provocan el ablandamiento de la piel.



**FIGURA 17**

Piel. Atlas de anatomía clínica y quirúrgica de los tejidos superficiales de la cabeza y cuello. Francois G. Vacher C. 2012.

En la figura 17 se observa la región parotídea la piel gruesa y el panículo adiposo es delgado:1.oreja,2 musculo,3 arteria auricular posterior.

#### 2.1.1 LIMITES:

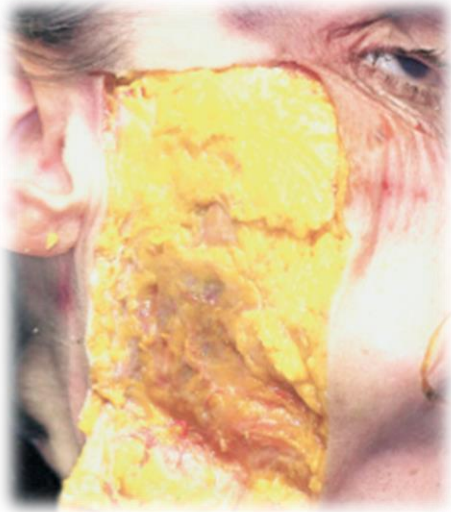La región maseterina es de forma cuadrilátera por lo tanto se delimita con cuatro zonas superior con el arco cigomático, inferior borde inferior de la mandíbula, posterior borde posterior de la rama de la mandíbula y anterior por el borde anterior del masetero.

## 2.3 APONEUROSIS MASETERINA

Esta aponeurosis tiene la misma forma y las mismas dimensiones que el masetero. Se inserta por arriba en el arco cigomático, por abajo en el borde inferior del maxilar y por detrás en el borde parotídeos fusiona por delante con la aponeurosis buccinadora, formando así para el musculo masetero una especie de vaina, abierta únicamente a nivel de la escotadura sigmoidea.<sup>7</sup>

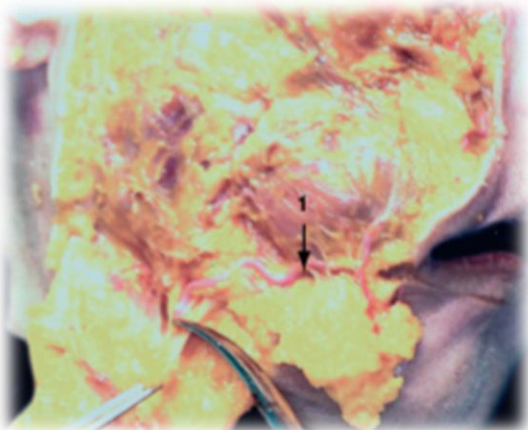## 2.4 TEJIDO CELULAR SUBCUTANEO

El panículo adiposo es de grosor variable: delgado a la altura de la parótida, se engrosa en el masetero, rodeando y recubriendo la prolongación anterior de la glándula parótida. En la región yugal el tejido adiposo subcutáneo, grueso antes de llegar al masetero, se adelgaza de forma progresiva hacia delante. El tejido adiposo subcutáneo está metido en celdillas constituidas por finos fascículos fibrosos que unen el SMAS a la cara profunda de la dermis.<sup>12</sup>



**FIGURA 18**

Tejido celular subcutáneo y adiposo. Atlas de anatomía clínica y quirúrgica de los tejidos superficiales de la cabeza y cuello. Francois G. Vacher C. 2012.



**FIGURA 19**

Panículo adiposo es grueso justo delante del masetero. Atlas de anatomía clínica y quirúrgica de los tejidos superficiales de la cabeza y cuello. Francois G. Vacher C. 2012.



## **2.4.1 EL TEJIDO CELULAR SUBCUTÁNEO**

Está conformado por células adiposas en este tejido encontraremos las siguientes estructuras:

Arteria transversa de la cara: Rama de la a. Temporal superficial. Se ubica en la parte superior y recorre paralela al arco cigomático, 1 cm bajo él.

Nervio facial: ramificaciones del N. Facial:

a. Rama temporofacial

b. Rama cervicofacial

Atraviesan la región maseterina para dirigirse a las regiones temporal, geniana, mental y suprahiodea (o submental).

c. Prolongación anterior de la parótida: cubierta por una delgada hoja aponeurótica

d. Conducto parotídeo: mide 5-6 cm de largo, por 4mm de ancho. Sale desde la cara profunda de la prolongación parotídea. Discurre 1 o 2 cm, por debajo del arco cigomático, siguiendo la línea tragus. Llega a la región geniana o bucal, perforando al buccinador. Cubierto por fascia maseterina.

e. Fascículos musculares del risorio y cutáneo del cuello

f. Arteria y vena facial

## **2.5 SISTEMA MUSCULO APONEUROTICO SUPERFICIAL CERVICOFACIAL**

En los mamíferos inferiores el platisma se extiende desde la región oral a la nugal. En los seres humanos ha sufrido una involución y se ha convertido en aponeurótico a la altura de la región parotidamaseterina, donde se ha fijado, puesto que en la región bucal es móvil y discontinuo. En el plano estructural se distingue en él dos partes diferentes.

### **2.5.1 EL SMAS PAROTIDAMASETERINA**

Es grueso y está bien definido, recubre la región parotídea y maseterina y se fija por detrás a los cartílagos de la aurícula. Se adhiere muy estrechamente a la fascia parotídea y a la fascia cervical superficial que recubre el músculo esternocleidomastoideo.

### **2.5.2 EL SMAS YUGAL**

Delgado y discontinuo, es difícil de distinguir porque desaparece rápidamente sin alcanzar el surco nasolabial. En algunas personas es posible ver el músculo risorio bien definido en su

interior, que descansa sobre la fascia maseterina sin adherirse a ella. Las relaciones del SMAS con el plano profundo son variables.

### **2.5.3 HACIA ATRÁS, EN LA REGIÓN PAROTÍDEA**

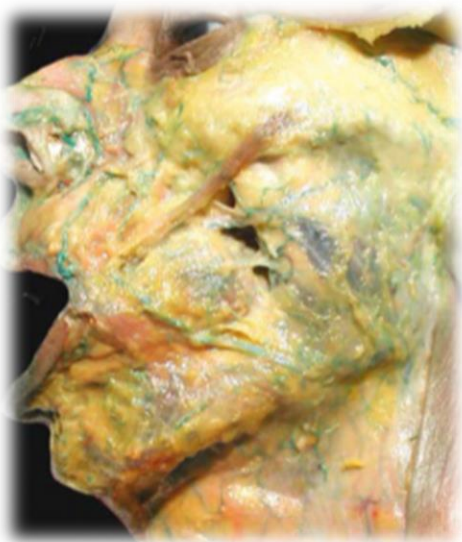Está firmemente fijado al cartílago auricular y a la apófisis mastoidea, y también en parte a la cápsula de la glándula parótida.

### **2.5.4 EN LA REGIÓN MASETERINA**

Se puede desprender fácilmente del músculo masetero excepto a la altura de su borde anterior, donde hay fascículos fibrosos que lo fijan al plano profundo y constituyen los ligamentos suspensores de la mejilla. En la sutura temporocigomática estos ligamentos se fusionan para formar un estrato fibroso más o menos ancho, el «ligamento cigomático» o parche de Mc Gregor, en el que discurre un ramo arterial que comunica la arteria transversal de la cara y la red subdérmica.

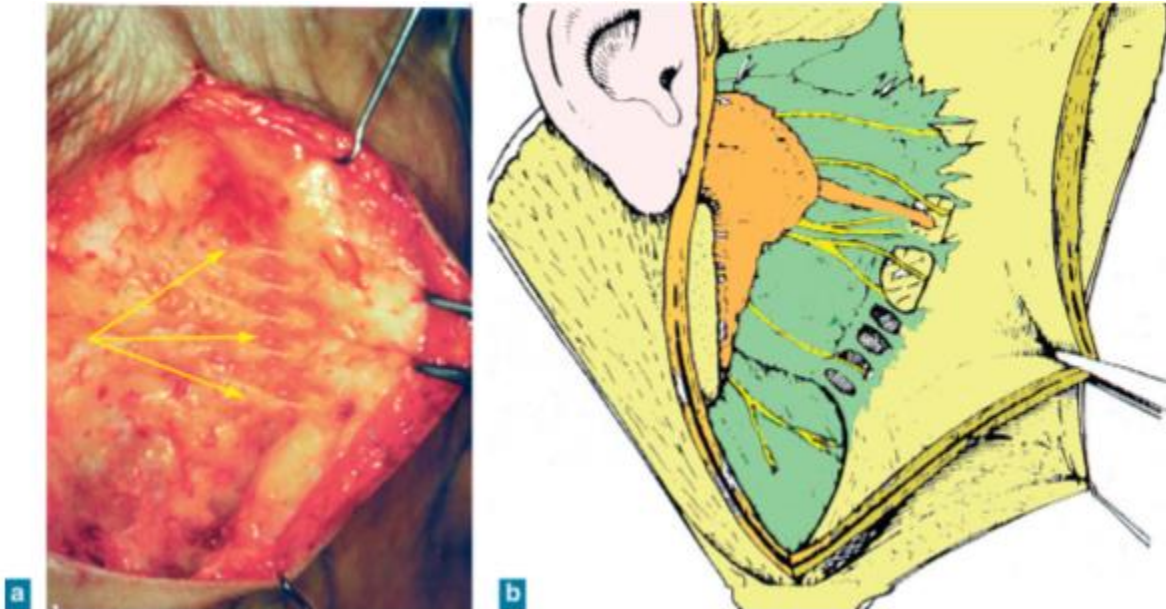
### **2.5.5 HACIA DELANTE, EN LA REGIÓN YUGAL**

No existe ninguna adherencia entre el SMAS y el plano profundo formado por el cuerpo adiposo bucal y el músculo buccinador.<sup>1</sup>



**FIGURA 20**

Smas parotidomaseterino. Atlas de anatomía clínica y quirúrgica de los tejidos superficiales de la cabeza y cuello. Francois G. Vacher C. 2012.



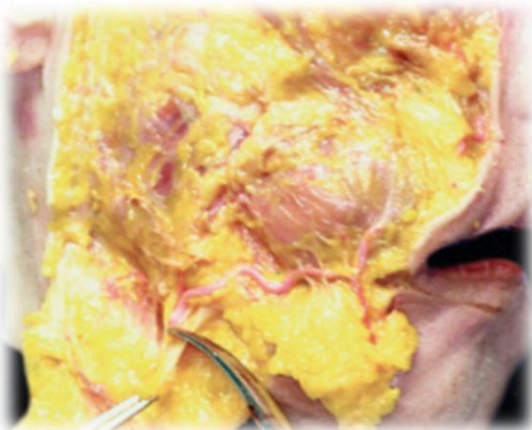Se observa en la figura 20 el smas parotidomasetarina es gruesa y bien definido, y se fija por detrás sobre los cartílagos de la oreja. Se adhiere de manera firme a la fascia parotídea y a la fascia cervical superficial que reviste el emc.

En la figura 20 se observa el Sistema musculo aponeurótico superficial yugal. Se desprende fácilmente del musculo masetero (a) excepto en su borde anterior, donde hay fascículos fibrosos que lo fijan al plano profundo y forman los ligamentos suspensores de la mejilla (ayb).

Con la edad, el envejecimiento del rostro se traduce en una ptosis de la UCMA cervicofacial y en problemas tróficos cutáneos más o menos precoces, agravados por la exposición al sol y el tabaquismo. La ptosis de la UCMA se produce hacia abajo y hacia delante.

## 2.6 PANÍCULO ADIPOSO PROFUNDO

El panículo adiposo profundo separa la UCMA del plano musculo aponeurótico y hace las veces de plano de deslizamiento. Este panículo adiposo es de espesor variable y su adelgazamiento causa cierta pérdida de movilidad de la piel.<sup>1</sup>



**FIGURA 21**

Smas parotidomasetarino. Atlas de anatomía clínica y quirúrgica de los tejidos superficiales de la cabeza y cuello. Francois G. Vacher C. 2012

En la figura 21 se observa el panículo adiposo profundo hace las veces de un plano de deslizamiento. Este plano adiposo es de espesor variable y su adelgazamiento conlleva una pérdida de movilidad de la piel.

## **2.7 PLANO MUSCULAR SUPERFICIAL DEL CUELLO**

Se trata de un plano discontinuo, en forma de abanico, que converge hacia la comisura labial. Lo forman los músculos:

### **2.7.1 ELEVADOR DEL LABIO SUPERIOR Y DEL ALA DE LA NARIZ**

Este músculo cuadrilátero y delgado se fija sobre una longitud comprendida entre 15 y 20 mm, justo por debajo del borde orbitario inferior. Desde ahí, las fibras carnosas se dividen en una porción nasal para el ala de la nariz, y una porción bucal, con una longitud media de 10 mm, que finaliza en el tercio medio del labio superior.

### **2.7.2 CIGOMÁTICO MENOR**

A menudo muy delgado, casi inexistente, se fija al hueso cigomático y mezcla sus fibras con las del orbicular del ojo. Adelgazándose muy rápidamente, el músculo finaliza a la altura de la parte supero lateral del ángulo de la boca.

### **2.7.3 CIGOMÁTICO MAYOR**

Este músculo ininterrumpido en forma de cinta se fija en una longitud comprendida entre 8 y 10 mm a las proximidades de la sutura temporocigomática y se dirige hacia abajo y hacia delante para finalizar sobre la comisura labial.

### **2.7.4 RISORIO**

Difícil de ver debido a su color muy pálido, está formado por fibras involucionadas del platisma. Se origina a la altura de la parte media de la fascia maseterina y discurre de forma horizontal para finalizar fuera de la comisura labial, donde se mezcla con las fibras del cigomático mayor y del depresor del ángulo de la boca.

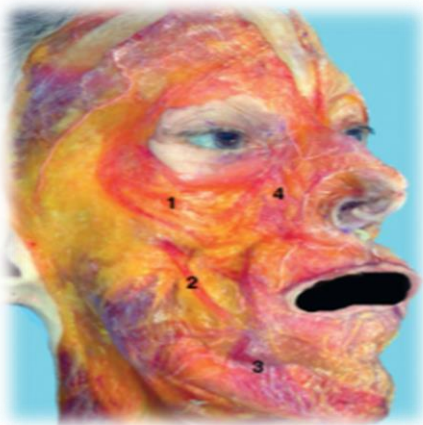
### **2.7.5 DEPRESOR DEL ÁNGULO DE LA BOCA**

Es un ancho músculo triangular con base inferior que se fija a las inmediaciones del borde inferior de la mandíbula por encima del agujero mentoniano, con una longitud media de 30 a 40 mm. Sus

fibras carnosas van hacia el ángulo inferolateral de la comisura labial, siguiendo un trayecto cóncavo hacia delante.

### 2.7.6 FASCIA LABIAL DEL PLATISMA

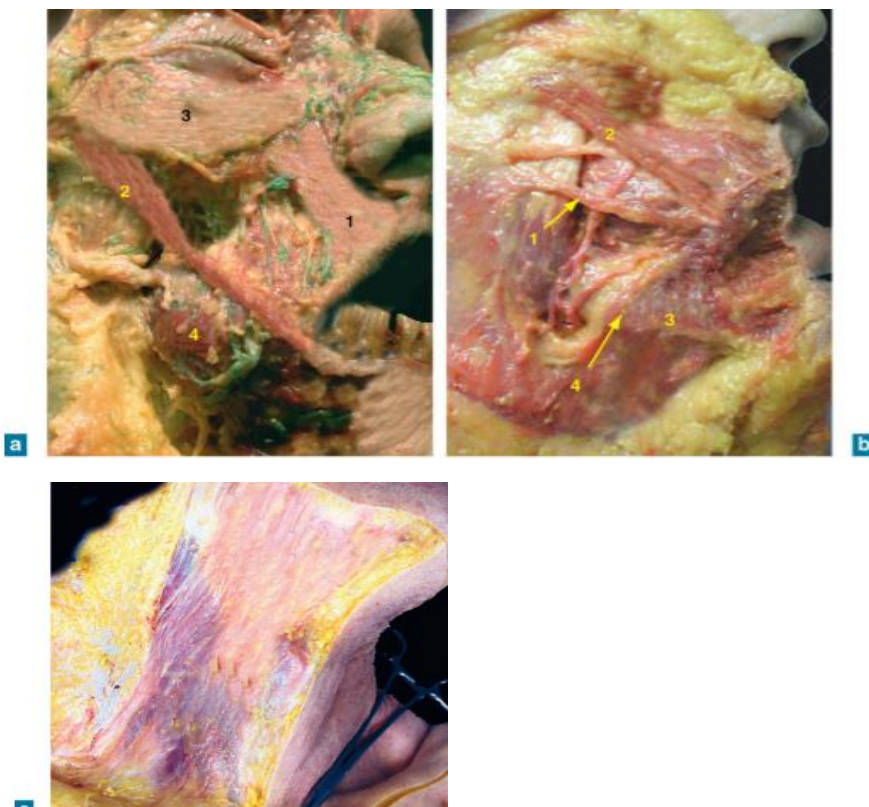
De un color mucho más pálido que el depresor del ángulo de la boca, esta fascia prolonga hacia atrás las fibras de dicho depresor y tiene la misma orientación y la misma finalización.<sup>1</sup>



**FIGURA 22**

Musculatura cutánea. Atlas de anatomía clínica y quirúrgica de los tejidos superficiales de la cabeza y cuello. Francois G. Vacher C. 2012.

En la figura 22 se observa 1. musculo orbicular del ojo, 2. musculo cigomático mayor, 3. musculo depresor del ángulo de la boca, 4. musculo elevador del labio superior y del ala de la nariz.



**FIGURA 23**

Musculatura cutánea. Atlas de anatomía clínica y quirúrgica de los tejidos superficiales de la cabeza y cuello. Francois G. Vacher C. 2012

En la figura 23 se observa el plano muscular superficial. a 1. Músculo elevador del labio superior y del ala de la nariz; 2. músculo cigomático mayor; 3. músculo orbicular del ojo; 4: músculo buccinador. b 1. Músculo risorio; 2. músculo cigomático mayor; 3. músculo depresor del ángulo de la boca; 4. fascia labial del músculo platisma. c Vista general del músculo platisma que se prolonga hacia arriba y hacia detrás del depresor del ángulo de la boca por medio de su fascia labial.

## 2.8 PLANO MUSCULAR PROFUNDO

Está formado por tres músculos que convergen en la comisura labial:

Elevador del ángulo de la boca: fijado sobre la cara anterolateral del maxilar, por debajo del agujero infraorbitario, este musculo, que tiene entre 6 y 8 mm de ancho en su origen, se dirige de forma casi vertical ligeramente hacia abajo y hacia fuera para finalizar en lo profundo de otros músculos sobre la comisura labial.

Buccinador: compuesto por fibras originadas en las regiones molares maxilar y mandibular y por la fascia del pterigoideo medial o del rafe pterigomandibular, cuando este existe, todas sus fibras carnosas convergen en la comisura labial.

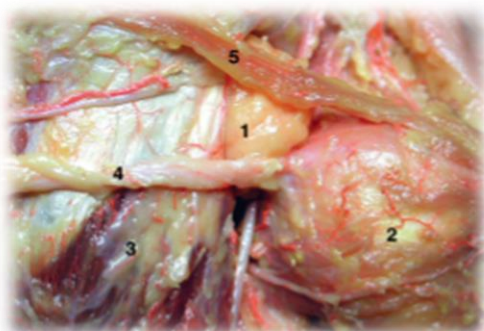
Depresor del labio inferior: es un musculo cuadrangular de 20 mm de ancho situado justo debajo del orificio mentoniano. Ligeramente oblicuo hacia arriba y hacia delante, finaliza en la concavidad de la porción labial inferior del orbicular de la boca.<sup>1</sup>

### 2.8.1 CUERPO ADIPOSO DE LA MEJILLA Y EL CONDUCTO

Ocupa el espacio comprendido entre:

El buccinador revestido por su aponeurosis y por el musculo pterigoideo medial por delante y por fuera.

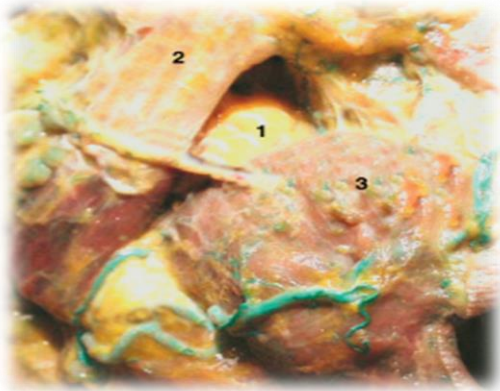
La porción orbitaria del musculo temporal, la cara medial del tendón terminal de la porción temporal del temporal y el músculo masetero, desde detrás hacia delante.



**FIGURA 24**

Cuerpo adiposo de la mejilla. Atlas de anatomía clínica y quirúrgica de los tejidos superficiales de la cabeza y cuello. Francois G. Vacher C. 2012

En la figura 24 se observa 1. Cuerpo adiposo de la mejilla: por delante, se puede ver su polo anterior entre el músculo buccinador por dentro (2) y el músculo masetero por fuera (3); 4. conducto parotídeo; 5. músculo cigomático mayor.



**FIGURA 25**

Cuerpo adiposo de la mejilla. Atlas de anatomía clínica y quirúrgica de los tejidos superficiales de la cabeza y cuello. Francois G. Vacher C. 2012

Se observa en la figura 25. El cuerpo adiposo de la mejilla (1) ocupa el espacio delimitado: por dentro por el músculo pterigoideo medial, la tuberosidad maxilar y la porción posterior del buccinador; por fuera por la porción orbital del músculo temporal y el músculo masetero (2). 3. Músculo buccinador.

Este cuerpo adiposo está bien delimitado y recubierto por una delgada envoltura aponeurótica que continúa hacia delante y envuelve el conducto parotídeo. Este último rodea el cuerpo adiposo desde fuera hacia dentro por medio del desdoblamiento de su hojuela de revestimiento y después atraviesa el músculo buccinador en ángulo recto 1 cm por delante del borde anterior del masetero.<sup>1</sup>

## 2.9 VASOS Y NERVIOS

Se distribuyen en dos grupos superficial y uno profundo.

### A. GRUPO SUPERFICIAL O SUPRAFASCIAL:

Arterias:

Transversa de la cara

Ramas de la facial

Arteriolas que acompañan al conducto parotídeo.

A. VENAS: terminan en la vena facial, temporal superficial y yugular externa

B. LINFATICOS: drenan en los nodulos linfaticos parotídeos profundos, submandibulares y a veces en los submentales.

### C. NERVIOS:

Porción posterosuperior: N.auriculotemporal

Porción posteroinferior: filetes nerviosos del ramo auricular magno del plexo cervical.

## **B.GRUPO PROFUNDO: CORRESPONDE AL V.A.N MASETERINO QUE DISCURRE BAJO LA FASCIA.**

a. arteria maseterina: rama de la A. Maxilar, atraviesa la incisura de la mandíbula

b.venas maseterinas: terminan en el plexo pterigoideo

c. nervio maseterino: ramo del nervio mandibular.<sup>12</sup>

## **2.10 ELEMENTOS NEUROVASCULARES**

Consisten en el nervio facial y los ramos terminales de los nervios maxilar y alveolar inferior, por un lado, y los vasos faciales por el otro. Discurren entre la capa profunda de la piel y el plano muscular profundo.

### **2.10.1 ARTERIA FACIAL**

La arteria facial llega a la región rodeando el borde inferior de la mandíbula de 8 a 10 mm por delante del borde anterior del músculo masetero. Esta arteria se encuentra a la altura del primer molar mandibular. Es el área que, al efectuar osteotomías mandibulares, es necesario proteger con un separador.

Después de un corto trayecto vertical (de 10 a 15 mm), la arteria se incurva hacia delante y se vuelve sinuosa al dirigirse hacia la comisura labial a lo largo de la cara profunda del borde posterior del músculo depresor del ángulo de la boca. Al llegar a esta localización, la arteria penetra en el ángulo que se abre hacia atrás y que está formado por los músculos elevador y depresor del ángulo de la boca.

En una cirugía estética de relleno y remodelado de los labios, la arteria es muy vulnerable en esta localización cuando se pretende abordar el labio superior y el surco nasolabial.

Llegando a la comisura, la arteria facial emite la arteria labial superior, que tiene un diámetro medio de 1 mm y que transcurre entre el músculo orbicular de la boca y la mucosa labial, siguiendo la línea cutaneomucosa de 1 a 2 mm en su interior. Después de haber emitido la arteria labial superior, la arteria facial prosigue su trayecto dentro del surco nasolabial, pasa por fuera de la aleta nasal y se dirige hacia la punta de la nariz donde generalmente finaliza. Una rama débil, la arteria angular, parte desde la punta de la nariz o desde la altura de la aleta nasal y sube hacia el ángulo interno del ojo: clásicamente es considerada la rama terminal de la arteria facial. En casos muy excepcionales puede que la arteria facial no exista en su parte superficial, o que



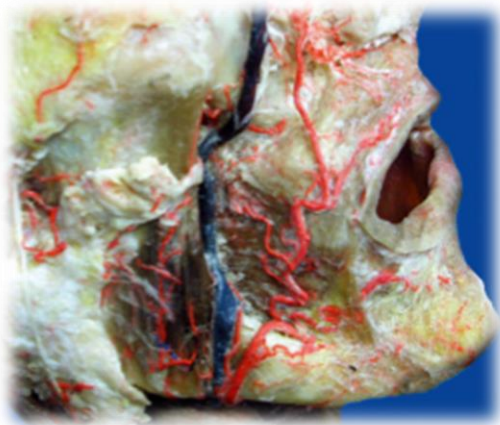
se detenga a la altura del ángulo de la boca. En ese caso la sustituye la arteria transversal de la cara.<sup>1</sup>

### 2.10.2 VENA FACIAL

La vena facial pasa por la región inmediatamente por detrás de la arteria y sube de forma rectilínea hacia el ángulo interno del ojo siguiendo el surco nasolabial.

### 2.10.3 RED LINFÁTICA

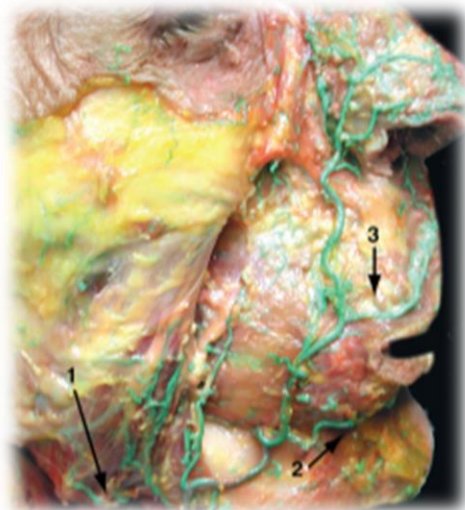
Los vasos linfáticos siguen el mismo trayecto que los vasos faciales.



**FIGURA 26**

Distribucion de la arteria facial. Atlas de anatomía clínica y quirúrgica de los tejidos superficiales de la cabeza y cuello. Francois G. Vacher C. 2012

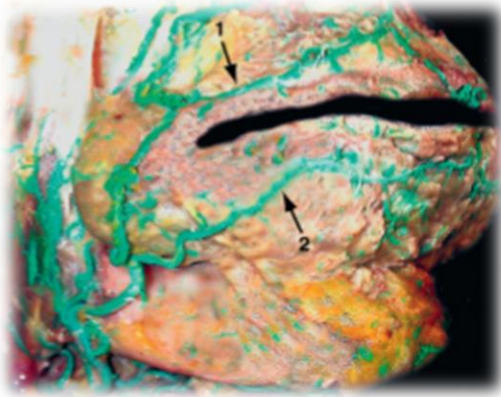
En la figura 26 se observa la pieza anatómica plastinada que muestra la distribución de la arteria facial en su parte superficial.



**FIGURA 27**

Raíces maseterinas. Atlas de anatomía clínica y quirúrgica de los tejidos superficiales de la cabeza y cuello. Francois G. Vacher C. 2012

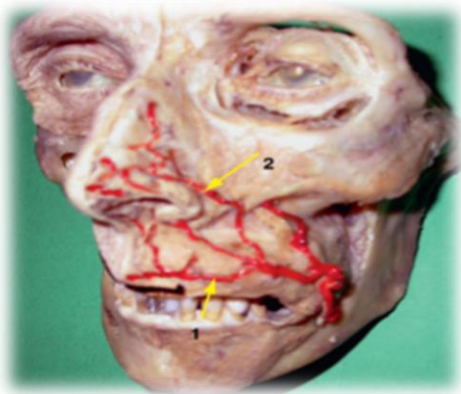Se observa en la figura 27 se observa además de algunas raices maseterinas (1), la arteria facial tiene dos colaterales importantes: las arterias labiales inferior (2) y superior (3).



**FIGURA 28**

Dissección de un cadáver con contraste. Atlas de anatomía clínica y quirúrgica de los tejidos superficiales de la cabeza y cuello. Francois G. Vacher C. 2012.

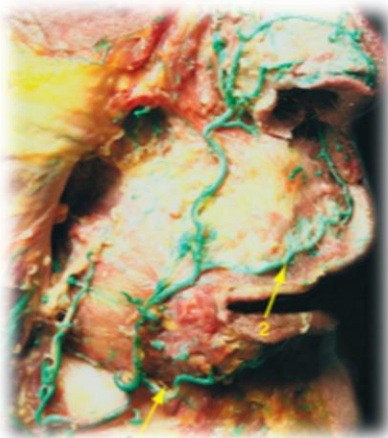
En la figura 28 se observa la dissección de un cadáver al que se ha inyectado contraste y que muestra la situación de las arterias labiales superior (1) e inferior (2).



**FIGURA 29**

Dissección de un cadáver con contraste. Atlas de anatomía clínica y quirúrgica de los tejidos superficiales de la cabeza y cuello. Francois G. Vacher C. 2012.

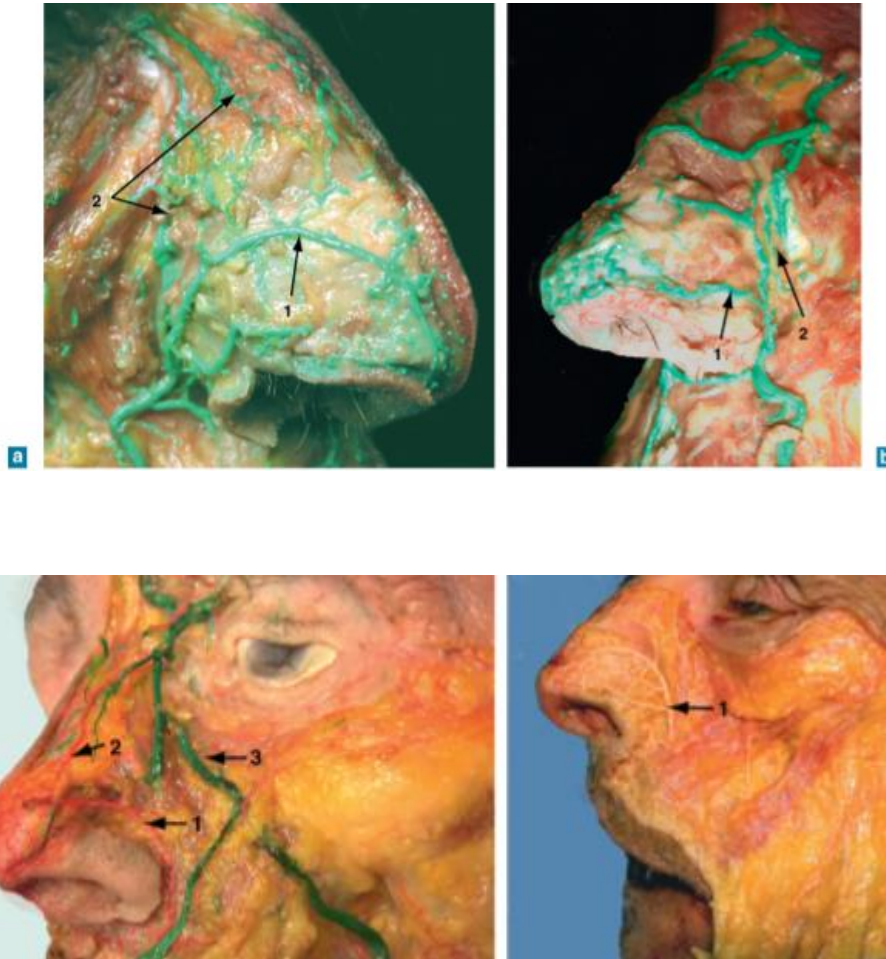
En la figura 29 se observa la pieza plastinada en la que se ve un tronco común del que parten la arteria labial superior (1) y la rama nasal lateral (2).



**FIGURA 30**

Distribución clásica de la arteria facial. Atlas de anatomía clínica y quirúrgica de los tejidos superficiales de la cabeza y cuello. Francois G. Vacher C. 2012.

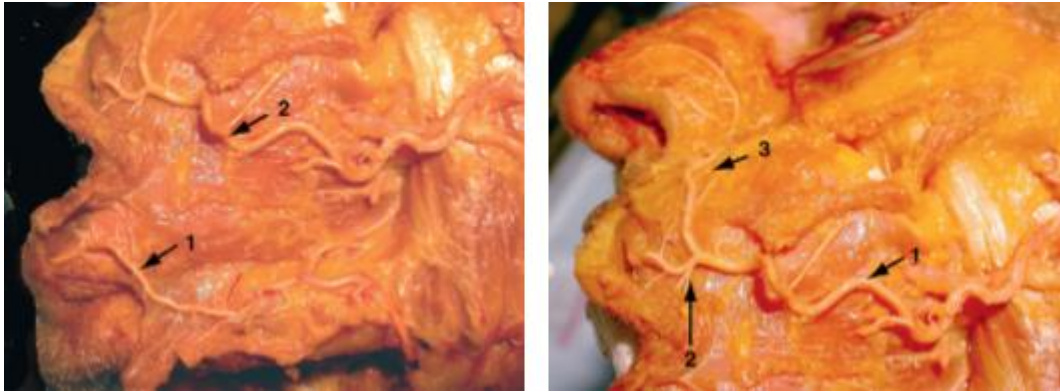
Distribución clásica de la arteria facial que, después de haber formado las arterias labiales inferior (1) y superior (2), se acaba a la altura de la aleta nasal.



**FIGURA 31,32, 33Y 34.**

Finalización de la arteria facial. Atlas de anatomía clínica y quirúrgica de los tejidos superficiales de la cabeza y cuello. Francois G. Vacher C. 2012.

En las figuras 30,31,32,33 Y 34 se observa la finalización de la arteria facial. a La arteria proporciona un tronco muy voluminoso destinado a la nariz (1) y finas y sutiles ramas ascendentes que se dirigen al ángulo interno del ojo (2). b La arteria presenta una distribución escalonada, con una rama importante hacia la punta de la nariz (1) y una rama ascendente que se dirige al ángulo interno del ojo (2). c La arteria finaliza en una rama nasal (1) de la que sale una fina rama ascendente sobre la cara dorsal de la nariz que se dirige hacia el ángulo interno del ojo (2); 3. vena facial. d La arteria finaliza en una rama nasal únicamente (1).

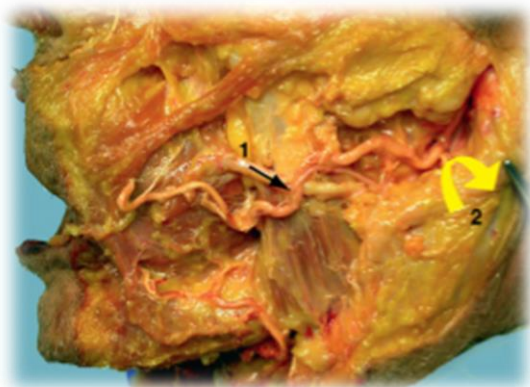

**FIGURA 35 Y 36**

35 agenesia parcial y 36 vascularización de la parte subcomisural del rostro. Atlas de anatomía clínica y quirúrgica de los tejidos superficiales de la cabeza y cuello. Francois G. Vacher C. 2012.

En la figura 35 se observa la agenesia parcial de la arteria facial que finaliza en su rama labial inferior (1). La vascularización de la parte subcomisural del rostro está asegurada por la arteria transversa de la cara (2).

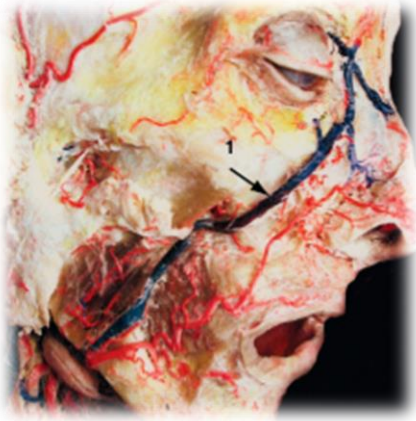En la figura 36 se observa el caso de una agenesia parcial de la arteria facial, la vascularización de la parte subcomisural del rostro está asegurada por la arteria transversa de la cara (1) que da origen a la arteria labial superior (2) y el ramal terminal nasal (3).



**FIGURA 37**

Disección de la arteria transversa de la cara. Atlas de anatomía clínica y quirúrgica de los tejidos superficiales de la cabeza y cuello. Francois G. Vacher C. 2012.

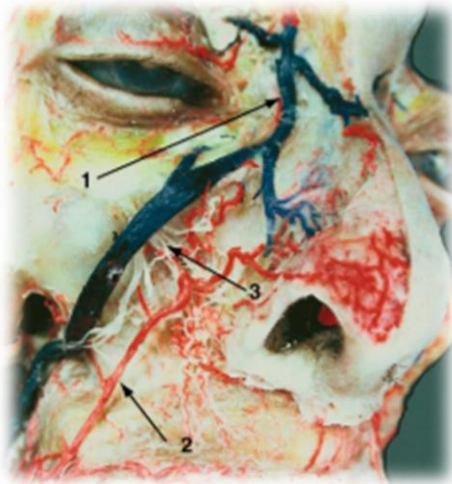En la figura 37 se observa disección de la arteria transversa de la cara (1) que asegura la vascularización de la parte subcomisural del rostro. La glándula parótida (2) está inclinada para mostrar el origen de la arteria.



**FIGURA 38**

Pieza anatómica plastinada. Atlas de anatomía clínica y quirúrgica de los tejidos superficiales de la cabeza y cuello. Francois G. Vacher C. 2012.

En la figura 38 se observa la pieza anatómica plastinada en la cual se ha inyectado contraste en las redes vasculares. La vena facial (1) presenta un recorrido rectilíneo exactamente hasta el ángulo interno del ojo.



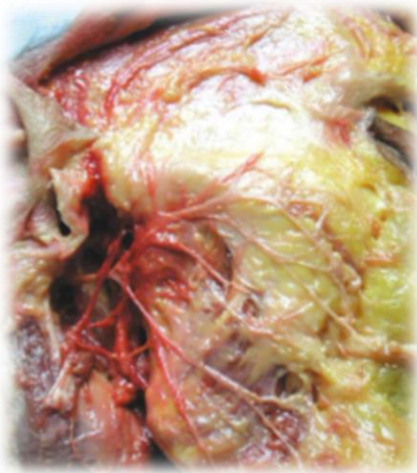
**FIGURA 39**

Pieza anatómica plastinada. Atlas de anatomía clínica y quirúrgica de los tejidos superficiales de la cabeza y cuello. Francois G. Vacher C. 2012.

En la figura 39 que en esta pieza anatómica plastinada se aprecia el detalle de la finalización de la vena facial (1) en el ángulo interno del ojo. 2. arteria facial; 3. pedículo infraorbitario.

## 2.10.4 NERVI0 FACIAL

Las fibras terminales de los ramos temporales del nervio facial surgen del borde anterior de la prolongación maseterina de la glándula parótida. Generalmente están representadas por dos troncos que acompañan al conducto parotídeo y a partir de los cuales parten las ramificaciones terminales. En la región infraorbitaria estos ramos se entremezclan con las ramificaciones del nervio infraorbitario.<sup>1</sup>



**FIGURA 40**

Distribucion del nervio facial. Atlas de anatomía clínica y quirúrgica de los tejidos superficiales de la cabeza y cuello. Francois G. Vacher C. 2012.

En la figura 40 se observa la distribución del nervio facial en la región parotidomaseterina.

## 2.11 RAMOS DEL TRIGÉMINO

La inervación sensitiva de la región parotidomaseterina y bucal está asegurada principalmente por los ramos terminales de los nervios maxilar y mandibular.

### 2.11.1 NERVI0 BUCAL

Sale del tronco terminal anterior del nervio mandibular. Después de atravesar la cara superior del músculo pterigoideo lateral, el nervio mandibular se divide en un ramo anterosuperior el nervio temporal profundo anterior (motor) y otro descendente el nervio bucal (sensitivo). El nervio bucal transcurre a lo largo de la cara medial de la porción orbitaria del músculo temporal y pasa bajo la expansión lateral de la aponeurosis buccinadora para seguir a lo largo del vestíbulo bucal a la altura de las inserciones mandibulares del buccinador. Cuando llega al vestíbulo de la boca, el nervio emite:

Un ramo posterior para los tegumentos de la región maseterina con excepción del ángulo mandibular.

Un ramo anterior para la mucosa y los tegumentos de la región molar mandibular.

### 2.11.2 NERVIO MENTONIANO

Es el ramo terminal del nervio alveolar inferior, asegura la inervación sensitiva de la región labiomentoniana debido a su arborización terminal e inferoanterior de la región bucal a partir de sus ramos posteriores que se juntan con los del nervio bucal.

### 2.11.3 NERVIO ALVEOLAR SUPERIOR

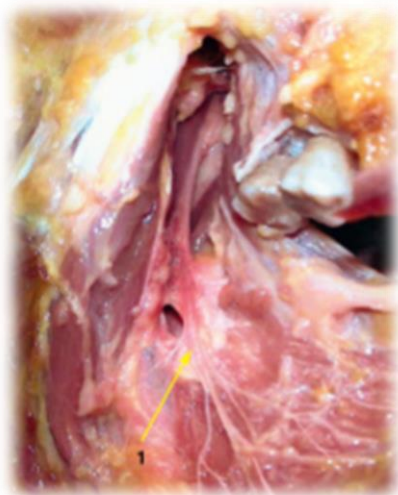
Posterior este nervio surge del nervio maxilar en la fosa pterigopalatina y lo forman dos o tres ramos que se dividen a la altura de la tuberosidad maxilar en:

Los ramos óseos para la inervación sensitiva de los dientes y la mucosa sinusal.

Los ramos laterales para la encía, la mucosa bucal de la región molar y para los tejidos cutáneos correspondientes.

### 2.11.4 NERVIO INFRAORBITARIO

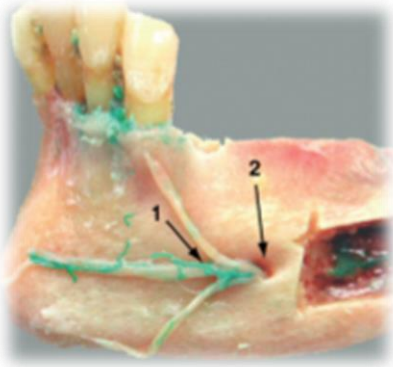
Es el ramo terminal del nervio maxilar; al salir del agujero infraorbitario, el nervio infraorbitario emite ramos ascendentes para los párpados inferiores y ramos descendentes para la región bucal superior. Los ramos más posteriores aseguran la inervación sensitiva de la parte superoanterior de la región bucal por detrás del surco nasolabial.<sup>1</sup>



**FIGURA 41**

Nervio bucal. Atlas de anatomía clínica y quirúrgica de los tejidos superficiales de la cabeza y cuello. Francois G. Vacher C. 2012.

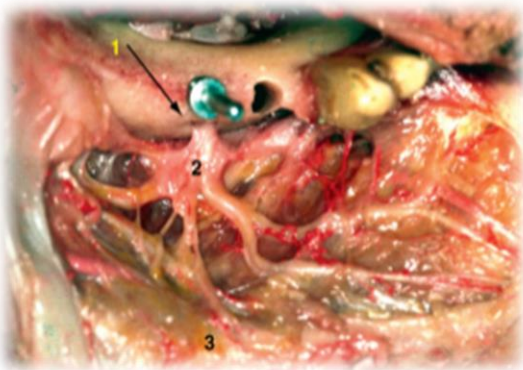
En la figura 41 se observa el nervio bucal: después de haber pasado bajo la expansión lateral de la aponeurosis buccinadora (1), el nervio se distribuye hacia la mucosa y los tegumentos de la región geniana y maseterina inferior.



**FIGURA 42**

Rama terminal del nervio alveolar inferior. Atlas de anatomía clínica y quirúrgica de los tejidos superficiales de la cabeza y cuello. Francois G. Vacher C. 2012.

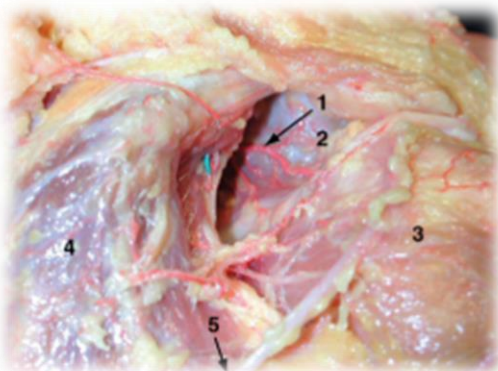
En la figura 42 se observa la como rama terminal del nervio alveolar inferior, el nervio mentoniano (1) sale de la mandíbula por el agujero mentoniano (2) situado en el ápice de los premolares mandibulares.



**FIGURA 43**

Dissección del nervio mentoniano. Atlas de anatomía clínica y quirúrgica de los tejidos superficiales de la cabeza y cuello. Francois G. Vacher C. 2012.

En la figura 43 se observa la disección del nervio mentoniano cuando sale del agujero del mentón (1). Las ramificaciones nerviosas (2) descansan sobre la cara profunda del músculo orbicular de la boca (3).

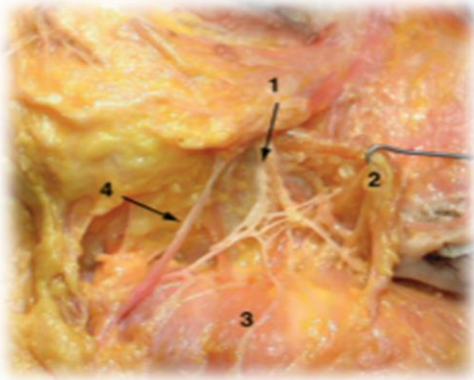


**FIGURA 44**

Ramas laterales del pedículo alveolar Atlas de anatomía clínica y quirúrgica de los tejidos superficiales de la cabeza y cuello. Francois G. Vacher C. 2012.

En la figura 44 se observa 1. Las ramas laterales del pedículo alveolar posterosuperior se deslizan sobre la cara lateral de la tuberosidad maxilar (2); 3. músculo buccinador; 4. músculo masetero; 5. vena facial.





**FIGURA 45**

División del nervio infraorbitario. Atlas de anatomía clínica y quirúrgica de los tejidos superficiales de la cabeza y cuello. Francois G. Vacher C. 2012.

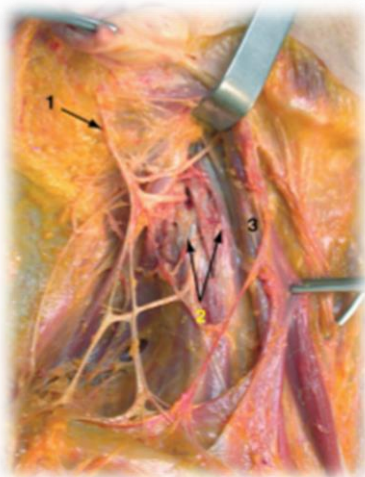
En la figura 45 se observa 1 Después de aparecer, el nervio infraorbitario se divide en muchas ramificaciones sensitivas destinadas al párpado inferior y a la parte infraorbitaria de la región geniana; 2. músculo elevador del labio superior y del ala de la nariz; 3. músculo buccinador; 4. vena facial.

## 2.12 NERVIO AURICULAR MAYOR

Nacido de los ramos ventrales de los nervios C2 y C3, después de rodear el borde posterior del músculo esternocleidomastoideo, este ramo superficial del plexo cervical superficial discurre de forma oblicua a lo largo de la cara lateral del músculo acompañado por la vena yugular externa. A la altura del polo inferior de la glándula parótida, se divide en:

Un ramo posterior que inerva los tegumentos que recubren la apófisis mastoidea y la parte posterior de la aurícula.

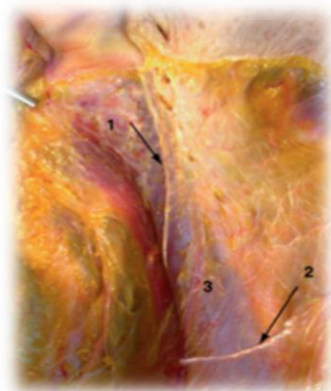
Un ramo anterior que inerva los tegumentos que recubren la glándula parótida.<sup>1</sup>



**FIGURA 46**

División del nervio infraorbitario. Atlas de anatomía clínica y quirúrgica de los tejidos superficiales de la cabeza y cuello. Francois G. Vacher C. 2012.

En la figura 46 se observa 1. El nervio auricular mayor nace de los ramos ventrales de C2 y C3 que salen de entre los músculos escalenos (2). Aquí, el músculo ECM (3) está estirado hacia delante para ver los troncos que constituyen el plexo cervical superficial.



**FIGURA 47**

División del nervio infraorbitario. Atlas de anatomía clínica y quirúrgica de los tejidos superficiales de la cabeza y cuello. Francois G. Vacher C. 2012.

En la figura 47 se observa la disección que muestra el nervio auricular mayor (1) y el nervio transverso del cuello (2) después de haber rodeado el borde posterior del músculo ECM (3).

## **2.13 MUSCULO MASETERINO**

Es un musculo de cierto grosor, de forma cuadrilátera, que se extiende desde el arco cigomático a la cara externa de la rama ascendente de la mandíbula esta compuesto por dos porciones o fascículos: uno antero externo(superficial),y otro postero interno(profundo).<sup>13</sup>

### **2.13.1 HAZ SUPERFICIAL**

El más voluminoso e importante, se desprende por una lámina tendinosa del borde inferior del arco cigomático en su sector malar, desde allí nacen fibras carnosas que se dirigen oblicuamente hacia abajo y atrás, hasta terminar en la cara externa de la mandíbula vecina a su Angulo o gonion, en forma directa o por fibras tendinosas.<sup>13</sup>

### **2.13.2 HAZ PROFUNDO**

Se origina por fibras carnosas directas o tendinosas en la cara interna del sector temporal del arco cigomático y en la aponeurosis del musculo temporal, donde se confunde con su haz yugal.

Desde aquí las fibras se dirigen hacia abajo y adelante, separadas al principio del haz superficial por un pequeño espacio triangular, pero luego ocultas por aquel hasta su inserción terminal en la cara externa de la rama ascendente, aisladas o en parte confundidas con el haz superficial. Ambos fascículos están separados, en su posterior, por el tejido celular laxo, interpretado por algunos autores como una bolsa serosa.

En algunas disecciones, las fibras más posteriores del masetero provienen de la capsula y del menisco de la articulación temporomandibular (musculo articulomandibularis).<sup>13</sup>

### **2.13.3 RELACIONES**

Por su cara interna corresponde a la rama ascendente del maxilar, la escotadura sigmoidea, atravesada por los vasos y nervios maseterinas, y los musculo temporal y buccinador, aunque separado de este último por la bola adiposa de bichat.

La cara externa está cubierta por la parótida en su porción posterior y por la aponeurosis maseterina en la anterior, siendo cruzada por el conducto del nervio facial. <sup>13</sup>

### **2.13.4 ACCION**

#### **CIERRE**

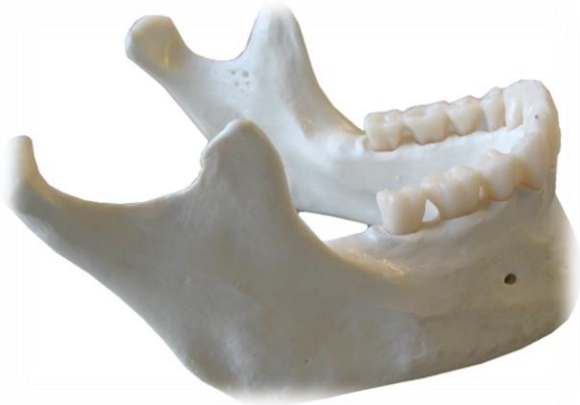Los cóndilos siguen su recorrido a la inversa, se dirigen hacia atrás y afuera hasta la posición fisiológica postural, luego giran hasta llegar a la relación céntrica. Este movimiento es efectuado por los músculos temporal, masetero y pterigoideo interno.<sup>14</sup>

Es elevador de la mandíbula, el haz superficial lo tracciona hacia arriba y adelante mientras que las fibras profundas la arrastran hacia arriba y ligeramente atrás. El trismo (contractura tónica de los masticadores), dificulta la abertura de la boca y es manifiesto en procesos inflamatorios de la región masticatoria. <sup>13</sup>

En un estudio se hicieron las evaluaciones tridimensionales del músculo masetero en diferentes patrones faciales verticales un estudio transversal en niños en crecimiento se hizo mediciones de todo el masetero en pacientes dolicofacial fueron significativamente menores en comparación con los individuos y braquifaciales mesofacial durante la relajación y contracción. El volumen del masetero disminuyó significativamente en un 10% pasando de entre el grupo braquifacial al grupo mesofacial y del grupo mesofacial al grupo dolicofacial sin diferencia entre los lados izquierdo y derecho.<sup>15</sup>

### 2.13.5 CARA EXTERNA DE RAMA MANDIBULAR

La porción ascendente esta separada de la posición horizontal por un ángulo que se llama gonion en el cual externamente se inserta un musculo masticador que es el musculo masetero hacia arriba la porción ascendente termina en dos saliencias oseas que son adelante la apófisis coronoides y hacia atrás el cóndilo del maxilar inferior separadas las dos por la escotadura coronoides ,en la apófisis coronoides se va a insertar un musculo que es el temporal otro musculo masticador y en el cóndilo del lado interno se va a insertar el pterigoideo interno.



**FIGURA 46**

Vista lateral de la rama ascendente de la mandíbula que se inserta el musculo masetero. Figura de Google mandíbula.

## **CAPITULO III**

### **3.3 COMPLICACIONES**

#### **LUXACIÓN DE LA ARTICULACIÓN TEMPOROMANDIBULAR**

Al bostezar o al abrir excesivamente la boca para tomar un gran bocado, la contracción excesiva de los músculos pterigoideos laterales puede producir una luxación anterior de las cabezas de la mandíbula (con desplazamiento por delante de los tubérculos articulares). En esta posición, la mandíbula permanece descendida y es imposible cerrar la boca. Es más frecuente que un golpe lateral en el mentón cuando la boca está abierta luxa la articulación temporomandibular en el lado que recibe el golpe. La luxación de la articulación temporomandibular puede acompañarse de una fractura de la mandíbula. La luxación posterior es rara por la dificultad que supone la presencia del tubérculo posglenoideo y el potente ligamento lateral intrínseco. En las caídas o golpes directos sobre el mentón, habitualmente se fractura el cuello de la mandíbula antes de que se produzca una luxación. Debido a la estrecha relación de los nervios facial y auriculotemporal con articulación temporomandibular, en las intervenciones quirúrgicas hay que ser precavidos para proteger los ramos articulares del nervio auriculotemporal que penetran en su parte posterior.

En las lesiones de los ramos articulares del nervio auriculotemporal que inervan la articulación temporomandibular por luxación traumática y rotura de la capsula articular y del ligamento lateral, se produce una laxitud e inestabilidad de la articulación. <sup>16</sup>

#### **ARTRITIS DE LA ARTICULACIÓN TEMPOROMANDIBULAR**

La articulación temporomandibular puede inflamarse a causa de una artrosis, por ejemplo. La anomalía de la articulación puede originar problemas estructurales, como oclusión dental y chasquidos articulares (crepitación).

Se cree que los chasquidos se producen por retraso de los movimientos anteriores del disco durante el descenso y la mandíbula. <sup>16</sup>

## **CAPITULO IV**

### **4.4 CASOS CLINICOS**

#### **4.4.1 HIPERTROFIA UNILATERAL DEL MÚSCULO TEMPORAL**

Revista Argentina de Anatomía Online 2014, Vol. 5, N° 3, pp. 104 – 106.

La hipertrofia del musculo es una entidad infrecuente. Usualmente afecta la apariencia facial y causa disturbios cosméticos a los pacientes que la padecen.

El siguiente caso es de una paciente con hipertrofia de musculo temporal que se manejó en el servicio de neurocirugía.

La hipertrofia del músculo temporal comprende un infrecuente hallazgo clínico (y algunas veces radiológico), la mayoría de veces desapercibido durante el examen físico; lo que explica porque en la literatura médica no existe un gran número de reportes alusivos. La hipertrofia temporal puede presentarse uni o bilateralmente, además de asociarse a la hipertrofia de otros grupos musculares con los que comparte diversas funciones, entre ellas la masticación. Se diagnostica mayormente en la población adulta de sexo masculino, a partir de síntomas inespecíficos como asimetría facial, dolor local, edema, cefalea, claudicación masticatoria intermitente y/o bruxismo; sin embargo, existen casos de pacientes asintomáticos o en los que se documenta de forma incidental mediante estudios de imágenes diagnósticas.

Tradicionalmente el tratamiento más popular es la corrección quirúrgica, aunque también sobresalen conductas de tipo conservador, como la inyección de toxina botulínica tipo A, teniendo igualmente buenos resultados.

A continuación, se reporta el caso de un paciente que acudió al servicio por dolor en región temporal y aparición de masa en región temporal.

#### **REPORTE DE CASO.**

Paciente femenina d 13 años consulto al servicio por presentar dolor en región temporal derecha y masa de progresivo crecimiento en los últimos 18 meses.

Al momento de la consulta el dolor había mejorado notablemente. No tenía antecedentes familiares ni patológicos de importancia. Sin historia de trauma. Al examen físico se determinó la presencia de masa en región temporal derecha, fija, limitada a la región anatómica del musculo temporal. Se realizaron paraclínicos de rutina sin determinar anormalidad. Se solicitó una

resonancia magnética cerebral que reportaron como único hallazgo el incremento en tamaño del musculo temporal derecho. Por la mejoría de los síntomas dolorosos se decidió manejo conservador. La paciente ha continuado estable en los controles realizados por neurocirugía.

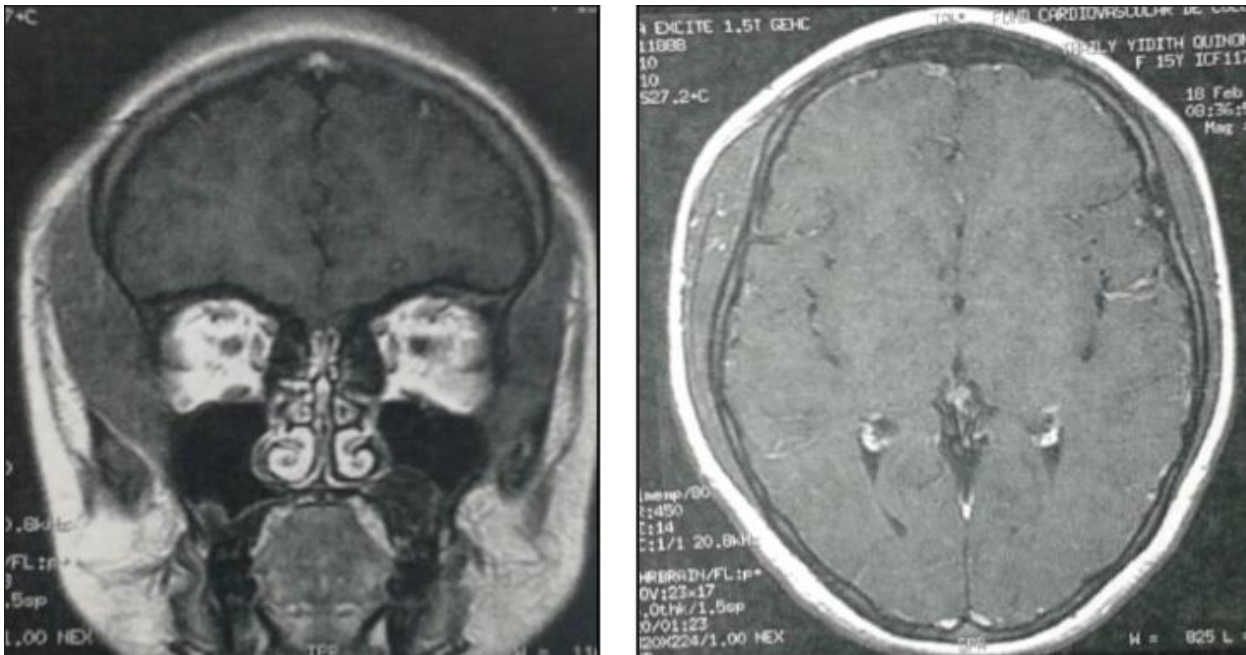


FIGURA 47 Y 48. RMN de cerebro que evidencia hipertrofia unilateral de musculo temporal derecho.

El término “hipertrofia” hace referencia a un tipo de crecimiento tisular, causado por el aumento del tamaño celular, y no en su número (lo que se denomina hiperplasia). La primera descripción relativa a la hipertrofia del músculo temporal fue hecha por el inglés John Wickham Legg en 1880, cuando documentó en una niña de 10 años, la afección bilateral asociada a la hipertrofia de ambos músculos maseteros. No obstante, el primer caso de hipertrofia unilateral no asociada a la hipertrofia de otro músculo fue reportado por Brown y Wilson en 1990 en una mujer de 43 años. A partir de aquí, la mayor parte de los casos, que no son muchos, comprenden la hipertrofia bilateral asociada a la afección de otros músculos faciales.

Su origen puede ser congénito o adquirido, atribuyéndose en la mayor parte de los casos a la hiperactividad de la articulación temporomandibular, secundaria a factores psicológicos. Se han publicado algunos casos de hipertrofia en otros músculos masticatorios, en los que se atribuye como causa la terapia con esteroides anabólicos.

Entre los diagnósticos diferenciales figuran: enfermedades de la glándula parótida, miopatías inflamatorias, lipomatosis, distrofia muscular, neoplasias vasculares y aquellas propias del

músculo esquelético, tales como liposarcoma y rhabdomyosarcoma, además de la leucemia infiltrativa y/o los linfomas. El temor de padecer una de estas últimas, revela la importancia de estudiar estas lesiones, y es quizá una de las razones que más conlleva a corrección quirúrgica con fines de confirmación histológica.

En la población pediátrica la hipertrofia unilateral del temporal se ha descrito en síndromes como el de Beckwith, Wiedmann, Klippel, Treunay, Proteus, Parry Romberg y la neurofibromatosis tipo 1; los cuales se asocian a anomalías cardíacas, renales, genitourinarias y músculo esqueléticas, que ameritan pronta intervención médica.

Entre las estrategias de manejo se ha utilizado la toxina botulínica tipo A y el tratamiento quirúrgico que incluye la recesión parcial o completa del músculo temporal.<sup>17</sup>

#### **4.4.2 HIPERTROFIA MASETERINA BILATERAL Y DOLOR MIOFASCIAL MASTICATORIO**

En este apartado se presenta un caso clínico real de una paciente afectada por dolor en cara, cabeza y cuello y otros síntomas asociados ocasionado por bruxismo del sueño y de vigilia, su diagnóstico y tratamiento, que se dio en este caso requirió la utilización de toxina botulínica.

El caso clínico de una paciente de 24 años que acude a consulta refiriendo sensación de tensión en la mandíbula y sienes al despertar, movilidad dentaria con fracturas de piezas dentarias, sangrado de encías espontáneo y al cepillarse, y dolor facial bilateral moderado desde hace años, pero con empeoramiento progresivo estos últimos meses. El dolor es constante a lo largo del día, despertándose con molestia y sensación de tensión muscular facial y empeorando progresivamente. La paciente está sistémicamente sana. No está en tratamiento por ninguna enfermedad y no toma ninguna medicación. Es psicóloga y reconoce estar pasando una época de mayor estrés relacionado con la preparación de un examen. La exploración demuestra hipertrofia bilateral de maseteros, sobre todo izquierdo y cierta limitación de apertura por contractura miostática de la musculatura masticatoria. La ATM es normal sin dolor, chasquidos ni bloqueos. La musculatura masticatoria y cervical presenta dolor a la palpación y presencia de puntos gatillo compatibles con dolor miofascial masticatorio. La exploración intraoral muestra refuerzos óseos alveolares, festoneado lingual y línea alba sugerentes de bruxismo. La oclusión es normal. La exploración radiográfica mediante panorámica también es normal. Los diagnósticos son de dolor miofascial masticatorio u cervical, bruxismo del sueño, estrés emocional e hipertrofia maseterina bilateral.

Se propuso tratamiento mediante la prescripción de relajante muscular, ciclobenzaprina (Yurelax®), infiltración de toxina botulínica (Botox®) en musculatura masticatoria y cervical, elaboración de una ortosis oral de estabilización y tratamiento de fisioterapia.



Pasados tres meses la paciente había mejorado significativamente de su sintomatología y la hipertrofia maseterina había desaparecido. Las fotografías muestran la situación antes del tratamiento, la exploración clínica, radiográfica y el procedimiento de infiltración de la toxina.

El caso clínico presentado muestra cómo, aunque el bruxismo es un hábito parafuncional muy prevalente en la población general y por lo general no causa ninguna manifestación clínica en este caso el aumento de su intensidad y frecuencia derivado de la situación de estrés crónico asociado a la hiperlaxitud articular hacen que se supere la capacidad adaptativa del aparato masticatorio desencadenando un cuadro clínico de dolor localizado en la musculatura masticatoria, facial, craneal y cervical y algunos otros síntomas asociados consecuencia de la sobrecarga del sistema.

La hiperlaxitud articular sistémica es una entidad clínica no necesariamente patológica que se caracteriza por la excesiva elasticidad de las articulaciones, que pueden moverse más allá de los límites que se consideran normales. Uno de los primeros autores en estudiarla y cuantificarla fue Beighton.

Aunque este hecho puede ser en ocasiones beneficioso, aportando una mayor flexibilidad, como en el caso de las gimnastas o bailarinas y actuando como protector frente a determinados traumatismos, la excesiva elasticidad de los tejidos puede también suponer un riesgo mecánico ante esguinces, luxaciones y otras lesiones musculotendinosas. De entre los cuadros clínicos musculares de dolor cervical muscular, el más prevalente es el dolor miofascial masticatorio (DMFM), caracterizado por la presencia de bandas musculares tensas dolorosas en la musculatura masticatoria en cuyo interior se detecta la presencia de puntos gatillo activos o latentes que dan lugar a dolor localizado, irradiado y referido. La asociación de un factor predisponente de disfunción cráneo mandibular como es la HLA Human leukocyte antigen, antígenos leucocitarios humanos junto a un factor desencadenante de sobrecarga parafuncional bruxista puede dar lugar a la aparición del cuadro clínico que presentamos aquí.

Aunque habitualmente el manejo terapéutico de estos casos suele ser mediante modelos de abordaje conservadores no agresivos que incluyen farmacología, fisioterapia en ocasiones, la severidad de la sintomatología o la resistencia al tratamiento conservador hacen que sea necesaria la utilización de otras medidas. Una de las más eficaces es la infiltración de toxina botulínica en la musculatura masticatoria que, asociada al resto de las medidas terapéuticas conservadoras, ofrece unos resultados muy positivos en un corto periodo de tiempo.<sup>18</sup>

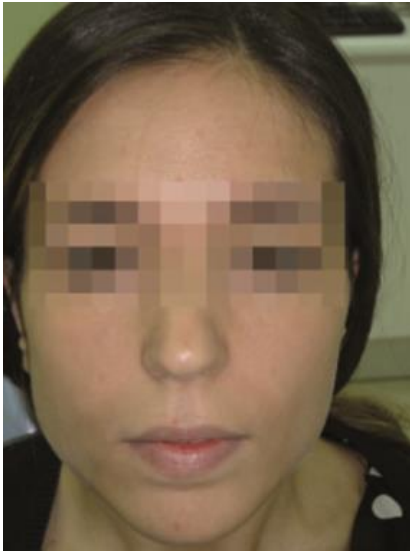
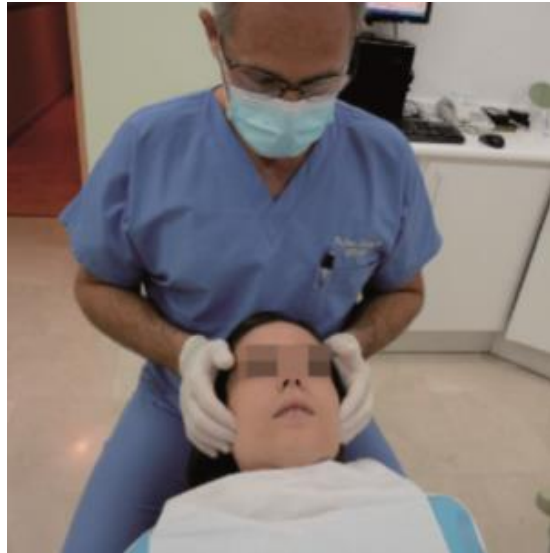
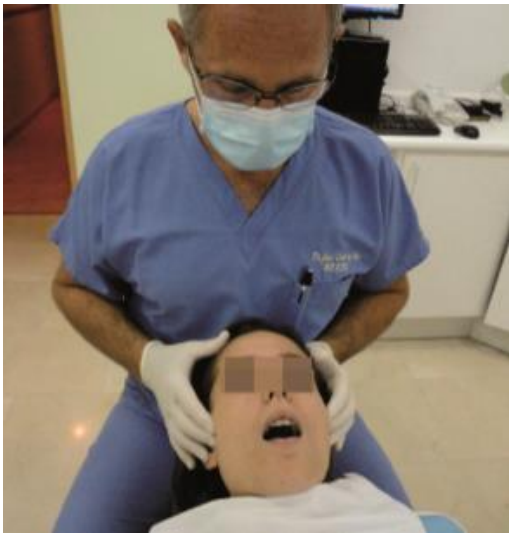
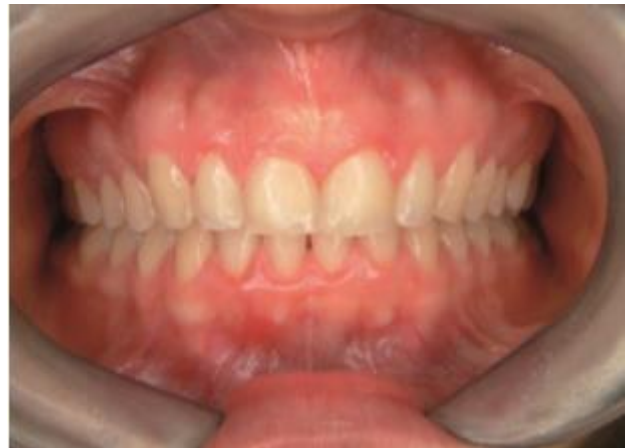Foto inicial



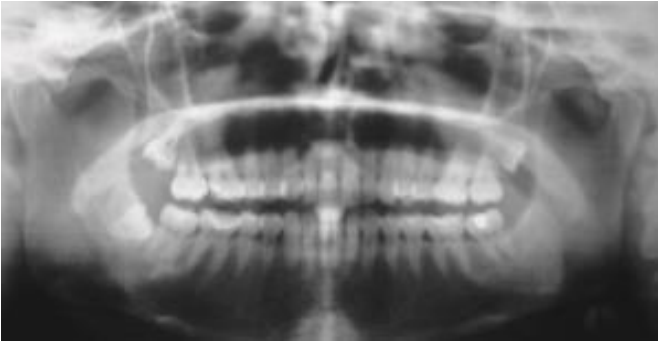
Exploración de maseteros



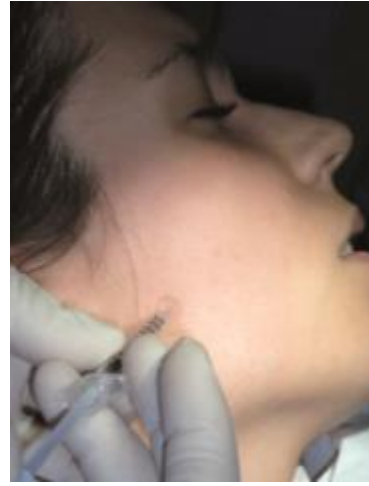Exploración de ATM.



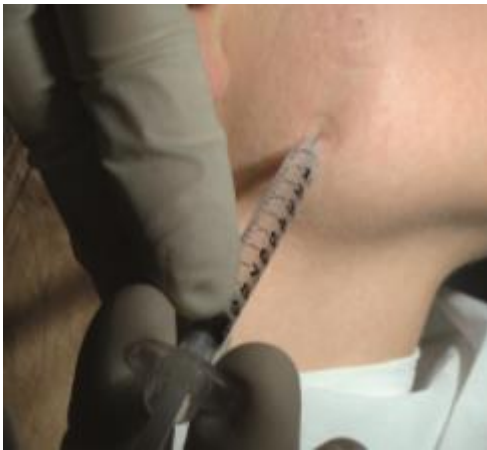Vista de la dentición



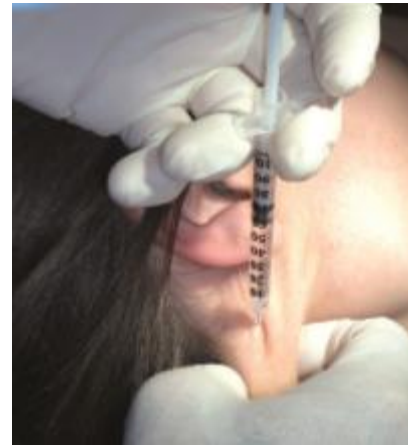
Radiografía panorámica.



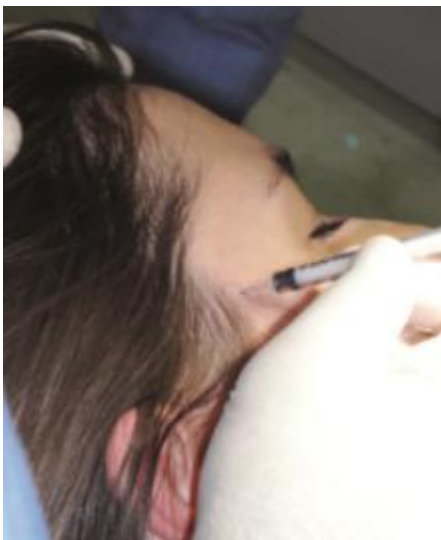
Infiltración en masetero superficial



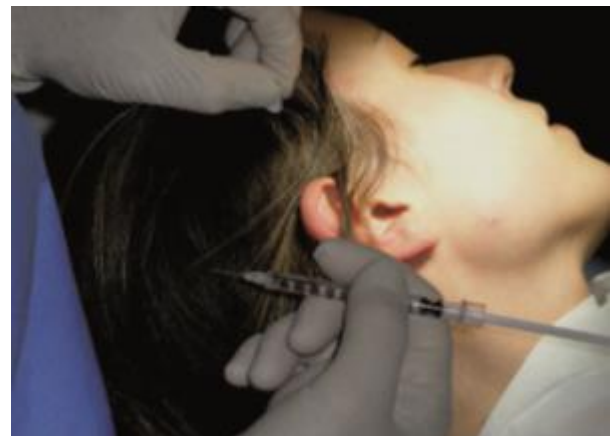
Infiltración en masetero superficial



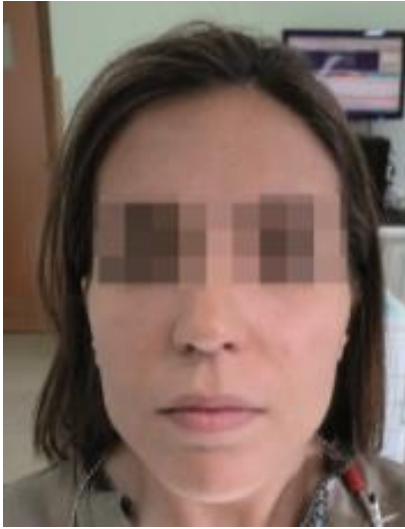Infiltración en esternocleidomastoideo



Infiltración en la región temporal anterior



Infiltración en temporal medio



Vista 3 meses postratamiento.

## CONCLUSIONES

- La conclusión de los temas abordados es de mucha ayuda para los conocimientos de los odontólogos acerca de la anatomía humana y aplicada, recopile información de diversos autores que describían la misma parte anatómica, pero con diferentes nombres, denominación de las cuales indague y me iba dando cuenta que hablaban de la misma zona.
- Pude apreciar también al paso que iba leyendo e informándome más con profundidad sobre el tema, lo maravilloso que es el cuerpo humano, y mucho más la zona en la que nosotros decidimos trabajar para poder satisfacer la salud oral de nuestros pacientes.
- También apreciar a uno de los dos músculos más importantes de la masticación que son el musculo temporal y masetero que son los elevadores de la mandíbula ya que ellos con ayuda de los otros músculos nos ayudan cerrar la boca. Y sobre todo saber que el musculo masetero es el más potente de todo el cuerpo y que si uno de estos músculos sufre problemas como hipertrofia maseterina o hipertrofia del musculo temporal hay tratamientos que pueden ayudarnos que como son la prescripción de relajante muscular, ciclobenzaprina (Yurelax®), infiltración de toxina botulínica (Botox®) en musculatura masticatoria y cervical acompañado de fisioterapia para la mejora total de la lesión.

## REFERENCIAS BIBLIOGRAFICAS

1. Jean-Francois Gaudy, Christian Vacher. Atlas de Anatomía Clínica y Quirúrgica de los Tejidos superficiales de la Cabeza y el Cuello. Elsevier España, Fotoletra, S.A. 2012.
2. Henri.rouviere, A. Delmas.Anatomia Humana descriptiva, topográfica y funcional. 11 edición. Elsevier España. Masson S.A. 2015.
3. Sandra Bucarey Arriagada, Pedro Aravena Torres, Ramón Rosales Gutierrez.Anatomia de las Arterias de la Cabeza.1era edición. Europa. Iniciativa de libros de texto abiertos (LATIN) .2014.
4. Juan Carlos Izquierdo, Dr. Octavio Amaya. Anatomía de la fosa infratemporal. Acta de otorrinolaringología & cirugía de cabeza y cuello. 2013.Colombia.
5. Michel Lartarjet Alfredo Ruiz Liard. Anatomía Humana 4ta Edicion.Buenos Aires.Panamericana.2008.
6. Drs.Fabio Valdés G, Alberto Rodriguez.Laminas fasciales de la región temporal. Revista Chilena de Cirugía. 2003. Vol. 55. Chile.
7. Testut, Jacob. Compendio de Anatomía Topográfica con aplicaciones médico-quirúrgicas. 12ª edición Madrid. Salvat. 2013.
8. Palomari, E.T.; Picosse, L.R.; Tobo, M. P.; Isayama, N. R. & Da Cunha, M. R. Sphenomandibular muscle or Deep bundle of temporal muscle? Int. J. Morphol. 2013.
9. Prof. Martínez Soriano. Anatomía descriptiva y topográfica de la extremidad cefálica. Labor dental Clínica .2014. Vol. 15. Valencia.

10. Travis A. Abele, MDa, Richard H. Wiggins III, MD, CIIP, FSIIMa, b, c, Imaging of the temporal bone. Clinical Key. 2015.vol 53.
11. Frederic H. Martini, Michel J. Timmons, Robert B. Tallitsch. Anatomía Humana.6ta edición. Madrid, Pearson Addison Wesley. 2009.
12. Dra. Soledad Gonzales M. Dr. Leonardo Figueroa B.Dr. Gustavo Marín A. Anatomía topográfica de Cabeza y Cuello. Chile Universidad San Sebastian.2009.
13. Mario E. Figun, Ricardo R. Gariño.Anatomia Odontológica Funcional y Aplicada, 2da Edición. El Ateneo.2009.
14. María Tereja Riojas Garza. Anatomía dental. 3era Edicion.Mexico.El. El manual moderno.2014.
15. Lione R 1 , Franchi L , Noviello A , Bollero P , Fanucci E , Cozza P .Evaluacion tridimensional del musculo masetero en diferentes patrones faciales verticales, un estudio transversal en niños en crecimiento.PubMed.2013.
16. Keith L. Moore, Arthur F Dalley, Anne M.R. Agur. Anatomía con orientación clínica. 7ma edición. España. Lippincott Williams Wilkins.2013.
17. Gutiérrez-Paternina, Juan José; Alvis-Miranda, Hernando Raphael; Peláez-Mejía, Jose Giojan; Alcalá-Cerra, Gabriel; Ángel Lee & Moscote-Salazar, Luis Rafael. Hipertrofia Unilateral del Musculo Temporal. Revista Argentina de Anatomía Online 2014, Vol. 5.
18. José Luis de la Hoz Aizpurúa. Hipertrofia maseterina bilateral y dolor miofascial masticatorio. Rev. Soc. Esp Dolor. 2014. Madrid.