

Blebitis y endoftalmitis posterior a la cirugía filtrante del glaucoma

Blebitis and endophthalmitis following the glaucoma filtering surgery

Dra. C. Meisy Ramos López,^I Dr. C. Juan Raúl Hernández Silva,^I Dr. Ibraín Piloto Díaz,^I Dra. Liamet Fernández Argones,^I Est. Heidy Hernández Ramos^{II}

^I Instituto Cubano de Oftalmología "Ramón Pando Ferrer". La Habana, Cuba.

^{II} Facultad de Ciencias Médicas "General Calixto García". La Habana, Cuba.

RESUMEN

Las infecciones relacionadas con la cirugía filtrante del glaucoma son graves, de difícil pronóstico visual y se consideran una complicación después de esta cirugía. Se realizó una revisión bibliográfica actualizada con el objetivo de describir los principales factores de riesgos, gérmenes causales, cuadro clínico, conducta terapéutica y pronóstico de la blebitis y endoftalmitis asociada a la cirugía filtrante del glaucoma. El diagnóstico temprano y el tratamiento adecuado de las blebitis previenen la aparición de endoftalmitis y la consecuente pérdida visual.

Palabras clave: blebitis, endoftalmitis, glaucoma.

ABSTRACT

The bleb-associated infections are severe complications after glaucoma filtering surgery, with poor visual prognosis. An update literature review was made to describe the main risks factors, causal germs, clinical manifestations, treatment and the prognosis of the blebitis and bleb-associated endophthalmitis. The early diagnosis and appropriate treatment of blebitis prevent the occurrence of endophthalmitis and consequent visual loss.

Key words: blebitis, endophthalmitis, glaucoma.

INTRODUCCIÓN

Las infecciones asociadas con la bula de filtración en la cirugía del glaucoma, son infrecuentes pero potencialmente devastadoras y se consideran una complicación después de esta cirugía. El hecho de mantener constantemente una filtración desde la cámara anterior al espacio subconjuntival puede, en determinadas circunstancias, favorecer la aparición de endoftalmitis. La gravedad de la infección depende de si esta se limita a la bula de filtración o se infiltra intraocularmente.

Existen dos formas principales de presentación: la blebitis y la blebitis asociada a endoftalmitis (BAE).

Blebitis

Blebitis se denomina a la infección de la bula de filtración sin participación vítrea. Aparece meses o años después de la cirugía filtrante, generalmente responde bien a la terapéutica antibiótica local y evoluciona con buen pronóstico visual (Fig. 1).¹

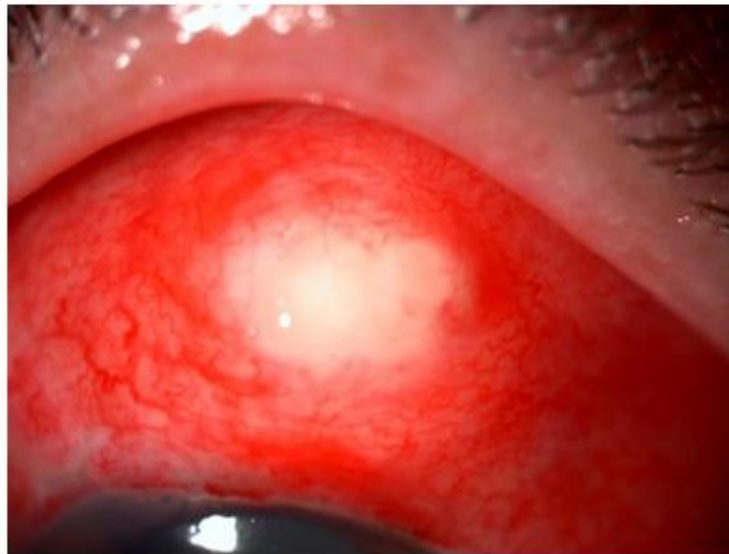


Fig. 1. Blebitis. Se observa hiperemia conjuntival y bula plana de color blanco amarillento.

Blebitis asociada a endoftalmitis

En estos casos además de la infección de la bula de filtración, existe compromiso del vítreo. Se desarrolla meses o muchos años después de la cirugía filtrante del glaucoma y es definida como blebitis asociada a endoftalmitis tardía; mientras las que se presentan antes del mes, se refieren como aguda o temprana. Ambas son diferentes en relación con la patogénesis y el pronóstico. La tardía presenta un espectro microbiológico diferente a la temprana (Fig. 2).²⁻⁴

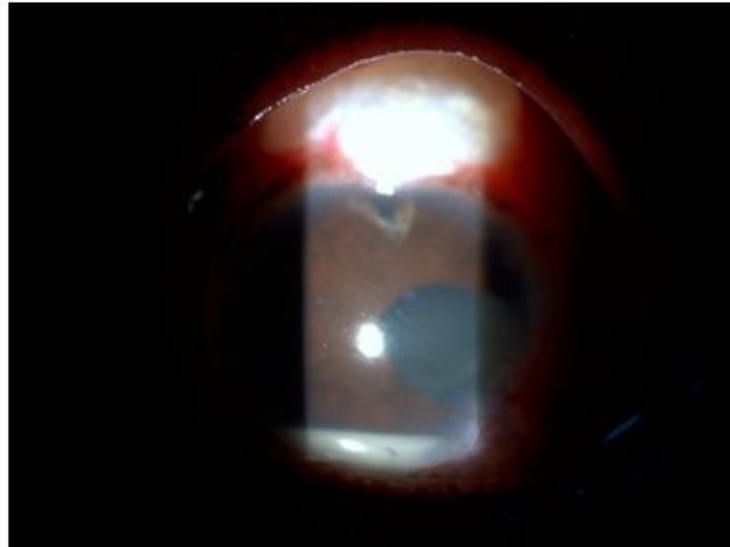


Fig. 2. Blebitis asociada a endoftalmitis. Se observa hiperemia y secreción conjuntival, colección purulenta de la bula, hipopión de 2 mm y pérdida del reflejo de fondo.

La blebitis asociada a endoftalmitis temprana presenta un espectro microbiológico similar al de la endoftalmitis aguda posterior a cirugía de catarata, donde se aísla con mayor frecuencia el *Staphylococcus epidermidis*. Las especies de estreptococo y bacterias gram negativas como el *Hemophilus* son los más frecuentes encontrados en la BAE tardía y se relacionan con un peor pronóstico visual.^{2,5,6}

Se plantea que la BAE temprana es causada por la introducción de bacterias de la flora periocular, mientras que en la BAE tardía por la migración transconjuntival de bacterias, a través de la fina cobertura de la bula. La presencia de especies más virulentas como el estreptococo y organismos gram negativos que causan exotoxinas, puede favorecer la penetración del microorganismo por una conjuntiva intacta que recubre la bula; además explicar por qué parcialmente la BAE tardía tiene peores resultados a pesar de ser apropiada la terapia antibiótica tópica e intravítrea.⁶

DESARROLLO

Incidencia

La incidencia de infecciones agudas después de la cirugía de glaucoma es de 0,12 %. Sin embargo, entre 0,3 y 7,3 % oscilan las infecciones tardías de esta cirugía. La incidencia reportada sobre la BAE tardía, después de los procedimientos de filtración de glaucoma de grosor completo (era de pretrabeculectomía), era de 8,3 % y disminuyó entre 0,2 y 1,5 % con la introducción en 1968 de los procedimientos de filtración con grosor parcial (trabeculectomía).⁶

La amplia introducción de agentes antiproliferativos como el 5-fluorouracilo (5-FU) y la mitomicina C (MMC), combinados con la trabeculectomía (TBT) a comienzos de la década del 90 del siglo pasado, ha mejorado el éxito de la cirugía filtrante. Sin embargo, su uso resulta en la formación de finas bulas avasculares y una incidencia más alta de endoftalmitis. Esta incidencia varía de 0,8 a 4 % con MMC y de 0,8 a 3 % con el uso de 5-FU.⁶⁻⁸

Factores de riesgo

- Anatomía de la bula:

Entre los factores reconocidos está la ubicación inferior de la bula. La ocurrencia de BAE en estos casos con trabeculectomía inferior es de 7,8 % comparada con la superior de 1,3 %. La bula fina es considerada dentro de los factores de riesgo uno de los de mayor probabilidad de producir endoftalmitis.⁶

La localización inferior de la bula de filtración no es aconsejable porque se pierde la protección que ofrece el párpado superior. Entonces existe más susceptibilidad a molestias mecánicas, está sumergida en el lago lagrimal y sus bacterias, provenientes de la flora endógena con alta potencialidad pueden causar endoftalmitis.⁹⁻¹¹

La bula filtrante es uno de los factores más importantes para desarrollar infecciones. Los ojos con infecciones de la bula tienen 26 veces más probabilidad de tener filtraciones. Otros reportes la ubican con un riesgo de 3,7 veces de desarrollar infecciones, aunque las causas de estas filtraciones no han sido determinadas aún.^{6,12-14}

No se ha definido qué ocurre primero, si la fuga de la bula o su infección. Se ha propuesto que los agentes patógenos bacterianos crean un agujero en la conjuntiva; mientras que otra hipótesis consiste en que una vez que se ha creado un agujero, las bacterias patógenas de la película lagrimal pueden causar la infección. Esta última impresiona más probable, porque la interrupción de las barreras principales para la infección en la pared de ojo (esclera y conjuntiva), suministra un acceso más fácil para la entrada de las bacterias.^{3,15}

- Agentes antimetabolitos:

Los antimetabolitos tienen 3 veces más probabilidades de desarrollar endoftalmitis tardías. La migración de bacterias a través de la bula filtrante es reconocida como el paso inicial en el desarrollo de blebitis. Normalmente, la extensión es prevenida por las propiedades físicas de la bula junto con la respuesta inmunitaria innata del ojo. El uso de agentes antiproliferativos altera el grosor, celularidad, vascularización y filtración de la conjuntiva de la bula.^{1,6,14}

Las bulas avasculares más finas, como resultado del uso de los agentes antimetabolitos, tienen frecuentemente áreas de epitelio conjuntival ausente. Estas áreas de epitelio denudado y de daño estromal subyacente, comprometen la función de barrera física de la bula y la respuesta inmunitaria conjuntival ocular propia.¹⁶

El 5-fluorouracilo combinado con la trabeculectomía, tiene una de las tasas más altas de blebitis tardías. La mitomicina C una tasa también alta pero de bulas filtrantes tardías.¹⁷

El uso transquirúrgico de estos agentes y el desarrollo siguiente de blebitis tardías, ha sido reportado con un riesgo relativo de 2,48 (MMC) y 1,31 (5-FU).³

- Complicaciones posoperatorias:

Las complicaciones más importantes en el período posoperatorio temprano están asociadas con el desarrollo tardío de infección de la bula.⁶ Entre estas se encuentra la cámara anterior plana, la fuga de la herida y la hemorragia supracoroidea.

- Conjuntivitis previa e infección tracto respiratorio superior:

La conjuntivitis y la infección respiratoria superior han sido reportadas como causas de infección tardía de la bula.⁶

- Blefaritis:

Los ojos con blefaritis podrían tener una carga más grande de bacterias, lo que incrementa el riesgo de la infección.¹¹

- Historia de infección previa de la bula:

Las probabilidades de desarrollar endoftalmitis tardía han sido mayores en pacientes que ya han tenido episodios previos de blebitis. Esto probablemente sucede por los cambios en la morfología de la bula que predisponen al aumento de la susceptibilidad a infecciones por endoftalmitis. No ha existido una evidente correlación entre los organismos responsables de la infección inicial y las recurrentes.^{11,16}

- Otros autores:

Varios autores han mostrado sus resultados en cuanto a los factores de riesgos que con mayor frecuencia provocan infección de la bula. *Song* y otros⁵ reportan una serie de 49 ojos con blebitis asociada a endoftalmitis posterior a cirugía de glaucoma donde en 82 % de los casos se utilizó antimetabolitos (67 % MMC y 14 % 5-FU), el intervalo entre la TBT y la aparición de BAE fue de 5 años, 27 % presentó filtración de la bula y 12 % fueron bulas inferiores.

Sharan y otros⁸ refieren 5 casos con una incidencia de 0,96 %, en 4 casos se utilizó MMC durante la cirugía filtrante, y también 4 casos presentaron filtración de la bula.

Un estudio reciente realizado por *Leng* y otros¹⁸ informa en una serie de 71 ojos, los factores de riesgo más frecuentes encontrados, estos fueron el uso de antimetabolitos en 68 % y 24 % con filtración de la bula.

Gérmenes causales

- Blebitis:

Dentro de los gérmenes más comunes aislados en las blebitis se encuentran el *Staphylococcus epidermidis* y el *Staphylococcus aureus*. Estos organismos son parte de la flora de los párpados y la conjuntiva. Los estafilococos son los organismos menos virulentos, no producen exotoxinas y no tienen la habilidad de traspasar la conjuntiva intacta.^{1,2,11,19,20}

- Blebitis asociada a endoftalmitis:

El organismo más común de la BAE aguda es el *Staphylococcus epidermidis*, similar a la endoftalmitis aguda posterior a la cirugía de catarata, a diferencia del espectro microbiano aislado en la BAE tardía. El *Streptococcus sp* es el agente patógeno más

común en las BAE tardías, seguido por bacterias gram negativas como el *Haemophilus influenzae*. Estos organismos son más virulentos, productores de exotoxinas que pueden traspasar la conjuntiva intacta, y con una capacidad de extenderse rápidamente en la cámara anterior y el vítreo.^{2,4,5,9,11-13,18-24}

Al-Torki y otros²⁴ muestran una serie de 75 pacientes con infección relacionada a la bula de filtración donde 64 % presentó cultivos microbiológicos positivos. El *Streptococcus sp* se presentó en 50 % de los casos, las bacterias gram negativas en 20,8 % y el *Staphylococcus* en 14,6 %. *Leng* y otros¹⁸ reportan 30 % de cultivos positivos (*Streptococcus sp* 28 %, gram negativas 28 %, *Staphylococcus coagulans* negativa 18 %). *Song* y otros⁵ aislaron 32 % de *Streptococcus sp* y 21 % de *Staphylococcus*.

Características clínicas

- Síntomas:

Típicamente la blebitis y la BAE se desarrollan repentinamente, meses o años después de la cirugía filtrante. Inicialmente, los pacientes informan sobre un comienzo repentino con ojo rojo sin síntomas previos, aunque puede presentarse dolor ocular, fotofobia y disminución de la visión. El pródromo de endoftalmitis puede ser una blebitis, de varios días o meses, con historia de empeorar el dolor ocular y disminuir la agudeza visual rápidamente.^{12,23}

- Signos:

La inyección conjuntival temprana localizada alrededor de la bula filtrante puede ser un signo inicial y generalmente contrasta con el color blanquecino de la bula. Esta puede presentar un aspecto lechoso, con pérdida de la transparencia y el fluido dentro de la bula puede ser turbio, posiblemente con franco material purulento escapando de la bula. Según la gravedad de la infección puede existir celularidad en el humor acuoso o hipopión y opacidades vítreas. Signos fundamentales para diferenciar la endoftalmitis de la blebitis.

Examen oftalmológico

1. Biomicroscopia en lámpara de hendidura: Se debe realizar un examen minucioso del área de la bula y su función. La prueba de Seidel permite detectar cualquier fuga de la bula. Descartar la presencia de celularidad en cámara anterior e hipopión y la disminución o ausencia del reflejo rojo naranja de fondo.
2. Oftalmoscopia indirecta: Para evaluar los grados de opacidades vítreas.
3. Ultrasonido modo B: Se realiza si el examen del fondo es imposible debido a la inflamación vítrea. El ultrasonido orienta en la severidad y extensión de la infección. Es muy útil para evaluar opacidades vítreas de mediana, alta o baja reflectividad, pseudomembranas o membranas vítreas, desprendimiento del vítreo posterior, engrosamiento coroideo, desprendimiento de retina y desprendimiento coroideo.
4. Cultivo microbiológico de la secreción conjuntival sobre la bula, del humor acuoso y vítreo para tinción de Gram y Giemsa y cultivos en tioglicolato, Agar chocolate, Agar sangre, y Sabouraud.

Tratamiento

El diagnóstico temprano y el tratamiento intensivo y puntual de las blebitis son importantes para evitar el deterioro rápido y el riesgo potencial de evolución hacia la endoftalmitis. Hasta el momento, los estudios clínicos aleatorios se han dirigido a establecer el régimen de antibiótico óptimo para el tratamiento de las infecciones de la bula. Esto puede deberse al hecho de que su ocurrencia es infrecuente, los agentes patógenos asociados con las infecciones son diversos, y representan un aspecto importante para la evolución de blebitis a endoftalmitis fulminante.^{6,18,21,25,26}

- Blebitis:

El tratamiento intensivo tópico solamente puede ser adecuado para los pacientes con blebitis, sin pruebas de la participación vítrea o hipopión. La terapia debe ser de amplio espectro contra los organismos asociados con la blebitis hasta tener los resultados de los cultivos, después el régimen de antibiótico puede ser modificado acorde al agente causal identificado.⁶

Opción terapéutica 1: colirio fortificado de vancomicina (25-50 mg/mL) y cefazolina (50 mg/mL) de forma alterna cada 1 hora, por 24 a 48 horas luego de la dosis de ataque (1 gota cada 5 min hasta 4 veces).

Opción terapéutica 2: fluoroquinolona de 4ta. generación tópica (gatifloxacino 0,3 % o moxifloxacino 0,5 %) cada 1 hora luego de dosis de ataque.

El uso de inyección intravítrea de antibióticos solo en casos altamente sospechosos a complicarse con endoftalmitis. Se recomienda comenzar esteroide tópico pasada 24 horas de la administración del antibiótico tópico. Se debe mantener el tratamiento tópico de antibiótico y esteroides cada 4 horas hasta la resolución del cuadro.

- Blebitis asociada a endoftalmitis:

El tratamiento de la BAE aguda es similar al utilizado para la endoftalmitis posquirúrgica aguda:

1. Hospitalización del paciente.
2. Toma de muestra de secreción conjuntival, humor acuoso y humor vítreo.
3. Inyección intravítrea de antibióticos: vancomicina (1 mg / 0,1 mL) y ceftazidima (2,25 mg / 0,1 mL).
4. Colirio fortificado de vancomicina (25-50 mg/mL) y cefazolina (50 mg/mL) de forma alterna cada 1 hora, por 24 a 48 horas, luego continuar cada 2 horas.
5. Esteroide tópico cada 2 horas luego de 24 a 48 h de iniciado el tratamiento antibiótico.
6. Se recomienda vitrectomía pars plana en dependencia de la severidad del cuadro infeccioso, la virulencia del germen o por fallo de la intravítrea de antibiótico.

En la blebitis asociada a endoftalmitis tardía no deben ser aplicadas las pautas del *Endophthalmitis Vitrectomy Study*, utilizadas en la endoftalmitis posterior a cirugía de catarata, porque existe diferencia en cuanto a su presentación, tipo de gérmenes

causales y pronóstico. La blebitis asociada a endoftalmitis tardía requiere un tratamiento más agresivo.

La vitrectomía temprana tiene significativamente mejores resultados visuales, menor probabilidad de pérdida visual grave y más bajo índice de percepción de luz o nulo. Hay que tener en cuenta que los gérmenes causales en esta afección son de mayor virulencia que el resto de las endoftalmitis posquirúrgicas. La inyección intravítrea de antibióticos es similar al régimen de antibióticos de las endoftalmitis posoperatorias agudas, con la combinación del uso de colirios fortificados de estos. El uso de corticosteroides es para modificar la respuesta inicial y el daño resultante de las estructuras de oculares.^{18,21,25,26}

Pronóstico

- Blebitis:

El resultado visual de la blebitis es mucho mejor que en la endoftalmitis y pudiera deberse en primer lugar a que esta es causada por organismos menos virulentos los cuales responden bien al tratamiento, con una recuperación visual casi completa y presión intraocular normal. En segundo lugar, la blebitis podría representar un precursor de endoftalmitis en algunos casos y el tratamiento temprano previene el desarrollo de un cuadro fulminante con resultados devastadores.²³

- Blebitis asociada a endoftalmitis:

El mal pronóstico visual de las BAE tardía puede estar relacionado con la alta virulencia de los gérmenes, el diagnóstico tardío y régimen de tratamiento inadecuado y el estadio avanzado del glaucoma.

Poulsen y otros²³ estudiaron 33 pacientes con diagnóstico inicial de blebitis que desarrollaron posteriormente endoftalmitis y presentaron una agudeza visual final menor de 20/200 en 94 % de los casos luego del tratamiento. *Reynolds* y otros²⁶ describen 35 % de agudeza visual final de no percepción de luz y solo 10 % de los casos alcanzaron visión mejor de 20/40. *Song* y otros⁵ reportaron en su estudio resultados de agudeza visual final de 20/400 o peor en 74 % de los pacientes. *Leng* y otros¹⁸ en una serie de 71 casos con BAE informa 29 % con agudeza visual mejor de 20/40 en pacientes que recibieron tratamiento inicial intravítreo de antibióticos, comparados con 4,2 % que se les realizó vitrectomía pars plana. La agudeza visual final igual o peor de cuenta dedos fue hallado en el grupo de intravítrea de antibióticos en 36 % comparado con 62 % a los que se le realizó vitrectomía pars plana inicial. Al 13 % se le realizó evisceración.

Prevención

El uso de antibióticos para la profilaxis de las infecciones asociadas a la bula de filtración es polémico. La utilización intermitente y crónica de antibióticos locales después de la trabeculectomía, más allá del periodo posoperatorio inmediato puede incrementar el riesgo de blebitis asociado a endoftalmitis.³ También se ha demostrado que los antibióticos no parecen prevenir los episodios recurrentes de infecciones relacionadas con la bula.²²

Una forma de prevenir las infecciones, luego de una cirugía filtrante, es el chequeo periódico del funcionamiento de la bula, en busca de filtraciones y tratar estas adecuadamente. Se plantea que los métodos actuales que frecuentemente son empleados para el cierre de la bula son factores que pueden incrementar el riesgo de infección, entre ellos está el cierre por laser, vendajes compresivos, suturas ajustables, suero autólogo. Sin embargo, el recubrimiento conjuntival es el método más seguro para su cierre y menos riesgoso de producir infecciones.²⁷

CONCLUSIONES

Es importante informar al paciente cuando se somete a una cirugía filtrante el riesgo tardío de presentar una infección. Se debe mantener alerta ante la aparición de los síntomas y acudir al médico inmediatamente. El diagnóstico temprano y tratamiento adecuado de las blebitis previene la aparición de endoftalmitis y la consecuente pérdida visual.

REFERENCIAS BIBLIOGRÁFICAS

1. Brown RH, Yang LH, Walker SD. Treatment of bleb infection after glaucoma surgery. *Arch Ophthalmol.* 1994;112(1):57-61.
2. Ciulla TA, Beck AD, Topping TM. Blebitis, early endophthalmitis, and late endophthalmitis after glaucoma-filtering surgery. *Ophthalmology.* 1997;104(6): 986-95.
3. Jampel HD, Quigley HA, Kerrigan-Baumrind LA, Melia M, Friedman D, Barron Y. Risk factors for late-onset infection following glaucoma filtration surgery. *Arch Ophthalmol.* 2001;119(7):1001-8.
4. Kangas TA, Greenfield DS, Flynn RW Jr. Delayed-onset endophthalmitis associated with conjunctival filtering blebs. *Ophthalmology.* 1997;104(5):746-52.
5. Song A, Scott IU, Flynn HW Jr, Budenz DL. Delayed-onset bleb-associated endophthalmitis: clinical features and visual acuity outcomes. *Ophthalmology.* 2002;109(5):985-91.
6. Prasad N, Latina MA. Blebitis and Endophthalmitis after Glaucoma Filtering Surgery. *Int Ophthalmol Clin.* 2007;47(2):85-97.
7. DeBry PW, Perkins TW, Heatley G, Kaufman P, Brumback LC. Incidence of late-onset bleb-related complications following trabeculectomy with mitomycin. *Arch Ophthalmol.* 2002;120(3):297-300.
8. Sharan S, Trope GE, Chipman M, Buys YM. Late-onset bleb infections: prevalence and risk factors. *Can J Ophthalmol.* 2009;44(3):279-83.

9. Greenfield DS, Suner IJ, Millar MP. Endophthalmitis after filtering surgery with mitomycin. Arch Ophthalmol. 1996;114(8):943-9.
10. Caronia RM, Liebman JM, Friedman R. Trabeculectomy at the inferior limbus. Arch Ophthalmol. 1996;114(4):387-91.
11. Giaconi JA. Bleb related infections. Glaucoma Today. 2009;43-5.
12. Hori N, Mochizuki K, Ishida K, Yamamoto T, Mikamo H. Clinical characteristics and risk factors of glaucoma filtering bleb infections. Nippon Ganka Gakkai Zasshi. 2009;113(10):951-63.
13. Quaranta L, Pizzolante T. Endophthalmitis after compression sutures for enlarged conjunctival filtration bleb following trabeculectomy. Ophthalmic Surg Lasers Imaging. 2009;40(4):432-3.
14. Pierre DJ, Tang J. Bleb associated endophthalmitis with methicillin-resistant Staphylococcus aureus. Br J Ophthalmol. 2010;94(3):390-2.
15. Soltau JB, Rothman RF, Budenz DL. Risk factors for glaucoma filtering bleb infection. Arch Ophthalmol. 2000;118(3):338-42.
16. Ordan JL, Catey B, Melville MM. Risk factors for development of post trabeculectomy endophthalmitis. Br J Ophthalmol. 2000; 84(12):1349-53.
17. Liebmann JM, Ritch R, Marmor M. Initial 5 fluorouracil trabeculectomy in uncomplicated glaucoma. Ophthalmology. 1991;98(7):1036-41.
18. Leng T, Miller D, Flynn HW Jr, Jacobs DJ, Gedde SJ. Delayed-onset bleb-associated endophthalmitis (1996-2008): causative organisms and visual acuity outcomes. Retina. 2011;31(2):344-52.
19. Greenfield PS, Liebmann JM, Jee J. Late-onset bleb leaks after glaucoma filtering surgery. Arch Ophthalmol. 1998;116(4):443-7.
20. Ayyala RS, Bellows AR, Thomas JV. Bleb infections: Clinically different courses of blebitis and endophthalmitis. Ophthalmic Surg Laser. 1997;28(6):452-60.
21. Busbee BG, Recchia FM, Kaiser R. Bleb. Associated endophthalmitis: Clinical characteristics and visual outcomes. Ophthalmology. 2004;111(8):1495-1503.
22. Waheed S, Ritterband DC, Greenfield DS. New patterns of infecting organisms in late bleb-related endophthalmitis: a ten year review eye 1998;12(6):910-5.
23. Poulsen EJ, Allingham RR. Characteristics and risk factor of infections after glaucoma filtering surgery. J Glaucoma. 2000;9(6):438-43.
24. Al-Turki TA, Al-Shahwan S, Al-Mezaine HS, Kangave D, Abu El-Asrar AM. Microbiology and visual outcome of bleb-associated endophthalmitis. Ocul Immunol Inflamm. 2010;18(2):121-6.
25. Chen PP, Gedde SJ, Budenz DL. Outpatient treatment of bleb infection. Arch Ophthalmol. 1997;115(9):1124-8.

26. Reynolds AC, Skuta GL, Monlux R, Johnson BA. Management of blebitis by members of the American Glaucoma Society: a survey. J Glaucoma. 2001;10(4):340-7.

27. Burnstein AL, WuDunn D, Knotts SL. Conjunctival advancement versus nonincisional treatment for late-onset glaucoma filtering bleb leaks. Ophthalmology. 2002;109(1):71-5.

Recibido: 8 de marzo de 2012.

Aprobado: 8 de abril de 2012.

Dra. C. *Meisy Ramos López*. Instituto Cubano de Oftalmología "Ramón Pando Ferrer".
Ave. 76 No. 3104 entre 31 y 41 Marianao, La Habana, Cuba. Correo electrónico:
meisyrl@infomed.sld.cu