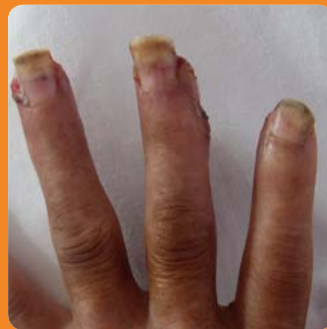

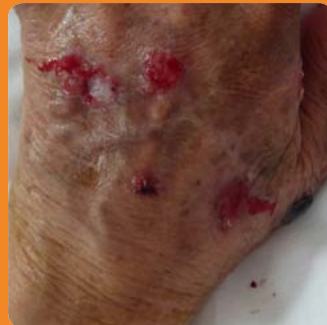EDUCANDO NOS

Programa de Educación Médica Continua
de Archivos Argentinos de Dermatología

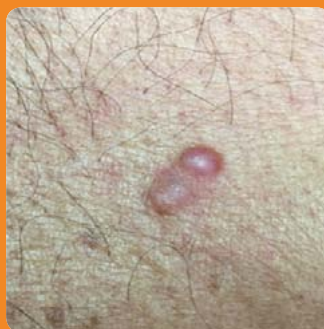Enero, Febrero, Marzo 2019. (Volumen 8, Número 1, Año 2019)
Precio: \$120



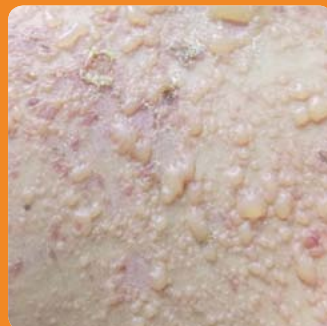**Liquen
plano
erosivo y
ulceroso**



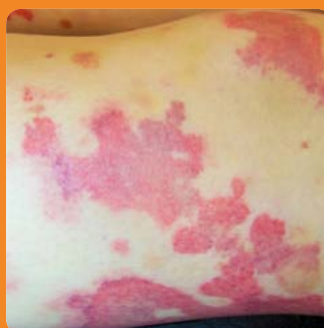
**Metástasis
cutanea de
carcinoma
papilar de
tiroides**



**Dermatosis
Ampollar por
IgA lineal
asociada a
colitis ulcerosa**



**Vasculitis
leucocitoclástica
asociada a
colitis ulcerosa**



**UNA
INVITACIÓN
A PENSAR**

- **Pediculosis:
Perspectiva
pediátrica**
¿Qué es necesario
saber para enfrentar
esta epidemia con
estrategias eficaces?

IVERCREM

Ivermectina 1%

EVOLUCION EN EL TRATAMIENTO
DE LA ROSACEA

VEHICULO CON EXCELENTE COSMETICA

EFICACIA CON UNA APLICACION DIARIA

pH EQUILIBRADO


Cassará

Educando Nos

Programa de Educación Médica Continua de Archivos Argentinos de Dermatología

Sumario

Enero, Febrero, Marzo 2019
(Volumen 8, Número 1, Año 2019)

- | | | | |
|-----------|--|--------------------------------|---|
| 3 | Editorial
<i>Glorio, Roberto</i> | 28 | Pitiriasis liquenoide crónica
Posible evolución a
proceso linfoproliferativo
<i>Salazar Madrigal Kenneth, Lettehier De Jesús
Lemus Orlando</i> |
| 4 | Reglamento de
publicaciones | 34 | Dermatosis Ampollar por IgA lineal
asociada a colitis ulcerosa
<i>De La Hoz Silvana, Favier María Inés, Loriente Diego
Martín, García Sandra, Della Giovana Patricia</i> |
| 6 | Atrofodermia idiopática de
Pasini y Pierini
<i>Andre Sofia, Romanello Agustina, Samper Ariel</i> | 40 | Vasculitis leucocitoclástica
asociada a colitis ulcerosa
<i>Zalazar María Emilia, Caruso Territoriale Antonella, Valente
Enrique, Ruiz Lazcano Alejandro, Kurpis María</i> |
| 12 | Metástasis cutánea de
carcinoma papilar de tiroides
<i>Galván Florencia, Montardit Ana Lucía, Sanz Pablo,
Radonich Jesica, Diez María Belén, León Silvana,
Céfalo Eliana, Mazzini Miguel Angel</i> | Actualización del tema | |
| 16 | Liquen plano erosivo y
ulceroso
<i>Jmelnitsky Alejandra, Sanz Pablo, Radonich Jesica,
Galvan Florencia, Diez María Belén, Ziga Loana,
Montardit Ana, Céfalo Eliana, Mazzini Miguel</i> | 46 | La batería estándar: herramienta
clave del diagnóstico dermatológico
<i>Russo Juan Pedro, La Forgia Marta, Cannavó Alicia Beatriz,
Infante María Lucrecia, Kvitko Elena, Fortunato Lucrecia,
Bassotti Adriana, Bravo Gabriela</i> |
| 22 | Escrofuloderma: a
propósito de dos casos
<i>Mijalec Nadia, Katavich Eliana, Rüssel Manuela, Bit
Chakoch Ernesto, Paniagua Baltazar, Gimenez Manuel</i> | Una invitación a pensar | |
| | | 58 | Pediculosis: Perspectiva pediátrica
¿Qué es necesario saber para enfrentar
esta epidemia con estrategias eficaces?
<i>Giuseffi María Laura</i> |
| | | 64 | Jornadas de Educación
Médica Continua |

Consejo Editorial

Directores:

Roberto Glorio, Ricardo Galimberti

Comite de redacción:

Olga Forero, Sergio Carbia, Leisa Molinari, Gabriela Perez, María Antonia Barquin,
Gaston Galimberti


ARCHIVOS
Argentinos de Dermatología

www.archivosdermato.org.ar
info@archivosdermato.org.ar

Producción editorial, comercial y gráfica:

Arte y Letras

Av. Bartolomé Mitre 3027, 1er piso
B1605BTK - Munro - Buenos Aires
www.arteyletras.com.ar

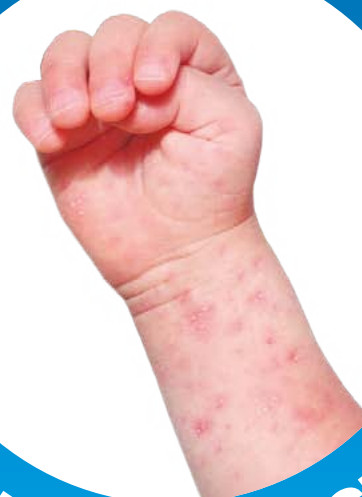IVERCASS

IVERMECTINA

COMPRIMIDOS 6 mg

GOTAS 6 mg/ml

NUOVA ERA EN LA LUCHA CONTRA LAS PARASITOSIS



1 Gota
xKg

ÚNICA
IVERMECTINA POR
4 COMPRIMIDOS

 Cassará

ÚNICA
IVERMECTINA EN
GOTAS

* EDITORIAL

El aprendizaje

El aprendizaje es un proceso complejo que abarca no sólo los *componentes cognitivos*, sino también los *componentes motivacionales*.

En cuanto a los *componentes cognitivos*, se pueden considerar las estrategias cognitivas, metacognitivas y de manejo de recursos. Entre las *estrategias cognitivas*, se distinguen las de repaso, elaboración y organización. En cuanto a las *estrategias metacognitivas*, se plantean: el planeamiento, el control y la regulación. Por último, se consideran las *estrategias de manejo de recursos* que incluyen la organización del tiempo y ambiente de estudio, la regulación del esfuerzo, el aprendizaje con pares y la búsqueda de ayuda.

Por otro lado, están los *componentes motivacionales* o *afectivos*, entre los cuales se pueden mencionar la orientación motivacional intrínseca o extrínseca, la valoración de las tareas, los sentimientos de autoeficacia, las creencias de control y la ansiedad. La *motivación intrínseca* se vincula con aquellas acciones realizadas por el interés que genera la propia actividad, considerada como un fin en sí misma y no como un medio para alcanzar otras metas. En cambio, la *motivación extrínseca*, se caracteriza generalmente como aquella que lleva al individuo a realizar una determinada acción para satisfacer otros motivos que no están relacionados con la actividad en sí misma. Parece más probable que el estudiante motivado intrínsecamente seleccione y realice actividades por el interés, curiosidad y desafío que éstas le provocan, en cambio, resulta más probable que un estudiante motivado extrínsecamente se comprometa en ciertas

actividades sólo cuando éstas ofrecen la posibilidad de obtener recompensas externas. Otro de los aspectos vinculados a la motivación es el relativo a la *valoración de las tareas*, en tal sentido una valoración positiva de las tareas podría conducir al estudiante a involucrarse más en el propio aprendizaje y a utilizar estrategias cognitivas más frecuentemente. En otras palabras, cuando las tareas académicas son percibidas como interesantes, importantes y útiles los estudiantes pueden estar más dispuestos a aprender con comprensión. Los *sentimientos de autoeficacia* conciernen a las percepciones de los estudiantes sobre su capacidad para desempeñar las tareas requeridas en el curso. Las *creencias de control del aprendizaje*, aluden al grado de control que los estudiantes creen tener sobre su propio aprendizaje. Conforme a este concepto, cuando una persona cree que el lugar, la causa o la raíz del control de los resultados de su actuación está en ella misma y que los resultados que obtenga dependen de ella. Finalmente, otro aspecto a considerar es la *ansiedad*, al respecto se postula que la ansiedad correlaciona negativamente con el uso de estrategias de aprendizaje.

En definitiva, el fenómeno de aprendizaje es un proceso de interacción entre quien aprende y el objeto del conocimiento, que puede darse en diferentes ámbitos.

Para que el aprendizaje ocurra y por consiguiente la estructura cognitiva del estudiante se modifique, deben darse la concurrencia de factores intrapersonales, y contextuales o socio-ambientales.

Roberto Glorio

Doctor de la Universidad de Buenos Aires
Master en Docencia Universitaria Universidad de Buenos Aires
Profesor Regular Adjunto Universidad de Buenos Aires

* Reglamento de publicaciones

CASOS CLÍNICOS A PRESENTAR

- Condición o enfermedad nueva.
- Condición rara o infrecuente.
- Presentación inusual de una enfermedad común.
- Asociación inesperada entre síntomas o signos infrecuentes.
- Impacto de una enfermedad en la evolución de otra.
- Evolución inusual o evento inesperado en el curso clínico o terapéutico.
- Impacto del tratamiento de una condición en otra.
- Complicaciones inesperadas de procedimientos o tratamientos.
- Tratamientos o procedimientos diagnósticos nuevos y únicos.
- Clásico educativo.

CONSIDERACIONES GENERALES:

- **Título:** Claro y atractivo, que incluya palabras claves.
- **Resumen:** Breve descripción de la situación. Explicar por qué el caso es destacable y especificar el mensaje educativo que motiva la comunicación.
- **Introducción:** Situar el caso clínico en contexto en términos de frecuencia y gravedad clínica y su relevancia para los lectores a los que está destinado.
- **Caso clínico:** Su descripción debe fundamentarse de manera explícita. Describir el proceso de evaluación del caso para sustentar que el diagnóstico es el correcto y en el aspecto terapéutico considerar las alternativas justificando la elegida.
- **Comentarios:** Enfatizar por qué el caso es destacable y explicar o clarificar los aspectos discutibles. Considerar las lecciones que pueden aprenderse del caso que se comenta, precisando el mensaje educacional.
- **Referencias:** Limitar las referencias bibliográficas a las pertinentes.
- **Destacar un concepto clínico, recordar lo infrecuente o importante de una condición, o apoyar la necesidad de cambiar determinadas prácticas clínicas.**

Los manuscritos deberán ajustarse al siguiente formato:

- Los artículos deben ser editados en fuente "Times New Roman", tamaño 12, procesado en Microsoft Word, a doble espacio.
- Las páginas del texto del artículo deberán numerarse en forma correlativa en el ángulo superior derecho de cada una. La primera página no se numera.

Primera página:

- **Título** en español (máximo de 15 palabras).
- **Nombre y apellido completo de los autores** (hasta 6 por artículo). Con un asterisco identificar los datos académicos de cada uno. Institución de pertenencia.
- **Correo electrónico** del autor que recibirá las notificaciones.
- **Resumen:** en español. Extensión máxima 150 palabras. Evitar siglas o abreviaturas.
- **Palabras clave:** 3 como máximo.

Texto del artículo:

- **Extensión:** mínimo de 4 páginas y máximo de 6 páginas.
- **Estructura:** a) Introducción b) Caso/s clínico/s (hasta 3 casos) o Serie de casos. b) Comentarios
- Las abreviaturas deben estar precedidas de lo que significa la primera vez que se citan. Los fármacos deben denominarse por su nombre genérico. Los nombres de microorganismos se citan en cursiva (itálica) y con mayúscula.

Referencias:

Se aceptan hasta 20 como máximo. Se deben citar en el orden en que las menciona en el texto, mediante números arábigos, al final de la frase o párrafo en que se las alude. Las referencias consecutivas separadas por un guión Ej. (2-6) y las no correlativas por comas Ej. (2, 8, 10). La forma de cita es la siguiente según el caso:

• Artículos en revistas:

- Apellido e inicial del nombre de los autores. Si son más de cuatro autores, colocar los cuatro primeros y agregar "et ál" o "y colab", según corresponda.
- Título: completo del artículo, en su idioma original.
- Nombre de la revista abreviado de acuerdo con el Index Medicus, en cursiva (itálica). Ej. International Journal of Dermatology = Int J Dermatol
- Año de publicación, volumen de la revista, página inicial y final del artículo. Ej.: 2014; 10: 146-153.

• Capítulos en libros:

- Apellido e inicial del nombre de los autores del capítulo.
 - Título del capítulo.
 - Apellido e inicial del nombre de los autores del libro.
 - Título del libro en cursiva (itálica). Editorial, lugar y año. Páginas
- Ej: Cohen P, Honigsmann H, Kurzrock R. Dermatitis neutrófila febril aguda (syndrome de Sweet) En:

Goldsmith L, Katz S, Gilchrest B, Paller A, et al. *Fitzpatrick Dermatología en Medicina General*. 8ª edición. Ed Panamericana, Buenos Aires, 2014: 362-370.

- **Textos electrónicos:** se debe agregar lo siguiente: "Disponible en" y "Fecha de consulta".

Figuras:

Se consideran como tales las "fotografías", "dibujos", "gráficos" y "esquemas".

Se deben identificar cada uno de ellos en forma progresiva en números arábigos de acuerdo con el orden de aparición en el texto.

En el caso de las "fotografías" se aceptarán hasta 8 como máximo. Serán de excelente calidad, en color. Pueden ser fotos clínicas, histopatológicas, de estudios complementarios. En el caso de las fotos clínicas, si las mismas son identificables deberán acompañarse del consentimiento escrito del paciente. Las fotografías histopatológicas deben tener el número de ampliación efectuada y la técnica utilizada. Las imágenes deberán estar en formato de almacenamiento JPG (JPEG), sin compresión. La resolución de la imagen no será menor a 10 megapixels, preferentemente con cámara fotográfica (evitar los celulares) para que permita una resolución de impresora de 300 dpi (dots per inch, puntos por pulgada). El tamaño como mínimo debe ser las de tamaño postal (12,5 x 8,5 cm.)

Cuadros (tablas):

- La información que contengan no debe repetirse en el texto.
- En hoja aparte del texto, encabezados por el título y ordenados con números arábigos.

SECCIONES

"La nueva era en medicina", "Una invitación a pensar", "Actualización del tema"

- La estructura tiene una organización libre.
- Se pueden utilizar subtítulos.
- Tendrá una extensión máxima de 6 páginas (de texto).
- Bibliografía: Se aceptan hasta 20 como máximo.
- Requiere resumen y palabras claves.
- Puede incluir hasta 2 figuras.

Envío de casos: info@archivosdermato.org.ar

Atrofodermia idiopática de Pasini y Pierini

Autores

/ Andre, Sofia¹
/ Romanello, Agustina²
/ Samper, Ariel³

Palabras claves

atrofodermia idiopática de Pasini y Pierini, morfea abortiva

RESUMEN

Describimos dos casos de pacientes con placas deprimidas, definidas, localizadas en tronco, de diferente tiempo de evolución. Con los hallazgos clínicos y el examen histopatológico se diagnosticó atrofodermia idiopática de Pasini y Pierini, patología infrecuente, de patogenia desconocida y de clasificación controversial. Se realiza una breve revisión.

Educandonos. 2019; 8: 6-11.

¹ Médico Residente 3er año*

² Jefe de Residentes*

³ Médico Dermatólogo de Planta*

*Servicio de Dermatología. Hospital Central de Mendoza, Mendoza, Argentina.

Correspondencia

Sofia Andre
E-mail: sofiaandre89@gmail.com
Av. Alem S/N, Mendoza, Argentina
Teléfono: (+54 0261) 449 0500

INTRODUCCIÓN

La atrofodermia idiopática de Pasini y Pierini (AIPP) es una enfermedad de baja frecuencia en la práctica, descrita por primera vez en 1923, de etiología desconocida. Desde su descripción se plantean diferencias de criterios en su clasificación. Se realiza una breve revisión. Se presentan dos casos de pacientes con lesiones deprimidas en tronco anterior y posterior.

CASO CLÍNICO

Caso 1: Varón de 14 años de edad, sin antecedentes patológicos, que consultó al servicio por placas deprimidas, definidas, de borde abrupto, ovaladas, de 2 cm de largo, levemente hiperpigmentadas, en región lateral torácica izquierda y sacra, dispuestas de forma perpendicular al eje mayor del cuerpo, asintomáticas, de un año y medio de evolución, sin antecedentes de lesiones inflamatorias en dicha región. (Fig. 1) Se realiza biopsia de piel que informa epidermis levemente adelgazada con borramiento de algunas crestas e hiperpigmentación de la capa basal. Escaso infiltrado perivascular linfocítico en dermis papilar. No se observan cambios en el colágeno. Los anexos se encuentran conservados y presenta un ligero aumento en el tamaño del músculo piloerector. (Fig. 2) Se instauró tratamiento con tetraciclinas, con respuesta nula.

Caso 2: Mujer de 47 años de edad, con antecedentes de hipotiroidismo en tratamiento con levotiroxina, que presentaba al examen físico: lesiones deprimidas, ovoideas, definidas, de diferentes tamaños, siendo la mayor de 4-5 cm de largo, color piel, asintomáticas, en tronco (región anterior y posterior), de 15 años de evolución, sin síntomas asociados. (Fig. 3) También se decide realizar análisis histopatológico, el cual informa leve hiperpigmentación de la capa basal, sin cambios en dermis reticular y anexos preservados. (Fig. 4) No se realizó ningún tratamiento.

Con los hallazgos clínicos y el resultado histopatológico se diagnostica, en ambos casos, atrofodermia idiopática de Pasini y Pierini.

COMENTARIOS

La atrofodermia idiopática de Pasini Pierini (AIPP) fue descrita por primera vez en 1923 por Pasini, y completada por Pierini, médico argentino, en 1936, quien la consideró como una variante de la morfea. En 1958,

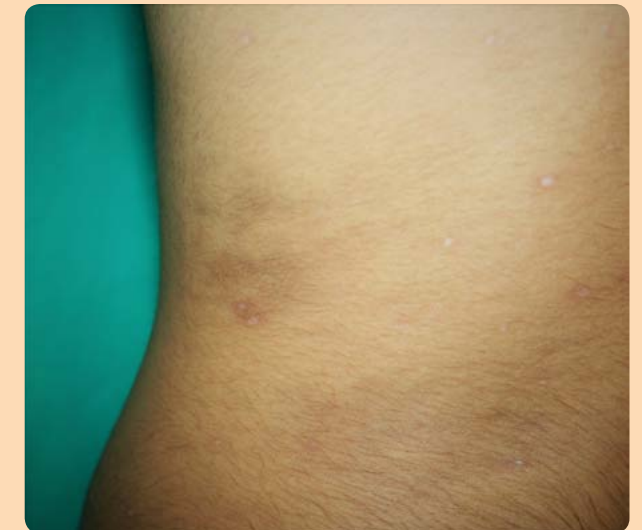

Figura 1. Placas deprimidas, definidas, de borde abrupto, ovaladas, de 2 cm de largo, levemente hiperpigmentadas, en región lateral torácica izquierda, dispuestas de forma perpendicular al eje mayor del cuerpo.

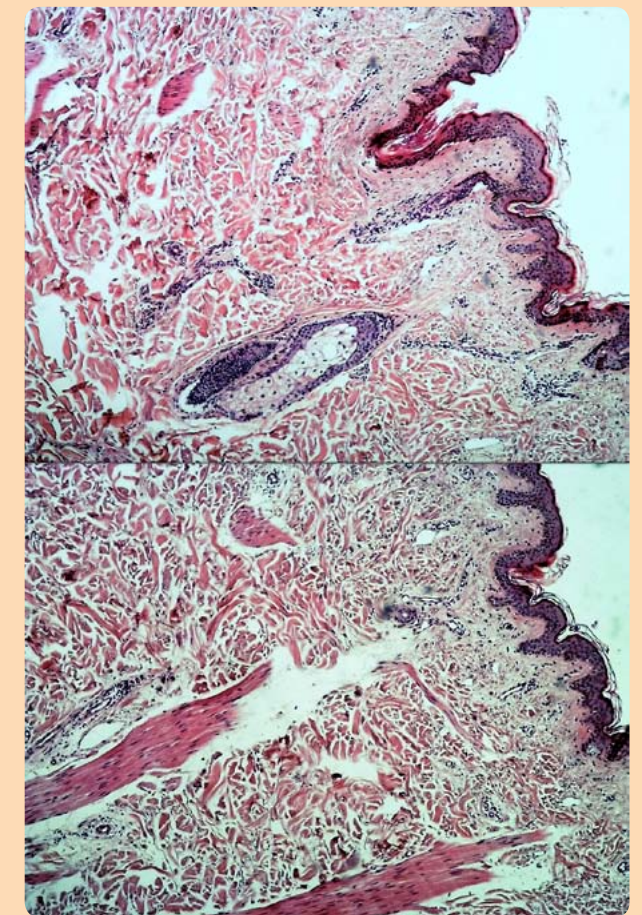


Figura 2. (HE-10x) Epidermis levemente adelgazada con borramiento de algunas crestas e hiperpigmentación de la capa basal. Escaso infiltrado perivascular linfocítico en dermis papilar. Anexos conservados y ligero aumento en el tamaño del músculo piloerector.

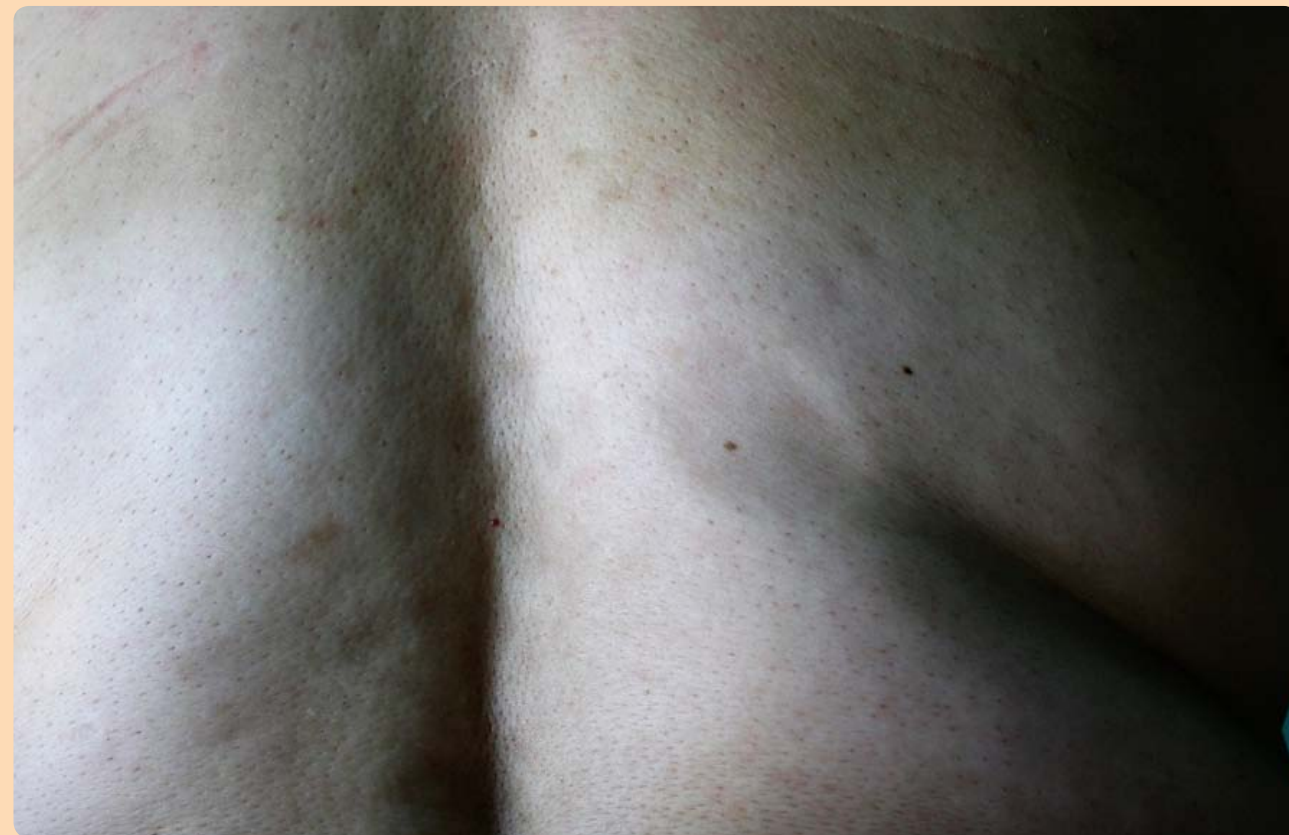
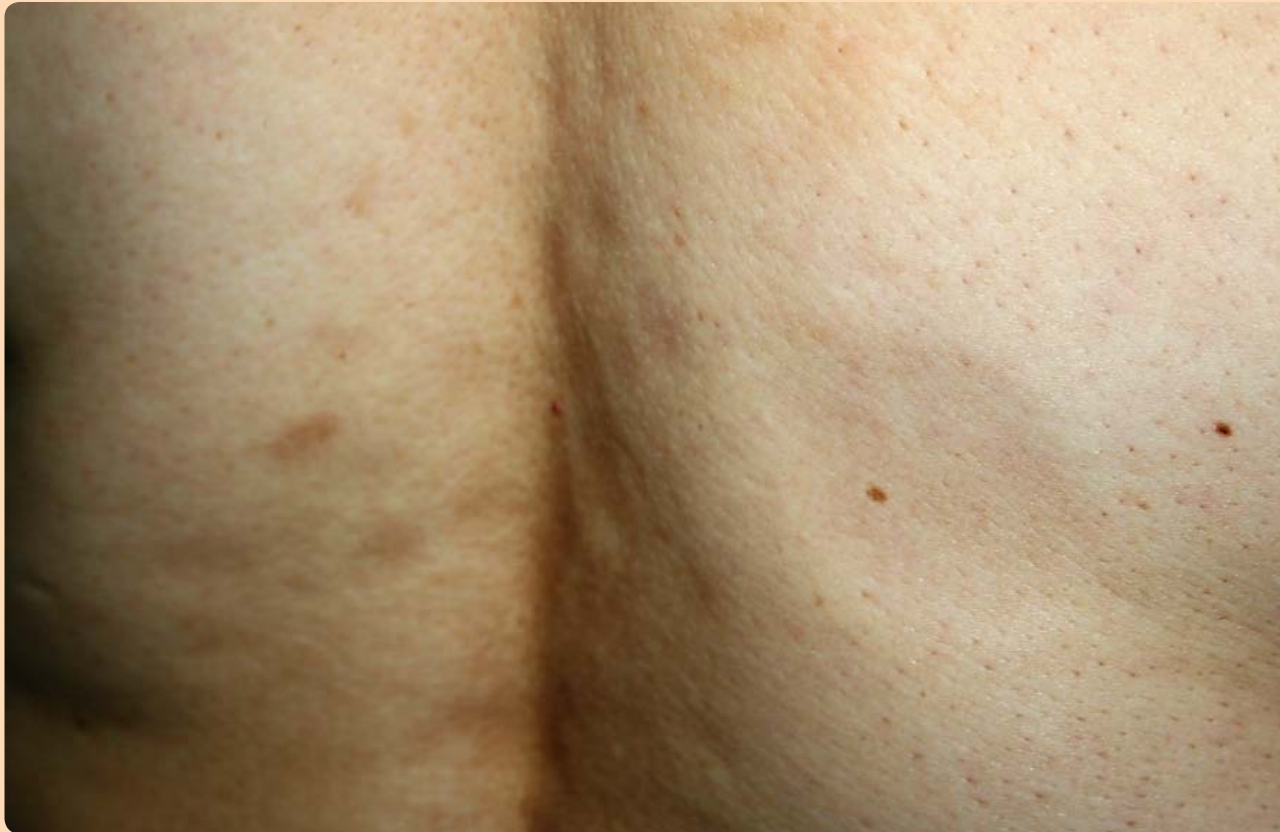
Figura 3. Lesiones deprimidas, ovoideas, definidas, de diferentes tamaños, siendo la mayor de 4-5 cm de largo, color piel, asintomáticas, en región posterior de tronco.

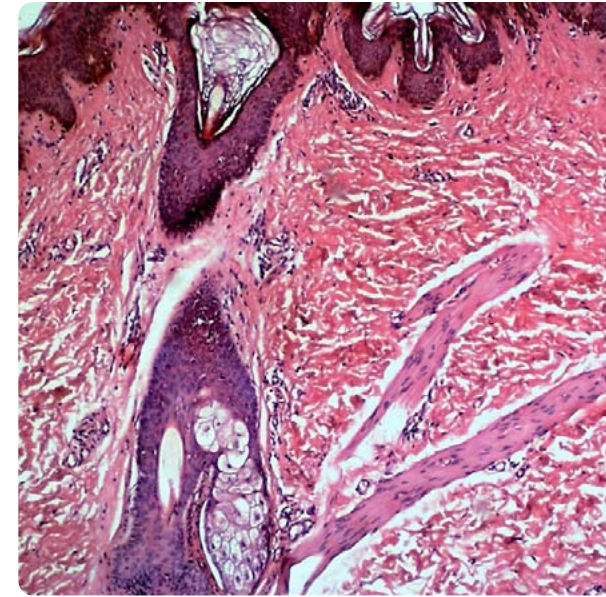


Figura 4. (HE-40x) Leve hiperpigmentación de la capa basal, sin cambios en dermis reticular y anexos preservados.

Canizares introdujo por primera vez esta patología en la literatura americana y la consideró una entidad distinta a la morfea (1) (Fig. 5).

Su **patogenia** aún es controversial. Se han involucrado mecanismos inmunológicos con células T aberrantes, relacionadas con la destrucción de fibras colágenas, y a la disminución marcada de glucosaminoglucanos en la matriz extracelular, así como agentes infecciosos, entre los que se destaca *Borrelia burgdorferi* (2, 3).

Afecta principalmente a mujeres adolescentes y jóvenes. Su **relación y clasificación con la morfea es aún hoy motivo de discusión**. Hay opiniones diversas considerándola como una forma de morfea atrófica abortiva o superficial (Tabla I), otros autores como Ackerman y Achenbach están en desacuerdo con este término, ya que la consideran el estadio final de la morfea, y otros que la consideran como una entidad nosológica per se. (Tabla II) La duda se plantea en el momento en que algunos pacientes presentan lesiones de ambas entidades (4-6).

La **presentación clínica** de esta enfermedad es con placas atróficas definidas, de bordes abruptos (en acantilado o como huella sobre la nieve). La piel suprayacente puede ser hipo, hiperpigmentadas o sin cambios evidentes, pero sin signos inflamatorios previos. El tamaño varía de milímetros a varios centímetros, afectando principalmente tronco, de forma bilateral y simétrica. El

Afecta principalmente a mujeres adolescentes y jóvenes. Su relación y clasificación con la morfea es aún hoy motivo de discusión.

tiempo de evolución varía desde un mes a 10 años y el curso de la enfermedad es asintomático (2).

Los **hallazgos histopatológicos** muestran una epidermis normal o atrófica con hiperpigmentación basal, atrofia dérmica (lo ideal es realizar dos biopsias, una de las cuales debe realizarse en zona simétrica a la enferma, para poder compararlas), diferentes grados de homogeneización de fibras colágenas en dermis papilar o reticular superficial y los anexos conservados. Todos estos hallazgos son variables y ninguno es patognomónico; sin embargo, ayudan a descartar morfea.

El **diagnóstico** es clínico y se apoya con la histología principalmente para descartar los hallazgos típicos de morfea (2). **En general no requieren tratamiento** pero está descrito el uso de penicilinas o tetraciclinas, hidroxiquina y UVA 1 con respuestas variables (7, 8).

Exponemos los casos de dos pacientes con diagnóstico de atrofodermia de Pasini y Pierini, con lesiones de variable tiempo de evolución, donde hay que evaluar si las lesiones típicas de la enfermedad se encuentran o no asociadas a lesiones de morfea, lo cual es muy variable según la literatura.

Es una entidad de baja frecuencia y en la cual todavía no se conoce su patogenia y su clasificación es aún hoy motivo de controversia.

Tabla I. Clasificación de la morfea o esclerodermia localizada

Morfea en placa

- Morfea en placa
- Morfea guttata
- Atrofodermia de Pasini y Pierini
- Morfea queiloidea (morfea nodular)
- (Liquen escleroso y atrófico)

Morfea generalizada**Morfea ampollosa****Morfea lineal**

- Morfea lineal (esclerodermia lineal)
- En coup de sabre
- Hemiatrofia facial progresiva

Morfea profunda

- Morfea profunda
- Morfea subcutánea
- Fascitis eosinofílica
- Morfea panesclerótica de la infancia

Tabla I: Tomada de: Peterson LS, Nelson AM, Su WP. Classification of morphea (localized scleroderma). *Mayo Clin Proc.* 1995; 70 (1): 1068-1076

Tabla II. Diferencias entre AIIP y MORFEA

	AIPP	MORFEA CLÁSICA
Borde liláceo	Inexistente	Presente casi siempre
Induración	Inexistente	Presente
Borde	Neto. Generalmente deprimido (en acantilado o huella sobre nieve)	Más o menos neto. No deprimido
Edad de inicio	Más precoz	Más tardío
Comienzo	Más precoz	Más tardío
Curso	Más duradero y estable	Tendencia a la involución
Grosor de dermis	Disminuída	Aumentada
Aspecto a pequeños aumentos	Piel normal	Dermis homogénea
Esclerosis	Ausente o mínima	Presente
Fibras elásticas	Normales	Normales
Anexos	Normales	Ausentes o reducidos
Curso	Prolongado e invariables a forma sistémica	Autolimitado-ocasional viraje

Tabla II: Tomada de: González-Morán A, Martín-López R, Ramos ML, Román C, y colab. Atrofodermia idiopática de Pasini y Pierini. Estudio de cuatro casos. *Actas Dermosifiliogr.* 2005; 96: 303-306.

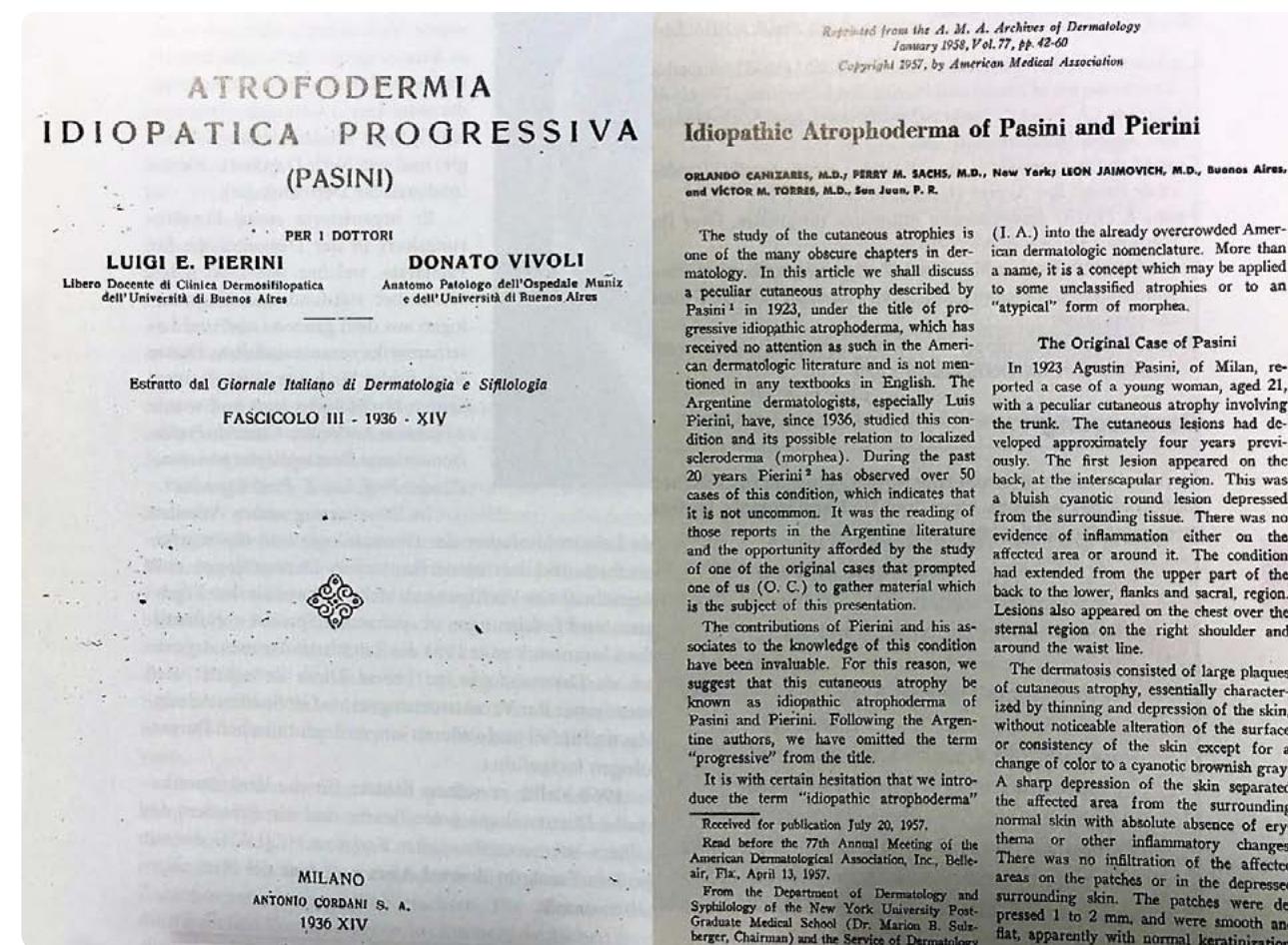


Figura 5. Artículo de Luigi Pierini en el "Giornale Italiano di Dermatología e Sifilología, del año 1936"

Referencias

1. Lee Y, Oh Y, Ahn SY, Park HY, et al. A Case of Atrophoderma of Pasini and Pierini Associated with Borrelia burgdorferi Infection Successfully Treated with Oral Doxycycline. *Ann Dermatol.* 2011; 23: 352-356.
2. Saleh Z, Abbas O, Dahdah MJ, Kibbi AG, et al. Atrophoderma of Pasini and Pierini: a clinical and histopathological study. *J Cutan Pathol.* 2008; 35: 1108-1114.
3. González-Morán A, Martín-López R, Ramos ML, Román C, y colab. Atrofodermia idiopática de Pasini y Pierini. Estudio de cuatro casos. *Actas Dermosifiliogr.* 2005; 96: 303-306.
4. Achenbach RE, Jorge M, Kisanuki H, Gai L. Morfea unilateral. Variedad atrofodermia idiopática de Pasini-Pierini. Comunicación de dos casos. *Dermatol Argent.* 2003; 9: 225-228.
5. Amano H, Nagai Y, Ishikawa O. Multiple morphea coexistent with atrophoderma of Pasini-Pierini (APP): APP could be abortive morphea. *J Eur Acad Dermatol Venereol.* 2007; 21: 1254-1256.
6. Peterson LS, Nelson AM, Su WPD. Classification of morphea (localized scleroderma). *Mayo Clin Proc.* 1995; 70: 1068-1076.
7. Bielsa Marsol I. Actualización en la clasificación y el tratamiento de la esclerodermia localizada. *Actas Dermosifiliogr.* 2013; 104: 654-666.
8. Carter JD, Valeriano J, Vasey FB. Hydroxychloroquine as a treatment for atrophoderma of Pasini and Pierini. *Int J Dermatol.* 2006; 45: 1255-1256.

“

Un estado donde queden impune la insolencia y la libertad de hacerlo todo, termina por hundirse en el abismo.

”

Metástasis cutánea de carcinoma papilar de tiroides

Autores

/ Galván, Florencia¹
 / Montardit, Ana Lucía²
 / Sanz, Pablo¹
 / Radonich, Jesica¹
 / Diez, María Belén³
 / León, Silvana⁴
 / Céfaló, Eliana⁵
 / Mazzini, Miguel Angel⁶

Palabras claves

*metástasis cutánea,
 carcinoma papilar, tiroides.*

RESUMEN

El compromiso cutáneo secundario a neoplasias de órganos internos es poco frecuente, y se estima que representa solo el 5.3% de los tumores de la piel. El carcinoma tiroideo metastásico cutáneo es también inusual y generalmente marcador de diseminación de la enfermedad. Se presenta el caso de un paciente de 79 años de edad, con diagnóstico de metástasis cutánea de carcinoma papilar de tiroides, que tuvo buena respuesta al tratamiento hormonal sustitutivo y radiante con I 131.

Educandonos. 2019; 8: 12-15.

¹ Médico Residente*

² Jefe de Residentes*

³ Médico Carrera especialista en dermatología*

⁴ Médico Dermatólogo*

⁵ Médica Patólogo*

⁶ Jefe de Servicio Dermatología.

*Servicio de Dermatología. Hospital Churrucá Visca Complejo Médico de la Policía Federal Argentina.

INTRODUCCIÓN

La incidencia de metástasis cutáneas de los carcinomas de origen interno ha experimentado un incremento en los últimos años. Si bien son poco comunes, aquellos casos de origen tiroideo son aún más raros (1%). Ocurren usualmente en el curso de una enfermedad diseminada y están típicamente asociadas a peor pronóstico. Los subtipos papilar y folicular son las formas clínicas más frecuentes y, cuando los mismos invaden, lo hacen en su mayor proporción al pulmón (49%), ganglios linfáticos (40%) y hueso (25%).

CASO CLÍNICO

Paciente de sexo masculino, de 79 años de edad, con antecedentes de diabetes no insulino requiriente, adenocarcinoma de próstata en 1994 con tratamiento quirúrgico y carcinoma papilar de tiroides con diagnóstico en 2011, que requirió tiroidectomía total y vaciamiento ganglionar cervical, con múltiples recidivas ganglionares por lo que realizó tratamiento con radioterapia.

Consultó a nuestro servicio por una lesión tumoral eritematosa cupuliforme, bilobulada, de consistencia firme, superficie brillante, no adherida a planos profundos, dolorosa al roce, de 3 mm de diámetro, localizada en la región lateral derecha del cuello, de 1 año de evolución. (Figs. 1 y 2) Además se palpaban múltiples adenopatías duras, adheridas a planos profundos, no dolorosas.

Se realizó biopsia incisional de la lesión que informó proliferación en dermis, constituida por células de núcleos moderadamente pleomorfos con inclusiones y surcos, que se organizaba en papilas y cordones, identificándose cuerpos de psamoma. (Fig. 3) Además se realizó inmunohistoquímica que resultó positiva para TTF1, CAM 5.2, CEA y citoqueratina 20 y 5. (Fig. 4) El laboratorio evidenció niveles elevados de anticuerpos antitiroglobulina (16.6 UI/ml) y valores suprimidos de TSH (<0,10 UI/ml). También fueron solicitados PET TC con fluorodesoxiglucosa (FDG) que fue compatible con persistencia de la enfermedad de base a nivel locorregional y nodal de mediastino, y un rastreo corporal total (RCT) sin evidencia de tejido tiroideo funcionante con avidéz por el radiotrazador (I131). Se indicó tratamiento hormonal sustitutivo y dosis terapéuticas de iodo radiactivo. Evolucionó favorablemente, sin aparición de nuevas lesiones en piel.

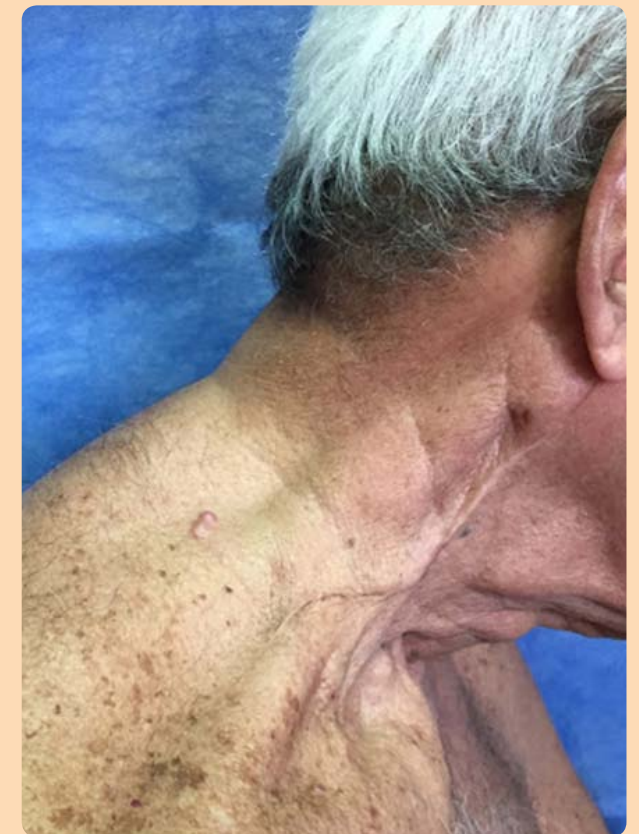

Figura 1. Foto clínica al momento de la consulta. Lesión tumoral nodular eritematosa en base de cuello.

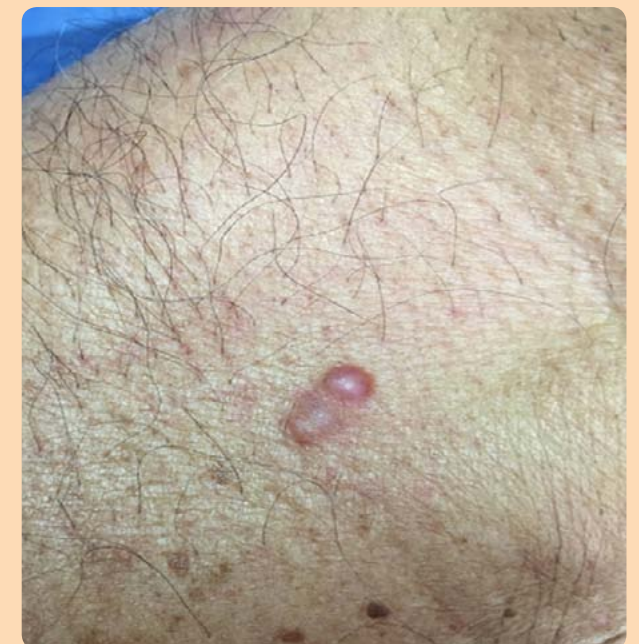

Figura 2. Nódulo cupuliforme, bilobulado a mayor aumento.

Correspondencia

Florencia Galván
 E-mail: florgalvan_88@hotmail.com
 Uspallata 3400, Parque Patricios
 Ciudad Autónoma de Buenos Aires.
 Teléfono: (+54 11) 4912-5045

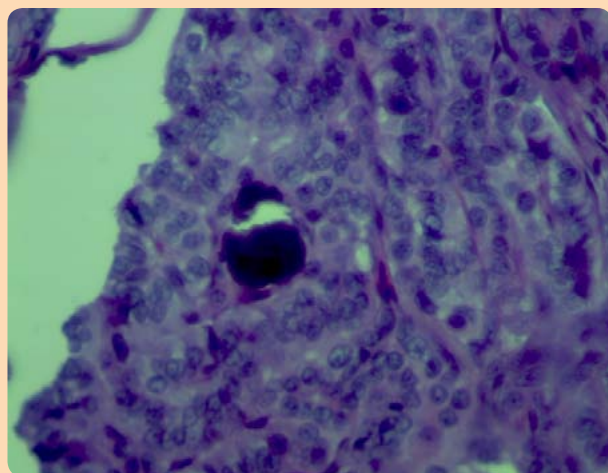


Figura 3. (HE10X) Infiltrado dérmico constituido por células cúbicas dispuestas en papilas. Cuerpos de psamoma con calcificación central.

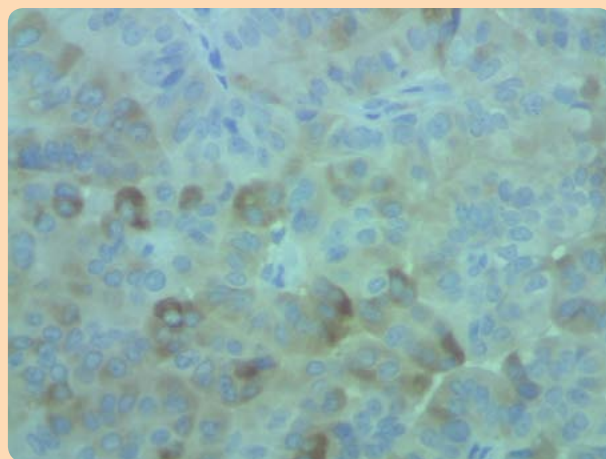


Figura 4: (40X) Inmunohistoquímica positiva para tiroglobulina.

COMENTARIOS

Las metástasis cutáneas de neoplasias de órganos internos son inusuales y representan una incidencia total del 5.3%. El tumor primario que con mayor frecuencia metastatiza en piel es el adenocarcinoma de mama, seguido por el cáncer de pulmón y el melanoma. También se ha observado en el carcinoma de colon, recto, ovario, riñón y cavidad oral (1, 2). El compromiso cutáneo secundario al carcinoma de tiroides es excepcional (menos del 1%) y generalmente es un marcador de diseminación de la enfermedad (1, 3, 4).

Existen diferentes formas clínicas de presentación, que incluyen el tipo papilar, folicular, células de Hürtle, medular y anaplásico. El carcinoma papilar si bien es la variante de mayor frecuencia (50-89%), las metástasis ocurren solo en el 10% de los pacientes afectados (3).

Se presentan habitualmente entre los 50 y 70 años de edad y afectan a ambos sexos por igual (4, 5). Se plantean varios mecanismos en la producción de metástasis cutáneas, que incluyen: extensión directa del tumor, vía hematogena, vía linfática y la implantación de células tumorales durante la biopsia o el acto quirúrgico. También se han descrito a nivel de la cicatriz de tiroidectomía y en la región de punción biopsia. Los sitios de metástasis habitual del cáncer papilar son los ganglios linfáticos (40%) y secundariamente el compromiso a distancia de pulmón (49%) y hueso (25%). Otras localizaciones

de menor frecuencia son el hígado, riñón, glándula suprarrenal, ovarios y piel (1, 3, 4). Clínicamente se presentan como nódulos o placas eritemato-violáceas o color piel normal, únicas o múltiples, firmes, no adheridos a planos profundos, la mayoría de las veces asintomáticos, aunque en algunas ocasiones pueden ser dolorosas o pruriginosas. Usualmente son de crecimiento rápido y de esta manera comprometen estructuras vecinas (1-6). El 70% se localiza en cuero cabelludo y el resto en cara o cuello, debido a que la dermis cuenta con una rica vascularización en estas localizaciones (1, 4). Pueden confundirse con tumores de origen anexial, lipomas, quistes epidermoides y cilindromas. Algunas veces las metástasis nodulares aparecen con aspecto angiomatoso por lo que hay que diferenciarlas del granuloma piógeno, hemangioma tuberoso y el sarcoma de Kaposi (1, 5, 6).

El diagnóstico histopatológico puede resultar dificultoso debido a que comparte características estructurales con tumores primarios de las glándulas sudoríparas como el hidradenoma papilífero y el siringocistoadenoma papilífero. En el carcinoma papilar suelen identificarse estructuras esféricas y calcificadas conocidas como cuerpos de psamoma (25% de los casos) y el epitelio del tumor suele estar constituido por una única línea de células columnares de características atípicas, en contrapartida con los tumores glandulares que se hallan tapizados de un epitelio doble (5, 6).

Actualmente las técnicas de inmunohistoquímica específicas resultan de gran utilidad para determinar el origen del tejido de donde provienen y permiten diferenciar las metástasis de otros tumores. Los marcadores más utilizados son el factor de transcripción tiroideo tipo 1 (TTF-1), tiroglobulina (TG), citoqueratina 7, galectina 3, entre otros (1, 4, 5). TTF-1 es una proteína nuclear expresada en las células del epitelio folicular, utilizado como marcador de diferenciación tiroidea, pero también es marcador celular pulmonar y cerebral. La sensibilidad es del 92% cuando se usa solo. Asimismo el dosaje sérico de TG, una glicoproteína producida sólo por las células foliculares tiroideas (normales o atípicas) es de gran utilidad no sólo para el diagnóstico de metástasis (especificidad del 95% de la variante papilar), sino también para el seguimiento del enfermo que realizó tratamiento completo de su neoplasia tiroidea (1, 4, 5).

La citoqueratina 7 es una queratina tipo II de epitelio simple no queratinizado que se encuentra en las células foliculares del tiroides y pueden también encontrarse en mama, pulmón, ovarios y urotelio. Por último la galectina 3 es otro marcador diagnóstico de metástasis locales y a distancia, que juega un papel en la adhesión celular y en la interacción célula-matriz (4).

La dermatoscopia es utilizada también para mejor visualización de las lesiones. Así la presencia de estructuras vasculares en una lesión nodular en un paciente con antecedente de cáncer debe hacer sospechar el diagnóstico diferencial con metástasis cutáneas. El subtipo de patrón vascular más frecuente es el serpentina (vasos lineales irregulares) presente en el 77% de las lesiones no pigmentadas. Muchos autores describen

a la lesión por dermatoscopia con un patrón polimorfo atípico de vasos, consistente en vasos lineales irregulares y en puntos (1, 4). El seguimiento del carcinoma tiroideo debe incluir, además del control clínico, la determinación de TG, anticuerpos anti tiroglobulina y TSH. La TG se produce únicamente por las células foliculares normales o neoplásicas, por lo que su incremento indica la presencia de tejido tiroideo aun cuando el rastreo corporal total (RTC) con I 131 a dosis diagnósticas sea negativo. El hallazgo de rastreos negativos junto con cifras elevadas de Tg en reiteradas ocasiones obliga a la administración de dosis terapéuticas de I 131, realizando luego un RCT que objetivará las metástasis por la mayor actividad del radioyodo administrada (6).

En general, el pronóstico de los pacientes con metástasis cutáneas es malo, lo que obliga a una reestadificación del tumor y condiciona la actitud terapéutica. Asimismo el pronóstico se ensombrece aún más al identificar una mutación en el gen BRAF V600E, ésta es característica del carcinoma papilar de tiroides (1, 4, 7, 8). Las metástasis cutáneas del carcinoma papilar tiroideo, si bien son un motivo infrecuente de consulta, las mismas deben despertar la sospecha clínica del dermatólogo.

Destacamos la importancia de la anatomía patológica y la inmunohistoquímica para arribar al diagnóstico. Recalcamos también que las metástasis cutáneas pueden ser la presentación inicial de una neoplasia no conocida en un paciente previamente libre de enfermedad tumoral, o incluso la primera manifestación visible de diseminación de la enfermedad. De esta manera, el diagnóstico y tratamiento precoz pueden mejorar el pronóstico de estos pacientes.

Referencias

1. Reusser NM, Holcomb M, Krishnan B, Rosen T, et al. Cutaneous metastasis of papillary Thyroid carcinoma to the neck: a case report and review of literature. *Dermatol Online J.* 2014; 21(2): 8.
2. Saraceno EF, Bacci V, Simionato C, Sanchez GF, y colab. Metástasis cutánea de carcinoma anaplásico de tiroides. Dos observaciones. *Arch Argent Dermatol.* 2003; 53: 159-164.
3. Somoza AD, Bui H, Samaan S, Dhanda-Patil R, et al. Cutaneous metastasis as the presenting sign of papillary thyroid carcinoma. *J Cutan Pathol.* 2013; 40: 274-278.
4. Márquez García A, Ferrándiz Pulido L, Ríos Martín JJ, Camacho Martínez FM. Cutaneous metastases on the head and neck from papillary thyroid carcinoma, follicular variant. *Actas Dermosifiliogr.* 2016; 107: 83-85.
5. Rodríguez Cerdeira C, Lojo JL, Campos L, Oliver J. Metástasis cutánea de un carcinoma papilar de tiroides: a propósito de un caso. *Rev Int Dermatol Dermocosmet Clin.* 2001; 4: 263-266.
6. Badilla Mora J, Cambronero Arguedas N. Cáncer papilar, metástasis poco habitual del carcinoma diferenciado de tiroides. *Rev Med Cos Cent.* 2011; 68 (599): 485-489.
7. Mahalingam M, Bhawan J. Metastatic papillary carcinoma of the thyroid. *J Cutan Pathol.* 2004; 31: 509-512.
8. Cohen PR. Metastatic papillary thyroid carcinoma to the nose: report and review of cutaneous metastases of papillary thyroid cancer. *Dermatol Pract Concept.* 2015; 5: 7-11.



Liquen plano erosivo y ulceroso

Autores

/ Jmelnitsky, Alejandra¹
 / Sanz, Pablo²
 / Radonich, Jesica¹
 / Galvan, Florencia¹
 / Diez, María Belén³
 / Ziga, Loana³
 / Montardit, Ana⁴
 / Céfalo, Eliana⁵
 / Mazzini, Miguel⁶

Palabras claves

liquen plano erosivo y ulceroso, palmas y plantas.

RESUMEN

El liquen plano erosivo y ulceroso es una forma infrecuente de liquen plano. Clínicamente se caracteriza por la presencia de placas eritematosas, erosiones y úlceras dolorosas de curso crónico. Las lesiones se localizan en palmas y plantas pudiendo estar acompañadas de lesiones típicas de liquen plano. Se ha descrito la asociación con enfermedades infecciosas y autoinmunes. El tratamiento consiste en corticoterapia local y sistémica entre otras opciones, aunque es característica su resistencia a los tratamientos convencionales. Se presenta un caso de liquen plano erosivo y ulceroso palmoplantar tratado con corticoides tópicos y sistémicos con muy buen resultado terapéutico.

Educandonos. 2019; 8: 16-20.

¹ Médico Residente*

² Jefe de Residentes*

³ Médico Carrera especialista en dermatología*

⁴ Médico Dermatólogo*

⁵ Médico Patólogo*

⁶ Jefe de Servicio Dermatología.

*Servicio de Dermatología. Hospital Churrucá Visca Complejo Médico de la Policía Federal Argentina.

INTRODUCCIÓN

El liquen plano erosivo es una forma de presentación clínica poco frecuente de liquen, descrito por Cram *et al* en 1966. Es una patología crónica e invalidante de difícil manejo terapéutico. Se presenta un caso de liquen plano erosivo palmo-plantar y se realiza una actualización bibliográfica de la patología.

CASO CLÍNICO

Paciente de sexo femenino, de 85 años, con antecedentes de fibrilación auricular, hipotiroidismo e insuficiencia venosa crónica, que consultó a nuestro servicio por una dermatosis de 2 meses de evolución.

Al examen físico se observaban erosiones y ulceraciones en región periungueal, pulpejos y dorso de ambas manos, intensamente dolorosas. Se evidenciaban lesiones de similares características en ambos pies. No presentaba otras lesiones en piel ni mucosas (Figs.1 y 2).

El estudio analítico incluyó laboratorio completo con serologías para VHB, VHC y colagenograma, los cuales se encontraban dentro de parámetros normales.

Además se realizó ecodoppler vascular que no evidenció alteraciones significativas. Se realizó toma de biopsia de las lesiones en la cual se evidenció hiperqueratosis con hipergranulosis, alteración vacuolar difusa de la capa basal, cuerpos citoides y un infiltrado linfocítico en banda subepidérmico (Fig. 3). De esta manera con la clínica y la anatomía patológica se arribó al diagnóstico de liquen plano erosivo.

Se indicó tratamiento con meprednisona 40mg/día VO durante 3 meses, con descenso paulatino posterior y corticoides tópicos de alta potencia. La evolución fue favorable con persistencia de lesiones costrosas en pulpejos y lesiones residuales en dorso de ambas manos (Fig. 4).

COMENTARIOS

El liquen plano erosivo y ulceroso es una variante poco frecuente de liquen plano que puede afectar las mucosas, palmas y plantas (1). Se presenta predominantemente en mujeres de edad avanzada (2). La fisiopatogenia de la enfermedad no está aclarada. Se relaciona con una alteración en el sistema inmune celular donde estarían involucradas células T citotóxicas (3, 4).

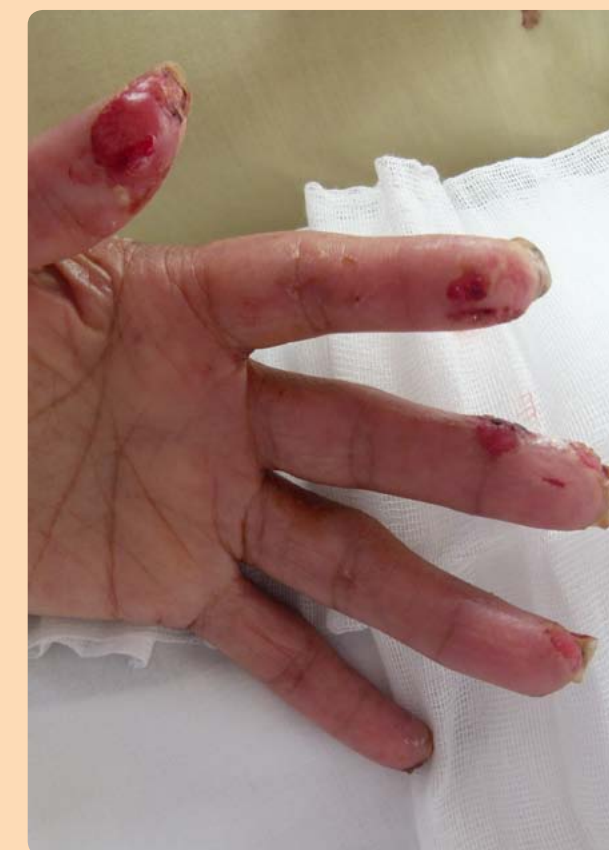

Figura 1. Erosiones y ulceraciones de fondo granulante en región periungueal y pulpejos de ambas manos.

“

Con el oxígeno del aire y el agua que viene del cielo me basta. No tengo motivos de queja.

”

Dr. Esteban Laureano Maradona

Correspondencia

Alejandra Jmelnitsky
 E-mail: alejjandra@hotmail.com
 Uspallata 3400, Parque Patricios,
 Ciudad Autónoma de Buenos Aires.
 Teléfono: (+54 11) 4912-5045

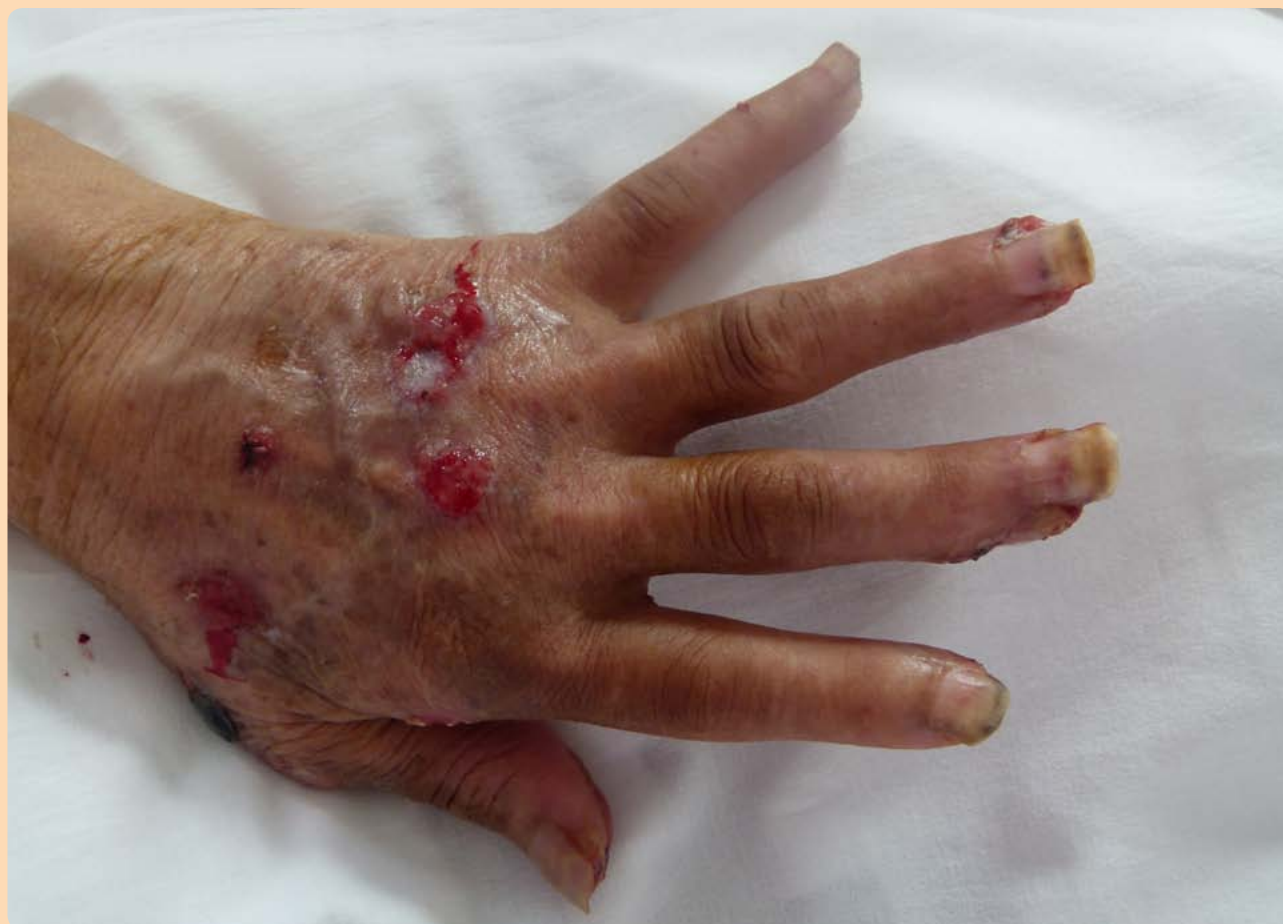

Figura 2. Erosiones y ulceraciones de fondo granulante en dorso de ambas manos

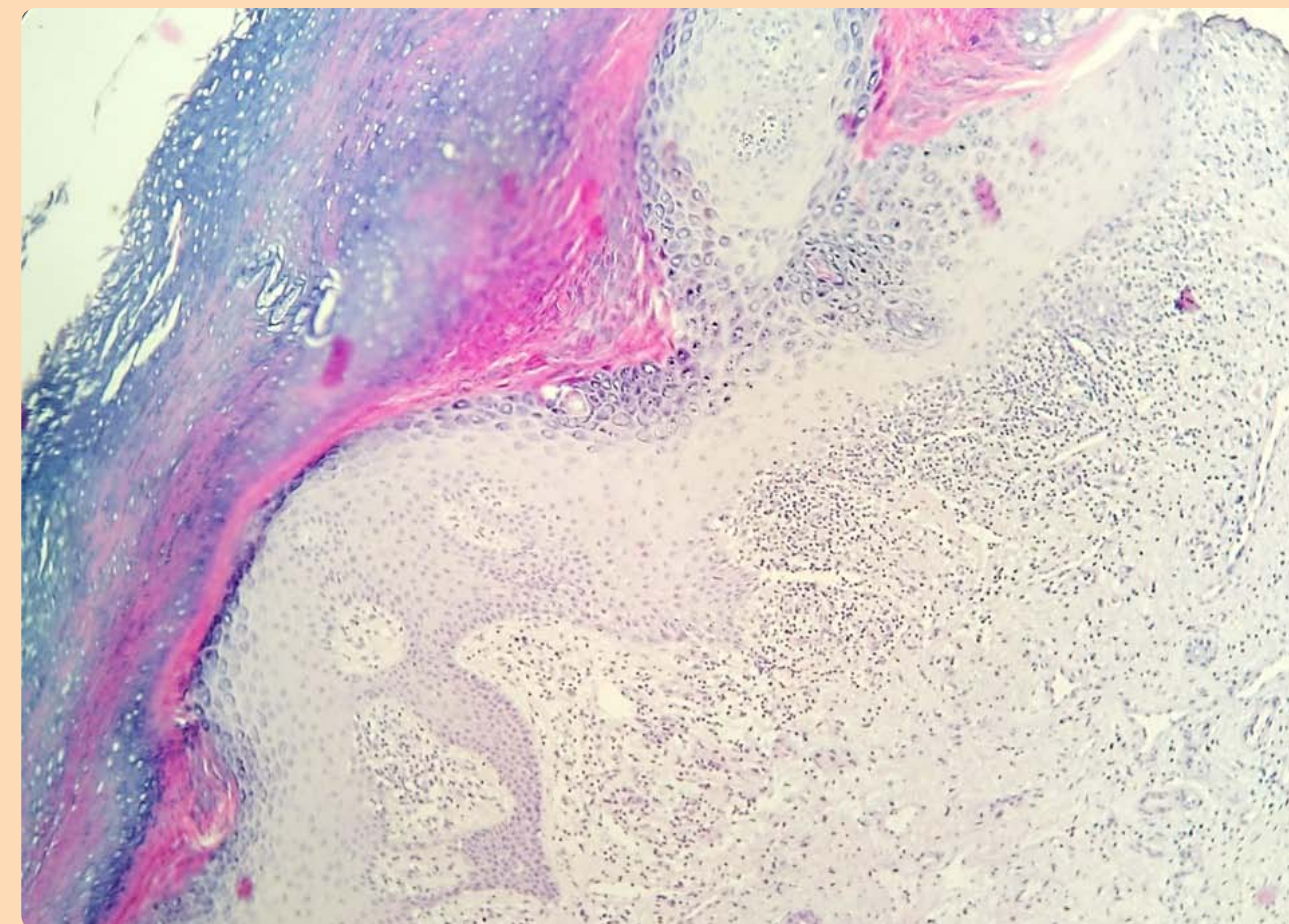


Figura 3. (HE 10x) Epidermis con hiperqueratosis compacta, paraqueratosis y acantosis, hipergranulosis en cuña, degeneración hidrópica de la capa basal, cuerpos citoides y un infiltrado linfocitario en banda subepidérmico.

Clinicamente se caracteriza por la presencia de placas eritematosas y ampollas que evolucionan a erosiones y úlceras (5). Estas últimas son irregulares, de evolución crónica, y dolorosas generando impotencia funcional (2).

Las lesiones se localizan en palmas y talones, pudiendo abarcar la totalidad de la superficie plantar (5).

El cuadro clínico puede acompañarse de lesiones mucosas, alopecia cicatrizal, alteraciones ungulares como anoniquia, pterigión o pérdida de uñas, y de las lesiones habituales del liquen plano (1, 2).

Se describen **asociaciones con patologías** como tiroiditis autoinmune, diabetes mellitus, artritis reumatoide, síndrome de Sjögren, cirrosis biliar primaria, hipergamaglobulinemia, hipercomplementemia y hepatopatías crónicas de origen infeccioso (2-6).

Como **diagnósticos diferenciales** se plantean eccema, penfigoide ampollar, úlceras por presión o vasculares, entre otros (2). Se destaca la **importancia en el seguimiento de los pacientes a largo plazo** por el riesgo de padecer carcinoma espinocelular sobre las lesiones de liquen plano erosivo (2).

En cuanto a la **terapéutica** es característica de esta enfermedad tanto su resistencia al tratamiento tópico como sistémico (9). Dentro de los primeros se han utilizado antibióticos, ciclosporina, y corticoides de alta potencia con resultados variables (2).

En relación a los tratamientos sistémicos se han utilizado prednisona, acitretin, etretinato, dapsona, factor de crecimiento derivado de plaquetas, griseofulvina (2). El interferón alfa se ha sugerido en los casos asociados al virus de la hepatitis C con respuesta variable (1). En

varios artículos se describe el uso de talidomida por su efecto antiinflamatorio e inmunomodulador con buena respuesta clínica (7, 8). Se han descrito casos de mejoría con retinoides, ciclosporina (5, 8) y dapsona.

En ocasiones la cirugía con debridamiento e injerto laminar de piel total en la zona erosionada es una opción terapéutica (6). Se ha aplicado UVA-1 con buena respuesta en algunos casos, ya que induce la apoptosis de linfocitos CD4 que estarían implicados en la patogénesis del liquen plano (1).

El **interés del caso** radica en comunicar una forma clínica poco frecuente de liquen plano, que representa un desafío diagnóstico y terapéutico, destacando la buena respuesta al tratamiento instaurado. Asimismo resaltar la importancia del seguimiento a largo plazo de esta entidad, por la alta tasa de recidiva y las posibles complicaciones (5).

El liquen plano se caracteriza por la presencia de placas eritematosas, erosiones y úlceras dolorosas de curso crónico.

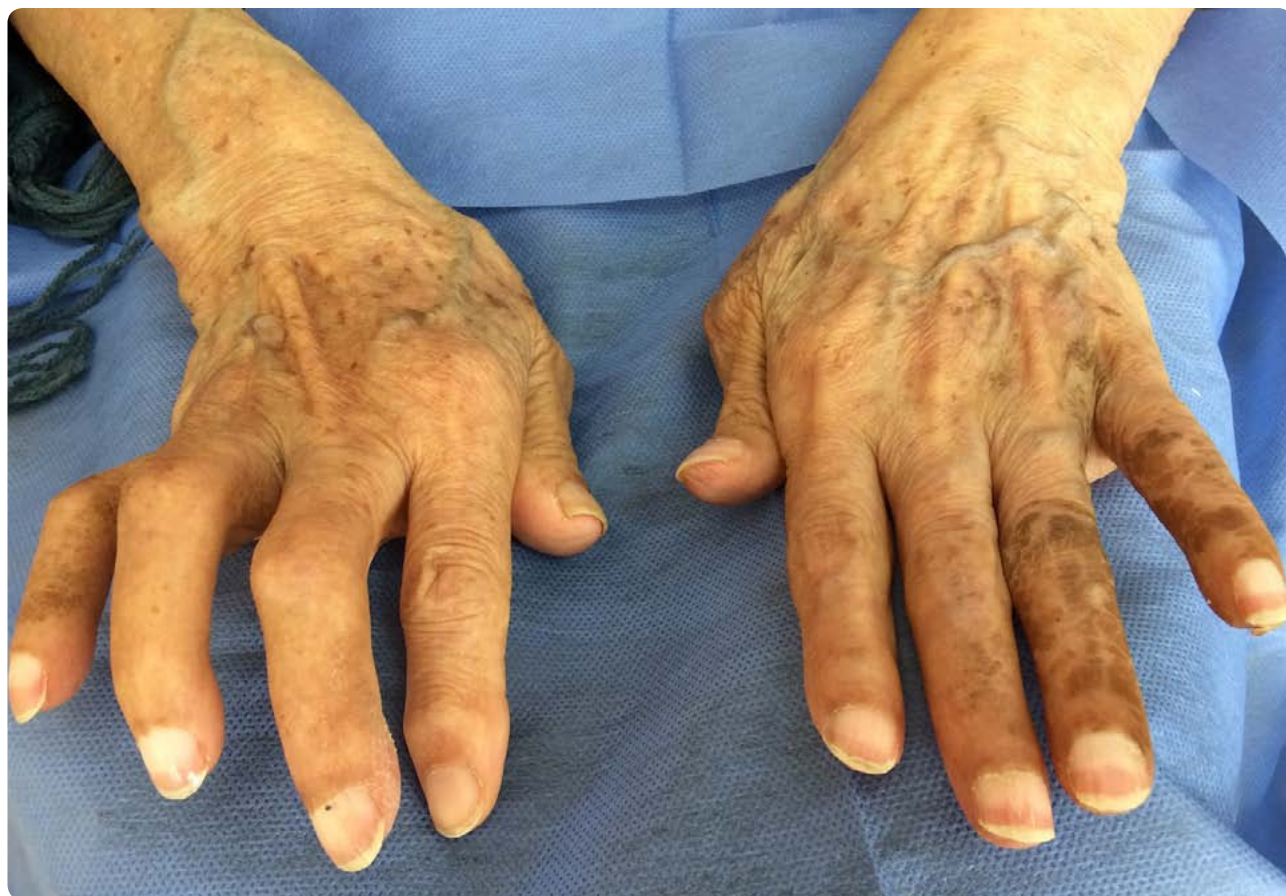

Figura 4. Lesiones residuales en dorso de manos.

“ El objeto de la educación es formar seres aptos para gobernarse a sí mismos y no para ser gobernados por los demás. ”

Herbert Spencer

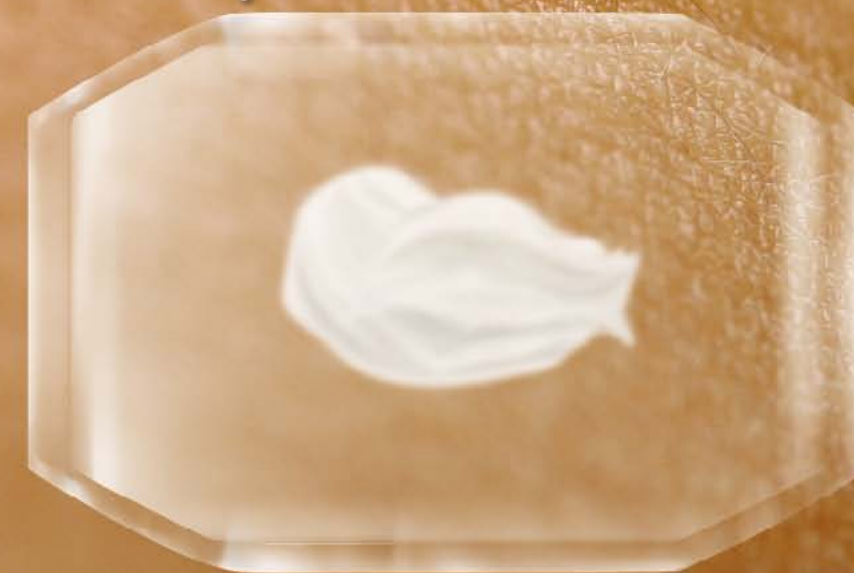Referencias

1. Aparicio S, Romero N, Moreno Presmanes M, Rivas Molina M, et al. Liquen plano erosivo con buena respuesta terapéutica mediante injerto cutáneo. *Actas Dermosifiliogr.* 2000; 91: 171-174.
2. Jiménez Hernández F, Navarrete Franco G, Ramos Garibay A, González González M, et al. Liquen plano erosivo plantar. *Dermatol Rev Mex.* 2015; 59: 317-320.
3. Romero Maldonado N, Moreno Presmanes M, Harto Castaño A. Liquen plano erosivo: respuesta favorable al tratamiento con PUVA en baño de inmersión. *Actas Dermosifiliogr.* 1999; 90: 201-205.
4. Petropoulou H, Kontochristopoulos G, Kalogirou O, Panteri I, et al. Effective treatment of erosive lichen planus with thalidomide and topical tacrolimus. *Int J Dermatol.* 2006; 45: 1244-1245.
5. Jiménez-Sánchez MD, Ferrándiz L, Moreno-Ramírez D, Vallejo-Benítez A, et al. Liquen plano erosivo plantar. *Actas Dermosifiliogr.* 2012; 103: 448-450.
6. Goucha S, Khaled A, Bennani Z, Rammeh S, et al. Erosive lichen planus of the soles: Effective response to prednisone. *Dermatol Ther (Heidelb).* 2011; 1: 20-24.
7. García Pérez A, Guerra P, Mora I. Liquen plano erosivo plantar con onicoatrofia tratado con talidomida. *Actas Dermosifiliogr.* 1996; 87: 138-139.
8. Dereure O, Basset-Seguín N, Guilhou JJ. Liquen plano erosivo: respuesta espectacular al tratamiento con talidomida. *Arch Dermatol (Ed Española),* 1997; 8: 91.
9. Haro V, Gutiérrez Salmerón MT. Liquen plano erosivo: ausencia de respuesta a múltiples fármacos. *Actas Dermosifiliogr.* 1995; 86: 227-228.

Lidopril

lidocaína 2,5% prilocaína 2,5%

La combinación eutética con mayor poder anestésico



EL ALIADO IDEAL EN ANESTESIA Y ANALGESIA TÓPICA

- **Biopsias.**
- **Tratamiento de condilomas acuminados.**
- **Curetaje de verrugas vulgares.**
- **Curetaje de moluscos contagiosos.**
- **Analgésico en el tratamiento de úlceras.**
- **Analgésico en heridas dolorosas.**
- **Analgesia en mesoterapia.**
- **Inhibición del prurito y ardor en quemaduras.**
- **Procedimientos estéticos:**
 - EN MUCOSAS EFECTO EN SOLO 10 MINUTOS.
 - EN PIEL EFECTO EN SOLO 20 MINUTOS.

Cassará

PRESENTACION: POMO X 5 G.
+2 PARCHES OCLUSIVOS

Escrofuloderma: a propósito de dos casos

Autores

/ Mijalec, Nadia¹
/ Katavich, Eliana²
/ Rüssel, Manuela³
/ Bit Chakoch, Ernesto⁴
/ Paniagua, Baltazar⁵
/ Gimenez, Manuel⁶

Palabras claves

*escrofuloderma, tuberculosis
extrapulmonar, tuberculosis
cutánea.*

RESUMEN

La tuberculosis es una enfermedad que continúa siendo uno de los problemas más importantes de salud pública en los países endémicos. La tuberculosis cutánea representa del 1 al 4 % de las presentaciones extra-pulmonares. Se presentan dos casos de escrofuloderma, forma cutánea más frecuente en nuestro país, en quienes el diagnóstico fue realizado sin dificultad, teniendo en cuenta la clínica, epidemiología, y métodos de diagnósticos accesibles en nuestro medio. Ambos tuvieron excelente evolución con el tratamiento poliquimioterápico propuesto por el programa nacional.

Educandonos. 2019; 8: 22-27.

Correspondencia

Nadia Mijalec
E-mail: dermatologicochaco@gmail.com.
Ameghino 1205, Resistencia
Chaco - Argentina
Teléfono: (+54 0362) 445 2602

¹ Médica dermatóloga Jefa de Residentes*

² Médica Residente de 4 año*

³ Médica Instructora*

⁴ Médico Patólogo Dermatólogo*

⁵ Médico Instructor y Jefe de trabajos prácticos*

⁶ Profesor titular de Dermatología Facultad de Medicina UNNE*

*Centro Dermatológico "Dr. M. M. Giménez" Resistencia, Chaco, Argentina.

INTRODUCCIÓN

La tuberculosis (TB) es una enfermedad infecciosa causada por el *Mycobacterium tuberculosis* o bacilo de Koch. Las formas extra-pulmonares constituyen del 8,4-13,7 %, siendo las presentaciones cutáneas sólo una pequeña proporción de las mismas (1). En los últimos años se observó un incremento de estas formas de tuberculosis, especialmente en áreas con alta incidencia de infección por el virus de la inmunodeficiencia humana (VIH) y tuberculosis pulmonar multiresistente (2). El escrofuloderma constituye la forma más común de tuberculosis cutánea (TC) en nuestro país y el compromiso cutáneo se produce por un foco tuberculoso subyacente (3).

CASO CLÍNICO

Caso 1: Paciente femenino de 54 años de edad oriunda de la localidad de Basail (Provincia del Chaco). Sin antecedentes personales de importancia. Consultó por lesión localizada en cara lateral del cuello de 3 meses de evolución. Al examen dermatológico presentaba dos lesiones ulceradas con bordes cubiertos por costras serohemáticas, fondo fibrinogranulante con secreción caseosa (Figura 1 y 2).

No presenta cicatriz de vacuna BCG ni carnet de vacunación. Exámenes complementarios: Laboratorio: glóbulos blancos 8.600/mm³, hematocrito 37%, hemoglobina 12,3g/dl, urea 0,42mg/dl, glucemia 95mg/dl, GOT: 34 UI/L; GPT: 39 UI/L, FAL: 175 UI/L. PPD: negativa, VSG: 107mm/1 er hora, orina completa: s/p; serologías para HIV, HVB, HVC y VDRL no reactivas, proteínas totales 5,5 g/ dl, albúmina 2,6 gr/dl.

Radiografía de tórax: sin particularidades. Examen bacteriológico para BAAR de lesión en piel: positivo. Biopsia cutánea: (informe histopatológico) parte de la muestra ulcerada; en dermis presenta granulomas tuberculoides con necrosis caseosa central, rodeados por una corona linfocitaria. Con coloración de Ziehl-Nielsen se observan numerosos bacilos en tejido de granulación. Diagnóstico: granulomas tuberculoides caseificantes ulcerados (Figura 3). Con la clínica, histopatología y la baciloscopia se llegó al diagnóstico definitivo de tuberculosis cutánea variedad escrofuloderma. Inició tratamiento antituberculoso con isoniazida, rifampicina, pirazinamida y etambutol en una fase de inducción por 2

meses, seguida de una fase de continuación por 4 meses.

Caso 2: Paciente masculino de 29 años, oriundo de Las Breñas, provincia del Chaco, que consulta por lesiones supraclaviculares y axila izquierda. Presentaba múltiples nódulos, algunos con fístulas cutáneas con secreción caseosa y cicatrices queloides retráctiles de 2 años de evolución (Figura 4 y 5).

Antecedentes personales: realizó tratamiento profiláctico incompleto durante un mes para tuberculosis a los 25 años. Antecedentes familiares: padre fallecido de tuberculosis pulmonar. No presenta cicatriz de vacuna BCG ni carnet de vacunación. Exámenes Complementarios: Laboratorio: glóbulos blancos: 7100 mm³ (segmentados 60%, eosinófilos 2%, linfocitos 36%), hematocrito 40%, hemoglobina 14 g/dl, VSG 48 mm/1^o hora, albúmina 2,3g/dl, proteínas totales 5,5g/dl, glucemia 78 mg/dl, uremia 28 mg/dl, creatinina 0.53 gr/dl, GOT: 35 UI/L; GPT: 37 UI/L, FAL: 156 UI/L. Serologías HIV, HVB, HVC no reactivas.

Ecografía de piel y partes blandas: adenopatías cervicales en rango adenomegálico. Radiografía de tórax: sin particularidades. Examen bacteriológico para BAAR de ganglio por punción y aspiración: positiva. Biopsia de adenopatía cervical derecha: Parénquima ganglionar reemplazado casi por completo por un infiltrado inflamatorio granulomatoso, constituido por granulomas bien formados, con linfocitos, histiocitos, células gigantes multinucleadas tipo Langhans y necrosis caseosa central. Hallazgos histológicos compatibles con tuberculosis.

Diagnóstico definitivo: Tuberculosis cutánea, variedad escrofuloderma. Tratamiento: Se interconsultó con servicio de Tisiología, y se inició tratamiento antituberculoso con isoniazida, rifampicina y etambutol en una fase de inducción por 2 meses, seguida de una fase de continuación por 7 meses con isoniazida y rifampicina. Presentó cura clínica con mejoría de la calidad de vida.

COMENTARIOS

La TC es una patología infrecuente; representa entre el 1 y 4% de las formas extrapulmonares (3-4). La heterogeneidad de manifestaciones clínicas es resultado de las interacciones entre la inmunidad del paciente, el

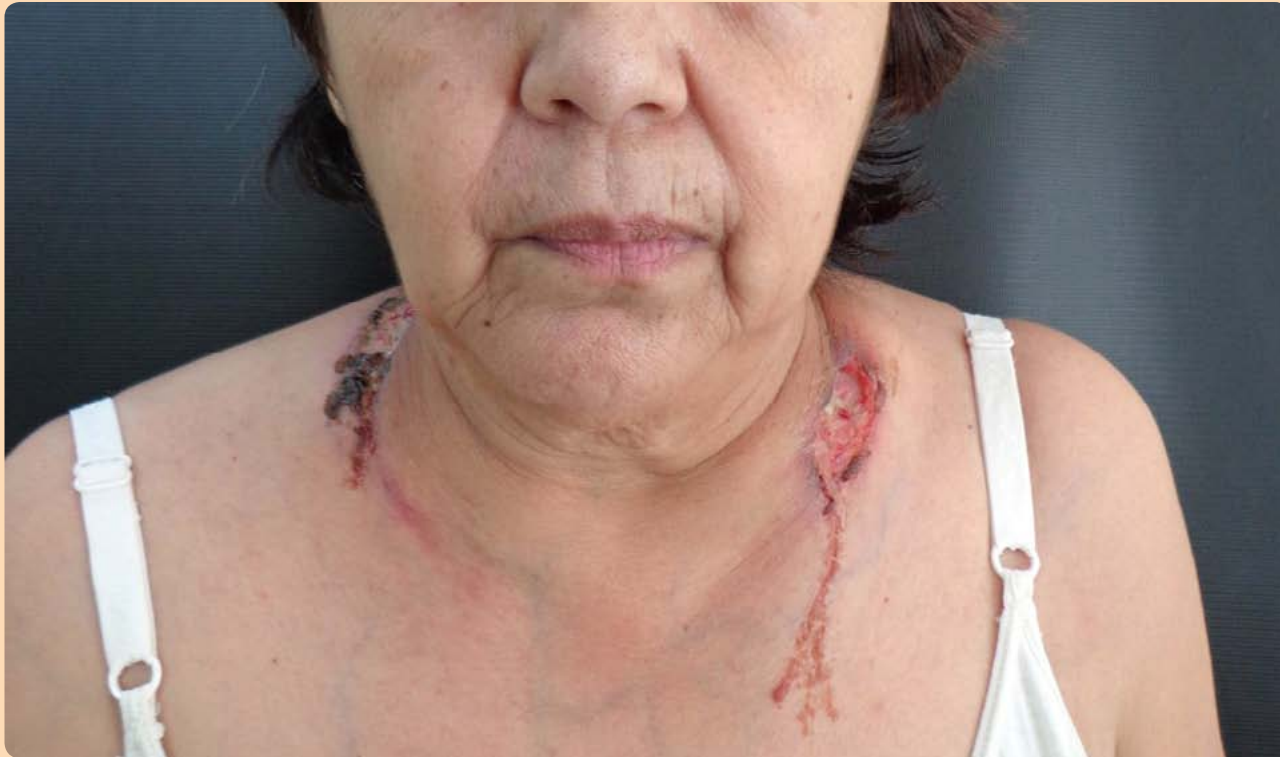

Figura 1. Úlceras en cara lateral de cuello secretantes. Asintomáticas.

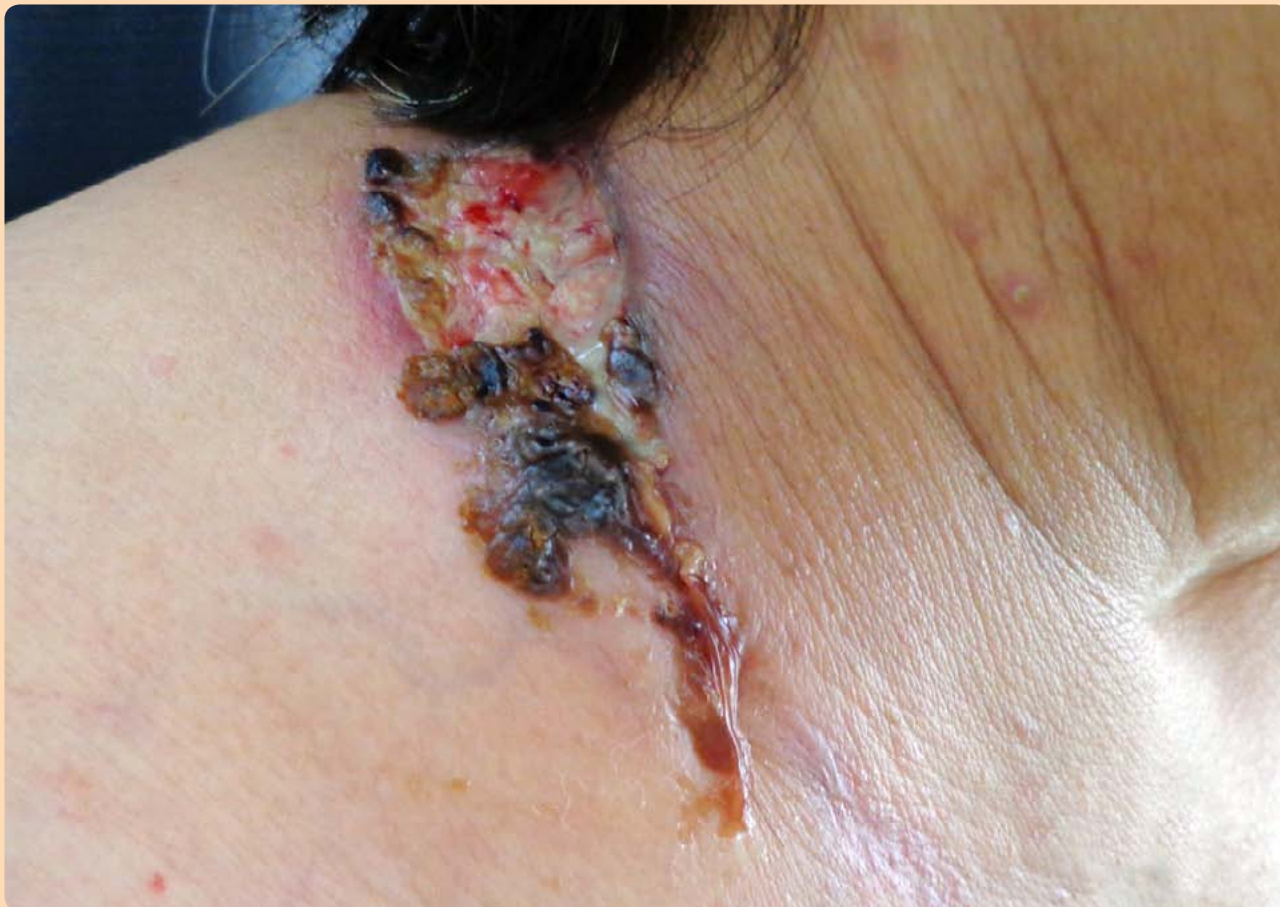

Figura 2. Úlcera con fondo fibrino-granulante y secreción caseosa.

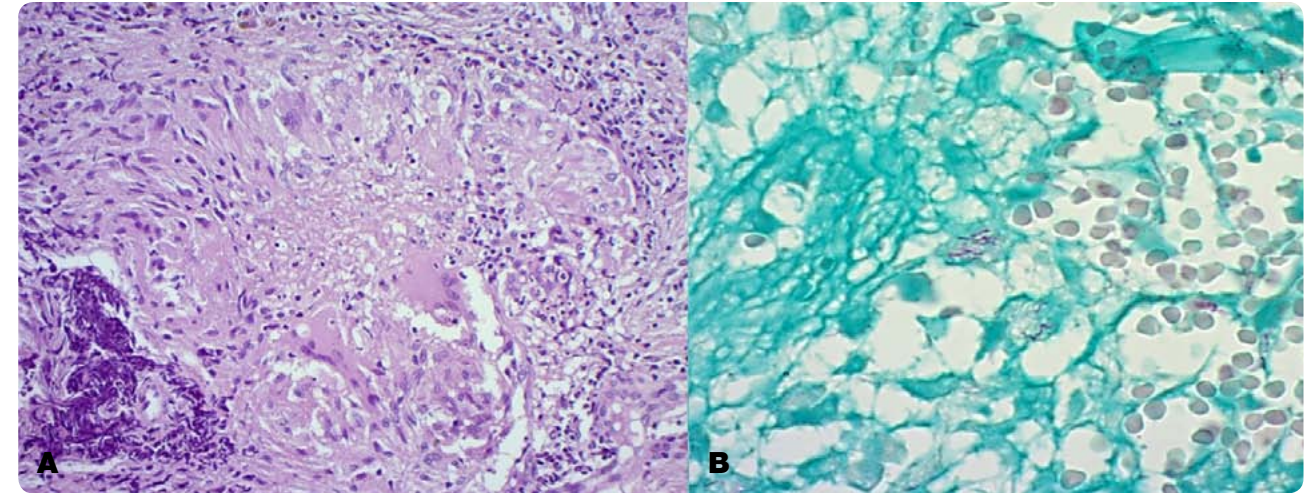


Figura 3. a) (HE) Granuloma con necrosis caseosa central.
b) (Tinción con Fite Faraco) Evidencia los bacilos.

La detección del genoma de *M. tuberculosis* mediante **PCR** podría representar **la herramienta más eficaz y rápida** para hacer el diagnóstico en casos no concluyentes o de difícil diagnóstico.

medio ambiente y el agente (2). Las áreas endémicas de tuberculosis en nuestro país son Formosa, Jujuy, Salta, Chaco, Corrientes, Santiago del Estero, Buenos Aires, Santa Cruz y Chubut (5).

La variedad de escrofuloderma es la forma más frecuente en nuestro país, integra el grupo de las TB colicuativas y presenta moderada resistencia (2). Se produce como resultado del compromiso cutáneo a partir de un foco tuberculoso subyacente, principalmente ganglionar y óseo siendo el mecanismo endógeno por contigüidad. Esta variedad puede afectar niños, adolescentes, ancianos y personas inmunocompetentes (3). Se localiza predominantemente en región cervical y menos frecuente, en tronco y miembros. En ocasiones pueden localizarse en tronco, pubis y nalgas. Comienza como un nódulo profundo y firme, que supura, se ulcera y forma fístulas. Debido al drenaje, los bacilos secundariamente infectan la dermis subyacente. Las lesiones resuelven dejando cicatrices queloides o retraídas con comedones (6).

Existe sintomatología general caracterizada por febrículas vespertinas o fiebre, anorexia, adelgazamiento.

El diagnóstico, se basa en la historia clínica, el examen físico, la histopatología y pruebas de laboratorio. La histopatología típica informa necrosis caseosa masiva con granulomas tuberculoides en la periferia, rodeado por una corona de células epitelioides y células gigantes de Langerhans y un infiltrado de linfocitos-monocitos en la dermis profunda y abundantes bacilos (3).

El diagnóstico se confirma mediante la **detección bacteriológica de BAAR** en una muestra o en frotis con tinción de Ziehl-Nielsen; pero no permite distinguir *M. tuberculosis* de las otras micobacterias. El aislamiento de *M. tuberculosis* en el cultivo sigue siendo el gold estándar, por presentar alta especificidad y sensibilidad; requiere hasta 5-6 semanas y puede terminar con resultados falsos negativos (7). Un cultivo positivo confirma el diagnóstico, aunque un resultado negativo no lo puede descartar (3).

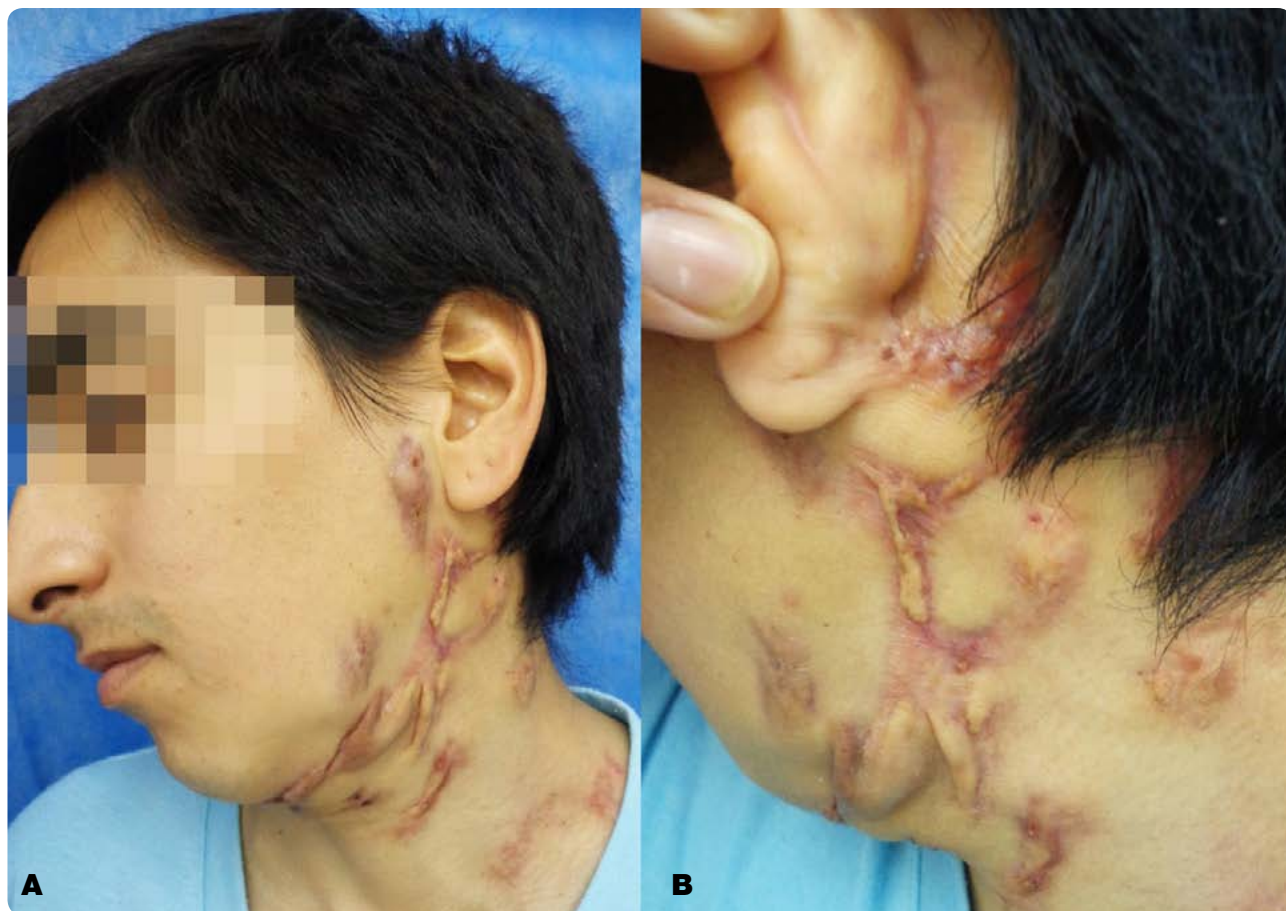

Figura 4. (a): Nódulos, fístulas y cicatrices retráctiles.
(b): Comedones en región retroauricular.

La detección del genoma de *M. tuberculosis* mediante PCR podría representar la herramienta más eficaz y rápida para hacer el diagnóstico en casos no concluyentes o de difícil diagnóstico (8). La Prueba de Tuberculina (PPD) es una reacción cutánea de hipersensibilidad retardada, siendo de utilidad en pacientes inmunocompetentes que han tenido contacto con micobacterias. Una prueba positiva es un dato más a favor del diagnóstico de TB, principalmente cuando los estudios bacteriológicos son negativos (9-10).

Los diagnósticos diferenciales que debemos tener en cuenta son infecciones fúngicas dimorfas u oportunistas, goma sifilítica, actinomycosis, osteomielitis crónica bacteriana, hidrosadenitis supurativa (2-9).

El tratamiento consiste en un esquema multidroga que permite una alta tasa de curación y evita la aparición de cepas resistentes y recurrencias. La variedad escrofuloderma ocurre generalmente por diseminación

endógena, y debe tratarse como TB sistémica. Las drogas de primera línea se administran en una fase inicial intensiva o bactericida que consiste en la administración de 4 drogas (Rifampicina 150 mg, Isoniazida 75 mg, Pirazinamida 400 mg, Etambutol 275 mg) que dura 2 meses, su objetivo es la destrucción de los bacilos y la resolución de los síntomas. La segunda fase, de mantenimiento o esterilización, utiliza 2 drogas (Rifampicina 300 mg e Isoniazida 150 mg) por 4 meses. Esta segunda fase puede extenderse según la evolución para los casos afectados por TB meníngea, miliar, osteoarticular o asociada a inmunodepresión (VIH/Sida, diabetes) (2-10).

En algunas formas localizadas como el escrofuloderma, lupus vulgar, verrugosa y el seudomicetoma pueden emplearse como complemento del tratamiento sistémico: cirugía, criocirugía, electrocoagulación y radioterapia (3). En los dos casos presentados el diagnóstico se realizó fácilmente debido a la clínica característica, la sospecha

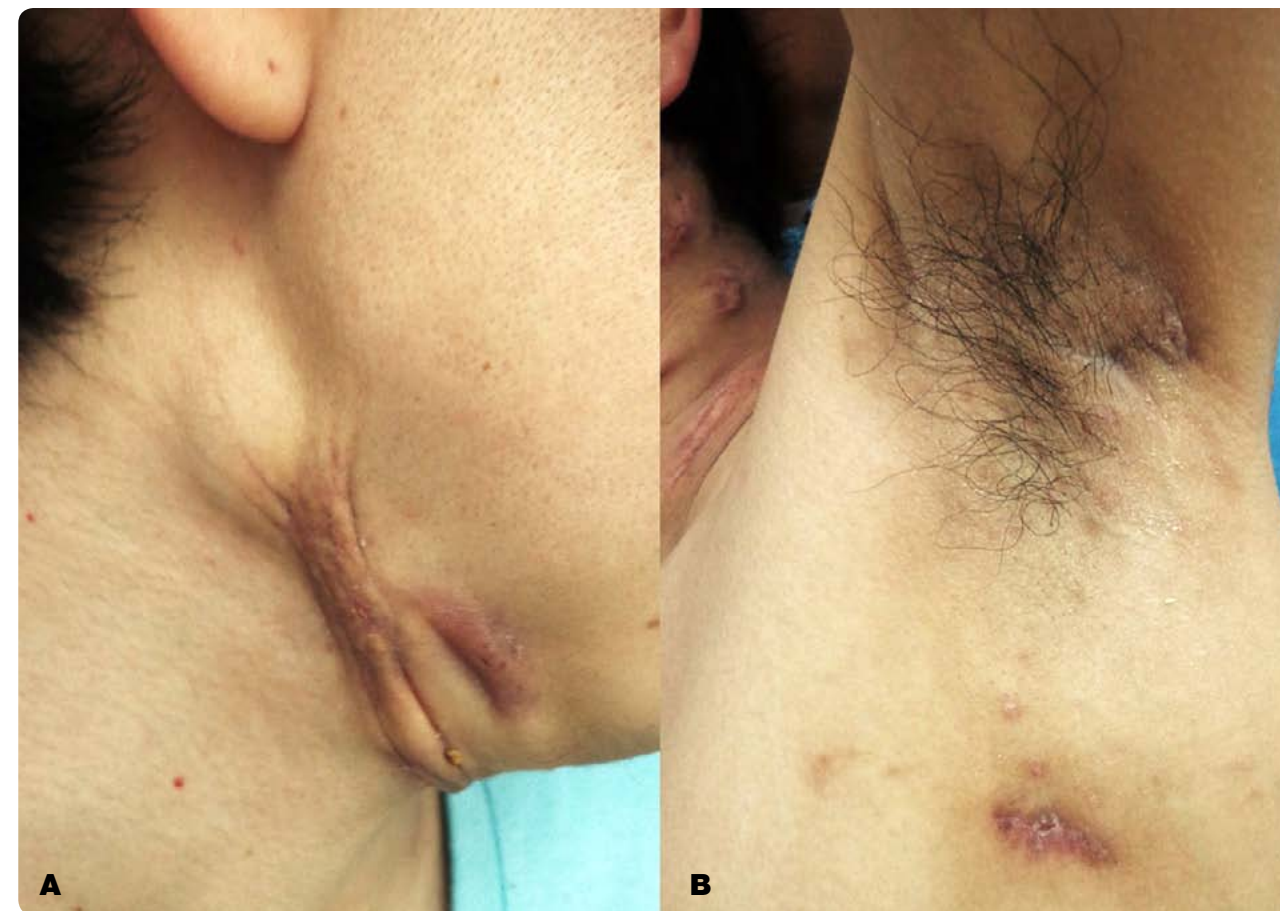

Figura 5. (a): Adenopatía cervical, cicatrices queloides retráctiles.
(b): Fístulas axilares.

epidemiológica y la confirmación mediante la observación de bacilos con coloración especial. Es de fundamental importancia descartar las patologías diferenciales.

Ambos presentaron muy buena respuesta al tratamiento instaurado con cierre de lesiones. La TC a pesar de ser una patología de baja frecuencia, debe ser siempre tenida en cuenta, especialmente en áreas endémicas como la nuestra. Con un tratamiento adecuado y oportuno, se logra controlar la enfermedad y mejorar la calidad de vida de cada paciente que la contrae.

“ Al éxito y al fracaso, esos dos impostores, trátalos siempre con la misma indiferencia. ”

Rudyard Kipling

Referencias

- Chopra D, Chopra V, Sharma A, Chopra S, et al. Unusual sites of cutaneous tuberculosis: a report of two cases. *Case Rep Dermatol Med.* 2017; 1-4.
- Pizzariello G, Fernández Pardo P, D'atri G, Novac V, y colab.. Espectro clínico de tuberculosis cutánea. *Rev. Argent. Dermatol.* 2008; 89: 177-187.
- Lombardi V, Rossi MM, Minvielle AI. Tuberculosis cutánea. *Arch. Argent. Dermatol.* 2014; 64: 172-180.
- Gómez Sierra MS, Bolomo G, Ibañez MJ, Miraglia E, et al. Tuberculosis cutánea: lupus vulgar. *Arch. Argent. Dermatol.* 2016; 66: 82-85.
- Notificación de casos de Tuberculosis de República Argentina. *Ministerio de la Salud Presidencia de la Nación.* 2016.
- Roche E, García-Melgares ML, Vilata JV, Fortea JM. Escrofuloderma de larga evolución. *Actas Dermosifiliogr.* 2005; 96: 522-524.
- De Maio F, Trecarichi EM, Visconti E, Sanguinetti M, et al. Understanding cutaneous tuberculosis: two clinical cases. *JMM Case Reports.* 2016; 3: 1-6.
- Agarwal P, Singh EN, Agarwal US, Meena R, et al. The role of DNA polymerase chain reaction, culture and histopathology in the diagnosis of cutaneous tuberculosis. *Int J Dermatol.* 2017; 1-6.
- Reis Gavazzoni Dias MF, Bernardes Filho F, Quaresma MV, Valerio do Nascimento L, et al. Update on cutaneous tuberculosis. *An Bras Dermatol.* 2014; 89: 925-938.
- Enfermedades Infecciosas. Tuberculosis. Diagnóstico de tuberculosis. Guía para Equipo de Salud. *Ministerio de la Salud Presidencia de la Nación.* 2014; 2da Edición.



Pitiriasis liquenoide crónica

Posible evolución a proceso linfoproliferativo

Autores

/ Salazar, Madrigal Kenneth¹

/ Lettelier De Jesús, Lemus Orlando²

Palabras claves

pitiriasis, liquenoide crónica, pleva, linfoproliferativo

RESUMEN

La Pitiriasis Liquenoide Crónica es una entidad infrecuente que afecta con mayor frecuencia a niños y adultos jóvenes y puede evolucionar a trastornos linfoproliferativos. Se comunica el caso de un escolar de 6 años diagnosticado con Pitiriasis Liquenoide Crónica con hallazgos histopatológicos sugestivos de progresión a proceso linfoproliferativo. Se realiza una breve revisión de la literatura disponible y se plantean medidas terapéuticas.

Educandonos. 2019; 8: 28-33.

¹ Médico Dermatólogo*

² Médico Dermatólogo*

*Centro Dermatológico Navolato, Culiacán, Sinaloa, México.

Correspondencia

Madrigal Kenneth Salazar

E-mail: kenneth_salazarm@mail.ee

Calle Alassio 5821, Colonia Andalucía.

Bachigualato, Culiacán Rosales

Sinaloa, México.

Teléfono: (+52 672) 721 2265

INTRODUCCIÓN

La Pitiriasis Liquenoide (PL) es un trastorno cutáneo inflamatorio, idiopático y benigno. Se puede presentar clínica e histopatológicamente en dos extremos dentro del espectro de una misma entidad, pudiéndose manifestar con formas intermedias de dicho espectro o con características de superposición de los mismos (1, 2).

En la actualidad la pitiriasis liquenoide se considera una forma de parapsoriasis. Algunos autores la han asociado con la Papulosis Linfomatoide luego de encontrar linfocitos CD30+ o algún grado de atipicidad de estos, sugiriendo la vigilancia de estos pacientes ante el posible desarrollo de linfoma cutáneo de células T (2, 3).

CASO CLÍNICO

Paciente masculino de 6 años de edad, que consultó al Centro Dermatológico Navolato en Culiacán (Sinaloa) por “ronchas” de 2 años de evolución, habiendo sido previamente tratado por Médicos de Atención Primaria sin mejoría significativa. No presenta antecedentes médicos ni quirúrgicos de importancia, como único antecedente heredofamiliar el padre es asmático. Dentro de sus antecedentes personales no patológicos destacan bajo nivel socioeconómico, hacinamiento familiar, convive con mascotas y su esquema de vacunación se encuentra al día.

A la exploración física presenta una dermatosis crónica generalizada que respeta superficies mucosas y lecho ungueal caracterizada por múltiples pápulas descamativas algunas con costra hemática en su superficie sobre una base de piel xerótica, con presencia de parches aislados de descamación fina y máculas hipo e hiperpigmentadas residuales. Signo de escama en lacre positivo (Figuras 1 y 2).

A la Dermatoscopia se aprecian pápulas con escama fina en la periferia (Flecha azul), patrón vascular polimorfo que muestra vasos lineales rojo violáceos con distribución reticular que recuerda una cabeza de medusa (Flecha amarilla), de igual forma se aprecian vasos puntiformes dispersos (Flechas rojas). (Figura 3)

El estudio histopatológico teñido con hematoxilina y eosina muestra hiperqueratosis y paraqueratosis compacta. Se aprecian microabscesos de neutrófilos con núcleos picnóticos, acantosis irregular e hiperplasia

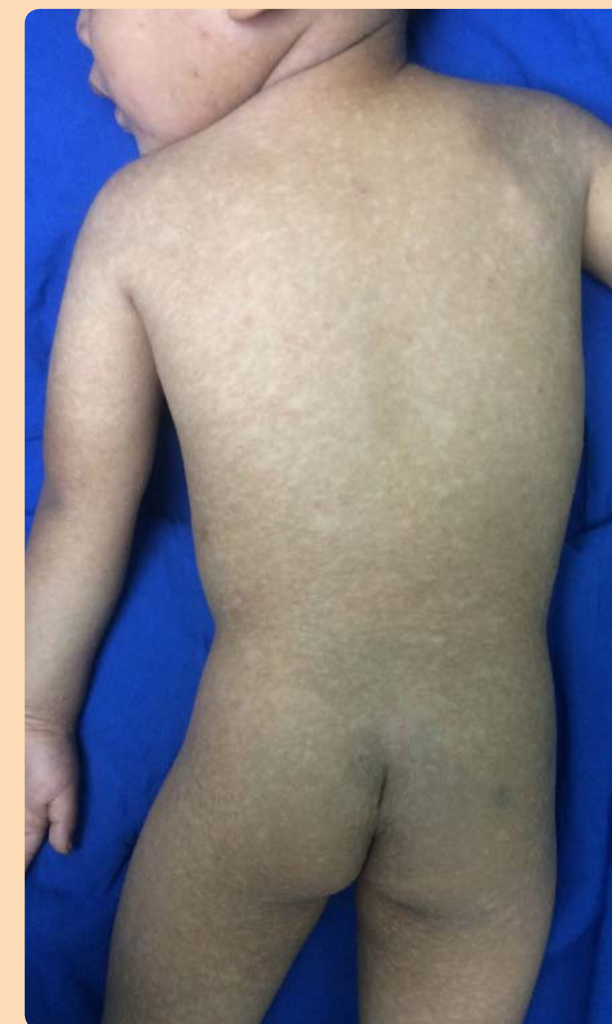

Figura 1. Pápulas descamativas sobre una base de piel xerótica, con presencia de parches aislados de descamación fina y máculas hipo e hiperpigmentadas residuales en dorso.

“ Dime algo y lo olvidaré, enséñame algo y lo recordaré, hízme partícipe de algo y lo aprenderé. ”

Confucio

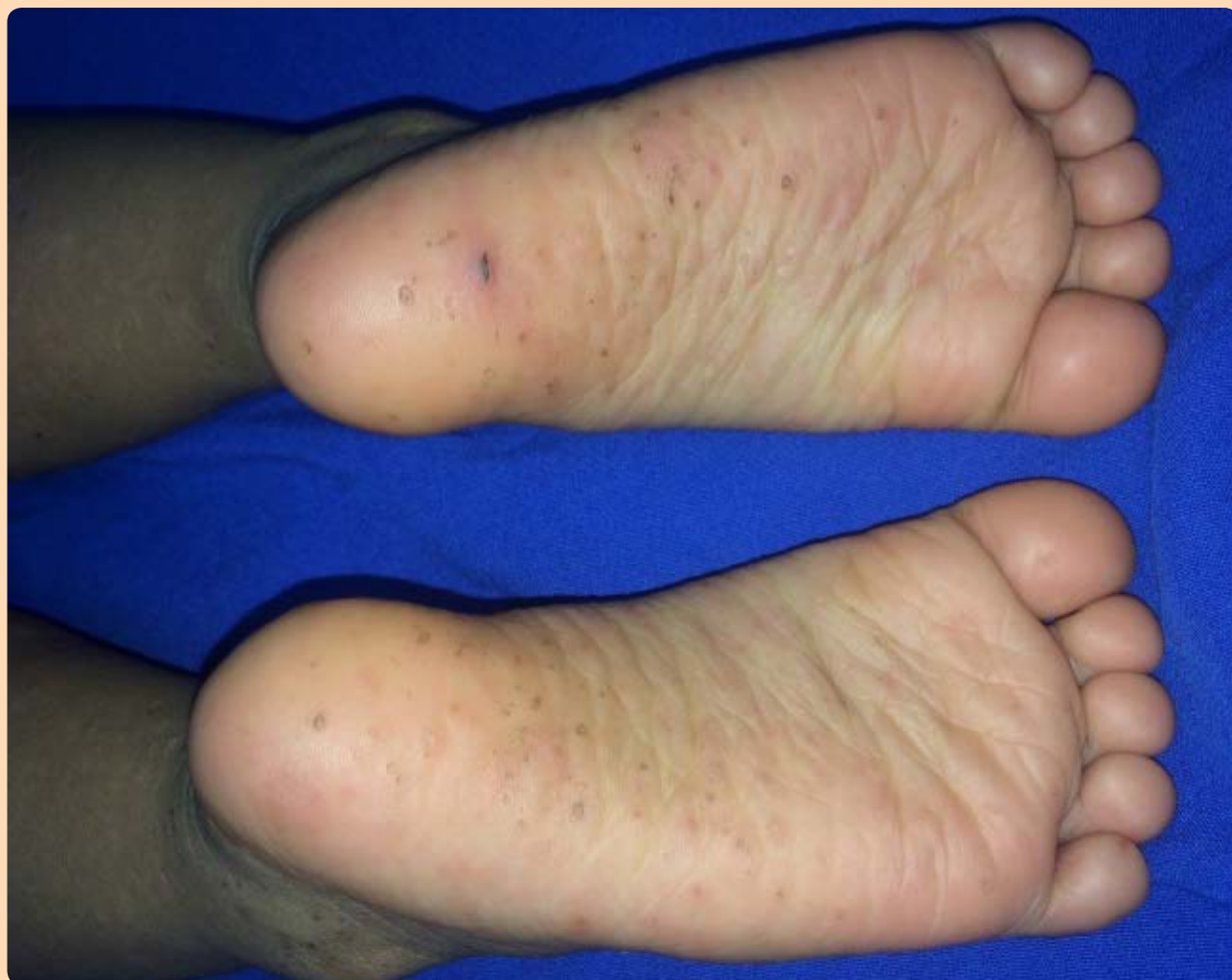

Figura 2. Pápulas con costra hemática en su superficie sobre una base de piel xerótica, en plantas de pie.

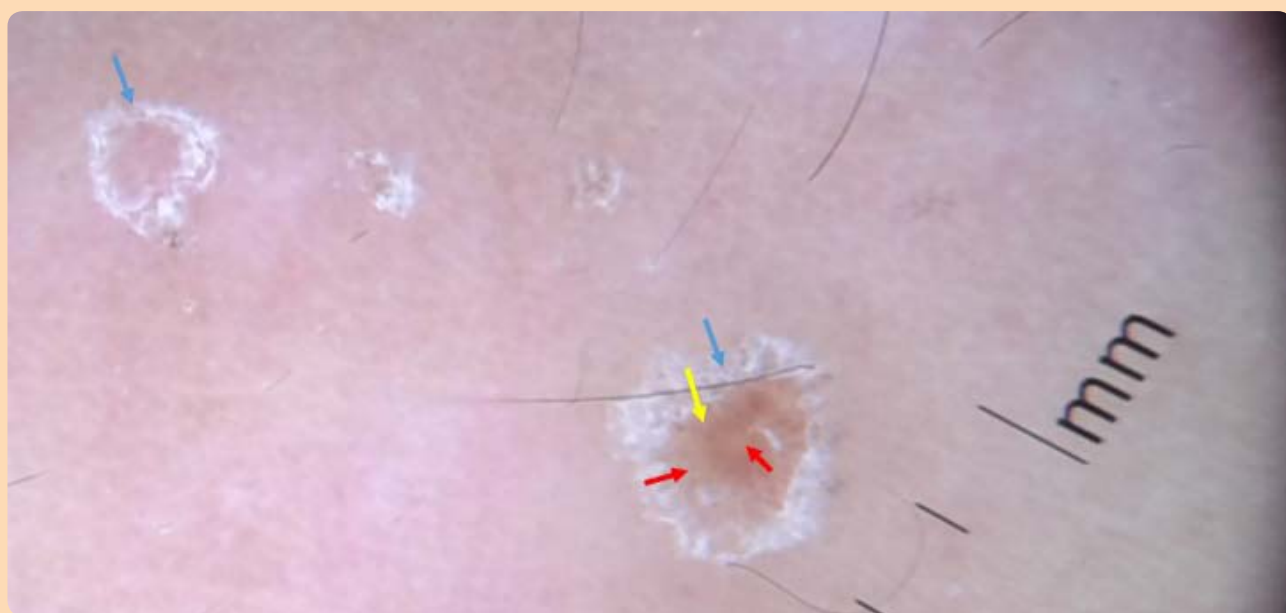

Figura 3. (Dermatoscopia): Pápulas con escama fina en la periferia (Flecha azul), patrón vascular polimorfo (Flecha amarilla), vasos puntiformes dispersos (Flechas rojas).

de las crestas epidérmicas. Se observan abundantes linfocitos migrando al epitelio sin presencia de espongirosis. En dermis hay infiltrado compuesto por linfocitos intersticiales y perivasculares. Hay presencia de histiocitos y células plasmáticas en todo su espesor. Los linfocitos infiltrados tanto en dermis como en epidermis muestran núcleos alargados e irregulares. Dichas células infiltran las paredes de los folículos pilosos y rodean glándulas sudoríparas.

Como estudios de laboratorio se realizaron hematología completa la cual se encuentra dentro de parámetros normales y serología por HIV la cual fue negativa. Con los hallazgos clínicos, dermatoscópicos, de laboratorio e histológicos se llegó al diagnóstico de PLC que por el abundante infiltrado de linfocitos que a su vez muestran atipia es altamente sugestivo de que se encuentra evolucionando a proceso linfoproliferativo.

COMENTARIOS

La PL fue descrita en 1894 por Neisser y Jadassonh. En 1902 Brocq la incluye entre las parapsoriasis y la denominó parapsoriasis en gotas, posteriormente en 1951 Civatte la separa de este grupo. Actualmente es considerada por algunos autores una forma de parapsoriasis (2, 4).

Se reconocen 3 formas clínicas de la enfermedad: Pitiriasis Liquenoide y Varioliforme Aguda (PLEVA), Pitiriasis Liquenoide Crónica (PLC) y la variante úlceronecrotica febril descrita por Degos en 1966. La PL se considera un espectro clínico e histológico que puede ser clasificado según la apariencia y la duración de las lesiones en una forma aguda (PLEVA o enfermedad de Mucha-Habermann) o en su variante crónica (PLC o enfermedad de Juliusberg). Las lesiones pueden estar en diferentes estadios evolutivos de dicho espectro o bien pueden estar superpuestas entre sí (5, 6, 7). La PL tiene distribución mundial, no muestra predilección geográfica ni racial. Es más frecuente en niños y adultos jóvenes. Se han reportado casos desde el nacimiento hasta los 90 años de edad. Es más frecuente en otoño e invierno.

La etiología es desconocida. Se piensa que podría estar desencadenada por una reacción inflamatoria a agentes infecciosos, a hipersensibilidad mediada por complejos inmunes o a discrasia de células T. Algunos agentes que se han asociado son *Toxoplasma Gondii*, *Citomegalovirus*,

Parvovirus B19, *Virus del Epstein-Barr* y *Virus de la Inmunodeficiencia Humana (HIV)* entre otros (1, 3, 6, 8). En el 30% de los pacientes portadores de PL se identifica el antecedente de consumo de medicamentos previo al inicio de la enfermedad, lo que podría explicar la vasculitis por hipersensibilidad mediada por complejos inmunes que se ha demostrado en estos pacientes (3, 6, 8).

La similitud clínica e histológica que mantiene la PL con la Papulosis Linfomatoide (PLi) y la Paraqueratosis Variegata (PV) ha llevado a suponer la posibilidad de que los linfocitos T en la PL puedan sufrir un proceso de atipicidad tal y como ocurre en los casos de PLi y PV que evolucionan a Micosis Fungoide. Se ha descrito que la PL podría ser una discrasia primaria de células T. Por otra parte se ha reportado que solo un pequeño porcentaje de pacientes con PLEVA o PLC desarrollarán alguna forma de trastorno linfoproliferativo en el futuro lo que causa controversia en cuanto al seguimiento a corto y a largo plazo que estos pacientes deben de recibir (3, 5, 8, 9).

La pitiriasis liquenoide crónica (PLC) es la variante clínica más frecuente del espectro de las PL. Es una entidad poco frecuente descrita por Juliusberg en 1899. Su etiología es desconocida. En un 33% de los casos se ha identificado el antecedente de infecciones o ingesta de medicamentos. La incidencia es desconocida. Afecta con mayor frecuencia niños y adultos jóvenes con picos de presentación entre los 5 y 10 años de edad. No presenta predilección geográfica ni racial (1, 6, 7). La PLC inicia característicamente como pápulas eritemato-descamativas monomórficas en niños con una media de edad de 6 años. Estas lesiones son redondas u ovals, color rojizo castaño que miden menos de 1 cm de diámetro con superficie queratósica. Un 74.2% son de distribución difusa, mientras que un 20.2% muestran localización periférica y un 5.6% central (1, 8). La escama que se encuentra adherida a la superficie papular se puede separar fácilmente con una cucharilla desprendiéndose en bloque y sin provocar sangrado, lo que se conoce como el signo de "escama en lacre" (1, 2, 4). Típicamente la PLC afecta tronco y parte proximal de extremidades sin respeto a superficies flexoras. Es raro que comprometa rostro, cuero cabelludo, palmas y plantas lo mismo que mucosa bucal o genital. El prurito suele estar presente hasta en un 59% de los pacientes. No presenta síntomas generalizados (2, 4, 8). Las lesiones pueden ser autoresolutivas y desaparecer en 2-3

rePOAK

Diclofenaco 3%, Ácido Hialurónico 2,5%

INNOVACIÓN EN EL TRATAMIENTO DE LAS QUERATOSIS ACTÍNICAS

PROBADA EFICACIA + ACCIÓN ANTIINFLAMATORIA

MINIMO ERITEMA

TTO. DE LESIONES INDIVIDUALES O MÚLTIPLES

ALTA CONCENTRACION DE ACIDO HIALURONICO. EFECTO HIDRATANTE

TOLERANCIA ASEGURADA

TERAPIA DEL CAMPO DE CANCERIZACION

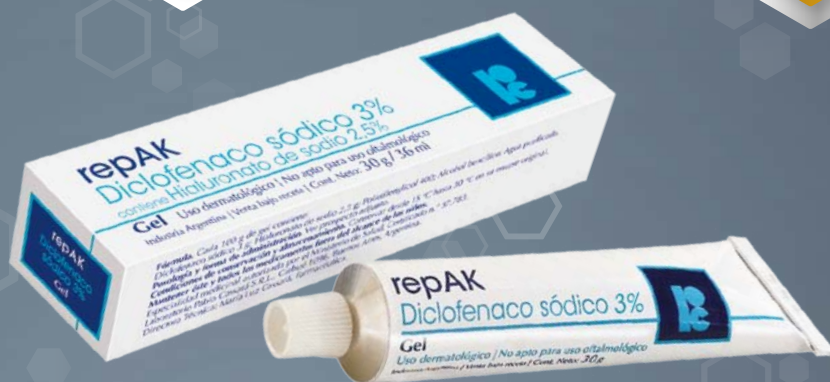AUTOTRATAMIENTO O TTO. AMBULATORIO EN EL HOGAR

AUSENCIA DE EFECTOS SISTEMICOS

VISUALIZACION Y TTO. DE LESIONES SUBCLINICAS

EXCELENTE COSMETICA

POSOLOGIA: DIRECTAMENTE SOBRE LA PIEL DOS VECES POR DIA O SEGUN INDICACION MEDICA



TRATAMIENTO RECOMENDADO POR



Cassará

semanas dejando máculas hipo e hiperpigmentadas que pueden persistir algunos meses antes de desaparecer. La duración de la enfermedad tiene una media de 20 meses y suele cursar con periodos de remisiones y exacerbaciones (1, 2, 8).

Se arriba al diagnóstico mediante exploración física y se confirma mediante estudio histopatológico. Se debe prestar atención a que tanto los hallazgos clínicos como histológicos de la PLEVA y de la PLC se pueden interponer dificultando su correcta interpretación (1, 4). En la PLC predomina la paraqueratosis compacta con leve acantosis. En dermis papilar hay presencia de infiltrado perivascular moderado a expensas de linfocitos que migran hacia epidermis. En la inmunohistoquímica se aprecia predominio de células T CD4+ y un número variable de macrófagos y células de Langerhans DC1+ (1, 4, 6).

Conforme se mencionó con anterioridad el diagnóstico de la PLC es clínico y debe confirmarse por histología. Es necesario tener presente la gama de enfermedades que comparten características similares con esta entidad. (Tabla I) El principal diagnóstico diferencial de la PLC en la infancia es la PLi que aunque rara en este grupo etario deberá descartarse mediante comprobación histológica (1, 3, 9).

Tabla I. Diagnósticos diferenciales de Pitiriasis Liquenoide Crónica

- Pitiriasis Liquenoide y Varioliforme Aguda
- Prúrigo por insectos
- Papulosis linfomatoide
- Psoriasis *gutatta*
- Erupción a fármacos
- Pitiriasis versicolor
- Síndrome de Gianotti-Crosti
- Pitiriasis rosada de Gibert
- Sifilides
- Eccemátide acromiante
- Liquen plano
- Liquen escleroatrófico
- Vitiligo
- Prúrigo nodular
- Morfea *gutatta*
- Micosis fungoide


No existe tratamiento específico para esta entidad. Se han utilizado de manera anecdótica con éxito corticoesteroides, analgésicos, antihistamínicos, inhibidores de la calcineurina, antibióticos entre otros (2, 4). Por vía sistémica se han utilizado corticoesteroides, antibióticos, metotrexato, pentoxifilina con resultados variables. Entre los antibióticos más utilizados se encuentran los macrólidos, las tetraciclinas y la dapsona al suponer que inhiben la quimiotaxis de monocitos (1, 6). El tratamiento de primera elección es la fototerapia UVB de banda estrecha a pesar de que no existen hasta el momento resultados de estudios que evalúen sus efectos secundarios a largo plazo. Se utilizó PUVA asociado a acitretina con resultados satisfactorios (1, 4, 6).

A pesar de que no se dispone de datos concluyentes que asocien a la PLC con el desarrollo de enfermedades linfoproliferativas se aconseja el seguimiento periódico de estos pacientes (1, 2, 6).

En el caso de nuestro paciente se arribó al diagnóstico de PLC, en la cual el infiltrado linfocitario atípico, el epidermotropismo y anexotropismo sugieren fuertemente la progresión clínica de la PLC hacia un proceso linfoproliferativo. El paciente fue referido a un centro especializado en patología oncológica pediátrica para completar estudios de inmunomarcaje y manejo posterior.

Referencias

1. Zegpi M, Ruiz F, Porras N. Pitiriasis liquenoide: presentación de un caso clínico y revisión de la literatura. *Rev Chil Pediatr.* 2015; 86 (2): 121-125.
2. Di Martino B, Gutierrez O. Pitiriasis liquenoide. Descripción de un caso. *Dermatol Pediatr Lat.* 2010; 8 (3): 68-72.
3. Goldsmith L, Katz S, Gilchrist B, Paller A, Leffell D, Wolf K. *Fitzpatrick Dermatología en Medicina General.* 8 ed. México: Editorial Médica Panamericana, 2014: 290-295.
4. Pelegay J, Charro L, Grasa M, Márquez C. Pitiriasis liquenoide. *Med Cutan Iber Am.* 2007; 35 (4): 167-173.
5. Navarrete G, Jurado F, de Peña J, Domínguez M, Venadero F. Pitiriasis liquenoide y varioliforme aguda. Variedad úlcero-necrótica. *Rev Cent Dermatol Pascua.* 2010; 19 (2): 75-80.
6. Madrid M, Gubiani M, Boldrini M, Romagnoli L, Pinardi B. Pitiriasis liquenoide crónica. A propósito de un caso. *Arch Argent Dermatol.* 2011; 61: 97-100.
7. Esperón A, Vereá M, Cardama F, Cruces M. Pitiriasis Liquenoide Crónica de Juliusberg. Caso clínico. *Galicia Clin.* 1980; 52 (1): 25-33.
8. Ersoy-Evans S, Greco M, Mancini A, Subaşı N, Paller A. Pityriasis lichenoides in childhood: A retrospective review of 124 patients. *J Am Acad Dermatol.* 2006; 56 (2): 205-210.
9. Shieh S, Mikkola D, Wood G. Differentiation and clonality of lesional lymphocytes in pityriasis lichenoides chronica. *Arch Dermatol.* 2001; 137: 305-308.



Dermatitis Ampollar por IgA lineal asociada a colitis ulcerosa

Autores

/ De La Hoz, Silvana¹
/ Favier, María Inés²
/ Lorient, Diego Martín³
/ Garcia, Sandra⁴
/ Della, Giovana Patricia⁵

Palabras claves

dermatitis por IgA lineal, colitis ulcerosa.

RESUMEN

La dermatitis por IgA lineal es una enfermedad ampollar autoinmune, caracterizada por depósitos de anticuerpos IgA de disposición lineal dirigidos contra múltiples antígenos de la membrana basal que resultan en la formación de ampollas subepidérmicas. Puede ser idiopática o inducida por drogas, también se ha asociado con otras enfermedades de origen autoinmunitario, entre ellas la enfermedad inflamatoria intestinal. La clínica es heterogénea. Presentamos el caso clínico de un paciente masculino de 15 años de edad con antecedentes de colitis ulcerosa, el cual presentó de forma asociada dermatitis ampollar por IgA lineal.

Educandonos. 2019; 8: 34-39.

¹ Médica becaria*

² Médica dermatóloga pediátrica*

³ Médico dermatólogo*

⁴ Médica patóloga*

⁵ Médico patólogo*

⁶ Jefe de División Dermatología*

*Servicio de Dermatología. Hospital Nacional Profesor Alejandro Posadas, Argentina.

INTRODUCCIÓN

La dermatitis por IgA lineal (DAL), es una enfermedad ampollar mucocutánea, de mecanismo autoinmunitario que se caracteriza por ampollas subepiteliales, con autoanticuerpos IgA dirigidos contra diversos antígenos de la membrana basal (1, 2). Afecta a niños y adultos con dos picos de incidencia: la edad escolar y después de la cuarta década de la vida; con leve predominio en mujeres (1, 3, 4). La DAL y la enfermedad inflamatoria intestinal pueden coexistir en un mismo paciente, ya sea secuencialmente o simultáneamente (2). Nuestro objetivo es reportar una dermatitis infrecuente con una presentación florida y su asociación con enfermedad inflamatoria intestinal.

CASO CLÍNICO

Paciente masculino de 15 años de edad, con antecedentes de colitis ulcerosa en tratamiento con mesalazina y azatioprina, quien se encontraba cursando internación en pediatría por reactivación de su colitis ulcerosa y por una dermatitis vesículo-ampollar de 5 días de evolución, interpretada como varicela con sobreinfección bacteriana en paciente inmunocomprometido en tratamiento con aciclovir, cefalotina y gentamicina por vía endovenosa, sin mejoría clínica, por lo que se solicita interconsulta con dermatología.

Al examen físico se observaban lesiones generalizadas a predominio del tronco, caracterizadas por vesículas y ampollas tensas en diferentes estadios evolutivos, unas localizadas sobre piel sana y otras sobre una base eritematosa. Además presentaba placas eritematosas redondeadas de aproximadamente 2 cm de diámetro en cuyo borde se observaban pequeñas vesículas dando un aspecto de roseta. Algunas lesiones estaban cubiertas por costras melicéricas. En paladar duro y glándula presentaba vesículas destechadas. Asociado a este cuadro se constataron registros febriles de 39 °C y deposiciones líquidas sanguinolentas en número de 5 por día.

El laboratorio informó: hematocrito: 34.7%, hemoglobina: 11g/dL, glóbulos blancos: 12.2x10³/L, sodio: 133 mEq/L, potasio: 3.2 mEq/L, proteínas totales: 6.1g/dL, albumina: 2.9g/dL, Proteína C reactiva: 9.8mg/dL, Eritrosedimentación: 32mm, función renal y hepatograma: normal, coprovirologico: negativo. Se solicitó PCR para herpes simplex 1 – 2 (VHS1 y 2) y varicela zoster (VZV)

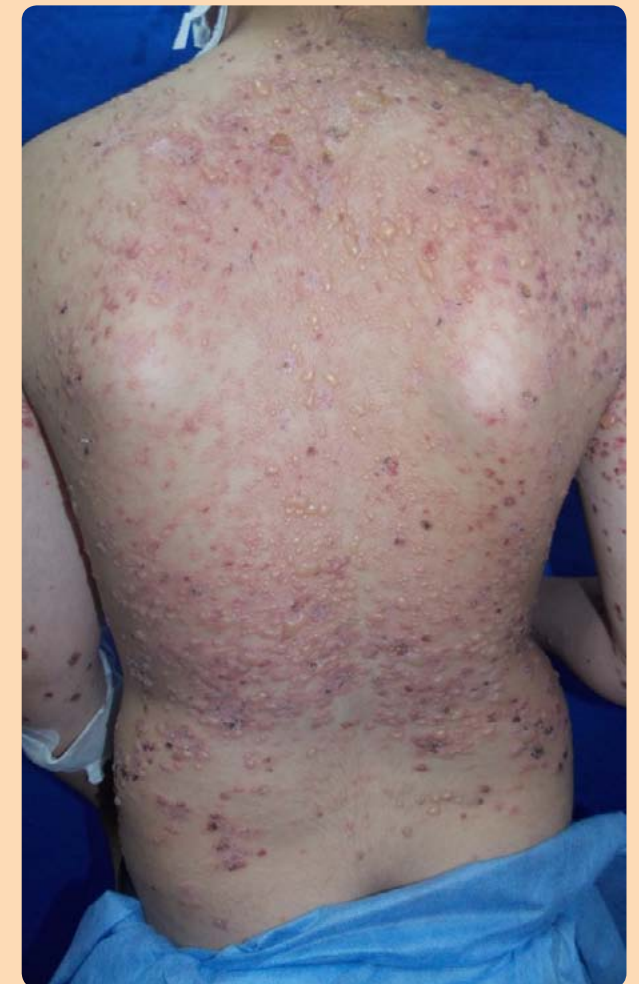

Figura 1. Ampollas, erosiones y costras localizadas, algunas sobre una base eritematosa y otras sobre piel sana.

“

Y así como los pueblos sin dignidad son rebaños, los individuos sin ella son esclavos.

”

José Ingenieros

Correspondencia

Silvana De La Hoz
E-mail: silvy81maria@yahoo.es
Av. Marconi y Pte. Iliá. El Palomar (CP 1684)
Provincia Buenos Aires, Argentina.
Teléfono: (+54 11) 4469 9300

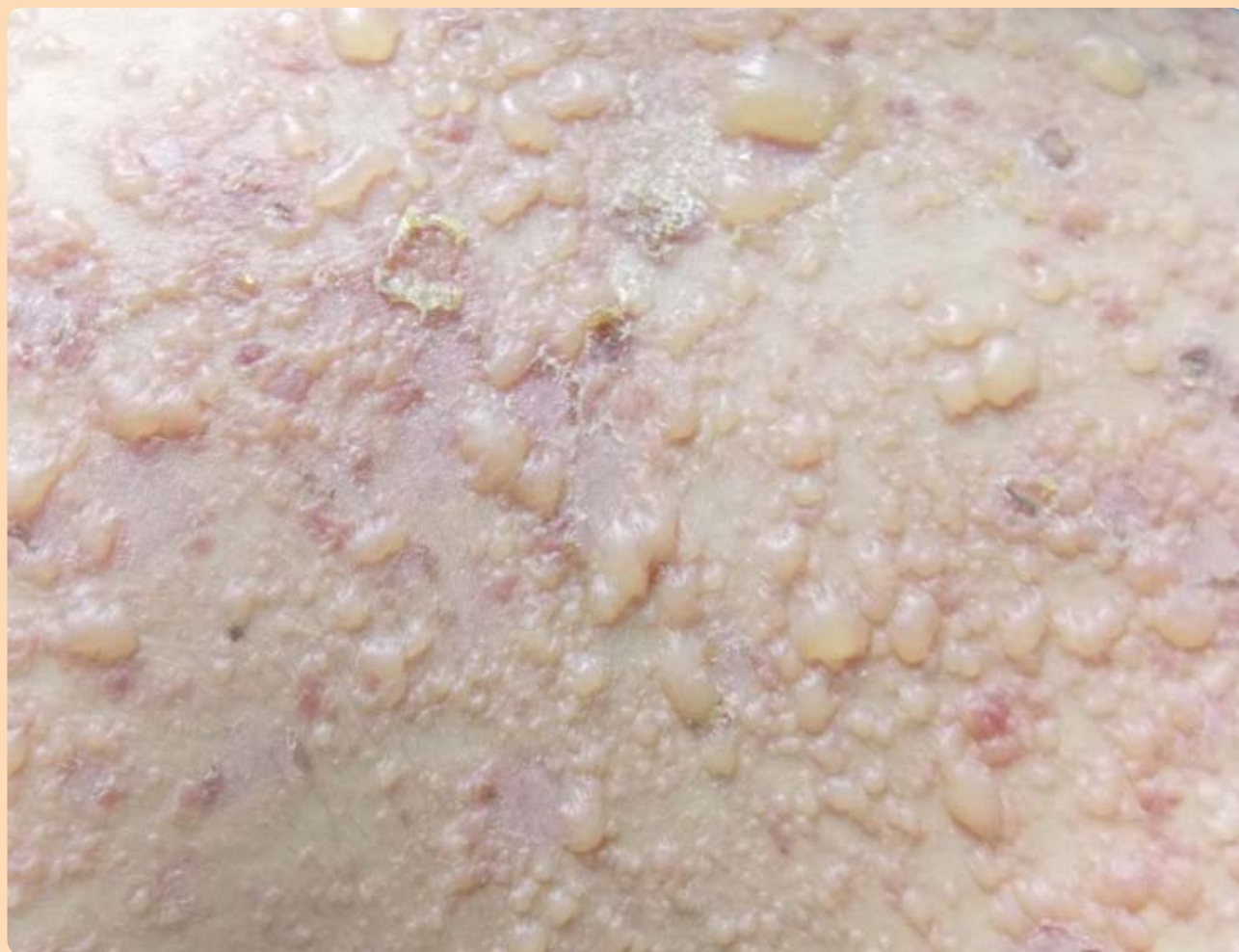

Figura 2. Ampollas tensas de contenido seroso, algunas agrupadas en forma de roseta.

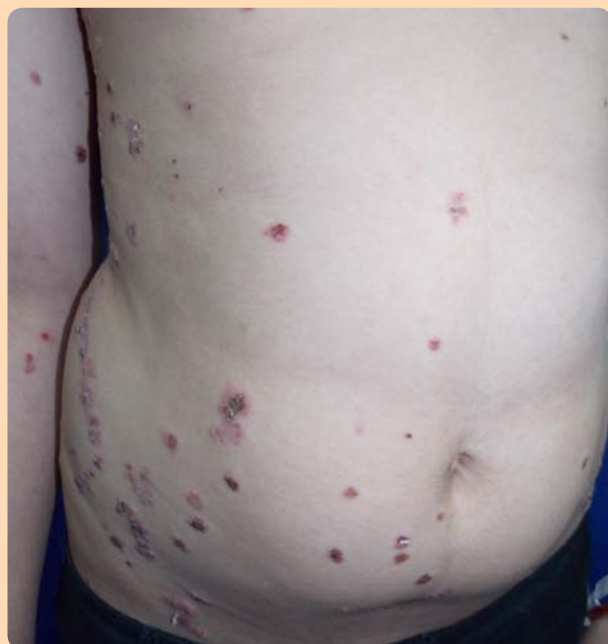

Figura 3. Erosiones y costras hemáticas en tronco y abdomen.

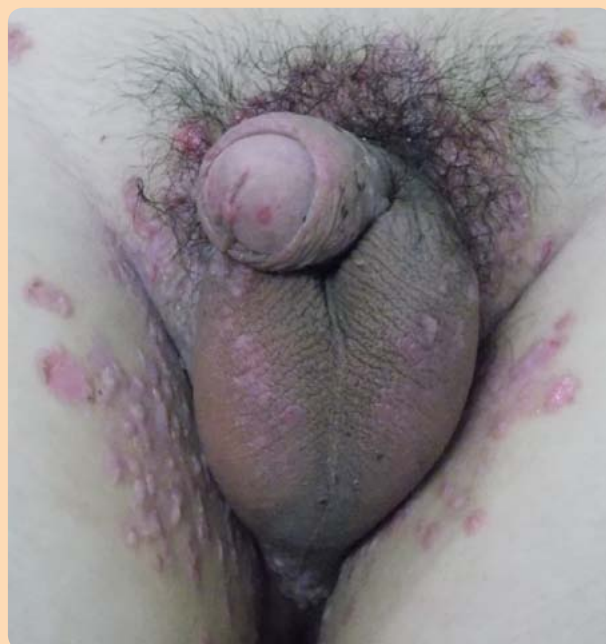

Figura 4. Severo compromiso en región genital. Obsérvese el compromiso mucoso (lesiones erosivas en glándula y prepucio).

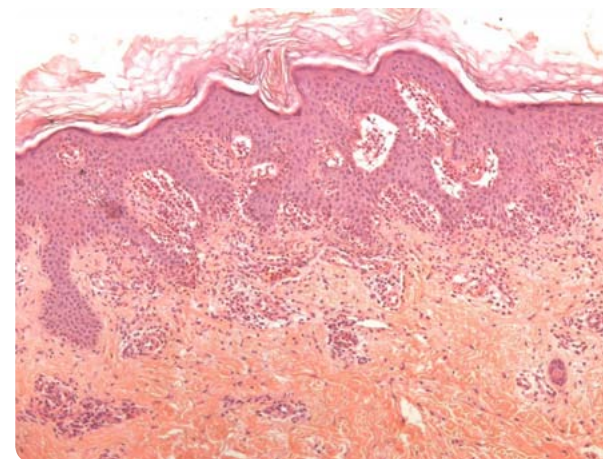


Figura 5. Sección cutánea con acúmulos de eosinófilos y neutrófilos en el extremo superior de la papila dérmica y unión dermoepidérmica (HE).

negativo. Se plantearon los siguientes diagnósticos: 1) dermatosis ampollar por IgA lineal 2) penfigoide ampollar de la infancia.

Se realiza **biopsia de piel** y el estudio histopatológico reveló: sección cutánea con pequeños acúmulos de eosinófilos y neutrófilos en el extremo superior de la papila y unión dermoepidérmica. Los cambios descritos podrían vincularse a una lesión urticariana de dermatosis por IgA lineal en un contexto clínico e inmunológico adecuado. **Inmunofluorescencia directa:** depósito lineal de IgA en la unión dermoepidérmica. Se confirma el diagnóstico de dermatosis por IgA lineal, se realiza dosaje de glucosa 6 fosfato deshidrogenasa con resultado normal y se inicia **tratamiento** con dapsona.

El paciente presenta una respuesta favorable con la terapéutica instaurada, evolucionando con máculas hiperpigmentadas y quistes de millium.

COMENTARIOS

La DAL es una enfermedad ampollar autoinmune crónica, adquirida (1). Se caracteriza por la formación de ampollas subepidérmicas y está definida por la presencia de un depósito lineal de IgA a lo largo de la membrana basal (1-3).

Clínicamente las lesiones son heterogéneas: pápulas, vesículas, ampollas anulares o agrupadas de distribución simétricas en las superficies extensoras, como codos, rodillas, glúteos; las lesiones son muy pruriginosas (4,

La **DAL** se caracteriza por la formación de **ampollas subepidérmicas** y está definida por la presencia de un **depósito lineal de IgA** a lo largo de la membrana basal.

5). La mucosa oral y conjuntival se afecta hasta en el 50% de los casos y puede existir afectación sistémica acompañante con malestar, fiebre y anorexia.

Nuestro paciente presentaba heterogeneidad en las lesiones, con predominio de ampollas, además del importante compromiso mucoso. La DAL puede presentarse a cualquier edad, pero hay dos picos de incidencia: en individuos adultos entre los 40 y 60 años de edad y en los niños de edad preescolar (5, 6). Se presentan pocos casos durante la pubertad (1, 3, 4).

Según la edad de aparición se distinguen dos formas:

1. Forma Infantil o Dermatitis ampollar crónica de la infancia (DACI), en pacientes ≤ 15 años de edad (3). Inicia generalmente antes de los 5 años y afecta por igual a ambos sexos (3, 5). Se caracteriza por pápulas, vesículas y ampollas que se localizan frecuentemente en cara, área peribucal y periné extendiéndose al resto de localizaciones y es típica la distribución en "rosetón" con ampollas nuevas alrededor de otras en fase de curación (3, 6, 10). 2. Forma del Adulto, en pacientes ≥ 16 años de edad (3). Con un pico máximo de incidencia a partir de los 60 años (1, 3, 5). Las lesiones suelen ser más numerosas, con distribución más generalizada, predominan en el tronco y algunas veces en la cabeza y las extremidades (6). Las ampollas asientan sobre placas urticarianas o en piel normal y las mucosas suelen estar afectadas (3, 6). El signo del collar de perlas o rosetón es menos común en los adultos en comparación con la forma infantil (6). En nuestro paciente se presentó la enfermedad en

FORTILAC

LA FÓRMULA
MÁS AVANZADA
PARA FORTIFICAR
LA UÑA DESDE
SU MATRIZ

**EQUISETUM
ARVENSE**

REMINERALIZANTE Y
REESTRUCTURADOR

MSM

(Metil Sulfonil Metano)

FORTALECEDOR

HPCH

(Hydroxypropyl Chitosan)

PROTECTOR E
HIDRATANTE



**INNOVADORA TECNOLOGÍA UAC
(UNGUEAL ACTIVE CARRIER).**

● FACILITA EL TRANSPORTE DE LOS ACTIVOS
(EQUISETUM ARVENSE Y MSM).

● ASOCIADO A TRATAMIENTOS DE ONICOMICOSIS
POTENCIA LA PENETRACIÓN DE ACTIVOS ANTIMICÓTICOS.

Cassará

Vocación científica. Compromiso social.



una edad poco frecuente según lo reportado en la literatura y clínicamente se evidenciaron las típicas imágenes en rosetón propias de la DACI. Respecto a la patogenia, los análisis de inmunoblotting en los pacientes con DAL revelan una variedad de antígenos relacionados con la enfermedad. Los principales son los de pesos moleculares de 97 y 120 kDa, parece que ambos antígenos se generan como productos de la escisión proteolítica del antígeno del penfigoide ampollar (BPAG2) de 180 kDa (3, 4). También se han relacionado otros antígenos que incluyen los de 100, 120, 145, 180, 230, 285, y 290 kDa (4). Estos anticuerpos conducen a la activación del complemento y desencadenan una cascada de inmunorreacciones, lo que resulta en la pérdida de adhesión en la unión dermo-epidérmica, dando como resultado la formación de ampollas (4).

Si bien en la mayor parte de los casos se trata de una enfermedad idiopática, ocasionalmente puede estar relacionada con la ingesta de fármacos principalmente la vancomicina, pero también se ha implicado a la fenitoína, la amiodarona, el captopril y los antiinflamatorios no esteroideos (7). Otras asociaciones incluyen enfermedades malignas entre ellas las neoplasias linfoides que se presentan en alrededor del 5% de los pacientes con DAL (5).

También se ha relacionado la DAL con la enfermedad inflamatoria intestinal (enfermedad de Crohn y colitis ulcerosa) (2, 5, 8). Nuestro paciente presentaba antecedentes de colitis ulcerosa, previo al diagnóstico de enfermedad la enfermedad cutánea. Existe una relación bien documentada entre la enfermedad inflamatoria intestinal y varias enfermedades ampollares (2, 5, 8). El mecanismo exacto no se conoce, es probable que

una respuesta inmune primaria es iniciada en el tejido del intestino inflamado, lo que resulta en la reactividad cruzada con antígenos de la membrana basal y de la superficie de las células epidérmicas de la piel (2, 8). En la literatura se han reportado casos de pacientes donde se produjo la remisión completa de la enfermedad de la piel después de la resección del intestino inflamado, lo cual apoya la teoría de que el intestino inflamado es la fuente de estimulación antigénica continua, para impulsar una respuesta autoinmune, que lleva a la producción de autoanticuerpos contra elementos de la membrana basal cutánea (2, 8).


El examen histológico muestra ampollas subepidérmicas que contienen abundantes neutrófilos en su interior (9). Estos hallazgos son casi indistinguibles de la enfermedad de Dühring (4, 9). El diagnóstico se confirma a través de la inmunofluorescencia y se basa en la presencia de depósitos de IgA lineal a lo largo de la membrana basal cutánea (10). También se pueden encontrar depósitos de IgG, mientras que rara vez se puede ver IgM y C3 (4, 6).

El tratamiento de elección de la DAL es la dapsona (1, 4, 6, 9). Nuestro paciente se encuentra en tratamiento con dapsona presentando buena evolución y continua en seguimiento interdisciplinario con los servicios de pediatría, gastroenterología y dermatología.

Concluimos que la enfermedad por depósito de IgA lineal de nuestro paciente, podría estar relacionada con su antecedente de colitis ulcerosa. Destacamos que ante una dermatosis ampollar autoinmune, se debe tener en cuenta su potencial implicación sistémica, así como las enfermedades autoinmunes, que con frecuencia se asocian.

Referencias

- Fortuna G, Marinkovich P. Linear immunoglobulin A bullous dermatosis. *Clin Dermatol.* 2012; 30: 38-50.
- Sotiriou M, Foo C, Scholes C, Zone J. Immunobullous disease and ulcerative colitis: a case series of six patients. *Br J Dermatol.* 2015; 173: 792-796.
- Horiguchi Y, Ikoma A, Sakai R, Masatsugu A, et al. Linear IgA dermatosis: Report of an infantile case and analysis of 213 cases in Japan. *J Dermatol.* 2008; 35: 737-734.
- Sandoval M, Farias M, Gonzalez S. Linear IgA bullous dermatosis: report of five cases in Chile. *Int J Dermatol.* 2012; 51:1303-1306.
- Vassileva S, Kossara D, Manuelyan M. Autoimmune blistering dermatoses as systemic diseases. *Clin Dermatol.* 2014; 32: 364-375.
- Lings K, Bygum A. Linear IgA Bullous Dermatitis: A Retrospective Study of 23 Patients in Denmark. *Acta Derm Venereol.* 2015; 95: 466-471.
- Waldman M, Black D, Callen J. Vancomycin-induced linear IgA bullous disease presenting as toxic epidermal necrolysis. *Clin Exp Dermatol.* 2004; 29: 633-636.
- De Sousa T, Fialho M, Tavarez L, De Jesús P, et al: Linear IgA Dermatitis associated with ulcerative colitis: complete and sustained remission after total colectomy. *An Bras Dermatol.* 2013; 88 (4): 600-603.
- Venning VA. Linear IgA Disease: Clinical Presentation, Diagnosis, and Pathogenesis *Dermatol Clin.* 2011; 29: 453-458.
- Shetty, V; Subramaniam, K; Rao R: Utility of immunofluorescence in dermatology. *Indian Dermatol Online J.* 2017; 8(1): 1-8.



Vasculitis leucocitoclástica asociada a colitis ulcerosa

Autores

/ Zalazar, María Emilia¹
/ Caruso, Territoriale Antonella¹
/ Valente, Enrique²
/ Ruiz Lazcano, Alejandro³
/ Kurpis, María⁴

Palabras claves

colitis ulcerosa, enfermedad inflamatoria intestinal, vasculitis leucocitoclástica.

RESUMEN

Se presenta el caso de una paciente con diagnóstico de colitis ulcerosa que desarrolló lesiones cutáneas purpúricas cuya histopatología fue compatible con vasculitis leucocitoclástica, lo que constituye una manifestación extraintestinal infrecuente de esta enfermedad inflamatoria.

Educandonos. 2019; 8: 40-44.

Correspondencia

María Emilia Zalazar
E-mail: emi_27f@hotmail.com
Naciones Unidas 346, Córdoba, Argentina
Teléfono: (+54 351) 468 8810

¹ Médica residente. Carrera de especialista Universidad Católica de Córdoba*

² Médico dermatólogo Hospital Privado de Córdoba*

³ Jefe de Servicio Dermatología Hospital Privado de Córdoba*

⁴ Jefa del servicio de Patología Hospital Privado de Córdoba*

*Servicio de Dermatología. Hospital Privado de Córdoba, Córdoba, Argentina.

INTRODUCCIÓN

La enfermedad inflamatoria intestinal es un grupo heterogéneo de enfermedades inflamatorias crónicas que afectan el tracto intestinal. La enfermedad de Crohn y la colitis ulcerosa son las formas fenotípicas más frecuentes y ambas pueden presentar manifestaciones extraintestinales (1). Un 15% de los pacientes con enfermedad inflamatoria intestinal pueden desarrollar lesiones cutáneas (2). Las alteraciones cutáneas más frecuentemente observadas son pioderma gangrenoso, eritema nodoso, erupción acneiforme, aftas, enfermedades ampollares (penfigoide ampollar, dermatosis por depósito lineal de IgA), urticaria vasculitis (3). La vasculitis leucocitoclástica es una vasculitis cutánea con características clínicas variables que potencialmente pueden incluir manifestaciones sistémicas. Histológicamente es caracterizada por leucocitos que infiltran las paredes de los vasos de pequeño calibre de la dermis con polivillo nuclear (4). La asociación entre vasculitis y colitis ulcerosa es poco común y clínicamente suelen ser sincrónicas en su aparición (5).

CASO CLÍNICO

Paciente sexo femenino, de 25 años de edad con antecedentes personales patológicos de colitis ulcerosa diagnosticada por colonoscopia (con biopsia), sin tratamiento al momento de la consulta por intolerancia a la mesalazina. No tenía antecedentes de alergias o heredofamiliares de relevancia. Se realiza interconsulta al servicio de Dermatología desde guardia externa donde la paciente se encontraba por una reagudización de su colitis ulcerosa asociado a lesiones cutáneas sensibles al tacto, de 2 años de evolución, con exacerbaciones y remisiones relacionadas con la actividad de la enfermedad de base.

Al examen se objetivaban lesiones purpúricas en diferentes estadios evolutivos con una extensión que iba desde raíz de muslos hasta dorso de pies. No presentaba áreas de necrosis ni ulceración. (Figura 1 y 2). Al momento de la consulta manifestaba haber comenzado una semana atrás con hematoquezia y dolor abdominal, a lo que se agregaron las lesiones cutáneas descriptas. La impresión diagnóstica fue de una vasculitis de pequeños vasos posiblemente asociada a colitis ulcerosa. Se solicitó laboratorio que reveló leucocitosis leve a predominio neutrofílico, eritrosedimentación acelerada,

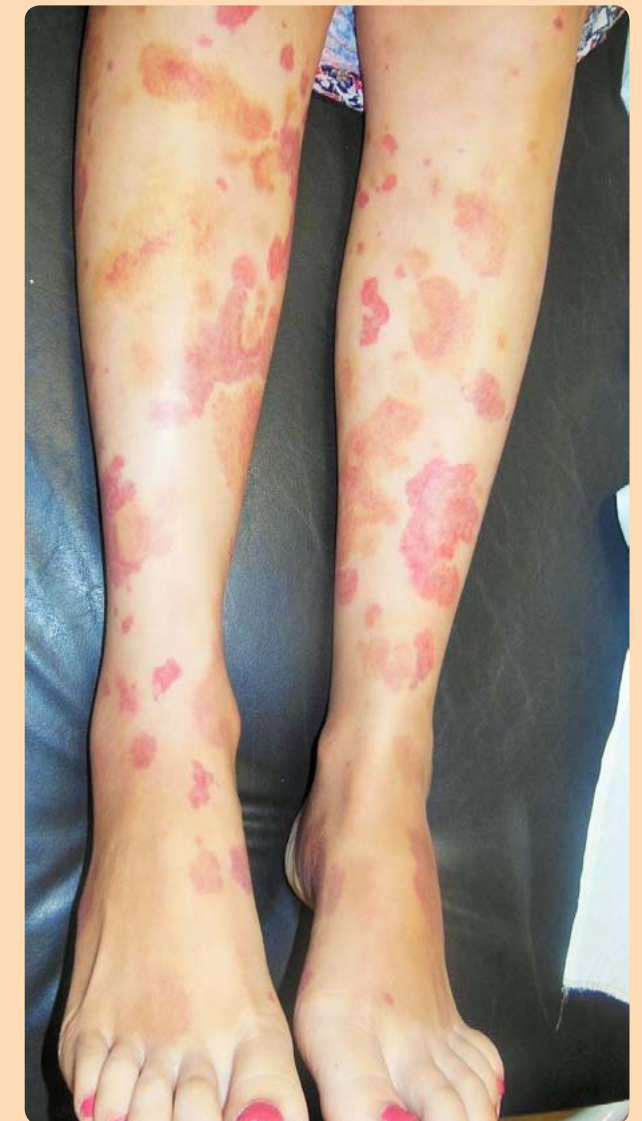

Figura 1. Placas purpúricas en diferentes estadios evolutivos en miembros inferiores.

“ El único propósito de la existencia humana es encender una luz en la oscuridad. ”

Carl Jung

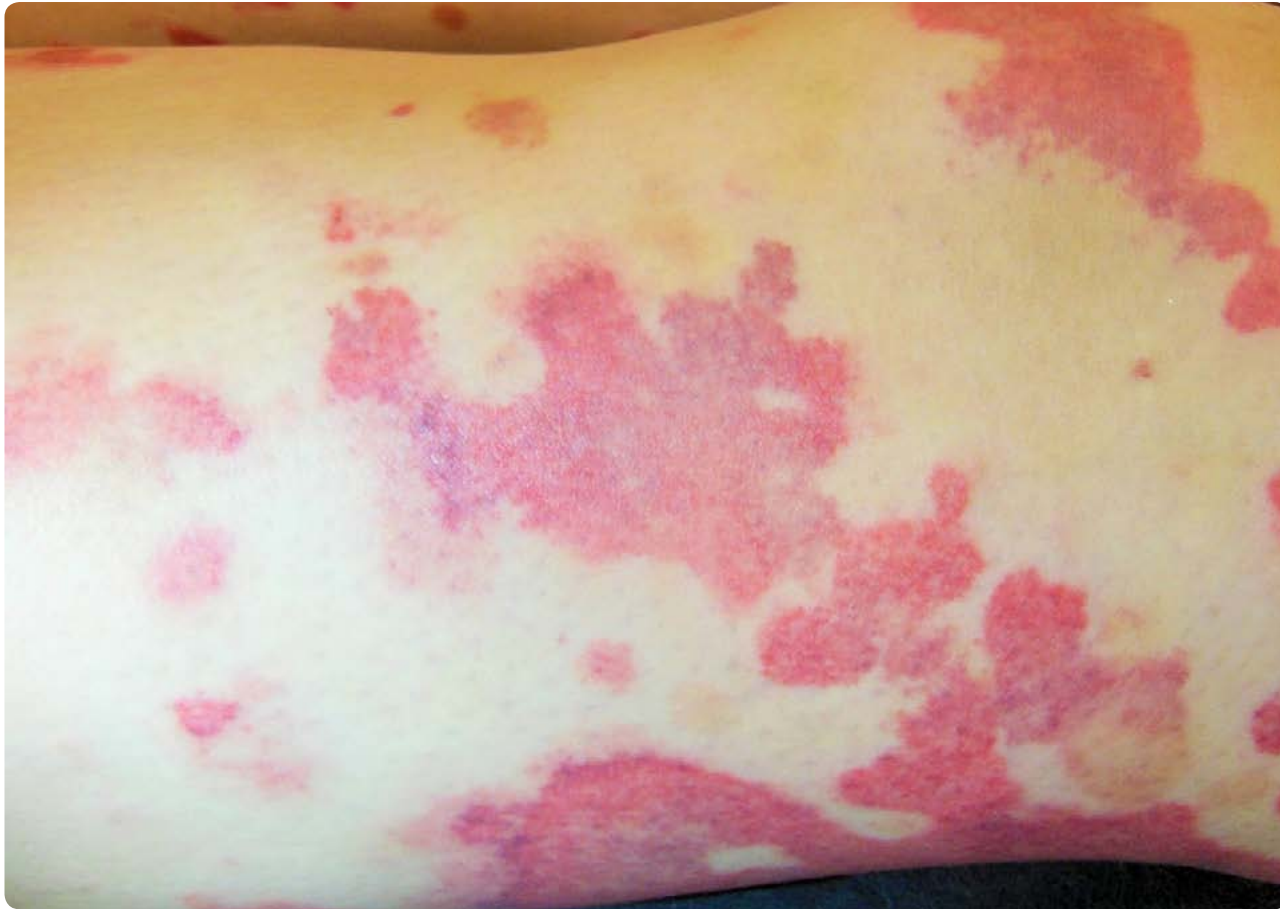

Figura 2. Lesiones cutáneas a mayor aumento.

PCR ligeramente elevada, alteración del ionograma asociado al cuadro intestinal de la paciente y análisis de orina que revelaba dos hematíes por campo.

La función hepática y renal se encontraba dentro de límites normales. Se indicó en conjunto con servicio de gastroenterología tratamiento con meprednisona 40 mg/día en esquema de reducción con mejoría clínica.

Presentó rebrote de enfermedad tanto intestinal como cutánea al descenso de corticoides cuando se encontraba recibiendo 8 mg diarios de meprednisona.

Se realizó toma de biopsia para histopatología en la que se observó la epidermis conservada y en la dermis superficial un infiltrado perivascular a predominio neutrofílico que afectaba los vasos de pequeño calibre con fragmentación nuclear, necrosis fibrinoide y abundante extravasación eritrocitaria. Dicho cuadro resultó vinculable a vasculitis leucocitoclástica (Figura 3).

La inmunofluorescencia directa fue negativa. Se solicitó nuevo análisis de laboratorio con serologías virales para HIV, hepatitis B y C y parvovirus B19 que resultaron negativas. Otros estudios que resultaron negativos fueron los siguientes: ANA, ANCA, Anti Ro, Anti LA, Anti DNA, anti Sm, FR, anticardiolipinas, anticoagulante lúpico y crioglobulinas. Los factores de complemento C3 y C4 y el Inhibidor del C1Q fueron normales.

Se reinstauró tratamiento con 40mg de meprednisona y se inició tratamiento con Azatioprina 50mg c/12hs durante 40 días que luego se aumentó a 50mg c/8hs con mejoría de la clínica cutánea y gastrointestinal.

COMENTARIOS

La enfermedad inflamatoria intestinal es una enfermedad inflamatoria crónica recurrente del tracto digestivo que afecta a más de 1 millón pacientes en los Estados Unidos (0.37% de la población) (6). En general, las manifestaciones extraintestinales de la enfermedad

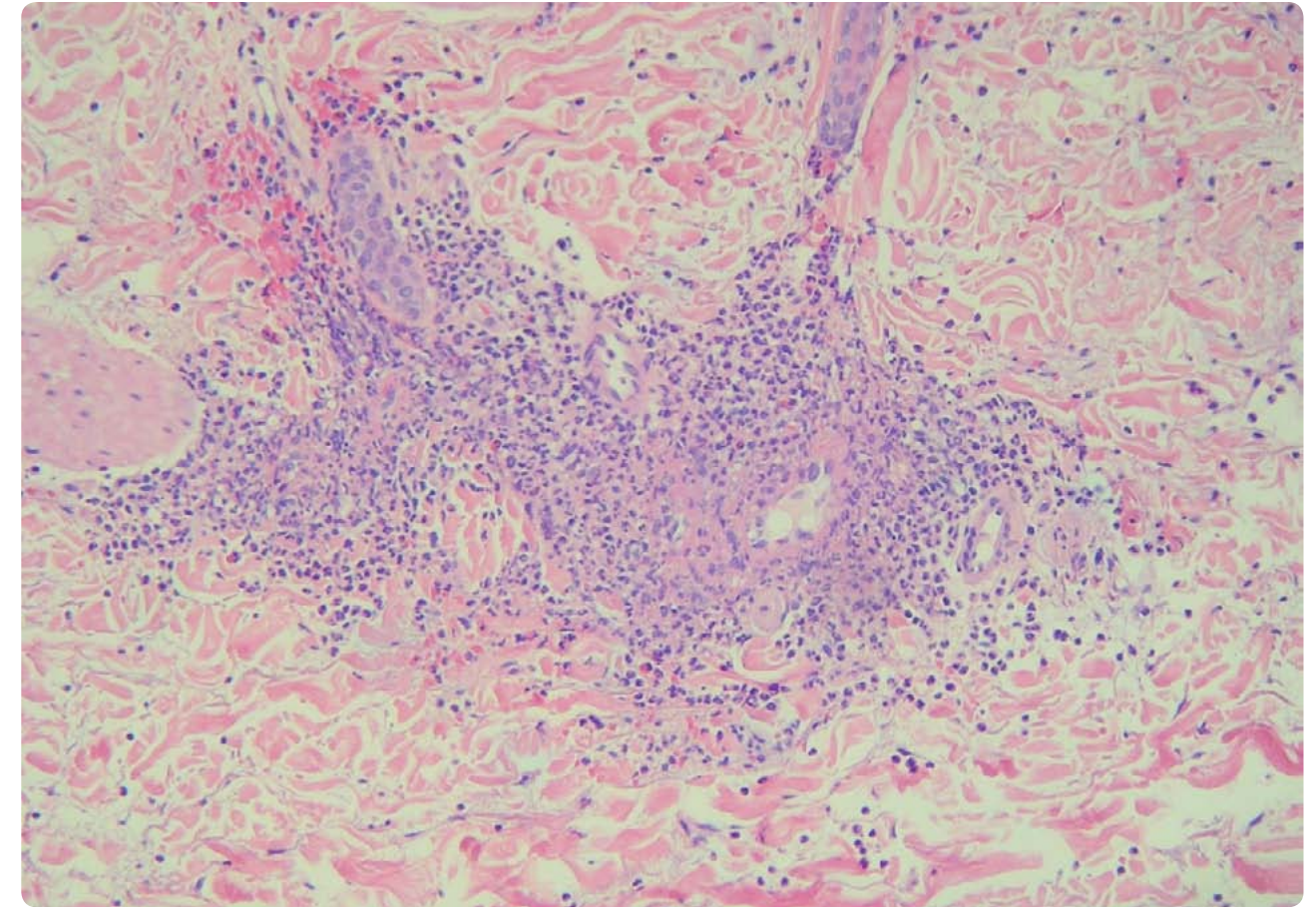


Figura 3. Imagen histopatológica con tinción Hematoxilina/Eosina en la cual se objetiva por infiltrado inflamatorio perivascular a predominio neutrófilos con cariorexis, necrosis fibrinoide y extravasación eritrocitaria (HE10X).

inflamatoria intestinal son frecuentes y se presentan con mayor frecuencia en la enfermedad de Crohn (20% - 40%) que en la colitis ulcerosa (15% -20%) (7).

Múltiples sistemas y órganos pueden verse afectados en la enfermedad inflamatoria intestinal, incluidos el sistema musculoesquelético, la piel, los ojos, el sistema hepatobiliar, los pulmones, los riñones, el sistema inmunitario o hematológico y el sistema cardiovascular (8).

De los pacientes con enfermedad inflamatoria intestinal un 15% pueden desarrollar lesiones cutáneas (2). Las alteraciones cutáneas más frecuentemente observadas son pioderma gangrenoso, eritema nodoso, erupción acneiforme, aftas, enfermedades ampollares (penfigoide ampollar, dermatosis por depósito lineal de IgA), urticaria vasculitis (3).

La asociación entre colitis ulcerosa y vasculitis leucocitoclástica es poco común y pocos casos han

La asociación entre **vasculitis leucocitoclástica** y **colitis ulcerosa** es poco común y clínicamente suelen ser sincrónicas en su aparición.

sido descriptos (9). Histológicamente la vasculitis leucocitoclástica es caracterizada por infiltrado inflamatorio dérmico perivascular a predominio de neutrófilos con cariorexis y necrosis fibrinoide de las paredes de los vasos, principalmente las vénulas postcapilares (10).

En cuanto a la clínica la forma más común de presentación es púrpura palpable en miembros inferiores y tobillos (11). Las lesiones varían desde 1 a varios centímetros. Otras lesiones que pueden observarse son pápulas urticarianas, nódulos, vesículas, ampollas hemorrágicas y úlceras necróticas. Los pacientes con vasculitis leucocitoclástica suelen ser asintomáticos aunque también pueden experimentar ardor, dolor, o más raramente prurito (12). Este tipo de vasculitis en general afecta solo la piel aunque a veces puede haber manifestaciones sistémicas como fiebre, artralgias, mialgias, astenia, etc (9).

Se cree que la vasculitis leucocitoclástica se debe a la deposición de inmunocomplejos circulantes en la

pared de los vasos. Una posible explicación del vínculo entre las dos enfermedades es que la mucosa intestinal inflamada es el sitio de formación de complejos inmunes por la exposición del tejido linfoide submucoso a los antígenos fecales (9-13). La asociación entre vasculitis leucocitoclástica y colitis ulcerosa es poco común y clínicamente suelen ser sincrónicas en su aparición (5). Sin embargo se han descrito casos que presentaron vasculitis leucocitoclástica antes de la aparición de la enfermedad intestinal con reactivaciones en los periodos de exacerbación de la enfermedad de base (12).

En la mayoría de los casos el tratamiento para la enfermedad inflamatoria intestinal subyacente resulta en la mejoría o resolución de las lesiones de vasculitis leucocitoclástica (8). Otros tratamientos sugeridos son corticoides tópicos, corticoides orales (10), dapsona (11), colchicina, sulfasalacina (5). Los pacientes no respondedores o intolerantes a las terapias antes mencionadas pueden requerir el inicio de un agente inmunosupresor tal como azatioprina, micofenolato mofetilo, metotrexato, ciclosporina o rituximab (14).

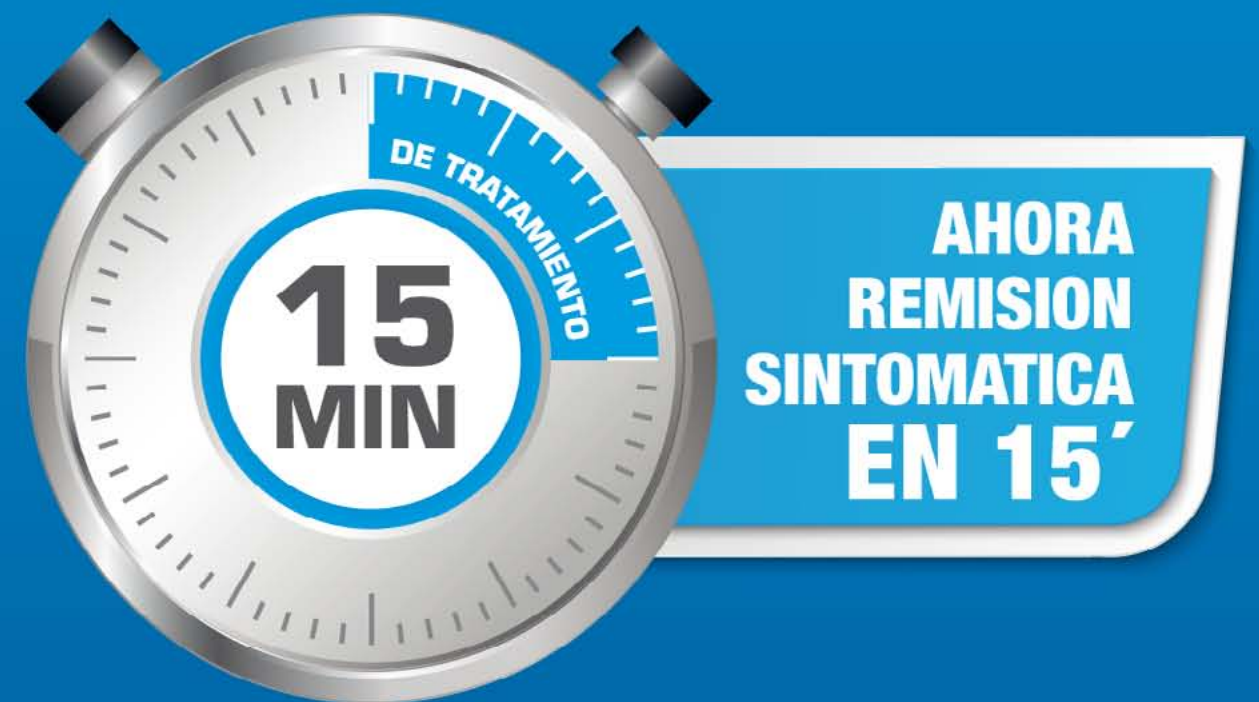Referencias

1. De Oliveira GT, Martins SS, Deboni M, Picciarelli P, et al. Cutaneous vasculitis in ulcerative colitis mimicking Henoch-Schönlein purpura. *J Crohns Colitis*. 2013; 7(2): 69-73.
2. Greenstein AJ, Janowitz HD, Sachar DB. The extra-intestinal complications of Crohn's disease and ulcerative colitis: a study of 700 patients. *Medicine*. 1976; 55(5): 401-412.
3. Arai S, Katsuoka K. Cutaneous manifestations with ulcerative colitis. *Nippon Rinsho*. 1999; 57(11): 2571-2574.
4. Cutri FT, Salerno R, Schiavo AL, Gravina AG, et al. Ulcerative colitis associated with leukocytoclastic vasculitis of the skin. *Dig Liver Dis*. 2009; 41(7): 42-44.
5. Akbulut S, Ozaslan E, Topal F, Albayrak L, et al. Ulcerative colitis presenting as leukocytoclastic vasculitis of skin. *World J Gastroenterol*. 2008; 14(15): 2448.
6. Ko JS, Uberti G, Napkoski K, Patil DT, et al. Cutaneous manifestations in inflammatory bowel disease: a single institutional study of non-neoplastic biopsies over 13 years. *J Cutan Pathol*. 2016; 43(11): 946-955.
7. Lakatos L, Pandur T, David G, et al. Association of extraintestinal manifestations of inflammatory bowel disease in a province of western Hungary with disease phenotype: results of a 25-year follow-up study. *World J Gastroenterol*. 2003; 9: 2300-2307.
8. Huang BL, Chandra S, Shih DQ. Skin manifestations of inflammatory bowel disease. *Front Physiol*. 2012; 3: 1-13.
9. Iannone F, Scioscia C, Musio A, Piscitelli D, et al. Leucocytoclastic vasculitis as onset symptom of ulcerative colitis. *Ann Rheum Dis*. 2003; 62(8): 785-786.
10. Marzano AV, Borghi A, Stadnicki A, Crosti C, et al. Cutaneous manifestations in patients with inflammatory bowel diseases: pathophysiology, clinical features, and therapy. *Inflamm Bowel Dis Disord*. 2013; 20(1): 213-227.
11. Hong JS, Jin SP, Choi M, Lee KL, et al. Annular Leukocytoclastic Vasculitis in a Patient with Ulcerative Colitis. *Ann Dermatol*. 2011; 23(3): 338-340.
12. Simonetti O, Postacchini V, Offidani, A. Cutaneous vasculitis and inflammatory bowel diseases. *G Ital Dermatol Venereol*. 2015; 150(2): 233-236.
13. Aamir D, Marina K, Cindy ZX. Inflammatory Bowel Disease With Acute Leukocytoclastic Vasculitis of Skin. *Inflamm Bowel Dis Disord*. 2014; 20: S29-S30.
14. Goeser MR, Laniosz V, Wetter DA. A practical approach to the diagnosis, evaluation, and management of cutaneous small-vessel vasculitis. *Am J Clin Dermatol*. 2014; 15:299-306.

“ La felicidad se alcanza cuando lo que uno piensa, lo que uno dice y lo que uno hace están en armonía. ”

Mahatma Gandhi

DERMEXANE CHAMPU



indicaciones

- DERMATOSIS ERITEMATOESCAMOSAS
- ECZEMAS RECALCITRANTES
- DERMATITIS POR CONTACTO
- PSORIASIS DEL CUERO CABELLUDO
- ECZEMATIDES SEBORREICAS
- DERMATITIS ALERGICAS
- ECZEMAS AGUDOS Y CRONICOS

Cassará

Vocación científica. Compromiso social.

ACTUALIZACIÓN DEL TEMA



Autores

/ Russo, Juan Pedro¹
 / La Forgia, Marta Patricia²
 / Cannavó, Alicia Beatriz²
 / Infante, María Lucrecia²
 / Kvitko, Elena²
 / Fortunato, Lucrecia²
 / Bassotti, Adriana²
 / Bravo, Gabriela²

Palabras claves

*dermatitis alérgica de contacto,
 haptenos, prueba del parche.*

La batería estándar: herramienta clave del diagnóstico dermatológico

Introducción

Las dermatitis por contacto (DxC) son un conjunto de patrones de respuesta inflamatoria de la piel, que ocurren como resultado del contacto de ésta con factores externos como haptenos, que se convierten en alérgenos, e irritantes. Existen más de 85.000 químicos en nuestro ambiente y, cerca de 4.000, han sido identificadas como alérgenos por contacto.

Las DxC resultan un problema común, por el que se realizan millones de visitas médicas por año. Todos los grupos etarios pueden estar afectados con un ligero predominio femenino. La sospecha de dermatitis alérgica por contacto (DAC), que se manifiesta usualmente como eccema, requiere un abordaje que incluye la realización de la prueba del parche, esencial para distinguirla de dermatitis irritativa por contacto (DIC) e indispensable en ciertas localizaciones (manos, pies, cara, párpados, orejas, perineo) y cuando hay sospecha de exposición laboral (1). Y esto es así porque, aun siendo un dermatólogo experimentado, si se basara solo en la anamnesis y la apariencia clínica de la dermatitis, será capaz de predecir correctamente los alérgenos de contacto culpables, sólo en algunos de sus pacientes, pero nunca en todos. Sus predicciones serán correctas con más probabilidad para alérgenos comunes como el níquel o las isotiazolinonas (50-80%), y mucho menos para alérgenos poco comunes (< 10%).

Educandonos. 2019; 8: 46-57.

¹ Coordinador del Grupo de Investigación en Dermatitis de contacto y dermatosis ocupacionales de la Sociedad Argentina de Dermatología.

² Miembros del Grupo de Investigación en Dermatitis de contacto y dermatosis ocupacionales de la Sociedad Argentina de Dermatología.

Joseph Jadassohn realizó la prueba del parche por primera vez en 1895. Desde los inicios de la investigación con esta técnica, el mismo Jadassohn y Bruno Bloch, desarrollan la idea de estudiar a los enfermos con una serie limitada de contactantes, de forma «estandarizada»: siguiendo un procedimiento pautado para aplicaciones y lecturas, y contando con preparados y concentraciones fijas para todos los pacientes. Y esa forma de trabajo continúa y resulta fiable en la actualidad.

La serie estándar no es otra cosa que un denominador común o un mínimo necesario para el estudio de cualquier paciente con sospecha de dermatitis alérgica por contacto. Idealmente debería ser completa, pero manejable, de modo que permita darnos una cierta seguridad de que exponemos a la piel del paciente a los principales grupos de haptenos, presentes en su entorno habitual, sin originar un gasto desmedido de esfuerzo, tiempo y recursos (2).

Existen variaciones en las composiciones de las baterías respecto de los distintos grupos internacionales de investigación, y en parte, las variaciones reflejan las modalidades y costumbres locales, por lo que contar con una herramienta con consenso latinoamericano resulta de especial interés en nuestro medio.

En el año 2012, el Grupo de investigación en dermatitis de contacto latinoamericano comienza, en base a los datos obtenidos de Europa y los Estados Unidos, a confeccionar su propia batería estándar, consensuando sus 40 haptenos en el año 2014. Desde ese momento en nuestra región se realizan trabajos estadísticos sobre las diversas formas y causas de las dermatitis de contacto, como también se plantean cambios en la composición de esta serie.

OBJETIVO

Nos proponemos revisar los principales grupos de alérgenos presentes en nuestra batería, para dimensionar el potencial de ésta en el diagnóstico dermatológico.

ALERGENOS DE LA BATERÍA ESTANDAR COSMÉTICOS / FRAGANCIAS

Las fragancias proporcionan un aroma fresco y placentero para el consumidor, o enmascaran olores desagradables. Productos cosméticos, de ambientación hogareña de limpieza y del lavado de la ropa pueden contener fragancias. 2.800 sustancias han sido catalogadas como fragancias por el Research Institute of Fragrances Materials (RIFM), y, una fórmula de fragancia ('perfume') puede contener cientos de

ingredientes diferentes (3). Corresponde sospechar de este origen, sobre todo, cuando la localización de la reacción coincide con el lugar de aplicación de cosméticos con alta concentración en fragancias como colonias, perfumes, desodorantes, etc (4).

En la batería estándar productos individuales o mezclas pueden servir de marcadores de alergia a fragancias:

- **Bálsamo del Perú (BP) al 25% en vaselina:** es una resina natural extraída del árbol *Myroxylon pereirae* que se encuentra en el centro y sur de América y se utilizó en un principio para curar heridas e infecciones (5). En 1974 se prohibió el BP natural como ingrediente de fragancias, y su uso es restringido a extractos en una concentración máxima del 0,4%. Se lo puede encontrar en perfumes, productos de limpieza, medicamentos tópicos, cemento y líquidos dentales, productos cosméticos y aromas alimentarios. BP como marcador de DAC es positivo en aproximadamente el 50% de los casos de alergia a fragancias. Se han descrito reacciones cruzadas (RC) de BP con colofonia, bálsamo Tolú, cinamatos, benzoatos, bencilsalicilatos, cumarina, farnesol, propóleo y dietilbestrol (6).

- **Mezcla de fragancias I (MF I):** está formado por 8 sustancias, 7 sintéticas y una natural, a una concentración de 1% cada una (total 8%): 1) Aldehído amilcinámico: olor a jazmín, baja capacidad alérgica (0,2%). 2) Alcohol cinámico: olor jacinto, elevada capacidad sensibilizante, RC con aldehído cinámico. 3) Aldehído cinámico: olor intenso y sabor a canela, alto poder alérgico, e irritante (> 2%). 4) Hidroxicitronelal: aroma floral, reacción cruzada con citronelal y geraniol. 5) Geraniol: olor intenso a rosas, muy usada en perfumería. 6) Eugenol: olor clavo, nuez moscada y canela, muy usado en odontología. 7) Isoeugenol: componente del aceite ylang-ylang, olor más débil que eugenol, similar a éste, pero no reporta RC. 8) Musgo de encina absoluto: única fragancia natural de la mezcla, proviene del árbol *Evernia prunasti*, olor a bosque profundo, contiene varios alérgenos: atranol y cloroatranol, con elevada potencia sensibilizante, usada en productos pos afeitado. Con estos 2 marcadores de fragancias (BP y MF I) se detectan del 70 al 90% de los pacientes alérgicos a fragancias (7, 8).

- **Mezcla de fragancias II al 14% en vaselina:** se agregó al estándar a partir del 2005 (9). Contiene 6 fragancias: 1) Citral (3,7 dimetil-[2,6]-octadienal): hierba de limón, puede ser irritante. 2) Citronelal: aceite de citronelal o de rosas, en perfumes, repelentes de insectos y alimentos. 3) Farnesol: componente de aceites esenciales, olor floral,

con propiedades antibacterianas, uso en desodorantes.

4) **Cumarina:** en plantas y aceites esenciales, se usa en antisépticos, jabones, detergentes, cosméticos, fotoprotectores y perfumes, con capacidad fotosensibilizante. 5) **Lyril:** sintética, olor a lirio, muy usada. 6) **Aldehído hexil cinámico:** en aceite de camomila, en cosméticos, sensibilizante e irritante. 11 El 32% de todos los pacientes con reacción positiva a MF II tiene reacciones negativas a MF I (10).

• **Lyril (Hidroxiisohexil 3-ciclohexano carboxaldehído)** Si bien forma parte de la MF II a una concentración del 2,5%, se recomienda su utilización por separado al doble de concentración (5%) para evitar falsos negativos (11). La frecuencia de sensibilización es del 1-3,1% y es frecuente en eccema de manos (12).

PARAFENILENDIAMINA (PPD)

La PPD es una amina oxidativa que se encuentra en tinturas permanentes y semipermanentes. Es agregado a la henna para aumentar la intensidad y duración de los tatuajes temporales provocando reacciones de contacto severas sobre todo en niños.

La exposición a la PPD puede ser ocupacional (peluqueras) o no ocupacional. La aplicación de tintura de pelo puede provocar reacciones alérgicas severas en cara y cuero cabelludo.

La dermatitis de contacto de origen laboral afecta sobre todo manos, destacándose los tres primeros dedos con los que el trabajador de peluquería sostiene el pelo. La dermatitis alérgica de contacto puede ir desde un eczema hasta ampollas y dejar hipo/hiperpigmentación (13). En niños debe testearse PPD durante 24 horas y a una concentración de 0,5% solo en caso de alta sospecha clínica (14). Las posibles reacciones cruzadas a PPD son: sulfas, hipoglucemiantes, hidrocortizoides, dapsona, ácido P-aminosalicílico, celecoxib, benzoquinona.

Las reacciones cruzadas a medicación tópica son: PABA, benzocaína, procaina, procainamida, hidroquinona, sulfanilamida y otras aminas oxidativas utilizadas en la elaboración del caucho.

PROPIL GALATO

Es un antioxidante que se agrega a los cosméticos para prevenir el deterioro de los ácidos grasos insaturados. Se usa también en la industria farmacéutica y alimentaria. Según una revisión, el motivo de consulta más frecuente fue la queilitis, siendo su origen el uso de barras labiales. Se testifica al 1% en vaselina (15).

ALCOHOLES DE LA LANA

La lanolina es un producto natural derivado de lana ovina que consiste en una mezcla compleja de ésteres y poliésteres de alcoholes de alto peso molecular y ácidos grasos. Su uso se extiende a preparaciones de lustrado, anticorrosivos, tintas de impresión y constituyentes de papel además de la cosmética, en maquillajes, emolientes, depilatorios, removedores de esmaltes o como vehículo de preparaciones medicinales. Se testifica al 30% en vaselina. Se cree que la sensibilización es poco común en piel normal, pero ocurre más frecuentemente en las piernas de pacientes añosos con historia de eccema o úlceras en los miembros inferiores, en quienes las lesiones se extienden de forma secundaria. La testificación simultánea con los productos propios del paciente que la contiene suele ser necesaria para evidenciar sensibilización (16).

PLANTAS

La dermatitis alérgica por contacto debida a plantas es común. Se pueden encontrar plantas y productos vegetales potencialmente alergénicos en muchos entornos habituales como el hogar, el jardín, el lugar de trabajo y los ambientes recreativos. Las plantas o sus productos pueden provocar dermatitis por contacto varios mecanismos, no solo por inmunidad retardada y todo el espectro de las mismas puede quedar ejemplificado por esta causalidad.

Una elevada proporción son ocupacionales: agricultores silvicultores, jardineros, botánicos, manipuladores de alimentos, leñadores y también carpinteros y ebanistas pueden padecerlas (17). Dos de los componentes de la batería estándar revelan esta causalidad: Mezcla de Lactonas sesquiterpénicas y primina.

• **Mezcla de Lactonas sesquiterpénicas:** (alantolactona, dehidrocostulactona y costunolidasa) Se usa de rutina para detectar alergia a la Familia de las compuestas (asteráceas) que comprende 20 000 especies que abarcan tanto alimentos como lechuga, rúcula, alcaucil, etc.; flores decorativas como crisantemos, dalias, girasol, manzanilla y malezas como altamisa, ajeno, entre otras. Sin embargo, puede ser necesario adicionar extracto de otras compuestas cuando este estudio es negativo y existe una fuerte sospecha de DAC a compuestas (18). La dermatitis alérgica por contacto a Lactonas sesquiterpénicas tiene un patrón peculiar de presentación de pseudofotodermatitis y ocurre casi exclusivamente en hombres de edad madura y con

historia de exposición ambiental exterior.

• **Primina** es el principal alérgeno de la *Prímula obcónica*, una planta decorativa que, por sus bellas flores, largo período de floración y fácil cuidado tiene una distribución cosmopolita. La DAC por primula se manifiesta de formas variadas en cara, miembros o manos y ocurre generalmente en mujeres mayores (19).

METALES

La DC a metales es la más frecuente, tanto ocupacional como no ocupacional. En Argentina, la tasa de sensibilización al níquel asciende al 30%, observándose con más frecuencia en mujeres y en el polo cefálico, seguida por cobalto (12%), cromo y paladio (10%).

• **Níquel:** alta prevalencia de sensibilización en la población general se debe a la alta exposición de este material ubicuo (por ej. bijouterie) más que a su potencia como alérgeno. Su poder sensibilizante varía entre los individuos y a lo largo la vida del paciente, dependiendo de la predisposición genética, presencia de irritantes cutáneos, oclusión, duración, frecuencia de la exposición, área comprometida y localización anatómica. A mayor cantidad de piercings, mayor sensibilización al níquel (20) Se encuentra además en maquillajes (sombas de párpados), dispositivos electrónicos (21) y prótesis metálicas (22).

• **Paladio:** utilizado en joyería y relojería, electrónica e industria química. Generalmente se encuentra positividad en los pacientes sensibilizados al níquel (reacción cruzada níquel-paladio) (23).

• **Cromo:** presente en el cemento (hombres, ocupacional), elementos de cuero como los zapatos (mujeres, no ocupacional) y objetos metálicos cromados.

• **Cobalto:** presente en objetos metálicos, prótesis, pinturas y pigmentos. El níquel actúa como adyuvante en la sensibilización al cobalto (co-sensibilización) (24). Además, hay presencia concurrente en muchos productos como cosméticos y bijouterie. Se encuentra también en prótesis dentarias, pigmentos de color azul-verde, vitamina B12 (cianocobalamina).

RESINAS Y PLÁSTICOS

Las resinas son sustancias orgánicas, líquidas y pegajosas, que normalmente se endurecen por acción del aire. Pueden ser naturales o sintéticas. Los plásticos son macromoléculas formadas frecuentemente por monómeros o resinas sintéticas. El grado de sensibilización y la penetración en ropa de seguridad depende de su peso molecular (PM). Tanto las resinas

líquidas o semilíquidas como los residuos de los polímeros curados a plásticos al tener bajo PM suelen desencadenar los cuadros de reacciones de contacto.

• **Resina para-terbutilformaldehído:** son resinas sintéticas por condensación utilizadas como pegamentos para la confección de calzado, marroquinería (bolsos, cinturones) e industria del automóvil. Clínicamente se describen dermatitis de contacto irritativa y alérgica, en manos y cara. En usuarios de calzado es frecuente afectación del dorso de pies. Puede generar discromías y raramente reacciones de hipersensibilidad inmediata (25).

• **Resina epóxi:** plástico termoestable por condensación de Bisfenol A con Epiclorhidrina dando como sustancia polimérica a diglicidil-ésteres de Bisfenol A. Su utilización es muy numerosa y variada debido a su gran resistencia, alto poder adhesivo, durabilidad y función aislante. Es por eso que se usan en carpintería, construcción, electrónica, medicina, adhesivos, pinturas, etc. Suelen dar eczemas de contacto en manos (pulpejos), cara (aerotransportadas) y brazos (26).

• **Resina tosilamida:** (antiguamente llamada resina de tolueno sulfonamida formaldehído): principal causa de sensibilización a lacas de uñas. Este plástico le da resistencia y durabilidad al esmalte. Su patrón clínico es de eczema de contacto en párpados, cara y cuello, eritema digitiforme y edema facial (27).

• **Colofonia:** resina natural extraída de diferentes especies de árboles coníferas. Este extracto no volátil de pino se utiliza para cera de depilar, cosméticos, maquillajes, sombras de ojos, máscaras, barnices, ceras de pisos, betún, medicamentos, adhesivos, arcos de violines, etc. Se conocen reacciones cruzadas con Bálsamo del Perú, aceite esencial de trementina, etc (28).

MEDICAMENTOS

La hipersensibilidad a los medicamentos constituye un importante capítulo dentro de la DxC. Representa entre un 5% y un 10%. En ciertos casos como neomicina o corticoides puede haber reacciones tardías por lo que es conveniente hacer una tercera lectura a los 7 días de colocado los parches epicutáneos.

• **Mezcla de Caines:** Pueden ser clasificadas en 2 grupos: ésteres del ácido benzoico o amidas, de acuerdo con su estructura química. Grupo 1-Ésteres: Benzocaína, Pilocaína, Cocaína, Tetracaína, Proparacaína, Cloroprocaina. Grupo 2-Amidas: Lidocaína. Pueden ocurrir reacciones cruzadas entre los anestésicos del grupo Ester, pero no existe entre los dos grupos y es

infrecuente entre los del grupo amida. Están disponibles como geles, pomadas, comprimidos, spray (ésteres) y también inyectables (amidas). Su uso prolongado en forma topica provoca DxC (29).

• **Sulfato de Neomicina:** Pertenece al grupo de Aminoglucósidos, ampliamente utilizado en infecciones causadas por bacterias aerobias gramnegativas. Actúan como inhibidores bactericidas de la síntesis de proteínas. Su empleo en forma tópica produce una DAC del 30% en pacientes con úlceras por estasis.

• **Clioquinol:** Pertenece a la familia de las hidroxiquinolinas que inhiben ciertas enzimas relacionadas con la replicación del ADN. Es un antifúngico y antiséptico.

• **Tiomersal:** Es un derivado organomercurial que actúa a través de las propiedades removedoras del ion sulfuromercurio. Actúa combinándose con los grupos sulfhídricos de las proteínas precipitando proteínas

bacterianas y formando proteínatos de mercurio. Se emplea como antiséptico tópico o conservante de sombras o máscaras, soluciones de lentes de contacto, vacunas, colirios, soluciones óticas, enjuagues dentales (30). Mayormente suele dar positividad con relevancia desconocida debido a que muchos pacientes se sensibilizan a través de vacunas, entre ellas la antitetánica.

• **Corticoides:** La prevalencia de DxC por corticoides oscila entre 0.2% y 5.98% (31).

Muchos de los pacientes sensibilizados a corticoides reaccionan a varios de ellos, debido a que los elementos que componen cada grupo tienen una estructura química similar, que explicaría la existencia de reacciones cruzadas. Una reacción cruzada frecuente es entre pivalato de tixocortol y la hidrocortisona, de estructura química similar (32). Se han identificado cuatro clases de corticoides según su estructura química (tabla 1).

Tabla 1. Clasificación de los corticoides tópicos de acuerdo con su estructura química y posible reacción cruzada.

CLASE A	CLASE B	CLASE C	CLASE D
Tipo: Hidrocortisona	Tipo: Triancinolona acetónido	Tipo: Betametasona	Tipo: Hidrocortisona 17 butirato
Pivalato de tixocortol Prednisolona Metilprednisolona Meprednisolona Prednisona	Desonida Amcinonida Budesonida Fluocinolona acetónido Fluocinonida Halcinonida	Dexametasona Fuocortolona Fluocortina	Betametasona 17 valerato (D1) Prednicarbato (D2) Aciometasona 17 propionato Clobetasol 17 butirato (D1) Hidrocortisona 17 propionato (D1) Clobetasol 17 propionato (D1) Betametasona dipropionato (D1)

La clasificación posee interés práctico, ya que determina qué corticoides puede utilizar el paciente y los que debe evitar según el grupo al que está sensibilizado. El grupo D se divide en 2 subclases: D1 menos sensibilizante y D2 que sensibiliza con más frecuencia (33).

Suele haber solo reacciones cruzadas entre los corticoides del mismo grupo (34).

Se han descrito, casos de reacciones cruzadas entre los grupos A y D y, con menor frecuencia, entre los del B y D (35).

-**Budesonide:** marcador de alergia al corticoide que pertenece teóricamente al grupo B y, sin embargo, se han observado reacciones cruzadas con corticoides pertenecientes al grupo D, como es el caso de la hidrocortisona 17 butirato, prednicarbato y aclometasona dipropionato (36). Esta especial reactividad de la budesonida puede explicarse por la estructura del grupo

acetato que le permite imitar cualquiera de las formas moleculares de los grupos B o D1 (37).

-**Tixocortol Pivalato:** Marcador de alergia a corticoides. Tiene reacción cruzada con el 17 valerato de Betametasona. Es utilizado como antiinflamatorio y descongestivo intestinal.

-**Hidrocortisona:** Tiene reacción cruzada con Desonida y Meprednisolona (38).

Es importante saber que los corticoides pueden dar reacciones anulares por el efecto constrictor que es menor en la periferia donde está menos concentrado. Por este efecto antiinflamatorio suelen dar reacciones tardías, por lo tanto, es importante hacer lectura al día 7 (39).

PRESERVATIVOS, CONSERVANTES O BIOCIDAS

Estos compuestos son químicos biocidas que se incorporan a todos los productos e impiden el desarrollo

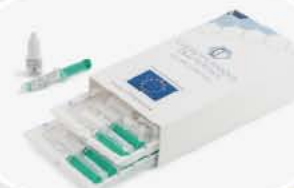LLEGÓ A LA ARGENTINA

LA SOLUCIÓN AL DIAGNÓSTICO DE LA ALERGIA POR CONTACTO

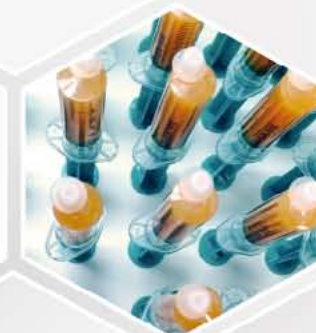

CHEMOTECHNIQUE
DIAGNOSTICS

- LIDER ABSOLUTO EN PRUEBAS EPICUTÁNEAS
- PRESENTE EN MÁS DE 100 PAÍSES
- ORIGEN SUECIA
- CONTROL FARMACEÚTICO GMP
- CERTIFICACIÓN DE CALIDAD ISO 13485 / ISO 9001

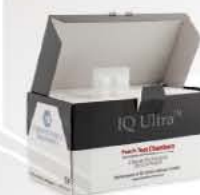

BATERÍAS DE 40 HAPTENOS
SELECCIÓN DE HAPTENOS
PARA REGIÓN LATAM (LA 100)



CÁMARAS IQ ULTRA
INNOVACIÓN TECNOLÓGICA
EN PRUEBAS EPICUTÁNEAS

IQ Ultra™

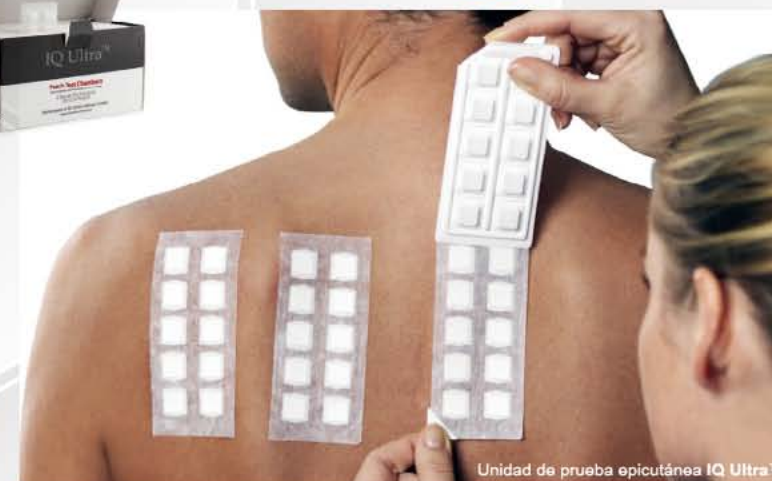

Cassará

REPRESENTANTE EXCLUSIVO

Contacto:

- Cel.: (11) 2156-1121
- Tel.: (11) 4105-4100 Int.2144
- clumelli@pharmos.com.ar



Unidad de prueba epicutánea IQ Ultra™

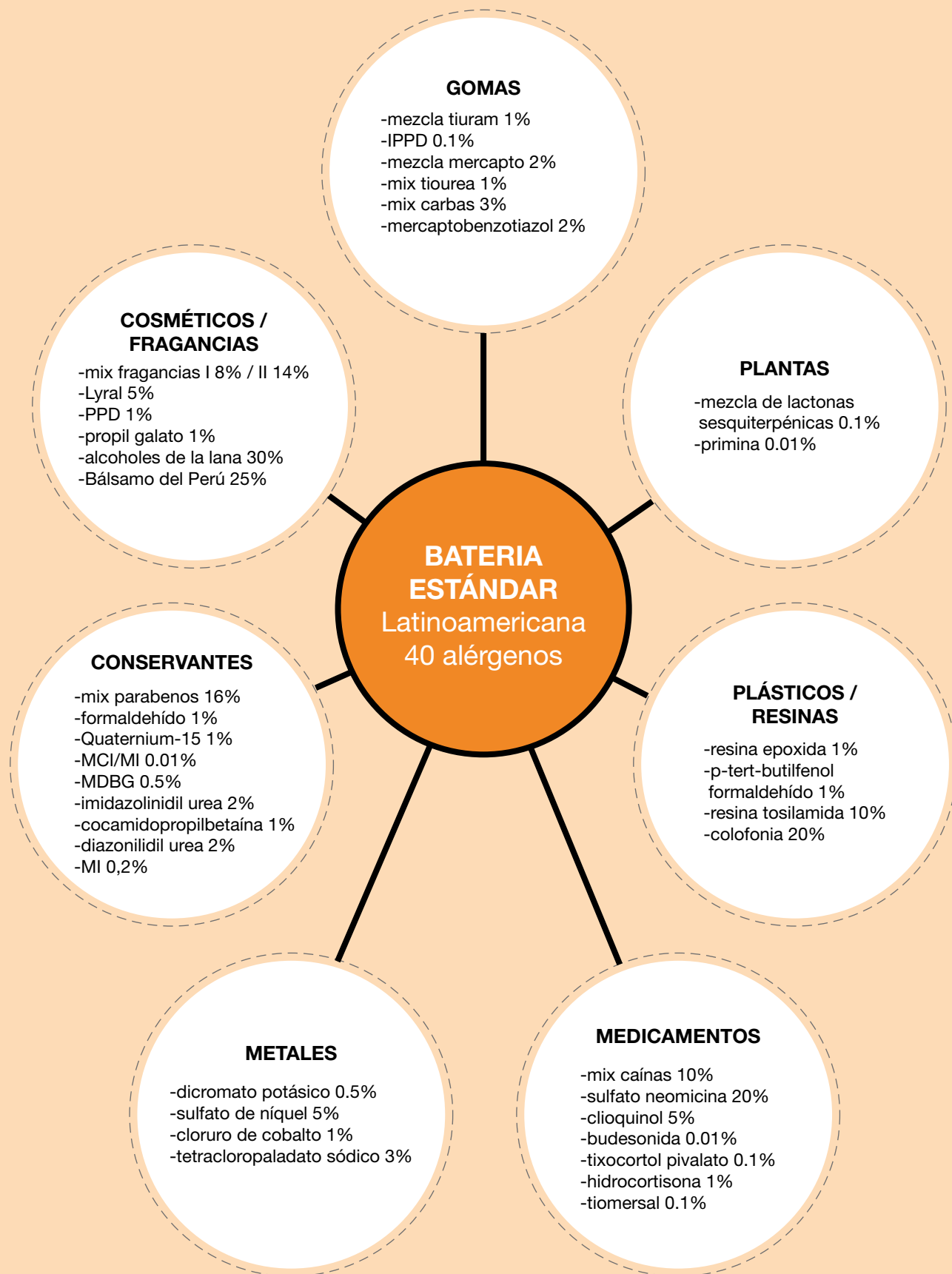


Figura 1. Composición de la batería de alérgenos estándar latinoamericana organizada por grupos.

de microorganismos (bacterias y hongos) evitando la putrefacción de alimentos, artículos industriales y cosméticos. Algunos tienen la capacidad también de actuar como antioxidantes. El preservante ideal es una sustancia que tiene: amplia actividad antimicrobiana, efectividad a diversos pH, actividad en productos acuosos y grasos, durabilidad, compatibilidad con el resto de los ingredientes del producto, no tóxico, no irritante, que no altere las propiedades del producto y con el menor costo posible. Sin embargo, lamentablemente son una causa muy frecuente de DAC ocupacional y no ocupacional. Clásicamente se los ha dividido en liberadores de formaldehído y no liberadores de formaldehído.

Liberadores de formaldehído: Formaldehído, Bronopol, Quaternium-15, Diazolinidil urea (Germal II), Imidazolinidil urea (Germal 115).

No liberadores de formaldehído: Parabenos, Thiomersal, Metildibromoglutaronitrilo (MDBG o Euxyl K 400), Metilisotiazolinona (MI), Metilclorisorotiazolinona / Metilisotiazolinona (MCI/MI).

Los preservantes han sido responsables de "epidemias de alergias de contacto" por su uso masivo o inadecuado, generando políticas estrictas de control o prohibición de uso según los países involucrados. Las del formaldehído en los años 50's, Kathon CG en los 80's y el MDBG en los 90's (40).

• **Formaldehído:** es un preservante generalmente usado en la industria, a nivel médico y de uso doméstico. Se lo encuentra en orden de frecuencia en cosméticos: cremas, shampoo, jabones, maquillajes, esmaltes de uñas, antitranspirantes, alisado del cabello, baños de queratina. También en productos de uso doméstico: textiles (apresto), productos de limpieza, curtidos, calzados (41). La mayoría de los pacientes suele tener un eczema crónico de manos. Puede tener reacción concomitante con liberadores de formaldehído como Quaternium 15. En muchos casos es difícil evitar el contacto con estos productos ya que en un alto porcentaje no están declarados en la lista de ingredientes (42).

• **Quaternium 15:** es una sal de amonio cuaternario con polímeros lineales y cíclicos de formaldehído. Es uno de los que tiene mayor espectro biocida. Cerca del 25% de los productos utilizados en cosmética en Europa y USA, contienen al menos 1 de los preservantes liberadores de formaldehído, siendo Quaternium-15 el más frecuente luego de éste (43). Los productos liberadores de formaldehído surgieron con la idea de liberar mucho menos cantidad de este último y así tener un efecto

sensibilizante menor. Se utiliza en productos de aseo personal (shampoo, enjuagues, fijadores), maquillajes, sombras, delineadores, tónicos faciales, cremas hidratantes, cremas para afeitado, medicamentos, productos para limpieza del hogar, etc. En la industria como fluido de corte y también en pinturas, tinturas, abrillantadores, adhesivos, entre otros.

• **Diazolinidil urea (Germal II):** se lo ha encontrado en un 5-8% en cosméticos, cremas, jabones líquidos, productos de aseo para el cabello, toallitas húmedas, medicamentos tópicos, protectores solares, detergentes, etc. Tiene una tasa de sensibilización que puede llegar hasta el 4% en USA siendo algo menor en Europa. Se lo combina con Parabenos para mejorar su efecto antifúngico (44).

• **Imidazolinidil urea (Germal 115):** es uno de los más frecuentemente utilizados por su baja prevalencia de sensibilización. Se ha hallado en el 20% de los productos de higiene y cosméticos, aunque también se lo utiliza en productos de limpieza doméstica y medicamentos. También se lo combina con Parabenos para mejorar su efecto antifúngico.

• **Mezcla de parabenos:** desde su introducción en los años 30, han sido por lejos los más comúnmente utilizados por su bajo costo, ser inodoros, incoloros, biodegradables y no acumularse en el organismo. Son derivados del ácido parahidroxibenzoico y hay 4 ésteres metil, etil, propil y butil parabenos, usados solos o como mix para incrementar su eficacia. La sensibilización varía del 0,6% al 1,4% y sobre todo ocurre cuando se aplican sobre una barrera cutánea no intacta. Se los utiliza en cosméticos, cremas, ungüentos, óvulos, supositorios, aerosoles, alimentos (jugos, mermeladas, conservas) y productos industriales. Pueden dar reacción cruzada entre ellos. Se ha disminuido su uso por su mala fama de ser "cancerígenos" lo cual dio lugar a la introducción de nuevos conservantes como son las isotiazolinonas, hoy convertidas en epidemia sin control (45).

• **Metildibromoglutaronitrilo (MDBG o Euxyl K400):** este conservante ingresó al mercado en los 80 para ser utilizado en productos industriales (pinturas, latex, detergentes, fluidos de corte) y cosméticos. En los 90 se lo asoció a una epidemia de DAC que le valió la intervención de normas regulatorias en Europa, logrando excluirlo de productos leave-on en el 2003 y rinse-off en 2007, lo cual disminuyó notablemente las estadísticas. Sin embargo, en USA sigue siendo utilizado en productos

de cosmética. La sensibilización en USA llega al 3,8% y en Europa al 2,8%.

• **Isotiazolinonas:**

-**Kathon CG (metilcloroisotiazolinona / metilisotiazolinona (MCI/MI)):** fue prohibida en los 80's por su alta tasa de sensibilización, sobre todo por su fracción MCI. Se utiliza sobre todo en cosmética como champús, jabones líquidos, toallitas húmedas, etc.

-**Metilisotiazolinona (MI):** es un compuesto con importantes propiedades antimicrobianas que se utiliza como conservante en cosméticos, productos de uso doméstico e industriales. Los pacientes con positividad para MI tienen afectación principalmente de las manos y cara estadísticamente significativa, relacionando este hallazgo con el uso de productos de limpieza y cosméticos. Suele también estar en pinturas pudiendo dar alergias aerotransportadas hasta 6 meses luego de su uso. Actualmente se observa una epidemia mundial a este biocida. En Argentina afecta 15,5% de los pacientes parcheados. (46).

Es necesario parchear con MI aislada porque en la mezcla de Kathon CG suele estar a concentración más baja dando falsos negativos.

• **Cocamidopropilbetaina:** sustancia viscosa de color amarillo pálido, mezcla de compuestos orgánicos derivados del aceite de coco y la dimetilaminopropilamina. Se la utiliza como surfactante sintético en productos cosméticos y de higiene personal (shampoo, desodorantes roll-on, soluciones para lentes de contacto, dentífricos, desmaquillantes, geles para baño, jabones líquidos, antisépticos, productos de higiene ginecológicos y de región anal, productos de cuidado de la piel) (47). Se discute si realmente es un sensibilizante, se piensa más bien que las reacciones encontradas pueden ser falsos (+) o reacciones irritativas bajo la oclusión del parche. Se encontró en el ámbito ocupacional una mayor prevalencia en peluqueros/os, coloristas, exposición líquidos de permanentes (manos), y las reacciones positivas hubo una mayor susceptibilidad en pacientes masculinos afectando cara y cuello con dermatitis atópica (alteración de barrera) (48).

ADITIVOS DE LAS GOMAS

La sensibilidad a los componentes de las gomas es frecuente, especialmente en pacientes con dermatitis por contacto ocupacional. Los aceleradores de la vulcanización son los principales responsables de forma directa de la dermatitis o agravando un eczema

preexistente. En muchos casos la causa principal de la sensibilización puede deberse a elementos de protección como guantes, botas y máscaras utilizadas para evitar otras alergias o irritaciones (49). La alergia a las gomas negras se presenta mayoritariamente en trabajadores de la industria de neumáticos, calzado y otros artículos, aunque la sensibilización también se da en los usuarios de esos productos (50).

ACELERADORES DE LA VULCANIZACIÓN

• **Mezcla de tiuram:** explora la reactividad a una mezcla de 4 componentes: 1) Monosulfuro de tetrametiltiuram. 2) Disulfuro de tetrametiltiuram. 3) Disulfuro de tetraetiltiuram. 4) Disulfuro de dipentametiltiuram. Se encuentra principalmente en los productos de caucho, tanto de origen natural como sintético: zapatos, guantes, gomas elásticas, mangos de herramientas, arandelas, cables y utensilios de cocina. Sin embargo, existen otras fuentes de exposición: adhesivos, pesticidas, plaguicidas, antiparasitarios, antifúngicos, lubricantes y disulfiram.

• **Mezcla de mercapto:** incluye una mezcla de 4 compuestos: 1) Mercaptobenzotiazol. 2) Dibenzotiazil disulfuro. 3) Morfolinil-mercaptobenzotiazol. 4) N-ciclohexil-benzotiazil-sulfenamida. Se testea la mezcla de mercapto y mercaptobenzotiazol aparte para evitar falsos negativos de la mezcla al tener menos concentración de esta. Estos compuestos son utilizados en la fabricación de numerosos tipos de caucho, como aceleradores de la vulcanización o catalizadores de la polimerización y a nivel industrial como anticorrosivo. Se encuentran, como el tiuram, en productos de goma y también en adhesivos.

• **Mezcla de tiureas:** Formado por: Dibutiltiurea, Dietiltiurea, Difeniltiurea.

Se utilizan como agentes anticorrosivos y antioxidantes en la industria y también pueden encontrarse en productos acabados como guantes de goma, soluciones decapantes de metales, trajes de neopreno, zapatillas, cinta adhesiva, papel de fotocopia y pesticidas. Si bien son considerados los aceleradores de la vulcanización más efectivos para la fabricación de neopreno, normalmente se usan combinados con algún otro tipo de aceleradores, como tiuranes o ditiocarbamatos (51).

• **Mezcla de carbas:** Compuesto por: Difenilguanidina, Zinc Dibutilditiocarbamato (ZBC), Zinc Dietilditiocarbamato (ZDC). Se emplean principalmente como pesticidas y fungicidas y como acelerantes de la vulcanización. Se utilizan en guantes de goma, elásticos de ropa interior y preservativos. En agricultura se usan en forma de

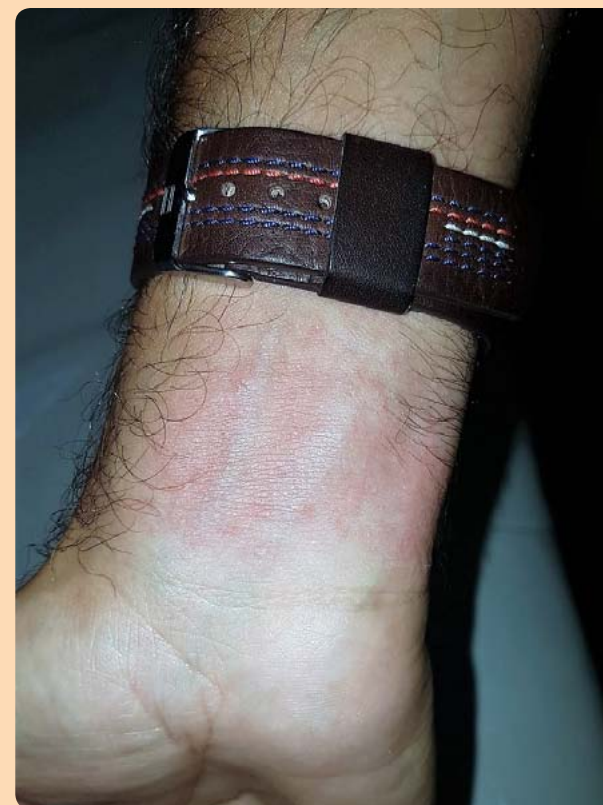

Figura 2. Dermatitis de contacto en muñeca por uso de pulsera de cuero.

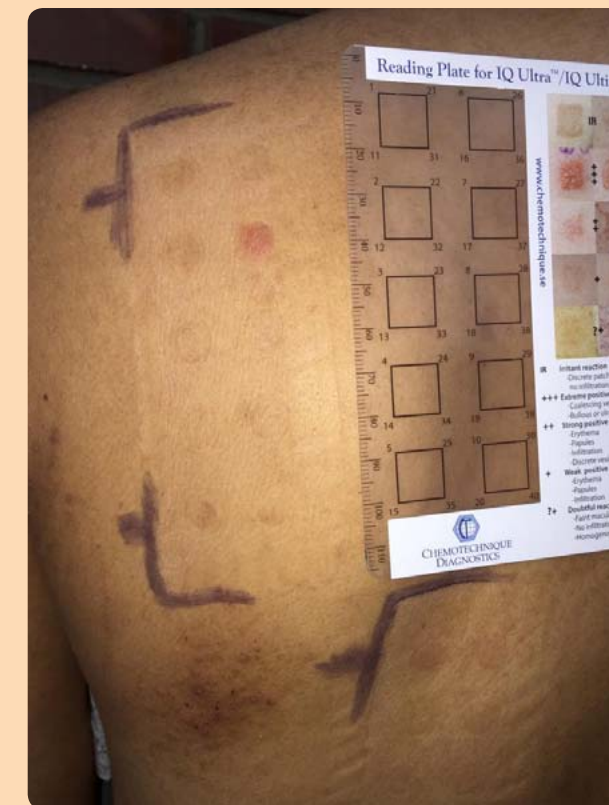

Figura 4. Lectura de la prueba del parche..

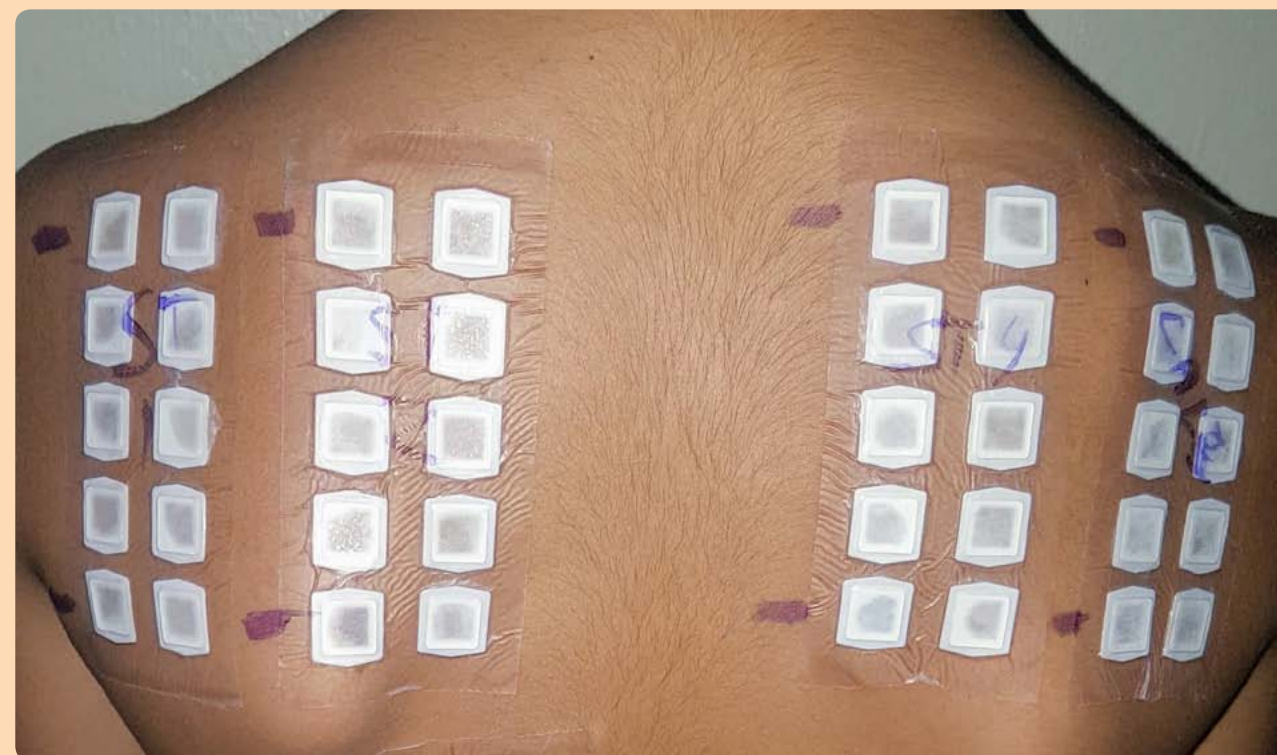


Figura 3. Colocación de parches epicutaneos

aerosol o de polvo, pudiendo persistir en los productos tratados hasta 6 meses. También pueden aplicarse en plantas y flores.

GOMAS NEGRAS

• **N-isopropil-n-fenil-p-fenilendiamina (IPPD):** se utiliza como antioxidante y agente de vulcanización en la industria del caucho. Solamente los cauchos de color negro contendrían IPPD. Les dan resistencia y durabilidad a las gomas negras.

En caso de alergia de contacto a la IPPD, existen a veces reacciones cruzadas con otros productos que contienen el mismo grupo «para» en su fórmula química: parafenilendiamina y paratoluendiamina (tintura de cabellos), ácido para-amino-salicílico (PAS) y para-aminobenzoico (PABA y derivados), sulfamidas, colorantes textiles azoicos, diamino-difenilmetano.

TÉCNICA DE PRUEBA DEL PARCHES:

Consiste en colocar los alérgenos en las cámaras de los parches para luego colocarlas en la zona superior de la espalda fijándose con tela adhesiva (52). (Fig. 2,3,4)

Lectura de las Pruebas: Los parches se retiran y se realiza la primera lectura de los mismos a las 48 horas. La segunda lectura es a las 72 o 96 horas. Algunos alérgenos como neomicina o corticoides reaccionan tardíamente por lo que se sugiere una lectura final a los 7 días de colocados los parches. Se interpretan siguiendo los lineamientos del Grupo Internacional de Dermatitis por Contacto. (ICDRG). (Tabla 2) (53).

Relevancia: Se entiende por relevancia al significado de una prueba positiva. La misma puede ser actual para la presente dermatitis, relevante pasada, o desconocida (52).

Recomendaciones: Es importante que el paciente comprenda la naturaleza del estudio y no realizar las pruebas epicutáneas en períodos de dermatitis severa o generalizada, con exposición a luz ultravioleta, cuando el dorso haya sido tratado con corticoides tópicos,

así como tampoco cuando el paciente recibe dosis relevantes de inmunosupresores (54).

NUEVAS RECOMENDACIONES 2019

La composición de las baterías de alérgenos estándar se encuentra en constante revisión. Estas deben adaptarse a los diferentes cambios en la composición de materiales introducidos por las industrias y por los hábitos de los consumidores. Recientemente el Grupo Europeo de Investigación en Contacto han hecho modificaciones en la composición de su batería patrón. Han excluido a Paladio, Primina y Clioquinol.

Sugieren testear mezcla de plantas compuestas (Compositae mix); a las fragancias oxidadas Linalool hydroperoxide 1% y Limonene hydroperoxide; los conservantes benzisotiazolinona y Octilisotiazolinone; y a la mezcla de tinturas textiles azólicas.

Se considera incorporar próximamente al acrilato 2-hydroxyethyl methacrylate (2-HEMA) 2 dado el incremento mundial de su uso especialmente en ciertos esmaltes de uñas de larga duración y a su escaso poder sensibilizante en la prueba del parche (55).

Tabla II. Lectura de las Pruebas Epicutáneas (International Contact Dermatitis Research Group).

PUNTUACIÓN	INTERPRETACIÓN
(-)	Negativo
?+	Reacción dudosa
+	Positivo débil
++	Positivo fuerte
+++	Positivo extremo
NT	No testeado
IR	Reacción irritativa

Referencias

- Gimenez Camarasa J M. Pruebas Epicutáneas. En: García Pérez M, Conde-Salazar Gómez L, Giménez Camarasa J.M. *Tratado de Dermatitis Profesionales*. 1° edición. Edit. Eudema, Madrid, España, 1999: 121-130.
- Hervella M, García Gavin J, Silvestre JF. La serie estándar en las pruebas alérgicas de contacto. *Actas Dermosifilogr*. 2016; 107 (7): 545-624.
- Storrs Frances J. Allergen of the Year: fragrance. *Dermatitis*. 2007; 18: 3-7.
- Arribas MP, Soro P, Silvestre JF. Dermatitis de contacto alérgica por

- fragancias. Parte II. *Actas Dermosifilogr*. 2013; 104 (1): 29-37.
- Johansen JD. Contact allergy to fragrances: clinical and experimental investigations of the fragrance mix and its ingredients. *Contact Dermatitis*. 2002; 46: 1-31.
- Rietschel RL, Fowler JF, Fisher AA. *Fisher's Contact dermatitis*. 6 ed. Hamilton, BC Decker, Ontario, Canada. 2008.
- Johansen JD. Fragrance contact allergy. A clinical review. *Am J Clin Dermatol*. 2003; 4: 789-798.
- Larsen W, Kakayama H, Lindberg M, Fischer T, et al. Fragrance contact dermatitis-a worldwide multicenter investigation. *Am J*

Contact Dermat. 1996; 7: 77.

- Frosch PJ, Pirker C, Rastogi SC, Brinkmeier T, et al. Patch testing with a new fragrance mix detects additional patients sensitive to perfums and missed by the current fragrance mix. *Contact Dermatitis*. 2005; 52: 207-215.
- Frosch PJ, Pirker C, Rastogi SC, Brinkmeier T, et al. Patch testing with a new fragrance mix detects additional patients sensitive to perfums and missed by the current fragrance mix. *Contact Dermatitis*. 2005; 52: 207-215.
- Russo JP, Cannavó AB, Nardelli A. Dermatitis de contacto a Lyrál®. *Dermatol Argent*. 2014; 20 (2): 100-105.
- Bruze M, Andersen KE, Goossens A. ESCD; EECDRG. Recommendation to include fragrance mix 2 and Hydroxyisohexyl 3-cyclohexene carboxaldehyde (Lyrál) in the European baseline patch test series. *Contact Dermatitis*. 2008; 58: 129-133.
- Russo JP, Reyna M, Consigli C. Dermatitis por contacto a tinturas oxidativas. *Arch. Argent. Dermatol*. 2012; 62: 43-48.
- Worm, M., Aberer, W., Agathos, M., Becker, D., Brasch, J., et al. Patch testing in children – recommendations of the German contact dermatitis research group (DKG). *JDDG*. 2007; 5:107-109.
- García-Melgares ML, de la Cuadra J, Martín B, Laguna C, Martínez L, et al. Sensitization to gallates: review of 46 cases. *Actas Dermosifilogr*. 2007; 98: 688-693.
- Jacob SE. The lanolin-wool wax alcohol update. *Dermatologist*. 2014; 22:20-22
- Gonçalo M. Dermatitis profesionales por plantas e maderas. En: Conde-Salazar Gómez L, Ancona Alayón A. *Dermatitis Profesionales*. 1° edición. Menarini: Área Científica, Barcelona, España. 200: 121-128.
- Goulden V, Wilkinson SM. Patch testing for Compositae allergy. *Br J Dermatol*. 1998;138 (6):1018-1021.
- Rozas-Muñoz E, Lepoittevin JP, Pujol RM, Giménez-Arnau A. Allergic Contact Dermatitis to Plants: Understanding the Chemistry will Help our Diagnostic Approach. *Actas Dermosifilogr*. 2012; 103: 456-477.
- Schuttelaar MLA, Ofenloch RF, Bruze M, et al. Prevalence of contact allergy to metals in the European general population with a focus on nickel and piercings: The EDEN Fragrance Study. *Contact Dermatitis*. 2018; 79 (1):1-9.
- Hafner MFS, Chen JCS, Lazzarini R. Evaluation of nickel and cobalt release from mobile phone devices used in Brazil. *An Bras Dermatol*. 2018; 93 (1):151-153.
- Luna AM, Russo JP, La Forgia M, Infante L, et al. Dermatitis por contacto a implantes metálicos. *Dermatol. Argent*. 2015; 21 (4): 272-276.
- Muris J, Goossens A, Gonçalo M, Bircher AJ, et al. Sensitization to palladium in Europe. *Contact Dermatitis*. 2015; 72 (1):11-19.
- Duarte I, Mendonça RF, Korkeas KL, Lazzarini R, et al. Nickel, chromium and cobalt: the relevant allergens in allergic contact dermatitis. Comparative study between two periods: 1995-2002 and 2003-2015. *An Bras Dermatol*. 2018; 93 (1): 59-62.
- Conde Salazar L. Dermatitis por contacto por plásticos y resinas. En: Conde Salazar Gómez, Ancona Alayón A. *Dermatología Profesional*. Edit. Aula médica, Madrid, España. 2004: 128-133.
- Conde Salazar L, Romaguera Sagrera C. Resina epóxi. En: Giménez Camarasa JM. *Dermatitis de contacto*. Edit. Aula médica, Madrid, España. 1999: 249-259.
- Nuñez R, Milena Toro A. Dermatitis alérgica de contacto a la resina toluen sulfonamida formaldehído. *Rev Asoc Colomb Dermatol*. 2009;17: 230- 32.
- Karlberg AT. Colophony. In: Kanerva L, Elsner P, Wahlberg J, Mainbach H. *Handbook of occupational dermatology*. Edit. Springer, New York, EEUU. 2000: 509-516.
- Ensaña LF. Anestésicos locales. En: Jares EJ. *Hipersensibilidad a medicamentos (fundamentos y manejos clínicos)*. Edit. Panamericana, Bs As, Argentina. 2017: 13-16.
- Tosti A, Tosti G. Thimerosal: a hidden allergen in ophthalmology. *Contact Dermatitis*. 1988; 18 (5): 268-273.
- Boffa MJ, Wilkinson SM, Beck MH. Screening for corticosteroid contact hypersensitivity. *Contact Dermatitis*. 1995; 33: 149-155.

- Dooms-Goossens A, Meinardi MMHM, Bos JD, Degreef H. Contact allergy to corticosteroids: the results of a two-centre study. *Br J Dermatol*. 1994; 130: 42-47.
- Coopman S, Degreef H, Dooms Goossens A. Identification of cross-reaction patterns in allergy contact dermatitis from topical corticosteroids. *Br J Dermatol*. 1989; 121: 27-34.
- Goossens A, Matra M, Degreef H. Some new aspects regarding cross-sensitivity. *Cutis*. 2000; 65: 43-45.
- Gonzalo Garjito MA, Bobadilla González P. Cutaneous-mucosal allergic contact reaction due to topical corticosteroids. *Allergy*. 1995; 50: 833-836.
- Dunkel FG, Elsner P, Burg G. Contact allergies to topical corticosteroids: 10 cases of contact dermatitis. *Contact Dermatitis*. 1991; 25: 27-103.
- Lepoittevin JP, Drieghe J, Dooms-Goossens A. Studies in patients with corticosteroid contact allergy: understanding cross-reactivity among different steroids. *Arch Dermatol*. 1995; 131: 31-37.
- Wilkinson SM, Cartwright PH, English JSC. Hydrocortisone: An important cutaneous allergen. *Lancet*. 1991; 337: 761-762.
- Reitamo S, Lauerma AI, Stubb S, Käyhkö K, et al. Delayed hypersensitivity to topical corticosteroids. *J Am Acad Dermatol*. 1986; 14: 583-589.
- Deza G, Gimenez-Arnau AM. Allergic contact dermatitis in preservatives: current standing and future options. *Curr Opin Allergy Clin Immunol*. 2017; 17 (4): 263-268.
- Pontén A, Goossens A, Bruze M. Recommendation to include formaldehyde 2.0% aqua in the European baseline patch test series. *Contact Dermatitis*. 2013; 69: 372-374.
- Fasth IM, Ulrich NH, Johansen JD. Ten-year trends in contact allergy to formaldehyde and formaldehyde-releasers. *Contact Dermatitis*. 2018; 79 (5): 263-269.
- Nguyen HL, Yiannias JA. Contact Dermatitis to Medications and Skin Products. *Clin Rev Allergy Immunol*. 2019; 56 (1):41-59.
- Yim E, Baquerizo Nole KL, Tosti A. Contact dermatitis caused by preservatives. *Dermatitis*. 2014; 25 (5): 215-231.
- Conde Salazar-Gómez L, Heras F. ¿Se deberían prohibir los parabenos en los cosméticos? *Piel*. 2012; 27 (9): 481-483.
- Russo JP, Cannavó AB, La Forgia MP, Kvitko E, y colab. Dermatitis de contacto por metilisotiazolinona: prevalencia en seis centros de atención especializada durante los años 2014 y 2015. *Dermatol. Argent*. 2017; 23 (3):117-122.
- Jacob SE, Amini S. Cocamidopropyl betaine. *Dermatitis*. 2008; 19 (3):157-160.
- Suuronen K, Pesonen M, Aalto-Korte K. Occupational contact allergy to cocamidopropyl betaine and its impurities. *Contact Dermatitis*. 2012; 66 (5): 286-292.
- Conde-Salazar Gomez L, Miranda Romero A. Caucho y Gomas: dermatosis por gomas y sus derivados. En: Giménez Camarasa JM. *Dermatitis de contacto*. Edit. Aula médica, Madrid, España. 1999: 225-236.
- Reyna M, Danielo CA, Consigli CA. Dermatitis alérgica de contacto por gomas negras. *Dermatol Argent*. 2007. 13 (1): 59-61.
- Martinez Gonzalez MC, Goday Bujan JJ, Almagro M, Fonseca E. Dermatitis alérgica de contacto a dietiltioureá por un traje de pesca de neopreno. *Actas dermosifilogr*. 2009; 100: 317-320.
- Lachapelle JM, Maibach HI. The methodology of patch testing. In: Lachapelle JM, Maibach HI. *Patch Testing. Prick Testing. A practical Guide*. Edit. Springer-Verlag, Berlin Heidelberg, Germany. 2003: 27-76.
- Consenso Dermatitis por Contacto. Comité de Dermatitis por Contacto. Sociedad Argentina de Dermatología. 2015.
- Johansen JM, Aalto-Korte K, Togner A, Bruze M, et al. European Society of Contact Dermatitis guideline for diagnostic patch testing—recommendations on best practice. *Contact Dermatitis*. 2015; 73 (4), 195-221.
- Wilkinson M, Gonçalo M, Aerts O, Badulici F, et al. The European baseline series and recommended additions. *Contact Dermatitis*. 2019; 80 (1): 1-4.



Autor
/ Gioseffi, Maria Laura¹

Pediculosis: Perspectiva pediátrica

¿Qué es necesario saber para enfrentar esta epidemia con estrategias eficaces?

La Pediculosis es la infestación del pelo y del cuero cabelludo por *Pediculus Humanus Capitis*. Actualmente la sola presencia de piojos o liendres constituye un motivo ocasional en las consultas tanto para el Pediatra como para el Dermatólogo Pediatra.

Desde hace largo tiempo los piojos se instalaron en niños y adolescentes en edad escolar.

La Pediculosis se “naturalizó” en el seno de las familias, a tal punto que en muchos hogares se acepta en forma pasiva la convivencia a diario con estos “habitantes” del cuero cabelludo. Solo sus complicaciones generan la visita al consultorio: sobreinfección bacteriana, adenopatías cervicales o retroauriculares, erupciones papulosas en cuello y dorso superior. El fracaso ante los tratamientos habituales, la reinfestación y la impotencia para su erradicación definitiva provocaron desgaste, descreimiento y apatía para hacerles frente.

El Control en Salud del Niño Sano y la visita al Dermatólogo Pediatra constituyen excelentes oportunidades para incluir su detección, dar tratamiento y enseñar hábitos para su profilaxis. Este artículo incluirá una reseña práctica sobre su anatomía, ciclo biológico, formas de contagio, diagnóstico, diagnósticos diferenciales y tratamiento. Con esta información actualizada y articulada se armará una plataforma táctica para alcanzar el máximo rédito en el control de la Pediculosis.

Familias y Escuelas son los escenarios ideales para difundir las estrategias profilácticas, identificar a quienes padezcan infestación activa y realizar el tratamiento en forma simultánea.

Educandonos. 2019; 8: 58-64.

Correspondencia

María Laura Gioseffi
E-mail: lauragioseffi@fibertel.com.ar

¹ Médica Pediatra y Dermatóloga - UBA

Ex Residente de Pediatría - Hospital Italiano de Buenos Aires

Ex Médica de planta de la Sección Dermatología Pediátrica - Hospital Italiano de Buenos Aires

Docente Honoraria de la UDH Hospital “Donación Francisco Santjanni” - UBA

Profesora en medicina - USAL

GENERALIDADES

Es una ectoparasitosis de distribución mundial que afecta a individuos de todos los niveles socioeconómicos. Es más frecuente en los niños escolares entre los 3 y 12 años, en el sexo femenino y en los meses cálidos. Es menos común en el fototipo VI; una de las razones propuestas para fundamentar esta menor prevalencia es la incapacidad de muchos piojos para captar la forma rizada o el mayor grosor del cabello de esta condición biológica.

ANATOMÍA DEL PIOJO

El piojo adulto mide de 2 a 3 mm de longitud, está dotado de cabeza, tórax y abdomen. Tiene 2 antenas y 3 pares de patas cortas, que finalizan con uñas y conforman una garra simple con pulgar opuesto. Esta anatomía le permite desplazarse por el pelo fácilmente.

Puede avanzar hasta 23 cm. por minuto (Figura 1). Son capaces de flotar ya que su abdomen incluye orificios, llamados espiráculos, que en superficies acuáticas se cierran e impiden el ingreso de agua mediante membranas diafragmáticas. No pueden volar ni saltar porque carecen de alas y patas largas. Su aparato bucal está preparado para perforar la piel y succionar. Al alimentarse succiona sangre y elimina saliva que tiene propiedades anticoagulantes, vasodilatadoras y genera irritación local, responsable del prurito. No utilizan otros animales como vectores.

CICLO BIOLÓGICO EN NÚMEROS

Siempre se desarrolla en el humano. El ciclo biológico del piojo consta de 3 fases: Huevo (liendres), Ninfa y Adulto (Figura 2). La hembra vive un mes. En este lapso deposita entre 7 a 10 huevos por día con un total de 110 a 140. El macho muere a los 23 días. Las liendres se ubican a 3 o 4 mm del cuero cabelludo. Necesitan calor y humedad para sobrevivir, por eso las zonas más frecuentes son la occipital y temporal. Son ovaladas y blanco-amarillentas; están adheridas con firmeza al pelo por la sustancia cementante y no se desprenden con facilidad. Eclosionan al 8° día y se transforman en Ninfas. La vaina vacía puede quedar adherida hasta su remoción mecánica. Las Ninfas son piojos pequeños que se alimentan por succión pero aún no tienen madurez de sus órganos reproductivos; hacia el día 17 del ciclo ya son adultos maduros, pueden copular y reinician el ciclo. Tres datos son cumbres en la lectura de este ciclo vital, y

marcarán conductas profilácticas y terapéuticas:

1. El adulto puede sobrevivir 48 hs. fuera del cuero cabelludo. Esta adaptación a la adversidad es crucial para la transmisión indirecta.
2. El rápido desarrollo y la profusa cantidad de huevos nuevos por cada hembra son responsables de la propagación exponencial de piojos.
3. Los tratamientos cuyos centros sean los piojos adultos y ninfas pero no actúen sobre las liendres, no alcanzarán rédito con una sola aplicación.

FORMAS DE TRANSMISIÓN

La principal forma de contagio es el contacto directo cabeza a cabeza. Recordar que los piojos no saltan ni vuelan. Se deslizan fácilmente sobre el pelo (Figura 1) y con menor eficiencia sobre otras superficies. La supervivencia de 48 hs. fuera del cuero cabelludo permite la transmisión a través de fómites. Cobran relevancia los peines, cepillos, gorros, bufandas, ropa de cama, toallas, natatorios, areneros.

CLÍNICA

El prurito es el síntoma cardinal. De acuerdo a la magnitud impactará en el nivel de ansiedad y es factor distractor para la concentración en tareas escolares. Pueden hallarse pápulas eritematosas y excoriaciones secundarias al rascado en zonas occipital, retroauricular, posterior del cuello y superior del dorso (Figura 3 y 4). En ocasiones pueden hallarse adenopatías cervicales pequeñas y desencadenarse sobreinfección bacteriana secundaria al rascado. En casos intensos la infestación podría alcanzar cejas, pestañas y la barba.

DIAGNÓSTICO

Requiere documentar la presencia del piojo. Es difícil su identificación en forma visual y puede subestimarse su presencia. El peine fino metálico sobre el pelo húmedo facilitará su detección. Las liendres localizadas hasta 4 mm. del cuero cabelludo indican infestación activa. En cambio si se encontraran en una zona más distal son solo vainas vacías y no ameritan tratamiento.

DIAGNÓSTICO DIFERENCIAL

Caspa/Eccematide:

Son pequeñas escamas blanquecinas no adheridas, asintomáticas. No generan prurito, eccematización ni adenopatías.



Figura 1. *Pediculus humanus* en el pelo.

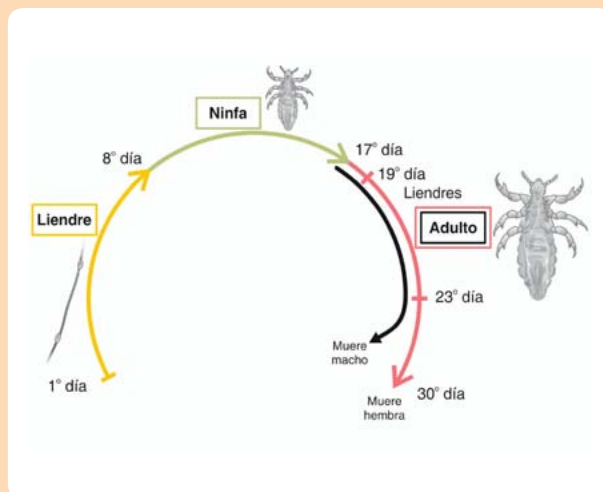


Figura 2. Ciclo del piojo. (Gentileza Ed. Medica Panamerica).



Figura 3. Importante cantidad de liendres en el pelo.

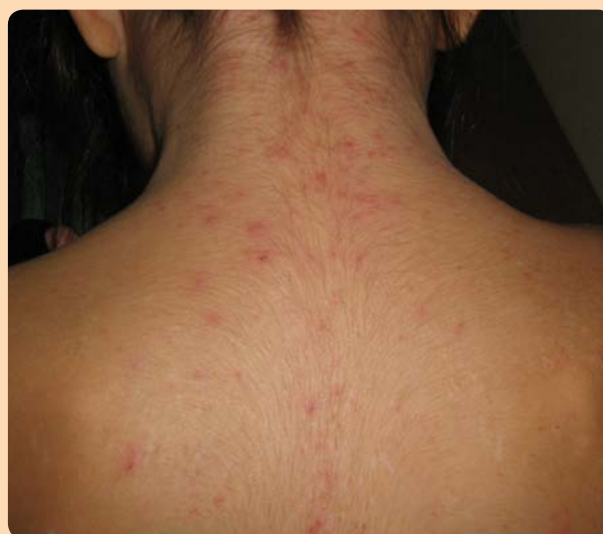

Figura 4. Pápulas erimatosas y excoriaciones secundarias al rascado en zonas occipital.

TRATAMIENTO

La Pediculosis es un problema de la comunidad, muy frecuente en los niños de edad escolar. La rápida propagación y la resistencia creciente a diversos tratamientos obligan a optimizar estrategias. El abordaje simultáneo en el grupo familiar y en el grupo clase de las escuelas intentará mejorar los resultados. La terapéutica se reservará sólo para aquellos casos confirmados, para evitar la resistencia. Puede ser local o sistémica.

• TRATAMIENTO LOCAL

El peinado húmedo con peine fino metálico desde la raíz del pelo facilita la eliminación mecánica de piojos y en menor medida de las liendres. El arrastre se potencia al

combinar peine fino metálico y acondicionador porque su utilización reduce las molestias que podría ocasionar el tironeo del cabello. El peine fino es un aliado esencial para el tratamiento y debería ser incorporado como elemento de higiene en los hábitos del niño. Es ideal el peinado húmedo durante el baño. Requiere tiempo y atención pero es un ayudante imprescindible para mantener al niño sin reinfestación. Para el uso de pediculicidas tópicos no debe aplicarse el acondicionador previamente porque disminuye la eficacia del tratamiento. Se prefiere el enjuague con agua tibia y fuera de la ducha para limitar la exposición de la piel y absorción sistémica.

En la tabla siguiente se presentarán agentes químicos y físicos utilizados para el tratamiento tópico.

Tabla I. Tratamiento local

MANUAL	AGENTES QUÍMICOS Neurotoxicidad y muerte del parásito en parálisis	MÉTODOS FÍSICOS Muerte por asfixia
Peine fino metálico. Peinado húmedo.	Ivermectina 0.5% loción	1,2 Octanodiol
	PIRETROIDES. Permetrina 1%, 2,5%	Dimeticona 4%
	Lindano 1% Prohibido su uso por toxicidad.	Alcohol Bencílico
	Malathion 0.5%	Vaselina
	Spinosad suspensión 0.9%	

- **Ivermectina 0.5% loción:** Es una alternativa terapéutica nueva y esperanzadora para el tratamiento exitoso de la Pediculosis en Argentina. No es un insecticida, es un parasiticida. El principio activo existe en formas orales desde hace varios años. Es pediculicida y ovicida. Elimina el piojo en estado adulto, los estados ninfales y las liendres. La efectividad que documentan Parisier y cols. es del 95% con una sola aplicación, 85.2% al 8° día y 73.8% a los 15 días. La actividad ovicida de la Ivermectina tópica es mayor que la vía oral por la exposición directa de la liendre a la droga, que solo ocurre con la loción. La evidencia empírica del efecto ovicida es que el niño correctamente tratado no se autoreinfesta. El prurito decrece rápidamente al 1° día por la brusca eliminación de piojos. Tiene un vehículo que crea condiciones anaeróbicas y hostiles al piojo. Es eficaz como monoterapia, con una única aplicación. Es muy bien tolerado y no se documentaron efectos sistémicos. Su costo es bajo. Su uso está aprobado en mayores de 6 meses. Se aplica durante 10 minutos sobre el pelo y cuero cabelludo secos. La eficiencia, el alto perfil de seguridad y las acciones ovicida y pediculicida posicionan a la Ivermectina como terapéutica actual ideal para la Pediculosis.

- **Permetrinas:** Son insecticidas organoclorados de origen vegetal en forma de loción o crema enjuague. Son económicas, bien toleradas, pediculicidas (97%) y ovicidas (70%); por tiempo fueron la opción terapéutica inicial pero actualmente la resistencia es altísima en nuestro medio (40% sin exposición previa y 88% en los expuestos).

- **Lindano 1% loción:** Es un insecticida organofosforado. Su comercialización y uso están prohibidos por ANMAT (Administración Nacional de Alimentos y Tecnología Médica) en Argentina debido a la severidad

de la neurotoxicidad en humanos (disposición desde 1/2/2011). Por otro lado, la IARC (Agencia Internacional para la Investigación sobre el Cáncer) que depende de la OMS (Organización Mundial de la Salud) clasifica al Lindano como cancerígeno para los seres humanos, con evidencias que mostraron mayor riesgo para Linfoma No Hodgkin en las personas expuestas. Además, el lindano se acumula en el medio ambiente y genera contaminación.

- **Malathion 0.5% loción:** Es un organofosforado con alto efecto ovicida y parasiticida. Es maloliente e inflamable por su alto contenido de alcohol. Debe permanecer aplicado durante 8 a 12 horas. Su uso es en mayores de 2 años. No está disponible en Argentina.

- **Spinosad 0.9% suspensión:** Es pediculicida y ovicida, derivado de la fermentación de un Actinomiceto. Se aplica durante 10 minutos sobre pelo y cuero cabelludo secos. Puede causar irritación de la piel. Se utiliza en niños mayores de 6 meses. Su costo es elevado y aún no está disponible en Argentina.

- **1, 2 Octanodiol:** Actúa sobre piojos y liendres por mecanismos físicos. Elimina la cutícula del piojo y provoca deshidratación y muerte. También modifica la quitina de las liendres y así les genera déficit hídrico. Por su perfil de seguridad, puede utilizarse en embarazadas y durante la lactancia. En el mercado local se presenta en dos concentraciones: al 5% en Mousse y al 1% en spray. El Mousse se aplica sobre el pelo y cuero cabelludo secos, una vez por semana. El tiempo de contacto no debe ser inferior a 8 hs. Tiene buena cosmética. El Spray se rocía diariamente sobre pelo seco. No requiere enjuague. La permanencia protege ante la reinfestación. Esta droga se perfila ideal para casos leves y como mantenimiento luego del tratamiento pediculicida eficaz.

- **Dimeticona 4%:** Se utiliza en Europa. No es pesticida, es un producto a base de silicona, transparente e incoloro.



LICEND

IVERMECTINA 0,5%. LOCION

EFICACIA COMPROBADA

**ÚNICO TRATAMIENTO PARASITICIDA TÓPICO
SIN RESISTENCIA**

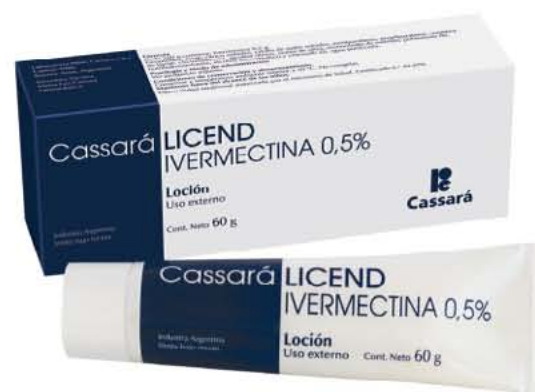100% PEDICULICIDA Y 100% OVICIDA

Efectivo con
1 sola aplicación
(15 min. de contacto)

Aprobado su
uso a partir
de 6 meses.

Reconocido
por Obras
Sociales.

Si sus pacientes desean ampliar
la información respecto a esta
patología y la mejor forma
de tratarla, recomiende
www.altoalpiojo.com



Cassará

Recubre al piojo, mata por asfixia y deshidratación. Su efectividad es del 95%. Se aplica durante toda la noche sobre el pelo y cuero cabelludo secos.

- **Alcohol Bencílico 5%:** El vehículo con aceite mineral obstruye los espiráculos y mata por asfixia. Se utiliza en mayores de 6 meses. No es ovicida, por lo tanto requiere una segunda aplicación.

- **Vaselina:** Genera la oclusión mecánica de los espiráculos. Inmoviliza al piojo y facilita el arrastre. No es ovicida ni pediculicida. Carece de toxicidad y es económico. La desventaja es cosmética para su eliminación.

- **Pipetas y Kerosenne:** deben ser abolidos para el tratamiento de la Pediculosis. Son productos de uso veterinario y derivado del petróleo respectivamente, con riesgo de ocasionar intoxicaciones severas en el humano.

• TRATAMIENTO SISTÉMICO

Se reserva para casos recalcitrantes y complicados con fracaso documentado a la alternativa tópica.

- **Trimetoprima-Sulfametoxazol:** Tiene efecto parasiticida. Mata bacterias intestinales del parásito y produce su muerte. No es tratamiento de primera elección aún ante tratamientos tópicos fallidos.

- **Ivermectina:** Es un antihelmíntico, ovicida y parasiticida. Se une a los receptores de Glutamato en los nervios y músculos del parásito, aumenta la permeabilidad al cloro y así genera la muerte en parálisis del ectoparásito. La eficacia ovicida es mayor en la formulación tópica. La dosis es 0.2 mg/kg/día y debe repetirse a los 10 días. Las indicaciones son exclusivamente para casos intensos y que hayan fracasado con terapéutica tópica o presenten severa alteración de la barrera cutánea en el cuero cabelludo. No debe administrarse a niños menores de 15 kg.

PLATAFORMA TÁCTICA PARA EL PEDIATRA

¿Por qué fracasan los tratamientos con Pediculicidas?

Deben considerarse varios factores:

1. Falta de adherencia
2. Contacto continuo con otras personas infestadas
3. Resistencia a los productos utilizados

¿Qué es necesario recordar?

- Los piojos no son vectores de ninguna enfermedad conocida al presente.
- El contacto cabeza a cabeza es la forma de transmisión más importante.
- El piojo adulto puede sobrevivir 48 hs. fuera del

cuero cabelludo del huésped. Entonces, algunos fómites se constituyen también como formas de contagio: peines, cepillos, gorros, bufandas, toallas, sábanas, fundas de almohadas, areneros, piletas.

- El hallazgo de liendres no es suficiente para el diagnóstico. Debe corroborarse la presencia de piojos. El peine fino con el cabello húmedo es el método más fiel para la pesquisa.
- El corte del cabello no interfiere en el grado de infestación, ya que los piojos pasan la mayoría del tiempo en el cuero cabelludo o en sector bien proximal del pelo.
- Las liendres ubicadas a más de 5 mm del cuero cabelludo están vacías, son solo vainas de queratina y no requieren tratamiento.
- Sólo deben tratarse los casos confirmados.
- Debe considerarse la resistencia regional antes de indicar un Pediculicida.
- La terapéutica tópica debe incluir la totalidad del cuero cabelludo sin descuidar ningún área. Si hubiera sobreinfección o eccematización intensa con alteración franca de la barrera cutánea es prioritario atender inicialmente estas complicaciones y luego indicar el pediculicida.
- Conforme al ciclo vital, aquellos fármacos que sólo son pediculicidas requerirán dos aplicaciones espaciadas por más de 8 días para alcanzar también a las recientes ninfas, sucesoras de las liendres no abordadas en la primera sesión.
- Actualmente y en Argentina, la Ivermectina 0.5% loción abre un horizonte terapéutico eficaz y seguro. Su uso racional, el tratamiento simultáneo de los grupos clases afectados y el peinado húmedo diario con peine fino metálico, se constituyen al presente en las herramientas accesibles y más eficaces para dar batalla a la expansión progresiva y creciente de la Pediculosis.

¿Qué medidas profilácticas se pueden reforzar?

- No compartir peines, cepillos, gorros ni bufandas.
- Utilizar gorros de baño en los natatorios tanto mujeres como varones, independientemente del largo del pelo.
- Asignar ganchos, percheros o casillas individuales en las escuelas para colgar/guardar gorros, bufandas, abrigos.
- Incorporar el uso del peine fino metálico como hábito para la higiene personal. Jerarquizar su función a la categoría del cepillo de dientes. Integrarlo a

la rutina del baño y utilizarlo antes de enjuagar el acondicionador capilar. Así se potenciará la eficacia para la erradicación de Pediculosis en forma metódica y sin molestias para el niño.

REFLEXIÓN FINAL

Para pensar y tomar buenas decisiones:

- El Control Pediátrico y la visita al Dermatólogo Peditra son espacios ideales para incluir el tema Pediculosis en sus tres dimensiones: detección, tratamiento y prevención. El Peditra tiene la gran oportunidad de educar eficazmente a los niños y a sus padres en este tema. Su persona es un eslabón fundamental para “desnaturalizar” esta ectoparasitosis y “concientizar” a las familias en la batalla contra la Pediculosis.
- Familia y Colegio son los escenarios principales donde transcurre la vida del niño. La información y difusión sobre diagnóstico, tratamiento y prevención de la Pediculosis debe acercarse en forma simple y didáctica a los Padres, Maestros y Autoridades

Escolares.

- La sincronización del tratamiento en los grupos de pertenencia del niño y el ejercicio constante de las medidas profilácticas garantizará éxitos en el control de la Pediculosis.
- El uso racional y eficaz de las herramientas disponibles, su difusión, su comprensión y la actitud de Padres, Peditras y Maestros son los factores cumbres que marcarán la diferencia y el éxito en esta cruzada.

Referencias

1. Comité de Dermatología Pediátrica. Sociedad Argentina de Pediatría. Actualizaciones en Pediculosis Capitis. (2012). Fecha de consulta: 15-01-2019. Disponible en: www.sap.org.ar
2. Pariser DM, Meinking TL, Bell M, Ryan WG. Topical 0.5% Ivermectin lotion for treatment of head lice. *New Eng J Med.* 2012; 367 (18): 1687-1693.
3. Goldstein A, Goldstein B. Pediculosis capitis. En UpToDate online. Fecha de consulta: 15-01-2019. Disponible en: www.uptodate.com
4. Ferraris F. Pediculosis. En Gioseffi ML. Dermatología en Pediatría Ambulatoria. Buenos Aires. Editorial Médica Panamericana 2017: 174-176.

JORNADAS DE EDUCACIÓN MÉDICA CONTINUA

CURSO VIRTUAL

Cancer de piel para el dermatólogo

- **Directores:**
Leisa Molinari y Gastón Galimberti
- **Contacto:**
info@archivosdermato.org.ar

FE DE ERRATAS

Los autores del trabajo “Eritromelalgia de comienzo infantojuvenil y adulto Estudio retrospectivo de 115 casos” son los siguiente: María B. Leroux¹, Enrique Carbó², Celina Lashak³ y Stella M. Pezzotto⁴.

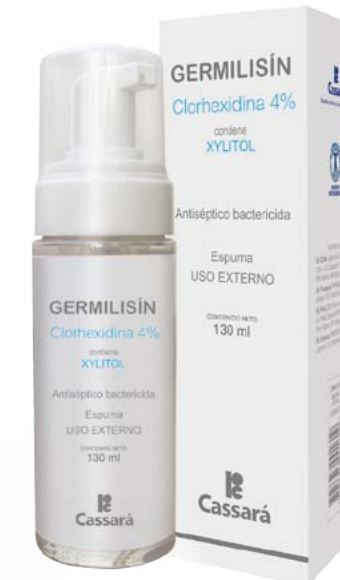Figura un autor que no participó del trabajo: Etcheverry Mauro.

GERMILISÍN

CLORHEXIDINA 4%. XYLITOL 7%

SOLUCIÓN DEFINITIVA EN LA DESCOLONIZACIÓN DE LA PIEL

ESPUMA ANTISÉPTICA BACTERICIDA




Cassará



Atopix

NACE LA FÓRMULA IDEAL PARA TRATAR LAS **PIELES ATÓPICAS**

GLICERINA

MANTECA DE KARITÉ

XYLITOL

NIACINAMIDA

ÁCIDO HIALURÓNICO

INHIBE Y DESTRUYE EL
BIOFILM DE S. AUREUS

REGENERA LA
BARRERA CUTÁNEA



ESPUMA DE LIMPIEZA 130ml



CREMA 150g



EMULSIÓN 200g

Cassarà



Human
Microbiome