

## PARTIE 2 : Examen périphérique

### SÉMIOLOGIE ARTÉRIELLE :

L'examen clinique des artères comprend 4 temps :

- L'inspection.
- La palpation systématique de tous les pouls périphériques.
- L'auscultation des grands axes artériels.
- La prise de la tension artérielle et mesure de l'index de pression systolique (IPS).

1/- L'INSPECTION : Peu de renseignements

À l'état normal : les artères périphériques sont invisibles.

À l'état pathologique : Elles deviennent visibles

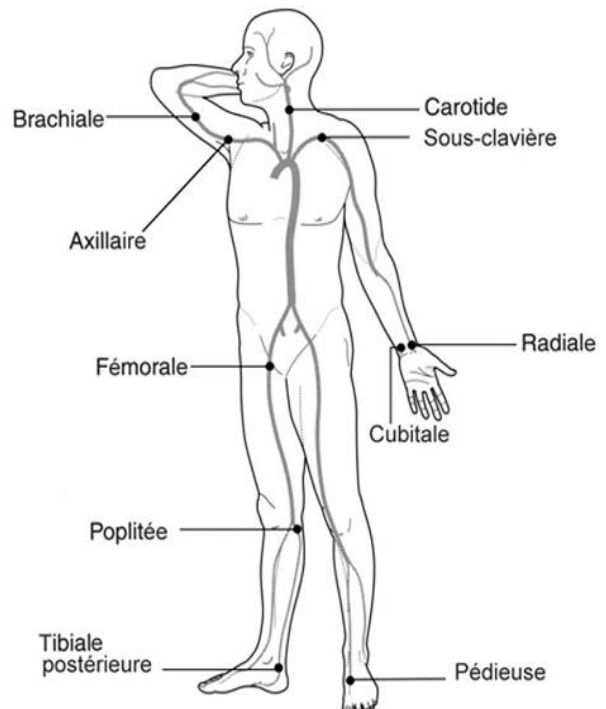
- **Dans l'athérosclérose** : les artères humérales sont visibles à la partie interne du bras et au pli du coude ; on peut, à leur niveau, retrouver **le signe de la sonnette** qui réalise un mouvement de reptation de l'artère humérale sinueuse et très battante à chaque systole.
- **Dans l'insuffisance aortique** : les pulsations carotidiennes sont amples, elles sont visibles à la base du cou ; elles peuvent réaliser **le signe de Musset** ce sont des secousses rythmiques de la tête lorsque celle-ci est légèrement fléchie.

### 2/- LA PALPATION :

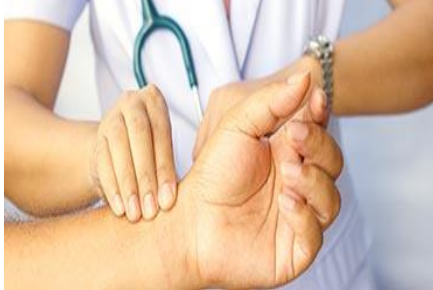Temps capital de l'examen, elle doit être systématique et symétrique. Il faut palper :

- 1- les carotides.
- 2- les humérales.
- 3- les radiales.
- 4- les fémorales.
- 5- les poplitées.
- 6- les tibiales postérieures.
- 7- les pédieuses

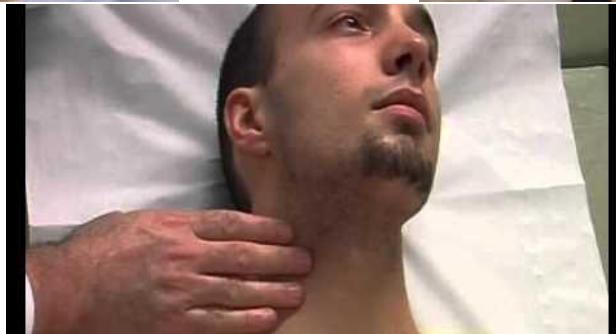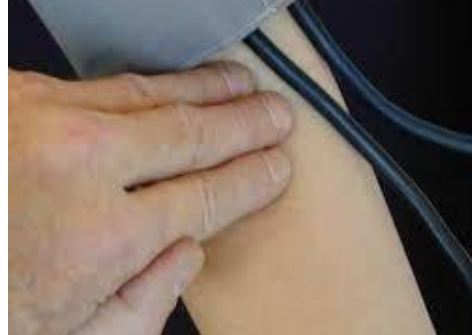**Technique** : Pulpe des 2<sup>ème</sup>, 3<sup>ème</sup> et 4<sup>ème</sup> doigts douce.



***Le pouls radial*** : Se palpe la gouttière radiale au niveau de l'avant-bras du malade.

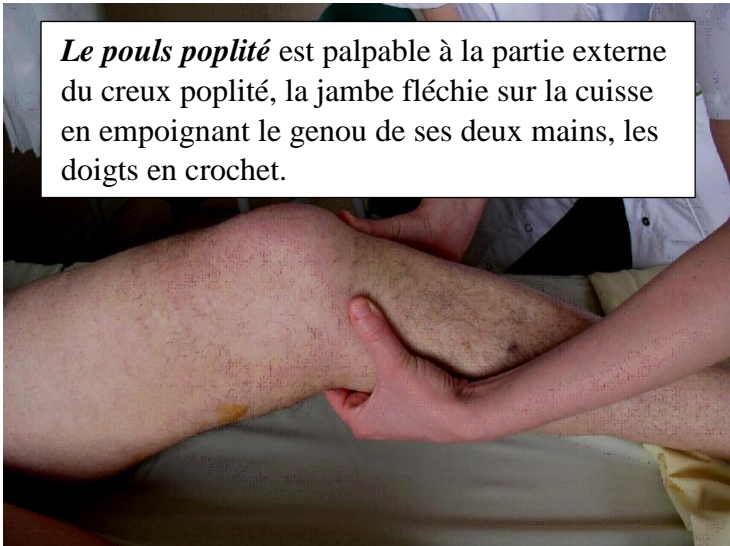


***Le pouls huméral*** est palpé au niveau de la gouttière humérale avec l'index et le majeur.

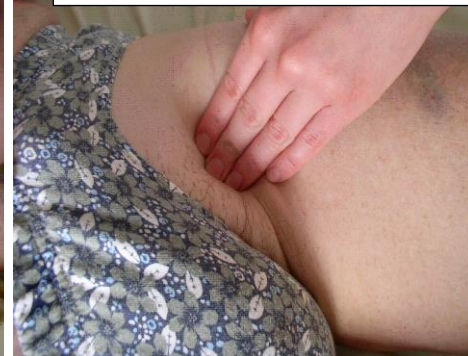

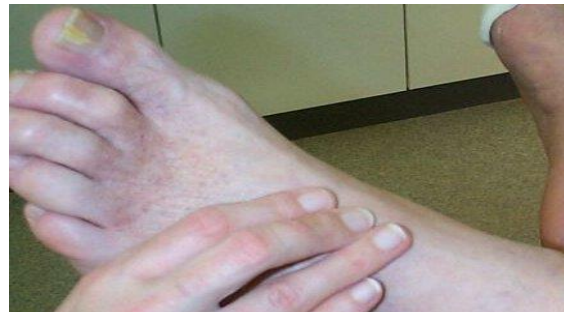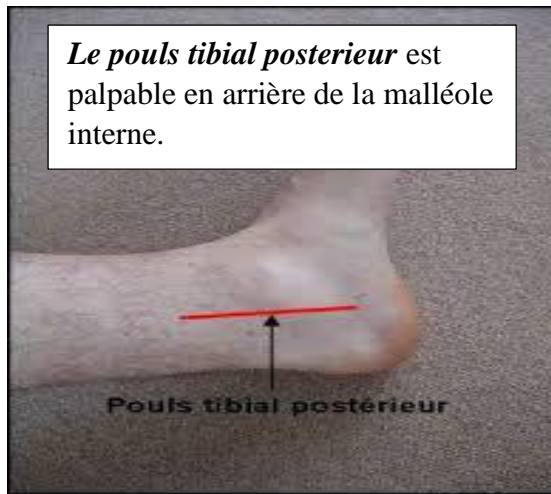***Le pouls carotidien*** se palpe mieux en position assise tête légèrement penchée vers le coté à examiner devant le muscle sternocléidomastoïdien sous l'angle mandibulaire.

***Le pouls poplité*** est palpable à la partie externe du creux poplité, la jambe fléchie sur la cuisse en empoignant le genou de ses deux mains, les doigts en crochet.



***Le pouls fémoral*** est palpable au niveau du triangle de Scarpa.





*Le pouls pédieux* palpable à la face dorsale du pied en regard du 2<sup>ème</sup> espace intermétatarsien. Il est absent chez 5 à 10 % de la population et ce sans caractère pathologique.

La palpation des artères périphériques sera toujours bilatérale et comparative afin de rechercher les différences d'amplitude. On précisera :

- La présence ou non d'un pouls (disparition en cas d'occlusion athéromateuse par exemple).
- La régularité du pouls (en cas d'arythmies).
- L'amplitude du pouls (petite ou importante) qui donne une idée du volume d'éjection systolique (par exemple le pouls ample et bondissant de l'insuffisance aortique).
- La régularité des trajets artériels accessibles (recherche d'un anévrisme évoqué devant la perte du parallélisme des bords de l'artère) et leur souplesse (les artères peuvent être rigides, en « tuyau de pipe » en cas d'athérome par exemple).

### **Résultats de la palpation :**

#### **A/- à l'état normal :**

- Les artères sont souples et dépressibles.
- Tous les pouls périphériques doivent être normalement retrouvés à l'exception, parfois des pouls pédieux.
- 2 artères symétriques ont des battements égaux et synchrones.
- Le pouls carotidien est synchrone du B1.
- Le pouls radial et le pouls fémoral sont synchrones.
- Le pouls est régulier, sa fréquence est la même que la fréquence cardiaque.

#### **B/- Les anomalies du pouls artériel :**

##### **a/- Les troubles du rythme cardiaque :** Il s'agit soit de :

- Irrégularité.
- Bradycardie.
- Tachycardie.

En cas d'irrégularité du rythme la prise du pouls sous-estime la FC : se baser sur l'auscultation cardiaque.

##### **b/- Les modifications de l'amplitude des battements artériels :**

– **L'affaiblissement général des pouls : microsphygmie (diminution du débit cardiaque) :**

- Rétrécissement Aortique.
- Insuffisance cardiaque globale.
- Lipothymies, syncopes.

– **L'affaiblissement ou disparition des pouls fémoraux avec conservation ou augmentation des pouls radiaux :**

- Coarctation de l'aorte.
- Thrombose de la partie terminale de l'aorte.
- Thrombose des 2 artères iliaques primitives.

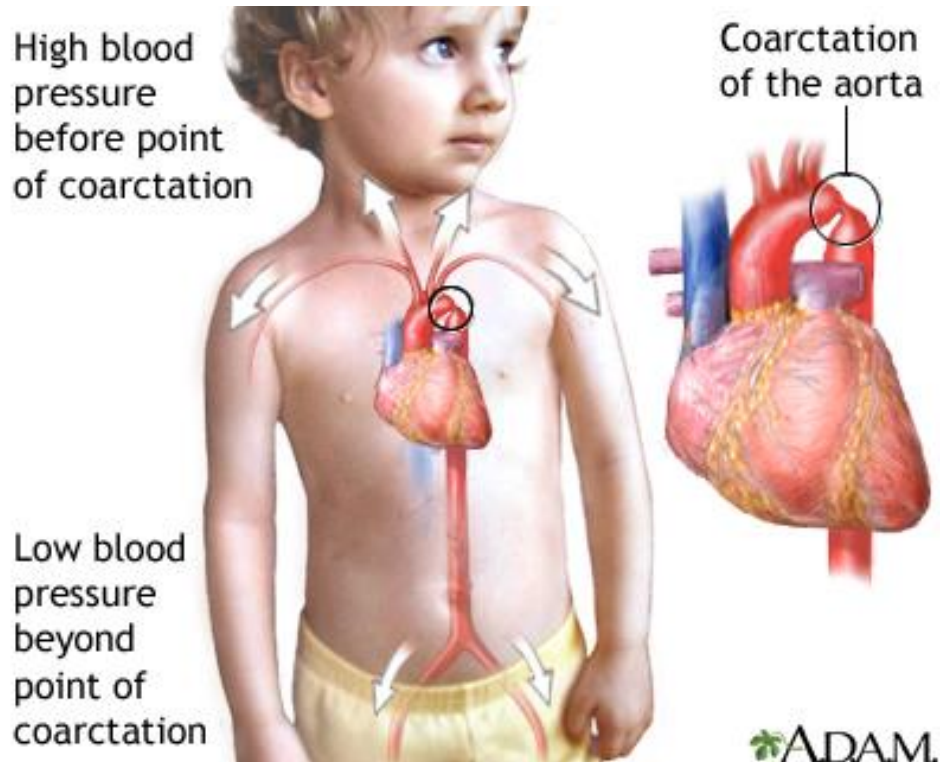
– **L'affaiblissement ou disparition élective d'un pouls artériel :**

Obstacle total ou subtotal d'un tronc artériel : Artérite, thrombose ou embolie.

– **L'augmentation généralisée d'amplitude des pouls artériels :**

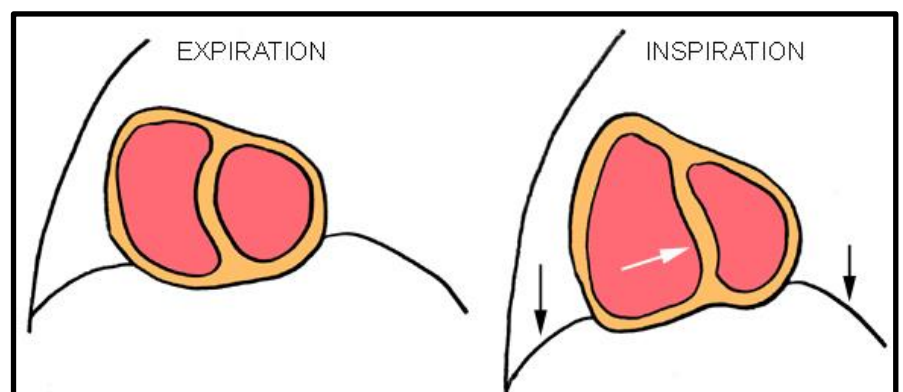
- Éréthisme cardiaque.
- Hyperthyroïdie.
- Insuffisance Aortique : pouls de Corrigan.

– **L'amplitude du pouls peut varier avec les mouvements respiratoires :** pouls paradoxal de Kussmaul : Épanchement péricardique de grande abondance et la péricardite constrictive.



**Pouls paradoxal de Kussmaul :**

Est un pouls perçu anormalement plus faiblement lors de l'inspiration qui entraîne une baisse de la pression artérielle (diminution d'au moins 20 mmHg).



**c/- La perception de frémissement ou thrill :** Peut être systolique ou systolo-diastolique : dans les anévrysmes artériels ou artério-veineux.

### 3/- L'AUSCULTATION :

**A/- à l'état normal :** Les artères sont silencieuses à condition de ne pas les comprimer.

**B/- à l'état pathologique :** Apparition d'un souffle systolique ou souffle systolo-diastolique ou un souffle continu est pathologique.

#### a/- Aux artères carotides :

- Thrombose ou sténose de la carotide.
- RAO (irradiation du souffle de RAO aux carotides).

#### b/- Gros tronc artériel :

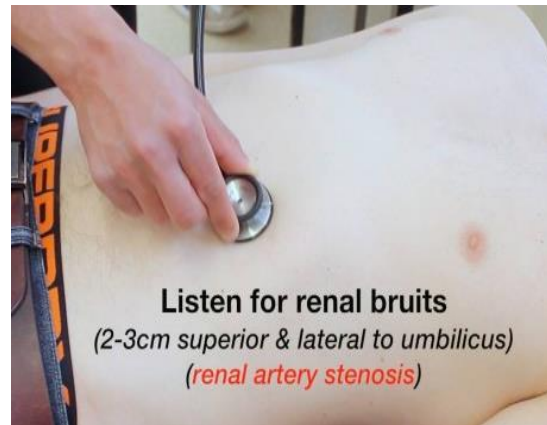- Rétrécissement artériel athéromateux : SS.
- Anévrysmes artériels : SS.
- Anévrysmes artério-veineux : S continu.

#### c/- Artère rénale :

- Sténose rénale : SS unilatéral, latéro-ombilical ou sus ombilical.

#### d/- Artère fémorale :

- IAO : **double souffle crural de Duroziez** (On comprimant l'artère fémorale à l'aide d'un stéthoscope puis en diminuant progressivement la pression : S systolique et S diastolique).
- Sténose fémorale.



### 4/- MESURE DE LA PRESSION ARTERIELLE :

#### A/- La méthode auscultatoire :

- C'est la méthode de référence et la plus ancienne.
- Repose sur l'auscultation des bruits artériels de Korotkov, entendus en aval d'un brassard pneumatique que l'on dégonfle progressivement.
- En pratique, le brassard est gonflé jusqu'à un niveau de pression supérieur à la pression systolique, ce qu'on vérifie par la disparition du pouls radial, puis il est lentement dégonflé.
- Le stéthoscope est placé immédiatement en aval du brassard, au niveau de l'artère humérale.
- La pression artérielle systolique (PAS) correspond à l'apparition des bruits (phase 1).
- Puis les bruits se modifient en fonction de la durée pendant laquelle l'artère s'ouvre lors de chaque battement cardiaque : ils deviennent intenses et secs (phase 2), puis plus longs et souvent accompagnés d'un souffle (phases 3), puis s'assourdissent (phase 4), et disparaissent (phase 5).

- La disparition des bruits (début de la phase 5) correspond à la pression artérielle diastolique (PAD).
  - **La méthode palpatoire** (palpation du pouls lors du dégonflage d'un brassard placé en amont) n'est qu'une méthode approximative qui, en outre, ne fournit que la pression artérielle systolique (apparition du pouls).

### **B/- Autres méthodes :**

Il s'agit des méthodes permettant l'évaluation du niveau tensionnel en dehors de la présence médicale, à savoir *l'automesure* et *la mesure ambulatoire de la pression artérielle (MAPA)* :

**a/- Mesure ambulatoire de la pression artérielle (MAPA) :** Elle évalue par des mesures répétées sur 24 heures le niveau et la variabilité tensionnels.

**b/- L'automesure :** Permet de disposer d'un nombre éventuellement important de mesures sur une période suffisamment prolongée. Elle évite en particulier le surcroît de pression lié à la réaction d'alarme au cabinet médical (effet «blouse blanche»).



**Appareil d'automesure**

### **C/- Précautions pour une mesure fiable de la pression artérielle :**

Pour la mesure de la PA par la méthode conventionnelle, les recommandations suivantes sont à respecter pour une mesure de qualité :

- Adapter la taille du brassard à la circonférence du membre analysé (enfant, sujet obèse).
- Bien positionner le brassard, sans vêtement gênant sa mise en place. Cette recommandation, comme la précédente, est également valable pour l'automesure et la MAPA.
- Mesure au repos, dans une pièce calme, après 10 minutes en position couchée ou assise
- Mesure initiale de la pression artérielle aux deux bras. En cas d'asymétrie, prendre ensuite la pression artérielle toujours au bras où les chiffres sont les plus élevés.
- Dégonflage lent si méthode « manuelle » auscultatoire, environ 2 mm Hg/battement.
- Trois mesures à au moins deux consultations avant de poser le diagnostic d'hypertension artérielle.
- Connaître l'effet « blouse blanche » lié à l'interaction médecin-patient, qui augmente les chiffres d'environ 10 %. Cet effet est particulièrement fréquent chez le sujet âgé ou émotif. Eviter de parler ou de faire parler pendant la mesure.
- En cas d'arythmie complète par fibrillation auriculaire, les chiffres tensionnels sont plus difficiles à mesurer et il faut faire la moyenne de plusieurs mesures.
- Chez l'enfant, les bruits sont entendus jusqu'à 0 et il faut considérer la phase 4 (bruit plus faible et plus sourd) pour la pression artérielle diastolique.

- La pression artérielle en position debout doit être comparée à la pression artérielle en position assise ou couchée. Il faut la prendre immédiatement et après deux minutes d'orthostatisme.

#### D/- Pression artérielle normale :

- La définition de l'hypertension artérielle est nécessairement arbitraire puisque, en fait, le risque cardio-vasculaire augmente de façon continue avec le niveau tensionnel, sans seuil clairement individualisable.
- Chez l'adulte, les experts proposent comme définition de la PA normale moins de 140 mmHg pour la systolique et moins de 90 mmHg pour la diastolique.
- La pression artérielle optimale est < 120/80 mmHg
- Bien entendu les seuils proposés pour définir l'HTA ne sont pas les mêmes selon la méthode employée. Ils sont plus bas pour l'automesure et pour la MAPA, qui ne sont pas affectées par l'effet blouse blanche.

TABLEAU DE CLASSIFICATION DES VALEURS DE LA PRESSION ARTÉRIELLE (EN MMHG)			
Intitulé	Pression artérielle Systolique (maxi)	Pression artérielle Diastolique (mini)	Indication OMS en couleur
Valeurs optimales	inférieure à 120	inférieure à 80	vert
Normale	inférieure à 130	inférieure à 85	vert
Normale haute	entre 130 et 139	entre 85 et 89	vert
Hypertension légère Grade I	entre 140 et 159	entre 90 et 99	jaune
Hypertension modérée Grade II	entre 160 et 179	entre 100 et 109	orange
Hypertension sévère Grade III	supérieure à 180	supérieure à 110	rouge

*Note : Il n'existe pas de norme universelle établie de l'hypotension (pression sanguine faible), mais une pression systolique inférieure à 99 mmHg est généralement considérée comme de l'hypotension.*

#### INDEX DE PRESSION SYSTOLIQUE :

- Intérêt dans la recherche d'une artériopathie des membres inférieurs.
- Un brassard pneumatique placé à la cheville est dégonflé, tandis que la pression systolique est mesurée avec une sonde Doppler au niveau de l'artère pédieuse ou tibiale postérieure.
- Cette pression systolique à la cheville est rapportée à la pression systolique humérale, pour obtenir l'*index de pression systolique* (IPS) que l'on considère *anormal s'il est inférieur à 0,9* :  $PAS = \frac{PAS_{Cheville}}{PAS_{Bras}} = 0.9 \text{ à } 1.3$ .

**L'hypotension artérielle :** est rare on doit rechercher :

- Collapsus cardiovasculaire.

- Insuffisance surrénale lente.
- Hypotension des sujets jeunes et/ou sportifs.

INTERPRÉTATION CLINIQUE DE LA MESURE DE L'IPS			
IPS	INTERPRÉTATION CLINIQUE		
IPS compris entre 0,90 et 1,30	État hémodynamique normal		
IPS inférieur à un seuil de 0,90	AOMI (sensibilité de 95 % et spécificité proche de 100 %)	0,75-0,90	AOMI bien compensée
		0,40-0,75	AOMI peu compensée
		< 0,40	Retentissement sévère
IPS supérieur à 1,30	Artères incompressibles (médiocalcose)	Grand âge Diabète Insuffisance rénale	

**Les anomalies de la différentielle :** différence entre la PAS et la PAD

- Élargissement : caractéristique de l'IAO.
- Pincement : se voit surtout dans l'insuffisance cardiaque grave.

### SÉMIOLOGIE VEINEUSE :

Comprend

- L'examen des veines jugulaires.
- L'examen des veines des membres inférieurs.
- La recherche de signes de phlébite (TVP).

**1/- L'examen des veines jugulaires :** Son aspect reflète les variations de pression de l'OD.

**Conditions d'examen :** patient en décubitus dorsal en respiration normale, tête légèrement soulevée.

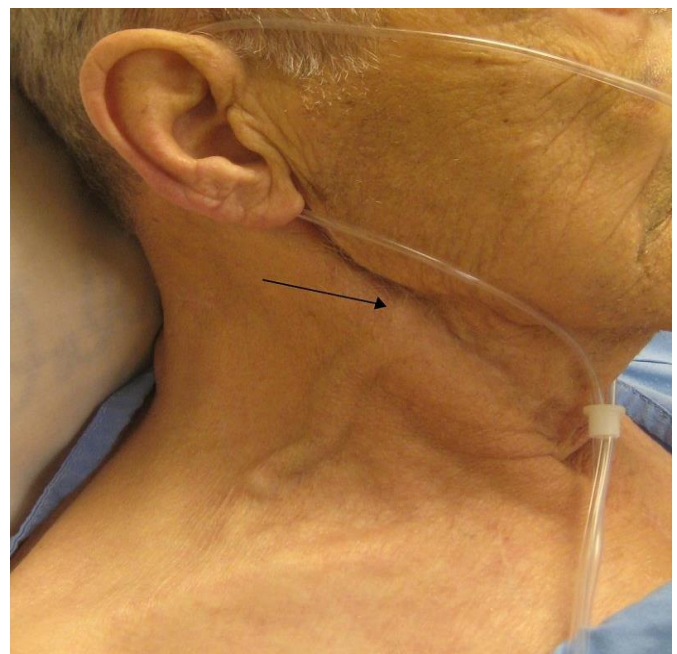**Résultats :**

**A/- à l'état normal :** Pouls veineux plus visible que le pouls artériel mais non palpable.

**B/- à l'état pathologique :**

**a/- La distension permanente des jugulaires : turgescence spontanée des jugulaires :**

Se traduit par un gonflement visible à l'inspection de la veine jugulaire externe au niveau du cou (on inspectera plus généralement la veine jugulaire droite se situant à la verticale de la veine cave), consécutif à une rétention du sang dans le territoire veineux.





Il s'agit d'un signe d'insuffisance cardiaque droite :

- Insuffisance ventriculaire droite.
- Épanchement péricardique abondant.
- Péricardite constrictive.

**b/- Le reflux hépatojugulaire (RHJ) :**

On met le patient en décubitus dorsal, le dos positionné à 30 degrés vers le haut par rapport à l'horizontale, on demande au patient de regarder vers la gauche pour que la partie droite du cou soit découverte.

Enfin, on appuie fortement sur le foie qui se trouve dans l'hypochondre droit et l'on regarde s'il n'y a pas de reflux dans la veine jugulaire externe droite.

Le signe est positif s'il y a reflux.

Il traduit une insuffisance cardiaque droite.

**c/- L'expansion systolique des jugulaires : pouls systolique jugulaire de l'IT**

Dans l'insuffisance tricuspidiennne l'oreillette droite se remplit pendant la systole du fait de l'IT qui remplit les veines cave et donc de ce fait les veines jugulaires.

Souvent associée à une expansion systolique du foie.

**d/- Dissociation radio-jugulaire :**

Pouls jugulaire indépendant du pouls artériel :

- Soit plus rapide que le pouls artériel : BAV complet, tachycardies auriculaires.
- Soit plus lent que le pouls artériel : Tachycardies ventriculaires.

**2/- L'examen des membres inférieurs :**

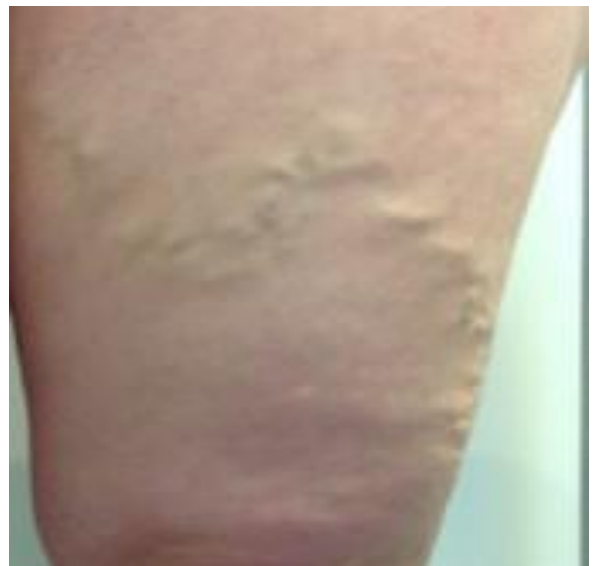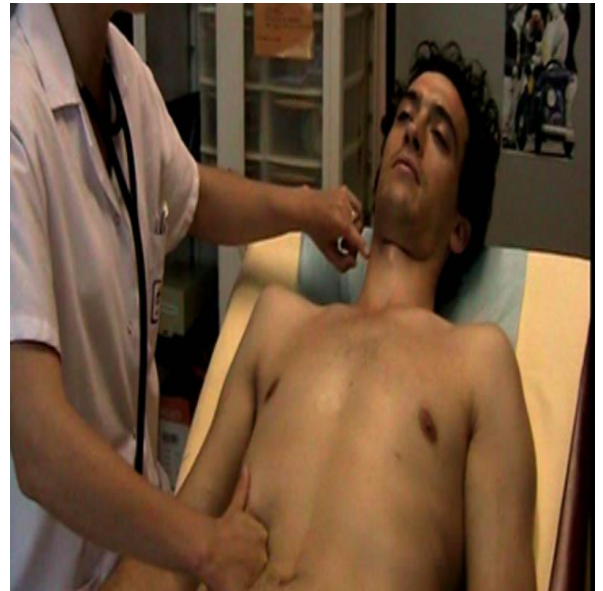**A/- à l'état normal :**

Les veines des membres inférieurs ne sont pas visibles sauf au niveau de la malléole interne et du dos du pied.

**B/- à l'état pathologique :** on recherche :

**a/- Les varices des membres inférieurs : (atteinte du réseau superficiel)**

- Position debout +++.
- Disparaissent quand le membre est surélevé.



- Peuvent se thromboser et entrainer ainsi une thrombose veineuse superficielle.

**b/- La thrombose veineuse profonde (TVP) des membres inférieurs : (atteinte du réseau profond) : Oblitération d'une veine profonde par un caillot sanguin.**

**Sémiologie :**

- Douleur du mollet.
- Signe de Homans positif.
- +/- signes de Pancarte (T°-FC).
- Membre inférieur gonflé, rouge, chaud.

