



UNIVERSITE CADI AYYAD  
FACULTE DE MEDECINE ET DE PHARMACIE  
MARRAKECH

ANNEE 2008

THESE N° 50

LES TUMEURS STROMALES  
GASTRO-INTESTINALES

---

THESE

PRESENTEE ET SOUTENUE PUBLIQUEMENT LE .....  
PAR

Mr. **Yassine EL KHOLTI**

Né le 27 Novembre 1981 à Fkih Ben Saleh

POUR L'OBTENTION DU DOCTORAT EN MEDECINE

---

MOTS-CLES :

Tumeurs stromales – Tube digestif – Anatomie pathologique

---

JURY

Mr. <b>O. ESSADKI</b> Professeur de Radiologie	PRESIDENT
Mme. <b>B. BELAABIDIA</b> Professeur d'Anatomie-Pathologique	RAPPORTEUR
Mme. <b>K. KRATI</b> Professeur de Gastro-Entérologie	} JUGES
Mr. <b>M. SBIHI</b> Professeur de Pédiatrie	
Mr. <b>R. BEN ELKHAÏAT BENOMAR</b> Professeur agrégé de Chirurgie-Générale	
Mr. <b>A. TAHRI JOUTEI HASSANI</b> Professeur de Radiothérapie	

## PROFESSEURS AGREGES

Pr. ABOUFALLAH	Abderrahim	Gynécologie – Obstétrique
Pr. AMAL	Said	Dermatologie
Pr. AIT SAB	Imane	Pédiatrie
Pr. ASRI	Fatima	Psychiatrie
Pr. ASMOUKI	Hamid	Gynécologie – Obstétrique
Pr. BELAABIDIA	Badia	Anatomie – Pathologique
Pr. BEN ELKHAJAT	Ridouan	Chirurgie – Générale
Pr. BOUMZEBRA	Drissi	Chirurgie Cardiovasculaire
Pr. BOURASS	Najib	Radiothérapie
Pr. CHABAA	Leila	Biochimie
Pr. EL HASSANI	Selma	Rhumatologie
Pr. ESSAADOUNI	Lamiaa	Médecine Interne
Pr. FINECH	Benasser	Chirurgie – Générale
Pr. GHANNANE	Houssine	Neurochirurgie
Pr. GUENNOUN	Nezha	Gastro – Entérologie
Pr. KISSANI	Najib	Neurologie
Pr. LATIFI	Mohamed	Traumato – Orthopédie
Pr. LOUZI	Abdelouahed	Chirurgie générale
Pr. MAHMAL	Lahoucine	Hématologie clinique
Pr. MANSOURI	Nadia	Chirurgie maxillofaciale Et stomatologie
Pr. MOUDOUNI	Said mohamed	Urologie
Pr. MOUTAOUAKIL	Abdeljalil	Ophtalmologie

## Les tumeurs stromales du tube digestif

---

Pr. TAZI	Imane	Psychiatrie
Pr. SAMKAOUI	Mohamed Abdenasser	Anesthésie-Réanimation
Pr. SARF	Ismail	Urologie
Pr. YOUNOUS	Saïd	Anesthésie-Réanimation

## PROFESSEURS ASSISTANTS

Pr. ADERDOUR	Lahcen	Oto-Rhino-Laryngologie
Pr. AKHDARI	Nadia	Dermatologie
Pr. AMINE	Mohamed	Epidemiologie – Clinique
Pr. BAHA ALI	Tarik	Ophthalmologie
Pr. BOURROUS	Monir	Pédiatrie
Pr. DAHAMI	ZAKARIA	Urologie
Pr. DIOURI AYAD	Afaf	Endocrinologie et maladies métaboliques
Pr. EL ADIB	Ahmed rhasane	Anesthésie-Réanimation
Pr. ATTAR	Hicham	Anatomie – Pathologique
Pr. EL HATTAOUI	Mustapha	Cardiologie
Pr. EL HOUDZI	Jamila	Pédiatrie
Pr. EL FEZZAZI	Redouane	Chirurgie – Pédiatrique
Pr. ETTALBI	Saloua	Chirurgie – Réparatrice
Pr. LMEJJATTI	Mohamed	Neurochirurgie
Pr. MAHMAL	Aziz	Pneumo – Phtisiologie

## Les tumeurs stromales du tube digestif

---

Pr. MAHMAL	Loussine	Hématologie – Clinique
Pr. MANOUDI	Fatiha	Psychiatrie
Pr. NAJEB	Youssef	Anesthésie – Réanimation
Pr. NEJM	Hicham	Traumato – Orthopédie
Pr. OULAD SAIAD	Mohamed	Chirurgie – Pédiatrique
Pr. TAHRI JOUTEH HASSANI	Ali	Radiothérapie
Pr. TASSI	Nora	Maladies – Infectueuses
Pr. SAIDI	Halim	Traumato – Orthopédie
Pr. ZOUGARI	Leila	Parasitologie – Mycologie

## Serment d'Hippocrate

*Au moment d'être admis à devenir membre de la profession médicale, je m'engage solennellement à consacrer ma vie au service de l'humanité.*

*Je traiterai mes maîtres avec le respect et la reconnaissance qui leur sont dus.*

*Je pratiquerai ma profession avec conscience et dignité. La santé de mes malades sera mon premier but.*

*Je ne trahirai pas les secrets qui me seront confiés.*

*Je maintiendrai par tous les moyens en mon pouvoir l'honneur et les nobles traditions de la profession médicale.*

*Les médecins seront mes frères.*

*Aucune considération de religion, de nationalité, de race, aucune considération politique et sociale, ne s'interposera entre mon devoir et mon patient.*

*Je maintiendrai strictement le respect de la vie humaine dès sa conception.*

*Même sous la menace, je n'userai pas mes connaissances médicales d'une façon contraire aux lois de l'humanité.*

*Je m'y engage librement et sur mon honneur.*

*Déclaration Genève, 1948*

# **PLAN**

<b>INTRODUCTION</b> .....	1
<b>MATERIEL ET METHODE</b> .....	3
<b>DISCUSSION</b> .....	17
I) DEFINITION.....	18
II) HISTOGENESE .....	18
III) CLASSIFICATION.....	20
IV) ETUDE CLINIQUE.....	22
1) EPIDEMIOLOGIE.....	22
1-1) Fréquence et incidence.....	22
1-2) Age- Sexe.....	23
1-3) Localisation anatomique.....	23
2) CIRCONSTANCES DE DECOUVERTE.....	24
3) PRESENTATIONS CLINIQUES.....	24
3-1) Localisation gastrique.....	24
3-2) Localisation grelique.....	24
3-3) Localisation œsophagiennes.....	25
3-4) Localisation colique.....	25
3-5) Localisation rectale.....	25
3-6) Localisation extradigestive.....	25
4) ASSOSSIATIONS PATHOLOGIQUES.....	25



V) ETUDE PARACLINIQUE.....	25
1) ENDOSCOPIE DIGESTIVE.....	26
2) ECHOENDOSCOPIE DIGESTIVE.....	27
3) ECHOGRAPHIE ABDOMINALE.....	29
4) TOMODENSITOMETRIE.....	30
5) BIOPSIE A L'AIGUILLE FINE.....	31
VI) ETUDE ANATOMOPATHOLOGIQUE.....	32
1) ETUDE MACROSCOPIQUE.....	32
1-1) La taille.....	32
1-2) L'aspect.....	32
2) ETUDE EN MICROSCOPIE OPTIQUE.....	33
3) ETUDE IMMUNOHISTOCHIMIQUE.....	34
3-1) Le CD 117.....	35
3-2) Le CD 34.....	36
3-3) Autres marqueurs.....	37
4) GENETIQUE TUMORALE.....	39
VII) ETUDE PRONOSTIQUE.....	41
1) FACTEURS PRONOSTIQUES.....	42
1-1) Facteurs cliniques.....	42
1-1-1) Le sexe.....	42

1-1-2) L'âge.....	42
1-1-3) La localisation anatomique.....	42
1-1-4) Le stade clinique.....	42
1-2) Facteurs anatomopathologiques.....	43
1-2-1) Facteurs macroscopiques.....	43
1-2-1-1) La taille.....	43
1-2-1-2) L'ulcération de la muqueuse.....	43
1-2-1-3) La nécrose tumorale.....	44
1-2-1-4) Les remaniements hémorragiques.....	44
1-2-2) Facteurs histologiques.....	44
1-2-2-1) La densité cellulaire.....	44
1-2-2-2) Les atypies cytonucléaires.....	44
1-2-2-3) Le compte mitotique.....	45
1-2-3) Facteurs immunologiques.....	46
1-2-3-1) L'index PCNA.....	46
1-2-3-2) L'index Mib-1.....	46
1-3) Facteurs génétiques.....	47
2) CLASSIFICATION PRONOSTIQUES.....	47
VIII) TRAITEMENT.....	49
1) La CHIRURGIE.....	49

2) LA CHIMIOThERAPIE-LA RADIOThERAPIE.....	50
3) L'IMATINIB .....	51
IX) EVOLUTION.....	56
CONCLUSION.....	57
ANNEXES.....	59
RESUMES.....	64
BIBLIOGR.APHIE.....	68

# INTRODUCTION

Les tumeurs stromales digestives (gastrointestinal stromal tumors ou GIST pour les Anglo-saxons) sont les tumeurs mésoenchymateuses les plus fréquentes du tube digestif. Elles représentent 1% de l'ensemble des tumeurs gastrointestinales. Elles se développent à partir des cellules interstitielles de Cajal « cellules mésoenchymateuses pacemaker » présentes à l'état normal entre les couches circulaires interne et longitudinale externe de la musculature digestive. Ces cellules interviennent dans la régulation de la motilité digestive. Leur histogénèse, leur classification, leurs critères diagnostiques ainsi que leur potentiel évolutif ont fait l'objet de multiples controverses.

Ces tumeurs sont le plus souvent asymptomatiques. Elles sont souvent découvertes fortuitement (endoscopie ou intervention chirurgicale). Les symptômes digestifs sont peu spécifiques (douleurs abdominales, hémorragie digestive).

Ces tumeurs siègent le plus souvent dans l'estomac (deux tiers des cas) mais sont également rencontrées tout le long du tractus digestif, dans le mésentère et le rétropéritoine.

Leur diagnostic est confirmé par l'étude anatomopathologique qui montre une prolifération cellulaire fusiforme et/ou épithélioïde, exprimant, en immunohistochimie, le c-kit dans plus de 90 % des cas et le CD 34 dans 60 % des cas.

Le traitement reste en premier lieu l'exérèse chirurgicale complète de la tumeur. Mais, actuellement, la découverte d'un traitement des formes avancées par un inhibiteur de tyrosine kinase le STI571 (Glivec\*) a bouleversé le pronostic de ces tumeurs.

Nous rapportons une série rétrospective de 14 tumeurs stromales digestives colligées au Laboratoire d'anatomie pathologique du CHU Mohamed VI de Marrakech sur une période de 7 ans, allant de Janvier 2000 à Décembre 2007, a été revue de manière rétrospective. Le but de notre travail est d'illustrer à l'aide de ces cas et d'une revue générale de la littérature les caractéristiques cliniques, paracliniques, anatomo-pathologiques, pronostiques, évolutives et thérapeutiques de ces tumeurs.

# MATERIEL ET METHODE

C'est une étude rétrospective de 14 tumeurs stromales digestives colligées au Laboratoire d'anatomie pathologique du CHU Mohamed VI de Marrakech sur une période de 7 ans, allant de Janvier 2000 à Décembre 2007.

L'analyse a porté sur les paramètres suivants (voir la fiche d'exploitation p57) :

- Les données anamnestiques (l'âge, le sexe).
- Le tableau clinique.
- La localisation anatomique.
- Les données de l'imagerie et de l'endoscopie.
- les comptes rendus de l'examen anatomo-pathologique et les résultats des marquages immunohistochimiques de ces cas.
- La prise en charge thérapeutique.
- Le pronostic et l'évolution.

# RESULTATS



## **I) EPIDEMIOLOGIE**

### **1) LE SEXE**

Cette série concerne 5 patients de sexe féminin et 9 de sexe masculin avec un sexe ratio de 1,8.

### **2) L'AGE**

L'âge moyen de nos malades était 51 ans et 2 mois avec des extrêmes allant de 40 à 73 ans.

### **3) LA FREQUENCE**

Les GIST représentent 1% de l'ensemble des tumeurs gastro-intestinales.

## **II) TABLEAU CLINIQUE**

La symptomatologie clinique était polymorphe, dominée par l'hémorragie digestive (9 malades) et la douleur abdominale (8 malades). Deux malades avaient une masse abdominale. Un seul patient s'est présenté dans un tableau de perforation intestinale. Le tableau clinique était asymptomatique chez un seul malade.

*Tableau 1* : Répartition des GIST selon la symptomatologie clinique

La symptomatologie clinique	Hémorragie digestive	Douleur abdominale	Masse abdominale	Perforation intestinale	Asymptomatique
Nombre de malades	9	8	2	1	1

## **III) LA LOCALISATION ANATOMIQUE**

La localisation anatomique la plus fréquente était la localisation gastrique soit 9

malades. Les autres localisations étaient réparties, respectivement, une localisation duodénale, une rectale, une méésentérique et une localisation au niveau du grand épiploon. Deux localisations étaient au niveau de l'intestin grêle.

**Tableau 2** : Répartition des GIST selon la localisation anatomique

La localisation anatomique	L'estomac	L'intestin grêle	Le rectum	Le méésentère	Le grand épiploon
Nombre	9	2	1	1	1

## **IV) L'IMAGERIE ET L'ENDOSCOPIE**

### **1) L'ENDOSCOPIE**

La FOGD a été réalisée chez 10 malades dont 9 avaient une localisation gastrique et une localisation duodénale. Cinq malades avaient une tumeur sous muqueuse. Trois malades avaient un aspect ulcéro-bourgeonnant et seulement deux malades avaient un aspect endoscopique normal.

L'examen proctologique a été réalisé chez un seul malade qui avait une localisation rectale. Il a montré un aspect d'une masse retro rectale nécrosée.

La colonoscopie a été réalisée chez le même malade et elle était normale.

### **2) L'IMAGERIE**

L'échographie abdominale et la TDM abdomino-pelvienne ont été réalisées chez tous les malades.

## **V) L'ETUDE ANATOMOPATHOLOGIQUE**

### **1) LA TAILLE TUMORALE**

La taille tumorale était inférieure à 5 cm chez 10 malades et supérieure à 5 cm chez les 4 restants.

**Tableau 3 :** Répartition des GIST selon la taille tumorale

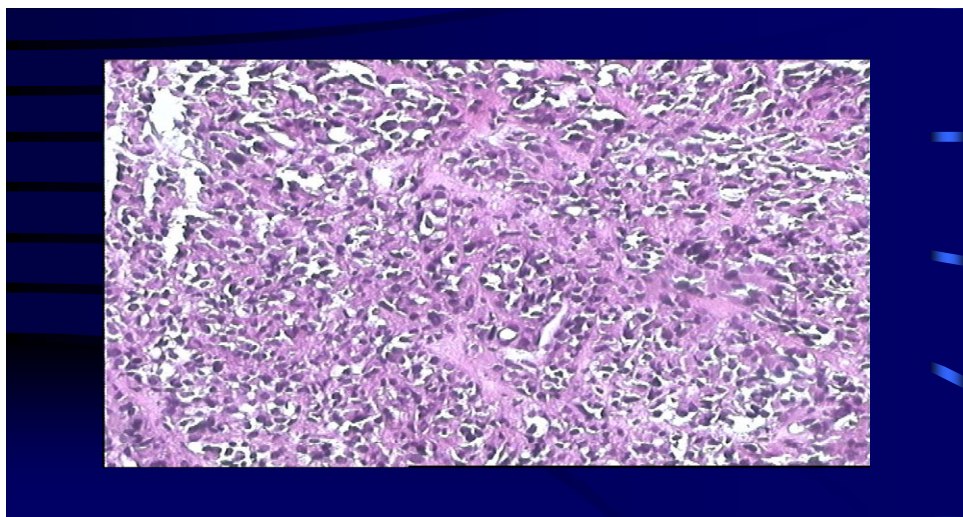
La taille tumorale	inférieure à 5 cm	supérieure à 5 cm
Nombre de cas	10	4

### **2) LE TYPE CELLULAIRE**

L'aspect fusiforme des cellules tumorales étaient présent chez tous les malades. Des cellules épithélioïdes étaient présentes chez 5 patients. 9 malades avaient des atypies nucléaires.

**Tableau 4 :** Répartition des GIST selon l'aspect des cellules tumorales

L'aspect cellulaire	Fusifforme	Epithélioïde	Atypies nucléaires
Nombre de cas	14	5	9



**Fig.1.** Tumeur stromale constituée de cellules épithélioïdes

### **3) L'INDICE MITOTIQUE**

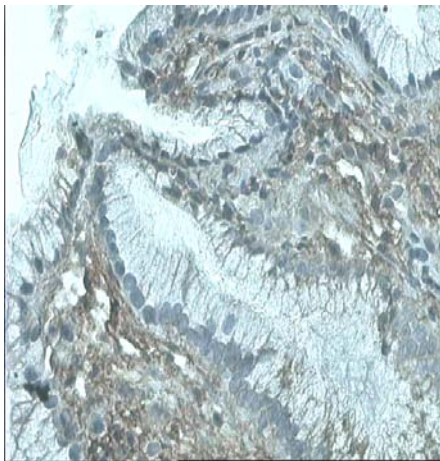
Cinquante pour cent des patients avaient un index mitotique supérieur à 5 mitoses par 10 champs au fort grossissement. La moitié restante, avait un index mitotique inférieur à 5 mitoses par 10 champs au fort grossissement.

**Tableau 5 :** Répartition des GIST selon l'indice mitotique

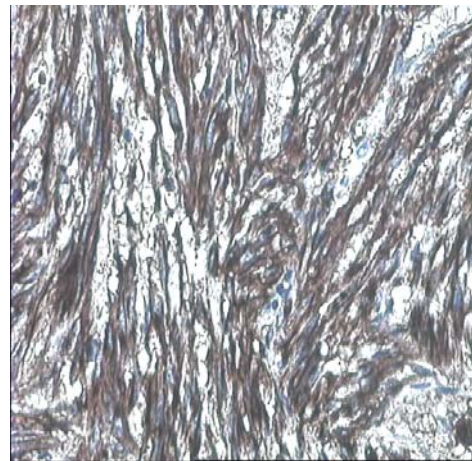
L'indice mitotique	Supérieur à 5 mitoses par 10 champs au fort grossissement	Inférieur à 5 mitoses par 10 champs au fort grossissement
Nombre de cas	7	7

### **4) L'IMMUNOHISTOCHEMIE :** (Voir tableau 6)

Tous les malades avaient exprimé, selon des intensités variables, le CD117, l'AML, la PS100 et la VIM. Seulement, 6 malades avaient un CD 34 positif.



**Fig.2**



**Fig.3**

**Fig.2** Expression cytoplasmique du c-Kit par les cellules tumorales dans une tumeur stromale

**Fig.3** Positivité des cellules tumorales à l'anticorps anti-CD34.

**Tableau 6 :** Immunomarquage des 14 GIST

<b>MARQUAGE (TOPOGRAPHIE+INTENSITE)</b>														
<b>ANTICORPS</b>	<b>CAS N 1</b>	<b>CAS N 2</b>	<b>CAS N 3</b>	<b>CAS N 4</b>	<b>CAS N 5</b>	<b>CAS N 6</b>	<b>CAS N 7</b>	<b>CAS N 8</b>	<b>CAS N 9</b>	<b>CAS N 10</b>	<b>CAS N 11</b>	<b>CAS N 12</b>	<b>CAS N 13</b>	<b>CAS N 14</b>
<b>CD117 (Mb+Cyt)</b>	Mb+	Mb+	Mb+	Cyt	Mb+	Cyt	Cyt	Cyt	Cyt	Mb+	Mb+	Mb+	Mb+	Mb+
	Cyt	Cyt	Cyt		Cyt					Cyt	Cyt	Cyt	Cyt	Cyt
	+++	++	+++	+++	+++	++	+++	++	+	++	++	+++	+	+
<b>CD34 (Mb+Cyt)</b>	Mb+	0	Mb+	Mb+	NF	Mb+	Mb+	Mb+	0	NF	NF	NF	NF	NF
	Cyt		Cyt	Cyt		Cyt	Cyt	Cyt						
	+++	0	+++	+++	NF	+++	+++	++	0	NF	NF	NF	NF	NF
<b>AML (Cyt)</b>	Cyt	Cyt	Cyt	Cyt	NF	Cyt	Cyt	Cyt	Mb+	NF	NF	NF	NF	NF
									Cyt					
	+++	++	++	+	NF	++	+	++	+++	NF	NF	NF	NF	NF
<b>PS100 (Cyt)</b>	Mb+	Cyt	Cyt	Cyt	NF	Cyt	Cyt	Cyt	Cyt	NF	NF	NF	NF	NF
	Cyt													

	+++	+++	++	++	NF	++	+++	++	+	NF	NF	NF	NF	NF
VIM (Cyt)	Mb+	Mb+	Mb+	Mb+	NF	Mb+	Mb+	Mb+	Cyt	NF	NF	NF	NF	NF
	Cyt	Cyt	Cyt	Cyt		Cyt	Cyt	Cyt						
	+++	+++	++	+++	NF	+++	++	+++	+	NF	NF	NF	NF	NF

Mb : Membranaire Cyt : Cytoplasmique NF : Non fait

## VI) LE PRONOSTIC

Dans notre série, selon la classification de Fletcher (4), 2 malades avaient des GIST de faible risque de malignité ; 9 malades avaient des GIST de risque intermédiaire de malignité et 5 patients avaient des GIST de risque élevé de malignité, alors qu'aucuns malades n'avaient des GIST de très faible risque de malignité.

*Tableau 7:* Répartition des GIST selon le risque de malignité

le risque de malignité	Faible	Intermédiaire	Elevé
Nombre de cas	2	7	5

## VII) LE TRAITEMENT

Tous les malades ont bénéficié d'un traitement chirurgical. En effet, on a réalisé :

- Pour les GIST gastriques : Six malades ont bénéficié d'une gastrectomie polaire supérieure, alors que trois malades ont bénéficié seulement d'une tumorectomie.
- Pour les GIST intestinales : Une gastrectomie polaire inférieure a été réalisée dans la GIST duodénale et une résection anastomose pour la GIST intestinale.

## Les tumeurs stromales du tube digestif

---

- La GIST mésentérique et du grand épiploon ont bénéficié d'une tumorectomie.
- La GIST rectale : Le malade n'a pas pu faire l'IRM et il est perdu de vue.

Le curage ganglionnaire a été réalisé chez 5 malades avec un GIST gastrique. Il a été négatif. Le nombre moyen du curage ganglionnaire est de six ganglions.

Un seul malade a été mis sous l'imatinib Ou STI571 (Glivec\*).

Aucun malade n'a bénéficié d'une chimiothérapie et ou d'une radiothérapie.

### **VIII) L'EVOLUTION**

Dix malades ont été perdus de vue.

Un seul malade a présenté, en premier, une récurrence tumorale gastrique pour laquelle il a été réopéré. Par la suite, il a présenté une métastase hépatique pour le quel il a été mis sous l'imatinib.

Deux malades sont encore en vie.

On a noté un seul décès.

## IX) TABLEAU RECAPITULATIF

*Tableau 8* : Tableau récapitulatif 1

	<u>AGE</u> <u>SEX</u> <u>E</u>	<u>CLINIQUE</u>	<u>LOCALISATION</u>	<u>IMAGERIE</u>	<u>ENDOSCOPIE</u>	<u>TAITEMENT</u>	<u>Curage</u> <u>gg</u>
<u>CAS</u> <u>1</u>	45 ♂	Dou abd Hgie dig hte	Estomac	Sd tumoral	Tm sous muqueuse	Gastrectomie Polaire sup	6 gg négatif
<u>CAS</u> <u>2</u>	50 ♀	asymptomatiq e	Grand épiplon	Sd tumoral	Non fait	tumorectomi e	1 gg négatif
<u>CAS</u> <u>3</u>	43	hématémèse	Estomac	Sd tumoral	endoscopiq ue normal	Gastrectomie Polaire sup	6 gg négatif
<u>CAS</u> <u>4</u>	60 ♂	Dou abd	Estomac	Sd tumoral	aspect ulcéro- bourgeonna nt	tumorectomi e	12 gg négatif
<u>CAS</u> <u>5</u>	56 ♂	Dou abd Moelena	Estomac	Sd tumoral	Tm sous muqueuse	tumorectomi e	Non fait
<u>CAS</u> <u>6</u>	40 ♀	Dou abd Hgie dig hte	Estomac	Sd tumoral	Tm sous muqueuse	Gastrectomie Polaire sup	5 gg négatif
<u>CAS</u> <u>7</u>	50 ♀	Rectorragie	Rectum	Sd tumoral	Masse retrorectale	Non fait	Non fait
<u>CAS</u> <u>8</u>	73 ♂	Dou abd Masse abd	Estomac	Sd tumoral	endoscopiq ue normal	Gastrectomie Polaire sup	Non fait



Les tumeurs stromales du tube digestif

<u>CAS</u> <u>9</u>	60 ♀	Abd aigue perforation	Intestin grele	Sd tumoral	Non fait	une résection anastomose	Non fait
<u>CAS</u> <u>10</u>	40 ♂	Dou abd Hgie dig hte	Estomac	Sd tumoral	Tm sous muqueuse	Gastrectomie Polaire sup	Non fait
<u>CAS</u> <u>11</u>	60 ♂	Dou abd Masse abd	Mésentère	Sd tumoral		tumorectomi e	Non fait
<u>CAS</u> <u>12</u>	43 ♂	Moelena	Duodénum	Sd tumoral	aspect ulcéro- bourgeonna nt	Gastrectomie Polaire sup	Non fait
<u>CAS</u> <u>13</u>	50 ♂	Hgie dig hte	Estomac	Sd tumoral	Tm sous muqueuse	Gastrectomie Polaire sup	Non fait
<u>CAS</u> <u>14</u>	60 ♀	Epigastralgie	Estomac	Sd tumoral	aspect ulcéro- bourgeonna nt	tumorectomi e	Non fait

**Tableau 9:** Tableau récapitulatif 2

	<u>La taille tumorale</u>	<u>L'aspect cellulaire</u>	<u>La mitose par 10 CFG</u>	<u>L'immunohistochimie</u>	<u>Le pronostic</u>	<u>L'évolution</u>
<u>CAS 1</u>	13x10x7cm	Fusiforme Épithélioïde	4	CD117,AML,PS100,VIM+ CD34+	Intermédiaire	Perdu de vue
<u>CAS 2</u>	5 cm	Fusiforme	3	CD117,AML,PS100,VIM+ CD34=0	Intermédiaire	Morte
<u>CAS 3</u>	11 cm	Fusiforme	Inf à 5	CD117,AML,PS100,VIM+ CD34+	Intermédiaire	Perdu de vue
<u>CAS 4</u>	6 cm	Fusiforme	2	CD117,AML,PS100,VIM+ CD34+	Intermédiaire	Perdu de vue
<u>CAS 5</u>	Sup à 5 cm	Fusiforme Épithélioïde	4	CD117	Intermédiaire	Encore en vie
<u>CAS 6</u>	Sup à 5 cm	Fusiforme	8	CD117,AML,PS100,VIM+ CD34+	Elevé	Perdu de vue
<u>CAS 7</u>	7 cm	Fusiforme Épithélioïde	Sup à 5	CD117,AML,PS100,VIM+ CD34+	Elevé	Perdu de vue
<u>CAS 8</u>	6 cm	Fusiforme Épithélioïde	10	CD117,AML,PS100,VIM+ CD34+	Elevé	Perdu de vue
<u>CAS 9</u>	5,5 cm	Fusiforme	Sup à 10	CD117,AML,PS100,VIM+ CD34=0	Elevé	Perdu de vue

Les tumeurs stromales du tube digestif

<b><u>CAS</u></b> <b><u>10</u></b>	Inf à 5 cm	Fusiforme	Sup à 10	CD117+	Elevé	Perdu de vue
<b><u>CAS</u></b> <b><u>11</u></b>	Sup à 5 cm	Fusiforme	Inf à 3	CD117+	Intermédiaire	Perdu de vue
<b><u>CAS</u></b> <b><u>12</u></b>	Inf à 5 cm	Fusiforme	Inf à 5	CD117+	faible	Perdu de vue
<b><u>CAS</u></b> <b><u>13</u></b>	Inf à 5 cm	Fusiforme Épithélioïde	Inf à 5	CD117+	faible	Encore en vie
<b><u>CAS</u></b> <b><u>14</u></b>	7 cm	Fusiforme	Inf à 5	CD117+	Intermédiaire	Perdu de vue

# DISCUSSION

## **I) DEFINITION**

La définition des tumeurs stromales digestives était auparavant morphologique. Le terme de GIST était introduit pour désigner de manière objective les tumeurs qui n'étaient ni des léiomyomes, ni des schwannomes. Actuellement ce terme désigne un groupe spécifique de tumeurs comprenant la majorité des tumeurs conjonctives gastro-intestinales et ayant des caractéristiques immunohistochimiques particulières (1,2).

La définition actuellement retenue est : les GIST sont des tumeurs mésenchymateuses du tube digestif présentant un aspect histologique particulier, celui d'une prolifération de cellules le plus souvent fusiformes, parfois épithélioïdes, plus rarement pléomorphes et exprimant habituellement, mais non constamment, la protéine c-Kit à un niveau suffisant pour permettre sa détection par une technique immunohistochimique (3, 4, 5, 6, 7, 8, 9,10). Ces tumeurs sont développées au dépend du tube digestif de l'œsophage à l'anus (11,12).

## **II) HISTOGENESE**

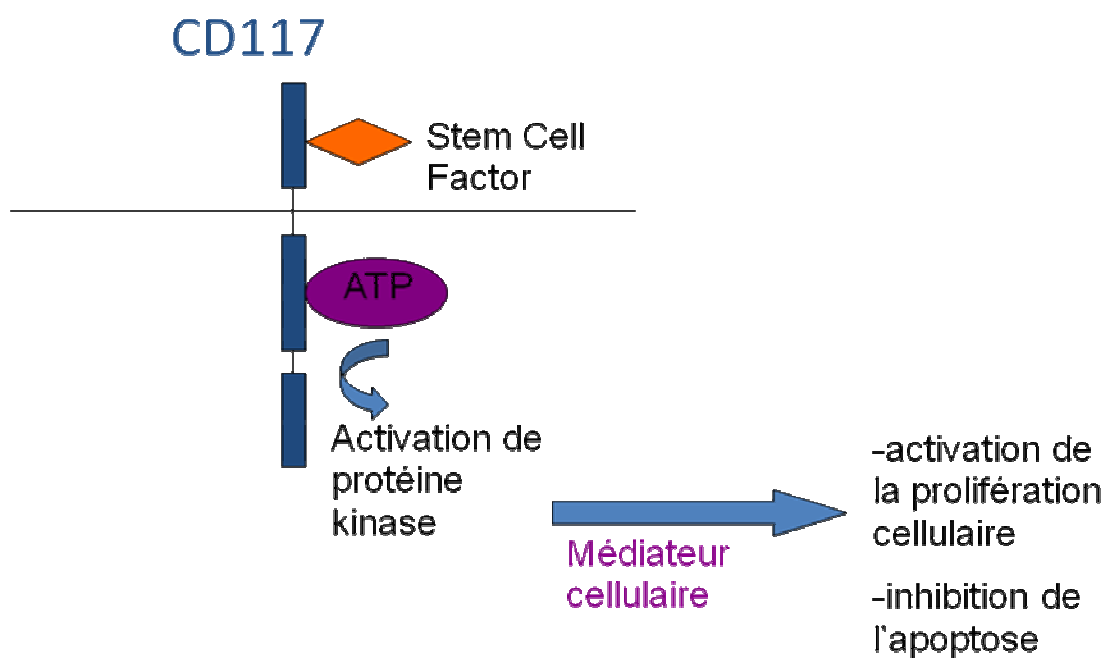
L'histogénèse des tumeurs stromales du tractus digestif (TSD) a longtemps été source de confusion et de controverse. La découverte récente de mutations du gène c-kit (13) et l'expression de la protéine c-kit par les cellules tumorales (14) ont permis de préciser l'origine histologique de ces tumeurs.

Elles se développent à partir des cellules interstitielles de Cajal « cellules mésenchymateuses *pacemaker*», présentes à l'état normal entre les couches circulaires interne et longitudinale externe de la musculature digestive. Ces cellules interviennent dans la régulation de la motilité digestive (15, 16,17).

Ces cellules présentent en effet les mêmes caractéristiques phénotypiques et génétiques que celles des tumeurs stromales et expriment le gène c-kit qui code pour la protéine c-kit (10, 17,18,).

La protéine c-kit est un récepteur transmembranaire dont la partie extracellulaire a pour ligand un facteur de croissance *stem cell factor* et dont le domaine intracellulaire possède une activité tyrosine kinase responsable de l'activation de protéines cibles impliquées dans la prolifération cellulaire (19).

Des mutations du gène codant pour la protéine c-kit ont été rapportées dans une proportion significative de TSD (20) aboutissant à une stimulation de la prolifération cellulaire (6, 19, 21,22) ainsi qu'à une inhibition de l'apoptose (Fig.1).



**Fig.4.**Activation de la protéine C-Kit

Ces mutations touchent préférentiellement le domaine juxtamembranaire de la protéine (exon 11) (23,24). Cependant, certaines TSD comportent des mutations dans d'autres secteurs de la protéine (25), notamment dans la région extracellulaire (exon 9) et au niveau du domaine

enzymatique intracellulaire (exon 13). Cette mutation qui est vraisemblablement l'un des évènements les plus précoces de la tumorigénèse est ponctuelle (26).

### **III) CLASSIFICATION**

Les tumeurs stromales se classent au sein des tumeurs conjonctives du tube digestif.

La classification de ces tumeurs conjonctives s'est précisée au fil des années. Au départ elle se basait sur les éléments de différenciation histologique.

Actuellement cette classification repose sur des critères anatomopathologiques et immunohistochimiques.

**Tableau 10.** Proposition de classification des tumeurs conjonctives du tube digestif (d'après Stout et OMS) (27)

<u>Tumeurs</u>	<u>Tissus</u>	<u>Bénignes</u>	<u>Malignes</u>
<b>Tumeurs conjonctives différenciées</b>	Musculaire lisse	Léiomyome	Léiomyosarcome
	Vasculaire	Angiome Tumeur glomique Lymphangiome Hémangiopéricytome	
	Adipeux	Lipome	Liposarcome
	Conjonctif commun	Fibrome	Fibrosarcome
	Nerveux	Schwannome Tumeur à cellules granuleuses Paragangliomes	Tumeur maligne des gaines des nerfs périphériques.



## Les tumeurs stromales du tube digestif

---

<u>Tumeurs</u> <u>indifférenciées</u> (tumeurs stromales) cellules fusiformes cellules rondes (ou épithéliales) cellularité mixte			
---	--	--	--

*Tableau 11. Profil immunohistochimique des principales tumeurs à cellules fusiformes rencontrées dans le tractus digestif(4).*

	c-kit (CD 117)	CD 34	AML	Desmine	PS 100
Tumeur stromale	+	+ (60 à 70 %)	+ (30 à 40 %)	Rare	+ (5 %)
Léiomyome	-	+ (10 à 15 %)	+	+	Rare
Schwannome	-	□	-	-	+

#### **IV) ETUDE CLINIQUE**

##### **1) EPIDEMIOLOGIE**

###### **1-1) FREQUENCE ET INCIDENCE**

L'incidence exacte des GIST n'est pas connue. Ces tumeurs représentent classiquement 10 % environ de l'ensemble des sarcomes, 150 à 300 nouveaux cas devraient être attendus par an en France. Cette incidence est vraisemblablement sous-estimée si l'on tient compte de l'incidence annuelle de ces tumeurs estimées aux Etats-Unis à environ 5000, soit une incidence annuelle d'environ 300 à 500 en France (8, 19, 28,29).

Les GIST représentent 80 % des tumeurs mésenchymateuses du tube digestif (30, 31,32).

Elles représentent uniquement 0.1% à 3% de l'ensemble des tumeurs gastro-intestinales (33) : 1 à 3% des cancers gastro-intestinaux mais près de 20% des cancers de l'intestin grêle. Leur incidence serait de 2.1 à 15 nouveaux cas par an pour un million d'habitants (30,31).

Dans notre série, les GIST représentent 1% de l'ensemble des tumeurs gastro-intestinales.

### **1-2) AGE ET SEXE**

L'incidence de ces tumeurs selon l'âge est unimodale, avec un pic de fréquence entre 50 et 70 ans et un âge moyen de survenue de 58 ans. Elles peuvent néanmoins se rencontrer chez des patients plus jeunes, mais exceptionnellement chez l'enfant. Le sex ratio est globalement de 1/1, avec une légère prédominance masculine dans certaines études (34).

I. Ahmed (35) dans une série de 185 cas de tumeurs stromales retrouve un âge moyen voisin de 64,4 ans avec des extrêmes d'âge allant de 18 à 93 ans.

S. Hinz (36) dans l'étude de ses 40 cas de tumeurs stromales digestives retrouve une moyenne d'âge de 64 ans avec des extrêmes allant de 30 à 90 ans.

C.Y. Tzen (37) dans une série de 134 cas de tumeurs stromales retrouve une moyenne d'âge voisine de 60 ans et des extrêmes d'âge allant de 17 à 90 ans. Parmi les 134 malades, il avait 70 masculins et 64 féminins.

Dans notre série l'âge moyen est de 51 ans et 2 mois avec des extrêmes allant de 40 à 73 ans, et un sexe ratio de 1,8 à prédominance masculine.

### **1-3) LA LOCALISATION ANATOMIQUE**

La plupart des GIST sont découvertes au niveau de l'estomac (50 %-70 %) et de l'intestin grêle (20%-30%), moins de 5% des GIST sont situées au niveau de l'oesophage, et environ (5-15%) sont découvert au niveau du côlon et du rectum (38,40). Les localisations appendiculaires, mésentériques et retro péritonéale sont estimées à moins de 1% (39,40).

Ces tumeurs sont le plus souvent uniques, mais parfois multiples dans moins de 5 %

des cas (8).

Dans notre série 64,28 % des GIST étaient de localisation gastrique.

## **2) LES CIRCONSTANCES DE DECOUVERTE**

La présentation clinique des tumeurs stromales gastrointestinales est variable, selon leur degré d'agressivité et leur localisation. De nombreux cas sont découverts fortuitement, à l'occasion d'une imagerie, d'une endoscopie ou d'une laparotomie. Elles peuvent donner lieu à une symptomatologie digestive peu spécifique lorsqu'elles sont volumineuses : Fièvre, douleurs abdominales, masse abdominale, hémorragie digestive, tableau d'occlusion intestinale, perforation intestinale (41, 42,43).

Enfin les tumeurs stromales peuvent se révéler par une altération de l'état général en rapport avec une extension locorégionale ou métastatique (7, 18, 19, 21,44).

Dans notre série, La symptomatologie clinique était polymorphe, dominée par l'hémorragie digestive (9 malades) et les douleurs abdominales (8 malades).

## **3) LES PRESENTATIONS CLINIQUES**

La présentation clinique est fonction du site digestif et du stade évolutif de la tumeur lors du diagnostic.

### **3-1) LA LOCALISATION GASTRIQUE**

Les GIST de l'estomac peuvent se révéler par un saignement gastro-intestinal à type d'hématémèse ou de mélaena, qui traduisent une ulcération de la muqueuse gastrique (20 %-50 %), une douleur abdominale (40-50%) ou une masse palpable (25%- 40%) (45).

### **3-2) LA LOCALISATION GRELIQUE**

Les tumeurs stromales du grêle apparaissent le plus fréquemment au niveau du duodénum, rarement au niveau du jéjunum et de l'iléum (48, 49,50). Elles se manifestent par des symptômes vagues et non-spécifiques tel qu'une douleur abdominale dans (50% à 70%), une hémorragie gastro-intestinale dans (20% à 50%) et une masse abdominale dans (2,46 ,47).

### **3-3) LA LOCALISATION OESOPHAGIENNE**

Les symptômes les plus fréquents des GIST oesophagiennes sont la dysphagie et la perte de poids (51,52).

### **3-4) LA LOCALISATION COLIQUE**

Au niveau du colon, les signes cliniques sont en général la constipation, la diarrhée, les hémorragies digestives basses, l'altération de l'état général et les douleurs abdominales. Un tableau d'occlusion peut également être un élément d'appel clinique (51,53).

### **3-5) LA LOCALISATION RECTALE**

Les GIST rectales sont extrêmement rares, le tableau clinique peut se présenter par des rectorragies ou des douleurs rectales (54 ,55).

### **3-6) LA LOCALISATION EXTRA-DIGESTIVE**

Les GIST peuvent se développer à partir de n'importe quel segment digestif et dans le péritoine. Les tumeurs stromales extra gastro-intestinales par définition sont des tumeurs prenant naissance au niveau des tissus mous de l'abdomen et du rétropéritoine sans rapport avec la séreuse ou la paroi du tube digestif (56 ,57).

Les GIST primitives de l'épiploon, du mésentère ou du rétropéritoine se présentent typiquement comme des masses intra abdominales solitaires et les symptômes majeurs sont la douleur abdominale et une masse palpable (58).

Leurs aspects histologiques et immunohistochimiques sont comparables à ceux de leur homologue gastrointestinale (56).

Contrairement à leurs homologues gastro-intestinales, ces lésions sont de très grande taille lors de leur diagnostic, et la majorité mesure plus de 10 cm (59).

## **4) ASSOCIATIONS PATHOLOGIQUES**

### **4-1) LA TRIADE DE CARENEY**

Elle survient chez des femmes jeunes et associe des tumeurs stromales gastriques malignes multiples, un chondrome pulmonaire et un paragangliome extrasurrénalien (60,61).

#### **4-2) LA NEUROFIBROMATEUSE DE TYPE 1**

Habituellement, les TSD surviennent chez des adultes déjà porteurs de lésions cutanées. Dans la neurofibromatose de Recklinghausen, 5% des patients développent des tumeurs stromales digestives(19,44) ne présentant pas de particularité morphologique mais sont souvent multiples. En pratique, la découverte de tumeurs stromales multiples doit faire rechercher, de principe, une neurofibromatose. Une mutation génétique au niveau de l'allèle NF1 entraîne une formation des GIST (62,63).

#### **4-3) L'ASSOCIATION AVEC D'AUTRES CANCERS DIGESTIFS**

Des tumeurs stromales digestives ont été associées à des adénocarcinomes, à des lymphomes et des carcinomes simultanément (64, 65, 66,86). Dans une série publiée par Maiorana et al, 11.5% de tumeurs stromales gastriques (6 cas) ont été associées avec d'autres cancers gastro-intestinaux (62,64).

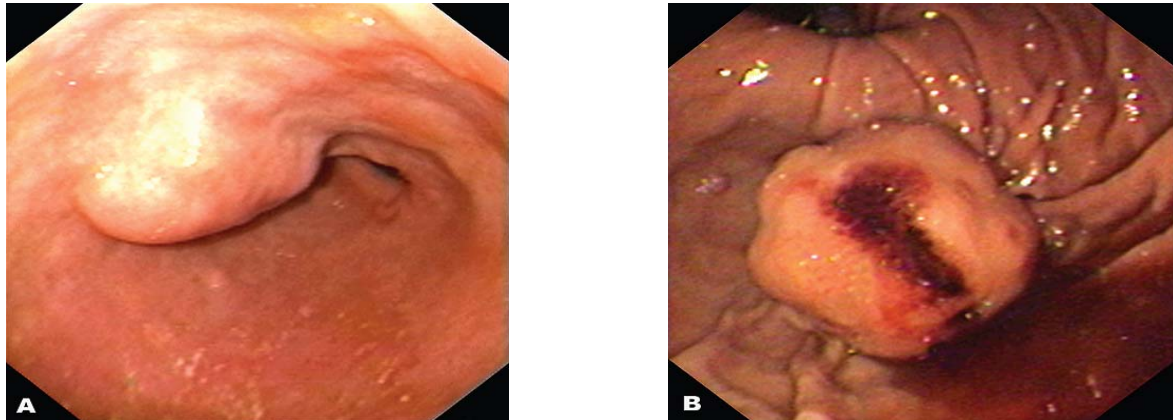
### **V) L'ETUDE PARACLINIQUE**

#### **1) L'ENDOSCOPIE DIGESTIVE**

L'endoscopie digestive permet des biopsies qui peuvent mener au diagnostic dans 15 à 50 % des cas (11, 14, 16, 20,77).

En endoscopie, les GIST apparaissent habituellement sous la forme de tumeurs sous-muqueuses souvent évocatrices. Faisant saillie dans la lumière ; La lésion est couverte d'une muqueuse normale avec parfois une ombilication ou une ulcération (19, 67,68 82.)Fig5. Lorsque la tumeur est à développement exophytique, la paroi peut être normale ou apparaître simplement rigidifiée ou encore sous forme d'une voussure posant le problème d'une compression extrinsèque (20).

Cependant, l'endoscopie seule ne permet pas de différencier ces lésions des autres lésions sous-muqueuses. Actuellement, l'échoendoscopie joue un rôle décisif dans l'évaluation, le diagnostic et éventuellement la prise en charge des GIST



**Fig.5.** Images endoscopiques de différentes GIST gastriques (69).

(A) Petite tumeur stromale bénigne (taille : 2,5 cm) de l'antrum recouverte d'une muqueuse gastrique normale.

(B) GIST maligne du fundus. Grosse tumeur polypoïde (taille : 5 cm) avec ulcération centrale tapissée par un caillot adhérent.

Dans notre série, l'aspect endoscopique le plus fréquent était l'aspect d'une tumeur sous muqueuse chez 6 malades.

## **2) L'ECHOENDOSCOPIE**

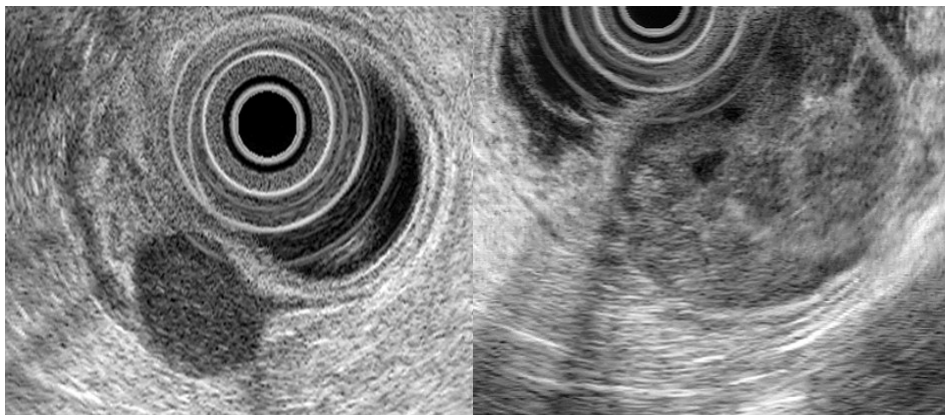
L'échoendoscopie est le meilleur examen pour les tumeurs sous muqueuses œsogastroduodénale et rectale (66, 67,68). Elle joue un rôle décisif dans l'évaluation, le diagnostic et l'élimination de certains diagnostics différentiels comme une compression par un organe de voisinage, par une tumeur ou par des adénopathies.

A l'échoendoscopie, les GIST apparaissent le plus souvent comme des masses hypoéchogènes développées à partir de la quatrième couche de la paroi gastro-intestinale correspondant à la musculuse (*muscularis propria*) et dans une minorité de cas, à partir de la seconde couche hypoéchogène correspondant à la musculaire muqueuse (*muscularis mucosae*) (69,70).

Les constatations échoendoscopiques peuvent être très utiles dans la détection des GIST malignes. Chak *et al.* (69,71), dans une étude portant sur 35 GIST bénignes et malignes, ont découvert qu'une taille supérieure à 4 cm, des bordures extraluminales irrégulières, des foyers échogènes et kystiques étaient autant de facteurs indépendants associés à la malignité. Palazzo *et al.* (72) dans une étude rétrospective portant sur 56 GIST, ont montré que la présence d'espaces kystiques et de marges extraluminales irrégulières, étaient des facteurs indépendants prédictifs de malignité.

Les critères échoendoscopiques de malignité sont surtout la taille (> 10 cm), l'existence d'une nécrose centrale ou d'un envahissement d'un organe de voisinage ainsi que la présence de zones kystiques au sein de la tumeur (66,68). Par manque de moyens, aucun de nos patients n'a bénéficié d'échoendoscopie.

Les biopsies sous échoendoscopiques, ont une sensibilité décevante (66, 68,73) et le risque d'essaimage fait qu'elles sont rarement indiquées pour des tumeurs qui vont bénéficier d'un geste chirurgical (66, 73,74).



(A)

(B)

**Fig.6** Images endosonographiques de différentes GIST gastriques (69).



(A) GIST bénigne de l'antre. Grosse tumeur homogène de 2,5 cm prenant naissance à partir de la 4e couche (*muscularis propria*).

(B) GIST maligne du fundus. Grosse tumeur inhomogène de 5 cm, avec foyers échogènes et petite espaces kystiques.

Dans notre série, aucun malade n'a bénéficié d'une echoendoscopie.

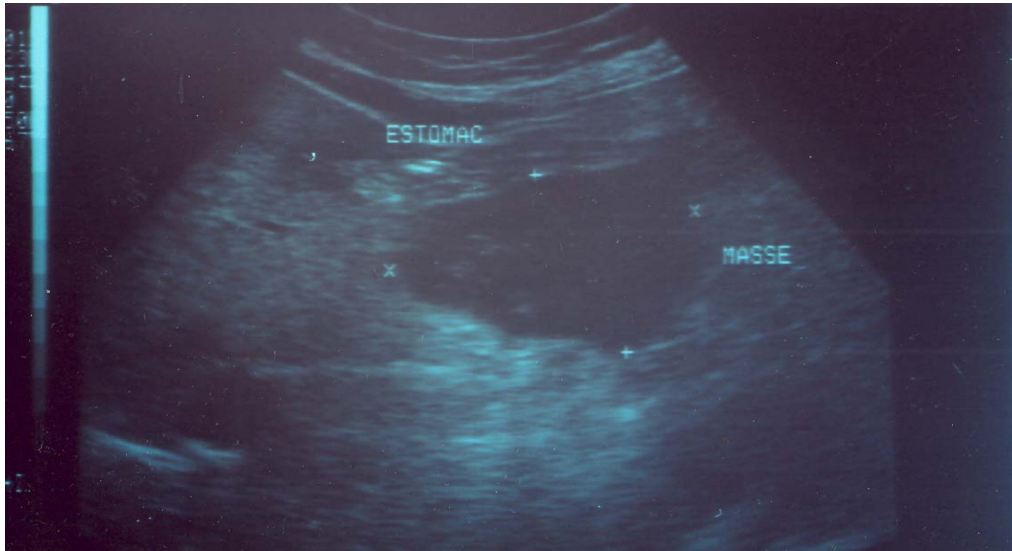
### **3) L'ECHOGRAPHIE ABDOMINALE**

L'échographie a une sensibilité modérée à cause des gaz digestifs. Mais elle peut réussir à mettre en évidence la tumeur quand celle ci est volumineuse, de préciser son siège, ses contours ainsi que la présence ou non d'adénopathies.

L'aspect échographique de la masse est variable selon l'existence ou non d'une communication avec la lumière digestive. Ainsi le centre de la masse peut être liquidien en cas de nécrose tumorale ; et hyperéchogène excentré en cas de communication avec la lumière du tube digestif(80).

L'apport de l'échographie se limite donc à la confirmation du syndrome tumoral, et surtout de faire un bilan d'extension locale et régionale (Adénopathies, métastases hépatiques+++ ) (75 ,76).

Dans notre série, tous les malades ont bénéficié d'une échographie qui a objectivé un syndrome tumoral isolé, notamment, pas de métastase hépatique.



*Fig.7.*Image échographique montrant une formation tumorale au niveau de la face postérieure  
l'estomac hypoéchogène hétérogène.

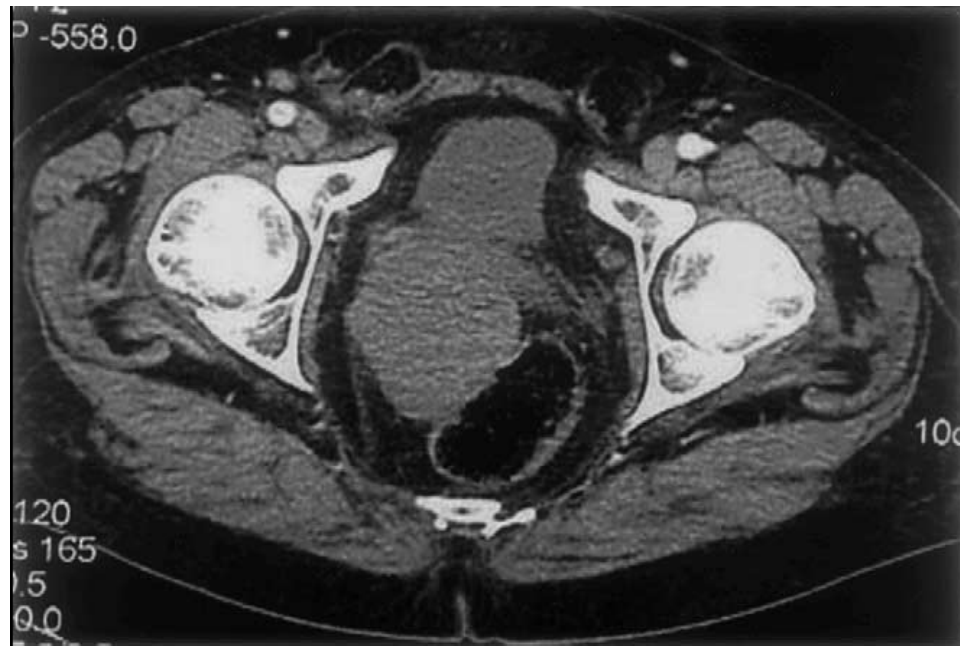
#### **4) LA TOMODENSITOMETRIE**

Le scanner abdominal pourrait aider à caractériser ces tumeurs (73). Elles se présentent sous forme de tumeurs suffisamment volumineuses, de densité tissulaire se rehaussant à l'injection, de façon homo ou hétérogène, attenantes au tube digestif avec nécrose tumorale (77).

Le scanner abdominal permet de mettre en évidence un éventuel envahissement des organes de voisinage et/ou la présence de métastases hépatiques.

Le PET scan est un nouveau procédé d'examen tomodensitométrique. Il est fondé sur le métabolisme in vivo du fluoro-2-desoxy-D-glucose. Il détecterait plus précocement la maladie métastatique des sarcomes des tissus mous (44).

Dans notre série, tous nos malades ont bénéficié d'une TDM abdominale initiale qui a objectivé un syndrome tumoral isolé sans envahissement des organes de voisinage et/ou la présence de métastases hépatiques.



*Fig.8.*Coupe TDM montrant une tumeur stromale de localisation rectale

### **5) LA BIOPSIE A L'AIGUILLE FINE (BAF)**

L'une des nouvelles méthodes de diagnostic cytohistopathologique des GIST est la ponction-aspiration à l'aiguille fine (EUS-FNA). Dans les échantillons obtenus par cette méthode, l'expression c-kit (essentielle au diagnostic de GIST) peut être déterminée. Cependant, l'activité mitotique, importante pour la différenciation entre GIST malignes et bénignes est difficile à évaluer sur ces petits échantillons (68,78). Ce problème peut être résolu en déterminant le nombre de cellules en cycle à l'aide du Ki-67 permettant une appréciation de l'activité mitotique et de la prolifération cellulaire (68,79). L'analyse du type des mutations génétiques de c-kit peut également donner des indications quant au pronostic des lésions (68,78). La biopsie sous EUS utilisant de grosses aiguilles de type truecut fournit des échantillons plus volumineux permettant de déterminer l'activité mitotique.

Cette méthode a des résultats supérieurs à celle obtenus à l'aide des biopsies endoscopiques et présente moins de risques théoriques d'essaimage que la biopsie sous échoendoscopie.

## **VI) L'ETUDE ANATOMOPATHOLOGIQUE**

### **1) L'ETUDE MACROSCOPIQUE**

#### **1-1) LA TAILLE**

Sur le plan anatomopathologique, les GIST se développent à partir de la couche musculaire de la paroi intestinale (66, 68, 73,81). Elles sont plutôt volumineuses, endo et exoluminales « en iceberg » Leur taille varie de quelques millimètres à 40 cm (68) et elle est en fonction du site digestif (82).

Les tumeurs colo-rectales seraient plus petites (4,5cm en moyenne) que celles de l'intestin grêle ou de l'estomac (la taille moyenne respectivement est de 6,5cm et 7,5cm).

La taille tumorale est considérée comme un facteur pronostic majeur par plusieurs auteurs.

Dans les cas que nous avons rapportés, La taille tumorale était inférieure à 5 cm chez 10 malades et supérieure à 5 cm chez les 4 restants.

#### **1-2) L'ASPECT**

La plupart des GIST se développent dans l'épaisseur de la paroi digestive, à partir de la musculature (68,84). Le développement se fait dans 60% des cas en sous muqueux, dans 30% des cas en sous séreux, et dans 10% des cas en intra mural (10).

Elles peuvent avoir une croissance, soit endophytique vers la lumière digestive ulcérant la muqueuse en surface, soit exophytique vers la cavité abdominale, soit mixte réalisant alors un aspect en « sablier ».

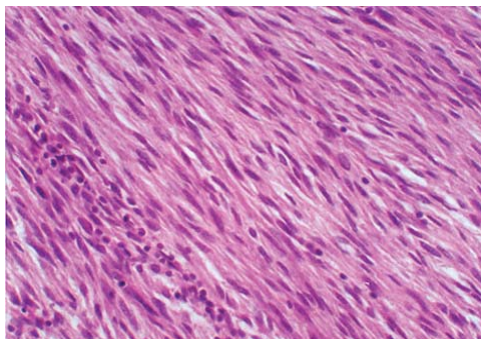
Elles sont bien limitées, arrondies ou ovoïdes, à surface lisse ou bosselée, parfois entourées d'une pseudocapsule de consistance élastique ou fluctuante, de couleur blanchâtre, gris foncé ou brun foncé avec parfois un lacis vasculaire (67, 73, 68,84).

À la tranche de section, elles sont faites d'un tissu encéphaloïde avec un lacis vasculaire distinct. Une ulcération muqueuse est fréquente, ainsi que des remaniements hémorragiques, nécrotiques ou kystiques (68, 84,85).

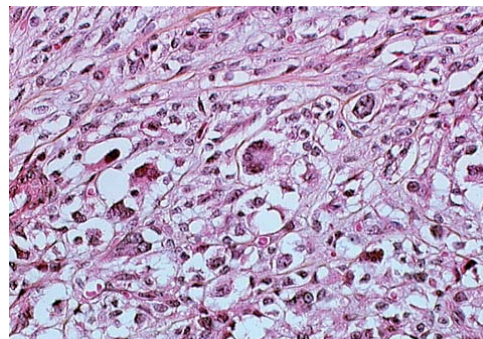
## **2) L'ETUDE EN MICROSCOPIE OPTIQUE**

Microscopiquement, Il existe 3 catégories principales de GIST : le type à cellules fusiformes est prédominant. Il représente 70 % à 80 % des GIST, le type épithélioïde représente 20% à 30% et le type mixte représente moins de 10% (21, 74,81).

Les tumeurs à cellules fusiformes sont constituées de cellules éosinophiles uniformes avec un cytoplasme éosinophile pâle et un noyau ovoïde. Les cellules sont arrangées en faisceaux courts ou tourbillonnants. Le type épithélioïde est constitué de cellules rondes avec un cytoplasme d'aspect éosinophile ou clair et un noyau ovoïde ou rond. Les types mixtes contiennent des zones séparées de cellules fusiformes et de type épithélioïde(29).



**Fig.9** (69)



**Fig.10**(69)

**Fig.9.** Tumeur stromale constituée d'un enchevêtrement de cellules fusiformes.

**Fig.10.** Tumeur stromale constituée de cellules épithélioïdes à cytoplasme vacuolisé.

L'architecture de la prolifération cellulaire tumorale est variable : fasciculée, storiforme, palissadique, alvéolaire, en tourbillons, en lobules ou en îlots (66, 68,73).

Le stroma est grêle, parcouru de nombreux vaisseaux sanguins. Il est parfois abondant, hyalin et myxoïde(68). Environ 5% des lésions montrent un stroma myxoïde et quelques cas, en particulier au niveau de l'intestin grêle ont des aspects tumoraux faisant évoquer des paragangliomes ou des carcinomes (29,69).

Les remaniements sont d'autant plus fréquents que la tumeur est volumineuse : Ils sont à type d'hémorragie, de nécrose, et de kystisation (83).

L'étude histopathologique permet d'approcher le potentiel évolutif d'une tumeur stromale en précisant l'infiltration de la musculaire muqueuse, l'envahissement de la muqueuse, la présence ou non de nécrose, la densité cellulaire, et l'activité mitotique.

Dans notre étude, L'aspect fusiforme des cellules tumorales étaient présent chez tous les malades. Cinq malades avaient des cellules tumorales d'aspect épithélioïde.

### **3) L'ETUDE IMMUNOHISTOCHEMIQUE**

Le diagnostic des GIST est suspecté sur la morphologie de la lésion en histopathologie standard. Il doit être confirmé par une étude immunohistochemique. Celle-ci permet d'affirmer le diagnostic et d'éliminer les autres tumeurs mésenchymateuses du tractus digestif (léiomyome, schwannome...) (91) souvent confondues histologiquement avec les tumeurs stromales (*tableau I*).

Les TSD expriment dans 60 à 70 % des cas l'anticorps CD 34 (marqueur des cellules souches myéloïdes, également exprimé par les cellules endothéliales et certains fibroblastes). Elles expriment, dans 90 à 100 % des cas, le CD 117 (c-kit) avec un intense marquage cytoplasmique de la majorité des cellules tumorales (plus de 90 % des cellules) (45, 69,83). Dans

environ 50 % des cas, il s'y associe un renforcement golgien (84). Une positivité pour l'actine du muscle lisse est notée dans 30 % des cas.

### **3-1) LE CD 117**

La protéine c-kit, également connue sous le terme CD117, est maintenant reconnue comme marqueur spécifique hautement sensible des GIST, permettant de les différencier des autres tumeurs mésoenchymateuses (58,69). Le proto-oncogène c-kit est situé sur le bras long du chromosome 4. Il code pour un récepteur transmembranaire d'un poids moléculaire de 145 kD ayant une activité interne de type tyrosine kinase. Un facteur de croissance des cellules souches(3,87) agit comme ligand, et lorsqu'il est lié, induit l'activation du récepteur avec pour conséquence l'activation de la transcription du gène et de la division cellulaire, de la réorganisation de l'actine et le chimiotactisme (39,69).

Dans les GIST, la protéine Kit est le siège de nombreuses mutations, résultant de l'activation constitutive du récepteur c-kit indépendant du récepteur ligand (13), présentes dans 85% à 90% des cas (88) et responsables d'une activation spontanée de c-kit indépendamment de sa liaison avec son ligand spécifique. Ce mécanisme induit une prolifération cellulaire incontrôlée et l'inhibition de la mort programmée des cellules par apoptose.

Bien qu'elle ne soit pas spécifique des GIST, la protéine c-Kit représente actuellement un marqueur important dans le diagnostic des GIST (3,89). L'immunomarquage est habituellement cytoplasmique avec un renforcement membranaire, plus rarement cytoplasmique en grains périnucléaires(3,89).

L'intensité de l'immunomarquage est variable et ne semble pas avoir une signification pronostique (90).

La positivité du marquage immunohistochimique par le CD117 varie suivant les auteurs de 90% à 100% des cas.

Dans notre série, tous les malades avaient une positivité du marquage immunohistochimique par le CD117.

### **3-2) LE CD 34**

La protéine CD34 a été l'un des premiers marqueurs diagnostiques des GIST (3,92) ; sa sensibilité est inférieure à celle de la protéine c-Kit (3,93).

C'est une glycoprotéine transmembranaire sialylée et un antigène des cellules hématopoïétiques progénitrices, retrouvée dans les cellules mésenchymateuses et l'endothélium vasculaire (18, 44,94).

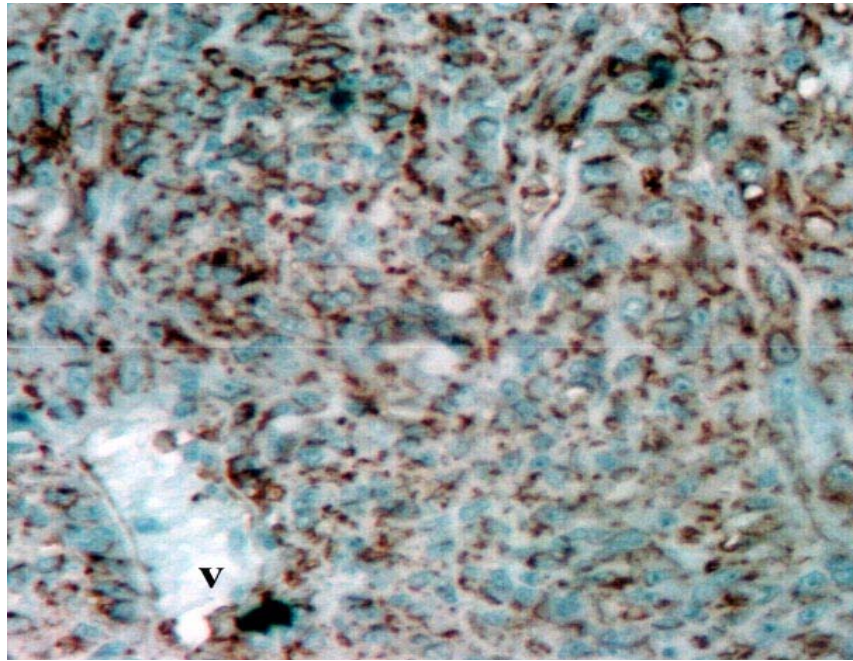
Environ 60% à 70% des GIST sont CD34 positives (69,95). Le marquage avec le CD 34 est absent dans les myomes et les schwannomes (91, 96,97). Plus de 90% des GIST gastriques, oesophagiennes et rectales sont CD34 positives alors que 50% seulement des GIST de l'intestin grêle le sont (55,69).

Il apparaît avec les progrès récents de l'immunohistochimie qu'un marquage combiné au cd117 et au cd34 permet d'établir plus aisément le diagnostic des GIST (9, 10,44).

Wang et coll (102) ont montré que les GIST se positivant à la fois au kit et au CD 34 sont d'évolution plus agressive par rapport à celles qui n'expriment que le C-kit. Ces résultats ne sont pas validés par tous (98).

Dans notre série, seulement six malades avaient positivité du marquage immunohistochimique par le CD34.





*Fig.12 IHC- G 200- Positivité des cellules tumorales à l'anticorps anti-CD34. La paroi des vaisseaux (V.) (69)*

### **3-3) AUTRES MARQUEURES**

les GIST expriment, à des degrés variables et souvent en fonction de leur topographie, la vimentine (90-100 %), et plus rarement l'actine muscle lisse, la desmine, La PS100 et la NSE (54,83) :

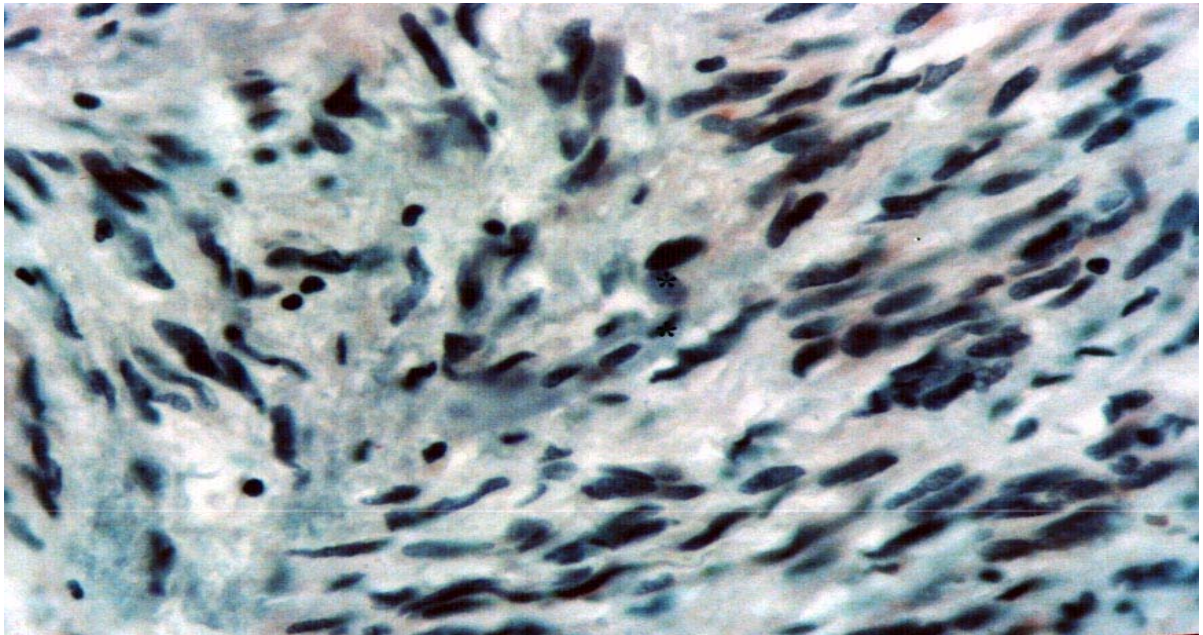
-La vimentine est un filament intermédiaire composé d'une protéine de 57 kda exprimée par les cellules d'origine mésenchymateuse, présent dès le stade embryonnaire.

-L'actine musculaire est exprimée par la cellule musculaire lisse.

-La desmine est un filament intermédiaire spécifique du muscle lisse ou strié et qui joue le rôle de support pour la contraction des myofilaments.

-La PS100 est un marqueur non spécifique exprimée par les cellules d'origine neuroectodermique dont la cellule de schwann.

-La NSE (Neuron specific endolase) est un marqueur neuroendocrinien.



*Fig.10.G.400-IHC. Positivité de rares cellules tumorales à l'anticorps anti-actine muscle(69).*

#### Diagnostic différentiel

C'est grâce à l'immunohistochimie que le diagnostic différentiel peut se faire plus aisément aujourd'hui entre les GIST et les autres tumeurs du mésenchyme(7,44).

Les leiomyomes typiquement trouvés au niveau de l'oesophage ont un phénotype desmine et SMA positif, CD117 et CD34 négatif(69).

Les schwannomes se développent habituellement au niveau de l'estomac et sont marqués par la protéine S-100(69).

En pratique, le diagnostic différentiel avec les autres tumeurs exprimant c-kit ne se pose pas car le contexte clinique et leur aspect morphologique est différent. Seule une localisation digestive d'un mélanome peut poser un réel problème diagnostique (67). L'aspect morphologique peut être voisin des TSD. Une forte positivité pour la PS100 (négative ou faiblement exprimée en cas de tumeur stromale) doit faire envisager le diagnostic de mélanome.

Le liposarcome, les tumeurs desmoides fibromateuses, les carcinomes à cellules fusiformes représentent les autres principaux diagnostics différentiels à considérer (7,44).

**Tableau 12.** DIFFERENCIATION IMMUNOHISTOCHIMIQUE DES TUMEURS MÉSENCHYMATEUSES DU TRACTUS GASTROINTESTINAL (29)

	CD117	CD34	AML	Desmine	PS-100
GIST	+	+ (60-70%)	+ (30-50%)	Très rare +	5%
Tumeur du muscle lisse	-	+ (5-10%)	+	+	Rare cellules+
Schwannome	-	+ (habituellement)	-	-	+
fibromateuse	-*	Rares cellules +	+	Rares cellules +	-

\* La plupart des auteurs (mais pas tous), rapportent que les fibromatoses sont négatives pour c-kit. AML : actine musculaire lisse.

#### **4) LA GENETIQUE TUMORALE**

Le CD117 ou *c-kit* est une protéine transmembranaire à activité tyrosine kinase, présent pratiquement au niveau de pratiquement toutes les cellules tumorales, produit du proto-oncogène *KIT* et dont le ligand est le Stem Cell factor (SCF). En condition normale, la fixation de son ligand, le stem cell factor entraîne la phosphorylation du récepteur et l'activation d'une voie de signalisation intracellulaire entraînant une translocation nucléaire de facteurs de transcription et l'expression de gènes spécifiques (99). Ce récepteur appartient à la famille du PDGF récepteur, lui-même appartenant à une vingtaine de familles de récepteurs protéine-tyrosine-kinase transmembranaire actuellement identifiés (101).

Des études de biologie moléculaire ont montré que les mutations de ce gène situé sur le bras long du chromosome 4, sont le plus souvent situées dans l'exon 11, plus rarement dans l'exon 9 et exceptionnellement dans les exons 13 et 17 (99-100-101). Les mutations de ce gène

situé sur le bras long du chromosome 4, observées dans 90 % des GIST sont responsables d'une activation spontanée du *c-kit*, et ce, indépendamment de sa liaison avec son ligand spécifique (7, 8,99-100).

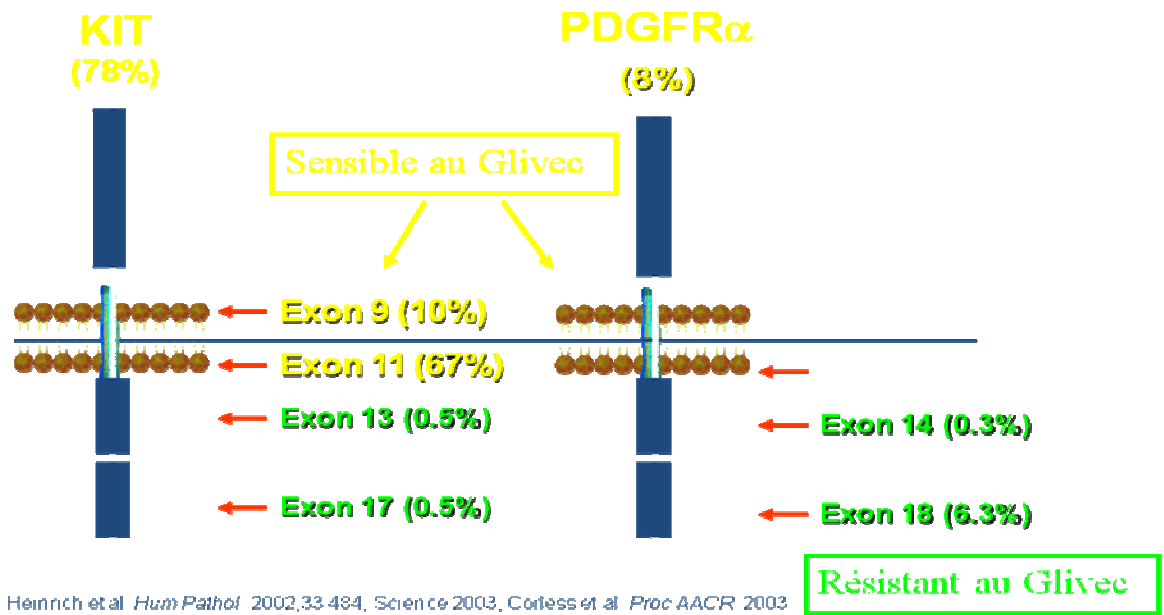
Les différentes mutations sont de « type gain de fonction » et sont classées en deux catégories (8).

❶ Les mutations dans les zones régulatrices portant sur les portions extracellulaires de la molécule ou sur les zones transmembranaires et juxtamembranaires impliquées dans la dimérisation.

❷ Les mutations dans le domaine kinase.

La grande majorité de ces mutations se trouvent de part et d'autre de la région transmembranaire du récepteur et la nature de celles-ci pourrait influencer le devenir des GIST (101).

Il faut noter que la localisation de la mutation génique influence aussi la réponse au traitement par la STI571. Les mutations localisées sur l'exon 13 codant directement pour la poche enzymatique tyrosine kinase sont en effet associées à une inactivité du STI571 alors que celles localisées sur l'exon 11 s'accompagnent de réponses partielles au STI571 chez 78% des patients (8, 17,21).



**Fig.14.** Les différents sites de mutation du gène C-kit(113).

La cytogénétique tumorale montre une aneuploïdie fréquente et les anomalies chromosomiques décrites sont nombreuses. La plus fréquente est la perte du bras long du chromosome 14 en 14q22 observée dans 75% des tumeurs étudiées, aussi bien bénignes que malignes (8, 10, 44,99).

## VII) ETUDE PRONOSTIQUE

Le pronostic des GIST est souvent difficile à établir. La distinction entre tumeur stromale bénigne et maligne n'est pas aisée et fait l'objet actuellement de nombreux débats. Selon certains anatomopathologistes, les GIST bénignes n'existent pas, toutes les tumeurs stromales, même celles de très faible malignité, peuvent rechuter jusqu'à 20 ans après leur diagnostic initial (27,57).

De nombreux paramètres macroscopiques et microscopiques ont été décrits comme étant utiles pour définir le pronostic de ces tumeurs : La localisation anatomique, la taille, l'invasion des organes adjacents, l'ulcération muqueuse, la nécrose, le grade histologique, le

type cellulaire prédominant, la cellularité, le pléomorphisme nucléaire, le compte mitotique..., toutefois ; il n'existe aucun critère formel de malignité de ces tumeurs dont l'évolution est difficile à prévoir (67, 75,102).

Le consensus actuel est de considérer toutes les GIST comme potentiellement malignes et d'exprimer le risque d'agressivité en très faible risque, en faible risque, en risque intermédiaire et en haut risque de malignité (Voir la classification de *Fletcher, tableau13, p48*).

## **1) FACTEURS PRONOSTIQUES**

### **1-1) FACTEURS CLINIQUES**

#### **1-1-1) LE SEXE**

La valeur pronostique du sexe est rarement étudiée. Le sexe ne semble pas être un facteur pronostic ou alors faiblement significatif (103).

#### **1-1-2) L'AGE**

Le jeune âge serait dans certains cas un facteur de bon pronostic. Un âge de plus de 60 ans serait un facteur pronostic défavorable (103, 104,106).

#### **1-1-3) LA LOCALISATION ANATOMIQUE**

La localisation initiale des GIST serait également un facteur pronostic. En effet, les tumeurs stromales, notamment de localisation oesophagienne, duodénale et iléale, ont souvent, à taille et à index mitotique égaux, une évolution plus péjorative que les tumeurs stromales gastriques : tandis que « seulement » 20 à 30 % des tumeurs stromales gastriques sont malignes, cette proportion s'élève à 40-50 % pour les localisations oesophagiennes, intestinales, coliques, rectales et mésentériques (8, 19,67, 75,102).

#### **1-1-4) LE STADE CLINIQUE**

La présence d'un envahissement locorégional ou de métastases hépatiques ou péritonéales au moment du diagnostic constituent une preuve formelle de malignité (8, 19, 57, 69,75).

## **1-2) FACTEURS ANATOMOPATHOLOGIQUES**

### **1-2-1) FACTEURS MACROSCOPIQUES**

#### **1-2-1-1) LA TAILLE**

Le rapport de Berman de la conférence sur les GIST, qui s'est tenue aux Etats-Unis en avril 2001, retient la taille tumorale (le plus grand diamètre tumoral, exprimé en centimètres) comme l'un des deux facteurs les plus discriminants et les plus reproductibles pour prédire le potentiel évolutif des GIST (57).

Leur interprétation doit cependant tenir compte de la localisation tumorale car ces lésions n'ont pas le même potentiel agressif selon leur localisation dans le tractus digestif (8, 19,104). Ainsi pour B.Landi (19), une GIST de localisation gastrique serait de mauvais pronostic si sa taille est supérieure à 8 cm ; alors qu'elle le serait si sa taille dépasse 5 cm pour les localisations grêlique et colique.

Une taille de la tumeur supérieure à 5 cm est considérée comme un facteur péjoratif (57,69). Cependant, des tumeurs de plus petite taille ont pu se révéler métastatiques (44,51).

D'autres critères morphologiques comme la présence de remaniements nécrotiques, une infiltration tumorale de la muqueuse digestive, une cellularité élevée, la présence d'atypies cytonucléaires, seraient corrélés avec un comportement agressif de la tumeur (7, 10, 19, 21, 51, 57,97).

#### **1-2-1-2) L'ULCERATION DE LA MUQUEUSE**

L'ulcération muqueuse est un signe direct d'envahissement de continuité. Elle semble traduire un certain degré d'agressivité (51).

Cependant il ne s'agit pas d'un facteur pronostique indépendant. L'ulcération muqueuse est liée avec la taille selon Lerma (109). Cinquante neuf pour cent de ces GIST présentant une ulcération ont une taille moyenne de 7,3cm.



Des cas de tumeur à évolution bénigne avec une infiltration de la muqueuse ont été décrits (108).

#### **1-2-1-3) LA NECROSE TUMORALE**

Plusieurs séries rétrospectives [Goldblum et Appelman (107), Franquemont (82), et Brainard (108)] indiquent que la nécrose tumorale est corrélée avec un comportement tumoral agressif et une survie plus courte (7, 21, 56,57).

Associée aux autres critères histologiques, l'évaluation de la nécrose peut être un critère informatif important lorsqu'il s'agit d'une tumeur à index mitotique bas.

#### **1-2-1-4) LES REMANIEMENTS HEMORRAGIQUES**

Les remaniements hémorragiques sont fréquemment observés sans qu'aucune corrélation entre ces remaniements et un pronostic péjoratif n'ait été montrée (84).

#### **1-2-2) FACTEURS HISTOLOGIQUES**

##### **1-2-2-1) LA DENSITE CELLULAIRE**

La densité cellulaire représente un facteur pronostique très subjectif et observateur dépendant.

La cellularité est généralement étudiée selon les critères de Ranchod et notée en « légère », « moyenne », et « sévère ».

Les GIST de cellularité élevée sont corrélées souvent à un comportement clinique plus agressif (récidives, métastases), et à une survie courte (82, 107,110).

Les tumeurs cliniquement bénignes tendent à être peu cellulaires (110).

##### **1-2-2-2) LES ATYPIES CYTONUCLEAIRES**

Les atypies cytonucléaires sont étudiées selon des critères notées en « légères », « modérées » ou « sévères ».

Sa graduation pose toujours le problème de sa subjectivité et sa variabilité inter observateur (84).



La prise en compte de ce paramètre doit tenir compte de la subjectivité inter et intra observateur et de la répartition cellulaire variable d'une zone à l'autre.

Dans la majorité des cas, les atypies cytonucléaires sont associées à la malignité. Il peut y avoir cependant des exceptions :

-Certaines GIST d'évolution bénigne montrent des foyers de pléomorphisme marqué associant cellules multinuclées, hyperchromatisme et contours nucléaires irréguliers (111).

-A l'inverse des sarcomes peuvent être composés d'une population homogène de petites cellules rondes sans aucun pléomorphisme (51).

Dans notre série, 6 malades avaient des atypies cytonucléaires sévères avec anisocaryose, anisocytose et hyperchromateuse. 3 malades avaient des atypies cytonucléaires légères

### **1-2-2-3) LE COMPTE MITOTIQUE**

Le rapport de Berman de la conférence sur les GIST, qui s'est tenue aux Etats-Unis en avril 2001, retient Le compte mitotique comme l'un des deux facteurs les plus discriminants et les plus reproductibles pour prédire le potentiel évolutif des GIST (10, 44, 51, 56, 57, 69,97).

Les mitoses sont calculées sur 50 champs microscopiques au grossissement 400 (HPF : high power field).

L'Institut National de la Santé a organisé un atelier GIST en avril 2001. La valeur la plus souvent prise comme seuil pour prédire un comportement malin se situe entre 5 et 10 mitoses pour 50 champs au fort grossissement (4, 8, 10, 44,69).

La malignité est liée à la présence d'un index mitotique supérieur à 5 mitoses pour 50 grands champs observés au grossissement  $\times 40$  (57, 69, 91,102).

Les autres éléments histologiques à considérer pour la prédiction du comportement tumoral sont la densité cellulaire, les atypies cytonucléaires, l'invasion de la muqueuse, l'infiltration de la musculaire muqueuse et l'invasion vasculaire (capillaire ou lymphatique) (8, 21, 51,57).

Dans notre série, 50% des patients avaient un index mitotique supérieur à 5 mitoses par 10 champs au fort grossissement et la moitié restante, avait un index mitotique inférieur à 5 mitoses par 10 champs au fort grossissement.

### **1-2-3) FACTEURS IMMUNOLOGIQUES**

L'étude immunologique consiste à l'analyse de la phase S en cytométrie de flux par un immunomarquage par des anticorps dirigés contre certains antigènes du cycle cellulaire (PCNA, Ki-67).

Cette technique a l'avantage de pouvoir s'appliquer sur des prélèvements fixés et inclus en paraffine.

#### **1-2-3-1) L'INDEX PCNA**

L'index PCNA est un antigène de prolifération cellulaire « proliferating cell nuclear antigen ». C'est une protéine de 36 kd auxiliaire de l'ADN polymérase delta dont la synthèse est maximale durant la phase S du cycle cellulaire.

L'immunomarquage par l'anticorps anti-PCNA est donc une bonne alternative au compte mitotique si les conditions de fixation sont correctes.

La valeur seuil varie entre 10% et 20% ; selon les études (44, 117,118).

Le PCNA, en association avec l'index mitotique et la taille tumorale, aiderait considérablement pour prédire le comportement des GIST (119).

#### **1-2-3-2) L'INDEX MIB-1**

L'anticorps Mib1 (anti Ki 67) est une protéine présente dans les cellules normales et tumorales en cycle. Son rôle reste encore inconnu.

Du fait d'une demi-vie courte de 20mn environ, elle n'est pas exprimée dans les cellules quiescentes, en phase Go, ou quittant le cycle.

Cette propriété fait du Mib1 un marqueur spécifique de la prolifération cellulaire, détectable durant tout le cycle cellulaire (51).

Un index Mib1 supérieur à 10% semble un facteur de mauvais pronostic (8, 18, 44,96).

### **1-3) FACTEURS GENETIQUES**

Les analyses caryotypiques ont montré que les GIST les plus agressives étaient associées à des anomalies chromosomiques récurrentes comme la monosomie 14q et 22q, la délétion de 1p, 9p et 11p et le gain de 8q et 17q. Alors que les GIST de faible risque étaient généralement diploïdes (112,21). Ces tumeurs diploïdes présentent toutefois une activation du récepteur KIT, ce qui suggère que les anomalies chromosomiques « macroscopiques » décelées par le caryotype seraient des événements liés à la progression des GIST vers l'agressivité (112,113 ,114).

La valeur pronostique défavorable de certaines mutations du gène Kit a par ailleurs été rapportée par quelques auteurs, mais ces données restent controversées (57, 115,116). Il semblerait que la mutation de l'exon 11 du gène c-kit soit liée à un index mitotique plus élevé, à la présence de nécrose intratumorale et à une grande taille tumorale (37).

La question qui se dégage de ces constatations est l'intérêt de tester en routine les mutations des exons qui impliquent un mauvais pronostic.

## **2) CLASSIFICATION PRONOSTIQUE**

Vingt à 50 % des GIST sont des tumeurs malignes (29, 47,67). L'évaluation du caractère bénin ou malin d'une tumeur stromale gastrointestinale est difficile et seule l'existence d'une extension tumorale en dehors de l'organe d'origine au moment du diagnostic peut affirmer

l'agressivité d'une lésion ; la prudence s'impose dans tous les cas et il n'est pas rare que la malignité d'une tumeur se révèle avec un certain délai après la résection initiale.

De nombreuses études ont analysé divers facteurs potentiellement pronostiques, aucun d'entre eux ne s'avérant absolu (34, 47, 67).

Le consensus actuel est de considérer toutes les GIST comme potentiellement malignes et d'exprimer le risque d'agressivité en très faible risque, faible risque, risque intermédiaire et haut risque de malignité (4).

Les deux critères retenus sont ceux de la taille tumorale (le plus grand diamètre tumoral, exprimé en centimètres) et l'index mitotique (nombre de mitoses pour 50 champs à un grossissement de 40 fois) (4).

**Tableau 12. Classification pronostique par Fletcher (4)**

Risque	Diamètre maximal	Index mitotique
Très faible risque	< 2 cm	< 5/50 CFG
Faible risque	2-5 cm <	5/50 CFG
Risque intermédiaire	< 5 cm 5-10 cm	6-10/50 CDFG < 5/50 CFG
Risque élevé	> 5 cm > 10 cm « quel qu'il soit »	> 5/50 CFG « quel qu'il soit » > 10/50 CFG

Les GIST de très faible risque de malignité sont des tumeurs de moins de 2 cm de plus grand diamètre et moins de 5 mitoses pour 50 champs de x 40 ; les GIST de faible risque de malignité ont une taille comprise entre 2 et 5 cm de plus grand diamètre et un nombre de mitoses inférieur à 5 pour 50 champs de x 40 ; les GIST de risque intermédiaire de malignité ont une taille inférieure à 5 cm de plus grand diamètre et un nombre de mitoses compris entre 6 et

10 pour 50 champs de x 40 ou une taille comprise entre 5 et 10 cm de plus grand diamètre et un nombre de mitoses inférieur à 5 pour 50 champs de x 40 ; enfin les GIST de haut risque de malignité ont une taille supérieure à 5 cm et un nombre de mitoses supérieur de 5 pour 50 champs de x 40 ou une taille supérieure à 10 cm, quel que soit le nombre de mitoses ou un nombre de mitoses supérieur à 10 pour 50 champs de x 40, quelle que soit la taille (4).

Dans notre série, 2 malades avaient des GIST de faible risque de malignité ; 9 malades avaient des GIST de risque intermédiaire de malignité et 5 patients avaient des GIST de risque élevé de malignité, alors qu'aucun malade n'avait une GIST de très faible risque de malignité.

## **VIII) TRAITEMENT**

### **1) LA CHIRURGIE**

Le premier traitement des GIST est la résection chirurgicale qui doit être réalisée pour les tumeurs Symptomatiques et toute lésion suspecte de malignité (57,69).

La chirurgie est nécessaire à la prise en charge des GIST localisées pour deux raisons, l'une d'ordre diagnostique, l'autre thérapeutique. Le but diagnostique est prioritaire car, à l'exception de certaines lésions gastriques où la tumeur est parfois accessible à la biopsie, la plupart des diagnostics de GIST ne seront posés qu'après l'opération, par l'étude anatomopathologique de la pièce de résection. Le but thérapeutique vient ensuite, car la chirurgie est l'alternative la plus satisfaisante en ce qui concerne l'allongement de la survie. Nous notons enfin qu'en cas de GIST plus avancée, la chirurgie peut jouer un rôle palliatif, notamment en levant une occlusion ou en réséquant un ulcère hémorragique (47, 75,120).

Trois points sont essentiels lors de l'exérèse à visée curative d'une tumeur stromale gastrointestinale : le caractère complet de cette résection, l'importance d'éviter la rupture tumorale lors de l'intervention et l'absence de curage ganglionnaire (39, 57, 69,75).

L'étendue de la résection va dépendre de la taille tumorale, de l'envahissement locorégional et de la présence ou non de métastases synchrones. Idéalement, la résection chirurgicale doit avant tout être complète et une tumeur localisée sera retirée en bloc, avec sa pseudocapsule et, dans la mesure du possible, avec des marges de résection saines. Aucun consensus ne s'entend actuellement sur l'épaisseur de ces marges mais la plupart des auteurs considèrent qu'une marge de résection minimale de 2 cm est acceptable. Néanmoins, cette résection doit impérativement éviter la rupture tumorale, car elle augmente considérablement le risque d'implants tumoraux péritonéaux (8, 19, 44, 57,75).

L'exérèse chirurgicale complète avec des marges saines est réalisable dans 85 % des cas en l'absence de métastases, dans 30% des cas en leur présence et chez 46% des patients en cas de maladie récidivante (97).

La chirurgie laparoscopique a été proposée pour prendre en charge les tumeurs de petite taille et de localisation accessible, soit 40% des tumeurs gastriques environ (44,121).

Quatre-vingt pour cent environ des patients peuvent bénéficier d'une rémission complète en première intention ; leur survie globale à 5 ans est voisine de 50 % après le diagnostic initial dans la plupart des séries rétrospectives, avec des rechutes parfois tardives, plus de 20 ans après le diagnostic initial. Ces rechutes sont principalement locales, intraabdominales (90 %), péritonéales (60 %), hépatiques (50 %) et, plus rarement (6 %), pulmonaires, osseuses ou ganglionnaires (57,105). Le taux de rémission complète (RC) chirurgicale diminue à 30 % en cas de récurrence. Trente à 60 % des patients présentant des GIST métastatiques sont en vie à 1 an, avec une médiane de survie constamment inférieure à 24 mois dans les grandes séries (57).

Dans notre série, tous les malades ont bénéficié d'un traitement chirurgical. Le curage ganglionnaire a été réalisé chez 5 malades, il n'a pas objectivé d'envahissement ganglionnaire.

## **2) LA CHIMIOThERAPIE-LA RADIOTHERAPIE**

Les GIST sont des tumeurs chimiorésistantes et probablement radiorésistantes, bien que les données disponibles sur ce chapitre soient quasi inexistantes (57,122).

La chimiothérapie est utilisée essentiellement à visée palliative bien qu'elle n'ait pas démontrée de réponse objective dans le traitement des tumeurs stromales (18,44).

Moins de 10 % de réponses objectives sont rapportées avec des protocoles de mono- ou polychimiothérapies comportant des anthracyclines. Dans la mesure où 90 à 95 % des anciens léiomyosarcomes développés à partir du tractus digestif sont désormais des GIST ; il est aisé de repérer ces tumeurs dans les études de phase II de mono- ou polychimiothérapie dans le passé. Ces " léiomyosarcomes " se sont toujours révélés plus chimio-résistants que les autres sarcomes (8, 19, 21, 57,116).

L'expression élevée des protéines impliquées dans le phénotype de la *multidrug resistance* dans les GIST (35 %) par rapport aux autres léiomyosarcomes (13 %) a été suggérée par une étude récente et pourrait expliquer cette résistance à la chimiothérapie (57, 69,123).

L'emploi délicat de la radiothérapie au niveau abdominal ainsi que la fréquence élevée des récives tumorales en limitent l'utilisation (75).

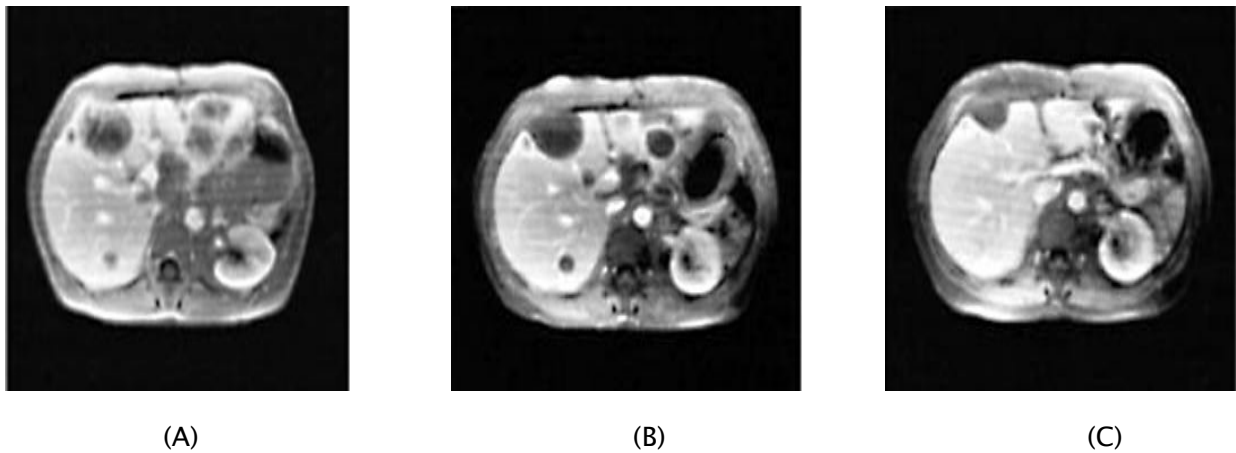
Il n'existe aucune preuve d'efficacité de la radiothérapie comme thérapie adjuvante (18, 19,44).

Elle garde toutefois sa place dans le traitement palliatif des GIST à localisation rectale (18, 44).

Dans notre série, aucun malade n'a bénéficié d'une chimiothérapie et ou d'une radiothérapie.

## **3) L'IMATINIB OU STI571 (Glivec\*)**

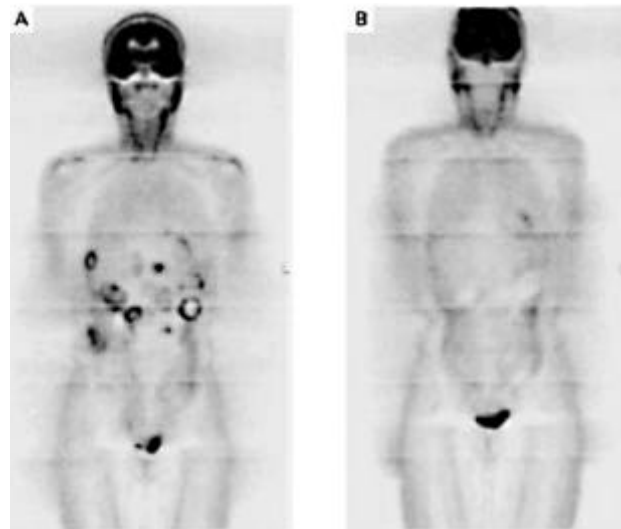
La révolution est née lors de la publication d'un cas clinique en avril 2001. Il s'agissait d'une patiente finlandaise atteinte d'une tumeur stromale métastatique, ayant subi plusieurs lignes de chimiothérapie sans succès (124,125). Il a été obtenu une réponse complète et rapide par l'Imatinib à 400 mg / jour par voie orale pendant plus de 12 mois. Le volume tumoral s'était déjà réduit de 50% en 15 jours, et plus de la moitié des métastases ont disparu en 8 mois, les autres étant devenues hypo denses (fig. 2 et 3). La patiente est toujours en rémission.



**Fig.16.** IRM hépatique de la 1<sup>ère</sup> patiente traitée par Imatinib(124).

- A. avant traitement : multiples métastases.
- B. après 4 semaines de traitement (aspect kystique).
- C. après 8 mois de traitement : disparition ou réduction de la taille des métastases.





*Fig. 17.* PET-scan de la 1<sup>ère</sup> patiente traitée (124).

A. avant traitement, multiples métastases (foie et partie haute de l'abdomen).

B. après 4 semaines de traitement, aspect normal.

L'Imatinib est un inhibiteur sélectif de l'activité enzymatique de plusieurs tyrosines kinases, agissant par inhibition compétitive avec l'ATP sur le site kinase et empêchant la cellule de résister à l'apoptose (94, 124, 125). Synthétisé en 1993, l'Imatinib a d'abord été utilisé dans la Leucémie Myéloïde Chronique où une protéine kinase est particulièrement impliquée. Ici le gène est créé par une translocation chromosomique où deux gènes sont rapprochés (bcr et abl) et fusionnent, donnant un nouveau gène qui est une protéine kinase à activité spontanée à l'origine de la leucémie. Dans les GIST, il n'y a pas de translocation chromosomique à l'origine du gène protéine kinase, mais une mutation du gène lui-même, qui devient activé et produit le même résultat, c'est à dire une protéine kinase activée.

Le Glivec® a été officiellement présenté au Congrès de l'American Society of Clinical Oncology (ASCO) en 2001, suite à plusieurs études internationales.

La première était présentée par VAN OOSTEROM (124,126) à propos de 36 patients porteurs de GIST évoluées, traitées par des doses allant de 300 à 1000 mg / jour, avec une régression de la masse tumorale chez 70% des patients, de plus de 50% chez 36%.

En 2002 à l'ASCO, DEMETRI (124,127), rapportait 147 patients porteurs de tumeurs inopérables et métastatiques soumis à un traitement par Glivec® et randomisés en 2 doses différentes, soit 400 mg/jour (n=73), soit 600mg/ jour (n=74). Il y a eu 54% de réponses objectives (diminution de 50% du volume des lésions) et 28% de stabilisation tumorale, sans différence entre les doses, 14% montraient une résistance au traitement.

Une deuxième étude européenne coordonnée par l'EORTC (124,126) rapportait 36 patients porteurs d'une GIST avancée, et traités par une dose de 800 mg par jour. Cette étude incluait également des sarcomes non GIST sur lesquels il n'y a eu aucune réponse. Sur les GIST, il y a eu 53% de réponses partielles, 17 % de stabilisation, et 11% de résistance.

Pour ces deux études, 90% des patients avaient une amélioration clinique ; notons cependant qu'aucun n'avait de réponse complète au traitement. Le produit a reçu l'autorisation de mise sur le marché aux Etats-Unis en février 2002.

Enfin, à l'ASCO 2003, parmi de nombreuses études, celle de l'EORTC qui comprenait cette fois -ci 946 patients randomisés en 400 ou 800mg/jour de Glivec®, avec des résultats semblables selon la dose, et une réponse objective au traitement dans 54% vs 57% dont 5% de réponses complètes. Le délai médian pour observer une réduction volumétrique des masses tumorales était de 4 mois et 30 à 35% des patients avaient une maladie stabilisée.

Il est à noter que la réponse à l'Imatinib peut être très rapide même chez les patients porteurs de tumeurs volumineuses (124,125) avec une kystisation de la lésion par nécrose parfois massive, ayant pu entraîner des accidents hémorragiques cataclysmiques, surtout lorsque l'ensemble de la tumeur exprime le c-kit.

Le meilleur examen radiologique pour évaluer précocement l'efficacité du traitement semble être le PET-scan montrant une diminution de plus de 50% des hyper fixations des masses tumorales chez 80 à 90% des patients et permettant donc de repérer ceux qui présentent une résistance d'emblée au traitement (10 à 15%).

Les mécanismes des effets secondaires restent mal compris. Les effets secondaires augmentent avec la dose administrée, celle de 800 mg/jour semblant être la dose maximale à ne pas dépasser. La dose actuellement recommandée est de 400 mg/jour et s'accompagne d'effets secondaires. Modestes, non limitants, disparaissant au-delà de 8 mois de traitement (124,128) et qui sont :

- Des œdèmes péri-orbitaires et des œdèmes des membres inférieurs ;
- Des troubles digestifs avec diarrhées ;
- Des crampes musculaires ;
- Des troubles hématologiques: neutropénie ou thrombopénie ;
- Des interférences médicamenteuses augmentant ou diminuant l'efficacité du produit, avec deux contre indications majeures, le paracétamol et les anti-coagulants coumariniques ;
- Des troubles hémorragiques, comme on l'a vu, peuvent survenir chez 5% des patients, pouvant être cataclysmiques.
- Un cas d'infection par le VZV a été rapporté (2).
- Des perturbations du bilan biologique hépatique avec cytolyse et cholestase ont été rapportées.

Une résistance primaire est observée chez 10 à 15% des patients. Le type de mutation du gène c-kit est l'un des mécanismes sous-tendant cette résistance (124,129,130), en effet 72% de réponses objectives sont observées chez 68% des patients présentant une mutation d'un segment du gène, le segment 11. Il s'agit donc d'une mutation de l'exon 11, qui est un segment du gène codant (par opposition aux introns qui sont des segments non codants) ; par contre,

31% de réponses sont observées chez les 18% de patients présentant une mutation de l'exon 9 et 12% chez les 14% de patients chez qui aucune mutation n'a été détectée ( $p < 0.001$ ).

Il existe donc des zones de mutations préférentielles qui ne sont pas équivalentes en termes de réponse au traitement. La mutation de l'exon 11 étant associée à un meilleur pronostic.

Une résistance secondaire, c'est à dire une reprogression après réponse initiale, commence à être observée au bout d'un an de traitement, soit 18% dans l'étude américano-finlandaise. Les mécanismes moléculaires pouvant expliquer les résistances sont en voie d'être élucidés : des biopsies tumorales effectuées chez 16 patients ayant progressé sous Glivec® ont révélé quatre grands types de mécanisme : 1) l'acquisition en cours de traitement d'une nouvelle mutation du c-kit (souvent l'exon 17), 2) une amplification du gène c-kit avec hyper expression du récepteur, 3) une perte du récepteur avec acquisition d'un autre récepteur tyrosine kinase, 4) une réactivation du récepteur c-kit sans cause apparente (29).

L'Imatinib est en train de révolutionner le traitement des tumeurs stromales avancées ou métastatiques et d'en transformer le pronostic avec une survie qui est passée de moins de 30% à un an, à 90% sous Imatinib ; 70 à 80% des patients sont encore en vie 18 mois après leur inclusion dans les études qui sont en cours.

Le traitement chirurgical ne s'adresse plus pour l'instant qu'aux tumeurs dont l'exérèse peut être complète, sans rupture capsulaire, ou certaines lésions résiduelles.

Dans notre série, Un seul malade était mis sous l'imatinib Ou STI571 (Glivec\*).

## **IX) EVOLUTION**

Dans presque la moitié des tumeurs stromales malignes, la clinique est d'emblée péjorative, soit parce qu'il existe un envahissement locorégional, soit parce qu'il existe des métastases. La malignité peut s'affirmer plus de dix ans après la résection initiale(112).

Dans 75 % des cas, les récurrences et le décès sont marqués par des implants péritonéaux et par des métastases hépatiques. Les deux étant souvent associés. Des métastases extra-abdominales existent dans 25 % des cas. Les métastases ganglionnaires sont rares. La mortalité des GIST malignes est de 50 % à 75 % (21, 97, 112).

I. Ahmed (35) dans une série de 185 cas de GIST retrouve :

- Une survie globale de 85,4% à 5 ans pour tous les patients.
- Un taux de mortalité de 14,6%.
- 11,35% des patients ont présenté une récurrence.

Dans notre série, dix malades ont été perdus de vue. Un seul malade a présenté, en premier, une récurrence tumorale gastrique pour laquelle il a été réopéré. Par la suite, il a présenté une métastase hépatique pour le quel il a été mis sous l'imatinib. Deux malades sont encore en vie. On a noté un seul décès.

# CONCLUSION

Les GIST sont des tumeurs mésoenchymateuses qui semblent dériver d'un précurseur des cellules interstitielles de Cajal, avec lesquelles elles partagent des caractéristiques immunohistochimiques et ultrastructurales.

Elles expriment à leur surface cellulaire des récepteurs kit à activité tyrosine kinase, qui sont les produits du protooncogène ckit. Une mutation de ce protooncogène est responsable d'une activité tyrosine kinase constitutive, engendrant une prolifération cellulaire incontrôlée et une diminution des phénomènes d'apoptose.

La présentation clinique de ces néoplasies est variée et seul l'anatomopathologiste, par l'utilisation de l'histologie classique et surtout par la mise en évidence du CD117, est capable d'affirmer le diagnostic de GIST.

La détermination de leur degré d'agressivité est cependant difficile, et certains considèrent toute GIST comme potentiellement maligne. Le consensus actuel est d'évaluer le risque de malignité en fonction de la taille tumorale et de l'index mitotique.

En cas de tumeur localisée, le traitement est chirurgical, avec une exérèse complète de la tumeur mais sans curage ganglionnaire, vu le faible lymphotropisme des GIST.

L'avènement du STI571, un inhibiteur de tyrosine kinase qui a déjà fait preuve de son efficacité dans le traitement de la leucémie myéloïde chronique, a permis d'importantes améliorations dans le pronostic des patients atteints d'une GIST localement avancée et/ou métastatique. Au vu des récurrences particulièrement fréquentes même après résection complète, l'utilisation du STI571 comme adjuvant à la chirurgie est actuellement en cours d'étude.

# ANNEXES



## ***FICHE D'EXPLOITATION GIST***

### **I) IDENTITE**

-Nom, Prénom :

-NE :

-Date d'entrée :

-Sexe :

-Age :

### **II) TABLEAU CLINIQUE**

-Asymptomatique :

-Douleur abdominal :

-Masse abdominale :

-Hémorragie digestive :

-Complication :

-Occlusion :

-Perforation :

### **III) LOCALISATION**

-Œsophage :

-Estomac :

-Duodénum :

-Intestin grêle :

-Colon :

-Rectum :

-Canal anal :

-Autres :                    -type :.....

### **IV) IMAGERIE**

-ECHO :.....

-TDM :.....

## V) ENDOSCOPIE

-Ex proctologie :.....

-Coloscopie :.....

-FOGD :.....

## VI) ANATOMIE PATHOLOGIE :

### 1/MATERIEL D'ETUDE :

-Biopsie simple :

-Ponction biopsie exérèse :

-Biopsie chirurgicale :

-Pièce opératoire :

### 2/TAILLE TUMORALE :

- >5cm :

- <5cm :

### 3/MITOSE

->5 :

-<5 :

### 4/CELLULES TUMORALES :

-Fusiformes :

-Epithéloïdes :

-Atypie nucléaire :



-Décès en mois

# RESUMES

## RESUME

Les tumeurs stromales gastro-intestinales représentent l'entité la plus importante au sein des tumeurs mésoenchymateuses du tube digestif. Ces tumeurs dérivent d'une anomalie au niveau des cellules « peace maker » de la paroi digestive appelées cellules interstitielles de Cajal. A travers 14 cas de tumeurs stromales et une revue générale de la littérature, nous avons illustré les caractéristiques cliniques, radiologiques, anathomopathologiques, pronostiques, évolutives, et thérapeutiques de ces tumeurs. Il s'agissait de 5 femmes et 9 hommes dont l'âge variait de 40 à 73 ans. L'estomac était touché 9 fois, les autres localisations étaient réparties, respectivement, une pour le duodénum, l'intestin grêle, le rectum, le mésentère et le grand épiploon. L'étude histologique a retrouvé dans les 14 cas des contingents cellulaires fusiformes avec des index mitotiques supérieur à 5 mitoses par 10 champs au fort grossissement chez la moitié des malades. Les tumeurs stromales représentent 1 à 3 % des tumeurs malignes gastrointestinales. Leur principale localisation est l'estomac, suivie de l'intestin grêle. Quand elles sont symptomatiques, l'hémorragie digestive et la douleur abdominale constituent les principales manifestations cliniques. L'échoendoscopie est le meilleur examen paraclinique pour caractériser ces tumeurs. La confirmation diagnostique des tumeurs stromales repose sur l'étude histologique et immunohistochimique (grâce au marquage par le C-kit) de la pièce opératoire. Le traitement curateur repose essentiellement sur la chirurgie. L'avènement du STI571 (inhibiteur sélectif de tyrosine kinase) constitue une avancée thérapeutique pour les tumeurs non opérables. L'évaluation pronostique de ces tumeurs repose sur l'évaluation conjointe de plusieurs paramètres dont les principaux sont la taille tumorale et l'index mitotique définis selon la localisation. L'évolution post thérapeutique est incertaine et marquée souvent par des récives locales ou à distance.

## SUMMARY

The gastrointestinal stromal tumors (GIST) represent the most important entity among the mesenchymal tumors of the digestive tract. Those tumors derive from an anomaly of the interstitial cells of Cajal, responsible for the motility of gastrointestinal tract. Through 14 cases of gastrointestinal stromal tumors and a general review of the literature, we have presented the clinic, radiologic, pathologic, prognostic, evolutive and therapeutic features of these tumors. It's about 5 women and 9 men which age is between from 40 to 73 years old. Tumors involved the stomach in 9 patients, the other localizations were distributed, respectively, one for the duodenum, the spindly intestine, the rectum, the mesentery and the big epiploon. The histological study found in the 14 cases a proliferation of spindled cells with a mitotic rate superior to 5 mitoses by 10 fields to the strong magnification at the half of patients. The GIST represents 1 to 3 % of the malignant gastrointestinal tumors. Their main localizations are the stomach and the small intestinal. When they are symptomatic, the digestive hemorrhage and abdominal pain are the principal clinical manifestations. The echoendoscopy is a major procedure to characterize these tumors. The confirmation of the diagnosis is based on the histological and immunohistochemical analysis of the resected piece. Typically, GIST are immunohistochemical positive for CD 34 and CD 117 (c-kit). Surgery is the essential treatment of GIST. The STI 571 (Gleevec\*) which is an inhibitor of specific tyrosine kinase constitutes an important therapeutical advance for metastatic or unresectable forms. Prognostic evaluation of GIST is based on a simultaneous study of several criteria. The main prognostic criteria are the size and the mitotic count defined in accordance with the localization. Recurrences of the disease after therapeutical resection are usual from which the importance of a long term follow up.

## ملخص

إن الأورام السدوية تمثل نسبة هامة بين الأورام المخاطية بالجهاز الهضمي. هذه الأورام تنتج عن خلل في خلايا جدار الأنبوب الهضمي تسمى خلايا كجال. من خلال 14 حالات سريرية من الأورام السدوية و مراجعة عامة للأدبيات الطبية سجلنا الخصائص السريرية، الإشعاعية، التشريحية المرضية، الإندارية، التطورية و العلاجية لهذه الأورام. يتعلق الأمر بخمس نساء وتسعة رجال أعمارهم تتراوح ما بين 40 و 73 سنة. المعدة كانت مصابة في 9 حالات والأمكنة الأخرى المصابة كانت على التوالي حالة واحدة لكل من الاثنى عشري، المعى الدقيق، المستقيم، اليسارقة و الثرب الكبير. الدراسة النسيجية بينت في الحالات الاربعة عشر وجود مجموعة من الخلايا مغزلية الشكل ذات مؤشر انقسام اكبر من خمس انقسامات في خمسين حقلا بالنسبة لنصف الحالات. الأورام السدوية تمثل من 1 إلى 3% من الأورام الخبيثة. تموضعها الأساسي هو المعدة يليها المعى الدقيق. يعد النزيف بالجهاز الهضمي و آلام البطن من العلامات السريرية الأساسية. الفحص بالصدى عن طريق التنظير الداخلي يعد أحسن فحص بتمييز هذه الأورام. تأكيد تشخيص الأورام السدوية يرتكز بالأساس على الدراسة النسيجية و الكميائية النسيجية المناعية (الصادة C-kit هي الوسمة الأكثر نوعية) للقطعة المستأصلة و يرتكز العلاج الشافي بالخصوص على الجراحة. إن ظهور STI 571 المثبط الإنتقالي لتيروسين - كيناز يشكل تقدما علاجيا بالنسبة للأورام الغير قابلة للجراحة. لتقويم مآل هذه الأورام يجب الأخذ بعين الإعتبار مجموعة من المعطيات أهمها حجم الورم و مؤشر الإنقسام حسب التوضع. التطور بعد العلاج يبقى غير مؤكد و يتميز في أغلب الأحيان بعودة ظهور هذه الأورام سواء محليا أو عن بعد.



# BIBLIOGRAPHIE

- 1) **Miettinen M**, Lasota J Gastrointestinal tumors:definition, clinical, histological, immunohistochemical and molecular features and differential diagnosis. *Virchows Arch* 2001;438:1–12
- 2- **Miettinen M**, Blay JY, Sobin LH Mesenchymal tumors of the stomach. WHO classification of tumours. *Tumours of the digestive system. Pathology and genetics.* Lyon 2000; 62–67
- 3- **A. Trabelsi**, S. Mestiri Les tumeurs mésoenchymateuses du tube digestif, apport de l'immunohistochimie *Ann Biol Clin*, vol. 65, n° 4, juillet-août 2007
- 4- **Fletcher CD**, Berman JJ, Corless C, *et al.* Diagnosis of gastrointestinal stromal tumors : a consensus approach. *Hum Pathol* 2002 ; 33 : 459–65.
- 5- **Blay JY**, Bonvalot S, Casali P, *et al.* Consensus meeting for the management of gastrointestinal stromal tumors. Report of the GIST Consensus Conference of 20–21 March 2004, under the auspices of ESMO. *Ann Oncol* 2005 ; 16 : 566–78.
- 6- **Landi B**, Lecomte Th, Cellier Ch Tumeurs stromales digestives.  
**Post'U Nantes Mars 2002:184–190**
- 7-**Miettinen M**, Lasota J Gastrointestinal tumors:definition, clinical, histological, immunohistochemical and molecular features and differential diagnosis.  
**Virchows Arch 2001;438:1–12**
- 8- **Ray coquard I**, Le Cesne A, Michallet V. Tumeurs stromales du tractus digestif : actualités 2003. *Bull Cancer* 2003 ;90(1) :69–76
- 9- **Sarlomo Rikala M**, Kovatich A et coll CD117 : a sensitive marker for gastrointestinal stromal tumor that is more specific than CD34. *Mod pathol* 1998;11:728–734
- 10- **Strickland L**, Letson GD, Muro-Cacho CA Gastrointestinal stromal tumors. *Cancer control* 2001;8:252–261
- 11- **Durosinmi MA**, Ogbe PO, Salawu L, Oyekunle AA Herpes zoster complicating imatinib mesylate for gastrointestinal stromal tumour *Singapore Med J* 2007; 48(1) : e16

- 12-**Ayumi Yoshizaki**, Toshiyuki Nakayama, Shinji Naito, Chun-Yang Wen, Ichiro Sekine  
Expressions of sonic hedgehog, patched, smoothed and Gli-1 in human intestinal stromal  
tumors and their correlation with prognosis *World J Gastroenterol* 2006 September 21;12(35):  
5687-5691
- 13-**Nakahara M**, Isozaki K, Irota S, Miyagawa JL, Hase-Sawada N, TaniguchiMet al. A novel gain  
of function mutation of c-kit gene in gastrointestinal tumors. *Gastroenterology* 1998 ; 115 :  
1090-1095
- 14-**Lasota J**, Jasinski M, Sarlomo-Rikala M, Miettinen M. Mutations in exon 11 of c-kit occur  
preferentially in malignant versus benign gastrointestinal stromal tumors and do not occur in  
leiomyomas or leiomyosarcomas. *Am J Pathol* 1999 ; 154 : 53-60
- 15-**Derya Gumurdulu**, Seyda Erdogan, Fazilet Kayaselcuk, Gulsah Seydaoglu, Cem K Parsak,  
Orhan Demircan, Ilhan Tuncer Expression of COX-2, PCNA, Ki-67 and p53 in gastrointestinal  
stromal tumors and its relationship with histopathological parameters *World J Gastroenterol*  
2007 January 21; 13(3): 426-431
- 16-**Wang X**, Mori I, Tang W, Utsunomiya H, Nakamura M, Nakamura Y, Zhou G, Kakudo K.  
Gastrointestinal stromal tumors: clinicopathological study of Chinese cases. *Pathol Int* 2001; 51:  
701-706
- 17- **Des Guetz G**, D mestier Ph *Enfin un traitement efficace dans les sarcomes digestifs  
indifférenciés ( tumeurs stromales)*. *J Chir* 2002 ;139 : 268-273
- 18- **El Mazouzi A** Tumeurs stromales digestives( à propos de deux cas) Thèse méd Casablanca  
2002 n°74
- 19- **Landi B**, Lecomte Th, Cellier Ch Tumeurs stromales digestives. *Post'U Nantes Mars*  
2002:184-190
- 20- **TaniguchiM**, Nishida T, Hirota S, Isozaki K, Ito T, NomuraT et al. Effect of c-kit mutation on  
prognosis of gastrointestinal stromal tumors. *Cancer Res* 1999 ; 59 : 4297-4300

- 21- **Mosnier JF** Les tumeurs stromales gastrointestinales :du gène au traitement. Hepato-gastro 2002 ;9 (6) :403-406
- 22- **Nishida T**, Hirota S. Biological and clinical review of stromal tumors in the gastrointestinal tract. *Histopathol.* 2000;15:1293-1301
- 23- **Lasota J**, Jasinski M, sarlomo Rikala M, Miettinen M Mutations in exon 11 of c-it occur preferentially in malignant versus benign gastrointestinal stromal tumors and do not occur in leiomyomas and leiomyosarcomas. *Am J Pathol* 1999;154:53-60
- 24- **Lux M**, Rubin BP, Biase TL et coll *Kit extracellular and kinase domain mutations in gastrointestinal stromal tumors.* *Am J Pathol* 2000;156:791-796
- 25- **Lasota J**, Wozniak A, Sarlomo-Rikala M, Rys J, Kordek R, Nassar A et al. Mutations in exons 9 and 13 of KIT gene are rare events in gastrointestinal stromal tumors. A study of 200 cases. *Am J Pathol* 2000 ; 157 : 1091-1095
- 26- **Hirota S**, Isozaki K, Moriyama Y et coll *Gain of function mutations of c-kit in human gastrointestinal stromal tumors.* *Science* 1998;279:577-580
- 27- **Emory TS**, Sobin LH, Lukes L et coll Prognosis of gastrointestinal smooth muscle (stromal) tumors. *Am J Surg Pathol* 1999;23:82-87
- 28-**Thomas RM**, Sobin LH. Gastrointestinal cancer incidence and prognosis by histologic type, SEER population-based data 1973-1987. *Cancer* 1995; 75: 154-70.
- 29-**Fletcher CD**, Berman JJ, Corless C, Gorstein F, Lasota J, Longley BJ et al. : Diagnosis of gastrointestinal stromal tumors: a consensus approach. *Hum Pathol.* 2002 ;33 : 459-465.
- 30- **Guillermo A Escobar**, William A Robinson, Trevor L Nydam, Drew C Heiple, Glen J Weiss, Linda Buckley, Rene Gonzalez, and Martin D McCarter Severe paraneoplastic hypoglycemia in a patient with a gastrointestinal stromal tumor with an exon 9 mutation: a case report *BMC Cancer.* 2007; 7: 13.

- 31- **Goettsch WG**, Bos SD, Breekveldt-Postma N, Casparie M, Herings RM, Hogendoorn PC. Incidence of gastrointestinal stromal tumours is underestimated: Results of a nation-wide study. *Eur J Cancer*. 2005;**41**:2868-2872. doi: 10.1016/j.ejca.2005.09.009.
- 32- **Tran T**, Davila JA, El-Serag HB. The epidemiology of malignant gastrointestinal stromal tumors: an analysis of 1,458 cases from 1992 to 2000. *Am J Gastroenterol*. 2005;**100**:162-168. doi: 10.1111/j.1572-0241.2005.40709.x.
- 33-**Ting-Jung Wu**, Li-Yu Lee, Chun-Nan Yeh, Pei-Yu Wu, Tzu-Chieh Chao, Tsann-Long Hwang, Yi-Yin Jan, and Miin-Fu Chen Surgical treatment and prognostic analysis for gastrointestinal stromal tumors (GISTs) of the small intestine: before the era of imatinib mesylate *BMC Gastroenterol*. 2006; 6: 29.
- 34- **Miettinen M**, Lasota J: Gastrointestinal stromal tumors – definition, clinical, histological, immunohistochemical, and molecular genetic features and differential diagnosis. *Virchows Arch*. 2001 ; 438 : 1-12.
- 35- **I. Ahmed**, N.T. Welch and S.L. Parsons Gastrointestinal stromal tumours (GIST) – 17 years experience from Mid Trent Region (United Kingdom) *European Journal of Surgical Oncology* 21 February 2007.
- 36- **S. Hinz**, U. Pauser, J.H. Egberts, C. Schafmayer, J. Tepel and F. Fändrich Audit of a series of 40 gastrointestinal stromal tumour cases *European Journal of Surgical Oncology* Volume 32, Issue 10, December 2006, Pages 1125-1129
- 37- **C.Y. Tzen** , M.N. Wang and B.L. Mau Spectrum and prognostication of *KIT* and *PDGFRA* mutation in gastrointestinal stromal tumors *European Journal of Surgical Oncology* 29 May 2007.
- 38-**Kamran Mohiuddin**, Saira Nizami, Asma Munir, Breda Memon, and Muhammed A Memon Metastatic duodenal GIST: role of surgery combined with imatinib mesylate [Journal List > Int Semin Surg Oncol > v.4; 2007](#)
- 39-**Davila RE**, Faigel DO. GI stromal tumors. *Gastrointest Endosc* 2003;**58**: 80-8.

- 40- **Giuseppe Cavallaro**, Arash Sadighi, Andrea Polistena, Valter Rossi, Mario Cristaldi, Claudia Paparelli and Giorgio De Toma Pedunculated giant GISTs of the stomach with exophytic growth: Report of two cases *International Journal of Surgery* 14 April 2007.
- 41- **P.J. O'Sullivan**, A.C. Harris, S.G. Ho and P.L. Munk The imaging features of gastrointestinal stromal tumours *European Journal of Radiology* Volume 60, Issue 3, December 2006, Pages 431-438
- 42- **M. Miettinen**, M. Sarlomo-Rikala and J. Lasota, Gastrointestinal stromal tumors, *Ann Chir Gynaecol* 87 (1998) (4), pp. 278-281.
- 43- **Pidhorecky I**, Cheney RT, Kraybill WG, Gibbs JF. Gastrointestinal stromal tumors. Current diagnosis, biologic behavior, and management. *Ann Surg Oncol* 2000 ; 7 : 705-712
- 44- **Clère F**, Carola E, Halimi C, De Gramont A et coll *Actualités sur les tumeurs stromales gastrointestinales ; à partir de sept observations de tumeurs malignes*. *Rev Med Interne* 2002 ;23 :499-507
- 45- **Miettinen M**, Sarlomo-Rikala M, Lasota J. Gastrointestinal stromal tumours. *Ann Chir Gynaecol* 1998; 87: 278-81.
- 46- **Sturgeon C**, Chejfec G, Espat NJ. Gastrointestinal stromal tumors: a spectrum of disease. *Surg Oncol*. 2003;12:21-26. doi: 10.1016/S0960-7404(02)00074-9.
- 47- **DeMatteo RP**, Lewis JJ, Leung D, Mudan SS, Woodruff JM, Brennan MF. Two hundred gastrointestinal stromal tumors: recurrence patterns and prognostic factors for survival. *Ann Surg*. 2000;231:51-58. doi: 10.1097/00000658-200001000-00008.
- 48- **Marcelo A. Beltran** and Karina S. Cruces Primary tumors of jejunum and ileum as a cause of intestinal obstruction: A case control study *International Journal of Surgery* Volume 5, Issue 3, June 2007, Pages 183-191
- 49- **H. Ito**, A. Perez and D.C. Brooks *et al.*, Surgical treatment of small-bowel cancer: a 20-year single institution experience, *J Gastrointest Surg* 7 (2003), pp. 925-930.

50- **Y.S. Yang**, Q.Y. Huang, W.F. Wang, G. Sun and L.H. Peng, Primary jejunoileal neoplasms: a review of 60 cases, *World J Gastroenterol* 9 (2003), pp. 862-864.

51- **Mestre-Broche C.** Les tumeurs stromales du tube digestif: phénotypes et pronostic à propos de 61 cas. Thèse Méd Montpellier 1998 ;N°34

52-**Miettinen M**, Blay JY, Sobin LH Mesenchymal tumors of oesophagus. WHO classification of tumours. Tumours of the digestive system. Pathology and genetics. Lyon 2000; 28-29

53- **Miettinen M**, Sarlomo Rikala M, Sobin LH et coll GIST and leiomyosarcomas in the colon. A clinicopathologic, Immunohistochemical and molecular study of 44 cases. *Am J Surg Pathol* 2000;24:1339-1352

54- **Giuseppe R Nigri**, Mario Dente, Stefano Valabrega, Paolo Aurello, Francesco D'Angelo, Giuseppe Montrone, Giorgio Ercolani, and Giovanni Ramacciato Gastrointestinal stromal tumor of the anal canal: an unusual presentation *World J Surg Oncol.* 2007; 5: 20.

55- **Miettinen M**, Furlong M, Sarlomo-Rikala M, Burke A, Sobin LH, Lasota J. Gastrointestinal stromal tumors, intramural leiomyomas, and leiomyosarcomas in the rectum and anus. A clinicopathologic, immunohistochemical, and molecular genetic study of 144 cases. *Am J Surg Pathol* 2001; 25: 1121-33.56- Enzinger FM, **Weiss SW Soft tissue tumors:extragastrointestinal stromal tumors.** 4ème édition St Louis, Mosby 2001;749-768

57- **Isabelle Ray-Coquard**, Axel Le Cesne, Véronique Michallet, Ioannis Boukovinas, Dominique Ranchere, P. Thiesse, Tumeurs stromales du tractus digestif : actualités 2003 *Bulletin du Cancer.* Volume 90, Numéro 1, 69-76, Janvier 2003, *Actualités en Cancérologie*

58- **Reith JD**, Goldblum JR, Lyles RH, Weiss SW. Extragastrointestinal (soft tissue) stromal tumors: an analysis of 48 cases with emphasis on histologic predictors of outcome. *Mod Pathol* 2000; 13: 577-85.

- 59- **Ray Coquard I**, Le Cesne A, Blay JY, STI571 et tumeurs stromales digestives. *Bull Cancer* 2001 ;88 :661-662 60-17
- 61- **Carney JA**. Gastric stromal sarcoma, pulmonary chondroma, and extra-adrenal paraganglioma (Carney Triad): natural history, adrenocortical component, and possible familial occurrence. *Mayo Clin Proc* 1999; 74: 543-552
- 62-**Kazunori Tsukuda** multiple gastrointestinal stromal tumors in neurofibromatosis type 1 treated with laparoscopic surgery *Acta med Okayama* 2007 Vol,61 No,1 pp,47-50
- 63-**Maertans O** moleuler pathogenesis of multiple gastrointestinal stromal tumors in NF1 patints. *HUM MOL GENET* (2006)15:1015-1023.
- 64- **Maiorana A**, Fante R, Maria Cesinaro A, Adriana Fano R. Synchronous occurrence of epithelial and stromal tumors in the stomach: a report of 6 cases. *Arch Pathol Lab Med* 2000; 124: 682-686
- 65- **Kaffes A**, Hughes L, Hollinshead J, Katelaris P. Synchronous primary adenocarcinoma, mucosa-associated lymphoid tissue lymphoma and a stromal tumor in a *Helicobacter pylori*-infected stomach. *J Gastroenterol Hepatol* 2002
- 66- **Latifa Elkihal**, Fatima-Zohra Ajana, Hassan Seddik, Wafae Essamri, Imane Benelbarhdadi Nouvelles acquisitions diagnostiques et thérapeutiques sur les tumeurs stromales digestives : à propos de cinq cas *Cahiers d'études et de recherches francophones / Santé . Volume 15, Numéro 4, 271-83, Octobre-Novembre-Décembre 2005, Étude originale*
- 67-**Meittiner M**, Lasto J. Gastrointestinal tumors, définition, clinical, histological, immunohistochemical and molecular features and differential diagnosis. *Virchows Arch* 2001 ; 348 : 1-12.
- 68- **Balaton AJ**, Coindre JM, Cvitkovic F. Tumeurs stromales digestives. *Gastroenterol Clin Biol* 2001 ; 25 : 473-82.



- 69-**S. REJCHRT**, Věra TY ČOVÁ\*, J. BUREŠ Tumeurs stromales gastro-intestinales (GIST) *Acta Endoscopica Volume 35 - N° 2 - 2005*
- 71- **Chak A**, Canto MI, Rösch T, Dittler HJ, Hawes RH, Tio TL, et al. Endosonographic differentiation of benign and malignant stromal cell tumors. *Gastrointest Endosc* 1997; 45: 468-73.
- 70- **Tio TL**, Tytgat GN, den Hartog Jager FC. Endoscopic ultrasonography for the evaluation of smooth muscle tumors in the upper gastrointestinal tract: an experience with 42 cases. *Gastrointest Endosc* 1990; 36: 342-50.
- 72- **Palazzo L**, Landi B, Cellier C, Cuillerier E, Roseau G, Barbier JP. Endosonographic features predictive of benign and malignant gastrointestinal stromal cell tumours. *Gut* 2000; 46: 88-92.
- 73- **Landi B**, Lecomte T, Berger A, Cellier C. Traitement des tumeurs stromales digestives. *Gastroenterol Clin Biol* 2004 ; 28 : 893-901.
- 74-**Kindblom LG**, Meis-Kindblom J, Bumming P, et al. Incidence, prevalence, phenotype and biologic spectrum of gastrointestinal stromal tumors : a population based study of 600 cases. *Ann Oncol* 2002 ; 13 : 577 ; (abstract).
- 75- **J. MORELLE** , F. MAASSARANI , P. FRANÇOIS R. DEKEULENEER, AVANCÉES RÉCENTES DANS LA COMPRÉHENSION ET LA PRISE EN CHARGE DES TUMEURS STROMALES GASTROINTESTINALES Louven medical 2006
- 76- **Nguyen V**, Taylor A : Gastrointestinal stromal tumors - Leiomyoma/leiomyosarcoma. *www.emedecine.com*. 2002.
- 77- **Ousehal A**, Abdelouafi A, Belaabidia B, Essodegui F, Kadiri B, Kadiri R. Les tumeurs stromales malignes du grêle: à propos de 9 cas. *J Radiol* 2001 ; 82 :35-40
- 78-**Rader AE**, Avery A, Wait CL, McGreevey LS, Faigel D, Heinrich MC. Fine-needle aspiration biopsy diagnosis of gastrointestinal stromal tumors using morphology, immunocytochemistry, and mutational analysis of c-kit. *Cancer Cytopathol* 2001; 93: 269-75.

- 79- **Ando N**, Goto H, Niwa Y, Hirooka Y, Ohmiya N, Nagasaka T, et al. The diagnosis of GI stromal tumors with EUS-guided fine needle aspiration with immunohistochemical analysis. *Gastrointest Endosc* 2002; 55: 37-43.
- 80- **Vjacheslav I. Egorov**, Grigory G. Karmazanovsky Importance of preoperative imaging of duodenal gastrointestinal stromal tumors for the choice of a surgical procedure *European Journal of Radiology Extra* Volume 63, Issue 1, July 2007, Pages 29-34
- 81- **Koay MH**, Goh YW, Iacopetta B, et al. Gastrointestinal stromal tumours (GISTS): a clinicopathological and molecular study of 66 cases. *Pathology* 2005 ; 37 : 22-31.
- 82- **Franquemont DW**, Frierson HF Muscle differentiation and clinicopathologic features of gastrointestinal stromal tumors. *Am J Surg Pathol* 1992;16:947-954
- 84- **Suster S**. Gastrointestinal stromal tumors. *Semin Diagn Pathol* 1996 ; 13 : 297-313
- 84- **Goldblum JR**, Appelman HD. Stromal tumors of duodenum: a histologic and immunohistochemical study of 20 cases. *Ann J Surg Pathol* 1995 ; 19 : 71-80.
- 85- **Veymat T**, Guo KJ, Haschimoto H, Diamaru Y, Enjori M. A clinicopathologic and immunohistochemical study of gastrointestinal stromal tumors. *Cancer* 1992 ; 69 : 947-55.
- 86- **Jean-François MOSNIER**, Les tumeurs stromales gastro-intestinales : du gène au traitement *Hépto-Gastro. Volume 9, Numéro 6, 403-6, Novembre - Décembre 2002, Editorial*
- 83- **Miettinen M**, Virolainen M, Sarlomo-Rikala M. Gastrointestinal stromal tumors: value of CD34 antigen in their identification and separation from true leiomyomas and schwannomas. *Am J Surg Pathol* 1995; 19: 207-16.
- 84- **Miettinen M**, Sobin JL, Sarlomo-Rikala M. Immunohistochemical spectrum of GISTs at different sites and their differential diagnosis with a reference to CD117(KIT). *Mod Pathol* 2000 ; 13 : 1134-1142
- 87- **Gibson PC**, Cooper K. CD117 (Kit) : a diverse protein with selective applications in surgical pathology. *Adv Anat Pathol* 2002 ; 9 : 65-9.

- 88- **Miettinen M** *Gastrointestinal stromal tumors: recent advances in understanding of their biology.* Human Pathol 1999;30:1213-1220
- 89- **Coindre JM**, Emile JF, Monges G, Ranchère-Vince D, Scoazec JY. Tumeurs stromales gastro-intestinales : définition, caractéristiques histologiques, immunohistochimiques et génétiques, stratégie diagnostique. *Ann Pathol* 2005 ; 25 : 358-85.
- 90- **Berman J**, O'Leary TJ. Gastro-intestinal stromal tumor workshop. *Hum Pathol* 2001 ; 32 : 578-82.
- 91- **P. BEDOSSA** Tumeurs stromales gastro-intestinales *Acta Endoscopica Volume 33 - N° 3 - 2003*
- 92- **Monihan JM**, Carr NJ, Sobin LH. CD34 immunoexpression in stromale tumours of the gastro-intestinal tract and in mesenteric fibromatoses. *Histopathology* 1994 ; 25 : 469-73.
- 93- **Sarlomo-Rikala M**, Kovatich AJ, Barusevicius A, Miettinen M. CD117 : a sensitive marker for gastro-intestinal stromal tumors that is more specific than CD34. *Mod Pathol* 1998 ; 11 : 728-34.
- 94- **Savage DG**, Antman RK Imatinib mesylate: a new oral targeted therapy. *N Eng J Med* 2002;346:683-693
- 95- **Miettinen M**, Virolainen M, Sarlomo-Rikala M. Gastrointestinal stromal tumors: value of CD34 antigen in their identification and separation from true leiomyomas and schwannomas. *Am J Surg Pathol* 1995; 19: 207-16.
- 96- **Ammon A**, Hofer w, Ernst F, Fisseler-Eckhoff A CD 117 expression in GIST-A possible marker for future therapeutical concepts? *Virchows arch.*2001;439:235-483 abstract P003
- 97- **Boudet MJ**, De Mestrier Ph. Les tumeurs stromales du tube digestif. *J Chir* 2001 ;138 : 104-108

- 98- **Di Matteo G**, Pescarmona E, Peparini N et coll Histopathological features and clinical course of the gastrointestinal *stromal tumors*. Hepato-gastroenterol. 2002; 49:1013-1016
- 99- **P. BEDOSSA** Tumeurs stromales gastro-intestinales *Acta Endoscopica Volume 33 - N° 3 - 2003*
- 100-**MAEYAMA H.**, HIDAKA E. — Familial gastrointestinal stromal tumor with hyperpigmentation : association with a germline mutation of the c-kit gene. *Gastroenterology*, 2001, Jan. 120 (1), 210-215.
- 101- **LECESNE A.** Tumeurs stromales - Nouveautés épidémiologiques et thérapeutiques POST'U 2005 - Paris
- 102- **Miettinen M**, El Rafei WA, Sobin LH, Lasota J. Evaluation of malignancy and prognosis of gastrointestinal stromale tumors : a review. *Human Pathol* 2002 ; 33 : 478-483
- 103- **Mestre-Broche C.** Les tumeurs stromales du tube digestif: phénotypes et pronostic à propos de 61 cas. Thèse Méd Montpellier 1998 ;N°34
- 104- **Seidal T**, Edvardsson H *Expression of c-Kit and Ki-67 provides informations about the possible cell of origin and clinical course of gastrointestinal tumors*. *Histopathology* 1999;34:416-424
- 105-**Berman J**, O'Leary T. Gastrointestinal stromal tumors workshop. *Human Pathol* 2001, 32 : 578-82.
- 106-**Seidal T**, Edvardsson H. Expression of c-kit and Ki 67 provides information about the possible cell of origin and clinical course of gastrointestinal stromal tumours. *Histopathology* 1999 ; 34 : 416-24.
- 107-**Goldblum JR**, Appelman HD Stromal tumors of the duodenum: a histologic and immunohistochemical study of 20 cases. *Am J Surg Pathol* 1995;19(1):71-80
- 108- **Brainard JA**, Goldblum JR Stromal tumors of the jejunum and ileum: a clinicopathologic study of 39 cases. *Am J Surg Pathol* 1997;21:407-416

109-**Lerma E**, Oliva E, Tugues D, Prat J Stromal tumours of the gastrointestinal tract: a clinicopathological and ploidy analysis of 33 cases. *Virchows Archiv* 1994;423:19-24

110- **Twoarek JA**, Appelman HD, Singleton TP Stromal tumors of the jejunum and ileum. *Mod Pathol* 1997;10(3):200-209

111- **Suster S**, Sorace D, Moran CA Gastrointestinal stromal tumors with prominent myxoid matrix clinicopathologic, immunohistochemical and ultrastructure study of nine cases of a distinctive morphologic variant of myogenic stromal tumor. *Am J Surg Pathol* 1995;19(1):59-70

112- **Jean-François MOSNIER**, Les tumeurs stromales gastro-intestinales : du gène au traitement Hépto-Gastro. Volume 9, Numéro 6, 403-6, Novembre - Décembre 2002, Editorial

113-**Heinrich MC**, Rubin BP, Longley BJ, Fletcher JA. Biology and genetic aspects of gastrointestinal stromal tumors : KIT activation and cytogenetic alterations. *Hum Pathol* 2002 ; 33 : 484-95.

114-**Katerina Kontogianni-Katsarou**, Constantina Lariou, Eugenia Tsompanaki, Christina Vourlakou, Evi Kairi-Vassilatou, Costas Mastoris, Georgia Pantazi, Agatha Kondi-Pafiti KIT-negative gastrointestinal stromal tumors with a long term follow-up: A new subgroup does exist *World J Gastroenterol* 2007 February 21;13(7):1098-1102

115-**Rubin BP**, Singer S, Tsao T, *et al.* KIT activation is a ubiquitous feature of gastrointestinal stromal tumors. *Cancer Res* 2001 ; 61 : 8118-21.

116- **Singer S**, Rubin BP, Lux ML, *et al.* Prognostic value of KIT mutation type, mitotic activity, and histologic subtype in gastrointestinal stromal tumors. *J Clin Oncol* 2002 15 ; 20 : 3898-905.

117-**Ghnassia JP** L'antigène nucléaire de prolifération cellulaire ( PCNA). *Ann Pathol* 1996 ;16(4) :241-246

118-**Yu CCW**, Fletcher CDM, Newman PL *et coll* A comparison of proliferating cell nuclear antigen ( PCNA) immunostaining, nucleolar organizer region ( Ag NOR) staining and histological grading in gastrointestinal stromal tumors. *J of pathol* 1992;166:147-152

119-**Kontogianni E**, Demonakou M, Dallas L et coll *Gastrointestinal stromal tumors : size, metastasis and BCL-2 expression as prognostic factors for survival in a mathematical model.* Virchows Arch 2001;439:235-483( abstract 004)

120- **Joensuu H**, Fletcher C, Dimitrijevic S, Silberman S, Roberts P, Demetri G : Management of malignant gastrointestinal stromal tumors. *Lancet Oncol.* 2002 ; 3 : 655-664. 121-26

122- **Plaat BE**, Holema H, Molenaar WM, *et al.* Soft tissue leiomyosarcomas and malignant gastrointestinal stromal tumors : differences in clinical outcome and expression of multidrug resistant proteins. *J Clin Oncol* 2000 ; 18 : 3211-20.

123- **RUBIN B.P.**, SINGER S., TSAO C., DUENSING A., LUX M.L., RUIZ R., HIBBARD M.K., CHEN C.J., XIAO S., TUVESON D.A., DEMETRI G.D., FLETCHER C.D., FLETCHER J.A. — KIT activation is a ubiquitous feature of gastrointestinal stromal tumors. *Cancer Res.*, 2001, Nov. 15, 61 (22), 8118-8121.

124- **MESTIER Ph** , des GUETZ G. Le traitement des tumeurs stromales digestives par l'Imatinib : une avancée significative liée à la connaissance des caractéristiques moléculaires de la tumeur *e-mémoires de l'Académie Nationale de Chirurgie, 2003, 2 (4) : 48-52*

125-**Joensuu h**, Roberts PJ, Maarit SR et al. Effect of the tyrosine kinase inhibitor STI 571 in a patient with a metastatic gastrointestinal stromal tumor. *N Engl J Med* 2001 ; 344: 1052-6

126-**Van Oosterom AT**, Judson I, Verweij J et al. Safety and efficacy of Imatinib (STI 571) in metastatic gastrointestinal stromale tumors : a phase I study. *Lancet* 2001;358:1421-3

127-**Demetri G**. Efficacy and safety of Imatinib mesylate in advanced gastrointestinal stromal tumors. *N Engl J Med* 2002;347:472-80

128- **Von Mehren M**, Blanke C, Joensuu H et coll High incidence of durable responses induced by imatinib Mesylate (Imatinib) in patients with unresectable and metastatic gastrointestinal stromal tumors. Proc Am Soc Clin Onc 2002;21( abstract 1608)

129- **Guetz G**, de Mestier Ph. Enfin un traitement efficace dans lessarcomes digestifs indifférenciés (tumeurs stromales). J Chir2002 ; 139 : 268-73

130- **Heinrich MC**, Corless CL, Blanke C et al. Kit mutational status predicts clinical response to STI 571 in patients with metastatic gastrointestinal stromal tumors (GIST). Proc Am Soc Clin Oncol 2002;21: Abstr 6