



**UNIVERSITE CADI AYYAD**  
**FACULTE DE MEDECINE ET DE PHARMACIE**  
**MARRAKECH**

ANNEE 2013

THESE N° 04

**Anesthésie pour la chirurgie du goitre:  
étude rétrospective portant  
sur une durée de 02 ans (2009–2010)  
à l'hôpital Militaire Avicenne de Marrakech**

**THESE**

PRESENTEE ET SOUTENUE PUBLIQUEMENT LE .../.../2013

**PAR**

**Mr. HAKIM SDIGUI**

Né le 6/11/1984 à AGADIR

POUR L'OBTENTION DU DOCTORAT EN MEDECINE

**MOTS CLES**

Goitre – anesthésie – chirurgie – hyperthyroïdie.

**JURY**

**Mr. B. FINECH**

Professeur de Chirurgie Viscérale

**PRESIDENT**

**Mr. M. ZOUBIR**

Professeur agrégé d'Anesthésie Réanimation

**RAPPORTEUR**

**Mr. A. ACHOUR**

Professeur agrégé de Chirurgie Générale

**Mr. A.R. EL ADIB**

Professeur agrégé d'Anesthésie Réanimation

**Mr. H. AMMAR**

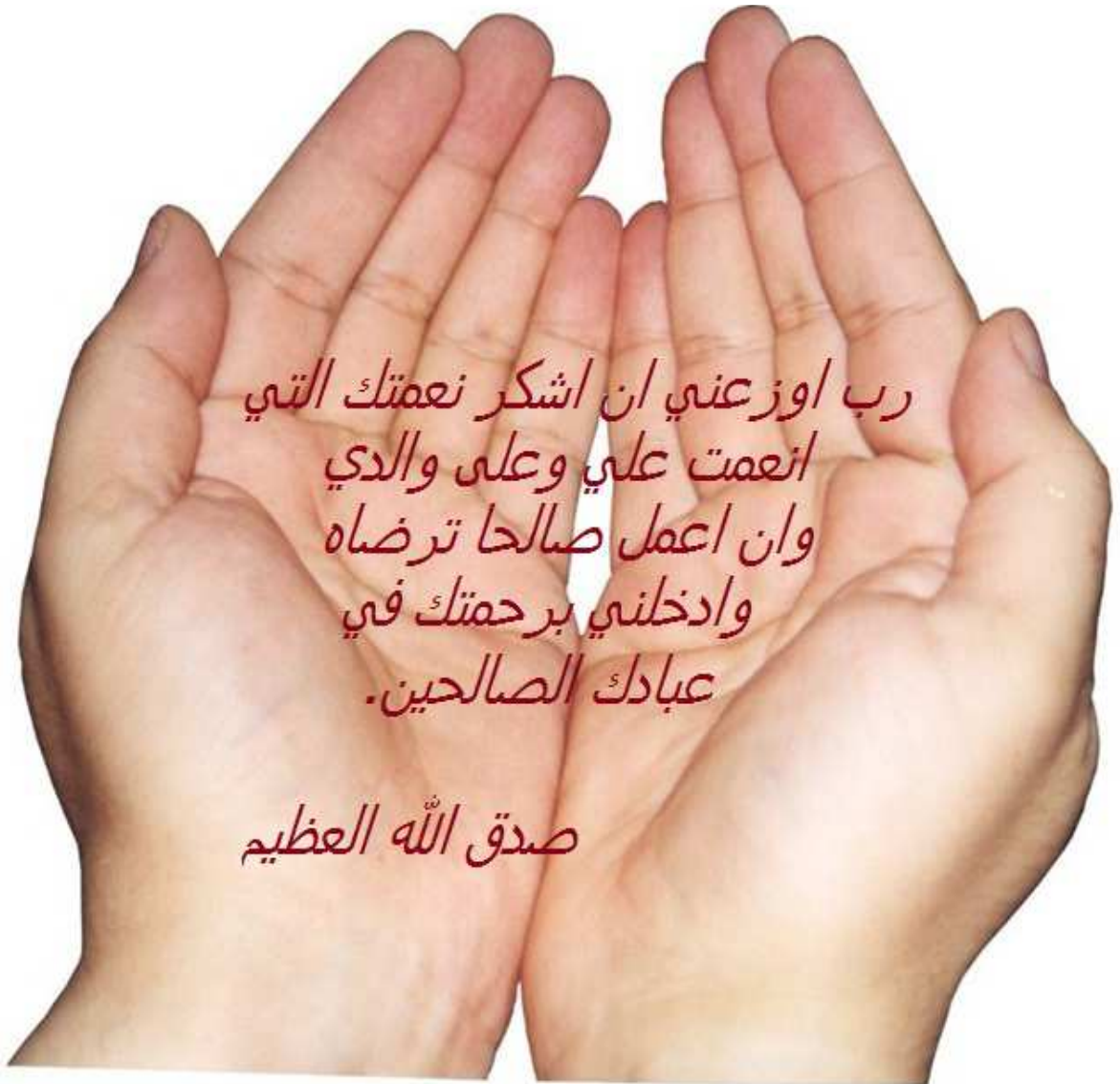Professeur agrégé d'Oto–Rhino–Laryngologie

**Mr. A. CHAFIK**

Professeur agrégé de Chirurgie Thoracique

**JUGES**

بِسْمِ اللَّهِ الرَّحْمَنِ الرَّحِيمِ



رب اوزعني ان اشكر نعمتك التي  
انعمت علي وعلى والدي  
وان اعمل صالحا ترضاه  
وادخلني برحمتك في  
عبادك الصالحين.

صدق الله العظيم



*Au moment d'être admis à devenir membre de la profession médicale, je m'engage solennellement à consacrer ma vie au service de l'humanité.*

*Je traiterai mes maîtres avec le respect et la reconnaissance qui leur sont dus.*

*Je pratiquerai ma profession avec conscience et dignité. La santé de mes malades sera mon premier but.*

*Je ne trahirai pas les secrets qui me seront confiés.*

*Je maintiendrai par tous les moyens en mon pouvoir l'honneur et les nobles traditions de la profession médicale.*

*Les médecins seront mes frères.*

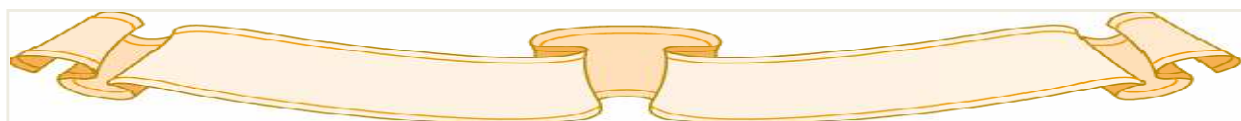*Aucune considération de religion, de nationalité, de race, aucune considération politique et sociale, ne s'interposera entre mon devoir et mon patient.*

*Je maintiendrai strictement le respect de la vie humaine dès sa conception.*

*Même sous la menace, je n'userai pas mes connaissances médicales d'une façon contraire aux lois de l'humanité.*

*Je m'y engage librement et sur mon honneur.*

*Déclaration Genève, 1948*





*LISTE DES PROFESSEURS*

**UNIVERSITE CADI AYYAD**  
**FACULTE DE MEDECINE ET DE PHARMACIE**  
**MARRAKECH**

Doyen Honoraire

: Pr. Badie-Azzamann MEHADJI

**ADMINISTRATION**

Doyen

: Pr. Abdelhaq ALAOUI YAZIDI

Vice doyen à la recherche

: Pr. Badia BELAABIDIA

Vice doyen aux affaires pédagogiques

: Pr. Ag Zakaria DAHAMI

Secrétaire Général

: Mr. Azzeddine EL HOUDAIGUI

**PROFESSEURS D'ENSEIGNEMENT SUPERIEUR**

ABOULFALAH	Abderrahim	Gynécologie – Obstétrique B
ABOUSSAD	Abdelmounaim	Néonatalogie
AIT BENALI	Said	Neurochirurgie
AIT SAB	Imane	Pédiatrie B
AKHDARI	Nadia	Dermatologie

ALAOUI YAZIDI	Abdelhaq	Pneumo-phtisiologie
AMAL	Said	Dermatologie
ASMOUKI	Hamid	Gynécologie – Obstétrique A
ASRI	Fatima	Psychiatrie
BELAABIDIA	Badia	Anatomie-Pathologique
BENELKHAÏAT BENOMAR	Ridouan	Chirurgie – Générale
BOUMZEBRA	Drissi	Chirurgie Cardiovasculaire
BOUSKRAOUI	Mohammed	Pédiatrie A
CHABAA	Laila	Biochimie
CHOULLI	Mohamed Khaled	Neuropharmacologie
ESSAADOUNI	Lamiaa	Médecine Interne
FIKRY	Tarik	Traumatologie- Orthopédie A
FINECH	Benasser	Chirurgie – Générale
GHANNANE	Houssine	Neurochirurgie
KISSANI	Najib	Neurologie
KRATI	Khadija	Gastro-Entérologie
LOUZI	Abdelouahed	Chirurgie générale
MAHMAL	Lahoucine	Hématologie clinique
MANSOURI	Nadia	stomatologie et chirurgie maxillo faciale
MOUDOUNI	Said mohammed	Urologie
MOUTAOUAKIL	Abdeljalil	Ophtalmologie

NAJEB	Youssef	Traumato - Orthopédie B
RAJI	Abdelaziz	Oto-Rhino-Laryngologie
SAIDI	Halim	Traumato - Orthopédie A
SAMKAOUI	Mohamed Abdenasser	Anesthésie- Réanimation
SARF	Ismail	Urologie
SBIHI	Mohamed	Pédiatrie B
SOUMMANI	Abderraouf	Gynécologie-Obstétrique A
YOUNOUS	Saïd	Anesthésie-Réanimation

### **PROFESSEURS AGREGES**

ADERDOUR	Lahcen	Oto-Rhino-Laryngologie
ADMOU	Brahim	Immunologie
AMINE	Mohamed	Epidémiologie - Clinique
ARSALANE	Lamiaie	Microbiologie- Virologie (Militaire)
BAHA ALI	Tarik	Ophtalmologie
BOURROUS	Monir	Pédiatrie A
CHAFIK	Aziz	Chirurgie Thoracique (Militaire)
CHELLAK	Saliha	Biochimie-chimie (Militaire)
CHERIF IDRISSE EL GANOUNI	Najat	Radiologie
DAHAMI	Zakaria	Urologie

EL ADIB	Ahmed rhassane	Anesthésie-Réanimation
EL FEZZAZI	Redouane	Chirurgie Pédiatrique
EL HATTAOUI	Mustapha	Cardiologie
EL HOUDZI	Jamila	Pédiatrie B
ELFIKRI	Abdelghani	Radiologie (Militaire)
ETTALBI	Saloua	Chirurgie – Réparatrice et plastique
KHALLOUKI	Mohammed	Anesthésie-Réanimation
KHOULALI IDRISSE	Khalid	Traumatologie-orthopédie (Militaire)
LAOUAD	Inas	Néphrologie
LMEJJATI	Mohamed	Neurochirurgie
MANOUDI	Fatiha	Psychiatrie
NEJMI	Hicham	Anesthésie - Réanimation
OULAD SAIAD	Mohamed	Chirurgie pédiatrique
TASSI	Noura	Maladies Infectieuses

### **PROFESSEURS ASSISTANTS**

ABKARI	Imad	Traumatologie-orthopédie B
ABOU EL HASSAN	Taoufik	Anesthésie - réanimation
ABOUSSAIR	Nisrine	Génétique
ADALI	Imane	Psychiatrie
ADALI	Nawal	Neurologie



AGHOUTANE	El Mouhtadi	Chirurgie – pédiatrique
AISSAOUI	Younes	Anésthésie Reanimation (Militaire)
AIT BENKADDOUR	Yassir	Gynécologie – Obstétrique A
AIT ESSI	Fouad	Traumatologie-orthopédie B
ALAOUI	Mustapha	Chirurgie Vasculaire périphérique (Militaire)
ALJ	Soumaya	Radiologie
AMRO	Lamyae	Pneumo - phtisiologie
ANIBA	Khalid	Neurochirurgie
BAIZRI	Hicham	Endocrinologie et maladies métaboliques (Militaire)
BASRAOUI	Dounia	Radiologie
BASSIR	Ahlam	Gynécologie – Obstétrique B
BELBARAKA	Rhizlane	Oncologie Médicale
BELKHOUE	Ahlam	Rhumatologie
BEN DRISS	Laila	Cardiologie (Militaire)
BENCHAMKHA	Yassine	Chirurgie réparatrice et plastique
BENHADDOU	Rajaa	Ophtalmologie
BENHIMA	Mohamed Amine	Traumatologie-orthopédie B
BENJILALI	Laila	Médecine interne
BENZAROUEL	Dounia	Cardiologie
BOUCHENTOUF	Rachid	Pneumo-phtisiologie (Militaire)
BOUKHANNI	Lahcen	Gynécologie – Obstétrique B

BOURRAHOUAT	Aicha	Pédiatrie
BSSIS	Mohammed Aziz	Biophysique
CHAFIK	Rachid	Traumatologie-orthopédie A
DAROUASSI	Youssef	Oto-Rhino – Laryngologie (Militaire)
DIFFAA	Azeddine	Gastro - entérologie
DRAISS	Ghizlane	Pédiatrie A
EL AMRANI	Moulay Driss	Anatomie
EL ANSARI	Nawal	Endocrinologie et maladies métaboliques
EL BARNI	Rachid	Chirurgie Générale (Militaire)
EL BOUCHTI	Imane	Rhumatologie
EL BOUIHI	Mohamed	Stomatologie et chirurgie maxillo faciale
EL HAOUATI	Rachid	Chirurgie Cardio Vasculaire
EL HAOURY	Hanane	Traumatologie-orthopédie A
EL IDRISSE SLITINE	Nadia	Pédiatrie (Néonatalogie)
EL KARIMI	Saloua	Cardiologie
EL KHADER	Ahmed	Chirurgie Générale (Militaire)
EL KHAYARI	Mina	Réanimation médicale
EL MANSOURI	Fadoua	Anatomie – pathologique
EL MEHDI	Atmane	Radiologie (Militaire)
EL MGHARI TABIB	Ghizlane	Endocrinologie et maladies métaboliques
EL OMRANI	Abdelhamid	Radiothérapie
FADILI	Wafaa	Néphrologie

FAKHIR	Bouchra	Gynécologie – Obstétrique A
FAKHIR	Anass	Histologie -embryologie cytogénétique
FICHTALI	Karima	Gynécologie – Obstétrique B
HACHIMI	Abdelhamid	Réanimation médicale
HAJJI	Ibtissam	Ophtalmologie
HAOUACH	Khalil	Hématologie biologique
HAROU	Karam	Gynécologie – Obstétrique B
HOCAR	Ouafa	Dermatologie
JALAL	Hicham	Radiologie
KADDOURI	Said	Médecine interne (Militaire)
KAMILI	El ouafi el aouni	Chirurgie – pédiatrique générale
KHOUCHANI	Mouna	Radiothérapie
LAGHMARI	Mehdi	Neurochirurgie
LAKMICHI	Mohamed Amine	Urologie
LAKOUICHMI	Mohammed	Chirurgie maxillo faciale et Stomatologie (Militaire)
LOUHAB	Nissrine	Neurologie
MADHAR	Si Mohamed	Traumatologie-orthopédie A
MAOULAININE	Fadlmrabihrabou	Pédiatrie (Néonatalogie)
MARGAD	Omar	Traumatologie – Orthopédie B
MATRANE	Aboubakr	Médecine Nucléaire
MOUAFFAK	Youssef	Anesthésie - Réanimation

MOUFID	Kamal	Urologie (Militaire)
MSOUGGAR	Yassine	Chirurgie Thoracique
NARJIS	Youssef	Chirurgie générale
NOURI	Hassan	Oto-Rhino-Laryngologie
OUALI IDRISSE	Mariem	Radiologie
OUBAHA	Sofia	Physiologie
OUERIAGLI NABIH	Fadoua	Psychiatrie (Militaire)
QACIF	Hassan	Médecine Interne (Militaire)
QAMOUSS	Youssef	Anesthésie - Réanimation (Militaire)
RABBANI	Khalid	Chirurgie générale
RADA	Noureddine	Pédiatrie A
RAIS	Hanane	Anatomie-Pathologique
ROCHDI	Youssef	Oto-Rhino-Laryngologie
SAMLANI	Zouhour	Gastro - entérologie
SORAA	Nabila	Microbiologie virologie
TAZI	Mohamed Illias	Hématologie clinique
ZAHLANE	Mouna	Médecine interne
ZAHLANE	Kawtar	Microbiologie virologie
ZAOUI	Sanaa	Pharmacologie
ZIADI	Amra	Anesthésie - Réanimation



*DEDICACES*

A decorative title page featuring the word "DEDICACES" in a stylized, bold, serif font. The text is centered within an ornate, black-and-white decorative frame. The frame consists of a central horizontal bar with a pointed top and bottom, flanked by symmetrical, flowing scrollwork and flourishes that extend outwards and upwards. The overall design is elegant and classic.

### *A mes très chers parents,*

*A celui qui m'a mis sur la bonne voie en me rappelant que la persévérance et la volonté font toujours les grands Hommes.*

*A celle qui a attendu avec patience les fruits de son labeur.*

*Nul remerciement et nulle expression de gratitude ne peuvent vous exprimer ma profonde reconnaissance.*

*Rien au monde ne pourrait compenser tous les sacrifices que vous avez consenti pour mon bien être et pour mon éducation.*

*Vous résumez si bien le mot parents qu'il serait superflu d'y ajouter quelque chose.*

*J'ai vécu dans votre admiration, vous êtes pour moi le symbole de l'honnêteté, de la noblesse et de la bonté.*

*Puisse Dieu tout puissant vous procurer longue vie et bonne santé afin que je puisse vous combler à mon tour.*

*Ce modeste travail paraît bien dérisoire pour traduire une reconnaissance infinie envers des parents aussi merveilleux.*

*Puisse ce jour être la récompense de tous vos efforts et prières.*

*Je vous aime beaucoup.*

### *A mon très cher frère Hicham,*

*Je te dédie ce modeste travail en témoignage de mon profond amour et mon indéfectible attachement pour le bon et pour le pire avec tous mes souhaits de réussite, de bonheur et de bonne santé. Saches que je serais toujours là pour toi, pour te guider et te soutenir.*

### *A ma chère sœur Leïla, et son mari Patrice,*

*Vous m'avez beaucoup aidé, vous n'avez ménagé aucun de vos conseils ni sacrifices. Vous savez que l'affection et l'amour fraternel que je vous porte sont sans limite. Je vous dédie ce travail en témoignage de l'amour et des liens de sang qui nous unissent. Puissions-nous rester unis dans la tendresse et fidèles à l'éducation que nous avons reçue. J'implore Allah qu'il vous apporte bonheur et vous aide à réaliser tous vos vœux.*

### *A ma grand-mère*

*Les mots seuls ne sauraient exprimer tout l'amour et l'affection que je te porte.*

*Puisse Dieu, Tout Puissant, te procurer santé et longue vie.*

*A la mémoire de mes grand-parents,  
Ils ont tant donné, sans jamais rien demander.*

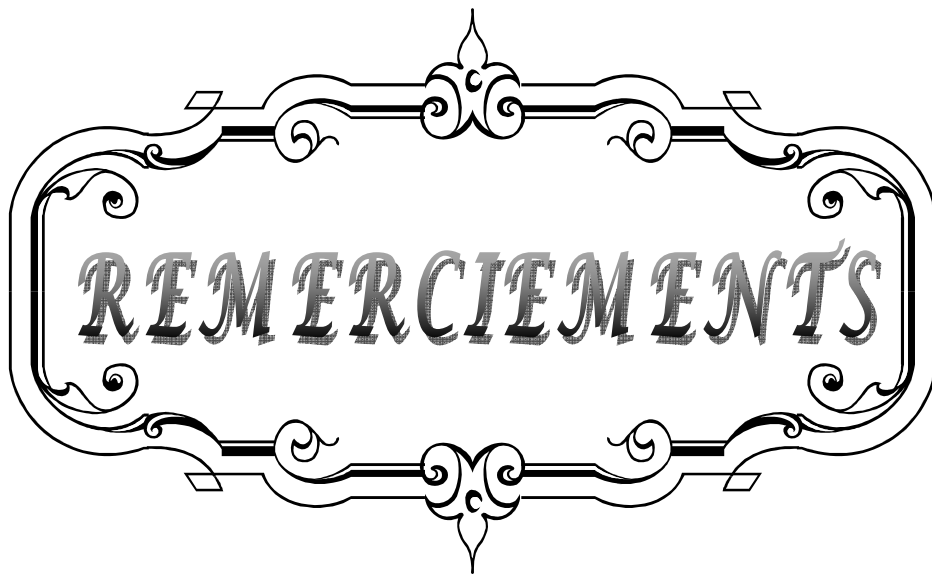
*A toute ma famille,  
Si petite qu'elle soit, mais si grande dans mon cœur. Merci.*

*A tous mes amis :  
Naya, Tadiï, Houga, Hamdi, Bougetab, Zaini, Anoir, Atiqi,  
Hensali, Rebouh, Maiouhel, Lafou, Azzouzi, Kamili, Maouid,  
Ariahi, Mounib, Rodriguez, Baïssi, Chentouf,  
Habibi, Barakate, Hamri, Tarik, Mimoun, Derkaoui, Fares,  
Bougrine, Meghrouf, Bakal, Titeuf, Amine...  
Merci pour tous les bons moments qu'on a passés.*

*A tous ceux qui comptent beaucoup pour moi et que j'ai omis  
involontairement de citer*

**L'OUBLI DU NOM N'EST PAS CELUI DU  
CŒUR**

*Avec toute mon affection.*

A decorative, ornate frame with intricate scrollwork and flourishes. The word "REMERCIEMENTS" is centered within the frame in a bold, serif, all-caps font. The frame has a double-line border and is symmetrical on both the horizontal and vertical axes.

**REMERCIEMENTS**



*A Dieu tout puissant pour nous avoir permis de voir ce  
jour tant attendu.*

**A NOTRE MAITRE ET PRESIDENT DE THESE :**

***Mr. BENASSER FINECH***

*Professeur titulaire de chirurgie viscérale  
au CHU Mohammed VI de Marrakech*

*Vous nous avez fait un grand honneur en acceptant aimablement la  
présidence de notre jury. Votre modestie jointe à votre sérieux, à vos  
compétences professionnelles et humaines seront pour nous un exemple  
dans l'exercice de notre profession.*

*Veillez trouver ici, l'expression de notre respect et de notre très haute  
considération.*

**A NOTRE MAITRE ET RAPPORTEUR DE THESE :**

***Mr. MOHAMED ZOUBIR***

*Professeur agrégé de Réanimation Anesthésie  
à l'Hôpital Militaire Avicenne de Marrakech*

*Nous sommes très touchés par l'honneur que vous nous faites en  
acceptant de nous confier ce  
travail. Vous m'avez éblouie par votre sympathie, votre modestie et vos  
qualités humaines. Je vous remercie pour avoir consacré à ce travail une  
partie de votre temps précieux et de m'avoir guidé avec rigueur et  
bienveillance.*

**A NOTRE MAITRE ET JUGE :**

***Mr. ABDESSAMAD ACHOUR***

*Professeur Agrégé de chirurgie générale  
à l'Hôpital Militaire Avicenne de Marrakech*

*Nous vous remercions de la spontanéité et la gentillesse avec lesquelles  
vous avez bien voulu accepter de juger ce travail. Veillez trouver ici,  
cher Maître, le témoignage de notre profonde reconnaissance et de notre  
grand respect.*

**A NOTRE MAÎTRE ET JUGE :**  
**Mr. AHMED RHASSANE EL ADIB**  
*Professeur agrégé de Réanimation Anesthésie  
au CHU Mohammed VI de Marrakech*

*Nous sommes infiniment sensibles à l'honneur que vous nous faites en acceptant de siéger parmi notre jury de thèse. Nous tenons à exprimer notre profonde gratitude pour votre bienveillance et votre simplicité avec lesquelles vous nous avez accueillis. Veuillez trouver ici, cher Maître, le témoignage de notre grande estime et de notre sincère reconnaissance.*

**A NOTRE MAÎTRE ET JUGE :**  
**Mr. HEDDOU AMMAR**  
*Professeur Agrégé de chirurgie oto-rhino-laryngologie  
à l'Hôpital Militaire Avicenne de Marrakech*

*Nous sommes très honorés de vous compter dans notre Jury et de bénéficier de votre expérience. Nous avons été impressionnés par votre simplicité, votre rigueur, et votre facilité à transmettre. Qu'il nous soit permis, cher Maître, de vous exprimer notre profonde estime et reconnaissance.*

**A NOTRE MAÎTRE ET JUGE :**  
**Mr. AZIZ CHAFIK**  
*Professeur Agrégé de chirurgie thoracique à l'Hôpital Militaire Avicenne  
de Marrakech*

*Nous vous remercions de la spontanéité et la gentillesse avec lesquelles vous avez bien voulu accepter de juger ce travail. Veuillez trouver ici, cher Maître, le témoignage de notre profonde reconnaissance et de notre grand respect.*

*A l'ensemble de l'équipe du service d'anesthésie-réanimation de l'hôpital  
Avicenne de Marrakech.*

*A tous ceux qui ont contribué de près ou de loin à la réalisation de ce  
travail.*

***Sincère reconnaissance***



*ABBREVIATIONS*

A decorative, ornate frame with a central floral motif at the top and bottom, and curved, scroll-like sides. The word "ABBREVIATIONS" is written in a stylized, italicized serif font within the frame.

## Liste des abréviations

<b>ATCD</b>	: Antécédent
<b>F</b>	: Femme
<b>M</b>	: Homme
<b>ATS</b>	: Antithyroïdiens de synthèse
<b>CHU</b>	: Centre hospitalier-universitaire
<b>Tg</b>	: Thyroglobuline
<b>TSH</b>	: Thyro stimulating hormon
<b>µg</b>	: Micro gramme
<b>Br</b>	: Brome
<b>ATP</b>	: Adénosine tri phosphate
<b>MIT</b>	: Mono iodo thyrosine
<b>DIT</b>	: Di-iodothyrosine
<b>T4</b>	: Tetra iodothyrosine
<b>T3</b>	: Tri iodothyrosine
<b>TRH</b>	: Thyreotropin releasing hormon
<b>TSH us</b>	: Thyro stimulating hormon ultra sensible
<b>T4 L</b>	: Tetra iodothyrosine libre
<b>ECG</b>	: Electro cardiogramme
<b>TDM</b>	: Tomodensitométrie
<b>IRM</b>	: Imagerie par résonance magnétique
<b>TBG</b>	: Thyroxine binding globulin
<b>TBA</b>	: Thyroxine binding albumin
<b>TBPA</b>	: Thyroxine binding pre albumin
<b>ORL</b>	: Oto-rhino-laryngologie
<b>HTA</b>	: Hypertension artérielle
<b>NFS</b>	: Numération formule sanguine
<b>VS</b>	: Vitesse de sédimentation
<b>TS</b>	: Temps de saignement
<b>TC ou TCK</b>	: Temps de coagulation ou temps de céphaline kaolin
<b>AG</b>	: Anesthésie générale
<b>ALR</b>	: Anesthésie locorégionale
<b>PCS</b>	: Plexus cervical superficiel



<b>INTRODUCTION</b> .....	<b>1</b>
<b>MATERIELS ET METHODES</b> .....	<b>4</b>
<b>I. LE CADRE D'ÉTUDE</b> .....	<b>5</b>
<b>II. LE MATÉRIEL D'ÉTUDE</b> .....	<b>5</b>
<b>III. LA MÉTHODOLOGIE</b> .....	<b>5</b>
<b>RESULTATS</b> .....	<b>7</b>
<b>I. DONNÉES ÉPIDÉMIOLOGIQUE</b> .....	<b>8</b>
1- Répartition des cas selon l'âge .....	<b>8</b>
2- Répartition des cas selon le sexe .....	<b>8</b>
3- Les antécédents personnels et caractère familial .....	<b>9</b>
<b>II. DONNÉES CLINIQUES</b> .....	<b>10</b>
1- Motif de consultation .....	<b>10</b>
2- Répartition selon les signes d'hyperthyroïdies .....	<b>10</b>
3- Répartition selon les signes de compression .....	<b>11</b>
<b>III. LES EXPLORATIONS BIOLOGIQUES</b> .....	<b>11</b>
<b>IV. LES EXPLORATIONS RADIOLOGIQUES</b> .....	<b>12</b>
1- Echographie cervicale .....	<b>12</b>
2- Radiographie cervicale et pulmonaire .....	<b>13</b>
3- Tomodensitométrie cervicothoracique .....	<b>13</b>
4- Imagerie par résonance magnétique .....	<b>15</b>
5- Scintigraphie .....	<b>15</b>
<b>V. PRISE EN CHARGE THERAPEUTIQUE :</b> .....	<b>15</b>
1- Préparation médicale à l'intervention chirurgicale .....	<b>16</b>
2- Selon la durée du traitement .....	<b>16</b>
3- Examen préopératoire .....	<b>17</b>
3-1 Evaluation de la fonction thyroïdienne .....	<b>17</b>
3-2 Appréciation de la filière aérienne .....	<b>17</b>
3-3 Risques liés au terrain .....	<b>18</b>
3-4 Bilan préopératoire .....	<b>18</b>
4-Protocole anesthésique .....	<b>18</b>
5-Traitement chirurgical .....	<b>19</b>
<b>VI. ETUDE ANATOMOPATHOLOGIQUE</b> .....	<b>20</b>
<b>VII. EVOLUTION ET COMPLICATIONS</b> .....	<b>21</b>
<b>DISCUSSION</b> .....	<b>22</b>
<b>I. RAPPEL ANATOMIQUE</b> .....	<b>23</b>
1- Morphologie de la thyroïde .....	<b>23</b>
2- Situation de la thyroïde .....	<b>23</b>
3- Rapports de la thyroïde .....	<b>24</b>
4- Vascularisation .....	<b>28</b>
5- Modifications liées à la pathologie .....	<b>33</b>
<b>II. PHYSIOLOGIE</b> .....	<b>33</b>

1- Biosynthèse des hormones thyroïdiennes .....	33
2- Action des hormones thyroïdiennes .....	35
<b>III. Physiopathologie de l'hyperthyroïdie</b> .....	<b>40</b>
1- Mécanismes de la thyrotoxicose .....	41
2- Complications de la thyrotoxicose .....	42
<b>IV. EPIDEMIOLOGIE</b> .....	<b>44</b>
1- L'âge .....	44
2- Le sexe .....	44
3- Notion de goitre familial .....	45
<b>V. ETUDE CLINIQUE</b> .....	<b>45</b>
1- La dysthyroïdie .....	45
2- Signes d'hyperthyroïdie .....	46
3- Signes compressifs .....	47
<b>VI. Explorations biologiques</b> .....	<b>48</b>
1- Thyréostimuline: TSH .....	48
2- Hormones thyroïdiennes .....	48
3- Anticorps anti récepteurs TSH .....	49
4- Anticorps anti peroxydase .....	49
<b>VII. LES EXPLORATIONS RADIOLOGIQUES</b> .....	<b>50</b>
1- L'échographie cervicale .....	50
2- Radiographie cervicale et pulmonaire .....	50
3- Tomodensitométrie cervicothoracique .....	51
4- Imagerie par résonance magnétique .....	54
5- Pan endoscopie .....	56
6- Techniques émergentes .....	56
7- La scintigraphie .....	56
<b>VIII. PRISE EN CHARGE THERAPEUTIQUE</b> .....	<b>58</b>
1- Indication chirurgicale .....	58
1-1 Goitres euthyroidien .....	59
1-2 Goitres hyperthyroïdien .....	59
1-3 Goitres hypothyroïdien .....	64
2- Anesthésie réanimation .....	64
2-1 Préparation médicale a l'intervention chirurgicale .....	64
2-2 Examen pré anesthésique .....	69
2-3 Installation du malade .....	74
2-4 Techniques anesthésiques .....	75
3- Traitement chirurgical .....	77
3-1 Techniques opératoires .....	78
3-2 Nouvelles technologies dans la thyroïdectomie .....	88
<b>IX. EVOLUTION</b> .....	<b>96</b>
1- Suivi post opératoire .....	97
2- Durée moyenne d'hospitalisation .....	98
<b>X. COMPLICATIONS</b> .....	<b>99</b>

1- Incidents et accidents per opératoires.....	99
2- Complications post opératoires.....	100
2-1 Hématome post opératoire.....	100
2-2 Paralysie récurrentielle.....	101
2-3 Hypoparathyroïdie.....	103
2-4 Hypothyroïdie.....	105
2-5 Crise thyrotoxique.....	106
2-6 Trachéomalacie.....	106
2-7 Infection.....	107
2-8 Douleur.....	107
2-9 Récidive.....	107
<b>CONCLUSION</b> .....	<b>108</b>
<b>RESUMES</b> .....	<b>111</b>
<b>BIBLIOGRAPHIE</b> .....	<b>115</b>
<b>ANNEXES</b> .....	<b>131</b>





*INTRODUCTION*

Le terme de goitre désigne toute hypertrophie du corps thyroïde, qu'elle soit diffuse ou localisée, bénigne ou maligne. On distingue les goitres simples et d'autres à retentissement endocrinien.

Il s'agit d'une affection extrêmement fréquente et le goitre « simple » est la pathologie endocrinienne la plus répandue dans le monde.

L'anesthésie pour la chirurgie du goitre concerne des patients de tout âge. L'évaluation préopératoire vise à apprécier leur état thyroïdien, le retentissement local de la pathologie thyroïdienne sur la filière aérienne et les risques liés au terrain. L'exérèse de la glande thyroïde ne constitue jamais une urgence absolue de telle sorte que l'euthyroïdie doit être assurée avant l'intervention. La préparation médicale, en diminuant l'hormonosynthèse ou les effets centraux et périphériques des hormones thyroïdiennes, est particulièrement indiquée pour prévenir l'exceptionnelle mais redoutable crise thyrotoxique.

Pour la cervicotomie, l'anesthésie générale est la technique de choix. Elle pourra être associée à un bloc du plexus cervical superficiel afin d'améliorer l'analgésie périopératoire. Les suites opératoires sont le plus souvent simples. La surveillance postopératoire s'attache à rechercher les complications hémorragiques qui peuvent mettre en jeu le pronostic vital et les atteintes des éléments en contact avec la glande comme les parathyroïdes et les nerfs récurrents.

L'anesthésie pour la chirurgie de la glande thyroïde est standardisée avec des suites opératoires habituellement très simples. Autrefois, la survenue des complications hormonales comme la crise aiguë thyrotoxique était redoutée par les anesthésistes réanimateurs. Actuellement, l'apparition d'une telle complication est improbable car seuls les patients contrôlés par le traitement médical et ramenés en euthyroïdie sont opérés. En revanche, cette

**Anesthésie pour la chirurgie du goitre : Étude rétrospective portant sur une durée de 02ans (2009–2010)  
à l'hôpital Militaire Avicenne de Marrakech**

---

---

chirurgie intervient chez des malades de plus en plus âgés, porteurs de pathologies associées et recevant des traitements susceptibles d'interférer avec l'anesthésie.

L'objectif de notre étude est d'évaluer les malades en hyperthyroïdie lors de la consultation pré anesthésique afin de n'opérer que ceux qui sont en euthyroïdie clinique et biologique dans le but d'éviter les complications notamment la redoutable crise thyrotoxique.



PATIENTS & METHODES

## **I. LE CADRE D'ÉTUDE :**

Les services d'anesthésie réanimation et de chirurgie générale de l'hôpital militaire Avicenne de Marrakech ont servi de cadre pour la réalisation de notre étude.

## **II. LE MATÉRIEL D'ÉTUDE :**

Le matériel utilisé pour la réalisation de notre étude comprenait :

- Les dossiers médicaux des malades des services de chirurgie et de réanimation.
- Les registres d'hospitalisation des malades du service.
- Les registres des comptes rendu anesthésiques des malades du service.
- Les registres des comptes rendu opératoires des malades du service.
- Les registres des comptes rendu d'anatomopathologie des malades du service.

## **III. LA MÉTHODOLOGIE :**

### **1- Type d'étude :**

Il s'agit d'une étude rétrospective d'une durée de 2 ans, du 1er janvier 2009 au 31 décembre 2010.

### **2- Critères d'inclusion :**

- Ont été inclus dans l'étude tous les patients opérés pour goitre.
- Dont le dossier médical était exploitable sur les différents aspects cliniques, para cliniques, thérapeutiques, anesthésiques et évolutifs.

- Les patients dont le nom, l'âge, le sexe et le diagnostic figuraient dans les registres d'hospitalisation, de chirurgie, d'anesthésie et d'anatomopathologie des malades du service.

### **3- Critères d'exclusion :**

Ont été exclus de l'étude les patients :

- Dont le dossier était incomplet.
- Malades non opérés
- Les cancers, les thyroïdites, et les strumites traités par simple drainage.

### **4- Procédure d'étude :**

Notre étude était réalisée grâce à une fiche d'exploitation préétablie et standardisée des données sur laquelle étaient recueillies :

- Des données anamnestiques (Age, sexe, antécédents...)
- Des données cliniques (tous nos patients ont bénéficié d'un examen clinique détaillé).
- Des données para cliniques : à savoir radiologiques (tirées soit d'une échographie cervical, scintigraphie, tomodensitométrie, imagerie par résonance magnétique...) ou biologiques (TSH, T3, T4 bilan préopératoire et autres).
- Des données anesthésiques.
- Des données thérapeutiques basées sur les comptes rendus opératoires.
- Des données anatomopathologiques tirées des comptes rendus d'anatomopathologie.
- Le devenir des patients en post opératoire.

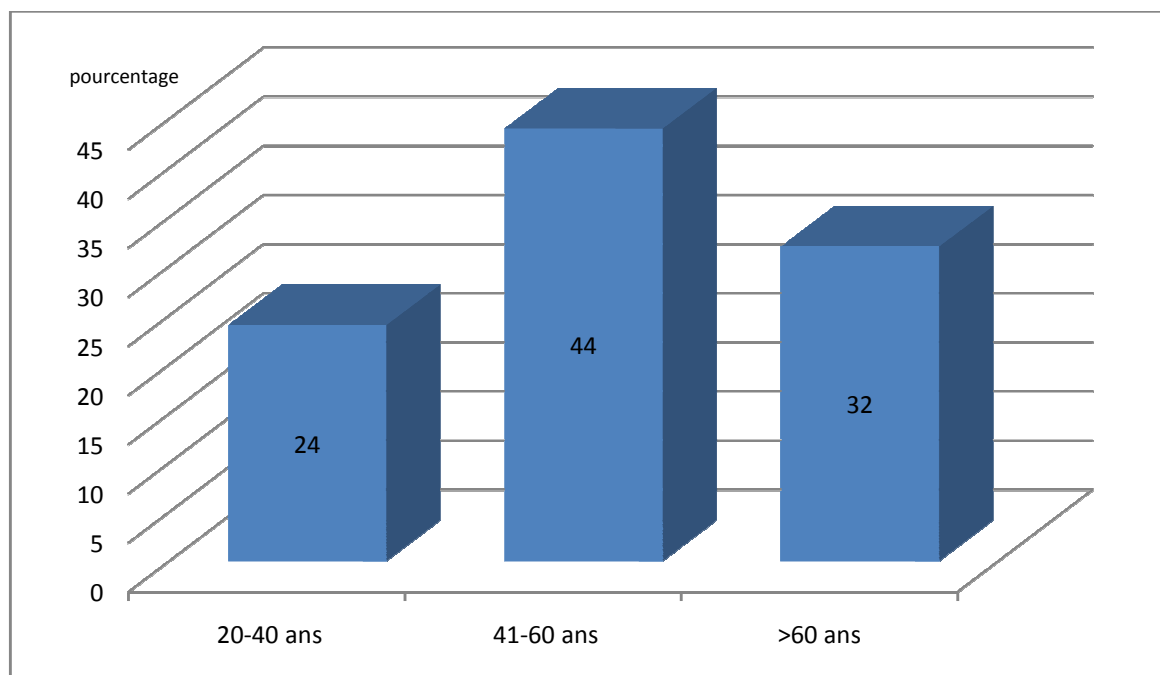


*RESULTATS*

## I. DONNÉES ÉPIDÉMIOLOGIQUES :

### 1- Répartition des cas selon l'âge :

L'âge moyen de nos patients était de quarante-six ans avec des extrêmes allant de 20 à 70 ans. La tranche d'âge la plus touchée se situait entre 41 et 60 ans avec une fréquence de 44%.

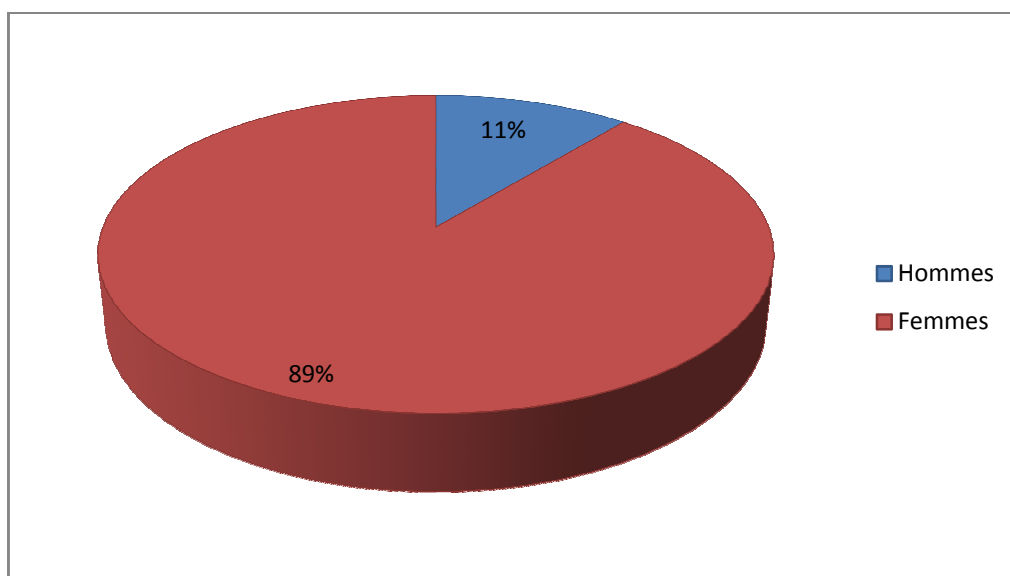


**Figure 1 :** Répartition des cas selon les tranches d'âges.

### 2- Répartition des cas selon le sexe :

La prédominance féminine est notée puisque 89 de nos malades étaient de sexe féminin contre 11 de sexe masculin, soit un sex-ratio de huit (figure 2).





**Figure 2 :** Répartition des cas selon le sexe.

### **3- Antécédents personnels et goitre familial :**

Dans notre série six patients ont une hypertension artérielle, trois diabétiques suivis sous antidiabétiques oraux et deux sous insuline, trois patients ont un antécédent de chirurgie thyroïdienne et huit patients ont un antécédent chirurgical.

Cependant vingt de nos patients avaient un membre de la famille ayant été opéré pour une pathologie thyroïdienne non déterminée.

**Tableau I: Répartition selon les antécédents**

Antécédents	Nombre de cas	Pourcentage (%)
H.T.A	6	6
Diabète type 1	2	2
Diabète type 2	3	3
Coronaropathie	0	0
Chirurgie thyroïdienne	3	3
Chirurgie	8	8
Goitre familial	20	20

## II. DONNEES CLINIQUES :

### 1- Motif de consultation :

Le motif de consultation le plus fréquent dans notre série était la tuméfaction antero-cervicale retrouvée dans 70% des cas.

**Tableau II: Répartition selon le motif de consultation**

Motif de consultation	Nombre de cas	Pourcentage (%)
Tuméfaction antero-cervicale	70	70
Goitre	15	15
Douleur cervicale plus tuméfaction	5	5
Maladie de basedow	5	5
Nodule thyroïdien	4	4
Récidive	3	3

### 2- Répartition selon les signes d'hyperthyroïdies

Les signes fonctionnels de thyrotoxicose présents chez nos patients sont dominés essentiellement par la tachycardie et l'asthénie

**Tableau III: Les signes de thyrotoxicose de nos malades.**

Signes cliniques	Nombre de cas	Pourcentage (%)
Tachycardie	79	79
Asthénie	65	65
Amaigrissement	39	39
Irritabilité	32	32
Hypersudation	26	26
Tremblement	19	19
Thermophobie	17	17
ACFA	7	7
Exophtalmie	5	5

### 3- Répartition selon les signes de compressions

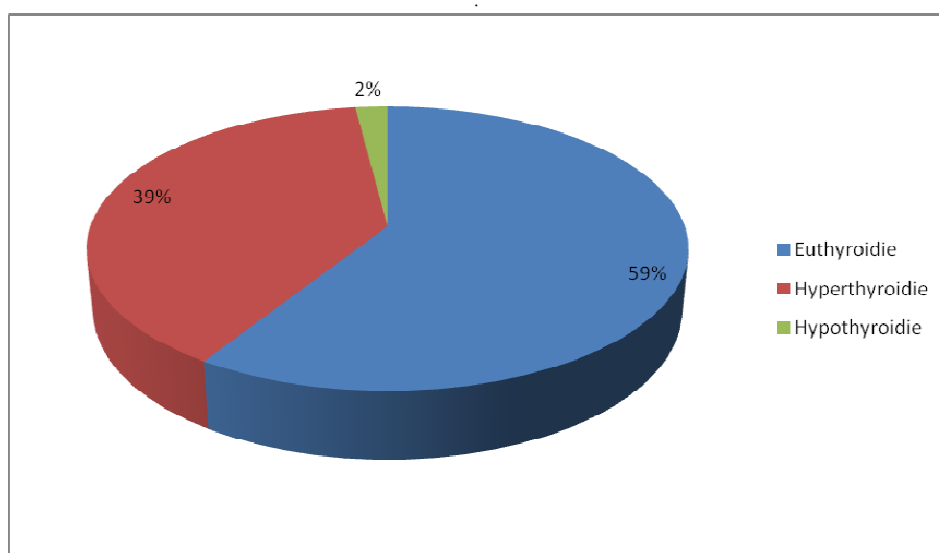
Les signes de compressions ont été retrouvés chez vingt-trois patients (soit 23% des cas) dominés par la dyspnée chez seize patients.

**Tableau IV: Répartition selon les signes de compressions**

Signes de compressions	Nombre de cas	Pourcentage (%)
Dyspnée	16	16
Dysphonie	4	4
Dysphagie	6	6

### III. EXPLORATIONS BIOLOGIQUES :

Le dosage de la TSH a été pratiqué chez tous nos patients complété par le dosage des hormones thyroïdiennes (T4 libre, T3) si besoin mettant en évidence un taux d'hyperthyroïdie s'élevant à 39% des cas. L'exploration a permis d'identifier 59 cas d'euthyroidie, trente cas de goitre multihétéronodulaire toxique (soit 30% des cas), cinq cas de maladies de Basedow (soit 5% des cas), quatre cas d'adénome toxique (soit 4% des cas) et deux cas d'hypothyroïdie.



**Figure 3 : Pourcentage des malades opérés en fonction des dosages hormonaux.**

## **IV. LES EXPLORATIONS RADIOLOGIQUES :**

### **1- Echographie cervicale**

Un bilan morphologique ultrasonographique a été systématiquement réalisé, il montre un goitre hétérogène (50% des cas), isoechogène (18% des cas), hyperechogène (12% des cas), hypoechogène (2% des cas) et mixte (18% des cas).

**Tableau V: Les différents types de goitre sur le plan échographique**

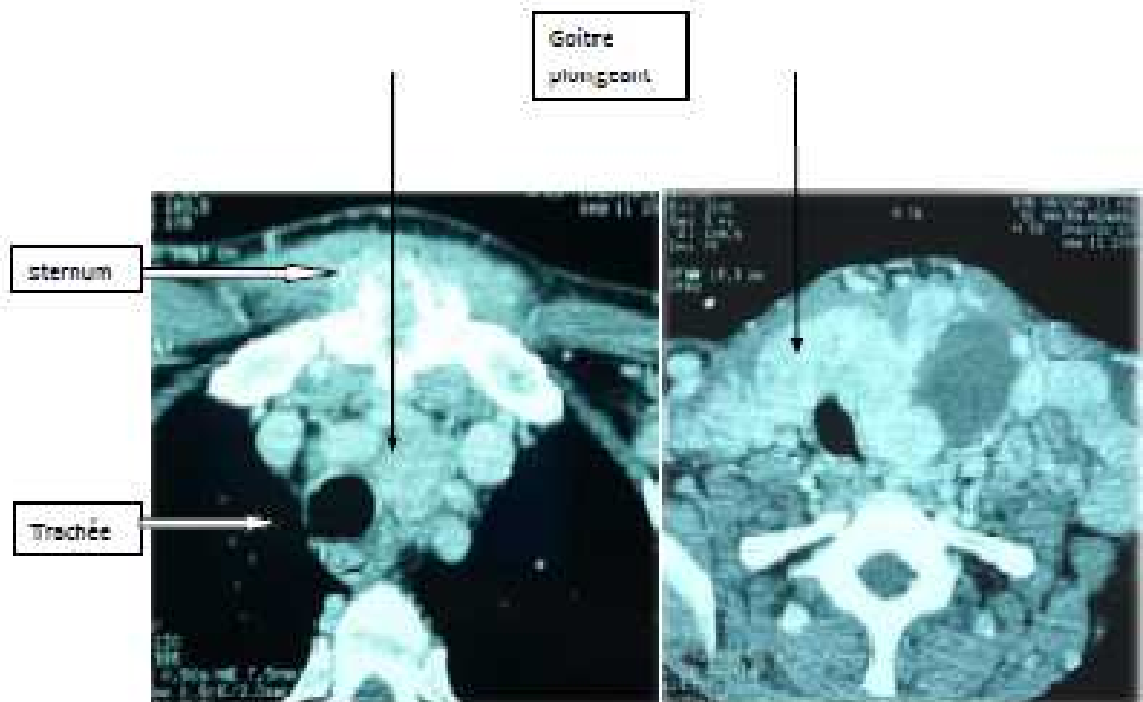<b>Résultats</b>	<b>Nombre de cas</b>	<b>Pourcentage (%)</b>
Hétérogène	50	50
Isoechogène	18	18
Hyperechogène	12	12
Hypoechogène	2	2
Mixte	18	18

### **2- Radiographie cervicale et pulmonaire:**

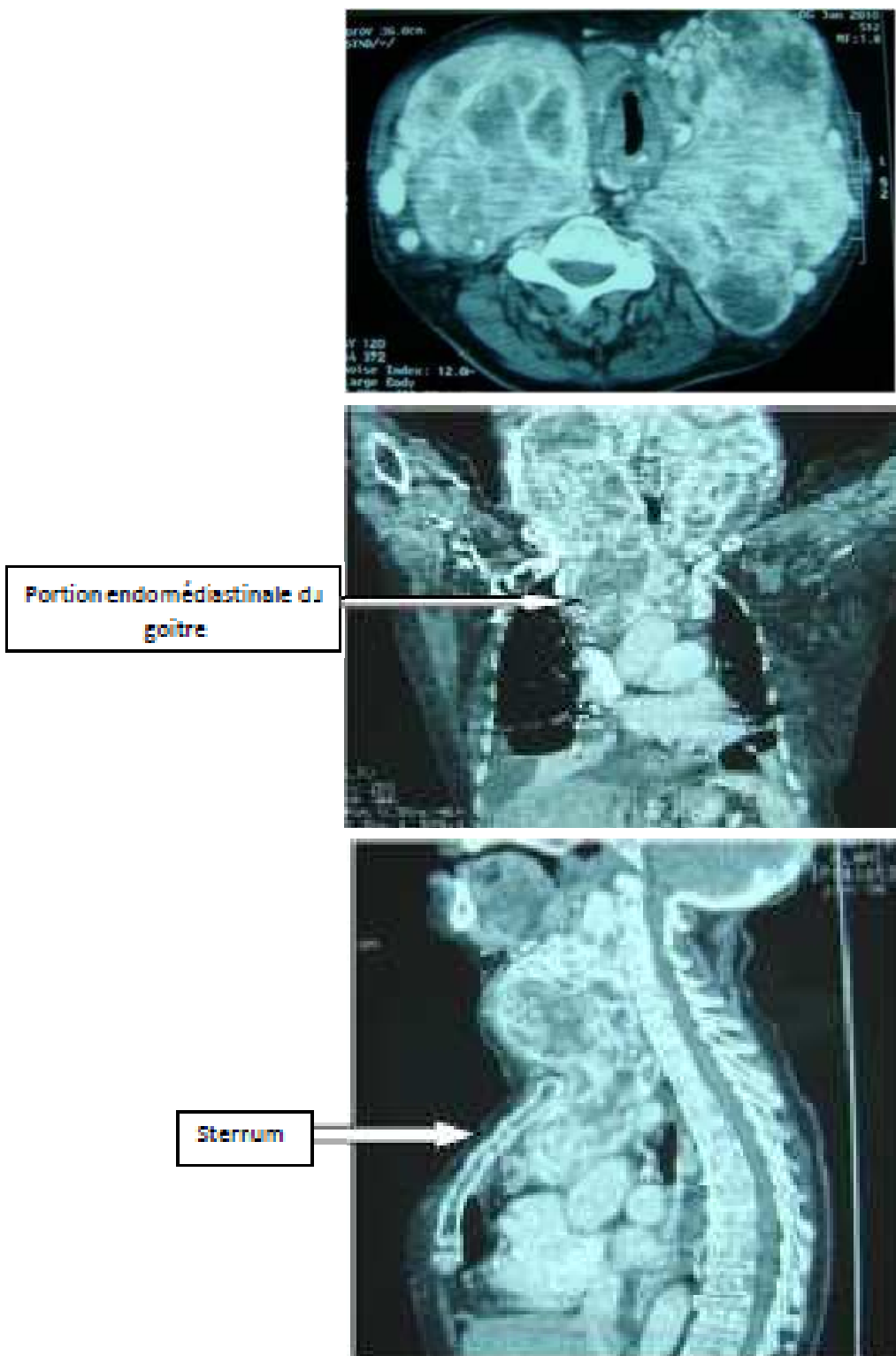Tous les malades ont bénéficié de cet examen qui permet d'affirmer le caractère cervicale ou non du goitre et permet aussi de mettre en évidence les goitres compressifs et aider l'anesthésiste pour l'intubation.

### **3- Tomodensitométrie cervicothoracique:**

Douze de nos patients ont bénéficié de cet examen pour présence de goitre plongeant, neuf en médiastin antérieur, trois en médiastin postérieur.



**Figure 4:** TDM cervicothoracique en coupe transversale : goitre plongeant



**Figure 5:** TDM en coupe axiale, coronale et sagittale :  
goitre plongeant hétérogène avec compression trachéale.

#### 4- Imagerie par résonance magnétique :

Elle a été réalisée chez sept patients. Prescrite en complément du scanner, elle visait à préciser l'extension inférieure du goitre et les rapports vasculaires.

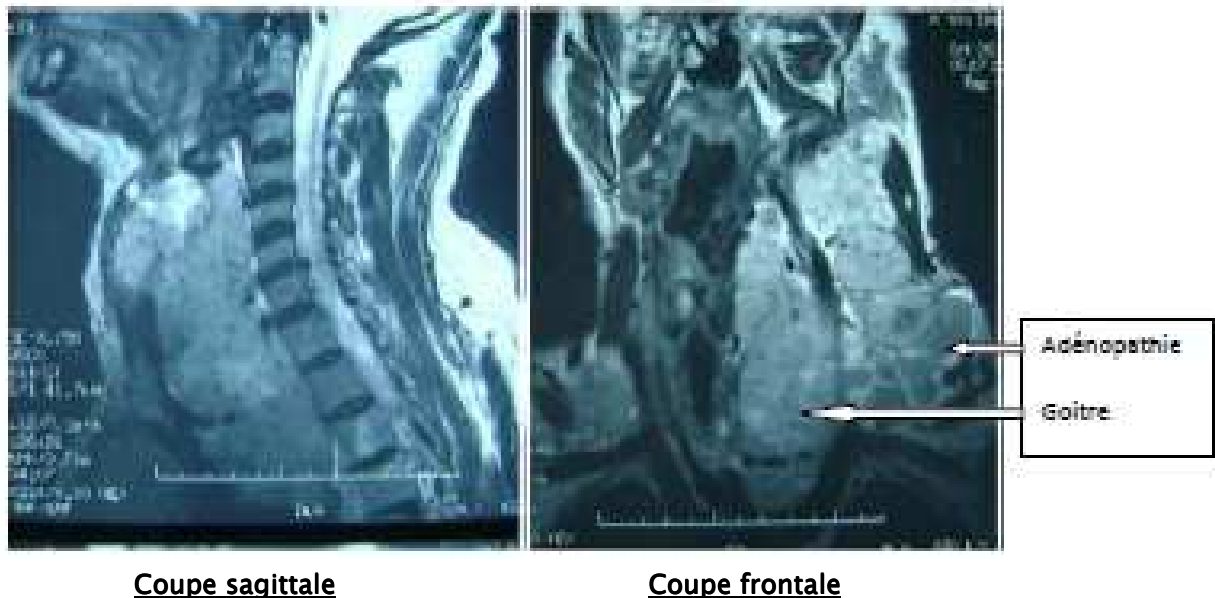


Figure 6 : IRM en coupe sagittale et coronale :  
goitre plongeant avec multiples adénopathies cervicales

#### 5- La scintigraphie :

Dix-huit patients de notre série ont bénéficié de cet examen dont quatre cas étaient des nodules toxiques.

### V. PRISE EN CHARGE THERAPEUTIQUE :

#### 1- Préparation médicale à l'intervention chirurgicale:

Dans notre série 44% de nos malades ont été traités médicalement avant d'être opérés. Ceux ayant reçu un traitement médical dans le service ont eu du carbimazol (néomercazole) et

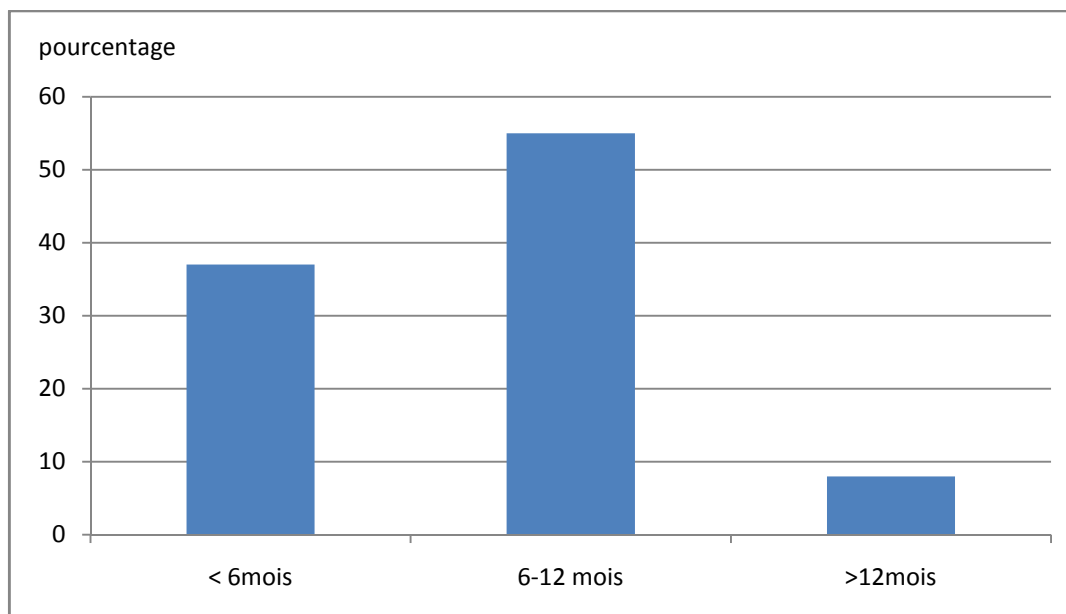
du propranolol (avlocardyl) dans quatorze cas; le néomercazole seul a été donné dans dix-neuf cas, trois patients ont bénéficié d'un protocole de préparation rapide utilisant du lugol et du propranolol. Deux de nos patients ont bénéficié d'une préparation à base de levothyroxine.

**Tableau VI : Type de traitement**

Médicaments prescrit	Nombre de cas	Pourcentage (%)
Néomercazole	19	19
Néomercazole + Propranolol	14	14
Lugol+ Propranolol	3	3
Levothyroxine	2	2
Anxiolytiques	6	6
Total	44	44

## 2- Selon la durée du traitement

La durée moyenne était de six mois avec des extrêmes allant d'un mois à plus de trente-six mois.



**Figure 7 : Répartition des patients selon la durée de prise des ATS.**



### 3- Examen préopératoire :

#### 3-1 Evaluation de la fonction thyroïdienne :

L'histoire de la maladie, les antécédents et l'examen du patient programmé pour thyroïdectomie doivent rechercher une dysfonction thyroïdienne. En particulier, la courbe de pouls, la surveillance de la pression artérielle et de l'électrocardiogramme apprécient le retentissement cardiovasculaire de l'hyperthyroïdie (tachycardie sinusale, fibrillation auriculaire, insuffisance cardiaque, angor). La disparition des signes cliniques classiques (sueurs, tremblement, agitation, brillance du regard...) reste cependant le meilleur garant d'une préparation médicale efficace. Une pathologie endocrinienne associée est systématiquement recherchée comme une hyperparathyroïdie (bilan phosphocalcique).

#### 3-2 Appréciation de la filière aérienne

L'appréciation de la filière aérienne repose sur la recherche des critères d'intubation difficile : score de Mallampatti, mobilité du rachis cervical, implantation dentaire, distance thyromentale, morphologie mandibulaire, ouverture de bouche et index de masse corporelle.

L'extension et le retentissement local d'un goitre doivent être évalués.

La dyspnée, la dysphagie et la dysphonie sont des signes classiques de compression.

Un cliché radiographique de thorax de face et de profil suffit habituellement pour apprécier la compression ou la déviation trachéale du goitre plongeant intrathoracique.

La tomodensitométrie cervicothoracique est indiquée pour apprécier la sténose trachéale des goitres plongeants et compressifs.

La laryngoscopie préopératoire réalisée systématiquement chez tous nos patients évalue l'intégrité des cordes vocales, l'extension et le retentissement local du goitre.

### **3-3 Risques liés au terrain**

Comme pour toutes les chirurgies, la thyroïdectomie est réalisée chez des patients de plus en plus âgés, porteurs de pathologies associées, en particulier coronariennes, et recevant des traitements susceptibles d'interférer avec l'anesthésie et la chirurgie. Une attention particulière est apportée à la prise d'aspirine ou d'anti-inflammatoires non stéroïdiens que la banalité fait souvent méconnaître mais dont les effets sur la coagulation peuvent avoir une incidence majeure dans ce type de chirurgie.

Au cours de notre étude aucun patient n'a présenté de pathologie coronarienne ni de trouble de coagulation.

### **3-4 Bilan préopératoire :**

Le bilan préopératoire comportant la détermination du groupe sanguin et rhésus, la NFS, une vitesse de sédimentation, une glycémie, une créatininémie, un TP, un TCK, un bilan phosphocalcique, une radiographie du thorax et du cou, une échographie du cou, un examen ORL pré et postopératoire (suivi d'un contrôle au trentième jour postopératoire en cas de paralysie ou de parésie d'une corde vocale), une calcémie pré et postopératoire (en cas de goitre bilatéral).

Au cours de notre étude ce bilan a été réalisé chez tous nos patients.

Les explorations cardiaques : Un ECG a été systématiquement réalisé chez tous nos patients et une échographie cardiaque chez sept patients qui n'a objectivée aucune anomalie.

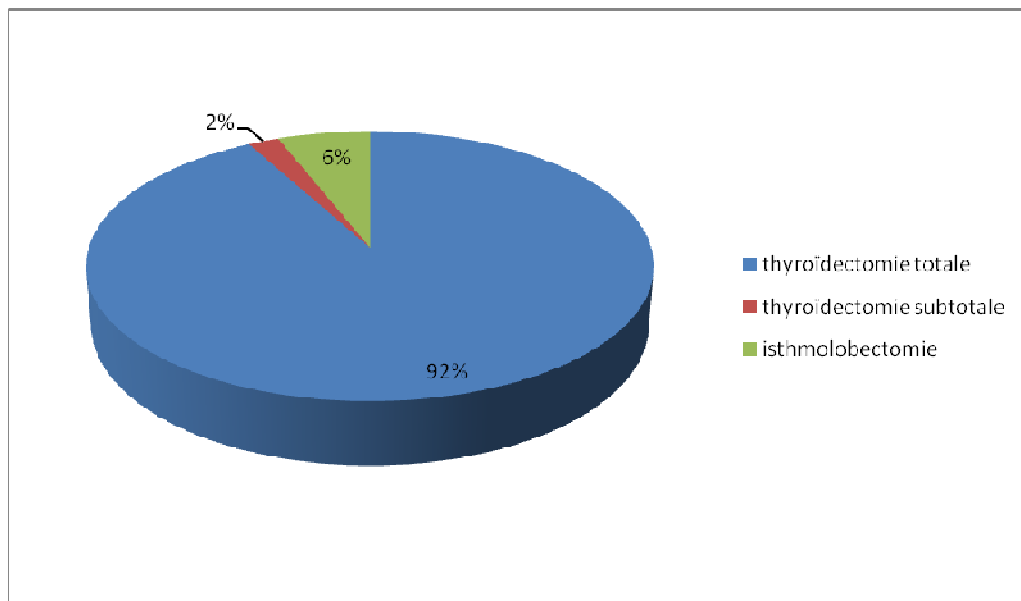
## **4-Protocole anesthésique :**

L'anesthésie générale avec intubation trachéale et la ventilation contrôlée est la règle. Le protocole utilisée lors de notre étude correspond à l'injection de bolus de morphinomimétiques (fentanyl, sufentanil...) à des fins analgésiques, l'induction est réalisée à base d'agent hypnotique, le plus utilisé est le propofol (Diprivan). L'intubation endotrachéale par voie orale est

systematique. Elle est réalisée avec une sonde classique non armée. La suspicion d'intubation difficile doit conduire à prévoir les moyens adaptés: laryngoscopes à lame droite, fibroscope... Elle est facilitée par l'utilisation des curares non dépolarisants de durée d'action brève ou moyenne (mivacurium, atracurium, vécuronium...), mais peut être remplacée par un agent d'induction procurant un relâchement glottique suffisant (propofol, midazolam). L'entretien de l'anesthésie est habituellement réalisé par l'inhalation d'halogénés (sevoflurane, isoflurane, desflurane, enflurane...) mélangé à de l'oxygène O<sub>2</sub> et du protoxyde d'azote N<sub>2</sub>O. Pour des interventions d'une durée moyenne de deux heures, l'utilisation de la ventilation en circuit fermé à faible débit de gaz frais s'impose. La chirurgie thyroïdienne est réputée peu réflexogène. La réinjection de bolus de morphiniques, fondée sur l'apparition des signes cliniques (tachycardie, élévation de la pression artérielle...) ou au mieux, par le monitoring de l'index bispectral, sera évitée en fin d'intervention pour permettre le retour en ventilation spontanée, lors de la fermeture, ainsi qu'une extubation rapide permettant un contrôle en laryngoscopie directe de la mobilité des cordes vocales avant le réveil total du patient. Néanmoins certaines écoles n'ont plus recours à ce contrôle laryngoscopique, le simple fait de tester la parole suffit.

## **5- Traitement chirurgical:**

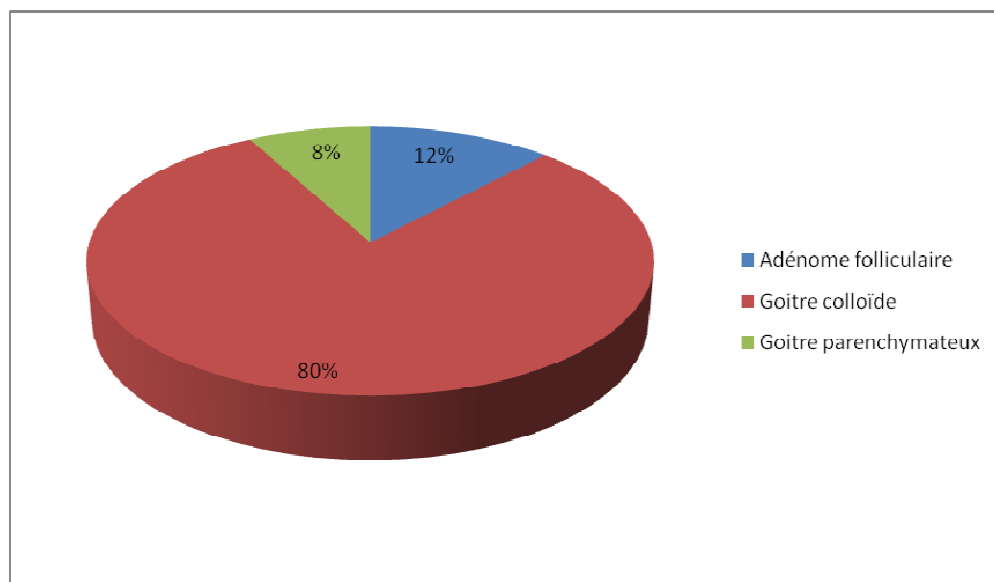
Une thyroïdectomie totale a été réalisée chez 92 patients (soit 92% des cas), une thyroïdectomie subtotale chez deux patients (soit 2%), et une isthmolobectomie chez six patients (soit 6%).



**Figure 8 : Type d'exérèse chirurgicale**

## **VI. ETUDE ANATOMOPATHOLOGIQUE:**

Histologiquement, notre étude a trouvé 12% d'adénomes folliculaires, 80% de goitres colloïdes et 8% de goitres parenchymateux.



**Figure 9 : Résultats anatomopathologiques de notre série**

## VII. EVOLUTION ET COMPLICATIONS:

Les suites post opératoires étaient simples chez 88 patients, soit 88% de nos patients.

Un traitement à base d'antalgiques seuls a été prescrit en postopératoire. L'ablation du drain aspiratif a été faite en général à J2–J3.

La durée moyenne d'hospitalisation était de cinq jours. Cinq cas de paralysie récurrentielle (soit 5% des cas) ont été observés nécessitant des séances de rééducations orthophoniques. Une des cinq paralysies demeurait définitive, mais très bien compensés sur le plan respiratoire et phonatoire (soit 1%).

L'hypocalcémie aiguë a été observée chez cinq patients (soit 5% des cas), dont trois cas frustrés et un cas d'hypocalcémie patente jugulée par la supplémentation en calcium. Un cas d'hypoparathyroïdie permanente a été observé.

L'hématome de la loge thyroïdienne a été noté chez un cas nécessitant une reprise chirurgicale en urgence (soit 1%).

On déplore un cas de décès colligé à j1 du post opératoire en milieu de réanimation chirurgicale, chez une patiente opérée en urgence, sans préparation médicale, pour goitre hyperthyroïdien compressif (trouble cardiovasculaire suspecté).

**Tableau VII** : Principales complications de la chirurgie thyroïdienne dans notre série.

Type de complications	Nombre de cas	Pourcentage %
Paralysie laryngée transitoire	4	4
Paralysie laryngée définitive	1	1
Hypoparathyroïdie transitoire	4	4
Hypoparathyroïdie définitive	1	1
Hématome compressif	1	1
Décès par crise thyrotoxique	1	1
<b>Total</b>	12	12



*DISCUSSION*

## **I. RAPPEL ANATOMIQUE**

La chirurgie du corps thyroïde ne peut se concevoir actuellement, sans la connaissance parfaite de son anatomie normale et ses variantes [2–9] [11] [13]. Cette glande endocrine est située dans la région sous hyoïdienne médiane, entre en rapport essentiellement avec l'axe aéro–digestif, les axes vasculo–nerveux du cou, les nerfs laryngés et les parathyroïdes.

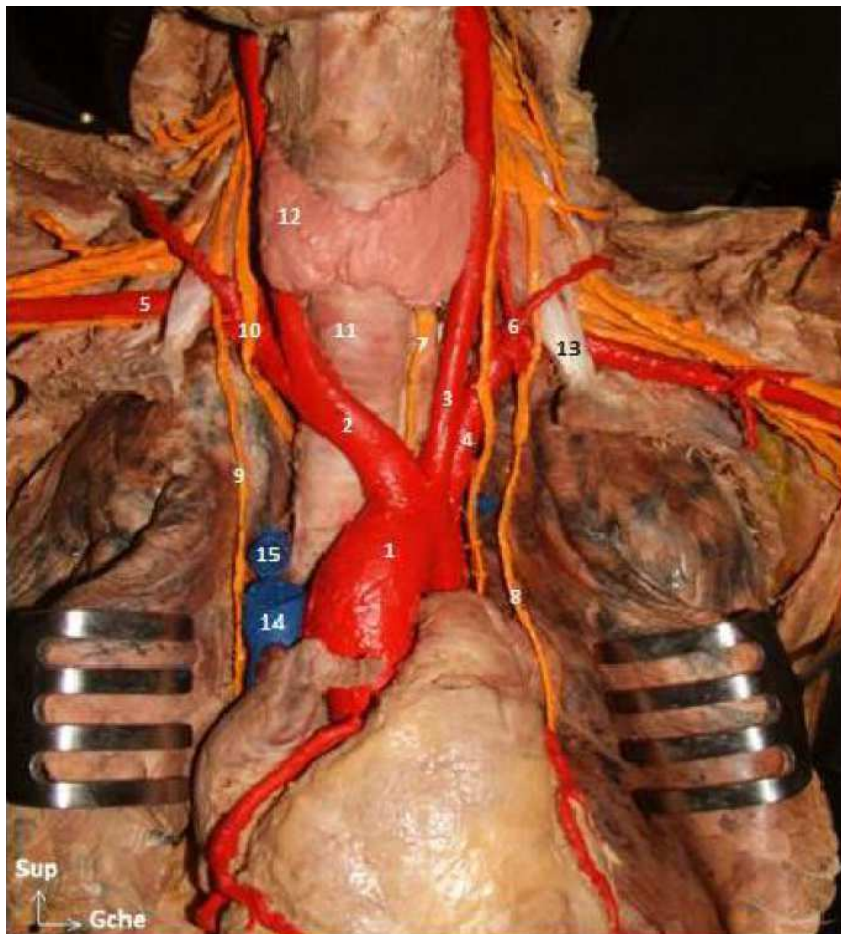
### **1. Morphologie de la thyroïde**

La thyroïde a la forme d'un papillon. Les lobes latéraux sont réunis par un isthme large et mince donnant à l'ensemble un aspect en H avec un lobe droit plus volumineux que le gauche [3–7]. La pyramide de Lalouette qui naît le plus souvent soit de l'isthme, soit du lobe gauche est inconstante [4] [5]. La coloration de la thyroïde est rose, de consistance molle, avec une surface légèrement mamelonnée.

Son volume est variable en fonction de l'âge. Son poids normal est de 25 à 30 g [4].

### **2. Situation de la thyroïde** (figure 1)

L'isthme est en regard des deuxième et troisième anneaux, les lobes répondent pour moitié à la trachée et pour moitié au larynx, les pôles supérieurs affleurent le bord postérieur du cartilage thyroïdien, l'inférieur répond au cinquième, voire au sixième anneau trachéal sur la tête en hyperextension [3–8].



**Figure 1** : Vue antérieure du cou montrant la situation de la glande thyroïde.

1 : aorte, 2 : tronc artériel brachiocéphalique, 3 : artère carotide primitive gauche,  
4 : artère sous clavière gauche, 5 : artère sous clavière droite,  
6 : tronc thyro–bicervico scapulaire, 7 : nerf récurrent gauche,  
8 : nerf phrénique gauche, 9 : nerf phrénique droit, 10 : nerf vague droit,  
11 : trachée, 12 : glande thyroïde, 13 : muscle scalène antérieur,  
14 : veine cave supérieure, 15 : crosse de la veine grande azygos.

### **3. Rapports de la thyroïde** (figure 2,3)

#### **3.1 Rapports superficiels**

La peau de la face antérieure du cou est doublée d'un tissu cellulo–graisseux.

De part et d'autre de la ligne médiane, jusqu'au contact de la saillie des muscles sterno–cléido–mastoiïdiens, apparaissent les veines jugulaires antérieures qui sont comprises dans



l'aponévrose cervicale superficielle. Leur section–ligature conduit à la face profonde de cette dernière et au plan de décollement utilisé pour découvrir la saillie volumineuse des muscles sterno–cléido–mastoiïdiens, les muscles sterno–hyoïdien unis sur la ligne médiane par la ligne blanche [4] [5] [6] [7]. Celle–ci divisée, on découvre en arrière du sterno–hyoïdien le muscle sterno–thyroïdien.

### **3.2 Rapports profonds**

Ils sont constitués essentiellement par :

#### **a. Axe aéro-digestif**

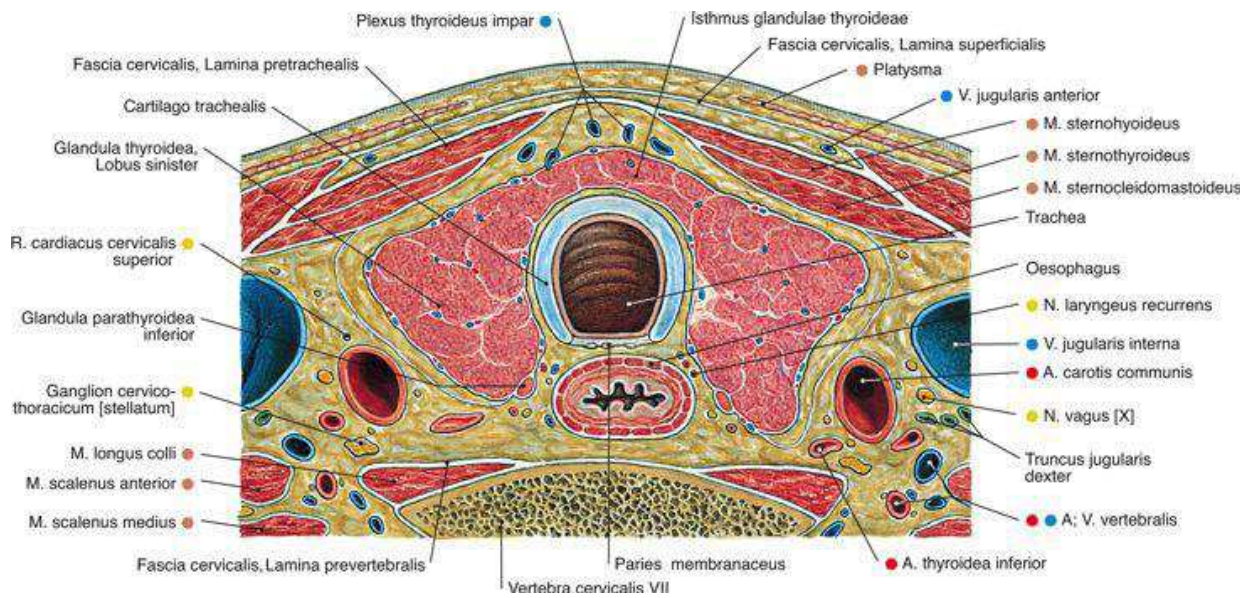
Le corps thyroïde se moule sur les faces antérieures et latérales de cet axe, constitué par le larynx et la trachée en avant et l'œsophage en arrière.

L'isthme est fixé au deuxième anneau trachéal par le ligament de Grüber médian. La face profonde de la partie isthmique inférieure est séparée de la trachée par le plexus isthmique à l'origine des veines thyroïdiennes médianes [4] [5] [6]. Il faut retenir ici le danger veineux du décollement inférieur [3]. Les lobes latéraux entrent en rapport avec l'axe aéro–digestif par leur face postéro–interne et leur bord postérieur.

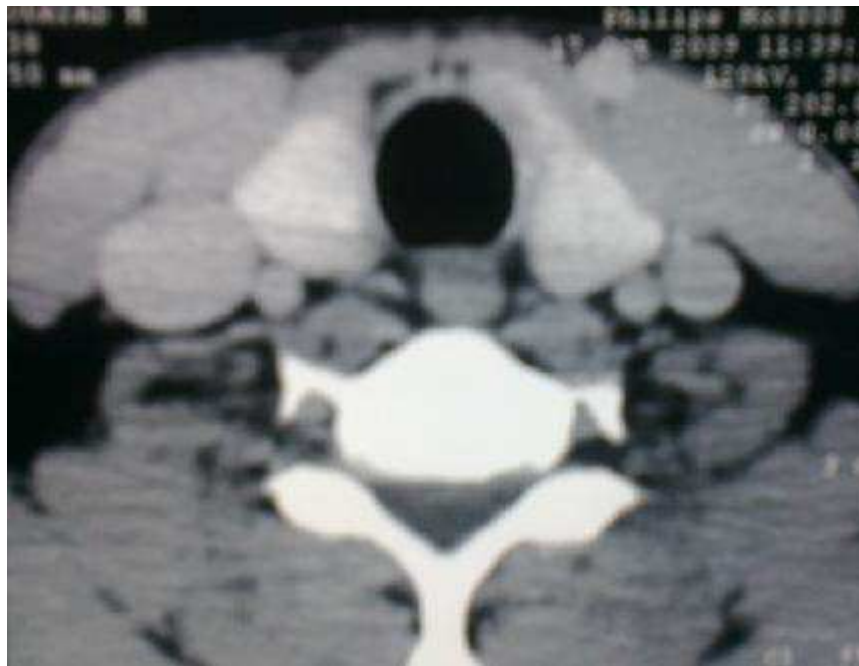#### **b. Axe vasculo-nerveux latéral du cou**

Il entre en rapport avec la face postéro–externe des lobes latéraux et est formé au niveau du corps thyroïde par :

- l'artère carotide primitive en dedans.
- La veine jugulaire interne en dehors.
- La chaîne lymphatique jugulo–carotidienne située sur la face antéro–externe de la veine.
- le nerf pneumogastrique placé dans l'angle dièdre postérieur formé par la carotide et la jugulaire.
- L'anse du nerf grand hypoglosse [3] [4] [5].



**Figure 2 : Schéma d'une coupe transversale passant par C7 montrant les rapports de la thyroïde [iconographie d'Atlas Anatomie Sobota ][2]**



**Figure 3 : TDM en coupe axiale montrant les rapports de la thyroïde**

### **3.3 Rapports importants sur le plan chirurgical:(figure 3 ,4)**

#### ➤ Rapports du corps thyroïde et des nerfs laryngés

Ils sont utiles à connaître non seulement pour éviter leur blessure au cours des exérèses thyroïdiennes, mais encore pour expliquer leur atteinte au cours des processus tumoraux [3–8] [9].

- Nerf laryngé inférieur ou nerf récurrent: branche du vague :

Le récurrent gauche : naît dans le thorax sous la crosse de l'aorte, puis remonte verticalement dans l'angle trachéo-œsophagien, plaqué sur la face antérieure du bord gauche de l'œsophage. Il est accompagné par les ganglions de la chaîne récurrentielle [6–8]. Il passe en arrière et à distance de l'artère thyroïdienne inférieure et du lobe gauche de la thyroïde, pour remonter jusqu'au bord inférieur du muscle constricteur inférieur du pharynx, sous lequel il s'engage pour pénétrer dans le larynx.

Le récurrent droit : il naît du nerf vague dans la région carotidienne et sous-clavière, remontant sous la sous-clavière et au contact du dôme pleural. Il se dirige en haut et en dedans, en passant en arrière de la carotide, puis se dirigeant obliquement vers le haut, pour rejoindre l'angle trachéo-œsophagien par un trajet un peu plus oblique qu'à gauche. Il remonte jusqu'au muscle constricteur du pharynx, sous lequel il se glisse pour pénétrer dans le larynx.

Le récurrent innerve tous les muscles du larynx, sauf le crico-thyroïdien. Il est sensitif pour la muqueuse postérieure du larynx, et présente des anastomoses avec le rameau interne du nerf laryngé supérieur [3–8]. Les fibres du nerf récurrent sont très fragiles, Par conséquent, des traumatismes mineurs peuvent être responsables de paralysie nerveuse transitoire ou définitif.de multiples variations du nerf récurrent ont été décrite dont le trajet non récurrent dans notre expérience nous n'avons jamais rencontré une telle anomalie.

- Nerf laryngé supérieur:

C'est un nerf mixte, lui aussi originaire du vague, dont il émerge au niveau du creux sous-parotidien postérieur [6] [7] [8]. Il descend obliquement en bas et en avant, le long de la

paroi pharyngée jusqu'à la grande corne de l'hyoïde, derrière laquelle il se divise en deux branches:

- Nerf laryngé externe: descend le long de l'insertion du muscle constricteur inférieur du pharynx, va innover le crico-thyroïdien, puis perfore la membrane cricothyroïdienne, pour aller apporter la sensibilité de la muqueuse du ventricule, de la corde et de l'étage sous-glottique [3–5].
- Rameau laryngé supérieur proprement dit ou rameau interne: descend le long de l'artère laryngée supérieure et la suit à travers la membrane thyroïdienne. Il donne la sensibilité de la muqueuse pharyngée, depuis la base de la langue jusqu'au sinus piriforme, ainsi qu'à la muqueuse laryngée sus-glottique [3] [4] [5] [7] [8].

➤ Rappports avec les parathyroïdes

Les parathyroïdes, au nombre de 4; 2 supérieures et 2 inférieures, sont en rapport étroit avec la face postérieure des lobes latéraux. Camouflées par une enveloppe graisseuse, les parathyroïdes sont contenues dans l'épaisseur du fascia périthyroïdien [4] [5] [6]. Elles peuvent être accolées à la glande, intraglandulaire ou encore isolées. La parathyroïde supérieure est à la moitié de la face postérieure au contact de l'anastomose artériel rétrolobaire, l'inférieure est à la face postérieure du pôle inférieur du corps thyroïde, au voisinage de l'artère thyroïdienne inférieure et en dehors du nerf récurrent [3] [4] [5] [6] [7]. Mais le corps thyroïde peut entrer en rapport avec des parathyroïdes aberrantes: en variété intertrachéo-œsophagienne, sousisthmique, ou juxtarécurrentielle [4].

## **4. Vascularisation**

### **4.1 Artères thyroïdiennes (figure 4)**

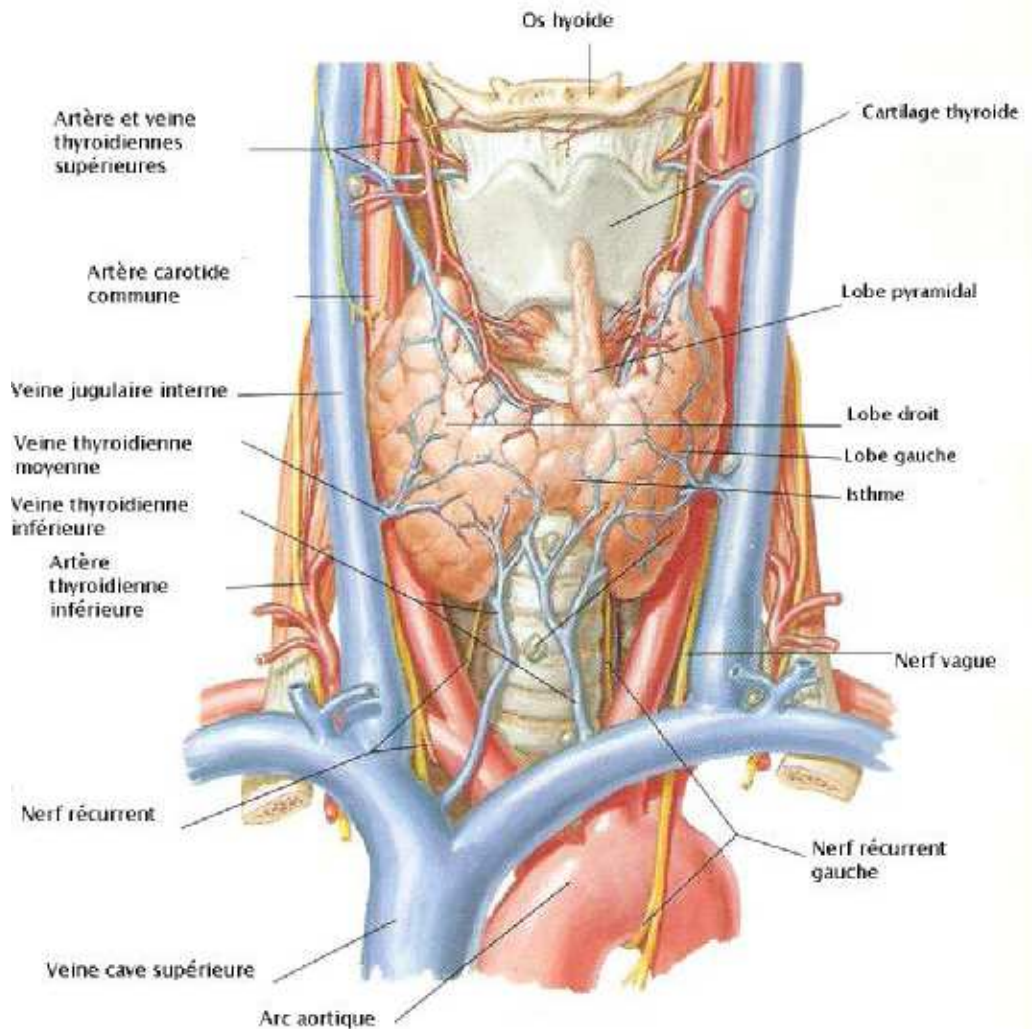
La vascularisation artérielle du corps thyroïde est assurée par les deux artères thyroïdiennes supérieures, les deux artères thyroïdiennes inférieures, une artère thyroïdienne moyenne inconstante [4] [5] [6].

- L'artère thyroïdienne supérieure, la plus volumineuse, née de la carotide externe, aborde le pôle supérieur du lobe latéral et se divise, soit au contact de la glande, soit à distance, en trois branches : interne, postérieure et externe.
- L'artère thyroïdienne inférieure, branche la plus interne du tronc bicervicoscapulaire, née de l'artère sous-clavière, se divise à la face postérieure du pôle inférieur du lobe latéral en trois branches : inférieure, postérieure et interne.
- L'artère thyroïdienne moyenne, inconstante, naît de la crosse aortique ou du tronc artériel brachio-céphalique et se termine dans l'isthme.
- Par leurs anastomoses sus-, sous-isthmique et postérieures, ces artères constituent un véritable cercle artériel périthyroïdien.
- Les artères thyroïdiennes participent également à la vascularisation des Parathyroïdes.

#### 4.2 Veines thyroïdiennes (figure 4)

Les veines thyroïdiennes forment à la surface du corps thyroïde le plexus thyroïdien [3] [4] [5] [6]. Ce réseau se déverse par:

- La veine thyroïdienne supérieure qui se jette dans la veine jugulaire interne, par le tronc thyro-linguo-pharyngo-facial ou directement.
- La ou les veines thyroïdiennes inférieures destinées à la partie basse de la veine jugulaire interne.
- La veine thyroïdienne moyenne, inconstante, se jette dans la veine jugulaire interne; et est transversale sur un lobe de taille normale.
- Les veines thyroïdiennes inférieures, qui collectent la partie inférieure et interne des lobes inférieurs et de l'isthme, forment plusieurs troncs anastomosés entre eux se jettant dans le tronc veineux brachio-céphalique gauche.



**Figure 4:** Rapports et vascularisation de la thyroïde.

#### 4.3 Lymphatiques thyroïdiens

On distingue 2 drainages lymphatiques :

- Superficiel : suit les veines jugulaires antérieure et externe.
- Profond : comprend trois parties:

##### a- Collecteurs médians

Les collecteurs médians supérieurs drainent la partie supérieure de l'isthme et la partie adjacente des lobes thyroïdiens [10] [11] [12]. Ils font parfois relais dans le ganglion préaryngé.

Ces collecteurs se drainent dans les ganglions supérieurs de la chaîne jugulaire interne au niveau de l'aire IIa. Les médians inférieurs drainent la partie inférieure de l'isthme pour gagner la chaîne ganglionnaire prétrachéale. Plus rarement d'autres rejoignent les ganglions médiastinaux supérieurs (aire VI).

**b- Collecteurs latéraux**

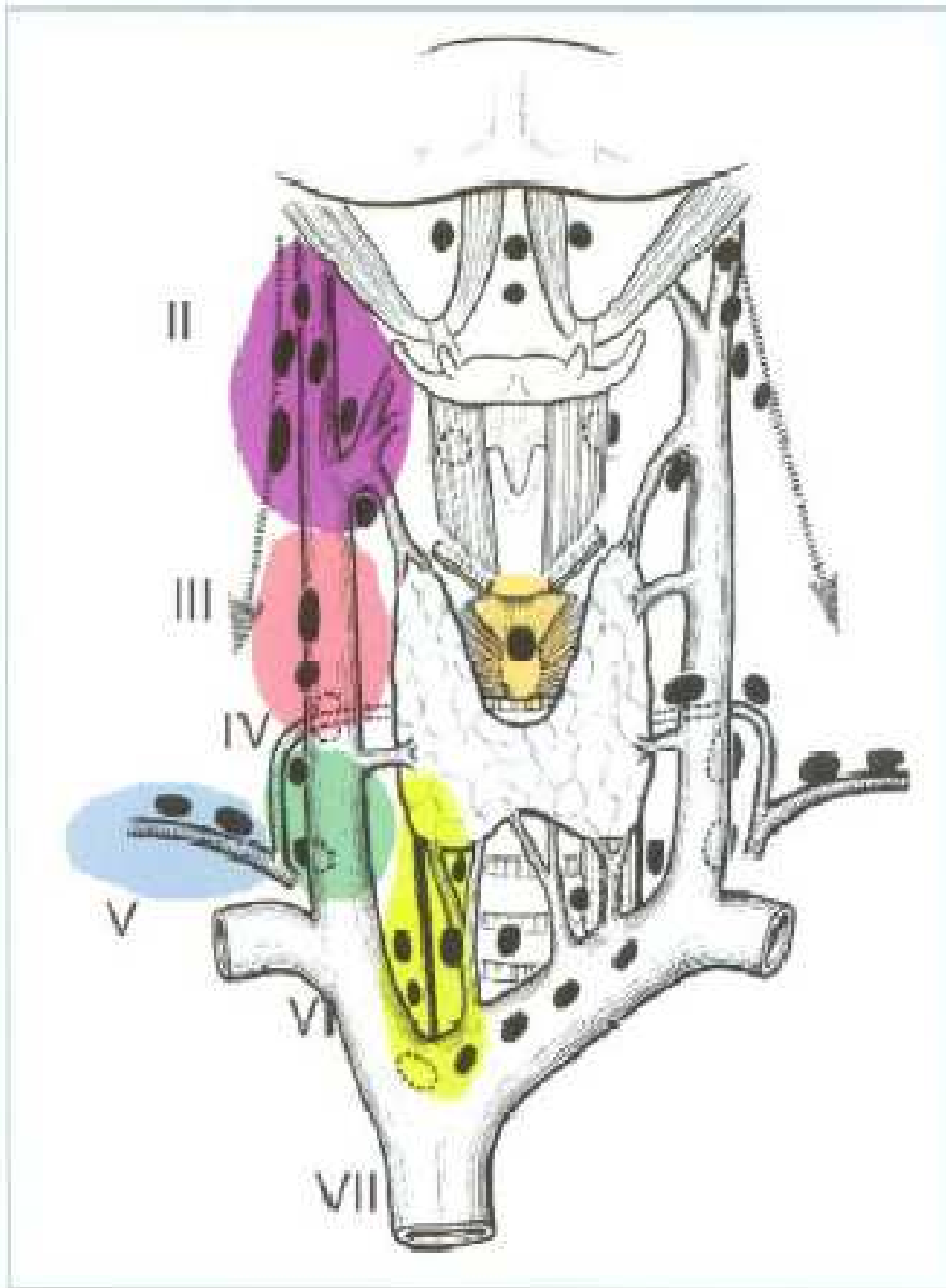
Les éléments supérieurs suivent le pédicule thyroïdien supérieur pour se rendre vers les ganglions supérieurs de la chaîne jugulaire interne et notamment les ganglions supéro-externes de la chaîne jugulaire à proximité du nerf spinal (aire IIb) [10] [11] [12]. Les collecteurs latéraux et inférieurs se dirigent vers les ganglions inférieurs et externes de la jugulaire interne. Il est à noter que les lymphatiques latéraux, pour gagner les ganglions externes de la chaîne jugulaire interne passent en arrière de la veine jugulaire interne [10] [13] [14].

**c- Collecteurs postérieurs (figure 5)**

Ils se drainent vers la chaîne récurrentielle et les ganglions rétro-pharyngés latéraux lorsqu'ils sont présents. Ils existent d'importantes communications lymphatiques entre les deux lobes thyroïdiens [4] [7] [10].

Ces collecteurs cervicaux sont répartis ainsi [10]:

- Le niveau I : Comprend les territoires sous mental (Ia) et sous maxillaire (Ib).
- Le niveau II : Ou jugulocarotidien haut est constitué du territoire sous digastrique (IIa) et rétrospinal (IIb).
- Le niveau III : Ou jugulocarotidien moyen.
- Le niveau IV : Ou jugulocarotidien inférieur.
- Le niveau V: Ou groupe cervical postérieur qui comprend le groupe spinal postérieur (Va) et cervical transverse (Vb).
- Le niveau VI : Comportant les ganglions prétrachéaux, préaryngés et récurrentiels.
- Le niveau VII: Qui comporte les ganglions entre l'arc aortique et la fourchette sternale.



**Figure 5:** Aires ganglionnaires latérales et centrales (10).



## **5. Modifications liées à la pathologie**

La pathologie thyroïdienne entraîne souvent des modifications anatomiques, liées dans la plupart des cas à l'augmentation hétérogène du volume thyroïdien, mais aussi aux mécanismes physiopathologiques.

Sur le plan chirurgical, on retiendra que la profondeur du nerf récurrent varie avec la taille du corps thyroïde, surtout s'il est déformé par des nodules [3] [4] [5]. Ce nerf d'ailleurs classiquement exposé aux traumatismes lors du geste opératoire à cause des variations anatomiques et d'autant plus si réintervention [5] [6] [7] [8]. Le nerf laryngé externe répond à la face interne du pôle supérieur dans les hypertrophies thyroïdiennes. Les veines thyroïdiennes moyennes prennent dans les hypertrophies une direction antéropostérieure après avoir cheminé plaquées contre la glande, cette disposition peut gêner l'hémostase [4].

En cas de pathologie thyroïdienne invasive la face profonde des muscles sous-hyoïdiens peut être adhérente aux lobes thyroïdiens. Dans ces cas précis, on ne dissèque pas les muscles sous-hyoïdiens de la glande thyroïde. Ils sont sectionnés au-dessus et en dessous des zones d'adhérence et sont réséqués en monobloc avec la glande thyroïde [4] [15].

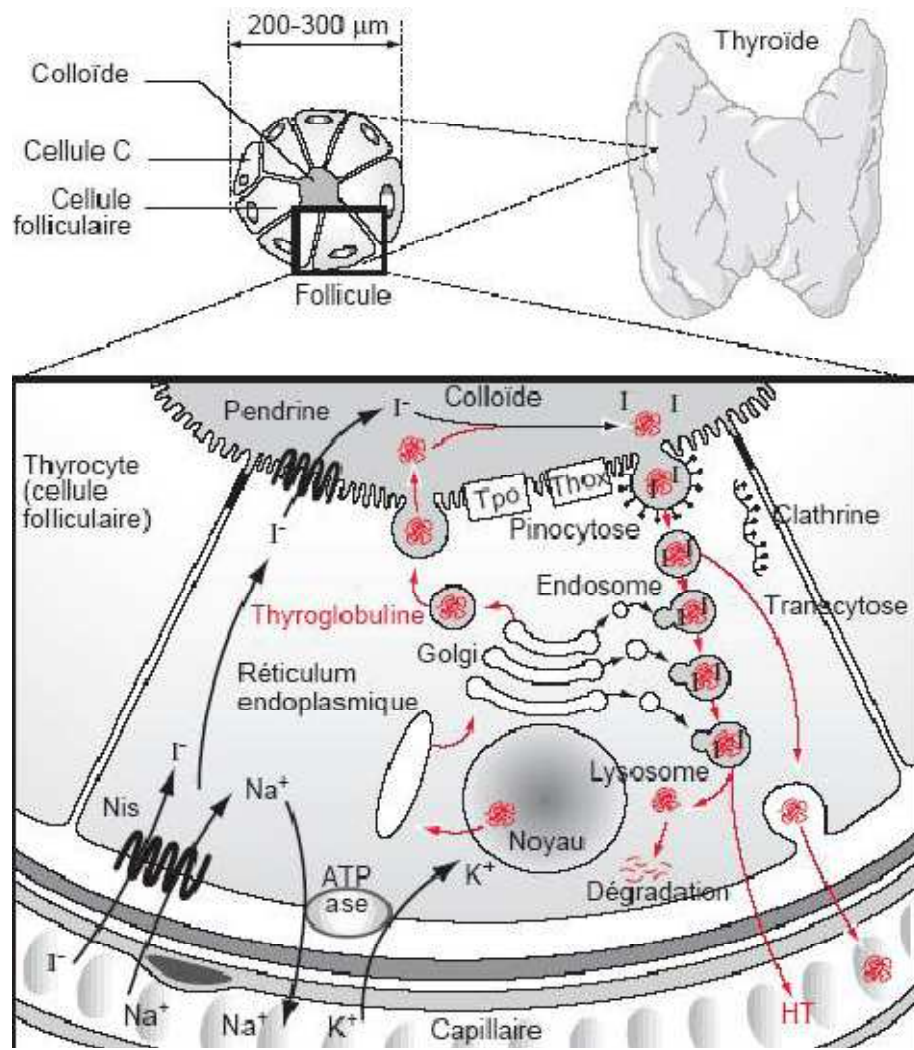
## **II. PHYSIOLOGIE :**

### **1. Biosynthèse des hormones thyroïdiennes :**

L'unité de base anatomique et fonctionnelle de la thyroïde est le follicule, vésicule sphérique délimitée par une couche de cellules épithéliales, les thyrocytes. Dans le thyrocyte, la biosynthèse des hormones thyroïdiennes dépend de la TSH qui exerce un contrôle positif sur le thyrocyte, en stimulant à la fois la fonction, la prolifération et la différenciation cellulaire [16] [17] [18] [19].

L'iodure est à l'inverse le principal agent de contrôle négatif [19]. Les hormones thyroïdiennes pénètrent dans le noyau des cellules cibles et se fixent sur une protéine nucléaire non histone. Les effets biologiques concernent les cellules et les viscères [16]. La sécrétion de TRH, qui entraîne l'augmentation de la sécrétion de la TSH, est influencée par l'activité corticale, donc par les facteurs psychiques et de nombreux médiateurs. Un rétro contrôle négatif des hormones thyroïdiennes libres s'exerce sur l'hypothalamus [16]. La glande thyroïde contient aussi des cellules claires ou cellules C dispersées dans le parenchyme périfolliculaire. Ces cellules secrètent la thyrocalcitonine, hormone intervenant dans l'homéostasie calcique et considéré comme un remarquable marqueur des cancers médullaires de la thyroïde et des tumeurs de la lignée neuroendocrine [16] [17]. Le parenchyme thyroïdien, même s'il est composé très majoritairement de thyrocytes, Il s'agit d'un tissu hétérogène avec de nombreuses possibilités de régulation. L'hétérogénéité du tissu concerne aussi bien la prolifération, que la différenciation [16] [17] [18] [19]. Les nodules de la thyroïde peuvent être considérés comme une majoration de l'hétérogénéité intrinsèque du tissu thyroïdien normal [16] [19] [20].

Les possibilités de régulation de la croissance dépendent des facteurs endocriniens (TSH), de substances produites in situ, ainsi que du contexte pathologique ou environnemental [21] [22].



**Figure 6:** Biosynthèse des hormones thyroïdiennes [17]

## **2. Action des hormones thyroïdiennes :**

La thyroïde sécrète deux hormones : la thyroxine (T4) et la triiodothyronine (T3). La T3 circulante provient essentiellement d'une conversion dans les tissus extrathyroïdiens de la T4 en T3 sous l'effet d'une désiodase spécifique. La majeure partie de ces hormones est inactive car liée à des protéines de transport (T4 = 99,97 %, T3 = 99,7 %). Seules les fractions libres sont biologiquement actives (T4 libre = 0,03 %, T3 libre = 0,3 %) [24] [25]. La sécrétion hormonale est

contrôlée par la thyroïdostimuline (TSH) d'origine hypophysaire. La TSH contrôle la croissance et la fonction thyroïdienne. Elle est étroitement contrôlée par des signaux neurohumoraux.

La thyrolibérine (TRH) hypothalamique stimule la production hypophysaire de TSH. La T4 libre et la T3 libre exercent un rétrocontrôle négatif étroit sur la sécrétion de TSH. Le taux de TSH est inversement corrélé aux variations des taux de T4 libre et de T3 libre, la corrélation étant nettement meilleure avec la T4L qu'avec la T3L.

Les hormones thyroïdiennes agissent en se fixant sur les récepteurs nucléaires des hormones thyroïdiennes (TR)  $\alpha$  et  $\beta$ . Les TR $\alpha$  et les TR $\beta$  sont exprimés dans la plupart des tissus, mais leur niveau d'expression relatif varie selon les organes ; les TR $\alpha$  sont particulièrement abondants dans le cerveau, les reins, les gonades, les muscles, le cœur alors que l'expression des TR $\beta$  est relativement importante dans l'hypophyse et le foie.

Les hormones thyroïdiennes se fixent avec la même affinité sur les TR $\alpha$  et les TR $\beta$ . Cependant, l'affinité de liaison de la T3 est 10 à 15 fois supérieure à celle de la T4, ce qui explique sa puissance hormonale plus importante. Même si la T4 est produite en plus grandes quantités que la T3, les récepteurs sont surtout occupés par la T3, ce qui reflète la conversion T4 en T3 dans les tissus périphériques, la meilleure biodisponibilité plasmatique de la T3 et la plus grande affinité des récepteurs pour la T3.

Les hormones thyroïdiennes ont ainsi des effets multiples, par liaison de la T3 à son récepteur nucléaire, sur les divers secteurs métaboliques de l'organisme:

▪ **Sur le métabolisme basal :**

Se traduit par une augmentation de la consommation d'oxygène d'où l'augmentation de la calorigénèse aboutissant à l'amaigrissement et de la thermogénèse responsable de la thermophobie et de la perspiration cutanée.

▪ **Sur le métabolisme glucidique :**

- Une intolérance au glucose est souvent observée.

- Une augmentation de l'absorption digestive du glucose, augmentation de la glycogénolyse hépatique et de la néoglucogenèse, et diminution de la demi-vie de l'insuline.

L'augmentation de l'absorption intestinale du glucose se traduit par une polyphagie. Néanmoins l'hyper absorption intestinale et l'augmentation de la consommation tissulaire s'équilibrent d'où la glycémie reste normale.

▪ **Sur le métabolisme lipidique :**

- L'augmentation du catabolisme prime sur celle de la synthèse.
- Hypocholestérolémie et augmentation des acides gras libres plasmatiques sont classiques.

L'augmentation de la lipolyse due à l'hypercatabolisme explique la fonte des réserves de graisse et l'abaissement du cholestérol.

▪ **Sur le métabolisme protidique :**

- L'augmentation du catabolisme domine et entraîne une fonte musculaire.
- Diminution de l'albumine plasmatique.

La stimulation de la synthèse et l'accélération du catabolisme protéique constituent les principaux effets avec comme conséquences, associé au catabolisme lipidique, une amyotrophie et une asthénie musculaire.

▪ **Sur le métabolisme hydro-électrolytique :**

- Augmentation de la perfusion rénale, de la filtration glomérulaire et de la réabsorption tubulaire.
- Polyurie de mécanisme mal précisé

Les hormones thyroïdiennes ont une action discrètement diurétique et un effet modérément hypercalcémiant par stimulation de la résorption osseuse.

▪ **Sur le cœur et les vaisseaux**

- Action inotrope et chronotrope positive de T3 et T4 sur le myocarde.
- Potentialisation des effets des catécholamines au niveau du myocarde : tachycardie.
- Augmentation de la vitesse circulatoire.
- Augmentation périphérique de la consommation d'oxygène entraînant une augmentation du travail cardiaque.
- Vasodilatation capillaire et périphérique avec augmentation du retour veineux.
- L'augmentation du débit cardiaque et de la vitesse de conduction observée au cours de l'hyperthyroïdie est responsable d'un cœur hyperkinétique qui associe palpitations, tachycardie et éréthisme cardio-vasculaire.

▪ **Sur le système nerveux**

Les hormones thyroïdiennes stimulent la synthèse et /ou la libération des catécholamines avec :

- Au niveau central une hyperexcitabilité cérébrale responsable d'une extrême nervosité et tendances neuropsychiques (anxiété, irritabilité).
- Au niveau périphérique une hyperexcitabilité expliquant le raccourcissement du temps de contraction et de demi relaxation du réflexogramme achilléen. effet certain sur le développement neuronal du fœtus, mécanisme mal connu chez l'adulte.

▪ **Sur le système digestif :**

- L'hyperexcitabilité gastro-intestinale est liée d'une part à l'hyperpéristaltisme, et d'autre part à l'action des catécholamines.
- Une augmentation des transaminases, des gamma-GT, des phosphatases alcalines, voire de la bilirubine est rare, traduisant l'existence d'une hépatite (nécrose hépatocellulaire modérée à la biopsie hépatique).

▪ **Sur la fonction gonadique :**

La perte de la libido est possible chez les deux sexes. L'hyperthyroïdie s'associe à une augmentation de la synthèse de la protéine de transport des stéroïdes sexuels, la Shbg (Sex hormone binding globuline). Cette augmentation de Shbg est responsable d'une diminution des taux de testostérone libre et d'une augmentation relative de l'oestradiolémie libre (moins d'affinité pour la Shbg). De plus, on note une augmentation de la conversion périphérique d'androgènes en œstradiol avec augmentation du rapport œstradiol/testostérone libre.

Cliniquement, ces modifications du profil hormonal peuvent être responsables, chez la femme, d'une spanioménorrhée et, chez l'homme, d'une gynécomastie.

▪ **Sur le métabolisme phosphocalcique**

- Augmentation de la résorption osseuse entraînant une ostéopénie, une hypercalcémie modérée, une hypercalciurie et une augmentation des phosphatases alcalines. La PTH est normale ou légèrement diminuée. La phosphorémie est normale.
- Absorptions digestives du calcium, PTH et 1-25 dihydrocholecalciferol sont diminuées.

Ceci peut entraîner une ostéoporose à long terme.

▪ **Sur le système hématopoïétique :**

- Leucopénie et neutropénie modérées ou patentes (rarement) peuvent être observées dans l'hyperthyroïdie.
- Augmentation du nombre des hématies et baisse du volume globulaire sont habituelles.

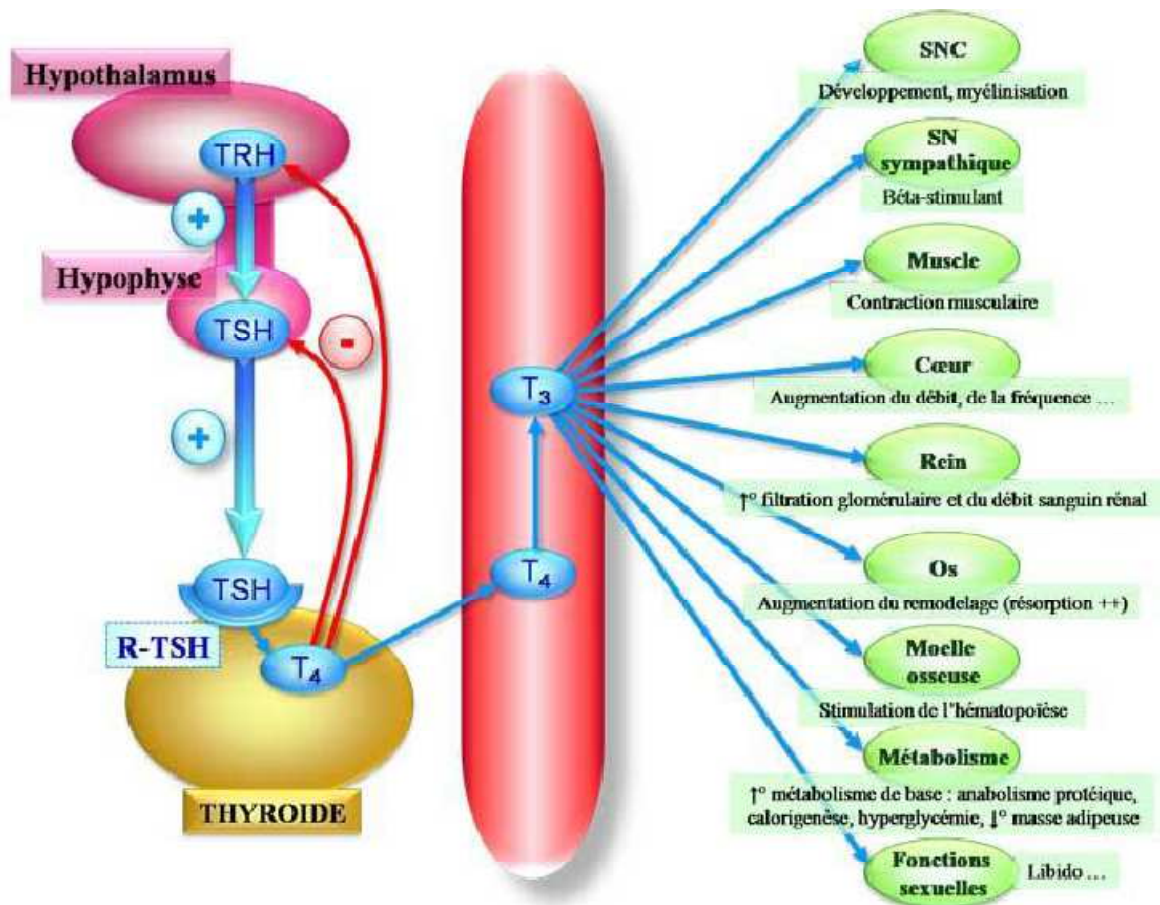


Figure 7: Actions des hormones thyroïdiennes et mécanismes de leur régulation [26]

### III. Physiopathologie de l'hyperthyroïdie : quel risque sur l'organisme?

L'hyperthyroïdie est définie comme un hyperfonctionnement de la glande thyroïde, majorant la production hormonale, conduisant à un état de thyrotoxicose.

Les termes thyrotoxicose et l'hyperthyroïdie sont souvent utilisés comme synonymes, cependant, ils se réfèrent à des conditions légèrement différentes.

L'hyperthyroïdie se réfère à la suractivité de la glande thyroïde menant à une production excessive d'hormones thyroïdiennes, alors que la thyrotoxicose se réfère à des effets cliniques des hormones thyroïdiennes produites en excès.



L'hyperthyroïdie affecte 1 à 2 % de la population adulte féminine, mais n'épargne pas l'enfant, le sexe masculin et le sujet âgé. On est amené à évoquer cette situation dans une variété très considérable de circonstances, et la confirmation par les dosages hormonaux en est aisément obtenue. L'affirmation du diagnostic étiologique et le choix de la thérapeutique requièrent ordinairement un avis spécialisé [30].

## **1. Mécanismes de la thyrotoxicose :**

La thyrotoxicose peut être due à trois mécanismes :

### **1.1 Augmentation de la synthèse d'hormones thyroïdiennes :**

Hyperthyroïdie vraie, liée à une hyperactivité de toute, ou d'une partie de, la thyroïde.

L'augmentation de la synthèse des hormones thyroïdiennes s'accompagne d'une augmentation de la captation iodée, qui peut être mise en évidence par une scintigraphie à l'iode 123 (ou iode 131, ou Tec 99).

- Dans la maladie de Basedow toutes les cellules thyroïdiennes sont stimulées par des anticorps qui activent le récepteur de la TSH : la scintigraphie montrera une captation de l'iode sur toute la thyroïde.
- Dans le nodule toxique ou le goitre multinodulaire toxique seules les cellules du (ou) des nodules sont en hyperactivité. Par contre les cellules du reste de la thyroïde sont au repos, car elles restent sous le contrôle de la TSH, qui est freinée. La scintigraphie thyroïdienne montre donc une fixation uniquement sur le (ou les) nodules.
- Une surcharge iodée peut induire une augmentation de la synthèse d'hormones thyroïdiennes par des tissus thyroïdiens pathologiques (Basedow latent, ou nodules). Cependant en cas de surcharge iodée la captation du traceur isotopique est très faible même dans les zones en hyperactivité, car le traceur isotopique est

dilué. La scintigraphie peut apparaître « blanche » alors qu'il y a hyperactivité d'une partie, ou de toute la thyroïde.

- Les thyrotoxicoses liées à une augmentation de la synthèse d'hormones thyroïdiennes sont sensibles aux antithyroïdiens de synthèse (ATS), qui agissent en inhibant l'enzyme thyropéroxydase (TPO). En effet la TPO est une enzyme limitante dans la synthèse des hormones thyroïdiennes. En cas de surcharge iodée l'efficacité des ATS est diminuée.

### **1.2 Destruction de vésicules thyroïdiennes avec libération d'hormones thyroïdiennes préformées**

Dans ce cas il n'y a pas de synthèse d'hormones thyroïdiennes, la thyroïde ne fonctionne pas : stricto sensu on ne devrait pas parler d'hyperthyroïdie, seulement de thyrotoxicose.

- La destruction vésiculaire peut être due à une infection virale (thyroïdite subaiguë), ou à un phénomène auto-immun (thyroïdites sub-aiguës, thyroïdites silencieuses, thyroïdites induites par l'interféron).
- Elles se rencontrent aussi dans certaines thyrotoxicoses induites par l'amiodarone. La scintigraphie thyroïdienne ne montre aucune fixation : scintigraphie « blanche ». Les antithyroïdiens de synthèse sont bien sûr totalement inefficaces.

### **1.3 Administration exogène d'hormones thyroïdiennes**

Elle peut être iatrogène (traitement par levothyroxine mal conduit), ou volontaire (qui est alors souvent dissimulée, surtout chez les personnels de santé).

Là aussi, on note une thyrotoxicose sans hyperthyroïdie, la scintigraphie thyroïdienne ne montre aucune fixation, les antithyroïdiens de synthèse sont bien sûr inefficaces [26].

## **2. Complications de la thyrotoxicose:**

Certaines hyperthyroïdies peuvent spontanément régresser (thyroïdites, prise d'iode), d'autres évoluer par poussées (maladie de Basedow) ou s'aggraver progressivement. Ce sont des

situations inconfortables qui peuvent déterminer à la longue des complications parfois dramatiques [25].

### **2-1 Cardiothyréoses :**

Les complications cardiaques de l'hyperthyroïdie touchent préférentiellement les sujets âgés. Elles peuvent être révélatrices de la maladie.

On peut rencontrer :

- Des troubles du rythme : troubles du rythme supraventriculaires à type de fibrillation auriculaire (FA) (risque évalué à 30% chez les personnes âgées ayant une TSH effondrée), plus rarement flutter ou tachysystolie.
- Une insuffisance cardiaque : généralement associée à une FA classiquement à prédominance droite avec débit cardiaque élevé ou normal.
- Une insuffisance coronarienne : l'hyperthyroïdie ne crée pas la maladie mais peut l'aggraver du fait de l'augmentation du débit et de la consommation en O<sub>2</sub> du myocarde

### **2-2 Exophtalmie maligne :**

Elle est spécifique de la maladie de Basedow et heureusement rare. Elle se manifeste par :

- Une exophtalmie extrême, irréductible à la pression. Apparition possible de kératites et d'ulcérations cornéennes pouvant aller jusqu'à la fonte purulente de l'oeil.
- Des paralysies oculo-motrices par atteinte des muscles de l'oeil, entraînant une diplopie.
- Au pire, une diminution de l'acuité visuelle voire une cécité par atteinte du nerf optique peuvent survenir [26].

**2-3 La crise aiguë thyrotoxique :**

Il s'agit d'une urgence et le tableau est dramatique associant hyperthermie importante, déshydratation, amaigrissement rapide, défaillance cardiaque, agitation ou apathie extrême, troubles métaboliques avec hémococoncentration et déplétion potassique. L'évolution vers le coma et la mort, parfois hâtée par des hémorragies, des accidents thrombotiques ou une infection est possible.

## **IV. Epidémiologie**

### **1. L'âge :**

Le goitre est une pathologie de l'adulte jeune. L'âge moyen de nos malades a été de 46 ans, qui ne diffèrent pas statistiquement de celui des auteurs Africains, Européens, Américains et Asiatiques [27] [28] [29] [30] [31] [32] [33] [34].

**Tableau I : Age moyen de la pathologie thyroïdienne selon quelques études**

<b>Auteurs</b>	<b>Année d'étude</b>	<b>Nombre de cas</b>	<b>Age moyen (ans)</b>
Biet [27]	2009	37	41
Micoli [28]	2006	815	49.5
Serdar [29]	2004	750	43.5
Montagne [30]	2002	64	47
Daali [31]	2003	70	40
Batch [32]	2002	517	48.3
Qarifa [33]	2005	135	39
Chakroun [34]	2001	70	27
Notre série	2012	100	46

### **2. Le sexe**

Le sexe féminin est majoritaire dans l'ensemble des séries, variant de 78,5% à 85,5% [27] [28] [30] [31] [34] [35]. En effet la pathologie thyroïdienne est essentiellement féminine.

**Tableau II : Sexe ratio de la pathologie thyroïdienne selon quelques études**

Auteurs	Année d'étude	Nombre de cas	Sexe ratio
Biet [27]	2009	37	4
Aytac [35]	2005	418	4.29
Montagne [30]	2002	64	4
Daali [31]	2003	70	5.9
Chakroun [34]	2001	70	4
Micoli [28]	2006	815	2.31
Notre série	2012	100	8

### **3. La notion de goitre familial**

La notion de goitre familial doit être recherchée devant chaque cas de goitre, car les facteurs génétiques interviennent dans la genèse de cette pathologie.

Dans notre série, cette notion a été retrouvée chez vingt de nos patients, comparable à certaines études [30] [36] [37] [38].

**Tableau III: La notion de goitre familial selon les auteurs**

Auteurs	Année d'étude	Nombre de cas	Pourcentage (%)	Total
Greisen [36]	2003	198	20	990
Montagne [30]	2002	32	50	64
Konate [37]	2007	13	11.6	112
Kotisso [38]	2004	142	30	472
Notre série	2012	20	20	100

## **V. Étude clinique**

### **1. La dysthyroïdie selon les auteurs**

La dysthyroïdie est une complication qui peut survenir dans l'évolution du goitre. Il s'agit de l'hyperthyroïdie et l'hypothyroïdie qui sont déterminées par le dosage des hormones thyroïdiennes (T4 libre, T3) et le TSH.

Notre taux d'hyperthyroïdie est statistiquement comparable à celui de Konate à Bamako [39] et statistiquement différent de celui des auteurs asiatiques et européens [35] [37] [39].

**Tableau IV : La dysthyroïdie selon quelques études**

Auteurs	Année d'étude	Nombre de cas	Euthyroidie (%)	Hyperthyroïdie(%)	Hypothyroïdie(%)
Konate [37]	2007	112	68.75	28.57	2.68
Aytac [35]	2005	418	81.52	18.48	0
Mishra [39]	2001	127	59.06	40.94	0
Notre série	2012	100	59	39	2

## 2. Les signes d'hyperthyroïdie

Les signes de thyrotoxicose sont au premier plan. Ils sont représentés essentiellement par les signes cardiovasculaires et l'asthénie. La fréquence de ces signes varie selon l'étiologie de l'hyperthyroïdie. (Voir tableau 5).

Les signes ophtalmologiques sont dominés par l'exophtalmie. L'infiltration palpébrale, les troubles de la motilité oculaire, ainsi que la diminution de l'acuité visuelle peuvent se voir chez certains patients [26].

**Tableau V : Fréquence comparée des manifestations cliniques d'hyperthyroïdie dans deux séries de goitre nodulaire toxique et de maladies de Basedow [40]**

Auteurs Signes	Goitre multi nodulaire (184 cas)	Maladie de basedow (2264 cas)	Notre série
Palpitation	69.5%	88%	79%
Asthénie	53.2%	71%	65%
Amaigrissement	54.3%	79%	39%
Irritabilité	50.5%	53%	32%
Hypersudation	44%	44%	26%
Tremblement	40.7%	41%	19%
Thermophobie	39.1%	62%	17%
A.C.F.A	17.9%	10%	7%

### 3. Signes compressifs

Vingt-trois patients de notre série ont présenté des signes de compressions, soit une fréquence de 23% des cas. Elles sont représentées principalement par la dysphonie, la dyspnée et la dysphagie. Elles traduisent une véritable compression des structures anatomiques ayant des rapports étroits avec le corps thyroïde.

Plus rarement, un syndrome cave supérieur, un syndrome de Claude–Bernard–Horner par compression de la chaîne sympathique cervicale, ou une paralysie phrénique seront présents [16] [41] [42].

**Tableau VI : Signes compressifs selon quelques études**

Auteurs	Année d'étude	Nombre de cas	Dyspnée (%)	Dysphonie (%)	Dysphagie (%)
Torquil [43]	2006	132	4.54	10.60	9.09
Fadel [44]	2005	62	32	10	24
Makeief [45]	2002	212	40	4.2	12.9
Montagne [30]	2002	64	46	–	30
Daali [31]	2003	70	28	6	4
Notre série	2012	100	16	4	6

L'examen cervical apporte des renseignements essentiels. Il permet de préciser les caractéristiques du goitre : homogène ou au contraire uni- ou multinodulaire, sa sensibilité, sa mobilité, sa vascularisation (thrill palpatoire, et souffle systolo–diastolique auscultatoire), la gêne respiratoire éventuelle par compression, son caractère plongeant ou non. Il permet également de rechercher les signes faisant suspecter la malignité d'un nodule : une adénopathie jugulocarotidienne, une taille >3 cm, un aspect dure et/ou douloureux et/ou adhérent aux structures de voisinage du nodule [46]. Les signes évocateurs d'une pathologie inflammatoire, infectieuse [16] [41] doivent également être rechercher.

La laryngoscopie indirecte en préopératoire est un examen indispensable et médicolegal avant toute prise en charge chirurgicale. L'examen laryngé permet de juger l'état des cordes vocales. La dysphonie n'est pas synonyme d'une paralysie récurrentielle [47]. Dans notre série,

cet examen a été réalisé systématiquement chez tous nos patients. Il nous a permis de déceler une seule parésie récurrentielles sur cinq malades présentant une dysphonie.

## **VI. Explorations hormonales et immunologiques :**

### **1. Thyréostimuline: TSHus**

La très grande sensibilité du taux de TSH pour dépister une dysfonction de la thyroïde explique le choix de ce paramètre [17] [18] [19] [20].

Le dosage de la TSH est à réaliser en première intention : dans les formes typiques d'hyperthyroïdie, la concentration de la TSH est effondrée, inférieure à 0,02mU/l elle constitue le test le plus sensible et le plus spécifique des dysfonctions primitivement thyroïdiennes.

De plus, la baisse de la TSH est non spécifique, constatée lors des 1er et 2eme trimestres de grossesse, en raison de l'activité thyroïdienne de l'hormone chorionique placentaire(HCG). Chez les patients hospitalisés en mauvais état général, soumis aux corticoïdes, aux dopaminergiques, les taux de TSH peuvent être abaissés, indépendamment de toute maladie thyroïdienne [23].

Le taux de TSH permet de détecter les patients en hyperthyroïdie infraclinique, habituellement d'origine nodulaire [17] [18] [20].

Une fonction thyroïdienne anormale n'exclue pas la présence de cancer [16] [20] [41]. De nombreux facteurs, dont des médicaments, modulent la synthèse et la sécrétion de TSH (dopamine, glucocorticoïdes, noradrénaline) [3] [20] [41].

### **2. Hormones thyroïdiennes**

Le dosage systématique de T4-libre et a fortiori de T3-libre serait coûteux et de faible rendement. Un taux de TSH en dehors des normes justifiera une confirmation et un dosage de



T4-libre, voire une enquête étiologique plus approfondie [3] [10] [48]. Si la T4 libre sérique reflète l'activité sécrétoire de la glande thyroïde, la TSH constitue un indicateur des effets biologiques des hormones circulantes. Ces deux paramètres apportent des informations complémentaires sur la normalité de la glande et de sa fonction, mais la TSH est l'indicateur le plus sensible pour évaluer un dysfonctionnement thyroïdien car une variation minimale de la T4 libre provoque une réponse très amplifiée de la TSH [41] [48]. Cependant, il faut prendre en compte, en cas de traitement substitutif, que la réponse de la TSH se produit avec un temps de latence important [10].

### **3. Anticorps antirécepteurs de la TSH**

Il s'agit d'anticorps hétérogènes présentant différents types d'activités (bloquantes ou stimulantes) [48]. Des effets stimulants et bloquants peuvent coexister chez un même patient.

Les anticorps anti-RTSH recherchés par une technique 2ème génération, sont présents dans 98% des maladies de Basedow. L'importance du taux initial est assez corrélée avec les signes oculaires et le pronostic de l'hyperthyroïdie [40]. La présence de ces anticorps à l'arrêt d'un traitement par antithyroïdiens, peut être prédictive de récurrence [20] [49].

### **4. Anticorps antithyroperoxydase (anti TPO)**

La présence d'anticorps anti-TPO dans le sérum d'un patient atteint de dysthyroïdie est en faveur d'une pathologie auto-immune telle la maladie de Basedow ou d'une thyroïdite d'Hashimoto. Leur place dans la décision thérapeutique est limitée. Ces anticorps anti-TPO sont prédictifs de dysfonctions thyroïdiennes en cas de grossesse, ou en cas de certaines prises médicamenteuses (amiodarone, lithium, interféron ou interleukines). [20] [41] [48].

## VII. Examen radiologique

### 1. Echographie thyroïdienne

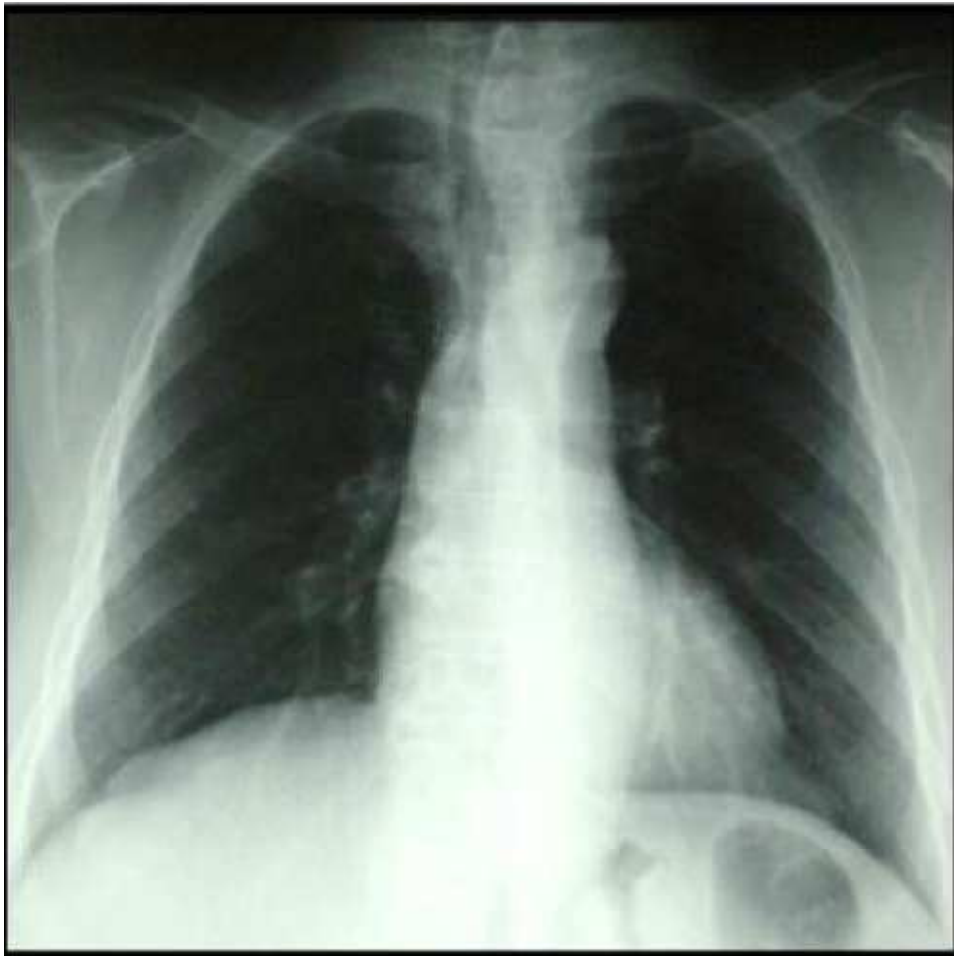Le bilan morphologique ultrasonographique a été systématiquement réalisé dans toutes les études. C'est l'examen de référence pour l'analyse des nodules thyroïdiens, et pour la détection de nodules infracliniques (1–3 mm). Le compte rendu doit décrire précisément l'échostructure du parenchyme thyroïdien, les caractères des nodules (nombre, taille, échostructure, contours), la présence d'adénopathies [48]. Les signes retrouvés dans notre série ont été retrouvés par des auteurs européens et africains [37] [50].

**Tableau VII :Le résultat de l'échographie thyroïdienne selon les auteurs**

Auteurs	Année d'étude	Hétérogène	Isoechogène	Hyperechogène	Hypoéchogène	Mixte
Colak [50]	2001	44%	21%	15%	2.5%	11.5%
Konate [37]	2007	84.8%	5.4%	4.5%	0	4%
Notre série	2012	50%	18%	12%	2%	18%

### 2. Radiographie cervicale et pulmonaire:

La radiographie pulmonaire et de la trachée de face peut mettre en évidence indirectement le goitre sous la forme d'un élargissement du médiastin supérieur ; elle permet également d'apprécier le retentissement du goitre sur la trachée (déviation ou sténose trachéale) [18]. Néanmoins, un aspect radiologique de refoulement trachéal, simple traduction par l'imagerie de la présence d'une thyroïde hypertrophiée, ne correspond le plus souvent en rien à une réduction du calibre de la trachée et ne peut expliquer le moindre trouble respiratoire [45] [51]. La Tomodensitométrie (TDM) est actuellement l'examen de choix, dans notre pratique, en cas de suspicion de goitre plongeant ou compressif.



**Figure 8 : Radiographie de thorax de face :  
goitre plongeant à gauche refoulant la trachée vers la droite**

### **3. Tomodensitométrie cervicothoracique**

Son principal intérêt réside dans l'exploration des goitres plongeants et/ou compressifs. La technique doit alors être rigoureuse : scanner cervicothoracique, spiralé ou hélicoïdal, en coupe fine, avec ou sans injection de produit de contraste.

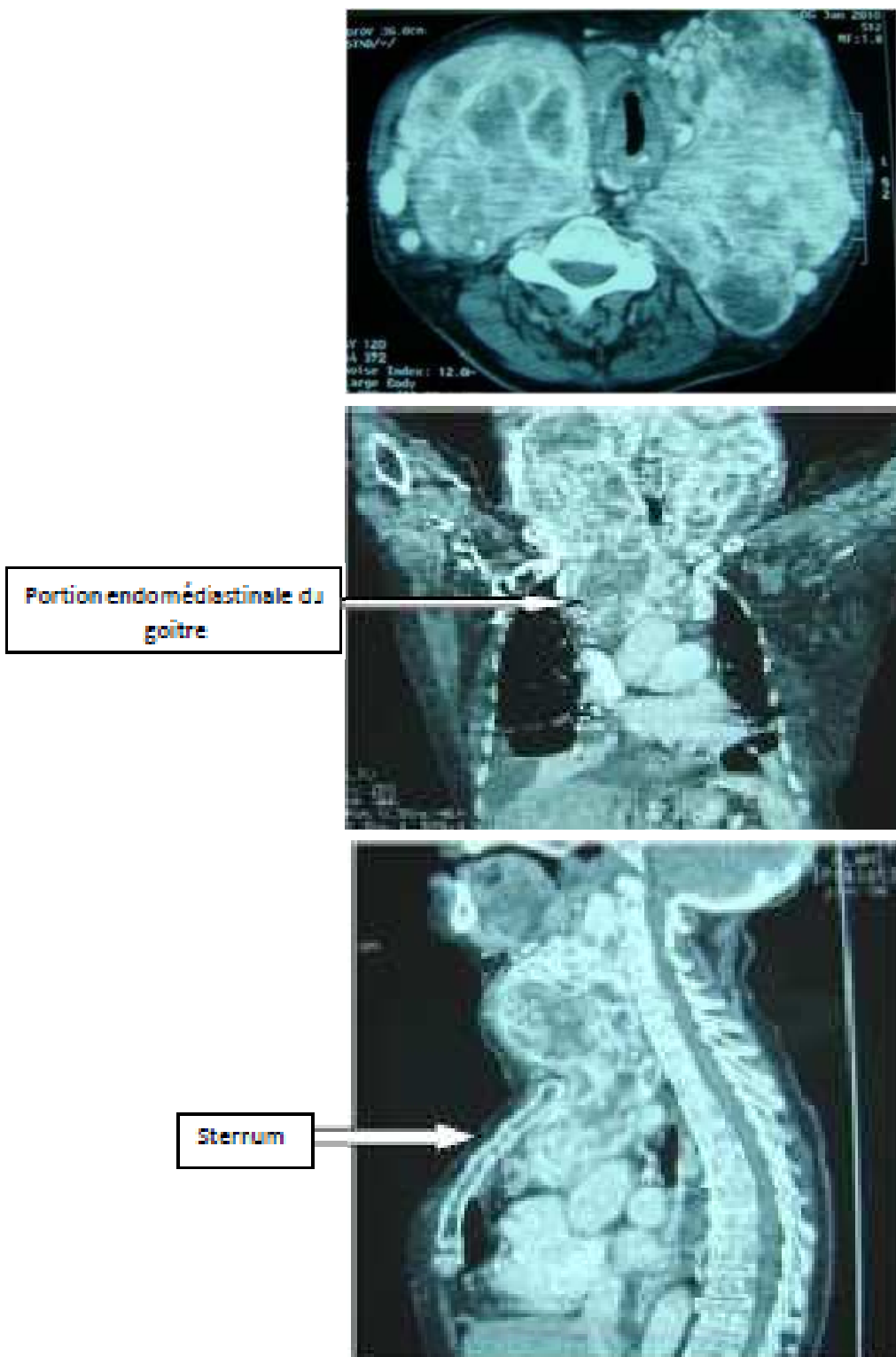
En effet, l'injection n'est recommandée que dans les cas litigieux où on suspecte un envahissement d'une structure tissulaire ou vasculaire de voisinage. L'injection de produit de contraste iodé peut aggraver une dysthyroïdie, gêner l'interprétation des scintigraphies ultérieures, et gêner un éventuel traitement par iode radioactif [10]. En fonction de la nécessité

d'apprécier la position des vaisseaux, une reconstitution tridimensionnelle peut être réalisée [5] [52].

La TDM scanner permet d'affirmer l'origine thyroïdienne de la masse médiastinale en prouvant, par des coupes jointives, la continuité de la masse avec la thyroïde [5]. La morphologie du goitre est celle d'une masse à contours réguliers, hétérogène, de densité spontanément élevée et se rehaussant de manière durable après injection de produit de contraste. La présence de zones nécrosées ou de zones calcifiées peut être observée [5].

Un des apports majeurs de la tomодensitométrie est d'évaluer l'impact sur la trachée et le degré de l'éventuelle sténose. L'analyse des rapports avec les autres organes de voisinage, en particulier l'œsophage et les structures vasculaires, est également facilitée [5]. Cet examen devient maintenant systématique en matière de goitre plongeant [53].

Dans notre série cet examen a été réalisé chez douze patients ayant un goitre plongeant.



**Figure 9:** TDM en coupe axiale, coronale et sagittale : goitre plongeant hétérogène avec compression trachéale.

#### 4. L'imagerie par résonance magnétique

Elle donne une étude morphologique fine du goitre et de ses rapports avec les éléments médiastinaux. Les meilleurs renseignements sont fournis par les coupes frontales, mais les coupes axiales et sagittales sont également nécessaires. Les clichés doivent être réalisés en pondération T1 et T2 pour une meilleure caractérisation tissulaire et affirmer que la tumeur médiastinale est d'origine thyroïdienne [5] [54].

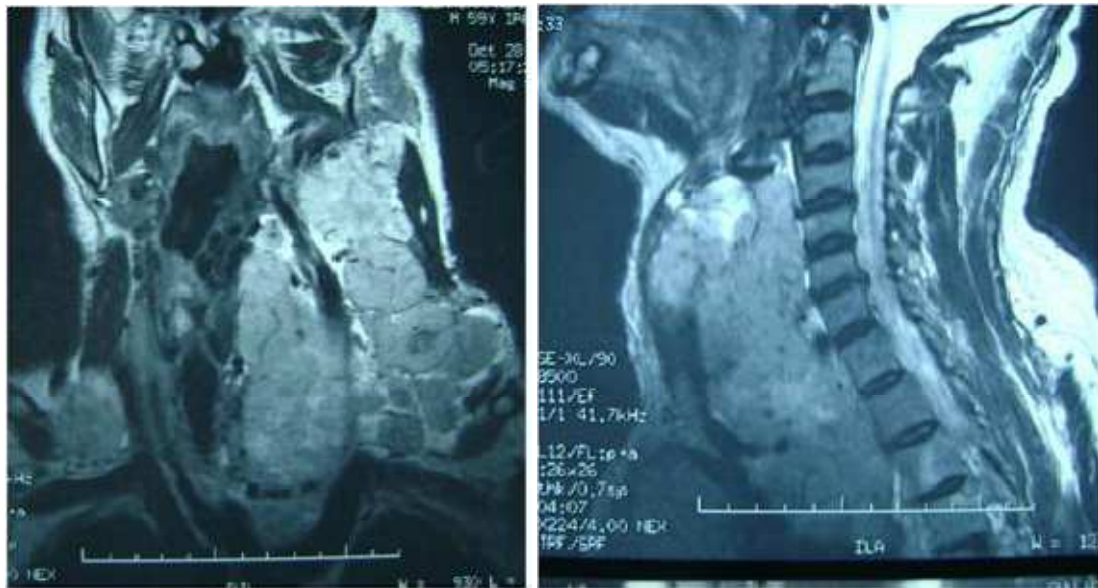
Le succès de l'IRM dans des cas difficiles est dû aussi à sa capacité de différencier les structures vasculaires des masses médiastinales sans utiliser des produits de contraste [55].

La supériorité de l'imagerie en résonance magnétique nucléaire sur la tomодensitométrie a été suggérée par Janati et al dans les cas suivants : goitre plongeant de gros volume, goitre de développement complexe avec plusieurs prolongements ; goitre médiastinal aberrant ; goitre plongeant à composante vasculaire [5] [55].

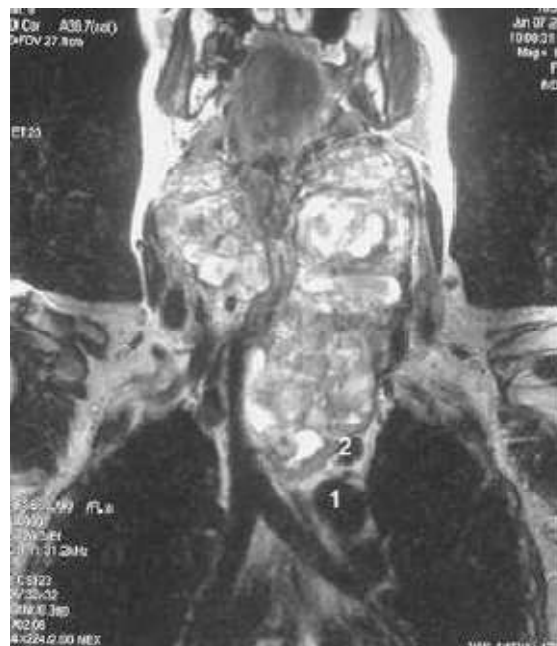L'IRM présente plusieurs intérêts [10]:

- un excellent contraste tissulaire
- l'absence de risque de dysthyroïdie
- l'absence de perturbation de la scintigraphie
- pas d'irradiation, femme enceinte.

Nous avons eu recours dans sept cas à l'IRM pour complément scannographique lors de goitre plongeant.



**Figure 10 : IRM en coupe sagittale et coronale :  
goitre plongeant avec multiples adénopathies cervicales.**



**Figure 11 : Imagerie par résonance magnétique (IRM) cervicale montrant un volumineux goitre  
en prolongement endothoracique, très hétérogène en signal avec des zones kystiques**

Le goitre s'étend depuis les angles mandibulaires jusqu'à la crosse aortique (1) en refoulant les troncs supra-aortiques en dehors dont l'artère sous-clavière G (2). On remarque également la compression et le refoulement vers la droite de la trachée.

### **5. Pan-endoscopie :**

Une pan-endoscopie sous anesthésie générale peut être nécessaire pour évaluer l'extension et l'infiltration laryngo-trachéale en cas de cancer thyroïdien avec images suspectes à l'imagerie cette éventualité est exceptionnelle en cas de goitre en hyperthyroïdie, mais n'est pas à exclure.

### **6. Techniques émergentes :**

L'échographie 3D, le doppler-énergie, l'utilisation de produits de contraste en échographie n'est pas encore correctement évaluée [48]. La scintigraphie thyroïdienne quantifiée (STQ). [56]

### **7. Scintigraphie:**

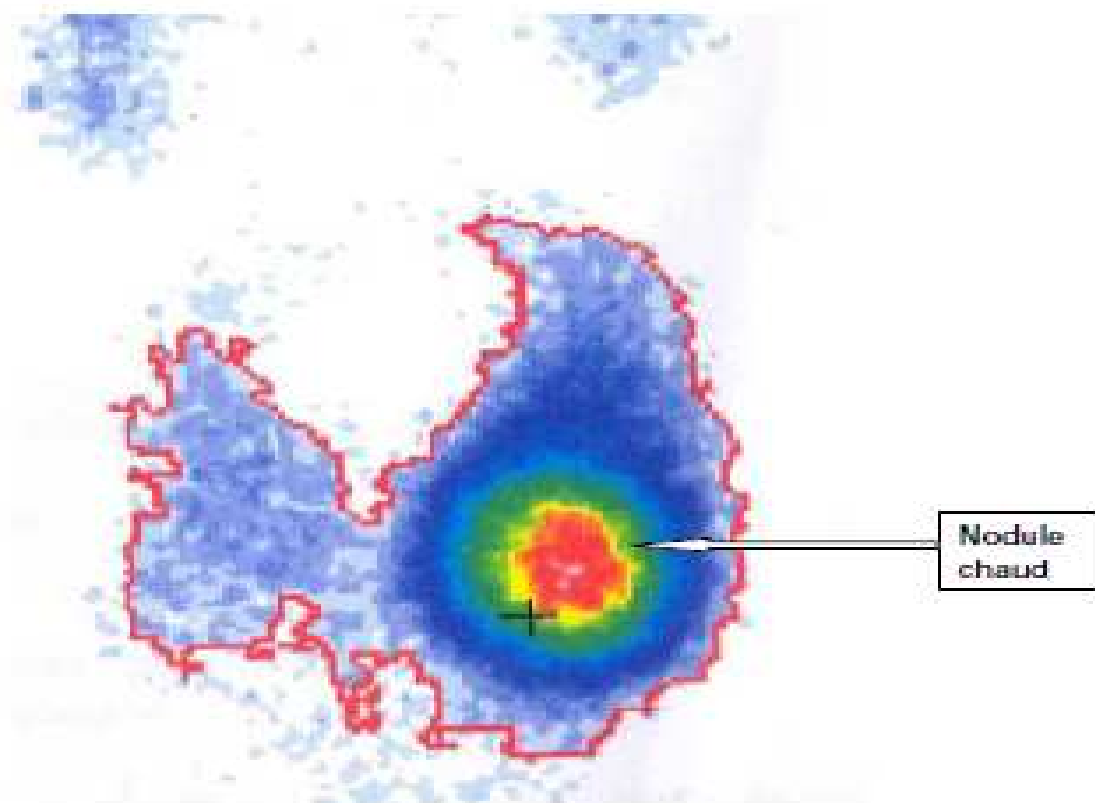
La scintigraphie permet de donner une idée sur la fonction du nodule et de différencier par conséquent le nodule hypofonctionnel d'un autre hyperfonctionnel [41] [48]. Elle permet également de préciser si un nodule cliniquement solitaire est dominant dans un goitre multihétéronodulaire et de révéler une extension en sous sternal. La scintigraphie à l'<sup>123</sup>I est encore plus choisie que celle au technétium car la première évite les faux positifs donnés par cette dernière et le risque d'irradiation y est faible. Cependant, dans le cas général, dans les pays d'apport iodés modérés, voire de carence relative, la prévalence des nodules hypofixants parmi les nodules thyroïdiens est de 80–90 % et parmi ces lésions hypofixantes, au plus 8–15 % sont



malignes [10] [41] [48]. De ce fait, la performance diagnostique de la scintigraphie est faible car sa sensibilité excellente s'exerce au profit d'une piètre spécificité (environ 10 %). Cependant, la scintigraphie, surtout à l'<sup>123</sup>I, garde toute sa place lorsqu'une TSH basse a identifié une situation d'hyperthyroïdie et notamment lorsque la thyroïde est multinodulaire. De ce fait, les nodules hyperfixants seront correctement identifiés. Dans les cas où la cytoponction a un résultat douteux ou à deux reprises non contributif, l'utilisation d'une scintigraphie secondaire se justifie.

La scintigraphie thyroïdienne a une place très modeste dans la stratégie préopératoire du chirurgien. Elle permet de mieux comprendre le mécanisme d'une hyperthyroïdie mais cette information est finalement peu utile pour le chirurgien.

Elle est exceptionnellement demandée dans notre pratique [57].



**Figure 12:** Scintigraphie thyroïdienne d'une patiente de 45 ans

## VIII. Prise en charge thérapeutique

### 1. Indications chirurgicales :

Les interventions chirurgicales portant sur la glande thyroïde répondent à deux types d'indication :

- exérèse d'une tumeur qui peut être : bénigne, mais constituer par son volume un risque local, les compressions restant rares cependant, maligne de façon certaine, probable ou potentielle;
- réduction permanente et irréversible d'un parenchyme thyroïdien hypersécrétant, de manière à supprimer l'excès de production hormonale.
- La chirurgie peut donc être indiquée dans:[1] [58] [59]
- Les goitres simples, normofonctionnels mais gênants par leur volume ou en raison de leur situation plongeante. Les goitres plongeants sont définis par un pôle inférieur situé au bord supérieur de la deuxième vertèbre dorsale chez le patient en position opératoire. En pratique, on parle de goitre plongeant lorsque le pôle inférieur de la thyroïde n'est pas palpable même lorsque la tête est en hyperextension. Les goitres plongeants doivent être opérés car ils finissent tous par devenir compressifs. L'exérèse de ces goitres est pratiquement toujours possible par cervicotomie et le recours à une sternotomie est exceptionnel ;
- Les goitres à retentissement endocrinien : On distingue les hyperthyroïdies d'origine diffuse (maladie de Basedow) ou focale (adénome toxique ou goitres multihétéronodulaires toxiques). Le traitement de la maladie de Basedow est essentiellement médical et ne devient chirurgical qu'en cas d'échec ou d'intolérance au traitement médical. Les hypothyroïdies ne sont pas chirurgicales en dehors d'exceptionnels goitres compressifs ;
- Les cancers thyroïdiens et certaines thyroïdites que nous ne traiterons pas.

### **1.1 Goitres euthyroïdiens**

Ces goitres, sans manifestations endocriniennes, sont longtemps bien tolérés en l'absence de complications, plus fréquentes en cas de goitre plurinodulaire et plongeant qu'en cas de goitre diffus et purement cervical comme une compression trachéale, récurrentielle, vasculaire, voire œsophagienne ; une hémorragie intrakystique ou une infection (strumite).

### **1.2 Goitres hyperthyroïdiens**

L'hyperthyroïdie se définit par, l'augmentation de la sécrétion des hormones thyroïdiennes biologiquement actives. Cette hyperthyroïdie est pathologique dans la mesure où elle n'est pas freinable spontanément

Les hyperthyroïdies chirurgicales sont:

#### **a- Le nodule toxique :**

Tumeur bénigne avec hyperthyroïdie biologique ou clinico-biologique (thyrotoxicose). La scintigraphie auparavant essentielle pour le diagnostic montrant une hyperfixation avec extinction du parenchyme est actuellement très discutée.

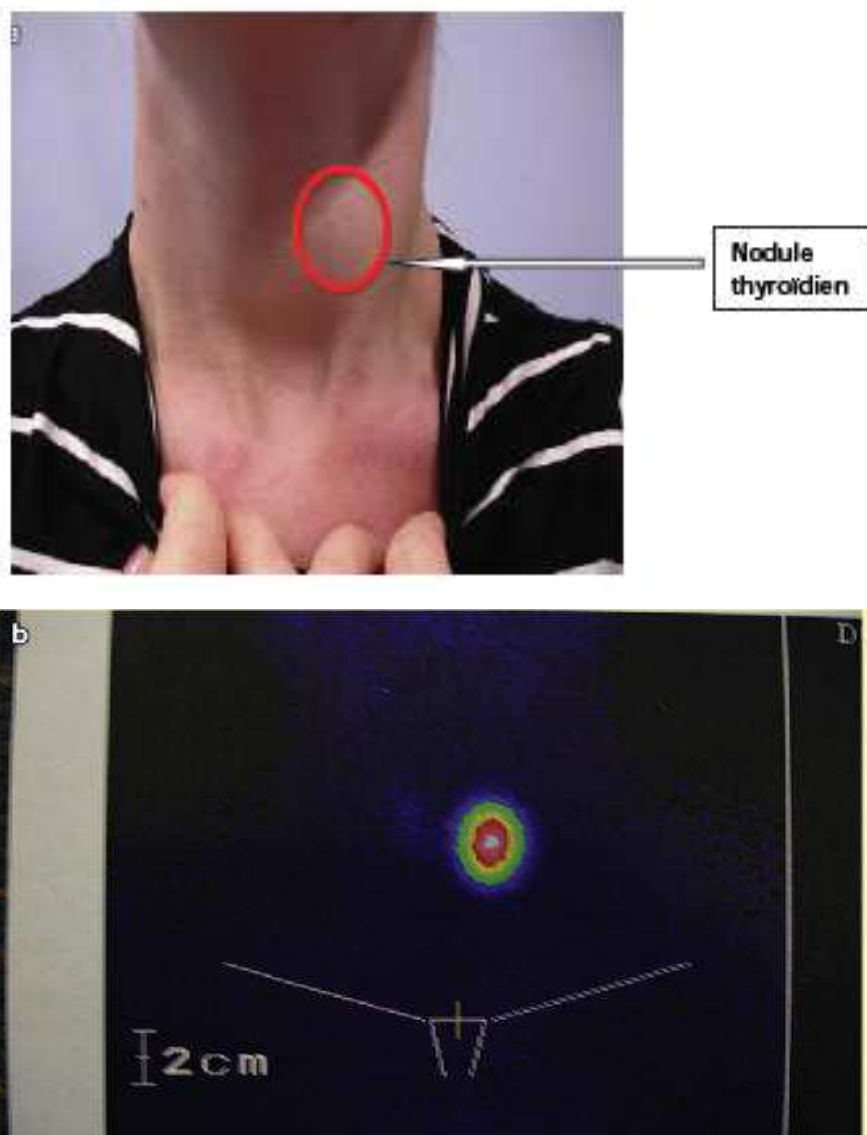
L'adénome toxique (AT) est un nodule qui a échappé au contrôle hypophysaire et fonctionne de manière autonome d'où la dénomination « nodule autonome ». Il est non freinable par l'administration exogène d'hormones thyroïdiennes.

La place de l'AT parmi les causes de l'hyperthyroïdie est variable selon les pays : de 5% des cas aux Etats-Unis ou en Grande-Bretagne jusqu'à 46% des cas en Autriche [60]. Dans notre série l'adénome toxique représente 10.25% des hyperthyroïdies opérées. L'AT se manifeste à un âge relativement tardif, l'âge électif de découverte se situe dans la tranche 40–60ans.

Le tableau clinique typique est celui d'une thyrotoxicose pure associée à un nodule thyroïdien les seuls éléments différenciant formellement un adénome toxique d'une hyperthyroïdie basedowienne sont la présence d'une ophtalmopathie, d'une dermopathie, d'une acropathie spécifiques à la thyropathie auto-immune.

Les hormones thyroïdiennes sont élevées, la TSH est basse et ne répond pas à la stimulation par la thyroïd-releasing-hormone (TRH), si ce test est pratiqué. La sécrétion préférentielle ou exclusive de T3 est classique mais non constante [60].

La croissance d'un nodule thyroïdien fonctionnel est extrêmement lente et elle est estimée qu'il fallait au moins 10 ans pour qu'un nodule chaud produise suffisamment d'hormones thyroïdiennes pour être responsable d'une hyperthyroïdie patente [60] [61].



**Figure 13** : a nodule thyroïdien ; b: correspondance scintigraphique : nodule hyperfixant avec extinction du lobe controlatéral [61]

**b- Goitre multihétéronodulaire toxique (GMHNT):**

Le GMHNT est caractérisé par une hypertrophie hétérogène du corps thyroïde, comportant à la fois des zones non fonctionnelles et des zones autonomisées hyperfonctionnelles, responsables d'une thyrotoxicose. Cette définition regroupe des situations très diverses, allant du nodule autonomisé unique au sein d'une hyperplasie hétérogène diffuse, à la présence de multiples nodules ou de zones autonomisées plus ou moins bien délimitées du reste du parenchyme thyroïdien. Le GMHNT se distingue donc de l'AT qui est un nodule autonomisé unique au sein d'un tissu thyroïdien normal. Ces deux entités donnent lieu à une thyrotoxicose dont le mécanisme commun est l'autonomie. Par contre, la stimulation dans la maladie de Basedow est d'origine auto-immune.

Le GMHNT est, après la maladie de Basedow, la cause la plus fréquente de thyrotoxicoses, mais il vient au premier rang chez les personnes âgées. Sa fréquence réelle est variable d'un pays ou d'une région à l'autre, suivant qu'on se trouve ou non en zone d'endémie [60].

Les diverses manifestations de la thyrotoxicose s'installent en général de façon lente et progressive, souvent dissociée. Pendant de longues périodes, parfois plusieurs années, elles peuvent rester frustes et assez bien tolérées pour ne pas motiver de consultation. Les symptômes les plus fréquents sont l'amaigrissement, la fatigue la nervosité, les palpitations, la dyspnée, la thermophobie et le tremblement.

Des tableaux cliniques divers peuvent être réalisés suivant la prédominance d'un des symptômes ou leurs associations variables. Bien que la thyrotoxicose du GMHNT puisse rester longtemps fruste ou modérée, son évolution n'est pas autant dépourvue de gravité. Du seul fait de sa persistance, elle peut avoir à la longue, un retentissement important sur diverses fonctions et donner lieu à des complications sérieuses.

**c- La maladie de Basedow :**

Décrite en 1846 la maladie de Basedow, cause la plus fréquente des hyperthyroïdies, est connue classiquement comme l'association d'un goitre, d'une exophtalmie et de signes de thyrotoxicose; on considère aujourd'hui qu'il s'agit d'une maladie auto-immune survenant sur un terrain génétiquement prédisposé : goitre, exophtalmie et dermopathie spécifiques à la maladie font partie d'un syndrome dysimmunitaire et s'associent de manière variable aux signes de thyrotoxicose.

La large prédominance féminine des maladies thyroïdiennes, entre autres de l'hyperthyroïdie basedowienne, est un fait bien établi, avec un âge moyen de survenue vers la cinquantaine, et des extrêmes allant de 25 à 70 ans.

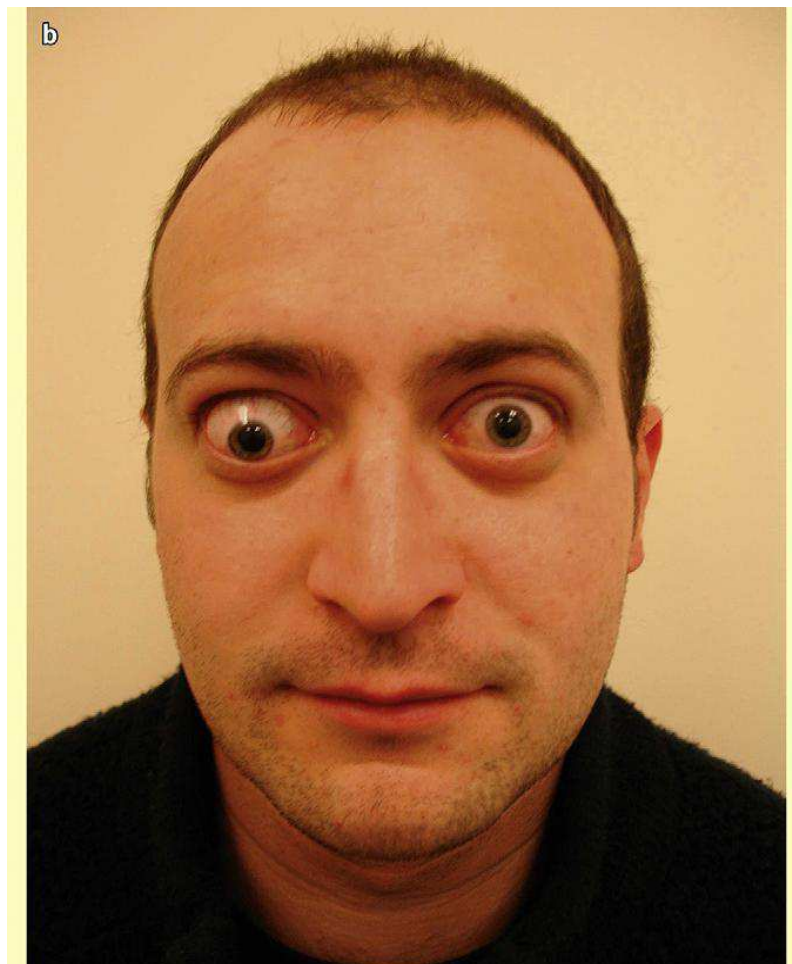Des formes sémiologiques de la maladie peuvent être individualisées : forme type, formes symptomatiques, et des formes biologiques :

- **Forme type** : c'est une maladie de la femme jeune associant un goitre, des signes oculaires et des manifestations de thyrotoxicose. Les signes cardiovasculaires sont les plus fréquents, il s'agit au minimum de tachycardie et souvent de trouble de rythme. Le goitre est habituellement diffus élastique, homogène, symétrique, non douloureux, et vasculaire. Les signes oculaires sont contemporains des signes de thyrotoxicose dans 45% des cas L'ophtalmopathie basedowienne non compliquée associe exophtalmie modérée, oedème palpébral, rétraction des paupières supérieures et plus rarement, une diplopie. Le myxoedème pré-tibial est rare, survenant généralement après traitement par l'iode radioactif.
- **Formes symptomatiques** : formes d'expression clinique inhabituelle de survenue assez rare dont la connaissance est nécessaire ; les formes à manifestations neurologiques, musculaires, digestives, hématologiques, ou associées à d'autres maladies auto-immunes.
- **Formes biologiques** : deux cas de figure peuvent être individualisés ; hyperthyroïdie à T4, et hyperthyroïdie à T3.

Le diagnostic de la maladie de Basedow est facile à établir devant l'association d'un goitre et des signes oculaires. Les anticorps anti-récepteurs de la TSH (TRAK) sont trouvés à des taux significatifs dans 90 % des cas. Les anticorps antithyroperoxydases (anti-TPO) sont présents dans 75 % des maladies de Basedow.

La scintigraphie révèle une hyperfixation en regard de zones nodulaires avec extinction du reste du parenchyme, elle peut être évitée en cas de maladie de Basedow manifeste cliniquement [61].

L'évolution de la maladie de Basedow est variable et difficile à prévoir. Le souci principal du clinicien est le risque de rechute, en particulier après utilisations des ATS.



**Figure 14 : Exophtalmie basedowienne [61]**

### **1.3 Goitres hypothyroïdien**

Il s'agit de la présence d'un goitre associé à la baisse des taux d'hormones thyroïdiennes.

#### **a- Signes cliniques:**

- les manifestations neuromusculaires: asthénie musculaire, adynamie, myalgie...
- la prise de poids malgré une anorexie.
- les manifestations cardio-vasculaires: à type de bradycardie, pouls ample, assourdissement des bruits du cœur.
- les manifestations cutané-muqueuses et phanériennes: peau sèche, cassure des cheveux et queue de sourcils, ongles amincis et striés.
- frilosité
- les manifestations ostéoarticulaires: pseudo rhumatisme de l'hypothyroïdie

#### **b- Formes cliniques:**

- Hypothyroïdie du nouveau né
- Hypothyroïdie de la femme enceinte
- Hypothyroïdie du post partum
- Hypothyroïdie du sujet âgé

Les hypothyroïdies ne sont pas chirurgicales en dehors d'exceptionnels goitres compressifs et de la plupart des thyroïdites.

## **2. Anesthésie réanimation**

### **2.1 Préparation médicale à l'intervention chirurgicale**

Elle concerne les patients porteurs d'une hyperthyroïdie afin de prévenir la survenue de la redoutable crise aiguë thyrotoxique devenue exceptionnelle. Il est donc impératif d'assurer



l'euthyroïdie des patients candidats à la thyroïdectomie. La préparation médicale à l'intervention a pour but de freiner la production hormonale ou pour le moins de diminuer les effets centraux et périphériques des hormones thyroïdiennes.

**a- Blocage de l'hormonosynthèse et/ou de l'hormonosécrétion**

✓ **Antithyroïdiens de synthèse (ATS) [62] [63]**

Ils agissent en bloquant l'oxydation et l'organification de l'iode et le couplage des iodotyrosines, empêchant la sortie de l'hormone en particulier la T4. Ce sont tous des dérivés de la thionamide. Le carbimazole (Néo-mercazole comprimés à 5 mg) est le plus utilisé actuellement. Ils constituent la base du traitement médical de la maladie de Basedow. Cependant, les ATS n'agissent que lentement. Leurs premiers effets n'apparaissent qu'au bout d'une semaine et le retour à l'euthyroïdie nécessite en moyenne 6 semaines. Leur action permet le contrôle de l'hormonosynthèse dans l'attente d'une rémission ou d'une guérison spontanée qui survient dans plus de la moitié des cas, en 12 à 24 mois au cours de l'évolution naturelle des maladies de Basedow.

En cas de résultat insuffisant, de reprise évolutive ou de rémanence d'un goitre volumineux, susceptible de récurrence, l'exérèse subtotale du corps thyroïdien est indiquée. Certains poursuivent les ATS jusqu'à la thyroïdectomie, mais beaucoup préfèrent les interrompre, progressivement sur 5 à 6 jours, une quinzaine de jours avant l'intervention en prenant le relais par des doses croissantes d'iode minéral (Lugol fort débuté à 5 gouttes 3 fois par jour, monté progressivement jusqu'à 15 gouttes 3 fois par jour), ou de lithium (3 à 4 comprimés de 300 mg par jour sans excéder une lithémie de 1 mmol/l).

✓ **Iode minéral**

L'iode minéral et les iodures agissent en bloquant de façon transitoire l'organification des iodures et surtout en empêchant la protéolyse de la thyroglobuline, donc la sortie hormonale. En périphérie, l'iodure entrave la conversion de T4 en T3. L'iode minéral constitue donc une

thérapeutique d'urgence, notamment face à une poussée alarmante de thyrotoxicose. Utilisé en relais des ATS dans la période préopératoire immédiate, il a l'intérêt de diminuer le volume et la vascularisation de la glande [64], qui prend une consistance plus ferme. Cela rend la dissection plus facile, moins hémorragique et donc moins dangereuse, en facilitant le repérage des récurrents et des parathyroïdes. L'iode ne constitue pas un traitement à long terme, en raison d'un phénomène d'échappement, survenant après 4 semaines minimum de traitement.

✓ **Lithium** [58] [62]

Il n'affecte pas la captation de l'iode par la thyroïde, mais bloque la libération de l'iode hormonal par la glande. Le site d'action du lithium se situe au niveau de la thyroglobuline, inhibée dans sa synthèse mais surtout dans son hydrolyse. Le lithium permet de réduire rapidement l'hyperthyroïdie et possède également un effet décongestionnant de la glande. Un phénomène d'échappement, inconstant, peut se rencontrer après 4 semaines de traitement.

En dehors de l'intolérance à l'iode, les indications du lithium recourent celles de l'iode. Les indications sont exceptionnelles, se limitant aux formes cachectisantes de maladie de Basedow et à l'adénome toxique en cas de difficulté de préparation par les ATS.

La marge entre dose thérapeutique et dose toxique est étroite. (900 à 1 200 mg en 3 fois), permettant d'obtenir une concentration plasmatique thérapeutique efficace comprise entre 0,6 et 1,2 mEq/l. Une surveillance rigoureuse des signes cliniques d'imprégnation et d'intoxication est indispensable pour ne pas confondre l'apparition de tremblements dus au lithium avec ceux de l'hyperthyroïdie. Les principales contre-indications des sels de lithium, liées à une réabsorption compétitive entre le sodium et lithium, sont le régime désodé, les traitements salidiurétiques, l'insuffisance cardiaque congestive, l'hypertension artérielle et l'insuffisance rénale.

Certaines interférences médicamenteuses existent entre le lithium et les agents anesthésiques. Le lithium prolongerait la durée du blocage musculaire induit par la succinylcholine et le pancuronium, augmenterait la durée d'action du pentobarbital et

potentialiserait les effets de la morphine. En pratique anesthésique courante, ces interférences n'engendrent pas de conséquences sensibles.

✓ **Corticoïdes** [62]

Actuellement abandonnés en préparation standard, ils gardent un intérêt de recours lors d'interventions en urgence chez des malades imparfaitement euthyroïdiens ou en cas de crise thyrotoxique. La dexaméthasone à une dose de 2 à 8 mg par 24 h permet d'obtenir rapidement une diminution de 20 à 40 % de la conversion périphérique de T4 en T1.

✓ **Plasmaphérèse :**

Chez quelques patients en crise thyrotoxique résistante aux thérapeutiques conventionnelles, la plasmaphérèse a permis de réduire transitoirement les taux circulants de T3 et T4 [65].

**b- Diminution des effets centraux et périphériques : bêtabloqueurs** [58] [62]

L'hypertonie adrénergique, caractérisée par un érétisme cardiovasculaire, une hyperexcitabilité neuromusculaire et des perturbations de la thermorégulation, est l'élément essentiel de la thyrotoxicose. L'explication en serait une amplification par les hormones thyroïdiennes du signal bêta-adrénergique au niveau de la membrane cellulaire. Les bêtabloqueurs font disparaître électivement ces symptômes alors que les autres signes de thyrotoxicose persistent.

Le blocage des récepteurs adrénergiques par le propranolol n'affecte pas l'accumulation d'iode dans la thyroïde ni la synthèse hormonale, mais entraîne cependant une inhibition de la conversion périphérique de T4 en T3. Le propranolol, dépourvu d'effets sympathomimétiques intrinsèques apparaît bien adapté au traitement de la thyrotoxicose. Les bêtabloqueurs doivent être administrés de 10 à 14 jours avant l'intervention avec un minimum de 4 à 8 jours. L'adaptation du traitement est évaluée sur la courbe horaire du pouls, la fréquence cardiaque ne devant pas excéder 90/min ni descendre au-dessous de 60/min. En dehors des contre-

indications habituelles des bêtabloqueurs, ceux-ci doivent être utilisés en préopératoire en cas de thyrotoxicose et poursuivis jusqu'au matin même de l'intervention.

L'effet stabilisant de membrane du propranolol entraîne un effet inotrope négatif pouvant potentialiser l'effet dépresseur myocardique des agents anesthésiques. Sur le cœur anesthésié, l'interférence propranolol-anesthésique peut être responsable d'une bradycardie parfois majeure pouvant conduire à l'asystolie ou d'une hypotension artérielle allant jusqu'au collapsus.

Ces troubles sont habituellement prévenus ou guéris par une atropinisation forte, voire si nécessaire par le recours aux bêta-stimulants sélectifs, type dobutamine.

D'autres bêtabloqueurs plus cardiosélectifs, type acébutolol (Sectral ), sont également indiqués en préopératoire, tandis que l'esmolol (Brevibloc) est utile en peropératoire en raison de sa demi-vie courte. En peropératoire, l'injection de bolus d'esmolol sera réservée à la survenue d'une tachycardie ou de troubles du rythme. Le traitement sera poursuivi dans les premiers jours postopératoires, un délai de 4 à 7 jours étant nécessaire pour qu'intervienne la chute de la thyroxinémie et que le pouls se ralentisse spontanément au-dessous de 80/min. Une interruption prématurée pourrait favoriser la survenue d'une crise thyrotoxique.

Les avantages de l'utilisation des bêtabloqueurs dans le contrôle pré, per et postopératoire de l'hyperthyroïdie sont multiples:

- absence de perturbations des tests biochimiques et isotopiques d'activité thyroïdienne permettant une mise en route rapide du traitement;
- contrôle rapide de la thyrotoxicose ;
- obtention d'une excellente stabilité cardiovasculaire;
- raffermissement de la consistance de la glande et réduction de sa vascularisation,
- prévention de la crise aiguë thyrotoxique postopératoire.

#### **c- Préparation médicale en pratique**

Pour la chirurgie réglée des patients hyperthyroïdiens, l'euthyroïdie est obtenue le plus souvent sous ATS qui sont maintenus jusqu'à l'intervention. Les bêtabloquants, en particulier le

propranolol (40 à 80 mg par jour), peuvent être associés pour les patients les plus symptomatiques sur le plan cardiovasculaire.

En cas de résultat insuffisant, de reprise évolutive ou de rémanence d'un goitre volumineux, certaines équipes préfèrent stopper les ATS pour les relayer par de l'iode minéral. Classiquement, les ATS sont interrompus progressivement sur 5 à 6 jours, une quinzaine de jours avant l'intervention, en les substituant par des doses croissantes d'iode minéral en solution (Lugol fort débuté à 5 gouttes 3 fois par jour, augmenté progressivement jusqu'à 15 gouttes 3 fois par jour) [58]. En raison du goût amer de cette solution, certains préfèrent des gélules d'iodure de potassium (1 gélule de 130 mg d'iodure de potassium par jour) dont les effets inhibiteurs sur l'hormonosynthèse ont été démontrés dans la prévention des complications thyroïdiennes après accident nucléaire [66].

En situation d'urgence, une préparation rapide est réalisée pendant 4 à 5 jours. Elle varie selon les auteurs certains associent bêtabloquants (propranolol jusqu'à 120 mg par jour) et Lugol fort (15 gouttes 3 fois/jour) d'autres associent Bêtabloquants et corticoïdes à forte dose (dexaméthasone jusqu'à 8 mg par jour) et/ou lithium. En cas de contre-indication aux bêtabloquants, la plasmaphérèse est envisageable [65].

## **2.2 Examen pré anesthésique**

L'examen pré anesthésique en vue d'une thyroïdectomie répond aux critères habituels d'évaluation du risque anesthésique, de décision d'une prémédication anxiolytique, d'information du patient et de préparation à l'intervention. Sur le plan biologique, la cervicotomie est une chirurgie programmée au risque hémorragique limité qui nécessite un bilan d'hémostase classique. La consultation s'attachera également à évaluer les anomalies de la fonction thyroïdienne et le retentissement sur la filière aérienne de la maladie thyroïdienne.

**a- Appréciation de la fonction thyroïdienne**

L'histoire de la maladie, les antécédents et l'examen du patient programmé pour thyroïdectomie doivent rechercher une dysfonction thyroïdienne. En particulier, la courbe de pouls, la surveillance de la pression artérielle et de l'électrocardiogramme apprécient le retentissement cardiovasculaire de l'hyperthyroïdie (tachycardie sinusale, fibrillation auriculaire, insuffisance cardiaque, angor). La disparition des signes cliniques classiques (sueurs, tremblement, agitation, brillance du regard...) reste cependant le meilleur garant d'une préparation médicale efficace.

**b- Homéostasie phosphocalcique**

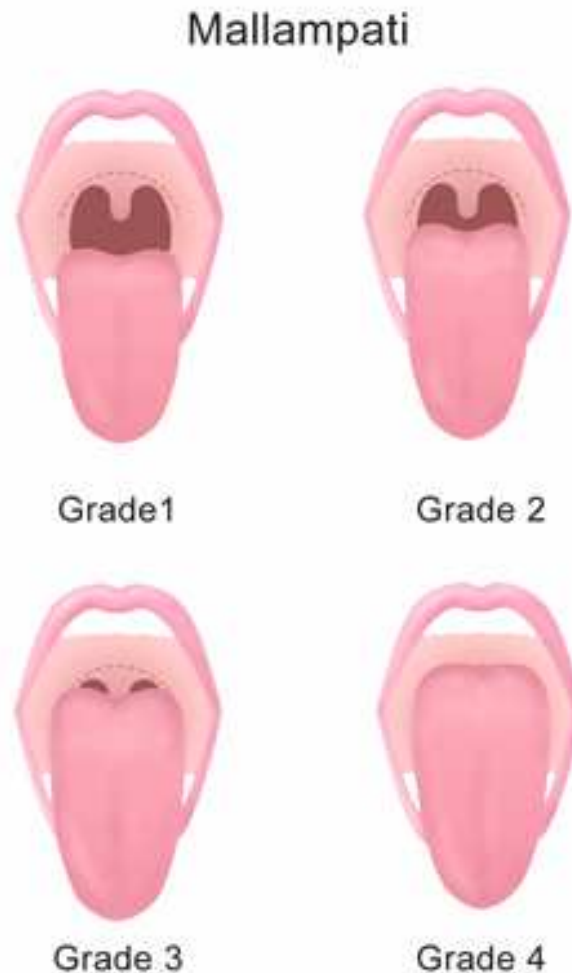Il faut rechercher l'association d'une hyperparathyroïdie, ou à l'inverse la présence d'une discrète hypercalcémie possible en cas de maladie de Basedow. Un bilan préopératoire permet d'évaluer l'importance de la survenue d'une hypocalcémie postopératoire, en se rappelant que la présence d'un signe de Chvostek se rencontre chez 15 % d'une population normale.

**c- Appréciation de la filière aérienne [67]**

L'appréciation de la filière aérienne repose sur la recherche des critères d'intubation difficile : score de Mallampatti, mobilité du rachis cervical, implantation dentaire, distance thyromentale, morphologie mandibulaire, ouverture de bouche et index de masse corporelle.

L'extension et le retentissement local d'un goitre doivent être évalués. La dyspnée, la dysphagie et la dysphonie sont des signes classiques de compression. Cependant, la présence d'un goitre, même volumineux (figure 16), ne semble pas augmenter l'incidence des intubations difficiles (environ 5 %) comparée à la population générale (4 %) [67]. En revanche, les difficultés d'intubation augmentent lorsque le goitre est d'origine néoplasique et lorsqu'il est associé à une dyspnée et à une déviation ou une compression trachéale [67]. La compression laryngée ou trachéale est essentiellement le fait de néoplasmes. Une réduction de plus de 30 % de la lumière

trachéale n'entraîne pas, en général, de difficultés au passage de la sonde d'intubation. L'orifice glottique peut être ascensionné ou dévié latéralement.



**Figure 15 : Classification de Mallampati**

**Grade 1 :**

Le palais mou, la luette ainsi que les loges et les piliers amygdaliens sont visibles.

**Grade 3 :**

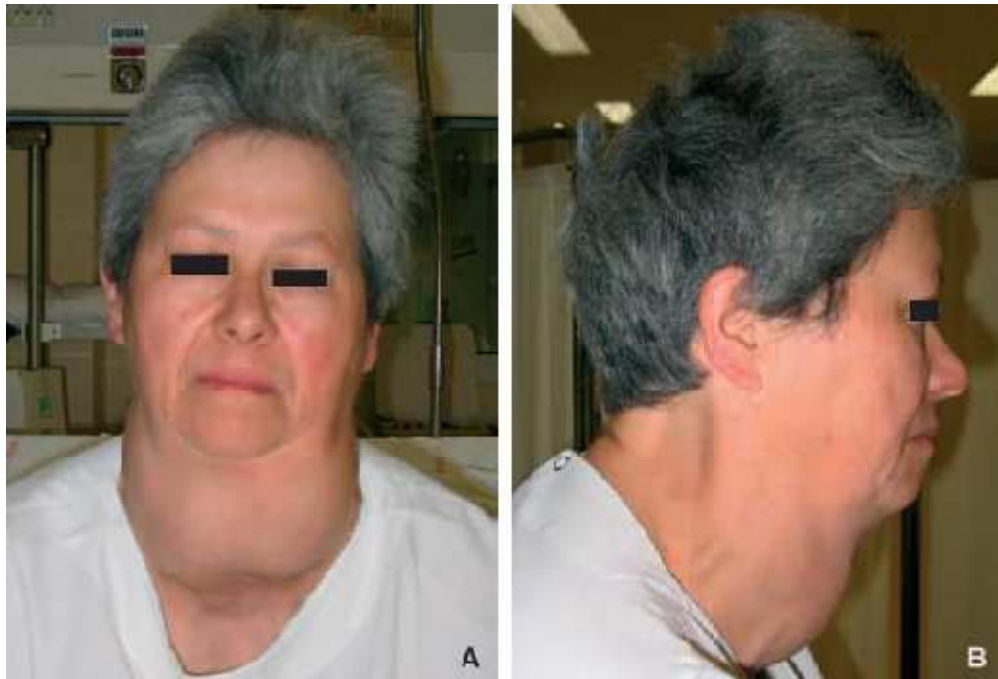Seuls le palais mou et la base de la luette sont visibles.

**Grade 2 :**

Le palais mou, la luette et les loges amygdaliennes sont visibles.

**Grade 4 :**

Seul le palais dur est visible



**Figure 16 : Volumineux goitre plongeant (A : Face – B : Profil)**

Un cliché radiographique de cervicothoracique de face et de profil suffit habituellement pour apprécier la compression ou la déviation trachéale du goitre plongeant intrathoracique. La tomodensitométrie cervicothoracique est indiquée pour apprécier la sténose trachéale des goitres plongeants et compressifs.

L'imagerie par résonance magnétique nucléaire (IRM) permet une étude morphologique fine du goitre et de ses rapports avec les éléments médiastinaux en particulier vasculaires [68]. La réalisation de courbes débit-volume et la mesure des volumes d'inspiration et d'expirations forcées sont réservées aux patients présentant une dyspnée et un stridor inspiratoire [59].

La laryngoscopie préopératoire évalue l'intégrité des cordes vocales, l'extension et le retentissement local du goitre. Cet examen est préconisé par de nombreuses équipes [69]. Certains effectuent la laryngoscopie sur les seuls patients avec dysphonie ou en cas de réintervention où elle est alors indispensable [70].



**d- Existence de manifestations musculaires**

Dans la maladie de Basedow, de type myasthénique, elles peuvent constituer une incitation à éviter l'usage des curares, en choisissant d'intuber sous propofol. En cas d'utilisation des curares, on pratiquera un monitoring de la curarisation.

**e- Risques liés au terrain**

On intervient de plus en plus souvent chez des malades âgés, porteurs de pathologies associées, en particulier coronarienne, et recevant des traitements susceptibles d'interférer avec l'anesthésie et la chirurgie. Une attention particulière sera apportée à la prise d'aspirine que la banalité fait souvent méconnaître mais dont les effets sur la coagulation peuvent avoir une incidence majeure dans ce type de chirurgie.

**f- Prémédication**

En dehors d'anxiolytiques, type hydroxyzine ou benzodiazépines, l'atropine peut être soit contre-indiquée en raison de ses effets tachycardisants soit nécessaire en cas d'imprégnation par les bêtabloqueurs, à dose importante (1 mg ou davantage). L'atropinisation peut constituer un test de bonne préparation. On estime que les patients peuvent être considérés comme euthyroïdiens si l'injection de 0,6 mg d'atropine ne produit pas une accélération de plus de 30 pulsations/min ou si le pouls ne dépasse pas 120/min.

**g- Bilan préopératoire**

Le bilan préopératoire comportant la détermination du groupe sanguin et rhésus, la NFS, une vitesse de sédimentation, une glycémie, une créatininémie, un TP, un TCK, un bilan phosphocalcique, une radiographie du thorax et cou, une échographie du cou, un examen ORL pré et postopératoire (suivi d'un contrôle au trentième jour postopératoire en cas de paralysie ou de parésie d'une corde vocale), une calcémie pré et postopératoire (en cas de goitre bilatéral).

Les explorations cardiaques : Un ECG a été systématiquement réalisé chez tous nos patients et une échographie cardiaque chez sept patients qui n'a objectivé aucune anomalie.

Au cours de notre étude ce bilan a été réalisé chez tous nos patients.

Au terme de cet examen l'anesthésiste établi un protocole d'accord pour l'anesthésie générale (AG).

### **2.3 Installation du malade**

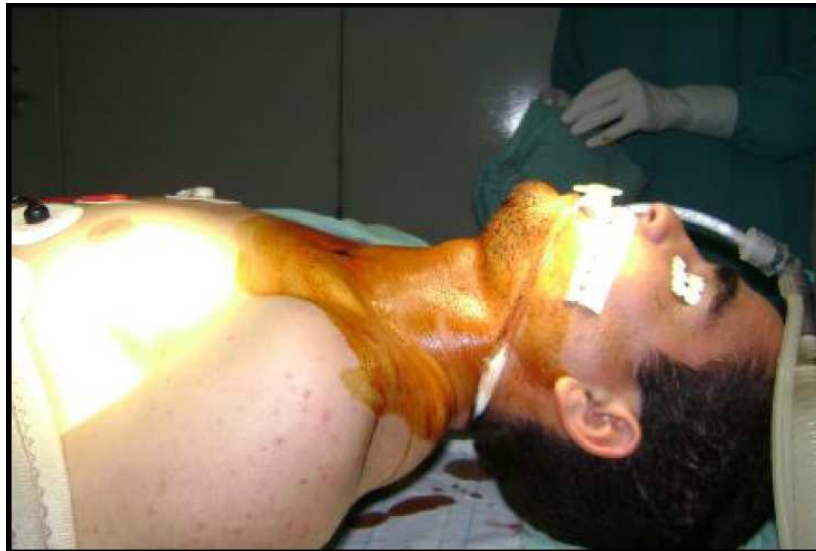L'installation sur table est fondamentale pour exposer au maximum la région cervicale et dégager l'entrée du thorax en cas de goitre plongeant. La ceinture scapulaire est surélevée par un billot placé au niveau de la pointe des omoplates, les épaules sont effacées par une rétropulsion des coudes, les bras étant fixés le long du corps, la tête est en hyperextension, maintenue en position strictement sagittale par un rond occipital et un bandeau adhésif frontal. On vérifiera chez les patients arthrosiques que la tête ne décolle pas du plan de table.

La protection oculaire doit être assurée par une pommade ophtalmique ou un collyre et par l'occlusion des paupières, dont la béance est favorisée par la position sur table. Un défaut de protection oculaire peut avoir des conséquences catastrophiques chez des malades porteurs de maladie de Basedow avec exophtalmie.

L'accès veineux antébrachial étant inaccessible sous les champs pendant l'intervention.

La mise en place d'une sonde gastrique n'est justifiée qu'en cas de goitre plongeant.

L'intubation endotrachéale par voie orale est systématique. Compte tenu d'éventuelles modifications morphologiques du larynx dues au volume du goitre, des difficultés d'accès à la tête et des changements de position du cou au cours de l'intervention, l'utilisation du masque laryngé est contre-indiquée. L'utilisation de sondes armées ne se justifie qu'en cas de goitres historiques avec retentissement trachéal majeur, risque de trachéomalacie et de cancers de la thyroïde avec envahissement trachéal. La suspicion d'intubation difficile doit conduire à prévoir les moyens adaptés : laryngoscopes à lame droite, fibroscope. [1] [58].



**Figure 17 : Position du patient**

## **2.4 Technique anesthésique**

### **a. Anesthésie générale**

L'anesthésie générale avec intubation trachéale et la ventilation contrôlée est la règle. Certains utilisent le masque laryngé en ventilation spontanée afin de visualiser en per opératoire par fibroscopie la mobilité des cordes vocales lors de la dissection des nerfs récurrents [71]. Cependant, le risque de mobilisation per opératoire du masque laryngé et les difficultés d'accessibilité à la tête du patient ne permettent pas de conseiller cette technique [72].

L'analgésie est obtenue par l'injection de bolus de morphinomimétiques (fentanyl, sufentanil...) qui a l'avantage d'inhiber les réactions à l'intubation et, de réduire le saignement dès l'incision des plans superficiels.

L'induction est réalisée par l'administration d'agent hypnotique (propofol, midazolam, thiopental...)

L'intubation endotrachéale par voie orale est systématique. Elle est réalisée avec une sonde classique non armée. La suspicion d'intubation difficile doit conduire à prévoir les moyens adaptés : laryngoscopes à lame droite, fibroscope... Elle est volontier facilitée par l'utilisation des curares non dépolarisants de durée d'action brève ou moyenne (mivacurium, atracurium,

vécuronium...), mais peut être remplacée par un agent d'induction procurant un relâchement glottique suffisant (propofol, midazolam).

L'entretien de l'anesthésie est habituellement réalisé par les halogénés (sevoflurane, desflurane, isoflurane, enflurane...). Pour des interventions d'une durée moyenne de deux heures, l'utilisation de la ventilation en circuit fermé à faible débit de gaz frais s'impose.

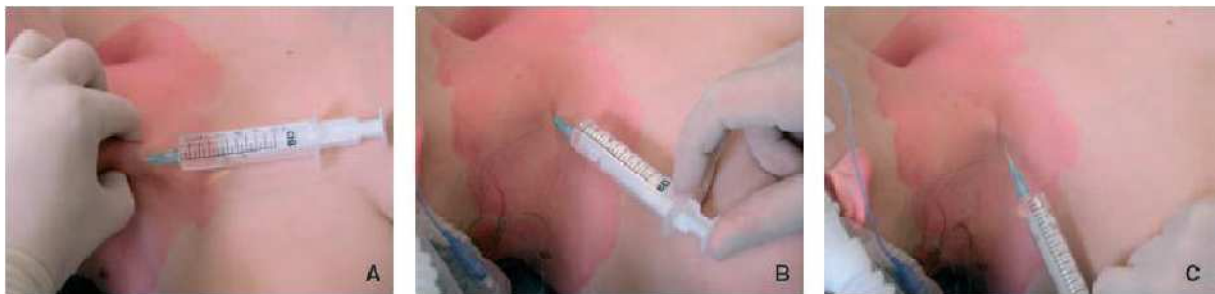La chirurgie thyroïdienne est réputée peu réflexogène. La réinjection de bolus de morphiniques, fondée sur l'apparition des signes cliniques (tachycardie, élévation de la pression artérielle...) ou au mieux, par le monitoring de l'index bispectral, sera évitée en fin d'intervention pour permettre le retour en ventilation spontanée, lors de la fermeture, ainsi qu'une extubation rapide permettant un contrôle en laryngoscopie directe de la mobilité des cordes vocales avant le réveil total du patient. Néanmoins certaines écoles n'ont plus recours à ce contrôle, le simple fait de tester la parole suffit.

En règle générale, le saignement per opératoire est peu important et ne nécessite pas, sauf accident, de compensation volémique ou sanguine. Il peut être cependant gênant, en masquant lors de la dissection les éléments fondamentaux à préserver: nerfs récurrents, glandes parathyroïdes. Une hémostase soigneuse plan par plan, par des ligatures vasculaires, un repérage soigneux des différents éléments anatomiques restent les plus sûrs garants de l'absence de complications post opératoires.

#### **b. Anesthésie locorégionale**

L'exérèse thyroïdienne peut être effectuée sous anesthésie locorégionale (ALR). Récemment, une équipe américaine a rapporté une série de plus de 1 000 thyroïdectomies réalisées sous anesthésie locale du champ opératoire et bloc du plexus cervical superficiel [73]. Le recours à l'anesthésie générale était nécessaire pour moins de 4 % des patients. Dès lors, l'ALR peut constituer une autre solution que l'anesthésie générale chez les patients les plus à risque. En général, l'ALR est associée à une anesthésie générale, voire à une hypnose pour certaines équipes [74]. La réalisation d'un bloc du plexus cervical superficiel après l'induction

s'accompagne d'une diminution de la consommation per opératoire en morphiniques [75] et d'une meilleure qualité d'analgésie postopératoire [76]. L'efficacité du bloc est dépendante de la technique de réalisation avec une meilleure qualité d'analgésie observée pour le bloc du plexus cervical superficiel à trois injections (figure 18) [76] [77]. L'analgésie peut être améliorée en associant un bloc du plexus cervical profond à celui du plexus cervical superficiel [78]. Cependant, le risque de paralysie phrénique bilatérale avec le bloc du plexus cervical profond constitue une limitation à l'utilisation de cette technique dans une chirurgie pour laquelle la douleur post opératoire est modérée.



**Figure 18** : Technique de réalisation du bloc du plexus cervical superficiel (PCS)  
en trois injections [75]

Le PCS est effectué de chaque côté avec une aiguille à biseau court (23 G). Après aseptie rigoureuse, le point de ponction est situé à deux travers de doigt au-dessus de la clavicule le long du chef claviculaire du muscle sterno-cléido-mastoïdien (SCM). Après un test aspiratif, une injection en direction céphalique et en sous-cutané de 6 ml d'un anesthésique local est réalisée le long du SCM (A), puis 3 ml en dessous (B) et enfin 1 ml est injecté en intradermique (C). L'adjonction de clonidine à un anesthésique local (ropivacaïne ou bupivacaïne) permet une analgésie de meilleure qualité.

### **3. Traitement chirurgical :**

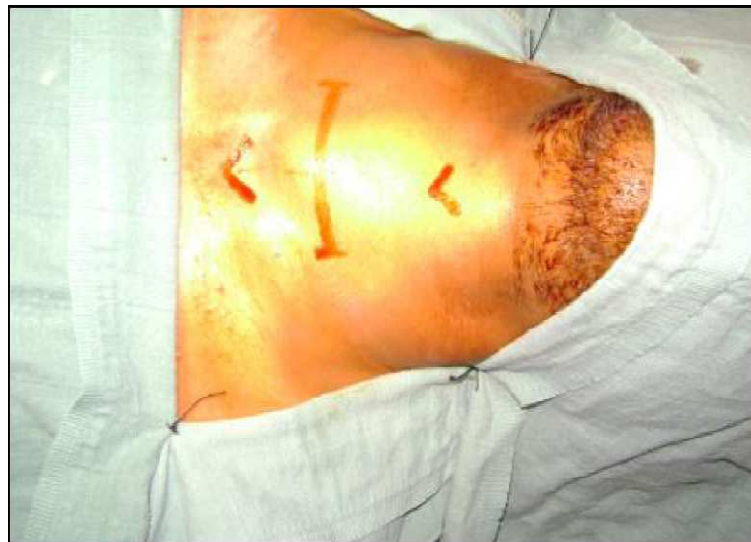La chirurgie constitue un volet très important de la thérapeutique, elle permet un traitement radical, capable d'assurer la guérison. Autrefois très redoutée compte tenu des

complications potentiellement graves, sa pratique s'est répandue grâce aux améliorations obtenues dans la préparation, dans l'anesthésie et dans la surveillance periopératoire. La thyroïdectomie est le traitement de choix.

### **3-1 Techniques opératoires :**

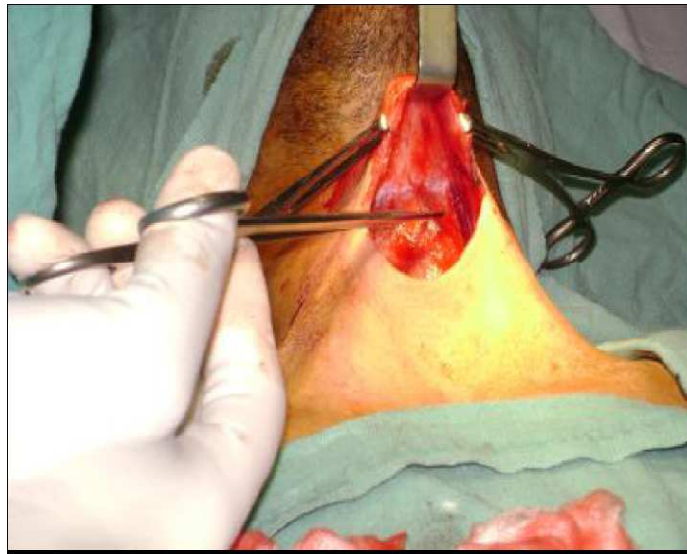
Trois techniques de référence: isthmolobectomie, thyroïdectomie totale, et thyroïdectomie subtotale. Les techniques d'énucléation et de conservation du mur postérieur ne sont plus pratiquées, et seront exclues de ce chapitre.

Ces Trois techniques ont en commun la voie d'abord. L'incision est réalisée à deux travers de doigts au dessus des clavicules, et concerne la peau, le tissu souscutané et le peaucier du cou [3] [6] [10].



**Figure 19 : Tracé de l'incision**

Un lambeau cutané comprenant la peau, le peaucier et les jugulaires antérieures sera décollé en haut et en bas, afin de découvrir le plan musculaire sous-hyoidien [79]. La ligne blanche est ouverte.



**Figure 20** : Décollement du lambeau myocutané supérieur

Suivant la taille de la glande et la pratique habituelle de chacun, les muscles sous hyoïdiens peuvent être sectionnés ou préservés. Il est recommandé d'éviter la section autant que possible du muscle sterno -cleido-hyoïdien car le retentissement phonatoire est non négligeable [3] [6] [10] [80]. C'est en ouvrant cet espace que l'on expose facilement et de façon avasculaire l'ensemble de la glande.

**a. Lobectomie, Lobo-isthmectomie**

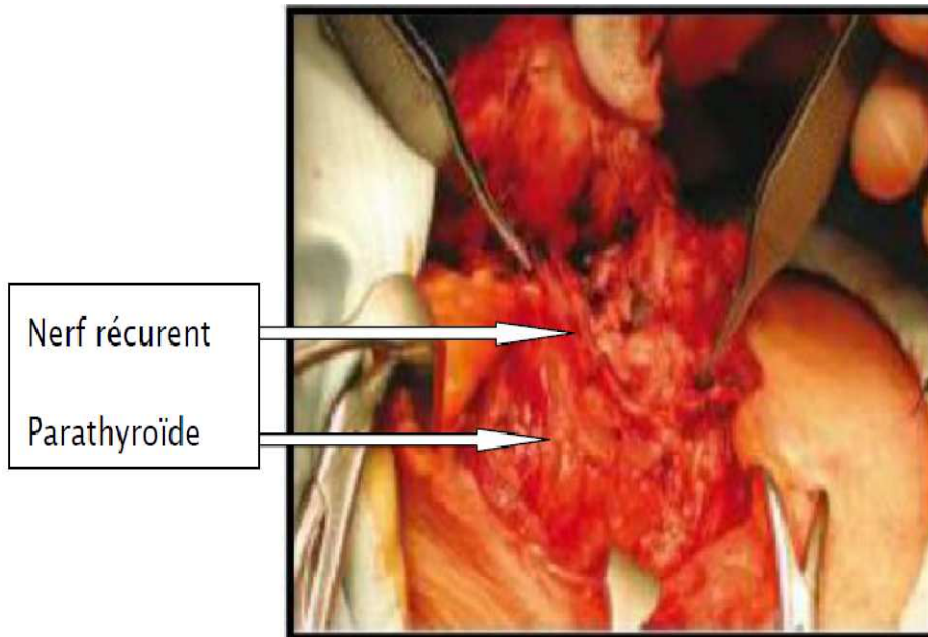
La lobectomie ou lobo-isthmectomie se déroule en 4 temps, qui peuvent être réalisés dans des ordres différents en fonction des habitudes du chirurgien et des lésions de la thyroïde [3] [81] [82]:

- La libération du pôle inférieur nécessite qu'on soulève celui-ci délicatement, afin d'exposer de proche en proche les grosses veines thyroïdiennes inférieures et les artérioles au contact du parenchyme thyroïdien. Ces hémostases doivent être prudentes si on n'a pas préalablement recherché le récurrent. C'est également dans cette région qu'il faut être vigilant quant à la situation de la parathyroïde inférieure [83]. Sa vascularisation doit être préservée.

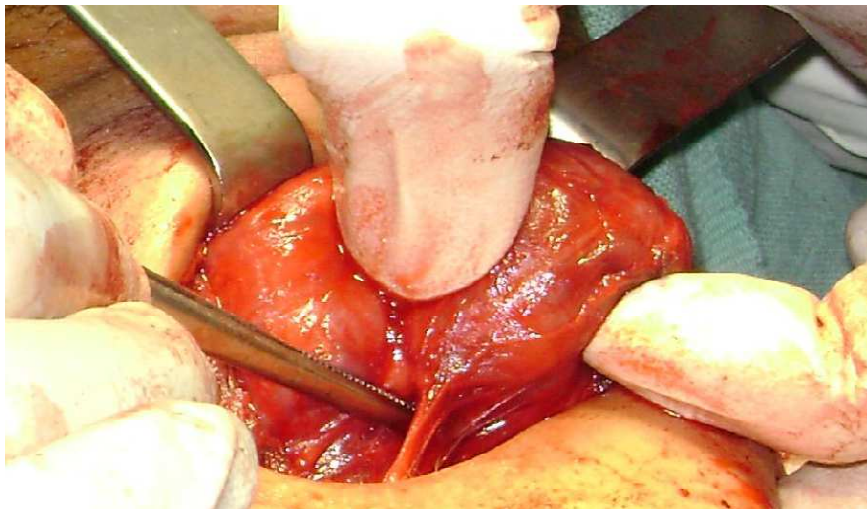
- La libération du pôle supérieur doit libérer le sommet du lobe de ses attaches artérielles (artère thyroïdienne supérieure), et de ses veines, sans léser le nerf laryngé externe. Pour cela, ses vaisseaux seront disséqués et ligaturés un à un, en commençant par les vaisseaux antéro-internes. On préservera autant que possible la branche postérieure de la trifurcation de l'artère, car bien souvent la vascularisation de la parathyroïde supérieure en dépend [3] [6] [10].
- La recherche du récurrent et sa dissection au bord externe du lobe nécessite attention, minutie et rigueur de dissection [7] [84] [85]. La veine thyroïdienne moyenne est d'abord liée, puis on libère les nombreux tractus fibreux de la région de l'artère thyroïdienne inférieure qui doit être repérée pour faciliter la découverte du nerf :
  - A droite, le nerf est recherché dans l'axe de la bissectrice formée par la trachée d'une part et l'artère thyroïdienne inférieure d'autre part [7] [84] [85].
  - A gauche, il est retrouvé dans le dièdre trachéo-oesophagien, avec un trajet beaucoup plus vertical. Une fois le nerf repéré, il est disséqué avec délicatesse jusqu'à son entrée dans le larynx [3] [7] [84] [85]. Le lobe peut alors être décollé sans risque.

Cependant tout chirurgien peut se trouver face à des situations où ce repérage par la technique classique est difficile. Dans ce cas, il est préférable avant d'entreprendre la dissection de la face latérale et postérieure du lobe, de rechercher le nerf récurrent à sa pénétration dans le larynx, qui constitue un point fixe insensible aux modifications morphologiques induites par la pathologie thyroïdienne. Cette identification est appelée la dissection rétrograde du nerf récurrent [10].



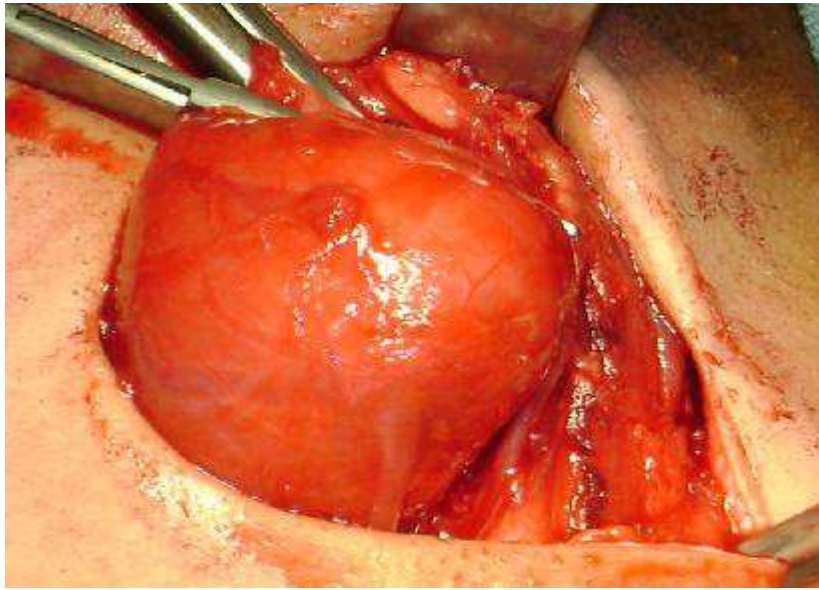


**Figure 21 :** Repérage du nerf récurrent et des parathyroïdes.



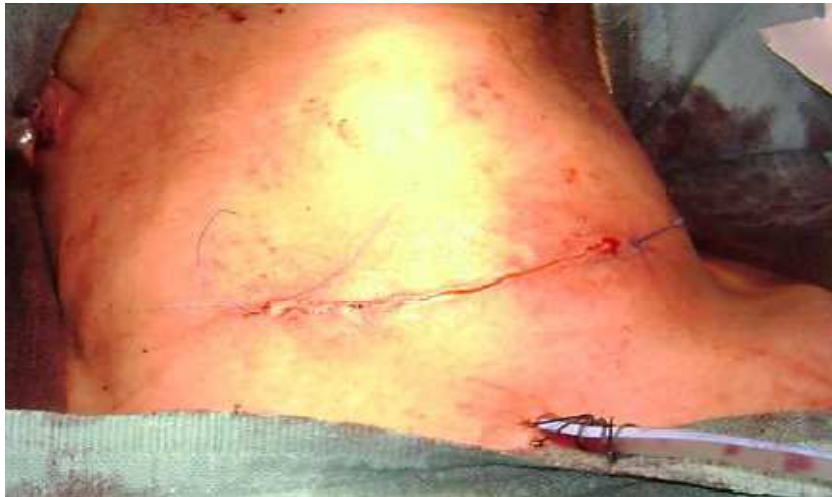**Figure 22 :** Artère thyroïdienne inférieure.

La section de l'isthme, qui peut avoir lieu au tout début de l'intervention, est réalisée une fois que celui-ci est décollé de l'axe trachéal. Un surjet est réalisé sur la tranche de section restante [3] [6] [10] [86].



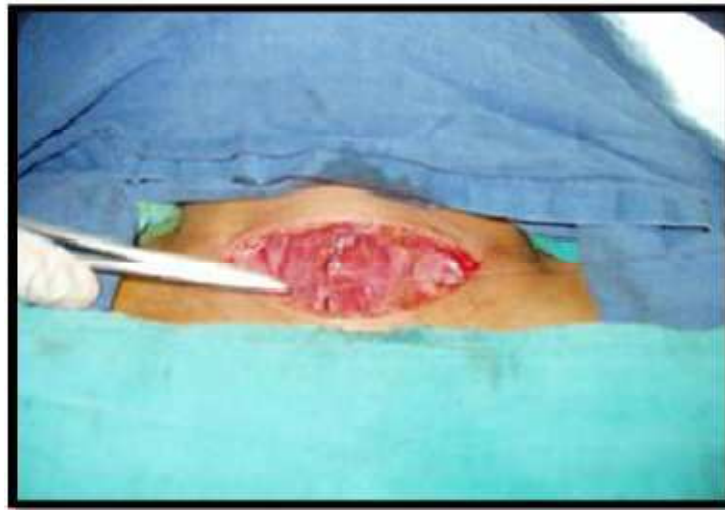
**Figure 23** : Section de l'isthme

La vérification soigneuse des hémostases est une étape indispensable pour éviter la constitution d'hématome suffoquant [87]. Le drainage de la loge par un drain est indispensable [2] [9], mais non systématique pour d'autres [79] [88].

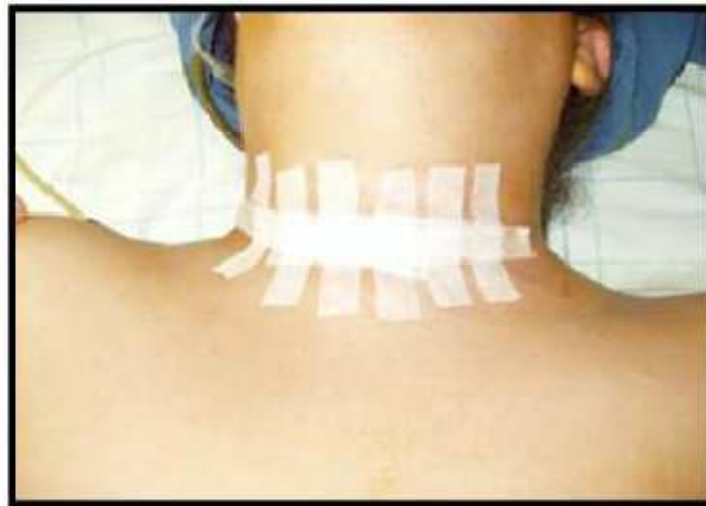


**Figure 24** : Fermeture sur un drain

- La fermeture reconstituera tous les plans musculaires sectionnés, le plan du peaucier et le panicule adipeux sur la ligne médiane [3] [83].



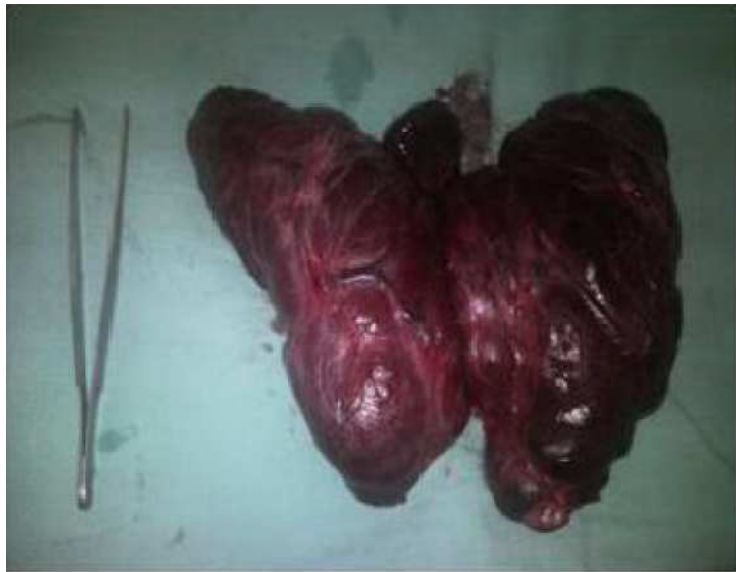**Figure 25** : Fermeture des différents plans.



**Figure 26** : Stéristrip sur la peau.

**b. Thyroïdectomie totale :**

Elle ne diffère de la lobo-isthmectomie que par sa Bilatéralité. Elle correspond à la technique chirurgicale la plus utilisée au cours de notre étude avec une incidence de quatre vingt douze pour cent.



**Figure 27 : Pièce de thyroïdectomie totale.**

**c. Thyroïdectomie subtotale :**

En cas de thyroïdectomie subtotale, on peut laisser en place une clochette de tissu thyroïdien normal lobaire supérieur dont le volume est à préciser [3] [10]. On peut aussi laisser une toute petite épaisseur de tissu thyroïdien en regard de l'entrée du nerf récurrent dans le larynx. En effet à cet endroit il y a parfois des difficultés de dissection et surtout des difficultés d'hémostase, qui peuvent conduire à laisser une toute petite épaisseur de tissu thyroïdien le protégeant. La thyroïdectomie subtotale adaptée une fois effectuée, il convient de capitonner très soigneusement les deux tranches des moignons supérieurs. Le drainage est systématique [3]

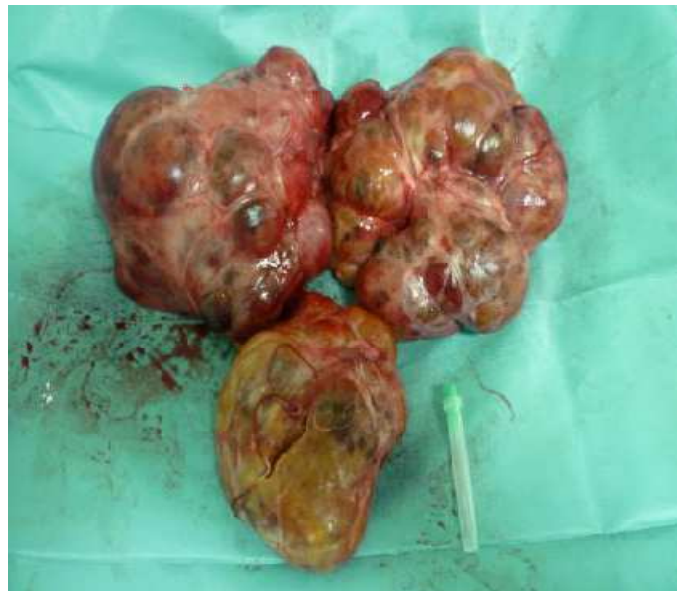**d. Thyroïdectomie pour goitres cervicothoraciques :**

Nous n'envisagerons ici que le traitement chirurgical des goitres plongeants cervicomédiastinaux qui peuvent être extirpés par voie cervicale pure. La cervicotomie doit être large, avec section des muscles sous-hyoïdiens, complétée, parfois par la section du sterno-cléido-mastoïdien. La dissection aveugle au doigt du goitre sans repérage du nerf récurrent augmente significativement le risque de traumatisme du nerf. Dans ces cas il faut repérer le nerf récurrent dans ses derniers centimètres extralaryngés et d'en faire la dissection rétrograde pour

extraire le goitre [10]. La sternotomie est rarement nécessaire pour l'exérèse de volumineux goitres à prolongements endothoraciques. La dissection au doigt permet généralement d'extraire les extensions parapharyngées. La dissection doit commencer par le pôle supérieur de la glande du côté plongeant [3] [10]

Après ligature du pédicule supérieur et repérage du nerf laryngé externe, le lobe est mobilisé. L'isthme est ensuite sectionné. Le ou les nerfs récurrents sont alors recherchés et identifiés, à partir de leur point de pénétration laryngé, puis suivis de façon rétrograde sur une partie de leur trajet, pendant que les parathyroïdes sont refoulées vers l'arrière et la thyroïde vers l'avant [81] [82] [83] [84] [85].

Les branches de l'artère thyroïdienne inférieure sont liées au contact du parenchyme glandulaire. L'index s'insinue alors dans le défilé cervicothoracique se repérant sur le siège des battements de la carotide primitive ou de la sous-clavière l'index va luxer la tumeur et provoquer l'accouchement de la masse [3]. Une fois l'exérèse pratiquée, la cavité médiastinale est lavée au sérum et l'absence de brèche pleurale soigneusement vérifiée. Un drainage aspiratif est laissé dans le lit opératoire et une radiographie pulmonaire de contrôle est effectuée au réveil [3] [53].



**Figure 28 : Pièce d'une thyroïdectomie totale d'un goitre plongeant**

**Tableau VIII: Les techniques opératoires utilisées selon les auteurs**

Auteurs	Année d'étude	Effectifs	Thyroïdectomie totale	Thyroïdectomie sub-totale	Isthmo-lobectomie	Isthmectomie
Saviano [89]	2009	1103	865	238	-	-
Colak [50]	2004	200	105	95	-	-
Spanknebel [90]	2005	1025	589	45	391	-
Ayach [91]	2005	735	435	271	29	-
Wang [92]	2005	496	46	314	76	3
Tomush[93]	2003	5195	88	4580	527	-
Konate [27]	2007	112	-	46	66	
Notre série	2012	100	92	6	2	-

**e. Particularités de la thyroïdectomie en matière d'hyperthyroïdie :**

Cette chirurgie a ses propres particularités et difficultés. En effet le chirurgien peut être confronté à deux situations différentes, soit un goitre volumineux très vascularisé, soit un aspect de thyroïdite plus ou moins fibreuse. Dans le premier cas les difficultés seront liées au contrôle vasculaire alors que dans le deuxième cas, la dissection du récurrent sera rendue plus difficile par la fibrose [9].

En cas de goitre hypervasculaire, la vascularisation importante et la fragilité de la capsule thyroïdienne implique d'importants problèmes d'hémostase qui obligent l'opérateur à prendre des précautions particulières dans sa dissection. Ainsi il faut éviter tout traumatisme intempestif du goitre à l'origine de saignement souvent très difficile à contrôler. Lors du contrôle des pédicules vasculaires, il est possible de limiter la stase veineuse qui provoque des suffusions hémorragiques gênantes en ne liant les veines thyroïdiennes inférieures ou isthmiques qu'après avoirs contrôlés les artères thyroïdiennes inférieurs et supérieurs permettant ainsi de maintenir

durant tout le temps de dissection, un drainage sanguin du lobe et de diminuer ainsi la pression veineuse.

L'hypervascularisation ainsi qu'une fragilité particulière des vaisseaux veineux et artériels entraîne des difficultés supplémentaires du contrôle vasculaire lors de la dissection en particulier de la face postérieure à proximité du ligament thyrotrachéal.

Les ligatures distales sur les branches terminales de l'artère thyroïdienne de même que le clivage de glandes parathyroïdes de la capsule thyroïdienne seront plus délicats et expose le nerf récurrent à un traumatisme chirurgical.

En cas de thyroïdectomie subtotale laissant en place un fragment de parenchyme thyroïdien appendu à un pôle supérieur, une lobectomie totale est effectuée classiquement d'un côté et de l'autre côté, la dissection du pôle supérieur sera faite en dernier de manière à préserver une clochette de parenchyme thyroïdien appendue au pédicule vasculaire supérieur dont l'hémostase de la tranche de section sera faite à l'aide de ligatures appuyées. Durant ce temps de dissection, il est nécessaire de bien vérifier la localisation de la parathyroïde supérieure qui ne doit pas être traumatisée lors du capitonnage de la tranche de section [9]. La quantité de tissu à laisser en place a fait l'objet de multiples publications.

Cependant l'appréciation du poids du parenchyme que l'on conserve est toujours empirique et la valeur fonctionnelle du tissu restant est impossible à apprécier avant l'intervention. Il semble que la meilleure méthode d'appréciation soit représentée par la technique de la double pesée comparative. Cette technique consiste du premier côté à effectuer une lobectomie subtotale laissant un moignon supérieur d'environ 4 g. Un volume grossièrement identique est ensuite taillé dans la pièce de lobectomie. La pesée de ce deuxième fragment permet d'apprécier le poids du moignon supérieur restant et, en le soustrayant des 6 g théoriques choisis, d'en déduire le poids qui doit être laissé sur le deuxième côté. Ce deuxième moignon supérieur laissé en place est taillé un peu plus volumineux que le poids prévu des 2g. La pesée d'un fragment de volume égal taillé dans la pièce de la deuxième lobectomie renseigne

sur la quantité du parenchyme qu'il reste à enlever. L'erreur ne dépasse pas 10 %. Cependant, quelle que soit la technique choisie, la possible hypothyroïdie séquellaire se corrige facilement et est toujours préférable aux risques de l'hyperthyroïdie [54]. Actuellement la thyroïdectomie totale est souvent préférée à une thyroïdectomie partielle car il n'ya pas de risque de récurrence, l'équilibration de la fonction thyroïdienne est plus facile et le taux d'hypoparathyroïdie n'est pas plus important.

### **3-2 Nouvelles technologies dans la thyroïdectomie :**

#### **a. Monitoring du nerf récurrent (figure 29)**

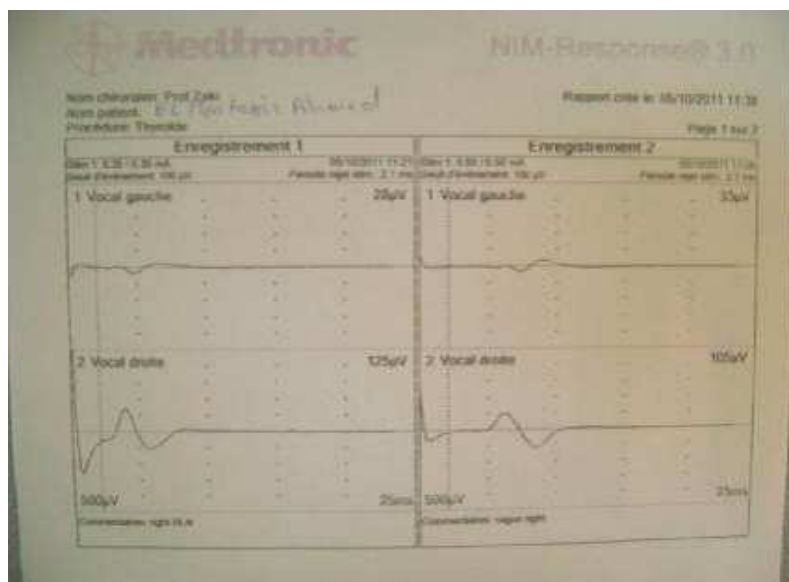
Le monitoring est une technique de détection et de préservation nerveuse couramment employée dans la chirurgie du crâne et de l'oreille et qui s'étend actuellement à la chirurgie de la glande thyroïde [87] [88] [94] [95] [96]. Le principe est basé sur la détection du mouvement des cordes vocales qui vient stimuler les électrodes placées sur la sonde d'intubation au-dessus du ballonnet. Cette stimulation génère une activité motrice qui se traduit sur le moniteur par un potentiel d'action.

Cette stimulation est répétitive et permet de déterminer d'une part si l'élément stimulé correspond au nerf laryngé inférieur et d'autre part le seuil de stimulation du nerf au début et en fin d'intervention [10]. En pratique lorsque le chirurgien parvient dans la zone de découverte du nerf récurrent, deux éventualités sont possibles :

- Soit sa découverte est facile et son identification est confirmée par sa stimulation.
- Soit sa découverte est difficile (reprise, goitre, goitre volumineux et/ou plongeant) et dans ce cas toute structure pouvant correspondre au nerf devra faire l'objet d'une stimulation aidant ainsi à sa détection [10]. Une fois le nerf est identifié de façon formelle, il faut rechercher le seuil minimal de stimulation en prenant soin de faire cette stimulation à un point fixe. Le monitoring est jugé indispensable, lors de l'exérèse de goitres volumineux cervicaux a fortiori s'ils sont plongeants et dans la



chirurgie de certaines thyroïdites, ou lors de réintervention en vue de totalisation surtout s'il y a eu une atteinte, nerveuse lors de la première intervention [45] [95] [96] [97]. Il est intéressant dans tous les gestes bilatéraux. Mais jugé non indispensable dans les gestes unilatéraux de première intention sauf en cas d'enfant, de professionnel de la voix ou de doute sur la nature maligne du nodule.



**Figure 29: A: exemple d'un enregistrement du monitoring du nerf récurrent (NIM) chez un patient lors d'une thyroïdectomie**

**b. Endoscopie et chirurgie vidéo-assistée**

Les deux autres moyens de thyroïdectomies en dehors de l'abord traditionnel correspondent à deux types différents d'abords mini-invasifs permettant de réduire la taille de la cicatrice cervicale et de diminuer la durée d'hospitalisation [98] [99].

D'une part les abords utilisant un endoscope à un quelconque moment de leur réalisation (soit totalement par endoscopie, soit vidéo-assistée décrites depuis 1998) avec des incisions cervicales ou en dehors du cou (axillaire, mammaire) chez des patients soigneusement sélectionnés.

Les thyroïdectomies endoscopiques sont techniquement faisables et sûres, et semblent offrir des résultats esthétiques supérieurs et une durée de convalescence réduite [98] [99] [100]. Une thyroïdectomie classique reste cependant indiquée quand un cancer est suspecté.

**c. Technique d'hémostase par thermofusion : LIGASUR® :**

C'est un système chirurgical de thermo-fusion tissulaire, composé d'un générateur et de pièces à main, permettant l'hémostase ou la lymphostase de vaisseaux de diamètre allant jusqu'à 7 mm. Il permet la création d'une zone de fusion permanente par l'application contrôlée de pression et d'énergie électrique.

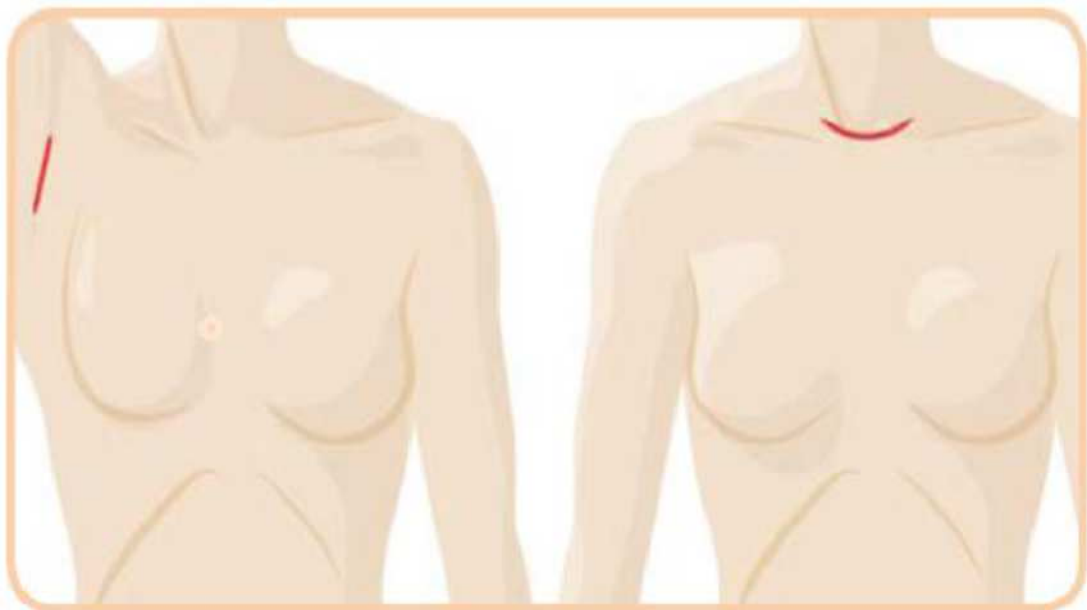
Ce processus dénature le collagène et l'élastine contenus dans les parois des vaisseaux, créant un amalgame qui, en refroidissant sous pression, forme une zone de fusion en 2 à 4 secondes. Cette technique peut s'utiliser selon les pièces à main choisies, en laparotomie ou en coelioscopie. Son intérêt majeur est la rapidité du geste et une visibilité accrue du fait qu'il n'y ait pas de production de fumée. Ce système permet d'améliorer la prise en charge des thyroïdes saignantes [101] [102].

**d. La chirurgie robotique thyroïdienne, une procédure moins invasive [103] [104] [105] [106]**

De nombreux chirurgiens ont développé de nouvelles techniques pour éviter une cicatrice disgracieuse du cou. Il s'agit notamment de la chirurgie endoscopique de la thyroïde mais qui implique malgré tout une cicatrice cervicale de petite taille.

Un chirurgien coréen (Dr WY Chung, Séoul) a mis au point une technique qui se pratique par voie axillaire. Il semble en effet que dans la culture asiatique, la présence d'une cicatrice cervicale ne soit pas très bien acceptée. Raison pour laquelle il a développé une technique « dissimulée » qui a fait l'objet de nombreux articles depuis 2006.

Cette technique est maintenant parfaitement au point et la chirurgie robotique thyroïdienne est pratiquée en routine dans de nombreux pays (Corée du sud, USA, Brésil, Japon...).

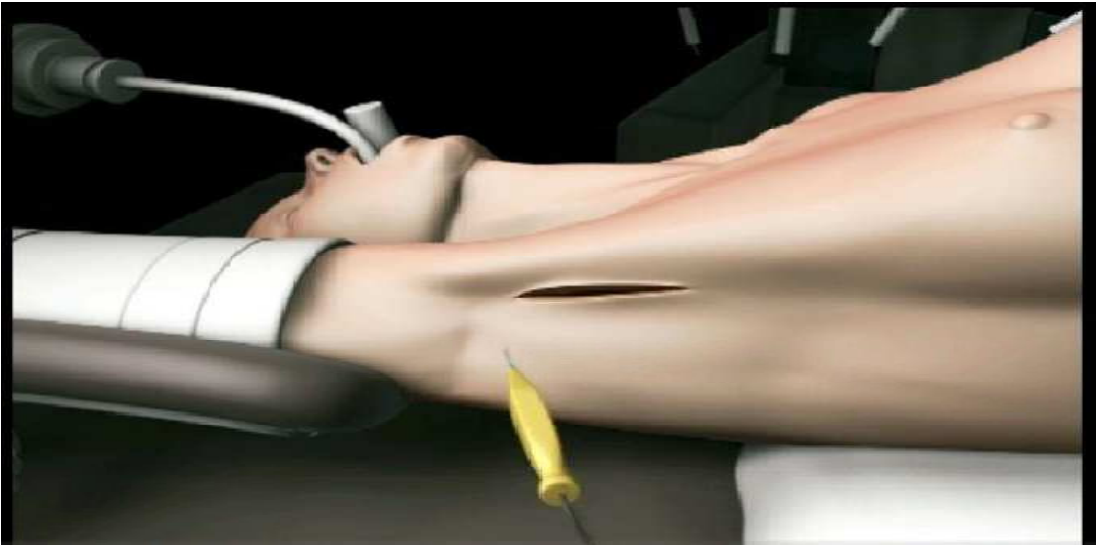


**Technique robotique endoscopie**

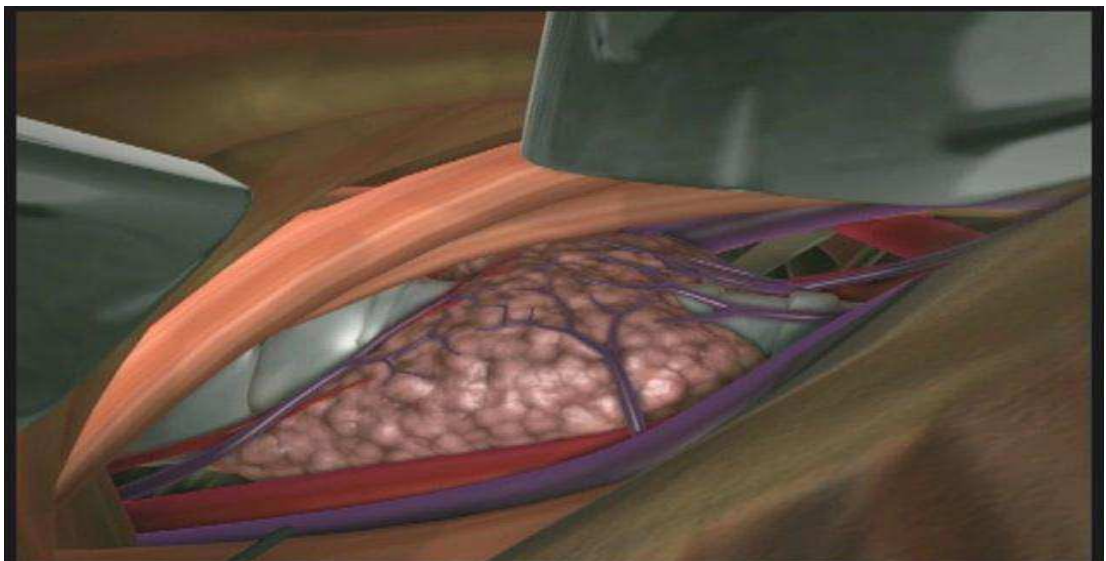
**Technique « classique »**

**Figure 30:** Différentes voies d'abord

- ✓ Une technologie de pointe: le système chirurgical DA VINCI

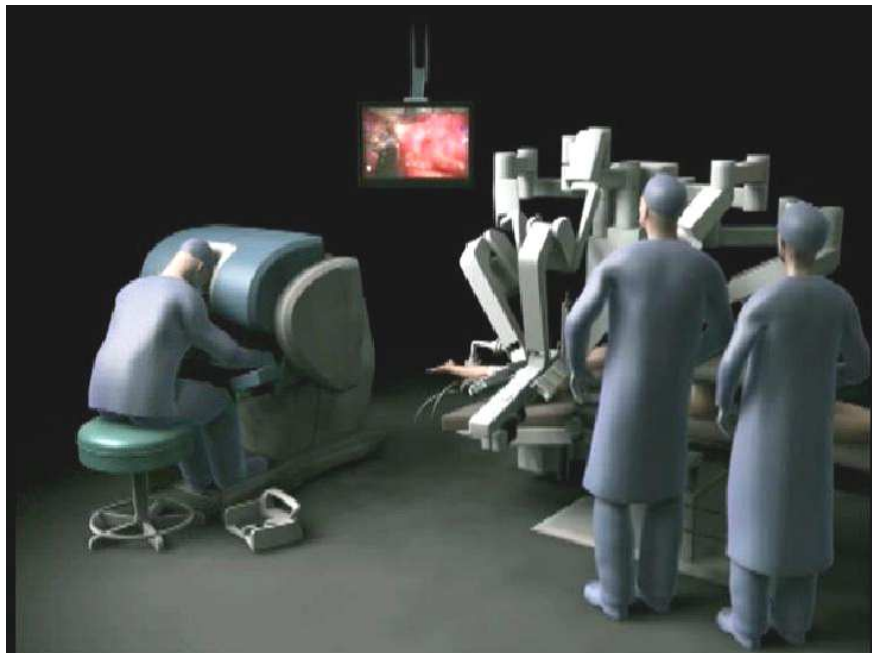


**Figure 31:** Voie d'abord au niveau du creux axillaire




**Figure 32:** Placement de l'écarteur

La voie d'abord se pratique dans le creux axillaire. La dissection se fait sur le plan superficiel jusqu'au niveau des muscles du cou. Elle consiste en une incision de 5 à 6 cm. Un écarteur est ensuite placé sous la peau de manière à mettre en place les 4 bras du robot.



**Figure 33:** Le chirurgien dirige le système Da Vinci



**Figure 34:** Branches du système Da Vinci

Le chirurgien dirige ensuite le système da Vinci®, qui convertit le mouvement de ses mains en mouvements beaucoup plus fins et plus précis à l'aide de petits instruments qui ont

été placés à l'intérieur du corps du patient. Ceux-ci sont manipulés dans les 3 plans de l'espace afin de réaliser l'exérèse de la glande thyroïde et la coagulation des vaisseaux est assurée par la technique d'ultracision.

La chirurgie est réalisée sous contrôle permanent de la vue grâce à l'optique 30 degrés qui permet cette vision 3 D haute définition et une vue en gros plan.

✓ **Indication la chirurgie robotique thyroïdienne**

La chirurgie par robot de la glande thyroïde par voie axillaire ne s'applique pas à tous les patients.

- La taille des nodules doit être inférieure ou égale à 5 cm.
- En cas de cancer, elle concerne les nodules de petite taille. Elle est parfaitement adaptée pour les curages ; dans cette indication, son taux de complication semble inférieur à la chirurgie traditionnelle dans les premières grandes études.
- Elle dépend également de la morphologie du patient, elle est contre-indiquée chez les patients obèses et/ou multi-opérés (voie d'abord trop compliquée).

✓ **Les avantages de la chirurgie robotique sont nombreux:**

- Précision accrue de l'acte chirurgical, plus grande dextérité et accès facilité pour le chirurgien. La chirurgie robotique thyroïdienne se pratique avec un optique Haute Définition et les images sont en 3 dimensions.
- Respect des structures anatomiques avoisinantes : préservation des glandes parathyroïdes (calcium normal) et des nerfs récurrents –nerfs moteurs des cordes vocales–, moins de 0,5 % de changement de voix.
- Meilleur résultat esthétique [107] [108] : grâce à la diminution de la taille de la cicatrice et sa voie dissimulée sous l'aisselle.
- Diminution des douleurs post opératoires : le lieu de l'incision est à distance de la zone opérée, il n'y a pas de problème de déglutition lié à l'intervention cervicale.

- Diminution de la durée d'hospitalisation et reprise plus rapide de l'activité professionnelle



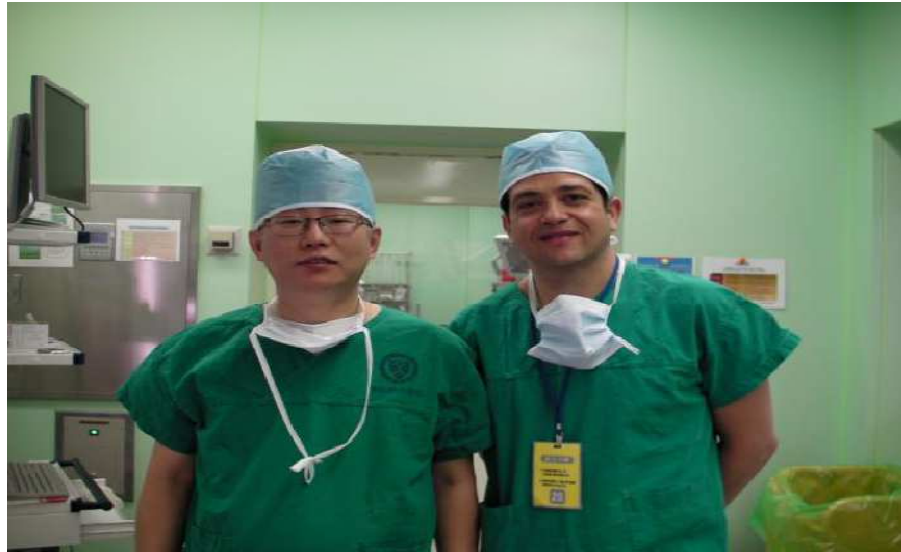**Figure 35: Cicatrice opératoire**

✓ **Inconvénients :**

- Coût du robot (2 M€) mais il peut être utilisé pour plusieurs disciplines chirurgicales (urologie, gynécologie, chirurgie digestive...).
- Il nécessite une formation du chirurgien et de l'équipe médicale.

✓ **Par qui cette chirurgie est-elle pratiquée en France ?**

Dans la chirurgie spécifique de la thyroïde, c'est le Docteur Patrick Aïdan qui est l'un des premiers à avoir développé cette technique. A ce jour une dizaine de patients ont été opérés par lui et les résultats de cette technique sont très prometteurs. Ancien interne des Hôpitaux de Paris, ancien chef de clinique, il est diplômé en chirurgie robotique intuitive.



**Figure 36:** Dr. WY Chung, Dr. P. Aidan

Formation au Younsee Hospital à Séoul : Chirurgie robotique thyroïdienne, avril 2010

Actuellement plus de trente robots sont installés en France (300 en Europe, et 1 300 aux Etats-Unis). Plus de 200 000 procédures robotiques par an sont réalisées dans le monde toutes disciplines confondues.

## **IX. EVOLUTION :**

Le but de la surveillance est double : dans un premier temps de dépister les complications postopératoires aussi bien communes à toute chirurgie de la thyroïde que spécifiques à la chirurgie de l'hyperthyroïdie; dans un second temps de surveiller la fonction thyroïdienne [109]. L'indication du traitement hormonal substitutif est évidente en cas de thyroïdectomie. Un traitement par L-thyroxine per os est commencé le lendemain de l'intervention. Dont l'ajustement de la posologie sera fait en consultation auprès d'un endocrinologue.



## **1. Suivi post opératoire :**

### **1-1 Sur le plan clinique :**

Il faut surveiller les éléments suivants : pouls, tension artérielle, température, respiration, signes cliniques d'hypocalcémie, enrouement de la voie et surtout le drain aspiratif et la région cervicale antérieure (pour guetter la survenue d'un hématome compressif) [3] [10].

### **1-2 La surveillance biologique :**

Porte sur la calcémie qui est systématiquement demandée après toute thyroïdectomie [3] [16] [41], Le dosage TSHus sera fait a distance pour ajustement thérapeutique du traitement hormonal substitutif.

### **1-3 L'imagerie :**

Les techniques d'imagerie morphologique sont très utiles pour surveiller d'éventuels résidus.

### **1-4 Anatomopathologie :**

L'histologie permet de différencier les lésions bénignes de celles qui sont malignes.

Il se fait en postopératoire.

La classification anatomopathologique des goitres bénins regroupe 3 types:

- les goitres parenchymateux hyperplasiques: goitres micro ou macrofolliculaires.
- les goitres colloïdes: caractéristiques du goitre endémique en général macrofolliculaire.
- les goitres nodulaires : adénomes hyperplasiques, adénomes colloïdes, adénomes kystiques, adénomes trabéculaires et tubulaires, adénomes à cellules de Hurthle.

Les mêmes images histologiques peuvent être retrouvées aussi bien dans les goitres hyperthyroïdiens actifs (basedowien), qu'euthyroïdiens et hypothyroïdiens.

**Anesthésie pour la chirurgie du goitre : Étude rétrospective portant sur une durée de 02ans (2009–2010)  
à l'hôpital Militaire Avicenne de Marrakech**

Dans notre série, tous nos malades avaient des lésions bénignes comme l'indique les critères d'exclusion. Ces mêmes lésions ont été retrouvées par d'autres auteurs [36] [37] [110] mais avec quelques cas de lésions malignes.

**Tableau IX: L'histologie des goitres bénins selon les auteurs.**

Auteurs	Année d'étude	Adénome folliculaire	Goitre colloïde	Goitre parenchymateux	Cancer	Effectifs
Greisen [36]	2003	44%	49.3%	-	6.3%	990
Edino [110]	2004	5.4%	81.3%	-	13.3%	75
Konaté [37]	2007	13.4%	67%	19.6%	-	112
Notre série	2012	12%	80%	8%	-	100

## **2. Durée moyenne d'hospitalisation**

La durée moyenne d'hospitalisation est surtout liée aux complications post opératoires. Les malades ont séjourné en moyenne à l'hôpital de trois à dix jours avec une moyenne de cinq jours.

Résultat comparable a la littérature variant entre 3.5 et 8.5 jours.

**Tableau X : Durée moyenne d'hospitalisation selon les auteurs.**

Auteurs	Année d'étude	Nombre de cas	Durée en jr
Saviano [89]	2009	1103	3.5
Biet [27]	2009	37	4
Wang [92]	2005	496	6.3
Colak [50]	2002	200	3.24
Lee [111]	2002	91	3
Kotisso [38]	2004	472	6
Daali [31]	2003	70	4.8
Konate [37]	2006	815	8.5
Notre série	2012	100	5

## **X. Complications :**

Elles sont relativement peu fréquentes. Si certaines, comme la paralysie récurrentielle unilatérale ou l'hypoparathyroïdie, ont un pronostic fonctionnel parfois sérieux, d'autres en revanche peuvent mettre en jeu le pronostic vital. Il s'agit de l'hématome post opératoire, de la trachéomalacie, de la crise thyrotoxique, de la paralysie du carrefour laryngo-trachéal, ou de la paralysie récurrentielle bilatérale [58].

### **1. Incidents et accidents per opératoires**

Quels que soient les progrès de la chirurgie, il persiste une certaine morbidité dont l'incidence dépend de l'expérience chirurgicale mais aussi de la lésion à traiter du volume tumoral, du caractère invasif ou non, de l'existence d'adénopathies et du type d'intervention [112].

La veine jugulaire interne peut être blessée lors de l'exérèse de volumineuses tumeurs extensives. Une plaie importante expose théoriquement au risque d'embolie gazeuse cérébrale, mais cette éventualité est exceptionnelle [113].

Un arrachement des veines inférieures est possible, lorsque la thyroïde plonge dans le médiastin. On observe parfois un lâchage des ligatures placées sur les vaisseaux thyroïdiens supérieurs [10].

Les plaies de la carotide sont exceptionnelles et ne s'observent que lors de l'exérèse de cancers très invasifs. Leur réparation doit être faite selon les règles habituelles de la chirurgie carotidienne en évitant tout clampage prolongé [113,114].

Dans notre série, aucun patient n'a présenté une complication hémorragique per opératoire.

L'hémorragie Peut être immédiate ou retardée. Elle est le plus souvent artérielle (ligature inefficace), rarement à cause d'un trouble de l'hémostase [10,87,115].

Les plaies trachéales sont exceptionnelles, et elles sont faciles à repérer car elles soufflent. La plupart du temps, la plaie, de petite taille est aisément suturée [110,116].

Les plaies œsophagiennes devraient pouvoir être évitées si on prenait la précaution de mettre en place une grosse sonde dans l'œsophage dès qu'il existe un doute sur son envahissement. Si, malgré tout, une plaie se produisait, une suture simple est toujours possible sous couvert d'une sonde gastrique laissée en place quelques jours [112]. Elles sont exceptionnelles et ne s'observent que lors de curages extensifs descendant dans le médiastin ou lors de sternotomies. Elles sont sans gravité [117].

Les plaies nerveuses concernent essentiellement les plaies récurrentielles, pour les éviter un repérage systématique du nerf récurrent a été proposé. Le meilleur moyen d'éviter le récurrent est de le voir [10].

## **2. Complications post opératoires**

Les complications post opératoires donnent à la chirurgie thyroïdienne la réputation d'être une chirurgie à risque, surtout à cause de ses possibles séquelles fonctionnelles et peuvent engager le pronostic vital. Certes leurs fréquences ont diminué dans la chirurgie moderne mais non nulle, d'où l'intérêt de l'information du patient en préopératoire. Notre série a montré 88 % de suites simples et 1% de mortalité.

### **2.1 L'hématome de la loge thyroïdienne :**

Parfois compressif, il est le principal danger postopératoire immédiat [21]. Il apparaît en règle au cours des premières heures. Passées les vingt-quatre premières heures, il est exceptionnel. Il peut être responsable de détresse respiratoire brutale même si le drainage a été soigneusement fait. Son incidence dans la littérature est estimée de 0 à 3,2 % et sans doute plus importante que pour la chirurgie thyroïdienne normale en raison de l'hypervascularisation du goitre [58]. Il peut être artériel et survenir dans les premières heures, ou veineux et se constituer à bas bruit en deux ou trois jours.

La cause la plus fréquente est un lâchage de ligature vasculaire mais il peut aussi s'agir de troubles de la coagulation méconnus.

Son éventualité implique une surveillance répétée dans les suites opératoires immédiates, et l'absence de pansement qui gêne cette surveillance. Lorsqu'un hématome se produit, il faut, immédiatement débrider la plaie opératoire, au besoin au lit du malade, et l'intuber en urgence. la reprise chirurgicale dit être ainsi en urgence pour le drainer et faire l'hémostase. La meilleure prévention de cet accident est une hémostase effectuée pas à pas et la vérification soigneuse du lit opératoire en fin d'intervention.

L'hématome peut s'infecter et suppurer pour donner une ostéite sternale [21].

Dans notre série, un cas d'hématome a été observé, repris chirurgicalement.

**Tableau XI: Fréquence des hématomes post opératoire.**

<b>Auteurs</b>	<b>Année d'étude</b>	<b>Hématome post opératoire (%)</b>
Biet [27]	2009	2.7
Efremidou [118]	2009	0.2
Gaujoux [119]	2006	1.7
Chiang [120]	2006	10.4
Daali [31]	2003	2.8
Chekroun [34]	2001	2.8
Notre série	2012	1

## **2.2 Les paralysies récurrentielles :**

### **a- Bilatérales :**

Elles sont heureusement exceptionnelles, ce qui explique l'absence de données statistiques. Cependant sur une série de 240 paralysies récurrentielles bilatérales, Holinder et coll. en rapportaient 138 secondaires à une chirurgie thyroïdienne [121]. La plupart de ces paralysies récurrentielles bilatérales n'étaient pas dues à une chirurgie pour hyperthyroïdie mais à des reprises chirurgicales ou à des curages récurrentiels pour cancer.

Les auteurs mettaient ainsi l'accent sur le caractère fondamental de l'examen préopératoire du larynx notamment en cas de totalisation thyroïdienne secondaire.

En effet, en cas de méconnaissance d'une paralysie récurrentielle unilatérale préopératoire, l'atteinte du récurrent controlatéral lors de la reprise chirurgicale peut entraîner une décompensation respiratoire d'autant plus dramatique qu'elle n'était pas attendue sur une simple lobectomie. Les symptômes de la paralysie récurrentielle bilatérale associent une dyspnée plus ou moins importante et une phonation normale ou subnormale. Ceci explique que le diagnostic puisse être posé soit en post opératoire immédiat devant une détresse respiratoire apparaissant dès l'extubation imposant une trachéotomie en urgence, soit de façon retardée devant une dyspnée laryngée plus ou moins marquée. Le diagnostic est alors posé sur la laryngoscopie ou la fibroscopie [58].

Bien qu'exceptionnelle, sa gravité potentielle justifie le contrôle systématique de la mobilité cordale dans les suites opératoires. La prise en charge thérapeutique est fonction de la gêne fonctionnelle. Si la dyspnée est minime et/ou bien tolérée, la surveillance se justifie en espérant une récupération partielle. En revanche, si la dyspnée est importante ou invalidante à l'effort, peut se discuter un geste d'élargissement de la filière laryngée. Le peu de cas des séries de la littérature empêche la standardisation et la comparaison statistique des résultats de la technique à utiliser. En fonction de la gêne respiratoire et de la priorité que l'on veut donner à la qualité de la voix, il peut être proposé une cordotomie postérieure au laser uni- ou bilatérale, une cordectomie unilatérale chirurgicale ou au laser, une aryténoïdectomie, voire une trachéotomie [121].

**b- unilatérales :**

Elles sont le plus souvent transitoires et peuvent être secondaires soit à un étirement ou une compression, soit à une section malencontreuse. La paralysie récurrentielle ne doit être considérée définitive que 9 à 12 mois après l'opération.

Son risque de survenue est estimé de 1 à 2% dans les grandes séries publiées, mais peut atteindre 17 % en cas de reprise chirurgicale pour récives [122]. Pour la plupart des auteurs, la meilleure prévention en est le repérage premier et la dissection systématique du nerf récurrent

jusqu'à son point de pénétration laryngée [31]. Le respect de cette règle a permis à Garnier, entre autre, d'abaisser son taux de paralysies récurrentielles de 5 à 1% [123]. Dans certains cas, il est difficile de dégager complètement le nerf récurrent sans risque dans sa zone d'entrée dans le larynx.

Afin de diminuer l'incidence des atteintes récurrentielles, certains ont proposé l'utilisation systématique de lunettes grossissantes et le repérage par électrostimulation du nerf et électromyographie cordale par électrodes endolaryngées soit implantées soit de surface [124]. Cette technique semble fiable.

Cependant elle est limitée par le prix de l'appareillage et des électrodes, par la nécessité de disposer de plusieurs tailles de sonde d'intubation à ballonnets sensibles, par la difficulté du bon positionnement des électrodes, et par les problèmes d'artefacts [125].

Quoiqu'il en soit, les résultats sur la fréquence de survenue des paralysies récurrentielles ne semblent pas meilleurs qu'en l'absence d'enregistrement. En effet, la plus importante série de la littérature sur la chirurgie thyroïdienne avec repérage électromyographique fait état de 5 paralysies récurrentielles transitoires sur 70 thyroïdectomies, soit 7,1 % [126] [127].

La symptomatologie de la paralysie récurrentielle unilatérale peut passer inaperçue et n'être découverte qu'au contrôle post opératoire du larynx. Sa connaissance et une information claire et précise du malade sont fondamentales tant d'un point de vue médico-légal que, pour la prévention d'une dyspnée laryngée aiguë par paralysie récurrentielle bilatérale en cas de reprise chirurgicale controlatérale. C'est pourquoi, tout geste chirurgical thyroïdien impose un examen laryngé pré et post opératoire.

### **2.3 L'hypoparathyroïdie :**

Les glandes parathyroïdes sont aussi exposées à un traumatisme chirurgical.

Leur repérage peut être assez difficile, en particulier pour la parathyroïde inférieure souvent accolée à la face profonde du goitre et en position très basse à la jonction cervicothoracique. Elle est facilement lésée lors de l'extraction du goitre et de la dissection ultérieure si on ne se place pas au contact de la capsule pour les ligatures vasculaires [34].

Il faut toujours avoir à l'esprit que certaines glandes parathyroïdes peuvent ressembler à des ganglions [128].

L'hypoparathyroïdie immédiate est très fréquente quel que soit le geste réalisé et peut n'avoir aucune manifestation clinique. Elle peut être majorée si la préparation préopératoire a comporté des corticoïdes qui freinent l'absorption intestinale du calcium [129], ou des antithyroïdiens de synthèse qui entraînent une augmentation réflexe du flux osseux calcique pour restaurer la calcification osseuse.

Elle est, en ce cas, transitoire et facilement prévenue par l'administration de calcium.

Sur une étude rétrospective de 1742 thyroïdectomies subtotales, Yamashita et coll. [130] a montré qu'il existait des facteurs de risque à la survenue d'une hypocalcémie post opératoire : une calcémie préopératoire basse, des phosphatases alcalines élevées, des anticorps anti-récepteurs de la TSH (TRAK) élevées, un goitre volumineux, et un jeune âge. Les symptômes vont des paresthésies péri-buccales ou des extrémités aux crampes, fasciculations, et contractions douloureuses localisées puis généralisées. Le retentissement cardiaque est à rechercher (allongement de QT, onde T ample). Le diagnostic est fait simplement par dosage de la calcémie corrigée par l'albuminémie, le traitement doit être immédiat.

Les hypocalcémies post opératoires ne doivent être traitées que si elles sont marquées (calcémie inférieure à 70 mg) et symptomatiques. Le traitement repose sur l'administration de calcium à doses dégressives. Les métabolites de la vitamine D ne doivent être prescrits qu'en cas de persistance de l'hypocalcémie malgré la calcithérapie. La surveillance devra être prolongée rigoureuse (risque d'hypercalcémies majeures), et le sevrage progressif [131].

Lorsque la calcémie reste toujours inférieure à 80 mg/L en l'absence de traitement substitutif un an après l'intervention, l'hypocalcémie est considérée comme définitive.

La meilleure prévention de l'hypoparathyroïdie est la reconnaissance des parathyroïdes avec notamment un contrôle macroscopique et histologique de la pièce opératoire pour chercher d'éventuelles parathyroïdes intra-thyroïdiennes, et le respect de leur vascularisation. C'est



pourquoi la ligature de l'artère thyroïdienne inférieure qui assure l'essentiel de l'apport artériel est déconseillée et qu'il faut plutôt réaliser une coagulation ou une « ultra-ligature » des branches terminales de l'artère au contact du parenchyme thyroïdien [129].

Lorsqu'au terme de la thyroïdectomie, l'aspect des parathyroïdes semble dévascularisé ou qu'une parathyroïde est trouvée au sein du tissu thyroïdien, certains auteurs ont proposé une auto transplantation immédiate. Celle-ci est réalisée après section en petits fragments soit dans les muscles de la loge antéro-interne de l'avant-bras soit plus simplement dans le sterno-cléido-mastoïdien, avec mise en place d'un clip de repérage. Cependant les résultats fonctionnels sont difficiles à analyser et contradictoires, avec 8 % d'hypocalcémie définitive sur 335 thyroïdectomies pour Gonzalez, et aucune sur 311 thyroïdectomies pour Lando [132]

**Tableau XII : Fréquence des paralysies récurrentielles et des hypoparathyroïdies.**

Auteurs	Année d'étude	Paralysie récurrentielle (%)		Hypoparathyroïdie (%)	
		Transitoire	Définitive	Transitoire	Définitive
Saviano [89]	2009	5.2	1.9	14.4	6
Ayach [91]	2005	2.2	1	13.2	1.6
Biet [27]	2009	–	2.7	–	5.4
Gaujoux [115]	2006	2.2	0.6	10.2	1.7
Chiang [116]	2006	11.5	–	28.7	8.3
Daali [31]	2003	1.4	1.4	7.1	0
Chakroun [34]	2001	5.7	4.2	21.4	4.2
Hussain [133]	2008	1.5	0	26.8	1.5
Notre série	2012	4	1	4	1

#### **2.4 L'hypothyroïdie :**

Est la conséquence des thyroïdectomies totales, le mur postérieur laissé en place n'étant pas toujours suffisant. Elle ne se manifeste jamais de façon aiguë en post opératoire immédiat en raison de la durée de vie des hormones thyroïdiennes (la demi-vie de la T4 est de 7 à 8 jours). Il ne s'agit donc pas réellement d'une complication post chirurgicale, mais plus d'une conséquence du traitement chirurgical. En cas de thyroïdectomie totale, l'hormonothérapie

thyroïdienne substitutive (L-thyroxine) est débutée le lendemain de l'intervention avec évaluation de la fonction thyroïdienne 6 semaines après l'intervention [58]

### **2.5 La crise thyrotoxique :**

Devenue exceptionnelle, en raison d'une meilleure préparation des malades cette complication est la plus redoutée en chirurgie thyroïdienne. La crise thyrotoxique est caractérisée par une hyperthermie majeure, un syndrome confusionnel pouvant évoluer vers le coma, une atteinte neuromusculaire, des troubles digestifs et une tachycardie majeure pouvant se compliquer d'une insuffisance cardiaque à débit élevé. [1] [58]

Elle survient en post opératoire chez les patients hyperthyroïdiens non ou mal préparés. Le traitement comporte des mesures symptomatiques de réanimation non spécifiques (réhydratation, lutte contre l'hyperthermie, assistance ventilatoire en cas d'atteinte des muscles respiratoires, traitement de la cardiopathie par l'administration de propanolol ou d'esmolol) et étiologiques, visant à réduire l'inflation hormonale (ATS, solution de Lugol, techniques de soustraction hormonale par plasmaphérèse). La crise thyrotoxique comporte une mortalité inférieure à 20 %, le pronostic dépendant de la précocité du diagnostic et de la rapidité de la mise en œuvre du traitement [1] [58].un cas de décès a été observé, dans notre série, présentant un goitre plongeant en hyperthyroïdie dans un tableau de crise thyrotoxique.

### **2.6 La trachéomalacie :**

Il n'y a pas de définition internationale de la trachéomalacie, même si la plupart des études la décrivent telle une trachée souple voire molle. Elle est la conséquence d'une compression trachéale par une grande masse thyroïdienne, un œdème sous glottique tumorale réactionnel, ou une invasion tumorale. Le risque de trachéomalacie et de nécessité de trachéotomie existe quand le goitre est substernal, surtout après 5 ans d'une réelle compression trachéale, mais il reste rare, < 1 ,5 % [21], et l'indication de la trachéotomie est portée au cas par cas.

Il est probable que les patients sont opérés plus tôt qu'autrefois et que la destruction des cartilages de la trachée au point de la compression n'a pas eu le temps de se produire [4].

### **2.7 L'infection post opératoire**

Elle est rare en chirurgie thyroïdienne (0,5 %) [113]. La plupart du temps, elle ne se manifeste que quelques jours après la sortie, et une évacuation par débridement de la cicatrice ou ponction entraîne la guérison. La nécessité d'une reprise chirurgicale est exceptionnelle. Aucun cas d'infection post opératoire n'a été observé dans notre série, par contre GAUJOUX dans sa série rapporte un pourcentage de 0,3%.et Hussain rapporte 1,5%.

### **2.8 Douleurs :**

Des céphalées et des rachialgies cervicales peuvent être observées et sont traitées par des anti-inflammatoires non stéroïdiens [134].

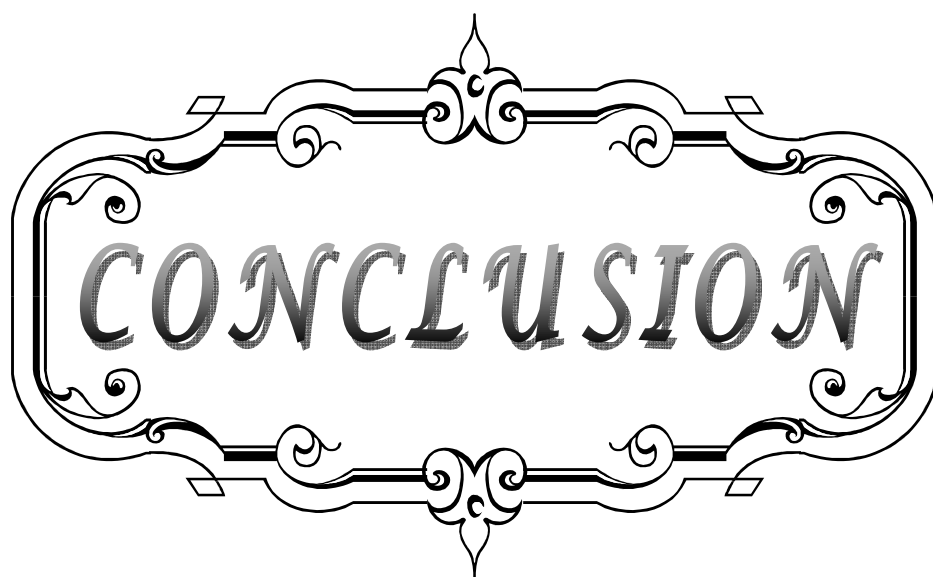
### **2.9. Récidive**

Les récurrences nodulaires sont des complications qui peuvent survenir dans les thyroïdectomies partielles. Nous avons remarqué trois cas de récurrence.

Notre taux de récurrence est comparable à celui des autres auteurs.

**Tableau XIII : Fréquence des récurrences nodulaires selon les auteurs**

<b>Auteurs</b>	<b>Année d'étude</b>	<b>Récurrence (%)</b>
Saviano [89]	2009	4.6
Efremidou [118]	2009	3.4
Wang [92]	2005	0.2
Serdar [29]	2005	1.2
Aytac [35]	2005	5.5
Notre série	2012	3



*CONCLUSION*

La glande thyroïde, du grec thyreoïdes signifiant en forme de bouclier, est la plus volumineuse des glandes à sécrétion interne. Située dans la partie antérieure avant du cou. Elle est formée de deux lobes en contact avec les faces latérales du larynx et de la trachée et réunis par un isthme, d'où s'élève un prolongement : la pyramide de Lalouette. Elle est en contact avec des éléments essentiels : la trachée qu'elle recouvre partiellement, l'œsophage en arrière, les quatre glandes parathyroïdes, placées sur la face postérieure, et les deux nerfs laryngés récurrents qui commandent la mobilité des cordes vocales. La thyroïde est responsable de la sécrétion des hormones thyroïdiennes : la triiodothyronine ou T3 et la tétraïodothyronine (thyroxine) ou T4, à partir de l'iode alimentaire.

Les pathologies liées à cette glande sont extrêmement fréquentes.

Notre étude, portant sur 100 cas pris en charge au service de chirurgie générale, et au service d'anesthésie réanimation de l'Hôpital Avicenne de Marrakech, nous avons revue la littérature, afin de mettre en relief les principales caractéristiques de cette pathologie.

Cette dernière a insisté sur les différentes présentations cliniques des goitres, sur les moyens diagnostiques utilisables aussi bien biologiques que radiologiques, sur les moyens et les indications thérapeutiques ainsi que la prise en charge anesthésique et réanimation.

La présentation clinique est polymorphe, liée au type de goitre et à l'intensité de la sécrétion hormonale.

Le diagnostic biologique consiste en un dosage de la TSH, du T3 libre et du T4 réalisé chez tous nos patients. Complété si besoin par un dosage des Anticorps anti récepteurs TSH et des Anticorps anti peroxydase

L'imagerie a considérablement progressé grâce à l'avènement des nouvelles méthodologies d'exploration : L'échographie thyroïdienne, TDM, IRM.

Le principe essentiel de l'anesthésie pour thyroïdectomie est de réaliser cette intervention chez un patient en euthyroïdie. La préparation médicale préopératoire concerne tout particulièrement les patients en hyperthyroïdie afin de prévenir la crise thyrotoxique devenue exceptionnelle. La technique anesthésique de choix associe l'anesthésie générale avec intubation trachéale et ventilation contrôlée et le bloc du plexus cervical superficiel qui améliore la qualité de l'analgésie péri opératoire.

La technique chirurgicale de choix reste la thyroïdectomie totale, la pièce opératoire doit bénéficier d'un examen histologique permettant de faire la part entre une pathologie bénigne et maligne.

Les complications post opératoires sont rares pour les équipes chirurgicales expérimentées, mais sont parfois redoutables jusqu'à constituer un risque vital comme la redoutable crise thyrotoxique. Ces situations à haut risque doivent être connues, évaluées pour être si possible évitées, ou pour le moins appréhendées.



*RESUMES*

## Résumé

Notre travail est une évaluation rétrospective des patients en hyperthyroïdie lors de la consultation pré anesthésique afin de n'opérer que les patients en euthyroïdie clinique et biologique dans le but d'éviter les complications telles que la crise thyrotoxique. Durant cette étude portant sur une durée de 02 ans, 100 cas de goitres ont été pris en charge dans le service de chirurgie générale et de réanimation de l'hôpital Militaire Avicenne de Marrakech. Le sexe ratio est de 8 montrant une nette prédominance féminine, l'âge moyen est de 46 ans, le motif de consultation a été dominé par la tuméfaction antero-cervicale dans 70% des cas, la symptomatologie clinique de la thyrotoxicose dominée par la tachycardie dans 79% des hyperthyroïdies. La dyspnée représente le signe compressif le plus fréquent retrouvé dans 16% des cas. Le bilan morphologique ultrasonographique ainsi que le dosage des hormones thyroïdiennes (T4 libre, T3) et le TSH ont été pratiqués chez tous nos patients identifiant 59 cas d'euthyroïdie, 39 cas d'hyperthyroïdie et 2 cas d'hypothyroïdie. Il est recommandé autant que possible de n'intervenir que sur un patient en euthyroïdie. Dans notre série 44% de nos malades ont été traités médicalement avant d'être opérés. Tous les patients ont bénéficié d'un examen et bilan préopératoire. La technique opératoire la plus pratiquée est la thyroïdectomie totale employée chez 92 patients. La méthode d'anesthésie utilisée est l'anesthésie générale. Les suites post opératoires étaient simples dans 88% des cas, les complications trouvées: 4 cas de paralysie laryngée transitoire, 1 cas de paralysie laryngée définitive, 4 cas d'hypoparathyroïdie transitoire, 1 cas d'hypoparathyroïdie définitive, 1 cas d'hématome compressif et 1 cas de décès par crise thyrotoxique.

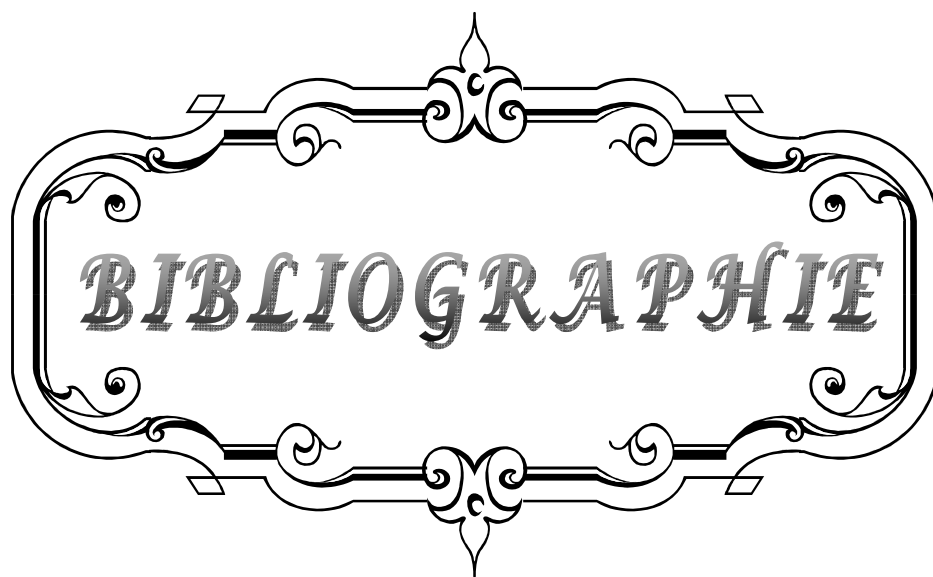


## Abstract

Our work is a retrospective evaluation of patients with hyperthyroidism during the preanaesthetic consultation in order to operate only patients in clinical and biological euthyroidism for avoiding complications such as thyroid storm. During this study over a period of 02 years, 100 cases of goiter have been supported in the service of general surgery and resuscitation of the Military Hospital of Marrakesh. The sex ratio is 8 showing a marked female predominance, the average age is 46 years, the reason for consultation was dominated by the antero-cervical swelling in 70% of cases, the clinical symptoms of thyrotoxicosis dominated by the tachycardia in 79 % of hyperthyroidies. The dyspnea is the most common compressive sign found in 16% of cases. The morphological assessment and ultrasound determination of thyroid hormones (free T4, T3) and TSH were performed in all patients identifying 59 cases of euthyroid, 39 hyperthyroid and 2 hypothyroid. It is recommended whenever possible to intervene only on a patient euthyroid. In our series 44% of our patients were treated medically before surgery. All patients benefited from an examination and preoperative evaluation. The surgical technique most used is total thyroidectomy performed in 92 patients. The method of anesthesia used is general anesthesia. The postoperative course was uneventful in 88% of cases, complications found: 4 cases of transient laryngeal paralysis, 1 case of laryngeal paralysis final, 4 cases of transient hypoparathyroidism, 1 case of hypoparathyroidism ultimately, 1 case of compressive hematoma and 1 case of death from thyroid storm.

## ملخص

عملنا هو تقييم رجعي للمرضى الذين يعانون من فرط نشاط الغدة الدرقية خلال التشاور الممهد للتخدير من أجل العمل فقط على جراحة المرضى في سوائية الدرقية سريريا وبيولوجيا وذلك لتجنب المضاعفات مثل عاصفة الغدة الدرقية. خلال هذه الفترة، مدى سنتين، 100 حالة تضخم للغدة الدرقية تم إعتماها في جناح الجراحة العامة و الرعاية المكثفة في المستشفى العسكري بمراكش. نسبة الجنس كانت 8 تدل على غلبة للإناث، ومتوسط العمر هو 46 عاما . أهم أسباب التشاور كان هو تورم أمامي في العنق في 70% من الحالات. أهم الأعراض السريرية للانسمام الدرقي كانت عدم انتظام دقات القلب في 79% من الحالات ضيق التنفس هو العلامة الأكثر شيوعا للضغط وجدت في 16% من الحالات. تم إجراء تقييم المورفولوجية بالموجات فوق الصوتية وتحديد هرمونات الغدة الدرقية (4T الحرة، 3T) و TSH عند جميع المرضى و تم تحديد 59 حالة سوي الدرقية و 39 حالة من زيادة نشاط الغدة، وحالتين من قصور الغدة الدرقية. من المستحسن أن تتدخل فقط على المريض عند السواء الدرقي كلما كان ذلك ممكنا . في سلسلتنا 44% من المرضى خضعوا لعلاج طبي قبل الجراحة. استفاد جميع المرضى من فحص و تقييم قبل الجراحة. التقنية الجراحية الأكثر استخداما هي الاستئصال الكلي للدرقية التي أجريت عند 92 مريضا. طريقة التخدير المستخدمة هي التخدير العام. ما بعد الجراحة كان بدون مضاعفات في 88% من الحالات، و المضاعفات التي وجدت : 4 حالات شلل الحنجرة عابر، و حالة شلل الحنجرة النهائي، و 4 حالات قصور الدريقات عابر، و حالة قصور نهائي للدريقات و حالة تجمع دموي ضاغط ، و حالة وفاة بسبب عاصفة الغدة الدرقية.



*BIBLIOGRAPHIE*

1. **Lebuffe G, Andrieu G, Jany T, Carnaille B, Vallet B**  
Anesthésie–réanimation dans la chirurgie de la glande thyroïde.  
EMC. Anesthésie–Réanimation 2007;36:590–600.
2. **Sobota**  
Atlas d'anatomie humaine,  
Tome I.Tete,cou,et MS.3ème édition 1995.
3. **Tran P, Kania R**  
Thyroidectomy.  
Encycl Med Chir 2004;1:187–210.
4. **Chapuis Y**  
Anatomie du corps thyroïde.  
Encycl Med Chir Endoc 1997;1:10–22.
5. **Ellis H**  
Anatomy of the thyroid and parathyroid glands.  
Surg 2007;25(11):467–8.
6. **Wiseman S, Tomljanovich P**  
Thyroid lobectomy: operative anatomy, technique, and morbidity.  
Oper Tech Otolaryngol 2004;15:210–9.
7. **Shindo M, Wu J**  
Recurrent laryngeal nerve anatomy during thyroidectomy revisited.  
Otolaryngol Head Neck Surg 2005;131(2):514–9.
8. **Baujat B, Delbove H**  
Immobilité laryngée post–thyroidectomy.  
Ann chir 2001;126:104–10.
9. **Palazzo F, Gosnell J**  
Lymphadenectomy for papillary thyroid cancer: Changes in practice over four decades.  
EJSO 2006;32:340–344.
10. **Guerrier B, Zanaret M, Le Clech G**  
Chirurgie de la thyroïde et de la parathyroïde.  
Les monographies amplifon 2006;41.

11. **Gimm O, Rath F, Dralle H**  
Pattern of lymph node métastasis in differentiated carcinoma of the thyroid.  
Br J Surg 1998;85(2):252–4
12. **Qubain S**  
Distrubition of lymph node micrometastasis in pN0 well-differentiated thyroid  
Carcinoma.  
Surg 2002;131(3):249–56.
13. **Mirallie E**  
Localization of cervical node métastasis of papillary thyroid carcinoma.  
World J Surg 1999;23(9):970–3
14. **Peix J, Lifante J**  
Curages cervicaux et cancers thyroïdiens.  
Ann chir 2003;128:468–474
15. **Pereira J, Girvent M**  
Prevalence of long-term upper aerodigestiven symptoms after uncomplicated  
bilateral thyroidectomy.  
Surg 2003;133:318–22.
16. **Sadoul L**  
Nodules du corps thyroïde.  
Encycl Med Chir Endoc 2005;2:10–19.
17. **Vlaeminck-Guillem V**  
Structure et physiologie thyroïdiennes.  
Encycl Med Chir Endoc 2003;1:10–22.
18. **Duron F, Dubosclard E**  
Goitres simples.  
Encycl Med Chir Endoc 2000;1:10–17
19. **Schlienger J, Goichot B**  
Iode et fonction thyroïdienne.  
Rev Med Int 1997 ;18:709–16.

20. **Ingrand J**  
Stratégies d'exploration fonctionnelle et de suivi thérapeutique.  
À propos de l'exploration fonctionnelle thyroïdienne.  
Immun Ana Biol Spec 2002;17:165-71.
21. **Rodien P, Bourdelot A**  
Actualités en endocrinologie thyroïdienne.  
Encycl Med Chir Endoc 2007;1:10-20.
22. **Caron P**  
Carence iodée : épidémiologie, conséquences, prophylaxie au cours de la grossesse et l'allaitement.  
J Pediatr 2007;20:9-13.
23. **Proust-lemoine E, Wémeau J**  
Hyperthyroïdie.  
Encycl Méd Chir (Elsevier, Paris), endocrinology 2009;3-0470.
24. **Hart I**  
Management decisions in subclinical thyroid disease.  
Hosp Pract Jan 1995;15:43-50.
25. **Chopra I**  
Simultaneous measurement of free thyroxine and free 3,5,3' Triiodothyronine in undiluted serum by direct equilibrium dialysis/radioimmunoassay: evidence that free triiodothyronine and free thyroxine are normal in many patients with the low triiodothyronine syndrome.  
Thyroid 1998;8(3):249
26. **Perlemuter L, Thomas J**  
Endocrinologie: connaissance et pratique.  
4ème édition 2003;122-212
27. **Biet A, Zaatari R, Struski V, Page G**  
Complication post opératoires dans la thyroïdectomie totale pour maladie de Basedow : comparaison avec la chirurgie des goitres non basedowiens.  
Ann ORL et chir cervico faciale 2009;26(1): 190-95.

28. **Micolli P, Minuto M, Galeri D, D'agostino J, Baslo F, Antonangeli L et al.**  
Incidental thyroid carcinoma in a large series of consecutive patients operated on for benign disease.  
Anz J Surg Mar 2006;76(3):123–6
29. **Serdar O, Savas K, Semih A, Atil C**  
Comparison of the complications of subtotal, near total and total thyroidectomy in the surgical management of multinodular goiter .  
Endo J 2005;52(2):199–205.
30. **Montagne S, Brunaud L, Bresler L**  
Comment prévenir la morbidité chirurgicale de la thyroïdectomie totale pour goitre multinodulaire euthyroïdien;  
Annales de Chirurgie June 2002;127(6):449–55.
31. **Daali M, Tajedine T**  
Les goitres multinodulaires toxiques.  
Ann Endocrinol 2003;64(4):284–8.
32. **Bhattacharyya N, Fried M**  
Assessment of the morbidity and complication of total thyroidectomy.  
Arch, otolaryngol head neck surg Apr 2002;128(4):389–92
33. **Qarifa F**  
Multimodal goiter management in western Saudi Arabia.  
Saudi Med J Mars 2005;26(3):438–41
34. **Chakroun A, El Alaoui A**  
Traitement chirurgical de la maladie de Basedow.  
J TUN ORL 2001:21–4
35. **Aytac B, Karamerc A**  
Recurrent laryngeal nerve injury and preservation in thyroidectomy.  
Saudi J. Nov 2005;26(11):1746–9.
36. **Greisen O**  
A nodule in the thyroid gland. Preoperative examinations and treatment– an analysis of 990 cases.  
Ugesk Laeger Mars 2003;165(10):1031–4.

- 37. Konate M**  
Etude des goitres benins dans le service de chirurgie generale du CHU Gabriel toure de Bamako. A propos de 112 cas.  
These 2007
- 38. Kotisso B, Ersumo T, Ali A, Wassie A.**  
Thyroid disease in tikur anbesa hospital: a five year review.  
Ethiop Med J. Jul 2004;42(3):205–9
- 39. Mishra A, Agarwal A, Agarwal G, Mishra S**  
Total thyroïdectomy for benign thyroid disorders in an endemic region.  
World J Surg Mars 2001;25(3):307–10
- 40. Orgiazzi J, Mornex R**  
HYPERTHYROIDISM.  
Ed. The thyroid gland. New York: Raven Pess 1990;405–95.
- 41. George H, Perosa S**  
Thyroid nodules: Does the suspicion for malignancy really justify the increased thyroidectomy rates?  
Surg Oncol 2006;15:43–55
- 42. Olson S, Starling J**  
Symptomatic benign multinodular goiter: Unilateral or bilateral thyroidectomy?  
Surg 2007;142:458–62.
- 43. Torquil W, Mogens G, Ase R, Sten B, Laszlo H**  
Quality of life in patients with benign thyroid disorders areview.  
European journal of Endocrinology 2006;154:501–10.
- 44. Fadel E, Chapelier A, Lancelin C**  
Les goitres endothoraciques.  
Presse Médicale 1996;25:787–92.
- 45. Makeieff M, Marlier F, Khudjadze M**  
Les goitres plongeants. A propos de 212 cas.  
Ann Chir 2000;125:18–25



- 46. Castillo L, Haddad A, Meyer J, Sadoul J, Santini J**  
Facteurs prédictifs de malignité dans la pathologie nodulaire thyroïdienne.  
Ann Otolaryngol Chir Cervicofac 2000;117(6):383–389.
- 47. Rolet J, Guibert B, Braillon G, Gilly F**  
Les goitres plongeants. 110 observations.  
Lyon Chir 1991;87(6):478–86.
- 48. Leger A**  
Techniques et résultats des explorations isotopiques de la thyroïde.  
Encycl Med Chir Radio, 1993;4:32–7.
- 49. Pieracci F, Fahey T**  
Substernal thyroidectomy is associated with increased morbidity and mortality  
as compared with conventional cervical thyroidectomy.  
J Am Coll Surg, 2007;205:1–7.
- 50. Colak T, Akca T, Kanik A, Yapici O, Aydin S.**  
Total versus subtotal thyroidectomy for the management of benign  
multinodular goiter in an endemic region.  
Anz J Surg Nov 2004;74(11):974–8.
- 51. Peix J**  
La « thyroïdectomie » vers une dérive inflationniste ?  
Ann Chir 2002;127:85–7.
- 52. Randolph G, Kamani D**  
The importance of preoperative laryngoscopy in patients undergoing  
thyroidectomy: Voice, vocal cord function, and the preoperative detection  
of invasive thyroid malignancy.  
Surg 2006;139:357–62.
- 53. Leger A**  
Exploration fonctionnelle de la glande thyroïde (en dehors de l'imagerie).  
Encycl Med Chir endoc 1999;1:10–12
- 54. Carnaille B**  
Quels examens demander devant un goitre plongeant ou compressif ?  
Ann Chir 1999;53:75–77.

- 55. Janati I, Jancovici R, Jeanbourquin D**  
Intérêt des examens complémentaires dans les goitres plongeants.  
J Chir 1990;127:575–579.
- 56. Clerc J**  
Scintigraphie thyroïdienne quantifiée (123I) : du nodule thyroïdien : une nouvelle imagerie moléculaire  
J Radiol 2009;90:371–91.
- 57. Brunauda L, Ayava A, Chatelinb J**  
La scintigraphie thyroïdienne est-elle encore utile pour la prise en charge d'un nodule thyroïdien ?  
Le point de vue du chirurgien Annales de chirurgie 2006;131:514–517.
- 58. Scherpereel P, Cecat P.**  
Anesthésie-réanimation de la chirurgie de la thyroïde.  
Anesthésie Réanimation et endocrinologie. Paris: Masson 1994;29–43.
- 59. Farling P**  
Thyroid disease.  
Br J Anaesth 2000;85:15–28.
- 60. Leclère J**  
La thyroïde des concepts à la pratique clinique.  
Editions scientifiques et médicales 2001:388–439.
- 61. Hubbard J**  
Endocrine Surgery  
Elsevier 2011;442–5.
- 62. Langley R, Burch H.**  
Perioperative management of the thyrotoxic patient.  
Endocrinol Metab Clin North Am 2003;32:519–34.
- 63. Bacuzzi A, Dionigi G, Del Bosco A, Cantone G, Sansone T, Di Losa E et al.**  
Anaesthesia for thyroid surgery: Perioperative management.  
International Journal of Surgery 2008:82–85

64. **Ansaldo G, Pretolesi F, Varaldo E, Meola C, Minuto M, Borgonovo G, et al.**  
Doppler evaluation of intrathyroid arterial resistances during preoperative treatment with Lugol's iodide solution in patients with diffuse toxic goiter. *J Am Coll Surg* 2000;191:607–12.
65. **Burch H, Wartofsky L**  
Life-threatening thyrotoxicosis. Thyroid storm. *Endocrinol Metab Clin North Am* 1993;22:263–77.
66. **Takamura N, Hamada A, Yamaguchi N, Matsushita N, Tarasiuk I, Ohashi T, et al.**  
Urinary iodine kinetics after oral loading of potassium iodine. *Endocr J* 2003;50:589–93.
67. **Bouaggad A, Nejmi S, Bouderkha M, Abbassi O**  
Prediction of difficult tracheal intubation in thyroid surgery. *Anesth Analg* 2004;99: 603–6.
68. **Carnaille B**  
Quels examens demander devant un goitre plongeant ou compressif? *Ann Chir* 1999;53:75–7.
69. **Rosato L, Carlevato M, De Toma G, Avenia N**  
Recurrent laryngeal nerve damage and phonetic modifications after total thyroidectomy: surgical malpractice only or predictable sequence? *World J Surg* 2005;29:780–4.
70. **Jarhult J, Lindestad P, Nordenstrom J, Perbeck L**  
Routine examination of the vocal cords before and after thyroid and parathyroid surgery. *Br J Surg* 1991;78:1116–7.
71. **Tanigawa K, Inoue Y, Iwata S**  
Protection of recurrent laryngeal nerve during neck surgery: a new combination of neutracer, laryngeal mask airway, and fiberoptic bronchoscope. *Anesthesiology* 1991;74:966–7.
72. **Charters P, Cave-Bigley D, Roysam C.**  
Should a laryngeal mask be routinely used in patients undergoing thyroid surgery? *Anesthesiology* 1991;75:918–9.

73. **Spanknebel K, Chabot J, DiGiorgi M, Cheung K, Lee S, Allendorf J, et al.**  
Thyroidectomy using local anesthesia: a report of 1,025 cases over 16 years.  
J Am Coll Surg 2005;201:375–85.
74. **Defechereux T, Degauque C, Fumal I, Faymonville M, Joris J, Hamoir E et al.**  
L'hypnosédation : un nouveau mode d'anesthésie pour la chirurgie  
endocrinienne cervicale. Étude prospective randomisée.  
Ann Chir 2000;125:539–46.
75. **Andrieu G, Amrouni H, Robin E, Carnaille B, Peres D, Wattier J et al.**  
The analgesic efficacy of bilateral superficial cervical plexus block  
administered before thyroid surgery under general anesthesia.  
Br J Anesth 2007 (in press).
76. **Dieudonne N, Gomola A, Bonnichon P, Ozier Y**  
Prevention of postoperative pain after thyroid surgery: a double-blind  
randomized study of bilateral superficial cervical plexus blocks.  
Anesth Analg 2001;92:1538–42.
77. **Herbland A, Cantini O, Reynier P, Valat P, Jougon J, Arimone Y, et al.**  
The bilateral superficial cervical plexus block with 0.75% ropivacaine  
administered before or after surgery does not prevent postoperative pain  
after total thyroidectomy.  
Reg Anesth Pain Med 2006;31:34–9.
78. **Aunac S, Carlier M, Singelyn F, De Kock M**  
The analgesic efficacy of bilateral combined superficial and deep cervical  
plexus block administered before thyroid surgery under general anesthesia.  
Anesth Analg 2002;95:746–50.
79. **Hobbs C, Watkinson J**  
Thyroidectomy  
Surg 2007;25(11):474–8.
80. **Sinem K, Ozen Oz G, Soner C**  
Préparation rapide des patients souffrant d'hyperthyroïdie pour une  
Thyroïdectomie.  
Résumés endocriniens 2009;20:67

- 81. Simental A, Myers E**  
Thyroidectomy: technique and application operative techniques  
Otolaryngol HeadNeck Surg 2003;14(2):63–73.
- 82. Lubrano D, Levy-Chazal N**  
La recherche du nerf laryngé inférieur ou récurrent lors d'une lobectomie  
Thyroïdienne.  
Ann Chir 2002;127:68–72.
- 83. Mellièrè D, Berrahal D**  
Surveillance après traitement des cancers thyroïdiens différenciés.  
Ann Chir 2000;125:856–60.
- 84. Hung-Hin Lang B**  
Total thyroidectomy for multinodular goiter in the elderly.  
Am J Surg 2005;190:418–23
- 85. Hermann M, Alk G**  
Laryngeal recurrent nerve injury in surgery for benign thyroid diseases.  
Ann Surg 2002;235:261–8.
- 86. El Alami M, Oudidi A**  
Extension laryngotrachéale des carcinomes de la thyroïde.  
La Lettre d'Oto-rhinolaryngologie et de chirurgie cervico-faciale 2005
- 87. Defechereux T, Meurisse M**  
Hémostase et ultracision en chirurgie thyroïdienne.  
Ann chir 2006;131:154–6.
- 88. Harris J, Morrissey A**  
A comparaison of drain vs no drain, thyroidectomy: a randomized  
prospective clinical trial.  
Arch otolaryngol head neck surg 2006;132:907–8
- 89. Saviano M**  
Total thyreidectomy in the treatment of benign pathology.  
Journal de chirurgie lasi 2009;6 (1):1584–93

90. **Spanknebel K, Chabot A, Oigiorgi M, Cheurg K, Lee S, Allendorf J et al.**  
Thyroidectomy using local anaesthesia; a report of 1025 cases over 16 years.  
Am Coll Surg Sep 2005;201(3):375–85
91. **Ayach S, Tramier B, Chatelain D, Mardyla N, Benhaim T, Strunski et al.**  
Evolution de la chirurgie thyroïdienne vers la thyroïdectomie totale. A propos  
de 735 cas.  
Ann Otolaryngol Chir Cervicofac, 2005;122(3):127–133
92. **Wang X, Xu X, Wang C, Lin N, Wang N.**  
Specialisation in thyroid surgery.  
Zhonghua Erbi Yan Hou Tou Jing Wai Ke Za Zhi 2005;40(6):431–4.
93. **Thomush O, Sekulla, Dralle H.**  
Is primary total thyroidectomy justified in benign multinodular goiter? Results  
of a prospective quality assurance study of 45 hospitals offering levels of care.  
Chirurgia May 2003;74(5):437–43
94. **Witt R**  
Recurrent laryngeal nerve electrophysiologic monitoring in thyroid surgery:  
the standard of care.  
J Voice 2005;19(3):497–500.
95. **Robertson M, Steward D**  
Continuous laryngeal nerve monitoring during thyroidectomy: does it reduce  
the injury rate?  
Otolaryngol Head Neck Surg 2004 Research Forum:124
96. **Drall H, Sekulla C**  
Risk factors of paralysis and functional outcome after recurrent laryngeal  
nerve monitoring in thyroid surgery.  
Surg 2004;136(6):1310–22.
97. **Beldi G, Kinsbergen T**  
Evaluation of intraoperative recurrent nerve monitoring in thyroid surgery  
Surg 2004;28(6):589–91

- 98. Brunaud L, Ayav A.**  
Mini-incisions pour thyroïdectomies et parathyroïdectomies  
Ann chir 2006;131:62-67.
- 99. Miller I**  
The Minimal Incision for Open Thyroidectomy Otolaryngol  
Head Neck Surg 2006;131(2):126-35.
- 100. Henry J, Sebag F**  
L'abord latéral endoscopique en chirurgie thyroparathyroïdienne  
Ann chir 2006;131:51-56.
- 101. Cougard P, Osmak L, Esquis P, Ognois P**  
La thyroïdectomie totalement endoscopique Étude préliminaire portant sur 40  
patients.  
Annales de chirurgie 2005;130:81-85
- 102. Durand A, Bourin D, Borie F**  
Utilisation de l'Ultracision® et du Ligasure® dans un CHU français : bon usage  
et évaluation économique.  
Annales de chirurgie 2011;130:81-85
- 103. Aïdan P**  
Chirurgie Robotique thyroïdienne par voie transaxillaire .  
Société Française d'endocrinologie (Deauville) – 1er octobre 2010
- 104. Aïdan P**  
Faisabilité de thyroïdectomie par chirurgie Robotique assistée" :  
Congrès Français de Chirurgie (Palais des congrès Paris)– 6 octobre 2010
- 105. Aïdan P**  
Voie transaxillaire : intérêt du Robot da Vinci pour les thyroïdectomies :  
Congrès Français d'ORL (Palais des congrès Paris)– 16 octobre 2010
- 106. Aïdan P**  
Démonstration chirurgicale au travers d'une vidéo :  
Congrès de Chirurgie Robotique cervico-faciale. Nîmes– 8 avril 2011.
- 107. Sang-Wook K**  
Robot-assisted endoscopic surgery for thyroid cancer : experience with the  
first 100 patients. Accepted:  
Springer Science 12 January 2009

- 108. Terris D, Amin S**  
Robotic and endoscopic surgery in the neck;  
Operative Techniques in Otolaryngology 2008;19:36–41
- 109. Wémeau J, Carnaille B, Marchandise X**  
Traitement des hyperthyroïdies.  
Encycl Méd Chir (Elsevier,Paris),endocrinology 2007:10–43
- 110. Edino S, Mohammed A, Ochicha O**  
Thyroid gland diseases in Kano  
Niger postgrad Med J. Jun 2004;11(2):103–6
- 111. Lee J, Siow J**  
Thyroid surgery– the Tan Tock Serg Hospital otolaryngology experience.  
Ann Acad Med, Singapore. Mar 2002;31(2):158–64.
- 112. Brunaud L**  
Cancer papillaire de la thyroïde : vers un curage central systématique ?  
Journal de Chirurgie Viscérale Déc 2008;145:13–16.
- 113. Travalgli J, Nocera M, Baudin E, Schlumberger M**  
Traitement de la maladie ganglionnaire des cancers papillaires et vésiculaires  
de la thyroïde.  
Mt endocrinologie 2003;2(4):340–4.
- 114. Havenam J, Vantal K, Rouwe C, Piers D, Pluker M**  
Surgical experience in children with DTC.  
Ann.Surg.Oncol 2003;10(1):15–20
- 115. Laccourreye O, Cauchois R**  
Information orale et chirurgie programmée pour pathologie tumorale bénigne de la  
glande thyroïde: le point de vue du chirurgien, du médecin, de l'avocat, et du  
magistrat.  
Med Dro 2005:161–167.
- 116. Chvalier J, Marthelli H, Wind P**  
La découverte chirurgicale des glandes parathyroïdes et du nerf laryngé récurrent.  
Ann Chir.1995;494:296–304.



- 117. Chapuis Y**  
Risques et complications de la chirurgie thyroïdienne.  
Rev.Prat.Paris.1996;46:2325–9
- 118. Efremidou E, Papageorgiou M, Liratzopoulos N, Manolas K**  
The efficacy and safety of total thyroidectomy in the management of benign thyroid disease: a review of 932 cases.  
Can J Surg. Feb 2009;52(1):39–44.
- 119. Gaujoux S, Trésallet C**  
Thyroïdectomie totale ou quasi –totale pour maladie de Basedow : facteurs de morbidité et résultat à long terme  
Congrès de la SFE – Montpellier 2006;67(5)
- 120. Chiang F, Lin J, Wu C**  
Morbidity after total thyroidectomy for benign thyroid disease: comparison of Graves' disease and non–Graves' disease  
Kaohsiung J Med Sci. Nov 2006;22(11):554–9
- 121. Holinder D, Holinder C, Holinder H.**  
Etiology of bilateral abductor vocal cord paralysis: a review of 389 cases.  
Ann Otol Rhinol Laryngol 1996;85:428–36
- 122. Herranz–Gonzales J, Ganlan J, Martinez–vidal J, Ganlan C.**  
Complications following thyroid surgery.  
Arch Otolaryngol Head and Neck Surg 1991;117: 516–8.
- 123. Garnier H, Bacourt F, Boucaut P**  
Traitement chirurgical des goitres nodulaires toxiques.  
Chirurgie 1998;104:727–31.
- 124. Eiselle D**  
Intraoperative electrophysiologic monitoring of the recurrent laryngeal nerve.  
Laryngoscope 1996;106(4):443–9.
- 125. Khan A, Pearlman R, Bianchi D.**  
Experience with two types of electromyography monitoring electrodes during thyroid surgery.  
Am J Otolaryngol 1997;18(2): 99–102.

- 126. Echeverri A, Flexon P**  
Electrophysiologic nerve stimulation for identifying the recurrent laryngeal nerve in thyroid surgery: review of 70 consecutive thyroid surgeries.  
Am Surg 1998;64(4):328–33.
- 127. Reeve T, Thompson N**  
Complications of thyroid surgery: how to avoid them, how to manage them, and observations on their possible effect on the whole patient.  
World J. Surg 2000;24:971–975
- 128. Udelsman R, Lakatos E, Ladenson P**  
Optimal surgery for Papillary Thyroid Carcinoma.  
World J. Surg.1996;20:88–93
- 129. Tran BA HUY P, Levy C, Houlbert D**  
Traitement chirurgical de la maladie de Basedow. Bilan de 36 thyroïdectomies subtotaales.  
Ann Oto–Laryng (Paris) 1984;101:515–22.
- 130. Yamashita H, Noguchi S, Tahara K**  
Postoperative tetany in patients with Grave's disease: a risk factor analysis.  
Clin Endocrinol 1997;47:71–7.
- 131. Faber J, Galloe A**  
Changes in bone mass during prolonged subclinical hyperthyroidism due to L–Thyroxine treatment: a metaanalysis.  
Eur.J.Endocrinol 1994;130:350–6.
- 132. Lando M, Hoover L, Zuckerbraun L**  
Surgical strategy in thyroid disease.  
Arch Otolaryngol Head Neck Surg 1990;116:1378–83.
- 133. Hussain M, Hisham A**  
Total thyroidectomy: the procedure of choice for toxic goitre.  
Asian J Surg Apr 2008;31(2):59–62.
- 134. Foniadaki D, Roussakis G**  
Can non steroid anti–inflammatory drugs reduce post–operative occipital headache and/or posterior neck pain after thyroidectomy?  
Posters. Postoperative Pain Management 2006;389:140



*ANNEXES*

## FICHE D'EXPLOITATION :

**Numéro du dossier :**

Nom :  
 Sexe : Homme   
 Origine géographique :  
 Statut matrimonial : marié(e) : oui

**Numéro de la fiche :**

Age :  
 Femme   
 non

**Antécédent :**

Personnel : Goitre non  oui

Si oui Type : .....

Traitement : .....

Evolution : .....

**Médicaux :**

HTA  Diabète  Tuberculose  Coronaropathie   
 Cardiopathie  Néphropathie  Gastropathie   
 Pneumopathie  Endocrinopathie  Maladie de système

**Gynéco-obstétricaux :**

Gestité : Parité : E.V :  
 Tumeur : sein  ovaire  endomètre

**Chirurgicaux :** non  oui

Si oui Type d'intervention : .....

Déroulement et suite postopératoire : .....

Type d'anesthésie : .....

**Toxique et allergique :**

Allergie a un médicament : non  oui  Lequel : .....

Prise de toxique : Tabac  Alcool

Irradiation cervicale oui  non

Prise médicamenteuse :

AINS oui  non

Aspirine oui  non

Amiodarone oui  non

Autres: .....

**Familiaux :**

Goitre familial oui  non

Pathologie thyroïdienne oui  non

Pathologie tumorale oui  non

**Motif de consultation :**

Hyperthyroïdie : oui  non

Hypothyroïdie : oui  non

Tuméfaction cervical : oui  non

Douleur : oui  non

Goitre : oui  non

Nodule : oui  non

Compression : oui  non

Récidive : oui  non

Autres : .....

**Histoire de la maladie :**

Ancienneté du goitre : .....

Mode évolutif : Brutal oui  non   
 Progressif oui  non



**Anesthésie pour la chirurgie du goitre : Étude rétrospective portant sur une durée de 02ans (2009–2010)  
à l'hôpital Militaire Avicenne de Marrakech**

---

Adénopathie : oui  non

Signes d'hypoparathyroïdie :

Crampe musculaire : oui  non

Signe de chvostek : oui  non

Manœuvre de trousseau : oui  non

Manifestation cutaneo-muqueuse : oui  non

Examen de la filière aérienne :

Une laryngoscopie indirecte :

Évaluation :

Stade de Malampatti

Mobilité du rachis cervical

Implantation des dents

La morphologie mandibulaire

Ouverture de la bouche

**Bilan para clinique :**

Radiologie :

Echographie thyroïdienne :

Anechogène  Hyperechogène  Hypoechogène

Solide  Liquide  Mixte

Diffus  Uni nodulaire  Multi nodulaire

Scintigraphie :

Hyperfixant  Hypofixant

Chaud  Froid

Rx cervical face /profil : compression trachéale  déviation trachéale

Rx thorax face : goitre cervical  plongeant  endothoracique

TDM cervico thoracique: sténose laryngée oui  non

IRM cervical: oui  non

Biologie:

NFS:

Hb : Normal  Elevée  Bas

Ht : Normal  Elevée  Bas

G.B : Normal  Elevée  Bas

Pla : Normal  Elevée  Bas

Groupage + Rh:

VS:

TP:

ALAT:

UREE:

T.G:

GLYCEMIE:

CALCEMIE:

TSH:

Hyperthyroïdie

ECG :

Tachycardie sinusale :

Fibrillation auriculaire :

Insuffisance cardiaque :

Angor :

Les anticorps antithyroïdiens :

Anticorps anti TPO:

Anticorps anti Tg:

Anticorps anti récepteur de la TSH :

Cytopenction :

**Prémédication pré opératoire :**

Type de préparation : Lente

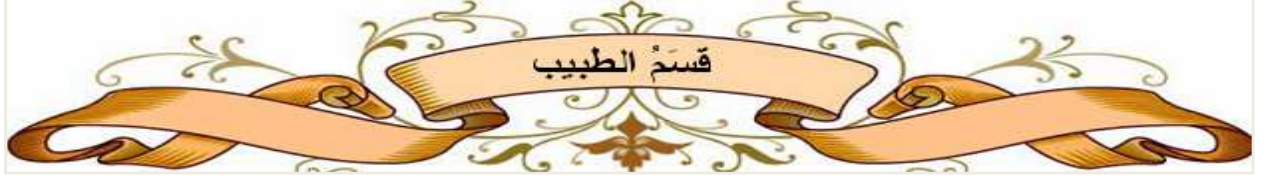Rapide

Durée moyenne de la préparation :









اقْسِمُ بِاللَّهِ الْعَظِيمِ

أَنْ أُرَاقِبَ اللَّهَ فِي مِهْنَتِي.

وَأَنْ أَصُونُ حَيَاةَ الْإِنْسَانِ فِي كَافَّةِ أَطْوَارِهَا فِي كُلِّ الظُّرُوفِ وَالْأَحْوَالِ بَادِلًا وَسَعِي فِي اسْتِنْقَاذِهَا  
مِنَ الْهَلَاكِ وَالْمَرَضِ وَالْأَلَمِ وَالْقَلْقِ.

وَأَنْ أَحْفَظَ لِلنَّاسِ كِرَامَتَهُمْ، وَأَسْتُرَ عَوْرَتَهُمْ، وَأَكْتُمَ سِرَّهُمْ.

وَأَنْ أَكُونَ عَلَى الدَّوَامِ مِنْ وَسَائِلِ رَحْمَةِ اللَّهِ، بَادِلًا رِعَايَتِي لِلْقَرِيبِ وَالْبَعِيدِ، لِلصَّالِحِ  
وَالطَّالِحِ، وَالصَّدِيقِ وَالْعَدُوِّ.

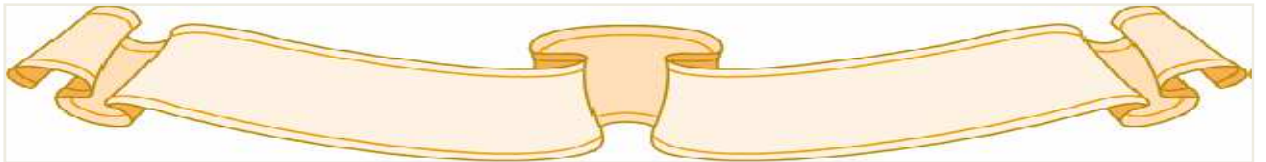وَأَنْ أَثَابِرَ عَلَى طَلْبِ الْعِلْمِ، أَسْخِرَهُ لِنَفْعِ الْإِنْسَانِ. لَا لِأَدَاةٍ.

وَأَنْ أُوَقِّرَ مَنْ عَلَّمَنِي، وَأُعَلِّمَ مَنْ يَصْنَعُنِي، وَأَكُونَ أَخًا لِكُلِّ زَمِيلٍ فِي الْمِهْنَةِ الطَّبِيبِيَّةِ

مُتَعَاوِنِينَ عَلَى الْبِرِّ وَالتَّقْوَى.

وَأَنْ تَكُونَ حَيَاتِي مِصْدَاقَ إِيمَانِي فِي سِرِّي وَعَلَانِيَتِي، نَقِيَّةً مِمَّا يُشِينُهَا تَجَاهَ اللَّهِ وَرَسُولِهِ  
وَالْمُؤْمِنِينَ.

وَاللَّهُ عَلَى مَا أَقُولُ شَهِيدٌ





مراكش

أطروحة رقم 04

سنة 2013

**التخدير لجراحة تضخم الغدة الدرقية:  
دراسة بأثر رجعي على مدى سنتين (2009-2010)  
في المستشفى العسكري ابن سينا بمراكش**

**الأطروحة**

قدمت ونوقشت علانية يوم .../.../2013

**من طرف**

**السيد حكيم صديكي**

المزداد في 11 نونبر 1984 بأكادير

**لنيل شهادة الدكتوراه في الطب**

**الكلمات الأساسية:**

تضخم الغدة الدرقية - التخدير - جراحة - فرط نشاط الدرق.

**اللجنة**

الرئيس	السيد	ب. فينش
		أستاذ في الجراحة العامة
المشرف	السيد	م. زوبير
		أستاذ مبرز في الإنعاش و التخدير
الحكام	السيد	ع. عشور
		أستاذ مبرز في الجراحة العامة
	السيد	أ. غ. الأديب
		أستاذ مبرز في الإنعاش و التخدير
	السيد	ح. عمار
		أستاذ مبرز في جراحة الأذن والأنف والحنجرة
	السيد	ع. شفيق
		أستاذ مبرز في جراحة الصدر