



UNIVERSITE CADI AYYAD  
FACULTE DE MEDECINE ET DE PHARMACIE  
MARRAKECH

Année 2013

Thèse N° 76

## Les atrésies choanales

---

### THESE

PRESENTEE ET SOUTENUE PUBLIQUEMENT LE ... /.../2013

### PAR

Mr. **Youssef BOUIDIR**

Né le 13/02/1987 à Khouribga

POUR L'OBTENTION DU DOCTORAT EN MEDECINE

---

### MOTS-CLES :

Atrésie - Choanes - fosse nasale - Syndrome CHARGE - Détresse respiratoire -  
obstruction nasale - Voie endonasale endoscopique

---

### JURY

Mr. <b>S. AIT BENALI</b> Professeur de Neurochirurgie	PRESIDENT
Mr. <b>A. RAJI</b> Professeur d'Oto-Rhino-Laryngologie	RAPPORTEUR
Mr. <b>A. ABOUSSAD</b> Professeur de Pédiatrie	} JUGES
Mr. <b>S. YOUNOUS</b> Professeur d'Anesthésie-Réanimation	
Mr. <b>L. ADERDOUR</b> Professeur agrégé d'Oto-Rhino-Laryngologie	

# بِسْمِ اللَّهِ الرَّحْمَنِ الرَّحِيمِ

"رب أوزعني أن أشكر نعمتك التي

أنعمت عليّ وعلى والديّ وأن أعمل

صالحاً ترضاه وأطع لبيّ في ذريّتي

إني تبت إليك وإني من المسلمين"

صدق الله العظيم.



*Au moment d'être admis à devenir membre de la profession médicale, je m'engage solennellement à consacrer ma vie au service de l'humanité.*

*Je traiterai mes maîtres avec le respect et la reconnaissance qui leur sont dus. Je pratiquerai ma profession avec conscience et dignité. La santé de mes malades sera mon premier but.*

*Je ne trahirai pas les secrets qui me seront confiés.*

*Je maintiendrai par tous les moyens en mon pouvoir l'honneur et les nobles traditions de la profession médicale.*

*Les médecins seront mes frères.*

*Aucune considération de religion, de nationalité, de race, aucune considération politique et sociale, ne s'interposera entre mon devoir et mon patient.*

*Je maintiendrai strictement le respect de la vie humaine dès sa conception.*

*Même sous la menace, je n'userai pas mes connaissances médicales d'une façon contraire aux lois de l'humanité.*

*Je m'y engage librement et sur mon honneur.*

*Déclaration Genève, 1948.*





*LISTE DES  
PROFESSEURS*

**UNIVERSITE CADI AYYAD**  
**FACULTE DE MEDECINE ET DE PHARMACIE**  
**MARRAKECH**

Doyen Honoraire

: Pr. Badie-Azzamann MEHADJI

**ADMINISTRATION**

Doyen

: Pr. Abdelhaq ALAOUI YAZIDI

Vice doyen à la recherche et la coopération

: Pr. Ag. Mohamed AMINE

Secrétaire Général

: Mr. Azzeddine EL HOUDAIGUI

**PROFESSEURS D'ENSEIGNEMENT SUPERIEUR**

ABOULFALAH	Abderrahim	Gynécologie – Obstétrique B
ABOUSSAD	Abdelmounaim	Néonatalogie
AIT BENALI	Said	Neurochirurgie
AIT SAB	Imane	Pédiatrie B
AKHDARI	Nadia	Dermatologie
ALAOUI YAZIDI	Abdelhaq	Pneumo-phtisiologie
AMAL	Said	Dermatologie
ASMOUKI	Hamid	Gynécologie – Obstétrique A

ASRI	Fatima	Psychiatrie
BELAABIDIA	Badia	Anatomie-Pathologique
BENELKHAIAI BENOMAR	Ridouan	Chirurgie – Générale
BOUMZEBRA	Drissi	Chirurgie Cardiovasculaire
BOUSKRAOUI	Mohammed	Pédiatrie A
CHABAA	Laila	Biochimie
CHOULLI	Mohamed Khaled	Neuropharmacologie
ESSAADOUNI	Lamiaa	Médecine Interne
FIKRY	Tarik	Traumatologie- Orthopédie A
FINECH	Benasser	Chirurgie – Générale
GHANNANE	Houssine	Neurochirurgie
KISSANI	Najib	Neurologie
KRATI	Khadija	Gastro-Entérologie
LOUZI	Abdelouahed	Chirurgie générale
MAHMAL	Lahoucine	Hématologie clinique
MANSOURI	Nadia	stomatologie et chirurgie maxillo faciale
MOUDOUNI	Said mohammed	Urologie
MOUTAOUAKIL	Abdeljalil	Ophthalmologie
NAJEB	Youssef	Traumato - Orthopédie B
RAJI	Abdelaziz	Oto-Rhino-Laryngologie
SAIDI	Halim	Traumato - Orthopédie A

SAMKAOUI	Mohamed Abdenasser	Anesthésie- Réanimation
SARF	Ismail	Urologie
SBIHI	Mohamed	Pédiatrie B
SOUMMANI	Abderraouf	Gynécologie-Obstétrique A
YOUNOUS	Saïd	Anesthésie-Réanimation

### **PROFESSEURS AGREGES**

ADERDOUR	Lahcen	Oto-Rhino-Laryngologie
ADMOU	Brahim	Immunologie
AMINE	Mohamed	Epidémiologie - Clinique
ARSALANE	Lamia	Microbiologie- Virologie (Militaire)
BAHA ALI	Tarik	Ophtalmologie
BOUKHIRA	Abderrahman	Biochimie-Chimie (Militaire)
BOURROUS	Monir	Pédiatrie A
CHAFIK	Aziz	Chirurgie Thoracique (Militaire)
CHELLAK	Saliha	Biochimie-chimie (Militaire)
CHERIF IDRISSE EL GANOUNI	Najat	Radiologie
DAHAMI	Zakaria	Urologie
EL ADIB	Ahmed rhassane	Anesthésie-Réanimation
EL FEZZAZI	Redouane	Chirurgie Pédiatrique
EL HATTAOUI	Mustapha	Cardiologie

EL HOUDZI	Jamila	Pédiatrie B
ELFIKRI	Abdelghani	Radiologie (Militaire)
ETTALBI	Saloua	Chirurgie – Réparatrice et plastique
KHALLOUKI	Mohammed	Anesthésie-Réanimation
KHOULALI IDRISSE	Khalid	Traumatologie-orthopédie (Militaire)
LAOUAD	Inas	Néphrologie
LMEJJATI	Mohamed	Neurochirurgie
MANOUDI	Fatiha	Psychiatrie
NEJMI	Hicham	Anesthésie - Réanimation
OULAD SAIAD	Mohamed	Chirurgie pédiatrique
TASSI	Noura	Maladies Infectieuses

### **PROFESSEURS ASSISTANTS**

ABKARI	Imad	Traumatologie-orthopédie B
ABOU EL HASSAN	Taoufik	Anesthésie - réanimation
ABOUSSAIR	Nisrine	Génétique
ADALI	Imane	Psychiatrie
ADALI	Nawal	Neurologie
AGHOUTANE	El Mouhtadi	Chirurgie – pédiatrique
AISSAOUI	Younes	Anesthésie Réanimation (Militaire)
AIT BENKADDOUR	Yassir	Gynécologie – Obstétrique A

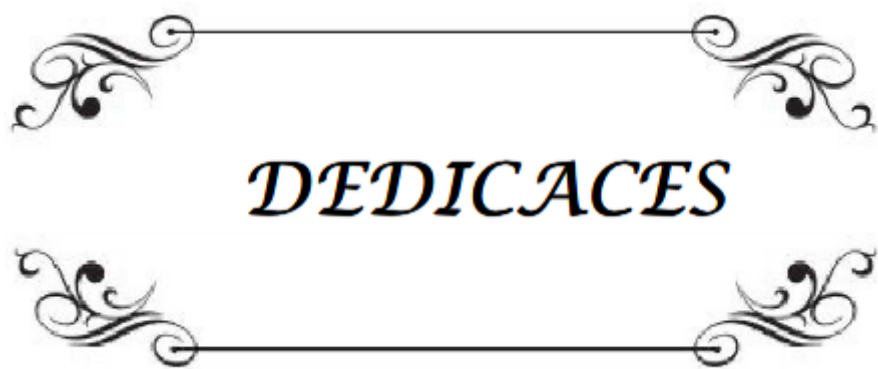


AIT ESSI	Fouad	Traumatologie-orthopédie B
ALAOUI	Mustapha	Chirurgie Vasculaire périphérique (Militaire)
ALJ	Soumaya	Radiologie
AMRO	Lamyae	Pneumo - phtisiologie
ANIBA	Khalid	Neurochirurgie
BAIZRI	Hicham	Endocrinologie et maladies métaboliques (Militaire)
BASRAOUI	Dounia	Radiologie
BASSIR	Ahlam	Gynécologie – Obstétrique B
BELBARAKA	Rhizlane	Oncologie Médicale
BELKHOUCHE	Ahlam	Rhumatologie
BENALI	Abdeslam	Psychiatrie (Militaire)
BEN DRISS	Laila	Cardiologie (Militaire)
BENCHAMKHA	Yassine	Chirurgie réparatrice et plastique
BENHADDOU	Rajaa	Ophtalmologie
BENHIMA	Mohamed Amine	Traumatologie-orthopédie B
BENJILALI	Laila	Médecine interne
BENZAROUEL	Dounia	Cardiologie
BOUCHENTOUF	Rachid	Pneumo-phtisiologie (Militaire)
BOUKHANNI	Lahcen	Gynécologie – Obstétrique B
BOURRAHOUCHE	Aicha	Pédiatrie
BSSIS	Mohammed Aziz	Biophysique

CHAFIK	Rachid	Traumatologie-orthopédie A
DAROUASSI	Youssef	Oto-Rhino – Laryngologie (Militaire)
DIFFAA	Azeddine	Gastro - entérologie
DRAISS	Ghizlane	Pédiatrie A
EL AMRANI	Moulay Driss	Anatomie
EL ANSARI	Nawal	Endocrinologie et maladies métaboliques
EL BARNI	Rachid	Chirurgie Générale (Militaire)
EL BOUCHTI	Imane	Rhumatologie
EL BOUIHI	Mohamed	Stomatologie et chirurgie maxillo faciale
EL HAOUATI	Rachid	Chirurgie Cardio Vasculaire
EL HAOURY	Hanane	Traumatologie-orthopédie A
EL IDRISSE SLITINE	Nadia	Pédiatrie (Néonatalogie)
EL KARIMI	Saloua	Cardiologie
EL KHADER	Ahmed	Chirurgie Générale (Militaire)
EL KHAYARI	Mina	Réanimation médicale
EL MEHDI	Atmane	Radiologie (Militaire)
EL MGHARI TABIB	Ghizlane	Endocrinologie et maladies métaboliques
EL OMRANI	Abdelhamid	Radiothérapie
FADILI	Wafaa	Néphrologie
FAKHIR	Bouchra	Gynécologie – Obstétrique A
FAKHIR	Anass	Histologie -embryologie cytogénétique

FICHTALI	Karima	Gynécologie – Obstétrique B
HACHIMI	Abdelhamid	Réanimation médicale
HAJJI	Ibtissam	Ophtalmologie
HAOUACH	Khalil	Hématologie biologique
HAROU	Karam	Gynécologie – Obstétrique B
HOCAR	Ouafa	Dermatologie
JALAL	Hicham	Radiologie
KADDOURI	Said	Médecine interne (Militaire)
KAMILI	El ouafi el aouni	Chirurgie – pédiatrique générale
KHOUCHANI	Mouna	Radiothérapie
LAGHMARI	Mehdi	Neurochirurgie
LAKMICHI	Mohamed Amine	Urologie
LAKOUICHMI	Mohammed	Chirurgie maxillo faciale et Stomatologie (Militaire)
LOUHAB	Nissrine	Neurologie
MADHAR	Si Mohamed	Traumatologie-orthopédie A
MAOULAININE	Fadlmrabihrabou	Pédiatrie (Néonatalogie)
MARGAD	Omar	Traumatologie – Orthopédie B (Militaire)
MATRANE	Aboubakr	Médecine Nucléaire
MOUAFFAK	Youssef	Anesthésie - Réanimation
MOUFID	Kamal	Urologie (Militaire)
MSOUGGAR	Yassine	Chirurgie Thoracique

NARJIS	Youssef	Chirurgie générale
NOURI	Hassan	Oto-Rhino-Laryngologie
OUALI IDRISSE	Mariem	Radiologie
OUBAHA	Sofia	Physiologie
OUEIAGLI NABIH	Fadoua	Psychiatrie (Militaire)
QACIF	Hassan	Médecine Interne (Militaire)
QAMOUSS	Youssef	Anesthésie - Réanimation (Militaire)
RABBANI	Khalid	Chirurgie générale
RADA	Noureddine	Pédiatrie A
RAIS	Hanane	Anatomie-Pathologique
ROCHDI	Youssef	Oto-Rhino-Laryngologie
SAMLANI	Zouhour	Gastro - entérologie
SERHANE	Hind	Pneumo-Phtisiologie
SORAA	Nabila	Microbiologie virologie
TAZI	Mohamed Illias	Hématologie clinique
ZAHLANE	Mouna	Médecine interne
ZAHLANE	Kawtar	Microbiologie virologie
ZAQUI	Sanaa	Pharmacologie
ZIADI	Amra	Anesthésie - Réanimation



*DEDICACES*



*Toutes les lettres ne sauraient trouver les mots qu'il faut...  
Tous les mots ne sauraient exprimer la gratitude, l'amour,  
Le respect, la reconnaissance...  
Aussi, c'est tout simplement que ...  
Je dédie cette Thèse...*



## ***A Allah Tout Puissant***

*Qui m'a inspiré*

*Qui m'a guidé dans le bon chemin*

*Je vous dois ce que je suis devenue*

*Louanges et remerciements pour ta clémence et miséricorde...*

***Je dédie cette Thèse....***

## ***A MON ADORABLE MERE,***

*Aucune parole ne peut être dite à sa juste valeur pour  
exprimer mon amour et mon attachement à toi.*

*Combien de fois t'ai-je déjà dis je t'aime maman ? Pas assez de  
fois vraiment.*

*Ce travail est une occasion pour t'exprimer mon profond  
amour et ma grande gratitude.*

*Tu as toujours été mon exemple car tout au long de votre vie,  
je n'ai vu que droiture, humanisme, sérieux et bonté. Tu m'as  
toujours donné de ton temps, de ton énergie, de la liberté, de  
ton cœur et de ton amour. En ce jour j'espère réaliser chère  
mère et douce créature un de tes rêves, sachant que tout ce que  
je pourrais faire ou dire ne pourrait égaler ce que tu m'as  
donné et fait pour moi. Puisse Dieu, tout puissant, te préserver  
du mal, te combler de santé, de bonheur et te procurer longue  
vie afin que je puisse te combler à mon tour...*

## ***A MON TRÈS CHÈRE PÈRE,***

*Aucune dédicace ne saurait exprimer mon respect, mon amour  
éternel et ma considération pour les sacrifices consentis pour  
mon instruction et mon bien être. Tu as été pour moi durant  
toute ma vie le père exemplaire, l'ami et le conseiller. Tes  
prières ont été pour moi d'un grand soutien au cours de ce long  
parcours. J'espère réaliser ce jour un de tes rêves et être digne  
de ton nom, ton éducation, ta confiance et des hautes valeurs  
que tu m'as inculqué. Que Dieu, tout puissant, te garde, te*

*procure santé, bonheur et longue vie pour que tu demeures le flambeau illuminant mon chemin...*

***A MA TRÈS CHÈRE SOEUR BADIA***

*Des mots ne pourront jamais exprimer la profondeur de mon amour et mon affection.*

***A MES TRÈS CHÈRES FRÈRES HICHAM, ABDELILAH,  
ANAS***

*Vous savez que l'affection et l'amour fraternel que je vous porte sont sans limites. Je vous dédie ce travail en témoignage de l'amour et des liens de sang qui nous unissent. Puissions nous rester unis dans la tendresse et fidèles à l'éducation que nous avons reçue. J'implore Allah qu'il vous apporte bonheur et vous aide à réaliser tous vos vœux.*

*A toi petit frère ANAS futur médecin inshallah je te souhaite bon courage et j'espère que tu pourra réaliser ce que je n'avais pas pu le faire*

***A LA MEMOIRE DE MES GRANDS PERES ET GRANDES  
MERES***

*Puisse Dieu, tout puissant, vous accorder sa clémence, sa miséricorde et de vous accueillir dans son saint paradis...*

***A MES ONCLES ET LEURS EPOUSES,  
A MES TANTES ET LEURS EPOUX,  
A TOUS MES COUSINS ET COUSINES,***

***A toute la famille BOUIDIR, à la famille OUBIDAR  
Avec toute mon affection***



*A ma chère amie BOUCHRA BENOUARDI*

*Tu n'as jamais cessé de croire en moi. Je te remercie pour ta compréhension et surtout pour ta patience.*

*Nous avons traversé tellement d'épreuves mais ta présence et ton soutien m'ont beaucoup aidé.*

*Tes encouragements m'ont toujours poussé à doubler mes efforts.*

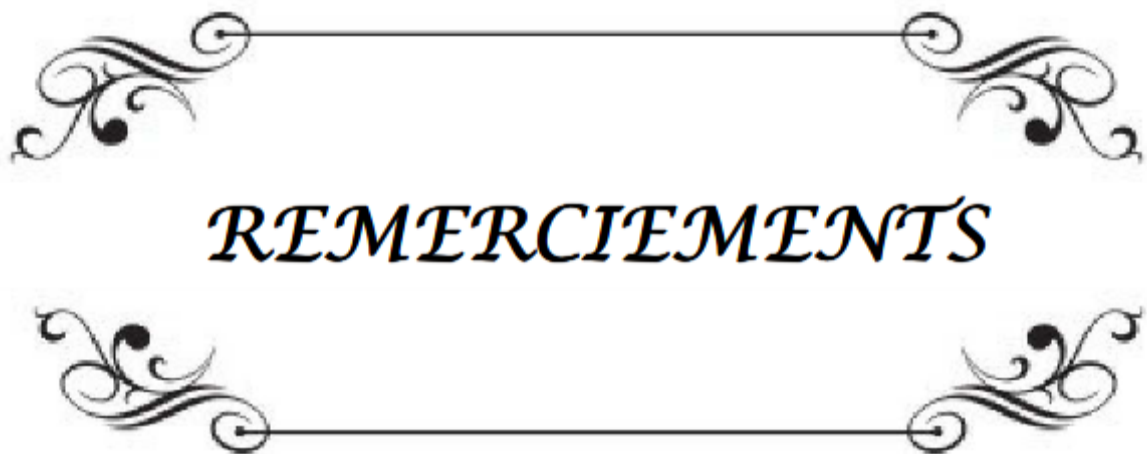
*Je ne peux me priver du plaisir de te dédier ce travail en témoignage de la profonde affection qui nous unit, bien qu'aucune dédicace, aucune formule aussi douce que soit-elle ne saurait contenir ce que j'éprouve pour toi.*

*Puisse Dieu nous garder unis pour la vie*

*A TOUS MES AMIS ET CONFRERES :*

*Nous avons partagé les bons et les mauvais moments des études médicales. Merci pour votre amitié et vos encouragements. Que ce modeste travail soit le témoignage de mon affection.*

*A tous ceux qui me sont chers et que j'ai omis de citer.*



*REMERCIEMENTS*

*A*  
*NOTRE MAITRE ET RAPPORTEUR DE THESE*

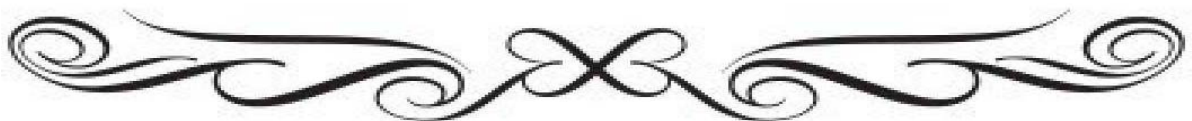*PROFESSEUR ABDELAZIZ RAJI*

*C'est avec un grand plaisir que je me suis adressée à vous dans le but de bénéficier de votre encadrement et j'étais très touchée par l'honneur que vous m'avez fait en acceptant de me confier ce travail.*  
*Merci pour m'avoir guidé tout au long de ce travail. Merci pour l'accueil aimable et bienveillant que vous m'avez réservé à chaque fois.*  
*Veillez accepter, cher maître, dans ce travail l'assurance de mon estime et de mon profond respect. Vos qualités humaines et professionnelles jointes à votre compétence et votre dévouement pour votre profession seront pour moi un exemple à suivre dans l'exercice de cette honorable mission.*

*A NOTRE MAITRE ET PRESIDENT DE THESE :*

*PROFESSEUR SAID AITBENALI*

*Je suis très sensible à l'honneur que vous m'avez fait en acceptant aimablement de présider mon jury de thèse. Nous avons eu le grand privilège de bénéficier de votre enseignement lumineux durant nos années d'étude. Veillez cher maître, trouver dans ce travail, le témoignage de ma gratitude, ma haute considération et mon profond respect.*



*A NOTRE MAITRE ET JUGE DE THESE :  
PROFESSEUR ABDELMOUNAIM ABOUSSAD*

*Veillez accepter Professeur, mes vifs remerciements pour l'intérêt que vous avez porté à ce travail en acceptant de faire partie de mon jury de thèse. Veillez trouver ici, chère Maître, l'assurance de mes sentiments respectueux et dévoués.*

*A NOTRE MAITRE ET JUGE DE THESE :  
PROFESSEUR SAID YOUNOUS*

*Vous avez accepté très spontanément de faire partie de notre jury. Nous vous remercions de votre enseignement et de l'intérêt que vous avez porté à ce travail.*

*Veillez trouver ici, Professeur, l'expression de notre profond respect.*

*A NOTRE MAITRE ET JUGE DE THESE :  
PROFESSEUR LAHCEN ADERDOUR*

*Vous nous avez fait l'honneur de faire partie de notre jury. Nous avons pu apprécier l'étendue de vos connaissances et vos grandes qualités humaines.*

*Veillez accepter, Professeur, nos sincères remerciements et notre profond respect.*



*A Pr. HASSAN NOURI, Professeur assistant au service d'ORL  
CHU Mohammed VI de Marrakech*

*Vous m'avez beaucoup aidée dans l'élaboration de ce travail. Votre disponibilité et vos précieuses recommandations ont été pour moi d'un grand apport. Je vous remercie pour votre sympathie et votre bienveillance. Il m'est particulièrement agréable de vous exprimer ma profonde gratitude et ma grande estime.*

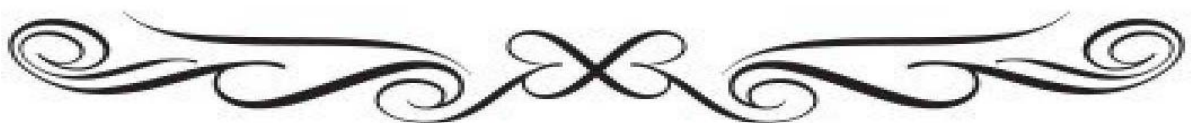
*A tout le Personnel médical et paramédical du service d'ORL,  
de chirurgie pédiatrique, de néonatalogie, de réanimation  
pédiatrique du CHU Mohammed VI de Marrakech,*



*Je vous remercie vivement de l'accueil chaleureux, et de l'aide précieuse  
que vous m'avez réservée à chaque fois.*

*A tout le Personnel médical et paramédical du service  
d'Epidémiologie de la Faculté de Médecine et de Pharmacie de  
Marrakech,*

*Je vous remercie vivement de votre soutien, et de l'aide précieuse que  
vous m'avez réservée pour bien mener cette étude scientifique.*

*Et à tous ceux qui ont contribué un jour à ma formation de  
médecin, j'espère être à la hauteur de vos espérances en moi.*







---

***ABBREVIATIONS***

---



ON : Obstruction nasale.

AC : Atrésie choanale.

FN : Fosse nasale.

DR : Détresse respiratoire.

TDM : tomodensitométrie.

CIA : communication inter auriculaire.

NNé : nouveau-né.

INF : inférieure.

SUP : supérieure.

ANT : antérieure.

POST : postérieure.

LAT : latérale.

ART : artère.

CCN : cellules de la crête neurale.

MMZ : méthimazole.

CMZ : Carbimazole.

PTU : propylthio-uracile.

ATS : Antithyroïdiens de synthèses.

SA : semaine d'aménorrhée.

FIO2 : fraction inspiratoire d'oxygène.

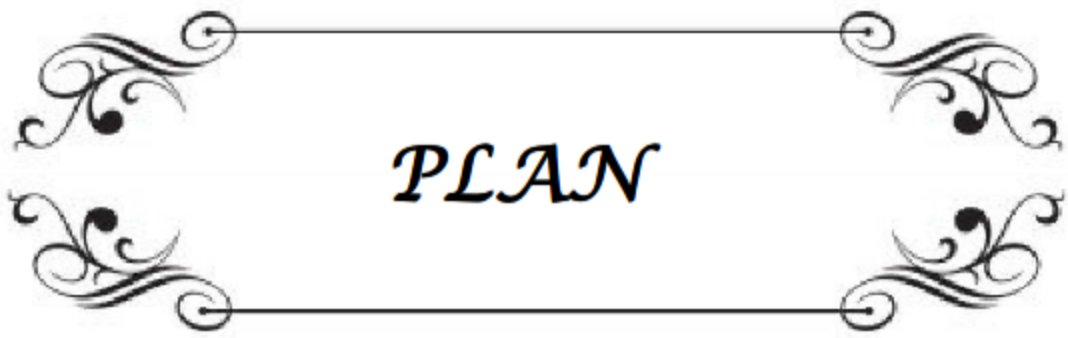
ILCOR : international liaison committee on resuscitation.

PEA : potentiels évoqués auditifs.

PEV : potentiels évoqués visuels.

OEP : oto-émissions provoquées.

RGO : reflux gastro-œsophagien.



*PLAN*



<b>INTRODUCTION.....</b>	<b>1</b>
<b>MATHERIELS ET METHODES.....</b>	<b>4</b>
I. PATIENTS.....	5
II. METHODES.....	5
III. ANALYSE DES DONNEES.....	5
<b>RESULTATS.....</b>	<b>6</b>
I. DONNEES EPIDEMIOLOGIQUES.....	7
1.Fréquence de la maladie.....	7
2.Age.....	7
3.Sexe.....	8
4.La consanguinité.....	8
5.Les antécédents.....	8
II. DONNEES CLINIQUES.....	9
1.Age de début.....	9
2.Délai diagnostique.....	9
3.Motif de consultation.....	10
4.Examen ORL.....	10
5.Bilatéralité.....	12
6.Coté atteint.....	12
7.Nature de l'atrésie.....	12
8.Malformations associées.....	15
III. DONNEES PARACLINIQUES.....	15
1.Radiographie du crane : profil de HIRTZ.....	15
2.Tomodensitométrie.....	15
3.Bilan polymalformatif.....	17
IV. TRAITEMENT.....	17
1.Indication.....	17
2.Voie d'abord.....	17
3.Technique.....	17
4.Durée du calibrage.....	20
V. EVOLUTION.....	22

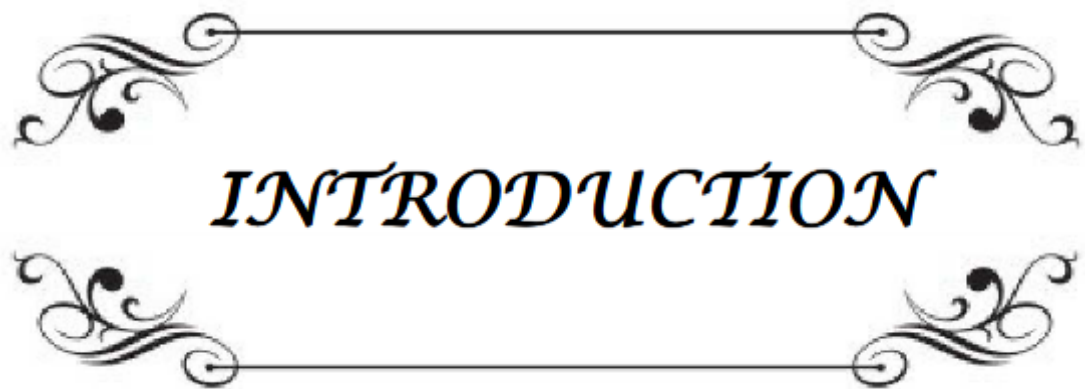
1.Suites immédiates.....	22
2.Suites lointaines.....	22
<b>DISCUSSION.....</b>	<b>24</b>
<b>I. RAPPEL ANATOMIQUE.....</b>	<b>25</b>
1.Constitution anatomique.....	26
1.1 La paroi antérieure : .....	26
1.2 La paroi inférieure (plancher) : .....	26
1.3 La paroi interne ou septum nasal : .....	28
1.4 La paroi latérale :.....	29
1.5 La paroi supérieure (ou voute) :.....	32
1.6 Les choanes : .....	32
2.Particularités anatomiques chez le nouveau né : .....	34
3.La muqueuse nasale : .....	37
4.La vascularisation : .....	37
4-1. Les artères : .....	37
a. L'artère sphéno-palatine : .....	37
b. Les artères ethmoïdales : .....	37
c. L'artère de la sous-cloison : .....	38
4-2. Les veines : .....	38
4-3. Les lymphatiques : .....	39
4-4. La vascularisation de la voute palatine : .....	40
5.L'innervation : .....	41
<b>II. RAPPEL EMBRYOLOGIQUE.....</b>	<b>43</b>
1.Développement des structures cranio-faciales : .....	44
2.Rôles des cellules de la crête neurale: .....	45
3.Embryologie descriptive du nez : .....	46
<b>III. PHYSIOLOGIE NASALE.....</b>	<b>51</b>
1.Fonction olfactive : .....	51
2.Fonction ventilatoire : .....	54
2-1. Régulation des débits aériens : .....	54
2-2. Filtration : .....	55
2-3. Humidification : .....	55
2-4. Réchauffement : .....	55
3.Fonction immunitaire : .....	58
4.Fonction morphogénique : .....	59

IV. PHYSIOPATHOGENIE.....	61
1.Persistance de la membrane buccopharyngée : .....	61
2.Persistance de la membrane nasobuccale : .....	61
3.Trouble de la migration des cellules de la crête neurale : .....	62
4.Présence anormale de structures mesodermiques : .....	63
5.Autres processus pathologiques : .....	63
V. ETIOPATHOGENIE.....	64
1.Origine génétique : .....	64
1.1 Atrésie choanale non syndromique :.....	64
1.2 Atrésie choanale au cours de l'association « CHARGE » : .....	64
1.3 Autres syndromes pouvant intégrer les atrésies choanales : .....	65
2.Origine tératogène.....	66
2.1 La thalidomide : .....	66
2.2 L'atrésie choanale et antithyroïdiens de synthèse :.....	66
2.3 Atrésie choanale et atrazine : .....	70
VI. ANATOMIE PATHOLOGIE DE L'ATRESIE CHOANALE.....	70
1.Nature de l'atrésie : .....	70
2.Siège de l'atrésie : .....	73
3.Répercussion loco-régionale de l'atrésie choanale :.....	74
VII. EPIDEMIOLOGIE.....	76
1.Fréquence de la maladie : .....	76
2.Age : .....	76
3.Sexe : .....	77
4.Bilatéralité : .....	77
5.Coté atteint : .....	77
6.Hérédité de l'affection : .....	78
VIII. ETUDE CLINIQUE : .....	79
1.Interrogatoire ; .....	79
2.Manifestations cliniques : .....	79
2.1 Atrésie choanale bilatérale : .....	79
2.2 Atrésie choanale unilatérale :.....	80
3.Examen clinique : .....	81
3-1. Inspection : .....	81
3-2. Les moyens de diagnostique en maternité :.....	83
a. Le cathétérisme de la fosse nasale :.....	83

b.	La technique de MULLER : .....	86
c.	L'instillation de bleu de méthylène : .....	86
d.	Le test du coton : .....	86
3-3.	Evaluation de l'état hémodynamique : .....	86
3-4.	Evaluation de l'état neurologique : .....	87
3-5.	Examen ORL : .....	87
3-6.	Examen ophtalmologique : .....	91
3-7.	Examen cardio-vasculaire : .....	91
3-8.	Examen uro-génital : .....	91
<b>IX.</b>	<b>EXAMENS PARACLINIQUES.....</b>	<b>92</b>
1.	Radiographie du crane : profil de HIRTZ : .....	92
2.	Tomodensitométrie : .....	92
3.	Image par résonance magnétique : .....	95
4.	Endoscopie virtuelle : .....	95
5.	Scintigraphie : .....	95
6.	Bilan malformatif : .....	97
6.1.	Bilan biologique : .....	97
6.2.	Echographie cardiaque et abdominale : .....	97
6.3.	L'échographie transfontanellaire : .....	97
6.4.	Evaluation de l'audition : .....	98
6.5.	Evaluation de la vision : .....	98
<b>X.</b>	<b>FORMES CLINIQUES.....</b>	<b>99</b>
1.	Atrésie choanale congénitale bilatérale : .....	99
2.	Atrésie choanale congénitale unilatérale : .....	100
3.	Malformations associées : .....	100
3-1.	Le syndrome C.H.A.R.G.E : .....	101
a.	Définition est historique du syndrome CHARGE : .....	102
b.	Physiopathologie : .....	103
c.	Manifestations cliniques : .....	104
d.	Les critères diagnostics : .....	113
e.	La conduite à tenir thérapeutique : .....	115
f.	Évolution du syndrome CHARGE : .....	118
g.	Le soutien psychologique : .....	119
3-2.	Autres malformations associées à l'atrésie choanale : .....	120

4. Sténose choanale secondaire : .....	121
<b>XI. DIAGNOSTICS DIFFERENTIELS : .....</b>	<b>121</b>
1. Anomalies congénitales : .....	121
1-1. Sténose congénitale de l'orifice piriforme : .....	121
1-2. Tumeurs congénitales : .....	122
2. Obstructions nasales inflammatoires : .....	123
2-1. Rhinite infectieuse : .....	123
2-2. Rhinite néonatale : .....	124
3. Obstructions nasales traumatiques : .....	125
3-1. Déviation septale : .....	125
3-2. Corps étranger intra-nasal : .....	125
3-3. Hématome de la cloison : .....	126
4. Obstructions nasales iatrogènes : .....	126
5. Polypose nasosinusienne : .....	126
<b>XII. CONDUITE A TENIR.....</b>	<b>129</b>
1. Traitement d'urgence : .....	129
2. Les mesures initiales de réanimation : .....	130
3. Traitement chirurgical : .....	132
3-1. Principe de prise en charge de l'atrésie choanale : .....	132
3-2. Techniques chirurgicales : .....	133
a. La ponction transnasale ou divulsion : .....	134
b. L'approche microscopique par perforation transnasale : .....	137
c. Voie transpalatine : .....	137
d. La voie transnasale sous vidéo-endoscopique : .....	141
d-1. Principes : .....	141
d-2. Matériel : .....	142
d-3. Préparation : .....	142
d-4. Intervention : .....	143
d-5. Utilisation de micro instruments chirurgicaux motorisés : .....	149
d-6. L'utilisation du laser : .....	150
e. L'approche transseptale sublabiale : .....	152
f. L'approche transseptale endoscopique : .....	153
g. La voie rétropalatine endoscopique : .....	154
h. La technique d'extension au sinus sphénoïdal : .....	155
i. La pose du «stent»: un sujet controversé: .....	155

j. Le développement de techniques avec lambeaux muqueux: .....	159
3-3. Soins post-opératoires : .....	164
a. Atrésie choanale et reflux gastro-oesophagien (RGO): .....	164
b. Intérêt de l'application topique de mitomycine C : .....	165
3-4. Indications chirurgicales : .....	166
3-5. Complications chirurgicales : .....	168
<b>CONCLUSION</b> .....	171
<b>ANNEXES</b> .....	173
<b>RESUMES</b> .....	177
<b>BIBLIOGRAPHIE</b> .....	181



*INTRODUCTION*

Les voies respiratoires supérieures sont le site de nombreuses malformations congénitales, ayant bien souvent pour conséquence des obstructions anatomiques ou fonctionnelles.

Parmi ces affections, on retrouve une anomalie rare mais non exceptionnelle : l'atrésie choanale (AC).

Il s'agit d'une affection relativement rare (1 pour 5000 à 8000 naissances) [1, 2, 3].

Décrite pour la première fois en 1755 par Roederer chez un nouveau né, en 1830 Adolf Wilhem Otto l'a décrit comme une déformation des os palatins lors de l'autopsie d'un fœtus [4,5], elle se caractérise par la présence anormale d'un tissu obstructif empêchant toute communication entre les fosses nasales (FN) et le nasopharynx. Elle peut être unilatérale ou bilatérale, partielle ou complète et de nature osseuse, membraneuse ou mixte [6].

Sur le plan clinique, l'atrésie choanale bilatérale se déclare à la naissance dans un tableau de détresse respiratoire (DR) cyclique [7] associée à des difficultés majeures d'alimentation. Les formes unilatérales passent souvent inaperçues jusqu'à l'âge adulte. Elles sont responsables d'obstruction nasale (ON) et de rhinorrhée unilatérale voire d'anosmie.

La proportion non négligeable des malformations congénitales associées soulève de nombreuses interrogations quant à l'étiopathogénie de cette affection. Différentes hypothèses physiopathologique seront exposées.

L'atrésie choanale peut entrer dans le cadre d'un syndrome polymalformatif, la forme complète se voit dans l'association « CHARGE » [8,9].

Le diagnostic avant tout clinique, a été considérablement facilité par l'endoscopie. Actuellement, la tomодensitométrie (TDM) constitue la procédure de choix dans l'évaluation de l'atrésie choanale [10,11].

Le problème posé par cette affection est celui de sa thérapeutique. La récurrence étant la complication la plus fréquente.

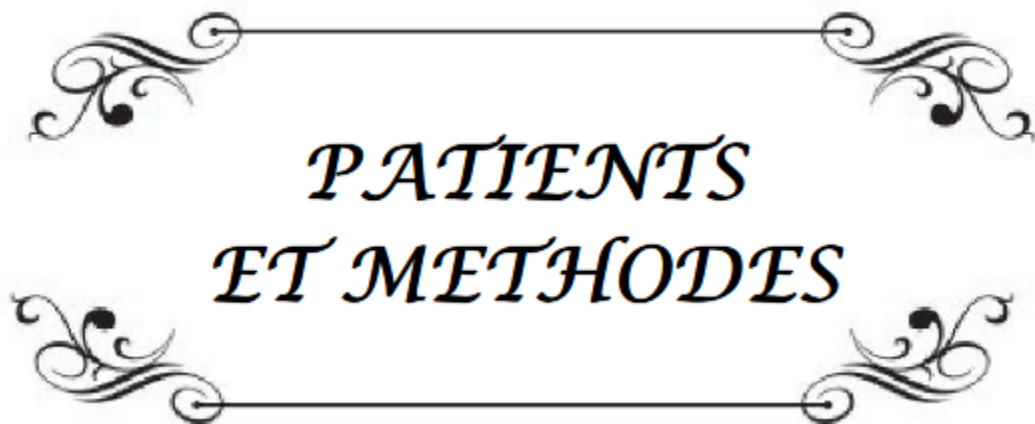
La première cure chirurgicale d'une atrésie choanale a été réalisée en 1853 par Emmert [12] qui a opéré avec succès par voie transnasale chez un enfant de 7ans. Actuellement de



nombreuses techniques chirurgicales ont été proposées, mais les plus utilisées sont : les voies endoscopiques transnasales, et la voie transpalatine [13].

Nous rapportons 13 cas d'atrésie choanale colligés au service d'ORL du CHU Mohammed VI de Marrakech, durant une période de 11 ans s'étalant du Janvier 2002 au 31 Décembre 2012.

L'objectif de notre étude est d'analyser les paramètres épidémio-cliniques de notre série et à partir de notre expérience et des données de la littérature de mener une étude comparative des résultats des différentes procédures opératoires et de dégager une stratégie thérapeutique.



*PATIENTS  
ET METHODES*

## **I. PATIENTS**

Notre travail est une étude rétrospective des dossiers d'atrésie choanale qui ont été prises en charge dans le service d'ORL du Centre Hospitalier universitaire Mohamed VI durant la période s'étendant de janvier 2002 à décembre 2012, soit une durée de 11 ans.

Nous avons recensé 13 cas d'atrésie choanale.

C'est une étude rétrospective portant sur tous les malade ayant présentés une atrésie choanale et hospitalisés dans les services : d'ORL ; de réanimation néonatale ; de réanimation pédiatrique ; de chirurgie infantile.

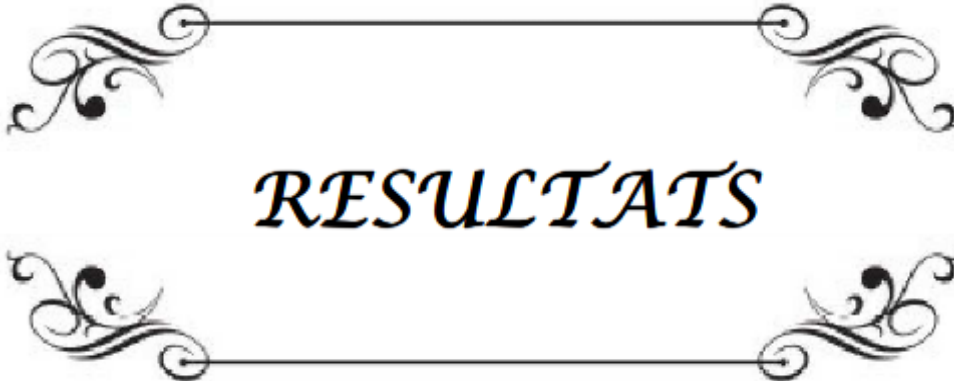
## **II. METHODES**

Pour faciliter l'étude, nous avons fait une recherche bibliographique, puis nous avons établi une fiche d'exploitation remplie par le même opérateur recueillant les caractéristiques épidémiologiques, cliniques, paracliniques, biologiques, thérapeutiques et évolutives (voir annexe pour plus de détails).

## **III. ANALYSE DES DONNEES**

La saisie des textes et des tableaux a été faite sur le logiciel Word 2007 et celle des graphiques sur le logiciel Excel XP.

L'analyse statistique des données a été faite à l'aide du logiciel Epi Info 7 version 1.0.0.0.

A decorative rectangular frame with ornate, symmetrical scrollwork at each corner. The word "RESULTATS" is centered within the frame in a bold, italicized, serif font.

***RESULTATS***

Les résultats de l'étude comportent des données épidémiologiques, cliniques, paracliniques, thérapeutiques et évolutives. Les résultats sont représentés sous forme de tableaux et illustrés par des graphiques pour faciliter leur l'analyse.

## **I. DONNEES EPIDEMIOLOGIQUES**

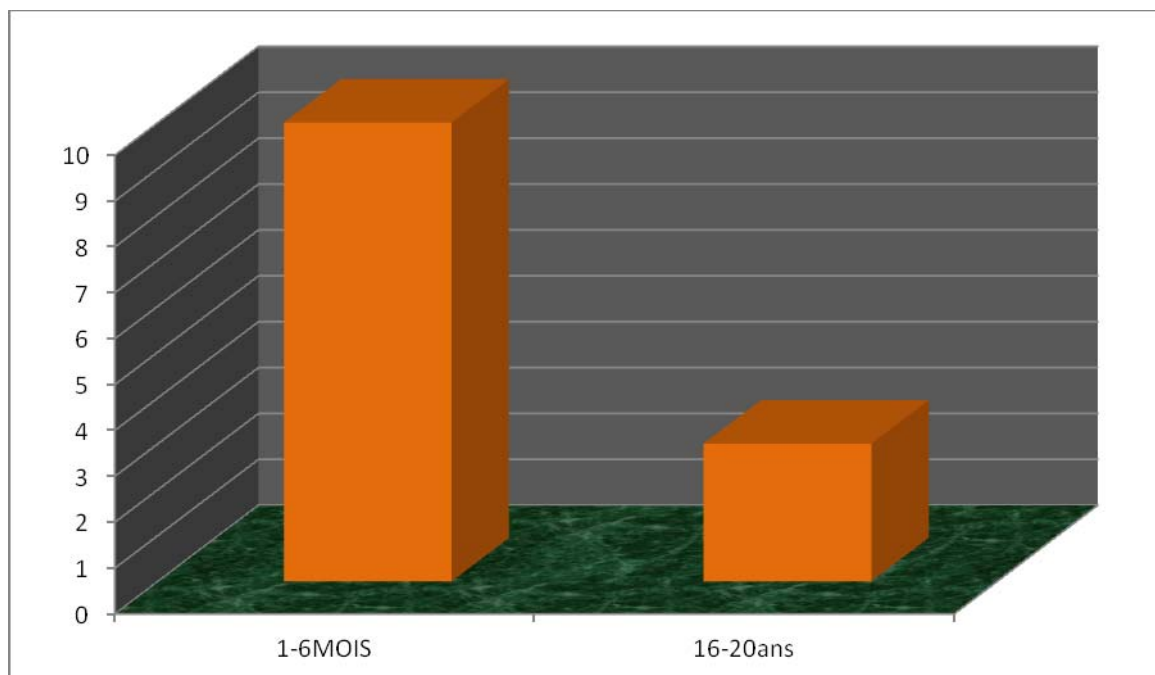
### **1. Fréquence de la maladie :**

Nous avons colligé 13 cas d'atrésie choanale durant une période de 11 ans.

### **2. Age :**

L'âge moyen de nos patients était 4,5 ans, avec des extrêmes allant de 1 jour à 20 ans, Le maximum de cas a été observé chez les patients âgés entre un jour et 6 mois avec un pourcentage de 76,92%.

Le graphique qui suit nous montre, de façon plus claire, cette répartition :



**Figure N°1: répartition des patients selon la tranche d'âge.**

### 3. Sexe :

Dans notre série d'étude, on note une légère prédominance féminine avec 7 patients de sexe féminin soit 53,84%, contre 6 patients de sexe masculin soit 46,16%.

Le sexe ratio était de 0,85.

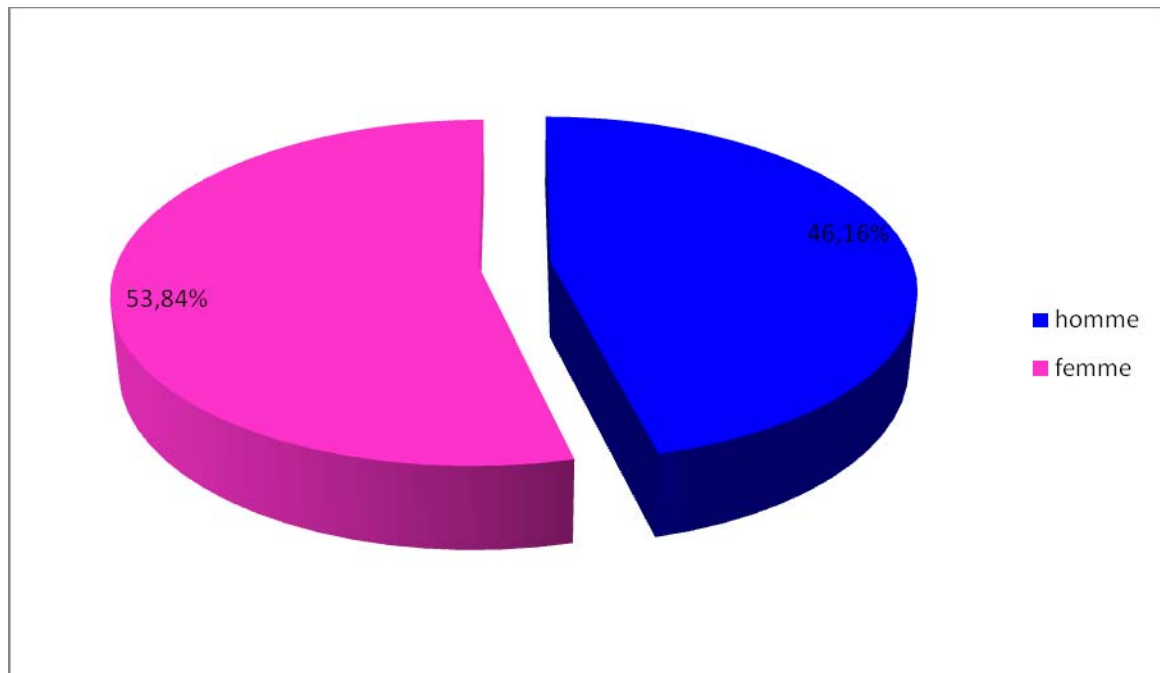


Figure N°2: Fréquence de l'atrésie choanale selon le sexe.

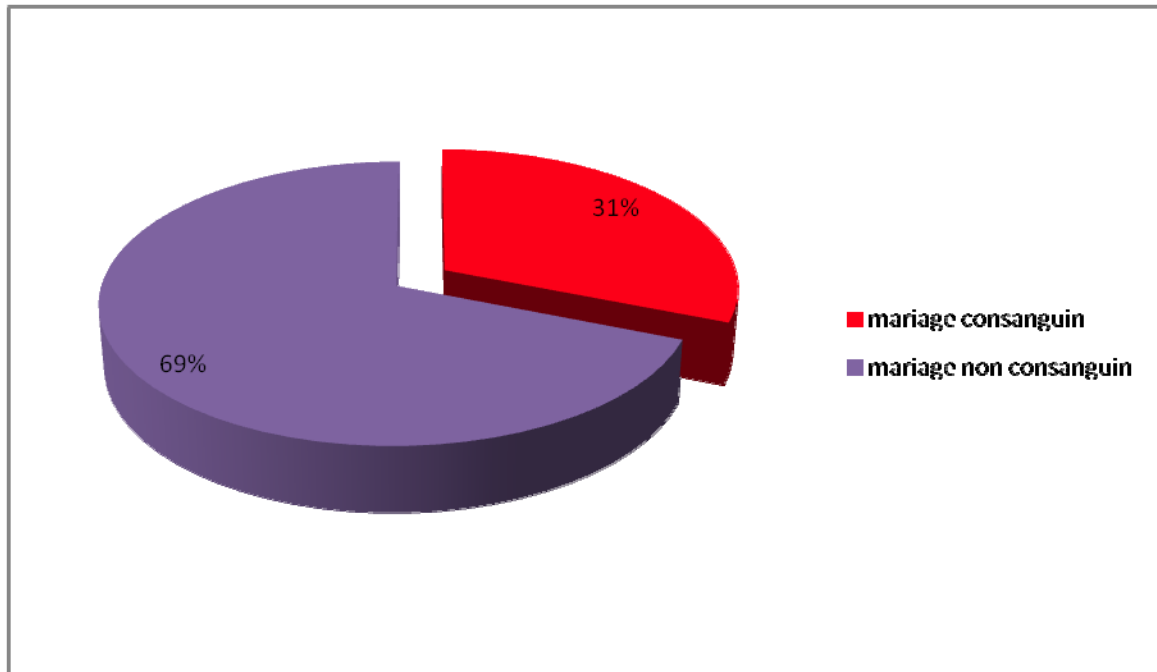
### 4. La consanguinité :

Quatre patients sont issus d'un mariage consanguin de premier degré, soit 31%, et neuf patients sont issus d'un mariage non consanguin, soit 69%.

### 5. Les antécédents :

- Nous avons noté dans les antécédents, un cas de bronchiolite virale compliquée d'asphyxie périnatale (observation n° 1).
- Une infirmité cérébro-motrice dans la fratrie (observation n° 5).
- Un nouveau-né de mère diabétique sous insulinothérapie (observation n° 7).

- Pour les nouveau-nés sont tous issues des grossesses menées à terme sont incidents notables dont l'accouchement s'est déroulé par voie basse.
- Pas de cas similaire dans la fratrie.



**Figure N°3: répartition des patients selon la consanguinité des parents.**

## **II. DONNES CLINIQUES**

### **1. Age de début :**

L'âge de début de la symptomatologie remonte à la naissance pour 10 de nos patients, soit 76,92%, et à l'enfance (à l'âge de 10 ans) chez 2 patients, soit 15,38%, et un seul patient à l'âge adulte, soit 7,7%.

### **2. Délai diagnostique :**

C'est le délai écoulé entre le début de la symptomatologie et la première consultation où le diagnostique est posé.

Dans notre série, le délai était le plus souvent court avec des extrêmes allant de 1 jour à 19 ans, soit une moyenne de 3 ans.

### 3. Motif de consultation :

Les circonstances de découverte diffèrent selon que l'atrésie est uni ou bilatérale. La forme bilatérale s'est révélée en général par des signes de détresse respiratoire néonatale (DRNN) soit modérée (5 cas), soit sévère (3 cas). Dans la forme unilatérale, le diagnostic a été suspecté devant une obstruction nasale unilatérale et permanente.

Le motif de consultation était représenté essentiellement par la notion de gêne respiratoire dans 10 cas, soit 76,92%. (Tableau I)

Nos patients ont consulté pour un ou plusieurs symptômes faits de gênes respiratoires, cyanose, obstruction nasale unilatérale ou bilatérale, rhinorrhée qui était soit purulente ou séreuse, anosmie, ronflements nocturnes (Tableau I).

**Tableau N° I : répartition des signes révélateurs.**

Symptômes	Nombre de cas	Pourcentage %
Gene respiratoire	10	76,92
Cyanose	3	23
Obstruction nasale	5	38,46
rhinorrhée	4	30,76
Ronflement nocturnes	3	23
anosmie	2	15,38
surdité	0	0

### 4. Examen clinique :

L'examen ORL a objectivé :

- des fosses nasales non perméables à l'épreuve à la sonde.

Il s'agit de 9 imperforations bilatérales, soit 69,23%, et 4 unilatérales, soit 30,77%, et parmi ces dernières 2 du côté droit, soit 50%, et 2 du côté gauche, soit 50%.



## Les atrésies choanales

---

- La présence de sécrétions purulentes ou séreuse au niveau de la fosse nasale du coté atteint chez 4 de nos patients, soit 30,77%.

- Endoscopie nasale :

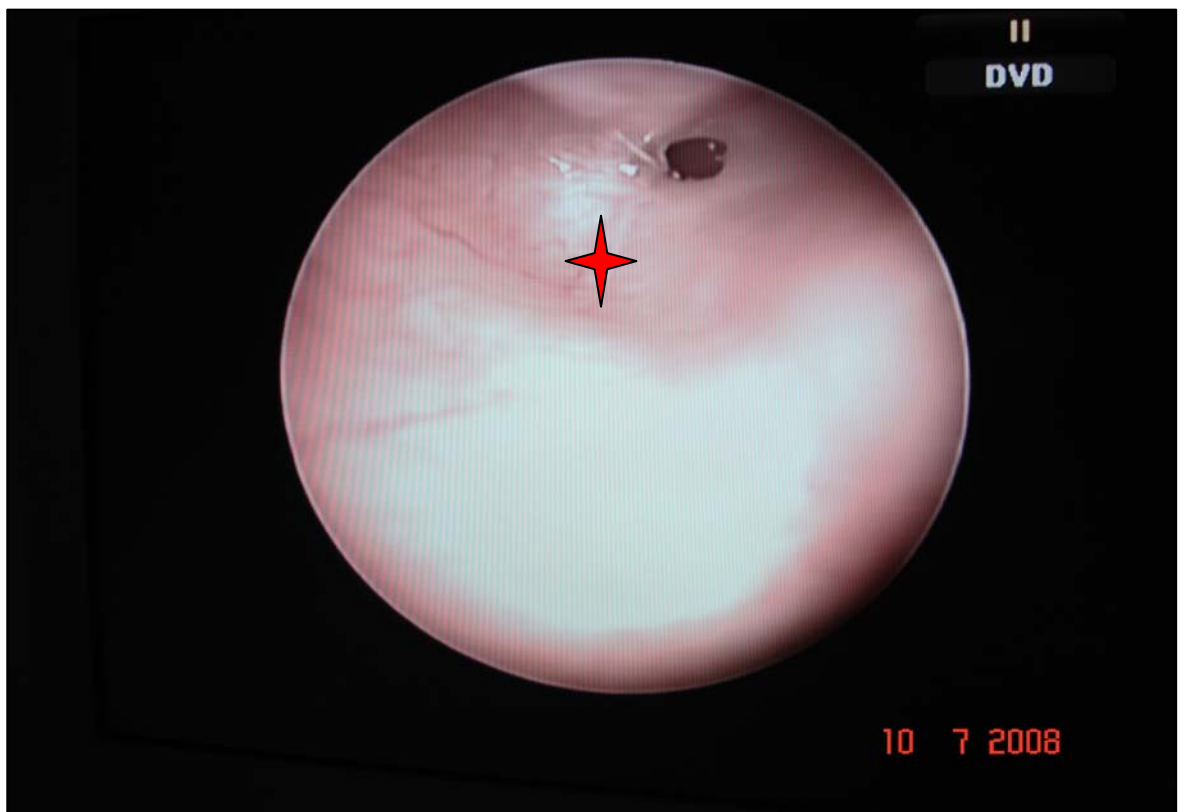
Nous avons recours à des endoscopes de 4 mm de diamètre ou de 2,7 chez l'enfant à vision directe (0°) ou à 30°.

La réalisation de l'endoscopie a été réalisée sous anesthésie locale et vasoconstriction des fosses nasales à l'aide de Xylocaïne naphazolinée à 5 %.

Cet examen a permis de poser le diagnostic chez 4 de nos patients et de préciser si l'atrésie était complète ou partielle.

Chez un de nos patients, elle a pu visualiser une hypertrophie du cornet inférieur droit.

L'examen cardiovasculaire a objectivé un souffle cardiaque parasternale gauche chez un nouveau né.



**Figure N°4 : vue endoscopique d'une atrésie choanale.**

### 5. Bilatéralité:

L'atrésie était bilatérale dans 9 cas et unilatérale dans 4 cas.

### 6. Coté atteint:

En cas d'atrésie choanale unilatérale ; 2 du coté droit et 2 du coté gauche.

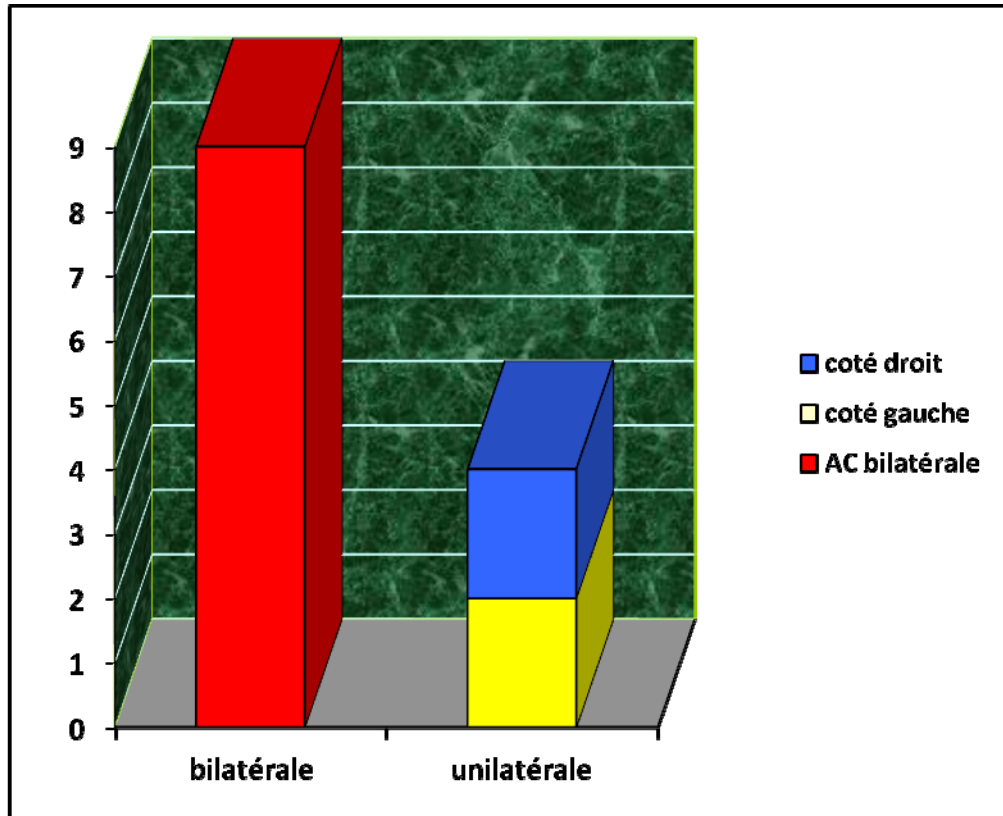


Figure N°5 : répartition de la trésie selon la bilatéralité et le coté atteint

### 7. La nature de l'atrésie :

La nature osseuse, membraneuse ou mixte de l'atrésie choanale est retenue grâce à la tomodynamométrie ou en per-opératoire.

Dans notre série, l'atrésie est osseuse dans 3 cas, soit 23%, membraneuse dans 5 cas, soit 38,5% et mixte dans 5 cas, soit 38,5%.

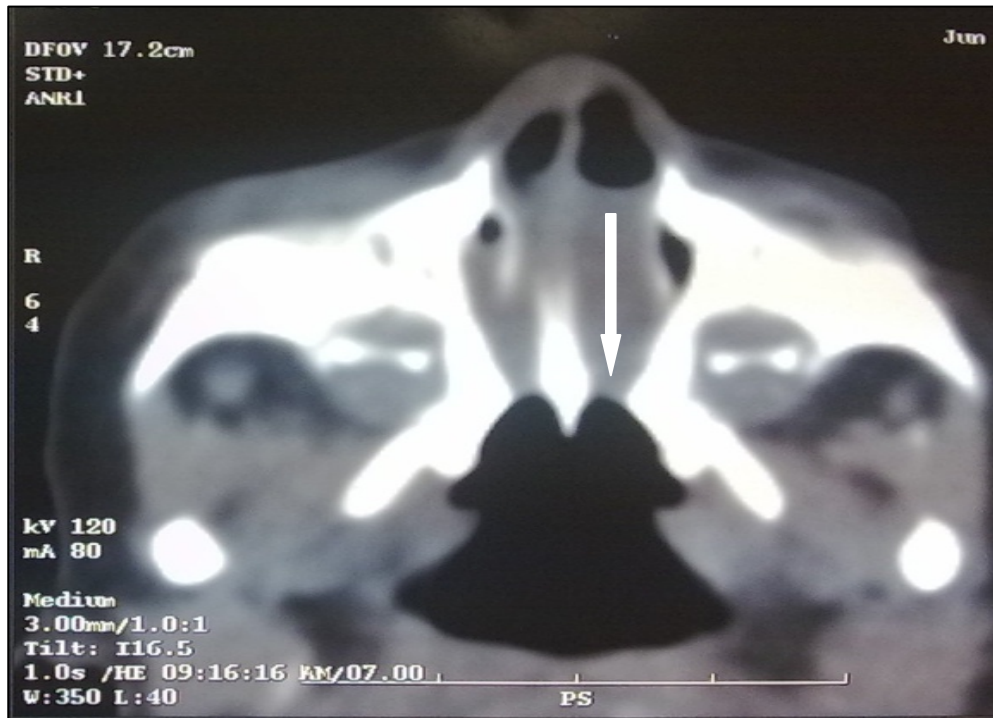


Figure N°6 : atrésie choanale membraneuse.

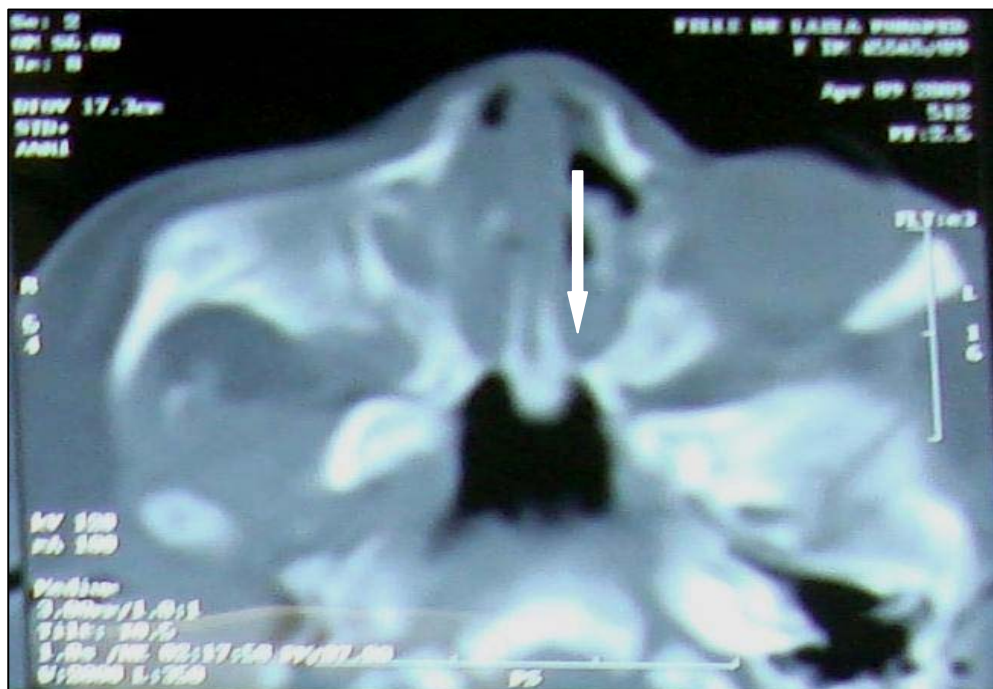

Figure N°7: atrésie choanale osseuse.

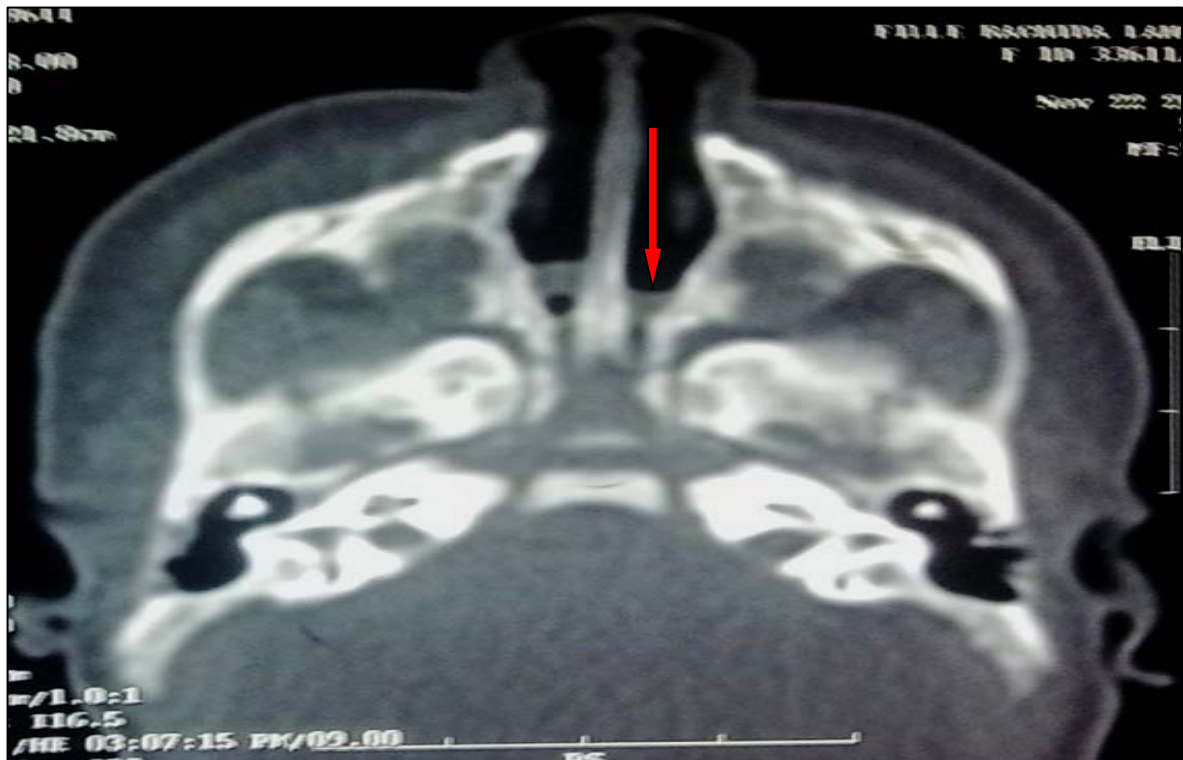

Figure N°8 : Atrésie choanale mixte.

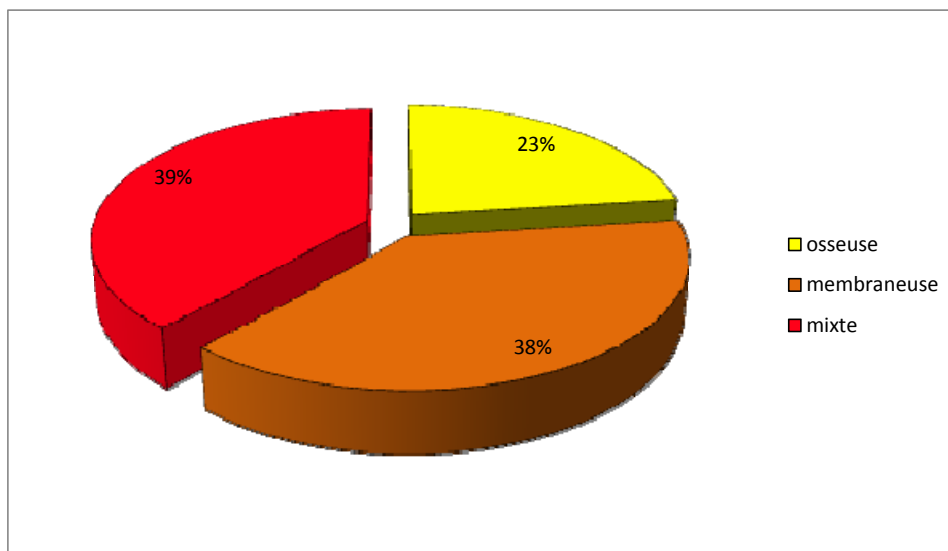


Figure N°9: répartition de l'atrésie choanale selon sa nature.

## **8. Malformations associées :**

Dans notre série, 4 patients présentent des malformations associées, soit 30,76% à type de :

- Hydrocèle avec myxœdème (œdème des paupières et bouffissure du visage) (observation n° 1)
- Communication inter-auriculaire (CIA) avec ostium secundum avec micro pénis (observation n° 4)
- Hernie ombilicale réductible (observation n°7)
- Fente labio-palatine (observation n°9).

## **III. DONNEES PARACLINIQUES**

### **1. Radiographie du crane : Hirtz-profil :**

Chez aucun de nos patients, cet examen n'a été réalisé.

### **2. Tomodensitométrie du massif facial :**

La tomodensitométrie du massif facial a été réalisée en coupes axiales et coronales, sans injection de produit de contraste, pour visualiser la région sphéno-ethmoïdale en demandant au radiologue de regarder les oreilles internes à la recherche de malformations.

L'examen peut nécessiter une sédation selon l'âge du patient.

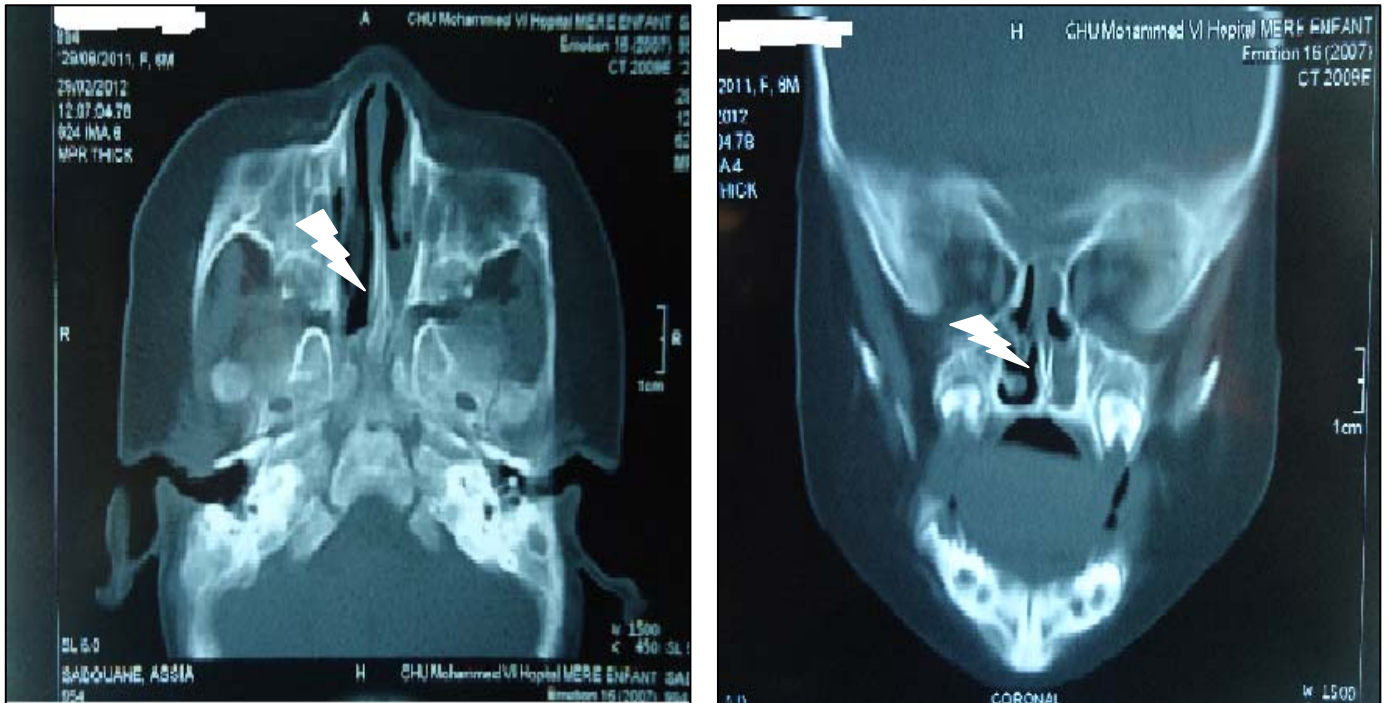
Les fosses nasales ont été aspirées juste avant l'examen avec application d'un vasoconstricteur local : éphédrine à 9,5% ou 1% selon l'âge ou gouttes nasales de solution saline.

La TDM a été réalisée chez 7 de nos patients, soit 53,84% a objectivé l'atrésie choanale dans tous les cas et elle a précisé sa nature osseuse, membraneuse ou mixte.

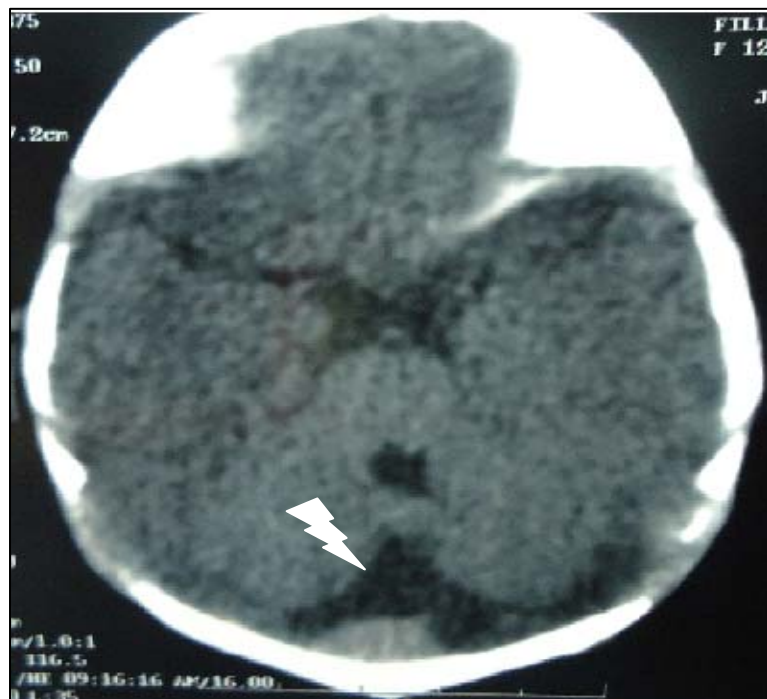Cet examen a pu montrer dans les cas d'atrésie osseuse une lame osseuse qui ferme l'orifice choanale reliant la paroi nasale au vomer qui est hypertrophié et dédoublé (figure 10) et dans les cas d'atrésie membraneuse un comblement tissulaire hypodense et homogène de l'orifice choanale.

## Les atrésies choanales

Chez un de nos patients, la TDM a pu objectiver une atrophie corticale bilatérale avec une méga grande citerne (observation N°6) (figure 11).



**Figure N°10 : atrésie choanale unilatérale gauche avec Vomer hypertrophie et dédoublé.**



**Figure N°11 : atrophie corticale avec méga grande citerne.**

### **3. Echocardiographie :**

Elle a été réalisée chez un seul patient qui a eu un souffle cardiaque parasternale gauche, et elle a objectivé une communication inter-auriculaire (CIA) avec ostium secundum (observation N°4).

## **IV. TRAITEMENT**

En cas d'atrésie choanale bilatérale, la conduite à tenir initiale était de libérer les voies aériennes, maintenir l'ouverture de la bouche du nouveau-né par une canule de Guedel ou de Mayo et poser une sonde gastrique par voie orale. Dans le cas d'une atrésie choanale bilatérale, les patients ont été opérés en urgence. Dans le cas d'une atrésie choanale unilatérale, les patients ont été opérés de façon différée. Tous les patients ont été préparés à l'intervention par mise en état des fosses nasales (aspiration, lavage, antibiotiques).

### **1. Indication :**

L'indication chirurgicale chez nos patients était posée devant le problème fonctionnel fait de gêne respiratoire et obstruction nasale.

### **2. Voies d'abord :**

Une seule voie d'abord a été adoptée chez nos patients : c'est la voie endonasale endoscopique.

### **3. Technique :**

L'abord du mur atrétique est direct sur sa face antérieure par la lumière de la fosse nasale.

#### **3-1. Matériel :**

Cette technique nécessite le même matériel que celui employé pour la chirurgie endoscopique des sinus et un minimum d'instruments adaptés à la taille de l'enfant. Les optiques principales sont :

- une panoramique 30°, 2,8 et 4 mm ;
- une optique 0°, 2,8 et 4 mm

Les optiques 70° sont rarement nécessaires, en revanche les courtes optiques 0° d'otoscopie 4 mm et 2,5 mm peuvent être nécessaires. Les instruments utilisés principalement sont un décolleur mousse, des pinces mors-curette de format pédiatrique 0 et 30°, un aspirateur boutonné coudé et malléable, une pince bipolaire endoscopique gainée.

### **3-2. Préparation :**

L'intervention est réalisée sous anesthésie générale, quel que soit l'âge du patient. Une préparation locale minutieuse est nécessaire par des tampons imbibés de sérum adrénaliné (10 ml de sérum physiologique additionné de deux ampoules à 1 mg d'adrénaline) et l'anesthésiste est informé de la mise en place de ces tampons. Il n'est pas utile de mettre en place un packing pharyngé et encore moins au niveau du cavum, ce qui peut considérablement gêner l'acte endoscopique par refoulement du voile du palais vers le haut ou la stagnation de sécrétions dans le cavum.

Les documents d'imagerie sont systématiquement affichés.

Après mise en place des champs, l'installation des différents éléments. L'opérateur est assis à la droite du patient, l'aide siège à gauche avec la table instrumentale. L'écran vidéo et la source de lumière sont placés à la tête de la table opératoire. En cas d'utilisation du microrésecteur, il est nécessaire de disposer de deux sources d'aspiration murale séparées.

### **3-3. Intervention :**

- Inspection des deux fosses nasales

Après ablation du méchage hémostatique, les deux fosses nasales sont inspectées de façon à repérer l'existence de la plaque atrétique des deux côtés, les racines postérieures d'insertion des cornets inférieurs et moyens et l'épaississement latéral du vomer. Cet examen est effectué à l'optique 0° de façon à repérer le plancher de la choane où doit débiter l'ouverture de la première plaque atrétique.

- Ouverture de la première plaque atrétique à l'aide d'un bistouri.



Érosion progressivement de l'épaisseur osseuse, par une fraise ou une pince coupante. En cas d'atrésie bilatérale, le même geste est effectué alternativement des deux côtés.

- Résection du bord postérieur du vomer par des pinces rétrogrades de type Oström Terrier, à noter qu'en cas de dédoublement du vomer ce dernier est reséquer de façon bilatérale même en cas d'atrésie choanale unilatérale.

En cas d'étroitesse importante de la fosse nasale, il est utile d'utiliser la pince ou le microréssecteur dans une fosse nasale et de contrôler la bonne position de celle-ci à l'aide de l'optique 30° passée par l'autre fosse nasale. La résection du vomer est ainsi menée alternativement de bas en haut et d'une fosse nasale à l'autre jusqu'à atteindre le sommet du cavum. L'utilisation du microréssecteur muni d'une lame coupante est encore utile à ce niveau, de façon à régulariser les berges muqueuses sans déchirer la muqueuse. Dans certains cas, il existe une hypertrophie de l'insertion supérieure du vomer qui peut être réduite par fraisage à l'aide du microréssecteur muni d'une lame fraise.

- Élargissement du calibre de la néochoane

Les limites d'élargissement de la choane sont précisées en fonction des données de la tomodensitométrie mais d'une façon générale, on a fraisé la plaque atrétique en haut jusqu'à l'insertion de la queue du cornet moyen. Il est souvent nécessaire de «mordre » sur cette insertion à l'aide du microréssecteur.

Les limites latérales sont plus difficiles à préciser. Le microréssecteur muni d'une lame coupante est souvent utilisé sur la queue du cornet inférieur et la lame verticale de l'os palatin souvent hypertrophique est prudemment fraisée latéralement en évitant de remonter trop haut de façon à épargner l'artère sphéno-palatine. En cas de saignement, l'utilisation d'une micropince bipolaire passée par l'autre fosse nasale permet le contrôle de l'hémostase au travers de l'encoche réalisée dans le vomer.

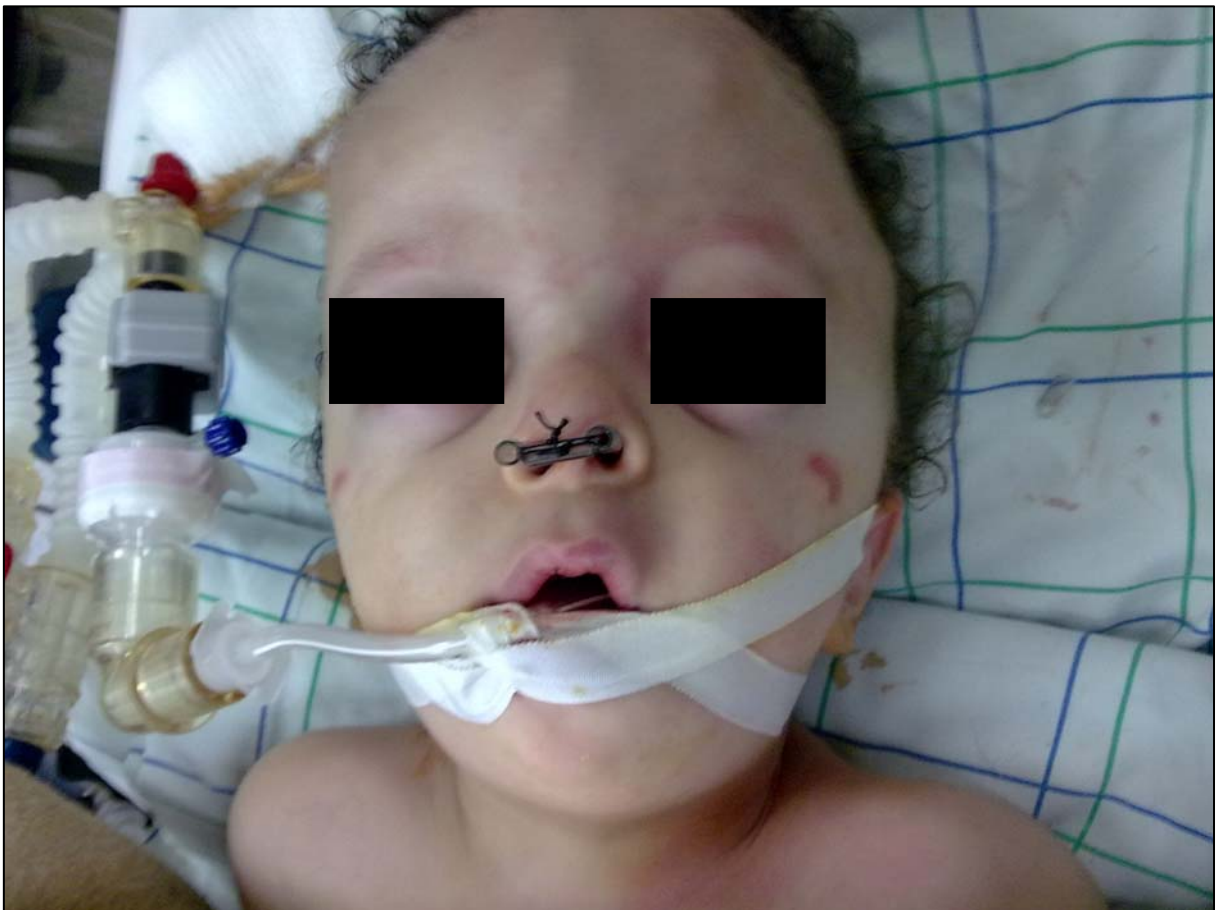L'élargissement choanal a été considéré comme satisfaisant lorsque deux sondes d'intubation nasotrachéale adaptées à l'âge de l'enfant ont pu être passées simultanément et sans frottement des deux côtés.

Mise en place d'une sonde nasale pour calibrage puis fixation du montage au niveau vestibulaire.

#### **4. Durée de calibrage :**

Le calibrage a été mis de façon systématique chez tous nos patients, avec des sondes d'intubation endotrachéales en polyvinyl ou en silicone avec fixation selon le montage de Winther (figure 12 et 13). Le diamètre a été adapté à l'âge de l'enfant et aux dimensions choanales obtenues en fin d'intervention. Chez les nouveau-nés nous avons utilisés des sondes d'intubation n° 3.

Le calibrage a duré entre 6 et 12 semaines avec une moyenne de 8 semaines.



**Figure N°12 : Calibrage chez un nouveau né opéré pour atrésie choanale (vue de face).**

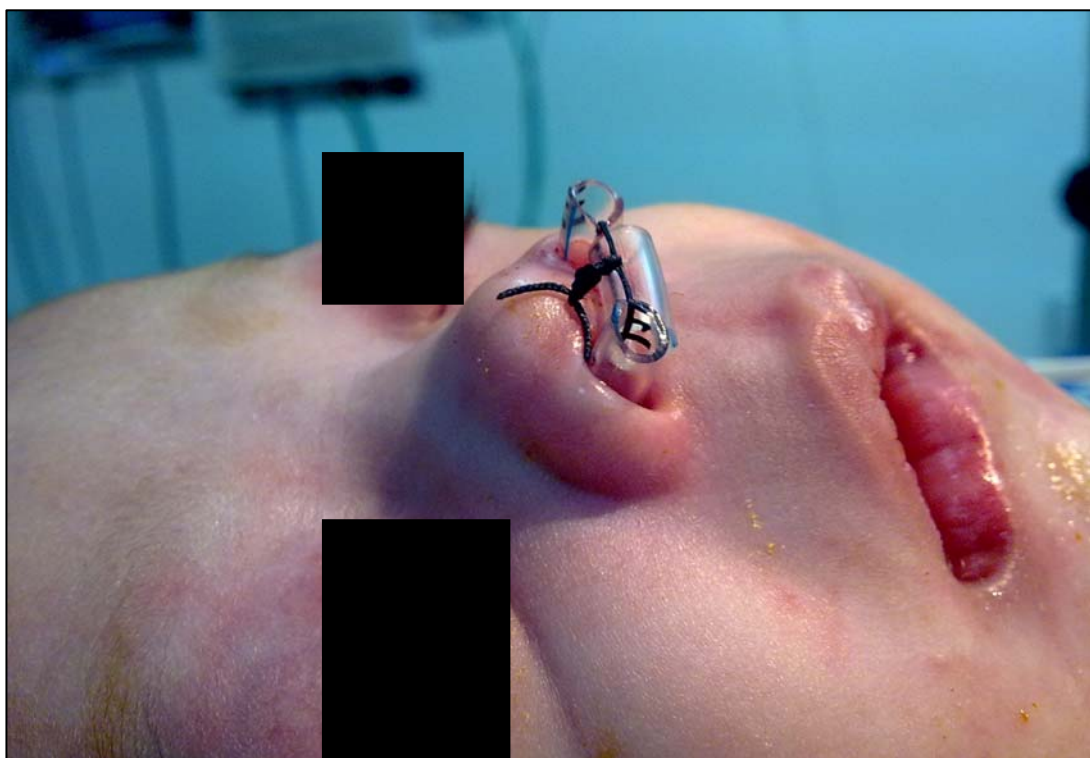


Figure N°13 : Calibrage chez un nouveau né opéré pour atrésie choanale (vue de profil).

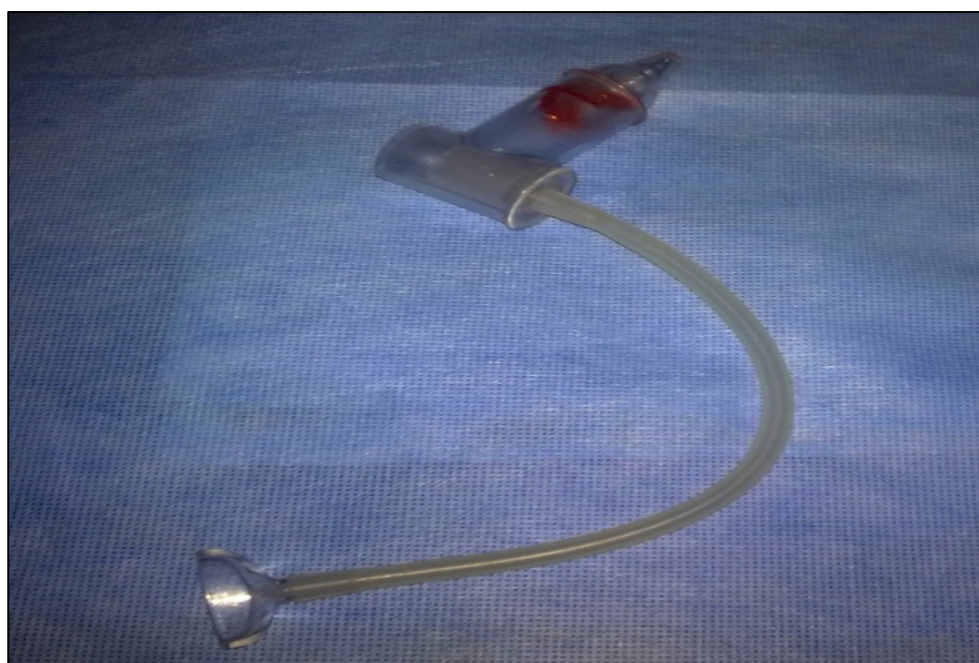

Figure N°14 : mouche bébé.

## V. EVOLUTION

### 1. Suites immédiates :

- une antibiothérapie couvrant la flore rhinopharyngée et une corticothérapie locales ont été proposées pour tous nos patients pendant dix jours afin de diminuer les risques de rhinite.
- Des lavages avec aspirations, à l'aide d'un mouche bébé (figure 14), plusieurs fois par jour (jusqu'à six fois par jour) ont été nécessaires pendant la période durant laquelle peuvent se former des croûtes, soit pendant quatre à six semaines.
- Changement des sondes de calibrage par d'autres plus grandes sous surveillance endoscopique.
- L'évolution était favorable chez tous nos patients : Amélioration sur le plan respiratoire, absence de dyspnée lors des tétées
- Un NNé est décédé au dixième jour de vie et à J 3 du postopératoire par infection néonatale d'origine pulmonaire (observation N° 5).
- Deux nourrissons ont présenté des détresses respiratoires postopératoires suites à la chute du montage, ils ont été repris chirurgicalement par voie endonasale endoscopique avec une bonne évolution.

### 2. Suites lointaines :

La surveillance de la perméabilité des choanes a été effectuée par endoscopie nasale.

Avec un recul allant de 3 mois à 6 ans et une moyenne de 3 ans, 12 de nos patients présentaient une amélioration de l'obstruction nasale, soit 100% avec des fosses nasales perméables avec un état respiratoire correct.

Deux de nos patients ont gardé un trouble de l'odorat à type d'anosmie qu'ils avaient présenté au moment avant l'opération.

**Tableau N° II : Tableau récapitulatif.**

observation	Age/sexe	Consanguinité chez les parents	Motif de consultation	Nature de l'atrésie	Bilatéralité/coté atteint	malformations associées	Type de chirurgie	évolution
1	2m/M	-	DRNN	memb	B	Hydrocele/myxoedeme	Endonasale	Bonne
2	1j/F	-	DRNN	oss	B	-	Endonasale	Bonne
3	6m/F	-	ON/gène resp	memb	U/G	-	Endonasale	Bonne
4	3m/M	-	Rhino/gène resp	memb	U/D	CIA	Endonasale	Bonne
5	2j/M	-	DRNN/cyanose	oss	B	-	Endonasale	DCD
6	33j/F	-	DRNN	mixte	B	-	Endonasale	Bonne
7	1m/F	-	DRNN/cyanose	mixte	B	Hernie ombilicale	Endonasale	Bonne
8	16a/M	+	ON/Rhinorh	memb	U/D	-	Endonasale	Bonne
9	2m/M	+	DRNN/Rhinorh	oss	B	Fente labio-balatine	Endonasale	Bonne
10	1m/F	-	DRNN	mixte	B	-	Endonasale	Bonne
11	20a/M	-	ON/Anosmie	mixte	B	-	Endonasale	Bonne
12	20j/F	+	DRNN	mixte	B	-	Endonasale	Bonne
13	20a/F	+	ON/Anosmie	memb	U/G	-	Endonasale	Bonne

A decorative rectangular frame with ornate, symmetrical scrollwork at each corner. The word "DISCUSSION" is centered within the frame in a bold, italicized, serif font.

***DISCUSSION***

## I. RAPPEL ANATOMIQUE [27,31]

La connaissance de l'anatomie des cavités nasosinusiennes est essentielle pour comprendre la pathologie rhinologique. Le développement de la chirurgie endonasale sous guidage endoscopique et de l'imagerie médicale ont fait redécouvrir l'anatomie nasosinusienne.

Les fosses nasales constituent le segment initial des voies aériennes supérieures divisées par le septum nasal en fosse nasales droite et gauche. Elles sont situées au milieu du massif facial supérieur (SUP) au dessus de la cavité buccale, au dessous de l'étage antérieure (ANT) de la base du crâne, en dedans des orbites et des maxillaires supérieurs et en avant du rinopharynx. Elles sont protégées en avant par la pyramide nasale. Elles communiquent à l'extérieur par les orifices narinaires, et ouvertes dans le cavum par les choanes (Figure 15).

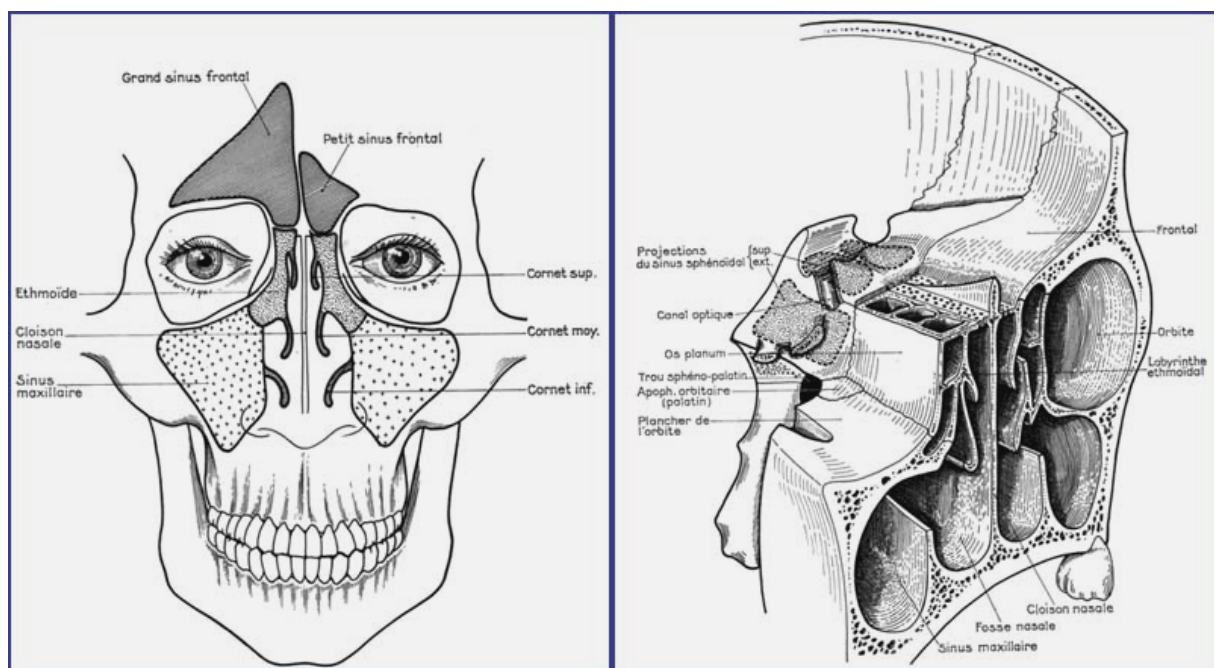


Figure N°15 : rapports anatomiques des fosses nasales [31].

## **1. CONSTITUTION ANATOMIQUE :**

Les FN se composent d'une charpente ostéo-cartilagineuse, tapissée par une muqueuse, qui renferme les organes récepteurs des voies olfactives.

La charpente est :

- Cartilagineuse en avant, formée par les cartilages du nez.
- Osseuse en arrière, constituée par l'ethmoïde et les deux maxillaires supérieurs.

Chaque FN comporte :

- Quatre parois: supérieure (ou plafond ou voûte), inférieure (ou plancher), externe (supportant les trois cornets) et interne (ou cloison nasale ou septum nasal).
- Deux orifices: antérieur (ou narine), postérieur (ou choane).

### **1-1. La paroi antérieure :**

Elle correspond au vestibule nasal, véritable « porte d'entrée du nez ». Ce dernier est tapissé d'épiderme où s'implantent des poils ou vibrisses, ce qui le différencie du reste de la fosse nasale. Il est compris entre l'orifice externe et celui interne des fosses nasales. Le vestibule est formé à sa partie supérieure par la valve nasale (Figure 16).

### **1-2. La paroi inférieure (plancher) :**

La plus épaisse et la plus résistante, elle est formée :

- Dans ses 2/3 antérieurs: par l'apophyse palatine de l'os maxillaire supérieur (SUP) présentant l'orifice du canal palatin antérieur.
- Dans son 1/3 postérieur (POST): par la lame horizontale du palatin.

La suture sagittale qui unie sur la ligne médiane les os maxillaires et palatins droits et gauches est 3 fois plus épaisse dans partie antérieure maxillaire que dans sa partie postérieure palatine, tandis que sa face orale se présente se forme d'un sillon, sa face nasale prend la forme d'une crête qui articule avec le bord inférieur du vomer (Figure 17).



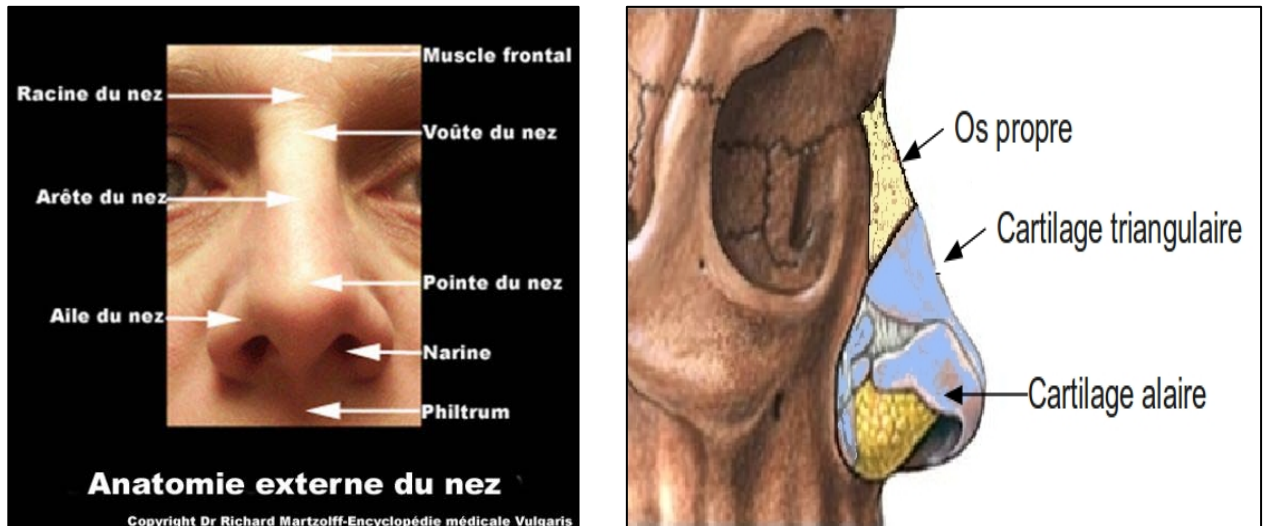


Figure N°16 : Anatomie externe du nez [14].

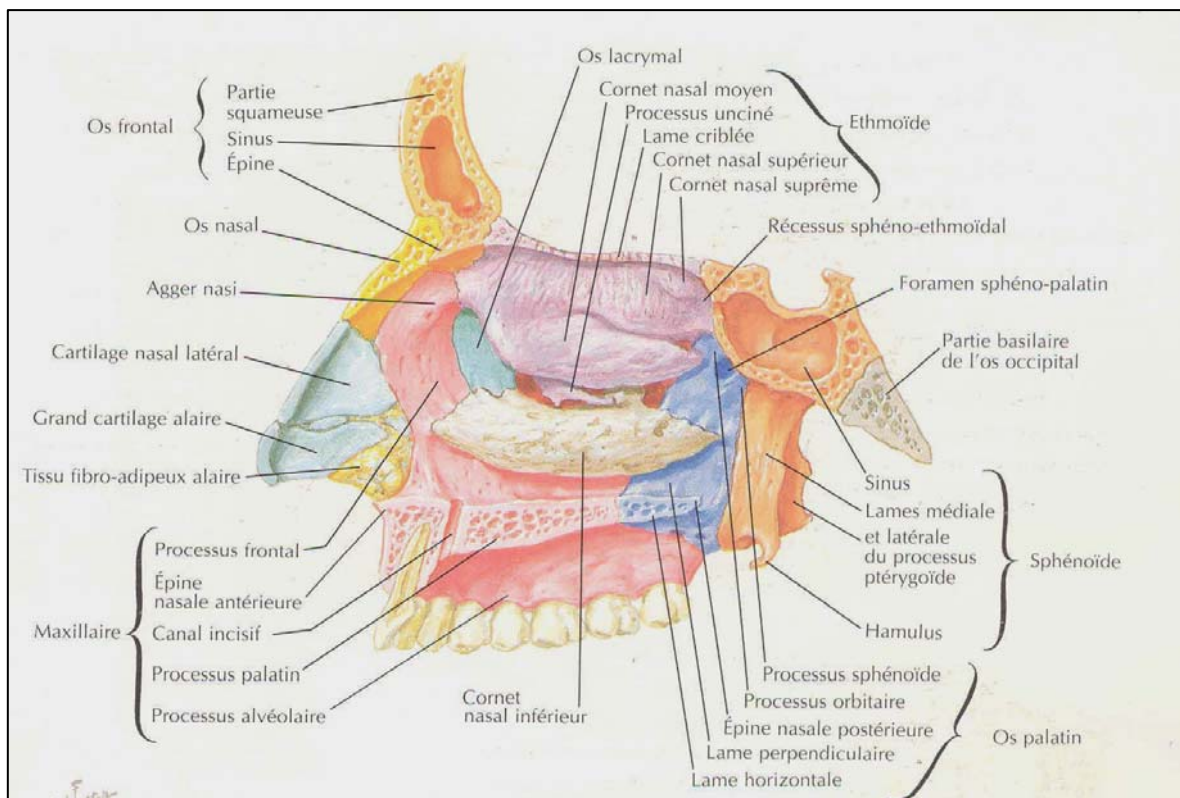


Figure N°17 : paroi latérale [14].

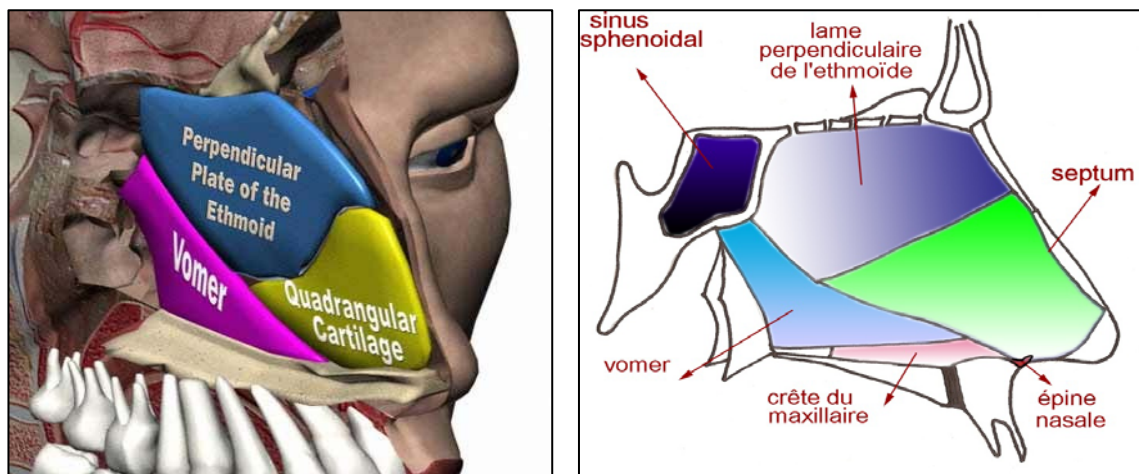
**1-3. La paroi interne ou septum nasal :**

C'est une structure sagittale médiane ostéocartilagineuse, se compose de 3 pièces :

- En haut et en avant : la lame perpendiculaire de l'éthmoïde, est encastrée entre la lame criblée (en haut), le corps du sphénoïde (en arrière), les os propres du nez (en avant), le vomer et le cartilage de la cloison (en bas). Elle est parcourue par des petits sillons verticaux parallèles, contenant les filets du nerf olfactif, et appelés sillons olfactifs.

- En bas et en arrière : l'os vomer, il s'interpose entre la lame perpendiculaire de l'éthmoïde et le cartilage septal (en avant), le corps du sphénoïde (en haut), la crête palatine (en bas) ; son bord postérieur, libre, forme le bord postérieur de la cloison.

- En avant : le cartilage septal ou le cartilage de la cloison, attaché sur l'épine nasale antérieure du maxillaire, déborde l'orifice piriforme et sépare les deux narines, c'est l'élément le plus épais de la cloison (Figure 18).



**Figure N°18 : septum nasal [28].**

Le revêtement comprend 2 plans :

- Plan profond, constitué par le périoste et le périchondre recouvrant la lame perpendiculaire et le cartilage septal.

- Plan superficiel, muqueux qui adhère au plan profond.

**1-4. La paroi latérale : (figures N°17,19)**

La paroi latérale nasale est de loin la plus difficile à appréhender puisqu'elle comporte six pièces osseuses organisées en trois plans, territoire ORL par excellence, elle intéresse également le chirurgien dentiste puisqu'à son niveau débouche le sinus maxillaire (Figure 17).

La modélisation 3D constitue une approche intéressante pour comprendre l'architecture de cette zone.

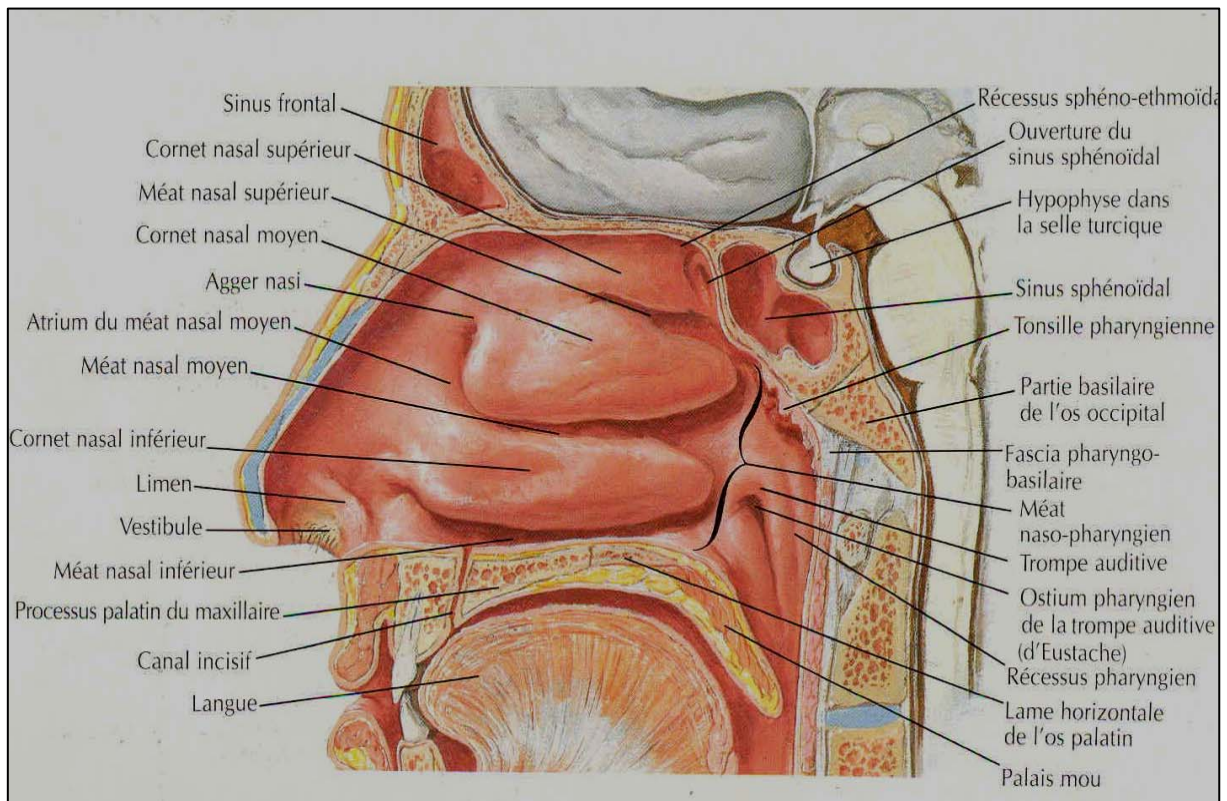
Cette paroi osseuse comprend 2 étages :

- \* un étage supérieur ou ethmoïdal séparant les FN de l'orbite.
- \* un étage inférieur ou maxillaire séparant les FN du sinus maxillaire, en avant, et de la fosse ptérygomaxillaire, en arrière.

Elle est constituée de l'association de six os qui définissent trois plans se chevauchant :

- Le maxillaire sup, dans sa partie inférieure, va s'aboucher le canal lacrymo-nasal.
- Le sphénoïde par l'intermédiaire de la ptérygoïde
- La lame verticale du palatin
- L'unguis (l'os lacrymal) qui protège la partie médiane de la voie lacrymale
- Le cornet inférieur
- L'ethmoïde
  - La muqueuse atténue les reliefs osseux et comble ou rétrécit les orifices que présente la paroi osseuse.
  - Du point de vue topographique, on peut diviser la paroi externe des fosses nasales, par rapport aux cornets, en trois portions : pré-turbinale, turbinale, rétro-turbinale.
    - Portion antérieure ou pré-turbinale : constituée par la face interne de la branche montante, le 1/3 antérieur de la face interne de la masse latérale de l'ethmoïde, et la partie la plus antérieure de la face interne de l'unguis.
    - Portion postérieure ou rétro-turbinale : constituée par les faces internes de la lame verticale du palatin, et de l'aile interne de la ptérygoïde.

- Portion moyenne ou turbinaire : elle est, de beaucoup, la plus importante, car elle supporte les saillies osseuses des cornets, qui circonscrivent eux-mêmes les méats, qui jouent dans la pathologie nasale un rôle considérable.



**Figure N°19 : paroi latérale [14].**

### A- Les cornets :

Ce sont des lames osseuses minces, enroulées sur elles-mêmes, obliques en bas et en dedans, au nombre de 3 :

- Cornet inférieur (INF) : ou cornet maxillaire : Joue un rôle important dans la thermorégulation respiratoire, le plus long des cornets, de forme ellipsoïde à grosse extrémité antérieure. Il possède : une tête (atteint l'orifice ANT des fosses nasales), une queue (atteint la lame verticale du palatin), un bord supérieur fixé sur la crête turbinaire INF du maxillaire SUP (surmonté de trois apophyses : l'apophyse lacrymale, l'apophyse maxillaire, l'apophyse ethmoïdale) et un bord INF libre.

- Cornet moyen : Plus court mais plus haut que le cornet INF, c'est le plus développé des cornets ethmoïdaux. Détaché de la face interne de la masse latérale (LAT) de l'ethmoïde, de forme losangique, il possède : un bord INF horizontal libre écarté de la paroi LAT, une tête plus saillante que celle du cornet INF clivant le courant respiratoire, une queue, mince, collée à la paroi, une face médiale, rugueuse, creusée de sillons vasculaire, une face LAT, concave, relativement lisse.

- Cornet supérieur : De forme triangulaire à base ANT. Détaché, comme le précédent, de la face interne de la masse latérale de l'ethmoïde

Chaque cornet de la paroi LAT de la FN délimite avec la paroi LAT correspondante une cavité appelée méat.

B- Les méats :

- Méat inférieur : ou lacrymal : C'est un entonnoir aplati transversalement, ouvert en bas et en arrière le long du plancher nasal, fermé en avant. Il est limité en dehors par la paroi LAT, en dedans par la face externe du cornet INF, son sommet antéro-supérieur correspond à l'orifice INF du canal lacrymo-nasal.

- Méat moyen : En forme d'entonnoir aplati transversalement. C'est un véritable carrefour des sinus ANT ; c'est là que s'ouvrent les sinus maxillaire, frontal et ethmoïdaux ANT. Sa paroi interne est formée par la face externe du cornet moyen, sa paroi externe présente deux gouttières :

\* en avant : la gouttière unci-bullaire dans laquelle viennent s'ouvrir, en haut, le sinus frontal, par l'intermédiaire de l'infundibulum, et deux ou trois cellules ethmoïdales antérieures; en bas, le sinus maxillaire, par un petit orifice arrondi, l'ostium maxillaire.

\* en arrière: la gouttière rétro-bullaire, dans laquelle s'ouvrent une ou deux cellules ethmoïdales antérieures.

NB : Les orifices de communication des sinus ANT siègent dans les deux gouttières et au sommet du méat moyen. Le canal naso-frontal débouche au sommet du méat moyen.

- Méat sup : Il est moins long que le méat moyen qu'il surplombe dans sa moitié post,

il est limité en haut par l'insertion du cornet sup, en dedans par sa face latérale, en dehors par la face médiale de la masse latérale.

Il contient plusieurs orifices:

- \* des cellules ethmoïdales postérieures,
- \* du sinus sphénoïdal,
- \* du trou sphéno-palatin.

L'approche endoscopique est un excellent moyen de visualisation et d'étude de l'anatomie des fosses nasales, notamment de la région turbinaire, du méat moyen et du récessus sphéno-ethmoïdal.

### **1-5. La paroi supérieure (ou voute) :**

Elle présente une forme de gouttière concave sur sa face inférieure. Ses bords latéraux correspondent aux parois latérales des fosses nasales et au septum. Elle peut être divisée en trois segments (Figure 17) :

- Une zone antérieure fronto-nasale, oblique en haut et en arrière et répondant à l'épine nasale, à la face postérieure des os propres du nez et à la voûte septotriangulaire.
- Une zone moyenne horizontale, d'une largeur de trois millimètre constituée par la lame criblée puis par le processus ethmoïdal du corps du sphénoïde, qui constitue la zone la plus fragile de la base du crane, elle est perforée de nombreux orifices livrant passage au nerf olfactif.
- Une zone postérieure ou sphénoïdale qui comprend deux segments :

\*l'un vertical, constitué par la face antérieure du sphénoïde ou se trouve l'ostium sphénoïdal.

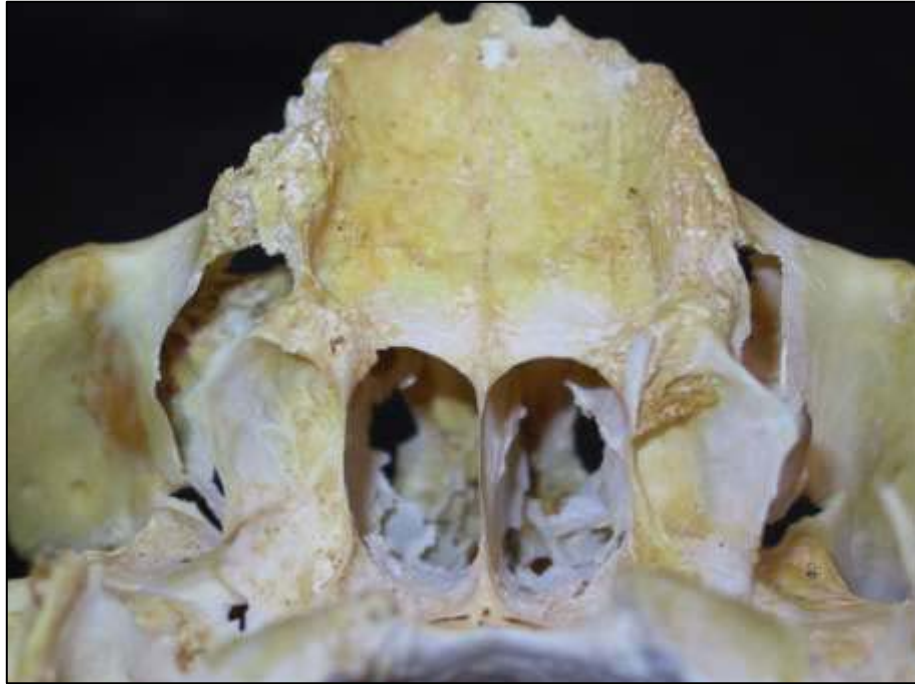\*l'autre oblique en bas et en arrière, constitué par la face inférieure du sphénoïde qui s'élargit progressivement de haut en bas pour former le bord supérieur de l'orifice choanal.

### **1-6. Les choanes :**

La choane représente le passage de la fosse nasale au rhinopharynx, ont la forme quadrilatère elles sont allongées de haut en bas et d'arrière en avant.

Elles sont limitées (Figure 20) :

- \* en haut : par le corps du sphénoïde,
- \* en bas : par la lame horizontale du palatin,
- \* en dehors : par l'aile interne de la ptérygoïde,
- \* en dedans : par le vomer, qui les sépare l'une de l'autre.



**Figure N°20 : Les choanes [163].**

Pour Polyet [15], la définition du cadre choanal est plus large puisqu'il est constitué par :

- En haut : la face inférieure du corps du sphénoïde
- En bas : les lames horizontales du palatin
- En dehors : l'aile interne de la ptérygoïde et la lame verticale du palatin.

En fait, il s'agit donc plus d'un défilé que d'un simple orifice.

Ses dimensions varient avec l'âge :

A la naissance la choane a une forme circulaire, avec un diamètre vertical de sept millimètre et un diamètre transversal de six millimètre (Figure 22).

A l'âge de six mois, les diamètres atteignent huit à dix mm pour le diamètre vertical et 7 à 9 mm pour le diamètre transversal.

Chez l'adulte la choane a une forme ovale et d'après ROUVIERE [16], ses dimensions sont de 20 mm de hauteur pour 12 à 14 mm de largeur.

Les rapports de la choane vont conditionner la chirurgie et les voies d'abord. On lui distingue six rapports :

\*Le rapport antérieur : répond aux fosses nasales.

\*Le rapport inférieur : la choane est séparée de la cavité buccale en bas et en avant par la voûte palatine qui est constituée en avant par les apophyses palatines des maxillaires supérieures. En arrière par les apophyses horizontales des palatins, de chaque côté de la partie postéro-latérale de la suture médiane se trouve le canal palatin postérieur.

\*Le rapport sup: il est formé par le sinus sphénoïdal, la base du crâne et la selle turcique.

\*Le rapport interne : répond à la cloison nasale avec le vomer sur le quel passe l'artère naso palatine.

\*Le rapport externe : ce rapport ne permet aucune voies d'abord chirurgicale.

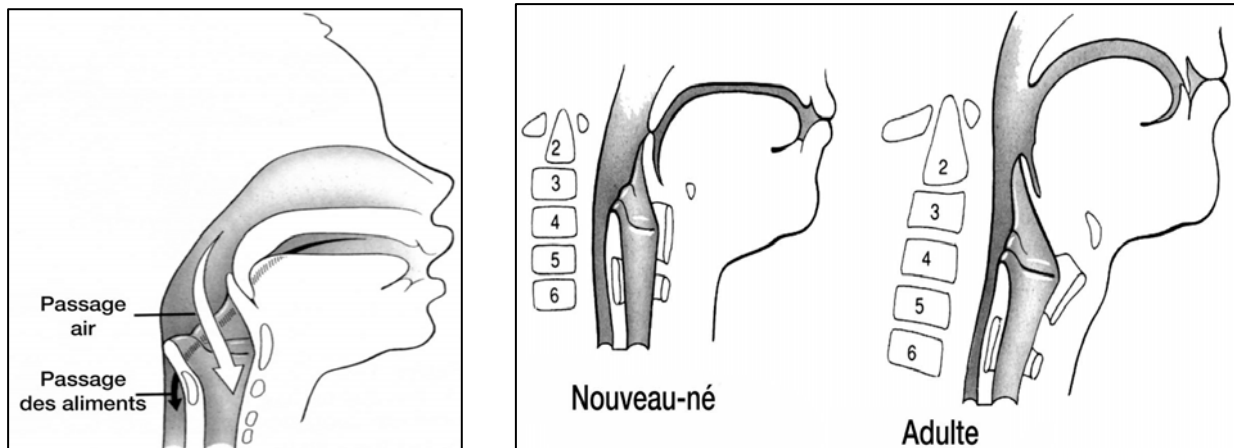
\*le rapport postérieur : a ce niveau les choane communiquent les fosses nasales avec le cavum, dont le mur postérieur est formé par les muscles pré vertébraux et les premières vertèbres cervicales.

## **2. Particularité anatomique chez le nouveau-né :**

Chez le nouveau-né normal, la respiration est quasi exclusivement nasale. Le larynx du nouveau-né est haut situé de sorte que l'épiglotte vient s'interposer entre la pointe de la luette et la base de la langue. Cette continuité entre le voile du palais et l'épiglotte refoule latéralement le bol alimentaire lors de la déglutition. Le passage de l'air des cavités nasales vers le larynx se fait dans la partie médiane du pharynx rétro-basilingual. Il en résulte que l'enfant peut boire et respirer simultanément sans fausses routes (Figure 21).



La position du larynx va progressivement descendre au cours de la croissance jusqu'à la puberté. La connaissance de la position, de la conformation et de l'obliquité de l'axe du larynx en bas et en avant permet d'améliorer les difficultés de son exposition lors de la laryngoscopie ou d'une intubation [19].



**Figure N°21** : particularité anatomiques des voies aéro-digestives chez le nouveau né [19].

Chez le nouveau-né, la choane est située dans un plan nettement plus oblique orienté en haut et en arrière et sa section a plus la forme d'un triangle isocèle de 7-8 mm de côté. Cette forme est d'autant plus importante qu'il existe une petite hauteur du rhinopharynx, particulièrement dans certaines malformations craniofaciales associées.

Selon POLYET [15] qui a étudié une série de 10 crâne de mort-nés de 33 à 41 semaines de l'âge gestationnel, la choane a une forme ogivale de 7 à 8 mm de base et de hauteur.

Les petites dimensions des fosses nasales retrouvées sont :

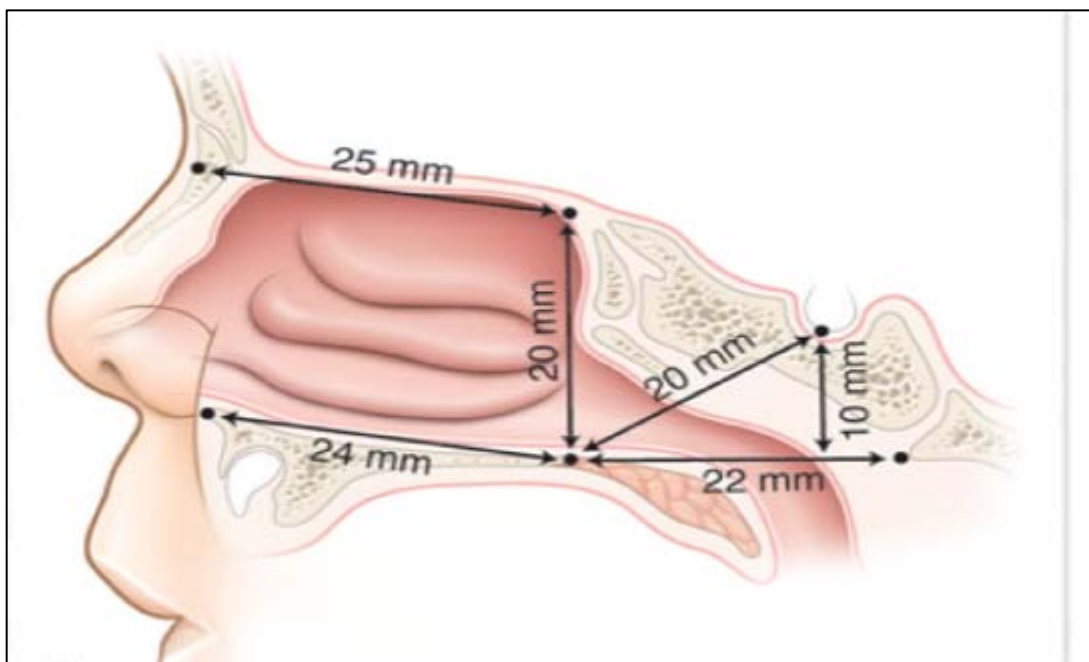
- En ce qui concerne la longueur de la fosse nasale : 24 mm en bas (entre l'épine incisive et le bord postérieur du palais dur) et 25 mm en haut (entre l'épine naso-pontale et el bord antérieur du sphénoïde).
- En ce qui concerne la hauteur de la fosse nasale : 20 mm (entre la lame criblée et le palais dur).

Les rapports vasculaires ou nerveux importants notamment les plexus veineux ptérygoïdiens internes sont protégés latéralement par les ailes ptérygoïdiennes. De même, la selle turcique est protégée par 10 mm d'os spongieux.

La croissance du cadre choanal a été étudiée par SLOVIS [18] :

- Sa largeur, c'est-à-dire la distance entre le mur latéral de la cavité nasale (l'aile interne de l'apophyse ptérygoïde) et le vomer subit un accroissement annuel de 0,27 mm en moyenne jusqu'à l'âge de 20 ans, passant ainsi de 6,7 mm à 11,8mm.
- L'épaisseur du vomer s'accroît surtout vers l'âge de 8 ans. Elle reste en effet stable de 0 à 8 ans à 2,3 mm puis passe rapidement à 2,8 mm de 8 à 20 ans.

La figure 22 précise les principaux repères osseux de la choane et les principales distances des fosses nasales chez le nouveau-né. Ces mensurations sont importantes à connaître lors de la chirurgie, notamment pour bien se situer dans le volume de la fosse nasale, pour interpréter les données de l'examen tomodensitométrique et mieux définir les modalités du geste opératoire.



**Figure N°22 :** Repères anatomiques et principales dimensions de la choane normale chez le nouveau-né [17].

### **3. La muqueuse des fosses nasales :**

La muqueuse des FN ou muqueuse pituitaire ; est une muqueuse de type cylindrique pseudo-stratifié et cilié. L'épithélium est constitué de cellules ciliées à cils vibratiles et de cellules mucipares entre les cellules ciliées ; recouvre les reliefs osseux et passe en pont sur les orifices osseux, vasculaire et nerveux, et se continue avec la muqueuse des sinus et du canal lacrymo-nasal ; elle repose sur le périoste des parois osseuses et sur le périchondre des parois cartilagineuses ; cette muqueuse très adhérente, lisse, et richement vascularisée, fait suite à la peau du vestibule en avant, et à la muqueuse pharyngée en arrière. La muqueuse recouvre la voûte des FN, la partie post de l'épine nasale de l'os frontal et la partie interne des os propres du nez ; elle tapisse le corps du sphénoïde, le sinus sphénoïdal, laissant ouvert son orifice sinusien.

La cavité nasale peut être divisée du point de vue physiologique et anatomo-chirurgical en 2 régions :

- \* une région inf ou respiratoire, comprenant le plancher et les cornets inf et moyen.
- \* une région supérieure ou olfactive, de dimension réduite correspond à la voûte et au cornet supérieur, et dont la muqueuse est occupée par des organes sensoriels de l'olfaction.

### **4. La vascularisation :**

#### **4-1. Les artères : (Figures N°23,24)**

La vascularisation artérielle des FN est tributaire des 2 systèmes carotidiens (l'artère carotide externe et l'artère carotide interne) (Figure 23).

##### **a. L'artère sphéno-palatine :**

L'artère (ART) sphéno-palatine est l'artère principale des fosses nasales.

C'est la branche terminale de l'ART maxillaire interne (elle-même branche de l'art carotide externe), qui prend le nom de sphéno-palatine au niveau du trou sphéno-palatin et se divise en 2 branches :

- Branche externe ou ART des cornets : vascularise les cornets moyen et inférieur par 2 branches principales : l'artère du cornet moyen (ou l'ART nasale moyenne) et l'artère du cornet inférieur (ou l'ART nasale inférieure).

- Branche interne ou art de la cloison : donne l'ART du cornet sup et les artères septales.

**b. Les artères ethmoïdales :**

Branches de l'ophtalmique (elle-même branche de l'art carotide interne), issues de l'orbite, passent dans les trous ethmoïdaux, traversent la lame criblée, et atteignent la partie haute des fosses nasales :

- L'artère ethmoïdale postérieure : vascularise la région olfactive de la muqueuse.
- L'artère ethmoïdale antérieure : se distribue à la portion pré-turbinale de la paroi externe, et au sinus frontal.

**c. L'artère de la sous-cloison :**

Branche de l'ART faciale (elle-même branche de l'ART carotide externe), vascularise également la partie antéro-inférieure de la cloison. En s'anastomosant avec l'artère de la cloison, et avec les rameaux de l'ethmoïdale antérieure, elle réalise, dans la région antéro-inférieure de la cloison, avec ces artères la tache vasculaire, Toutes ces artères s'anastomosent réalisant des suppléances parfois redoutables en cas d'épistaxis. La plus importante de ces anastomoses demeure la tache vasculaire décrite à la fin du XIX<sup>ème</sup> siècle par Little et Kiesselbach, qu'il est possible d'électro-coaguler dans certaines épistaxis.

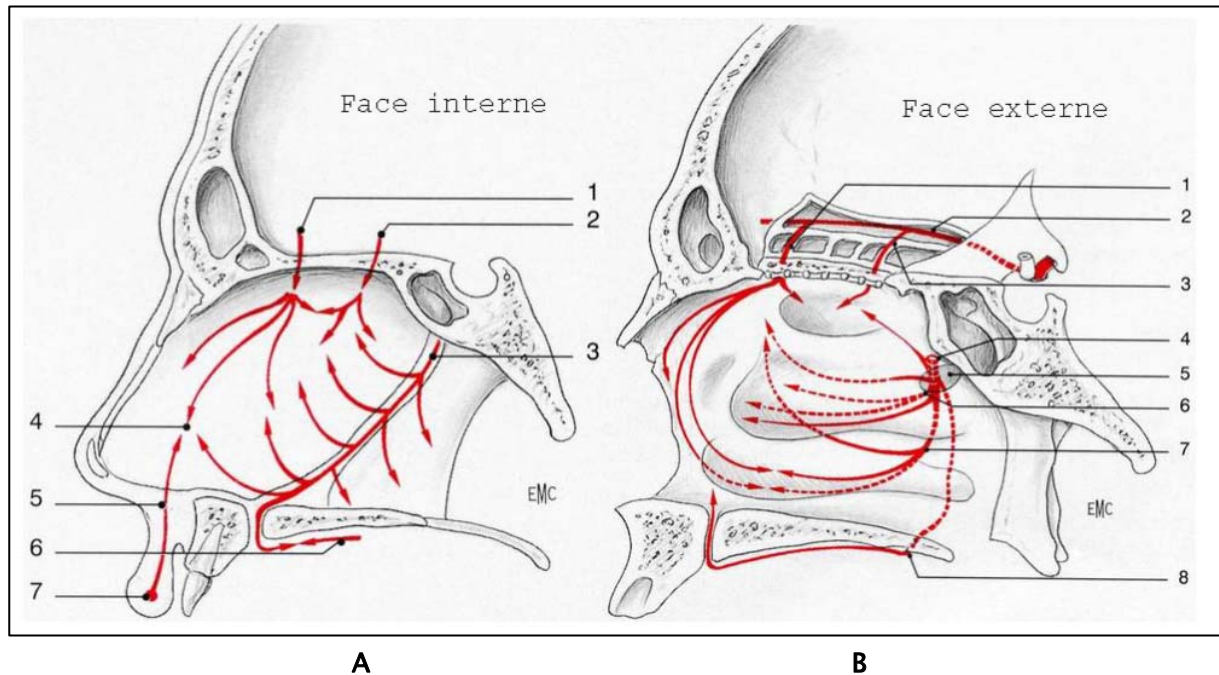
**4-2. Les veines:**

Satellites des artères, elles forment deux réseaux:

- profond, périosté, drainant les parois osseuses et les cornets.
- superficiel, muqueux.

Elles suivent ensuite trois voies différentes:

- les veines postérieures, par les sphéno-palatines qui traversent le trou sphéno-palatin, aboutissent aux plexus veineux maxillaires internes.
- les veines supérieures, par les ethmoïdales, rejoignent la veine ophtalmique.
- les veines antérieures, par les veines de la sous-cloison, se jettent dans la veine faciale.



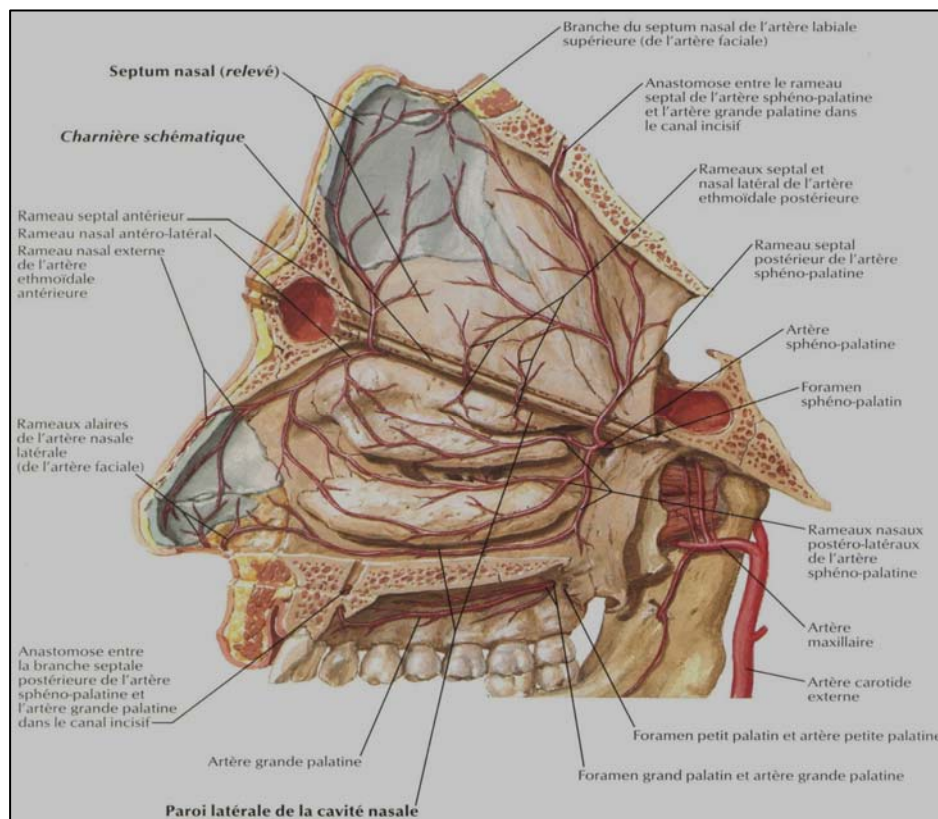
- Face interne :**
1. Artère ethmoïdale antérieure.
  2. Artère ethmoïdale postérieure.
  3. Artère nasopalatine.
  4. Tache vasculaire.
  5. Artère de la sous-cloison.
  6. Artère palatine supérieure.
  7. Artère coronaire supérieure.

- Face externe :**
1. Artère ethmoïdale antérieure.
  2. Artère ophtalmique.
  3. Artère ethmoïdale postérieure.
  4. Artère nasopalatine.
  5. Foramen sphéno-palatin.
  6. Artère du cornet moyen.
  7. Artère du cornet inférieur.
  8. Artère palatine supérieure.

#### 4-3. Les lymphatiques :

Les lymphatiques des fosses nasales rejoignent trois groupes ganglionnaires:

- rétro-pharyngiens, situés à la hauteur des masses latérales de l'atlas.
- jugulo-carotidiens, au niveau de la bifurcation carotidienne (ganglion principal de Küttner).
- sous-mandibulaires (pour les lymphatiques antérieurs et ceux des narines).



**Figure N°24 : vascularisation de la fosse nasale (paroi latérale) [14].**

**4-4. La vascularisation de la voute palatine :**

La voute palatine est revêtue par le périoste qui se détache moins facilement en dehors des sutures. Sa muqueuse adhère fortement au périoste par le tissu conjonctif donnant ainsi un plan fibro-muqueux qui donne un excellent lambeau. la vascularisation se fait par l'artère palatine supérieure qui chemine dans le canal palatin postérieur avec le nerf palatin antérieur. Au niveau de l'angle postéro-externe de son émergence, l'artère palatine se divise en trois branches :

- Postérieure qui pénètre dans le voile.
- Antérieure qui diminue de son importance en cheminant de un centimètre et demi du bord interne de la voute.
- La branche sphéno-palatine en avant qui emprunte le canal palatin postérieur et s'anastomose avec l'artère palatine supérieure.

## **5. Innervation :**

### **5-1. Nerfs sensitifs :**

Tous les filets sensitifs des FN sont tributaires du trijumeau (V) par l'intermédiaire surtout du nerf sphéno-palatin, plus accessoirement, du nerf nasal interne (Figure 25).

#### **a. Nerf sphéno-palatin :**

Branche du nerf maxillaire supérieur (V2), il pénètre dans les fosses nasales par le trou sphéno-palatin; ainsi cet orifice peut-il être considéré comme le «hile vasculo-nerveux des fosses nasales» puisqu'il donne accès au pédicule sphéno-palatin.

Il s'épanouit alors en différentes branches:

- nerfs nasaux supérieurs, destinés aux cornets supérieur et moyen,
- nerfs nasaux inférieurs, se distribuant au cornet inférieur.
- nerf naso-palatin, pour la cloison des fosses nasales,
- nerf palatin antérieur.
- nerf palatin moyen pour le plancher des fosses.

De plus, le nerf sphéno-palatin reçoit un contingent végétatif par des filets du ganglion sphéno-palatin.

#### **b. Nerf nasal interne : ou ethmoïdal antérieur :**

Branche du nerf nasal (lui-même branche du nerf ophtalmique V1), qui assure l'innervation de la partie antérieure des fosses nasales et des narines.

### **5-2. Le nerf olfactif : (Figure 25)**

Seule une faible partie de la muqueuse pituitaire est destinée au sens de l'odorat :

#### **a. Une zone pigmentaire :**

Formée d'une muqueuse jaune tapisse la fossette olfactive, qui siège sur la face convexe du cornet supérieur, et sur la partie supérieure de la cloison qui lui correspond, au-dessus d'un plan horizontal passant par le bord libre du cornet supérieur.

#### **b. Une zone sensorielle :**

Plus restreinte, s'inscrit au centre de la zone pigmentaire; elle forme la «tache olfactive», dont la

## Les atrésies choanales

surface ne dépasse pas 1,5 cm<sup>2</sup>. Cette zone contient les cellules olfactives, bipolaires, disséminées à l'intérieur de cellules cylindriques de soutien.

Le pôle périphérique de ces cellules est formé d'un cil olfactif, sensible aux odeurs par l'intermédiaire d'une réaction chimique (les vapeurs odorantes se combinant avec le mucus de la muqueuse olfactive).

Le pôle central des cellules est constitué par une fibre olfactive qui traverse la lame criblée, et gagne le bulbe olfactif, où elle fait synapse avec une cellule mitrale, également bipolaire, dont le prolongement central gagne directement le rhinencéphale, sans relais thalamique. La chaîne olfactive ne comporte donc que deux neurones.

NB : La perte de l'odorat réalise l'anosmie qui peut être secondaire à une lésion de la muqueuse olfactive (surtout de cause inflammatoire), à une atteinte traumatique de la lame criblée, ou à une cause neurologique.

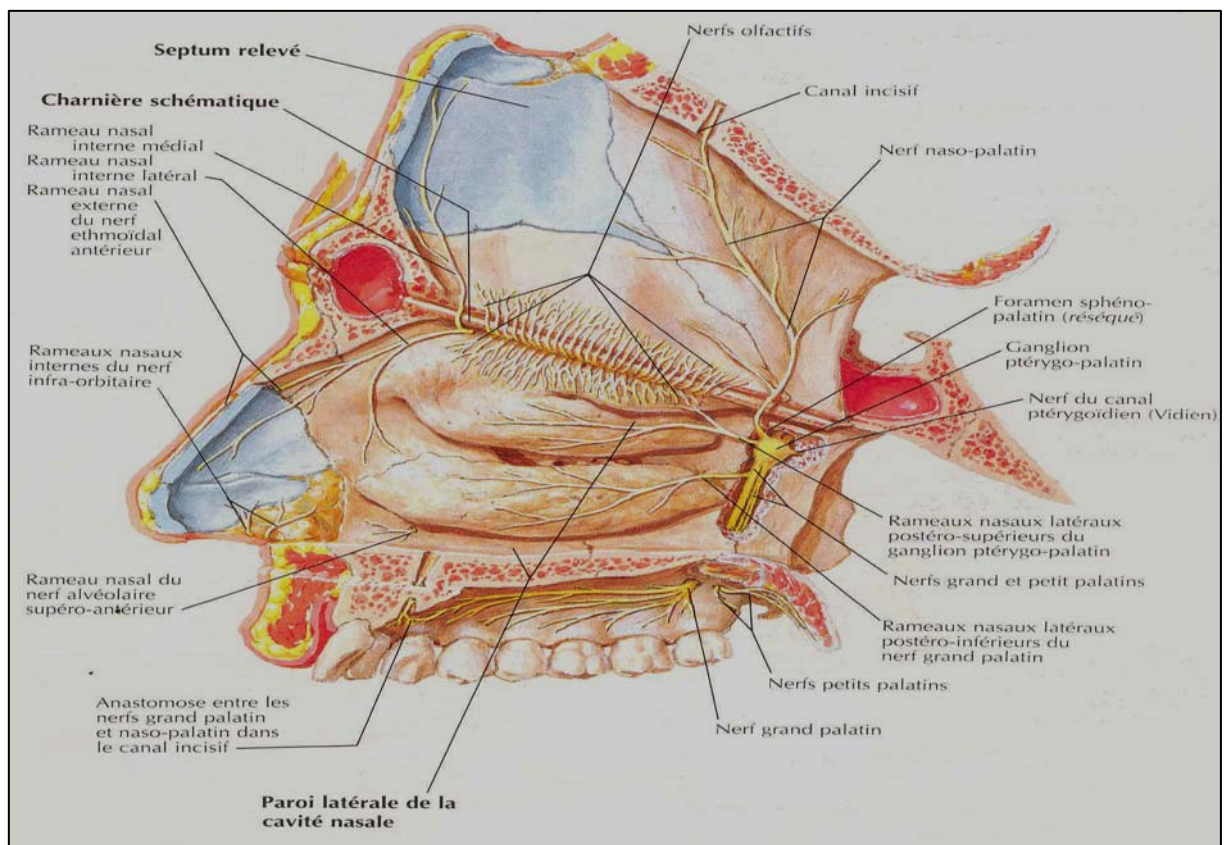


Figure N°25 : L'innervation de la fosse nasale (paroi latérale) [14].



## II. RAPPEL DE L'EMBRYOLOGIE DE LA FACE [21]

La connaissance de l'embryologie de la région nasofrontale permet une classification topographique plus claire des malformations médiofaciales et de l'étage antérieur de la base du crâne [21].

Dès le début de leur développement, les embryons des vertébrés présentent une polarité rostrocaudale et une symétrie bilatérale. Au cours de sa 3<sup>ème</sup> semaine de développement, l'embryon humain prend la forme d'un disque composé de deux ébauches tissulaires, l'épiblaste et l'hypoblaste. Le premier signe morphologique de l'existence d'une symétrie bilatérale est l'apparition de la ligne primitive au sommet de laquelle se trouve le nœud de Hensen, considéré comme le centre fonctionnel ou «organisateur» de la gastrulation. Au cours de cette période essentielle du développement, se mettent en place les trois feuilletts primordiaux, précurseurs de tous les tissus de l'embryon :

- l'ectoderme à la face dorsale de l'embryon qui formera la plaque neurale, ébauche du système nerveux central.
- l'endoderme à sa face ventrale.
- le mésoderme, le tissu intermédiaire intra-embryonnaire.

L'organogenèse progresse selon un axe céphalocaudal, de telle sorte que l'ébauche de la tête apparaît avant celle du tronc qui se développe elle-même avant celle de la queue.

La notochorde, limitée en avant par la plaque préchordale, forme la ligne médiane de la jeune gastrula. Ces structures se développent progressivement de l'avant vers l'arrière au fur et à mesure que l'embryon s'allonge. De chaque côté de la notochorde, le mésoderme paraxial est le siège d'une segmentation s'effectuant elle aussi dans le sens rostrocaudal pour donner naissance aux somites à l'origine des vertèbres et des muscles squelettiques du corps.

Le mésoderme céphalique qui prolonge crânialement les somites ne présente pas l'organisation segmentaire du reste de l'ébauche embryonnaire. Au cours de l'étape suivante du développement appelée neurulation, la plaque neurale se plie dorsalement pour former le tube neural. Au moment de sa fermeture, l'épithélium du bourrelet neural subit une transition

épithéliomésenchymateuse permettant l'individualisation des cellules de la crête neurale (CCN) capables de migrer et de se différencier en une large variété de types cellulaires. Ces cellules commencent leur migration d'autant plus tôt qu'elles sont situées rostralement dans l'ébauche embryonnaire. Au niveau céphalique, la migration et la multiplication précoce des CCN associées à la croissance différentielle de l'ectoderme de surface aboutissent à la formation de bourgeons pairs et symétriques appelés arcs branchiaux. Ces derniers servent d'ébauche à la différenciation du squelette viscérale ou splanchnocrâne.

La fin du 1<sup>er</sup> mois du développement embryonnaire humain correspond à l'individualisation des arcs branchiaux. Chaque arc forme une structure indépendante et transitoire, limitée en dehors par de l'ectoderme, qui forme des sillons, et en dedans par de l'endoderme, qui forme des poches. À chaque arc correspond un nerf crânien, Le premier arc, précurseur de la face, se divise en deux segments, rostral (arc maxillaire) et caudal (arc mandibulaire), soutenus respectivement par les cartilages palatoquadrante et de Meckel innervés par les nerfs maxillaires (V2) et mandibulaires (V3).

### **1. Développement des structures craniofaciales :**

Au cours du 2<sup>ème</sup> mois de développement embryonnaire se produit une importante croissance volumétrique des arcs branchiaux vers la région ventrale où ils se rejoignent et fusionnent. Le premier arc est alors divisé en deux sous-unités, maxillaire et mandibulaire. Le deuxième arc grandit de façon beaucoup plus importante que les arcs caudaux qu'il va recouvrir complètement, pour former le sinus cervical qui disparaîtra lors du redressement de la courbure nucale.

De façon presque concomitante, la croissance explosive du tube neural antérieur (le prosencéphale) et son enroulement vers l'avant aboutissent à la mise en place des cinq bourgeons faciaux autour de l'orifice stomodéal limité par la membrane buccopharyngée : les bourgeons maxillaires et mandibulaires, pairs et symétriques, et le bourgeon nasofrontal médian (Figure 26A).

Pendant la 5<sup>ème</sup> semaine, les deux bourgeons maxillaires grandissent ventralement et médialement autour de deux zones d'épaississement ectodermique, les placodes nasales, destinées à former l'épithélium olfactif des fosses nasales. Chez l'homme, l'origine précise du philtrum et de l'os prémaxillaire à partir du bourgeon nasofrontal ou des bourgeons maxillaires n'est pas clairement déterminée [21].

## **2. Rôle des cellules des crêtes neurales :**

C'est à partir des bourrelets dorsaux du tube neural que se détachent progressivement de l'avant vers l'arrière les CCN.

Elles subissent une transition épithéliomésenchymateuse et migrent en flux à partir de l'épithélium neural dans les différentes régions de l'embryon. Ces cellules ont des capacités migratoires importantes et peuvent se différencier en un grand nombre de dérivés tissulaires.

Les CCN destinées à former le crâne et le squelette facial proviennent de flux distincts des bourrelets neuraux du diencephale, du mésencéphale et du rhombencéphale.

Le rhombencéphale est divisé en huit renflements segmentaires appelés rhombomères. Les CCN mésen et rhombencéphaliques ont le potentiel de se différencier en cartilage, en os et en tissu conjonctif [22]. Les cellules les plus rostrales sont à l'origine du squelette frontonasal, tandis que les CCN plus caudales vont coloniser les différents arcs branchiaux.

Deux courants de migration cellulaires participent à l'élaboration de la face [23] :

- le courant facial proprement dit, concerne les CCN prosencéphalique qui se multiplient dans la région antérieure formant le mésenchyme du bourgeon nasal frontal,
- le courant branchial concerne les CCN mésenchymateuses qui se multiplient pour former le mésenchyme des bourgeons maxillaire et du premier arc branchial.

Ainsi, le mésoderme facial entourant primitivement le stomodium est envahi par les cellules neurectodermiques avec leur potentiel de prolifération et de différenciation provoquant alors la formation des bourgeons faciaux et leur fusion entre eux.

Les CCN appartenant aux bourgeons maxillaires se différencieront en cellules osseuses, musculaires, cartilagineuses et participeront à la constitution du squelette maxillo-orbitaire et à la sclérotique de l'œil.

Les CCN appartenant au premier arc branchial donneront des structures cervicales qui sont les parois vasculaires de l'arc aortique, le thymus, les parathyroïdes, les ganglions crâniens et le plexus parasympathique.

Le rôle de la crête neurale céphalique est, par conséquent, fondamental pour l'édification du squelette crânio-facial et sa régionalisation fait qu'à chaque segment neural correspond à une pièce squelettique.

Il existe des marqueurs moléculaires contemporains au processus de morphogenèse exprimés de façon segmentaire et qui respectent les limites morphologiques des rhombomères et des arcs branchiaux. Parmi les gènes qui sont exprimés de façons segmentaires, les gènes Hox sont ceux qui sont les mieux connus. Ces gènes sont groupés en complexes dont l'organisation a été conservée au cours de l'évolution. Chez les vertébrés, quatre complexes répartis sur quatre chromosomes différents regroupent 39 gènes qui codent pour des facteurs de transcription qui se fixent à l'acide désoxyribonucléique (ADN) par un domaine remarquablement conservé au cours de l'évolution appelé l'homéodomaine [29]. Le moment et le niveau d'expression de ces gènes le long de l'axe antéropostérieur de l'embryon sont dictés par l'organisation spatiale de ces gènes au sein des complexes chromosomiques [24].

### **3. Embryologie descriptive du nez :**

L'organogenèse et la croissance du nez sont indissociables de celles de l'ensemble de la région médiofaciale.

La formation de la face se déroule entre la 4<sup>ème</sup> et la 10<sup>ème</sup> semaine de développement intra-utérin par le développement et la fusion de cinq bourgeons mésenchymateux ; le processus nasofrontal impair et médian à l'origine de l'auvent nasal et du septum ; les bourgeons maxillaires et mandibulaires, pairs et symétriques. Latéralement, les bourgeons maxillaires sont séparés du bourgeon nasofrontal par la fente orbitonasale, siège de l'ébauche

du canal lacrymo-nasal. Au fond du stomodeum, la membrane buccopharyngienne sépare le futur oropharynx d'origine ectodermique de l'intestin pharyngien d'origine endodermique. Cette membrane va progressivement se résorber (Figure 26).

À la 5<sup>ème</sup> semaine, le bourgeon frontal est limité latéralement par les placodes optiques. De façon simultanée, les placodes nasales qui constituent des épaissements ectodermiques pairs et symétriques au niveau rostral du bourgeon nasofrontal apparaissent. Très précocement, certaines cellules de la placode nasale se différencient pour former les cellules neurosensorielles primaires du futur épithélium olfactif. À la fin de la 5<sup>ème</sup> semaine, des extension axonales se font à partir de ces cellules et vont coloniser la région la plus rostrale du télencéphale. L'ossification secondaire de l'ethmoïde autour de ces ramifications axonales sera à l'origine de la lame criblée.

Au cours de la 6<sup>ème</sup> semaine, les placodes nasales sont le siège d'une dépression médiane en fossette, avec en parallèle un soulèvement mésenchymateux périphérique en « fer à cheval » formé par les bourgeons nasaux médians et latéraux.

Au cours de la 7<sup>ème</sup> semaine, les bourgeons nasaux confluent et se soudent, amorçant la configuration de la face (Figure 26). L'ectoderme du plancher du sillon lacrymonasal situé entre le bourgeon nasal médian et le bourgeon maxillaire s'invagine dans le mésenchyme sous jacent pour former le canal lacrymonasal. Les bourgeons nasaux médians confluent vers la ligne médiane et forment par leur réunion le bourgeon médian, amorce du prémaxillaire. Parallèlement à l'accroissement de la gouttière olfactive, le bourgeon maxillaire prolifère, se dirigeant progressivement en dedans, pour dépasser le niveau du bourgeon nasal latéral et se souder au niveau du bourgeon nasal médial. L'accolement se produit sur toute la longueur, ainsi qu'en arrière, aboutissant en profondeur à la fermeture ventrale des gouttières olfactives qui deviennent les fosses nasales primaires (Figure 27). Ces dernières sont des culs-de-sac ouverts en avant par l'orifice narinaire, l'orifice postérieur, ou choane primaire étant obstrué par la membrane buconasale. Puis le bourgeon nasal se soude à la partie homolatérale du bourgeon nasal médian, délimitant ainsi l'orifice narinaire. Cette soudure conduit à la formation d'une

cloison horizontale entre fosses nasales primaires et stomodeum, le palais primaire, qui n'occupe que la partie antérieure de la cavité bucco-nasale primitive. Avec l'effondrement de la membrane buconasale s'individualisent des conduits olfactifs extrêmement courts qui correspondent au prémaxillaire. Tandis que dans les fosses nasales primaires l'ectoderme commence à se différencier en épithélium nasal, la région du cerveau où les cellules neurosensorielles primaires font synapses avec le télencéphale est le siège d'une croissance en longueur pour former les bulbes olfactifs.

À la fin de la 7<sup>ème</sup> semaine, la morphogenèse superficielle de la face est achevée et l'on peut déjà individualiser : les orifices narinaires, les fosses nasales primaires, le palais primaire (antérieur), la lèvre supérieure formée par le bourgeon nasal médian et les bourgeons maxillaires.

La fusion médiane des bourgeons mandibulaires par prolifération mésenchymateuse permet la formation de la mandibule et de la lèvre inférieure.

Le bourgeon nasofrontal est ainsi à l'origine du développement de l'auvent nasal, de la columelle et du philtrum de la lèvre supérieure (unité labiocolumellaire).

C'est au cours des 8<sup>ème</sup> et 9<sup>ème</sup> semaines de développement que se forme le palais secondaire et que le septum divise les fosses nasales en deux cavités distinctes (Figure 27). Les bourgeons maxillaires donnent naissance, par accroissement du mésenchyme, à deux petites lames, les processus palatins. Ces trois lames s'accroissent d'abord verticalement vers le bas, de part et d'autre de la langue qui occupe alors toute la cavité bucco-nasale.

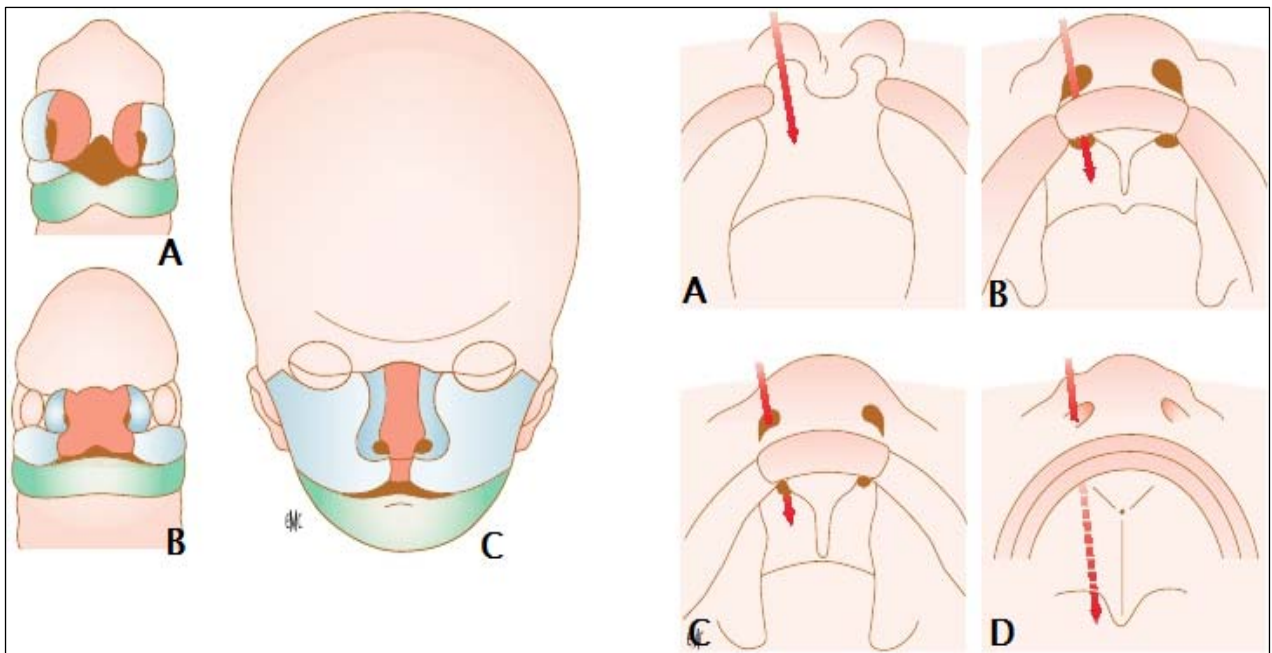
Cette notion est fondamentale et explique les rapports privilégiés entre les fosses nasales et la cavité buccale. Lors du redressement de la tête, la langue s'abaisse, les processus palatins à l'intérieur desquels le mésenchyme subit un processus d'ossification enchondrale se redressent et deviennent horizontaux pour former le palais osseux. Dans la partie postérieure du palais secondaire, du mésenchyme myogénique se condense pour donner la musculature du palais mou. En même temps, le bourgeon nasofrontal qui constitue la voûte de la cavité buccale donne

naissance à une crête cartilagineuse verticale, le septum nasal qui descend à la rencontre des processus palatins (Figure 28) [21].

À la 9<sup>ème</sup> semaine, les processus palatins se joignent sur la ligne médiane par affrontement de leur épithélium et forment ainsi le palais secondaire. Cette jonction se fait d'avant en arrière, du canal incisif à la lèvre. Le palais résulte ainsi de la jonction de trois ébauches palatines dont le point de jonction est le canal palatin antérieur. En même temps, le septum nasal progresse vers le bas et vient s'unir à la face supérieure du palais secondaire délimitant ainsi les deux fosses nasales définitives qui s'ouvrent en arrière par les choanes définitives. Dans le même temps se produit la prognathie mandibulaire qui tracte la langue vers l'avant (Figure 28).

Ainsi, on peut considérer qu'à 10<sup>ème</sup> semaines, le nez est structurellement formé. La plupart des malformations du nez et de la région frontonasale se produisent au cours de cette première période de développement. Une bonne intégration de l'embryologie descriptive permet la compréhension de la plupart des malformations [21].

Lors de la période suivante ont lieu les phénomènes d'ossification de la région frontofaciale à partir des ébauches cartilagineuses et mésenchymateuses. On parle de l'étape squelettique du développement de la face qui sort de l'embryologie à proprement parler.

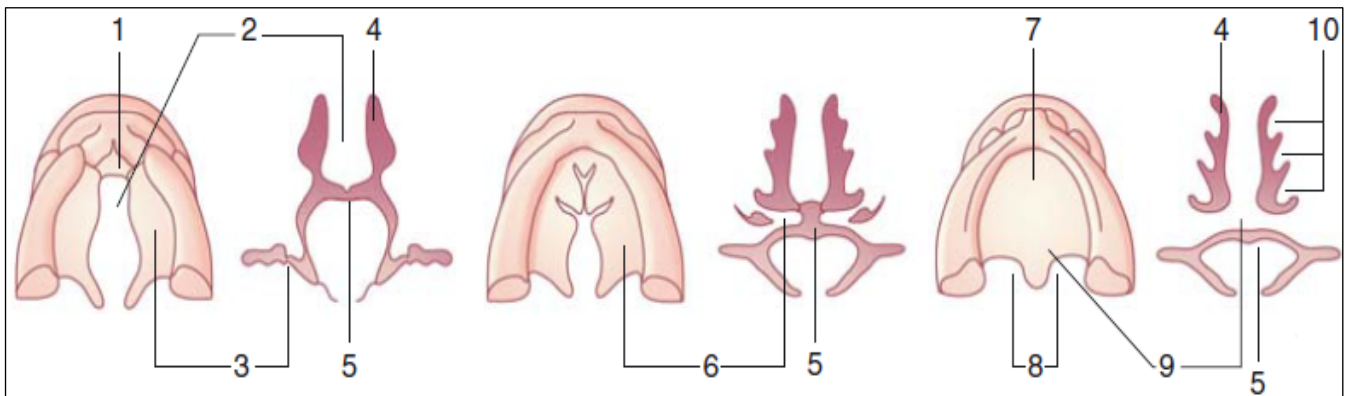


**Figure N°26 :**

Développement de la région médiofaciale avec mise en évidence des dérivés du bourgeon frontales et des bourgeons maxillaire (bleu clair) et mandibulaire (vert) à 6 semaines (A), 7 semaines (B), 10 semaines (C).le bourgeon nasofrontal est à l'origine du bourgeon nasal interne (en rouge) et du bourgeon nasal externe en bleu roi [21].

**Figure N°27 :**

Formation des fosses nasale primaires (A-C), du palais primaire (A-C), et secondaire (D), par fusion des lames palatines à la 6<sup>ème</sup> début de la 8<sup>ème</sup> semaine (C), à la fin de la 8<sup>ème</sup> semaine (A), au début de la 7<sup>ème</sup> semaine (D) [21].



**Figure N°28 :** Etapes successives accompagnant la palatogenèse.1.palais primaire ;2.septum nasal ;3.processus palatin ;4.chambre nasale ;5.langue ;6.lames palatine ;7.foramen incisif ;8.choane définitives ;9.lames palatines ayant fusionnées ;10.relief interne de la FN [25].



### III. PHYSIOLOGIE NASALE [20]

Le nez a de nombreuses fonctions connues olfactive, ventilatoire et moins connues immunitaire et morphogénétique. Dans la fonction ventilatoire, le conditionnement de l'air inspiré, c'est-à-dire la régulation des débits aériens, la filtration, l'humidification et le réchauffement de l'air se font grâce à un triple mécanisme valvaire, narinaire, nasal et septoturbinale. La ventilation nasale optimale est la ventilation exclusivement nasale, bouche fermée, pendant le sommeil. Toutes ces fonctions essentielles peuvent être perturbées par diverses pathologies et sont menacées dans la chirurgie non fonctionnelle du nez. Il faut impérativement les connaître pour les préserver ou les réparer.

#### 1. Fonction olfactive :

Le nez intervient dans la protection de l'individu et joue un rôle, variable selon l'espèce, dans le comportement social, alimentaire et sexuel.

Comme tous les autres mammifères, l'homme est capable de détecter et de différencier très efficacement de multiples molécules odorantes. Ses capacités d'apprentissage des sensations olfactives lui permettent d'ajouter sans cesse de nouvelles informations dans un contexte d'hédonisme, de souvenirs et de vie relationnelle.

##### 1-1. Voie olfactive :

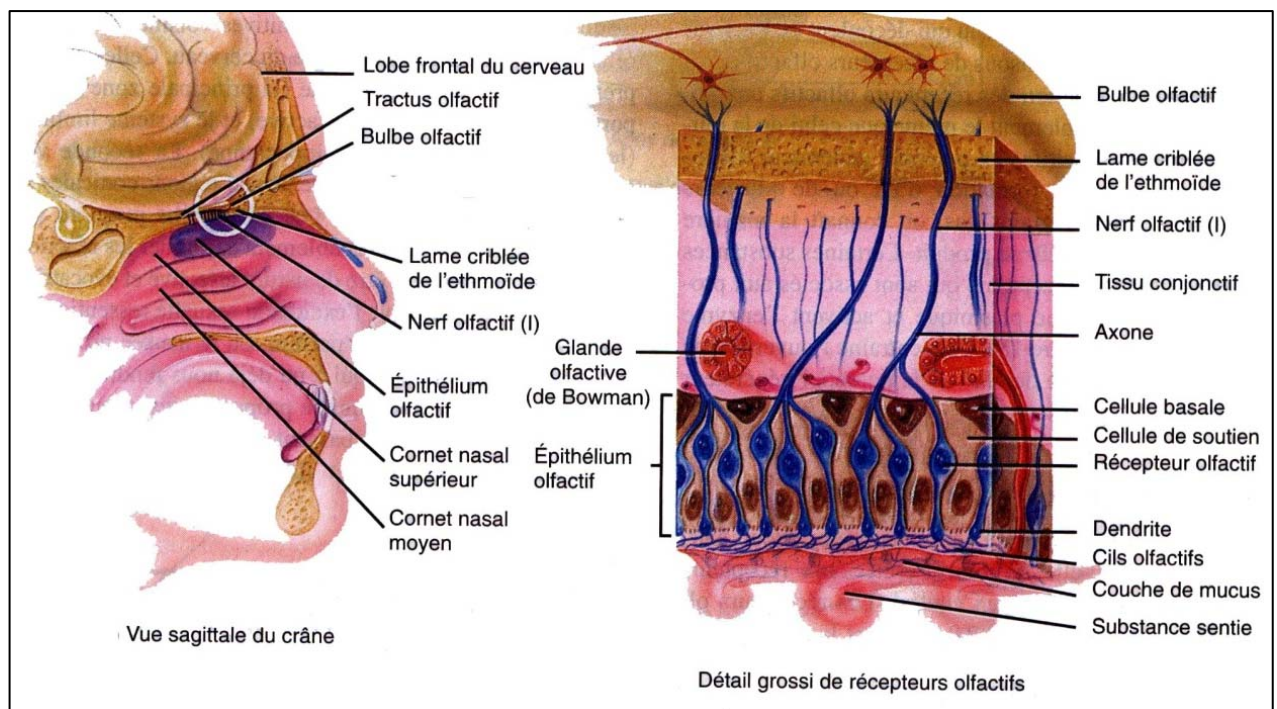
La muqueuse olfactive est située au sommet des fosses nasales sur une surface de 2 à 3 cm<sup>2</sup> et sur la partie supérieure du septum (tache jaune). Les molécules odorantes, après s'être dissoutes dans le mucus qui recouvre la muqueuse, parviennent par diffusion au contact des cils qui tapissent la surface de la muqueuse olfactive. Ces cils sont au nombre de 5 à 20 par cellule sensorielle neuroréceptrice dont l'activation chimique (fixation protéique) et la production de courants ioniques déclenchent la perception de l'odeur par transmission neuronale (Figure 29).

Le mécanisme de l'olfaction se déclenche lorsque des molécules ou des particules arrivent en contact avec la zone olfactive des fosses nasales.

Le mécanisme de perception des odeurs est le même chez tous les mammifères, les molécules odorantes après avoir été mises en contact avec l'épithélium olfactif (EO), situé dans

la partie supérieure des fosses nasales chez l'homme, sont alors codées, puis les informations sont transmises au bulbe olfactif (BO). La sortie du bulbe olfactif se projette, via le tractus olfactif latéral (TOL), sur un ensemble d'aires regroupées sous le nom de cortex olfactif (CO).

De là, l'information chemine vers le néocortex frontoorbitaire (CFO) soit par une voie directe, soit par une voie indirecte par le thalamus. Le cortex enthorinal (CE), situé en continuité avec le cortex olfactif, est la voie d'entrée vers l'hippocampe (Figure 30).



**Figure N°29 : fonction d'olfaction.**

En flux de ventilation normale, moins de 10 % des molécules odorantes aspirées par les narines atteignent le neuroépithélium olfactif. Le humage est indispensable pour forcer le courant inspiratoire à balayer la fente olfactive. Inversement, l'olfaction rétronasale participe grandement à la finesse du goût (« on goûte surtout par le nez ») en particulier en œnologie, les choanes étant largement ouverts sur le nasopharynx et les cornets s'interposant moins entre le courant odorant et la fente olfactive (Figure 31).

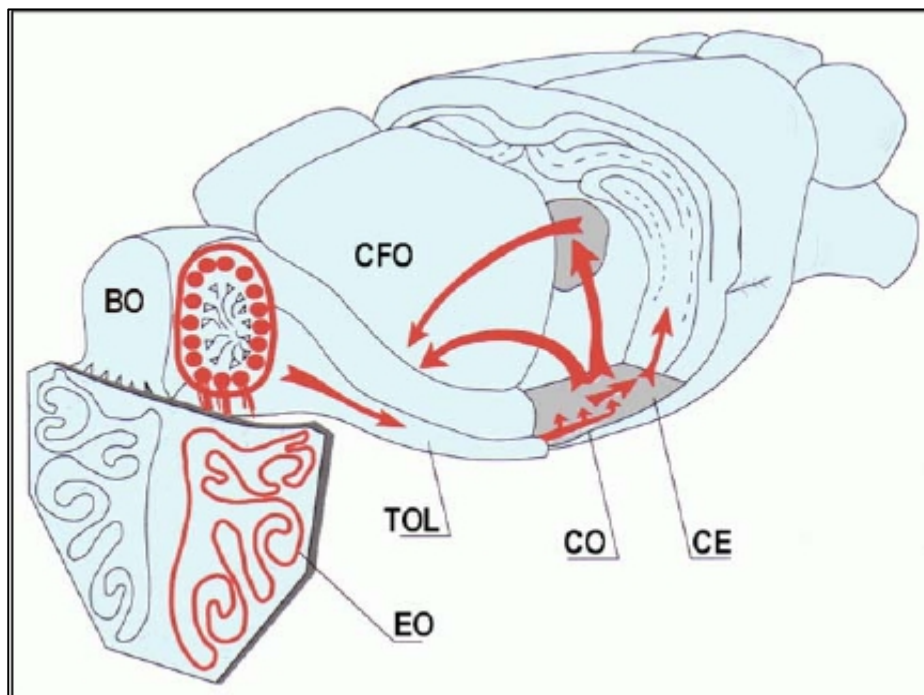


Figure N°30 : Mécanisme de perception des odeurs D'après Holley et Sicard [26].

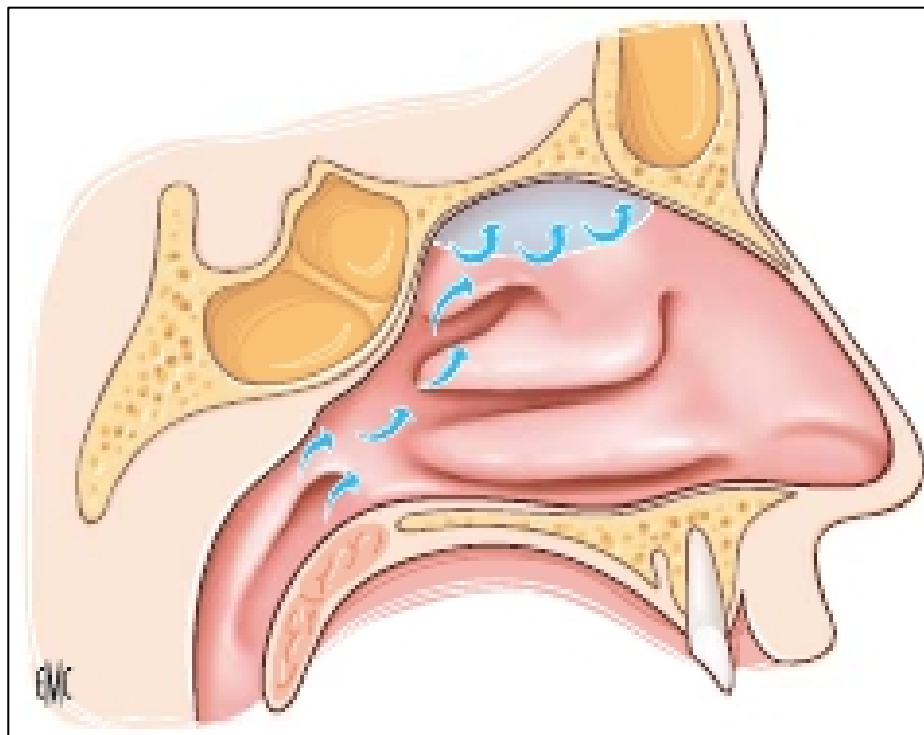


Figure N°31 : Fonction olfactive rétronasale [20].

**1-2. Voie trigéminal nasale :**

La plupart des molécules odorantes activent les fibres trigéminales qui innervent l'ensemble des muqueuses respiratoire et olfactive du nez. L'information sensorielle (température, pression et douleur), véhiculée par les branches ophtalmique et naso-palatine est transmise au cortex somatosensoriel.

L'activation de ces fibres par les molécules odorantes apporte des note « olfactive » telles que le frais du menthol, le piquant du vinaigre, le chaud du chloroforme, c'est également l'information trégiminale qui permet de bloquer l'inspiration de substance odorante nociceptives et dangereuses pour l'organisme comme l'ammoniaque.

**2. Fonction ventilatoire :**

La fonction ventilatoire du nez (20 000 litres d'air par jour) regroupe, elle même, un certain nombre de fonctions et de réflexes qui participent au conditionnement de l'air inspiré : régulation des débits aériens (rhéostat), filtration, humidification (hygrostat) et réchauffement (thermostat).

**2-1. Régulation des débits aériens :**

L'écoulement de l'air dans les fosses nasales obéit aux lois physiques de la dynamique des fluides. Lorsqu'un fluide progresse à l'intérieur d'un conduit, sa pression diminue au fur et à mesure de l'écoulement. Entre les narines et les choanes, il existe donc une différence de pression (ou gradient de pression) d'autant plus élevée que la résistance nasale est plus grande.

Cette résistance nasale est importante puisqu'elle représente la moitié de la résistance totale des voies aériennes supérieures. À faible débit, le flux aérien est laminaire. À proximité des parois nasales, du fait de sa viscosité, il est presque sans mouvement mais, au centre de la fosse nasale, dans l'espace septoturbinale, il se déplace très rapidement. À fort débit, le flux devient turbulent ; ce régime turbulent s'observe également lorsque les parois sont irrégulières, ce qui est le cas des fosses nasales, même en cas d'écoulement faible.

Au cours de la traversée des fosses nasales, l'air inspiré va rencontrer un certain nombre d'obstacles constituant la résistance nasale, d'abord au niveau du nez cutané (valve narinaire),

puis et surtout, au niveau du nez muqueux (valves nasale et septoturbinale). La valve narinaire représente un tiers de la résistance nasale, les valves nasales et septoturbinale représentent deux tiers de la résistance (Figure 32 et 33).

À l'expiration, la résistance est fournie presque exclusivement par les cornets. Mais le phénomène n'est pas inverse, car le flux aérien à l'entrée des choanes va rencontrer une formation turbinaire totalement différente. Le nez est symétrique dans le plan frontal, mais ne l'est pas dans le plan sagittal (figure 34).

L'air pénètre dans les sinus davantage à l'expiration qu'à l'inspiration du fait de la différence de diamètre entre choanes et narines. Cela explique que certaines odeurs d'origine sinusienne soient perçues davantage à l'expiration qu'à l'inspiration.

### **2-2. Filtration :**

Un certain nombre de grosses particules sont arrêtées au niveau du vestibule, grâce aux vibrisses. Un maximum de particules en suspension restent prisonnières du mucus tapissant toute la muqueuse où elles sont retenues grâce aux propriétés d'adhésivité du mucus. Ce dernier est disposé en deux couches, une profonde, fluide et une superficielle, visqueuse (Figure 35). Le mouvement mucociliaire et la pente du plancher des fosses nasales et des méats permettent ensuite l'évacuation (4 à 8 mm par minute) du mucus contaminé vers l'arrière, où il est dégluti.

### **2-3. Humidification :**

L'humidification de l'air inspiré, qui nécessite 1 litre d'eau environ par jour, se fait par simple contact avec la couche de mucus composée d'eau pour 95 % qui tapisse la muqueuse, accessoirement par les glandes nasales antérieures. La valve nasale intervient dans la fonction d'humidification par son rôle de nébulisation.

### **2-4. Réchauffement :**

Le conditionnement de l'air inspiré est assuré à 70 % dans les fosses nasales au contact des cornets turgescents. Le rétrécissement nasal entraîne un ralentissement du débit et augmente la chaleur locale qui est, normalement, de 30° à 32°, c'est-à-dire inférieure à celle du

corps. Cette fonction essentielle de la muqueuse nasale est sous la dépendance de la différenciation morphologique et fonctionnelle du réseau vasculaire (shunt artérioveineux du chorion profond). Ce mécanisme de conditionnement est ensuite complété au niveau de l'arbre trachéobronchique (30 %). Inversement, le courant inspiratoire, en s'échauffant, produit un refroidissement du sang veineux turbinal qui contribue, à son tour, à la régulation de la température du cerveau, comme en témoigne l'alternance de l'activité électrique du cortex, synchrone du cycle nasal.

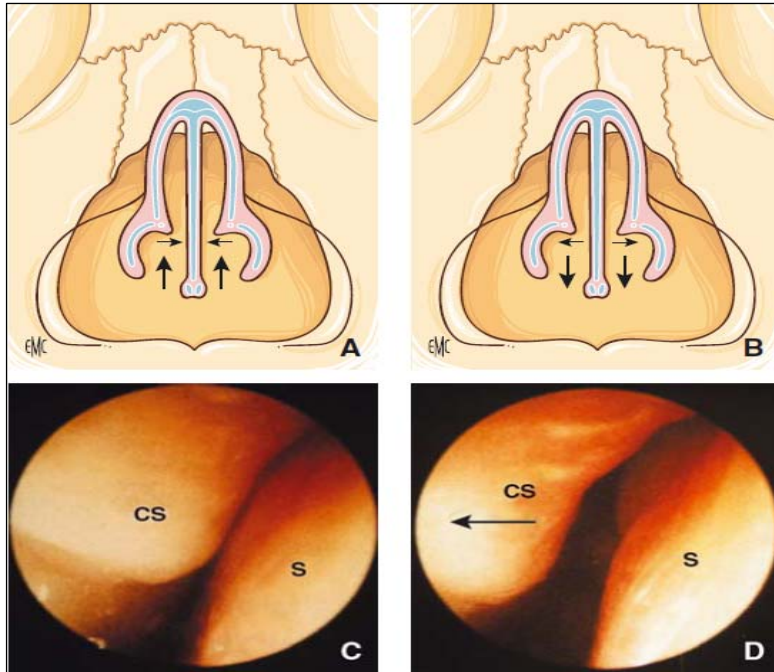


Figure N°32 : Valve nasale [20].

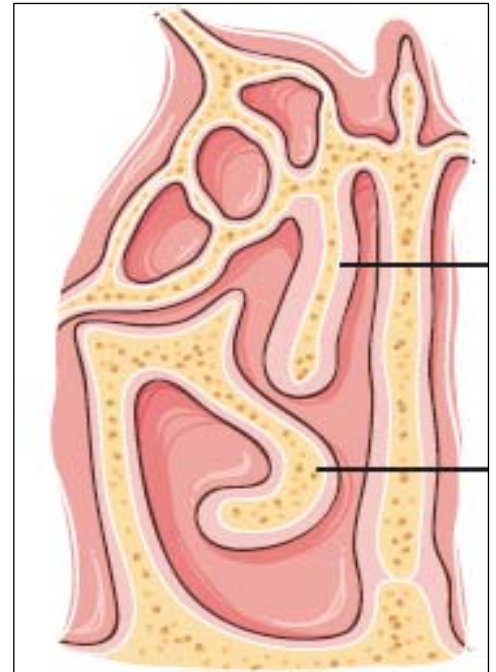


Figure N°33 : valve septoturbinale [20].

- A. Fermeture à l'inspiration.  
 B. Ouverture à l'expiration (coupes frontales du nez).  
 C. Fermeture à l'inspiration.  
 D. Ouverture à l'expiration (vues endoscopiques d'une valve Nasale droite). CS : cartilage supérieur ; S : septum.

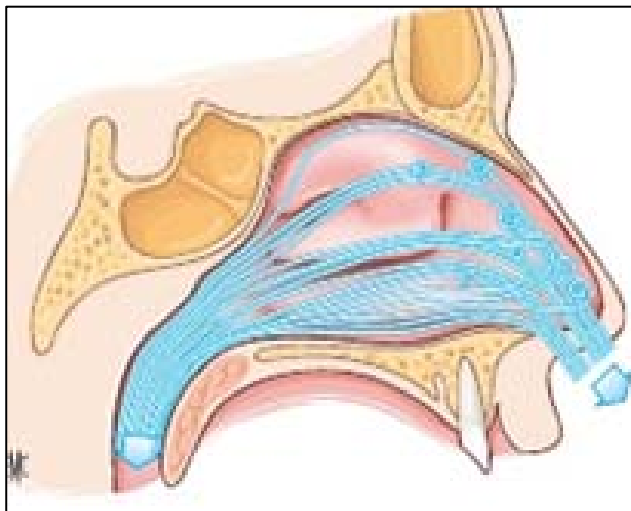


Figure N°34 : Trajet du flux aérien expiratoire dans les fosses nasales [20].

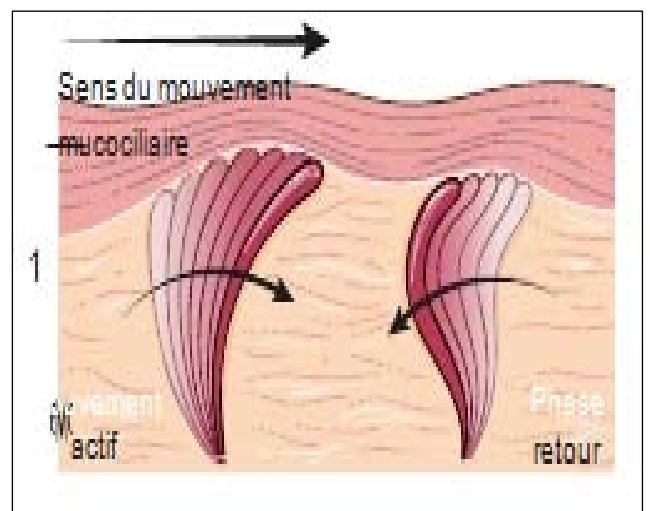


Figure N°35 : mouvement mucociliaire [20].

### **3. Fonction immunitaire :**

Cette dernière fonction, pourtant primordiale de l'organe nasal, a été longtemps négligée. Porte d'entrée de l'appareil respiratoire, richement vascularisé et innervé, le nez constitue une interface avec l'environnement aérien, assurant la protection des muqueuses et des organes situés en aval (sinus, oreille moyenne, arbre trachéo-broncho-alvéolaire). Malgré son importance fondamentale, cette fonction n'est qu'évoquée, car elle est très complexe et en pleine évolution.

Trois lignes de défense s'articulent pour assurer la fonction immunitaire nasale :

#### **3-1. Première ligne de défense épithéliale :**

##### **a. Barrière épithéliale :**

La cohésion des cellules épithéliales conditionne :

- la continuité morphologique et les propriétés mécaniques de l'épithélium ;
- la perméabilité, c'est-à-dire la régularisation des échanges au travers des espaces

Intercellulaires.

La membrane cytoplasmique assure les échanges entre la cellule et le milieu extérieur.

La membrane basale joue un rôle de filtre pour les molécules et de barrière pour la plupart des cellules. Elle sert aussi de guide pour la régénération cellulaire.

##### **b. Système muco-ciliaire (Figure 35) :**

Un film liquidien de 10  $\mu$  d'épaisseur, le mucus, recouvre la surface de l'épithélium. Les cils des cellules ciliées battent de façon constante et synchrone.

Le mucus est un gel viscoélastique composé d'eau à 95 %, de sels minéraux ( $\text{Na}^+$ ,  $\text{K}^+$ ,  $\text{Cl}^-$ ,  $\text{Ca}^{++}$ ) et d'éléments organiques (mucines, enzymes lytiques, inhibiteurs enzymatiques, lactoferrine, interféron, acides aminés, IgA sécrétoires, protéines plasmatiques).

Deux grands rôles sont dévolus au mucus :

- rôle de réservoir d'eau assurant une protection locale de la pituitaire contre la dessiccation, mais aussi à distance en humidifiant l'air inspiré ;



- rôle de défense, soit non spécifique grâce aux enzymes lytiques, soit spécifique grâce aux IgA.

Le mucus présente des qualités d'adhérence, d'élasticité et de cohésion due à sa teneur en mucine. Il peut retenir les particules solides déposées à sa surface, et les déplacer dans le pharynx par les battements ciliaires.

### **3-2. Deuxième ligne de défense spécifique : système immunitaire annexé à la muqueuse nasale :**

Ce réseau immunitaire annexé aux muqueuses est connu depuis peu.

Les IgA sécrétoires constituent la classe dominante de l'immunoglobuline présente dans les sécrétions nasales. Elles sont produites localement par les plasmocytes du chorion. Les IgA sécrétoires inhibent l'adhérence bactérienne à la surface de la muqueuse, neutralisent les virus et les toxines, préviennent l'absorption des antigènes.

Autres composants du système immunitaire : leur importance locale est moins bien connue mais leur présence témoigne de leur intervention dans les moyens de défense de la muqueuse nasale.

### **3-3. Troisième ligne de défense : l'inflammation non spécifique**

C'est la rupture des équilibres physiologiques, cellulaires et/ou moléculaires qui conditionne le déclenchement d'une réaction inflammatoire, qu'elle soit immune ou non.

Les modèles expérimentaux ont démontré que les mécanismes de base des rhinites saisonnières et, par extension des rhinites perannuelles, sont des réactions allergiques de type IgE, se développant dans les fosses nasales. Le mastocyte de surface en est le véritable starter, en conduisant à la libération d'histamine et de médiateurs vasoactifs et chimiotactiques. L'intervention de médiateurs chimiques, autres que l'histamine, rend compte de l'effet, parfois incomplet, des antihistaminiques prescrits à titre symptomatique.

## **4. Fonction morphogénétique :**

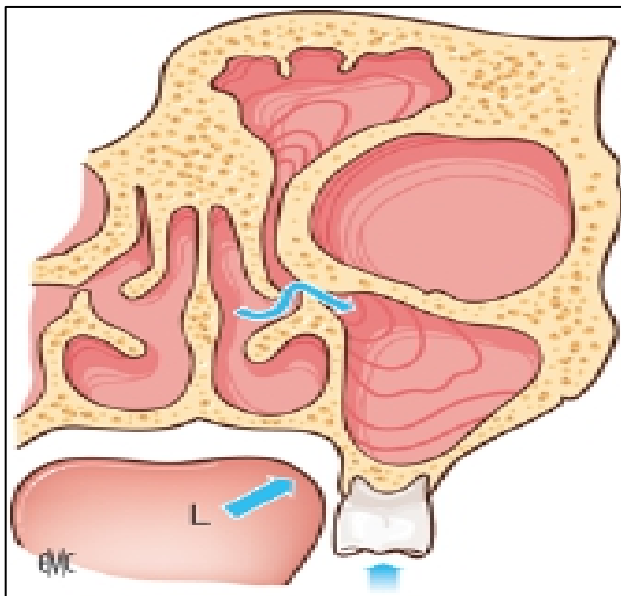
La morphologie faciale et la physiologie nasale sont étroitement liées. Les fonctions ventilatoires physiologiques du nez se doublent chez l'enfant d'une fonction morphogénétique

mettant en jeu l'expansion volumétrique par le flux aérien. Ce phénomène particulièrement démonstratif durant l'enfance continue tout au long de la vie à des degrés moindres, de manière directe et indirecte.

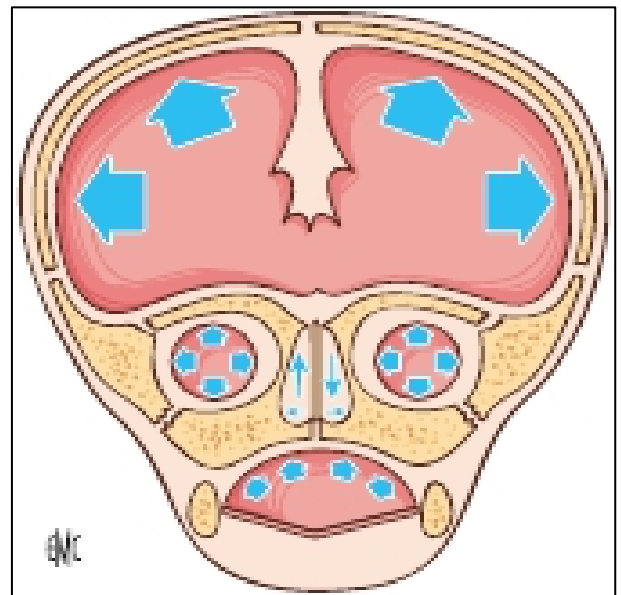
Le passage de l'air dans les fosses nasales, l'application de la langue sur le palais et les secteurs alvéolodentaires, la croissance basicrânienne cartilagineuse avec croissance du septum sont en grande partie responsables du développement tridimensionnel des cavités nasaires, nasosinusiennes et nasopharyngées pendant la croissance (Figures 36 et 37).

La ventilation nasale est également indispensable à l'eutrophie de la muqueuse pituitaire et de son chorion. Cette bonne santé muqueuse est nécessaire à sa capacité d'expansion.

Tout trouble de la ventilation nasale ou toute pathologie de la muqueuse s'accompagne d'une anomalie de la croissance nasosinusienne.



**Figure N°36 :** Formation du sinus maxillaire, coupe frontale des fosses nasales et des sinus. L : langue [20].



**Figure N° 37:** croissance de la face [20].

## **IV. PHYSIOPATOGENIE**

Les anomalies du développement surviennent vers la 7<sup>ème</sup> semaine de gestion [30].

Johann Roederer a été le premier à évoquer l'atrésie choanale en 1755 [5] et depuis, 4 théories ont été proposées pour expliquer l'origine embryologique de cette malformation congénitale chez l'Homme [32,33] :

### **1. Persistance de la membrane bucco pharyngée :**

Cette hypothèse a été évoquée mais plusieurs arguments la rendent improbable :

- La membrane bucco pharyngée est constituée de deux couches épithéliales sans interposition mésodermique, théoriquement, sa présence peut donner que des atrésies de type membraneux.
- De plus cette membrane est trop postérieure par rapport aux choanes définitives : l'obstruction serait en arrière du palais dur [34].
- Enfin, elle disparaît à la 4<sup>ème</sup> semaine, avant même la formation de la face.

### **2. Persistance de la membrane nasobuccale de Hochstetter :**

Cette théorie est la plus communément acceptée à l'heure actuelle [32].

Plusieurs arguments plaident en sa faveur :

- La membrane nasobuccale est constituée de la juxtaposition des deux feuillets ectodermiques avec interposition de mésoderme.

Si des éléments mésodermiques persistent, l'atrésie est osseuse. Si cette siège seulement en périphérie, l'atrésie est mixte. Elle sera membraneuse quant aucun élément mésodermique ne persiste. De plus, ces 2 feuillets expliquent la présence d'une muqueuse de type nasal en avant et d'une muqueuse de type pharyngien en arrière au cours des atrésies des choanes.

- Cette membrane a des zones d'insertion compatible avec celle des atrésies choanales : la ligne d'insertion supérieure se situe à l'angle antéro-inférieur du basi-sphénoïde, en avant du foramen de Luschka et l'insertion inférieure se fait en avant du bord postérieur du palais osseux.

- La disparition de cette membrane se fait à la 7ème semaine pendant la formation de la face contemporaine à la disparition de la membrane cloacale. Cela pourrait expliquer l'association d'atrésie choanale avec une imperforation anale.

Toutefois, cette théorie ne donne pas d'explication sur plusieurs points :

- La présence d'anomalies locales associées en particulier la déformation en entonnoir de la partie postérieure des fosses nasales.

- La présence de malformations associées en particulier dans l'association CHARGE [35].

De plus, l'insertion inférieure de la membrane nasobuccale au niveau prémaxillaire, ce qui signifie que l'atrésie pourrait s'étendre jusqu'au foramen incisif, ce qui n'est pas le cas.

### **3. Trouble de la migration des cellules de la crête neurale :**

Les crêtes neurales, ont un rôle prépondérant dans la formation de la face, ce qui incite de nombreux auteurs à évoquer leur responsabilité dans la genèse des atrésies choanales.

Ce dysfonctionnement surviendrait secondairement à des perturbations de facteurs locaux qui altéreraient la direction ou le nombre de cellules, ou encore la composition de la matrice, lieu de la migration. Une origine génétique à ces anomalies est supposée. Cette théorie est la dernière à avoir été proposée, par Hengerer en 1982 et se base donc sur l'embryologie nasale normale du mammifère [32].

Les CCN entrant dans la région nasale, altérées dans leur nombre ou leur direction, modifieront la région de la choane primitive juste au-dessus du prémaxillaire, et gêneront alors la formation des structures adjacentes [36].

L'amincissement de la partie postéro-inférieure de la fosse nasale primitive qui permettait à la 7ème semaine l'ouverture de la choane primitive antérieure ne sera réalisée. Le développement postérieur du septum et du processus palatin entrainera alors le mésoderme de la choane primitive fermée, expliquant ainsi sa migration postérieure. De plus, les mouvements cellulaires se feraient de la périphérie de l'atrésie vers le centre, expliquant selon les degrés de migration, les divers types histologiques [37].

La présence d'ilots cartilagineux ou d'os membraneux retrouvés dans les murs d'atrésie suggère la participation de cellules provenant du septum ou de processus palatins à la collection mésenchymateuse anormale.

Cette théorie permet de comprendre les malformations locales associées.

En effet, le retentissement de l'altération du flux mésodermique sur les structures adjacentes explique certaines de ces malformations comme le palais étroit et vouté, la fosse nasale étroite avec mur latéral empiétant et le toit rétréci du nasopharynx.

On retrouve des déplacements médiaux des os ptérygoïdes, des épaisissements des bords latéraux du vomer, des rétrécissements des cavités nasales, l'absence de la lame criblée de l'ethmoïde... Les fentes craniofaciales sont également décrites et pourraient également résulter de la perturbation de la migration des cellules de la crête neurale [47,48].

En outre, il semblerait que l'excès de migration des CCN dans le septum nasal et la région de la choane postérieure conduise à une dépense de cellules qui étaient destinées au reste du complexe ethmoïdal. Or ces cellules auraient dû former, la trame cartilagineuse de la base du crane. Il peut donc s'ensuivre des défauts de la base du crane parfois associés [35].

Cette théorie explique aussi les malformations du syndrome CHARGE souvent retrouvées ; ces malformations touchent, en effet, des éléments anatomiques ou des organes dont la formation dépend des CCN [35].

#### **4. La persistance ou la présence anormale de structures mésodermiques dans région choanale :**

#### **5. Autres processus pathologiques évoqués :**

D'autres hypothèses ont pu être évoquées pour certains auteurs [38-41].

- résorption incomplète du plancher de la fosse nasale secondaire.
- Excès de croissance des lames horizontales et verticales du palatin [38].
- Anomalie du mésoderme formant des adhésions dans la région des choanes.

La persistance de la membrane nasobuccale est la théorie la plus largement acceptée, ce qui n'exclue pas un défaut de migration des CCN.

Toutes ces hypothèses expliquent pourquoi l'AC n'est pas un événement isolé, mais il est fréquemment associé à des malformations locales qui doivent être prises en compte dans la planification chirurgicale [41].

## **V. FACTEURS ETIOPATHOGENIQUES**

La nature exacte du facteur initiant le mécanisme précédent décrit n'est pas connue : il pourrait s'agir notamment d'un facteur génétique ou environnemental.

### **1. Origine génétique :**

#### **1-1. Atrésie choanale non syndromique :**

L'atrésie choanale non syndromique est généralement sporadique [33].

Cependant, quelques cas familiaux évoquant des transmissions autosomiques dominantes et autosomiques récessives ont été rapportés [42, 43, 4].

Diverses anomalies chromosomiques ont été trouvées chez des patients ayant une atrésie choanale : délétion 9p [44, 45], duplication 4q [49], duplication 7p, 14p [46, 45].

On retrouve dans la littérature une patiente présentant une translocation déséquilibrée  $t(2;21)(qter;qter)$  qui est porteuse d'une atrésie des choanes et dont la trisomie subtélomérique  $21qter$  est considérée comme un variant de la normale [50].

Ces anomalies sont variables d'un sujet à l'autre et surtout ne concernant qu'une minorité de patients, la grande majorité des caryotypes effectués dans les différentes séries sont en effet normaux mais on ne peut exclure l'existence de petites délétions ou additions pouvant ne pas être détectées par les méthodes cytogénétiques disponibles [51].

#### **1-2. Atrésie choanale au cours de l'association « CHARGE » [52] :**

La majorité des cas d'association CHARGE répertoriées dans la littérature est sporadique. Le caryotype est le plus souvent normale [53,54].

Cependant, depuis les années 80, différentes translocations de novo ont été rapportées  $t(2-18)$   $t(3-22)$   $t(2-21)$ . Par la suite, des anomalies caryotypique ont été retrouvées, en particulier l'atteinte du chromosome 22 (à type de délétion  $22q 11$ ) avec association fréquente

au syndrome de DI-GEORGE [46,55]. En 1996 FINEL [53] a rapporté 9 cas familiaux de transmissions autosomiques dominantes ou récessives et parfois liées à l' X, depuis cette date l'hypothèse d'une origine génétique a été évoquer, mais elle n'est pas la seule, car plusieurs cas sont sporadiques et les cas familiaux sont plus rares.

L'origine génétique du syndrome est reconnue et une mutation de novo du gène CHD7 au niveau du chromosome 8 serait en cause dans environ 60% des cas de CHARGE diagnostiqués sur les critères cliniques. Cette mutation serait plus fréquemment associée à des malformations cardiaques, à un colobome oculaire et à une paralysie faciale, d'après une étude française récente [brochure syndrome charge].

Selon KATHRYN [46], la variabilité phénotypique de l'association CHARGE est du à une hétérogénéité génétique.

En effet, le syndrome de CHARGE ne semble pas dû à des anomalies chromosomiques [57], mais l'hypothèse d'une micro-délétion n'est pas exclue [58].

### **1-3. Autres syndromes pouvant intégrer les atrésies choanales :**

Le facteur génétique peut jouer un rôle dans d'autres syndromes comprenant, des AC.

L'atrésie choanale a été décrite comme associée à de nombreuses autres anomalies ou autres syndromes :

Le syndrome de TRREACHER-COLLINS reconnu comme ayant une transmission autosomique dominante (ou une origine teratogene). Les syndromes d'alpert, d'Antley Bixler, de Kaufman-McKusick, de Pfeiffer, de Schnizel-Girdon [32]. Les syndromes de Crouzon, de Saethre-chotzen qui peuvent être intégrés dans le syndrome CHARGE [59].

La dysostose acro-cranio-faciale, la dysplasie camptomélique, l'atrésie jujénale...[60, 61].

Enfin, certaines malformations de l'association CHARGE peuvent aussi être retrouvées dans le cadre d'anomalie chromosomiques bien connus comme les trisomies 13, 18, 21, 22 le syndrome 4p, le syndrome des yeux de chat [54].



Figure N°38 : syndrome de TRREACHER-COLLINS.

## **2. Origine tératogène [33] :**

### **2-1. La thalidomide :**

L'embryopathie due à la thalidomide peut donner certaines anomalies du CHARGE et en particulier l'atrésie choanale mais aussi les anomalies des oreilles et des yeux (anatie, microtie, surdit , paralysie faciale et colobome), des anomalies cardiaques et r nales [62].

### **2-2. L'atr sie choanale et antithyroïdiens de synth se:**

On estime   0,2 % le taux de grossesses concern es par l'hyperthyroïdie clinique, dont les causes les plus fr quentes sont la maladie de Basedow et l'hyperthyroïdie gestationnelle transitoire [74]. En France et en Europe, 2 antithyroïdiens de synth se (ATS) sont utilis s pendant la grossesse : le propylthio-uracil (PTU) et le carbimazole (CMZ) dont le m tabolite actif est le m thimazole (MMZ ; non commercialis  en France, utilis  au MAROC et aux Etats-Unis). Ces 2 mol cules sont d'efficacit  comparable pour obtenir l'euthyroïdie maternelle et f tale.

En 1887, le MMZ a  t  incrimin  dans la gen se de l'atr sie choanale quand GREENBERG [63] a rapport  le cas d'un enfant avec atr sie choanale dont la m re  tait expos e au m thimazole (1-m thyl-2mercaptoimidazole ou MMZ), m tabolite du carbimazole (CMZ), au cours de la grossesse. Dix ans plus tard WILSON [64] et Johnsson [73] ont rapport s deux AC chez deux enfants dont la m re  tait expos e au MMZ pondant la grossesse.



En 2005, Foulds et al. ont recensé dans la littérature médicale 18 cas de tableaux polymalformatifs possiblement imputables à la prise de CMZ pendant le 1er trimestre de la grossesse [65]. La moitié (n = 9) de ces cas avait présenté une atrésie bilatérale des choanes.

Dans notre étude, aucun NNé n'était issue d'une mère ayant été sous ATS, ou ayant une hyperthyroïdie.

Il semble important de rechercher une prise de CMZ au cours de la grossesse chez les mères d'enfants porteurs de cette anomalie [66].

Aucune malformation congénitale n'ayant été décrite sous PTU, dont l'efficacité est analogue à celle du CMZ, il y a lieu de privilégier le PTU dans le traitement de la maladie de Basedow à cette période de la grossesse. Cependant, dans le cas d'un diagnostic tardif de grossesse initialement menée sous CMZ, on peut souligner l'intérêt de maintenir ce traitement, la prise unique quotidienne permettant une meilleure observance [67,68].

Une lecture exhaustive des articles référencés dans la littérature nous a permis de colliger 62 cas de malformations dans 28 articles de la littérature dont 26 cas présente une atrésie choanale, soit 42%, au décours de la prise de MMZ pendant le premier trimestre de grossesse. Le phénotype peut comprendre une atrésie choanale [63,64,69,70,71,72] unilatérale ou bilatérale, membraneuse ou osseuse.

Barbero [75] a mené en Argentine, une étude multicentrique cas-témoin comparant la fréquence d'hyperthyroïdie maternelle traitée par MMZ chez les enfants nés avec une atrésie des choanes versus un groupe d'enfants nés sans atrésie des choanes. Dans cette étude, 61 mères ont donné naissance à des enfants présentant une atrésie des choanes avec pour 10 d'entre-elles (16,6%) une grossesse avec hyperthyroïdie traitée par MMZ. Sur ces 10 patientes, 9 avaient un traitement par MMZ en début de grossesse et pour une, un traitement par MMZ instauré au troisième trimestre. Dans le groupe contrôle, 2 mères étaient traitées par MMZ.

Cependant Barbero [75] concluait que l'hyperthyroïdie était responsable de l'atrésie des choanes et non le MMZ. Pour étayer cette hypothèse, Barbero [75] s'appuyaient sur l'embryogénèse et les périodes d'exposition au MMZ de ses patients et des autres patients de la

littérature présentant une atrésie des choanes. La période où l'atrésie des choanes pouvait survenir, correspondait à une fenêtre tératogène correspondant aux 9-10<sup>ème</sup> semaines d'aménorrhée (SA) [66]. Il faudrait donc avoir été exposé pendant cette période, sinon le MMZ ne pourrait être incriminé, ceci remettrait en cause l'imputabilité du MMZ sur des malformations rapportées auparavant dans la littérature pour des expositions en dehors de cette période comme pour le cas décrit par Clementi [70] ou 2 patients de Barbero. Il faut noter que pour le risque d'un omphalocèle, cette période d'exposition va jusqu'à la 14<sup>ème</sup> SA, pour les malformations cardiaques sévères cette période va jusqu'à 11<sup>ème</sup> SA.

**Tableau N° III : Cas publiés d'embryopathie après exposition in utero au CMZ OU MMZ.**

Références	Nombre de cas	Nombre d'AC
Barbero [69]	3	3
Barbero[75]	7	7
Barwel [76]	1	1
Chabrolle [77]	1	1
Clementi [70]	1	1
Di Gianantonio [78]	8	1
Ferraris [71]	3	1
Foulds [65]	2	1
Greenberg [63]	1	1
Hall [79]	1	1
Johnsson [73]	1	1
Kannan [80]	1	1
Lecarpentier [72]	12	3
Myers [81]	1	1
Wilson [64]	1	1
Wolf [66]	1	1
Total		26

\*7 cas non non encore rapportés par Barbero en 2004 [72]

Cependant dans cette hypothèse, ce serait l'hyperthyroïdie qui serait la cause des malformations, mais n'expliquerait pas l'absence d'anomalies en cas d'utilisation du PTU. Pour Barbero [75], l'explication vient du mode d'action du PTU qui inhibe aussi la déiodinase type I qui permet le passage de la T4 à la T3. La déiodinase semble jouer un rôle important dans le développement embryonnaire en régulant l'exposition du fœtus aux hormones thyroïdiennes [82]. Donc pour Barbero [75] l'hyperthyroïdie, et non le MMZ, est responsable de l'atrésie des choanes. Si l'hyperthyroïdie maternelle était en cause, l'utilisation du PTU, par un mode d'action différent du MMZ, éviterait des malformations.

L'hypothèse de Barbero imputant l'hyperthyroïdie le tableau malformatif de l'embryopathie au MMZ doit être discutée. En effet, dans la littérature, les complications rapportées pour les grossesses avec hyperthyroïdie maternelle non traitée sont des morts fœtales in utéro, les fausses couches et les craniosténoses [83, 84].

En effet, Barbero impute l'hyperthyroïdie les malformations constatées mais alors pourquoi nous ne retrouvons pas ces descriptions historiques de malformations ?

Les éléments exposés par Barbero sont insuffisants pour imputer à l'hyperthyroïdie les malformations décrites. Les éléments malformatifs retrouvés par Momotani pour des grossesses avec hyperthyroïdie ne correspondent à aucune anomalie décrite pour le phénotype d'embryopathie au MMZ décrit par plusieurs auteurs [72, 68]. De plus, le tableau clinique et les malformations de l'embryopathie au MMZ sont assez spécifiques.

A partir des cas déjà rapportés par la littérature, pouvons-nous prouver un lien formel entre exposition au MMZ et malformation ?

Pour déterminer un lien de causalité certain entre AC, ou toute autre malformation en général, et exposition au MMZ, il faudrait mener une enquête prospective cas-témoin avec des femmes enceintes avec hyperthyroïdie non traitées ou traitées par PTU et par MMZ. Il est évident qu'éthiquement il est impossible de ne pas traiter une hyperthyroïdie maternelle. La comparaison entre patientes traitées par PTU et MMZ permettrait de prouver l'absence de risque malformatif par PTU versus le MMZ. Une autre stratégie consisterait à réaliser des études de

tératogénicité chez l'animal. Mais est ce qu'on peut reproduire la maladie de Basedow chez l'animal??

Si la tératogénicité du CMZ n'est pas reconnue formellement à ce jour, une grande prudence s'impose dans la prescription de ce traitement en période de fécondation et au cours du 1<sup>er</sup> trimestre de la grossesse. Aucune malformation congénitale n'ayant été décrite sous PTU, dont l'efficacité est analogue à celle du CMZ, il y a lieu de privilégier le PTU dans le traitement de la maladie de Basedow à cette période de la grossesse. Cependant, dans le cas d'un diagnostic tardif de grossesse initialement menée sous CMZ, on peut souligner l'intérêt de maintenir ce traitement, la prise unique quotidienne permettant une meilleure observance [67].

### **2-3. Atrésie choanale et atrazine [85] :**

Une étude épidémiologique récente menée par Lupo [85] en 2012 sur l'atrazine, un herbicide couramment utilisé aux États-Unis particulièrement dans des collectes de maïs, et est censée pour être un perturbateur endocrinien, a constaté que les femmes qui vivaient dans des comtés au Texas exposées à des niveaux plus élevés de ce produit chimique étaient 80 fois plus susceptibles de donner naissance à des enfants avec atrésie des choanes ou une sténose choanale par rapport aux femmes qui vivaient dans des comtés où les concentrations sont faibles.

En 2010 une autre étude épidémiologique cas-témoin a trouvé l'augmentation des incidents d'atrésie choanale et le tabagisme passif, la consommation excessive du café, la prise des anti-infectieux urinaires et la vitamine B-12. [86]

## **VI. ANATOMIE PATHOLOGIE DE L'ATRESIE CHOANALE**

### **1. Nature de l'atrésie choanale :**

#### **1-1. Atrésie choanale osseuse :**

Traditionnellement, il était rapporté que 85 à 90 % des atrésies choanales étaient de nature osseuse [4,87,88]. Ces résultats ont été contestés par WIATRAK [89] qui sur une série de 18 patients porteurs d'atrésie choanale ne retrouvait que 46% de forme osseuse pures (54%

mixtes et 0% membraneuses). En plus l'étude de Brown [90] affirme qu'il n'avait pas constaté l'existence d'aucune atrésie membraneuse pure, mais que 70% d'entre elles présentaient un caractère mixte, osseuse et membraneuse, tandis que les 30% restantes étaient de nature osseuse stricte.

Dans notre série, la nature osseuse de l'atrésie est retrouvée dans 23% des cas.

La différence des résultats entre ces séries repose sur la pratique systématique du scanner qui permettait un diagnostic fiable de la nature de l'atrésie.

L'atrésie choanale osseuse ne se résume pas en une simple cloison séparant cavum et fosses nasales, mais il existe une malformation de toute la moitié postérieure des FN [3,13].

L'atrésie comporte ainsi un épaissement du mur latéral des FN (constitué de la lame perpendiculaire du palatin et de l'apophyse ptérygoïde) et son bombement dans la FN avec élargissement du vomer [40]. Cela donne à la FN un aspect décrit par CANNONI [3] comme étant taillé en bec de flûte.

L'épaisseur de l'atrésie peut ainsi atteindre 1 cm [91,92], une surélévation du plancher de la FN est très souvent présente.

Il est communément admis que le rétrécissement se dirige en bas, en arrière et en dedans. Toutefois, CANNONI [3] sur une étude précise de 6 patients opérés d'atrésie osseuse unilatérale par voie transpalatine constate un rétrécissement de la moitié postérieure de la FN ayant une direction en arrière, en bas et en dehors.

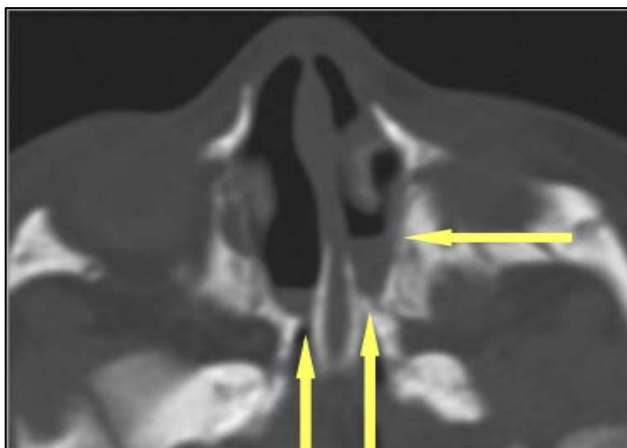
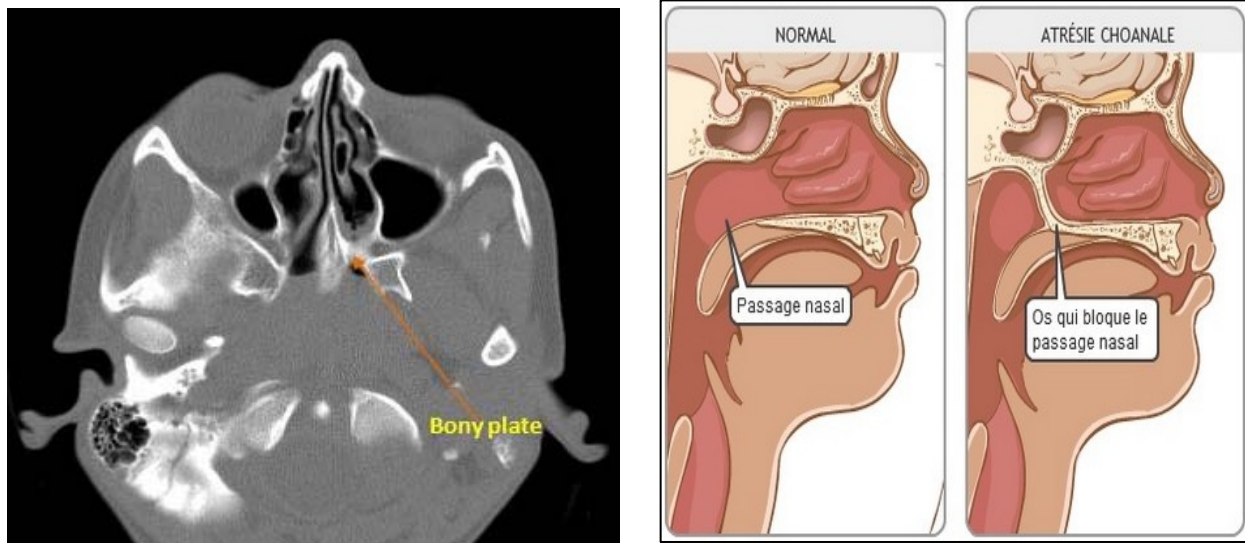


Figure N°40 : AC membraneuse à droite et osseuse à gauche avec vomer dédoublé [163].

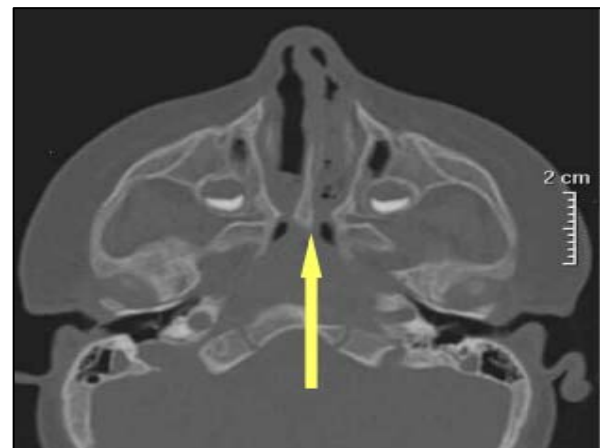


Figure N°41 : AC avec fosses nasales en cône et vomer épaissi « en club de golf » [163].

### 1-2. Atrésie choanale membraneuse :

Soit sous forme d'une membrane ou d'un bloc fibreux, mince, de consistance élastique et peu résistant. Une fréquence de 10% est classiquement avancée dans la littérature [4,10,88], mais il semble qu'en fait depuis la pratique systématique du scanner, il soit rare de ne pas trouver des anomalies osseuses associées, même minimes. Wiatrak [89] et Brown [90] ne trouvent aucun cas d'atrésie membraneuse pure.

Dans notre série la nature membraneuse est retrouvée dans 38,5%.

**1-3. Atrésie choanale mixte :**

Avec l'apport du scanner dans l'étude des atrésies choanales, cette forme soit en fait la plus fréquente qu'il n'est dit dans la littérature. Elle constitue 54% dans la série de WIATRAX [89], 47,7% dans une étude menée en tunisie en 2006 sur 27 cas [10] et 74% dans la série de ROMBAUX [93].

Dans notre série, la nature mixte est retrouvée dans 38,5%.

Dans les séries anciennes, un certain nombre d'atrésies mixtes pouvant être considérées comme étant membraneuses ce qui expliquait le taux élevé de ces dernières et certains échecs de traitement par divulsion conduisant à des resténoses précoces.

A noter que du cartilage a été retrouvé dans certaines atrésies [94].

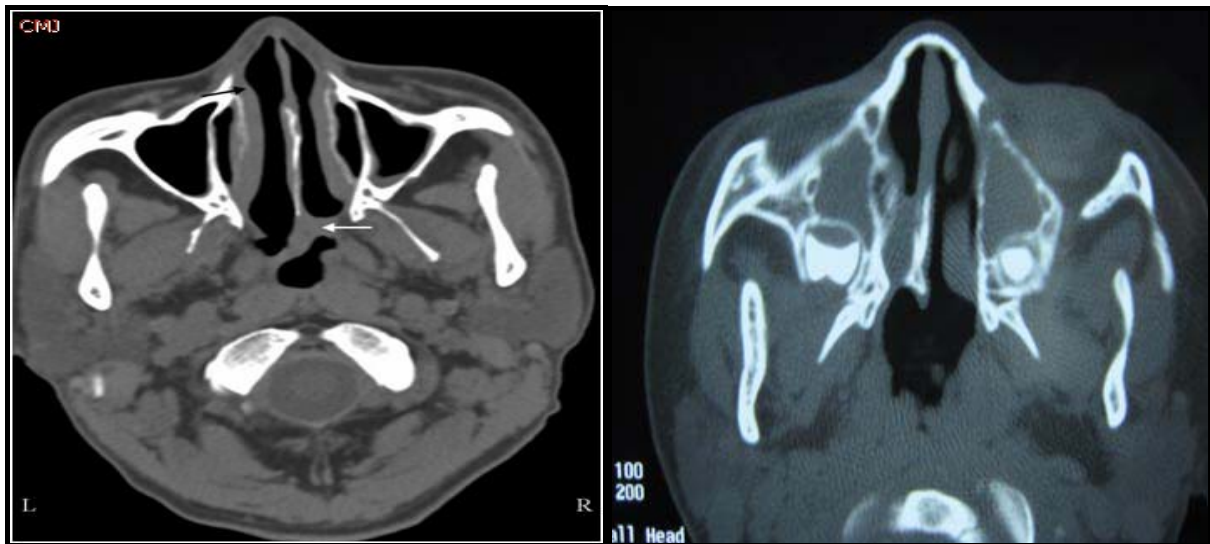

Figure N°42 : AC gauche membraneuse.

Figure N°43 : AC mixte [28].

**2. Siège de l'atrésie choanale :**

Mouret et Gazejust classent l'atrésie par sa situation par rapport à la choane, l'atrésie peut être [13,93,95] :

- Marginale antérieure, à la limite antérieure de la choane.
- Intrachonale, plus fréquente, siège à la portion la plus rétrécie du défilé choanal.
- Marginale postérieure, s'insère sur le pourtour pharyngien du canal choanal.

Cependant le siège exact de la malformation reste méconnu [96].

L'insertion de l'atrésie se fait :

- En haut sur le corps du sphénoïde et l'aileron vomérien.
- En dehors sur l'aile interne de l'apophyse ptérygoïde.
- En dedans sur le bord postérieur du vomer.
- En bas l'insertion est variable : soit au bord postérieur de la lame palatine, soit à un ou deux cm en avant le l'extrémité post du vomer.

### **3. Répercussions maxillo-faciales de l'atrésie choanale :**

Les répercussions d'une obstruction nasale peuvent être locales, régionales voire générales. Au niveau local, l'hypoventilation nasale entraîne une stase des sécrétions, un mauvais drainage mucociliaire, ce qui occasionne une élimination défectueuse des particules exogènes et des agents infectieux [101]. Au niveau régional, l'hypoventilation nasale entraîne une mauvaise aération de l'oreille moyenne via la trompe d'Eustache, des sinus, ce qui peut être éventuellement aggravé par le reniflement incessant.

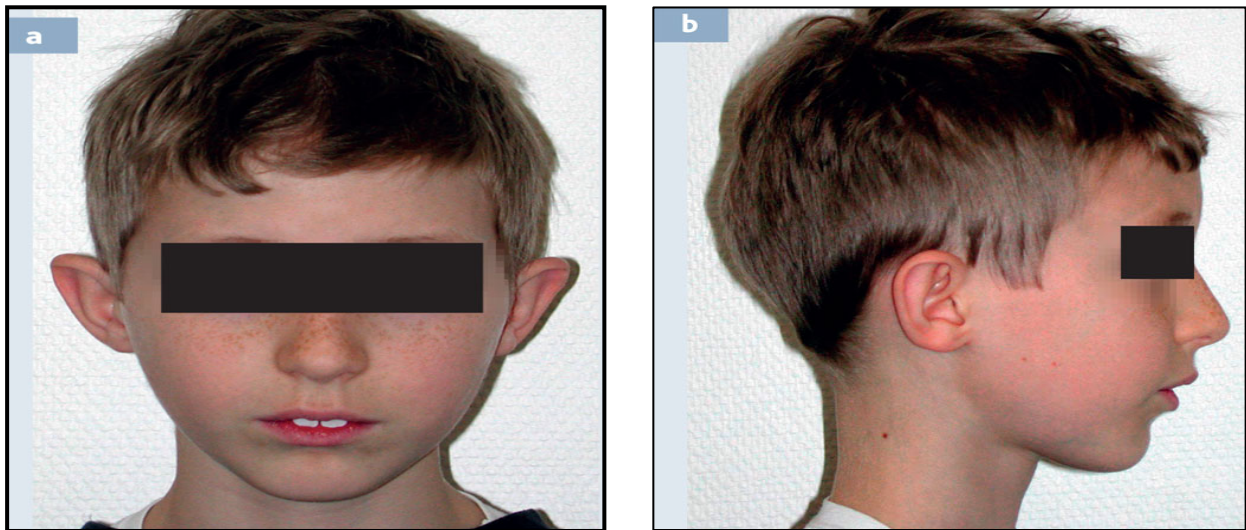
La suppléance par la respiration buccale entraîne généralement un ronflement, une sécheresse buccale et, à long terme, des troubles de la croissance du tiers moyen de la face avec béance labiale, de l'articulé dentaire, un palais étroit et ogival voire le classique faciès adénoïdien.

Elles ont été étudiées par HOFMAN [97] à partir de 11 cas d'atrésies choanales dont 8 cas d'atrésies unilatérales et 3 bilatérales. Il y avait 3 formes membraneuses, 4 osseuses, 1 mixte et 2 non précisées.

L'occlusion dentaire était anormale dans tous les cas. Hofman [97] retrouve une endognathie et rétroposition maxillaire dans tous les cas, une élévation du seulement avaient une position mandibulaire équilibrée (se sont les atteintes unilatérales), 7 patients présentaient un excès de hauteur verticale qui associé à l'endognathie et la rétroposition maxillaire constitue le faciès dit « adénoïdien » décrit par Linder Aronson et 1 présentait une prognathie.



En 1995, WALKER [98] rapporte le cas d'un enfant avec micrognathie sévère associée à une atrésie choanale unilatérale.



**Figure N°44 : Faciès adénoïdien.**

a) de face : cernes, visage allongé et étroit, excès vertical avec inoclusion labiale au repos et incisives apparentes, lèvres sèches.

b) de profil, recul mandibulaire par rapport au maxillaire.

En fait, le flux aérien aurait une action expansive sur la partie inférieure de la FN qui ne pourrait se développer normalement en cas d'atrésie des choanes. Il existe donc le plus souvent une ascension du plancher de la FN ainsi qu'un déplacement en dedans de sa paroi externe même en cas d'atrésie membraneuse [18].

En effet, le défaut de réchauffement et l'humidification du flux ventilatoire dans les sinus provoqués par une perturbation de la ventilation nasale est à l'origine d'un défaut de croissance du maxillaire. Ceci est aggravé par l'absence de pression de la langue qui faute de place dans une ogive maxillaire étroite, s'aplatit dans l'arcade mandibulaire [99].

Mais des études faites en 1996 par KLOSSEK [100] et d'autre en 2000 par PHILOMENA [102] ont montré à travers l'étude de 6 observations pour KLOSSER et 16 observations pour PHILOMENA une indépendance de la croissance sinusienne vis-à-vis de la ventilation nasale.

Enfin, sur le plan général, l'obstruction nasale peut entraîner des troubles de la croissance par insuffisance respiratoire chronique, troubles de l'appétit par diminution de l'odorat et du goût, troubles du comportement par sommeil perturbé et fatigue diurne.

## **VII.EPIDEMIOLOGIE**

### **1. Fréquence de la maladie :**

La fréquence globale de l'atrésie choanale congénitale est difficile à apprécier. La fréquence est estimée à 1 cas pour 5000 à 8000 naissances [1,2,3,103,104], la même fréquence a été constatée dans une étude menée en 2010 [95]. Prescott en 1986 rapporte une incidence estimée à 1 cas pour 50000 naissances [106] et pour HARRIS [107] 0,82 cas pour 10000.

Mais la fréquence réelle est peut être un peu plus importante selon certains auteurs [111] qui estiment qu'il est fort probable que certaines morts néonatales par asphyxie sont dues à la méconnaissance de cette malformation.

Une publication intitulée « congenital choanal atrésia in north Africa infants » montre que l'incidence de cette malformation dans la population Nord Africaine est de 1 cas pour 3100 naissances [108].

Dans notre série, nous avons recensé 13 cas en 11 ans ce qui concorde avec les autres études : 12 cas dans 12 ans dans la série de CHAOYUHSU [109], 27 cas dans 21 ans dans la série de Hajri [10], 27 cas dans 22 ans dans la série de Heejin Kim [voir article youssef].

### **2. Age :**

Il s'agit d'une maladie congénitale dont la symptomatologie est nette dès la naissance si elle est bilatérale. Les formes unilatérales peuvent se voir plus tard dans la vie même à l'âge adulte car elles sont assez bien tolérées.

Dans notre série l'âge moyen de nos patients était de 4,5 ans, avec des extrêmes allant de 1 jour à 20 ans, Le maximum de cas a été observé chez les patients âgés entre un jour et 6 mois, un cas âgé de 16 ans et 2 cas âgés de 20 ans.

CANNONI [3] a rapporté dans sa série 25 cas d'atrésies choanales dont 7 ont été diagnostiqués à la naissance, 2 avant l'âge de 6 mois, 9 entre 6 et 12 mois, 4 entre 10–20 ans et 3 après 20 ans.

### **3. Sexe :**

Une nette prédominance féminine est retrouvée dans la plupart des séries [2,3,4, 109,112,113,114] mais ne trouve pas d'explication étiopathogénique et reste une simple constatation épidémiologique.

Certains auteurs cependant notent une répartition égale entre les deux sexes [115], en outre, d'autre note une prédominance masculine [110], les garçons étant plus fréquemment atteints (60% versus 40 %).

Dans notre série d'étude, on note une légère prédominance féminine avec 7 patients de sexe féminin soit 53,84%, contre 6 patients de sexe masculin soit 46,16%, ce qui concorde avec les série de TUNIS [10], de GERMANY [95], mais la taille de notre échantillon est trop petite pour autoriser des déductions statistiquement valables.

### **4. Bilatéralité :**

La forme unilatérale semble plus fréquemment rencontrée que la forme bilatérale. Selon certaines études, les résultats varient de 60 à 64% d'atteinte unilatérale versus 40 à 36 % d'atteinte bilatérale. Nos résultats ne concordent pas avec les données de la littérature puisque nous avons trouvé plus de formes bilatérales qu'unilatérales, cela peut être expliquer parceque les atrésies unilatérales sont bien tolérées.

### **5. Coté atteint :**

L'affection semble affectée majoritairement la cavité nasale droite plutôt que gauche [4,10,46,87,116,117,118], et ce sans qu'une explication claire ne soit apportée.

Cependant, dans notre série il n'y avait pas une prédominance d'un coté par rapport à l'autre.

## 6. Hérité de l'affection :

L'hérité de l'affection a pu être mise en évidence dans plusieurs cas d'atteintes familiales, un mode de transmission autosomal récessif a notamment été décrit.

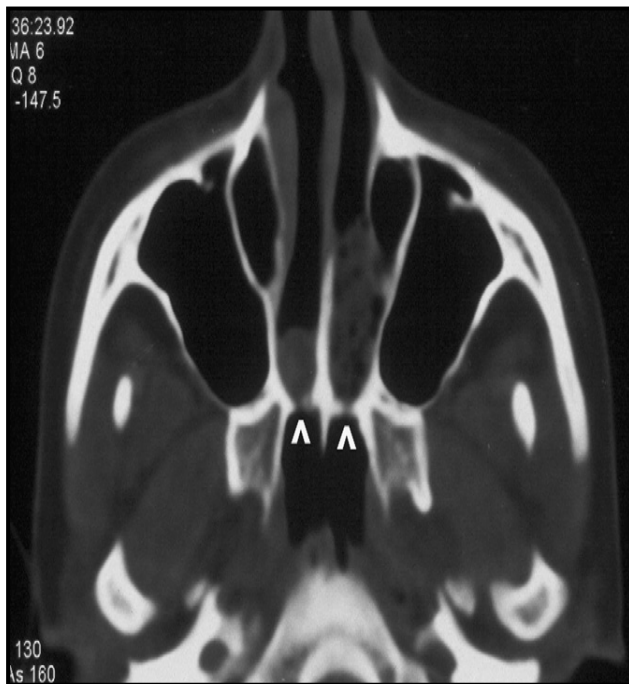

Figure N°45: atrésie choanale bilatérale.

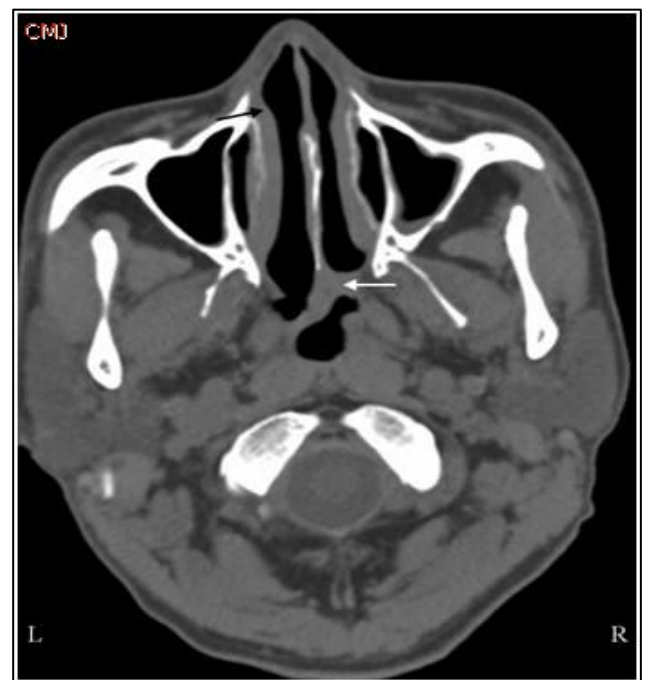

Figure N°46 : Atrésie choanale unilatérale.

Tableau IV : comparaison des données épidémiologiques des séries.

Série	Nombre	Sexe		Unilatérale	Bilatérale	Nature de l'atrésie		
		F	H			osseuse	membraneuse	mixte
Germany 2010 [95]	7	4	3	6	1	2	1	4
Egypt 2010 [119]	21	16	5	10	11	12	0	9
Tunisie 2006 [10]	27	16	11	21	6	10	5	12
Belgique 2000 [93]	39	30	9	22	17	6	4	29
Saoudi 1999 [110]	30	12	18	16	14	11	9	10
USA 1998 [160]	15	10	5	10	5	8	1	6
Notre série	13	7	6	4	9	3	5	5

## VIII. ETUDE CLINIQUE

### 1. Interrogatoire :

Il est d'une importance capitale. Il est indispensable de posséder des renseignements précis et complets sur :

- Les antécédents maternels, personnels et familiaux : prise médicamenteuse (ATS), consanguinité, malformation connue dans la famille.
- La date et les circonstances d'apparition des signes cliniques d'obstructions nasales.
- Les signes cliniques associés : une rhinorrhée antérieure, une anosmie, un ronflement nocturne, une otite séreuse ou muqueuse, une épistaxis.

Chez les nouveau-nés et les nourrissons, l'interrogatoire doit préciser :

- Les antécédents obstétricaux : grossesse précédente, déroulement de la grossesse actuelle, déroulement et voie d'accouchement.
- L'histoire de la naissance actuelle qui doit être retracée complètement : état du nouveau-né à la naissance, l'adaptation du nouveau-né à la vie extra-utérine, déroulement des premières heures ou journées de vie, les éventuels troubles obstétricaux observés et leur chronologie exacte, les manœuvres pratiquées en salle de travail.

### 2. Manifestations cliniques :

Les manifestations cliniques sont variables selon le type de l'atrésie choanale et selon l'âge de découverte.

#### 2-1. Atrésie choanale bilatérale :

##### a. Chez le nouveau-né :

L'atrésie choanale bilatérale se présente classiquement par une détresse respiratoire néonatale (DRNN) qui peut mener à la mort puisque le nouveau-né, à cet âge, possède une respiration nasale obligatoire et se trouve donc dans l'incapacité de respirer. Ainsi, on observe généralement un syndrome d'asphyxie néonatale où le nouveau-né présente une cyanose associée à une pâleur des muqueuses et une incapacité à se nourrir, avec des fausses déglutitions observées fréquemment [7,116,120].

**b. Chez l'enfant et l'adulte [121]:**

Le malade se plaint d'une obstruction nasale, d'une anosmie [43] et d'une rhinolalie fermée ou une dyslalie.

La rhinorrhée muqueuse est permanente ou intermittente est responsable de l'irritation de la lèvre supérieure et des orifices du nez.

La respiration est buccale entraînant une sécheresse permanente de la bouche et du pharynx ce qui va gêner la mastication surtout des aliments durs. Au moment de la déglutition les variations de pression dans le cavum et l'oreille moyenne sont à l'origine de sensations désagréables, de tension au niveau des oreilles.

Dans des cas rares, le malade peut tolérer son atrésie choanale bilatérale sans manifester aucun trouble dans sa vie quotidienne [122].

Dans notre série, on rapporte 9 cas de formes bilatérales dont 8 ont été diagnostiqués aux premiers jours de vie, dans un tableau de DRNN soit modérée (5 cas), soit sévère (3 cas), par contre l'autre cas a été découvert à un âge avancé, et avait présenté une ON avec anosmie de puis l'enfance plus des ronflements nocturnes.

**2-2. Atrésie choanale unilatérale :**

Le diagnostic est rare chez le nouveau-né, les troubles apparaissent surtout quand le côté sain est obstrué.

Les enfants atteints d'atrésie unilatérale présentent très rarement des symptômes dès leur naissance puisqu'ils conservent une capacité à respirer contrairement aux cas d'atrésie bilatérale. L'expression des symptômes débute donc plus fréquemment dans les années de petite enfance, voir même jusqu'à l'âge adulte, plutôt que dans les jours ou mois consécutifs à la naissance. Ces individus seront présentés à la consultation pour des problèmes de congestion nasale récurrents ainsi que des rhinorrhées muqueuses à mucopurulentes permanentes ou intermittentes.

Ces patients alors fréquemment adressés pour suspicion de corps étranger (CE) ou de sinusite [123].

Les autres symptômes qui peuvent être rencontrés sont :

- Les céphalées frontales ou sus orbitaires
- Un sommeil gité voir apnée de sommeil
- Ronflement nocturne ;
- Anosmie
- Infection respiratoire [13].

Dans notre série, 4 patients présentaient une atrésie choanale unilatérale devant une obstruction nasale unilatérale et permanente dont 1 parmi eux présentait une anosmie en plus, deux ont été diagnostiqués à un âge précoce, 3-6 mois, et les 2 autres cas ont été découverts à un âge plus avancé, 16-20 ans.

### **3. Examen clinique :**

#### **3-1. Inspection :**

C'est l'élément le plus important de l'examen clinique surtout chez le nouveau-né, car juste l'observation attentive du nouveau-né permet à seule de faire le diagnostic de DR.

##### **a. La cyanose :**

Normalement, un NNé à une coloration rose à l'air ambiant, la cyanose témoigne d'une mauvaise oxygénation tissulaire au niveau des téguments, elle apparait pour une pression artérielle en oxygène (PaO<sub>2</sub>) de 40 mmHg.

C'est une coloration anormalement bleutée des téguments. Elle peut être soit localisée limitée au visage, aux extrémités, péri ombilicale, soit généralisée.

La cyanose peut être dissimulée par une pâleur intense, il faut dans ce cas préciser la fraction inspiratoire d'oxygène (FiO<sub>2</sub>) pour la quelle la cyanose disparaît ou quand elle persiste à une FiO<sub>2</sub> stable.

L'atrésie choanale bilatérale se caractérise par des accès de cyanose qui disparaît au moment des cris et réapparaît au moment des tétées et à la fermeture de la bouche.

**b. La tachypnée :**

La FR normale est de 40+/- 10 cycles par mn, chez le nouveau-né à terme, elle est de 50 plus ou moins 10 cycles par mn chez le prématuré au cours des premières heures de vie.

La tachypnée ou polypnée est définie par une fréquence respiratoire supérieure à 60 cycles par minute. Elle peut être très rapide atteignant 120/mm. Un rythme respiratoire irrégulier ou la survenue d'apnée définie par un arrêt respiratoire d'une durée supérieure à 20 secondes, font craindre un épuisement de ce nouveau-né en détresse respiratoire et imposent une assistance respiratoire immédiate [124].

**c. Signes de lutte respiratoire :**

Ils ont été codifiés par Silverman sous la forme d'un score qui peut être établi à plusieurs moments de l'évolution pour faciliter la surveillance. Ce score est déterminé par 5 paramètres cotés de 0 à 2. Il est de 0 chez le NNé bien portant. En cas de DR modérée, le score est de 3 ou 4. Un score de Silverman supérieur ou égal à 5 est un signe de gravité.

Moyen mnémotechnique : « BÉBÉ (balancement/battement) Tire (tirage) En (entonnoir) Geignant (geignement) ».

Les signes apparaissent quasiment toujours dans le même ordre : battement des ailes du nez, puis tirage, geignement expiratoire, entonnoir xiphoidien, puis balancement. Quand on observe une balance thoraco-abdominale, c'est que le score est déjà de 9 ou 10 : l'enfant est tellement épuisé qu'il n'arrive plus à exprimer les autres signes.



Tableau V : SCORE DE SILVERMAN.

Critères	Cotation		
	0	1	2
Battement des ailes du nez	absent	modéré	intense
Balancement thoraco-abdominal	Respiration synchrone	Thorax immobile	Respiration paradoxale
Tirage intercostal	absent	intercostal	Intercostal+sus sternal
Entonnoir xiphoidien	absent	modéré	intense
Geignement expiratoire	absent	Au stéthoscope	A l'oreille

Un nouveau-né normal a un SS égal à 0

Si  $SS < 5$ , la détresse respiratoire est dite modérée

Si  $SS > 5$ , la détresse respiratoire est dite sévère

### **3-2. Les moyens de diagnostic en maternité :**

Le nouveau-né est examiné au calme, après une tétée.

Certains tests aidant à confirmer le diagnostic sont [43,130] :

#### **a. Le cathétérisme de la fosse nasale :**

Le diagnostic d'atrésie choanale bilatérale est fait dans la grande majorité des cas lors d'une DRNN au moment des tétées, à la fermeture de la bouche et cédant aux pleurs ou lors de l'intubation orotrachéale. L'intubation nasotrachéale s'avérant impossible. Le cathétérisme-aspiration des fosses nasales aide au diagnostic, quand il ya butée de la sonde (sonde silastic n°6) entre 3 et 3,3 cm du vestibule narinaire, mais il existe des faux positifs par butée de la sonde sur un cornet hypertrophié ou une déviation septale, ainsi des faux négatifs lorsque la sonde s'enroule sur elle-même.

De nombreuses études ont montré que cette technique présentait des risques non négligeables comme la perforation de la lamina cribosa ou celle pharyngo-oesophagienne.

**Faut-il pratiquer le cathétérisme de la FN de façon systématique à la salle de naissance ?**

Cependant le cathétérisme de la FN n'est pas un geste tout à fait anodin puisqu'il peut être responsable de complications sérieuses s'il a été mal effectué. Pour cela plusieurs études et recommandations ont été élaboré afin de le codifier.

En novembre 2000, la Société suisse de Néonatalogie a émis des recommandations pour la prise en charge des nouveau-nés à la naissance [125], ces recommandations définissent donc une « adaptation normale » par une respiration spontanée de l'enfant, la présence d'une activité cardiaque supérieure à 100 battements par minutes et une coloration rose, en plus elles ont renoncé à un sondage systématique dans le but d'exclure une atrésie des choanes, et il est précisé que « les mesures de routine et les soins du nouveau-né ne seront effectués qu'après une période de deux heures en contact peau à peau continu entre l'enfant et sa mère ou au plus tôt après avoir mis l'enfant au sein.

En 2005, l'ILCOR (International Liaison Committee On Resuscitation) a publié des notes et mises à jour des recommandations issues de la conférence de consensus de « An advisory statement for the pediatric working group of the International Liaison Comity On Ressucitation » datant de 1999 [126], d'après ces recommandations, la vérification de la perméabilité de l'oesophage et des choanes doit donc être réalisée mais doit être basée sur une observation clinique du nouveau-né et complétée, le cas échéant, par des gestes spécifiques.

Dans « Obstétrique pour le Praticien »- 4ème édition [127], on retrouve, dans le chapitre destiné aux examens du nouveau-né et aux soins à la naissance, qu'il faut éviter la stimulation de la paroi postérieure du pharynx dans les 5 premières minutes de vie, car le réflexe vagal induit peut entraîner une bradycardie. »

Le guide s'intitulant « Guide to Effective Care in Pregnancy and Child birth, Third Edition » publié en 2000 [128] et réalisé par Oxford University Press, stipule le passage d'un tube immédiatement après la naissance étant susceptible de provoquer une bradycardie, un

laryngospasme et une rupture du comportement alimentaire, elle n'a aucune justification de routine.

Or, nous savons que l'abstention d'aspiration systématique permet la préservation des différents réflexes archaïques (réflexe de foussement, de succion...) et que le peau à peau est bénéfique car il favorise, entre autre, l'adaptation thermique et métabolique, la relation précoce mère – enfant et la mise en place de l'allaitement maternel. De plus, cela permettrait le respect des biorythmes du nouveau-né et l'expression de son comportement inné le conduisant à une première tétée efficace.

Une étude a été réalisée en 2008 [129] à l'hôpital de Saint-Avoid, a remarqué que la recherche de l'atrésie des choanes a bien été réalisée dans la majorité des cas. Toutefois, il existe une disparité des pratiques sans doute liée à l'absence de protocole, néanmoins, le recours classique à une sonde subsiste bien qu'il puisse avoir des répercussions traumatiques. Enfin, concernant les aspirations nasales et le dépistage de l'atrésie des choanes, le groupe de travail se place de la façon suivante : « Il n'y a pas d'indications systématiques des aspirations nasales ni de passage de sonde dans les choanes pour le diagnostic d'atrésie des choanes », le dépistage se fait soit avec détection de buée en face de chaque narine avec un miroir ou une cuillère soit avec un fil ou un coton en face de chaque narine pour observer un mouvement d'air. Le passage d'une sonde n°4 ou n°6 est traumatique pour les muqueuses et est réservée en cas de signes patents ou d'encombrement manifeste. »

Quant à la recherche des atrésies qui est obligatoire, les recommandations stipulent que le recours à une sonde d'aspiration n'est pas nécessaire et que d'autres techniques moins iatrogènes sont possibles.

Par ailleurs, les observations des nouveau-nés en salle de naissance et dans les quarante huit premières heures de vie ont montré que l'abstention d'aspiration systématique avait un impact tout à fait positif sur le bien être et l'adaptation de ces derniers [129].

De plus, tous ces éléments d'observation ont été étayés par d'autres études publiées dans la littérature internationale. Toutefois, toutes ces études ayant été réalisées sur un nombre

restreint de nouveau-nés, une étude de grande ampleur devrait être menée au MAROC sur ce sujet.

**b. La technique de MULLER :**

Le flux d'air nasal est visualisé avec un abaisse-langue métallique placé sous le nez. Dans le cas d'atrésie choanale, il manque une tache de buée.

**c. L'instillation de bleu de méthylène :**

L'instillation de bleu de méthylène dans la FN suspecte peut être utilisée pour vérifier la perméabilité de celle-ci par passage du liquide dans la gorge. L'inconvénient majeur est l'impossibilité d'effectuer le test controlatéral si la choane testée est perméable en raison de la diffusion de la coloration.

**d. Le test du coton :**

Il s'agit de placer une petite mèche de coton devant chaque narine et d'en visualiser la vibration due au passage de l'air.

Ainsi, certains auteurs conseillent très justement une méthode simple, beaucoup plus sûre et tout aussi efficace. Il suffit donc de prendre un stéthoscope dont on retire l'embout d'écoute thoracique. La tubulure est en suite placée à l'entrée de chaque narine, permettant ainsi l'évaluation du passage de l'air tout en évitant les risques de traumatisme [130].

Ces méthodes permettent le diagnostic d'obstruction nasale mais ne peuvent différencier ni la nature de cette obstruction (déviation septale, épaissement du mur latéral ou du vomer), ni sa situation ou sa composition (osseuse ou membraneuse).

**3-3. Evaluation de l'état hémodynamique :**

Elle se fait aux paramètres suivants :

- Fréquence cardiaque : elle est de 120-180 battements/mn chez le NNé normal.
- Tension artérielle, elle est de 50/30 mmHg chez le nouveau-né normal.
- Temps de recoloration cutané, normalement inf ou égale à 3 secondes.
- Saturation en oxygène à l'air ambiant.
- Pouls périphérique.

**3-4. Evaluation de l'état neurologique :**

L'asphyxie modifie considérablement le comportement global du nouveau-né qui peut devenir agité, prostré, hypotonique.

L'appréciation se basera sur des éléments simples : activité spontanée, provoquée, état de vigilance, reflexes archaïques, mouvements anormaux [124].

**3-5. Examen ORL :**

La rhinoscopie antérieure montre l'accumulation des sécrétions muqueuses, gélatineuse et jaunâtres.

L'examen otologique doit rechercher une anomalie des pavillons et une surdité.

**a. Endoscopie nasale [56,131] :**

Devenue un moyen d'investigation incontournable, l'endoscopie nasale a révolutionné nos connaissances de l'anatomie et de la pathologie nasosinusienne (figure 49, 50 et 51).

Elle connaît un intérêt croissant dans le diagnostic de la malformation (figure 51) (visualisation du mur choanal et de l'état de la muqueuse), dans le contrôle per-opératoire de la qualité de la reperméabilisation de la fosse nasale et surtout dans les suites opératoires où elle permet la surveillance du calibre choanal obtenu (dimension de l'orifice, existence de granulome inflammatoires) [130].

Deux moyens techniques endoscopiques complémentaires sont à la disposition du clinicien : le nasofibroscope et l'endoscope à optique rigide.

**a-1. Nasofibroscopie (Figure 47):**

Le nasofibroscope, composé de fibres optiques souples, d'un diamètre de 2,1 à 3,7 mm, sans canal opérateur et muni d'un béquillage à 90°, constitue le moyen usuel d'exploration nasale.

L'examen fibroscopique se déroule le plus souvent sans anesthésie locale.

L'utilisation du fibroscope est bimanuelle, ce qui rend impossible tout geste associé.

La nasofibroscopie est le plus souvent réalisable chez le NNé et le nourrisson.

a-2. Endoscopie à l'optique rigide (Figure 48) :

Elle a recours à des sinusopes de 4 mm de diamètre ou de 2,7 chez l'enfant à vision directe (0°) ou à 30°.

La qualité de l'image obtenue est inégalable et ne présente ni déformation ni quadrillage contrairement au nasofibroscope.

Elle est davantage adaptée à l'enregistrement vidéo sur microcaméra.

L'optique est raccordée à une source de lumière froide à 150 ou 250 watts par un câble à lumière froide.

La réalisation de l'endoscopie n'est possible qu'après anesthésie locale et vasoconstriction des fosses nasales à l'aide de Xylocaïne naphazolinée à 5 % ou de Xylocaïne adrénalinée à 1 % chez l'enfant.

L'optique rigide, tenue dans une main, libère l'autre main pour le maintien éventuel d'un instrument endonasal : aspiration...

C'est examen a permis de poser le diagnostic chez 4 de nos patients et de préciser si l'atrésie était complète ou partielle.



Figure N°47: nasofibroscope.




Figure N°48 : endoscope rigide.

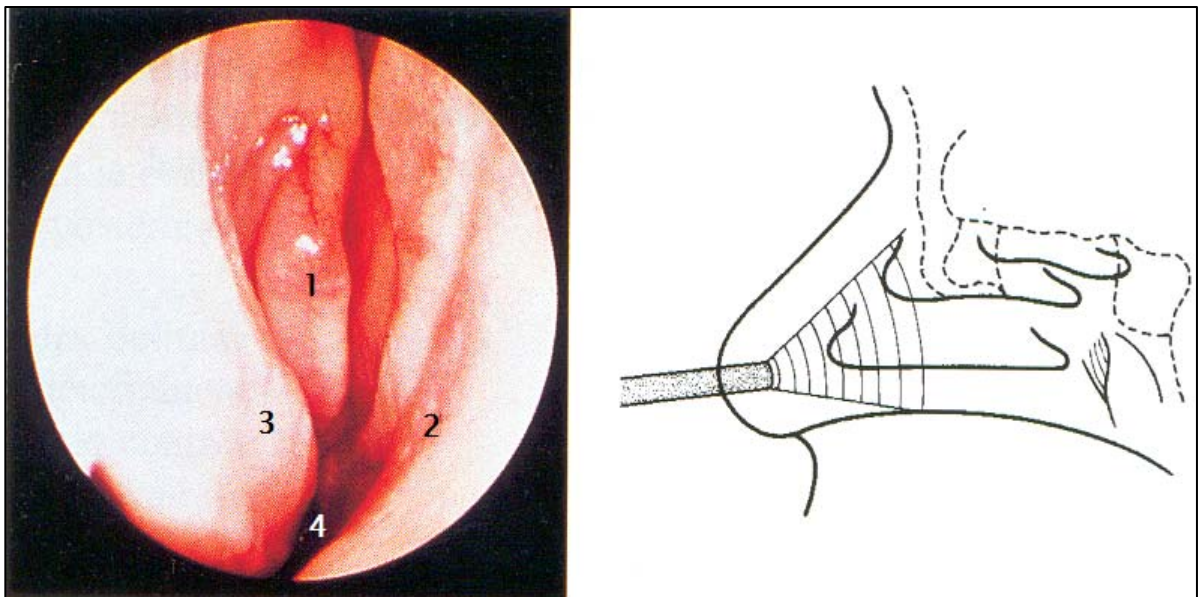


Figure N°49 : Cavité nasale droite [27]

1, cornet nasal moyen ; 2, septum nasal ; 3, cornet nasal inferieur ; 4, choane.

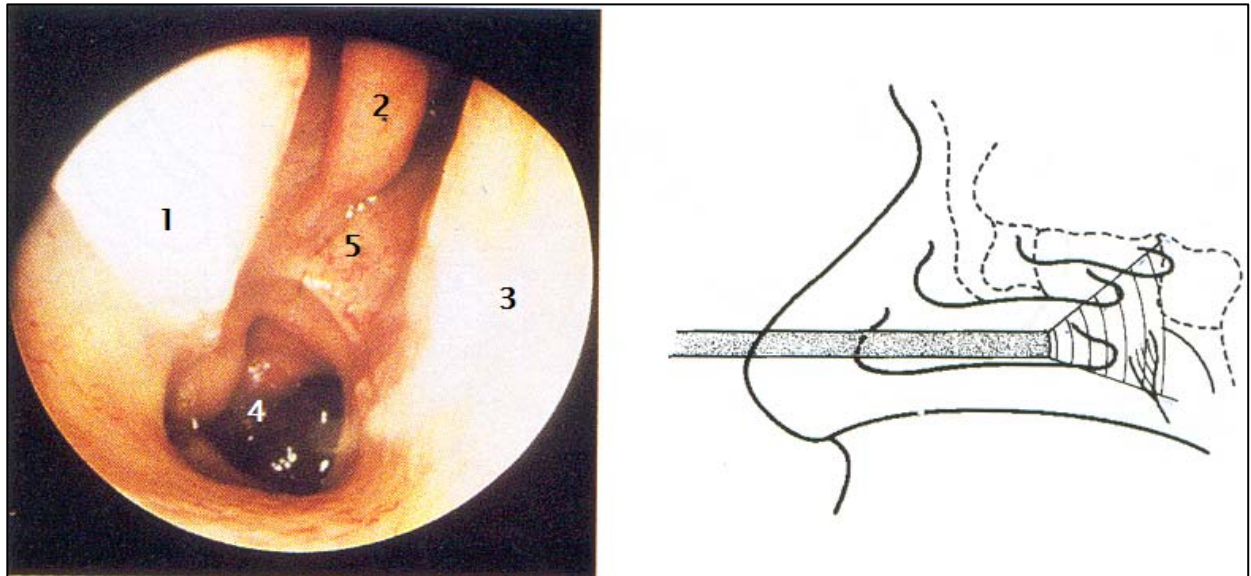


Figure N°50: choane droite [27]

1, cornet nasal moyen ; 2, cornet nasal supérieur ; 3, septum nasal ; 4, choane ; 5, récessus ethmoïdo-sphénoïdal

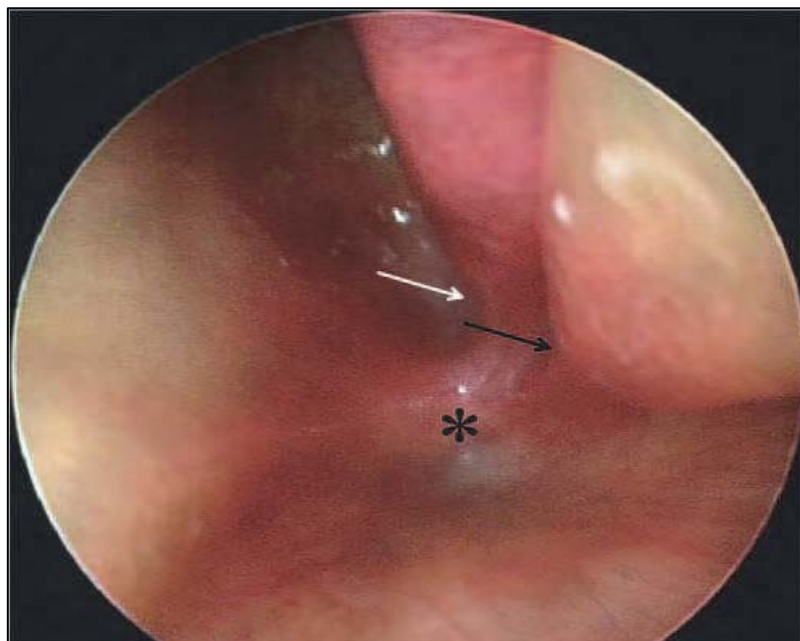


Figure N°51 : Vue endoscopique d'une atrésie choanale gauche (étoile). Le cornet inférieur (flèche noire) et cornet moyen (flèche blanche) [114].



**3-6. Examen ophtalmologique :**

L'examen ophtalmologique doit rechercher un colobome, une exophtalmie, une cataracte, un nystagmus, un trouble de la mobilité oculaire.

**3-7. Examen cardio-vasculaire :**

A la recherche d'une cardiopathie congénitale associée notamment une tétralogie de FALLOT, une persistance d'un canal artériel. Le diagnostic sera confirmé par une échocardiographie.

**3-8. Examen uro-génital :**

Fait systématiquement doit rechercher une cryptorchidie, un micropénis, un gros rein témoignant d'une hydronéphrose.

Il faut compléter l'examen clinique à la recherche d'autres malformations :

- Anomalie des nerfs crâniens : notamment une paralysie faciale....
- Anomalie de système nerveux central.
- Retard de croissance.
- Dysmorphie.

## IX. EXAMENS PARACLINIQUES

### 1. Radiologie du crane : Profil DE HIRTZ :

Elle a progressivement été abandonnée au profit du scanner et ne garde qu'une indication limitée de débrouillage en pathologie traumatique et infectieuse.

Dans notre série, chez aucun de nos patients, cet examen n'a été réalisé.

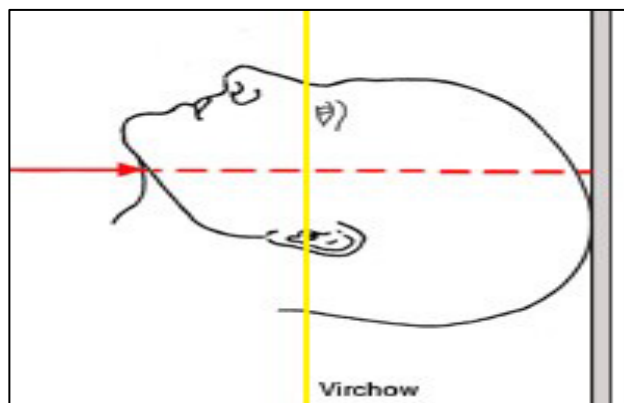


Figure N°52 : profil de HIRTZ [176].

### 2. Tomodensitométrie :

L'examen clé est la tomodensitométrie [10,11,109,131-134] des choanes en coupes axiales et coronales pour visualiser la région sphéno-ethmoïdale en demandant au radiologue de regarder les oreilles internes à la recherche de malformations, la plus typique étant une absence des canaux semi-circulaires externes.

- Préparation : [133]

L'examen peut nécessiter une sédation selon l'âge du patient.

Il est réalisé en coupes axiales et coronales, sans injection de produit de contraste, pour un bilan complet mais l'atrésie est mieux appréciée en coupes axiales.

La préparation locale est essentielle si l'on désire obtenir le maximum d'informations. En effet, la stagnation des sécrétions nasales est à l'origine de faux positifs, il est alors difficile d'affirmer que l'opacité de densité tissulaire correspond pour tout ou partie à une atrésie de nature membraneuse.

Il est donc recommandé d'aspirer les FN juste avant l'examen et d'appliquer un vasoconstricteur local : éphédrine à 9,5% ou 1% selon l'âge ou gouttes nasales de solution saline.

La TDM, sous réserve d'une bonne préparation locale, permet de confirmer le diagnostic d'atrésie choanale, de participer au bilan malformatif systématique et enfin d'orienter le choix thérapeutique.

- Diagnostic positif :

Il confirme le diagnostic d'atrésie choanale et élimine d'autres causes d'obstruction nasale [11].

Concernant la choane, elle permet de préciser la nature de l'atrésie (osseuse, membraneuse ou mixte), les éléments anatomiques participant à l'atrésie en cas de forme osseuse ou mixte (épaisseur osseuse, degré de rotation de la ptérygoïde, épaisseur du vomer, position du plancher par rapport au sphénoïde, et profondeur et hauteur du cavum).

L'examen permet également de visualiser la fosse nasale controlatérale ce qui peut aider à fixer la date d'intervention (plus précoce si anomalie controlatérale). Cet examen permettra aussi d'apprécier l'orientation et la forme de la base du crâne (platybasie), du palais osseux (ogival), ainsi que la largeur de la fosse nasale, autant d'éléments permettant d'évaluer les modalités du traitement chirurgical.

Le caractère unilatéral de l'atteinte ne mettant pas généralement en jeu le pronostic vital, il nous paraît préférable d'attendre cinq à six mois avant d'envisager une option chirurgicale. L'examen tomодensitométrique pourra donc être redemandé à ce moment. En cas de mauvaise tolérance respiratoire, qui ferait alors avancer l'échéance opératoire, ou en cas de surdité profonde bilatérale dont il faudrait faire le bilan complet rapidement, la TDM pourrait être réalisée plus tôt.

Chez le nouveau-né, la TDM du massif facial contribue au diagnostic du syndrome CHARGE. L'examen doit être confié à un radiologue expert. À cet âge, les coupes en fenêtres osseuses visualisent les fosses nasales et la base du crâne. La découverte d'anomalies de l'os

## Les atrésies choanales

---

temporal (dysplasie ossiculaire, cochléaire ou des canaux semi-circulaires) est un critère essentiel en faveur du syndrome.

Le nouveau-né aura ainsi une TDM avant retour à domicile. Selon les résultats de l'examen neurologique, une IRM cérébrale sera aussi programmée [130,135,136].

Dans notre sérié, le scanner a confirmé l'atrésie choanale chez 7 patients et nous a permis de préciser sa nature, et d'objectiver une atrophie corticale bilatérale avec une méga grande citerne chez un de nos patients.

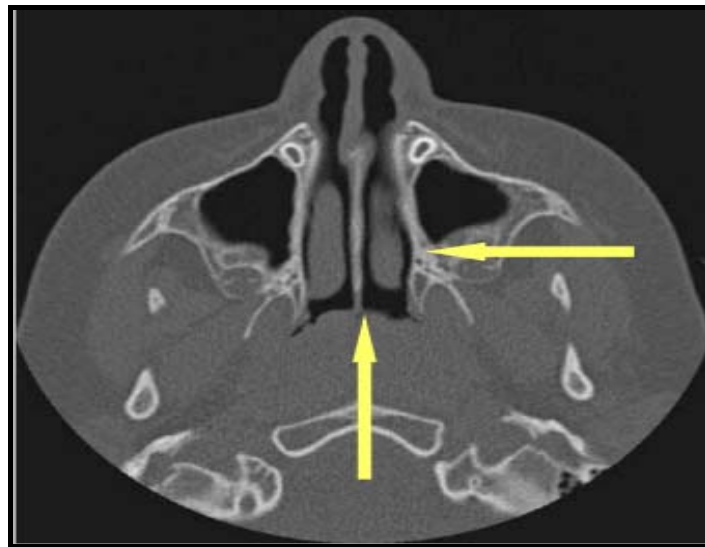


Figure N°52 : aspect scanographique d'une fosse nasale nasale [163].

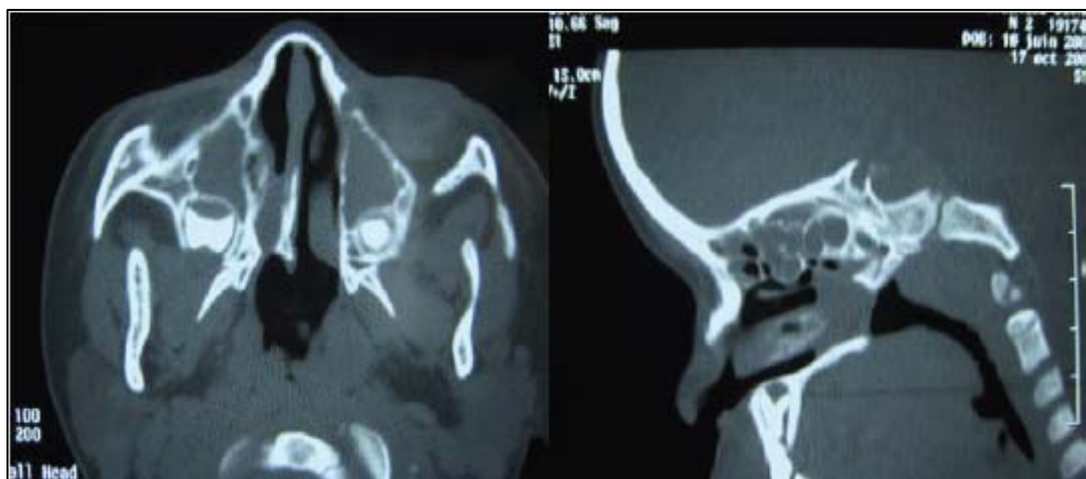


Figure N°53 : aspect TDM d'une AC mixte unilatérale droite [161].

### **3. Imagerie par résonance magnétique :**

L'imagerie par résonance magnétique nucléaire (IRM) permet d'étudier les organes avec plus de détails que le scanner et en deux ou trois dimensions. C'est un examen indolore qui utilise un champ magnétique.

Cet examen sera réalisé à la recherche surtout des malformations associées. Elle n'a aucune indication en cas d'atrésie choanale isolée.

L'IRM du cerveau est indispensable car elle permet de voir des signes spécifiques du syndrome CHARGE au niveau de l'oreille interne et des bulbes olfactifs, structures qui interviennent dans l'odorat. Elle permet de savoir s'il y a ou non un développement insuffisant de la région du cerveau impliqué dans l'odorat (arhinencéphalie).

Elle permet de dépister les éventuelles malformations cérébrales associées, notamment au niveau des régions du tronc cérébral et du cervelet (fosse cérébrale postérieure) [32].

### **4. Endoscopie virtuelle [56]:**

Elle est fondée sur le principe de l'acquisition volumique identique aux reconstructions 3D statiques.

Un logiciel d'approche dynamique autorise un voyage au travers des fosses nasales et des cavités sinusiennes selon les voies endoscopiques habituelles.

Le repérage des petites lésions et des structures anatomiques essentielles est réalisé de manière précise. Cette technique donne des perspectives intéressantes, il s'agit en effet d'un outil pédagogique pour l'enseignement, et d'un élément d'assistance à la chirurgie endoscopique.

### **5. La scintigraphie :**

Elle est utilisée avec l'emploi d'un radio-isotope (technétium 99 albumine macro agrégé), elle permet d'évaluer l'activité de l'appareil mucociliaire nasal. On constate qu'en présence de cette malformation congénitale, l'activité est complètement interrompue mais que celle-ci revient à la normale après correction chirurgicale. La scintigraphie permet donc d'affiner

le diagnostic en mesurant ses conséquences sur l'appareil mucociliaire mais surtout de juger de l'efficacité du traitement en effectuant des suivis réguliers en période post opératoire [117].

L'utilisation de la scintigraphie reste encore très restreinte en cas d'atrésie choanale et semble donc peu envisageable, tant pour des raisons de coût que de disponibilité.

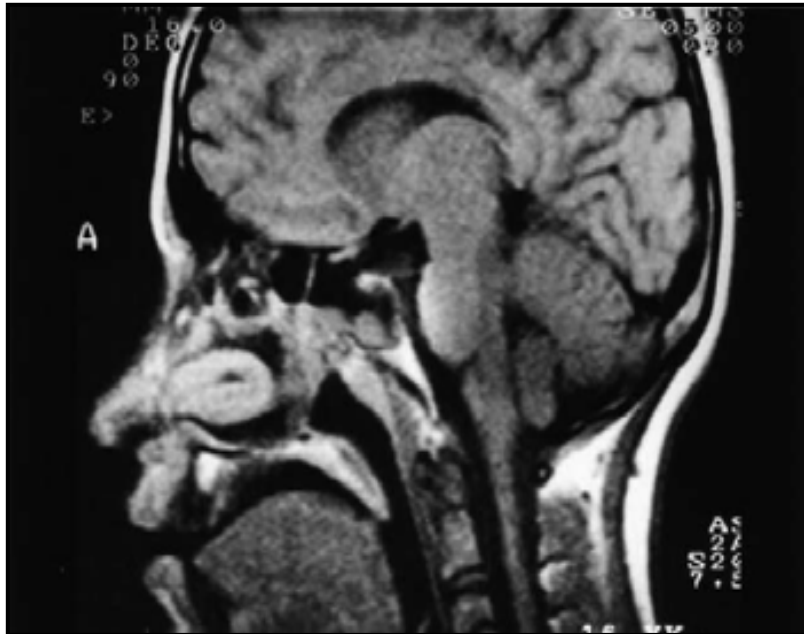


Figure N°54 : image IRM montrant la présence d'une AC chez un enfant [117].

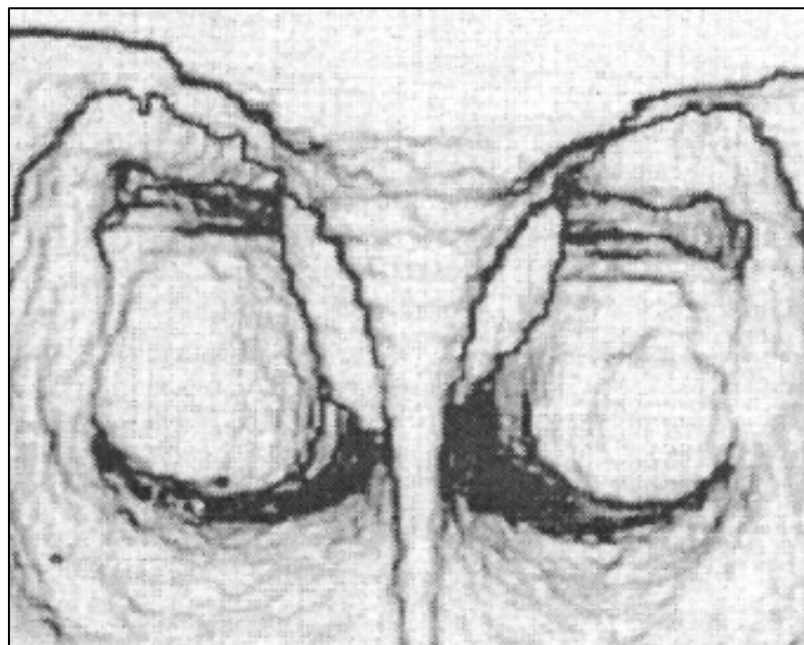


Figure N°55 : rhinoscopie postérieure virtuelle [56].

## **6. Le bilan malformatif :**

Le bilan polymalformatif est essentiel dans la prise en charge et le pronostic de la maladie. Chez le nouveau-né, un délai de quelques jours est souvent nécessaire à la réalisation de ce bilan qui comprend au minimum une échographie cardiaque et rénale, un examen ophtalmologique et des tests de l'audition.

### **6.1 Bilan biologique :**

Il peut être nécessaire pour s'assurer qu'il n'y a pas de dysfonctionnement des reins.

Il permet aussi de mesurer le taux d'hormones (bilan endocrinien) pour la mise en place éventuelle d'un traitement hormonal (agissant sur la croissance et la puberté) [137].

### **6.2 Echographie cardiaque et abdominale :**

Échographie cardiaque et rénale sont systématique à la recherche de malformations graves et/ou susceptibles d'interférer avec un éventuel geste chirurgical :

#### **a. Les principale anomalies cardiaques à rechercher [130] :**

- Les shunts gauches droits :
  - Les communications inter-auriculaires (CIA) 8%
  - Les communications inter-ventriculaires (CIV) 30%
  - La persistance du canal artériel (PCA) 7%
- Les malformations conotruncales :
  - La tétralogie de Fallop (T4F) 6%.
- La transposition des gros vaisseaux (TGV) 5%

#### **b. Les principales anomalies rénales :**

Des anomalies des reins et de l'appareil urinaire sont présentes dans 20 % des cas environ. Il s'agit d'ectopie rénale, rein en fer à cheval, et anomalies urétérales [130].

### **6.3 L'échographie transfontanellaire :**

L'échographie transfontanellaire (ETF) permet l'exploration morphologique et vasculaire du contenu intracrânien tant que la fontanelle antérieure est perméable chez le nourrisson.

L'ETF indiquée chez le nourrisson comme examen de première intention si on suspecte une pathologie malformative et dans l'exploration d'une augmentation du périmètre crânien. En fonction du contexte clinique, des résultats de cet examen et du degré d'urgence, il est souvent utile de réaliser une exploration complémentaire, TDM ou IRM.

#### **6.4 Evaluation de l'audition :**

Des tests qui permettent de mesurer l'audition sont réalisés dès la naissance. Pour tester l'audition d'un bébé, on observe ses réactions lorsqu'on lui fait entendre des sons d'intensité de plus en plus forte (s'il entend, il s'arrête de bouger, cesse de téter, pleure, etc.).

Il existe aussi des techniques qui ne demandent aucune participation de l'enfant.

La mesure des potentiels évoqués auditifs (PEA) évalue l'activité électrique du cerveau en réponse à un signal sonore. Pour cet examen, la personne porte des écouteurs, des sons brefs sont émis et on enregistre la réaction de son cerveau grâce à des électrodes placées sur le cuir chevelu (au sommet du crâne et sur les lobes des oreilles).

Un autre test rapide et qui ne demande pas la participation de l'enfant, est la mesure des oto-émissions provoquées (OEP). Ce test permet de vérifier le bon fonctionnement d'une partie de l'oreille interne. Un appareil diffuse dans l'oreille de l'enfant un léger bruit intermittent, un capteur enregistre les réactions de son oreille interne [130,137].

#### **6.5 Evaluation de la vision :**

Il est également nécessaire d'évaluer l'acuité visuelle des enfants car ils souffrent souvent d'anomalies oculaires. L'examen ophtalmologique est délicat lorsque l'enfant est très petit, mais il peut tout de même permettre de savoir si l'enfant réagit à la lumière et s'il est capable de suivre un objet par ses yeux.

En cas de colobome rétinien, l'examen du fond d'œil doit être régulièrement répété.

L'étude de potentiels évoqués visuels (PEV) qui obéit au même principe que les PEA (potentiels évoqués auditifs) est aussi indispensable pour préciser le degré d'atteinte de la vision. Il peut être réalisé en même temps que les PEA [130,137].



## X. FORMES CLINIQUES

### 1. Atrésie choanale congénitale bilatérale :

C'est une urgence respiratoire aigue qui se manifeste par :

- Une dyspnée cyclique.
- Un tirage cervico-faciale (signes de lutte).
- Un souffle expiratoire.
- Dysphagie.

A la naissance, le nouveau-né crie normalement, son cri est clair. il est de coloration rose à l'air ambiant, sa respiration est exclusivement nasale pendant les trois 1<sup>ères</sup> semaines. Dans l'atrésie choanale on voit apparaître une gêne respiratoire haute intéressant les deux temps inspiratoire et expiratoire avec alternance de pause respiratoire (apnée).

A l'expiration : il y a un gonflement des joues et essoufflement du pharynx dans la région des cornes hyoïdienne, un léger appui sur la portion mobile de la langue fait tendre le voile du palais, le nouveau-né se défend la mauvaise oxygénation tissulaire au niveau des téguments entraîne une cyanose. Cette situation se solde par le cri et le pleur de l'enfant qui ouvre sa bouche et respire, la cyanose et l'asphyxie diminuent, l'enfant se calme en fermant la bouche et la dyspnée alors apparait. Cette dyspnée est cyclique avec une fréquence de 15 à 20 secondes.

A l'inspiration : l'action des muscles respiratoires se traduit par le tirage cervicofaciale, il n'y a pas de battement des ailes du nez qui sont bouchée par des mucosités, cette symptomatologie s'accroît au moment de l'alimentation que se soit par le biberon, le sein ou à la cuillère, avec un risque de fausses routes, ce qui peut entraîner une dysphagie et une chute de la courbe pondérale.

Deux gestes sont alors nécessaires :

- Aider l'enfant à respirer par la bouche par la mise en place d'une canule de Mayo ou de Guedel.
- Alimenté l'enfant sans l'exposer aux fausses routes par la mise en place d'une sonde gastrique [13].

## **2. Atrésie choanale congénitale unilatérale :**

Le diagnostic est rare chez le nouveau-né, les troubles apparaissent surtout quand le côté sain est obstrué. Avec l'évolution les troubles deviennent plus gênante, l'attention s'accroît devant cet enfant perpétuellement enrhumé, les gouttes nasales ne franchissent pas le pharynx et ressortent par le nez.

Le tableau clinique fait de symptômes divers :

- Rhinorrhée.
- Céphalées frontales ou sus orbitaires.
- Sommeil agité et ronflent.
- Anosmie.
- Ronflements nocturnes.
- Infection respiratoire supérieure [13].

## **3. Les malformations associées :**

Les malformations associées sont fréquentes puisqu'elles sont retrouvées dans près de 50% des cas [118,144,145]. Ce chiffre est en fait très variable suivant les séries de 17 à 72% mais on constate qu'il est fréquemment supérieur à 50% dans les séries récentes probablement du fait d'une meilleure reconnaissance de la pathologie et donc d'une recherche systématique des anomalies. Ce bilan est essentiel dans la prise en charge et le pronostic de la maladie.

3-1. Le syndrome C.H.A.R.G.E:



L'association de signes désignés par l'acronyme CHARGE est une maladie génétique rare, décrite pour la première fois en 1979 par hall [146,147]. L'acronyme anglais a été proposé par Roberta Pagon, en 1981, pour désigner les critères suivants :

- C : colobome (Coloboma)
- H : malformation cardiaque (Heart disease)
- A : atrésie des choanes (choanal Atresia)
- R : retard de développement et retard de croissance (Retard growth and development)
- G : hypoplasie génitale (Genital hypoplasia)
- E : anomalies des oreilles et surdité (Ear anomalies)

D'autres malformations ont été décrites par la suite. Cela a conduit à plusieurs révisions des critères diagnostiques [149,152].

### **a. Définition est historique du syndrome CHARGE :**

L'association des signes du syndrome CHARGE est décrite pour la première fois en 1979 par Hall [148]. Cet auteur rapporte une série de 17 patients ayant une atrésie des choanes à laquelle sont associées d'autres malformations congénitales. Cette association comprend une malformation cardiaque, un retard mental ou des anomalies du système nerveux central, des anomalies de l'oreille et une surdité. Chez les garçons, un hypogonadisme est décrit, un retard de croissance postnatal, une paralysie faciale unilatérale et une micrognathie et/ou fente palatine font partie du tableau clinique [146,147,148].

Une association a été décrite par Hittner en 1979. La plupart de ces mêmes malformations sont décrites chez 10 enfants ayant un colobome [150].

Ces descriptions sont synthétisées en 1981 par Roberta Pagon qui a proposé l'acronyme CHARGE. Son équipe a rapporté une série de 21 nouveaux patients ayant une atrésie des choanes et/ou un colobome, associées à différentes malformations congénitales, et a confirmé ainsi la réalité de l'entité décrite par Hall et Hittner. Il a proposé l'acronyme CHARGE pour dénommer cette association malformative [147].

#### ➤ Description comme syndrome plutôt qu'association :

Initialement, cette nouvelle entité nosologique est décrite comme une association et non un syndrome. Les causes à l'origine de ce syndrome ne sont, alors, pas établies. En dehors des hypothèses environnementales et tératogènes, plusieurs modes de transmission génétiques sont

évoqués. Le mode autosomique dominant est proposé devant l'existence de rare cas familiaux avec une mère et une fille atteinte. La possibilité d'une forme autosomique récessive est émise pour un cas familial comprenant un frère et une soeur atteinte avec des parents sains. Davenport [151] rapporte 15 cas, dont 9 sporadique et 6 familiaux. Le terme de syndrome CHARGE est finalement proposé en 1998 par Blake [57] en raison d'une certaine homogénéité clinique et de l'existence de signes très spécifiques (agénésie des canaux semi-circulaire) ou très évocateurs dans le cadre d'un syndrome polymalformatif. La découverte d'une cause génétique est venue conforter ce point de vue. Même si les mécanismes physiologiques ne sont pas élucidés.

➤ **Epidémiologie :**

Le syndrome CHARGE est une entité rare, mais il est parmi les 25 pathologies polymalformatives les plus fréquentes [57]. La prévalence exacte est mal connue. L'étude multicentrique de Kallen évalue la prévalence à 1/12000 naissance. L'étude épidémiologique canadienne l'estime au maximum à 1/8500 dans certaines provinces, avec une moyenne nationale de 3.5/100000 [8,149,153].

**b. Physiopathologie :**

Le syndrome CHARGE est dû à une anomalie de développement qui survient pendant le premier trimestre de la grossesse, mais dont les mécanismes précis sont inconnus.

On sait que chez un peu plus de la moitié des personnes atteintes, le syndrome est dû à l'altération (mutation) d'un gène appelé CHD7, situé sur le chromosome 8 [152]. On ne connaît pas précisément le rôle de ce gène mais il régule le développement de l'embryon.

Sauf exception, la mutation du gène n'est pas transmise par les parents, ce n'est donc pas une maladie héréditaire. La mutation survient « accidentellement » chez l'enfant et n'a pas de raison de survenir chez un autre enfant du même couple. Une consultation de génétique avant une grossesse est néanmoins recommandée aux parents d'un enfant atteint [149].

Le séquençage du gène CHD7 a permis d'identifier des mutations chez 58% des patients ayant un syndrome de CHARGE [154], diagnostiqué cliniquement, dont la quasi majorité présentaient un colobome, malformation cardiaque et paralysie faciale [154].

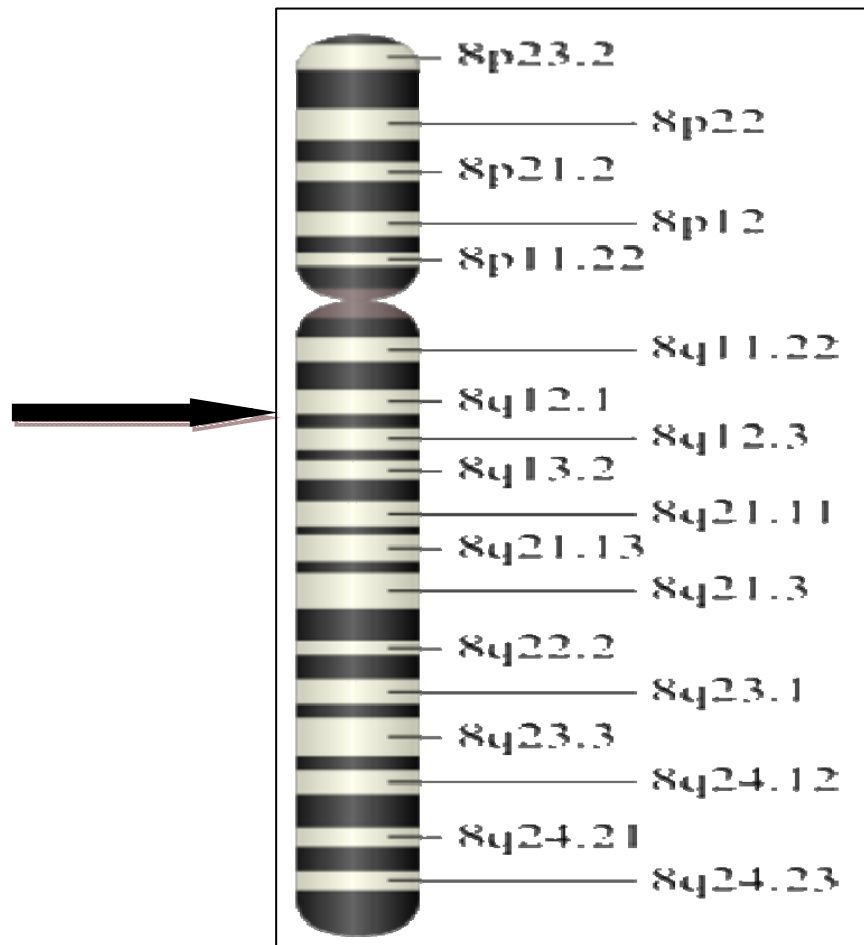


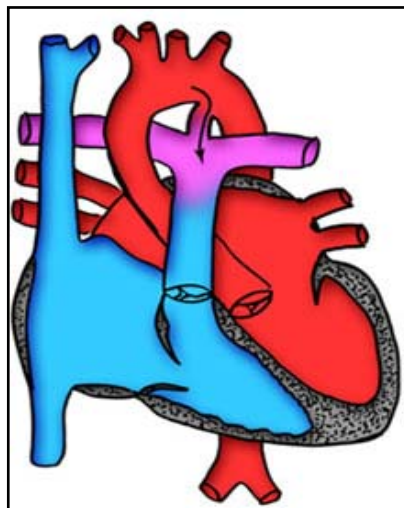
Figure N°56 : Localisation du gène CHD7 sur le chromosome 8.

**c. Manifestations cliniques :**

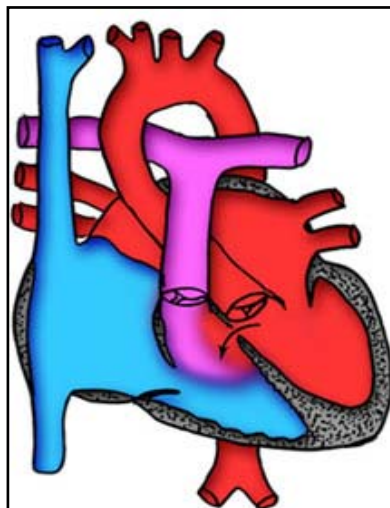
**c-1. Anomalies cardiaques:**

Les cardiopathies congénitale font partie des signes cardinaux détaillés dans les premières séries publiés sur le syndrome CHARGE. Leur prévalence a été estimée entre 64 et 85% selon les études [149]. Les malformations cardiaques sévères confèrent, à ce syndrome, son pronostic vital. L'association de la cardiopathie à l'atrésie bilatérale des choanes, aggrave considérablement le pronostic.

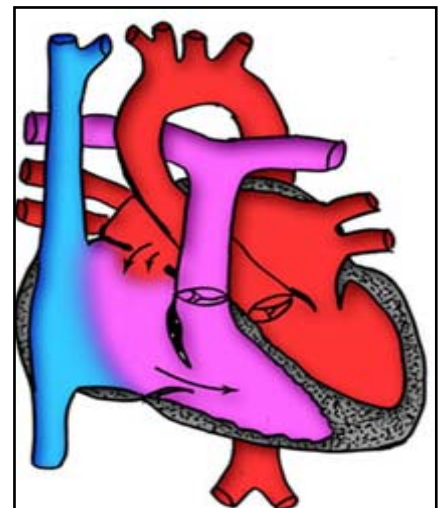
Cependant, avec l'amélioration de la connaissance de ce syndrome, les cardiopathies congénitales ont été classées parmi les critères mineurs pour le diagnostic [149].



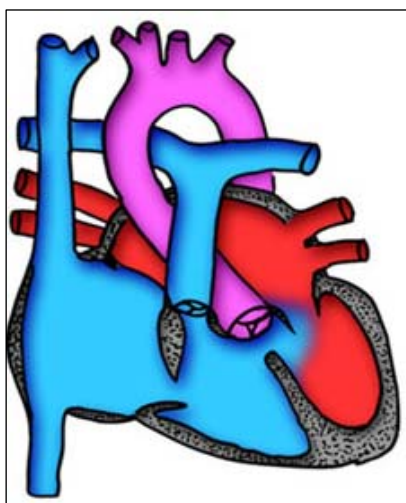
PCA



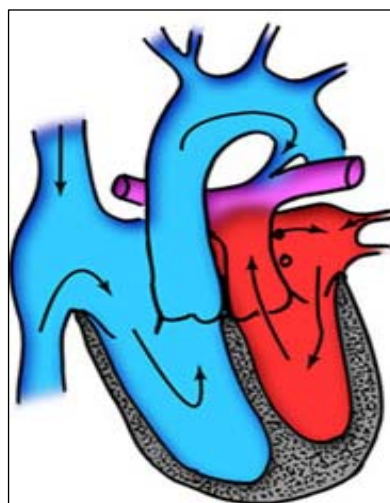
CIV



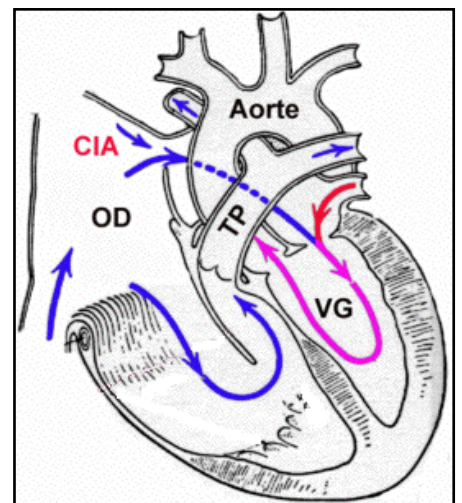
CIA



T4F



TGV



Anomalie d'Ebstein

Figure N°57 : Les principales cardiopathies dans le syndrome CHARGE.

Les anomalies décrites sont:

- Les shunts gauches droits:
  - ✓ Les communications inter-auriculaires (CIA)
  - ✓ Les communications inter-ventriculaires (CIV)
  - ✓ La persistance du canal artériel (PCA)

- Les malformations conotruncales
- ✓ La tétralogie de Fallop (T4F) (33%)
- ✓ Les atrésies pulmonaires à septum ouverte (APSO)
- ✓ Le ventricule droit à double issue (VDDI)
- ✓ Le tronc artériel commun (TAC)
- La transposition des gros vaisseaux (TGV)
- Le canal artério-veineux (CAV)
- Les cardiopathies obstructives du coeur gauche
- ✓ La coarctation de l'aorte (CoA)
- ✓ Les hypoplasies du coeur gauche
- L'atrésie pulmonaire à septum intact (APSI)

### c-2. Anomalies ophtalmologiques :

Les anomalies ophtalmologiques sont représentées par un large spectre de malformations, allant du colobome irien à l'anophtalmie. Ces atteintes sont uni ou bilatérales, elles touchent 80 % des patients CHARGE [9].

Les anomalies décrites sont :

➤ Un colobome (figure 58): il s'agit d'une fissure optique résultant d'une fermeture incomplète de la fente optique entre la 5ème et la 7ème semaine de la vie intra-utérine, pouvant atteindre les paupières et les différents segments du globe oculaire (iris, choroïde, rétine et nerf optique), il es fréquemment retrouvé dans 85% des cas [52,131,154].

Un colobome irien n'induit pas de baisse de l'acuité visuelle par contre un colobome rétinien est responsable de larges taches aveugles (figure 60), le plus souvent dans des quadrants SUP du champ visuel, lorsque le défaut atteint le nerf optique ou la macula, la vision est floue et les taches aveugles étendues, ces patients sont souvent considérés comme aveugles.

- Une microophtalmie
- Un strabisme ou amblyopie
- Un ptosis



- Une cataracte
- Un décollement de rétine.

La prise en charge des déficiences visuelles des patients CHARGE est fondamentale pour le développement psychomoteur de ces patients, d'autant plus que ceux-ci ont également un déficit auditif [147,149].

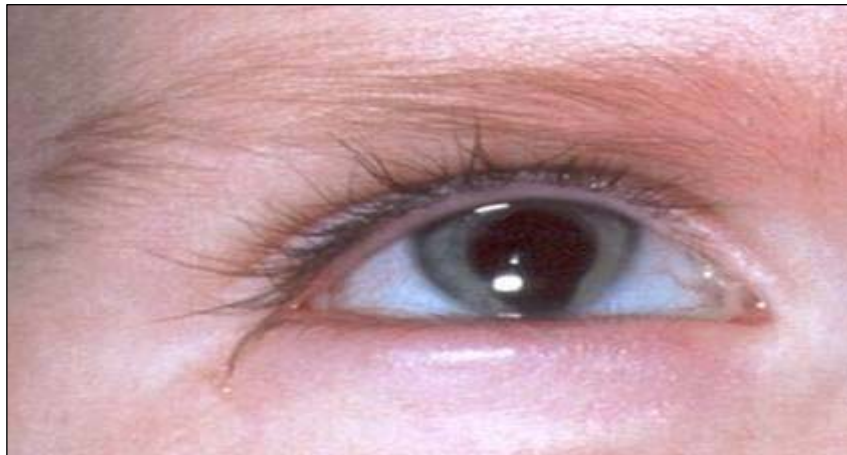

Figure N°58: colobome [137].

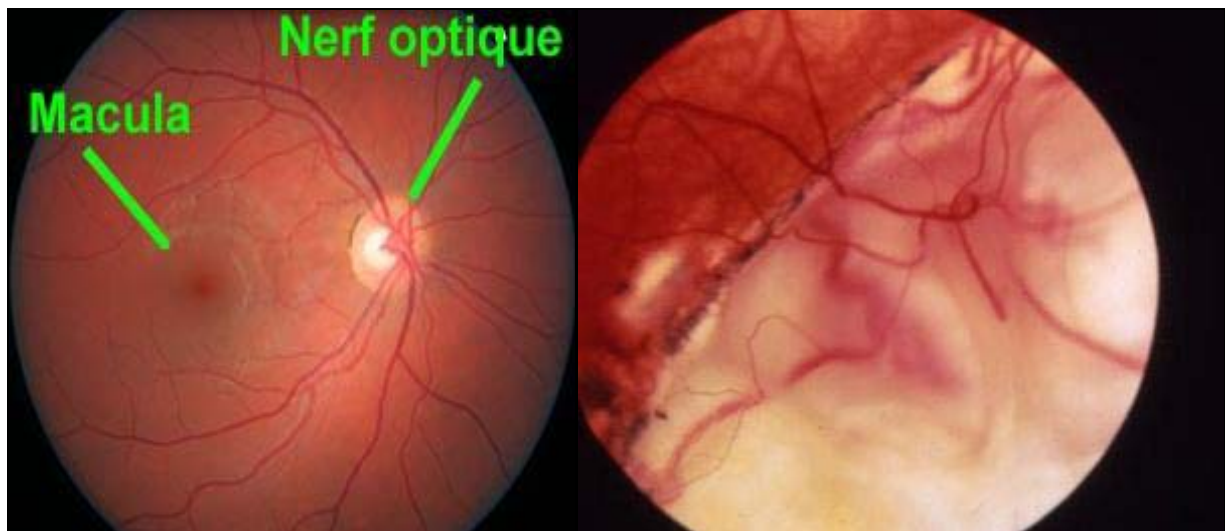


Figure N°59 : Fond d'œil normal [152]

Figure N°60: colobome rétinien [152].

### c-3. Anomalies des oreilles

Les anomalies concernent les 3 compartiments : externe, moyen et interne de l'oreille. Elles sont observées chez 80 à 100 % des patients [57].

- Anomalie morphologique de l'oreille externe :

Les oreilles apparaissent, dans 95 à 100 %, asymétriques, basses de forme carrée et de petite taille, en rotation postérieure, le lobe est petit ou absent. Aspect est ourlé, avec un anthélix proéminent, qui donne une forme triangulaire à la conque (figure 61) [155].

- L'oreille moyenne est le siège de malformations ossiculaires. Le muscle stapédien et la fossette vestibulaire peuvent être absents. L'otite séreuse chronique participe à l'hypoacousie.

- Atteinte de l'oreille interne :

Ces atteintes sont spécifiques du syndrome CHARGE. Elles se caractérisent par une dysplasie labyrinthique, une absence de l'utricule ou une agénésie des canaux semi-circulaires, éventuellement associée à des anomalies cochléaires (anomalie de Mondini) [156].

L'atteinte est variable entre l'aplasie complète et bilatérale des canaux semi-circulaires, ou l'hypoplasie d'un seul ou des deux. L'imagerie tomodensitométrique ou par résonance magnétique est fondamentale pour le diagnostic.

- La surdité : il s'agit le plus souvent d'une surdité de perception, sévère ou profonde, et bilatérale. Elle est souvent liée à une atteinte du nerf cochléovestibulaire chez une majorité des patients (70-85%).

- L'atteinte vestibulaire est très fréquente, elle est incriminée dans les retards du développement moteur et postural [149].

#### c-4. Anomalie des nerfs crâniens:

Les paires crâniennes incriminées et la traduction clinique de leur atteinte sont les suivantes [157] :

- I : trouble de l'olfaction (hyposmie ou anosmie)

- II : colobome 80 %

- VII : une paralysie faciale périphérique est assez fréquente ( présente dans 50-90% [199]) et se traduit par un visage asymétrique, l'un des côtés étant moins mobile, avec des difficultés pour fermer complètement un œil (signe de Charll Bel) (figure 62).

- VIII : surdité et trouble des fonctions vestibulaires

➤ IX et X : Trouble de l'oralité, pathologie du carrefour aéro-digestif avec reflux gastro-oesophagien et risque de pneumopathie d'inhalation. Trouble de l'alimentation et des difficultés d'alimentation présentent dans presque 80% des cas [199].

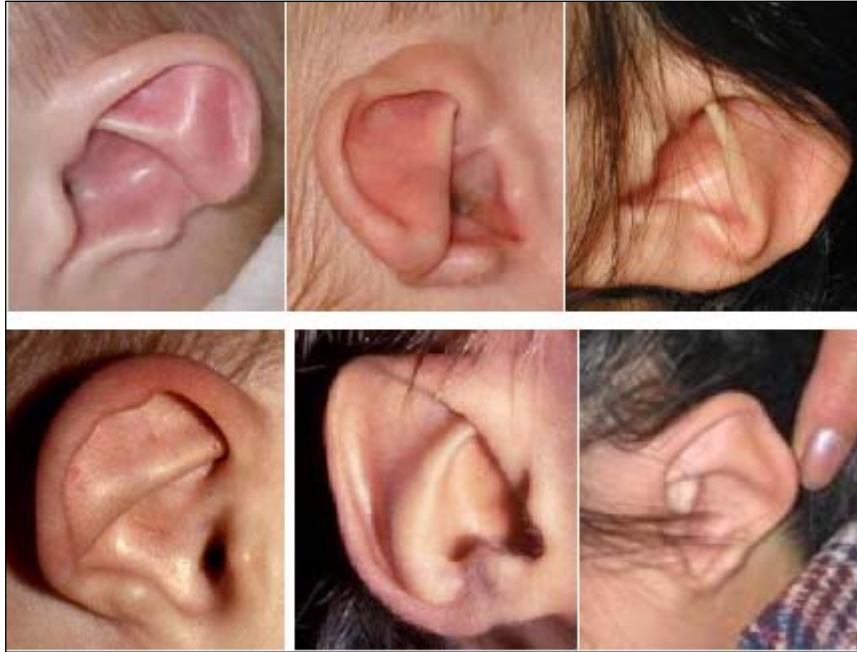

Figure N°61 : Malformation des oreilles dans le syndrome CHARGE [152].

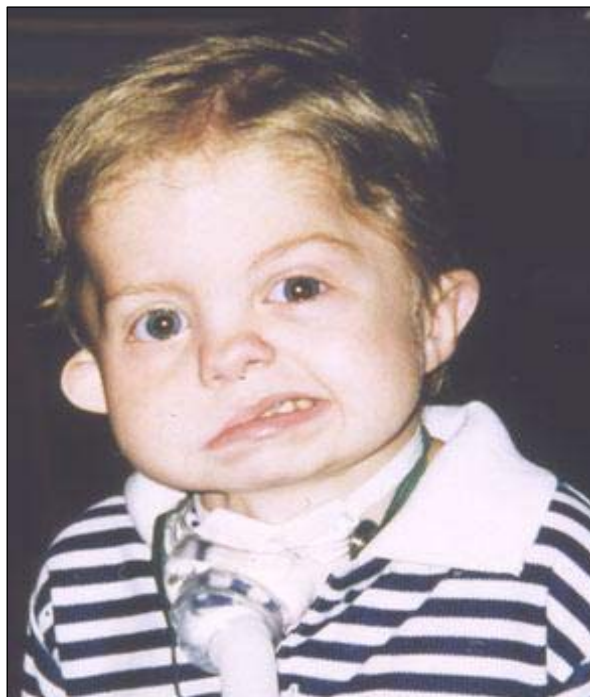

Figure N°62 : Enfant présentant une paralysie faciale droite [28].

c-5. Anomalie du système nerveux centrale :

Des atteintes du système nerveux central ont été rapportées. La plus fréquente est hypoplasie des bulbes olfactifs (voir arhinencéphalie). Des agénésies du corps calleux, des hydrocéphalies, des dysgénésies cérébrales des anomalies de la fosse postérieure comme l'hypoplasie cérébelleuse et la formation de Dandy Walker ont été également décrites [158].

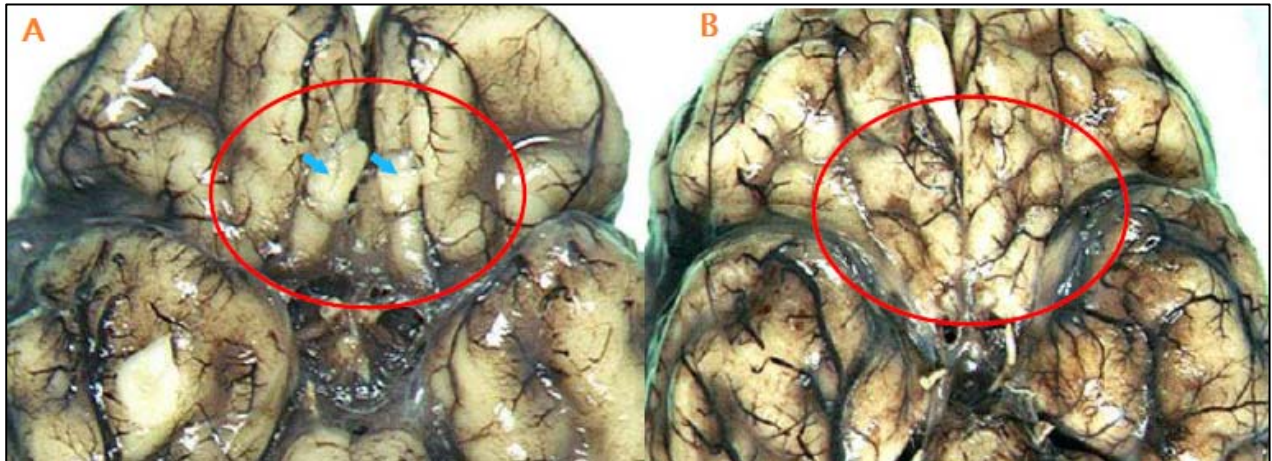


Figure N°63 : **A**:bulbe olfactif normal.**B**:agénésie bu bulbe olfactif en cas de syndrome CHARGE\_[152].

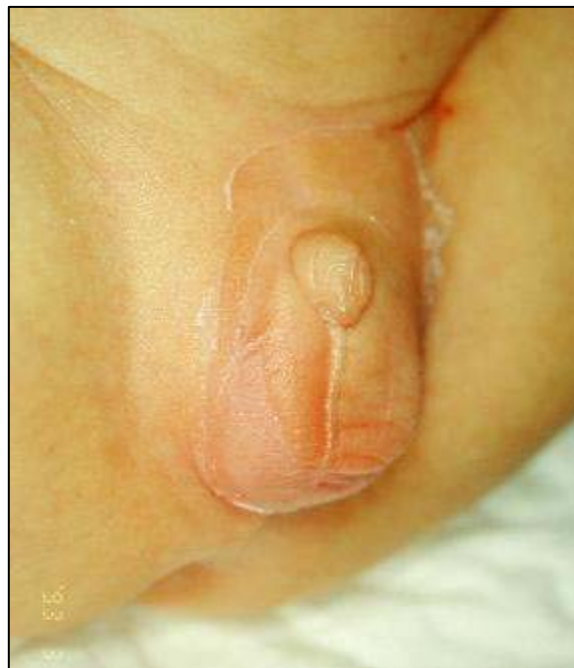

Figure N°64 : micropénis [152].

c-6. Hypogonadisme :

Les anomalies génitales sont observées dans 50–70% des cas (hommes: 80–90%, femmes: 15–25%) [152]

Blake a trouvé l'atteinte génitale chez 95% des garçons [57], elle se traduit par un micropénis (figure 64), une cryptorchidie. Chez les filles, elle est moins symptomatique avec hypoplasie vulvaire.

L'hypogonadisme est en rapport avec des taux de FSH et LH bas. Les études en imagerie ne rapportent pas d'anomalies de la tige pituitaire et de la post hypophyse.

Associé à l'anosmie, l'hypogonadisme est évocateur du syndrome de Kallman [149,159].

c-7. Retard de croissance :

Il s'agit essentiellement d'un retard de croissance postnatal. Le retard peut être du à la pathologie cardio-respiratoire. Il peut également être consécutif aux troubles de l'oralité. Ce retard de croissance est rarement associé à un déficit en GH [149,159].

c-8. Retard de développement et trouble du comportement :

Les aptitudes intellectuelles des enfants CHARGE sont difficiles à évaluer. Les enfants peuvent avoir un développement cognitif normal ou un retard mental profond.

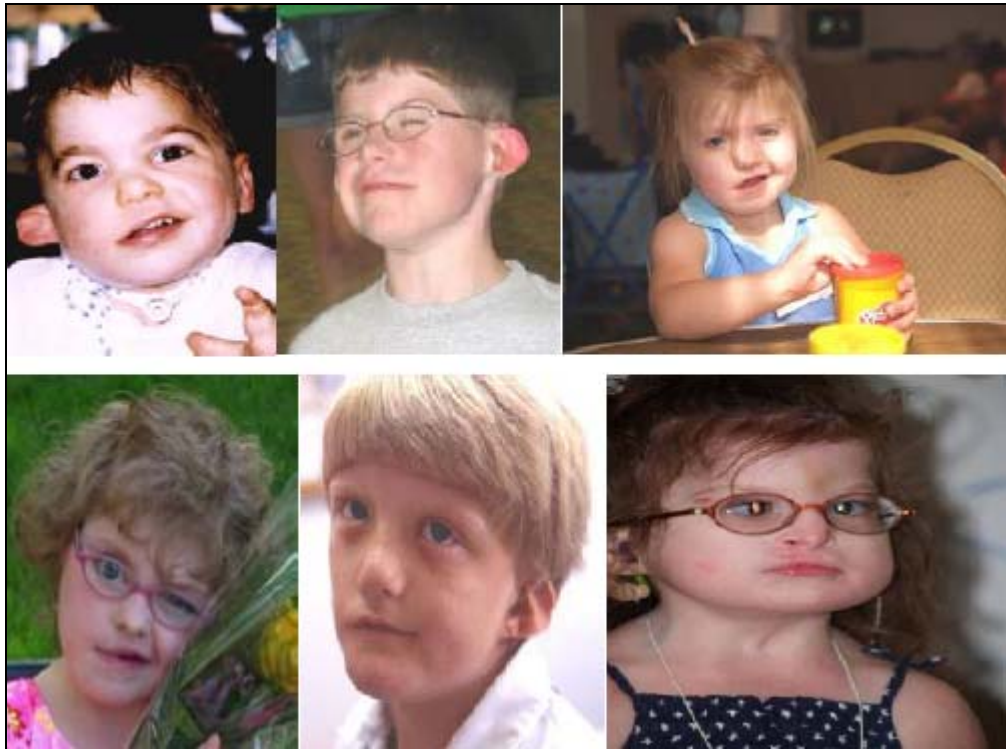Il existe une double atteinte sensorielle dans près de 75% des cas, rendant difficile l'évaluation des capacités intellectuelles. Le développement moteur est marqué par une hypotonie axiale, pendant les premiers mois de la vie. La tenue de la tête est acquise vers 7<sup>ème</sup> mois. Et la position assise vers 14<sup>ème</sup> mois. Le tonus est normal quand la marche est acquise. L'atteinte vestibulaire est incriminée dans ce retard, l'absence de réflex de Moro pourrait en être la traduction chez le nouveau-né.

Raqbi décrit trois facteurs prédictifs du retard mental : le colobome rétinien bilatéral avec baisse d'acuité visuelle, la microcéphalie et les malformations cérébrales.

Un comportement de type autistique a été décrit chez certains patients. Plusieurs équipes recommandent une prise en charge spécialisée des déficits neurosensoriels, afin d'améliorer les performances intellectuelles et sociales de ces patients [149].

c-9. Dysmorphie :

Elle est caractérisée par un visage carré, un diamètre bi-frontal étroit, une racine du nez large, une microstomie et une lèvre supérieur éversé. L'aspect asymétrique du visage est du à la paralysie faciale et l'asymétrie des oreilles. Une fente labio-palatine est présente dans 15 à 20 % des cas (figure 65) [152].



**Figure N°65 :** dysmorphie caractéristique de syndrome CHARGE [28].

c-10. Malformations des voies urinaires :

Des anomalies des reins et de l'appareil urinaire sont présentes dans 20 % des cas environ. Elles correspondent le plus souvent à la malformation ou à l'absence d'un des deux reins, ou à un reflux urinaire, c'est-à-dire un retour de l'urine de la vessie vers les reins (alors qu'elle doit normalement s'écouler des reins vers la vessie), on parle de reflux vésico-urétéral. Ce reflux favorise les infections urinaires [137].

c-11. Autres anomalies décrites :

De nombreuses publications ont participé à la description d'autres anomalies moins

fréquentes et moins spécifiques, mais qui doivent être mentionnées, du fait de leur sévérité éventuelle [149,106] :

- Atrésie de l'œsophage
- Fistule trachéo-oesophagienne
- anomalie orthopédique (scoliose 80%, anomalie des doigts et des membres 37%) [152].

### **d. Les critères diagnostics [137,152] :**

Le diagnostic du syndrome CHARGE peut se faire dès la naissance ou plus tard, en fonction du nombre et de la sévérité des manifestations présentes. Les études récentes ont permis de classer les différentes malformations en critères majeurs et critères mineurs du syndrome. En fonction du type de critère et du nombre, une classification est proposée.

En effet, un bébé qui présente plusieurs manifestations principales (atrésie des choanes, colobome de l'œil, développement insuffisant des canaux semi-circulaires de l'oreille interne et absence des bulbes olfactifs) sera plus vite diagnostiqué qu'un enfant qui présente une multitude d'anomalies moins spécifiques du syndrome CHARGE (malformations cardiaques, retard de croissance...).

Initialement, la présence de 4 au moins de ces 6 anomalies était nécessaire pour pouvoir établir un diagnostic mais les critères ont évolué. Les anomalies auriculaires et les dysfonctions des nerfs crâniens (les nerfs V, VII, VIII, IX et X sont les plus fréquemment atteints [200]) ont été élevées au rang de critères majeurs, tandis que les anomalies cardiaques, les hypoplasies génitales et les retards de croissance et de développement ont été ramenés au rang de critères mineurs [57]. D'autres anomalies ont été rapportées comme associées au syndrome de CHARGE dont les laryngomalacies, les rétrognathies, les ptoses de la langue, les fistules œsophagiennes, les paralysies laryngées et les fentes craniofaciales [201]. Il est difficile à l'heure d'aujourd'hui de savoir si ces anomalies doivent être également classées comme des critères mineurs.

Verloes a proposé des critères cliniques renouvelés, en se concentrant sur les anomalies des canaux semi-circulaires, atrésie choanale et colobome (triade 3C), et il a donné une définition formelle aux syndromes partiels et atypiques. La combinaison de Colobome, atrésie

des Choanes et anomalies des Canaux semi-circulaires (3C) est hautement prédictif de la présence d'une mutation du gène CHD7 [152].

**Tableau VI : critères diagnostiques selon Verloes [152] :**

<b>Critères majeurs très caractéristiques</b>
1) Colobome oculaire
2) Atrésie des choanes
3) hypoplasie des canaux semi-circulaires de l'oreille interne.
<b>Critères mineurs</b>
1) Absence des bulbes olfactifs (arhinencéphalie) Atteinte des nerfs crâniens, dont le VIII (incluant troubles de l'alimentation, paralysie faciale, surdité neurosensorielle)
2) dysfonctionnement hypothalamo-hypophysaire (y compris l'hormone de croissance et les hormones sexuelles)
3) Malformation de l'oreille externe (forme particulière) ou interne (perte de l'audition et déficit
4) Malformations du coeur, de l'oesophage (communications entre la trachée et l'oesophage)
5) Retard intellectuel
<b>Critères diagnostiques</b>
Syndrome CHARGE typique : 3 critères majeurs ou 2 majeurs + 2 mineurs
Syndrome CHARGE partiel : 2 majeurs + 1 mineur
Syndrome CHARGE atypique : 2 majeurs sans mineurs ou 1 majeur + 2 mineurs

Le syndrome de CHARGE est un diagnostic clinique. Les scores cliniques ont montré leur robustesse, comme presque tous les patients ayant une mutation CHD7 s'adaptent à eux.

La pathogénie du syndrome reste énigmatique: CHD7 est un élément régulateur qui affecte potentiellement un grand nombre de voies de développement, ce qui explique la nature pléiotropique de son spectre phénotypique. La prochaine étape sera de comprendre précisément quels gènes et les voies qui sont sous le contrôle de CHD7.



**e. La conduite à tenir thérapeutique :**

Il n'y a pas de traitement spécifique du syndrome CHARGE, mais certaines malformations doivent être corrigées par chirurgie rapidement après la naissance. De nombreuses mesures peuvent être mises en place pour faciliter la respiration, l'alimentation, l'audition. Une bonne évaluation des atteintes sensorielles (vue, ouïe, odorat) permet d'adapter les soutiens éducatifs et rééducatifs.

**e-1. Difficultés respiratoires :**

A la naissance, les NNés sévèrement atteints souffrent de difficultés respiratoires (en raison de l'atrésie des choanes) pouvant parfois mettre leur vie en danger. Une prise en charge d'urgence doit alors être mise en place. Elle consiste le plus souvent en une intubation oro-trachéale.

Dans certains cas associant une cranio-faciale et des malformations cardiaques graves, une trachéotomie peut être nécessaire. La mise en place d'une trachéotomie, même provisoire, est une opération difficile à accepter pour les parents puisqu'il s'agit d'une ventilation «invasive», assez impressionnante.

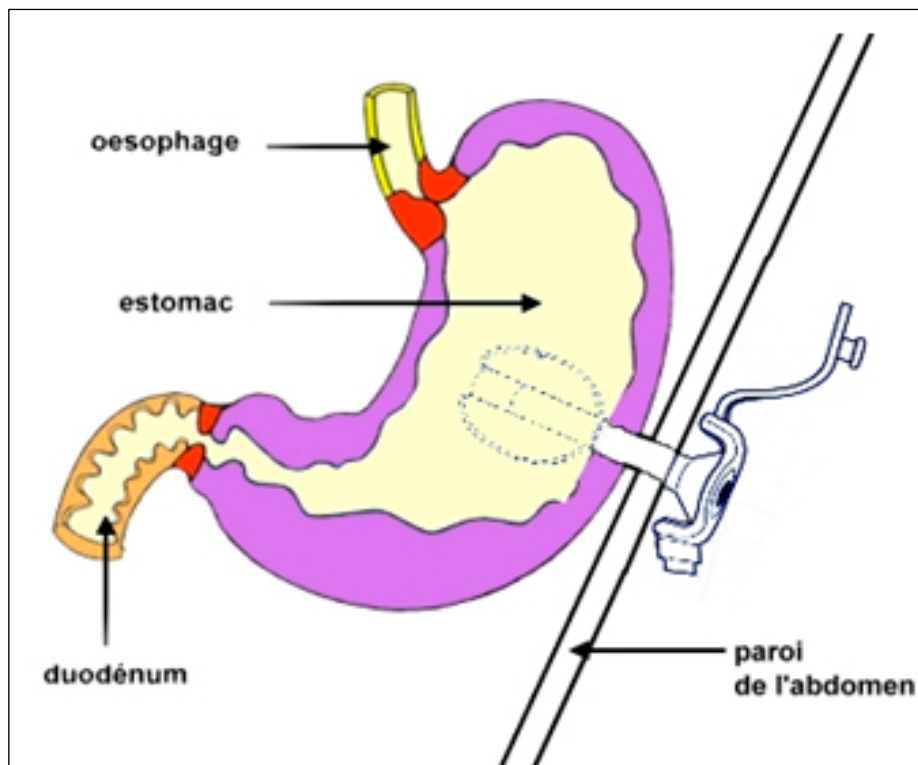
L'atrésie des choanes peut être corrigée par chirurgie, et ce dès quelques jours après la naissance, même si plusieurs opérations sont souvent nécessaires. Les fentes des lèvres ou du palais peuvent également être réparées chirurgicalement.

**e-2. Difficultés d'alimentation :**

Les enfants qui ont des problèmes respiratoires importants éprouvent également des difficultés alimentaires, parfois accentuées par des anomalies des nerfs qui régulent la déglutition. Presque la moitié des enfants doit donc être nourrie par gastrostomie (nutrition entérale). Elle est souvent provisoire [137].

Même si une gastrostomie est mise en place (figure 66), il est recommandé de maintenir en parallèle une alimentation « normale » bien qu'en moindre quantité, qui permettra de transmettre à l'enfant le plaisir de manger et de l'habituer à l'alimentation par la bouche.

Les problèmes de reflux gastro-œsophagien peuvent être atténués par certains médicaments, mais nécessitent parfois un traitement chirurgical.



**Figure N°66 : Gastrostomie d'alimentation [137].**

e-3. Anomalies cardiaques :

Certaines malformations du cœur sont bénignes et ne nécessitent pas de traitement particulier, mais de nombreux enfants doivent être opérés rapidement après la naissance.

Cependant, le risque lié à l'anesthésie est particulièrement important chez les enfants qui souffrent de difficultés respiratoires et notamment d'atrésie des choanes, et les opérations cardiaques doivent donc être discutées par l'équipe soignante et la famille [137,149].

e-4. Déficit de l'audition :

En cas d'hypoacousie, des appareils d'aide auditive peuvent faciliter le développement de l'enfant et améliorer sa qualité de vie. Ils doivent donc être mis en place dès que les problèmes d'audition sont détectés. En cas de surdité plus importante, le chirurgien peut évaluer l'intérêt de la pose d'un implant cochléaire.

Cependant, en raison de la forme atypique et souple des oreilles des personnes atteintes de syndrome CHARGE, il est parfois difficile de bien positionner les dispositifs d'aide auditive. De plus certaines malformations de l'oreille interne ne permettent pas de mettre en place ce dispositif.

Après la pose d'un implant cochléaire, l'enfant devra suivre une rééducation orthophonique. Celle-ci ne peut être mise en place que si le niveau de développement psychomoteur de l'enfant le permet. La réussite des aides à l'audition dépend donc à la fois de la sévérité des malformations et du degré de handicap psychomoteur de l'enfant [137].

### e-5. Problèmes oculaires :

Le colobome ne peut pas être corrigé, mais certaines mesures peuvent éviter d'accentuer les troubles de la vision. Il est par exemple recommandé de se protéger les yeux, très sensibles à la lumière, avec une casquette et des lunettes de soleil.

Par ailleurs, toute baisse brusque de vision doit faire l'objet d'une consultation d'urgence chez l'ophtalmologiste car il peut s'agir d'une complication du colobome (détachement de la rétine) qui peut entraîner une perte totale de la vision.

En cas de paralysie faciale, il arrive qu'un œil ne puisse pas se fermer, ce qui entraîne une sécheresse et une irritation importante, l'utilisation de larmes artificielles peut alors être bénéfique.

### e-6. Troubles de la croissance et de la puberté :

Le retard de croissance est en grande partie dû aux anomalies cardiaques, aux difficultés d'alimentation et aux infections fréquentes (otites, bronchites...) qui perturbent le développement de l'enfant depuis sa naissance. Sa prise en charge tient donc compte de tous ces facteurs.

Cependant, une part du retard en taille est liée au syndrome lui-même (retard constitutionnel) et non à l'un de ces facteurs. Dans certains cas, ce retard peut également être la conséquence d'une insuffisance en hormone de croissance puis à un déficit en hormones sexuelles, qui peuvent être corrigés par un traitement hormonal.

Chez les garçons, les anomalies génitales (micropénis et cryptorchidie) peuvent être corrigées en partie seulement par un traitement à base d'hormones sexuelles. De même, à l'adolescence, les personnes qui présentent un déficit en hormones sexuelles peuvent bénéficier d'un traitement hormonal pour provoquer ou accélérer la puberté. Ce traitement permet aussi de prévenir une ostéoporose précoce et d'atténuer des troubles psychologiques liés à l'absence des hormones sexuelles.

### e-7. Anomalies squelettiques :

Certains appareillages orthopédiques peuvent être utiles pour permettre à l'enfant d'acquérir une meilleure posture, notamment en cas de scoliose, et pour se déplacer plus facilement. Des coques moulées en plastique permettant la station assise ou le port d'un corset permettent par exemple de maintenir le tronc et d'éviter les scolioses. Dans tous les cas, le traitement permet d'améliorer la qualité de vie de l'enfant afin de lui permettre de s'épanouir et d'améliorer ses capacités physiques et intellectuelles [137].

### f. Évolution du syndrome CHARGE :



Le pronostic de cette affection est sombre : 49 % des patients décèdent dont 87% durant leurs 6 premiers mois de vie. La présence d'une atrésie choanale bilatérale est considérée comme un facteur aggravant du pronostic [10,110].

La sévérité du syndrome étant variable d'un cas à l'autre, il est difficile de parler de l'évolution en général. Ainsi, lorsque les malformations sont mineures, les personnes atteintes

peuvent mener une vie pratiquement normale, avec un décalage du moment de l'acquisition de la marche et du langage et une lenteur dans les apprentissages et la vie professionnelle.

Dans le cas contraire, l'évolution dépend fortement des difficultés d'alimentation et de respiration qui peuvent mettre la vie des nouveau-nés en danger et rester importantes pendant plusieurs années. Aujourd'hui, grâce à une meilleure prise en charge, davantage d'enfants gravement atteints réussissent à surmonter ces premières années. Par la suite, en cas de malformations sévères, le syndrome peut aboutir à un handicap multiple, à la fois moteur et sensoriel (surdit , c civit ...).

Pour les enfants atteints d'une forme s v re, parfois totalement sourds et aveugles, il est particuli rement difficile d'apprendre   se d placer et   communiquer avec l'ext rieur, et donc de d velopper correctement leurs facult s intellectuelles. En effet, le d veloppement de l'enfant se fait en int grant peu   peu ce que lui transmettent ses sens. Un enfant qui souffre d'un d ficit de la vue, de l'ou ie, du go t et de l'odorat, du toucher, et/ou de l' quilibre a donc des difficult s plus ou moins importantes    tablir des liens affectifs et   se d velopper.

Cependant, de nombreux probl mes peuvent aujourd'hui  tre pris en charge avec plus d'efficacit , et certains peuvent m me  tre pr venus, gr ce   une intervention pr coce et   un suivi attentif et prolong . Lorsqu'ils b n ficient d'un encadrement adapt , la plupart des enfants atteints du syndrome CHARGE sont capables de beaucoup de progr s, tant sur le plan physique, intellectuel que social [137].

### **g. Le soutien psychologique :**

Il y a plusieurs moments o  la famille et le malade peuvent ressentir le besoin de trouver un soutien psychologique. Pour les parents, l'annonce du diagnostic est un moment de profond d sarroi, de col re, de d sespoir. Le plus souvent, l'organisation de la vie quotidienne, les rep res habituels, les priorit s au sein de la famille sont boulevers es. Pour les parents d'un enfant atteint d'une forme s v re, les projets familiaux sont souvent mis en question, le couple peut en p tir ainsi que le temps consacr  aux autres enfants.

Dans les cas sévères, les nombreuses opérations et les soins médicaux lourds nécessaires à son enfant sont autant d'épreuves difficiles à affronter seuls.

Par la suite, l'accompagnement de son enfant en apprenant à le soigner sans le surprotéger, la jalousie ou la culpabilité ressentie par les frères et sœurs, peuvent nécessiter un soutien psychologique aidera à rétablir un équilibre au sein de la famille.

Pour les enfants ou les adultes malades, tout dépend de la sévérité du handicap, mais le besoin d'apprendre à se prendre en charge, les difficultés à réaliser certaines activités de façon autonome, la confrontation au regard des autres, peuvent être des étapes délicates où un accompagnement psychologique s'impose. Dans les formes les moins sévères, une aide psychologique peut s'avérer utile pour aider l'enfant (ou l'adulte) à s'intégrer socialement, scolairement puis professionnellement [137].

### **3-2. Autres malformations associées à l'atrésie choanale :**

Les malformations isolées ou syndromiques associées sont fréquentes puisque retrouvées dans 20 à 50% des cas [1,130]. Parmi les syndromes polymalformatifs, le syndrome CHARGE décrit par Hall en 1979 est la forme la plus complète [146,147].

Divers malformations associées ne constituant pas toujours un syndrome complet ont été rapportées :

- Faciales : fentes nasolabio-palatines, fentes faciales [53,162,164], malformations dentaires type agénésie de la 12ème et 22ème dent avec 13ème dent anormale[33].
- Crâniennes : microcéphalie, craniosténose [165].
- Digestives : omphalocèle, atrésie de l'œsophage [53,162,164], sténose du pylore, atrésie iléale [118].
- Urinaires : hydronéphrose, duplicité urétérale.
- Autres syndromes associés : voire chapitre « étiopathogénie ».

Dans notre série, on a trouvé 4 patients qui présentaient une malformation associée avec un syndrome CHARGE dans 31,76% des cas ce qui concorde avec les données de la littérature.

Deux patients présentent des malformations associées à l'atrésie choanale entrant dans le cadre du syndrome de CHARGE. Un autre patient présente une hernie ombilicale non décrite dans la littérature consultée.

Dans la série du Tunisie les formes associées représentent 22 % [10], dans la série de Germany qui comporte 7 cas [95], un seul cas qui présente un syndrome CHARGE.

#### **4. Sténose choanale secondaire:**

Les formes acquises sont exceptionnelles et font l'objet de cas cliniques isolés publiés dans la littérature : sténoses postopératoires [139], secondaires à une rhinite atrophique [140], résultant de cautérisations de la cavité nasale [141] ou secondaires à une radiothérapie [138,142,143].

Les sténoses choanales après radiothérapie pour un carcinome nasopharyngé sont rares et peuvent être traitées avec succès par vidéochirurgie endonasale associée à un calibrage d'une durée minimale de 15 jours.

## **XI. DIAGNOSTICS DIFFERENTIELS**

Ce sont toutes les autres causes d'obstruction nasale :

### **1. Anomalies congénitales :**

#### **1-1. Sténose congénitale de l'orifice piriforme :**

La sténose congénitale de l'orifice piriforme est rarissime. Elle est due à un épaissement osseux bilatéral développé aux dépens des bords latéraux de l'orifice piriforme (prémaxillaire). Les formes sévères se traduisent par une symptomatologie de détresse respiratoire néonatale qui évoque l'imperforation choanale bilatérale : épisodes d'apnée et de cyanose cyclique qui cèdent aux cris.

L'examen clinique montre de petites narines et au fond du vestibule narinaire, un rétrécissement d'origine osseuse qui limite la filière respiratoire à une fente de 1 à 2 mm, interdisant tout sondage ou geste endoscopique (figure 67).

L'examen tomodensitométrique en coupes axiales confirme le diagnostic de sténose osseuse antérieure en éliminant toute autre anomalie des fosses nasales, choanales en particulier.

Le traitement chirurgical, réservé uniquement aux formes sévères, doit être d'autant plus précoce que l'obstruction est mal tolérée. La disjonction intermaxillaire orthopédique rapide par vérin fixé sur deux plaques vissées sur le palais paraît préférable à l'élargissement latéral de l'orifice piriforme.

La sténose congénitale de l'orifice piriforme est isolée ou associée à d'autres anomalies médiofaciales (incisive centrale unique et volumineuse, hypoplasie de l'auvent narinaire, hypotélorbitisme) (figure 67) [167].

### **1-2. Tumeurs congénitales :**

Si un nouveau-né a une dyspnée d'origine nasale et qu'il n'a pas d'asymétrie narinaire, que les stylets passent facilement dans le cavum, avant de parler de rhinite néonatale, il faut s'assurer de l'absence de tumeur endonasale par une rhinoscopie antérieure. Les signes fonctionnels dépendent beaucoup plus de la situation de la masse endonasale que de son volume. Ainsi un kyste lacrymonasal de 3 mm de diamètre provoquera une dyspnée beaucoup plus importante qu'une méningocèle d'un cm de diamètre obstruant la partie haute des deux fosses nasales.

La TDM et surtout IRM sont des éléments essentiels du bilan en montrant les extensions intracrâniennes.

Il est formellement interdit de ponctionner une masse endonasale chez le nouveau-né tant que l'on n'a pas éliminé par un examen tomodensitométrique le diagnostic d'une méningocèle. Les méningocèles seront traitées par voie d'abord neurochirurgicale vers l'âge de 12 à 18 mois. Par contre, les gliomes ou les kystes d'origine lacrymale peuvent être traités très tôt. Les kystes lacrymonasaux sont marsupialisés par voie endonasale. Les gliomes sont extirpés [168].



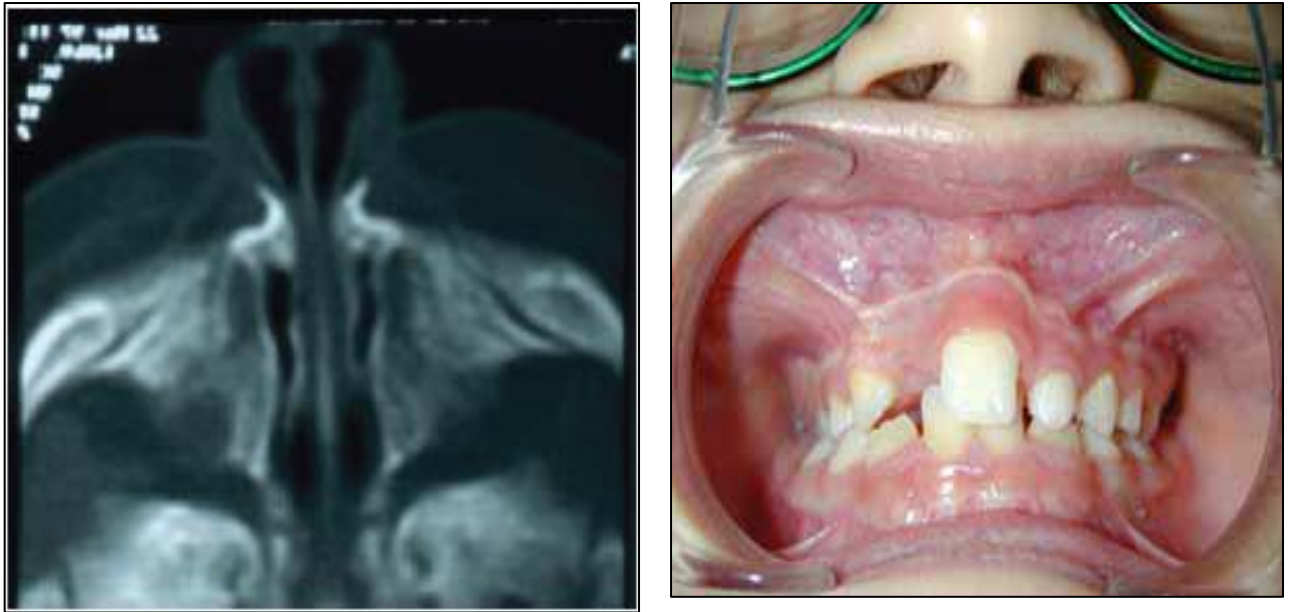


Figure N°67 : sténose congénitale des orifices piriformes [161].

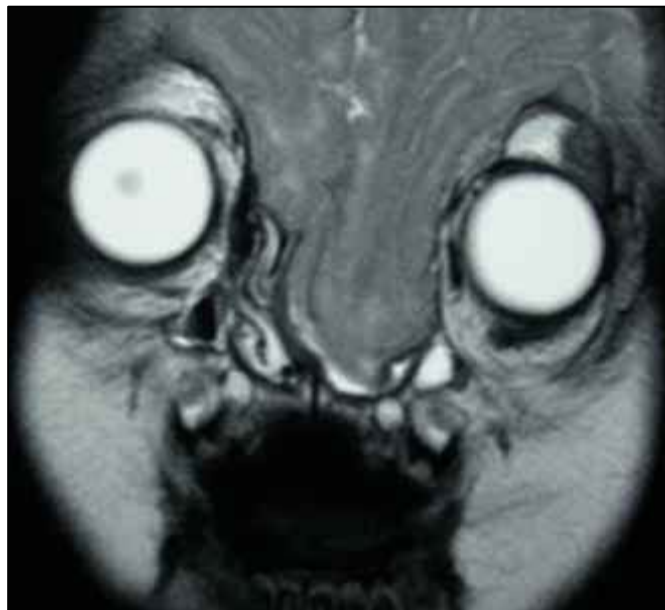

Figure N°68 : Méningoencéphalocèle [163].

## 2. Obstructions nasales inflammatoires :

### 2-1. Rhinite infectieuse :

Tous les enfants font des rhumes, plus particulièrement pendant la saison froide et humide. Le rhume dure habituellement 15 jours. Les sécrétions nasales, d'abord claires,

deviennent purulentes par surinfection bactérienne. Ces rhinites infectieuses sont dues initialement à différents virus : rhinovirus, Virus influenzae et parainfluenzae, virus respiratoire syncytial, dont la contagiosité est importante. C'est pourquoi les enfants qui sont en contact avec d'autres enfants, à l'école ou en crèche, en font plus que les autres. Le tabagisme passif est aussi un facteur favorisant les rhinites. Les rhumes banals doivent être traités par le mépris. Les antihistaminiques, tout comme les antitussifs, les décongestionnants nasaux et les antibiotiques ont peu d'effet [166,168].

## **2-2. Rhinite néonatale :**

Les rhinites ont une symptomatologie parfois impressionnante chez le nouveau-né et le nourrisson tant qu'ils ont une respiration nasale exclusive. Le moindre œdème endonasal va entraîner une symptomatologie fonctionnelle, d'abord une gêne lors de l'alimentation, puis une dyspnée. Toute tentative d'aspiration des fosses nasales avec une forte dépression risque d'aggraver l'œdème et donc d'accentuer l'obstacle. Par ailleurs, les aspirations répétées risquent d'endommager la muqueuse et d'évoluer vers la synéchie de traitement particulièrement difficile.

Dans les formes bénignes, le traitement d'une rhinite néonatale repose sur l'instillation répétée de sérum physiologique, plus particulièrement avant les repas, suivie d'une aspiration douce des sécrétions avec un mouche-bébé. Si ce traitement simple n'est pas suffisant, que l'enfant a du mal à boire et que sa courbe pondérale n'est pas satisfaisante, on peut avoir recours aux corticoïdes soit par voie générale, soit par voie locale pendant une quinzaine de jours : betaméthasone 10 gouttes/kg/j.

Dans les formes graves, on peut proposer un traitement local par sérum adrénaliné. En cas d'échec, ou d'emblée dans les formes plus graves, on peut court-circuiter l'obstacle par une sonde nasopharyngée. Comme après une cure d'atrésie choanale, toute la difficulté est de maintenir la sonde perméable par des aspirations fréquentes et des instillations répétées de sérum physiologique [168].

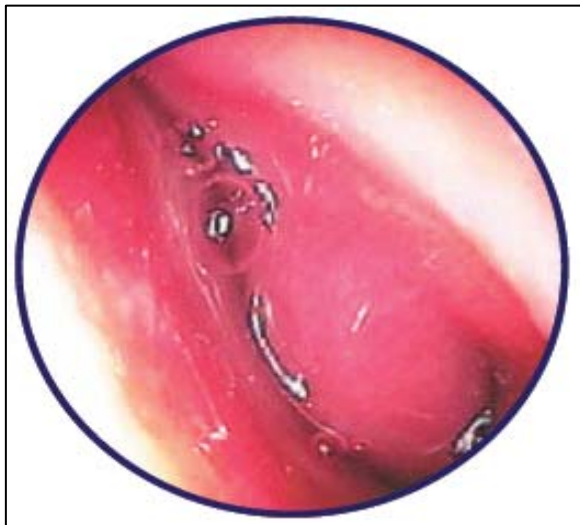

Figure N°69: rhinite néonatale [161].

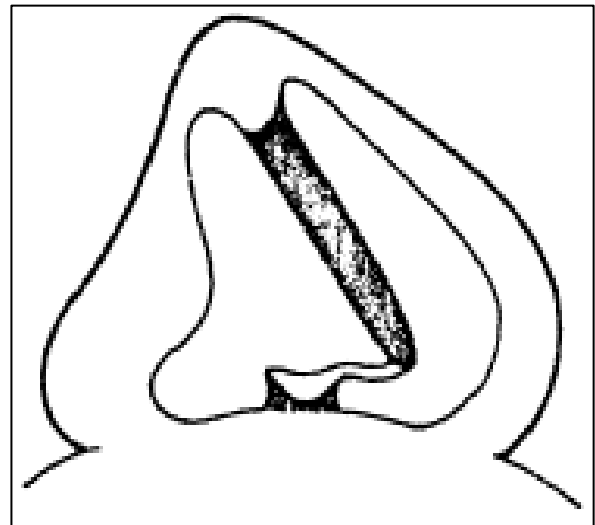


Figure N°70 : déviatiion septale [161].

### 3. Obstructions nasales traumatiques :

#### 3-1. Déviatiion septale :

Une déviatiion septale et/ou nasale découverte chez un nouveau-né est généralement attribuée à une origine traumatique au cours de la naissance. En réalité, il est important de distinguer d'une part les subluxations septales avec déviatiion du septum et sans déviatiion de la pyramide nasale, qui sont dues à des causes prénatales telles que des traumatismes foetaux ou des anomalies de développement, et d'autre part les luxations vraies avec déformation de la pyramide (déviatiion de la columelle et de l'arête nasale) qui ne se rencontreraient que chez les enfants nés par voie basse et seraient donc d'origine traumatique durant l'expulsion. En cas de luxations vraies, la manoeuvre de réduction septale doit être réalisée très rapidement dans les premiers jours suivant l'accouchement, car son efficacité est immédiate. Elle consiste à soulever la pyramide nasale et dans le même temps à accompagner le retour du bord inférieur du cartilage dans son rail d'insertion médian. Un bruit sec et bref peut confirmer la manoeuvre [166].

#### 3-2. Corps étranger intra-nasal :

Certains enfants se mettent de petits objets dans les fosses nasales. Le diagnostic est facile si quelqu'un a assisté au geste, ou si l'enfant le dit. Dans les autres cas, le diagnostic ne

sera fait que devant une complication qui est en général une rhinorrhée antérieure purulente, tenace, fétide. Une rhinorrhée purulente unilatérale est très évocatrice, mais une rhinorrhée purulente bilatérale ne doit pas faire négliger cette hypothèse diagnostique, car il peut y avoir des corps étrangers dans les deux fosses nasales. La rhinoscopie antérieure, après aspiration des sécrétions permettra de faire le diagnostic et, en fonction du type de corps étranger, de choisir l'instrument le plus adapté pour le retirer : pince pour un objet plat comme du papier, crochet mousse pour un objet arrondi comme un pois chiche ou une perle. Si le corps étranger a séjourné longtemps, il risque d'avoir provoqué des lésions irréversibles de la muqueuse, source de synéchies de traitement très difficile. Ce risque est particulièrement important avec les piles boutons [168].

### **3-3. Hématome de la cloison :**

Après tout traumatisme nasal il est important de s'assurer de l'absence d'hématome de la cloison. L'obstruction nasale est de degré variable. Le diagnostic se fait très simplement en relevant la pointe du nez : il y a une voussure violacée bilatérale de la cloison nasale qui apparaît molle à la palpation douce avec un stylet. Le risque est l'évolution vers un abcès de la cloison nasale avec secondairement nécrose cartilagineuse. Le traitement repose sur l'évacuation de cet hématome, suivie d'un méchage temporaire de manière à éviter sa reproduction. Elle sera encadrée d'une antibiothérapie [168].

### **4. Obstructions nasales iatrogènes :**

#### **4-1. Rhinite médicamenteuse**

#### **4-2. Traumatisme par intubation nasotrachéale**

### **5. Polypose nasosinusienne :**

La polypose est la tumeur endonasale la plus fréquente chez l'enfant. Elle est cependant beaucoup plus rare que chez l'adulte. La symptomatologie est dominée par l'obstruction nasale et la rhinorrhée. Cette dernière est usuellement claire, mais devient purulente lors des poussées de surinfection. A la différence des adultes, les enfants se plaignent rarement de l'anosmie.

Chez le grand enfant les polypes peuvent entraîner des déformations faciales à type d'élargissement de la distance intercanthale et d'aplatissement du tiers moyen de la face : c'est la maladie de Woakes ou polypose nasosinusienne déformante.

La rhinoscopie antérieure permet de voir les polypes qui sont des masses plus ou moins translucides, lisses, molles. Ils occupent tout d'abord la face interne du cornet moyen, mais se développent ensuite rapidement dans les fosses nasales. Dans les formes atypiques, ou si l'on redoute un polype sentinelle, c'est-à-dire un polype bénin au contact d'une tumeur plus profonde, on demandera un examen tomodensitométrique. Celui-ci montrera une opacité des sinus de la face, prédominant sur les cellules ethmoïdales antérieures.

La polypose nasosinusienne peut être le mode de révélation d'une mucoviscidose. D'où la règle de faire pratiquer un dosage du chlore sudoral. On pense actuellement que ces polypes ne sont que rarement d'origine allergique. Il faut rechercher une maladie de Fernand Vidal et Lermoyez, ou maladie d'intolérance à l'aspirine.

Le traitement de la polypose nasosinusienne est très difficile. Il doit être conservateur le plus longtemps possible. Les interventions chirurgicales ne permettent en aucun cas d'assurer l'absence de récurrence. Le traitement est basé sur une corticothérapie locale (béclométasone) et éventuellement des polypeptomies à minima.

Une forme très particulière de polypose est le polype solitaire de Killian. Il s'agit d'un polype qui s'insère sur le pourtour de l'ostium d'un sinus maxillaire et qui s'étend d'une part vers le cavum. Au niveau du cavum, mais aussi dans la fosse nasale s'il est très antérieur, il peut prendre un aspect opaque, blanchâtre, avec une surface irrégulière. A la différence de l'angiofibrome nasopharyngien, le polype de Killian ne prend pas le contraste à l'examen tomodensitométrique. Son traitement est chirurgical.

Si l'enfant est jeune, on essaiera une extirpation simple par voie endonasale ou par le cavum sous anesthésie générale. En cas de récurrence ou si l'enfant est plus âgé, il est préférable de faire un geste plus complet par méatotomie moyenne [168].

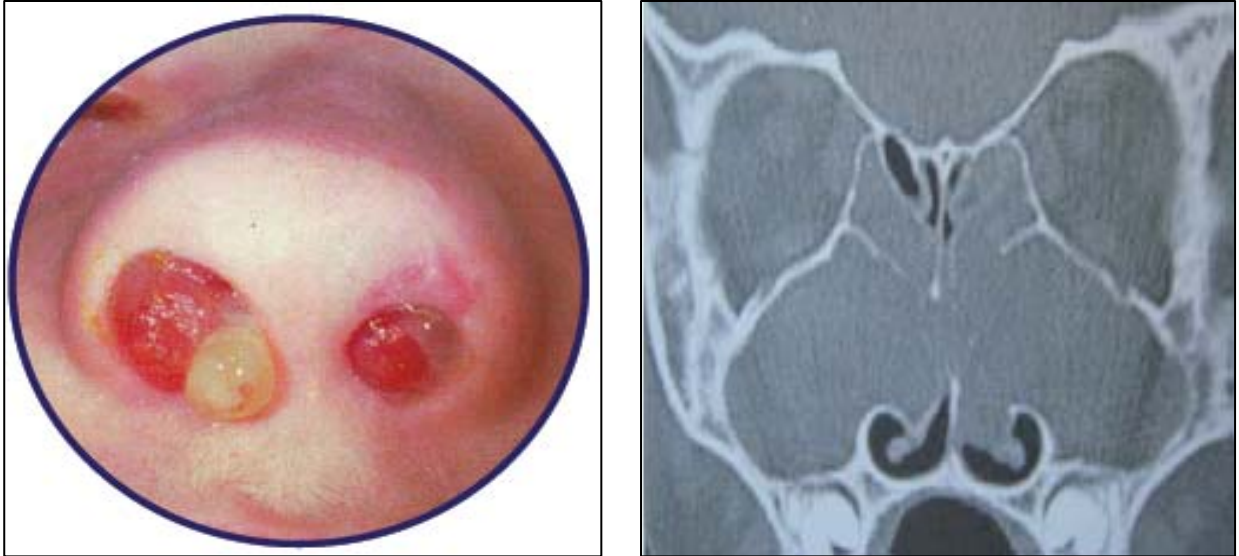


Figure N°71 : polypose nasosinusienne [161].

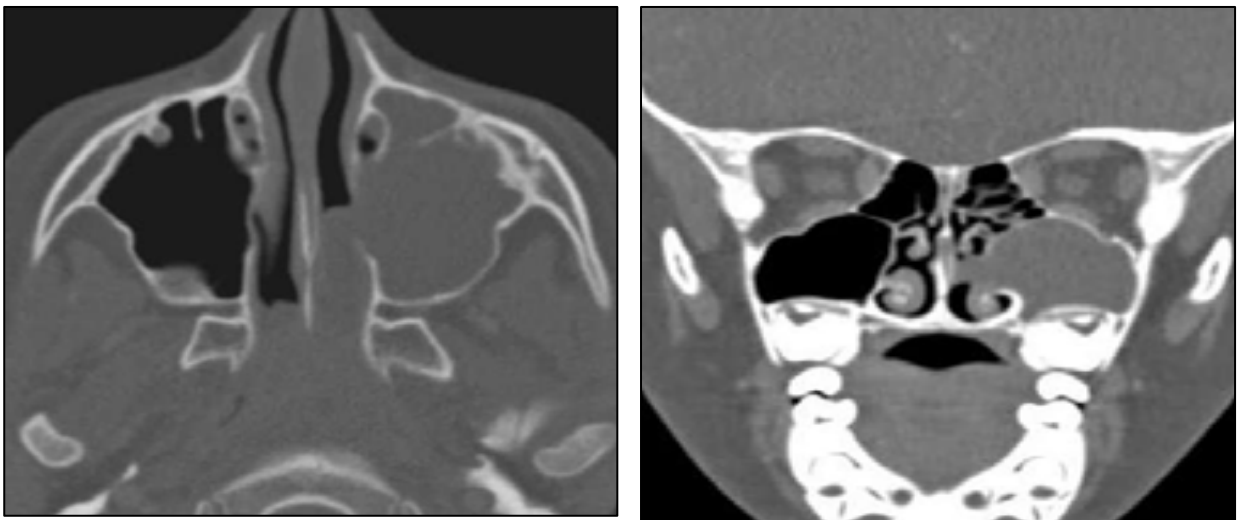


Figure N°72 : polype antrochoanal [163].

## **XII.LA CONDUITE A TENIR**

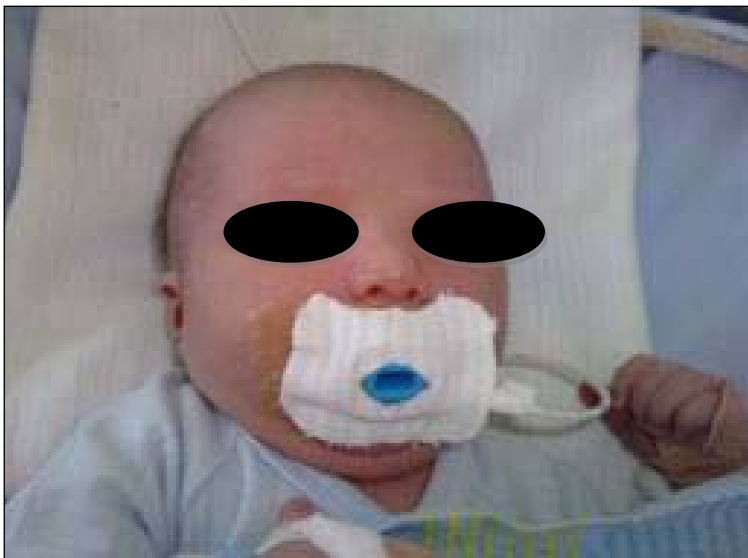L'atrésie choanale congénitale, notamment dans sa forme bilatérale, constitue une urgence qui met en jeu le pronostic vital du nouveau-né, d'où l'indication d'un traitement urgent afin de préparer le malade à un traitement chirurgical dit « définitif ».

### **1. Traitement d'urgence : [130]**

La conduite à tenir initiale fait l'unanimité, est dominée par la liberté des voies aériennes, maintenir l'ouverture de la bouche du nouveau-né par une canule de Guedel ou de mayo solidement fixée par un sparadrap et poser une sonde gastrique par voie orale (déclive au sac).

L'amélioration de la détresse respiratoire doit être rapide dans le cas contraire, le nouveau-né doit être transféré en urgence vers une unité de réanimation néonatale, à proximité d'un service d'oto-rhino-laryngologie (ORL) [169].

La trachéotomie doit être réservée aux formes avec malformations faciales ou cardio-respiratoires associées, elle est systématique pour certains dans le cadre du syndrome de CHARGE [92].



**Figure N°73 : Nouveau-né avec une canule de Guedel à la bouche [28].**

## **2. Les mesures initiales de réanimation néonatale :**


### **2-1. Thermorégulation :**

La réanimation se déroule dans une pièce bien chauffée. Les courants d'air sont à éviter, les fenêtres et les portes sont fermées. La source de chaleur est allumée 10 -15 minutes avant la naissance. L'enfant est rapidement séché, puis amené dans des draps préchauffés sous la source de chaleur de la table de réanimation. Les draps humides sont remplacés [170].

### **2-2. Positionnement correct :**

Un positionnement correct sur le dos, la tête en position neutre avec une légère déflexion est important pour une ouverture optimale des voies respiratoires. Une hyper extension ou une flexion de la tête doivent être évitées, car elles compriment les voies respiratoires.

Un petit linge roulé et placé sous les épaules permet de mieux dégager les voies respiratoires. Le positionnement traditionnel de la tête en position déclive ne présente pas d'avantage prouvé pour la fonction respiratoire et n'est plus conseillé [170].



**Figure N°74 : positionnement correct du nouveau-né [28].**

### **2-3. Aspiration :**

Utiliser un cathéter charrière 10 sans ouvertures latérales. Utiliser un système d'aspiration mécanique ou buccale avec récipient collecteur.

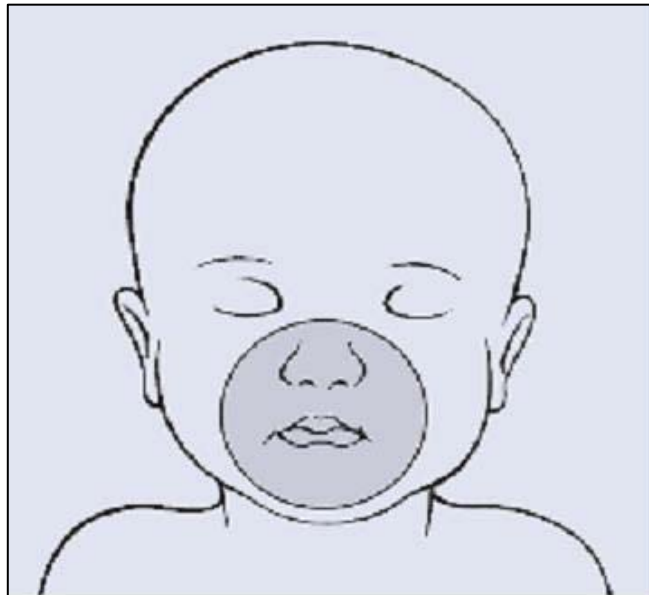Aspirer la bouche et si nécessaire les deux narines. Ne pas introduire le cathéter dans le nez (danger de blessure et de tuméfaction de la muqueuse).



Attention aux aspirations prolongées et répétitives qui peuvent entraver l'instauration de la respiration spontanée. La stimulation de la paroi postérieure du pharynx peut déclencher un réflexe vagal avec bradycardie [170].

**2-4. Masque à oxygène :**

Ce masque à oxygène doit être maintenu hermétiquement et uniformément sur la bouche et le nez. Des mouvements inutiles de va-et-vient du masque engendrent des fluctuations de la concentration d'oxygène. Ajuster le débit d'oxygène à 4-5 l/min. Si aucune amélioration de la respiration ne survient après 20-30 secondes, que la cyanose persiste ou que la fréquence cardiaque chute en dessous de 100/min, l'enfant doit être ventilé au masque.



**Figure N°75 : positionnement correct du masque [28].**

**2-5. Ventilation manuelle au masque et oxygénation :**

Lors d'une respiration spontanée insuffisante voire absente ou lors d'une fréquence cardiaque <100/min et/ou d'une cyanose centrale persistante malgré l'administration d'oxygène, le nouveau-né doit être ventilé au ballon et au masque. À cet effet, la tête est légèrement défléchie et la bouche maintenue entrouverte. La ventilation est pratiquée à une pression adaptée aux besoins de l'enfant et à une fréquence entre 40 - 60/min. L'efficacité de la ventilation est appréciée par les critères suivants:

- Excursions thoraciques visibles.
- Augmentation de la fréquence cardiaque à plus de 100/min.
- Normalisation de la coloration (coloration rose).

Lors d'une ventilation au masque prolongée, une sonde gastrique doit être placée afin d'éviter l'accumulation d'air dans l'estomac.

### **2-6. Intubation oro-trachéale :**

Si la fréquence cardiaque reste inférieure à 100/min après ventilation correcte pendant 30-60 secondes au masque et ballon ou qu'aucune respiration spontanée, ni amélioration de la coloration cutanée ne survient, l'enfant doit être intubé par voie endotrachéale. L'indication à l'intubation dépend de la situation clinique, de la gravité de la DR, de l'âge gestationnel, de l'efficacité de la ventilation au masque et tout autant de l'expérience à l'intubation de la personne chargée de la réanimation. Une intubation ne devrait être pratiquée que par une personne compétente dans ce geste.

Dans l'atrésie des choanes l'intubation se fait par voie oro-trachéale.

### **2-7. Trachéotomie :**

Elle est réservée aux formes avec malformations cranio-faciales ou cardiorespiratoire, [1,106,130] pour certain elle est systématique en cas de syndrome CHARGE.

## **3. Traitement chirurgical :**

### **3-1. Principe de prise en charge de l'atrésie choanale :**

Les modalités de prise en charge d'une atrésie choanale dépendent des symptômes liés à l'atrésie (uni- ou bilatérale, âge de découverte), de l'association éventuelle à d'autres malformations. Leur recherche avant la chirurgie est absolument indispensable car certaines d'entre elles peuvent engager le pronostic vital ou modifier la stratégie thérapeutique, avec au premier plan le syndrome CHARGE. Chez le nouveau né, un délai de quelques jours est souvent nécessaire à la réalisation de ce bilan qui comprend au minimum une échographie cardiaque et rénale, un examen ophtalmologique et des tests de l'audition.

L'examen endoscopique des fosses nasales et du pharynx est complété par une étude tomodensitométrique. Ces deux examens sont réalisés après aspiration du mucus accumulé dans le fond de la fosse nasale.

Du point de vue chirurgical, la simple rupture « en force » de l'atrésie à l'aide d'une pince ou d'un trocart, outre son caractère imprécis, voire dangereux, ne permet d'obtenir qu'un orifice étroit, insuffisant pour assurer une bonne ventilation et ayant tendance à se refermer spontanément. L'élargissement de l'ensemble de la partie postérieure de la fosse nasale est nécessaire, soit aux dépens de la paroi latérale mais celui-ci est limitée par le pédicule palatin postérieur, soit surtout aux dépens du bord postérieur du vomer. Une résection large de ce dernier est le geste clé le plus efficace reconnu pour produire un orifice choanal large et stable, mais plus antérieur que normalement [172].

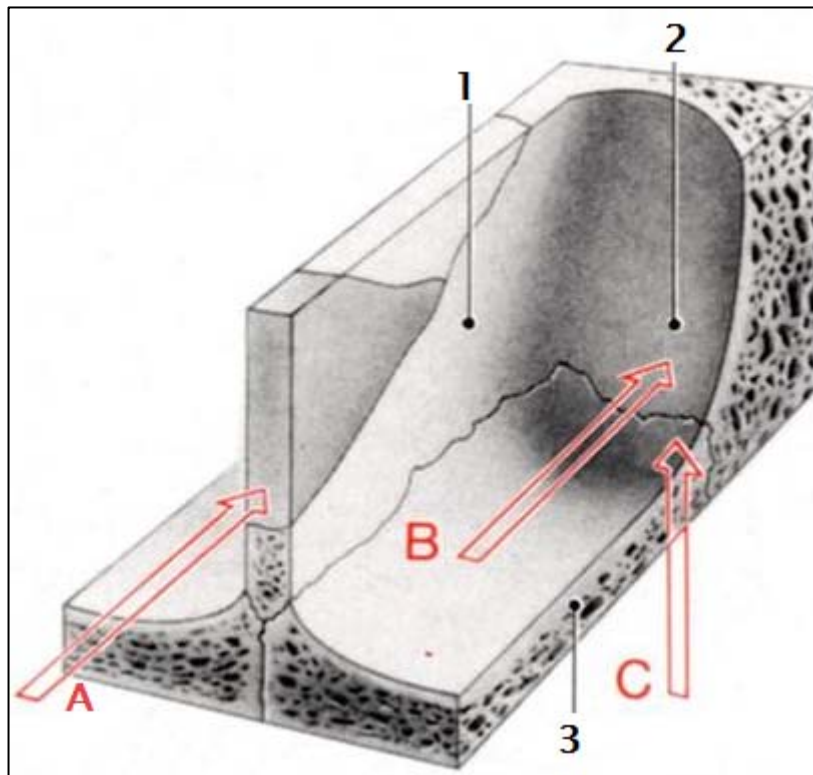
Théoriquement, le revêtement muqueux doit être respecté afin de protéger la zone de résection osseuse, les berges de l'orifice créé et de limiter le risque de resténose. La confection de lambeaux muqueux provenant des plans nasal et pharyngé est cependant techniquement difficile [171].

La mise en place d'un calibrage des fosses nasales servant de tuteur à la cicatrisation et son maintien plus ou moins prolongé sont restés longtemps un « dogme » pour une grande majorité des auteurs. Cependant, plusieurs publications récentes remettent en cause la nécessité de ce calibrage avec des résultats au moins équivalents [173].

### **3-2. Techniques chirurgicales :**

Depuis le premier article rapportant une correction chirurgicale de l'atrésie choanale au milieu du 19<sup>ème</sup> siècle, une grande variété de techniques chirurgicales a été décrite depuis. Malgré tout, il n'existe à l'heure actuelle aucun consensus quant à la technique idéale pour corriger cette malformation. La seule règle acceptée unanimement est que cette anomalie doit être corrigée le plus rapidement possible [174].

Parmi l'ensemble des approches rapportées, toutes effectuées sous anesthésie générale, on retrouve celle par ponction transnasale, celle microscopique par perforation transnasale, celle transseptale, celle transpalatale, celle transnasale endoscopique, cette dernière approche est l'une des plus utilisées à l'heure actuelle (figure 76).



**Figure N°76 :** Voies d'abord. A. Transseptale. B. Transnasale. C. Transpalatine. 1. Vomer ; 2. Mur d'atrésie ; 3. Voûte palatine [91].

### **a. La ponction transnasale ou divulsion :**

Première méthode décrite dans la correction de l'atrésie choanale par Emmert [12] en 1853, il s'agissait alors d'une divulsion à l'aveugle, elle a été progressivement de moins en moins utilisée en raison de son taux élevé d'échecs.

Une perforation à l'aveugle est réalisée à l'aide d'un trocart ou d'une curette incurvée tandis qu'un doigt est généralement inséré dans la bouche pour tenter de protéger au maximum les structures (figure 77). Progressivement, des écarteurs de Fearon permettent d'élargir l'orifice créé jusqu'à obtenir une ouverture choanale convenable [32,174].

Cet instrument est un tube creux incurvé surmonté à son extrémité d'une partie plus sphérique atraumatique, sa forme étant conforme à l'incurvation naturelle du palais. Son caractère creux permet d'aspirer les sécrétions nasales et de vérifier son introduction correcte dans le nasopharynx. On introduira ensuite des « écarteurs de Fearon » de plus en plus grand diamètre jusqu'à atteindre le diamètre maximal (figure 78). Il va de soi qu'il ne devra pas excéder la dimension de la narine antérieurement.

En cas d'atrésie bilatérale, la dilatation des 2 choanes doit être effectuée simultanément pour ne pas risquer un déplacement du septum et donc celui des os ptérygoïdes latéralement. Les « écarteurs de Fearon » sont retirés le temps de placer un cathéter qui cheminera en intranasal et ressortira par la bouche puis ils seront replacés en attendant la préparation des « stents » et leurs mises en places [32,175].

Sadek [4] décrit avec succès l'utilisation de cette technique sans contrôle endoscopique chez 6 patients nouveaux nés atteints d'atrésie choanale bilatérale. De la même façon, l'étude de Gujrathi et al [175] décrit l'emploi de cette technique sur 52 patients avec des résultats satisfaisants. Après inspection télescopique des cavités nasales, la ponction est d'abord réalisée avant de procéder à la dilatation. Les cliniciens décrivent la technique comme sûre, rapide (30 minutes de temps chirurgical approximativement) avec un taux de succès conséquent. Les complications comme les fuites de liquide cébrospinal, les méningites, les fractures de la lame criblée de l'ethmoïde, fréquemment décrites dans la littérature, n'ont pas été constatées dans cette étude. La grande expérience de l'équipe chirurgicale est sûrement à l'origine du taux élevé de réussite et du taux minime de complications. On comprendra bien que l'inconvénient majeur de cette technique le fait que la procédure soit réalisée à l'aveugle sans aucune vision du champ opératoire. D'autre part, la partie postérieure du vomer ne peut être réséqué. On lui préfère donc largement aujourd'hui la technique transnasale endoscopique décrite plus loin.

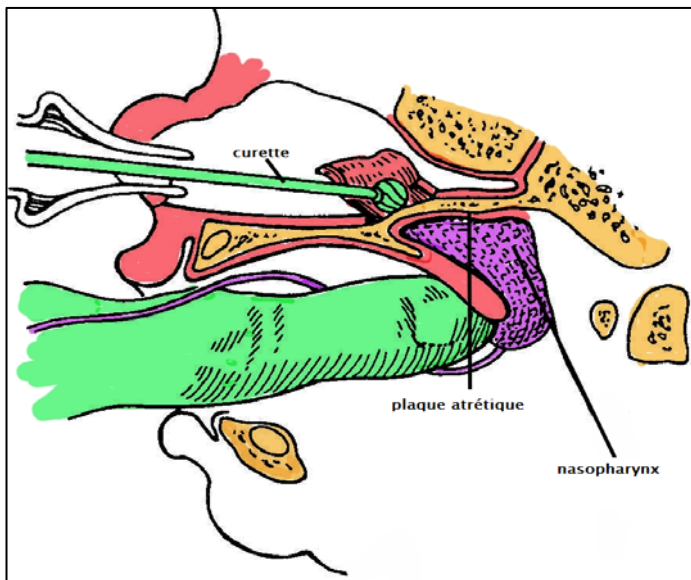


Figure N°77 : la divulsion.

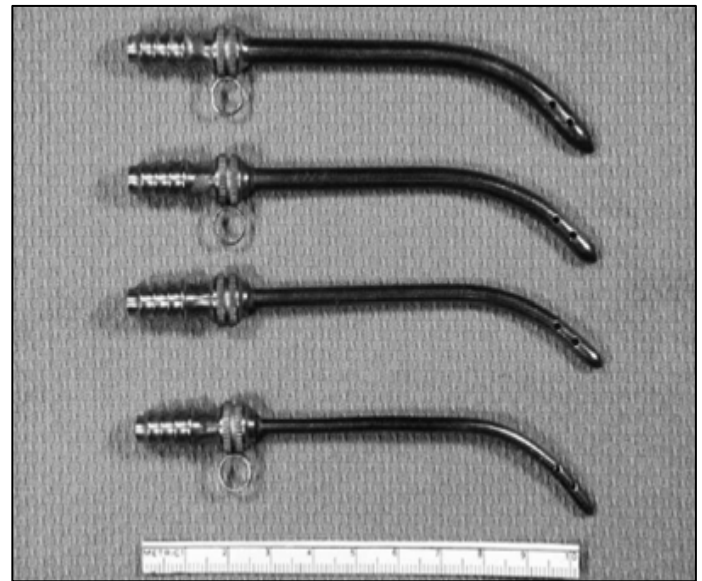

Figure N°78 : écarteurs de Fearon [32].

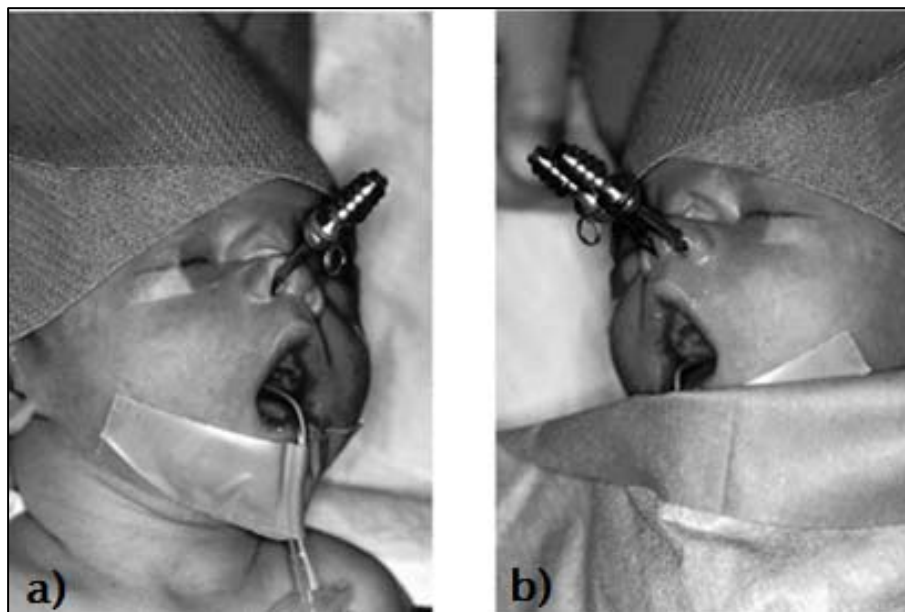


Figure N°79: Mise en place d' « écarteurs de Fearon » dans le nez d'un enfant [32].

**b. L'approche microscopique par perforation transnasale :**

Cette technique utilise une approche différente au travers du vestibule nasal. Sous surveillance microscopique, un lambeau muqueux couvrant la partie obstructive de l'atrésie choanale est incisé et récliné. La partie postérieure du vomer, le tissu obstructif atrétique (osseux et/ ou membraneux) et la partie latérale de l'os ptérygoïde sont alors visibles. La choane est ensuite ouverte à l'aide d'un « foret » sur son bord inféromédial, le plus largement possible. La partie postérieure du vomer est en général réséquée à ce moment là de l'intervention.

Afin de vérifier la taille de l'ouverture choanale créée, un cathéter « 16 french » à minima doit pouvoir être introduit dans l'orifice. Pour terminer un « stent » est alors mis en place [96].

Bien que relativement attrayante, cette technique également pose de réels problèmes dans la visualisation de ce champ opératoire de taille restreinte et situé très caudalement dans les cavités nasales. La vision est donc parfois très difficile voire impossible. D'autre part en cas de déviation du septum nasal, la procédure devient irréalisable. Cela représente un autre inconvénient car on rencontre fréquemment ce genre d'anomalies en association avec l'atrésie choanale [178].

**c. Voie transpalatine :**

Il a été réalisé pour la première fois par Blair en 1931 chez un adulte et par Ruddy en 1945 chez un enfant.

Cette technique opératoire a été rendue célèbre par Owens en 1965 et permet un accès direct au tissu obstructif au travers du palais. Cette technique permet une excellente vision du champ opératoire qui permet une résection complète et sûre du tissu obstructif atrétique ainsi que celle de la partie postérieure du vomer, un meilleur contrôle du site et donc une meilleure maîtrise des potentielles complications pouvant subvenir (comme les hémorragies nasales). En effet, dans cet abord, une incision en "U" est faite au niveau de l'arc alvéolaire (au niveau du palais). Un lambeau muqueux est dessiné en tenant compte du trajet des artères palatines principales puis récliné postérieurement (figure 80).

Le palais dur est alors ouvert, donnant un accès direct aux ouvertures choanales. Une fraise coupante est utilisée pour perforer et réséquer le tissu obstructif atrétique et la partie postérieure du vomer, tout en préservant la muqueuse du nez et du nasopharynx, qui permettra de recouvrir les surfaces osseuses de la « néochoane ».

Une fois l'intervention terminée, les « stents » sont enfin mis en place et fixés, le palais est généralement suturé avec du fil « polyglycan » 4-0.

Bien que son efficacité ait été largement prouvée, cette technique possède un inconvénient majeur: le développement asynchrone de certains os faciaux. En effet, l'intervention étant réalisée chez des enfants, la croissance palatine risque d'être perturbée et des anomalies de croissances des os maxillaires ont déjà été décrites. Elles apparaissent fréquemment avant l'âge de 5 ans [179].

Malgré tout, cette correction chirurgicale reste assez couramment employée dans les services d'otorhinolaryngologie dans le monde [178].

### c-1. Installation et préparation:

L'intervention se fait en décubitus dorsal en position ROSE, tête en extension, ouvre bouche et abaisse-langue de type Boyle-Davis mis en place et maintenant la sonde d'intubation orotrachéale, puis nettoyage des fosses nasales, attouchement de la muqueuse avec des tampons imbibés de Xylocaïne naphazolinée ou de sérum adrénaliné, et infiltration locale de Xylocaïne adrénalinée dans le site opératoire, c'est-à-dire voûte palatine et septum nasal. L'examen endoscopique des fosses nasales et du cavum précède les temps suivants successifs.

### c-2. Intervention :

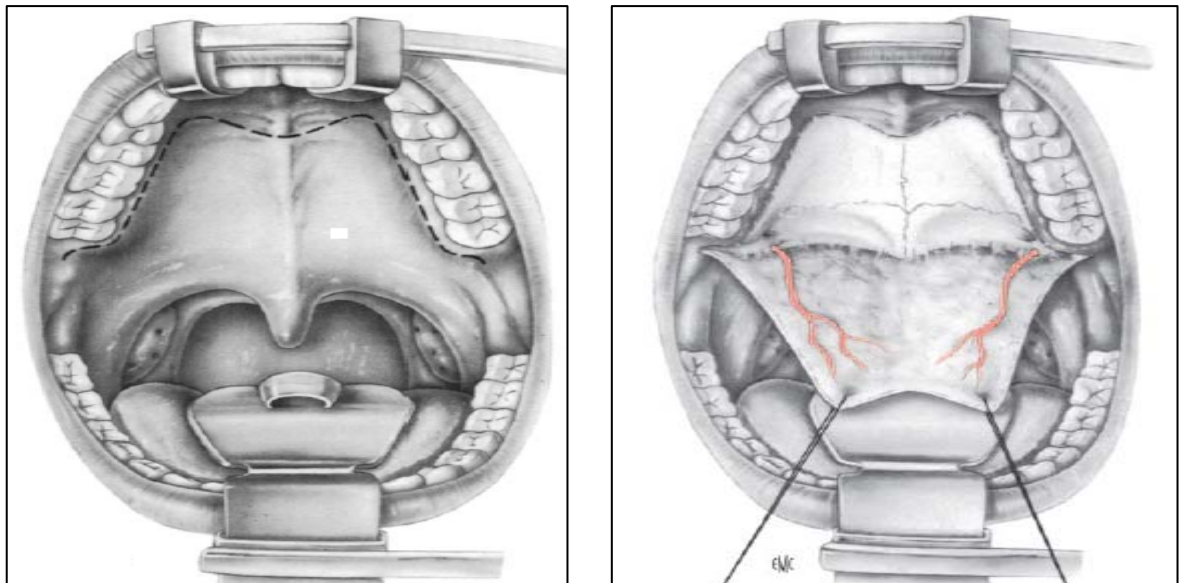
- Décollement du lambeau palatin

La fibromuqueuse palatine est incisée selon divers tracés, le plus classique étant celui de Veau-Wardill (figure 80). La fibromuqueuse est décollée au décolleur ou la rugine d'Obwegeser jusqu'au bord postérieur des palatins qui sont libérés des attaches vélares, isolant et respectant les deux pédicules palatins postérieurs. Ceci permet une bonne exposition de la zone atrétique et du bord postérieur du vomer.



- Résection partielle de la voûte palatine

La résection est menée à la fraise jusqu'à exposer la muqueuse du plancher nasal immédiatement antérieure au mur atrétique. Les résections du mur osseux, de la lame verticale du palatin et la partie postérieure du vomer sont effectuées de façon symétrique en cas d'atrésie choanale bilatérale. Tout comme par voie endonasale, la résection doit être menée jusqu'à obtenir un calibre choanal correspondant à l'âge du patient [17].

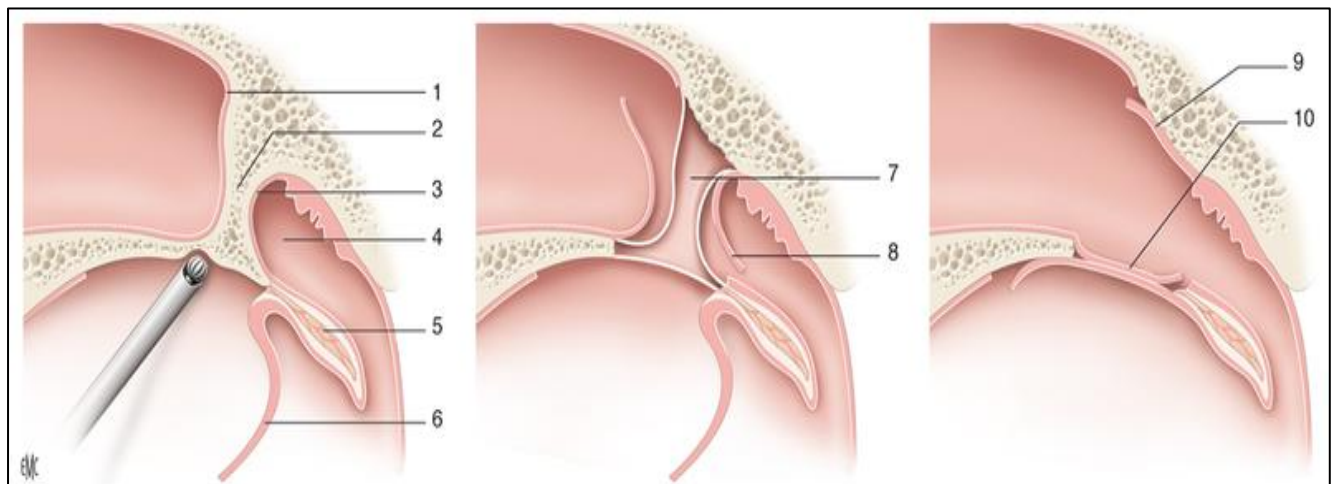


**Figure N°80 : tracé de l'incision palatine dans les voies transpalatines [177].**

- Confection de lambeaux muqueux

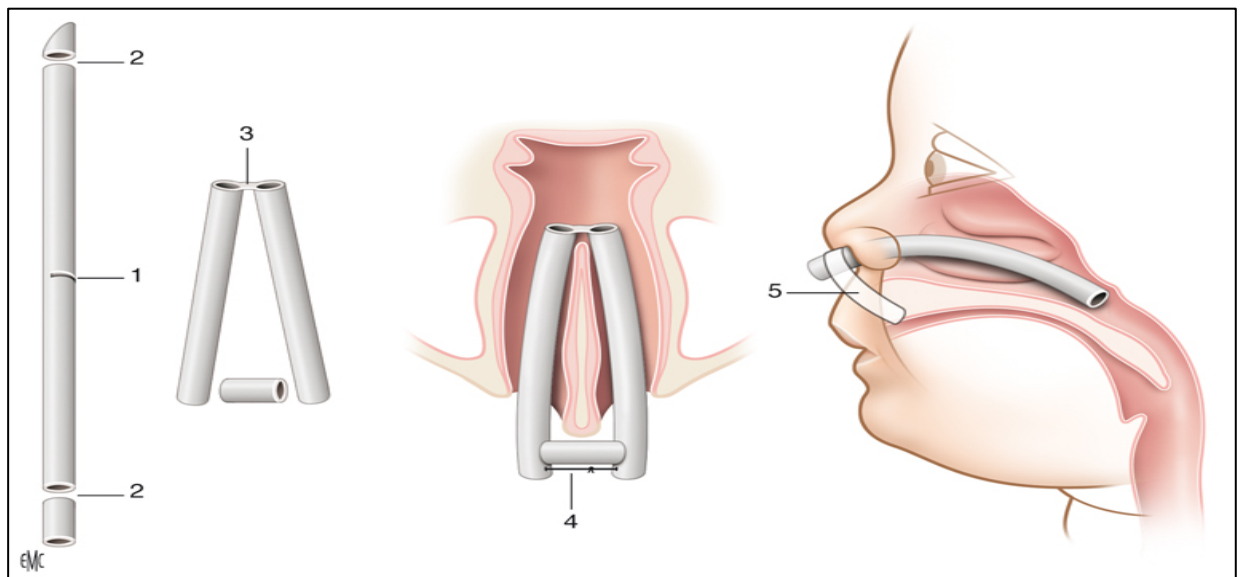
Certains effectuent des lambeaux de muqueuse pédiculés sur le plan nasal et sur le plan rhinopharyngé de telle façon que chacun puisse s'échanger avec son opposé (figure 81). Le lambeau de muqueuse fibropalatine est ensuite réappliqué après mise en place d'un calibrage qui s'avère toujours nécessaire dans la technique par voie transpalatine. Le lambeau peut se maintenir en place naturellement et par simple pression de la langue. Cependant, il s'avère plus prudent de le refixer par deux points latéraux, après hémostase soignée des berges, parfois hémorragiques, éventuellement avec interposition d'un petit tampon hémostatique [17].

Contrairement à la voie endoscopique, la voie transpalatine nécessite la mise en place d'un calibrage postopératoire par des sondes d'intubation ou par rouleau de Silastic (figure 82).



**Figure N°81 : Principales étapes schématisées d'une voie transpalatine [17].**

1. Muqueuse nasale ; 2. Mur atrétique ; 3. Muqueuse rhinopharyngée ; 4. Rhinopharynx ; 5. Voile
6. Lambeau fibromuqueux palatin ; 7. Choane ; 8. Lambeau muqueux rhinopharyngé ;
9. Lambeau muqueux rhinopharyngé remplacé sur le toit de la fosse nasale ; 10. Lambeau muqueux nasal remplacé sur le plancher de la fosse nasale.



**Figure N°82 : Principes du calibrage nasal dans les voies transpalatines. Utilisation de sondes d'intubation [17].**

- 1 : section médiane incomplète du tube laissant un pond (3).
- 2 : section latérale du tube.
- 3 : pond entre les deux calibrages.
- 4 : fil columellaire reliant les trois pièces du calibrage.
- 5 : fixation cutané par bande collante.

- Avantages [180,181]:

Cette voie d'abord offre une meilleure visualisation de l'atrésie, elle expose en particulier l'ensemble des parois de la région choanale pour permettre un fraisage adapté à et un travail sous contrôle de la vue. Il existe donc moins de risque de désorientation par le chirurgien et une limitation au maximum de tout risque de traumatisme intracrânien en cas de malformations associées de la base du crane [35]. Cela permet une résection plus large avec donc moins de risque de sténose.

- Inconvénients [42,43,112] :

Le temps opératoire est allongé, la perte sanguine est plus importante et la convalescence est plus longue.

#### **d. La voie transnasale sous vidéo-endoscopique :**

Stankiewicz fut le premier, en 1990, à décrire une correction chirurgicale d'atrésie choanale sous endoscopie [182]. Cette technique est aujourd'hui utilisée depuis près de 22 ans, elle a remplacé peu à peu la plupart des techniques traditionnelles décrites ci-dessus, et est devenue l'approche la plus employée par les chirurgiens aux Etats Unis notamment. Elle présente l'avantage d'offrir une excellente visualisation et un éclairage du champ opératoire. Elle permet également une résection sûre et contrôlée du tissu obstructif atrétique [178].

D'autre part, au delà d'éviter de réaliser des chirurgies à l'aveugle, l'endoscopie, en comparaison de l'approche transpalatine, permet d'éviter les sutures médiales du palais et les déformations faciales dont elles peuvent être à l'origine [182].

De nombreuses techniques chirurgicales transnasales sous endoscopie ont été rapportées dans la littérature : dilatation par ballonnet, laser, dissection à l'aide de micro instruments chirurgicaux motorisés ou de micro instruments chirurgicaux traditionnels mais on retiendra, parmi les données récentes les plus conséquentes, la possibilité de ne pas poser de « stents » et la création de lambeaux cutanés qui ont nettement diminué les risques de resténose [183,184].

##### **d-1. Principes :**

L'abord du mur atrétique est direct sur sa face ANT par la lumière de la fosse nasale.

La technique classique largement utilisée ne permettait autrefois que des gestes limités et non contrôlés. Il s'agissait d'une perforation choanale simple à l'origine de cas de faux trajets y compris intracrâniens. Cette technique nécessitait un calibrage prolongé systématique et était surtout à l'origine de resténose dans plus de la moitié des cas. Elle doit absolument être abandonnée.

La mise au point des endoscopes rigides permet aujourd'hui la réalisation de gestes précis sous contrôle visuel et tend même à devenir la technique de référence [17].

### d-2. Matériel :

Les techniques endoscopiques nécessitent le même matériel que celui employé pour la chirurgie endoscopique des sinus et un minimum d'instruments adaptés à la taille de l'enfant.

Les optiques principales sont :

- une panoramique 30°, 2,8 et 4 mm ;
- une optique 0°, 2,8 et 4 mm

Les optiques 70° sont rarement nécessaires, en revanche les courtes optiques 0° d'otoscopie 4 mm et 2,5 mm peuvent être nécessaires. Les instruments utilisés principalement sont un décolleur mousse, des pinces mors-curette de format pédiatrique 0 et 30°, une pince rétrograde de type Oström-Terrier de format pédiatrique et adulte taille moyenne, un aspirateur boutonné coudé et malléable, une pince bipolaire endoscopique gainée. L'utilisation du microrésecteur est proposée par de nombreux auteurs. L'utilisation du laser, notamment véhiculé sur fibre optique (laser KTP ou diode), remplace pour certains auteurs l'instrumentation froide [191]. La vidéo-chirurgie constitue aussi un complément indispensable car elle permet un agrandissement considérable de l'image [17].

### d-3. Préparation

L'intervention est bien entendu réalisée sous anesthésie générale, quel que soit l'âge de du patient. Une préparation locale minutieuse est nécessaire par des tampons imbibés de sérum adrénaliné (10 ml de sérum physiologique additionné de deux ampoules à 1 mg d'adrénaline) et l'anesthésiste est informé de la mise en place de ces tampons. Il n'est pas utile de mettre en

place un packing pharyngé et encore moins au niveau du cavum, ce qui peut considérablement gêner l'acte endoscopique par refoulement du voile du palais vers le haut ou la stagnation de sécrétions dans le cavum.

Au préalable, une solution composée de xylocaïne/lidocaïne et d'épinéphrine est injectée dans les cavités nasales. La composition de la solution est variable suivant les auteurs : 2% de lidocaïne avec 1/50 000 d'épinéphrine [112] versus 0,5 % de xylocaïne avec 1/200 000 d'épinéphrine [48] versus 1% de xylcaïne avec 1/100 000 d'épinéphrine [185].

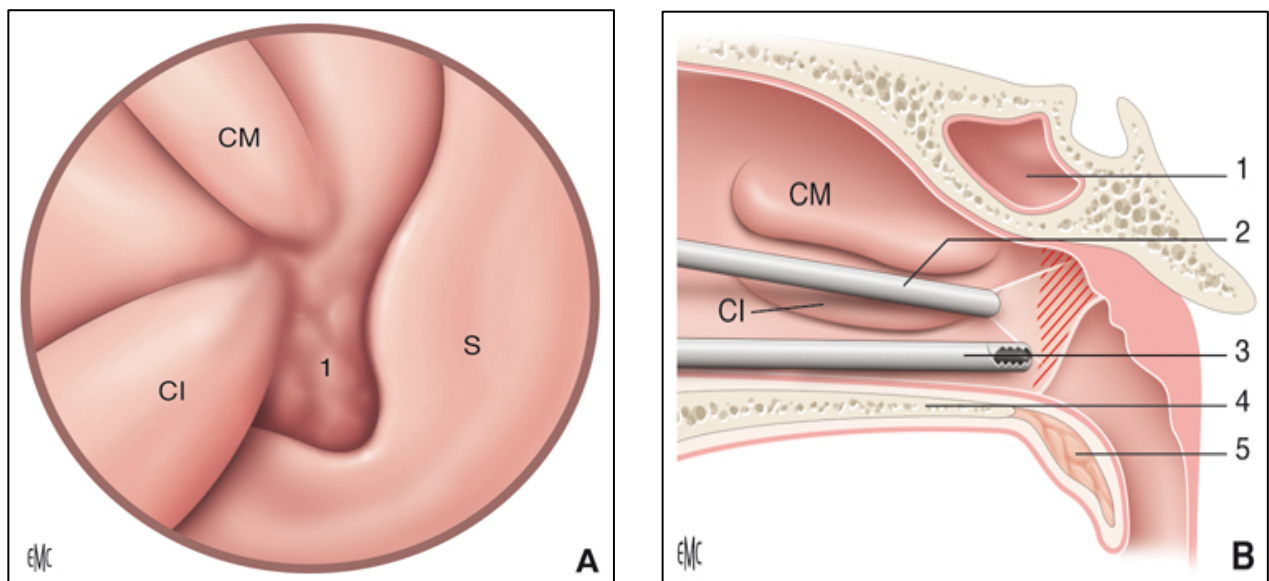
Les documents d'imagerie sont systématiquement affichés. Il est absolument nécessaire de posséder une tomodensitométrie de qualité en coupes axiales et coronales (reconstructions chez le nouveau-né ou le nourrisson) en fenêtres osseuses et parenchymateuses. Les reconstructions sagittales sont intéressantes pour préciser l'épaisseur et la hauteur de la plaque atrétique.

Après mise en place des champs, l'installation des différents éléments est méthodique. L'opérateur (s'il est droitier) est assis à la droite du patient, l'aide siège à gauche avec la table instrumentale. L'écran vidéo et la source de lumière sont placés à la tête de la table opératoire. En cas d'utilisation du microréssecteur, il est nécessaire de disposer de deux sources d'aspiration murale séparées, l'une connectée au microréssecteur et l'autre à l'aspirateur boutoné [17,186].

#### d-4. Intervention (figures 83,85 et 86)

- Inspection des deux fosses nasales

Après ablation du méchage hémostatique, les deux fosses nasales sont inspectées de façon à repérer l'existence de la plaque atrétique des deux côtés, les racines postérieures d'insertion des cornets inférieur et moyen et l'épaississement latéral du vomer. Il existe souvent une déviation septale du côté sain en cas d'atrésie unilatérale. Cet examen est effectué à l'optique 0° de façon à repérer le plancher de la choane où doit débiter l'ouverture de la première plaque atrétique (figure 83).



**Figure N°83** : schéma opératoire d'une atrésie choanale chez un nouveau-né [17].

**A** : Aspect endoscopique schématisé en optique 30°. CM: cornet moyen ; CI:cornet inf; S: septum ;1: atrésie.

**B** : position des instruments en coupe sagittale. 1 : sphénoïde, 2 : optique 30°, 3 : instrumentation (pince ou microréssecteur),4 : plancher de la fosse nasale, 5 : voile du palais.

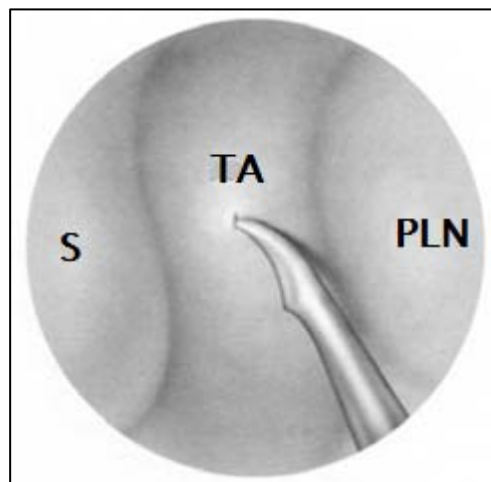
- Ouverture de la première plaque atrétique

L'ouverture « aveugle » au trocart comporte des risques évidents de fausse route et des insuffisances non moins évidentes puisqu'elle se limite à la création d'un simple orifice. Les échecs en sont fréquents, exception faite pour certaines atrésies membraneuses. Elle ne doit donc plus être utilisée.

Certains auteurs décrivent la réalisation préalable de lambeaux de muqueuse choanale qui sont ensuite réappliqués sur les nouvelles berges osseuses. Dans notre expérience, ceci est relativement difficile et les résections osseuses larges habituellement nécessaires amènent à sacrifier ces lambeaux. L'ouverture est pratiquée (figure 83B et 84) en utilisant l'optique 30° placée entre le cornet moyen et la cloison et tournée vers le plancher de la fosse nasale permettant de ménager le passage de l'instrumentation en longeant le plancher de la fosse nasale. Le risque théorique de fausse route basicrânienne est ainsi totalement éliminé. Utilisons du microréssecteur avec une lame coupante aspirante dentée de 2,5 à 3 mm de diamètre

permettant de créer un premier orifice du même calibre qui est progressivement élargi (figures N°85A et 86A).

Le microrésecteur peut être remplacé par une micropince en érodant progressivement l'épaisseur osseuse, ou par un laser véhiculé sur fibre optique. En cas d'atrésie bilatérale, le même geste est effectué alternativement des deux côtés. Habituellement, il est possible chez un nouveau-né, de passer dans une fosse nasale une optique de 4 mm de diamètre et un instrument de 2,5 mm. En cas d'impossibilité, l'obstacle peut être lié le plus souvent à une hypertrophie du cornet inférieur qui est partiellement réséquée ou exceptionnellement à une sténose des orifices piriformes associée, mais qui doit être diagnostiquée par la TDM préopératoire et faire l'objet d'un élargissement préalable par voie sous-labiale.



**Figure N°84:** Perforation initiale du tissu obstructif atrétique avec un bistouri en faucille [32]  
S : septum, TA : tissu atrétique, PLN : paroi nasale latérale.

- Résection du bord postérieur du vomer

Il s'agit d'un élément clé de la technique chirurgicale par voie endonasale, confirmé par de nombreux auteurs adeptes de la technique endoscopique [17,173]. L'examen tomodensitométrique révèle en effet de façon constante une hypertrophie du bord libre postérieur du vomer qu'il est donc nécessaire de réséquer (figure 85B et 86B) de façon souvent importante, mais adaptée à la taille de l'enfant et sans léser le cartilage septal. Cette manoeuvre permet un élargissement considérable de la choane d'une part et, d'autre part, de décaler dans le

sens antéropostérieur les berges médiales de la choane et de limiter la constitution de synéchies entre la paroi latérale et le bord libre du vomer. Les pinces rétrogrades de type Oström–Terrier sont très utiles à la réalisation de ce geste, de même que les lames de microréssecteur. L'élargissement malformatif du vomer et son dédoublement en deux lamelles osseuses nécessitent un geste de résection bilatérale même lorsque l'atrésie choanale est unilatérale. En cas d'étréotisse importante de la FN, il est utile d'utiliser la pince ou le microréssecteur dans une fosse nasale et de contrôler la bonne position de celle-ci à l'aide de l'optique 30° passée par l'autre FN. La résection du vomer est ainsi menée alternativement de bas en haut et d'une FN à l'autre jusqu'à atteindre le sommet du cavum. L'utilisation du microréssecteur muni d'une lame coupante est encore utile à ce niveau, de façon à régulariser les berges muqueuses sans déchirer la muqueuse. Dans certains cas, il existe une hypertrophie de l'insertion supérieure du vomer qui peut être réduite par fraisage à l'aide du microréssecteur muni d'une lame fraise [17].

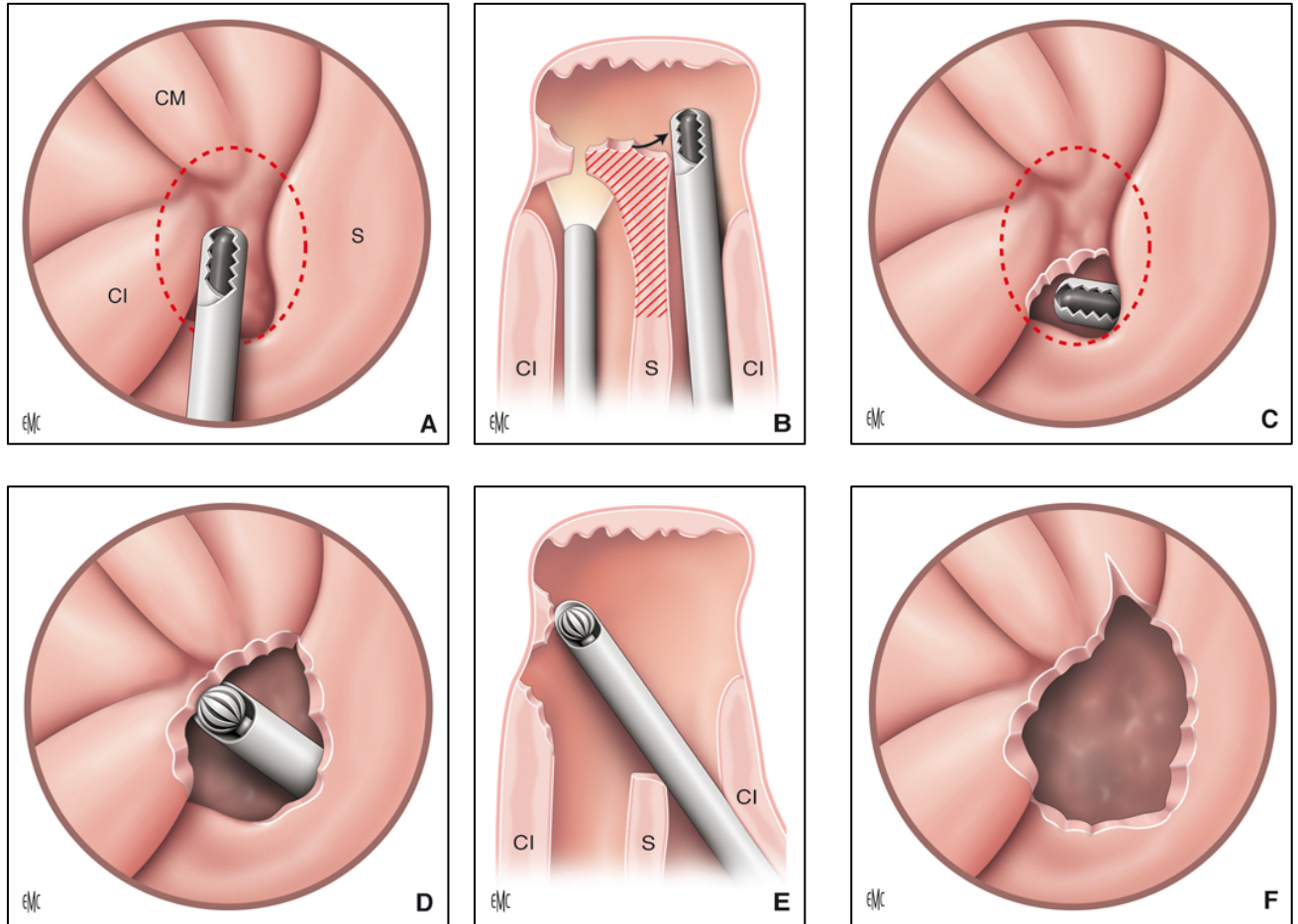
- Élargissement du calibre de la néochoane

L'utilisation du microréssecteur muni d'une fraise protégée aspirante est un progrès certain car elle permet de coupler un instrument et une aspiration, d'une part et, d'autre part, de protéger au maximum la muqueuse des fosses nasales évitant des synéchies et des granulations postopératoires. Les limites d'élargissement de la choane sont précisées en fonction des données de la tomодensitométrie mais d'une façon générale, il faut fraiser la plaque atrétique en haut jusqu'à l'insertion de la queue du cornet moyen (figure 85C et 86C). Il est souvent nécessaire de «mordre » sur cette insertion à l'aide du microréssecteur.

Les limites latérales sont plus difficiles à préciser. Le microréssecteur muni d'une lame coupante est souvent utilisé sur la queue du cornet inférieur et la lame verticale de l'os palatin souvent hypertrophique est prudemment fraisée latéralement en évitant de remonter trop haut de façon à épargner l'artère sphéno-palatine. En cas de saignement, l'utilisation d'une micropince bipolaire passée par l'autre fosse nasale permet le contrôle de l'hémostase au travers de l'encoche réalisée dans le vomer.

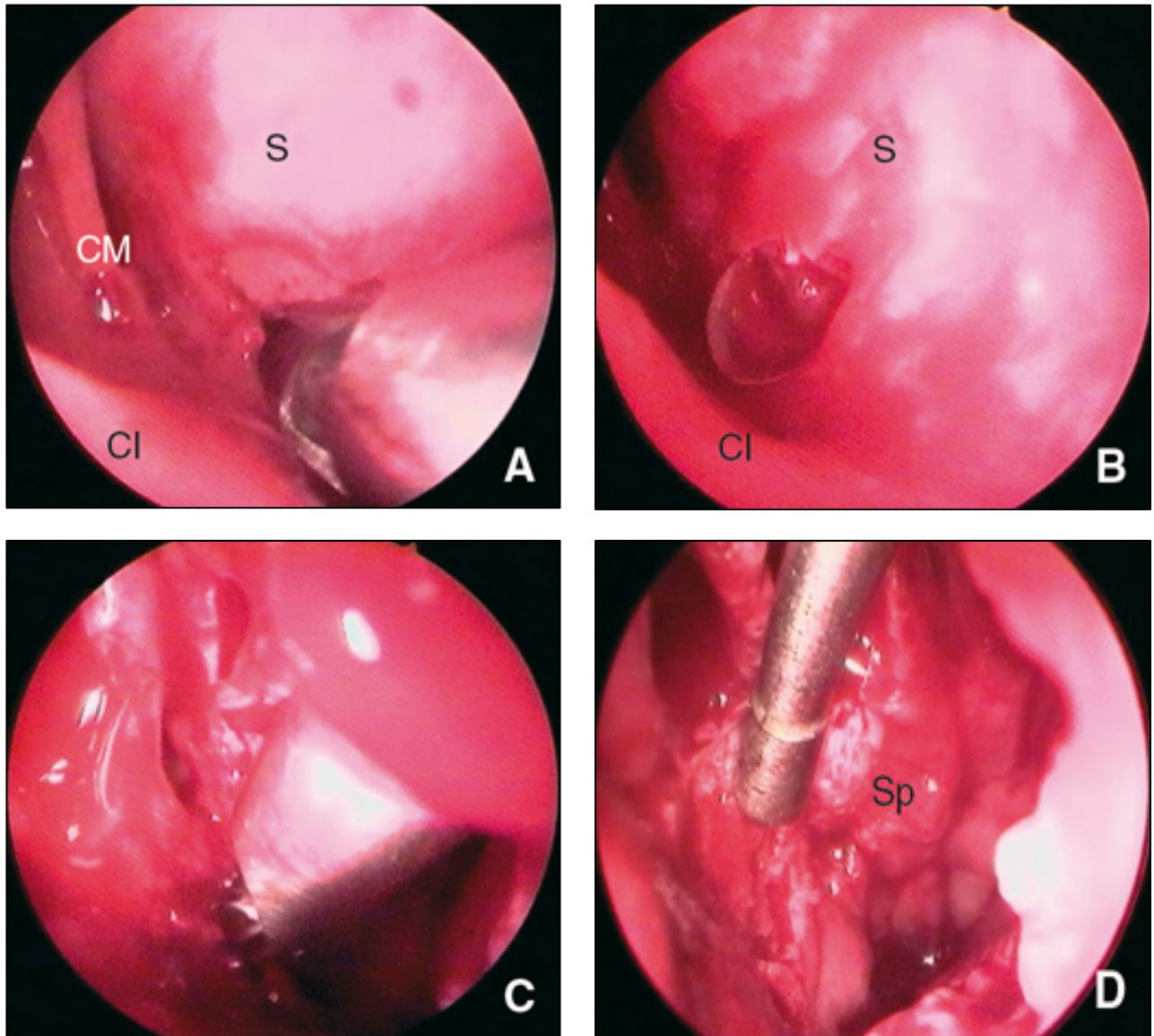


Finalement, l'élargissement choanal peut être considéré comme satisfaisant lorsque deux sondes d'intubation nasotrachéale adaptées à l'âge de l'enfant peuvent être passées simultanément et sans frottement des deux côtés [17].



**Figure N°85:** Schémas des différentes étapes de la chirurgie endoscopique d'une atrésie choanale [17].

- A.** Ouverture première de la choane utilisant le micro-résecteur. CM : cornet moyen ; CI : cornet inférieur ; S : septum nasal.
- C.** Élargissement de l'orifice aux dépens du vomer avec une pince rétrograde.
- D.** Fraisage au micro-résecteur de la paroi latérale de la choane.
- F.** Ouverture finale de la choane.
- B, E.** Position relative des instruments sur une coupe axiale. CI : cornet inférieur ; S :septum nasal



**Figure N°86 :** Différentes vues endoscopiques d'une AC opérée par voie endonasale [17].

CI : cornet inférieur ; CM : cornet moyen ; S : septum ; Sp : sphénoïde.

A. Ouverture de la choane au microréssecteur.

B. Élargissement à la pince rétrograde.

C. Fraisage à l'aide du microréssecteur.

D. Aspect final de la choane et du rhinopharynx.

### d-5. Utilisation de micro instruments chirurgicaux motorisés :

Lors de cette approche transnasale endoscopique, les micros instruments chirurgicaux traditionnels étaient d'abord employés, avant d'être peu à peu abandonnés à la faveur de micros instruments chirurgicaux motorisés (figure 85 A et E) [112,185,187].

En effet, face au succès des chirurgies nasales et sinusales sous endoscopie, la création d'une nouvelle instrumentation s'est logiquement développée. La nécessité de résection de structures tant membraneuses qu'osseuses dans des zones très confinées a donc été à l'origine d'une nouvelle gamme instrumentale chirurgicale, moins traumatique et plus précise [185]. Elle a également permis de réduire le temps chirurgical de manière significative d'après certains auteurs [187].

L'étude de Josephson et al. [112] rapporte d'ailleurs des conclusions intéressantes quant à la comparaison entre l'utilisation de micro instruments chirurgicaux traditionnels versus les micros instruments chirurgicaux motorisés: l'emploi de ces derniers a été largement préféré car il est plus facile de prévenir des traumatismes accidentels dans des zones extérieures au champ chirurgical. La technique semble donc beaucoup plus propre. L'utilisation des micros instruments chirurgicaux motorisés a donc logiquement été conseillée.

Ces micros instruments chirurgicaux motorisés comprennent entre autres des systèmes d'aspiration qui rendent le champ opératoire beaucoup plus propre et plus clair, systèmes associés à des lames et des forets protégés pour permettre une meilleure précision et éviter des traumatismes inutiles.

Voici quelques exemples d'instruments utilisés lors des corrections chirurgicales d'atrésie choanale sous endoscopie : le « soft tissue-shaving cannula » est une canule contondante dans laquelle une lame oscillante est intégrée. Il permet donc de réaliser des incisions et résections précises des tissus mous. La fraise coupante quant à elle, est entourée d'une gaine qui protège le foret à tête sphérique généralement. Pour ces 2 instruments, un système d'aspiration est intégré et les tissus et liquides sont récupérés dans les contours des

gaines de protection. L'utilisation d'un « backbiting forceps » est enfin décrite, principalement pour réséquer la partie postérieure du vomer [185,187].

### d-6. L'utilisation du laser :

La plupart des lasers disponibles en chirurgie peuvent être utilisés pour la correction chirurgicale de l'atrésie choanale (voir figure 87). Mais chacun possède des caractéristiques différentes, plus ou moins adaptées. Le plus intéressant dans notre cas reste un laser à transmission par fibre optique ayant de bonnes propriétés de coupe que ce soit pour des tissus mous ou osseux ainsi qu'une bonne capacité hémostatique peropératoire. [149]

Les 2 lasers les plus intéressants à utiliser ici sont le laser pulsé à diode (940nm) et le Holmium:YAG (2100 nm) : ils possèdent tous les deux de très bonnes capacités à inciser les structures osseuses et permettent une résection nette, précise et peu sanglante du tissu obstructif atrétique (qu'il soit osseux ou membraneux) avec un traumatisme minimal des structures adjacentes. Les risques de complications peropératoires ou de cicatrisation sont très peu fréquents et la régénération de la muqueuse et l'épithélisation ont lieu dans les 14 à 30 jours post chirurgie [4,149].

L'irradiation du laser à diode est transmise via des fibres de quartz et dirigée sur la cible sous contrôle endoscopique. Le choix de la dimension du diamètre des fibres varie notamment suivant l'effet désiré sur le tissu cible. C'est donc un paramètre important dont il faudra tenir compte.

D'autre part, contrairement au Ho:YAG qui possède un faisceau laser pulsé, il s'agit pour le « diode laser » d'un système à faisceau continu (comme le Nd :YAG laser) avec 2 modes possibles de fonctionnement : le réel système continu et le système pulsé caractérisé par la possibilité de contrôler des interruptions de faisceau. Ce dernier mode sera plutôt utilisé lors de la correction chirurgicale [4,149,188].

Piquet [202] obtient plus de 90 % de succès sur une série de quinze patients opérés au laser. Ce même auteur préconise la voie transnasale avec le laser CO2 en première intention car il s'agit d'un geste minime aux suites simples, aux résultats satisfaisants, la voie transpalatine

étant réservée aux récurrences ainsi qu'aux formes sévères, diagnostiquées par le scanner. En effet, cet examen préopératoire est actuellement indispensable pour le choix de la voie d'abord. Il permet d'analyser la sévérité de l'imperforation, l'importance de sa composante osseuse, et l'existence d'un éventuel obstacle anatomique.

Le traitement de l'atrésie choanale au laser CO2 par voie transnasale est une alternative intéressante, surtout lorsque la composante membraneuse est dominante.

Le Nd :YAG laser (1064 nm) quant à lui, peut causer des brûlures et nécessite donc la pulvérisation simultanée de gaz refroidissant pour réduire les traumatismes sur les tissus adjacents. Yuan rapporte même un cas fatal dû à un pneumomédiastin avec embolie.

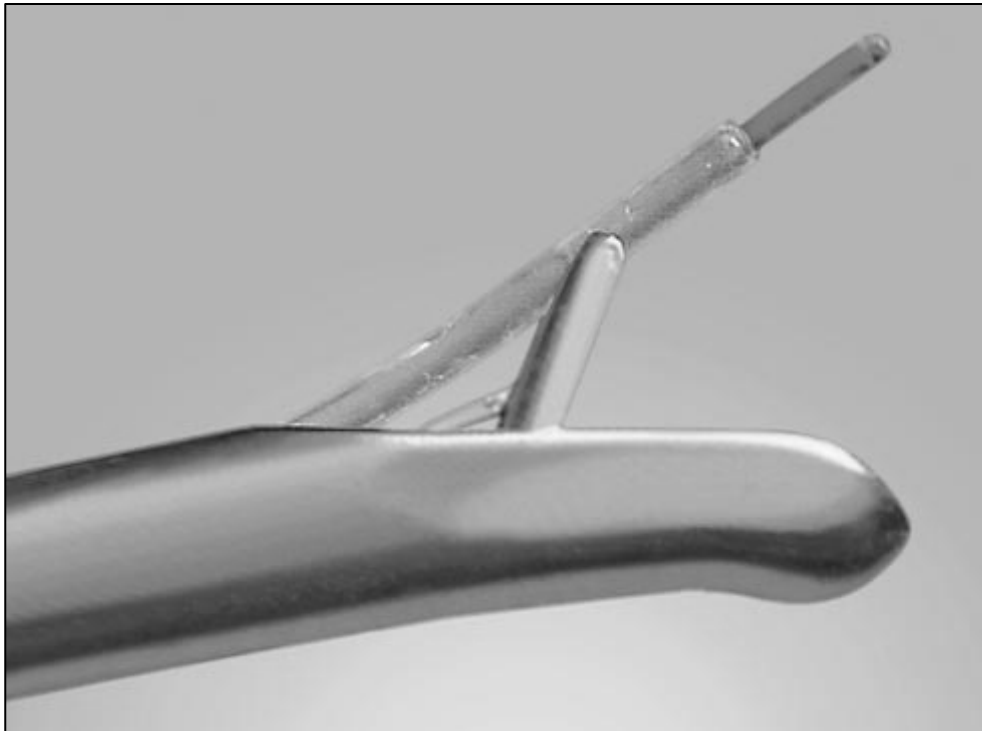
Et ce n'est malheureusement pas le seul cas de décès rapporté dans la littérature [189].

Saetti [190] décrit deux possibilités pour utiliser le laser à diode pour corriger l'atrésie choanale. En cas de tissu obstructif osseux ou mixte, la perforation est réalisée à l'aide d'un trocart comme précédemment décrit et le laser à diode a simplement permis le réélargissement de la nouvelle choane. Tandis qu'en cas d'atrésie membraneuse, l'utilisation unique du laser à diode permettait la perforation du tissu obstructif atrétique ainsi que son élargissement. Dans ces derniers cas, la pose de stent n'a pas été jugée nécessaire [190]. Une puissance de 6W est généralement utilisée qu'il s'agisse d'une résection membraneuse ou osseuse [48].

On retiendra de cette méthode qu'elle minimise les risques de complications per et post opératoires. Elle sera principalement intéressante à employer dans les cas d'atrésie choanale membraneuse ou lors de rechutes après une première correction chirurgicale [190].

D'Eredita a montré une efficacité très satisfaisante de cette technique chez des nouveau-nés de faible poids à la naissance [191].

Parmi les inconvénients de cette approche, on notera la difficulté d'utiliser un laser lors de présences de déviations septales, de larges cornets nasaux inférieurs qui peuvent faire obstruction au faisceau. Pour y faire face il est possible de réséquer une partie de ces structures pour agrandir l'accès mais cela prolonge le temps opératoire et rend la chirurgie plus invasive. Alors que l'intérêt principal de cette méthode reste son caractère non traumatique [48].



**Figure N°87:** Gaine protectrice d'un laser endoscopique Karl Storz. Le mécanisme de direction de l'extrémité du laser est visible [32].

#### **e. L'approche transseptale sublabiale :**

Développée par Karanjian en 1942, cette technique est principalement utilisée dans les cas d'atrésie choanale unilatérale. Elle est classiquement réalisée lorsque l'enfant présente simultanément des anomalies intranasales et/ou faciales. On a donc recours, parallèlement à la correction de l'atrésie choanale, à une reconstruction septale et une chirurgie nasale externe.

L'approche consiste à inciser le sillon gingivolabial jusqu'à la région prémaxillaire. Le tissu couvrant l'orifice piriforme est récliné et le bord caudal du septum est mis en évidence. Le mucopérichondre est ramené perpendiculairement à l'ethmoïde et au vomer, puis récliné en arrière pour laisser apparaître le tissu obstructif. La jonction septale osso-cartilagineuse est divisée en deux, le périoste étant rabattu d'un côté et le cartilage du côté opposé.

Généralement effectué sous contrôle microscopique, le tissu obstructif atrétique est perforé et l'ouverture élargie, tandis que le vomer est réséqué. La pose finale du « stent » permet

la sécurisation du site.

Parmi les avantages certains de cette approche, on retiendra le caractère peu traumatique vis-à-vis de la muqueuse nasale et la possibilité de rectifier une déviation septale si celle-ci est présente. Mais l'un des inconvénients majeurs reste la possibilité d'inhiber le développement nasal (donc la technique est plutôt à éviter chez les enfants) et à nouveau comme dans les approches transnasales décrites plus haut, le champ opératoire est très restreint et la visualisation bien souvent difficile [178].

**f. L'approche transseptale endoscopique [174]:**

Cette nouvelle technique a été décrite récemment lors d'une étude réalisée sur 10 patients âgés de 4 jours à 30 ans. Cette approche permet une résection de la partie POST du vomer, du tissu obstructif atrétique et une partie de la partie médiale de l'os ptérygoïde, le tout sous contrôle endoscopique. La chirurgie s'est avérée très satisfaisante et aucun contrôle post opératoire n'a mis en évidence la nécessité d'une réintervention alors qu'aucun « stent » n'a été posé.

Voici donc les étapes principales de la chirurgie : on débute par une résection unilatérale de la muqueuse dans la portion caudale du septum et du tissu obstructif atrétique nasal homolatérale. Dans les cas d'atrésie bilatérale, la muqueuse du tissu atrétique controlatérale est également réséqué (figure 88). Le tiers postérieur du vomer est ensuite retiré ainsi que les tissus obstructifs atrétiques, préservant les muqueuses de la composante pharyngienne de l'atrésie et du septum (figure 89). Puis des lambeaux avec la muqueuse conservée sont créés pour qu'ils puissent être repliés sur les aires osseuses à l'aide de colle de fibrine (figures 90 et 91).

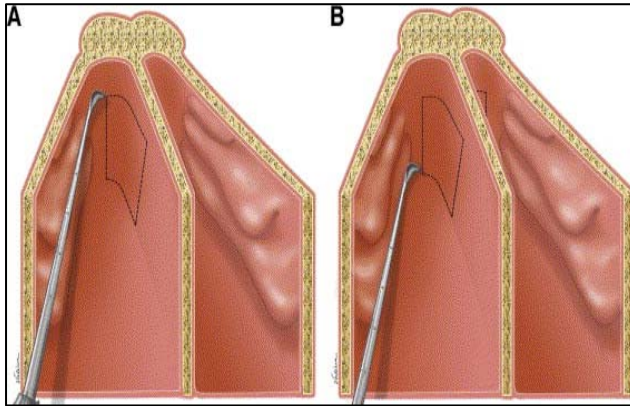


Figure N°88 : Résection de la muqueuse du septum nasal. A ; unilatérale; B :bilatérale [174].

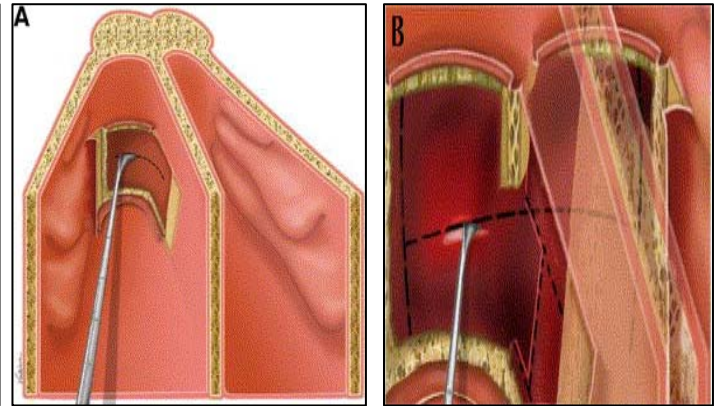


Figure N°89 : Résection du 1/3 post du vomer et de la partie osseuse du tissu obstructif [174].

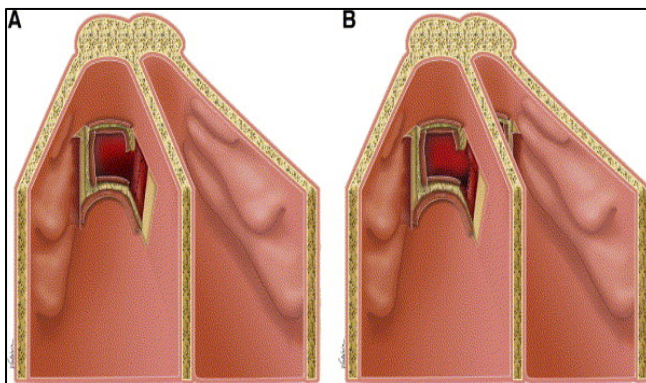


Figure N°90: Création des lambeaux à partir des muqueuses préservées durant la résection du tissu obstructif [174].

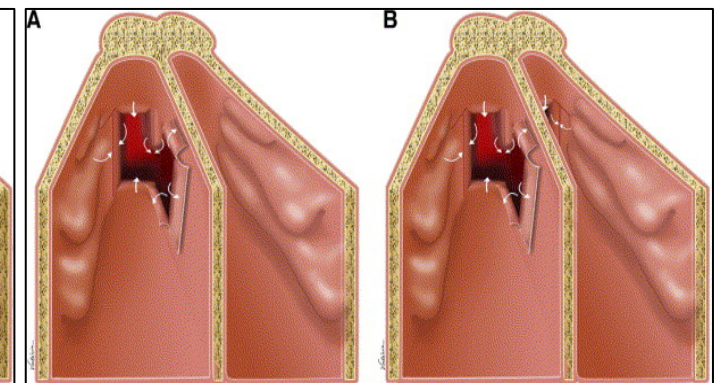


Figure N°91: Les lambeaux muqueux sont sur rabattus sur les zones osseuses “mises à nu” et fixés avec de la glue [174].

### **g. La voie rétropalatine endoscopique :**

Dans cette approche, l'endoscope est utilisé en rétroflexion et il est ainsi guidé de la bouche au nasopharynx en passant derrière le palais mou, et jusqu'à permettre de visionner le côté nasopharyngien du tissu obstructif atrétique.

Une première étude décrit que le passage des instruments chirurgicaux se fait toujours par voie intranasale. Le tissu obstructif atrétique est perforé à l'aide d'une sonde puis l'orifice est élargi avec une fraise diamantée. L'avantage principal est la meilleure visualisation de la qualité de l'extension de la résection via le nasopharynx plutôt que via le nez.

Une seconde étude décrit l'utilisation du laser par voie intranasale sous contrôle endoscopique du côté nasopharyngien. Le détail des différents lasers utilisables a été rapporté plus haut.



L'avantage de l'abord endoscopique rétropalatin reste la meilleure visualisation, et le pouvoir de surveiller l'extrémité du laser est également intéressante [192].

#### **h. La technique d'extension au sinus sphénoïdal :**

Une technique particulière destinée aux atrésies choanales unilatérales a été décrite par Liktor chez 3 patients [219].

Afin d'élargir au maximum la choane créée sous endoscopie, les auteurs de cette étude ont choisi non seulement de réséquer le tissu obstructif mais de créer une ouverture sur le sinus sphénoïdal, les cellules ethmoïdales postérieures et l'espace épipharygien, formant ainsi une seule immense cavité qui améliore très nettement la ventilation. Pour cela, sont retirées les parois frontale et inférieure de la cavité sphénoïdale.

A noter que cette approche n'est réalisable que si le tissu obstructif atrétique est suffisamment fin et si le développement du sinus sphénoïdal et des cellules ethmoïdales postérieures est adéquat (c'est-à-dire pas avant l'âge de 5 ou 7 ans).

A l'heure d'aujourd'hui, cette technique reste à l'état expérimental et se trouve délaissée pour son côté trop invasif. Elle n'a jamais été rapportée à nouveau dans la littérature [32].

#### **i. La pose du «stent»: un sujet controversé:**

Au-delà des complications strictement chirurgicales, le problème principal est la sténose qui résulte fréquemment de la première correction chirurgicale de la malformation (les taux rapportés s'élèvent jusqu'à 85%). La nécessité de réintervenir à plusieurs reprises est rencontrée dans la plupart des études concernant l'atrésie choanale chez l'enfant [194,195].

L'étude rétrospective sur 20 ans de Samadi et al. a rapporté qu'en cas d'atrésie unilatérale, 2,7 procédures étaient nécessaires en moyenne. Lorsque l'affection était bilatérale, 4,9 procédures étaient requises pour obtenir une guérison complète [116].

Pour faire face à ce problème, les chirurgiens ont donc tenté de poser des «stents » depuis plusieurs dizaines d'années.

L'utilisation de différents matériaux a été décrite dans la littérature : sondes endotrachéales, tubes en silicone souple, tubes siliconés renforcés par une partie métallique,

stent endonasal dynamique [196]. Mais il n'existe pas d'opinion réelle sur la meilleure efficacité de l'un ou l'autre.

On notera que le développement de tissu de granulation en excès dans la choane est rencontré très fréquemment et provoque une sténose, avec récurrence des symptômes de gêne respiratoire. D'autre part, l'obstruction régulière de ces «stents» et la nécessité d'avoir à les replacer parfois a poussé certains cliniciens à tenter de développer des «stents» toujours plus performants [196].

L'un des derniers «stents» employés est celui de Montovani [196] et de Leeds. Bien que présentant de réels avantages comme plus de confort, plus de flexibilité et moins de risques d'obstruction, aucun bénéfice sur la nécessité de réintervenir chirurgicalement n'a pu être mis en évidence [32,194,195].

La fixation : le montage de Winther (figure 82) est le plus classique pour un calibrage prolongé, relativement bien toléré par la columelle et les orifices narinaux. En cas de durée de calibrage réduite, de moins de 10 jours, les sondes peuvent être fixées avec un fil transcolumellaire en prenant garde de ne pas les laisser dépasser des orifices narinaux.

D'un point de vue théorique, elle devrait être déterminée par la durée de l'évolution fibroblastique dans la cicatrice choanale, c'est-à-dire plusieurs mois. La tolérance locale (réaction au matériau, formation de croûtes autour du tuteur) et psychologique pouvant être difficile au-delà de plusieurs semaines pour le patient ou sa famille, la durée du calibrage est extrêmement variable selon les auteurs, de 1 à 2 semaines à plusieurs mois. Rares sont ceux qui préconisent, dans leurs écrits, de ne pas utiliser de calibrage, peu nombreux ceux qui ne le laissent que quelques jours.

Certains auteurs [198] pensent que la pose de stent en postopératoire empêche la resténose, alors que d'autres [194,197] affirment qu'ils sont que des corps étrangers qui créent un risque élevé de cicatrices et d'infections.

Certains auteurs [215,216,220] recommandent l'utilisation du « stent » dans les AC bilatérales, et que son utilisation dans les cas AC unilatérale a montré un mauvais résultat. Ceci reste une simple constatation.

L'utilité du « stent » reste donc un vrai sujet à controverse à l'heure actuelle et on notera que la plupart des études actuelles en conclut désormais plutôt à un effet nul ou négatif de la pose du « stent » en cas d'atrésie choanale.

Tout d'abord, l'étude rétrospective sur 20 ans de Samadi et al [116] n'a montré aucune différence dans la nécessité de réintervenir chirurgicalement après la première correction qu'il y ait eu une pose de « stent » ou non. Aucune réelle conclusion n'avait été tirée de ces résultats à l'époque.

Schoem [194], quant à lui, soutient que l'emploi du « stent » est inutile lorsque des télescopes, des fraises à haute vitesse avec garde fraise (« highspeed protected drill bits ») ou des microdébrideurs sont utilisés pour la chirurgie. Le retrait des parties postérieures du septum et du vomer semble réduire les risques d'obstruction et de granulation exubérante. Sur 13 enfants opérés par approche transnasale endoscopique sans pose de « stents », 4 d'entre eux n'ont rencontré aucune complication post chirurgicale, tous les autres n'ont présenté que des problèmes mineurs (prolifération minimale de tissu de granulation notamment) et aucune sténose n'a été constatée.

Dans une autre étude, celle de Van Den Abbeele et al. où 40 patients n'ont gardé un « stent » que 2 jours après la chirurgie, les cliniciens avaient conclu à un risque accru de prolifération du tissu de granulation en présence de « stent » et estimaient donc non nécessaire le « stenting » post chirurgical [173].

Le calibrage choanal recommandé dans tous les écrits, récents ou anciens, est un temps essentiel de l'intervention pour ces auteurs.

Selon notre expérience, le laisser en place pendant 1 à 2 mois est suffisant mais nécessaire, et en général bien toléré sous réserve de soins quotidiens appliqués par le patient ou ses parents. En cas de récurrence, le calibrage doit être maintenu plus longtemps que dans les cas primaires.

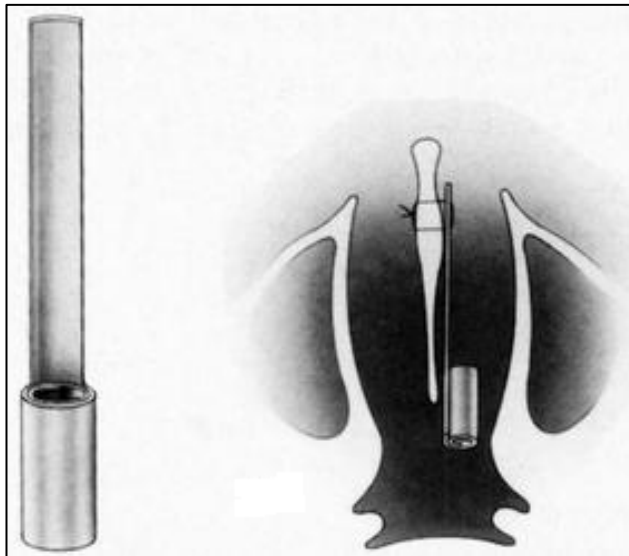


Figure N°92 : Calibrage par lame de Silastic enroulée (d'après Mac Intosh) [91]

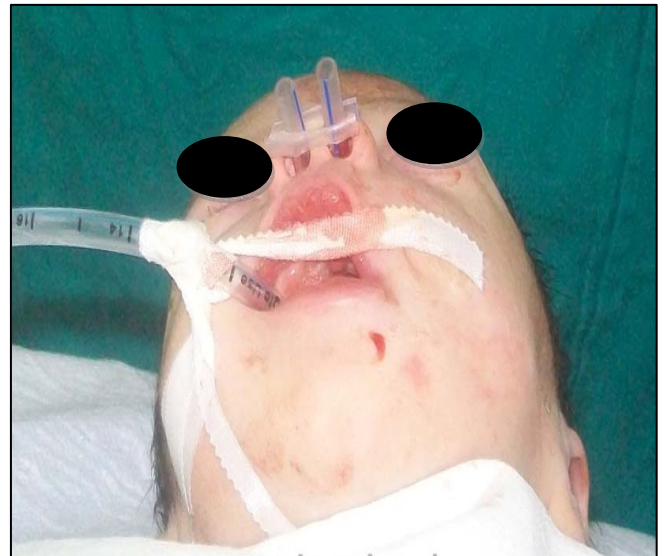

Figure N°93 : calibrage chez un NNé opéré pour atrésie choanale bilatérale.

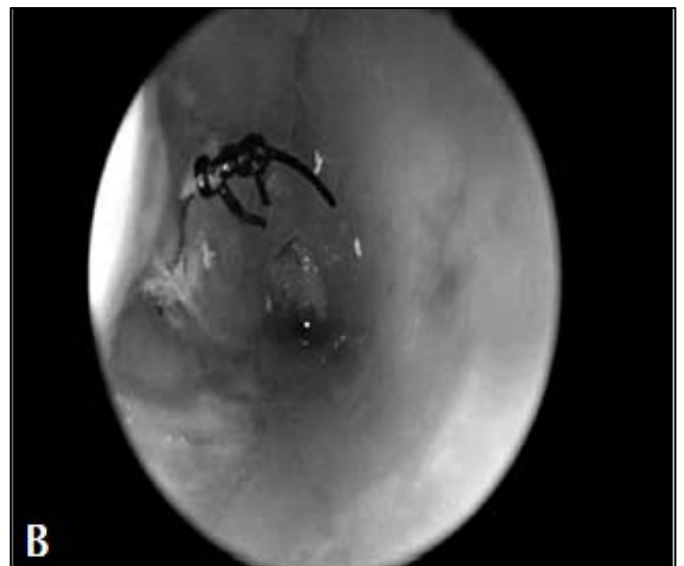
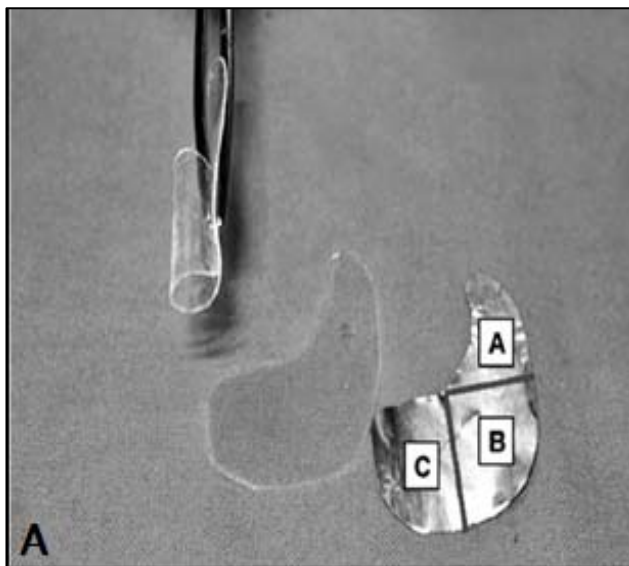


Figure N°94 : stent dynamique en forme de pistolet (A) fixer avec un simple nœud en nylon (B)

[196].

**j. Le développement de techniques avec lambeaux muqueux:**

L'utilisation de matériel de plus en plus performant, dont les endoscopes notamment, a permis aux chirurgiens d'améliorer tant la qualité que la précision de leurs techniques opératoires.

Bien que considérée initialement comme difficile techniquement, dans les approches transnasales chez les nouveau-nés notamment, la création de lambeaux muqueux lors de la correction d'atrésie choanale s'est peu à peu développée ces dernières années. Elle est basée sur le principe que seul un revêtement muqueux possède la capacité de prévenir des sténoses due au développement exacerbé de tissus cicatriciels. Le but de l'utilisation de lambeaux muqueux est donc de prévenir les sténoses post opératoires fréquemment rencontrées dans les corrections d'atrésie choanale et d'éviter la pose de « stent » (et les complications qu'elle entraîne bien souvent).

Nous prendrons pour exemple ici la technique par voie trasseptale développée et décrite dans l'étude de Cedin et al. [174]. Cette approche endoscopique est réalisée par voie transnasale et suit le déroulement classique des corrections décrites précédemment, avec résection du tissu obstructif atrétique et de la partie postérieure du vomer. Mais, dans ce cas, au lieu de réséquer toutes les muqueuses, une partie d'entre elles est conservée afin de pouvoir recouvrir les zones septales et sphénoïdales « mises à nu ». On remarquera que la création de lambeaux sera plus compliquée si la résection est réalisée à l'aide d'un laser plutôt qu'avec des micro instruments chirurgicaux motorisés [197].

Bien que son efficacité n'ait pas encore été réellement démontrée au vu du faible nombre de cas rapportés dans la littérature pour le moment, l'optimisation des techniques chirurgicales par la création de lambeaux muqueux laisse entrevoir un réel espoir de diminuer de façon significative les risques de sténose post opératoire.

En conclusion:

Le but du traitement est la restauration d'une filière aérienne normale, stable dans le temps. Le traitement chirurgical fait appel à plusieurs techniques mais la voie transpalatine et les voies transnasales sont les plus pratiquées. Les indications dépendent essentiellement de l'âge du patient, l'uni ou la bilatéralité, la nature de l'atrésie, l'existence d'anomalies associées, les risques propres de chaque technique, l'échec chirurgical antérieur éventuel.

En cas d'atrésie choanale bilatérale, tous les auteurs s'accordent sur la nécessité d'assurer la libération des voies aériennes par la mise d'une canule de Mayo ou de Guedel. Exceptionnellement une intubation oro-trachéale sera indiquée. Quant à la trachéotomie, elle est réservée aux formes avec malformations craniofaciales ou cardio-respiratoire [1,10,161].

La divulsion qui était considérée comme le traitement de choix, est actuellement délaissée à la faveur des voies endoscopiques et du laser d'autant qu'il s'agit d'une technique aveugle insuffisante et exposant aux récurrences [7]. Les meilleurs résultats de cette technique sont obtenus lorsque l'atrésie choanale est membraneuse [7].

La voie transpalatine a pendant longtemps eu la faveur des auteurs car elle permet une bonne exposition de la plaque atrésique, une résection aisée du Vomer, du bord postérieur de la cloison nasale et de l'aile interne de la ptérygoïde. Toutefois elle comporte un risque potentiel orthodontique et sur le développement du massif facial.

Pour Garabedian, elle est indiquée d'emblée en cas d'atrésie choanale osseuse et en cas d'atrésie choanale mixte ou membraneuse après échec du laser [130].

Actuellement la voie transpalatine est réservée par plusieurs auteurs [1,96,104] soit aux échecs d'une première technique soit aux contre indications de la voie transnasale (des fosses nasales étroites, une malformation craniofaciale ou une déviation septale) d'où l'intérêt de pratiquer systématiquement une TDM préopératoire.

La voie endoscopique s'est considérablement développée depuis la première description par Stankiewicz. Elle a bénéficié de l'apparition d'une instrumentation moderne à savoir les fraises et le micro-débrideur [1,10].

Elle présente l'avantage d'offrir une bonne visualisation; de permettre une résection étendue; d'être une intervention courte à morbidité faible pouvant être proposée dès la naissance aux atrésies choanales bilatérales quelles soient mixtes ou osseuses [10].

Face au succès des chirurgies nasales et sinusales sous endoscopie, la création d'une nouvelle instrumentation s'est logiquement développée. La nécessité de résection de structures tant membraneuses qu'osseuses dans des zones très confinées a donc été à l'origine d'une nouvelle gamme instrumentale chirurgicale, moins traumatique et plus précise [185]. Elle a également permis de réduire le temps chirurgical de manière significative.

Si elle peut être proposée dès 6 mois pour les AC unilatérales, ses résultats seraient meilleurs à partir de 3 ans [96]. Likhtor la pratique à partir de 7 ans afin de pouvoir réaliser une résection large avec extension aux cellules ethmoïdales postérieures et au sinus sphénoïdal [10].

Rombaux privilège la voie endoscopique avec utilisation de micro-débrideur pour le traitement des AC bilatérales et ceci dès le premier mois [1].

Il existe différents types de laser, le laser CO2 introduit par Heally en 1978 a été proposé par plusieurs auteurs [2,21], pour traiter en première intention, en période néonatale une atrésie choanale bilatérale membraneuse ou mixte ; ou en deuxième intention après une resténose fibreuse, sans avoir recours au calibrage. Le laser KTP et YAG sont également utilisés surtout en cas de récurrence après une voie transpalatine lorsqu'une partie du cadre osseux a été déjà réséquée [1]. Ils restent insuffisants en cas de plaques atrésiques de plus de 1 cm d'épaisseur.

Le calibrage est un temps essentiel de l'intervention, il doit être contrôlé sous microscope ou par endoscope; la durée du calibrage peut être écourtée grâce aux nouvelles techniques chirurgicales (utilisation des lambeaux muqueux [217,218] et le laser [10]).

En cas d'atrésie choanale bilatérale, la conduite à tenir initiale était de libérer les voies aériennes, maintenir l'ouverture de la bouche du nouveau-né par une canule de Guedel ou de Mayo et poser une sonde gastrique par voie orale. Dans le cas d'une atrésie choanale bilatérale, les patients ont été opérés en urgence. Dans le cas d'une atrésie choanale unilatérale, les patients ont été opérés de façon différée. Tous les patients ont été préparés à l'intervention par

mise en état des fosses nasales (aspiration, lavage, antibiotiques). Nous avons eu recours à la voie endonasale endoscopique avec résection de l'os vomer et des apophyses ptérygoïdes à la demande. Tous nos patients ont bénéficié d'un calibrage par sonde d'intubation. La durée moyenne a été de 8 semaines avec des extrêmes allant de 6 semaines à 12 semaines. Tous nos patients ont été mis sous antibiothérapie avec des aspirations fréquentes par du sérum physiologique. Les suites immédiates ont été caractérisées par la survenue d'un décès à J3 du postopératoire chez un nouveau né au 10<sup>ème</sup> jour de vie qui a présenté auparavant une infection néonatale d'origine pulmonaire. Deux nourrissons ont présenté des détresses respiratoires postopératoires suites à la chute du montage.

Avec un recul allant de 3 mois à 6 ans et une moyenne de 3 ans, 12 de nos patients présentaient une amélioration de l'obstruction nasale, soit 100% avec des fosses nasales perméables et un état respiratoire correct. Deux de nos patients ont gardé un trouble de l'odorat à type d'anosmie qu'ils avaient présenté avant l'opération.

A la lumière de cette étude, notre prise en charge chirurgicale actuelle des atrésies choanales débute par une voie endonasale endoscopique.



Tableau N°VII : comparaison des résultats de la chirurgie endonasale endoscopique entre les séries.

Etude	Nb	Sexe		Nature de l'atrésie			Excision complète de l'atrésie	Stent	Complication : Saignement Croute Synéchies Perforation
		M	F	osseuse	membraneuse	mixte			
Stankiewicz 1990	4	1	3	4	0	0	4	0	0
Josephson 1998	15	5	10	8	6	1	15	15	1
Van den abbeele 2002	40	16	24	19	0	21	40	?	13
Pasquini 2003	14	5	9	?	?	?	14	13	1
Durmaz 2007	13	9	4	12	1	0	13	12	0
Ahmad A 2010	21	5	16	12	0	9	21	0	4
EL JAZIRI 2012	5	2	3	2	0	3	4	0	1
Notre étude	13	6	7	3	5	5	13	12	0

### **3-3. Soins post-opératoires :**

- Des lavages avec aspirations plusieurs fois par jour (jusqu'à six fois par jour) sont nécessaires pendant la période durant laquelle peuvent se former des croûtes, soit pendant quatre à six semaines. Entre les lavages, des aérosols pour humidification sont justifiés. On peut ajouter dans deux d'entre eux un corticoïde local. Si l'enfant est porteur d'un calibrage, les lavages et aspirations seront encore plus « énergiques » afin de maintenir sa perméabilité.

- Une antibiothérapie couvrant la flore rhinopharyngée peut être instaurée pour environ dix jours du fait du risque de surinfection.

#### **a. Atrésie choanale et reflux gastro-oesophagien (RGO):**

Le RGO est très fréquent chez le jeune enfant, généralement non pathologique, survenant chez près de deux tiers des nourrissons de moins de 4 mois et disparaissant spontanément en quelques mois. Ainsi, les nouveaux nés et les nourrissons refluent jusqu'à 10 % du temps, mais il a été démontré qu'à partir de l'âge de 1 an, l'index de pHmétrie était comparable à celui de l'adulte. Chez l'enfant plus grand, les symptômes digestifs sont beaucoup moins fréquemment retrouvés que chez l'adulte (moins de 10 % des cas de RGO), la pathologie extradiigestive liée au reflux se retrouve donc au premier plan.

Ainsi, des reflux gastriques extra-oesophagiens jusqu'au niveau de l'hypopharynx ou du cavum ont été démontrés à l'aide de pHmétrie en double canal chez des enfants atteints de pathologie laryngée ou pulmonaire [203] ou rhinopharyngée [204]. Cela renforce l'association possible d'un RGO avec des pathologies hautes et particulièrement rhinologiques. L'évaluation du RGO par la pHmétrie des 24 heures reste la méthode diagnostique de référence.

Le rôle du RGO dans les rhinosinusites reste un sujet controversé et peu étudié. Les mécanismes physiopathologiques ne sont pas démontrés. Il s'agirait soit d'un contact direct du liquide acide par reflux nasopharyngé, soit d'un mécanisme réflexe analogue à celui proposé dans la pathologie bronchique. La théorie du reflux gastronasal est renforcée par l'étude de Beste et al. [204] qui rapportait 4 cas d'enfants présentant une atrésie choanale nécessitant un

calibrage prolongé pour resténose et granulations. Ces enfants avaient tous un RGO rhinopharyngé documenté par pHmétrie double canal ou scintigraphie. Un autre argument est l'efficacité rapportée des traitements médicaux antireflux et antisécrétoires dans des rhinosinusites chroniques résistantes au traitement médical [205], ainsi que la nette diminution des indications de chirurgie sinusienne grâce aux traitements médicaux du RGO (de l'ordre de 90 %) [206]. L'efficacité du traitement antireflux dans la pathologie laryngée ou pharyngée est de l'ordre de 80 % tandis qu'elle dépasse les 85 % dans la pathologie rhinosinusienne sans qu'une différence significative ne soit cependant démontrée [207]. La durée optimale du traitement n'est pas définie, certains patients nécessitant plusieurs mois de traitement antisécrétoire, des cures répétées en cas de récurrences des symptômes à l'arrêt du traitement. Certains auteurs [203] ont proposé un traitement chirurgical du RGO y compris pour des pathologies exclusivement rhinologiques. Les inconvénients d'une telle chirurgie doivent être cependant mis en balance avec ceux d'un traitement médical prolongé.

Un traitement anti reflux par oméprazole pour un ou 2 mois sera prescrit. En effet, le RGO étant fréquent à cette période de la vie, le contact de liquide gastrique acide avec la zone opérée serait source de granulations et augmenterait donc le risque de resténose.

Il sera, à l'occasion de ces prescriptions, rappelé aux parents que la survenue d'une obstruction nasale ne cédant pas aux lavages doit motiver une consultation rapide [17].

### **b. Intérêt de l'application topique de mitomycine C [208] :**

La prolifération de tissus de granulation et cicatriciels sont des complications majeures des corrections chirurgicales des atrésies choanales. L'utilisation de la mitomycine a donc été décrite pour tenter de pallier à ces problèmes.

Introduite peu avant le début du XXIème siècle dans le domaine de l'otolaryngologie, la mitomycine est un antibiotique développé à partir de *Streptomyces caespitosus* en 1956 [209]. Elle a été exploitée pour ses capacités antiproliférative, antitumorale et antibiotique. Inhibant la croissance et la prolifération des fibroblastes, elle permet la prévention de la formation de tissus cicatriciels et de granulation [209,210].

En effet, la molécule agit directement sur les tissus cibles en modifiant des enzymes intracellulaires qui à terme induiront l'apoptose des fibroblastes [209]. utilisée en ophtalmologie pour lutter contre la fibrose cicatricielle dans la chirurgie du pterygium pour réduire le taux très élevé de récurrence secondaire. Devant les résultats obtenus dans cette indication, son utilisation a été étendue avec succès à la chirurgie du glaucome [208]. Depuis la fin des années 90, Plusieurs publications ont rapporté des résultats favorables dans le domaine des sténoses et des synéchies des voies aéro-digestives supérieures comme la chirurgie des FN et des sinus, la chirurgie otologique et la chirurgie des sténoses laryngotrachéales [208].

Seuls des traitements topiques à base de stéroïdes avaient été tentés en cas d'atrésie choanale avant que Holland et al. [210] ne décrivent pour la première fois en 2001 l'utilisation topique de la mitomycine. Essayée chez 8 patients, le groupe test a été comparé à un groupe contrôle de 15 individus. Les résultats ont montré une réelle efficacité de la molécule avec un pourcentage moindre de réinterventions et 3 fois moins de développement de tissu de granulation. Prasad et al. [211] parvint à la même conclusion sur l'efficacité de l'application topique de la mitomycine en cas d'atrésie choanale.

Enfin, MacLeod et al. [212], quant à lui, rapporte que son équipe chirurgicale utilise la molécule depuis quelques années sans souci de sténose post opératoire. Il en conclut donc également un réel intérêt de son utilisation pour l'atrésie choanale.

Ces résultats préliminaires devront être confirmés sur une cohorte plus importante.

### **3-4. Indications chirurgicales :**

Les principaux éléments intervenant dans la décision chirurgicale (type de technique, degré d'urgence, etc.) sont :

- Le caractère uni- ou bilatéral
- L'âge du patient
- La nature de l'atrésie
- L'existence d'une malformation associée

- Les risques propres de chaque technique
- L'échec chirurgical antérieur éventuel.

Ces facteurs sont par ailleurs souvent intriqués et ne doivent pas être considérés isolément.

Plusieurs situations typiques se présentent.

- Une atrésie choanale bilatérale chez un nouveau-né : l'enfant doit être traité tôt dans les premiers jours de vie sauf en cas de malformations sévères associées. Dans l'intervalle, la liberté des voies aériennes et l'alimentation doivent être assurées (canule oropharyngée, sonde de gavage, voire intubation orotrachéale). Cependant, ces mesures ne peuvent être que transitoires car relativement mal supportées au long cours (ulcérations bucco pharyngées, extubations accidentelles).

- Une atrésie choanale unilatérale de découverte fortuite : L'atrésie choanale réclame rarement un geste chirurgical précoce, elle passe le plus souvent inaperçue à la naissance pour ne se révéler qu'au cours de l'enfance, voire même à l'âge adulte. Le geste chirurgical peut être le plus souvent différé jusqu'à la fin de la première année, voire plus tard même si le diagnostic a été porté précocement. L'association à d'autres problèmes, anatomiques ou fonctionnels (une déviation septale obstruant la seule narine perméable), n'est pas exceptionnelle et peut nécessiter un geste plus précoce dans les premières semaines ou les premiers mois. L'indication est alors portée devant des difficultés respiratoires ou alimentaires. La voie transnasale est ici préférée à la voie transpalatine [91].

- Une atrésie choanale déjà opérée avec une resténose : l'indication de réintervention est posée en fonction de la gêne respiratoire obstructive éventuelle ou d'autres symptômes. Diverses techniques peuvent être proposées comme des dilatations à la bougie ou des vaporisations laser d'éventuelles brides, l'application de mitomycine est aussi proposée par certains.

- L'existence d'anomalies associées : particulièrement dans le cadre de syndrome CHARGE, l'existence de retards de maturation, d'hypoplasie maxillaire ou mandibulaire (syndrome de Treacher Collins) peut amener parfois à différer le geste, la sécurisation des voies aériennes

pouvant alors nécessiter plutôt une trachéotomie. Dans le cadre du syndrome CHARGE, les résultats étant dans l'ensemble moins satisfaisants que pour l'atrésie choanale isolée, et en raison de possibles perturbations au niveau du cavum, la voie transpalatine est recommandée par certains [91].

L'atrésie choanale peut dans quelques cas ne pas comporter d'imperforation choanale à proprement parler, mais un rétrécissement suffisamment prononcé pour engendrer une gêne, voire une détresse respiratoire (45 % des syndromes CHARGE pour Morgan [213]). Dans ces cas, le calibrage nasal à diamètre progressivement croissant peut être efficace à lui seul, en tout cas tenté avant de décider d'une chirurgie ; celle-ci répondrait alors aux mêmes critères d'indication que précédemment. Cette situation doit être distinguée de l'hypoplasie générale des fosses nasales ou de l'orifice piriforme par le bilan tomodensitométrique.

- Certaines malformations des fosses nasales comme une sténose congénitale des orifices piriformes ou une sténose médiofaciale peuvent être associées et peuvent appeler à un traitement spécifique accompagnant celui de l'atrésie choanale. Ces cas complexes nécessitent souvent la mise en place d'un calibrage [10,17].

### **3-5. Complications chirurgicales :**

Ils doivent en effet être considérés ; chaque technique a ses propres risques et difficultés.

Les risques et complications du traitement des atrésies choanales doivent faire partie de l'information donnée aux parents avant tout geste chirurgical, de façon à obtenir un consentement éclairé.

Les complications graves liées à la chirurgie sont exceptionnelles.

Le risque de fausse route basocrânienne [214] est essentiellement lié à une perforation endonasale mal orientée par défaut de bilan préopératoire et de repérage pré- et peropératoire. Ce risque doit être limité au maximum par une imagerie préopératoire de qualité et le contrôle visuel direct endoscopique de la zone d'ouverture. L'existence de malformations complexes de la base du crâne doit inviter à la plus grande prudence [17].

Les autres complications sont plus fréquentes :

Fistule palatine et perforation septale ont été rapportées au décours des différentes voies d'abord.

Le retentissement de la voie palatine sur le développement maxillo-palatin a été confirmé par les études de Feng [39], selon cet auteur, la résection de la suture intermaxillaire serait responsable d'une réduction des dimensions transversales du maxillaire supérieur dans plus de 50 % des cas.

Selon les conclusions de Feng [39] et de Pirsig [134] il serait souhaitable de n'intervenir par voie transpalatine qu'au-delà de la première grande poussée de croissance palatine c'est-à-dire pas avant 6 ans, et mieux encore pas avant la puberté.

Le décollement de la fibromuqueuse palatine ne semble en revanche pas responsable d'altérations du développement facial [39].

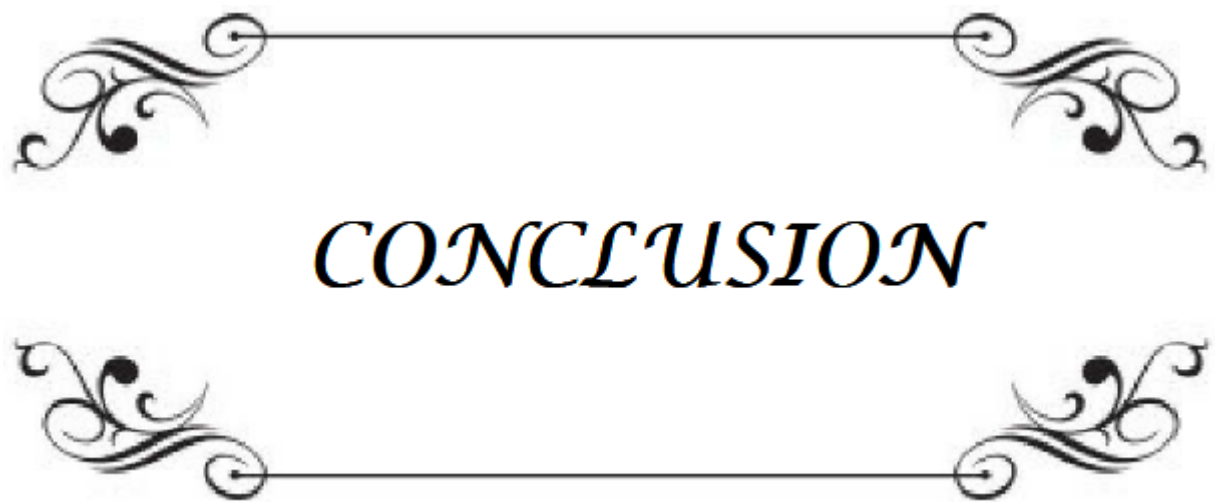
La résection de l'ensemble du vomer serait susceptible d'altérer le développement de la pyramide nasale. Une résection limitée à sa partie postérieure ne semble pas comporter ce risque.

Pirsig [134] a remarqué dans une étude approfondie de la littérature en 1986, que les résultats sont très dispersés pour l'une ou l'autre voie d'abord transnasale ou transpalatine entre un taux de réussite voisin de 100 % et un taux de mauvais résultats de 50 à 80 %. Les plus récentes études font état de succès pour 80 à 95 % des cas même par voie nasale. La comparaison par un même auteur des voies transpalatine et transnasale montre des résultats sensiblement identiques pour les deux à savoir 57 et 59 % de succès respectivement [173]. Les chiffres publiés n'ont cependant pas une valeur définitive car ils regroupent et comparent le plus souvent des situations différentes, c'est-à-dire formes uni et bilatérales, formes membraneuses, osseuses et mixtes, formes isolées et associées à d'autres malformations, âges des patients variés lors de la chirurgie (nourrisson ou enfant, voire grand enfant ou même adulte), chirurgie de première intention ou secondaire (récidive). Or ces différents facteurs vont influencer grandement le choix de la technique en fonction de l'expérience propre de l'opérateur.

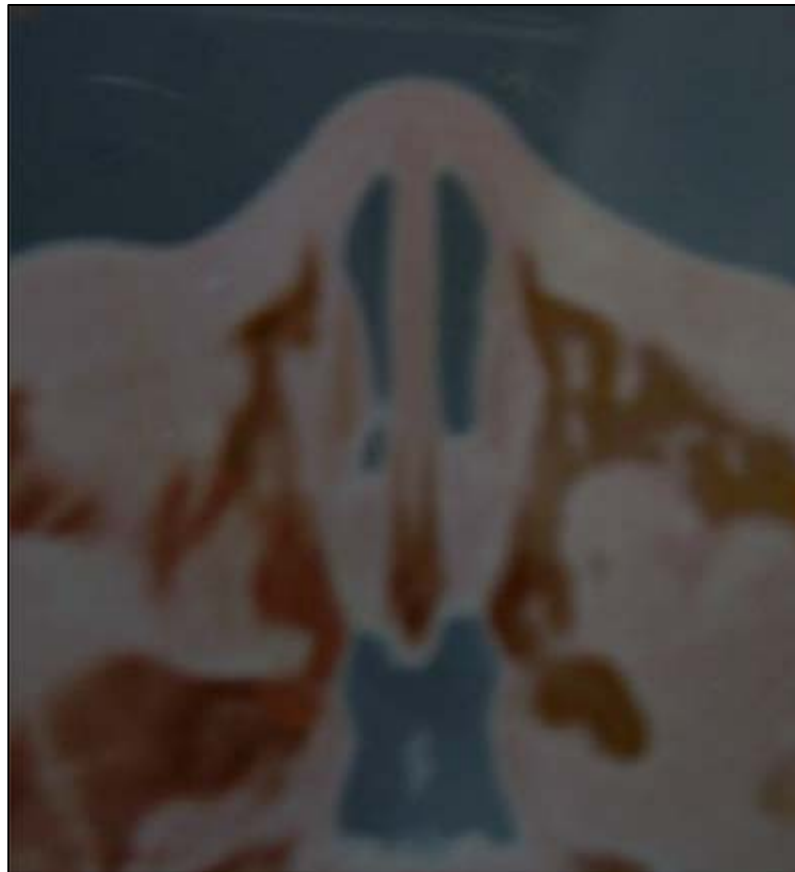

Figure N°95 : stenose secondaire apres retrait du stent (granulation et adhérence) [216].





*CONCLUSION*

L'atrésie des choanes est une malformation congénitale rare dont la prévalence est de 1 naissance sur 5 000 à 8 000, la nature mixte de l'atrésie est la plus fréquente, elle peut être complète ou incomplète, unilatérale ou bilatérale. Son étiopathogénie reste encore hypothétique.

Les formes bilatérales se manifestent habituellement par une détresse respiratoire néonatale assez caractéristique car cédant lors des pleurs ou avec la mise en place d'une canule buccale. Les formes unilatérales, les plus fréquentes, sont découvertes de façon systématique lors du cathétérisme néonatal des fosses nasales ou de façon plus tardive devant une rhinorrhée ou une obstruction nasale unilatérale du nourrisson.

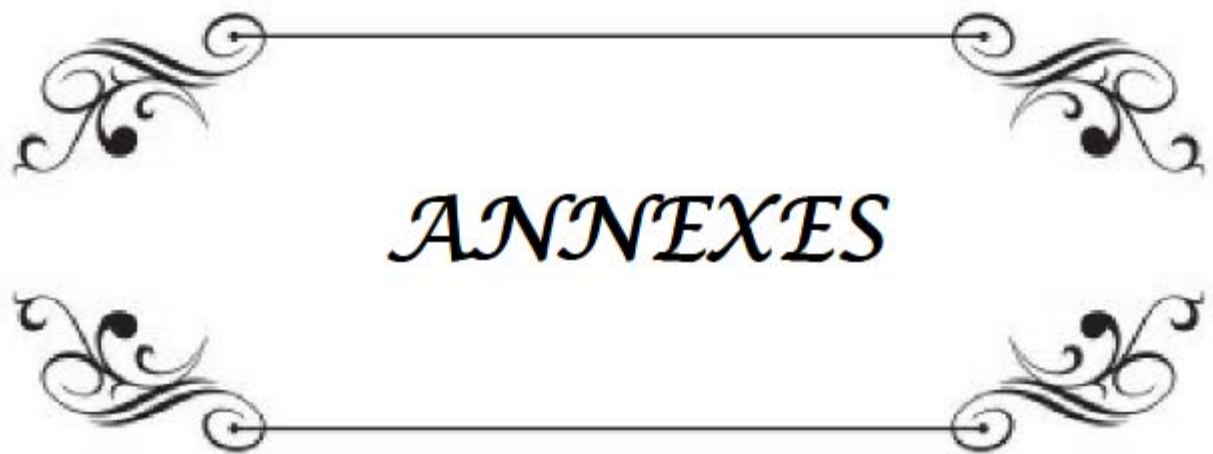
Le diagnostic avant tout clinique, a été considérablement facilité par l'endoscopie. Actuellement la TDM constitue la procédure de choix dans le diagnostic de la nature de l'atrésie.

Une atrésie choanale doit de principe faire rechercher un syndrome polymalformatif, qui est présent dans pratiquement 50 % des cas. Le syndrome le plus fréquemment associé est le syndrome CHARGE.

L'approche thérapeutique fortement guidée par la TDM se partage entre les voies endonasales et transpalatine. Vu les progrès réalisés en instrumentation et pratique chirurgicale endonasale, la prise en charge chirurgicale de l'atrésie choanale est maintenant de réalisation endonasale, la voie transpalatine devenant très rarement nécessaire.

La stenose postopératoire étant la complication la plus redoutable, face à laquelle de nombreuses alternatives ont été tentées (pose de «stent», création de lambeaux, utilisation de mitomycine C...), dont aucune n'a montré sa supériorité par rapport aux autres, mais il est important de noter que nous manquons de recul et de résultats pour justifier de telles préférences techniques, mais nous pensons que le calibrage reste un temps essentiel de l'intervention.

Au terme de cette étude, il semble important d'insister sur la nécessité de sensibiliser le personnel médical et paramédical, dans la salle d'accouchement et les services de réanimation et de pédiatrie qu'en présence d'une atrésie choanale, il faut chercher systématiquement d'autres malformations associées.



*ANNEXES*

**ATRESIE CHOANALE : aspects cliniques, approche thérapeutique**

Service d'Oto-Rhino-Laryngologie

**FICHE D'EXPLOITATION**

Fiche n° :.....

CHU Med VI

**I. Données administratifs :**

Nom et prénom:..... Origine:.....

Sexe : M  F

Age à l'admission:.....

Date de sortie : / /

Date d'entrée : / /

N° dossier :.....

**II. Antécédents :**

✓ Personnels :.....

✓ Familiaux :

Consanguinité : non  oui  degré :.....

Malformations : non  oui  (.....)

✓ Maternels et gynéco-obstétricaux :

Age maternel :.....

Parité :..... gestité :.....

ATCDs d'avortement : non  oui  (nombre :.....)

ATCDs de MAP non  oui

Autres :.....

✓ Déroulement de la grossesse :

Terme(AG) :..... selon : DDR  ECHO  rapport fécondant

Grossesse suivie : non  oui  par :.....

Anamnèse infectieuse : négative  positive

Toxémie gravidique : non  oui  Diabète : non  oui

Gémellité : non  oui

Alcool : non  oui

Tabac : actif  passif  aucun

Prise médicamenteuse : non  oui  .....

Irradiation : non  oui

✓ Déroulement de l'accouchement :

Lieu : domicile  hôpital  maison d'accouchement

Date : / / heure :

Rupture des PDE : liquide amniotique : normal  teinté  fétide  purée de pois

Voie d'accouchement : basse  césarienne  cause :.....

Adaptation à la vie extra-utérine :

Apgar : / DRNN : non  oui  SS :...../..... Poids à la naissance :.....

Gestes de réanimation effectués :.....

Epreuve à la sonde : non  oui  résultat :.....

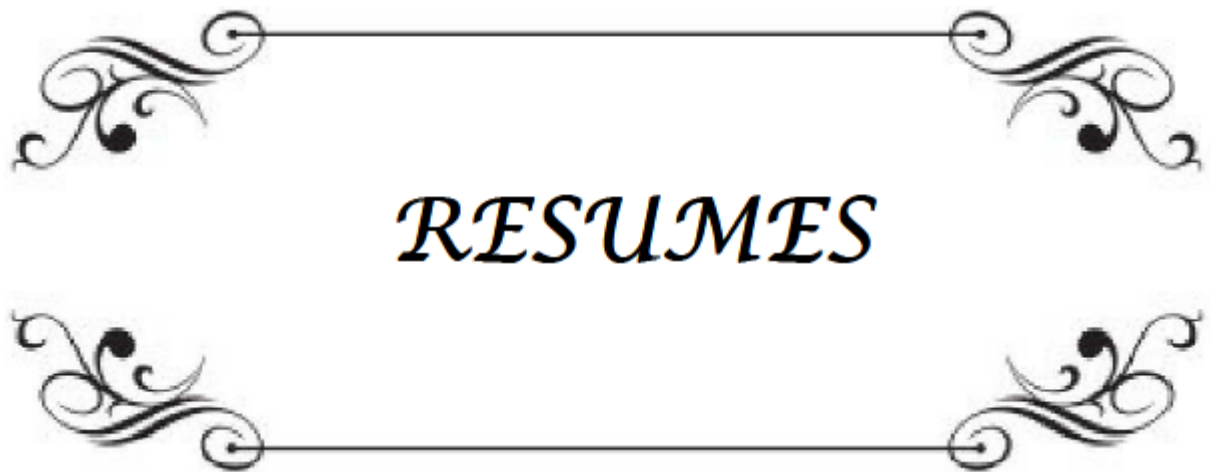
**III. Anamnèse :**

Motif de consultation (ou circonstance de découverte) :.....

Age de diagnostic :.....







*RESUMES*

## Résumé

L'atrésie choanale est une malformation congénitale rare mais non exceptionnelle, qui se caractérise par la persistante d'une cloison osseuse ou membraneuse ou mixte séparant la fosse nasale du nasopharynx, elle peut être complète ou incomplète, unilatérale ou bilatérale. Notre travail est une étude rétrospective sur une période de 11 ans (2002- 2012), portant sur 13 cas d'atrésie choanale colligés au service d'ORL du CHU Med VI - Marrakech. Le but de ce travail est d'analyser les éléments du diagnostic, les indications et les techniques chirurgicales ainsi que nos résultats de la voie endoscopique endonasale afin de dégager une stratégie thérapeutique. Nous avons recensé 13 cas d'atrésie choanale, nos patients se répartissent en 7 femmes (53,84%) et 6 hommes (46,16%) soit un sexe ratio de 0,85 avec un âge moyen de 4,5 ans avec des extrêmes allant de 1 jour à 20 ans, l'atrésie était bilatérale dans 9 cas et unilatérale dans 4 cas, en cas d'imperforation unilatérale, il n'y avait pas une prédominance d'un côté par rapport à l'autre. Nous avons rencontré autant de formes mixtes que de formes membraneuses, l'atrésie était de nature osseuse dans 23% des cas. Dans 73,76% des cas, l'atrésie était associée à une autre malformation dont 2 cas présentaient un syndrome CHARGE. Le diagnostic de l'atrésie choanale a été posé au moment de l'aspiration nasale et confirmé par la tomодensitométrie (TDM) et l'endoscopie nasale. Tous nos patients ont bénéficié d'un traitement chirurgical par voie endoscopique endonasale avec calibrage. Nous concluons à travers cette étude que l'association fréquente à d'autres anomalies exige la pratique d'un bilan clinique et paraclinique et un suivi à long terme, l'endoscopie nasale et le scanner ont complètement révolutionné les approches diagnostiques et thérapeutiques de l'atrésie choanale, ainsi que la voie endonasale endoscopique reste le meilleur choix thérapeutique.

**Mots clés :** Atrésie - Choanes - Fosse nasale- Syndrome CHARGE - Détresse respiratoire- Obstruction nasale - Voie endonasale endoscopique.



## ملخص

إن رتق قمع الأنف هو تشوه خلقي نادر و لكن ليس إستثنائي، يتميز برتق عظمي أو غشائي أو مختلط يفصل بين الحفر الأنفية والبلعوم الأنفي، ويكون هذا الرتق كامل أو غير كامل من جانب واحد أو من جانبيين. نقدم هذه الدراسة الرجعية التي إمتدت على مدى فترة 11 عاما (2000 – 2012) التي شملت 13 حالة من حالات رتق قمع الأنف تم استشفائهم في قسم أمراض الأذن و الأنف و الحنجرة بالمركز الإستشفائي الجامعي محمد السادس بمراكش . والهدف من عملنا هو تحليل عناصر التشخيص و مؤشرات وتقنيات الجراحة و كذلك نتائجنا للجراحة بواسطة المنظار من أجل تحقيق استراتيجيات علاجية. لقد أحصينا 13 حالة من رتق قمع الأنف، وينقسم مرضانا إلى 7 نساء 53,84 % و 6 رجال 46,16 % مع نسبة الجنس من 0,85 مع متوسط عمر 4,5 سنة ( يوم واحد-20 سنة )، كان الرتق ثنائيا في 9 حالات و من جانب واحد في 4 حالات. في حالة الرتق من جانب واحد، لم تكن هناك غلبة جانب على الآخر. كان الرتق عظمي بنسبة 23 % وكان مختلطا أو غشائي بنسب متساوية. في 30,76 % من الحالات، كان رتق قمع الأنف مرتبطا مع تشوهات أخرى، بما في ذلك حالات متلازمة شارح. تم تشخيص رتق قمع الأنف بواسطة المسبار وتأكدنا منه بواسطة التصوير المقطعي والتنظير الأنفي. خضع جميع المرضى للعلاج الجراحي بالمنظار من داخل الأنف. نستنتج من خلال هذه الدراسة أن كثرة الارتباط مع تشوهات أخرى تستلزم القيام بتشخيص سريري ومختبري مع تتبع طويل الأمد، أن التنظير الأنفي والتصوير المقطعي احداثا ثورة في أساليب التشخيص والعلاج وكذلك الجراحة بالمنظار يبقى الخيار الافضل.

**كلمات أساسية** رتق – قمع الأنف – الحفرة الأنفية – متلازمة شارح – ضائقة تنفسية – إنسداد الأنف - الجراحة بالمنظار.

## Abstract

The choanal atresia is a rare congenital malformation but not exceptional, which is characterized by the persistence of a septum (membranous or bony or mixed) between the nasal cavity and the pharynx, it may be complete or incomplete, unilateral or bilateral. We present a retrospective study over a period of 11 years (2002–2012) on 13 cases of choanal atresia admitted to the ORL department of the CHU Mohamed VI – Marrakech. The aim of our work is to analyze the elements of diagnosis, indications and surgical techniques as well as our results of endoscopic endonasal order to achieve a therapeutic strategy. We identified 13 cases of choanal atresia, our patients are divided into 7 women and 6 men with a sex ratio of 0.85 with an average age of 4.5 years (1 day–20 years) atresia was bilateral in 9 cases and unilateral in 4 cases, in case of unilateral atresia, there was no predominance of one side over the other. We met many mixed forms as forms membranous atresia was kind bone in 23% of cases. In 73.76% of cases, atresia was associated with other malformations, including 2 cases had a CHARGE syndrome. The diagnosis of choanal atresia was made at the time of nasal aspiration and confirmed by computed tomography (CT) and nasal endoscopy. All patients underwent surgical treatment by endoscopic endonasal. We conclude through this study that the frequent association with other abnormalities requires the practice of clinical assessment and paraclinical and a long-term monitoring, nasal endoscopy and CT have revolutionized the diagnostic and therapeutic approaches of choanal atresia, as well as endonasal endoscopic therapy is the best choice.

**Keywords:** Atresia – Choanae – Nasal fossa – CHARGE Syndrome – Respiratory distress – Nasal obstruction – Endoscopic endonasal route.



*BIBLIOGRAPHIE*

1. **Rombaux PH, hamoir M, Gilain V et Al.**  
Les atrésies choanales : à propos d'une série rétrospective de 39 cas.  
Rev laryngol otol rhinol 2001 ; 122, P:147-54.
2. **Benhamou AC, Laraquin, Chekkoury a, Ben chakroun.**  
Atrésie choanale chez l'adulte (2eme partie).  
Maghreb médical.1994 ; 277 P:16-21.
3. **Cannoni M, Thomassin JM, Meyen A.**  
L'imperforation choanale. Topographie de la malformation et intérêt de la voie transpalatine.  
J fr ,oto- rhino-laryngol 1983 ;32 P:289-93.
4. **Sadek SAA.**  
Congenital bilateral choanal atresia.  
International journal of pediatric otorhinolaryngology, 1998, 42, P:247-56
5. **OTTO W.**  
Lehrbuch der Pathologie.  
Anatomy des Menchen und der Thiere, Berlin, Germany, A Rucher, 1830
6. **DANIEL SJ.**  
The upper airway: Congenital malformations.  
Paediatric Respiratory Reviews, 2006, 7S, S260-3
7. **Cumberworth VI, Djazaeri B, Mackay SI.**  
Endoscopic fenestration of choanal atresia.  
J laryngol otol 1995;109,P:31-5.
8. **Issekutz Ka, Smith Im, Prasad C, Graham Jm Jr, Blake Kd.**  
An epidemiological analysis of charge syndrome: preliminary results from a canadian study.  
Am j med genet a 2005,133: ,P309-317
9. **Russell-Eggitt, I.M. ,et al.**  
THE eye in charge association.br  
j ophthalmol,1990.74 (7)P :p421-6
10. **H. Hajri, S. Mannoubi, N. Mathlouthi, N. Kaffel, M. MARRAKCHI, H. Kooli, M. Ferjaoui,**  
Imperforation choanale aspects cliniques, approche therapeutique  
j. Tun orl - n°17 d ecembre 2006,P30-34
11. **Bart D. Vanzielegem, Marc M. Lemmerling, Hubert F. Vermeersch, Paul Govaert, et al.**  
Imaging Studies in the Diagnostic Workup of Neonatal Nasal Obstruction.  
Journal of Computer Assisted Tomography; Vol. 25, No. 4, 2001;p: 540-549.
12. **Emmert C.**  
Stenochorie und atresie der Choannen.  
Lehrbuch der speciellen Chirurgie, vol. 2, Dann, Stuttgart, 1854, p. 533\_538.
13. **Amrani M.N.**  
L'Atrésie des choanes.

1986 thèse de médecine 1985N° 93, faculté de médecine de rabat.

**14. Franck H. Netter.**

Atlas d'anatomie humaine.  
Edition Masson ;edit 4,2007

**15. Polyet M.J, Goga D, Loustalot B, Robier A, Loubrieu G, Santini J.J.**

Anatomie des choanes du nouveau-né.  
Ann. Otolaryngol. 1986, 103, 1 : 13-18.

**16. Rouviere H, Delmas A.**

Anatomie humaine, Tete et cou.  
12<sup>ème</sup> édition, Paris, Masson, 1985, 1 : 608p.

**17. N.Teissier, Van Den Abbeele.**

Chirurgie de l'imperforation choanale,  
encyclopedia medico-chirurgicale, Techniques chirurgicales; Tête et cou (46-230),2010.

**18. Slovis T.L, Renfro B, Watts FB, Kuhns LR, Belenky W, Spoylar J.**

Choanal atresia: precise CT evaluation.  
Radiology, 1985, 155, 2: 345-348.

**19. Rey E.**

Particularités anatomiques et physiologiques des voies aériennes supérieures de l'enfant  
Ann française d'anesthésie et de réanimation Vol 22, n 10 p 886-889 (décembre 2003)

**20. Guyot L., Cheynet F., Richard O.**

Physiologie nasale.  
EMC (Elsevier Masson SAS, Paris), Médecine buccale, 28-180-M-10, 2010..

**21. Charrier J.B, Racy E, Nowark C, Lmoire B, Bobin S.**

Embryologie et anomalies congenital du nez.  
EMC oto. Rhino. Laryngologie, 20, 264-A-10, 2007.

**22. Le Douarin NM, Kalcheim R.**

The neural crest.Oxford:  
Oxford University Press; 1999.

**23. Langman J.**

Embyologie médicale.  
3<sup>ème</sup> édition, Paris, Masson, 1982: 455p.

**24. Lewis EB. A**

Gene complex controlling segmentation in Drosophila.  
Nature 1978; 276:565-70.

**25. Goldberg M, Opsahl Vital S, Barbet P.**

Embryologie craniofaciale(II) embryologie de la face et des structures squelettiques céphaliques : morphogenèse des maxillaires, de la mandibule.  
EMC (Elsevier Masson SAS,Paris), médecine buccale28-085-U,2011.

**26. D'après Holley et Sicard.**

**27. KLOSSEK J.M, FONTANEL J.P.**

La chirurgie endonasale sous guidage endoscopique.  
3ème édition, Masson, 2004.

**28. El jaziri I.**

La prise en charge neonatal des atrésies choanales.  
Thèse de médecine. Faculté de médecine FES N°53 ; 2012.

**29. Krumlauf R.**

Hox genes in vertebrate development.  
Cell 1994;78: 191–201.

**30. TADMOR R RAVID M, MILLET D, LEVENTON G.**

Computed tomographic demonstration of choanal atresia.  
Am. J. Neuroradiol. 1984, 5, 6: 743–745.

**31. Legent F, Perlemuter L, Vander Brouck CL.**

Fosses nasale.  
Cahiers d'anatomie d'ORL Tome II ed Masson Paris. 1986

**32. Caroline G.**

L'atresie choanale chez le chien, le chat et le cheval.  
thèse pour le doctorat vétérinaire, a propos de l'atrésie des choanes 2008, p 14–16

**33. JAOUAD. A.**

L'ATRESIE CHOANALE (A Propos de 9 cas)  
These en medecine, casablanca N°287/2000

**34. THEOGARAJ S.D, HOEN J.G, HAGAN K.F.**

Paractical management of congénital choanal atresia.  
Plast. Reconst. Surg. 1983, 72, 5: 634–640.

**35. Dunham ME, Miller RP.**

Bilateral choanal atresia associated with malformation of the anterior skull base:  
Embryogenesis and clinical considerations.  
Ann Otol Rhinol Laryngol 1992;101, 11:916–919.

**36. NODEN D.M.**

Cell movements and control of patterned tissue assembly durning coraniofacial  
development.  
J. Cranio–fac. Genet, Dev. Biol. 1991, 11, 4: 192–213.

**37. HENGERER A.S, STROME M.**

Choanal atresia: a new embreyologic theory and its influence on surgical management.  
Pediatrics, 1982, 92, 8: 913–921.

**38. Hengerer AS, Wein RO.**

Congenital malformations of the nose and paranasal sinuses. In: Bluestone CD et al.  
Pediatric Otolaryngology. 4th ed. Saunders Elsevier Science (USA) 2003 979–994.

**39. FRENG A.**

Congenital choanal atresia – etiology, morphology and diagnosis in 82 cases.  
Scand. J. Reconst. Surg. 1978, 12: 261–265

- 40. KRESPI Y.P, HUSAIN S, LEVINE T.M, REEDE D.L.**  
Sublabial transseptal repair of choanal atresia or stenosis.  
Laryngoscope, 1987, 97, 12: 1402–1406.
- 41. SAETTI R, SELVESTRINI M, DEROSAS F, GALIOTTO M, NARNE S.**  
MANAGEMENT OF CHOANAL ATRESIA  
Division of Airway Endoscopic Surgery, Padua University Hospital – Padua, Italy
- 42. ABIR K, BHATTACHARYYA M.S, VALERIE J. LUND M.S.**  
Unilateral choanal atresia insiblinys, a rare occurrence.  
The journal of laryngology and otology, 1996, 110: 665–667.
- 43. PIQUET J.J.**  
Les imperforations choanales: apports thérapeutiques du laser.  
Rev. Prat. (Paris), 1992, 42, 11: 1390–1392.
- 44. SHASHI V, BERRY D, STAMPER T.H.**  
A further case of choanal atresia in the deletion (9p) syndrom.  
Am. J. Med. Genet. 1998, 4, 80, 4: 440.
- 45. SHASHI V, GOLDEN W.L, FRYBURG J.S.**  
Choanal atresia in patient with the deletion (9p) syndrome.  
Am. J. Med. Genet. 1994, 148, 5: 486–489.
- 46. KATHRYN NORTH, BUILIN WU, BENNING N CAO, WHITERMAN D.A.H, KARF BURE R.**  
Charge association in achild with the novo inverted duplication (14) (q22–q23.3).  
Am. J. Med. Genet. 1995, 57, 4: 610–614.
- 47. JAMES FM, PARENTE EJ, PALMER JE.**  
Management of bilateral choanal atresia in a foal.  
J. Am. Vet. Med. Assoc., 2006, 229(11), 1784–9
- 48. MCDONALD KR, DESKIN R, QUINN FB.**  
Congenital choanal atresia. [en-ligne],  
mis en ligne le 14 février 1996  
[[http://www.utmb.edu/oto/Grand\\_Rounds\\_Earlier.dir/Choanal\\_Atresia\\_1996.txt](http://www.utmb.edu/oto/Grand_Rounds_Earlier.dir/Choanal_Atresia_1996.txt)]
- 49. WOUTERS CH, VAN BODEGOM TM, MOLL HA, GOVAERTS LC.**  
Partial trisomylic and monosomy 9p resulting from a familial translocation t(4,9) (q27, p24) in achild with choanal atresia.  
Am. Genet, 1999, 42, 3: 160–165.
- 50. Fernandez–Rebollo, E; Perez, O; Martinez–Bouzas, C; Cotarelo–Perez, MC; Garin, I; Ruibal, JL; Perez–Nanclares, G; Castano, L; de Nanclares, GP.** Two cases of deletion 2q37 associated with segregation of an unbalanced translocation 2;21: choanal atresia leading to misdiagnosis of CHARGE syndrome.  
Eur J Endocrinol. 2009, 160, pp. 711–717.
- 51. METLAY LA, SMYTHE PS, MILLER ME.**  
Familial charge syndrom: clinical report with autopsy findings.  
Am. J. Med. Genet. 1987, 26, 3: 577–581.

- 52. SIALA GAUGI S, MASMONDI A, SOUISSI M.H, CHABCHOUB A, CHELLI H, KHROUF N.**  
L'association charge: A propos de 4 cas.  
La tunisie médicale, 1999, 77, 5 : 297-303.
- 53. FINEL E, PARENT P, GIROUX J.D, DE PARSCOU. L.**  
L'association charge.  
Arch pédiatrie, 1996, 3 : 1020-5.
- 54. PERRIN C, PERRIN PH, BRUNET A.**  
L'atrésie choanale dans le cadre du syndrome C.H.A.R.G.E.  
J. Fr. Oto-Rhino-Laryngol. 1990, 39, 9-19 : 487-490.
- 55. LIN A.**  
Using birth defects epidemiology to take charge.  
Teratology, 1999, 60: 332-333.
- 56. Coffinet L, Bodino C, Brugel-Ribere L, Marie B, Grignon Y, Coste A et al.**  
Explorations physiques et fonctionnelles des fosses nasales.  
EMC-Oto-rhino-laryngologie 1 (2004) 2-21.
- 57. BLAKE KD, DAVENPORT SL, HALL BD, HEFNER MA, PAGON RA, WILLIAMS MS, LIN AE, GRAHAM JM.**  
CHARGE Association: an update and review for the primary pediatrician.  
Clin. Pediatr., 1998, 37, 159-174
- 58. LUBINSKY MS.**  
Properties of associations: identity, nature, and clinical criteria, with a commentary on why CHARGE and Goldenhar are not associations.  
Am. J. Med. Genet., 1994, 49, 21-25
- 59. LECLERC J.E.**  
Choanal atresia and associated anomalies.  
Int. J. Pediatr. Oto-Rhino-Laryngol. 1987, 13, 3: 265-272.
- 60. TEWFIK TL, TEEBI AS, DER KALOUSTIAN VM.**  
Syndromes and conditions associated with congenital anomalies of the nose, nasopharynx, and sinuses. Congenital Anomalies of the Ear, Nose and Throat, 1997, 218-9
- 61. YOSKOVITCH A, TEWFIK TL, NGUYEN L, OUDJHANE K, TEEBI AS.**  
Case report, choanal and ileal atresia: a new syndrome or association? International Journal of Pediatric Otorhinolaryngology, 1999, 49, 237-240.
- 62. ERIC TRUCOT.**  
L'atrésie choanale.  
Thèse Méd. CAEN, 1996, 78.
- 63. GREENBERG F.**  
Choanal atresia methimazole teratogenicity or a new syndrome?  
Am. J. Genet, 1987, 28: 931-934.
- 64. WILSON LC, KERR B.A, WILKINSON R, FOSSARD C, DONNAI D.**



Choanal atresia and hypothelia following methimazole exposure in utero: A second report

Am. J. med. Genet, 1998, 75: 220–222.

**65. Foulds N, Walpole I, Elmslie F, et al.**

Carbimazole embryo–pathy: an emerging phenotype.

Am J Med Genet A 2005; 132A: 130–5.

**66. Wolf D, Foulds N, Daya H.**

Antenatal carbimazole and choanal atresia: a new embryopathy.

Arch Otolaryngol Head Neck Surg 2006;132:1009–11

**67. Bournaud C, Orgiazzi J.**

Embryopathies et anti–thyroïdiens.

Ann Endocrinol (Paris) 2003;64:366–9.

**68. H. Mellerio, C.–L. Gay, M.G. Forest, J. Orgiazzi, M. Nicolino**

Un nouveau phénotype possible d'embryopathie au carbimazole : à propos d'une observation

**69. Barbero P, Ricagni C, Mercado G, Bronberg R, Torrado M.**

Choanal atresia associated with prenatal methimazole exposure: three new patients.

Am J Med Genet A 2004; 129(1):83–6.

**70. Clementi M, Di Gianantonio E, Pelo E, Mammi I, Basile RT, Tenconi R.**

Methimazole embryopathy: delineation of the phenotype.

Am J Med Genet 1999;83(1):43–6.

**71. Ferraris S, Valenzise M, Lerone M, Divizia MT, Rosaia L, Blaid D, et al.**

Malformations following methimazole exposure in utero: an open issue.

Birth Defects Res A Clin Mol Teratol 2003;67(12):989–92.

**72. LECARPENTIER T.**

Grossesse et antithyroïdiens de synthèse: à propos de l'embryopathie au méthimazole.

Analyse de 12 cas

Thèse med. PARIS DESCARTES 2009.

**73. JOHANSSON E, LARSSON G, LJUNGGREN M.**

Severe malformations in infant born to hyperthyroid women on methimazole.

LANCET 1997; 350 (9090): 1520.

**74. Mestman JH.**

Hyperthyroidism in pregnancy.

Endocrinol Metab Clin North Am 1998, 27:127–49.

**75. Barbero P, Valdez R, Rodriguez H, Tiscornia C, Mansilla E, Allons A, et al.**

Choanal atresia associated with maternal hyperthyroidism treated with methimazole: a case–control study.

Am J Med Genet A 2008;146A(18):2390–5

**76. Barwell J, Fox GF, Round J, Berg J.**

Choanal atresia: the result of maternal thyrotoxicosis or fetal carbimazole?

- Am J Med Genet 2002;111(1):55-6; discussion 54.
- 77. Chabrolle JP, Bruel H, El Khoury E, Poinot J, Amusini P, Benouada A, et al.**  
Methimazole et atresie choanale.  
Arch Pediatr 2003;10(5):463-4.
- 78. Di Gianantonio E, Schaefer C, Mastroiacovo PP, Cournot MP, Benedicenti F, Reuvers M, al.**  
Adverse effects of prenatal methimazole exposure.  
Teratology 2001;64(5):262-6.
- 79. Hall RK, Bankier A, Aldred MJ, Kan K, Lucas JO, Perks AG.** Solitar y median maxillary central incisor, short stature, choanal atresia/midnasal stenosis (SMMCI) syndrome.  
Oral Surg Oral Med Oral Pathol Oral Radiol Endod 1997;84(6):651-62
- 80. Kannan L, Mishra S, Agarwal R, Kartikeyan V, Gupta N, Kabra M.**  
Carbimazole embryopathy-bilateral choanal atresia and patent vitello-intestinal duct: a case report and review of literature.  
Birth Defects Res A Clin Mol Teratol 2008; 82(9):649-51.
- 81. Myers AK, Reardon W.**  
Choanal atresia - a recurrent feature of foetal carbimazole syndrome.  
Clin Otolaryngol 2005;30(4):375-7.
- 82. Galton DM.**  
Effects of an automatic postmilking teat dipping system on new intramammary infections and iodine in milk.  
J Dairy Sci 2004;87(1):225-31.
- 83. de Lima MA, Oliveira LB, Paim N, Borges Mde F.**  
Congenital hyperthyroidism: autopsy report.  
Rev Hosp Clin Fac Med Sao Paulo 1999;54(3):103-6.
- 84. Daneman D, Howard NJ.**  
Neonatal thyrotoxicosis: intellectual impairment and craniosynostosis in later years.  
J Pediatr 1980;97(2):257-9
- 85. Lupo P.**  
Atrazine may increase risk of choanal atresia  
<http://www.news-medical.net/news/20120929/Atrazine-may-increase-risk-of-choanal-atresia.aspx>
- 86. Kancherla, Vijaya.**  
"Epidemiology of choanal atresia - the National Birth Defects Prevention Study."  
dissertation, University of Iowa, 2010.  
<http://ir.uiowa.edu/etd/829>.
- 87. EL-GUINDY A, EL-SHERIF S, HAGRASS M, GAMEA A.**  
Endoscopic endonasal surgery of posterior choanal atresia.  
J. Laryngol. Otol., 1992, 106(6), 528-9
- 88. ELIMELECH DEUTSCH, MICHAL KAUFMAN, AMOS EILON.**

- Transnasal endoscopic management of choanal atresia.  
International journal of pediatric oto-rhino-laryngology, 1997, 40: 19-26
- 89. WIATRAK BJ.**  
Unilateral choanal atresia: initial presentation and endoscopic repair.  
International Journal of Pediatric Otorhinolaryngology, 1998, 46, 27-35
- 90. BROWN OE, POWNELL P, MANNING SC.**  
Choanal atresia : A new classification and clinical management applications.  
Laryngoscope, 1996, 106, 97-101
- 91. ANDRIEU J, GUITRANCOURT P.M, STIPON.**  
Chirurgie de l'imperforation choanale. Editions techniques.  
Encycl. Méd. Chir. Techniques chirurgicales, Tête et cou, 1994, 46, 230.
- 92. Roelly PH, Rogerg, Bellity A.**  
Imperforations choanales: prise en charge et traitement chirurgical, étude a propos de cinquante cas.  
Ann pediatri (paris) 1992; 39, P:479-83.
- 93. Ph. Rombaux, C. de Toeuf, M. Hamoir, P. Eloy, B. Bertrand, F. Veykemans**  
transnasal repair of unilateral choanal atresia,  
belgium rhinology, 41, P:31-36, 2003
- 94. Bergstrom L, Owens O.**  
Posterior choanal atresia asyndromal disorder.  
Laryngoscope, 1984, 94,10: 1273-1276.
- 95. A, Kaprana, A, Karatzani, S, V Elegrakis, Nikolaos Ch Atzakis, I Papadakis G E V Elegrakis**  
endonasal management of choanal atresia with the use of a surgical microscope,  
otorhinolaryngologie, head and neck surgery issue 42, Germany 2010, P:20-24
- 96. Richardson MA, Osguthorpe JD.**  
Surgical management of choanal atresia.  
laryngoscope 1988; 96,P:915-8.
- 97. Hoffman B, Delaire J.**  
Repercussion maxillo-faciale de l'atresie choanale.  
Rev Stomatol Chir Maxillofac 1985 ;86 :327-33.
- 98. Walker P.J, Edwaeds M.J, Petroff V, Wilson I, Temperley A.D, Seabrook J.**  
Agnathia (severe micrognathia), a glossia and choanal atresia in an enfant.  
Journal pediatri. Child, Health, 1995, 31: 358-361.
- 99. Rakosu T, Jonas I.**  
Atlas de médecine dentaire et orthopédie dentofaciale-diagnostic.  
Paris. Flammarion-Medecine-Science, 1992 : p272.
- 100. Klossek JM, Ferrie JC, Foureroy PJ.**  
Atrésie choanale unilatérale et croissance sinusienne.  
Ann Otolaryngol Chir Cervicofac 1996;113:392-6.
- 101. Raji A., Mahtar M., Essaidi M., Kadiri F., Detsouli M.**

- Conduite à tenir devant une obstruction nasale chez L'ENFANT, aspect diagnostique et approche thérapeutique,  
Médecine de Maghreb 2001N° 90.
102. **Philomena Mufalli Behar, Wendell Todd N.**  
Paranasal sinus development and choanal atresia.  
Arch. Otolaryngol. Head. Surg. 2000, 126.
103. **Guerrier Y, Rouvier P.**  
Anatomie du nez et des fosses nasales.  
Encycl med chir (paris-france),oto-rhino-laryngologie,20-265-a-,P :10-18.
104. **Chinwuba C, Walman J, Stand R.**  
Nasal airway obstruction:  
Ct assessment. radiology 1986 ;159 P :203-6.
105. **Heejin Kim, Joo Hyun Park, Hyunchung Chung, Doo Hee Han, Dong-Young Kim, et al.**  
Clinical features and surgical outcomes of congenital choanal atresia.  
Ame. J. Otolaryngology-Head and Neck Medicine and Surgery 33 (2012) 308-312.
106. **Prescott CAJ.**  
Experience with bilateral congenital atresia of the posterior nasal choane.  
J laryngol otol 1986.100,P 1255-61.
107. **Harris J, Elisabeth R, Bengt Kallen.**  
Epidemiology of choanal atresia with special reference to the charge association.  
Pediatrics, 1997,99, 3:363-367.
108. **Bergstrom L, Owens O.**  
Posterior choanal atresia : a syndromal disorder.  
Laryngoscope 1984 ;94 P :1273-6.
109. **Chao-Yuhsu, Yiu-Wah L.I, Jane Chein-Yaohsu.**  
Congenital choanal atresia : computed tomography and clinical findings.  
Acta pediatr. Sin, 1999, 40, 13-7
110. **Hamad Al Muhaimed.**  
choanal atresia repair: 14 years' experience,  
annals of saudi medicine 1999, vol 19, no 3
111. **Vodouhe SJ, Hounkpatin RS, Hounkpe YC.**  
Atrésie congénitale des choanes : aspects épidémiologiques, cliniques et thérapeutiques.  
Les cahiers d'orl 1993, 28, P : 374-9.
112. **Josephson GD, Vickery CI, Giles WC.**  
Transnasal endoscopic repair of congenital choanal atresia.  
Arch otolaryngol head neck surg 1998; 124,P:537-40.
113. **Hall WJ, Watanabe T, Kenan PD.**  
Transeptal repair of unilateral choanal atresia.  
Arch otolaryngol 1982; 108, P: 659-61.
114. **Marco Berlucchi, Barbara Pedruzzi, Michele Sessa and Piero Nicolai (2011).**

- Diagnostic and Therapeutic Sinonasal Endoscopy in Pediatric Patients, Advances in Endoscopic Surgery, Prof. Cornel Iancu (Ed.), ISBN: 978-953-307-717-8, InTech, Available from: <http://www.intechopen.com/books/advances-in-endoscopicsurgery/Diagnostic-and-therapeutic-sinonasal-endoscopy-in-pediatric-patients>
115. **Bobbin S, Manach Y, Contencin P.**  
Imperforation choanale de L'enfant. Intérêt de la voie transpalatine, à propos de 30 observations.  
Ann oto laryngol (paris), 1983; 100, P: 371-4.
116. **Samadi D, Shah Uk, Handler Sd.**  
Choanal atresia: a twenty year review of medical comorbidities and surgical outcomes.  
The laryngoscope, 2003, 113, P: 254-8.
117. **USLU H, USLU C, VAROGLU E, KARASEN M, YILDIRIM M, OYSU C, BAYRAKTAR R, EREN S.**  
Bilateral choanal atresia; evaluation with scintigraphy: Case report.  
International Journal of Pediatric Otorhinolaryngology, 2006, 70(1), 171-3
118. **Yoskovitch A, Tewfik T.L, Nguyen L, Oudjhane T, Teebi A.S.**  
Choanal and ileal atresia: a new syndrome or association?  
International journal of pediatric otorhinolaryngol; 1999, 49: 237-240.
119. **Ahmad A. Ibrahim, Emad A. Magdy \*, Mohamed H. Hassab.**  
Endoscopic choanoplasty without stenting for congenital choanal atresia repair.  
International Journal of Pediatric Otorhinolaryngology 74 (2010) 144-150
120. **FRIEDMAN NR, MITCHELL RB, BAILEY CM, ALBERT DM, LEIGHTON SEG.**  
Management and outcome of choanal atresia correction.  
International Journal of Pediatric Otorhinolaryngology, 2000, 52 (1), 45-51.
121. **Schwobt T, Montinet B, Dellandrea A.**  
Atrésie choanale bilaterale de l'adulte. A propos de deux cas.  
La lettre d'oto-rhini-laryngologie et de chirurgie cervicofaciale; 1992, 139: 17-18.
122. **Saissi H.**  
Atrésie choanale chez l'adulte (A propos de 5 cas).  
Thèse Méd. Casablanca, 1993 N°279.
123. **Glenn R, Robert A, Wood.**  
Unilateral choanal atresia: Mosauerading as chronic sinusitis.  
Pediatrics; 1994, 94,6: 941-944.
124. **Karboubi L .**  
détresse respiratoire neonatale d'origine chirurgicale, thèse de medecine 1998  
faculte de medecine de rabat thèse N°246/1998.
125. **BERGER.T, BIGLER.R, BOSSI.E, BUCHER.HU, FAUCHERE.JC, LAUBSCHER.B, MIETH.D, et al.**  
Prise en charge des nouveau-nés à la naissance :  
Recommandations- Société Suisse de Néonatalogie Guideline- Novembre 2000.
126. **BETREMIEUX.P,**

- réanimation néonatale et pédiatrique, CHRU, Rennes– Prise en charge et réanimation du nouveau-né en salle de naissance : Synthèse, adaptation et commentaires pratiques des recommandations de l'International Liaison Committee on Resuscitation (ILCOR)– Médecine et enfance– Avril 2007– Volume 27, hors série.
127. **LANSAC.J, BERGER.C, MAGNIN.G.**  
Examens du nouveau-né et soins à la naissance Obstétrique, collection “ Pour le Praticien”  
Chapitre 22 4ème édition– Masson III, octobre 2003– Pages 354 et 355.
128. **ENKIN.M, KEIRSE.M, NEILSON.J, CROWTHER.C, DULEY.L, HOD-NETT.E, HOFMEYR.J.**  
Immediate care of the newborn infant ( chapitre 44)– Oxford University Press, A guide to effective care in pregnancy and childbirth, 3rd edition, 2000.
129. **Aurore HOPFNER.**  
Etude de l'impact de l'abstention d'aspiration systématique des nouveau-nés à terme à la naissance au travers d'une évaluation des pratiques professionnelles.
130. **P. Froechlich , G. Roger, N. Garabedian, T. van Den Abbeele, E. Lescanne, R. Nicollas.**  
prise en charge de L'ATRESIE choanale,  
anales d'otolaryngologie et chirurgie cervico-faciale 125 (2008)P : 46-51
131. **Garbedian E.N, Ducroz V.**  
Pathologie malformative.  
ORL de l'enfant, 1996: 127-131.
132. **Dunham M.E.**  
Choanal atresia. The child's doctor.  
Journal of the children's memorial hospital Fall 19998;
133. **Joubert P.M, Racle A, Dalphin M.L, Fromentin C, Badet J.M, Bonneville J.F.**  
Atrésie choanale bilatéral dans le cadre d'un syndrome CHARGE: investigation tomodensitométrique ORL préopératoire.  
j. Fr. Oto-rhino-laryngol. 1990, 39, 4: 213-221.
134. **Pirsig W.**  
Surgery of choanal atresia in infants and children : historical notes and updated review.  
Int. J. Pediatr. Otorhinolaryngol. 1986, 11, 2: 153-170.
135. **Chaudhary R. Anand ,M.K. Narula , S.K. Singh.**  
the role of computed tomography in the evaluation of bilateral choanal atresia  
iran j radiol 2009, 6(4), P :221-224.
136. **Khaled Al-Nour y , A Isaid L otfy.**  
role of multislice computed tomography and local contrastin, the diagnosis and characterization of choanal atresia HI ndawi publishing corporation.  
international journal of pediatrics volume 2011, article id 280763, pages: 6.
137. Le syndrome charge ([www.orpha.net/data/patho/pub/fr/chargefrfrpub110v01.pdf](http://www.orpha.net/data/patho/pub/fr/chargefrfrpub110v01.pdf)).
138. **P. Bonfilsa, N. de Preobrajenskia, A. Florentb, J.-L. Bensimonc**  
Choanal stenosis: a rare complication of radiotherapy for nasopharyngeal carcinoma.

139. **S. Haginomori, R. Nonaka, H. Takenaka.**  
Surgical technique in endoscopic posterior septoplasty for an adult patient with choanal stenosis.  
*Auris Nasus Larynx*, 32 (2005), pp. 365–368.
140. **E. Yanagisawa, D.A. Scher.**  
Endoscopic views of choanal stenosis in secondary atrophic rhinitis.  
*Ear Nose Throat*, 82 (2003), pp. 666–668.
141. **C.C. Tseng, T.L. Tasi, K.T. Chen, C.Z. Lin.**  
Choanal atresia: an unusual serious complication of complementary and alternative medical treatment.  
*Arch. Otolaryngol. Head Neck Surg.*, 129 (2003), pp. 475–477.
142. **P.K.M. Ku, M.C.F. Tong, S.S. Tsang, A. van Hasselt.**  
Acquired posterior choanal stenosis and atresia: management of this unusual complication after radiotherapy for nasopharyngeal carcinoma.  
*Am. J. Otolaryngol.*, 22 (2001), pp. 225–229.
143. **P.M. Shepard, S.M. Houser.**  
Choanal stenosis: an unusual late complication of radiation therapy for nasopharyngeal carcinoma.  
*Am. J. Rhinol.*, 19 (2005), pp. 105–108.
144. **Vickery C.L, Gross C.W.**  
Advanced drill technology in traitement of congenital choanal atresia.  
*Otolaryngologic clinic of north America*, 1997, 30, 3: 457–465.
145. **Friedman N.R, Michell R.B, Bailey C.M, Albert D.M.**  
Management and outcome of choanal atresia correction.  
*International journal of pediatric oto-rhino-laryngology*, 2000, 52: 45–51.
146. **Dalphin MI, Noir A, Menget A.**  
Atrésie des choanes et syndrome charge.  
*pediatrie* 1993;8,P:537–42.
147. **Pagon RA, Graham JM, Zonana J.**  
Congenital heart disease and choanal atresia with multiple anomalies: charge association.  
*J. pediatr* 1981; 99, P: 223–7.
148. **Hall, B.D.**  
Choanal atresia and associated multiple anomalies.  
*J pediatr*, 1979.95(3) :p395–398.
149. **PAULINE p.**  
Cardiopathies congénitale dans le syndrome charge,  
Thèse de médecine 2009, faculté de médecine paris Descartes p 5–14.
150. **Hittner H, Hirsch N, Kreh G, Rudolph A.**  
Colobomatous micro-phthalia, heart disease, hearing loss, and mental retardation: a syndrome.

- J pediatr ophthalmol strabismus 1979, 16, P: 122-128.
151. **Davenport SIH, Hefner Ma, Mitchell JA.**  
The spectrum of clinical features in charge syndrome.  
Clin genet 1986, 29, P: 298-310.
152. **Sanlaville D, Verloes A.**  
CHARGE syndrome: an update.  
European Journal of Human Genetics (2007) 15, 389-399.
153. **Kallen, K Et Al,**  
Charge association in newborn: a registry-based studyteratology,  
1999 60(6): p 334-43.
154. **Tellier A.L, Cormier-Daire V, Abadie V, Amiel J, Sigaudy S, Bonnet D.**  
Charge syndrome; report of 47 cases and review.  
American journal of medical genetics, 1998, 76, 5: 402-409.
155. **Davenport, S.L., M.A. Hefner, And J.W. Thelin,**  
charge syndrome. Part i. external ear anomalies.  
int j pediatr oto-rhino-larryngol,1986.12(2) P :137-43.
156. **Morgan, D., Et Al.**  
ear-nose-throat abnormalities in the charge association.  
Arch otolaryngol head neck surg,1993.119(4) :p.49-54.
157. **Byerly ,K.A.And R.M.Pauli,**  
Cranial nerve abnormalities in charge association.  
am j med genet, 1993.45 (6) :p.751-7
158. **Askara, Y. Et Al.**  
endocrine and radiological studies in patients with molecularly confirmed charge  
syndrome .j clin endocrinol metab, 2008. 93(3) :p.920-4.
159. **Pinto,G., Et Al.**  
charge syndrome includes hypogonadotrophic hypogonadisme and abnoormal olfactory  
bulb development.  
J clin endocriol metab.2005,90(10) :p. 5621-6
160. transnasal endoscopic repair of congenital choanal atresia arch otolaryngol  
head neck surg/ vol 124, may 1998
161. **Khalifa N, Calas V, Tremelet L, Cave J.P.**  
L'obdtruction nasale chez l'enfant.  
Rev. de la société ORL de Tarn-et-Garonne; octobre 2007 n°03.
162. **Ben Becher S, Ganousi S, Cheour M.**  
Association charge.  
Arch pediatr 1994 ; 1, P : 1115-7
163. Opsomer H, Elia D, Ducou le Pointe H, Montagne J.Ph.Hopital d'enfant Armand Trousseau  
Imagerie des pathologies des sinus et des fosses nasales de l'enfant.  
[www.pe.sfrnet.org/Data/.../1/95eb0c14-87ba-4c28-b239-ac8c13d3f3e1.pdf](http://www.pe.sfrnet.org/Data/.../1/95eb0c14-87ba-4c28-b239-ac8c13d3f3e1.pdf).



164. **Kaplan L C.**  
The Charge Association: choanal atresia and multiple congenital anomalies.  
Pediatr otolaryngol 1989;20, P:66-72.
165. **Haddad J, Sacy R.**  
L'association charge: de nouvelles anomalies associées.  
Arch. Pédiatr. 1997, 4 : 583-587.
166. **Gola R RICHARD O, Cheynet F Brignol, Guyot L.**  
Etiopathogenie de l'obstruction nasale et conséquence sur la croissance maxillofaciale,  
Encyclopédie médico-chirurgical 28-205-b-10
167. **Brown OE, Myer, Manning SC.**  
Congenital nasal pyriform aperture stenosis.  
laryngoscope 1989,99 , P :86-91
168. **ROMBAUX Ph. AMOIR M. H E LOY Ph, ERTRAND B. B.**  
L'obstruction nasale chez l'enfant,  
LOUVAIN MED. 117: S402-S409, 1998.
169. **Simon L, Boulay J, Hamza G.**  
Réanimation du nouveau-né en salle de naissance, nez  
encyclopédie médico-chirurgical, 36-982-a-10
170. **T. M. Berger, Lucerne; V. Bernet, Zurich; Ch. Bühner, Bâle; J.-C et Al.**  
Prise en charge et réanimation du nouveau-né,  
Recommandation révisée de la société suisse de néonatalogie (2007), paediatrica, vol 18  
n°4,2007, P 12-21
171. **Beinfeld H.H.**  
Surgical management of complete and incomplete bony atresia of the posterior nares  
(choanal) am. J. Surg. 1955; 89, P:957-963
172. **Kamel R.**  
Transnasal endoscopic approach in congenital choanal atresia  
laryngoscope 1994 ; 104 ,P: 642-646.
173. **Van Den Abbeele T., François M., Narcy P.**  
Transnasal endoscopic treatment of choanal atresia without prolonged stenting  
arch. Otolaryngol. Head neck surg. 2002; 128, P: 936-940.
174. **Cedin Ac, Fujitar, Cruz Olm.**  
Endoscopic transeptal surgery for choanal atresia with a stentless folded-over-flap  
technique. Otolaryngology-head and neck surgery, 2006, 135, P:693-8.
175. **Gujrathi Cs, Daniel Sj, James Al, forte v.**  
Management of bilateral choanal atresia in the neonate : an institutional review.  
International journal of pediatric otorhinolaryngology, 2004, 68, P:399-407
176. Schéma pris de:  
[http://publication.radioanatomie.com/002\\_manipulateurs/002\\_presentation\\_2007\\_incidences\\_crane/index.php](http://publication.radioanatomie.com/002_manipulateurs/002_presentation_2007_incidences_crane/index.php)

177. **Stoll D, Darrouzet V, De Gabory L.**  
Voies d'abord du pharynx.  
Emc ; technique chirurgicale, tete et cou ; 46, 270, 2006.
178. **Forer B, Landsberg R, Derowe A.**  
Endoscopic choanal atresia repair.  
Operative techniques in otolaryngology -head and neck surgery, 2001, 12, P:224-8
179. **Park Ah, Brockenbrough J, Stankiewicz J.**  
Endoscopic versus traditional approaches to choanal atresia.  
Otolaryngol. Clin. North. Am., 2000, 33, P:77-90
180. **Anderhuber W, Stammberger H.**  
Endoscopic surgery of uni and bilateral choanal atresia.  
Auris Nasus larynx, 1997,24: 13-19.
181. **Reddy T.N, Sunil N, Dut, Masood Raza.**  
Emergency management of bilateral choanal atresia in the newborn by the endoscopic approach: a clinical record anr review of literature.  
Int. J. Pediatr. Oto-rhino-laryngol; 1996, 38:21-30.
182. **Stankiewicz Ja.**  
The endoscopic repair of choanal atresia.  
Otolaryngology head and neck surgery, 1990, 103, P: 931-7
183. **El-Guindy A, El-Sherif S, Hagrass M, Gamea A.**  
Endoscopic endonasal surgery of posterior choanal atresia.  
J. Laryngol. Otol., 1992, 106(6) , P: 528-9
184. **Dedo HH.**  
Transnasal mucosal flap rotation technique for repair of posterior choanal atresia.  
Otolaryngology-head and neck surgery, 2001, 124, P: 674-82
185. **Gross Cw, Becker Dg.**  
Power instrumentation in endoscopic sinus surgery operative techniques in otolaryngology -head and neck surgery, 1996, 7, P: 236-41
186. **Paraya Assanasen MD, Choakchai Metheetrairut MD,**  
Choanal Atresia,  
J Med Assoc Thai 2009; 92 (5), P:699-706
187. **April Mm, Ward Rf.**  
Choanal atresia repair: the use of powered instrumentation.  
Operative techniques in otolaryngology -head and neck surgery , 1996, 7,P: 248-51
188. **Stipon Pm, Guitrancour T JA.**  
Chirurgie de l'imperforation choanale.  
Encycl med chir (paris-france), techniques chirurgicales-tête et cou,1994,46, P320:10.
189. **Yuan HB, Poon KS, Chan KII, Lee TY, Lin CY.**  
Fatal gas embolism as a complication of Nd-YAG laser surgery during treatment of bilateral choanal stenosis.

- International Journal of Pediatric Otorhinolaryngology, 1993, 27, 193-99.
190. **Saetti R, Santoro R, Silvestrini M, Derosas F, Barion U, Narne S.**  
Choanal atresia: endoscopic transnasal approach.  
International Congress Series, 2003, 1254, 443-5.
191. **D.Eredita R.**  
Contact diode laser repair of choanal atresia in low birth weight neonates: new technique.  
Otolaryngology-head and neck surgery, 2005, 133, P:183-4.
192. **Norman R. Friedman, MD**  
Surgical repair of bilateral choanal atresia  
Operative Techniques in Otolaryngology-Head and Neck Surgery; 20, 3, Sept2009, P175-7
193. **Koltai Pj, Hoehn J, Bailey Cm.**  
The external rhinoplasty approach for rhinologic surgery in children.  
Arch. Otolaryngol. - head and neck surgery, 1992, 118, P:401-5.
194. **Schoem Sr.**  
Transnasal endoscopic repair of choanal atresia: why stent?  
Otolaryngology-head and neck surgery, 2004, 131, P:362-6.
195. **Sharma Rk, Lee Ca, Gunasekaran S, Knight Lc, Bielby M.**  
Stenting for bilateral congenital choanal atresia - a new technique.  
International journal of pediatric otorhinolaryngology, 2006, 70, P:869-74.
196. **M. Mantovani, F. Mosca1, M. Laguardia, M. Di Cicco, L. Pignataro.**  
A new dynamic endonasal stent for bilateral congenital choanal atresia.  
ACTA otorhinolaryngologica italica 2009;29:209-212
197. **Cedin Ac, Rocha JFP, deppermann mb, manzano pam, murao m, shimuta as.**  
Transnasal endoscopic surgery of choanal atresia without the use of stents.  
Laryngoscope, 2002, 112, P: 750-2.
198. **Ceylan K, Emir H, Kizilkaya Z, Samim E.**  
Bilateral choanal atresia in a 7-day-old patient: transnasal endoscopic repair with stent.  
Eur Arch Otorhinolaryngol 2007;264:837-40.
199. **Blanc DR, Giambra BK, Hopkin RJ, Daines CL, Rutter MJ.**  
L'aspiration chez les enfants atteints du syndrome de CHARGE.  
Int J Pediatr Otorhinolaryngol 2005; 69 : 1205-1209.
200. **Lawand C, Prasad C, Graham JM, Blake KD.**  
The Cranial Nerve Anomalies in CHARGE Association/Syndrome.  
Paediatr. Child Health, 2003, 8, 26.
201. **NAITO Y, HIGUCHI M, KOINUMA G, ARAMAKI M, TAKAHASHI T, KOSAKI K.**  
Upper airway obstruction in neonates and infants with CHARGE syndrome.  
Am. J. Med. Genet. Part. A., 2007, 143, 1815-20.
202. **Piquet JJ, Berrier A, Van JT.**  
Le traitement au laser co2 des imperforations choanales.  
J fr oto-rhino-laryngol 1985 ;34,P :417-9.

- 203. Phipps C.D., Wood W.E., Gibson W.S., et al.**  
Gastroesophageal reflux contributing to chronic sinus disease in children. A prospective analysis Arch. Otolaryngol. Head Neck Surg. 2000 ; 126 : 831–836.
- 204. Beste D.J., Conley S.F., Brown C.W.**  
Gastroesophageal reflux complicating choanal atresia repair  
Int. J. Pediatr. Otolaryngol. 1994 ; 29 : 51–58.
- 205. Barbero G.J.**  
Gastroesophageal reflux and upper airway disease Otolaryngol.  
Clin. North Am. 1996 ; 29 : 27–38.
- 206. Bothwel M.R., Parsons D.S., Talbot A., et al.**  
Outcome of reflux therapy on pediatric chronic sinusitis  
Otolaryngol. Head Neck Surg. 1999 ; 121 : 255–261.
- 207. Van Den Abbeele T.**  
Relations entre pathologie ORL et reflux gastro-oesphagien.  
j.arch. ped.2006.03.068 pages 604–605.
- 208. E. de Monès, F. Lagarde, S. Hans, M. Ménard, O. Laccourreye, D. Brasnu**  
Mitomycine C : prévention et traitement des synéchies glottiques antérieures.  
Ann Otolaryngol Chir Cervicofac, 2004; 121, 4, 229–234.
- 209. CABLE BB, PAZOS GA, BRIETZKE SE, MAIR EA.**  
Topical mitomycin therapy in the pediatric airway: state of the art.  
Operative techniques in otolaryngology –Head and neck surgery, 2002, 13, 57–63.
- 210. HOLLAND BW, MCGUIRT WF.**  
Surgical management of choanal atresia. Improved outcome using mitomycin.  
Arch. Otolaryngol. – Head and Neck Surgery, 2001, 127, 1375–80.
- 211. PRASAD M, WARD RF, APRIL MM, BENT JP, FROEHLICH P.**  
Topical mitomycin as an adjunct to choanal atresia repair.  
Arch. Otolaryngol. – Head and Neck Surgery, 2002, 128, 398–400.
- 212. MACLEOD IK, BROOKS DB, MAIR EA.**  
Revision choanal atresia repair.  
International Journal of Pediatric Otorhinolaryngology, 2003, 67, 517–24.
- 213. MORGAN DW, BAILEY M.**  
Current management of choanal atresia  
Intern. J Pediatr Otorhinolaryngol 1990; 19: 1–13.
- 214. Muzumdar D., Ventureyra E.C.**  
Inadvertent intracranial insertion of a soft rubber tube in a patient with Treacher–Collins syndrome: case report and review of literature Childs Nerv. Syst. 2008 ; 24 : 609–613.
- 215. Ali S, Al-Qahtani, Farouk MA. Messahel;**  
Choanal atresia repair. The use of reinforced silicone tube to prevent restenosis.  
Rhinology. 2003;41:54–55.
- 216. Abdelaziz Elsherif , Yosry Osman, Abobakr Abdelmoghny, Ahmed Mahrous.**

- Endonasal repair of choanal atresia, does stenting have a better outcome?  
Egypt J Ear Nose Throat Allied Sci (2012), doi:10.1016/j.ejenta.2012.02.004.
- 217. Cedin Ac, Fujitar, Cruz Olm.**  
Endoscopic transeptal surgery for choanal atresia with a stentless folded-over-flap technique. Otolaryngology-head and neck surgery, 2006, 135, P:693-8.
- 218. PASQUINI E, SCIARRETTA V, SAGGESE D, CANTARONI C, MACRI G, FARNETI G.**  
Endoscopic treatment of congenital choanal atresia.  
International Journal of Pediatric Otorhinolaryngology (2003) 67, 271\_276.
- 219. LIKTOR B, CSOKONAI LV, GERLINGER I.**  
A new endoscopic surgical method for unilateral choanal atresia.  
Laryngoscope, 2001, 111, 364-6.
- 220. Ryan P. De Freitas a, Robert G. Berkowitz.**  
Bilateral choanal atresia repair in neonates—A single surgeon experience.  
Int. J. Pediatr. Otorhinolaryngol. (2012), doi:10.1016/j.ijporl.2012.02.063.



اقْسِمُ بِاللَّهِ الْعَظِيمِ

أَنْ أَرَأَيْتَ اللَّهَ فِي مِهْنَتِي.

وَأَنْ أَصُونَ حَيَاةَ الْإِنْسَانِ فِي كَافَّةِ أَدْوَارِهَا فِي كُلِّ الظُّرُوفِ وَالْأَحْوَالِ بَادِلًا وَسَعِي فِي اسْتِنْقَاذِهَا مِنْ  
الْهَلَاكِ وَالْمَرَضِ وَالْأَلَمِ وَالْقَلْقِ.

وَأَنْ أَحْفَظَ لِلنَّاسِ كِرَامَتَهُمْ، وَأَسْتُرَ عَوْرَتَهُمْ، وَأَكْتُمَ سِرَّهُمْ.

وَأَنْ أَكُونَ عَلَى الدَّوَامِ مِنْ وَسَائِلِ رَحْمَةِ اللَّهِ، بَادِلًا رِعَايَتِي الطَّبِيبَةَ لِلْقَرِيبِ وَالْبَعِيدِ، لِلصَّالِحِ وَالطَّالِحِ،  
وَالصَّدِيقِ وَالْعَدُوِّ.

وَأَنْ أَثَابِرَ عَلَى طَلَبِ الْعِلْمِ، أَسْخِرَهُ لِنَفْعِ الْإِنْسَانِ .. لَا لِأَذَاهِ.

وَأَنْ أُوَقِّرَ مَنْ عَلَّمَنِي، وَأُعَلِّمَ مَنْ يَصْنَعُنِي، وَأَكُونَ أَخًا لِكُلِّ زَمِيلٍ فِي الْمِهْنَةِ الطَّبِيبَةِ  
مُتَعَاوِنِينَ عَلَى الْبِرِّ وَالتَّقْوَى.

وَأَنْ تَكُونَ حَيَاتِي مِصْدَاقَ إِيمَانِي فِي سِرِّي وَعَلَانِيَتِي ، نَقِيَّةً مِمَّا يَشِينُهَا تَجَاهَ اللَّهِ وَرَسُولِهِ  
وَالْمُؤْمِنِينَ.

والله على ما أقول شهيد





جامعة القاضي عياض  
كلية الطب و الصيدلة  
مراكش

أطروحة رقم: 76

سنة 2013

رتق قمع الأنف

الأطروحة

قدمت ونوقشت أمام العموم يوم .../.../2013  
من طرف

السيد **يوسف بويدر**

المزداد بخريبكة في 13 فبراير 1987

لنيل شهادة الدكتوراه في الطب

الكلمات الأساسية :

رتق - قمع الأنف - الحفرة الأنفية - متلازمة شارج - ضائقة تنفسية - انسداد الأنف -  
الجراحة بالمنظار

اللجنة

الرئيس

السيد **س. ايت بن علي**

أستاذ في جراحة الدماغ و الأعصاب

المشرف

السيد **ع. راجي**

أستاذ في جراحة الأذن و الأنف و الحنجرة

السيد **ع. أبوسعد**

أستاذ في طب الأطفال

الحكام

السيد **س. يونس**

أستاذ في طب التخدير والإنعاش

السيد **ل. أردور**

أستاذ مبرز في جراحة الأذن و الأنف و الحنجرة

