

Conduite à tenir devant une douleur thoracique musculo- squelettique

Docteur Richard FERRER
Hôpital Saint Joseph Marseille

Position du problème

Le médecin généraliste est confronté dans son exercice quotidien à plusieurs contraintes :

- ➔ Il est face à des troubles de santé au stade précoce de leur évolution. Tous les signes de la maladie peuvent ne pas être encore apparus.
- ➔ Ces troubles évolueront rarement vers une maladie.
- ➔ Sans plateau technique, il a des moyens diagnostiques limités.
- ➔ Il est amené à prendre des décisions dans un temps court (18 minutes en moyenne). Il se trouve bien souvent, à l'issue de la consultation, dans l'incapacité d'avoir une certitude sur l'étiologie des troubles, et leur évolution vers une maladie.

Deux écueils

L'incertitude diagnostique est une source potentielle d'erreur médicale et le médecin s'expose alors à deux écueils :

- ➔ Réduire le diagnostic au seul motif de consultation.
- ➔ Faire comme si c'était une maladie, poser un diagnostic sans preuve.

L'absence de diagnostic certain au terme de la consultation est un principe de réalité, auquel aucun médecin, exerçant dans les règles de l'art, ne peut échapper.



Conduite à tenir devant une douleur thoracique

Docteur Richard FERRER
Hôpital Saint Joseph Marseille

Introduction

La douleur thoracique est un défi pour le médecin généraliste puisqu'il est le premiers recours dans la majorité des cas.

- ➔ Représente entre 1 et 3 % des motifs de consultation en médecine générale avec une incidence de 10 à 15 pour 1000 patients par an.

Verdon F and al. Chest pain in daily practice: occurrence, causes and management. Swiss Med Wkly 2008; 138(23-24): 340-7.

- ➔ Depuis recommandations HAS sur la prise en charge de l'infarctus du myocarde (2007), les pathologies coronariennes centrent le raisonnement étiologique, mais retrouvées que dans 10% des cas en médecine générale.

Introduction: causes

Les douleurs thoraciques non coronarienne représentent environ 90 % des causes de DT en soins de premiers recours.

- ➔ Les origines musculo-squelettiques sont les plus fréquentes, suivies par les étiologies digestives puis psychogènes.
- ➔ La répartition étiologique diffère selon que la prise en charge soit effectuée en médecine ambulatoire ou au service d'accueil des urgences où le diagnostic coronarien est le plus fréquent.

Introduction: démarche diagnostique complexe

La démarche diagnostique est complexe et influencée par de nombreux facteurs :

- ➔ La présence de multiples diagnostics étiologiques du plus bénin au plus grave pouvant être la source d'une incertitude diagnostique pour le médecin et d'une inquiétude pour le patient.
- ➔ La nécessité pour le praticien de poser un diagnostic précis.
- ➔ L'absence de tests cliniques spécifiques.

Epidémiologie

- ➔ La prévalence varie entre 0,7 et 2,7 % avec une incidence entre 10 à 15 consultations pour 1000 patients.
- ➔ Il existe une différence épidémiologique significative selon le sexe et l'âge des patients, puisque l'incidence est plus élevée chez les hommes que chez les femmes.
- ➔ Les causes coronariennes et pulmonaires sont plus fréquentes chez l'homme et les causes psychogènes et œsophagiennes (au delà de 50 ans) plus fréquentes chez la femme.

Répartition étiologique

Etudes	Verdon	Bôsner	Svavarsdottir	Klinkman	Buntix	ASPEN
Population	58 MG	74 MG	1 centre médical	11 MG	25 MG	37 MG
Prévalence (%) *	2,7	0,7	0,68	X	X	1,4
Etiologies (%) :						
Musculo-squelettique	48,7	46,6	48,9	36,2	29	28,7
Cardio- vasculaire :	16,1		19,4	16,1	13,2	34,5
non coronarien	3,5	x	1,5	3,8	4,8	x
Coronarien	12,6	14,7	17,9	12	8,4	34,5
IDM	0,6	3,6	2,1	< 1,5	0	2,9
EP	0,3	x	1,6	0	0	x
Psychogènes	11,5	9,5	4,7	7,5	17,1	7,5
Pulmonaires	10,3	8,1	5,7	5,1	19,6	4,3
Digestives	8,2	5,8	3,6	18,9	9,9	13,7
Divers	2,2	x	7,7	x	10	x
Indéterminée	3,1	X	9,5	16,1	1,3	11,3

Légende:

x: résultats non indiqués

* prévalence de la douleur thoracique dans la population étudiée

Verdon F Swiss Med Wkly 2008

Bôsner S, Eur J Gen Pract 2009

Svavarsdóttir AE- Can Fam Physician 1996

Buntix F Fam Pract 1991; Klinkman MS. J Fam

Pract. 1994; A report from ASPEN. J Am Board

Fam Pract 1990

Comparaison des étiologies et prévalence des DT en ville et à l'hôpital

Proportion des diagnostics finaux des patients se présentant aux services d'accueil des urgences ou chez le médecin généraliste pour douleur thoracique

Diagnostiques	MG n=320	Urgences n=580	Seul n=161	Adressé n=369	Ambulance n=48
Inconnus	1,3	4,5	5,0	4,3	4,2
Atteinte Oesophagienne	4,8	1,9	1,9	1,6	4,2
Ulcère gastrique	5,1	0,7	0,6	0,8	0
Angor /trouble du rythme	8,4	13,4	8,1	15,7	12,5
Angine instable		12,8	8,7	14,9	10,4
Affections cardiaques sévères	4,8	28,1	24,2	28,5	39,6
Musculosquelettique	20,6	6,2	8,1	6,2	0
Neuropathie intercostale	8,4	1,0	0,6	1,1	2,1
Psychopathologie	7,1	2,9	3,1	2,2	6,3
Trachéite/bronchite	16,1	3,3	5,0	3,0	0
Affections pulmonaires sévères	3,5	8,8	10,6	8,9	2,1
Autres	10,0	10,0	11,8	8,9	12,5

Ce qui fait mal dans le thorax

- ➔ La paroi (côtes, muscles).
- ➔ Les enveloppes (plèvre, péricarde).
- ➔ Les organes: cœur, œsophage, aorte **MAIS PAS** les bronches et le parenchyme pulmonaire (seules les pathologies pulmonaires survenant au contact de la plèvre sont éventuellement sources de douleur thoracique).

Reconnaître une détresse vitale

Cette première étape est indispensable, elle consiste à rechercher par la prise des constantes et un examen clinique rapide les signes de détresse :

- ➔ Respiratoire : polypnée > 30/min ou bradypnée < 10/min, cyanose (hypoxie), hypersudation (hypercapnie), tirage par mise en jeu des muscles respiratoires accessoires, balancement thoraco-abdominal, troubles de conscience, saturation (SpO₂) < 90 %.
- ➔ Hémodynamique : signes de choc (pression artérielle systolique < 80 mmHg, tachycardie, pâleur, marbrures cutanées).
- ➔ Neurologique : confusion, agitation, convulsion, score de Glasgow.

Démarche diagnostique: anamnèse

Dans un premier temps, elle s'attache à déterminer les caractéristiques de la douleur thoracique:

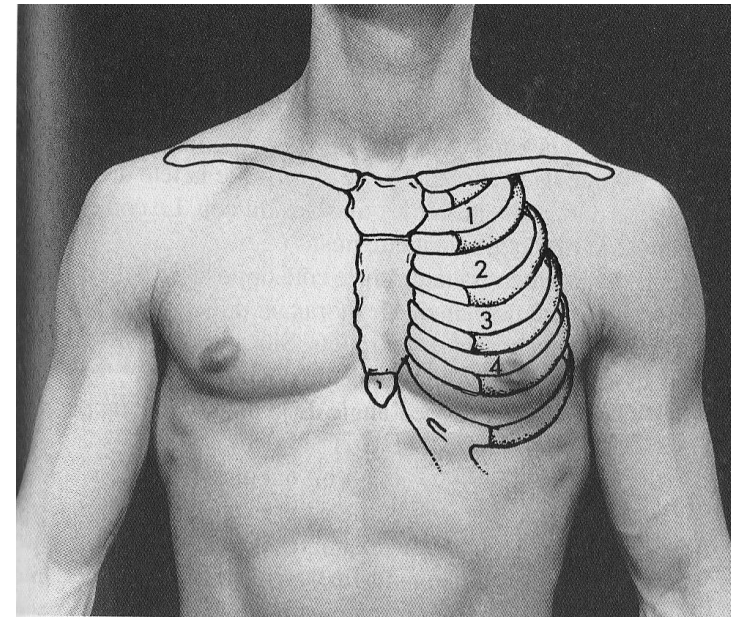
- ➡ son mode de survenue (traumatique ou non).
- ➡ son intensité (échelle numérique ou échelle visuelle analogique),
- ➡ sa topographie et ses irradiations,
- ➡ les facteurs déclenchant ou aggravant et les facteurs antalgiques (médicamenteux ou non),
- ➡ son ancienneté (aiguë, subaiguë ou chronique) et son type,
- ➡ les signes fonctionnels associés (signes généraux, signes fonctionnels spécifiques d'organe) ainsi que le ressenti du patient face à ce symptôme.

Description de la douleur: type

- ➔ Constrictive, donnant au patient l'impression d'un thorax serré, ou écrasé, de barre ou de poids rétrosternal: évoquant en premier lieu une insuffisance coronaire.
- ➔ Un pincement.
- ➔ Un coup de poignard.
- ➔ Une brûlure.

Description de la douleur: sa localisation

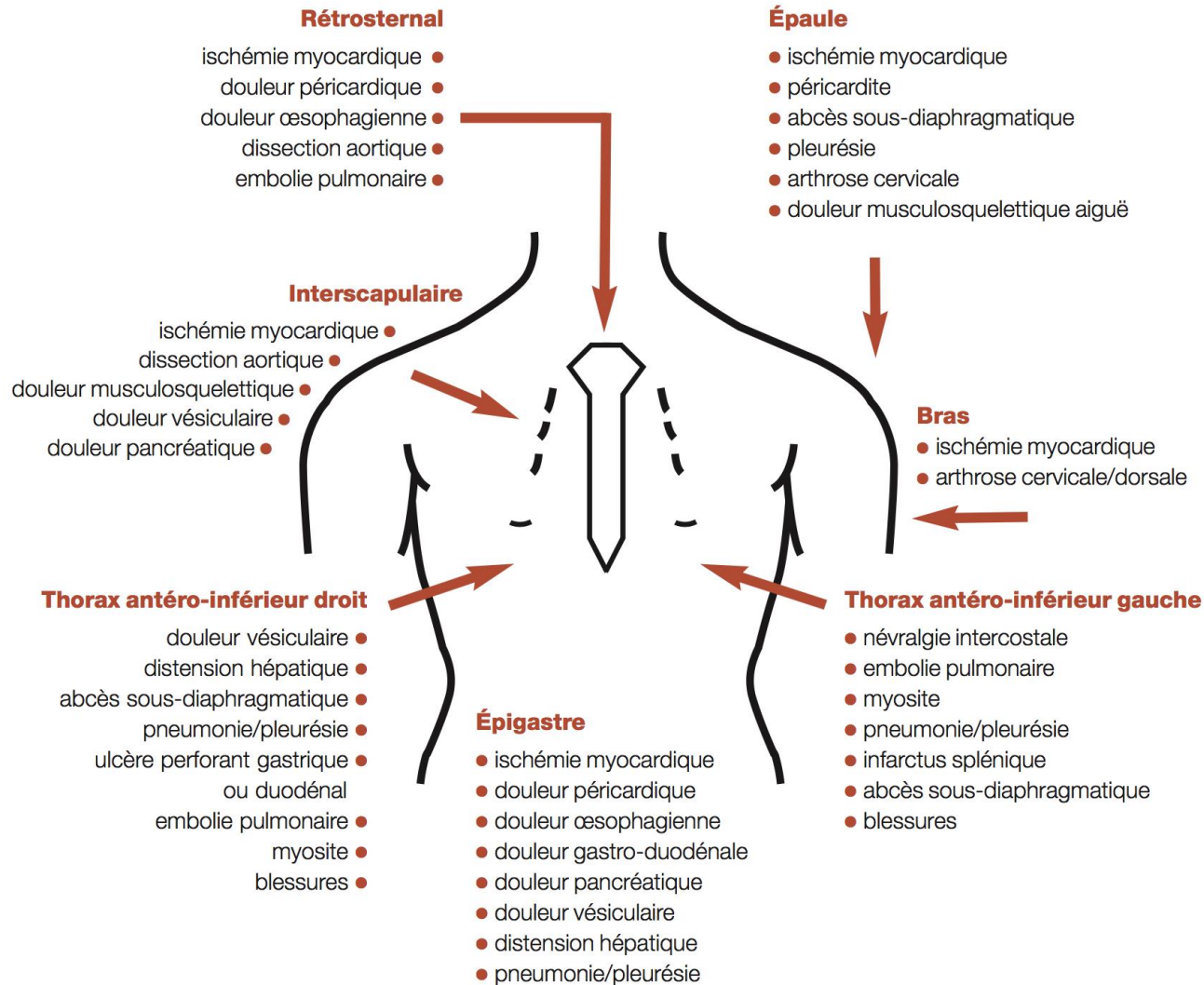
- ➔ Derrière le sternum (rétrosternale), médiothoracique, large ou punctiforme.
- ➔ Latéro-thoracique
- ➔ Basithoracique.
- ➔ Antérieur, postérieure, interscapulaire.
- ➔ Dorsale.



Description de la douleur: mode d'installation et durée

- ➔ Installation brutale.
- ➔ Installation progressive.
- ➔ Permanente.
- ➔ Intermittente.

Localisations habituelles des douleurs thoraciques selon les principales étiologies.



Description de la douleur: ses irradiations

- ➔ L'épaule gauche (ou aux 2 épaules), le long du bord ulnaire de l'avant-bras jusqu'au 2 derniers doigts de la main, mâchoire inférieure: origine coronarienne.
- ➔ Dos (dissection aortique).

Description de la douleur: facteur déclenchant

- ➔ Effort.
- ➔ Position (pyrosis aggravé par la position penchée en avant).
- ➔ Spontanée.

Description de la douleur: signes associés

- ➡ Dyspnée.
- ➡ Nausées.
- ➡ Sueurs.
- ➡ Douleur abdominale.
- ➡ Syncope.
- ➡ Toux.
- ➡ Fièvre.
- ➡ Hémoptysie.
- ➡ Douleur de jambe.

La reproduction ou l'aggravation de la douleur

- ➔ A la palpation, à l'inspiration profonde, lors des activités physiques ou à la toux (origine pariétale, pleurale ou péricardique).
- ➔ A l'ingestion d'aliments (œsophage).

Le soulagement de la douleur

➔ Par la trinitrine en moins de 3 minutes (origine coronaire)

Une réduction de la douleur thoracique après l'administration de trinitrine peut être trompeuse et n'est pas recommandée comme manœuvre diagnostique.

The Task Force for the management of acute myocardial infarction in patients presenting with ST-segment elevation of the European Society of Cardiology: European Heart Journal (2017)

➔ Une attitude antalgique (péricardite et pancréatite, soulagées par la position penchée en avant).

➔ L'alimentation (ulcère gastroduodéal).

Douleurs musculo-squelettiques: introduction

- ➔ Etiologie la plus fréquente en médecine générale avec une grande variabilité dans la présentation clinique.
- ➔ Plus fréquente chez les femmes présentant des problèmes psychologiques associés.

Douleurs musculo-squelettiques: épidémiologie

➔ Pour Bösner elle est présente chez 46,6% des patients présentant des douleurs thoraciques en médecine générale.

Bösner S, and al. Chest pain in primary care: epidemiology and pre-work-up probabilities, Eur J Gen Pract , 2009, vol. 15 (pg. 141-6)

➔ Pour Verdon elle correspond à 42,7% des cas de douleurs thoraciques en soins primaires.

Verdon F, Burnand B, Herzig L, et al. Chest wall syndrome among primary care patients: a cohort study, BMC Fam Pract , 2007, vol. 12 pg. 51

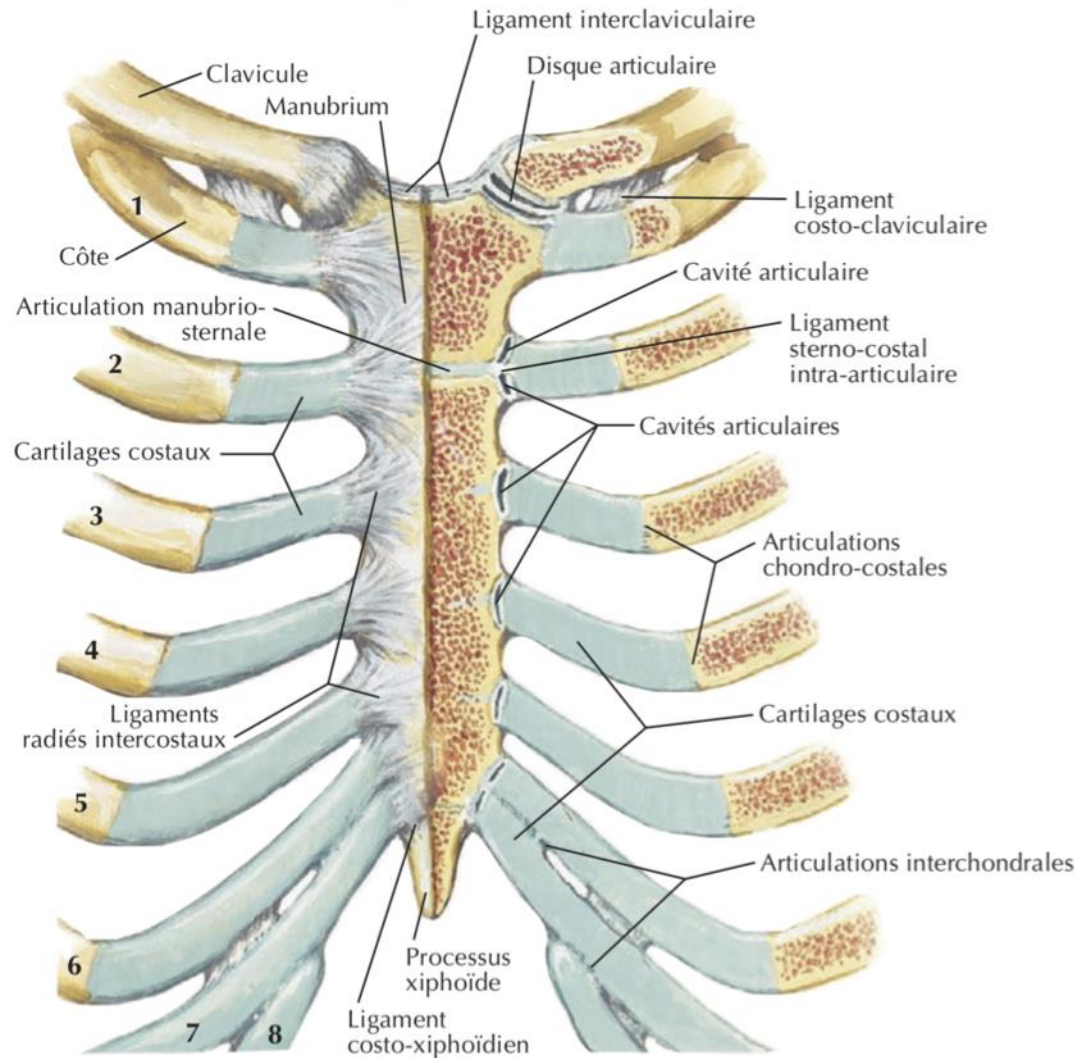
➔ Un groupe d'étude islandais a décrit sa présence avec une proportion de 48,9% chez les patients souffrant de douleurs thoraciques.

Svavarsdottir AE, and al. Chest pain in family practice. Diagnosis and long-term outcome in a community setting, Can Fam Physician , 1996, vol. 42 (pg. 1122-8)

Douleurs musculo-squelettiques: localisation de la douleur

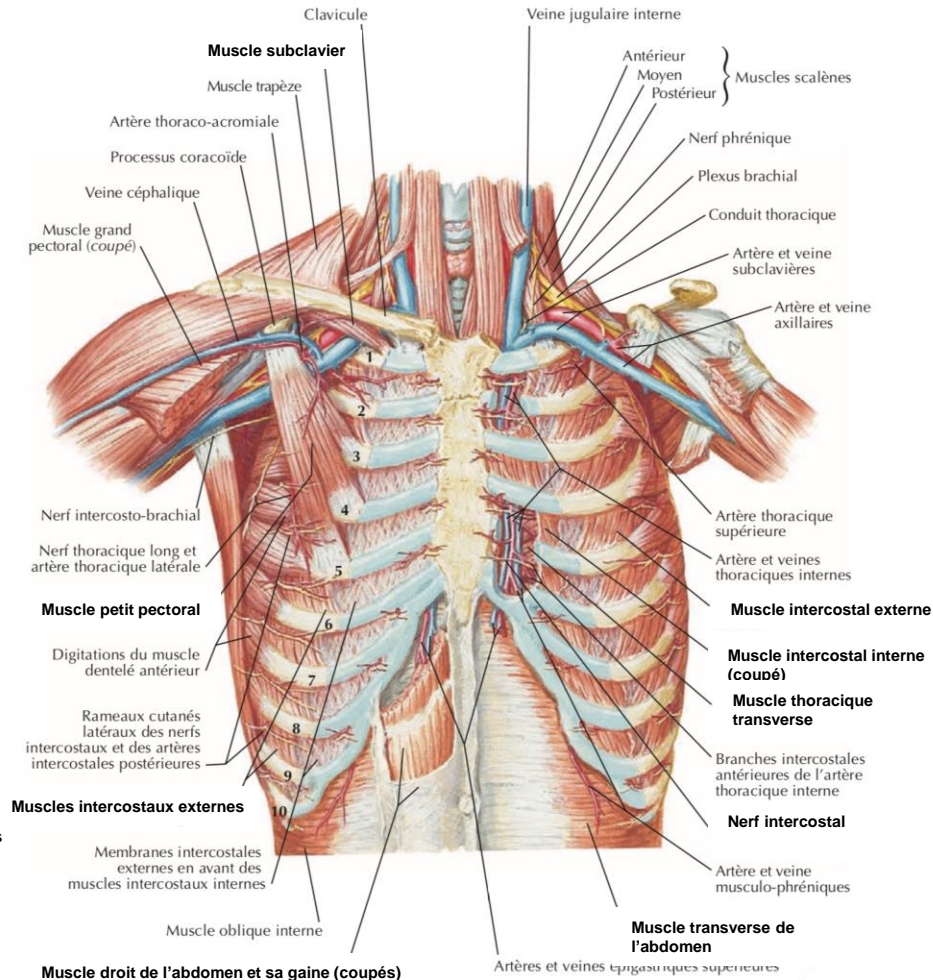
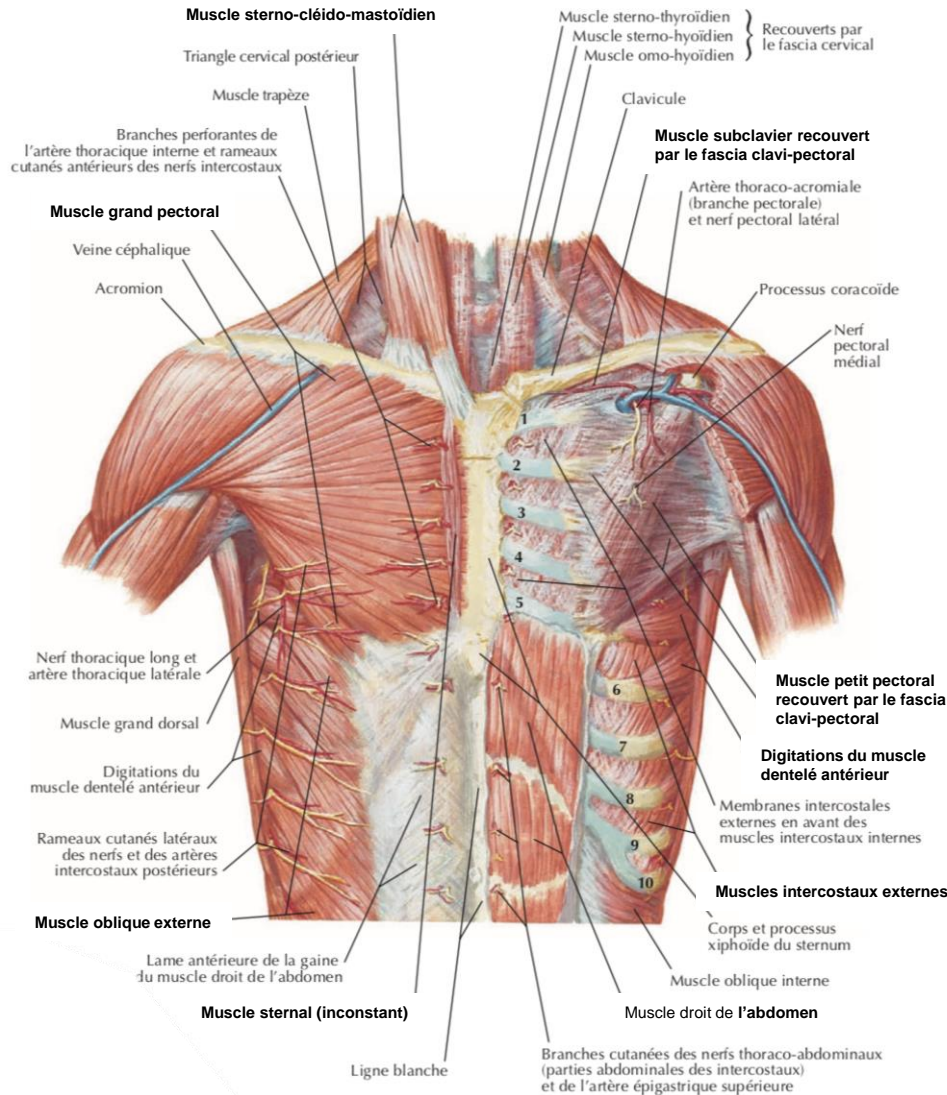
- ➔ Antérieur: région incluant les articulations sterno-claviculaires, manubrio-sternales, sterno-costales.
- ➔ Latérale: région incluant les côtes.
- ➔ Postérieure : région incluant les vertèbres et les articulations costo-vertébrales (dorsalgie).
- ➔ Pour chacune des régions (antérieure, latérale ou postérieure), il peut exister une cause articulaire ou osseuse (atteinte pariétale).

Douleurs musculo-squelettiques: anatomie



- Les côtes sont constituées d'os et de cartilage, le cartilage servant de pont élastique entre la partie osseuse de la côte et le sternum.
- Antérieurement, le cartilage costal de la première côte se raccorde au manubrium par une fusion rigide de l'os et du cartilage.
- Les sept paires suivantes de côtes s'articulent avec le sternum via le cartilage par des articulations synoviales.
- Les côtes 8 à 10 s'attachent devant la partie cartilagineuse de la côte au-dessus d'elles et ont souvent des articulations interchondrales tapissées de synovie.
- Les côtes se déplacent avec la respiration et avec les mouvements du tronc ou les mouvements des membres supérieurs.
- L'innervation de la paroi thoracique est principalement assurée par les nerfs intercostaux.

Douleurs musculo-squelettiques: anatomie



Douleurs musculo-squelettiques



Costochondrite



Syndrome de Teitze



Syndrome de Cyriax



Xiphodynie



Syndrome du muscle sternal



Articulation costo-vertébrale

Douleurs musculo-squelettiques: costochondrite - introduction

- ➔ La costochondrite, également connue sous le nom de syndrome costosternal et de syndrome de la paroi thoracique antérieure, est la cause la plus fréquente de douleurs thoraciques musculo-squelettiques antérieures, avec une prévalence de 13%.

Klinkman MS, and al. Episodes of care for chest pain: a preliminary report from MIRNET. Michigan Research Network. J Fam Pract 1994

- ➔ Inflammation des jonctions costochondrales des côtes ou des articulations chondrosternales, généralement à plusieurs niveaux et sans œdème ou induration.
- ➔ Elle diffère du syndrome de Tietze, qui ne concerne généralement qu'une zone avec un gonflement douloureux localisé.

Douleurs musculo-squelettiques: costochondrite - clinique

- ➔ Symptôme principal: douleur de la paroi thoracique d'intensité variable, généralement décrite comme aiguë.
- ➔ La douleur est souvent exacerbée par les mouvements du haut du corps, la respiration profonde et les activités physiques.
- ➔ Elle est reproduite par la palpation des segments de cartilage affectés et peut irradier sur la paroi thoracique.
- ➔ Les articulations costochondrales de la 2^{ème} à la 5^{ème} sont les plus souvent touchées, en particulier les côtes 3 et 4, n'importe laquelle des sept jonctions costochondrales peut être impliquée.
- ➔ La douleur peut être présente sur plusieurs articulations costochondrales, mais le plus souvent est unilatérale.

Douleurs musculo-squelettiques: costochondrite – examen clinique

- ➔ L'examen de la paroi thoracique doit inclure la palpation avec une légère pression de la région thoracique antérieure, postérieure et latérale, en notant les zones de sensibilité.
- ➔ Les zones discrètes de sensibilité peuvent être mieux localisées par palpation avec un seul doigt
- ➔ La douleur peut être exacerbée par le mouvement du tronc ou la respiration profonde et réduite par une diminution des mouvements, une respiration calme ou un changement de position.
- ➔ Bien que la douleur reproduite par la palpation de la paroi thoracique soit considérée comme atypique pour une cause cardiaque, elle ne peut être exclue.

Douleurs musculo-squelettiques: costochondrite - causes

- ➔ Traumatismes mineurs répétés ou d'activités inhabituelles: peindre, déplacer des meubles.
- ➔ Antécédents d'une maladie récente avec toux, exercice intense ou activités physiques qui sollicitent le membre supérieur.

Douleurs musculo-squelettiques: costochondrite – examens complémentaires

- ➔ Si présence d'antécédents ou de facteurs de risque cardio-vasculaire: ECG.
- ➔ Si présence d'une fièvre, toux, dyspnée: Rx thorax
- ➔ Le scanner thoracique doit être réservé aux cas dans lesquels il existe une forte suspicion de processus infectieux ou néoplasiques.
- ➔ La scintigraphie osseuse au technétium 99 n'est pas jugée spécifique au diagnostic.

Douleurs musculo-squelettiques: costochondrite – traitement

- ➔ Il vise à soulager la douleur: AINS ou antalgiques.
- ➔ Minimiser les activités qui provoquent les symptômes: par exemple, en réduisant la fréquence ou l'intensité des exercices physiques.
- ➔ Les antitussifs peuvent aider à soulager les symptômes si présence d'une toux.

Douleurs musculo-squelettiques: costochondrite – évolution

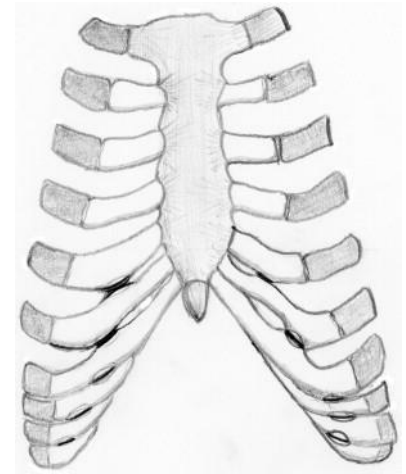
- ➔ Evolution variable, de quelques semaines à quelques mois.
- ➔ Rassurer le patient et lui expliquer sa pathologie.

Douleurs musculo-squelettiques

- ➔ Costochondrite
- ➔ Syndrome de Tietze
- ➔ Syndrome de Cyriax
- ➔ Xiphodynies
- ➔ Syndrome du muscle sternal
- ➔ Articulation costo-vertébrale

Douleurs musculo-squelettiques: Syndrome de Tietze - introduction

- ➔ Atteinte inflammatoire dégénérative d'un ou plusieurs cartilages costaux unissant une côte au sternum à l'origine d'un **gonflement localisé** et d'une douleur.
- ➔ Seules les vraies côtes sont concernées, soit de la première à la septième avec une plus forte fréquence pour la deuxième et troisième côte.
- ➔ L'atteinte est unique dans la grande majorité des cas (70%), mais elle peut aussi toucher plusieurs niveaux ou être bilatérale.



Douleurs musculo-squelettiques: Syndrome de Tietze - cause

- ➔ Origine probablement micro-traumatique: la douleur peut succéder un effort ou traumatisme local externe (choc, soulèvement, compression, torsion du tronc) ou interne (toux chronique, efforts de vomissement).

Douleurs musculo-squelettiques: Syndrome de Tietze - clinique

- ➔ Douleur aiguë de la paroi antérieure du thorax, centrée sur un cartilage costal.
- ➔ Apparition de la douleur en général progressive. Permanente, exacerbée par la toux, la respiration voire le simple contact. Elle peut être présente la nuit quand l'inflammation est forte.

Douleurs musculo-squelettiques: Syndrome de Tietze – examen clinique

- ➔ Gonflement caractéristique autour de la jonction côte-cartilage, avec une douleur vive reproduite à la pression. **Ce gonflement est nécessaire au diagnostic de syndrome de Tietze**, mais il peut manquer, on parle alors de costochondrie.
- ➔ Il faut vérifier le caractère indolore des cartilages sus- et sous-jacents, et controlatéraux.
- ➔ La douleur peut aussi être provoquée à distance par une pression à deux mains sur les parois latérales du grill costal.

Douleurs musculo-squelettiques: Syndrome de Tietze – imagerie

- ➔ La scintigraphie osseuse n'a pas fait la preuve de son intérêt
- ➔ L'IRM pourrait être l'examen de choix. Elle peut montrer un épaissement du cartilage atteint, un hypersignal de ce même cartilage, visible sur les séquences T2, STIR ou FAT SAT et un œdème de l'os sous-chondral.

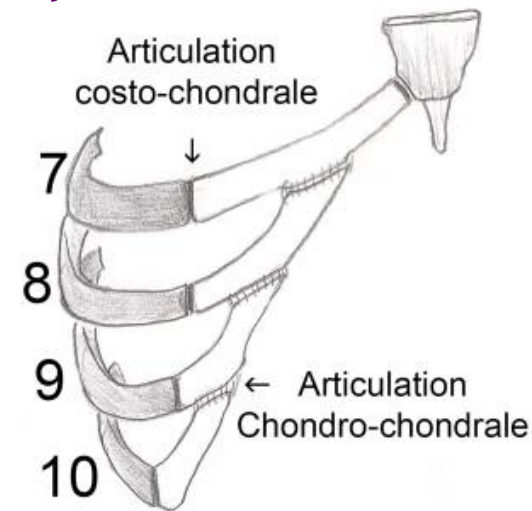
Douleurs musculo-squelettiques

- ➔ Costochondrite
- ➔ Syndrome de Tietze
- ➔ Syndrome de Cyriax
- ➔ Xiphodynie
- ➔ Syndrome du muscle sternal
- ➔ Articulation costo-vertébrale

Douleurs musculo-squelettiques: Syndrome de Cyriax - introduction

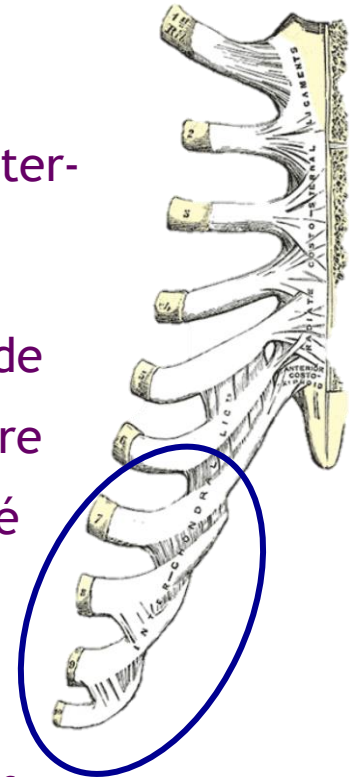
- ➔ Syndrome douloureux lié à une sub-luxation du cartilage antérieure de l'une des dernières côtes (8e, 9e ou 10e) qui emprisonne le nerf intercostal sus-jacent.
- ➔ On le retrouve parfois dans la littérature sous d'autres dénominations : slipping rib ou clicking rib syndrome, ou encore rib tip syndrome.
- ➔ Seules les fausses côtes sont concernées (soit les 8e, 9e ou 10e côtes, qui se rattachent au sternum par un cartilage commun).

L'aigent costal est formé par les trois fausses côtes (8e, 9e et 10e côtes) qui se prolongent par un cartilage costal s'articulant au cartilage sus-jacent par une articulation chondro-chondrale. C'est cette articulation qui est instable dans le syndrome de Cyriax.

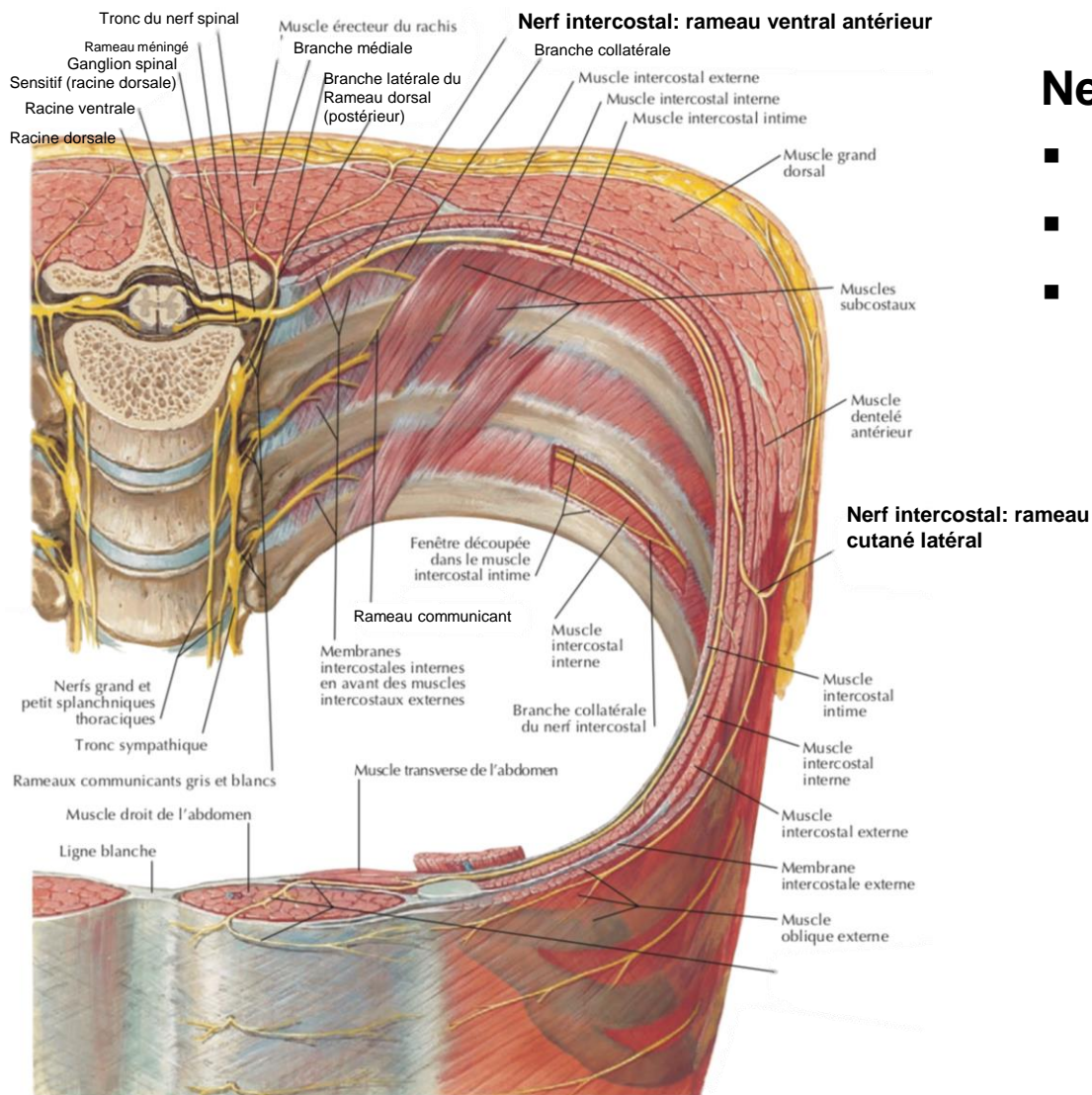


Douleurs musculo-squelettiques: Syndrome de Cyriax - physiopathologie

- ➔ Chaque articulation comporte une capsule articulaire renforcée latéralement et médialement par un ligament interchondral.
- ➔ Ces articulations donnent à la cage thoracique un surcroît de mobilité mais constituent une zone de fragilité. La déchirure de l'une d'elles va donner à la côte concernée une mobilité anormale à type de subluxation, exceptionnellement vers l'avant, vers l'arrière le plus souvent.
- ➔ La côte peut alors remonter un peu et se bloquer contre la face profonde, viscérale, du cartilage sus-jacent où elle peut comprimer le nerf intercostal correspondant.



Douleurs musculo-squelettiques: Syndrome de Cyriax – nerf intercostal



Nerf intercostal

- Composante sensitive
- Composante motrice
- Composante sympathique

Douleurs musculo-squelettiques: Syndrome de Cyriax - causes

- ➔ La cause est toujours traumatique de façon directe ou indirecte même si ce traumatisme passe souvent inaperçu.
- ➔ Traumatisme : choc direct unique ou pressions répétées sur la côte (port de charges, travail penché en avant contre un rebord de table, etc.)
- ➔ Mouvement soudain de torsion du tronc (tennis, golf...).

Douleurs musculo-squelettiques: Syndrome de Cyriax – signes cliniques

- ➔ Douleur sur le rebord costal inférieur, au niveau de la luxation, mais elle peut irradier à distance vers le haut (région précordiale), le bas (hypocondre), la ligne médiane (épigastre) ou l'arrière (en hémicceinture).
- ➔ Le support anatomique de ces irradiations trompeuses est une compression du nerf intercostal sus-jacent par la côte déplacée. Ces nerfs ont en effet une composante sensitivo-motrice et une sympathique, cette dernière étant responsable de la tonalité « viscérale » de la douleur.
- ➔ Evolution chronique, par absence de réparation de la lésion cartilagineuse. Durée moyenne des symptômes 3 ans.

Douleurs musculo-squelettiques: Syndrome de Cyriax

➔ Facteurs déclenchant:

- Expiration.
- Bâillement.
- Eternuement.
- Mouvements spécifiques.
- Possibilité de reproduire les symptômes.
- Clic inaugural.

Douleurs musculo-squelettiques: Syndrome de Cyriax – clinique

- ➔ Anamnèse: recherche un facteur causal ou facteurs provocateurs, en général des mouvements du tronc (rotation et extension), une pression locale (repos en décubitus latéral) ou les efforts de toux.
- ➔ Parfois le déplacement de la côte s'accompagne d'un claquement perceptible, d'où l'autre nom de clicking rib syndrome.

Douleurs musculo-squelettiques: Syndrome de Cyriax – examen clinique

- ➔ La palpation du rebord costal met en évidence un point douloureux précis correspondant au cartilage rompu. Il s'y associe une reproduction de la douleur dans ses irradiations lorsque l'on appuie dessus.
- ➔ Test diagnostic: **manœuvre de crochetage.**
Le patient est sur le dos, relaxé. L'examineur agrippe entre le pouce et les autres doigts la dernière fausse côte et lui imprime des mouvements de va et vient antéro-postérieurs qui entraînent avec elle les autres côtes. Le but est de reproduire la luxation et la douleur habituelle.

Douleurs musculo-squelettiques: Syndrome de Cyriax

➔ Triade diagnostique:

- Douleur basi-thoracique ou épigastrique.
- Point douloureux exquis du rebord costal.
- Manœuvre du crochetage positive.

Douleurs musculo-squelettiques: Syndrome de Cyriax – examens complémentaires

- ➡ Échographie: visualisation de la mobilité anormale du cartilage lors de la contraction de muscles abdominaux.
- ➡ Scanner avec reconstruction 3D ?

Douleurs musculo-squelettiques: Syndrome de Cyriax – traitement

- ➔ Abstention thérapeutique - Expliquer au patient la nature essentiellement bénigne de son affection constitue la première étape du traitement et pourrait suffire dans une majorité de cas.
- ➔ Injections de lidocaine sans adjonction de stéroïde, et la répétition de ces infiltrations (jusqu'à 5 ou 6) permettrait une réduction durable de la douleur.
- ➔ Traitement chirurgical pour les cas rebelles et handicapants, qui consiste en une résection du cartilage luxé sur 5 cm environ.

Douleurs musculo-squelettiques: Syndrome de Cyriax

➔ Diagnostics différentiels

- Syndrome de Treitze.
- Syndrome de la 12e côte.
- Xiphodynne.
- Compression des nerfs cutanés abdominaux dans leur trajet dans le muscle droit de l'abdomen.
- Douleurs profondes d'origine abdominale ou thoracique.

Douleurs musculo-squelettiques

- ➔ Costochondrite
- ➔ Syndrome de Tietze
- ➔ Syndrome de Cyriax
- ➔ Xiphodynie
- ➔ Syndrome du muscle sternal
- ➔ Articulation costo-vertébrale

Douleurs musculo-squelettiques: Xiphodynies

- ➔ Elle désigne une douleur du processus xiphoïde dont l'origine reste mal connue et la fréquence très rare.
- ➔ La xiphodynie s'accompagne en général d'une tuméfaction locale en regard de la xiphoïde.

Douleurs musculo-squelettiques: Xiphodynies - Physiopathologie

- ➡ Tuméfaction locale en regard du processus xiphoïde sous forme de saillie.
- ➡ Cette saillie pourrait entraîner une irritation des tissus mous, voire leur inflammation.
- ➡ Origine traumatique, par une luxation vers l'avant (traumatisme thoracique ou abdominal, microtraumatismes répétés), au moins mécanique (cas des grossesses gémellaires, où la déformation s'installe progressivement, sternotomie...).

Douleurs musculo-squelettiques: Xiphodynies - clinique

- ➔ Le symptôme majeur est la douleur, centrée sur le processus xiphoïde mais peut irradier à la région épigastrique.
- ➔ Elle est exacerbée par la pression locale, voire les vêtements serrés (soutien-gorge), les efforts de toux et le décubitus ventral.
- ➔ La douleur est reproduite par la pression du processus xiphoïde, alors que les parties adjacentes (sternum, articulations sterno-costales, côtes) sont insensibles.

Douleurs musculo-squelettiques: Xiphodynies –examens complémentaires

- ➔ Le scanner du sternum permettrait de confirmer un angle xipho-sternal proche de l'angle droit, mais il n'est réellement utile que si l'on cherche à confirmer la saillie de la xiphoïde.
- ➔ En pratique le diagnostic est clinique, l'appendice est facilement localisé car il saille sous la peau de façon plus ou moins marquée, pouvant dans certains cas être perçu comme « piquant » sous le doigt.

Douleurs musculo-squelettiques: Xiphodynies – traitement

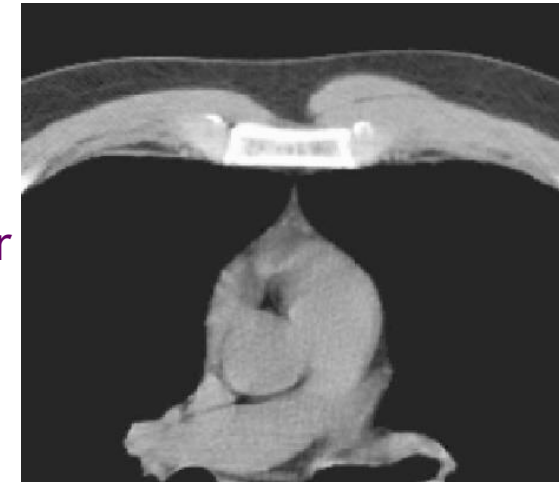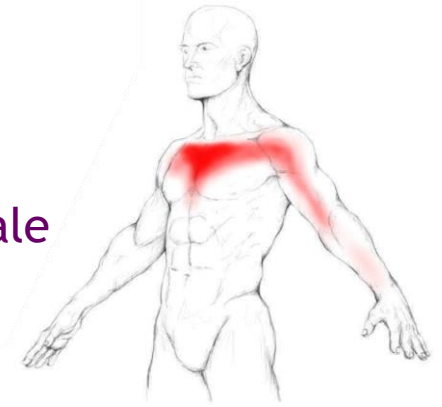
- ➔ Infiltration locale en première intention lorsque la gêne est notable.
- ➔ En cas d'échec, la résection chirurgicale est indiquée.

Douleurs musculo-squelettiques

- ➔ Costochondrite
- ➔ Syndrome de Tietze
- ➔ Syndrome de Cyriax
- ➔ Xiphodynies
- ➔ Syndrome du muscle sternal
- ➔ Articulation costo-vertébrale

Douleurs musculo-squelettiques: Syndrome du muscle sternal

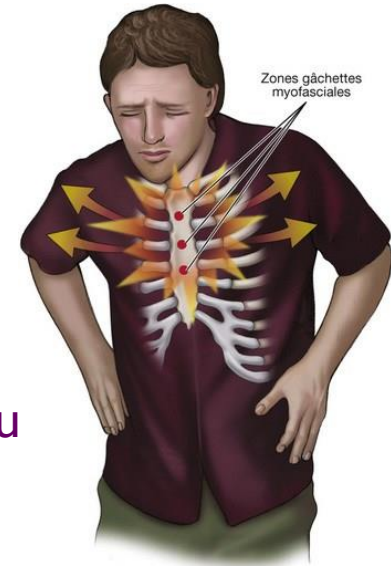- ➔ Cause rare de douleur de la paroi thoracique antérieure, soit 5% de la population qui possède un muscle sternal.
- ➔ Douleur de la partie médiane de la paroi thoracique antérieure, pouvant irradier dans la région rétrosternale et la face médiale du bras.
- ➔ Syndrome algique myofascial caractérisé par des zones gâchettes dans le corps du sternum.
- ➔ Parfois, d'autres zones gâchettes peuvent coexister sur le muscle pectoral et le chef sternal du sternocléidomastoïdien.



Muscle sternal en avant du muscle grand pectoral

Douleurs musculo-squelettiques: Syndrome du muscle sternal

- ➔ La douleur peut être reproduite en palpant les zones gâchettes.
- ➔ La stimulation de ces zones provoque un signe du sursaut du patient (jump sign positif).
- ➔ Ces zones gâchettes peuvent faire l'objet d'un traitement par infiltration.



Douleurs musculo-squelettiques

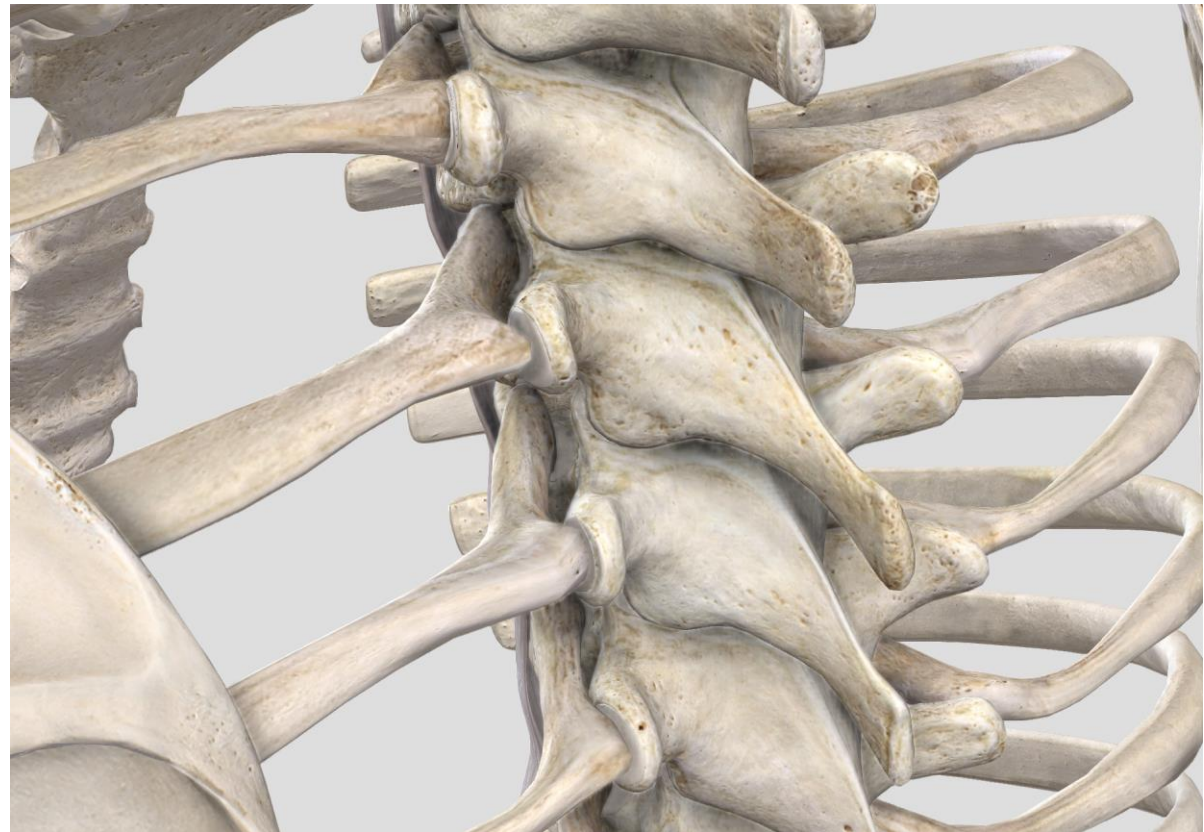
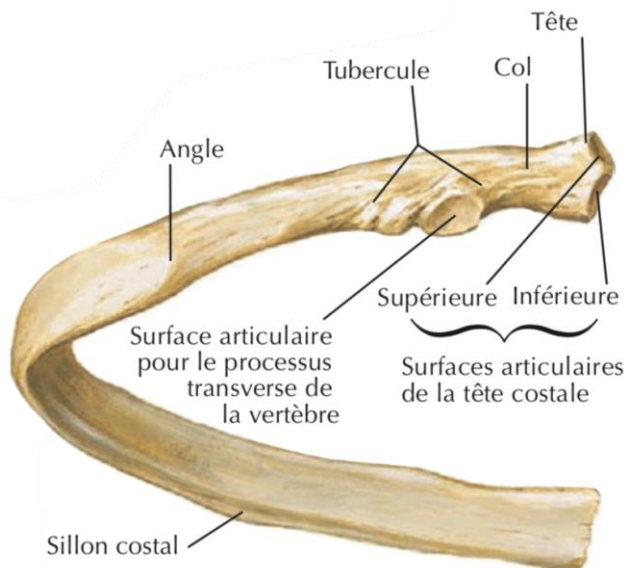
- ➔ Costochondrite
- ➔ Syndrome de Tietze
- ➔ Syndrome de Cyriax
- ➔ Xiphodynie
- ➔ Syndrome du muscle sternal
- ➔ Articulation costo-vertébrale

Douleurs musculo-squelettiques: articulations costo-vertébrales

- ➔ Les ligaments de l'articulation costo-vertébrale sont des structures anatomiques relativement méconnues et souvent négligées.
- ➔ Rôle important dans le maintien d'un alignement approprié entre les côtes et la colonne vertébrale.
- ➔ On compte 108 ligaments costo-vertébral, rôle essentiel à la stabiliser et fonction de la colonne vertébrale.
- ➔ Ils sont rarement au repos, engagés dans chaque effort respiratoire qui implique le mouvement de la cage thoracique.

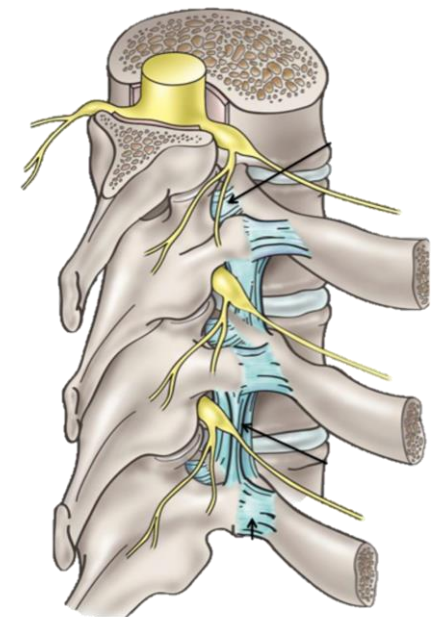
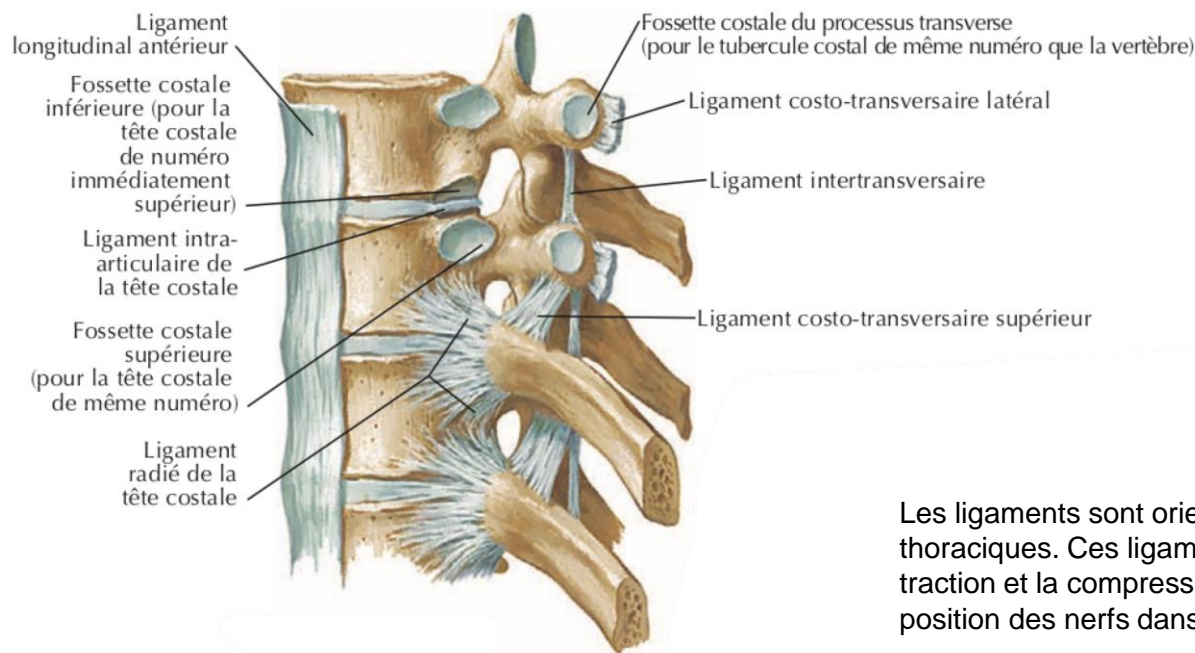
Douleurs musculo-squelettiques: articulations costo-vertébrales - anatomie

Les côtes s'articulent avec le rachis par deux articulations : la costo-vertébrale, la costo-transversaire. Seules articulations de l'organisme qui, de la naissance à la mort, ne connaissent pas de repos.



Douleurs musculo-squelettiques: articulations costo-vertébrales - anatomie

➔ Les ligaments costo-vertébraux sont riches en fibres élastiques qui s'étendent dans un sens avec le mouvement et se raccourcissent avec le mouvement dans la direction opposée, restant donc tendu plutôt que de devenir laxes.



Les ligaments sont orientés perpendiculairement aux nerfs spinaux thoraciques. Ces ligaments constituent une protection contre la traction et la compression des nerfs en maintenant une bonne position des nerfs dans le foramen intervertébral

Douleurs musculo-squelettiques: articulations costo-vertébrales - biomécanique

- ➔ L'articulation costo-vertébrale et les ligaments costo-vertébraux jouent un rôle central dans la stabilisation thoracique, la portance, la mobilité, la protection et le mouvement de la paroi thoracique, tout en contribuant fortement à l'effort respiratoire.
- ➔ Ils permettent et limitent le mouvement des côtes au niveau de l'articulation transversale afin de permettre une expansion maximale de la cavité thoracique selon les besoins de la demande respiratoire.
- ➔ Leurs actions sur les complexes costo-vertébral et intervertébral permettent une flexion latérale et une rotation axiale.

Douleurs musculo-squelettiques: articulations costo-vertébrales - pathogénie

- ➔ Tout dysfonctionnement de l'articulation, les fractures de côte au niveau du col, l'arthrose, la spondylarthrite ankylosante et d'autres spondyloarthrite vont être à l'origine de douleurs.

- ➔ Entorses de la costo-vertébrale peuvent survenir:
 - après des mouvements brusque de rotation, de flexion ou de surextension du rachis,
 - après une fracture costale ou vertébrale,
 - après une contraction musculaire violente en soulevant, en éternuant.

Douleurs musculo-squelettiques: articulations costo-vertébrales - diagnostic

- ➔ Douleur thoracique postérieure.
- ➔ Douleur intercostale, à type de précordialgie, ou de point de côté, souvent catalogué « point pleural » ou névralgies intercostales.
- ➔ Pour l'entorse douleur apparue après un faux mouvement ou un effort.
- ➔ Il existe souvent un fond douloureux, ou plutôt une sensibilité permanente de l'angle costo-vertébral, s'aggravant lors de certains mouvements ou de certaines positions.

Douleurs musculo-squelettiques: articulations costo-vertébrales - diagnostic

- ➔ Si suspicion d'entorse costo-vertébrale il faut rechercher le signe essentiel, la « manoeuvre de la côte »:
- Le malade étant assis, on se place derrière lui.
 - On lui fait faire une latéroflexion du tronc du côté opposé à la douleur (le bras du côté douloureux relevé, la main sur la tête).
 - Avec la pulpe des doigts, on accroche le bord supérieur de la côte douloureuse, et on tire vers le bas (douloureuse si entorse).
 - Puis l'on fait la même manoeuvre en accrochant le bord inférieur et en tirant vers le haut (indolore si entorse).

Douleurs musculo-squelettiques: thoracique postérieure

Causes de douleur thoracique postérieure

Entorse costo-vertébrale

Fracture de fatigue (athlètes) - Fracture pathologique (ostéoporose)

Protrusion / hernie discale intervertébrale

Sténose spinale - Irritation / compression du nerf spinal

Arthrose

Déformation musculaire ou ligamentaire

Hyperostose

Névralgie intercostale

Syndrome thoracique supérieur (T4 syndrome)

Spondylarthrite ankylosante - rhumatisme psoriasique

Cancer pulmonaire ou mammaire (extension directe ou métastases)

Cancer de la cage thoracique (sarcome, histiocytome fibreux malin, myélome multiple)

Douleurs viscérales projetées d'origine cardiaque, aortique, rénale, pulmonaire, œsophagienne, vésiculaire ou hépatobiliaire et les lésions malignes métastatiques,

Douleurs musculo-squelettiques: score prédictif

Etude réalisée en médecine générale sur 24 620 consultations, dont 672 douleurs thoraciques, des signes cliniques pertinents ont été isolés permettant d'évoquer avec une forte probabilité une cause musculo-squelettique. Cette étude a regroupé ces signes dans un score diagnostique.

Positif si résultat supérieur ou égal à 5

Signes cliniques	Odds ratio	Points
DT non constrictive	2,53	1
DT non localisée à l'hémithorax gauche	2,28	1
DT bien localisée (1)	2,1	1
DT non induite par l'exercice	1,58	1
DT influencée par des facteurs mécaniques (2)	1,54	1
DT reproduite à la palpation	5,72	1

(1) : Douleur bien localisée à l'anamnèse et l'examen physique.

(2) : Les facteurs mécaniques sont les mouvements respiratoires, les changements de position.

La présence de quatre facteurs ou plus prédisent les douleurs musculo-squelettiques avec une sensibilité de 0,82 (IC95% 0,78-0,86) et une spécificité de 0,54 (0,48-0,59) et un cutt-off (seuil) à 5 permet une puissance diagnostique significative avec une Se de 61 % et une Sp de 83%

Douleurs musculo-squelettiques: règle de prédiction clinique CWS

Positif si résultat supérieur ou égal à 6

Signes cliniques	Odds ratio	Points
DT reproductible à la palpation	6,47	2
Absence d'antécédents cardio-vasculaire (1)	5,12	1
Pas d'inquiétude ressentie par le médecin	4,96	1
DT non rétro-sternale ni constrictive	3,11	1
DT bien localisée	3,07	1
DT lancinante	2,11	1

(1) : Antécédent cardiovasculaire sont le syndrome coronarien, l'artériopathie des membres inférieures et l'accident cérébrovasculaire.

Cutt-off (seuil) à 6 points pour obtenir une spécificité > 85%.

Résumé des douleurs musculo-squelettiques

Étiologies	Principales caractéristiques
Arthrite des articulations sterno-claviculaire, sternomanubriale ou de l'épaule	Douleur à la palpation des articulations spécifiques du sternum; la preuve de la sclérose articulaire peut être vu sur la radiographie
Costochondrite	Douleur à la palpation des jonctions costochondrales; reproduit la douleur du patient; habituellement plusieurs sites du même côté de la poitrine
Destruction du cartilage costal par des infections ou des néoplasies	Infections bactériennes ou fongiques ou néoplasmes métastatiques des cartilages costaux – scanner thoracique utile pour montrer l'altération ou la destruction du cartilage
Fibromyalgie	Points douloureux symétriques aux deuxième jonctions costochondrales, avec des points sensibles caractéristiques dans le cou, la hanche arrière et les extrémités, et douleur généralisée
Zona du thorax	Grappes de vésicules sur des bases rouges qui suivent un ou deux dermatomes et ne traversent pas la ligne médiane; habituellement précédé d'un prodrome de douleur;
Syndrome xiphoïde douloureux	Douleur de l'articulation sternoxiphoïdienne ou sur le processus xiphoïde
Syndrome de Cyriax	Douleur et hypermobilité des extrémités antérieures des cartilages costaux inférieurs causant de la douleur à la partie inférieure de la paroi thoracique antérieure ou au haut de l'abdomen; diagnostic par «manœuvre d'accrochage»
Le syndrome de Tietze	Une seule jonction costochondrale douloureuse et gonflée, mais non supportée; habituellement dans la jonction costochondrale des côtes deux ou trois
La douleur musculaire traumatique	Antécédents de traumatisme thoracique ou apparition récente d'un exercice intense haut du corps peut être bilatéral et affecter plusieurs zones costochondrales; les groupes musculaires peuvent également être sensibles à la palpation

Diagnostic différentiel et traitement des affections de la paroi thoracique

Etiologies	Principales caractéristiques
La polyarthrite rhumatoïde	Gonflement et / ou sensibilité de plusieurs petites et / ou grandes articulations synoviales, positives pour le facteur rhumatoïde et / ou l'anticorps anti-protéine citrullinée, et taux anormal de la protéine C-réactive ou de la sédimentation érythrocytaire Diagnostiqué par les critères de l'American College of Rheumatology
Spondylarthropathie axiale (y compris la spondylarthrite ankylosante)	Mal de dos pendant 3 mois ou plus avec un début de moins de 45 ans, avec soit: caractéristiques d'imagerie de la sacro-iliite sur IRM ou rayons X, et une autre caractéristique de SpA * [SEP] HLA-B27 et deux autres caractéristiques de SpA *
Rhumatisme psoriasique	Maladie articulaire inflammatoire (articulaire, rachidienne ou enthésique) avec trois des cinq symptômes suivants: 1) signe d'un psoriasis, d'antécédents ou d'antécédents familiaux de psoriasis, 2) changement actuel des ongles psoriasiques, 3) négatif pour le facteur rhumatoïde, 4) courant ou antécédents de dactylite, 5) signes radiographiques d'une formation osseuse juxta-articulaire sur des radiographies lisses de la main ou du pied
Fracture ostéoporotique	Douleurs dorsales aiguës, perte de taille ou cyphose pour fractures de la colonne thoracique, douleur localisée aiguë pour fracture des côtes. Utilisation de corticostéroïdes et autres facteurs de risque d'ostéoporose pour les deux.
Néoplasie ave fracture pathologique ou douleur osseuse	Douleur sévère et / ou nocturne et symptômes non musculo-squelettiques associés

* SpA, spondyloarthrite: caractéristiques inflammatoires lombalgie, arthrite, enthésite, uvéite, dactylite, psoriasis, maladie inflammatoire de l'intestin, bonne réponse aux anti-inflammatoires non stéroïdiens, antécédents familiaux de SpA, HLA-B27, C-réactive élevée protéine

Douleurs musculo-squelettiques: points clés

- ➔ Les affections musculo-squelettiques sont la cause la plus fréquente de douleur thoracique en médecine générale.
- ➔ Il est essentiel d'exclure d'autres causes mettant en jeu le pronostic vital, telles que les maladies cardiovasculaires, avant de poser un diagnostic d'affection musculo-squelettiques.
- ➔ Reproduire la douleur du patient par la palpation ou par le mouvement est une caractéristique diagnostique clé pour les douleurs thoraciques musculo-squelettiques isolées.
- ➔ Rassurer le patient et lui donner des explications sur sa pathologie.

Douleurs digestives: douleurs œsogastriques

- ➔ Le reflux gastro-œsophagien prend une place importante parmi les nombreux diagnostics différentiels de douleur thoracique non cardiaque.
- ➔ Il représenterait environ deux tiers des douleurs thoraciques non cardiaques indéterminées.
- ➔ L'incidence du RGO en médecine de ville est de 4,5 pour 1000 patients par an.

Douleurs œsogastriques: signes cliniques

- ➔ Douleurs thoraciques médianes, constrictives, ressemblant à celles de l'angine de poitrine (dites pseudo-angineuses) mais survenant hors de l'effort, irradiant fréquemment dans le dos, parfois déclenchées par la déglutition.
- ➔ Associée parfois à des nausées ou vomissements.
- ➔ Présence parfois d'un pyrosis et/ou des régurgitations acides.
- ➔ Les principales causes sont représentées par le reflux gastro-œsophagien (RGO) et les troubles moteurs de l'œsophage.

Douleurs œsogastriques: facteurs favorisants

- ➔ Femme de plus de 50 ans, surcharge pondérale, antécédent familiaux pour le RGO.
- ➔ Tabagisme actif.
- ➔ Prise de traitement gastrottoxique.

Reflux gastro-oesophagien: indications investigations complémentaires

- ➔ Age > 50 ans.
- ➔ Présence de signes de gravité (saignements digestifs, altération de l'état général, dysphagie, anémie).
- ➔ Symptômes atypiques: toux, dysphonie.
- ➔ Patient résistant au traitement antisécrétoire ou récidivant à l'arrêt du traitement.
- ➔ Il faut noter qu'environ 50 % des patients présentant un reflux clinique ont une fibroscopie œso-gastro-duodénale normale.

Douleurs psychogènes

- ➔ Elles représentent une cause fréquente de douleur thoracique.
- ➔ Critères prédictifs: un niveau élevé d'anxiété, une douleur thoracique atypique, être de sexe féminin et être jeune.
- ➔ C'est un diagnostic d'élimination.

Répartition étiologique: douleurs psychogènes

Etudes	Verdon	Bôsner	Svavarsdottir	Klinkman	Buntix	ASPN
Population	58 MG	74 MG	1 centre médical	11 MG	25 MG	37 MG
Prévalence (%) *	2,7	0,7	0,68	X	X	1,4
Etiologies (%) :						
Musculo-squelettique	48,7	46,6	48,9	36,2	29	28,7
Cardio- vasculaire :	16,1		19,4	16,1	13,2	34,5
non coronarien	3,5	x	1,5	3,8	4,8	x
Coronarien	12,6	14,7	17,9	12	8,4	34,5
IDM	0,6	3,6	2,1	< 1,5	0	2,9
EP	0,3	x	1,6	0	0	x
Psychogènes	11,5	9,5	4,7	7,5	17,1	7,5
Pulmonaires	10,3	8,1	5,7	5,1	19,6	4,3
Digestives	8,2	5,8	3,6	18,9	9,9	13,7
Divers	2,2	x	7,7	x	10	x
Indéterminée	3,1	X	9,5	16,1	1,3	11,3

Légende:

x: résultats non indiqués

* prévalence de la douleur thoracique dans la population étudiée

Douleurs psychogènes: symptômes fonctionnels en médecine générale

Mayou, 1995, prévalence vie entière

Douleurs articulaires	37%
Dorsalgies	32%
Céphalées	25%
Fatigue	25%
Douleurs thoraciques	25%
Douleurs abdominales	24%
Vertiges	23%

Douleurs psychogènes: trouble du symptôme somatique (Somatic Symptom Disorder) DSM V

➔ Troubles somatiques.

➔ Pas nécessairement médicalement inexpliqués.

DSM IV insistaient trop sur l'importance de l'absence d'explication médicale vis à vis des symptômes somatiques.

➔ Un critère parmi les suivants:

- ✓ Pensées disproportionnées et persistantes concernant un des symptômes.
- ✓ Un haut niveau d'anxiété persistant par rapport à la santé ou aux symptômes.
- ✓ Temps et énergie excessifs dévolus concernant ces symptômes ou la santé.

➔ Durée > 6 mois.

Douleurs psychogènes: Trouble panique : définition, symptômes, diagnostic (DSM-V)

Une attaque de panique est une montée soudaine de peur ou de malaise intense qui atteint un pic en quelques minutes, et durant laquelle quatre (ou plus) des symptômes suivants se produisent :

Critères diagnostiques du DSM-5
Palpitations, battements de cœur ou accélération du rythme cardiaque.
Transpiration.
Tremblements ou secousses.
Sensations d'essoufflement ou d'étouffement.
Sensation d'étranglement.
Douleur ou gêne thoraciques.
Nausées ou gêne abdominale.
Sensation de vertige, d'instabilité, d'étourdissement, ou de faiblesse.
Frissons ou sensations de chaleur.
Paresthésie (engourdissement ou picotement).
Déréalisation (sentiment d'irréalité) ou dépersonnalisation (impression d'être détaché de soi).
Peur de perdre le contrôle ou de « devenir fou ».
Peur de mourir.

Remarque : des symptômes spécifiques à la culture (par exemple, acouphènes, douleur au cou, maux de tête, cris ou pleurs incontrôlables) peuvent être présents. Ces symptômes ne doivent pas compter comme l'un des quatre symptômes nécessaires au diagnostic.

Douleurs psychogènes

Deux études ont élaboré un questionnaire dont l'objectif est d'éliminer rapidement un trouble panique et/ou anxiodépressif en médecine générale.^{[1][2]} Ces questions sont les suivantes :

Dans les 6 mois précédents, avez vous déjà ressenti sans raison une sensation de panique, marquée par des palpitations, une sensation de malaise et une gêne pour respirer ?

Dans les 6 mois précédents, avez vous déjà ressenti soudainement cette sensation de panique lors d'un événement stressant ou angoissant ?

Des réponses négatives à ces questions excluent un trouble panique avec une Se et une VPN entre 94 et 100%

Stein MB, and al Development of a brief diagnostic screen for panic disorder in primary care. Psychosom Med 1999; 61(3): 359-64.

Durant le mois précédent, vous êtes vous déjà senti(e) soucieux(se), déprimé(e) ou triste ?

Durant le mois précédent, avez vous souvent ressenti une perte de l'envie, de l'intérêt ou de plaisir à faire certaines de vos activités habituelles ?

Des réponses négatives à ces questions éliminent un trouble dépressif avec une Se de 97% et un RV négatif de 0

Arroll B, and al Screening for depression in primary care with two verbally asked questions: cross sectional study. BMJ 2003; 327(7424): 1144-6.

Conclusion

- ➔ La douleur thoracique nécessite une analyse sémiologique minutieuse, conditionnant la qualité de la prise en charge.
- ➔ En faveur d'une cause psychogène c'est l'association de douleurs thoraciques, palpitations, dyspnée, sensation d'étouffement, bouffées de chaleur ou frissons, sudation, nausées, étourdissements, paresthésie, tremblements, peur de mourir, peur de perdre le contrôle ou de devenir fou et la dépersonnalisation.
- ➔ Mais attention certains symptômes de la maladie cardiovasculaire ressemblent à ceux de l'anxiété de type panique.