

Hiperplasia epitelial focal o enfermedad de Heck

Mercedes L. Bertolotti¹, Alejandra Abbiati², María Alejandra Vereá³ y Delia M. Pecotche⁴

RESUMEN

La hiperplasia epitelial focal (HEF), o enfermedad de Heck, es una enfermedad benigna de la mucosa oral de causa viral relacionada con el virus del papiloma humano (HPV), sobre todo los subtipos 13 y 32. Se presenta clínicamente como pápulas o nódulos, asintomáticas, ubicadas con mayor frecuencia en la mucosa del labio inferior. Presentamos 4 casos consanguíneos de HEF en quienes se identificó el HPV 13 mediante PCR.

Palabras clave: hiperplasia epitelial focal, enfermedad de Heck, virus papiloma humano

ABSTRACT

Focal epithelial hyperplasia or Heck's disease

Focal epithelial hyperplasia (HEF), or Heck's disease, is an oral mucosa benign disease of viral cause related to human papillomavirus (HPV), particularly 13 and 32 subtypes. Clinical presentation is characterized by asymptomatic papules or nodules, most often located on lower lip of oral mucosa. 4 consanguineous cases of HEF in whom HPV 13 was identified by PCR are reported.

Key words: focal epithelial hyperplasia, Heck's disease, human papilloma virus

► INTRODUCCIÓN

La **hiperplasia epitelial focal** (HEF), también llamada enfermedad de Heck, es una patología benigna y rara de la mucosa oral, descrita por primera vez en 1965 por Archard, Heck y Stanley^{1,2} como múltiples lesiones papulares y nodulares blandas en la mucosa oral, observadas entre indios americanos en Nueva México, U.S.A y el Distrito de Mato Grosso en Brasil, y esquimales.

Predomina en el sexo femenino y suele manifestarse en la infancia y adolescencia entre los 3 y 18 años³.

Inicialmente la enfermedad se atribuyó a factores locales como irritación constante o factores sistémicos

como déficits vitamínicos. Posteriormente se demostró la presencia de partículas de HPV en lesiones vistas en microscopía electrónica⁴. Los genotipos más frecuentemente aislados en esta entidad fueron los genotipos 13 y 32.

Presentamos 4 casos consanguíneos con diagnóstico de HEF en quienes se identificaron HPV 13 mediante técnica de PCR.

► CASOS CLÍNICOS

Caso 1: Padre de familia de 30 años de edad, descendiente de aborígenes, oriundo de Jujuy. Presenta múltiples pápulas de 0,2-0,5 cm de diámetro de superficie lisa y bordes netos,

¹ Médica del Servicio

² Residente de 2° año del Servicio

³ Jefa del Servicio. Profesora Adjunta de la Cátedra de Dermatología. Facultad de Ciencias Médicas. UNLP

⁴ Jefe de Unidad de Diagnóstico y Tratamiento

Servicio de Dermatología del H.I.E.AyC San Juan de Dios de La Plata, Buenos Aires, Argentina

Conflictos de interés: no declarados

Correo electrónico: mercedesbertolotti@yahoo.com.ar

color mucosa normal, blandos al tacto; ubicados en lengua, mucosa de labio inferior y superior y comisura labial. Refiere padecerlas desde la adolescencia (Fig. 1).

Estudios complementarios: laboratorio de rutina normal, VDRL no reactiva, serología para HIV negativa.

Exámen histopatológico: reveló hiperplasia epitelial irregular marcada con paraqueratosis. Presencia de células de núcleo excéntrico rodeados de citoplasma claro que corresponde a coilocitos (Fig. 2).

Técnica de PCR: HPV 13.

Caso 2: Madre de familia de 30 años de edad, oriunda de Jujuy, quien presenta pápulas de similares características en mucosa de labio inferior (Fig. 3).

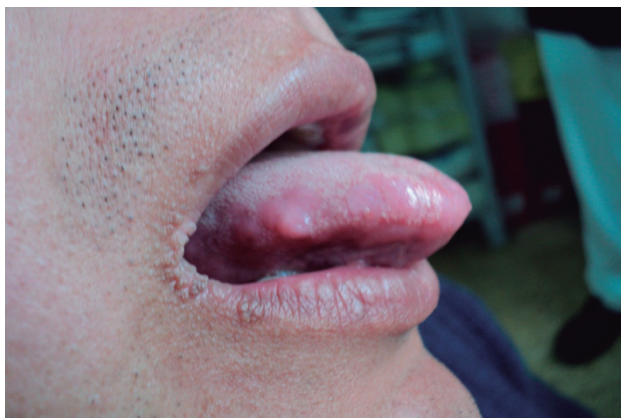

Fig. 1: pápulas de superficie lisa y bordes netos en lengua, mucosa de labio y comisura labial.

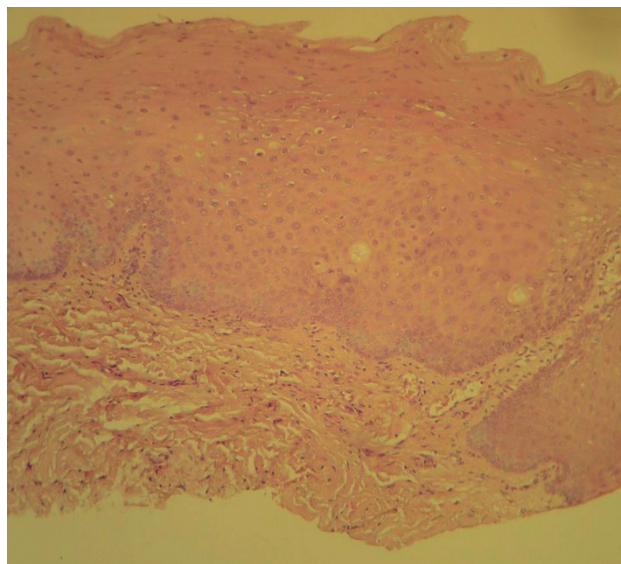


Fig. 2: hiperplasia epitelial irregular con paraqueratosis y células de núcleo excéntrico rodeados de citoplasma (coilocitos).

Caso 3: Hijo de 12 años de edad, con múltiples pápulas en mucosa de labio inferior, que coalescen formando un patrón clínico en empedrado (Fig. 4).

Caso 4: Hijo de 8 años quien presenta una única pápula blanda en el borde lateral derecho de la lengua (Fig. 5).

La familia decidió no realizar tratamiento y concurrir al control dermatológico anual.

► COMENTARIOS

La **enfermedad de Heck** es una patología poco frecuente de la mucosa oral, con una prevalencia que oscila entre el 3 y el 17% en ciertos grupos étnicos⁵ como indios americanos y esquimales. En América del sur es más frecuente en el Amazonas de Perú, Venezuela, Colombia, Bolivia, Brasil y Paraguay. En nuestro país la mayoría de los casos se presentan en el norte (Salta y Jujuy)⁶.

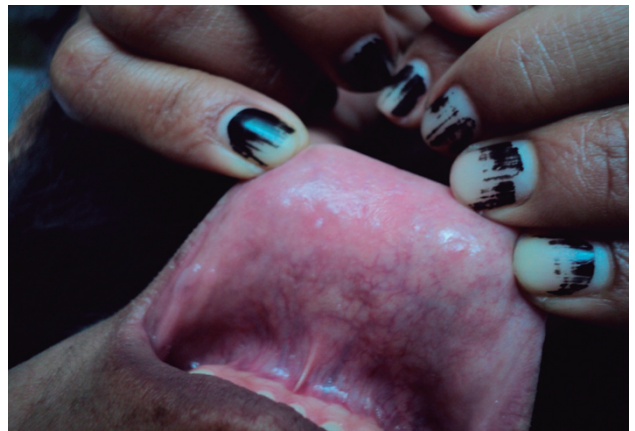

Fig. 3: pápulas en mucosa de labio inferior.

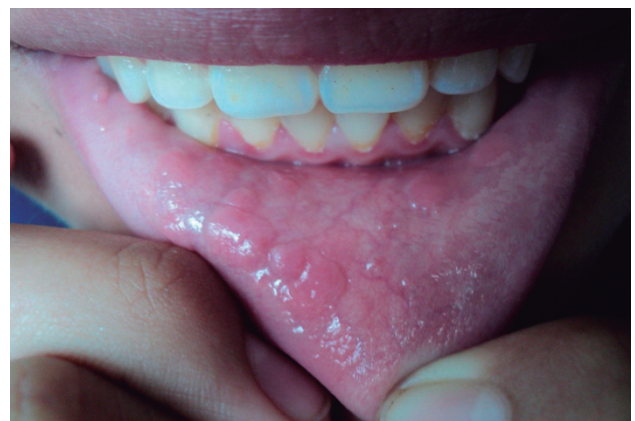


Fig. 4: múltiples pápulas en empedrado en mucosa de labio inferior.

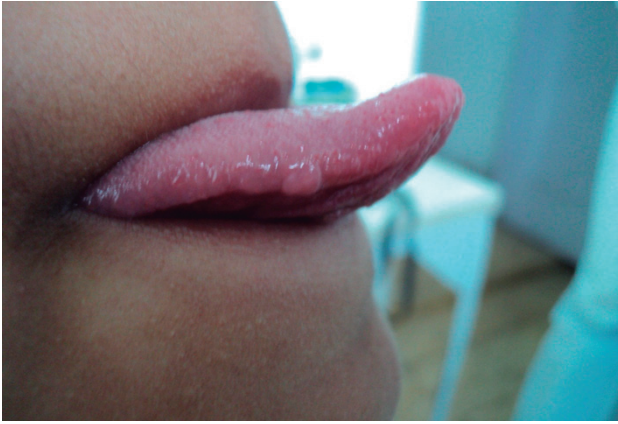

Fig. 5: pápula blanda en el borde lateral de lengua.

Esta entidad es más frecuente de observar en niños y adolescentes, con discreto predominio en el sexo femenino y la ocurrencia de casos familiares sugiere una predisposición genética. El agente causal de esta entidad es el HPV, asociado en más del 90% de los pacientes a los serotipos 13 y 32 de muy bajo potencial oncogénico^{7,8}.

Se ha publicado una importante relación con el HLA-DR4 alelogénico, frecuentemente encontrado en nativos americanos. Este hallazgo parece conferir una particular alteración de la respuesta inmune específica frente a subpoblaciones víricas del HPV.

Clínicamente se presenta como pápulas o nódulos blandos, asintomáticos, de 3 a 10 mm, de color similar al resto de la mucosa normal, múltiples, que pueden coalescer formando placas en empedrado. El lugar más comúnmente afectado corresponde a la mucosa del labio inferior, seguido por los carrillos, labio superior, lengua, encías y paladar¹.

Una característica típica de estas lesiones es la resiliencia: al estirar la mucosa la lesión desaparece y, al disminuir la tensión, se hacen visibles nuevamente⁶.

En el **estudio histopatológico** se observa hiperplasia epitelial focal localizada, la que se aprecia irregular, con acantosis y fusión de los procesos interpapilares. Además hay degeneración balonzante, focal o difusa, de la capa de células espinosas y cambios coilocíticos e inclusiones intranucleares. El tejido conectivo subyacente suele ser laxo y estar bien vascularizado; presenta un infiltrado variable de linfocitos^{3,4}.

La **microscopía electrónica** es poco sensible para detectar el HPV. En caso positivo, se observan inclusiones

nucleares de partículas virales aisladas o en grupo⁹. La detección de ADN viral en el tejido comprometido mediante la técnica de hibridación y reacción en cadena de la polimerasa, así como la presencia de elementos virales en los queratinocitos balonzantes bajo microscopía electrónica, confirman la relación etiológica viral.

El **diagnóstico diferencial** debe realizarse con crecimientos exofíticos de la mucosa, tales como: verrugas vulgares, condilomas acuminados, hamartomas múltiples, papilomatosis oral florida, síndrome de Cowden, enfermedad de Darier, enfermedad de Crohn, liquen plano oral y pioestomatitis vegetante²⁻¹⁰.

El **tratamiento** no siempre está indicado ya que las lesiones no presentan transformación maligna y en algunos casos pueden regresar espontáneamente. Sin embargo, si existiesen traumatismos a repetición o molestias estéticas, se podría realizar tratamiento. La primera línea terapéutica son los tratamientos destructivos como la cirugía escisional convencional, láser de CO₂, electrocoagulador y la criocirugía. No se han demostrado diferencias en la eficacia terapéutica entre estas técnicas⁵.

La segunda línea terapéutica, de uso tópico, está indicado en las lesiones múltiples o en caso de existir contraindicación para realizar tratamiento de primera línea; corresponde a Imiquimod crema al 5%, ácido tricloroacético, ácido retinoico, interferón beta y resina de podofilino.

► BIBLIOGRAFÍA

1. Mata, M.; Fermín, Y.; Oliver, M.; Rondón, A.J.: Hiperplasia epitelial focal: reporte de cuatro casos. **Dermatol Venezol** 1996; 34: 29-32.
2. Salazar, S.S.; Fernández, H.; Orta, J.: Hiperplasia epitelial focal. **Dermatol Venezol** 2008; 46: 36-37.
3. Méndez Santillán, E.: Hiperplasia epitelial focal (enfermedad de Heck). Reporte de un caso. **RevMex Pediatr** 2003; 70: 132-134.
4. de la Teja-Ángeles, E.; Martínez-Sandoval, B.; Téllez Rodríguez, J.; Ramírez-Paredes, F.; Durán-Gutiérrez, A.; Cadena-Galdós, A.: Hiperplasia epitelial multifocal. Manifestaciones bucales en niños. Revisión de la literatura. **Acta PediatrMex** 2008; 29: 31-35.
5. Said, K.S.; Leao, J.C.; Fedele, S.; Porter, S.R.: Focal epitelial hiperplasia-an update. **J Oral Pathol Med** 2013; 42: 435-442.
6. Buonsante, M.E.; Arias, M.; López Santoro, C.; Meik S, Kien, M.C.; Pellerano, G.: Hiperplasia epitelial focal. **Arch Argent Dermatol** 2011; 61: 18-21.
7. Pérez Elizondo, A.D.; del Pino, G.T.; López Salgado, M.L.: Hiperplasia epitelial focal: actualidades y tratamiento. **Revista Mexicana de Cirugía Bucal y Maxilofacial** 2010; 6: 111-115.
8. Borborema-Santos, C.M.; Castro, M.M.; Santos, P.J.; Talhari, S.; Astolfi-Filho, S.: Oral focal epithelial hyperplasia: report of five cases. **Braz Dent J** 2006; 17:79-82.
9. Ortega Diaz, C.X.; González, S.; Donatti, L.; Allevalo, M.: Hiperplasia epitelial focal-Enfermedad de Heck. Nuestra casuística y revisión del tema. **Arch Arg Dermatol** 2009, 59: 193-199.t
10. Guill, C.K.; Hwang, L.Y.; Iyengar, V.; Hsu, S.: Asymtomatic labial papules in a teenager. Focal epithelialhyperplasia. **Arch Dermatol** 2002; 138:1509-1514.