

Dermatosis IgA lineal asociada a fármacos: a propósito de un caso

Mariana Tula¹, Mónica Pazos², Paula Friedman², Emilia N. Cohen Sabban³, Horacio Cabo⁴ y Leonardo Paz⁵

RESUMEN

La dermatosis lineal de tipo IgA del adulto (DLA) se encuentra dentro del grupo de las enfermedades ampollares autoinmunes adquiridas. Se trata de una patología infrecuente, que suele presentarse en la sexta década de la vida. Clínicamente presenta manifestaciones heterogéneas que pueden confundirse con otras enfermedades ampollares, resultando difícil su diagnóstico diferencial. En la histopatología se observan ampollas en la zona de la membrana basal (ZMB) e infiltrado dérmico superficial a predominio de neutrófilos. La inmunofluorescencia directa (IFD) es el estudio diagnóstico *gold standard* y demuestra el depósito lineal de anticuerpos IgA a lo largo de la membrana basal. Si bien la etiología de la DLA en la mayoría de los casos es idiopática, se la ha asociado con el uso de algunos medicamentos, principalmente antibióticos y AINES, siendo la vancomicina el principal fármaco involucrado. Se describe un caso de DLA asociada a fármacos y se realiza revisión de la literatura.

Palabras clave: dermatosis por IgA lineal, vancomicina

ABSTRACT

Linear IgA dermatosis associated with drugs: a case report

Linear IgA dermatosis of adult (DLA) is within the group of acquired autoimmune bullous diseases. It is an uncommon condition that usually occurs in the sixth decade of life. Clinical heterogeneous manifestations can be confused with other bullous diseases, making differential diagnosis difficult. Histopathology shows blisters observed in the basement membrane zone (BMZ) and superficial dermal infiltrate with a predominance of neutrophils. Direct immunofluorescence (DIF) is the gold standard diagnostic study and demonstrates linear IgA antibodies along the basement membrane. While the etiology of the DLA in most cases is idiopathic, it has been associated with the use of some drugs, mainly antibiotics and AINES, being vancomycin the main drug involved. A case of DLA associated with drugs is described and review of the literature is performed.

Key words: linear IgA dermatosis, vancomycin

► CASO CLÍNICO

Paciente de sexo masculino de 59 años de edad, con insuficiencia renal crónica de etiología desconocida y trasplante renal en 1986. Otros antecedentes de relevancia: la anemia de procesos crónicos, hipertensión arterial, hepatitis B y C, rechazo crónico de injerto, en tratamiento inmunosupresor con meprednisona y ciclosporina.

En febrero del corriente año ingresa a nuestro hospital por celulitis en miembro superior derecho y deterioro grave de la función renal. Se le indica tratamiento empírico con vancomicina y ceftriaxona endovenoso. Hemocultivos de sangre periférica sin rescate bacteriológico. Por persistencia de registros febriles se realiza tomografía de tórax sin contraste, donde se evidencia neumonía intrahospitalaria, por lo que se rota a vancomicina e imipenem endovenoso

¹ Médica Dermatóloga

² Médica de Planta del Servicio de Dermatología

³ Subjefa del Servicio de Dermatología

⁴ Jefe del Servicio de Dermatología

⁵ Médico de Planta del Servicio de Patología

Servicio de Dermatología. Instituto de Investigaciones Médicas Alfredo Lanari. Ciudad de Buenos Aires, Argentina.

Los autores declaran no tener conflictos de interés

Correo electrónico: marianatula@hotmail.com

ajustados a su función renal. Se realiza dosaje de vancomicina y se corrobora que era superior al necesario para la afección clínica en curso. En este contexto, al día 15 de la internación, comienza con ampollas de contenido serohemático que asientan sobre piel eritematosa, dolorosas y pruriginosas. Las mismas se encuentran inicialmente en mucosa yugal (Fig. 1), para luego extenderse a miembros superiores a predominio de zonas flexoras (Fig. 2), raíz de muslos y abdomen inferior (Fig. 3). Se realiza una biopsia de piel (N° inclusión: 58.260 Dr. Paz L.) en la cual se evidencia una dermatosis ampollar subepidérmica con un infiltrado inflamatorio a predominio de polimorfonucleares neutrófilos en dermis superficial (Figs. 4, 5 y 6). La IFD de piel sana perilesional reveló positividad para el depósito lineal subepidérmico de tipo IgA, y negatividad para IgG (Fig. 7). Dado el deterioro grave de su función renal e insuficiencia cardíaca por sobrecarga hídrica y ante la sospecha de enfermedad ampollar inducida por fármacos, se suspende el tratamiento con vancomicina y se inicia tratamiento con prednisona y hemodiálisis. El paciente evoluciona favorablemente, presentando una rápida mejoría al tercer día de tratamiento, sin el desarrollo de nuevas lesiones mucocutáneas.

► DISCUSIÓN

La **dermatosis lineal por IgA** fue descrita por primera vez entre los años 1901- 1905, considerándola como una manifestación de dermatitis herpetiforme. En 1979 se la diferencia de otras dermatosis ampollares y adquiere entidad propia. Es una enfermedad autoinmune adquirida, rara, que se caracteriza por el depósito lineal de anticuerpos IgA en la membrana basal dirigidos contra diversas proteínas de la unión dermoepidérmica. Se postula que en el mecanismo fisiopatogénico que desencadena la respuesta autoinmune, estaría involucrada tanto la respuesta humoral como la celular. Los linfocitos T Cd4 Th1 y Th2 serían los responsables de activar citoquinas como la IL-4 y 5 que, junto con el complemento, estimularían el reclutamiento de células inflamatorias (neutrófilos y eosinófilos) con la consecuente liberación de enzimas proteolíticas. Además, la IL-5 también intervendría en la estimulación de linfocitos B con la consecuente producción y liberación de anticuerpos IgA¹.

Según la edad de aparición se han descrito dos entidades: la **enfermedad ampollar crónica benigna de la infancia** (DACBI) y la **dermatosis por depósito lineal de IgA del adulto** (DLA). La primera es más frecuente, afecta a niños entre 4 y 6 años y se localiza característicamente en la zona infraabdominal y perineal. La presentación clínica difiere entre estas dos entidades, pero comparten la misma histopatología e inmunofluorescencia. Se cree que ambas son espectros de una misma enfermedad. La causa que determina la aparición de una u otra en diferentes momentos de la vida estaría asociada a la expresión de ciertos genes del complejo mayor de histocompatibilidad, como el HLA B8, Dr3 y Cw7.²

La DLA se presenta a partir de la cuarta década de la vida con un pico de mayor incidencia a los 60 años. Si bien

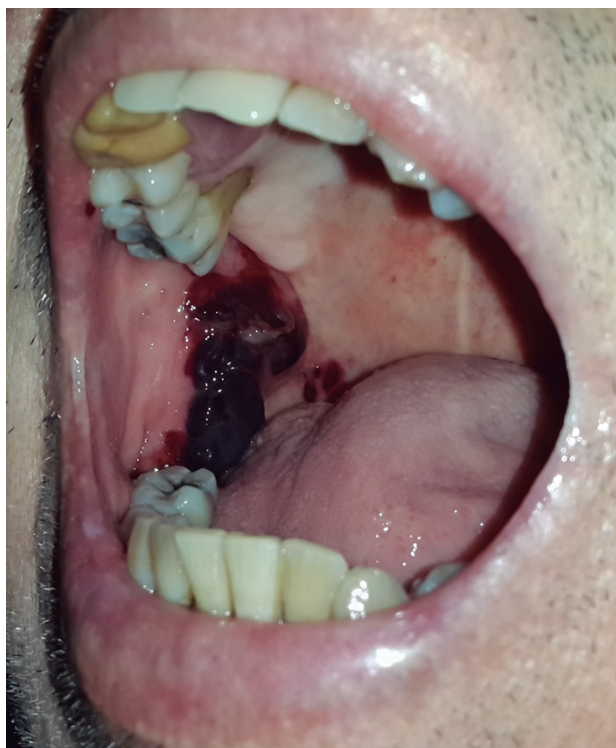

Fig. 1: Ampollas con contenido hemorrágico a nivel de mucosa yugal.

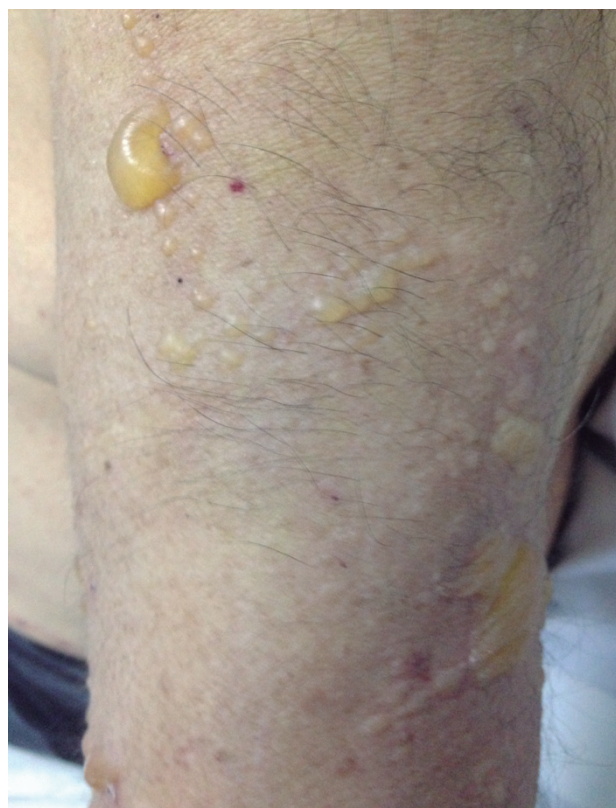

Fig. 2: Ampollas tensas de contenido seroso que asientan sobre piel sana de miembros superiores.

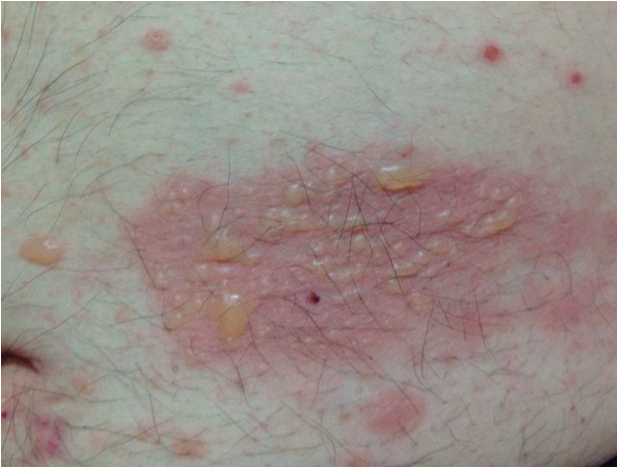

Fig. 3: Vesicoampollas de contenido seroso que asientan sobre piel eritematosa del abdomen.

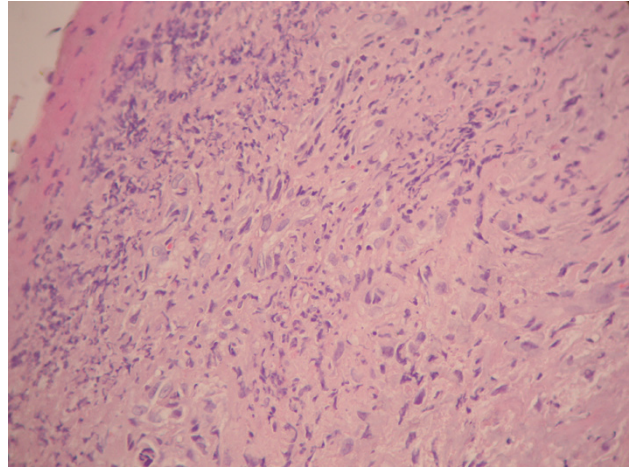


Fig. 6: H/E 40x. Se observa la base de la ampolla con un infiltrado predominantemente neutrófilo.

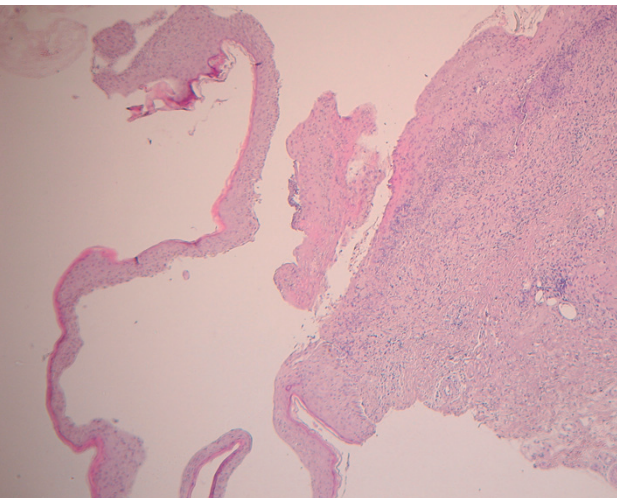


Fig. 4 y 5: H/E 4x. Vista panorámica de lesión ampollar por despegamiento subepidérmico. H/E 40x. Se observa el techo de la ampolla incluyendo la totalidad de la epidermis.

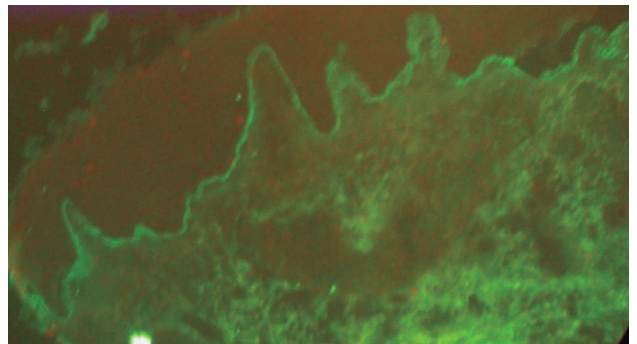


Fig. 7: IFD que demuestra la presencia de depósitos lineales de IgA a lo largo de la membrana basal.

afecta a ambos sexos, algunos autores han descrito un ligero predominio en mujeres.

Los factores etiológicos capaces de desencadenar el mecanismo autoinmune de la enfermedad aún no se conocen; sin embargo, es reconocida su asociación a drogas. La vancomicina es la más frecuentemente involucrada, seguida por amiodarona, AINES, captopril y ceftriaxona. No siempre resulta sencillo identificar el agente causal porque generalmente son pacientes tratados con múltiples drogas. El algoritmo de Naranjo y col. es un método internacionalmente aceptado para evaluar la relación de causalidad entre cierta droga y una posible reacción adversa a la misma^{3, 4} (Cuadro I). Se ha descrito la asociación de DLA con insuficiencia renal crónica⁵ (como el caso de nuestro paciente), enfermedades autoinmunes (Enfermedad de Crohn y colitis ulcerosa)⁶, y en forma aislada a neoplasias, principalmente las de origen hematológico y, dentro de ellas, con el Linfoma Hodgkin⁷.

Cuadro I: Score de Naranjo³

| | | SI | NO | NO SABE |
|-----|---------------------------------------------------------------------------------------------------------------------------|----|----|---------|
| 1. | ¿Existen notificaciones concluyentes sobre esta reacción? | +1 | 0 | 0 |
| 2. | ¿Se produjo la reacción adversa (RA) después de administrar el fármaco sospechoso? | +2 | -1 | 0 |
| 3. | ¿Mejoró la RA después de suspender el fármaco o tras administrar un antagonista específico? | +1 | 0 | 0 |
| 4. | ¿Reapareció la RA tras la readministración del fármaco? | +2 | -1 | 0 |
| 5. | ¿Existen causas alternativas que podrían haber causado la reacción por sí mismas? | -1 | +2 | 0 |
| 6. | ¿Reapareció la RA tras administrar un placebo? | -1 | +1 | 0 |
| 7. | ¿Se detectó el fármaco en sangre (o en otros fluidos) en concentraciones tóxicas? | +1 | 0 | 0 |
| 8. | ¿Fue la reacción más severa al aumentar la dosis o menos severa al disminuirla? | +1 | 0 | 0 |
| 9. | ¿Tuvo el paciente alguna reacción similar causada por el mismo fármaco u otro semejante en cualquier exposición anterior? | +1 | 0 | 0 |
| 10. | ¿Se confirmó el acontecimiento adverso por cualquier tipo de evidencia objetiva? | +1 | 0 | 0 |

El score total determina la categoría de probabilidad: definitivo: mayor o igual a 9, probable: 8-5, posible: 4-1, dudoso: 0.

La **forma clínica** de presentación de la DLA es muy heterogénea. Puede manifestarse como pápulas eritematosas, placas urticarianas, vesicoampollas o ampollas de mayor tamaño, agrupadas generalmente con una configuración anular.

Por lo general se observan vesicoampollas y/o pápulas eritematosas, agrupadas en zonas extensoras, con prurito variable, confundándose con la dermatitis herpetiforme. En otras ocasiones el cuadro puede iniciarse con lesiones ampollares, de contenido seroso o hemorrágico, que asientan sobre piel sana o sobre una base eritematosa o urticariforme (a veces formando estas últimas verdaderas placas), localizadas preferentemente en zonas flexoras, semejando un penfigoide ampollar. Cuando las lesiones asientan en la periferia de la placa se describe una imagen anular típica llamada "en roseta", la cual es característica pero no patognomónica de la enfermedad⁸.

La DLA compromete con preferencia tronco y miembros (más frecuentemente los inferiores) aunque puede observarse afección de zonas acrales como manos, pies y cara, o incluso ser generalizadas. Las mucosas están afectadas hasta en un 80 % de los casos, con predominio oral y/o conjuntival, como las observadas en el penfigoide cicatrizal⁹.

Por la diversidad de sus manifestaciones clínicas es importante su **diagnóstico diferencial** con otras enfermedades como la dermatitis herpetiforme, el penfigoide

ampollar o el penfigoide cicatrizal, eritema multiforme, Stevens Johnson y necrólisis epidérmica tóxica, o más infrecuentemente, con el eritema anular centrifugo^{10,11}.

En el **estudio histopatológico** se observan ampollas subepidérmicas y un infiltrado dérmico superficial, a predominio neutrofílico, que tiende a ser más disperso a lo largo de la ZMB, y variable infiltrado eosinofílico y/o mononuclear acompañante. Con menor frecuencia se observan microabscesos de neutrófilos en las papilas dérmicas, a veces indistinguible de la dermatitis herpetiforme.

La **inmunofluorescencia indirecta** es positiva en un 30% a títulos bajos. La técnica del *salt split* aumenta su sensibilidad para la detección de anticuerpos circulantes. En la mayoría de los casos revela el depósito de IgA a nivel epidérmico (lo característico), pero debido a la heterogeneidad de antígenos involucrados, en algunas ocasiones se observa el impacto antigénico de ambos lados (epidérmico y dérmico) de la membrana basal y, de manera infrecuente, en forma exclusiva del lado dérmico¹².

La **inmunofluorescencia directa** (IFD) es la clave diagnóstica para la DLA. Pone en evidencia el depósito lineal de anticuerpos IgA a nivel de la ZMB, lo cual permite el diagnóstico diferencial con otras enfermedades ampollares. Se han descrito casos con depósitos de IgA e IgG asociados a laminina 332 demostrada por inmublot.

Con esta misma técnica, también se reportaron otros antígenos además de laminina, cuya expresión se debe a

Cuadro II. Antígenos involucrados en la DLA y su localización

| | |
|------------------------------------------------------------|-----------------|
| 120 kDa (LAD-1) 97 kDa | lámina lúcida |
| BP 230 kDa, | lámina lúcida |
| 145 y 165 kDa de la subunidad alfa 3 de la laminina 332 | lámina lúcida |
| 290 kDa del colágeno VII | sublámina densa |
| 285 kDa | sublámina densa |

un fenómeno de *epitope spreading*, dejando en exposición antígenos propios (endógenos) “ocultos”. Esto podría explicar tanto la diversidad en la expresión clínica, como su similitud con otras enfermedades ampollares¹³⁻¹⁵.

Dentro de los principales antígenos identificados están la proteína 120 kDa LAD-1 -correspondiente al ectodominio soluble de BP180 kDa (colágeno XVII)- y la proteína de 97 kDa (resultado de la proteólisis de LAD- 1) localizadas a nivel de la lámina lúcida^{16, 17}. También se demostró la presencia de BP 230 kDa, 290 kDa del colágeno VII, 285 kDa¹⁴ y las proteínas 145 y 165 kDa de la subunidad alfa 3 de la laminina 332 (anteriormente llamada epiligrina)¹⁸ (Cuadro II).

El **tratamiento** de la DLA debe ser considerado según la extensión y severidad de las lesiones. En casos leves o moderados se demostró el control de la dermatosis con el uso de antibióticos orales (tetraciclinas, macrólidos) o su combinación con corticoides tópicos. El tratamiento de primera línea para la DLA más extendida y severa son la dapsona o sulfonamidas, como monoterapia o asociadas a corticoesteroides sistémicos. En casos de DLA inducida por fármacos, la dermatosis podrá involucrar con la suspensión de la droga, incluso sin tratamiento sistémico. En pacientes resistentes a los tratamientos anteriores se debe recurrir a esquemas más agresivos, entre los que podemos mencionar a los corticoides sistémicos asociados a otros inmunosupresores, como el micofenolato de mofetil, colchicina, ciclofosfamida o ciclosporina, obteniéndose la remisión de las lesiones. Otra alternativa propuesta es la gamaglobulina endovenosa^{1, 19}.

► CONCLUSIÓN

La DLA es una enfermedad autoinmune adquirida e infrecuente. Debido a la heterogeneidad clínica con que se presenta y su posible asociación con drogas, una correcta anamnesis es un paso fundamental en el diagnóstico. La vancomicina es la principal droga involucrada, aunque existen numerosos otros fármacos reportados. La IFD es la clave diagnóstica y permite diferenciarla de otras dermatosis ampollares. La diversidad de antígenos descriptos

contra los cuales están dirigidos los anticuerpos, son el resultado de un fenómeno de *epitope spreading* y podrían explicar la diversidad clínica de la DLA.

► BIBLIOGRAFÍA

- Fortuna, G.; Marinkovich, M.P.: Linear immunoglobulin A bullous dermatosis. **Clin Dermatol** 2012; 30: 38-50.
- Collier, P.M.; Wojnarowsha, F.; Welsh, K.; McGuire, W.; Black, M.M.: Adult linear IgA disease and chronic bullous disease of childhood: the association with human lymphocyte antigens Cw7, B8, DR3 and tumor necrosis factor influences disease expression. **Br J Dermatol** 1999; 141: 867-875.
- Fortuna, G.; Salas-Alanis, J.C.; Guidetti, E.; Marinkovich, M.P.: A critical reappraisal of the current data on drug-induced linear immunoglobulin A bullous dermatosis: A real and separate nosological entity? **J Am Acad Dermatol** 2012; 66: 988-994.
- Chanal, J.; Ingen-Housz-Oro, S.; Ortonne, N.; Duong, T.A.; Thomas, M.; Valeyrie-Allanore, L.; Lebrun-Vignes, B.; André, C.; Roujeau, J.C.; Chosidow, O.; Wolkenstein, P.: Linear IgA bullous dermatosis: comparison between the drug-induced and spontaneous forms. **Br J Dermatol** 2013; 169: 1041-1048.
- Klein, P.A.; Callen, J.P.: Drug-induced linear IgA bullous dermatosis vancomycin discontinuance in a patient with renal insufficiency. **J Am Acad Dermatol** 2000; 42: 316-322.
- Birnie, A.J.; Perkins, W.: A case of linear IgA disease occurring in a patient with colonic Crohn's disease. **Br J Dermatol** 2005; 153: 1050-1052.
- McEvoy, M.T.; Connolly, S.M.: Linear IgA dermatosis: association with malignancy. **J Am Acad Dermatol** 1990; 22: 59-63.
- Egan, C.A.; Zone, J.J.: Linear IgA bullous dermatosis. **Int J Dermatol** 1999; 38: 818-827.
- Cauza, K.; Hinterhuber, G.; Sterniczky, B.; Brugger, K.; Pieczkowski, F.; Karhofer, F.; Wolff, K.; Foedinger, D.: Unusual clinical manifestation of linear IgA dermatosis: a report of two cases. **J Am Acad Dermatol** 2004; 51:112-117.
- Argenyi, Z.B.; Bergfeld, W.F.; Valenzuela, R.; McMahon, J.T.; Tomecki, K.J.: Linear IgA bullous dermatosis mimicking erythema multiforme in adult. **Int J Dermatol** 1987; 27:513-517.
- Dippel, E.; Orfanos, C.E.; Zouboulis, C.: Linear IgA dermatosis presenting with erythema annulare centrifugum lesions: report of three cases in adults. **J Eur Acad Dermatol Venereol** 2001; 15:167-170.
- Guide S.V.; Marinkovich, M.P.: Linear IgA bullous dermatosis. **Clin Dermatol** 2001; 19: 719-727.
- Sakaguchi, M.; Bito, T.; Oda, Y.; Kikusawa, A.; Nishigori, C.; Munetsugu, T.; Yokozeki, H.; Itotani, Y.; Niguma, T.; Tsuruta, D.; Tateishi, C.; Ishii, N.; Koga, H.; Hashimoto, T.: Three cases of linear IgA/IgG bullous dermatosis showing IgA and IgG reactivity with multiple antigens, particularly laminina-332. **JAMA Dermatol** 2013; 149: 1308-1313.
- Allen, J.; Wojnarowska, F.: Linear IgA disease: the IgA and IgG response to the epidermal antigens demonstrates that intermolecular epitope spreading is associated with IgA rather than IgG antibodies, and is more common in adults. **Br J Dermatol** 2003; 149: 977-985.
- Chan, L.S.; Vanderlugt, C.J.; Hashimoto, T.; Nishikawa, T.; Zone, J.J.; Black, M.M.; Wojnarowska, F.; Stevens, S.R.; Chen, M.; Fairley, J.A.; Woodley, D.T.; Miller, S.D.; Gordon, K.B.: Epitope spreading: lessons from autoimmune skin diseases. **J Invest Dermatol** 1998; 110: 103-109.
- Ghohestani, R.F.; Nicolas, J.F.; Kanitakis, J.; Claudy, A.: Linear IgA bullous dermatosis with IgA antibodies exclusively directed against the 180- or 230- kDa epidermal antigens. **J Invest Dermatol** 1997; 108: 854-858.
- Marinkovich, M.P.; Taylor, T.B.; Keene, D.R.; Burgeson, R.E.; Zone, J.J.: LAD-1 the linear IgA bullous dermatosis autoantigen, is a novel 120-kDa anchoring filament protein synthesized by epidermal cells. **J Invest Dermatol** 1996; 106: 734-8.
- Zenke, Y.; Nakano, T.; Eto, H.; Koga, H.; Hashimoto, T.: A case of vancomycin-associated linear IgA bullous dermatosis and IgA antibodies to the α -3 subunit of laminin-332. **Br J Dermatol** 2013; 170: 965-969.
- Ng, S.Y.; Venning, V.: Management of linear disease. **Dermatol Clin** 2011; 29: 629-30.