

ATLAS DE PARASITOLOGÍA

Autor: M^a Frontera, M Alcaide y D Reina. Universidad de Extremadura. España

Fuente: www.3tres3.com

7. Parasitosis gástricas

Atlas de parasitología es una sección de www.3tres3.com

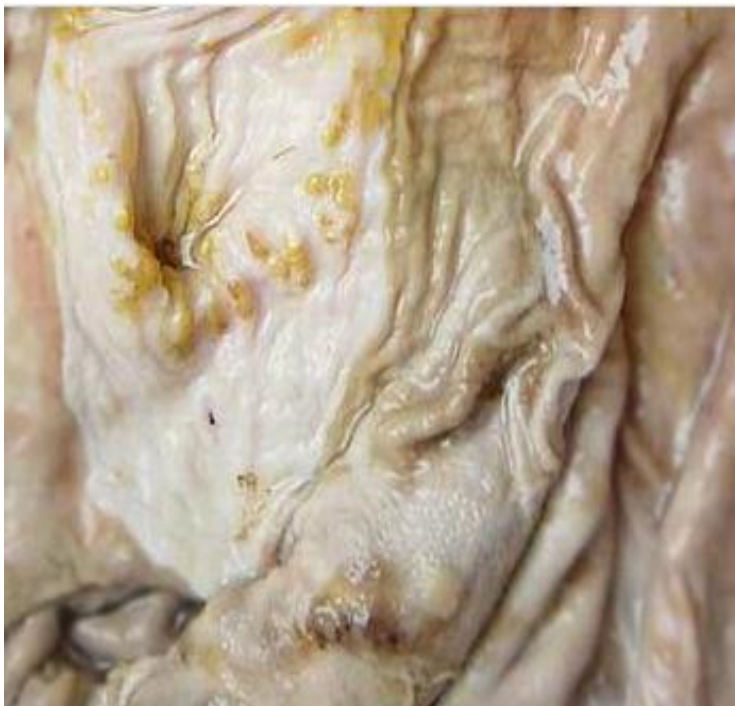Atlas de parasitología

[Parasitosis gástricas]

David Reina, María Alcaide, Eva Frontera
Universidad de Extremadura. España



Entrar



Introducción



Las helmintosis gástricas están representadas por un grupo de parásitos que afectan el estómago de los cerdos.

Los agentes involucrados en este síndrome son, principalmente *Hyostrogilus rubidus*, *Ascarops strongylina* y *Phyocephalus sexalatus*.

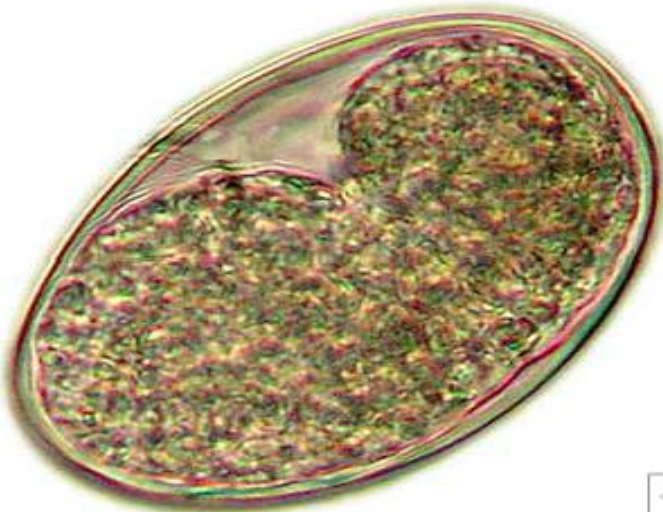


3 t R
E S 3

Hyostrongylosis

Morfología

Hyostrongylus rubidus es conocido como "verme rojo del estómago". Los ejemplares machos miden de 4 a 7 mm de longitud, mientras que las hembras miden de 5 a 11 mm de largo por 1 mm de ancho.

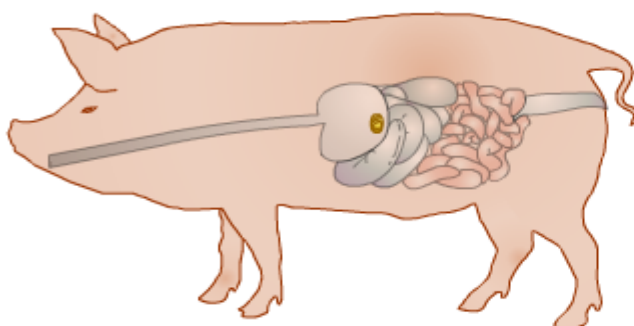


3 t R
E S 3

Hyostrongylosis

Morfología

Los huevos, de 60 a 82 μm de largo por 31 a 38 μm de ancho, son elipsoidales u ovaes, encontrándose en las heces con 16 a 32 blastómeros, posteriormente se desarrolla una larva en su interior.



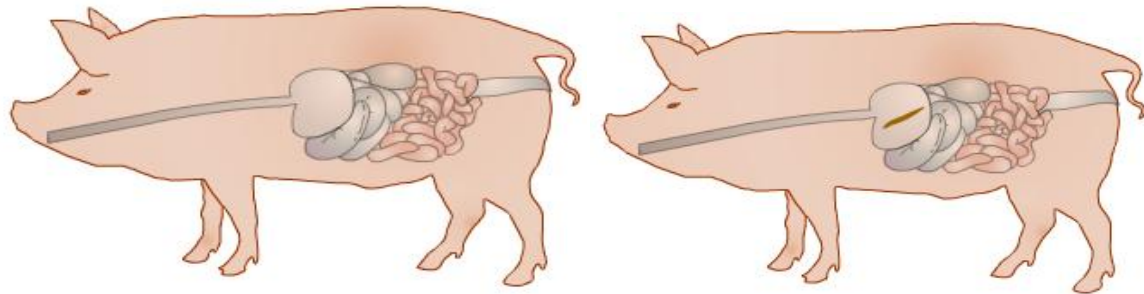
3 t R
E S 3

Hyostrongylosis

Epidemiología

Parásito de ciclo biológico directo. Tras la expulsión de los huevos con las heces, estos eclosionan, emergiendo una larva de primer estado, la cual en 7 días puede alcanzar el estado infectante (larva III).





Larva III

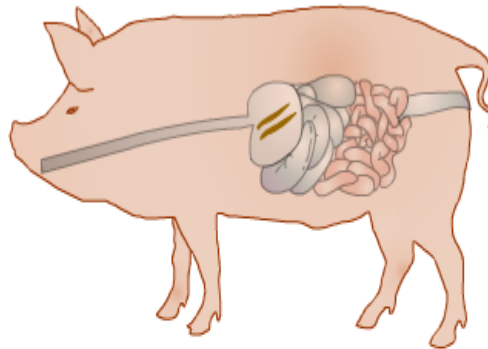
1 2 3 4

1 2 3 4

Hyostroglyosis

Epidemiología

Tras su ingestión por el cerdo, llegan al estómago, pierden su vaina, penetran en las glándulas fúndicas para llegar al estado de adulto joven.

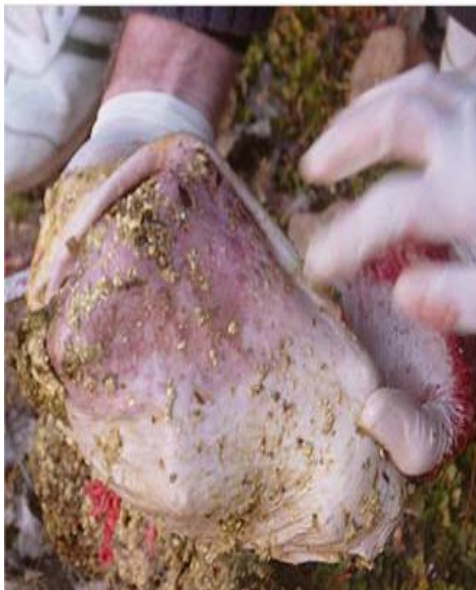

1 2 3 4

Hyostroglyosis

Epidemiología

El adulto joven regresa a la luz gástrica para, en pocas horas, copular y empezar a poner huevos. La puesta sucede entre la segunda y tercera semana post-infección, por lo que su periodo prepatente es de 18 a 21 días.



Hyostroglyosis

Patogenia

La patogenia causada por las larvas se debe a la penetración de las L-III en las glándulas gástricas. Aumenta la secreción de moco y disminuye la secreción de jugo gástrico, reemplazando las células dañadas por otras indiferenciadas.



Hyostroglyosis

Patogenia

Las células indiferenciadas proliferan para dar lugar a nódulos sobre la superficie mucosa. Los adultos causan gastritis catarral crónica, mayormente en la región fúndica. Se forman úlceras planas cubiertas de un moco denso, bajo el cual pueden hallarse los adultos.





Ascaropsosis



Morfología

Ascarops strongylina es conocido como el "verme grueso y blanquecino del estómago de los cerdos".

Los adultos poseen un refuerzo faríngeo, formado por espirales quitinosas en torno a la cavidad cilíndrica, y una sola aleta cervical en el lado izquierdo.



Ascaropsosis



Morfología

Los ejemplares machos miden de 10 a 15 mm de largo y se caracterizan por un extremo posterior en forma de espiral, donde afloran dos espículas claramente desiguales



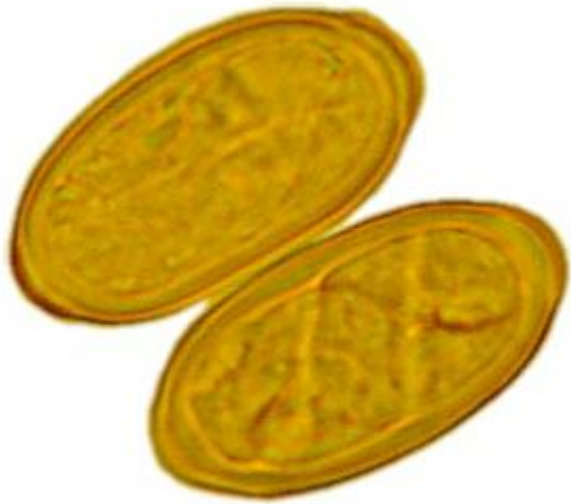Ascaropsosis



Morfología

Las hembras miden de 15 a 22 mm de largo con una extremidad posterior no arqueada manifiestamente.

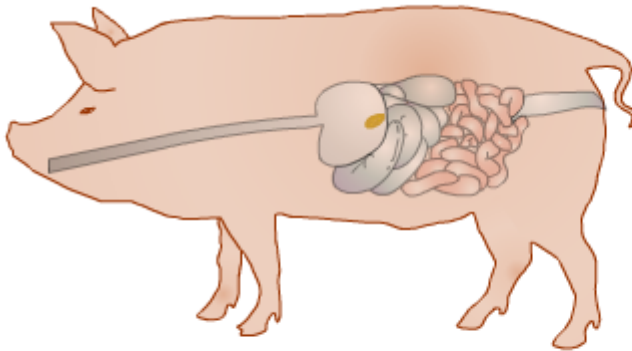




Ascaropsosis Morfología

3 t R
E S 3

Los huevos miden de 34 a 45 micrómetros de largo por 18 a 26 μm de ancho, son pequeños, elípticos, de superficie lisa, presentando los polos ligeramente aplanados. En las heces aparecen con un embrión bien desarrollado.

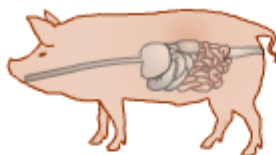


Ascaropsosis Epidemiología

3 t R
E S 3

El ciclo evolutivo es indirecto, en el que intervienen como hospedadores intermediarios coleópteros coprófagos (escarabajos peloteros).

1 2 3 4

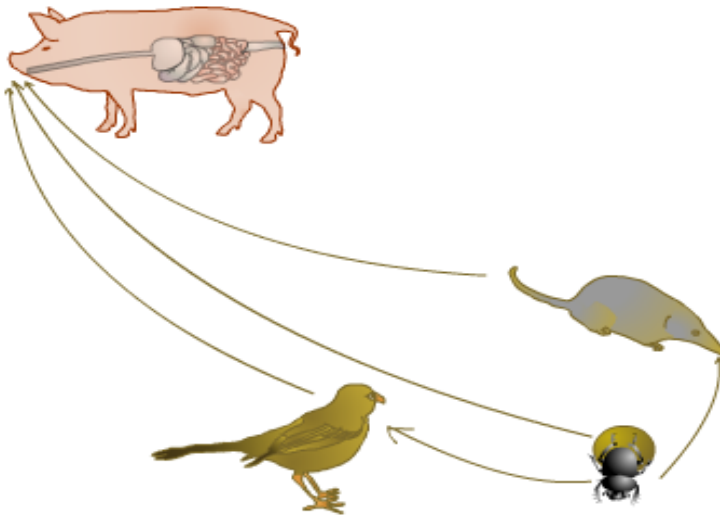


Ascaropsosis Epidemiología

3 t R
E S 3

En ellos se desarrolla la L-III. De ahí, las larvas pueden reencapsularse en aves y micromamíferos, si estos llegan a ingerir a los escarabajos.

1 2 3 4

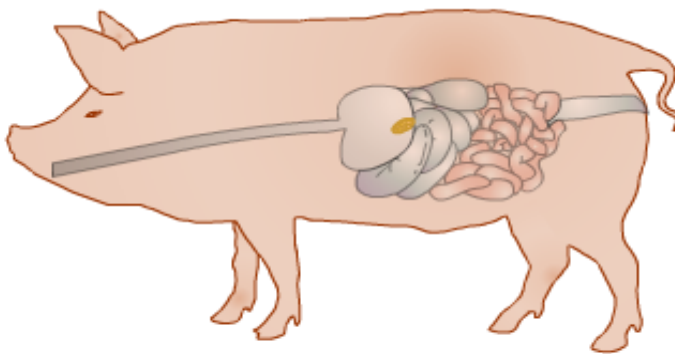


Ascaroposis Epidemiología

3 t R
E S 3

La infección, por tanto, se produce vía oral al ingerir el cerdo cualquiera de los hospedadores mencionados

1 2 3 4
rew play



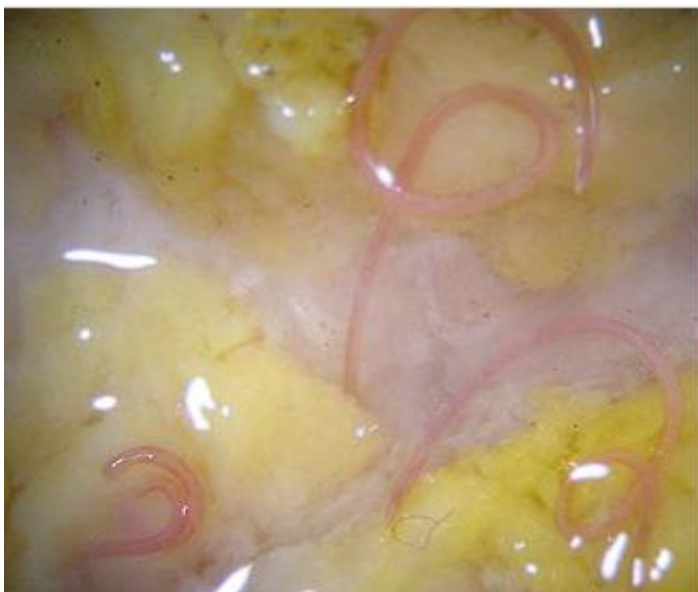Ascaroposis Epidemiología

3 t R
E S 3

Las L-III se liberan en el estómago y se implantan directamente en la mucosa gástrica hasta completar su desarrollo.

El período prepatente es de 4 semanas.

1 2 3 4

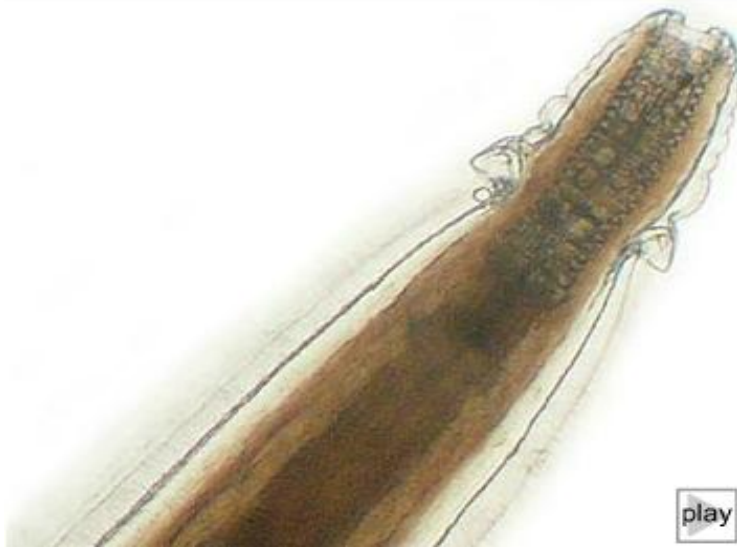


Ascaroposis Patogenia, clínica y lesiones

3 t R
E S 3

Su patogenicidad se considera baja.

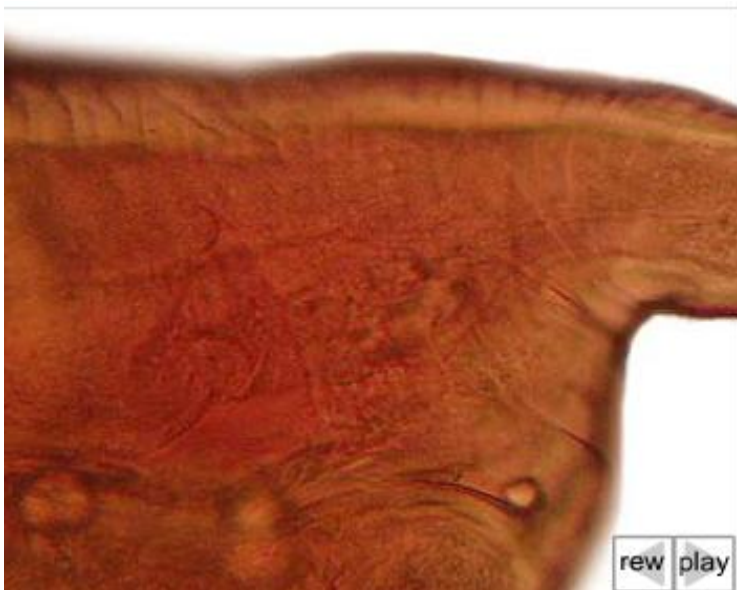Los signos clínicos, hallazgos de necropsia y diagnóstico son comparables a los de la hyostrongylosis, vista anteriormente.



Physocephalus
Morfología

3 t R
E S 3

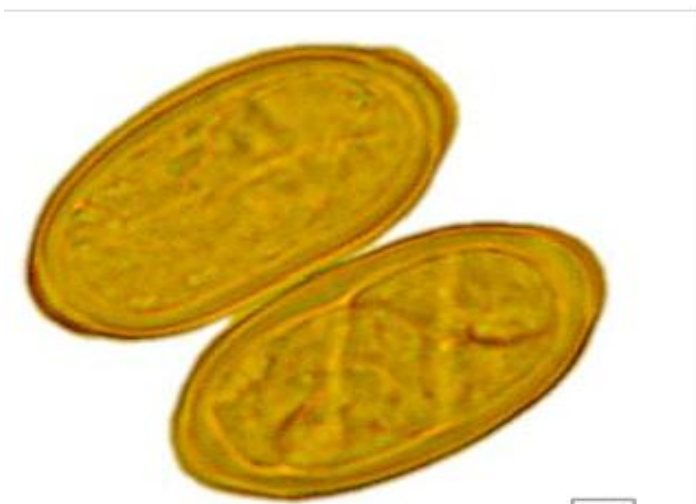Physocephalus sexalatus es el verme blanco del estómago. Son nematodos pequeños, filiformes, de color rojo pálido que presentan una boca con dos pseudolabios trilobulados, y a nivel cervical, tres alas cuticulares a cada lado. La faringe es cilíndrica con un engrosamiento espiral quitinoso.



Physocephalus
Morfología

3 t R
E S 3

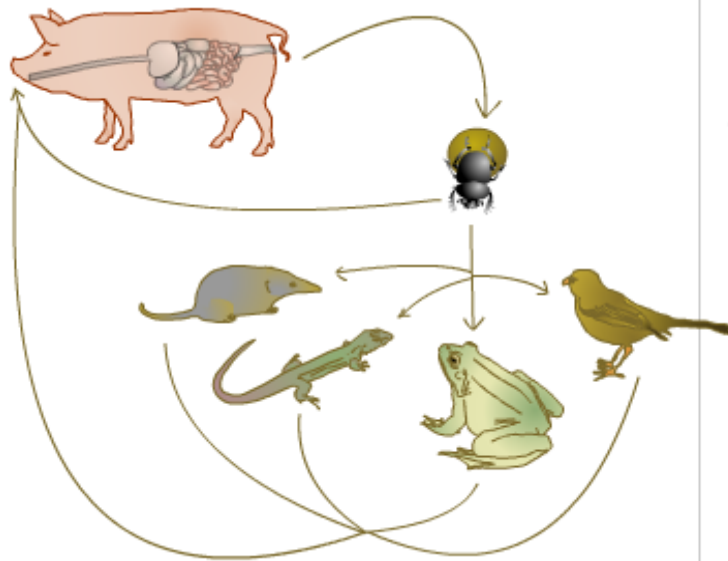
Los machos adultos miden de 6 a 13 mm de longitud y las hembras de 10 a 22'5 mm. La cola de los machos se dispone en espiral, mientras que las hembras terminan en una cola obtusa y un pequeño apéndice en su extremo.



Physocephalus
Morfología

3 t R
E S 3

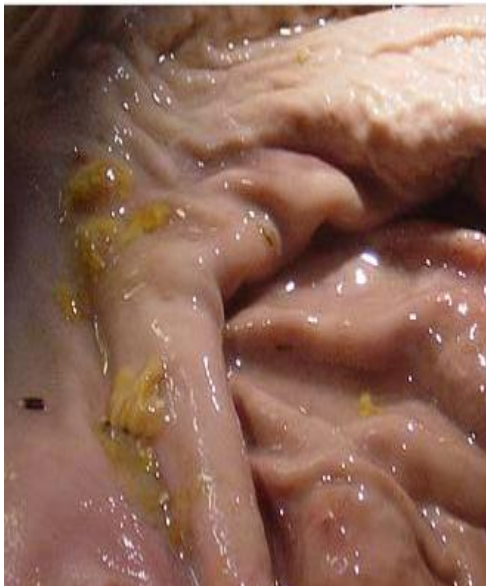Los huevos son idénticos en tamaño y forma a los de *Ascarops*



3 t R
E S 3

Physocephalosis
Epidemiología de
Physocephalus sexalatus

El ciclo evolutivo es indirecto y prácticamente idéntico al que desarrolla el género *Ascarops*. En este ciclo, se reconocen como hospedadores de transporte a anfibios, reptiles, aves y mamíferos, que pueden actuar de esta manera al ingerir escarabajos infectados



3 t R
E S 3

Physocephalosis
Patogenia, clínica y lesiones

En casos de parasitaciones por *Physocephalus sexalatus*, es frecuente hallar inflamación catarral, gastritis y ulceraciones de la mucosa gástrica, si bien se considera un parásito de patogenidad leve.



3 t R
E S 3

Physocephalosis
Patogenia, clínica y lesiones

Los signos clínicos aparecerán sólo cuando los parásitos estén en número elevado, y se centran en diarrea, debilidad y desmejoramiento general.

Comúnmente puede producir una reacción fibrosa alrededor de los nódulos de la pared gástrica. Es causante de gastritis catarral.



Debe tenerse muy en cuenta la posibilidad de los resultados falsos negativos. Como segundo procedimiento diagnóstico debe recurrirse al coprocultivo para diferenciar las L-III de *Hyostrongylus* de aquellas pertenecientes a otros parásitos digestivos.

3 t R
E S 3

Diagnostico de las
parasitosis gástricas

El diagnóstico clínico debe basarse en la historia epidemiológica asociada a ciertos signos concomitantes con las infecciones. El diagnóstico laboratorial debe elegir como técnica inicial la coprología por flotación buscando los huevos eliminados por las heces.

