

Método de Ponseti en el tratamiento del pie equino-varo-adductus asociado a hemimelia peronea tipo IA

PINO ALMERO L., MÍNGUEZ REY M. F., ROJAS DÍAZ R., GASCÓ GÓMEZ J., GOMAR SANCHO F.

SERVICIO DE CIRUGÍA ORTOPÉDICA Y TRAUMATOLOGÍA. HOSPITAL CLÍNICO UNIVERSITARIO DE VALENCIA. DEPARTAMENTO DE CIRUGÍA. FACULTAD DE MEDICINA. UNIVERSIDAD DE VALENCIA.

Resumen. La hemimelia peronea es una deficiencia congénita del peroné asociada con otras anomalías de la extremidad inferior de difícil tratamiento. Puede existir un acortamiento de la extremidad afectada, y deformidades y posiciones anormales del pie. Generalmente se asocia a pie equino-valgo, pero también existen casos de pie equino-varo-adductus, como en el caso del niño presentado en este artículo. Para corregir esta deformidad se utilizó el método de Ponseti, consiguiéndose un pie plantígrado. Aunque los resultados no son tan buenos como en los casos idiopáticos, el método de Ponseti proporciona muchas ventajas, puesto que se consigue al menos una corrección parcial, que permitirá una cirugía posterior más limitada.

Ponseti's method in the treatment of clubfoot associated with fibular hemimelia type IA

Summary. Fibular hemimelia is a congenital deficiency of the fibula associated with other anomalies of the lower limb of difficult treatment. There may be a shortening of the affected limb, and deformities and abnormal positions of the foot. Usually it is associated with equinovalgus deformity of the foot, but there are also cases of clubfoot, as in the case of the child presented in this report. Ponseti's method was used to correct this deformity, and plantigrade foot was achieved. Although the results are not as good as in idiopathic cases, Ponseti's method provides many advantages, as a partial correction is achieved, and this will allow a more limited posterior surgery.

Correspondencia:
L. Pino Almero
Servicio de COT
Hospital Clínico Universitario de Valencia
Avd. Blasco Ibáñez. nº 17
46010 Valencia
e-mail: laupialm@yahoo.es

Introducción

La hemimelia peronea, inicialmente descrita por Gollier¹ en 1698, es la deficiencia congénita más común de los huesos largos. Se presenta en aproximadamente 7 por cada millón de recién nacidos. Su etiología sigue siendo desconocida, aunque se cree que el factor etiológico actuaría antes de la sexta o séptima semana de vida intrauterina, previamente al desarrollo embriológico de los huesos largos².

Clínicamente, la hemimelia peronea se puede presentar con un extenso rango de severidad, desde una leve hipoplasia del peroné con mínimo trastorno funcional

hasta una ausencia completa y deficiencia asociada de los radios laterales del pie y los huesos del tarso. También se asocia frecuentemente con fémur corto, deficiencia del ligamento cruzado anterior y deformidades de la cadera, rodilla y pie^{1,3,4}.

Su forma de presentación clínica más frecuente incluye una discrepancia de longitud de las extremidades, incurvación anteromedial de la tibia, deformidad en valgo de la rodilla, deformidad en equino-valgo del pie, e inestabilidad del tobillo con ausencia de los radios laterales del pie⁵.

Las dos clasificaciones más utilizadas que proporcionan una guía para un abordaje racional en el tratamiento de esta patología son las propuestas por Coventry y Johnson¹ en 1952 (tabla 1) y por Achterman y Kalamchi⁶ en 1979 (tabla 2). Stanitski⁷ propone un nuevo sistema de clasificación para la hemimelia peronea basado en su experiencia con 32 pacientes (33 miembros), debido a las relaciones amplias e impredecibles entre el peroné, el

Tipo I:

Ausencia parcial unilateral del peroné.
Acortamiento de la extremidad.
Ausencia o mínima incurvación de la tibia.
Ausencia o pequeña deformidad del pie.
No otras anomalías congénitas.

Tipo II:

Peroné completamente o casi completamente ausente.
Deformidad unilateral.
Incurvación anterior de la tibia con hoyuelo en la piel.
Pie equino-valgo.
La deformidad del pie puede incluir ausencia de huesos del tarso, radios o coalición tarsiana.

Tipo III:

Tipo I o II bilateral, o tipo I o II en asociación con deformidades en otras partes del cuerpo.

Tabla 1. Clasificación de Coventry y Johnson (1952).

Tipo I:

Hipoplasia del peroné.

Tipo IA:

La epífisis proximal del peroné se encuentra distal a la fisis tibial y suele ser más pequeña que en el lado normal.
La fisis distal del peroné se encuentra proximal a la bóveda del astrágalo.

Tipo IB:

Proximalmente el peroné está ausente en un 30 o 50% de su longitud, mientras que distalmente está presente pero no proporciona soporte al tobillo.

Tipo II:

Todas las extremidades donde hay completa ausencia del peroné o donde solo está presente un fragmento distal, vestigial.

Tabla 2. Clasificación de Achterman y Kalamchi (1979).

tobillo y el pie en esta enfermedad. Este sistema se basa en la morfología del peroné y tobillo, la presencia de coaliciones en el retropié y de déficit de los radios del pie. Según estos autores, los criterios deberían incluir la naturaleza del pie y el tobillo y no meramente dependiendo de la discrepancia de longitud o la presencia o ausencia del peroné. Por otro lado, Searle⁸ identificó dentro de una serie de 123 pacientes (149 miembros) con características de hemimelia peronea, 14 pacientes (16 miembros) que presentaban un peroné radiográficamente normal. De estos, 13 de 16 tenían ausencia de radios laterales con tobillo "ball and socket", coalición tarsiana o ambos. Seis de los 13 tenían acortamiento del miembro. Tres miembros en 3 pacientes no tenían ausencia de radios laterales pero tenían otras dos características del síndrome de hemimelia peronea. Según este autor, estos pacientes representan un leve subconjunto del síndrome de hemimelia peronea que debería ser clasificado como hemimelia peronea tipo 0.

Por último, aunque la deformidad del pie asociada más frecuentemente con la hemimelia peronea es el pie equino-valgo, existen también casos descritos en la literatura de pie equino-varo-adductus (pie zambo)⁹, como en el caso del paciente que se describe a continuación.

Caso clínico

Se presenta el caso de un niño varón, que actualmente tiene 3,5 años de edad, con diagnóstico de hemimelia peronea tipo IA, según la clasificación de Achterman y Kalamchi. El paciente presenta deformidades en la mano izquierda, y en la pierna y el pie ipsilaterales.

En el miembro superior presenta clínicamente agenesia de dos radios con sindactilia de los restantes (Fig. 1),

que radiográficamente se corresponde con una acrosindactilia de la falange distal, asociada a una hipoplasia de los huesos del carpo y metacarpo (Fig. 2, 3 y 4).

En el pie izquierdo, presenta una deformidad de pie equino-varo-adductus, es decir, de pie zambo secundario a sus malformaciones (Fig. 5 y 6) que radiográficamente se corresponde con una agenesia del quinto radio, y una sospecha de fusión del calcáneo con el astrágalo (coalición tarsiana), ya que se aprecia un único centro de osificación a nivel del retropié (Fig. 7).

La malformación del pie izquierdo fue tratada a los 2 meses de edad, con manipulaciones y yesos progresivos semanales, según el método de tratamiento de Ponseti, durante 8 semanas. Tras esto, se realizó una tenotomía

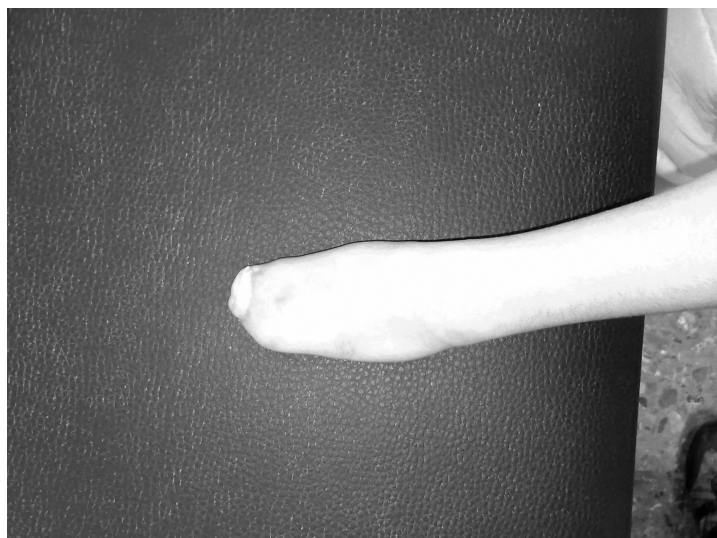


Figura 1. Sindactilia de todos los dedos de la mano izquierda.

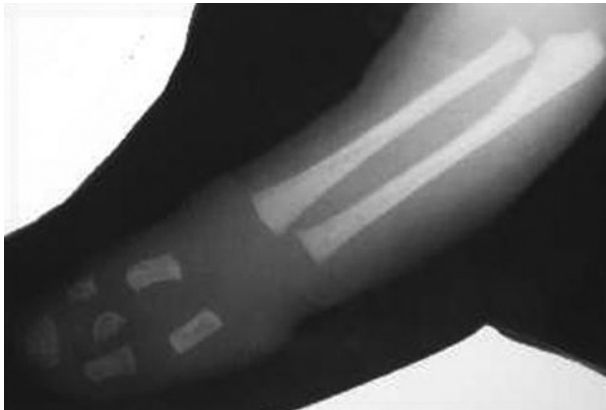

Figura 2. Radiografía de la mano izquierda a los 2 meses de edad. Se aprecia una acrosindactilia de todos los dedos, con hipoplasia de los huesos del carpo y metacarpo.

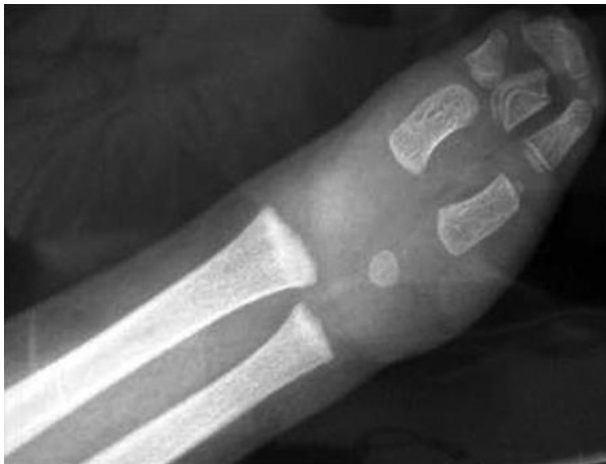

Figura 3. Radiografía en proyección AP de la mano izquierda a los 3,5 años de edad.

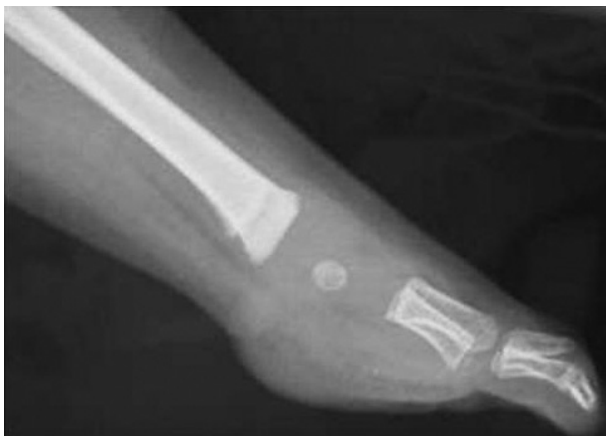

Figura 4. Radiografía en proyección de perfil de la mano izquierda a los 3,5 años de edad.

percutánea del tendón de Aquiles. Posteriormente, para mantener la corrección conseguida, se le inmovilizó el pie con una férula de Dennis-Brown de forma continua durante tres meses. Posteriormente se le retiró la férula de Dennis-Brown por el día, manteniéndola por la noche.

Un año después de este tratamiento, se aprecia una recidiva de la deformidad del pie, con tendencia al adductus y la supinación, por lo que se volvió a aplicar el método de Ponseti, con posterior alargamiento valguizante en "Z" valguizante del tendón de Aquiles. De esta forma, se consiguió un pie plantígrado y funcional. Para mantener la corrección, se le inmovilizó con una ortesis pie-tobillo-pierna modificada.

Actualmente, el niño presenta una disimetría de miembros inferiores por acortamiento de la tibia izquierda de 1,3 cm (Fig. 8, 9 y 10). El pie se mantiene con un apoyo plantígrado (Fig.11). En cuanto a las pruebas de imagen, se sigue apreciando a nivel radiográfico un único centro de osificación en el retropié (Fig. 12 y 13), aunque en las imágenes de RM se puede observar un inicio de aparición del núcleo de osificación del astrágalo (Fig. 14 y 15).

Discusión

Según Serafin¹⁰, el síndrome de hemimelia peronea en su forma clásica consiste en: 1) Ausencia parcial o completa del peroné; 2) Acortamiento congénito de la extremidad; 3) Incurvación anterior de la porción medial y más distal de la tibia; 4) Deformidad del pie (plano-valgo o equino-valgo, con dislocación parcial o completa de la articulación tibio-astragalina, asociada con la ausencia del maléolo lateral). Otras características que se observan con frecuencia son la fusión ósea primaria o secundaria entre el astrágalo y el calcáneo, deformidad o incluso total ausencia del astrágalo o el cuboides, o ausencia de uno, dos o incluso 3 metatarsianos laterales con sus dedos correspondientes.

La deformidad del pie se va incrementando con la edad, debido a la presencia de una banda fibrosa o fibrocartilaginosa que reemplaza el peroné, a unos músculos peroneos acortados que frecuentemente se adhieren de forma anómala a la cara lateral de la tuberosidad del calcáneo, y a la transposición lateral de los tendones del extensor largo de los dedos y del primer dedo, que causan una deformidad en valgo del pie. También una malformación de la epifisis distal de la tibia que resulta en una convexidad con pendiente lateral y posterior de la superficie articular distal es responsable de la deformidad del pie en equino-valgo¹¹.

Serafin¹⁰ considera que el tratamiento debe tener 3

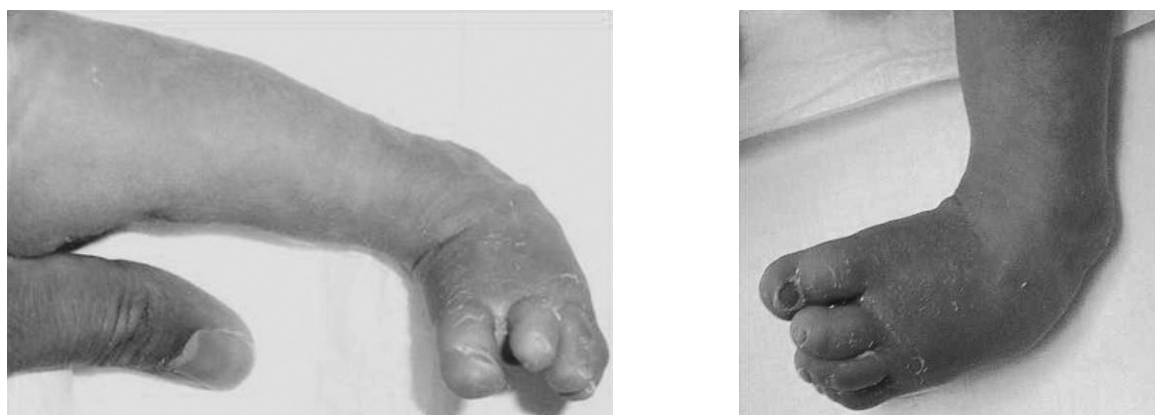


Figura 5 y 6. Deformidad del pie izquierdo en equino-varo-adductus, secundario a sus malformaciones (pie zambo sindrómico) a los 2 meses de edad.

objetivos: 1) Conseguir un pie en posición normal en línea con el eje longitudinal de la tibia y restaurar la forma y el equilibrio muscular del pie, 2) Reconstruir el maléolo lateral, si está ausente y 3) Corregir la curvatura anterior de la tibia y reducir el acortamiento de la extremidad. Considera que no es posible alcanzar estos objetivos por medidas de tratamiento conservador, aunque tal tratamiento (manipulaciones y yesos seriados) puede ser útil durante el primer año de vida como preparación para la intervención.

Por lo tanto, la deformidad del pie más frecuentemente asociada con la hemimelia peronea es la posición de equino-valgo. Sin embargo, la asociación del pie zambo con la hemimelia peronea es más común de lo que previamente se ha descrito en la literatura, tal y como demuestra Caskey⁹ en su estudio retrospectivo. Este autor identificó 23 casos de pie zambo en 121 pacientes con 147 extremidades afectadas por hemimelia peronea, de los que en 19 casos se pudo conservar el pie, y en 4 se tuvo que realizar una amputación de Syme por imposibilidad para obtener un pie plantígrado funcional por otros métodos. Además encontró coaliciones en el retropié en 18 extremidades y 19 tenían uno o más radios laterales ausentes. Parece ser que para los cirujanos que trataron estos pacientes, no siempre era evidente la presencia de la hemimelia peronea en adición a la deformidad del pie zambo. Según Caskey la presencia de una coalición tarsiana es un hallazgo relativamente constante en la hemimelia peronea, que debe ser tenida en cuenta por el cirujano que vaya a tratar este tipo de pie zambo.

Grogan¹² realizó un estudio de la prevalencia de anomalías congénitas del pie en 99 niños (105 extremidades) afectados de hemimelia peronea o deficiencia femoral focal proximal o ambas. De estos pacientes, en 26 se realizó una amputación de Syme, y los especímenes fueron

analizados anatómicamente. Se encontraron 14 coaliciones tarsianas (54%), y sin embargo, las radiografías preoperatorias de estos mismos pacientes solo revelaron 4 de estas coaliciones (15%). De los 8 pacientes afectados de hemimelia peronea, 6 presentaban coaliciones. Según este autor, la verdadera prevalencia de la coalición astrágalo-calcánea está por determinar, ya que sólo puede ser valorada en el momento de la madurez esquelética. La modalidad diagnóstica más comúnmente utilizada para visualizar una coalición tarsiana es la radiografía¹⁰. Sin embargo, si la coalición es completamente cartilaginosa, el diagnóstico radiográfico es más difícil. El TC proporciona una capacidad de imagen superior, pero no es utilizada de forma rutinaria. El examen clínico de un pie deformado es también poco fiable para la determinación de anomalías en ausencia de cambios externos. El examen físico de estas pequeñas deformidades del pie es frecuentemente difícil pero una disminución del rango normal del movimiento subastragalino puede ser indicativo de una anomalía anatómica en la articulación subastragalina y sugerir la necesidad de seguir estudiándola. Una coalición astrágalo-calcánea representa el fallo de los precursores embriogénicos del astrágalo y el calcáneo para segmentarse completamente el uno del otro. Estas coaliciones son más frecuentemente cartilaginosas en niños jóvenes y solo son visibles después de que se haya producido una osificación progresiva. Esto lo ha comprobado Grogan¹² en 7 de sus pacientes: Inicialmente existía una buena visualización radiográfica de una apariencia normal segmentada, con centros de osificación separados del astrágalo y el calcáneo en una edad precoz, pero en radiografías realizadas muchos años después aparecía una coalición ósea definitiva entre los dos centros. Además, aunque los centros de osificación astragalino y calcáneo estaban presentes y parecían separados,

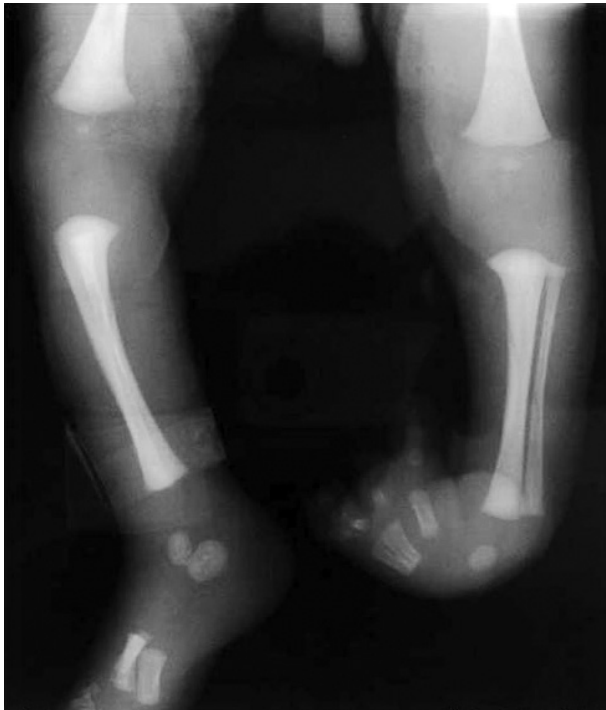

Figura 7. Radiografía de los miembros inferiores a los 2 meses de edad. Se aprecia la deformidad de pie zambo en el lado izquierdo, con un único centro de osificación en el retropié por posible coalición astrágalo-calcáneo, con agenesia del quinto radio y ausencia de incurvación a nivel de la tibia.

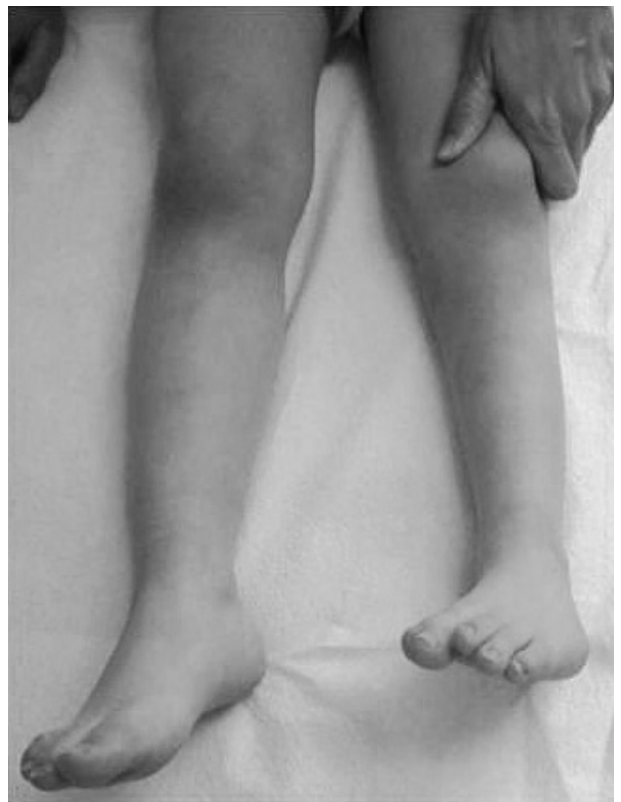
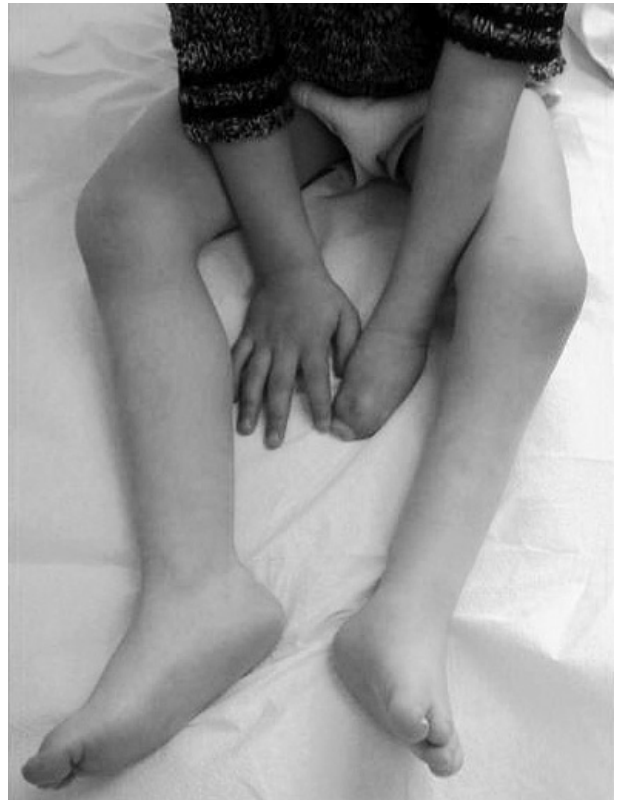
Figura 8 y 9. Situación actual del paciente. Se aprecia la malformación compleja de la mano izquierda, un acortamiento del miembro inferior izquierdo, y la corrección de la deformidad en equino-varo-adductus del pie izquierdo, consiguiendo un pie plantígrado.

estos no eran normales. Incluso encontraron coaliciones en bloque del retropié en pacientes en los que se habían desarrollado 3 centros de osificación separados inicialmente y que después se fusionaron.

La edad en el momento de la aparición de la coalición ósea parece estar relacionada con el grado de normal desarrollo del astrágalo y el calcáneo. En los pacientes que tenían un astrágalo y calcáneo muy rudimentarios con desarrollo de una coalición completa, ésta fue vista radiográficamente a una edad precoz (entre uno y dos años de edad). En los pacientes que tenían un desarrollo más normal del astrágalo y el calcáneo y un menor grado de coalición, ésta se convirtió en evidente radiográficamente a una edad más tardía.

La presencia de una coalición tarsiana contribuye a la deformidad en el pie de estos niños. En su serie, la deformidad en valgo fue más severa y más rígida en el pie que tenía una coalición tarsiana comparada con los que no la tenían. Los huesos fusionados tenían una forma rígida en calcáneo-valgo relativa al astrágalo, que fue difícil de corregir sin una osteotomía a través de la coalición. Por lo tanto, este estudio documenta una prevalencia más elevada de coalición talocalcánea en niños con hemimelia peronea de lo que se había descrito previamente. La RM

también puede ser útil ya que podría permitir una mejor definición de la verdadera deformidad cartilaginosa.

Achterman⁶ aporta una serie de 44 casos de hemimelia peronea tipo IA, de los que 33 presentaban un pie plantígrado, 4 una deformidad en equinovaro y 7 en equinovalgo. En su serie, identificó coaliciones tarsianas y anomalías asociadas del retropié en 42 extremidades, 18 en el tipo I y 24 en el tipo II. La forma más común fue la unión astrágalo-calcánea, que estuvo presente en 24 extremidades. En 16 pacientes encontró una coalición en bloque del retropié (incluyendo astrágalo, calcáneo, escafoides y cuboides). Identificó también un caso de coalición calcaneonavicular y uno de calcaneocuboidea. En cuanto al tratamiento, en el grupo tipo IA, 4 pacientes pudieron alcanzar la madurez esquelética sin tratamiento y 8 fueron tratados por medio de una epifisiodesis de la extremidad contralateral. En el tipo IB y II, se utilizaron prótesis a medida o alzas en el talón en 4 pacientes, el alargamiento de la pierna fue realizado en 5, y en 15 pacientes se les realizó una amputación de Syme o Boyd. En un caso de tipo II se realizó una artrodesis tibiotalar bilateral.

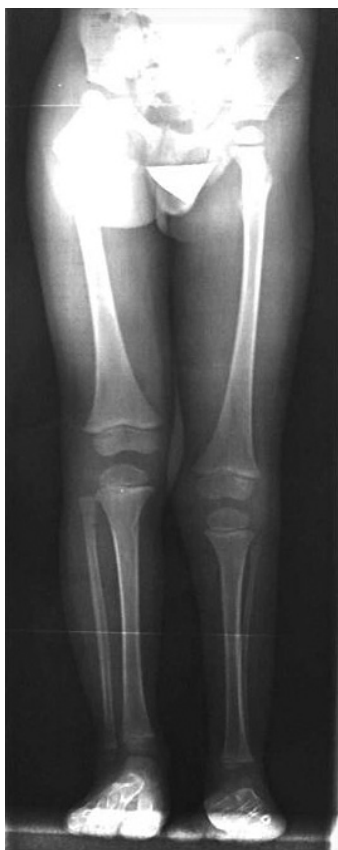

Figura 10. Radiografía de mensuración de los miembros inferiores en la que se aprecia un acortamiento de la tibia izquierda.

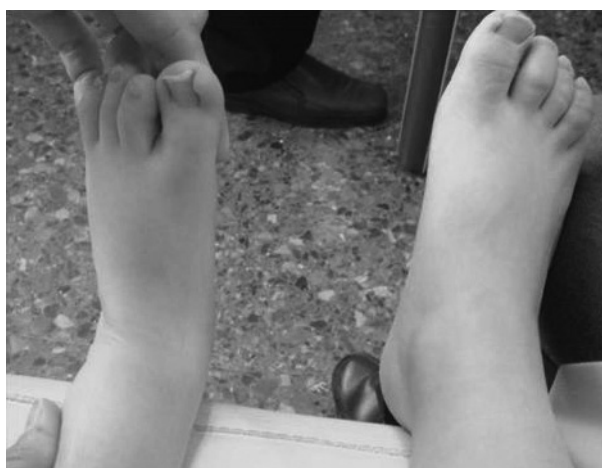

Figura 11. Situación clínica actual del pie izquierdo: Pie plantígrado y funcional.

El objetivo del tratamiento de la hemimelia peronea consiste en restaurar la carga normal de peso y la longitud normal de la extremidad, de manera que el paciente

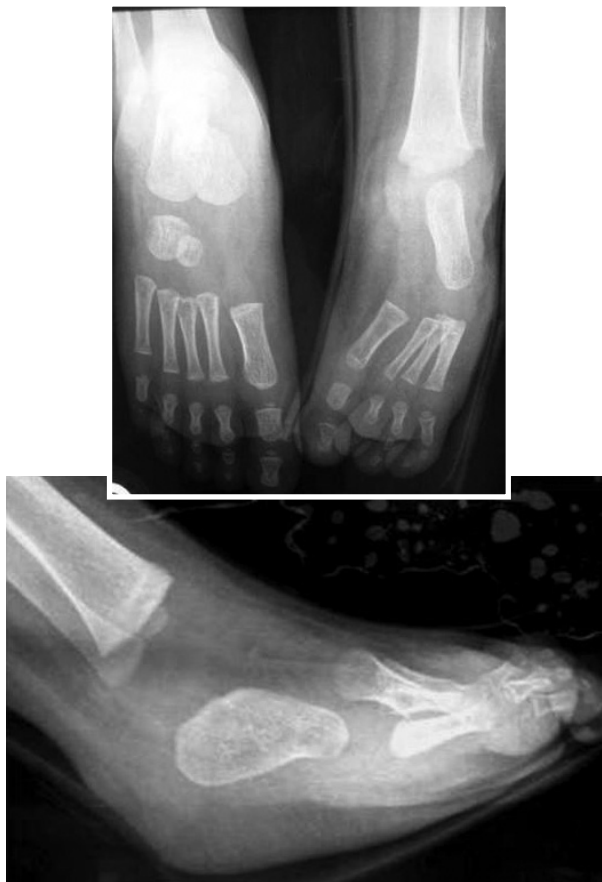

Figura 12 y 13. Radiografías actuales del pie izquierdo en las que se sigue apreciando un único centro de osificación en el retropié (coalición astrágalo-calcánea).

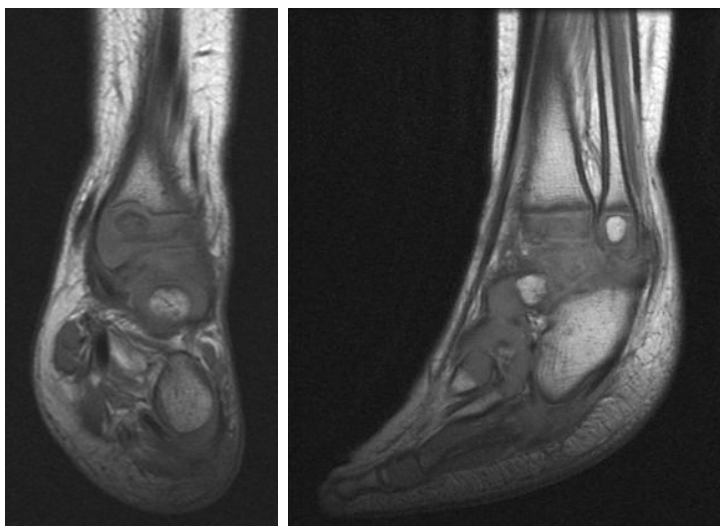


Figura 14 y 15. Imágenes actuales de RM del pie izquierdo. Se aprecia el inicio de aparición del núcleo de osificación del astrágalo.

pueda caminar de la forma más normal posible. En casos leves, el tratamiento incluye alzas en los zapatos, ortesis, epifisiodesis o procedimientos de alargamiento de la extremidad y corrección de las deformidades del pie. Para las deformidades más graves, el manejo es controvertido. Muchos autores recomiendan la amputación precoz del pie y rehabilitación protésica, ya que aporta como ventajas un procedimiento único de cirugía, una estancia hospitalaria corta, y una deambulacion inmediata con compensación de la longitud del miembro, de manera que el niño se puede adaptar rápidamente y llevar una vida normal. La mayor desventaja es que la amputación es irreversible y las prótesis requieren recambios periódicos y no pueden proporcionar una sensación propioceptiva normal¹³.

Existen varios estudios en la literatura que comparan la amputación de Syme y de Boyd con montaje precoz de prótesis con el alargamiento tibial, en el tratamiento de los casos más severos de hemimelia peronea. McCarthy¹⁴ compara en su estudio los resultados de ambos procedimientos. Los pacientes a los que se les realizó la amputación fueron capaces de realizar más actividades que los que se les realizó el alargamiento, y tenían menos dolor, estaban más satisfechos, tenían una menor tasa de complicaciones, y menor número de procedimientos quirúrgicos con menor coste económico. Tomás-Gil¹⁵ realizó un estudio retrospectivo en 4 pacientes con hemimelia peronea tipo II, 3 pacientes fueron tratados con alargamientos tibiales sucesivos, y en un caso se llevó a cabo una amputación utilizando la técnica de Syme. Los alargamientos requirieron numerosas opera-

ciones y condujeron a muchas complicaciones, mientras que el caso amputado necesitó una sola intervención quirúrgica sin complicaciones. Según estos autores, los resultados de estos casos y los aportados en la literatura sugieren que la amputación precoz es el tratamiento de elección de la hemimelia peronea tipo II Naudie¹⁶ revisó retrospectivamente 22 pacientes (23 extremidades) con hemimelia peronea tratada por amputación o alargamiento de la extremidad. En 12 pacientes (13 extremidades) se realizó una amputación precoz y ajuste de prótesis, y en 10 un alargamiento tibial con la técnica de Ilizarov. Al final del seguimiento, los 12 pacientes amputados presentaban una buena función y sufrieron pocas complicaciones. Sin embargo, los 10 pacientes en los que se realizó el alargamiento sufrieron numerosas complicaciones, y todos ellos necesitaron cirugía correctora o llevar ortesis correctoras o alzas en los zapatos.

En cuanto al tratamiento de la deformidad del pie zambo, actualmente el tratamiento de elección para la forma idiopática es el método de Ponseti. Las principales claves del método de Ponseti¹⁷ son:

1. Todos los componentes de la deformidad son corregidos simultáneamente excepto el equino, que es corregido más tarde, generalmente por tenotomía percutánea del Aquiles.
2. La corrección es mantenida por rotación externa del pie alrededor de la cabeza del astrágalo.
3. El cavo es corregido por supinación del primer radio del pie.
4. Las correcciones son realizadas semanalmente y después de 4-5 semanas de tratamiento se realiza una tenotomía percutánea con anestesia general o local.
5. Tras otras 3 semanas de inmovilización con escayola, se utiliza una ortesis de Dennis-Brown para mantener la corrección hasta los 4-5 años de edad.

Aunque existen numerosos artículos que describen el tratamiento con éxito del pie zambo idiopático con el método de Ponseti, la utilización de este método para el tratamiento de otras formas de pie zambo asociado a síndromes está escasamente descrita. No hemos encontrado en la literatura ningún artículo relacionado con el tratamiento del pie zambo en el contexto de una hemimelia peronea utilizando el método de Ponseti. Sí que existen artículos en los que se describen los resultados del método de Ponseti aplicado al pie zambo asociado con la artrogriposis, que se ha considerado tradicionalmente muy resistente a la manipulación y los yesos seriados, y que suele requerir tratamiento quirúrgico. Morcuende¹⁸

estudió 16 pacientes con artrogriposis, todos con deformidades bilaterales (32 pies zambos). Obtuvo una corrección inicial con el método de Ponseti en todos los pacientes excepto en uno, y el número de yesos requeridos para la corrección fue de 7. Este estudio demuestra que el método de Ponseti es muy efectivo para la corrección del pie zambo asociado a la artrogriposis, ya que aunque la deformidad es más rígida que en un pie zambo idiopático, muchos casos pueden ser corregidos cuando se aplica el tratamiento en las primeras semanas tras el nacimiento. Boehm¹⁹ trató también 12 niños (24 pies) con pie zambo asociado con artrogriposis distal por medio del método de Ponseti, alcanzando la corrección inicial con una media de 6,9 yesos. Estos autores apoyan la utilización del método de Ponseti para el tratamiento inicial del pie zambo artrogripótico distal, aunque reconocen que es necesario un seguimiento más largo para determinar el riesgo de recurrencia y la potencial cirugía correctora necesaria en estos pacientes, que históricamente han sido difíciles de tratar de forma no quirúrgica.

En nuestro paciente se consiguió una buena corrección del pie zambo asociado con hemimelia peronea aplicando el método de Ponseti, que permitió obtener un

pie plantigrado funcional. El interés de este caso radica en que, por un lado, la asociación del pie equino-varo-adductus (pie zambo) con la hemimelia peronea es menos frecuente que la deformidad de pie equino-valgo, pero existen casos, por lo que no se debe subestimar su presencia. Por otro lado, no hemos encontrado otro artículo que describa un caso similar tratado por el método de Ponseti, aunque sí existen artículos publicados de pies zambos en relación con la artrogriposis tratados con este método. Por último, podemos concluir que el método de Ponseti permite obtener muy buenos resultados en pacientes con pie zambo idiopático, pero también puede ser utilizado en el denominado pie zambo sindrómico, es decir, el asociado a otras deformidades como la artrogriposis, el mielomeningocele, o en nuestro caso, la hemimelia peronea. Aunque los resultados no son tan buenos como en los casos idiopáticos, proporciona muchas ventajas. Así, si bien el pie parece muy rígido al principio, se consigue mejorar con el tratamiento y en la mayoría de los casos se consigue un pie plantigrado. Además, si solo se consigue una corrección parcial, esto permitirá una cirugía posterior mucho más limitada.

Bibliografía:

1. Coventry MD, Johnson EW Jr. Congenital absence of the fibula. *J Bone Joint Surg* 1952; 34-A:941-55.
2. Bardeen CR, Lewis WH. Development of the limbs body wall and back in man. *Am J Anat* 1901;1:1.
3. Bohne WH, Root L. Hypoplasia of the fibula. *Clin Orthop* 1977; 125:107-12.
4. Berenter R, Morris J, Yee B. Bilateral congenital absence of the fibula. *J Am Pediatr Med Assoc* 1990; 80:325-8.
5. Maffulli N, Fixsen JA. Fibular hypoplasia with absent rays of the foot. *J Bone Joint Surg* 1991;73-B:1002-4.
6. Achterman C, Kalamchi A. Congenital deficiency of the fibula. *J Bone Joint Surg* 1979; 61-A:133-7.
7. Stanitski DF, Stanitski CL. Fibular hemimelia: a new classification system. *J Pediatr Orthop* 2003; 23:30-4.
8. Searle CP, Hildebrand RK, Lester EL, Caskey PM. Findings of fibular hemimelia syndrome with radiographically normal fibulae. *J Pediatr Orthop B* 2004;13:184-8.
9. Caskey PM, Lester EL. Association of fibular hemimelia and clubfoot. *J Pediatr Orthop* 2002; 22:522-5.
10. Serafin J, Warsaw, Poland. A new operation for congenital absence of the fibula. *J Bone Joint Surg* 1967;49-A:59-65.
11. Exner Gu. Bending osteotomy through the distal tibial physis in fibular hemimelia for stable reduction of the hindfoot. *J Pediatr Orthop B* 2003; 12:27-32.
12. Grogan DP, Holt GR, Ogden JA. Talocalcaneal coalition in patients who have fibular hemimelia or proximal femoral focal deficiency. A comparison of the radiographic and pathological findings. *J Bone Joint Surg* 1994; 76-A:1363-70.
13. Naudie D, Hamdy RC, Fassier F, Morin B, Duhaim M. Management of fibular hemimelia. Amputation or limb lengthening. *J Bone Joint Surg* 1997;79-B:58-65.
14. McCarthy JJ, Glancy GL, Chnag FM, Eilert RE. Fibular hemimelia: comparison of outcome measurements after amputation and lengthening. *J Bone Joint Surg* 2000; 82-A:1732-5.
15. Tomás-Gil J, Valverde Belda D, Chismol-Abad J, Valverde-Mordt C. Complete fibular hemimelia: a long-term review of four cases. *Acta Orthop Belg* 2002; 68:265-71.
16. Naudie D, Hamdy RC, Fassier F, Morin B, Duhaim M. Management of fibular hemimelia: amputation or limb lengthening. *J Bone Joint Surg* 1997; 79-B:58-65.
17. Kowalczyk B, Lejman T. The principles of the Ponseti method in the treatment of congenital clubfoot. *Orthop Traumatol Rehabil* 2007; 9:436-40.
18. Morcuende JA, Dobbs MB, Frick SL. Results of the Ponseti method in patients with clubfoot associated with arthrogyposis. *Iowa Orthop J* 2008; 28:22-6.
19. Boehm S, Limpaphayom N, Alae F, Sinclair MF, Dobbs MB. Early results of the Ponseti method for the treatment of clubfoot in distal arthrogyposis. *J Bone Joint Surg* 2008; 90A:1501-7.