

# Luxaciones puras de astrágalo: tipos, características específicas y tratamiento. A propósito de 3 casos.

DOI: <http://dx.doi.ORG/10.37315/SOTOCV20222895728>

MARCO DÍAZ L, BERTÓ MARTÍ FX, FUENTES LEAL S, GARRIDO FERRER JF, HERNÁNDEZ FERRANDO L.  
CONSORCIO HOSPITAL GENERAL UNIVERSITARIO DE VALENCIA

## Resumen

Las luxaciones de astrágalo, son lesiones graves, infrecuentes y con alto número de complicaciones, considerándose un reto terapéutico para el facultativo. Generalmente se asocian a traumatismos de alta energía en población joven, aunque se han descrito casos en traumatismos de baja energía en pacientes con patologías que asocian laxitud articular o malformaciones anatómicas. Frecuentemente se asocian a fracturas de huesos del tarso o de la articulación del tobillo así como a lesiones tendinosas, ligamentosas o neurovasculares de las estructuras anatómicas vecinas. Se considera una luxación pura, aquella que se presenta sin lesiones óseas concomitantes, circunstancia que genera una serie de características diferentes a aquellas que si asocian fracturas. El presente artículo tiene como objetivo estudiar los tipos de luxaciones puras de astrágalo a través de tres casos clínicos atendidos en nuestro centro. Así como analizar las características, el tratamiento y las complicaciones de cada tipo de luxación.

## Summary

The luxation of the astragalus are severe but uncommon injuries. These luxations associates a great sort of complications, so they can be a challenge for the surgeon. Typically are consequence of high energy impact in young people. Less frequently these injuries happend as a result of low energy impact in people with a higher laxity of their joints or malformations. They often associates talus or ankle fractures, tendon rupture, o neurovascular damage. These lesions are named pure–luxation of the astragalus when there is not bone fracture. This article has the aim of describe the three types of pure–luxation of the astragalus by three case reports.

**Palabras clave:** astragalus luxation, complications, pure–luxation.

## Correspondencia:

Laura Marco Díaz

laumcdiaz@gmail.com

## INTRODUCCIÓN

Las luxaciones de astrágalo son lesiones graves e infrecuentes, correspondiendo al 1-2 % del total de luxaciones del esqueleto.

Frecuentemente se asocian a traumatismos de alta energía en población joven, no obstante, se han descrito casos en traumatismos de baja energía en pacientes con patologías que asocian laxitud articular (enfermedad de Marfan, síndrome de Ehlers-Danlos, mucopolisacaridosis...) o malformaciones anatómicas (aplasia de ligamentos de tobillo o de las facetas articulares del calcáneo, hipoplasia de maléolos...)

Con relativa frecuencia, las luxaciones de astrágalo ocurren en pacientes politraumatizados, por lo que será pertinente seguir los protocolos de manejo ATLS (Advanced Trauma Live Support). Sin embargo, debido al mecanismo etiológico y gravedad de esta lesión, no se deben menospreciar las potenciales complicaciones agudas derivadas de la misma (como síndrome compartimental, infección o lesión neurovascular) por lo que deben tenerse en cuenta en el manejo inicial.

Se clasifican en función de las articulaciones afectadas:

- Luxación tibioastragalina aislada o Luxatio pedis cum talo.
- Luxación periastragalina o Luxatio pedis sub talo: afectando tanto a la articulación subastragalina como astrágaloescafoidea.
- Enucleación de astrágalo o Luxatio talis totalis: afecta a las 3 articulaciones, tibioastragalina, subastragalina y astrágalo-escafoidea.

Las proyecciones radiográficas antero-posterior y lateral del pie y tobillo son básicas y necesarias para el diagnóstico de estas lesiones y deben realizarse previamente a la reducción. La Proyección radiográfica de Canale (que consiste en que el haz de rayos esté oblicuado 75 grados desde cefálico posicionando el pie a 15 grados de pronación) es útil para la detección de fracturas asociadas de cabeza o cuello del astrágalo, así como para luxaciones aisladas de la articulación astrágalo-escafoidea.

La realización de pruebas de imagen más específicas como TC o RM nos permitirá valorar la presencia o no de lesiones asociadas que no sean objetivables mediante radiografías simples. Se deberá realizar Ecografía Doppler o AngioTAC en aquellas luxaciones que sospechemos una lesión vascular concomitante y la viabilidad del miembro pueda encontrarse en riesgo.

El tratamiento para todos los tipos de luxaciones de astrágalo de forma aguda consistirá en: reducción, ya sea cerrada o abierta, fijación e inmovilización. De forma diferida se podrá realizar la reparación de las estructuras adyacentes lesionadas.

Para las lesiones abiertas con exposición ósea y de partes blandas se seguirán los protocolos específicos tanto de manejo quirúrgico (limpieza, desbridamiento y exéresis de tejidos desvitalizados) como de antibioterapia<sup>1,2</sup>.

## CASO CLÍNICO 1 - Luxación tibioastragalina

Paciente mujer de 20 años sin antecedentes de interés, que tras una torsión del tobillo presenta dolor, deformidad e incapacidad funcional.

En las radiografías simples antero-posterior y perfil se objetiva una luxación tibioastragalina posteromedial aislada (Fig. 1), no evidenciándose en la TC fractura ósea asociada.

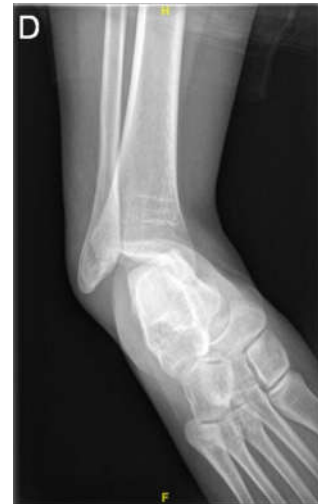

Figura 1. Luxación subastragalina, radiografía simple AP

En quirófano, con sedación anestésica, se lleva a cabo reducción cerrada mediante la "maniobra de quitar la bota" e inmovilización con férula posterior.

Tres semanas después de la lesión, con el objetivo que la tumefacción y el edema de las partes blandas haya disminuido, se realiza RM donde se observa: rotura de ligamentos peroneoastragalino anterior y peroneocalcáneo en la parte lateral, así como rotura del complejo ligamentario deltoideo medial (porción tibioastragalina anterior, tibioescafoidea y tibioastragalina posterior) (Fig. 2).

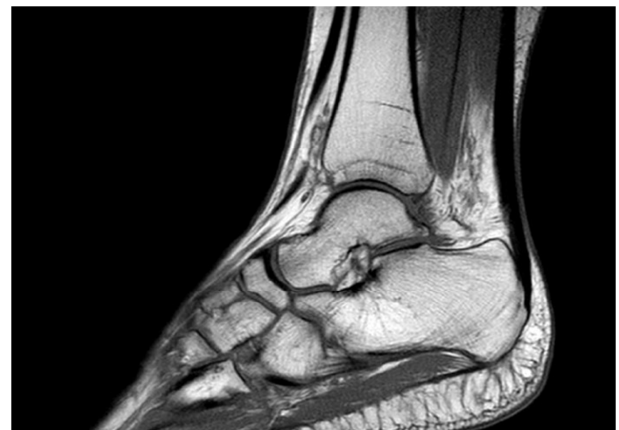

Figura 2. RM tobillo post luxación subastragalina sin imágenes de osteonecrosis.

Pese a los resultados de la RM, se opta por tratamiento ortopédico mediante férula posterior durante 4 semanas y bota ortopédica durante tres meses.

En el control a las seis semanas de la lesión la paciente presenta tumefacción moderada, dolor leve a la movilización articular sin signos clínicos de inestabilidad por lo que se permite la carga progresiva siendo derivada al servicio de rehabilitación.

A las 12 semanas, la evolución es positiva con una recuperación parcial del balance articular tibiostagalino y no manifiesta dolor a la supinación o la inversión forzada.

A los 6 meses de la lesión la paciente se encuentra asintomática, presenta un balance articular completo sin objetivarse inestabilidad articular, por lo que fue dada de alta.

## DISCUSIÓN

La luxación tibiostagalina se caracteriza por la pérdida de congruencia del astrágalo con respecto a la mortaja tibioperonea, respetándose el resto de articulaciones.

El mecanismo de lesión más frecuente es un accidente de alta energía con el tobillo en flexión plantar y el pie en eversion o inversión forzada. Debido a la gran estabilidad y resistencia mecánica que confieren las estructuras que integran la mortaja tibioperonea, la mayoría de los casos descritos se asocian a fracturas maleolares. Sin embargo, en personas con hiperlaxitud ligamentosa, se pueden presentar luxaciones de tobillo ante traumatismos mínimos<sup>3</sup>.

La forma de presentación más frecuente es la fractura luxación posteromedial, seguida de las luxaciones laterales y posteriores.

En más del 50% de los casos descritos se trata de lesiones abiertas con frecuente afectación del paquete vasculonervioso tibial posterior y de los tendones tibial posterior, flexor común y flexor propio del primer dedo.

En las luxaciones puras cerradas se han obtenido buenos resultados mediante la reducción ortopédica (maniobra de "quitar la bota", que consiste en una tracción y flexión plantar forzada con la rodilla a 90 grados) asociada a la inmovilización con un botín de yeso (4-6 semanas). En las lesiones abiertas o en aquellas lesiones cerradas donde no se consiga la reducción mediante la maniobra descrita, se recomienda el tratamiento quirúrgico: consiste en reparar las estructuras tendinosas, ligamentosas y neurovasculares interpuestas o dañadas, con osteosíntesis de las fracturas asociadas. Si existiera inestabilidad o tendencia a la reluxación será necesario estabilizar de manera temporal las articulaciones afectas mediante agujas de Kirschner o fijación externa y reconstruir las lesiones ligamentarias y capsulares existentes.

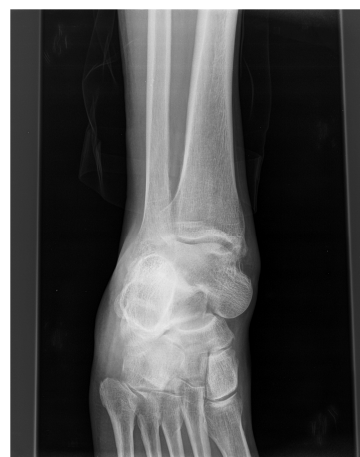La necrosis avascular es infrecuente en este tipo de luxación dado que la vascularización principal del astrágalo no se ve afectada.

La posible controversia del presente caso radica en el tratamiento a realizar ante una luxación tibiostagalina cerrada aislada que asocie, como así ocurría, una lesión tanto del complejo ligamento lateral como medial del tobillo. Los resultados obtenidos al revisar la bibliografía son inconsistentes, encontrando autores que abogan por la reparación quirúrgica de dichos complejos ligamentarios de rutina y otros que solo realizan dicha reparación si tras la reducción existe una inestabilidad franca a la exploración optando por el tratamiento ortopédico si dicha articulación es estable<sup>4,5</sup>.

## CASO CLÍNICO 2: Luxación periastragalina

Paciente varón de 55 que sufre traumatismo en pie derecho tras accidente de tráfico con motocicleta. Clínicamente presenta dolor impotencia funcional y deformidad del tobillo en equino y del retropié en varo.

Tras la realización de pruebas complementarias, en la radiografía simple se observa una luxación periastragalina pie derecho (Fig. 3).



**Figura 3.** Luxación periastragalina, radiografía simple AP.

Se realiza reducción cerrada e inmovilización. Al presentar inestabilidad de las articulaciones afectas (subastragalina y astragaloescaloidea) se decide su estabilización temporal mediante agujas de Kirschner durante 4 semanas. Se realiza TAC postreducción para confirmar la correcta congruencia articular y la no existencia de fracturas asociadas).

## DISCUSIÓN

La luxación periastragalina es la luxación de astrágalo más frecuente de todas.

La primera descripción publicada de esta lesión corresponde a Judcy y Dufauerets en 1811; posteriormente

fue el doctor Broca en 1823, quien la denominó por primera vez luxatio pedis sub talo<sup>6,7</sup>.

En este tipo de luxación el astrágalo mantiene su posición anatómica y son las articulaciones subastragalina y astrágalo-escafoidea las que se ven afectadas por lo que, esta lesión, también es conocida como luxación "astrágalo-escafo-calcanea"<sup>5,6</sup>.

Se puede clasificar según tres patrones diferentes en función de la posición que adopta la cabeza del astrágalo con respecto al resto del pie, la luxación medial (la más frecuente con 80% de los casos), lateral y posterior<sup>6</sup>.

En las luxaciones periastragalinas mediales, el pie y el calcáneo son desplazados hacia medial y la cabeza del astrágalo se sitúa de manera prominente en posición dorsolateral. Morfológicamente el pie se asemeja a un pie zambo congénito.

Habitualmente la luxación periastragalina se asocia a otro tipo de lesiones; A nivel óseo las más frecuentes son: las lesiones osteocondrales, las fracturas tanto de la cola como de la cabeza del astrágalo, del 5º metatarso y de los maléolos. La rotura del tendón tibial posterior, flexor del hallux y tendones extensores del pie serán las más frecuentes entre las lesiones tendinosas. Por esta razón se recomienda realizar sistemáticamente tomografías computerizadas (TC) en todos los pacientes, incluso en aquellos en los que no aprecia fracturas con la radiografía convencional<sup>7</sup>.

La incidencia de luxaciones abiertas es menor (15-20%) que la publicada para las luxaciones tibioastragalinas<sup>8</sup>.

El tratamiento consiste, igual que en el caso de las luxaciones tibioastragalinas, en reducción e inmovilización posterior. En el caso de irreductibilidad de la luxación mediante maniobras cerradas, lo más probable es que se trate de una interposición del retináculo y el músculo extensor digitorum brevis para las luxaciones mediales y el tendón tibial posterior en las laterales.

No existe consenso en los resultados publicados. De esta manera, hay autores como Junghluth y Heppenstall que reportan un 85% de buenos resultados a medio plazo, en cambio otros autores como Wei encuentran en un 80% de los casos dolor, rigidez y artrosis de la articulación subastragalina. De la misma manera no existe consenso en el tiempo de inmovilización necesaria, algunos autores defienden un corto periodo de inmovilización y una pronta rehabilitación para disminuir la aparición de fibrosis y rigidez articular mientras que otros son partidarios de la inmovilización más allá de las 4 semanas<sup>9-11</sup>.

Otra complicación a tener en cuenta tras una luxación periastragalina, es la osteonecrosis, cuya incidencia oscila entre el 10-29%<sup>12</sup>.

En nuestro caso, a los 5 meses de la lesión el paciente necesitaba asistencia con muletas para la deambulación presentando limitación de la dorsiflexión y dolor difuso con la carga. Ante esta clínica se solicitaron TC y RM, en el que se aprecia lesiones condrales y cambios degenerativos en la articulación subastragalina no así en la astrágalo-

escafoidea. En la RM no se objetiva osteonecrosis, pero sí sinovitis periarticular. En controles posteriores el paciente presenta mejoría clínica con menor dolor e impotencia funcional, permitiéndole realizar actividades cotidianas. No obstante continúa en seguimiento clínico mediante revisiones periódicas.

### CASO CLÍNICO 3: Enucleación De Astrágalo

Paciente varón de 49 años que sufre atropello en vía pública. Se realiza protocolo ATLS tanto en el lugar del accidente como en el Box de críticos hospitalario, tras descartar la existencia de lesiones traumáticas asociadas, retiramos la férula neumática en miembro inferior que se le había colocado en el lugar del accidente durante la asistencia inicial, objetivándose una luxación abierta de astrágalo (Fig. 4).

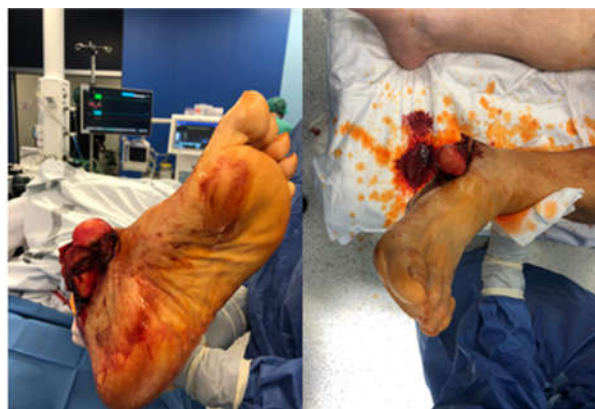

Figura 4. Enucleación abierta de astrágalo

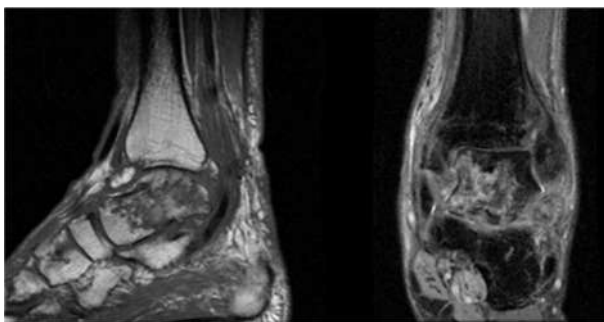
No se observan cuerpos extraños o suciedad grosera, así mismo tampoco hay alteraciones neurovasculares distales. Se realiza un lavado abundante con suero salino fisiológico a baja presión, se cubre el astrágalo y se administra antibioterapia intravenosa (cefazolina 2gr iv. al ingreso y 1gr/8h iv. durante 48 horas asociado a gentamicina 240mg/24h iv. en dos dosis). Tras la realización de radiografías de tobillo y pie se confirma la existencia de una enucleación de astrágalo (Fig. 5).

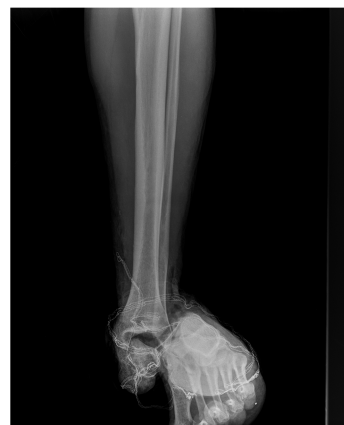

Figura 5. Enucleación astrágalo, radiografía simple AP

Una vez en quirófano, se realiza de nuevo lavado con suero salino fisiológico y limpieza con cepillo de clorhexidina. Intraoperatoriamente se observa la rotura completa del flexor digitorum longus. Se realiza reducción abierta del astrágalo y tenodesis del flexor afectado al flexor hallucis longus, así como valoración de la integridad del resto de estructuras tendinosas y ligamentosas. También se comprueba la indemnidad del paquete vasculonervioso tibial posterior. Tras esto se realiza inmovilización con férula posterior.

Durante el seguimiento del paciente, a los 6 meses del accidente se realiza una RM que detecta una osteonecrosis completa del cuerpo del astrágalo (Fig. 6). Esta lesión provoca una gran sintomatología al paciente el cual presenta impotencia funcional y debido al dolor, imposibilidad a la deambulación más de 30 min seguidos.



**Figura 6.** RMN tobillo post enucleación astrágalo, osteonecrosis extensa de astrágalo

Se proponen opciones quirúrgicas entre las que se incluyen artrodesis parcelares, panartrodesis y prótesis de tobillo. Ante la gravedad de la lesión el paciente permanece en seguimiento clínico en consultas de manera estrecha.

## DISCUSIÓN

La enucleación de astrágalo se caracteriza por la pérdida de congruencia de las tres articulaciones del astrágalo; la subastragalina, la tibioastragalina y la mediotarsiana.

La primera descripción que aparece en la literatura fue realizada por el cirujano alemán Fabricius Hildanus en 1608. Posteriormente en 1919, Anderson describe 18 casos de luxación de astrágalo en soldados pertenecientes al Real Cuerpo Aéreo Británico (Royal Flying Corps) durante La Primera Guerra Mundial, por este motivo, a esta lesión se le denominó *Aviator Astragalus*<sup>13</sup>. Podemos encontrarnos ante tres situaciones; la luxación cerrada, la luxación abierta y el “missing talus” o “astrágalo en la carretera”, donde el hueso puede no ser encontrado en el lugar del accidente.

De forma clásica el tratamiento ha consistido en una talectomía seguida en un segundo tiempo de artrodesis tibiototalcalcanea o panartrodesis<sup>14</sup>. Debido a la alta tasa de complicaciones agudas publicadas con este método de tratamiento (en la serie de Marsch un 38%) la mayor parte de autores, defienden como tratamiento de elección la reimplantación del astrágalo (previa limpieza y

desbridamiento exhaustivo en las luxaciones abiertas). Las tasas de complicaciones agudas descritas son bajas y los resultados aceptablemente buenos a corto y medio plazo. Así, Smith refiere una única infección profunda de 28 pacientes a los que se le realizó la reimplantación del astrágalo tras enucleación, datos similares a los descritos por Boden con un 15% de infecciones superficiales y 0% de infecciones profundas en 19 pacientes. En los casos dónde no sea posible la reimplantación del astrágalo, puede ser necesario el uso de distractores óseos o osteotomías maleolares. En caso de pérdida ósea puede ser útil, de manera temporal, la colocación de espaciadores como cementos de polimetilmetacrilato con antibiótico junto con la implantación de fijadores externos<sup>15,16</sup>.

La pérdida de congruencia de las tres articulaciones conlleva una interrupción completa del aporte vascular, por lo que hasta en el 90% de los casos se va a presentar una necrosis avascular ósea. No se ha visto correlación entre el grado de afectación ósea de la necrosis con la clínica que presentan los pacientes.

En un segundo tiempo pueden ser necesarias cirugías reconstructivas, entre las que se encuentran las osteotomías correctoras o artrodesis.

En algunos artículos recientes se ha propuesto como tratamiento para las necrosis de astrágalo la artroplastia de tobillo. Aunque solo se han obtenido buenos resultados a medio plazo en casos con buena alineación, buen stock óseo y una afectación de menos del 25% del astrágalo<sup>17</sup>. (Fig. 7).

**PUNTOS CLAVE**

- \* Existen tres tipos de luxación de astrágalo: tibioastragalina, periastragalina, enucleación de astrágalo.
- \* Debido a la alta incidencia de fracturas y lesiones óseas asociadas, siempre se debe realizar un TC entre las pruebas complementarias.
- \* El tratamiento consistirá, lo antes posible en, reducción cerrada. Si no es posible, reducción abierta revisando la estructuras interpuestas o dañadas.
- \* Si existe inestabilidad articular se recomienda la estabilización temporal mediante el uso de agujas K.
- \* Se realizará reparación y reconstrucción de los ligamentos dañados en, las luxaciones abiertas y en aquellas cerradas donde persista inestabilidad articular tras la fijación y estabilización temporal.

**Figura 7.** Puntos clave sobre las luxaciones puras de astrágalo

## CONCLUSIÓN

Las luxaciones de astrágalo son un tipo poco común de luxación, y más aún cuando son puras (sin fracturas asociadas). Existen tres tipos de luxaciones de astrágalo: la tibioastragalina, la periastragalina y la enucleación de astrágalo, cada una con sus características específicas.

El tratamiento de una luxación de astrágalo seguirá los mismos principios que los usados para otros tipos de luxación: reducción, fijación, estabilización y tratamiento de las lesiones asociadas.

Existen factores que empeoran el pronóstico: las luxaciones abiertas, la lesión neurovascular, la asociación con fracturas o roturas tendinosas y la demora en la realización de la reducción articular; por este motivo, la pronta

reducción se ha descrito como un factor favorecedor en el pronóstico de la lesión.

El tratamiento de las secuelas requerirá de cirugías reconstructivas complejas pudiendo ser necesarios injertos óseos, osteotomías o artrodesis articulares.

## Bibliografía

1. **Greenbaum MA, Pupp GR.** Ankle dislocation without fracture: An unusual case report. *J Foot Surg* 1992; 31: 238-40.
2. **Arain AR, Adams CT, Haddad SF, Moral M, Young J, Desai K, Rosenbaum AJ.** Diagnosis and treatment of peritalar injuries in the acute trauma setting. *Adv Orthop* 2020; 3 Article ID 1852025, 8 pages.
3. **Wagner R, Blattert TR, Weckbach A.** Talar dislocations. *Injury Int J Care* 2004. Sep;35 Suppl 2:SB36-45
4. **Navarrete Faubel.F.E.** Luxación pura de astrágalo. *Rev Espa Cir Osteoart* 2008;43(235):109-11.
5. **Toohey JS, Worsing RA.** A long-term follow-up study of tibiotalar dislocations without associated fractures. *Clin Orthop* 1989;(239):207-10.
6. **Judcy M:** Observation d'une luxation métatarsienne. Paris: Bulletin de la Faculté et de la Société de Médecine. 2013; 27(3): 201-4.
7. **Dufaurets M:** Luxation du pied en dehors, compliquée de l'issue de l'astragale à travers la capsule et les tégumens déchirés. *Journal de Corvisart Leroux et Boyer* 1811; 22:348-55.
8. **DeLee J, Curtis R:** Subtalar dislocation of the foot. *J Bone Joint Surg.* 1982; 64A:433-7.
9. **C.-J. Wei, W.-C. Tsai, C.-M. Tiu, H.-T. Wu, H.-J. Chiou, and C.-Y. Chang,** "Systematic analysis of missed extremity fractures in emergency radiology," *Acta Radiologica* 2006; 47(7):710-7.
10. **Jungbluth P, Wild M, Hakimi M, Gehrman S, Djurisc M, Windolf J, Muhr G, Källicke T.** Isolated subtalar dislocation. *J Bone Joint Surg Am* 2010; 92(4):890-4
11. **Heppenstall RB, Farahvar H, Balderston R, Lotke P.** Evaluation and management of subtalar dislocations. *J Trauma* 1980; 20:494-7
12. **Prada A, Auñón I, Vila y Rico J, Pretell J.** Subtalar dislocation: management and prognosis for an uncommon orthopaedic condition. *International Orthopaedics (SICOT)* 2015.13. Anderson, H. G. (1919): *The Medical and Surgical Aspects of Aviation*. London: Henry Frowde Oxford University Press.
13. **Papaioannou NA, Kokoroghiannis CG, Karachalios GG.** Traumatic extrusion of the talus (missing talus). *Foot Ankle Int* 1998; 19:590-3.
14. **Boden KA; Weinberg D.S. Vallier HA:** Complications and Functional Outcomes After Pantalar Dislocation. *J. Bone Joint Surgery Am.* Ap 2017 Apr 19; 99(8):666-75.
15. **Smith CS, Nork SE, Sangeorgan BJ.** The extruded talus: results of reimplantation. *J Bone Joint Surg* 2006; 88(11):2418-24.
16. **Gross. C.E. Haughom B. Chahal J.** Treatments for Avascular Necrosis of the Talus: A Systematic Review. *Foot and Ankle Specialist.* March 2014; 7(5):387-97.