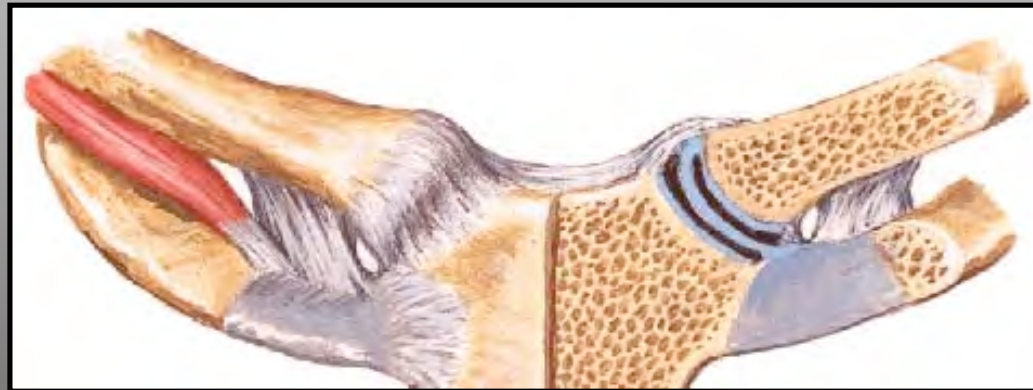


Lésions sterno-claviculaires



P. Gaudin

C. Dumontier

Groupe de l'Épaule clinique Jouvenet

Merci à M. Soubeyrand



Institut
de la Main

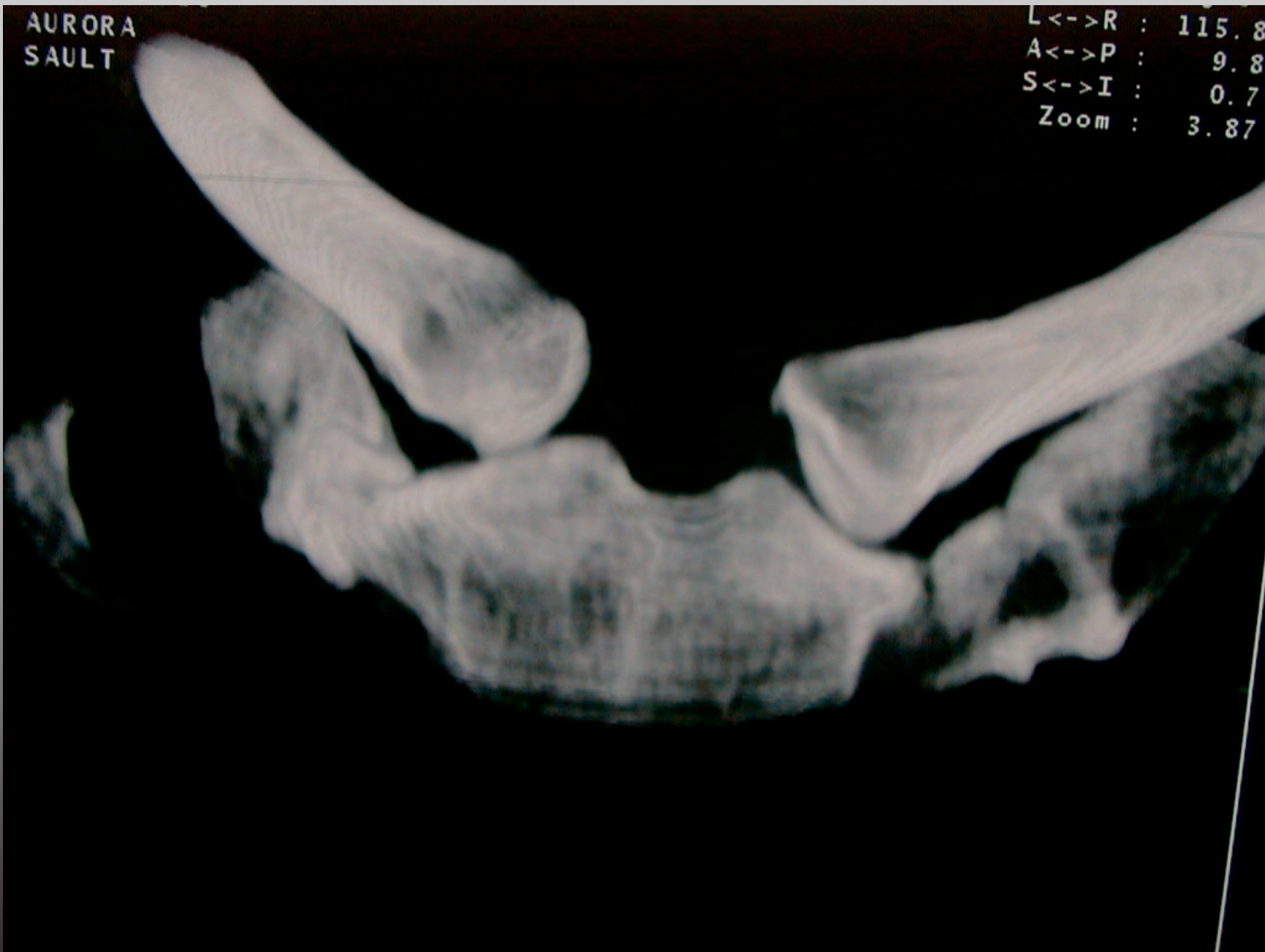Rappel anatomique

- Di-arthrodie
- Seule articulation entre le tronc et le membre supérieur !
- Articulation non congruente
 - Clavicule est plus grosse que le sternum
 - Concave d'avant en arrière
 - Convexe de haut en bas



AURORA
SAULT

L<->R : 115.8
A<->P : 9.8
S<->I : 0.7
Zoom : 3.87



Institut
de la Main

Rappel anatomique

- Stabilité ligamentaire
- Ligament costo-claviculaire
+++
- Ligament inter-claviculaire
- Capsule ant et post(épaisseur
ant > post mais section post
augmente 100% translation
post et 41 %translation ant)
- Ménisque intra-articulaire

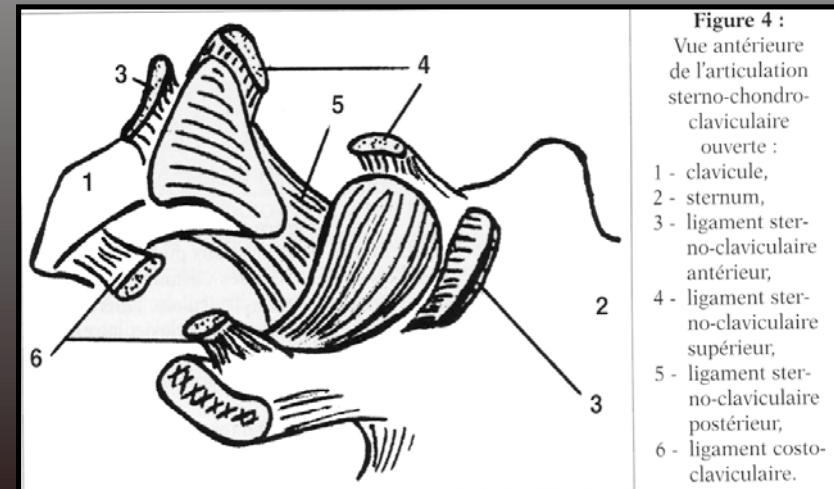
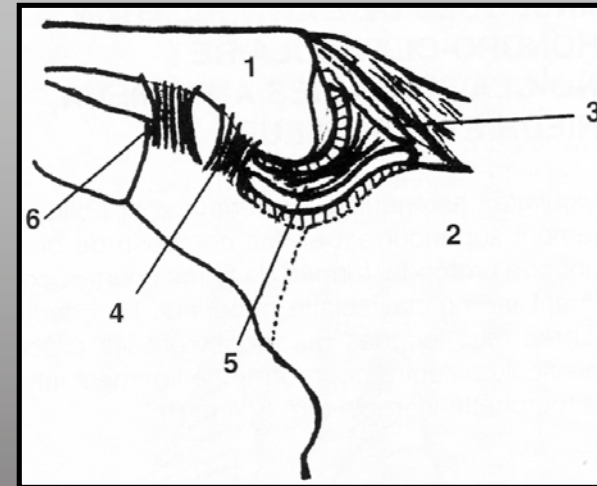
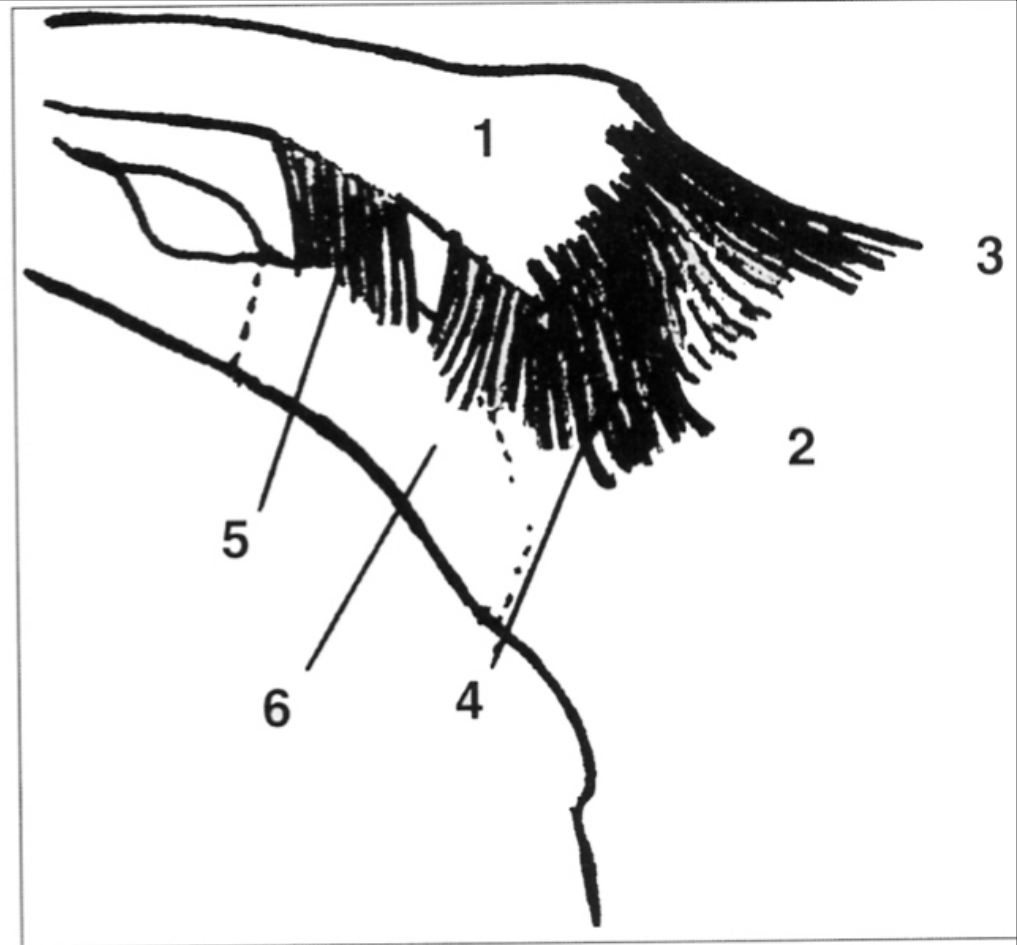


Figure 4 :
Vue antérieure
de l'articulation
sterno-chondro-
claviculaire
ouverte :
1 - clavicule,
2 - sternum,
3 - ligament sterno-claviculaire
antérieur,
4 - ligament sterno-claviculaire
supérieur,
5 - ligament sterno-claviculaire
postérieur,
6 - ligament costo-claviculaire.

Figure 3 :

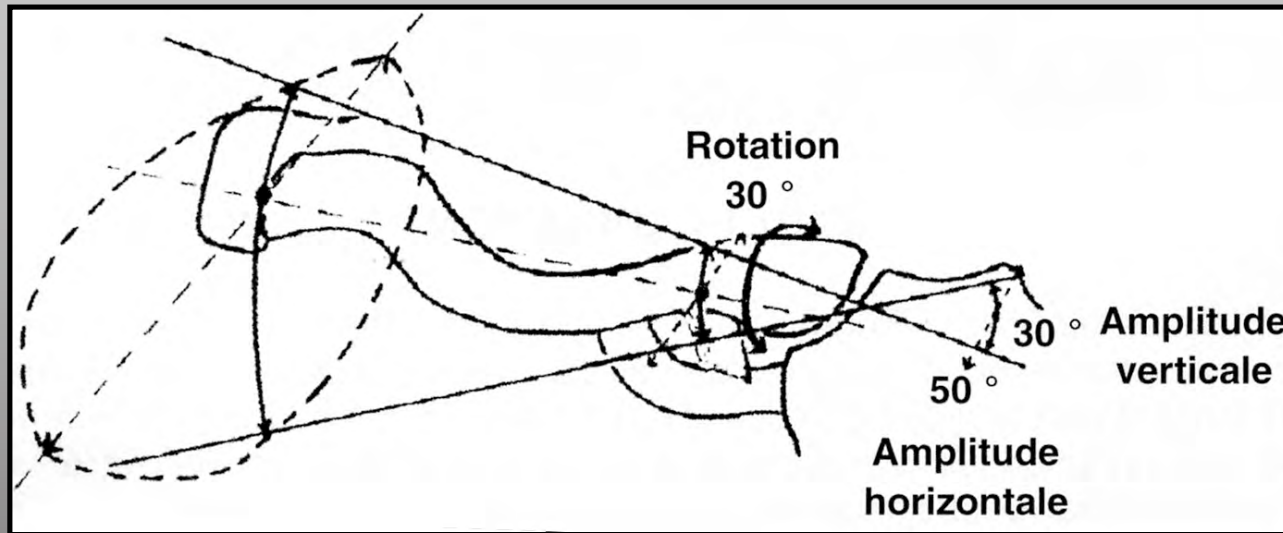
L'appareillage ligamentaire
intrinsèque et extrinsèque
de l'articulation sterno-chondro-
claviculaire (vue antérieure) :

- 1 - clavicule,
- 2 - sternum,
- 3 - ligament inter-claviculaire,
- 4 - ligament sterno-claviculaire
antérieur,
- 5 - ligament costo-claviculaire,
- 6 - premier cartilage costal.



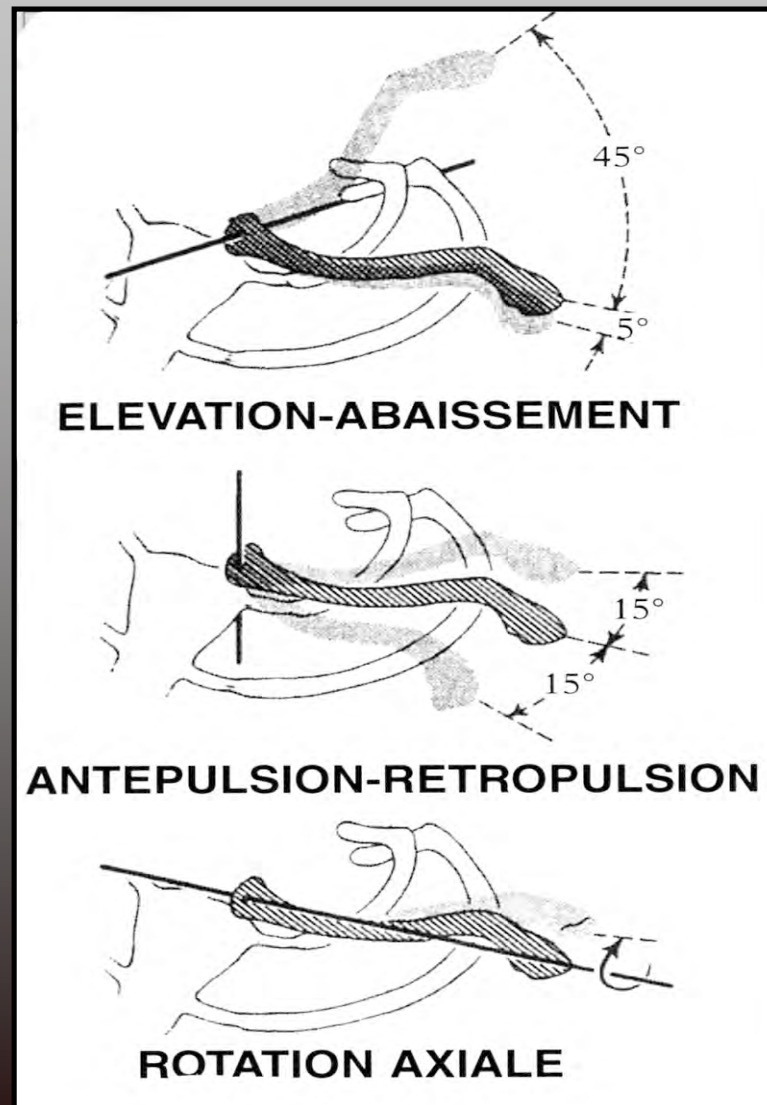
Le ligament costo-claviculaire a 1,3 cm
d'épaisseur et de largeur, 1,9 cm de hauteur

Biomécanique de la sternoclaviculaire

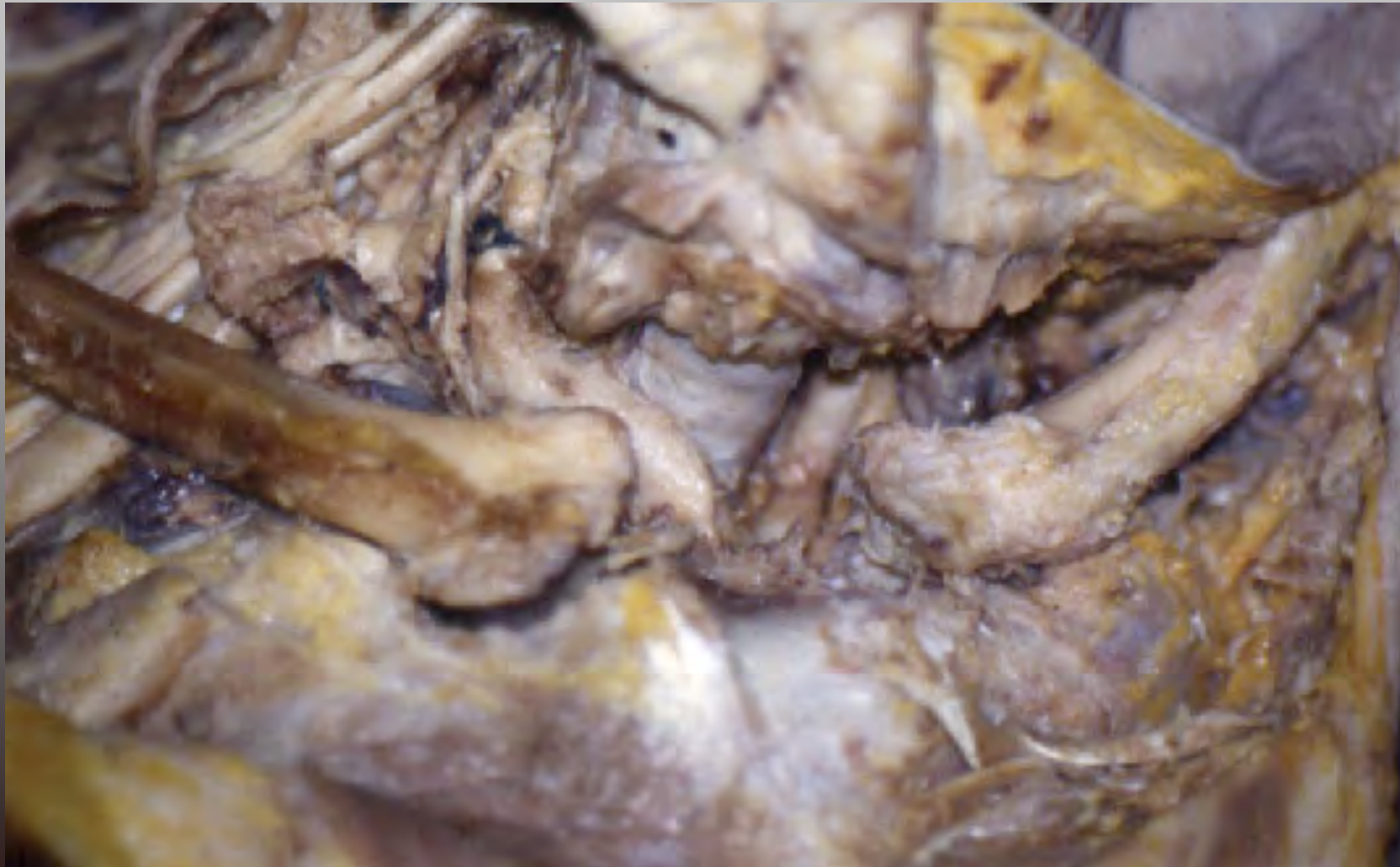

- 35° d'élévation (environ 1/6 de la mobilité de l'épaule en élévation)
- 35° de mobilité antéro-postérieure
- 45° de rotation axiale

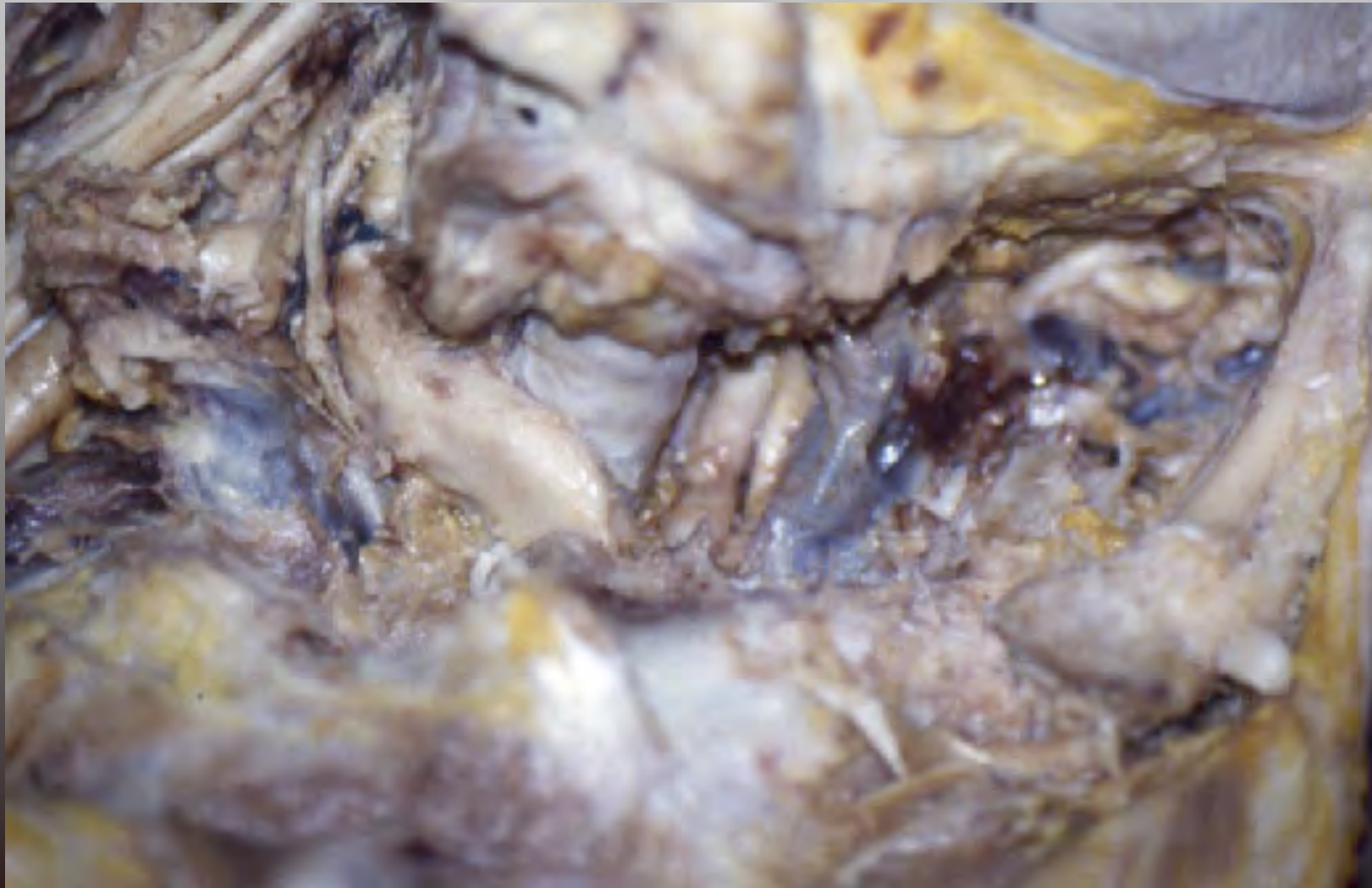
Mouvements élémentaires

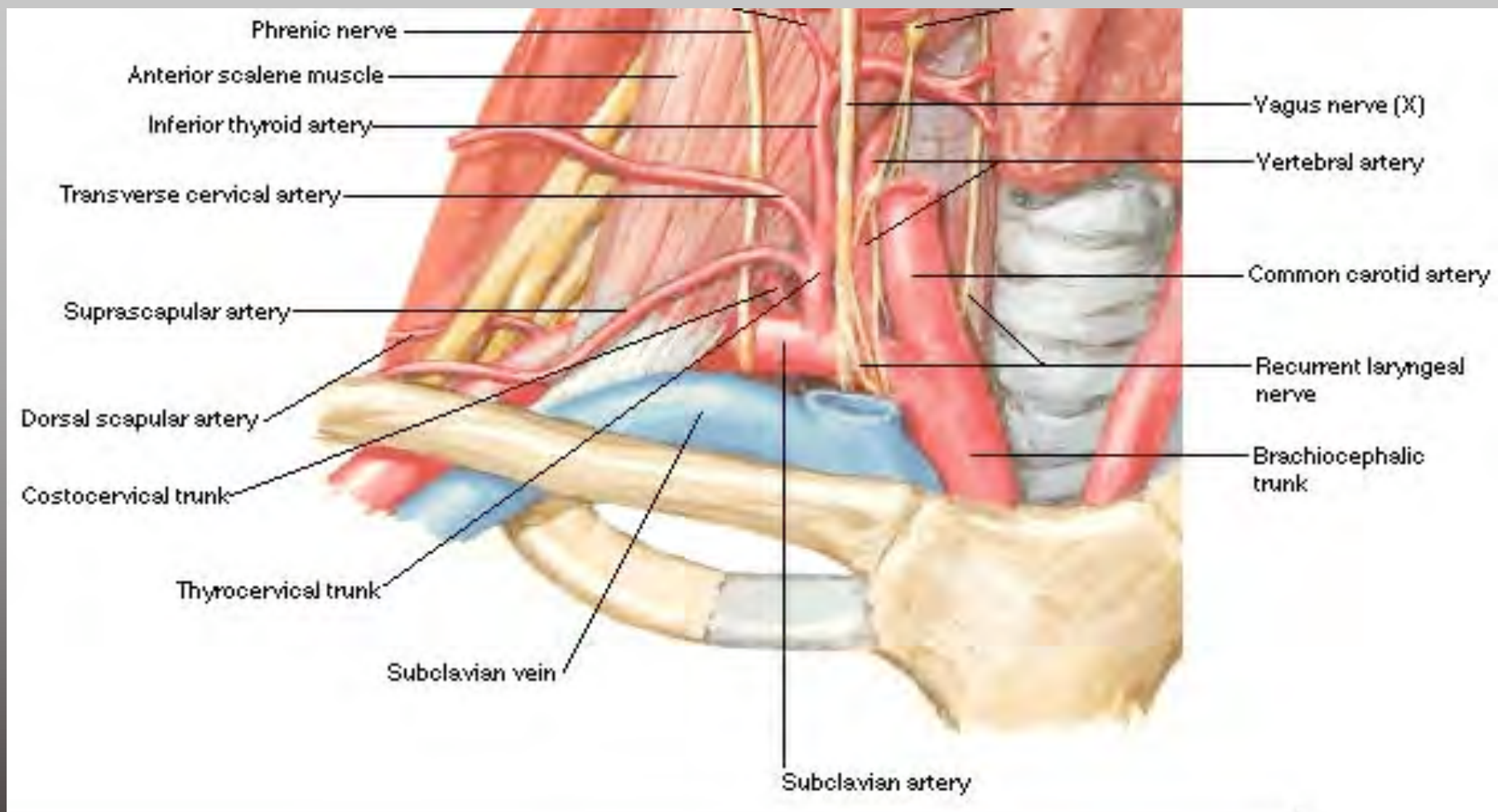


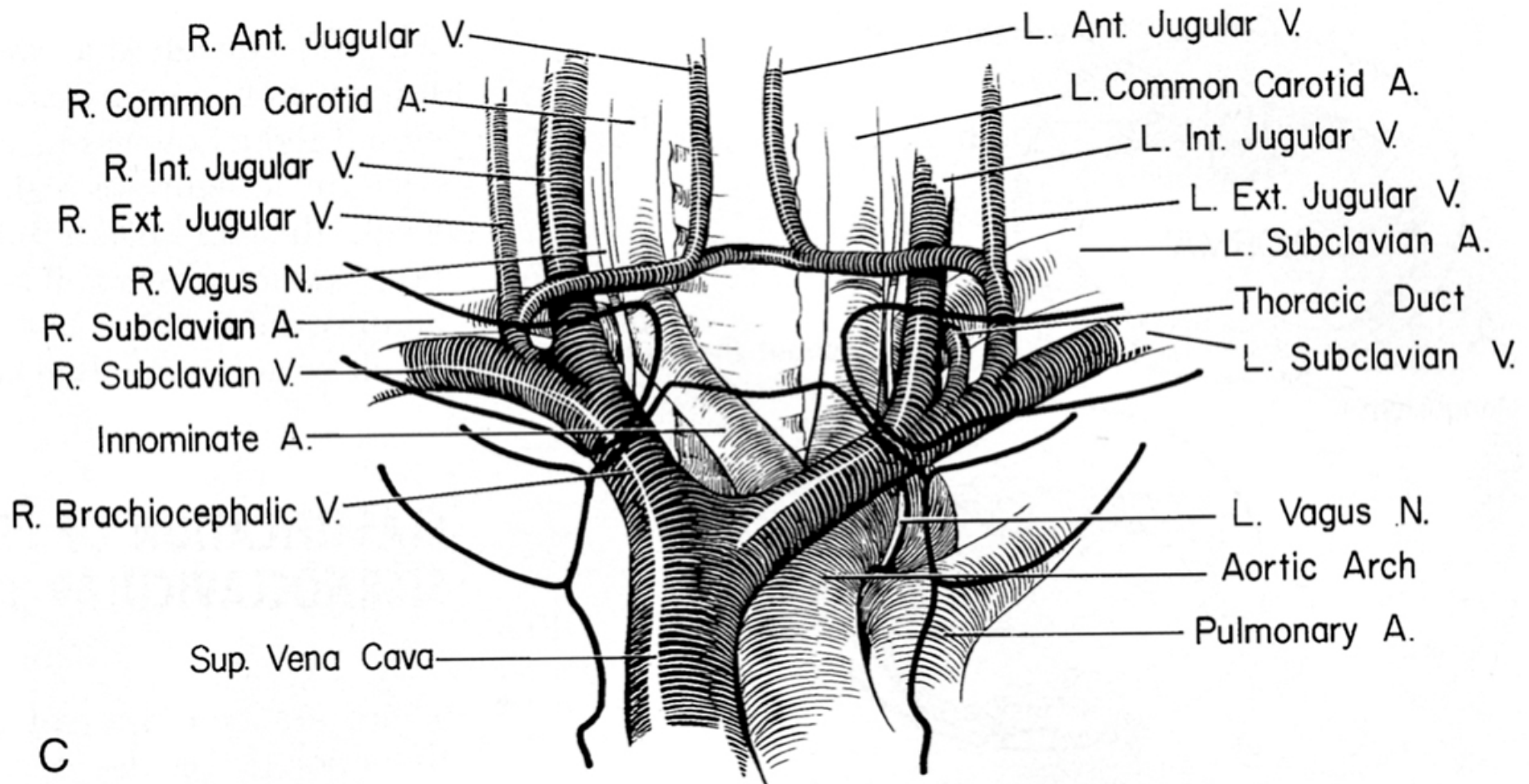
Rapports anatomiques compliqués



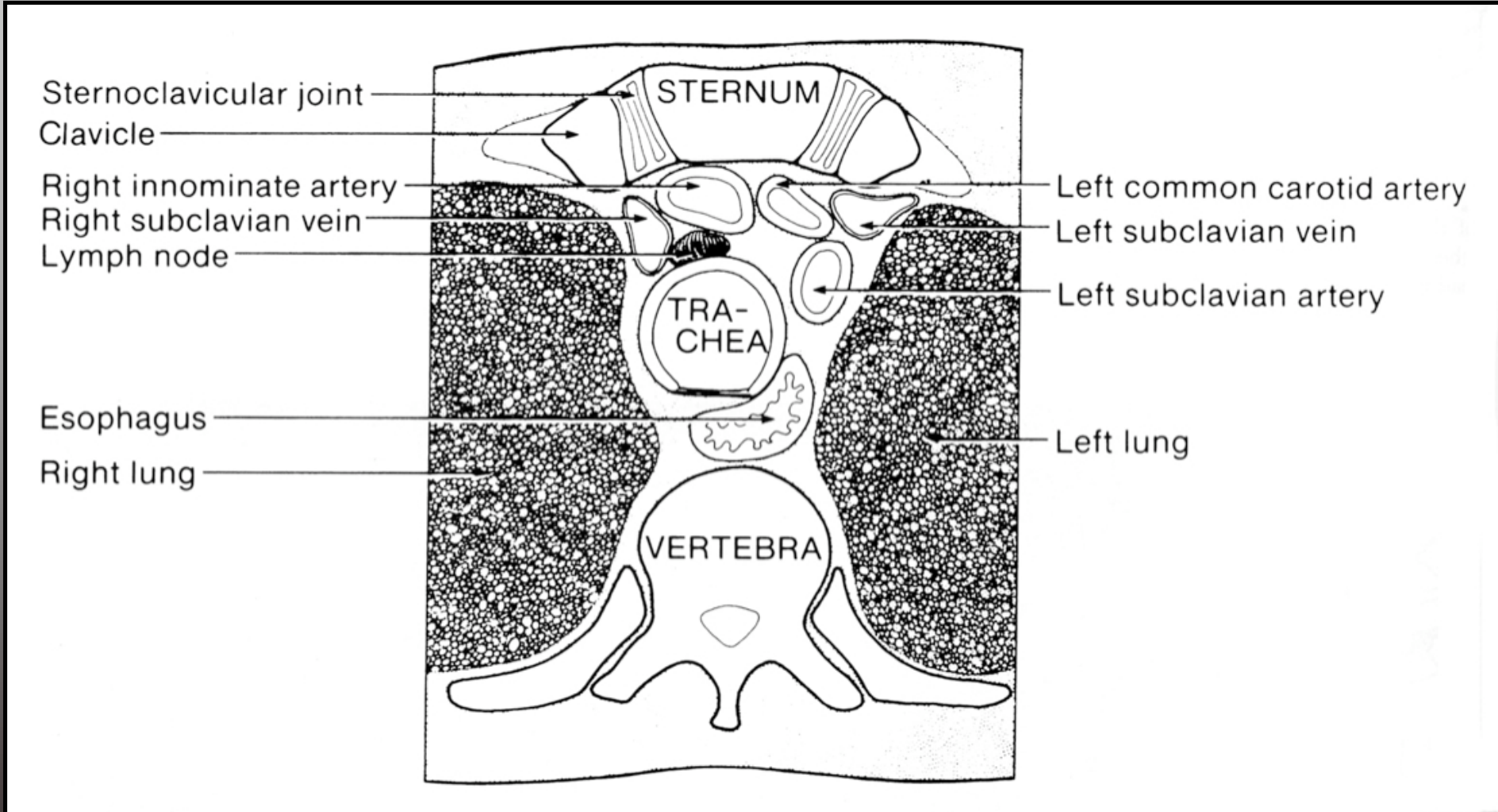
Rapports anatomiques compliqués







C



Dangers anatomiques

- Proximité des structures nobles passant du cou au thorax (gros vaisseaux, trachée, œsophage)
- « Protection » par rideau musculaire: m sterno hyoïdien, sterno thyroïdien et scalènes.
- Attention veine jug ant passe en avant du rideau musculaire (diam 1.5cm)
- Les structures principales « en danger »:
 - Veine et artère sous clavières , Tronc artériel innominé
 - Nerf vague, phrénique
 - V jug interne
 - Crosse aorte, VCSup, Art pulm droite....



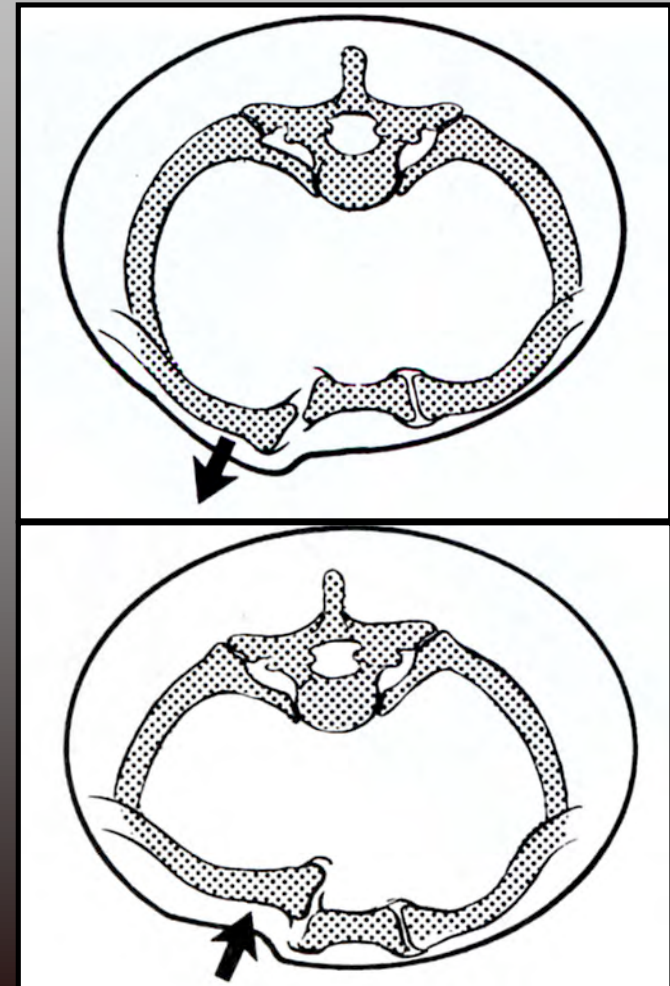
Bilan RX

- Clichés antéro postérieur difficiles à interpréter: superposition des structures thoraciques : éliminer PNO, hémothorax.
- Incidences spécifiques mais de réalisation et d'interprétation difficile (Hobbs , Heinig, Rockwood)
- Scanner examen de choix mais :
 - Risque de méconnaître les décollements épiphysaires.
 - Luxation partiellement réduite spontanément ds le scanner



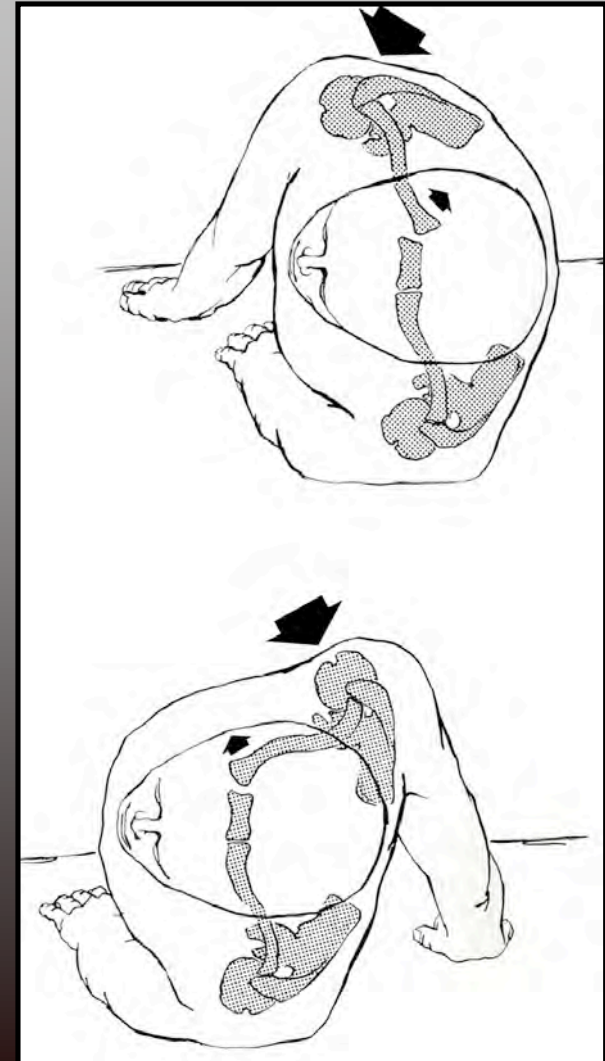
Luxations sterno-claviculaires

- Rares (1/4 des luxations acromio-claviculaires, 3% des traumatismes de l'épaule)
- Luxations antérieures > postérieures (ratio de 1/4 à 1/20)



Luxations sterno-claviculaires

- Traumatisme indirect sur le moignon de l'épaule
- 47% AVP
- 31% sport (Rugby+++)
- 55 % lésions associées (thoraciques surtout).

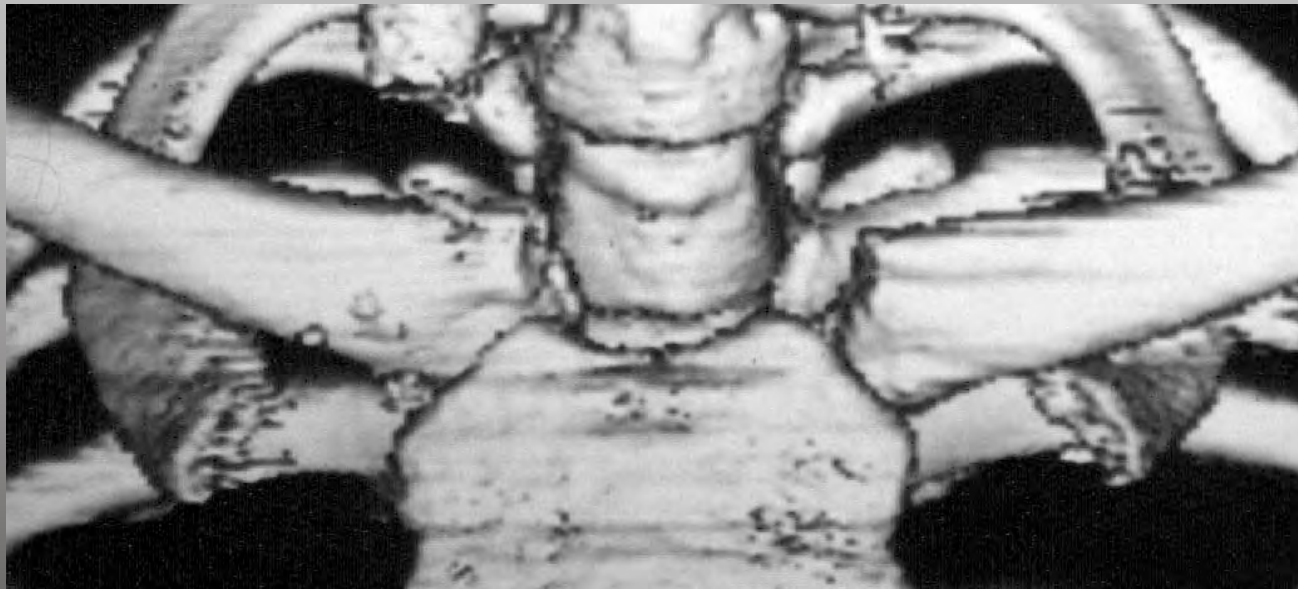


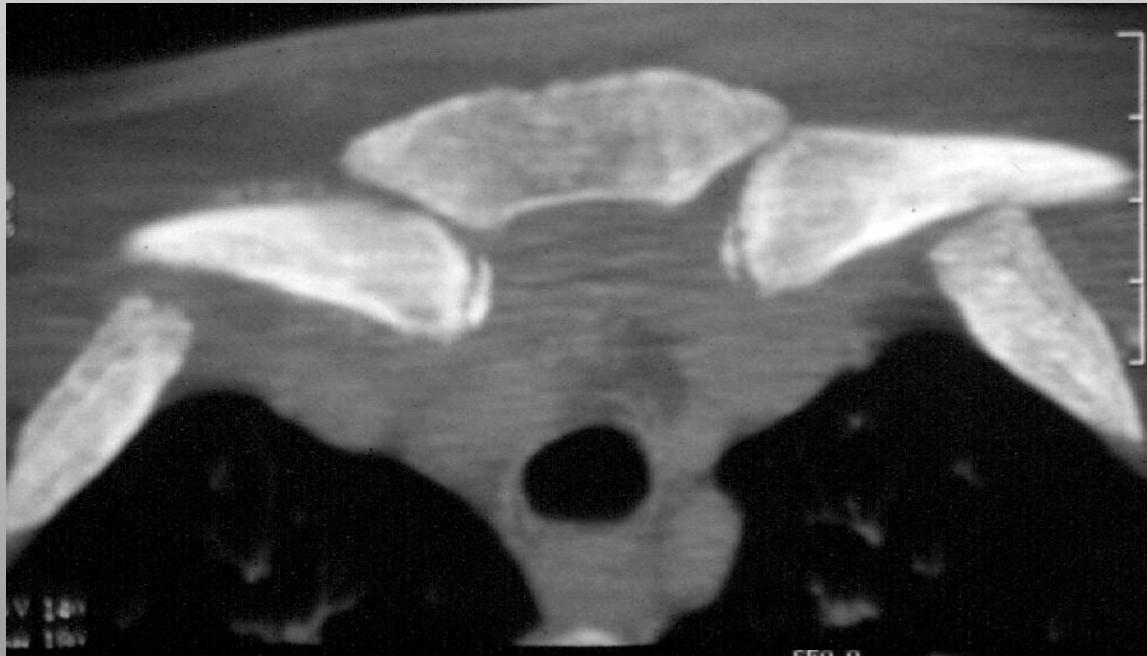
Luxations postérieures

- Très rares
- Potentiellement très graves (compression ou lésion de la trachée, des gros vaisseaux,...)
- 16 complications /60cas/ 4 décès (revue de 1967)
- Stables après réduction ortho (si le patient survit...)



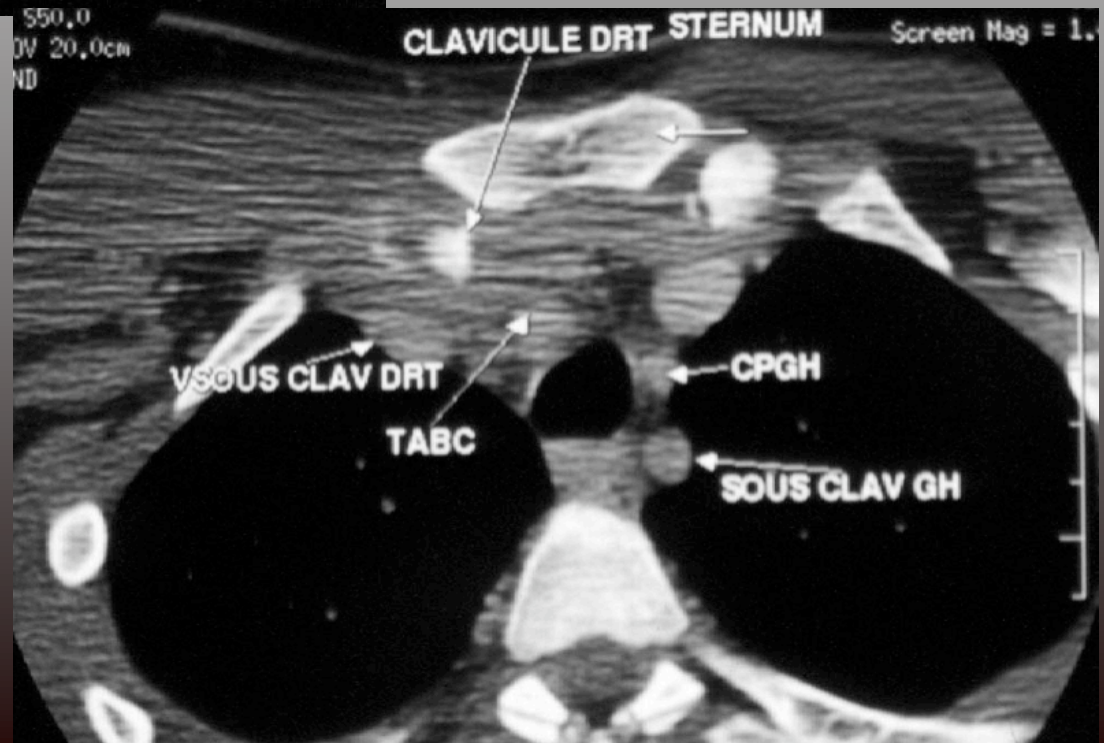
Reconstruction scannographique





Luxation partiellement réduite au scan

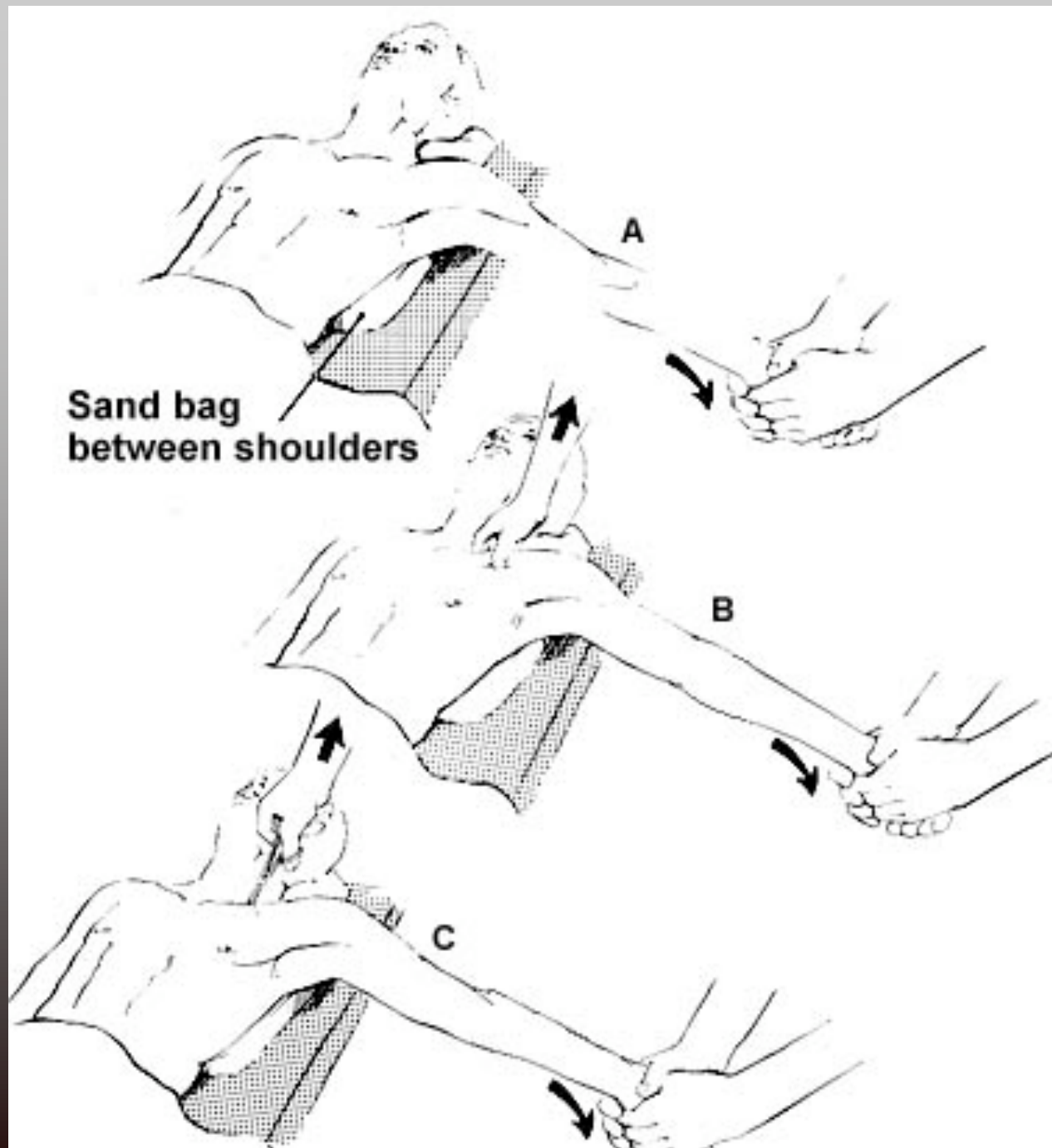
Rapports anatomiques angio-scannographiques



Conduite à tenir

- Au bloc opératoire
- Avec un chirurgien vasculaire
- Réduction orthopédique possible dans les 48 premières heures
- Immobilisation 4-6 semaines dans des anneaux





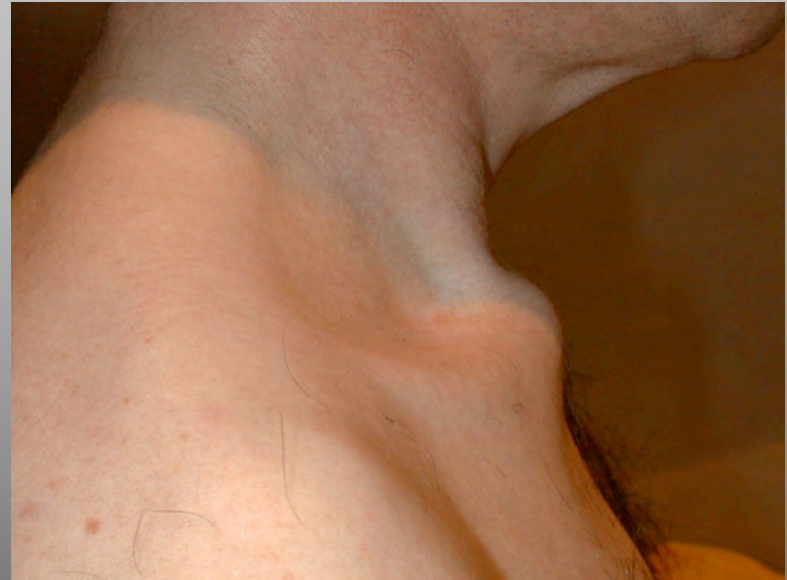Indications chirurgicales

- Complication intra thoraciques
- Non réductible par manoeuvres externes
 - Réduction sanglante
 - ligamentoplastie+/- résection proximale claviculaire
- Pour certains + instable après réduction chez l'ado: fixation nécessaire.

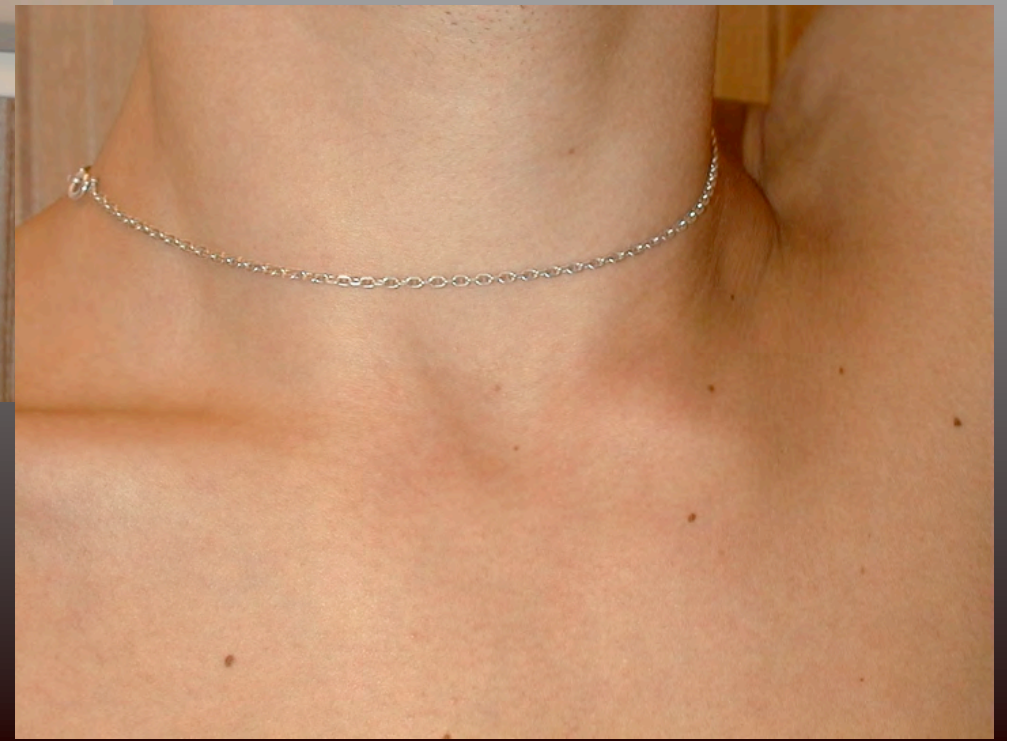
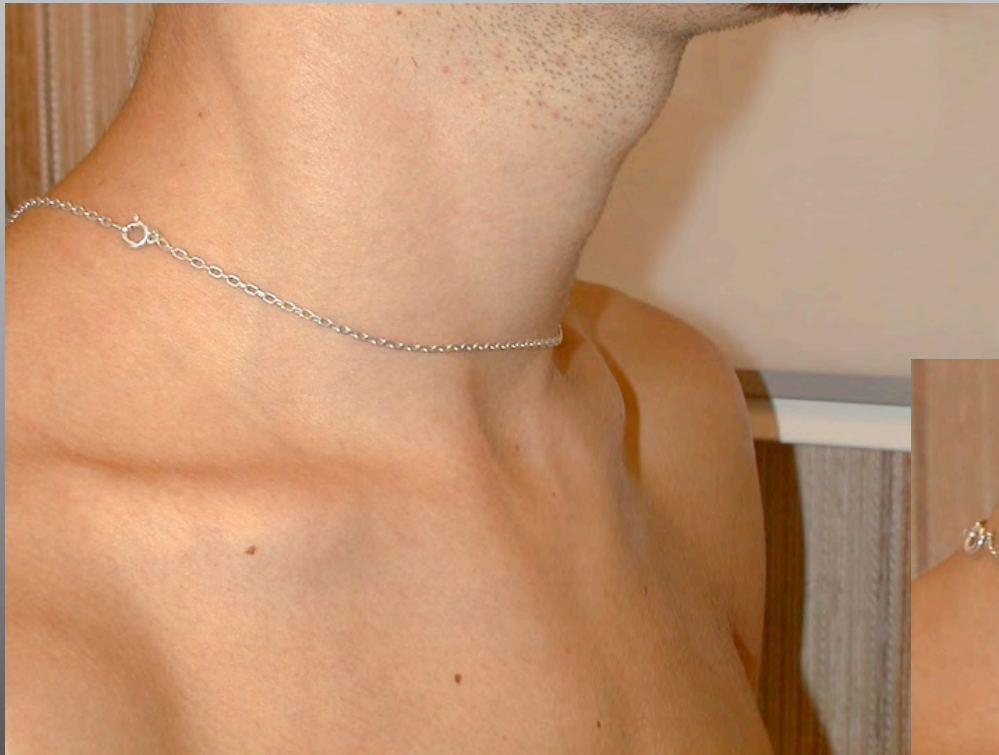
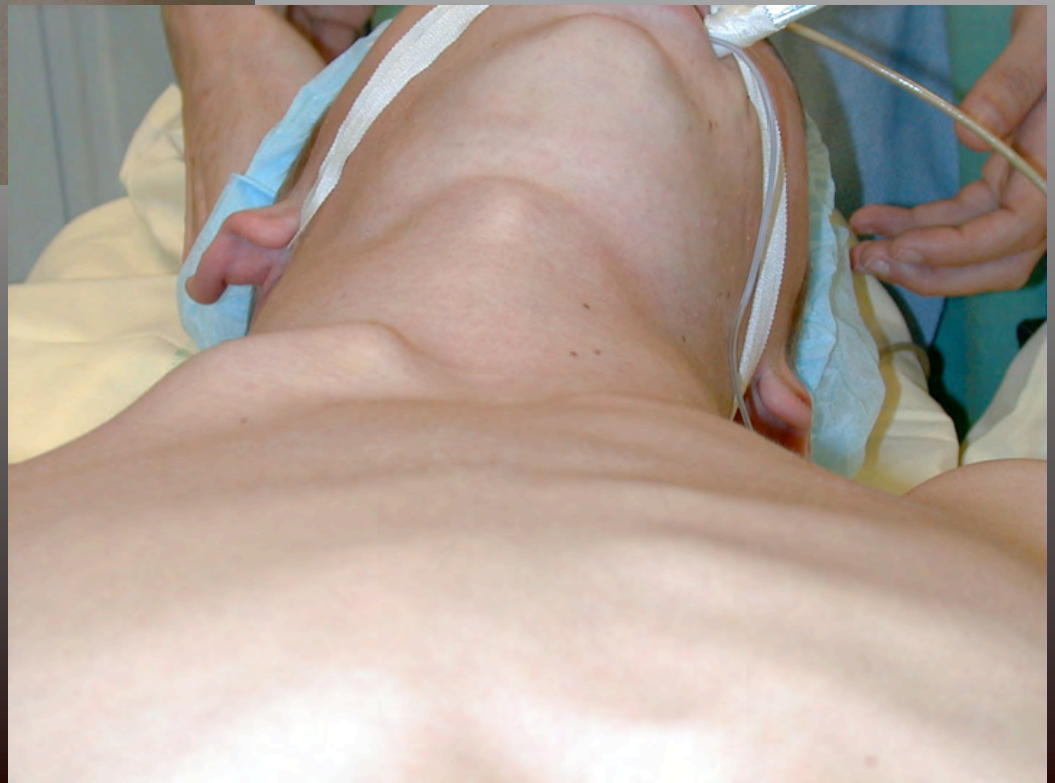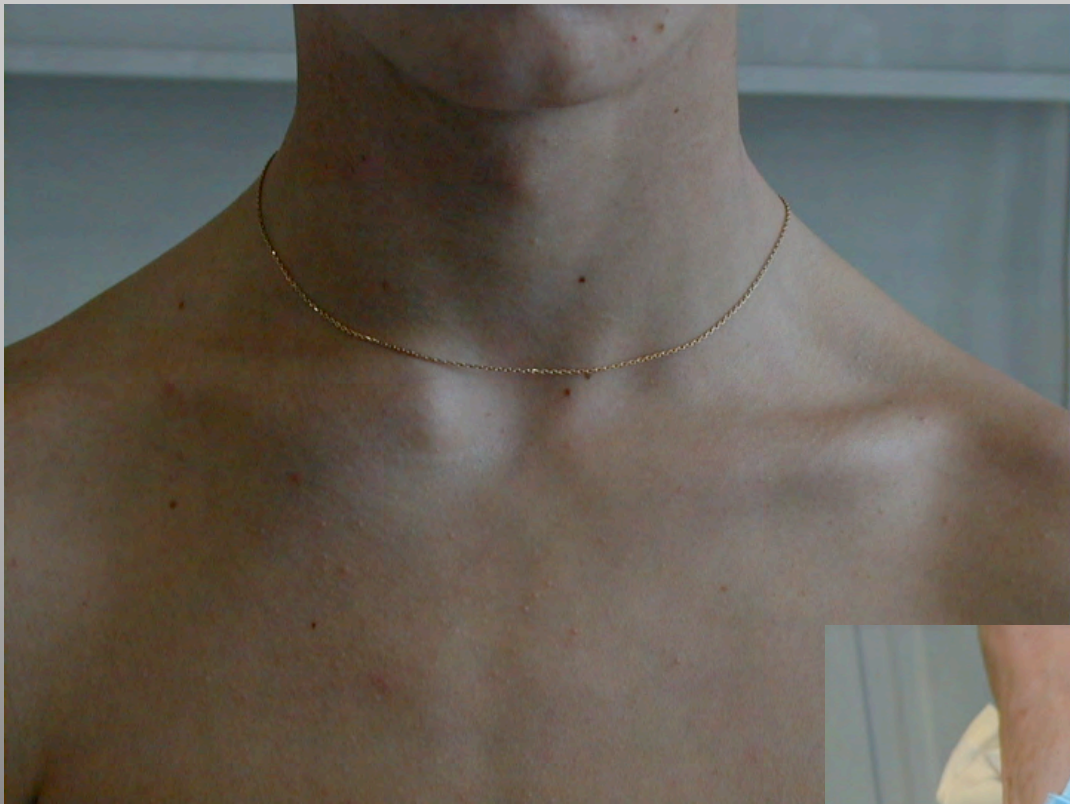Luxations antérieures

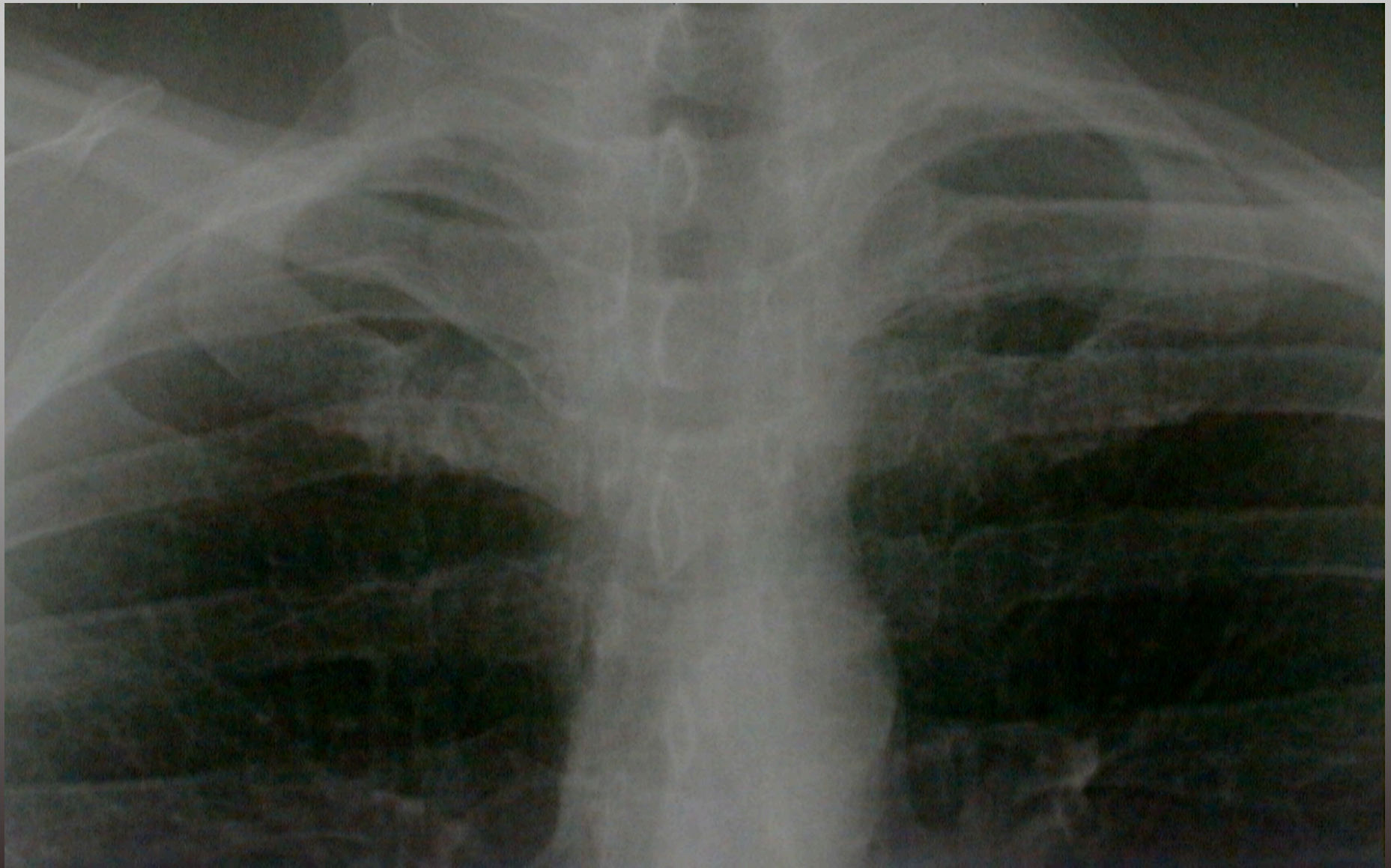
- Plus fréquentes
- Pas de risque vital
- Réduction facile mais instable après réduction
- Chirurgie secondaire si gêne



Exemples de luxations antérieures vues secondairement



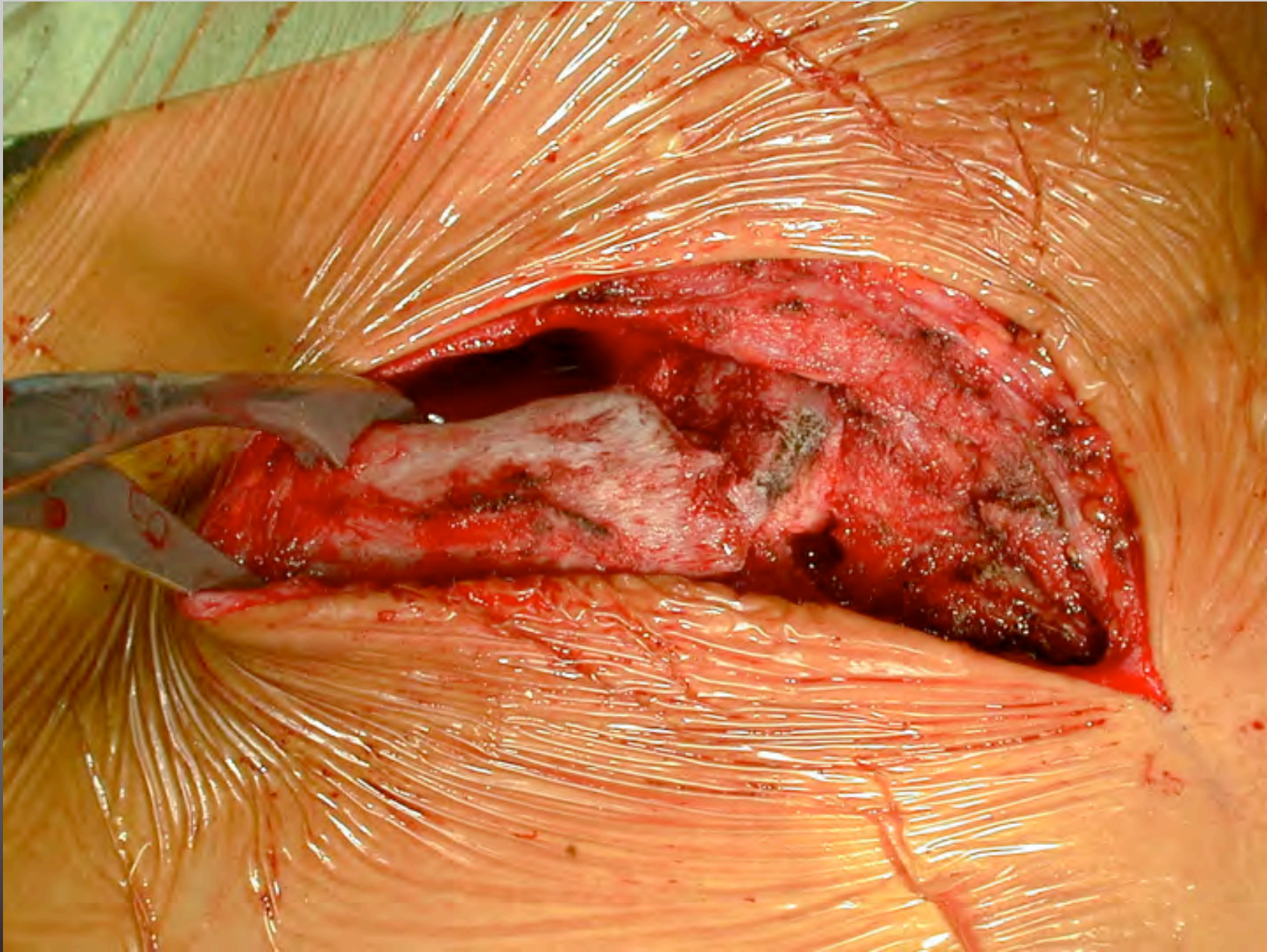




Chirurgie de la sterno-claviculaire

- Incision antérieure
- Repérage premier de l'interligne
- Repérage et excision du ménisque
- Respect du muscle subclavius

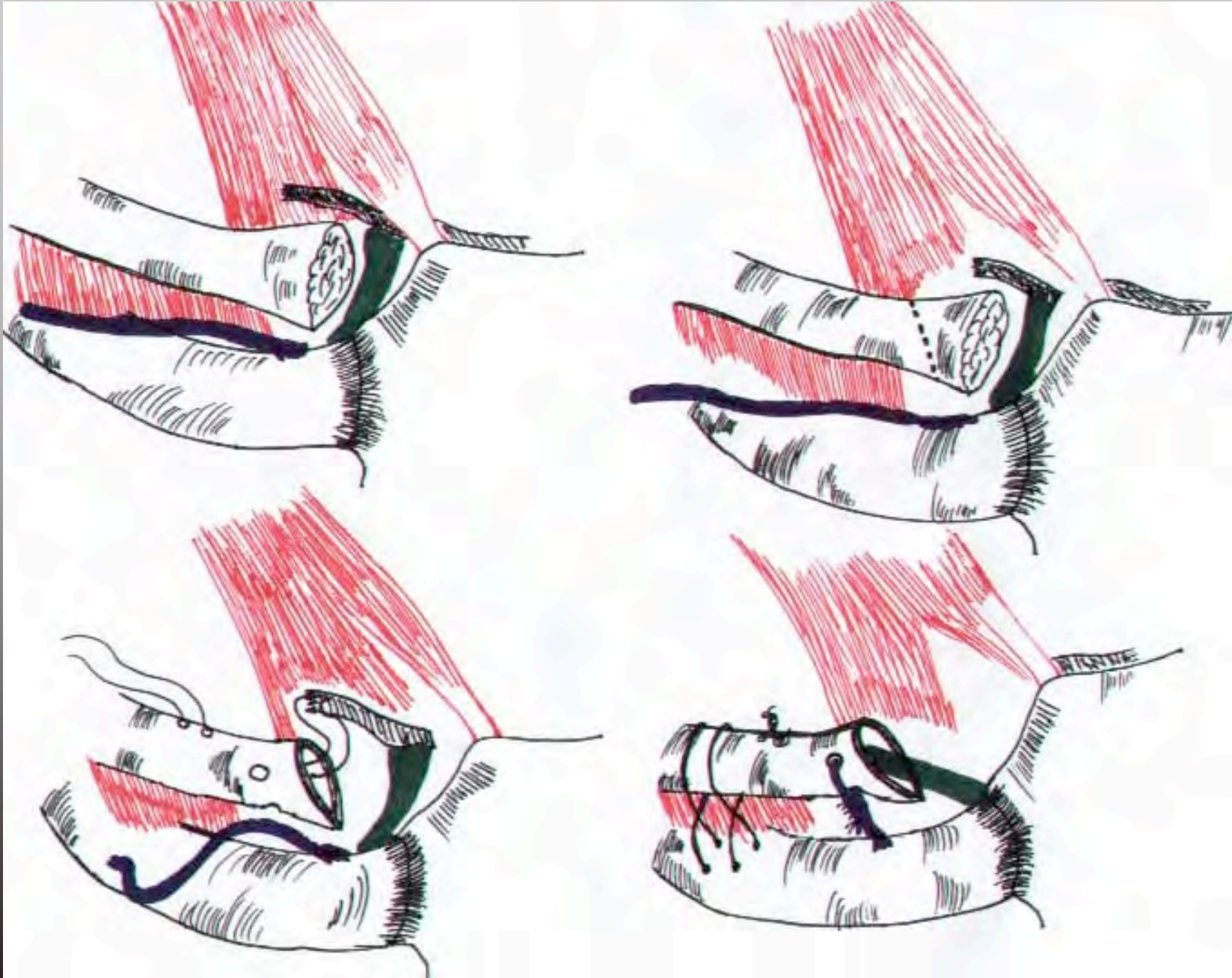


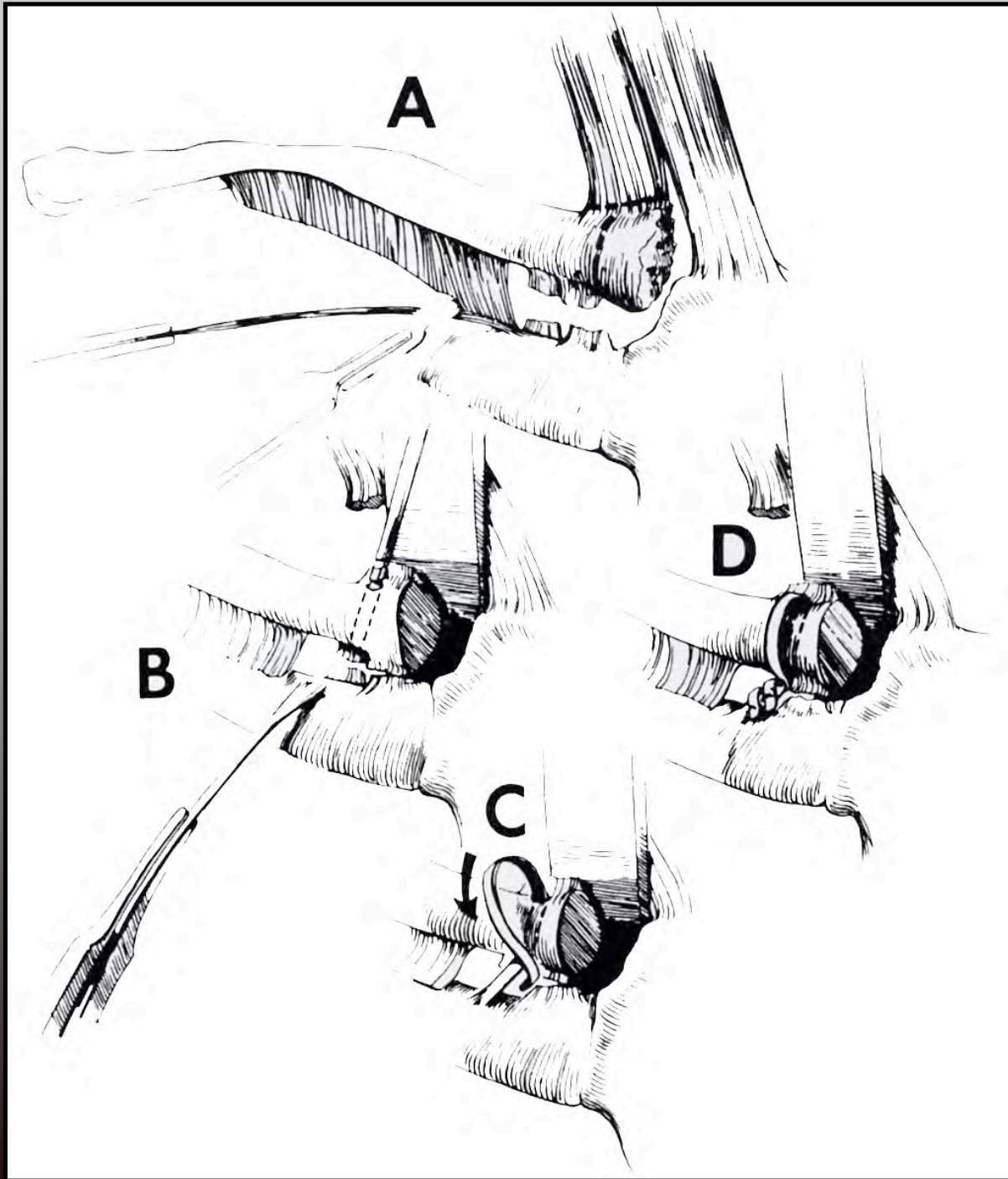


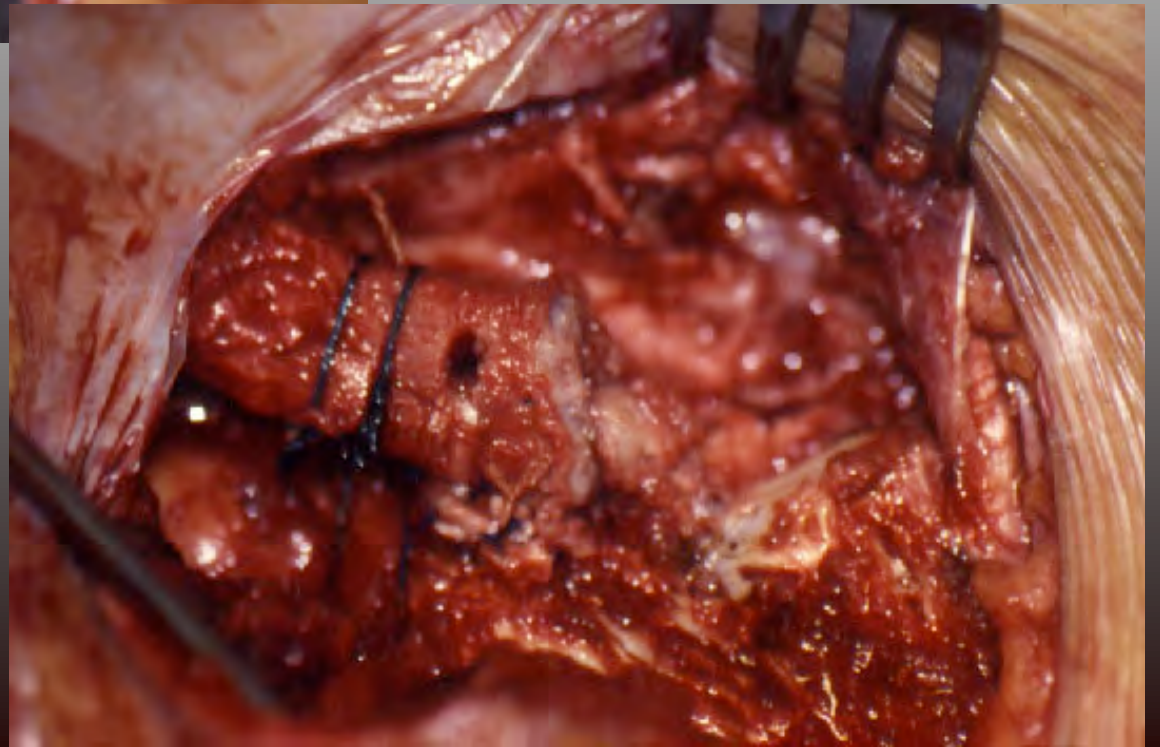
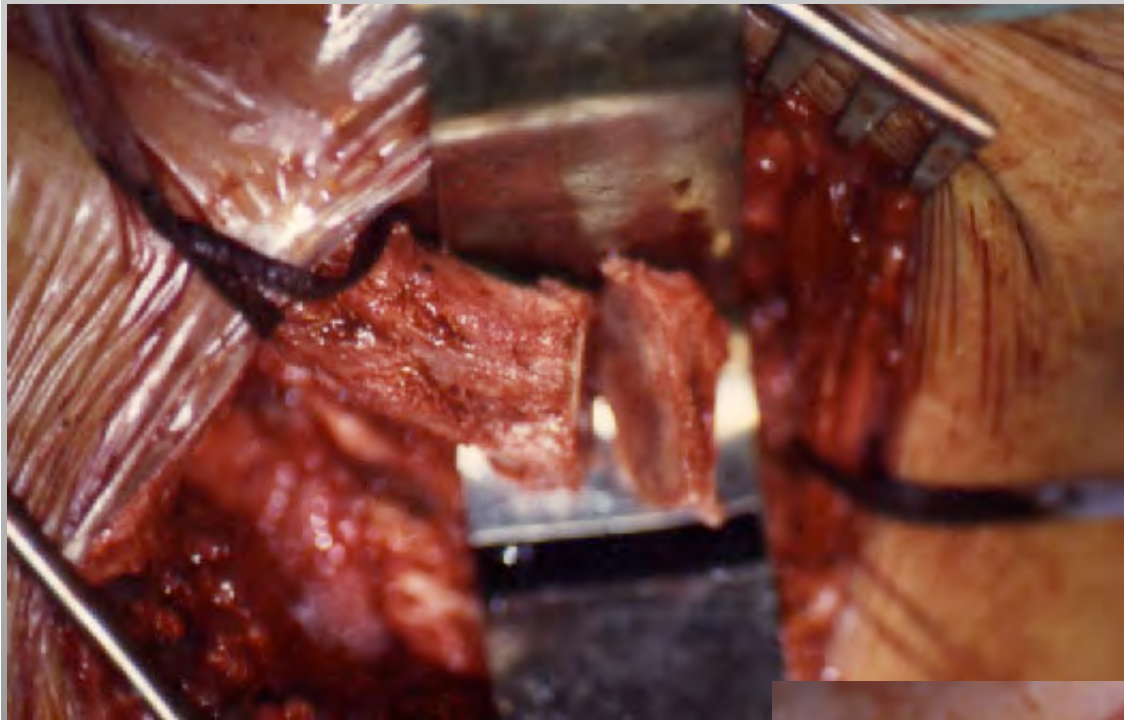
Stabilisation

- Avec ou sans résection du 1/4 interne
- Avec le tendon du subclavius (Jackson-Burrows)
- Avec une greffe tendineuse (Fascia lata, palmaris longus) ou artificielle
- Jamais de matériel : risque de migration avec conséquences graves.









Im: 8
SN O A62.2 (coi)
DFOV 15.5cm
BONE

M41Y/May 12 1963
4054
May 14 2004
02:02:14 PM
512 X 512

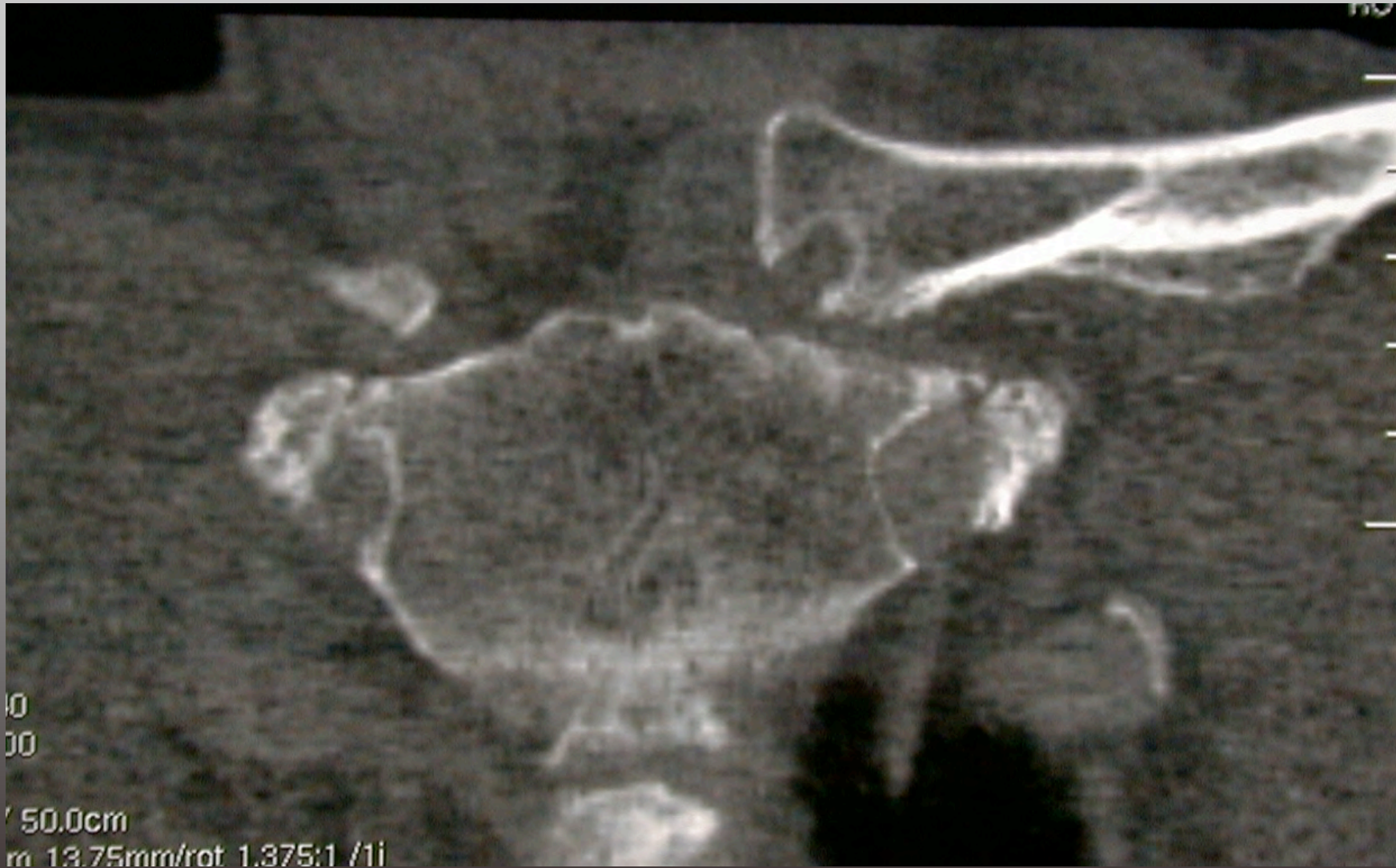
Mag = 2.31
FL:
ROT:

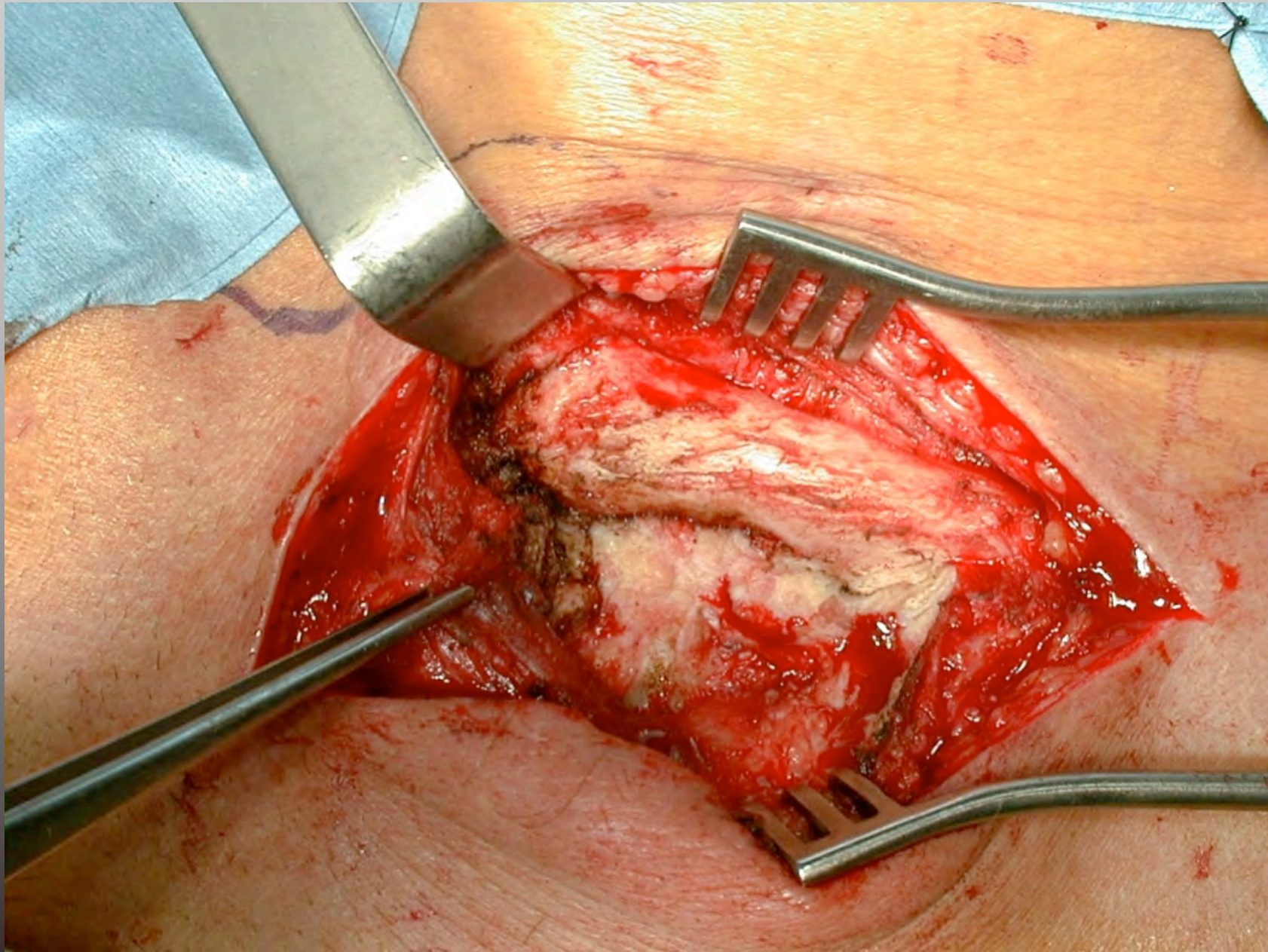
R
8
9

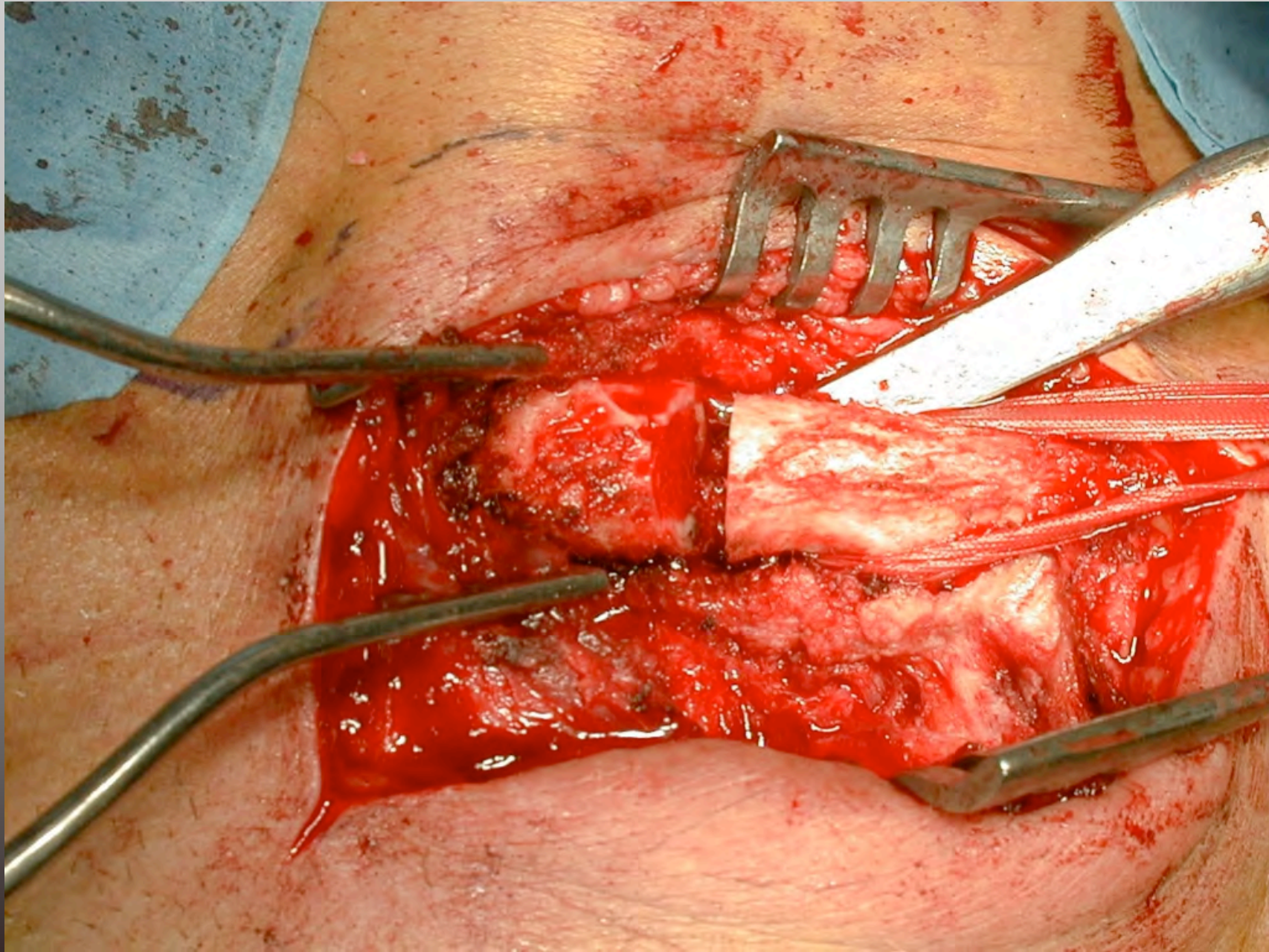
L
7
9

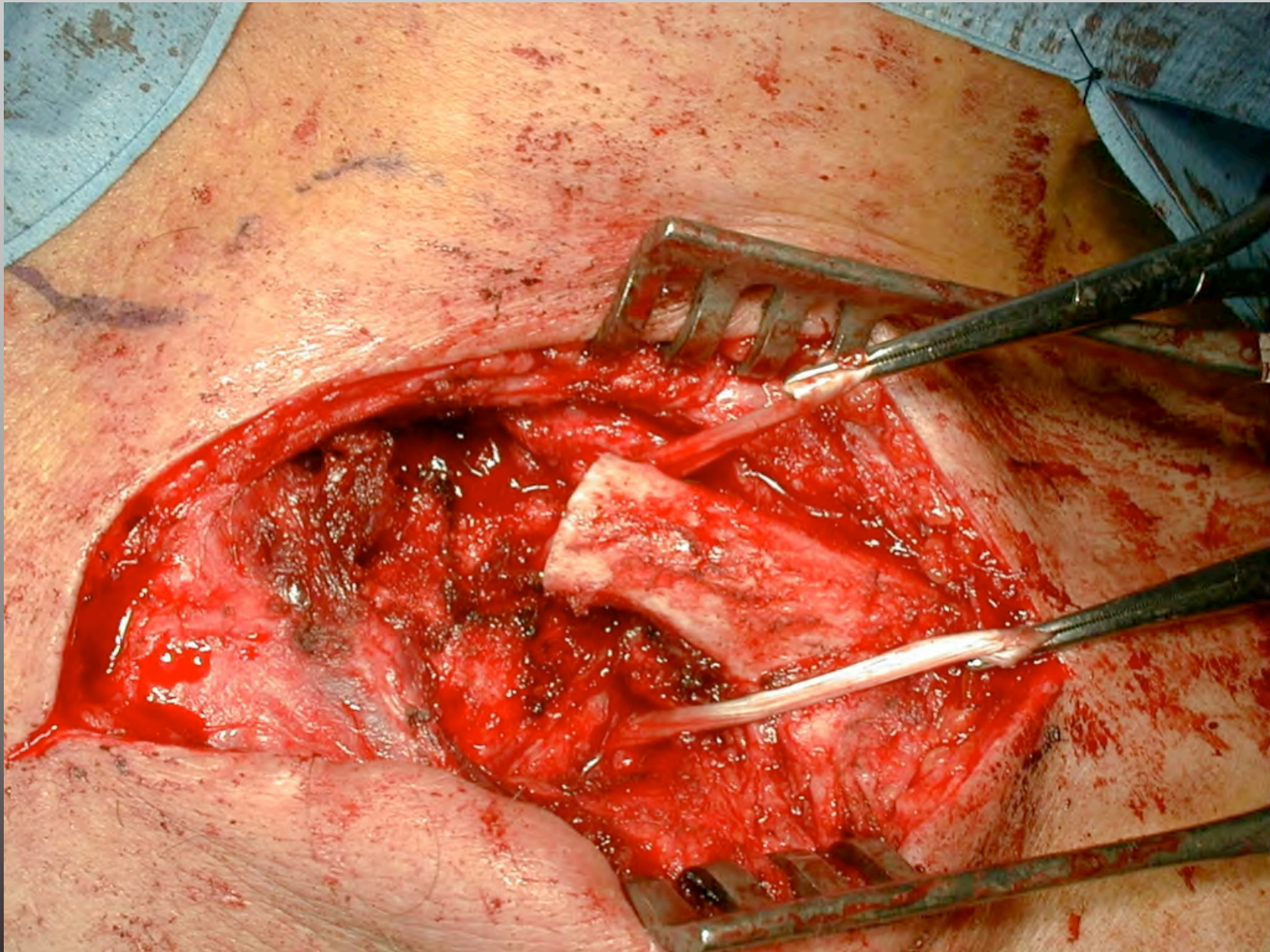
kV 140
mA 300

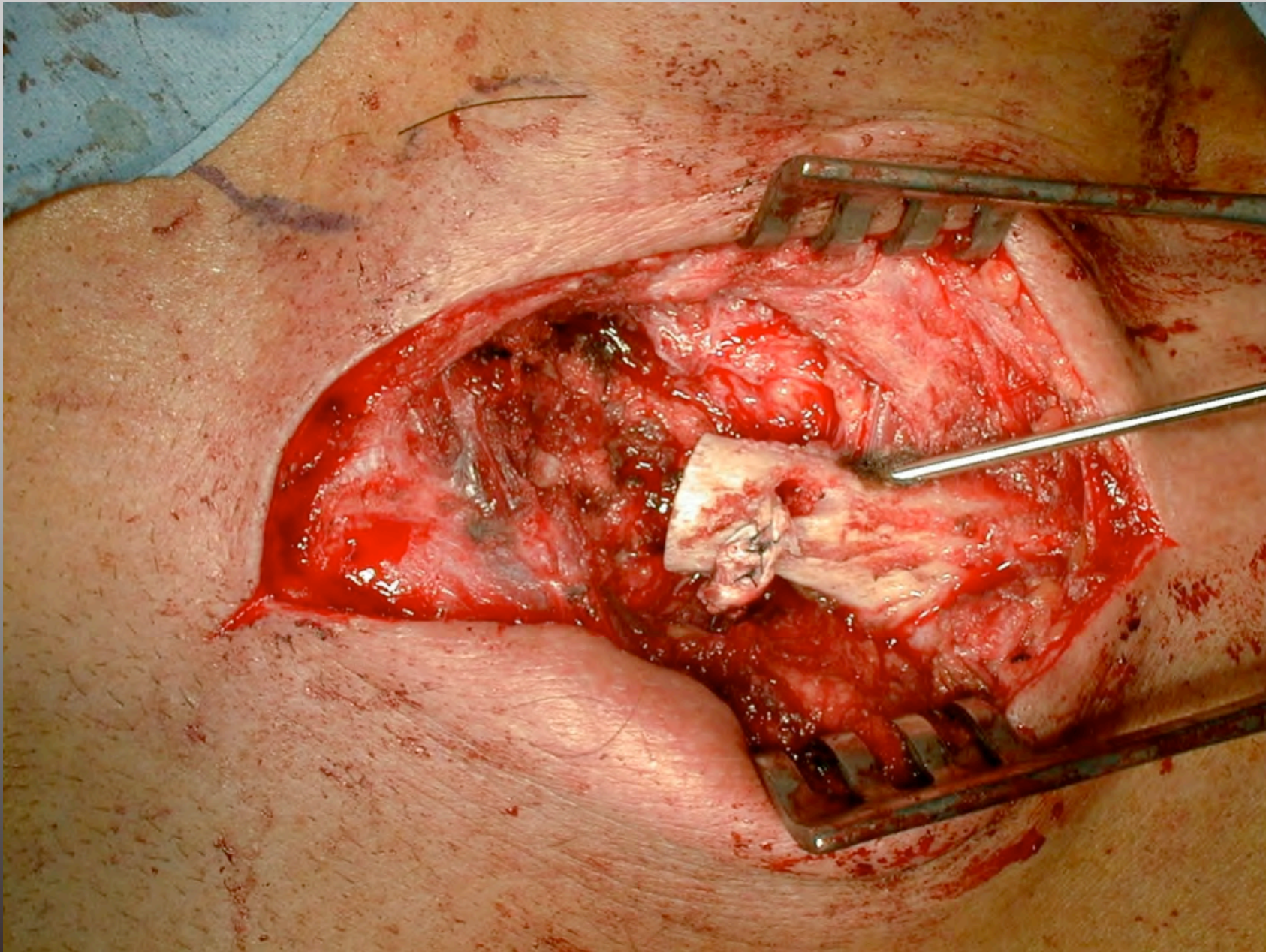
SFOV 50.0cm
0.30mm 13.75mm/rot 1.375:1 /1i

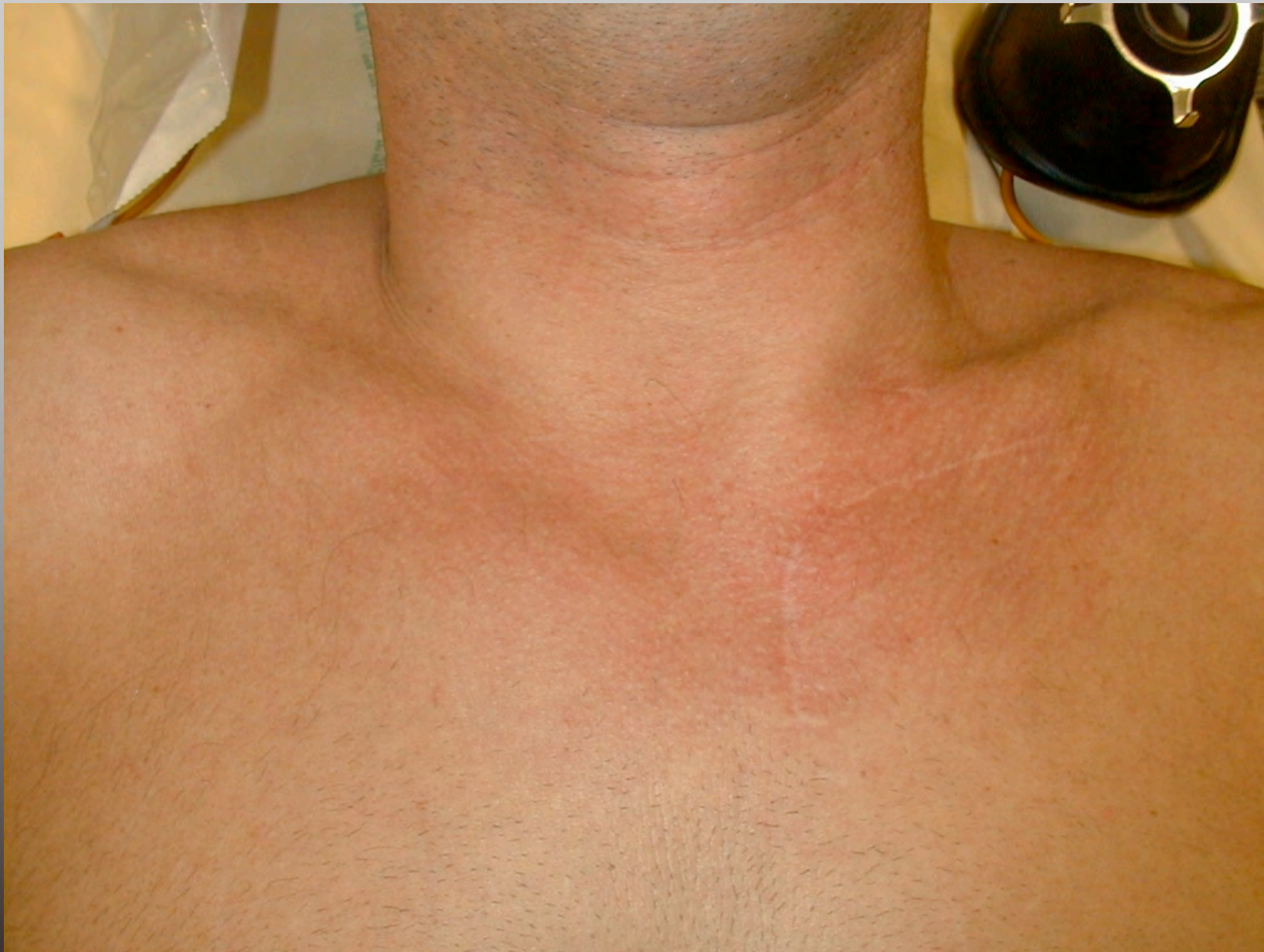












Institut
de la Main

Conclusion

- Pathologie rare (moins que les luxations postérieures d'épaule)
- Principes chirurgicaux simples
- Ne pas les méconnaître !



Pathologies non traumatiques SC

- Arthrose
- 53% après 60 ans (étude cadavérique)
- Signes discrets (douleurs mécaniques, aspect de sub luxation antérieure)
- Scanner examen de choix
 - Élargissement interligne
 - Ostéophytes, sclérose
- Traitement médical essentiellement.
- Echec  résection 1/4 proximal:
 - résultat ? Séries < 10 cas.



Pathologies non traumatiques SC

- Arthrite rhumatoïde

- Classique mais fréquence ? (1 à 40%)
- Atteinte symétrique
- Très rarement isolée

- Arthrite septique

- 1% des cas isolé sauf chez toxico IV 17%
- $\frac{3}{4}$ cas FDR (immuno dépression, Diabète, IR...)
- Complications graves (ostéites, médiatinites, abcès)



Pathologies non traumatiques SC

- Sub luxation antérieure atraumatique
 - 90% unilatérale, contexte d'hyperlaxité
 - Ressaut lors de l'élévation, audible parfois
 - Indolores, réduction spontanée lors de la descente
 - Asymétrie taille clavicule (scanner)
 - Traitement conservateur avec kinésithérapie
- Spondylarthropathies séro négatives:
 - SPA(2/52)
 - Rhumatisme psoriasique(5 Sx/10 hospitalisés)
 - Colites inflammatoires



Pathologies non traumatiques SC

- Hyperostose sterno costo claviculaire
 - Ostéomyélite récidivante multifocale enfant
 - SAPHO chez l'adulte
- Ostéite condensante
 - Sclérose et élargissement bord médial de la clavicule, respect de l'interligne
 - Oblitération du canal médullaire (scanner , IRM)
- Maladie de Friedrich
 - Ostéonécrose aseptique bord médial clavicule unilatérale
 - Rx bord médial clavicule irrégulier, ilots nécrotiques métaphysaires
IRM



Pathologies non traumatiques SC

- Divers

- Syndrome de Tietze : œdème bénin résolutif paroi antérieure thoracique
- Métas rares (spino, lymphomes, adenoK)
- Atteintes hémophilie, syringomyelie, hyperparathyroïdie, goutte, radique....



Merci

