

Universidad de la República
Facultad de Medicina
Departamento Básico de Cirugía
Prof. Dr. Gonzalo Fernández Naone



Falla de sutura en intestino delgado

Etiopatogenia - análisis de modelo experimental

Autores:

Br. Andrés Miranda^I
Br. Anna Alcantara^I
Br. Camila Haro^I
Br. Marcelo Pontillo^I
Dra. Noelia Brito^{II}
Dr. Fernando Bonilla^{III}

*^I Ayudante, ^{II} Asistente, ^{III} Profesor Adjunto
Departamento Básico de Cirugía*

Indice

Introduccion e importancia del tema	3
Reseña histórica. evolución de la anastomosis digestiva	4
Reseña bibliográfica nacional	5
Anatomía quirúrgica del intestino delgado	7
La sutura y la cicatrización	11
Etiología de la falla de sutura digestiva: clasificación	14
- Causas dependientes de las características del órgano suturado	15
- Técnica de sutura y causas de falla de sutura dependientes de la misma	18
- Causas dependientes de condicionantes locorregionales y generales inadecuados	35
Avances experimentales en falla de sutura mecánica: estudio de la falla de sutura en un modelo porcino	44
Conclusiones	52
Bibliografía	53

La palabra "*sutura*" implica cualquier medio utilizado para cerrar una herida o para unir tejidos u órganos.⁽¹⁾ De las múltiples actividades que conforman la labor del cirujano, la confección de una sutura digestiva es quizás la más emblemática de la especialidad.⁽²⁾ De esta manera, todo cirujano se ha enfrentado, en algún momento de su actividad, a una falla de sutura digestiva. Esta complicación habla de la eficiencia clínica del cirujano en su conocimiento del paciente y su historia clínica previa, de su capacidad de reconocer situaciones de "riesgo de falla"; de su destreza técnica y de su capacidad de reconocer la necesidad de una reintervención.⁽³⁾

Es así como la falla de sutura representa uno de los problemas de mayor interés en la disciplina hasta la fecha.^(4,5) A pesar de los avances en técnica y materiales utilizados para la misma, continua siendo un problema frecuente, con una prevalencia que varía entre 1% y 5,5% en las diferentes publicaciones^(6,7), inclusive en centros de referencia mundial.

La falla de sutura es consecuencia del retardo o insuficiencia del proceso de reparación de las paredes del tubo digestivo suturadas, producto de la interferencia de múltiples factores que apartan a este proceso de la normalidad. Analizaremos los aspectos etiopatogénicos considerando el proceso de reparación normal de las suturas digestivas y luego los factores que interfieren con él. Consideramos que el conocimiento de la etiopatogenia de la falla de las suturas digestivas es de capital importancia para la profilaxis de esta complicación que conlleva una alta morbimortalidad, siendo un problema de suma importancia en la cirugía general.^(4,5,8,9)

Las "suturas digestivas" abarcan una amplia variedad de anastomosis: esofágicas, gástricas, del intestino delgado, colónicas, rectales y múltiples combinaciones entre ellas (íleo-cólicas, gastro o esófago-yeyunales, colo-rectales, entre otras). Si bien la mayoría de lo aquí analizado puede ser utilizado para cualquier variedad de sutura digestiva, nos dedicaremos especialmente a realizar una actualización de las suturas que involucran al intestino delgado; a describir aspectos fundamentales de la anatomía, la técnica de anastomosis con sus variantes y a desglosar los aspectos etiopatogénicos de la falla de sutura en éste órgano.

Desde los orígenes de la práctica quirúrgica, la anastomosis digestiva ha representado parte esencial de la misma. Se han encontrado referencias tan antiguas desde el 2000 AC, que describen el uso de cuerdas y tendones animales como suturas. A través de los siglos, se ha utilizado una amplia variedad de materiales tales como: seda, lino, algodón, pelo de caballo, tendones e intestino de animales y alambre en los procedimientos quirúrgicos. Algunos de estos todavía se utilizan.⁽¹⁾ La sutura del delgado es una de las técnicas quirúrgicas más antiguas: Abucassis en el siglo X preconizó la unión de los labios evertidos del intestino mediante mandíbulas de hormigas gigantes que eran posteriormente decapitadas.⁽³⁾

A partir del siglo XIX se determinó que la cicatrización digestiva requería de afrontamiento hermético y buena hemostasis de ambos cabos anastomóticos. En 1826, Lambert estableció el dogma de afrontar las serosas por inversión de las capas digestivas con aguja montada. La teoría fue practicada por Henroz en el mismo año, quien demostró la posibilidad de realizar anastomosis por eversión, con la ayuda de anillos.⁽¹⁰⁾

En 1887, Halsted destacó la importancia de la submucosa como capa que confiere mayor firmeza a la anastomosis.^(5,10) En sus inicios, la sutura digestiva se realizaba en dos planos, uno continuo para la mucosa y puntos separados para la seromuscular. Dicha tendencia comienza a cambiar con Jourdan, que defiende el desarrollo de la sutura monopiano como método que ofrece una resistencia apropiada. Orr, entre otros autores, demuestra en Estados Unidos en el año 1969 esta afirmación.⁽¹¹⁾ En 1892, Murphy desarrolló una técnica de anastomosis mecánica colecistoyeyunal mediante dos botones, técnica que luego extendió a otras anastomosis digestivas.^(10,12) La sutura mecánica con grapas fue en mayor medida descrita por Hult en 1909. Los primeros dispositivos para la implementación de la sutura mecánica con grapas fueron realizados alrededor de 1920, continuando su desarrollo en el transcurso del siglo XX. Alrededor de los años 50 surgen en la Unión Soviética las primeras grapadoras lineales y circulares.⁽¹⁰⁾ Es en esta época cuando el estadounidense Mark Ravitch funda su empresa para el desarrollo de máquinas y materiales de sutura mecánica, perfeccionando los materiales de acuerdo a la conveniencia del cirujano.^(2,10,11)

Si bien la falla de sutura en el intestino delgado es un tema de gran importancia en la cirugía general, en nuestro medio existen escasos trabajos publicados que traten exclusivamente este tema.

La primera ficha nacional data de 1971. Se trata de un trabajo realizado en el Departamento de Cirugía Experimental titulado “Suturas del tubo digestivo: estudio comparativo de anastomosis intestinales en un plano”. El objetivo de dicho estudio fue analizar la importancia de la hermeticidad en la sutura digestiva. Se dispuso para este fin de dos series. La primera serie constaba de 55 canes, a los que se realizó una anastomosis de intestino delgado en monoplaneo extramucoso con puntos separados. La segunda serie incluyó 29 canes a los que se realizó una anastomosis en monoplaneo con mucosa evertida. Los resultados del trabajo experimental favorecieron ampliamente la sutura en monoplaneo extramucoso, cuya serie tuvo menor mortalidad, menor número de fallas de sutura, menor frecuencia de adherencias y ninguna estenosis.⁽¹³⁾

En 1979 se realizó una mesa redonda coordinada por el Dr. Roberto Puig, de gran relevancia para el trabajo que nos compete. La misma se desarrolló en el 29° Congreso Uruguayo de Cirugía y trató en profundidad el tema de la falla de sutura digestiva. Se llevó a cabo una actualización sobre la sutura digestiva y una clasificación de las distintas causas que predisponen a su falla.⁽³⁾ La clasificación propuesta por los autores permanece vigente, y ha sido un valioso punto de referencia en el presente trabajo.

En la década del 80 comenzó a estandarizarse el uso de la sutura en monoplaneo extramucoso del intestino delgado en la práctica clínica. En 1980 los Dres. Sanguinetti y Cassinelli de la Clínica Quirúrgica 2 del Hospital Maciel publicaron un trabajo clínico titulado “Suturas digestivas en monoplaneo extramucoso”. Dicho trabajo realizó el seguimiento durante un año y seis meses de 69 anastomosis, en su mayoría realizadas en pacientes oncológicos, donde se aplicó esta técnica. Las anastomosis incluidas en la serie se llevaron a cabo tanto en intestino delgado como en otras porciones del tubo digestivo. Los resultados mostraron una mortalidad del 1,4%, y una morbilidad de 0%, lo que llevó a justificar la expansión, en nuestro medio, de ésta técnica.⁽¹⁴⁾

En 1988, compete para el premio Forum de la Sociedad de Cirugía del Uruguay el trabajo “Hipotensión y Fallas de Sutura Digestiva en Zonas de Irrigación Crítica”, trabajo realizado en el

Departamento Básico de Cirugía. En un modelo experimental canino se evaluó el efecto de la hipovolemia aguda intraoperatoria en la falla de sutura digestiva en zonas de irrigación crítica. Se realizaron dos series, una de 10 animales a los que se les confeccionó un tubo gástrico, y otra de 10 animales sometidos al mismo procedimiento y a una hipovolemia aguda en simultáneo. El trabajo, si bien no trata exclusivamente de las anastomosis en el intestino delgado, es comparable a otros de la misma línea de investigación que lo preceden⁽¹⁵⁾. Los autores concluyeron que la hipovolemia aguda no fue un factor predisponente para la falla de sutura digestiva, no habiendo ninguna diferencia en morbimortalidad en las distintas series.⁽¹⁶⁾

Los primeros trabajos publicados referentes a la anastomosis con *sutura mecánica* datan de fines de la década de 1960. En esta década se realizó experimentación con las primeras máquinas rusas en modelos animales en el Departamento Básico de Cirugía. En 1969 se publicó en la revista Cirugía del Uruguay “Instrumentos de sutura mecánica”.⁽¹⁷⁾ Con el paso del tiempo, la anastomosis con sutura mecánica comenzó a imponerse en las clínicas quirúrgicas de la Facultad de Medicina. Su evolución, ventajas y desventajas han sido analizadas en numerosas publicaciones, destacándose, entre otras, la labor realizada en la Mesa Redonda del 47° Congreso Uruguayo de Cirugía en 1996, “Incidentes en las anastomosis colorrectales con sutura mecánica”.⁽¹⁸⁾

Finalmente, se inicia en el año 2013 una línea de investigación en el Departamento Básico de Cirugía de la Facultad de Medicina de la Universidad de la república, que analiza la falla de sutura en anastomosis de intestino delgado realizadas con sutura mecánica. Las características y actualizaciones de este trabajo serán discutidas más adelante como parte de esta revisión.

Anatomía quirúrgica del intestino delgado:

Anatomía Macroscópica

Definimos anatómicamente al intestino delgado como el segmento del intestino que va del píloro al intestino grueso. Dentro del mismo distinguimos dos segmentos, uno relativamente fijo, el duodeno, y uno móvil, el yeyunoíleon.⁽¹⁹⁾

Duodeno

El duodeno rodea en forma de anillo la cabeza del páncreas, adherido profundamente a la pared posterior del abdomen por delante de la columna vertebral, la cava y la aorta. Mide aproximadamente 25cm de largo. Comienza en el píloro, en el surco duodeno pilórico, y termina formando con la parte móvil del intestino el ángulo duodenoyeyunal.⁽¹⁹⁾

La primera porción duodenal se extiende hacia atrás, arriba y un poco hacia la derecha; la segunda, descende verticalmente; la tercera porción se dirige horizontalmente de derecha a izquierda, describiendo una curva a concavidad posterior; la cuarta y última porción es ascendente y casi vertical.⁽¹⁹⁾

Está descrito en el duodeno un estrechamiento supravateriano que lo divide en dos partes, siendo la primera el bulbo duodenal. Éstas difieren en primer lugar por su estructura (las glándulas de Brunner solo existen en el segmento superior) y por su vascularización, siendo que el segmento superior está irrigado sobre todo por ramas de la arteria hepática y el inferior por ramas de la mesentérica superior. A su vez, el estrechamiento marca la aparición de las válvulas conniventes en el extremo distal a la misma.⁽¹⁹⁾

La superficie mucosa duodenal presenta dos formaciones particulares, la carúncula mayor y menor. La carúncula mayor es un saliente cónico situado en la cara interna de la segunda porción del duodeno en la cara posterior. En aproximadamente 50% de los casos, la carúncula está excavada por una cavidad, la ampolla de Váter. En el fondo de la ampolla desembocan el conducto colédoco y el conducto de Wirsung. La carúncula menor también es un saliente cónico, situado 3cm por encima y por delante de la carúncula mayor. El vértice de la carúncula está ocupado por el orificio de salida del conducto de Santorini. La presencia de la carúncula menor es mucho menos frecuente.⁽¹⁹⁾

En lo que respecta a las relaciones del órgano, la primera porción se proyecta sobre el cuerpo de la primera vértebra lumbar. La cara anterior está cubierta por peritoneo y en contacto con el lóbulo cuadrado del hígado y la vesícula, por detrás se relaciona con el hilio hepático. La cara posterior tiene dos segmentos, uno interno, peritoneal, y uno externo extraperitoneal; el límite entre ambos está dado por la arteria gastroduodenal. El segmento peritoneal se asocia con la trascavidad de los

epiplones, el cuerpo del páncreas, y la arteria hepática. El segmento extraperitoneal se adhiere al cuello del páncreas, relacionándose con el colédoco, la vena porta y la arteria gastroduodenal.⁽¹⁹⁾

La segunda porción desciende a la derecha de la columna lumbar, desde el cuerpo de la primera hasta el de la cuarta vértebra lumbar. La cara anterior, cubierta por peritoneo, está cruzada por colon transversal; el mesocolon divide esta cara en una porción supramesocólica y otra inframesocólica. Se relaciona con la cara inferior del hígado, vesícula, y asas delgadas. La cara posterior se aplica sobre la cava inferior y el pedículo renal, separado de éstos últimos por la fascia de Treitz. La cara interna se asocia con la cabeza del páncreas, conducto colédoco, de Wirsung y Santorini.⁽¹⁹⁾

La tercera porción se extiende por delante de la cuarta vértebra lumbar; su cara anterior está recubierta de peritoneo y se relaciona con asas delgadas. Está cruzada por la raíz del mesenterio. Los vasos mesentéricos superiores y sus ganglios satélites pasan por delante. La cara posterior cubre la cava inferior, aorta, el origen de la mesentérica inferior, plexo intermesentérico y las raíces de los nervios espláncnicos; sin embargo, se separa de éstos por la fascia de Treitz.⁽¹⁹⁾

La cuarta porción se relaciona, en su cara anterior, al colon transversal, mesocolon y asas delgadas. En su cara interna a la extremidad del gancho del páncreas y raíz del mesenterio, en la externa con el riñón izquierdo. La extremidad superior de la cuarta porción se une al yeyunoíleon por el ángulo duodenoyeyunal, que se une al pilar izquierdo del diafragma por un haz de fibras musculares conocido como el músculo de Treitz.⁽¹⁹⁾

Las arterias que irrigan el duodeno son: las pancreaticoduodenales superior e inferior derechas (ramas de la gastroduodenal), y la arteria pancreaticoduodenal izquierda (rama de la mesentérica superior). Esta última se divide en dos ramas, una superior y otra inferior, que se anastomosan en la cara posterior del páncreas con sus contrapartes derechas.⁽¹⁹⁾ La primera asa intestinal está irrigada por una rama de la arteria pancreático-duodenal izquierda, y por la primera arteria yeyunal, que en general se anastomosan entre sí, pero que en ocasiones son terminales, por lo que la interrupción de alguna puede significar un peligro de isquemia ante una eventual sutura.⁽³⁾ El bulbo duodenal recibe, a su vez, una arteria supraduodenal, rama de la hepática o gastroduodenal, y una subpilórica, de la gastroepiploica derecha.⁽¹⁹⁾

El drenaje venoso se produce por venas satélites de las arterias ya mencionadas, y se dirige hacia la vena porta y mesentérica superior. El drenaje linfático se dirige sobre todo hacia los ganglios duodenopancreáticos anteriores y posteriores.⁽¹⁹⁾

La inervación duodenal proviene del neumogástrico izquierdo en la primera porción, el plexo mesentérico en la segunda y tercera porciones, y finalmente del neumogástrico derecho para la cuarta porción.⁽¹⁹⁾

Yeyunoíleon

El yeyunoíleon comienza en el ángulo duodenoyeyunal y termina en el colon ascendente. Su longitud es de aproximadamente 6,50m, siendo su calibre aproximadamente 2-3cm.⁽¹⁹⁾ No existe ninguna línea evidente de demarcación entre el yeyuno y el íleon; sin embargo, generalmente se considera que el yeyuno comprende los dos quintos proximales del intestino delgado, y el íleon, los tres quintos restantes.⁽²⁰⁾ En toda su extensión describe 15 a 16 asas intestinales. Se reconocen dos grupos principales de asas: un grupo superior izquierdo, posicionado de forma horizontal, y uno derecho, formado por asas verticales yuxtapuestas de izquierda a derecha y de adelante a atrás.⁽¹⁹⁾

Cada asa presenta dos caras, un borde libre, convexo, y un borde adherido al peritoneo que se continúa con las hojas mesentéricas. La masa del yeyunoíleon corresponde hacia atrás a la pared abdominal posterior y órganos retroperitoneales; hacia adelante, al epiplón mayor; hacia abajo, al colon iliopélvico y los órganos de la pelvis menor; a la izquierda a la pared lateral del abdomen y a la derecha al ciego, colon ascendente y pared.⁽¹⁹⁾

La irrigación del yeyunoíleon está dada por las ramas intestinales de la arteria mesentérica superior.⁽¹⁹⁾ Esta arteria pasa delante del gancho del páncreas y la tercera porción del duodeno, donde se divide para nutrir el páncreas, la porción distal del duodeno, todo el intestino delgado, el colon ascendente y el transversal.⁽²⁰⁾ Se menciona que la última asa ileal tiene también una zona de vascularización precaria a través de la arcada término-ileal de Lardennois y Okinczyk formada por la unión de la rama recurrente de la arteria íleo-biceco-apendículo-cólica y la rama terminal derecha de la mesentérica superior. Las mismas no presentan arcadas secundarias y dan ramas terminales finas para el íleon. Se menciona que dicha zona, junto con la primera asa intestinal, parecerían ser más propensas a la falla de sutura debido a su mala irrigación.⁽³⁾ Este tipo de distribución en la irrigación del yeyuno y el íleon, en la que se refiere una “zona avascular”, es más una descripción anatómica

que funcional. No hay datos ciertos que confirmen que una anastomosis a mencionado nivel tenga más riesgo de falla debido a las características mencionadas. Las venas son satélites a estas mismas arterias, y drenan hacia la vena mesentérica superior. El drenaje linfático va hacia los ganglios yuxtaintestinales, o aquellos del grupo intermedio. Ambos comunican entre sí con el grupo central.⁽¹⁹⁾

Anatomía Microscópica

El conocimiento y la identificación de estas estructuras anatómicas es de fundamental importancia para evitar el fracaso de la anastomosis. El intestino delgado está compuesto por una capa serosa externa; una túnica muscular con dos capas de fibras, la más externa de fibras longitudinales y la segunda por fibras circulares (Fig 1). La túnica submucosa es una lámina de tejido celular laxo, por dentro de la cual asienta la mucosa intestinal. La superficie interior de la mucosa presenta vellosidades, válvulas conniventes, y folículos cerrados.⁽¹⁹⁾

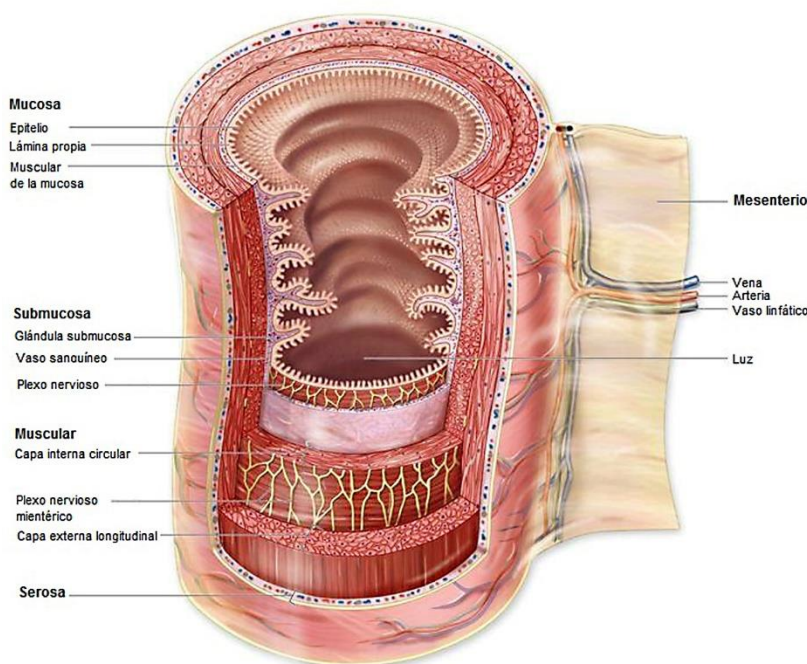


Fig 1: Anatomía del intestino delgado. Este sector del tubo digestivo está compuesto de cuatro capas, una externa, la serosa, una muscular (doble capa: longitudinal y circular), una submucosa y una mucosa. (83)

La sutura y la cicatrización

La correcta cicatrización depende, en mayor medida, de los mecanismos del proceso inflamatorio.⁽¹¹⁾ Todas las heridas pasan por las mismas etapas básicas de reparación. Las tres fases de la cicatrización de una herida son la de *inflamación*, *proliferación* y *maduración*. Aun así, la

cicatrización es un proceso dinámico, donde las tres fases suelen coincidir en el tiempo en distintos lugares de la misma herida, y los procesos individuales de cada fase se solapan.^(21,22)

La fase *inflamatoria* implica a grandes rasgos una reacción vascular y una respuesta celular; ambas se activan por mediadores que derivan de las proteínas plasmáticas y diversas células. Durante la reacción inmediata del tejido a una lesión, se produce un proceso de hemostasia e inflamación. La lesión vascular que inevitablemente acompaña la herida aguda da lugar a una intensa vasoconstricción local inicial, seguida de una vasodilatación y aumento de la permeabilidad vascular.^(3,21)

En simultáneo, diferentes factores estimulan la migración de células inflamatorias hacia la herida. Los leucocitos son reclutados desde la sangre al tejido extravascular, donde pueden localizarse los patógenos o tejidos dañados, migran al sitio de infección o lesión tisular y son activados para llevar a cabo sus funciones.⁽³⁾ El reclutamiento de los leucocitos es un proceso en varias etapas que consta de una unión laxa al endotelio y rodamiento sobre éste, mediado por selectinas, unión firme al endotelio mediada por integrinas, y migración a través de los espacios interendoteliales.

Los neutrófilos se valen sobre todo de la fagocitosis y la producción de radicales libres en el tejido para la eliminación de patógenos y tejido muerto; sin embargo, cabe destacar que estos mecanismos son también capaces de dañar los tejidos normales.⁽²¹⁾ Los neutrófilos predominan al principio del infiltrado inflamatorio, y a las 24-48 horas son sustituidos por macrófagos.

El macrófago es la célula verdaderamente importante en la cicatrización, encargándose de orquestar la liberación de las citocinas y de estimular muchos de los procesos de la curación, como la migración de fibroblastos, células epiteliales y células endoteliales a la herida.⁽³⁾ Los linfocitos T acuden hacia el quinto día, participando sobre todo en la regulación de la cicatrización durante el cierre de las heridas.^(3,21)

Los eritrocitos y las plaquetas se adhieren al endotelio capilar dañado, contribuyendo a la hemostasis. La activación de estas plaquetas al unirse al colágeno expuesto da lugar a la agregación plaquetaria, a cargo de proteínas secretadas por las mismas plaquetas luego de la adhesión. Las sustancias liberadas conducen a la activación del sistema cinina-plasmina, que produce un ciclo local de aumento de la permeabilidad, más plaquetas, adhesividad aumentada y factores de crecimiento quimiotácticos como el factor de crecimiento derivado de plaquetas (PDGF) y el factor de crecimiento

transformante beta (TGFB).^(3,21)

Cuando se activan las plaquetas, se inicia tanto la vía intrínseca como extrínseca de la coagulación, activándose la protrombinasa, lo que potencia exponencialmente la síntesis de trombina. La propia trombina también activa las plaquetas y cataliza la conversión del fibrinógeno en fibrina. Las redes de fibrina atrapan los eritrocitos, formando el coágulo, sellando la herida. La estructura reticular que se forma constituirá el armazón para las células endoteliales, las células inflamatorias y los fibroblastos en las etapas siguientes.^(3,21) Las redes de fibrina sellan la sutura y, además de los puntos, son las únicas responsables de la resistencia tensil en esta etapa.⁽²¹⁾

El establecimiento de estos cambios da lugar a la fase de *proliferación*, aproximadamente entre los días 5 a 20. Consta del inicio de la reparación de la herida mediante la angiogénesis, fibroplasia y la epitelización, y se caracteriza por la formación del tejido de granulación, constituido por un lecho capilar, fibroblastos, macrófagos, una malla laxa de colágeno, fibronectina y ácido hialurónico.⁽²¹⁾

Tras una lesión, las células endoteliales activadas degradan la membrana basal de las vénulas post-capilares, permitiendo que las células migren a través de esta abertura. Estas células endoteliales migratorias se dividen, formando túbulos o luces.⁽²¹⁾ Finalmente se deposita una membrana basal y se forma un capilar maduro. Al parecer, estos procesos dependerían del estímulo y manipulación de diversas citocinas, sintetizadas fundamentalmente por los macrófagos y las plaquetas.⁽³⁾ Los fibroblastos son quimioatraídos hacia el foco inflamatorio tras la lesión, donde se dividen y producen los componentes de la matriz extracelular, principalmente colágeno, que forma enlaces cruzados para dar mayor resistencia. A su vez, se produce la lisis del colágeno maduro de la pared digestiva vecina por acción de la colagenasa de origen celular, tisular, y posiblemente bacteriano.^(3,21)

La síntesis de colágeno decae después de 4 semanas, y finalmente se equilibra con la destrucción producida por la colagenasa. El proceso, la “maduración del colágeno” continúa durante meses o incluso años, modificando el aspecto de la herida e incrementando su resistencia con el tiempo. Si bien esto evita una solución de continuidad, también habilita al surgimiento de estenosis en el sitio anastomótico y complicaciones a raíz de la misma.⁽²¹⁾

En simultáneo la herida comienza a cubrirse, esto sucede pocas horas después de producirse la lesión. Las células reciben las señales para migrar y desaparecen las uniones con las células vecinas, trasladándose hacia el sitio de la herida y proliferando sobre la base del tejido de granulación. Para esto, el tejido de granulación debe estar bien vascularizado y libre de agentes infecciosos.⁽²¹⁾

En la última fase de la cicatrización, la *maduración*, a los mecanismos de regeneración los acompaña la contracción de la herida. Los márgenes de ésta se aproximan entre sí, reduciendo el área de extensión sensiblemente. El proceso se da con ayuda de miofibroblastos, fibroblastos con componentes de músculo liso, que aceleran la contracción en la medida que la tensión ofrecida que rodea la herida lo permita. El último paso es la remodelación; la población de fibroblastos disminuye y la densa red de capilares se retrae.⁽²¹⁾

Etiología de la falla de sutura digestiva: clasificación

Los múltiples factores que interfieren con el proceso de reparación normal de las suturas digestivas pueden ser sistematizados en tres grandes grupos.⁽³⁾ Se los enumerará brevemente, para luego analizar cada uno de ellos en profundidad:

Los dependientes del órgano suturado

La reparación de las suturas digestivas se hace según un patrón común, pero no con igual facilidad en todos los órganos. Como ya fue mencionado, nos referiremos exclusivamente a las suturas de intestino delgado.⁽³⁾

Los dependientes de la técnica de sutura

La sutura es un medio que permite mantener los tejidos divididos en aposición para que la cicatrización se realice de la manera más conveniente hasta que adquieran resistencia al stress mecánico.⁽²³⁾

La correcta técnica de sutura es un requisito fundamental para el éxito de las anastomosis digestivas, ya que la técnica defectuosa puede interferir en la cicatrización y conducir, en algunos casos, a la falla de sutura.⁽¹²⁾ Hay, por tanto, exigencias técnicas mínimas para una buena sutura, establecidas en su mayoría por los maestros de la cirugía de fines del siglo XIX.⁽³⁾

Los notables avances tecnológicos contemporáneos han permitido refinamientos en los instrumentos, los materiales y la técnica de sutura, que en muchos aspectos se acercan a la perfección ya que

interfieren en grado mínimo con la reparación, permitiendo disminuir apreciablemente los índices de falla aún en condiciones desfavorables.⁽³⁾

Los dependientes de condicionantes loco regionales y generales inadecuados

Son múltiples; y tienen relación con alteraciones locales (edema, isquemia, fibrosis, entre otras) y metabólicas del paciente. Actúan a través de complejos procesos bioquímicos que impiden la normal síntesis de colágeno.⁽³⁾

Las causas más frecuentes suelen ser las dependientes de defectos de técnica. Las dependientes del órgano suturado o de condicionantes inadecuadas de la cicatrización tienen importancia variable, y su presencia obliga a catalogar a las suturas digestivas en estas condiciones como suturas de alto riesgo de falla, a pesar de una técnica correcta, obligando a variantes técnicas para minimizar las consecuencias de la falla y a una atenta vigilancia para detectarla precozmente.⁽³⁾

Causas de falla de sutura dependientes de las características del órgano suturado

Los diferentes tipos de tejidos del cuerpo tienen distintas propiedades inherentes que determinan su función, así como fuerza y resistencia para romperse. Los parámetros para medir la fuerza de un tejido normal del cuerpo son:

Fuerza de tensión: carga por unidad de área transversal en el punto de ruptura. Está en relación con la naturaleza del material más que con su espesor.

Fuerza de ruptura: carga requerida para producir una herida (independientemente de su dimensión) es la medida clínica más significativa.

Fuerza para perforar: cantidad de presión necesaria para que una víscera o un órgano interno grande se perfora.⁽²⁴⁾

La fuerza de tensión afecta la capacidad del tejido para soportar una lesión pero no tiene relación con el tiempo necesario para cicatrizar el tejido. En tanto que la piel y la fascia (capa de tejido conjuntivo firme que cubre el músculo) son los tejidos más fuertes, recuperan lentamente su fuerza de tensión durante el proceso de cicatrización. El estómago y el intestino delgado por otro lado, están compuestos de tejido mucho más débil pero cicatrizan rápidamente.⁽¹⁾

La reseña anatómica ya fue realizada en el capítulo anterior. En esta instancia cabe destacar que desde el punto de vista *quirúrgico*, la anatomía de las capas de la pared digestiva solo tiene lejanas vinculaciones con las que enseña la anatomía histológica.⁽³⁾

Podríamos señalar que para el cirujano en todo el tubo digestivo existen dos capas, separadas por un espacio celuloso más o menos clivable, útil para las distintas modalidades y técnicas de sutura, y lugar de edema y hematomas.⁽³⁾

A) La *capa profunda* está integrada por la mucosa y submucosa

La *mucosa* tiene una indiscutible significación fisiológica, pero su valor como plano de sutura resistente es nulo, ya que se desgarrará fácilmente. Tiene alguna significación en el sellado de la sutura. Posee la mayor concentración de colagenasa, lo cual puede ser contraproducente en las primeras etapas de la cicatrización, y se nutre por difusión, por lo que es altamente sensible a la isquemia.⁽³⁾ Su interposición entre las capas conjuntivas puede interferir seriamente con la cicatrización, por lo que evitarla en la sutura constituiría, conceptualmente, un requerimiento importante.⁽³⁾

La *submucosa* tiene, por el contrario, gran significación en las suturas digestivas. Por su rica irrigación, es la capa que aporta mayor proporción de neovasos a la sutura en cicatrización. Posee abundantes fibras colágenas y elásticas.⁽³⁾ Las fibras colágenas se ordenan de tal manera que, pese a su relativa delgadez, le confieren una gran resistencia a este sector de la pared intestinal. Como fue señalado por Halsted, la inclusión de la submucosa en los puntos es un paso técnico fundamental para una sutura resistente. Esta disposición entrecruzada de las fibras colágenas, que le confiere un aspecto de panal de abejas al microscopio, le otorga coherencia y escasa friabilidad, resistiendo sin desgarrar la excesiva presión de los puntos.^(3,5) Las fibras elásticas le dan la propiedad de retraerse “como un esfínter” sobre el hilo de sutura que atraviesa, confiriéndole así impermeabilidad primaria a los orificios parietales de travesía de los puntos.⁽³⁾

B) La *capa superficial* según el órgano es musculo-serosa o sólo muscular (esófago torácico, recto subperitoneal).

La *muscular* difiere en espesor y orientación de las fibras según el órgano. En el delgado, ya fue señalada su distribución. Es friable y poco coherente, desgarrando con facilidad al apretar excesivamente los puntos, pero aporta el mayor contenido de colágeno a la sutura durante la cicatrización.⁽³⁾

La *serosa* es poco importante anatómicamente por su escaso espesor y debilidad. Por el contrario tiene gran significación en la reparación de la sutura digestiva por las características biológicas que posee.⁽³⁾ Su gran poder plástico sella rápidamente la sutura, hallándose una mayor tasa de falla en suturas desperitonizadas. El poder plástico de la serosa ha sido utilizado para conferir seguridad adicional a suturas digestivas de alto riesgo de falla, con la técnica de aposición serosa.⁽³⁾

De estas consideraciones anatomoquirúrgicas se pueden extraer directivas de técnica para prevenir la falla de sutura; *los puntos deben incluir la submucosa sin interferir con su irrigación, y enfrentar o aponer la muscular y la serosa.*⁽³⁾

Particularidades de la reparación de las suturas en el intestino delgado

El intestino delgado tiene excelente capacidad de reparación de sus suturas, y así lo evidencia tanto la clínica como la experimentación. La complicación más frecuente de las suturas es la estenosis y no la falla.⁽³⁾ Independientemente del hecho de que su longitud permite elegir un sector de buena pared para anastomosar, la buena capacidad de preparación de las suturas se atribuye a:

- La excelente irrigación. Estudios experimentales muestran que la invasión de la cicatriz por neovasos es mucho más precoz que en el colon
- El rápido avance de la mucosa, que sella precozmente la sutura, y que desde los cuatro días comienza a diferenciarse formando sobre el defecto criptas y vellosidades
- El desarrollo de la submucosa y el espesor de la muscular, que permiten que los puntos hagan presa segura
- El escaso contenido parietal de colagenasa
- Es escaso contenido bacteriano de su luz ⁽³⁾

A nivel yeyunal han sido muy bien estudiadas las características diferenciales de la cicatrización de las diferentes modalidades de sutura, aspecto que será analizado con las técnicas de sutura.⁽³⁾

Dos sectores del intestino delgado presentan características especiales de cicatrización que merecen consideración particular:

- El *duodeno*

Es bien conocida la gravedad de las fallas de sutura duodenal. En condiciones normales el duodeno no se muestra como un órgano particularmente predispuesto a la falla de sutura; tiene una pared algo más delgada que el yeyuno pero sin mayores diferencias en el proceso de cicatrización. Pero la escasa disponibilidad de la pared (por su cortedad, vecindad con el páncreas y zona papilar) frecuentemente obliga a suturar sobre la pared patológica, traumatizada o comprometida por la fibrosis de un proceso que ha evolucionado largamente en la zona como, por ejemplo, la úlcera duodenal.⁽³⁾ La sutura en estas condiciones está particularmente predispuesta a la falla, y los recursos propuestos para prevenirla son básicamente tres:

- A) El refuerzo de la sutura con epiplón buscando aportar el poder plástico y la buena vascularización de éste; recurso de valor muy discutido
- B) El cierre del defecto con colgajos pediculados de pared yeyunal, procedimiento propuesto para traumatismos
- C) El drenaje para crear una fístula o conducir la fuga del contenido al exterior si se produce la falla de sutura ⁽³⁾

- El *íleon terminal*, en el que la mayor incidencia de fallas se atribuye al parecido de éste órgano al colon:

- A) Vascularización más pobre (situación discutible)
- B) Mayor actividad colagenásica
- C) Contenido prácticamente fecal
- D) Poderosa respuesta a los fármacos utilizados para la decurarización, particularmente la *neostigmina*. Está comprobado que las contracciones musculares y la vasoconstricción inducidas por este anticolinesterásico provocan tracción excesiva e isquemia sobre la línea de sutura, generando mayor porcentaje de fallas.^(3,25,26)

Dada la estrecha relación ya mencionada, entre la técnica de anastomosis y la falla de sutura, consideramos que es conveniente y fundamental repasar los aspectos básicos de las anastomosis del intestino delgado y algunas de sus variantes (manual, mecánica y laparoscópica).

Nos limitaremos exclusivamente a la discusión de cuatro aspectos puramente técnicos:

- Forma de afrontamiento de las capas de la pared digestiva y número de planos de sutura
- Tipo de puntos
- Materiales de sutura
- Sutura mecánica

Forma de afrontamiento de las capas de la pared y número de planos de sutura

La anastomosis está destinada a reconstruir el tránsito intestinal toda vez que su continuidad se haya perdido.

En primer lugar, respecto a la sección del intestino que genera los cabos a anastomosar, la misma puede ser perpendicular u oblicua, sobre todo en el caso de incongruencia. Debe efectuarse una exhaustiva hemostasis; la presencia de sangrado, da la pauta de una buena vascularización del sector. El corte se efectúa con tijeras o bisturí frío, controlando el sangrado de la mucosa y submucosa y manteniendo la pared intestinal suavemente y con una discreta tensión. Si la misma es excesiva se puede producir lesión de la microcirculación con posterior trombosis capilar e isquemia de la anastomosis.

Si para la sección digestiva se utiliza el bisturí eléctrico, se sugiere que este se encuentre en modo “corte” y no en “coagulación”. El bisturí eléctrico debe ser pasado rápidamente por el sector a seccionar. De esta manera se minimiza el daño que el calor generado pueda ocasionar en los tejidos que luego vamos a anastomosar.⁽¹¹⁾ Se recomienda que la potencia del mismo sea baja y que la hemostasis sea puntualmente dirigida al vaso sangrante, en general de la submucosa, y no “a discreción” por sobre toda la capa.

El cirujano trabaja siempre con el portaagujas en su mano hábil y una pinza de disección en la otra mano. El porta agujas se sostiene con el pulgar y el cuarto dedo colocados en los anillos del instrumento, y el índice sobre el cuerpo del mismo, hecho fundamental para dirigirlo y darle precisión a la técnica. La aguja se coloca en el extremo del porta agujas, tomándose en la unión del tercio distal de la misma con los dos tercios proximales (Fig 2).⁽²⁷⁾

Sujeción de una aguja de suturar con un portaaguja

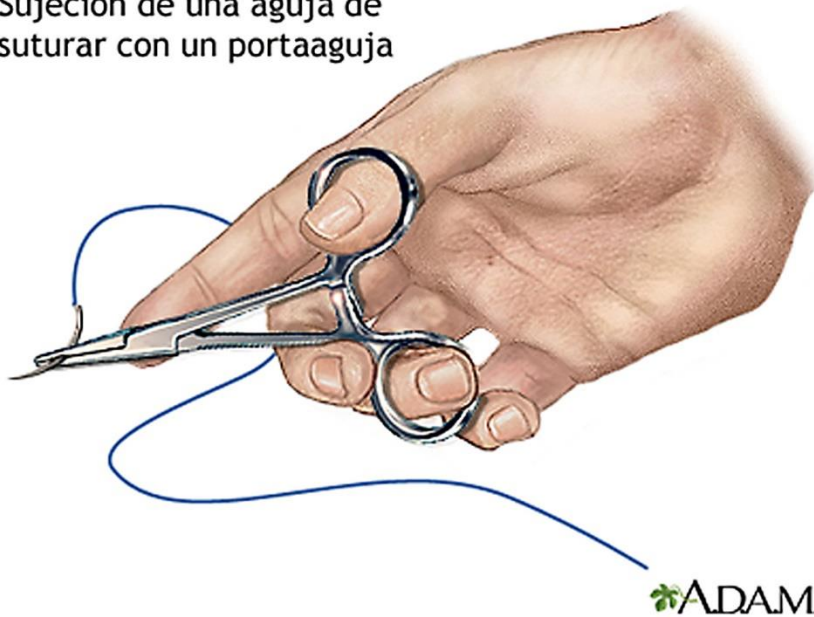


Fig 2: El porta agujas se sostiene con el pulgar y el cuarto dedo en los anillos del mango, mientras el segundo dedo se apoya sobre el cuerpo.⁽⁸⁴⁾

El cirujano debe estar idealmente posicionado con la línea de sus hombros perpendicular a la línea de sutura, lo que habilita a realizar los movimientos de muñeca necesarios de una forma más sencilla.

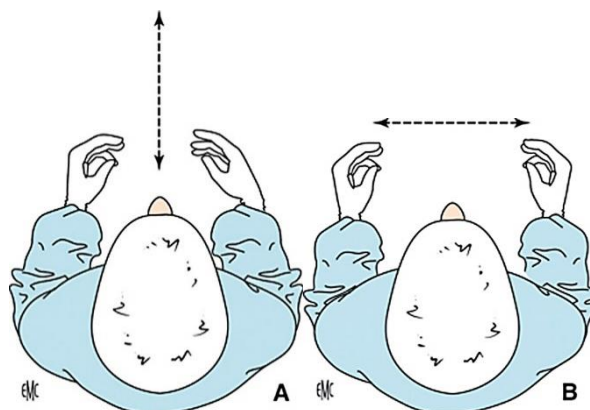


Fig 3: El cirujano debe trabajar siempre posicionado con la línea de sus hombros perpendicular a la línea de sutura (A), y los cabos a anastomosar en paralelo a los mismos (B).⁽¹¹⁾

(Fig 3 A-B). Dicha posición se ve facilitada en anastomosis de estructuras móviles, como el intestino delgado, mientras que estructuras más fijas obligan a que el cirujano cambie de posición. La sutura

debe realizarse, idealmente, desde el punto más alejado del cuerpo del cirujano al más cercano, aportando mejor visibilidad y mayor comodidad.⁽¹¹⁾

En lo que respecta particularmente al intestino delgado, encontramos tres variantes para realizar su correcta anastomosis:

- *Término-terminal*: unión simple de ambos cabos del órgano a través de los bordes de sección transversal. Es el método más rápido, y respeta la anatomía original.⁽²⁸⁾

- *Látero-terminal*: une un estoma lateral en un segmento con los bordes de sección transversal del otro segmento. Se emplean cuando se tienen bocas anastomóticas amplias o incongruentes, e implica la creación de un fondo de saco ciego.⁽²⁸⁾

- *Látero-lateral*: une dos segmentos de intestino por sus caras laterales. Se emplea cuando se tienen bocas anastomóticas amplias o incongruentes. Implica la creación de dos fondos de saco ciegos. En ciertos casos pueden originar el “síndrome del asa ciega”, en el que el contenido intestinal se demora o deja de avanzar por el tubo digestivo, llevando a proliferación bacteriana excesiva y malabsorción.⁽²⁸⁾

El afrontamiento de las capas (haciendo hincapié en la mucosa y la submucosa) y el número de planos de sutura se analizarán en conjunto por estar íntimamente relacionados, siendo difícil establecer en la evolución de la sutura la responsabilidad de cada uno de estos factores por separado.

Sin interposición mucosa

Esta forma se caracteriza por evitar la interposición de la mucosa entre las capas conjuntivas, con el objetivo de que no interfieran con la cicatrización de éstas.⁽³⁾

Tiene dos modalidades:

- El *afrontamiento con inversión de las capas*. Son las clásicas suturas invaginantes basadas en el principio de la aposición serosa de Trevor, de las que las más representativas son las técnicas de Halsted en un plano y la de Toupet en dos planos.⁽³⁾

- El *afrontamiento borde a borde*, con mínima inversión de las capas. Técnica que surge como solución a los inconvenientes del rodete interno, inevitable en la modalidad anterior. *Son las más próximas al ideal y a ella tienden la mayor parte de las técnicas de sutura en monopiano.*⁽³⁾

Con aposición de la mucosa

Son las suturas con eversión de capas, poco empleadas en la sutura manual, algo más en las mecánicas.⁽³⁾

Como se mencionó anteriormente, el plano fundamental de soporte de la sutura es el plano submucoso, por lo que la correcta toma del mismo es crucial. Además, se recomienda la realización de puntos extramucosos, ya que el punto total puede favorecer zonas de necrosis en la mucosa.^(3,5)

La opción habitual, en cuanto al número de planos, se hace entre:

Las técnicas en dos planos de sutura con dos variantes básicas:

- Un plano mucoso y otro submucoso – músculo – seroso. Es poco utilizada por la friabilidad de la mucosa en el intestino delgado. Su ventaja es técnica, porque al apartar la mucosa facilita la no interposición de la misma entre las capas conjuntivas, pero no aporta hermeticidad ni favorece la evolución de la sutura porque la mucosa se desgarrar o necrosa rápidamente.^(3,11)
- Un plano total y otro seromuscular. Técnica popularizada por Toupet, actualmente la más utilizada, con diversas variantes en cuanto al material y tipo de puntos.^(3,11)

Las técnicas en un plano de sutura (monoplano), con variantes menores:

- Totalmente extramucosa
- Tomando la submucosa por el dorso
- Tomando todas las capas
- Con artificio de la toma de la mucosa para evitar su interposición y facilitar su aproximación.

Actualmente se recomienda la *sutura en plano único*, ya que la sutura en varios planos no aporta ninguna ventaja en la prevención de la falla de sutura, incorpora mayor cantidad de tejido isquémico a la línea de sutura y su realización consume más tiempo.^(5,10,29)

Las suturas borde a borde

En el plano técnico, prácticamente todas son en monoplano extramucoso. En manos entrenadas, pese a su apariencia de lenta realización, son consideradas por la mayor parte de los autores como más rápidas que las por invaginación en dos planos.^(3,11) Conservan la correspondencia de las diferentes capas parietales, interfieren menos con la vascularización, dejan un rodete mínimo, prácticamente

inexistente, y cuando los puntos son totales bloquean el espacio celuloso parietal, disminuyendo la posibilidad de edema y hematomas murales.⁽³⁾ Cicatrizan más rápidamente que las suturas con inversión de capas, con un aspecto anatómico inicial más tranquilizador (aunque el aspecto definitivo sea equivalente). Forman menos adherencias perianastomóticas y retoman más rápidamente el tránsito intestinal.⁽³⁾ No hay evidencias experimentales de que las suturas borde a borde sean superiores a aquellas con inversión de capas en cuanto a menores porcentajes de fallas de sutura.⁽³⁾

En suma: en la sutura manual y del intestino delgado, la variedad más aceptada a realizar es la *sutura en un plano y extra mucoso*.

Otra variedad frecuentemente utilizada es la sutura extra mucosa, pero en dos planos. Uno submucoso/muscular/seroso y otro más, también seroso, por sobre el plano interno. En esta eventualidad hay que tener en cuenta la formación de un “rodete interno”, generado por la invaginación del primer plano de la anastomosis y que podría estenosar la luz intestinal. Además de la creación de un “espacio muerto” entre los dos planos de sutura, el cual podría actuar como un medio ideal para el desarrollo de abscesos anastomóticos.

El tipo de puntos

La opción más importante se establece entre la sutura continua y la sutura a puntos separados.

Sutura continua

Sus ventajas son:

- Su rápida realización
- Su carácter hemostático
- Su buena hermeticidad inicial ^(3,11)

El método estándar de confección de la sutura continua, la preferida en anastomosis digestivas, requiere un accionar muy sistematizado por parte del cirujano. El ayudante juega un rol importante, encargándose de la exposición correcta de las superficies, mantener limpio el campo quirúrgico, y mantener una correcta y continua tensión del hilo.⁽¹¹⁾

Esta sutura se puede realizar con un hilo con doble aguja y se comienza por un punto que se anuda preferentemente en la mitad de la cara posterior un tanto por encima del borde mesentérico, anudando en la luz del intestino delgado.

No es recomendable comenzar el punto justo en el borde mesentérico. En general este sector está cubierto de tejido adiposo y se corre el riesgo de no identificar correctamente los planos a anastomosar. Además y de manera desapercibida, se puede incluir en la sutura al vaso recto nutricio de ese sector, pudiéndose generar en la evolución una isquemia con el consecuente aumento de la probabilidad de falla. Se sugiere que al llegar al borde mesentérico el cirujano tome estas consideraciones. Debe evitarse limpiar excesivamente el borde mesentérico de asa, lo cual podría desvascularizarla. Asimismo, reconocer los planos correctos a anastomosar y de no incluir al vaso que posteriormente va a nutrir la anastomosis.

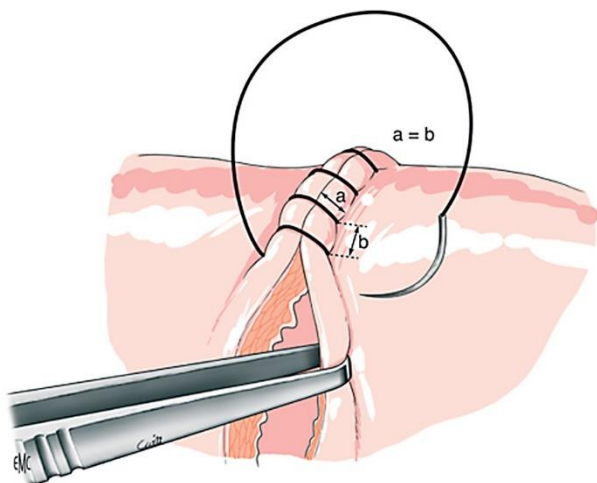


Fig 4: En la sutura continua al igual que al realizar puntos separados, la longitud entre el punto y el borde a anastomosar (a) debe ser de 3 a 4mm y a la misma distancia en ambos cabos. A su vez, los puntos dados en el mismo cabo deben ser equidistantes entre sí (b) y no estar separados más de 2mm. (11)

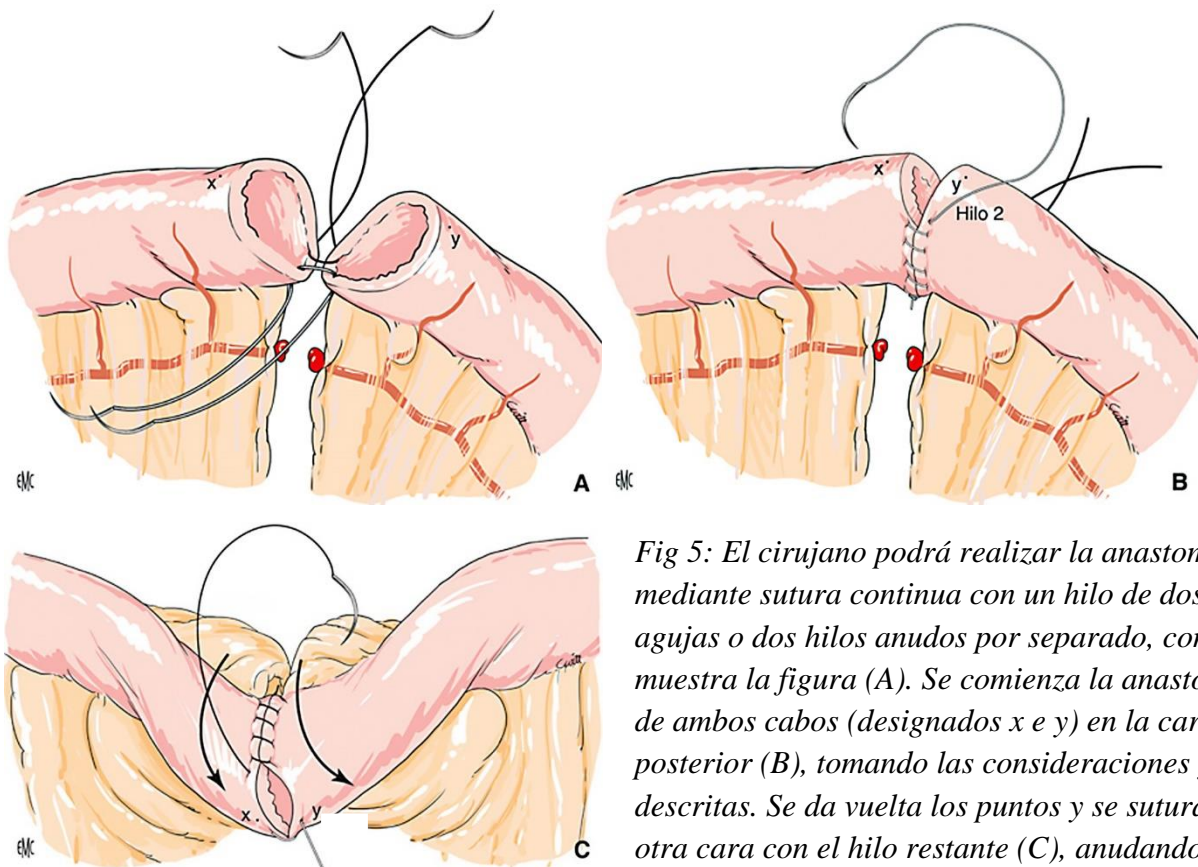


Fig 5: El cirujano podrá realizar la anastomosis mediante sutura continua con un hilo de dos agujas o dos hilos anudos por separado, como muestra la figura (A). Se comienza la anastomosis de ambos cabos (designados x e y) en la cara posterior (B), tomando las consideraciones ya descritas. Se da vuelta los puntos y se sutura la otra cara con el hilo restante (C), anudando ambos extremos para cerrar.⁽¹¹⁾

La hermeticidad es el requisito de mayor importancia en una sutura continua. Ésta es imposible de medir objetivamente; insistimos en que debe apretarse con firmeza pero teniendo en cuenta que un exceso de tensión favorece la isquemia tisular.^(3,13) La tensión debe verificarse siempre y especialmente utilizando hilos trenzados (multifilamentosos no recubiertos), estos son más difícil de retensar luego de varias pasadas. El hilo monofilamento se tracciona con facilidad, por lo que las variaciones de tensión son mejor toleradas. Debe tenerse presente que el hilo trenzado al deslizar contra la pared intestinal, actuaría como un taladro al agujerear una pared. Por lo que ésta maniobra debe realizarse con sumo cuidado. La tracción debe siempre realizarse en el sentido en que sale la aguja con el hilo y jamás trancando “a contra mano” con la pared intestinal.⁽¹¹⁾

La sutura continua también tiene ciertos inconvenientes capaces de determinar fallas de sutura en órganos críticos o en condiciones poco propicias para la buena cicatrización.

- Son más isquemiantes que las suturas a puntos separados. Esto es discutido por muchos autores, que consideran que son poco isquemiantes porque la presa de la sutura continua no está enfrentada a la presa de la pared opuesta.⁽³⁾

- Si se rompe o se suelta el nudo se afloja la sutura en una gran extensión, produciendo una amplia dehiscencia.⁽³⁾
- Carece de expansión diametral, por lo que es estenosante, lo que tiene importancia funcional. De no reabsorberse o eliminarse el material de sutura, podría limitar el crecimiento diametral del intestino, sobre todo en los niños.⁽³⁾

Sutura a puntos separados

Pese a que su realización es más meticulosa, es preferida sobre todo en condiciones precarias de cicatrización, porque deja la vascularización intacta entre puntos, isquemiando menos la sutura. Es también una opción manejable en regiones de exposición compleja.⁽³⁾

Conserva la capacidad de expansión diametral del intestino y la de crecimiento. Si se rompe o afloja un nudo origina una dehiscencia más limitada, que puede ser más fácilmente sellada por las defensas peritoneales, sin mayores consecuencias evolutivas.⁽³⁾

Suele realizarse por planos, uno posterior y otro anterior; el anterior puede realizarse mediante sutura continua. La anastomosis puede confeccionarse anudando de a uno cada punto, o bien primero pasando todos los puntos, quedando sujetos por pinzas, para luego anudarlos uno a uno.⁽³⁾

Tanto en la sutura continua como en los puntos separados, los puntos deben pasar a 3 – 4 mm del borde de sección, lo que facilita su ejecución y da seguridades desde el punto de vista mecánico. Deben espaciarse equilibradamente, balanceando el riesgo de fugas (puntos muy separados) y el de isquemia (puntos muy próximos).⁽³⁾ Debe anudarse recordando que la tensión excesiva desgarraría e isquemia, y que el edema secundario (mencionado anteriormente y normal en todos los procesos de cicatrización) ajusta aún más los puntos.

Diversos estudios han comparado la realización de sutura continua con la sutura a puntos separados, no encontrándose diferencias estadísticamente significativas en relación a la falla de sutura.^(5,30,31)

Los materiales de sutura

El material adecuado permite aproximar el tejido con el menor trauma posible, evitando la aparición de espacios muertos. El uso preferencial de un material sobre otro dependerá del cirujano, pero el

tipo de anastomosis a realizar y los factores locales y sistémicos del paciente también influirán en la decisión final.⁽¹⁾

En vistas a la prevención de la falla de sutura, los materiales utilizados en la cirugía digestiva deben ajustarse a las siguientes características básicas:

- *Mínimo traumatismo de los tejidos*, especialmente de la submucosa, porque limita su capacidad sellante del orificio del punto e interfiere con la vascularización. Es función del calibre del hilo y del tipo de aguja utilizado.⁽³⁾
- *Maleabilidad adecuada*, asociada a escasa elasticidad y capacidad de deslizar para poder confeccionar con facilidad nudos seguros que mantengan la tensión adecuada de los puntos.⁽³⁾
- *Relación calibre/resistencia mecánica conveniente*, para no incluir excesiva cantidad de material de sutura en la pared. La resistencia mecánica debe ser estable, o por lo menos disminuir en forma lenta, conocida y regular, sin llegar a ser inefectiva antes que la cicatriz haya adquirido resistencia. Este aspecto ha sido poco estudiado por las dificultades prácticas de distinguir en la resistencia de una sutura lo que corre por cuenta del material, de lo que depende de la cicatriz.⁽³⁾
- *Buena tolerancia con mínimas reacciones tisulares* de cuerpo extraño o antigénicas, que al aumentar los procesos inflamatorios, interfieren con la cicatrización.^(3,32-34)

Suturas Absorbibles Sintéticas

Poliglactina 910

Este material posee grandes ventajas respecto a aquellos utilizados en tiempos pasados:

- Paso fácil por el tejido
- Colocación precisa del nudo
- Suavidad al bajar el nudo
- Menor tendencia a encarcelar tejidos⁽³⁵⁾

Esta sutura sintética absorbible es un copolímero de láctido y glicólido (del ácido láctico y glicólico). Ambas son sustancias metabólicas naturales. La propiedad repelente del agua del láctido disminuye su penetración en los filamentos de la sutura, y por lo tanto disminuye la tasa de pérdida de fuerza de tensión in vivo en comparación con las suturas absorbibles naturales, sujetas a digestión enzimática. Los láctidos también son voluminosos, conservan las cadenas submicroscópicas de polímeros que

forman los filamentos espaciados en tal forma que la absorción de la masa de la sutura es rápida una vez que se pierde la fuerza de tensión. La combinación de láctido y glicólido es una estructura molecular que mantiene suficiente fuerza de tensión para la aproximación eficiente de los tejidos durante el periodo crítico de cicatrización de la herida, seguido de una rápida absorción.⁽³⁸⁾ Las suturas no recubiertas retienen aproximadamente 65% de la fuerza de tensión original 14 días después de su colocación. A los 21 días, se retiene 30% de la fuerza de tensión de las suturas de calibres 7-0 y menores y 40% por suturas de calibres 6-0 y mayores. La absorción es mínima hasta aproximadamente el día 40 postimplante y es esencialmente completa entre los 56 y 70 días. Debido a que las suturas sintéticas absorbibles no son digeridas por actividad enzimática, tienen un menor grado de reacción tisular.

El recubrimiento de las suturas multifilamentosas, lo cual facilita el pasaje del hilo a través del tejido, es una combinación de partes iguales de un copolímero de láctido, glicólido y estearato de calcio. El resultado de esta mezcla es un lubricante sumamente absorbible, adherente, y no desprendible. Esta sutura puede usarse en presencia de infección. Como la sutura misma, el recubrimiento se absorbe rápida y predeciblemente entre 56 y 70 días. Los ácidos láctico y glicólico se eliminan del organismo principalmente en la orina. Igual que con las suturas no recubiertas, las suturas recubiertas permiten que el hilo se deslice suavemente por las capas de la pared intestinal, minimizando el trauma que genera al hilo trenzado, provocando además una leve reacción tisular durante la absorción.⁽¹⁾

Polidioxanona

Este hilo se compone de poliéster poli (p-dioxanona), este monofilamento combina un hilo sencillo, blando, flexible, con una absorción y soporte prolongado de la herida hasta seis semanas; el doble que otras suturas sintéticas absorbibles. Induce solamente una ligera reacción tisular.

Adicionalmente, tiene baja afinidad por los microorganismos.⁽³⁹⁾ Como otras suturas absorbibles, se absorben in vivo mediante hidrólisis. Aproximadamente un 70% de la fuerza de tensión permanece 14 días posimplante, 50% 28 días, y 25% 42 días. La absorción es mínima hasta el día 90 después de la operación aproximadamente, y es esencialmente completa en seis meses.⁽¹⁾

Suturas No Absorbibles

Polipropileno

El polipropileno es un estereoisómero isostático cristalino de un polímero de hidrocarburo lineal que permite muy poca o ninguna saturación. Las suturas de monofilamento de polipropileno no están sujetas a degradación o debilitamiento por las enzimas tisulares. Son extraordinariamente inertes en el tejido y se ha encontrado que retienen la fuerza de tensión por periodos hasta de dos años in vivo. Se recomiendan las suturas de polipropileno cuando se desea una mínima reacción tisular, como en heridas contaminadas e infectadas para minimizar la formación de fístulas y la falla de sutura.⁽¹⁾

Desliza suavemente a través de los tejidos provocando un trauma mínimo en el pasaje de los mismos. Es un hilo con “memoria”, por lo que en algunas situaciones su manejo puede ser más dificultoso que con los hilos sintéticos reabsorbibles. Al anudarlos se debe tener mucho cuidado, ya que al no ser hilos trenzados, el ajuste del nudo no siempre es el deseado (pueden correrse y aflojarse).

Agujas

Las agujas quirúrgicas están compuestas por tres segmentos: el extremo de unión al hilo, el cuerpo y la punta.^(1,33,34,44)

Con respecto al extremo de unión al hilo, prácticamente todas las agujas que se utilizan hoy en día son “engastadas” o ensambladas. Esta configuración funde la aguja a la sutura en una unidad continua, minimizando el trauma que se generaba con las agujas de ojal.⁽¹⁾

El cuerpo de la aguja es la porción que se sujeta con el porta aguja durante el procedimiento quirúrgico. La aguja se debe sujetar con la punta del portaagujas en la unión de los dos tercios proximales y el tercio distal a la aguja.^(1,34,44) El cuerpo puede ser recto o curvo, midiéndose la curvatura en una fracción de un círculo. Las agujas más utilizadas en la sutura digestiva son curvas, de 3/8 y 1/2 círculo.^(1,33,44) (Fig 6)


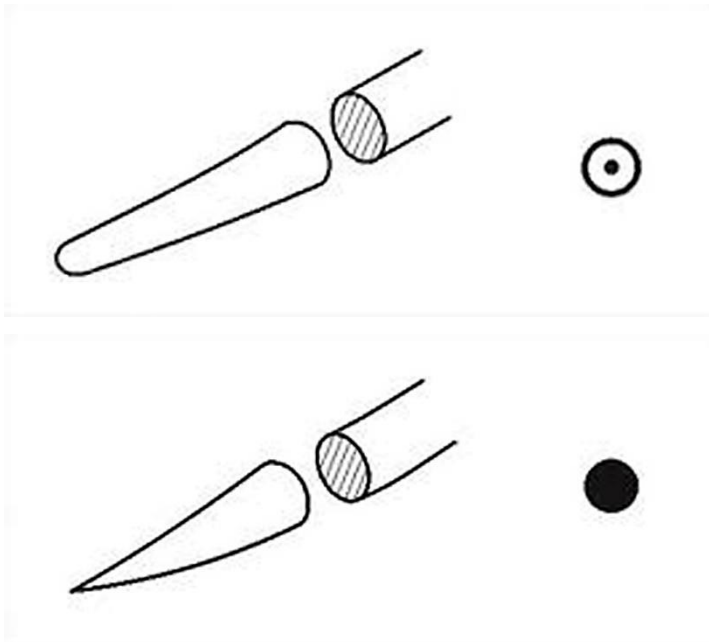


Fig 6: Las agujas de cuerpo curvo se clasifican según la fracción de círculo que abarcan, siendo las más utilizadas en intestino delgado las de 3/8 y 1/2 círculo.⁽¹⁾

La punta se extiende del extremo de la aguja hasta el corte transversal máximo del cuerpo, y puede ser cortante, ahusada, *tapercut* o *de punta roma* (Fig 7). Las agujas cortantes tienen por lo menos dos bordes opuestos cortantes, afilados para cortar a través de los tejidos duros difíciles de penetrar.^(1,34,44)



*Fig 7: La punta de la aguja quirúrgica puede ser cortante, ahusada, *tapercut* o *de punta roma*. Estas últimas son las utilizadas para la anastomosis de tubo digestivo.⁽¹⁾*

Las agujas ahusadas, o redondas, penetran y separan el tejido sin cortarlo. La punta adelgaza hasta terminar en una punta delgada, y el cuerpo se aplana para adoptar una forma oval o rectangular que previene la rotación en el portaaguja. Las agujas ahusadas se prefieren cuando se desea el orificio más pequeño posible en el tejido y un mínimo corte de éste.^(1,33,34)

Las agujas *tapercut* combinan características de las agujas cortantes en la punta y las ahusadas en su cuerpo. La punta penetra fácilmente los tejidos densos y la porción ahusada del cuerpo facilita el paso suave por ellos.⁽¹⁾

Las agujas de punta roma pueden disecar el tejido friable más que cortarlo. Tienen el cuerpo ahusado y una punta redondeada que no corta el tejido.⁽¹⁾

En las suturas digestivas se utilizan agujas ahusadas o de punta roma, ya que se trata de un tejido de fácil penetración y éstas minimizan la posibilidad de desgarrarlo.⁽¹⁾

Las suturas mecánicas

La anastomosis con grapadoras se desarrolla en principio para facilitar la realización y acortar el tiempo anastomótico. En un primer tiempo, la máquina inmoviliza y comprime los tejidos a anastomosar; el grapado se realiza con grapas en forma de B dispuestas en forma intercalada previo a la sección.⁽¹¹⁾

Las cargas de cada grapadora están frecuentemente disponibles de forma independiente a la grapadora en sí. El tipo (longitud y tamaño) se adecúa según el grosor de los tejidos y la región anatómica. Existen tres tipos de grapadoras básicas:

- *Grapadora lineal no cortante (TA ®)* (Fig 8): permite grapar y seccionar el tubo digestivo con bisturí frío.
- *Grapadora lineal cortante (GIA®)* (Fig 9 y 10): realiza un grapado de doble fila y secciona entre las dos filas. El tejido a seccionar se aprieta entre dos yunques lineales. Ésta tiene, a su vez, su contraparte laparoscópica (endoGIA®).
- *Grapadora circular* (Fig 11): realiza una anastomosis circular utilizando dos círculos concéntricos de grapas entre las que una cuchilla circular secciona las paredes intestinales. Requiere la colocación de un yunque en uno de los extremos anastomóticos para su adecuada realización. Su uso no es de rutina en anastomosis del intestino delgado⁽¹¹⁾



Fig 8: Grasadora lineal no cortante (TA). Los tamaños empleados para sutura de delgado son de 60 y 30 mm. ⁽⁸⁵⁾



Fig 9: Grapadora lineal cortante (GIA). El tamaño empleado para sutura de delgado es 80 mm. ⁽⁸⁶⁾



Fig 10: Grapadora lineal cortante laparoscópica (endoGIA). ⁽⁸⁶⁾



Fig 11: Grapadora circular.⁽⁸⁵⁾

El tipo de grapa a emplear varía según el tejido que se quiera anastomosar. Las cargas para las distintas máquinas de sutura difieren en la cantidad de grapas, ancho de la grapa y profundidad de la misma en el tejido. Para el intestino delgado se considera aceptable utilizar tanto cargas azules (3,8mm de ancho) como verdes (4,8mm de ancho).⁽⁴⁵⁾ Poco se ha estudiado sobre la mayor efectividad de una sobre la otra a este nivel del tubo digestivo; este punto será discutido en mayor profundidad en el capítulo sobre “modelo experimental” en el presente trabajo.

Anastomosis mecánica con grapadora lineal

Anastomosis látero-lateral terminalizada: Los dos segmentos a anastomosar se alinean lado a lado, y se realiza una incisión corta para introducir los yunques de la grapadora. El grapado y la sección se realizan avanzando con el cursor de la misma. Se verifica la correcta hemostasis. La zona de introducción de la grapadora puede cerrarse mediante sutura manual o mediante grapado (Fig 12 y 13).⁽¹¹⁾ No se han demostrado evidencias significativas en la tasa de falla de sutura al comparar la sutura mecánica con la manual en las diferentes publicaciones.^(5,10,46,47) Pero se destaca la rapidez de la sutura mecánica.^(46,47)

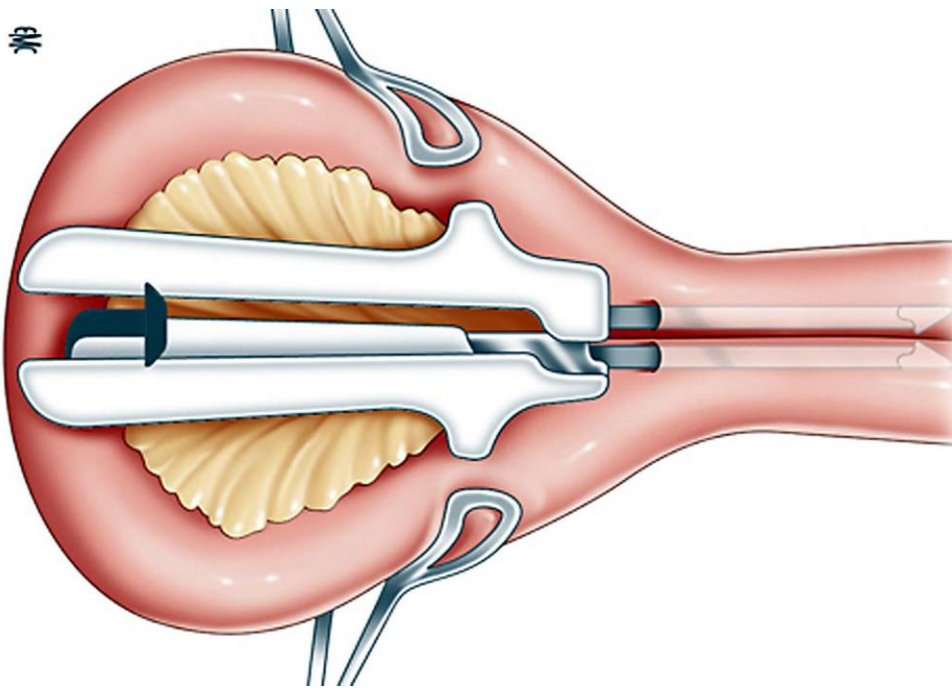


Fig 12: Técnica de anastomosis con grapadora lineal cortante (GIA^R). Ambas ramas de la máquina se insertan dentro de las asas a anastomosar, ya sea efectuando un corte o post-resección por los cabos libres. Una vez alineadas las superficies, se efectúa el corte y disparo de la carga.⁽¹¹⁾

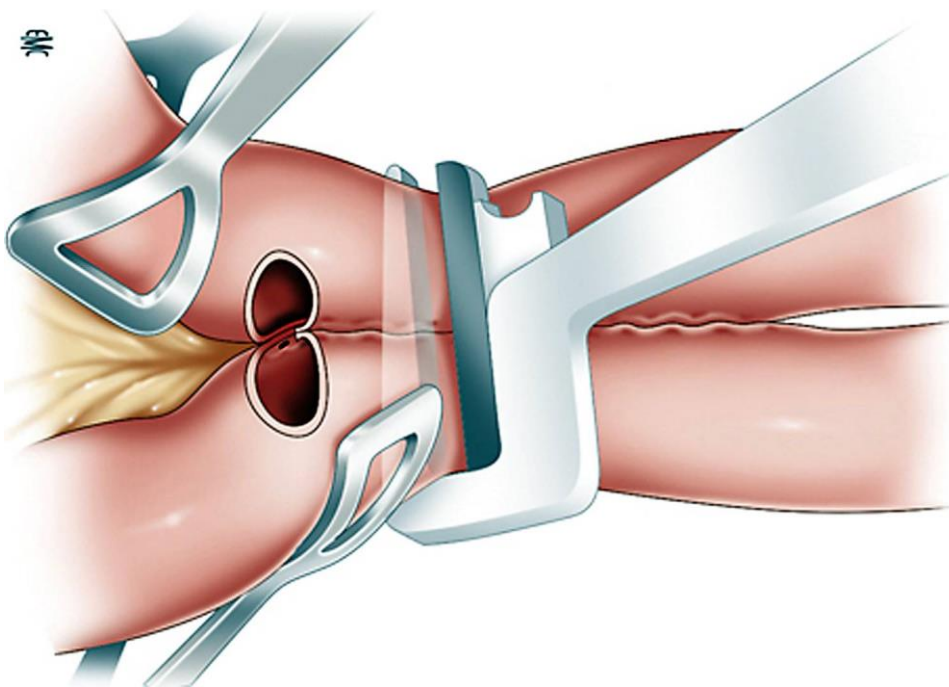


Fig 13: Técnica de anastomosis con grapadora lineal no cortante (TA). Ambas asas a anastomosar se dejan alineadas y se presiona la máquina cargada sobre las mismas. Una vez realizado el disparo, se secciona con bisturí o tijera el segmento intestinal que ha quedado fuera del tracto digestivo gracias a la línea de grapas.⁽¹¹⁾

Particularidades Laparoscópicas

La sutura mecánica ha supuesto, en los últimos tiempos, un medio de facilitación también en la cirugía laparoscópica. Si bien puede intervenir enteramente por laparoscopia, en ocasiones puede realizarse la cirugía con una instancia a cielo abierto en la que se efectúa la anastomosis, conformando la llamada “cirugía video asistida”.⁽²⁷⁾

Existen ciertas particularidades en lo que respecta a la anastomosis laparoscópica manual. Al igual que en cirugía abierta, se requiere una exposición correcta previo al comienzo de la anastomosis. En laparoscopia, esto implica la disposición de los trócares de acuerdo a la regla de triangulación, situando la óptica entre los dos trócares de trabajo y directamente delante del campo. Los trócares de trabajo deben formar un ángulo de no menos de 90° entre ellos para la correcta elaboración del nudo (Fig 14). Dicha localización permite los movimientos adecuados, y así disminuye el riesgo de falla por técnica inadecuada.⁽²⁷⁾

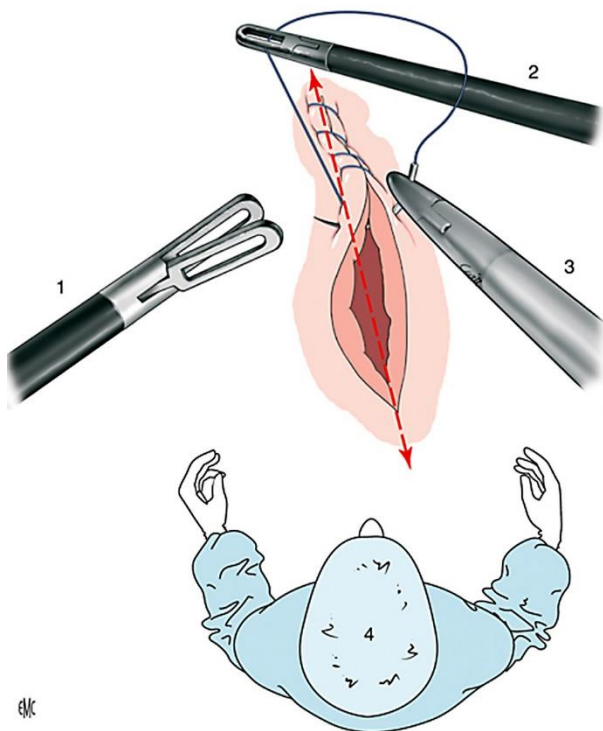


Fig 14: Los trócares de trabajo y los instrumentos utilizados a través de ellos deben formar un ángulo de no menos de 90° para un correcto manejo de la sutura.⁽²⁷⁾

La apertura del tubo digestivo se puede realizar utilizando energía eléctrica (coagulación monopolar) o ultrasónica. En la cirugía laparoscópica la hemostasia de los vasos submucosos es más difícil. A la hora de la apertura, dos errores básicos pueden comprometer la sutura posteriormente. El primero es la apertura excesiva del extremo donde se ubicará el yunque en una grapadora lineal; el segundo, la no apertura del plano mucoso, que impide la anastomosis.⁽²⁷⁾

A la hora de realizar la anastomosis, la sutura mecánica permite aumentar la seguridad y rapidez, reduciendo las dificultades de la anastomosis manual, las cuales se ven incrementadas en el medio laparoscópico. La anastomosis mixta (mecánica y manual) es la más frecuente en laparoscopia, requiriendo una máquina lineal cortante y un tiempo de sutura manual para cerrar zonas de enterostomía.⁽²⁷⁾

En cuanto al tiempo de sutura manual, la sutura continua es la norma. La longitud del hilo es importante; ésta no debe sobrepasar los 12-15cm para una distancia de 3 a 5 cm, evitando así perder tiempo en recuperar un hilo de sutura continua muy largo en la cavidad. El hilo y la aguja se introducen por completo en la cavidad peritoneal, y los nudos son siempre intracorpóreos, salvo que se realice una bolsa de tabaco. La sutura continua se realiza bajo una apropiada tensión.⁽²⁷⁾

Los nuevos hilos de sutura con estructura de “escama de serpiente”, que se autobloquean en la pared digestiva, facilitan la tensión de la sutura, sin precisar anudar, cortándose simplemente el hilo a milímetros de la pared intestinal. Si bien estos hilos ofrecen ventajas en el tiempo de realización de la sutura, hay evidencia de casos de oclusión intestinal donde las asas intestinales se enganchan en los extremos del hilo, por lo cual cubrir los cabos adecuadamente es primordial. La terminación de la sutura continua puede realizarse pasando otro hilo que, anudado, finalice la sutura, o realizando la finalización sobre un bucle en el propio hilo.⁽²⁷⁾

Las pruebas de hermeticidad para la sutura son las mismas que en cirugía abierta, pudiéndose valorar con aire o colorante.⁽²⁷⁾

Particularidades en Cirugía Robótica

La robótica actúa de la mano con la cirugía laparoscópica, siendo su implementación reciente y por el momento costosa aunque prometedora. Sus mayores ventajas están ligadas a la comodidad para el cirujano (que opera cómodamente sentado, apoyando los codos) y la mejoría de los movimientos que aporta en la laparoscopia. La visión en la cirugía robótica es tridimensional, lo que elimina la necesidad de adaptarse a un campo visual bidimensional como se utiliza en la laparoscopia. La óptica, a su vez, es fija y controlada por el mismo cirujano, mientras que los movimientos de los brazos robóticos facilitan la confección de la anastomosis.⁽²⁷⁾

La mayor desventaja de este método es la pérdida de la sensación táctil y la noción de la fuerza tensil, lo que hace que la inspección visual sea el único indicio de una correcta anastomosis para el cirujano.⁽²⁷⁾

Existen técnicas alternativas para la realización de suturas digestivas, que tienen como ventaja requerir menor tiempo para su realización y permitir mayor homogeneidad en la técnica entre los diferentes profesionales.^(12,48)

Dentro de ésta categoría encontramos las anastomosis por compresión con anillos bio fragmentables, las realizadas con imanes, las colas biológicas, y hasta el sellado con láser (todas en etapa experimental).^(12,48)

El concepto de anastomosis por presión surgió en el año 1826 cuando Félix Nicholas Denans introdujo una anastomosis digestiva utilizando un anillo metálico, y luego con el botón de Murphy. Sin embargo, esta técnica quedó en segundo plano luego del surgimiento de los hilos de sutura. En los últimos años se han desarrollado varios dispositivos, realizándose ensayos clínicos con resultados controversiales.^(12,48)

El anillo anastomótico bio fragmentable (BAR) está compuesto por dos segmentos de Ácido Poliglicólico y Sulfato de Bario que se introducen en la luz de los cabos anastomóticos y se fijan con un hilo monofilamento absorbible. Posteriormente se cierra la anastomosis uniendo los dos segmentos ejerciendo presión con el índice y el pulgar de ambas manos. De esta manera se obtiene una anastomosis con aposición de serosas.⁽⁴⁹⁾ La tasa de falla de sutura encontrada en las anastomosis por BAR oscila entre un 0.8% y 4.2%, comparable con las suturas digestivas convencionales. Debido a su rapidez de realización algunos autores recomiendan su uso en cirugías de emergencia y en caso de requerirse múltiples anastomosis.⁽⁴⁹⁾

La anastomosis por compresión asistida por imanes requiere posicionar dos imanes endoscópicamente en la luz de ambas asas intestinales a anastomosar. Los imanes se atraen entre sí y ejercen determinada presión que genera isquemia local, formando una fístula entre las asas. Sin embargo no existen suficientes estudios que comprueben la seguridad de esta técnica, por lo que aún está en etapa de investigación.^(50,51)

Los adhesivos han ganado popularidad en varios campos de la cirugía, especialmente en el cierre de heridas en piel. Ellos forman enlaces químicos o físicos con los tejidos, distribuyendo las fuerzas de

tensión de manera regular a lo largo de la herida. Existen estudios experimentales que utilizan los adhesivos para la confección de anastomosis intestinales, con tasas de falla de sutura similares a las encontradas en las suturas convencionales.⁽⁵²⁾

Causas de falla de sutura dependientes de inadecuadas condicionantes locorregionales y generales de la reparación

De los múltiples conocidos sólo trataremos los de importancia clínica y los fundados en una sólida evidencia experimental.

Condicionantes locorregionales

Irrigación parietal: Isquemia

La adecuada irrigación es condición esencial de la buena cicatrización, ya que asegura un aporte apropiado de nutrientes y oxígeno, permitiendo la respuesta inflamatoria y la fibroplasia.^(9,25,32,53)

Puede ser interferida por diversos factores como el traumatismo parietal (vinculado a la excesiva y agresiva manipulación del cirujano y/o ayudantes), especialmente el de la submucosa, las suturas isquemiantes, y el excesivo despojo del meso.⁽³⁾

Los cabos anastomóticos deben estar bien vascularizados, tanto desde el punto de vista venoso como arterial, para lo cual se deben respetar las ramas vasculares responsables de irrigarlos al realizar la sección del asa. De producirse una lesión de las mismas, la manera más eficaz y atraumática de controlar el sangrado es la compresión manual en primera instancia, seguido de la ligadura o sellado selectivo del vaso. Esta rápida maniobra disminuye el riesgo de que se origine un hematoma disecante del mesenterio, el cual posteriormente podría actuar como factor isquemiente, ya que por continuidad podría comprometer la irrigación o el drenaje de la zona a anastomosar.⁽³⁾

La calidad de la vascularización puede valorarse por inspección visual y por sección de apéndices epiploicos próximos, ya que su hemorragia activa indica buena vascularización. Sin embargo, éste método es subjetivo e impreciso, pudiendo resultar en una inadecuada perfusión de los cabos anastomóticos.^(53,54) Por este motivo, se han desarrollado diversos métodos que permitan evidenciar objetivamente la microcirculación de las asas previo al emplazamiento de la anastomosis.^(8,53) Uno de

los estudios utilizados es la ecografía Doppler, método económico, rápido e incruento, pero no ha demostrado resultados consistentes. Algunos centros utilizan la medición de concentración de oxígeno, cuyo descenso mayor al 30% tras la ligadura vascular, predice la necrosis de la anastomosis en las primeras 48 horas.⁽⁵³⁾

Otro método de evaluación de los márgenes de resección es la angiografía con indocianina verde, un fluoróforo que al ser excitado por luz en el espectro infrarrojo emite fluorescencia en el espectro infrarrojo cercano.^(8,55,56) Al utilizarse un sistema de captación de imágenes adecuado, la indocianina permite la visualización intraoperatoria del flujo sanguíneo de la pared intestinal. Éste es un método incruento, ya que no produce radiaciones ionizantes, y permite evaluar cambios en la vascularización de los tejidos en tiempo real.⁽⁵⁶⁾

Así mismo, debe verificarse la ausencia de hemorragia previo al cierre. El sangrado puede activar enzimas proteolíticas y alterar el tejido de granulación.⁽³⁾ Los hematomas en las anastomosis pueden interferir en la cicatrización, interrumpir el proceso normal de la misma y además ser un lugar propicio para la infección, predisponiendo de ésta manera la falla de sutura.⁽⁵⁷⁾

La neo vascularización local dependerá de la extensión del proceso inflamatorio. Éste puede alterarse por fenómenos isquémicos locales generados por manipulación excesiva o trauma causado por el hilo y aguja.⁽³⁾

Las adherencias, miradas por el cirujano como desagradables y fuentes de complicaciones potenciales, actúan como fuentes adicionales de irrigación que ayudan a mantener la circulación durante los críticos primeros días del postoperatorio.⁽³⁾

La normalidad de la microcirculación, esencial para la cicatrización porque aporta oxígeno y nutrientes, puede ser también alterada por causas generales como hipotensión prolongada, hemorragia y shock.^(3,21) Algunas de las alteraciones de la microcirculación consecutivas a estos desórdenes, como la estasis, son reversibles al reponer la volemia. Sin embargo, otras como el “sludging” (acumulación de eritrocitos en las paredes de los vasos sanguíneos, reduciendo la luz vascular y así el flujo sanguíneo) y la coagulación intravascular diseminada, no lo son.⁽³⁾

Por tanto, estas causas generales intra y postoperatorias deben ser valoradas y prevenidas, porque pueden influir decisivamente en la mala evolución de una sutura digestiva.⁽³⁾

Pared digestiva alterada

La pared digestiva a suturar puede presentar alteraciones que la hagan inadecuada para una cicatrización ineficaz. Ellas dependen fundamentalmente de:

- *Traumatismos* accidentales previos o quirúrgicos por manipulación excesiva. Esto genera alteraciones bioquímicas parietales que se extienden a 4 o 5 cm del traumatismo. Dichas alteraciones consisten en una excesiva activación de la colagenasa y aumento del sodio con edema parietal.⁽³⁾
- Procesos *inflamatorios* parietales (congestión y edema que confieren gran friabilidad) consecutivos a suturas anteriores en evolución o peritonitis en la zona, condiciones frecuentemente encontradas en las reintervenciones por falla de sutura.⁽³⁾

Para la prevención de la falla de sutura digestiva, es un principio quirúrgico básico realizar la sutura sobre pared digestiva sana o sólo con mínimas alteraciones. *Esto es muy importante en las reintervenciones, en las que la gravedad del paciente exige un procedimiento rápido, o en las que el aspecto aparentemente normal de las paredes digestivas incita a soluciones económicas como cerrar con un punto una zona limitada de falla de sutura digestiva anterior, olvidando que ya toda ella presenta alteraciones evolutivas que llevarán a la falla del resto de la misma.*⁽³⁾

Es entonces fundamental reseca sectores de pared suficientes como para suturar sobre pared sana, lo que puede plantear problemas en órganos de escaso diámetro o longitud.⁽³⁾

Tensión excesiva

Los tejidos afrontados en la anastomosis no deben estar sujetos a tensión, ya que ésta puede comprometer la vascularización local y predisponer a la falla de sutura.^(6,23) Si bien esto es simple para estructuras móviles como el intestino delgado, no es así para otros sectores del tubo digestivo con sectores fijos.

La tensión de la anastomosis se evalúa en tres aspectos:

- La tensión *longitudinal*, que constituye un problema en las suturas de órganos digestivos de escasa longitud como esófago, duodeno, y ciertos sectores de colon y recto.
- La tensión *circunferencial*, por hipertensión intraluminal, producida generalmente por obstáculos distales a la sutura, evitándose adecuados mecanismos de evacuación del órgano o su degravitación.

- La tensión producida por la enérgica contracción parietal desencadenada por la *neostigmina* que se administra para revertir la curarización.⁽²⁵⁾

Infección regional y localizada (perianastomótica) y difusa (peritonitis)

La infección constituye el factor más importante en la alteración de los fenómenos cicatrizales, ya que produce un aumento de la actividad colagenolítica que altera la calidad del colágeno y debilita el tejido conjuntivo de la submucosa.^(3,11)

Para prevenir la infección de la sutura el campo debe estar estéril, rodeado de varios campos textiles, a veces rociados con producto antiséptico. El instrumental utilizado para la apertura y realización de la anastomosis digestiva se coloca aparte, y el cirujano y sus ayudantes deben cambiar de guantes al final del tiempo séptico para disminuir el riesgo de complicaciones infecciosas que puedan sobreagregar una falla de sutura. El pinzamiento intestinal puede resultar útil, si bien no es indispensable, pero este se debe realizar con mucho cuidado ya que provocará micro traumatismos que afectarán el proceso normal de la cicatrización, pudiendo retrasarlo. La sutura con la mucosa cerrada es otra forma de evitar o limitar la contaminación.^(3,11)

Drenajes y suturas digestivas

El drenaje peritoneal rápidamente se sella y en pocas horas solo drena su trayecto. Tiene efectos perniciosos sobre la anastomosis: exagerada reacción fibrosa perianastomótica, estenosis, mayor incidencia de fallas, y mantenimiento de la contaminación perianastomótica.⁽⁶⁾

Los drenajes de látex, mejor aún los de teflón, y los drenajes aspirativos, no ejercen efectos significativamente negativos sobre la evolución de la anastomosis, aunque algunos estudios muestran una relación entre su utilización y la falla de sutura digestiva.⁽⁶⁾

El drenaje peritoneal en contacto con la sutura debe ser proscrito, sin embargo el drenaje en la vecindad de la sutura digestiva puede ser tolerado si el material es atraumático y es mantenido por un breve período.⁽⁶⁾

De existir una falla de sutura y de contar con un drenaje enfrentado a la misma, los efectos locorregionales y sistémicos de la falla pueden ser mitigados. La colocación sistemática de drenajes abdominales en la confección de las anastomosis digestivas es un tema de permanente discusión entre los cirujanos. Sugerimos que su colocación sea valorada tomando en cuenta los riesgos de falla (mencionados en el texto) y las particularidades de cada paciente.

Traumatismo regional excesivo. Traumatismo alejado

Los estudios experimentales evidencian que el traumatismo regional disminuye la resistencia tensil de las anastomosis colónicas, situación que se podría extrapolar al intestino delgado. El mecanismo involucrado es la disminución de las defensas peritoneales por la sangre o cuerpos extraños que las entretienen o la desperitonización que las suprimen. Esta disminución de las defensas permitiría una peritonitis localizada perianastomótica, responsable de la falla.⁽³⁾

Los efectos adversos del traumatismo lejano sobre la cicatrización serían mediatizados por la hipoxia debido a hipovolemia.⁽³⁾

Lavado peritoneal postoperatorio

Se menciona que el lavado peritoneal postoperatorio de ciertas peritonitis difusas graves podría tener efectos adversos sobre la cicatrización de las suturas digestivas, favoreciendo su falla. Sin embargo, *no existe evidencia experimental que lo confirme.*⁽³⁾

Vaccum pack

Existe cierta preocupación con respecto a la realización del vaccum pack (empaquetado abdominal al vacío) luego de realizarse una sutura digestiva, ya que podría incrementar el riesgo de dehiscencia. Sin embargo, *no existen datos en la literatura que demuestren esta asociación*, requiriéndose futuros estudios que lo comprueben. Por lo que no se desaconseja la realización de un vaccum pack cuando se confeccionó una sutura digestiva, pero si se recomienda alejar la sutura del drenaje de aspirado permanente.⁽⁵⁸⁾

Condicionantes generales

Desnutrición: hipoproteinemia

El paciente desnutrido tiene una pérdida en grado variable de sus proteínas y grasas corporales, lo que en algunos casos interfiere en la reparación de sus heridas.^(4,6)

Experimentalmente se ha encontrado una relación lineal entre la disminución del peso corporal, la proteinemia y la resistencia tensil de las suturas digestivas (trabajo que analizó las suturas colónicas), a partir de pérdidas de peso de tan solo el 2%.⁽³⁾ Es probable que esto no se trate tan solo de un problema del grado de desnutrición, sino del estado del metabolismo proteico y calórico, con balance positivo o negativo.⁽³⁾

Hoy en día, salvo en la urgencia, no es admisible realizar intervenciones que involucren suturas digestivas hasta que el balance metabólico se haya vuelto positivo.⁽³⁾ El catabolismo proteínico y la hipoalbuminemia menor a 2 g/dl pueden retrasar el proceso de cicatrización. Las deficiencias vitamínicas influyen en la cicatrización, sobre todo por sus efectos como cofactores.⁽²¹⁾

La hipoproteinemia prolonga la fase de inflamación y retrasa el comienzo de la fase de proliferación, generando una defectuosa síntesis de colágeno. El mecanismo íntimo parece ser la carencia de aminoácidos esenciales sulfurados, que formarían las enzimas fibroblásticas y el propio colágeno.⁽³⁾

Por el momento, el único medio de alterar favorablemente la cicatrización en la desnutrición proteica es positivar el balance metabólico proteico mediante la alimentación enteral o parenteral.⁽³⁾

Anemia

A pesar de algunas evidencias discordantes, la mayoría de las investigaciones han puesto de manifiesto que la disminución de la tasa de hemoglobina no es por sí misma la causa de la cicatrización anormal, tanto a nivel de la pared abdominal como de las vísceras.⁽³⁾

La disminución de la concentración de hemoglobina aparece clínicamente como favorecedora de fallas de sutura cuando es aguda y está descompensada, y la falla se debe a las alteraciones de la microcirculación por la hipovolemia y no a la propia disminución de la hemoglobina.⁽³⁾

Tensión de oxígeno

Es una condicionante general muy relacionada con la irrigación y con la anemia. Experimentalmente se ha demostrado que el oxígeno liberado en la microcirculación es esencial para el desarrollo de nuevos capilares y para la migración y síntesis colágena de los fibroblastos de la herida en cicatrización.⁽³⁾

Por otra parte, modificando en más o en menos la concentración de oxígeno respirado, se obtienen pequeñas pero significativas variaciones de la resistencia tensil de la herida.⁽³⁾

Minerales y vitaminas

Entre los diversos elementos que influyen en la cicatrización, el zinc parece ser importante porque interviene en la función de sistemas enzimáticos esenciales para la proliferación de las células epiteliales y los fibroblastos.⁽³⁾ Su carencia, muy rara, produce retardo en la epitelización, de la síntesis colágena y de la ganancia de la resistencia tensil. Como su administración no acelera la cicatrización normal, sino que inhibe la fagocitosis y la maduración del colágeno, su administración debe restringirse a los casos de deficiencia comprobada.⁽³⁾

El ácido ascórbico es un agente activador de las enzimas hidroxilantes de la prolina y la lisina, siendo necesario para la cicatrización conjuntiva normal. La carencia de vitamina C produce insuficiencia de los fibroblastos en producir colágeno al ritmo necesario para la cicatrización e impide la mantención de una cicatriz conjuntiva normal.⁽³⁾

Alteraciones hidroelectrolíticas

El desequilibrio electrolítico resultante de la deshidratación altera la función cardíaca y renal, el metabolismo celular, la oxigenación de la sangre, y la función hormonal.⁽¹⁾ La deshidratación retarda la cicatrización y aumenta el contenido de agua en la cicatriz, que no debe ser considerado como edema.⁽³⁾ Cuando existe marcado edema de causa local o general hay una ligera inhibición de la cicatrización que parece ser más de naturaleza mecánica que bioquímica.⁽³⁾

Infección e inflamación alejadas. Sepsis

La sepsis interfiere con la correcta cicatrización de las suturas digestivas, probablemente debido a una colágenolisis excesiva, a la hipoxia y la acidosis generada en el proceso.⁽³⁾

Insuficiencia hepática y renal

La insuficiencia hepática produce una profunda alteración de la síntesis proteica, y este es uno de los principales mecanismos de falla de sutura en esta patología. Probablemente el mecanismo es complejo, asociando deficiencias vitamínicas y baja resistencia a la sepsis.⁽³⁾

La ictericia obstructiva retarda experimentalmente la cicatrización peritoneal, disminuye la resistencia tensil de las suturas parietales (no así las viscerales) y demora el crecimiento de neovasos y deposición de colágeno en la cicatriz.⁽³⁾

No se han encontrado referencias específicas sobre la influencia de la ascitis sobre la cicatrización de las suturas digestivas sumergidas en ella.⁽³⁾

Si bien no está bien estudiado el efecto de la insuficiencia renal sobre las suturas digestivas, en la rata urémica hay una disminución de la resistencia tensil de heridas superficiales. Clínicamente en el insuficiente renal con uremia y acidosis hay un retardo en la cicatrización y aumento de complicaciones en heridas cutáneas.⁽³⁾

Diabetes Mellitus

Como patología particular, la diabetes mellitus interfiere en todas las fases de la cicatrización; la vasculopatía diabética implica tanto hipoxia tisular como una angiogénesis dificultosa.⁽¹⁾ El colágeno que se forma es más quebradizo que el normal, debido probablemente a la glucosilación secundaria al aumento de la glucosa presente en la matriz extra celular. A su vez, los diabéticos son más sensibles a las infecciones, debido a una respuesta inflamatoria atenuada, una quimiotaxia alterada y mecanismos de supresión bacteriana ineficaces.⁽³⁾

Debido a que la respuesta inmunológica protege de infecciones al paciente, las inmunodeficiencias pueden comprometer seriamente el resultado de un procedimiento quirúrgico. Los pacientes infectados con el virus de la inmunodeficiencia humana (VIH), así como los que han recibido quimioterapia reciente o dosis elevadas de esteroides por tiempo prolongado, pueden tener una respuesta inmunológica deficiente.

Algunos pacientes tienen alergia a materiales específicos de sutura o aleaciones metálicas y generan una respuesta inmunológica aumentada en forma de reacción alérgica. Esto puede interferir con el proceso de cicatrización. Por lo tanto, el cirujano debe verificar siempre si el paciente es alérgico.⁽¹⁾

Efectos adversos de los agentes terapéuticos

Ciertos fármacos tienen efectos negativos en la cicatrización de los tejidos, y por lo tanto predisponen a la falla de sutura. Entre ellos encontramos los esteroides, antiinflamatorios no esteroideos (AINE), radiaciones ionizantes y ciertas droga citotóxicas.⁽³⁾

El tratamiento sistémico con *corticoesteroides* es ampliamente utilizado en pacientes con patología autoinmune e inflamatoria debido a su potencial inmunomodulador. Sin embargo, éstos inhiben la expresión de ciertas proteínas y componentes de la reparación tisular, afectando la cicatrización de heridas. Diversos estudios muestran un aumento en la tasa de falla de sutura en anastomosis digestivas tras el uso de corticoesteroides sistémicos, siendo ésta mayor cuando se utilizan de manera prolongada y a altas dosis.^(59,60)

Algunas publicaciones sugieren que la utilización de *AINE* postoperatorios podría predisponer a la falla de sutura digestiva. Sin embargo, muchos de estos estudios poseen importantes sesgos en la selección de los grupos de estudio y se requieren mayores investigaciones para comprobarlo. En la actualidad, el protocolo ERAS (Enhanced Recovery After Surgery/Recuperación Postoperatoria Mejorada), un protocolo basado en la evidencia que describe recomendaciones perioperatorias para el mejor cuidado de la salud del paciente, recomienda sin restricciones la administración de AINE para la analgesia en el postoperatorio.⁽⁶¹⁾

El epitelio gastrointestinal es uno de los tejidos más radiosensibles del ser humano. Tras recibir *radioterapia* abdominal o pélvica, generalmente por tumores malignos de recto, próstata o ginecológicos, los pacientes desarrollan enteritis rdica y fibrosis del delgado que puede determinar una oclusi3n intestinal.⁽⁶²⁻⁶⁵⁾

Las radiaciones ionizantes provocan lesiones en las clulas endoteliales y producen endoarteritis, con la consiguiente atrofia, fibrosis y retraso de la reparaci3n tisular. Se han objetivado tasas elevadas de falla de sutura en anastomosis realizadas sobre tejidos irradiados.^(63,64)

Ciertos *frmacos* antineoplsicos e inmunomoduladores, como la *doxorubicina*, *ciclofosfamida*, o *metrotexato*, pueden retrasar en el proceso cicatricial, ya que inhiben la sntesis de ADN e impiden la replicaci3n celular.⁽³⁾

El *Trastuzumab* es un anticuerpo monoclonal humanizado, utilizado en el tratamiento del cncer de mama con sobreexpresi3n del receptor HER2.⁽⁶⁶⁾ El trastuzumab, al igual que otros agentes antiangiognicos como el *Bevacizumab*, se ha relacionado con complicaciones como perforaci3n intestinal y fallas de suturas digestivas.^(67,68) Algunos autores recomiendan un tiempo de espera de 90 das entre la finalizaci3n del ltimo ciclo y la ciruga. Sin embargo, esto sigue en constante revisi3n ya que la tasa de falla luego de este perodo es elevada en algunas publicaciones.⁽⁶⁹⁾

Edad avanzada

La edad avanzada dificultar por s misma tambin la cicatrizaci3n. Con la edad, el colgeno experimenta cambios cualitativos y cuantitativos; las fibras viejas sufren distorsiones tanto en su arquitectura como su organizaci3n, disminuyendo en cantidad. A grandes rasgos, todos los procesos involucrados se ven alterados, enlentecindose la fase inflamatoria, la respuesta a la hipoxia, y la respuesta leucocitaria.⁽¹⁾

Avances experimentales en falla de sutura mecánica: estudio de la falla de sutura en un modelo porcino

Antecedentes

La confección de una anastomosis intestinal es un importante procedimiento quirúrgico. Ya fue mencionado que promedialmente el índice de fallas de suturas oscila entre el 1,5% y el 5,5%.^(6,7)

El primer informe encontrado acerca de la confección de suturas mecánicas en cirugía se le adjudicó a dos húngaros: Víctor Fischer y Hümer Hüttl en el año 1903.⁽⁷⁰⁾ En 1960 Steichen y Ravitch comenzaron a utilizar suturas mecánicas para las anastomosis gastrointestinales.⁽⁷¹⁾ Entre los beneficios de su uso, se destaca que permiten una hemostasis adecuada, requieren una mínima manipulación de tejidos, confeccionan una sutura uniforme y logran una disminución del tiempo operatorio.⁽⁷²⁾ Desde entonces han ido evolucionando y numerosas técnicas han sido descritas para su utilización. Una de estas es la técnica referida por J. L Chassin conocida por su sencillez.

Confecciona una amplia boca anastomótica, disminuyendo así el riesgo de estenosis y tiene buenos resultados funcionales.^(73,74) Con dos cargas de sutura mecánica se efectúa la anastomosis y su cierre, con mínima contaminación local y en un tiempo breve, lo que reduce en forma importante los costos por concepto de instrumentos y de duración del acto operatorio.⁽⁷⁵⁾

Si bien muchos trabajos indican que el índice de falla de sutura digestiva mecánica es bajo^(76,77), varios problemas todavía persisten.^(78,79) La intención de realizar una sutura rápida y sin fallas ha sido el deseo de muchos cirujanos y de la industria.

Actualmente las suturas mecánicas se encuentran y son utilizadas en la mayoría de los centros quirúrgicos. En nuestro medio durante la práctica clínica no existe consenso sobre qué tamaño de grapas es más correcto utilizar cuando se realiza una anastomosis de intestino delgado: 3,8mm (Azul) o 4,8mm (Verde); y sobre este tema, a nivel internacional se ha escrito muy poco.⁽⁸⁰⁾

Es así que pensamos desarrollar un trabajo en donde pudiéramos comparar dos alturas de grapas: 3,8mm vs. 4,8mm en las anastomosis látero- laterales de intestino delgado en el cerdo.

Nos planteamos la confección de un estudio experimental, prospectivo, randomizado, ciego y pareado. La posibilidad que nos brinda la Facultad de Medicina de poder trabajar con modelos vivos es cada vez más valorada y marca una diferencia a nuestro favor en lo que respecta a la formación e investigación de los estudiantes de medicina, tanto a nivel nacional como internacional.

Los grandes requerimientos para mantener un laboratorio de cirugía experimental funcionando han hecho que estos hayan ido desapareciendo, dominando en las publicaciones trabajos con modelos inanimados o vivos, pero con muy poco tiempo de evolución post operatoria (por lo caro que implica mantenerlos). Estos trabajos, todos citados en el presente capítulo, realizan conclusiones inferidas por datos extraídos de la valoración de suturas digestivas realizadas en laboratorios de biofísica. O sea que muchas de las suturas fueron realizadas en animales vivos que fueron sacrificados rápidamente, no dejando que la cicatrización cumpliera con sus principales etapas, dificultando así la evaluación de la sutura en el animal vivo y en su “medio ideal”.

Creemos que la posibilidad de desarrollar este modelo experimental con la metodología ya señalada y dándole el tiempo necesario a las suturas para valorar si fallan o no, es de fundamental importancia para extraer las conclusiones que más se acercan a la realidad funcional de las mismas.

Destacamos que este protocolo de investigación fue aprobado por el Comité de Ética de Experimentación Animal de la Facultad de Medicina, Universidad de la República.

Utilizamos 18 cerdos de la especie *Sus Scrofa*, cepa Pampa Rocha, hembras, jóvenes, de entre 20 y 30Kg. Fueron indicadas 8 horas de ayuno previo al acto anestésico quirúrgico. La anestesia se realizó mediante la combinación farmacológica de Ketamina (20mg/Kg) y Xilacina (2mg/Kg) por vía intramuscular utilizando jeringa de 20ml con aguja 21G en el lomo. A continuación se procedió a realizar una vía venosa con catéter 22G. Se administró ampicilina/sulbactam (1000/500mg) intravenoso diluida en 20cc de suero fisiológico como antibióticoterapia profiláctica, y Ketoprofeno 3mg/Kg diluido en 100cc de suero fisiológico por vía intravenosa como analgesia adicional. Luego se procedió a la intubación orotraqueal de los animales con sonda orotraqueal N°6. El procedimiento quirúrgico lo hizo siempre el mismo cirujano, en estrictas condiciones de esterilidad. Se realizó la asepsia abdominal con alcohol iodado al 2%. Se abordó el abdomen por

incisión mediana infraumbilical de aproximadamente 10cm. Se exploró lo que correspondería a la fosa ilíaca/flanco izquierdo en los humanos para ubicar el ciego del cerdo, siendo esta su ubicación habitual. Se procedió a realizar una sección completa, con tijera, del íleon a 20cm de la válvula íleo-cecal.

De manera randomizada, por medio de sorteo, se seleccionó una carga de sutura (azul o verde) de 80mm de largo y se realizó una anastomosis látero-lateral mecánica (según técnica de Chassin) con grapadora quirúrgica lineal cortante.

Se procedió a realizar el mismo procedimiento planteado pero a 60cm de la válvula íleo-cecal, utilizando la carga del otro color. No se realizaron refuerzos de sutura manual sobre la mecánica, tampoco puntos hemostáticos, no se utilizó nunca el electro bisturí para realizar hemostasis.

Se utilizaron siempre cargas y máquinas de la misma empresa.

A continuación se re introdujeron las asas y se confeccionó el cierre de la pared músculo aponeurótica con Poliglactina 910-1, sutura continua; y la piel con nylon 2-0, sutura continua.

En el postoperatorio, los animales fueron controlados clínicamente. Se mantuvieron sin v/o las primeras 24 horas, y analgesia con Ketoprofeno 3mg/Kg vía intramuscular. La restitución de la dieta fue progresiva. Durante la sobrevida se valoraron los tránsitos digestivos, urinarios y la herida quirúrgica. Los animales fueron sacrificados a los 12 días del postoperatorio con sobredosis de pentobarbital.

Las anastomosis fueron valoradas en forma ciega, siempre por la misma persona, quien tuvo en cuenta la presencia o ausencia de:

- a) Peritonitis fecaloidea
- b) Peritonitis purulenta
- c) Absceso perianastomótico y su tamaño
- d) Sutura en buenas condiciones

<i>N° de animal</i>	<i>Sutura proximal</i>	<i>Sutura distal</i>	<i>Falla</i>
1	Verde	Azul	No
2	Azul	Verde	No
3	Verde	Azul	No
4	Verde	Azul	No
5	Azul	Verde	No
6	Azul *	Verde	Si
7	Verde *	Azul	Si
8	Azul	Verde	No
9	Azul	Verde	No
10	Verde	Azul	No
11	Azul	Verde	No
12	Verde	Azul	No
13	Verde	Azul	No
14	Verde	Azul	No
15	Azul	Verde	No
16	Azul *	Verde	Si
17	Verde	Azul	No
18	Verde *	Azul	Si

Resultados

Consideramos los resultados *a, b, c* como *falla de sutura*.

Realizamos registros escritos, fotográficos y filmográficos del procedimiento y de los resultados obtenidos en cada animal.

Durante el procedimiento quirúrgico, se obtuvieron muestras de intestino delgado de 3 cm de longitud para el análisis histológico. Los mismos se fijaron en una solución de formol al 10% y fueron coloreados con hematoxilina– eosina (HE). También se utilizó la técnica de tricrómico de Cajal Gallego, para su observación en el microscopio. Las muestras fueron analizadas por un docente de la Cátedra de Histología de la Facultad de Medicina – Udelar

Resultados histológicos

En cuanto a la histo arquitectura del intestino del *cerdo* se observaron las cuatro capas características: *mucosa, submucosa, muscular y serosa*.

También se observaron las características histológicas del íleon:

- Válvulas de Kerckring (pliegues semicirculares) poco prominentes
- Vellosidades cortas con una configuración digitiforme
- Aumento en el número de células caliciformes y colecciones de linfocitos prominentes llegando a conformar placas de Peyer y MALT en el borde anti mesentérico.

La distribución de las diferentes capas del intestino de cerdo y su análisis microscópico, revelan que su histoarquitectura es similar y comparable a la del intestino humano.

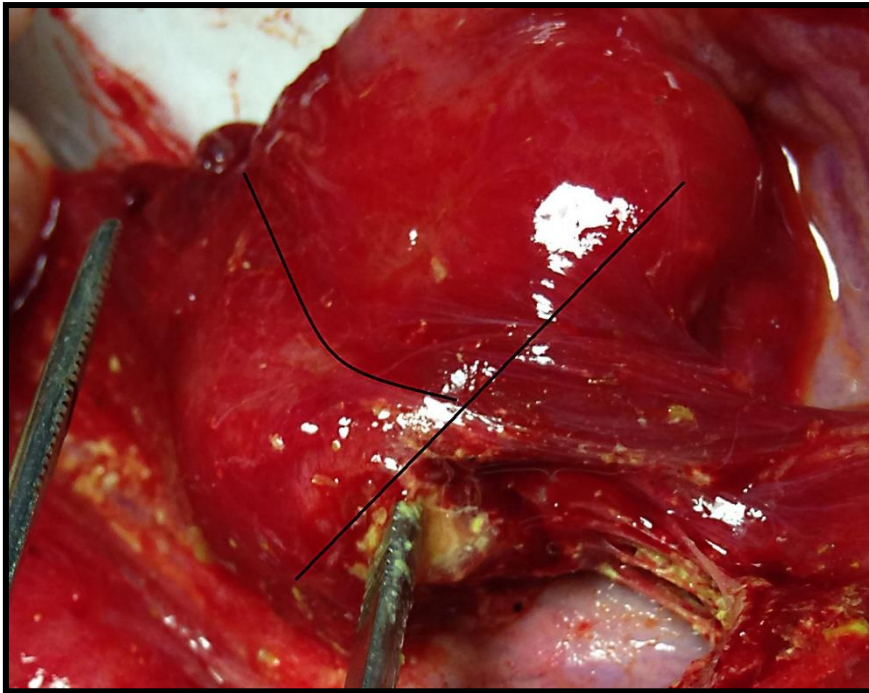
Resultados de las anastomosis

En 32 (88,9%) suturas no se evidenciaron fallas.

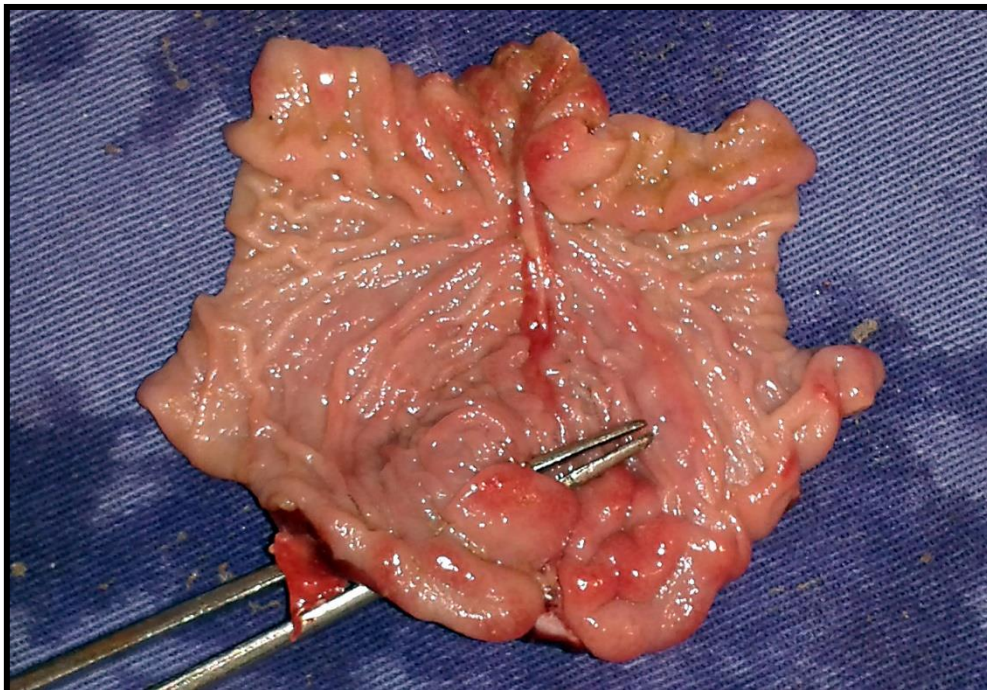
En 4 (11,1%) si tuvimos fallas, todas clasificadas como “*C -absceso peri anastomótico-*” y de 2 cm de diámetro mayor aproximadamente.

- 2 (50%) fueron en la anastomosis con carga *verde*.
- 2 (50%) fueron en la anastomosis con carga *azul*.

Cabe destacar que todos los animales en los que se presentó la falla de sutura se mantuvieron deambulando, tolerando vía oral, con tránsitos digestivo y urinario conservados. Clínicamente no teníamos evidencia de la falla hasta el sacrificio, a los 12 días del post operatorio.



“Punto crítico”, donde fallaron las suturas (líneas negras).



Pinza de disección introducida en el orientación aproximada de las grapas en el lugar de la falla.

Discusión - Análisis del modelo

Para minimizar variables que pudieran modificar los resultados obtenidos fuimos muy exigentes a la hora de proceder con el diseño metodológico. Para el trabajo se seleccionaron animales del mismo sexo y con un peso similar. Por todo lo señalado y a pesar del número de la muestra, pensamos que se

pueden extraer algunas observaciones de interés.

Si bien en cada animal las anastomosis estaban separadas 40cm, se sometieron a las mismas condiciones fisiológicas durante todo el período de observación. En el momento del sacrificio, un evaluador de manera ciega y utilizando la escala señalada en metodología clasificó los hallazgos.

Diferentes autores hacen referencia a que existe relación directa entre la altura de las grapas seleccionadas, el grosor del tejido a suturar y la incidencia de falla de sutura.^(2,80,81) En nuestro trabajo y utilizando las cargas señaladas no pudimos confirmar la presencia de diferencias en lo que respecta a la falla de sutura y su relación con la altura de las grapas. Las diferentes cargas sometidas a las mismas condiciones durante 12 días presentaron el mismo índice de fallas. Cabe señalar que a pesar de la distancia que las separaba (40cm), todas se confeccionaron en el íleon distal y el mismo posee un grosor similar en toda su extensión. Esta separación se justifica, ya que se buscó que el proceso de cicatrización de cada una de las anastomosis no interfiriera sobre la otra.⁽⁸²⁾

No fueron utilizados “puntos de refuerzo”, mecánicos o manuales en ninguna de las suturas. No fueron evidenciados puntos de fuga visibles o sangrados de tal magnitud que requirieran sutura extraocoagulación con bisturí eléctrico de los bordes a anastomosar. La máquina descargó y seccionó siempre correctamente y ninguna de ellas fue utilizada más de 8 veces (límite máximo de usos recomendado por el fabricante). En ninguna de las cirugías se registraron incidentes o accidentes que pudieran haber modificado los resultados obtenidos.

Un aspecto muy interesante a tener en cuenta es el alto índice de fallas de sutura que observamos, 4 animales (11,1%). De acuerdo a los resultados histológicos el íleon del cerdo es muy similar al del humano y las cargas que utilizamos son las que se recomiendan para las anastomosis del intestino delgado durante la práctica quirúrgica diaria.

No podemos responsabilizar a la altura de las grapas, ya que fallaron dos de cada color. Tampoco a alteraciones metabólicas o funcionales del cerdo en el cual fallaron, porque se realizaron dos suturas en cada animal y las fallas que se presentaron no fueron en el mismo espécimen (nunca fallaron las dos anastomosis en el mismo animal). Nos llama la atención que todas las fallas, sin importar el color, fueron en el sector proximal del íleon.

A las fallas de sutura se les atribuye un origen multifactorial: la experiencia del cirujano, la altura de las cargas a seleccionar y su relación con el grosor del tejido, el desgaste del material (en las suturas mecánicas) y el terreno general y locoregional del paciente.^(2,78,80,81) Pero no todas las fugas anastomóticas corresponden a un error mecánico.⁽⁸⁰⁾ A medida que pasan los días y conforme la cicatrización sella y refuerza la sutura, la isquemia comienza a jugar un rol preponderante. Nosotros pensamos que los resultados del presente modelo pueden ser relevantes al evidenciar la isquemia como un factor determinante.

En efecto, en las cuatro fallas se identificó lo que podríamos llamar un “punto crítico”, situado contra la sutura lateral y en el borde libre de la anastomosis. La topografía fue idéntica para las cuatro fallas de las diferentes cargas. Se identificó un sector isquémico peri lesional. Por lo que inferimos que el sector de la falla, se necrosó luego de la isquemia, se perforó y provocó un pequeño absceso de aproximadamente 2cm de diámetro mayor, que se bloqueó. Permitiendo que el animal continuara normalmente sin elementos clínicos de sospecha de falla de sutura.

Sobre el análisis histológico se observó que el intestino del animal posee una correlación anatómica macro y microscópica, muy similar a la del humano. Podemos afirmar las similitudes de acuerdo a los hallazgos, observándose: una buena vascularización sanguínea y linfática, presencia de plexos nerviosos de Meissner (submucosa), y tejido conjuntivo con fibras elásticas características. Las diferencias radican principalmente en cuanto a las dimensiones del órgano, relacionadas con el tamaño de la especie.

Del análisis también podemos observar que a pesar de haber realizado las anastomosis en las mejores condiciones técnicas y fisiológicas, se presentaron fallas. Las mismas fueron puntuales y no provocaron una peritonitis difusa que requiriera una reintervención o provocara la muerte del animal. La alteración anátomopatológica no tuvo traducción clínica. Los cerdos se mantuvieron siempre con alimentación por vía oral y sin alteraciones del tránsito digestivo alto, bajo o urinario, deambulando y sin sospechas clínicas de fallas hasta el momento de su re intervención.

Estos resultados y análisis nos plantean la interrogante de que si se confeccionaron 36 suturas (y se generaron muchos “puntos críticos”) en condiciones ideales, ¿porqué sólo en cuatro se presentaron fallas?

Es inevitable pensar que a pesar de existir una enorme cantidad de variables ya señaladas en el

presente trabajo y que participan en el proceso de falla de una sutura digestiva, todavía nos queda mucho por investigar. Aunque se hagan en las mejores condiciones posibles, las suturas digestivas pueden presentar falla.

Conclusiones

Las anastomosis digestivas son un tema de gran interés para el cirujano general, ocupando actualmente un destacado papel en lo que respecta a la morbi mortalidad de las intervenciones.

Son un tema de investigación continua y con el objetivo de mejorar permanentemente los materiales de sutura han llevado al desarrollo de una industria.

Así como fueron la antisepsia, la anestesia y la cirugía laparoscópica eventos que cambiaron la cirugía, llevándola a un nivel superior; la evolución de los hilos, agujas, máquinas manuales y automáticas implican también otra revolución para la cirugía digestiva.

La falla de sutura corresponde muchas veces a un evento multifactorial y en donde la técnica del cirujano y las condiciones locorreregionales y sistémicas del paciente juegan un rol preponderante en la evolución de la sutura.

La experiencia y la capacidad del profesional formado que toma la decisión de cómo realizar una anastomosis dependiendo de los materiales que disponga y de la condición de su paciente, son de fundamental importancia para lograr una cicatrización exitosa. Incluso hoy en día, a pesar del elevado desarrollo tecnológico y científico, la anastomosis intestinal se mantiene como un gran desafío para el cirujano.

El estudio de la cicatrización en las anastomosis digestivas en particular las observaciones aportadas por nuestra propia casuística, demuestran que todavía se tiene mucho por recorrer y la generación de modelos experimentales en animales vivos es un camino que puede ayudar a acortar esta brecha.

Es necesario continuar en movimiento, entrenando, trabajando, pensando e investigando para lograr llevar al mínimo la posibilidad de que este evento adverso ocurra.

Pensamos que el modelo analizado en el capítulo anterior y puesto a prueba en el Laboratorio de

Cirugía de la Facultad de Medicina es fiel a la realidad y sus resultados son reproducibles en el ser humano. La descripción de un “*punto crítico*” no está señalada en la bibliografía referida y es un elemento a tener en cuenta para seguir investigando. Queda mucho por hacer, entre otras cosas buscar la colaboración entre las diferentes Cátedras de la Facultad como: Medicina Nuclear, Bioquímica, Histología, Fisiología y Fisiopatología para poder mantener un nivel de trabajo comparable con los estudios que se realizan en el primer mundo y comenzar así a hacer lo que más nos gusta: generar conocimiento.

Bibliografía citada

1. *Dunn DL, Phillips J. The Suture. En: Ethicon wound closure manual [Internet]. USA: Ethicon Inc.;2009. [Citado 18 enero 2016]; [p.10]. Disponible en: <http://www.ethicon.com/healthcare-professionals/our-company/news>.*
2. *Goto T, Kawasaki K, Fujino Y, Kanemitsu K, Kamigaki T, Kuroda D, et al. Evaluation of the mechanical strength and patency of functional end-to-end anastomoses. Surg Endosc. 2007;21(9):1508–11.*
3. *Puig R (coord.) Artucio H, D'Auria A, Crestanello F, Estefan A, Harretche M et al. Falla de suturas digestivas. Cir Urug. 1979;49(5):374–451.*
4. *El-Badawy EH, Ahmed Abd H. Anastomotic Leakage after Gastrointestinal Surgery: risk factors , presentation and outcome. Egypt J Hosp Med [Internet] 2014. [Citado 20 enero 2016]; 57:494–512. Disponible en: <http://platform.almanhal.com/article/articledetails.aspx?orgnum=56726>.*
5. *Chen C. The arT of bowel anastomosis. Scand J Surg. 2012;101(4):238-40.*
6. *Morse BC, Simpson JP, Jones YR, Johnson BL, Knott BM, Kotrady JA. Determination of independent predictive factors for anastomotic leak: analysis of 682 intestinal anastomoses. Am J Surg. 2013;206(6):950–6.*
7. *Turrentine FE, Denlinger CE, Simpson VB, Garwood RA, Guerlain S, Agrawal A et al. Morbidity, mortality, cost, and survival estimates of gastrointestinal anastomotic leaks. J Am Coll Surg. 2015;220(2):195–206.*
8. *Karliczek A, Harlaar NJ, Zeebregts CJ, Wiggers T, Baas PC, van Dam GM. Surgeons lack predictive accuracy for anastomotic leakage in gastrointestinal surgery. Int J Colorectal Dis. 2009;24(5):569–76.
doi: 10.1007/s00384-009-0658-6*
9. *Grommes J, Binnebösel M, Klink CD, von Trotha KT, Schleimer K, Jacobs MJ et al. Comparison of intestinal microcirculation and wound healing in a rat model. J Invest Surg. 2013;26(1):46–52.*

10. NasirKhan MU, Abir F, Longo W, Kozol R. Anastomotic disruption after large bowel resection. *World J Gastroenterol.* 2006;12(16):2497–504.
11. Valverde A. *Anastomosis Digestivas: principios y técnica (cirugía abierta y laparoscópica).* EMC - Técnicas Quirúrgicas - Aparato Digestivo. 2015;31(3):1-20. [http://dx.doi.org/10.1016/S1282-9129\(15\)72442-6](http://dx.doi.org/10.1016/S1282-9129(15)72442-6)
12. Kaidar-Person O, Rosenthal RJ, Wexner SD, Szomstein S, Person B. Compression anastomosis: history and clinical considerations. *Am J Surg.* 2008;195(6):818–26. doi: 10.1016/j.amjsurg.2007.10.006.
13. Campos N, Mesa G, Camacho MC, Camacho G. Suturas del tubo digestivo: estudio comparativo de anastomosis intestinales en un plano. *Cir. Urug.* 1971;41(5):533–5.
14. Sanguinetti J, Cassinelli D. Suturas digestivas en monoplano extramucoso. *Cir. Urug.* 1980;50(5):466–7.
15. Esperón A, Percovich C, Estrada D, Lussheimer D, Aprikian D, Salom A et al. Hipotensión y fallas de suturas digestivas: estudio experimental. *Cir. Urug.* 1987;57(4-5):145-6.
16. Esperón A, Estellano F, Salom A, Aprikian D, Guariglia R, Falconi L. Hipotensión y fallas de sutura digestiva en zonas de irrigación crítica: estudio experimental. *Cir. Urug.* 1988;58(1):45–7.
17. Bacigalupi JJ, Servetti E, Bosch del Marco LM, Piovano de Lista C. Instrumentos de Sutura Mecánica: uso experimental. *Rev. cir. Urug.* 1969;39(1-2):69-71
18. Harretche Bergman MR (coord). *Incidentes en las anastomosis colorrectales con sutura mecánica.* *Cir. Urug.* 1999;69(1-2):9–37.
19. Rouvière H, Delmas A. *Anatomía Humana, descriptiva, topográfica y funcional v. 2 Tronco.* 9th ed. Barcelona: Masson; 1987. 687 p.
20. Townsend C, Beauchamp D, Evers M, Mattox K. *Sabiston Tratado de Cirugía.* 19 ed. Barcelona: Elsevier; 2013. 2145 p.
21. Kumar V, Abbas A, Fausto N, Aster J. *Patología Estructural y Funcional.* 8º Edición. Barcelona: Elsevier; 2010. 1464 p.
22. Betzold R, Laryea JA. Staple line / anastomotic reinforcement and other adjuncts: do they make a difference? *Clin Colon Rectal Surg.* 2014;156–61.
23. Laukötter MG, Senninger N. [Anastomotic techniques for the gastrointestinal tract]. *Chirurg.* 2013;84(12):1085-96. doi: 10.1007/s00104-012-2392-9.
24. Davis JH (ed.). *Clinical Surgery.* St. Louis: Mosby; 1987. 2861 p.
25. Shikata J, Shida T. Effects of tension on local blood flow in experimental intestinal anastomoses. *J Surg Res.* 1986;40(2):105-11.
26. Bell CM, Lewis CB. Effect of neostigmine on integrity of ileorectal anastomoses. *Br Med J.*

- 1968;3(5618):587–8.
27. Valverde A. *Principios y técnicas de las anastomosis digestivas: particularidades en cirugía laparoscópica y robótica. EMC - Técnicas Quirúrgicas - Aparato Digestivo* . 2015;31(3):1-10
 28. Nora P (ed.). *Cirugía: técnicas y procedimientos*. 3a. ed. Philadelphia: McGraw-Hill;1993. 1559 p.
 29. Sarhan HH. *Comparative evaluation for safety, costeffectiveness, morbidity and mortality of single versus double layer intestinal anastomosis* . *Tikrit Medical Journal*. 2013;19(1):37-44.
 30. Burch JM, Franciose RJ, Moore EE, Biffl WL, Offner PJ. *Single-layer continuous versus two-layer interrupted intestinal anastomosis: a prospective randomized trial*. *Ann Surg*. 2000;231(6):832-7.
 31. Slieker JC, Daams F, Mulder IM, Jeekel J, Lange JF. *Systematic review of the technique of colorectal anastomosis*. *JAMA Surg*. 2013;148(2):190–201. doi: 10.1001/2013.jamasurg.33.
 32. Everett WG. *Sutures, Incisions and Anastomoses*. *Ann R Coll Surg Engl*. 1974;55(1):31-8.
 33. RM, BW, DH. *A Review of Sutures and Suturing Techniques*. *eMedicine [Internet]*. 2010;1–6. Available from: <http://emedicine.medscape.com/article/1824895-overview#showall>
 34. Firestone DE, Lauder AJ. *Chemistry and Mechanics of Commonly Used Sutures and Needles*. *J Hand Surg Am*. 2010;35(3):486–8. doi: 10.1016/j.jhsa.2009.10.036.
 35. Blaydes JE, Berry J. *Comparative evaluation of coated and uncoated polyglactin 910 in cataract and muscle surgery*. *Ophthalmic Surg*. 1980;11(11):790-3.
 36. Murray DH , Blaisdell FW. *Use of synthetic absorbable sutures for abdominal and chest wound closure*. *Arch Surg*. 1978;(113):477–80.
 37. Hunter P. *10-0 Vicryl suture offers alternative to no stitch*. *Ocul Surg News*. 1991;9(16).
 38. Amshel A. *The use of Vicryl (polyglactin 910) sutures in colonic and rectal surgery*. *Dis Colon Rectum*. 1977;20(7):635-8.
 39. Chu CC, Williams DF. *Effects of physical configuration and chemical structure of suture material on bacterial adhesion*. *Am J Surg*. 1984;147(2):197–204.
 40. Pfeiffer WH. *How to choose sutures for microsurgery*. *Contemp Ob Gyn*. 1983;1–5.
 41. Chusak RB, Dibbell DD. *Clinical experience with polydioxanone monofilament absorbable sutures in plastic surgery*. *Plast Reconstr Surg*. 1983;72(2):217-21.
 42. Houdart R, Lavergne A, Valleur P, Hautefeuille P. *Polydioxanone in digestive surgery*. *Am J Surg*. 1986;152(3):268–71.
 43. Durdey P, Bucknall TE. *Assessment of sutures for use in colonic surgery: An experimental study*. *J R Soc Med*. 1984;77(6):473–7.
 44. Yag-Howard C. *Sutures, needles, and tissue adhesives*. *Dermatol Surg*. 2014;40(Suppl 9):S3-S15. doi: 10.1097/01.DSS.0000452738.23278.2d.
 45. Carbón M. *Suturas y anastomosis digestivas [Internet]*. [Citado 23 enero 2016] [8 p.]. Disponible

en

<http://www.dbc.fmed.edu.uy/sites/www.dbc.fmed.edu.uy/files/3%29%20Suturas%20del%20tubo%20digestivo.pdf>.

46. Naumann DN, Bhangu A, Kelly M, Bowley D M. *Clinical review stapled versus handsewn intestinal anastomosis in emergency laparotomy: a systemic review and meta-analysis. Surgery.* 2014;157(4):609–18.
47. Sajid MS, Craciunas L, Baig MK, Sains P. *Systematic review and meta-analysis of published , randomized , controlled trials comparing suture anastomosis to stapled anastomosis for ileostomy closure. Tech Coloproctol.* 2013;17(6):631-9. doi: 10.1007/s10151-013-1027-6.
48. Hiradfar M, Shojaeian R, Zabolinejad N, Gharavifard M, Sabzevari A, Joodi et al. “ Tie over ring ” sutureless compression based gastrointestinal anastomotic method: experimental rat model. *J Pediatr Surg.* 2014;49(3):405-9. doi: 10.1016/j.jpedsurg.2013.07.007.
49. Kim S, Choi H, Park K, Kim J, Kim K, Kim M et al. *Sutureless Intestinal Anastomosis With the Biofragmentable Anastomosis Ring: Experience of 632 Anastomoses in a Single Institute. Dis Colon Rectum.* 2005;48(11):2127-32.
50. Cantillon-Murphy P, Cundy TP, Patel NK, Yang G, Teare JP. *Magnets for therapy in the GI tract: a systematic review. Gastrointest Endosc.* 2015;82(2):237-45. doi: 10.1016/j.gie.2014.11.007.
51. Jamshidi R, Stephenson JT, Clay JG, Pichakron KO, Harrison MR. *Magnamosis: magnetic compression anastomosis with comparison to suture and staple techniques. J Pediatr Surg.* 2009;44(1):222–8. doi: 10.1016/j.jpedsurg.2008.10.044.
52. Vakalopoulos KA, Daams F, Wu Z, Timmermans L, Jeekel JJ, Kleinrensink G, van der Ham A et al. *Tissue adhesives in gastrointestinal anastomosis: a systematic review. J Surg Res.* 2013;180(2):290–300. doi: 10.1016/j.jss.2012.12.043
53. Caziuc A, Dindelegan GC, Mironiuc A. *Operator-Related Risk Factors of Anastomotic Leaks After Colorectal Surgery: an Up-To-Date. Clujul Med.* 2015;88(2):124-7. doi: 10.15386/cjmed-420
54. Kudzus S, Roesel C, Schachtrupp A, Höer JJ. *Intraoperative laser fluorescence angiography in colorectal surgery: a noninvasive analysis to reduce the rate of anastomotic leakage. Langenbeck’s Arch Surg.* 2010;395(8):1025–30. doi: 10.1007/s00423-010-0699-x
55. Foppa C, Denoya PI, Tarta C, Bergamaschi R. *Indocyanine green fluorescent dye during bowel surgery: Are the blood supply “guessing days” over? Tech Coloproctol.* 2014;18(8):753–8. doi: 10.1007/s10151-014-1130-3
56. Vahrmeijer AL , Hutteman M, van der Vorst JR, van de Velde CJ, Frangioni JV. *Vahrmeijer AL. Image-guided cancer surgery using near-infrared fluorescence. Nat Rev Clin Oncol.* 2013;10(9):507-18. doi: 10.1038/nrclinonc.2013.123

57. Sheridan CB, Zyromski N, Mattar S. How to always do a safe anastomosis. *Contemp Surg*. [Internet] 2008 [Citado 28 enero 2016];64(2): [68–74]. Disponible en: <https://www.yumpu.com/en/document/view/11611533/how-to-always-do-a-safe-anastomosis-contemporary-surgery>.
58. Fabian TC. Damage control in trauma: laparotomy wound management acute to chronic. *Surg Clin North Am*. 2007;87(1):73–93.
59. Eriksen TF, Lassen CB, Gögenur I. Treatment with corticosteroids and the risk of anastomotic leakage following lower gastrointestinal surgery: a literature survey. *Colorectal Dis*. 2014;16(5):O154-60. doi: 10.1111/codi.12490.
60. Polat A, Nayci A, Polat G, Aksöyek S. Dexamethasone down-regulates endothelial expression of intercellular adhesion molecule and impairs the healing of bowel anastomoses. *Eur J Surg*. 2002;168(8-9):500-6.
61. Bhangu A, Singh P, Fitzgerald JE, Slessor A, Tekkis P. Postoperative nonsteroidal anti-inflammatory drugs and risk of anastomotic leak: meta-analysis of clinical and experimental studies. *World J Surg*. 2014;38(9):2247–57. doi: 10.1007/s00268-014-2531-1
62. Hernández-Moreno A, Vidal-Casariago A, Calleja-Fernández A, Kyriakos G, Villar-Taibo R, Urioste-Fondo A et al. Chronic enteritis in patients undergoing pelvic radiotherapy: prevalence, risk factors and associated complications. *Nutr Hosp*. 2015;32(5):2178–83. doi: 10.3305/nh.2015.32.5.9562.
63. Li N, Zhu W, Gong J, Li Y, Yu W, Chen Q et al. Ileal or ileocecal resection for chronic radiation enteritis with small bowel obstruction: outcome and risk factors. *Am J Surg*. 2013;206(5):739-47. doi: 10.1016/j.amjsurg.2013.01.045.
64. Theis VS, Sriadam R, Ramani V, Lal S. Chronic radiation enteritis. *Clin Oncol*. 2010;22(1):70–83. <http://dx.doi.org/10.1016/j.clon.2009.10.003>
65. Sureban SM, May R, Qu D, Chandrakesan P, Weygant N, Ali N et al. Dietary pectin increases intestinal crypt stem cell survival following radiation injury. *PLoS One*. 2015;10(8):1–16. doi: 10.1371/journal.pone.0135561
66. Turgut B, Eren K, Akin MM, Bilir Can N, Demir T. Impact of trastuzumab on wound healing in experimental glaucoma surgery. *Clin Experiment Ophthalmol*. 2015(43)1:67–76. doi: 10.1111/ceo.12359.
67. Eveno C, le Maignan C, Soyer P, Camus M, Barranger E, Pocard M. Late anastomotic colonic dehiscence due to antiangiogenic treatment, a specific drug-class complication requiring specific treatment: An example of pazopanib complication. *Clin Res Hepatol Gastroenterol*. 2011;35(2):135–9.

68. *Sneider EB, Davids JS. Effect of chemotherapy , radiation , or immunosuppression on the integrity of the intestinal anastomosis. Semin Colon Rectal Surg. 2014;25(2):105–9. doi:10.1053/j.scrs.2014.04.008*
69. *Midura EF, Hanseman D, Davis BR, Atkinson SJ, Abbott DE, Shah SA et al. Risk Factors and consequences of anastomotic leak after colectomy: a national analysis. Dis Colon Rectum. 2015;58(3):333-8. doi: 10.1097/DCR.0000000000000249.*
70. *Da Lozzo A. Breve historia de las suturas mecánicas en la cirugía mundial y argentina. Rev Hosp Ital B Aires. 2013;33:33–40.*
71. *Steichen FM. The use of staplers in anatomical side-to-side and functional end-to-end enteroanastomoses. Surgery. 1968;64(5):948–53.*
72. *Anwar S, Hughes S, Eadie AJ, Scott NA. Anastomotic technique and survival after right hemicolectomy for colorectal cancer. Surgeon. 2004;2(5):277-80.*
73. *Chassin JL, Rifkind KM, Sussman B, Kassel B, Fingaret A, Drager S et al. The stapled gastrointestinal tract anastomosis. Incidence of postoperative complications compared with the sutures anastomosis. Ann Surg. 1978;188(5):689-96.*
74. *Vidal Albarrán H, Munir Alamo A, Blake PP, Hermansen Truan C, Bardavid Shand C, Guzmán C H et al. Hemicolectomía derecha: técnica mecánica semicerrada. Rev Chil Cir. 1998;50:642–5.*
75. *Germain F, Cortes R J, Villavicencio V. Análisis de las complicaciones de la anastomosis ileo-cólica grapada. Técnica de Barcelona. Rev Chil Cir. 2009;61(1):48–51.*
76. *Schauer P, Ikramuddin S, Gourash W, Ramanathan R, Luketich J. Outcomes after laparoscopic Roux-en-Y gastric bypass for morbid obesity. Ann Surg. 2000;232(4):515-29.*
77. *Wittgrove AC, Clark GWACW, GWC. Laparoscopic gastric bypass, Roux-en-Y-500 patients: technique and results with 3–60 month follow-up. Obes Surg. 2000;10(3):233–9.*
78. *Arnold W, Shikora SA. A comparison of burst pressure between buttressed versus nonbuttressed staple-lines in an animal model. Obes Surg. 2005;15(2):164-71.*
79. *Roumen RM, Rahusen FT, Wijnen MH, Croiset van Uchelen FA. "Dog ear" formation after double-stapled low anterior resection as a risk factor for anastomotic disruption. Dis Colon Rectum. 2000;43(4):522-5.*
80. *Mery CM, ShafiBM, Binyamin G, Morton JM, Gertner M. Profiling surgical staplers: effect of staple height, buttress, and overlap on staple line failure. Surg Obes Relat Dis. 2008;4(3):416–22.*
81. *Kawasaki K, Fujino Y, Kanemitsu K, Goto T, Kamigaki T, Kuroda D et al. Experimental evaluation of the mechanical strength of stapling techniques. Surg Endosc. 2007;21(10):1796–9.*
82. *Jansson OK, Zilling TL, Walther BS. Healing of colonic anastomoses: Comparative experimental study of glued, manually sutured, and stapled anastomoses. Dis Colon Rectum. 1991;34(7):557-62.*

83. Berger R. *Diagnostic laparoscopy resulting in bowel Injury: Judgment for the Defense [Internet]. 2012. [Citado 25 feb. 2016] Disponible en:*
http://www.illustratedverdict.com/projectreview/IllustratedVerdict_2012v3.asp
84. ADAM Images. *Procedimiento para suturar una herida [Internet]. USA: Ebix; 2016 [actualizada 2016; citada 22 feb. 2016]. Disponible en:* *<http://www.adamimages.com/Procedimiento-para-suturar-una-herida----Serie---C%C3%B3mo-cerrar-una-herida-por-sutura-%28primera-parte%29-Illustration/PI6976/F4>*
85. MedTronic.com [Internet]. USA: MedTronic; 2016. [actualizada 2016; Citado 25 feb. 2016].
Disponible en: *http://www.medtronic.com/us-en/index.html?cmpid=mdt_com_orcl_us_home_f52_plc_home&utm_source=mdt_com_orcl_us_home&utm_medium=f5_redirect&utm_campaign=PLC_Launch_2015*
86. Medical Market .*Instrumental Laparoscópico. Laparoscopia .Equipo médico [Internet]. México: Medical Market; 2016. [Actualizada 2016; Citada 22 feb 2016]. Disponible en:*
<http://medicalmarket.com.mx/grapeo>

Bibliografía consultada

-
- Annabi N, Tamayol A, Shin SR, Ghaemmaghami AM, Peppas NA, Khademhosseini A. Surgical materials: Current challenges and nano-enabled solutions. Nano Today. 2014;9(5):574–89.*
- Bükki J . Re: Recommendations for bowel obstruction with peritoneal carcinomatosis by Laval et al. J Pain Symptom Manage. 2014;48(5):e5-6. doi: 10.1016/j.jpainsymman.2014.07.006.*
- Burch JM, Franciose RJ, Moore EE, Biffl WL, Offner PJ. Single-layer continuous versus two-layer interrupted intestinal anastomosis: a prospective randomized trial. Ann Surg. 2000;231(6):832-7.*
- David PD. Wound Closure Manual. Ethicon; 2005. 7 p.*
- Eveno C, le Maignan C, Soyer P, Camus M, Barranger E, Pocard M. Late anastomotic colonic dehiscence due to antiangiogenic treatment, a specific drug-class complication requiring specific treatment: An example of pazopanib complication. Clin Res Hepatol Gastroenterol. 2011;35(2):135–9.*
- Eriksen TF, Lassen CB, Gögenur I. Treatment with corticosteroids and the risk of anastomotic leakage following lower gastrointestinal surgery: a literature survey. Colorectal Dis. 2014;16(5):O154-60. doi: 10.1111/codi.12490.*
- Fabian TC. Damage Control in Trauma: Laparotomy Wound Management Acute to Chronic. Surg Clin North Am. 2007;87(1):73-93.*

Fallis A. No Title No Title. *J Chem Inf Model*. 2013;53(9):1689–99.

Giaccaglia V, Antonelli MS, Chieco PA, Cocorullo G, Cavallini M, Gulotta G. Technical characteristics can make the difference in a surgical linear stapler . Or not? *J Surg Res*. 2015;197(1):101–6. doi: 10.1016/j.jss.2015.03.096.

Habr-Gama A, Sao Juliao GP, Perez RO. Pitfalls of transanal endoscopic microsurgery for rectal cancer following neoadjuvant chemoradiation therapy. *Minim Invasive Ther Allied Technol* . 2014;23(2):63–9. doi: 10.3109/13645706.2014.893891.

Ikeda T, Kumashiro R, Oki E, Taketani K , Ando K, Aishima S et al. Evaluation of techniques to prevent colorectal anastomotic leakage. *J Surg Res*. 2015;194(2):450–7. doi: 10.1016/j.jss.2014.11.045

Ikeda T, Kumashiro R, Taketani K, Ando K, Kimura Y, Saeki H et al. Endoscopic evaluation of clinical colorectal anastomotic leakage. *J Surg Res*. 2015;193(1):126–34. doi: 10.1016/j.jss.2014.07.009

Kwan H, McLaren R, Peterson T. The Life and Times of a Great Surgeon: Theodor Billroth (1829–1894). *J Invest Surg*. 2001;14(4):191-4.

Leslie A, Steele RJC. The interrupted serosubmucosal anastomosis—still the gold standard. *Colorectal Dis*. 2003 Jul;5(4):362-6.

Pacheco González A, Barrera Ortega JC, Mederos Curbelo ON, Pacheco Díaz EA, Valdés Jiménez J, Hung KC. Experiencias con el lavado peritoneal programado en las peritonitis difusas. *Rev Cubana Cir*. [Internet] 2005 [Citado 15 feb 2016]; 44(2-3): [6 pantallas]. Disponible en: http://scielo.sld.cu/scielo.php?script=sci_arttext&pid=S0034-74932005000200006

Papaconstantinou I, Zeglinas C, Gazouli M, Nastos K, Yiallourou A, Lykoudis P et al. Effect of infliximab on the healing of intestinal anastomosis: an experimental study in rats. *Int J Surg*. 2014;12(9):969–75. doi: 10.1016/j.ijssu.2014.07.271

Piso P, Slowik P, Popp F, Dahlke MH, Glockzin G, Schlitt HJ. Safety of gastric resections during cytoreductive surgery and hyperthermic intraperitoneal chemotherapy for peritoneal carcinomatosis. *Ann Surg Oncol*. 2009;16(8):2188–94. doi: 10.1245/s10434-009-0478-5

Ripamonti CI, Easson AM, Gerdes H. Management of malignant bowel obstruction. *Eur J Cancer*. 2008;44(8):1105–15. doi: 10.1016/j.ejca.2008.02.028

Roy S, Ghosh S, Yoo A. *An assessment of the clinical and economic impact of establishing ileocolic anastomoses in right-colon resection surgeries using mechanical staplers compared to hand-sewn technique. Surgery Research and practice [Internet] 2015 [Citado 20 feb 2016]; 2015: 7p.*

Disponibile en: <http://www.hindawi.com/journals/srp/2015/749186/>

Schiffmann L, Wedermann N, Gock M, Prall F, Klautke G, Fietkau R et al. *Intensified neoadjuvant radiochemotherapy for rectal cancer enhances surgical complications. BMC Surg. 2013;13:43. doi: 10.1186/1471-2482-13-43*

Slieker JC, Daams F, Mulder IM, Jeekel J, Lange JF. *Systematic Review of the Technique of Colorectal Anastomosis. JAMA Surg. 2013;148(2):190–201.*

Turgut B, Eren K, Akin MM, Bilir Can N, Demir T. *Impact of trastuzumab on wound healing in experimental glaucoma surgery. Clin Experiment Ophthalmol. 2014;43(1):67–76. doi: 10.1111/ceo.1235.*