

## **Sécheresse oculaire et chirurgie réfractive**

Ecrit par A. Grise Dulac On 30 novembre 2015 (9 h 00 min) In [Revue Générale](#)

### Contents

1. [Sécheresse oculaire](#)
2. [1. Définition](#)
3. [2. Classification, étiologies](#)
4. [3. Diagnostic](#)
5. [Chirurgie réfractive et sécheresse oculaire](#)
6. [1. Facteurs préopératoires](#)
7. [2. Facteurs peropératoires](#)
8. [Conséquences](#)
9. [1. Conséquences visuelles](#)
10. [2. Conséquences sur la satisfaction et la qualité de vie](#)
11. [Prise en charge](#)
12. [1. Traitement préventif](#)
13. [2. Traitement curatif](#)
14. [3. Nouvelles technologies : E-Swin et Lipiflow](#)
15. [Conclusion](#)

Le nombre de candidats à la chirurgie réfractive et de patients opérés est en constante augmentation. Le syndrome sec est un phénomène fréquent. La sécheresse oculaire est l'un des principaux effets secondaires de la chirurgie réfractive tant en termes de fréquence que de retentissement. Elle peut, malgré un résultat visuel satisfaisant, devenir source d'insatisfaction postopératoire pour les patients qui en souffrent et de frustration à la fois pour les patients et les chirurgiens. Parfois, la sécheresse postopératoire peut aller jusqu'à entraîner des fluctuations de la vision. Le diagnostic préopératoire de sécheresse oculaire ainsi que de ses facteurs favorisants est essentiel pour en informer correctement le patient et en prévenir le retentissement postopératoire.

## **Sécheresse oculaire**

### **1. Définition**

Le syndrome sec est une pathologie complexe et multifactorielle. Sa prévalence dans la population générale varie de 15 à 30 % selon les études. La sécheresse oculaire est définie comme "une atteinte multifactorielle des larmes et de la surface oculaire à l'origine de symptômes d'inconfort, de perturbation visuelle, d'instabilité lacrymale avec de potentielles atteintes de la surface oculaire. Elle s'accompagne d'une augmentation de l'osmolarité des larmes et d'une inflammation de la surface oculaire" [1].

### **2. Classification, étiologies**

La classification DEWS2007 sépare le syndrome sec en deux types : évaporatif et déficient (fig. 1). La grande majorité des patients souffrant de syndrome sec ont un syndrome de type évaporatif.

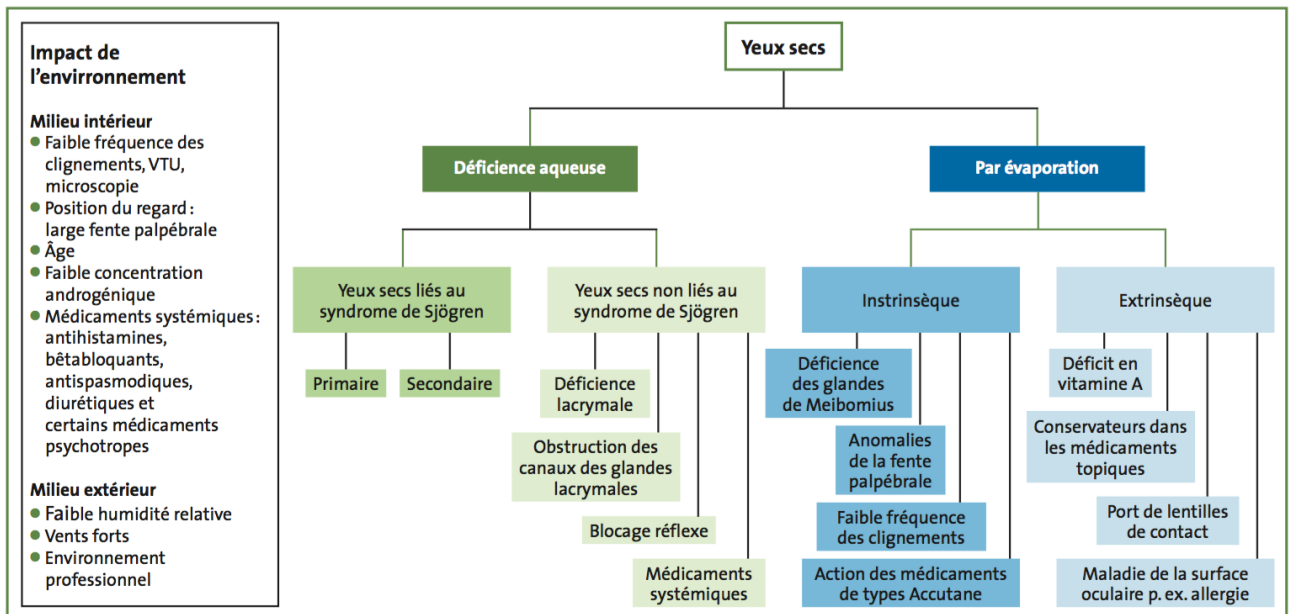


FIG. 1 : Classification du syndrome Dry Eye.

Les étiologies du syndrome sec sont multiples, intriquées et s'auto-entretiennent dans un cercle vicieux. L'hyper-osmolarité des larmes et l'inflammation de la surface sont toujours présentes et sont le socle de la sécheresse oculaire. L'hyperosmolarité altère la surface épithéliale, entraînant une cascade de réactions inflammatoires et une libération de médiateurs inflammatoires. Le rôle des métalloprotéinases (MMP-9 en particulier) a été mis en évidence. L'augmentation de l'activité de MMP-9 pourrait contribuer au dérèglement de la barrière épithéliale, à l'augmentation de la desquamation épithéliale et à l'irrégularité de la surface cornéenne. Les altérations cellulaires qui en découlent entraînent une instabilité du film lacrymal qui, elle-même, augmente l'osmolarité. Tous les facteurs extérieurs influençant la qualité des larmes peuvent augmenter et auto-entretenir le cercle vicieux du syndrome sec.

### 3. Diagnostic

Le diagnostic de sécheresse est clinique. Les signes fonctionnels sont variés : sensations de brûlures, démangeaisons, rougeurs... et surtout inconstants. 30 % des patients souffrant de syndrome sec sont asymptomatiques. La sécheresse peut être objectivée par une réduction du break-up time, un test de Schirmer altéré, la présence d'une kératite ponctuée superficielle à l'examen à la lampe à fente. L'intensité de ses différents signes permet de grader le syndrome sec (fig. 2).

Niveau de sévérité de la sécheresse oculaire	1	2	3	4*
Inconfort, sévérité et fréquence	Moyen et/ou épisodique; intervient avec un stress environnemental	Modéré, épisodique ou chronique, avec ou sans stress	Sévère, fréquent ou constant, sans stress	Sévère et/ou invalidant et constant
Symptômes visuels	Aucun ou fatigue moyenne épisodique	Gênant et/ou épisodiques limitant les activités	Gênants, chroniques et/ou constants, limitant les activités	Constants et/ou éventuellement invalidants
Injection conjonctivale	Aucune ou moyenne	Aucune ou moyenne	±	+ / ++
Coloration conjonctivale	Aucune ou moyenne	Variable	Modérée à marquée	Marquée
Coloration de la cornée (sévérité/localisation)	Aucune ou moyenne	Variable	Marquée au centre	Érosions ponctuées sévères
Signes cornéens/lacrymaux	Aucun ou moyens	Débris moyens, ↓ ménisques	Kératite filamenteuse, accumulation de mucus, ↑ débris lacrymaux	kératite filamenteuse, accumulation de mucus, ↑ débris lacrymaux, ulcération
Paupière/glandes de Meibomius	MDG variablement présent	MDG variablement présent	Fréquent	Trichiasis, kératinisation, symblépharon
TFBUT (secondes)	Variable	≤ 10	≤ 5	Immédiat
Score de Schirmer (mm/ 5 min)	Variable	≤ 10	≤ 5	≤ 2

Fig. 2 : Classement de gravité de la sécheresse oculaire.

\* Signes et symptômes doivent être présents. TBUT : temps de rupture du film lacrymal à la fluorescéine. MGD : dysfonction des glandes de Meibomius.

La mesure de l'osmolarité est devenu l'examen gold standard pour le diagnostic des pathologies du film lacrymal [1]. Le seuil de 308 mOsm/L est admis. Comme l'épaisseur cornéenne en chirurgie réfractive, une différence inter-yeux importante (> 20 mOsm/L) est un signe en faveur d'une pathologie du film lacrymal. L'osmolarité est le seul signe dont l'augmentation est directement corrélée à la sévérité du syndrome sec [2].

Une concentration élevée de MMP-9 (supérieure à 40 ng/mL) dans les larmes est corrélée à la présence d'un syndrome sec [3].

## Chirurgie réfractive et sécheresse oculaire

### 1. Facteurs préopératoires

La présence d'un syndrome sec préopératoire est un facteur de risque de syndrome sec postopératoire sévère [4]. Jusqu'à 70 % des candidats à la chirurgie réfractive auraient des signes fonctionnels ou cliniques de sécheresse oculaire. La moitié des candidats à la chirurgie réfractive auraient une hyper-osmolarité préopératoire.

Le port prolongé de lentilles de contact est un facteur connu aggravant de sécheresse post-chirurgie réfractive. Il diminue la sensibilité cornéenne et perturbe la morphologie du film lacrymal. Les patients porteurs de lentilles souffrant d'un syndrome sec préopératoire sont ceux qui seront les plus gênés par une sécheresse postopératoire [5].

Certains traitements locaux pris au long cours, surtout s'ils contiennent des conservateurs, et certains traitements généraux (antidépresseurs, anticholinergiques...) augmentent le risque de syndrome sec.

## 2. Facteurs peropératoires

La réalisation d'une chirurgie réfractive cornéenne perturbe l'homéostasie du film lacrymal et la surface oculaire de différentes manières (fig. 3). La création d'un capot de Lasik ainsi que l'ablation stromale par le laser Excimer entraînent la section de nombreux nerfs sensitifs afférents cornéens. La sensibilité cornéenne, la sécrétion lacrymale et le taux de clignement s'en trouvent diminués. La diminution de la sensibilité cornéenne provoque une diminution de la sécrétion de facteurs neurotrophiques qui régulent le métabolisme et la viabilité des cellules cornéennes. Cela peut entraîner des retards de cicatrisation postopératoires. L'augmentation de l'osmolarité induite indirectement par la chirurgie réfractive entraîne une augmentation de concentration des cytokines pro-inflammatoires dans le film lacrymal, ce qui augmente le syndrome sec [6].

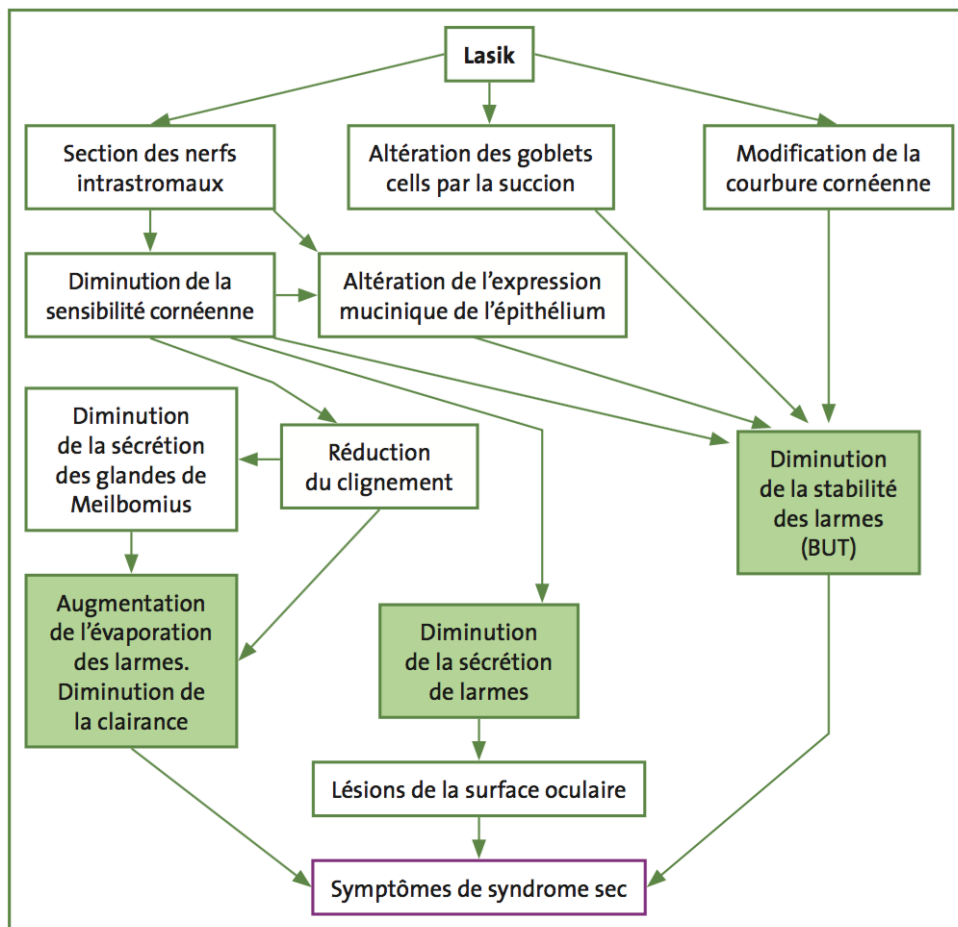


FIG. 3 : Induction du syndrome sec par la chirurgie Lasik.

L'utilisation du laser femtoseconde pour la réalisation des capots de Lasik semble induire moins de sécheresse oculaire que l'utilisation des micro-kératomes. Cela pourrait s'expliquer par une succion moins importante, la réalisation de capots plus fins, la persistance d'un mur postérieur plus épais et donc d'une moindre dénervation cornéenne finale [7].

La profondeur d'ablation est un facteur important de diminution de la sensibilité cornéenne et de son rétablissement, ce qui se traduit en pratique clinique par la survenue de sécheresses post-opératoires plus importantes et plus longues chez les patients traités pour de fortes myopies.

L'impact de la localisation de la charnière du capot de Lasik est controversé même s'il semblerait que les charnières supérieures soient moins traumatisantes pour les nerfs cornéens que les charnières nasales [7]. La largeur de la charnière ne semble pas déterminante.

Les modifications de courbure cornéenne induites par le traitement réfractif entraînent des altérations de la répartition du film lacrymal à l'origine parfois de zones de sécheresse plus importantes, de kératites ponctuées superficielles localisées. Le laser de surface (PKR) est moins pourvoyeur de sécheresse oculaire du fait de l'absence de réalisation de capot et donc de moindres sections nerveuses et de la réalisation de traitements photoablatifs moins profonds qu'en Lasik [5].

La chirurgie par extraction de lentille (SMILE) pourrait induire moins de signes de sécheresse oculaire (BUT) que la chirurgie Lasik [8].

## **Conséquences**

### **1. Conséquences visuelles**

L'acuité visuelle peut être impactée par la présence d'une sécheresse oculaire, surtout si elle entraîne des modifications de la surface oculaire. La qualité de vision est altérée chez les patients souffrant de sécheresse oculaire surtout en vision scotopique. Les aberrations optiques sont 2,5 fois plus importantes chez ces patients que chez des sujets sans syndrome sec [9]. La présence d'un syndrome sec peut compromettre la cicatrisation cornéenne, et a été associée à un plus grand risque de régression réfractive.

### **2. Conséquences sur la satisfaction et la qualité de vie**

La satisfaction du patient pour la chirurgie réfractive dont il a bénéficié est directement corrélée à sa qualité de vie postopératoire. La présence (ou son absence) et l'intensité d'une sécheresse postopératoire impactent directement la satisfaction du patient [10].

## **Prise en charge**

### **1. Traitement préventif**

La détection et le traitement préopératoire du syndrome sec diminuent les complications postopératoires et l'inconfort des patients.

Les soins de paupières sont adaptés pour réduire les blépharites préopératoires inductrices d'inflammation chronique du film lacrymal. Les traitements mouillants contenant de l'acide hyaluronique ont prouvé leur efficacité pour réduire les symptômes et les signes objectifs de sécheresse s'ils sont utilisés pendant plusieurs semaines avant la chirurgie.

L'utilisation de la ciclosporine par voie locale, en inhibant la prolifération des lymphocytes T et réduisant les concentrations de cytokines pro-inflammatoires, permet de diminuer la sécheresse oculaire. Après 1 mois de traitement, 50 à 60 % des patients ressentent une amélioration de leur sécheresse oculaire [11]. À faible concentration, la tolérance locale est bonne.

Les corticoïdes topiques ont également un effet anti-inflammatoire sur le film lacrymal, mais sont peu utilisés en raison de risques d'effets secondaires au long cours : cataracte, glaucome, etc.

La doxycycline par voie générale et l'azithromycine ont un effet anti-inflammatoire connu sur les anomalies de la surface liées à MMP-9 [12].

## **2. Traitement curatif**

Les mêmes traitements peuvent être utilisés en postopératoire. Seuls les soins de paupières ne sont pas recommandés après la chirurgie Lasik en raison du risque de déplacement du capot.

L'application locale régulière d'acide hyaluronique diminue significativement l'osmolarité des larmes [13] et les symptômes de sécheresse post-Lasik. La ciclosporine A est également efficace [14]. Certains compléments nutritionnels (acides gras essentiels oméga-3) pourraient avoir un effet positif sur la sécheresse oculaire, à la fois en traitement préventif et curatif.

## **3. Nouvelles technologies : E-Swin et Lipiflow**

Deux technologies nouvellement disponibles pour le traitement de la blépharite et du syndrome sec peuvent être utilisées pour réduire la sécheresse pré- et post-chirurgie réfractive. Ces techniques proposent de traiter directement le dysfonctionnement meibomien, à la différence des traitements habituels du syndrome sec qui sont plutôt symptomatiques.

### **• E-Swin**

La technologie e-swin utilise un générateur de lumière pulsée polychromatique (e-eye), qui produit des séquences d'impulsions lumineuses calibrées et homogènes. Ces impulsions sont délivrées sous forme de trains de pulses dont l'espacement, l'énergie et le spectre stimulent les glandes de Meibomius et leur font retrouver un fonctionnement normal.

Le traitement se fait au cabinet, par une série de tirs sur les paupières inférieures sous protection oculaire. Plusieurs séances peuvent être réalisées. La stimulation par lumière pulsée induit un retour à l'activité normale des glandes de Meibomius, avec une amélioration subjective rapide pour le patient. L'effet étant cumulatif, la durée d'efficacité a tendance à augmenter avec le nombre de séances. Les résultats obtenus sur une cohorte de 80 patients montrent une amélioration subjective avec une satisfaction de 90 %. Les patients décrivent également une amélioration de fixation à la lecture et sur écran.

### **• Lipiflow**

Le LipiFlow a pour objectif de traiter l'obstruction des glandes de Meibomius, principale cause de la sécheresse évaporative.

La décision thérapeutique est basée sur les résultats d'un questionnaire sur l'œil sec et la qualité de vie ainsi que l'analyse du film lacrymal par le LipiView. L'appareil réalise une vidéo qui mesure l'épaisseur de la couche lipidique. La quantité et la qualité des huiles sécrétées par les glandes sont également évaluées.

Le traitement est réalisé au cabinet par l'ophtalmologiste. La technologie LipiFlow est une technique de pulsations thermiques qui repose sur un système de chaleur contrôlée appliquée directement aux paupières internes et de pression légère et intermittente visant à stimuler les glandes de Meibomius pour relancer la production lipidique du film lacrymal.

Différentes études cliniques ont montrées une amélioration significative des symptômes de sécheresse oculaire décrits par les patients ainsi qu'une amélioration, statistiquement significative, du nombre moyen de glandes de Meibomius fonctionnelles.

## **Conclusion**

La survenue ou l'aggravation d'un syndrome sec après chirurgie réfractive est un phénomène fréquent et impactant le confort et la satisfaction des patients. Le diagnostic est parfois difficile. Les traitements sont multiples.

## **Bibliographie**

1. Research in dry eye: report of the Research Subcommittee of the International Dry Eye WorkShop. *Ocul Surf*, 2007;5:179-193.
2. Sullivan BD, Crews LA, Sönmez B et al. Clinical utility of objective tests for dry eye disease: variability over time and implications for clinical trials and disease management. *Cornea*, 2012;31:1000-1008.
3. Chotikavanich S, de Paiva CS, Li de Q et al. Production and activity of matrix metalloproteinase-9 on the ocular surface increase in dysfunctional tear syndrome. *Invest Ophthalmol Vis Sci*, 2009;50:3203-3209.
4. Toda I, Asano-Kato N, Hori-Komai Y et al. Laser-assisted in situ keratomileusis for patients with dry eye. *Arch Ophthalmol*, 2002;120:1024-1028.
5. Lee JB, Ryu CH, Kim J et al. Comparison of tear secretion and tear film instability after photorefractive keratectomy and laser in situ keratomileusis. *J Cataract Refract Surg*, 2000;26:1326-1331.
6. Sambursky R, O'Brien TP. MMP-9 and the perioperative management of LASIK surgery. *Curr Opin Ophthalmol*, 2011;22:294-303.
7. Mian SI, Shtein RM, Nelson A et al. Effect of hinge position on corneal sensation and dry eye after laser in situ keratomileusis using a femtosecond laser. *J Cataract Refract Surg*, 2007;33:1190-1194.
8. Xu Y, Yang Y. Dry eye after small incision lenticule extraction and LASIK for myopia. *J Refract Surg*, 2014;30:186-190.
9. Montés-Micó R, Cerviño A, Ferrer-Blasco T et al. The tear film and the optical quality of the eye. *Ocul Surf*, 2010;8:185-192.
10. Lazon de la Jara P, Erickson D, Erickson P et al. Visual and non-visual factors associated with patient satisfaction and quality of life in LASIK. *Eye (Lond)*, 2011;25:1194-1201.

11. Stevenson D, Tauber J, Reis BL. Efficacy and safety of cyclosporin A ophthalmic emulsion in the treatment of moderate-to-severe dry eye disease: a dose-ranging, randomized trial. The Cyclosporin A Phase 2 Study Group. *Ophthalmology*, 2000;107:967-974.

12. Li DQ, Chen Z, Song XJ et al. Stimulation of matrix metalloproteinases by hyperosmolarity via a JNK pathway in human corneal epithelial cells. *Invest Ophthalmol Vis Sci*, 2004;45:4302-4311.

13. Montani G. Intrasubject tear osmolarity changes with two different types of eyedrops. *Optom Vis Sci*, 2013;90:372-377.

14. Sullivan BD, Crews LA, Sönmez B et al. Clinical utility of objective tests for dry eye disease: variability over time and implications for clinical trials and disease -management. *Cornea*, 2012;31:1000-1008.

Les auteurs ont déclaré ne pas avoir de conflits d'intérêts concernant les données publiées dans cet article.

Article provenant du Blog Réalités Ophtalmologiques - <http://realites-ophtalmologiques.com>  
Adresse de l'article: <http://realites-ophtalmologiques.com/secheresse-oculaire-et%e2%80%afchirurgie%e2%80%afrefractive/>