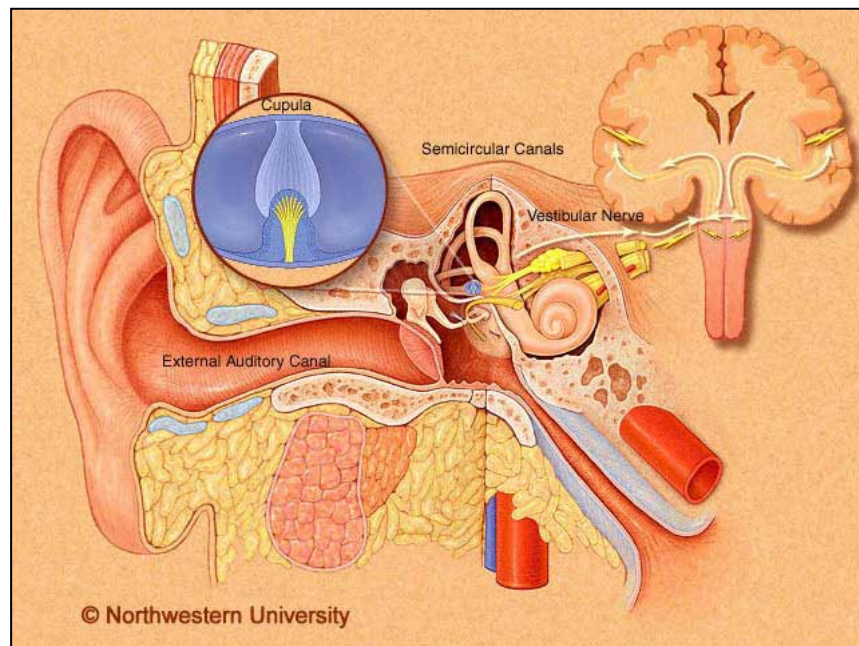


Otología

Anatomía

El aparato auditivo se compone de dos porciones una periférica y otra central. La porción periférica esta formada por el oído externo y medio que forman parte del aparato de conducción y el oído interno órgano de la percepción de los sonidos y encargado de transformar la energía hidromecánica en bioeléctrica.



Oído externo

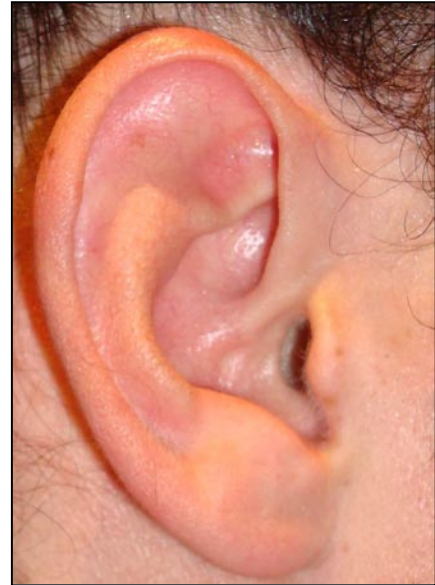El oído externo está formado por el pabellón auricular y el conducto auditivo externo. Están formados por un tejido fibrocartilaginoso, excepto el tercio interno del conducto auditivo externo que esta constituido por tejido oseoso.

El pabellón es una estructura constituida por cartílago elástico que forma una serie de relieves y depresiones recubierta por piel. Los relieves son el hélix, antehélix, trago y antitrago. El hélix es una saliente cartilaginosa que nace por encima de la concha auricular y que se dirige en primer medida hacia delante y arriba, luego atrás y abajo, para terminar en el ángulo posteroinferior de la concha en lo que se conoce la cola del hélix. El antehélix nace por delante de la cola del hélix y se

dirige hacia arriba y adelante y se divide en dos ramas, una posterosuperior y otra anteroinferior. Estas dos ramas forman un espacio triangular conocido como “fosita triangular”.

Pabellón Auricular

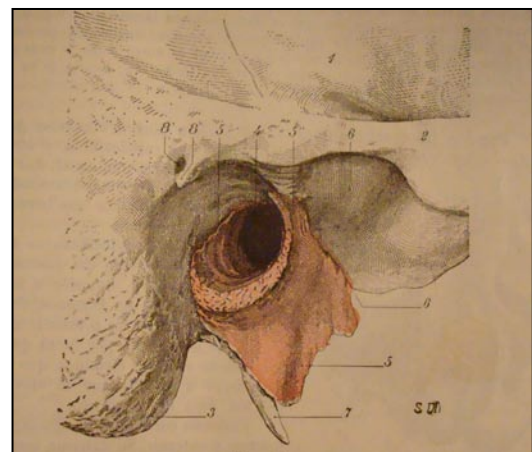
- 1.- Hélix
- 2.- Antehélix
- 3.- Trago
- 4.- Antitrago
- 5.- Lóbulo
- 6.- Concha Auricular
- 7.- Meato Auditivo Externo



El trago es una saliente triangular ubicada por delante de la concha y debajo de la porción ascendente del hélix. El antitrago es otra saliente triangular que enfrente el trago ubicado por debajo del antehélix. Debajo del pabellón se observa un repliegue cutáneo llamado lóbulo de la oreja, constituido por tejido adiposo. La mayor depresión es la concha. En su fondo se observa el orificio de entrada al conducto auditivo externo, el meato auditivo externo.

El pabellón está irrigado por las arterias temporal superficial y auricular posterior, ambas ramas de la carótida externa. A su vez, el conducto auditivo está irrigado por la arteria timpánica rama de dichas arterias terminales. La inervación sensitiva del conducto está dada por el plexo cervical, V, X y VII par.

El conducto auditivo externo en su conjunto se dirige hacia dentro, adelante y un poco hacia abajo. Los dos tercios externos están formados por el mismo cartílago elástico que forma el pabellón auricular, y el tercio interno compone la porción ósea del CAE. Las paredes anterior, inferior y la mitad posterointerna de la pared posterior derivan del hueso timpanal. La mitad posteroexterna y la pared superior derivan de la porción escamosa del temporal. La piel en la porción cartilaginosa contiene glándulas sebáceas, glándulas en ovillos y folículos pilosos. En cambio, la piel en su tercio interno es mucho más delgada ya que pierde la dermis y por lo tanto todo este tipo de glándulas.



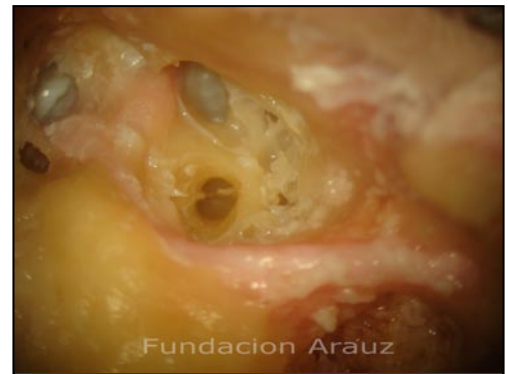Oído medio

El oído medio se constituye por la caja timpánica y estructuras anexas, como la apófisis mastoides (a través del aditus ad antrum) y la trompa de Eustaquio.

La caja del tímpano está cubierta en su totalidad por una mucosa constituida por un epitelio cilíndrico ciliado. Se subdivide en el ático o epitímpano por arriba, mesotímpano e hipotímpano o piso por debajo. Presenta seis paredes, superior, inferior, anterior, posterior, medial y lateral.

La pared lateral está formada por la membrana del tímpano. Por arriba de la membrana, la pared externa del ático corresponde al scutum (porción escamosa del temporal).

La pared medial o laberíntica está formada por el promontorio (que corresponde a la primera vuelta de espira del caracol). Abajo y atrás con respecto al promontorio, se observa el nicho de la ventana redonda, y arriba y atrás la ventana oval. Por arriba de la ventana oval se observan los relieves del CSE y de la segunda porción del facial. Por encima del promontorio se encuentra el pico de cuchara (que corresponde al canal óseo para el músculo del martillo).



El piso se relaciona por detrás con la vena yugular, de extrema importancia en la fractura del peñasco. En su parte anterior, el piso se relaciona con la arteria carótida interna.

La pared anterior se relaciona por arriba con el conducto del músculo del martillo, la trompa de Eustaquio por debajo y por último con el relieve de la porción ascendente de la arteria carótida interna.

La pared posterior presenta en su parte más superior el aditus ad antrum (o conducto tímpanomastoideo), quien comunica la caja con el antro mastoideo. Por debajo se encuentra el segundo codo del facial, dando inicio a su tercera porción, de donde emerge la cuerda del tímpano, justo antes de atravesar el orificio estilomastoideo. La eminencia piramidal o pirámide contiene en su interior el músculo del estribo.

La pared superior, techo o tegmen timpani, está formada por una lámina ósea de cuatro milímetros de espesor que la separa de la fosa cerebral media.

La caja está irrigada por las arterias timpánica, estilomastoidea, meníngea media, faríngea ascendente y pedículos de la carótida interna.

La inervación motora proviene del V y VII par, para el músculo del martillo y del estribo respectivamente. La inervación sensitiva proviene del glossofaríngeo, por medio del nervio de Jacobson nervio que transcurre sobre el promontorio, y la inervación simpática a través del plexo carotídeo.

Huesecillos: son tres ósculos, el martillo, el yunque y el estribo.

El martillo presenta una cabeza ubicada en el epitímpano, un cuello donde se inserta el músculo del martillo, dos apófisis, una corta y otra larga, y un mango (o espátula) incluido en el espesor del tímpano.

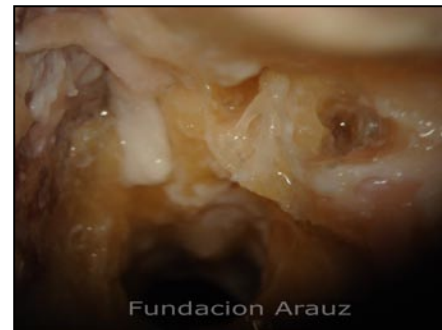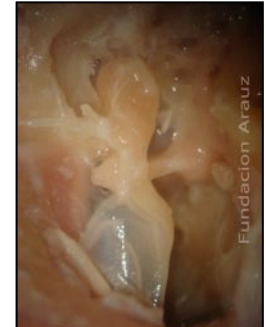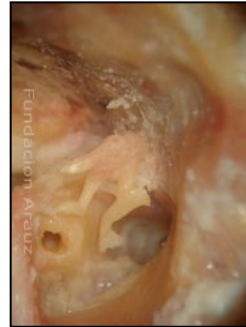El yunque, es el más pesado de los tres y el que está menos fijo, por eso el de más fácil luxación. Presenta un cuerpo que se articula con el martillo y dos apófisis (corta y larga). Por su extremo inferior la apófisis lenticular se articula con la cabeza del estribo.

El estribo está formado por la cabeza que se articula con el yunque, un cuello donde se inserta el músculo del estribo y dos ramas o cruras (anterior y posterior) que abordan la platina. La platina se une a la ventana oval por medio del ligamento anular.

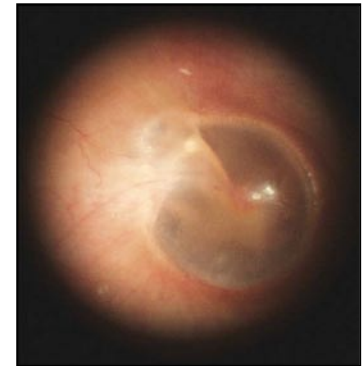Apófisis mastoides: la apófisis mastoides se asemeja mucho a un panal de abejas. Esta formado por ocho grupos celulares, estos son: mastoideo, sinusal, retrosinusal, perifacial, de la punta interna, de la punta externa, del ángulo de Citelli y del triángulo de Trautmann. Según el grado de neumatización se clasifican en neumática (bien ventiladas), diploicas y ebúrneas (compactas).

Trompa de Eustaquio: la caja timpánica se comunica con la rinofaringe (o cavum) por medio de la trompa de Eustaquio. Mide 3.5cm, su tercio superior es óseo y los dos tercios inferiores cartilagosos. Se dirige hacia adentro, adelante y abajo.

Ante cambios bruscos de la presión, la trompa de Eustaquio permite el ingreso de aire al oído medio igualando la presión de uno y otro lado de la membrana del tímpano. Esto se realiza por medio de dos músculos, periestafilinos interno y externo, inervados por el nervio de Jacobson, rama del glossofaríngeo. La diferencia de presión en la caja, produce la deglución como mecanismo reflejo, por lo que ambos músculos se contraen dilatando la trompa y permitiendo el flujo de aire.



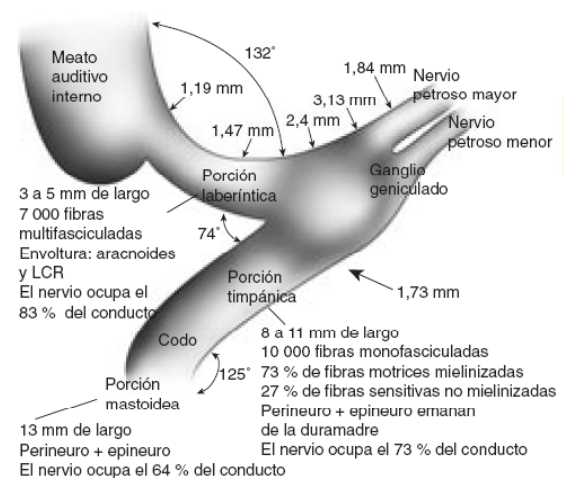
Membrana timpánica: la membrana timpánica es de color blanco perlado con leve tinte violeta. En ella se observa un relieve óseo que corresponde al mango del martillo, y en su extremo más inferior presenta al ombligo (o umbo). Por transparencia se observa posteriormente al ombligo el promontorio, por debajo y atrás del promontorio se observa la zona correspondiente a la ventana redonda. En la parte más superior de la membrana se observa el rodete anular de Gerlach, que al unirse al martillo, forma los ligamentos tímpanomaleolares anterior y posterior.



La membrana posee dos porciones, la pars tensa (constituida de tres capas, interna, media y externa) y la pars flácida o membrana de Schrapnell (constituida en cambio por dos capas, interna y externa). La pars flácida es más pequeña, se ubica en su extremo ánterosuperior, ocupa lo que se llama escotadura de Rivinnus. El tímpano está irrigado por la arteria timpánica y estilomastoidea.

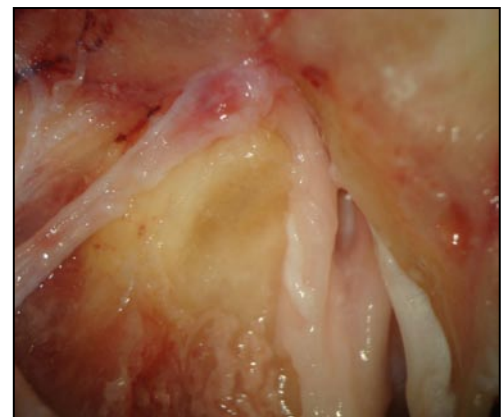Anatomía del Nervio Facial: Las fibras motoras del nervio facial nacen del núcleo motor del facial y al emerger de él rodean el núcleo del VI par (MOE), salen por la fosa romboidal, atraviesan la protuberancia hacia el frente y los lados. Las fibras parasimpáticas nacen del núcleo lácrimopalatonasal y en el núcleo salival superior.

Las fibras sensitivas terminan en el núcleo del tracto solitario y las fibras gustativas en el núcleo gustativo. Al emerger del tronco cambia la vaina protectora de las células de la glía por una vaina de células de Schwann. A esta zona se la conoce como zona de Obersteiner. La rama

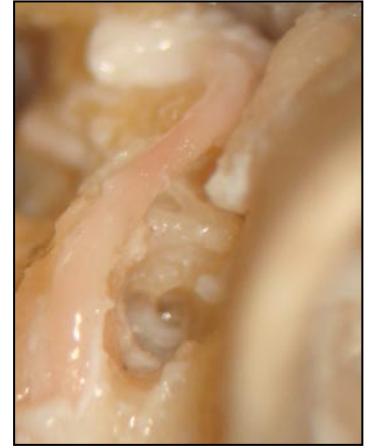

sensitiva se desprende de la rama motora y se llama nervio Intermediario de Wrisberg o VIIbis. Su salida del tronco se produce a nivel del surco lateral del bulbo.

Desde allí se dirige hasta el meato auditivo externo dando ingreso al conducto auditivo interno (CAI), porción llamada intracanalicular. La porción laberíntica (1ª porción del facial) nace en el fondo del CAI, cuando este pasa a través del orificio anterosuperior del mismo. Esta porción mide 3-5mm, se dirige hacia delante y levemente hacia adentro, donde se encuentra con el ganglio geniculado (GG). A nivel



del GG se da origen a dos ramas intrapetrosas, nervios petrosos superficiales mayor y menor. La segunda porción se dirige levemente hacia atrás, afuera y abajo formando un ángulo agudo entre la 1ª y 2ª porción de 74°. Mide 8-11mm. Esta en relación con la rama ampollar del canal semicircular superior (CSS), la apófisis cocleariforme, el nicho oval y la rama ampollar del canal semicircular externo (CSE). A nivel de la pirámide en la pared posterior de la caja timpánica se encuentra el segundo codo del nervio facial dando origen a la 3ª porción mastoidea del nervio. Esta se dirige hacia abajo adelante y afuera hasta encontrarse con el orificio estilomastoideo en relación con la apófisis estiloides. Posteriormente se divide en dos ramas, temporofacial y cervicofacial.



Oído interno

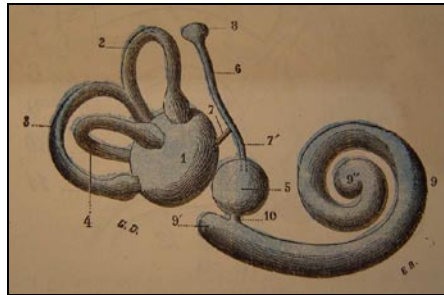
El oído interno se compone de una parte central llamada vestíbulo y del laberinto óseo. El laberinto óseo comprende dos aparatos, el coclear (anterior), órgano de la audición, y el vestibular (posterior), órgano del equilibrio. Por dentro del vestíbulo y del laberinto óseo se encuentran el laberinto membranoso.

Vestíbulo: el vestíbulo es la cavidad ósea central entre la cóclea y los conductos semicirculares. Se ubica entre la caja timpánica por fuera y el conducto auditivo interno por dentro. Presenta los orificios de los canales semicirculares, del caracol, el acueducto del vestíbulo y las ventanas oval y redonda.

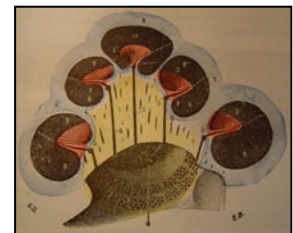

Dentro del vestíbulo óseo se encuentra el vestíbulo membranoso formado por dos vesículas, el utrículo y el sáculo, que constituyen la porción otolítica del vestíbulo. La porción canalicular del vestíbulo está formada por los tres conductos semicirculares. Estas dos vesículas, y el laberinto membranoso de los conductos y de la cóclea, contienen endolinfa. Por fuera del laberinto membranoso, o sea entre éste y el laberinto óseo se encuentra la perilinfa.



- Utrículo: es la vesícula que recibe los conductos semicirculares. La parte inferior del utrículo contiene la mácula utricular, sitio de llegada de las dendritas de la primer neurona del nervio vestibular.
- Sáculo: el sáculo es la vesícula que se comunica con el conducto coclear por medio del “canalis reuniens” y con el utrículo por el acueducto del vestíbulo. De él sale el conducto endolinfático.



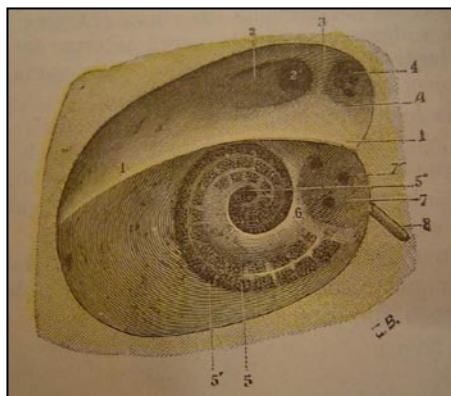
Laberinto óseo anterior o cóclea: el caracol o cóclea es un tubo enrollado alrededor de un eje, llamado modiol o columela, por el cuál transcurren las fibras del nervio auditivo. Da dos vueltas y media. Se divide por un tabique óseo y membranoso en dos rampas, la rampa vestibular que desemboca en el vestíbulo y la rampa timpánica, que termina por la ventana redonda en la caja timpánica. Entre estas dos rampas se encuentra la rampa coclear que contiene al Órgano de Corti u órgano de la audición. Las rampas vestibular y timpánica contienen perilinfa y la rampa coclear contiene endolinfa. En el vértice de la cóclea, ambas rampas, vestibular y timpánica, se comunican por medio del helicotrema.



La rampa coclear presenta tres paredes, externa, anterior y posterior. La pared externa contiene la estría vascular, la pared anterior corresponde a la membrana de Reissner y la pared posterior o piso corresponde a la membrana Basilar, por donde transcurren las terminaciones del nervio coclear que luego formarán el ganglio de Corti. El órgano de Corti está formado por una fila de células ciliadas internas y tres filas de células ciliadas externas junto a células de sostén. Las células ciliadas contienen estereocilias que están en contacto con la membrana Tectoria.

Laberinto óseo posterior o Conductos semicirculares óseos: los conductos semicirculares son tres, externo (u horizontal), superior (vertical anterior) y posterior (vertical posterior). Nacen de la ampolla donde se encuentran las terminales nerviosas del nervio vestibular. La rama posterior del conducto superior y la rama superior del conducto posterior se unen para formar la cruz comunis.

Conducto auditivo interno: por el conducto auditivo interno transcurren tres nervios, que lo atraviesan por cuatro agujeros. Por los agujeros posterossuperior y posteroinferior transcurren los nervios vestibulares, superior e inferior respectivamente. El agujero anteroinferior da paso al nervio coclear y el anterosuperior a la primera porción del facial. El conducto auditivo interno está irrigado por la arteria auditiva interna (rama de la AICA).

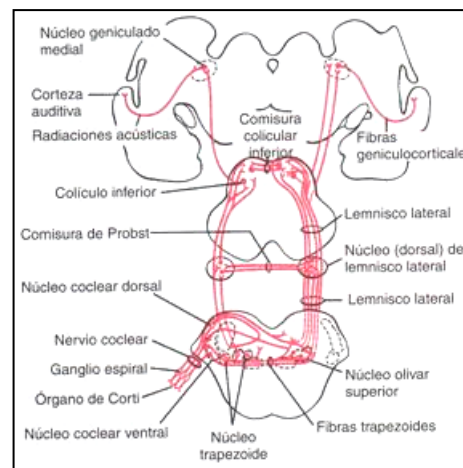


Porción Central

La vía acústica presenta dos grupos de fibras, las cocleares y las vestibulares, que se unen para formar el nervio acústico-vestibular u VIII par.

Vía acústica

La vía acústica se inicia a nivel del Órgano de Corti donde se encuentra la 1^{er} neurona en contacto con las células ciliadas. Ingresa al tronco y hace sinapsis con la 2^a neurona en los Núcleos cocleares del bulbo (ventral y dorsal). Desde ahí el 75% de las neuronas se decusan al hemitronco lateral hasta llegar a su sinapsis con la 3^{er} neurona en el Complejo olivar superior contralateral. Esta neurona asciende por el Lemnisco Lateral hasta los Tubérculos Cuadrigéminos Inferiores donde hace sinapsis con una 4^a neurona que finaliza a nivel del Cuerpo Geniculado Medial del tálamo. Es allí donde nace la 5^a y última neurona que se dirige a la Corteza cerebral (lóbulo temporal, áreas 41 y 42 de Brodman) para dar fin a esta vía.

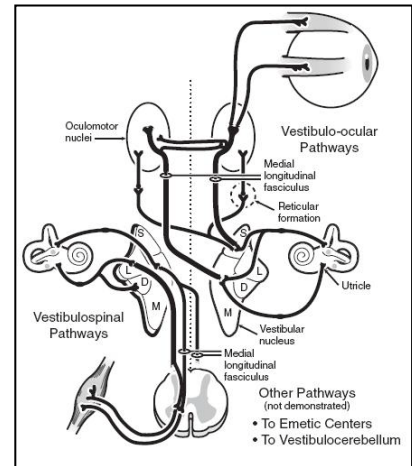


Vía vestibular

El nervio vestibular se origina del ganglio de Scarpa y luego se divide en tres ramas. La rama superior inerva la mácula del utrículo y las crestas de los conductos semicirculares superior y externo. La rama inferior inerva la mácula del sáculo y la rama posterior inerva la cresta de la ampolla del conducto semicircular posterior.

En las máculas y las crestas de los conductos y las vesículas, están las dendritas que provienen del ganglio de Scarpa. Los axones pasan por el CAI y llegan al ángulo pontocerebeloso donde

ingresan al tronco cerebral, allí terminan en los cuatro núcleos vestibulares; otras fibras van directamente hasta cerebelo. La segunda neurona se dirige a la médula espinal, cerebelo, núcleos oculomotores (III, IV y VI) y X par. Existen proyecciones a distintas zonas de corteza cerebral.



Fisiología de la audición

Oído Externo

En el ser humano el pabellón tiene poca o ninguna función. En los animales tiene la función de aglomerar los sonidos y conducirlos hacia el oído medio.

Oído Medio

Está constituido por el sistema tímpano-oscicular tiene la función de conducción del sonido desde la membrana del interno hasta la ventana oval, y además protege las estructuras neurosensoriales del oído interno.

Sistema Tímpano - Oscicular en la transmisión: la onda sonora se extiende desde el oído externo y medio hacia el oído interno cuyo interior está lleno de líquido, lo que produce una pérdida de la presión sonora. Para evitar esta pérdida, el oído medio, consta de la membrana timpánica y un conjunto de huesecillos que amplifican el sonido hasta la ventana oval.

Tímpano y protección sonora de la ventana redonda: la presión que se ejerce en la ventana oval, requiere de un sitio de descarga, que corresponde a la membrana de la ventana redonda. Cuando la ventana oval recibe un impulso mecánico, se genera una onda dentro de los líquidos laberínticos que

descarga en la membrana de la ventana redonda que se mueve en sentido o fase opuesta. Las lesiones del tímpano producen el desplazamiento de ambas membranas (oval y redonda) en una misma fase, con disminución de la transmisión de la intensidad del sonido.

Función equipresora de la Trompa de Eustaquio: la trompa tiene la función de igualar los cambios de presión bruscos entre el oído medio y el externo.

Oído Interno

La onda del sonido viaja por el CAE, hace vibrar la membrana y por consiguiente la cadena oscicular, hasta la platina del estribo que moviliza los líquidos laberínticos. La onda sonora viaja por los líquidos laberínticos de la cóclea y según la frecuencia de cada sonido (Frecuencia = ciclos / segundo) varía el sitio de amplitud máxima.

Los tonos de baja frecuencia (sonidos graves) presentan mayor amplitud en el ápex o punta de la cóclea. Los tonos de alta frecuencia (sonidos agudos) presentan mayor amplitud en su base.

El órgano de corti es el responsable de la transformación de la energía hidráulica en energía bioeléctrica, la cual difunde por el nervio auditivo.

Evaluación Auditiva

La onda sonora se produce por la fricción de dos elementos, en este caso las moléculas del aire, en forma de onda.

Todo sonido presenta una intensidad y un tono. La primera corresponde a la amplitud del movimiento. El tono determina la frecuencia. Las ondas sonoras se propagan por el medio (gaseoso o líquido), quien ejerce una impedancia (resistencia que ejerce el medio a la vibración y traslación de moléculas). Los tonos graves tienen menor número de ciclos por segundo, y los tonos agudos tienen un mayor número de ciclos por segundo.

Clasificación de las hipoacusias

Las hipoacusias pueden ser de conducción cuando la patología se origina en el oído externo y medio, o de percepción cuando las patologías se originan entre el oído interno y el nervio auditivo. Existen casos, como por ejemplo en la Otoesclerosis (Patología que veremos más adelante) que aunque es una enfermedad propia del oído interno, se manifiesta con una hipoacusia de conducción

por afectar la unión del estribo con el oído interno a nivel de la ventana oval. Trastornos a nivel del tronco y de la corteza cerebral producen también una hipoacusia de percepción.

- **Hipoacusia de conducción:** lesiones del sector correspondiente al aparato de la transmisión.
- **Hipoacusia de percepción:** lesión del órgano de corti o un sector relacionado con el aparato de la percepción del sonido, hasta corteza cerebral.
- **Hipoacusia mixta:** lesión conjunta de un sector de transmisión y otro de percepción.

Exploración de la Audición

- **Diapasones:** son instrumentos utilizados para reconocer la pérdida auditiva cualitativa (conducción, percepción, mixta) y da relativa información cuantitativa.
- **Audiometría:** es la evaluación del grado de percepción del sonido. Existen distintas formas de medirla mediante la audiometría electrónica:
 - Audiometría tonal (liminar y supraliminar)
 - Logoaudiometría
- **Enmascaramiento:** es la eliminación auditiva del oído contralateral al que se está evaluando, por medio de la aplicación de un ruido a través de los ensordecedores como: ruido blanco (sonido que incluye todas las frecuencias simultáneamente), banda estrecha (frecuencia por arriba y por debajo de la que se está evaluando) y otras como la frecuencia inmediata inferior, ruido de sierra y ruido por escape de gas.

Pruebas con diapasones

Prueba de Weber: consiste en colocar la base del diapasón vibrando en el centro de la cabeza o en la frente y preguntamos en que lado percibe el sonido con mayor intensidad. “El Weber siempre lateraliza al oído de mejor vía ósea”. Evalúa únicamente la vía ósea. Se llama Weber sensibilizado cuando se pide al paciente que muerda suavemente el diapasón.

- Weber indiferente: la percepción es igual en ambos oídos y por lo tanto la audición es normal, o posee una hipoacusia equivalente en intensidad y tipo en ambos oídos.
- Weber lateralizado: cuando un paciente presenta una hipoacusia de percepción de un oído, el weber lateralizará para el oído opuesto. Cuando existe una hipoacusia de conducción el Weber lateraliza al oído enfermo.

En consecuencia:

- La hipoacusia conductiva lateraliza al oído enfermo, por presentar vía ósea absoluta (o sea que no recibe estímulos del medio ambiente, simultáneamente por vía aérea).
- La hipoacusia perceptiva lateraliza al oído sano.
- La hipoacusia conductiva o perceptiva bilateral y asimétrica, el weber lateralizará al oído de mejor vía ósea.

Prueba de Rinne: mediante esta prueba comparamos la percepción del sonido por vía ósea y aérea de un mismo oído del paciente. Colocamos el diapasón vibrando en la apófisis mastoides del paciente para explorar la vía ósea y cuando deja de vibrar lo colocamos en la proximidad del meato auditivo externo para explorar la vía aérea.

- Rinne positivo: oye la vibración por vía aérea y más que por vía ósea, es fisiológico.
- Rinne positivo acortado: oye por vía ósea menos tiempo que el estimativamente normal (40 segundos); una vez que lo deja de oír por vía ósea, lo sigue oyendo por vía aérea.
- Rinne positivo absoluto: en este caso el paciente oye poco por vía aérea y nada por vía ósea.
- Rinne negativo: oye menos o no oye la vibración por vía aérea, indica hipoacusia conductiva.
- Rinne Igual: oye igual por vía aérea que por vía ósea e indica una hipoacusia de conducción con SOA menor a 20dB.
- Rinne negativo acortado: oye más por vía ósea que por vía aérea pero por menos tiempo; refleja una hipoacusia mixta.
- Rinne negativo absoluto no percibe por vía ósea ni aérea, y habla de cofosis.

“Con una audición normal la prueba de Weber debe ser indiferente y el Rinne positivo bilateral”.

Audiometría electrónica

Es la evaluación de la audición a través del audiómetro. Se grafica en un audiograma. En el encontramos:


Umbral auditivo: es la mínima intensidad audible. Se inicia emitiendo un estímulo muy bajo, y se va aumentando dicho estímulo hasta encontrar el umbral del paciente.

El estado del aparato de la audición puede ser determinado por medio de la evaluación de altas frecuencias, o frecuencias por encima del rango habitual. A esto lo llamamos audiometría supraliminar.

La evaluación de la audición de las palabras se puede determinar por medio de la logaudiometría.

El audiograma se lee de la siguiente manera:

Vía ósea oído derecho: < Vía aérea oído derecho: o
Vía ósea oído izquierdo: > Vía aérea oído izquierdo: x



Audiometría tonal liminar: como dijimos con anterioridad la audiometría tonal evalúa el umbral auditivo. Cuando el paciente oye un estímulo determinado (una frecuencia a una presión sonora determinada), acciona un botón que enciende una luz para informarnos que oyó dicho estímulo. Una vez que el paciente oyó el sonido continuara presionando el botón hasta que deje de oírlo. Este ejercicio se realiza con todas las frecuencias a estudiar y por vía ósea y aérea.

En un paciente sano, el estímulo por vía aérea mayor a 60dB generado para un oído también se percibe del lado opuesto. Pero por vía ósea para que un sonido también se perciba del lado opuesto, solo debe ser mayor a 5 dB del nivel umbral. El enmascaramiento con ensordecidores del oído contralateral al evaluado es el mecanismo que utilizamos para anular la percepción del oído a no estudiar. La falta de enmascaramiento nos proveerá lo que llamamos una “curva sombra”, interpretado como un falso resultado.

Audiometría supraliminar: permite detectar hipoacusias perceptivas y determinar el sitio de la lesión, en el órgano de Corti (cortipatía) o en el nervio auditivo (neuronopatía).

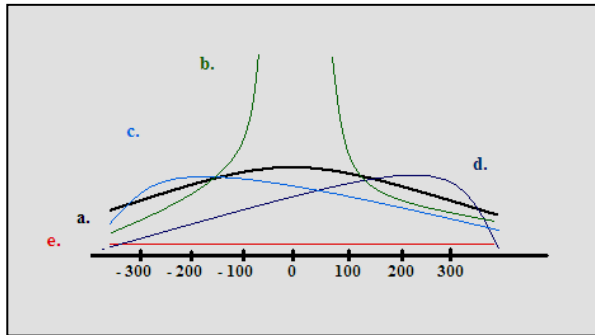
- Diploacusia: percepción distorsionada de la palabra en un tono.
- Reclutamiento: es la capacidad que tienen algunos oídos hipoacúsicos de no percibir el sonido a intensidades mayores.

Impedanciometría: evalúa la resistencia que ofrece el sistema tímpano – oscicular al paso del sonido. Dentro de las pruebas con las que contamos para evaluar la resistencia contamos con la timpanometría y el reflejo estapedial.

La Timpanometría mide las variaciones de complacencia de la membrana timpánica y la cadena oscicular en función de las variaciones de presión a nivel del conducto auditivo externo. De allí obtenemos información:

- Estado de la cámara aérea y de las presiones del oído medio. La presión en el oído medio puede ser más negativa cuando existe una disfunción tubaria.
- Funcionamiento del tímpano y la cadena oscicular, según la forma y amplitud de la curva. Los procesos que reducen la movilidad del sistema por alteración del continente (otitis media

exudativa, OME) o del contenido (fijación de cadena), disminuyen la complacencia, aplanando el timpanograma. En cambio cuando hay aumento de la movilidad tímpano – oscicular, como en la disrupción de cadena o en el tímpano atrófico, aumenta la complacencia elevando el timpanograma.



- a.- Curva normal.
- b.- Disrupción de cadena.
- c.- Disfuncion Tubaria.
- d.- Otitis media aguda (OMA).
- e.- Otitis media Exudativa.

Reflejo estapedial: es un reflejo constituido entre el nervio auditivo y facial en el que un estímulo sonoro entre 70-100 dB por encima del umbral auditivo disparan el arco reflejo. Este arco reflejo está formado de la siguiente manera: El estímulo generado en las CCI de la Cóclea es transmitido a través del VIII Par hasta el núcleo coclear formando parte de la 1^{er} neurona de la vía auditiva. Una neurona sináptica produce la comunicación entre el núcleo coclear y el núcleo motor del facial VII. Desde este último núcleo nace una neurona motora que alcanza el músculo del estribo, facilitando su contracción.

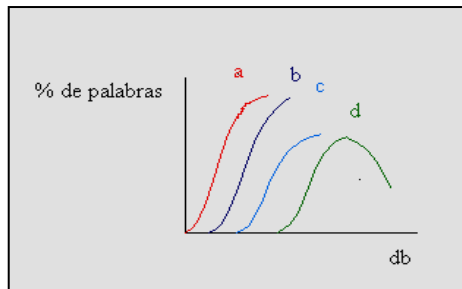
Evaluando este arco reflejo obtenemos la siguiente información,

- Estado del oído medio. Algunas patologías que producen hipoacusia de transmisión producen ausencia de este reflejo. En la fase temprana de la otosclerosis el reflejo está ausente al principio y al final de la estimulación (fenómeno on – off), luego estará ausente siempre.
- Diagnóstico topográfico de las hipoacusias de percepción.
- Diagnóstico topográfico y pronóstico de la parálisis facial. Si el reflejo está ausente la lesión estará por encima de la salida de la rama del músculo del estribo.
- Diagnóstico de lesiones tronco-bulbo-protuberanciales, donde se altera el reflejo estapedial.

Logaudiometría

La logaudiometría interpreta el grado de pérdida auditiva que presenta un hipoacúsico para entender el mensaje hablado. Se utiliza una lista de palabras que se le lee al paciente a distintas intensidades. Debemos valorar:

- Umbral de voz: mínima intensidad en la cual se oye la voz pero no se entiende la palabra, normalmente es de 13dB.
- Umbral de palabra: mínima intensidad en la cual se entiende la primera palabra, normalmente es de 17dB.
- Umbral de captación: intensidad a la que el paciente responde el 50% de las palabras, normalmente es de 33 dB.
- Umbral de máxima discriminación: intensidad en la que se responden el 100% de las palabras, normalmente es de 56 dB.



- a.- Normal
- b.- Hipoacusia conductiva
- c.- Hipoacusia neurosensorial
- d.- Hipoacusia neurosensorial (cortipática por reclutamiento)

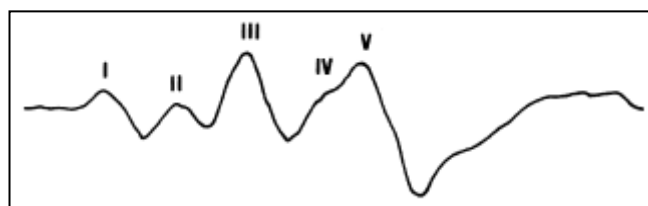
Potenciales evocados auditivos del Tronco Cerebral (PEATC o BERA, en inglés)

Es el registro mediante electrodos de superficie de las variaciones de potencial eléctrico de la vía auditiva tras una estimulación acústica. Es un estudio objetivo lo que es útil para casos de niños que aun no son capaces de realizar una audiometría y en personas que simulan o disimulan una hipoacusia.

Se observan ondas y picos de carga positiva o negativa según la estructura nerviosa que representen. Se identifican 5 ondas (I-V, siendo I, III y V las más importantes). La latencia representa un tiempo entre el estímulo y una onda (E-I, E-III y E-V) o entre las ondas entre sí (I-III, III-V y I-V).

Se identifican potenciales Precoces (Tempranos) de 0-10ms (son los que se grafican en el grafico), Intermedios de 10-50 ms, y Tardíos de 50-600ms.

Los potenciales precoces son los más importantes ya que son los más estudiados y utilizados. Representan la vía auditiva, fundamentalmente hasta el tronco cerebral. Los potenciales semiprecoces representan el tálamo y en parte la corteza auditiva. Los potenciales tardíos representan la corteza cerebral.



Existen otros potenciales originados en la cóclea. Estos potenciales son los potenciales de sumación y el potencial de acción. Son evaluados y graficados a través de una Electrocoqueografía (ECOG). Estos potenciales son útiles para estudiar casos de patología coclear propiamente dicha, diferenciando de una afección del nervio auditivo, pero fundamentalmente en casos de hidrops endolinfático, síndrome de Ménière o en el síndrome de la tercera ventana.

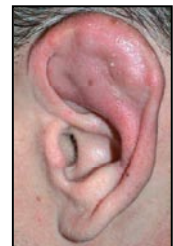Las Otoemisiones Acústicas son emisiones sonoras de muy baja intensidad generadas ante un estímulo sonoro externo, a nivel del oído interno, por medio de las células ciliadas externas del órgano de Corti. Son percibidas en el conducto auditivo externo por micrófonos de altísima percepción. Útiles para descartar patologías congénitas de la audición, el daño acústico inducido por ruido (DAIR), entre otras. No siempre la ausencia de otoemisiones acústicas es 100% específico de patología coclear, ya que la presencia de secreciones en la caja del tímpano (OME) nos daría como resultado otoemisiones no reactivas siendo por la presencia misma de las secreciones que dificultan el pasaje del sonido a la inversa del camino normal.

Patología del oído externo

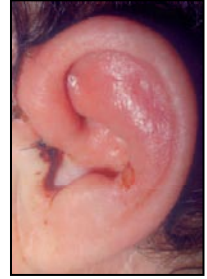Patología del pabellón

Fístula Auris congénita: corresponde a un trayecto fistuloso, simple o ramificado, con fondo ciego que presenta una desembocadura puntiforme, situado por delante y arriba del trago. Puede ser uni o bilateral. Se produce por la deficiente fusión de los arcos branquiales. Por lo general son asintomáticos, liberando en forma esporádica una secreción blanco-amarillenta. Cuando se obstruye, esta secreción se retiene pudiendo infectarse provocando un absceso con rubor, dolor y edema local. Se tratan únicamente los casos sintomáticos que molestan al paciente. El tratamiento sintomático consiste en antibióticos (amoxicilina + ácido clavulánico) y corticoides (betametasona IM o meprednisona VO). En el caso de absceso se realizara su drenaje. Si los abscesos se repiten se someterá el paciente a la extirpación quirúrgica.

Otohematoma: es la presencia de colección hemática entre el pericondrio y el cartílago del pabellón de causa traumática. El tratamiento consiste en el drenaje temprano (debemos evitar la necrosis del pabellón), vendaje compresivo, antibióticos (amoxicilina + ácido Clavulánico) y antiinflamatorios no esteroideos (AINE).



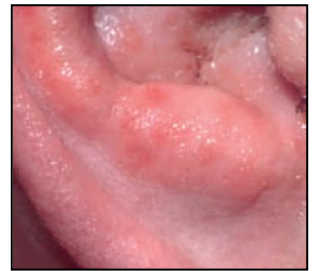Pericondritis: es la inflamación del pericondrio auricular de causa bacteriana. Se observa edema, eritema y dolor, junto a fiebre y adenopatías cervicales. El tratamiento consiste en amoxicilina + ácido clavulánico o ciprofloxacina y corticoides (betametasona IM o meprednisona VO).



Nódulo doloroso: es una inflamación del cartílago y la dermis del borde superior del hélix con forma de nódulos pequeños indurados y muy dolorosos. Su tratamiento es la extirpación quirúrgica.

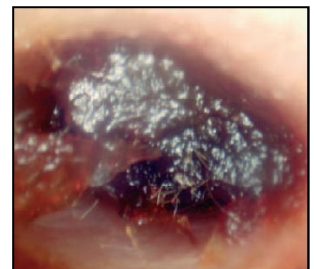
Erisipela del pabellón: infección aguda del pabellón y periauricular, por el Streptococo. Es muy dolorosa, y se asocia a adenopatías y fiebre alta. Se la trata con fenoximetilpenicilina.

Zona auricular: es la infección por el virus varicela zoster del área sensitiva del nervio facial (concha auricular y pared posterior del CAE). Presenta una erupción vesicular con otodinia intensa que al abrirse forman costras. Si afecta la cuerda del tímpano produce ageusia, y si afecta el nervio facial motor se asocia a parálisis facial (produciendo el cuadro llamado Síndrome de Ramsay Hunt) y más raro aun síntomas cocleovestibulares. El tratamiento suele ser de los síntomas, pero en casos más severos se realiza tratamiento antiviral (aciclovir) y corticoides (betametasona o meprednisona). Se utilizan gotas oticas con antibióticos y corticoides para prevenir la sobreinfección del conducto auditivo externo (CAE).

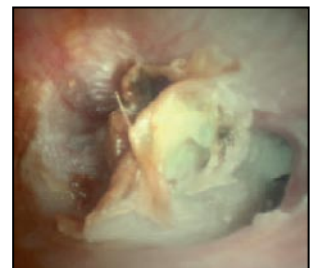

Patología del conducto auditivo externo

Tapón de cera: es la acumulación de cerumen en el CAE produciendo la obstrucción del mismo. Como cualquier hipoacusia conductiva, se asocia a acúfenos de tono grave y autofonía (oír su voz). Debemos remover el cerumen con aspiración o lavajes. Este último está contraindicado en ancianos, diabéticos y pacientes con perforación timpánica o cuadros infecciosos.



Tapón epidérmico: es una masa epidérmica por descamación excesiva que al obstruir el CAE se manifiesta igual que el cerumen. Es muy recidivante, pero la utilización de gotas oticas con betametasona durante 10 días reduce considerablemente la descamación. Si el tapón epidérmico invade su pared ósea forma un colesteatoma de conducto, que es de color blanco-grisáceo y

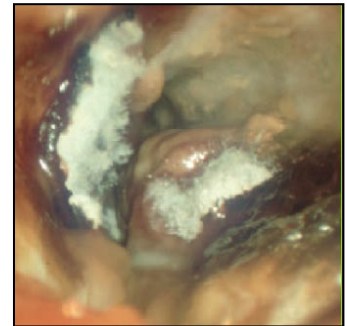


olor fétido.

Cuerpos extraños: los cuerpos extraños pueden ser móviles e inmóviles. En los niños son más frecuentes los cuerpos inmóviles como lápices y gomas. Los cuerpos extraños móviles son por lo común insectos. Producen otodinia y otorrea, rara vez hipoacusia. El diagnóstico es otoscópico.

Eccema del conducto: es una dermatopatía alérgica producida por el uso de agentes alergénicos. Se manifiesta con prurito del CAE. Su complicación más frecuente es la sobreinfección por rascado.

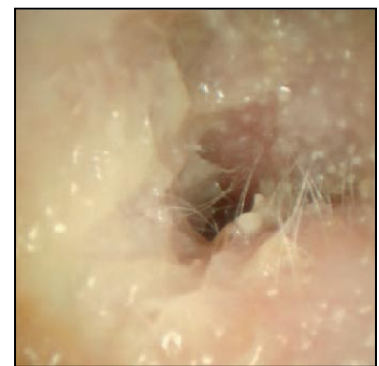
Otomycosis: es la infección micótica por *Aspergillus* y *Candida* del CAE. Clínicamente se manifiesta con otodinia, otorrea, prurito y sensación de oído tapado. El tratamiento consiste en antimicóticos tópicos como Econazol y ácido bórico tópico, generalmente en forma de alcohol boricado.



Miasis: es la infestación por larvas de moscas del CAE. Presenta otodinia, otorrea, otorragia, sensación de movimiento, hipoacusia y acúfenos. Las larvas serán extraídas con éter durante 2 – 3 días seguidos. Debe administrarse antibióticos por vía sistémica.

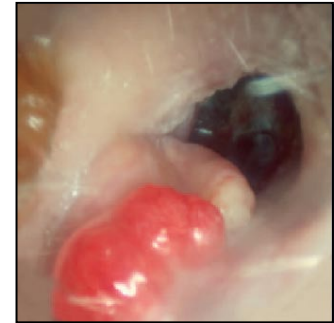
Otitis externa circumscripita o Forunculosis: es la infección por estafilococo de los folículos pilosos del CAE, manifestándose con otodinia. Se observa una zona rojiza y sobreelevada, que al 4°-5° día forma un punto blanco que al abrirse drena el forúnculo disminuyendo el dolor. El tratamiento consiste en antibióticos sistémicos (cefalosporinas por 10 días) y tópicos y corticoides orales. Las recidivas se asocian a un mal estado inmunológico, diabetes y eczemas.

Otitis externa difusa: es una dermoepidermitis aguda del CAE y de la membrana timpánica, causada por estafilococo, *Pseudomonas Aeruginosa* y *Proteus Mirabilis*. El uso de piletas públicas y el rascado predispone las infecciones. Presenta otodinia intensa, otorrea, hipoacusia conductiva y rara vez fiebre. El tratamiento consiste en aspiración de las secreciones, para permeabilizar y acidificar el conducto (con ácido bórico), antibióticos y corticoides tópicos (ofloxacina, ciprofloxacina + hidrocortisona, betametasona o dexametasona). En algunos casos es necesario el corticoides IM para desedematizar el conducto.



Otitis externa maligna: es la infección tórpida producida frecuentemente por *Pseudomonas Aeruginosa*, usualmente en diabéticos y pacientes añosos. La infección se propaga por las partes blandas hipovascularizadas afectando estructuras vecinas y el hueso temporal y de la base de cráneo

(osteomielitis). Suele producir parálisis facial y de los pares craneales bajos, afectando su salida en la base del cráneo (agujero rasgado posterior). Presenta otorrea purulenta verdosa y otodinia intensa con granulaciones en CAE. “Toda otitis externa que no responde al tratamiento, con granulaciones en CAE es imprescindible: un cultivo, valorar la glucemia (diabetes) y biopsiar las granulaciones”. El tratamiento consiste en la resección de las granulaciones, ciprofloxacina tópica, y antibióticos por vía endovenosa (ciprofloxacina, meropenem o imipenem, aztreonam y metronidazol). En el caso de los pacientes diabéticos es fundamental el control de la glucemia.



Pseudotumores del CAE

Quistes Sebáceos: son formaciones redondeadas subcutáneas auriculares o periauriculares, debido a la obstrucción de salida de la glándula sebácea. Suelen ser asintomáticos, pero puede producir dolor si se infecta y drenaje caseoso si se exterioriza. El quiste se extirpa quirúrgicamente.

Granulaciones del CAE: son masas pequeñas, blandas, rojizas, supurantes y sangrantes al tacto. Si se hacen pediculados dan origen a pólipos. Son secundarias a la infección (OE Maligna, ver foto).

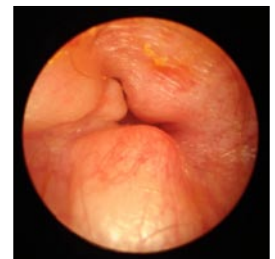
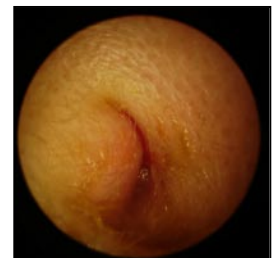Tumores benignos del CAE

Osteoma: es un tumor óseo benigno, que obstruye total o parcialmente la luz del conducto óseo. Suele ser asintomático, pero si la obstrucción es total produce hipoacusia conductiva, siendo necesaria su resección quirúrgica.

Hiperostosis de conducto: es la formación ósea localizada en el tercio interno del conducto, cerca del tímpano. Presenta la misma clínica y el mismo tratamiento que el osteoma.

Angioma: es un tumor conjuntivo vascular benigno en pabellón o conducto. Produce hipoacusia conductiva, es indoloro y muy sangrante. Su tratamiento es quirúrgico.

Tumores Glandulares: son los Adenomas ceruminosos y pleomorfos. Suelen generar retención de cera y otitis externas. Su resección debe ser quirúrgica y amplia.



Tumores malignos

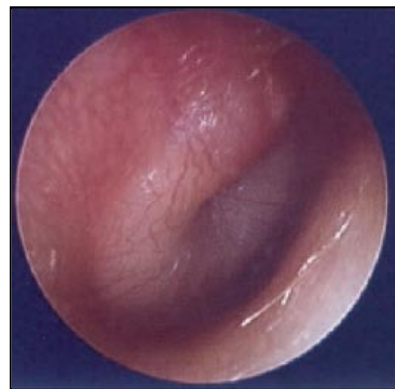
Tumor del pabellón auricular: es el tumor maligno más frecuente de la región. Predomina en varones de 50 – 70 años. Las variantes más comunes son el carcinoma adenoide quístico (cilindroma) adenocarcinoma ceruminoso, tumor mucoepidermoide y carcinoma mioepitelial. Suelen manifestarse con otorrea unilateral, otodinia y prurito que no responde al tratamiento médico. Para el tratamiento es importante conocer si hay extensión del tumor por erosión de las paredes óseas del conducto, hacia la parótida, la fosa infratemporal, el oído medio y la base del cráneo. El tratamiento en general es quirúrgico, pasando lejos de los bordes de la lesión. En general se requiere una petrectomía que consiste en extirpar la totalidad del hueso temporal. La sobrevida a 5 años de un tumor localizado en el conducto es del 70%, si existiera afección ósea la sobrevida se reduce a un 30%, pero si sobrepasa los límites del conducto la sobrevida es del 20%.

Patologías del oído medio

Otitis media aguda (OMA)

Es la inflamación aguda del mucoperiostio que reviste las cavidades del oído medio. Comúnmente es precedido por un cuadro de rinofaringitis viral que altera la función tubaria (trompa de Eustaquio).

En orden de frecuencia, la etiología más común es la bacteriana, principalmente neumococo (*Streptococo Neumoniae*), *Haemophilus Influenzae* y *Moraxella Catharralis*. Los virus de la gripe (Sincitial respiratorio, Parainfluenza adenovirus, rinovirus, enterovirus, metaneumovirus) y enfermedades eruptivas le siguen en orden frecuencia. Antes de los 3 meses de vida a los gérmenes anteriores se le agregan con relativa importancia el *Staphylococo Aureus*, *Pseudomona Aeruginosa*, Enterobacterias y *Streptococo Agalactiae*.



Por lo común las infecciones ascienden al oído medio por la trompa de Eustaquio, a partir de un proceso infeccioso proveniente de vía aérea superior. Existen otras vías de menor frecuencia como el conducto auditivo externo cuando existen perforaciones de la membrana timpánica, por vía hemática y vía meningolaberíntica (rarísimo).

Se hallan factores que favorecen los episodios reiterados de OMA:

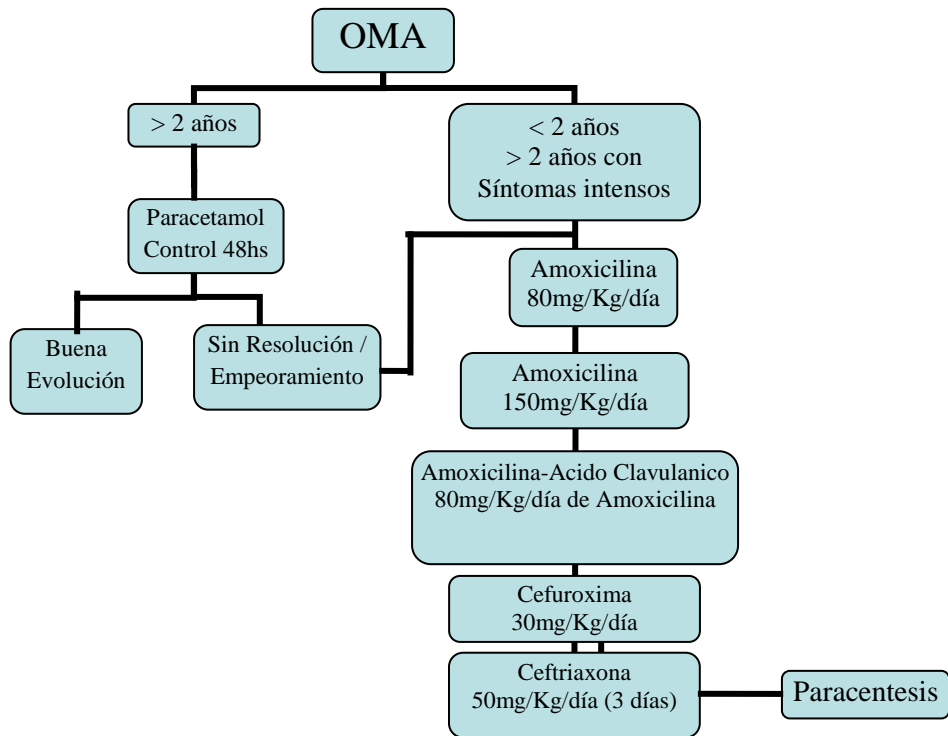
- Edad < 6 años (por inmadurez inmunitaria)
- Fratría extensa
- Ausencia de lactancia materna
- Tabaquismo pasivo
- Guardería-Nodriza
- Succión prolongada con chupete

La neumatización mastoidea se completa alrededor de los tres años de edad. Cualquier factor inflamatorio o infeccioso produce injuria del mucoperiostio y detiene dicha neumatización. A los tres años de vida, finaliza la neumatización mastoidea y surgen mastoides normoneumatizadas, resistentes a todo tipo de infección; mastoides hiperneumatizadas más sensibles a las complicaciones agudas y meningoencefálicas; mastoides diploicas y ebúrneas, con escasa o nula neumatización y con mayor tendencia a la cronicidad.

Clínicamente la otitis media aguda presenta otodinia e hipoacusia de conducción por la presencia de secreciones en el oído medio. A veces se asocia a fiebre y otorrea. La fiebre y el dolor disminuyen de intensidad con la supuración. La otorrea suele ser primero serohemática y luego seromucosa. El dolor (otodinia) aumenta en posición horizontal o al agacharse, dificultando el sueño. La hipoacusia conductiva es el último síntoma en desaparecer (3^a – 4^a semana). Existen 4 síntomas concomitantes: alteración del estado general, dolor en la región mastoidea, estado vertiginoso leve y meningismo.

En cuanto al tratamiento si el paciente es mayor a 2 años y los síntomas son leves se recomienda no usar antibióticos y solo haremos un tratamiento analgésico y antipirético con paracetamol a una dosis de 10-15mg/Kg/toma. Pero si el paciente es menor a 2 años o mayor a 2 años pero con síntomas intensos comenzaremos con antibióticos como la amoxicilina (80mg/Kg/día), asociado a analgésicos y antitérmicos. El tratamiento con amoxicilina es por 10 días. Se considera que hay fracaso del tratamiento antibiótico cuando luego de 48hs los síntomas (otodinia, fiebre y dolor) persisten. En ese caso procedemos a ajustar el tratamiento antibiótico, aumentando la dosis de amoxicilina a 150mg/Kg/día o bien conjugándolo con ácido clavulánico a una dosis de 80mg/Kg/día de amoxicilina. La tercera opción es rotar el antibiótico a cefuroxima y por último por ceftriaxona IM. Cuando existe alergia a la amoxicilina el tratamiento de primera elección consiste en claritromicina (15-30mg/Kg/día). Cuando el tratamiento médico no fue efectivo se realizara una paracentesis para el

drenaje del exudado en el cuadrante anteroinferior de la membrana. Los antibióticos no aceleran el proceso de curación, pero previenen las complicaciones, evitan el dolor y la fiebre.



Otitis Media Crónica (OMC)

Es la inflamación crónica de la mucosa del oído medio (caja timpánica, mastoides y trompa de Eustaquio) con más de 3 meses de evolución, que asociada a una membrana timpánica intacta se acompaña de un exudado y si presenta una perforación de la membrana no manifestará síntomas agudos ni otorrea.

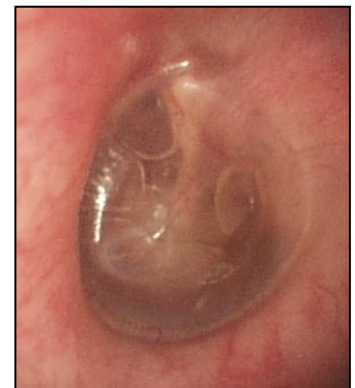La trompa de Eustaquio permite el ajuste de la presión intratimpánica. De todas maneras el bloqueo mecánico experimental de la trompa induce a la aparición de cuadros agudos que no se comparan con la otitis media crónica (OMC). El intercambio gaseoso desarrollado por la mucosa en el interior del oído medio, juega un papel esencial en la equipresión intratimpánica, por lo que es probable que la disminución del volumen gaseoso que se observa en las atelectasias (retracciones) se deba más al exceso de difusión de gas a través de una mucosa inflamatoria que a la insuficiente ventilación por parte de la trompa. Entonces la trompa de Eustaquio solo podría compensar cambios muy importantes en la presión gaseosa. La presión negativa favorece la liberación de enzimas

proteolíticas en el oído medio facilitando la creación de una zona atrófica en la membrana timpánica, depresible y/o perforable ante un proceso infeccioso o espontáneamente.

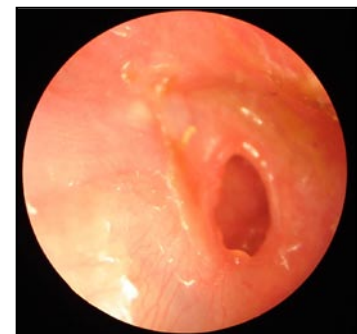Cuando la presión negativa genera la retracción de la membrana timpánica (atelectasia) y el tímpano atrófico es desplazado hacia las paredes de la caja timpánica entra en contacto con la cadena de huesecillos y el promontorio. Se forman bolsillos de retracción, llamadas Bolsas de Prussak, principalmente en la pars flácida y en el cuadrante posterosuperior de la pars tensa, proyectándose al ático. La pars flácida presenta una mayor retracción por la ausencia de capa media a ese nivel de la membrana. Estas bolsas de retracción retienen la descamación de la epidermis favoreciendo la infección. Por lo general culmina con perforación y supuración.

Clasificación

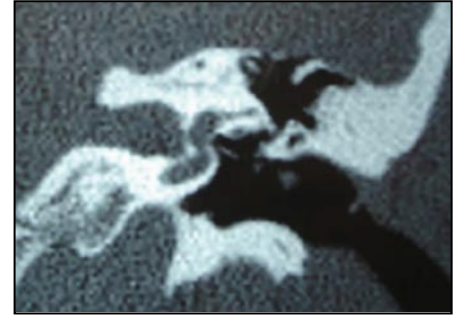
Exudativa (OME): se plantea que este tipo de otitis media funciona como el iniciador de un proceso crónico. Se debe a la metaplasia de células ciliadas a células mucíparas (invirtiendo la relación normal, ciliadas mayor a mucíparas) formadoras de mucinas y glicoproteínas. La llamamos Exudativa por el alto valor proteico gracias a la presencia de γ -globulinas, glicoproteínas y mucinas liberadas de las células mucíparas. Es un proceso de adaptación de la mucosa estéril de oído medio del feto a la mucosa del niño que contiene gérmenes con los que convive. La cronificación de la enfermedad en estos casos es muy limitada, el uso de tubos de ventilación está indicado en: 1.- hipoacusia que altere el desarrollo del lenguaje (>30 dB); 2.- OMA a repetición (OMAR); 3.- tendencia a la retracción timpánica; 4.- OME unilateral mayor a 6 meses de duración; 5.- OME bilateral mayor a 3 meses de duración. No existe tratamiento médico eficaz (antibióticos, corticoides, antihistamínicos, mucolíticos, vacunas orales, descongestivos, etcétera) en el tratamiento de la OME. Incluso la adenoidectomía y las insuflaciones tubáricas son inútiles en su tratamiento.



Otitis Mucosa Abierta: es la inflamación crónica de la mucosa que supura a través de una perforación timpánica. Es la forma más común de OMC. Se manifiesta con otorrea leve inodora y transparente que dreña a través del conducto. Esta otorrea suele ser más abundante y fétida en casos de infección asociada a un cuadro rinosinusal o al contacto con el agua. Otoscópicamente vemos una perforación central.



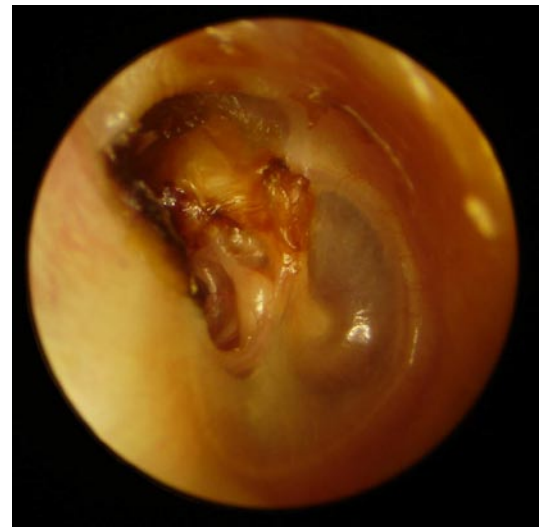
La hipoacusia es de conducción por la perforación timpánica, aunque por lo general no suele observarse patología a nivel de la cadena oscicular. La afección del oído interno suele ser muy tardía. En la tomografía (foto) se observa escasa neumatización mastoidea y signos inflamatorios de la mucosa y el hueso (osteítis). Restos de piel en el umbo, luego de una perforación central podría generar una acumulación de epidermis en el mango lo que se llama epidermosis malar.



Epidermizante: en este tipo de OMC el epitelio mucoso normal es sustituido por epitelio epidérmico. Se subdivide en:

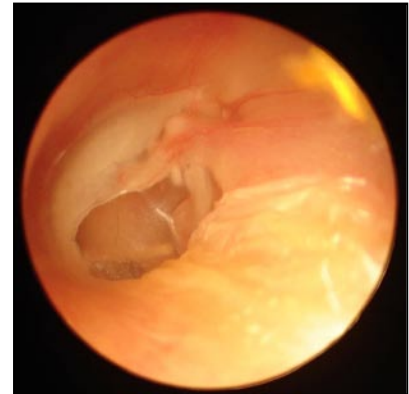
Cicatrizal: es el caso de las atelectasias de diferente grado (I-IV). El grado I es aquella retracción por debilidad de la membrana pero que no se pone en contacto con otras estructuras del oído medio. El grado II representa la adherencia de la membrana con la articulación incudoestapedia. El grado III es aquel caso que pone en contacto la membrana timpánica con el promontorio. Tiene poco poder de descamar capas córneas, es autolimpiante y no progresa. El grado IV es aquella retracción que forma bolsillos de retracción excéntricos, fundamentalmente en la pars flácida de la membrana. Estos bolsillos pueden ser controlables y autolimpiantes, no controlables pero autolimpiantes y no controlables ni autolimpiantes.

Colesteatomatosa: representa una masa celular de aspecto tumoral, llamado “colesteatoma”. El colesteatoma es una masa de células epidérmicas, producido por un alto poder de descamación. El colesteatoma primario es el colesteatoma congénito. El colesteatoma secundario es aquel en el que la epidermis del conducto invade al oído medio a través de un bolsillo de retracción o de una perforación preexistente.



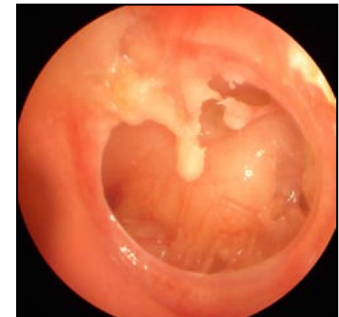Existen 5 teorías que explican la patogénesis del colesteatoma:

1. Teoría de los bolsillos de retracción: la menor presión del oído medio en relación al medio ambiente genera que la zona más débil de la membrana se retraiga produciendo una retracción. Estos bolsillos presentan una boca pequeña que no permiten el drenaje de esta descamación favoreciendo a su crecimiento. Con el tiempo el fondo de la bolsa se desgarrando permitiendo que dicha descamación ingrese al oído medio. Una vez producida esta apertura existe una liberación de enzimas líticas, fundamentalmente del factor activador de osteoclastos, lo que explica las lesiones osteolíticas y osteoclásticas.



2. Teoría de la metaplasia epidermoide: el epitelio epidérmico escamoso estratificado reemplaza al epitelio respiratorio normal (cubo-cilíndrico) gracias a la presencia de una perforación timpánica de larga evolución. Si el tratamiento médico es efectivo es factible su regresión.

3. Teoría de la migración o lucha de los epitelios: dice que al enfrentarse en el borde de la perforación el epitelio mucoso y epidérmico, este desplaza al primero y penetra en el oído medio.



4. Teoría de la invasión papilar de estrato germinativo: la epidermis irritada de los bolsillos de retracción en la membrana de Schrapnell produce expansiones digitiformes que invaden el ático, dando colesteatomas invasivos.

5. Teoría de la inclusión embrionaria de epidermis en el oído medio: dice que en el período embrionario persisten restos de células epidérmicas en el oído medio. Es válida para los colesteatomas endocraneales, pero excepcional para los colesteatomas del oído medio.

Las teorías de los bolsillos de retracción y de la invasión papilar del estrato germinativo del tímpano han sido demostradas. Los bolsillos de retracción dan colesteatomas encapsulados, mientras que las proliferaciones digitiformes producen colesteatomas invasivos.

Clínicamente la OMC presenta hipoacusia, otorrea y otodinia en casos de sobreinfección aguda.

En la etapa exudativa la perforación es central y la otorrea es mucosa o mucopurulenta. En la etapa epidermizante la perforación es periférica y la otorrea es purulenta y fétida.

Las perforaciones centrales presentan restos de membrana entre los bordes de la perforación y el anillo de Gerlach. Pueden ser pequeñas o totales, siendo más comúnmente reniformes. La membrana presenta adherencias a los huesecillos o a las paredes del oído medio y placas de timpanoesclerosis. En las perforaciones periféricas los bordes de la misma llegan hasta el anillo de Gerlach. Suelen ocupar el cuadrante posterosuperior y el anterosuperior. Las perforaciones periféricas son más comunes en la otitis media crónica epidermizantes.

Cuadro comparativo:

	OMC exudativa	OMC epidermizante “Colesteatoma”
Perforación	Central	Periférica
Epitelio	Mucoso	Epidérmico invadiendo la caja
Supuración	Mucosa no fétida	Purulenta y fétida
Radiología	Sin erosiones óseas	Con erosión ósea
Pronóstico y complicaciones	Son raras y por lo tanto de buen pronóstico	Frecuentes y por lo tanto de mal pronóstico

El tratamiento del oído que supura (OMC reagudizada) es médico:

- 1.- Limpieza del conducto (eliminar secreciones, pólipos y granulaciones)
- 2.- Antibióticos: si la otorrea es mucosa y nos orienta a una forma exudativa de la OMC comenzamos con Amoxicilina a dosis de 750mg c/12hs (en el niño 80mg/Kg/día) durante 7-10 días vía oral. Si es purulenta y fétida pensamos en una OMC Colesteatomatosa y comenzamos el tratamiento desde Amoxicilina asociada a Acido Clavulanico (a igual de dosis de amoxicilina) por vía oral.
- 3.- Corticoides: en el adulto podemos utilizar un corticoide de depósito como la Betametasona (2ml, única dosis) o por vía oral, Meprednisona (4-8mg c/8hs, según el peso del paciente).
- 4.- Gotas Óticas: con ciprofloxacina y dexametasona. La ciprofloxacina tópica es útil al eliminar la infección con infiltración ósea sin afectar el cartílago de crecimiento en niños.

Curado el cuadro agudo y con el oído seco se realizará una miringoplastia (reconstrucción de la membrana timpánica) o timpanoplastía (reconstrucción de la membrana timpánica y/o de la cadena oscicular). En la OMC epidermizante se realiza la eliminación quirúrgica del colesteatoma realizando una mastoidectomía conjuntamente a la miringoplastia o timpanoplastía.

Complicaciones de las otitis medias

Las complicaciones de las otitis medias (aguda y crónica) se clasifican en intratemporales e intracraneales.

Los cuadros infecciosos podrían propagarse a través de dehiscencias de suturas óseas, a través de dehiscencias adquiridas (por fracturas o postquirúrgicas), erosión de paredes óseas (por colesteatoma, granuloma u osteomielitis), a través de los Conductos de Havers, o por vía hemática (embolismo o septicemia).

OMA	OMC
Complicaciones tempranas	Complicaciones tardías
Diseminación a través de dehiscencias por suturas óseas, o por vía hemática	Diseminación a través de erosiones en las paredes óseas del oído medio
Complicaciones intratemporales más comunes	Complicaciones intracraneales más comunes

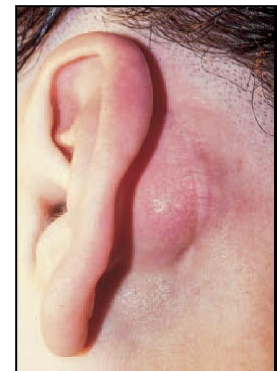
Complicaciones intratemporales

Las complicaciones intratemporales son la mastoiditis, petrositis, laberintitis y parálisis facial. La mastoiditis y la petrositis son las más frecuentes en la otitis media aguda.

Mastoiditis: es la infección del mucoperiostio de la apófisis mastoides y del hueso subyacente, por los mismos agentes bacterianos que provocan la otitis media. En algunos casos se agregan gérmenes anaerobios como el *Fusobacterium Necrophorum* y *Bacteroides Fragilis* (en estos últimos casos el tratamiento antibiótico debe durar 2 meses), *Mycobacterium Tuberculosis* y Micosis. Más frecuente en mastoides bien neumatizadas, favoreciendo la retención de secreciones y las complicaciones.

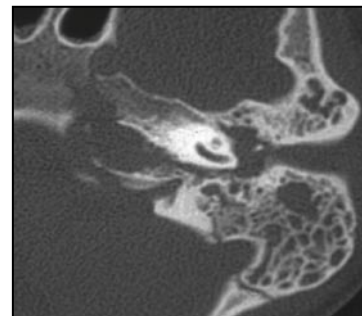
Clínicamente presenta fiebre, otodinia punzante y otorrea purulenta sincrónicas con el pulso y dolor retromastoideo. Otoscópicamente se observa tumefacción timpánica y descenso de la pared posterosuperior del CAE, lo que desplaza hacia delante el pabellón auricular.

Por lo general el paciente viene siendo tratado con múltiples antibióticos por lo que el cultivo suele ser negativo. Por la misma razón abordamos el tratamiento antibiótico con ceftriaxona (adultos: 1gr c/12-24hs, y niños: 0.5gr c/12hs, en ambos casos por 5 días) y dexametasona (adultos: 12-24mg/día y niños: 0.06-

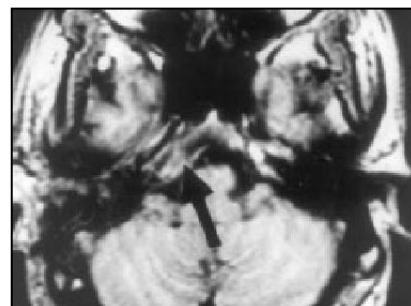


0.6mg/Kg/día). Si existiera sobreinfección por un gramnegativo se agrega gentamicina y si estuviera presenta un anaerobio utilizamos metronidazol (7.5mg/Kg c/8hs en infusión lenta, 20-30 minutos, sin exceder los 4gr/día) o clindamicina (150-300mg c/6hs). Cuando falla el tratamiento médico o existe compromiso de órganos vecinos realizaremos una mastoidectomía total.

Petrositis: es la infección de la porción petrosa del hueso temporal, proveniente del oído medio o de la apófisis mastoides a través de las celdas aéreas. Cuando supura se propaga a espacios vecinos, comprimiendo al nervio motor ocular externo y al ganglio del trigémino, constituyendo el “síndrome de Gradenigo”. Este síndrome está formado por neuralgia del trigémino (dolor), paresia o parálisis del VI par (MOE) y otorrea persistente, cuadro patognomónico de la petrositis apical.

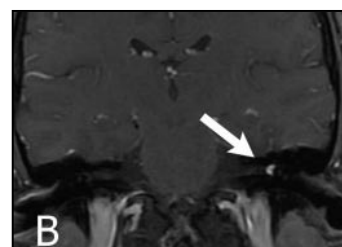


Clínicamente produce dolor temporal y retroorbitario, otorrea persistente, fiebre y mal estado general. La asociación de cualquier infección del oído junto a dolor temporal o retroorbitario persistente nos debe hacer sospechar el diagnóstico. Puede complicarse con meningitis, abscesos y laberintitis.



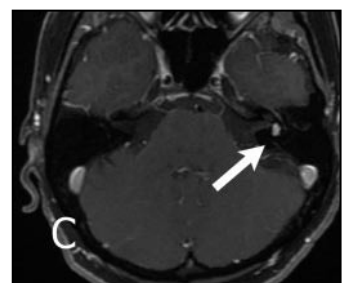
El tratamiento es el mismo al de la mastoiditis y varía según el cultivo. Cuando los síntomas persisten o se instaura el síndrome de Gradenigo realizaremos una mastoidectomía radical con el avenimiento del ápice petroso.

Laberintitis: es la inflamación de las estructuras membranosas del oído interno por los mismos gérmenes de la otitis media. No produce dolor, excepto en los casos de perilabirintitis. Las vías de propagación del cuadro son la timpanógena, hematógena y meningógena. Presenta dos estadios:



1.- Laberintitis serosa: presenta hipoacusia perceptiva leve (20-40dB) que mejora con el tratamiento y acufenos, asociado a vértigo moderado con náuseas y vómitos leves. El tratamiento presenta la misma sistemática que la mastoiditis y petrositis.

2.- Laberintitis supurada: presenta hipoacusia profunda juntos a acufenos, nistagmus notorio y vértigo violento con náuseas y vómitos. Las complicaciones meníngeas son indicación de laberintectomía. La hipoacusia en este caso es permanente, por daño del órgano de Corti y osificación coclear.



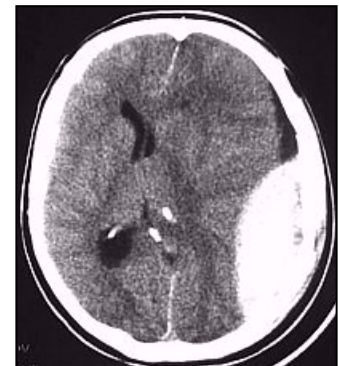Parálisis Facial: en esta oportunidad es consecuencia de otro cuadro, siendo la otitis media la responsable del 7% de todas sus causas. Según el sitio de la lesión varían el tratamiento y la evolución post tratamiento. La lesión más común asienta en el segundo codo del facial donde el nerviducto de Falopio suele ser dehiscente. Si la parálisis facial es complicación de una OMA, la antibioticoterapia es la misma a la utilizada para el resto de las complicaciones intrapetrosas, al que se le suma el corticoide y la paracentesis (o Mastoidectomia en algunos casos). La recuperación suele darse en el lapso de 3 semanas, pero más rápida será la mejoría cuanto más leve sea el cuadro de inicio. En el caso de una OMC Colesteatomatosa debemos remover el colesteatoma (mediante una Timpanoplastia) sin necesidad de descomprimir el nervio facial, que si se realizará si luego de 3 meses la parálisis permanece igual.

Complicaciones intracraneales

Las complicaciones intracraneales son los abscesos extradural, subdural y encefálico, tromboflebitis del seno sigmoideo, meningitis e hidrocefalia óptica.

Meningitis: es la complicación endocraneal más común. Los gérmenes más comunes son el Neumococo y el Haemophylous Influenzae (se redujo mucho su incidencia con la vacuna). Clínicamente presentan la misma sintomatología de cualquier otra meningitis, cefalea intensa, rigidez de nuca, posición en gatillo de fusil, signos de Köerning y Brudzinski positivos, fotofobia, vómitos en chorro y delirio. Cuando el cuadro evoluciona presentará letargo y coma. El diagnóstico es clínico, antecedente de OMA y/o Mastoiditis. Se confirma por punción lumbar. La antibioticoterapia se inicia con ampicilina, dejando la gentamicina para casos refractarios a la ampicilina, mientras se espera el cultivo del LCR y de la otorrea. Si es negativo por antibióticos administrados anteriormente se solicitan antígenos solubles en sangre. Se realizara una Mastoidectomia una vez controlada la meningitis con el fin de tratar el foco y evitar su recidiva. La complicación más común de la meningitis es la hipoacusia perceptiva por osificación coclear.

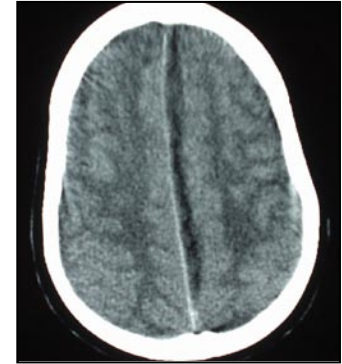
Absceso extradural: es la segunda complicación endocraneana más frecuente. Es una colección purulenta entre las meninges y el hueso petroso, ubicada por lo común en fosa cerebral media o posterior. Se propaga directamente al hueso o por erosión de la duramadre por un colesteatoma. Suele ser asintomática, aunque en ocasiones presenta cefalea. Se realizará el drenaje del absceso a través de una



mastoidectomía. Si existe una comunicación pequeña se dejará permeable, pero si es amplia realizamos el cierre con cartílago desde el oído.

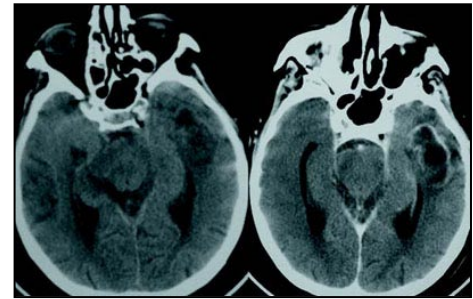
Absceso subdural: es la colección purulenta única o multifocal entre la duramadre y la aracnoides.

Es una complicación casi exclusiva de la OMC. Los gérmenes responsables son el estafilococo y anaerobios. Su clínica es inespecífica, pero se caracteriza por presenta un deterioro rápido de la conciencia que pasa a somnolencia y finalmente al coma. Anta la mínima sospecha debemos solicitar una Resonancia Nuclear Magnética. El tratamiento de inicio consiste en Vancomicina, Cefotaxima y Metronidazol, secundariamente indicaremos antibioticoterapia dirigida según el cultivo (que suele ser polimicrobiano). Es una urgencia neuroquirúrgica.



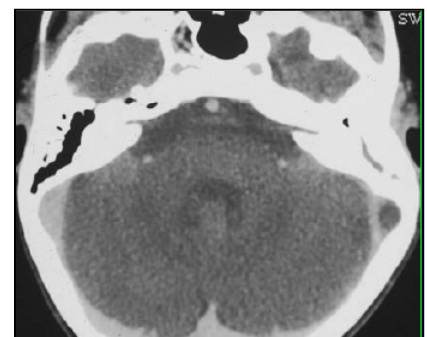
Absceso encefálico: es la colección purulenta en la masa encefálica, comúnmente del lóbulo temporal o cerebelo. Los gérmenes más comúnmente involucrados son el Proteus, Stafilococo y anaerobios.

Cuando el cuadro se encuentra focalizado, encefalitis focalizada, produce fiebre alta y cefaleas. En ocasiones es asintomático y se descubre al realizar la tomografía computada en la otitis media crónica. En el período de absceso produce convulsiones, afasia, letargo y alteraciones de pares craneales y del campo visual. El tratamiento es exacto al del absceso subdural. Se realizará limpieza por craneotomía o por punción. Actualmente presenta una mortalidad del 10%.



Tromboflebitis del seno sigmoideo: es la formación de un trombo que oblitera la pared del seno sigmoideo. Crece en forma anterógrada y/o retrógrada infectando sus paredes. Los gérmenes involucrados suelen ser anaerobios como el (Fusobacterium y Bacterioide).

Las bacteriemias y septicemias producen escalofríos y picos febriles. El trombo oclusivo se manifiesta con cefalea intensa y edema de papila. Si el cuadro no revierte se desarrollaría un síndrome de HTE. La propagación del trombo al golfo de la yugular produce la compresión de los pares IX-XI en su salida del cráneo por el orificio rasgado posterior. La extensión a la vena yugular interna (Síndrome de Lemierre) produce dolor al palpar la vena en el cuello.



Presenta un signo característico, conocido como el signo de Queckenstidt. Este signo consiste en realizar una punción lumbar y se comprimen simultáneamente ambas venas yugulares produciendo un aumento de la presión intracraneal (PIC) al comprimir la vena del lado opuesto al de la oclusión. La PIC aumentará, ya que se ocluirían ambas vías de drenaje encefálicas (signo positivo).

Haremos una mastoidectomía de rutina. Durante la cirugía haremos una punción sinusal. Si viene sangre es probable una buena evolución y por lo tanto debemos únicamente continuar con tratamiento médico. Si se confirma que el seno está completamente trombosado podemos abrir el seno, para remover coágulos y secreciones purulentas. El tratamiento antibiótico con Cefotaxima y metronidazol se continúa al menos por 4 semanas.

Hidrocefalia óptica: es el aumento de la PIC con clínica de hipertensión endocraneana y líquido cefalorraquídeo normal sin signos neurológicos. Se produce como consecuencia de trombos sigmoideos o por alteración en la reabsorción del LCR. Es más frecuente en niños.

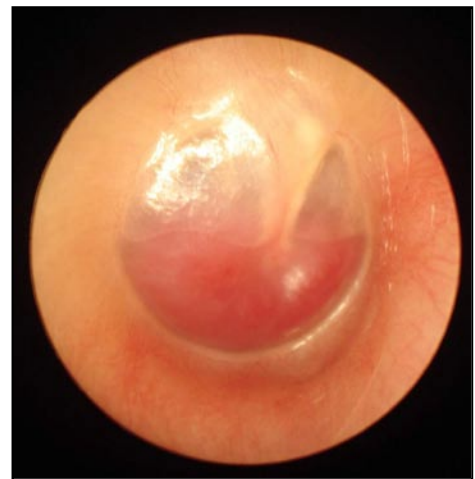Clínicamente presenta cefaleas intensas y diplopía por parálisis del motor ocular externo, acompañado de náuseas y vómitos, un síndrome de HTE con estasis papilar; la temperatura es normal. El diagnóstico es clínico asociado a los antecedentes otológicos y quirúrgicos. El tratamiento consiste en tratar la causa otológica de origen. Cura espontáneamente en 1 – 3 semanas. La punción lumbar seriada es útil para evitar la atrofia del nervio óptico.

Tumores Glómicos – Glomus

Son tumores benignos de los corpúsculos glómicos que asientan en el nervio de Jacobson en el oído medio, en la adventicia de la vena yugular, y menos frecuentemente en los pares craneales bajos.

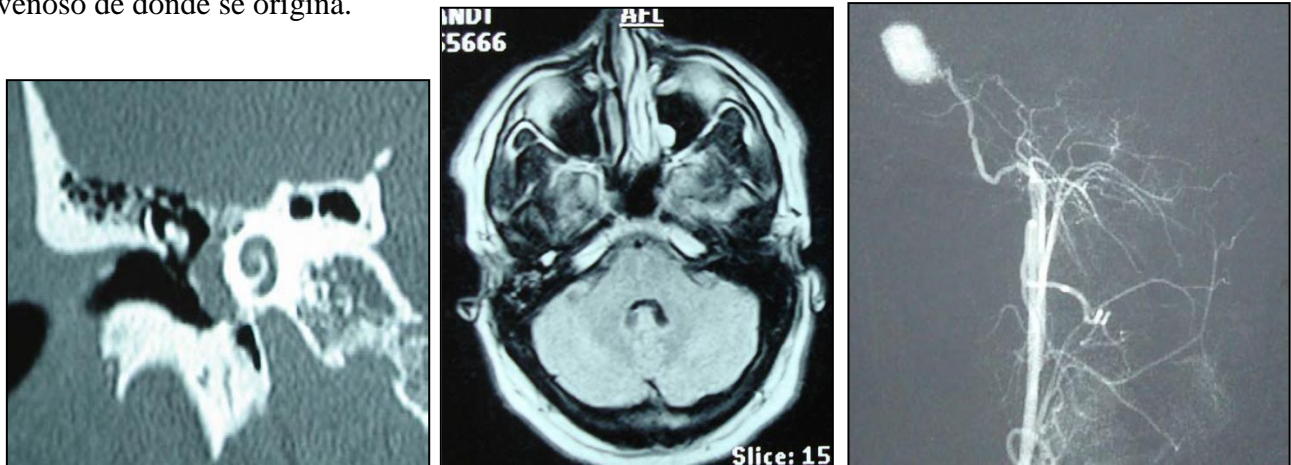
Es más frecuentes en mujeres (relación ♀ : ♂ de 2-3:1), jóvenes, de 25 – 60 años. Es el tumor más frecuente del oído medio y el segundo luego del neurinoma del acústico en todo el hueso temporal.

El síntoma más común son los acúfenos pulsátiles sincrónicos con el pulso. Al realizar la otoscopia observamos una lesión rojo-violácea sobre el promontorio y/o el hipotímpano. Si la lesión dentro del oído medio se infecta produce otorrea sanguinolenta u otorragia. La hipoacusia conductiva se manifiesta una vez que el tumor se pone en contacto con la cadena



oscicular. La erosión del promontorio y del endostio coclear culmina con una hipoacusia neurosensorial irreversible. El compromiso del nervio facial (por lo general de su perineuro) y su compresión lleva a la parálisis facial. Si el tumor continúa con su crecimiento y erosiona la pared posterior del hueso temporal se hará intracraneal. Los métodos de diagnóstico son muy importantes al encarar el tratamiento quirúrgico. Utilizamos la tomografía computada para conocer los límites óseos del tumor, evaluando la presencia de erosión ósea. La resonancia magnética y angiografía nos muestran la típica imagen del tumor “en sal y pimienta”. Por último la angiografía digital delata las aferencias vasculares que proveen nutrición al tumor. La embolización que se realizara entre los 2-7 días antes de la cirugía es tarea del mismo equipo (angiografía digital).

La cirugía es útil para reseca el tumor. Si el glomus es timpánico un acceso timpánico o timpanomastoideo es suficiente. Pero si el tumor se origina en el golfo de la vena yugular interna, necesitamos un amplio acceso al seno sigmoideo y a la fosa infratemporal para ligar el seno y la vena yugular interna en sus dos extremos y de esa manera remover el tumor en bloque junto al trayecto venoso de donde se origina.



Otosclerosis

Es la osteodistrofia de la cápsula laberíntica, focal o difusa. Es más frecuente en mujeres (relación ♀:♂ de 2:1) de raza blanca, siendo muy poco frecuente en personas de raza negra, amarilla e indios americanos puros. Los primeros síntomas suelen aparecer entre los 10-48 años (33,5 años promedio). Se transmite de persona a persona de modo autosómico dominante con penetrancia incompleta y expresividad variable. Está asociado a cambios hormonales como el embarazo, la menarca y la pubertad.

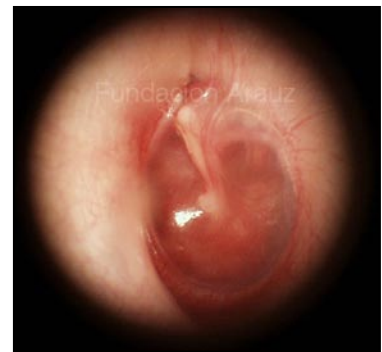El desequilibrio en el balance entre la tripsina y sus inhibidores (α -1 antitripsina y α -2 macroglobulina) facilitando la pérdida de las células ciliadas del órgano de Corti y de fibrillas de colágeno de la cápsula ótica.

Se establecen dos estadios: comienza por la fase activa donde el hueso normal es reemplazado por hueso esponjoso muy vascularizado debido a una hiperactividad de los osteoclastos. El hueso es friable y hemorrágico (fase vascular y congestiva). Durante la segunda fase o “de inactividad” los osteocitos se diferencian a osteoblastos tapizando los espacios perivasculares con hueso escleroso, muy duro y no hemorrágico.

La hipoacusia es bilateral en el 70-80% de los casos. Puede ser conductiva pura, mixta o Neurosensorial pura.

- **Hipoacusia conductiva pura o de Bezold – Politzer** → fijación del estribo.
- **Hipoacusia mixta o de Lermoyez** → fijación del estribo y lesión coclear.
- **Hipoacusia Neurosensorial pura o de Manasse** → lesión coclear.

Por lo general en una primera instancia la hipoacusia suele ser puramente de conducción presentando un descenso de la vía aérea para tonos graves, manteniendo los tonos agudos. En el período de estado aparece la “muesca de Carhart” que consiste en la disminución “artificial” de la conducción ósea entre 0.75-2.0 KHz. Finalmente se transforma en hipoacusia mixta por lesión del órgano de Corti debido a la liberación de enzimas líticas liberadas en la peri y endolinfa desde los focos activos.



El diagnóstico lo hacemos al presentar una hipoacusia de conducción con tímpano normal. Es casi indiscutible si el paciente presenta antecedentes familiares de la enfermedad. En algunos casos vemos lo que conocemos como “Mancha rosada de Schwartz”. Esta mancha en el “tímpano” corresponde a un foco activo a nivel del promontorio.

Los acúfenos son graves o agudos, según el sitio de lesión. Suelen ser de tono graves en la fase de fijación estapediana. La liberación de enzimas a la perilinfa y la lesión del órgano de Corti favorecen los acúfenos de tonalidad aguda. Se asocia a la sintomatología la presencia de paracusias, como la “Paracusia de Willis” en la que el paciente con hipoacusia conductiva oye mejor en ambientes ruidosos, y la “Paracusia de Weber” donde el paciente debe dejar de masticar para oír.

Cuando el motivo de consulta es hipoacusia, posteriormente a la otoscopia debemos realizar una evaluación acumétrica, fundamentalmente con los diapasones 0.5-1.0 KHz.

- Prueba de Weber → lateraliza al oído enfermo en la hipoacusia de conducción, y al oído sano (o menos afectado) en la hipoacusia Neurosensorial por ser el oído con mejor vía ósea. Si la hipoacusia es simétrica (conductiva o Neurosensorial) el weber será indiferente.
- Prueba de Rinne → negativo (SOA mayor a 25 dB; menor de 20 el Rinne es igual).
→ positivo (en oídos sanos o con una hipoacusia perceptiva).

Estudios complementarios

- Audiometría tonal → presenta la audiometría típica de una hipoacusia conducción, perceptiva o mixta. En algunos casos podemos ver la Muesca de Carhart.
- Logaudiometría → se encontrará desplazada a la derecha en la conductiva pura y con ascenso más lento y reclutamiento sin llegar al 100% de discriminación en la perceptiva pura o mixta.
- Timpanometría → la presión del oído medio es normal, pero la complacencia del sistema tímpano – oscicular está levemente disminuida. Se observará un pico menos alto que en el caso del timpanograma normal.
- Reflejo Estapediano (impedanciometría) → es negativo cuando el estribo está fijo.
- Tomografía Computada: mediante la tomografía computada observamos la presencia de focos oteosclerosos y el espesor de la platina, siendo patológico cuando es mayor a 0.7mm.

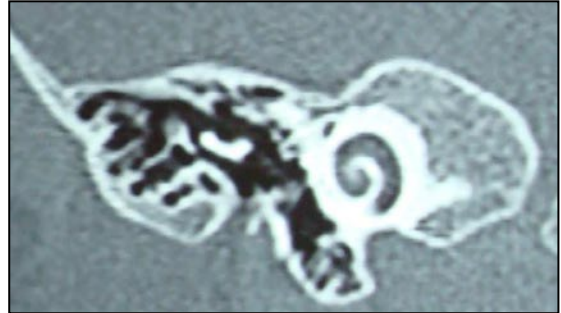
Antes de confirmar diagnóstico debemos descartar la existencia de patologías en oído externo, oído medio y patologías sistémicas como sífilis, enfermedad de Paget y enfermedad de Lobstein (Osteogénesis imperfecta).

El tratamiento médico de la enfermedad con Fluoruro de Sodio (NaF) esta aun muy discutido ya que no se ha podido demostrar su verdadera eficacia en la evolución de la enfermedad ni de los síntomas. Se administran 2-40mg/día de NaF que es un inhibidor directo de la tripsina.

El tratamiento de la hipoacusia propiamente dicha, puede ser protésico o quirúrgico. El tratamiento protésico consiste en la utilización de audífonos. El tratamiento quirúrgico es utilizado para las hipoacusias conductivas o mixtas. Se indica la cirugía cuando la separación ósteo-aérea (SOA) es mayor a 30 dB. La técnica más utilizada es la estapedioplastia. La estapedioplastia es una técnica quirúrgica que consiste en la resección del estribo, y colocar una prótesis que va de la apófisis larga del yunque a la ventana oval.

Disgenesias o malformaciones auditivas

Son anomalías anatómicas del aparato auditivo que se producen durante la embriogénesis. Se presentan en 1:10.000 nacidos vivos, siendo más común en los hombres y unilateral (relación 5:1). Se le otorga un origen genético, autosómico dominante de penetrancia incompleta y expresividad variable. El oído externo y medio derivan del primer arco branquial. El estribo y el nervio facial derivan del segundo arco branquial. Entre ellas tenemos:



- Disgenesias Menores de los huesecillos → producen hipoacusia conductiva.
- Anomalías del pabellón → su incidencia es del 0,7-2,3:10.000. Son las anomalías más comunes del aparato auditivo.
- Disgenesias Mayores (Microtias): su incidencia es de 1:10.000-20.000. Corresponde a la asociación de malformaciones del pabellón auricular y del conducto auditivo y/o del oído medio.
- Atresia del CAE → es la ausencia del CAE por agenesia del hueso timpanal.
- Formas sindrómicas: *de Treacher – Collins* (hipoplasia del maxilar superior, inferior y del malar, fisuras palpebrales antimongoloides, paladar hendido y alteraciones dentarias), *de Crouzon* (braquicefalia, acrocefalia, hipertelorismo, ptosis palpebral, hipoplasia del centro de la cara), *de Goldenhar* (anormalidades de la columna vertebral, cardiopatías congénitas y retardo mental) y *de Nager* (distocias mandíbulo-faciales más anomalías de los miembros superiores). Son de herencia autosómica dominante (AD).

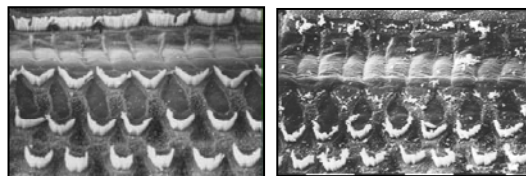
Los casos que presentan malformaciones del pabellón aisladamente no suelen manifestarse con hipoacusia. Por el contrario las malformaciones del conducto y/o de la cadena de huesecillos en el oído medio clínicamente producen hipoacusia conductiva unilateral de aproximadamente 60dB. Los casos bilaterales dificultan el desarrollo del lenguaje, por lo que es necesario el uso de un audífono desde el inicio de la vida, la cirugía en estos casos se realiza a los 3 años. Los casos unilaterales por el contrario se operan a los 6 años de vida. El diagnóstico es clínico, pero se confirma por las imágenes y los estudios audiológicos.

El tratamiento quirúrgico varía según la malformación, pudiendo ser necesario tallar un neoconducto a través de la mastoide (por eso es imprescindible una buena neumatización), reparar la

cadena y reconstruir el tímpano. Los casos unilaterales se operan a los cinco años y los bilaterales a los tres años de edad.

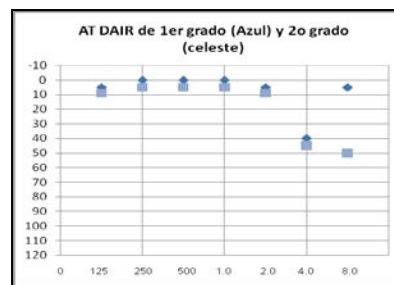
Trauma acústico (TA) o Daño Acústico Inducido por Ruido (DAIR)

Es la lesión del órgano de Corti producida por los ruidos intensos continuos (música amplificada) o discontinuos (armas de fuego). En ella intervienen tres factores, la presión sonora (medida en decibell) y duración del sonido y la labilidad de la cóclea a la agresión. Primero se lesiona la zona basal de la misma (en frecuencia 4.0 Hz), por ser la más sensible al recibir menos vascularización.



Existen tres grados de trauma acústico, según la intensidad del estímulo que genere el daño:

1. Trauma acústico de 1^{er} grado: la vía ósea es normal hasta los 2.0 KHz, luego desciende a los 4.0 KHz y vuelve a ascender a los 8.0 KHz. El paciente no presenta hipoacusia porque el descenso a los 4.0 KHz está fuera de las frecuencias conversacionales, pero manifiesta acúfenos agudos en el momento en que se retira de la exposición al ruido. Más tarde el acúfeno será continuo o desaparecerá.
2. Trauma acústico de 2^{do} grado: la vía ósea es normal hasta los 1.0 KHz y cae en 2.0 KHz, más aún a los 4.0 KHz, manteniéndose en el 8.0 KHz en el nivel de los 4.0 KHz. La hipoacusia es leve y el acúfeno es más molesto.
3. Trauma acústico de 3^{er} grado: la vía ósea desciende a partir de los 0.5 KHz. La hipoacusia es moderada o severa y de mayor importancia que el acúfeno.



	DAIR de 1 ^{er} grado	DAIR de 2 ^{do} grado	DAIR de 3 ^{er} grado
Acúfenos	Agudos y muy molestos Mejoran con el reposo	Agudos molestos	Leves
Hipoacusia	Ausente	Leve	Moderada-Severa

El diagnóstico es clínico, basándonos en la anamnesis con antecedentes de exposición al ruido, y los exámenes audiométricos.

El tratamiento consiste en corticoides que deben iniciarse dentro de 1-3 días de la exposición. Utilizamos Meprednisona a dosis de 1mg/kg/día a dosis decrecientes. Los vasodilatadores tales como

la betahistina suelen acompañar a los corticoides, pero no se ha demostrado científicamente su beneficio. Desde el primer momento procuramos el reposo auditivo. La prevención es el mejor tratamiento.

Presbiacusia

Es un cuadro progresivo de despoblación neuronal, desde el órgano de Corti hasta la corteza cerebral. Es fisiológico. Existen distintos tipos:

- Cortipática
- Estriovascularopática
- Neuronopática
- Corticopática

Clínicamente presentan mala discriminación de la palabra con acúfenos agudos y molestos. “Al paciente hay que hablarle pausadamente y no en voz alta”. Es un cuadro evolutivo y por lo tanto de mal pronóstico, que se agrava con la diabetes, HTA, arterioesclerosis, dislipemias, etcétera.

No hay tratamiento médico adecuado para mejorar la hipoacusia en este grupo de pacientes. Los audífonos y otoamplifonos son beneficiosos únicamente en la presbiacusia estriovascularopática.

Si la destrucción del órgano de Corti es muy importante, pero presenta una vía auditiva normal se recomienda el uso de implantes cocleares.

Neurilemoma del acústico o Schwannoma

Es un tumor proveniente de las células de Schwann que rodean y protegen el octavo par, afectando principalmente su rama vestibular superior y alterando estructuras vecinas. Suele ser unilateral, los casos bilaterales suelen asociarse a la Enfermedad de von Recklinghausen o Neurofibromatosis Tipo II.

Si bien el origen del tumor es más común en la rama vestibular superior, el principal síntoma que reconoce el paciente suele ser la hipoacusia neurosensorial. La sintomatología vestibular suele ser muy incipiente, produciéndose la compensación progresivamente avanza el tumor. Clínicamente lo dividimos en dos etapas, una etapa intracanalicular y otra del ángulo pontocerebeloso.

En la etapa intracanalicular presenta:

- Hipoacusia Neurosensorial con fatiga patológica. Es más frecuente la caída de los tonos agudos, aunque también podrían afectarse los tonos medios y graves. La logaudiometría presenta un perfil en meseta; no asciende aumentando la estimulación.

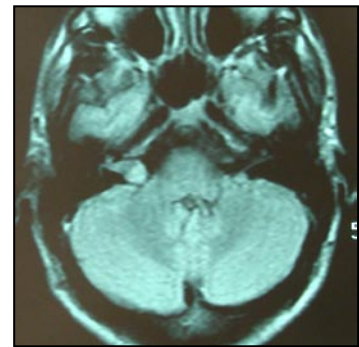
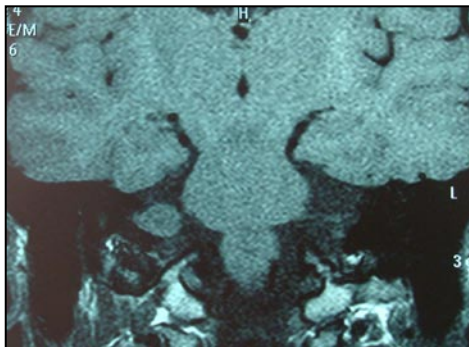
- Acúfeno agudo permanente y unilateral.
- Desplazamiento hacia el lado afectado al caminar (Pulsión).
- Arreflexia vestibular del lado afectado.
- Nistagmus espontáneo hacia el lado sano (Fase Rápida hacia el lado sano).
- Síntomas por compresión del nervio facial, las ramas sensitiva y sensorial son más afectadas que la rama motora (hipolacrimación, hiposalivación e hipogeusia homolateral al tumor). El nervio facial es el último par de esta etapa en afectarse.

La etapa del ángulo pontocerebeloso presenta:

- Por compresión del V par: anestesia corneana e hipoestesia de la cara o neuralgia del V par.
- Síntomas cerebelosos.
- Síntomas por compresión de los pares IX – XI y por último síntomas por HTE.

La presencia de un solo síntoma positivo para neurinoma requiere un estudio intensivo. **“Todo síndrome cócleo-vestibular unilateral y progresivo, de causa no infecciosa, es un neurinoma, hasta que se demuestre lo contrario”**. La sospecha es clínica y el diagnóstico se confirma por

resonancia nuclear magnética con y sin contraste. Evaluaremos la audición mediante audiometría tonal, logoaudiometría, timpanometría e impedanciometría y potenciales evocados auditivos (BERA). Si se confirma el diagnóstico mediante la resonancia nuclear magnética, evaluaremos los nervios facial y



vestibular, mediante electroneuronografía y Videonystagmografía.

El tratamiento es quirúrgico. La vía de acceso fundamentalmente son 3:

- Retrosigmoidea: es ideal para tumores de pequeño tamaño (>3cm) que dejan libre el tercio externo, o fondo del CAI y que conservan una buena audición.
- Translaberintica: consiste en llegar al fondo del CAI a través de la cóclea. Recordemos que el modiolo coclear desemboca en el cuadrante anteroinferior del fondo del CAI, por lo que será útil en casos de tumores grandes (>5mm <3cm) y ubicados en el fondo. Ideal en casos donde la audición se encuentra completamente perdida.

- Fosa Media: es útil en tumores de pequeño o mediano tamaño que se ubican en el fondo del CAI y donde tenemos la opción de conservar la audición.

Para los casos de neurinoma bilateral u oído único requieren una cirugía conservadora de la audición.

Evaluación Topográfica del Nervio Facial

Los exámenes complementarios para evaluar el nervio facial y sus ramas son los siguientes:

1- **Test de Shirmer (o del lagrimeo):** evalúa el nervio petroso superficial mayor que transporta fibras parasimpáticas que inervan la glándula lagrimal. Este test permite determinar si la lesión se halla por encima o por debajo del ganglio geniculado. Se realiza colocando una tira de papel en el saco conjuntival inferior de ambos ojos para medir cuan húmedo se encuentra este a los 5'. Si la diferencia es mayor al 30 % de un lado, podemos decir que existe lesión por encima del ganglio geniculado.

2- **Test audiológicos:** realizamos la audiometría tonal y la logaudiometría. Estas pruebas pueden evidenciar hipoacusias perceptivas por afecciones del sistema nervioso central, tumores del APC o

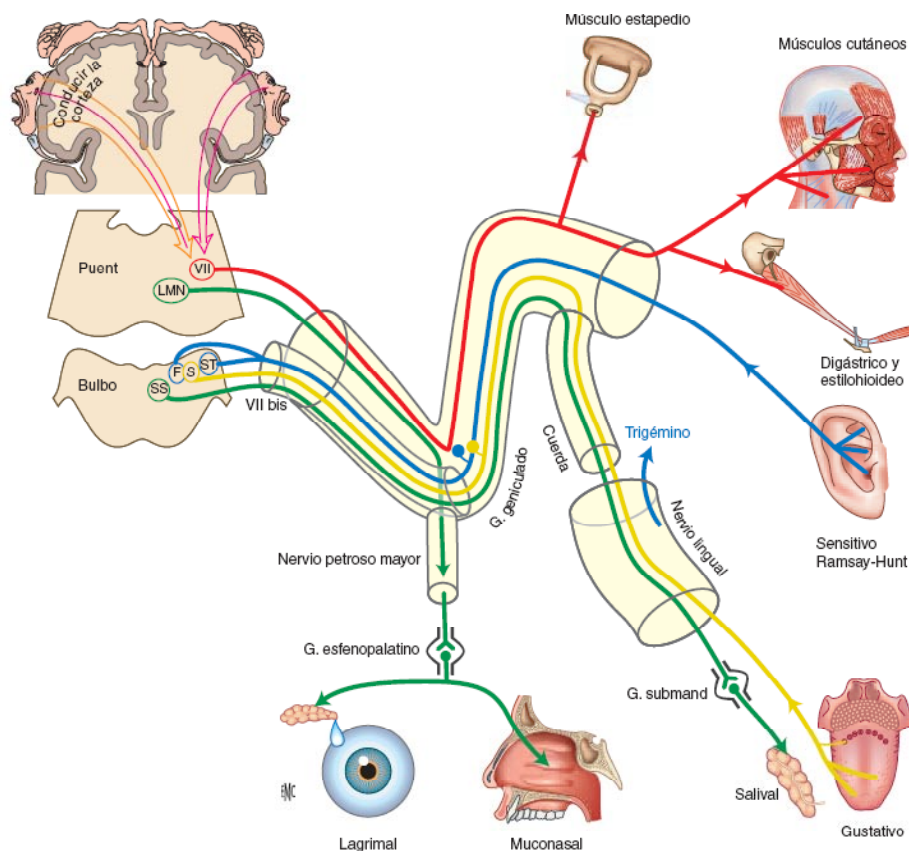


Figura 23. Anatomía funcional del nervio facial: en rojo: VII motor; en azul: VII sensitivo; en verde: VII vegetativo; en amarillo: VII gustativo; LMN: núcleo lagrimomuconasal; FS: fascículo solitario; SS: núcleo salival superior; VII: núcleo motor del VII; G. submand: ganglio submandibular; G. geniculado: ganglio geniculado; G. esfenopalatino: ganglio esfenopalatino.

compromiso intratemporal del VIII par. También pueden evidenciar hipoacusias conductivas y mixtas. Un reflejo estapedial negativo indica la existencia de una lesión del nervio facial por encima del nervio del músculo del estribo.

3- **Gustometría:** consiste en explorar el gusto de los 2/3 anteriores de la lengua mediante estímulos eléctricos. Se estudian ambas hemilenguas y se considera patológico una diferencia mayor al 30%. Indica que la lesión se encuentra por encima del ingreso de la cuerda del tímpano al nervio facial, en su tercera porción. La recuperación del gusto es de buen pronóstico.

4- **Tests eléctricos:** a) Electroneuronografía (ENOG) del facial permite cuantificar (en porcentaje) el número de fibras motoras dañadas que no conducen el estímulo eléctrico. Se coloca un electrodo en la emergencia del nervio del agujero estilomastoideo, provocando impulsos que van a ser recogidos por otro electrodo en los diferentes músculos de la cara. Esta prueba tiene valor pronóstico. b) Electromiografía (EMG): es útil para detectar potenciales lentos o polifásicos de reinervación, o por el contrario potenciales de fibrilación, manifestación de denervación. Se realiza a partir del 14º día

5- **Imágenes:** se realizara una TC del hueso temporal y una RNM. Se estudiaran todas las áreas posibles de ser afectadas.

Parálisis Facial

Parálisis Facial Idiopática o a frigore

Es la causa más común de parálisis facial (6-8/10 casos). Presenta una incidencia de 20/100000 habitantes. En algunos se le atribuye un origen viral, herpes simple I. En la evolución natural de la enfermedad solo el 71% de los pacientes recuperan completamente la función del nervio facial. El 16% permanece con distintos grados de debilidad. Se piensa que la compresión del nervio por la vaina de mielina inflamada obstruye la vasa nervorum.

Clínicamente se manifiestan con parálisis facial de una hemicara, de distintos grados. Si la evolución es rápida hacia la parálisis total su recuperación no suele ser buena ni completa. Por lo contrario si la parálisis es leve desde su inicio suele presentar una mejor respuesta.

El tratamiento consiste en corticoides. Comenzamos con meprednisona 1mg/Kg/día, en dosis decrecientes. El uso de antivirales como el aciclovir no está claramente estudiado. La dosis es de 20mg/Kg/dosis, hasta 800mg/dosis. El aciclovir suele administrarse por 14 días.

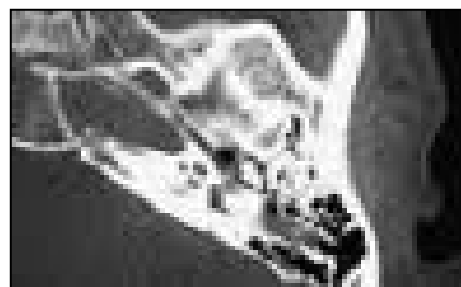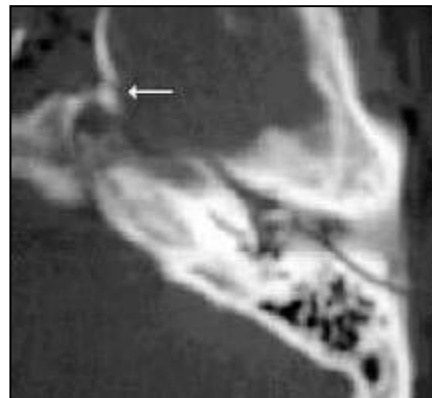La descompresión quirúrgica del nervio facial se reserva en casos donde la electroneuronografía (ENOG) o la electromiografía (EMG) no muestren signos de recuperación a los 14 días.

Parálisis Facial Traumática

Solo el 20% de los traumatismos craneanos está asociado a fractura del peñasco, y de ellos solo el 7-50% de los casos presentan parálisis facial de algún grado. Es más común en pacientes jóvenes, 30 años promedio.

En la medida de lo posible se realizara una otoscopia para evaluar la presencia de un hemotímpano, perforación timpánica y la presencia de líquido cefalorraquídeo (LCR). La audiometría es útil para descartar una lesión laberíntica asociada.

Por intermedio de una tomografía computada observamos e trazo de fractura. Las fracturas longitudinales por lo general preservan el laberinto y comprometen el nervio facial a nivel del ganglio geniculado. Las fracturas transversales por lo general atraviesan el laberinto posterior y seccionan el nervio a nivel de su segunda porción. Además la tomografía nos permite evaluar estructuras óseas en relación al hueso temporal, como el canal de la vena y el golfo yugular, el canal de la arteria carótida interna y la presencia del tegmen timpani (techo de la caja timpánica).



La parálisis facial traumática iatrogénica es el responsable del 0.06% de los casos de parálisis facial, siendo la cirugía del colesteatoma la más prevalente. La lesión se produce fundamentalmente a nivel de la porción mastoidea y en segundo lugar a nivel de la porción timpánica.

Una vez pasados 3 días del traumatismo y hasta el día 14 es útil el estudio fisiológico del nervio facial mediante ENOG. A partir del día 14 la electromiografía es más fiable.

Si la pérdida es incompleta se recomienda tratamiento con meprednisona 1mg/kg/día en dosis decrecientes, lo cual presenta un excelente pronóstico. En algunos puede agregarse un vasodilatador para mejorar la circulación a través de la vasa nervorum.

Si la parálisis es completa y su evolución desconocida optaríamos por un tratamiento médico, igual al previo, pero asociado a una descompresión quirúrgica del nervio facial en los alrededores de la fractura del peñasco.

Si la parálisis es completa e inmediata asociada a ENOG que hable de neurotmesis indicaremos descompresión del nervio facial. Si concomitantemente se observa fractura del laberinto anterior con cofosis, podemos realizar la descompresión por vía translaberíntica. Pero si la audición esta conservada se combina un acceso ótico y por fosa media.

Parálisis Faciales Tumorales

Los tumores suelen producir una parálisis de evolución lenta. Los casos de parálisis recidivante o los que no mejoran con tratamiento médico durante 6 meses también nos deberían hacer sospechar.

Dentro de los tumores propios del nervio facial tenemos el Neurinoma del Facial que por lo común se origina de la porción timpánica o del ganglio geniculado. La excéresis quirúrgica no se aconseja salvo que su tamaño sea amenazante y la parálisis completa.

Otros tumores responsables de parálisis facial son el colesteatoma congénito y adquirido, hemangioma cavernoso, Glomus yugular, meningioma intrapetroso, adenoma del oído medio y Neurinoma del acústico.

Dentro de los tumores malignos, el cáncer de parótida es el tumor que más frecuentemente presenta parálisis facial. La presencia de parálisis facial en estos casos es de muy mal pronóstico. Debe realizarse una resección completa con anastomosis con injertos nerviosos.

Parálisis faciales inflamatorias

Se debe a la reactivación del virus Varicela Zoster, que por lo general permanece adormecido a nivel del ganglio geniculado. Los síntomas son similares a los de la parálisis de Bell, pero están acompañados de vesículas en la pared póstero – superior del conducto auditivo externo (zona de Ramsay-Hunt) y meato auricular externo. Puede asociarse un cuadro vestibulo-coclear con vértigo e hipoacusia neurosensorial. Cuando se presenta cefalea nos refiere de inflamación meníngea. El tratamiento consiste en meprednisona y aciclovir en la misma dosis que para la parálisis de Bell. En ciertos casos

En el caso de una OMA el tratamiento consiste en paracentesis, antibióticos y corticoides. Si se asocia a una mastoiditis se aconseja una mastoidectomía. La otitis externa maligna suele manifestarse con otorrea purulenta del mismo lado en pacientes inmunosuprimidos, SIDA, diabéticos y ancianos. En la OMC colestomatosa el tratamiento es quirúrgico. Otros procesos infecciosos causantes de parálisis facial son la enfermedad de Lyme (*Borrelia Burgdorferi*) y la Otitis Tuberculosa.

Aparato Vestibular

Fisiología

El sistema vestibular está constituido por una serie de órganos receptores periféricos, que generan información acerca de la postura y los movimientos de la cabeza y el cuerpo y la envían a través de sus nervios hacia el sistema nervioso central (SNC), donde estas señales son integradas en los núcleos vestibulares para ser distribuidas y obtener una respuestas que contribuya al equilibrio corporal.

El sistema vestibular controla y coordina junto con el cerebelo y la corteza cerebral, todos los movimientos de nuestro cuerpo, a fin de garantizar el equilibrio estático y dinámico frente a permanentes aceleraciones (lineales y angulares) y fuerzas gravitacionales que actúan sobre nuestro organismo.

Las funciones del equilibrio son reflejas:

- Conexión vestibular con los ojos: Reflejo vestibuloocular
- Conexión con el cuello: Reflejos vestíbulo cervicales
- Conexión con el resto del cuerpo: Reflejos vestíbulo espinales

Estos reflejos vestibulares cumplen tres grandes roles: Mantienen la postura, producen contracciones para mantener el equilibrio y mantienen el tono muscular. Mantener el equilibrio y la postura es complejo y envuelve a varios órganos receptores y centros nerviosos además del laberinto. El equilibrio es un sistema multisensorial complejo. El sistema está constituido por 3 órganos receptores: el oído (aparato vestibular), los ojos (aparato visual) y el sistema propioceptivo; centros de integración (Núcleos vestibulares bilaterales del tronco encefálico), y de control y coordinación (cerebelo y corteza cerebral); y órganos efectores (músculos posturales y músculos oculomotores).

Desde los núcleos vestibulares parten los reflejos arriba mencionados. Estos núcleos hacen conexión con:

- Médula espinal (Fibras vestibuloespinales)
- Núcleos motores III, IV y VI pares craneales (Fibras vestibulooculomot)
- Cerebelo (Fibras vestibulocerebelosas)
- Formación reticular
- Tubérculo cuadrigémino superior

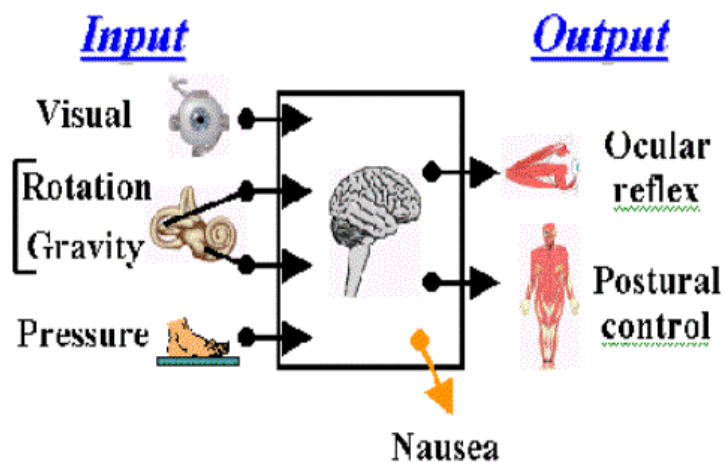
Estas conexiones son las responsables de la aparición de los siguientes signos y síntomas clínicos:

- Fascículos Vestíbulo espinales: pulsión (desviaciones segmentarias)
- Fascículos Vestibulooculomotoras: nistagmus
- Fascículos de conexión con formación reticular: fenómenos neurovegetativos
- Fascículos de conexión con corteza: sensación de vértigo

Los órganos receptores son los encargados de registrar toda la información concerniente a la postura corporal, orientada especial, movimientos realizados, acción de la gravedad. De allí, la información viaja por vías nerviosas y llega hacia los centros de integración, donde se procesa la información proveniente de cada uno de los receptores. A través de vías nerviosas los núcleos vestibulares hacen conexión con el cerebelo, quien modulada vuelve hacia los núcleos vestibulares y a través de haces nerviosos se dirige hacia los órganos efectores los cuales realizan una función y de esta forma se mantiene el equilibrio del individuo tanto frente a posiciones estáticas como dinámicas.

Las informaciones que llegan deben tener lugar al mismo tiempo y deben informar lo mismo, sino, se produce una señal errónea, provocando señales de alarma. Cuando alguno de los órganos que intervienen en este sistema presenta una falla, aparece la sintomatología, que se va a traducir en alteraciones del equilibrio de distinto grado, desde inestabilidad hasta el vértigo.

El aparato vestibular nos informa de la posición de nuestro cuerpo en el espacio. La información vestibular, propioceptiva y visual llegan a los centros del equilibrio, originando cambios en el tono muscular y estimulando los reflejos posturales para mantener el equilibrio.



Anatomía

El aparato vestibular o laberinto posterior está formado por un laberinto membranoso rodeado por un laberinto óseo. Dentro del laberinto membranoso circula líquido endolinfático y entre el laberinto membranoso y el óseo circula la perilinfa.

El laberinto posterior se divide en una porción otolítica formada por el utrículo y el sáculo que a su vez contienen la mácula. Esta está formada por células neuroepiteliales ciliadas, donde terminan las dendritas de la 1º neurona de la vía vestibular. Sobre la mácula se encuentra una formación gelatinosa: el otolito, que presenta unas concreciones calcáreas llamadas otoconias u otolitos. La mácula del utrículo se encuentra en una posición horizontal y la del sáculo en una posición vertical y ambas detectan aceleraciones lineales en todos los planos espaciales, postura de la cabeza y la gravedad.

Los conductos semicirculares tienen en uno de sus extremos una dilatación llamada ampolla, donde se encuentra la cresta ampular. Dentro de ella se encuentran las células Neuroepiteliales que reciben las terminaciones dendríticas de la 1º neurona de la vía vestibular. Sobre la cresta se encuentra la cúpula que bloquea la luz de la ampolla. Los conductos semicirculares detectan las aceleraciones angulares en todos los planos del espacio.

Las células neuroepiteliales tienen en su superficie cilias (estercilias) y un kinocilio o cinocilio que posee microfibrillas contráctiles. Debido a la circulación de la endolinfa, se desplazan tanto el otolito como la cresta ampular y esto hace que los cilios se muevan. En general, cuando las cilias se acercan al kinocilio se produce liberación de neurotransmisores con descarga de un impulso eléctrico. Por lo contrario, si las cilias se alejan del kinocilio, la célula se hiperpolariza y no hay estímulo nervioso. Por ejemplo en los conductos semicirculares horizontales, una rotación del cuerpo hace que se desplace la endolinfa y produce una corriente. Si la corriente es utriculópeta (hacia el utrículo), los cilios se acercan al kinocilio y se produce la despolarización. Si la corriente es utriculófuga (hacia el lado contrario al utrículo), los cilios se alejan del kinocilio y las células se hiperpolarizan.

Vía Vestibular:

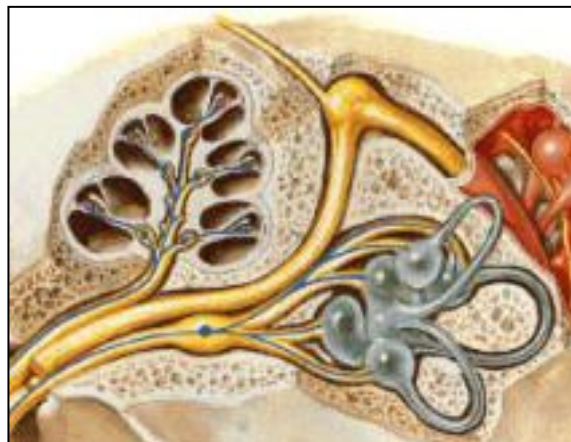
- Órganos Receptores: Utrículo y Sáculo y conductos semicirculares.
- 1^{er} Neurona: Ganglio de Scarpa
- 2^a Neurona: Núcleos Vestibulares del piso del IV ventrículo

Conexiones con:

- Cerebelo
- Núcleos Oculomotores
- Núcleos del Neumogástrico

Los laberintos de ambos oídos tienen un tono basal que se ejerce sobre los músculos posturales, haciendo que se mantenga el centro de gravedad de cada individuo. En general, los conductos semicirculares de un oído funcionan antagónicamente con los del otro oído, esto quiere decir que ante un estímulo rotatorio, aumenta el potencial eléctrico de un conducto semicircular y disminuye el del contra lateral, así un laberinto se toma hipervalente y el otro hipovalente.

El utrículo y el sáculo son estimulados por movimientos de aceleración lineal. La mácula del utrículo es estimulada por movimientos anteroposteriores y controla el tono de los músculos extensores y flexores. La mácula del sáculo es estimulada por movimientos laterales y controla el tono de los músculos aductores y abductores. Los conductos semicirculares detectan las aceleraciones angulares en todos los planos del espacio.



Patología

Síndrome Vestibular o Vertiginoso

Es un conjunto de signos y síntomas que aparecen por alteración del órgano receptor o de algún componente de la vía vestibular. Puede ser periférico o central. Los síntomas que lo componen son:

Vértigo: Sensación alucinatoria de giro. Puede ser subjetivo (el sujeto siente que gira alrededor de las cosas) u objetivo (el sujeto sienten que las cosas giran alrededor suyo). Este síntoma es característico de alteración del laberinto posterior.

Mareo: Término no específico que describe sensación de alteración de orientación espacial, sensación

subjetiva de estar flotando, de caminar entre algodones o de estar entre las nubes. Suele aparecer residualmente a un cuadro de vértigo.

Inestabilidad: desplazamiento lateral del sujeto con sensación de mareo, por hipotonía muscular unilateral.

Síntomas Vagales: son las náuseas, vómitos, sudoración, taquicardia, palidez, hipertensión arterial, diarrea. Se producen gracias a las conexiones de los núcleos vestibulares con el núcleo del neumogástrico.

Nistagmus (Ny): es el movimiento conjugado rítmico involuntario de los ojos con dos fases, una lenta debida a la acción laberíntica sobre los músculos oculomotores, y otra fase rápida de acomodación. Si tiene una fase rápida y otra lenta, se dice que el “nistagmus es en resorte” y por lo tanto es de origen vestibular, consignándose su dirección hacia la fase rápida. La fase rápida siempre es hacia el laberinto hipervalente y es también por quien se da la denominación del sentido del batido al nistagmus. Es unidireccional y aparece en el plano horizontal o rotatorio cuando se trata de lesiones periféricas, o vertical y/o de dirección variable en lesiones centrales. Cuando la desviación del nistagmus es hacia ambos lados en una misma velocidad, se dice que el “nistagmus es pendular” y por lo tanto de origen ocular. El “nistagmus es espontáneo” cuando no hay estímulo que lo provoque, sino una alteración periférica (laberinto) y/o central. El “nistagmus es provocado” cuando responde a un estímulo, como el posicional, que es aquel que se produce al adoptar una determinada posición. En el nistagmus provocado debemos tener en cuenta tiempo, frecuencia y amplitud del nistagmus.

El topodiagnóstico del Nistagmus espontáneo se clasifica de la siguiente manera:

- a) Ny en una sola dirección de la mirada con pruebas que indiquen hipofunción de un laberinto: cuando aparece nistagmus a derecha o izquierda únicamente, es de origen periférico.
- b) Ny en diversas direcciones de la mirada: cuando aparece nistagmus con la mirada hacia arriba, abajo, derecha o izquierda, se dice que es de origen central (síndrome de la línea media).
- c) Desviación conjugada de los ojos: consiste en el desplazamiento lento de los globos oculares sin el movimiento rápido típico del nistagmus. Se debe a lesiones de la fosa posterior.

El nistagmus posicional es el nistagmus provocado por una determinada posición de la cabeza. Se asocia a vértigo y síntomas vagales. Es de tres tipos:

- a) Tipo I (nistagmus de dirección cambiante): el nistagmus cambia de dirección ante cada cambio de la posición de la cabeza.

b) Tipo II (nistagmus de dirección estable): el nistagmus presenta la misma dirección aunque cambie la posición de la cabeza.

c) Tipo III (nistagmus de dirección irregular): el nistagmus presenta distintas direcciones al adoptar la misma posición de la cabeza.

Los tipos I y III suelen ser de origen central, y el tipo II es de origen periférico (vestibular).

El nistagmus posicional periférico tiene un período de latencia y se agota. En cambio el central no tiene un período de latencia y no se agota.

Los síndromes vestibulares periféricos pueden ser endolaberínticos (involucra a los receptores de las funciones auditivas o vestibulares en el laberinto) o retrolaberínticos (se afecta la 1° neurona).

Los Síndromes Vestibulares Periféricos son:

Armónicos: los componentes deben tener la dirección correspondiente, o sea que la fase rápida del nistagmus debe ir hacia el oído hipervalente, desviaciones segmentarias (lateralizaciones corporales) hacia el lado hipotónico y vértigo hacia el lado del componente rápido del nistagmus.

Completo: están presentes el vértigo, nistagmus, desviaciones segmentarias y síntomas vagales.

Asociados: cuando se asocia un compromiso coclear, presenta hipoacusia perceptiva (o Neurosensorial) y acúfenos agudos, debido a que la noxa que afectó al laberinto posterior también lo hizo con el anterior (cóclea).

Los síndromes laberínticos centrales son:

Disarmónicos: alguno de los elementos del síndrome no tienen la dirección correspondiente.

Incompleto: falta algún signo o síntoma del síndrome laberíntico.

Disociados: no presentan compromiso de la audición ya que las vías de la audición y del equilibrio son distintas.

Los síndromes laberínticos centrales surgen ante compromisos de núcleos, vías e interrelaciones a nivel central. Las causas más comunes son alteraciones vasculares del tronco cerebral o cerebelo, traumatismos craneanos, tóxicos (saturismo y monóxido de carbono) y tumores (de la vía o que comprimen o desplazan la vía).

Las diferencias entre ambos se expondrán en la siguiente tabla:

	Central	Periférico
Comienzo	Lento	Brusco
Morfología	Mareo / inestabilidad	Giratorio puro
Duración	Variable	Corta
Evolución	Progresiva	Episódica
Síntomas asociados	Neurológicos y vegetativos	Otológicos y vegetativos
Nistagmus	Variable	Horizontal – rotatorios
Desviación corporal	Disarmónico	Armónicos
Intensidad del nistagmus/vértigo	Desproporcionado	Proporcionado

Frente a un paciente que presenta sintomatología vestibular, lo primero que hay que hacer es tranquilizarlo igual que a su entorno. Lo más importante es establecer si la localización es periférica o central, identificar la causa y llegar a un pronóstico. La anamnesis debe que ser completa. Diferenciar si el paciente experimento mareos o vértigo. Indagar sobre tipo de vértigo, cuando empezó, cuanto duró, si se acompañó de síntomas neurovegetativos, si presentó síntomas auditivos como hipoacusia, anacusia, fluctuación auditiva, sensación de plenitud aural, acúfenos. Cuáles fueron sus factores desencadenantes y si existieron otros síntomas concomitantemente como diplopía, cefalea, migrañas, parestesias, somnolencia y escotomas. La presencia de Infecciones generales o locales. Por último cabe investigar la presencia de antecedentes familiares y personales, como el uso de tóxicos exógenos (drogas), trastornos clínicos, circulatorios o neurológicos, tensión emocional o estrés.

Examen Semiológico

Inspección otorrinolaringológica general

Realizaremos la evaluación otomicroscópica y estudios acumétricos (con los diapasones realizamos los Test de Weber y Rinne) y audiológicos (audiometría tonal, logaudiometría, timpanometría e impedanciometría). Pudiendo, según necesidad de diagnóstico y acorde al cuadro clínico de cada paciente, solicitarse potenciales evocados auditivos del tronco encefálico (BERA), electrococleografía (Eco-G), y/u Otoemisiones Acústicas (OEA).

Examen del equilibrio postural

Pruebas estáticas para evaluar el tono:

- Romberg: el paciente parado con los pies juntos, los ojos cerrados y los brazos al costado se

lateraliza hacia el lado hipovalente.

- Plomada de Barré: el paciente de pie con los ojos cerrados, se le coloca en el centro de la frente una plomada y se ve la desviación del tronco hacia el lado hipovalente.

- De los brazos extendidos: el paciente con los ojos cerrados extiende los brazos hacia adelante y se desvían hacia el lado hipotónico.

Pruebas dinámicas para evaluar el tono:

- Estrella de Babinski-Weil: el paciente marcha 1 a 2 metros en línea recta hacia delante y atrás con los ojos cerrados. Describirá una estrella hacia el lado hipovalente.

- Unterberger: El paciente marcha en el lugar durante 1 minuto con los ojos cerrados y se va lateralizando hacia el lado hipovalente.

Examen de la Función Cerebelosa:

- Prueba índice-nariz (PIN): útil para valorar metría, hipo o hipermetría.

- Prueba de la diadococinecia: permite valorar la coordinación motora.

Otras pruebas:

- Sensibilidad Superficial y Profunda.

- Reflejos.

- Palestesia.

- Tono Muscular.

- Evaluación de Pares Craneanos.

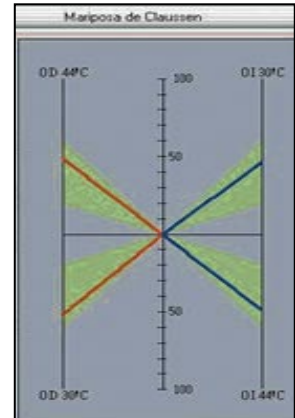
Examen de función vestibuloocular:

- Motilidad ocular de ambos ojos por separado.

- Si existe presencia de nistagmus espontáneo, de mirada, Head Thrust, Head Shacking, y posicional.

- Electronistagmografía (ENyG) y Videonistagmografía (VNG): la primera es la inscripción por electrooculografía de los movimientos oculares y del nistagmus. Su objetivo es el registro de las características de un nistagmus. Se basa en el registro de la variación de potencial entre las cargas positivas existentes en la córnea y las negativas de la retina, que se inscriben en papel al igual que un electrocardiograma. La deflexión brusca marca la fase rápida del nistagmus y el retorno progresivo hacia la línea isoeletrica muestra la fase lenta. Así se dice que la fase rápida es hacia la derecha cuando existe una deflexión brusca hacia arriba con el posterior descenso hacia la línea isoeletrica. En cambio cuando la deflexión comienza con un ascenso lento y luego presenta una deflexión brusca hasta la línea isoeletrica, se dice que el nistagmus es hacia la izquierda.

La segunda es el registro de los nistagmus en video, obteniendo mediante un Software una valoración del trazado. En ambas, los nistagmus se producen en respuesta a estímulos visuales (de mirada, seguimiento lento, sacádicos y optokinéticos), posicionales (Maniobras de Dix-Hallpike) y calóricos (irrigación de agua en el conducto auditivo externo a 44° y 30° en ambos oídos, durante 30 segundos aproximadamente dependiendo el tipo de técnica, de forma alternante: 44°OD-44°OI-30°OI-30°OD). La temperatura del líquido se transmitirá al oído interno y provocará, según si el agua es fría o caliente, el movimiento de las partículas de la endolinfa hacia abajo o hacia arriba respectivamente. Con agua fría, la corriente es ampulífuga y el laberinto es hipofuncionante. Con agua caliente es ampulípeta y el laberinto es hiperfuncionante. “El nistagmus huye del frío”. Se registran la frecuencia y la velocidad de la fase lenta, volcándose los datos obtenidos en un gráfico en forma de mariposa, denominados según técnica utilizada como Mariposa de Claussen. En las Pruebas Calóricas se estimula cada laberinto por separado, valorando la respuesta de cada uno independientemente del otro.



Existen además de las pruebas calóricas mencionadas las Pruebas Rotatorias donde el paciente se sienta en un sillón rotatorio y se lo hace girar. La respuesta obtenida es bilateral, ya que estimula ambos laberintos a la vez, excitando uno y deprimiendo al otro. Se sienta el paciente en una silla giratoria con la cabeza colocada a 30° para horizontalizar ambos conductos semicirculares externos y la hacemos girar en sentido horario. El movimiento endolinfático del lado derecho será ampulípeta (hacia la ampolla) y en el del lado izquierdo será ampulífugo (hacia el conducto). Al detener la silla ambos líquidos se dirigen en sentido opuesto al que lo venían haciendo, provocando que el izquierdo sea hiperfuncionante (ampulípeta) y el derecho el hipofuncionante (ampulífugo). Ha caído en desuso.

Síndromes laberínticos periféricos

Endolaberínticos

- Laberintitis/Fístula Laberíntica
- Enfermedad de Ménière
- VPPB
- Ototóxicos

Retrolaberínticos

- Neurinoma del VIII par
- Neuronitis Vestibular

Laberintitis “Vértigo de días de duración”

Es la inflamación y/o infección de las estructuras membranosas del oído interno por propagación hacia el mismo a través de la vía timpanógena, hematógena o meningógena. Presenta 3 formas clínicas: serosa, supurada y necrosante. En un estadio final, se produce la calcificación con destrucción total del laberinto y reemplazo óseo, por lo que se denomina *osificante*. Las formas serosas pueden responder a la propagación de sustancias tóxicas desde el oído medio producto de infecciones en el mismo, o bien a la génesis viral. Son las que potencialmente pueden resolver sin secuelas o pasar a la siguiente etapa descripta. Clínicamente presenta el típico síndrome armónico, completo y asociado a hipoacusia perceptiva con reclutamiento. Habitualmente el paciente se presenta febril. El tratamiento médico consiste en internación para la utilización de antibióticos y sedantes laberínticos. El tratamiento quirúrgico consiste en paracentesis en caso de OMA (Otitis Media Aguda) o mastoidectomía en caso de un colesteatoma. Se realizará una laberintectomía (destrucción quirúrgica del oído interno) únicamente en los casos de meningitis. La laberintitis es indolora. El dolor se debe a una perilaberintitis o a una complicación. La arreflexia laberíntica ante las pruebas calóricas es la regla en las formas destructivas (supurada, necrotisante u osificante), la cual es irreversible generalmente.

Existe una forma clínica de laberintitis, la circunscripta o fístula perilinfática, que asienta generalmente en el conducto semicircular externo y en un 50% presenta “Signo de la fístula” positivo: al presionar positiva o negativamente en el conducto auditivo externo se obtienen vértigos (al generar presión positiva se obtienen nistagmus que baten al otro lado de la lesión). En la mayoría de los casos suele ser secundaria a la erosión ocasionada por patología previa (colesteatoma), pero también existen las traumáticas y espontáneas.

Enfermedad de Ménière (EM) “Vértigo de minutos a horas de duración”

Es una hidropesía endolinfática idiopática primaria, donde existe un aumento del volumen de endolinfa en el espacio endolinfático con dilatación del laberinto membranoso. Al comienzo es unilateral y llega a ser bilateral. Se debe a la ruptura del laberinto membranoso, especialmente del sáculo y del ductus coclear. Se desconoce si es por un aumento de la producción o una disminución de la reabsorción de la endolinfa. Las crisis se producen como consecuencia de la ruptura de la membrana de Reissner y la mezcla de perilinfa (rica en sodio) con endolinfa (rica en potasio). El número de crisis varía según los pacientes, pueden ser únicas, una por año o varias al día.

Presentan la “tríada clásica” de acúfenos agudos asociado a sensación de oído lleno, hipoacusia perceptiva fluctuante en tonos graves y vértigo; la cual puede tener esa secuencia temporal. Los acúfenos suelen ser el primer síntoma, incluso la reaparición o el aumento del acúfeno se lo considera un “aura”. La hipoacusia perceptiva (con reclutamiento) es mayor para los tonos graves. Se asocian a algiacusia y diploacusia. A medida que se suceden las crisis, la audición presentará un nivel audiométrico más bajo. El vértigo suele ser el último síntoma en aparecer y con la sucesión de estos cuadros puede llegar a la arreflexia vestibular. Se asocian otros síntomas como sensación de oído ocupado y síntomas vagales (nauseas, vómitos y sudoración). Es característico que el paciente se recueste del lado afectado. El Síndrome de Ménière es la mera aparición de los mencionados síntomas con una causa reconocible, en cambio en la Enfermedad de Ménière la aparición de los mismos es idiopática. Debemos diferenciarlo de hidrops secundarios (embriopático, post-inflamatorio/infeccioso particularmente sífilis terciaria, o post-traumático) y de las afecciones periféricas y centrales que dan vértigo.

El diagnóstico es clínico, aunque a veces el cuadro es incompleto. La audiometría muestra una curva plana o caída selectiva para los tonos graves, fluctuante (mejora intercrisis al menos en los comienzos de la enfermedad) y con prueba de reclutamiento positiva. El test del glicerol es positivo cuando presenta una mejoría auditiva (mayor al 10%) al administrar 1,2g/Kg de glicerol, ocasionando deshidratación tisular por cambios osmóticos en el líquido extracelular en el espacio vascular, y es sugestivo de Ménière. La electrocoqueografía (Eco-G) compara la magnitud del potencial de suma (PS) con respecto al potencial de acción (PA). Si la misma es mayor al 35%, puede ser indicativo de hidropesía laberíntica.

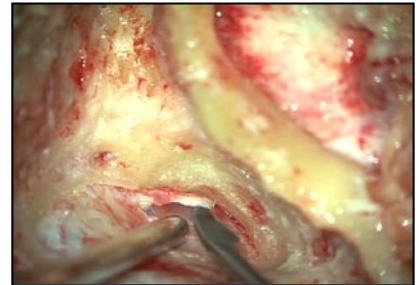
El tratamiento médico es exitoso en la mayoría de los casos. Durante las crisis se recomienda el uso de corticoides (dexametasona 8mg/8hs por vía EV, o meprednisona 1mg/Kg/día, en dosis decreciente) y dimenhidrinato. La clorpromacina y furosemida se asocian en algunos casos. Se indicaran además antieméticos (ondazetrón o metoclopramida) para el tratamiento concomitante de los vómitos. Para prevenir las crisis utilizamos diuréticos como la hidroclorotiazida 25mg/día y lorazepam, ambos por vía oral. Se suele recomendar psicoterapia y dieta hiposódica con idéntico fin. Asimismo se alentará al paciente a evitar la tétrada CATS: cafeína, alcohol, tabaco y stress. Durante la crisis se recomienda al paciente colocarse en decúbito lateral del lado afectado y a oscuras.

En casos bilaterales puede apelarse a la destrucción del neuroepitelio con estreptomina 1gr 2 veces por día o gentamicina inyectada intratimpánicamente semanalmente, ambas por 3 semanas,

dependiendo de la respuesta. Ambos son aminoglucósidos, antibióticos ototóxicos, con especial afinidad por el laberinto posterior.

Cuando el tratamiento médico fracasa o persiste un vértigo discapacitante realizamos un tratamiento quirúrgico. Puede ser destructivo o conservador.

El primero consiste en la laberintectomía total que elimina el neuroepitelio del utrículo, sáculo y los conductos semicirculares membranosos. Produce pérdida total de la audición. Se indica en casos unilaterales con la audición y discriminación muy deterioradas. El tratamiento conservador presenta 2 técnicas. Descompresión del saco endolinfático eliminando su pared ósea, y haciendo una comunicación con la mastoides para su drenaje, evitando el aumento de la presión y las crisis vertiginosas. Neurectomía de la rama vestibular del VIII par: esta rama se aborda en el CAI o en el APC. Se indica ante el fracaso de la descompresión del saco endolinfático y cuando presenta buena audición.



El Pseudomènière es un cuadro que presenta crisis vertiginosas sin síntomas cocleares. Las funciones coclear y vestibular son normales fuera de las crisis. Existen también descritas formas de Mènière Coclear y de Mènière Vestibular, con sintomatología pura de esas regiones. Las 3 mencionadas se encuentran en discusión.

Vértigo posicional paroxístico benigno (VPPB) “Vértigo de segundos de duración”

Es un cuadro caracterizado por vértigo y nistagmus producidos por una posición determinada de la cabeza en un plano del espacio, generalmente al colocarla hacia atrás y al costado derecho o izquierdo. El vértigo y el nistagmus aparecen dirigidos hacia el oído colocado hacia abajo (decúbito lateral). Es la causa más frecuente de vértigo. Es 2 veces más frecuente en mujeres, entre los 50 y 70 años. En el 50% se desconoce su etiología. En el restante 50% se evidencia como secundario a traumatismos de cráneo enfermedades previas del oído interno, trastornos vasculares en el territorio de la arteria auditiva interna, etcétera.

Es provocado por el desplazamiento anormal de los cristales de carbonato de calcio dentro de los conductos semicirculares proveniente de la otoconia de la mácula utricular cuando el paciente se incorpora, al agacharse o al cambiar de posición en la cama.

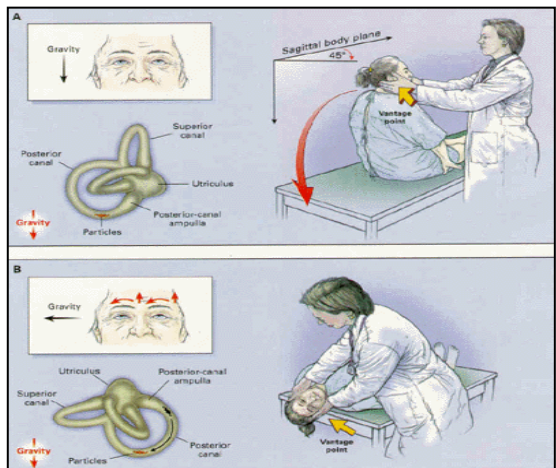
Puede originarse en cualquiera de los canales semicirculares del oído interno, pero es más frecuente en el posterior (aproximadamente 90%). En este caso el paciente refiere los síntomas al acostarse o lateralizarse en decúbito o con la hiperextensión cefálica. El vértigo suele durar menos de 1

minuto y se asocia a náuseas y vómitos, pero no a síntomas auditivos. También existe el compromiso en el conducto semicircular externo, en el cual la aparición del nistagmus es al girar la cabeza hacia ambos lados, siendo el oído responsable del lado en el cual se genera más intensa respuesta nistágmica. La Maniobra diagnóstica es la de Dix-Hallpike:

- Paciente sentado en la camilla de forma que al acostarlo, la cabeza cuelgue fuera del borde de la camilla, con la cabeza rotada 45° hacia el lado a estudiar. Se le pide al paciente que mire hacia delante, sin fijar la mirada y sin cerrar los ojos.

- Recostar rápidamente al paciente manteniendo la cabeza rotada y que esta cuelgue 30° por debajo de la línea de la camilla. Observamos sus ojos durante 30 segundos.

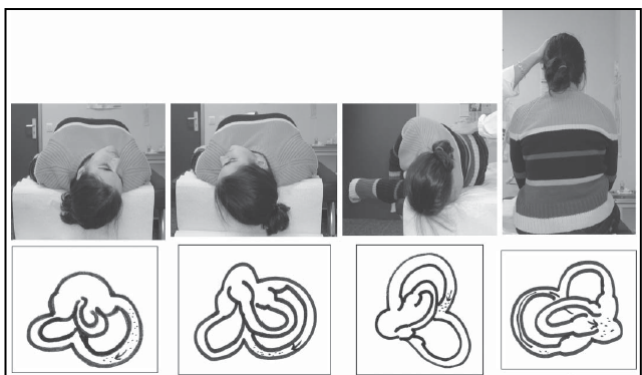
Evaluamos: Latencia (tiempo que tarda en aparecer el nistagmus, 5'-15'), Dirección (geotrópico o ageotrópico), Duración (menor a 1 minuto), Síntomas asociados (síntomas vagales) y la Fatigabilidad (no reaparece al repetir la maniobra en reiteradas oportunidades).



Los estudios de audición y equilibrio son normales. Presenta una evolución benigna y desaparece espontáneamente en dos o tres semanas, o con el tratamiento mediante maniobras de reposicionamiento, siendo las más utilizadas la de Semont y la de Epley. Pueden investigarse alteraciones cervicales óseas y/o musculares concomitantes.

- Maniobra de Epley:

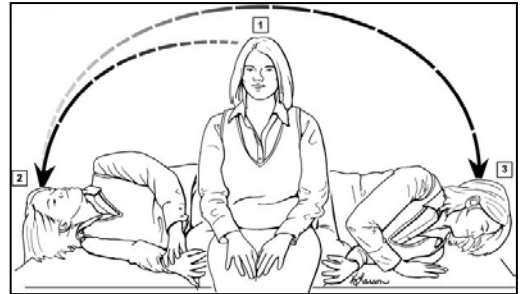
Se inicia igual que la maniobra de Dix-Hallpike hasta el decúbito. Una vez en decúbito se rota la cabeza del paciente 45° hacia el oído contralateral. Se gira horizontalmente la cabeza y el cuerpo 135°. Manteniendo la cabeza girada se sienta al paciente. Se le baja la barbilla unos 20° respecto a la horizontal.



- Maniobra de Semont:

Con el paciente sentado en el centro de la camilla con sus piernas colgando se le pide que rote la cabeza 45°. Se tumba de forma rápida hacia un lado con la cabeza ligeramente en declive, manteniendo esa posición por 30 segundos. Por último, se pasa de forma rápida hacia el decúbito lateral contrario con la cabeza girada a 45°.

En casos invalidantes y sin mejoría con las maniobras conocidas, se puede optar por la cirugía: obliteración del conducto semicircular posterior de Mc Clure.



Ototoxicosis “Vértigo de días a semanas”

Es la afectación del neuroepitelio sensorial del oído interno, producto de la exposición del mismo a sustancias terapéuticas habitualmente como parte de sus efectos adversos. Los aminoglucósidos, diuréticos, antineoplásicos (cisplatino) y antihipertensivos (propranolol), producen lesión coclear y del laberinto posterior con hipofunción bilateral, obteniendo hipo/arreflexia vestibular bilateral en los estudios videonistagmográficos. Es más frecuente la inestabilidad que el vértigo. Además de la suspensión del agente nocivo, el tratamiento irá orientado a los ejercicios de rehabilitación vestibular.

Neuronitis vestibular “Vértigo de días”

Se caracteriza por un cuadro vertiginoso único intenso que requiere reposo en cama. Se acompaña de síntomas vagales, pero su audición es normal. Es de etiología viral y presenta el antecedente de una infección de VAS concomitante o previa reciente. Se debe a la infección del nervio vestibular y del ganglio de Scarpa. Es más frecuente en adultos jóvenes. A los síntomas de días de duración, pasa a permanecer mareado por varias semanas. El paciente suele evidenciar arreflexia vestibular en los estudios de pesquisa de nistagmus y compensa el desequilibrio en 30 – 40 días. El tratamiento en la etapa aguda es similar al de la Enfermedad de Ménière. En la siguiente etapa, se procederá a favorecer la compensación mediante ejercicios de rehabilitación vestibular.

Síndromes laberínticos centrales

Síndrome de insuficiencia vértebro – basilar

Es un cuadro producido por la disminución de la circulación sanguínea en la arteria vertebral y basilar. Clínicamente presenta vértigo e inestabilidad principalmente con la hiperextensión del cuello

para mirar hacia arriba. Hay compromiso coclear con hipoacusia perceptiva para los tonos agudos o cofosis. El nistagmus es espontáneo y posicional. Se diferencia de otras formas de vértigo porque se acompaña de visión borrosa, y al extender la cabeza también presenta pérdida parcial de la fuerza (paresia) en los miembros. Es fundamental derivar este paciente a una guardia neurológica.

Síndrome de Wallenberg

Es el cuadro producido por la oclusión de la arteria cerebelosa pósteroinferior (PICA), rama de la basilar o de la vertebral. Presenta un síndrome vertiginoso incompleto, con vértigo sin nistagmus ni desviaciones segmentarias pero con desequilibrio acentuado. Puede existir diplopía, hemianestesia alterna con disociación siringomiélica a nivel de los miembros, parálisis palatofaringolaríngea homolateral, ataxia con pulsión hacia el lado de la lesión y a veces síndrome de Claude-Bernard-Horner también del lado de la lesión. Se acompaña de un síndrome cerebeloso homolateral. Por lesión del V par presenta anestesia de la hemicara homolateral y por compresión del haz espinotalámico hipoestesia del cuerpo contralateral.

Síndrome de la fosa posterior

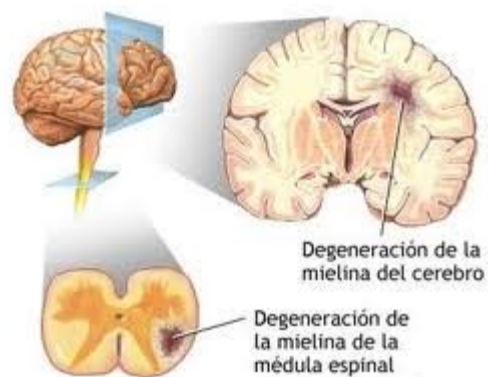Se debe a un tumor o a una metástasis que altera la región bulbotuberancial y al vermis cerebeloso. Presenta nistagmus espontáneo y posicional, signos cerebelosos bilaterales y de HTE. La audición es normal.

Migraña Vestibular

Episodio de vértigo de pocos minutos a horas de duración acompañado de síntomas neurovegetativos, en pacientes migrañosos. Más frecuente en mujeres. Es más común en pacientes que padecen cinetosis. Puede presentarse con aura. Se acompaña de sono/fotofobia, disestesias faciales o en miembros. En oportunidades también hay síntomas auditivos tipo Ménière. Considerar tratamiento profiláctico y medidas generales.

Esclerosis Múltiple

Se presenta generalmente en personas jóvenes y sanas. Dependiendo de la localización de las placas desmielinizantes tendrá síntomas de tipo cerebeloso, otológicos, vestibulares, somatosensoriales, visuales y/o motores. Las crisis vertiginosas pueden recordar a la neuronitis vestibular, pero nos hace sospechar la recurrencia



de las mismas. La enfermedad habitualmente es crónica y progresiva.

