

**SEMIOLOGIE**  
**TRAUMATOLOGIE**

**Membre**  
**Supérieur**

**J-L Lerat**  
**Faculté Lyon-Sud**

(Remerciements à G. HERZBERG pour ses conseils  
et à G. Walch et à H. COUDANE pour leurs documents sur l'épaule)



|  |            |
|--|------------|
| <b>SÉMIOLOGIE – TRAUMATOLOGIE MEMBRE SUPÉRIEUR</b>         | <b>83</b>  |
| <b>L'ÉPAULE</b>  | <b>84</b>  |
| RAPPEL ANATOMIQUE  | 84         |
| LUXATIONS STERNO-CLAVICULAIRES                             | 96         |
| FRACTURES DE L'OMOPLATE                                    | 99         |
| LUXATIONS DE L'ÉPAULE                                      | 111        |
| FRACTURES DE L'EXTRÉMITÉ SUPÉRIEURE DE L'HUMÉRUS           | 114        |
| FRACTURES-LUXATIONS DE L'ÉPAULE                            | 119        |
| LES RUPTURES DE LA COIFFE DES ROTATEURS                    | 124        |
| LES DOULEURS DE L'ÉPAULE                                   | 131        |
| FRACTURES DE LA DIAPHYSE DE L'HUMÉRUS                      | 134        |
| <b>LE COUDE</b>  | <b>137</b> |
| RAPPEL ANATOMIQUE  | 137        |
| LES LUXATIONS DU COUDE                                     | 141        |
| FRACTURES SUPRA-CONDYLIENNES DU COUDE                      | 144        |
| LES FRACTURES DE L'OLÉCRÂNE                                | 151        |
| FRACTURES DU CAPITELLUM                                    | 152        |
| FRACTURES DU CONDYLE EXTERNE                               | 153        |
| FRACTURES DE L'ÉPITROCHLÉE                                 | 154        |
| FRACTURES DE L'ÉPICONDYLE                                  | 155        |
| FRACTURES DU CONDYLE INTERNE                               | 155        |
| FRACTURES DIACONDYLIENNES (ou FRACTURES DE KOCHER)         | 155        |
| FRACTURES DE L'EXTRÉMITÉ SUPÉRIEURE DU RADIUS              | 156        |
| LA PRONATION DOULOUREUSE                                   | 157        |
| ÉPICONDYLITE   | 157        |
| <b>L'AVANT-BRAS</b>  | <b>158</b> |
| PHYSIOLOGIE DE LA PROSUPINATION                            | 158        |
| FRACTURES DES DEUX OS DE L'AVANT BRAS                      | 158        |
| LES FRACTURES DU RADIUS                                    | 162        |
| LES FRACTURES DU CUBITUS                                   | 163        |
| FRACTURES DE MONTEGGIA                                     | 163        |
| FRACTURES DE L'EXTRÉMITÉ INFÉRIEURE DU RADIUS              | 166        |
| FRACTURE DE POUTEAU-COLLES                                 | 167        |
| LA FRACTURE DE GOYRAND-SMITH                               | 171        |
| FRACTURES ARTICULAIRES de L'EXTRÉMITÉ INFÉRIEURE du RADIUS | 171        |
| FRACTURES DE LA STYLOÏDE RADIALE OU CUNÉENNES EXTERNES     | 173        |
| FRACTURES DE L'ENFANT                                      | 174        |
| <b>LE POIGNET – LA MAIN</b>                                | <b>176</b> |
| RAPPEL ANATOMIQUE  | 176        |

|   |            |
|---|------------|
| <b>LES FRACTURES DES OS DU CARPE</b>                | <b>177</b> |
| <b>LES LÉSIONS LIGAMENTAIRES DU POIGNET</b>         | <b>180</b> |
| <b>FRACTURES DE LA MAIN</b>                         | <b>181</b> |
| <b>FRACTURES DES MÉTACARPIENS</b>                   | <b>184</b> |
| <b>FRACTURES DES PHALANGES</b>                      | <b>186</b> |
| <b>LÉSIONS TRAUMATIQUES DES TENDONS DE LA MAIN</b>  | <b>191</b> |
| <b>LES INFECTIONS DE LA MAIN</b>                    | <b>194</b> |
| <b>LES PLAIES DE LA MAIN</b>                        | <b>198</b> |
| <b>LÉSIONS TRAUMATIQUES DES NERFS PÉRIPHÉRIQUES</b> | <b>199</b> |

**SÉMIOLOGIE  
TRAUMATOLOGIE**

**DE**

**L'ÉPAULE**

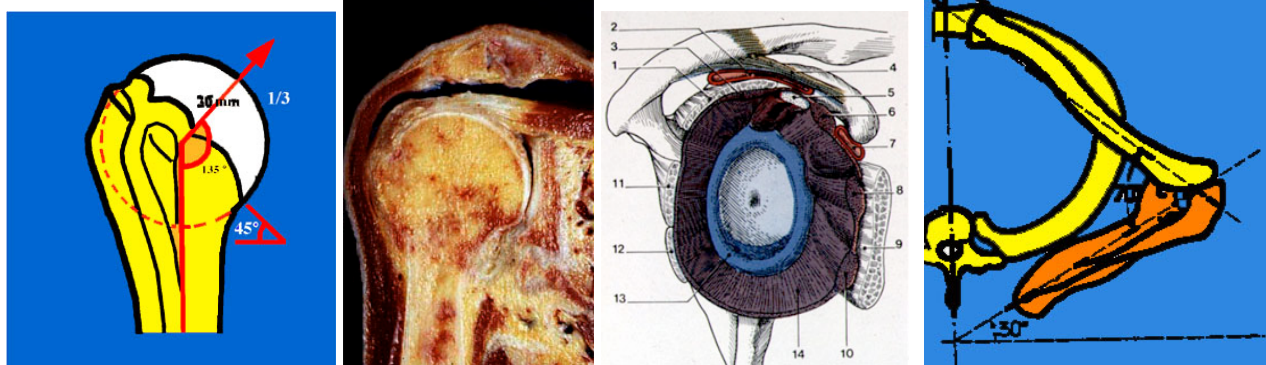
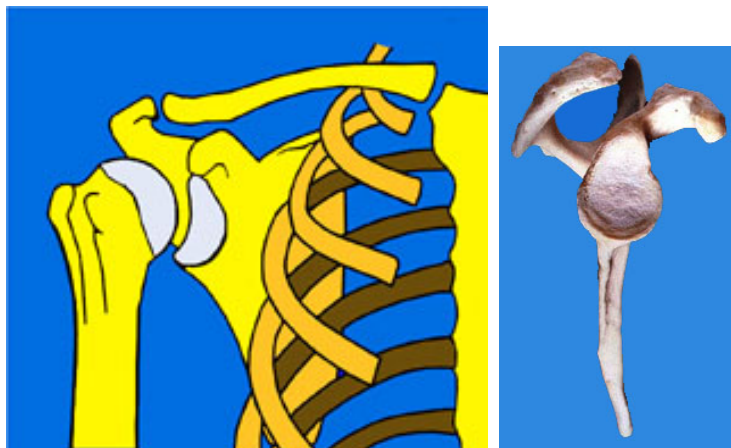
## L'ÉPAULE

### RAPPEL ANATOMIQUE

L'articulation de l'épaule est une articulation suspendue, peu emboîtée donc très mobile dans toutes les amplitudes et instable (pour les mêmes raisons).

La tête humérale représente 1/3 de sphère de 30 mm de rayon, inclinée de 135° par rapport au plan de flexion du coude.

Le bourrelet glénoïdien augmente un peu la congruence très faible entre la tête et la glène de l'omoplate.

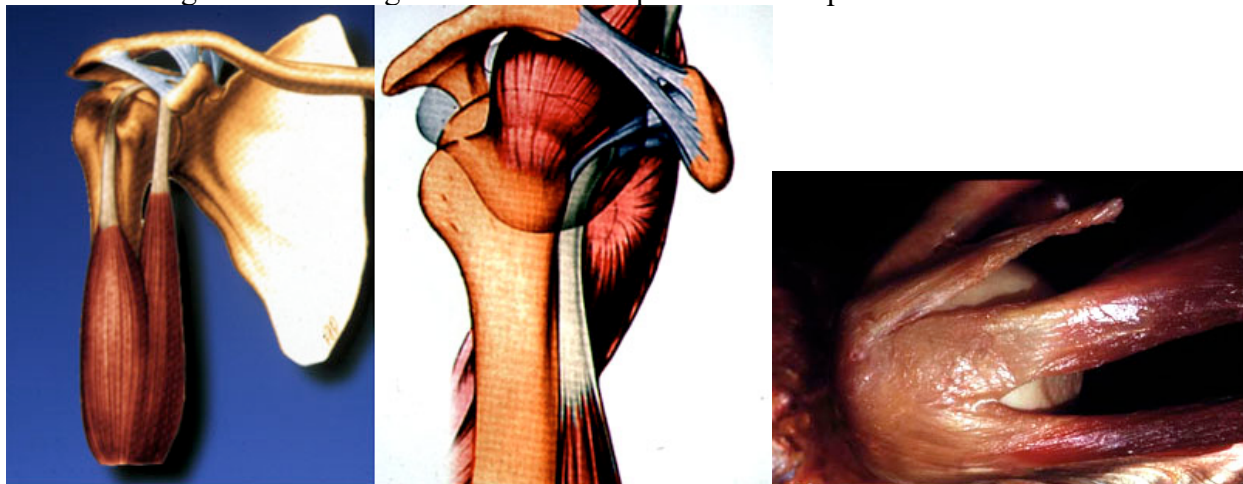


L'axe du col est orienté de 135° en haut et de 20° en arrière (rétrotorsion de l'humérus)

La capsule articulaire permet une grande mobilité. Noter que le tendon du biceps est intra-articulaire. Noter la proximité du nerf sus-scapulaire et du nerf circonflexe.

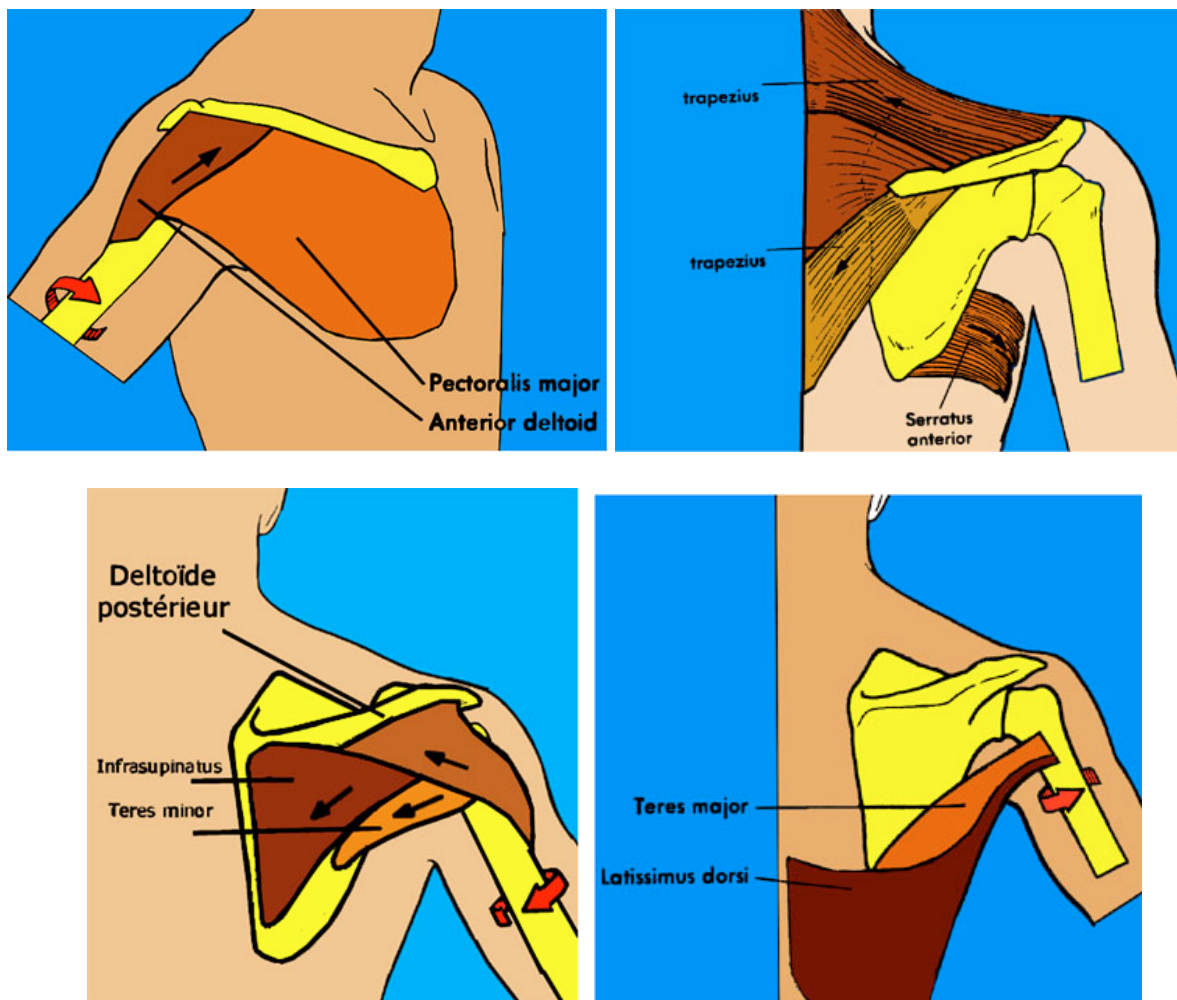
L'omoplate est inclinée de 30° vers l'avant.

La coiffe des rotateurs de l'épaule a une grande importance fonctionnelle et une grande incidence en pathologie. Il faut bien connaître le trajet du sus-épineux sous l'auvent acromial et le ligament acromio-coracoïdien et le plan de glissement sous-deltaïdien et sous-acromial. Cette région est souvent le siège de lésions dégénératives dans la périarthrite scapulo-humérale.



Le tendon du biceps est intra-articulaire

Vue supérieure des tendons de la coiffe des rotateurs



### **Anatomie de surface : inspection, palpation**

De FACE : Noter les principaux reliefs :

La clavicule avec son extrémité interne articulée avec le sternum, son extrémité externe articulée avec l'acromion et qui est parfois luxée en haut. La clavicule est souvent le siège de fracture.

Le deltoïde dont le relief crée le galbe de l'épaule et qui peut être atrophié dans les paralysies du nerf circonflexe.

De PROFIL : Noter la saillie de l'acromion que l'on peut palper.

Une douleur sous l'acromion (que l'on peut sensibiliser en mobilisant l'épaule) est souvent le témoin de la dégénérescences du sus-épineux. De nombreux tests cliniques viennent le confirmer.

De DOS : Il est important de noter :

Le relief postérieur de l'épine de l'omoplate avec le volumineux muscle trapèze en haut. Noter l'asymétrie possible des 2 épaules.

L'omoplate est décollée dans les paralysies du muscle grand dentelé, surtout lorsque le patient s'appuie en avant sur ses mains

Creux axillaire : On peut explorer la tête humérale par sa face inférieure en palpant le creux axillaire.

La force du deltoïde est testée en s'opposant à l'abduction du bras. Il n'y a pas de contraction dans la paralysie du circonflexe. De même, existe une anesthésie du moignon de l'épaule (test de la pique).

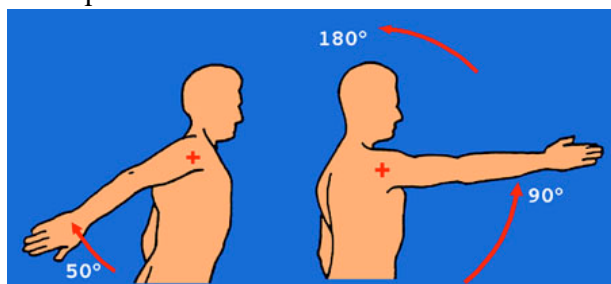
Il faut toujours se souvenir que la douleur de l'épaule siège souvent au niveau du bras et que la douleur au niveau de l'épaule est souvent d'origine cervicale.

## Mobilité de l'épaule

La grande mobilité de l'épaule est due non seulement à l'amplitude de l'articulation omo-humérale mais aussi, à la mobilité de l'articulation scapulo-thoracique.

LA RÉTROPULSION (extension) va de 0 à 50°

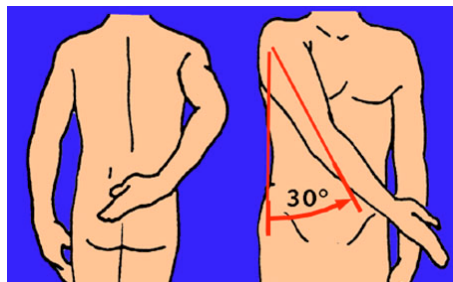
L'ANTEPULSION(ou flexion) va de 0 à 180°



### L'ADDITION

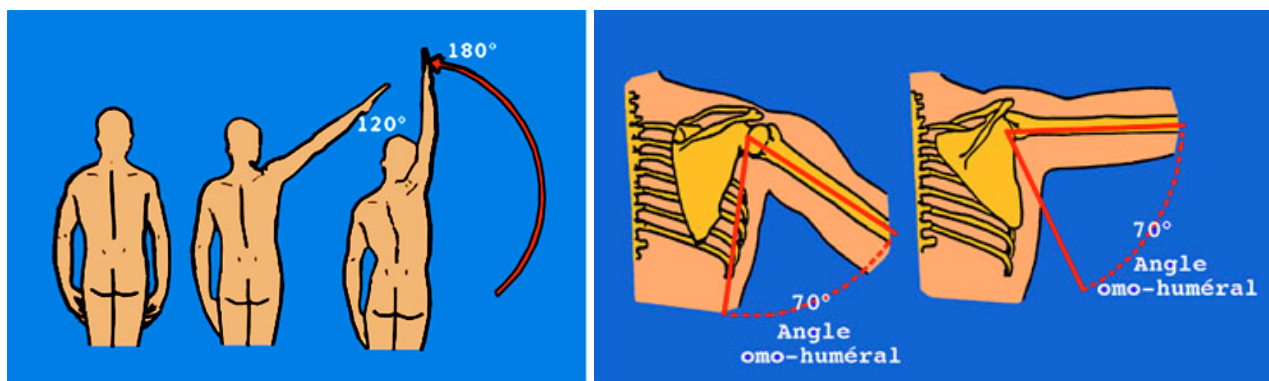
Elle est impossible en raison de la présence du tronc.  
Elle n'est possible que si elle est combinée

- à une rétropulsion ou
- à une antépulsion (elle atteint 30°).



### L'ABDUCTION

L'abduction va de 0 à 180°. Lors de l'examen clinique de la mobilité en abduction, il faut faire la différence entre ce qui revient à la mobilité de l'articulation gléno-humérale proprement dite et ce qui revient à l'articulation scapulo-humérale. Il faut fixer l'omoplate avec une main et noter la position d'abduction, à partir de laquelle, l'omoplate est entraînée par le bras.

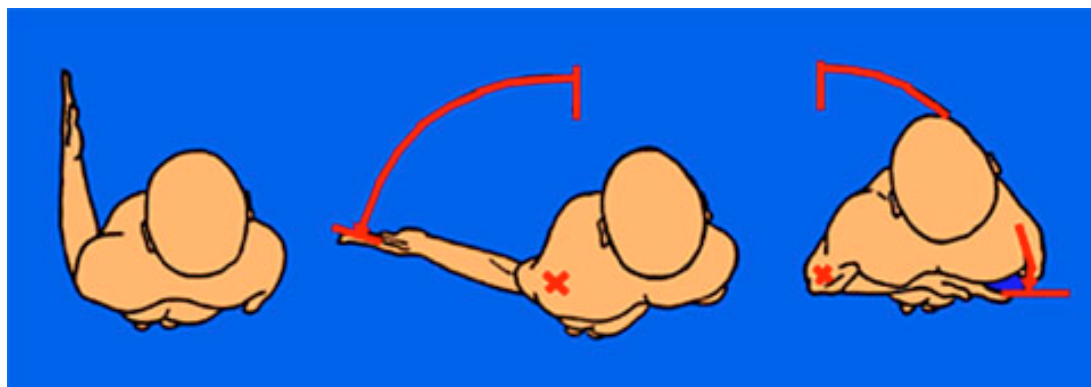


L'abduction complète n'est possible qu'en rotation externe La scapulo-thoracique est sollicitée à partir de 70°

### LA ROTATION AXIALE

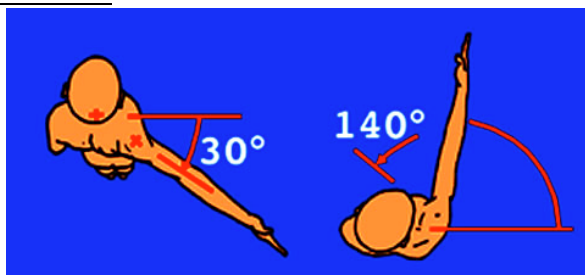
Dans la position de référence, le coude est fléchi à 90° et l'avant-bras est dans le plan sagittal.

La rotation externe est de 80°, la rotation interne est de 95°, la main doit passer derrière le tronc.



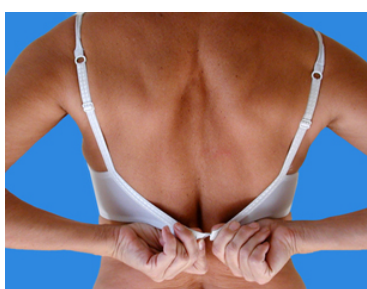

## Mouvements dans le plan horizontal



Rétropulsion + Abduction: 0 à 30°    Antépulsion + Abduction : 0 à 140°

La plupart des mouvements typiques de la vie quotidienne mettent en jeu la mobilité globale de l'épaule (abduction + rotation externe + rétropulsion) ou des gestes impliquant la rotation interne.



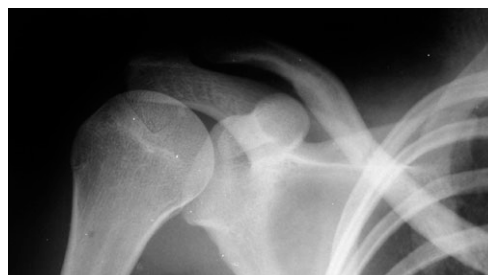## Radiologie de l'épaule

Les radiographies standard sont complétées par l'arthrographie, le scanner et l'IRM qui apportent des renseignements précieux dans certaines pathologies et seront étudiées plus loin.

### 1 - LE CLICHE STANDARD DE FACE

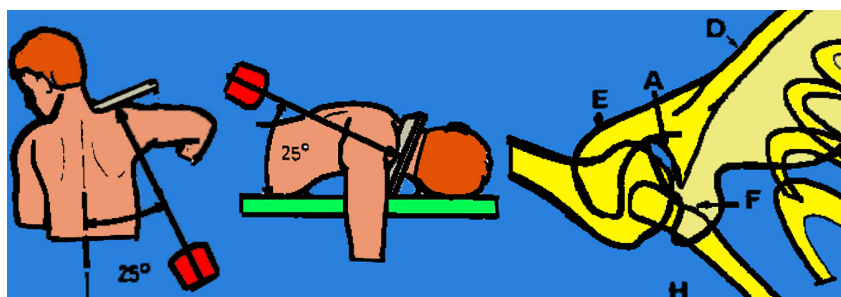
L'analyse est gênée en raison des superpositions Il faut repérer :

- la glène (A)
- le bord axillaire de l'omoplate (B)
- le bord spinal de l'omoplate (C)
- l'épine de l'omoplate (D)
- l'acromion (E)
- la coracoïde (F)
- la tête humérale (G)
- la clavicule (H).



### 2 - LE CLICHÉ DE PROFIL

a) PROFIL AXILLAIRE. Il peut être réalisé facilement chez les patients qui n'ont pas trop mal et peuvent mettre leur bras en abduction suffisante (45° suffisent). Repérer les mêmes éléments que sur la face. On apprécie de plus, les rapports entre la glène et la tête humérale et un éventuel défaut de soudure de l'acromion (acromion bipartite).




### b) LE PROFIL AXIAL

C'est le profil vrai de l'omoplate, escamotant le thorax. La tête humérale se projette en face de la cavité glénoïde donnant une image en lever de soleil. On peut voir l'acromion.

### c) LE PROFIL TRANS-THORACIQUE

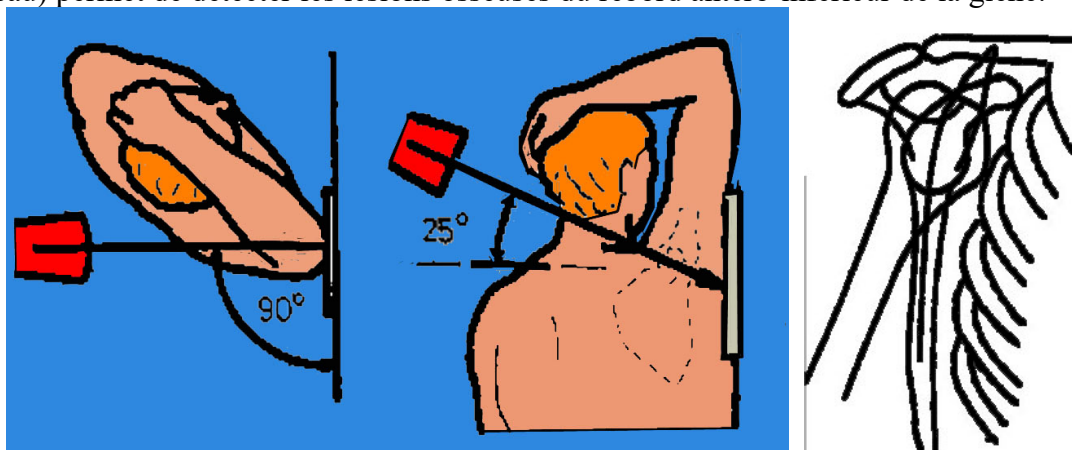
C'est une incidence de profil que l'on fait quand toute abduction est impossible mais ce cliché est toujours d'une qualité moyenne et d'une utilité discutable, surtout chez les gros sujets

d) L'incidence de Bloom et Obata est préférable dans ces cas difficiles en traumatologie.



### e) LE PROFIL GLÉNOÏDIEN

(Bernageau) permet de détecter les lésions osseuses du rebord antéro-inférieur de la glène.

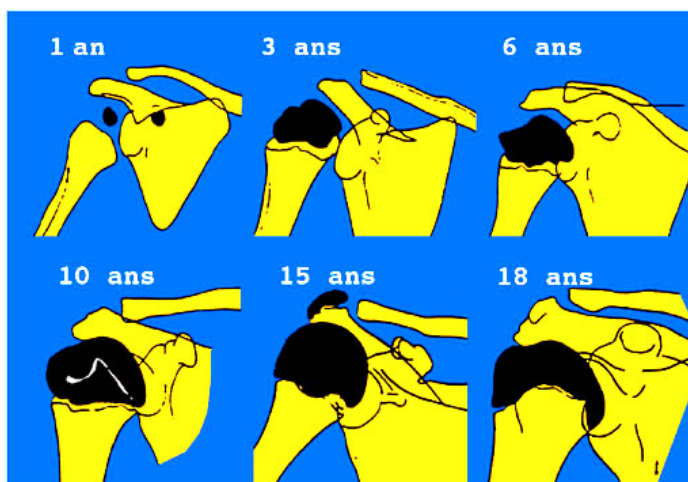


Chez l'enfant et l'adolescent

Noter le développement de l'extrémité supérieure de l'humérus :

1 an : apparition de la tête et de la coracoïde, 3 ans: apparition du trochiter, du trochin

6 ans: fusion des trois points de l'épiphyse, 10 ans: formation de la plaque de croissance qui se projette sur une double ligne. 15 ans: apparition de l'acromion. 18 ans: fusion avec la diaphyse.



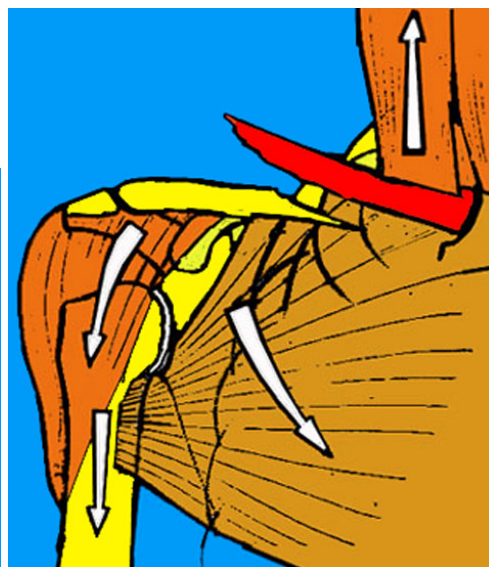
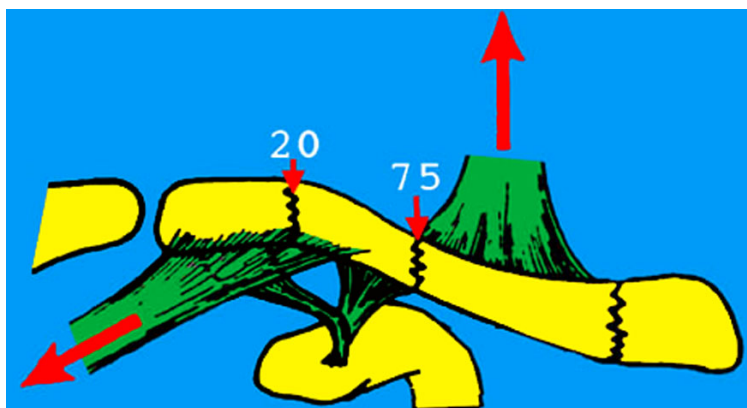
-----

## FRACTURES DE LA CLAVICULE

Elles sont très fréquentes chez l'enfant (30 % des fractures).

La plupart des traumatismes de la clavicule se font au cours d'une chute sur la main. Il peut aussi s'agir de chocs directs sur le moignon de l'épaule ou même de chocs directs sur la clavicule.

La fracture siège le plus souvent au 1/3 moyen (75 %) ou encore plus distalement (20 %) mais beaucoup plus rarement en dedans.



Le déplacement typique

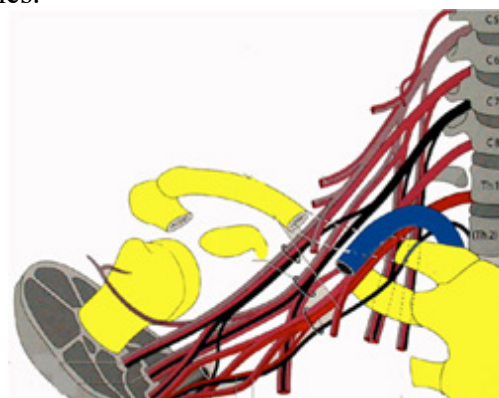
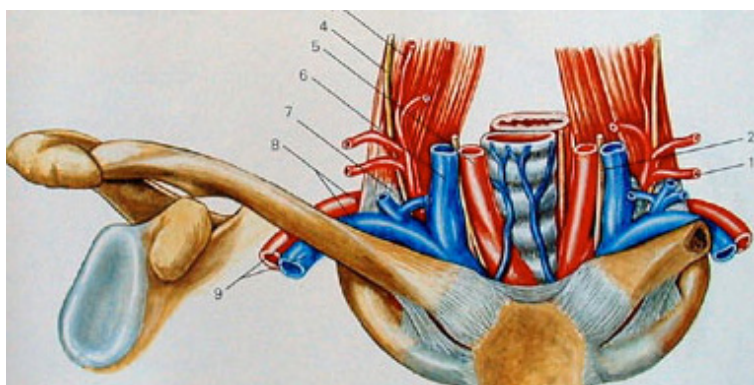
Le fragment proximal est soulevé par le muscle sterno-cléïdo-mastoïdien.

L'épaule a tendance à tomber car elle est attirée par le poids du membre supérieur et par l'action des muscles, deltoïde et pectoraux.

Le fragment distal bascule produisant un déplacement caractéristique et complexe, associant une angulation à sinus ouvert en bas et en avant, un raccourcissement par chevauchement des fragments.

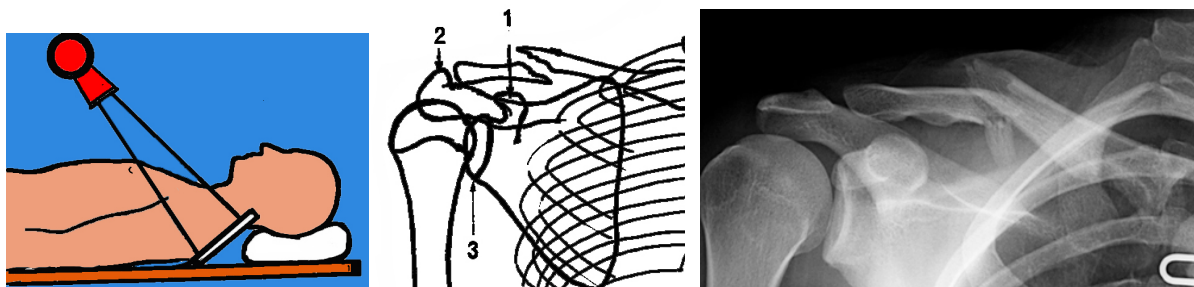
Complications

Les fragments plus ou moins acérés peuvent ouvrir la peau et peuvent blesser les vaisseaux sous-claviers et les éléments du plexus brachial qui sont très proches.



Le diagnostic clinique est basé sur les éléments de l'interrogatoire et surtout sur la palpation qui montre la localisation de la douleur, perçoit les fragments et la mobilité de la fracture très caractéristique chez ce blessé qui se présente dans l'attitude classique des traumatisés du membre supérieur (se soutenant le membre blessé avec l'autre main et s'inclinant globalement du côté blessé). Parfois, il n'y a aucun déplacement et c'est la radiographie qui fait le diagnostic.


La radiographie de la clavicule se fait avec une incidence oblique qui seule permet de bien dégager la clavicule des autres reliefs de l'épaule qu'il faut bien savoir repérer : apophyse coracoïde (1), acromion (2), glène de l'omoplate (3).



La radiographie permet de voir la nature du trait de fracture (transversale, oblique, avec plusieurs fragments) et sa situation par rapport aux insertions musculaires et ligamentaires dont dépend le sens du déplacement.



Fracture située entre les insertions des ligaments trapézoïde et conoïde et ne donnant pas de gros déplacement.

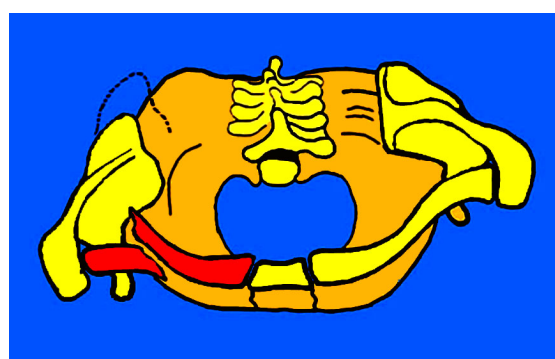


Fracture siégeant en dedans des ligaments ou avec rupture des ligaments, libérant le fragment interne qui est attiré en haut par le sterno-cléido-mastoïdien.



Dans les fractures à plusieurs fragments, chacun garde des connexions ligamentaires.

La fracture de l'extrémité proximale proche de l'articulation sterno-claviculaire est très rare, avec déplacement vers le haut par l'action du sterno cleido mastoïdien.



L'asymétrie des 2 épaules, visible à l'examen clinique, s'explique par le chevauchement et par l'angulation des fragments, ainsi que par l'abaissement de l'épaule.

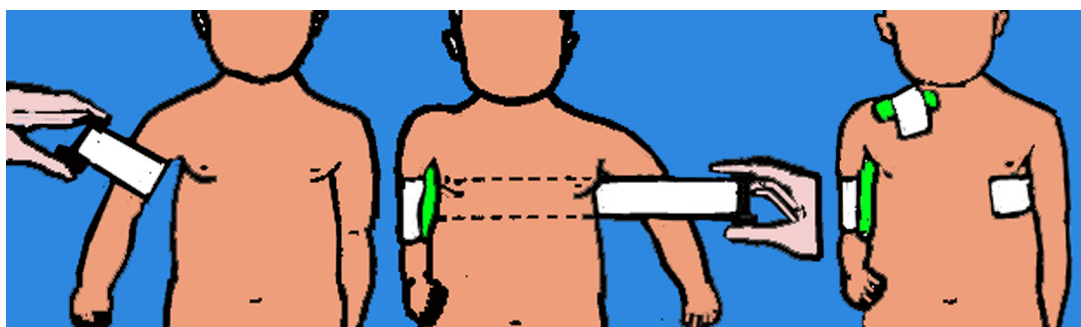
### Traitement des fractures de la clavicule

Le traitement orthopédique apporte la consolidation en 3 à 5 semaines.

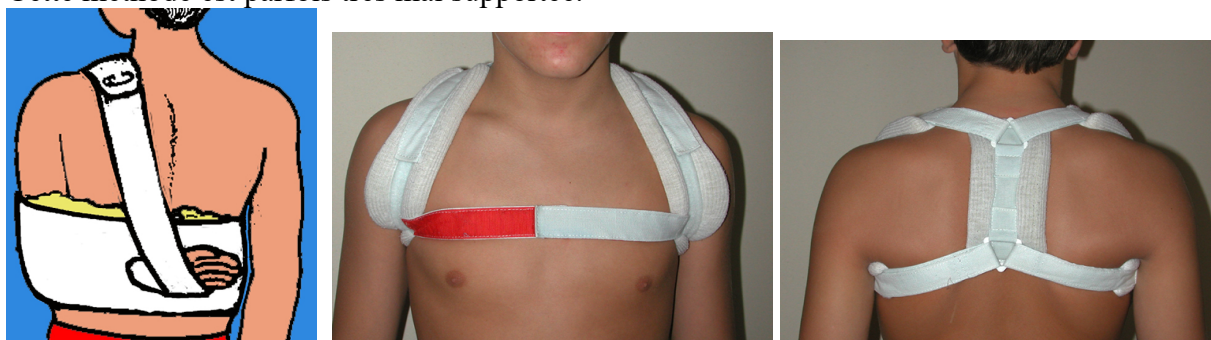
\* Dans les formes sans déplacement on peut se contenter d'une simple écharpe, pour soutenir le membre supérieur et éviter l'abaissement du fragment externe de la clavicule. Les vêtements qui recouvrent l'écharpe complètent encore la contention.



Chez l'enfant, les fractures en bois vert, pas ou peu déplacées, justifient également une simple immobilisation, mais celle-ci est parfois difficile à obtenir, surtout chez l'enfant jeune ou turbulent. On peut utiliser le procédé de PICCHIO qui consiste à plaquer le bras au thorax par un simple élastoplaste collé derrière le thorax (ne pas omettre un petit coussinet de coton dans l'aisselle). On peut compléter l'immobilisation du foyer de fracture par un coussinet collé en avant des fragments.



Certains auteurs sont partisans de maintenir l'avant-bras en rotation interne derrière le dos par un bandage qui a l'avantage de maintenir l'épaule en rétropulsion et de mieux réduire les fragments. Cette méthode est parfois très mal supportée.



Dans les formes déplacées, il faudra utiliser des méthodes de contention permettant une mise en arrière de l'épaule plus rigoureuse (bandage en 8, réglable par une sangle).

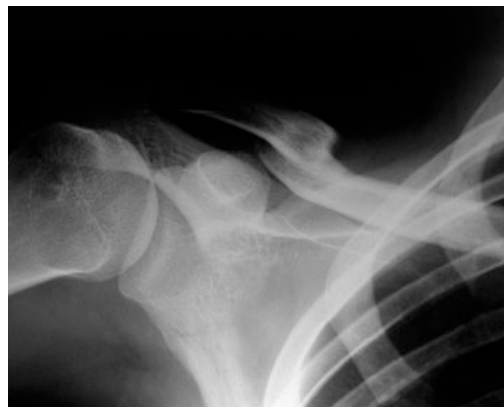Les appuis sont alors plus latéraux et doivent être régulièrement surveillés. La nuit, on peut laisser pendre le bras hors du lit ou le reposer sur un tabouret, pendant la première semaine.

Les bandages peuvent être supprimés lors de la disparition des douleurs, à partir du 15<sup>ème</sup> jour et la mobilisation douce de l'épaule est entreprise.

### Evolution

La consolidation est obtenue en 3 à 5 semaines par la simple contention orthopédique. Les cals vicieux sont fréquents avec persistance d'une saillie plus ou moins visible et d'un raccourcissement. Dans la plupart des cas, il n'y a aucun retentissement fonctionnel et seul peut exister un cal inesthétique qui peut poser un problème, surtout chez les femmes.

Les pseudarthroses sont rares et elles justifient une intervention chirurgicale avec ostéosynthèse à laquelle on peut associer une greffe osseuse complémentaire.



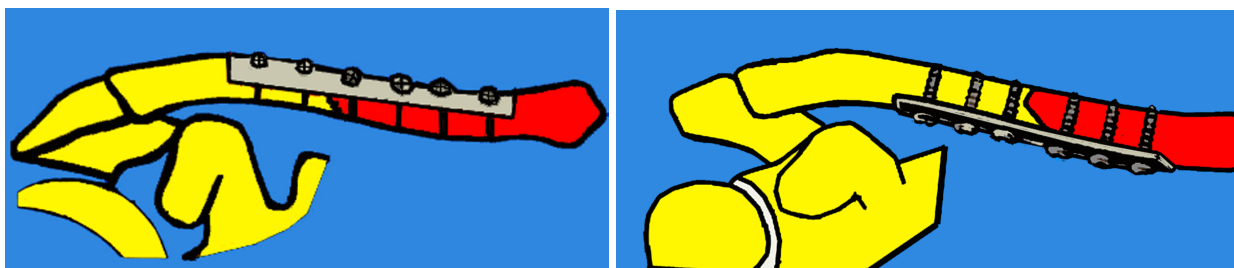
### Le traitement chirurgical des fractures de la clavicule

L'ostéosynthèse est proposée dans les fractures très déplacées.


L'embrochage simple est difficile à réaliser car il n'y a pas de canal médullaire. La plaque vissée est le moyen le plus utilisé, quant au mini-fixateur externe, il est réservé aux cas où la peau est de mauvaise qualité ou aux cas infectés.



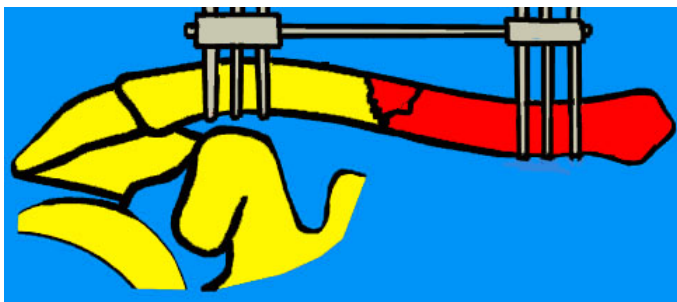
La mise en place d'une broche est très difficile car la clavicule est un os dur et il n'y a pas de canal médullaire



On peut utiliser des petites plaques mises en place sur la face supérieure ou sur la face inférieure



Pour les fractures comminutives de l'extrémité distale, on peut utiliser les broches et un fil métallique en 8 ou faire un vissage entre la clavicule et l'apophyse coracoïde



Mini fixateur de clavicule pour les fractures ouvertes ou les pseudarthroses infectées Méthode de Sutherland et Rowe

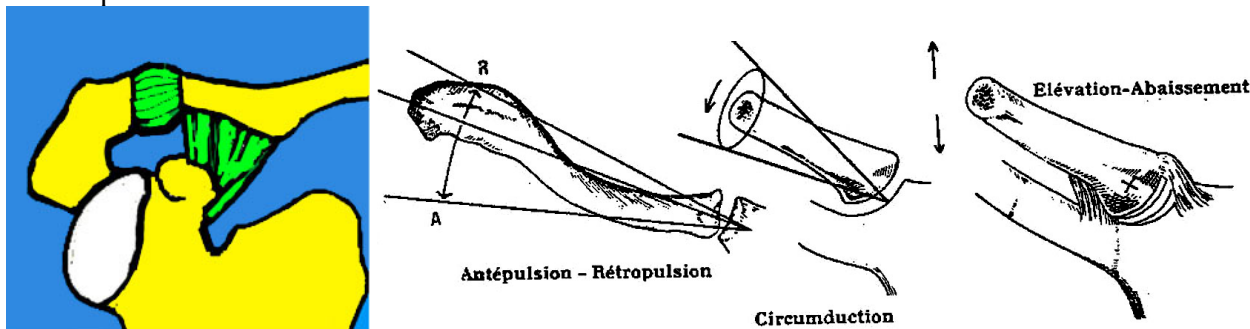
-----

## LUXATION ACROMIO-CLAVICULAIRE

### Rappel anatomique et physiologique

La clavicule est solidement attachée à l'omoplate d'une part (à l'acromion par les ligaments acromio-claviculaires) et d'autre part à l'apophyse coracoïde (par le ligament trapézoïde et par le ligament conoïde). Le ligament coraco-acromial n'intervient pas dans la stabilité acromio-claviculaire. (Il peut être utilisé dans certaines techniques de ligamentoplastie coraco-claviculaire).

Les mouvements de la clavicule sont complexes et participent à tous les mouvements de l'épaule (antépulsion, rétropulsion, circumduction etc.) Les ligaments entre omoplate et clavicule sont donc importants et la mobilité des articulations sterno-claviculaires et acromio-claviculaires doit être intacte pour une bonne fonction.



Les entorses et luxations acromio-claviculaires surviennent lors de chocs directs sur l'épaule ou de chutes sur le moignon de l'épaule. Ce sont des accidents sportifs fréquents. Les différents ligaments peuvent être rompus isolément ou en groupe et, en fonction de leur association, on classe les ruptures en plusieurs degrés de gravité :

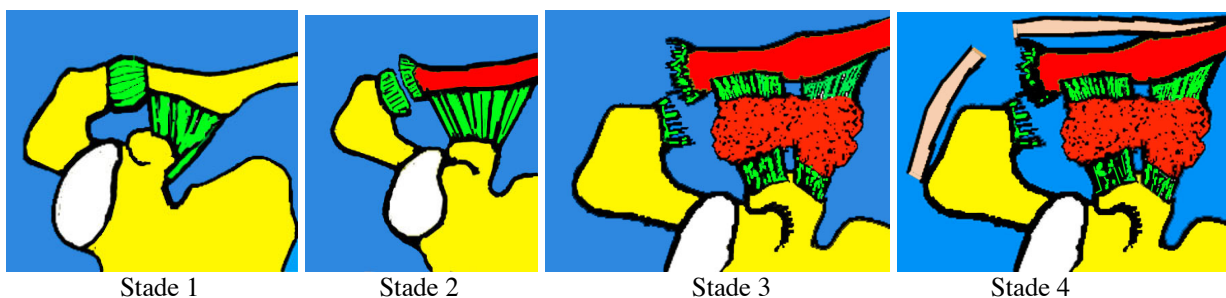
Classification des entorses acromio-claviculaires

Stade 1 : Pas de déplacement : distension ligamentaire sans rupture


Stade 2 : Subluxation : rupture des ligaments acromio-claviculaires

Stade 3 : Luxation : rupture des ligaments acromio-claviculaires et coraco-claviculaires.

Stade 4 : en plus il y a rupture des ligaments et de la chape delto-trapézoïdienne.

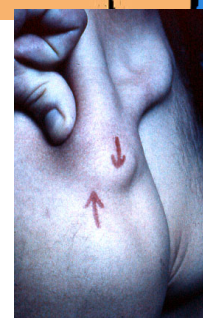

Le diagnostic repose sur la palpation qui montre une douleur précise sur l'articulation acromio-claviculaire. En cas de luxation, il y a une saillie très nette de la clavicule qui a tendance à soulever la peau car le membre supérieur s'abaisse. La pression manuelle permet d'abaisser clavicule et même de la réduire : c'est le signe de touche de piano.



la  
la

En cas de doute, on peut sensibiliser l'examen en palpant l'articulation pendant qu'on mobilise le bras avec l'autre main. Dans les stades 3 et 4, il y a un signe tiroir claviculaire (on peut bouger la clavicule d'avant en arrière avec les doigts).

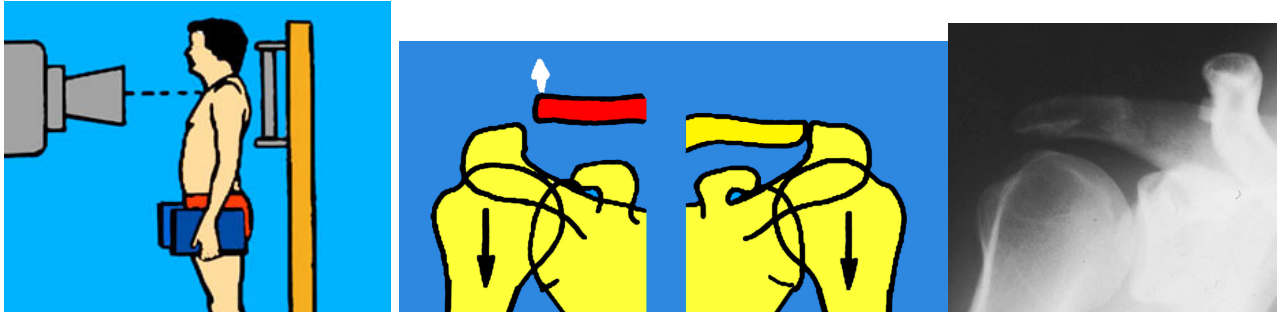


du



La radiographie : La radio de face, montre le déplacement et permet de le mesurer. Il faut faire des clichés comparatifs des deux épaules en position debout. Il est utile de faire porter des poids au sujet, car en position de repos musculaire, le déplacement peut ne pas apparaître.

Rechercher le test de réductibilité : réduction de la subluxation en abduction bras à 90° (uniquement si les ligaments coraco-claviculaires sont intacts).



Disjonction complète

L'évolution dépend de l'importance des lésions :

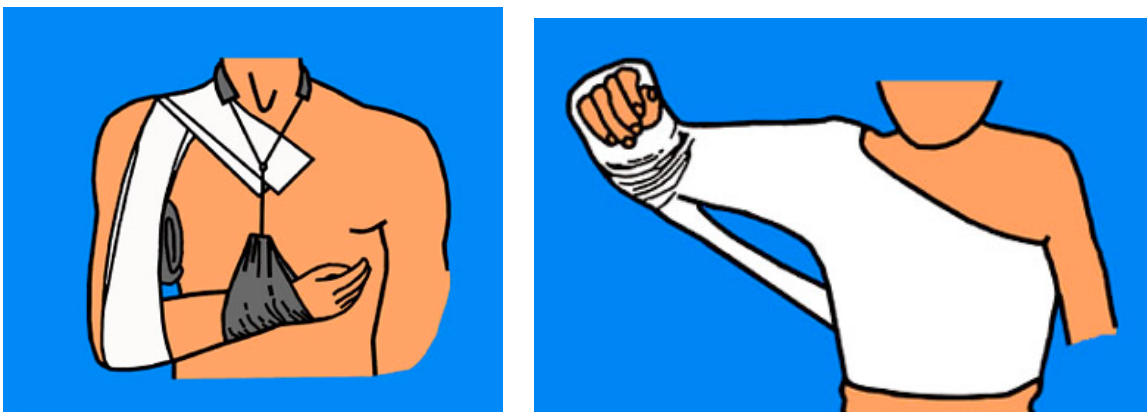
- La cicatrisation des lésions est possible si la clavicule est maintenue en bonne position pendant un délai suffisant : 4 à 6 semaines.
- Si la réduction et la contention sont insuffisantes, la clavicule reste en position de subluxation ce qui peut avoir des inconvénients sur la fonction de l'épaule. Cela peut diminuer la force et aussi provoquer des douleurs, surtout pour les gros efforts, ou la pratique des sports.
- Il faut savoir néanmoins que beaucoup de sujets qui présentent une luxation séquellaire, n'ont aucune gêne, mais le traitement des ces cas anciens est difficile et les résultats sont aléatoires.

### Traitement orthopédique

Aux stades 1 et 2 : L'immobilisation suffit avec une simple contention du bras contre le thorax et soutenant le membre supérieur, associé à un bandage adhésif abaissant la clavicule 15 à 21 j.

Aux stades 3 et 4 :

Il faut réduire le déplacement et essayer de contenir les lésions avec la méthode précédente. Certains auteurs utilisent en plus, un appareil plâtré thoraco-brachial en abduction.

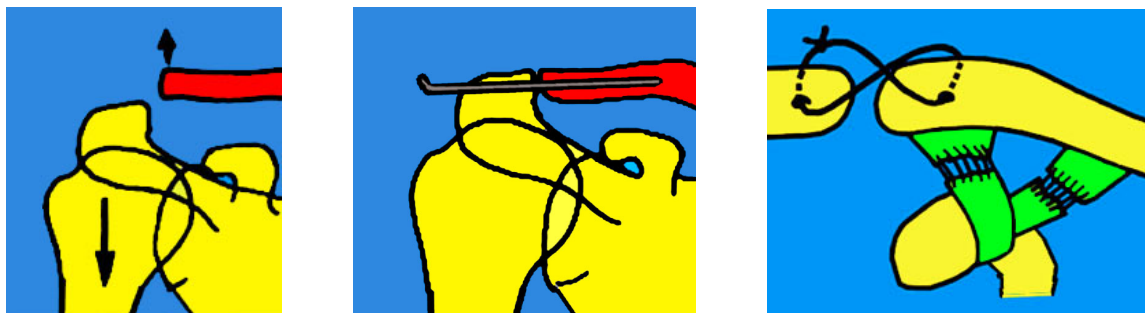


### Traitement chirurgical

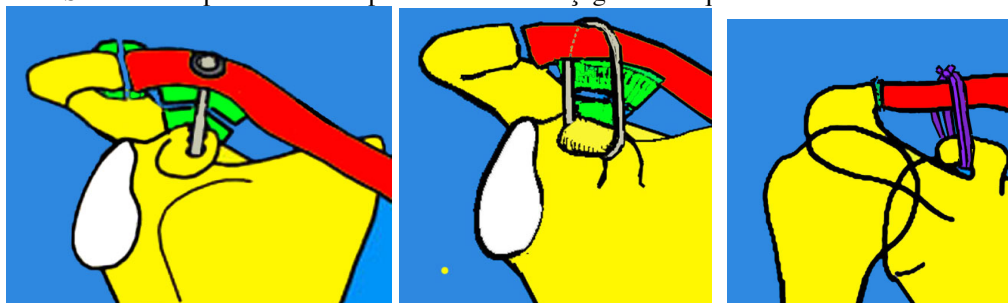
Il consiste en une réparation des ligaments avec suture soigneuse bout à bout et protection des sutures par un procédé d'ostéosynthèse provisoire. Lorsque la cicatrisation est obtenue, le matériel d'ostéosynthèse est enlevé car il faut que la clavicule retrouve sa mobilité par rapport à l'acromion et par rapport à la coracoïde.

On peut utiliser une broche simple (ou filetée) ou une vis acromio-claviculaire ou un fil métallique en 8 ou une vis solidarissant provisoirement clavicule et coracoïde.

Il peut y avoir une fracture parcellaire de la clavicule avec la luxation (fixation par une broche).



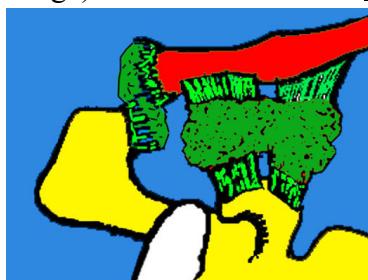Stabilisation par une broche provisoire ou un laçage métallique acromio-claviculaire



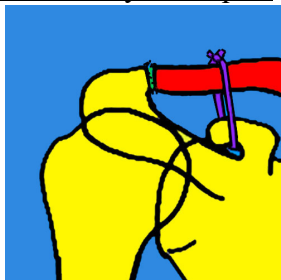
Stabilisation par une vis provisoire, ou par un laçage sous la coracoïde avec un fil ou un ligament synthétique

### Traitement des disjonctions acromio-claviculaires anciennes

Dans ces cas anciens, Il est impossible de reconstituer des ligaments valables avec les reliquats retrouvés des ligaments conoïdes et trapézoïdes. Ils peuvent être calcifiés partiellement ou remplacés par une fibrose inutilisable. On peut utiliser une bandelette provenant du ligament coraco-acromial. Pendant la cicatrisation, la clavicle est maintenue par un matériel provisoire (broche, vis ou cerclage). Certains utilisent des bandelettes synthétiques en renfort d'une reconstitution ligamentaire.



Disjonction ancienne avec fibrose



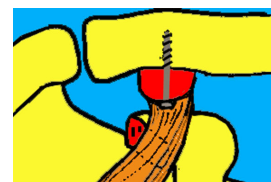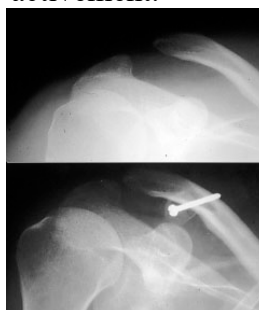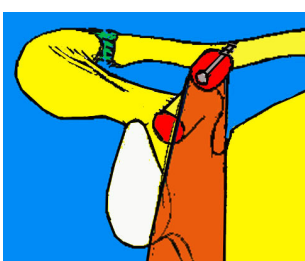
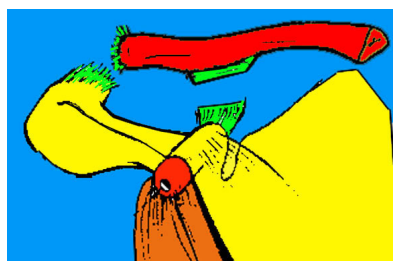Avivement et laçage



Avivement et plastie ligamentaire

### Opération palliative : Procédé de DEWAR et BARRINGTON (rarement utilisé actuellement)

Ce procédé consiste à transposer la pointe de l'apophyse coracoïde sur la clavicle avec ses insertions tendineuses (coraco-biceps et petit pectoral). Fixation avec une vis en avant ou en dessous de la clavicle (GLORION). La clavicle est ainsi stabilisée activement.



Procédé de Dewar et Barrington (vissage en avant)

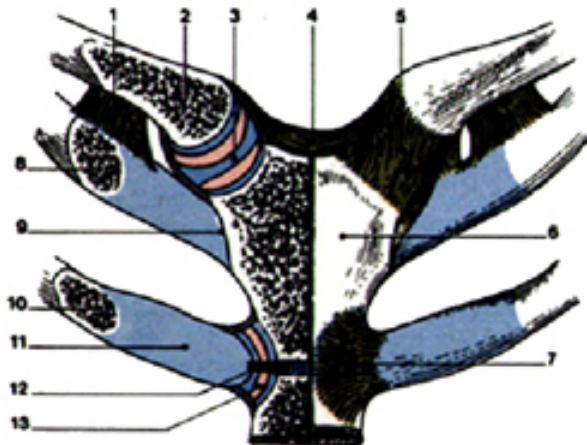
Glorion (vissage en dessous)

La résection simple de l'extrémité distale de la clavicle est parfois réalisée dans les cas anciens avec des douleurs.

### LUXATIONS STERNO-CLAVICULAIRES

## RAPPEL ANATOMIQUE

L'articulation sterno-claviculaire est une articulation très stable. Les surfaces cartilagineuses ressemblent à la selle d'un cheval. Il y a souvent un ménisque s'interposant entre elles et il y a des ligaments solides qui renforcent la capsule articulaire, surtout en haut et en avant. Le ligament costo-claviculaire solidarise la clavicule à la 1ère côte. Cette articulation très peu mobile permet néanmoins des mouvements de surélévation et de circumduction.

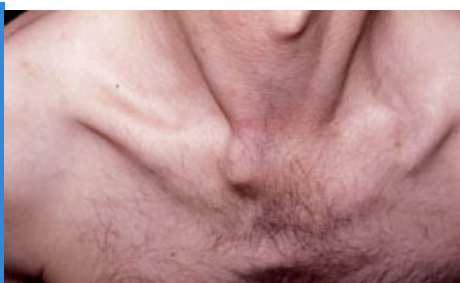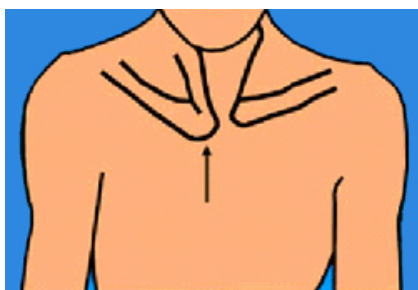
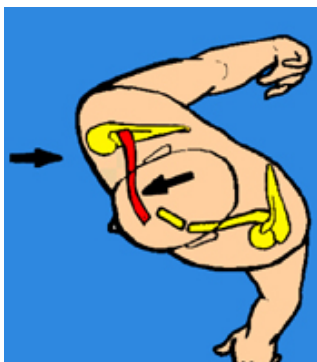


Les luxations sterno-claviculaires peuvent se faire en avant ou en arrière.

### 1 - Luxation sterno-claviculaire antérieure

C'est la plus fréquente des 2 formes, après une chute sur le moignon de l'épaule avec rétroimpulsion ou choc direct antérieur (sport, voiture).

La déformation est évidente avec une asymétrie des 2 clavicules. Il existe une saillie en avant de l'extrémité interne de la clavicule avec douleur à ce niveau.



La radiographie est de technique difficile. Pour dégager l'articulation sterno-claviculaire, plusieurs incidences ont été essayées mais en pratique, à rarement de bons clichés et on voit mieux cette articulation sur des coupes tomodensitométriques.

La réduction est obtenue par la pression antérieure sur la clavicule.

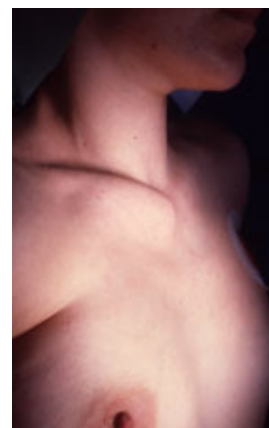
La contention est assurée par un pansement compressif sur l'extrémité de la clavicule associée à une immobilisation du bras par un bandage ou une écharpe.

Une stabilisation chirurgicale est rarement nécessaire.

### 2 - Luxation sterno-claviculaire postérieure

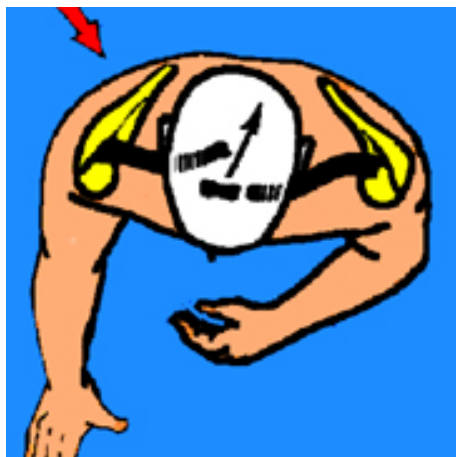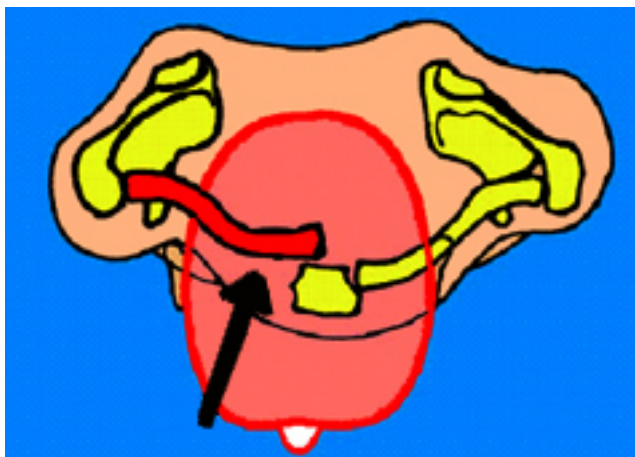
Forme beaucoup plus rare qui est due à un choc antérieur direct ou à une compression postéro-latérale avec le bras en antéimpulsion.

Elle peut entraîner des dégâts profonds d'ordre vasculaire.



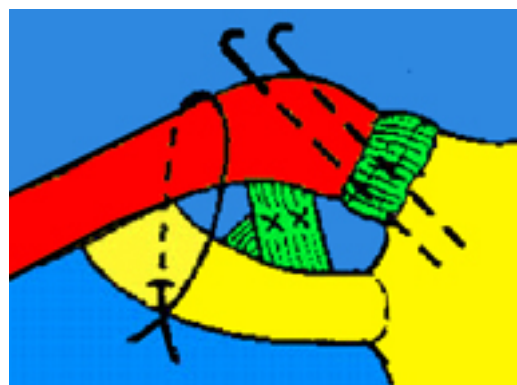
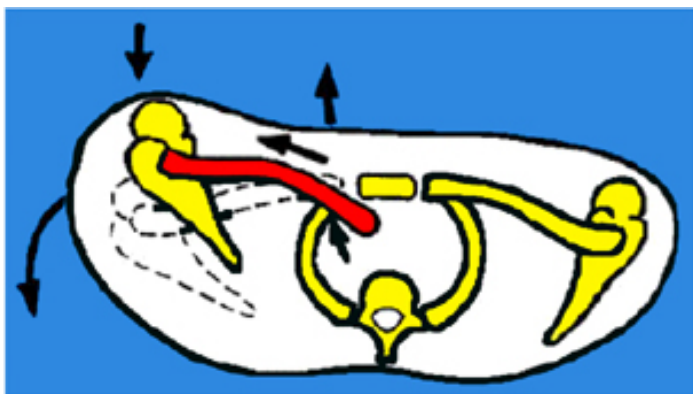
on

la



Choc antérieur sur le bord interne de la clavicle      Compression postéro externe

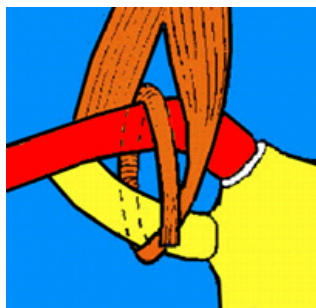La réduction orthopédique est réalisée en tirant sur le bras dans l'axe et en appuyant en avant de l'épaule. On peut s'aider d'une pince percutanée pour amener la clavicle en avant.



Le traitement chirurgical est souvent nécessaire, afin de désenclaver la clavicle par action directe et on fixe alors, la clavicle sur le sternum. On utilise différents procédés :

- Les broches constituent un procédé simple, mais il faut éviter leur migration toujours possible et pour cela, il faut les incurver à leur extrémité.
- Cerclage avec des  fils métalliques ou en nylon, parfois associé aux broches.
- Le vissage permet également une stabilisation jusqu'à la cicatrisation des ligaments, qu'il faudra suturer le mieux possible. Le matériel sera retiré après 6 semaines.

Dans les cas anciens, on peut réaliser une ligamentoplastie sterno-claviculaire ou costo-claviculaire en utilisant une greffe tendineuse (ou des ligaments synthétiques).



-----

## FRACTURES DE L'OMOPLATE

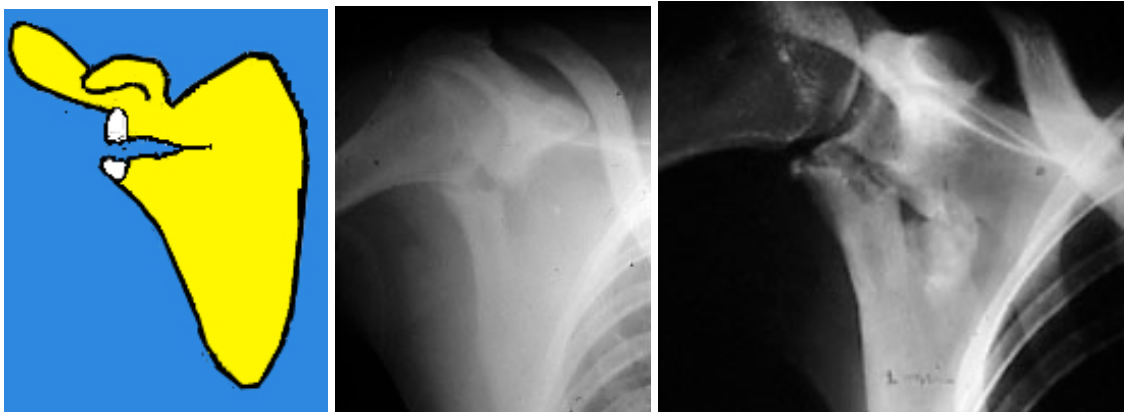
Elles sont presque toujours dues à des chocs directs violents. Les fractures de la glène de l'omoplate peuvent avoir des conséquences fonctionnelles sur l'articulation de l'épaule, contrairement aux fractures du corps qui consolident le plus souvent sans séquelle.

**1 - Les fractures de la glène et du col** représentent 55 % des fractures de l'omoplate.

a) Les fractures articulaires de la glène

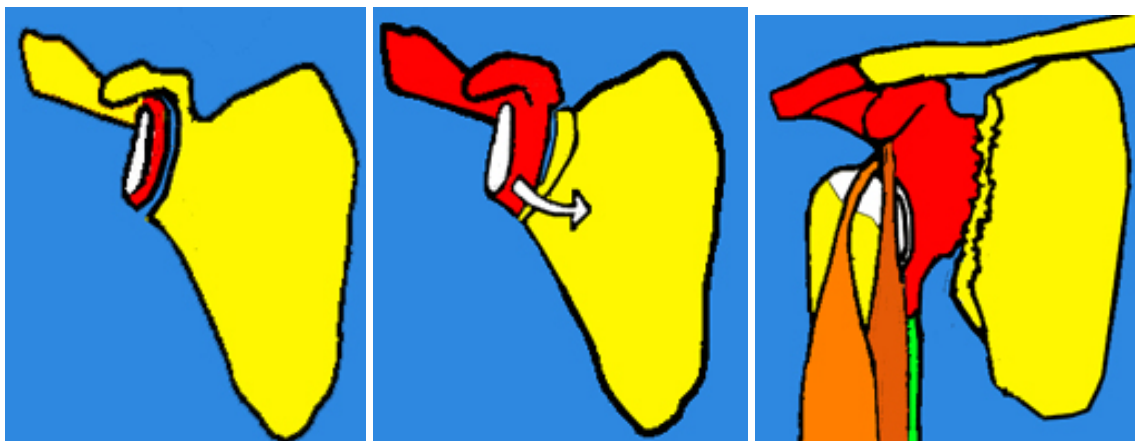
Les fractures articulaires risquent de perturber la cinématique de l'articulation si leur consolidation se fait avec un déplacement des fragments. Le plus souvent, néanmoins, les déplacements sont minimes et la consolidation est obtenue sans arthrose secondaire, car cette articulation travaille en suspension. Dans les déplacements importants des fragments de la glène on propose parfois des réductions sanglantes avec ostéosynthèse par vis pour fixer les surfaces articulaires.

Cas particuliers des fractures des rebords articulaires qui sont associées à des luxations de la tête et sont la cause d'irréductibilité ou d'incoercibilité. Elles peuvent favoriser secondairement les récives de luxations. Le plus souvent, ces fractures consolident car la réduction de la luxation amène aussi une réduction des fragments du rebord glénoïdien, sinon l'ostéosynthèse est indiquée.



b) Les fractures du col de l'omoplate

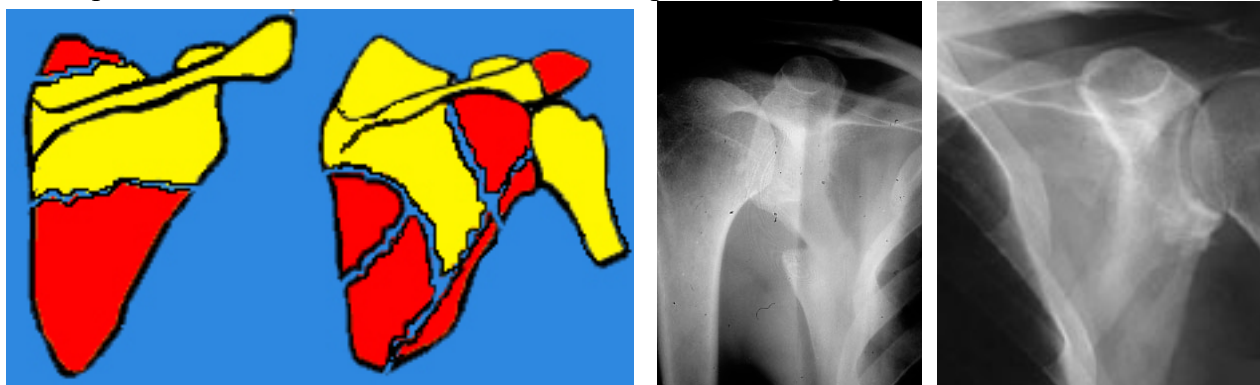
Les fractures du col chirurgical qui emportent la glène et la coracoïde, peuvent être le siège de déplacements importants. En effet, plusieurs muscles s'insèrent sur le fragment distal, muscles puissants qui attirent l'épaule vers le bas et vers l'avant (petit pectoral, court et long biceps, longue portion du triceps). Le poids du membre supérieur, à lui seul, suffit à produire un déplacement. Le déplacement peut justifier des réductions orthopédiques ou chirurgicales. Les fractures du col anatomique sont peu déplacées.



Fracture détachant la glène avec un fragment plus ou moins gros

## 2 - Les fractures du corps de l'omoplate

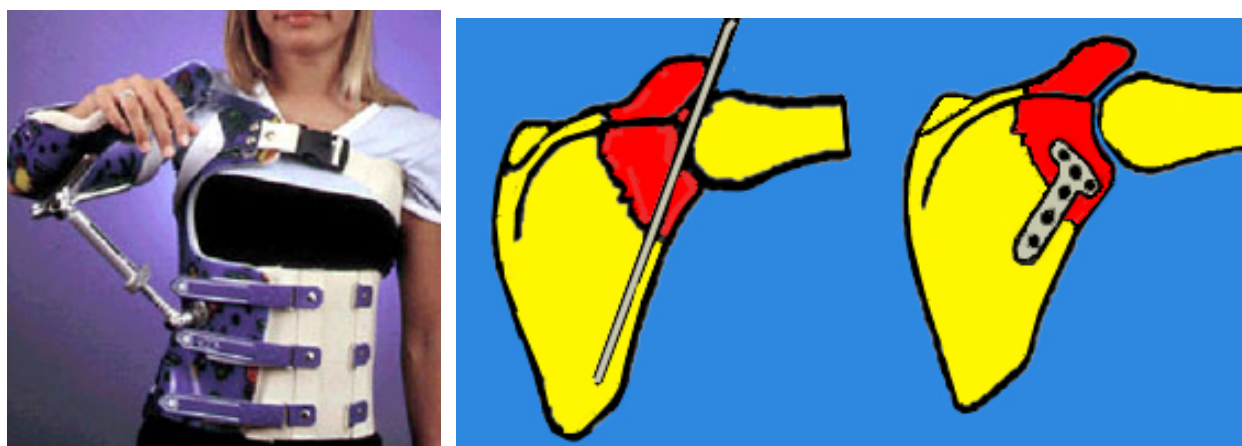
Sont verticales ou horizontales, souvent comminutives et parfois associées à des fractures de l'épine de l'omoplate ou de l'acromion. Elles consolident le plus souvent spontanément.



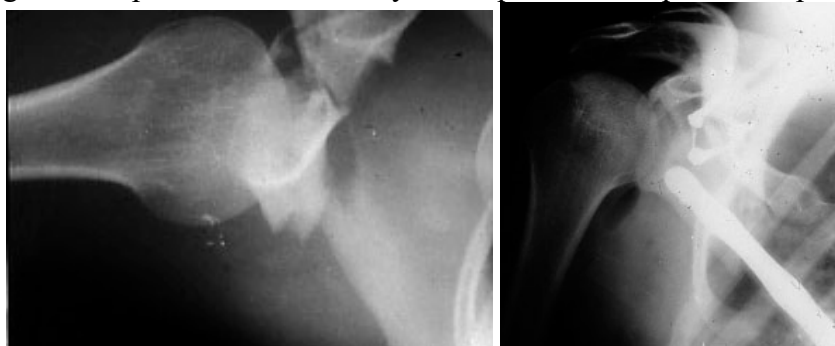
Fractures du corps de l'omoplate : les traits sont divers et variés

### Traitement

- La méthode fonctionnelle consiste à immobiliser l'épaule avec une simple écharpe (au début) et à mobiliser doucement l'épaule, passivement puis activement pour récupérer une bonne fonction.
- La réduction orthopédique des déplacements de la glène et du col peut se faire par immobilisation sur appareil thoraco-brachial en légère abduction.



- La réduction sanglante est possible avec ostéosynthèse par broches, par vis ou par mini plaque.



Cas d'une fracture très déplacée de la glène fixée par des vis et une plaque sous le pilier de l'omoplate

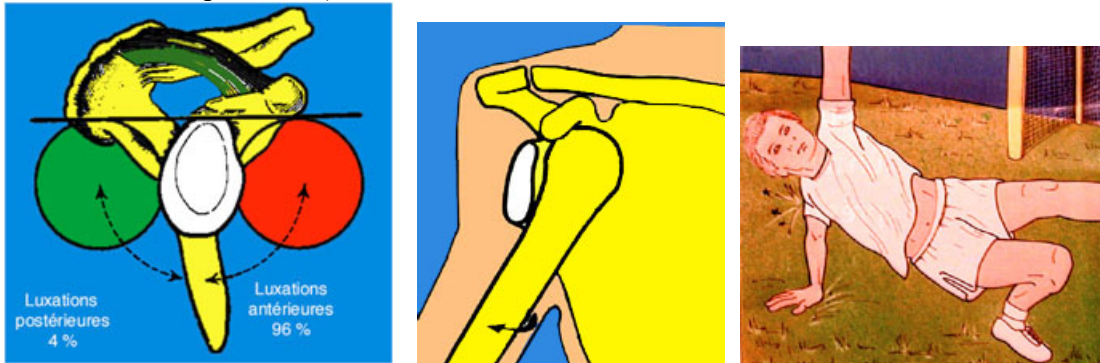
-----

## LES LUXATIONS DE L'ÉPAULE

(Remerciements à G. Walch pour ses documents et à H Coudane)

Il s'agit d'une perte de contact entre la tête humérale et la glène de l'omoplate.

La luxation se fait le plus souvent en avant et rarement en arrière. Exceptionnellement, elle survient en bas et le bras est bloqué en ab(duction : c'est la luxation erecta.



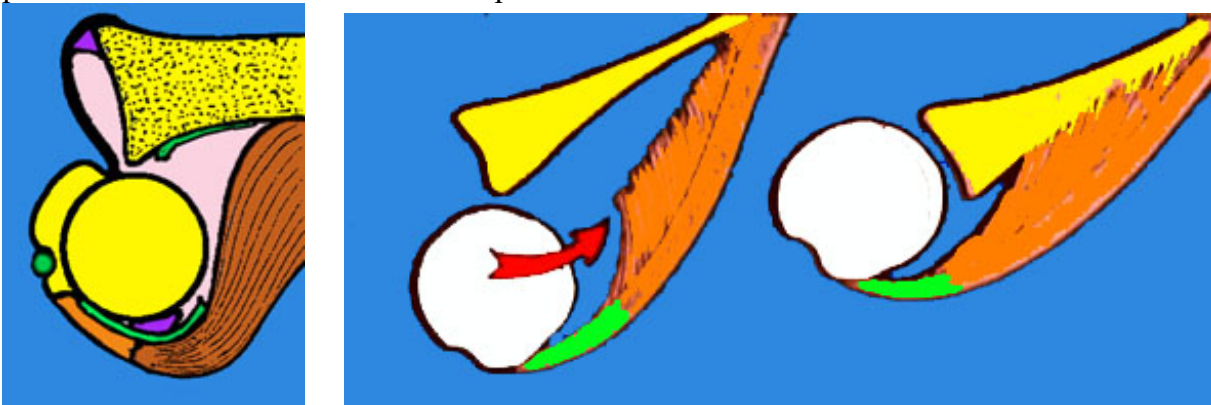
### 1 – Luxation antérieure de l'épaule

\* Mécanisme : le plus souvent, il s'agit d'une chute sur la main avec rotation externe du bras.

\* La luxation antérieure est rare chez l'enfant qui se fracture plutôt l'humérus, elle est plus fréquente chez l'adulte jeune et le vieillard.

\* Les lésions: la tête tourne en dehors et sort de la glène, elle vient se loger en avant de l'omoplate.

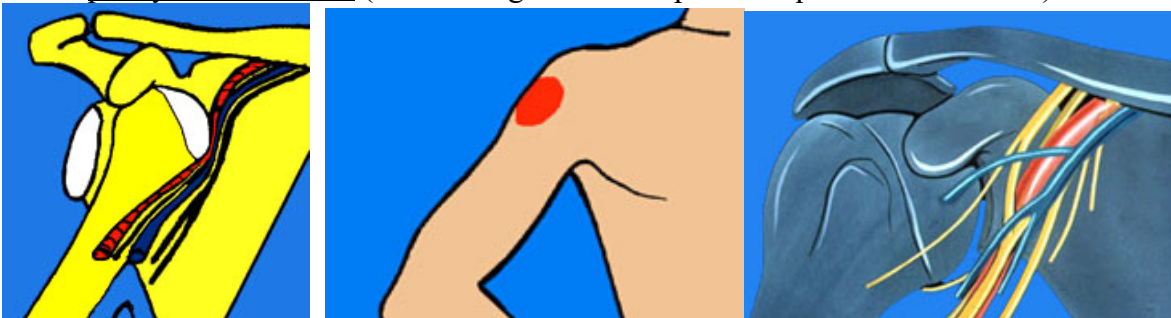
Ce déplacement implique des lésions capsulo-ligamentaires importantes. La capsule se déchire à son insertion sur le bord de la glène et lèse le bourrelet glénoïdien. La capsule peut aussi se décoller en arrachant le périoste en avant de l'omoplate et garde ainsi une continuité capsulo-périostée qui permettra une meilleure cicatrisation après la réduction de la luxation.



Soit la capsule se déchire au niveau du bourrelet, soit elle se décolle de l'omoplate avec le périoste et le sous scapulaire

Les vaisseaux axillaires peuvent être comprimés de même que les éléments du plexus brachial, ce qui nécessite une réduction d'urgence. Ils ont pu également être étirés pendant le traumatisme.

La lésion du nerf circonflexe est la plus classique avec une anesthésie cutanée du moignon de l'épaule et une paralysie du deltoïde (dont le diagnostic n'est possible que secondairement).



Lors d'une luxation antérieure, des lésions des vaisseaux axillaires et du plexus brachial sont possibles (circonflexe ++)

Il peut y avoir des lésions de la coiffe des rotateurs de l'épaule avec des ruptures des différents tendons. La lésion la plus fréquente est une rupture du sus-épineux ou une fracture du trochiter.

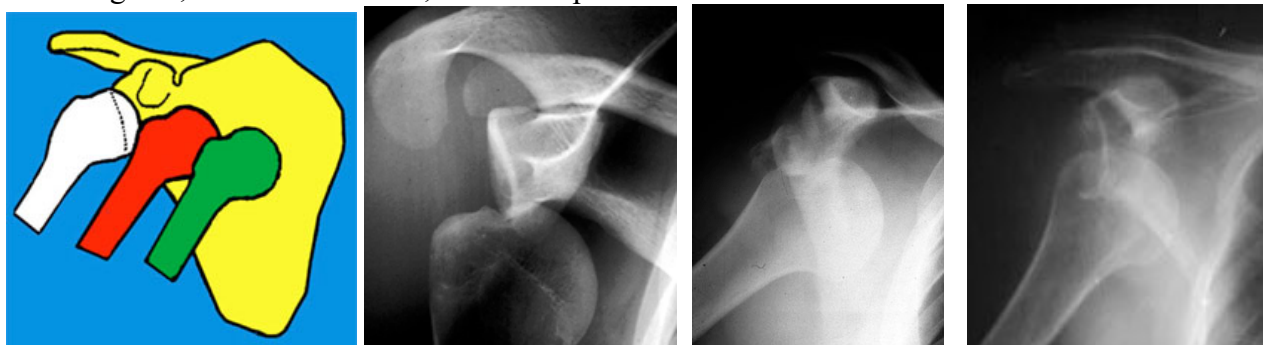
### Examen d'une luxation antérieure de l'épaule

Le blessé se présente dans l'attitude classique des traumatisés du membre supérieur (tenant son bras avec l'autre main).

- L'épaule est douloureuse aux tentatives de mobilisation.
- La déformation peut être évidente avec la saillie de la tête humérale en avant et la saillie externe de l'acromion en dehors : signe de l'épaulette. Le bras est en abduction et en rotation externe.
- La palpation recherche :
  - la saillie de l'acromion,
  - la vacuité de la glène,
  - la saillie de la tête humérale en avant. On peut mobiliser doucement le bras pour mieux sentir la tête et sa position (impossible à confondre avec 1 luxation post).
- Rechercher systématiquement le pouls radial (compression de l'artère axillaire par la tête).
- Penser à rechercher des troubles de la sensibilité du nerf circonflexe et du nerf radial.

### La radiographie

De face : elle montre la tête en dedans et l'importance du déplacement. En effet, la tête peut être devant la glène, sous la coracoïde, ou encore plus en dedans.

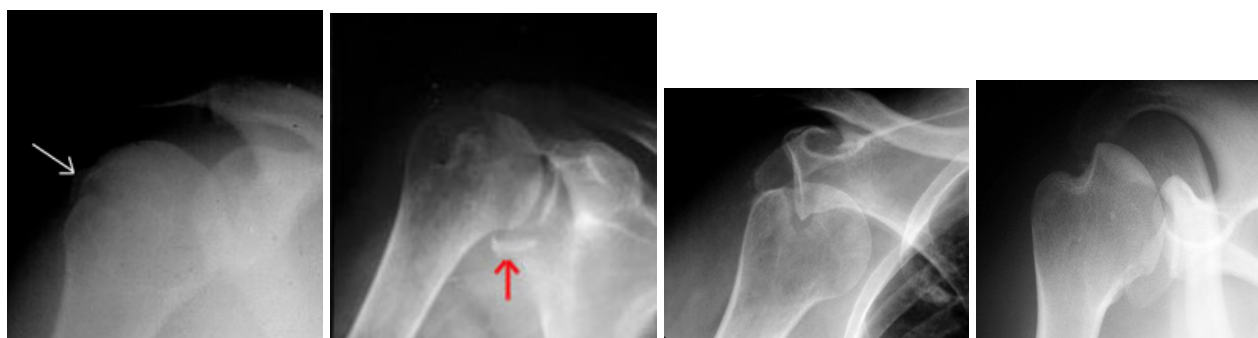

Luxation sous la glène, sous la coracoïde ou plus interne

De profil : l'incidence classique est impossible lorsque l'épaule est luxée, car la mise en abduction est très douloureuse. L'incidence de profil trans-thoracique est facile à réaliser mais elle difficile à interpréter en raison de nombreuses superpositions. L'incidence de Bloom et Obata est possible même quand le bras est solidarisé au thorax et elle convient bien à ces situations propres aux luxations antérieures et surtout postérieures.

La radiographie permet surtout de rechercher les fractures associées : fracture du trochiter, fracture du rebord de la glène, encoche de la tête et parfois fracture du col huméral.

Ces lésions sont à rechercher sur les clichés faits avant et après réduction

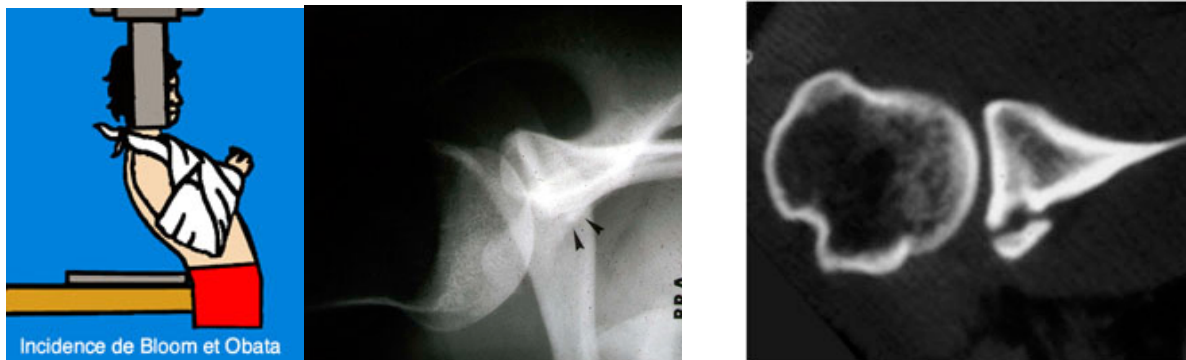


Fracture du trochiter

Fracture de la glène

Encoche dans la tête sur le rebord de la glène





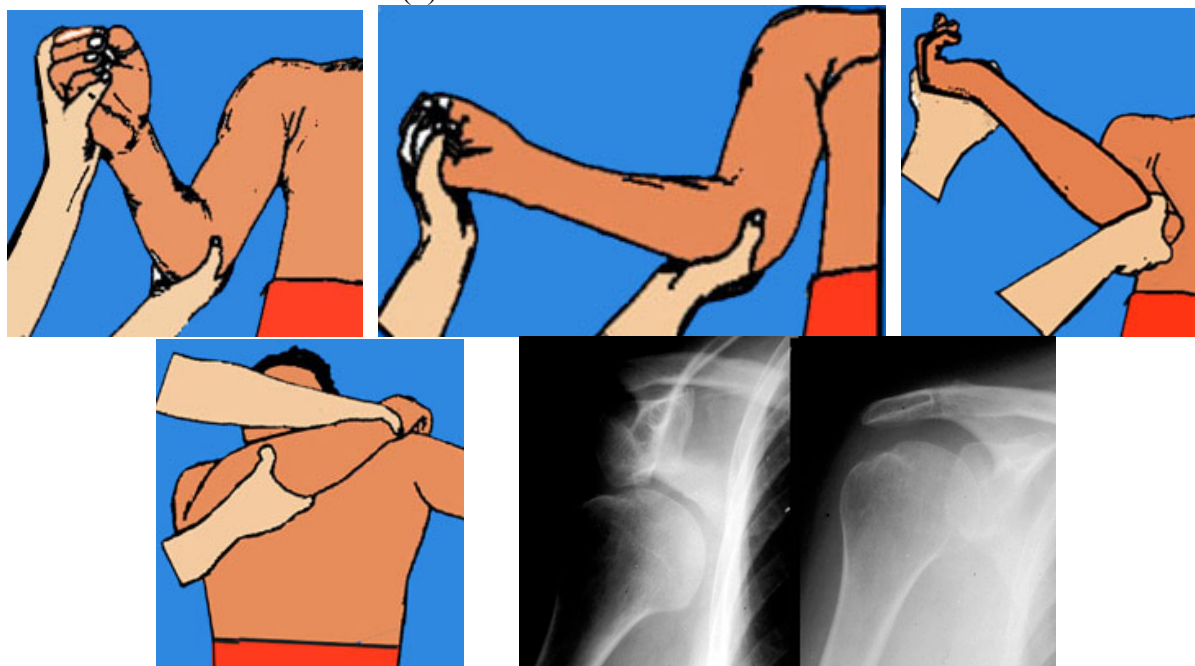
La radio de profil est possible, même lorsque le coude est contre le corps. Sinon, on fait un scanner pour voir l'encoche de la tête ou la fracture de la glène.

### Traitement de la luxation antérieure

La réduction de la luxation doit être entreprise d'urgence. 2 méthodes sont possibles :

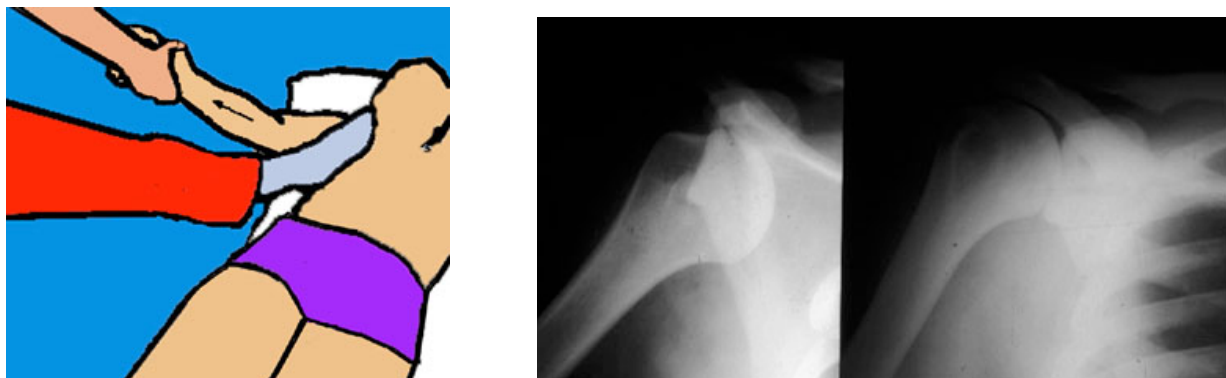
- La méthode progressive : elle peut être tentée sans anesthésie générale (après simple administration de calmants) et pourra réussir si elle est tentée précocement.

- Commencer par tirer sur le coude, le bras étant collé au corps (1)
- Tourner doucement en dehors jusqu'à 90° (2). La réduction se fait avec un déclic, sinon
- Mettre en adduction, le coude passe en avant du thorax (3) puis,
- Mettre en rotation interne (4).



Méthode de réduction douce sans anesthésie

La réduction sous anesthésie générale. En cas d'échec de la méthode, on doit réduire sous A.G. Il suffit de tirer en légère abduction avec une contre-extension sur le thorax fournie par un aide ou en faisant soi-même cette contre-extension avec son talon mis dans le creux axillaire

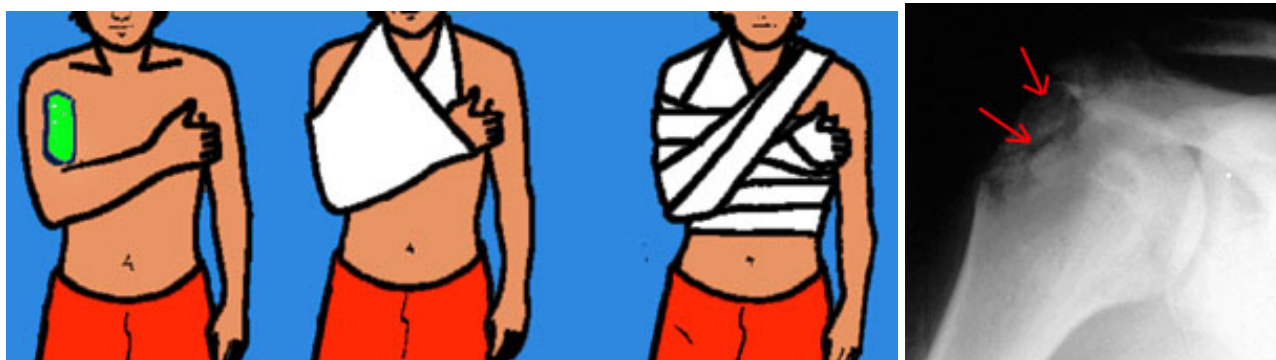


Manœuvre de réduction « plus brutale » sous AG      Faire toujours une radio après réduction

- L'immobilisation se fait en position de rotation interne - coude au corps - avec une écharpe qui soutient le bras et un bandage de VELPEAU qui maintient le bras et l'avant-bras. La durée est de 15 jours à 3 semaines (Il faut "capitonner" le creux axillaire).

La radiographie de contrôle après réduction doit être faite après la confection du bandage.

L'évolution est le plus souvent simple avec une rééducation banale de l'épaule.



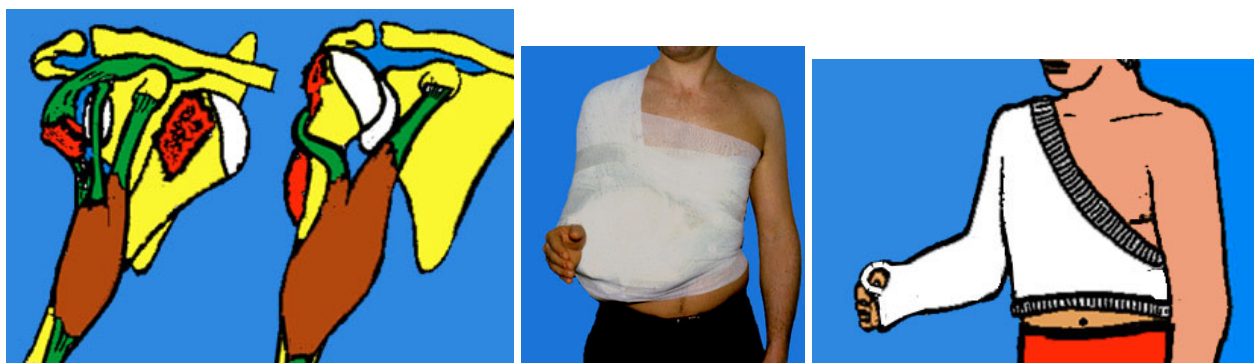Confection d'un bandage de Velpeau

Fracture du trochiter visible après réduction

Complications :

- La réduction peut être instable en cas de fracture de la glène de l'omoplate. Il faut alors fixer le fragment chirurgicalement.

- Parfois, en cas de fracture associée du trochiter, le tendon du long biceps peut s'interposer (il n'est plus maintenu dans la coulisse bicipitale) et il s'oppose à la réduction de la tête, en empêchant aussi la réduction du trochiter. Une intervention chirurgicale est nécessaire.



Complication rare : l'interposition du biceps En cas de fracture du trochiter, immobiliser en rotation neutre

En cas de fracture du trochiter, il faut éviter le bandage en rotation interne et mettre le bras en rotation neutre, main en avant avec un petit coussin, afin que le fragment osseux réintègre sa place (« Velpeau-polochon » ou plâtre). On peut aussi mettre le bras en légère abduction si la radio montre une meilleure réduction du trochiter (plâtre ou appareil réglable).

Si le trochiter n'est pas réductible, on le fixe chirurgicalement avec une vis (voir chapitre suivant)

### Luxation récidivante antérieure

C'est une évolution qui peut survenir assez souvent après une luxation antéro-interne, même lorsque l'immobilisation a été correcte. La luxation se reproduit après un intervalle libre variable et peut se reproduire de nombreuses fois et pour des traumatismes de plus en plus bénins, associant une simple rotation externe et rétropulsion. La réduction sous anesthésie générale n'est pas toujours nécessaire lors de ces récurrences et parfois, les patients parviennent à se réduire spontanément.

La répétition des luxations provoque souvent des lésions diverses.

1 - Lésion du bourrelet glénoïdien qui est déchiré et dont une partie reste solidaire de la capsule.

2 - Lésion capsulaire qui s'organise en une véritable poche en avant de l'omoplate et derrière le muscle sous-scapulaire (décollement de BROCA), dans laquelle peut se loger la tête humérale.

3 - Lésion de la tête humérale qui peut s'impacter en regard du rebord de la glène et s'y mouler littéralement en formant une encoche postérieure (Mac LAUGHLIN).

4 - Lésion du rebord de la glène qui s'émousse en avant et qui facilite les récives. Il y a parfois une petite fracture du rebord antérieur.

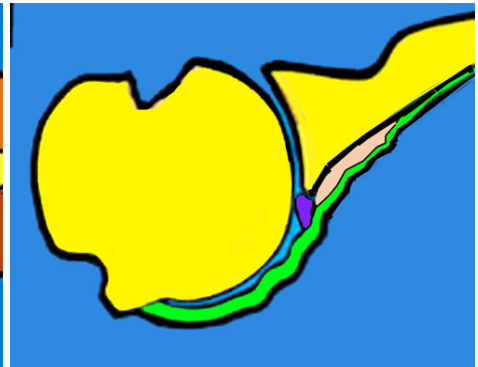
5 - Lésion de la coiffe des rotateurs.



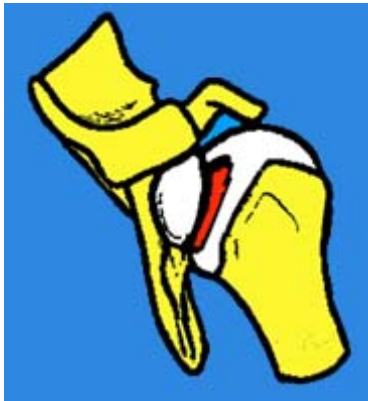Lésion du bourrelet



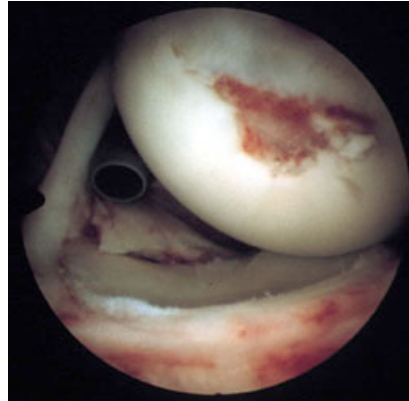
Encoche de la tête



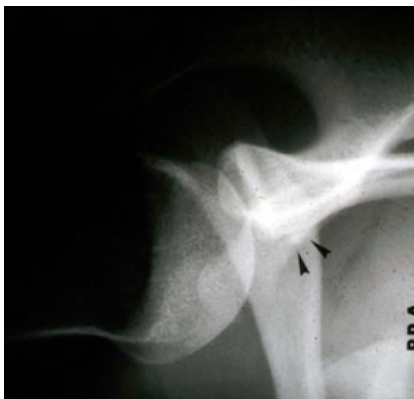
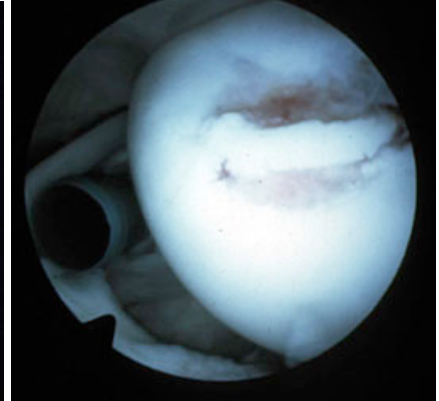
Décollement de la capsule (Broca)



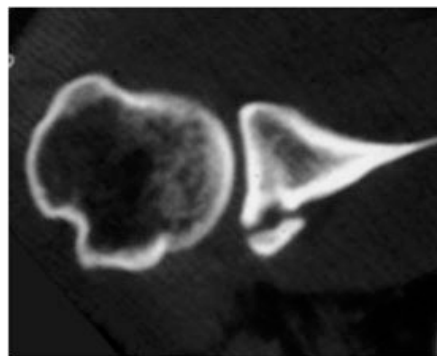
Lésions de la tête : encoche



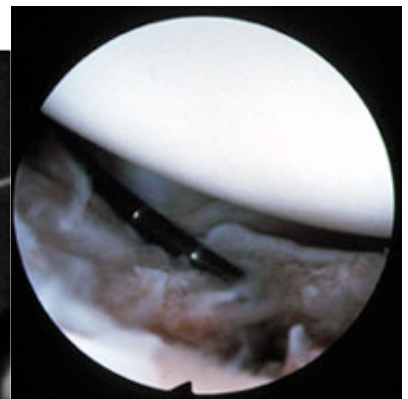
Lésions cartilagineuses de la tête, dites de passage visibles en arthroscopie



Fracture du bord antérieur de la glène

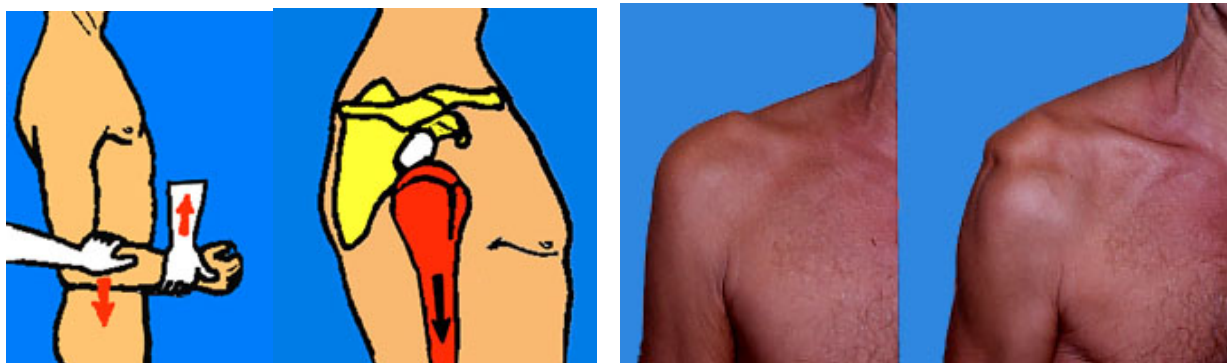


Lésion du bourrelet



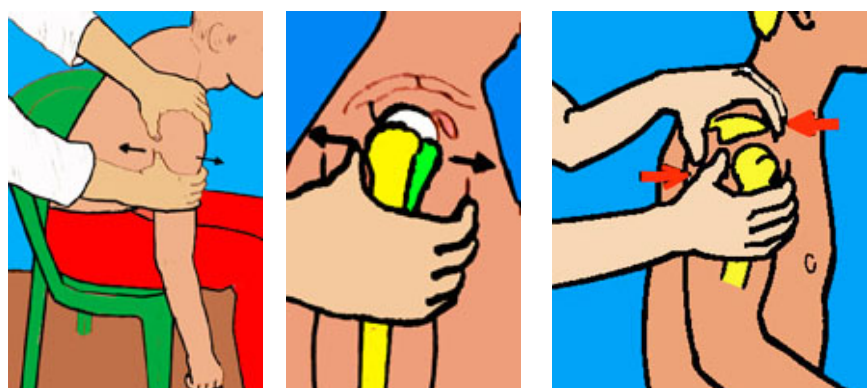
L'examen est souvent normal et il n'y a pas de douleur entre les épisodes d'instabilité.

- Chercher l'hyper laxité inférieure par le test du sillon ("sulcus test"). Le patient est assis et on tire sur le coude vers le bas : un sillon apparaît sous l'acromion.

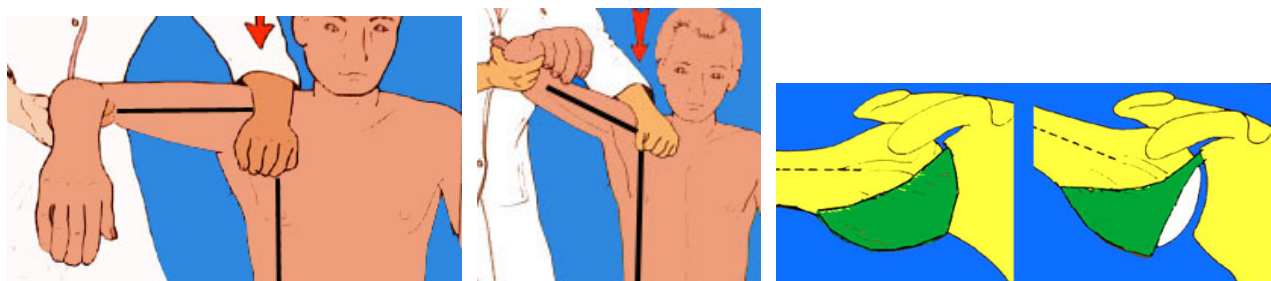

Test du sillon (sulcus test)


- Rechercher la laxité antéropostérieure par la manœuvre du tiroir.



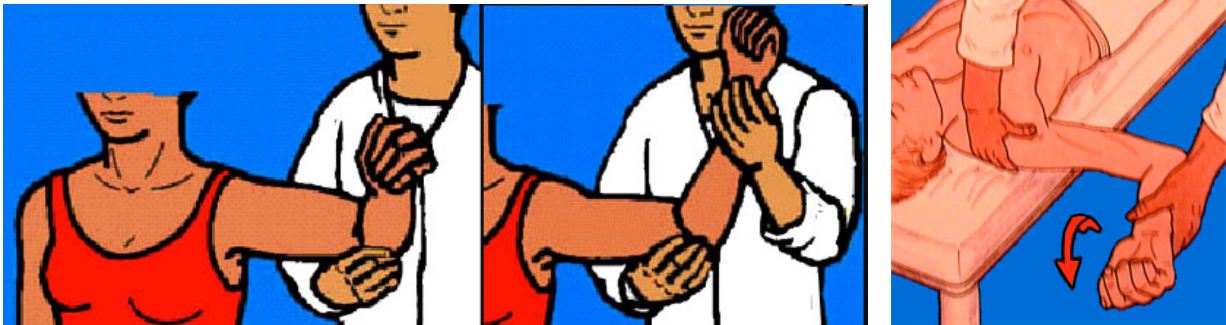
- On peut mettre en évidence une distension capsulaire par le test comparatif de l'abduction passive pure (en bloquant l'omoplate) : l'épaule instable monte plus haut que l'autre.

Examen de l'abduction passive. Une abduction au delà de  $80^\circ$  signe une rupture capsulaire ancienne

- L'examen recherche l'hyperlaxité constitutionnelle qui se traduit par une rotation externe inhabituelle de l'épaule en abduction et une hyper extension du coude, des doigts et du pouce. Il peut aussi exister une des signes d'hyperlaxité du membre inférieur (recurvatum du genou) et laxité des chevilles.



- Le test de l'appréhension est parfois déclenché lors de la mise en rotation externe et abduction et rétro pulsion (mouvement qui déclenche le plus souvent les luxations) ou "armé du bras".



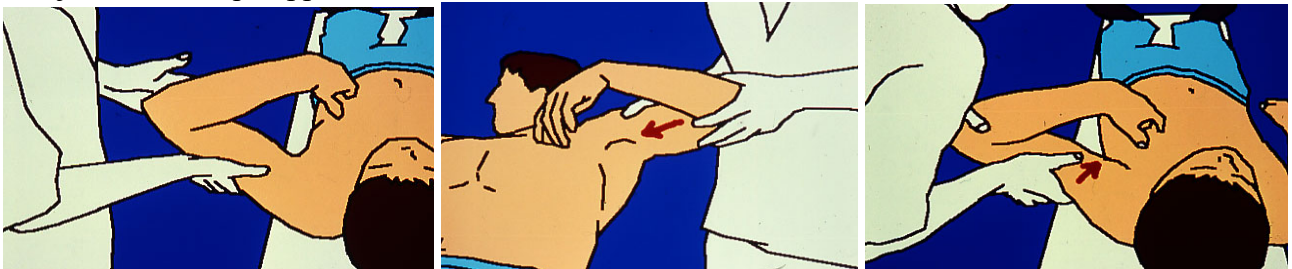
Test de l'appréhension en rotation externe et rétro pulsion

Test de réintégration (relocation test)

- Le test de recentrage de la tête (« relocation test »)

Ce test consiste à mettre la tête en position de danger par une rotation externe + abduction + rétro pulsion, puis de repousser la tête en arrière avec la main, ce qui enlève l'appréhension.

- Le test du ressaut dynamique de l'épaule (Lerat). Ce ressaut est comparable à celui qui existe au genou en cas de rupture du LCA. Il est provoqué au cours d'une manœuvre sur un sujet couché. Le bras est tenu en position d'antéflexion et d'abduction et en rotation neutre. On imprime une pression dans l'axe du bras en poussant la tête humérale contre la glène avec une main sur le coude et en même temps, on pousse l'humérus en avant avec l'autre main. En cas de luxation récidivante, on provoque une subluxation avec un ressaut caractéristique de sortie et la tête qui se réduit ensuite avec un ressaut de rentrée. Les patients reconnaissent cette impression désagréable qu'ils ressentent lors des épisodes d'instabilité. Ce test est toujours positif sous AG et il apporte la confirmation du diagnostic d'instabilité antérieure avant toute opération. Il est plus difficile à mettre en évidence sur un sujet contracté qui appréhende souvent l'examen et se contracte.

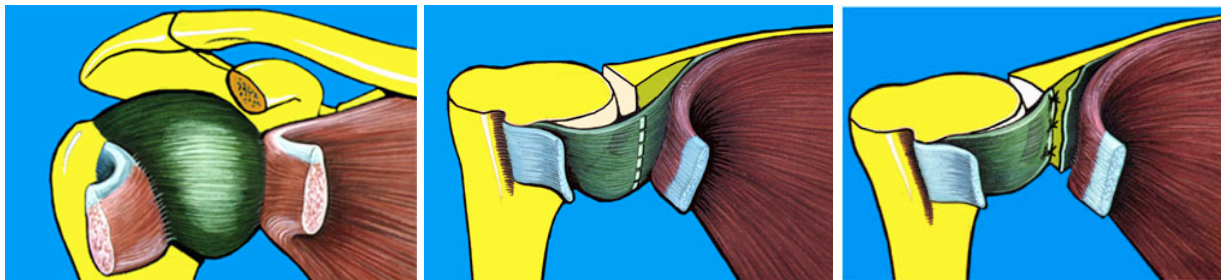


Le traitement de la luxation récidivante antérieure est chirurgical et les procédés sont multiples.

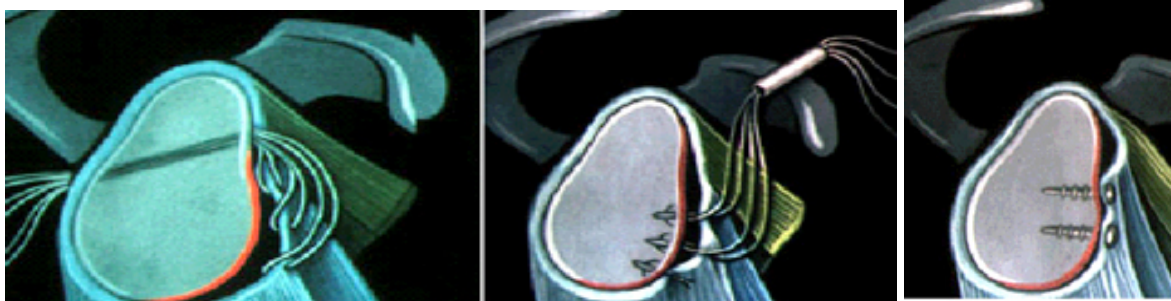
**A. Opération de BANKART** : elle consiste en une fermeture du décollement antérieur par réinsertion de la capsule sur le rebord antérieur de la glène de l'omoplate. On suture le sous-scapulaire en "paletot" devant la capsule. Immobilisation pendant 4 à 6 semaines. Les résultats sont bons (mais parfois la RE est limitée).



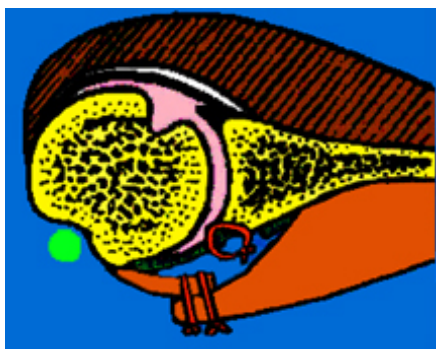
Opération de Bankart : Fermeture de la poche de Broca avec chevauchement des bords de la capsule



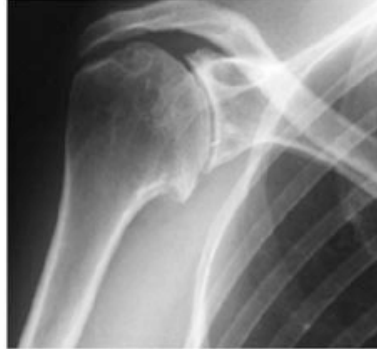Principe de l'opération de capsuloplastie de Bankart. Le sous-scapulaire est restauré devant la capsule



Actuellement on peut réinsérer la capsule avec des petites ancrs ou agrafes mises en place sous arthroscopie



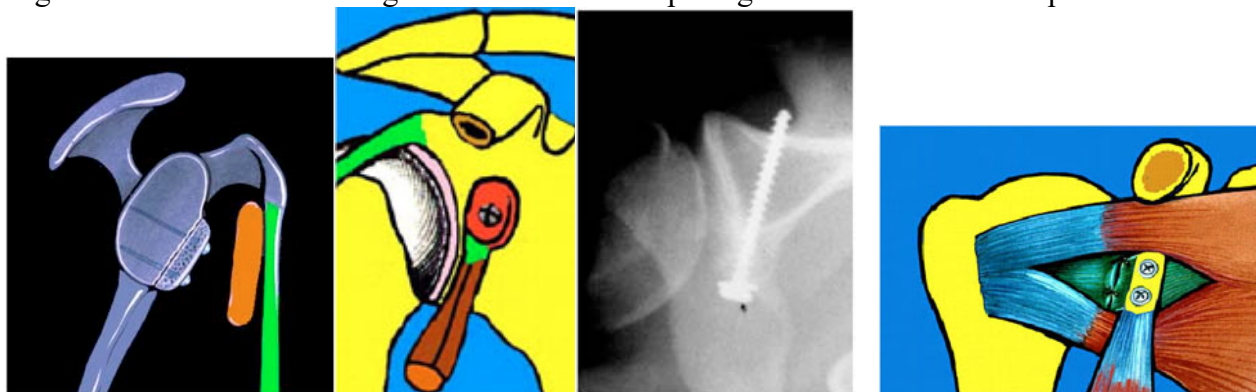
Après fermeture de la capsule, on ferme le muscle sous scapulaire



Evolution possible vers l'arthrose

## B. Butée antérieure vissée de LATARJET

Fermeture de la capsule articulaire associée à une butée osseuse vissée sur le col de l'omoplate (la butée provient de la pointe de l'apophyse coracoïde, avec l'insertion des coracoïdiens). Elle agit en augmentant le diamètre de la glène et en fermant le passage vers l'avant de l'omoplate.

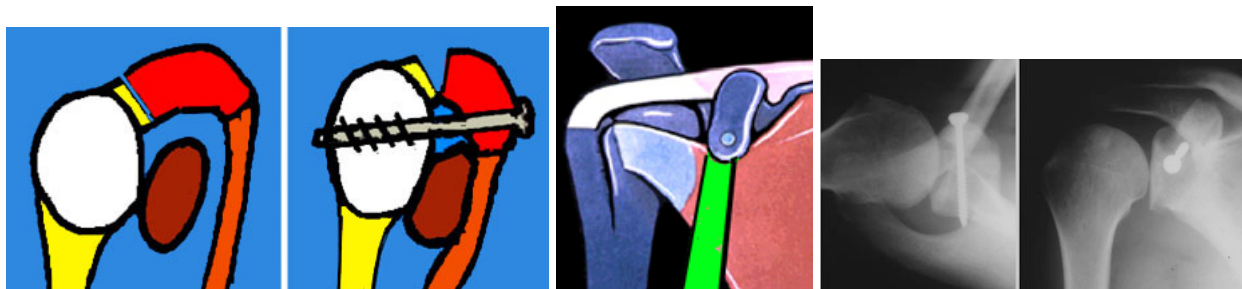


Opération de Latarjet : greffe vissée ou apophyse coracoïde

Modifiée par Bristaw qui préserve le sous-scapulaire

## C. Opération de NOSKE-TRILLAT

Cette opération permet une stabilisation active par le propre jeu musculaire du sujet. Il s'agit d'une ostéotomie de la base de l'apophyse coracoïde. Celle-ci est poussée en bas et en arrière et fixée par un clou ou une vis sur l'omoplate. Elle a pour effet de reculer l'insertion des muscles coracoïdiens. Ceux-ci refoulent ainsi le muscle sous-scapulaire qui, lui-même, repousse la tête humérale en arrière, dès qu'il se contracte ou qu'il se tend en rotation externe.

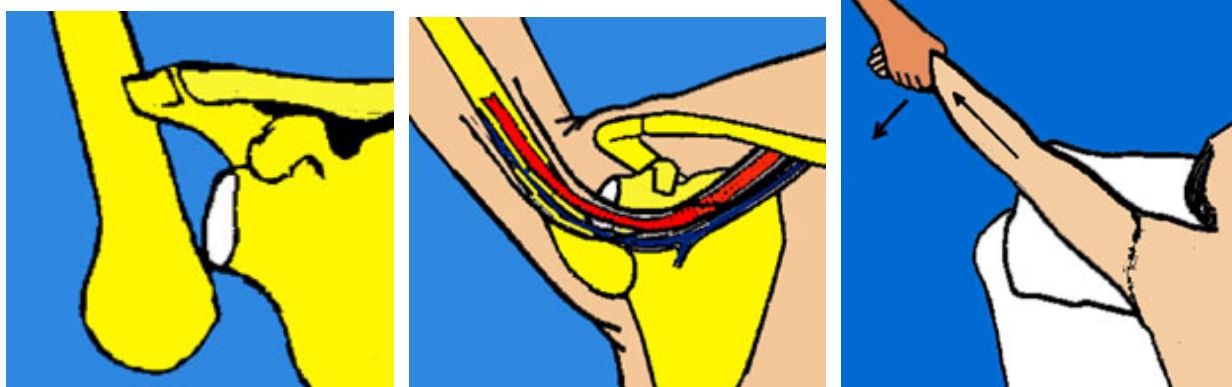

Ostéoclasie de l'apophyse coracoïde et bascule en bas et en arrière

Les résultats de ces différentes opérations sont habituellement bons et permettent la reprise des activités sportives. Le taux des récurrences est faible (< 5%). On voit parfois des limitations séquellaires de la rotation externe. L'évolution vers l'arthrose est possible à long terme.

## 2- La luxation erecta

Forme rare de luxation de l'épaule survenant au cours d'un traumatisme en abduction. La tête est sous la glène et le bras est en abduction (risque de compression des vaisseaux axillaires et des nerfs du plexus brachial). Réduction (très urgente) obtenue sous AG, en tirant le bras dans l'axe puis en adduction. Immobilisation avec un bandage de Velpeau, pendant 3 semaines.



Luxation erecta.

Lésions VN possibles et la réduction par traction axiale.

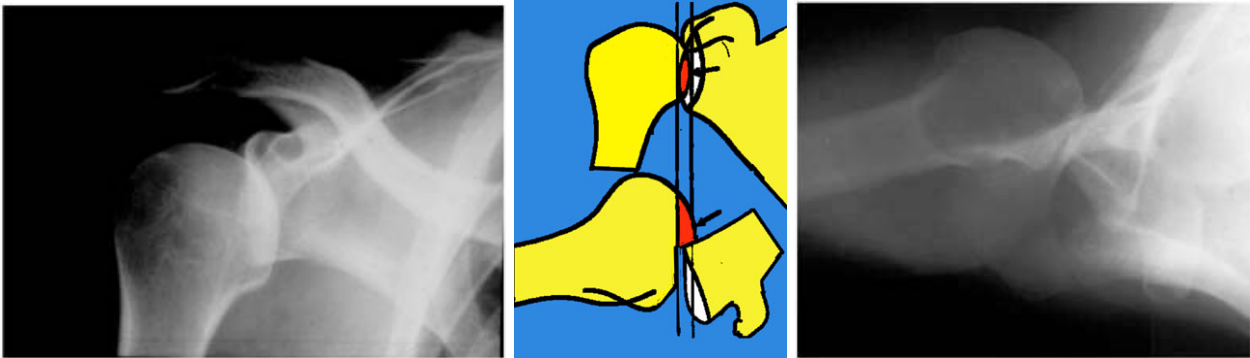
### 3- Luxation postérieure de l'épaule

Le traumatisme est habituellement une chute sur la main, le bras étant en rotation interne, ou un choc direct antérieur sur l'humérus. Les luxations postérieures peuvent survenir dans des circonstances particulières : électrocution ou lors de crises comitiales (ou des électrochocs).

La tête humérale est déplacée en arrière, la mobilisation est impossible et très douloureuse.

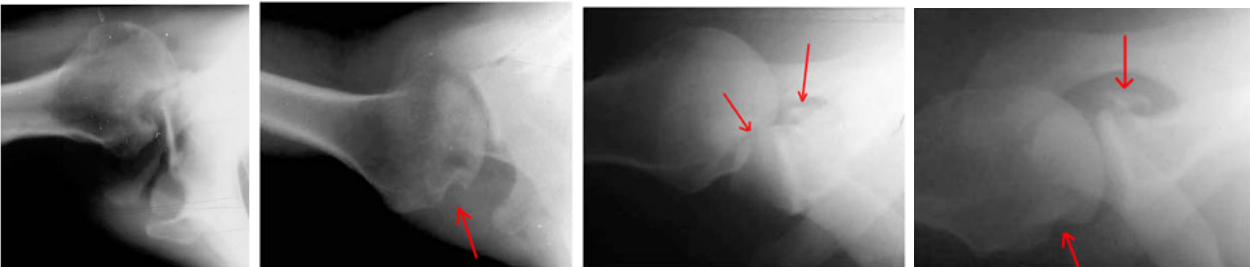La palpation montre un creux antérieur et la saillie de la tête en arrière, avec un examen comparatif.

La radiographie de face est très souvent difficile à interpréter et il faut savoir que la luxation postérieure constitue un des pièges les plus classiques du diagnostic radiologique. La tête peut en effet, donner l'impression d'avoir des rapports normaux avec la glène si on analyse mal les projections des rebords antérieur et postérieur de la glène et l'ombre de la tête humérale avec en plus l'ombre de l'encoche céphalique, qui est fréquente en avant de la tête. Tout peut dépendre de l'inclinaison des rayons par rapport à l'interligne articulaire (comme le montrent les différents schémas). Pour faire un profil sans abduction, on peut utiliser l'incidence de BLOOM-OBATA.



Superposition des contours de la tête et de la glène sur la face. Le profil réalisé lève le doute

Les lésions associées les plus fréquentes sont des encoches céphaliques antérieures et des fractures du rebord postérieur de la glène.

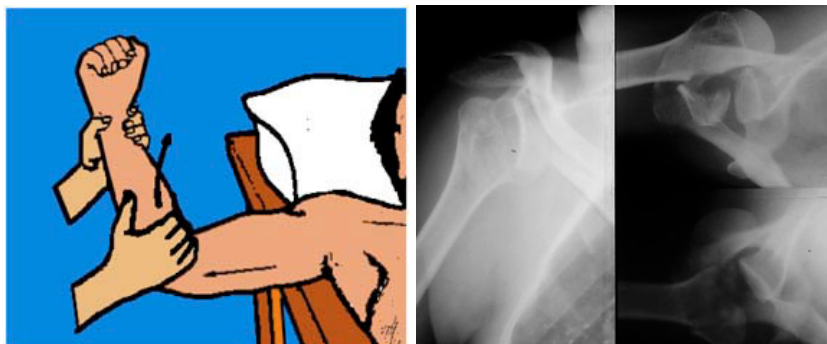


Luxation avec tête enclavée sur la glène

Luxation avec fracture du rebord post de la glène

La réduction est obtenue par une traction à 90° d'abduction en rotation externe et l'on peut s'aider d'une pression postérieure sur la tête. Si la stabilité est bonne, il suffit d'une immobilisation en simple bandage (Velpeau)

Attention à ne pas fracturer la tête ou le col, lors de la réduction



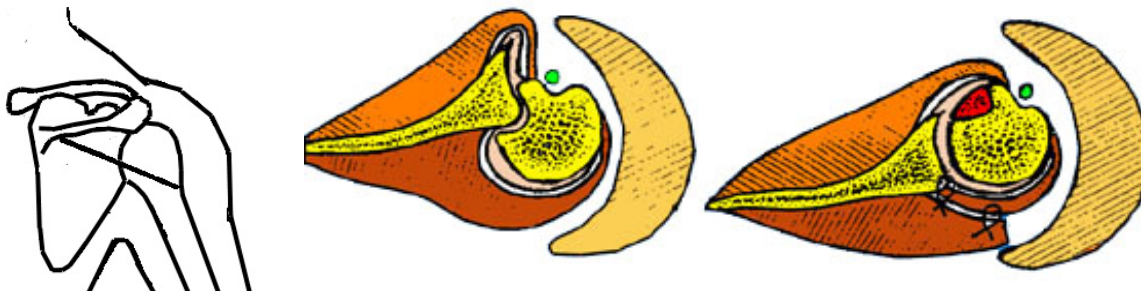
Réduction d'une luxation postérieure par traction à 90° Fracture du col lors de la réduction



L'évolution des luxations postérieures se fait assez souvent vers la récurrence qui est facilitée par l'action des muscles rotateurs (en particulier le grand rond) et aussi par l'existence d'une encoche céphalique.

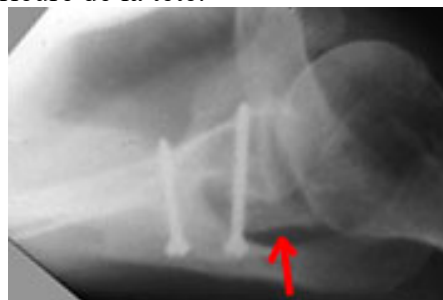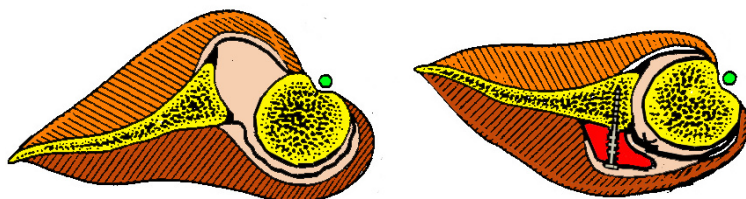
### Le traitement de la luxation récidivante postérieure

1 - Lorsqu'il existe une grosse encoche céphalique, on pourra la combler par une petite greffe osseuse encastrée et on stabilisera la tête par une ligamentoplastie postérieure en réimplantant la capsule et le sous-épineux sur la glène, en arrière. Le sous-épineux est suturé sur lui-même.



Voie d'abord postérieure sous l'épine de l'omoplate On peut faire une retension de la capsule postérieure et parfois traiter une encoche de la tête par une greffe osseuse

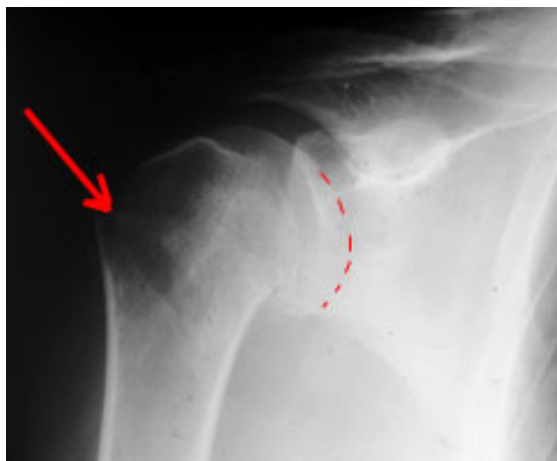
2 - On pourra réaliser aussi une capsuloplastie postérieure et une butée osseuse postérieure destinée à augmenter la congruence de la glène et à éviter la fuite postérieure de la tête.



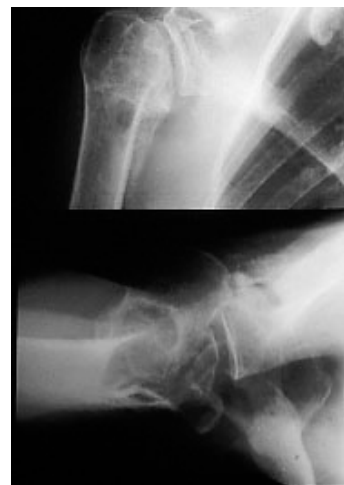Réalisation d'une butée postérieure vissée et plastie capsulaire

### FRACTURES LUXATIONS DE L'ÉPAULE

Les luxations antérieures et postérieures de l'épaule peuvent s'associer à des fractures du col chirurgical de l'humérus ou à des fractures du col anatomique (voir fractures de l'extrémité proximales de l'humérus)



La fracture et la luxation postérieure sont difficiles à voir de face



Autre cas où la fracture est plus complexe

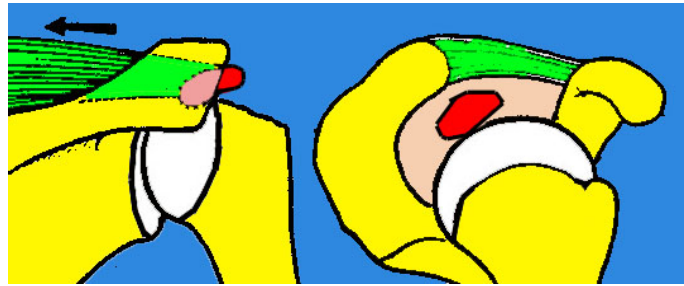## FRACTURES DU TROCHITER

La grosse tubérosité peut être le siège de fractures de formes diverses.

### Fractures parcellaires

Ce sont des fractures correspondant à l'arrachement de l'insertion du tendon du muscle sus-épineux.

Le fragment est peu volumineux et il est attiré par la rétraction musculaire, loin de zone d'insertion, sous l'acromion, où la radiographie de profil permet de le repérer.



sa

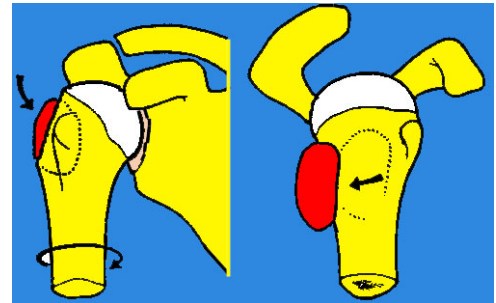
\*Dans les formes déplacées : le traitement chirurgical s'impose.

\*Dans les formes sans déplacement : une simple immobilisation en abduction moyenne suffit.

### Fractures totales du trochiter

Le déplacement est rare car le fragment est solidement amarré par les 3 muscles de la coiffe qui s'insèrent sur lui qui exercent des tractions divergentes qui s'annulent et confèrent une certaine stabilité.

Le déplacement, lorsqu'il existe, est souvent relatif et lié à rotation de l'humérus lui-même car le sujet maintient son bras en rotation interne alors que le trochiter reste en position neutre.



et

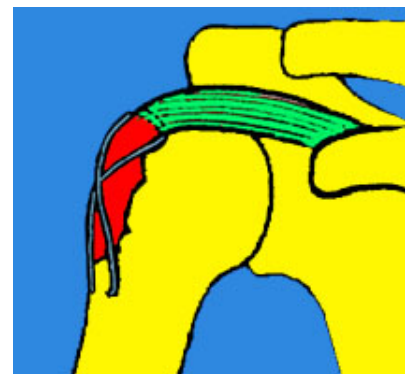
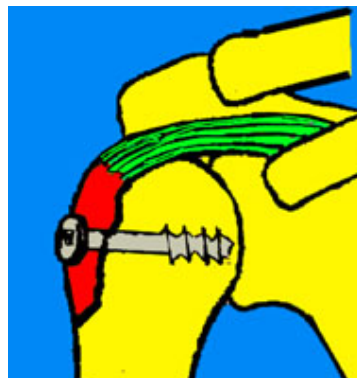
la

On comprend donc la nécessité d'immobiliser ces fractures avec le bras en rotation neutre et de plus, légèrement en abduction pour soulager les tractions qui s'exercent sur le fragment.

### Fracture du trochiter associée à une luxation antéro interne

Dans ce cas, le traumatisme se fait en hyper abduction de l'épaule et il se produit un cisaillement du trochiter coincé entre la voûte acromiale et la glène.

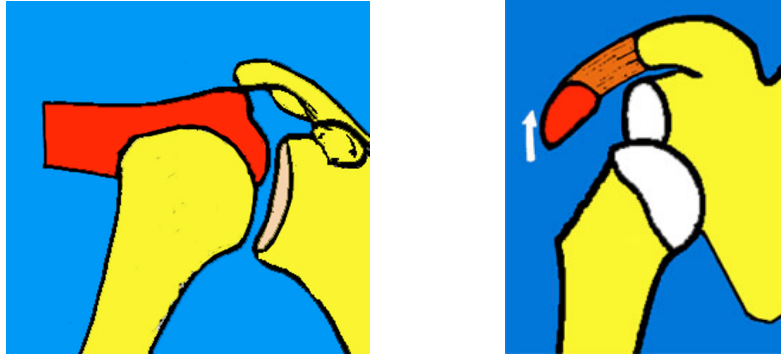
Le fragment de trochiter peut rester presque au contact de l'humérus ou être à sa place normale ou enfin, être attiré par la rétraction du sus-épineux.



Lorsque le fragment est peu déplacé, la réduction de la luxation permet une remise en contact de l'humérus et du trochiter. La réduction peut être parfaite si l'humérus est en rotation neutre. Parfois, la mise en position de rotation interne, souhaitable après une luxation antéro-interne, est incompatible avec une bonne réduction du trochiter voir luxations de l'épaule)

Lorsque le trochiter reste déplacé, il faut réaliser une ostéosynthèse par vis.

Les fractures comminutives posent des problèmes difficiles car elles risquent de consolider en créant une saillie volumineuse, pouvant entrer en conflit avec l'acromion et limiter l'abduction.



Un cas particulier peut se présenter, lorsque le trochiter garde toutes ses attaches normales avec la coiffe et le biceps et que la tête humérale est luxée. Lors des tentatives de réduction, le tendon du biceps s'oppose à la réintégration de la tête en cravatant la tête en arrière, ce qui nécessite une réduction sanglante (voir luxation de l'épaule).

### FRACTURES DU TROCHIN

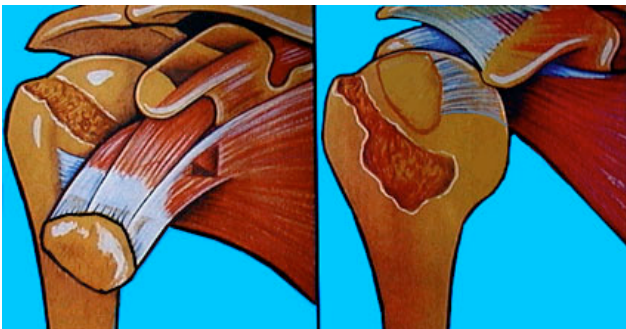
Les fractures de cette tubérosité correspondent à des arrachements de l'insertion du sous-scapulaire dans des mouvements forcés en rotation externe contrariée (sport, route).

Elles accompagnent aussi, parfois, les luxations postérieures de l'épaule.

Le diagnostic est fait sur le profil axillaire.

Le traitement orthopédique est indiqué dans les fractures non déplacées, (immobilisation par un bandage coude au corps).

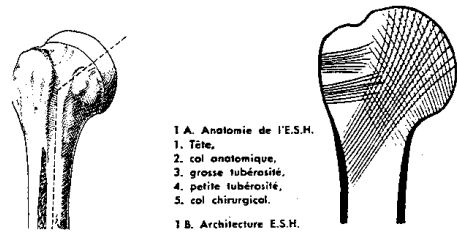
Le traitement chirurgical est indiqué dans les fractures déplacées : une vis ou deux permettent de fixer solidement la tubérosité.



-----

## FRACTURES DE L'EXTRÉMITÉ SUPÉRIEURE DE L'HUMÉRUS

La structure des travées osseuses de cette épiphyse et de cette métaphyse permet de comprendre les traits de fractures les plus habituels. Les fractures sont situées au dessus de l'insertion du grand pectoral.



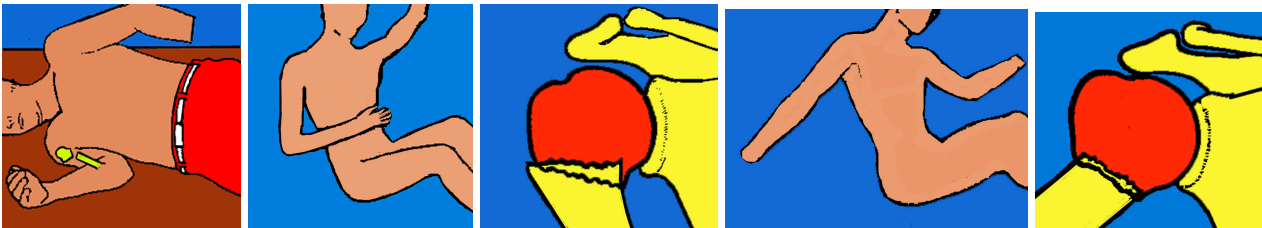
### Généralités

Chez l'adulte, elles sont fréquentes, surtout chez le sujet âgé (femmes ++). Le traumatisme est en général minime (ostéoporose). Trauma violent chez le sujet jeune. Les fractures passent par les 2 tubérosités (trochiter et trochin), par le col anatomique et par le col chirurgical. Les fractures sont souvent engrenées, ou déplacées en adduction ou en abduction. Les fractures du col anatomique sont rares, sauf dans les fractures luxations. La vascularisation terminale de la tête explique la gravité des fractures à plusieurs fragments chez le sujet âgé d'où le recours à des prothèses céphaliques.

Chez l'enfant, on voit des fractures dites "en bois vert" de la métaphyse et des fractures-décollement épiphysaires.

### Mécanismes des traumatismes

- Soit traumatisme direct, par chute sur l'épaule,
- Soit traumatisme indirect, par chute sur la main ou le coude, soit en abduction, soit en adduction.



Chute sur l'épaule

Chute sur le coude : fracture en adduction

Chute sur la main : fracture en abduction

Le diagnostic est suspecté :

- sur la douleur au niveau du col huméral
- parfois, une déformation visible dans les fractures en abduction
- plus tard, une ecchymose diffusant vers le bras et le coude

Il faut d'emblée rechercher les complications possibles :

- vasculaires : lésions des vaisseaux axillaires (pouls)
- nerveuses : lésions du plexus brachial, du nerf circonflexe, du radial
- cutanées : l'ouverture est rare
- musculaires : deltoïde, tendon du biceps, interposition dans la fracture empêchant la réduction et justifiant une réduction chirurgicale.

Les classifications, comme celle de NEER, sont basées sur le nombre de fragments (1,2,3 ou 4) l'engrènement ou le déplacement des fragments et la luxation possible surajoutée de la tête.

Classification française de DUPARC

#### I / Fractures extra-articulaires

- Fractures des tubérosités (trochiter - trochin)
- Fractures sous-tubérositaires (col chirurgical) [engrenées (70%), non engrenées (30%)].
- Fractures sous-tubérositaires + une des tubérosités

#### II / Fractures articulaires

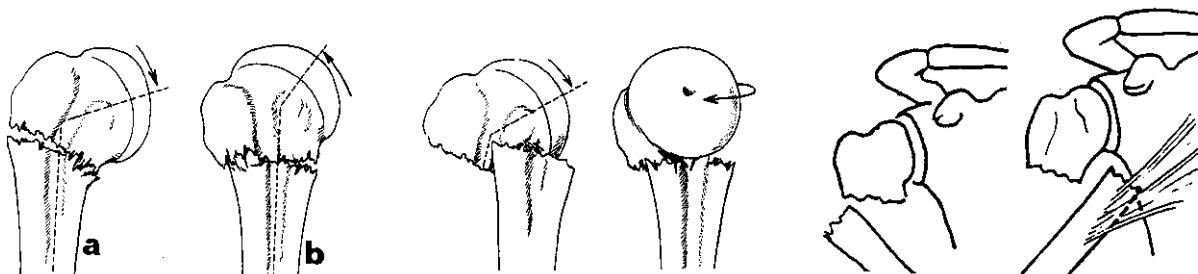
- Fractures céphaliques (col anatomique)
- Fractures céphalo-tubérositaires
  - engrenées non déplacées
  - engrenées déplacées
  - désengrenées
  - avec luxation antérieure (engrenées ou désengrenées)
  - avec luxation postérieure

#### III / Fractures céphalo-métaphysaires (issues des encoches survenant au cours des luxations)

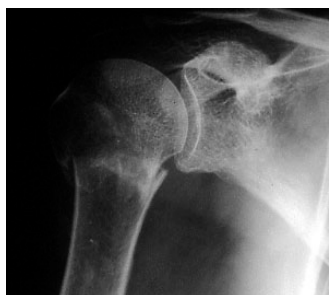La radiographie (épaule de face, "profil axillaire" et scanner dans les cas difficiles), confirme le diagnostic et permet de voir la forme exacte du trait et du déplacement. Le trait de fracture est simple ou complexe. De nombreuses classifications ont été proposées, la plus communément adoptée en France, est la classification de DUPARC avec 3 catégories principales :

Fractures extra-articulaires

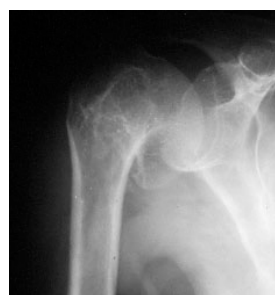- Fractures des tubérosités (trochiter - trochin) (cf chapitre spécial).
- Fractures sous-tubérositaires : engrenées [de face (a) de profil (b)] ou déplacées.



a - Fractures engrenées : la plupart des fractures du col chirurgical sont engrenées et stables, qu'elles soit en adduction ou en abduction (en fonction du traumatisme).

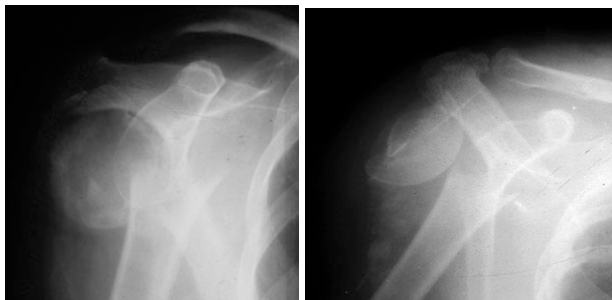

Fracture engrenée en abduction

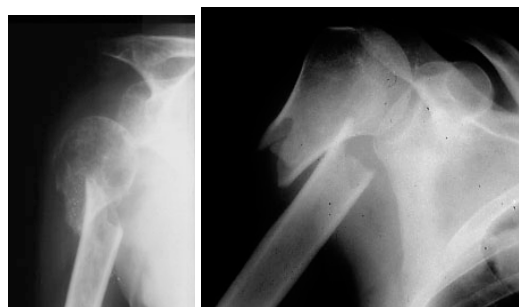

Fracture engrenée en adduction

b - Fractures non engrenées :

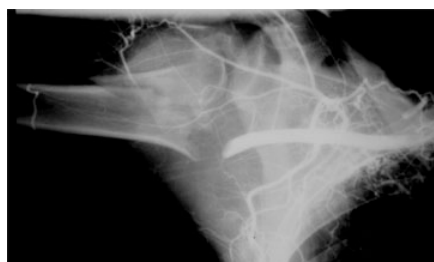

Fractures déplacées du col chirurgical de l'humérus



Fractures métaphysaires déplacées

Le fragment inférieur remonte dans l'aisselle sous la coracoïde avec une déformation qui se rapproche de celle des luxations antéro-internes. Le fragment vient menacer les vaisseaux axillaires et les éléments du plexus brachial qui peuvent être lésés. Le bras est en abduction et rotation interne. Une autre forme de déplacement est moins fréquente, c'est l'adduction avec saillie du fragment diaphysaire sous le deltoïde et bascule.

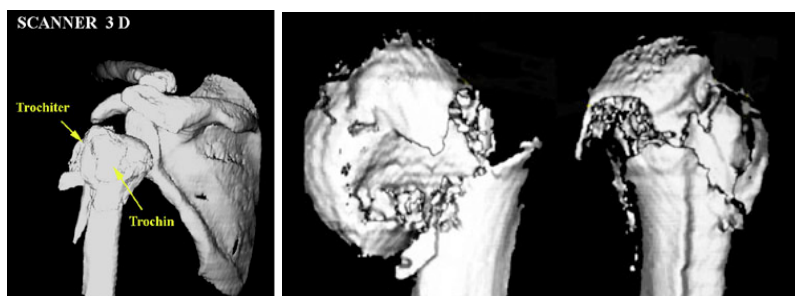
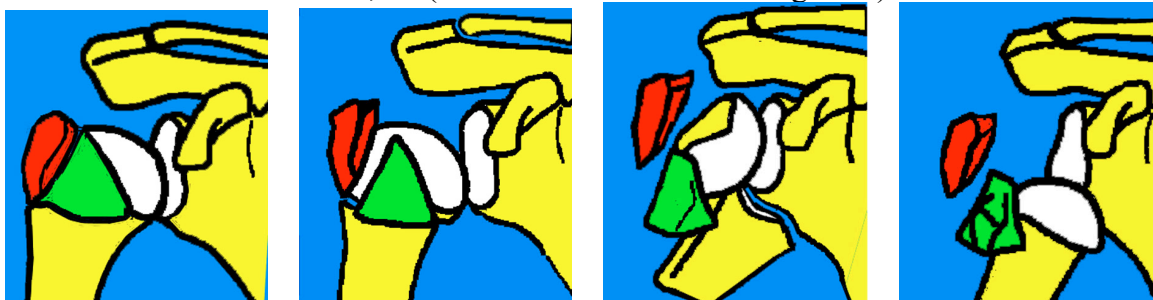


Fracture déplacée du col huméral avec lésion de l'artère axillaire et arrêt complet à l'artériographie

Fractures articulaires

Fractures céphaliques et les fractures céphalo-tubérositaires

Les fractures céphalo-tubérositaires sont de 4 types : I (engrenées), II (déplacées), III très déplacées avec humérus médialisé, IV (fractures-luxations à tête engrenée)



Intérêt du scanner avec reconstructions 3D pour l'analyse de ces fractures complexes

*Fractures céphalo-métaphysaires (voir fractures-luxations)*

### Le traitement des fractures de l'extrémité supérieure de l'humérus

#### - Traitement des fractures engrenées peu déplacées

Elles sont simplement immobilisées sans tentative de réduction car elles sont stables et il n'y aurait que des inconvenients à déstabiliser ce foyer de fracture par une tentative de réduction.

Une simple écharpe est possible mais il vaut mieux immobiliser par une attelle amovible pendant 2 semaines.

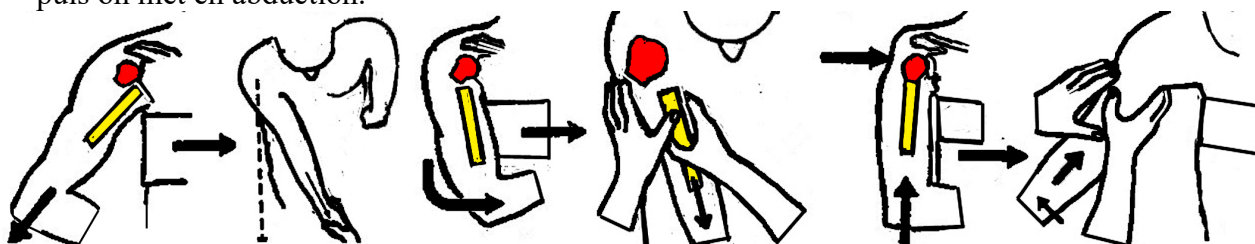
Après ce délai, la mobilisation de l'épaule est entreprise doucement et progressivement en gardant une simple écharpe protectrice quelques jours. Après 4 semaines, la rééducation peut être commencée activement et passivement pour récupérer la mobilité de l'épaule.

#### - Traitement des fractures déplacées

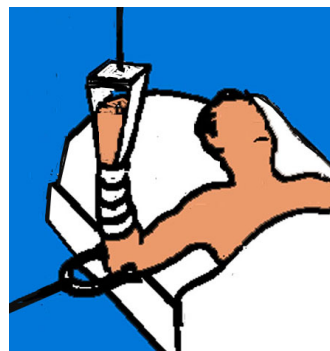
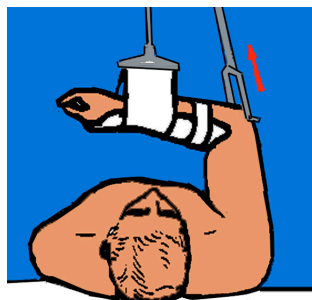
La réduction orthopédique sous anesthésie générale est menée progressivement.

Les manœuvres comportent :

- une traction longitudinale
- une mise en adduction et en rotation neutre
- une translation externe de la diaphyse alors que le fragment épiphysaire est poussé en dedans.
- On relâche la traction quand les fragments sont en face l'un de l'autre,
- puis on met en abduction.



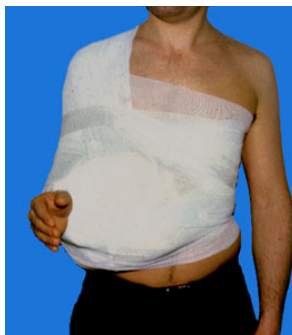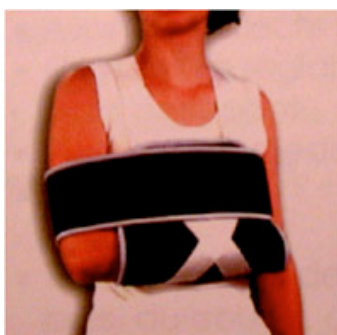On peut aussi utiliser la traction continue avec une broche dans l'olécrâne et un étrier. La traction se fait au zénith ou sur le plan du lit. Le plus souvent, Il s'agit d'un traitement d'attente pour des polytraumatisés inopérables afin d'obtenir une réduction progressive et faire une ostéosynthèse dès que c'est possible



Quel moyen de contention utiliser après la réduction ?

En fonction de la forme de la fracture, de la difficulté de réduction, de la stabilité et des habitudes des différents opérateurs, on dispose de plusieurs méthodes de contention :


- L'immobilisation coude au corps est possible, mais il faut éviter la position en rotation interne, sauf dans les fractures engrenées qui ne risquent pas de se déplacer. Après une réduction, il est préférable de mettre en rotation neutre, main en avant.



L'immobilisation en rotation interne risque de déplacer, il est préférable de mettre en rotation neutre


- L'appareil thoraco-brachial (POULIQUEN).

Cet appareil, ainsi que tous ceux qui en dérivent, maintiennent en rotation neutre et en plus en abduction et antépulsion. De préférence au plâtre, on utilise actuellement des appareils préfabriqués et réglables.



Exemples d'appareils préfabriqués

Le "plâtre pendant" est un procédé mieux supporté, moins encombrant et qui fait appel à une traction constante, représentée par le poids du plâtre. Ce plâtre n'immobilise pas le foyer de fracture lui-même (voir chapitre sur les plâtres). Il représente une méthode de réduction progressive qui nécessite que le patient soit debout ou laisse pendre son bras, quand il est assis. La nuit, une légère traction sur le plan du lit peut être appliquée au plâtre, au niveau d'un anneau confectionné sous le coude. Il suffit d'installer une ficelle, avec un poids de 1 ou 2 kg au bout du lit, pour maintenir l'action réductrice.

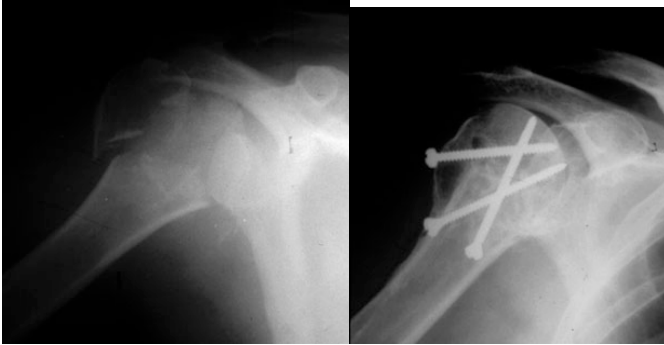

Traitement chirurgical des fractures de l'extrémité supérieure de l'humérus

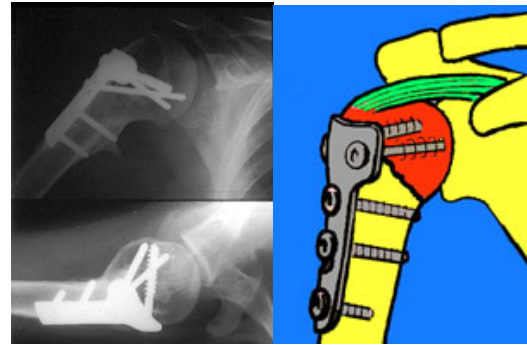
L'opération est réalisée le plus souvent par voie d'abord antérieure delto-pectorale, sur un blessé installé sur le dos. La réduction des différents fragments se fait sous le contrôle de la vue en respectant au maximum toutes les insertions musculaires, tendineuses et capsulaires et en supprimant les interpositions des parties molles qui sont souvent la cause des irréductibilités.

L'ostéosynthèse est ensuite réalisée avec différents matériels possibles : vis, broches ou plaques vissées. Actuellement, la préférence des chirurgiens va à une ostéosynthèse solide qui doit permettre d'éviter l'immobilisation par un appareil thoraco-brachial et autoriser une rééducation précoce (condition indispensable pour une bonne récupération de la fonction de l'épaule).

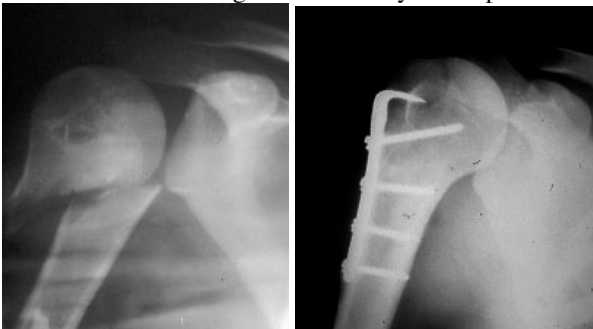
- Parfois, plusieurs vis judicieusement placées peuvent suffire dans les fractures à 4 ou 5 fragments.
- Les plaques vissées, avec plusieurs vis dans le fragment proximal, apportent la stabilité. Leur principal inconvénient est l'abord large de l'épaule et la nécessité d'enlever ce matériel souvent gênant secondairement.



Fracture à 4 fragments : ostéosynthèse par vis



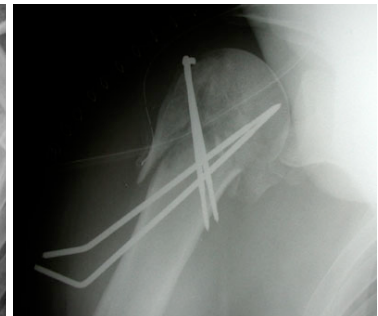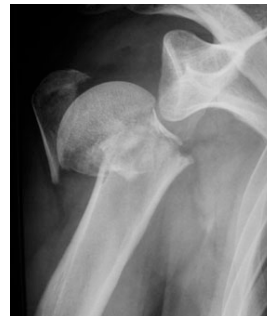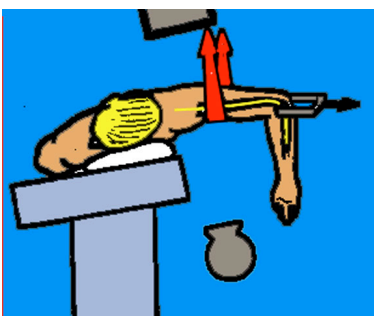
Ostéosynthèse par plaque vissée



- Les ostéosynthèses à foyer fermé. Plusieurs techniques sont possibles :
- Embrochage par le coude (Hacketal)

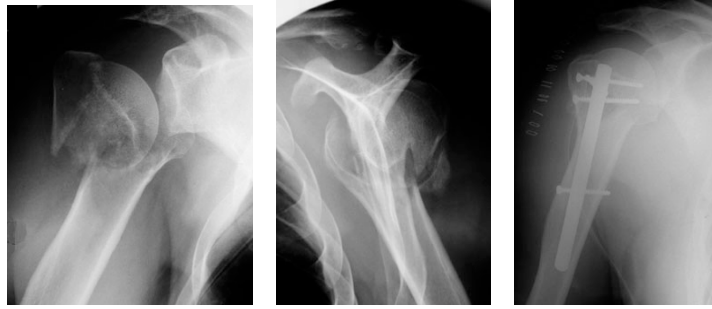
Après avoir obtenu la réduction par traction par une broche à travers l'olécrâne, on met en place plusieurs broches par le coude sous contrôle radioscopique. Les broches sont introduites, au-dessus de la fossette olécrânienne (Hacketal). On peut mettre 2 à 10 broches selon les cas. On peut aussi introduire 2 broches par l'épicondyle et par l'épitrôchlée (enclouage bipolaire). Une immobilisation simple est conseillée pendant 4 semaines et la rééducation est entreprise rapidement.

- L'embrochage percutané évite l'ouverture du foyer de fracture, mais le montage est un peu fragile.
- L'enclouage centro-médullaire à travers le trochiter est possible avec un clou que l'on peut verrouiller par des vis, comme pour le fémur ou le tibia (fractures avec gros fragment céphalique).



L'embrochage par le coude et l'embrochage percutané évitent l'ouverture du foyer de fracture



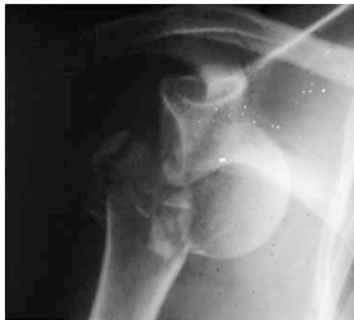


Enclouage centromédullaire solide réalisé par le sommet du trochiter avec verrouillage par vis (clou télégraphe)

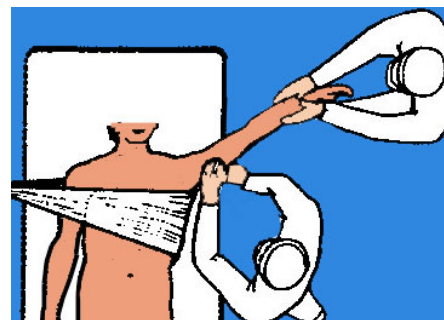
## FRACTURES-LUXATIONS DE L'ÉPAULE

### Fractures-luxations antérieures

Il s'agit de luxations antéro-internes de l'épaule qui sont associées à l'une des formes de fractures du col chirurgical ou anatomique vues plus haut : fractures sous-tubérositaires, métaphyso-diaphysaires, cervicales obliques, bitubérositaires ou comminutives.

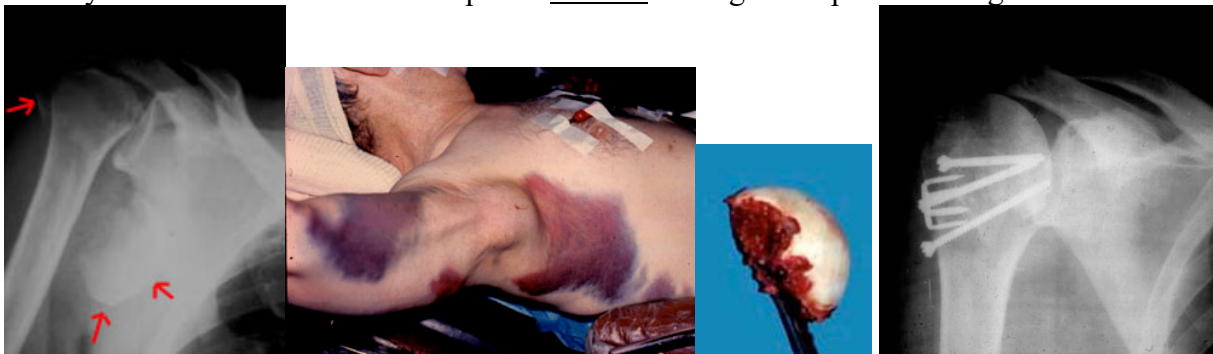

Luxation antérieure avec fracture du col



Manœuvres de réduction

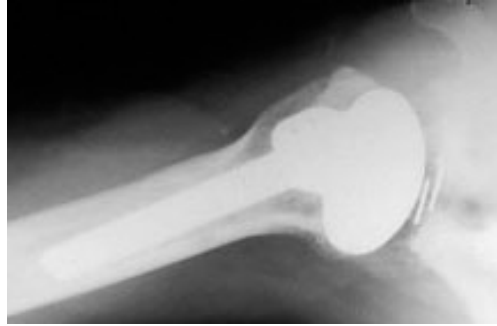
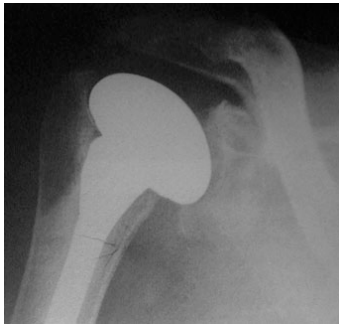
- La gravité de cette forme réside dans le risque de nécrose de la tête de l'humérus.
- La réduction de la luxation est très difficile puisque la traction sur le bras ne permet pas d'avoir une action sur l'extrémité supérieure de l'humérus, comme lors d'une luxation isolée (voir chapitre luxations). Il faut essayer de repousser la tête humérale avec la main, tout en tirant sur le bras.
- Le traitement chirurgical est indiqué très souvent, pour réduire la luxation et pour faire une ostéosynthèse de la fracture. Le risque de nécrose est augmenté par la chirurgie.



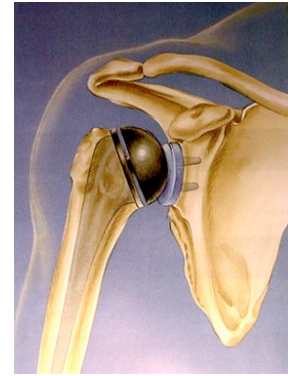
Fracture avec énucléation de la tête dans le creux axillaire Tentative de reposition de la tête avec des vis

Dans quelques cas, chez le sujet âgé, on mettra en place des prothèses humérales (Neer) dans les fractures-luxations (surtout celles avec plusieurs fragments). Ce type d'arthroplastie comporte une tête métallique et une tige scellée dans l'os avec du ciment. La glène de l'omoplate et les ligaments sont

conservés. Avec cette prothèse la mobilisation précoce sera entreprise. Parfois on pourra préférer une prothèse totale de l'épaule quand il existe des lésions d'arthrose préexistantes.



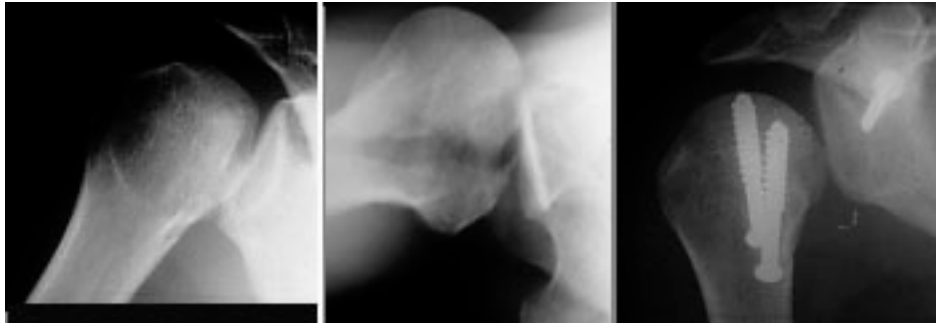
Exemples d'une prothèse humérale (Neer)



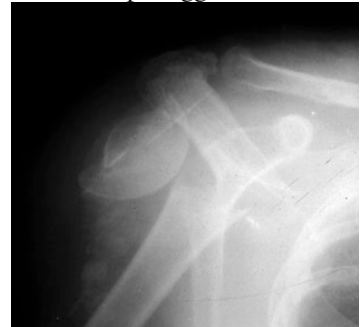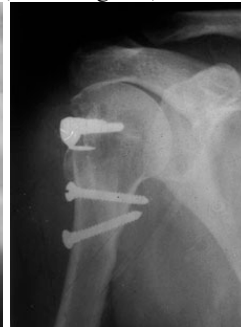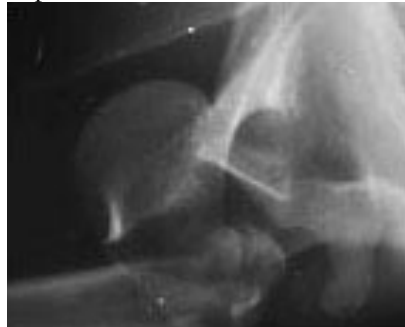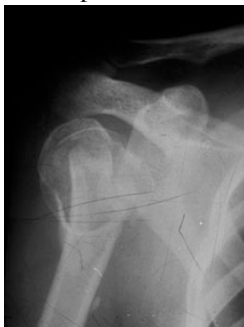et d'une prothèse totale

### Fractures-luxations postérieures

Le plus souvent, la fracture est une fracture verticale et la tête est derrière la glène de l'omoplate. Ces fractures sont issues des encoches survenant dans la tête lors des luxations. La réduction orthopédique doit être tentée par traction et, en cas d'échec, il faut recourir à la réduction sanglante associée à une ostéosynthèse de la fracture.



Exemple d'une luxation postérieure avec fracture de la tête (MacLaughlin). La réduction ne doit pas aggraver la fracture



Fracture luxation postérieure opérée par quelques vis : montage fragile

Fracture luxation très déplacée

### Les complications des fractures de l'extrémité supérieure de l'humérus

\* Complications immédiates :

- L'ouverture est rare car les muscles à ce niveau sont épais (deltoïde).
- Les lésions nerveuses existent dans 1 % des fractures.

La lésion la plus fréquente est celle du nerf circonflexe et en second lieu du nerf radial du nerf cubital et du plexus brachial. Il importe, avant toute manœuvre de réduction, de faire un bilan nerveux précis afin de faire la preuve d'un déficit.

Une paralysie d'un nerf due à une compression par un fragment osseux, impliquera une réduction sanglante pour dégager le nerf.

- Les lésions vasculaires :

Il peut s'agir, soit d'une section des vaisseaux axillaires soit d'un "embrochage", lésions dépistées par la recherche du pouls et au moindre doute, par une artériographie. Il s'agit parfois d'une oblitération

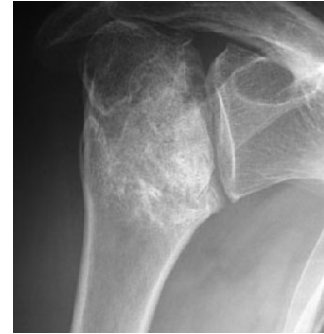provoquée par une dissection de l'intima. La réduction chirurgicale et l'ostéosynthèse compléteront le geste de rétablissement de l'axe vasculaire.

\* Complications secondaires :

- La nécrose de la tête humérale

Cette complication survient dans 1 cas sur cent.

Elle peut apparaître tardivement, un ou deux ans après le traumatisme. Elle se manifeste par des douleurs et un enraidissement avec une image radiologique caractéristique : avec condensation puis image en double contour avec tassement de la surface cartilagineuse. La nécrose est plus fréquente après fracture-luxation.



- Cals vicieux

Ils surviennent après insuffisance de réduction ou déplacement secondaire.

Ils sont peu gênants au niveau de la métaphyse s'ils ne dépassent pas 30° d'angulation. Les cals vicieux les plus mal supportés sont ceux de la tubérosité trochantérienne qui entraînent un conflit avec l'acromion.

- Les pseudarthroses sont exceptionnelles.

- L'arthrose omo-humérale

Elle peut se développer après les fractures intéressant les surfaces cartilagineuses et aboutir à un enraidissement progressif douloureux.

- La raideur est fréquente

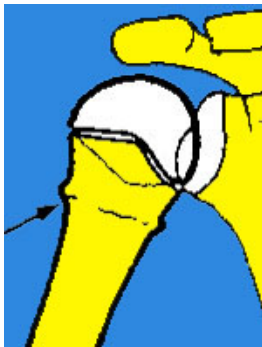Elle dépend de l'atteinte des surfaces articulaires, de la qualité de la réduction, de la précocité de la mobilisation. La présence d'ossifications est très défavorable pour la récupération des mouvements. Les opérations et les ostéosynthèses sont considérées comme enraidissantes et elles doivent être réalisées avec un matériel et une qualité de montage tels qu'ils permettent une rééducation précoce.

### **Fractures de l'extrémité supérieure de l'humérus de l'enfant**

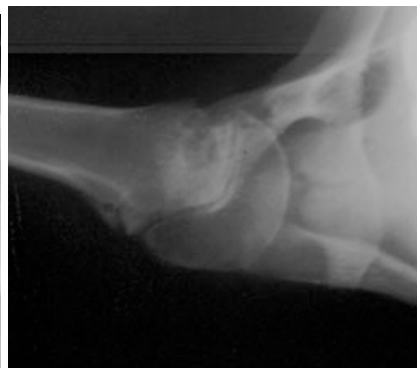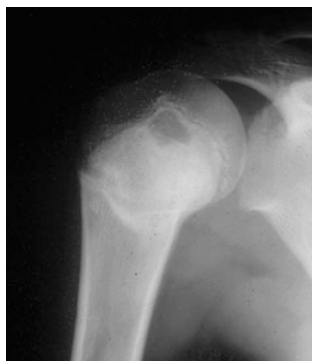Il s'agit de fractures classiques (analogues à celles de l'adulte) dans 80 % des cas, ou de décollements-épiphysaires dans 20 % des cas.

#### *1 - Les fractures habituelles de l'enfant*

Elles siègent dans la région métaphysaire, sous le cartilage de conjugaison (à 10 à 12 mm). Ce sont parfois des fractures en "motte de beurre" avec impaction et peu de déplacement. Une contention légère pendant 15 jours suffit, dans ces cas.

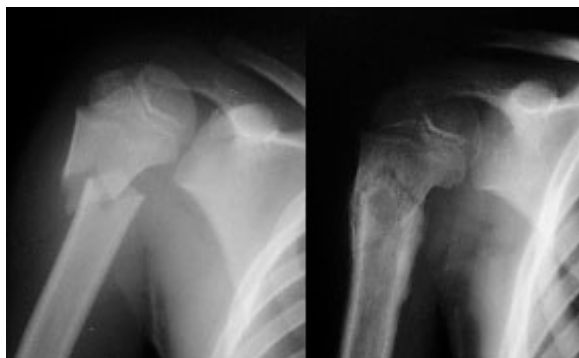

Fracture en motte de beurre

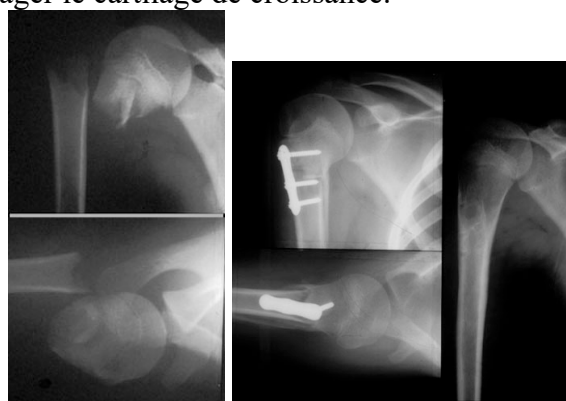

Fracture non déplacée située juste en dessous du cartilage de croissance

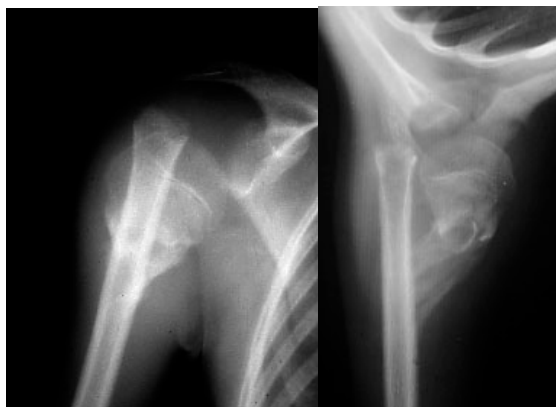- Parfois, il s'agit de fractures très déplacées difficiles à réduire puis à contenir et qui posent les mêmes problèmes que chez l'adulte. La réduction sanglante est rarement nécessaire et les ostéosynthèses pratiquées doivent absolument ménager le cartilage de croissance.



Fracture déplacée : réduction simple et immobilisation

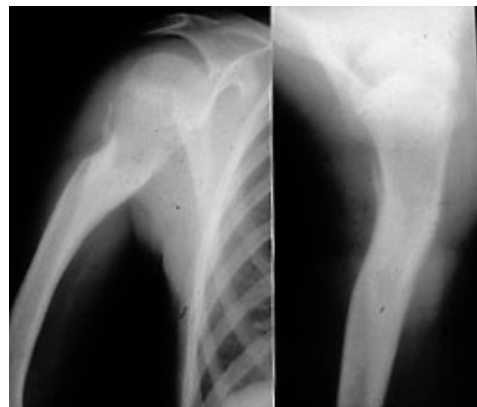


Irréductibilité par interposition, ostéosynthèse. Xr 3 ans après



Face

profil



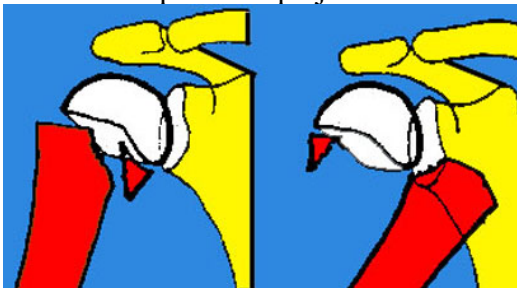
Face

Profil

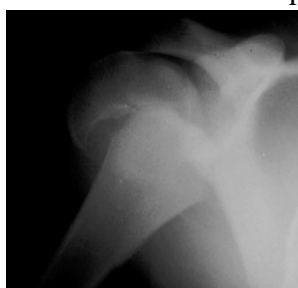Fracture négligée du col chirurgical chez l'enfant avec constitution d'un cal osseux entre la tête et la diaphyse puis remodelage progressif de l'os aboutissant à une lyse de la partie diaphysaire inutile et renforcement du cal.

## 2 - Décollements épiphysaires

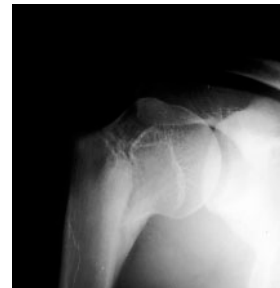Il s'agit très rarement d'un décollement épiphysaire pur de type I de Salter et Harris. Le plus souvent, il s'agit d'un décollement du type II avec une fracture du côté interne suivant obliquement la capsule articulaire et un décollement du cartilage de conjugaison du côté externe. Le déplacement est souvent important avec une angulation antérieure et une adduction qui sont liées aux insertions musculaires et au décollement périosté qui joue le rôle de charnière. L'inverse est possible.



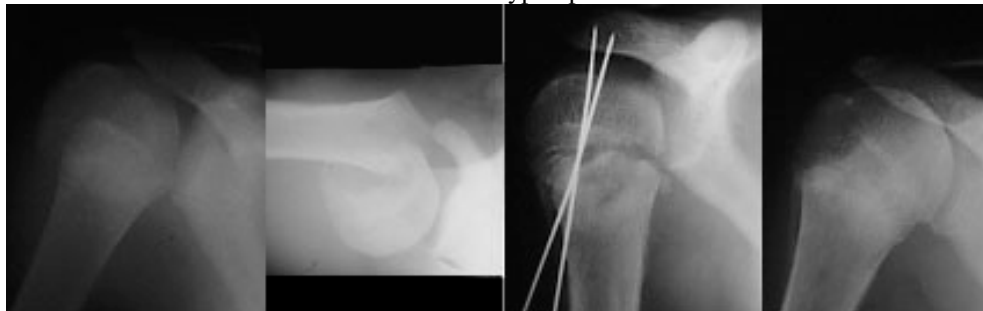
Salter type II en adduction et en abduction



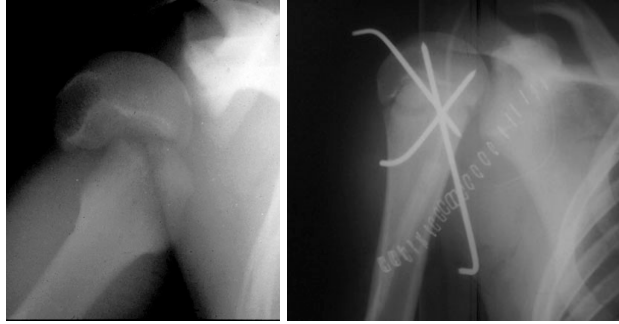
Salter type I pur



Consolidation avec déformation en adduction



Salter type I : Embrochage percutané après réduction manuelle. Aspect après guérison



Exemple d'une lésion Salter 1 traitée par réduction chirurgicale en raison d'une interposition

- Le traitement doit être le moins traumatisant possible pour ne pas ajouter au traumatisme déjà subi par les cellules germinales du cartilage de croissance, une agression supplémentaire d'ordre vasculaire ou mécanique. La réduction n'est pas toujours facile (même si elle est précoce) et la contention est difficile. Exceptionnellement, une réduction sanglante doit être réalisée, surtout en cas d'irréductibilité par interposition. Dans ces cas, une fixation par de simples broches est réalisée. C'est le procédé de fixation qui comporte le moins de risque d'épiphysiodèse et les broches seront enlevées après 4 à 6 semaines.

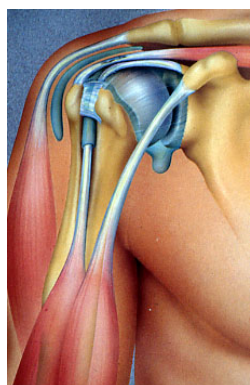
Dans le type II, le déplacement est parfois important. La réduction orthopédique suffit le plus souvent. Il faut savoir que des réductions incomplètes s'accompagnent de quelques perturbations de la croissance en longueur mais que le plus souvent, cela ne se traduit que par une légère incurvation en crosse de la métaphyse, sans trouble fonctionnel.

-----

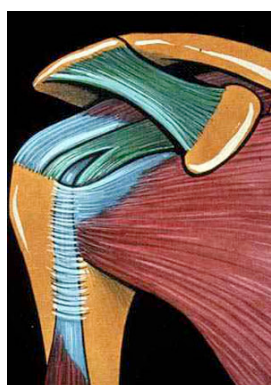
## LES RUPTURES DE LA COIFFE DES ROTATEURS

(Remerciements à G. Walch et à H Coudane)

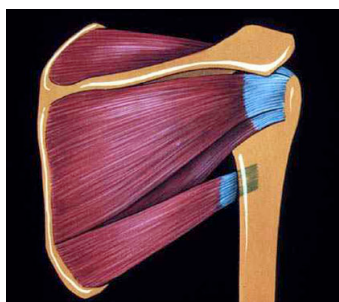
### Rappel anatomique



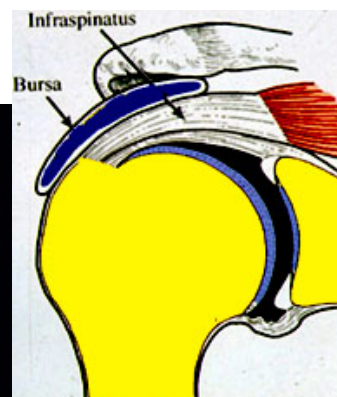
Tendons du biceps



La coiffe vue antérieure



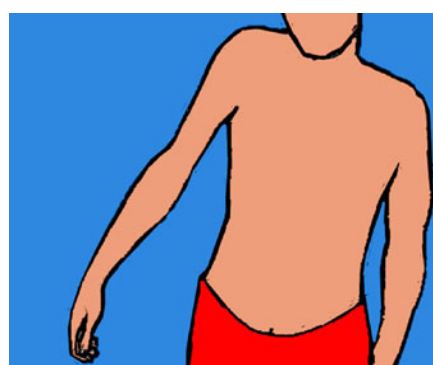
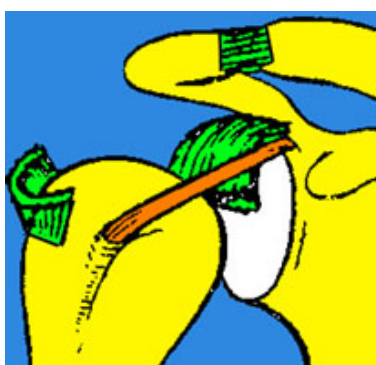Les rotateurs externes



Le défilé sous l'acromion

### 1 - Il s'agit parfois de ruptures traumatiques chez des sujets jeunes

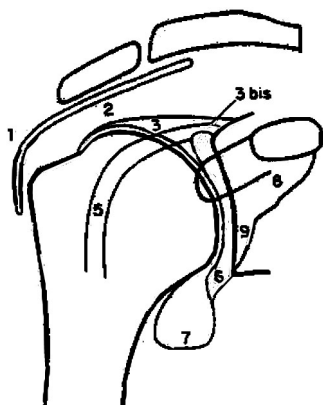
Les traumatismes habituels sont des chutes sur le moignon de l'épaule ou des mouvements d'abduction contrariés. Ces ruptures concernent le sus-épineux, le plus souvent, mais on peut voir des ruptures de la totalité de la coiffe des rotateurs externes: sus-épineux, sous-épineux et petit rond.



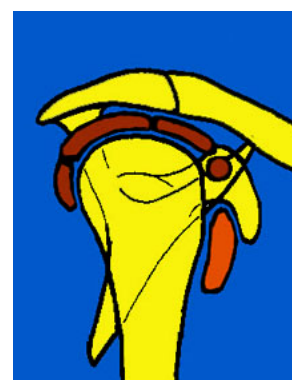### Diagnostic de la rupture

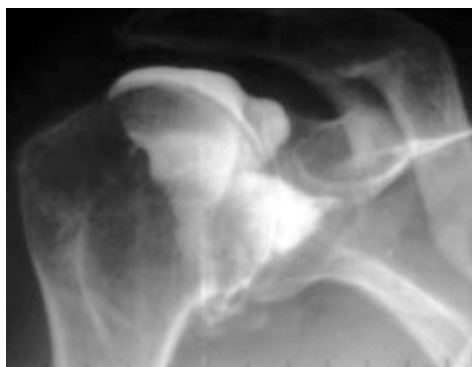- La douleur est importante.
- L'impotence de l'épaule est caractérisée par une impossibilité d'abduction active complète.
- L'abduction passive est possible mais le sujet ne peut maintenir son bras en abduction et surtout ne peut le retenir pour l'abaisser progressivement (épaule pseudo-paralytique).
- Douleur provoquée sous l'auvent acromial, au niveau de l'insertion de la coiffe. Douleur dans la fosse sus-épineuse.

Une arthrographie gazeuse ou opaque peut montrer la rupture avec une fuite du produit de contraste dans la bourse sous deltoïdienne. L'arthro-scanner localise avec précision le siège de la brèche et sa taille. L'IRM est aussi un examen très performant.

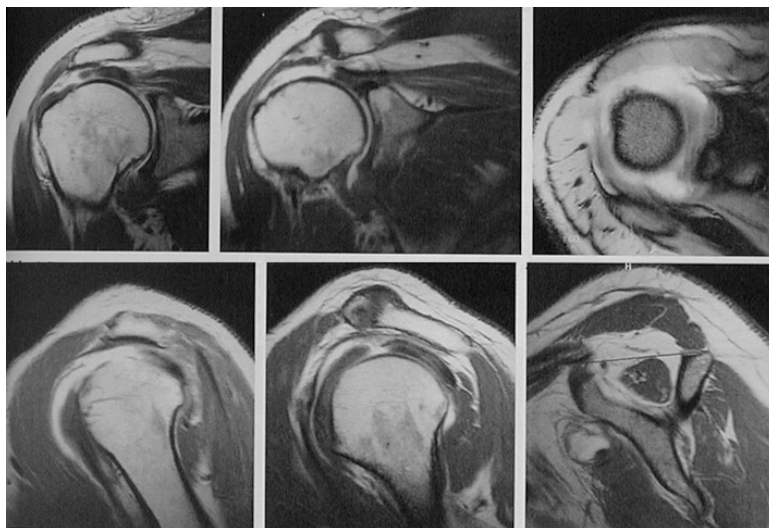


- 1 : bourse sous acromio-deltoïdienne
- 2 : tendon du sus-épineux
- 3 : chambre supérieure
- 3 bis: récessus sus glénoïdien
- 4 : bourrelet glénoïdien supérieur
- 5 : tendon du long biceps
- 6 : bourrelet glénoïdien inférieur
- 7 : chambre inférieure
- 8 : bourses sous-coracoïdienne et sous-scapulaire
- 9 : récessus sous-scapulaire





Arthrographie opaque : rupture de la coiffe



L'IRM permet de mesurer la taille de la brèche

### - Traitement

- Les réinsertions chirurgicales sont possibles et donnent des résultats d'autant meilleurs qu'elles sont précoces et réalisées chez des sujets jeunes dont la coiffe est indemne de lésions dégénératives.

- Le traitement conservateur

Le plus souvent, ces patients sont traités par la physiothérapie et dès que la période aiguë est passée, avec une rééducation basée sur le renforcement des muscles abaisseurs de l'épaule.

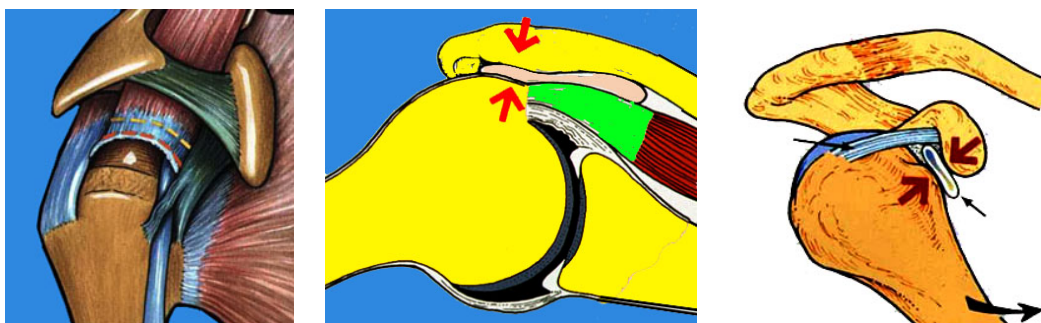
On peut obtenir une abduction correcte grâce à la compensation par le deltoïde, mais il persiste une insuffisance de la coiffe, en particulier du sus-épineux et très souvent s'installe un conflit douloureux entre trochiter et acromion.

## 2 - Les ruptures sur coiffes dégénérées

Les ruptures de la coiffe surviennent le plus souvent chez des sujets dont les tendons de la coiffe ont déjà subi des lésions dégénératives. Elles surviennent donc chez des sujets de 35 à 60 ans. Ces patients décrivent des douleurs anciennes sous acromiales avec des signes de conflit que nous verrons plus loin. Des traumatismes parfois minimes peuvent dans ces conditions provoquer des ruptures plus ou moins complètes de la coiffe (surtout le sus-épineux).

Les signes d'impotence liés à la rupture sont les mêmes que dans le cas précédent.

L'évolution de la rupture se fait vers une récupération de l'abduction active mais avec une baisse de la force.



La brèche existante est responsable d'un conflit du trochiter avec l'acromion. Il peut y avoir aussi un conflit antérieur

- La douleur peut être quasi permanente, majorée par l'élévation au dessus du plan des épaules et associée à une douleur nocturne empêchant le patient de dormir sur son épaule.

Le conflit direct du trochiter avec la voûte acromiale lors de l'élévation antérieure, provoque des douleurs chroniques, c'est ce qu'on appelle l'arc douloureux (NEER). En général les douleurs existent vers 60° d'abduction (parfois jusqu'à 120°) et elles cèdent au delà.

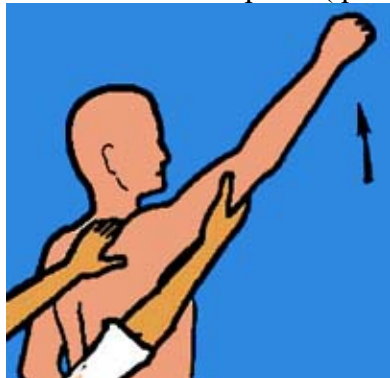Il y a souvent des craquements douloureux à ce niveau.

- **L'examen** cherche des **douleurs** en avant de l'acromion, à la palpation, ainsi que lors des **mouvements associant antépulsion+rotation interne** (NEER, HAWKINS, YOCUM)

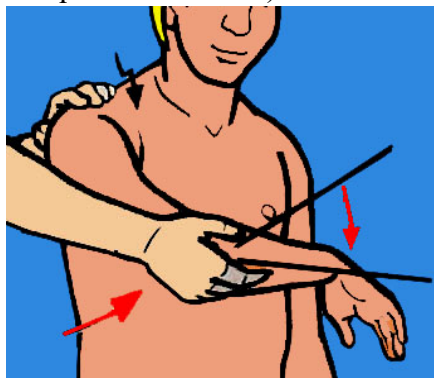
- Signe de NEER : L'examineur est derrière le patient et il aide avec sa main, à faire une élévation antérieure, provoquant une douleur bien connue du patient.

- Signe de HAWKINS : on élève en avant le bras du patient à 90° (coude fléchi à 90°). On imprime un mouvement de RI de l'épaule en abaissant l'avant-bras. On provoque la douleur.

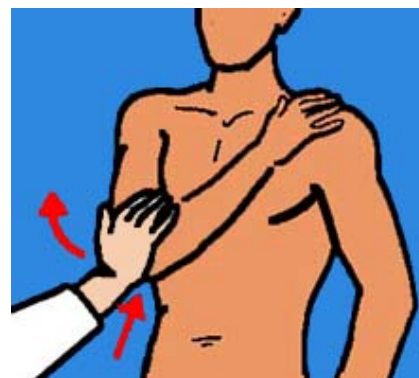
- Signe de YOCUM : la main est posée sur l'autre épaule et le patient essaie de soulever le coude, sans soulever son épaule (qu'on bloque avec la main).



Signe de NEER



Signe de HAWKINS



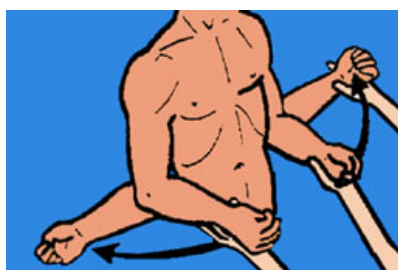
Signe de YOCUM

### Chercher l'atteinte de la rotation externe active


La rotation externe (RE) se recherche :

Soit coude au corps en mesurant de façon comparative l'amplitude et la force des rotateurs.

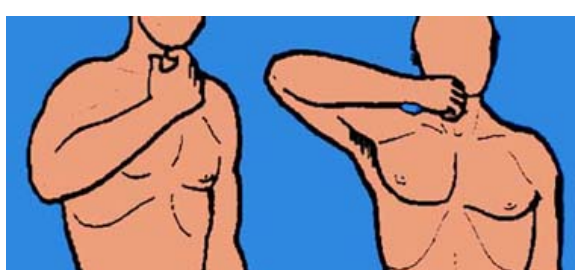Soit à 90° d'abduction. Lorsque la RE est nulle, on ne peut amener sa main à sa bouche et l'on compense en élevant son bras en abduction (signe du clairon).



RE coudes au corps



RE en abduction de 90°



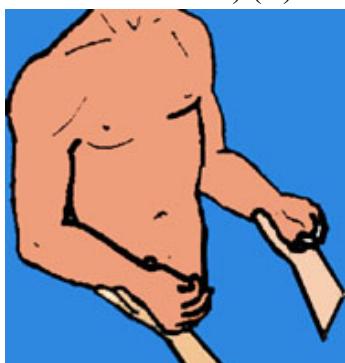
RE nulle: signe du clairon

### Chercher l'atteinte de la rotation interne active


La rotation interne active dépend surtout du sous-scapulaire.

On peut tester sa force en s'opposant à la rotation interne, coude au corps et mains en avant (A).

On peut aussi faire mettre la main derrière le dos (test d'amplitude de la RI) et demander au patient d'écartier sa main de son dos. S'il peut le faire, c'est que le sous-scapulaire est efficace (Test de GERBER ou "Lift off") (B).



Test de RI contrariée



Test de GERBER ou "Lift off")

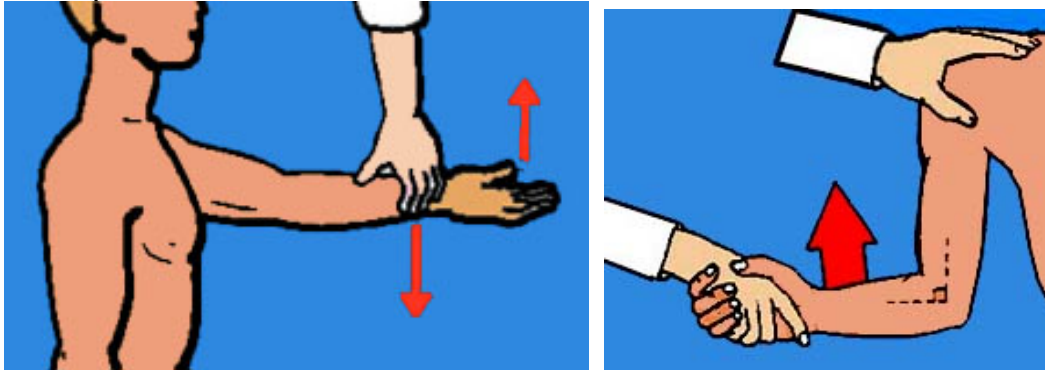


- Chercher l'atteinte du tendon du biceps

Il y a des douleurs au niveau du tendon du biceps car le biceps dans sa portion intra-articulaire peut être concerné par le conflit et présenter des signes d'inflammation ou de dégénérescence : On provoque une mise en tension du biceps dans ces deux manœuvres :

Le "palm up test" se recherche en élévation antérieure, coude étendu et paume tournée en haut. (Le biceps est supinateur, donc sollicité dans cette position). Le patient doit s'opposer à une pression verticale sur le poignet. Douleur provoquée sur le trajet du biceps, en cas de tendinite.

Le test de YAGERSON se recherche en flexion du coude à 90°. On s'oppose à la flexion du coude en sollicitant le biceps.



Douleur dans la coulisse bicipitale provoquée par le "palm-up test"

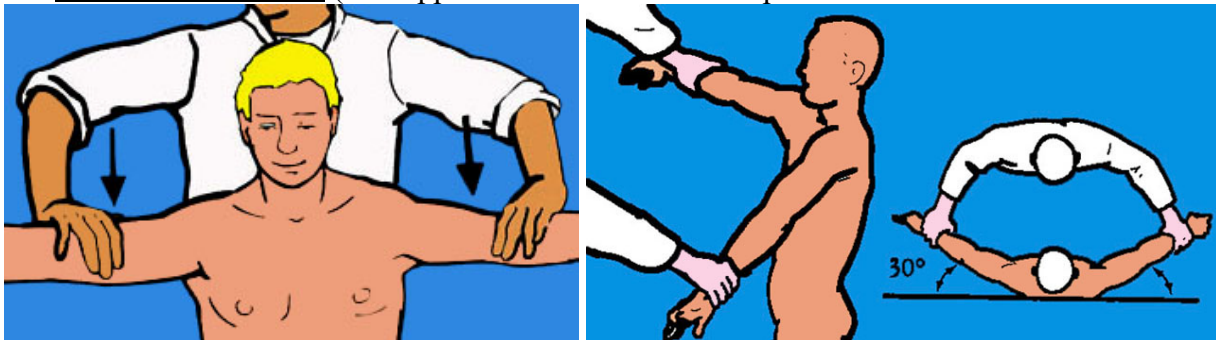
et le test de YERGASON

D'autres signes précisent plus finement quels tendons de la coiffe sont rompus

- Chercher l'atteinte du tendon du sus épineux :

- Amyotrophie de la fosse sus épineuse.

- Manœuvre de JOBE (on s'oppose à l'abduction en antépulsion de 30° et en rotation interne).

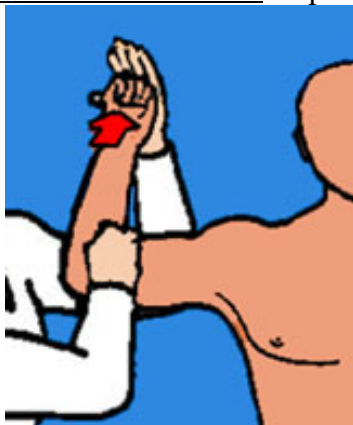


Manœuvre de JOBE

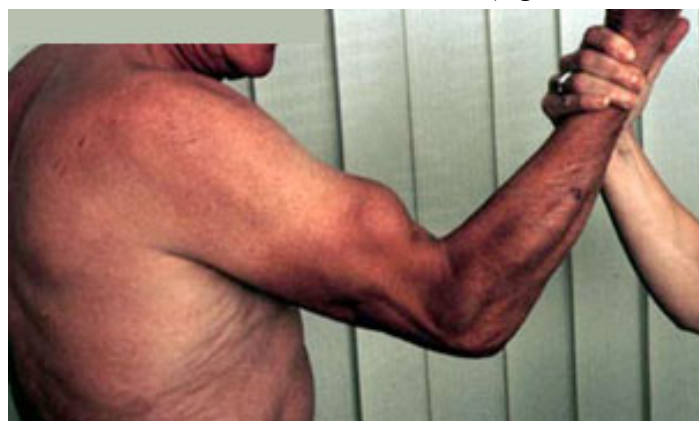- Chercher l'atteinte du tendon du sous épineux :

- Amyotrophie de la fosse sous épineuse

- Manœuvre de RE active en position d'abduction à 90° contre résistance (signe de PATTE).



Signe de PATTE (RE contrariée)



Rupture du tendon du long biceps


- Rupture du long biceps :

La rupture s'accompagne d'une boule d'apparition soudaine au niveau du bras. Mise en évidence de la boule, lors de la flexion contrariée de l'avant bras sous le bras.

- Rupture du sous scapulaire :

Rotation externe passive exagérée par rapport à l'autre épaule.

Diminution de la force de RI active à 90° et main dans le dos (test de GERBER).

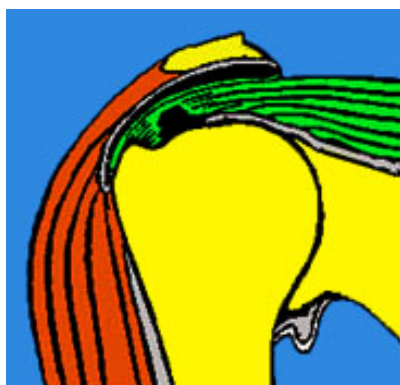
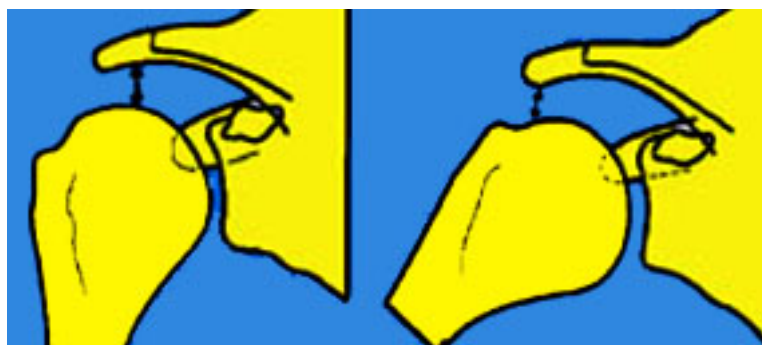


Signe de GERBER : La rotation interne doit être complète et le sous-scapulaire doit avoir de la force et résister

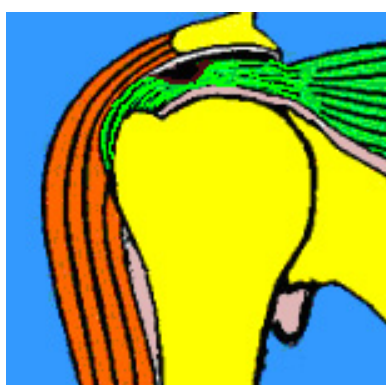
Les radiographies simples

Elles peuvent montrer des remaniements au niveau du trochiter et de la face inférieure de l'acromion (voire une arthrose sous acromiale).

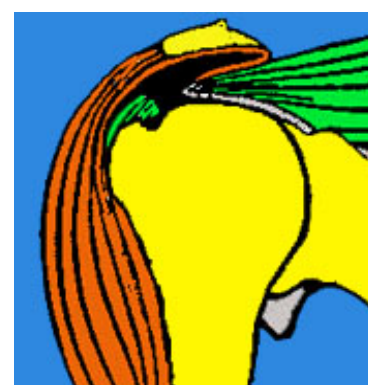
Un pincement sous acromial (inférieur à 7 mm) devient significatif d'une rupture ou d'une usure de la coiffe.



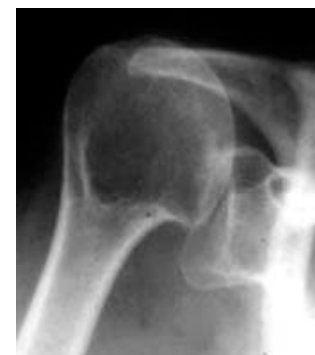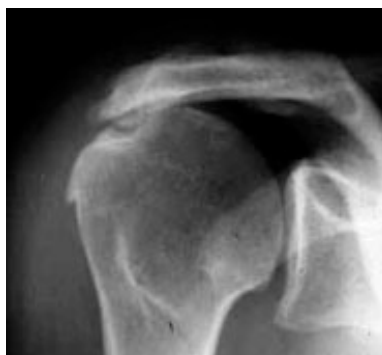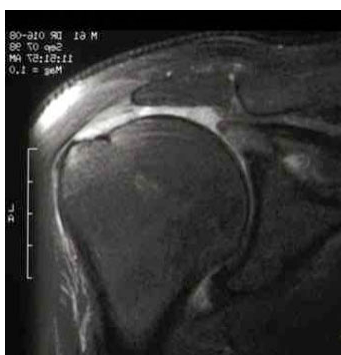Rupture partielle inférieure



Rupture partielle supérieure

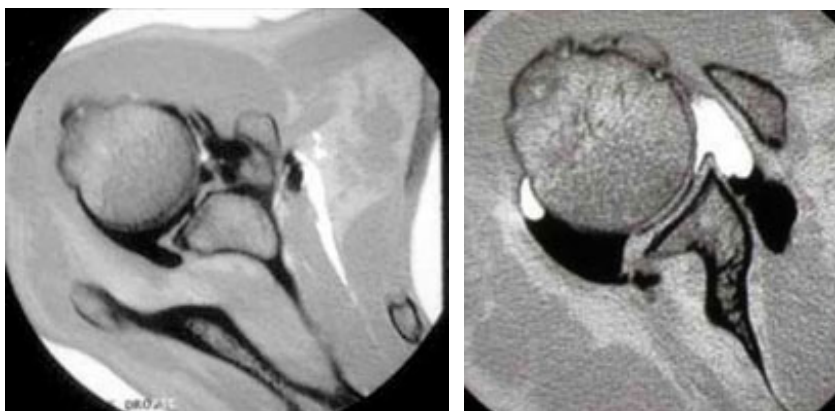

Rupture totale



Exemple de l'évolution radiologique possible après rupture de la coiffe

L'arthrographie de l'épaule, parfois couplée au scanner (arthro-scanner) ou l'IRM précisent l'importance de la rupture, la localisation et la rétraction des tendons et dans les cas anciens, l'état de dégénérescence graisseuse des muscles correspondant (qui rendra illusoire une réinsertion).



Signes de dégénérescence graisseuse du sus-épineux

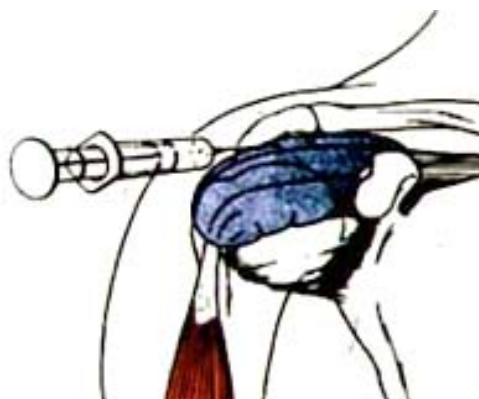
### **Le traitement des ruptures de coiffe avec conflit sous-acromial**

#### Le traitement médical

Il consiste à soulager les douleurs par un traitement symptomatique et par la rééducation

Cette rééducation sera longue et opiniâtrement entretenue par les patients. Elle consiste en un renforcement de la force musculaire qui progressivement doit diminuer le conflit. Tous les muscles doivent être renforcés, autant les abducteurs que les abaisseurs de l'épaule et les rotateurs. L'amyotrophie doit être combattue et prévenue.

Le test de Neer consiste à infiltrer la bourse sous acromiale et il apporte l'indolence immédiate dans les conflits mécaniques. Il s'agit surtout d'un test diagnostique car il ne peut pas être répété trop souvent. Les AINS améliorent les douleurs ainsi que la physiothérapie.



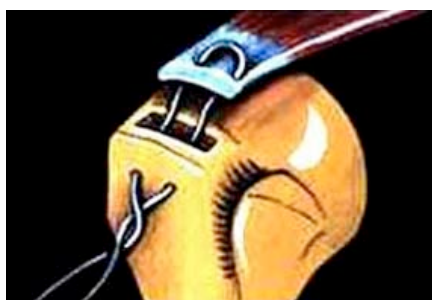#### Le traitement chirurgical

- Les réparations chirurgicales directes de la coiffe sont parfois possibles, lorsque la brèche n'est pas très large, on peut la fermer simplement par des sutures. Dans les cas plus anciens, rétractés, on réalise alors une réinsertion des tendons rompus avec des fils trans-osseux, dans une tranchée osseuse que l'on prépare au niveau du trochiter.

La cicatrisation est obtenue après une longue immobilisation en position d'abduction (4 à 6 sem).

La rééducation est très longue. Les résultats sont inconstants et sont jugés sur l'indolence ainsi que sur la force musculaire récupérée.

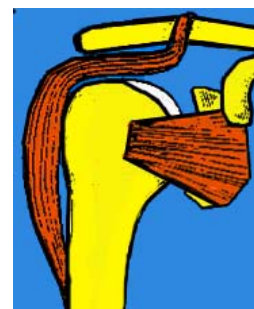Les réparations de la coiffe ont été tentées avec divers procédés : transfert du sous-scapulaire, du deltoïde sur les tendons de la coiffe, une translation du sus et du sous-épineux.



Réinsertion dans une tranchée osseuse



Suture après libération des muscles



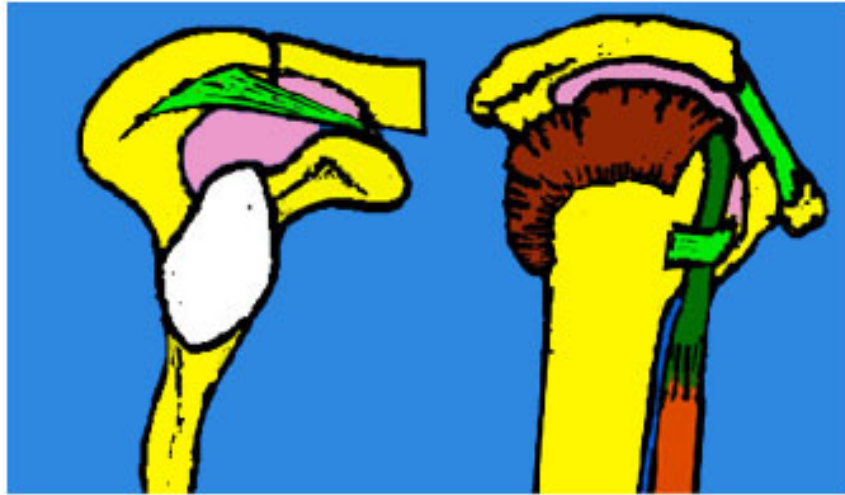
Transfert du deltoïde

2 - Le traitement palliatif tentera de soulager des douleurs, en cas d'échec du traitement médical.

\* L'acromioplastie de NEER

Lorsque la réparation n'est pas possible, l'acromioplastie consiste à réséquer la partie inférieure de l'acromion pour élargir le défilé sous-acromial. Cette opération peut se faire chirurgicalement par un abord direct court, ou par arthroscopie. L'acromioplastie sera envisagée pour des patients âgés ou présentant une rupture trop importante pour être suturée.

On peut faire une libération plus large encore dans des cas plus graves (PATTE)



Opération de Neer : acromioplastie

---

## LES DOULEURS DE L'ÉPAULE

Pour les épaules douloureuses en rapport avec un traumatisme récent, se reporter aux chapitres précédents. Les étiologies en rapport avec des douleurs chroniques sont nombreuses, la plus fréquente est la pathologie dégénérative de la coiffe des rotateurs.

**L'interrogatoire** s'attache à préciser :

- l'âge, bilatéralité des symptômes ou unilatéralité (épaule dominante), les antécédents, l'activité sportive, professionnelle, la notion de traumatismes anciens.
- Caractères de la douleur : siège précis, irradiation, ancienneté, circonstances déclenchantes.
- Degré de l'impotence fonctionnelle
- La raideur avec les gestes ou fonctions devenues impossibles
- L'instabilité (luxation, subluxation, appréhension)

### **Diagnostic**

#### Examen

- Inspection : voir une saillie anormale des reliefs anatomiques (voir anatomie de surface)
- Palpation : recherche systématique des points douloureux (voir palpation)
- Recherche des amplitudes de mobilités comparativement (voir mobilité) présence d'un arc douloureux entre 60° et 120° (accrochage à la montée ou à la descente).
- Rechercher la limitation de la mobilité passive (capsulite ++ ou arthrose ou PR)
- Tester la force des muscles (en l'absence de raideur) (deltoïde, trapèze, biceps, coiffe des rotateurs externes et les rotateurs internes).

#### Pathologie de la coiffe des rotateurs

- Test de JOBE + (sus-épineux)
- Test de la RE à 90° d'abduction, RE active ou contrariée, (manœuvre de PATTE) (sous-épineux et petit rond).
- Evaluer la force de RI du sous-scapulaire en testant la RI coude au corps avec la main en avant ou le Signe de GERBER ou "lift off test" (évalue aussi la RI en position maximum de rotation).
- Tester le biceps ("palm up"), sa force et voir son aspect pendant la contraction (rupture et parfois signe de la boule).

#### Conflit sous-acromial

Signes de NEER, HAWKINS, YOCUM.

#### Instabilité de l'épaule

- Test de l'appréhension ou signe de "l'armé" du bras (instabilité antérieure)
- Test de l'appréhension de l'instabilité postérieure (poussées antéro-postérieures sur le bras à 90° de flexion)
- Tests de laxité : "sulcus test" de NEER de l'hyperlaxité inférieure, tiroir antéro-postérieur
- Ressaut dynamique (surtout net sous anesthésie)

#### Bilan radiologique

Face en rotation neutre, interne et externe. Profil de coiffe (Lamy) et profil de glène (Bernageau)

Bilan biologique inutile (sauf fonction du contexte).

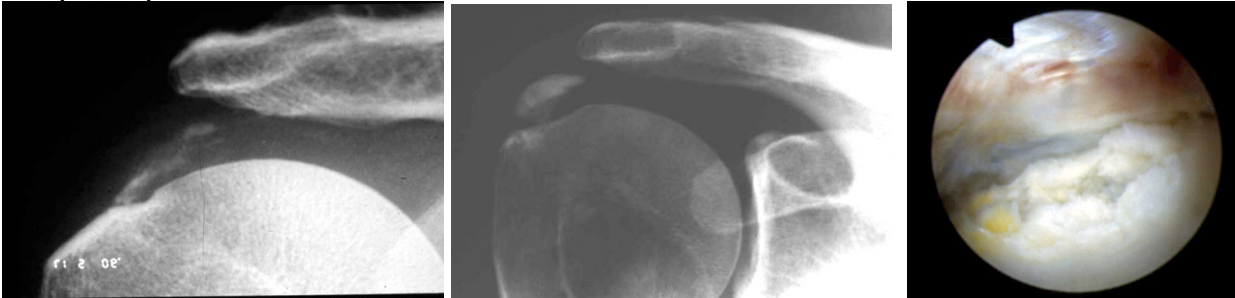
#### **Diagnostic étiologique**

Il est fait sur l'interrogatoire et sur l'examen clinique et il pourra s'aider des examens d'imagerie décidés en fonction du bilan radio initial : Arthro-scanner, IRM, rarement scintigraphie osseuse. L'EMG sera rarement demandé, sauf pour le diagnostic différentiel.

**La capsulite rétractile** : évolution phase inflammatoire et hyperalgique, puis raideur globale.  
Traitement de la douleur, puis kinésithérapie passive et balnéothérapie.

Pathologie de la coiffe des rotateurs

- Tendinopathie (parfois calcifiante - radio) calcifications que l'on peut enlever sous arthroscopie
- Ruptures partielles ou totales

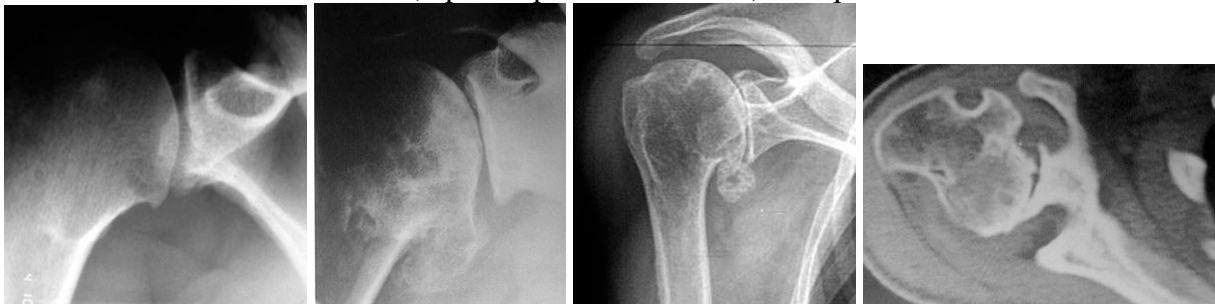

Arthrites

- Douleur et inflammation ++.
- Contexte infectieux (germe banal ou BK)
- Contexte de rhumatisme inflammatoire (PR ou psoriasis ou spondylarthrite ankylosante).
- Contexte d'atteinte des ceintures (PPR ou HORTON) ou maladie métabolique (arthropathies destructrices, chondrocalcinose articulaire).

**Arthroses**

Omarthroses centrées ou excentrées, après rupture de la coiffe, avec pincement sous-acromial.



**Lésions traumatiques anciennes**

Instabilité ancienne : signes cliniques, lésions radiologiques (encoche céphalique, rebord de glène, bourrelet (scanner)).

Lésions acromio-claviculaires anciennes.

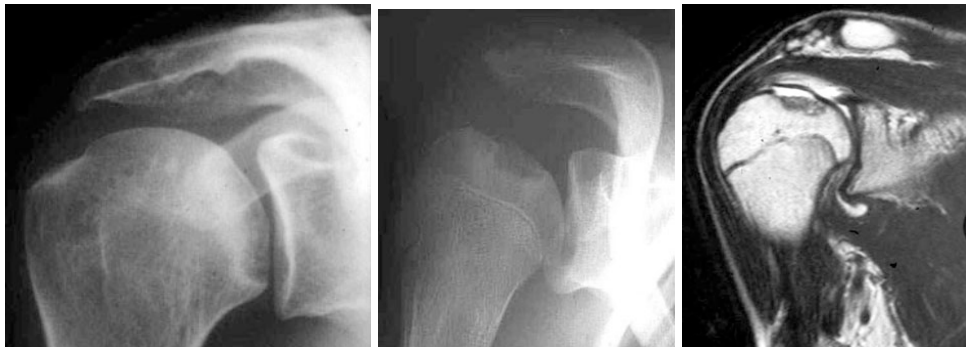Fractures du trochiter anciennes

Attention aux luxations postérieures passées inaperçues : raideur, radio de profil

Ostéonécrose aseptique de la tête humérale

Rare, favorisée par corticothérapie, éthyilisme, maladie des caissons, drépanocytose etc...

Radio, scanner et surtout IRM.

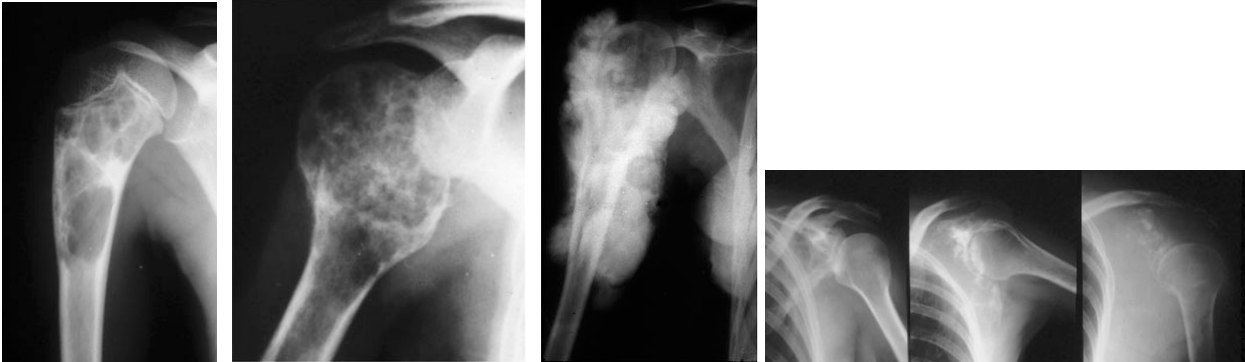

Autres arthropathies :

- hémophiliques
- neurologiques
- pagétiques

### Tumeurs

- Tumeurs synoviales (synovites villo-nodulaires hémopigmentées, ostéochondromatose, et tumeurs synoviales malignes).
- Tumeurs bénignes de la tête humérale, de l'omoplate ou de la clavicule (rares).
- Tumeurs métastatiques possibles.



Kyste osseux

Chondrosarcome

ostéosarcome

métastase

### Diagnostic différentiel

Névralgies cervico-brachiales.

Autres douleurs de la région par lésions osseuses de l'omoplate et de l'humérus, syndrome des scalènes, douleurs projetées (cardiaques, plèvre et poumon).

### Conclusion

Le diagnostic des douleurs de l'épaule est avant tout basé sur l'interrogatoire et l'examen.

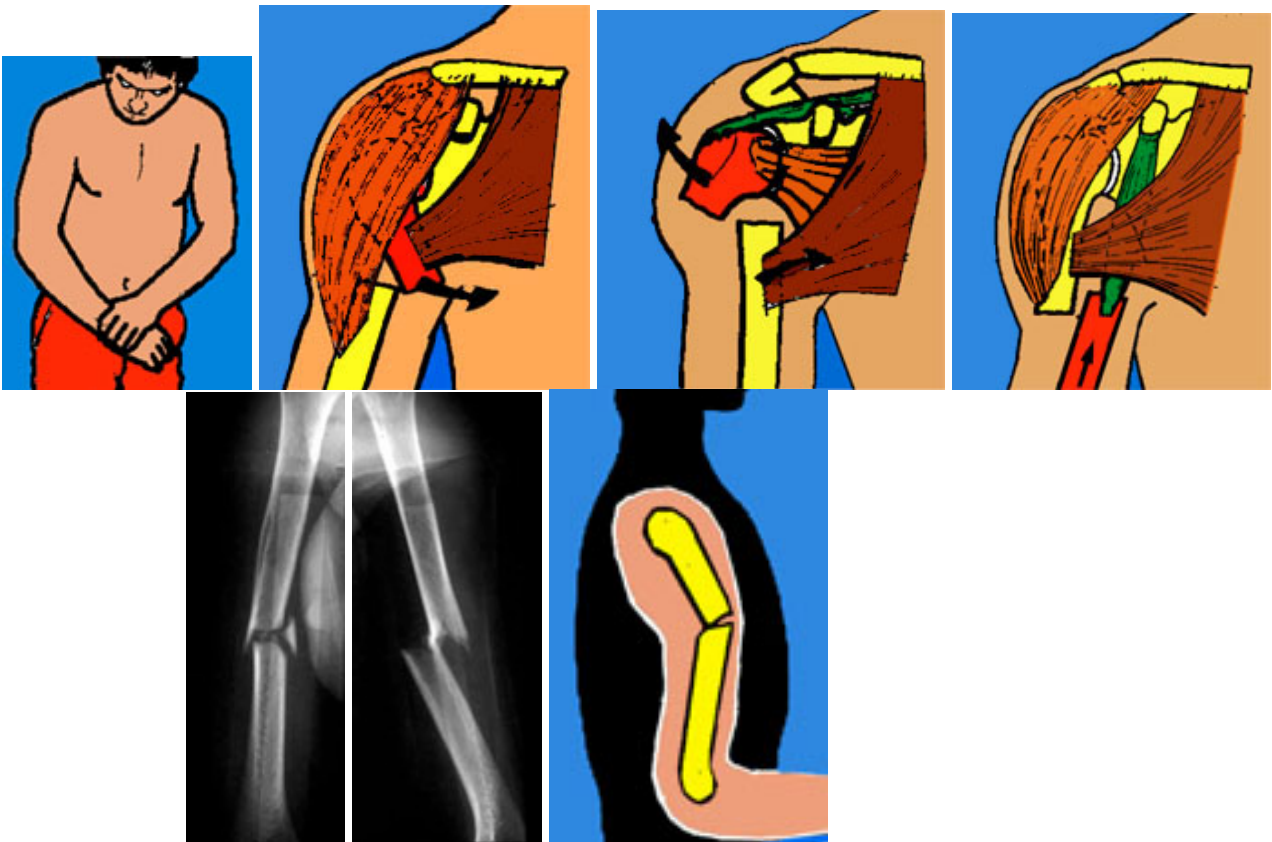
La majorité des cas tourne autour des problèmes de la coiffe des rotateurs.

-----

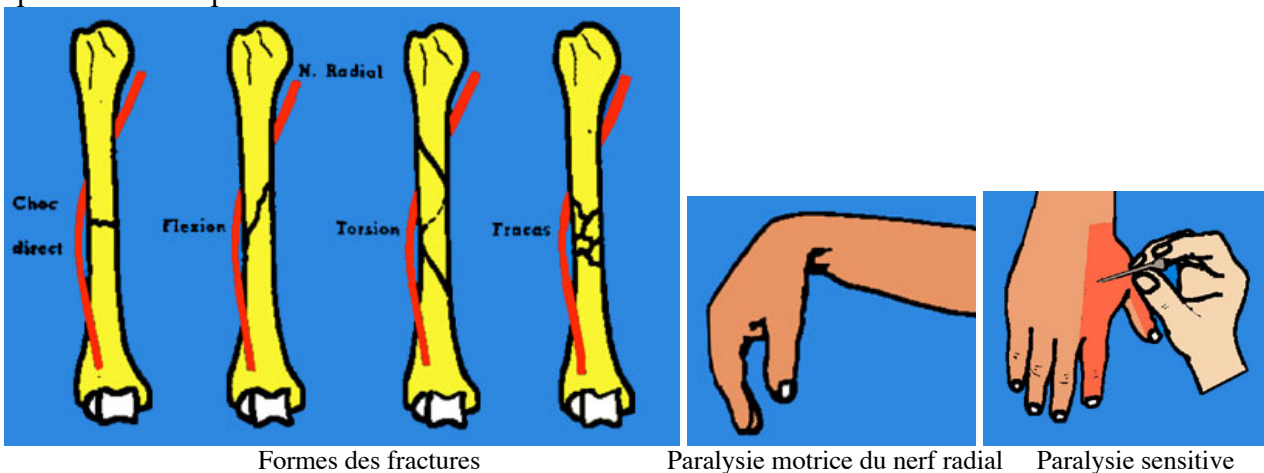
## FRACTURES DE LA DIAPHYSE DE L'HUMÉRUS

Ces fractures peuvent être dues à des chocs directs comme à des traumatismes indirects transmis par le coude. L'impotence fonctionnelle est alors totale et le blessé soutient son bras avec la main opposée.

- La déformation est parfois évidente, elle dépend de la hauteur du trait de fracture et de sa situation par rapport aux insertions musculaires :
- Quand la fracture siège entre le grand pectoral et le deltoïde, le fragment proximal bascule en dedans et le fragment distal bascule en dehors attiré par le deltoïde.
- Quand la fracture siège entre le sous-scapulaire et le grand pectoral, le fragment distal est attiré en dedans par le grand pectoral.
- Quand la fracture siège sous le deltoïde, le fragment distal chevauche le fragment supérieur car il est attiré vers le haut par le coraco-biceps et par le coraco-brachial. De profil il y a souvent une angulation antérieure.



La radiographie montre la forme et la situation du trait de fracture. Il peut être transversal, oblique, spiroïde ou complexe.



Formes des fractures

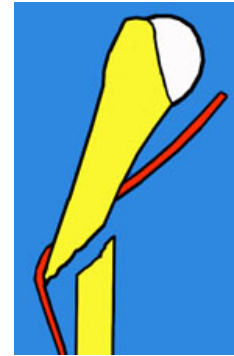
Paralysie motrice du nerf radial

Paralysie sensitive



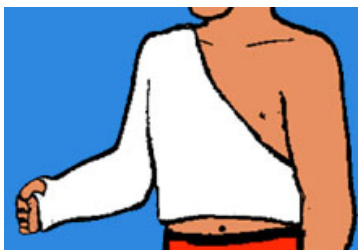
### Les complications immédiates

- L'ouverture à la peau du foyer de fracture est rare.
- Les lésions nerveuses sont plus fréquentes, soit par compression, soit par embrochage par un fragment. La lésion nerf radial provoque une paralysie des extenseurs du poignet et une anesthésie du pouce et de l'index à la face dorsale. Les autres nerfs sont moins souvent lésés.
- Les lésions des vaisseaux huméraux existent, d'où l'absolue nécessité de chercher l'existence du pouls radial devant toute fracture du bras.

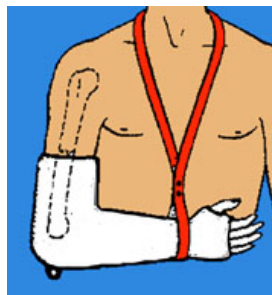


### Traitement orthopédique des fractures de l'humérus

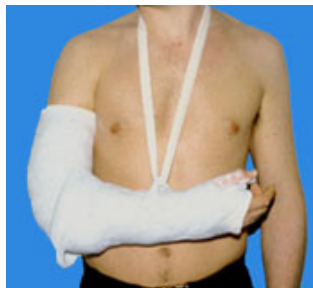- L'immobilisation d'une fracture peu ou pas déplacée implique, pour être rigoureuse, l'immobilisation des articulations sus et sous jacentes et justifie donc un plâtre thoraco-brachial en position de rotation neutre (c'est-à-dire la main orientée vers l'avant). Il s'agit d'un procédé souvent jugé lourd et inconfortable, auquel on peut préférer le "plâtre pendant" (cf plâtres)
- Le "plâtre pendant" permet une réduction progressive, en cas de petit chevauchement surtout. Il maintient la réduction par le simple poids du plâtre (son rôle n'est pas de contenir le foyer de fracture). Il agit en position debout ou assise par la pesanteur et lorsque le blessé est couché, on peut installer une légère traction grâce à une ficelle avec un poids appliqué dans l'axe de l'humérus sur le plan du lit (1 kg à 2 kg). On pourra le remplacer au bout de 20 jours par un tuteur simple en plastique. La mobilisation douce du coude et de l'épaule sera faite sous la protection de l'appareil.
- La consolidation sera acquise habituellement entre 6 à 9 semaines. L'appareil est enlevé au bout de 5 semaines progressivement. Les pseudarthroses sont rares.



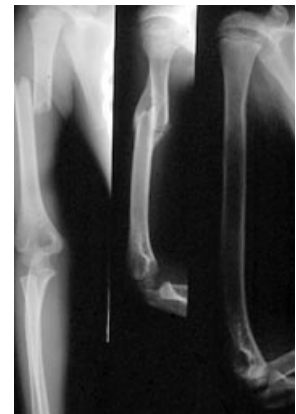
Plâtre thoraco-brachial



"Plâtre pendant"



Fracture d'enfant, adaptation du cal



### - Traitement chirurgical

Il peut être systématique pour certains, pour permettre la mobilisation précoce.

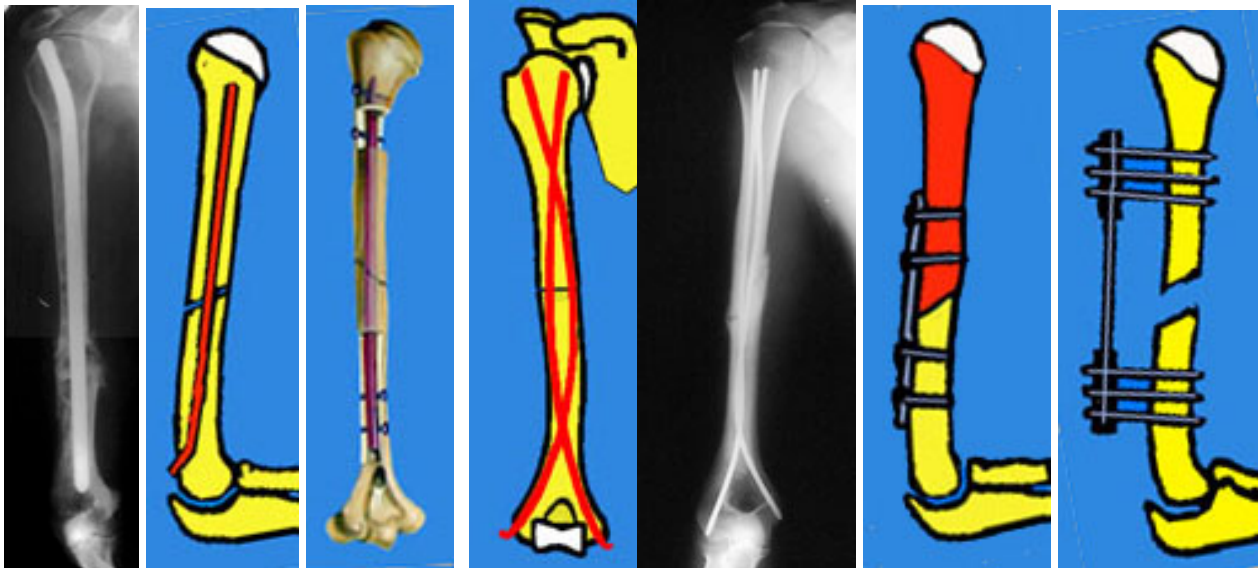
Il est indiqué en cas de paralysie complète du nerf radial car il permet de dégager le nerf et de vérifier l'absence d'une lésion directe et de faire une ostéosynthèse stabilisatrice.

#### L'enclouage

Il peut être réalisé par le haut (trochiter) ou par le bas (par la fossette olécranienne). Il peut être réalisé sans ouvrir le foyer de fracture. Le clou peut être de gros calibre (7 à 10 mm) ou il peut y avoir plusieurs broches (Hacketal) ou des petits clous élastiques. L'enclouage permet une rééducation rapide du coude et de l'épaule.

#### L'ostéosynthèse par plaque

Elle présente plusieurs inconvénients importants : nécessité d'un abord chirurgical large avec le risque de dévitaliser les fragments, de disséquer le nerf radial et de le traumatiser parfois. Ce traitement favorise parfois les pseudarthroses. La plaque peut être mise en arrière, pour les fractures diaphysaires moyennes (ou en dedans) et en dehors pour les fractures plus basses. L'ostéosynthèse par plaque reste une bonne méthode pour les fractures basses et pour les fractures métaphysaires.



Clous par en haut, par en bas, verrouillé Clous élastiques Plaque Fixateur externe

### Le fixateur externe

Le fixateur est utilisé surtout en cas de fracture ouverte avec de graves lésions des parties molles. Les greffes osseuses peuvent être associées d'emblée aux ostéosynthèses par clou et par plaque, mais elles sont surtout utilisées dans les pseudarthroses.

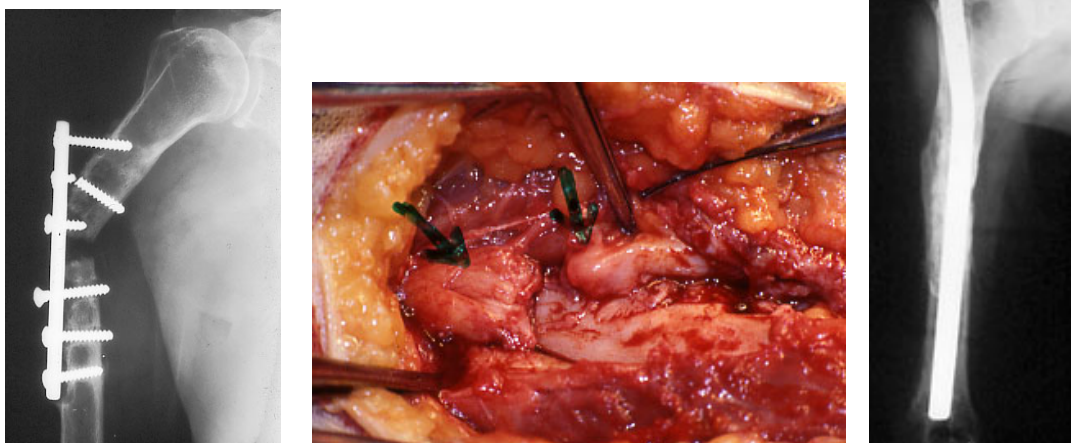### Complications

Les cals vicieux sont surtout le fait du traitement orthopédique et des déplacements secondaires. Ils entraînent rarement une gêne fonctionnelle malgré le raccourcissement ou l'angulation. Ils entraînent parfois des compressions nerveuses secondaires par englobement dans le cal ou par compression. Ils peuvent justifier une correction chirurgicale par ostéotomie, associée à une neurolyse du radial.

Les pseudarthroses sont fréquentes après les ostéosynthèses par plaques et le traitement orthopédique, l'enclouage est donc la méthode de choix pour traiter aussi les pseudarthroses.

Les paralysies radiales consécutives à des fractures fraîches ou à des complications secondaires peuvent être simplement surveillées par E.M.G., surtout si elles sont partielles et ce n'est qu'en cas d'absence de récupération après réduction et consolidation que l'on envisagera alors une exploration chirurgicale (au bout de 8 semaines).

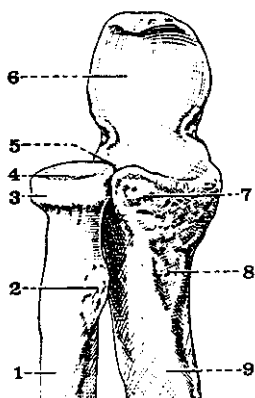
Devant un déficit complet, il paraît logique à certains de réaliser l'exploration rapidement mais beaucoup de chirurgiens préfèrent attendre et ne se décider qu'en fonction des signes de récupération nerveuse à l'EMG.



Pseudarthrose après ostéosynthèse par plaque avec de plus section du nerf radial Traitement par clou + décortication

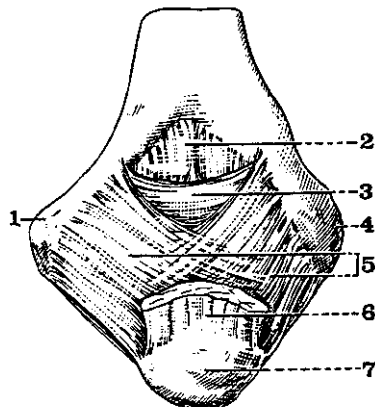
## LE COUDE

### RAPPEL ANATOMIQUE (D'APRES BOUCHET ET CUILLERET)



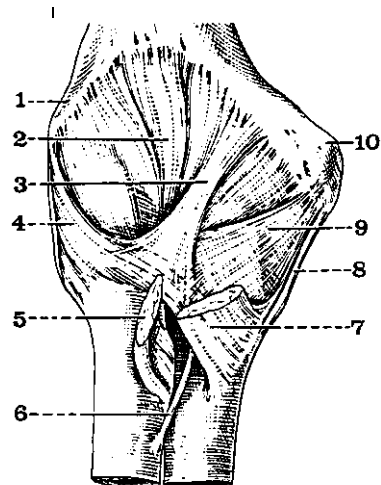
Vue antérieure des extrémités supérieures  
du radius et du cubitus droit

- 1 diaphyse du radius
- 2 Tubérosité bicipitale
- 3 Pourtour de la tête radiale
- 4 Cupule radiale
- 5 Petite calité sigmoïde du cubitus
- 6 Grande calité sigmoïde du cubitus
- 7 Apophyse coronoïde
- 8 Diaphyse du cubitus



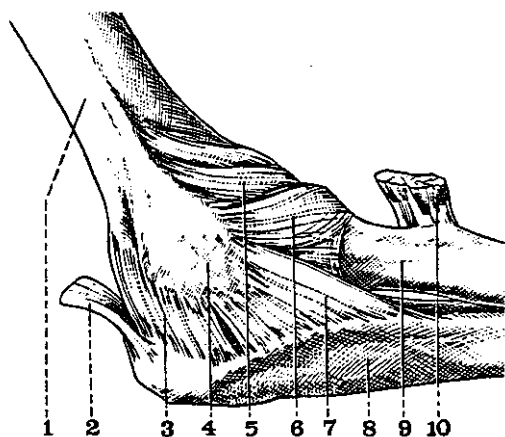
Vue postérieure de l'articulation du  
coude droit

- 1 Epitrochlée
- 2 Fibres profondes dhuméro-olécraniennes
- 3 Fibres moyennes huméro-humérales
- 4 Epicondyle
- 5 Fibres superficielles obliques
- 6 Tendon du triceps brachial
- 7 Olécrane



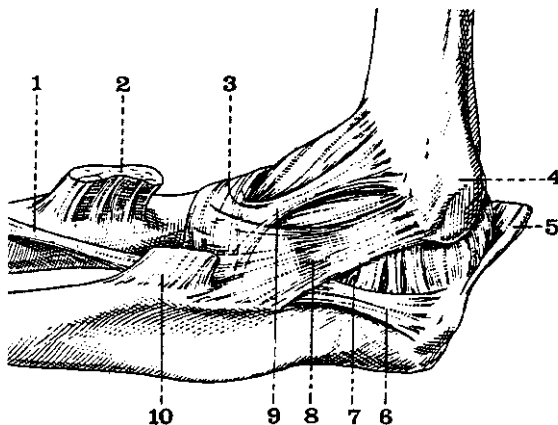
Face antérieure de l'articulation du coude

- 1 Epicondyle
- 2 Capsule articulaire
- 3 Faisceau oblique interne (du ligament antérieur)
- 4 Faisceau antérieur du ligament latéral
- 5 Tendon du biceps brachial
- 6 Corde ligamentaire de Weitbrecht
- 7 Tendon du brachial antérieur
- 8 Faisceau moyen du ligament interne
- 9 Faisceau antérieur du ligament interne
- 10 Epitrochlée



Face externe (ou latérale) de l'articulation du coude  
droit

- 1 diaphyse humérale
- 2 Tendon du triceps brachial
- 3 Faisceau postérieur du ligament latéral externe
- 4 Epicondyle
- 5 Capsule articulaire
- 6 Faisceau antérieur du ligament latéral externe
- 7 Faisceau moyen du ligament latéral externe
- 8 Diaphyse cubitale
- 9 Col du radius
- 10 Tendon du biceps brachial

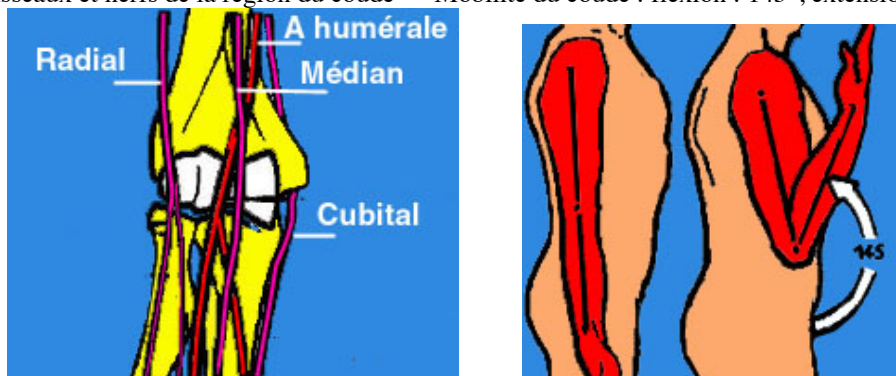


Face interne (ou médiale) de l'articulation du coude  
droit

- 1 Corde ligamentaire de Weitbrecht
- 2 Tendon du biceps brachial
- 3 Ligament annulaire
- 4 Epitrochlée
- 5 Tendon du triceps brachial
- 6 Ligament de Cooper
- 7 Faisceau postérieur du ligament latéral interne
- 8 Faisceau moyen du ligament latéral interne
- 9 Faisceau antérieur du ligament latéral interne
- 10 Tendon du brachial antérieur

L'articulation du coude présente des rapports très étroits avec plusieurs éléments vasculo-nerveux, ce qui explique les atteintes possibles lors des luxations et des fractures du coude.

Vaisseaux et nerfs de la région du coude      Mobilité du coude : flexion : 145°, extension : 0°



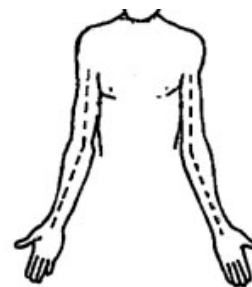
### La mobilité du coude

L'extension du coude est souvent dépassée de 10 à 15° chez des sujets hyperlaxes (recurvatum).  
La flexion atteint 145°.

La pronation : 70° et la supination : 75°, dépendent autant de la mobilité de l'articulation huméro-radiale et radio-cubitale supérieure que de l'articulation radio-cubitale inférieure.

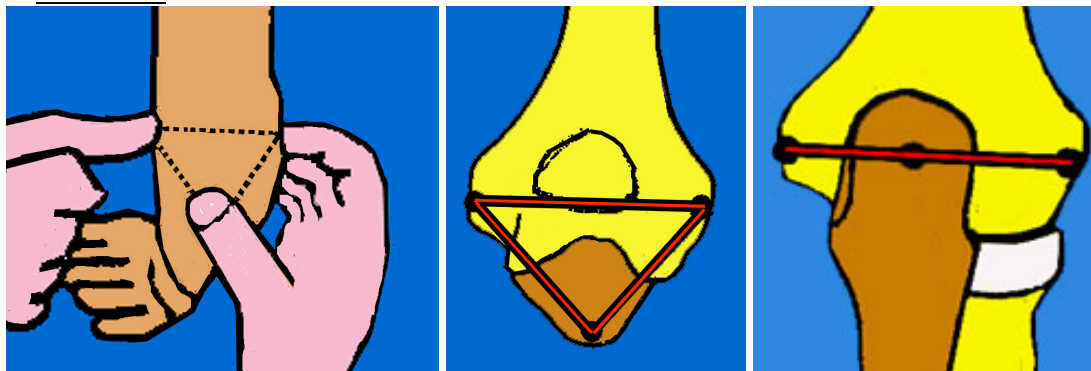
### Inspection- Palpation

Cubitus valgus : Lorsque le coude est en extension complète, il apparaît dans le plan frontal une déviation physiologique : le cubitus valgus physiologique, de l'ordre de 10°. Il doit être symétrique par rapport au côté opposé, une asymétrie est possible dans les suites des fractures du coude en particulier après les fractures supra-condyliennes (on peut la mesurer à l'aide d'un gonomètre).



La Palpation du coude apportent de nombreux éléments :

Palpation des 3 repères anatomiques du coude qui sont : l'olécrâne, l'épicondyle et l'épitrôchlée. Normalement ils sont "alignés" sur un coude en extension et ils forment un triangle équilatéral sur un coude en flexion à 90°.



La palpation de l'épicondyle est douloureuse dans l'épicondylite ou "tennis elbow" qui est la cause la plus fréquente de douleurs du coude. On l'attribue à une douleur sur l'insertion des muscles extenseurs communs. Le "tennis elbow" survient surtout entre 30 et 50 ans et il se manifeste pour tous les mouvements qui mettent en jeu l'hyperextension et lors de tout effort de préhension en extension. On peut sensibiliser l'examen par plusieurs tests :

- Fléchir le coude et mettre la main en flexion et pronation, puis étendre le coude : la douleur augmente sur l'épicondyle.

-S'opposer à l'extension du poignet lorsque le coude est étendu.

Traitement : Les infiltrations d'hydrocortisone amènent le plus souvent la sédation. Parfois, on doit plâtrer le poignet en extension pendant quelques semaines. Rarement la chirurgie est indiquée.

La palpation de l'épitrôchlée peut être douloureuse dans l'épitrôchléite des joueurs de golf, mais aussi dans les lésions du ligament interne (entorses) et dans les fractures-arrachements de l'épitrôchlée.

Juste en arrière de l'épitrôchlée, on palpe la gouttière épitrôchléo-olécrânienne dans laquelle passe le nerf cubital. Celui-ci peut être irrité par des conflits avec des ostéophytes lors de l'arthrose du coude. Il peut même y avoir des paralysies cubitales par compression, qui nécessitent la libération du nerf et sa transposition en avant de l'épitrôchlée. On peut percevoir parfois, un gros nerf cubital hypertrophié (Maladie de Déjérine Sottas).

La palpation de l'olécrâne peut mettre en évidence un hygroma du coude qui se manifeste par la constitution d'une poche inflammatoire pleine de liquide et plus ou moins volumineuse, au niveau de la bourse séreuse olécrânienne. Elle peut être tendue et inflammatoire et peut s'infecter.

La palpation de la tête radiale peut se révéler douloureuse dans les séquelles de fracture de la tête. La pression entre le condyle et la tête peut être sensibilisée par des mouvements de pro supination imprimés par l'autre main. La douleur de l'interligne est recherchée dans l'arthrose et les ostéochondrites disséquantes.

La palpation antérieure du coude permet de repérer le tendon du biceps et en dedans de lui le pouls huméral. En dehors la gouttière bicapitale externe avec le nerf radial en profondeur.

### **Radiographie**

Le bilan standard de face et de profil permet de reconnaître un certain nombre de lésions : (en dehors des lésions traumatiques fraîches faisant l'objet du prochain chapitre).

L'arthrose se manifeste comme au niveau des autres articulations, par le pincement articulaire, la condensation sous-chondrale les ostéophytes et les corps étrangers.

Une ostéochondrite disséquante du condyle se manifeste par un défaut du contour du capitellum. Le fragment peut se détacher et venir se loger en avant (corps étranger) et provoquer des blocages.

Une myosite ossifiante peut se développer dans la profondeur du brachial antérieur : ostéome du brachial antérieur dans les suites des luxations du coude et des fractures supra-condyliennes. Cette complication est favorisée par les massages et les manœuvres de rééducation passives qui sont contre-indiquées, surtout chez l'enfant.

On peut voir des images de synostose radio-cubitale supérieure, bloquant complètement la prosupination. Le retentissement fonctionnel est important, surtout si la synostose n'est pas en position de légère pronation.

On peut voir des luxations de la tête radiale consécutives à des fractures de Monteggia anciennes (fractures du cubitus + luxation de la tête radiale) mal réduites, avec un cal vicieux du cubitus et une ascension progressive de la tête radiale (cf fractures).

La déformation est évolutive chez l'enfant, pouvant donner un cubitus valgus important et une paralysie progressive du nerf cubital ou du radial (parfois lors du traumatisme).

L'axe du radius passe normalement par le noyau du condyle externe.

L'axe du radius passe en avant du condyle externe dans la luxation antérieure.

### **Radiographies du coude en croissance**

Développement osseux de l'extrémité inférieure de l'humérus :

A la naissance, il n'existe que la diaphyse et une épiphyse entièrement cartilagineuse.

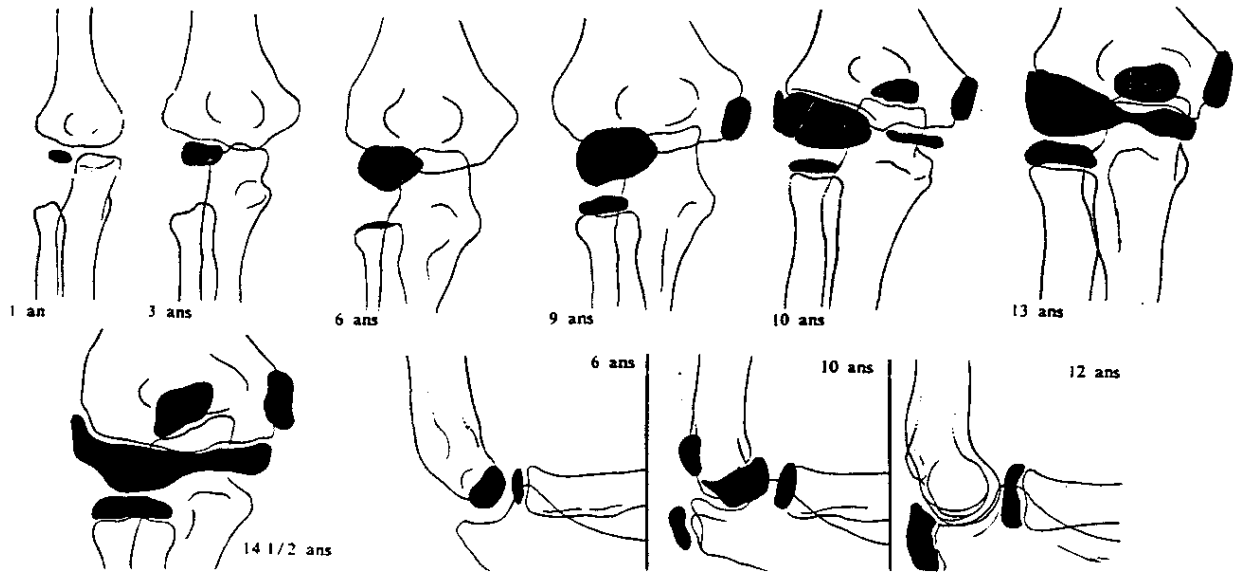
Entre l'âge de 1 an et 3 ans apparaît le point d'ossification condylien externe.

Vers 6 ans : apparition du point d'ossification de la tête radiale.

Vers 9 ans : apparition du point épitrochléen.

Vers 10 ans: apparition des points épicondylien et trochléen ainsi que le point olécrânien.

Vers 14 ans 1/2 : fusion des points condylien trochléen et épitrochléen



## LES LUXATIONS DU COUDE

Plus fréquentes chez l'adulte (l'enfant se fracture plus volontiers), elles se produisent à la suite d'une chute sur la main, en provoquant une sensation de déboîtement très douloureux et l'impotence du coude est totale.

1/ La luxation postéro-externe est la forme la plus fréquente.

Les ligaments internes sont rompus

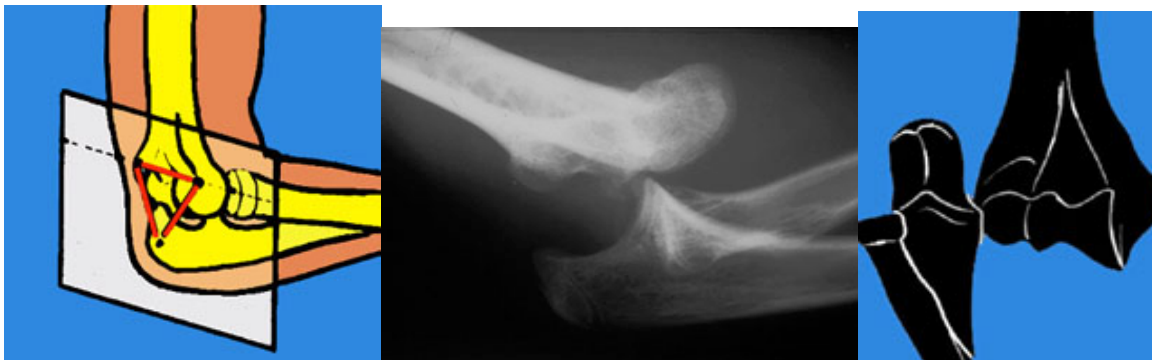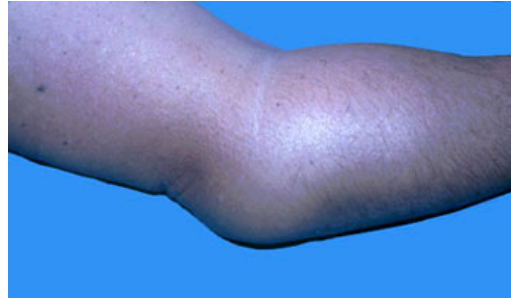A l'examen, déformation caractéristique :

- Le volume du coude est augmenté.
- Il y a un élargissement antéropostérieur.
- L'avant bras paraît plus court.
- L'olécrâne fait saillie en arrière.
- La palette humérale fait saillie en avant.
- Attitude en flexion + pronation

La palpation montre :

- En avant : le relief mousse de la trochlée.
- En arrière : la saillie de l'olécrâne en crochet.
- La cupule radiale devenue superficielle.
- Les 3 repères du coude sont modifiés :

L'olécrâne, l'épicondyle et l'épitrachée forment un triangle isocèle inversé. Le plan de ce triangle est oblique en bas et en arrière.



Rapports normaux des 3 repères du coude En cas de luxation postéro-externe, l'olécrâne fait saillie en arrière

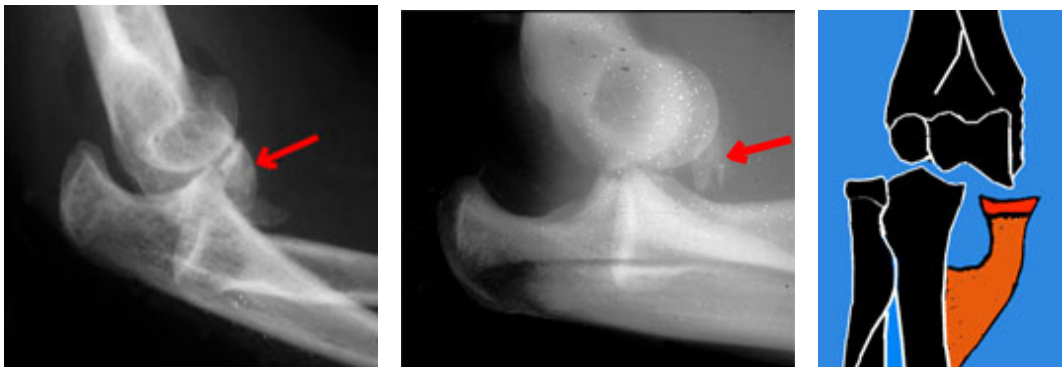
Rechercher d'emblée des complications

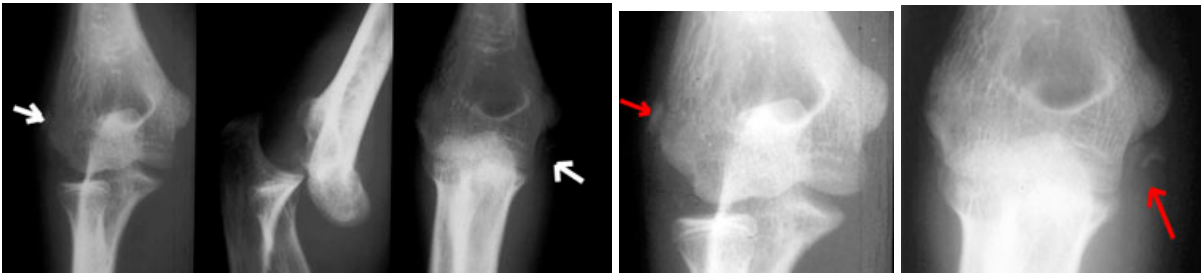
- L'ouverture est exceptionnelle.
- Compression vasculaire (recherche du pouls, chaleur, couleur)
- Compression nerveuse (sensibilité de la main, motricité)

La radio confirme la luxation et le déplacement postérieur du cubitus.

- Rechercher les lésions associées sur la radiographie :

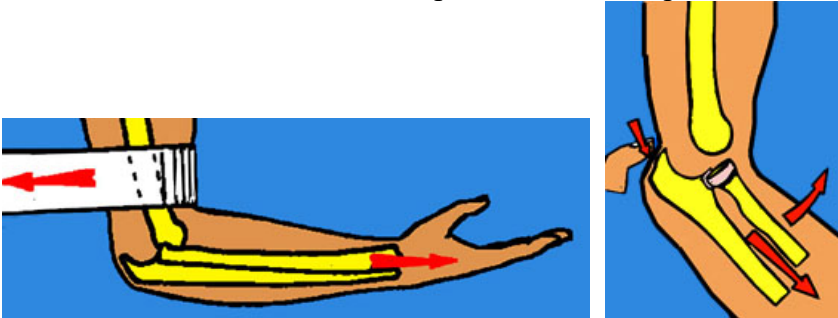
- . fracture de l'apophyse coronoïde
- . fracture de la tête radiale ou du col.





Luxation postérieure avec arrachement de l'épitrôchlée et de l'épicondyle

Traitement : la réduction sous anesthésie générale doit être faite rapidement. Elle est obtenue avec un déclic caractéristique, par une manœuvre de traction sur l'avant bras, en flexion du coude, avec une contre-extension du bras. On peut s'aider d'une pression sur l'olécrâne avec les pouces.



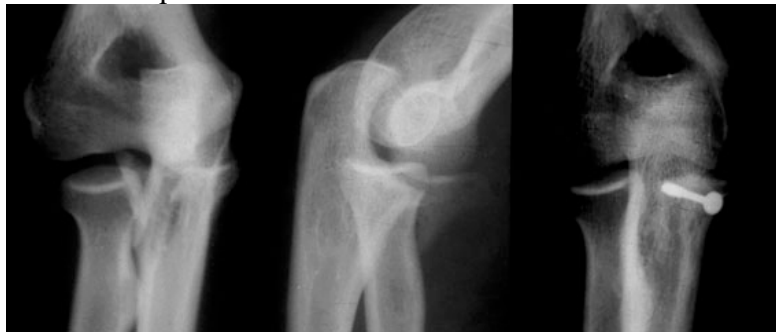La contention est assurée par une simple gouttière plâtrée postérieure en flexion à 90°, pendant 10 jours, en évitant toute compression antérieure, pour prévenir le syndrome de Volkmann.

Puis la rééducation active du coude est entreprise, sans massage ni mouvements passifs forcés, qui ont la réputation d'être générateurs d'ostéomes du brachial antérieur et de raideur.

L'évolution est en règle générale favorable sans séquelles.

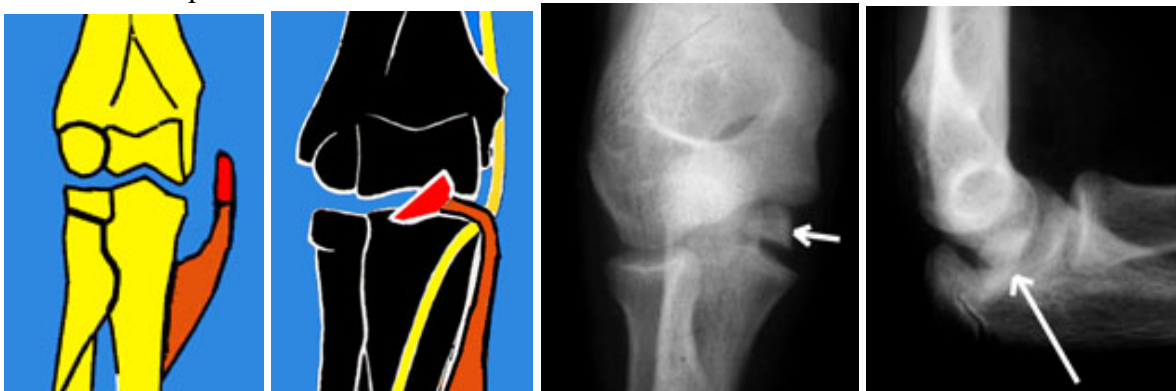
#### Complications

- Fracture de l'apophyse coronoïde qui se déplace en avant et qui peut rendre la réduction instable. Il faut dans ces cas intervenir pour fixer avec une vis le fragment osseux sur lequel s'insère le tendon du brachial antérieur et qui a donc tendance à s'écarter du cubitus avec la contraction.



Fracture de l'apophyse coronoïde : vissage

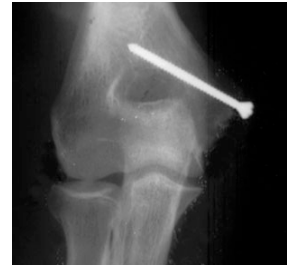- La fracture de l'épitrôchlée



Luxation postéro-externe du coude avec fracture de l'épitrôchlée et son interposition dans l'interligne



Le fragment osseux arraché est attiré vers le bas par les épitrochléens. Parfois le fragment vient s'interposer dans l'interligne articulaire au moment du bâillement. Cela explique l'impossibilité de réduire et il faut bien observer la radiographie qui montre le petit fragment. Une intervention s'impose pour fixer le fragment avec une vis



### Complications secondaires et tardives

#### - L'ostéome du brachial antérieur

C'est une complication rare depuis que l'on s'abstient de tout massage du coude après une luxation (surtout chez l'enfant).

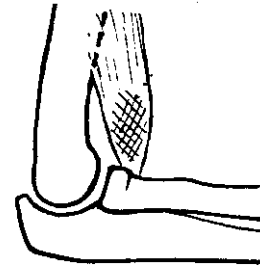
L'évolution de l'ostéome du brachial antérieur se fait en 3 phases :

1/ Gêne à la flexion extension, avec douleur antérieure et perception d'un empâtement dans le pli du coude. A ce stade la radio ne montre pas d'anomalie.

2/ La 2ème phase est caractérisée par l'apparition d'une ossification au bout de quelques mois, en avant de la palette humérale, dans l'épaisseur du brachial antérieur.

3/ En 18 mois environ, constitution d'une volumineuse ossification visible et palpable.

L'enraidissement du coude entraîne alors une gêne fonctionnelle importante.



- Les raideurs du coude (fibreuses) sont normalement rare après un traitement bien conduit et lorsqu'il n'y a pas d'autres lésions associées.

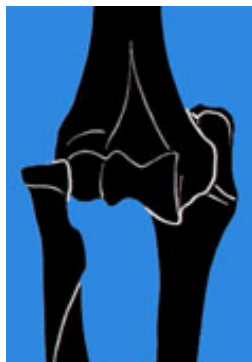- Les luxations récidivantes du coude sont rarissimes, elles sont parfois dues à des fractures de l'apophyse coronoïde (qui nécessitent alors une ostéosynthèse par une vis).

### 2/ Formes particulières de luxations :

- La luxation divergente du radius et du cubitus.

- La luxation trans-olécrânienne du coude est une luxation antérieure permise par une fracture de l'olécrâne à sa base ou à sa pointe.


- La luxation isolée de la tête radiale est rare et elle survient plutôt en association avec une fracture du cubitus (fracture de MONTEGGIA).



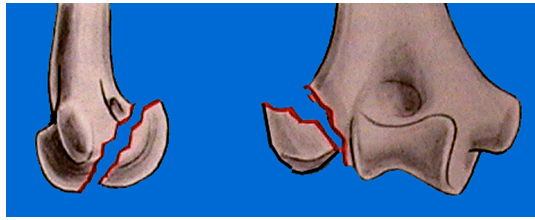
-----

## FRACTURES DU COUDE

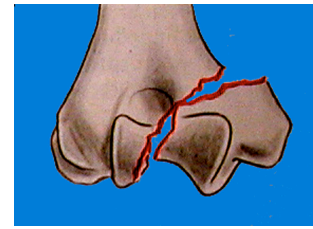
### Classification des fractures du coude



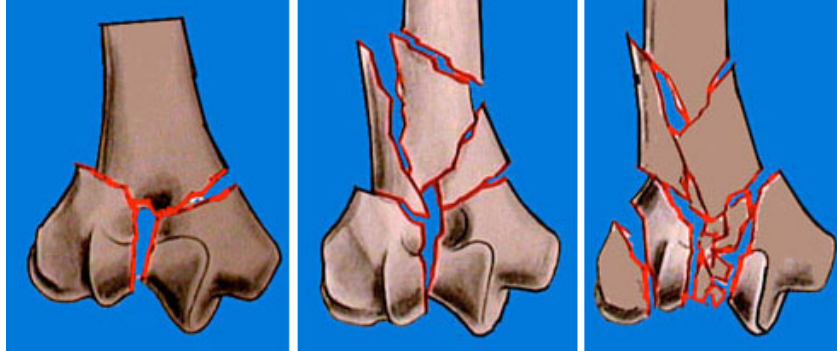
Fractures supra condylienne



Fracture du condyle externe



Fracture du condyle interne



Fractures sus et intercondyliennes

### FRACTURES SUPRA-CONDYLIENNES DU COUDE

Elles sont très fréquentes, surtout chez l'enfant (en moyenne à 8 ans)

Le siège des traits de fracture est le 1/4 inférieur de l'humérus, au dessus du capitellum et de la trochlée. Il passe souvent à travers la fossette olécrânienne qui représente une zone de fragilité.

Le trait est le plus souvent transversal,

#### Fracture supracondylienne la plus classique (hyperextension)

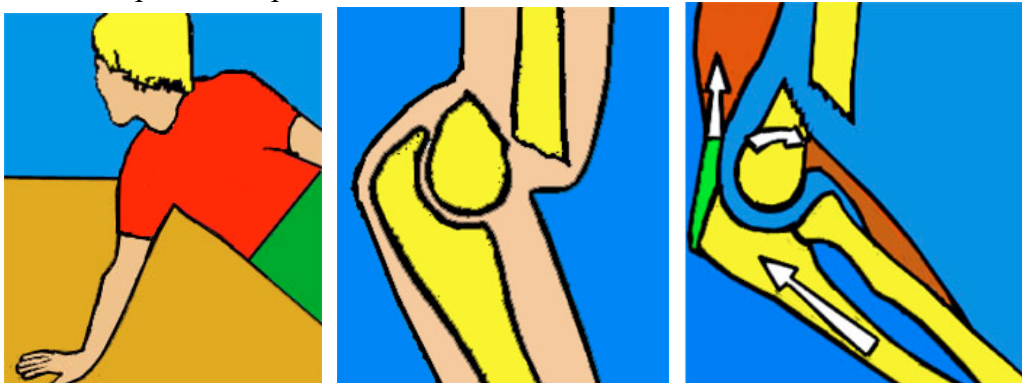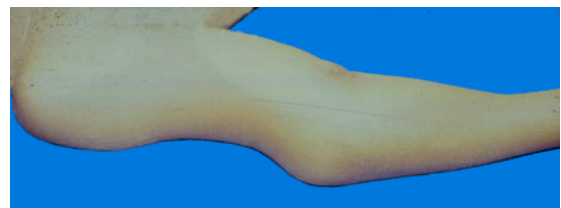
I/ Le mécanisme du traumatisme est dans 80 % des cas une chute sur la main avec le coude en hyperextension.

L'enfant raconte la sensation d'un craquement et d'une douleur aiguë, suivie d'une impotence fonctionnelle totale du membre supérieur. Il se présente dans l'attitude classique des traumatisés du membre supérieur, en soutenant son bras avec sa main opposée.

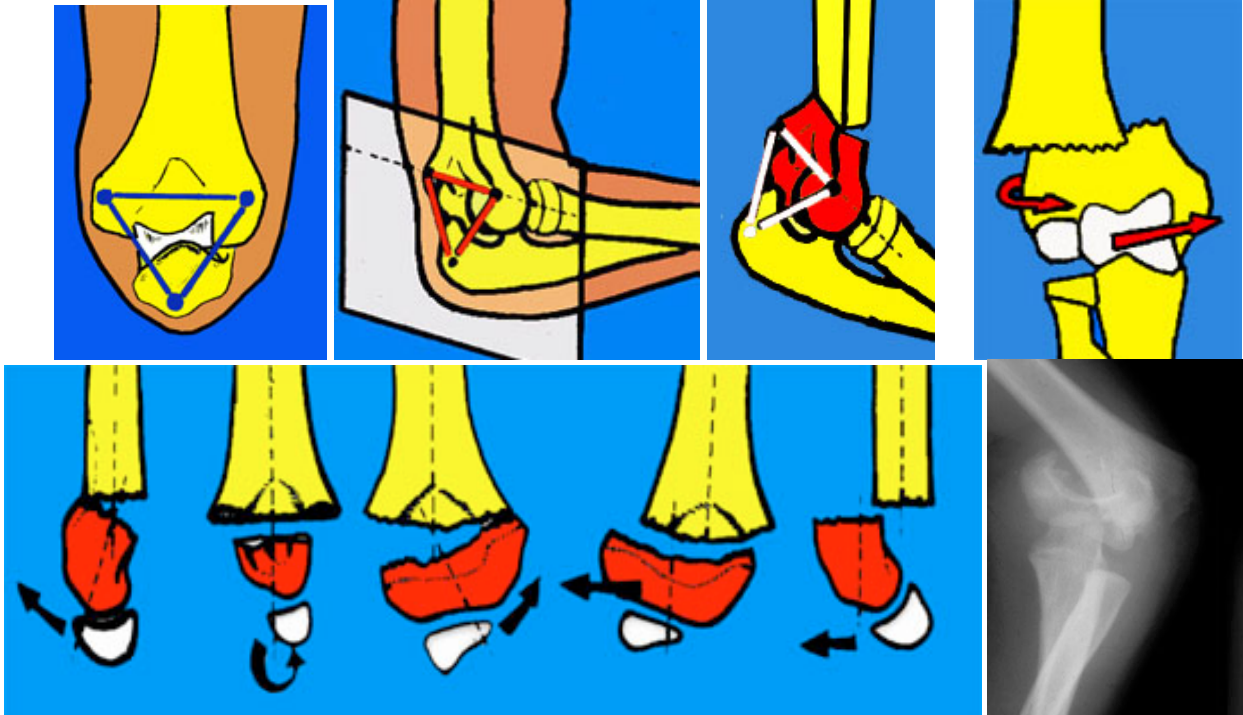
Inspection et palpation

- Déformation caractéristique en cas de déplacement :

- "Coup de hache" postérieur.
- Coude élargi d'avant en arrière.
- Saillie postérieure de l'olécrâne.
- Saillie du fragment proximal en avant au dessus du pli du coude, avec parfois ecchymose.
- Avant bras paraissant plus court.



- Les 3 repères du coude, épicondyle, épitrochlée et olécrâne gardent leurs rapports normaux et restent dans le même plan, mais le triangle isocèle formé par ces trois repères est basculé en arrière. Sur la radio de profil, l'épicondyle et l'épitrochlée ne sont plus dans le prolongement de l'humérus, La radiographie de face et de profil (comparative avec le côté opposé), permet d'apprécier le déplacement. Celui-ci peut être complexe en associant les 5 déplacements élémentaires qui sont : la bascule postérieure, la rotation, le varus, la translation externe et la translation postérieure. On définit 4 stades de déplacement. Stade 1 : fracture sans déplacement



Stade 2: angulation simple

Stade 3: déplacement ++

Stade 4: perte de contact des fragments.

### Complications immédiates

- L'ouverture cutanée est rare.

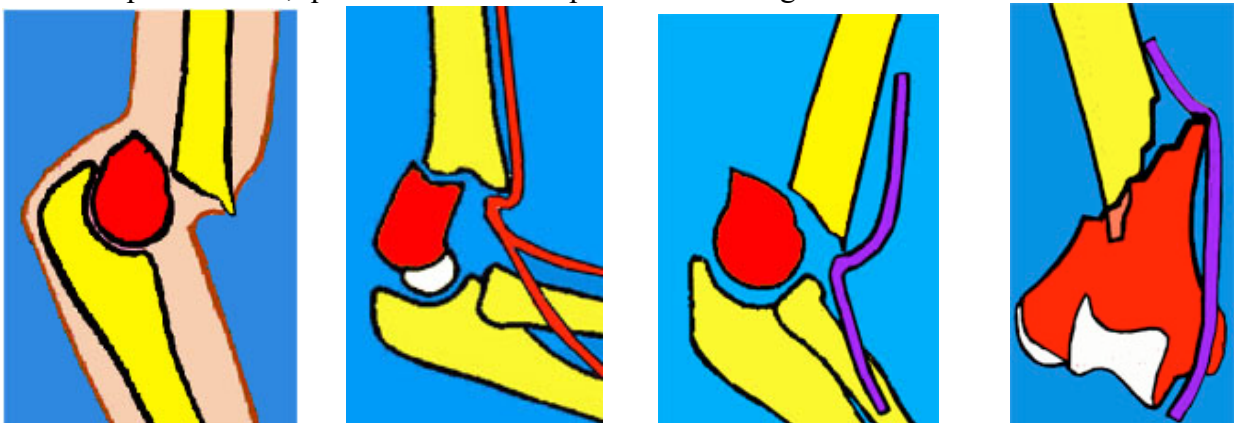
- La compression de l'artère humérale par la saillie du fragment diaphysaire, est possible.

Il faut rechercher d'emblée, le pouls radial et des signes d'ischémie, comme la pâleur de la main, la diminution de la chaleur de la main, des paresthésies dans l'avant bras et la main. Il faut surveiller la réapparition du pouls radial après réduction, en sachant qu'elle peut être retardée.

En cas de doute sur la vascularisation il faut faire un écho-doppler et éventuellement une artériographie, car il peut exister des plaies de l'artère et des dissections sous-adventicielles traumatiques, qui peuvent justifier un geste de restauration vasculaire, en urgence.

La compression des nerfs est à rechercher systématiquement par l'examen de la sensibilité cutanée.

Le nerf médian est le plus atteint, le nerf radial aussi, peut être comprimé par le fragment distal. Il est d'autant plus menacé, que la main est en supination et le fragment inférieur incliné en varus.



Ouverture cutanée

Compression de l'artère humérale

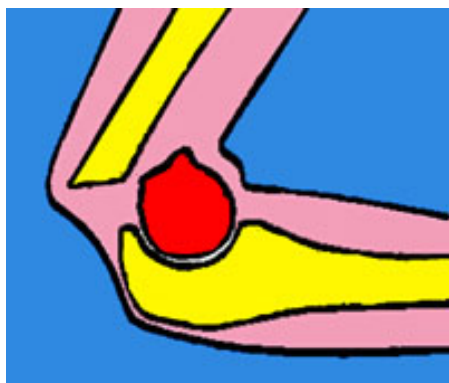
du nerf médian

du nerf cubital

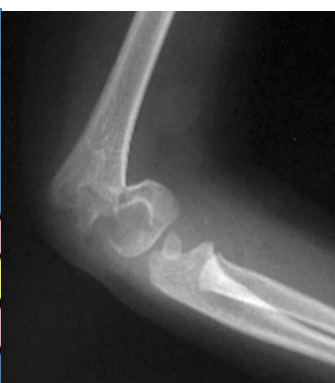
II/ Forme particulière : les fractures en flexion.

Parfois le traumatisme est **une chute sur le coude** lui-même et le déplacement se fait **en flexion** (20 % des cas).

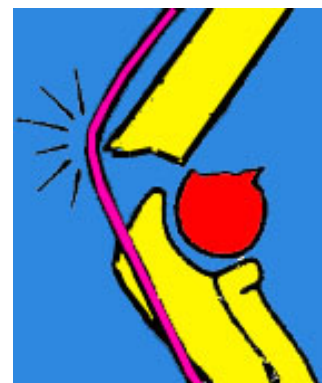
Il y a une saillie en arrière du fragment diaphysaire qui peut menacer le nerf cubital et ouvrir la peau. Le fragment inférieur peut refouler l'artère humérale en avant.



Fracture en flexion



Lésion possible du nerf cubital



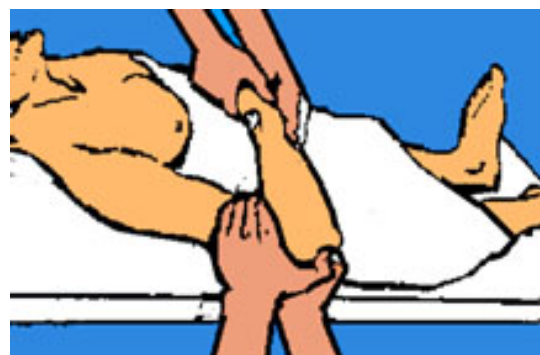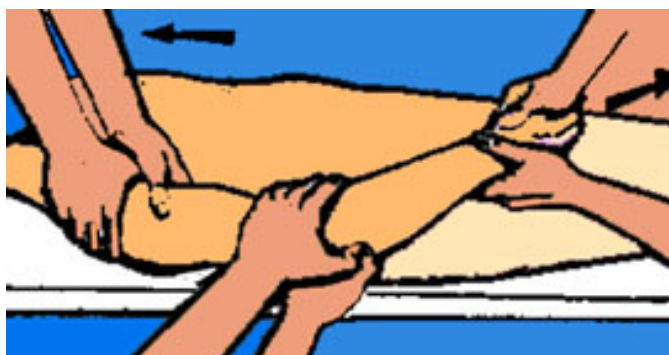### **Traitement orthopédique des fractures supra-condyliennes en hyperextension**

- Les fractures sans déplacement doivent être immobilisées par une gouttière plâtrée postérieure bien garnie pendant 3 semaines, en surveillant l'éventualité d'un déplacement secondaire.

La mobilisation douce est ensuite entreprise, progressivement.

- Les fractures déplacées seront réduites.

La réduction orthopédique par manœuvres externes, combine la traction pour désenclaver les fragments, la correction de la translation et la mise en flexion, qui est la position de stabilité.



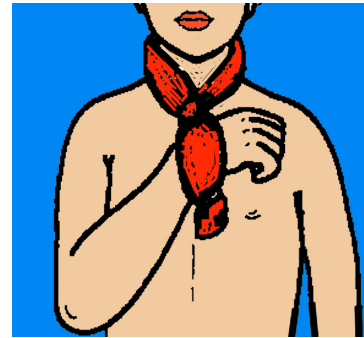
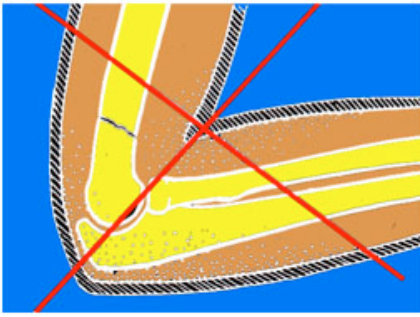
- L'immobilisation plâtrée, dans cette position de stabilité en hyperflexion, était jadis classique. Elle n'est plus pratiquée, en raison du risque d'ischémie aiguë par compression de l'artère humérale, par l'œdème et le plâtre, avec installation rapide d'un syndrome de Volkmann (rétraction ischémique des fléchisseurs).

Le plâtre est donc fait, en flexion à 90° ou 100° et en pronation et il n'est pas circulaire. Il s'agit d'une gouttière plâtrée postérieure, bien garnie de bandes de mousse spéciale ou de coton cardé.

Un plâtre circulaire peut être confectionné à condition d'être bien garni, d'être fendu, d'être surveillé pour dépister les premiers signes de compression et d'être alors écarté.

La méthode de BLOUNT, coude maintenu fléchi à 120° pendant 4 semaines, évite le plâtre.

Il est fondamental de savoir dépister les premiers signes du Syndrome de Volkmann, dès leur apparition et de les expliquer aux blessés pour qu'ils reviennent immédiatement au moindre doute. Il est en effet urgent d'écartier sans attendre tout élément compressif (plâtre trop serré, coude trop fléchi).



Compression par plâtre trop serré en flexion. Syndrome de VOLKMANN

Méthode de BLOUNT

Ces premiers signes du syndrome de Volkmann sont :

- Une main cyanosée avec sensation de picotements
- Des douleurs à l'avant bras
- Une disparition rapide des mouvements de la main.

Très rapidement, se constitue alors la rétraction ischémique des fléchisseurs avec la griffe irréductible caractéristique :

- Flexion du poignet
- Hyper Extension des métacarpo-phalangiennes
- Flexion des phalanges.
- Si l'on fléchit le poignet, les phalanges distales s'étendent et si l'on étend le poignet, les phalanges distales fléchissent.

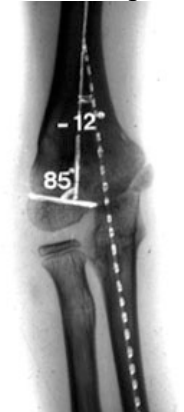
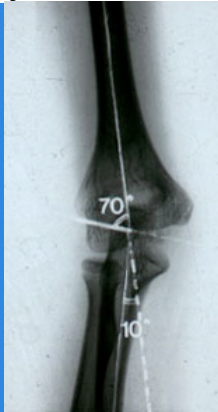
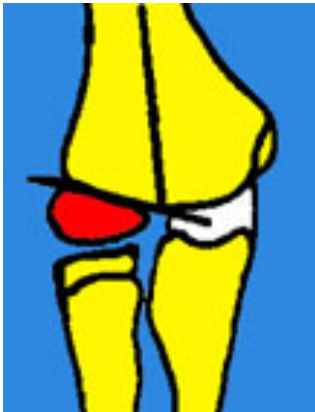
Il s'agit d'une complication grave que l'on ne devrait plus voir, car elle peut être prévenue.

La correction nécessite une intervention chirurgicale secondaire très délicate de libération complète des muscles fléchisseurs à l'avant-bras.

Le contrôle de la réduction sous plâtre est indispensable et doit être répété pour dépister les déplacements secondaires. Les clichés de contrôle sont parfois difficiles à lire surtout chez l'enfant.

Sur le profil, il faut obtenir un angle entre le condyle externe et la palette humérale de  $45^\circ$  en avant.

Sur la face, il faut obtenir le valgus physiologique du coude mais, sur un coude plâtré en flexion il est impossible de juger ce critère. Il faut avoir recours à la mesure de l'angle de BAUMANN, entre l'axe de l'humérus et de la jonction du condyle externe et de la palette qui doit être de  $70^\circ$ .



Angle de Baumann  $70^\circ$

Cal vicieux en varus

### Le traitement orthopédique par traction continue

Une broche traverse le cubitus, loin du nerf cubital et un étrier de traction permet une traction verticale, l'avant bras étant soutenu par un système de suspension.

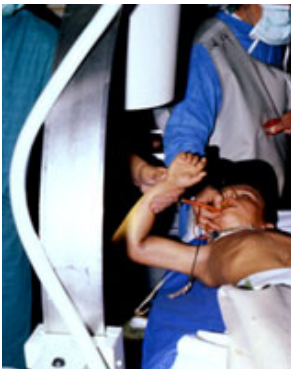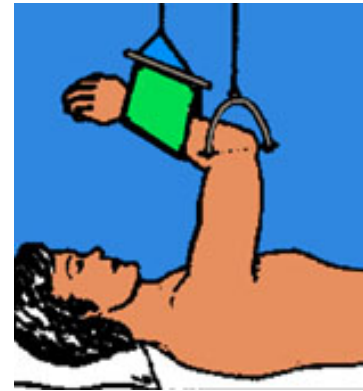
On peut également, dans certains cas, utiliser un système complémentaire de traction divergente, appliqué sur la diaphyse.

La réduction est obtenue progressivement et la consolidation est suffisante au bout de 3 semaines (chez l'enfant), pour commencer la mobilisation (entreprise doucement dès le début).

Cette méthode permet d'obtenir de bons résultats dans des grands déplacements.

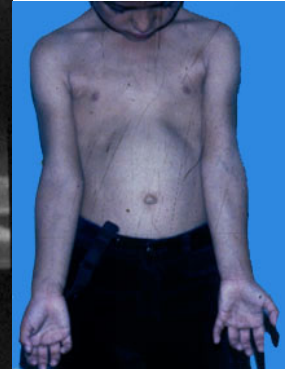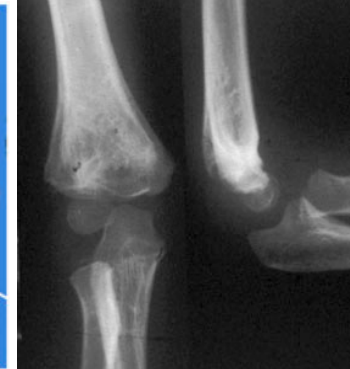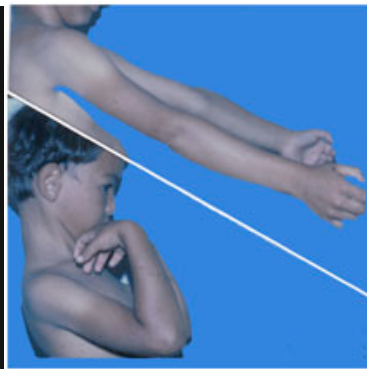
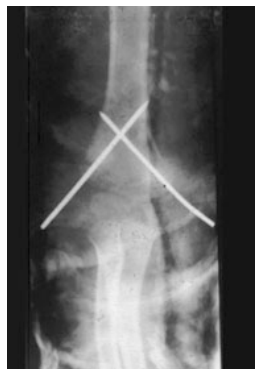### L'embrochage percutané après réduction chez l'enfant

La réduction obtenue sous AG par les manœuvres décrites plus haut, est réalisée et vérifiée par un contrôle radioscopique. On maintient le coude en flexion puis on peut introduire à travers la peau, sans ouverture, des broches qui maintiendront la réduction (soit 2 broches introduites par le côté externe, soit 2 broches interne et externe en X). Les broches dépassent la peau de 1 cm et sont recouvertes par des compresses stériles (elles sont laissées 3 semaines). Une gouttière plâtrée, bien garnie, les protégera. Après leur ablation, une rééducation douce sera entreprise et au début, le bras sera maintenu en écharpe.



Contrôle de la bonne réduction sous scolie

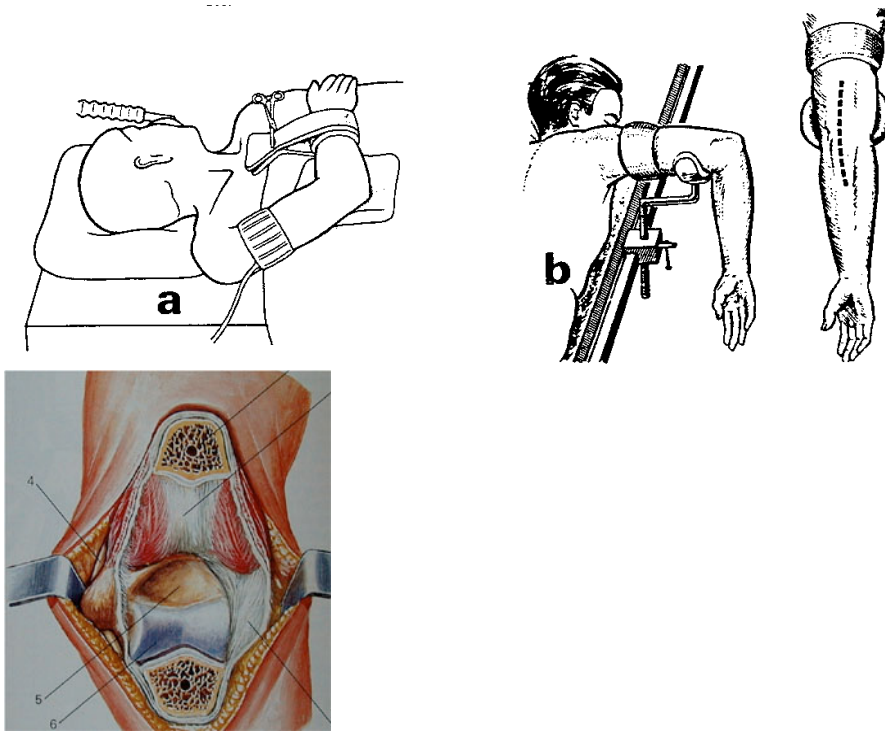
puis embrochage percutané unilatéral ou bilatéral



Fracture supra condylienne stade 4 d'un enfant, traitée par réduction et broches percutanées enlevées à 40 J Léger varus

### Le traitement chirurgical par voie sanglante

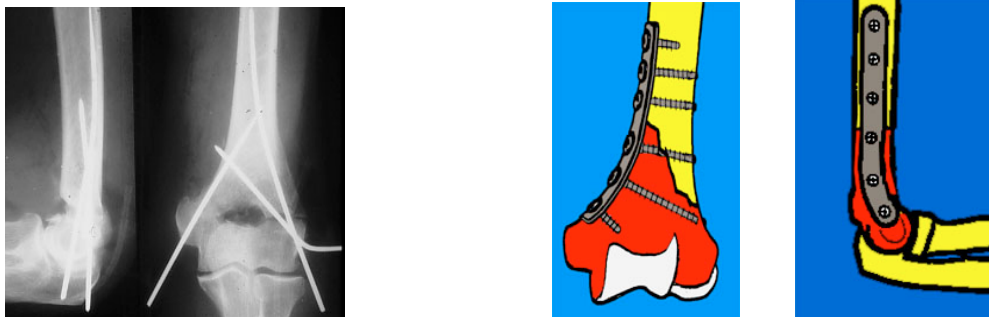
- L'abord sera postérieur sur un patient installé soit sur le dos, le bras opéré maintenu sur le ventre **(a)**, soit couché à plat ventre, soit sur le côté avec le bras posé sur un support et l'avant bras laissé dans le vide **(b)**.



Abord chirurgical postérieur médian pour traiter les fractures du coude. On peut détacher l'olécrâne pour s'exposer

- On peut passer de part et d'autre du tendon tricipital, ou le sectionner en V, ou aussi relever l'insertion olécrânienne du tendon tricipital, ce qui permet de bien voir la palette humérale. L'olécrâne est ensuite fixé par vis. On peut, aussi, détacher la partie extra-articulaire de l'olécrâne.

L'ostéosynthèse est réalisée par des matériels divers : plaque postérieure ou externe, vis simples, broches. Il faut que l'ostéosynthèse soit solide, car elle permet la mobilisation précoce du coude

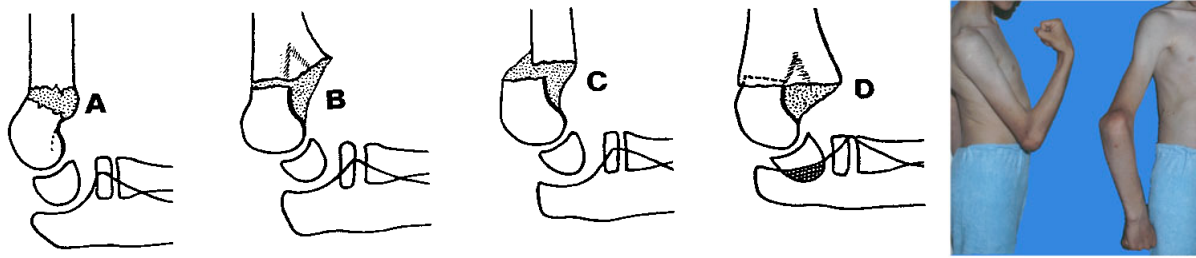


Montage par broche, rare chez l'adulte    Ostéosynthèse plus solide par plaque sur le pilier interne ou externe ou en Y

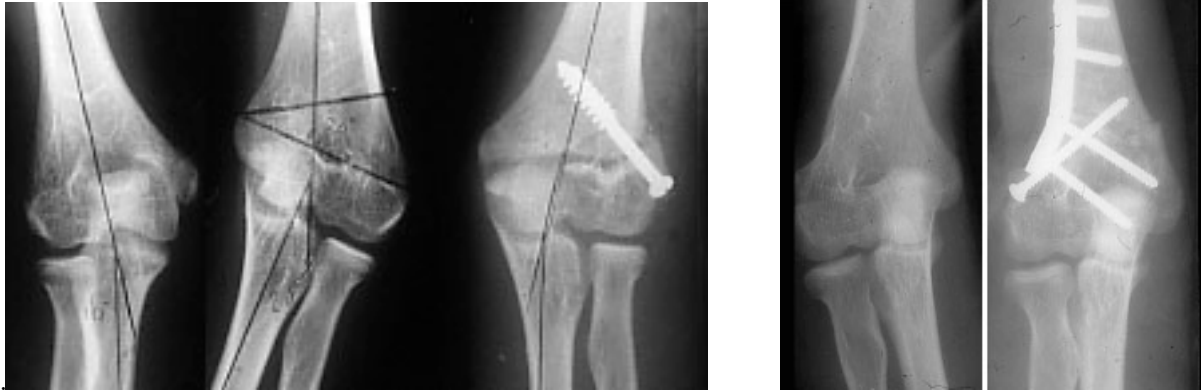#### Complication tardives

- Les pseudarthroses sont exceptionnelles.  
 - Les cals vicieux sont plus fréquents et sont surtout le fait du traitement orthopédique. Ils aboutissent à la constitution d'un butoir, soit bascule postérieure (A), soit un décalage (B), soit une translation postérieure (C), soit un décalage avec en plus varus (D). Les butoirs osseux limitent la flexion. Ils peuvent s'estomper en partie, avec la croissance (pour les très jeunes enfants).

Les cals vicieux sont le plus souvent en varus et parfois en valgus. Ils peuvent être inesthétiques et entraîner aussi une gêne fonctionnelle. La correction par une ostéotomie peut s'avérer indispensable. Elle est justifiée en cas de compression nerveuse au niveau du cal (exemple du nerf radial au niveau d'un cal vicieux en varus) ou au niveau du cubital, distendu, en cas de cal vicieux en valgus.



Cals vicieux avec bascule postérieure ou en rotation ou en translation, soit rotation et varus

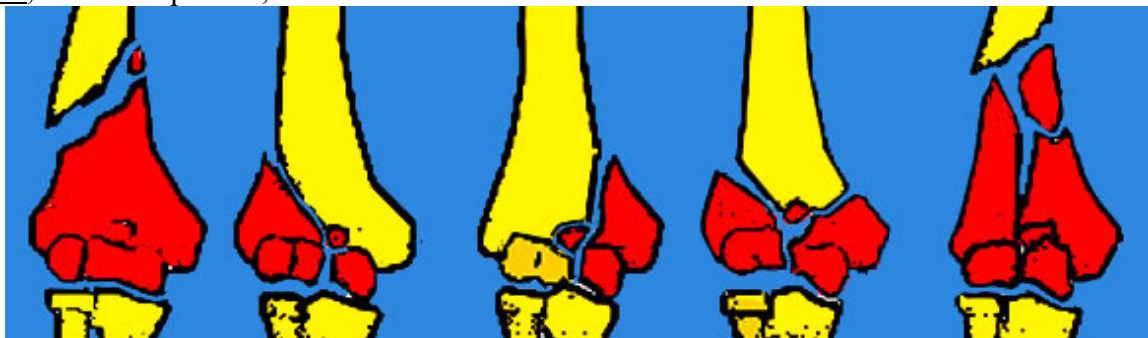


Cal en varus comparé au coude sain Correction de 2 cas de cals vicieux en varus par ostéotomie cunéiforme externe

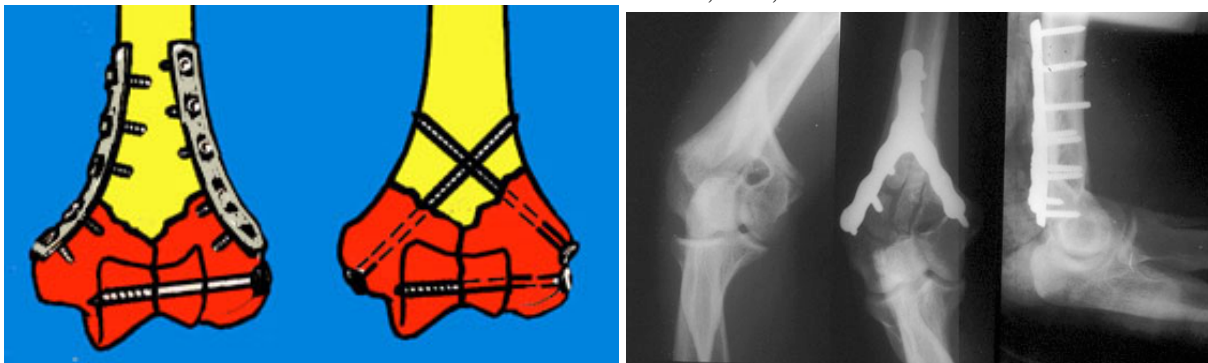
### Traitement des fractures sus et intercondyliennes du coude

Le traitement doit être chirurgical pour réaliser la meilleure réduction possible.

L'ostéosynthèse par broches et vis est correcte mais, si cela est possible, il vaut mieux réaliser un montage plus solide par plaque pour pouvoir mobiliser rapidement le coude et diminuer le risque de raideur, ici très important, comme dans toutes les fractures articulaires

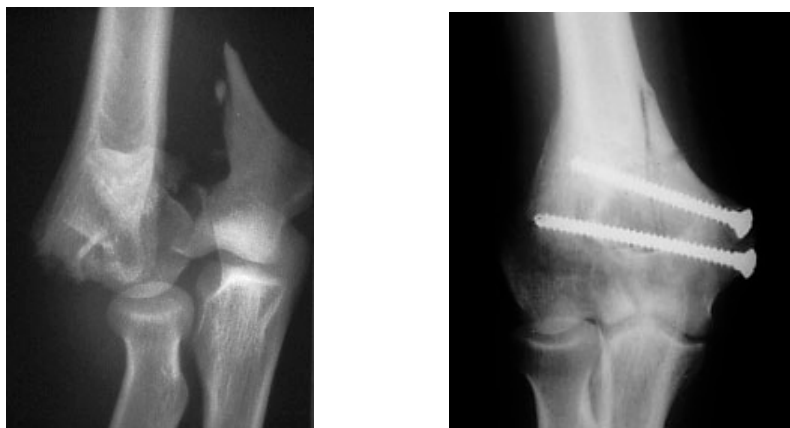

La forme des traits de fracture est variable: Fractures en T, en Y, en V ou fractures comminutives.



Ostéosynthèse par 2 plaques sur les piliers internes et externes ou par des vis ou par une plaque postérieure en Y



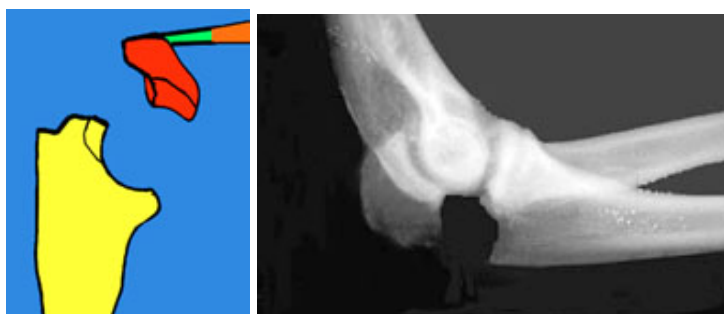

### LES FRACTURES DE L'OLÉCRÂNE

Elles peuvent survenir au cours d'un choc direct sur le coude ou au cours d'un traumatisme indirect, en association avec une luxation du coude.

L'olécrâne a tendance à se déplacer, attiré par le tendon tricipital. L'extension active du coude est impossible.

- L'examen montre une douleur précise à ce niveau et la palpation peut mobiliser le fragment saillant.



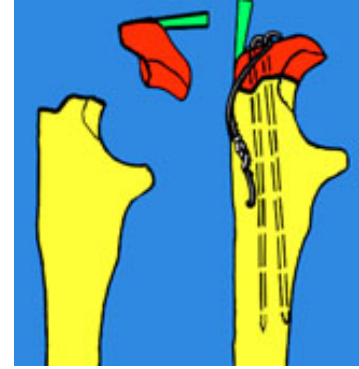
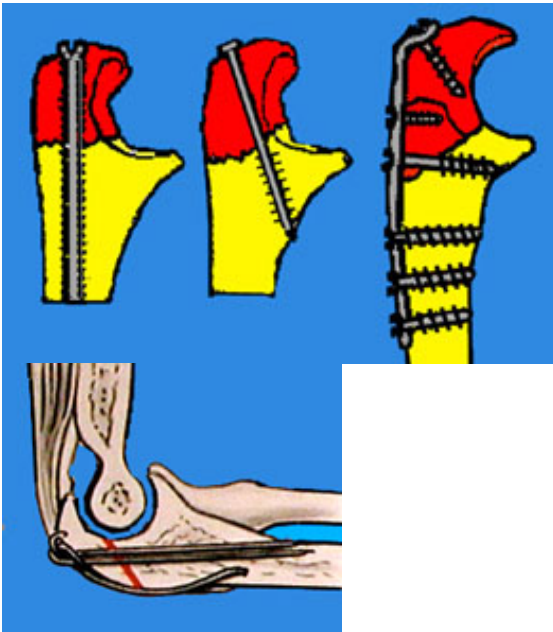
- La radiographie montre la forme du trait et le déplacement :
  - \* Les fractures de la partie moyenne sont souvent déplacées.
  - \* Les fractures de la base sont peu déplacées, sauf quand il y a une luxation en avant du radius et du cubitus.
  - \* Les fractures comminutives sont les plus difficiles à réduire, pourtant, leur parfaite reconstitution est indispensable pour la récupération d'une mobilité complète.

#### Traitement

- En l'absence de déplacement, une simple immobilisation, dans une gouttière plâtrée postérieure pendant 3 semaines, suivie de rééducation douce, amène la guérison.

- En cas de déplacement, le traitement chirurgical est indiqué. La réduction est maintenue par une ostéosynthèse :

- \* Par vis : petite vis oblique, appuyée sur la corticale opposée, ou grosse vis centro-médullaire.
- \* Par plaque : pour les fractures comminutives.
- \* Ostéosynthèse par le montage dit en "hauban"



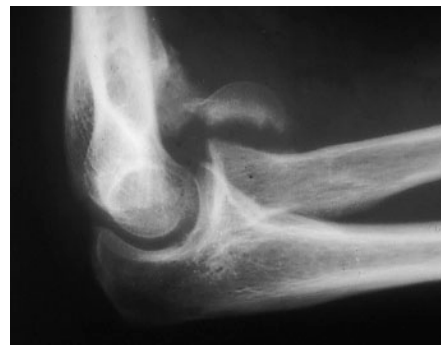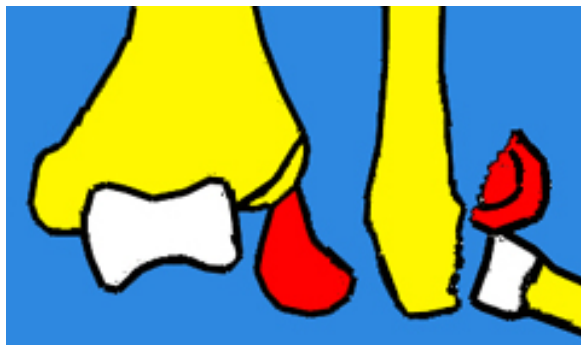Dans les fractures simples, un fil métallique en 8 est appuyé en haut sur 2 broches longitudinales et en bas, dans un tunnel trans-osseux. Avec ce type de montage dit en hauban (qui reproduit la compression exercée sur le mat d'un bateau, par les haubans), les mouvements de flexion du coude entraînent une compression du foyer de fracture, bénéfique pour la consolidation.

La rééducation active du coude peut donc être entreprise dès le premier jour post-opératoire.

La consolidation intervient habituellement en 6 à 8 semaines. Les pseudarthroses sont surtout le fait des fractures ouvertes infectées.

### FRACTURES DU CAPITELLUM

La fracture du condyle, ou capitellum, est connue aussi sous le nom de fracture de MOUCHET. Elle survient toujours au cours d'un traumatisme transmis par l'avant bras : chute sur la main en extension, par exemple. L'examen montre une douleur externe, parfois une saillie antérieure du condyle. La radiographie permet de faire le diagnostic avec certitude et montre l'importance du déplacement.

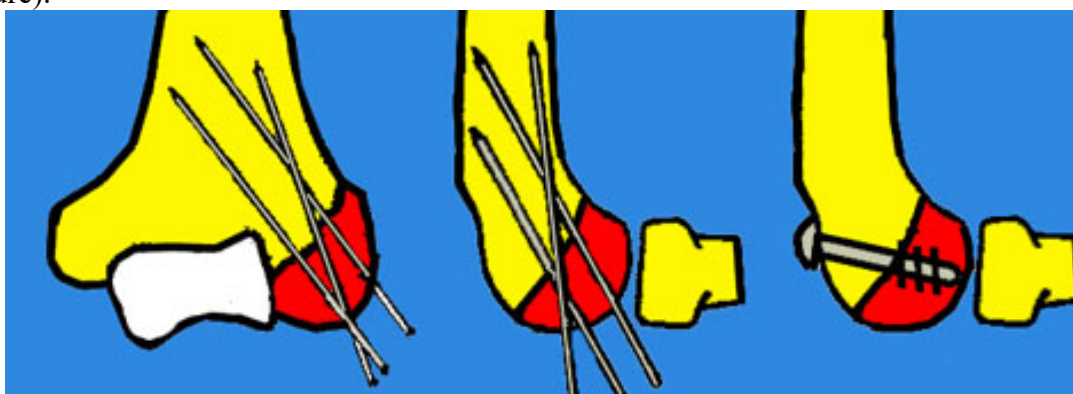

Le capitellum peut être déplacé en haut dans le cul de sac antérieur de l'articulation et avoir perdu ses attaches ligamentaires et donc sa vascularisation, ce qui l'expose à un grand risque de nécrose secondaire.

#### Le traitement

- En cas de fracture sans déplacement, le traitement orthopédique par plâtre postérieur, pendant 4 à 6 semaines, suffit.

- En cas de déplacement, la réduction sanglante, par voie externe, permet la réduction et la fixation du fragment soit par des broches, soit pas une vis (externe ou postérieure selon la forme de la fracture).

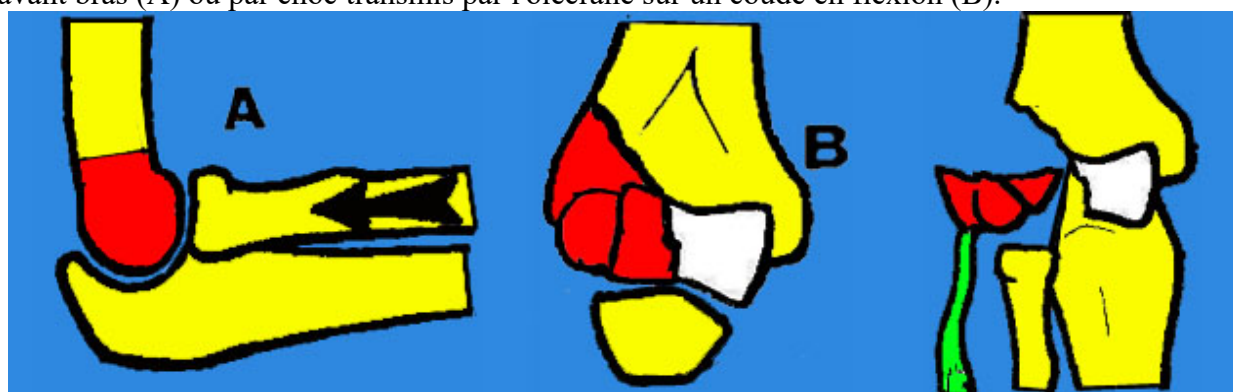


### Evolution

La consolidation survient habituellement mais il existe un risque de nécrose secondaire avec tassement du condyle et enraidissement douloureux, puis constitution d'un léger valgus du coude.

## FRACTURES DU CONDYLE EXTERNE

Ces fractures, plus fréquentes chez l'enfant, apparaissent à la suite de traumatismes transmis par l'avant bras (A) ou par choc transmis par l'olécrâne sur un coude en flexion (B).



Le trait de fracture emporte la moitié externe de la trochlée, le capitellum et l'épicondyle.

Ce volumineux fragment a tendance à se déplacer en basculant vers le bas, car il est attiré par le ligament latéral et par les tendons extenseurs. Chez l'enfant il faut se souvenir que seul le noyau épiphysaire du condyle peut être visible sur la radio, indépendamment de l'humérus. Leurs rapports respectifs doivent être particulièrement étudiés sur des clichés comparatifs des deux coudes.

Chez l'enfant comme chez l'adulte, il y a 2 formes différentes en fonction de l'atteinte du bord externe de la trochlée.

- Lorsque la trochlée est peu atteinte la stabilité du coude est bonne et le fragment peut se déplacer, sans que le cubitus ne bouge.

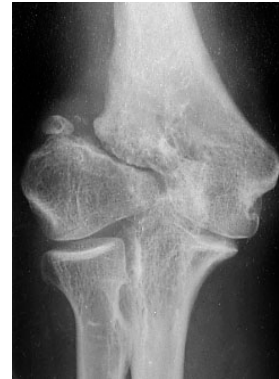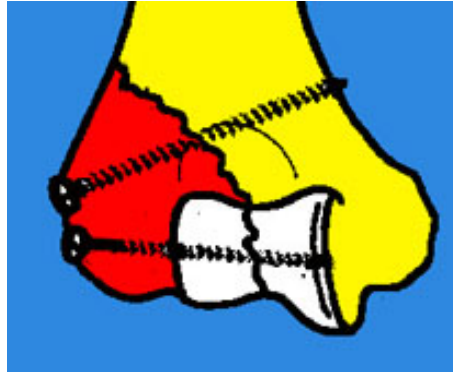
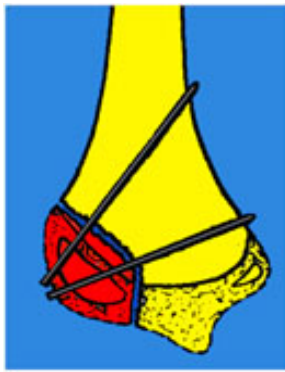
- Par contre, si le bord externe de la trochlée est fracturé, le coude est instable. Le ligament interne est souvent rompu pendant le traumatisme et le cubitus se luxé alors par rapport à l'humérus.

### Traitement des fractures du condyle externe

- En l'absence de déplacement, la consolidation est obtenue par une simple immobilisation plâtrée de 3 à 4 semaines.

- En cas de déplacement : on peut obtenir une réduction par simple pression sur le fragment, mais le risque de déplacement sous plâtre est important, avec risque de pseudarthrose.

- L'ostéosynthèse est donc proposée en cas de déplacement et la consolidation est habituelle quand l'ostéosynthèse est parfaite.



Réduction et fixation par broches chez l'enfant et par vis chez l'adulte

Pseudarthrose après tt orthopédique

- Les pseudarthroses surviennent après traitement orthopédique. Chez l'enfant, elles peuvent entraîner des déformations du coude en valgus qui sont habituellement bien supportées fonctionnellement. Le valgus du coude peut s'accroître avec la croissance et on voit parfois tardivement se produire chez l'adulte, des paralysies cubitales liées à la déformation évolutive de pseudarthroses négligées.

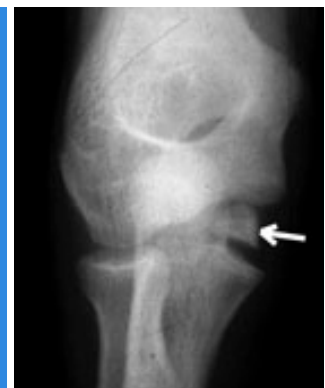
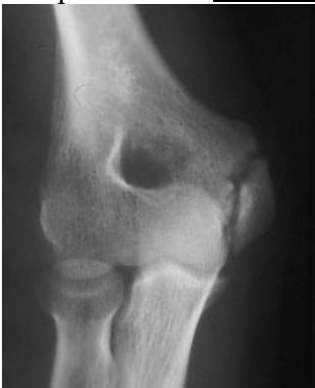### FRACTURES DE L'ÉPITROCHLÉE

- Il s'agit de fractures fréquentes, surtout chez l'enfant, où elles peuvent poser des problèmes difficiles de diagnostic.

Elle se produit au cours de traumatismes en valgus de l'avant bras (pouvant conduire au maximum à une luxation du coude).

- Le fragment épitrochléen est arraché par le ligament latéral et par les muscles épitrochléens qui s'insèrent sur lui et ont tendance à l'attirer vers le bas et à le faire basculer.

Le fragment peut s'incarcérer dans l'articulation entre cubitus et trochlée humérale, au moment du bâillement du coude ou de la luxation. On peut assister dans les grands déplacements à une compression du nerf cubital.



Fracture sans déplacement

Le fragment est attiré par les muscles

Il peut s'incarcérer dans l'articulation

Chez l'enfant, il faut faire des radiographies comparatives des deux coudes. L'absence de l'épitrôchlée sur le cliché de face signifie son incarceration dans l'articulation et on doit rechercher sa présence sur le cliché de profil.

### Traitement des fractures de l'épitrôchlée

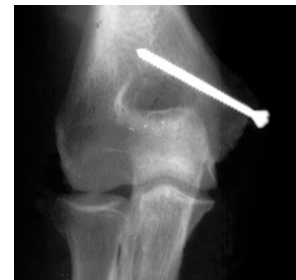- En l'absence de déplacement, une simple immobilisation plâtrée de 3 semaines suffit.

- En cas de déplacement :

\* Chez l'enfant, on peut négliger des déplacements modérés mais, si le fragment est en regard de l'interligne articulaire, on réalise une reposition fixée par une broche ou par une vis.

- En cas d'incarcération, on peut essayer de le libérer, sous A.G, par manipulation : On fait bâiller le coude en valgus, en supination et en extension et on tire sur les épitrochléens, en mettant le poignet en dorsi-flexion. Souvent le fragment sort de l'interligne. On peut avoir la chance de le voir se replacer en face de sa logette mais, le plus souvent, il en reste éloigné et la reposition chirurgicale s'avère indispensable. Dans les cas anciens, si le fragment est très déplacé on procède à l'ablation simple du fragment.

\* Chez l'adulte, la reposition sanglante est indiquée pour stabiliser le coude afin d'éviter les douleurs résiduelles et les conflits secondaires avec le nerf cubital. On utilise des broches et surtout des vis (qui permettent une mobilisation rapide du coude).



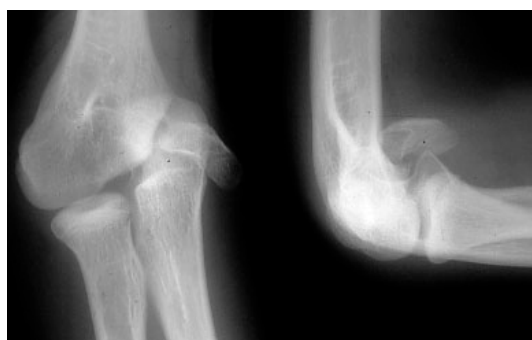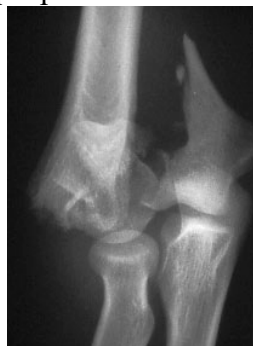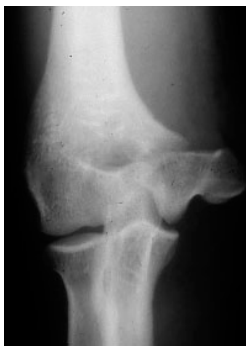### **FRACTURES DE L'ÉPICONDYLE**

Le noyau épicondylien apparaît vers 10 ans et se soude 2 ou 3 ans plus tard. L'arrachement de l'épicondyle peut survenir lors de traumatismes en adduction. Parfois les déplacements sont importants et ils peuvent même aboutir à l'incarcération dans l'articulation. Le traitement est le même que pour les fractures de l'épitrôchlée. Le diagnostic est difficile avant l'apparition du noyau.

### **FRACTURES DU CONDYLE INTERNE**

Fractures rares, survenant au cours de traumatismes en adduction. Le fragment comporte la partie interne de la trochlée et l'épitrôchlée.

Le traitement est le même que pour les fractures du condyle externe.



Fractures récentes très déplacées du condyle interne

Pseudarthrose du condyle interne après plâtre

### **FRACTURES DIACONDYLIENNES (OU FRACTURES DE KOCHER)**

Forme rare de fracture transversale basse de la palette humérale séparant en bloc le condyle et la trochlée du reste de l'humérus.

En cas de déplacement, le traitement chirurgical permettra d'éviter des séquelles fonctionnelles



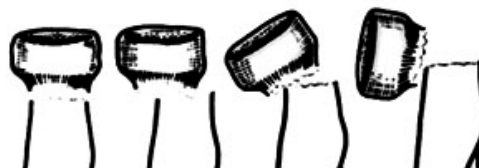Fracture diacondylienne

## FRACTURES DE L'EXTRÉMITÉ SUPÉRIEURE DU RADIUS

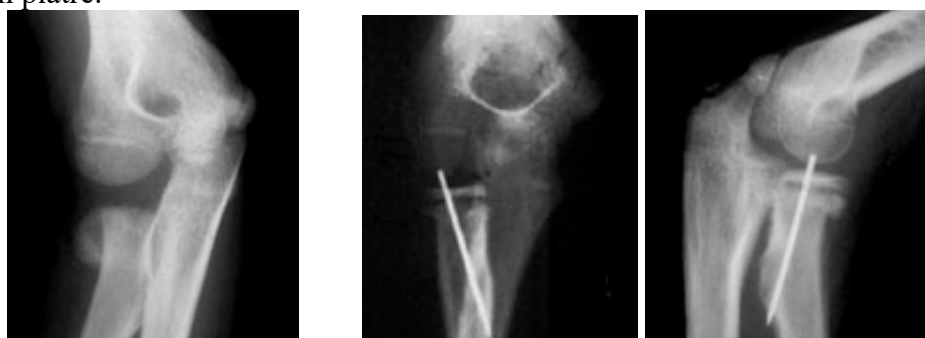Ces fractures sont fréquentes. Elles surviennent le plus souvent au cours de traumatismes transmis par l'avant bras au cours de chutes sur la main. Il s'agit soit de fractures du col du radius (surtout chez l'enfant) soit de fractures de la tête radiale : le capitellum peut être lésé.

\*Les fractures du col du radius de l'enfant peuvent être déplacées selon les 4 stades de JUDET.

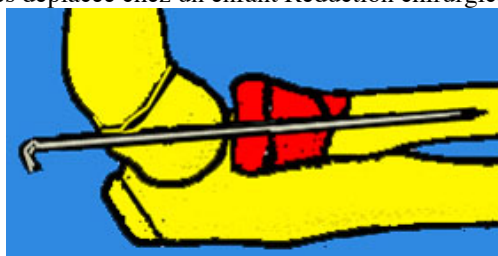
- stade 1 : pas de déplacement
- stade 2 : déplacement modéré
- stade 3 : bascule en dehors mais contact
- stade 4 : perte de contact



- La réduction est possible par les manœuvres orthopédiques en cas de petit déplacement.
- La réduction chirurgicale s'impose en cas de gros déplacement, complétée par une ostéec avec fixation par une petite broche temporaire (15 à 20 jours) éventuellement à travers le condyle et on protège par un plâtre.

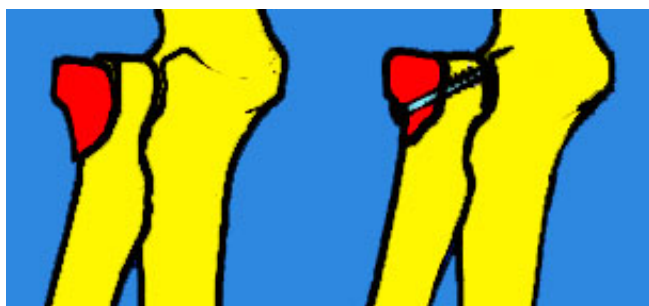

Fracture très déplacée chez un enfant Réduction chirurgicale et broche

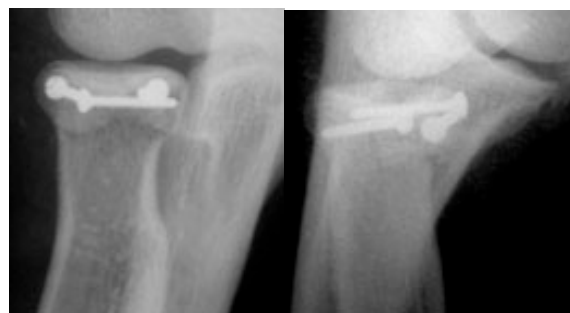

\*Les fractures de la tête radiale de l'adulte

Il s'agit soit de fractures non déplacées, soit de fractures déplacées mais avec un fragment simple, soit de fractures comminutives.



Fracture simple de la tête radiale fixée par une vis



Fracture comminutive réduite et fixée par des minivis

Le traitement orthopédique par immobilisation plâtrée suffit dans les fractures non déplacées.

L'ostéosynthèse peut être réalisée dans les fractures simples avec de bons résultats, par une voie d'abord externe et avec de très petites vis.

- L'ostéosynthèse des fractures complexes est parfois impossible et on peut être amené à faire une résection de la tête radiale, chez l'adulte

Le risque de perturbation secondaire de la prosupination est important, soit par enraidissement fibreux, soit par un cal vicieux, soit par le développement d'ossifications bloquant la radio-cubitale.

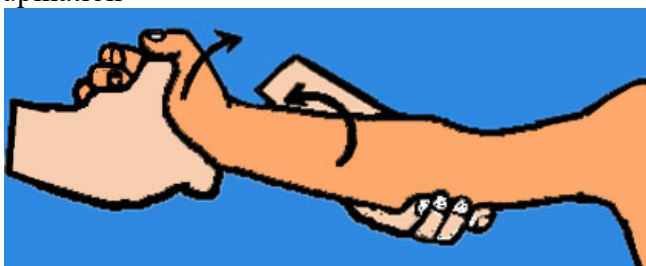
## LA PRONATION DOULOUREUSE

Il s'agit d'une extériorisation de la tête radiale hors du ligament annulaire, qui survient chez le jeune enfant de 2 à 6 ans, lors d'une traction longitudinale exercée sur l'avant bras (le plus souvent provoquée par la mère, qui tire son enfant par la main et le soulève, pour lui faire traverser une rue).

- Le diagnostic est fait sur l'interrogatoire, toujours caractéristique et par l'examen qui montre une douleur au niveau de la tête radiale, une pronation douloureuse et une supination limitée.

La radiographie ne montre pas d'anomalie.

La réduction est obtenue dans la plupart des cas en inclinant le poignet en dehors et en forçant la supination



De simples mouvements alternés de pronation et de supination suffisent parfois.

En cas d'impossibilité de réduction manuelle, on abandonne le bras au repos dans une simple écharpe et la réduction s'obtient spontanément en moins de 48 heures.

## ÉPICONDYLITE

Il s'agit d'une tendinite d'insertion des épicondyliens liée à une inflammation en rapport avec des microtraumatismes répétés. La localisation à l'épicondyle est la plus fréquente : «tennis elbow» mais on peut voir la même chose au niveau de l'épitrôchlée (épitrôchléite).

La douleur est externe, sur le relief de l'épicondyle. Elle est liée aux efforts.

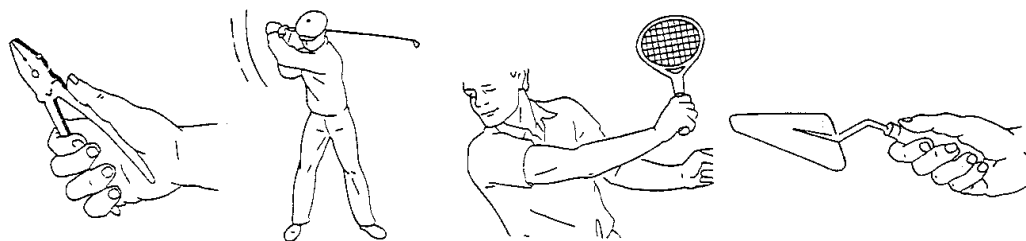On peut la reproduire lors de l'examen :

- par le serrement du poing,
- par le mouvement de pronation contrariée,
- par le relèvement contrarié du poignet.

La radio est normale le plus souvent, mais il peut y avoir des calcifications sur l'épicondyle.

Diagnostic différentiel : Parfois les douleurs épicondyliennes sont dues à une atteinte cartilagineuse du coude (arthrose) ou à une compression de la branche postérieure du nerf radial au niveau de son entrée dans le muscle court supinateur.

Le traitement consiste en repos et anti-inflammatoires. Rarement le traitement chirurgical est nécessaire.



## L'AVANT-BRAS

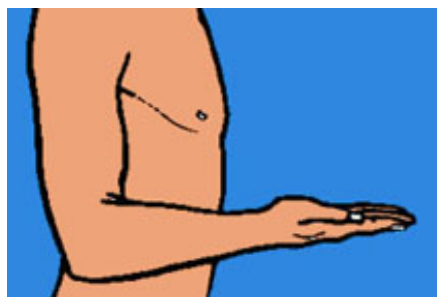
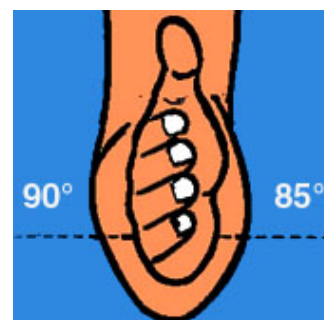
### PHYSIOLOGIE DE LA PROSUPINATION

La conformation des deux os de l'avant bras et des articulations radio-cubitales supérieures et inférieures conditionne les mouvements de pronation et de supination.

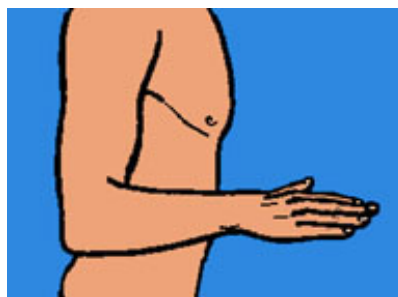
La mesure des amplitudes se fait sur un coude fléchi à 90°.

La verticale indique la position de référence : 0 degré = position neutre

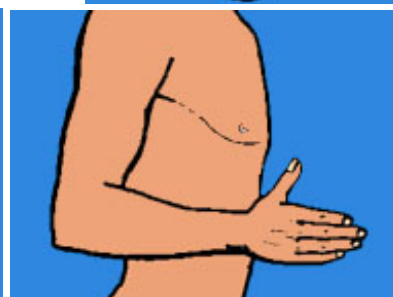
A partir de cette position, la pronation est de 85° et la supination : 90°.



Supination



Pronation



Position neutre

- Les mouvements se font autour d'un axe qui passe par le centre de la tête radiale et par le centre de la tête cubitale
- Les impératifs de la prosupination ont été définis depuis longtemps par DESTOT :

- \* la longueur des 2 os doit être intacte
- \* la courbure pronatrice du radius est intacte
- \* il ne doit pas y avoir de décalage d'un des 2 os
- \* l'espace interosseux doit être libre
- \* les deux articulations radio-cubitales sont mobiles

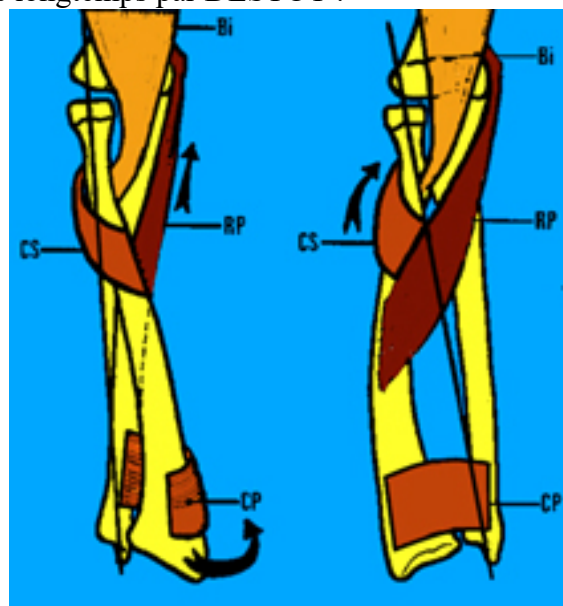
- Donc l'état ostéo-articulaire de l'avant-bras doit être normal et les muscles normaux et fonctionnels :

\* pour la supination :

- le court et le long supinateur (nerf radial)
- le long biceps (nerf musculo-cutané)

\* pour la pronation :

- le rond pronateur (nerf médian)
- le carré pronateur (nerf médian)



La pronation de l'avant bras, coude étendu, diminue le cubitus valgus physiologique.

### FRACTURES DES DEUX OS DE L'AVANT BRAS

Elles sont fréquentes chez l'enfant et chez l'adulte.

Elles peuvent être causées par des chocs directs sur l'avant-bras et par des traumatismes indirects, transmis par la main, au cours d'une chute par exemple.

Chez l'enfant, il s'agit souvent de fractures en bois vert peu déplacées mais ces fractures présentent souvent une grosse angulation qu'il faut réduire. (75 % des fractures en bois vert ne sont pas déplacées).



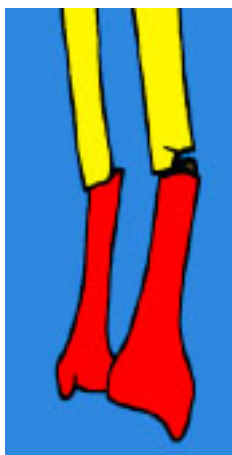
Chez l'adulte, les déplacements sont souvent très complexes et dictés par la situation des traits de fractures par rapport aux insertions des muscles.

Le plus souvent les 2 os sont fracturés mais le radius et le cubitus peuvent être fracturés séparément. Il ne faut pas retenir le diagnostic de fracture isolée du radius ou du cubitus, avant d'avoir éliminé formellement le diagnostic de fracture de Monteggia et de fracture de Galeazzi

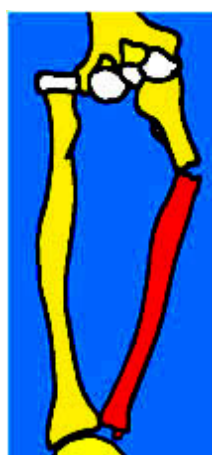En effet, il faut toujours rechercher l'existence d'une association avec une luxation radio-cubitale inférieure ou supérieure (toujours exiger des radiographies de face et de profil de tout l'avant-bras et des articulations voisines).

La fracture de MONTEGGIA, associe une fracture du cubitus et une luxation de la tête radiale.

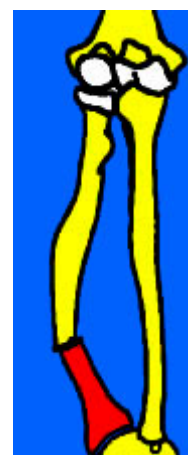La fracture de GALEAZZI associe une fracture du radius et une luxation radio-cubitale inférieure.



Fracture des 2 os de l'avant-bras



Fracture de Monteggia



Fracture de Galeazzi

Les déplacements peuvent combiner plusieurs déplacements élémentaires :

- L'angulation peut exister sur un os ou sur les deux à la fois et dans ce cas, elle peut être divergente ou convergente. Le plus souvent, il s'agit d'une angulation avec un angle ouvert en avant et en dedans.

Une angulation convergente des deux os, si elle est incomplètement réduite, favorise le développement d'une synostose secondaire.

- Le chevauchement est le corollaire de la translation des fragments qui perdent donc contact en entraînant un raccourcissement.

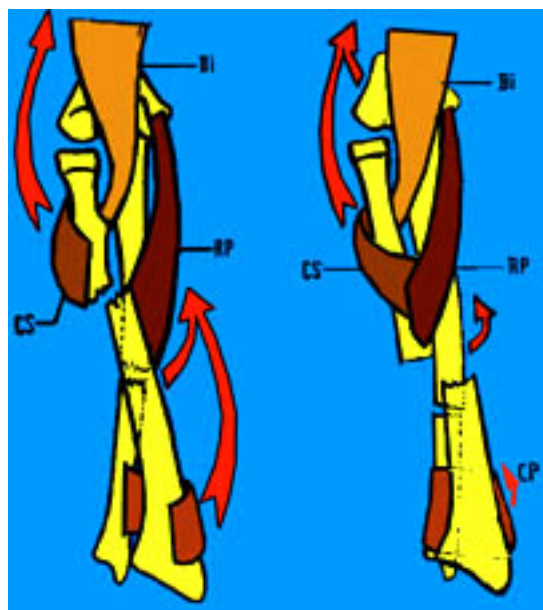
- Le décalage (ou rotation) est très souvent associé aux déplacements précédents.

\* le cubitus présente rarement un décalage important (le fragment inférieur a tendance à se mettre en supination)

\* le radius tourne souvent et ceci dépend de la situation du trait de fracture :

- Si le trait siège au dessus du rond pronateur, le fragment supérieur tourne en supination et le fragment inférieur tourne en pronation.

- Si le trait siège au dessous du rond pronateur, le fragment supérieur reste en position intermédiaire et le fragment inférieur tourne en pronation.



L'examen clinique cherche à analyser la déformation.

Il faut dépister aussi les complications immédiates comme l'ouverture du foyer et les troubles vasculaires et nerveux.

La radiographie permet de confirmer le diagnostic suspecté sur la douleur et la déformation.

Elle permet de voir les fractures non déplacées, fréquentes chez l'enfant.

Les clichés englobent obligatoirement le coude et le poignet, de face en supination et de profil en supination, le coude fléchi, le bras appliqué contre la plaque.

Le trait est transversal ou oblique court dans 77 % des cas :

siège à l'union 1/3 supérieur - 1/3 moyen le plus souvent, rarement au 1/3 supérieur.

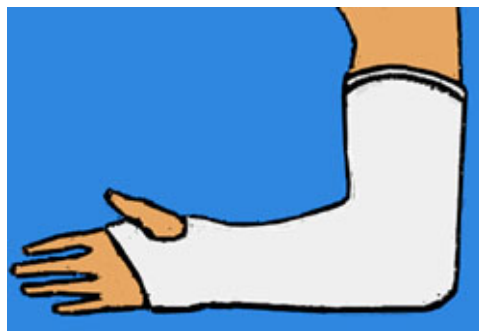Chez l'enfant, le trait siège très souvent au 1/4 inférieur.

### Le traitement des fractures de l'avant-bras

#### - Les fractures non déplacées

Elles sont immobilisées dans un plâtre, prenant le coude fléchi à 90°, remontant très haut sur l'humérus et prenant le poignet, jusqu'au pli de flexion des métacarpo-phalangiennes.

- La main est immobilisée en position de fonction, c'est à dire en légère flexion dorsale du poignet et en pronation intermédiaire



- Le plâtre n'est pas serré et doit être bien capitonné. Il ne doit en aucun cas empêcher l'expansion de l'oedème éventuel, ni provoquer une compression vasculaire pouvant être à l'origine du syndrome de Volkmann (voir luxation du coude et fracture supra condylienne). En cas de plâtre circulaire, il doit être fendu. Une simple gouttière postérieure pourra aussi être circularisée après quelques jours.

- Le plâtre doit être étroitement surveillé et des radios de contrôle seront répétées pour dépister les déplacements secondaires, toujours possibles, même en l'absence de déplacement initial (surtout chez l'enfant turbulent).

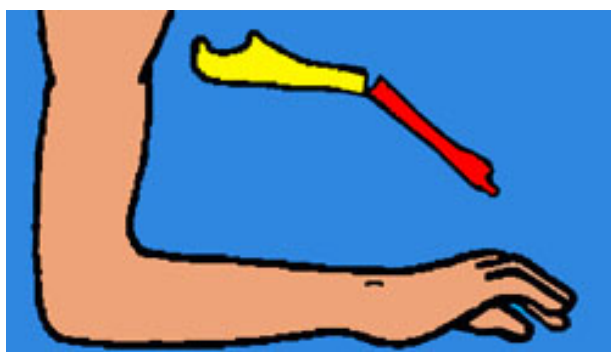
- La durée de l'immobilisation plâtrée peut varier en fonction de l'âge et de la forme de la fracture : entre 4 et 6 semaines. La consolidation intervient toujours dans ces cas non déplacés.

#### - Les fractures déplacées

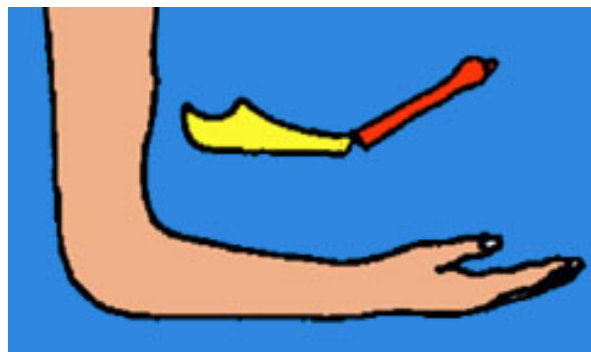1°/ Les fractures en "bois vert" déplacées de l'enfant, avec une angulation, doivent être réduites et dans ce cas la manœuvre est particulière :

Il faut casser la corticale opposée à l'angulation, en poussant sur le sommet, tout en agissant sur les fragments dans l'autre sens.

Il faut éviter d'aller trop loin et il faut garder le périoste intact, sinon on risquerait de transformer le foyer de fracture, initialement stable, en un foyer très mobile susceptible de se déplacer secondairement.



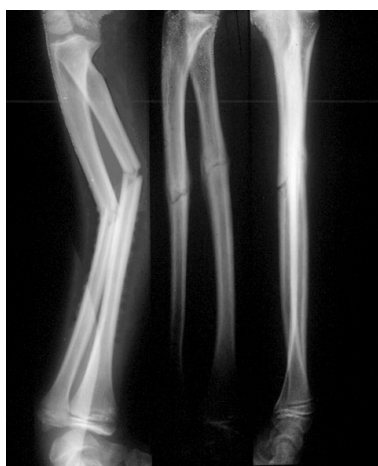Fracture en pronation (à sommet dorsal)



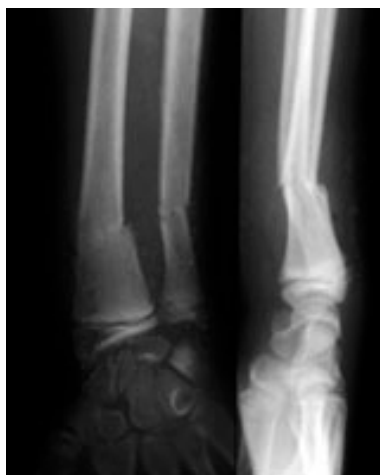Fracture en supination (à sommet palmaire)

Les fractures avec angulation initiale en arrière doivent être immobilisées en supination.

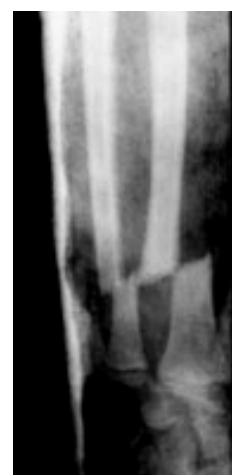Les fractures avec angulation initiale en avant doivent être immobilisées en pronation.



Fracture en bois vert très déplacée de l'enfant



Bois vert peu déplacée



Fracture classique déplacée

## 2°/ Les fractures classiques très déplacées : réduction orthopédique

La réduction est difficile de même que la contention et l'on craint des déplacements secondaires source de pseudarthroses et de cals vicieux.

La réduction peut se faire par des manœuvres manuelles comportant traction et rotation.

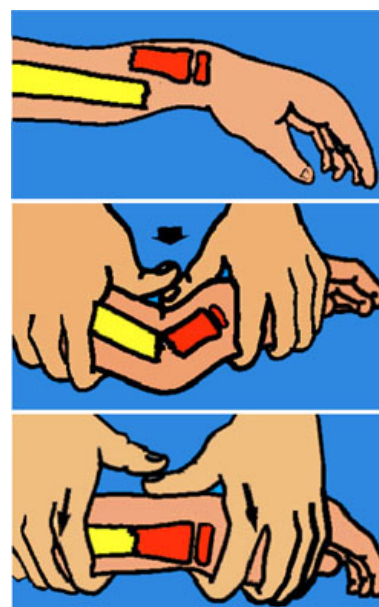
On peut aussi s'aider d'un dispositif de traction continue par des poids, appliqués sur le coude progressivement, pendant que la main est maintenue au zénith (par des doigtiers).

La réduction est contrôlée par des radiographies ou par scopie.

L'immobilisation plâtrée doit répondre aux mêmes critères que ceux énoncés ci-dessus et la surveillance doit être très vigilante.

Un déplacement résiduel ou secondaire peut être toléré s'il n'excède pas 10° chez l'enfant de moins de 10 ans, car un petit cal vicieux est susceptible de se corriger (et même de disparaître complètement) avec la croissance.

Un déplacement plus important doit être corrigé par une nouvelle tentative manuelle, sinon il sera réduit chirurgicalement et maintenu par une ostéosynthèse.



## 3°/ Les fractures très déplacées de l'avant-bras : le traitement chirurgical

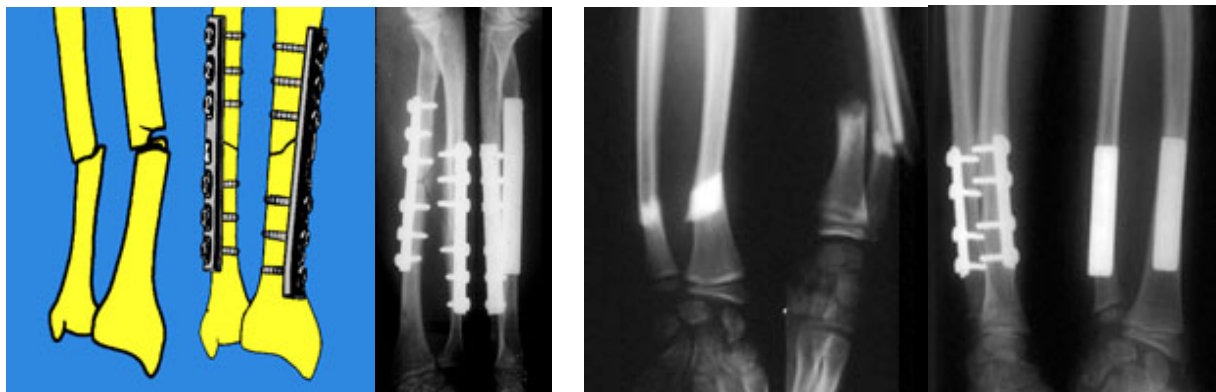
Le traitement chirurgical s'adresse aux fractures irréductibles de l'enfant ou aux déplacements secondaires. Quant aux fractures déplacées de l'adulte, elles sont presque toutes opérées. En effet, la nécessité de restituer la prosupination intégralement, impose que la réduction soit parfaite. L'ostéosynthèse par 2 plaques permet une mobilisation très précoce.

L'ostéosynthèse est réalisée par 2 plaques vissées dans la majorité des cas, mais certains utilisent également des broches centro-médullaires pour le cubitus (avec l'inconvénient que la broche, de petit calibre, bloque imparfaitement les fragments dans le sens de la rotation).

Le fixateur externe est réservé aux cas très graves avec de gros dégâts des parties molles.

L'avantage principal apporté par une ostéosynthèse anatomique et solide est que l'on peut commencer très tôt la rééducation en sortant chaque jour l'avant bras de la gouttière en résine afin de mobiliser les articulations du coude et du poignet et éviter ainsi la raideur.

La consolidation intervient habituellement en 3 mois, chez l'adulte.



Ostéosynthèse par 2 plaques chez un adulte

Ostéosynthèse chez un enfant

### Complications des fractures de l'avant-bras

- L'ouverture des fractures de l'avant-bras est toujours grave, comme dans toutes les fractures, car il y a toujours un risque d'infection et de retard de consolidation (ou de pseudarthrose).
- Les complications vasculo-nerveuses sont fréquentes dans les fractures de l'avant bras.
- L'incoercibilité après tentative de réduction rend nécessaire une opération. Les fractures de l'adulte sont souvent impossibles à stabiliser par le traitement orthopédique.
- L'irréductibilité est le fait d'interpositions musculaires ou de rétractions et impose l'opération.
- Le syndrome de Volkmann (voir traumatologie du coude)
- Les pseudarthroses sont fréquentes. Elles sont dues souvent à une mauvaise réduction, mais elles peuvent survenir aussi après une ostéosynthèse correcte. Elles peuvent siéger sur les deux os ou sur un seul. Elles sont douloureuses et entraînent une impotence justifiant une intervention de greffe associée à une ostéosynthèse solide.
- Les cals vicieux sont rarement bien tolérés et diminuent l'amplitude de prosupination (ostéotomies correctrices).
- Les synostoses entre les 2 os de l'avant bras peuvent se développer après traitement orthopédique ou chirurgical et sont favorisées par l'hématome. Elles sont mieux supportées si l'avant bras est bloqué en pronation. La libération chirurgicale est délicate et sujette à récidive.

### LES FRACTURES DU RADIUS

Elles représentent 25 % des fractures de l'avant-bras.

Le trait siège au 1/3 moyen et au 1/3 inférieur, il est oblique ou transversal

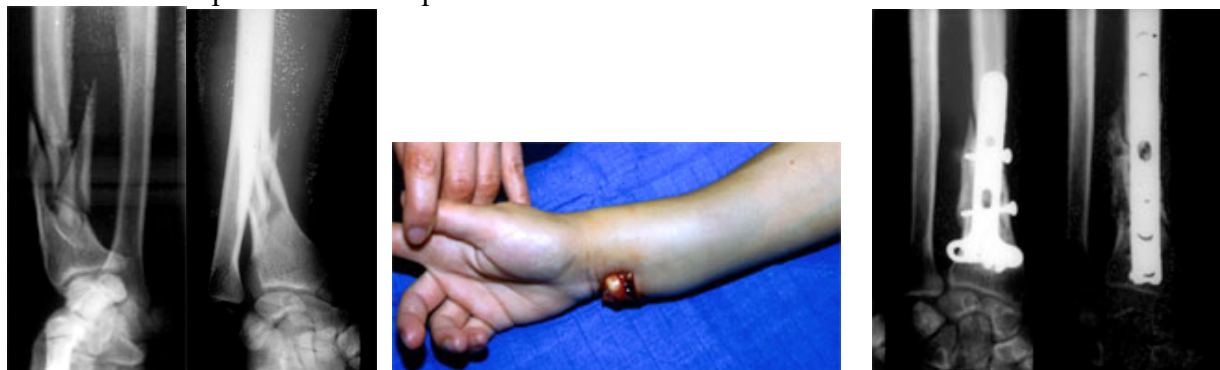Le déplacement est variable, le fragment inférieur a tendance à se déplacer vers le cubitus.

Chez l'enfant, elles siègent au 1/3 inférieur.

Formes particulières :

- La fracture de GALEAZZI associe une fracture du radius et une luxation de la radio-cubitale inférieure. On note une saillie du cubitus et l'inclinaison de la main en dehors (main botte radiale).

L'ouverture est possible avec exposition de la tête cubitale



Fracture de Galeazzi très déplacée Le risque d'ouverture est important La réduction du radius normalise le cubitus

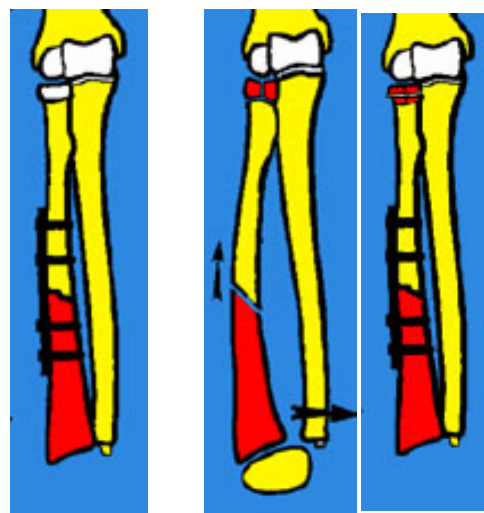
- La fracture de ESSEX-LOPRESTI associe une fracture du radius et de la tête radiale.

#### Indications thérapeutiques

- Sans déplacement : simple traitement par plâtre.

- Avec un déplacement : l'ostéosynthèse anatomique est indiquée pour préserver la prosupination. On utilise une plaque vissée.

- Pour les fractures de GALEAZZI, il importe aussi d'obtenir une réduction parfaite du radius et l'on constate, le plus souvent, que dès l'instant que le radius a retrouvé sa longueur, la luxation radio-cubitale se réduit et qu'elle reste stable. Parfois on doit compléter la stabilisation radio-cubitale par une petite broche transversale temporaire.



Fracture du radius

Fract de Essex Lopresti

- Les cals vicieux du radius entraînent une gêne fonctionnelle de la prosupination et peuvent justifier une ostéotomie correctrice. En cas de petite déviation, on peut améliorer la prosupination par une résection de l'extrémité inférieure du cubitus.

### LES FRACTURES DU CUBITUS

Elles surviennent au cours de chocs directs sur l'avant bras.

Elles représentent 20 % des fractures de l'avant bras.

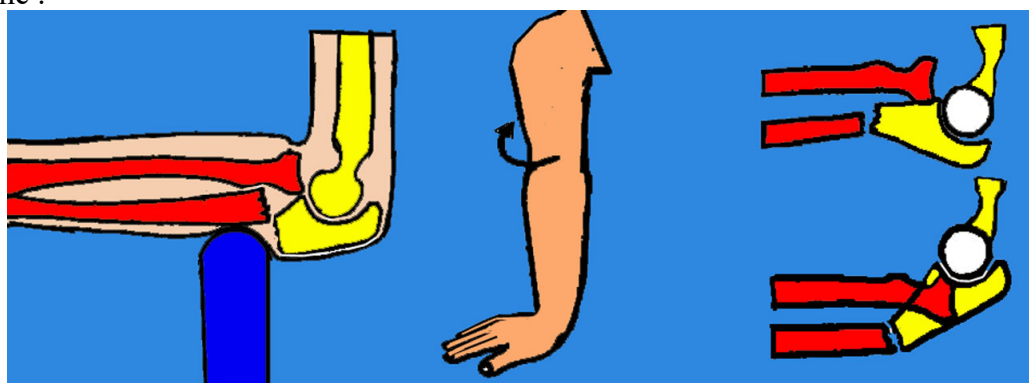
En l'absence de déplacement on peut les immobiliser dans un plâtre.

Les fractures déplacées doivent être opérées. L'ostéosynthèse par plaque est possible pour toutes les fractures du cubitus. Certains utilisent des petits clous centro-médullaires.

### FRACTURES DE MONTEGGIA

Il s'agit d'une fracture du cubitus associée à une luxation de la tête radiale.

Mécanisme :



- soit traumatisme direct : choc sur le cubitus

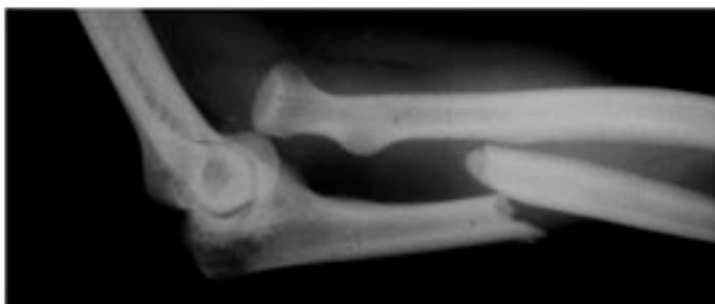
- soit traumatisme indirect : chute sur la main en pronation avec rotation forcée entraînant un conflit entre cubitus et radius et expliquant la fracture du cubitus et la luxation du radius qui se fait le plus souvent en avant, parfois en arrière, parfois en dehors.

Les fractures du cubitus en bois vert, chez l'enfant, sont parfois peu déplacées, donc difficiles à voir (méconnaissance fréquente).

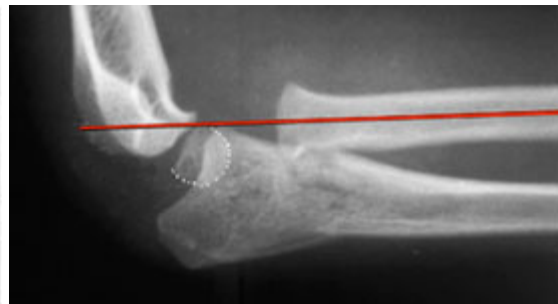Vus secondairement, ces cas apparaissent à tort comme des luxations isolées du radius. Leur traitement devient alors très difficile car il faut corriger le cal vicieux du cubitus par une ostéotomie.

## La radiographie

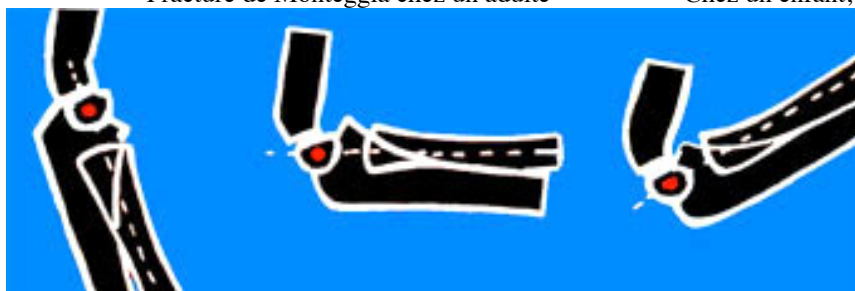Elle est difficile à réaliser parfaitement chez le jeune enfant, ce qui explique des fractures souvent méconnues. Il faut exiger des clichés où l'on voit la totalité de l'avant bras de face et de profil. Le cliché de profil est important : il faut construire graphiquement l'axe du radius qui doit normalement passer par le centre du condyle externe, en flexion comme en extension.



Fracture de Monteggia chez un adulte



Chez un enfant, la fracture en bois vert est moins visible



Tracer l'axe du radius qui doit passer au centre du condyle



Luxation antérieure du radius

L'évolution dépend :

- de la bonne réduction et consolidation du cubitus.
- de la stabilité de la tête radiale.
- de la présence de complication nerveuse (fréquence 7 %).


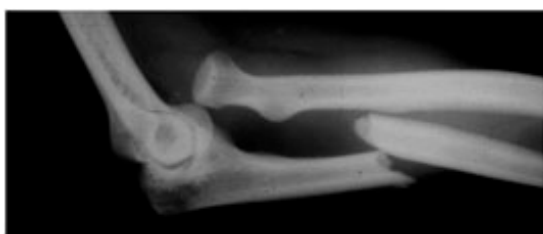
## Traitement

La réduction du cubitus entraîne automatiquement la réduction du radius, à condition que la lésion soit fraîche : il faut réduire en **URGENCE**.

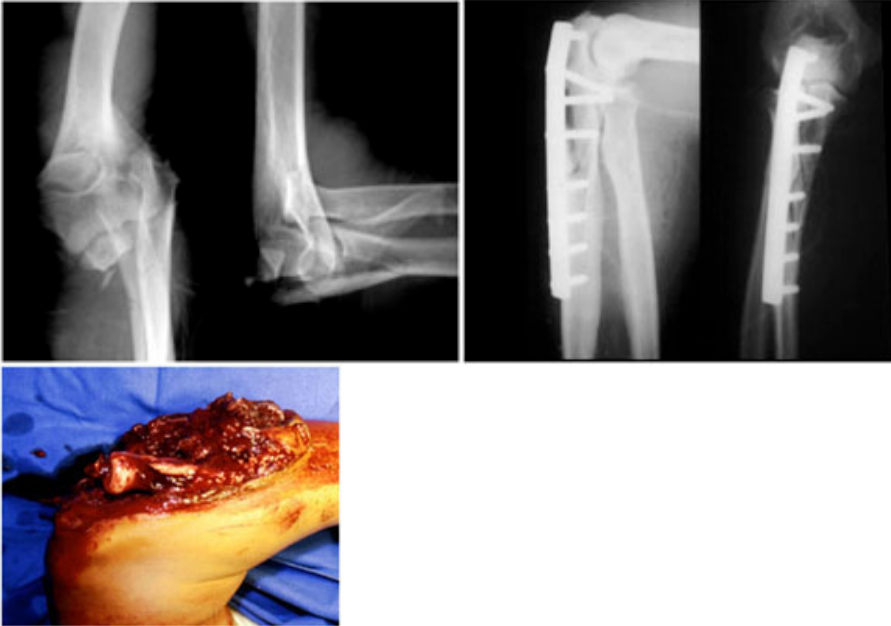Parfois la tête radiale est irréductible par les manœuvres externes et une réduction sanglante s'impose, pour lever l'obstacle qui est le ligament annulaire interposé.

Chez l'adulte, l'ostéosynthèse du cubitus est nécessaire.

- dans les fractures diaphysaires on utilise une plaque.
- dans les fractures métaphysaires : une plaque ou une longue vis.
- la tête radiale est stable et nécessite rarement un embrochage complémentaire.



Chez l'enfant, la plupart des fractures du cubitus sont réductibles (et stables) par le traitement orthopédique (faire plusieurs clichés de contrôle sous plâtre). Les fractures instables doivent être opérées, comme chez l'adulte.



Fracture comminutive de Monteggia

Ostéosynthèse du cubitus

Fracture ouverte avec issue du radius

Le traitement des cas anciens est très difficile :

Chez l'enfant :

On peut tenter des corrections du cal vicieux du cubitus par ostéotomie avec réduction chirurgicale de la tête radiale, pendant la première année succédant au traumatisme.

Après le délai de 1 an, il vaut mieux s'abstenir et espérer une certaine adaptation. Parfois, on peut être amené à réséquer la tête radiale car la luxation de la tête peut entraîner une paralysie progressive du nerf radial (mais il faut toujours attendre la fin de la croissance). La résection trop précoce de cette tête peut provoquer un valgus du coude, déviation évolutive qui peut entraîner une paralysie du nerf cubital par distension.

Chez l'adulte :

Les pseudarthroses du cubitus existent et seront traitées par greffe osseuse et ostéosynthèse.

Les cals vicieux seront parfois corrigés par ostéotomie (si angulation supérieure à 20°). Le plus souvent on se contente d'améliorer la prosupination par la résection de la tête radiale.

-----

## FRACTURES DE L'EXTRÉMITÉ INFÉRIEURE DU RADIUS

Ce sont les plus fréquentes des fractures.

Elles surviennent lors d'une chute sur la main et sont très fréquentes chez la femme âgée, ostéoporotique. Elles sont fréquentes aussi, chez le sujet jeune (sport, trafic, travail).

Le mécanisme est :

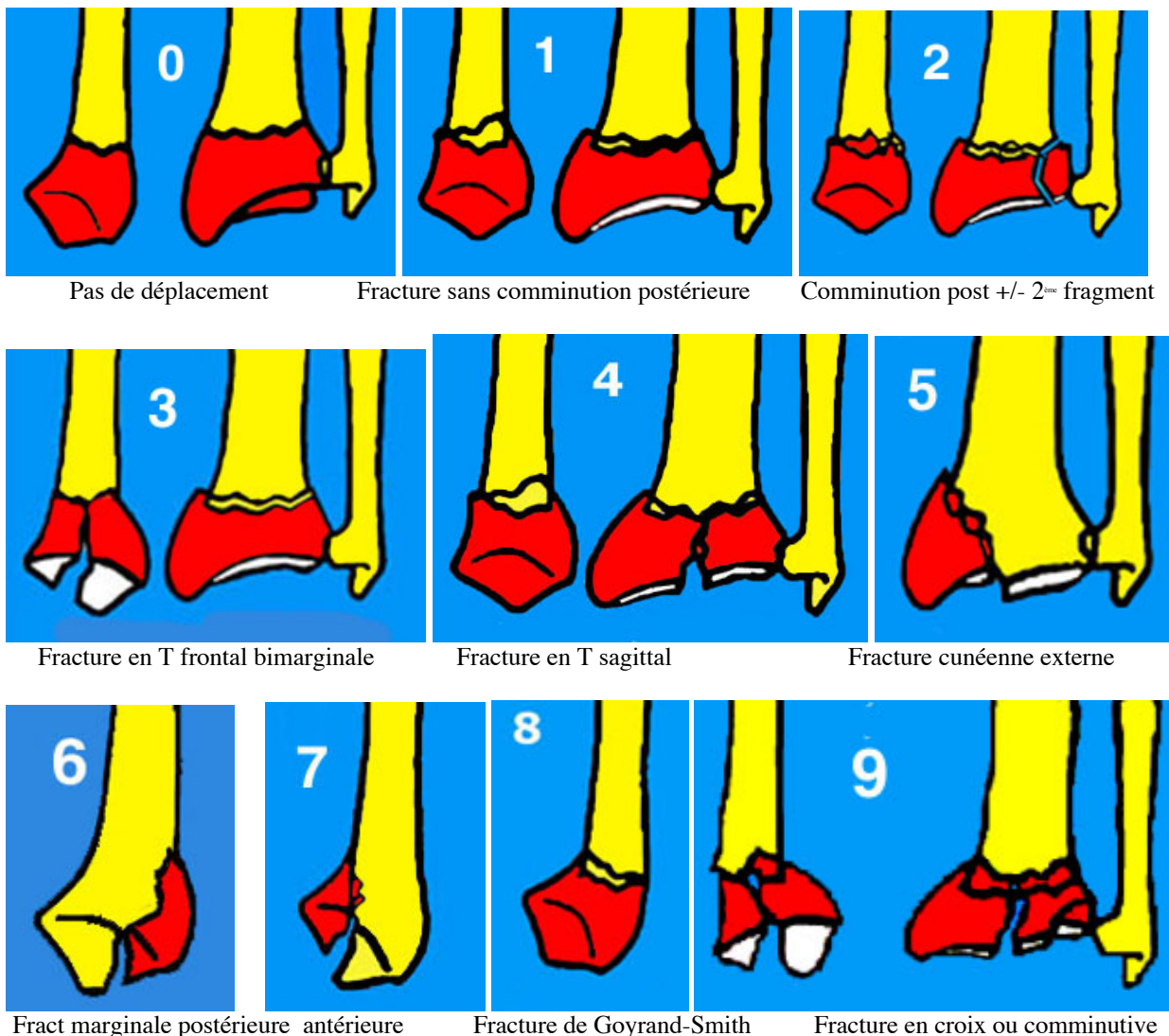
- soit une hyperextension : fractures à déplacement dorsal.
- soit une hyperflexion : fractures à déplacement palmaire.
- soit une inclinaison radiale : fractures cunéennes externes.
- soit inclinaison cubitale.

Le diagnostic clinique sera vu avec la description des deux types principaux : la fracture de POUTEAU-COLLES et la fracture de GOYRAND-SMITH.

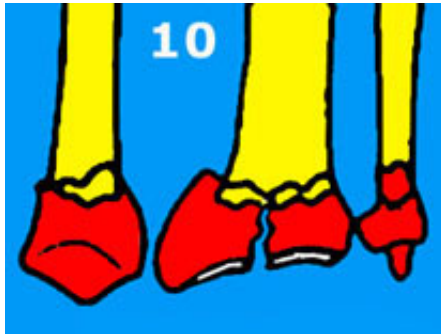
La radiographie montre le ou les traits de fractures. La classification de ces fractures a été basée sur les lésions radiologiques et sur les mécanismes.

La classification qui a été la plus utilisée en France est celle de CASTAING, qui a été reprise et simplifiée par KAPANDJI. Il faut individualiser le trait principal, transversal (sus-articulaire) ou oblique (toujours articulaire) et le trait secondaire, aboutissant dans l'articulation radio-carpienne et créant des fractures en T sagittales, ou des fractures en T frontales et des fractures comminutives.

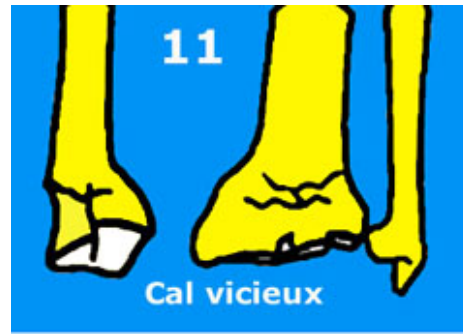
Classification des fractures de l'extrémité distale du radius (CASTAING modifiée par KAPANDJI).







Fracture des 2 os



Cals vicieux

## FRACTURE DE POUTEAU-COLLES

Il s'agit d'une fracture située à moins de 2,5 cm de l'interligne radio-carpien, dans une zone de transition entre os spongieux et cortical

Elle survient chez l'adulte et le sujet âgé après une chute sur la paume de la main : mécanisme de compression + hyperextension.

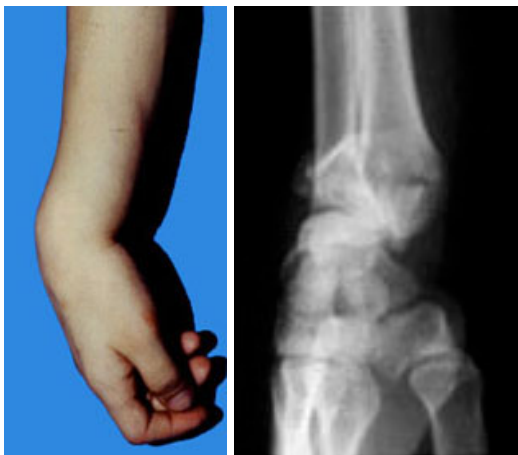Le déplacement est caractéristique à l'examen clinique et radiologique :

\* Sur le profil :

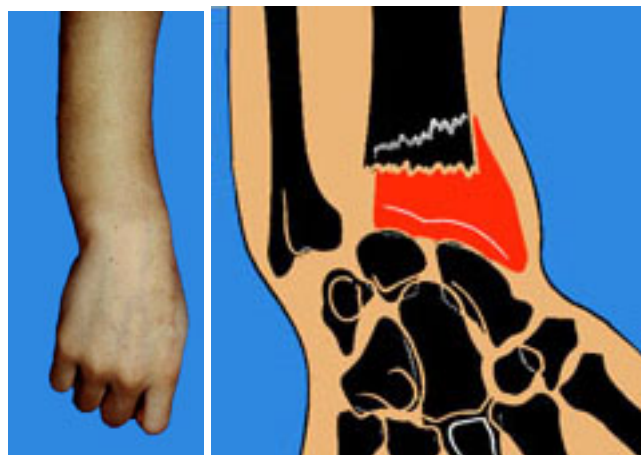- Déplacement en dos de fourchette par tassement osseux dorsal (compression).
- Fracture engrenée (avec impaction de l'os spongieux).
- l'interligne articulaire est incliné dorsalement (l'inclinaison normale de profil est de 5°).

\* Sur la face :

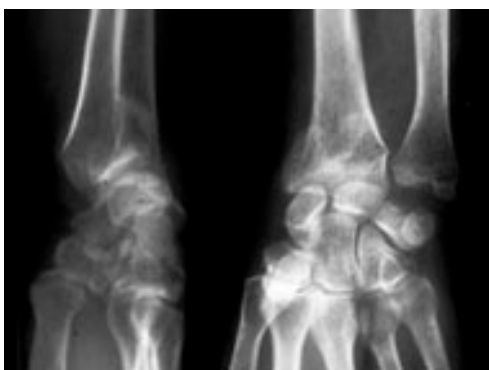
- Ascension de la styloïde radiale ou main botte radiale (signe de LAUGIER).
- Saillie palmaire du fragment proximal.
- Arrachement de la styloïde cubitale par le ligament stylo-radial triangulaire, c'est la fracture de Gérard MARCHANT, avec une dislocation de la radio-cubitale inférieure.



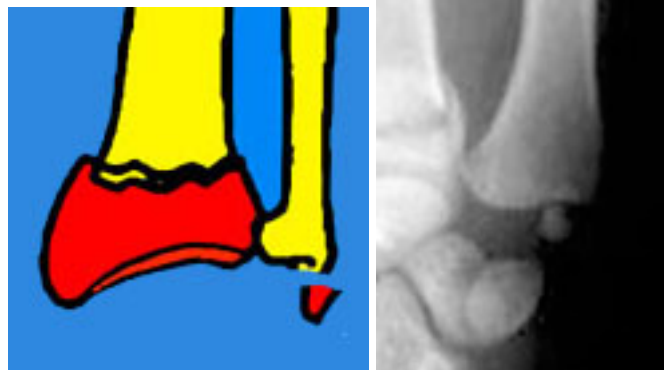
Déformation en dos de fourchette de profil



De face, inclinaison radiale, ascension de la styloïde radiale



Fracture de Pouteau

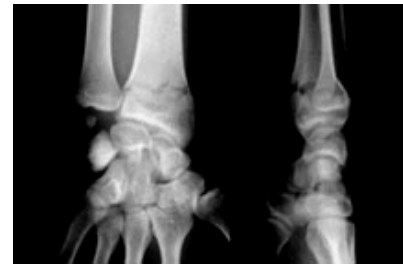

Fracture de Gérard-Marchant

## Traitement des fractures de POUTEAU

- Les fractures sans déplacement sont simplement plâtrées pendant 4 à 6 semaines.

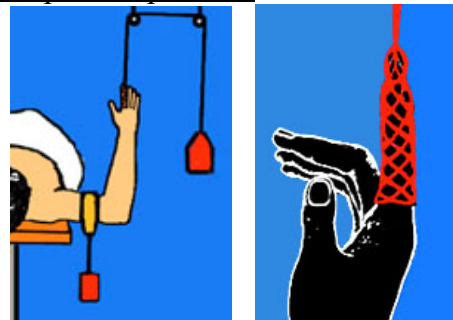
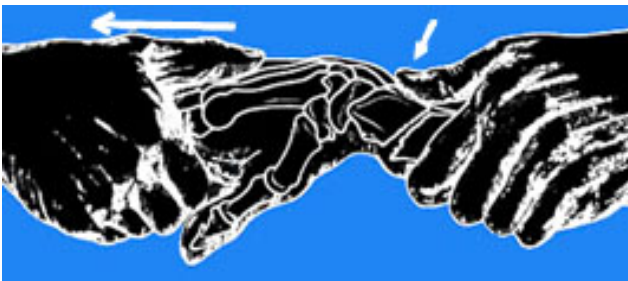- Les fractures très déplacées doivent être réduites.



Après la réduction, le tassement osseux lié à l'impaction du tissu spongieux va créer un vide. Ainsi la réduction risque de transformer la fracture engrenée et stable en une fracture instable. C'est pourquoi les fractures à faibles déplacements ne sont pas toujours réduites systématiquement, surtout chez le vieillard. On réduit à partir de 10° d'inclinaison dorsale.

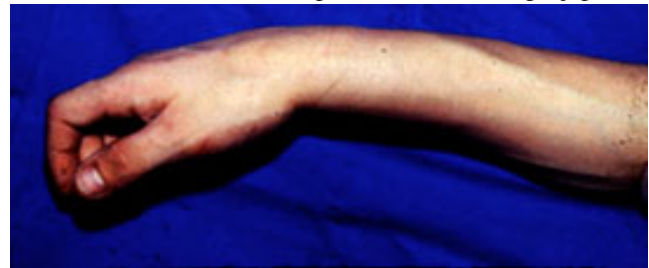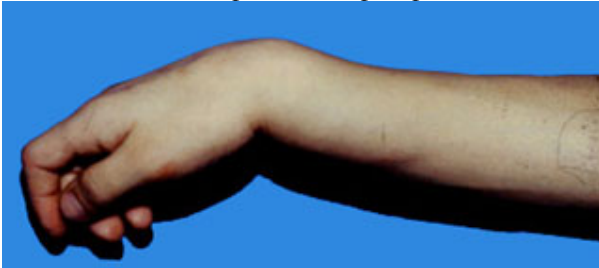### 1/ La réduction orthopédique

La réduction orthopédique se fait sous anesthésie générale ou loco-régionale (bloc ou anesthésie canadienne). Une traction supprime d'abord l'impaction, puis une pression dorsale sur le fragment distal corrige la déformation. On corrige l'inclinaison radiale par une pression vers l'intérieur.

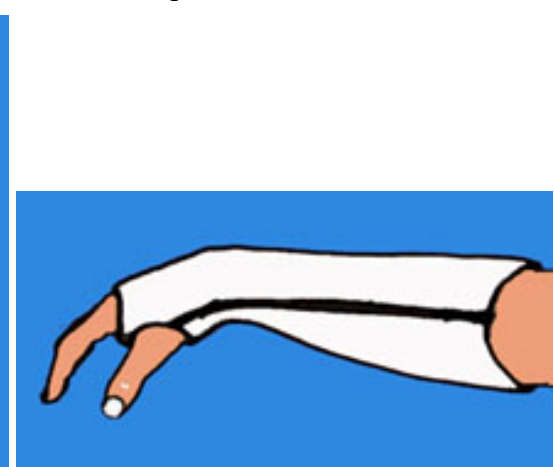
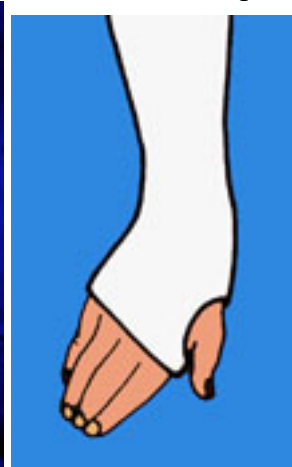
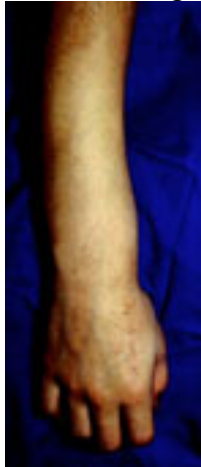
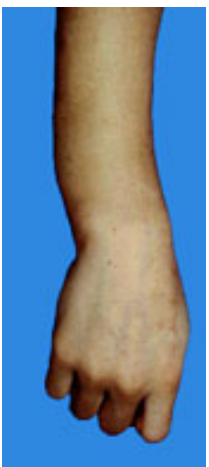
Réduction par traction puis pression dorsale et inclinaison cubitale

On peut s'aider des doigts japonais



- Le plâtre est alors confectionné en prenant le coude ou en le laissant libre, selon les habitudes et les "Écoles". Il doit être bien garni et bien modelé pour éviter les déplacements secondaires.



Inclinaison radiale

Correction

Hypercorrection en inclinaison cubitale dans le plâtre + flexion palmaire

- Position d'immobilisation des fractures de Pouteau : on doit plâtrer le poignet en flexion palmaire et inclinaison cubitale, sans exagération. Rarement, il est nécessaire d'accentuer cette position dans les fractures très instables. Dans ces cas, il faut prévoir un changement du plâtre au bout de 10 jours et diminuer la flexion et l'inclinaison cubitale.

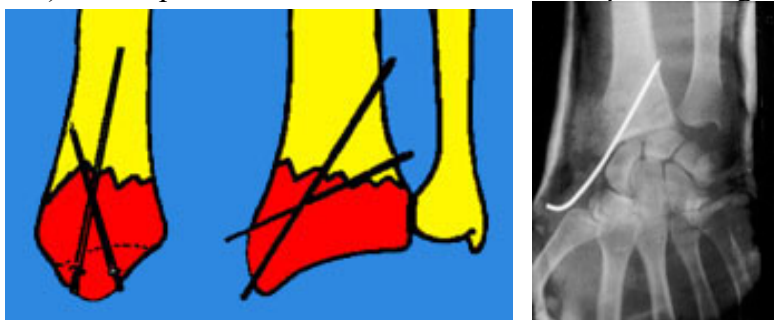
Des radiographies sous plâtre doivent être faites au 5ème jour (et parfois, quelques jours plus tard) pour dépister les déplacements.

La mobilisation des doigts est entreprise, le plâtre ne doit pas gêner la flexion des métacarpo-phalangiennes. La rééducation sera poursuivie après le plâtre pour récupérer les mouvements.

La consolidation intervient en 5 à 6 semaines.

## 2/ Le traitement chirurgical des fractures de POUTEAU

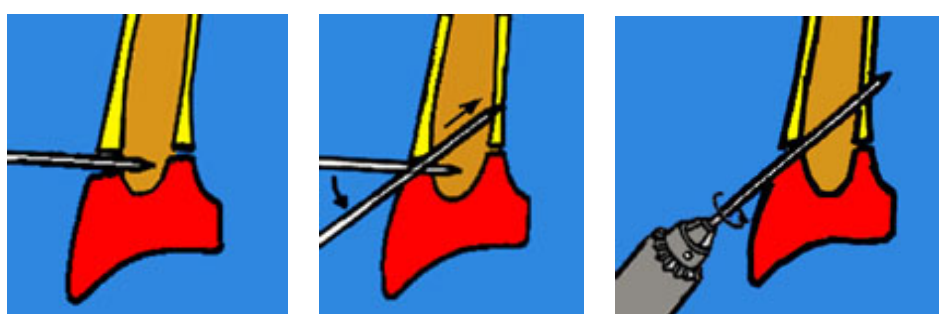
- L'embrochage simple fixe les fractures instables par une ou deux broches percutanées mises en place sous contrôle radioscopique. La broche est coupée et dépasse de la peau. Elle peut rester ainsi, à condition de bien garnir l'extrémité avec des compresses stériles sous le plâtre. Certains préfèrent couper les broches et les enfouir sous la peau (ce qui oblige à rouvrir lors de l'ablation, qui se fait au bout de 4 à 6 semaines). Les déplacements secondaires restent fréquents malgré le plâtre.



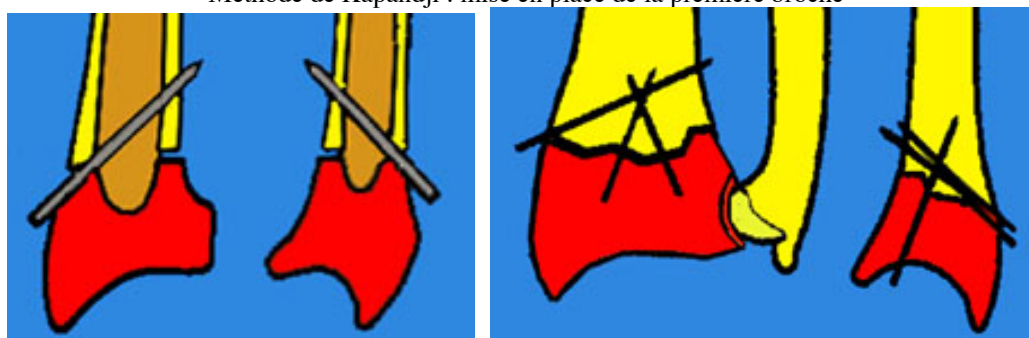
Embrochage simple intra focal

## - L'embrochage de KAPANDJI

Le principe est de mettre des broches intra focales (dans le foyer), de façon à prendre appui sur la tranche osseuse elle même et d'autre part, sur la corticale opposée. Cette broche réalise ainsi, une "butée" qui a pour effet d'empêcher l'os de s'impacter dans l'autre fragment. On commence par la broche externe, on l'enfonce dans le foyer et on l'incline vers le haut et on l'enfonce dans la corticale située en face, où elle prend un appui solide. Même protocole pour la broche dorsale. On peut utiliser des broches filetées et protégées par un petit écrou conique qui se visse sur l'extrémité de la broche et que l'on cache sous la peau (ce qui a pour but de protéger les tendons). On peut mettre 2 à 4 broches, selon les cas. Elles seront enlevées après 6 semaines. Avec cette méthode on évite tout plâtre et on peut mobiliser doucement le poignet, sans risquer les déplacements secondaires qui étaient fréquents avec les broches percutanées simples.

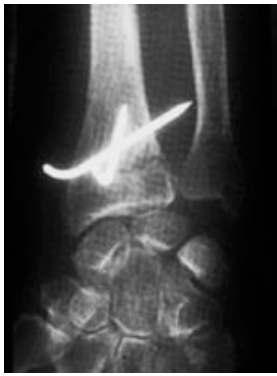

Méthode de Kapandji : mise en place de la première broche

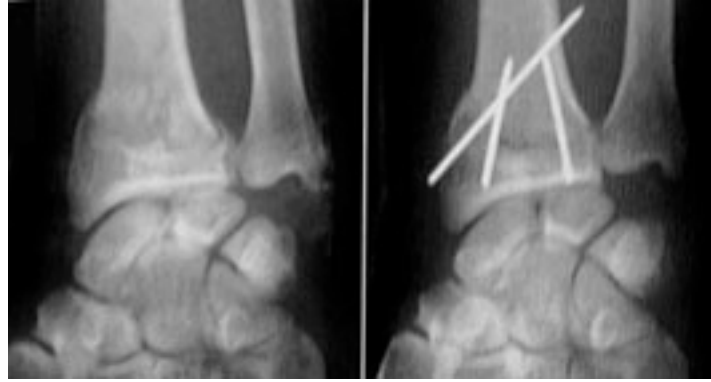

Aspect de la broche de face et de profil

On peut ainsi mettre 2 ou 3 broches



Radio de contrôle avec 2 broches

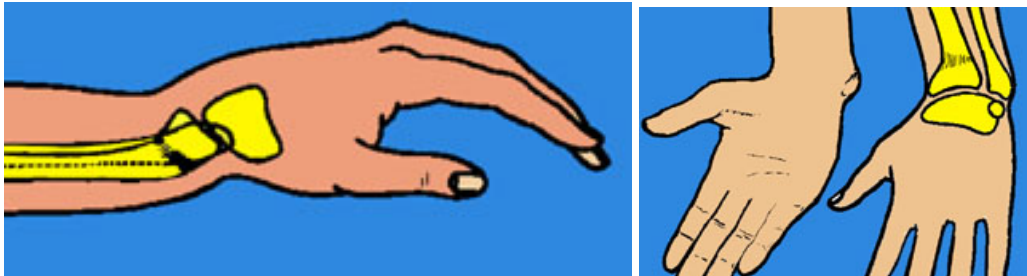


Exemple d'une fracture stabilisée par 3 broches

### Les complications des fractures de POUTEAU

Elles sont communes aux autres fractures de l'extrémité inférieure du radius.

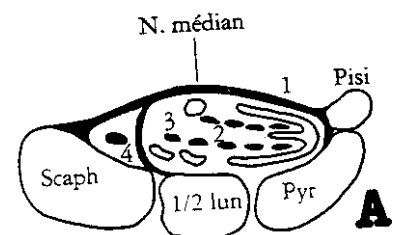
- Les pseudarthroses sont exceptionnelles.
- Les **cals vicieux** sont la complication principale. Soit conséquence d'une absence de réduction, soit d'un déplacement secondaire sous plâtre. Ils reproduisent le déplacement initial, c'est à dire une "main botte" avec une inclinaison radiale et une inclinaison dorsale.



La correction des cals vicieux par ostéotomie peut s'avérer nécessaire pour récupérer une bonne fonction et une bonne force de préhension. Les ostéotomies sont soit des ostéotomies d'ouverture (ou d'addition), soit des ostéotomies «curviplanes» fixées par des plaques. Le but est de rétablir l'inclinaison radiale de 25° et la dénivellation des styloïdes.

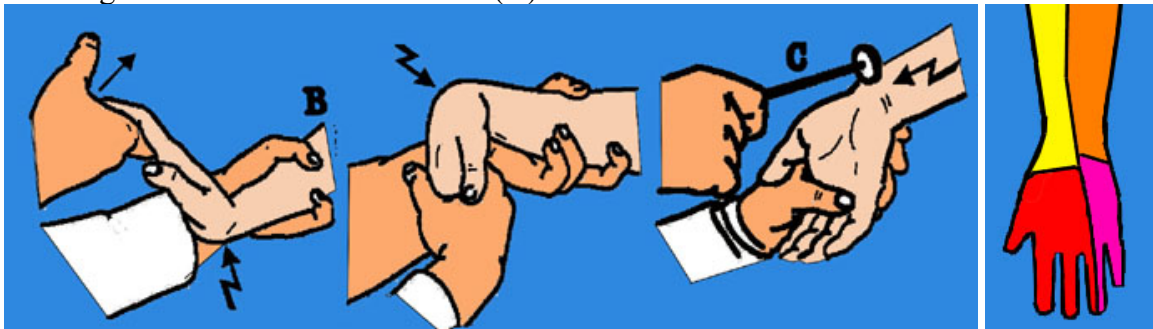
### - Le syndrome du canal carpien.

C'est une complication fréquente qui est liée à un conflit dans le canal carpien à cause de la diminution de sa largeur. Les tendons fléchisseurs se trouvent à l'étroit (A) et ils subissent une irritation chronique qui entretient le conflit et une inflammation. Le cercle vicieux retentit sur le nerf médian qui se trouve lui-même à l'étroit et comprimé. Les patients présentent :



- Des douleurs à recrudescence nocturne, réveillées à l'examen par l'hyperflexion et l'hyperextension du poignet (B) et la percussion (C).

- Des paresthésies et des douleurs irradiées dans le territoire du nerf médian : paume de la main, 3 premiers doigts et moitié externe du 4ème (D).



- On peut aussi voir des ruptures des tendons fléchisseurs ou extenseurs mais surtout du tendon extenseur du pouce parce qu'ils sont en conflit avec le relief osseux et qu'ils s'usent.

- On peut explorer l'état du nerf médian par l'EMG.

Le syndrome du canal carpien existe souvent en dehors des séquelles des fractures de l'extrémité inférieure du radius, surtout chez la femme.

Le traitement médical comporte des infiltrations de corticoïdes dans le canal carpien.

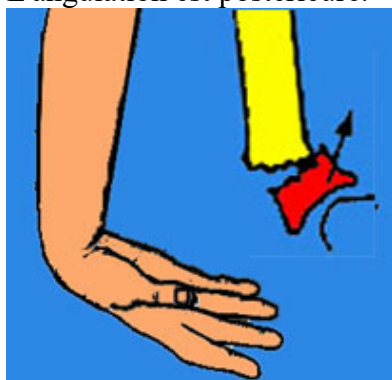
Lorsqu'elles n'ont pas d'effet, le traitement chirurgical apporte la guérison par la section simple du ligament annulaire du carpe (opération à ciel ouvert ou sous un contrôle endoscopique).

- **Le syndrome de SUDEK** (ou de LERICHE, ou algodystrophie) (cf chapitre généralités)

Il est souvent découvert à l'ablation du plâtre. Les doigts sont oedématiés et fléchissent difficilement. Douleur, chaleur et œdème sont constants. Ostéoporose diffuse à la radiographie.

### **LA FRACTURE DE GOYRAND-SMITH**

Le trait de fracture est situé au même niveau que pour la fracture de POUTEAU-COLLES mais le traumatisme est une chute sur le dos de la main et le déplacement est inverse (de profil). L'angulation est postérieure.



La réduction se fait par traction, en supination, jusqu'à la "désimpaction" des fragments en associant une pression sur l'épiphyse d'avant en arrière.

- La contention de la fracture nécessite un plâtre incluant le coude et le poignet doit être en flexion dorsale et inclinaison cubitale.

- Les radiographies de contrôle doivent être plusieurs fois répétées (chaque semaine au début), pour dépister les déplacements sous plâtre. L'immobilisation est de 6 semaines.

- l'ostéosynthèse par plaque est parfois proposée.

### **FRACTURES ARTICULAIRES DE L'EXTRÉMITÉ INFÉRIEURE DU RADIUS**

Il y a une irradiation de la fracture vers l'interligne articulaire avec parfois plusieurs fragments : Fractures en T frontal, en T sagittal, fractures en croix et fractures marginales postérieures ou antérieures.

La gravité réside dans le retentissement sur la fonction de l'articulation radio-carpienne après consolidation. Le risque de raideur est important, même si la réduction est correcte.

- La réduction est difficile à obtenir par le traitement orthopédique. Les déplacements sous plâtre sont fréquents

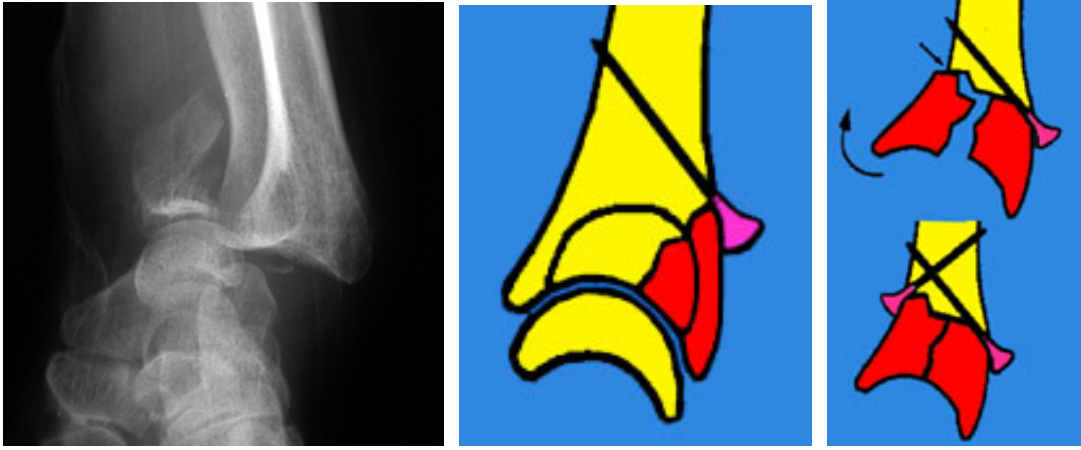
- Le traitement chirurgical est préférable (ostéosynthèse par des broches, des vis, des plaques).

\* Soit par des broches percutanées mises sous contrôle radioscopique (la réduction est difficile).

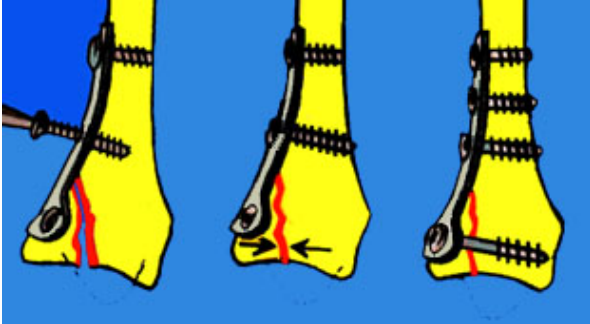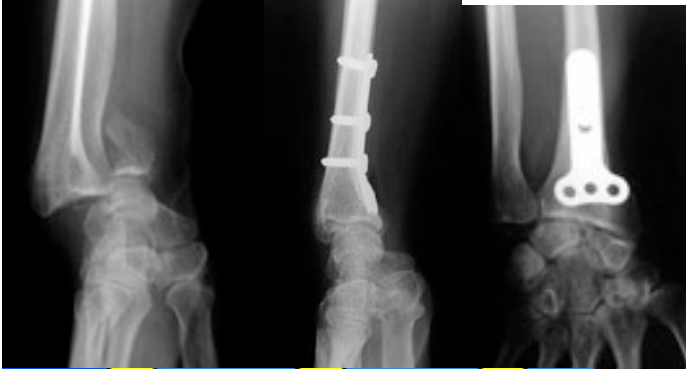On peut réaliser une traction sur le coude fléchi, par un poids avec une sangle, alors que la main est stabilisée par des "doigts japonais". La réduction est obtenue avec des manipulations complémentaires et l'embrochage est réalisé.

Soit embrochage direct, soit méthode de KAPANDJI.

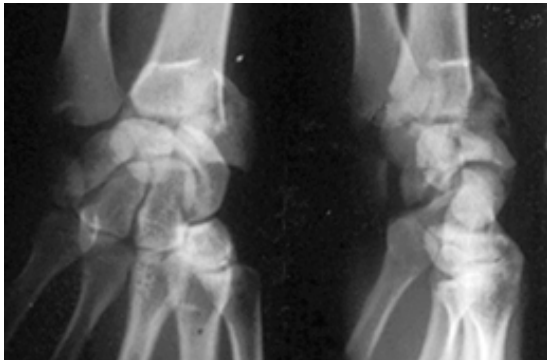
Soit ostéosynthèse par des broches, ou des vis mises au cours d'une réduction à ciel ouvert.



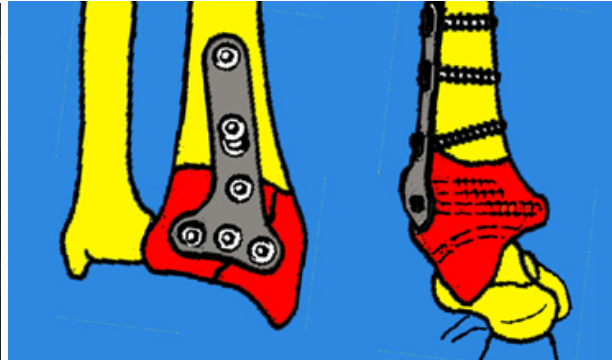Exemples de montages pour fracture marginale ou même pour une bimarginale



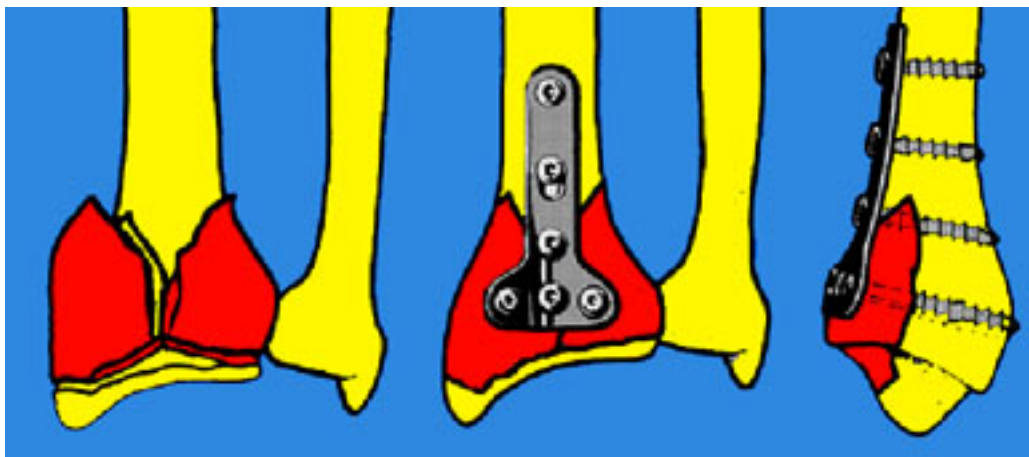
Fractures marginales réduites et fixées par des plaques butées



Fractures comminutives



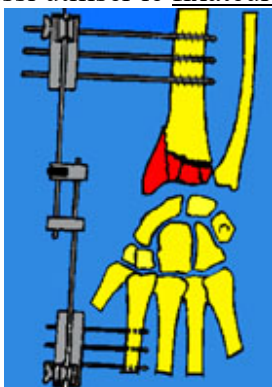
Fixation possibles par des vis et des plaques




\* Soit ostéosynthèse par plaque vissée, surtout chez le sujet jeune.

\* La traction bipolaire, peut être proposée pour des fractures très comminutives. La réduction est faite à l'aide d'une broche mise à travers les métacarpiens et d'une broche à travers le cubitus. Lorsque la traction est réglée et la fracture réduite, le plâtre est confectionné en noyant les broches dans le plâtre, puis on enlève les étriers de traction. Les broches et le plâtre seront enlevés après 4 à 6 semaines.

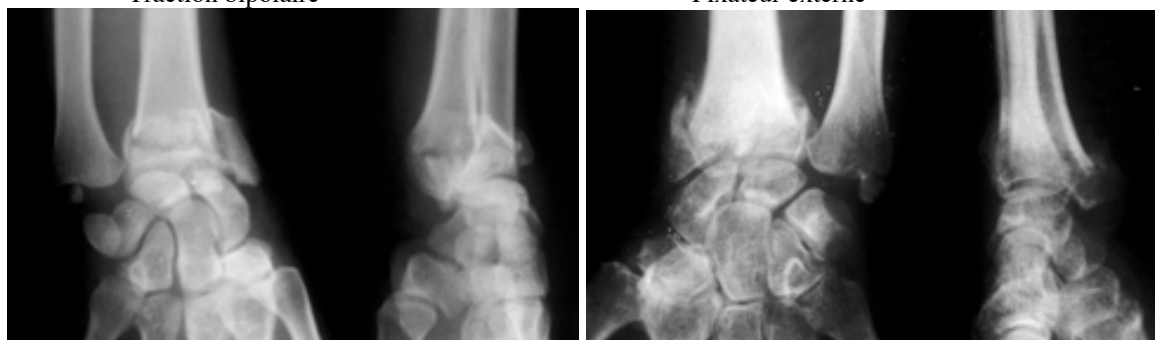On peut aussi utiliser le fixateur externe.



Traction bipolaire



Fixateur externe

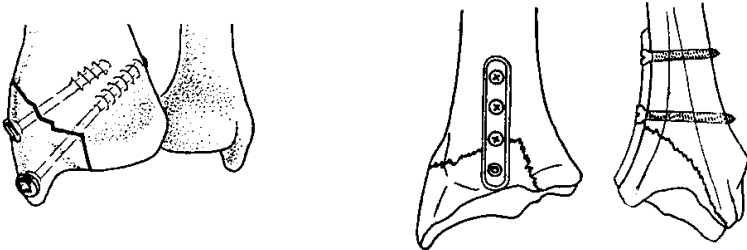
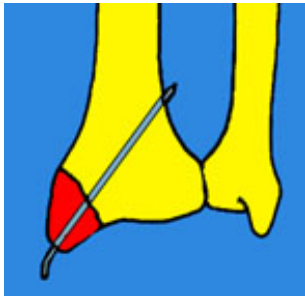


Fractures comminutives

### **FRACTURES DE LA STYLOÏDE RADIALE OU CUNÉENNES EXTERNES**

Si elles ne sont pas déplacées, ces fractures peuvent être simplement plâtrées.

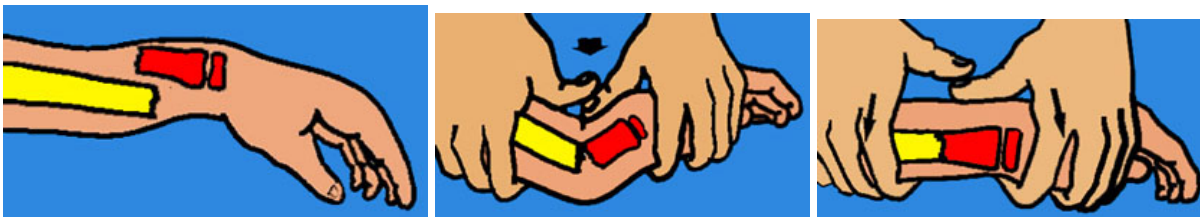En cas de déplacement, il est préférable de rétablir parfaitement l'interligne radio-carpien par une ostéosynthèse, par broche ou par vis.



Traitement des fractures cunéennes externes par simple broche, ou vis ou miniplaque

## FRACTURES DE L'ENFANT

L'enfant présente souvent des fractures au 1/4 inférieur des 2 os de l'avant-bras, avec des déplacements importants très difficiles à réduire. La manœuvre de réduction comporte une mise en hyperextension pour réduire le chevauchement des fragments, en appuyant avec les pouces, puis une correction de l'angulation. On peut utiliser aussi les "doigtiers japonais" pour obtenir une réduction progressive, mais on doit parfois recourir à la réduction chirurgicale (irréductibilité, interposition musculaire).

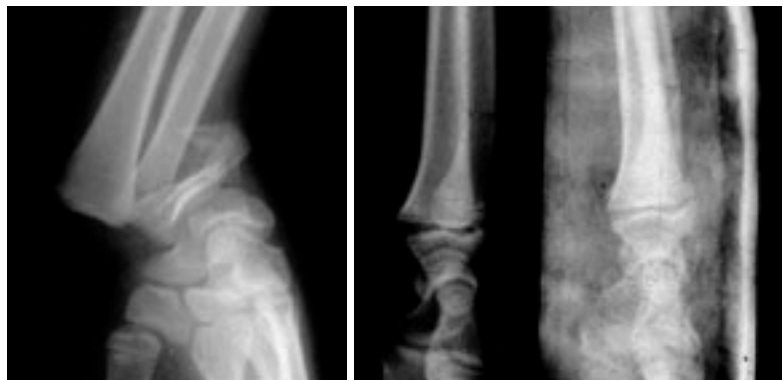


L'enfant présente plus souvent des fractures en bois vert ou en motte de beurre. Le trait de fracture est situé un peu plus haut que dans la fracture de POUTEAU de l'adulte.

Le déplacement est souvent négligeable et dans ces cas, on plâtre simplement pour 3 semaines.



Fracture en motte de beurre



Décollement épiphysaire Salter II 1ère réduction imparfaite, modification et plâtre





SALTER I

SALTER II

SALTER III

SALTER IV

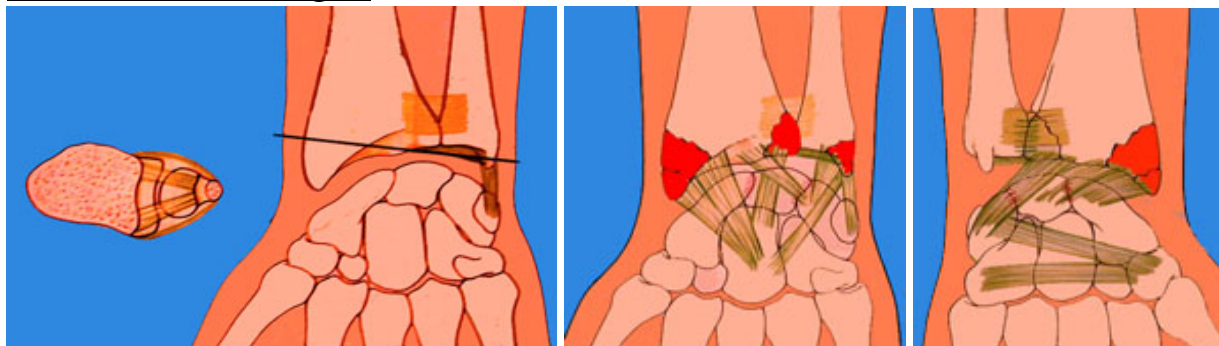
Les fractures-décollements épiphysaires les plus fréquentes, sont les décollements purs (type I de SALTER et HARRIS) et les décollements-fractures avec un coin postéro-externe (type II)  
Les conséquences peuvent être fonctionnellement graves (voir généralité sur les fractures)  
La réduction doit être aussi parfaite que possible, pour diminuer le risque d'épiphysiodèse.

-----

## LE POIGNET – LA MAIN

Le poignet est un complexe articulaire, comprenant l'articulation entre avant-bras et carpe, les articulations du carpe et les articulations entre le carpe et les métacarpiens.

### RAPPEL ANATOMIQUE



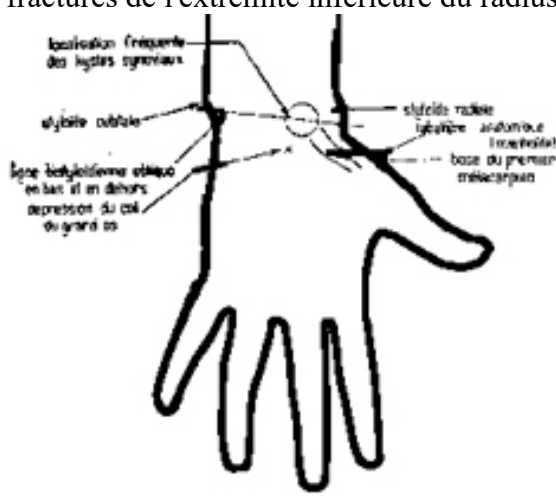
#### Examen du poignet

- Face palmaire : il existe un double pli de flexion. On repère le tendon du petit palmaire au milieu de la face palmaire, dans l'axe du poignet. En dehors de lui, le tendon du grand palmaire et le long supinateur.
- Face dorsale : on distingue les tendons extenseurs.
- Bord interne : il est occupé par la tête du cubitus.
- Bord externe : la styloïde radiale fait une saillie au dessous de laquelle on perçoit la dépression de la tabatière anatomique, entre les tendons long extenseur du pouce et court extenseur et long abducteur.
- L'axe de la main, représenté par le 3ème métacarpien et le médius est dans le prolongement de l'axe de l'avant-bras.

#### Palpation du poignet

- On recherche les repères osseux principaux : styloïde radiale et styloïde cubitale. Elles sont situées à des niveaux différents.

La styloïde radiale est plus basse (de 8 mm) que la styloïde cubitale. (ces rapports sont souvent modifiés dans les fractures de l'extrémité inférieure du radius).

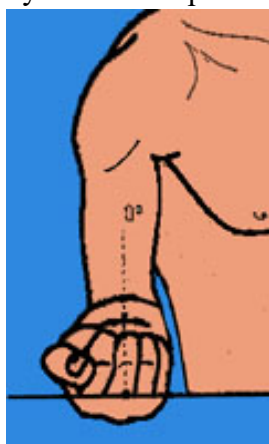


- Au fond de la gouttière anatomique, on palpe le scaphoïde (la douleur siège à ce niveau, dans les fractures du scaphoïde).
- On peut palper aussi 2 saillies à la face palmaire : la tubérosité du scaphoïde à la partie supérieure de l'éminence THÉNAR et le pisiforme à la partie supérieure de l'éminence hypothénar.
- A la face dorsale, existe une fossette dans l'axe du 3ème métacarpien. Elle est située juste au dessus du grand os et répond au semi-lunaire.

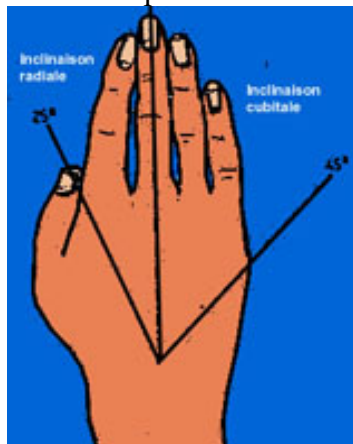
## Les mouvements du poignet

Les amplitudes de mouvements se mesurent à partir de la position "poignet en rectitude".

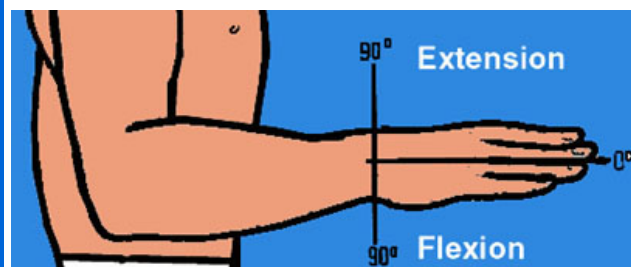
- la flexion : est à  $90^\circ$ , dont  $40^\circ$  dans la radio-carpienne et  $50^\circ$  dans la médio-carpienne.
- l'extension : est de  $90^\circ$  dont  $40^\circ$  dans la radio-carpienne et  $50^\circ$  dans la médio-carpienne.
- l'inclinaison latérale est de  $25^\circ$  en inclinaison radiale et de  $40^\circ$  en inclinaison cubitale, elle se consomme essentiellement dans l'articulation radio-carpienne.
- la prosupination se recherche le coude fléchi à  $90^\circ$ , contre le corps. A partir de la position neutre, il y a  $90^\circ$  de supination et  $90^\circ$  de pronation.



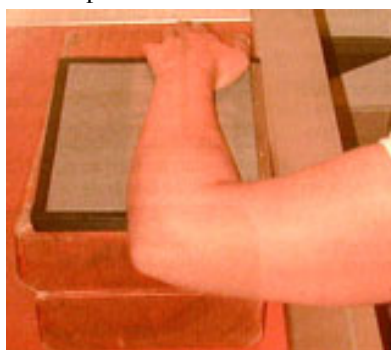Supination



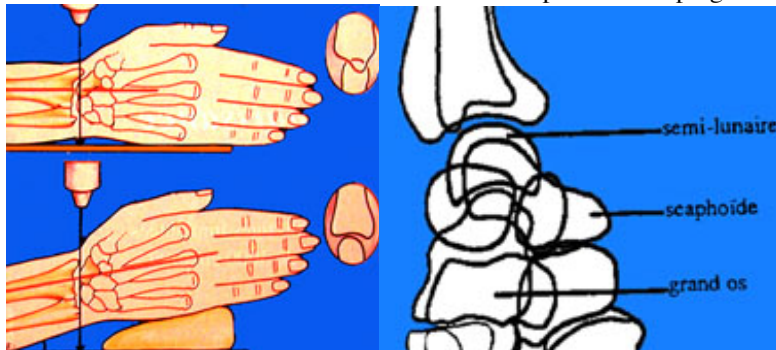
Inclinaison radiales et cubitale



Extension dorsale et flexion palmaire du poignet



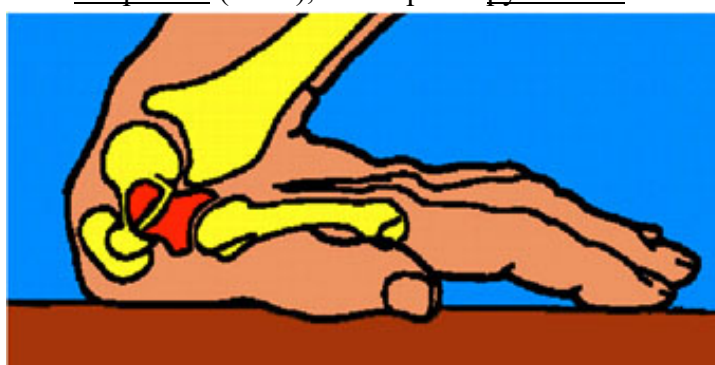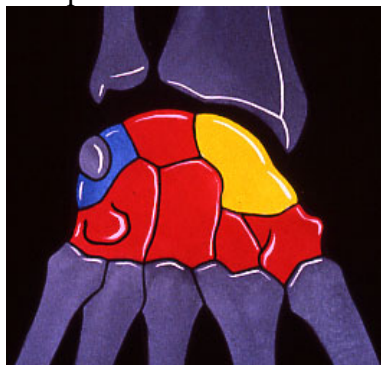Bilan radiologique standard du poignet face et profil



Analyse délicate du profil à cause des superpositions

## LES FRACTURES DES OS DU CARPE

La plus fréquente des fractures est celle du scaphoïde (70 %), suivie par le pyramidal.



### Fractures du scaphoïde carpien

Le scaphoïde carpien joue un rôle important dans la fonction du carpe. Il s'articule avec le radius, le semi-lunaire et avec des os de la deuxième rangée du carpe, le trapèze, le trapézoïde et le grand os.

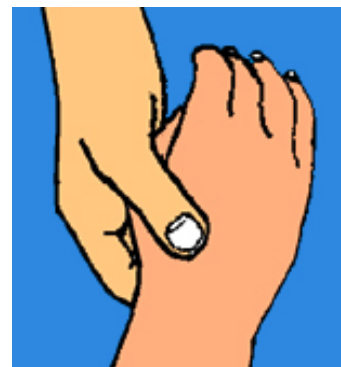Les fractures se produisent le plus souvent au cours d'une chute sur la main en inclinaison radiale et pronation. "Le poignet joue le rôle d'une enclume sur laquelle s'écrase le radius" (DESTOT).

- Les traits des fractures :

- dans 20 % des cas le trait siège au niveau du pôle supérieur;
- dans 70 % des cas au niveau du col (transversal, horizontal ou vertical),
- dans 10 % des cas à la base de l'os.
- le trait est simple le plus souvent (les fractures comminutives sont exceptionnelles).
  - le trait est oblique horizontal dans 47 % des cas,
  - le trait est perpendiculaire à l'axe de l'os dans 50 % des cas,
  - le trait est oblique vertical dans 3 % des cas.
- Déplacement des fractures du scaphoïde : Il est le plus souvent inexistant ou minime, parfois il y a une bascule du fragment distal en avant avec de la rotation.

#### Examen

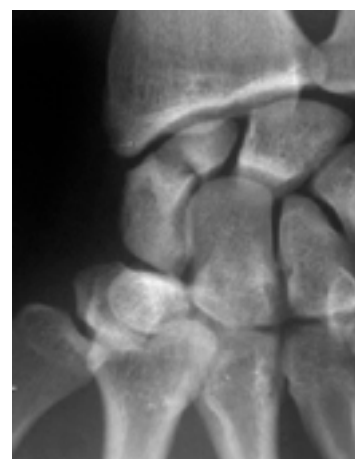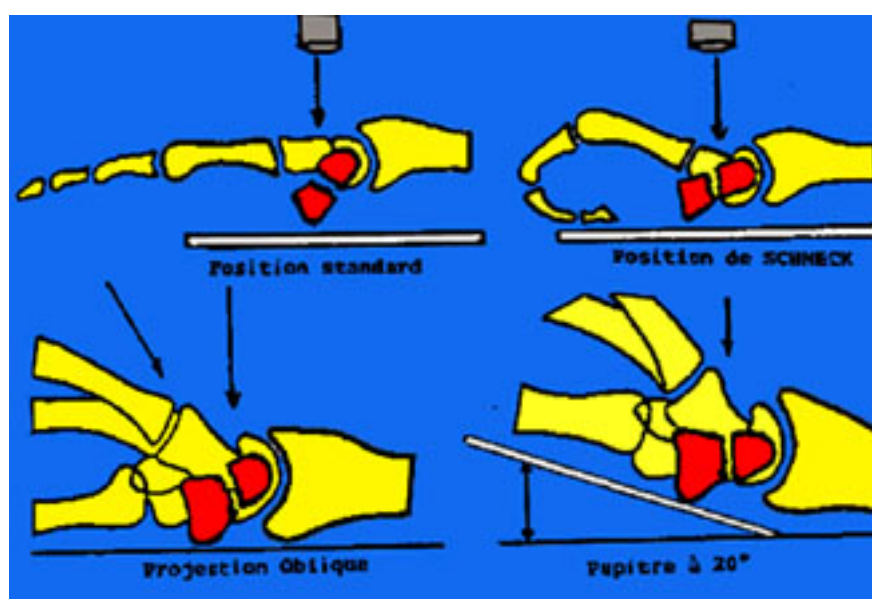
- La fracture doit être suspectée lors de tout traumatisme du poignet, surtout s'il existe une douleur sur le bord radial du poignet.
- La douleur doit être recherchée dans la tabatière anatomique ((une douleur à ce niveau peut être due aussi à une fracture de la styloïde radiale, ou à une fracture de la base du 1er métacarpien).
- La douleur doit être aussi recherchée à la face dorsale du poignet, en regard du scaphoïde.



#### Le diagnostic radiographique

Il est souvent très difficile d'objectiver le trait de fracture sur les radiographies initiales. Il n'est parfois visible que vers le 15ème jour, grâce à l'ostéoporose post-traumatique qui le fait mieux apparaître. D'où la règle de refaire une radio du poignet entre 10 et 15 jours pour tout traumatisme important du poignet qui n'a pas fait sa preuve.

4 incidences classiques sont nécessaires pour bien dégager le scaphoïde.

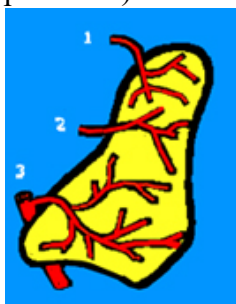

La fixation du poignet et de la main sur une planchette permet d'avoir toujours les mêmes clichés et cela facilite l'interprétation des clichés, de profil surtout. Ces derniers sont toujours très difficiles à interpréter en raison de la superposition des os du carpe.

#### Evolution des fractures du scaphoïde

La vascularisation du scaphoïde explique les défauts de consolidation fréquemment observés, ainsi que l'existence de nécroses dans les fractures du pôle supérieur. En effet, les principaux vaisseaux arrivent au 1/3 inférieur de l'os et la vascularisation du pôle supérieur est précaire.

- La nécrose avasculaire : elle se manifeste 1 ou 2 mois après la fracture par une densité osseuse accrue, puis par un tassement de l'os et secondairement par une arthrose radio-carpienne. La conséquence est un enraidissement douloureux (la nécrose survient dans 30 % des fractures polaires supérieures).



Vascularisation du scaphoïde



Aspects radiologiques pris par les pseudarthroses

Arthrose + pseudarthroses

- La pseudarthrose : elle survient en raison de l'impossibilité d'immobiliser parfaitement les deux fragments. Il apparaît une cavité d'ostéolyse pseudo kystique au niveau du trait. La pseudarthrose, avec sa sclérose osseuse, se pérennise et l'os perd de sa hauteur. L'arthrose survient plus tard.

### Le traitement des fractures du scaphoïde

1° En cas de fracture non déplacée

L'immobilisation par un plâtre est réalisée dans tous les cas. Le plâtre doit être confectionné avec beaucoup de soin et doit obéir à des règles très précises. L'immobilisation de la première phalange du pouce en abduction est indispensable. Le poignet est en pronation complète, en inclinaison radiale et en légère dorsi-flexion.



Le plâtre est laissé 6 semaines et un nouveau contrôle radiographique est réalisé.

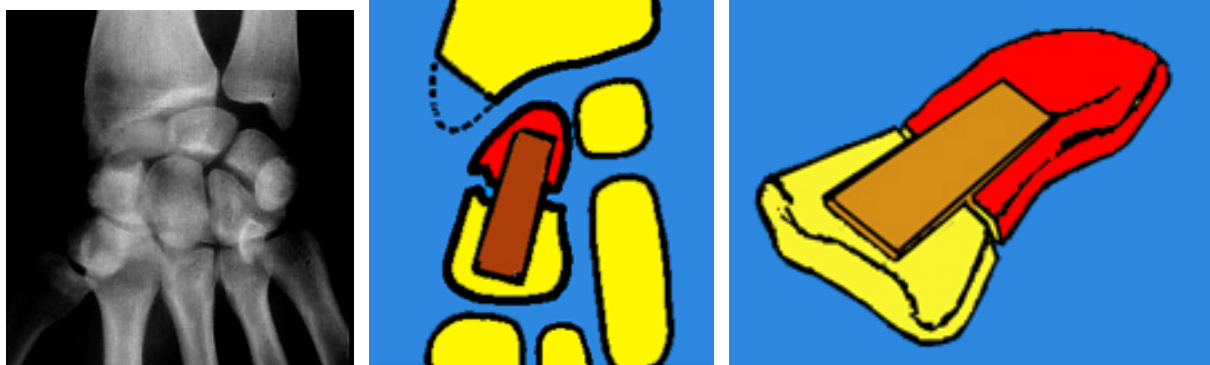
Trois cas de figure peuvent alors se présenter :

\* Si la consolidation paraît correcte et s'il n'y a pas de douleur dans la tabatière anatomique, le poignet est laissé libre et radiographié à nouveau, 15 jours plus tard.

\* Lorsqu'il y a un doute sur la consolidation, on prolonge l'immobilisation de 4 à 6 semaines.

\* Si le trait de fracture reste visible, ou s'il y a une nécrose avasculaire évidente, on s'oriente vers un traitement chirurgical.

- Une greffe osseuse entre les fragments, après un curetage de la pseudarthrose est réalisée et stabilisée par une vis ou une mini-agrafe. L'immobilisation plâtrée est poursuivie jusqu'à la consolidation.

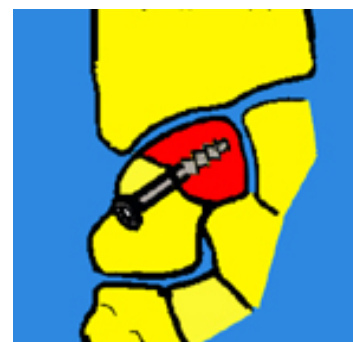

2° Lorsque la fracture est très déplacée

Il faut s'assurer qu'il n'y a pas de luxation du carpe. La réduction doit être contrôlée et immobilisée. Lorsqu'il persiste un déplacement, le traitement chirurgical d'emblée est indiqué.

En cas de nécrose avasculaire du pôle supérieur, on réalise une excision du fragment scaphoïdien. On peut le remplacer ou non, par un implant.

En cas d'arthrose, on peut réaliser une résection de la styloïde radiale. Si les lésions sont très évoluées on peut réaliser une arthrodèse radio-carpienne.



## LES LÉSIONS LIGAMENTAIRES DU POIGNET

Les "entorses" du poignet surviennent au cours de traumatismes d'intensité très variable et dans des positions extrêmes et diverses qui expliquent bien leur gravité inégale.

Les lésions ligamentaires sont bénignes ou graves, pouvant entraîner au maximum, une subluxation et même une luxation.

### 1° Les entorses bénignes

Elles sont caractérisées par des distensions ligamentaires sans rupture, entraînant comme dans toutes les entorses, des douleurs à la mobilisation et justifiant une courte immobilisation.

Le diagnostic est purement clinique, la radiographie est normale. Il peut y avoir des ruptures partielles de certains faisceaux ligamentaires mais il n'y a ici aucune instabilité du poignet.

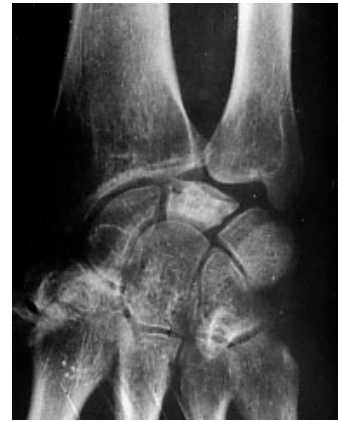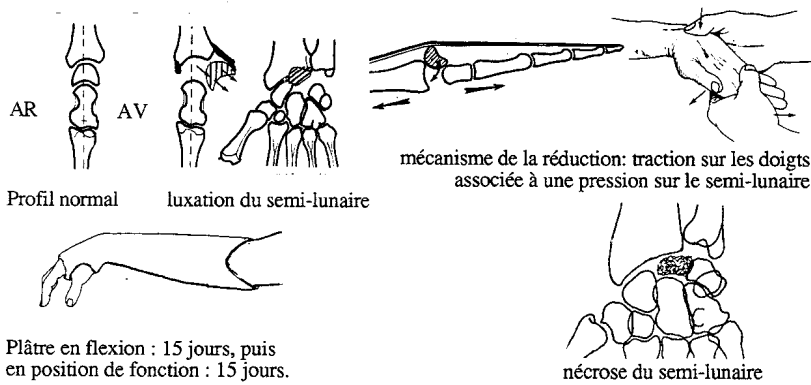
### 2° Les entorses graves

Elles sont caractérisées par des ruptures ligamentaires qui entraînent des modifications des rapports des os du carpe entre eux, lors des mouvements forcés. (bâillement, inclinaisons externes etc.) Cette instabilité n'apparaît que lors des mouvements forcés. Les anomalies des rapports des os du carpe sont bien mises en évidence lors des manœuvres sous anesthésie générale, en effet, lors de l'examen normal on est souvent gêné par la douleur. On peut objectiver les mouvements anormaux par des clichés dynamiques.

### 3° Les luxations du carpe

a / La luxation isolée du semi-lunaire en avant est la plus fréquente. Tous les os restent en place, sauf le semi-lunaire qui passe en avant. On peut noter l'existence de troubles dans le territoire du nerf médian qui est refoulé par l'os. La réduction est orthopédique, habituellement.

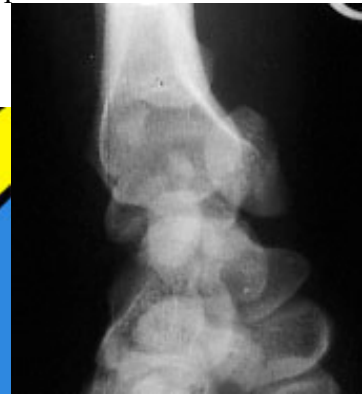
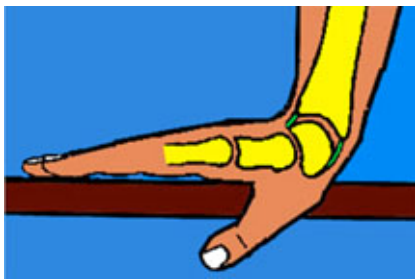L'évolution se fait souvent vers la nécrose du semi-lunaire.



#### b / La luxation rétro lunaire du carpe

Le semi lunaire reste sous le radius et tout le reste du carpe se luxe en arrière.

Souvent, existe une fracture associée du scaphoïde : luxation trans-scaphoïdienne.



#### 4° L'instabilité chronique du carpe

En l'absence d'immobilisation, la cicatrisation ligamentaire ne pourra se faire, que très imparfaitement et l'on pourra aboutir, dans certains cas, au tableau d'instabilité chronique, avec le véritable poignet à ressaut. Le patient peut percevoir un déclat douloureux lors de certains mouvements forcés, toujours les mêmes.

Seuls les clichés dynamiques, permettent de faire le diagnostic car les clichés "standard" sont habituellement normaux.

La radiographie montre parfois des images d'arrachement de l'insertion osseuse de certains ligaments, traduction directe des lésions ligamentaires.

L'anatomie particulière du carpe, avec ses 2 rangées d'os et ses connections ligamentaires, rend la physiologie du poignet très difficile à comprendre mais elle explique bien les différentes formes de la "déstabilisation" du poignet.

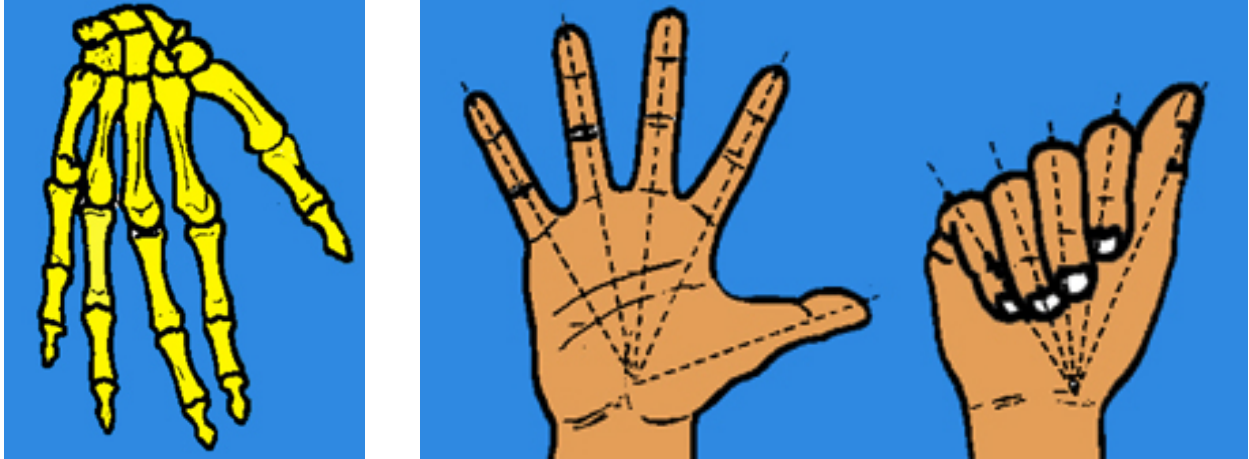
#### FRACTURES DE LA MAIN

Les fractures de la main sont très fréquentes et se répartissent, à peu près également, entre les fractures des métacarpiens et les fractures des phalanges. Leur réparation correcte conditionne la reprise de la fonction et il faut bien connaître l'anatomie et la physiologie de la main, pour bien comprendre le traitement qui vise à rétablir les arches essentielles de la main.

La main est constituée de 19 petits os longs qui se répartissent en 5 métacarpiens avec 3 phalanges pour chaque rayon, sauf au niveau du pouce qui n'en comporte que 2.

Les 2ème et 3ème métacarpiens sont fixes. Les 4ème et 5ème métacarpiens sont plus mobiles. La colonne du pouce avec l'articulation trapézo-métacarpienne, permet les mouvements d'écartement du 1er métacarpien les mouvements de rotation qui permettent les prises entre le pouce et les doigts.


L'arche métacarpo-phalangienne, au niveau des 4 autres doigts, est constituée de telle sorte que les doigts convergent lors de la flexion, vers la base de l'éminence THÉNAR, au niveau du tubercule du scaphoïde.



En position d'utilisation, la main se creuse en formant, dans son ensemble, une voûte à concavité antérieure où l'on reconnaît plusieurs arches :

- dans le sens transversal, l'arche carpienne qui correspond à la concavité du massif carpien et plus bas, l'arche métacarpienne sur laquelle s'alignent les têtes des métacarpiens :
- dans le sens longitudinal l'arche carpo-métacarpo-phalangiennes.
- dans le sens oblique, les arches d'opposition du pouce avec les 4 doigts

#### - Les articulations métacarpo-phalangiennes

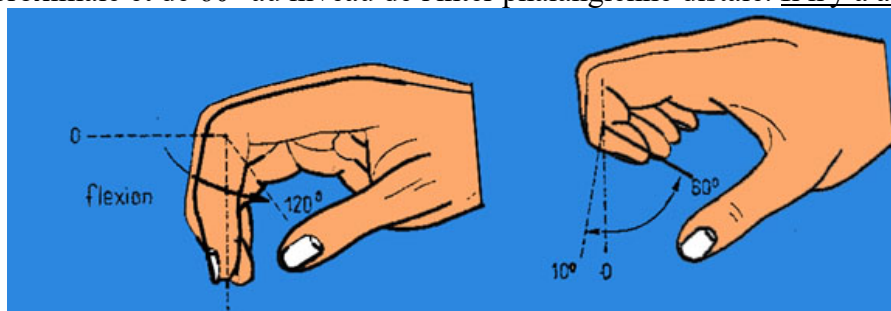


Elles présentent des mouvements de flexion-extension : la flexion est de 90° et l'extension peut être dépassée de 20° et même de 30° (hyperextension).

Elles ont aussi des mouvements actifs d'abduction et d'adduction. L'index peut être écarté de 40°, l'annulaire de 30° et l'auriculaire de 40°. Ces mouvements sont possibles en extension et diminuent lors de la flexion.

#### - Les articulations inter-phalangiennes

Elles n'ont que des mouvements de flexion-extension. La flexion est de 120° au niveau de l'inter phalangienne proximale et de 60° au niveau de l'inter phalangienne distale. Il n'y a aucun





mouvement de latéralité ni de rotation. La mise en jeu de la flexion de toutes les articulations permet aux ongles de toucher le milieu de la paume de la main.

### **- Mouvements du pouce**

Le pouce est particulier, car il fait partie d'un système complexe, comprenant les articulations trapézo-métacarpiennes, métacarpo-phalangiennes et inter-phalangiennes.

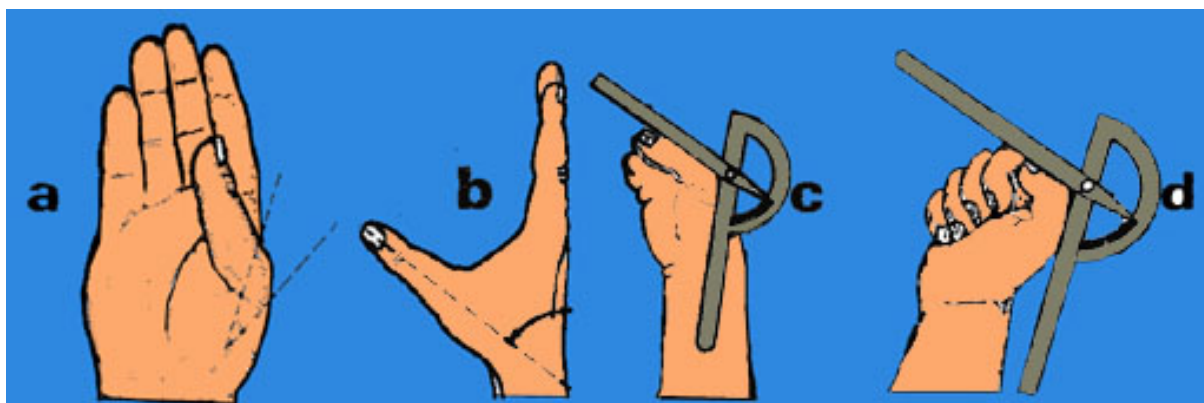
- L'articulation trapézo-métacarpienne permet des mouvements dans tous les sens et permet, en particulier, l'opposition du pouce (a).

Il y a des mouvements d'adduction et d'abduction de la trapézo-métacarpienne, dans le plan frontal (adduction  $30^\circ$  - abduction  $30^\circ$  à  $60^\circ$ ) (b).

- Le pouce présente aussi une grande mobilité en antépulsion, dans un plan sagittal (c).

- L'articulation métacarpo-phalangienne du pouce a une mobilité très variable, pouvant aller jusqu'à une hyperextension de  $40^\circ$  à  $60^\circ$  et une flexion de  $40^\circ$  (d).

- L'articulation inter phalangienne a une flexion de  $90^\circ$  et une hyperextension jusqu'à  $15^\circ$ .

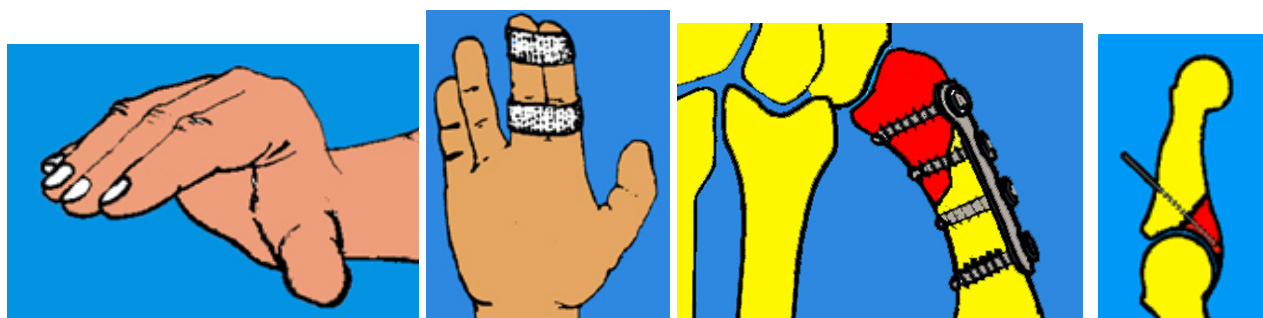


### **Principes d'immobilisation des doigts**

Pour éviter la raideur des articulations et les rétractions ligamentaires et tendineuses, gênantes, l'immobilisation des fractures du poignet et de la main doit respecter des règles très strictes. L'immobilisation sera la plus courte possible et la rééducation précoce pourra bénéficier de l'utilisation d'attelles de posture dynamique.

Il faut toujours immobiliser les articulations métacarpo-phalangiennes en FLEXION ( $60^\circ$ ) et les inter-phalangiennes au voisinage de l'EXTENSION (flexion  $10^\circ$ ). Le pouce doit être en abduction. Le poignet doit être en flexion dorsale. On évite ainsi des rétractions qui gênent considérablement la récupération des mouvements, lors de l'ablation du plâtre.

On peut solidariser deux doigts (syndactylisation), lorsqu'une immobilisation partielle est nécessaire, par exemple, pour une fracture phalangienne sans déplacement ou pour un arrachement ligamentaire. Les autres doigts intacts doivent être laissés libres.



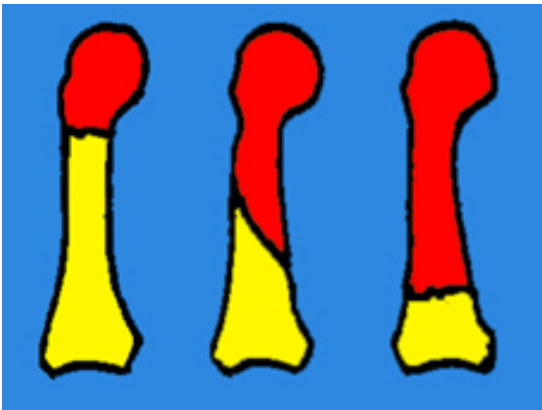
## Ostéosynthèse

On a recours à l'ostéosynthèse lorsque le déplacement est important, lors des fractures multiples. Les broches de KIRSCHNER permettent de commencer la mobilisation, en général après 3 semaines.

Les vis (mini) et les plaques sont utilisées et doivent permettre une mobilisation immédiate. Les ostéosynthèses ont l'intérêt principal, par rapport au traitement orthopédique, d'éviter les cals vicieux, elles sont par contre plus enraidissantes, sauf si l'on peut faire une mobilisation rapide.

## FRACTURES DES MÉTACARPIENS

Elles atteignent le col (a), la diaphyse (b), la base (c) ou parfois, la tête et le revêtement cartilagineux. Le déplacement est lié à la traction des fléchisseurs et des interosseux.



### 1° Fractures du col des métacarpiens

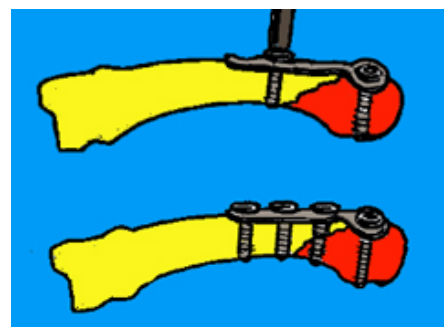
C'est la fracture classique des boxeurs, La fracture du 5ème métacarpien étant la plus fréquente. Le déplacement est parfois minime, justifiant seulement une immobilisation simple de 3 ou 4 semaines, avec un plâtre immobilisant la métacarpo-phalangienne en flexion (position de stabilité).



- Le déplacement est parfois important. Les fléchisseurs et les interosseux attirent la tête métacarpienne en flexion palmaire. Les interosseux ont, de plus, tendance à provoquer une rotation du fragment distal vers l'axe de la main. Le 5ème méta, comme le 4ème, ont alors une tendance à la rotation radiale (alors que le 2ème et le 3ème métacarpiens tendent à avoir une rotation cubitale).

Si l'angulation est importante, la réduction s'obtient en flexion de la métacarpo-phalangienne, avec une pression appliquée sur la phalange.

Si l'on maintient le doigt en flexion, la phalange imprime une pression constante sous la tête du métacarpien et empêche la flexion du fragment distal. Il suffit de maintenir cette position, par une attelle plâtrée dorsale.




Dans les formes difficiles à réduire ou à contenir, il peut être indiqué de faire une ostéosynthèse avec une mini plaque et des vis.

## **2° Fractures de la base du 1er métacarpien**

Il faut distinguer les fractures articulaires : Fractures de BENETT et fractures de ROLANDO et les fractures extra-articulaires.

### **a) La fracture de BENETT**

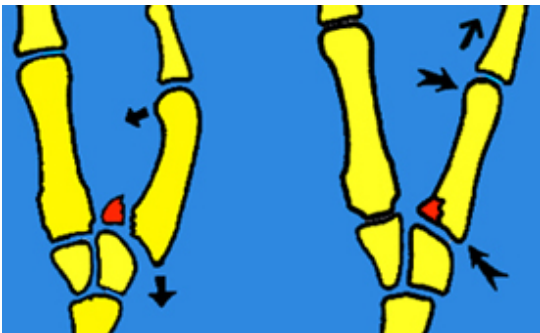
C'est une fracture-luxation qui détache un fragment plus ou moins volumineux au niveau de la base interne du 1er métacarpien. Ce fragment est stable, grâce à l'insertion du ligament trapézo-métacarpien. L'autre fragment épiphysio-diaphysaire est attiré par le long abducteur du pouce, en arrière et à la face dorsale. Il y a alors une luxation dorsale et radiale de l'articulation trapézo-métacarpienne.



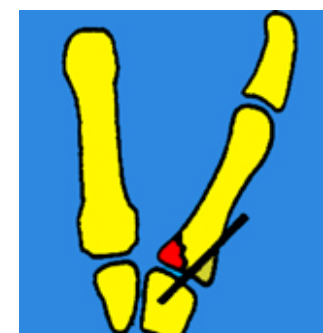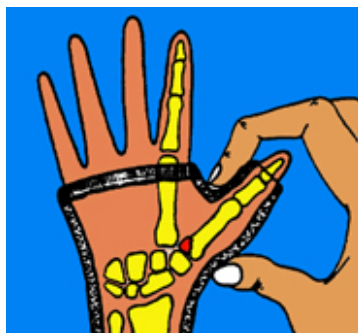- La réduction manuelle comporte :

- une traction axiale sur le pouce,
- une pression directe sur la base de l'os du côté externe,
- une mise en abduction pour détendre le tendon du long abducteur.

Un plâtre est réalisé dans cette position d'abduction, en maintenant une pression sur la base du métacarpien. Le pouce est immobilisé en laissant libre l'articulation inter phalangienne.



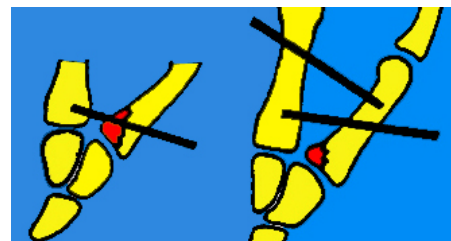Traitement orthopédique : réduction et plâtre



Embrochage percutané

Embrochage percutané : lorsque la réduction est instable il est indiqué de réaliser un embrochage direct entre le métacarpien et le trapèze, (soit par une broche qui ne traverse que la base du méta, soit par une broche qui traverse longitudinalement le méta.

L'embrochage inter métacarpien solidarise les 2 premiers métacarpiens, soit par une broche à travers la fracture (tout en restant extra-articulaire), soit par 2 broches traversant les muscles de l'éminence THÉNAR



### **b) La fracture de ROLANDO**



C'est la fracture diaphyso-épiphysaire articulaire avec un trait métaphysaire transversal et un trait sagittal séparant l'épiphyse en 2 parties.

### **3° Fractures diaphysaires des 4 métacarpiens internes**

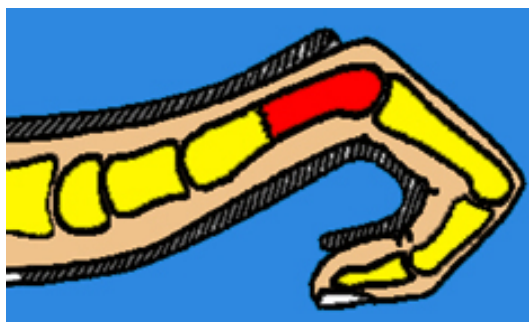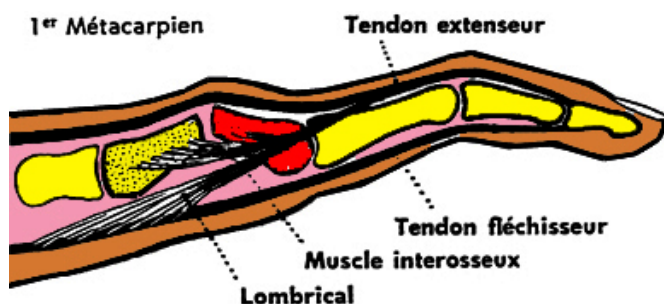
- Les fractures non déplacées ou très peu déplacées sont immobilisées par un plâtre simple pendant 3 à 4 semaines. Il faut laisser libre les articulations métacarpo-phalangiennes.

- Les fractures déplacées :

Le raccourcissement est modéré, car il est limité par le ligament inter-métacarpien.

La rotation est variable.

L'angulation dépend des muscles intrinsèques et peut entraîner une hyperextension métacarpo-phalangienne avec griffe de l'interphalangienne proximale.



La réduction s'obtient en tirant dans l'axe du doigt, en légère flexion de l'articulation métacarpo-phalangienne.

L'immobilisation est assurée par un plâtre prenant le poignet et allant jusqu'au pli palmaire proximal, en réglant bien l'appui dorsal au niveau du sommet de l'angulation et l'appui palmaire au niveau de la tête métacarpienne.

### **La fixation des fractures des métacarpiens par broche**

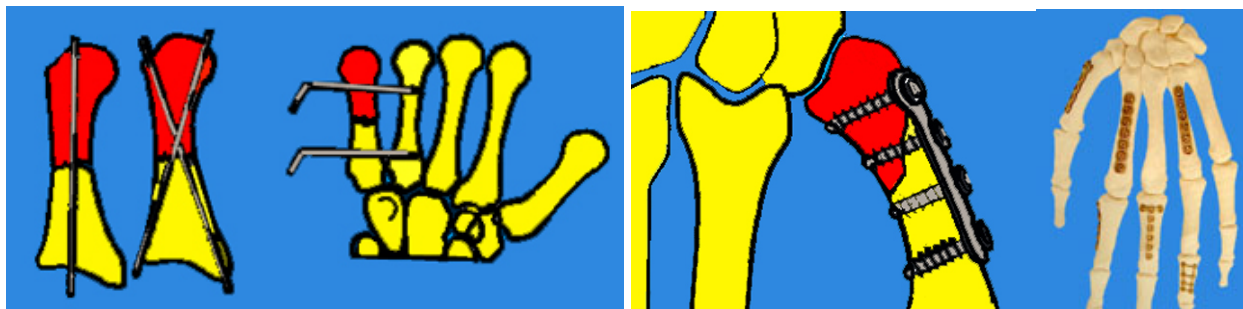
- L'embrochage percutané des fractures diaphysaires instables est possible en introduisant la broche par la partie dorsale de la tête. Une seule broche suffit lorsque le trait de fracture est oblique.

- Lorsque l'on embroche une fracture transversale, la rotation n'est qu'imparfaitement contrôlée et l'on peut préférer fixer par 2 broches en X.

- Les fractures diaphysaires du 5ème méta peuvent être fixées par deux broches transversales solidarissant le 5ème et le 4ème métacarpien.

- On peut faire des ostéosynthèses avec de petites vis ou avec des mini-plaques.

- Dans tous les cas, la mobilisation sera entreprise le plus rapidement possible pour éviter les raideurs et les troubles trophiques.



## **FRACTURES DES PHALANGES**

### **1° Fracture des phalanges proximales et moyennes**

### A / Fractures de la diaphyse

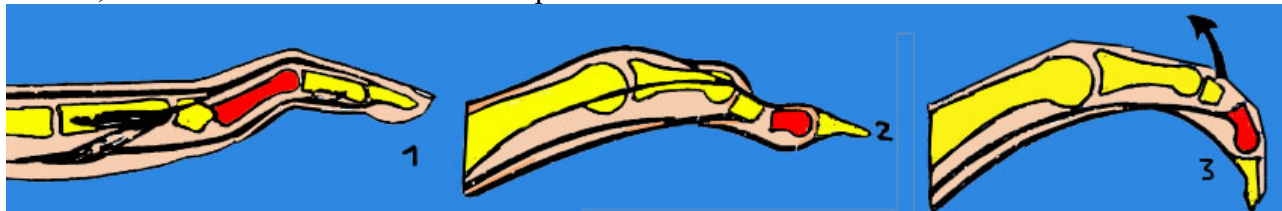
Elles sont transversales, obliques (courtes ou longues) ou comminutives.

Le déplacement est différent en fonction de la localisation du trait de fracture.

Au niveau de P1, il y a une angulation à sinus dorsal à cause de l'action de l'extenseur (1). Le système interosseux fléchit le fragment proximal.

Au niveau de P2, si la fracture est distale, au delà de l'insertion du fléchisseur commun superficiel, le fragment proximal bascule en flexion. La tension du système extenseur facilite l'angulation à sinus dorsal (2).

Si la fracture est proximale (3), le fragment proximal bascule en extension et le fragment distal en flexion, sous l'influence du fléchisseur superficiel.



Traitement

1/ En l'absence de déplacement :

Le traitement des fractures des 1ère et 2ème phalanges (au niveau de la diaphyse, de la base et du col) se fait par une simple immobilisation par "syndactylisation" avec un adhésif disposé à la racine et à l'extrémité de deux doigts voisins.

2/ Lorsqu'il y a un déplacement important (supérieur à 15° d'angulation ou en rotation) on devra tenter une réduction sous AG, par traction.

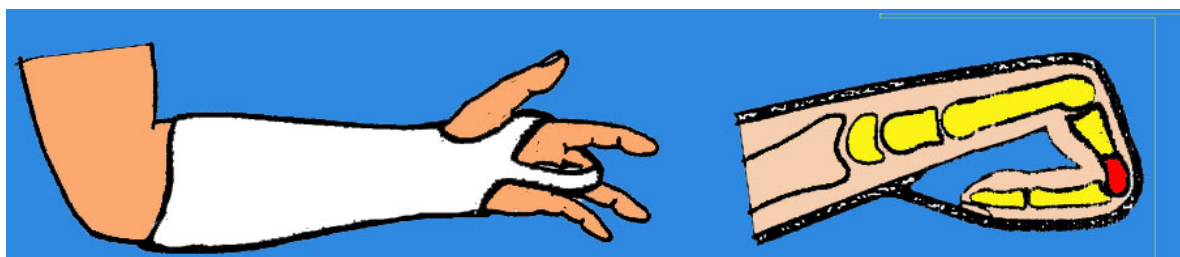

La réduction est maintenue le plus souvent orthopédiquement, rarement une ostéosynthèse est nécessaire. La position de stabilité est en flexion, pour les fractures de la 1ère phalange de même que pour les fractures distales de la 2ème phalange.



Cette réduction est maintenue par différents procédés.

a) Soit par une attelle malléable en aluminium garnie de mousse qui est adaptée à la taille du sujet et qui est fixée par des adhésifs ou par des bandes circulaires.


Cette attelle souple peut être incorporée à un plâtre plus ou moins volumineux. L'attelle peut être moulée sur la face dorsale ou sur la face palmaire du doigt.



b) on peut réaliser aussi une attelle plâtrée, solidarisée à un plâtre d'avant bras ou mieux à un plâtre n'immobilisant que le poignet.

c) L'immobilisation peut être réalisée grâce à une pelote de mousse ou à une bande élastique maintenue dans la paume de la main. On dispose autour de la main un bandage léger, pour maintenir les doigts en flexion, sur la pelote.

On peut remplacer la pelote par une boule de plâtre que l'on fait durcir, tout en maintenant les doigts en flexion (méthode de BONVALET).



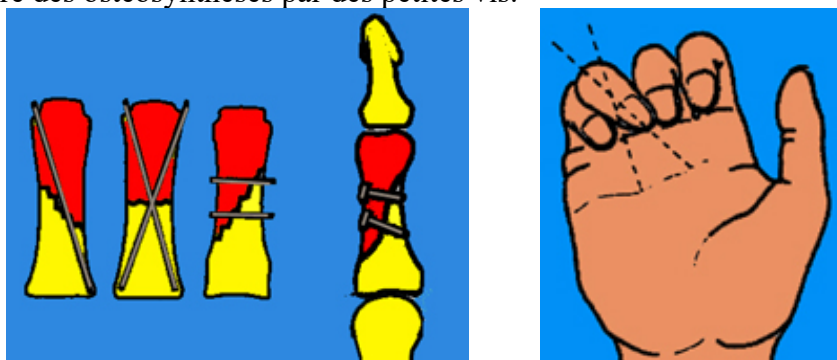
Pelote de mousse

ou boule de plâtre

Il faut immobiliser les doigts le moins longtemps possible, pour éviter les troubles trophiques, la raideur articulaire et les accolements tendineux. La rééducation précoce évitera ces complications, sinon il faudrait envisager des interventions mobilisatrices (arthrolyses - ténolyses).

- L'ostéosynthèse est rarement indispensable pour les fractures diaphysaires des phalanges proximales. Elle peut être réalisée par des broches : Une seule broche longitudinale bloque assez mal la rotation. On est parfois contraint à mettre en place 2 broches en X, dans les fractures transversales ou 2 broches transversales, dans les fractures obliques.

On peut aussi faire des ostéosynthèses par des petites vis.



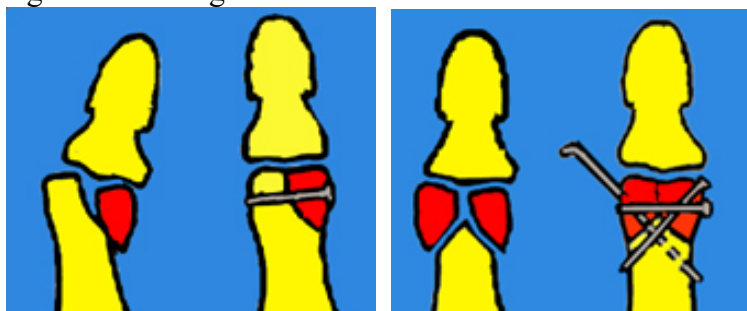
Il faut éviter de fixer un défaut de rotation, qui se traduirait automatiquement par un chevauchement des doigts, lors de la flexion, au lieu d'avoir une convergence normale des doigts vers le tubercule du scaphoïde.

L'immobilisation après ostéosynthèse sera très courte et la rééducation des mouvements sera rapidement entreprise.

### B / Fractures épiphysaires des 2 premières phalanges

- Les fractures de la tête et du col sont souvent déplacées. Le déplacement se fait surtout dans le plan sagittal. La réduction orthopédique peut être tentée mais il est très difficile de maintenir la réduction et on est conduit à pratiquer un embrochage ou un vissage.

Les fractures condyliennes peuvent être unies ou bi-condyliennes. Si elles sont déplacées elles justifient un embrochage ou un vissage.



- Les fractures de la base sont fréquentes, surtout au niveau de la deuxième phalange.

Chez l'enfant les fractures-décollements épiphysaires sont rares, à ce niveau, le déplacement est peu important, le risque d'épiphysiodèse existe néanmoins, l'immobilisation doit être courte.

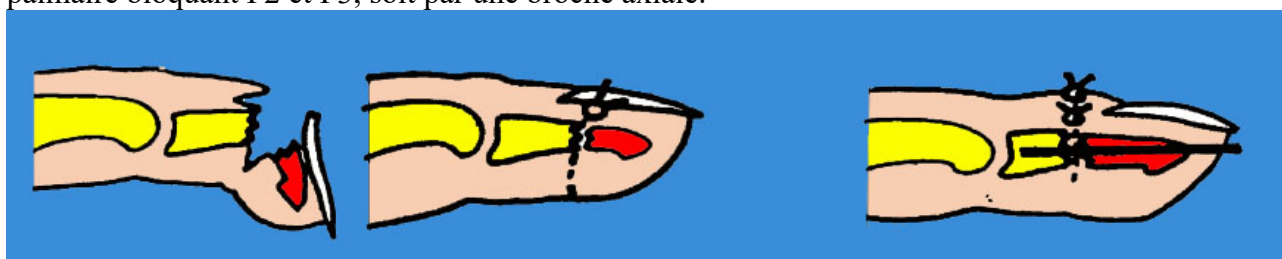
- Les fractures articulaires de la base de la phalange doivent être bien réduites et souvent fixées par une vis ou une broche. Les fractures de la base les plus instables sont celles qui détachent un fragment palmaire. Le déplacement de la phalange est dorsal et il peut y avoir une luxation complète qui doit être réduite et fixée par une vis.



## 2° Fractures de la phalange distale

### A/ Fractures de la diaphyse

Elles sont souvent ouvertes. Leur déplacement se fait en flexion, le plus souvent. La réduction n'est pas difficile et il faut reposer l'ongle par quelques points et stabiliser la fracture soit par une attelle palmaire bloquant P2 et P3, soit par une broche axiale.



### B/ Fractures de l'extrémité de P3


Elles ont souvent comminutives. On les immobilise simplement, par une petite attelle, qui protège la pulpe du doigt des chocs possibles. Elles consolident très bien. Il y a souvent des écrasements, avec de grosses lésions des parties molles, qui justifient seulement des sutures cutanées de la pulpe du doigt.

### C/ Fractures de la base de P3

#### a) Fractures de la marge postérieure (ou doigt en maillet)

Elles correspondent à l'arrachement de l'insertion du tendon extenseur sur la base de la phalange. Si le fragment est petit et peu déplacé, le traitement est orthopédique. Il s'agit d'immobiliser le doigt en hyperextension, pendant 6 à 8 semaines, avec une attelle. On dispose de petites attelles en plastique qui se fixent facilement par un élastoplaste sur la 2ème phalange.

En l'absence de traitement, le doigt perd sa capacité d'extension de la dernière phalange sur la deuxième et il se met dans une position de flexion caractéristique, le doigt en maillet.

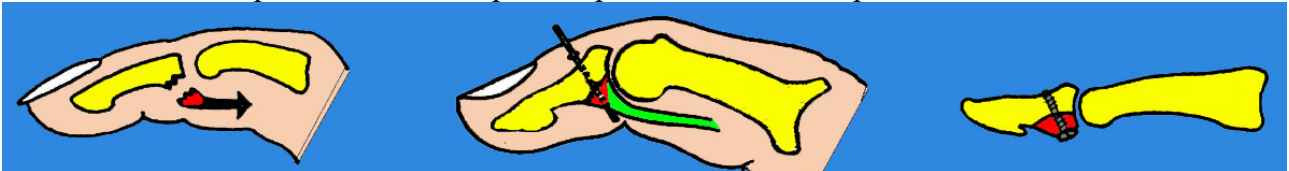

Lorsque le fragment est plus important, il intéresse une partie de la surface articulaire. La phalange a alors tendance à se luxer en avant. La réduction doit être stabilisée, soit par une fixation du petit fragment avec une broche ou une vis, soit par un embrochage trans-articulaire, la phalange étant en hyperextension.



### b) Fractures de la marge antérieure

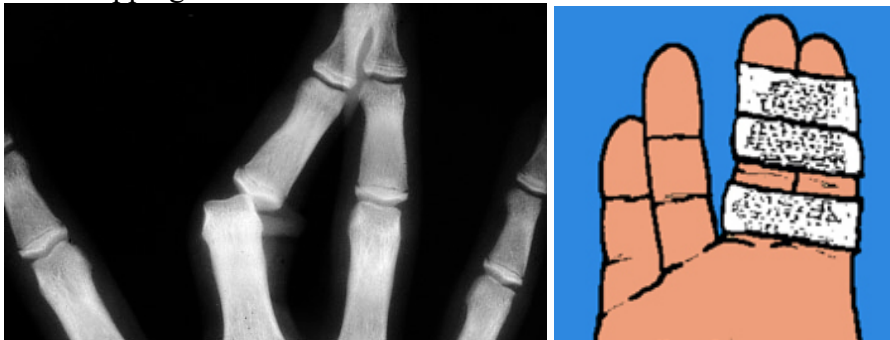
Elles correspondent à l'arrachement de l'insertion du tendon du fléchisseur profond. Elles s'accompagnent presque toujours d'une luxation dorsale de P3. La réduction est facile sous AG, mais il faut la fixer par une broche ou par une petite vis ou encore par un fil trans-osseux.



### Les entorses et luxations latérales des doigts

Elles sont caractérisées par des ruptures des ligaments latéraux avec une instabilité latérale très nette, retrouvée à l'examen qui doit rechercher un bâillement latéral de l'articulation interphalangienne.

L'immobilisation s'impose alors et elle sera réalisée par une simple syndactylisation des deux doigts voisins, par 1 ou 2 "strapping".

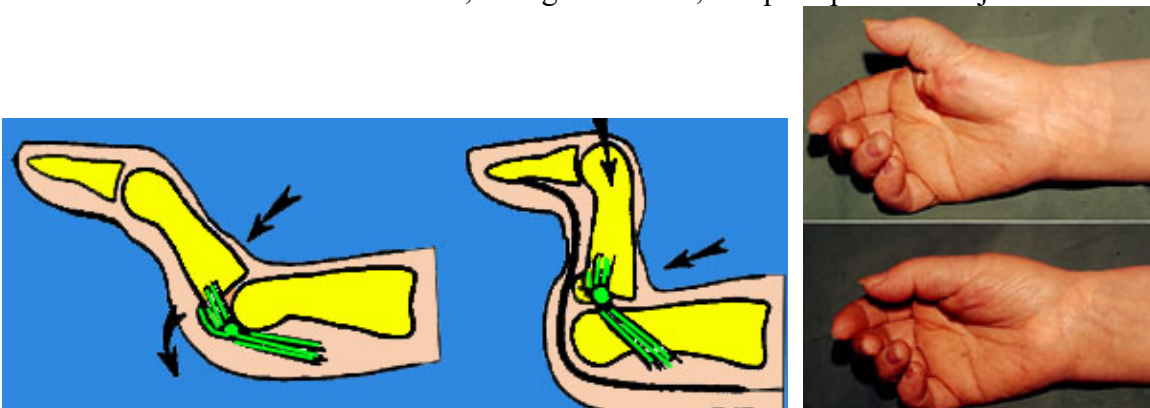


### La luxation métacarpo-phalangienne du pouce

C'est une luxation fréquente. La phalange se luxe en haut par rapport au métacarpien.

La réduction est obtenue manuellement.

Une immobilisation de l'articulation, en légère flexion, s'impose pendant 15 jours à 3 semaines.





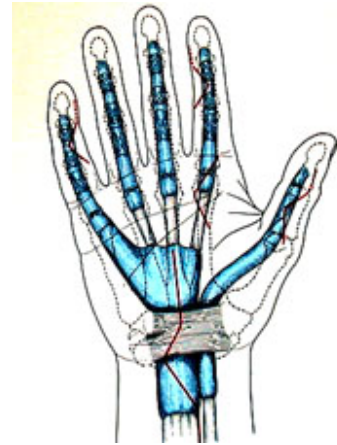
## LÉSIONS TRAUMATIQUES DES TENDONS DE LA MAIN

Les ruptures traumatiques des tendons sont rares surtout au niveau des fléchisseurs (plus fréquentes pour les extenseurs : doigt en maillet ou boutonnière, le plus souvent il s'agit de plaie tendineuse s'accompagnant d'une effraction cutanée.

### 1° - Tendons fléchisseurs


Les tendons fléchisseurs coulisent dans les gaines synoviales, dont la distribution n'est pas la même pour les doigts moyens et le pouce ou le 5ème doigt.

La vascularisation des tendons fléchisseurs vient pour la plus grande partie, du mésotendon. Il existe des coulisses ostéo-fibreuses, surtout au niveau des métacarpo-phalangiennes.



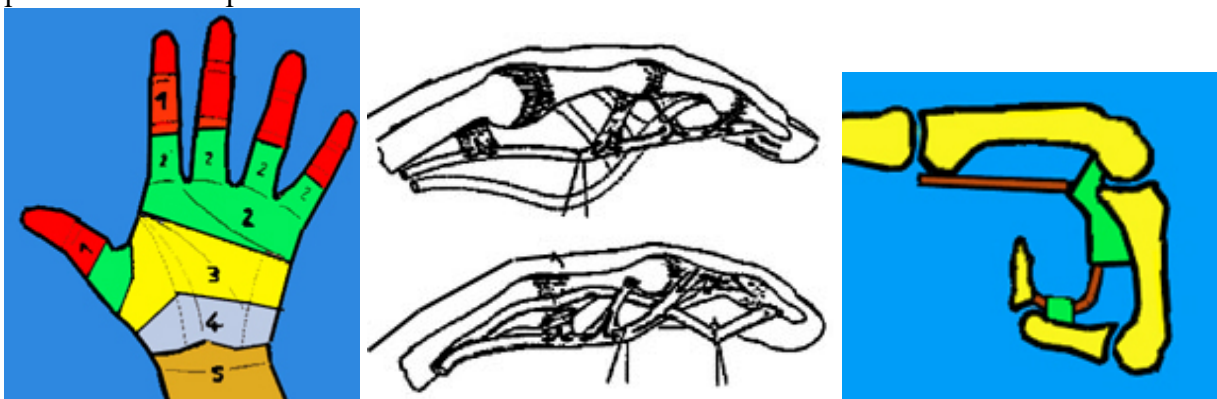
Le tendon fléchisseur profond s'insère sur la base de la dernière phalange. Il permet la flexion de la dernière phalange lorsque la 2ème reste étendue. La vascularisation se fait par les vincula.

Le tendon fléchisseur superficiel s'insère sur la base de P2. La vascularisation est identique.



Les tendons traversent plusieurs zones topographiques : l'extrémité du doigt (1) les coulisses ostéo-fibreuses (2). La partie moyenne de la paume (3) le canal carpien (4) et le poignet (5).

La localisation d'une plaie du tendon dans l'une des zones topographiques, conditionne beaucoup le pronostic de la réparation.



- Une section du tendon fléchisseur profond est mise en évidence par l'impossibilité de fléchir la dernière phalange, lorsque l'on maintient les 2 premières phalanges étendues.

- Une section du tendon fléchisseur superficiel est mise en évidence par l'impossibilité de fléchir le doigt lorsque l'on maintient tous les autres doigts en extension complète.

- Au niveau du pouce, on diagnostique la section du fléchisseur par l'impossibilité de fléchir la phalange distale lorsque l'on bloque la phalange proximale.

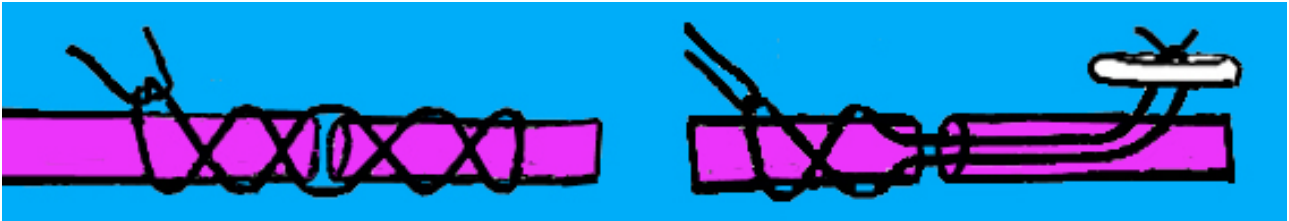## Traitement des sections des tendons fléchisseurs

La suture d'un tendon fléchisseur doit toujours être réalisée en urgence. La réparation se fait directement par un fil ou par un fil métallique appuyé sur un bouton (pull out), afin de permettre d'enlever le fil après la cicatrisation.

Le lieu de la section dicte l'indication de la suture : lorsque les 2 tendons fléchisseurs sont coupés, on privilégie plutôt l'un d'eux et on peut sacrifier l'autre, car il est difficile d'avoir un bon glissement des tendons lorsqu'il y a 2 sutures en contact.

- Si la section a lieu au niveau de la 1ère phalange, on sacrifie le tendon superficiel et on suture le profond.

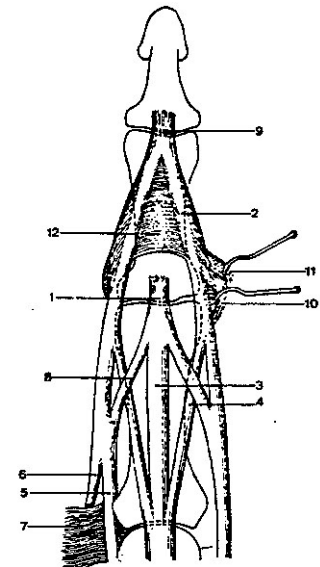
- Si la section a lieu au niveau des 2 phalanges distales, on conserve le tendon superficiel et on sacrifie le tendon profond.



## 2 – Lésions des tendons extenseurs

L'anatomie de l'appareil extenseur des doigts est complexe.

1. bandelette terminale sur la deuxième phalange ; 2. bandelette latérale ; 3. bandelette médiane ; 4 et 5. bandelette latérale ; 6. terminaison des interosseux ; 7. cloisons latérales sagittales ; 8. bandelette d'association ; 9. bandelette terminale sur la troisième phalange ; 10. ligament rétinaculaire ; 11. faisceau oblique ; 12. faisceau transversal.



La déformation du doigt varie avec le lieu la lésion :

La section du tendon extenseur à sa terminaison sur P3 ou de ses bandelettes latérales, provoque une impossibilité d'extension de P3. L'interphalangienne distale se met en flexion.

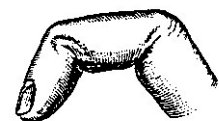


La section de l'insertion terminale sur P2 provoque une impossibilité d'extension de P2 sur P1 et la dernière phalange se met en hyperextension (lésion dite de la "boutonnière")



La section de tout le système extenseur en face de P1, entraîne une impossibilité complète d'extension du doigt. Toutes les articulations interphalangiennes se mettent en flexion.

La flexion du doigt au niveau de la métacarpo-phalangiennne signifie une lésion du dos de la main ou du poignet.

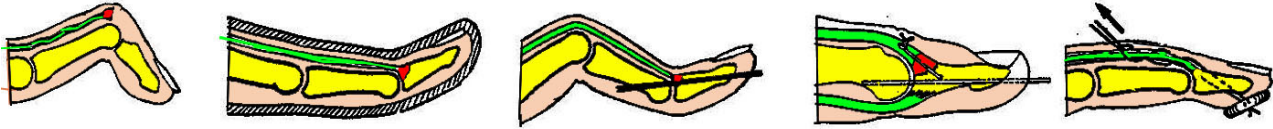


### Traitement

1° Arrachement du tendon avec son insertion osseuse sur P3 ou sa section simple (doigt en maillet) (voir fractures des phalanges distales).

La position de réduction est la mise en hyperextension :

- L'hyperextension de P3 sur P2 peut être maintenue avec succès par un simple plâtre ou une petite attelle en plastique.
- L'hyperextension peut être fixée par une simple broche.
- La suture ou la réinsertion peut être réalisée par un abord direct par une incision dorsale en baïonnette. La suture peut être protégée par une broche.
- On peut aussi réaliser une réinsertion par un fil métallique trans-osseux appuyé sur un bouton à la face pulpaire du doigt. Un dispositif permettra de récupérer le fil, après section au niveau du bouton (par un fil tracteur disposé au préalable sur le fil de suture : pull out).

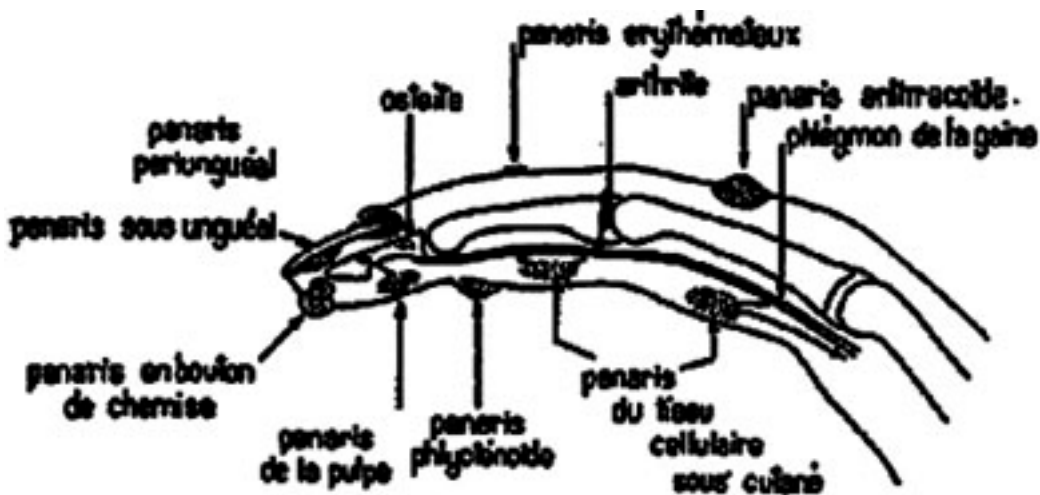


2° Section du tendon au niveau de la bandelette médiane, sur le dos de l'interphalangienne proximale. La réinsertion du tendon se fait par un laçage par des fils trans-osseux. On peut appuyer la réparation par une broche temporaire.

-----

## LES INFECTIONS DE LA MAIN

(Remerciements à H. Migaud pour ses documents)




Les infections de la main se présentent soit sous la forme de panaris soit sous la forme de phlegmons des gaines ou des phlegmons des espaces cellulaires de la main.

Terrain favorable : le diabète, l'éthylisme, les corticoïdes, les immunosuppresseurs, la toxicomanie. Le staphylocoque doré est en cause (60% des cas) et aussi le streptocoque, les entérocoques, etc. Elles s'accompagnent de douleurs, de fièvre avec hyperleucocytose et une augmentation de la VS.

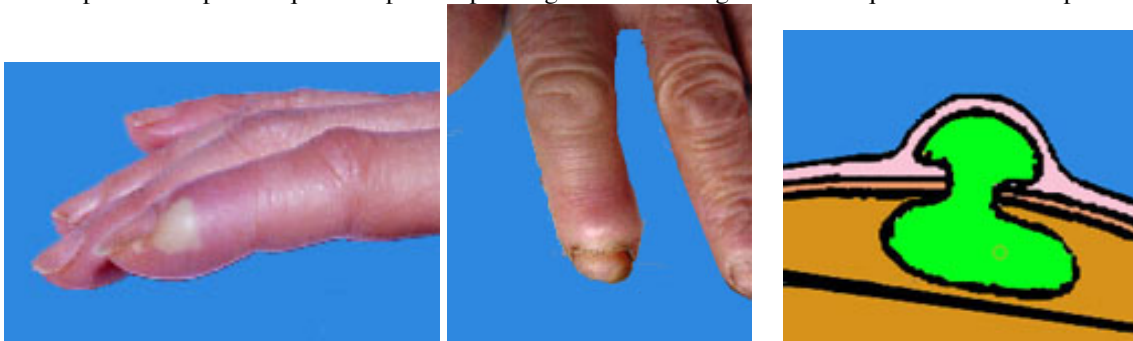### 1/ Les panaris

La définition ; c'est une infection des parties molles des doigts. On peut voir des infections localisées autour de l'ongle : soit panaris péri-unguéal (tourniole) soit panaris sous-unguéal.

Il y a des panaris superficiels (panaris erythémateux ou phlycténoïdes) contenant une petite quantité de pus et des panaris sous-cutanés.



Formes de panaris les plus fréquentes : panaris péri-unguéal et sous-unguéal avec risque d'ostéite de la phalange

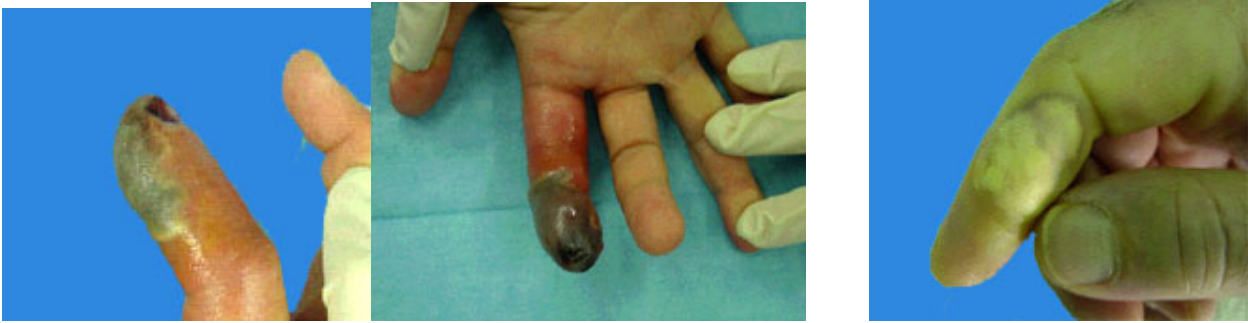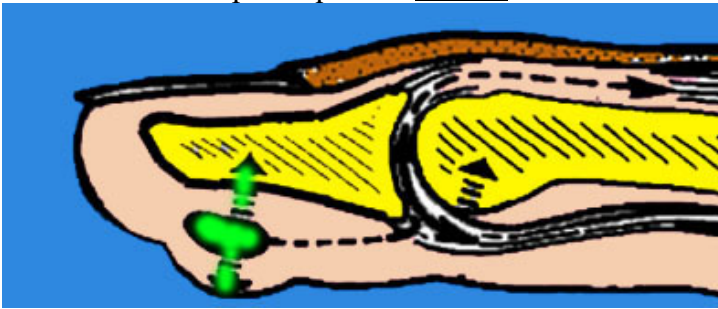


Panaris en bouton de chemise

Le panaris en bouton de chemise présente deux poches de pus, l'une dermo-épidermique, l'autre sous-cutanée qui communiquent entre elles par un pertuis.

Le panaris anthracocœde est un véritable furoncle.

Les panaris de la pulpe peuvent atteindre la phalange et donner une ostéite. Il y a une collection purulente palmaire. L'extension vers la profondeur peut atteindre les gaines et les tendons. L'atteinte d'une articulation provoque une arthrite.

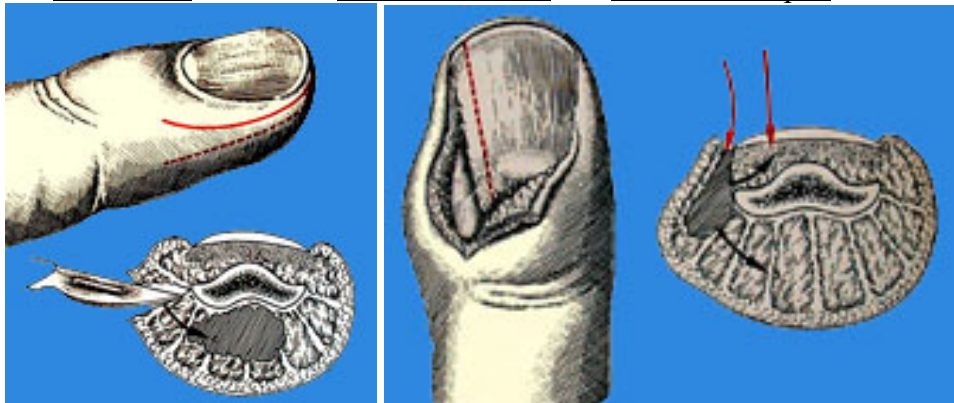


Panaris de la pulpe

Le traitement doit être précoce afin d'éviter l'extension.

Au stade d'inflammation, on fait des pansements alcoolisés et des bains répétés au dakin.

L'incision des panaris doit se faire au bon moment, quand la collection est « mure ». Le traitement consiste en une évacuation associée à l'immobilisation et à l'antibiothérapie.



Exemple de l'incision d'un panaris unguéal

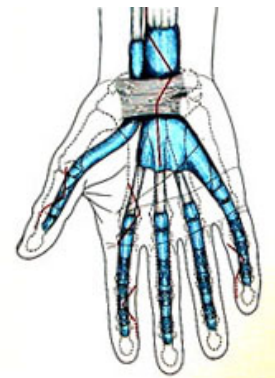
## 2/ Les phlegmons des gaines

Les phlegmons sont des infections des espaces cellulaires ou des gaines

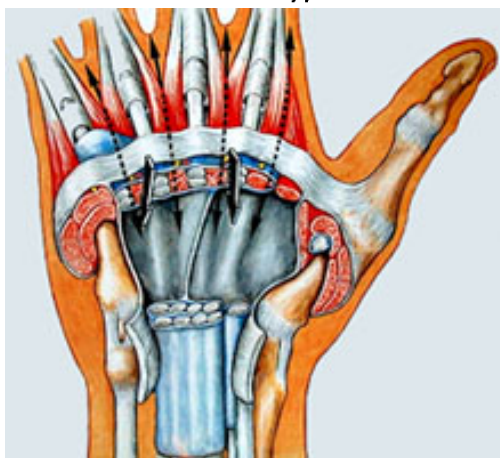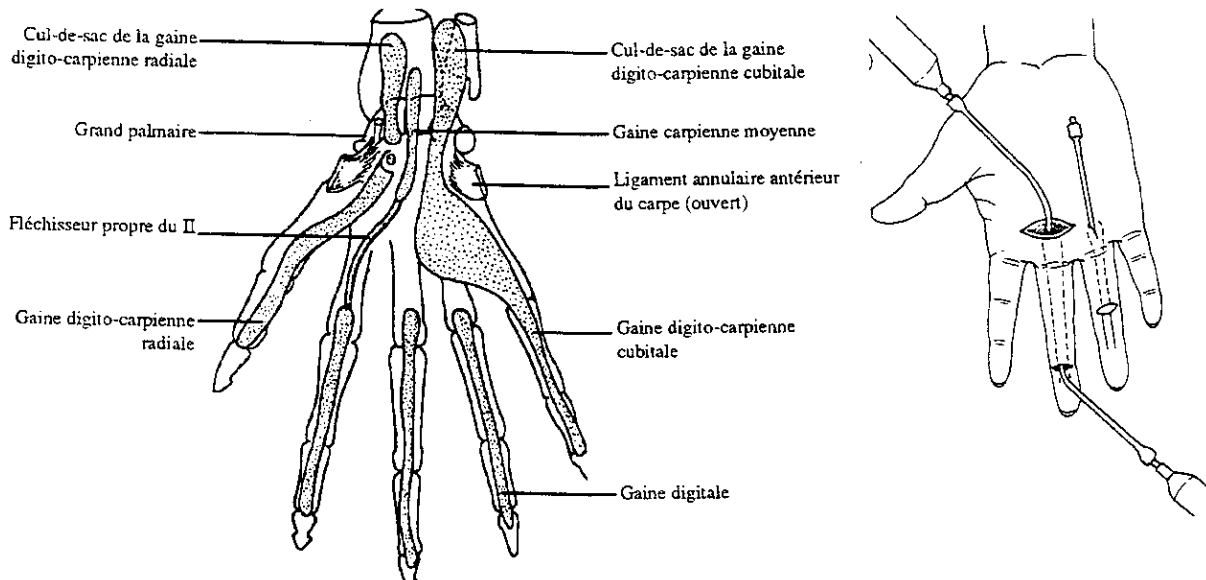
Ils sont secondaires à une piqûre septique directe, ou à un panaris mal traité.

La douleur est traçante, tout le long de la gaine correspondante (gaines digitales, gaine cubitale, gaine radiale), jusqu'au pli palmaire inférieur de paume, avec attitude des doigts en crochet, irréductible. Au niveau du pouce et du 5ème doigt les gaines remontent jusqu'à la paume et il y a alors, un phlegmon de la main.

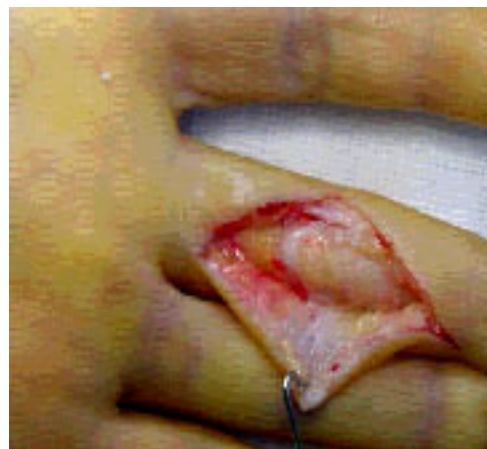Le traitement est chirurgical et consiste en un abord du cul de sac proximal de la gaine et lavage, puis immobilisation avec une attelle dorsale. On peut aussi laver la gaine depuis cette incision jusqu'à l'incision au niveau de la porte d'entrée avec un petit cathéter. Traitement antibiotique.



la



Aspect des gaines



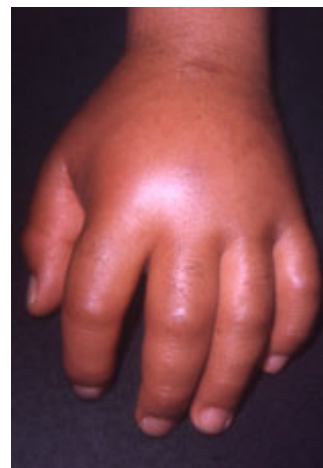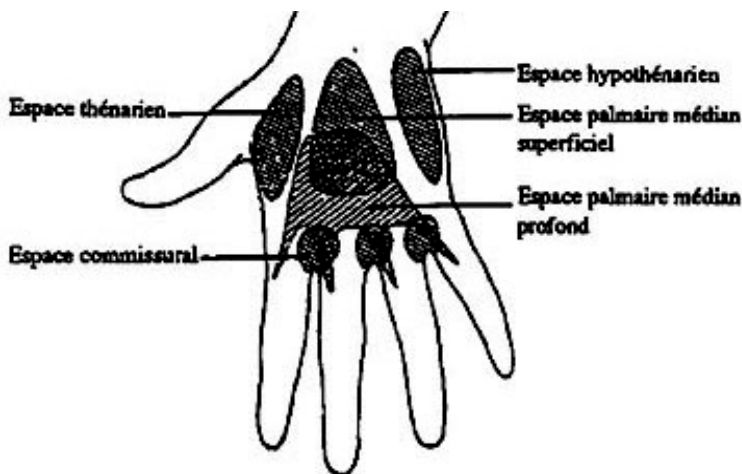
Phlegmon d'une gaine digitale

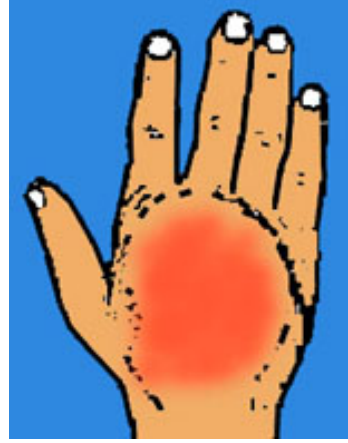
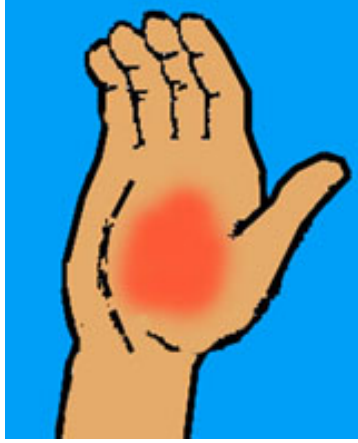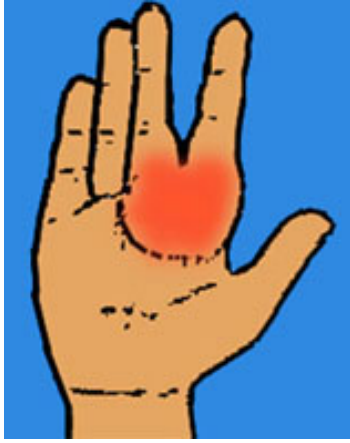
### 3/ Les phlegmons des espaces cellulaires de la main

Ils provoquent une main douloureuse oedématiée. Le plus souvent, sont atteints les espaces cellulaires palmaires : phlegmon des 3 espaces commissuraux.

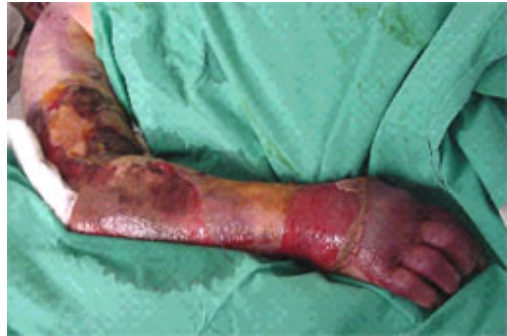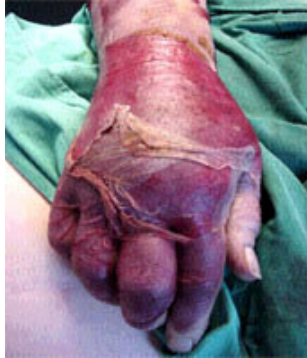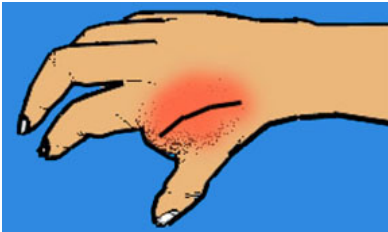
On peut voir d'autres localisations : Le phlegmon thénarien, le phlegmon hypothénarien et le phlegmon de l'espace dorsal pré ou rétro tendineux.

Le traitement est une évacuation chirurgicale, rapide avec un drainage, un traitement antibiotique adapté et une immobilisation de la main.





Phlegmon des espaces intercommissuraux Phlegmon thénarien Phlegmon de l'espace dorsal pré ou rétro tendinaus



Incision en urgence des phlegmons afin d'éviter une diffusion rapide et grave à tout le membre, avec un risque vital

-----

## LES PLAIES DE LA MAIN

Circonstances de l'accident :

- interrogatoire
  - Contusion simple ou contusion appuyée prolongée (avec risque de nécrose secondaire).
  - Plaies franches (couteau), section complète (scie), plaies déchiquetées multiples, écrasement.
- Cas particuliers : morsures, plaies par toupies, par armes à feu, infiltrations (peinture graisse).

Examen

Lésions cutanées : œdème, plaie franche, perte de substance, lambeaux cutanés, abrasion, déglantement, amputation.

Évaluer le degré de contamination

Lésions tendineuses :

Fléchisseurs des doigts : les sections partielles peuvent passer inaperçues.

- Section des 2 tendons : extension du doigt avec flexion active impossible.
- Section du profond : flexion impossible de P3 (bloquer P2)
- Section de superficiel : flexion de l'IPP impossible (tenir les autres en extension)
- Au poignet, les sections sont multiples

Extenseurs des doigts

- Section au niveau de P2 : perte d'extension de P3 (doigt en maillet).
- Section au niveau de P1 : perte d'extension de P2 avec flexion de l'IPP.
- Section au niveau de la MP ou de la face dorsale de la main : déficit d'extension prédominant sur P1.
- Section des sangles latérales sur la MP : donne un déficit partiel d'extension.
- Au poignet, les lésions sont multiples (avec rétraction)
- Au pouce, les extenseurs et le court abducteur entraînent une extension, une rétro pulsion et une abduction.

Les lésions nerveuses sont à explorer systématiquement : sensibilité par zone. Nerfs collatéraux et lésions possibles du médian au poignet et du cubital.

Les lésions vasculaires : coloration, chaleur locale, pouls capillaire en sont les témoins. Lésions possibles de la radiale et de la cubitale au poignet (Doppler).

Lésions osseuses à dépister par des radiographies.

Traitement chirurgical : tout en 1 temps, chaque fois que possible : stabiliser l'os, revasculariser et assurer la couverture.

- Brossage de la peau et lavage abondant.
- Voie d'abord utilisant les plaies et en les élargissant pour bilan complet. Parage et nettoyage.
- Réparation immédiate des lésions tendineuses, vasculaires et nerveuses sous anesthésie générale ou loco-régionale et sous garrot. (et sous microscope opératoire pour les lésions VN).
- Lésions cutanées : sutures après parage économique ou pansement et cicatrisation dirigée pour les grosses lésions. Greffe de peau de semi épaisseur (ou lambeau pour recouvrir les tendons extenseurs).
- Prévention systématique du tétanos.
- Les amputations justifient parfois des replantations, dans des centres spécialisés (conservation dans un sac double, avec glace).

- Stabilisation après réparation : pansement au tulle gras et non compressif, main surélevée.

Pour les fléchisseurs : attelle dorsale brachio-palmaire à 90°, avant-bras en pronation, poignet à 10° de flexion, M-P et IPP à 30° de flexion.

Pour les extenseurs :

Doigt en maillet : attelle avec IPD en hyperextension ou brochage de l'IPD, vissage d'un gros fragment osseux ou barb-wire.

Doigt en boutonnière : nombreuses techniques.

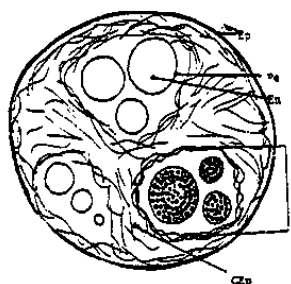
**Rééducation précoce** indispensable conditionnant la qualité du résultat fonctionnel.



## LÉSIONS TRAUMATIQUES DES NERFS PÉRIPHÉRIQUES

Un nerf périphérique est constitué de fibres nerveuses. Ces fibres (environ 20 000, pour un nerf médian) sont groupées en unités appelées fascicules, eux-mêmes entourés par le périnèvre, membrane qui est le prolongement périphérique de la méninge. Ces fascicules sont groupés en groupes fasciculaires et sont séparés entre eux par un tissu conjonctif qui forme l'épinèvre.

Une fibre nerveuse est constituée par l'axone, prolongement d'une cellule du système central, entouré par des cellules de SCHWANN placées bout à bout, formant un tube et séparées entre elles par les noeuds de RANVIER. Ces fibres peuvent être ou non myélinisées.



F : fascicule  
 Ep. : épinèvre  
 pte : périnèvre  
 En : endonèvre  
 GF : groupe fasciculaire  
 CEp : cloison épineurale interfasciculaire

Les lésions des nerfs sont soit des sections, soit des étirements, soit des compressions.

Un étirement du nerf, en fonction de la gravité, peut provoquer :

- 1 - une neurapraxie : sidération du nerf qui guérit en 3 mois
- 2 - une axonotmesis : l'axone est détruit mais il y persiste une continuité des tubes qui permettra la régénération nerveuse
- 3 - une neurotmesis : interruption totale.

### Le nerf subit le cycle de la dégénérescence Wallérienne

- Elle se produit lors de l'interruption de l'axone, celui-ci se fragmente dans sa partie distale et la myéline se résorbe.
- En aval de la lésion existent des troubles multiples :
  - troubles moteurs : les muscles ne se contractent plus et s'atrophient
  - troubles sensitifs : anesthésie complète
  - sudation abolie
  - atrophie de la peau et des ongles.
- Le nerf est inexcitable distalement
- L'électromyographie montre une activité spontanée de repos, anormale. Lors des essais de mouvements volontaires: absence de potentiels d'action d'unité motrice.
- La paralysie partielle ou la récupération motrice se mesurent selon la cotation internationale.
  - 0 : muscle non contractile.
  - 1 : simple contraction perçue par la main mais n'entraînant pas de mouvement.
  - 2 : mouvement obtenu à condition d'éliminer l'action de la pesanteur sur le segment du membre
  - 3 : mouvement obtenu contre l'action de la pesanteur sur le secteur de membre correspondant.
  - 4 : mouvement obtenu contre résistance modérée.
  - 5 : contraction normale, à la fois dans sa force et dans son amplitude.
- La récupération de la sensibilité est testée :
  - . par la piquûre : sensibilité douloureuse
  - . par le chaud et le froid
  - . on teste la sensibilité discriminative avec 2 pointes séparées de quelques millimètres. On sent normalement 2 pointes séparées de 2 à 4 mm.


## Paralysie radiale

Souvent observée en traumatologie à la suite de fractures diaphysaires de l'humérus situées à l'endroit où le nerf est au contact de l'os.

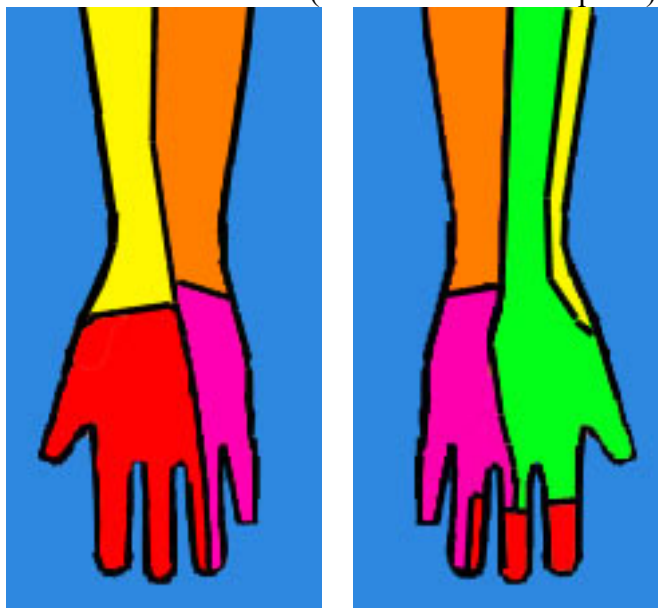
On observe et on recherche les signes suivants :

- Disparition de la corde du long supinateur (qui se tend lors de la flexion contrariée du coude).
- Chute du poignet en flexion palmaire (paralysie des radiaux et cubital postérieur).
- Perte de la flexion dorsale des premières phalanges des doigts (extenseur commun).
- Paralysie du long extenseur du pouce : rétro pulsion du pouce impossible quand la main est posée à plat

Troubles sensitifs dans une zone, à la face dorsale de la main (1er et 2ème métacarpiens).



Paralysie radiale : la main tombe.



Secteur du radial (vert), médian (rouge), cubital (violet)  
brachial cutané interne (marron) musculo cutané (jaune)

## Paralysie cubitale

Elle est souvent liée à une fracture du coude. A ce niveau, on observe :

- Une hypoesthésie au bord cubital de la main
- Des troubles moteurs :
  - Paralysie du fléchisseur commun profond des 4ème et 5ème doigts.
  - Paralysie du cubital antérieur.
  - "griffe cubitale" par paralysie des interosseux et des lombricaux internes : hyperextension de P1 sur le méta + flexion de l'articulation interphalangienne proximale
  - L'enraidissement devient rapide.
  - Paralysie de l'adducteur du pouce : signe du journal de FROMENT : impossibilité de retenir une feuille de papier, entre le pouce et la face latérale de l'index. Le pouce se fléchit, grâce au fléchisseur, pour compenser la paralysie de l'adducteur.
  - Atrophie des espaces interosseux, surtout au niveau du 1er espace (adducteur)

## Paralysie du médian

Les paralysies du nerf médian sont le plus souvent d'origine basse (plaies du poignet). Elles sont caractérisées par :

- Des troubles sensitifs : pulpe de l'index (zone autonome du médian) et face palmaire des trois premiers doigts et partielle du 4ème.
  - Des troubles moteurs : perte de l'abduction palmaire du pouce.
-