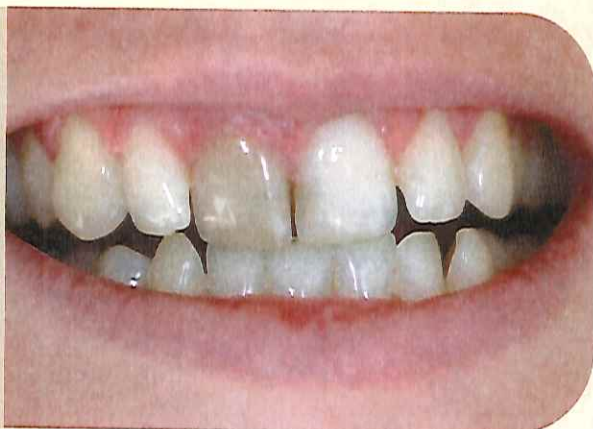



Bruno PELISSIER

Camille BERTRAND

Jean-Christophe CHAZEL

François DURET

Service OCE, UFR d'Odontologie de Montpellier I

L'éclaircissement interne : utilisation ambulatoire d'un gel pour le traitement des dents dévitalisées

L'éclaircissement interne d'une dent présentant une dyschromie est un acte thérapeutique qui ne peut être réalisé que dans un cabinet dentaire, par un chirurgien-dentiste. En effet, il est indispensable, soit de faire le traitement endodontique avant l'éclaircissement interne, soit de vérifier l'étanchéité du traitement. Lors de l'éclaircissement, il est nécessaire de réaliser une cavité, de protéger le traitement endodontique par un CVI ou autre matériau photo-polymérisable, avant de placer le produit d'éclaircissement et de renouveler le traitement tous les 5 à 7 jours. Tout comme l'éclaircissement externe en ambulatoire, l'éclaircissement interne nécessite plusieurs séances au fauteuil et ne peut pas être réalisé dans les « bars à sourires » qui n'ont ni la compétence, ni le matériel requis pour ce type de traitement.

Introduction

Depuis très longtemps, l'esthétique a été une préoccupation pour la plupart des gens. L'odontologie a fait d'énormes progrès sur le plan de l'esthétique et les techniques utilisées actuellement ont fait leurs preuves. L'éclaircissement ou blanchiment des dents, une activité fortement en demande depuis quelques années, donne de très bons résultats sur les dents vitales (5). Cependant, il n'est pas toujours aussi spectaculaire lorsqu'il s'agit de dents dévitalisées. Le blanchiment des dents dévitalisées a été décrit pour la première fois en 1864.

Une variété d'agents de blanchiment étaient alors utilisés, tels le chlorite, l'hypochlorite de sodium, le perborate de sodium et le peroxyde d'hydrogène, seuls ou en combinaison, avec ou sans activation par la

chaleur. La technique du blanchiment ambulatoire a été introduite en 1961. À cette époque, un mélange de perborate de sodium et d'eau était placé dans la chambre pulpaire, qui était ensuite scellée par un pansement entre les différents rendez-vous chez le chirurgien-dentiste. Plus tard, la méthode a été modifiée et l'eau a été remplacée par du peroxyde d'hydrogène pour améliorer l'effet blanchissant.

Les différentes dyschromies rencontrées

Les différentes dyschromies peuvent être associées au patient ou bien être iatrogènes, c'est-à-dire associées au praticien (1, 4, 5).

Nécrose pulpaire

Des substances nécrotiques peuvent pénétrer dans les tubules dentinaires et colorer la dentine. Cette coloration est directement proportionnelle à la durée de la nécrose pulpaire. En effet, plus longtemps les substances sont présentes dans la chambre pulpaire, plus la pénétration à l'intérieur des tubules dentinaires est profonde et plus importante sera la coloration. Ce type de coloration est habituellement corrigé par un blanchiment interne.

Hémorragie intra-pulpaire

L'hémorragie à l'intérieur de la dentine est la cause la plus fréquente d'une couleur foncée de la dent dépulpée. Le produit de la désintégration du sang, principalement des sulfites ferreux, est introduit à l'intérieur des tubules dentinaires et colore le tissu dentinaire. Si la pulpe commence à nécroser, la décoloration persiste et devient généralement plus sévère avec le temps. Si la pulpe récupère et devient plus saine, la décoloration peut être renversée, redonnant ainsi à la dent sa teinte originale. En général, un blanchiment interne donne de bons résultats pour ces colorations.

Hyper-calcification dentinaire

Une formation excessive de dentine irrégulière dans la chambre pulpaire et sur les parois des canaux radiculaires peut survenir, suite à une blessure traumatique de la dent. On remarque alors la diminution graduelle de la translucidité de la couronne et une augmentation de la coloration jaunâtre ou bru-

nâtre. Le premier traitement est le blanchiment externe. Il se peut cependant, dans certains cas, qu'un traitement endodontique soit effectué suivi d'un blanchiment intra-coronaire.

Âge

Chez les personnes âgées, un changement de la couleur de la dent survient de façon physiologique et constitue en fait le résultat d'une apposition excessive de dentine, de la diminution de l'épaisseur de l'émail et d'un changement optique. La nourriture et certaines boissons entraînent aussi une coloration qui devient de plus en plus prononcée avec le vieillissement, en raison du phénomène de fissures de la dent et de changements sur la surface de l'émail et dans la dentine sous-jacente.

Tissu pulpaire restant

Les tissus restant dans la chambre pulpaire se désintègrent graduellement et peuvent causer une coloration par une libération de toxines. La cavité d'accès doit être correcte pour s'assurer d'enlever tous les tissus restants. Dans ces cas, le blanchiment interne est alors indiqué.

Produits intra-coronaires

Plusieurs produits comme les produits à base de phénol et d'iode introduits dans la chambre pulpaire et dans les canaux radiculaires, laissés pour une longue période peuvent pénétrer. Ces substances ont tendance à colorer graduellement la dentine.

Matériaux d'obturation

Lorsque ces matériaux ne sont pas complètement retirés de la chambre pulpaire, une coloration foncée peut apparaître. Cela peut donc être évité en retirant complètement ces matériaux à un niveau juste en dessous de la gencive.

Avant de commencer un blanchiment interne, il est important de bien nettoyer la surface de la dent afin d'estimer le degré de coloration externe. Le patient doit être bien informé du traitement qu'il recevra, mais il doit savoir aussi que les résultats de blanchiment ne sont pas parfaitement prévisibles, et qu'un réta-blissement total de la couleur originale de la dent n'est pas garanti.

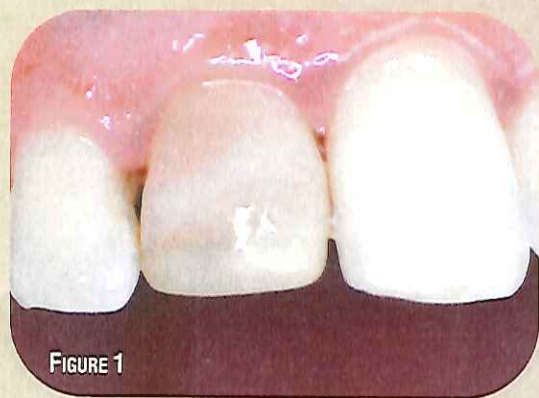

FIGURE 1

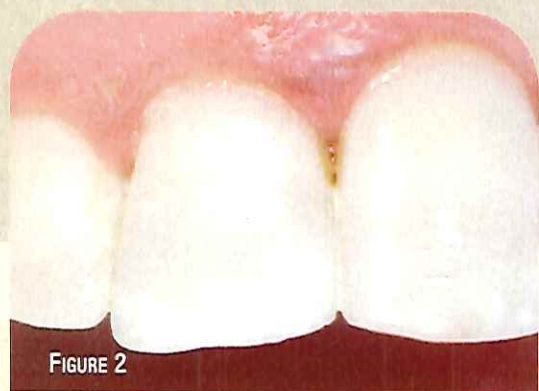

FIGURE 2

FIGURES 1 ET 2 : Éclaircissement interne et réalisation composite (Opalescence® Endo d'Ultradent). Cas clinique de Camille Bertrand.

Le chirurgien-dentiste devra également informer le patient des différentes étapes du traitement, des complications possibles, et le traitement sera peut-être répété dans l'avenir pour obtenir des résultats esthétiques optimaux.

La méthode utilisée pour blanchir les dents dépulpées est essentiellement le blanchiment ambulatoire (figures 1 et 2) (2, 3, 7). Les techniques interne/externe peuvent lui être également associées. Cette technique requiert un temps acceptable en cabinet et en pratique quotidienne. De plus, elle est intéressante pour le patient et surtout plus sécuritaire qu'avec certaines techniques thermo-catalytiques. (4)

Protocole du blanchiment ambulatoire interne (figures 3, 4 et 5)

1. Évaluer la qualité de l'obturation endodontique avec une radiographie rétro-alvéolaire. Le canal radiculaire doit être bien obturé. Tout traitement canalair incorrect, avant de procéder au traitement d'éclaircissement doit être repris.

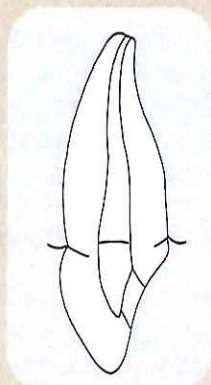


FIGURE 3

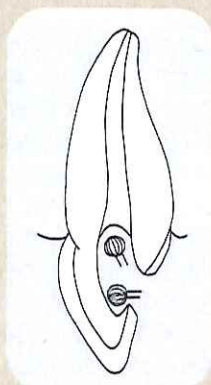
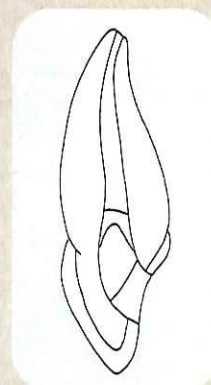


FIGURE 4



FIGURES 5

FIGURES 3, 4 ET 5 : Protocole de l'éclaircissement interne

2. Évaluer la qualité et la teinte des restaurations présentes. Il est nécessaire de les remplacer si elles sont défectueuses. Dans certains cas, le fait de nettoyer la chambre pulpaire et de remplacer la restauration défectueuse peut être suffisant. Si la dent dépulpée présente une lésion carieuse, avant de commencer le blanchiment, il est nécessaire de traiter cette lésion.
3. Bien nettoyer la dent.
4. Prise de la teinte de la dent.
5. Prendre des photographies au début et durant le traitement pour visualiser l'évolution du traitement par comparaison.
6. Isoler si possible la dent avec un champ opératoire.
7. Enlever les matériaux de restauration présents.
8. Nettoyer toute la chambre pulpaire. Tous les restes de matériaux de restauration et de tissus pulpaire nécrotiques doivent être enlevés complètement. Pour ce qui est du matériau d'obturation canalair se retrouvant à l'intérieur de la chambre pulpaire, ce dernier doit être enlevé jusqu'à une profondeur d'un millimètre à l'intérieur du canal de la racine. Il est important d'enlever tout le composite, afin de permettre aux agents de blanchiment de bien pénétrer dans les tubules dentinaires. Il faut noter qu'il est important d'enlever tous les matériaux jusqu'à un niveau juste en-dessous de la limite gingivale.
9. Appliquer sur le traitement à la gutta percha une couche de verre ionomère ou de composite fluide afin de maintenir le scellement de l'obturation canalair.

10. Insertion de l'agent blanchissant dans la cavité (perborate de sodium, peroxyde d'hydrogène).
11. Mettre un pansement provisoire et informer le patient que les résultats devraient être visibles seulement quelques jours plus tard. Revoir le patient chaque semaine et répéter la procédure. Il faut en moyenne 4 à 6 visites pour atteindre les résultats escomptés.
12. Lorsque la dent dépulpée a atteint la couleur voulue, restaurer la cavité d'accès avec un composite. Pour obtenir un lien adhésif optimal entre le matériau de restauration et les tissus durs de la dent, il est conseillé de procéder à la mise en place de la restauration permanente après une période d'environ 10 jours minimum, après la dernière thérapie de blanchiment. Le traitement de blanchiment laisse les tissus dentaires saturés en oxygène, ce qui inhibe la polymérisation des résines.
13. Prendre une radiographie de la dent éclaircie à tous les rendez-vous annuels afin de diagnostiquer le plus tôt possible les résorptions cervicales.

Cas clinique

Une jeune patiente de 25 ans se présente en consultation pour un problème esthétique lié à la coloration d'une dent dépulpée (figures 6 et 7). Dans le

cadre de la dentisterie a minima et la patiente étant jeune, il a été décidé de faire un éclaircissement interne ambulatoire de cette incisive centrale, après avoir validé le traitement endodontique par une radio rétro-alvéolaire. Pour cet éclaircissement interne, nous avons utilisé le matériau Opalescence® Endo de la société Ultradent (voir tableau).

Ce produit est du peroxyde d'hydrogène formulé spécifiquement pour la technique de blanchiment ambulatoire et son pH est 5. Le protocole opératoire est celui décrit en introduction ; le nettoyage de la cavité d'accès est réalisé en enlevant tout matériau d'obturation à partir de l'ouverture d'accès jusqu'au niveau

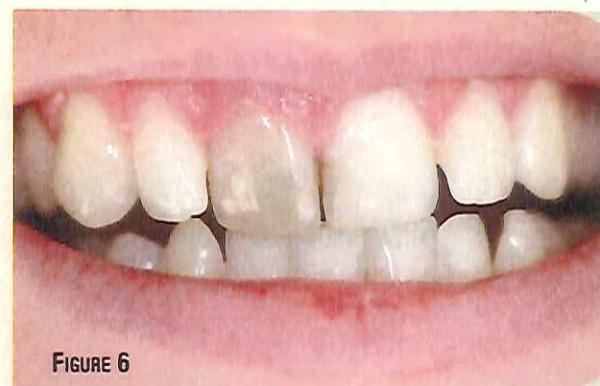

FIGURE 6

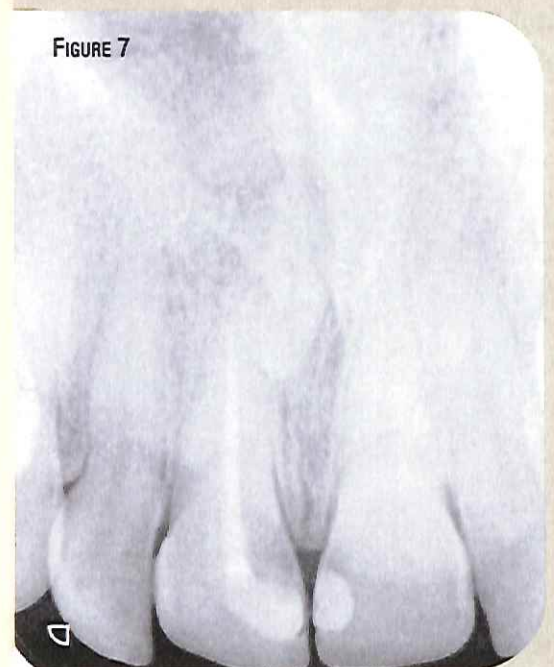


FIGURE 7

FIGURES 6 ET 7 : Cas préopératoire et radiographie rétro-alvéolaire

Caractéristiques et avantages de l'Opalescence® Endo (source Ultradent)

Caractéristiques de l'Opalescence® Endo	Avantages de l'Opalescence® Endo
Couleur semi-transparente	- La couleur visible permet une mise en place facile dans la dent - Ne modifie pas l'apparence de la dent, ne se voit pas à travers la dent
Consistance Gel	- Pratique, reste en place
Peroxyde d'hydrogène	- Blanchiment efficace
Actif 3 à 5 jours dans la chambre pulpaire	- Réduit le temps au fauteuil et augmente la productivité - Blanchiment rapide et efficace
Application : seringue + embout	- Application rapide et précise

déterminé à partir de la radiographie. Tout matériau de restauration, tout matériau d'obturation temporaire et/ou endodontique doit être enlevé pour permettre à l'agent de blanchiment d'entrer en contact avec la structure interne de la dent. Pour assurer une bonne étanchéité, un composite fluide est mis en place avec une épaisseur de 1 à 2 mm. Un CVI aurait pu être utilisé (figures 8, 9 et 10).

La mise en place du produit de blanchiment est rapide et facilitée par sa consistance et son conditionnement en seringue. Il est important de mettre un tout petit tampon d'ouate sur le gel et de laisser environ

1 mm d'espace pour mettre le ciment provisoire qui scellera la cavité. Pour ce cas clinique, 5 séances ont été nécessaires pour obtenir un résultat correct. Avant de restaurer la dent, nous avons mis un produit neutralisant pendant 15 jours.

Cela permet à la couleur de la dent de se stabiliser, mais il est important de noter que le traitement de blanchiment laisse les tissus dentaires sursaturés en oxygène, ce qui inhibe la polymérisation des résines. Le composite a été ensuite réalisé selon les procédures classiques de la dentisterie adhésive. Une teinte plus claire a été utilisée, et pour cela, le composite Amelogen® plus a été utilisé (figures 11, 12, 13, 14



FIGURE 8

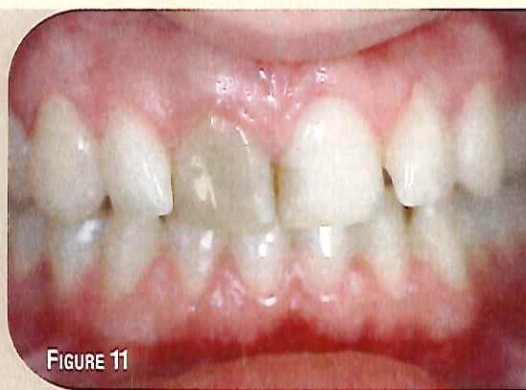

FIGURE 11



FIGURE 9

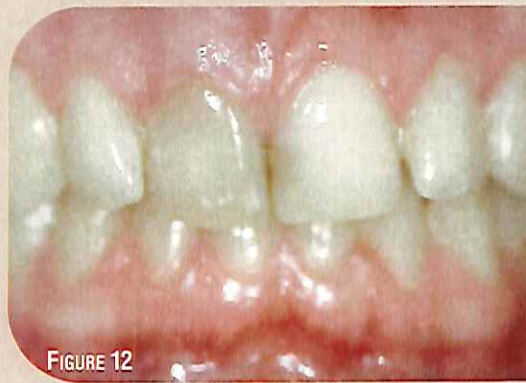

FIGURE 12

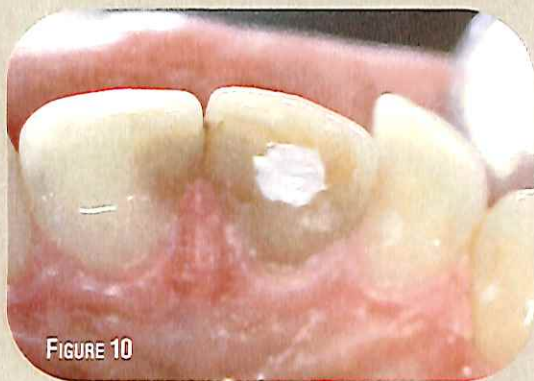

FIGURE 10

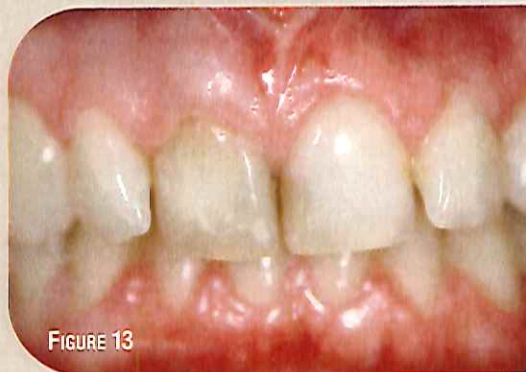

FIGURE 13

FIGURES 8, 9 ET 10 :
Mise en place d'un composite fluide en protection radiculaire puis de l'Opalescence Endo, et pansement provisoire

et 15). Un résultat esthétique correct a été obtenu et convient à la patiente. Cela évite dans un premier temps de passer par une phase prothétique, la patiente étant jeune (figures 16 et 17).

Conclusion

Généralement pour l'éclaircissement interne, du perborate de sodium est utilisé. Ce produit mélangé à de l'eau se décompose lors de la réaction chimique en métaborate, léger dégagement d'oxygène et peroxyde d'hydrogène. Ensuite, la réaction à partir du peroxyde d'hydrogène se développe. Pour ce cas clinique, nous avons employé de l'Opalescence® Endo qui est du peroxyde d'hydrogène.

Dans de nombreuses études, les auteurs ont pu montrer que le blanchiment interne était sûr (8). Cette conclusion a été basée sur le fait que des cas précédents montrant une résorption, une base de type CVI ou autre n'avait pas été placée pour protéger le traitement canalaire avant le blanchiment. L'absence de chaleur, la protection de l'obturation et la connaissance de l'historique de la dent assureront le succès. On peut donc traiter la coloration des dents non vitales en utilisant la technique ambulatoire (1). Les procédures cliniques doivent être strictes et permettront de préserver l'intégrité de la dent, et surtout des tissus environnants, tout en conservant un bon résultat esthétique (6, 8).

Bibliographie

- 1) ATTIN T, PAQUÉ F et al. Review of the Current status of tooth whitening with the walking bleach technique, *Intl Endc Journal*, 2003 ; 36 : 313-329.
- 2) CAVALLERI G, URBANI G, VINCENZI GP. Bleaching technics for non-vital teeth. *G Stomatol Ortognatodonzia*. 1984 Apr-Jun ; 3(2) : 155-62.
- 3) CHELEUX N. Éclaircissement de la dent dépulpée : méthode ambulatoire. In *Les 10 points clés sur les dyschromies dentaires*. Collection les dix points clés en odontologie. 2010 : 48-52.
- 4) DAHL JE., PALLESEN U. Tooth Bleaching – A critical review of the biological aspects, critical reviews in Oral Biology and Medicine, 2003; 14(4) 292.
- 5) DIETSCHI D, KREJCI I. Traitements chimiques des dyschromies dentaires. *Real Clin* 1999 ; 10 : 7-24.
- 6) FISHER NL, RADFORD JR. Internal bleaching of discoloured teeth. *Dent Update*. 1990 Apr ; 17(3) : 110-1, 113-4.
- 7) LOUIS JJ, BONNET E. Techniques d'éclaircissement dentaire et projet esthétique. *Real Clin* 2003 ; 14 : 393-407.
- 8) VALERA MC, CAMARGO CH, CARVALHO CA, DE OLIVEIRA LD, CAMARGO SE, RODRIGUES CM. Effectiveness of carbamide peroxide and sodium perborate in non-vital discolored teeth. *J Appl Oral Sci*. 2009 May-Jun ; 17(3) : 254-61.

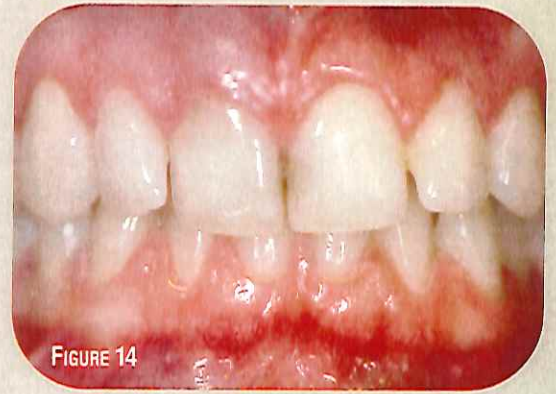

FIGURE 14

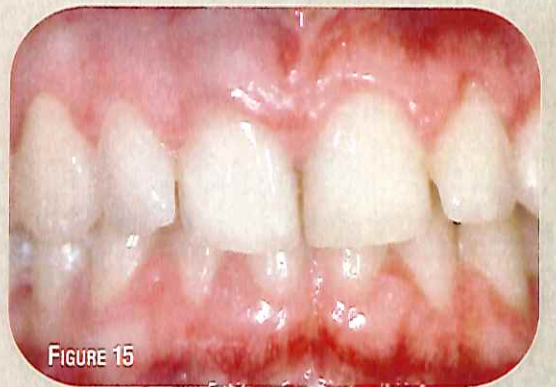

FIGURE 15

FIGURES 11, 12, 13, 14 ET 15 :
Évolution du traitement (5 séances)

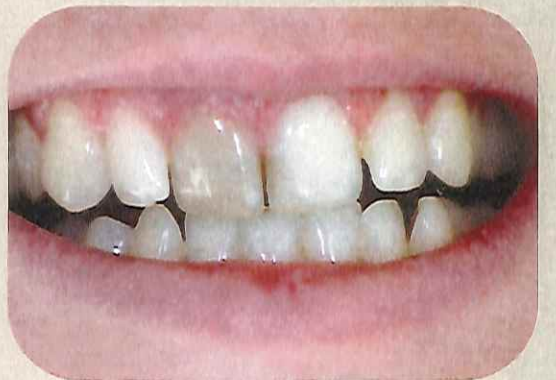

FIGURE 16 : Cas clinique initial

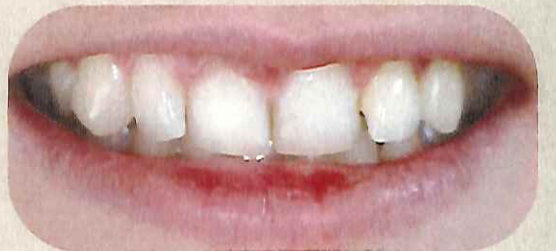
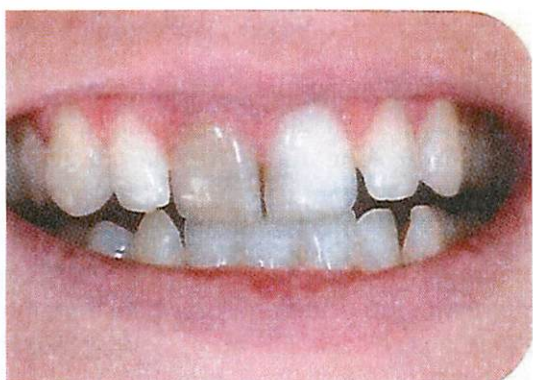
FIGURE 17 : Cas final



Bruno PELISSIER
Camille BERTRAND
Jean-Christophe CHAZEL
François DURET
OCE service,
UFR of Odontology of Montpellier I

Internal whitening: outpatient used gel for pulpless teeth treatment

The internal lightening of a tooth with dyschromia is a therapeutic act that can only be performed in a dental office by a dentist. Indeed, it is essential either to do the endodontic treatment before internal thinning or to check the sealing of the treatment. During the enlightenment. It is necessary to make a cavity, to protect the endodontic treatment with a CVI or other photo-polymerisable material, before placing the lightening product and to renew the treatment every 5 to 7 days. As with outpatient external lightening, internal lightening requires several chair sessions and cannot be performed in "smile bars" who have neither the skill nor the material required for this type of treatment.

Introduction

For a very long time, aesthetics has been a concern for most people. Dentistry has made tremendous progress in terms of aesthetics

and currently used techniques have proved their worth. The lightening or whitening of teeth, an activity that has been in high demand for a few years, gives very good results on vital teeth [5]. However, it is not so spectacular when applied to pulpless teeth. The lightening of pulpless teeth was first described in 1864.

Many whitening agents were then used, such as chlorite, sodium hypochlorite, sodium perborate and hydrogen peroxide, with or without combination, with heat activation. The technique of out-patient whitening was introduced in 1961. At that time, a mixture of sodium perborate and water was placed in the pulp chamber, which was then sealed by a plaster applied between the various appointments at the dentist's office. Later, the method was modified and the water was replaced by hydrogen peroxide to improve the whitening effect.

Encountered various dyschromia

The various dyschromia can be associated with the patient or be iatrogenic, that is to say associated with the practitioner [1, 4, and 5].

Pulp Necrosis

Necrotic substances can enter the dentinal tubules and stain the dentin. This staining is directly proportional to the duration of pulp necrosis. Indeed, the longer the substances are present in the pulp chamber, the more deep is the penetration inside the dentinal tubules and more important will be the colouring. This type of staining is usually corrected by internal whitening.

Intra-pulpal haemorrhage

The most common cause of a dark colour of the pulped tooth is haemorrhage inside the dentin. The result of the blood disintegration, mainly ferrous sulphites, is introduced inside the dentinal tubules and stains the dentinal tissue. If the pulp starts to become necrotic, the discoloration persists and usually becomes more severe over time. If the pulp recovers and becomes healthier, discoloration can be reversed, restoring the tooth's original shade. In general, an internal whitening gives good results for these discolorations.

Dentin hyper-calcification

Excessive dentin formation in the pulp chamber and root canal walls may occur due to traumatic tooth injury. The gradual decrease in translucency of the crown and an increase in yellowish or brownish discoloration are noted. The first treatment is external whitening. However, in some cases endodontic treatment may be performed followed by intra-coronary whitening.

Age

In the elderly, a change in the colour of the tooth occurs physiologically and is, in fact, the

result of excessive dentin apposition, enamel thickness decrease and optical change. Food and some beverages also cause discoloration that becomes more pronounced with aging, due to tooth cracking and changes in the enamel surface and underlying dentin.

Remaining pulp tissue

Remaining tissues in the pulp chamber gradually disintegrate and may cause staining due to toxins release. The access cavity must be correct to ensure that all remaining tissue is removed. In these cases, the internal whitening is then indicated.

Intra-coronary Products

Several products such as phenol and iodine products introduced into the pulp chamber and into the root canals, left for a long time can penetrate. These substances tend to gradually stain the dentin.

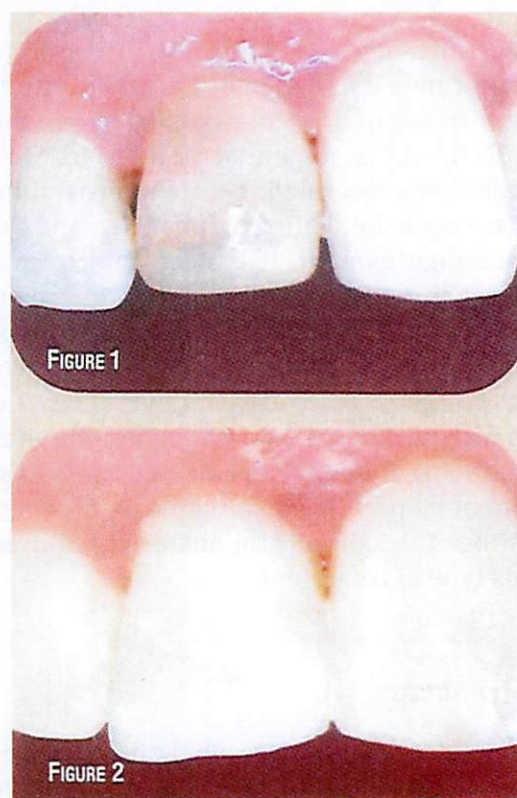


Fig.1&2: Internal whitening and composite fabrication (Ultradent Opalescence® Endo) Clinical case of Camille Bertrand

Filling materials

When these materials are not completely removed from the pulp chamber, a dark colour may appear. This can be avoided by completely removing these materials at a level just below the gumline.

Before starting an internal whitening, it is important to clean the surface of the tooth to estimate the degree of external staining. The patient must be well informed about the treatment he will receive, but he must also know that the results of whitening are not perfectly predictable, and that a total restoration of the original colour of the tooth is not guaranteed.

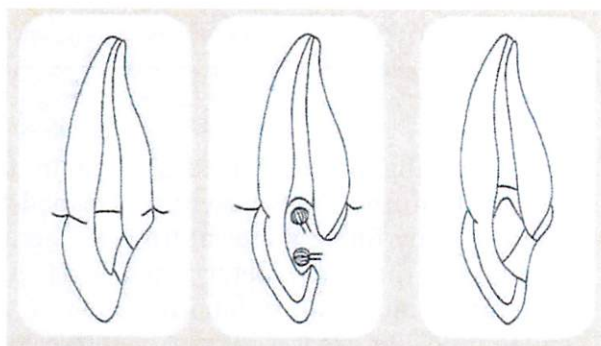


Fig.3, 4 &5: Internal whitening protocol

The dentist should also inform the patient of the different treatment stages, possible complications, and, treatment may be repeated in the future to achieve optimal aesthetic results.

The method used to whiten pulped teeth is essentially ambulatory whitening (Fig. 1 and 2) [2, 3, and 7]. Internal / external techniques can also be associated with it. This technique requires an acceptable time in office and in daily practice. In addition, it is interesting for the patient and above all safer than with certain thermo-catalytic techniques. [4]

Internal Outpatient Whitening Protocol (Fig. 3, 4 & 5).

1. Evaluate, with retro-alveolar radiography, the quality of the endodontic obturations. The root canal should be well closed. Any incorrect root canal treatment before proceeding with the whitening treatment should be resumed.
2. Evaluate the quality and colour of the restorations in situ. If they are defective, it would be necessary to replace them. In some cases, cleaning the pulp chamber and replacing the faulty restoration may be sufficient. If the pulpless tooth presents a carious lesion, before starting the whitening, it is necessary to treat this lesion.
3. Thoroughly clean the tooth.
4. Shade of the tooth taking.
5. Take photographs at the beginning and during the treatment to visualize the evolution of the treatment by comparison.
6. If possible, isolate the tooth with a surgical field.
7. Remove the restoration materials found.
8. Clean the entire pulp chamber. All remains of restoration materials and necrotic pulp tissue must be completely removed.
With regard to the canal filling material found inside the pulp chamber, the latter must be removed to a depth of one millimetre inside the root canal. It is important to remove the entire composite, to allow the bleaching agents to penetrate well into the dentinal tubules. It should be noted that it is important to remove all materials to a level just below the gum line.
9. Apply to the gutta percha treatment, a layer of ionomer glass or fluid composite, in order to maintain the sealing of the root canal filling.

10. Insertion of the whitening agent into the cavity (sodium perborate, hydrogen peroxide).
11. Put a temporary dental plaster and inform the patient that the results should be visible only a few days later. Review the patient weekly and repeat the procedure. It takes, on average, 4 to 6 visits to reach the expected results.
12. When the pulpless tooth has reached the desired colour, restore the access cavity with a composite. To obtain an optimal adhesive bonding between the restoration material and the hard tissues of the tooth, it is advisable to set up the permanent restoration after a period of about 10 days minimum, that is to say after the last whitening therapy. The whitening treatment leaves the dental tissues supersaturated with oxygen, which inhibits the light-curing of the resins.
13. Take an x-ray of the bleached tooth at all annual appointments to diagnose cervical resorptions as soon as possible.

Clinical Case

A young 25-year-old patient presents for a cosmetic problem related to the discoloration of a pulpless tooth (Fig. 6 and 7). In the context of minimal dentistry and given the patient's youth, it was decided to make an internal outpatient lightening of this central incisor, after having validated the endodontic treatment by a retro-alveolar radiography. For this internal whitening, we used the Opalescence® Endo material from Ultradent (see table).

This product is hydrogen peroxide formulated specifically for the out-patient whitening technique and has a 5 pH.

Features and Benefits of Opalescence® Endo (Ultradent Source)	
Features of Opalescence® Endo	Benefits of Opalescence® Endo
Semi-transparent colour	- Visible colour allows easy introduction in the tooth - Does not change the appearance of the tooth, cannot be seen through the tooth.
Gel consistency	- Useful, stay in place
Hydrogen peroxide	- Effective whitening
3 to 5 days active in the pulp chamber	- Reduces chair time and increases productivity - Fast and effective whitening
Application: syringe + tip	- Fast and accurate application

The operating protocol is described in the introduction; the access cavity is cleaned by removing any filling material from the access opening to the X-ray determined level. Any restorative material, temporary and / or endodontic filling material must be removed to allow the bleaching agent to come into contact with the internal structure of the tooth. To ensure a good seal, a fluid composite is set up with a thickness of 1 to 2 mm. A CVI could have been used (Fig. 8, 9 and 10).

The introduction of the whitening product is rapid and facilitated by its consistency and its packaging in syringe. It is important to put a very small cotton ball on the gel and leave about 1 mm of space to put the temporary cement that will seal the cavity. In this clinical case, 5 sessions were necessary to obtain a correct result. Before restoring the tooth, we put a neutralizing product for 15 days.

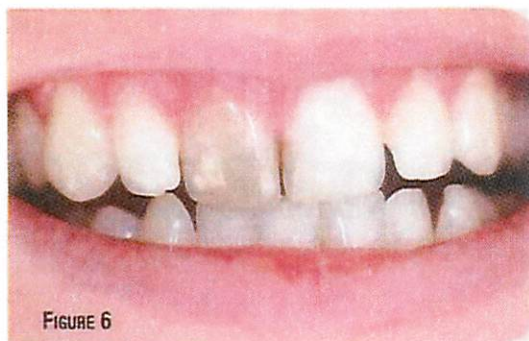


FIGURE 6

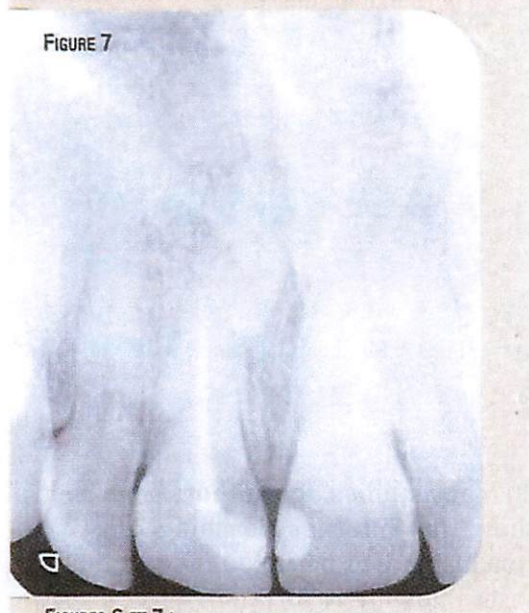


FIGURE 7

Fig.6 &7: Preoperative case and retro-alveolar radiography

This allows the colour of the tooth to stabilize, but it is important to note that the whitening treatment leaves the supersaturated dental tissues with oxygen, which inhibits the light-curing of the resins. The composite was then made according to conventional procedures of adhesive dentistry. A lighter shade was used, and for this, the Amelogen® plus composite was used (Fig. 11, 12, 13, 14 and 15). A correct aesthetic result has been obtained and is suitable for the patient. This avoids first to go through a prosthetic phase, the patient being young (Fig. 16 and 17).




FIGURE 8




FIGURE 9

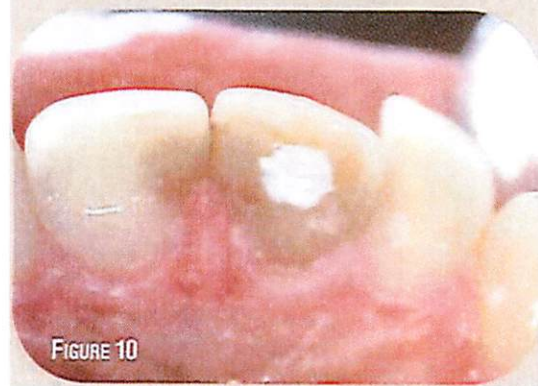

FIGURE 10

Fig.8, 9 and 10: Placement of a fluid composite in root protection and Endo Opalescence, and provisional dental plaster

Conclusion

Generally for internal whitening, sodium perborate is used. This product mixed with water decomposes during the chemical reaction in metaborate, slight release of oxygen and hydrogen peroxide. Then, the reaction from the hydrogen peroxide develops. For this clinical case, we used Opalescence® Endo which is hydrogen peroxide.

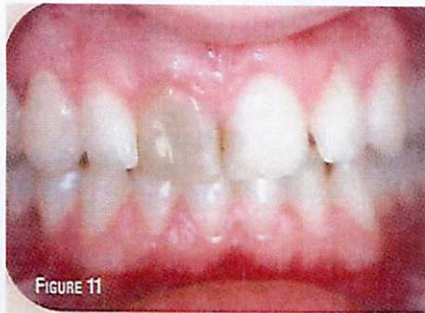

FIGURE 11

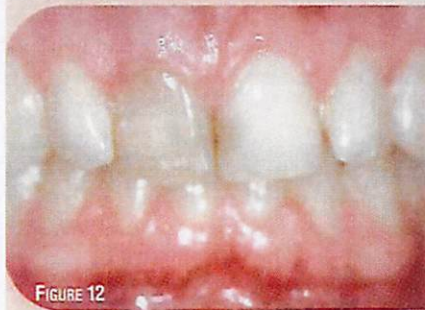

FIGURE 12

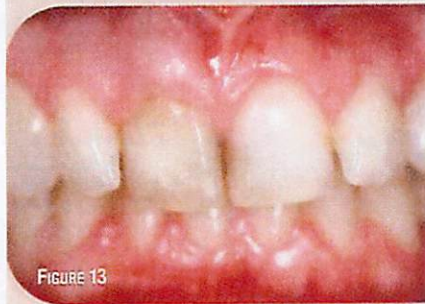

FIGURE 13

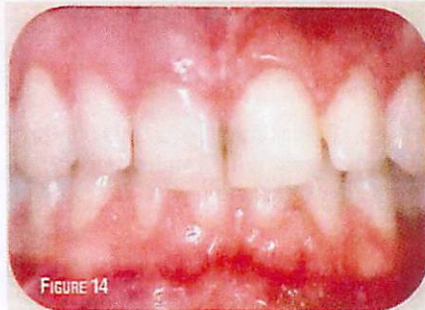

FIGURE 14

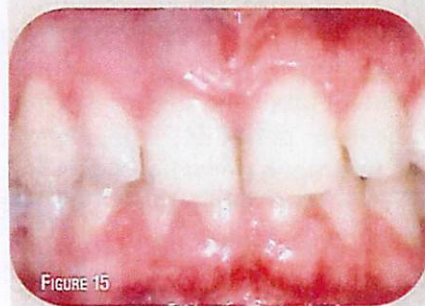

FIGURE 15

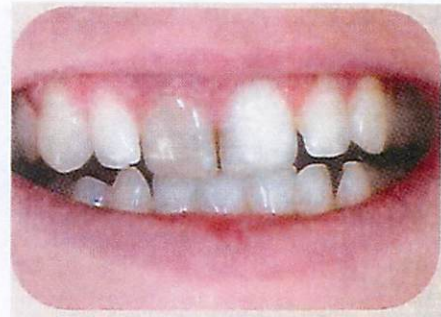

Fig.16: Initial clinical case

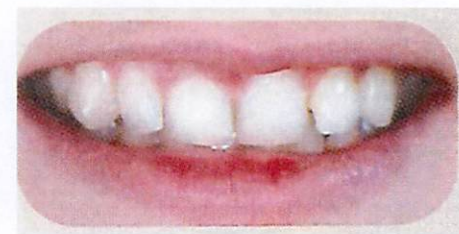

Fig.17: Final clinical case

In many studies, the authors have been able to show that internal bleaching is safe [8]. This conclusion was based on the fact that previous cases showing resorption, a CVI or other type of base had not been placed to protect the canal treatment before whitening. The absence of heat, the protection of the filling and the knowledge of the history of the tooth will ensure success. It is therefore possible to treat the discoloration of non-vital teeth using the out-patient technique [1]. The clinical procedures must be strictly followed and would preserve the integrity of the tooth, and especially the surrounding tissues, while maintaining good aesthetic result [6, 8].

Fig.11 to 15: Treatment evolution (5 sessions)

Bibliography

1. ATTINT, PAQUÉ F et al. Review of the Current status of tooth whitening with the walking bleach technique, Intl Endc Journal, 2003; 36: 313-329.
2. CAVALLERI G, URBANI G, VINCENZI GP Bleaching technics for non-vital teeth. G Stomatol Ortognatodonzia. 1984 Apr-Jun; 8(2): 155-62.
3. CHELEUX N. Eclaircissement de la dent dépulpée : méthode ambulatoire. In Les 10 points clés sur les dyschromies dentaires. Collection les dix points clés en odontolo gie. 2010: 48-52.
4. DAHL JE., PALLESEN U. Tooth Bleaching - A critical review of the biological aspects, critical reviews in Oral Biology and Medicine, 2003; 14(4) 292.
5. DIETSCHI D, KREJCI I. Traitements chimiques des dyschromies dentaires. Real Clin 1999; 10 : 7-24,
6. FISHER NL, RADFORD JR. Internal bleaching of discoloured teeth. Dent Update. 1990 Apr; 17(4): 110-1, 113-4.
7. LOUIS JJ, BONNET E. Techniques d'éclaircissement dentaire et projet esthétique. Real Clin. 2003; 14: 393-407.
8. VALERA MC, CAMARGO CH, CARVALHO CA, DE OLIVEIRA LD, CAMARGO SE, RODRIGUES CM. Effectiveness of carbamide peroxide and sodium perborate in non-vital discoloured teeth. J Appl. Oral Sci. 2009 May-Jun; 17(3): 254-61.