·中枢神经影像学·

永存镰状窦及合并颅内畸形 MRI 诊断价值

贺艾,谯秀逢,韦琳,卢平明,黄龙全,毛一朴

【摘要】 **目的:**探讨永存镰状窦及合并颅内畸形 MRI 影像表现及诊断价值。**方法:**回顾性分析 12 例经 MRI 诊断为永存镰状窦患者的影像学资料。**结果:**12 例患者中 6 例伴颅内动静脉畸形(AVM),3 例伴直窦发育不良,2 例伴脑发育性静脉畸形(DVA),2 例伴胼胝体发育不良,1 例伴静脉瘤,1 例伴灰白质异位,1 例伴颅内血肿。其中 7 例患者只合并单一畸形,4 例合并 2 种以上畸形,1 例为孤立永存镰状窦患者。**结论:**常规 MRI 联和 MRV、MRA、T_1WI 三维增强薄层扫描多模态扫描技术可清晰显示永存镰状窦的形态、位置及其与周围结构的关系,有助于对永存镰状窦及合并颅内畸形进行全面综合影像学评价。

【关键词】 颅内动静脉畸形;磁共振成像;诊断

【中图分类号】R743.4;R445.2;R44 【文献标识码】A 【文章编号】1000-0313(2023)06-0693-06

DOI:10.13609/j.cnki.1000-0313.2023.06.004 开放科学(资源服务)标识码(OSID):

MRI diagnostic value of persistent falcine sinus and intracranial malformation

HE Ai,QIAO Xiu-feng,WEI Lin,et al.The First People's Hospital of Nanning,Nanning 530022,China

【Abstract】 **Objective:**To explore the MRI findings and diagnostic value of persistent falcine sinus and intracranial malformation.**Methods:**Retrospective analysis of the imaging data of 12 patients with persistent falcine sinus diagnosed by MRI.**Results:**Among the 12 patients,6 patients had intracranial arteriovenous malformation (AVM),3 patients had straight sinus dysplasia,2 patients had cerebral developmental venous anomaly (DVA),2 patients had corpus callosum dysplasia,1 patient had venous tumor,1 patient had gray matter heterotopic,and 1 patient had intracranial hematoma.Among them,7 patients had only one malformation,4 patients had more than two malformations,and 1 patient was isolated persistent falcine sinus.**Conclusion:**Conventional MRI combined with MRV,MRA and T_1WI three-dimensional enhanced thin-layer scanning multi-modal scanning technology can clearly show the shape and position of the persistent falcine sinus and its relationship with the surrounding structures,which is helpful for comprehensive imaging evaluation of the persistent falcine sinus and intracranial malformations.

【Key words】 Intracranial arteriovenous malformations; Magnetic resonance imaging; Diagnosis

永存镰状窦(persistent falcine sinus,PFS)属于罕见的颅内静脉发育异常,常合并其他颅内先天发育不良或血管畸形,临床上可无明显症状,易被临床忽略。本文回顾性分析 12 例永存镰状窦患者 MRI 影像资料,旨在提高其认识并探讨总结永存镰状窦及合并颅内畸形的影像特征及诊断价值。

材料与方法

1.一般资料

搜集 2018 年 1 月—2020 年 12 月经磁共振检查确诊为永存镰状窦患者 12 例,其中男 6 例,女 6 例,年龄 2 月~51 岁,平均(14.7±5.3)岁。临床症状:多数永存镰状窦患者无明显临床症状,偶然发现;少数患者有呕吐、发热、抽搐等症状,可能与颅内血管畸形引发的急性颅压增高或其他疾病相关。

2.检查方法

MRI 扫描采用 Siemens 1.5T Sempra systems (Erlangen,Germany),12 通道头线圈。所有患者均行常规 MRI 平扫检查(轴面 T_1WI、T_2WI、FLAIR、矢状面 T_2WI),5 例行三维时间飞越法磁共振血管造影(3D-time of flight magnetic resonance angiography,3D-TOF-MRA)检查,5 例行磁共振静脉成像(mag-

作者单位:530022 南宁,南宁市第一人民医院放射科
作者简介:贺艾(1989—),女,陕西延安人,硕士研究生,住院医师,主要从事中枢神经系统影像诊断工作。
通讯作者:毛一朴,E-mail:214474176@qq.com
基金项目:广西壮族自治区卫生健康委员会自筹经费科研课题(Z20200027,Z-A20221103,Z20200310)

netic resonance venous imaging，MRV）检查，9 例行 T_1WI 三维增强薄层扫描。扫描参数：横轴面 T_2WI（TR 4200～4500 ms，TE 90～100 ms）、T1WI（TR 200～300 ms，TE 2～3 ms）、T_2-FIAIR（TR 9000 ms，TE 150 ms）及矢状面 T_2WI（TR 3280 ms，TE 110 ms），层间距 1.5 mm，层厚 5 mm，FOV 240 mm×240 mm，矩阵 320×256。横轴面定位线平行于前-后联合间线，矢状面定位线平行于脑中线。薄层 T_1Wl 增强扫描参数：TR 1750 ms，TE 4.2 ms，对比剂为 Gd-DTPA（德国拜耳），剂量为 0.1 mmol/kg。MRV 参数：TR 26 ms，TE 7.2 ms，翻转角 20°，层厚 1 mm。MRA 参数：TR 28 ms，TE 4.5 ms，翻转角 20°，层厚 1 mm。由 2 名神经影像专业医师分析所有患者的颅脑 MRI 影像资料。

结 果

12 例患者经磁共振检查确诊为永存镰状窦，患者临床及影像资料如表 1。其中 5 例 MRI 平扫 T_2WI 矢状面可清楚显示大脑镰后部条状流空信号血管影自大脑大静脉向上引流至上矢状窦（图 1a、2a）；7 例永存镰状窦纤细难以辨认，行三维薄层增强 T_1WI 矢状面扫描可显示（图 3b）。12 例永存镰状窦中 6 例合并动静脉畸形（cerebral arteriovenous malformation，AVM），表现为永存镰状窦合并脑实质内纡曲走行的增粗扩张异常血管团影（图 3a－c）；2 例合并胼胝体发育不良（图 1c～d，图 4a～b）；2 例合并发育性静脉畸形（developmental venous anomaly，DVA），表现为双侧小脑半球内纤细血管网影，呈“蜘蛛足或水母”样改变，远端呈放射状分别汇入下矢状窦及室管膜静脉（图 5b）；1 例合并大脑大静脉静脉瘤，表现为静脉呈瘤样扩张（图 2b～c）；3 例合并直窦发育不良，表现为直窦纤曲、窦腔发育细小（图 4a）；1 例合并灰白质异位（图 1c～d）。

永存镰状窦形态包括：短管状、细线状、树根状以及拱门状（图 6）。以正中矢状面的 T_2WI、MRV、T_1WI 三维增强薄层扫描对永存镰状窦显示最佳。MRV 对永存镰状窦的显示效果良好，5 例患者行 MRV 检查均能清楚观察永存镰状窦的走行、形态、位置。5 例患者行 MRA 检查，其中 2 例形态粗大者可明确显示，3 例形态细小者受远端动脉分支影响观察欠佳，需结合 T_1WI 三维薄层增强图像可明确诊断。

讨 论

镰状窦是胎儿时期颅内正常的静脉窦，为大脑大静脉与上矢状窦后份之间的硬脑膜静脉通道，由两层硬脑膜构成，正常情况下出生后即关闭，若出生后始终

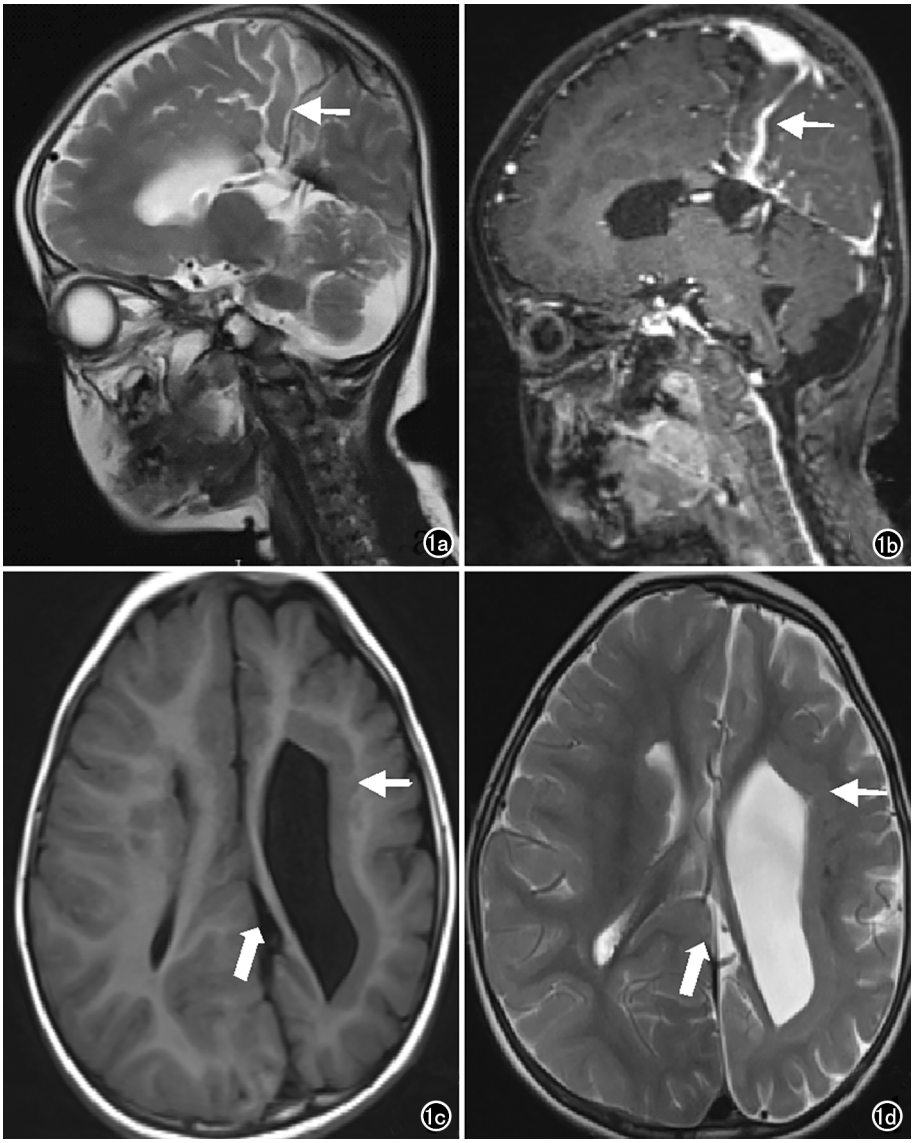

图 1 女，2 岁，影像诊断：永存镰状窦合并灰白质异位、胼胝体发育不良。a）T_2WI 矢状面，大脑大静脉池后部条状血管影自大脑大静脉向上引流至上矢状窦后三分之一处（箭）；b）T_1WI 薄层增强矢状面示大脑大静脉池后部条状血管影自大脑大静脉向上引流至上矢状窦后三分之一处（箭）；c）T_1WI；d）T_2WI 轴面示双侧侧脑室周围灰白质异位（细箭）合并胼胝体发育不良（粗箭）。

表 1　永存镰状窦患者临床及影像资料

例序	性别	年龄	形状	位置	合并畸形
1	女	4 岁 6 个月	短管状	大脑大静脉与上矢状窦后 1/3	胼胝体发育不良，直窦细窄
2	女	5 岁	细线状	直窦与上矢状窦后 1/3	AVM、颅内血肿、直窦细窄
3	男	4 个月	树根状	直窦与上矢状窦后 1/3	静脉瘤
4	男	3 个月	树根状	直窦与上矢状窦后 1/3	DVA
5	男	47 岁	细线状	大脑大静脉与上矢状窦后 1/3	AVM、直窦细窄
6	男	1 岁	树根状	直窦与上矢状状窦后 1/3	无
7	女	19 岁	细线状	直窦与上矢状状窦后 1/3	AVM
8	女	51 岁	细线状	下矢状窦与上矢状窦后 1/3	AVM
9	男	26 岁	细线状	直窦与上矢状窦后 1/3	AVM
10	男	21 岁	细线状	直窦与上矢状窦后 1/3	AVM
11	女	2 个月	短管状	大脑大静脉与上矢状窦中 1/3	DVA
12	女	2 岁	拱门状	大脑大静脉与上矢状窦中后 1/3	灰白质异位、胼胝体发育不良

注：AVM 动静脉畸形；DVA 发育性静脉畸形

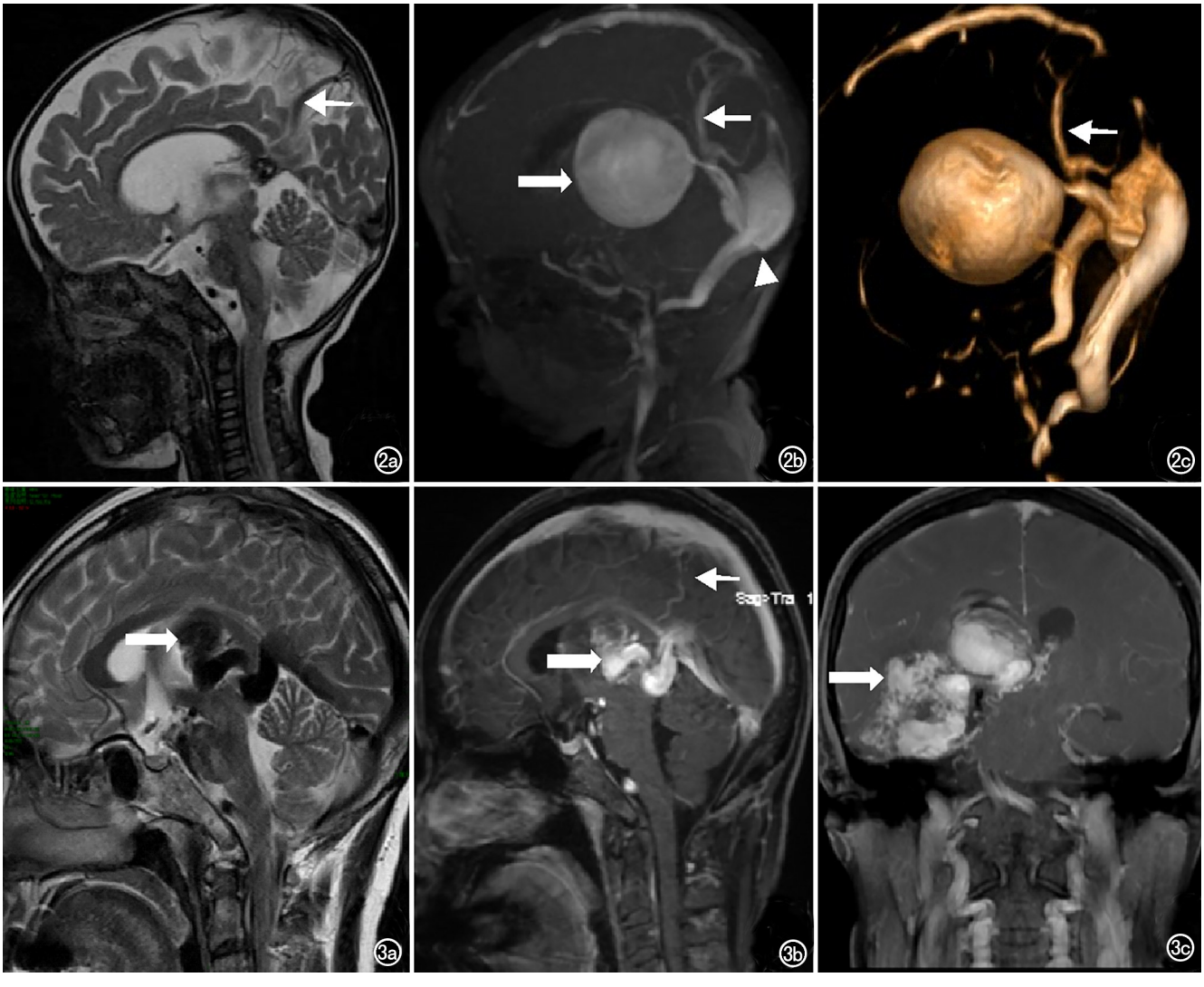

图 2　男，4 个月，影像诊断：永存镰状窦合并大脑大静脉瘤及窦汇静脉瘤。a）T_2WI 矢状面示大脑大静脉池后部条状流空血管影自大脑大静脉向上引流至上矢状窦后三分之一处（箭）；b）MRV 矢状面 MIP 重建示永存镰状窦（细箭）合并大脑大静脉瘤（粗箭）及窦汇静脉瘤（三角箭），上矢状窦汇合口处周围见树根样侧枝引流静脉；c）矢状面容积重建示永存镰状窦显示更加立体、直观（箭）。　**图 3**　女，51 岁，影像诊断：永存镰状窦合并 AVM。a）T_2WI 矢状面示丘脑、小脑上池粗大畸形血管影（箭）；b）T_1WI 薄层增强矢状面示细线样永存镰状窦（细箭）及动静脉畸形（粗箭）；c）T_1WI 薄层增强冠状面示动静脉畸形更加清晰（箭）。

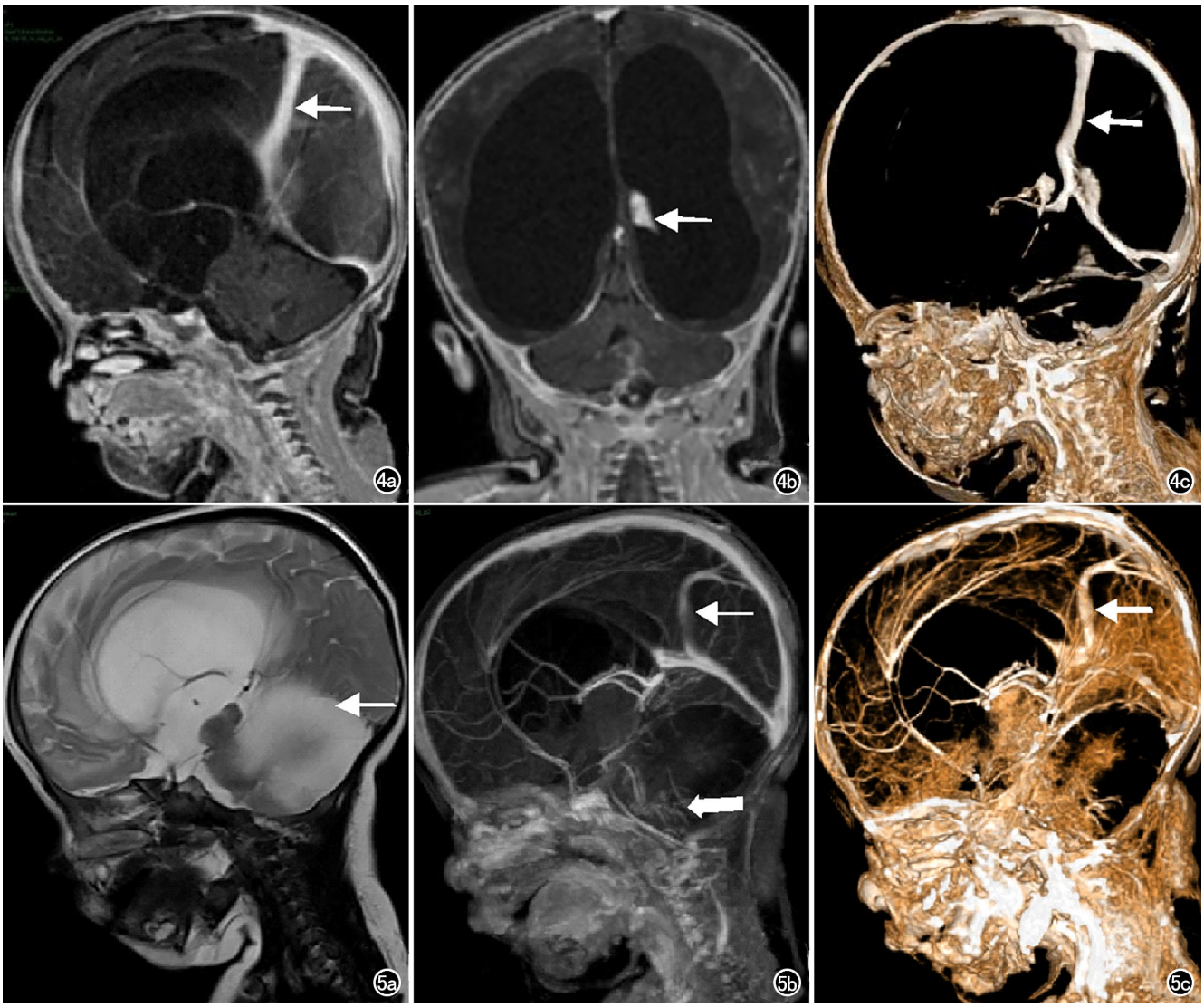

图 4 男，4 岁 6 个月，影像诊断：永存镰状窦合并胼胝体发育不良，直窦细窄，重度脑积水。a）T_1WI 薄层增强矢状面示大脑大静脉池后部粗大血管影呈管状向上引流至上矢状窦中后三分之一处（箭）；b）薄层增强冠状面示双侧侧脑室之间粗大血管影（箭）；c）矢状面容积重建，永存镰状窦显示更加立体、直观（箭）。

图 5 男，3 个月，影像诊断：永存镰状窦合并 DVA。a）T_2WI 矢状面示小脑明显水肿合并脑积水（箭），永存镰状窦显示不清；b）T_1WI 薄层增强矢状面 MIP 重建示大脑大静脉池后部条状血管影呈水蛇头样自大脑大静脉向上引流至上矢状窦后三分之一处（细箭），小脑见多发纡曲细小血管团（箭），符合发育性静脉畸形改变；c）矢状面容积重建示永存镰状窦显示更加立体、直观（箭）。

不闭合且持续存在，则称为永存镰状窦[1]。PFS 患病率在婴儿与成人之间无差异，本研究 12 例患者中成人占 5 例，婴儿及儿童占 7 例[2]。文献报道镰状窦并不是从单一特定的矢状静脉通道发展而来，而是由某些静脉通道的随机开口或许多小静脉通道融合形成，因此镰状窦的位置并不总是固定不变的。PFS 常合并血管畸形或直窦病变严重程度不同，形态上亦存在较大差异。文献报道 PFS 常呈拱门状、棒状及分叉状等[3]。而本组研究观察到另外几种不同形态的 PFS，如短管状、细线状以及树根状且大小不一，吻合口位置也存在差异，包括大脑大静脉与上矢状窦后 1/3、下矢状窦后部与上矢状窦后 1/3 及直窦与上矢状窦后 1/3 之间。

Ryu[4]据发病机制将镰状窦分为永存镰状窦和再通镰状窦 2 种。永存镰状窦是胚胎时期退化不全从而残留下来的静脉通道，是一种比较严重的静脉发育畸形，此类型相对多见，本研究搜集的 12 例均属于此种类型。再通镰状窦是出生后镰状窦已经闭合，由于后天获得性的静脉窦疾病或闭塞致静脉回流受阻，镰状窦作为引流静脉再次开放，见于以下两种情况[5]：①婴儿期直窦栓塞可造成镰状窦重新开放；②成人由于静脉窦血栓或肿瘤压迫导致直窦慢性梗阻时也可造成镰

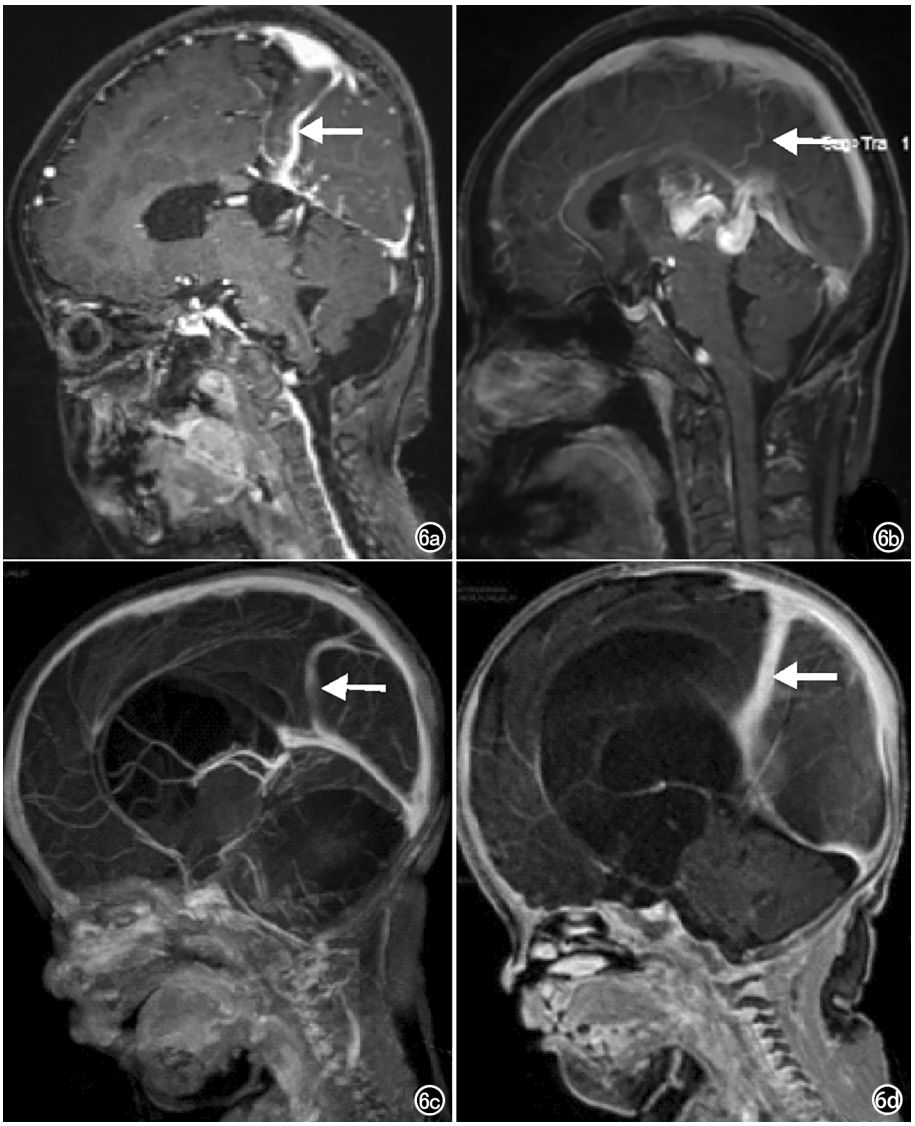

图 6　永存镰状窦的形态（箭）。a）示永存镰状窦形态为拱门状（箭）；b）示永存镰状窦形态为细线状（箭）；c）永存镰状窦形态为树根状（箭）；d）永存镰状窦形态为短管状（箭）。

状窦重新开放。国内外研究均表明再通镰状窦十分罕见，本组搜集 12 例患者中未观察到此种类型。广义上来说所有的镰状窦均可称为永存镰状窦。永存镰状窦患者常合并其他颅内畸形如 AVM、DVA、静脉瘤、胼胝体缺如、直窦发育不良、闭塞或缺如等。AVM、DVA、直窦缺失或发育不良属先天性脑血管发育障碍或静脉窦发育异常，此种动静脉短路及静脉回流障碍可导致脑血流动力学发生改变[6]，永存镰状窦作为侧枝引流静脉保留下来或重新开放[7-8]。

永存镰状窦形态多样。研究表明在直窦缺失、发育不良或闭塞的情况下脑静脉血流动力学发生改变，导致镰状窦持续或重新开放从而保证静脉回流且有研究认为直窦的完整程度会影响镰状窦的形态，直窦缺失或狭窄越显著，镰状窦形态越粗大[4]。本研究 3 例永存镰状窦患者因同时合并直窦缩窄及胼胝体发育不良、AVM、颅内血肿，因此较难判断镰状窦形态与直窦发育情况之间的关系。极少部分永存镰状窦患者直窦存在正常引流功能，颅内未见血管畸形，考虑为镰状窦出生后未消失[1]，本组研究发现 1 例孤立性永存镰状窦。本组研究中 6 例患者镰状窦形态呈细线状，均合并 AVM，此类先天性动静脉畸形患者血管流速高，压力大[9]，导致多支侧枝引流静脉开放，同时也包括镰状窦的开放，因侧枝静脉较多且镰状窦并不作为主要的引流通道，所以形态多比较细小，呈细线样，位置前后也不固定[10]。

MRI 是显示永存镰状窦无创有效的影像学检查方法[11]。永存镰状窦窦腔直径较粗时一般 MRI 平扫即可发现大脑镰后部条状流空血管影自大脑大静脉向上引流至上矢状窦，以正中矢状面的 T_2WI 及 MRV、MIP 显示最佳[12]。永存镰状窦窦腔细小时常规 MRI 平扫容易漏诊，T_1WI 三维增强薄层扫描矢状面重建可清楚显示。MRV 对永存镰状窦的显示效果良好，5 例患者行 MRV 检查均能清楚观察永存镰状窦的走行、形态、位置。MRA 具有无创、便捷等优势，在头颅血管病变的检查中必不可少，对永存镰状窦及合并颅内血管畸形的诊断有一定价值。常规 MRI 平扫观察不够全面、容易漏诊，因此常规 MRI 与 MRV、MRA 及三维薄层增强 MRI 等多模态扫描技术相结合可更加清楚地显示永存镰状窦的形态、位置及其与周围结构的关系，有助于对永存镰状窦全面综合评价以及对颅内其他畸形及病变的精准诊断[13]。

永存镰状窦常合并颅内深静脉畸形，对于颅内深静脉回流具有分流的生理意义，在外科进行直窦封闭或手术切除时，永存镰状窦的存在对引流颅内血液和调节颅内压力具有重要意义[14]。大脑镰区域手术，永存镰状窦的存在常常造成医源性出血的潜在风险，术前 MRI 正确显示永存镰状窦对于避免误伤血管有指导意义[15]。本研究的局限性在于搜集病例数较少，但在提高认识并探讨总结其影像特征和诊断价值方面有

一定指导意义。

综上所述，永存镰状窦的影像诊断以常规 MRI 联合 MRV、MRA 及 T_1WI 三维增强薄层多模态扫描技术可清晰显示永存镰状窦形态、位置及其与周围结构的关系，有助于对永存镰状窦及合并颅内畸形进行全面综合评价，可为临床手术方案的制定提供可靠的影像学意见。

参考文献：

[1] 李欣.MR 诊断永存镰状窦五例[J].中华放射学杂志，2003，37(6)：575-576.

[2] Larson AS，Lanzino G，Brinjikji W，et al.Variations of intracranial dural venous sinus diameters from Birth to 20 years of age：an MRV-based study[J]. Am J Neuroradiol，2020，41(12)：2351-2357.

[3] Lin L，Lin JH，Guan J，et al.Falcine sinus：incidence and imaging characteristics of three-dimensional contrast-enhanced thin-section magnetic resonance imaging[J]. Korean J Radiol，2018，19(3)：463-449.

[4] Ryu CW.Persistent falcine sinus：is it really rare? [J].Am J Neuroradiol，2010，31(2)：367-369.

[5] Kesava PP.Recanalization of the falcine sinus after venous sinus thrombosis[J].Am J Neuroradiol，1996，17(9)：1646-1648.

[6] 刘鹏，刘建滨，谢安，等.脑血管畸形在 3.0T MR 磁敏感加权成像中表现多样性分析[J].放射学实践，2011，26(2)：143-146.

[7] Sener RN. Association of persistent falcine sinus with different clinicoradiologic conditions：MR imaging and MR angiography[J]. Comput Med Imaging Graph，2000，24(6)：343-348.

[8] Strub WM，Leach JL，Tomsick TA.Persistent falcine sinus in an adult：demonstration by MR venography[J]. Am J Neuroradiol，2005，26(4)：750-751.

[9] 肖艳，吕发金.脑动静脉畸形影像诊断新技术进展[J].放射学实践，2016，31(5)：456-459.

[10] Sunilkumar D，Nagarajan K，Kiran M，et al.Persistent falcine sinus with temporo-occipital schizencephaly：case report with a review of literature in relation to the undeveloped vein of Galen and/or straight sinus[J].Childs Nerv Syst，2020，36(2)：417-421.

[11] 王丽娟，于台飞，王光彬，等.永存镰状窦的 MR 表现[J].医学影像学杂志，2011，21(2)：152-155.

[12] 吴丙丙，李桃玲，耿然，等.永存镰状窦的 MRI、MSCT 诊断[J].中国临床医学影像杂志，2015，26(2)：81-87.

[13] 李彩霞，任翠萍，程敬亮，等.永存镰状窦 4 例儿童 MRI 表现[J].实用儿科临床杂志，2009，24(18)：1415.

[14] Abend NS，lchord R，Aijun Zhang，et al.Vein of galen aneurysmal malformation with deep venous communication and subarachnoid hemorrhage.[J].Child Neurol，2008，23(4)：441-446.

[15] 宫希军，郑穗生，王龙胜，等.MSCT 诊断成人永存镰状窦 6 例及文献回顾[J].中国介入影像与治疗学，2011，8(2)：90-93.

（收稿日期：2022-06-16 修回日期：2022-09-03）

下期要目

帕金森病患者区域脑活动及动态功能连接的研究

杏仁核亚区体积预测 COVID-19 大流行相关的焦虑反应

T_2-mapping 成像鉴别诊断腮腺肿瘤的价值

DECTA 多参数 AI 特征对 ACS 的诊断价值研究

胃肠间质瘤临床及 CT 特征在预测 Ki-67 表达中的价值

先天性心脏病小儿 MSCT 心脏成像后血管气体栓塞分析

精神分裂症患者与健康人不同空间尺度下脑功能网络小世界拓扑属性的比较研究

多参数磁共振组学预测甲状腺乳头状癌淋巴结转移的价值

乳腺癌对比增强能谱乳腺 X 线摄影强化特点与分子亚型对照分析

基于 CT 冠状动脉周围脂肪测量对冠状动脉非钙化斑块风险分层的价值初探

基于多参数 MRI 影像组学鉴别子宫内膜癌和子宫黏膜下肌瘤的价值