

# 医学影像技术专业技能考核题库

## 考核模块一、 X 线检查与诊断技术考核题库

### 一、考核内容及考核方式

#### (一) 考核条件:

1. 考核场地: DR 机房 1 间、控制室 1 间, 阅片室 1 间。
2. 考核设备: DR 摄影系统一套(包括 DR 机及控制台, 要求功率  $\geq 30\text{kW}$ 、最高管电压  $\geq 125\text{kV}$ 、平板探测器或 CCD 型探测器)。影像报告系统 1 套(包括主机、医用显示器及图文工作站)。
3. 考核器材及装备: 棉质检查服 1 套(用于被检者更换不适合摄影的衣服), 防护铅裙(用于被检者放射防护)。

#### (二) 考核内容与占分比重。

##### 1. 设备操作:

考核方式: 现场操作及口述。

占分比重: 总成绩的 15%

考核内容: 环境检查、设备熟悉度、开机检查、开机调试、摄影操作、关机复位等。

##### 2. 检查技术:

考核方式: 现场操作及口述。

占分比重: 总成绩的 55%

考核内容: 摄影位置选择、摄影前准备、摄影体位设计、中心线、呼吸训练与曝光、图像后处理及胶片排版打印、图像质量评价、职业素养。

##### 3. 影像诊断:

考核方式: 根据案例图像书写诊断报告。

占分比重: 总成绩的 30%

考核内容: 阅片前准备、影像表现描述、诊断意见、职业素养。

#### (三) 考核时量

总时量为 60 分钟。设备操作和检查技术 35 分钟, 影像诊断 25 分钟。

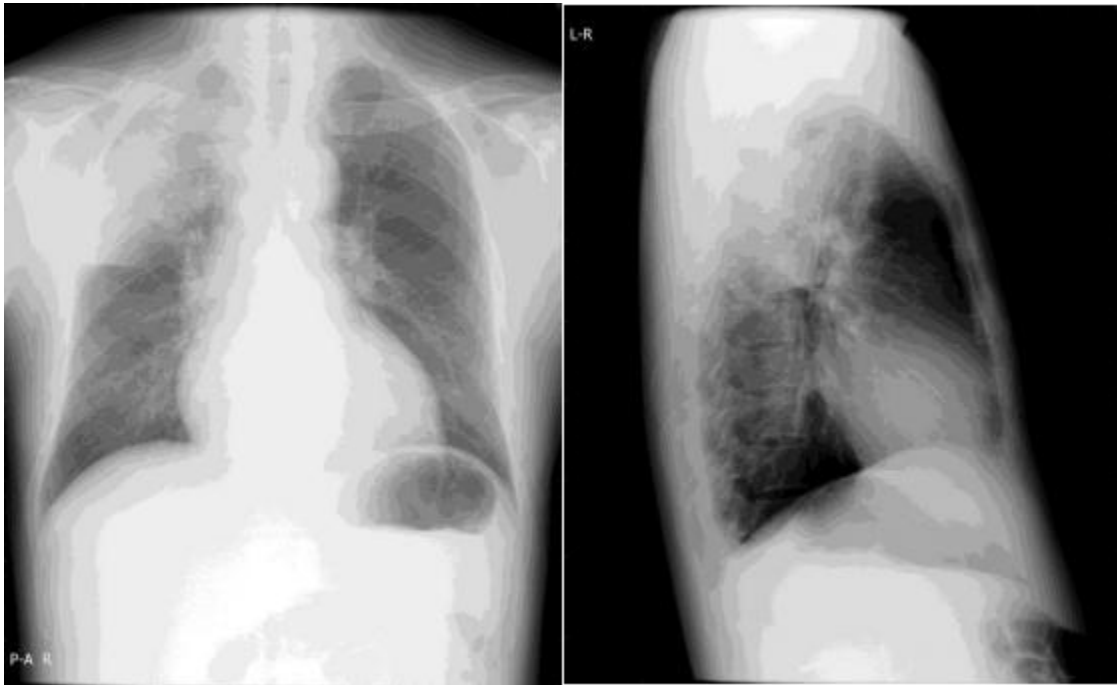
## 二、X线检查与诊断技术考核试题

### 试题 DR-01

#### 1.临床病例资料:

患者，男，26岁，运动后淋雨，晚上突发寒战、高热，咳嗽，咳少量铁锈色痰，右侧胸痛，自诉深呼吸时加重，第三天来院就诊。查体：T 39℃，P 90次/分，R 18次/分，急性面容，右肺触觉语颤增强，叩诊呈浊音，可闻及支气管呼吸音；实验室检查：WBC  $23 \times 10^9/L$ ，中性粒细胞  $0.90 \times 10^9/L$ 。临床拟诊：大叶性肺炎。

#### 2.典型X线病例图像。



试题 DR-01 病例图像

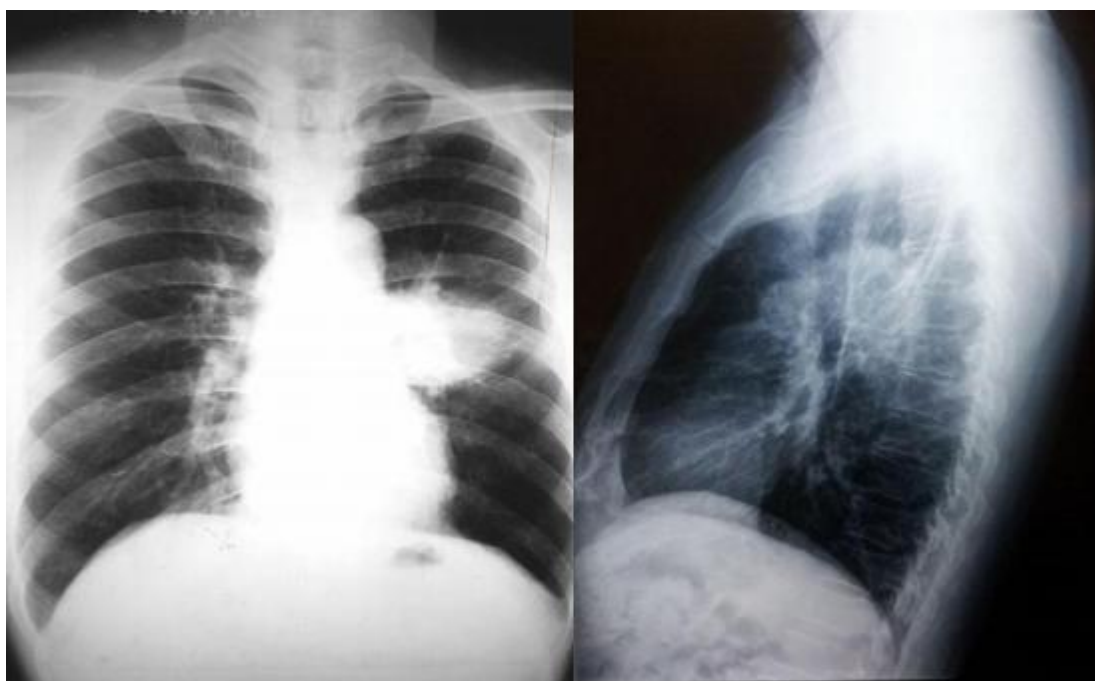
请根据以上临床病例资料选取最佳的X线检查方法（体位），并按设备操作及摄影要求进行X线检查；并对所给出的病例图像进行影像诊断及报告书写。

## 试题 DR-02

### 1. 临床病例资料:

患者，男， 52 岁， 常年抽烟， 每天 2 包， 近期无明显诱因出现反复咳嗽、 咳痰， 痰液白色稀薄， 偶见少许血丝。 查体： T 36.8℃， P 86 次/分， R 18 次/分， Bp 128/77mmHg， 右肺门区叩诊呈浊音， 右肺门区可闻及局限性干啰音， 右中下肺可闻及少许细湿啰音。 临床拟诊： 中央型肺癌。

### 2. 典型 X 线病例图像。



试题 DR-02 病例图像

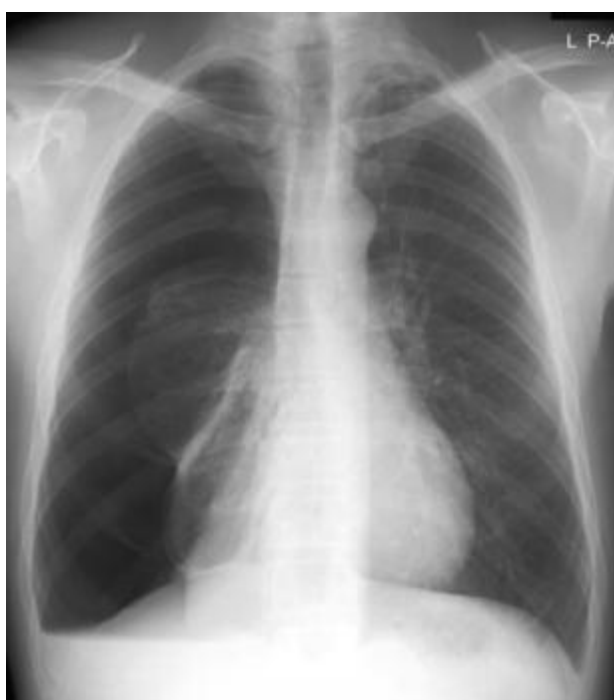请根据以上临床病例资料选取最佳的 X 线检查方法（体位），并按设备操作及摄影要求进行 X 线检查；并对所给出的病例图像进行影像诊断及报告书写。

## 试题 DR-03

### 1.临床病例资料:

患者， 突发前胸、腋下部疼痛,放射到肩、背、上腹部、前臂等,为尖锐持续性刺痛或刀割痛,咳嗽和深吸气时加剧。 查体: T 36.8℃, P 83 次/分, R 22 次/分, Bp 116/71mmHg, 右肺叩诊呈鼓音,右肺呼吸音明显减低, 未闻及明显干湿啰音。 临床拟诊: 气胸。

### 2.典型 X 线病例图像。



试题 DR-03 病例图像

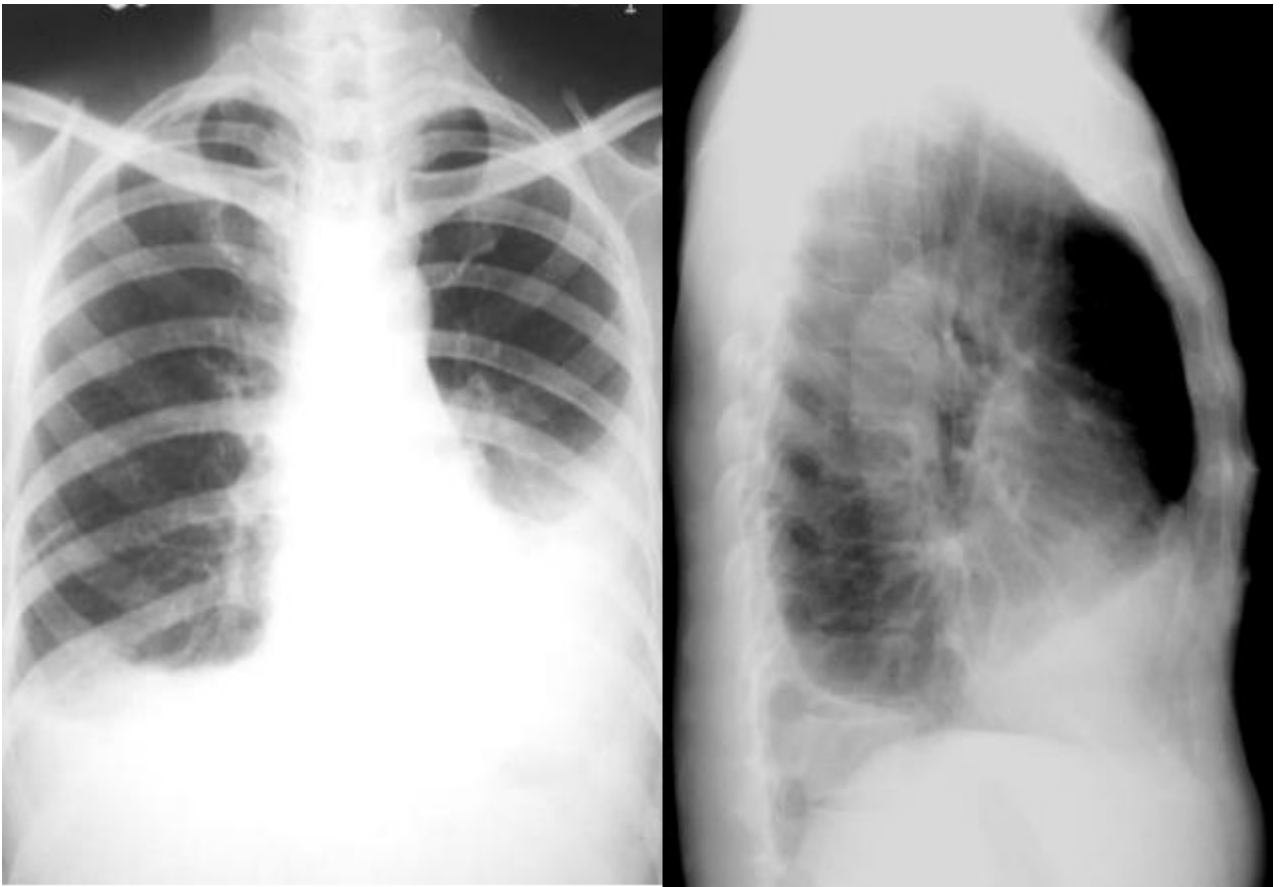
请根据以上临床病例资料选取最佳的 X 线检查方法 (体位), 并按设备操作及摄影要求进行 X 线检查; 并对所给出的病例图像进行影像诊断及报告书写。

## 试题 DR-04

### 1. 临床病例资料:

患者，男，咳嗽、咳痰 1 月，初始伴左侧胸痛，后胸痛逐渐减轻，体格检查发现患侧胸廓运动减弱，触觉语颤消失，叩诊浊音，呼吸音减低。临床拟诊：胸腔积液。

### 2. 典型 X 线病例图像。



试题 DR-04 病例图像

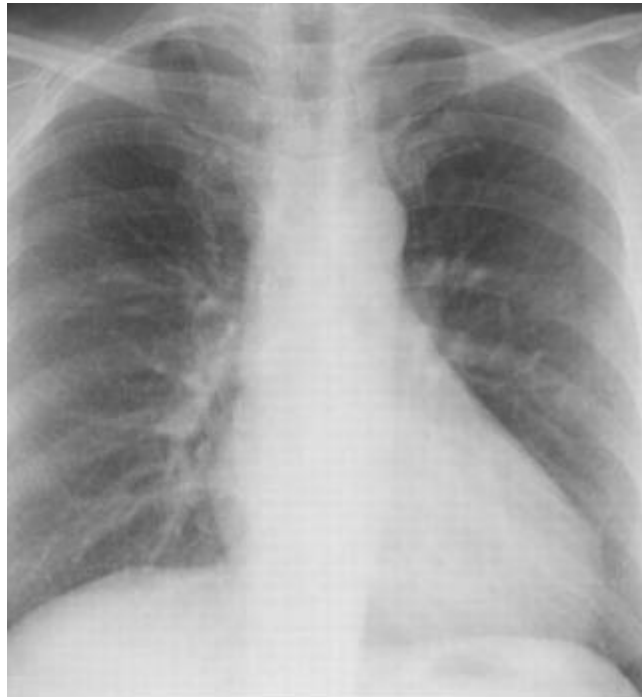请根据以上临床病例资料选取最佳的 X 线检查方法（体位），并按设备操作及摄影要求进行 X 线检查；并对所给出的病例图像进行影像诊断及报告书写。

## 试题 DR-05

### 1. 临床病例资料：

患者，男，67岁，因胸闷、气促一个月，劳累后加重，来院检查。患者发现高血压10余年，间断吃药，血压控制不佳。体格检查：体温36.5℃，脉搏88次/min，呼吸21次/min，血压156/92mmHg，叩诊示心界向左下扩大，主动脉瓣听诊区可闻及第二心音亢进；心电图示左心室肥大。临床拟诊：高血压性心脏病。

### 2. 典型 X 线病例图像。



试题 DR-05 病例图像

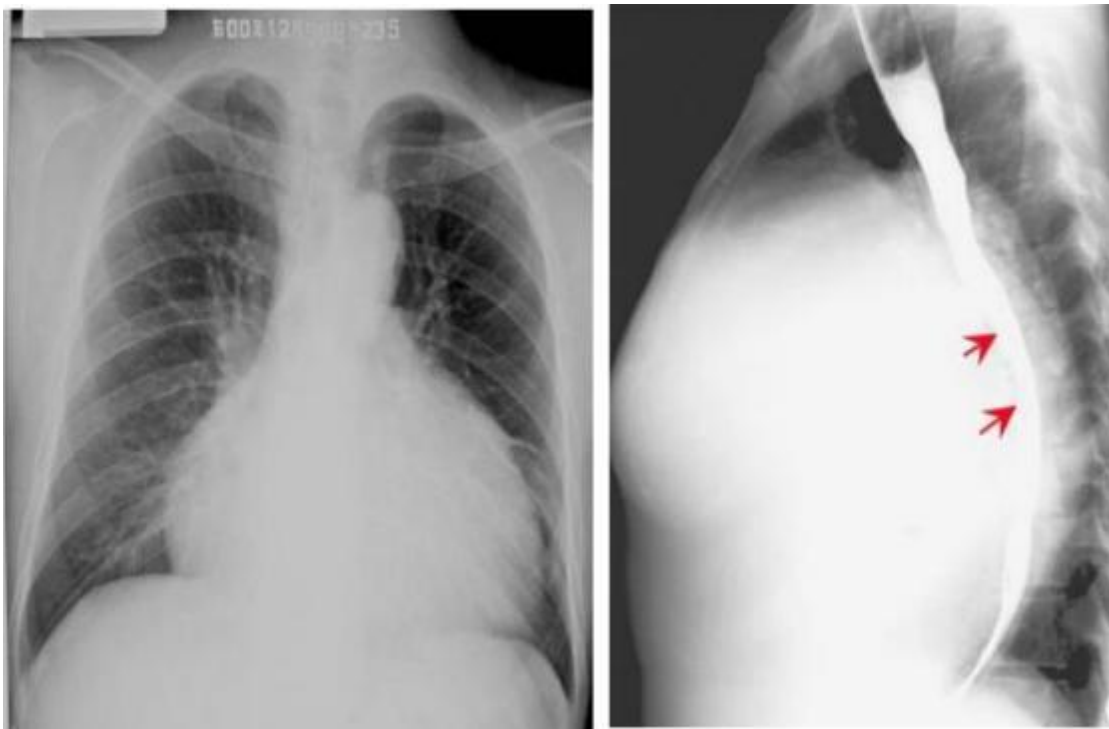请根据以上临床病例资料选取最佳的 X 线检查方法（体位），并按设备操作及摄影要求进行 X 线检查；并对所给出的病例图像进行影像诊断及报告书写。

## 试题 DR-06

### 1. 临床病例资料：

患者， 胸闷气短， 乏力， 不能平卧、进行性呼吸困难、紫绀、心音低钝、心浊音界扩大、低血压、脉压减小， 既往高血压病史， 超声检查：心包腔内探及液暗区：左室后壁后宽 15mm，右室前壁前宽 9mm， 主动脉短轴肺动脉旁宽 12mm。临床拟诊：心包积液。

### 2. 典型 X 线病例图像。



试题 DR-06 病例图像

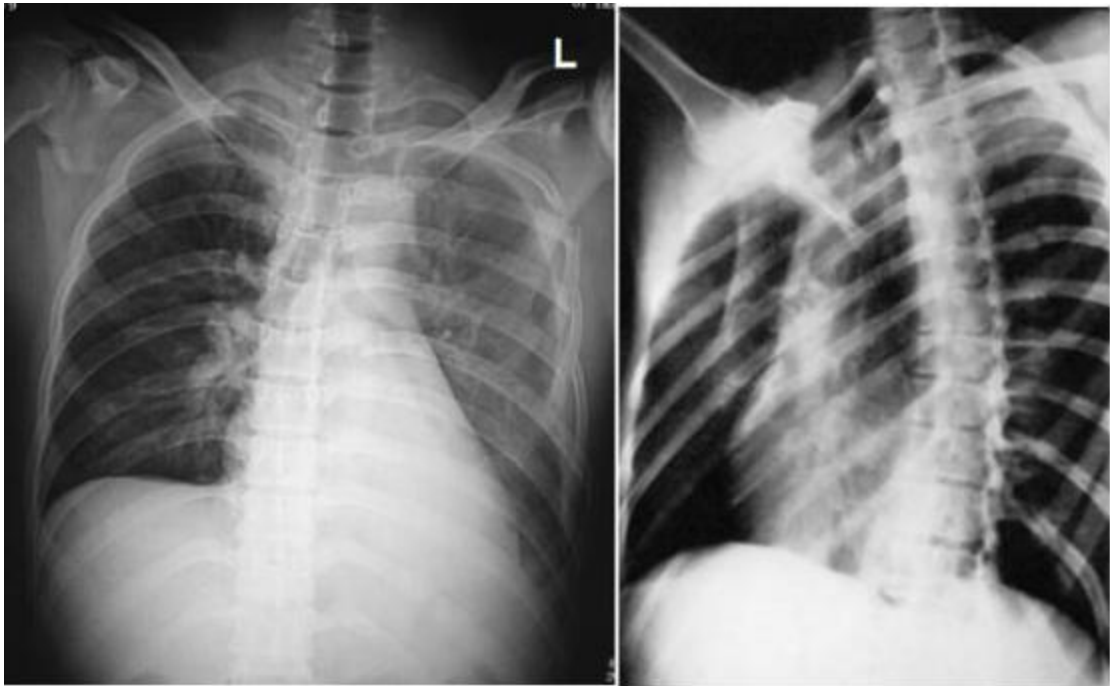
请根据以上临床病例对所给出的病例图像进行影像诊断及报告书资料选取最佳的 X 线检查方法（体位）， 并按设备操作及摄影要求进行 X 线检查； 并对所给出的病例图像进行影像诊断及报告书写。

## 试题 DR-07

### 1. 临床病例资料：

患者，男， 29 岁，车祸外伤致左侧胸痛，呼吸困难， 查体胸廓对称，左侧腋中线平第 2~6 肋处压痛，有骨擦感。 临床拟诊：肋骨骨折。

### 2. 典型 X 线病例图像。



试题 DR-07 病例图像

请根据以上临床病例资料选取最佳的 X 线检查方法（体位），并按设备操作及摄影要求进行 X 线检查；并对所给出的病例图像进行影像诊断及报告书写。

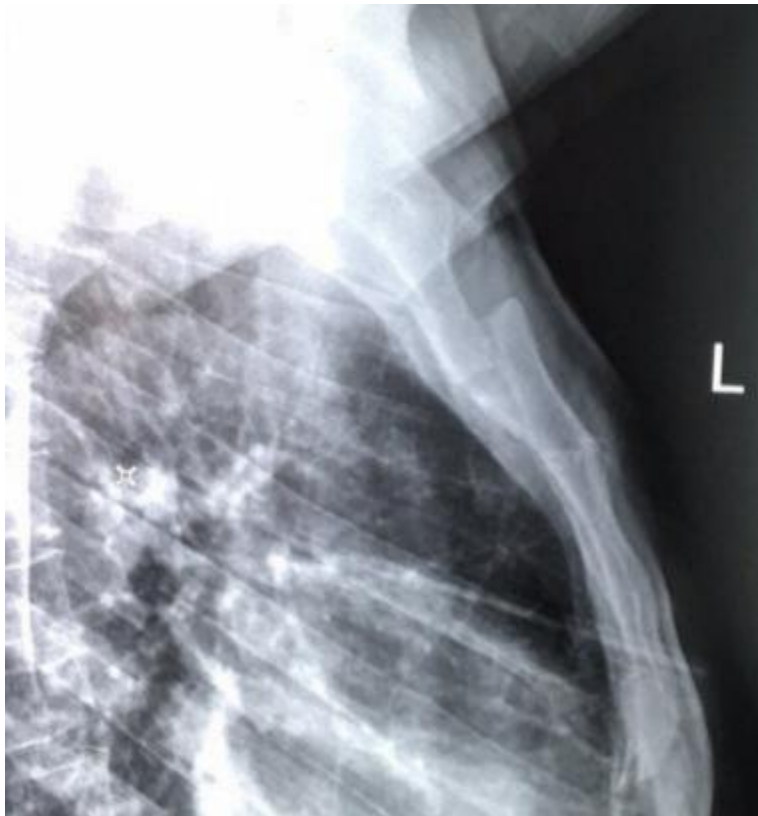


## 试题 DR-08

### 1. 临床病例资料：

患者，男， 26 岁， 于 1 小时前被车撞伤致前胸区疼痛。查体：血压 133/86mmHg，前胸区胸骨处肿胀、压痛明显。临床拟诊： 胸廓损伤：胸骨骨折？

### 2. 典型 X 线病例图像。



试题 DR-08 病例图像

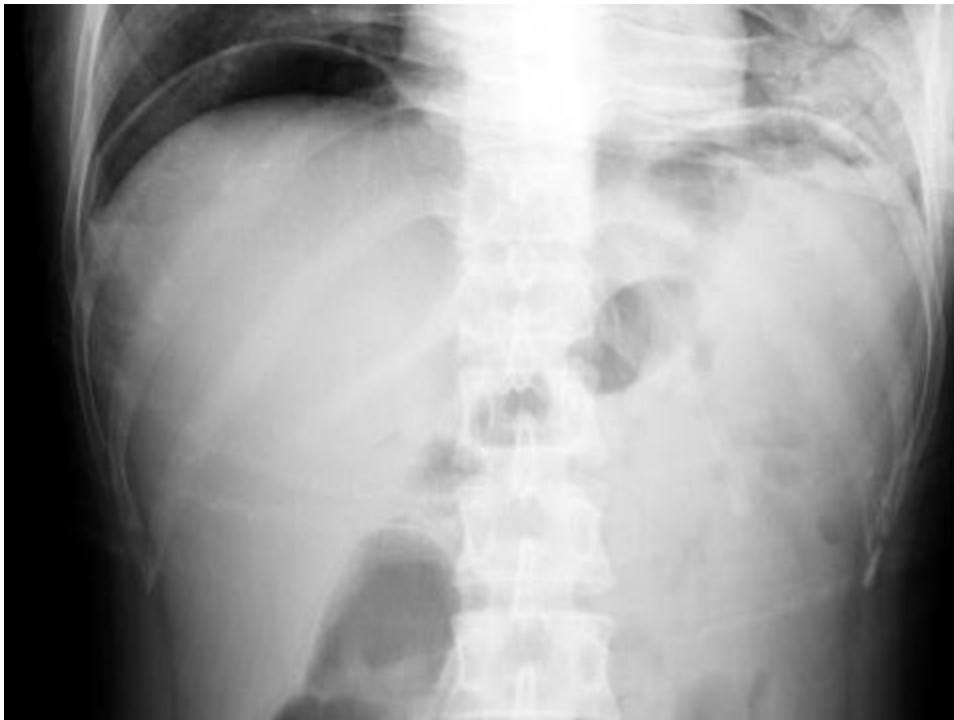请根据以上临床病例资料选取最佳的 X 线检查方法（体位），并按设备操作及摄影要求进行 X 线检查；并对所给出的病例图像进行影像诊断及报告书写。

## 试题 DR-09

### 1. 临床病例资料：

患者，男， 28 岁， 12 小时前无明显诱因突然出现上腹部疼痛，呈刀割样剧痛， 无腰背部及肩部放射痛。 1 小时后， 腹痛扩散为全腹痛， 腹痛剧烈， 难以忍受。既往十二指肠球部溃疡病史 10 年。查体：血压 144/86mmHg，腹肌紧张， 全腹压痛、反跳痛。临床拟诊： 消化道穿孔。

### 2. 典型 X 线病例图像。



试题 DR-09 病例图像

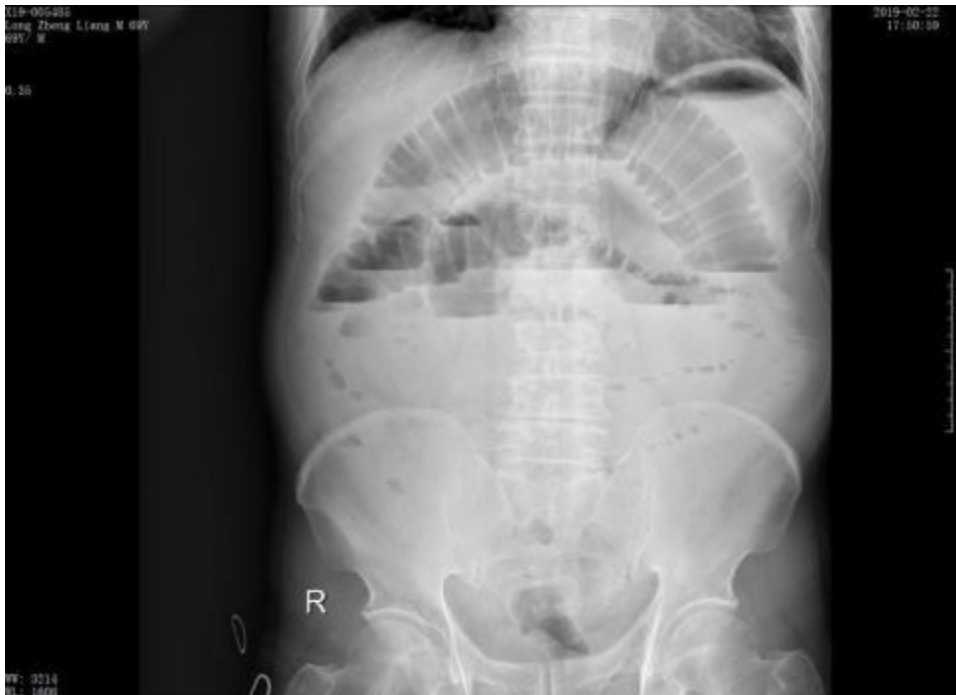请根据以上临床病例资料选取最佳的 X 线检查方法（体位），并按设备操作及摄影要求进行 X 线检查；并对所给出的病例图像进行影像诊断及报告书写。

## 试题 DR-10

### 1. 临床病例资料：

患者，男 56 岁，腹痛、腹胀、呕吐、停止排便、排气 1 天。查体： 血压 114/66mmHg， 中上腹部可见肠型蠕动波， 中上腹部轻压痛， 听诊肠鸣音亢进， 有气过水声。临床拟诊： 肠梗阻。

### 2. 典型 X 线病例图像。



试题 DR-10 病例图像

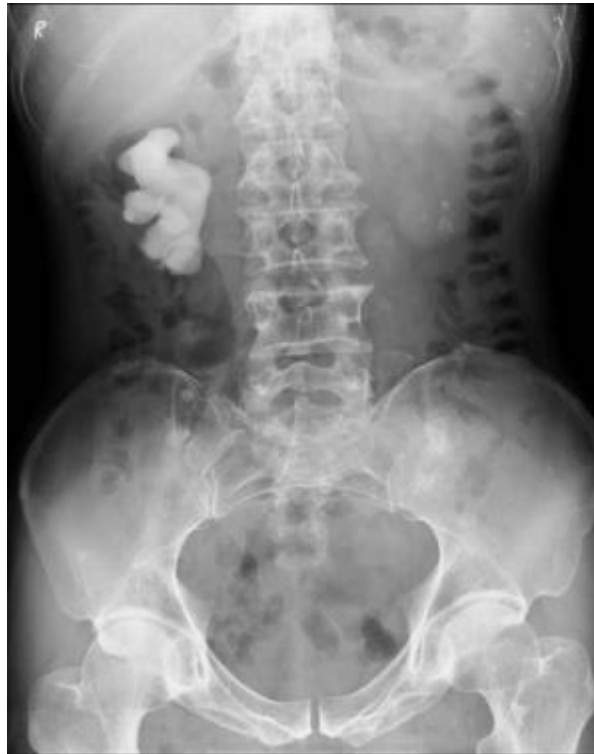请根据以上临床病例资料选取最佳的 X 线检查方法（体位），并按设备操作及摄影要求进行 X 线检查；并对所给出的病例图像进行影像诊断及报告书写。

## 试题 DR-11

### 1. 临床病例资料：

患者，男，36岁，左腰部突发疼痛，钝痛性质，肉眼血尿，尿频、尿痛，伴恶心、呕吐。查体：血压 129/72mmHg，左肾区叩击痛（+）。  
临床拟诊：肾结石。

### 2. 典型 X 线病例图像。



试题 DR-11 病例图像

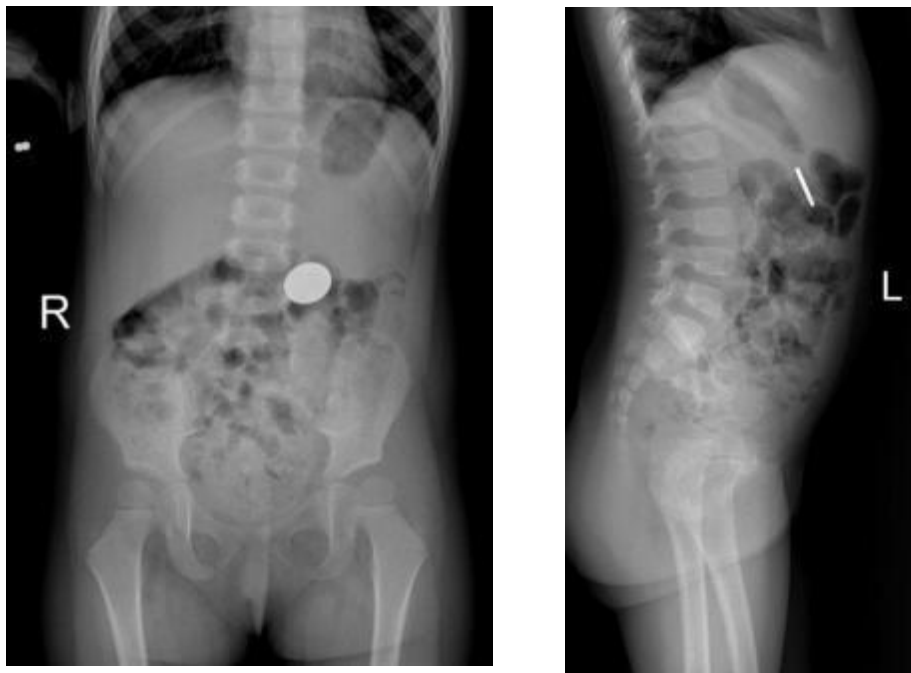请根据以上临床病例资料选取最佳的 X 线检查方法（体位），并按设备操作及摄影要求进行 X 线检查；并对所给出的病例图像进行影像诊断及报告书写。

## 试题 DR-12

### 1. 临床病例资料：

患者男， 3 岁， 因“误吞硬币 3 小时”入院。既往体健。体查：神志清楚， 精神良好， 心肺未见明显异常。腹部平坦， 无胃肠型及蠕动波。腹壁柔软， 紧张度适中， 全腹部无压痛、无反跳痛， 未触及腹部肿块， 振水音阴性， 临床拟诊： 肠道异物。

### 2. 典型 X 线病例图像。



试题 DR-12 病例图像

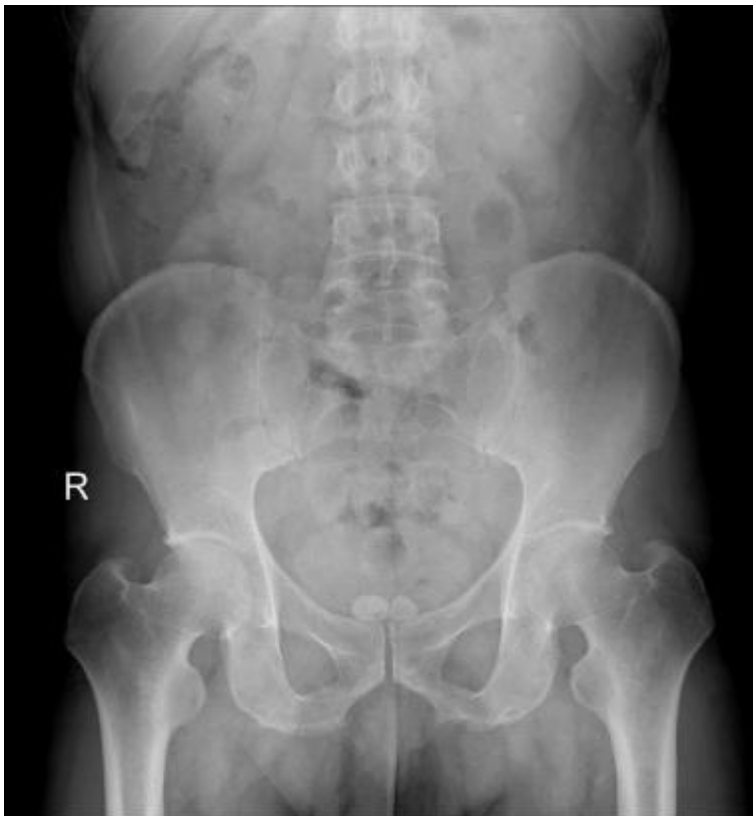请根据以上临床病例资料选取最佳的 X 线检查方法（体位）， 并按设备操作及摄影要求进行 X 线检查； 并对所给出的病例图像进行影像诊断及报告书写。

## 试题 DR-13

### 1. 临床病例资料：

患者，男， 56 岁， 因排尿时突然中断、疼痛 1 天入院。伴排尿困难、尿急、尿频等不适。患者既往有“前列腺增生”病史。查体：查体： 血压 107/62mmHg， 双肾区无叩击痛。临床拟诊： 膀胱结石。

### 2. 典型 X 线病例图像。



试题 DR-13 病例图像

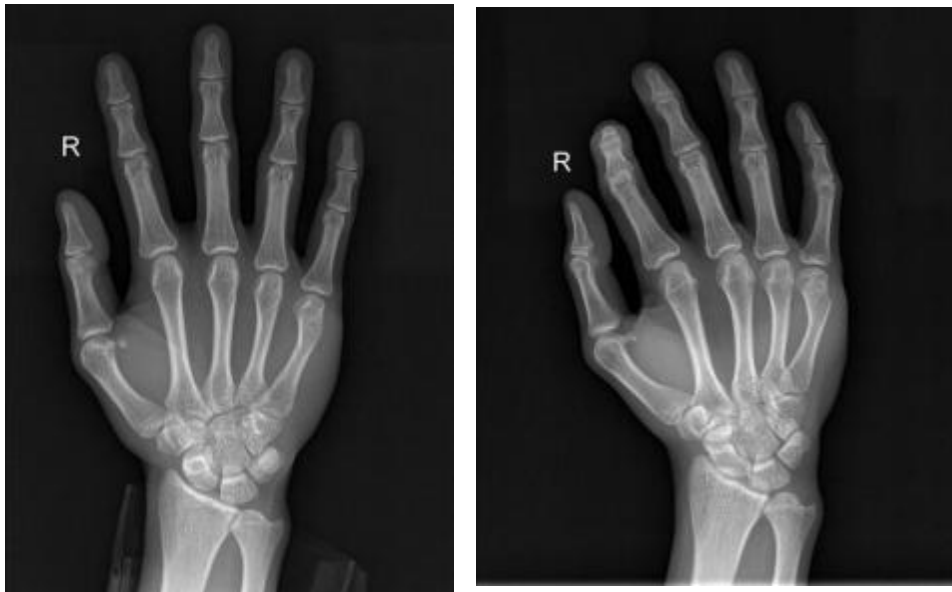请根据以上临床病例资料选取最佳的 X 线检查方法（体位），并按设备操作及摄影要求进行 X 线检查；并对所给出的病例图像进行影像诊断及报告书写。

## 试题 DR-14

### 1. 临床病例资料：

患者，男， 41 岁， 因“在工地做事， 被重物砸伤手背 2 小时”来院检查。查体： 右侧手背见皮肤破损、出血， 右手活动受限。临床拟诊： 手骨骨折？

### 2. 典型 X 线病例图像。



试题 DR-14 病例图像

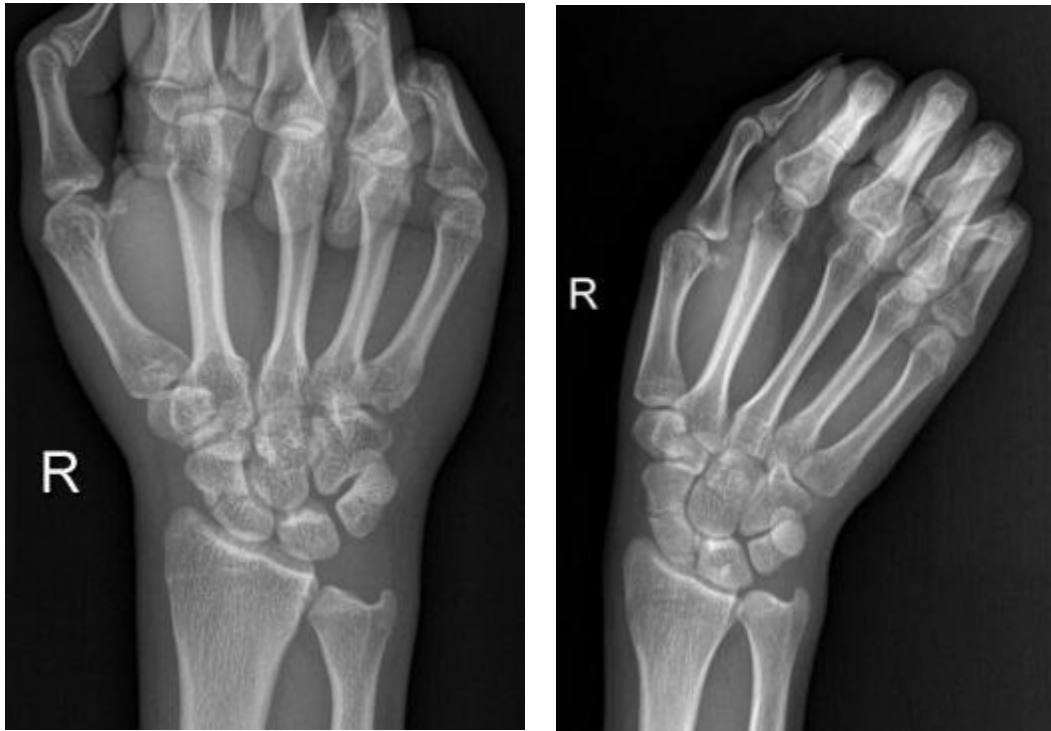请根据以上临床病例资料选取最佳的 X 线检查方法（体位），并按设备操作及摄影要求进行 X 线检查；并对所给出的病例图像进行影像诊断及报告书写。

## 试题 DR-15

### 1. 临床病例资料：

患者，男，15岁，因“摔倒后以手撑地，致手腕部疼痛”入院。  
查体：左腕部肿胀、压痛，左腕关节活动受限。临床拟诊：腕骨骨折？

### 2. 典型 X 线病例图像。



试题 DR-15 病例图像

请根据以上临床病例资料选取最佳的 X 线检查方法（体位），并按设备操作及摄影要求进行 X 线检查；并对所给出的病例图像进行影像诊断及报告书写。

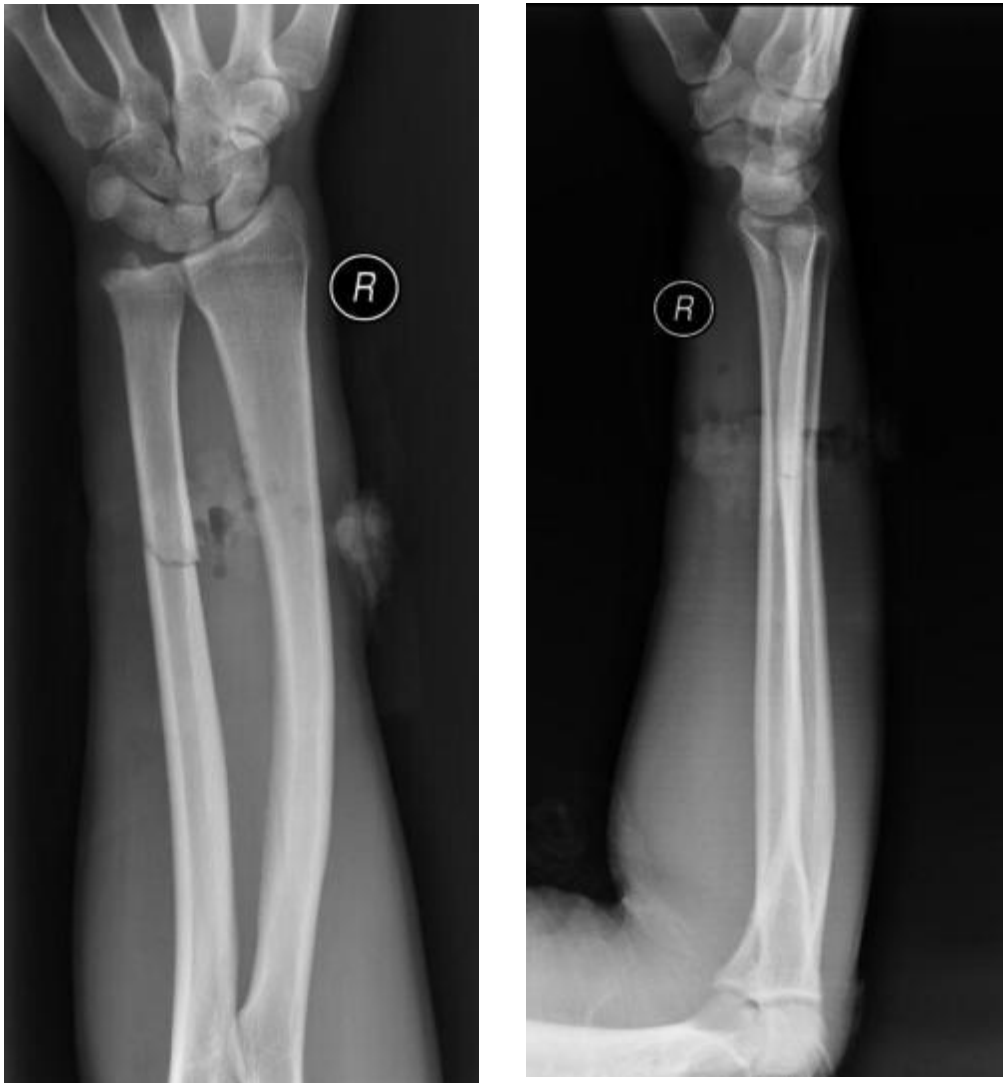

## 试题 DR-16

### 1. 临床病例资料：

患者，男，7岁，玩耍时不慎摔倒致左前臂活动受限1小时。查体：右前臂畸形、肿胀，右前臂活动障碍，可闻及骨擦音。临床拟诊：前臂骨折？。

### 2. 典型 X 线病例图像。



试题 DR-16 病例图像

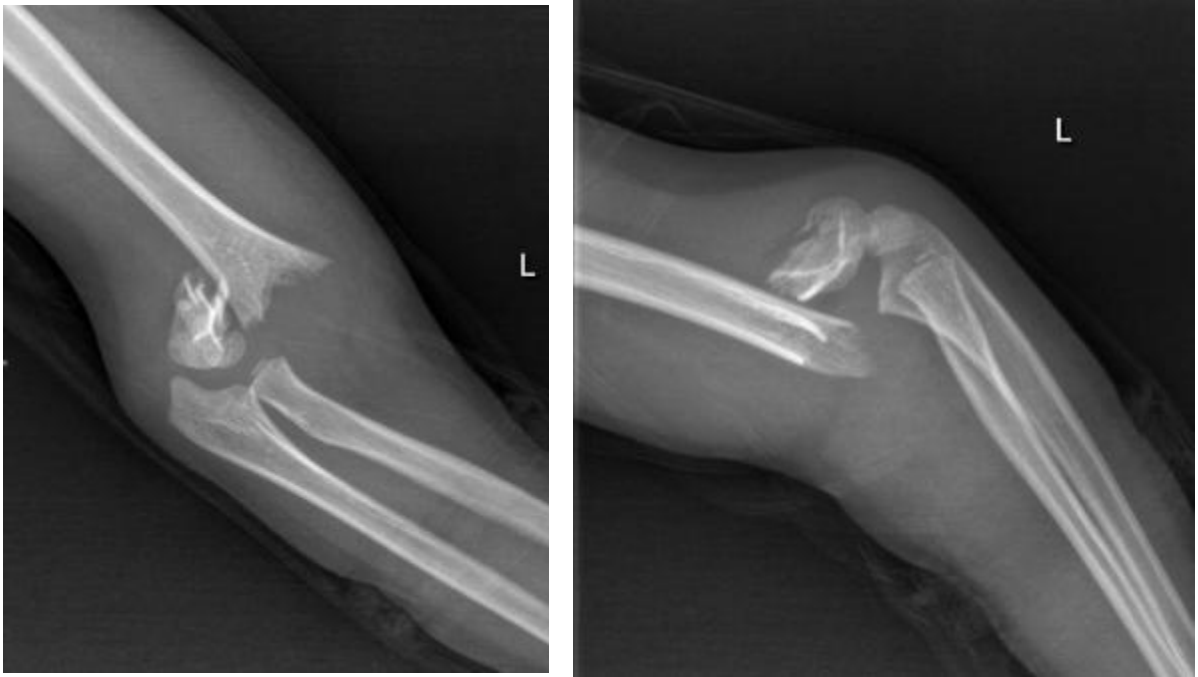请根据以上临床病例资料选取最佳的 X 线检查方法（体位），并按设备操作及摄影要求进行 X 线检查；并对所给出的病例图像进行影像诊断及报告书写。

## 试题 DR-17

### 1. 临床病例资料：

患者，男， 10 岁， 骑车时不慎摔倒致右肘活动受限 1 小时， 来院检查。查体： 右肘部畸形、肿胀、活动受限。临床拟诊： 肘关节骨折？脱位？

### 2. 典型 X 线病例图像。



试题 DR-17 病例图像

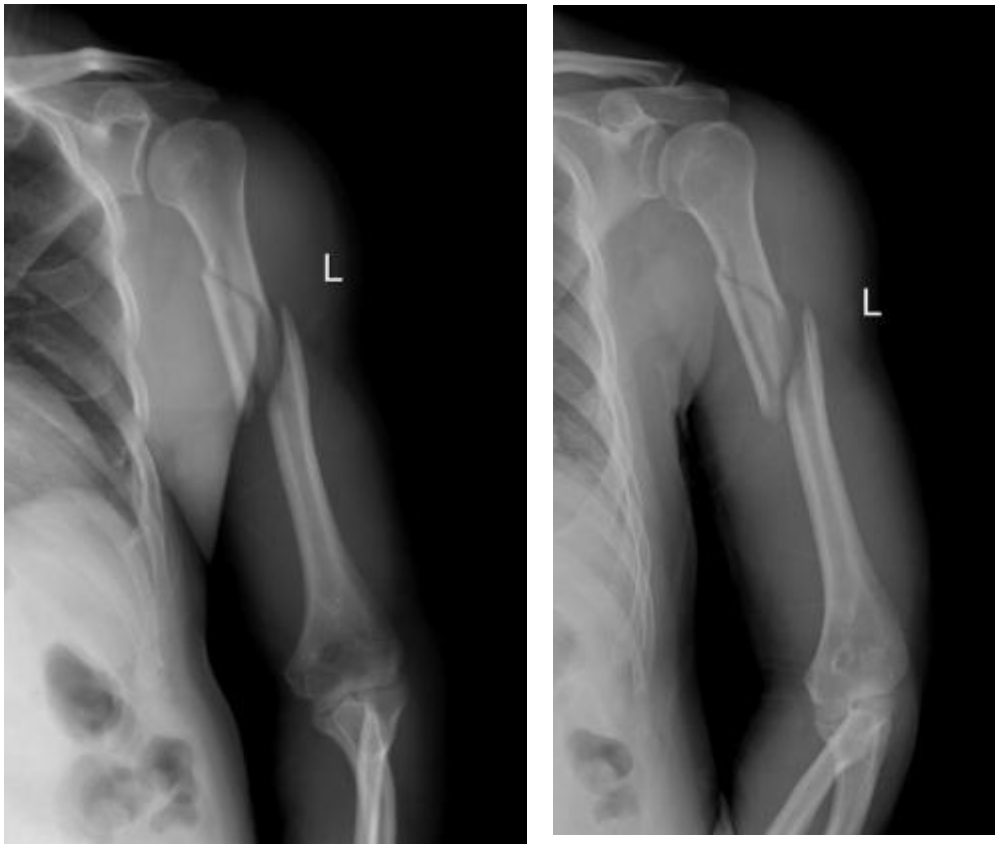请根据以上临床病例资料选取最佳的 X 线检查方法（体位），并按设备操作及摄影要求进行 X 线检查；并对所给出的病例图像进行影像诊断及报告书写。

## 试题 DR-18

### 1. 临床病例资料：

患者，男，45岁，因车祸致左上臂肿痛，活动受限，来院检查。  
查体：左上臂畸形、肿胀、疼痛，左上肢活动受限，可触及骨擦感。  
临床拟诊：左肱骨骨折。

### 2. 典型 X 线病例图像。



试题 DR-18 病例图像

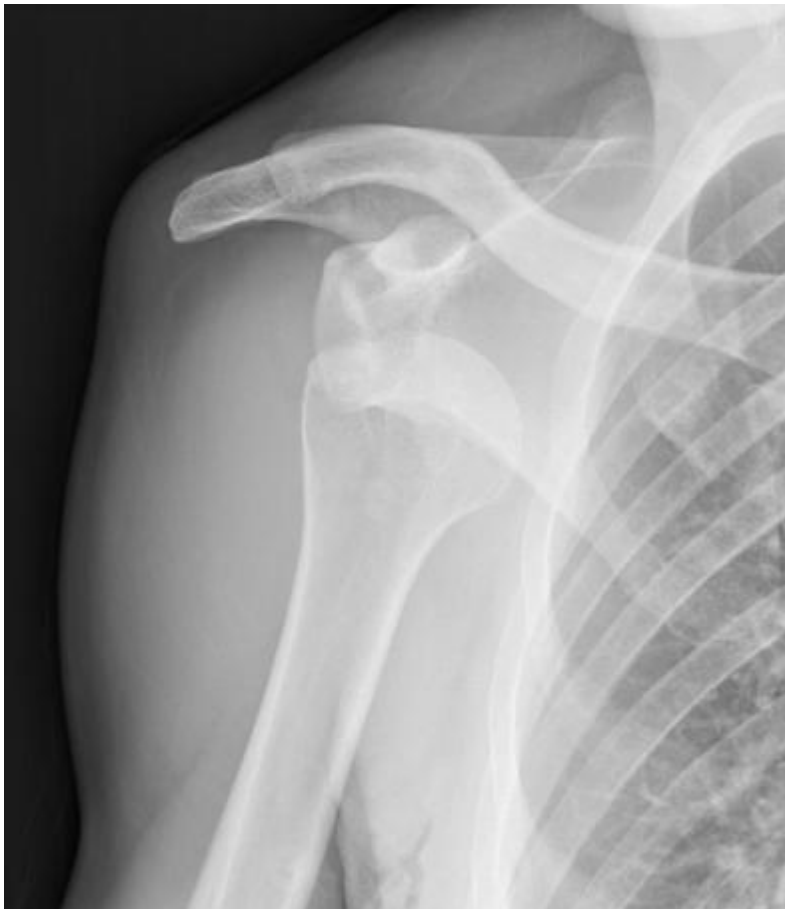请根据以上临床病例资料选取最佳的 X 线检查方法（体位），并按设备操作及摄影要求进行 X 线检查；并对所给出的病例图像进行影像诊断及报告书写。

## 试题 DR-19

### 1. 临床病例资料：

患者，男，50岁，因车祸致右肩关节疼痛、肿胀、畸形，活动受限，以左手托住右前臂，头部向右侧倾斜。体格检查可见：右肩呈方肩改变，右肩胛盂处空虚感，临床拟诊：右肩关节脱位。

### 2. 典型 X 线病例图像。



试题 DR-19 病例图像

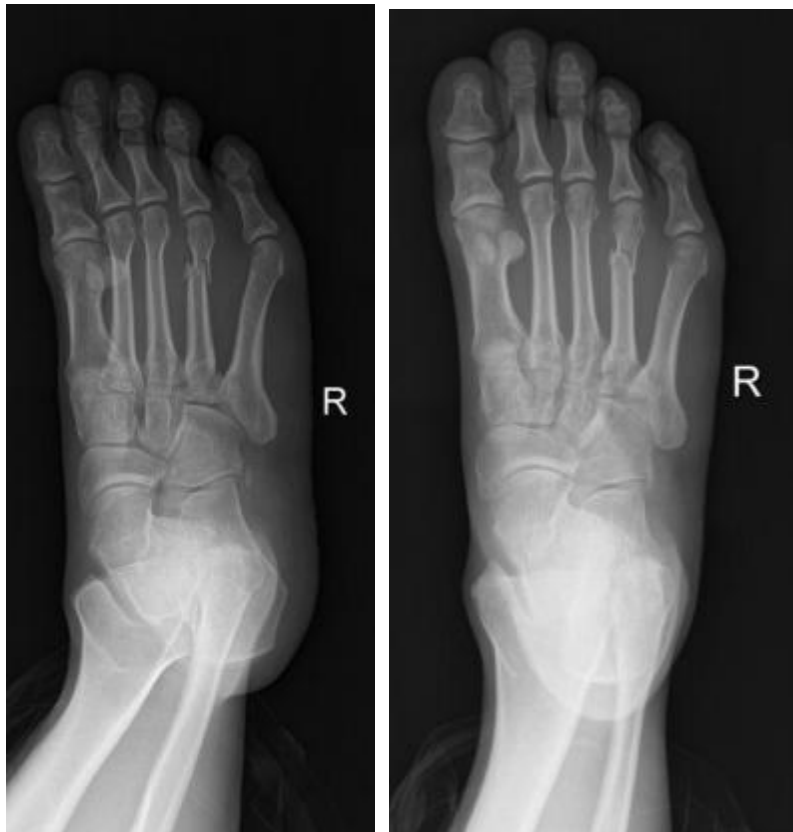请根据以上临床病例资料选取最佳的 X 线检查方法（体位），并按设备操作及摄影要求进行 X 线检查；并对所给出的病例图像进行影像诊断及报告书写。

## 试题 DR-20

### 1. 临床病例资料：

患者，男， 24 岁， 重物落下砸中右足背致疼痛 1 小时， 查体：右足背肿胀、皮下瘀斑，不能行走。临床拟诊：右足跖骨骨折。

### 2. 典型 X 线病例图像。



试题 DR-20 病例图像

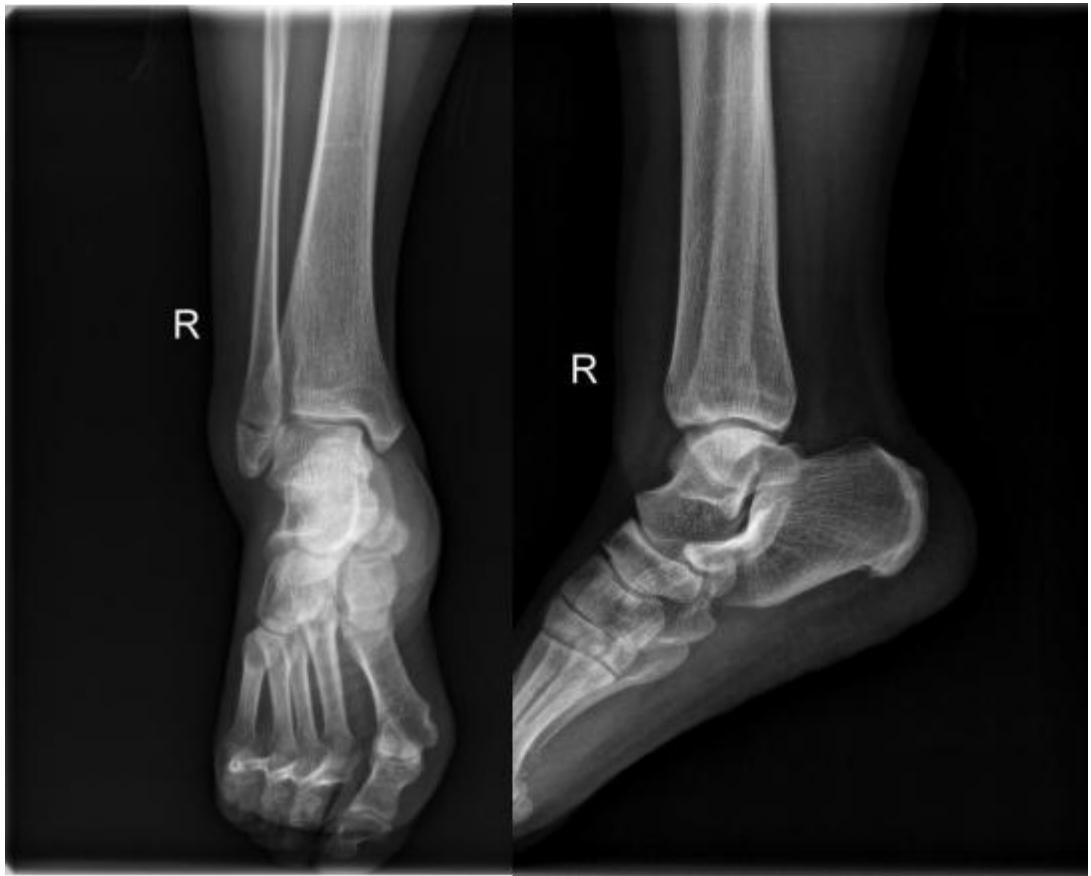请根据以上临床病例资料选取最佳的 X 线检查方法（体位），并按设备操作及摄影要求进行 X 线检查；并对所给出的病例图像进行影像诊断及报告书写。

## 试题 DR-21

### 1. 临床病例资料：

患者，男，24岁，运动时扭伤左踝关节致左踝肿痛，活动受限。  
查体：左踝关节肿胀明显，可见皮肤瘀斑，内翻畸形，活动障碍。临床拟诊：左侧外踝骨折。

### 2. 典型 X 线病例图像。



试题 DR-21 病例图像

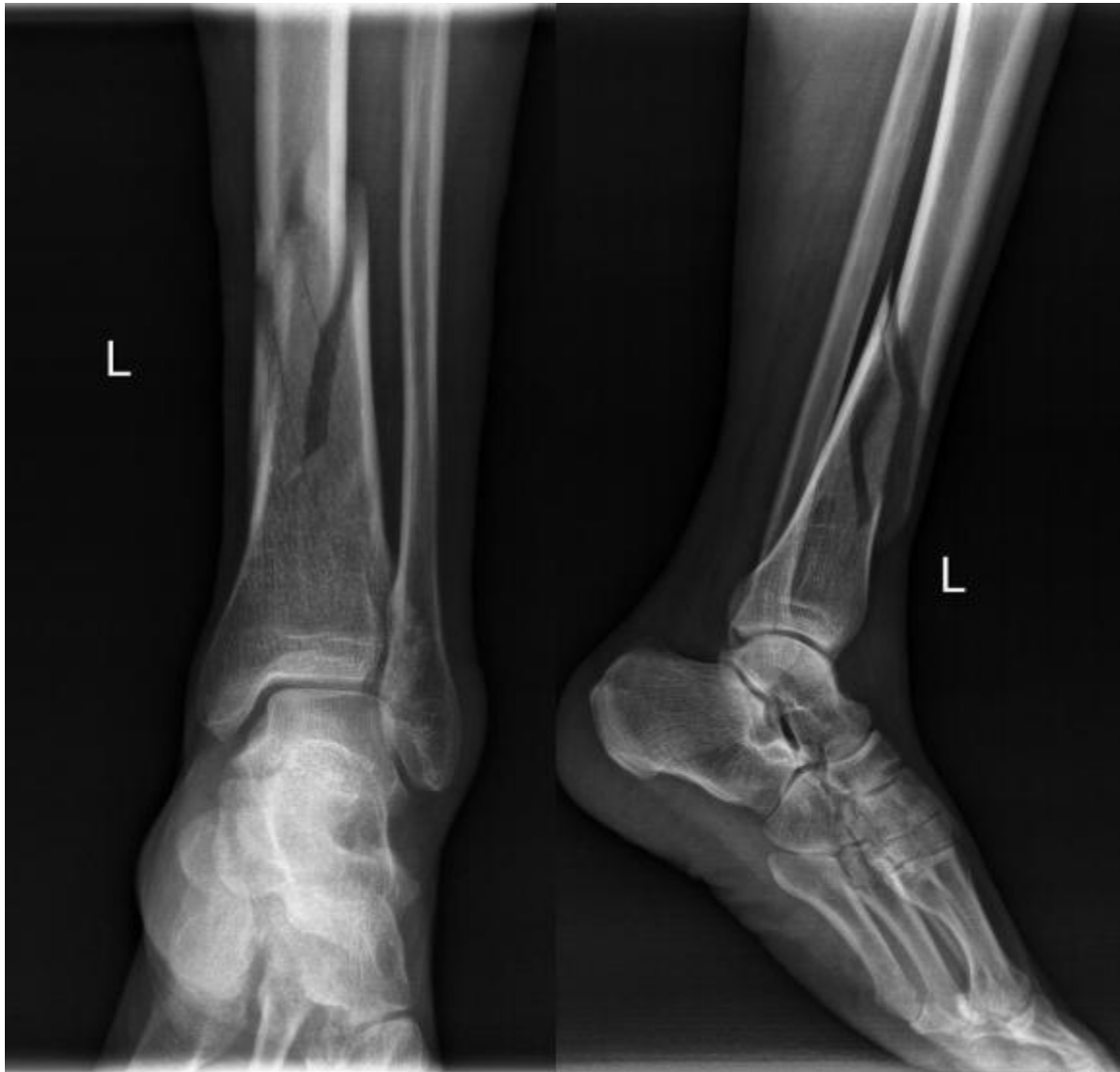请根据以上临床病例资料选取最佳的 X 线检查方法（体位），并按设备操作及摄影要求进行 X 线检查；并对所给出的病例图像进行影像诊断及报告书写。

## 试题 DR-22

### 1. 临床病例资料：

患者，男，24岁，快速跑步时左腿不慎踩入深坑致左小腿畸形，肿痛，不能活动。体格检查：左小腿畸形、肿胀、压痛明显，活动受限，可触及骨擦感。临床拟诊：左小腿骨折。

### 2. 典型 X 线病例图像。



试题 DR-22 病例图像

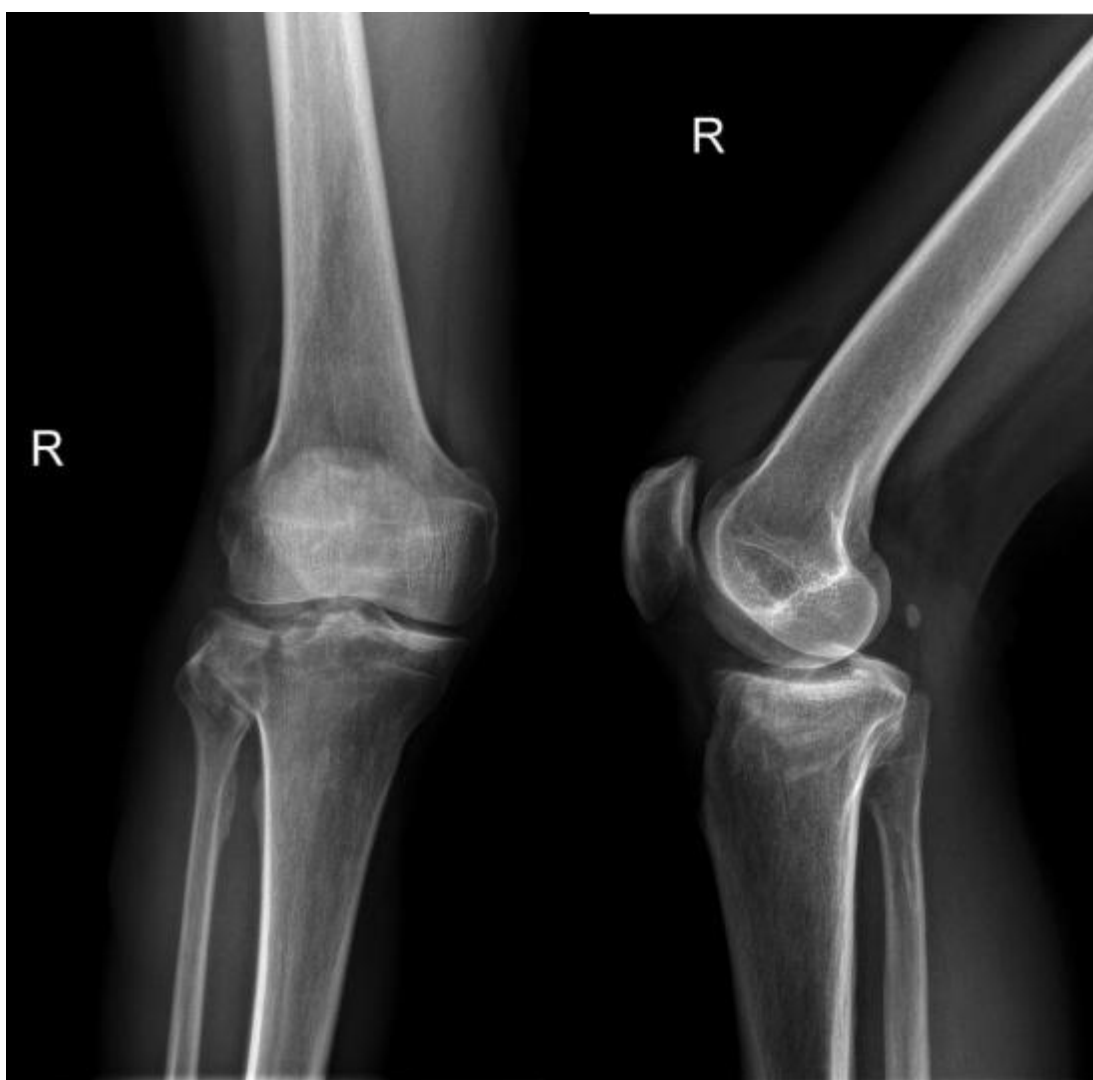请根据以上临床病例资料选取最佳的 X 线检查方法（体位），并按设备操作及摄影要求进行 X 线检查；并对所给出的病例图像进行影像诊断及报告书写。

## 试题 DR-23

### 1. 临床病例资料：

患者，男，45岁，因施工时高处坠落足先着地并向右侧方倒地，致右膝关节肿胀，疼痛，不能活动。查体：右膝关节畸形、肿胀、压痛明显，活动受限。临床拟诊：右胫骨平台骨折。

### 2. 典型 X 线病例图像。



试题 DR-23 病例图像

请根据以上临床病例资料选取最佳的 X 线检查方法（体位），并按设备操作及摄影要求进行 X 线检查；并对所给出的病例图像进行影像诊断及报告书写。

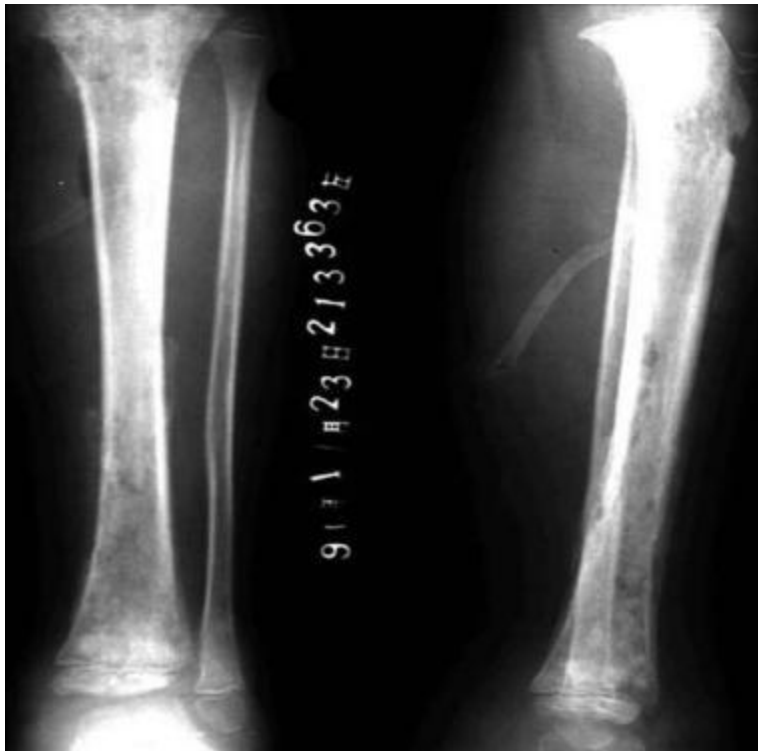

## 试题 DR-24

### 1. 临床病例资料：

患者，男，16岁，半年前因左侧股骨开放性骨折在当地门诊就医，外伤后一直肿痛至今。查体：左股骨增粗、变形，左大腿皮肤菲薄、色泽暗，皮肤表面可见窦道口，流出少许臭味脓液。临床拟诊：左侧股骨化脓性骨髓炎。

### 2. 典型 X 线病例图像。



试题 DR-24 病例图像

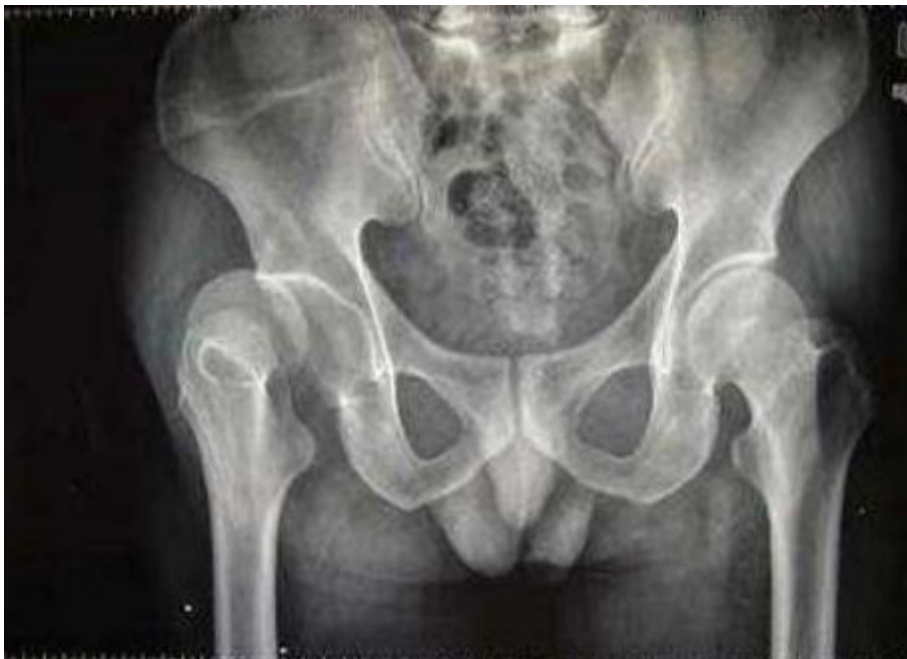请根据以上临床病例资料选取最佳的 X 线检查方法（体位），并按设备操作及摄影要求进行 X 线检查；并对所给出的病例图像进行影像诊断及报告书写。

## 试题 DR-25

### 1. 临床病例资料：

某患者，男， 33 岁， 乘车时翘二郎腿， 突然车辆急刹车， 致右膝撞于前排座位， 感右髋关节疼痛， 不能活动。体查： 右髋关节短缩畸形， 呈屈曲、内收、内旋畸形， 可在臀部摸到突出的股骨头。临床拟诊： 右髋关节脱位。

### 2. 典型 X 线病例图像。



试题 DR-25 病例图像

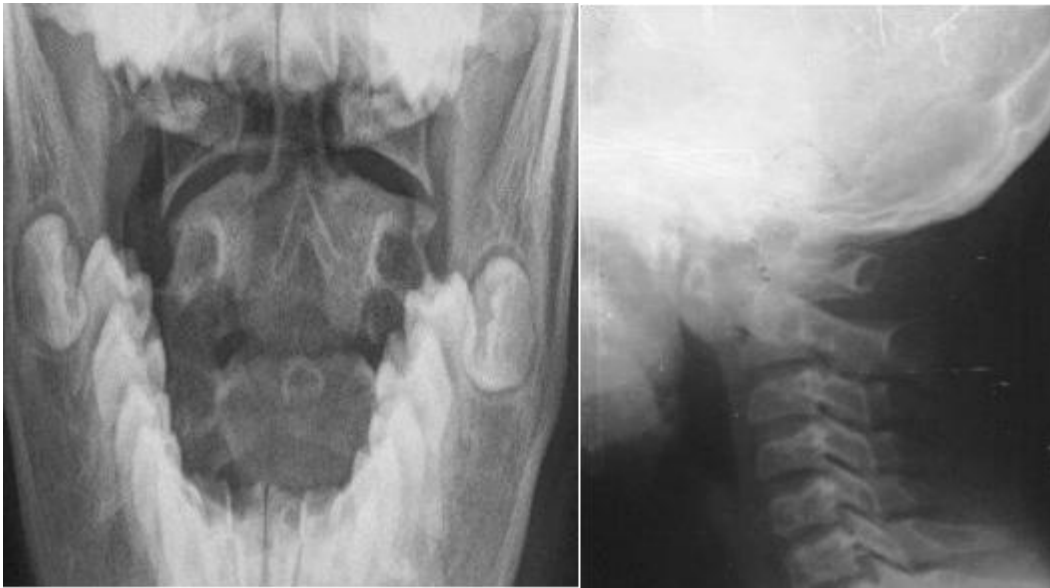
请根据以上临床病例资料选取最佳的 X 线检查方法（体位）， 并按设备操作及摄影要求进行 X 线检查； 并对所给出的病例图像进行影像诊断及报告书写。

## 试题 DR-26

### 1. 临床病例资料：

患者，男 45 岁，高层建筑工人，因不慎从二楼摔下，头枕部着地，发现头枕部疼痛、僵直，活动受限，头颈部旋转活动受限。查体：颈枕部压痛，头枕部活动受限。临床拟诊：寰枢关节半脱位。

### 2. 典型 X 线病例图像。



试题 DR-26 病例图像

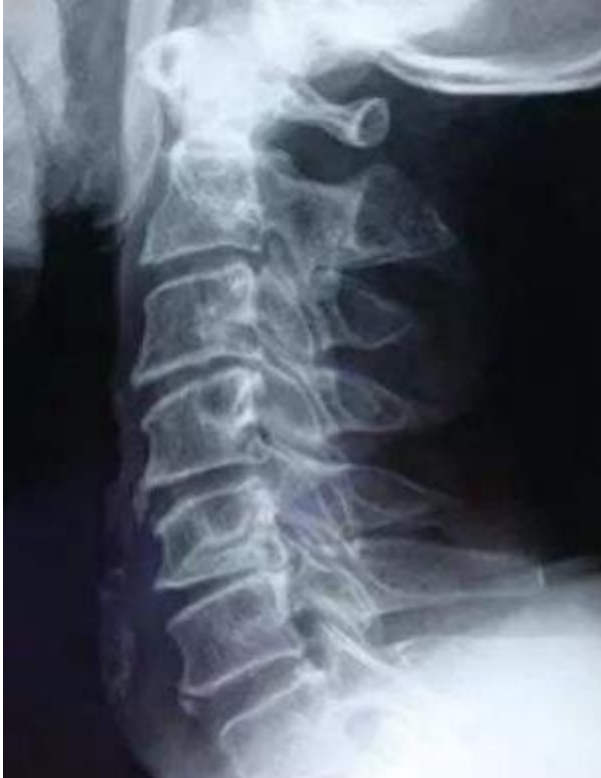请根据以上临床病例资料选取最佳的 X 线检查方法（体位），并按设备操作要求进行检查；并对所给出的影像病例图像进行影像诊断及报告书写。

## 试题 DR-27

### 1. 临床病例资料：

患者，男，75岁，颈部僵硬不适，时常出现头晕，双手麻木等症，临床拟诊：颈椎退行性变。

### 2. 典型 X 线病例图像。



试题 DR-27 病例图像

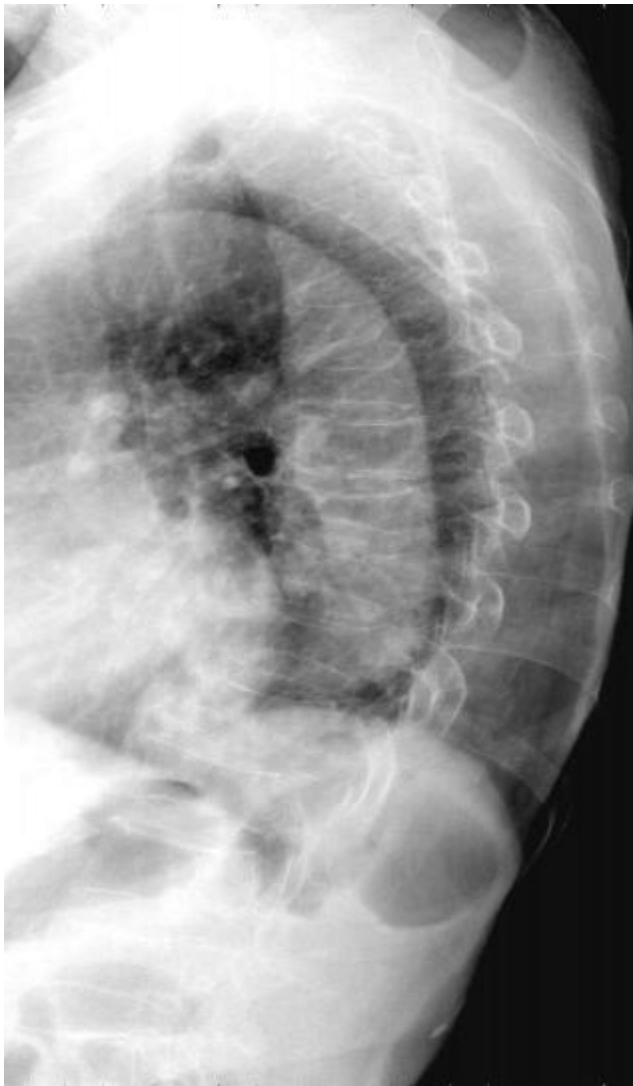请根据以上临床病例资料选取最佳的 X 线检查方法（体位），并按设备操作及摄影要求进行 X 线检查；并对所给出的病例图像进行影像诊断及报告书写。

## 试题 DR-28

### 1. 临床病例资料：

患者，男， 70 岁， 驼背， 胸背部疼痛不适 1 周， 既往有骨质疏松病史。查体： 胸 10-12 椎体棘突压痛， 可扪及后突畸形。临床拟诊： 胸椎压缩性骨折。

### 2. 典型 X 线病例图像。



试题 DR-28 病例图像

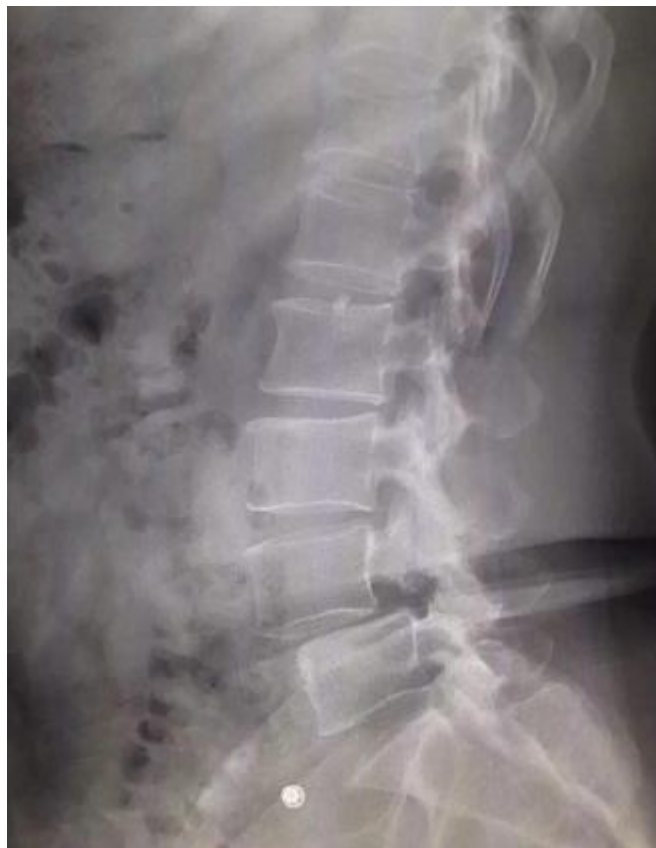请根据以上临床病例资料选取最佳的 X 线检查方法（体位），并按设备操作及摄影要求进行 X 线检查；并对所给出的病例图像进行影像诊断及报告书写。

## 试题 DR-29

### 1. 临床病例资料：

患者，男，48岁，长期从事重体力劳动，1周前因搬重物后感腰部疼痛，负重时加重，双下肢放射痛、麻木，间歇性跛行。查体：滑脱上一个棘突前移，腰后部有台阶感，棘突压痛。临床拟诊：腰椎滑脱。

### 2. 典型 X 线病例图像。



试题 DR-29 病例图像

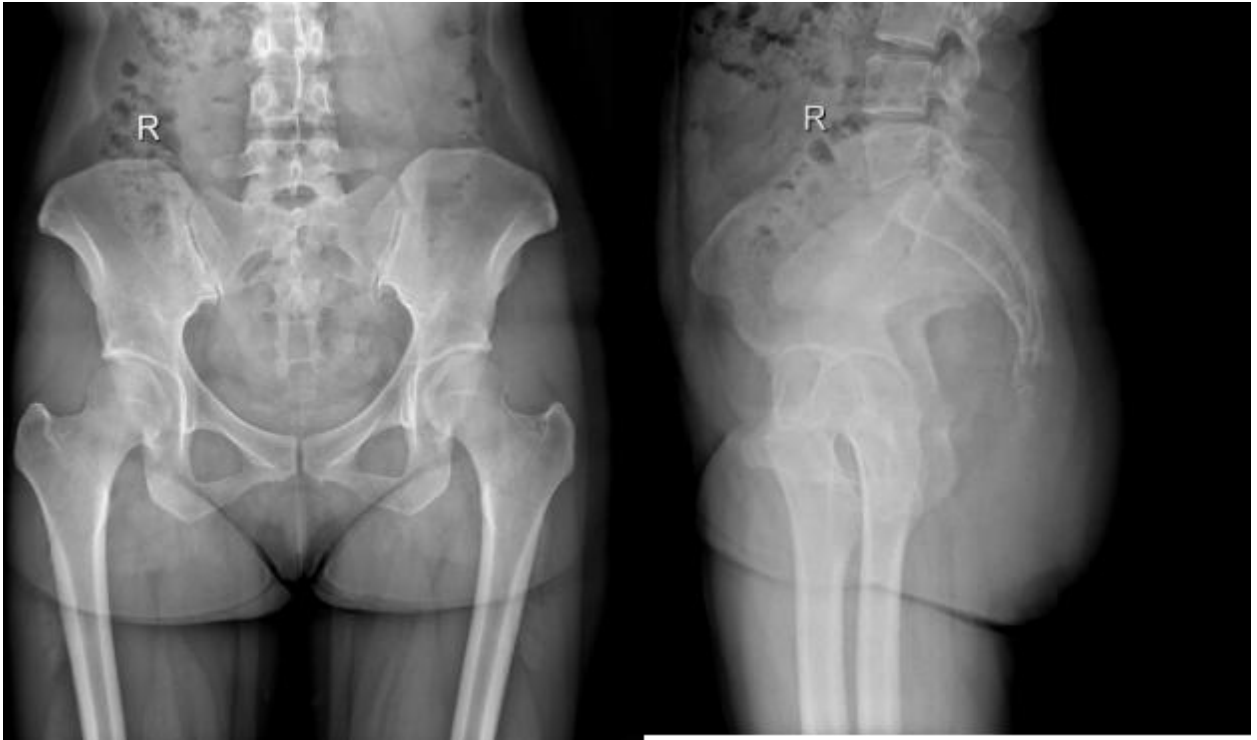请根据以上临床病例资料选取最佳的 X 线检查方法（体位），并按设备操作及摄影要求进行 X 线检查；并对所给出的病例图像进行影像诊断及报告书写。

## 试题 DR-30

### 1. 临床病例资料：

患者，男，35岁，因突然坐于地下导致骶尾部疼痛，不能坐下。  
查体：骶尾部皮肤瘀斑，骶尾部压痛明显。临床拟诊：骶尾椎骨折。

### 2. 典型 X 线病例图像。



试题 DR-30 病例图像

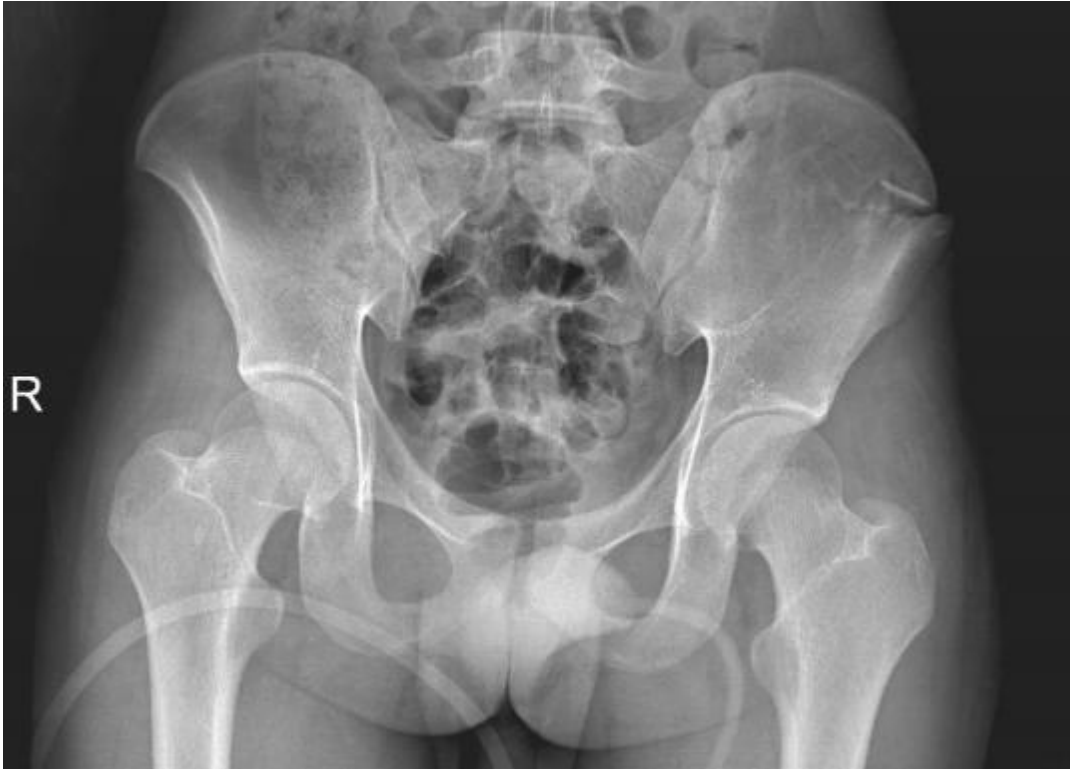请根据以上临床病例资料选取最佳的 X 线检查方法（体位），并按设备操作及摄影要求进行 X 线检查；并对所给出的病例图像进行影像诊断及报告书写。

## 试题 DR-31

### 1. 临床病例资料：

患者，男 35 岁，车祸致骨盆变形，疼痛。查体：血压 92/60mmHg，神清，急性痛苦面容。会阴部瘀斑，骨盆分离试验及挤压试验均阳性。临床拟诊：耻骨骨折。

### 2. 典型 X 线病例图像。



试题 DR-31 病例图像

请根据以上临床病例资料选取最佳的 X 线检查方法（体位），并按设备操作及摄影要求进行 X 线检查；并对所给出的病例图像进行影像诊断及报告书写。

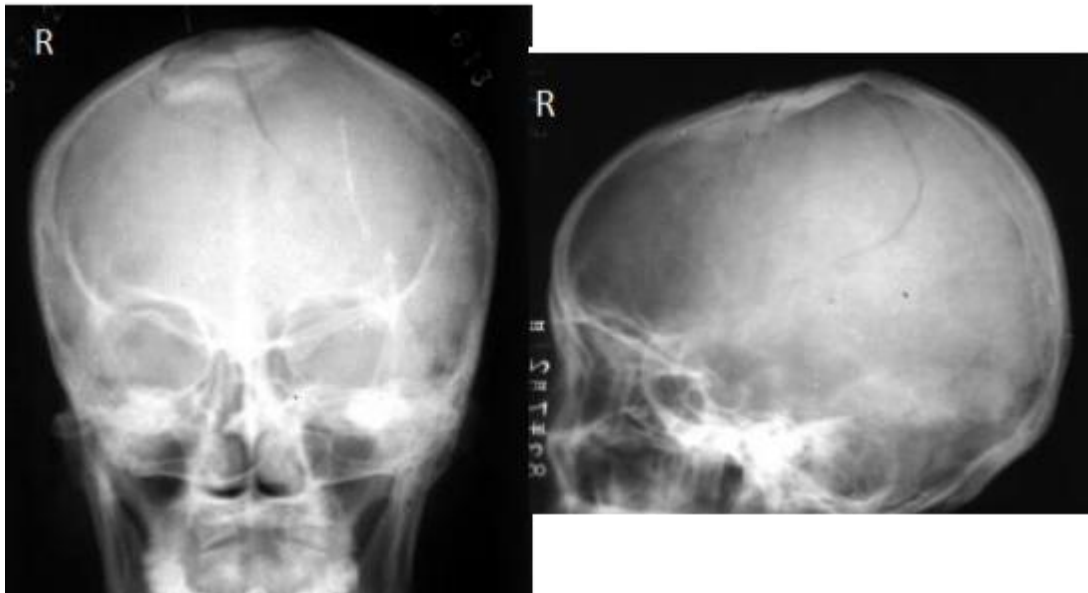


## 试题 DR-32

### 1. 临床病例资料：

患者，男，34岁，路过建筑工地时被落下的砖块砸中头顶半小时。查体：血压 120/75mmHg，神清，颅顶部可见一凹陷，头皮完整。临床拟诊：颅骨骨折。

### 2. 典型 X 线病例图像。



试题 DR-32 病例图像

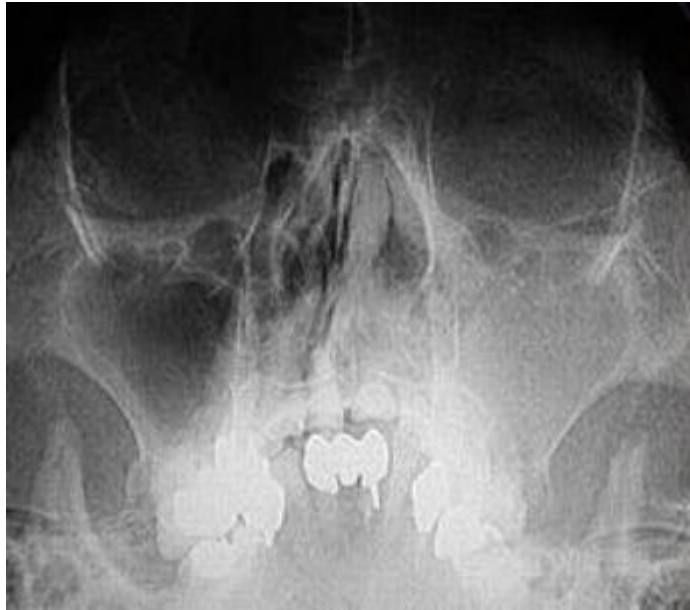请根据以上临床病例资料选取最佳的 X 线检查方法（体位），并按设备操作及摄影要求进行 X 线检查；并对所给出的病例图像进行影像诊断及报告书写。

## 试题 DR-33

### 1. 临床病例资料：

患者，男，28岁，长期鼻塞、脓涕，偶有头痛，自觉记忆力减退，思想不能集中。查体：上颌窦压痛。临床拟诊：双侧上颌窦炎。

### 2. 典型 X 线病例图像。



试题 DR-33 病例图像

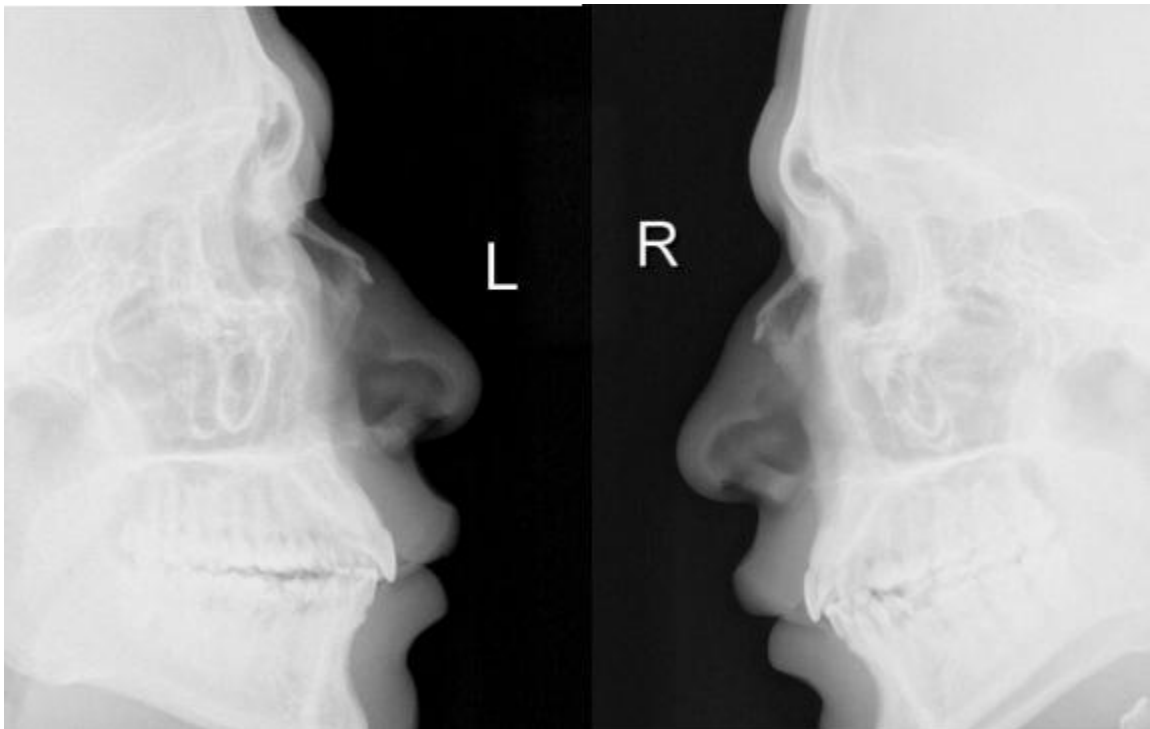
请根据以上临床病例资料选取最佳的 X 线检查方法（体位），并按设备操作及摄影要求进行 X 线检查；并对所给出的病例图像进行影像诊断及报告书写。

## 试题 DR-34

### 1. 临床病例资料：

患者，男，25岁，骑摩托车摔伤头面部，致鼻梁肿胀、鼻出血。查体：鼻梁肿胀、歪斜、压痛，鼻腔内可见活动性出血。临床拟诊：鼻骨骨折。

### 2. 典型 X 线病例图像。



试题 DR-34 病例图像

请根据以上临床病例资料选取最佳的 X 线检查方法（体位），并按设备操作及摄影要求进行 X 线检查；并对所给出的病例图像进行影像诊断及报告书写。

### 三、 X 线检查与诊断技术评分表

#### 1、设备操作评分表（适用试题 DR-01～试题 DR-34）

序号	评分项目	评分要点	分值	评分细则	扣分	得分
1	环境检查	①口述 DR 控制室和机房对温度和湿度的要求。 ②口述胶片打印室对温度、湿度和通风的要求。 ③口述 DR 对供电电源的要求。	10分	DR 控制室和机房： 温度范围 10~30° 、湿度范围 30%~70%	4分	
				胶片打印室： 温度低于 25° 、湿度 30%~50%、通风良好	3分	
				供电电源： 电压范围 380V±38V、频率范围 50Hz±1Hz、容量 ≥30kVA	3分	
2	设备熟悉度	①口述 DR 控制室和机房各装置控制面板上与本次检查相关的操作键(钮)的作用， 并将其恢复到开机前正确状态。 ②口述胶片打印机的使用注意事项。	35分	<b>口述并指出：</b> 按下墙闸“开”按钮接通总电源，正常时有接触器吸合声	4分	
				<b>口述并指出：</b> 按下 DR“开”按钮，正常时系统启动，直到显示器显示扫描界面	5分	
				<b>指出：</b> 曝光手闸和按钮、急停开关	3分	
3	开机检查	①接通配电柜电源总开关、开启 DR 图像采集工作站。 ②开启医生工作站和胶片打印机。 ③依据开机状态指示，判断并说出各装置是否正常。	35分	检查 DR 图像采集工作站剩余磁盘空间	2分	
				<b>口述：</b> DR 图像采集工作站扫描界面切换至病人列表界面	3分	
				<b>口述：</b> 医生工作站开机，正常时系统启动，直到显示器显示桌面	4分	
4	开机调试	①将 DR 控制室和机房内各装置调试到本次检查所需的状态。 ②检查 DR 图像采集工作站是否连通 PACS 网络。 ③检查胶片打印机是否预热完成。	35分	检查医生工作站网络是否连接，打开 PACS 客户端软件	5分	
				<b>口述：</b> 胶片打印机开机，正常时打印机预热几分钟，直到待机状态	5分	
				<b>口述</b> 胶片打印机注意事项：保证工作环境、使用专用激光胶片、避免频繁开关机、定期维护保养	4分	
5	摄影操作	在摄影过程中，若违反使用原则和操作规程， <b>每违反 1 项扣 2 分，最多扣完配分。</b>	40分	移动管头时没有解锁		
				移动管头时双手离开手柄		
				管头非水平位时同时解锁各移动方向，导致管头出现旋转不受控		
				移动管头时用力过大，导致管头剧烈颤抖。 <b>（重大违规扣 10 分）</b>		
		移动管头到上、下、左、右极限位时不减速，出现撞击导致管头剧烈颤抖。 <b>（重大违规扣 10</b>				

				<b>分)</b>		
				没有去除被检者身上尖锐物品， 导致床面被刮擦		
				卧位检查时没有要求被检者脱鞋， 导致床面脏乱		
				移动检查床床面时没有踢脚开关		
				踢检查床脚开关时用力过猛		
				移动检查床到左、右、前、后极限位时不减速，出现床面反弹		
				左右移动平板探测器时没有解锁		
				从检查床拉出平板探测器时没有解锁		
				推入平板探测器时没有解锁，推入不到位		
				更改平板探测器位置时保护不周， 导致平板探测器掉落地面 <b>(重大违规扣 20 分)</b>		
				更改平板探测器位置时保护不周， 导致平板探测器表面刮伤 <b>(重大违规扣 20 分)</b>		
				球管和平板探测器分离运动情况下， 平板探测器移动到位时没有及时锁止		
				摆好体位离开检查室前忘记关闭照射野指示灯		
				胸片架中没有探测器时， 上下移动胸片架		
				上下移动胸片架时没有解锁		
				非紧急情况下按下急停开关 <b>(重大违规扣 10 分)</b>		
				没有按“一档预备二档曝光”操作手闸曝光		
				曝光过程中更改参数 <b>(重大违规扣 10 分)</b>		
				曝光未结束前松开手闸		
6	关机复位	①DR 控制室和机房内各装置复位。 ②关闭 DR 图像采集工作站、医生工作站和胶片打印机。 ③关闭配电柜电源总开关。	15分	<b>口述：</b> 检查床位置适中， 管头调至水平，并移至低位，胸片架移至平胸高度	4分	
				<b>口述并指出：</b> 扫描界面上选择关闭系统或按下 DR“关”按钮，正常时系统关闭，直到显示器无显示	4分	
				<b>口述并指出：</b> 按下墙闸“关”按钮切断总电源，正常时有接触器断开声	2分	
				<b>口述：</b> 医生工作站关机，正常时系统关闭，直到显示器无显示	2分	
				<b>口述：</b> 胶片打印机关机，正常时打印机关闭，直到无显示	3分	
合计（按 15%的权重计入总分）					100分	

## 2.检查技术操作评分表

### (1) 适用于试题 DR-01、试题 DR-02、试题 DR-03、试题 DR-04

序号	评分项目	评分要点	分值	评分细则	扣分	得分	
1	摄影位置选择	口述摄影位置（胸部后前位、胸部侧位）。若选择错误此项为0分，考官告诉抽考学生继续考核。	8分	全部正确	8分		
				正确一个	4分		
				全部错误	0分		
2	摄影前准备	1 录入被检者信息（检查号、姓名、性别、年龄），确认 mAs、kV。 2 向被检者交代需要配合检查的注意事项（嘱咐被检者检查时不动，注意听口令）。 3 嘱咐被检者除去影响检查的衣物、饰品等，做好相应防护。	12分	录入被检者信息（检查号、姓名、性别、年龄）	4分		
				确认：管电流（mAs）、管电压（kV）	2分		
				向被检者交代需要配合检查的注意事项（嘱咐被检者检查时不动，注意听口令）	3分		
				嘱咐被检者除去影响检查的衣物、饰品等	3分		
3	摄影操作（考核时任选一个体位进行考核）	①后前位：被检者面向摄影架站立，双足分开与肩同宽（约30cm），双上肢内旋，掌心向后，手背置于髋部，肘关节向前，头稍向上仰，下颌颈部置于摄影架上，肩部放松，探测器上缘超出肩部软组织3~5cm，下缘包肋膈角（约第二腰椎高度），两侧胸壁与探测器边缘等距。	30分	①胸部后前位	被检者面向摄影架站立	4分	
					双足分开与肩同宽（约30cm）	2分	
					双上肢内旋，掌心向后，手背置于髋部，肘关节向前	7分	
					头稍向上仰，下颌颈部置于摄影架上	4分	
					肩部放松，探测器上缘超出肩部软组织3~5cm	5分	
					下缘包肋膈角（约第二腰椎高度）	4分	

		②侧位： 被检者侧立于摄影架前， 被检侧紧贴探测器， 双足分开与肩同宽（约 30 cm）， 两臂前伸， 上举屈肘， 前臂交叉抱头， 肘关节向前， 头稍向上仰， 身体冠状面与探测器垂直， 探测器上缘包第 7 颈椎， 前胸壁及后背皮肤与探测器边缘等距。		两侧胸壁与探测器边缘等距	4分		
			②胸部侧位	被检者侧立于摄影架前， 被检侧紧贴探测器	5分		
				双足分开与肩同宽（约 30 cm）	2分		
				两臂前伸， 上举屈肘， 前臂交叉抱头	6分		
				头稍向上仰	2分		
				身体冠状面与探测器垂直	5分		
				探测器上缘包第 7 颈椎	5分		
				前胸壁及后背与探测器边缘等距	5分		
4	投射校准	①摄影距离： 150~180cm。 ②后前位： 中心线水平投射经第 6 胸椎垂直射入探测器。 ③侧位： 中心线水平投射经第 5、6 胸椎高度， 侧胸壁中点， 射入探测器。 ④照射野调节合理， 防护措施运用得当。	12分	摄影距离	2分		
				照射野调节合理	2分		
				防护措施运用得当	3分		
				中心线	5分		
5	呼吸训练与曝光	①呼吸方式训练。 ②发令和曝光， 按要求发令、曝光正确。	7分	呼吸方式训练	3分		
				按要求发令， 曝光正确	4分		
6	图像处理（边操作边口	①图像裁剪和标识正确， 窗宽、窗位符合诊断要求， 密度适当， 对比度鲜明， 层次丰富， 清晰度良好， 尽量少的	15分	图像裁剪和标识正确	2分		
				窗宽、窗位符合诊断要求， 密度适当， 对比度鲜明，	3分		

	述)	斑点, 无明显伪影。 ②将图像传送至指定诊断工作站或 PACS 服务器。 ③图像打印: 胶片选择恰当、排版美观。		层次丰富, 清晰度良好, 尽量少的斑点, 无明显伪影			
				将图像传送至指定诊断工作站或 PACS 服务器	5分		
				探测器选择恰当	3分		
				排版美观	2分		
7	图像质量评价	图像居中, 显示完全, 具有良好的对比度及清晰度, 符合诊断要求。	6分	图像居中, 显示完全	3分		
				具有良好的对比度及清晰度, 符合诊断要求	3分		
8	职业素养	着装规范整洁, 服从安排。 与被检者沟通语气温柔亲切, 用词慎重恰当, 尊重其隐私。 考完后主动将器材归回原位, 并摆放恰当。	10分	着装规范整洁, 服从安排	3分		
				与被检者沟通语气温柔亲切, 用词慎重恰当, 尊重其隐私	4分		
				考完后主动将器材归回原位, 并摆放恰当	3分		
合计 (按 55%的权重计入总分)					100分		

## (2) 适用于试题 DR-05、试题 DR-06

序号	评分项目	评分要点	分值	评分细则	扣分	得分
1	摄影位置选择	口述摄影位置 (心脏后前位、心脏左侧位、心脏右前斜)。若选择错误此项为 0 分, 考官告诉抽考学生继续考核。	8分	正确两个	8分	
				正确一个	4分	
				全部错误	0分	
2	摄影前准备	1 录入被检者信息 (检查号、姓名、性别、年龄), 确认 mAs、kV。 2 向被检者交代需要配合检查的注意事项 (嘱咐被检者检查时不动, 注意听口令)。	12分	录入被检者信息 (检查号、姓名、性别、年龄)	4分	
				确认: 管电流量 (mAs)、管电压 (kV)	2分	
				向被检者交代需要配合检查的注意事项 (嘱咐被检)	3分	



		<p>3 嘱咐被检者除去影响检查的衣物、饰品等，做好相应防护。</p>		<p>者检查时不动，注意听口令)</p>		
				<p>嘱咐被检者除去影响检查的衣物、饰品等</p>	<p>3分</p>	
<p>3</p>	<p>摄影操作（三个体位任选其中一个体位进行考核）。</p>	<p>①心脏后前位：被检者面向摄影架站立，前胸紧贴探测器，双足分开与肩同宽（约 30 cm），双上肢内旋，掌心向后，手背置于髻部，肘关节向前，头稍向上仰，下颌颈部置于摄影架上，肩部放松，探测器上缘超出肩部软组织 3~5 cm，下缘包肋膈角（约第二腰椎高度），两侧胸壁与探测器边缘等距。</p> <p>②心脏左侧位：被检者侧立于摄影架前，被检侧紧贴探测器，双足分开与肩同宽（约 30 cm），两臂前伸，上举屈肘，前臂交叉抱头，肘关节向前，头稍向上仰，身体冠状面与探测器垂直，探测器上缘包第 7 颈椎，探测器前后缘包括前胸壁及后背，曝光时口服硫酸钡 50ml，以显示食管。</p>	<p>30分</p>	<p>①心脏后前位</p> <p>被检者立于摄影架前，前胸紧贴探测器</p> <p>双足分开与肩同宽（约 30 cm）</p> <p>双上肢内旋，掌心向后，手背置于髻部，肘关节向前</p> <p>头稍向上仰，下颌颈部置于摄影架上</p> <p>肩部放松，探测器上缘超出肩部软组织 3~5 cm</p> <p>下缘包肋膈角（约第二腰椎高度）</p> <p>两侧胸壁与探测器边缘等距</p> <p>②心脏左侧位</p> <p>被检者侧立于摄影架前，被检侧紧贴探测器</p> <p>双足分开与肩同宽（约 30 cm）</p> <p>两臂前伸，上举屈肘，前臂交叉抱头，肘关节向前</p> <p>头稍向上仰</p> <p>身体冠状面与探测器垂直</p> <p>探测器上缘包第 7 颈椎</p> <p>探测器前后缘包括前胸壁及后背</p> <p>曝光时口服硫酸钡 50ml</p> <p>③心脏右</p> <p>被检者面向摄影架站立</p>	<p>5分</p> <p>3分</p> <p>6分</p> <p>4分</p> <p>5分</p> <p>3分</p> <p>4分</p> <p>5分</p> <p>3分</p> <p>6分</p> <p>3分</p> <p>3分</p> <p>4分</p> <p>4分</p> <p>2分</p> <p>3分</p>	

				前斜位	双足分开与肩同宽（约 30 cm）	3分	
					身体向左旋转至冠状面与探测器呈 45~55° 角，右侧前胸壁紧贴探测器	6分	
					左上肢上举屈肘经面部抱头于枕，右上肢内旋，手背置于髋部，肘关节向后	6分	
					头稍向上仰	2分	
					肩部放松，探测器上缘超出肩部软组织 3~5 cm	4分	
					探测器左右缘包括左前和右后胸壁	4分	
					曝光时口服硫酸钡 50ml	2分	
		③心脏右前斜位：被检者面向摄影架站立，双足分开与肩同宽（约 30 cm），身体向左旋转至冠状面与探测器呈 45~55° 角，右侧前胸壁紧贴探测器，左上肢上举屈肘经面部抱头于枕，右上肢内旋，手背置于髋部，肘关节向后，头稍向上仰，肩部放松，探测器上缘超出肩部软组织 3~5 cm，探测器左右缘包括左前和右后胸壁，曝光时口服硫酸钡 50ml，以显示食管。					
4	投射校准	①摄影距离 180~200cm。 ②后前位：中心线水平投射，经第 6、7 胸椎高度射入探测器中心。 ③侧位：中心线水平透射经第 6、7 胸椎高度，腋中线前 5cm 处射入探测器。 ④右前斜位：中心线水平投射，经左前和右后胸壁连线中点，第 6、7 胸椎高度射入探测器。 ⑤照射野调节合理，防护措施运用得当。	12分		摄影距离： 150~180cm	2分	
					照射野调节合理	2分	
					防护措施运用得当	3分	
					中心线	5分	
5	呼吸训练与曝光	①呼吸方式训练。 ②发令和曝光，按要求发令、曝光正确。	7分		呼吸方式训练	3分	
					按要求发令	2分	
					曝光正确	2分	

6	图像处理 (边操作边口述)	①图像裁剪和标识正确，窗宽、窗位符合诊断要求，密度适当，对比度鲜明，层次丰富，清晰度良好，尽量少的斑点，无明显伪影。 ②将图像传送至指定诊断工作站或 PACS 服务器。 ③图像打印：胶片选择恰当、排版美观。	15分	图像裁剪和标识正确	2分	
				窗宽、窗位符合诊断要求，密度适当，对比度鲜明，层次丰富，清晰度良好，尽量少的斑点，无明显伪影	3分	
				将图像传送至指定诊断工作站或 PACS 服务器	5分	
				胶片选择恰当	3分	
				排版美观	2分	
7	图像质量评价	图像居中，显示完全，具有良好的对比度及清晰度，符合诊断要求。	6分	图像居中，显示完全	3分	
				具有良好的对比度及清晰度，符合诊断要求	3分	
8	职业素养	着装规范整洁，服从安排。 与被检者沟通语气温柔亲切，用词慎重恰当，尊重其隐私。 考完后主动将器材归回原位，并摆放恰当。	10分	着装规范整洁，服从安排	3分	
				与被检者沟通语气温柔亲切，用词慎重恰当，尊重其隐私	4分	
				考完后主动将器材归回原位，并摆放恰当	3分	
合计（按 55%的权重计入总分）					100分	

### (3) 试题 DR-07

序号	评分项目	评分要点	分值	评分细则	扣分	得分
1	摄影位置选择	口述摄影位置（膈上肋骨正位，膈下肋骨正位，肋骨斜位）。若全部体位选择错误此项为 0 分，考官告诉抽考学生抽考体位后考生继续考核。	8分	正确两个	8分	
				正确一个	4分	
				全部错误	0分	

2	摄影前准备	<p>1 录入被检者信息（检查号、姓名、性别、年龄），确认 mAs、kV。</p> <p>2 向被检者交代需要配合检查的注意事项（嘱咐被检者检查时不动，注意听口令）。</p> <p>3 嘱咐被检者除去影响检查的衣物、饰品等，做好相应防护。</p>	12分	录入被检者信息（检查号、姓名、性别、年龄）	4分		
				确认：管电流量（mAs）、管电压（kV）	2分		
				向被检者交代需要配合检查的注意事项（嘱咐被检者检查时不动，注意听口令）	3分		
				嘱咐被检者除去影响检查的衣物、饰品等	3分		
3	摄影操作（三个体位任选其中一个体位进行考核）。	<p>①膈上肋骨正位：被检者仰卧于摄影床上，身体长轴与床面长轴平行，正中矢状面垂直床面；双上肢上举曲肘抱头，探测器上缘超出肩部软组织上方约 5 cm，两侧胸壁与探测器边缘等距。</p> <p>②膈下肋骨正位：被检者仰卧于摄影床上，身体长轴与床面长轴平行，正中矢状面垂直床面；双上肢上举曲肘抱头，双下肢屈髋、屈膝，足踏床面。探测器上缘超出剑突以上，下缘超出脐以下，两侧胸壁与探测器边缘等距。</p>	30分	①膈上正位	被检者仰卧于摄影床上	6分	
					身体长轴与床面长轴平行，正中矢状面垂直于床面	6分	
					双上肢上举曲肘抱头	6分	
					探测器上缘超出肩部软组织上方约 5 cm	6分	
					两侧胸壁与探测器边缘等距	6分	
				②膈下肋骨正位	被检者仰卧于摄影床上	5分	
					身体长轴与床面长轴平行，正中矢状面垂直于床面	5分	
					双上肢上举曲肘抱头	5分	
					双下肢屈髋、屈膝，足踏床面	5分	
					探测器上缘超出剑突以上，下缘超出脐以下	5分	

		③肋骨斜位：以右前斜位为例：被检者面向于摄影架站立，身体向左旋转，转至身体冠状面与探测器约呈 45°，使右前胸壁紧贴探测器；双手上举屈肘抱头；探测器上缘超出肩部软组织上方约 5 cm，探测器侧缘包左前及右后胸壁。		两侧胸壁与探测器边缘等距	5分	
			③肋骨斜位	被检者面向于摄影架站立	6分	
				身体向左旋转，转至身体冠状面与探测器约呈 45°，使右前胸壁紧贴探测器	6分	
				双手上举屈肘抱头	6分	
				探测器上缘超出肩部软组织上方约 5 cm，	6分	
				探测器侧缘包左前及右后胸壁	6分	
4	投射校准	①摄影距离：100cm。②膈上肋骨正位：中心线向足端倾斜 10-15°，经环状软骨与剑突连线中点倾斜射入探测器中心。③膈下肋骨正位：中心线向头端倾斜 10-15°，经剑突与脐连线中点倾斜射入探测器中心。④肋骨斜位：中心线水平投射，对准胸骨中段，胸廓左前及右后胸壁连线的中点垂直射入。⑤照射野调节合理，防护措施运用得当。	12分	摄影距离	2分	
				照射野调节合理	2分	
				防护措施运用得当	3分	
				中心线	5分	
5	呼吸训练	①呼吸方式训练。 ②发令和曝光，要求发	7分	呼吸方式训练	3分	

	与曝光	令、曝光正确。		按要求发令	2分		
				曝光正确	2分		
6	图像处理 (边操作边口述)	①图像裁剪和标识正确, 窗宽、窗位符合诊断要求, 密度适当, 对比度鲜明, 层次丰富, 清晰度良好, 尽量少的斑点, 无明显伪影。 ②将图像传送至指定诊断工作站或 PACS 服务器。 ③图像打印: 胶片选择恰当、排版美观。	15分	图像裁剪和标识正确	2分		
				窗宽、窗位符合诊断要求, 密度适当, 对比度鲜明, 层次丰富, 清晰度良好, 尽量少的斑点, 无明显伪影	3分		
				将图像传送至指定诊断工作站或 PACS 服务器	5分		
				胶片选择恰当	3分		
				排版美观	2分		
7	图像质量评价	图像居中, 显示完全, 具有良好的对比度及清晰度, 符合诊断要求。	6分	图像居中, 显示完全	3分		
				具有良好的对比度及清晰度, 符合诊断要求	3分		
8	职业素养	着装规范整洁, 服从安排。 与被检者沟通语气温柔亲切, 用词慎重恰当, 尊重其隐私。 考完后主动将器材归回原位, 并摆放恰当。	10分	着装规范整洁, 服从安排	3分		
				与被检者沟通语气温柔亲切, 用词慎重恰当, 尊重其隐私	4分		
				考完后主动将器材归回原位, 并摆放恰当	3分		
合计 (按 55%的权重计入总分)					100分		

#### (4) 试题 DR-08

序号	评分项目	评分要点	分值	评分细则	扣分	得分
1	摄影位置选择	口述摄影位置 (胸骨正位、胸骨侧位)。若全部体位选择错误此项为 0 分, 考官告诉抽考学生	8分	全部正确	8分	
				正确一个	4分	

		抽考体位后考生继续考核。		全部错误	0分			
2	摄影前准备	<p>1 录入被检者信息（检查号、姓名、性别、年龄），确认 mAs、kV。</p> <p>2 向被检者交代需要配合检查的注意事项（嘱咐被检者检查时不动，注意听口令）。</p> <p>3 嘱咐被检者除去影响检查的衣物、饰品等，做好相应防护。</p>	12分	录入被检者信息（检查号、姓名、性别、年龄）	4分			
				确认：管电流量（mAs）、管电压（kV）	2分			
				向被检者交代需要配合检查的注意事项（嘱咐被检者检查时不动，注意听口令）	3分			
				嘱咐被检者除去影响检查的衣物、饰品等	3分			
3	摄影操作（两个体位任选其中一个体位进行考核）。	<p>①胸骨正位：被检者面向球管立于摄影床一侧，双足分开，俯身使前胸紧贴探测器，头稍上仰，调整被检者身体使探测器上缘达胸锁关节上 2 cm，下缘包括剑突，身体矢状面与探测器垂直，双上肢内旋 180°，手背置于髻部，双侧肘部向前。</p> <p>②胸骨侧位：被检者侧立于摄影架前，被检侧紧贴探测器，双足分开与肩同宽（约 30 cm），两上肢内旋 180°，两前臂在背后交叉，两手互拉前臂，头稍向上仰，胸部前挺，身体冠状面</p>	30分	被检者面向球管立于摄影床一侧	4分			
				双足分开，俯身使前胸紧贴探测器	6分			
				头稍上仰	3分			
				调整被检者身体使探测器上缘达胸锁关节上 2 cm，下缘包括剑突	7分			
				身体矢状面与探测器垂直	5分			
				双上肢内旋 180°，手背置于髻部，双侧肘部向前	5分			
				②胸骨侧位	被检者侧立于摄影架前，被检侧紧贴探测器	5分		
					双足分开与肩同宽（约 30 cm）	5分		

		与探测器垂直，探测器上缘超出胸锁关节 3 cm，探测器下缘超出剑突 3 cm。		两前臂在背后交叉，两手互拉前臂	5分		
				头稍向上仰，胸部前挺，身体冠状面与探测器垂直	5分		
				身体冠状面与探测器垂直	4分		
				探测器上缘超出胸锁关节 3 cm，探测器下缘超出剑突 3 cm	6分		
4	投射校准	<p>①胸骨正位摄影距离：50cm。(2分)</p> <p>②胸骨正位：中心线从右向左倾斜 20°，经第 6 胸椎棘突右 6.5cm 射入探测器中心。(3分)</p> <p>③胸骨侧位摄影距离：150cm。(3分)</p> <p>④胸骨侧位：中心线水平投射经颈静脉切迹与剑突连线中点，前胸壁后 4cm，射入探测器中心。(2分)</p> <p>⑤照射野调节合理，防护措施运用得当。</p>	12分	摄影距离	2分		
				照射野调节合理	2分		
				防护措施运用得当	3分		
				中心线	5分		
5	呼吸训练与曝光	<p>①呼吸方式训练。</p> <p>②发令和曝光，要求发令、曝光正确。</p>	7分	呼吸方式训练	3分		
				按要求发令	2分		
				曝光正确	2分		
6	图像处理(边操作边口)	①图像裁剪和标识正确，窗宽、窗位符合诊断要求，密度适当，对比度鲜明，层次丰富，清晰度良好，尽量少的	15分	图像裁剪和标识正确	2分		
				窗宽、窗位符合诊断要求，密度适当，对比度鲜明，层次丰富，清晰度良好，	3分		



	述)	斑点， 无明显伪影。 ②将图像传送至指定诊断工作站或 PACS 服务器。 ③图像打印：胶片选择恰当、排版美观。		尽量少的斑点， 无明显伪影			
				将图像传送至指定诊断工作站或 PACS 服务器	5分		
				胶片选择恰当	3分		
				排版美观	2分		
7	图像质量评价	图像居中， 显示完全， 具有良好的对比度及清晰度， 符合诊断要求。	6分	图像居中， 显示完全	3分		
				具有良好的对比度及清晰度， 符合诊断要求	3分		
8	职业素养	着装规范整洁， 服从安排。 与被检者沟通语气温柔亲切， 用词慎重恰当， 尊重其隐私。 考完后主动将器材归回原位， 并摆放恰当。	10分	着装规范整洁， 服从安排	3分		
				与被检者沟通语气温柔亲切， 用词慎重恰当， 尊重其隐私	4分		
				考完后主动将器材归回原位， 并摆放恰当	3分		
合计（按 55%的权重计入总分）					100分		

### (5) 适用于试题 DR-09、试题 DR-10

序号	评分项目	评分要点	分值	评分细则	扣分	得分
1	摄影位置选择	口述摄影位置（站立腹部正位）。若全部体位选择错误此项为 0 分，考官告诉抽考学生抽考体位后考生继续考核。	8分	正确	8分	
				错误	0分	
2	摄影前准备	1 录入被检者信息（检查号、姓名、性别、年龄），确认 mAs、kV。 2 向被检者交代需要配合检查的注意事项（嘱咐被检者检查时不动，注意听口令）。 3 嘱咐被检者除去影响	12分	录入被检者信息（检查号、姓名、性别、年龄）	4分	
				确认：管电流量（mAs）、管电压（kV）	2分	

		检查的衣物、饰品等，做好相应防护。		向被检者交代需要配合检查的注意事项（嘱咐被检者检查时不动，注意听口令）	3分		
				嘱咐被检者除去影响检查的衣物、饰品等	3分		
3	摄影操作	<p>站立腹部正位：被检者面向球管站立于摄影架前，双足分开与肩同宽（约 30 cm），双上肢自然下垂置于身旁，稍外展；身体长轴与探测器长轴平行，身体矢状面垂直探测器，探测器上缘包第六胸椎上 3 cm，两腹部侧壁与探测器边缘等距。</p>	30分	站立腹部正位	5分		
				被检者面向球管站立于摄影架前	5分		
				双足分开与肩同宽（约 30 cm）	5分		
				双上肢自然下垂置于身旁，稍外展	5分		
				身体长轴与探测器长轴平行，身体矢状面垂直探测器	5分		
				探测器上缘包第六胸椎上 3 cm	5分		
				两腹部侧壁与探测器边缘等距	5分		
4	投射校准	<p>①摄影距离： 90~100cm。 ②中心线水平投射，经腹部中点垂直射入探测器中心。 ③照射野调节合理，防护措施运用得当。</p>	12分	摄影距离	2分		
				照射野调节合理	2分		
				防护措施运用得当	3分		
				中心线	5分		
5	呼吸训练与曝光	<p>①呼吸方式训练。 ②发令和曝光，要求发令、曝光正确。</p>	7分	呼吸方式训练	3分		
				按要求发令	2分		

				曝光正确	2分		
6	图像处理 (边操作边口述)	①图像裁剪和标识正确, 窗宽、窗位符合诊断要求, 密度适当, 对比度鲜明, 层次丰富, 清晰度良好, 尽量少的斑点, 无明显伪影。 ②将图像传送至指定诊断工作站或 PACS 服务器。 ③图像打印: 胶片选择恰当、排版美观。	15分	图像裁剪和标识正确	2分		
				窗宽、窗位符合诊断要求, 密度适当, 对比度鲜明, 层次丰富, 清晰度良好, 尽量少的斑点, 无明显伪影	3分		
				将图像传送至指定诊断工作站或 PACS 服务器	5分		
				胶片选择恰当	3分		
				排版美观	2分		
7	图像质量评价	图像居中, 显示完全, 具有良好的对比度及清晰度, 符合诊断要求。	6分	图像居中, 显示完全	3分		
				具有良好的对比度及清晰度, 符合诊断要求	3分		
8	职业素养	着装规范整洁, 服从安排。 与被检者沟通语气温柔亲切, 用词慎重恰当, 尊重其隐私。 考完后主动将器材归回原位, 并摆放恰当。	10分	着装规范整洁, 服从安排	3分		
				与被检者沟通语气温柔亲切, 用词慎重恰当, 尊重其隐私	4分		
				考完后主动将器材归回原位, 并摆放恰当	3分		
合计 (按 55%的权重计入总分)					100分		

### (6) 适用于试题 DR-11、试题 DR-12

序号	评分项目	评分要点	分值	评分细则	扣分	得分
1	摄影位置选择	口述摄影位置(腹部仰卧前后位)。若全部体位选择错误此项为0分, 考官告诉抽考学生抽考体位后考生继续考核。	8分	正确	8分	
				错误	0分	

2	摄影前准备	<p>1 录入被检者信息（检查号、姓名、性别、年龄），确认 mAs、kV。</p> <p>2 向被检者交代需要配合检查的注意事项（嘱咐被检者检查时不动，注意听口令）。</p> <p>3 嘱咐被检者除去影响检查的衣物、饰品等，做好相应防护。</p>	12分	录入被检者信息（检查号、姓名、性别、年龄）	4分	
				确认：管电流量（mAs）、管电压（kV）	2分	
				向被检者交代需要配合检查的注意事项（嘱咐被检者检查时不动，注意听口令）	3分	
				嘱咐被检者除去影响检查的衣物、饰品等	3分	
3	摄影操作	<p>腹部仰卧前后位：被检者仰卧于摄影床上，身体长轴与摄影床长轴平行，身体矢状面垂直床面，双上肢置于身旁、稍外展或上举抱头，双下肢膝关节、髋关节弯曲，足踏床面，探测器上缘包剑突，探测器下缘包耻骨联合，两腹部侧壁与探测器边缘等距。</p>	30分	被检者仰卧于摄影床上	5分	
				身体长轴与摄影床长轴平行，身体矢状面垂直床面	5分	
				双上肢置于身旁、稍外展或上举抱头	5分	
				双下肢膝关节、髋关节弯曲，足踏床面	5分	
				探测器上缘包剑突，探测器下缘包耻骨联合	5分	
				两腹部侧壁与探测器边缘等距	5分	
4	投射校准	<p>①摄影距离：90~100cm。</p> <p>②前后位：中心线经剑突至耻骨联合连线的中心垂直射入。</p> <p>③照射野调节合理，防护措施运用得当。</p>	12分	摄影距离	2分	
				照射野调节合理	2分	
				防护措施运用得当	3分	
				中心线	5分	
5	呼吸训练	<p>①呼吸方式训练。</p> <p>②发令和曝光，要求发</p>	7分	呼吸方式训练	3分	

	与曝光	令、曝光正确。		按要求发令	2分		
				曝光正确	2分		
6	图像处理 (边操作边口述)	①图像裁剪和标识正确, 窗宽、窗位符合诊断要求, 密度适当, 对比度鲜明, 层次丰富, 清晰度良好, 尽量少的斑点, 无明显伪影。 ②将图像传送至指定诊断工作站或 PACS 服务器。 ③图像打印: 胶片选择恰当、排版美观。	15分	图像裁剪和标识正确	2分		
				窗宽、窗位符合诊断要求, 密度适当, 对比度鲜明, 层次丰富, 清晰度良好, 尽量少的斑点, 无明显伪影	3分		
				将图像传送至指定诊断工作站或 PACS 服务器	5分		
				胶片选择恰当	3分		
				排版美观	2分		
7	图像质量评价	图像居中, 显示完全, 具有良好的对比度及清晰度, 符合诊断要求。	6分	图像居中, 显示完全	3分		
				具有良好的对比度及清晰度, 符合诊断要求	3分		
8	职业素养	着装规范整洁, 服从安排。 与被检者沟通语气温柔亲切, 用词慎重恰当, 尊重其隐私。 考完后主动将器材归回原位, 并摆放恰当。	10分	着装规范整洁, 服从安排	3分		
				与被检者沟通语气温柔亲切, 用词慎重恰当, 尊重其隐私	4分		
				考完后主动将器材归回原位, 并摆放恰当	3分		
合计 (按 55%的权重计入总分)					100分		

### (7) 试题 DR-13

序号	评分项目	评分要点	分值	评分细则	扣分	得分
1	摄影位置	口述摄影位置 (膀胱区正位)。若全部体位选择	8分	正确	8分	

	选择	错误此项为 0 分，考官告诉抽考学生抽考体位后考生继续考核。		错误	0 分		
2	摄影前准备	<p>1 录入被检者信息（检查号、姓名、性别、年龄），确认 mAs、kV。</p> <p>2 向被检者交代需要配合检查的注意事项（嘱咐被检者检查时不动，注意听口令）。</p> <p>3 嘱咐被检者除去影响检查的衣物、饰品等，做好相应防护。</p>	12 分	录入被检者信息（检查号、姓名、性别、年龄）	4 分		
				确认：管电流量（mAs）、管电压（kV）	2 分		
				向被检者交代需要配合检查的注意事项（嘱咐被检者检查时不动，注意听口令）	3 分		
				嘱咐被检者除去影响检查的衣物、饰品等	3 分		
3	摄影操作	<p>膀胱区正位：被检者仰卧于摄影床上，身体长轴与摄影床长轴平行，身体矢状面垂直床面，双上肢置于身旁、稍外展或上举抱头，双下肢伸直，探测器上缘包髂前上棘，下缘包耻骨联合，两髌骨外缘与探测器边缘等距。</p>	30 分	膀胱区正位	被检者仰卧于摄影床上	5 分	
					身体长轴与摄影床长轴平行，身体矢状面垂直床面	5 分	
					双上肢置于身旁、稍外展或上举抱头	5 分	
					双下肢伸直	5 分	
					探测器上缘包髂前上棘，下缘包耻骨联合	5 分	
					两髌骨外缘与探测器边缘等距	5 分	
4	投射校准	<p>①摄影距离：90~100cm。</p> <p>②前后位：中心线经耻骨联合上缘上 4cm 处垂直射入探测器中心。</p> <p>③照射野调节合理，防护措施运用得当。</p>	12 分	摄影距离	2 分		
				照射野调节合理	2 分		
				防护措施运用得当	3 分		
				中心线	5 分		
5	呼吸训练与曝光	<p>①呼吸方式训练。</p> <p>②发令和曝光，要求发令、曝光正确。</p>	7 分	呼吸方式训练	3 分		
				按要求发令	2 分		
				曝光正确	2 分		

6	图像处理 (边操作边口述)	①图像裁剪和标识正确，窗宽、窗位符合诊断要求，密度适当，对比度鲜明，层次丰富，清晰度良好，尽量少的斑点，无明显伪影。 ②将图像传送至指定诊断工作站或 PACS 服务器。 ③图像打印：胶片选择恰当、排版美观。	15分	图像裁剪和标识正确	2分	
				窗宽、窗位符合诊断要求，密度适当，对比度鲜明，层次丰富，清晰度良好，尽量少的斑点，无明显伪影	3分	
				将图像传送至指定诊断工作站或 PACS 服务器	5分	
				胶片选择恰当	3分	
				排版美观	2分	
7	图像质量评价	图像居中，显示完全，具有良好的对比度及清晰度，符合诊断要求。	6分	图像居中，显示完全	3分	
				具有良好的对比度及清晰度，符合诊断要求	3分	
8	职业素养	着装规范整洁，服从安排。 与被检者沟通语气温柔亲切，用词慎重恰当，尊重其隐私。 考完后主动将器材归回原位，并摆放恰当。	10分	着装规范整洁，服从安排	3分	
				与被检者沟通语气温柔亲切，用词慎重恰当，尊重其隐私	4分	
				考完后主动将器材归回原位，并摆放恰当	3分	
合计（按 55%的权重计入总分）					100分	

### (8) 试题 DR-14

序号	评分项目	评分要点	分值	评分细则	扣分	得分
1	摄影位置选择	口述摄影位置（手后前位，手后前斜位）。若全部体位选择错误此项为0分，考官告诉抽考学生抽考体位后考生继续考核。	8分	全部正确	8分	
				正确一个	4分	
				全部错误	0分	
2	摄影前准	1 录入被检者信息（检查号、姓名、性别、年龄），	12分	录入被检者信息（检查号、姓名、性别、年龄）	4分	

	备	<p>确认 mAs、kV。</p> <p>2 向被检者交代需要配合检查的注意事项（嘱咐被检者检查时不动，注意听口令）。</p> <p>3 嘱咐被检者除去影响检查的衣物、饰品等，做好相应防护。</p>		<p>确认：管电流量（mAs）、管电压（kV）</p> <p>2分</p>		
				<p>向被检者交代需要配合检查的注意事项（嘱咐被检者检查时不动，注意听口令）</p> <p>3分</p>		
				<p>嘱咐被检者除去影响检查的衣物、饰品等</p> <p>3分</p>		
3	摄影操作（两个体位任选其中一个体位进行考核）。	<p>①正位：被检者侧坐于摄影床旁或床末端，以床末端为例：被检者侧坐于床末端，头偏向对侧，被检者上肢外展，手内旋，掌心向下，腕关节及各指伸直，五指自然分开，第三掌骨头置于探测器中心，手的长轴与探测器长轴平行。探测器远端包指尖，近端包腕关节。</p> <p>②手后前斜位：被检者侧坐于摄影床旁或床末端，以床末端为例：被检者侧坐于床末端，头偏向对侧，被检者上肢外展，腕关节伸直，手尺侧贴紧探测器，手内旋，使手掌面与探测器约成 45° 角；五指自然分开稍弯曲，指尖触及探测器，第三掌骨头置于探测器中心，手的长轴与探测器长轴平行。探测器远端包指尖，近端包腕关节。</p>	30分	<p>①手后前位</p> <p>被检者侧坐于床末端，头偏向对侧</p> <p>5分</p> <p>被检者上肢外展，手内旋，掌心向下</p> <p>5分</p> <p>腕关节及各指伸直，五指自然分开</p> <p>5分</p> <p>第三掌骨头置于探测器中心</p> <p>5分</p> <p>手的长轴与探测器长轴平行</p> <p>5分</p> <p>探测器远端包指尖，近端包腕关节</p> <p>5分</p>		
				<p>②手后前斜位</p> <p>被检者侧坐于床末端，头偏向对侧</p> <p>5分</p> <p>被检者上肢外展，腕关节伸直，手尺侧贴紧探测器</p> <p>5分</p> <p>手内旋，使手掌面与探测器约成 45° 角</p> <p>5分</p> <p>五指自然分开稍弯曲，指尖触及探测器</p> <p>5分</p> <p>第三掌骨头置于探测器中心，手的长轴与探测器长轴平行</p> <p>5分</p> <p>探测器远端包指尖，近端包腕关节</p> <p>5分</p>		
4	投射校准	①摄影距离：90~100cm。	12分	摄影距离	2分	



		<p>②正位：中心线经第三掌骨头垂直射入探测器中心。</p> <p>③后前斜位：中心线经第三掌骨头垂直射入探测器中心。</p> <p>④照射野调节合理，防护措施运用得当。</p>		照射野调节合理	2分		
				防护措施运用得当	3分		
				中心线	5分		
5	呼吸训练与曝光	<p>①呼吸方式训练。</p> <p>②发令和曝光，要求发令、曝光正确。</p>	7分	呼吸方式训练	3分		
				按要求发令	2分		
				曝光正确	2分		
6	图像处理（边操作边口述）	<p>①图像裁剪和标识正确，窗宽、窗位符合诊断要求，密度适当，对比度鲜明，层次丰富，清晰度良好，尽量少的斑点，无明显伪影。</p> <p>②将图像传送至指定诊断工作站或 PACS 服务器。</p> <p>③图像打印：胶片选择恰当、排版美观。</p>	15分	图像裁剪和标识正确	2分		
				窗宽、窗位符合诊断要求，密度适当，对比度鲜明，层次丰富，清晰度良好，尽量少的斑点，无明显伪影	3分		
				将图像传送至指定诊断工作站或 PACS 服务器	5分		
				胶片选择恰当	3分		
				排版美观	2分		
7	图像质量评价	<p>图像居中，显示完全，具有良好的对比度及清晰度，符合诊断要求。</p>	6分	图像居中，显示完全	3分		
				具有良好的对比度及清晰度，符合诊断要求	3分		
8	职业素养	<p>着装规范整洁，服从安排。</p> <p>与被检者沟通语气温柔亲切，用词慎重恰当，尊重其隐私。</p> <p>考完后主动将器材归回原位，并摆放恰当。</p>	10分	着装规范整洁，服从安排	3分		
				与被检者沟通语气温柔亲切，用词慎重恰当，尊重其隐私	4分		
				考完后主动将器材归回原位，并摆放恰当	3分		
合计（按 55%的权重计入总分）					100分		

(9) 试题 DR-15

序号	评分项目	评分要点	分值	评分细则		扣分	得分	
1	摄影位置选择	口述摄影位置（腕关节正位、腕关节尺偏位）。若全部体位选择错误此项为 0 分，考官告诉抽考学生抽考体位后考生继续考核。	8分	全部正确	8分			
				正确一个	4分			
				全部错误	0分			
2	摄影前准备	<p>1 录入被检者信息（检查号、姓名、性别、年龄），确认 mAs、kV。</p> <p>2 向被检者交代需要配合检查的注意事项（嘱咐被检者检查时不动，注意听口令）。</p> <p>3 嘱咐被检者除去影响检查的衣物、饰品等，做好相应防护。</p>	12分	录入被检者信息（检查号、姓名、性别、年龄）	4分			
				确认：管电流量（mAs）、管电压（kV）	2分			
				向被检者交代需要配合检查的注意事项（嘱咐被检者检查时不动，注意听口令）	3分			
				嘱咐被检者除去影响检查的衣物、饰品等	3分			
3	摄影操作（两个体位任选其中一个体位进行考核）。	<p>①腕关节正位：被检者侧坐于摄影床旁或床末端，以床末端为例：被检者侧坐于床末端，头偏向对侧，被检者上肢外展，手内旋，掌心向下，手呈半握拳状，腕关节伸直紧贴探测器，尺、桡骨远端茎突连线中点置于探测器中心，前臂的长轴与探测器长轴平行。</p> <p>②腕关节尺偏位：被检者侧坐于摄影床旁或床末端，以床末端为例：被检者侧坐于床末端，头偏向对侧，被检测上</p>	30分	①腕关节正位	被检者侧坐于床末端，头偏向对侧	6分		
					被检者上肢外展，手内旋，掌心向下	6分		
					手呈半握拳状，腕关节伸直紧贴探测器	6分		
					尺、桡骨远端茎突连线中点置于探测器中心	6分		
					前臂的长轴与探测器长轴平行	6分		
				②腕关节尺偏位	被检者侧坐于床末端，头偏向对侧	6分		
					被检测上肢外展，手内旋，掌心向下	6分		

		肢外展，手内旋，掌心向下，手呈半握拳状尽量偏向尺侧，腕关节紧贴探测器，尺、桡骨远端茎突连线中点置于探测器中心，前臂的长轴与探测器长轴平行。也可将腕关节远端用棉垫垫高 20°。		手呈半握拳状尽量偏向尺侧	6分	
				腕关节紧贴探测器，尺、桡骨远端茎突连线中点置于探测器中心	6分	
				前臂的长轴与探测器长轴平行	6分	
4	投射校准	①摄影距离：90~100cm。 ②正位：中心线经尺、桡骨远端茎突连线中点垂直射入探测器中心。 ③尺偏位：中心线经尺、桡骨远端茎突连线中点垂直射入探测器中心。 ④照射野调节合理，防护措施运用得当。	12分	摄影距离	2分	
				照射野调节合理	2分	
				防护措施运用得当	3分	
				中心线	5分	
5	呼吸训练与曝光	①呼吸方式训练。 ②发令和曝光，要求发令、曝光正确。	7分	呼吸方式训练	3分	
				按要求发令	2分	
				曝光正确	2分	
6	图像处理（边操作边口述）	①图像裁剪和标识正确，窗宽、窗位符合诊断要求，密度适当，对比度鲜明，层次丰富，清晰度良好，尽量少的斑点，无明显伪影。 ②将图像传送至指定诊断工作站或 PACS 服务器。 ③图像打印：胶片选择恰当、排版美观。	15分	图像裁剪和标识正确	2分	
				窗宽、窗位符合诊断要求，密度适当，对比度鲜明，层次丰富，清晰度良好，尽量少的斑点，无明显伪影	3分	
				将图像传送至指定诊断工作站或 PACS 服务器	5分	
				胶片选择恰当	3分	
				排版美观	2分	
7	图像质量评价	图像居中，显示完全，具有良好的对比度及清晰度，符合诊断要求。	6分	图像居中，显示完全	3分	
				具有良好的对比度及清晰	3分	

				度，符合诊断要求	分		
8	职业素养	<p>着装规范整洁，服从安排。</p> <p>与被检者沟通语气温柔亲切，用词慎重恰当，尊重其隐私。</p> <p>考完后主动将器材归回原位，并摆放恰当。</p>	10分	着装规范整洁，服从安排	3分		
				与被检者沟通语气温柔亲切，用词慎重恰当，尊重其隐私	4分		
				考完后主动将器材归回原位，并摆放恰当	3分		
合计（按 55%的权重计入总分）					100分		

### (10) 试题 DR-16

序号	评分项目	评分要点	分值	评分细则	扣分	得分	
1	摄影位置选择	口述摄影位置（尺桡骨正、侧位）。若全部体位选择错误此项为 0 分，考官告诉抽考学生抽考体位后考生继续考核。	8分	全部正确	8分		
				正确一个	4分		
				全部错误	0分		
2	摄影前准备	<p>1 录入被检者信息（检查号、姓名、性别、年龄），确认 mAs、kV。</p> <p>2 向被检者交代需要配合检查的注意事项（嘱咐被检者检查时不动，注意听口令）。</p> <p>3 嘱咐被检者除去影响检查的衣物、饰品等，做好相应防护。</p>	12分	录入被检者信息（检查号、姓名、性别、年龄）	4分		
				确认：管电流量（mAs）、管电压（kV）	2分		
				向被检者交代需要配合检查的注意事项（嘱咐被检者检查时不动，注意听口令）	3分		
				嘱咐被检者除去影响检查的衣物、饰品等	3分		
3	摄影操作（两个体位任选其中一个体位进	①尺桡骨正位：被检者侧坐于摄影床旁或床末端，以床末端为例：被检者侧坐于床末端，头偏向对侧，被检侧上肢外展，手外旋，掌心向上，前臂背侧紧贴探测器，肩部放低，尽量与被检侧前臂处于同一水平面，前臂的长轴与探	30分	①尺桡骨正位	被检者侧坐于床末端，头偏向对侧	4分	
					被检侧上肢外展，手外旋，掌心向上	4分	
					尺桡骨中点置于暗盒中点。	4分	
					前臂背侧紧贴探测器	4分	
					肩部放低，尽量与	4分	

	行考 核)。	<p>测器长轴平行， 可用沙袋压置手部远端加以固定。探测器远端包腕关节，近端包肘关节，前臂内、外侧与探测器边缘等距。 (15分)</p> <p>②尺桡骨侧位： 被检者侧坐于摄影床旁或床末端，以床末端为例： 被检者侧坐于床末端， 头偏向对侧， 被检侧上肢外展， 肘关节弯曲 90°，前臂尺侧紧贴探测器，手掌面与探测器垂直稍内旋， 肩部放低，尽量与被检侧前臂处于同一水平面，前臂的长轴与探测器长轴平行，探测器远端包腕关节，近端包肘关节，前臂前、后侧与探测器边缘等距。(15分)</p>			被检侧前臂处于同一水平面	分				
					前臂的长轴与探测器长轴平行	4分				
					探测器远端包腕关节，近端包肘关节	3分				
					前臂内、外侧与探测器边缘等距	3分				
				②尺桡骨正位	被检者侧坐于床末端，头偏向对侧	4分				
					被检侧上肢外展，肘关节弯曲 90°，前臂尺侧紧贴探测器	4分				
					手掌面与探测器垂直稍内旋	5分				
					肩部放低， 尽量与被检侧前臂处于同一水平面	5分				
					前臂的长轴与探测器长轴平行	4分				
					探测器远端包腕关节，近端包肘关节	4分				
					前臂前、后侧与探测器边缘等距	4分				
					4	投射 校准	<p>①摄影距离： 90~100cm。</p> <p>②正位： 中心线经前臂中点垂直射入。</p> <p>③侧位： 中心线经前臂中点垂直射入。</p> <p>④照射野调节合理， 防护措施运用得当。</p>	12分	摄影距离	2分
				照射野调节合理					2分	
				防护措施运用得当					3分	
中心线	5分									

5	呼吸训练与曝光	①呼吸方式训练。 ②发令和曝光，要求发令、曝光正确。	7分	呼吸方式训练	3分	
				按要求发令	2分	
				曝光正确	2分	
6	图像处理（边操作边口述）	①图像裁剪和标识正确，窗宽、窗位符合诊断要求，密度适当，对比度鲜明，层次丰富，清晰度良好，尽量少的斑点，无明显伪影。 ②将图像传送至指定诊断工作站或 PACS 服务器。 ③图像打印：胶片选择恰当、排版美观。	15分	图像裁剪和标识正确	2分	
				窗宽、窗位符合诊断要求，密度适当，对比度鲜明，层次丰富，清晰度良好，尽量少的斑点，无明显伪影	3分	
				将图像传送至指定诊断工作站或 PACS 服务器	5分	
				胶片选择恰当	3分	
				排版美观	2分	
7	图像质量评价	图像居中，显示完全，具有良好的对比度及清晰度，符合诊断要求。	6分	图像居中，显示完全	3分	
				具有良好的对比度及清晰度，符合诊断要求	3分	
8	职业素养	着装规范整洁，服从安排。 与被检者沟通语气温柔亲切，用词慎重恰当，尊重其隐私。 考完后主动将器材归回原位，并摆放恰当。	10分	着装规范整洁，服从安排	3分	
				与被检者沟通语气温柔亲切，用词慎重恰当，尊重其隐私	4分	
				考完后主动将器材归回原位，并摆放恰当	3分	
合计（按 55%的权重计入总分）					100分	

### (11) 试题 DR-17

序号	评分项目	评分要点	分值	评分细则	扣分	得分
1	摄影位置	口述摄影位置（肘关节正位、肘关节侧位）。若	8分	全部正确	8分	

	选择	全部体位选择错误此项为0分，考官告诉抽考学生抽考体位后考生继续考核。		正确一个	4分		
				全部错误	0分		
2	摄影前准备	1 录入被检者信息（检查号、姓名、性别、年龄），确认 mAs、kV。 2 向被检者交代需要配合检查的注意事项（嘱咐被检者检查时不动，注意听口令）。 3 嘱咐被检者除去影响检查的衣物、饰品等，做好相应防护。	12分	录入被检者信息（检查号、姓名、性别、年龄）	4分		
				确认：管电流量（mAs）、管电压（kV）	2分		
				向被检者交代需要配合检查的注意事项（嘱咐被检者检查时不动，注意听口令）	3分		
				嘱咐被检者除去影响检查的衣物、饰品等	3分		
3	摄影操作（两个体位任选其中一个体位进行考核）。	①肘关节正位：被检者侧坐于摄影床旁或床末端，以床末端为例：被检者侧坐于床末端，头偏向对侧，被检侧上肢外展，手外旋，掌心向上，肘关节背侧紧贴探测器，肩部放低，尽量与被检侧前臂处于同一水平面，可用沙袋压置手部远端加以固定。前臂的长轴与探测器长轴平行，肱骨内、外上髁连线中点置于探测器中心，肘关节内、外侧与探测器边缘等距。	30分	①肘关节正位			
				被检者侧坐于床末端，头偏向对侧	5分		
				被检侧上肢外展，手外旋，掌心向上，肘关节背侧紧贴探测器	5分		
				肩部放低，尽量与被检侧前臂处于同一水平面，可用沙袋压置手部远端加以固定	5分		
				前臂的长轴与探测器长轴平行	5分		
				肱骨内、外上髁连线中点置于探测器中心	5分		

					肘关节内、外侧与探测器边缘等距	5分		
		<p>②肘关节侧位：被检者侧坐于摄影床旁或床末端，以床末端为例：被检者侧坐于床末端，头偏向对侧，被检侧上肢外展，肘关节弯曲90°，肘关节尺侧紧贴探测器，手掌面与探测器垂直，肩部放低，尽量与被检侧前臂处于同一水平面，前臂的长轴与探测器长轴平行，肱骨内上髁置于探测器中心，前臂前、后侧与探测器边缘等距。</p>			被检者侧坐于床末端，头偏向对侧	4分		
					被检侧上肢外展，肘关节弯曲90°，肘关节尺侧紧贴探测器	5分		
					手掌面与探测器垂直	4分		
				②肘关节侧位	肩部放低，尽量与被检侧前臂处于同一水平面	5分		
					前臂的长轴与探测器长轴平行	4分		
					肱骨内上髁置于探测器中心	4分		
					前臂前、后侧与探测器边缘等距	4分		
4	投射校准	<p>①摄影距离：90~100cm。</p> <p>②正位：中心线经肱骨内、外上髁连线中点垂</p>	12分		摄影距离	2分		
					照射野调节合理	2分		



		直射入探测器中心。 ③侧位：中心线经肱骨外上髁垂直射入探测器中心。 ④照射野调节合理，防护措施运用得当。		防护措施运用得当	3分		
				中心线	5分		
5	呼吸训练与曝光	①呼吸方式训练。 ②发令和曝光，要求发令、曝光正确。	7分	呼吸方式训练	3分		
				按要求发令	2分		
				曝光正确	2分		
6	图像处理（边操作边口述）	①图像裁剪和标识正确，窗宽、窗位符合诊断要求，密度适当，对比度鲜明，层次丰富，清晰度良好，尽量少的斑点，无明显伪影。 ②将图像传送至指定诊断工作站或 PACS 服务器。 ③图像打印：胶片选择恰当、排版美观。	15分	图像裁剪和标识正确	2分		
				窗宽、窗位符合诊断要求，密度适当，对比度鲜明，层次丰富，清晰度良好，尽量少的斑点，无明显伪影	3分		
				将图像传送至指定诊断工作站或 PACS 服务器	5分		
				胶片选择恰当	3分		
				排版美观	2分		
7	图像质量评价	图像居中，显示完全，具有良好的对比度及清晰度，符合诊断要求。	6分	图像居中，显示完全	3分		
				具有良好的对比度及清晰度，符合诊断要求	3分		
8	职业素养	着装规范整洁，服从安排。 与被检者沟通语气温柔亲切，用词慎重恰当，尊重其隐私。 考完后主动将器材归回原位，并摆放恰当。	10分	着装规范整洁，服从安排	3分		
				与被检者沟通语气温柔亲切，用词慎重恰当，尊重其隐私	4分		
				考完后主动将器材归回原位，并摆放恰当	3分		
合计（按 55%的权重计入总分）					100分		

(12) 试题 DR-18

序号	评分项目	评分要点	分值	评分细则	扣分	得分	
1	摄影位置选择	口述摄影位置（上臂正位、上臂侧位）。若全部体位选择错误此项为 0 分，考官告诉抽考学生抽考体位后考生继续考核。	8 分	全部正确	8 分		
				正确一个	4 分		
				全部错误	0 分		
2	摄影前准备	1 录入被检者信息（检查号、姓名、性别、年龄），确认 mAs、kV。 2 向被检者交代需要配合检查的注意事项（嘱咐被检者检查时不动，注意听口令）。 3 嘱咐被检者除去影响检查的衣物、饰品等，做好相应防护。	12 分	录入被检者信息（检查号、姓名、性别、年龄）	4 分		
				确认：管电流量（mAs）、管电压（kV）	2 分		
				向被检者交代需要配合检查的注意事项（嘱咐被检者检查时不动，注意听口令）	3 分		
				嘱咐被检者除去影响检查的衣物、饰品等	3 分		
3	摄影操作（两个体位任选其中一个体位进行考核）。	①正位：被检者仰卧于摄影床上，身体长轴与床面长轴呈 20~30°，被检侧上肢伸直稍外展与床面长轴平行，手掌心向上；对侧肩背部可适当用棉垫垫高，将探测器置于被检侧上臂背侧紧贴。可用沙袋固定手部远端。探测器远端包肘关节，近端超出肩部软组织上 3~5cm，上臂内、外侧与探测器边缘等距。	30 分	①上臂正位	被检者仰卧于摄影床上	6 分	
					身体长轴与床面长轴呈 20~30°，被检侧上肢伸直稍外展与床面长轴平行，手掌心向上	6 分	
					对侧肩背部可适当用棉垫垫高，将探测器置于被检侧上臂背侧紧贴	6 分	
					探测器远端包肘关节，近端超出肩部软组织上 3~5cm	6 分	
					上臂内、外侧与探测器边缘等距	6 分	

		②上臂侧位：被检者仰卧于摄影床上，身体长轴与床面长轴呈 20~30°，被检侧上肢伸直稍外展上臂长轴与床面长轴平行，肘关节屈曲 90° 并内旋，手掌放于腹前，对侧肩背部可适当用棉垫垫高，将探测器置于被检侧上臂内侧紧贴。探测器远端包肘关节，近端超出肩部软组织上 3~5cm，上臂前、后侧与探测器边缘等距。		②上臂侧位	被检者仰卧于摄影床上	5分	
					身体长轴与床面长轴呈 20~30°，被检侧上肢伸直稍外展上臂长轴与床面长轴平行	5分	
					肘关节屈曲 90° 并内旋，手掌放于腹前	5分	
					对侧肩背部可适当用棉垫垫高，将探测器置于被检侧上臂内侧紧贴	5分	
					探测器远端包肘关节，近端超出肩部软组织上 3~5cm	5分	
					上臂前、后侧与探测器边缘等距	5分	
4	投射校准	①摄影距离：90~100cm。(3分) ②正位：中心线经上臂中点垂直射入探测器中心。(3分) ③侧位：中心线经上臂中点垂直射入探测器中心。(3分) ④照射野调节合理，防护措施运用得当。	12分	摄影距离		2分	
				照射野调节合理		2分	
				防护措施运用得当		3分	
				中心线		5分	
5	呼吸训练与曝光	①呼吸方式训练。 ②发令和曝光，要求发令、曝光正确。	7分	呼吸方式训练		3分	
				按要求发令		2分	

				曝光正确	2分		
6	图像处理 (边操作边口述)	①图像裁剪和标识正确，窗宽、窗位符合诊断要求，密度适当，对比度鲜明，层次丰富，清晰度良好，尽量少的斑点，无明显伪影。 ②将图像传送至指定诊断工作站或 PACS 服务器。 ③图像打印：胶片选择恰当、排版美观。	15分	图像裁剪和标识正确	2分		
				窗宽、窗位符合诊断要求，密度适当，对比度鲜明，层次丰富，清晰度良好，尽量少的斑点，无明显伪影	3分		
				将图像传送至指定诊断工作站或 PACS 服务器	5分		
				胶片选择恰当	3分		
				排版美观	2分		
7	图像质量评价	图像居中，显示完全，具有良好的对比度及清晰度，符合诊断要求。	6分	图像居中，显示完全	3分		
				具有良好的对比度及清晰度，符合诊断要求	3分		
8	职业素养	着装规范整洁，服从安排。 与被检者沟通语气温柔亲切，用词慎重恰当，尊重其隐私。 考完后主动将器材归回原位，并摆放恰当。	10分	着装规范整洁，服从安排	3分		
				与被检者沟通语气温柔亲切，用词慎重恰当，尊重其隐私	4分		
				考完后主动将器材归回原位，并摆放恰当	3分		
合计（按 55%的权重计入总分）					100分		

### (13) 试题 DR-19

序号	评分项目	评分要点	分值	评分细则	扣分	得分
1	摄影位置选择	口述摄影位置（肩关节正位）。若全部体位选择错误此项为 0 分，考官告诉抽考学生抽考体位后考生继续考核。	8分	正确	8分	
				错误	0分	

2	摄影前准备	<p>1 录入被检者信息（检查号、姓名、性别、年龄），确认 mAs、kV。</p> <p>2 向被检者交代需要配合检查的注意事项（嘱咐被检者检查时不动，注意听口令）。</p> <p>3 嘱咐被检者除去影响检查的衣物、饰品等，做好相应防护。</p>	12分	录入被检者信息（检查号、姓名、性别、年龄）	4分		
				确认：管电流量（mAs）、管电压（kV）	2分		
				向被检者交代需要配合检查的注意事项（嘱咐被检者检查时不动，注意听口令）	3分		
				嘱咐被检者除去影响检查的衣物、饰品等	3分		
3	摄影操作（两个体位任选其中一个体位进行考核）。	<p>①肩关节正位：被检者站立于摄影架前或仰卧于摄影床上；以仰卧为例：被检者仰卧于摄影床上，身体长轴与床面长轴平行，头偏向对侧，被检侧上肢伸直稍外展，稍外旋，手掌向上；对侧肩背部可适当用棉垫垫高，将探测器置于被检侧肩部背侧紧贴。可用沙袋固定手部远端。探测器近端超出肩部软组织上 3~5cm，探测器外缘包肱骨大结节。将肩胛骨喙突置于探测器中心。</p>	30分	①肩关节正位	被检者仰卧于摄影床上，身体长轴与床面长轴平行，头偏向对侧	5分	
					被检侧上肢伸直稍外展，稍外旋，手掌向上	5分	
					对侧肩背部可适当用棉垫垫高，将探测器置于被检侧肩部背侧紧贴	5分	
					探测器近端超出肩部软组织上 3~5cm	5分	
					探测器外缘包肱骨大结节	5分	
					将肩胛骨喙突置于探测器中心	5分	
4	投射校准	<p>①摄影距离：90~100cm。</p> <p>②正位：中心线经肩胛骨喙突垂直射入探测器中心。</p> <p>③照射野调节合理，防护措施运用得当。</p>	12分	摄影距离	2分		
				照射野调节合理	2分		
				防护措施运用得当	3分		
5	呼吸训练	<p>①呼吸方式训练。</p> <p>②发令和曝光，要求发</p>	7分	呼吸方式训练	3分		

	与曝光	令、曝光正确。		按要求发令	2分		
				曝光正确	2分		
6	图像处理 (边操作边口述)	①图像裁剪和标识正确, 窗宽、窗位符合诊断要求, 密度适当, 对比度鲜明, 层次丰富, 清晰度良好, 尽量少的斑点, 无明显伪影。 ②将图像传送至指定诊断工作站或 PACS 服务器。 ③图像打印: 胶片选择恰当、排版美观。	15分	图像裁剪和标识正确	2分		
				窗宽、窗位符合诊断要求, 密度适当, 对比度鲜明, 层次丰富, 清晰度良好, 尽量少的斑点, 无明显伪影	3分		
				将图像传送至指定诊断工作站或 PACS 服务器	5分		
				胶片选择恰当	3分		
				排版美观	2分		
7	图像质量评价	图像居中, 显示完全, 具有良好的对比度及清晰度, 符合诊断要求。	6分	图像居中, 显示完全	3分		
				具有良好的对比度及清晰度, 符合诊断要求	3分		
8	职业素养	着装规范整洁, 服从安排。 与被检者沟通语气温柔亲切, 用词慎重恰当, 尊重其隐私。 考完后主动将器材归回原位, 并摆放恰当。	10分	着装规范整洁, 服从安排	3分		
				与被检者沟通语气温柔亲切, 用词慎重恰当, 尊重其隐私	4分		
				考完后主动将器材归回原位, 并摆放恰当	3分		
合计 (按 55%的权重计入总分)					100分		

#### (14) 试题 DR-20

序号	评分项目	评分要点	分值	评分细则	扣分	得分
1	摄影位置选择	口述摄影位置 (足正位、足内斜位)。若全部体位选择错误此项为 0 分, 考官告诉抽考学生抽考	8分	全部正确	8分	
				正确一个	4分	

		体位后考生继续考核。		全部错误	0分	
2	摄影前准备	<p>1 录入被检者信息（检查号、姓名、性别、年龄），确认 mAs、kV。</p> <p>2 向被检者交代需要配合检查的注意事项（嘱咐被检者检查时不动，注意听口令）。</p> <p>3 嘱咐被检者除去影响检查的衣物、饰品等，做好相应防护。</p>	12分	<p>录入被检者信息（检查号、姓名、性别、年龄）</p> <p>确认：管电流量（mAs）、管电压（kV）</p> <p>向被检者交代需要配合检查的注意事项（嘱咐被检者检查时不动，注意听口令）</p> <p>嘱咐被检者除去影响检查的衣物、饰品等</p>	<p>4分</p> <p>2分</p> <p>3分</p> <p>3分</p>	
3	摄影操作（两个体位任选其中一个体位进行考核）。	<p>①足正位：被检者坐于摄影床上，对侧下肢伸直，被检侧下肢膝关节屈曲，稍内旋，足底紧贴探测器，足的长轴与探测器长轴平行，探测器前缘包足趾，后缘包足跟，第三跖骨基底部置于探测器中心。</p> <p>②足内斜位：被检者坐于摄影床上，对侧下肢伸直，被检侧膝关节屈曲，足底踏于探测器上，膝关节内旋，使足底内缘紧贴探测器，外缘抬高，足底面与探测器呈30~45°，足背与探测器平行。足的长轴与探测器长轴平行，探测器前缘包足趾，后缘包足跟，第三跖骨基底部置于探测器中心。</p>	30分	<p>①足正位</p> <p>被检者坐于摄影床上，对侧下肢伸直</p> <p>被检侧下肢膝关节屈曲，稍内旋，足底紧贴探测器</p> <p>足的长轴与探测器长轴平行</p> <p>探测器前缘包足趾，后缘包足跟</p> <p>第三跖骨基底部置于探测器中心</p> <p>②足内斜位</p> <p>被检者坐于摄影床上，对侧下肢伸直</p> <p>被检侧膝关节屈曲，足底踏于探测器上</p> <p>膝关节内旋，使足底内缘紧贴探测器，外缘抬高，足底面与探测器呈30~45°</p> <p>足的长轴与探测器长轴平行</p> <p>探测器前缘包足趾，后缘包足跟</p> <p>第三跖骨基底部置于探测器中心</p>	<p>6分</p> <p>6分</p> <p>6分</p> <p>6分</p> <p>6分</p> <p>5分</p> <p>5分</p> <p>5分</p> <p>5分</p> <p>5分</p> <p>5分</p>	
4	投射校准	①摄影距离：90~100cm。	12分	摄影距离	2分	

		<p>②正位：中心线经第三跖骨基底部垂直射入探测器中心。</p> <p>③内斜位：中心线经第三跖骨基底部垂直射入探测器中心。</p> <p>④照射野调节合理，防护措施运用得当。</p>		照射野调节合理	2分		
				防护措施运用得当	3分		
				中心线	5分		
5	呼吸训练与曝光	<p>①呼吸方式训练。</p> <p>②发令和曝光，要求发令、曝光正确。</p>	7分	呼吸方式训练	3分		
				按要求发令	2分		
				曝光正确	2分		
6	图像处理（边操作边口述）	<p>①图像裁剪和标识正确，窗宽、窗位符合诊断要求，密度适当，对比度鲜明，层次丰富，清晰度良好，尽量少的斑点，无明显伪影。</p> <p>②将图像传送至指定诊断工作站或 PACS 服务器。</p> <p>③图像打印：胶片选择恰当、排版美观。</p>	15分	图像裁剪和标识正确	2分		
				窗宽、窗位符合诊断要求，密度适当，对比度鲜明，层次丰富，清晰度良好，尽量少的斑点，无明显伪影	3分		
				将图像传送至指定诊断工作站或 PACS 服务器	5分		
				胶片选择恰当	3分		
				排版美观	2分		
7	图像质量评价	<p>图像居中，显示完全，具有良好的对比度及清晰度，符合诊断要求。</p>	6分	图像居中，显示完全	3分		
				具有良好的对比度及清晰度，符合诊断要求	3分		
8	职业素养	<p>着装规范整洁，服从安排。</p> <p>与被检者沟通语气温柔亲切，用词慎重恰当，尊重其隐私。</p> <p>考完后主动将器材归回原位，并摆放恰当。</p>	10分	着装规范整洁，服从安排	3分		
				与被检者沟通语气温柔亲切，用词慎重恰当，尊重其隐私	4分		
				考完后主动将器材归回原位，并摆放恰当	3分		
合计（按 55%的权重计入总分）					100分		



(15) 试题 DR-21

序号	评分项目	评分要点	分值	评分细则		扣分	得分	
1	摄影位置选择	口述摄影位置（踝关节正位， 踝关节侧位）。若全部体位选择错误此项为 0 分， 考官告诉抽考学生抽考体位后考生继续考核。	8分	全部正确	8分			
				正确一个	4分			
				全部错误	0分			
2	摄影前准备	1 录入被检者信息（检查号、姓名、性别、年龄），确认 mAs、kV。 2 向被检者交代需要配合检查的注意事项（嘱咐被检者检查时不动，注意听口令）。 3 嘱咐被检者除去影响检查的衣物、饰品等，做好相应防护。	12分	录入被检者信息（检查号、姓名、性别、年龄）	4分			
				确认： 管电流量（mAs）、管电压（kV）	2分			
				向被检者交代需要配合检查的注意事项（嘱咐被检者检查时不动， 注意听口令）	3分			
				嘱咐被检者除去影响检查的衣物、饰品等	3分			
3	摄影操作（两个体位任选其中一个体位进行考核）。	①被检者坐于摄影床上，对侧下肢弯曲或伸直，被检侧下肢伸直，足尖向上， 稍内旋 10~15°， 内踝、外踝连线中点上 1cm 置于探测器中心， 小腿长轴与探测器长轴平行。内踝、外踝与探测器侧缘等距。	30分	①踝关节正位	被检者坐于摄影床上，对侧下肢弯曲或伸直	6分		
					被检侧下肢伸直，足尖向上， 稍内旋 10~15°	6分		
					内踝、外踝连线中点上 1cm 置于探测器中心	6分		
					小腿长轴与探测器长轴平行	6分		

					内踝、外踝与探测器侧缘等距	6分		
		②踝关节侧位：被检者侧卧于摄影床上，对侧膝关节屈曲踏于被检侧下肢后方，被检侧下肢膝关节自然弯曲，外踝贴紧探测器，膝关节用棉垫垫高，外踝上1cm置于探测器中心，小腿长轴与探测器长轴平行。踝关节前、后缘与探测器侧缘等距。	②踝关节侧位		被检者侧卧于摄影床上，对侧膝关节屈曲踏于被检侧下肢后方	6分		
					被检侧下肢膝关节自然弯曲，外踝贴紧探测器	6分		
					外踝上1cm置于探测器中心	6分		
					小腿长轴与探测器长轴平行	6分		
					踝关节前、后缘与探测器侧缘等距	6分		
4	投射校准	①摄影距离：90~100cm。 ②正位：中心线经内、外踝连线中点上1cm垂直射入探测器中心。 ③侧位：中心线经内踝上1cm垂直射入探测器中心。 ④照射野调节合理，防护措施运用得当。	12分		摄影距离	2分		
					照射野调节合理	2分		
					防护措施运用得当	3分		
					中心线	5分		
5	呼吸训练与曝光	①呼吸方式训练。 ②发令和曝光，要求发令、曝光正确。	7分		呼吸方式训练	3分		
					按要求发令	2分		
					曝光正确	2分		
6	图像处理	①图像裁剪和标识正确，窗宽、窗位符合诊	15分		图像裁剪和标识正确	2分		

	(边操作边口述)	断要求, 密度适当, 对比度鲜明, 层次丰富, 清晰度良好, 尽量少的斑点, 无明显伪影。 ②将图像传送至指定诊断工作站或 PACS 服务器。 ③图像打印: 胶片选择恰当、排版美观。		窗宽、窗位符合诊断要求, 密度适当, 对比度鲜明, 层次丰富, 清晰度良好, 尽量少的斑点, 无明显伪影	3分		
				将图像传送至指定诊断工作站或 PACS 服务器	5分		
				胶片选择恰当	3分		
				排版美观	2分		
7	图像质量评价	图像居中, 显示完全, 具有良好的对比度及清晰度, 符合诊断要求。	6分	图像居中, 显示完全	3分		
				具有良好的对比度及清晰度, 符合诊断要求	3分		
8	职业素养	着装规范整洁, 服从安排。 与被检者沟通语气温柔亲切, 用词慎重恰当, 尊重其隐私。 考完后主动将器材归回原位, 并摆放恰当。	10分	着装规范整洁, 服从安排	3分		
				与被检者沟通语气温柔亲切, 用词慎重恰当, 尊重其隐私	4分		
				考完后主动将器材归回原位, 并摆放恰当	3分		
合计 (按 55%的权重计入总分)					100分		

### (16) 试题 DR-22

序号	评分项目	评分要点	分值	评分细则	扣分	得分
1	摄影位置选择	口述摄影位置 (小腿正位、小腿侧位)。若全部体位选择错误此项为 0 分, 考官告诉抽考学生抽考体位后考生继续考核。	8分	全部正确	8分	
				正确一个	4分	
				全部错误	0分	
2	摄影前准备	1 录入被检者信息 (检查号、姓名、性别、年龄), 确认 mAs、kV。 2 向被检者交代需要配合检查的注意事项 (嘱	12分	录入被检者信息 (检查号、姓名、性别、年龄)	4分	
				确认: 管电流量 (mAs)、管电压 (kV)	2分	

		<p>咐被检者检查时不动，注意听口令)。</p> <p>3 嘱咐被检者除去影响检查的衣物、饰品等，做好相应防护。</p>		<p>向被检者交代需要配合检查的注意事项(嘱咐被检者检查时不动，注意听口令)</p>	3分		
				<p>嘱咐被检者除去影响检查的衣物、饰品等</p>	3分		
3	<p>摄影操作(两个体位任选其中一个体位进行考核)。</p>	<p>①小腿正位：被检者坐于或仰卧于摄影床上，对侧下肢伸直，被检侧下肢伸直，足尖向上，稍内旋10~15°，小腿背侧紧贴探测器，小腿长轴与探测器长轴平行。探测器远端包踝关节，近端包膝关节(如无法包下两端关节，则至少要包一个靠近受伤部位的关节)，小腿内、外侧缘与探测器边缘等距。</p> <p>②小腿侧位：被检者侧卧于摄影床上，对侧膝关节屈曲踏于被检侧下肢后方，被检侧下肢膝关节自然弯曲，小腿外侧贴紧探测器，小腿长轴与探测器长轴平行。探测器远端包踝关节，近端包膝关节(如无法包下两端关节，则至少要包一个靠近受伤部位的关节)，小腿前、后缘与探测器边缘等距。</p>	30分	<p>①小腿正位</p>	<p>被检者坐于或仰卧于摄影床上，对侧下肢伸直</p>	6分	
					<p>被检侧下肢伸直，足尖向上，稍内旋10~15°</p>	6分	
					<p>小腿背侧紧贴探测器，小腿长轴与探测器长轴平行</p>	6分	
					<p>探测器远端包踝关节，近端包膝关节</p>	6分	
					<p>小腿内、外侧缘与探测器边缘等距</p>	6分	
				<p>②小腿侧位</p>	<p>被检者侧卧于摄影床上，对侧膝关节屈曲踏于被检侧下肢后方</p>	6分	
					<p>被检侧下肢膝关节自然弯曲，小腿外侧贴紧探测器</p>	6分	
					<p>小腿长轴与探测器长轴平行</p>	6分	
					<p>探测器远端包踝关节，近端包膝关节</p>	6分	
					<p>小腿前、后缘与探测器边缘等距</p>	6分	

4	投射校准	①摄影距离：90~100cm。 ②正位：中心线经胫腓骨中点垂直射入探测器中心。 ③侧位：中心线经胫腓骨中点垂直射入探测器中心。 ④照射野调节合理，防护措施运用得当。	12分	摄影距离	2分	
				照射野调节合理	2分	
				防护措施运用得当	3分	
				中心线	5分	
5	呼吸训练与曝光	①呼吸方式训练。 ②发令和曝光，要求发令、曝光正确。	7分	呼吸方式训练	3分	
				按要求发令	2分	
				曝光正确	2分	
6	图像处理（边操作边口述）	①图像裁剪和标识正确，窗宽、窗位符合诊断要求，密度适当，对比度鲜明，层次丰富，清晰度良好，尽量少的斑点，无明显伪影。 ②将图像传送至指定诊断工作站或 PACS 服务器。 ③图像打印：胶片选择恰当、排版美观。	15分	图像裁剪和标识正确	2分	
				窗宽、窗位符合诊断要求，密度适当，对比度鲜明，层次丰富，清晰度良好，尽量少的斑点，无明显伪影	3分	
				将图像传送至指定诊断工作站或 PACS 服务器	5分	
				胶片选择恰当	3分	
				排版美观	2分	
7	图像质量评价	图像居中，显示完全，具有良好的对比度及清晰度，符合诊断要求。	6分	图像居中，显示完全	3分	
				具有良好的对比度及清晰度，符合诊断要求	3分	
8	职业素养	着装规范整洁，服从安排。 与被检者沟通语气温柔亲切，用词慎重恰当，尊重其隐私。 考完后主动将器材归回原位，并摆放恰当。	10分	着装规范整洁，服从安排	3分	
				与被检者沟通语气温柔亲切，用词慎重恰当，尊重其隐私	4分	
				考完后主动将器材归回原位，并摆放恰当	3分	
合计（按 55%的权重计入总分）					100分	

(17) 试题 DR-23

序号	评分项目	评分要点	分值	评分细则	扣分	得分
1	摄影位置选择	口述摄影位置（膝关节正位、膝关节侧位）。若全部体位选择错误此项为0分，考官告诉抽考学生抽考体位后考生继续考核。	8分	全部正确	8分	
				正确一个	4分	
				全部错误	0分	
2	摄影前准备	1 录入被检者信息（检查号、姓名、性别、年龄），确认 mAs、kV。 2 向被检者交代需要配合检查的注意事项（嘱咐被检者检查时不动，注意听口令）。 3 嘱咐被检者除去影响检查的衣物、饰品等，做好相应防护。	12分	录入被检者信息（检查号、姓名、性别、年龄）	4分	
				确认：管电流量（mAs）、管电压（kV）	2分	
				向被检者交代需要配合检查的注意事项（嘱咐被检者检查时不动，注意听口令）	3分	
				嘱咐被检者除去影响检查的衣物、饰品等	3分	
3	摄影操作（两个体位任选其中一个体位进行考核）。	①膝关节正位：被检者坐于或仰卧于摄影床上，对侧下肢伸直，被检侧下肢伸直，足尖向上，稍内旋 10~15°，膝关节背侧紧贴探测器，小腿长轴与探测器长轴平行。将腘窝中点置于探测器中心，探测器远端包胫骨粗隆，近端包髌骨上缘上 3cm，股骨内、外侧髁与探测器边缘等距。	30分	①膝关节正位		
				被检者坐于或仰卧于摄影床上，对侧下肢伸直	5分	
				被检侧下肢伸直，足尖向上，稍内旋 10~15°	5分	
				膝关节背侧紧贴探测器，小腿长轴与探测器长轴平行	5分	
				将腘窝中点置于探测器中心	5分	
探测器远端包胫骨粗隆，近端包髌骨上缘上 3cm	5分					

					股骨内、外侧髌与探测器边缘等距	5分		
		②膝关节侧位：被检者侧卧于摄影床上，对侧膝关节屈曲踏于被检侧下肢后方，被检侧下肢膝关节自然弯曲 135°，膝关节外侧贴紧探测器，髌骨与探测器垂直，膝关节长轴与探测器长轴平行。将股骨外侧髌下 1cm 置于探测器中心，探测器远端包胫骨粗隆，近端包髌骨上缘上 3cm，探测器前缘超髌骨前缘至少 1cm。	②膝关节侧位		被检者侧卧于摄影床上，对侧膝关节屈曲踏于被检侧下肢后方	5分		
					被检侧下肢膝关节自然弯曲 135°，膝关节外侧贴紧探测器	5分		
					膝关节长轴与探测器长轴平行	5分		
					股骨外侧髌下 1cm 置于探测器中心	5分		
					探测器远端包胫骨粗隆，近端包髌骨上缘上 3cm	5分		
					探测器前缘超髌骨前缘至少 1cm	5分		
4	投射校准	①摄影距离：90~100cm。 ②正位：中心线经髌骨下缘中点垂直射入探测器中心。 ③侧位：中心线经髌骨下缘与腘窝连线中点垂直射入探测器中心。 ④照射野调节合理，防护措施运用得当。	12分		摄影距离	2分		
					照射野调节合理	2分		
					防护措施运用得当	3分		
					中心线	5分		
5	呼吸训练与曝光	①呼吸方式训练。 ②发令和曝光，要求发令、曝光正确。	7分		呼吸方式训练	3分		
					按要求发令	2分		
					曝光正确	2分		
6	图像处理	①图像裁剪和标识正确，窗宽、窗位符合诊	15分		图像裁剪和标识正确	2分		

	(边操作边口述)	断要求, 密度适当, 对比度鲜明, 层次丰富, 清晰度良好, 尽量少的斑点, 无明显伪影。 ②将图像传送至指定诊断工作站或 PACS 服务器。 ③图像打印: 胶片选择恰当、排版美观。		窗宽、窗位符合诊断要求, 密度适当, 对比度鲜明, 层次丰富, 清晰度良好, 尽量少的斑点, 无明显伪影	3分		
				将图像传送至指定诊断工作站或 PACS 服务器	5分		
				胶片选择恰当	3分		
				排版美观	2分		
7	图像质量评价	图像居中, 显示完全, 具有良好的对比度及清晰度, 符合诊断要求。	6分	图像居中, 显示完全	3分		
				具有良好的对比度及清晰度, 符合诊断要求	3分		
8	职业素养	着装规范整洁, 服从安排。 与被检者沟通语气温柔亲切, 用词慎重恰当, 尊重其隐私。 考完后主动将器材归回原位, 并摆放恰当。	10分	着装规范整洁, 服从安排	3分		
				与被检者沟通语气温柔亲切, 用词慎重恰当, 尊重其隐私	4分		
				考完后主动将器材归回原位, 并摆放恰当	3分		
合计 (按 55%的权重计入总分)					100分		

### (18) 试题 DR-24

序号	评分项目	评分要点	分值	评分细则	扣分	得分
1	摄影位置选择	口述摄影位置 (股骨正位、股骨侧位)。若全部体位选择错误此项为 0 分, 考官告诉抽考学生抽考体位后考生继续考核。	8分	全部正确	8分	
				正确一个	4分	
				全部错误	0分	
2	摄影前准备	1 录入被检者信息 (检查号、姓名、性别、年龄), 确认 mAs、kV。 2 向被检者交代需要配合检查的注意事项 (嘱	12分	录入被检者信息 (检查号、姓名、性别、年龄)	4分	
				确认: 管电流量 (mAs)、管电压 (kV)	2分	



		<p>咐被检者检查时不动，注意听口令）。</p> <p>3 嘱咐被检者除去影响检查的衣物、饰品等，做好相应防护。</p>		<p>向被检者交代需要配合检查的注意事项（嘱咐被检者检查时不动，注意听口令）</p>	3分					
				嘱咐被检者除去影响检查的衣物、饰品等	3分					
3	<p>摄影操作（两个体位任选其中一个体位进行考核）。</p>	<p>①股骨正位：被检者仰卧于摄影床上，双下肢伸直，足尖向上，稍内旋10~15°，被检侧大腿背侧紧贴探测器，大腿长轴与探测器长轴平行。探测器远端包膝关节，近端包髌关节（如无法包下两端关节，则至少要包一个靠近受伤部位的关节），大腿内、外侧与探测器边缘等距。</p> <p>②股骨侧位：被检者侧卧于摄影床上，被检侧靠近床面，对侧髌部和膝部弯曲，置于被检侧下肢的前方并垫高、支撑；被检侧的髌部伸直，膝部稍弯曲约呈135°，大腿长轴与探测器长轴平行。髌骨呈内、外垂直位。探测器远端包膝关节，近端包髌关节（如无法包下两端关节，则至少要包一个靠近受伤部位的关节），大腿前、后缘与探测器边缘等距。</p>	30分	<p>①股骨正位</p> <p>被检者仰卧于摄影床上，双下肢伸直</p> <p>足尖向上，稍内旋10~15°</p> <p>股骨中点置于探测器中点</p> <p>被检侧大腿背侧紧贴探测器，大腿长轴与探测器长轴平行</p> <p>探测器远端包膝关节，近端包髌关节</p> <p>大腿内、外侧与探测器边缘等距</p>	5分	5分	5分	5分	5分	5分
				<p>②股骨侧位</p> <p>被检者侧卧于摄影床上，被检侧靠近床面，对侧髌部和膝部弯曲，置于被检侧下肢的前方并垫高、支撑</p> <p>被检侧的髌部伸直，膝部稍弯曲约呈135°，大腿长轴与探测器长轴平行</p> <p>大腿长轴与探测器长轴平行</p> <p>髌骨呈内、外垂直位</p> <p>探测器远端包膝关节，近端包髌关节</p> <p>大腿前、后缘与探测器边缘等距</p>	5分	5分	5分	5分	5分	5分
4	<p>投射校准</p>	<p>①摄影距离：90~100cm。</p> <p>②后前位：中心线经大腿被检部位中点垂直射入探测器中心。</p>	12分	<p>摄影距离</p> <p>照射野调节合理</p> <p>防护措施运用得当</p>	2分	2分	3分			

		③侧位：中心线经大腿被检部位中点垂直射入探测器中心。 ④照射野调节合理，防护措施运用得当。		中心线	5分		
5	呼吸训练与曝光	①呼吸方式训练。 ②发令和曝光，要求发令、曝光正确。	7分	呼吸方式训练	3分		
				按要求发令	2分		
				曝光正确	2分		
6	图像处理（边操作边口述）	①图像裁剪和标识正确，窗宽、窗位符合诊断要求，密度适当，对比度鲜明，层次丰富，清晰度良好，尽量少的斑点，无明显伪影。 ②将图像传送至指定诊断工作站或 PACS 服务器。 ③图像打印：胶片选择恰当、排版美观。	15分	图像裁剪和标识正确	2分		
				窗宽、窗位符合诊断要求，密度适当，对比度鲜明，层次丰富，清晰度良好，尽量少的斑点，无明显伪影	3分		
				将图像传送至指定诊断工作站或 PACS 服务器	5分		
				胶片选择恰当	3分		
				排版美观	2分		
7	图像质量评价	图像居中，显示完全，具有良好的对比度及清晰度，符合诊断要求。	6分	图像居中，显示完全	3分		
				具有良好的对比度及清晰度，符合诊断要求	3分		
8	职业素养	着装规范整洁，服从安排。 与被检者沟通语气温柔亲切，用词慎重恰当，尊重其隐私。 考完后主动将器材归回原位，并摆放恰当。	10分	着装规范整洁，服从安排	3分		
				与被检者沟通语气温柔亲切，用词慎重恰当，尊重其隐私	4分		
				考完后主动将器材归回原位，并摆放恰当	3分		
合计（按 55%的权重计入总分）					100分		

(19) 试题 DR-25

序号	评分项目	评分要点	分值	评分细则		扣分	得分
1	摄影位置选择	口述摄影位置（髋关节正位）。若全部体位选择错误此项为 0 分，考官告诉抽考学生抽考体位后考生继续考核。	8 分	正确	8 分		
				错误	0 分		
2	摄影前准备	1 录入被检者信息（检查号、姓名、性别、年龄），确认 mAs、kV。 2 向被检者交代需要配合检查的注意事项（嘱咐被检者检查时不动，注意听口令）。 3 嘱咐被检者除去影响检查的衣物、饰品等，做好相应防护。	12 分	录入被检者信息（检查号、姓名、性别、年龄）	4 分		
				确认：管电流量（mAs）、管电压（kV）	2 分		
				向被检者交代需要配合检查的注意事项（嘱咐被检者检查时不动，注意听口令）	3 分		
				嘱咐被检者除去影响检查的衣物、饰品等	3 分		
3	摄影操作（两个体位任选其中一个体位进行考核）。	①髋关节正位：被检者仰卧于摄影床上，双下肢伸直，足尖向上，稍内旋 10~15°，被检侧大腿背侧紧贴探测器，大腿长轴与探测器长轴平行。探测器下缘包股骨近端，上缘包髌前上棘，被检侧髌前上棘与耻骨联合上缘连线中点向外下作垂线 5cm 处为髋关节正位摄影的定位点，将被检侧的髋关节定位点置与探测器中心。	38 分	①髋关节正位	被检者仰卧于摄影床上，双下肢伸直	6 分	
					足尖向上，稍内旋 10~15°	6 分	
					被检侧大腿背侧紧贴探测器，大腿长轴与探测器长轴平行	6 分	
					探测器下缘包股骨近端，上缘包髌前上棘	6 分	
					被检侧髌前上棘与耻骨联合上缘连线中点向外下作垂线 5cm 处为髋关节正位摄影的定位点，将被检侧的髋关节定位点置与探测器	6 分	

				中心			
4	投射校准	①摄影距离：90~100cm。 ②前后位：中心线经髋关节定位点垂直射入探测器中心。 ③照射野调节合理，防护措施运用得当。	12分	摄影距离	2分		
				照射野调节合理	2分		
				防护措施运用得当	3分		
				中心线	5分		
5	呼吸训练与曝光	①呼吸方式训练。 ②发令和曝光，要求发令、曝光正确。	7分	呼吸方式训练	3分		
				按要求发令	2分		
				曝光正确	2分		
6	图像处理（边操作边口述）	①图像裁剪和标识正确，窗宽、窗位符合诊断要求，密度适当，对比度鲜明，层次丰富，清晰度良好，尽量少的斑点，无明显伪影。 ②将图像传送至指定诊断工作站或 PACS 服务器。 ③图像打印：胶片选择恰当、排版美观。	15分	图像裁剪和标识正确	2分		
				窗宽、窗位符合诊断要求，密度适当，对比度鲜明，层次丰富，清晰度良好，尽量少的斑点，无明显伪影	3分		
				将图像传送至指定诊断工作站或 PACS 服务器	5分		
				胶片选择恰当	3分		
				排版美观	2分		
7	图像质量评价	图像居中，显示完全，具有良好的对比度及清晰度，符合诊断要求。	6分	图像居中，显示完全	3分		
				具有良好的对比度及清晰度，符合诊断要求	3分		
8	职业素养	着装规范整洁，服从安排。 与被检者沟通语气温柔亲切，用词慎重恰当，尊重其隐私。	10分	着装规范整洁，服从安排	3分		
				与被检者沟通语气温柔亲切，用词慎重恰当，尊重其隐私	4分		

		考完后主动将器材归回原位， 并摆放恰当。		考完后主动将器材归回原位， 并摆放恰当	3分		
合计（按 55%的权重计入总分）					100分		

(20) 试题 DR-26

序号	评分项目	评分要点	分值	评分细则	扣分	得分
1	摄影位置选择	口述摄影位置（颈椎张口位、颈椎侧位）。若全部体位选择错误此项为0分，考官告诉抽考学生抽考体位后考生继续考核。	8分	全部正确	8分	
				正确一个	4分	
				全部错误	0分	
2	摄影前准备	<p>1 录入被检者信息（检查号、姓名、性别、年龄），确认 mAs、kV。</p> <p>2 向被检者交代需要配合检查的注意事项（嘱咐被检者检查时不动，注意听口令）。</p> <p>3 嘱咐被检者除去影响检查的衣物、饰品等，做好相应防护。</p>	12分	录入被检者信息（检查号、姓名、性别、年龄）	4分	
				确认：管电流（mAs）、管电压（kV）	2分	
				向被检者交代需要配合检查的注意事项（嘱咐被检者检查时不动，注意听口令）	3分	
				嘱咐被检者除去影响检查的衣物、饰品等	3分	
3	摄影操作（两个体位任选其中一个体位进行考核）。	<p>①张口位：被检者仰卧或站立。以仰卧为例：被检者仰卧于摄影床上，双侧上肢置于身体两侧，头颈部正中矢状面垂直并重合探测器中线，头稍后仰，使听鼻线垂直摄影床。上、下颌切牙连线中点对探测器中点。曝光时嘱患者口尽量张大并发“啊…”声。</p> <p>②颈椎侧位</p>	30分	被检者仰卧于摄影床上，双侧上肢置于身体两侧	6分	
				头颈部正中矢状面垂直并重合探测器中线	6分	
				头稍后仰，使听鼻线垂直摄影床	6分	
				上、下颌切牙连线中点对探测器中点	6分	
				曝光时嘱患者口尽量张大并发“啊…”声。	6分	
				被检者侧立于摄影架前，双足分开与肩同宽（约 30 cm）	5分	

		②颈椎侧位：被检者侧立于摄影架前，双足分开与肩同宽（约 30 cm），被检侧颈部贴近探测器，双上肢下垂置于身旁，肩部放松，身体长轴与探测器长轴平行，身体冠状面垂直探测器，探测器上缘超出外耳孔上 3 cm，探测器下缘包颈静脉切迹，头部上仰，听鼻线平行地面。颈部前后缘与探测器边缘等距。		被检侧颈部贴近探测器，双上肢下垂置于身旁	5分		
				肩部放松，身体长轴与探测器长轴平行	5分		
				身体冠状面垂直探测器	5分		
				探测器上缘超出外耳孔上 3 cm，探测器下缘包颈静脉切迹	5分		
				颈部前后缘与探测器边缘等距	5分		
4	投射校准	①摄影距离：张口位 90~100cm，侧位 150cm。 ②张口位：中心线经门齿咬合面的中点垂直射入。 ③侧位：中心线水平投射，经甲状软骨高度，颈部前后缘连线的中点垂直射入探测器中心。 ④照射野调节合理，防护措施运用得当。	12分	摄影距离	2分		
				照射野调节合理	2分		
				防护措施运用得当	3分		
				中心线	5分		
5	呼吸训练与曝光	①呼吸方式训练。 ②发令和曝光，要求发令、曝光正确。	7分	呼吸方式训练	3分		
				按要求发令	2分		
				曝光正确	2分		
6	图像处理（边操作边口述）	①图像裁剪和标识正确，窗宽、窗位符合诊断要求，密度适当，对比度鲜明，层次丰富，清晰度良好，尽量少的斑点，无明显伪影。 ②将图像传送至指定诊断工作站或 PACS 服务器。 ③图像打印：胶片选择恰当、排版美观。	15分	图像裁剪和标识正确	2分		
				窗宽、窗位符合诊断要求，密度适当，对比度鲜明，层次丰富，清晰度良好，尽量少的斑点，无明显伪影	3分		
				将图像传送至指定诊断工作站或 PACS 服务器	5分		
				胶片选择恰当	3分		

				排版美观	2分		
7	图像质量评价	图像居中，显示完全，具有良好的对比度及清晰度，符合诊断要求。	6分	图像居中，显示完全	3分		
				具有良好的对比度及清晰度，符合诊断要求	3分		
8	职业素养	<p>着装规范整洁，服从安排。</p> <p>与被检者沟通语气温柔亲切，用词慎重恰当，尊重其隐私。</p> <p>考完后主动将器材归回原位，并摆放恰当。</p>	10分	着装规范整洁，服从安排	3分		
				与被检者沟通语气温柔亲切，用词慎重恰当，尊重其隐私	4分		
				考完后主动将器材归回原位，并摆放恰当	3分		
合计（按 55%的权重计入总分）					100分		

### (21) 试题 DR-27

序号	评分项目	评分要点	分值	评分细则		扣分	得分
1	摄影位置选择	口述摄影位置（第 3-7 颈椎正位、颈椎侧位）。若全部体位选择错误此项为 0 分，考官告诉抽考学生抽考体位后考生继续考核。	8分	全部正确	8分		
				正确一个	4分		
				全部错误	0分		
2	摄影前准备	<p>1 录入被检者信息（检查号、姓名、性别、年龄），确认 mAs、kV。</p> <p>2 向被检者交代需要配合检查的注意事项（嘱咐被检者检查时不动，注意听口令）。</p> <p>3 嘱咐被检者除去影响检查的衣物、饰品等，做好相应防护。</p>	12分	录入被检者信息（检查号、姓名、性别、年龄）	4分		
				确认：管电流量（mAs）、管电压（kV）	2分		
				向被检者交代需要配合检查的注意事项（嘱咐被检者检查时不动，注意听口令）	3分		
				嘱咐被检者除去影响检查的衣物、饰品等	3分		
3	摄影操作（两个个体	①第 3-7 颈椎正位：被检者面向球管站立于摄影架前，双足分开与肩同宽（约 30 cm），双上	30分	①第 3-7 颈椎	被检者面向球管站立于摄影架前	5分	
					双足分开与肩同宽（约 30 cm）	5分	

	位任选其中一个个体位进行考核)。	肢自然下垂置于身旁，身体长轴与探测器长轴平行，头稍后仰，使听鼻线垂直探测器，身体矢状面垂直探测器，探测器上缘超出外耳孔上 3 cm，探测器下缘包颈静脉切迹，颈部左右缘与探测器边缘等距。  ②颈椎侧位：被检者侧立于摄影架前，双足分开与肩同宽（约 30 cm），被检侧颈部贴近探测器，双上肢下垂置于身旁，肩部放松，身体长轴与探测器长轴平行，身体冠状面垂直探测器，探测器上缘超出外耳孔上 3 cm，探测器下缘包颈静脉切迹，头部上仰，听鼻线平行地面。颈部前后缘与探测器边缘等距。	正位	双上肢自然下垂置于身旁，身体长轴与探测器长轴平行	5分	
				头稍后仰，使听鼻线垂直探测器，身体矢状面垂直探测器	5分	
				探测器上缘超出外耳孔上 3 cm，探测器下缘包颈静脉切迹	5分	
				颈部左右缘与探测器边缘等距	5分	
			②颈椎侧位	被检者侧立于摄影架前，双足分开与肩同宽（约 30 cm）	5分	
				被检侧颈部贴近探测器，双上肢下垂置于身旁	5分	
				肩部放松，身体长轴与探测器长轴平行	5分	
				身体冠状面垂直探测器	5分	
				探测器上缘超出外耳孔上 3 cm，探测器下缘包颈静脉切迹	5分	
				颈部前后缘与探测器边缘等距	5分	
4	投射校准	①摄影距离：正位 90~100cm，侧位 150cm。 ②正位：向头倾斜 10°角，通过甲状软骨射入。 ③侧位：中心线经甲状软骨平面前后缘连线的中点垂直射入。 ④照射野调节合理，防护措施运用得当。	12分	摄影距离	2分	
				照射野调节合理	2分	
				防护措施运用得当	3分	
				中心线	5分	
5	呼吸训练与曝光	①呼吸方式训练。 ②发令和曝光，要求发令、曝光正确。	7分	呼吸方式训练	3分	
				按要求发令	2分	



				曝光正确	2分		
6	图像处理 (边操作边口述)	①图像裁剪和标识正确，窗宽、窗位符合诊断要求，密度适当，对比度鲜明，层次丰富，清晰度良好，尽量少的斑点，无明显伪影。 ②将图像传送至指定诊断工作站或 PACS 服务器。 ③图像打印：胶片选择恰当、排版美观。	15分	图像裁剪和标识正确	2分		
				窗宽、窗位符合诊断要求，密度适当，对比度鲜明，层次丰富，清晰度良好，尽量少的斑点，无明显伪影	3分		
				将图像传送至指定诊断工作站或 PACS 服务器	5分		
				胶片选择恰当	3分		
				排版美观	2分		
7	图像质量评价	图像居中，显示完全，具有良好的对比度及清晰度，符合诊断要求。	6分	图像居中，显示完全	3分		
				具有良好的对比度及清晰度，符合诊断要求	3分		
8	职业素养	着装规范整洁，服从安排。 与被检者沟通语气温柔亲切，用词慎重恰当，尊重其隐私。 考完后主动将器材归回原位，并摆放恰当。	10分	着装规范整洁，服从安排	3分		
				与被检者沟通语气温柔亲切，用词慎重恰当，尊重其隐私	4分		
				考完后主动将器材归回原位，并摆放恰当	3分		
合计（按 55%的权重计入总分）					100分		

## (22) 试题 DR-28

序号	评分项目	评分要点	分值	评分细则	扣分	得分
1	摄影位置选择	口述摄影位置（胸椎正位、胸椎侧位）。若全部体位选择错误此项为 0 分，考官告诉抽考学生抽考体位后考生继续考核。	8分	全部正确	8分	
				正确一个	4分	
				全部错误	0分	

2	摄影前准备	<p>1 录入被检者信息（检查号、姓名、性别、年龄），确认 mAs、kV。</p> <p>2 向被检者交代需要配合检查的注意事项（嘱咐被检者检查时不动，注意听口令）。</p> <p>3 嘱咐被检者除去影响检查的衣物、饰品等，做好相应防护。</p>	12分	录入被检者信息（检查号、姓名、性别、年龄）	4分	
				确认：管电流量（mAs）、管电压（kV）	2分	
				向被检者交代需要配合检查的注意事项（嘱咐被检者检查时不动，注意听口令）	3分	
				嘱咐被检者除去影响检查的衣物、饰品等	3分	
3	摄影操作（两个体位任选其中一个体位进行考核）。	<p>①胸椎正位：胸椎中、下部胸椎与较厚的组织重叠，应近阴极端。被检者仰卧于摄影床上，身体长轴与床面长轴平行，正中矢状面垂直床面。双上肢上举抱头，双下肢伸直，探测器上缘包括第7颈椎以上，下缘包括第1腰椎以下。</p> <p>②胸椎侧位：被检者侧卧于摄影床上，双上肢上举屈肘抱头，双下肢屈髋屈膝。身体长轴与床面长轴平行，身体冠状面垂直床面。腰细臀宽者在腰下垫棉垫，探测器上缘包括第七颈椎，下缘包括第一腰椎。</p>	30分	胸椎中、下部胸椎与较厚的组织重叠，应近阴极端	6分	
				被检者仰卧于摄影床上	6分	
				①胸椎正位 身体长轴与床面长轴平行，正中矢状面垂直床面	6分	
				双上肢上举抱头，双下肢伸直	6分	
				探测器上缘包括第7颈椎以上，下缘包括第1腰椎以下	6分	
				被检者侧卧于摄影床上	6分	
				双上肢上举屈肘抱头	6分	
				②胸椎侧位 双下肢屈髋屈膝	6分	
				身体长轴与床面长轴平行，身体冠状面垂直床面	6分	
				探测器上缘包括第七颈椎，下缘包括第一腰椎	6分	
4	投射校准	<p>①摄影距离：90~100cm。</p> <p>②正位：中心线经胸骨颈静脉切迹至剑突连线的中点垂直射入探测器中心。</p>	12分	摄影距离	2分	
				照射野调节合理	2分	
				防护措施运用得当	3分	

		③侧位：中心线经第七胸椎棘突前 4cm 处垂直射入探测器中心。 ④照射野调节合理，防护措施运用得当。		中心线	5分		
5	呼吸训练与曝光	①呼吸方式训练。 ②发令和曝光，要求发令、曝光正确。	7分	呼吸方式训练	3分		
				按要求发令	2分		
				曝光正确	2分		
6	图像处理（边操作边口述）	①图像裁剪和标识正确，窗宽、窗位符合诊断要求，密度适当，对比度鲜明，层次丰富，清晰度良好，尽量少的斑点，无明显伪影。 ②将图像传送至指定诊断工作站或 PACS 服务器。 ③图像打印：胶片选择恰当、排版美观。	15分	图像裁剪和标识正确	2分		
				窗宽、窗位符合诊断要求，密度适当，对比度鲜明，层次丰富，清晰度良好，尽量少的斑点，无明显伪影	3分		
				将图像传送至指定诊断工作站或 PACS 服务器	5分		
				胶片选择恰当	3分		
				排版美观	2分		
7	图像质量评价	图像居中，显示完全，具有良好的对比度及清晰度，符合诊断要求。	6分	图像居中，显示完全	3分		
				具有良好的对比度及清晰度，符合诊断要求	3分		
8	职业素养	着装规范整洁，服从安排。 与被检者沟通语气温柔亲切，用词慎重恰当，尊重其隐私。 考完后主动将器材归回原位，并摆放恰当。	10分	着装规范整洁，服从安排	3分		
				与被检者沟通语气温柔亲切，用词慎重恰当，尊重其隐私	4分		
				考完后主动将器材归回原位，并摆放恰当	3分		
合计（按 55%的权重计入总分）					100分		

(23) 试题 DR-29

序号	评分项目	评分要点	分值	评分细则	扣分	得分	
1	摄影位置选择	口述摄影位置（腰椎正位、腰椎侧位）。若全部体位选择错误此项为 0 分，考官告诉抽考学生抽考体位后考生继续考核。	8 分	全部正确	8 分		
				正确一个	4 分		
				全部错误	0 分		
2	摄影前准备	1 录入被检者信息（检查号、姓名、性别、年龄），确认 mAs、kV。 2 向被检者交代需要配合检查的注意事项（嘱咐被检者检查时不动，注意听口令）。 3 嘱咐被检者除去影响检查的衣物、饰品等，做好相应防护。	12 分	录入被检者信息（检查号、姓名、性别、年龄）	4 分		
				确认：管电流（mAs）、管电压（kV）	2 分		
				向被检者交代需要配合检查的注意事项（嘱咐被检者检查时不动，注意听口令）	3 分		
				嘱咐被检者除去影响检查的衣物、饰品等	3 分		
3	摄影操作（两个体位任选其中一个体位进行考核）。	①腰椎正位：腰椎体厚较厚，近 X 线管阴极端。被检者仰卧于摄影床上，身体长轴与床面长轴平行，身体正中矢状面垂直床面。双上肢上举抱头，下肢屈髋、屈膝，两足平踏床面。探测器上缘包括第 12 胸椎，下缘包括上部分骶骨。  ②腰椎侧位：腰椎体厚较厚，近 X 线管阴极端。被检者侧卧于摄影床上，双上肢上举抱头，双下肢屈髋屈膝。身体长轴与床面长轴平行，身体冠状面垂直床面。	30 分	①腰椎正位	腰椎体厚较厚，近 X 线管阴极端	5 分	
					被检者仰卧于摄影床上	5 分	
					身体长轴与床面长轴平行，身体正中矢状面垂直床面	5 分	
					双上肢上举抱头	5 分	
					下肢屈髋、屈膝，两足平踏床面	5 分	
					探测器上缘包括第 12 胸椎，下缘包括上部分骶骨	5 分	
				②腰椎侧位	腰椎体厚较厚，近 X 线管阴极端	6 分	
					被检者侧卧于摄影床上	6 分	
					双上肢上举抱头，双下肢屈髋屈膝	6 分	

		腰细臀宽者在腰下垫棉垫，探测器上缘包括第12胸椎，下缘包括上部分骶骨。		身体长轴与床面长轴平行，身体冠状面垂直床面	6分		
				探测器上缘包括第12胸椎，下缘包括上部分骶骨	6分		
4	投射校准	①摄影距离：90~100cm。 ②正位：中心线经两髂嵴连线的中点上3cm处垂直射入探测器中心。 ③侧位：中心线经第三腰椎棘突前5cm处垂直射入探测器中心。 ④照射野调节合理，防护措施运用得当。	12分	摄影距离	2分		
				照射野调节合理	2分		
				防护措施运用得当	3分		
				中心线	5分		
5	呼吸训练与曝光	①呼吸方式训练。 ②发令和曝光，要求发令、曝光正确。	7分	呼吸方式训练	3分		
				按要求发令	2分		
				曝光正确	2分		
6	图像处理（边操作边口述）	①图像裁剪和标识正确，窗宽、窗位符合诊断要求，密度适当，对比度鲜明，层次丰富，清晰度良好，尽量少的斑点，无明显伪影。 ②将图像传送至指定诊断工作站或 PACS 服务器。 ③图像打印：胶片选择恰当、排版美观。	15分	图像裁剪和标识正确	2分		
				窗宽、窗位符合诊断要求，密度适当，对比度鲜明，层次丰富，清晰度良好，尽量少的斑点，无明显伪影	3分		
				将图像传送至指定诊断工作站或 PACS 服务器	5分		
				胶片选择恰当	3分		
				排版美观	2分		
7	图像质量评价	图像居中，显示完全，具有良好的对比度及清晰度，符合诊断要求。	6分	图像居中，显示完全	3分		
				具有良好的对比度及清晰度，符合诊断要求	3分		
8	职业素养	着装规范整洁，服从安排。	10分	着装规范整洁，服从安排	3分		

		与被检者沟通语气温柔亲切，用词慎重恰当，尊重其隐私。		与被检者沟通语气温柔亲切，用词慎重恰当，尊重其隐私	4分		
		考完后主动将器材归回原位，并摆放恰当。		考完后主动将器材归回原位，并摆放恰当	3分		
合计（按 55%的权重计入总分）					100分		

## (24) 试题 DR-30

序号	评分项目	评分要点	分值	评分细则		扣分	得分
1	摄影位置选择	口述摄影位置（骶椎正位、骶椎侧位）。若全部体位选择错误此项为 0 分，考官告诉抽考学生抽考体位后考生继续考核。	8分	全部正确	8分		
				正确一个	4分		
				全部错误	0分		
2	摄影前准备	1 录入被检者信息（检查号、姓名、性别、年龄），确认 mAs、kV。 2 向被检者交代需要配合检查的注意事项（嘱咐被检者检查时不动，注意听口令）。 3 嘱咐被检者除去影响检查的衣物、饰品等，做好相应防护。	12分	录入被检者信息（检查号、姓名、性别、年龄）	4分		
				确认：管电流量（mAs）、管电压（kV）	2分		
				向被检者交代需要配合检查的注意事项（嘱咐被检者检查时不动，注意听口令）	3分		
				嘱咐被检者除去影响检查的衣物、饰品等	3分		
3	摄影操作（两个体位任选其中一个体位进行考核）。	①骶椎正位：被检者仰卧于摄影床上，身体长轴与床面长轴平行，正中矢状面垂直并重合探测器中线。两臂置于身旁或放胸前，下肢伸直。探测器上缘达第四腰椎，下缘达耻骨联合。	30分	①骶椎正位	被检者仰卧于摄影床上	7分	
					身体长轴与床面长轴平行，身体正中矢状面垂直并重合探测器中线	8分	
					两臂置于身旁，下肢伸直	7分	

				探测器上缘达第四腰椎，下缘达耻骨联合	8分		
		②骶椎侧位：被检者侧卧于摄影床上，双上肢上举抱头，双下肢屈髋屈膝。身体长轴与床面长轴平行，身体冠状面垂直床面。腰细臀宽者在腰下垫棉垫，骶后嵴垂线置于探测器中线后约3cm处。探测器上缘达下部腰椎，下缘达尾骨。	②骶椎侧位	被检者侧卧于摄影床上	6分		
				双上肢上举抱头，双下肢屈髋屈膝	6分		
				身体长轴与床面长轴平行，身体冠状面垂直床面	6分		
				骶后嵴垂线置于探测器中线后约3cm处	6分		
				探测器上缘达下部腰椎，下缘达尾骨	6分		
4	投射校准	①摄影距离：骶椎正侧位：90~100cm ②中心线经向头倾斜15°~20°射入两髂前上棘连线的中点与耻骨联合上缘连线中点。 ③中心线经第二骶后嵴前3cm处垂直射入。 ④照射野调节合理，防护措施运用得当。	12分	摄影距离	2分		
				照射野调节合理	2分		
				防护措施运用得当	3分		
				中心线	5分		
5	呼吸训练与曝光	①呼吸方式训练。 ②发令和曝光，要求发令、曝光正确。	7分	呼吸方式训练	3分		
				按要求发令	2分		
				曝光正确	2分		
6	图像处理（边操作边口述）	①图像裁剪和标识正确，窗宽、窗位符合诊断要求，密度适当，对比度鲜明，层次丰富，清晰度良好，尽量少的斑点，无明显伪影。	15分	图像裁剪和标识正确	2分		
				窗宽、窗位符合诊断要求，密度适当，对比度鲜明，层次丰富，清晰度良好，尽量少的斑点，无明显伪影	3分		

		②将图像传送至指定诊断工作站或 PACS 服务器。 ③图像打印：胶片选择恰当、排版美观。		影			
				将图像传送至指定诊断工作站或 PACS 服务器	5分		
				胶片选择恰当	3分		
				排版美观	2分		
7	图像质量评价	图像居中，显示完全，具有良好的对比度及清晰度，符合诊断要求。	6分	图像居中，显示完全	3分		
				具有良好的对比度及清晰度，符合诊断要求	3分		
8	职业素养	着装规范整洁，服从安排。 与被检者沟通语气温柔亲切，用词慎重恰当，尊重其隐私。 考完后主动将器材归回原位，并摆放恰当。	10分	着装规范整洁，服从安排	3分		
				与被检者沟通语气温柔亲切，用词慎重恰当，尊重其隐私	4分		
				考完后主动将器材归回原位，并摆放恰当	3分		
合计（按 55%的权重计入总分）					100分		

### (25) 试题 DR-31

序号	评分项目	评分要点	分值	评分细则	扣分	得分
1	摄影位置选择	口述摄影位置（骨盆正位）。若全部体位选择错误此项为 0 分，考官告诉抽考学生抽考体位后考生继续考核。	8分	正确	8分	
				错误	0分	
2	摄影前准备	1 录入被检者信息（检查号、姓名、性别、年龄），确认 mAs、kV。 2 向被检者交代需要配合检查的注意事项（嘱咐被检者检查时不动，注意听口令）。 3 嘱咐被检者除去影响	12分	录入被检者信息（检查号、姓名、性别、年龄）	4分	
				确认：管电流量（mAs）、管电压（kV）	2分	
				向被检者交代需要配合检查的注意事项（嘱咐被检者检查时不动，注意听口	3分	



		检查的衣物、饰品等，做好相应防护。		令)			
				嘱咐被检者除去影响检查的衣物、饰品等	3分		
3	摄影操作	骨盆正位：被检者仰卧于摄影床上，身体长轴与摄影床长轴平行，身体正中矢状面与床面垂直，双下肢伸直，双足拇指并拢，跟骨分开，呈八字形。探测器上缘超出髂嵴上 3cm，下缘包括耻骨联合下 5cm。两髌骨外缘与探测器边缘等距。	30分	骨盆正位	被检者仰卧于摄影床上	6分	
					身体长轴与摄影床长轴平行，身体正中矢状面与床面垂直	6分	
					双下肢伸直，双足拇指并拢，跟骨分开，呈八字形	6分	
					探测器上缘超出髂嵴上 3cm，下缘包括耻骨联合下 5cm	6分	
					两髌骨外缘与探测器边缘等距	6分	
4	投射校准	①摄影距离：骨盆正位：90~100cm ②中心线经双侧髌前上棘连线中点与耻骨联合上缘连线中点垂直射入探测器中心。 ③照射野调节合理，防护措施运用得当。	12分	摄影距离		2分	
				照射野调节合理		2分	
				防护措施运用得当		3分	
				中心线		5分	
5	呼吸训练与曝光	①呼吸方式训练。 ②发令和曝光，要求发令、曝光正确。	7分	呼吸方式训练		3分	
				按要求发令		2分	
				曝光正确		2分	
6	图像处理（边操作边口述）	①图像裁剪和标识正确，窗宽、窗位符合诊断要求，密度适当，对比度鲜明，层次丰富，清晰度良好，尽量少的斑点，无明显伪影。	15分	图像裁剪和标识正确		2分	
				窗宽、窗位符合诊断要求，密度适当，对比度鲜明，层次丰富，清晰度良好，尽量少的斑点，无明显伪影		3分	

		②将图像传送至指定诊断工作站或 PACS 服务器。 ③图像打印：胶片选择恰当、排版美观。		影			
				将图像传送至指定诊断工作站或 PACS 服务器	5分		
				胶片选择恰当	3分		
				排版美观	2分		
7	图像质量评价	图像居中，显示完全，具有良好的对比度及清晰度，符合诊断要求。	6分	图像居中，显示完全	3分		
				具有良好的对比度及清晰度，符合诊断要求	3分		
8	职业素养	着装规范整洁，服从安排。 与被检者沟通语气温柔亲切，用词慎重恰当，尊重其隐私。 考完后主动将器材归回原位，并摆放恰当。	10分	着装规范整洁，服从安排	3分		
				与被检者沟通语气温柔亲切，用词慎重恰当，尊重其隐私	4分		
				考完后主动将器材归回原位，并摆放恰当	3分		
合计（按 55%的权重计入总分）					100分		

## (26) 试题 DR-32

序号	评分项目	评分要点	分值	评分细则	扣分	得分
1	摄影位置选择	口述摄影位置（头颅正位、头颅侧位）。若全部体位选择错误此项为 0 分，考官告诉抽考学生抽考体位后考生继续考核。	8分	全部正确	8分	
				正确一个	4分	
				全部错误	0分	
2	摄影前准备	1 录入被检者信息（检查号、姓名、性别、年龄），确认 mAs、kV。 2 向被检者交代需要配合检查的注意事项（嘱咐被检者检查时不动，注意听口令）。 3 嘱咐被检者除去影响	12分	录入被检者信息（检查号、姓名、性别、年龄）	4分	
				确认：管电流（mAs）、管电压（kV）	2分	
				向被检者交代需要配合检查的注意事项（嘱咐被检者检查时不动，注意听口	3分	

		检查的衣物、饰品等，做好相应防护。		令)			
				嘱咐被检者除去影响检查的衣物、饰品等	3分		
3	摄影操作（两个体位任选其中一个体位进行考核）。	<p>①头颅正位：被检者俯卧于摄影床上，身体的长轴与床面的中线平行，头颅正中矢状面垂直于床面；双手掌撑床面，稳定头部；下颌内收，听眦线与床面垂直，额部及鼻尖触及床面，两侧外耳孔与床面等距；探测器上缘超出头顶部约 3 cm，头颅两侧与探测器边缘等距。</p> <p>②头颅侧位：被检者俯卧于摄影床上，身体的长轴与床面的中线平行，头侧转，患侧靠近床面；患侧上肢内旋伸直置于身体旁边，对侧上肢屈肘撑床面以支撑身体并使对侧肩部抬高，用棉垫加以固定。头颅矢状面与床面平行，瞳间线与床面垂直；下颌内收，使额鼻连线与床面边缘平行，探测器上缘超出头顶部 3 cm，头颅前后缘包于探测器内。</p>	30分	①头颅正位	被检者俯卧于摄影床上	5分	
					身体的长轴与床面的中线平行，头颅正中矢状面垂直于床面	5分	
					双手掌撑床面，稳定头部；下颌内收，听眦线与床面垂直	5分	
					额部及鼻尖触及床面，两侧外耳孔与床面等距	5分	
					探测器上缘超出头顶部约 3 cm	5分	
					头颅两侧与探测器边缘等距	5分	
				②头颅侧位	被检者俯卧于摄影床上	5分	
					身体的长轴与床面的中线平行，头侧转，患侧靠近床面	5分	
					患侧上肢内旋伸直置于身体旁边，对侧上肢屈肘撑床面以支撑身体并使对侧肩部抬高	5分	
					头颅矢状面与床面平行	5分	
					瞳间线与床面垂直；下颌内收，使额鼻连线与床面边缘平行	5分	
					探测器上缘超出头顶部 3 cm，头颅前后缘包于探测器内	5分	
4	投射校准	①摄影距离：90~100cm。	12分	摄影距离	2分		

		<p>②正位：中心线经枕外粗隆垂直射入。</p> <p>③侧位：中心线经外耳孔前上方各 2.5cm 处垂直射入。</p> <p>④照射野调节合理，防护措施运用得当。</p>		照射野调节合理	2分		
				防护措施运用得当	3分		
				中心线	5分		
5	呼吸训练与曝光	<p>①呼吸方式训练。</p> <p>②发令和曝光，要求发令、曝光正确。</p>	7分	呼吸方式训练	3分		
				按要求发令	2分		
				曝光正确	2分		
6	图像处理（边操作边口述）	<p>①图像裁剪和标识正确，窗宽、窗位符合诊断要求，密度适当，对比度鲜明，层次丰富，清晰度良好，尽量少的斑点，无明显伪影。</p> <p>②将图像传送至指定诊断工作站或 PACS 服务器。</p> <p>③图像打印：胶片选择恰当、排版美观。</p>	15分	图像裁剪和标识正确	2分		
				窗宽、窗位符合诊断要求，密度适当，对比度鲜明，层次丰富，清晰度良好，尽量少的斑点，无明显伪影	3分		
				将图像传送至指定诊断工作站或 PACS 服务器	5分		
				胶片选择恰当	3分		
				排版美观	2分		
7	图像质量评价	<p>图像居中，显示完全，具有良好的对比度及清晰度，符合诊断要求。</p>	6分	图像居中，显示完全	3分		
				具有良好的对比度及清晰度，符合诊断要求	3分		
8	职业素养	<p>着装规范整洁，服从安排。</p> <p>与被检者沟通语气温柔亲切，用词慎重恰当，尊重其隐私。</p> <p>考完后主动将器材归回原位，并摆放恰当。</p>	10分	着装规范整洁，服从安排	3分		
				与被检者沟通语气温柔亲切，用词慎重恰当，尊重其隐私	4分		
				考完后主动将器材归回原位，并摆放恰当	3分		
合计（按 55%的权重计入总分）					100分		

## (27) 试题 DR-33

序号	评分项目	评分要点	分值	评分细则		扣分	得分	
1	摄影位置选择	口述摄影位置（上颌窦瓦氏位）。若全部体位选择错误此项为 0 分，考官告诉抽考学生抽考体位后考生继续考核。	8 分	正确	8 分			
				错误	0 分			
2	摄影前准备	1 录入被检者信息（检查号、姓名、性别、年龄），确认 mAs、kV。 2 向被检者交代需要配合检查的注意事项（嘱咐被检者检查时不动，注意听口令）。 3 嘱咐被检者除去影响检查的衣物、饰品等，做好相应防护。	12 分	录入被检者信息（检查号、姓名、性别、年龄）	4 分			
				确认：管电流量（mAs）、管电压（kV）	2 分			
				向被检者交代需要配合检查的注意事项（嘱咐被检者检查时不动，注意听口令）	3 分			
				嘱咐被检者除去影响检查的衣物、饰品等	3 分			
3	摄影操作	上颌窦瓦氏位：被检者俯卧于摄影床上，身体的长轴与床面的中线平行，头颅正中矢状面垂直于床面；双手掌撑床面，稳定头部；头部上仰，下颌颈部置于床上，使听眦线与床面呈 37° 角，两侧外耳孔与床面等距；将鼻根部置于探测器中心。	30 分	上颌窦瓦氏位	被检者俯卧于摄影床上	6 分		
					身体的长轴与床面的中线平行，头颅正中矢状面垂直于床面	6 分		
					头部上仰，下颌颈部置于床上，使听眦线与床面呈 37° 角	6 分		
					两侧外耳孔与床面等距	6 分		
					将鼻根部置于探测器中心	6 分		
4	投射校准	①摄影距离：90~100cm。 ②正位：中心线经鼻根部垂直射入探测器中心。 ③照射野调节合理，防护措施运用得当。	12 分	摄影距离	2 分			
				照射野调节合理	2 分			
				防护措施运用得当	3 分			
				中心线	5 分			
5	呼吸	①呼吸方式训练。	7	呼吸方式训练	3			

	训练与曝光	②发令和曝光，要求发令、曝光正确。	分		分	
				按要求发令	2分	
				曝光正确	2分	
6	图像处理（边操作边口述）	①图像裁剪和标识正确，窗宽、窗位符合诊断要求，密度适当，对比度鲜明，层次丰富，清晰度良好，尽量少的斑点，无明显伪影。 ②将图像传送至指定诊断工作站或 PACS 服务器。 ③图像打印：胶片选择恰当、排版美观。	15分	图像裁剪和标识正确	2分	
				窗宽、窗位符合诊断要求，密度适当，对比度鲜明，层次丰富，清晰度良好，尽量少的斑点，无明显伪影	3分	
				将图像传送至指定诊断工作站或 PACS 服务器	5分	
				胶片选择恰当	3分	
				排版美观	2分	
7	图像质量评价	图像居中，显示完全，具有良好的对比度及清晰度，符合诊断要求。	6分	图像居中，显示完全	3分	
				具有良好的对比度及清晰度，符合诊断要求	3分	
8	职业素养	着装规范整洁，服从安排。 与被检者沟通语气温柔亲切，用词慎重恰当，尊重其隐私。 考完后主动将器材归回原位，并摆放恰当。	10分	着装规范整洁，服从安排	3分	
				与被检者沟通语气温柔亲切，用词慎重恰当，尊重其隐私	4分	
				考完后主动将器材归回原位，并摆放恰当	3分	
合计（按 55%的权重计入总分）					100分	

(28) 试题 DR-34

序号	评分项目	评分要点	分值	评分细则	扣分	得分
1	摄影位置选择	口述摄影位置（鼻骨左侧位、鼻骨右侧位）。若全部体位选择错误此项为 0 分，考官告诉抽考	8分	全部正确	8分	
				正确一个	4分	

		学生抽考体位后考生继续考核。		全部错误	0分		
2	摄影前准备	<p>1 录入被检者信息（检查号、姓名、性别、年龄），确认 mAs、kV。</p> <p>2 向被检者交代需要配合检查的注意事项（嘱咐被检者检查时不动，注意听口令）。</p> <p>3 嘱咐被检者除去影响检查的衣物、饰品等，做好相应防护。</p>	12分	录入被检者信息（检查号、姓名、性别、年龄）	4分		
				确认：管电流量（mAs）、管电压（kV）	2分		
				向被检者交代需要配合检查的注意事项（嘱咐被检者检查时不动，注意听口令）	3分		
				嘱咐被检者除去影响检查的衣物、饰品等	3分		
3	摄影操作	<p>鼻骨侧位：被检者俯卧于摄影床上，身体的长轴与床面的中线平行，头侧转，患侧靠近床面；患侧上肢内旋伸直置于身体旁边，对侧上肢屈肘撑床面以支撑身体并使对侧肩部抬高，头颅矢状面与床面平行，瞳间线与床面垂直；</p>	30分	鼻骨侧位	被检者俯卧于摄影床上	5分	
					身体的长轴与床面的中线平行	5分	
					头侧转，患侧靠近床面，并将外耳廓前折	5分	
					患侧上肢内旋伸直置于身体旁边，对侧上肢屈肘撑床面以支撑身体并使对侧肩部抬高	5分	
					头矢状面与床面平行，瞳间线与床面垂直；下颌内收，使额鼻连线与床面边缘平行	5分	
					将鼻骨置于探测器中心	5分	
4	投射校准	<p>①摄影距离：75~100cm。</p> <p>②中心线：经鼻中骨点垂直入射。</p> <p>③照射野调节合理，防护措施运用得当。</p>	12分	摄影距离	2分		
				照射野调节合理	2分		
				防护措施运用得当	3分		
				中心线	5分		
5	呼吸训练与曝光	<p>①呼吸方式训练。</p> <p>②发令和曝光，要求发令、曝光正确。</p>	7分	呼吸方式训练	3分		
				按要求发令	2分		

				曝光正确	2分		
6	图像处理 (边操作边口述)	<p>①图像裁剪和标识正确，窗宽、窗位符合诊断要求，密度适当，对比度鲜明，层次丰富，清晰度良好，尽量少的斑点，无明显伪影。</p> <p>②将图像传送至指定诊断工作站或 PACS 服务器。</p> <p>③图像打印：胶片选择恰当、排版美观。</p>	15分	图像裁剪和标识正确	2分		
				窗宽、窗位符合诊断要求，密度适当，对比度鲜明，层次丰富，清晰度良好，尽量少的斑点，无明显伪影	3分		
				将图像传送至指定诊断工作站或 PACS 服务器	5分		
				胶片选择恰当	3分		
				排版美观	2分		
7	图像质量评价	图像居中，显示完全，具有良好的对比度及清晰度，符合诊断要求。	6分	图像居中，显示完全	3分		
				具有良好的对比度及清晰度，符合诊断要求	3分		
8	职业素养	<p>着装规范整洁，服从安排。</p> <p>与被检者沟通语气温柔亲切，用词慎重恰当，尊重其隐私。</p> <p>考完后主动将器材归回原位，并摆放恰当。</p>	10分	着装规范整洁，服从安排	3分		
				与被检者沟通语气温柔亲切，用词慎重恰当，尊重其隐私	4分		
				考完后主动将器材归回原位，并摆放恰当	3分		
合计（按 55%的权重计入总分）					100分		



### 3、诊断评分表

#### 试题 DR-01

序号	评分项目	评分要点	分值	评分细则	扣分	得分
1	阅片前准备	①核对患者信息（口述） ②评判影像是否符合诊断要求（口述）	8分	须提及患者姓名、X线号、方位标识、检查时间及检查部位。每项1分。	5分	
				须提及影像对比度、摄影范围及有无伪影。每项1分。	3分	
2	报告书写	①报告结构完整 ②影像描述客观，包含疾病诊断的影像诊断要点和鉴别要点 ③诊断意见包含病变部位和病变性质 ④语言文字通顺、无错别字、无语法和逻辑错误	59分	须提及胸廓、其余肺野、纵隔、横膈及肋膈角(一共5项，漏掉1项扣2分)。	10分	
				诊断要点：提及右上肺(4分)大片状(4分)高密度影(4分)，边缘模糊(4分) 鉴别要点：病变下缘平直(4分)，气管或纵隔居中(4分)。	24分	
				提及右上肺(5分)大叶性(5分)肺炎(5分)。	15分	
				错别字每个扣1分，语言不通、有语法和逻辑错误的，每处扣2分，直至扣完10分。	10分	
	参考报告	影像描述：胸廓对称，右上肺野可见大片状高密度影，边缘模糊，下缘平直，余肺野未见明显异常密度影，纵隔居中，心影形态、大小正常，双侧膈面光滑，肋膈角锐利。 诊断意见：右上肺大叶性肺炎。				
3	职业素养	服从考场规定和考场老师安排，着装规范、卷面整洁、言行举止文明，考完后主动整理好器材	13分	着装整齐，服从考场老师安排，遵守考场秩序	3分	
				卷面不干净扣2分，格式不正确扣2分，每涂改一处扣1分，涂改达4处及以上扣10分，每个难辨认的潦草字扣1分。总共扣分不超过10分。	10分	
4	知识点掌握	通过提问，口述回答 ①考查学生对病例相关的解剖、影像、临床概念的掌握 ②考查学生对病例影像诊断要点的掌握 ③考查学生对病例影像鉴别要点的掌握	20分	随机问两题，每道题	10分	
				①完全不能回答或者答错，记0分 ②答对一部分内容，但回答内容有较大缺陷或明显错误，记0~5分 ③基本回答正确，有小的错误或概念模糊的地方，记5~10分 ④完全正确，记10分	10分	

参考提问	①什么叫大叶性肺炎？（累及一个肺段或肺叶的肺部炎症） ②大叶性肺炎的典型表现出现在哪个病理时期？（实变期） ③大叶性肺炎需要与哪些情况鉴别？（肺不张和胸腔积液） ④大叶性肺炎常见哪个“影像征”？（空气支气管征）		
合计（按 30%的权重计入总分）		100分	

## 试题 DR-02

序号	评分项目	评分要点	分值	评分细则	扣分	得分
1	阅片前准备	①核对患者信息（口述） ②评判影像是否符合诊断要求（口述）	8分	须提及患者姓名、X线号、方位标识、检查时间及检查部位。每项 1 分。	5分	
				须提及影像对比度、摄影范围及有无伪影。每项 1 分。	3分	
2	报告书写	①报告结构完整 ②影像描述客观，包含疾病诊断的影像诊断要点和鉴别要点 ③诊断意见包含病变部位和病变性质 ④语言文字通顺、无错别字、无语法和逻辑错误	59分	须提及胸廓、其余肺野、纵隔、横膈及肋膈角（一共 5 项，漏掉 1 项扣 2 分）。	10分	
				诊断要点：提及左上肺或左侧肺门区（4 分）块状（4 分）高密度影（4 分），大小XXmm*XXmm（4 分）。 鉴别要点：轮廓呈分叶状或分叶征（4 分），边缘毛糙或毛刺征（4 分）。	24分	
				提及左肺或左上肺（5 分）中央型（5 分）肺癌（5 分）。	15分	
				错别字每个扣 1 分，语言不通、有语法和逻辑错误的，每处扣 2 分，直至扣完 10 分。	10分	
	参考报告	影像描述：胸廓对称，片示肋骨未见明显骨质破坏征像，左侧肺门可见块状高密度影，轮廓呈分叶状，边缘可见短毛刺，余肺野未见明显异常密度影，纵隔居中，心影形态、大小正常，双侧膈面光滑，肋膈角锐利。 诊断意见：左肺门肿块，考虑中央型肺癌可能。				
3	职业素养	服从考场规定和考场老师安排，着装规范、卷面整洁、言行举止文明，考完后主动整理好器材	13分	着装整齐，服从考场老师安排，遵守考场秩序	3分	
				卷面不干净扣 2 分，格式不正确扣 2 分，每涂改一处扣 1 分，涂改达 4 处及以上扣 10 分，每个难辨认的潦草字扣 1 分。总共扣分不超过 10 分。	10分	

4	知识掌握	通过提问，口述回答 ①考查学生对病例相关的解剖、影像、临床概念的掌握 ②考查学生对病例影像诊断要点的掌握 ③考查学生对病例影像鉴别要点的掌握	20分	随机问两题，每道题	10分		
				①完全不能回答或者答错，记0分 ②答对一部分内容，但回答内容有多处缺陷或明显错误，记0~5分 ③基本回答正确，有小的错误或概念模糊的地方，记5~10分 ④完全正确，记10分			
	参考提问	①什么叫中央型肺癌？（发生于肺段及段以上支气管的肺癌） ②右侧中央型肺癌可以出现什么“影像征”？（横S征） ③肺癌有哪些恶性征象？至少举三个例子。（分叶征、毛刺征、胸膜凹陷征、空泡征、血管集束征） ④肺癌的转移征象有哪些？至少举两个例子。（肺内转移瘤、肺门和纵隔淋巴转移、胸腔积液、肋骨破坏等）					
合计（按30%的权重计入总分）					100分		

### 试题 DR-03

序号	评分项目	评分要点	分值	评分细则	扣分	得分
1	阅片前准备	①核对患者信息（口述） ②评判影像是否符合诊断要求（口述）	8分	须提及患者姓名、X线号、方位标识、检查时间及检查部位。每项1分。	5分	
				须提及影像对比度、摄影范围及有无伪影。每项1分。	3分	
2	报告书写	①报告结构完整 ②影像描述客观，包含疾病诊断的影像诊断要点和鉴别要点 ③诊断意见包含病变部位和病变性质 ④语言文字通顺、无错别字、无语法和逻辑错误	59分	须提及胸廓、其余肺野、纵隔、横膈及肋膈角（一共5项，漏掉1项扣2分）。	10分	
				诊断要点：提及右侧肺野（4分）大片（2分）低密度影或透亮区（4分），无肺纹理（6分），被压缩的肺组织边缘或气胸线（4分），被压缩至肺野内侧带或被压缩80~90%（4分）。	24分	
				提及右侧（5分）大量（5分）气胸（5分）。	15分	
				错别字每个扣1分，语言不通、有语法和逻辑错误的，每处扣2分，直至扣完10分。	10分	
	参考	影像描述： 双侧胸廓对称，		片示胸廓构成骨均未见明显骨折征像。右侧		

	报告	<p>肺野透亮度明显增高，其内未见肺纹理影像，右肺门区可见被压缩的肺组织边缘，肺组织被压缩约为 90%。左肺野未见明显异常密度影，左肺门不大，结构清晰。纵隔无增宽，纵隔及气管无移位；心影形态、大小正常范围，双侧膈面光滑，右侧肋膈角变钝，左肋膈角锐利。</p> <p>诊断意见：右侧大量气胸。</p>				
3	职业素养	服从考场规定和考场老师安排，着装规范、卷面整洁、言行举止文明，考完后主动整理好器材	13分	着装整齐，服从考场老师安排，遵守考场秩序	3	
				卷面不干净扣 2 分，格式不正确扣 2 分，每涂改一处扣 1 分，涂改达 4 处及以上扣 10 分，每个难辨认的潦草字扣 1 分。总共扣分不超过 10 分。	10分	
4	知识点掌握	<p>通过提问，口述回答</p> <p>①考查学生对病例相关的解剖、影像、临床概念的掌握</p> <p>②考查学生对病例影像诊断要点的掌握</p> <p>③考查学生对病例影像鉴别要点的掌握</p>	20分	随机问两题，每道题	10分	
				<p>①完全不能回答或者答错，记 0 分</p> <p>②答对一部分内容，但回答内容有多处缺陷或明显错误，记 0~5 分</p> <p>③基本回答正确，有小的错误或概念模糊的地方，记 5~10 分</p> <p>④完全正确，记 10 分</p>		
	参考提问	<p>①气胸与肺气肿的不同之处是什么？（透亮区有无肺纹理）</p> <p>②少量气胸的气体聚集在何处？（肺尖与肺野外带）</p> <p>③气胸时肺组织被压缩的程度如何判断？（可按照肺野外带占 60%，中带占 30%，内侧带占 10%来估算）</p> <p>④气胸的原因有哪些？至少说出两项。（外伤、胸膜病变、肺大泡破裂、自发性气胸等）</p>				
合计（按 30%的权重计入总分）					100分	

## 试题 DR-04

序号	评分项目	评分要点	分值	评分细则	扣分	得分
1	阅片前准备	<p>①核对患者信息（口述）</p> <p>②评判影像是否符合诊断要求（口述）</p>	8分	须提及患者姓名、X 线号、方位标识、检查时间及检查部位。每项 1 分。	5分	
				须提及影像对比度、摄影范围及有无伪影。每项 1 分。	3分	
2	报告书写	<p>①报告结构完整</p> <p>②影像描述客观，包含疾病诊断的影像诊断要点和鉴别要点</p> <p>③诊断意见包含病变</p>	59分	须提及胸廓、其余肺野、纵隔、横膈及肋膈角（一共 5 项，漏掉 1 项扣 2 分）。	10分	
				诊断要点：提及左侧肺野（4 分）大片（4 分）高密度影（4 分），上	24分	

		部位和病变性质 ④语言文字通顺、无错别字、无语法和逻辑错误		缘至第 2~4 前肋之间 (4 分), 呈外高内低弧形 (4 分), 左侧膈面及肋膈角被掩盖 (4 分)。			
				提及左侧 (5 分) 中量 (5 分) 胸腔积液 (5 分)。	15 分		
				错别字每个扣 1 分, 语言不通、有语法和逻辑错误的, 每处扣 2 分, 直至扣完 10 分。	10 分		
	参考报告	<p>影像描述: 双侧胸廓对称, 片示肋骨及锁骨未见明显异常密度影, 左侧膈面消失, 左侧中下肺野内可见一外高内低的弧形高密度影, 其上缘达第 4 前肋水平; 余肺野未见明显异常密度影, 双侧肺门不大, 结构清晰, 纵隔无增宽, 纵隔及气管居中, 心影形态、大小正常范围。右侧膈面尚滑, 肋膈角锐利。</p> <p>诊断意见: 左侧中量胸腔积液。</p>					
3	职业素养	服从考场规定和考场老师安排, 着装规范、卷面整洁、言行举止文明, 考完后主动整理好器材	13 分	着装整齐, 服从考场老师安排, 遵守考场秩序	3 分		
				卷面不干净扣 2 分, 格式不正确扣 2 分, 每涂改一处扣 1 分, 涂改达 4 处及以上扣 10 分, 每个难辨认的潦草字扣 1 分。总共扣分不超过 10 分。	10 分		
4	知识点掌握	通过提问, 口述回答 ①考查学生对病例相关的解剖、影像、临床概念的掌握 ②考查学生对病例影像诊断要点的掌握 ③考查学生对病例影像鉴别要点的掌握	20 分	随机问两题, 每道题 ①完全不能回答或者答错, 记 0 分 ②答对一部分内容, 但回答内容有较大缺陷或明显错误, 记 0~5 分 ③基本回答正确, 有小的错误或概念模糊的地方, 记 5~10 分 ④完全正确, 记 10 分	10 分		
	参考提问	<p>①胸腔积液程度的分类方法? (液面位于第 2 前肋下缘以上为大量, 液面位于第 2~4 前肋之间为中量, 液面位于第 4 前肋下缘以下为少量)</p> <p>②大量胸腔积液与全肺不张如何鉴别? (大量胸腔积液时, 纵隔偏向健侧; 肺不张时, 纵隔偏向患侧)</p> <p>③少量积液和胸膜粘连均可表现为肋膈角变钝, 如何鉴别? (改变体位摄片或在透视下观察深吸气的肋膈角的变化程度)</p> <p>④常见的胸腔积液的原因有哪些? 至少说出两项。(结核性胸膜炎、肺部感染、肺癌转移、胸膜肿瘤等)</p>					
合计 (按 30%的权重计入总分)					100 分		

## 试题 DR-05

序号	评分项目	评分要点	分值	评分细则	扣分	得分
1	阅片前准备	①核对患者信息（口述） ②评判影像是否符合诊断要求（口述）	8分	须提及患者姓名、X线号、方位标识、检查时间及检查部位。每项1分。	5分	
				须提及影像对比度、摄影范围及有无伪影。每项1分。	3分	
2	报告书写	①报告结构完整 ②影像描述客观，包含疾病诊断的影像诊断要点和鉴别要点 ③诊断意见包含病变部位和病变性质 ④语言文字通顺、无错别字、无语法和逻辑错误	59分	须提及胸廓、其余肺野、纵隔、横膈及肋膈角（一共5项，漏掉1项扣2分）。	10分	
				诊断要点：提及心影增大（6分），主动脉结突出（4分），主动脉迂曲扩张（4分），心腰凹陷（4分），心尖向左下移位或左心室增大（6分）。	24分	
				或者提及心影增大（6分），呈主动脉心型（14分），主动脉迂曲扩张（4分）		
				提及高血压性心脏病（15分），仅仅提到心影增大（5分）。	15分	
		错别字每个扣1分，语言不通、有语法和逻辑错误的，每处扣2分，直至扣完10分。	10分			
	参考报告	影像描述：胸廓对称，双肺纹理清晰，肺野未见明显异常密度影，纵隔居中，主动脉结突出，主动脉迂曲、扩张，心影增大呈主动脉型，双侧侧膈面光滑，肋膈角锐利。 诊断意见：心影增大，符合高血压性心脏病改变。				
3	职业素养	服从考场规定和考场老师安排，着装规范、卷面整洁、言行举止文明，考完后主动整理好器材	13分	着装整齐，服从考场老师安排，遵守考场秩序	3分	
				卷面不干净扣2分，格式不正确扣2分，每涂改一处扣1分，涂改达4处及以上扣10分，每个难辨认的潦草字扣1分。总共扣分不超过10分。	10分	
4	知识点掌握	通过提问，口述回答 ①考查学生对病例相关的解剖、影像、临	20分	随机问两题，每道题 ①完全不能回答或者答错，记0分 ②答对一部分内容，但回答内容有较	10分	

	床概念的掌握 ②考查学生对病例影像诊断要点的掌握 ③考查学生对病例影像鉴别要点的掌握		多缺陷或明显错误，记 0~5 分 ③基本回答正确，有小的错误或概念模糊的地方，记 5~10 分 ④完全正确，记 10 分	10 分		
参考提问	①高血压性心脏病的主要病理改变是？（高血压和左心室增大） ②高血压心脏病的常见的基础性疾病是？（动脉粥样硬化） ③高心病常在什么地方见到钙化改变？（主动脉结或主动脉弓） ④主动脉心型除了高心病还可见于哪类疾病？（主动脉瓣膜疾病）					
合计（按 30%的权重计入总分）				100 分		

### 试题 DR-06

序号	评分项目	评分要点	分值	评分细则	扣分	得分	
1	阅片前准备	①核对患者信息（口述） ②评判影像是否符合诊断要求（口述）	8 分	须提及患者姓名、X 线号、方位标识、检查时间及检查部位。每项 1 分。 须提及影像对比度、摄影范围及有无伪影。每项 1 分。	5 分 3 分		
2	报告书写	①报告结构完整 ②影像描述客观，包含疾病诊断的影像诊断要点和鉴别要点 ③诊断意见包含病变部位和病变性质 ④语言文字通顺、无错别字、无语法和逻辑错误	59 分	须提及胸廓、其余肺野、纵隔、横膈及肋膈角（一共 5 项，漏掉 1 项扣 2 分）。 诊断要点：提及心影增大(6 分)呈普大型或烧瓶状(6 分)。 鉴别要点：提及心缘失去正常弧度(4 分)，肺纹理增多(4 分)呈淤血表现，上腔静脉影增宽(4 分)。 提及心包积液(15 分)，仅仅提到心影增大(5 分)。 错别字每个扣 1 分，语言不通、有语法和逻辑错误的，每处扣 2 分，直至扣完 10 分。	10 分 24 分 15 分 10 分		
	参考报告	影像描述：胸廓对称，双肺纹理增多呈肺淤血改变，肺野未见明显异常密度影，纵隔居中，可见上腔静脉增宽，心影向两侧增大呈普大型，心缘失去正常生理弧度，双侧侧膈面光滑，肋膈角锐利。 诊断意见：心影增大，考虑为心包大量积液。					
3	职业素养	服从考场规定和考场老师安排，着装规范、卷面整洁、言行举止文明，考完后主动整理好器材	13 分	着装整齐，服从考场老师安排，遵守考场秩序 卷面不干净扣 2 分，格式不正确扣 2 分，每涂改一处扣 1 分，涂改达 4 处及	3 分 10 分		

				以上扣 10 分，每个难辨认的潦草字扣 1 分。总共扣分不超过 10 分。		
4	知识掌握	通过提问，口述回答 ①考查学生对病例相关的解剖、影像、临床概念的掌握 ②考查学生对病例影像诊断要点的掌握 ③考查学生对病例影像鉴别要点的掌握	20分	随机问两题，每道题 ①完全不能回答或者答错，记 0 分 ②答对一部分内容，但回答内容有多缺陷或明显错误，记 0~5 分 ③基本回答正确，有小的错误或概念模糊的地方，记 5~10 分 ④完全正确，记 10 分	10分	
					10分	
	参考提问	①心包积液的原因？至少说出两项。（感染、风心病、肿瘤、外伤等） ②心包积液的透视表现？（心脏搏动减弱） ③大量心包积液的并发症？（心包填塞表现） ④心包积液的后遗症？（缩窄性心包炎）				
合计（按 30%的权重计入总分）					100分	

### 试题 DR-07

序号	评分项目	评分要点	分值	评分细则	扣分	得分
1	阅片前准备	①核对患者信息（口述） ②评判影像是否符合诊断要求（口述）	8分	须提及患者姓名、X 线号、方位标识、检查时间及检查部位。每项 1 分。	5分	
				须提及影像对比度、摄影范围及有无伪影。每项 1 分。	3分	
2	报告书写	①报告结构完整 ②影像描述客观，包含疾病诊断的影像诊断要点和鉴别要点 ③诊断意见包含病变部位和病变性质 ④语言文字通顺、无错别字、无语法和逻辑错误	59分	须提及胸廓、其余肺野、纵隔、横膈及肋膈角（一共 5 项，漏掉 1 项扣 2 分）。	10分	
				诊断要点：左侧（4 分）2~6 肋（6 分）骨皮质不连续（4 分），断端错位（6 分），左侧肺野透亮度减低（4 分）。	24分	
				提及左侧（5 分）第 2~6 肋（5 分）骨折（5 分）。	15分	
				错别字每个扣 1 分，语言不通、有语法和逻辑错误的，每处扣 2 分，直至扣完 10 分。	10分	
	参考报告	影像描述：左侧胸廓塌陷，左侧第 2~6 肋骨腋侧段不连续，远端内收，				



		断端向外成角，余所示肋骨未见明显骨折中线，左侧肺野透亮度明显减低，左肺野外带可见带状密度增高影，右侧肺野未见明显异常密度影，纵隔居中，心影不大，双侧侧膈面光滑，肋膈角锐利。 诊断意见：左侧第2~6肋骨骨折，左侧胸腔积液或肺挫伤可能。				
3	职业素养	服从考场规定和考场老师安排，着装规范、卷面整洁、言行举止文明，考完后主动整理好器材	13分	着装整齐，服从考场老师安排，遵守考场秩序	3分	
				卷面不干净扣2分，格式不正确扣2分，每涂改一处扣1分，涂改达4处及以上扣10分，每个难辨认的潦草字扣1分。总共扣分不超过10分。	10分	
4	知识点掌握	通过提问，口述回答 ①考查学生对病例相关的解剖、影像、临床概念的掌握 ②考查学生对病例影像诊断要点的掌握 ③考查学生对病例影像鉴别要点的掌握	20分	随机问两题，每道题 ①完全不能回答或者答错，记0分 ②答对一部分内容，但回答内容有较大缺陷或明显错误，记0~5分 ③基本回答正确，有小的错误或概念模糊的地方，记5~10分 ④完全正确，记10分	10分	
					10分	
	参考提问	①肋骨骨折的并发症有哪些？至少说出两项。（气胸、胸腔积液、液气胸或血气胸、肺挫裂伤） ②骨折的概念？（骨的连续性中断） ③骨折的直接征象有哪些？（骨折线、骨碎片、骨骼变形） ④肋骨骨折的临床表现？至少说出两项。（局部疼痛，呼吸、咳嗽、转体时加重，有胸廓挤压征，断端错位明显时可有骨擦感）				
合计（按30%的权重计入总分）					100分	

### 试题 DR-08

序号	评分项目	评分要点	分值	评分细则	扣分	得分
1	阅片前准备	①核对患者信息（口述） ②评判影像是否符合诊断要求（口述）	8分	须提及患者姓名、X线号、方位标识、检查时间及检查部位。每项1分。	5分	
				须提及影像对比度、摄影范围及有无伪影。每项1分。	3分	
2	报告书写	①报告结构完整 ②影像描述客观，包含疾病诊断的影像诊断要点和鉴别要点 ③诊断意见包含病变部位和病变性质	59分	须提及胸骨、胸骨角（一共2项，漏掉1项扣5分）。	10分	
				诊断要点：胸骨角（8分）结构不连续或断裂（8分），断端错位（8分）。	24分	
				提及胸骨（5分）骨折（10分）。	15分	

		④语言文字通顺、无错别字、无语法和逻辑错误		错别字每个扣 1 分，语言不通、有语法和逻辑错误的，每处扣 2 分，直至扣完 10 分。	10分			
	参考报告	影像描述：胸骨于胸骨角处不连续，断端错位，远折端向上移位，余所示骨骼未见明显骨折征象。 诊断意见：胸骨骨折。						
3	职业素养	服从考场规定和考场老师安排，着装规范、卷面整洁、言行举止文明，考完后主动整理好器材	13分	着装整齐，服从考场老师安排，遵守考场秩序	3分			
				卷面不干净扣 2 分，格式不正确扣 2 分，每涂改一处扣 1 分，涂改达 4 处及以上扣 10 分，每个难辨认的潦草字扣 1 分。总共扣分不超过 10 分。	10分			
4	知识掌握	通过提问，口述回答 ①考查学生对病例相关的解剖、影像、临床概念的掌握 ②考查学生对病例影像诊断要点的掌握 ③考查学生对病例影像鉴别要点的掌握	20分	随机问两题，每道题	10分			
				①完全不能回答或者答错，记 0 分 ②答对一部分内容，但回答内容有多处缺陷或明显错误，记 0~5 分 ③基本回答正确，有小的错误或概念模糊的地方，记 5~10 分 ④完全正确，记 10 分				10分
	参考提问	①胸骨柄和胸骨体之间的解剖结构叫什么？（胸骨角） ②胸骨柄和胸骨体之间是什么组织连接的，X 线表现为？（软骨或纤维软骨，透亮影） ③骨折的概念？（骨的连续性中断） ④骨折的直接征象有哪些？（骨折线、骨碎片、骨骼变形）						
合计（按 30%的权重计入总分）					100分			

### 试题 DR-09

序号	评分项目	评分要点	分值	评分细则	扣分	得分
1	阅片前准备	①核对患者信息（口述）	8分	须提及患者姓名、X 线号、方位标识、检查时间及检查部位。每项 1 分。	5分	
		②评判影像是否符合诊断要求（口述）		须提及影像对比度、摄影范围及有无伪影。每项 1 分。	3分	
2	报告书写	①报告结构完整 ②影像描述客观，包含疾病诊断的影像诊断要点和鉴别要点	59分	须提及膈下有无游离气体影、有无液气平面、有无阳性结石影或异常高密度影（一共 3 项，漏掉 1 项扣 8 分）。	24分	

		③诊断意见包含病变部位和病变性质 ④语言文字通顺、无错别字、无语法和逻辑错误		诊断要点：提及膈面下(4分)，游离气体影或弧形透亮影（低密度影）(6分)。 提及消化道或胃肠(5分)穿孔(10分)。 错别字每个扣1分，语言不通、有语法和逻辑错误的，每处扣2分，直至扣完10分。	10分 15分 10分		
	参考报告	影像描述：站立位腹部平片示双侧膈下见弧形低密度影，以右侧显著，所示腹部区域未见明显液气平面，双肾及胆囊区未见明显阳性结石影。 诊断意见：消化道穿孔。					
3	职业素养	服从考场规定和考场老师安排，着装规范、卷面整洁、言行举止文明，考完后主动整理好器材	13分	着装整齐，服从考场老师安排，遵守考场秩序 卷面不干净扣2分，格式不正确扣2分，每涂改一处扣1分，涂改达4处及以上扣10分，每个难辨认的潦草字扣1分。总共扣分不超过10分。	3分 10分		
4	知识点掌握	通过提问，口述回答 ①考查学生对病例相关的解剖、影像、临床概念的掌握 ②考查学生对病例影像诊断要点的掌握 ③考查学生对病例影像鉴别要点的掌握	20分	随机问两题，每道题 ①完全不能回答或者答错，记0分 ②答对一部分内容，但回答内容有多处缺陷或明显错误，记0~5分 ③基本回答正确，有小的错误或概念模糊的地方，记5~10分 ④完全正确，记10分	10分 10分		
	参考提问	①胃肠穿孔的原因有哪些？至少说出两项。（胃肠内尖锐异物、胃溃疡、十二指肠溃疡、绞窄性肠梗阻引起的肠管坏死等） ②胃肠穿孔可引起哪种肠梗阻？（麻痹性肠梗阻） ③哪些部位的穿孔容易见到膈下气体影？至少说出两项。（胃、十二指肠球部、结肠） ④如果患者不能站立，怎样显示游离气体影？（采用半卧位或侧卧水平投照位）					
合计（按30%的权重计入总分）					100分		

### 试题 DR-10

序号	评分项目	评分要点	分值	评分细则	扣分	得分
1	阅片前准	①核对患者信息（口述）	8分	须提及患者姓名、X线号、方位标识、检查时间及检查部位。每项1分。	5分	

	备	②评判影像是否符合诊断要求（口述）		须提及影像对比度、摄影范围及有无伪影。每项 1 分。	3分		
2	报告书写	①报告结构完整 ②影像描述客观，包含疾病诊断的影像诊断要点和鉴别要点 ③诊断意见包含病变部位和病变性质 ④语言文字通顺、无错别字、无语法和逻辑错误	59分	须提及膈下有无游离气体影、有无液气平面、有无阳性结石影或异常高密度影(一共 3 项，漏掉 1 项扣 4 分)。	12分		
				诊断要点：提及左上腹(6分)，多个(6分) 阶梯状(4分) 液气平面影(6分)。	22分		
				提及小肠(5分)高位(5分)肠梗阻(5分)。	15分		
				错别字每个扣 1 分，语言不通、有语法和逻辑错误的，每处扣 2 分，直至扣完 10 分。	10分		
	参考报告	影像描述： 站立位腹部平片示双侧膈下未见明显游离气体影，上腹局部肠管积气扩张，其内可见多个液气平面呈阶梯状排列，中下腹部肠管未见扩张，其内可见散在小点状气体影。双肾区、双侧输尿管行程、膀胱及胆囊区均未见阳性结石影。余未见明显异常。 诊断意见： 单纯机械性小肠高位梗阻。					
3	职业素养	服从考场规定和考场老师安排，着装规范、卷面整洁、言行举止文明，考完后主动整理好器材	13分	着装整齐，服从考场老师安排，遵守考场秩序	3分		
				卷面不干净扣 2 分，格式不正确扣 2 分，每涂改一处扣 1 分，涂改达 4 处及以上扣 10 分，每个难辨认的潦草字扣 1 分。总共扣分不超过 10 分。	10分		
4	知识点掌握	通过提问，口述回答 ①考查学生对病例相关的解剖、影像、临床概念的掌握 ②考查学生对病例影像诊断要点的掌握 ③考查学生对病例影像鉴别要点的掌握	20分	随机问两题，每道题	10分		
				①完全不能回答或者答错，记 0 分 ②答对一部分内容，但回答内容有多处缺陷或明显错误，记 0~5 分 ③基本回答正确，有小的错误或概念模糊的地方，记 5~10 分 ④完全正确，记 10 分			
	参考提问	①肠梗阻按病因如何分类？（机械性、动力性和血运性肠梗阻） ②单纯性肠梗阻和绞窄性肠梗阻的病理区别？（有无血运障碍） ③绞窄性肠梗阻征象有哪些？至少说出三项。（假肿瘤征、咖啡豆征、香蕉征、花环征、空回肠换位征、长液面征等） ④肠梗阻的临床表现有哪些？至少说出两项，包括停止排便排气。（腹痛、腹胀、呕吐、停止排便排气）					
合计（按 30%的权重计入总分）					100分		

## 试题 DR-11

序号	评分项目	评分要点	分值	评分细则	扣分	得分
1	阅片前准备	①核对患者信息（口述） ②评判影像是否符合诊断要求（口述）	8分	须提及患者姓名、X线号、方位标识、检查时间及检查部位。每项1分。	5分	
				须提及影像对比度、摄影范围及有无伪影。每项1分。	3分	
2	报告书写	①报告结构完整 ②影像描述客观，包含疾病诊断的影像诊断要点和鉴别要点 ③诊断意见包含病变部位和病变性质 ④语言文字通顺、无错别字、无语法和逻辑错误	59分	须提及肾区、输尿管行程区、膀胱区（一共3项，漏掉1项扣3分）。或者提及左侧肾区（6分）、其余尿路区域（4分）。	10分	
				诊断要点：右侧（4分）肾区（4分）多发（4分），大小不等（4分）、致密影或高密度影（4分），铸状或鹿角状或珊瑚状（4分）。	24分	
				提及右肾（5分）多发（5分）肾结石（5分）。	15分	
				错别字每个扣1分，语言不通、有语法和逻辑错误的，每处扣2分，直至扣完10分。	10分	
	参考报告	影像描述：双肾影不大，右肾区可见一大小约为5cm*4cm的高密度铸形结石影，边界清晰，左肾区内可见多发小点状高密度影，边界清晰。双输尿管行程区及膀胱区均未见明显不透X线结石影。腹腔内肠管可见散在积气，未见扩张及积液征象。余未见明显异常。 诊断意见：右肾铸型结石；左肾多发性小结石。				
3	职业素养	服从考场规定和考场老师安排，着装规范、卷面整洁、言行举止文明，考完后主动整理好器材	13分	着装整齐，服从考场老师安排，遵守考场秩序	3分	
				卷面不干净扣2分，格式不正确扣2分，每涂改一处扣1分，涂改达4处及以上扣10分，每个难辨认的潦草字扣1分。总共扣分不超过10分。	10分	
4	知识点掌握	通过提问，口述回答 ①考查学生对病例相关的解剖、影像、临床概念的掌握 ②考查学生对病例影像诊断要点的掌握 ③考查对病例影像鉴别要点的掌握	20分	随机问两题，每道题 ①完全不能回答或者答错，记0分 ②答对一部分内容，但回答内容有多处缺陷或明显错误，记0~5分 ③基本回答正确，有小的错误或概念模糊的地方，记5~10分 ④完全正确，记10分	10分	
					10分	
	参考提问	①输尿管结石的形态特点？（长圆形、梭形或牙根状，结石长轴方向平行于输尿管走行方向）				

	②阳性结石和阴性结石的概念？（X线检查中显示为高密度影的结石称为阳性结石，X线检查中不能发现的低密度结石，称为阴性结石） ③阴性结石的X线表现？（阴性结石平片上不显示，造影检查显示为充盈缺损） ④泌尿系结石的临床表现？至少说出两项。（腰腹疼痛、尿痛、尿急、血尿等）		
合计（按30%的权重计入总分）		100分	

## 试题 DR-12

序号	评分项目	评分要点	分值	评分细则	扣分	得分
1	阅片前准备	①核对患者信息（口述） ②评判影像是否符合诊断要求（口述）	8分	须提及患者姓名、X线号、方位标识、检查时间及检查部位。每项1分。	5分	
				须提及影像对比度、摄影范围及有无伪影。每项1分。	3分	
2	报告书写	①报告结构完整 ②影像描述客观，包含疾病诊断的影像诊断要点和鉴别要点 ③诊断意见包含病变部位和病变性质 ④语言文字通顺、无错别字、无语法和逻辑错误	59分	须提及膈下有无游离气体影、有无液气平面、有无阳性结石影或异常高密度影（一共3项，漏掉1项扣4分）。	12分	
				诊断要点：提及中腹或中下腹（4分），一个（4分）大小（**mmX**mm）（4分）、形状（规则、圆形、椭圆、扁圆等）（4分）、致密影或金属影（6分）。	22分	
				提及腹部或肠道内（5分）阳性或金属（5分）异物（5分）。	15分	
				错别字每个扣1分，语言不通、有语法和逻辑错误的，每处扣2分，直至扣完10分。	10分	
	参考报告	影像描述：中下腹可见一扁圆形致密影，大小约**mmX**mm，边缘锐利，余腹部未见明显阳性异物影，所示腹部未见液气平面及膈下游离气体影。 诊断意见：消化道异物。				
3	职业素养	服从考场规定和考场老师安排，着装规范、卷面整洁、言行举止文明，考完后主动整理好器材	13分	着装整齐，服从考场老师安排，遵守考场秩序	3分	
				卷面不干净扣2分，格式不正确扣2分，每涂改一处扣1分，涂改达4处及以上扣10分，每个难辨认的潦草字扣1分。总共扣分不超过10分。	10分	

4	知识掌握	通过提问，口述回答 ①考查学生对病例相关的解剖、影像、临床概念的掌握 ②考查学生对病例影像诊断要点的掌握 ③考查对病例影像鉴别要点的掌握	20分	随机问两题，每道题 ①完全不能回答或者答错，记0分 ②答对一部分内容，但回答内容有多处缺陷或明显错误，记0~5分 ③基本回答正确，有小的错误或概念模糊的地方，记5~10分 ④完全正确，记10分	10分		
					10分		
	参考提问	①消化道异物按X线表现可分为？（阳性异物/不透光异物和阴性异物/透光异物） ②消化道异物的合并症有哪些？至少说出两项。（胃肠穿孔、肠梗阻、消化道出血） ③食管透光异物（如鱼刺）可采用什么方式检查？（吞钡棉） ④食管透光异物定位征象是什么？（钡棉悬挂征）					
合计（按30%的权重计入总分）					100分		

### 试题 DR-13

序号	评分项目	评分要点	分值	评分细则	扣分	得分
1	阅片前准备	①核对患者信息（口述） ②评判影像是否符合诊断要求（口述）	8分	须提及患者姓名、X线号、方位标识、检查时间及检查部位。每项1分。	5分	
				须提及影像对比度、摄影范围及有无伪影。每项1分。	3分	
2	报告书写	①报告结构完整 ②影像描述客观，包含疾病诊断的影像诊断要点和鉴别要点 ③诊断意见包含病变部位和病变性质 ④语言文字通顺、无错别字、无语法和逻辑错误	59分	须提及肾区、输尿管行程区、膀胱区（一共3项，漏掉1项扣3分）。或者提及膀胱区（6分）、其余尿路区域（4分）。	10分	
				诊断要点：膀胱区（4分）、左肾区（4分）多发（4分），致密影或高密度影（4分），大小（**mmX**mm）（4分）、形状（4分）。	24分	
				提及膀胱（5分）左肾（5分）结石（5分）。	15分	
				错别字每个扣1分，语言不通、有语法和逻辑错误的，每处扣2分，直至扣完10分。	10分	
	参考报告	影像描述：膀胱区可见两个高密度结石影，大小分别约为12mm*10mm、10mm*8mm，边界清晰；双侧输尿管行程未见明显阳性结石影，腹腔内肠管未见扩张、积气，余未见明显异常。 诊断意见：膀胱多发性结石				

3	职业素养	服从考场规定和考场老师安排， 着装规范、卷面整洁、言行举止文明， 考完后主动整理好器材	13分	着装整齐， 服从考场老师安排， 遵守考场秩序	3分		
				卷面不干净扣 2 分， 格式不正确扣 2 分， 每涂改一处扣 1 分， 涂改达 4 处及以上扣 10 分， 每个难辨认的潦草字扣 1 分。总共扣分不超过 10 分。	10分		
4	知识点掌握	通过提问， 口述回答 ①考查学生对病例相关的解剖、影像、临床概念的掌握 ②考查学生对病例影像诊断要点的掌握 ③考查对病例影像鉴别要点的掌握	20分	随机问两题， 每道题	10分		
				①完全不能回答或者答错， 记 0 分 ②答对一部分内容， 但回答内容有多处缺陷或明显错误， 记 0~5 分 ③基本回答正确， 有小的错误或概念模糊的地方， 记 5~10 分 ④完全正确， 记 10 分			
	参考提问	①膀胱结石的特殊影像表现？（结石可有年轮样改变） ②膀胱结石需要与哪些情况鉴别？至少说出两项。（输尿管末端结石、盆腔静脉石、盆腔内钙化灶等） ③膀胱结石的特殊临床症状？（尿流中断） ④原发性膀胱结石的好发人群？（儿童和老年人）					
合计（按 30%的权重计入总分）					100分		

### 试题 DR-14

序号	评分项目	评分要点	分值	评分细则	扣分	得分
1	阅片前准备	①核对患者信息（口述） ②评判影像是否符合诊断要求（口述）	8分	须提及患者姓名、X 线号、方位标识、检查时间及检查部位。每项 1 分。	5分	
				须提及影像对比度、摄影范围及有无伪影。每项 1 分。	3分	
2	报告书写	①报告结构完整 ②影像描述客观， 包含疾病诊断的影像诊断要点和鉴别要点 ③诊断意见包含病变部位和病变性质 ④语言文字通顺、无错别字、无语法和逻辑错误	59分	须提及右手第 5 掌骨、其余掌指骨、关节间隙或关节对应关系（漏掉 1 项扣 3 分）。未提及软组织扣 1 分。	10分	
				诊断要点： 右侧（4 分）第 5（4 分）掌骨（4 分） 近端或近侧（4 分） 骨皮质不连续或不规则透亮线或骨折线（4 分）， 断端无明显错位（4 分）。	24分	
				提及右侧（5 分）第 5 掌骨（5 分） 骨折（5 分）。	15分	
				错别字每个扣 1 分， 语言不通、有语法和逻辑错误的， 每处扣 2 分， 直	10分	



				至扣完 10 分。		
	参考报告	影像描述： 右手第 5 掌骨远段骨折， 断端稍向桡侧移位、向尺侧成角， 邻近软组织稍肿胀， 余右手构成骨均未见明显骨折征像， 各关节对应关系正常， 余未见明显异常。 诊断意见： 右手第 5 掌骨远段骨折。				
3	职业素养	服从考场规定和考场老师安排， 着装规范、卷面整洁、言行举止文明， 考完后主动整理好器材	13分	着装整齐， 服从考场老师安排， 遵守考场秩序 卷面不干净扣 2 分， 格式不正确扣 2 分， 每涂改一处扣 1 分， 涂改达 4 处及以上扣 10 分， 每个难辨认的潦草字扣 1 分。总共扣分不超过 10 分。	3分 10分	
4	知识掌握	通过提问， 口述回答 ①考查学生对病例相关的解剖、影像、临床概念的掌握 ②考查学生对病例影像诊断要点的掌握 ③考查对病例影像鉴别要点的掌握	20分	随机问两题， 每道题 ①完全不能回答或者答错， 记 0 分 ②答对一部分内容， 但回答内容有较大缺陷或明显错误， 记 0~5 分 ③基本回答正确， 有小的错误或概念模糊的地方， 记 5~10 分 ④完全正确， 记 10 分	10分 10分	
	参考提问	①骨折的概念？（骨的连续性中断） ②骨折的直接征象有哪些？（骨折线、骨碎片、骨骼变形） ③骨折按病因可分为哪三类？（创伤性骨折、应力性骨折或疲劳骨折和病理性骨折） ④骨折愈合的并发症有哪些？至少说出两项。（延迟愈合、不愈合、畸形愈合、骨质疏松等）				
合计（按 30%的权重计入总分）					100分	

### 试题 DR-15

序号	评分项目	评分要点	分值	评分细则	扣分	得分
1	阅片前准备	①核对患者信息（口述） ②评判影像是否符合诊断要求（口述）	8分	须提及患者姓名、X 线号、方位标识、检查时间及检查部位。每项 1 分。 须提及影像对比度、摄影范围及有无伪影。每项 1 分。	5分 3分	
2	报告书写	①报告结构完整 ②影像描述客观， 包含疾病诊断的影像诊断要点和鉴别要点 ③诊断意见包含病变	59分	须提及右手舟骨、其余腕骨、关节间隙或关节对应关系(漏掉 1 项扣 3 分)。未提及软组织扣 1 分。 诊断要点： 右侧(4分)舟骨或手舟骨(4分) 中段(4分) 骨皮质不连续	10分 24分	

		部位和病变性质 ④语言文字通顺、无错别字、无语法和逻辑错误		或透亮线或骨折线(6分)，断端无明显错位(4分)。			
				提及右侧(5分)手舟骨(5分)或左腕(5分)舟骨(5分)，骨折(5分)。	15分		
				错别字每个扣1分，语言不通、有语法和逻辑错误的，每处扣2分，直至扣完10分。	10分		
	参考报告	影像描述：右侧手舟骨骨皮质不连续，断端无明显错位，相邻软组织肿胀，余右腕诸骨未见明显骨折征象，所示关节对应关系正常。 诊断意见：右侧手舟骨骨折。					
3	职业素养	服从考场规定和考场老师安排，着装规范、卷面整洁、言行举止文明，考完后主动整理好器材	13分	着装整齐，服从考场老师安排，遵守考场秩序	3分		
				卷面不干净扣2分，格式不正确扣2分，每涂改一处扣1分，涂改达4处及以上扣10分，每个难辨认的潦草字扣1分。总共扣分不超过10分。	10分		
4	知识点掌握	通过提问，口述回答 ①考查学生对病例相关的解剖、影像、临床概念的掌握 ②考查学生对病例影像诊断要点的掌握 ③考查对病例影像鉴别要点的掌握	20分	随机问两题，每道题 ①完全不能回答或者答错，记0分 ②答对一部分内容，但回答内容有多处缺陷或明显错误，记0~5分 ③基本回答正确，有小的错误或概念模糊的地方，记5~10分 ④完全正确，记10分	10分 10分		
	参考提问	①骨折的概念？（骨的连续性中断） ②骨折的直接征象有哪些？（骨折线、骨碎片、骨骼变形） ③骨折按病因可分为哪三类？（创伤性骨折、应力性骨折或疲劳骨折和病理性骨折） ④骨折愈合的并发症有哪些？至少说出两项。（延迟愈合、不愈合、畸形愈合、骨质疏松等）					
合计（按30%的权重计入总分）					100分		

### 试题 DR-16

序号	评分项目	评分要点	分值	评分细则	扣分	得分
1	阅片前准备	①核对患者信息（口述）	8分	须提及患者姓名、X线号、方位标识、检查时间及检查部位。每项1分。	5分	
		②评判影像是否符合诊断要求（口述）		须提及影像对比度、摄影范围及有无伪影。每项1分。	3分	

2	报告书写	①报告结构完整 ②影像描述客观，包含疾病诊断的影像诊断要点和鉴别要点 ③诊断意见包含病变部位和病变性质 ④语言文字通顺、无错别字、无语法和逻辑错误	59分	须提及右侧尺桡骨、其余骨、关节间隙或关节对应关系(漏掉1项扣3分)。未提及软组织扣1分。	10分		
				诊断要点： 右侧(4分)尺桡骨(6分)中段(4分)，骨皮质不连续或断裂或透亮线或骨折线(6分)，断端错位(4分)。	24分		
				提及右侧(5分)尺桡骨(5分)骨折(5分)。	15分		
				错别字每个扣1分，语言不通、有语法和逻辑错误的，每处扣2分，直至扣完10分。	10分		
	参考报告	影像描述： 右侧尺桡骨中段骨折，断端未见明显错位， 相邻软组织肿胀，余所示骨骼未见明显骨折征象， 相邻关节对应关系正常。 诊断意见： 右侧尺桡骨骨折。					
3	职业素养	服从考场规定和考场老师安排， 着装规范、卷面整洁、言行举止文明， 考完后主动整理好器材	13分	着装整齐， 服从考场老师安排， 遵守考场秩序	3分		
				卷面不干净扣2分， 格式不正确扣2分， 每涂改一处扣1分， 涂改达4处及以上扣10分， 每个难辨认的潦草字扣1分。总共扣分不超过10分。	10分		
4	知识点掌握	通过提问， 口述回答 ①考查学生对病例相关的解剖、影像、临床概念的掌握 ②考查学生对病例影像诊断要点的掌握 ③考查对病例影像鉴别要点的掌握	20分	随机问两题， 每道题	10分		
				①完全不能回答或者答错， 记0分 ②答对一部分内容， 但回答内容有多处缺陷或明显错误， 记0~5分 ③基本回答正确， 有小的错误或概念模糊的地方， 记5~10分 ④完全正确， 记10分	10分		
	参考提问	①骨折的概念？（骨的连续性中断） ②骨折的直接征象有哪些？（骨折线、骨碎片、骨骼变形） ③骨折按病因可分为哪三类？（创伤性骨折、应力性骨折或疲劳骨折和病理性骨折） ④骨折愈合的并发症有哪些？至少说出两项。（延迟愈合、不愈合、畸形愈合、骨质疏松等）					
合计（按30%的权重计入总分）					100分		

## 试题 DR-17

序号	评分项目	评分要点	分值	评分细则	扣分	得分
1	阅片前准备	①核对患者信息（口述） ②评判影像是否符合诊断要求（口述）	8分	须提及患者姓名、X线号、方位标识、检查时间及检查部位。每项1分。	5分	
				须提及影像对比度、摄影范围及有无伪影。每项1分。	3分	
2	报告书写	①报告结构完整 ②影像描述客观，包含疾病诊断的影像诊断要点和鉴别要点 ③诊断意见包含病变部位和病变性质 ④语言文字通顺、无错别字、无语法和逻辑错误	59分	须提及左侧肱骨、其余骨、关节间隙或关节对应关系（漏掉1项扣3分）。未提及软组织扣1分。	10分	
				诊断要点：左侧（4分）肱骨（4分）髁上或远端（4分），骨皮质不连续或断裂（4分），断端错位或远折端向后移位（4分）向前成角（4分）。	24分	
				提及左侧（5分）肱骨（5分）骨折（5分）。	15分	
				错别字每个扣1分，语言不通、有语法和逻辑错误的，每处扣2分，直至扣完10分。	10分	
	参考报告	影像描述：左侧肱骨髁上骨折，骨折远端向后、向内移位，向前成角，相邻软组织肿胀，余肘关节诸骨未见明显骨折征象，所示关节对应关系尚可。 诊断意见：左侧肱骨髁上骨折。				
3	职业素养	服从考场规定和考场老师安排，着装规范、卷面整洁、言行举止文明，考完后主动整理好器材	13分	着装整齐，服从考场老师安排，遵守考场秩序	3分	
				卷面不干净扣2分，格式不正确扣2分，每涂改一处扣1分，涂改达4处及以上扣10分，每个难辨认的潦草字扣1分。总共扣分不超过10分。	10分	
4	知识掌握	通过提问，口述回答 ①考查学生对病例相关的解剖、影像、临床概念的掌握 ②考查学生对病例影像诊断要点的掌握 ③考查对病例影像鉴别要点的掌握	20分	随机问两题，每道题	10分	
				①完全不能回答或者答错，记0分 ②答对一部分内容，但回答内容有较大缺陷或明显错误，记0~5分 ③基本回答正确，有小的错误或概念模糊的地方，记5~10分 ④完全正确，记10分		
	参考提问	①骨折的概念？（骨的连续性中断） ②骨折的直接征象有哪些？（骨折线、骨碎片、骨骼变形） ③骨折按病因可分为哪三类？（创伤性骨折、应力性骨折或疲劳骨折和病理性骨折）				

		④骨折愈合的并发症有哪些？至少说出两项。（延迟愈合、不愈合、畸形愈合、骨质疏松等）		
合计（按 30%的权重计入总分）			100分	

## 试题 DR-18

序号	评分项目	评分要点	分值	评分细则	扣分	得分
1	阅片前准备	①核对患者信息（口述） ②评判影像是否符合诊断要求（口述）	8分	须提及患者姓名、X线号、方位标识、检查时间及检查部位。每项 1 分。	5分	
				须提及影像对比度、摄影范围及有无伪影。每项 1 分。	3分	
2	报告书写	①报告结构完整 ②影像描述客观，包含疾病诊断的影像诊断要点和鉴别要点 ③诊断意见包含病变部位和病变性质 ④语言文字通顺、无错别字、无语法和逻辑错误	59分	须提及左侧肱骨、其余骨、关节间隙或关节对应关系(漏掉 1 项扣 3 分)。未提及软组织扣 1 分。	10分	
				诊断要点： 左侧(4分)肱骨(4分) 外科颈或近端或上段(4分)，骨皮质不连续或断裂(4分)，断端错位或远折端向上移位(4分) 向内侧成角(4分)。	24分	
				提及左侧(5分)肱骨(5分) 骨折(5分)。	15分	
				错别字每个扣 1 分，语言不通、有语法和逻辑错误的，每处扣 2 分，直至扣完 10 分。	10分	
	参考报告	影像描述： 左侧肱骨中段粉碎性骨折，骨折远端稍向上移位，骨折块未见移位，相邻软组织肿胀，余片示诸骨未见明显骨折征象，所示关节对应关系尚可。 诊断意见： 左侧肱骨粉碎性骨折。				
3	职业素养	服从考场规定和考场老师安排，着装规范、卷面整洁、言行举止文明，考完后主动整理好器材	13分	着装整齐，服从考场老师安排，遵守考场秩序	3分	
				卷面不干净扣 2 分，格式不正确扣 2 分，每涂改一处扣 1 分，涂改达 4 处及以上扣 10 分，每个难辨认的潦草字扣 1 分。总共扣分不超过 10 分。	10分	
4	知识点掌握	通过提问，口述回答 ①考查学生对病例相关的解剖、影像、临	20分	随机问两题，每道题 ①完全不能回答或者答错，记 0 分 ②答对一部分内容，但回答内容有较	10分	

		床概念的掌握 ②考查学生对病例影像诊断要点的掌握 ③考查对病例影像鉴别要点的掌握		多缺陷或明显错误，记 0~5 分 ③基本回答正确，有小的错误或概念模糊的地方，记 5~10 分 ④完全正确，记 10 分	10 分		
	参考提问	①骨折的概念？（骨的连续性中断） ②骨折的直接征象有哪些？（骨折线、骨碎片、骨骼变形） ③骨折按病因可分为哪三类？（创伤性骨折、应力性骨折或疲劳骨折和病理性骨折） ④骨折愈合的并发症有哪些？至少说出两项。（延迟愈合、不愈合、畸形愈合、骨质疏松等）					
合计（按 30%的权重计入总分）					100 分		

### 试题 DR-19

序号	评分项目	评分要点	分值	评分细则	扣分	得分
1	阅片前准备	①核对患者信息（口述） ②评判影像是否符合诊断要求（口述）	8 分	须提及患者姓名、X 线号、方位标识、检查时间及检查部位。每项 1 分。	5 分	
				须提及影像对比度、摄影范围及有无伪影。每项 1 分。	3 分	
2	报告书写	①报告结构完整 ②影像描述客观，包含疾病诊断的影像诊断要点和鉴别要点 ③诊断意见包含病变部位和病变性质 ④语言文字通顺、无错别字、无语法和逻辑错误	59 分	须提及右侧肩关节、其余骨、关节间隙或关节对应关系（漏掉 1 项扣 3 分）。未提及软组织扣 1 分。	10 分	
				诊断要点：右侧(4分)肩关节(4分)肱骨头脱出或关节错开或关节脱位(6分)，肱骨头向下移位(5分)。	19 分	
				提及右侧(5分)肩关节(5分)前(5分)脱位(5分)。如果有下骨折的结论，倒扣 5 分。	20 分	
				错别字每个扣 1 分，语言不通、有语法和逻辑错误的，每处扣 2 分，直至扣完 10 分。	10 分	
	参考报告	影像描述： 右侧肱骨头向下向内脱出肩关节盂，肩关节诸骨未见明显骨折征象， 软组织显示欠清。 诊断意见： 右侧肩关节前脱位。				
3	职业素养	服从考场规定和考场老师安排， 着装规范、卷面整洁、言行举止文明， 考完后主动整理好器材	13 分	着装整齐， 服从考场老师安排， 遵守考场秩序	3 分	
				卷面不干净扣 2 分， 格式不正确扣 2 分， 每涂改一处扣 1 分， 涂改达 4 处及	10 分	

				以上扣 10 分，每个难辨认的潦草字扣 1 分。总共扣分不超过 10 分。			
4	知识掌握	通过提问，口述回答 ①考查学生对病例相关的解剖、影像、临床概念的掌握 ②考查学生对病例影像诊断要点的掌握 ③考查对病例影像鉴别要点的掌握	20分	随机问两题，每道题 ①完全不能回答或者答错，记 0 分 ②答对一部分内容，但回答内容有多缺陷或明显错误，记 0~5 分 ③基本回答正确，有小的错误或概念模糊的地方，记 5~10 分 ④完全正确，记 10 分	10分		
					10分		
	参考提问	①关节脱位按病因可分为？（外伤性、病理性和先天性脱位） ②人体活动度最大的关节是？（肩关节） ③肩关节脱位容易合并的骨折是？（肱骨大结节撕脱性骨折） ④肩关节后脱位的表现是？（脱出的关节头向后上方移位）					
合计（按 30%的权重计入总分）					100分		

## 试题 DR-20

序号	评分项目	评分要点	分值	评分细则	扣分	得分
1	阅片前准备	①核对患者信息（口述） ②评判影像是否符合诊断要求（口述）	8分	须提及患者姓名、X线号、方位标识、检查时间及检查部位。每项 1 分。	5分	
				须提及影像对比度、摄影范围及有无伪影。每项 1 分。	3分	
2	报告书写	①报告结构完整 ②影像描述客观，包含疾病诊断的影像诊断要点和鉴别要点 ③诊断意见包含病变部位和病变性质 ④语言文字通顺、无错别字、无语法和逻辑错误	59分	须提及右足、其余骨、关节间隙或关节对应关系(漏掉 1 项扣 3 分)。未提及软组织扣 1 分。	10分	
				诊断要点： 右侧(4分)第? (3分)、跖骨， 远段(3分)，骨皮质不连续或断裂(5分)， 断端错位(4分)。	19分	
				提及右侧(5分)第 1~3 (5分) 跖骨(5分)骨折(5分)。	20分	
				错别字每个扣 1 分，语言不通、有语法和逻辑错误的，每处扣 2 分，直至扣完 10 分。	10分	
	参考报告	影像描述： 右足第 4 跖骨远端骨折， 断端无明显错位，相邻软组织肿胀，余右足诸骨未见明显骨折征象， 所示关节对应关系尚可。 诊断意见： 右足第 4 跖骨骨折。				
3	职业素养	服从考场规定和考场老师安排， 着装规范、	13分	着装整齐， 服从考场老师安排， 遵守考场秩序	3分	

		卷面整洁、言行举止文明，考完后主动整理好器材		卷面不干净扣 2 分，格式不正确扣 2 分，每涂改一处扣 1 分，涂改达 4 处及以上扣 10 分，每个难辨认的潦草字扣 1 分。总共扣分不超过 10 分。	10 分		
4	知识掌握	通过提问，口述回答 ①考查学生对病例相关的解剖、影像、临床概念的掌握 ②考查学生对病例影像诊断要点的掌握 ③考查对病例影像鉴别要点的掌握	20 分	随机问两题，每道题 ①完全不能回答或者答错，记 0 分 ②答对一部分内容，但回答内容有较大缺陷或明显错误，记 0~5 分 ③基本回答正确，有小的错误或概念模糊的地方，记 5~10 分 ④完全正确，记 10 分	10 分		
					10 分		
	参考提问	①骨折的概念？（骨的连续性中断） ②骨折的直接征象有哪些？（骨折线、骨碎片、骨骼变形） ③骨折按病因可分为哪三类？（创伤性骨折、应力性骨折或疲劳骨折和病理性骨折） ④骨折愈合的并发症有哪些？至少说出两项。（延迟愈合、不愈合、畸形愈合、骨质疏松等）					
合计（按 30%的权重计入总分）					100 分		

### 试题 DR-21

序号	评分项目	评分要点	分值	评分细则	扣分	得分
1	阅片前准备	①核对患者信息（口述） ②评判影像是否符合诊断要求（口述）	8 分	须提及患者姓名、X 线号、方位标识、检查时间及检查部位。每项 1 分。	5 分	
				须提及影像对比度、摄影范围及有无伪影。每项 1 分。	3 分	
2	报告书写	①报告结构完整 ②影像描述客观，包含疾病诊断的影像诊断要点和鉴别要点 ③诊断意见包含病变部位和病变性质 ④语言文字通顺、无错别字、无语法和逻辑错误	59 分	须提及踝关节、其余骨、关节间隙或关节对应关系（漏掉 1 项扣 3 分）。未提及软组织扣 1 分。	10 分	
				诊断要点：提及右侧（4 分）外踝或腓骨下端或腓骨远端（4 分）、内踝或胫骨下段或胫骨远端或胫骨茎突（4 分），骨皮质不连续或断裂（4 分），骨碎片（4 分），断端错位（4 分）。	24 分	
				右侧（5 分），内外踝或胫腓骨远端（5 分），骨折或双骨折（5 分）。	15 分	



				错别字每个扣 1 分，语言不通、有语法和逻辑错误的，每处扣 2 分，直至扣完 10 分。	10分		
	参考报告	影像描述：右侧外踝骨折，骨折线累及关节面，骨折断端无明显错位，邻近软组织肿胀，余右踝关节诸骨未见明显骨折征象，所示关节对应关系尚可。 诊断意见：右侧外踝骨折。					
3	职业素养	服从考场规定和考场老师安排，着装规范、卷面整洁、言行举止文明，考完后主动整理好器材	13分	着装整齐，服从考场老师安排，遵守考场秩序	3分		
				卷面不干净扣 2 分，格式不正确扣 2 分，每涂改一处扣 1 分，涂改达 4 处及以上扣 10 分，每个难辨认的潦草字扣 1 分。总共扣分不超过 10 分。	10分		
4	知识点掌握	通过提问，口述回答 ①考查学生对病例相关的解剖、影像、临床概念的掌握 ②考查学生对病例影像诊断要点的掌握 ③考查对病例影像鉴别要点的掌握	20分	随机问两题，每道题	10分		
				①完全不能回答或者答错，记 0 分 ②答对一部分内容，但回答内容有较大缺陷或明显错误，记 0~5 分 ③基本回答正确，有小的错误或概念模糊的地方，记 5~10 分 ④完全正确，记 10 分	10分		
	参考提问	①骨折的概念？（骨的连续性中断） ②骨折的直接征象有哪些？（骨折线、骨碎片、骨骼变形） ③骨折按病因可分为哪三类？（创伤性骨折、应力性骨折或疲劳骨折和病理性骨折） ④骨折愈合的并发症有哪些？至少说出两项。（延迟愈合、不愈合、畸形愈合、骨质疏松等）					
合计（按 30%的权重计入总分）					100分		

## 试题 DR-22

序号	评分项目	评分要点	分值	评分细则	扣分	得分
1	阅片前准备	①核对患者信息（口述） ②评判影像是否符合诊断要求（口述）	8分	须提及患者姓名、X 线号、方位标识、检查时间及检查部位。每项 1 分。	5分	
				须提及影像对比度、摄影范围及有无伪影。每项 1 分。	3分	
2	报告书写	①报告结构完整 ②影像描述客观，包含疾病诊断的影像诊	59分	须提及胫腓骨、其余骨、关节间隙或关节对应关系（漏掉 1 项扣 3 分）。未提及软组织扣 1 分。	10分	

		断要点和鉴别要点 ③诊断意见包含病变部位和病变性质 ④语言文字通顺、无错别字、无语法和逻辑错误		诊断要点： 提及左侧(4分)胫骨(4分) 中段或中下段(4分)， 骨皮质不连续或断裂或斜行骨折线或透亮线(4分)， 断端错位(4分)。未提及其他骨折征象给4分， 提及不给分。	24分			
				左侧(5分)胫骨(5分)，骨折(5分)。提及及其他骨折倒扣5分。	15分			
				错别字每个扣1分，语言不通、有语法和逻辑错误的，每处扣2分，直至扣完10分。	10分			
	参考报告	影像描述： 左侧胫骨中下段可见多条斜行骨折线，断端略错位， 相邻软组织肿胀， 余左侧胫腓骨未见明显骨折征象， 所示关节对应关系尚可。 诊断意见： 左侧胫骨骨折。						
3	职业素养	服从考场规定和考场老师安排， 着装规范、卷面整洁、言行举止文明， 考完后主动整理好器材	13分	着装整齐， 服从考场老师安排， 遵守考场秩序	3分			
				卷面不干净扣2分， 格式不正确扣2分， 每涂改一处扣1分， 涂改达4处及以上扣10分， 每个难辨认的潦草字扣1分。总共扣分不超过10分。	10分			
4	知识点掌握	通过提问， 口述回答 ①考查学生对病例相关的解剖、影像、临床概念的掌握 ②考查学生对病例影像诊断要点的掌握 ③考查对病例影像鉴别要点的掌握	20分	随机问两题， 每道题 ①完全不能回答或者答错， 记0分 ②答对一部分内容， 但回答内容有较大缺陷或明显错误， 记0~5分 ③基本回答正确， 有小的错误或概念模糊的地方， 记5~10分 ④完全正确， 记10分	10分			
	参考提问	①骨折的概念？（骨的连续性中断） ②骨折的直接征象有哪些？（骨折线、骨碎片、骨骼变形） ③骨折按病因可分为哪三类？（创伤性骨折、应力性骨折或疲劳骨折和病理性骨折） ④骨折愈合的并发症有哪些？至少说出两项。（延迟愈合、不愈合、畸形愈合、骨质疏松等）						
合计（按30%的权重计入总分）					100分			

## 试题 DR-23

序号	评分项目	评分要点	分值	评分细则	扣分	得分
1	阅片前准备	①核对患者信息（口述） ②评判影像是否符合诊断要求（口述）	8分	须提及患者姓名、X线号、方位标识、检查时间及检查部位。每项1分。	5分	
				须提及影像对比度、摄影范围及有无伪影。每项1分。	3分	
2	报告书写	①报告结构完整 ②影像描述客观，包含疾病诊断的影像诊断要点和鉴别要点 ③诊断意见包含病变部位和病变性质 ④语言文字通顺、无错别字、无语法和逻辑错误	59分	须提及胫腓骨、其余骨、关节间隙或关节对应关系(漏掉1项扣3分)。未提及软组织扣1分。	10分	
				诊断要点：提及左侧(4分)胫骨(4分)、腓骨(4分)上端(4分)，骨皮质不连续或骨碎片或胫骨平台塌陷(8分)。	24分	
				右侧(5分)胫腓骨(5分)，骨折或双骨折或粉碎性骨折(5分)。	15分	
				错别字每个扣1分，语言不通、有语法和逻辑错误的，每处扣2分，直至扣完10分。	10分	
	参考报告	影像描述：右侧外侧胫骨平台塌陷，可见多块大小不等骨碎片，右侧腓骨小头亦可见透亮线，无移位征象，相邻软组织肿胀，余右膝关节诸骨未见明显骨折征象，所示关节间隙变窄。 诊断意见：左侧胫骨上端粉碎性骨折；右侧腓骨小头骨折。				
3	职业素养	服从考场规定和考场老师安排，着装规范、卷面整洁、言行举止文明，考完后主动整理好器材	13分	着装整齐，服从考场老师安排，遵守考场秩序	3分	
				卷面不干净扣2分，格式不正确扣2分，每涂改一处扣1分，涂改达4处及以上扣10分，每个难辨认的潦草字扣1分。总共扣分不超过10分。	10分	
4	知识掌握	通过提问，口述回答 ①考查学生对病例相关的解剖、影像、临床概念的掌握 ②考查学生对病例影像诊断要点的掌握 ③考查对病例影像鉴别要点的掌握	20分	随机问两题，每道题	10分	
				①完全不能回答或者答错，记0分 ②答对一部分内容，但回答内容有较大缺陷或明显错误，记0~5分 ③基本回答正确，有小的错误或概念模糊的地方，记5~10分 ④完全正确，记10分		
	参考提问	①骨折的概念？（骨的连续性中断） ②骨折的直接征象有哪些？（骨折线、骨碎片、骨骼变形） ③骨折按病因可分为哪三类？（创伤性骨折、应力性骨折或疲劳骨折和病理性骨折）				

		④骨折愈合的并发症有哪些？至少说出两项。（延迟愈合、不愈合、畸形愈合、骨质疏松等）		
合计（按 30%的权重计入总分）			100分	

## 试题 DR-24

序号	评分项目	评分要点	分值	评分细则	扣分	得分
1	阅片前准备	①核对患者信息（口述） ②评判影像是否符合诊断要求（口述）	8分	须提及患者姓名、X线号、方位标识、检查时间及检查部位。每项 1 分。	5分	
				须提及影像对比度、摄影范围及有无伪影。每项 1 分。	3分	
2	报告书写	①报告结构完整 ②影像描述客观，包含疾病诊断的影像诊断要点和鉴别要点 ③诊断意见包含病变部位和病变性质 ④语言文字通顺、无错别字、无语法和逻辑错误	59分	须提及胫腓骨、关节间隙或关节对应关系、软组织(漏掉 1 项扣 3 分)。	10分	
				诊断要点：提及左侧(4分)胫骨(4分)广泛或大部分(4分)，骨质疏松或骨密度减低(4分)，筛孔状破坏或、虫蚀样破坏或点状低密度影(4分)，骨膜反应或骨膜增生(4分)。	20分	
				左侧(5分)胫骨(5分)，急性(4分)化脓性骨髓炎(5分)。	19分	
				错别字每个扣 1 分，语言不通、有语法和逻辑错误的，每处扣 2 分，直至扣完 10 分。	10分	
	参考报告	影像描述：左侧胫骨广泛骨质密度减低，上下骨端可见虫蚀样低密度影，骨皮质外缘可见骨膜反应，周围软组织肿胀，相邻关节对应关系尚可。 诊断意见：左侧胫骨急性化脓性骨髓炎。				
3	职业素养	服从考场规定和考场老师安排，着装规范、卷面整洁、言行举止文明，考完后主动整理好器材	13分	着装整齐，服从考场老师安排，遵守考场秩序	3分	
				卷面不干净扣 2 分，格式不正确扣 2 分，每涂改一处扣 1 分，涂改达 4 处及以上扣 10 分，每个难辨认的潦草字扣 1 分。总共扣分不超过 10 分。	10分	
4	知识点掌握	通过提问，口述回答 ①考查学生对病例相关的解剖、影像、临	20分	随机问两题，每道题 ①完全不能回答或者答错，记 0 分 ②答对一部分内容，但回答内容有较	10分	

		床概念的掌握 ②考查学生对病例影像诊断要点的掌握 ③考查对病例影像鉴别要点的掌握		多缺陷或明显错误，记 0~5 分 ③基本回答正确，有小的错误或概念模糊的地方，记 5~10 分 ④完全正确，记 10 分	10分		
	参考提问	①化脓性骨髓炎的传播途径？（血运传播、直接蔓延） ②急性化脓性骨髓炎两周内的表现？（可无明显异常骨质改变） ③化脓性骨髓炎与骨结核的鉴别？（起病急、骨质破坏灶边缘模糊、常有骨膜反应、骨质增生较明显、可形成大块死骨、受骺软骨的阻挡等） ④慢性化脓性骨髓炎的影像表现是？（广泛骨质增生，可见死腔和死骨）					
合计（按 30%的权重计入总分）					100分		

### 试题 DR-25

序号	评分项目	评分要点	分值	评分细则	扣分	得分
1	阅片前准备	①核对患者信息（口述） ②评判影像是否符合诊断要求（口述）	8分	须提及患者姓名、X线号、方位标识、检查时间及检查部位。每项 1 分。	5分	
				须提及影像对比度、摄影范围及有无伪影。每项 1 分。	3分	
2	报告书写	①报告结构完整 ②影像描述客观，包含疾病诊断的影像诊断要点和鉴别要点 ③诊断意见包含病变部位和病变性质 ④语言文字通顺、无错别字、无语法和逻辑错误	59分	须提及右侧髋关节、左侧髋关节、（漏掉 1 项扣 3 分）。未提及有无骨折扣 4 分。	10分	
				诊断要点：右侧(4分)髋关节(4分)股骨头脱出或关节错开或关节脱位(6分)，股骨头向外上移位(5分)。	19分	
				提及右侧(5分)髋关节(5分)后(5分)脱位(5分)。如果有下骨折的结论，倒扣 10 分。	20分	
				错别字每个扣 1 分，语言不通、有语法和逻辑错误的，每处扣 2 分，直至扣完 10 分。	10分	
	参考报告	影像描述：右侧股骨头向上向外侧移位，左侧髋关节对应关系正常，所示骨盆及双侧髋关节诸骨未见明显骨折征象。 诊断意见：右侧髋关节后脱位。				
3	职业素养	服从考场规定和考场老师安排，着装规范、卷面整洁、言行举止文明，考完后主动整理好器材	13分	着装整齐，服从考场老师安排，遵守考场秩序	3分	
				卷面不干净扣 2 分，格式不正确扣 2 分，每涂改一处扣 1 分，涂改达 4 处及以上扣 10 分，每个难辨认的潦草字	10分	

				扣 1 分。总共扣分不超过 10 分。			
4	知识掌握	通过提问，口述回答 ①考查学生对病例相关的解剖、影像、临床概念的掌握 ②考查学生对病例影像诊断要点的掌握 ③考查对病例影像鉴别要点的掌握	20分	随机问两题，每道题 ①完全不能回答或者答错，记 0 分 ②答对一部分内容，但回答内容有多缺陷或明显错误，记 0~5 分 ③基本回答正确，有小的错误或概念模糊的地方，记 5~10 分 ④完全正确，记 10 分	10分		
					10分		
	参考提问	①髌关节脱位按病因分哪三类？（创伤性、病理性和先天性脱位） ②创伤性髌关节脱位按部位分哪三类？（前、后和中央型脱位） ③中央型髌关节脱位常合并什么骨折？（髌臼骨折） ④先天性髌关节脱位常合并什么疾病？（股骨头骨骺缺血坏死）					
合计（按 30%的权重计入总分）					100分		

## 试题 DR-26

序号	评分项目	评分要点	分值	评分细则	扣分	得分
1	阅片前准备	①核对患者信息（口述） ②评判影像是否符合诊断要求（口述）	8分	须提及患者姓名、X线号、方位标识、检查时间及检查部位。每项 1 分。	5分	
				须提及影像对比度、摄影范围及有无伪影。每项 1 分。	3分	
2	报告书写	①报告结构完整 ②影像描述客观，包含疾病诊断的影像诊断要点和鉴别要点 ③诊断意见包含病变部位和病变性质 ④语言文字通顺、无错别字、无语法和逻辑错误	59分	须提及寰枢关节、寰齿关节(漏掉 1 项扣 3 分)。未提及有无骨折扣 4 分。	10分	
				诊断要点：寰齿关节间隙（4 分）左窄右宽或右侧大于左侧（4 分），寰枢关节间隙（4 分）左宽右窄或左侧大于右侧（4 分），侧位片示寰椎前结节与齿状突之间距离（4 分）增宽或距离>4mm（4 分）。	24分	
				提及寰枢关节（5 分）半脱位（10 分）。如果有下骨折的结论，倒扣 10 分。	15分	
				错别字每个扣 1 分，语言不通、有语法和逻辑错误的，每处扣 2 分，直至扣完 10 分。	10分	
	参考报告	影像描述：寰齿关节间隙左窄右宽，寰枢关节间隙左侧较右略宽，侧位片示寰椎前结节与齿状突之间距离明显增宽，所示寰枢关节诸骨未见明显骨折征象。				

		诊断意见：寰枢关节半脱位。			
3	职业素养	服从考场规定和考场老师安排， 着装规范、卷面整洁、言行举止文明， 考完后主动整理好器材	13分	着装整齐， 服从考场老师安排， 遵守考场秩序	3分
				卷面不干净扣 2 分， 格式不正确扣 2 分， 每涂改一处扣 1 分， 涂改达 4 处及以上扣 10 分， 每个难辨认的潦草字扣 1 分。总共扣分不超过 10 分。	10分
4	知识点掌握	通过提问， 口述回答 ①考查学生对病例相关的解剖、影像、临床概念的掌握 ②考查学生对病例影像诊断要点的掌握 ③考查对病例影像鉴别要点的掌握	20分	随机问两题， 每道题 ①完全不能回答或者答错， 记 0 分 ②答对一部分内容， 但回答内容有较大缺陷或明显错误， 记 0~5 分 ③基本回答正确， 有小的错误或概念模糊的地方， 记 5~10 分 ④完全正确， 记 10 分	10分
					10分
	参考提问	①双侧寰枢关节间隙一般不超过多少毫米？（2mm） ②寰枢关节脱位常伴随哪些韧带受损？至少说出一项。（寰椎横韧带、翼状韧带、侧块关节囊韧带） ③寰枢关节脱位常伴哪里骨折？（齿状突） ④儿童时期见到齿状突与枢椎之间有透亮间隙， 考虑骨折吗？（多为软骨连接， 齿状突与枢椎尚未完全融合）			
合计（按 30%的权重计入总分）					100分

## 试题 DR-27

序号	评分项目	评分要点	分值	评分细则	扣分	得分
1	阅片前准备	①核对患者信息（口述） ②评判影像是否符合诊断要求（口述）	8分	须提及患者姓名、X线号、方位标识、检查时间及检查部位。每项 1 分。	5分	
				须提及影像对比度、摄影范围及有无伪影。每项 1 分。	3分	
2	报告书写	①报告结构完整 ②影像描述客观， 包含疾病诊断的影像诊断要点和鉴别要点 ③诊断意见包含病变部位和病变性质 ④语言文字通顺、无错别字、无语法和逻辑错误	59分	须提及颈椎生理曲度、颈椎序列、椎体及附件、椎间隙（漏掉 1 项扣 3 分）。未提及软组织扣 1 分。	10分	
				诊断要点： 多个或颈 3~6（6 分）椎体边缘变尖或骨质增生（6 分） 颈 3/4 椎间隙变窄（6 分）， 颈 5/6 椎间隙变窄（6 分）。	24分	
				提及颈椎（5 分）退行性改变（10 分）。如果有骨质破坏的结论， 倒扣 10 分。	15分	

				错别字每个扣 1 分，语言不通、有语法和逻辑错误的，每处扣 2 分，直至扣完 10 分。	10分		
	参考报告	影像描述：颈椎生理曲度变直，颈椎序列正常，诸颈椎及附件形态、密度可，椎体及小关节边缘不同程度变尖，颈 3/4、颈 4/5 及颈 5/6 椎间隙变窄，相邻软组织未见明显钙化。 诊断意见：颈椎退行性改变：颈椎骨质增生、多椎间隙变窄。					
3	职业素养	服从考场规定和考场老师安排，着装规范、卷面整洁、言行举止文明，考完后主动整理好器材	13分	着装整齐，服从考场老师安排，遵守考场秩序	3分		
				卷面不干净扣 2 分，格式不正确扣 2 分，每涂改一处扣 1 分，涂改达 4 处及以上扣 10 分，每个难辨认的潦草字扣 1 分。总共扣分不超过 10 分。	10分		
4	知识点掌握	通过提问，口述回答 ①考查学生对病例相关的解剖、影像、临床概念的掌握 ②考查学生对病例影像诊断要点的掌握 ③考查对病例影像鉴别要点的掌握	20分	随机问两题，每道题	10分		
				①完全不能回答或者答错，记 0 分 ②答对一部分内容，但回答内容有较大缺陷或明显错误，记 0~5 分 ③基本回答正确，有小的错误或概念模糊的地方，记 5~10 分 ④完全正确，记 10 分	10分		
	参考提问	①椎间隙变窄的意义是什么？（由椎间盘变扁引起，提示椎间盘病变） ②脊椎椎体的个数分别是？（颈椎 7 块、胸椎 12 块、腰椎 5 块、骶椎 5 块、尾椎 4 块） ③脊柱生理曲度分别是怎样的？（颈曲前凸、胸曲后凸、腰曲前凸、骶曲后凸） ④颈椎退行性改变有无椎体破坏征象？（无破坏）					
合计（按 30%的权重计入总分）					100分		

## 试题 DR-28

序号	评分项目	评分要点	分值	评分细则	扣分	得分
1	阅片前准备	①核对患者信息（口述）	8分	须提及患者姓名、X 线号、方位标识、检查时间及检查部位。每项 1 分。	5分	
		②评判影像是否符合诊断要求（口述）		须提及影像对比度、摄影范围及有无伪影。每项 1 分。	3分	
2	报告书写	①报告结构完整 ②影像描述客观，包含疾病诊断的影像诊	59分	须提及胸椎生理曲度、胸椎序列、椎体及附件、椎间隙（漏掉 1 项扣 4 分）。	10分	



		断要点和鉴别要点 ③诊断意见包含病变部位和病变性质 ④语言文字通顺、无错别字、无语法和逻辑错误		诊断要点：第9胸椎（8分）椎体变扁或塌陷（8分）前窄后宽（8分）。 提及胸椎（5分）压缩性（5分）骨折（5分）。如果有骨质破坏的结论，倒扣5分。 错别字每个扣1分，语言不通、有语法和逻辑错误的，每处扣2分，直至扣完10分。	24分 15分 10分		
	参考报告	影像描述：胸椎生理曲度存在，椎序列正常，第9胸椎椎体明显变扁，呈前窄后宽楔形改变，余胸椎及附件形态、密度可，所示胸椎椎间隙无明显变窄，相邻软组织未见明显异常。 诊断意见：第9胸椎压缩性骨折。					
3	职业素养	服从考场规定和考场老师安排，着装规范、卷面整洁、言行举止文明，考完后主动整理好器材	13分	着装整齐，服从考场老师安排，遵守考场秩序 卷面不干净扣2分，格式不正确扣2分，每涂改一处扣1分，涂改达4处及以上扣10分，每个难辨认的潦草字扣1分。总共扣分不超过10分。	3分 10分		
4	知识点掌握	通过提问，口述回答 ①考查学生对病例相关的解剖、影像、临床概念的掌握 ②考查学生对病例影像诊断要点的掌握 ③考查对病例影像鉴别要点的掌握	20分	随机问两题，每道题 ①完全不能回答或者答错，记0分 ②答对一部分内容，但回答内容有多处缺陷或明显错误，记0~5分 ③基本回答正确，有小的错误或概念模糊的地方，记5~10分 ④完全正确，记10分	10分 10分		
	参考提问	①脊柱椎体骨折的分类有哪些？（单纯压缩性骨折、爆裂性骨折、安全带骨折） ②考虑椎体爆裂性骨折的X线表现是？（椎体后缘变扁、塌陷） ③外伤导致的椎体压缩与骨质疏松所致椎体压缩有何不同？（创伤性椎体压缩骨折呈前窄后宽楔形改变，骨质疏松椎体塌陷表现为椎体中央变扁的双凹形态） ④分别新鲜和陈旧性椎体压缩骨折最好的检查手段是？（磁共振检查）					
合计（按30%的权重计入总分）					100分		

### 试题 DR-29

序号	评分项目	评分要点	分值	评分细则	扣分	得分
1	阅片前准	①核对患者信息（口述）	8分	须提及患者姓名、X线号、方位标识、检查时间及检查部位。每项1分。	5分	

	备	②评判影像是否符合诊断要求（口述）		须提及影像对比度、摄影范围及有无伪影。每项 1 分。	3 分			
2	报告书写	①报告结构完整 ②影像描述客观，包含疾病诊断的影像诊断要点和鉴别要点 ③诊断意见包含病变部位和病变性质 ④语言文字通顺、无错别字、无语法和逻辑错误	59 分	须提及腰椎生理曲度、腰椎序列、椎体及附件、椎间隙(漏掉 1 项扣 4 分)。	16 分			
				诊断要点：第 4 腰椎（4 分）前移（4 分） 1/4 个椎体前后径（5 分）。	13 分			
				提及第 4 腰椎（5 分）向前（5 分）I°（5 分）滑脱（5 分）。如果结论是第 5 腰椎向后滑脱，不给分。	20 分			
				错别字每个扣 1 分，语言不通、有语法和逻辑错误的，每处扣 2 分，直至扣完 10 分。	10 分			
	参考报告	影像描述：腰椎生理曲度存在，腰椎序列正常，腰 4 及以上椎体向前移位约 1/4 个椎体前后径，诸腰椎及附件形态、密度可，所示腰椎间隙无明显变窄，相邻软组织未见明显钙化。 诊断意见：第 4 腰椎向前 1° 滑脱。						
3	职业素养	服从考场规定和考场老师安排，着装规范、卷面整洁、言行举止文明，考完后主动整理好器材	13 分	着装整齐，服从考场老师安排，遵守考场秩序	3 分			
				卷面不干净扣 2 分，格式不正确扣 2 分，每涂改一处扣 1 分，涂改达 4 处及以上扣 10 分，每个难辨认的潦草字扣 1 分。总共扣分不超过 10 分。	10 分			
4	知识点掌握	通过提问，口述回答 ①考查学生对病例相关的解剖、影像、临床概念的掌握 ②考查学生对病例影像诊断要点的掌握 ③考查对病例影像鉴别要点的掌握	20 分	随机问两题，每道题	10 分			
				①完全不能回答或者答错，记 0 分 ②答对一部分内容，但回答内容有多处缺陷或明显错误，记 0~5 分 ③基本回答正确，有小的错误或概念模糊的地方，记 5~10 分 ④完全正确，记 10 分		10 分		
	参考提问	①腰椎椎体滑脱常伴什么位置的骨折？（椎弓峡部） ②腰椎椎体滑脱常需要加照什么位置？（腰椎斜位） ③脊柱创伤有哪些外伤性改变？至少说出两项。（椎体压缩、附件骨折、椎体滑脱、脊髓损伤、韧带撕裂等）						
合计（按 30%的权重计入总分）					100 分			

## 试题 DR-30

序号	评分项目	评分要点	分值	评分细则	扣分	得分
1	阅片前准备	①核对患者信息（口述） ②评判影像是否符合诊断要求（口述）	8分	须提及患者姓名、X线号、方位标识、检查时间及检查部位。每项1分。	5分	
				须提及影像对比度、摄影范围及有无伪影。每项1分。	3分	
2	报告书写	①报告结构完整 ②影像描述客观，包含疾病诊断的影像诊断要点和鉴别要点 ③诊断意见包含病变部位和病变性质 ④语言文字通顺、无错别字、无语法和逻辑错误	59分	须提及骶尾椎生理曲度、骶骨、尾骨(漏掉1项扣3分)，未提及软组织扣1分。	10分	
				诊断要点：提及骶骨(5分)第5骶节(5分)骨皮质欠连续(6分)远折端或骨折端向前移位(4分)向后成角(4分)。	24分	
				提及骶骨(5分)第5骶节(5分)骨折(5分)。结论中考虑尾骨骨折倒扣5分。	15分	
				错别字每个扣1分，语言不通、有语法和逻辑错误的，每处扣2分，直至扣完10分。	10分	
	参考报告	影像描述：骶尾椎生理曲度存在，骶骨第5骶节骨皮质欠连续，断端向前移位，向后成角，余所示骶尾骨未见明显骨折征象，周围软组织未见明显异常。 诊断意见：骶骨第5骶节骨折。				
3	职业素养	服从考场规定和考场老师安排，着装规范、卷面整洁、言行举止文明，考完后主动整理好器材	13分	着装整齐，服从考场老师安排，遵守考场秩序	3分	
				卷面不干净扣2分，格式不正确扣2分，每涂改一处扣1分，涂改达4处及以上扣10分，每个难辨认的潦草字扣1分。总共扣分不超过10分。	10分	
4	知识掌握	通过提问，口述回答 ①考查学生对病例相关的解剖、影像、临床概念的掌握 ②考查学生对病例影像诊断要点的掌握 ③考查对病例影像鉴别要点的掌握	20分	随机问两题，每道题	10分	
				①完全不能回答或者答错，记0分 ②答对一部分内容，但回答内容有较大缺陷或明显错误，记0~5分 ③基本回答正确，有小的错误或概念模糊的地方，记5~10分 ④完全正确，记10分		
	参考提问	①骶椎有几块？（5块） ②脊椎椎体的个数分别是？（颈椎7块、胸椎12块、腰椎5块、骶椎5块、尾椎4块）				

		③脊柱生理曲度分别是怎样的？（颈曲前凸、胸曲后凸、腰曲前凸、骶曲后凸）		
合计（按 30%的权重计入总分）			100分	

## 试题 DR-31

序号	评分项目	评分要点	分值	评分细则	扣分	得分
1	阅片前准备	①核对患者信息（口述） ②评判影像是否符合诊断要求（口述）	8分	须提及患者姓名、X线号、方位标识、检查时间及检查部位。每项 1 分。	5分	
				须提及影像对比度、摄影范围及有无伪影。每项 1 分。	3分	
2	报告书写	①报告结构完整 ②影像描述客观，包含疾病诊断的影像诊断要点和鉴别要点 ③诊断意见包含病变部位和病变性质 ④语言文字通顺、无错别字、无语法和逻辑错误	59分	须提及右侧髌骨或髌臼、其余骨盆诸骨、关节间隙或关节对应关系(漏掉 1 项扣 3 分)。	10分	
				诊断要点：左侧(5分)髌骨或髌臼(5分) 骨皮质不连续或断裂(5分)，余骨盆构成骨未见明显骨折征像(4分)。	19分	
				提及左侧(5分)髌骨或髌臼(5分)骨折(5分)骨折断端轻度错位(5分)。	20分	
				错别字每个扣 1 分，语言不通、有语法和逻辑错误的，每处扣 2 分，直至扣完 10 分。	10分	
	参考报告	影像描述：左侧髌骨骨折，骨折线累及左侧髌髌关节，骨折断端轻度错位，余骨盆构成骨均未见明显骨折征像，各关节对应关系正常。 诊断意见：左侧髌骨骨折。				
3	职业素养	服从考场规定和考场老师安排，着装规范、卷面整洁、言行举止文明，考完后主动整理好器材	13分	着装整齐，服从考场老师安排，遵守考场秩序	3分	
				卷面不干净扣 2 分，格式不正确扣 2 分，每涂改一处扣 1 分，涂改达 4 处及以上扣 10 分，每个难辨认的潦草字扣 1 分。总共扣分不超过 10 分。	10分	
4	知识点掌握	通过提问，口述回答 ①考查学生对病例相关的解剖、影像、临	20分	随机问两题，每道题 ①完全不能回答或者答错，记 0 分 ②答对一部分内容，但回答内容有较	10分	

		床概念的掌握 ②考查学生对病例影像诊断要点的掌握 ③考查对病例影像鉴别要点的掌握		多缺陷或明显错误，记 0~5 分 ③基本回答正确，有小的错误或概念模糊的地方，记 5~10 分 ④完全正确，记 10 分	10 分		
	参考提问	①骨折的概念？（骨的连续性中断） ②骨折按病因可分哪三类？（创伤性、病理性、应力性或疲劳骨折） ③创伤性髌关节脱位按部位分哪三类？（前、后和中央型脱位） ④哪种类型髌关节脱位不易引起髌臼骨折？（髌关节前脱位）					
合计（按 30%的权重计入总分）					100 分		

### 试题 DR-32

序号	评分项目	评分要点	分值	评分细则	扣分	得分
1	阅片前准备	①核对患者信息（口述） ②评判影像是否符合诊断要求（口述）	8 分	须提及患者姓名、X 线号、方位标识、检查时间及检查部位。每项 1 分。	5 分	
				须提及影像对比度、摄影范围及有无伪影。每项 1 分。	3 分	
2	报告书写	①报告结构完整 ②影像描述客观，包含疾病诊断的影像诊断要点和鉴别要点 ③诊断意见包含病变部位和病变性质 ④语言文字通顺、无错别字、无语法和逻辑错误	59 分	须提及颅骨、颅底或鞍底结构（一共 2 项，漏掉 1 项扣 5 分）。	10 分	
				诊断要点： 双侧(4 分)顶部或顶骨(4 分)骨皮质不连续(4 分)，骨片向颅内凹陷(4 分)， 多条(4 分)骨折线或透亮线(4 分)。	24 分	
				提及双侧(5 分)顶骨(5 分)骨折(5 分)。提及骨折类型不加分也不扣分。	15 分	
				错别字每个扣 1 分，语言不通、有语法和逻辑错误的，每处扣 2 分，直至扣完 10 分。	10 分	
	参考报告	影像描述： 颅顶部塌陷，骨碎片向颅内凹陷， 双侧顶骨骨皮质欠连续，可见多条骨折线向下延伸， 鞍部结构清晰， 所示其他骨骼未见明显骨折征象。 诊断意见： 双侧顶骨骨折。				
3	职业素养	服从考场规定和考场老师安排， 着装规范、卷面整洁、言行举止文明， 考完后主动整理好器材	13 分	着装整齐， 服从考场老师安排， 遵守考场秩序	3 分	
				卷面不干净扣 2 分， 格式不正确扣 2 分， 每涂改一处扣 1 分， 涂改达 4 处及以上扣 10 分， 每个难辨认的潦草字	10 分	

				扣 1 分。总共扣分不超过 10 分。		
4	知识掌握	通过提问，口述回答 ①考查学生对病例相关的解剖、影像、临床概念的掌握 ②考查学生对病例影像诊断要点的掌握 ③考查对病例影像鉴别要点的掌握	20分	随机问两题，每道题 ①完全不能回答或者答错，记 0 分 ②答对一部分内容，但回答内容有多处缺陷或明显错误，记 0~5 分 ③基本回答正确，有小的错误或概念模糊的地方，记 5~10 分 ④完全正确，记 10 分	10分	
					10分	
	参考提问	①颅骨的骨折类型有哪些？至少说出两项。（线性骨折或裂隙骨折、凹陷性骨折、粉碎性骨折、颅缝分离等） ②需要与颅骨骨折线鉴别的 X 线影像有哪些？至少说出两项。（颅缝、脑回压迹、板障静脉影、脑膜中动脉影） ③正常颅缝有哪些？（冠状缝、矢状缝、人字缝、颞鳞缝） ④常见于儿童的特殊颅骨骨折是？（颅缝分离）				
合计（按 30%的权重计入总分）					100分	

### 试题 DR-33

序号	评分项目	评分要点	分值	评分细则	扣分	得分
1	阅片前准备	①核对患者信息（口述） ②评判影像是否符合诊断要求（口述）	8分	须提及患者姓名、X 线号、方位标识、检查时间及检查部位。每项 1 分。	5分	
				须提及影像对比度、摄影范围及有无伪影。每项 1 分。	3分	
2	报告书写	①报告结构完整 ②影像描述客观，包含疾病诊断的影像诊断要点和鉴别要点 ③诊断意见包含病变部位和病变性质 ④语言文字通顺、无错别字、无语法和逻辑错误	59分	须提及双侧上颌窦、前组筛窦、额窦、下鼻甲和鼻中隔（一共 4 项，漏掉 1 项扣 3 分）。	12分	
				诊断要点：左侧(4分)上颌窦(4分)窦腔密度增高或粘膜增厚或见软组织密度充填(5分)，窦腔缩小(4分)，窦壁完整或光滑或未见破坏征象(5分)。	22分	
				提及左侧(5分)上颌窦炎(10分)。	15分	
				错别字每个扣 1 分，语言不通、有语法和逻辑错误的，每处扣 2 分，直至扣完 10 分。	10分	
	参考报告	影像描述：左侧上颌窦内见高密度影，窦腔透亮区面积缩小，右侧上颌窦窦腔透亮，双侧上颌窦骨性窦壁完整，边缘光整，双侧额窦及前				

		组筛窦未见异常，鼻中隔无偏曲。 诊断意见： 左侧上颌窦炎。			
3	职业素养	服从考场规定和考场老师安排， 着装规范、卷面整洁、言行举止文明， 考完后主动整理好器材	13分	着装整齐， 服从考场老师安排， 遵守考场秩序	3分
				卷面不干净扣 2 分， 格式不正确扣 2 分， 每涂改一处扣 1 分， 涂改达 4 处及以上扣 10 分， 每个难辨认的潦草字扣 1 分。总共扣分不超过 10 分。	10分
4	知识点掌握	通过提问， 口述回答 ①考查学生对病例相关的解剖、影像、临床概念的掌握 ②考查学生对病例影像诊断要点的掌握 ③考查对病例影像鉴别要点的掌握	20分	随机问两题， 每道题 ①完全不能回答或者答错， 记 0 分 ②答对一部分内容， 但回答内容有多缺陷或明显错误， 记 0~5 分 ③基本回答正确， 有小的错误或概念模糊的地方， 记 5~10 分 ④完全正确， 记 10 分	10分
					10分
	参考提问	①有哪些鼻窦结构？（额窦、筛窦、蝶窦、上颌窦） ②急性上颌窦炎的特征性表现是？（窦腔内液气平面） ③鼻窦炎最好发于哪个窦腔？（上颌窦） ④上颌窦炎与上颌窦癌的主要 X 线鉴别点？（有没有骨质破坏）			
合计（按 30%的权重计入总分）					100分

### 试题 DR-34

序号	评分项目	评分要点	分值	评分细则	扣分	得分
1	阅片前准备	①核对患者信息（口述） ②评判影像是否符合诊断要求（口述）	8分	须提及患者姓名、X 线号、方位标识、检查时间及检查部位。每项 1 分。	5分	
				须提及影像对比度、摄影范围及有无伪影。每项 1 分。	3分	
2	报告书写	①报告结构完整 ②影像描述客观， 包含疾病诊断的影像诊断要点和鉴别要点 ③诊断意见包含病变部位和病变性质 ④语言文字通顺、无错别字、无语法和逻辑错误	59分	须提及鼻骨、鼻额缝(一共 2 项， 漏掉 1 项扣 5 分)。	10分	
				诊断要点： 鼻骨(6分)骨皮质不连续或断裂(6分)， 断端分离或远端移位(6分)， 鼻额缝无增宽(6分)。	24分	
				提及鼻骨(5分)骨折(10分)。	15分	
				错别字每个扣 1 分， 语言不通、有语法和逻辑错误的， 每处扣 2 分， 直至扣完 10 分。	10分	

	参考报告	影像描述：鼻骨远段骨皮质不连续，断端略有错位，鼻部软组织稍肿胀，鼻额缝无增宽。 诊断意见：鼻骨骨折。			
3	职业素养	服从考场规定和考场老师安排，着装规范、卷面整洁、言行举止文明，考完后主动整理好器材	13分	着装整齐，服从考场老师安排，遵守考场秩序	3分
				卷面不干净扣 2 分，格式不正确扣 2 分，每涂改一处扣 1 分，涂改达 4 处及以上扣 10 分，每个难辨认的潦草字扣 1 分。总共扣分不超过 10 分。	10分
4	知识掌握	通过提问，口述回答 ①考查学生对病例相关的解剖、影像、临床概念的掌握 ②考查学生对病例影像诊断要点的掌握 ③考查对病例影像鉴别要点的掌握	20分	随机问两题，每道题 ①完全不能回答或者答错，记 0 分 ②答对一部分内容，但回答内容有多处缺陷或明显错误，记 0~5 分 ③基本回答正确，有小的错误或概念模糊的地方，记 5~10 分 ④完全正确，记 10 分	10分
					10分
	参考提问	①鼻骨相邻的骨骼有哪些？（额骨、上颌骨） ②鼻骨骨折类型有哪些？至少说出两项。（单纯鼻骨骨折、鼻缝分离、复合型鼻骨骨折） ③骨折的概念？（骨的连续性中断） ④骨折的直接征象有哪些？（骨折线、骨碎片、骨骼变形）			
合计（按 30%的权重计入总分）				100分	



## 考核模块二、 CT 检查与诊断技术考核题库

### 一、考核条件、考核内容及考核方式

#### (一) 考核条件:

1. 考核场地: CT 机房 1 间、控制室 1 间, 阅片室 1 间(含胶片打印机)。

2. 考核设备: CT 机 1 台, 高压注射器 1 台, 医生工作站 1 台, PACS 系统已连接 CT 机、胶片打印机等。

3. 考核器材及装备: 温、湿度计, 铅眼镜, 铅围脖, 铅围裙 1 套, 棉质检查服 1 套。

#### (二) 考核内容与占分比重。

##### 1. 设备操作:

考核方式: 现场操作及口述。

占分比重: 总成绩的 15%

考核内容: 环境检查、设备熟悉度、开机检查、开机调试、摄影操作、关机复位等。

##### 2. 检查技术:

考核方式: 现场操作及口述。

占分比重: 总成绩的 55%

考核内容: 摄影位置选择、摄影前准备、摄影体位设计、中心线、呼吸训练与曝光、图像后处理及胶片排版打印、图像质量评价、职业素养。

##### 3. 影像诊断:

考核方式: 根据案例图像书写诊断报告。

占分比重: 总成绩的 30%

考核内容: 阅片前准备、影像表现描述、诊断意见、职业

素养。

### （三）考核时量

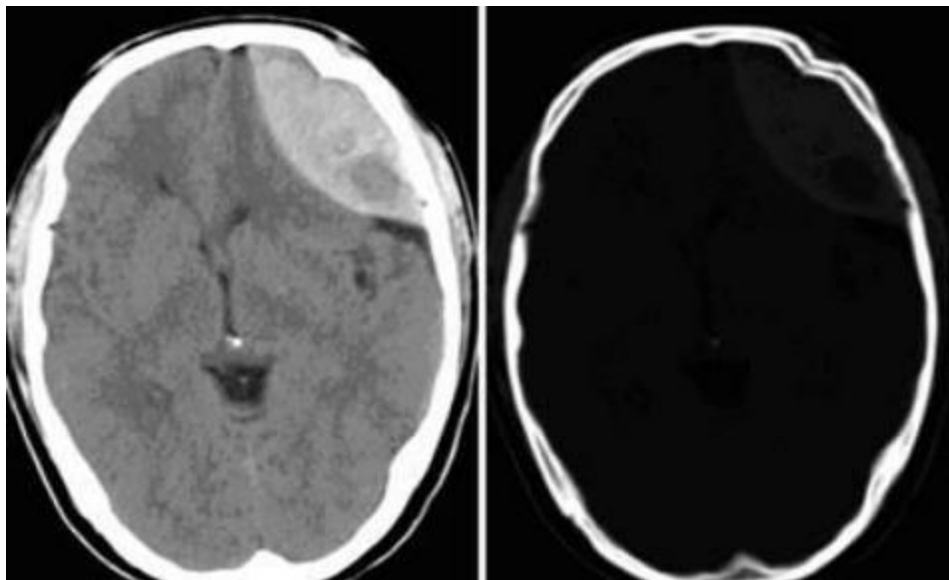
总时量为 60 分钟。设备操作和检查技术 35 分钟，影像诊断 25 分钟。

## 二、CT 检查与诊断技术考核试题

### 试题 CT-01

1.临床病例资料： 某患者， 男， 56 岁。车祸致头部外伤、昏迷 30 分钟， 伴呕吐。昏迷后出现清醒 10 余分钟后再次昏迷。体查： 血压 101/61mmHg, R 20 次/分，躁动不安。临床拟诊： 颅内出血： 硬膜外血肿？

2.典型 CT 病例图像。



试题 CT-01 病例图像

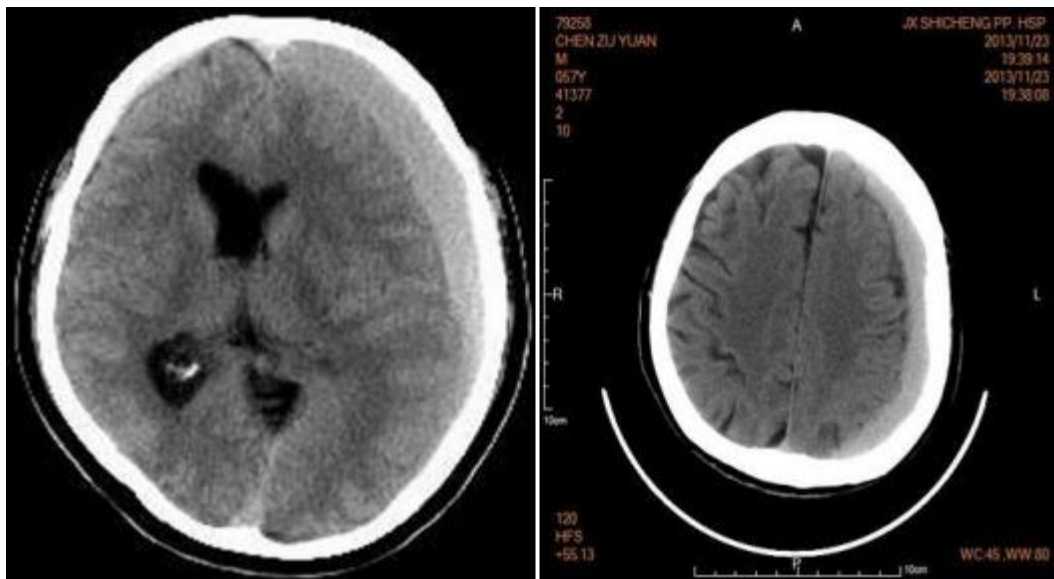
请根据以上临床病例资料选取最佳的 CT 检查方法（体位），并按设备操作及 CT 检查要求进行 CT 扫描； 并对所给出的病例图像进行影像诊断及报告书写。

## 试题 CT-02

### 1. 临床病例资料:

某患者，男，42岁。车祸致头部外伤、昏迷1小时入院。体查：血压110/63mmHg，R 21次/分，中度昏迷，双瞳孔不等大，左侧直径5mm，对光反射消失，右侧直径3mm，对光反射迟钝。临床拟诊：颅内出血：硬膜下血肿？

### 2. 典型 CT 病例图像。



试题 CT-02 病例图像

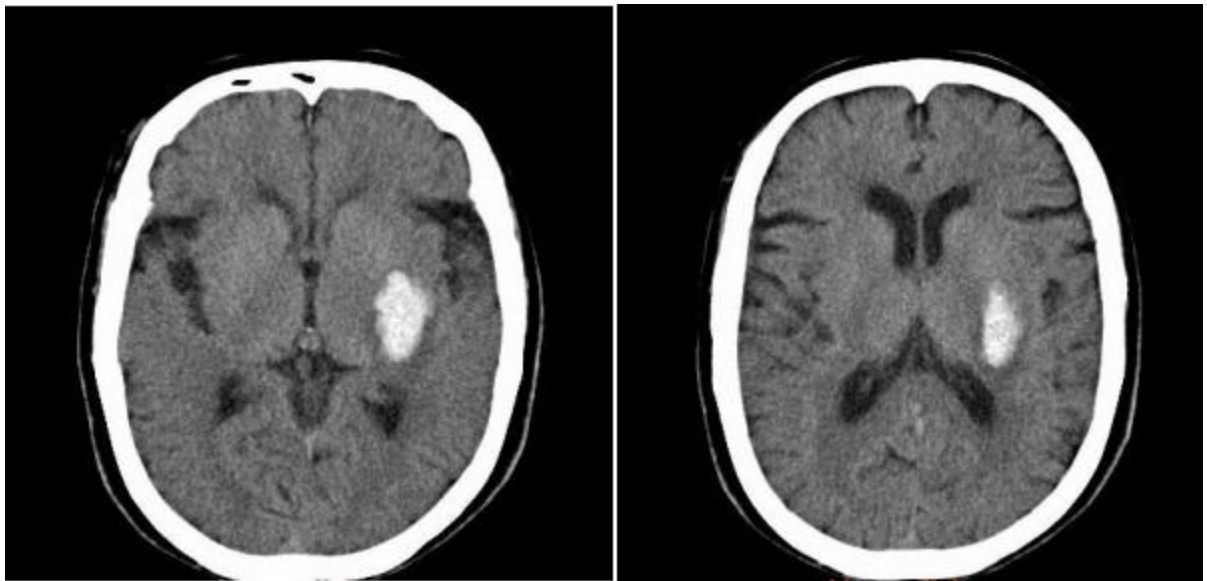
请根据以上临床病例资料选取最佳的 CT 检查方法（体位），并按设备操作及 CT 检查要求进行 CT 扫描；并对所给出的病例图像进行影像诊断及报告书写。

### 试题 CT-03

#### 1.临床病例资料:

患者，男，60岁，饮酒后突发失语，恶心、呕吐，倒地昏迷2小时。既往有高血压15年。查体：血压200/126mmHg，中度昏迷，双瞳孔等大等圆，直径4mm，对光反射灵敏。右侧肢体肌力查体不合作，肌张力增高，腱反射亢进，右侧Babinski征(+)。临床拟诊：脑出血。

#### 2.典型 CT 病例图像。



试题 CT-03 病例图像

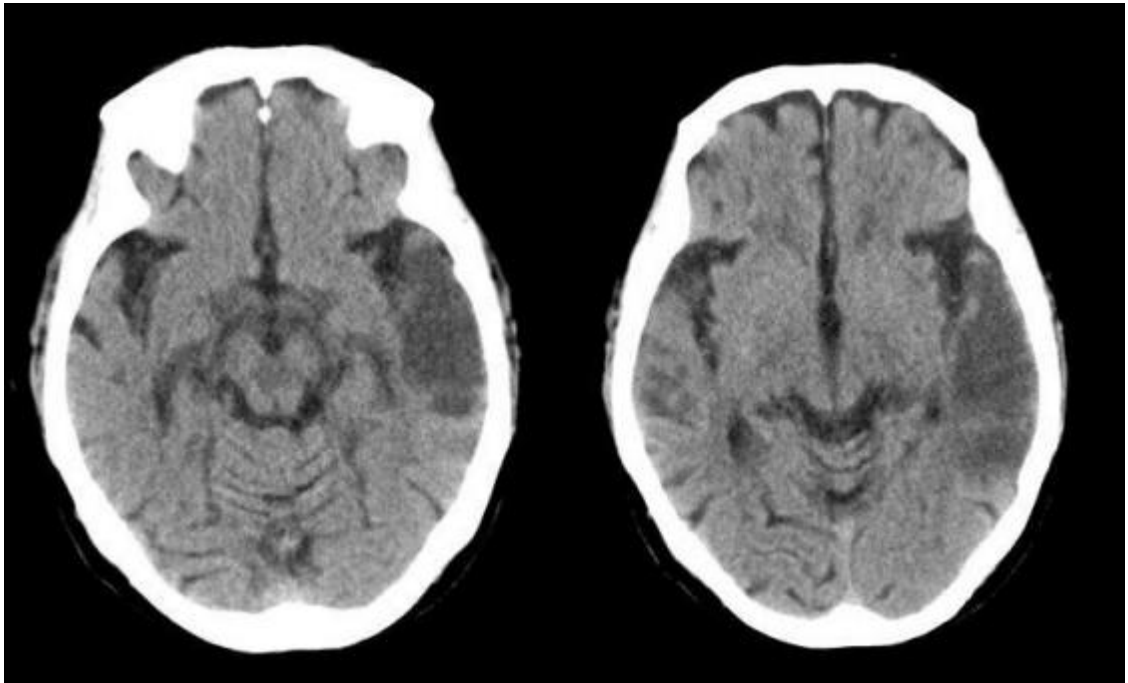
请根据以上临床病例资料选取最佳的 CT 检查方法（体位），并按设备操作及 CT 检查要求进行 CT 扫描；并对所给出的病例图像进行影像诊断及报告书写。

## 试题 CT-04

### 1.临床病例资料:

患者，男，68岁，患有糖尿病、高血压、高血脂10余年，近段时间经常有头晕及短暂性晕倒现象，今晨起床时感右侧肢体乏力，活动受限，口角歪斜。查体：查体：血压141/90mmHg，神清，双瞳孔等大等圆，直径4mm，对光反射灵敏。右侧肢体肌力0级，肌张力减低，左侧肢体肌力、肌张力正常。右侧Babinski征(+)。临床拟诊：脑梗死。

### 2.典型 CT 病例图像。



试题 CT-04 病例图像

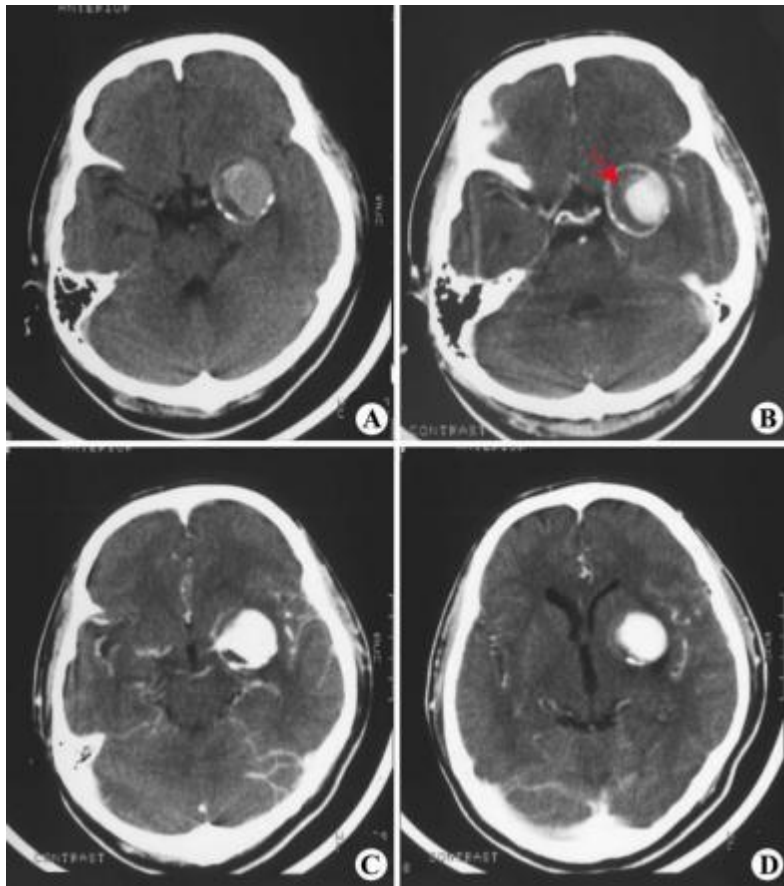
请根据以上临床病例资料选取最佳的 CT 检查方法（体位），并按设备操作及 CT 检查要求进行 CT 扫描；并对所给出的病例图像进行影像诊断及报告书写。

## 试题 CT-05

### 1.临床病例资料:

患者，女， 52 岁， 突发头痛 1 天。患者约一天前于蹲下起立时突发持续性头痛， 伴恶心、呕吐。外院 CT 平扫示鞍上池右侧旁可见一类圆形稍高密度影， 周边可见弧形钙化影。临床拟诊：脑动脉瘤。

### 2.典型 CT 病例图像。



试题 CT-05 病例图像

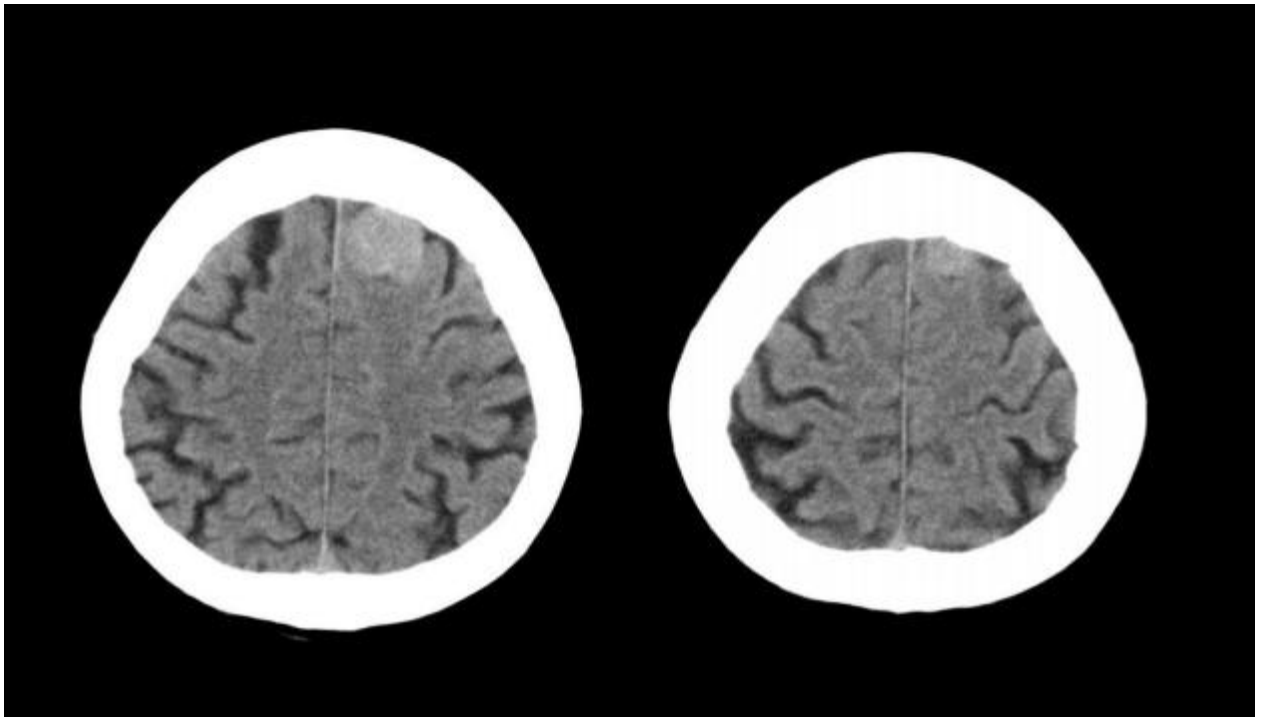
请根据以上临床病例资料选取最佳的 CT 检查方法（体位），并按设备操作及 CT 检查要求进行 CT 扫描； 并对所给出的病例图像进行影像诊断及报告书写。

## 试题 CT-06

### 1.临床病例资料:

患者，男，45岁，反复头痛5年，偶发癫痫。于外院CT平扫发现大脑镰旁可见一软组织肿块影，与大脑镰相连，邻近脑实质稍受压。临床拟诊：脑膜瘤。

### 2.典型 CT 病例图像。



试题 CT-06 病例图像

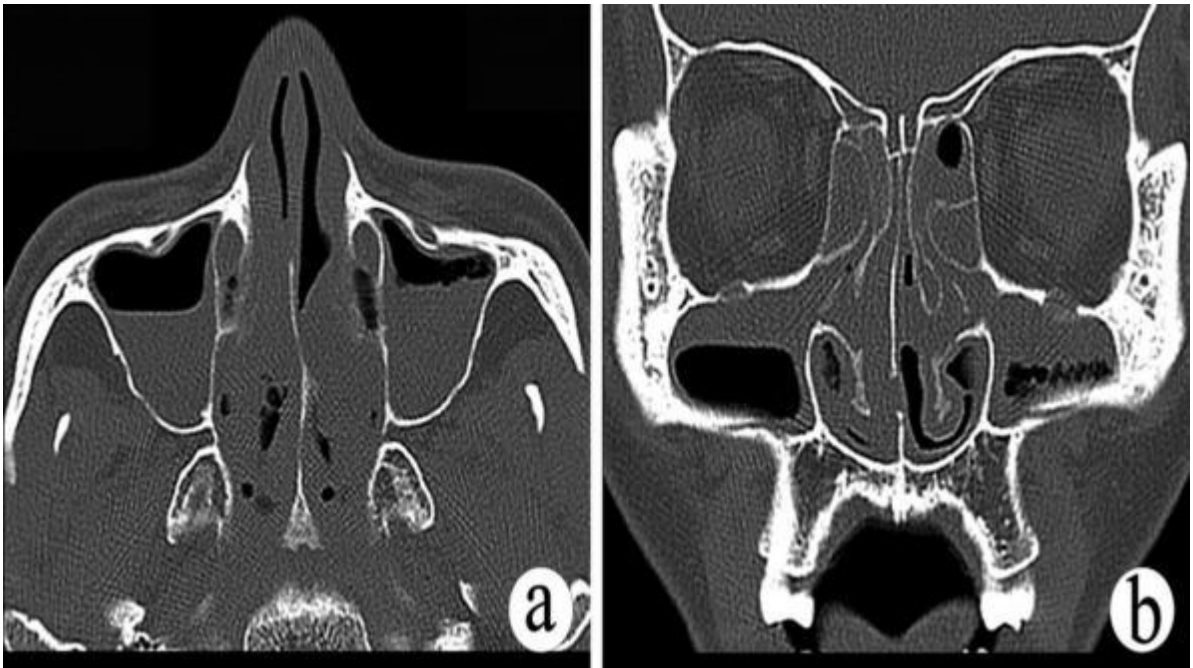
请根据以上临床病例资料选取最佳的 CT 检查方法（体位），并按设备操作及 CT 检查要求进行 CT 扫描；并对所给出的病例图像进行影像诊断及报告书写。

## 试题 CT-07

### 1.临床病例资料:

患者，男，26岁，反复因感冒致头痛、流脓涕、鼻塞10年。检查：双侧颌面部压痛，鼻粘膜肿胀、充血，鼻腔内大量脓性分泌物。临床拟诊：鼻窦炎。

### 2.典型 CT 病例图像。



试题 CT-07 病例图像

请根据以上临床病例资料选取最佳的 CT 检查方法（体位），并按设备操作及 CT 检查要求进行 CT 扫描；并对所给出的病例图像进行影像诊断及报告书写。

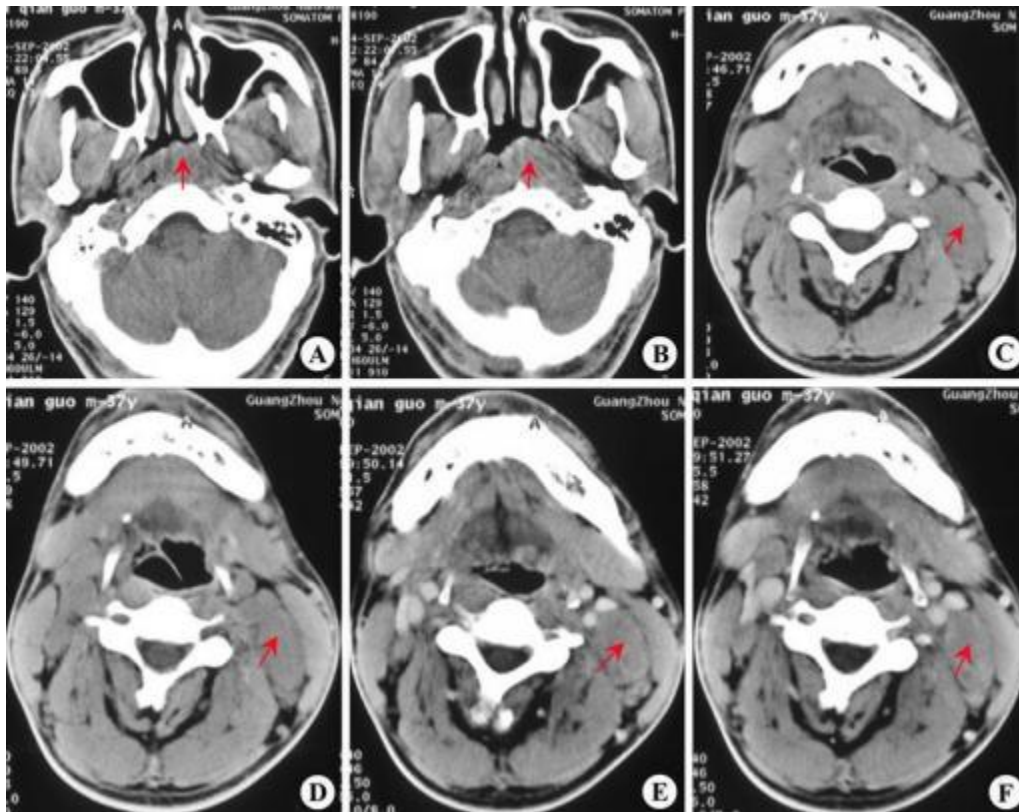


## 试题 CT-08

### 1.临床病例资料:

患者，男， 61 岁， 鼻塞、流涕带血丝 8 月余， 表现为回缩涕中带血。近来耳鸣， 声音嘶哑。查体： 左侧颈部可扪及肿大淋巴结。临床拟诊： 鼻咽癌。

### 2.典型 CT 病例图像。



试题 CT-08 病例图像

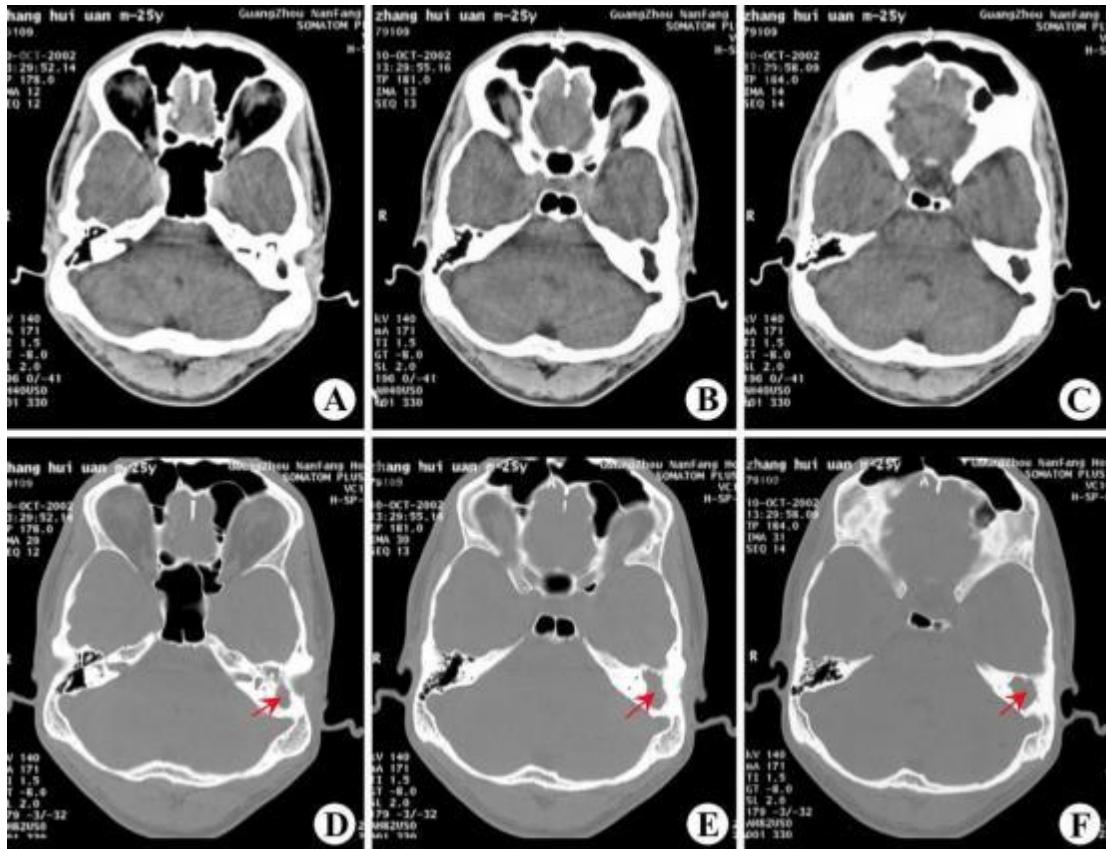
请根据以上临床病例资料选取最佳的 CT 检查方法（体位），并按设备操作及 CT 检查要求进行 CT 扫描； 并对所给出的病例图像进行影像诊断及报告书写。

## 试题 CT-09

### 1.临床病例资料:

患者，男，30岁，双耳间歇流脓、耳痛、耳鸣伴听力减退3年。体查：乳突部皮肤轻度肿胀、潮红，鼓室外侧壁及乳突尖明显压痛，骨性外耳道后上壁红肿、塌陷。临床拟诊：中耳乳突炎。

### 2.典型 CT 病例图像。



试题 CT-09 病例图像

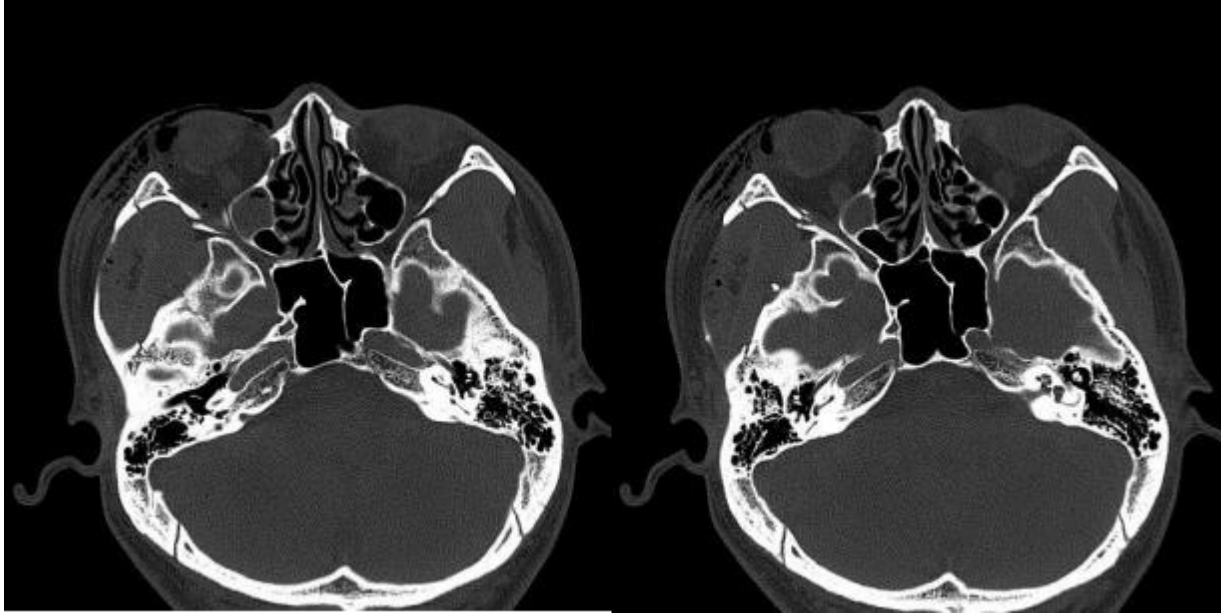
请根据以上临床病例资料选取最佳的 CT 检查方法（体位），并按设备操作及 CT 检查要求进行 CT 扫描；并对所给出的病例图像进行影像诊断及报告书写。

## 试题 CT-10

### 1.临床病例资料：

患者，男， 32 岁， 车祸致面部受伤 2 小时入院。体查： 右侧眼部青紫、肿胀， 右侧眼球向下、向后移位， 眼球活动受限。临床拟诊： 右侧眼眶骨折。

### 2.典型 CT 病例图像。



试题 CT-10 病例图像

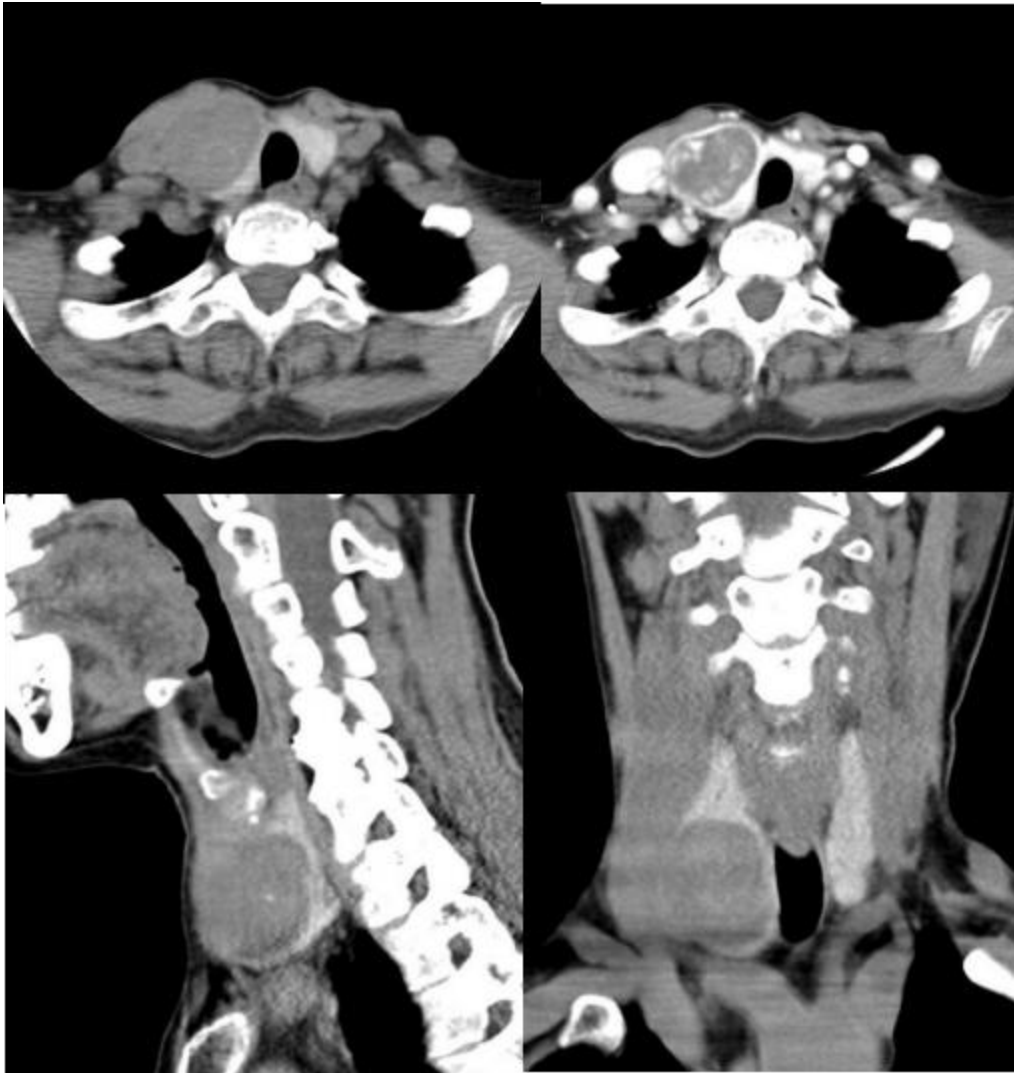请根据以上临床病例资料选取最佳的 CT 检查方法（体位），并按设备操作及 CT 检查要求进行 CT 扫描； 并对所给出的病例图像进行影像诊断及报告书写。

## 试题 CT-11

### 1.临床病例资料:

某患者，女，38岁，发现甲状腺肿大1年。体查：甲状腺右叶可触及一结节，大小约为3\*5cm，质地硬，表面光滑，无压痛，活动度可，随吞咽上下移动。临床拟诊：甲状腺结节。

### 2.典型 CT 病例图像。



试题 CT-11 病例图像

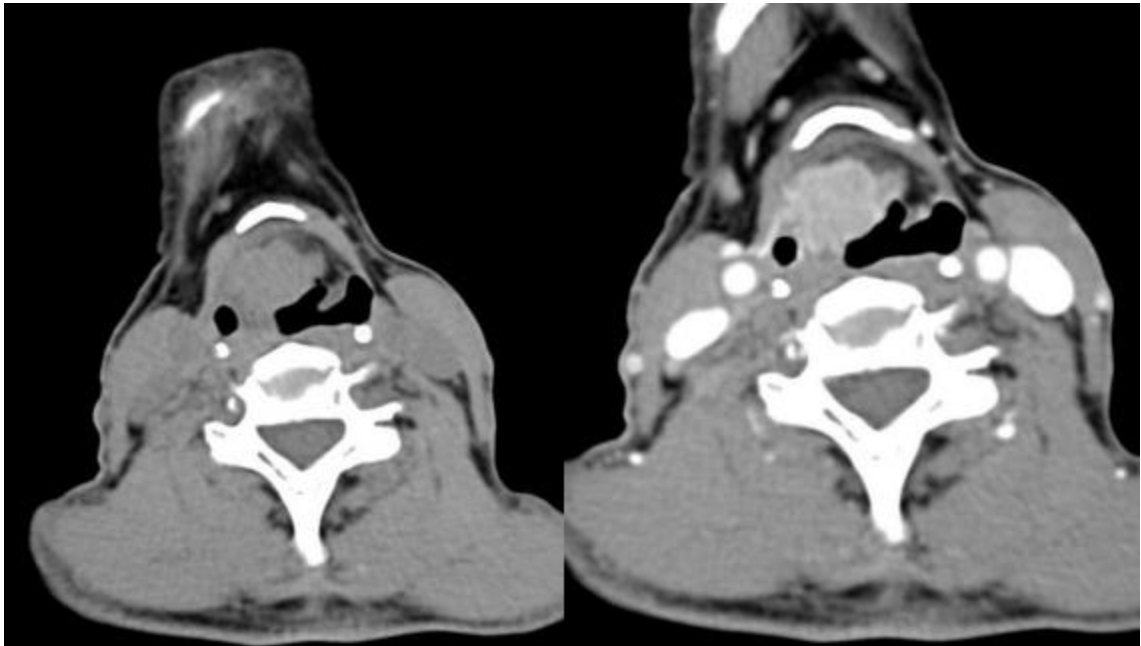
请根据以上临床病例资料选取最佳的 CT 检查方法（体位），并按设备操作及 CT 检查要求进行 CT 扫描；并对所给出的病例图像进行影像诊断及报告书写。

## 试题 CT-12

### 1.临床病例资料:

患者，男性， 65 岁，播音员，发现声音嘶哑 1 月余，经消炎、清热等治疗无效； 近期感声音嘶哑加重， 伴呼吸困难。查体： 颈部淋巴结肿大。临床拟诊： 喉部占位性病变。

### 2.典型 CT 病例图像。



试题 CT-12 病例图像

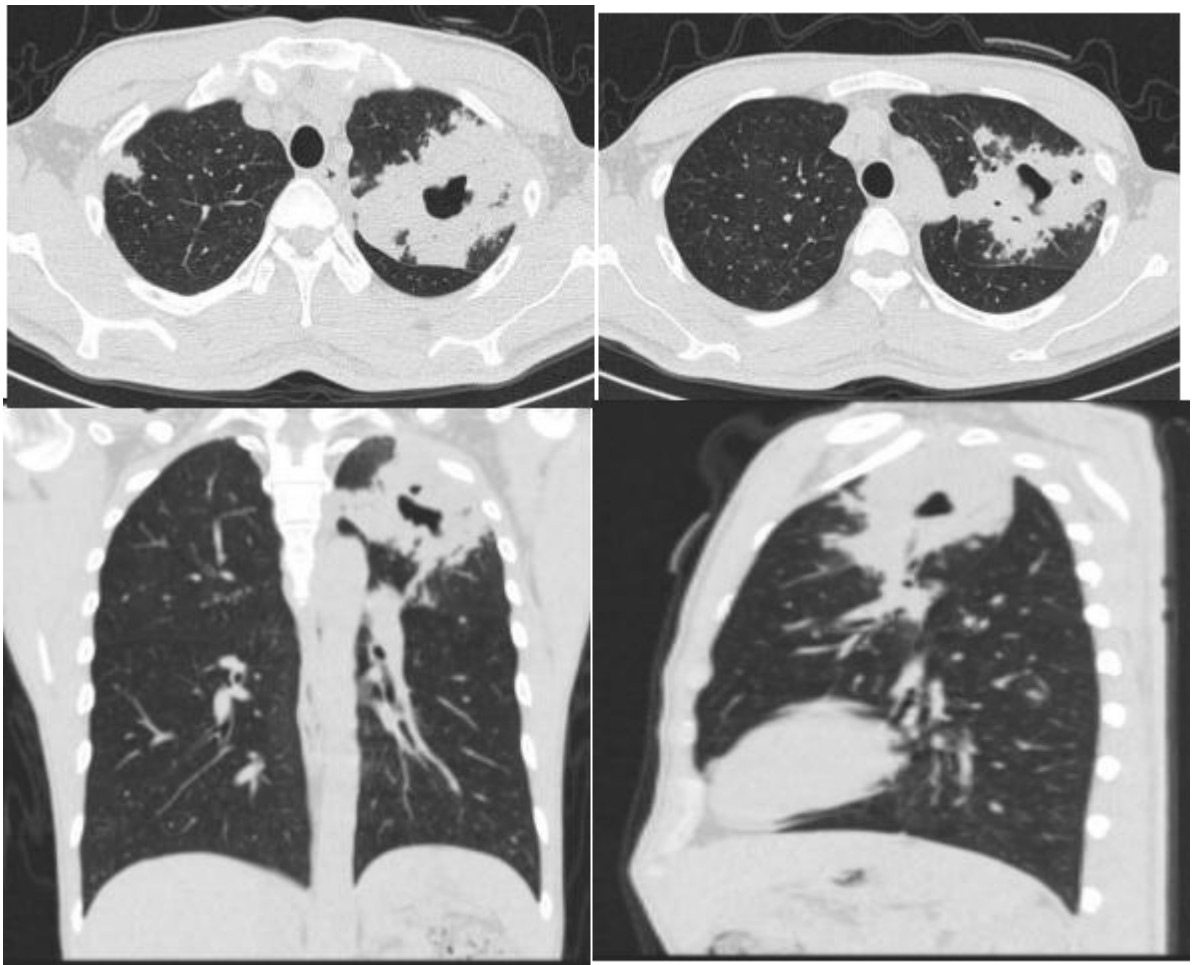
请根据以上临床病例资料选取最佳的 CT 检查方法（体位），并按设备操作及 CT 检查要求进行 CT 扫描； 并对所给出的病例图像进行影像诊断及报告书写。

### 试题 CT-13

#### 1.临床病例资料:

患者，男，28岁，间断咳嗽、咳痰3月余，午后感低热，盗汗，近3个月来体重减轻约为5公斤。体查：双上肺尖呼吸音减弱；血常规示：白细胞不高，血沉加快。临床拟诊：肺结核。

#### 2.典型 CT 病例图像。



试题 CT-13 病例图像

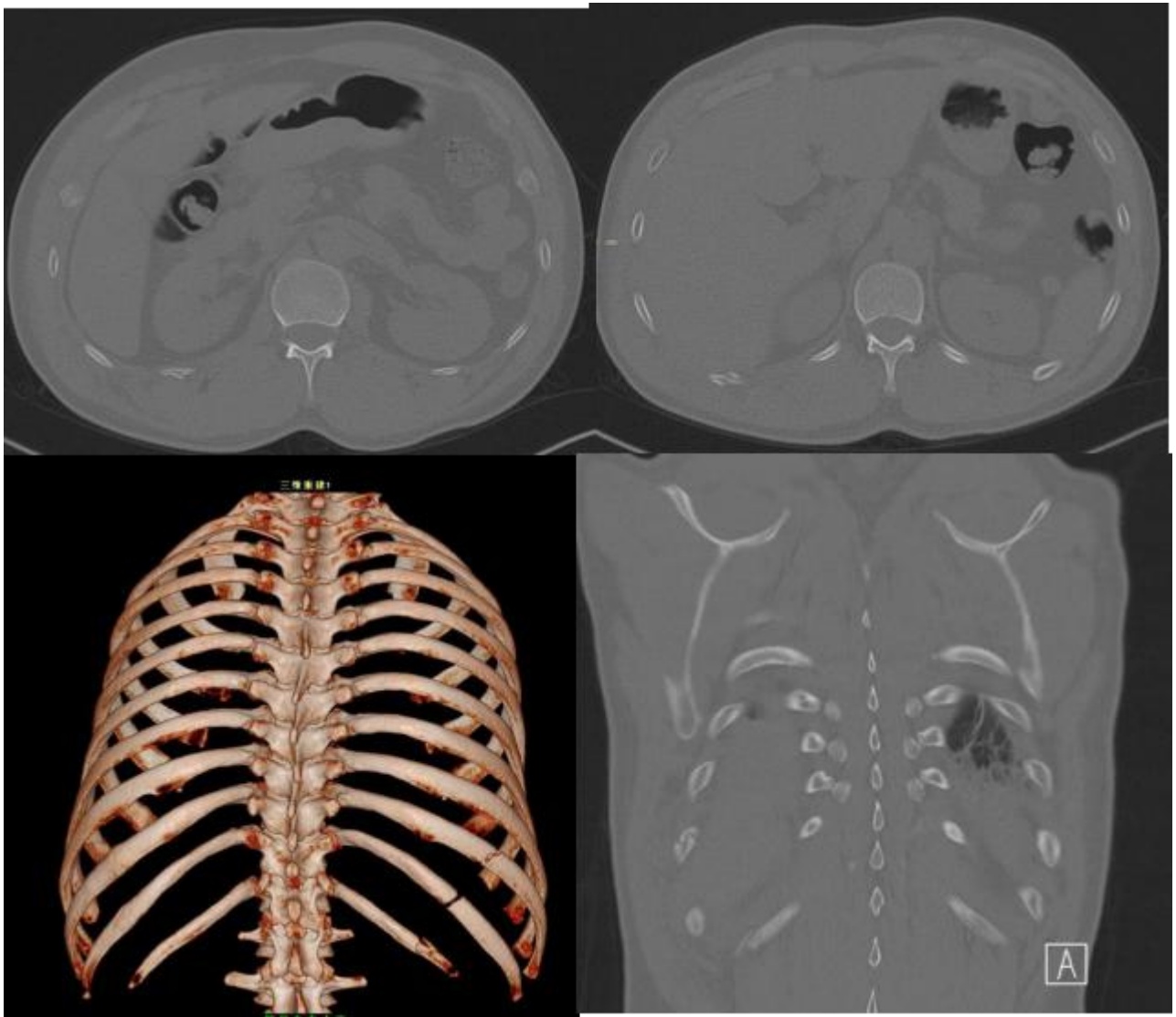请根据以上临床病例资料选取最佳的 CT 检查方法（体位），并按设备操作及 CT 检查要求进行 CT 扫描；并对所给出的病例图像进行影像诊断及报告书写。

## 试题 CT-14

### 1.临床病例资料:

患者，女，28岁。2小时前被摩托车撞伤右侧后背部，疼痛剧烈，来医院就诊。无明显咳嗽、气促。体查：右肺呼吸音减弱，胸廓挤压征阳性。临床拟诊：肺部挫伤，肋骨骨折。

### 2.典型 CT 病例图像。



试题 CT-14 病例图像

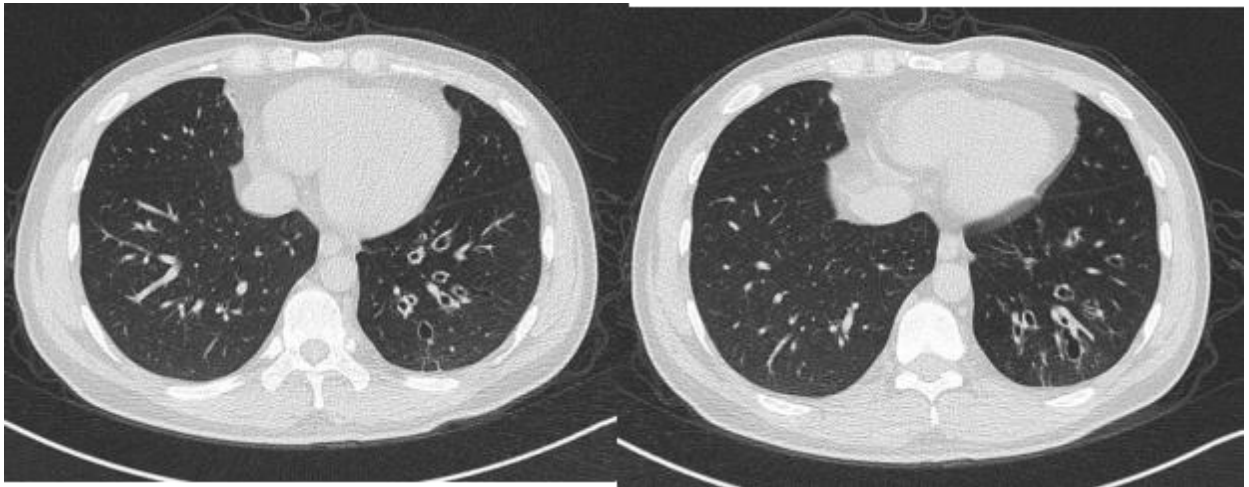
请根据以上临床病例资料选取最佳的 CT 检查方法（体位），并按设备操作及 CT 检查要求进行 CT 扫描；并对所给出的病例图像进行影像诊断及报告书写。

## 试题 CT-15

### 1.临床病例资料：

患者，男，50岁，反复咳嗽、咳大量脓痰20余年再发加重伴咯血2月，自行服用消炎药治疗，症状无明显好转。查体：双下肺闻及固定湿啰音。临床拟诊：支气管扩张。

### 2.典型 CT 病例图像。



试题 CT-15 病例图像

请根据以上临床病例资料选取最佳的 CT 检查方法（体位），并按设备操作及 CT 检查要求进行 CT 扫描；并对所给出的病例图像进行影像诊断及报告书写。

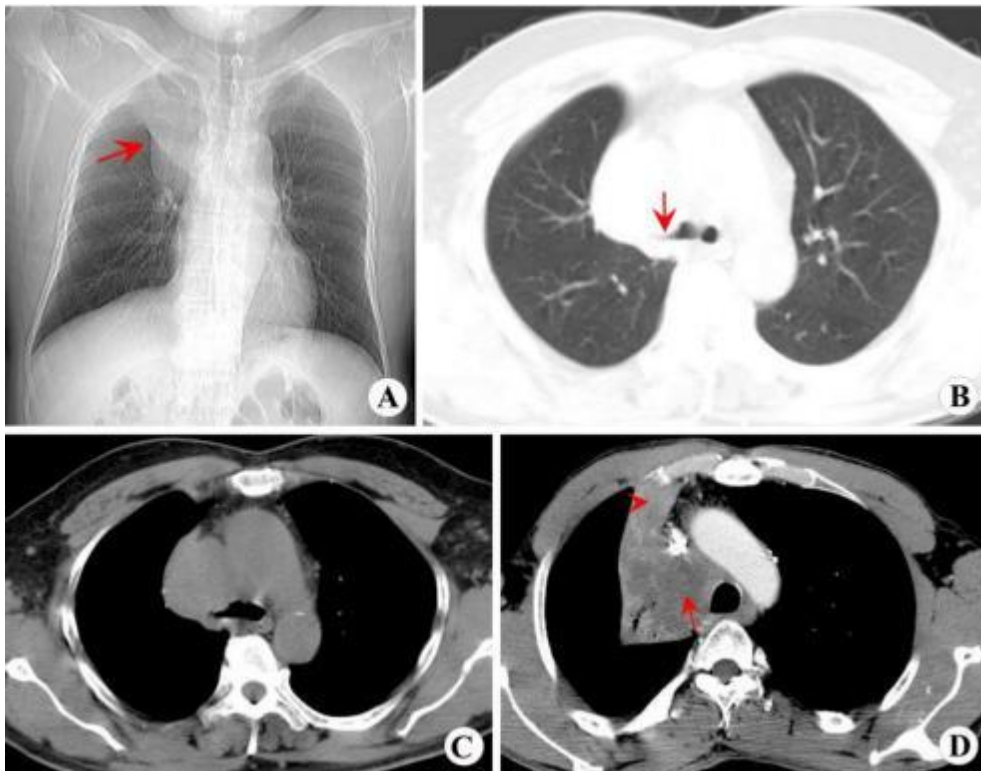


## 试题 CT-16

### 1.临床病例资料:

患者，男，54岁，吸烟30余年，患者反复咳嗽、咳痰1年余，近感体重明显下降，1个月前出现声音嘶哑，痰中带血。体查：右下肺均可闻及湿性啰音，胸片示右肺门区肿块。临床拟诊：中央型肺癌。

### 2.典型 CT 病例图像。



试题 CT-16 病例图像

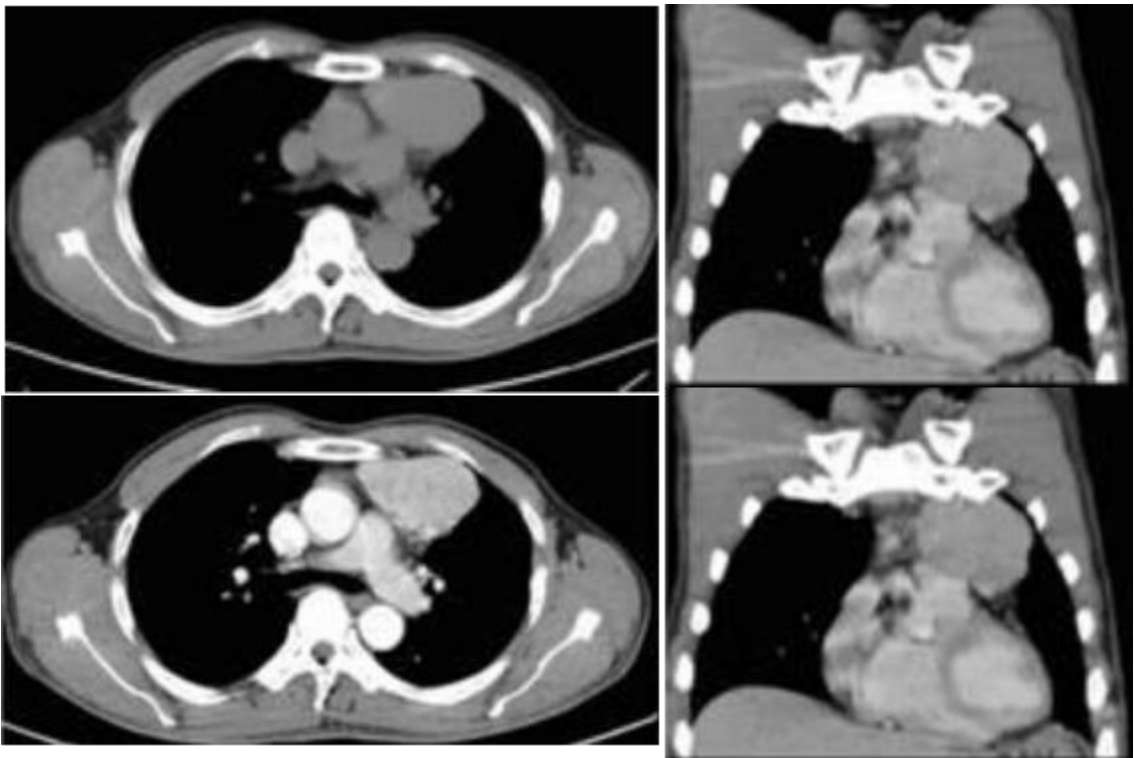
请根据以上临床病例资料选取最佳的 CT 检查方法（体位），并按设备操作及 CT 检查要求进行 CT 扫描；并对所给出的病例图像进行影像诊断及报告书写。

## 试题 CT-17

### 1.临床病例资料:

患者，男，54岁，近感全身无力，手脚上抬困难。胸部照片发现上纵隔增宽；临床拟诊：胸腺瘤。

### 2.典型 CT 病例图像。



试题 CT-17 病例图像

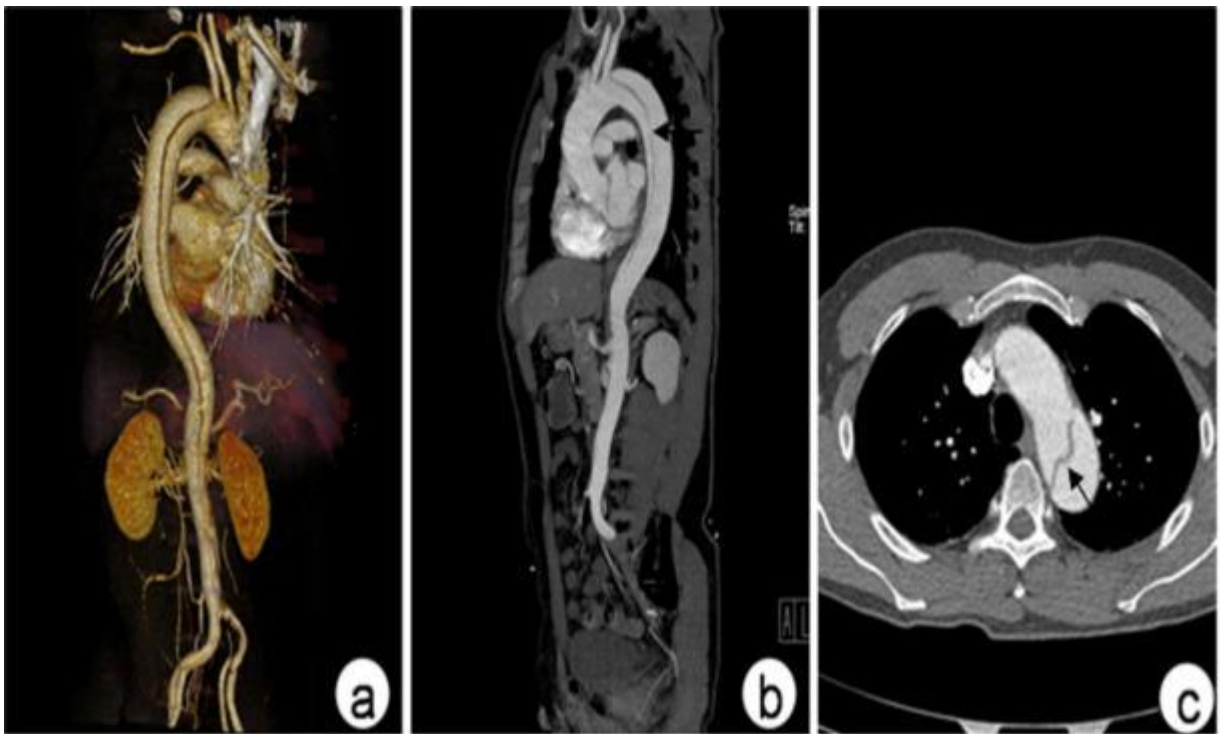
请根据以上临床病例资料选取最佳的 CT 检查方法（体位），并按设备操作及 CT 检查要求进行 CT 扫描；并对所给出的病例图像进行影像诊断及报告书写。

## 试题 CT-18

### 1.临床病例资料:

患者，男，68岁，既往有高血压病史多年，今日突发胸背部剧烈撕裂样疼痛2小时，抽搐1次；30分钟后测量血压85/53mmhg，心率95次/分，双侧脉率不等。临床拟诊：夹层动脉瘤。

### 2.典型 CT 病例图像。



试题 CT-18 病例图像

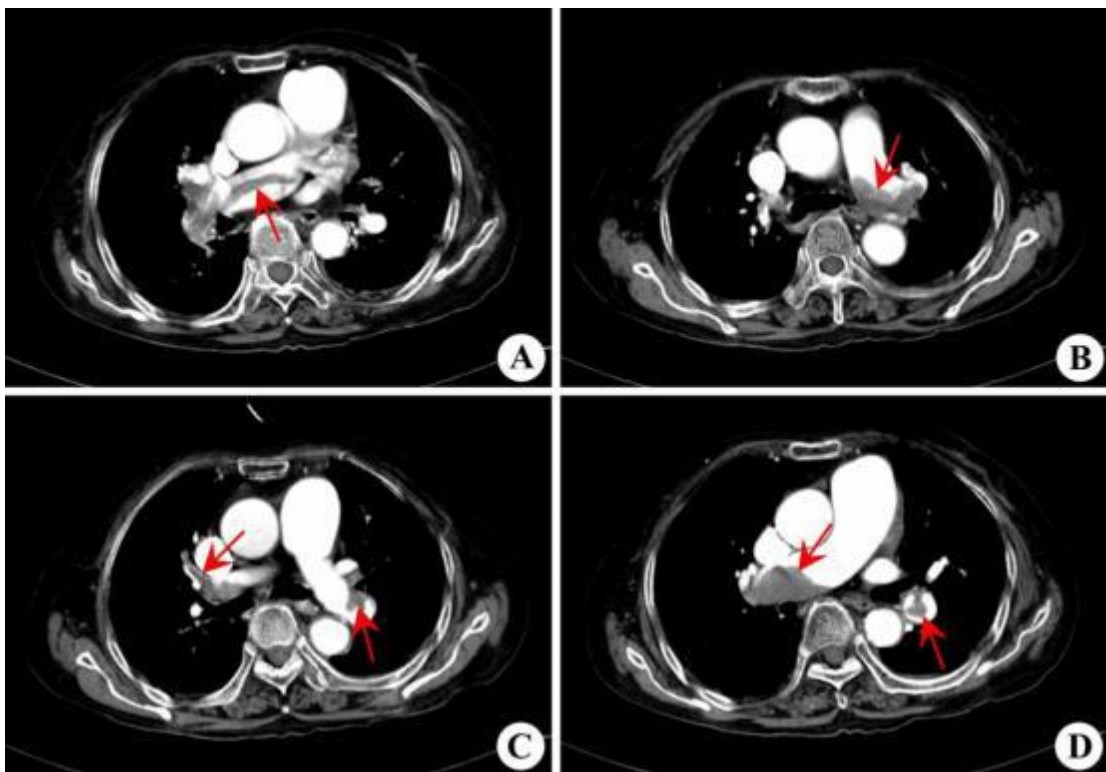
请根据以上临床病例资料选取最佳的 CT 检查方法（体位），并按设备操作及 CT 检查要求进行 CT 扫描；并对所给出的病例图像进行影像诊断及报告书写。

## 试题 CT-19

### 1.临床病例资料:

患者，男，56岁，因车祸长期卧床，双下肢肿痛，超声检查双下肢深静脉血栓；今日突发胸痛、胸闷、气短、心悸、呼吸困难，伴有大汗，间断咳少量血痰，为暗红色。查体：T 36.8℃，R 24次/分，P 110次/分，Bp 91/60mmHg，急性痛苦面容，右下肺可闻及湿啰音。临床拟诊：肺动脉栓塞。

### 2.典型 CT 病例图像。



试题 CT-19 病例图像

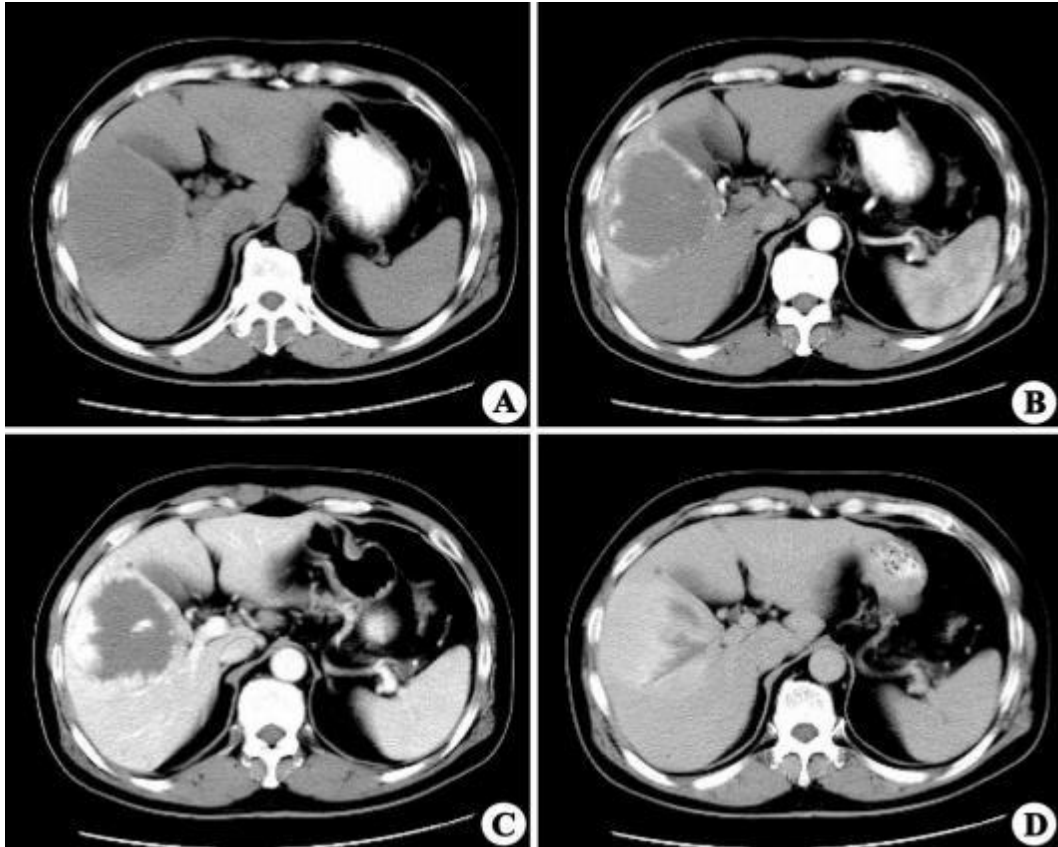
请根据以上临床病例资料选取最佳的 CT 检查方法（体位），并按设备操作及 CT 检查要求进行 CT 扫描；并对所给出的病例图像进行影像诊断及报告书写。

## 试题 CT-20

### 1.临床病例资料：

患者，女，36岁，右上腹部隐痛、胀痛不适半月。B超发现肝内可见一强回声肿块边界清楚、回声均匀；实验室检查：AFP 阴性。临床拟诊：肝内占位性病变：肝血管瘤？

### 2.典型 CT 病例图像。



试题 CT-20 病例图像

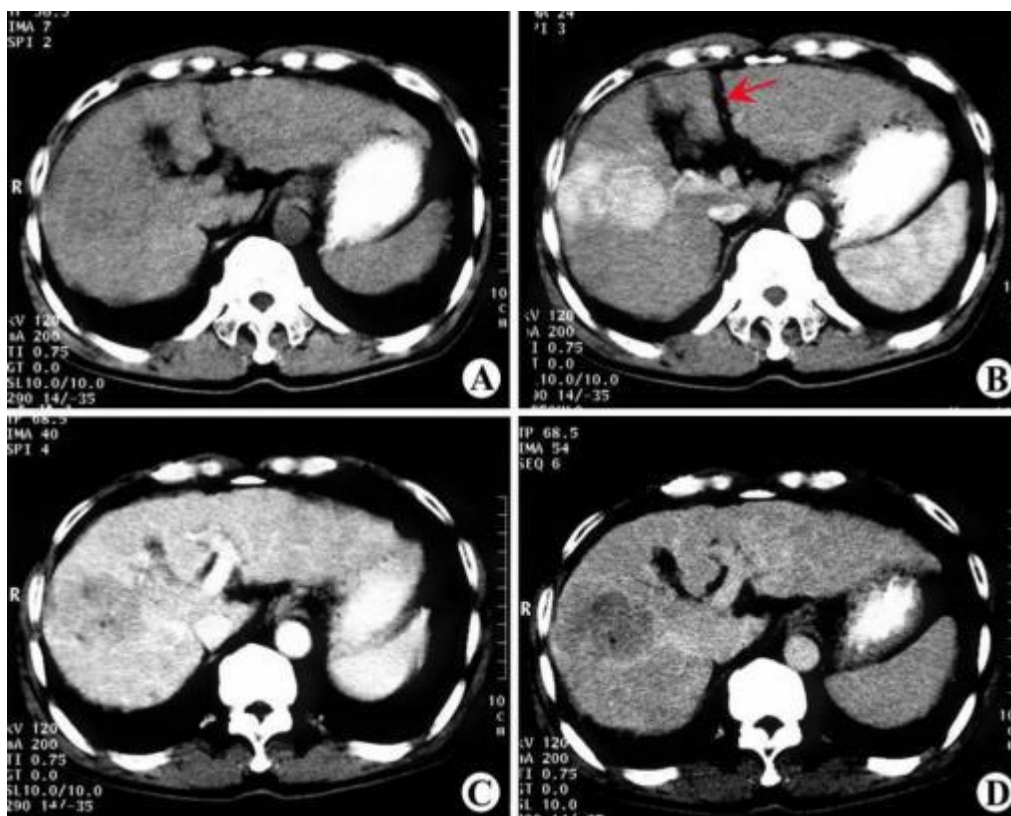
请根据以上临床病例资料选取最佳的 CT 检查方法（体位），并按设备操作及 CT 检查要求进行 CT 扫描；并对所给出的病例图像进行影像诊断及报告书写。

## 试题 CT-21

### 1.临床病例资料:

患者，男，56岁，肝硬化患者，反复右上腹疼半年，加重1月。近1月内明显消瘦。查体：腹软，肝于肋下3cm可触及，质硬，压痛，表面不平。实验室检查：AFP明显升高。B超：肝实质性内占位性病变。临床拟诊：肝内占位性病变：肝癌？

### 2.典型 CT 病例图像。



试题 CT-21 病例图像

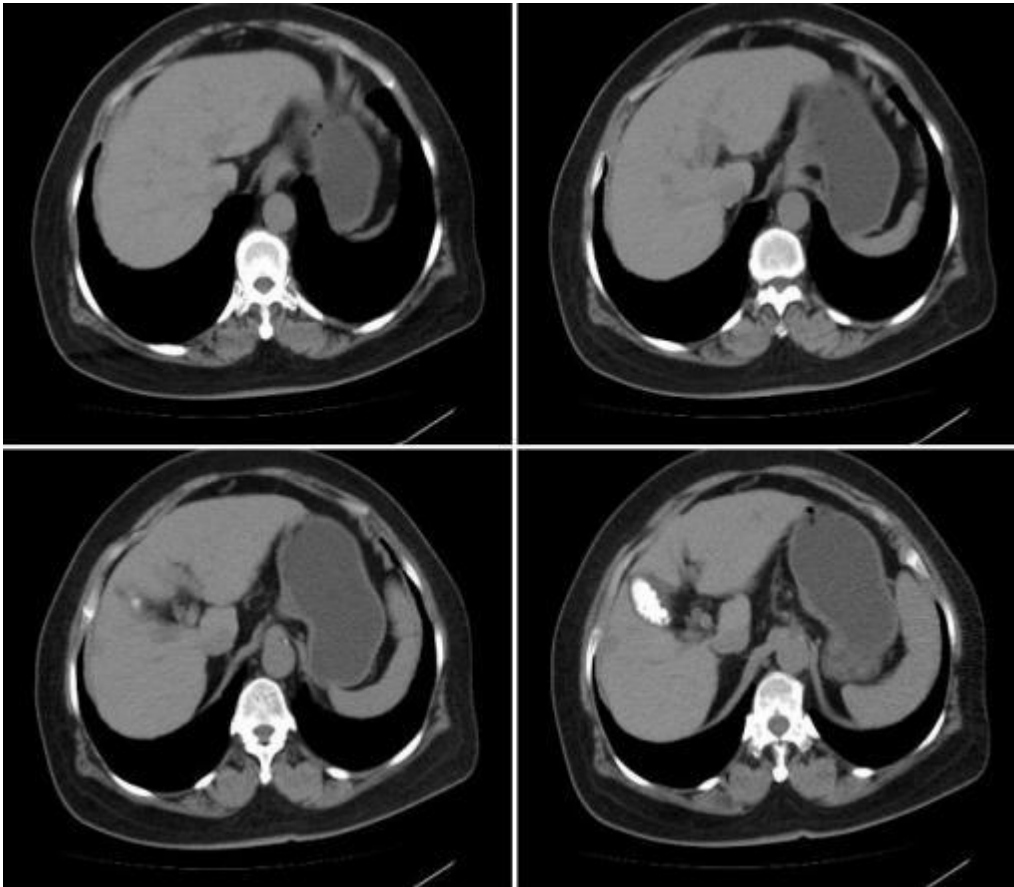
请根据以上临床病例资料选取最佳的 CT 检查方法（体位），并按设备操作及 CT 检查要求进行 CT 扫描；并对所给出的病例图像进行影像诊断及报告书写。

## 试题 CT-22

### 1.临床病例资料:

患者，女， 50 岁， 饱餐后右上腹痛 1 周， 阵发性， 疼痛向右侧肩背部放射， 伴恶心、 呕吐。 查体： 右上腹局限性肌紧张。 B 超提示胆囊内见多个强光团回声， 后方伴声影。 临床拟诊： 胆囊多发性结石。

### 2.典型 CT 病例图像。



### 试题 CT-22 病例图像

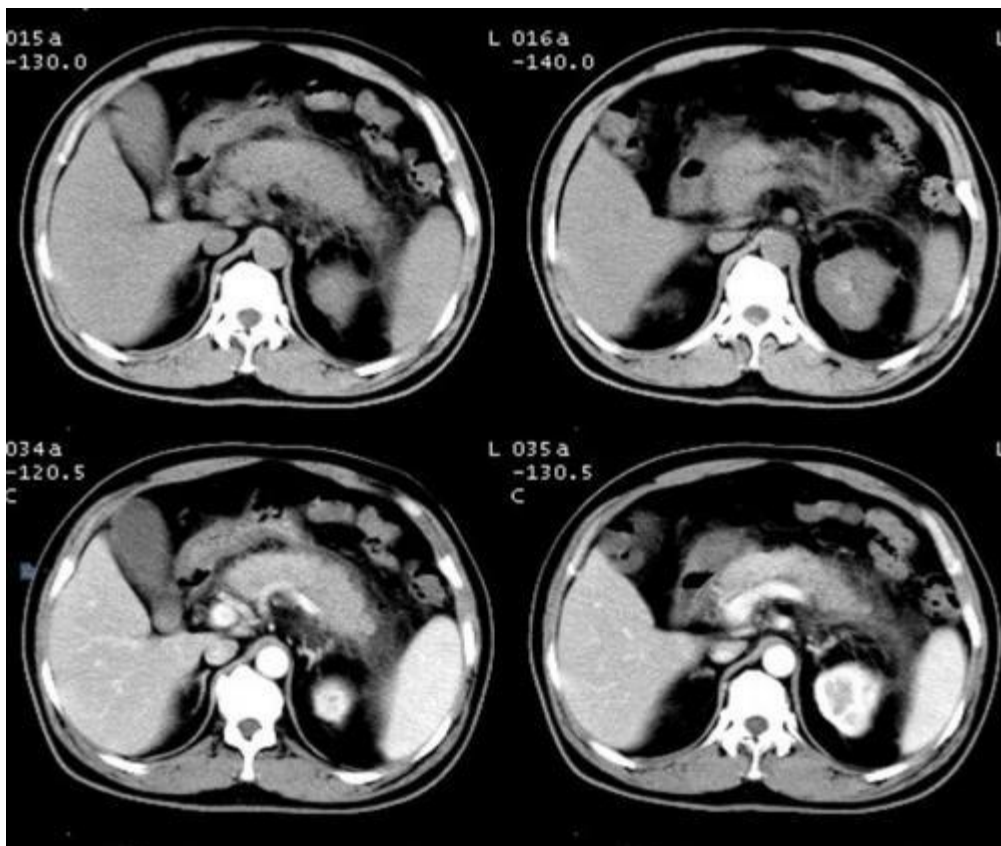
请根据以上临床病例资料选取最佳的 CT 检查方法（体位）， 并按设备操作及 CT 检查要求进行 CT 扫描； 并对所给出的病例图像进行影像诊断及报告书写。

## 试题 CT-23

### 1.临床病例资料:

患者，女，38岁，暴饮暴食3小时后，突发上腹部持续性疼痛，放射至腰背部，并阵发性加剧，伴恶心、呕吐。实验室检查：血白细胞、血淀粉酶均增高。临床拟诊：急性胰腺炎。

### 2.典型 CT 病例图像。



试题 CT-23 病例图像

请根据以上临床病例资料选取最佳的 CT 检查方法（体位），并按设备操作及 CT 检查要求进行 CT 扫描；并对所给出的病例图像进行影像诊断及报告书写。

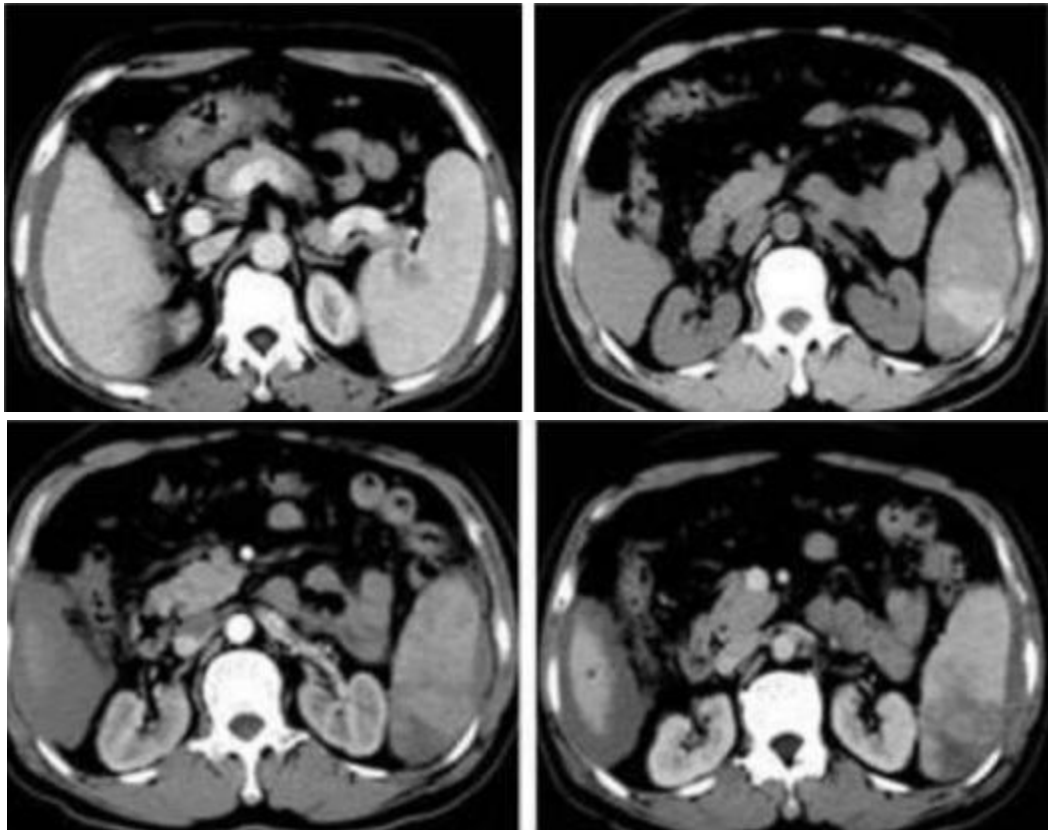


## 试题 CT-24

### 1.临床病例资料:

患者，男， 52 岁， 肝硬化患者，车祸外伤 4 小时， 左季肋部疼痛， 局部肿胀， 压痛反跳痛， 血压下降， 临床诊断性穿刺可抽出不凝血液，临床拟诊： 腹腔内脏器破裂： 脾破裂？

### 2.典型 CT 病例图像。



试题 CT-24 病例图像

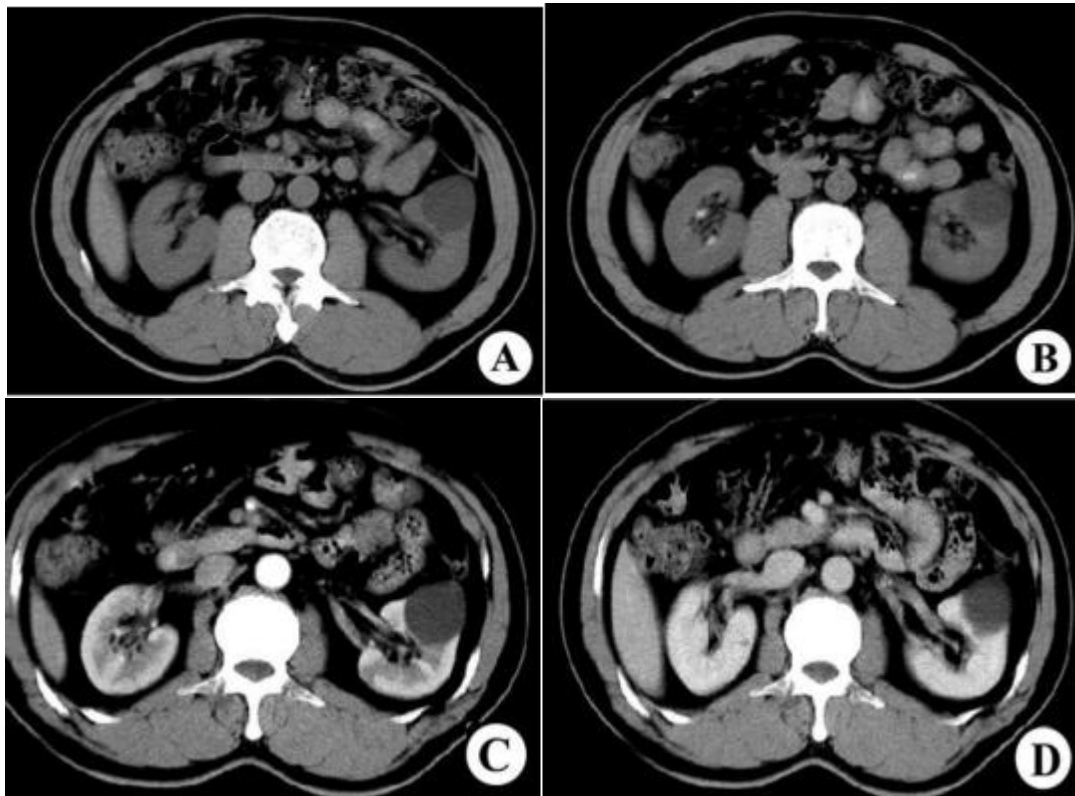
请根据以上临床病例资料选取最佳的 CT 检查方法（体位），并按设备操作及 CT 检查要求进行 CT 扫描； 并对所给出的病例图像进行影像诊断及报告书写。

## 试题 CT-25

### 1.临床病例资料:

患者，男， 49 岁， 近年来左腰区胀痛， 经休息后可缓解， 无尿频、尿急、尿痛， 无肉眼血尿史。 超声提示左肾囊状无回声区。 临床拟诊： 肾囊肿。

### 2.典型 CT 病例图像。



试题 CT-25 病例图像

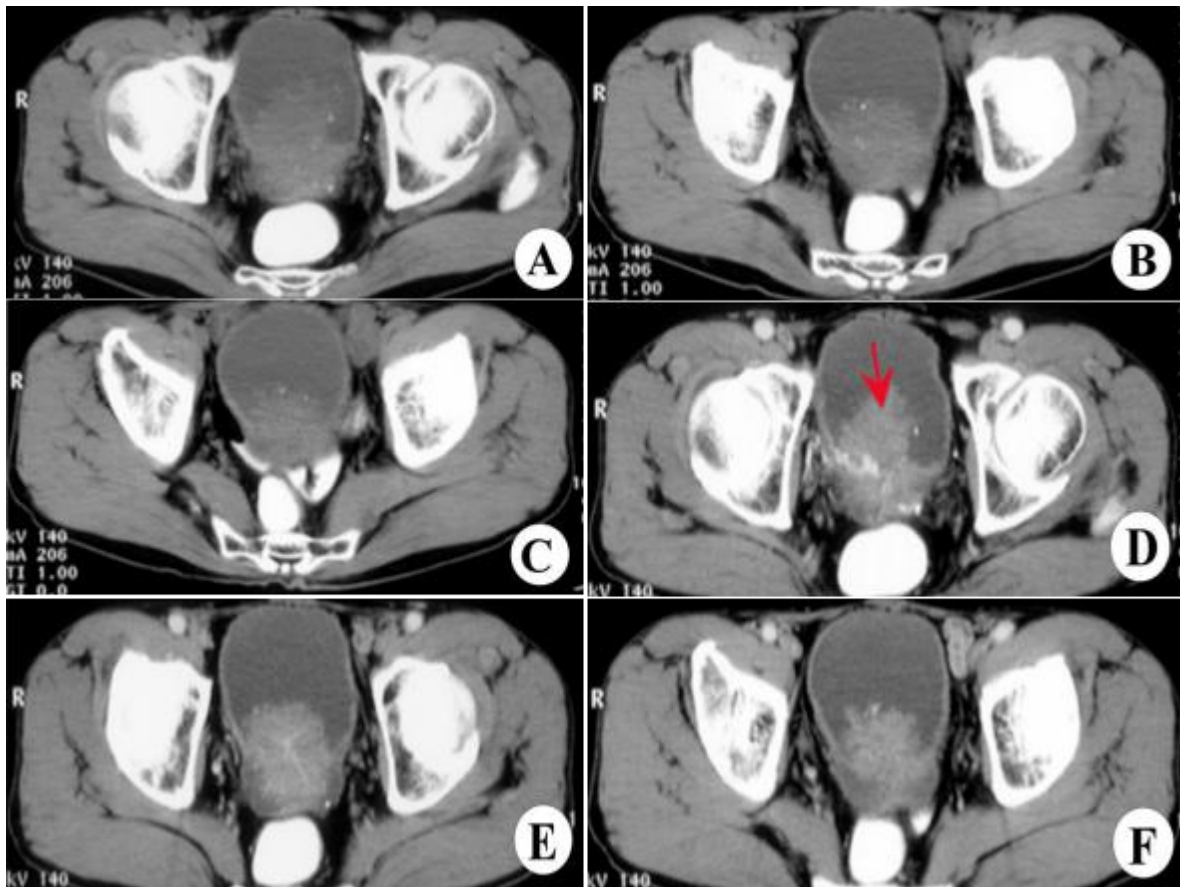
请根据以上临床病例资料选取最佳的 CT 检查方法（体位），并按设备操作及 CT 检查要求进行 CT 扫描； 并对所给出的病例图像进行影像诊断及报告书写。

## 试题 CT-26

### 1.临床病例资料:

患者,男,60岁,尿频、尿急,无痛性血尿1月余。血尿为肉眼可见,间歇性,可自行减轻或停止。超声提示膀胱占位。临床拟诊:膀胱癌。

### 2.典型 CT 病例图像。



试题 CT-26 病例图像

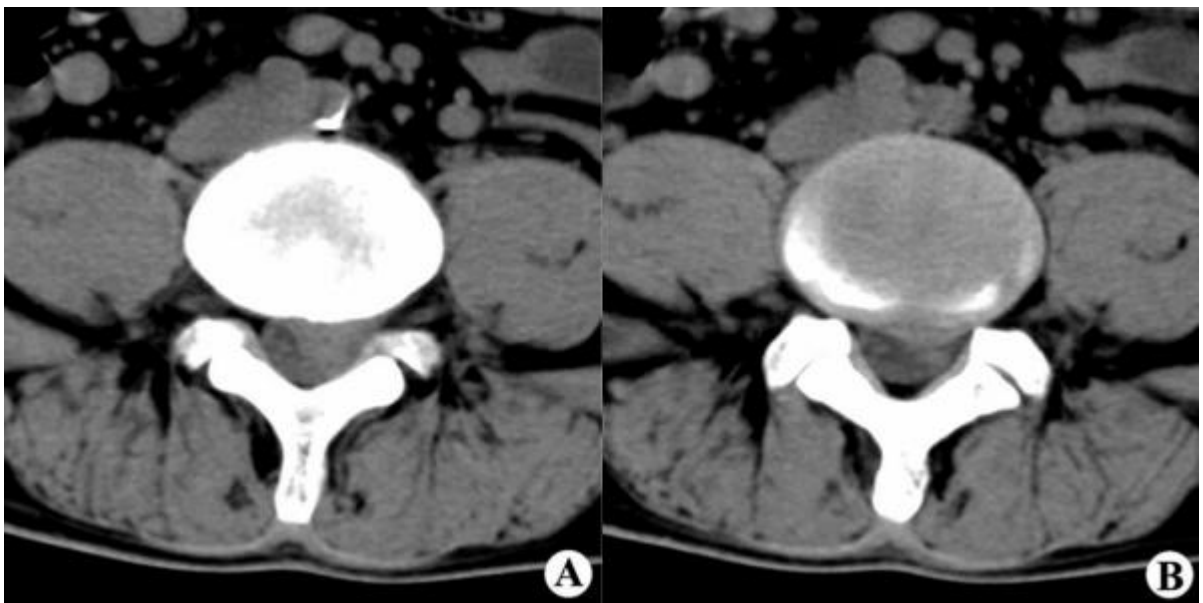
请根据以上临床病例资料选取最佳的 CT 检查方法 (体位), 并按设备操作及 CT 检查要求进行 CT 扫描; 并对所给出的病例图像进行影像诊断及报告书写。

## 试题 CT-27

### 1.临床病例资料：

患者，男，40岁，腰背部疼痛伴下肢麻木，以运动后疼痛加重。  
查体：L4-L5棘间隙压痛，直腿抬高试验阳性。临床拟诊：腰椎间盘突出。

### 2.典型 CT 病例图像。



试题 CT-27 病例图像

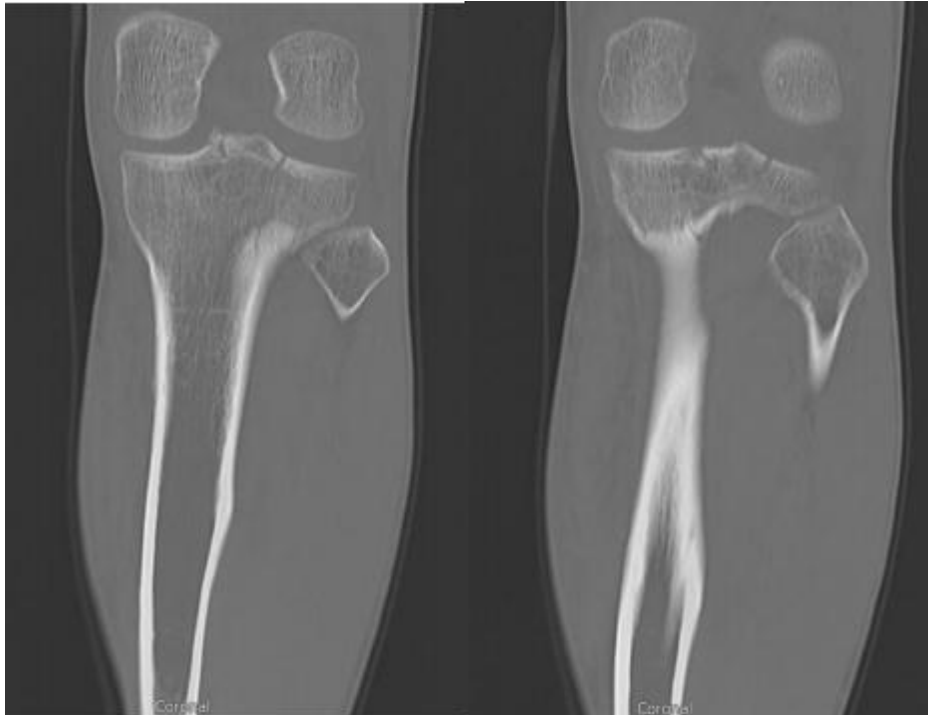
请根据以上临床病例资料选取最佳的 CT 检查方法（体位），并按设备操作及 CT 检查要求进行 CT 扫描；并对所给出的病例图像进行影像诊断及报告书写。

## 试题 CT-28

### 1.临床病例资料：

患者，男，38岁，因施工时高处坠落足先着地并向左侧方倒地，致左膝关节肿胀，疼痛，不能活动。查体：左膝关节畸形、肿胀、压痛明显，活动受限。临床拟诊：膝关节骨折。

### 2.典型 CT 病例图像。



### 试题 CT-28 病例图像

请根据以上临床病例资料选取最佳的 CT 检查方法（体位），并按设备操作及 CT 检查要求进行 CT 扫描；并对所给出的病例图像进行影像诊断及报告书写。

### 三、 CT 检查与诊断技术评分表

#### 1、CT 设备操作评分表

评分项目	评分要点	分值	评分细则	扣分	得分
1 环境 检查	①口述 CT 机控制室和检查室对温度和湿度的要求，按要求摆放器材。 ②口述胶片打印室对温度、湿度和通风的要求。 ③口述 CT 机对供电电源的要求。	20 分	CT 控制室和检查室： 温度范围 18~22°、湿度范围 45%~60%。(不同机型的温湿度要求不一样，请仔细阅读说明书)	4 分	
			胶片打印室：温度低于 25°、湿度 30%~50%、通风良好	6 分	
			供电电源： 电压范围 380V±38V、频率范围 50Hz±1Hz、容量 ≥40kVA	6 分	
			检查整机结构完整， 防护用品齐全	4 分	
2 设备 熟悉 度	①口述 CT 机控制室和检查室各装置控制面板上与本次检查相关的操作键(钮)的作用，并将其恢复到开机前的正确状态。 ②口述胶片打印机的使用注意事项。	40 分	空气开关拨至“on”位， 接通总电源	3 分	
			口述： 急停开关处于非工作状态	2 分	
			电源柜控制旋钮旋至“ ”位，正常时电源柜通电，指示灯点亮，听到接触器吸合声	4 分	
			长按 UPS 开机按钮 3 秒， 正常时 UPS 通电，指示灯点亮	2 分	
3 开机 检查	①接通配电柜电源总开关、打开 CT 机外围设备、打开 CT 机主机。 ②开启医生工作站和胶片打印机。 ③依据开机状态指示，判断并说出各装置是否正常。	40 分	口述： 图像采集工作站自动启动，正常时系统启动、扫描程序启动，直到显示器显示开机自检对话框	3 分	
			关闭检查室防护门， 按提示进行球管预热和空气校准	6 分	
			检查磁盘空间是否充足， 有无故障或错误提示	4 分	
			口述并指出：曝光控制盒上的曝光启动按钮、曝光停止按钮、扫描床和扫描架移动按钮	3 分	
4 开机 调试	①CT 机球管预热训练、空气校准。 ②检查 CT 机磁盘空间是否充足、是否连通 PACS 网络。 ③检查胶片打印机是否	40 分	医生工作站开机，正常时系统启动，直到显示器显示桌面	2 分	
			检查医生工作站是否连接网络， 打开 PACS 客户端软件	4 分	
			胶片打印机开机，正常时打印机预热几分钟， 直到待机状态	3 分	

		预热完成。		口述胶片打印机注意事项：保证工作环境、使用专用激光胶片、避免频繁开关机、定期维护保养	4分		
5	扫描操作过程	在扫描操作过程中，若违反使用原则和操作规程，每违反1项扣2分，最多扣完配分。	20分	电源柜未通电时，试图接通UPS电源 球管未训练和空气未校准，试图进行扫描曝光 球管训练和空气校准时未关闭防护门 扫描曝光时未关闭防护门 同时按下扫描床2个或2个以上方向的移动键 扫描曝光未完成前更改扫描程序或参数 非紧急情况下按下急停开关 离开检查室前未关闭激光定位灯 图像重建未完成，试图结束检查 图像重建未完成，试图关闭系统 图像采集工作站未关闭，试图关闭UPS 未关闭UPS，试图断开电源柜电源 未关闭电源柜电源，试图断开空气开关			
6	关机复位	①CT机控制室和检查室内各装置复位。 ②关闭CT机主机、CT机外围设备、医生工作站和胶片打印机。 ③关闭配电柜电源总开关。	20分	CT复位：关闭激光定位灯，退出扫描床至较低位，防护用品归位，床垫整理 图像采集界面上选择“结束检查”，菜单栏上选择“关闭系统”，正常时系统会存储数据后关闭，直到显示器无显示 长按UPS关机按钮3秒，正常时UPS关闭，指示灯熄灭 电源柜控制旋钮旋至“0”位，正常时电源柜断电，指示灯熄灭，听到接触器断开声 空气开关拨至“off”位，切断总电源 医生工作站关机，正常时系统关闭，直到显示器无显示 胶片打印机关机，正常时打印机关闭，直到无显示	4分 3分 3分 2分 3分 2分 3分		
合计（按15%的权重计入总分）					100		

## 2、检查技术评分表

### (1) 适用于试题 CT-01~试题 CT-04

序号	评分项目	评分要点	配分	得分
1	扫描部位及方法	口述扫描部位及方法（头颅 CT 平扫）。	6	
2	扫描前的准备	①录入被检者信息，选择合适的体位。（3分） ②向被检者交代需要配合检查的注意事项。（3分） ③嘱咐被检者除去影响检查的衣物、饰品等。（3分）	9	
3	扫描体位设计	①被检者平躺于检查床上，仰卧、头先进，下颌内收，头部正中矢状面与床面正中中线重合。（4分） ②激光定位纵线与头部正中矢状面重合，瞳间线于横向定位线平行，水平定位线齐外耳孔前 1cm。（4分）	8	
4	扫描及定位	①定位扫描：括第三颈椎至颅顶，取侧位定位像。（6分） ②扫描范围及基线：非螺旋扫描以听眦线为基线，向上扫至颅顶层面。螺旋扫描范围包括枕骨大孔和颅顶上 1cm，一般不倾斜机架角度。（8分）	14	
5	扫描参数	①非螺旋扫描方式，管电压为 120-140KVp，毫安量 280-400mAs。颅底层面为 3-5mm，层距 3-5mm，颅底以上层厚为 8-10mm，层距 8-10mm。（9分） ②螺旋扫描方式，管电压为 120-140KVp，毫安量 300-450mAs。CT 准直宽度为 3-5mm，螺距 0.8-1.0。（9分）	18	
6	重建参数	①重建层厚 5-10mm，重建间隔 5-10mm。（5分） ②脑组织窗图像重建算法为柔和或标准卷积核，骨窗图像重建算法为高分辨率卷积核。（5分） ③重建：视野为 220~280mm，矩阵为 512×512（5分）。	15	
7	图像处理	①适当的窗值，尽量少的噪声，无明显伪影。（2分） ②测量：距离、CT 值、角度、面积等（2分）。 ③将图像传送至指定诊断工作站或 PACS 服务器。（2分） ④图像打印：胶片选择恰当、排版美观。（2分）	8	
8	图像质量评价	①图像是否清晰，有无移动伪影及其它伪影。（2分） ②扫描体位是否对称，扫描基线是否标准。（4分） ③窗值参考值：（6分） 颅脑窗：窗宽：80-100Hu，窗位：35-50Hu。 骨窗：窗宽：1500-2500Hu，窗位：400-600Hu。	12	
9	职业素养	着装规范整洁，服从安排。与被检者沟通语气温柔亲切，用词慎重恰当，尊重其隐私。考完后主动将器材归回原位，并摆放恰当。	10	
合计（按 55%的权重计入总分）			100	



(2) 试题 CT-05

序号	评分项目	评分要点	配分	得分
1	扫描部位及方法	口述扫描部位及方法（头颅 CT 平扫+头颅 CTA 检查）。	6	
2	扫描前的准备	①录入被检者信息，选择合适的体位。（3分） ②向被检者交代需要配合检查的注意事项。（2分） ③嘱咐被检者除去影响检查的衣物、饰品等。（2分） ④询问碘过敏史、签碘对比剂注射同意书。（2分）	9	
3	扫描体位设计	①被检者平躺于检查床上，仰卧、头先进，下颌内收，头部正中矢状面与床面正中中线重合，用软垫、绑带固定头部。（4分） ②激光定位纵线与头部正中矢状线重合，瞳间线于横向定位线平行，水平定位线齐外耳孔前 1cm。（4分）	8	
4	扫描及定位	①定位扫描：括第三颈椎至颅顶，取侧位定位像。（6分） ②扫描范围及基线：扫描范围包括第一颈椎至颅顶，从足至头方向扫描。一般不倾斜机架角度。（8分）	14	
5	扫描参数	①螺旋扫描方式，管电压为 100-120KVp，毫安量 200-300mAs。采集层厚为 0.5-1.0mm，螺距为 0.8-1.5。（9分） ②CTA 检查：碘对比剂浓度 320-370mgI/ml，碘对比剂总量 80-100ml，注射速率 4.0-5.0ml/s，延时时间约为 16-22s 或智能追踪。（9分）	18	
6	重建参数	①重建层厚 0.6-1.2mm，重建间隔 0.5-1.0mm，（5分） ②平滑卷积核。（5分） ③重建：视野为 220-250mm，矩阵为 512×512（5分）。	15	
7	图像处理	①采用 VR、MPR、MIP、CPR 等进行处理。（2分） ②测量：距离、CT 值、角度、面积等（2分）。 ③将图像传送至指定诊断工作站或 PACS 服务器。（2分） ④图像打印：胶片选择恰当、排版美观。（2分）	8	
8	图像质量评价	①图像是否清晰，有无移动伪影及其它伪影。（2分） ②扫描体位是否对称，扫描基线是否标准。（4分） ③窗值参考值：（6分） 颅脑窗：窗宽：80-100Hu，窗位：35-50Hu。	12	
8	职业素养	着装规范整洁，服从安排。与被检者沟通语气温柔亲切，用词慎重恰当，尊重其隐私。考完后主动将器材归回原位，并摆放恰当。	10	
合计（按 55%的权重计入总分）			100	

(3) 试题 CT-06

序号	评分项目	评分要点	配分	得分
1	扫描部位及方法	口述扫描部位及方法（头颅 CT 平扫+头颅 CT 增强扫描）。	6	
2	扫描前的准备	①录入被检者信息，选择合适的体位。（3分） ②向被检者交代需要配合检查的注意事项。（2分） ③嘱咐被检者除去影响检查的衣物、饰品等。（2分） ④询问碘过敏史、签碘对比剂注射同意书。（2分）	9	
3	扫描体位设计	①被检者平躺于检查床上，仰卧、头先进，下颌内收，头部正中矢状面与床面正中中线重合，用软垫、绑带固定头部。（4分） ②激光定位纵线与头部正中矢状线重合，瞳间线于横向定位线平行，水平定位线齐外耳孔前 1cm。（4分）	8	
4	扫描及定位	①定位扫描：括第三颈椎至颅顶，取侧位定位像。（6分） ②扫描范围及基线：扫描范围包括第一颈椎至颅顶，从足至头方向扫描。一般不倾斜机架角度。（8分）	14	
5	扫描参数	①螺旋扫描方式，管电压为 100-120KVp，毫安量 200-300mAs。采集层厚为 0.5-1.0mm，螺距为 0.8-1.5。（9分） ②增强扫描：碘对比剂浓度 320-350mgI/ml，碘对比剂总量 80-100ml，注射速率 3.0-4.0ml/s，延时时间约为 16-22s。（9分）	18	
6	重建参数	①重建层厚 0.6-1.2mm，重建间隔 0.5-1.0mm，（5分） ②平滑卷积核重建脑组织窗，高分辨力卷积核重建骨窗。（5分） ③重建：视野为 200-250mm，矩阵为 512×512（5分）。	15	
7	图像处理	①采用 VR、MPR、MIP、CPR 等进行处理。（2分） ②测量：距离、CT 值、角度、面积等（2分）。 ③将图像传送至指定诊断工作站或 PACS 服务器。（2分） ④图像打印：胶片选择恰当、排版美观。（2分）	8	
8	图像质量评价	①图像是否清晰，有无移动伪影及其它伪影。（2分） ②扫描体位是否对称，扫描基线是否标准。（4分） ③窗值参考值：（6分） 颅脑窗：窗宽：80-100Hu，窗位：35-50Hu； 骨窗：窗宽：1500-2500Hu，窗位：400-600Hu。	12	
8	职业素养	着装规范整洁，服从安排。与被检者沟通语气温柔亲切，用词慎重恰当，尊重其隐私。考完后主动将器材归回原位，并摆放恰当。	10	
合计（按 55%的权重计入总分）			100	

(4) 试题 CT-07

序号	评分项目	评分要点	配分	得分
1	扫描部位及方法	说出扫描部位及方法（鼻窦横断位 CT 平扫、鼻窦冠状位 CT 扫描）。	6	
2	扫描前的准备	①录入被检者信息，选择合适的体位。（3分） ②向被检者交代需要配合检查的注意事项。（3分） ③嘱咐被检者除去影响检查的衣物、饰品等。（3分）	9	
3	扫描体位设计	①横断面扫描被检者平躺于检查床上，仰卧、头先，听眶线垂直台面。（2分） ②冠状面扫描被检者仰卧或俯卧，头尽量后仰，使听眶线与台面平行。（2分） ③横断面激光定位纵线与头部正中矢状线重合，瞳间线于横向定位线平行，水平定位线齐外耳孔前 1cm。（2分） ④冠状面激光定位灯纵线对头部正中矢状线，水平线对头颅上下的正中。（2分）	8	
4	扫描及定位	①定位扫描规范包括第 1 颈椎至额窦上界，采用侧位定位像。（6分） ②扫描范围及基线：（8分） 横断面扫描以硬腭为基线，范围从硬腭水平至额窦上缘。 冠状面扫描基线为硬腭的垂直线，范围从外鼻道至蝶窦后缘，或以病变为中心确定范围。	14	
5	扫描参数	①非螺旋扫描方式，管电压为 120kVp，毫安 150-250mAs。层厚为 1-3mm，层距为 1-3mm。（9分） ②螺旋扫描方式，管电压为 100-120KVp，毫安 100-180mAs，CT 准直宽度为 1-3mm，螺距为 1.2-1.8。（9分）	18	
6	重建参数	①重建层厚 1-3mm，层距 1-3mm。（5分） ②骨窗用高分辨卷积核重建，软组织窗用标准卷积核重建（5分） ③重建：视野为 150-200mm，矩阵为 512×512。	15	
7	图像处理	①适当的窗值，尽量少的噪声，无明显伪影。（2分） ②测量：距离、CT 值、角度、面积等（2分）。 ③将图像传送至指定诊断工作站或 PACS 服务器。（2分） ④图像打印：胶片选择恰当、排版美观。（2分）	8	
8	图像质量评价	①图像是否清晰，有无移动伪影及其它伪影。（2分） ②扫描体位是否对称，扫描基线是否标准。（4分） ③窗值参考值：（6分） 软组织窗：窗宽：250-300Hu，窗位：35-50Hu； 骨窗：窗宽：1500-2000Hu，窗位：200-400Hu。	12	
9	职业素养	着装规范整洁，服从安排。与被检者沟通语气温柔亲切，用词慎重恰当，尊重其隐私。考完后主动将器材归回原位，并摆放恰当。	10	
合计（按 55%的权重计入总分）			100	

(5) 试题 CT-08

序号	评分项目	评分要点	配分	得分
1	扫描部位及方法	口述扫描部位及方法（鼻咽横断位 CT 平扫、鼻咽冠状位 CT 扫描，鼻咽部 CT 增强扫描）。	6	
2	扫描前的准备	①录入被检者信息，选择合适的体位。（3分） ②向被检者交代需要配合检查的注意事项。（2分） ③嘱咐被检者除去影响检查的衣物、饰品等。（2分） ④询问碘过敏史、签碘对比剂注射同意书。（2分）	9	
3	扫描体位设计	①横断面扫描被检者平躺于检查床上，仰卧、头先，听眶线垂直台面。（2分），激光定位纵线与头部正中矢状线重合，瞳间线于横向定位线平行，水平定位线齐外耳孔前 1cm。（2分） ②冠状面扫描被检者仰卧或俯卧，头尽量后仰，使听眶线与台面平行。（2分），激光定位灯纵线对头部正中矢状线，水平线对头颅上下的正中。（2分）	8	
4	扫描及定位	①采用侧位定位像，定位象范围包括第 7 颈椎至额窦上界。（6分） ②横断面扫描基线与第 3/4 颈椎椎间隙平行，范围从软腭下界至鞋底。冠状面扫描基线与第 3/4 颈椎椎间隙平面垂直，范围从鼻后孔至齿状突后缘。（8分）	14	
5	扫描参数	①非螺旋扫描方式，管电压为 120KVp，毫安量 200-250mAs。层厚为 1-3mm，层距 1-3mm。（6分） ②螺旋扫描方式，管电压为 100-120KVp，毫安量 150-200mAs 或自动管电流调制。准直宽度为 1-3mm，螺距为 1.2-1.8。（6分） ③增强扫描碘对比剂浓度 300mgI/ml，总量 60-80ml，注射速率 3.0-3.5ml/s。动脉期 25-35s，必要时行延时扫描。（6分）	18	
6	重建参数	①重建层厚 1-3mm，重建间隔 1-3mm。重建视野为 150-200，重建矩阵 512×512。（5分） ②用标准卷积核重建软组织窗图像，必要时以高分辨卷积核重建骨窗图像。（5分） ③重建：视野为 150-200，矩阵为 512×512。（5分）	15	
7	图像处理	①适当的窗值，尽量少的噪声，无明显伪影。（2分） ②测量：距离、CT 值、角度、面积等（2分）。 ③将图像传送至指定诊断工作站或 PACS 服务器。（2分） ④图像打印：胶片选择恰当、排版美观。（2分）	8	
8	图像质量评价	①图像是否清晰，有无移动伪影及其它伪影。（2分） ②扫描体位是否对称，扫描基线是否标准。（4分） ③窗值参考值：（6分） 软组织窗：窗宽：250-350Hu，窗位：35-50Hu； 骨窗：窗宽：2000-2500Hu，窗位：400-500Hu。	12	
9	职业素养	着装规范整洁，服从安排。与被检者沟通语气温柔亲切，用词慎重恰当，尊重其隐私。考完后主动将器材归回原位，并摆放恰当。	10	
合计（按 55%的权重计入总分）			100	

(6) 试题 CT-09

序号	评分项目	评分要点	配分	得分
1	扫描部位及方法	说出扫描部位及方法（中耳乳突的高分辨力 CT 平扫、中耳乳突 CT 增强扫描）。	6	
2	扫描前的准备	①录入被检者信息，选择合适的体位。（3分） ②向被检者交代需要配合检查的注意事项。（2分） ③嘱咐被检者除去影响检查的衣物、饰品等。（2分） ④询问碘过敏史、签碘对比剂注射同意书。（2分）	9	
3	扫描体位设计	①横断面扫描被检者平躺于检查床上，仰卧、头先，听眶线垂直台面。（4分） ②激光定位纵线与头部正中矢状线重合，瞳间线于横向定位线平行，水平定位线齐外耳孔前 1cm。（4分）	8	
4	扫描及定位	①定位扫描范围包括第 1 颈椎至眼眶，采用正侧位双定位像。（6分） ②扫描范围从乳突尖至岩椎上缘。（8分）	14	
5	扫描参数	①采用螺旋扫描方式，管电压为 100-120KVp，毫安量 300mAs。准直宽度为 1mm，螺距为 1.2-1.8。（9分） ②碘对比剂浓度 300mgI/ml，总量 80-100ml，注射速率 3.0-3.5ml/s。动脉期：30-50s，必要时行延时扫描。（9分）	18	
6	重建参数	①层厚 1-2mm，层距 1-2mm。（5分） ②用高分辨卷积核重建骨窗图像，必要时以标准卷积核重建软组织窗图像。（5分） ③重建：视野为 80-120mm，矩阵为 512×512。（5分）	15	
7	图像处理	①适当的窗值，尽量少的噪声，无明显伪影。（2分） ②测量：距离、CT 值、角度、面积等（2分）。 ③将图像传送至指定诊断工作站或 PACS 服务器。（2分） ④图像打印：胶片选择恰当、排版美观。（2分）	8	
8	图像质量评价	①图像是否清晰，有无移动伪影及其它伪影。（2分） ②扫描体位是否对称，扫描基线是否标准。（4分） ③窗值参考值：（6分） 软组织窗：窗宽 200-300Hu，窗位 35-40Hu； 骨窗：窗宽 2000-4000Hu，窗位 400-600Hu。	12	
9	职业素养	着装规范整洁，服从安排。与被检者沟通语气温柔亲切，用词慎重恰当，尊重其隐私。考完后主动将器材归回原位，并摆放恰当。	10	
合计（按 55%的权重计入总分）			100	

### (7) 试题 CT-10

序号	评分项目	评分要点	配分	得分
1	扫描部位及方法	说出扫描部位及方法（眼眶 CT 平扫）。	6	
2	扫描前的准备	①录入被检者信息，选择合适的体位。（3分） ②向被检者交代需要配合检查的注意事项。（3分） ③嘱咐被检者除去影响检查的衣物、饰品等。（3分）	9	
3	扫描体位设计	①横断面扫描被检者平躺于检查床上，仰卧、头先进，听眶线垂直台面。（4分） ②激光定位纵线与头部正中矢状线重合，瞳间线于横向定位线平行，水平定位线齐两外耳孔。（4分）	8	
4	扫描及定位	①定位扫描范围包括第 1 颈椎至眼眶上缘，采用正侧位双定位像。（6分） ②扫描范围眶下壁扫描至眶上壁。（8分）	14	
5	扫描参数	采用螺旋扫描方式，管电压为 120KVp，毫安量 150-200mAs。准直宽度为 1mm，螺距为 1.2-1.8。（9分）	18	
6	重建参数	①层厚 2-3mm，层距 2-3mm。（5分） ②用以标准卷积核重建软组织窗图像，用高分辨卷积核重建骨窗图像。（5分） ③重建：视野为 200~250mm，矩阵为 512×512。（5分）	15	
7	图像处理	①适当的窗值，尽量少的噪声，无明显伪影。（2分） ②测量：距离、CT 值、角度、面积等（2分）。 ③将图像传送至指定诊断工作站或 PACS 服务器。（2分） ④图像打印：胶片选择恰当、排版美观。（2分）	8	
8	图像质量评价	①图像是否清晰，有无移动伪影及其它伪影。（2分） ②扫描体位是否对称，扫描基线是否标准。（4分） ③窗值参考值：（6分） 软组织窗：窗宽 200-300Hu，窗位 30-40Hu； 骨窗：窗宽 1000-1500Hu，窗位 300-400Hu。	12	
9	职业素养	着装规范整洁，服从安排。与被检者沟通语气温柔亲切，用词慎重恰当，尊重其隐私。考完后主动将器材归回原位，并摆放恰当。	10	
合计（按 55%的权重计入总分）			100	

(8) 试题 CT-11

序号	评分项目	评分要点	配分	得分
1	扫描部位及方法	说出扫描部位及方法（甲状腺 CT 平扫， 甲状腺增强扫描）。	6	
2	扫描前的准备	①录入被检者信息， 选择合适的体位。（3分） ②向被检者交代需要配合检查的注意事项。（2分） ③嘱咐被检者除去影响检查的衣物、饰品等。（2分） ④询问碘过敏史、签碘对比剂注射同意书。（2分）	9	
3	扫描体位设计	①横断面扫描， 被检者仰卧， 身体置于床中间， 头部稍后仰， 减少下颌骨与颈部的重叠， 同时两肩部放松， 两上臂置于身体两侧， 减少肩部骨骼结构对下颈部扫描的影响， 尽量使颈部长轴与扫描层面垂直。（4分） ②激光定位纵线与头部正中矢状线重合， 横向定位线定于甲状软骨水平， 水平定位线定于颈部前后连线中点。（4分）	8	
4	扫描及定位	①定位扫描范围包括第 1 颈椎至第 4 胸椎水平采用正侧位双定位像。（6分） ②扫描范围从第 5 颈椎向下扫描至甲状腺下极。（8分）	14	
5	扫描参数	①采用螺旋扫描方式， 管电压为 100-120KVp， 毫安量 300mAs。螺距为 1.2-1.8。（9分） ②碘对比剂浓度 300mgI/ml， 总量 60-80ml， 注射速率 2.5-3.5ml/s。动脉期： 30-50s， 必要时行延时扫描。（9分）	18	
6	重建参数	①层厚 3-5mm， 层距 3-5mm。（5分） ②用标准卷积核重建软组织窗图像， 必要时用高分辨卷积核重建骨窗图像。（5分） ③重建： 视野为 200~250mm， 矩阵为 512×512。（5分）	15	
7	图像处理	①适当的窗值， 尽量少的噪声， 无明显伪影。（2分） ②测量： 距离、 CT 值、角度、面积等（2分）。 ③将图像传送至指定诊断工作站或 PACS 服务器。（2分） ④图像打印： 胶片选择恰当、排版美观。（2分）	8	
8	图像质量评价	①图像是否清晰， 有无移动伪影及其它伪影。（2分） ②扫描体位是否对称， 扫描基线是否标准。（4分） ③窗值参考值：（6分） 软组织窗： 窗宽 300-350Hu， 窗位 30-50Hu； 骨窗： 窗宽 1000-1500Hu， 窗位 300-500Hu。	12	
9	职业素养	着装规范整洁， 服从安排。与被检者沟通语气温柔亲切， 用词慎重恰当， 尊重其隐私。考完后主动将器材归回原位， 并摆放恰当。	10	
合计（按 55%的权重计入总分）			100	

(9) 试题 CT-12

序号	评分项目	评分要点	配分	得分
1	扫描部位及方法	说出扫描部位及方法（喉部 CT 平扫，喉部 CT 增强扫描）。	6	
2	扫描前的准备	①录入被检者信息，选择合适的体位。（3分） ②向被检者交代需要配合检查的注意事项。（2分） ③嘱咐被检者除去影响检查的衣物、饰品等。（2分） ④询问碘过敏史、签碘对比剂注射同意书。（2分）	9	
3	扫描体位设计	①横断面扫描，被检者仰卧，身体置于床中间，头部稍后仰，减少下颌骨与颈部的重叠，同时两肩部放松，两上臂置于身体两侧，减少肩部骨骼结构对下颈部扫描的影响，尽量使颈部长轴与扫描层面垂直。（4分） ②激光定位纵线与头部正中矢状线重合，横向定位线定于甲状软骨水平，水平定位线定于颈部前后连线中点。（4分）	8	
4	扫描及定位	①定位扫描范围包括第 1 颈椎至第 4 胸椎，采用正侧位双定位像。（6分） ②扫描范围从第 4 颈椎向下扫至环状软骨下缘 1cm，扫描时可让被检者连续发“E”音。（8分）	14	
5	扫描参数	①采用螺旋扫描方式，管电压为 100-120KVp，毫安量 300mAs。准直宽度为 2-3mm，螺距为 1.2-1.8。（9分） ②碘对比剂浓度 300mgI/ml，总量 60-80ml，注射速率 2.5-3.5ml/s。动脉期：30-50s，必要时行延时扫描。（9分）	18	
6	重建参数	①层厚 2-3mm，层距 2-3mm。（5分） ②用标准卷积核重建软组织窗图像，必要时以高分辨卷积核重建骨窗图像。（5分） ③重建：视野为 150-200mm，矩阵为 512×512。（5分）	15	
7	图像处理	①适当的窗值，尽量少的噪声，无明显伪影。（2分） ②测量：距离、CT 值、角度、面积等（2分）。 ③将图像传送至指定诊断工作站或 PACS 服务器。（2分） ④图像打印：胶片选择恰当、排版美观。（2分）	8	
8	图像质量评价	①图像是否清晰，有无移动伪影及其它伪影。（2分） ②扫描体位是否对称，扫描基线是否标准。（4分） ③窗值参考值：（6分） 软组织窗：窗宽 300-350Hu，窗位 30-50Hu； 骨窗：窗宽 1000-1500Hu，窗位 300-500Hu。	12	
9	职业素养	着装规范整洁，服从安排。与被检者沟通语气温柔亲切，用词慎重恰当，尊重其隐私。考完后主动将器材归回原位，并摆放恰当。	10	
合计（按 55%的权重计入总分）			100	



(10) 试题 CT-13、试题 CT-14

序号	评分项目	评分要点	配分	得分
1	扫描部位及方法	口述扫描部位及方法（胸部 CT 平扫）。	6	
2	扫描前的准备	①录入被检者信息，选择合适的体位。（2分） ②向被检者交代需要配合检查的注意事项。（3分） ③嘱咐被检者除去影响检查的衣物、饰品等。（2分） ④呼吸方式的训练。（2分）	9	
3	扫描体位设计	①被检者仰卧于检查床上，取头先进体位，双手上举抱头，身体正中矢状面与床面正中中线重合。（4分） ②激光定位纵线与正中矢状线重合，横线位于颈静脉切迹，水平定位线齐腋中线。（4分）	8	
4	扫描及定位	①定位扫描：定位扫描范围从下颌颈部至肋弓下缘，取正位定位像。（6分） ②扫描范围及基线：从头向足方向扫描，范围从两肋膈角至胸廓入口。（8分）	14	
5	扫描参数	螺旋扫描方式，管电压为 120kVp，管电流 100-200mAs 或采用自动管电流调制，螺距为 1.5-1.8。（10分）	10	
6	重建参数	①重建层厚 5-10mm，重建间隔 5-10mm。（5分） ②肺窗图像重建算法为高分辨卷积核，纵隔窗图像重建算法为平滑。（5分） ③重建：视野为 300-380mm，矩阵为 512×512。（5分）	15	
7	图像处理	①适当的窗值，尽量少的噪声，无明显伪影。（2分） ②测量：距离、CT 值、角度、面积等。（3分） ③将原始数据减薄并行 MPR 等二三维后处理。（6分） ④将图像传送至指定诊断工作站或 PACS 服务器。（3分） ⑤图像打印：胶片选择恰当、排版美观。（2分）	16	
8	图像质量评价	①图像是否清晰，有无移动伪影及其它伪影。（3分） ②扫描体位是否对称，扫描基线是否标准。（3分） ③窗值参考值：（6分） 纵隔窗：窗宽 250-350Hu，窗位 30-50Hu； 肺窗：窗宽 1000-2000Hu，窗位 -600~-450Hu； 骨窗：窗宽 1500-2000Hu，窗位 300-400Hu。	12	
9	职业素养	着装规范整洁，服从安排。与被检者沟通语气温柔亲切，用词慎重恰当，尊重其隐私。考完后主动将器材归回原位，并摆放恰当。	10	
合计（按 55%的权重计入总分）				

(11) 试题 CT-15

序号	评分项目	评分要点	配分	得分
1	扫描部位及方法	口述扫描部位及方法（胸部高分辨力 CT 扫描）。	6	
2	扫描前的准备	①录入被检者信息，选择合适的体位。（2分） ②向被检者交代需要配合检查的注意事项。（3分） ③嘱咐被检者除去影响检查的衣物、饰品等。（2分） ④呼吸方式的训练。（2分）	9	
3	扫描体位设计	①被检者仰卧于检查床上，取头先进体位，双手上举抱头，身体正中矢状面与床面正中中线重合。（4分） ②激光定位纵线与正中矢状线重合，水平定位线齐腋中线，横线位于颈静脉切迹。（4分）	8	
4	扫描及定位	①定位扫描：定位扫描范围从下颌颈部至肋弓下缘，取正位定位像。（6分） ②扫描范围及基线：从头向足方向扫描，范围从两肋膈角至胸廓入口。（8分）	14	
5	扫描参数	①双层螺旋 CT 机采用非螺旋扫描方式，管电压为 120kVp，管电流 150—200mA，层厚为 1mm，层距为 1mm。（10分） ②缩小扫描野，当病变较局限性采用靶扫描或放大扫描。（8分）	18	
6	重建参数	①重建层厚 0.5-1.0mm，重建间隔 0.5-1.0mm。（5分） ②肺窗图像重建算法为高分辨或超高分辨率卷积核，纵隔窗图像重建算法为平滑或标准卷积核。（5分） ③重建：视野为 280-350mm，矩阵为 512×512。（5分）	15	
7	图像处理	①适当的窗值，尽量少的噪声，无明显伪影。（2分） ②测量：距离、CT 值、角度、面积等。（2分） ③将图像传送至指定诊断工作站或 PACS 服务器。（2分） ④图像打印：胶片选择恰当、排版美观。（2分）	8	
8	图像质量评价	①图像是否清晰，有无运动伪影及其它伪影。（3分） ②扫描体位是否对称，扫描基线是否标准。（3分） ③窗值参考值：（6分） 纵隔窗：窗宽 250-350Hu，窗位 30-50Hu； 肺窗：窗宽 1000-2000Hu，窗位-600~-450Hu；	12	
9	职业素养	着装规范整洁，服从安排。与被检者沟通语气温柔亲切，用词慎重恰当，尊重其隐私。考完后主动将器材归回原位，并摆放恰当。	10	
合计（按 55%的权重计入总分）				

(12) 试题 CT-16

序号	评分项目	评分要点	配分	得分
1	扫描部位及方法	口述扫描部位及方法（胸部 CT 平扫和胸部 CT 增强扫描）。	6	
2	扫描前的准备	①仔细阅读被检者资料。（2分） ②录入被检者信息，选择合适的体位。（3分） ③指导并协助被检者做好相应的准备工作（除去金属物品、训练呼吸方式、嘱咐被检者扫描时不动、询问碘过敏史、签署碘对比剂注射同意书）。（4分）	9	
3	扫描体位设计	①被检者仰卧于检查床上，取足先进体位，双手上举抱头，身体正中矢状面与床面正中中线重合。（4分） ②激光定位纵线与正中矢状线重合，水平定位线齐腋中线，横线位于颈静脉切迹。（4分）	8	
4	扫描及定位	①定位扫描：定位扫描范围从下颌颈部至肋弓下缘，取正位定位像。（6分） ②扫描范围及基线：从头向足方向扫描，范围从两肋膈角至胸廓入口。（8分）	14	
5	扫描参数	①螺旋扫描方式，管电压为 120kVp，管电流 100-200mAs 或采用自动管电流调制，螺距为 1.5-1.8。（9分） ②增强扫描：碘对比剂浓度 300-350mgI/ml，总量 60-80ml，流速 2.5-3.0ml/s，动脉期延时时间 20-30s，静脉期延时时间 55-60s。（9分）	18	
6	重建参数	①重建层厚 5-10mm，重建间隔 5-10mm。（5分） ②肺窗图像重建算法为高分辨卷积核，纵隔窗图像重建算法为平滑或标准卷积核。（5分） ③重建：视野为 300-380mm，矩阵为 512×512。（5分）	15	
7	图像处理	①适当的窗值，尽量少的噪声，无明显伪影。（2分） ②测量：距离、CT 值、角度、面积等。（2分） ③将图像传送至指定诊断工作站或 PACS 服务器。（2分） ④图像打印：胶片选择恰当、排版美观。（2分） ⑤窗值适当，附（窗值参考值）：（6分） 纵隔窗：窗宽 250-350Hu，窗位 30-50Hu； 肺窗：窗宽 1000-2000Hu，窗位 -600~-450Hu； 骨窗：窗宽 1500-2000Hu，窗位 300-400Hu。	14	
8	图像质量评价	①图像是否清晰，有无移动伪影及其它伪影。（3分） ②扫描体位是否对称，扫描基线是否标准。（3分）	6	
9	职业素养	着装规范整洁，服从安排。与被检者沟通语气温柔亲切，用词慎重恰当，尊重其隐私。考完后主动将器材归回原位，并摆放恰当。	10	
合计（按 55%的权重计入总分）				

(13) 试题 CT-17

序号	评分项目	评分要点	配分	得分
1	扫描部位及方法	口述扫描部位及方法（胸部 CT 平扫和胸部 CT 增强扫描）。	6	
2	扫描前的准备	①录入被检者信息，选择合适的体位。（3分） ②向被检者交代需要配合检查的注意事项。（2分） ③嘱咐被检者除去影响检查的衣物、饰品等。（2分） ④询问碘过敏史、签碘对比剂注射同意书。（2分）	9	
3	扫描体位设计	①被检者仰卧于检查床上，取足先进体位，双手上举抱头，身体正中矢状面与床面正中中线重合。（4分） ②激光定位纵线与正中矢状线重合，水平定位线齐腋中线，横线位于颈静脉切迹。（4分）	8	
4	扫描及定位	①定位扫描：定位扫描范围从下颌颈部至肋弓下缘，取正位定位像。（6分） ②扫描范围及基线：从头向足方向扫描，范围从两肋膈角至胸廓入口。（8分）	14	
5	扫描参数	①螺旋扫描方式，管电压为 120kVp，管电流 100-200mAs 或采用自动管电流调制，螺距为 1.5-1.8。（9分） ②增强扫描：碘对比剂浓度 300-350mgI/ml，总量 70-100ml，流速 2.0-3.0ml/s，动脉期延时时间 20-30s，静脉期 60-80s。（9分）	18	
6	重建参数	①重建层厚 5-10mm，重建间隔 5-10mm。（5分） ②肺窗图像重建算法为高分辨卷积核，纵隔窗图像重建算法为平滑或标准卷积核。（5分） ③重建：视野为 300-380mm，矩阵为 512×512。（5分）	15	
7	图像处理	①适当的窗值，尽量少的噪声，无明显伪影。（2分） ②测量：距离、CT 值、角度、面积等。（2分） ③将图像传送至指定诊断工作站或 PACS 服务器。（2分） ④图像打印：胶片选择恰当、排版美观。（2分）	8	
8	图像质量评价	①图像是否清晰，有无移动伪影及其它伪影。（3分） ②扫描体位是否对称，扫描基线是否标准。（3分） ③窗值参考值：（6分） 纵隔窗：窗宽 250-350Hu，窗位 30-50Hu； 肺窗：窗宽 1000-2000Hu，窗位 -600~-450Hu； 骨窗：窗宽 1500-2000Hu，窗位 300-400Hu。	12	
9	职业素养	着装规范整洁，服从安排。与被检者沟通语气温柔亲切，用词慎重恰当，尊重其隐私。考完后主动将器材归回原位，并摆放恰当。	10	
合计（按 55%的权重计入总分）				

(14) 试题 CT-18

序号	评分项目	评分要点	配分	得分
1	扫描部位及方法	口述扫描部位及方法（主动脉 CT 平扫和主动脉 CTA 检查）。	6	
2	扫描前的准备	①录入被检者信息，选择合适的体位。（3分） ②向被检者交代需要配合检查的注意事项。（2分） ③嘱咐被检者除去影响检查的衣物、饰品等。（2分） ④询问碘过敏史、签碘对比剂注射同意书。（2分）	9	
3	扫描体位设计	①被检者仰卧于检查床上，取足先进体位，双手上举抱头，身体正中矢状面与床面正中中线重合。（4分） ②激光定位纵线与正中矢状线重合，水平定位线齐腋中线，横线位于颈静脉切迹。（4分）	8	
4	扫描及定位	①定位扫描：定位扫描范围包括胸廓入口至耻骨联合下缘，取正位定位像。（6分） ②扫描范围及基线：自头向足方向扫描，胸主动脉范围从胸廓入口至肋膈角水平，腹主动脉范围从第 11 胸椎至髂脊连线下 2cm。全主动脉夹层，扫描范围应包括主动脉全长。（8分）	14	
5	扫描参数	①采用螺旋扫描方式，管电压为 100-120KVp，毫安量 150-250mAs，建议应用自动管电流调制技术。采集层厚为 0.5-1.0mm，准直宽度为 16-80mm，螺距为 1.0-1.5。（9分） ②增强扫描：碘对比剂浓度 320-350mgI/ml，总量 60-80ml，流速 4.0-5.0ml/s，延时时间约为 20-25s。（9分）	18	
6	重建参数	①重建层厚 1-2mm，重建间隔 1mm。（5分） ②重建算法采用平滑或标准卷积核。（3分） ③重建：视野为 250-300mm，矩阵为 512×512。（3分）	11	
7	图像处理	①适当的窗值，尽量少的噪声，无明显伪影。（2分） ②测量：距离、CT 值、角度、面积等。（2分） ③将图像减薄并进行 MPR 等二、三维重建。（4分） ④将图像传送至指定诊断工作站或 PACS 服务器。（2分） ⑤图像打印：胶片选择恰当、排版美观。（2分）	12	
8	图像质量评价	①图像是否清晰，有无移动伪影及其它伪影。（2分） ②扫描体位是否对称，扫描基线是否标准。（4分） ③窗值参考值：（6分） 纵隔窗：窗宽 250-350Hu，窗位 30-50Hu。	12	
9	职业素养	着装规范整洁，服从安排。与被检者沟通语气温柔亲切，用词慎重恰当，尊重其隐私。考完后主动将器材归回原位，并摆放恰当。	10	
合计（按 55%的权重计入总分）				

(15) 试题 CT-19

序号	评分项目	评分要点	配分	得分
1	扫描部位及方法	口述扫描部位及方法（胸部 CT 平扫和肺动脉 CTA 检查）。	6	
2	扫描前的准备	①录入被检者信息，选择合适的体位。（3分） ②向被检者交代需要配合检查的注意事项。（2分） ③嘱咐被检者除去影响检查的衣物、饰品等。（2分） ④询问碘过敏史、签碘对比剂注射同意书。（2分）	9	
3	扫描体位设计	①被检者仰卧于检查床上，取足先进体位，双手上举抱头，身体正中矢状面与床面正中中线重合。（4分） ②激光定位纵线与正中矢状线重合，水平定位线齐腋中线，横线位于颈静脉切迹。（4分）	8	
4	扫描及定位	①定位扫描：定位扫描范围从下颌颈部至肋弓下缘，取正位定位像。（6分） ②扫描范围及基线：从头向足方向扫描，范围从两肋膈角至胸廓入口。（8分）	14	
5	扫描参数	①螺旋扫描方式，管电压为 120kVp，管电流 100-200mAs 或采用自动管电流调制，螺距为 1.5-2.0。（9分） ②增强扫描：碘对比剂浓度 320-350mgI/ml，总量 60-80ml，流速 4.0-5.0ml/s，肺动脉期延时时间为 12-15s。（9分）	18	
6	重建参数	①重建层厚 1mm，重建间隔 0.5-1.0mm。（5分） ②肺窗图像重建算法为高分辨卷积核，纵隔窗图像重建算法为平滑或标准卷积核。（5分） ③重建：视野为 250-350mm，矩阵为 512×512。（5分）	15	
7	图像处理	①适当的窗值，尽量少的噪声，无明显伪影。（2分） ②测量：距离、CT 值、角度、面积等。（2分） ③将图像传送至指定诊断工作站或 PACS 服务器。（2分） ④图像打印：胶片选择恰当、排版美观。（2分）	8	
8	图像质量评价	①图像是否清晰，有无移动伪影及其它伪影。（2分） ②扫描体位是否对称，扫描基线是否标准。（4分） ③窗值参考值：（6分） 纵隔窗：窗宽 250-350Hu，窗位 30-50Hu； 肺窗：窗宽 1000-2000Hu，窗位 -600~-450Hu。	12	
9	职业素养	着装规范整洁，服从安排。与被检者沟通语气温柔亲切，用词慎重恰当，尊重其隐私。考完后主动将器材归回原位，并摆放恰当。	10	
合计（按 55%的权重计入总分）				

(16) 适用于试题 CT-20、试题 CT-21

序号	评分项目	评分要点	配分	得分
1	扫描部位及方法	说出扫描部位及方法（上腹部 CT 平扫和上腹部 CT 增强扫描）。	6	
2	扫描前的准备	①录入被检者信息，选择合适的体位。（3分） ②向被检者交代需要配合检查的注意事项。（2分） ③嘱咐被检者除去影响检查的衣物、饰品等。（2分） ④扫描前禁食，并口服浓度为 1%-2%的碘对比剂（2分）。 ⑤询问碘过敏史、签碘对比剂注射同意书。（2分）	11	
3	扫描体位设计	①被检者仰卧于检查床上，取足先进体位，双手上举抱头，身体正中矢状面与床面正中中线重合。（4分） ②激光定位纵线与正中矢状线重合，横线位于剑突上方，水平定位线齐腋中线。（4分）	8	
4	扫描及定位	①定位扫描：定位扫描范围从乳头水平线至髂前上棘连线，取正位定位像。（6分） ②扫描范围及基线：扫描范围从右膈顶上 1cm 至肝右叶下缘。自头向足方向扫描。（8分）	14	
5	扫描参数	①螺旋扫描方式，管电压为 120-140KVp，管电流 200-350mA 或采用自动管电流调制技术，球管旋转时间 0.5-1.0s/r。准直宽度为 5-8mm，螺距为 1.5-1.8。（8分） ②增强扫描：点对比剂浓度 300mgI/ml，总量 80-120ml，注射速率 3.0-4.0ml/s；经验延时时间动脉期 20-25s，门静脉期 60-70s；必要时增加延时期 5-15min。（8分）	16	
6	重建参数	①层厚 5-8mm，层距 5-8mm。（5分） ②重建算法为平滑或标准卷积核。（5分） ③重建：视野为 300-380mm，矩阵为 512×512。（5分）	15	
7	图像处理	①适当的窗值，尽量少的噪声，无明显伪影。（2分） ②测量：距离、CT 值、角度、面积等。（2分） ③将图像传送至指定诊断工作站或 PACS 服务器。（2分） ④图像打印：胶片选择恰当、排版美观。（2分）	8	
8	图像质量评价	①图像是否清晰，有无移动伪影及其它伪影。（2分） ②扫描体位是否对称，扫描基线是否标准。（4分） ③窗值参考值：（6分） 平扫：窗宽为 150-200Hu，窗位 45-60Hu； 增强：窗宽为 180-250Hu，窗位 80-120Hu。	12	
9	职业素养	着装规范整洁，服从安排。与被检者沟通语气温柔亲切，用词慎重恰当，尊重其隐私。考完后主动将器材归回原位，并摆放恰当。	10	
合计（按 55%的权重计入总分）				

(17) 试题 CT-22

序号	评分项目	评分要点	配分	得分
1	扫描部位及方法	口述扫描部位及方法（上腹部 CT 平扫）。	6	
2	扫描前的准备	①录入被检者信息，选择合适的体位。（3分） ②向被检者交代需要配合检查的注意事项。（2分） ③嘱咐被检者除去影响检查的衣物、饰品等。（2分） ④扫描前禁食，并口服浓度为 1%-2%的碘对比剂（2分）。 ⑤询问碘过敏史、签碘对比剂注射同意书。（2分）	11	
3	扫描体位设计	①被检者仰卧于检查床上，取足先进体位，双手上举抱头，身体正中矢状面与床面正中中线重合。（4分） ②激光定位纵线与正中矢状线重合，水平定位线齐腋中线，横线位于剑突上方。（4分）	8	
4	扫描及定位	①定位扫描：定位扫描范围从乳头水平线至髂前上棘连线，取正位定位像。（6分） ②扫描范围及基线：扫描范围从右膈顶上 1cm 至第三腰椎下缘水平。自头向足方向扫描。（8分）	14	
5	扫描参数	①螺旋扫描方式，管电压为 120-140KVp，管电流 200-350mA 或采用自动管电流调制技术，球管旋转时间 0.5-1.0s/r。准直宽度为 5-8mm，螺距为 1.5-1.8。（8分） ②增强扫描：点对比剂浓度 300mgI/ml，总量 80-120ml，注射速率 3.0-4.0ml/s；经验延时间动脉期 20-25s，门静脉期 60-70s；必要时增加延时期（8分）	16	
6	重建参数	①层厚 3-5mm，层距 3-5mm。（5分） ②平滑或标准卷积核。（5分） ③重建：视野为 300-380mm，矩阵为 512×512（5分）。	15	
7	图像处理	①适当的窗值，尽量少的噪声，无明显伪影。（2分） ②测量：距离、CT 值、角度、面积等（2分）。 ③将图像传送至指定诊断工作站或 PACS 服务器。（2分） ④图像打印：胶片选择恰当、排版美观。（2分）	8	
8	图像质量评价	①图像是否清晰，有无移动伪影及其它伪影。（2分） ②扫描体位是否对称，扫描基线是否标准。（4分） ③窗值参考值：（6分） 平扫：窗宽为 150-200Hu，窗位 45-60Hu； 增强：窗宽为 180-250Hu，窗位 80-120Hu。	12	
9	职业素养	着装规范整洁，服从安排。与被检者沟通语气温柔亲切，用词慎重恰当，尊重其隐私。考完后主动将器材归回原位，并摆放恰当。	10	
合计（按 55%的权重计入总分）				



(18) 试题 CT-23

序号	评分项目	评分要点	配分	得分
1	扫描部位及方法	口述扫描部位及方法（胰腺 CT 平扫和胰腺 CT 增强扫描）。	6	
2	扫描前的准备	①录入被检者信息，选择合适的体位。（3分） ②向被检者交代需要配合检查的注意事项。（2分） ③嘱咐被检者除去影响检查的衣物、饰品等。（2分） ④急性胰腺炎、检查前不服任何水溶液（2分）。 ⑤询问碘过敏史、签碘对比剂注射同意书。（2分）	11	
3	扫描体位设计	①被检者仰卧于检查床上，取足先进体位，双手上举抱头，身体正中矢状面与床面正中中线重合。（4分） ②激光定位纵线与正中矢状线重合，横线位于剑突上方，水平定位线齐腋中线。（4分）	8	
4	扫描及定位	①定位扫描：定位扫描范围从乳头水平线至髂前上棘连线，取正位定位像。（6分） ②扫描范围及基线：扫描范围从膈顶至第3腰椎下缘。自头向足方向扫描。（8分）	14	
5	扫描参数	①螺旋扫描方式，管电压为 120-140KVp，管电流 200-350mA 或采用自动管电流调制技术，球管旋转时间 0.5-1.0s/r。准直宽度为 3-5mm，螺距为 1.5-1.8。（8分） ②增强扫描：碘对比剂浓度 300-350mgI/ml，80-100ml；注射速率 3.0-3.5ml/s，延时时间动脉期 20s，胰腺期 30-35s，肝脏期 60s；（8分）	16	
6	重建参数	①层厚 3-5mm，层距 3-5mm。（5分） ②重建算法采用平滑或标准卷积核。（5分） ③重建：视野为 300-380mm，矩阵为 512×512（5分）。	15	
7	图像处理	①适当的窗值，尽量少的噪声，无明显伪影。（2分） ②测量：距离、CT值、角度、面积等（2分）。 ③将图像传送至指定诊断工作站或 PACS 服务器。（2分） ④图像打印：胶片选择恰当、排版美观。（2分）	8	
8	图像质量评价	①图像是否清晰，有无移动伪影及其它伪影。（2分） ②扫描体位是否对称，扫描基线是否标准。（4分） ③窗值参考值：（6分） 平扫：窗宽 200-400Hu，窗位 10-30Hu； 增强：窗宽 250-350Hu，窗位 40-50Hu。	12	
9	职业素养	着装规范整洁，服从安排。与被检者沟通语气温柔亲切，用词慎重恰当，尊重其隐私。考完后主动将器材归回原位，并摆放恰当。	10	
合计（按 55%的权重计入总分）				

(19) 试题 CT-24

序号	评分项目	评分要点	配分	得分
1	扫描部位及方法	口述扫描部位及方法（上腹部 CT 平扫和上腹部 CT 增强扫描）。	6	
2	扫描前的准备	①录入被检者信息，选择合适的体位。（3分） ②向被检者交代需要配合检查的注意事项。（2分） ③嘱咐被检者除去影响检查的衣物、饰品等。（2分） ④扫描前禁食，并口服浓度为 1%-2%的碘对比剂（2分）。 ⑤询问碘过敏史、签碘对比剂注射同意书。（2分）	11	
3	扫描体位设计	①被检者仰卧于检查床上，取足先进体位，双手上举抱头，身体正中矢状面与床面正中中线重合。（4分） ②激光定位纵线与正中矢状线重合，水平定位线齐腋中线，横线位于剑突上方。（4分）	8	
4	扫描及定位	①定位扫描：定位扫描范围从乳头水平线至髂前上棘连线，取正位定位像。（6分） ②扫描范围及基线：扫描范围从右膈顶上 1cm 至肝右叶下缘。自头向足方向扫描。（8分）	14	
5	扫描参数	①螺旋扫描方式，管电压为 120-140KVp，管电流 200-350mA 或采用自动管电流调制技术，球管旋转时间 0.5-1.0s/r。准直宽度为 5-8mm，螺距为 1.5-1.8。（8分） ②增强扫描：碘对比剂浓度 300mgI/ml，总量 80-120ml，注射速率 3.0-4.0ml/s；经验延长时间动脉期 20-25s，门静脉期 60-70s；必要时增加延时期。（8分）	16	
6	重建参数	①层厚 5-8mm，层距 5-8mm。（5分） ②平滑或标准卷积核。（5分） ③重建：视野为 300-380mm，矩阵为 512×512（5分）。	15	
7	图像处理	①适当的窗值，尽量少的噪声，无明显伪影。（2分） ②测量：距离、CT 值、角度、面积等（2分）。 ③将图像传送至指定诊断工作站或 PACS 服务器。（2分） ④图像打印：胶片选择恰当、排版美观。（2分）	8	
8	图像质量评价	①图像是否清晰，有无移动伪影及其它伪影。（2分） ②扫描体位是否对称，扫描基线是否标准。（4分） ③窗值参考值：（6分） 平扫：窗宽为 150-200Hu，窗位 45-60Hu； 增强：窗宽为 180-250Hu，窗位 80-120Hu。	12	
9	职业素养	着装规范整洁，服从安排。与被检者沟通语气温柔亲切，用词慎重恰当，尊重其隐私。考完后主动将器材归回原位，并摆放恰当。	10	
合计（按 55%的权重计入总分）			100	

(20) 试题 CT-25

序号	评分项目	评分要点	配分	得分
1	扫描部位及方法	口述扫描部位及方法（肾脏 CT 平扫和肾脏 CT 增强扫描）。	6	
2	扫描前的准备	①录入被检者信息，选择合适的体位。（3分） ②向被检者交代需要配合检查的注意事项。（2分） ③嘱咐被检者除去影响检查的衣物、饰品等。（2分） ④询问碘过敏史、签碘对比剂注射同意书。（2分）	9	
3	扫描体位设计	①被检者仰卧于检查床上，取足先进体位，双手上举抱头，身体正中矢状面与床面正中中线重合。（4分） ②激光定位纵线与正中矢状线重合，水平定位线齐腋中线，横线位于剑突上方。（4分）	8	
4	扫描及定位	①定位扫描：定位扫描范围从乳头水平线至髂前上棘连线，取正位定位像。（6分） ②扫描范围及基线：从头向足扫描，范围包括左膈顶至第3腰椎上缘。（8分）	14	
5	扫描参数	①螺旋扫描方式，管电压为 120KVp，管电流 200-350mA 或采用自动管电流调制技术，准直宽度为 2-3mm，螺距为 1.5-1.8。（9分） ②增强扫描：碘对比剂浓度 300-350mgI/ml，80-100ml；注射速率 3.0-4.0ml/s，延时时间：动脉期 25-30s，实质期 90-120s，分泌期约为 5mins；（9分）	18	
6	重建参数	①层厚 2-3mm，层距 2-3mm。（5分） ②重建算法采用平滑或标准卷积核。（5分） ③重建：视野为 200-300mm，矩阵为 512×512（5分）。	15	
7	图像处理	①适当的窗值，尽量少的噪声，无明显伪影。（2分） ②测量：距离、CT 值、角度、面积等（2分）。 ③将图像传送至指定诊断工作站或 PACS 服务器。（2分） ④图像打印：胶片选择恰当、排版美观。（2分）	8	
8	图像质量评价	①图像是否清晰，有无移动伪影及其它伪影。（2分） ②扫描体位是否对称，扫描基线是否标准。（4分） ③窗值参考值：（6分） 平扫：窗宽 150-200Hu，窗位 35-50Hu； 增强：窗宽 350-450Hu，窗位 30-40Hu。	12	
9	职业素养	着装规范整洁，服从安排。与被检者沟通语气温柔亲切，用词慎重恰当，尊重其隐私。考完后主动将器材归回原位，并摆放恰当。	10	
合计（按 55%的权重计入总分）			100	

(21) 试题 CT-26

序号	评分项目	评分要点	配分	得分
1	扫描部位及方法	口述扫描部位及方法（盆腔 CT 平扫和盆腔 CT 增强扫描）。	6	
2	扫描前的准备	①录入被检者信息，选择合适的体位。（3分） ②向被检者交代需要配合检查的注意事项。（2分） ③嘱咐被检者除去影响检查的衣物、饰品等。（2分） ④膀胱充盈（2分）。 ⑤询问碘过敏史、签碘对比剂注射同意书。（2分）	11	
3	扫描体位设计	①被检者仰卧于检查床上，取足先进体位，双手上举抱头，身体正中矢状面与床面正中中线重合。（4分） ②激光定位纵线与正中矢状线重合，水平定位线齐腋中线，横线位于髂嵴。（4分）	8	
4	扫描及定位	①定位扫描：定位扫描范围从髂嵴水平至股骨中段，取前后定位像。（6分） ②扫描范围及基线：从头至足方向扫描，检查范围从髂嵴至耻骨联合下缘。（8分）	14	
5	扫描参数	①螺旋扫描方式，管电压为 120KVp-140KVp，管电流 200-300mA 或采用自动管电流调制，准直宽度为 5-8mm，螺距为 1.5-1.8；（8分） ②增强扫描：碘对比剂浓度 300-350mgI/ml，70-100ml；注射速率 2.0-3.0ml/s，延时时间：动脉期 30-35s，静脉期 60-70s，膀胱充盈期约为 5-15min；（8分）	16	
6	重建参数	①层厚 5-8mm，层距 5-8mm。（5分） ②平滑或标准卷积核重建软组织图像，用高分辨卷积核重建骨窗图像。（5分） ③重建：视野为 300-400mm，矩阵为 512×512（5分）。	15	
7	图像处理	①适当的窗值，尽量少的噪声，无明显伪影。（2分） ②测量：距离、CT 值、角度、面积等（2分）。 ③将图像传送至指定诊断工作站或 PACS 服务器。（2分） ④图像打印：胶片选择恰当、排版美观。（2分）	8	
8	图像质量评价	①图像是否清晰，有无移动伪影及其它伪影。（2分） ②扫描体位是否对称，扫描基线是否标准。（4分） ③窗值参考值：（6分） 平扫：窗宽 200-400Hu，窗位 30-50Hu； 增强：窗宽 300-400Hu，窗位 50-60Hu； 骨窗：窗宽 1000-1500Hu，窗位 300-500Hu。	12	
9	职业素养	着装规范整洁，服从安排。与被检者沟通语气温柔亲切，用词慎重恰当，尊重其隐私。考完后主动将器材归回原位，并摆放恰当。	10	
合计（按 55%的权重计入总分）			100	

(22) 试题 CT-27

序号	评分项目	评分要点	配分	得分
1	扫描部位及方法	口述扫描部位及方法（腰椎间盘 CT 平扫）。	6	
2	扫描前的准备	①录入被检者信息，选择合适的体位。（3分） ②向被检者交代需要配合检查的注意事项。（3分） ③嘱咐被检者除去影响检查的衣物、饰品等。（3分）	9	
3	扫描体位设计	①被检者仰卧于检查床上，取足先进体位，膝部垫高，双髋屈曲，双上肢上举抱头，身体正中矢状面与床面中线重合。（4分） ②激光定位纵线与身体正中矢状面平行，水平定位线约齐椎体水平。（4分）	8	
4	扫描及定位	①一般取侧位定位像，必要时行正侧位双定位扫描。定位扫描范围从第 12 胸椎至骶椎。（6分） ②扫描范围及基线：扫描范围从相应椎间盘的上下椎体终板，基线与各椎间盘平行，一般为 L3/4、L4/5、L5/S1 椎间盘。（8分）	14	
5	扫描参数	①采用非螺旋扫描方式，管电压为 120KVp，毫安量 250-350mAs。（9分） ②椎间盘检查层厚为 2-5mm，层距 2-5mm（9分）。	18	
6	重建参数	①层厚 0.5-1mm，层距 0.5-1.0mm。（5分） ②骨窗用高分辨卷积核进行重建，椎间盘窗用标准卷积核重建（5分） ③重建：视野为 100-180cm，矩阵为 512×512（5分）。	15	
7	图像处理	①适当的窗值，尽量少的噪声，无明显伪影。（2分） ②测量：距离、CT 值、角度、面积等（2分）。 ③将图像传送至指定诊断工作站或 PACS 服务器。（2分） ④图像打印：胶片选择恰当、排版美观。（2分）	8	
8	图像质量评价	①图像是否清晰，有无移动伪影及其它伪影。（2分） ②扫描体位是否对称，扫描基线是否标准。（4分） ③窗值参考值：（6分） 软组织窗：窗宽 200-300Hu，窗位 40-50Hu； 骨窗：窗宽 1500-2000Hu，窗位 400-600Hu。	12	
9	职业素养	着装规范整洁，服从安排。与被检者沟通语气温柔亲切，用词慎重恰当，尊重其隐私。考完后主动将器材归回原位，并摆放恰当。	10	
合计（按 55%的权重计入总分）			100	

(23) 试题 CT-28

序号	评分项目	评分要点	配分	得分
1	扫描部位及方法	口述扫描部位及方法（膝关节 CT 平扫）。	6	
2	扫描前的准备	①录入被检者信息，选择合适的体位。（3分） ②向被检者交代需要配合检查的注意事项。（3分） ③嘱咐被检者除去影响检查的衣物、饰品等。（3分）	9	
3	扫描体位设计	①被检者仰卧于检查床上，取足先进体位，膝关节伸直，身体正中矢状面与床面中线重合。（4分） ②激光定位纵线与身体正中矢状面平行，水平定位线定于膝关节前后中点，横向定位线定于髌骨上缘。（4分）	8	
4	扫描及定位	①取正侧位双定位扫描。定位扫描范围膝关节上缘 3cm 到膝关节下缘 3cm。（6分） ②扫描范围及基线：扫描范围从膝关节上缘至膝关节下缘。（8分）	14	
5	扫描参数	①采用螺旋扫描方式，管电压为 120KVp，毫安量 250-350mAs。（9分） ②层厚为 3-5mm，层距 3-5mm（9分）。	18	
6	重建参数	①层厚 0.5-1mm，层距 0.5-1.0mm。（5分） ②骨窗用高分辨卷积核进行重建，软组织窗用标准卷积核重建（5分） ③重建：视野为 100-150mm，矩阵为 512×512（5分）。	15	
7	图像处理	①适当的窗值，尽量少的噪声，无明显伪影。（2分） ②测量：距离、CT 值、角度、面积等（2分）。 ③将图像传送至指定诊断工作站或 PACS 服务器。（2分） ④图像打印：胶片选择恰当、排版美观。（2分）	8	
8	图像质量评价	①图像是否清晰，有无移动伪影及其它伪影。（2分） ②扫描体位是否对称，扫描基线是否标准。（4分） ③窗值参考值：（6分） 软组织窗：窗宽 200-400Hu，窗位 40-50Hu； 骨窗：窗宽 1500-2000Hu，窗位 400-800Hu。	12	
9	职业素养	着装规范整洁，服从安排。与被检者沟通语气温柔亲切，用词慎重恰当，尊重其隐私。考完后主动将器材归回原位，并摆放恰当。	10	
合计（按 55%的权重计入总分）			100	

## 2. 影像诊断评分表

### (1) 试题 CT-01

序号	评分项目	评分要点	配分	得分
1	阅片前准备	①仔细审核检查申请单，了解临床资料，明确检查目的和要求。(4分) ②核对图像标识信息是否与被检者检查单信息是否一致(包括被检者的姓名、性别、年龄、检查号等信息)。(8分) ③审核图像是否符合诊断要求(包括图像对比度、窗口技术、显示范围、有无伪影等)。(4分)	16	
2	影像表现描述	①观察内容：描叙提及颅骨、脑实质、脑室系统、中线结构。(每项2分，共计8分) ②主要病变描述：**侧**部颅骨内板下方梭形高密度区(8分)，血肿范围(4分)，邻近结构受压情况(6分)，脑中线结构向对侧移位(4分)，是否伴有骨折(4分)。(参考以上计分点计分，计26分) ③描述术语规范、重点突出、无逻辑语法错误、无错别字，描述全面。(错别字每个扣1分，其他错误每项2分，共计15分)	49	
3	诊断意见	①定位：**侧**部(5分) ②定性：硬膜外血肿(15分)	20	
4	职业素养	讲文明、讲礼貌、着装规范、服从安排，考完后主动整理好器材。	15	
合计(按30%的权重计入总分)			100	

### (2) 试题 CT-02

序号	评分项目	评分要点	配分	得分
1	阅片前准备	①仔细审核检查申请单，了解临床资料，明确检查目的和要求。(4分) ②核对图像标识信息是否与被检者检查单信息是否一致(包括被检者的姓名、性别、年龄、检查号等信息)。(8分) ③审核图像是否符合诊断要求(包括图像对比度、窗口技术、显示范围、有无伪影等)。(4分)	16	
2	影像表现描述	①观察内容：描叙提及颅骨、脑实质、脑室系统、中线结构。(每项2分，共计8分) ②主要病变描述：**侧**部颅骨内板下方新月形高密度区(12分)，血肿范围(4分)，邻近结构受压情况(6分)，脑中线结构向对侧移位(4分)。(参考以上计分点计分，计26分) ③描述术语规范、重点突出、无逻辑语法错误、无错别字，描述全面。(错别字每个扣1分，其他错误每项2分，共计15分)	49	
3	诊断意见	①定位：**侧**部(5分)	20	

		②定性：硬膜下血肿（15分）		
4	职业素养	讲文明、讲礼貌、着装规范、服从安排，考完后主动整理好器材。	15	
合计（按30%的权重计入总分）			100	

### （3）试题 CT-03

序号	评分项目	评分要点	配分	得分
1	阅片前准备	①仔细审核检查申请单，了解临床资料，明确检查目的和要求。（4分） ②核对图像标识信息是否与被检者检查单信息是否一致（包括被检者的姓名、性别、年龄、检查号等信息）。（8分） ③审核图像是否符合诊断要求（包括图像对比度、窗口技术、显示范围、有无伪影等）。（4分）	16	
2	影像表现描述	①观察内容：描叙提及颅骨、脑实质、脑室系统、中线结构。（每项2分，共计8分） ②主要病变描述：XX部位可见一**形态的高密度灶，CT值**Hu（12分），大小约*cm×*cm（6分），病灶边缘情况，周围见低密度水肿带（8分）。（参考以上计分点计分，计26分） ③描述术语规范、重点突出、无逻辑语法错误、无错别字，描述全面。（错别字每个扣1分，其他错误每项2分，共计15分）	49	
3	诊断意见	①定位：**侧**部位（5分） ②定性：脑出血（15分）	20	
4	职业素养	讲文明、讲礼貌、着装规范、服从安排，考完后主动整理好器材。	15	
合计（按30%的权重计入总分）			100	

### （4）试题 CT-04

序号	评分项目	评分要点	配分	得分
1	阅片前准备	①仔细审核检查申请单，了解临床资料，明确检查目的和要求。（4分） ②核对图像标识信息是否与被检者检查单信息是否一致（包括被检者的姓名、性别、年龄、检查号等信息）。（8分） ③审核图像是否符合诊断要求（包括图像对比度、窗口技术、显示范围、有无伪影等）。（4分）	16	



2	影像表现描述	①观察内容： 描叙提及颅骨、脑实质、脑室系统、中线结构。（每项 2 分，共计 8 分） ②主要病变描述： **部位可见一**形态的低密度灶， CT 值 **Hu (12 分)， 大小约*cm×*cm(6 分)， 病灶边缘情况， 周围见低密度水肿带(8 分)。（参考以上计分点计分， 计 26 分） ③描述术语规范、重点突出、无逻辑语法错误、无错别字， 描述全面。（错别字每个扣 1 分， 其他错误每项 2 分， 共计 15 分）	49	
3	诊断意见	①定位： **侧**部位（5 分） ②定性： 脑梗死（15 分）	20	
4	职业素养	讲文明、讲礼貌、着装规范、服从安排， 考完后主动整理好器材。	15	
合计（按 30%的权重计入总分）			100	

### (5) 试题 CT-05

序号	评分项目	评分要点	配分	得分
1	阅片前准备	①仔细审核检查申请单， 了解临床资料， 明确检查目的和要求。（4 分） ②核对图像标识信息是否与被检者检查单信息是否一致（包括被检者的姓名、性别、年龄、检查号等信息。（8 分） ③审核图像是否符合诊断要求（包括图像对比度、窗口技术、显示范围、有无伪影等）。（4 分）	16	
2	影像表现描述	①观察内容： 描叙提及颅骨、脑实质、脑室系统、中线结构。（每项 2 分， 共计 8 分） ②主要病变描述： 平扫示**部位见一直径约*cm×*cm 大小的类圆形不均匀略高密度影(8 分)， 边界清楚， 且见“蛋壳样”钙化(4 分)； CTA 扫描病灶明显均匀强化(8 分)， 周边血栓部分未见强化， 呈“靶”形征（6 分）。（参考以上计分点计分， 计 26 分） ③描述术语规范、重点突出、无逻辑语法错误、无错别字， 描述全面。（错别字每个扣 1 分， 其他错误每项 2 分， 共计 15 分）	49	
3	诊断意见	①定位： **侧**动脉（5 分） ②定性： 动脉瘤（15 分）	20	
4	职业素养	讲文明、讲礼貌、着装规范、服从安排， 考完后主动整理好器材。	15	
合计（按 30%的权重计入总分）			100	

### (6) 试题 CT-06

序号	评分项目	评分要点	配分	得分
1	阅片前准备	①仔细审核检查申请单，了解临床资料，明确检查目的和要求。(4分) ②核对图像标识信息是否与被检者检查单信息是否一致(包括被检者的姓名、性别、年龄、检查号等信息)。(8分) ③审核图像是否符合诊断要求(包括图像对比度、窗口技术、显示范围、有无伪影等)。(4分)	16	
2	影像表现描述	①观察内容：描叙提及颅骨、脑实质、脑室系统、中线结构。(每项2分，共计8分) ②主要病变描述：平扫示**部位见一直径约*cm×*cm大小的类圆形高、等或低密度影(8分)，边界清楚，邻近结构(4分)；增强病灶明显均匀强化(8分)，可见脑膜尾征(6分)。(参考以上计分点计分，计26分) ③描述术语规范、重点突出、无逻辑语法错误、无错别字，描述全面。(错别字每个扣1分，其他错误每项2分，共计15分)	49	
3	诊断意见	①定位：**部位(5分) ②定性：占位性病变(脑膜瘤可能性大)(15分)	20	
4	职业素养	讲文明、讲礼貌、着装规范、服从安排，考完后主动整理好器材。	15	
合计(按30%的权重计入总分)			100	

### (7) 试题 CT-07

序号	评分项目	评分要点	配分	得分
1	阅片前准备	①仔细审核检查申请单，了解临床资料，明确检查目的和要求。(4分) ②核对图像标识信息是否与被检者检查单信息是否一致(包括被检者的姓名、性别、年龄、检查号等信息)。(8分) ③审核图像是否符合诊断要求(包括图像对比度、窗口技术、显示范围、有无伪影等)。(4分)	16	
2	影像表现描述	①观察内容：描叙提及副鼻窦发育状况、窦腔、窦壁骨质、鼻甲、鼻中隔。(每项2分，共计10分) ②主要病变描述：**窦充填软组织影或积液(14分)；鼻腔及鼻甲黏膜增厚(6分)，鼻腔气道狭窄(4分)。(参考以上计分点计分，计24分) ③描述术语规范、重点突出、无逻辑语法错误、无错别字，描述全面。(错别字每个扣1分，其他错误每项2分，共计15分)	49	
3	诊断意见	①定位：**鼻窦。(5分)	20	

		②定性：急性或慢性鼻窦炎。（15分）		
4	职业素养	讲文明、讲礼貌、着装规范、服从安排，考完后主动整理好器材。	15	
合计（按30%的权重计入总分）			100	

### (8) 试题 CT-08

序号	评分项目	评分要点	配分	得分
1	阅片前准备	①仔细审核检查申请单，了解临床资料，明确检查目的和要求。（4分） ②核对图像标识信息是否与被检者检查单信息是否一致（包括被检者的姓名、性别、年龄、检查号等信息）。（8分） ③审核图像是否符合诊断要求（包括图像对比度、窗口技术、显示范围、有无伪影等）。（4分）	16	
2	影像表现描述	①观察内容：描叙提及鼻咽、咽旁软组织、鼻腔、颅底骨质。（每项2分，共计8分） ②主要病变描述：鼻咽腔明显狭窄，鼻咽**部位增厚形成软组织肿块（10分），**侧咽隐窝消失（4分），双侧颈动脉鞘区、颈静脉后方是否可见肿大淋巴结（4分），平扫呈等密度（4分），增强后淋巴结转移与颈部血管分界清楚（4分）。（参考以上计分点计分，计26分） ③描述规范、重点突出、无逻辑语法错误、无错别字，描述全面。（错别字每个扣1分，其他错误每项2分，共计15分）	49	
3	诊断意见	①定位：鼻咽部、颈部。（5分） ②定性：鼻咽癌并**部淋巴结转移。（15分）	20	
4	职业素养	讲文明、讲礼貌、着装规范、服从安排，考完后主动整理好器材。	15	
合计（按30%的权重计入总分）			100	

### (9) 试题 CT-09

序号	评分项目	评分要点	配分	得分
1	阅片前准备	①仔细审核检查申请单，了解临床资料，明确检查目的和要求。（4分） ②核对图像标识信息是否与被检者检查单信息是否一致（包括被检者的姓名、性别、年龄、检查号等信息）。（8分） ③审核图像是否符合诊断要求（包括图像对比度、窗口技术、显示范围、有无伪影等）。（4分）	16	

2	影像表现描述	①观察内容： 描叙提及乳突类型、鼓室、鼓窦、外耳道、听骨。（每项 2 分，共计 10 分） ②主要病变描述： 主要病变描述： **侧乳突板障型，乳突气房含气差(4 分)； **上鼓室及乳突窦内可见软组织密度影充填(12 分)， 部分包埋听小骨(4 分)； 双侧听小骨形态及骨质未见异常(4 分)。（参考以上计分点计分， 计 24 分） ③描述术语规范、重点突出、无逻辑语法错误、无错别字，描述全面。（错别字每个扣 1 分， 其他错误每项 2 分， 共计 15 分）	49	
3	诊断意见	①定位： **中耳。（5 分） ②定性： 急性、慢性中耳乳突炎。（15 分）	20	
4	职业素养	讲文明、讲礼貌、着装规范、服从安排， 考完后主动整理好器材。	15	
合计（按 30%的权重计入总分）			100	

### (10) 试题 CT-10

序号	评分项目	评分要点	配分	得分
1	阅片前准备	①仔细审核检查申请单， 了解临床资料， 明确检查目的和要求。（4 分） ②核对图像标识信息是否与被检者检查单信息是否一致（包括被检者的姓名、性别、年龄、检查号等信息）。（8 分） ③审核图像是否符合诊断要求（包括图像对比度、窗口技术、显示范围、有无伪影等）。（4 分）	16	
2	影像表现描述	①观察内容： 描叙提及眼眶构成骨骨质， 眼外肌， 球后， 眼球及周边邻近结构。（每项 2 分，共计 10 分） ②主要病变描述： 主要病变描述： **侧眼眶内侧、外侧、上、下壁骨折(8 分)； 邻近眼肌情况(4 分)， 球后及视神经情况(4 分)； 眼球情况(4 分)， 眼眶周边软组织情况(4 分)。（参考以上计分点计分， 计 24 分） ③描述术语规范、重点突出、无逻辑语法错误、无错别字，描述全面。（错别字每个扣 1 分， 其他错误每项 2 分， 共计 15 分）	49	
3	诊断意见	①定位： **眼眶**壁。（5 分） ②定性： 骨折。（15 分）	20	
4	职业素养	讲文明、讲礼貌、着装规范、服从安排， 考完后主动整理好器材。	15	
合计（按 30%的权重计入总分）			100	

### (11) 试题 CT-11

序号	评分项目	评分要点	配分	得分
1	阅片前准备	①仔细审核检查申请单，了解临床资料，明确检查目的和要求。（4分） ②核对图像标识信息是否与被检者检查单信息是否一致（包括被检者的姓名、性别、年龄、检查号等信息）。（8分） ③审核图像是否符合诊断要求（包括图像对比度、窗口技术、显示范围、有无伪影等）。（4分）	16	
2	影像表现描述	①观察内容：描叙提及甲状腺瘤部位、大小、数目，边界及气管有无受压。（每项2分，共计10分） ②主要病变描述：主要病变描述：甲状腺**叶(4分)；内见一圆形略低密度肿块影，密度均匀，边界清楚(8分)，增强扫描肿块无明显强化(4分)；正常甲状腺强化明显(4分)，病灶边缘更清晰(4分)。（参考以上计分点计分，计24分） ③描述术语规范、重点突出、无逻辑语法错误、无错别字，描述全面。（错别字每个扣1分，其他错误每项2分，共计15分）	49	
3	诊断意见	①定位：甲状腺**叶（5分） ②定性：甲状腺腺瘤（15分）	20	
4	职业素养	讲文明、讲礼貌、着装规范、服从安排，考完后主动整理好器材。	15	
合计（按30%的权重计入总分）			100	

### (12) 试题 CT-12

序号	评分项目	评分要点	配分	得分
1	阅片前准备	①仔细审核检查申请单，了解临床资料，明确检查目的和要求。（4分） ②核对图像标识信息是否与被检者检查单信息是否一致（包括被检者的姓名、性别、年龄、检查号等信息）。（8分） ③审核图像是否符合诊断要求（包括图像对比度、窗口技术、显示范围、有无伪影等）。（4分）	16	
2	影像表现描述	①观察内容：描叙提及声门，声带，声门上下区，喉旁间隙及颈部淋巴结。（每项2分，共计10分） ②主要病变描述：主要病变描述：喉腔变窄，（6分）可见软组织肿块突入喉腔（6分），甲状软骨有无破坏，边缘不清（6分），颈部淋巴结有无肿大（6分）（参考以上计分点计分，计24分） ③描述术语规范、重点突出、无逻辑语法错误、无错别字，描述全面。（错别字每个扣1分，其他错误每项2分，共计15分）	49	

		分)		
3	诊断意见	①定位： 咽喉部。（5 分） ②定性： 喉癌。（15 分）	20	
4	职业素养	讲文明、讲礼貌、着装规范、服从安排， 考完后主动整理好器材。	15	
合计（按 30%的权重计入总分）			100	

### (13) 试题 CT-13

序号	评分项目	评分要点	配分	得分
1	阅片前准备	①仔细审核检查申请单， 了解临床资料， 明确检查目的和要求。（4 分） ②核对图像标识信息是否与被检者检查单信息是否一致（包括被检者的姓名、性别、年龄、检查号等信息）。（8 分） ③审核图像是否符合诊断要求（包括图像对比度、窗口技术、显示范围、有无伪影等）。（4 分）	16	
2	影像表现描述	①观察内容： 描叙提及胸廓、肺野、纵隔、心影、胸腔。（每项 2 分，共计 10 分） ②主要病变描述： **肺上叶（6 分）， 多发斑片状密度增高影， 边界模糊（4 分）， 双侧肺门不大， 结构清晰（6 分）， 纵隔内未见明显肿大淋巴结（8 分）。（参考以上计分点计分， 计 24 分） ③描述术语规范、重点突出、无逻辑语法错误、无错别字， 描述全面。（错别字每个扣 1 分，其他错误每项 2 分，共计 15 分）	49	
3	诊断意见	①定位： **肺上叶。（5 分） ②定性： 肺结核。（15 分）	20	
4	职业素养	讲文明、讲礼貌、着装规范、服从安排， 考完后主动整理好器材。	15	
合计（按 30%的权重计入总分）			100	

### (14) 试题 CT-14

序号	评分项目	评分要点	配分	得分
1	阅片前准备	①仔细审核检查申请单， 了解临床资料， 明确检查目的和要求。（4 分） ②核对图像标识信息是否与被检者检查单信息是否一致（包括被检者的姓名、性别、年龄、检查号等信息）。（8 分） ③审核图像是否符合诊断要求（包括图像对比度、窗口技术、显示范围、有无伪影等）。（4 分）	16	

2	影像表现描述	①观察内容： 描叙提及胸廓、肺野、纵膈、心影、胸腔。（每项2分，共计10分） ②主要病变描述： **侧第? 肋骨骨皮质断裂（6分），断端移位情况（4分），周围软组织肿胀（6分），相邻肺组织呈团片状边缘模糊影（4分），胸腔内有无积液（4分）。（参考以上计分点计分，计24分） ③描述术语规范、重点突出、无逻辑语法错误、无错别字，描述全面。（错别字每个扣1分，其他错误每项2分，共计15分）	49	
3	诊断意见	①定位： **侧第? 肋。（5分） ②定性： **侧第? 肋骨骨折伴**侧肺挫裂伤、胸腔积液。（15分）	20	
4	职业素养	讲文明、讲礼貌、着装规范、服从安排，考完后主动整理好器材。	15	
合计（按30%的权重计入总分）			100	

### (15) 试题 CT-15

序号	评分项目	评分要点	配分	得分
1	阅片前准备	①仔细审核检查申请单，了解临床资料，明确检查目的和要求。（4分） ②核对图像标识信息是否与被检者检查单信息是否一致（包括被检者的姓名、性别、年龄、检查号等信息）。（8分） ③审核图像是否符合诊断要求（包括图像对比度、窗口技术、显示范围、有无伪影等）。（4分）	16	
2	影像表现描述	①观察内容： 描叙提及胸廓、肺野、纵膈、心影、胸腔。（每项2分，共计10分） ②主要病变描述： 胸廓是否对称？有无塌陷（6分），**侧**肺叶内可见多发大小不等囊状或管状透光区及走行紊乱之条索影（10分），肺内有无斑片状模糊影（4分），纵膈有无移位（4分）。（参考以上计分点计分，计24分） ③描述术语规范、重点突出、无逻辑语法错误、无错别字，描述全面。（错别字每个扣1分，其他错误每项2分，共计15分）	49	
3	诊断意见	①定位： **肺**叶。（5分） ②定性： 支气管（囊状）扩张，是否合并感染。（15分）	20	
4	职业素养	讲文明、讲礼貌、着装规范、服从安排，考完后主动整理好器材。	15	
合计（按30%的权重计入总分）			100	

(16) 试题 CT-16

序号	评分项目	评分要点	配分	得分
1	阅片前准备	①仔细审核检查申请单，了解临床资料，明确检查目的和要求。(4分) ②核对图像标识信息是否与被检者检查单信息是否一致(包括被检者的姓名、性别、年龄、检查号等信息)。(8分) ③审核图像是否符合诊断要求(包括图像对比度、窗口技术、显示范围、有无伪影等)。(4分)	16	
2	影像表现描述	①观察内容：描叙提及胸廓、肺野、纵膈、心影、胸腔。(每项2分，共计10分) ②主要病变描述：**肺**叶肿块(4分)；有无分叶及毛刺(4分)；CT平扫纵隔窗显示右上叶肿块和支气管闭塞(4分)；支气管有无变窄，增强有无强化，肺门淋巴结有无肿大，其它部位有无转移(12分)(参考以上计分点计分，计24分) ③描述术语规范、重点突出、无逻辑语法错误、无错别字，描述全面。(错别字每个扣1分，其他错误每项2分，共计15分)	49	
3	诊断意见	①定位：**肺**叶。(5分) ②定性：肺癌(中央型或周围型)。(15分)	20	
4	职业素养	讲文明、讲礼貌、着装规范、服从安排，考完后主动整理好器材。	15	
合计(按30%的权重计入总分)			100	

(17) 试题 CT-17

序号	评分项目	评分要点	配分	得分
1	阅片前准备	①仔细审核检查申请单，了解临床资料，明确检查目的和要求。(4分) ③核对图像标识信息是否与被检者检查单信息是否一致(包括被检者的姓名、性别、年龄、检查号等信息)。(8分) ③审核图像是否符合诊断要求(包括图像对比度、窗口技术、显示范围、有无伪影等)。(4分)	16	
2	影像表现描述	①观察内容：描叙提及胸廓、肺野、纵膈、心影、胸腔。(每项2分，共计10分) ②主要病变描述：前上纵隔胸腺位置可见一软组织肿块(8分)，边界清楚(2分)，密度均匀(2分)，大小约为**×**cm(4分)，增强扫描后病灶明显均匀强化(4分)，肿块与纵隔内血管影分界清楚(4分)。(参考以上计分点计分，计24分) ③描述术语规范、重点突出、无逻辑语法错误、无错别字，描述全面。(错别字每个扣1分，其他错误每项2分，共计15分)	49	



3	诊断意见	①定位： 前上纵隔。（5分） ②定性： 胸腺瘤。（15分）	20	
4	职业素养	讲文明、讲礼貌、着装规范、服从安排， 考完后主动整理好器材。	15	
合计（按 30%的权重计入总分）			100	

### （18）试题 CT-18

序号	评分项目	评分要点	配分	得分
1	阅片前准备	①仔细审核检查申请单， 了解临床资料， 明确检查目的和要求。（4分） ②核对图像标识信息是否与被检者检查单信息是否一致（包括被检者的姓名、性别、年龄、检查号等信息。（8分） ③审核图像是否符合诊断要求（包括图像对比度、窗口技术、显示范围、有无伪影等）。（4分）	16	
2	影像表现描述	①观察内容： 描叙提及胸廓、肺野、纵膈、心影、胸腔。（每项2分，共计10分） ②主要病变描述： CTA VR 及 MIP 重组示降主动脉呈“双腔改变”，真腔较小、假腔较大（12分）；内膜破口位置，在真假腔之间为撕脱的内膜片（6分）；CTA 轴位示胸主动脉呈双腔改变，撕脱的内膜片清晰可见（6分）。（参考以上计分点计分， 计24分） ③描述术语规范、重点突出、无逻辑语法错误、无错别字， 描述全面。（错别字每个扣1分，其他错误每项2分，共计15分）	49	
3	诊断意见	①定位： **段主动脉。（5分） ②定性： 主动脉夹层（分型）。（15分）	20	
4	职业素养	讲文明、讲礼貌、着装规范、服从安排， 考完后主动整理好器材。	15	
合计（按 30%的权重计入总分）			100	

### （19）试题 CT-19

序号	评分项目	评分要点	配分	得分
1	阅片前准备	①仔细审核检查申请单， 了解临床资料， 明确检查目的和要求。（4分） ②核对图像标识信息是否与被检者检查单信息是否一致（包括被检者的姓名、性别、年龄、检查号等信息。（8分） ③审核图像是否符合诊断要求（包括图像对比度、窗口技术、显示范围、有无伪影等）。（4分）	16	

2	影像表现描述	①观察内容： 描叙提及胸廓、肺野、纵膈、心影、胸腔。（每项2分，共计10分） ②主要病变描述： CTA 扫描**侧肺动脉主干及其分支（8分） 见多发不规则充盈缺损（12分）， 肺组织改变（4分）。（参考以上计分点计分， 计24分） ③描述术语规范、重点突出、无逻辑语法错误、无错别字， 描述全面。（错别字每个扣1分，其他错误每项2分，共计15分）	49	
3	诊断意见	①定位： **肺动脉主干或分支。（5分） ②定性： 肺动脉栓塞。（15分）	20	
4	职业素养	讲文明、讲礼貌、着装规范、服从安排， 考完后主动整理好器材。	15	
合计（按30%的权重计入总分）			100	

## (20) 试题 CT-20

序号	评分项目	评分要点	配分	得分
1	阅片前准备	①仔细审核检查申请单， 了解临床资料， 明确检查目的和要求。（4分） ②核对图像标识信息是否与被检者检查单信息是否一致（包括被检者的姓名、性别、年龄、检查号等信息）。（8分） ③审核图像是否符合诊断要求（包括图像对比度、窗口技术、显示范围、有无伪影等）。（4分）	16	
2	影像表现描述	①观察内容： 描叙提及肝胆、脾、肾、胰、腹腔。（每项2分，共计10分） ②主要病变描述： CT 平扫示肝**叶实质有一大片状低密度区约*cm×*cm， 边界尚清晰（12分）；增强扫描动脉期呈边缘斑片状强化（4分）；静脉期强化范围扩大（4分）；延迟扫描呈略高于肝脏实质的等密度区（4分）。（参考以上计分点计分， 计24分） ③描述术语规范、重点突出、无逻辑语法错误、无错别字， 描述全面。（错别字每个扣1分，其他错误每项2分，共计15分）	49	
3	诊断意见	①定位： 肝**叶。（5分） ②定性： 海绵状血管瘤。（15分）	20	
4	职业素养	讲文明、讲礼貌、着装规范、服从安排， 考完后主动整理好器材。	15	
合计（按30%的权重计入总分）			100	

## (21) 试题 CT-21

序号	评分项目	评分要点	配分	得分
1	阅片前准备	①仔细审核检查申请单，了解临床资料，明确检查目的和要求。(4分) ②核对图像标识信息是否与被检者检查单信息是否一致(包括被检者的姓名、性别、年龄、检查号等信息)。(8分) ③审核图像是否符合诊断要求(包括图像对比度、窗口技术、显示范围、有无伪影等)。(4分)	16	
2	影像表现描述	①观察内容: 描叙提及肝胆、脾、肾、胰、腹腔及淋巴结。(每项2分, 共计10分) ②主要病变描述: CT平扫示肝脏形态改变(6分), 肝**叶上段内可见大片异常略低密度影, 边缘模糊不清(6分); 增强扫描动脉期见肿块明显异常强化, 密度明显增高(6分); 静脉期及延迟期见病灶逐渐呈低密度, 且低于正常肝实质, 边界部分清楚(6分)。(参考以上计分点计分, 计24分) ③描述术语规范、重点突出、无逻辑语法错误、无错别字, 描述全面。(错别字每个扣1分, 其他错误每项2分, 共计15分)	49	
3	诊断意见	①定位: 肝**叶。(5分) ②定性: 肝癌。(15分)	20	
4	职业素养	讲文明、讲礼貌、着装规范、服从安排, 考完后主动整理好器材。	15	
合计(按30%的权重计入总分)			100	

## (22) 试题 CT-22

序号	评分项目	评分要点	配分	得分
1	阅片前准备	①仔细审核检查申请单，了解临床资料，明确检查目的和要求。(4分) ②核对图像标识信息是否与被检者检查单信息是否一致(包括被检者的姓名、性别、年龄、检查号等信息)。(8分) ③审核图像是否符合诊断要求(包括图像对比度、窗口技术、显示范围、有无伪影等)。(4分)	16	
2	影像表现描述	①观察内容: 描叙提及肝胆、脾、肾、胰、腹腔。(每项2分, 共计10分) ②主要病变描述: CT平扫示胆囊大小, 囊壁有无增厚(6分), 囊内可见类圆形高密度结石影, 大小约*cm×*cm(12分), 增强扫描胆囊壁明显强化(6分)。(参考以上计分点计分, 计24分) ③描述术语规范、重点突出、无逻辑语法错误、无错别字, 描述全面。(错别字每个扣1分, 其他错误每项2分, 共计15分)	49	

3	诊断意见	①定位：胆囊。（5分） ②定性：结石。（15分）	20	
4	职业素养	讲文明、讲礼貌、着装规范、服从安排，考完后主动整理好器材。	15	
合计（按30%的权重计入总分）			100	

### （23）试题 CT-23

序号	评分项目	评分要点	配分	得分
1	阅片前准备	①仔细审核检查申请单，了解临床资料，明确检查目的和要求。（4分） ②核对图像标识信息是否与被检者检查单信息是否一致（包括被检者的姓名、性别、年龄、检查号等信息）。（8分） ③审核图像是否符合诊断要求（包括图像对比度、窗口技术、显示范围、有无伪影等）。（4分）	16	
2	影像表现描述	①观察内容：描叙提及肝胆、脾、肾、胰、腹腔。（每项2分，共计10分） ②主要病变描述：胰腺体积增大（4分），密度降低（4分），边缘不清（4分），胰周脂肪间隙模糊（4分），可见低密度渗出性改变（4分），**侧肾前筋膜增厚（4分）。（参考以上计分点计分，计24分） ③描述术语规范、重点突出、无逻辑语法错误、无错别字，描述全面。（错别字每个扣1分，其他错误每项2分，共计15分）	49	
3	诊断意见	①定位：胰腺。（5分） ②定性：**型胰腺炎。（15分）	20	
4	职业素养	讲文明、讲礼貌、着装规范、服从安排，考完后主动整理好器材。	15	
合计（按30%的权重计入总分）			100	

### （24）试题 CT-24

序号	评分项目	评分要点	配分	得分
1	阅片前准备	①仔细审核检查申请单，了解临床资料，明确检查目的和要求。（4分） ②核对图像标识信息是否与被检者检查单信息是否一致（包括被检者的姓名、性别、年龄、检查号等信息）。（8分） ③审核图像是否符合诊断要求（包括图像对比度、窗口技术、显示范围、有无伪影等）。（4分）	16	

2	影像表现描述	①观察内容：描叙提及肝胆、脾、肾、胰、腹腔。（每项2分，共计10分） ②主要病变描述：肝脏大小及形态(6分)，肝实质密度改变(6分)，增强后密度改变，肝脾外缘可见弧形液性暗区(12分)。（参考以上计分点计分，计24分） ③描述术语规范、重点突出、无逻辑语法错误、无错别字，描述全面。（错别字每个扣1分，其他错误每项2分，共计15分）	49	
3	诊断意见	①定位：肝脏。（5分） ②定性：挫裂伤。（15分）	20	
4	职业素养	讲文明、讲礼貌、着装规范、服从安排，考完后主动整理好器材。	15	
合计（按30%的权重计入总分）			100	

### (25) 试题 CT-25

序号	评分项目	评分要点	配分	得分
1	阅片前准备	①仔细审核检查申请单，了解临床资料，明确检查目的和要求。（4分） ②核对图像标识信息是否与被检者检查单信息是否一致（包括被检者的姓名、性别、年龄、检查号等信息）。（8分） ③审核图像是否符合诊断要求（包括图像对比度、窗口技术、显示范围、有无伪影等）。（4分）	16	
2	影像表现描述	①观察内容：描叙提及肝胆、脾、肾、胰、腹腔。（每项2分，共计10分） ②主要病变描述：**肾实质内可见一大约*cm×*cm类圆形囊性均匀低密度区(12分)，壁薄，边界清晰(6分)，增强扫描无强化(6分)。（参考以上计分点计分，计24分） ③描述术语规范、重点突出、无逻辑语法错误、无错别字，描述全面。（错别字每个扣1分，其他错误每项2分，共计15分）	49	
3	诊断意见	①定位：**肾。（5分） ②定性：肾囊肿。（15分）	20	
4	职业素养	讲文明、讲礼貌、着装规范、服从安排，考完后主动整理好器材。	15	
合计（按30%的权重计入总分）			100	

(26) 试题 CT-26

序号	评分项目	评分要点	配分	得分
1	阅片前准备	①仔细审核检查申请单，了解临床资料，明确检查目的和要求。(4分) ②核对图像标识信息是否与被检者检查单信息是否一致(包括被检者的姓名、性别、年龄、检查号等信息)。(8分) ③审核图像是否符合诊断要求(包括图像对比度、窗口技术、显示范围、有无伪影等)。(4分)	16	
2	影像表现描述	①观察内容: 描叙提及膀胱、前列腺及精囊腺(子宫及附件)、直肠、盆腔。(每项2分, 共计8分) ②主要病变描述: 膀胱**壁可见一*cm×*cm巨大不规则软组织肿块突向腔内(8分), 呈不均匀略高密度, 内见点状钙化影, 以宽基底与局部膀胱壁相连(8分); 增强扫描呈不均匀性强化(4分); 肿块侵及前列腺、精囊等情况(6分)。(参考以上计分点计分, 计26分) ③描述术语规范、重点突出、无逻辑语法错误、无错别字, 描述全面。(错别字每个扣1分, 其他错误每项2分, 共计15分)	49	
3	诊断意见	①定位: 膀胱**壁。(5分) ②定性: 膀胱癌。(15分)	20	
4	职业素养	讲文明、讲礼貌、着装规范、服从安排, 考完后主动整理好器材。	15	
合计(按30%的权重计入总分)			100	

(27) 试题 CT-27

序号	评分项目	评分要点	配分	得分
1	阅片前准备	①仔细审核检查申请单，了解临床资料，明确检查目的和要求。(4分) ②核对图像标识信息是否与被检者检查单信息是否一致(包括被检者的姓名、性别、年龄、检查号等信息)。(8分) ③审核图像是否符合诊断要求(包括图像对比度、窗口技术、显示范围、有无伪影等)。(4分)	16	
2	影像表现描述	①观察内容: 描叙提及生理曲度、序列、椎体及周围软组织。(每项2分, 共计8分) ②主要病变描述: 腰椎**椎间盘向后、中央突出(16分), 压迫左侧神经根及硬膜囊(10分)。(参考以上计分点计分, 计26分) ③描述术语规范、重点突出、无逻辑语法错误、无错别字, 描述全面。(错别字每个扣1分, 其他错误每项2分, 共计15分)	49	

3	诊断意见	①定位：腰椎**椎间盘。（5分） ②定性：腰椎间盘突出。（15分）	20	
4	职业素养	讲文明、讲礼貌、着装规范、服从安排，考完后主动整理好器材。	15	
合计（按30%的权重计入总分）			100	

## （28）试题 CT-28

序号	评分项目	评分要点	配分	得分
1	阅片前准备	①仔细审核检查申请单，了解临床资料，明确检查目的和要求。（4分） ②核对图像标识信息是否与被检者检查单信息是否一致（包括被检者的姓名、性别、年龄、检查号等信息）。（8分） ③审核图像是否符合诊断要求（包括图像对比度、窗口技术、显示范围、有无伪影等）。（4分）	16	
2	影像表现描述	①观察内容：描叙提及膝关节构成骨骨质、关节对应关系、骨折情况及周围软组织。（每项2分，共计8分） ②主要病变描述：**侧**部位骨折，骨折块移位情况(10分)，关节间隙有无变窄，关节对应关系是否正常，关节腔内密度改变，周边软组织情况(16分)。（参考以上计分点计分，计26分） ③描述术语规范、重点突出、无逻辑语法错误、无错别字，描述全面。（错别字每个扣1分，其他错误每项2分，共计15分）	49	
3	诊断意见	①定位：**侧**部位（5分） ②定性：骨折。（15分）	20	
4	职业素养	讲文明、讲礼貌、着装规范、服从安排，考完后主动整理好器材。	15	
合计（按30%的权重计入总分）			100	

## 考核模块三、 MR 检查与诊断技术考核题库

### 一、考核条件、考核内容及考核方式

#### (一) 考核条件:

1. 考考核场地: MR 机房 1 间、控制室 1 间, 阅片室 1 间(含胶片打印机)。
2. 考核设备: 高场或低场 MRI 设备 1 台, 高压注射器 1 台, 医生工作站 1 台, PACS 系统已连接 MRI 机、胶片打印机等。
3. 考核器材及装备: 温、湿度计, 磁共振用对比剂、高压注射筒、抢救药品及器械, 沙袋、软垫若干, 耳塞 1 付, 被单或棉被 1 套。

#### (二) 考核内容与占分比重。

##### 1. 设备操作:

考核方式: 现场操作及口述。

占分比重: 总成绩的 15%

考核内容: 环境检查、设备熟悉度、开机检查、开机调试、摄影操作、关机复位等。

##### 2. 检查技术:

考核方式: 现场操作及口述。

占分比重: 总成绩的 55%

考核内容: 摄影位置选择、摄影前准备、摄影体位设计、中心线、呼吸训练与曝光、图像后处理及胶片排版打印、图像质量评价、职业素养。

##### 3. 影像诊断:

考核方式: 根据案例图像书写诊断报告。

占分比重: 总成绩的 30%

考核内容: 阅片前准备、影像表现描述、诊断意见、职业素养。

#### (三) 考核时量

总时量为 60 分钟。设备操作和检查技术 35 分钟, 影像诊断 25 分钟。



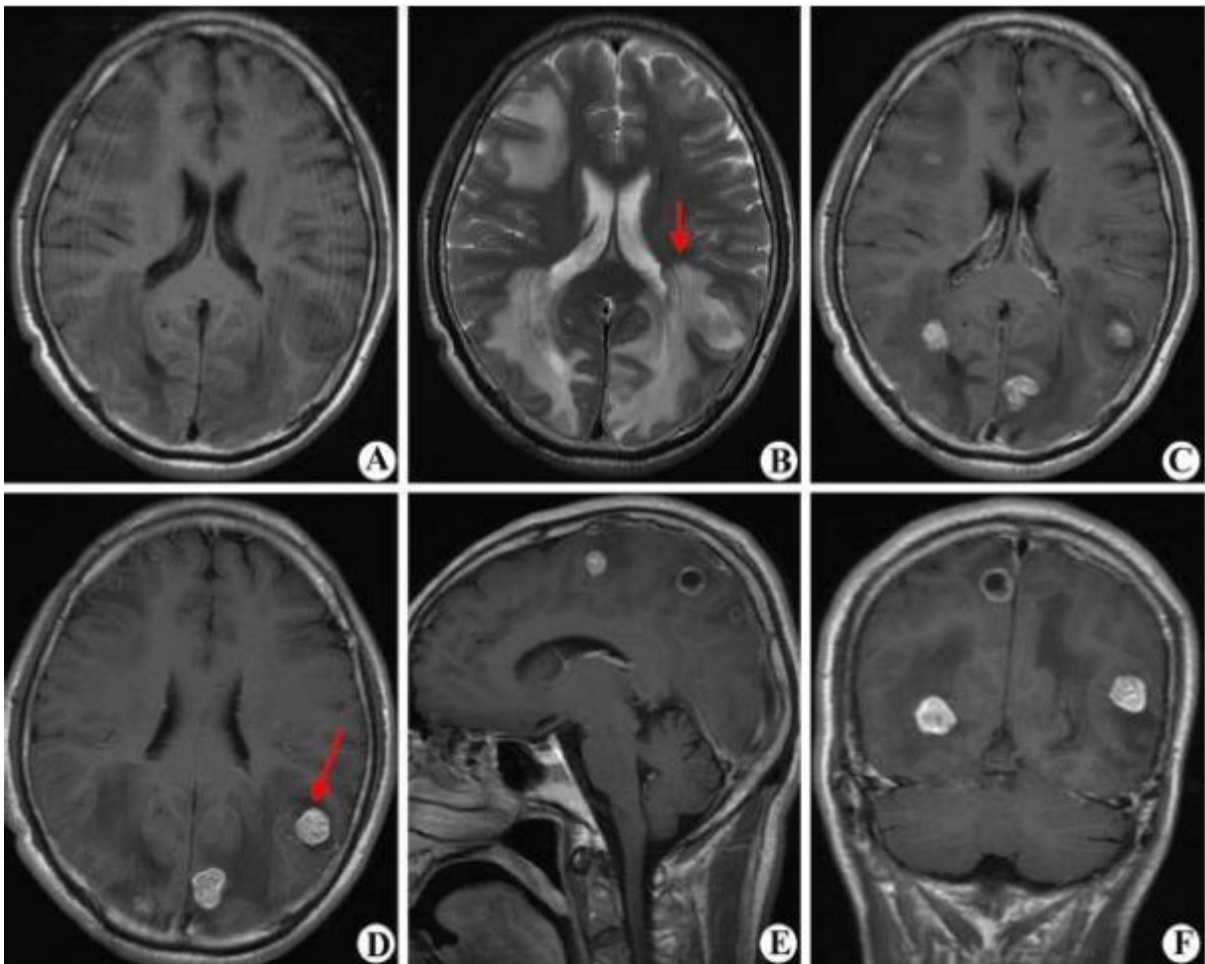
## 二、 MR 检查与诊断技术考核试题

### 试题 MR-01

#### 1. 临床病例资料：

某肺癌患者，男， 65 岁，近 1 月来感头痛、头昏，今晨起床后发现左侧肢体感觉障碍。既往有高血压病十年余。查体： 神清， 精神一般， 左侧肢体浅表感觉减退， 其中以温度觉减退较明显。四肢肌力、肌张力可。临床拟诊： 肺癌脑转移。

#### 2. 典型 MR 病例图像。



试题 MR-01 病例图像

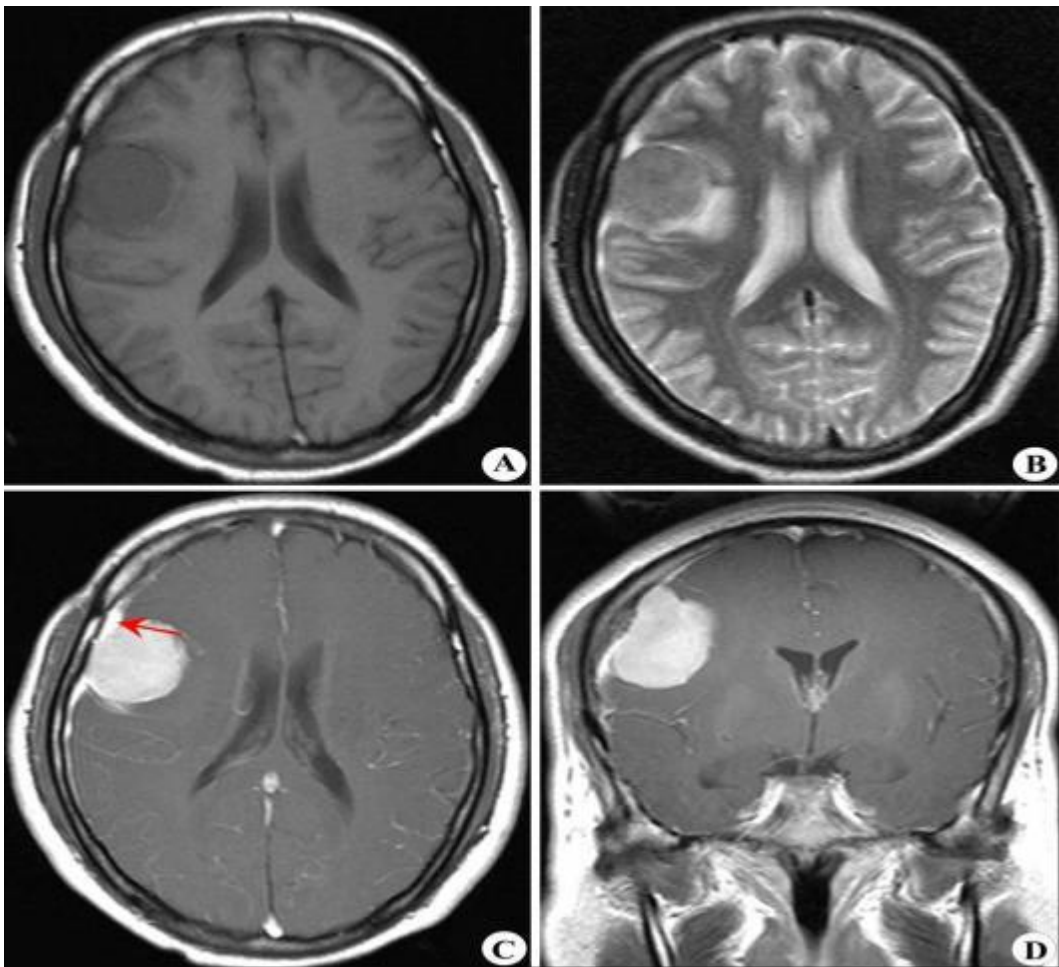
请根据以上临床病例资料选取最佳的 MR 检查方法（体位），并按设备操作要求进行检查； 并对所给出的影像病例图像进行影像诊断及报告书写。

## 试题 MR-02

### 1. 临床病例资料：

患者，女，55岁，反复头昏、头痛10余年，近1年来出现几次癫痫发作。实验室检查未见异常。临床拟诊：颅内占位性病变：脑膜瘤？

### 2. 典型 MR 病例图像。



试题 MR-02 病例图像

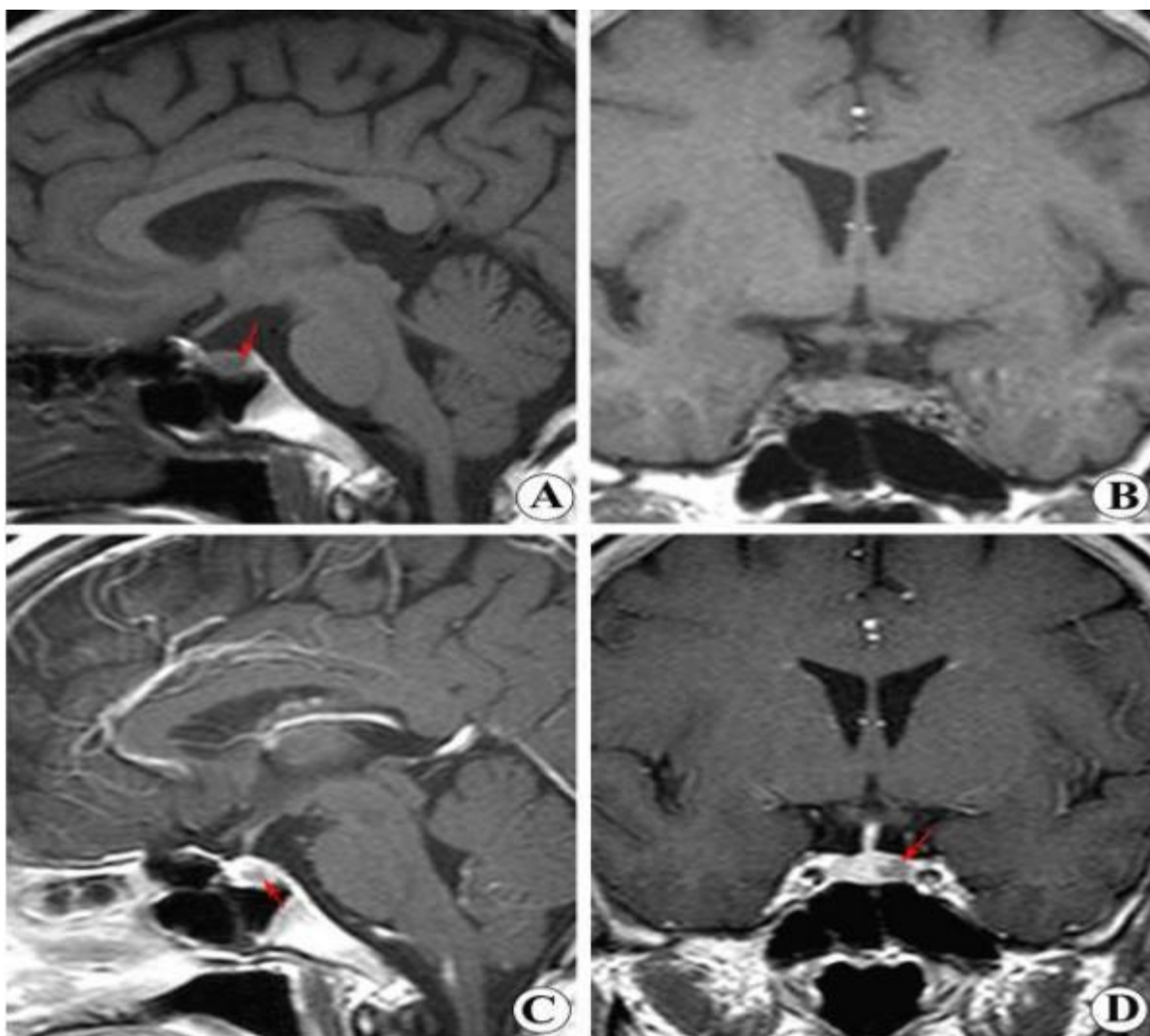
请根据以上临床病例资料选取最佳的 MR 检查方法（体位），并按设备操作要求进行检查；并对所给出的影像病例图像进行影像诊断及报告书写。

### 试题 MR-03

#### 1. 临床病例资料：

病例资料： 患者， 女， 28 岁， 出现闭经、泌乳， 结婚 2 年未孕。  
实验室检查： 泌乳素明显增高。临床拟诊为垂体腺瘤。

#### 2. 典型 MR 病例图像。



试题 MR-03 病例图像

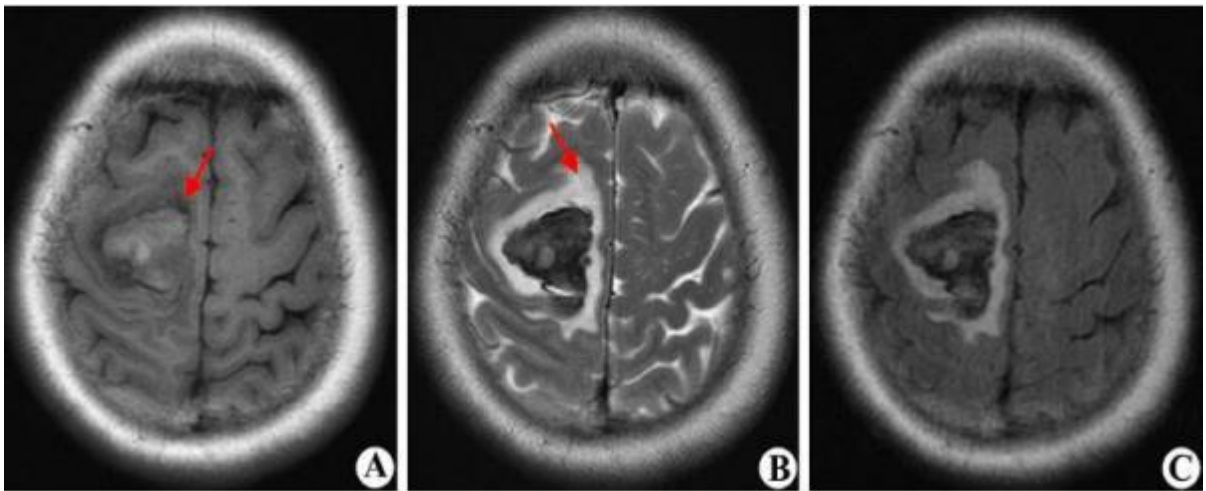
请根据以上临床病例资料选取最佳的 MR 检查方法（体位），并按设备操作要求进行检查； 并对所给出的影像病例图像进行影像诊断及报告书写。

## 试题 MR-04

### 1. 临床病例资料:

某高血压患者，男，65岁，反复头痛、头昏1月，突发左侧肢体乏力、感觉障碍1天。查体：血压189/117mmHg，神清，双瞳孔等大等圆，直径5mm，对光反射灵敏。左侧肢体肌力2级，肌张力减低，右侧肢体肌力、肌张力正常。左侧Babinski征(+)。临床拟诊为脑卒中。

### 2. 典型 MR 病例图像。



试题 MR-04 病例图像

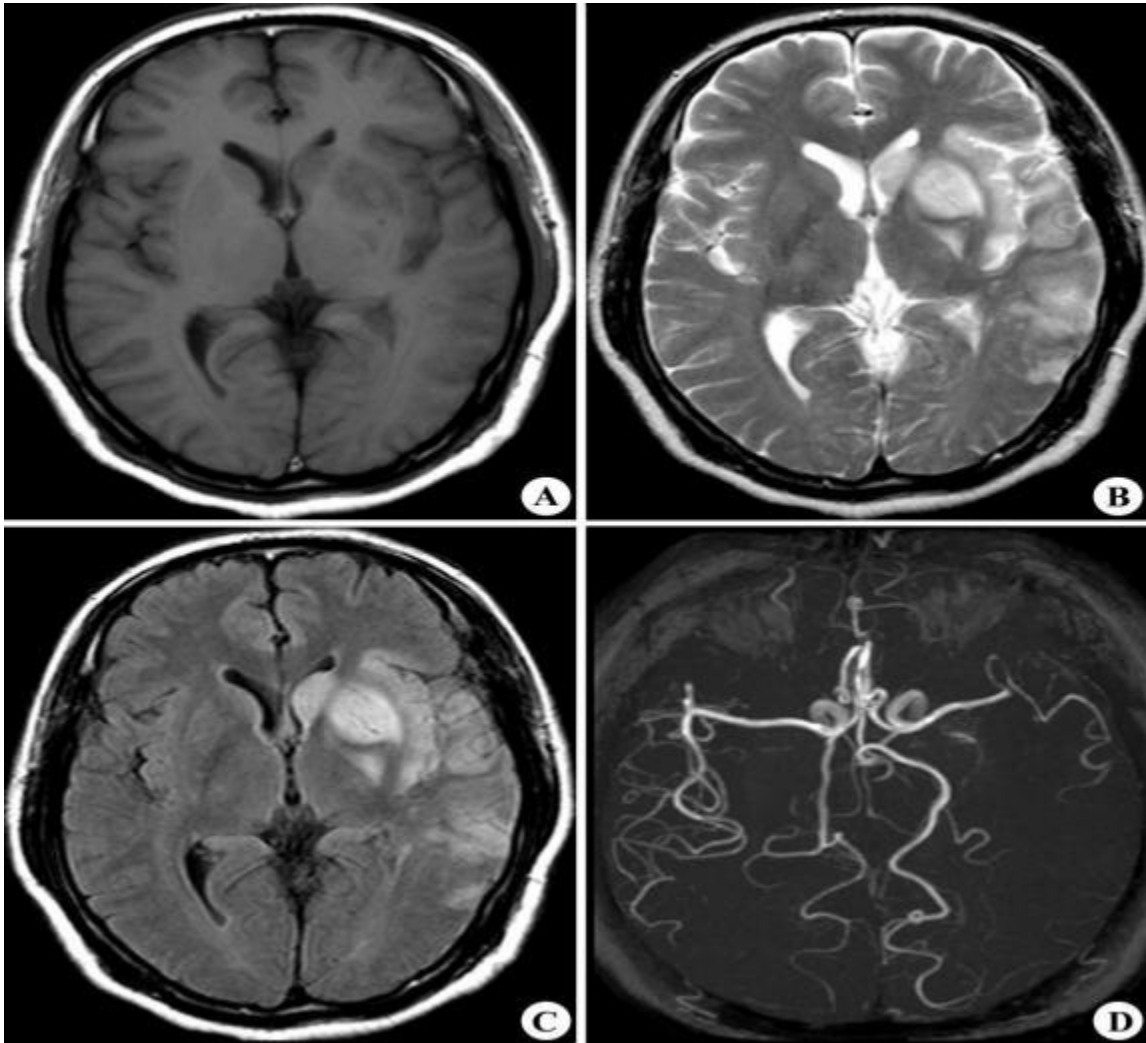
请根据以上临床病例资料选取最佳的 MR 检查方法（体位），并按设备操作要求进行检查；并对所给出的影像病例图像进行影像诊断及报告书写。

## 试题 MR-05

### 1. 临床病例资料:

某患者，男，65岁，既往有高血压、糖尿病病史。反复头晕10年余。今晨突感右侧肢体乏力。查体：血压140/92mmHg，神清，双瞳孔等大等圆，直径5mm，对光反射灵敏。右侧肢体肌力2级，肌张力减低，左侧肢体肌力、肌张力正常。右侧Babinski征(+)。临床拟诊：脑血管疾病：脑梗塞？

### 2. 典型 MR 病例图像。



试题 MR-05 病例图像

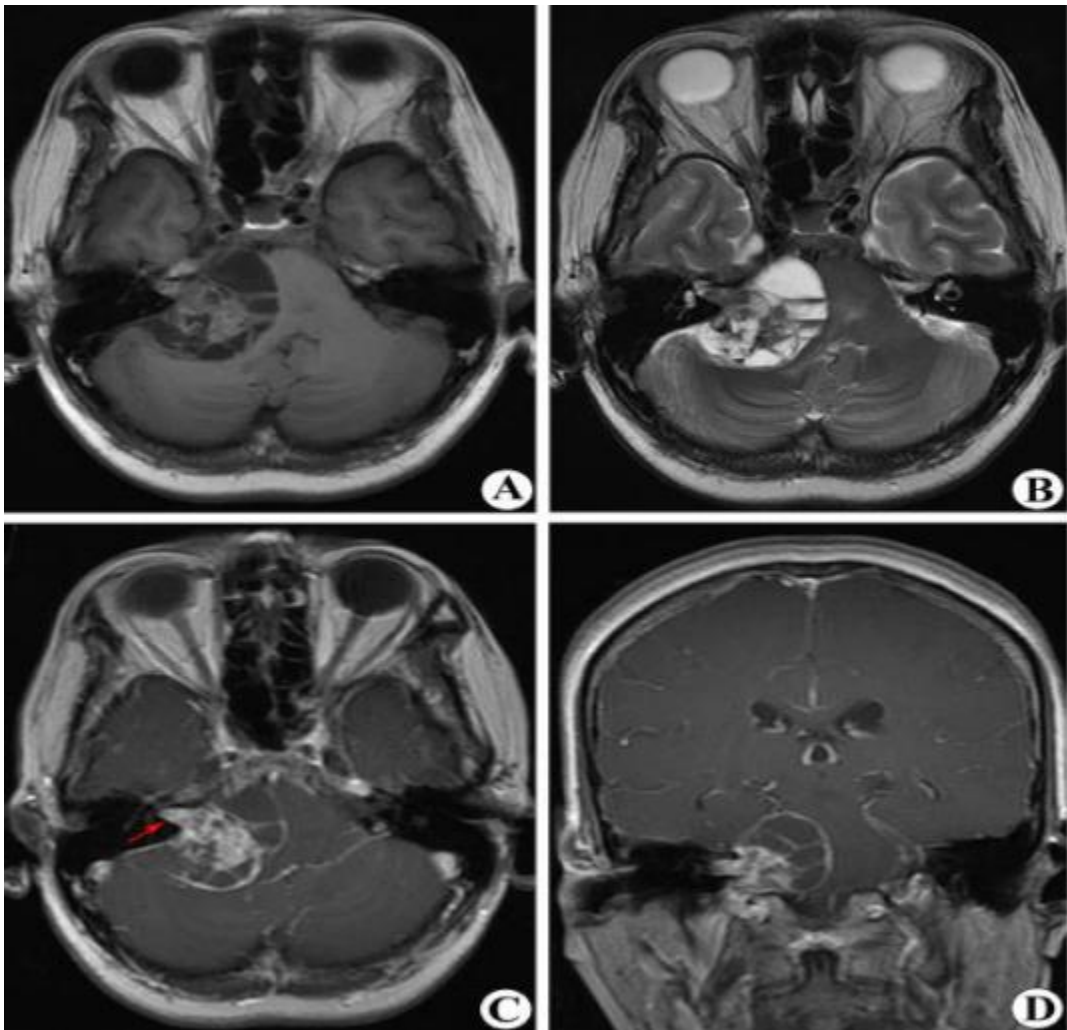
请根据以上临床病例资料选取最佳的 MR 检查方法（体位），并按设备操作要求进行检查；并对所给出的影像病例图像进行影像诊断及报告书写。

## 试题 MR-06

### 1. 临床病例资料：

某患者，男，65岁，间歇性右耳耳聋5年，伴听力下降、闭目难立，步态摇晃不稳，右侧肢体共济失调。五官科听力测定提示，右耳感音神经性耳聋。X线检查提示：内听道孔扩大，邻近骨质稀疏。临床拟诊：内耳病变：听神经瘤？

### 2. 典型 MR 病例图像。



试题 MR-06 病例图像

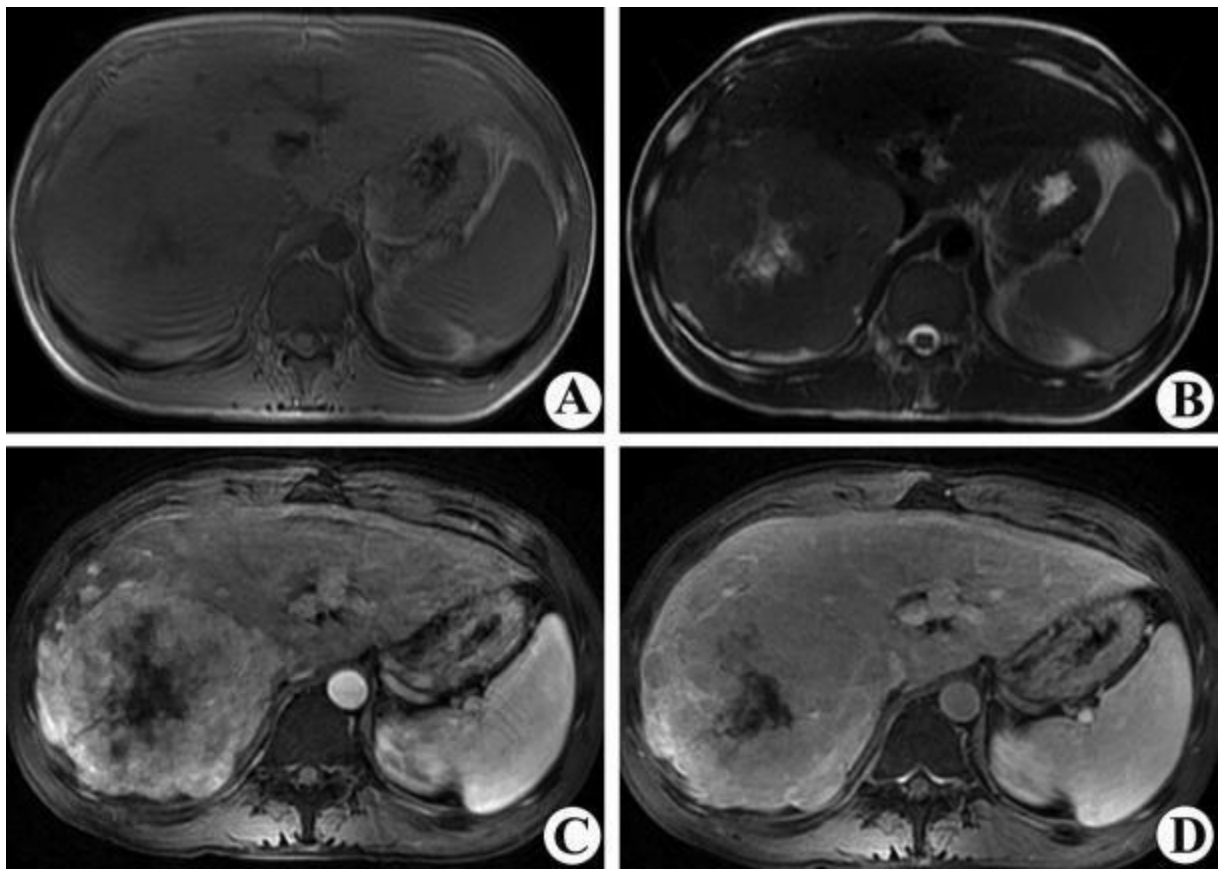
请根据以上临床病例资料选取最佳的 MR 检查方法（体位），并按设备操作要求进行检查；并对所给出的影像病例图像进行影像诊断及报告书写。

## 试题 MR-07

### 1. 临床病例资料：

某患者，男，65岁，反复上腹部胀痛6月，近1月消瘦明显，伴恶心、厌油等症。查体：腹软，肝于肋下4cm可触及，质硬，压痛，表面不平。B超发现肝内占位性病变，实验室检查：AFP明显升高。临床拟诊：肝内占位性病变：肝癌？

### 2. 典型 MR 病例图像。



试题 MR-07 病例图像

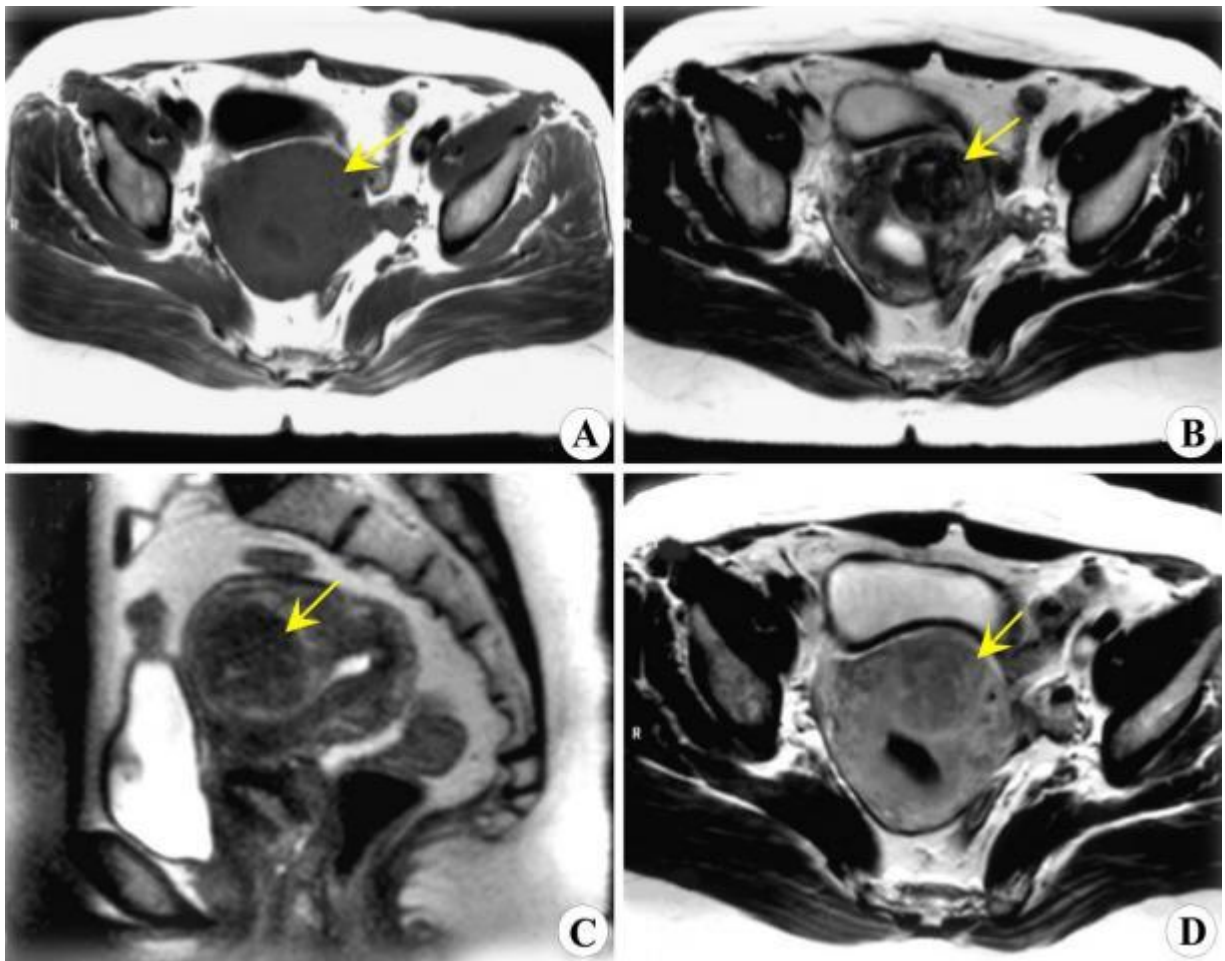
请根据以上临床病例资料选取最佳的 MR 检查方法（体位），并按设备操作要求进行检查；并对所给出的影像病例图像进行影像诊断及报告书写。

## 试题 MR-08

### 1. 临床病例资料：

患者，女， 35 岁， 月经量增多、经期延长 1 年。伴轻微下腹部坠胀感。查体： 神清， 贫血貌， 睑结膜稍苍白， 腹软， 未们及明显腹部包块， 无压痛及反跳痛。B 超检查提示子宫占位性病变。临床拟诊： 子宫占位性病变： 子宫肌瘤？

### 2. 典型 MR 病例图像。



试题 MR-08 病例图像

请根据以上临床病例资料选取最佳的 MR 检查方法（体位），并按设备操作要求进行检查； 并对所给出的影像病例图像进行影像诊断及报告书写。

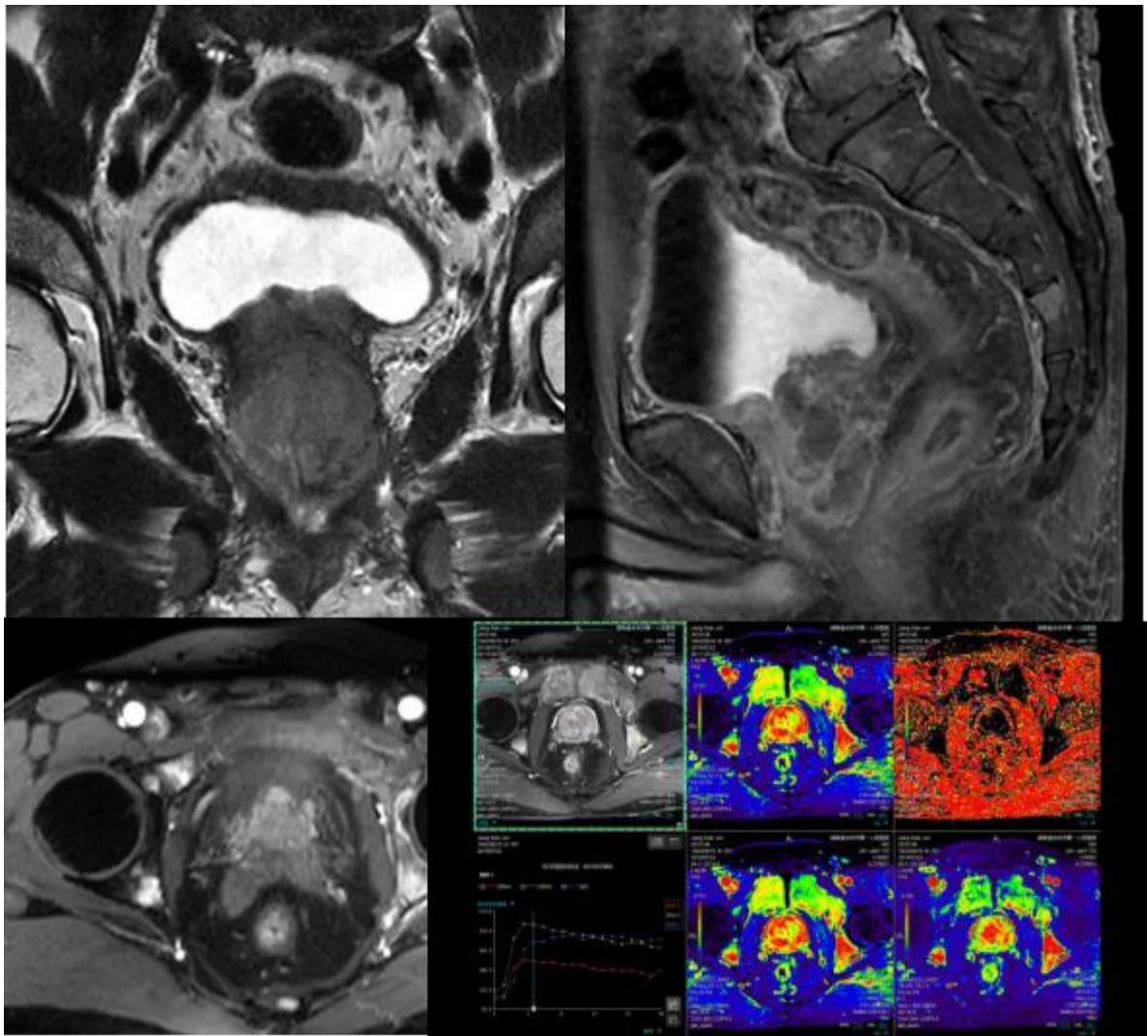


## 试题 MR-09

### 1. 临床病例资料：

患者，男，68岁，反复尿频、尿急、排尿困难10月，排尿迟缓、尿流细而无力，终末滴沥，无明显尿痛、肉眼血尿。B超曾提示：前列腺肥大、前列腺炎。临床拟诊：前列腺疾病：前列腺肥大？

### 2. 典型 MR 病例图像。



试题 MR-09 病例图像

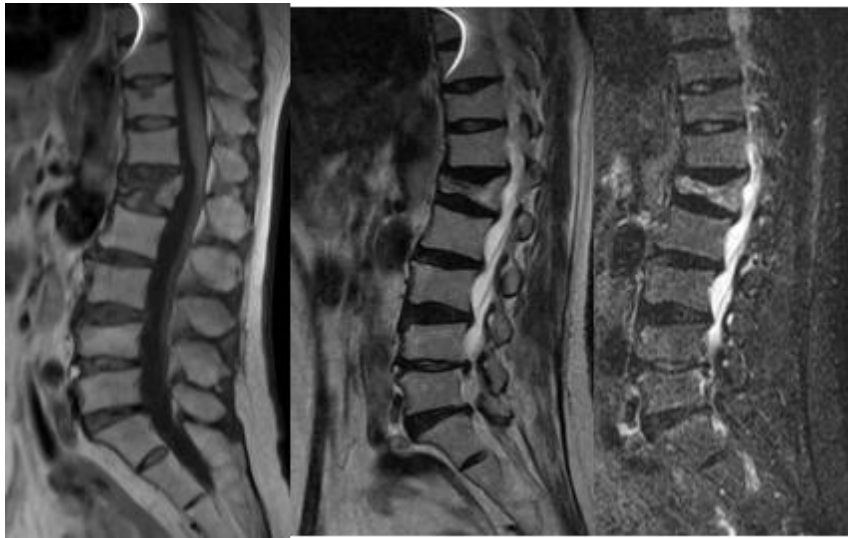
请根据以上临床病例资料选取最佳的 MR 检查方法（体位），并按设备操作要求进行检查；并对所给出的影像病例图像进行影像诊断及报告书写。

## 试题 MR-10

### 1. 临床病例资料：

患者，男， 48 岁， 因不慎摔伤致腰部疼痛、活动受限 2 小时。不能站立、翻身困难。查体： 腰椎皮肤瘀斑， 腰 3-4 椎体压痛。临床拟诊： 腰椎骨折。

### 2. 典型 MR 病例图像。



试题 MR-10 病例图像

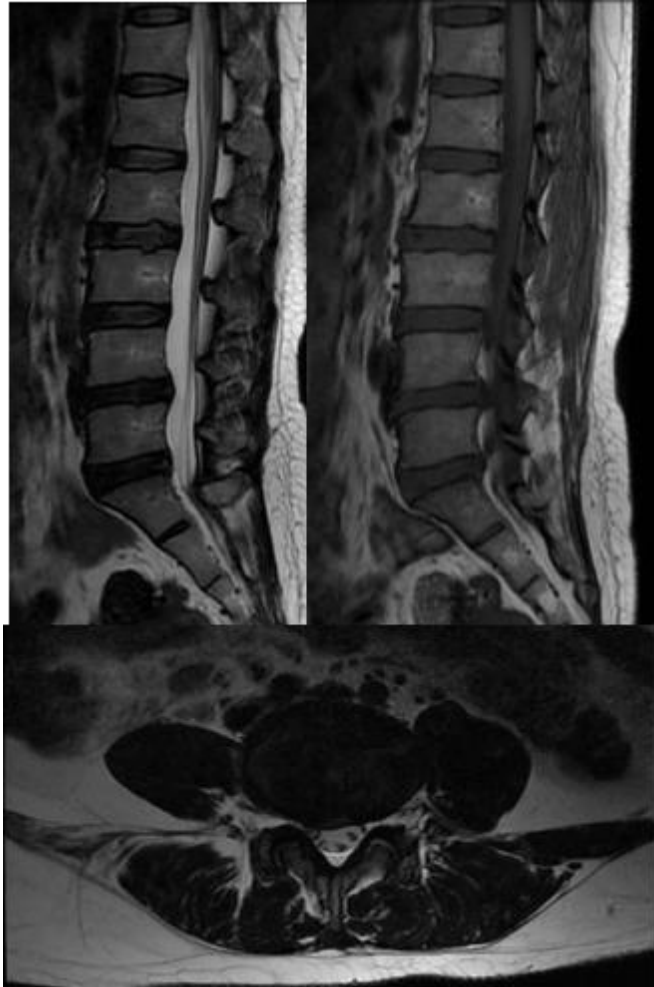请根据以上临床病例资料选取最佳的 MR 检查方法（体位），并按设备操作要求进行检查； 并对所给出的影像病例图像进行影像诊断及报告书写。

## 试题 MR-11

### 1. 临床病例资料：

患者，男，43岁，反复腰部疼痛10余年，近1月出现左下肢麻木、疼痛。查体：左下肢直腿抬高试验（+）。临床拟诊为腰椎间盘突出症。

### 2. 典型 MR 病例图像。



试题 MR-11 病例图像

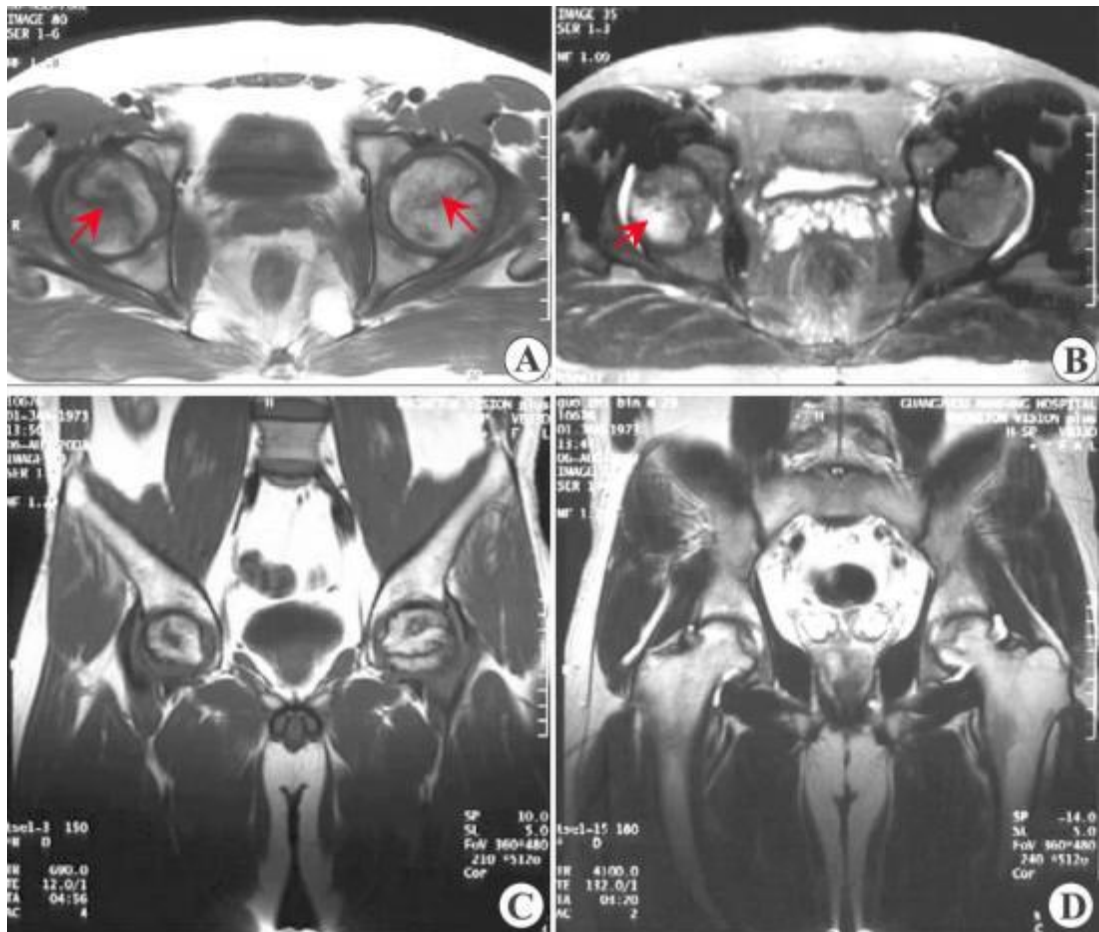
请根据以上临床病例资料选取最佳的 MR 检查方法（体位），并按设备操作要求进行检查；并对所给出的影像病例图像进行影像诊断及报告书写。

## 试题 MR-12

### 1. 临床病例资料:

患者，男，63岁，6月前因不慎摔伤致使右大腿股骨颈骨折后出现右髋疼痛。查体：右下肢缩短，右髋关节外展、外旋受限，4字试验阳性。临床拟诊右股骨头缺血坏死。

### 2. 典型 MR 病例图像。



试题 MR-12 病例图像

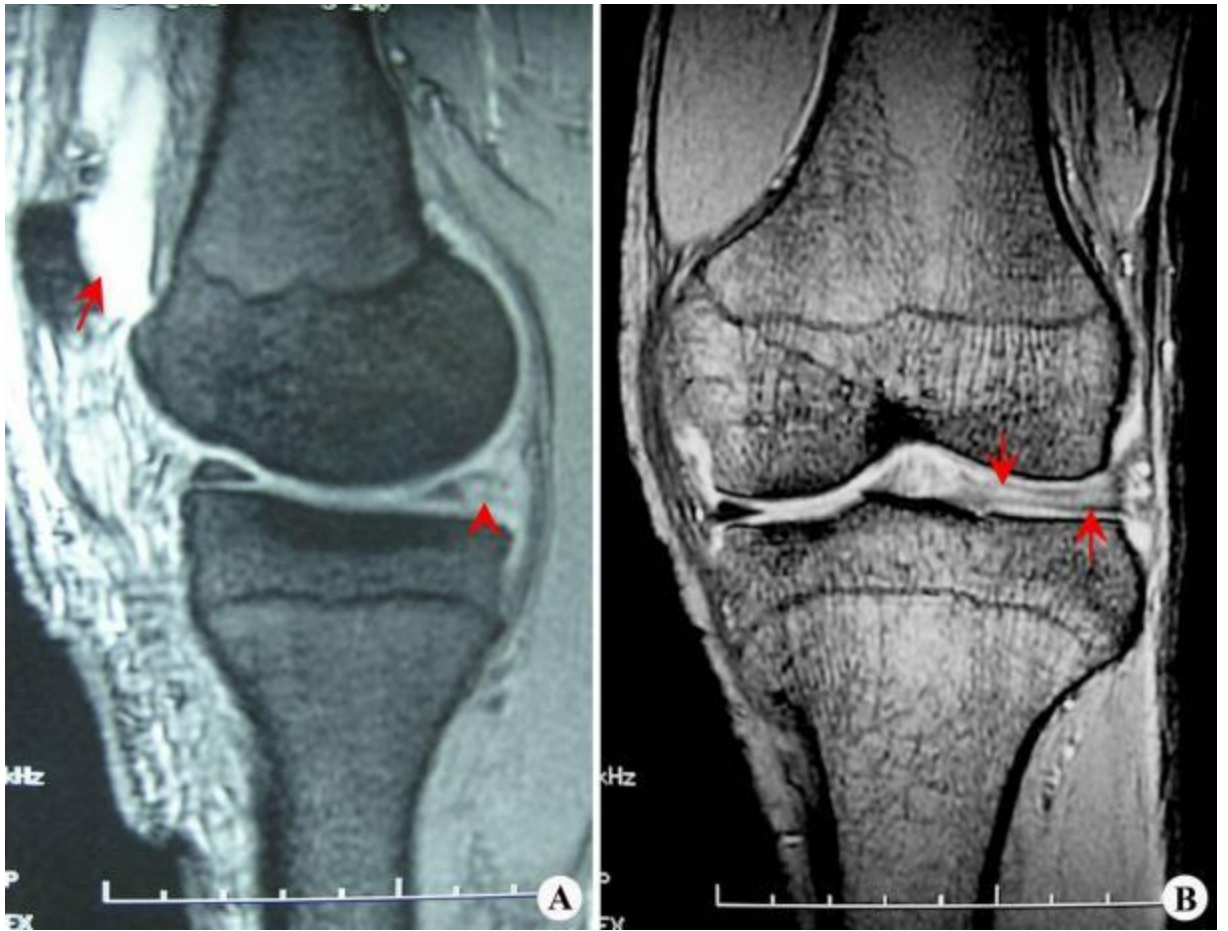请根据以上临床病例资料选取最佳的 MR 检查方法（体位），并按设备操作要求进行检查；并对所给出的影像病例图像进行影像诊断及报告书写。

## 试题 MR-13

### 1. 临床病例资料：

患者，男，23岁，运动致右膝关节扭伤后疼痛不适，以上、下楼时为甚，活动稍受限。查体：膝关节稍肿胀，活动稍受限，浮髌试验(-)，摇摆试验(+)。临床拟诊：右膝关节损伤。

### 2. 典型 MR 病例图像。



试题 MR-13 病例图像

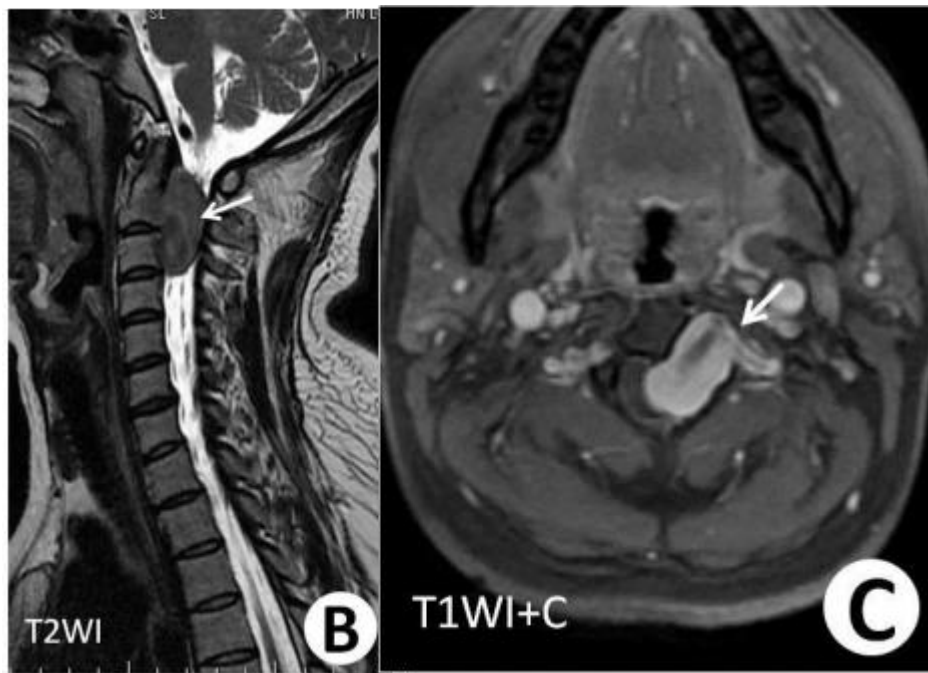
请根据以上临床病例资料选取最佳的 MR 检查方法（体位），并按设备操作要求进行检查；并对所给出的影像病例图像进行影像诊断及报告书写。

## 试题 MR-14

### 1. 临床病例资料：

患者，男， 53 岁， 反复颈项部疼痛 1 年， 向肩部及上臂放射， 伴感觉异常， 发麻、酸胀感。脊柱 X 线片提示： 椎弓破坏、椎弓根间距离加宽。临床拟诊： 颈部椎管内占位性病变： 神经鞘瘤？

### 2. 典型 MR 病例图像。



试题 MR-14 病例图像

请根据以上临床病例资料选取最佳的 MR 检查方法（体位），并按设备操作要求进行检查； 并对所给出的影像病例图像进行影像诊断及报告书写。

### 三、 MR 检查与诊断技术评分表

#### 1. 设备操作评分表（适用于试题 MR-01~试题 MR-14）

评分项目	评分要点	分值	评分细则	扣分	得分
1 环境 检查	①口述 CT 机控制室和检查室对温度和湿度的要求，按要求摆放器材。 ②口述胶片打印室对温度、湿度和通风的要求。 ③口述 CT 机对供电电源的要求。	20 分	CT 控制室和检查室： 温度范围 18~22°、湿度范围 45%~60%。(不同机型的温湿度要求不一样，请仔细阅读说明书)	4 分	
			胶片打印室：温度低于 25°、湿度 30%~50%、通风良好	6 分	
			供电电源： 电压范围 380V±38V、频率范围 50Hz±1Hz、容量 ≥40kVA	6 分	
			检查整机结构完整， 防护用品齐全	4 分	
2 设备 熟悉 度	①口述 CT 机控制室和检查室各装置控制面板上与本次检查相关的操作键(钮)的作用，并将其恢复到开机前的正确状态。 ②口述胶片打印机的使用注意事项。	40 分	空气开关拨至“on”位， 接通总电源	3 分	
			口述： 急停开关处于非工作状态	2 分	
			电源柜控制旋钮旋至“ ”位，正常时电源柜通电，指示灯点亮，听到接触器吸合声	4 分	
			长按 UPS 开机按钮 3 秒， 正常时 UPS 通电，指示灯点亮	2 分	
3 开机 检查	①接通配电柜电源总开关、打开 CT 机外围设备、打开 CT 机主机。 ②开启医生工作站和胶片打印机。 ③依据开机状态指示，判断并说出各装置是否正常。	40 分	口述： 图像采集工作站自动启动，正常时系统启动、扫描程序启动，直到显示器显示开机自检对话框	3 分	
			关闭检查室防护门， 按提示进行球管预热和空气校准	6 分	
			检查磁盘空间是否充足， 有无故障或错误提示	4 分	
			口述并指出：曝光控制盒上的曝光启动按钮、曝光停止按钮、扫描床和扫描架移动按钮	3 分	
4 开机 调试	①CT 机球管预热训练、空气校准。 ②检查 CT 机磁盘空间是否充足、是否连通 PACS 网络。 ③检查胶片打印机是否	40 分	医生工作站开机，正常时系统启动，直到显示器显示桌面	2 分	
			检查医生工作站是否连接网络， 打开 PACS 客户端软件	4 分	
			胶片打印机开机，正常时打印机预热几分钟， 直到待机状态	3 分	

		预热完成。		口述胶片打印机注意事项：保证工作环境、使用专用激光胶片、避免频繁开关机、定期维护保养	4分		
5	扫描操作过程	在扫描操作过程中，若违反使用原则和操作规程，每违反1项扣2分，最多扣完配分。	20分	电源柜未通电时，试图接通UPS电源			
				球管未训练和空气未校准，试图进行扫描曝光			
				球管训练和空气校准时未关闭防护门			
				扫描曝光时未关闭防护门			
				同时按下扫描床2个或2个以上方向的移动键			
				扫描曝光未完成前更改扫描程序或参数			
				非紧急情况下按下急停开关			
				离开检查室前未关闭激光定位灯			
				图像重建未完成，试图结束检查			
				图像重建未完成，试图关闭系统			
				图像采集工作站未关闭，试图关闭UPS			
				未关闭UPS，试图断开电源柜电源			
				未关闭电源柜电源，试图断开空气开关			
6	关机复位	①CT机控制室和检查室内各装置复位。 ②关闭CT机主机、CT机外围设备、医生工作站和胶片打印机。 ③关闭配电柜电源总开关。	20分	CT复位：关闭激光定位灯，退出扫描床至较低位，防护用品归位，床垫整理	4分		
				图像采集界面上选择“结束检查”，菜单栏上选择“关闭系统”，正常时系统会存储数据后关闭，直到显示器无显示	3分		
				长按UPS关机按钮3秒，正常时UPS关闭，指示灯熄灭	3分		
				电源柜控制旋钮旋至“0”位，正常时电源柜断电，指示灯熄灭，听到接触器断开声	2分		
				空气开关拨至“off”位，切断总电源	3分		
				医生工作站关机，正常时系统关闭，直到显示器无显示	2分		
				胶片打印机关机，正常时打印机关闭，直到无显示	3分		
合计（按15%的权重计入总分）					100分		



## 2. 检查技术评分表

### (1) 试题 MR-01

序号	评分项目	评分要点	配分	得分
1	检查方法	口述首选检查方法（MRI 平扫+增强）；口述 MRI 检查的优势（可多方位、多参数、多序列检查） 每说出 1 项得 2 分， 最多得 10 分。	10	
2	技师准备	检查前了解受检者是否存在禁忌症。口述检查禁忌症每说对一项得 1 分， 最多得 5 分。（见附注 1）	5	
		向病人解释扫描目的、方法、注意事项。每少解释或错误解释 1 项扣 1 分， 每解释不清 1 项扣 0.5 分， 最多扣 5 分。（见附注 2）	5	
3	被检者准备	除去被检者不能带进扫描间的物品。每少除 1 项扣 2 分， 最多扣 5 分。（见附注 3）	5	
4	设计扫描策略	依据检查目的正确地设计扫描策略： 平扫扫描序列的选择及扫描方位（横轴位 T <sub>1</sub> WI、T <sub>2</sub> WI、T <sub>2</sub> FLAIR； 冠状位 T <sub>1</sub> WI、T <sub>2</sub> WI； 冠状位内任选一序列）。 需增强扫描（横轴位、冠状位 SE T <sub>1</sub> WI，至少一个序列加脂肪抑制）。 每选对 1 个序列或方位得 5 分， 最多得 30 分。	30	
5	操作及扫描	准确无误输入患者信息（3 分） 选择合适的线圈并摆好体位让被检者舒适（5 分）， 插好线圈， 对好中心线， 将被检部位顺利送进磁场中心（5 分）。保护患者听力、防止患者着凉等（2 分）	15	
6	影像评价	依据案例像， 由考生评价图像显示范围、影像信噪比、伪影、影像清晰度。每少评价或错误评价 1 项扣 3 分， 最多扣 15 分。（见附注 4）	15	
7	职业素养	考生着装是否规范； 扫描完毕后是否整理好器材； 与患者交流的言语是否恰当、清晰、温馨。每做错 1 项扣 5 分， 最多扣 15 分。	15	
合计（按 55%的权重计入总分）			100	

**附注 1：** ①装有心脏起搏器患者；②身体内装有神经刺激器者； ③身体内装有胰岛素泵者；④体内铁磁性异物， 如铁磁性植入物、眼球内金属异物等； ⑤高烧患者； ⑥幽闭症患者； ⑦一般原则是体内有钛合金或不锈钢植入物， 如心脏血管支架， 术后金属夹， 人工置换关节等的病人应在 1.5T 或以下磁共振机检查。

**附注 2：** ①必须严格查对，包括申请单信息，核对患者信息；②与患者必须充分交流沟通，取得患者合作； ③检查时间长，有噪音，要求患者安静不动；④检查过程中，保证对讲系统的通讯正常，密切观察病人并与其保持联络；⑤增强检查患者要了解其有无药物过敏史，注射过程中要严密观察患者，特别是用高压注射器注射时，要防止药物外渗。

**附注 3：** 应除去携带的所有金属物品，包括带金属饰品的衣服、钥匙、刀具、假牙、助听器及各类磁卡、电子产品等。

**附注 4：** ①定位图及范围图是否符合要求；②信噪比高低；③窗口技术调节是否调节合适；④空间分辨率调节是否合适；⑤伪影及其产生原因。

(2) 试题 MR-02

序号	评分项目	评分要点	配分	得分
1	检查方法	口述首选检查方法（颅脑 MRI 平扫+增强）；口述 MRI 对脑膜瘤检查的优势（可多方位、多参数、多序列检查） 每说出 1 项得 2 分，最多得 10 分。	10	
2	技师准备	检查前了解受检者是否存在禁忌症。口述检查禁忌症每说对一项得 1 分，最多得 5 分。（见附注 1）	5	
		向病人解释扫描目的、方法、注意事项。每少解释或错误解释 1 项扣 1 分， 每解释不清 1 项扣 0.5 分，最多扣 5 分。（见附注 2）	5	
3	被检者准备	除去被检者不能带进扫描间的物品。每少除 1 项扣 2 分， 最多扣 5 分。（见附注 3）	5	
4	设计扫描策略	依据检查目的正确地设计扫描策略： 平扫扫描序列的选择及扫描方位（横轴位 SE T <sub>1</sub> WI、FSE T <sub>2</sub> WI； 矢状位 SE T <sub>1</sub> WI、FSE T <sub>2</sub> WI； 冠状位 SE T <sub>1</sub> WI、FSE T <sub>2</sub> WI； 上述矢状位、冠状位内任选一序列）。需增强扫描（横轴位、矢状位、冠状位 SE T <sub>1</sub> WI， 至少一个序列加脂肪抑制）。 每选对 1 个序列或方位得 5 分， 最多得 30 分。	30	
5	操作及扫描	准确无误输入患者信息（3 分） 选择合适的线圈并摆好体位让被检者舒适（5 分）， 插好线圈， 对好中心线， 将被检部位顺利送进磁场中心（5 分）。保护患者听力、防止患者着凉等（2 分）	15	
6	影像评价	依据案例像， 由考生评价图像显示范围、影像信噪比、伪影、影像清晰度。每少评价或错误评价 1 项扣 3 分， 最多扣 15 分。（见附注 4）	15	
7	职业素养	考生着装是否规范； 扫描完毕后是否整理好器材； 与患者交流的言语是否恰当、清晰、温馨。每做错 1 项扣 5 分， 最多扣 15 分。	15	
合计（按 55%的权重计入总分）			100	

**附注 1：** ①装有心脏起搏器患者；②身体内装有神经刺激器者； ③身体内装有胰岛素泵者；④体内铁磁性异物， 如铁磁性植入物、眼球内金属异物等； ⑤高烧患者； ⑥幽闭症患者； ⑦一般原则是体内有钛合金或不锈钢植入物， 如心脏血管支架， 术后金属夹， 人工置换关节等的病人应在 1.5T 或以下磁共振机检查。

**附注 2：** ①必须严格查对，包括申请单信息，核对患者信息；②与患者必须充分交流沟通，取得患者合作； ③检查时间长， 有噪音， 要求患者安静不动； ④检查过程中， 保证对讲系统的通讯正常， 密切观察病人并与其保持联络； ⑤增强检查患者要了解其有无药物过敏史， 注射过程中要严密观察患者， 特别是用高压注射器注药时， 要防止药物外渗。

**附注 3：** 应除去携带的所有金属物品， 包括带金属饰品的衣服、钥匙、刀具、假牙、助听器及各类磁卡、电子产品等。

**附注 4：** ①定位图及范围图是否符合要求； ②信噪比高低； ③窗口技术调节是否调节合适；④空间分辨率调节是否合适； ⑤伪影及其产生原因。

(3) 试题 MR-03

序号	评分项目	评分要点	配分	得分
1	检查方法	口述首选检查方法（垂体 MRI 平扫+增强）；口述 MRI 对垂体检查的优势（可多方位、多参数、多序列检查） 每说出 1 项得 2 分，最多得 10 分。	10	
2	技师准备	检查前了解受检者是否存在禁忌症。口述检查禁忌症每说对一项得 1 分，最多得 5 分。（见附注 1）	5	
		向病人解释扫描目的、方法、注意事项。每少解释或错误解释 1 项扣 1 分，每解释不清 1 项扣 0.5 分，最多扣 5 分。（见附注 2）	5	
3	被检者准备	除去被检者不能带进扫描间的物品。每少除 1 项扣 2 分，最多扣 5 分。（见附注 3）	5	
4	设计扫描策略	依据检查目的正确地设计扫描策略：平扫扫描序列的选择及扫描方位（横轴位 SE T1WI、FSE T2WI；矢状位 SE T1WI、FSE T2WI；冠状位 SE T1WI、FSE T2WI；上述三种方位内任选一序列）。需增强扫描（需动态增强冠状位 SE T1WI）。每选对 1 个序列或方位得 5 分，最多得 30 分。	30	
5	操作及扫描	准确无误输入患者信息（3 分）选择合适的线圈并摆好体位让被检者舒适（5 分），插好线圈，对好中心线，将被检部位顺利送进磁场中心（5 分）。保护患者听力、防止患者着凉等（2 分）	15	
6	影像评价	依据案例像，由考生评价图像显示范围、影像信噪比、伪影、影像清晰度。每少评价或错误评价 1 项扣 3 分，最多扣 15 分。（见附注 4）	15	
7	职业素养	考生着装是否规范；扫描完毕后是否整理好器材；与患者交流的言语是否恰当、清晰、温馨。每做错 1 项扣 5 分，最多扣 15 分。	15	
合计（按 55%的权重计入总分）			100	

**附注 1：** ①装有心脏起搏器患者； ②身体内装有神经刺激器者； ③身体内装有胰岛素泵者； ④体内铁磁性异物，如铁磁性植入物、眼球内金属异物等； ⑤高烧患者； ⑥幽闭症患者； ⑦一般原则是体内有钛合金或不锈钢植入物，如心脏血管支架，术后金属夹，人工置换关节等的病人应在 1.5T 或以下磁共振机检查。

**附注 2：** ①必须严格查对，包括申请单信息，核对患者信息； ②与患者必须充分交流沟通，取得患者合作； ③检查时间长，有噪音，要求患者安静不动； ④检查过程中，保证对讲系统的通讯正常，密切观察病人并与其保持联络； ⑤增强检查患者要了解其有无药物过敏史，注射过程中要严密观察患者，特别是用高压注射器注射时，要防止药物外渗。

**附注 3：** 应除去携带的所有金属物品，包括带金属饰品的衣服、钥匙、刀具、假牙、助听器及各类磁卡、电子产品等。

**附注 4：** ①定位图及范围图是否符合要求； ②信噪比高低； ③窗口技术调节是否调节合适； ④空间分辨率调节是否合适； ⑤伪影及其产生原因。

(4) 试题 MR-04

序号	评分项目	评分要点	配分	得分
1	检查方法	口述检查方法（颅脑 MR 平扫）；口述 MRI 检查的优势（可以明确出血时间，部分了解出血原因，可多方位、多参数、多序列检查）每说出 1 项得 2 分，最多得 10 分。	10	
2	技师准备	检查前了解受检者是否存在禁忌症。口述检查禁忌症每说对一项得 1 分，最多得 5 分。（见附注 1）	5	
		向病人解释扫描目的、方法、注意事项。每少解释或错误解释 1 项扣 1 分，每解释不清 1 项扣 0.5 分，最多扣 5 分。（见附注 2）	5	
3	被检者准备	除去被检者不能带进扫描间的物品。每少除 1 项扣 2 分，最多扣 5 分。（见附注 3）	5	
4	设计扫描策略	依据检查目的正确地设计扫描策略：平扫扫描序列的选择及扫描方位（横轴位 T <sub>1</sub> WI、T <sub>2</sub> WI、T <sub>2</sub> FLAIR；冠状位 T <sub>1</sub> WI、T <sub>2</sub> WI；冠状位内任选一序列）。若是超导核磁可加磁敏感序列）。每选对 1 个序列或方位得 5 分，最多得 30 分。	30	
5	操作及扫描	准确无误输入患者信息（3 分）选择合适的线圈并摆好体位让被检者舒适（5 分），插好线圈，对好中心线，将被检部位顺利送进磁场中心（5 分）。保护患者听力、防止患者着凉等（2 分）	15	
6	影像评价	依据案例像，由考生评价图像显示范围、影像信噪比、伪影、影像清晰度。每少评价或错误评价 1 项扣 3 分，最多扣 15 分。（见附注 4）	15	
7	职业素养	考生着装是否规范；扫描完毕后是否整理好器材；与患者交流的言语是否恰当、清晰、温馨。每做错 1 项扣 5 分，最多扣 15 分。	15	
合计（按 55%的权重计入总分）			100	

**附注 1：** ①装有心脏起搏器患者；②身体内装有神经刺激器者；③身体内装有胰岛素泵者；④体内铁磁性异物，如铁磁性植入物、眼球内金属异物等；⑤高烧患者；⑥幽闭症患者；⑦一般原则是体内有钛合金或不锈钢植入物，如心脏血管支架，术后金属夹，人工置换关节等的病人应在 1.5T 或以下磁共振机检查。

**附注 2：** ①必须严格查对，包括申请单信息，核对患者信息；②与患者必须充分交流沟通，取得患者合作；③检查时间长，有噪音，要求患者安静不动；④检查过程中，保证对讲系统的通讯正常，密切观察病人并为之保持联络；⑤增强检查患者要了解其有无药物过敏史，注射过程中要严密观察患者，特别是用高压注射器注药时，要防止药物外渗。

**附注 3：** 应除去携带的所有金属物品，包括带金属饰品的衣服、钥匙、刀具、假牙、助听器及各类磁卡、电子产品等。

**附注 4：** ①定位图及范围图是否符合要求；②信噪比高低；③窗口技术调节是否调节合适；④空间分辨率调节是否合适；⑤伪影及其产生原因。

## (5) 试题 MR-05

序号	评分项目	评分要点	配分	得分
1	检查方法	口述检查方法（颅脑 MR 平扫）；口述 MRI 对此病检查优势（发现超急性期脑梗，MRA 了解梗阻血管，鉴别新老病灶，易发现脑干病灶等）每说对 1 项得 2 分，最多得 10 分。	10	
2	技师准备	检查前了解受检者是否存在禁忌症。口述检查禁忌症每说对一项得 1 分，最多得 5 分。（见附注 1）	5	
		向病人解释扫描目的、方法、注意事项。每少解释或错误解释 1 项扣 1 分，每解释不清 1 项扣 0.5 分，最多扣 5 分。（见附注 2）	5	
3	被检者准备	除去被检者不能带进扫描间的物品。每少除 1 项扣 2 分，最多扣 5 分。（见附注 3）	5	
4	设计扫描策略	依据检查目的正确地设计扫描策略：平扫扫描序列的选择及扫描方位（横轴位 SE T <sub>1</sub> WI、FSE T <sub>2</sub> WI，T <sub>2</sub> FLAIR 矢状位 FSE T <sub>2</sub> WI，也可以加做 MRA）何种情况需加扫特殊序列（若未发现病灶加 DWI 及 ADC，可加扫 MRP 为临床治疗提供参考），每少选做或做错 1 个序列或方位扣 5 分，最多扣 30 分。	30	
5	操作及扫描	准确无误输入患者信息（3 分）选择合适的线圈并摆好体位让被检者舒适（5 分），插好线圈，对好中心线，将被检部位顺利送进磁场中心（5 分）。保护患者听力、防止患者着凉等（2 分）	15	
6	影像评价	依据案例像，由考生评价图像显示范围、影像信噪比、伪影、影像清晰度。每少评价或错误评价 1 项扣 3 分，最多扣 15 分。（见附注 4）	15	
7	职业素养	考生着装是否规范；扫描完毕后是否整理好器材；与患者交流的言语是否恰当、清晰、温馨。每做错 1 项扣 5 分，最多扣 15 分。	15	
合计（按 55%的权重计入总分）			100	

**附注 1：** ①装有心脏起搏器患者；②身体内装有神经刺激器者；③身体内装有胰岛素泵者；④体内铁磁性异物，如铁磁性植入物、眼球内金属异物等；⑤高烧患者；⑥幽闭症患者；⑦一般原则是体内有钛合金或不锈钢植入物，如心脏血管支架，术后金属夹，人工置换关节等的病人应在 1.5T 或以下磁共振机检查。

**附注 2：** ①必须严格查对，包括申请单信息，核对患者信息；②与患者必须充分交流沟通，取得患者合作；③检查时间长，有噪音，要求患者安静不动；④检查过程中，保证对讲系统的通讯正常，密切观察病人并与其保持联络；⑤增强检查患者要了解其有无药物过敏史，注射过程中要严密观察患者，特别是用高压注射器注药时，要防止药物外渗。

**附注 3：** 应除去携带的所有金属物品，包括带金属饰品的衣服、钥匙、刀具、假牙、助听器及各类磁卡、电子产品等。

**附注 4：** ①定位图及范围图是否符合要求；②信噪比高低；③窗口技术调节是否调节合适；④空间分辨率调节是否合适；⑤伪影及其产生原因。

(6) 试题 MR-06

序号	评分项目	评分要点	配分	得分
1	检查方法	口述首选检查方法（颅脑 MRI 平扫+增强）；口述 MRI 对听神经检查的优势（可多方位、多参数、多序列检查）每说出 1 项得 2 分，最多得 10 分。	10	
2	技师准备	检查前了解受检者是否存在禁忌症。口述检查禁忌症每说对一项得 1 分，最多得 5 分。（见附注 1）	5	
		向病人解释扫描目的、方法、注意事项。每少解释或错误解释 1 项扣 1 分，每解释不清 1 项扣 0.5 分，最多扣 5 分。（见附注 2）	5	
3	被检者准备	除去被检者不能带进扫描间的物品。每少除 1 项扣 2 分，最多扣 5 分。（见附注 3）	5	
4	设计扫描策略	依据检查目的正确地设计扫描策略：平扫扫描序列的选择及扫描方位（横轴位 T <sub>1</sub> WI、T <sub>2</sub> WI、T <sub>2</sub> FLAIR；冠状位 T <sub>1</sub> WI、T <sub>2</sub> WI；冠状位内任选一序列）。需增强扫描（横轴位、冠状位 SE T <sub>1</sub> WI，至少一个序列加脂肪抑制）。每选对 1 个序列或方位得 5 分，最多得 30 分。	30	
5	操作及扫描	准确无误输入患者信息（3 分）选择合适的线圈并摆好体位让被检者舒适（5 分），插好线圈，对好中心线，将被检部位顺利送进磁场中心（5 分）。保护患者听力、防止患者着凉等（2 分）	15	
6	影像评价	依据案例像，由考生评价图像显示范围、影像信噪比、伪影、影像清晰度。每少评价或错误评价 1 项扣 3 分，最多扣 15 分。（见附注 4）	15	
7	职业素养	考生着装是否规范；扫描完毕后是否整理好器材；与患者交流的言语是否恰当、清晰、温馨。每做错 1 项扣 5 分，最多扣 15 分。	15	
合计（按 55%的权重计入总分）			100	

**附注 1：** ①装有心脏起搏器患者；②身体内装有神经刺激器者；③身体内装有胰岛素泵者；④体内铁磁性异物，如铁磁性植入物、眼球内金属异物等；⑤高烧患者；⑥幽闭症患者；⑦一般原则是体内有钛合金或不锈钢植入物，如心脏血管支架，术后金属夹，人工置换关节等的病人应在 1.5T 或以下磁共振机检查。

**附注 2：** ①必须严格查对，包括申请单信息，核对患者信息；②与患者必须充分交流沟通，取得患者合作；③检查时间长，有噪音，要求患者安静不动；④检查过程中，保证对讲系统的通讯正常，密切观察病人并与其保持联络；⑤增强检查患者要了解其有无药物过敏史，注射过程中要严密观察患者，特别是用高压注射器注射时，要防止药物外渗。

**附注 3：** 应除去携带的所有金属物品，包括带金属饰品的衣服、钥匙、刀具、假牙、助听器及各类磁卡、电子产品等。

**附注 4：** ①定位图及范围图是否符合要求；②信噪比高低；③窗口技术调节是否调节合适；④空间分辨率调节是否合适；⑤伪影及其产生原因。

(7) 试题 MR-07

序号	评分项目	评分要点	配分	得分
1	检查方法	口述首选检查方法（肝脏 MRI 平扫， MRI 增强扫描）；口述 MRI 检查的优势（MRS、可多方位、多参数、多序列检查） 每说出 1 项得 2 分， 最多得 10 分。	10	
2	技师准备	检查前了解受检者是否存在禁忌症。口述检查禁忌症每说对一项得 1 分， 最多得 5 分。（见附注 1）	5	
		向病人解释扫描目的、方法、注意事项。每少解释或错误解释 1 项扣 1 分， 每解释不清 1 项扣 0.5 分， 最多扣 5 分。（见附注 2）	5	
3	被检者准备	除去被检者不能带进扫描间的物品。每少除 1 项扣 2 分， 最多扣 5 分。（见附注 3）	5	
4	设计扫描策略	依据检查目的正确地设计扫描策略： 平扫扫描序列的选择及扫描方位（横轴面 SE T <sub>1</sub> WI， 配用呼吸补偿技术； 或扰相 GRE T <sub>1</sub> WI； 横轴面 FSE T <sub>2</sub> WI， 首选 ETL 较短的 FSE 序列配用呼吸触发技术， 最好采用脂肪抑制技术， 横轴面 DWI， 呼吸门控 DWI， 真稳态进动快速成像（FIESTA）； 增强时选用二维扰相 GRE T <sub>1</sub> WI 序列一次屏气（15~25s） 可完成全肝扫描。 每选对 1 个序列或方位得 5 分， 最多得 30 分。	30	
5	操作及扫描	准确无误输入患者信息（3 分） 选择合适的线圈并摆好体位让被检者舒适（5 分）， 放好呼吸门控制器， 插好线圈， 对好中心线， 将被检部位顺利送进磁场中心（5 分）。保护患者听力、防止患者着凉等（2 分）	15	
6	影像评价	依据案例像， 由考生评价图像显示范围、影像信噪比、伪影、影像清晰度。每少评价或错误评价 1 项扣 3 分， 最多扣 15 分。（见附注 4）	15	
7	职业素养	考生着装是否规范； 扫描完毕后是否整理好器材； 与患者交流的言语是否恰当、清晰、温馨。每做错 1 项扣 5 分， 最多扣 15 分。	15	
合计（按 55%的权重计入总分）			100	

**附注 1：** ①装有心脏起搏器患者；②身体内装有神经刺激器者；③身体内装有胰岛素泵者；④体内铁磁性异物， 如铁磁性植入物、眼球内金属异物等；⑤高烧患者；⑥幽闭症患者；⑦一般原则是体内有钛合金或不锈钢植入物， 如心脏血管支架， 术后金属夹， 人工置换关节等的病人应在 1.5T 或以下磁共振机检查。

**附注 2：** ①必须严格查对， 包括申请单信息， 核对患者信息；②与患者必须充分交流沟通， 取得患者合作；③检查时间长， 有噪音， 要求患者安静不动；④检查过程中， 保证对讲系统的通讯正常， 密切观察病人并与其保持联络；⑤增强检查患者要了解其有无药物过敏史， 注射过程中要严密观察患者， 特别是用高压注射器注药时， 要防止药物外渗。

**附注 3：** 应除去携带的所有金属物品， 包括带金属饰品的衣服、钥匙、刀具、假牙、助听器及各类磁卡、电子产品等。

**附注 4：** ①定位图及范围图是否符合要求；②信噪比高低；③窗口技术调节是否调节合适；④空间分辨率调节是否合适；⑤伪影及其产生原因。

## (8) 试题 MR-08

序号	评分项目	评分要点	配分	得分
1	检查方法	口述首选检查方法（盆腔 MRI 平扫+增强）；口述 MRI 对子宫肌瘤检查的优势（可多方位、多参数、多序列检查）每说出 1 项得 2 分，最多得 10 分。	10	
2	技师准备	检查前了解受检者是否存在禁忌症。口述检查禁忌症每说对一项得 1 分，最多得 5 分。（见附注 1）	5	
		向病人解释扫描目的、方法、注意事项。每少解释或错误解释 1 项扣 1 分，每解释不清 1 项扣 0.5 分，最多扣 5 分。（见附注 2）	5	
3	被检者准备	除去被检者不能带进扫描间的物品。每少除 1 项扣 2 分，最多扣 5 分。（见附注 3）	5	
4	设计扫描策略	依据检查目的正确地设计扫描策略：平扫扫描序列的选择及扫描方位（矢状位 T <sub>1</sub> WI、T <sub>2</sub> WI、横轴 T <sub>2</sub> WI）。必要时加扫一个矢状位或冠状位序列加脂肪抑制）增强扫描任选二个方位的 T <sub>1</sub> WI。每选对 1 个序列或方位得 6 分，最多得 30 分。	30	
5	操作及扫描	准确无误输入患者信息（3 分）选择合适的线圈并摆好体位让被检者舒适（5 分），插好线圈，对好中心线，将被检部位顺利送进磁场中心（5 分）。保护患者听力、防止患者着凉等（2 分）	15	
6	影像评价	依据案例像，由考生评价图像显示范围、影像信噪比、伪影、影像清晰度。每少评价或错误评价 1 项扣 3 分，最多扣 15 分。（见附注 4）	15	
7	职业素养	考生着装是否规范；扫描完毕后是否整理好器材；与患者交流的言语是否恰当、清晰、温馨。每做错 1 项扣 5 分，最多扣 15 分。	15	
合计（按 55%的权重计入总分）			100	

**附注 1：** ①装有心脏起搏器患者；②身体内装有神经刺激器者；③身体内装有胰岛素泵者；④体内铁磁性异物，如铁磁性植入物、眼球内金属异物等；⑤高烧患者；⑥幽闭症患者；⑦一般原则是体内有钛合金或不锈钢植入物，如心脏血管支架，术后金属夹，人工置换关节等的病人应在 1.5T 或以下磁共振机检查。

**附注 2：** ①必须严格查对，包括申请单信息，核对患者信息；②与患者必须充分交流沟通，取得患者合作；③检查时间长，有噪音，要求患者安静不动；④检查过程中，保证对讲系统的通讯正常，密切观察病人并与其保持联络；⑤增强检查患者要了解其有无药物过敏史，注射过程中要严密观察患者，特别是用高压注射器注药时，要防止药物外渗。

**附注 3：** 应除去携带的所有金属物品，包括带金属饰品的衣服、钥匙、刀具、假牙、助听器及各类磁卡、电子产品等。

**附注 4：** ①定位图及范围图是否符合要求；②信噪比高低；③窗口技术调节是否调节合适；④空间分辨率调节是否合适；⑤伪影及其产生原因。



## (9) 试题 MR-09

序号	评分项目	评分要点	配分	得分
1	检查方法	口述首选检查方法（前列腺 MRI 平扫）；口述 MRI 检查的优势（MRS、可多方位、多参数、多序列检查） 每说出 1 项得 2 分， 最多得 10 分。	10	
2	技师准备	检查前了解受检者是否存在禁忌症。口述检查禁忌症每说对一项得 1 分，最多得 5 分。（见附注 1）	5	
		向病人解释扫描目的、方法、注意事项。每少解释或错误解释 1 项扣 1 分， 每解释不清 1 项扣 0.5 分，最多扣 5 分。（见附注 2）	5	
3	被检者准备	除去被检者不能带进扫描间的物品。每少除 1 项扣 2 分， 最多扣 5 分。（见附注 3）	5	
4	设计扫描策略	依据检查目的正确地设计扫描策略： 平扫扫描序列的选择及扫描方位（横轴位 T <sub>1</sub> WI、T <sub>2</sub> WI、矢状或冠状位 T <sub>2</sub> WI）。必要时加扫横轴位 DWI、MRS 序列。增强扫描任选二个方位的 T <sub>1</sub> WI 加脂肪抑制。每选对 1 个序列或方位得 6 分， 最多得 30 分。	30	
5	操作及扫描	准确无误输入患者信息（3 分） 选择合适的线圈并摆好体位让被检者舒适（5 分），插好线圈， 对好中心线， 将被检部位顺利送进磁场中心（5 分）。保护患者听力、防止患者着凉等（2 分）	15	
6	影像评价	依据案例像， 由考生评价图像显示范围、影像信噪比、伪影、影像清晰度。每少评价或错误评价 1 项扣 3 分， 最多扣 15 分。（见附注 4）	15	
7	职业素养	考生着装是否规范； 扫描完毕后是否整理好器材； 与患者交流的言语是否恰当、清晰、温馨。每做错 1 项扣 5 分， 最多扣 15 分。	15	
合计（按 55%的权重计入总分）			100	

**附注 1：** ①装有心脏起搏器患者；②身体内装有神经刺激器者；③身体内装有胰岛素泵者；④体内铁磁性异物，如铁磁性植入物、眼球内金属异物等；⑤高烧患者；⑥幽闭症患者；⑦一般原则是体内有钛合金或不锈钢植入物，如心脏血管支架，术后金属夹，人工置换关节等的病人应在 1.5T 或以下磁共振机检查。

**附注 2：** ①必须严格查对，包括申请单信息，核对患者信息；②与患者必须充分交流沟通，取得患者合作；③检查时间长，有噪音，要求患者安静不动；④检查过程中，保证对讲系统的通讯正常，密切观察病人并与其保持联络；⑤增强检查患者要了解其有无药物过敏史，注射过程中要严密观察患者，特别是用高压注射器注药时，要防止药物外渗。

**附注 3：** 应除去携带的所有金属物品，包括带金属饰品的衣服、钥匙、刀具、假牙、助听器及各类磁卡、电子产品等。

**附注 4：** ①定位图及范围图是否符合要求；②信噪比高低；③窗口技术调节是否调节合适；④空间分辨率调节是否合适；⑤伪影及其产生原因。

(10) 试题 MR-10

序号	评分项目	评分要点	配分	得分
1	检查方法	口述首选检查方法（腰椎 MRI 平扫）；口述 MRI 检查的优势（可多方位、多参数、多序列检查） 每说出 1 项得 2 分，最多得 10 分。	10	
2	技师准备	检查前了解受检者是否存在禁忌症。口述检查禁忌症每说对一项得 1 分，最多得 5 分。（见附注 1）	5	
		向病人解释扫描目的、方法、注意事项。每少解释或错误解释 1 项扣 1 分， 每解释不清 1 项扣 0.5 分，最多扣 5 分。（见附注 2）	5	
3	被检者准备	除去被检者不能带进扫描间的物品。每少除 1 项扣 2 分， 最多扣 5 分。（见附注 3）	5	
4	设计扫描策略	依据检查目的正确地设计扫描策略： 平扫扫描序列的选择及扫描方位（矢状位 T <sub>1</sub> WI、T <sub>2</sub> WI 及 STIR， 病变椎体横轴位 T <sub>2</sub> WI）。 必需加扫一个矢状位序列加脂肪抑制）。 每选对 1 个序列或方位得 8 分，最多得 30 分。	30	
5	操作及扫描	准确无误输入患者信息（3 分） 选择合适的线圈并摆好体位让被检者舒适（5 分）， 插好线圈， 对好中心线， 将被检部位顺利送进磁场中心（5 分）。保护患者听力、防止患者着凉等（2 分）	15	
6	影像评价	依据案例像， 由考生评价图像显示范围、影像信噪比、伪影、影像清晰度。每少评价或错误评价 1 项扣 3 分， 最多扣 15 分。（见附注 4）	15	
7	职业素养	考生着装是否规范； 扫描完毕后是否整理好器材； 与患者交流的言语是否恰当、清晰、温馨。每做错 1 项扣 5 分， 最多扣 15 分。	15	
合计（按 55%的权重计入总分）			100	

**附注 1：** ①装有心脏起搏器患者；②身体内装有神经刺激器者； ③身体内装有胰岛素泵者；④体内铁磁性异物， 如铁磁性植入物、眼球内金属异物等； ⑤高烧患者； ⑥幽闭症患者； ⑦一般原则是体内有钛合金或不锈钢植入物， 如心脏血管支架， 术后金属夹， 人工置换关节等的病人应在 1.5T 或以下磁共振机检查。

**附注 2：** ①必须严格查对，包括申请单信息，核对患者信息；②与患者必须充分交流沟通，取得患者合作； ③检查时间长， 有噪音， 要求患者安静不动； ④检查过程中， 保证对讲系统的通讯正常， 密切观察病人并与其保持联络； ⑤增强检查患者要了解其有无药物过敏史， 注射过程中要严密观察患者， 特别是用高压注射器注药时， 要防止药物外渗。

**附注 3：** 应除去携带的所有金属物品， 包括带金属饰品的衣服、钥匙、刀具、假牙、助听器及各类磁卡、电子产品等。

**附注 4：** ①定位图及范围图是否符合要求； ②信噪比高低； ③窗口技术调节是否调节合适；④空间分辨率调节是否合适；⑤伪影及其产生原因。

## (11) 试题 MR-11

序号	评分项目	评分要点	配分	得分
1	检查方法	口述首选检查方法（腰椎 MRI 平扫）；口述 MRI 检查的优势（可多方位、多参数、多序列检查） 每说出 1 项得 2 分，最多得 10 分。	10	
2	技师准备	检查前了解受检者是否存在禁忌症。口述检查禁忌症每说对一项得 1 分，最多得 5 分。（见附注 1）	5	
		向病人解释扫描目的、方法、注意事项。每少解释或错误解释 1 项扣 1 分， 每解释不清 1 项扣 0.5 分，最多扣 5 分。（见附注 2）	5	
3	被检者准备	除去被检者不能带进扫描间的物品。每少除 1 项扣 2 分， 最多扣 5 分。（见附注 3）	5	
4	设计扫描策略	依据检查目的正确地设计扫描策略： 平扫扫描序列的选择及扫描方位（矢状位 T <sub>1</sub> WI、T <sub>2</sub> WI、多椎间盘横轴 T <sub>2</sub> WI）。必要时加扫一个矢状位加脂肪抑制序列）。 每选对 1 个序列或方位得 5 分， 最多得 30 分。	30	
5	操作及扫描	准确无误输入患者信息（3 分） 选择合适的线圈并摆好体位让被检者舒适（5 分），插好线圈， 对好中心线， 将被检部位顺利送进磁场中心（5 分）。保护患者听力、防止患者着凉等（2 分）	15	
6	影像评价	依据案例像， 由考生评价图像显示范围、影像信噪比、伪影、影像清晰度。每少评价或错误评价 1 项扣 3 分， 最多扣 15 分。（见附注 4）	15	
7	职业素养	考生着装是否规范； 扫描完毕后是否整理好器材； 与患者交流的言语是否恰当、清晰、温馨。每做错 1 项扣 5 分， 最多扣 15 分。	15	
合计（按 55%的权重计入总分）			100	

**附注 1：** ①装有心脏起搏器患者；②身体内装有神经刺激器者； ③身体内装有胰岛素泵者；④体内铁磁性异物， 如铁磁性植入物、眼球内金属异物等； ⑤高烧患者； ⑥幽闭症患者； ⑦一般原则是体内有钛合金或不锈钢植入物， 如心脏血管支架， 术后金属夹， 人工置换关节等的病人应在 1.5T 或以下磁共振机检查。

**附注 2：** ①必须严格查对，包括申请单信息，核对患者信息；②与患者必须充分交流沟通，取得患者合作； ③检查时间长， 有噪音， 要求患者安静不动； ④检查过程中， 保证对讲系统的通讯正常， 密切观察病人并与其保持联络； ⑤增强检查患者要了解其有无药物过敏史， 注射过程中要严密观察患者， 特别是用高压注射器注药时， 要防止药物外渗。

**附注 3：** 应除去携带的所有金属物品， 包括带金属饰品的衣服、钥匙、刀具、假牙、助听器及各类磁卡、电子产品等。

**附注 4：** ①定位图及范围图是否符合要求； ②信噪比高低； ③窗口技术调节是否调节合适；④空间分辨率调节是否合适；⑤伪影及其产生原因。

(12) 试题 MR-12

序号	评分项目	评分要点	配分	得分
1	检查方法	口述首选检查方法（双髌 MRI 平扫）；口述 MRI 检查的优势（DWI、可多方位、多参数、多序列检查） 每说出 1 项得 2 分， 最多得 10 分。	10	
2	技师准备	检查前了解受检者是否存在禁忌症。口述检查禁忌症每说对一项得 1 分，最多得 5 分。（见附注 1）	5	
		向病人解释扫描目的、方法、注意事项。每少解释或错误解释 1 项扣 1 分， 每解释不清 1 项扣 0.5 分，最多扣 5 分。（见附注 2）	5	
3	被检者准备	除去被检者不能带进扫描间的物品。每少除 1 项扣 2 分， 最多扣 5 分。（见附注 3）	5	
4	设计扫描策略	依据检查目的正确地设计扫描策略： 平扫扫描序列的选择及扫描方位（横轴位 T <sub>1</sub> WI、T <sub>2</sub> WI， 冠状位 T <sub>2</sub> WI， 横轴位或冠状位 T <sub>2</sub> WI 脂肪抑制序列）。 必要时加扫横轴位 DWI 序列。 每选对 1 个序列或方位得 6 分，最多得 30 分。	30	
5	操作及扫描	准确无误输入患者信息（3 分） 选择合适的线圈并摆好体位让被检者舒适（5 分）， 插好线圈， 对好中心线， 将被检部位顺利送进磁场中心（5 分）。保护患者听力、防止患者着凉等（2 分）	15	
6	影像评价	依据案例像， 由考生评价图像显示范围、影像信噪比、伪影、影像清晰度。每少评价或错误评价 1 项扣 3 分， 最多扣 15 分。（见附注 4）	15	
7	职业素养	考生着装是否规范； 扫描完毕后是否整理好器材； 与患者交流的言语是否恰当、清晰、温馨。每做错 1 项扣 5 分， 最多扣 15 分。	15	
合计（按 55%的权重计入总分）			100	

**附注 1：** ①装有心脏起搏器患者；②身体内装有神经刺激器者； ③身体内装有胰岛素泵者；④体内铁磁性异物， 如铁磁性植入物、眼球内金属异物等； ⑤高烧患者； ⑥幽闭症患者； ⑦一般原则是体内有钛合金或不锈钢植入物， 如心脏血管支架， 术后金属夹， 人工置换关节等的病人应在 1.5T 或以下磁共振机检查。

**附注 2：** ①必须严格查对，包括申请单信息，核对患者信息；②与患者必须充分交流沟通，取得患者合作； ③检查时间长， 有噪音， 要求患者安静不动； ④检查过程中， 保证对讲系统的通讯正常， 密切观察病人并为之保持联络； ⑤增强检查患者要了解其有无药物过敏史， 注射过程中要严密观察患者， 特别是用高压注射器注药时， 要防止药物外渗。

**附注 3：** 应除去携带的所有金属物品， 包括带金属饰品的衣服、钥匙、刀具、假牙、助听器及各类磁卡、电子产品等。

**附注 4：** ①定位图及范围图是否符合要求； ②信噪比高低； ③窗口技术调节是否调节合适；④空间分辨率调节是否合适；⑤伪影及其产生原因。

## (13) 试题 MR-13

序号	评分项目	评分要点	配分	得分
1	检查方法	口述首选检查方法（膝关节 MRI 平扫）；口述 MRI 检查的优势（可多方位、多参数、多序列检查） 每说出 1 项得 2 分，最多得 10 分。	10	
2	技师准备	检查前了解受检者是否存在禁忌症。口述检查禁忌症每说对一项得 1 分，最多得 5 分。（见附注 1）	5	
		向病人解释扫描目的、方法、注意事项。每少解释或错误解释 1 项扣 1 分， 每解释不清 1 项扣 0.5 分，最多扣 5 分。（见附注 2）	5	
3	被检者准备	除去被检者不能带进扫描间的物品。每少除 1 项扣 2 分， 最多扣 5 分。（见附注 3）	5	
4	设计扫描策略	依据检查目的正确地设计扫描策略： 平扫扫描序列的选择及扫描方位（矢状位 PDWI、T2WI，横轴位、矢状位或冠状位 T <sub>2</sub> WI 脂肪抑制序列至少选两个方位）。必要时加 2D 或 3D 新序列。 每选对 1 个序列或方位得 5 分，最多得 30 分。	30	
5	操作及扫描	准确无误输入患者信息（3 分） 选择合适的线圈并摆好体位让被检者舒适（5 分），插好线圈， 对好中心线， 将被检部位顺利送进磁场中心（5 分）。保护患者听力、防止患者着凉等（2 分）	15	
6	影像评价	依据案例像， 由考生评价图像显示范围、影像信噪比、伪影、影像清晰度。每少评价或错误评价 1 项扣 3 分， 最多扣 15 分。（见附注 4）	15	
7	职业素养	考生着装是否规范； 扫描完毕后是否整理好器材； 与患者交流的言语是否恰当、清晰、温馨。每做错 1 项扣 5 分， 最多扣 15 分。	15	
合计（按 55%的权重计入总分）			100	

**附注 1：** ①装有心脏起搏器患者；②身体内装有神经刺激器者；③身体内装有胰岛素泵者；④体内铁磁性异物，如铁磁性植入物、眼球内金属异物等；⑤高烧患者；⑥幽闭症患者；⑦一般原则是体内有钛合金或不锈钢植入物，如心脏血管支架，术后金属夹，人工置换关节等的病人应在 1.5T 或以下磁共振机检查。

**附注 2：** ①必须严格查对，包括申请单信息，核对患者信息；②与患者必须充分交流沟通，取得患者合作；③检查时间长，有噪音，要求患者安静不动；④检查过程中，保证对讲系统的通讯正常，密切观察病人并为之保持联络；⑤增强检查患者要了解其有无药物过敏史，注射过程中要严密观察患者，特别是用高压注射器注药时，要防止药物外渗。

**附注 3：** 应除去携带的所有金属物品，包括带金属饰品的衣服、钥匙、刀具、假牙、助听器及各类磁卡、电子产品等。

## (14) 试题 MR-14

序号	评分项目	评分要点	配分	得分
1	检查方法	口述首选检查方法 (MRI 平扫+增强); 口述 MRI 检查的优势 (MRS、可多方位、多参数、多序列检查) 每说出 1 项得 2 分, 最多得 10 分。	10	
2	技师准备	检查前了解受检者是否存在禁忌症。口述检查禁忌症每说对一项得 1 分, 最多得 5 分。(见附注 1)	5	
		向病人解释扫描目的、方法、注意事项。每少解释或错误解释 1 项扣 1 分, 每解释不清 1 项扣 0.5 分, 最多扣 5 分。(见附注 2)	5	
3	被检者准备	除去被检者不能带进扫描间的物品。每少除 1 项扣 2 分, 最多扣 5 分。(见附注 3)	5	
4	设计扫描策略	依据检查目的正确地设计扫描策略: 平扫扫描序列的选择及扫描方位 (常用矢状位 T <sub>1</sub> WI、T <sub>2</sub> WI 及 STIR, 轴位 T <sub>2</sub> WI、T <sub>1</sub> WI, 可以辅以冠状位 T <sub>2</sub> WI、T <sub>1</sub> WI, 根据病变情况确定扫描的层数、层厚、层间距及扫描范围。对于较小病灶, 可以适当减少层厚及层间距。增强扫描: 在平扫发现病灶为中心用矢状位、横轴位及冠状位 T <sub>1</sub> WI 扫描) 每选对 1 个序列或方位得 5 分, 最多得 30 分。	30	
5	操作及扫描	准确无误输入患者信息 (3 分) 选择合适的线圈并摆好体位让被检者舒适 (5 分), 插好线圈, 对好中心线, 将被检部位顺利送进磁场中心 (5 分)。保护患者听力、防止患者着凉等 (2 分)	15	
6	影像评价	依据案例像, 由考生评价图像显示范围、影像信噪比、伪影、影像清晰度。每少评价或错误评价 1 项扣 3 分, 最多扣 15 分。(见附注 4)	15	
7	职业素养	考生着装是否规范; 扫描完毕后是否整理好器材; 与患者交流的言语是否恰当、清晰、温馨。每做错 1 项扣 5 分, 最多扣 15 分。	15	
合计 (按 55% 的权重计入总分)			100	

**附注 1:** ①装有心脏起搏器患者; ②身体内装有神经刺激器者; ③身体内装有胰岛素泵者; ④体内铁磁性异物, 如铁磁性植入物、眼球内金属异物等; ⑤高烧患者; ⑥幽闭症患者; ⑦一般原则是体内有钛合金或不锈钢植入物, 如心脏血管支架, 术后金属夹, 人工置换关节等的病人应在 1.5T 或以下磁共振机检查。

**附注 2:** ①必须严格查对, 包括申请单信息, 核对患者信息; ②与患者必须充分交流沟通, 取得患者合作; ③检查时间长, 有噪音, 要求患者安静不动; ④检查过程中, 保证对讲系统的通讯正常, 密切观察病人并与其保持联络; ⑤增强检查患者要了解其有无药物过敏史, 注射过程中要严密观察患者, 特别是用高压注射器注射时, 要防止药物外渗。

**附注 3:** 应除去携带的所有金属物品, 包括带金属饰品的衣服、钥匙、刀具、假牙、助听器及各类磁卡、电子产品等。

**附注 4:** ①定位图及范围图是否符合要求; ②信噪比高低; ③窗口技术调节是否调节合适; ④空间分辨率调节是否合适; ⑤伪影及其产生原因。

### 3. 影像诊断评分表

#### (1) 试题 MR-01

序号	评分项目	评分要点	配分	得分
1	阅片前准备	①仔细审核检查申请单，了解临床资料，明确检查目的和要求。(4分) ②核对图像标识信息是否与被检者检查单信息是否一致(包括被检者的姓名、性别、年龄、检查号等信息)。(8分) ③审核图像是否符合诊断要求(包括图像对比度、信噪比、显示范围、有无伪影等)。(4分)	16	
2	影像表现描述	①观察内容： 描叙提及大脑、中脑、小脑、脑室系统及中线结构。(每项2分，共计10分) ②主要病变描述： 幕上大脑半球多发占位(4分)。 T1WI (A) 呈不均匀低信号(4分)， T2WI (B) 呈不均匀等高信号(4分)， 瘤周可见明显水肿(4分)； 增强扫描 (C-F) 呈明显强化(4分)， 呈“小肿瘤，大水肿”的特点(4分)。(参考以上计分点计分，计24分) ③描述术语规范、重点突出、无逻辑语法错误、无错别字，描述全面。(错别字每个扣1分，其他错误每项2分，共计15分)。	49	
3	诊断意见	①定位： 幕上大脑半球。(5分) ②定性： 多发转移瘤。(15分)	20	
4	职业素养	讲文明、讲礼貌、着装规范、服从安排，考完后主动整理好器材。	15	
合计(按30%的权重计入总分)			100	

#### (2) 试题 MR-02

序号	评分项目	评分要点	配分	得分
1	阅片前准备	①仔细审核检查申请单，了解临床资料，明确检查目的和要求。(4分) ②核对图像标识信息是否与被检者检查单信息是否一致(包括被检者的姓名、性别、年龄、检查号等信息)。(8分) ④审核图像是否符合诊断要求(包括图像对比度、信噪比、显示范围、有无伪影等)。(4分)	16	

2	影像表现描述	<p>①观察内容： 描叙提及大脑、颅骨、脑膜、脑室系统及中线结构。（每项 2 分，共计 10 分）</p> <p>②主要病变描述： MRI 平扫**部见一类圆形占位性病变， 边界清楚（4 分）， T1WI (A) 呈略低信号， T2WI (B) 呈等信号， 与灰质信号相同（4 分）； 病灶以宽基底与颅骨内板相连（4 分）；周围水肿较轻（4 分）。增强后(C、D)病变均匀明显强化（4 分）， 并见脑膜尾征（4 分）。（参考以上计分点计分， 计 24 分）</p> <p>③描述术语规范、重点突出、无逻辑语法错误、无错别字， 描述全面。（错别字每个扣 1 分，其他错误每项 2 分，共计 15 分）</p>	49	
3	诊断意见	<p>①定位： **部。（5 分）</p> <p>②定性： 脑膜瘤。（15 分）</p>	20	
4	职业素养	讲文明、讲礼貌、着装规范、服从安排， 考完后主动整理好器材。	15	
合计（按 30%的权重计入总分）			100	

### (3) 试题 MR-03

序号	评分项目	评分要点	配分	得分
1	阅片前准备	<p>①仔细审核检查申请单， 了解临床资料， 明确检查目的和要求。（4 分）</p> <p>②核对图像标识信息是否与被检者检查单信息是否一致（包括被检者的姓名、性别、年龄、检查号等信息）。（8 分）</p> <p>④审核图像是否符合诊断要求（包括图像对比度、信噪比、显示范围、有无伪影等）。（4 分）</p>	16	
2	影像表现描述	<p>①观察内容： 描叙提及大脑、中脑、小脑、脑室系统及中线结构。（每项 2 分，共计 10 分）</p> <p>②主要病变描述： T1WI 示垂体内可见一类圆形异常信号（4 分）， 边界欠清呈不均匀低信号（4 分）； 增强扫描病灶呈轻度强化（4 分）， 强化程度低于正常垂体（4 分）， 垂体柄居中、偏移（4 分）， 鞍底有无塌陷（4 分）（参考以上计分点计分， 计 24 分）</p> <p>③描述术语规范、重点突出、无逻辑语法错误、无错别字， 描述全面。（错别字每个扣 1 分，其他错误每项 2 分，共计 15 分）</p>	49	
3	诊断意见	<p>①定位： 垂体。（5 分）</p> <p>②定性： 微腺瘤。（15 分）</p>	20	
4	职业素养	讲文明、讲礼貌、着装规范、服从安排， 考完后主动整理好器材。	15	
合计（按 30%的权重计入总分）			100	



#### (4) 试题 MR-04

序号	评分项目	评分要点	配分	得分
1	阅片前准备	①仔细审核检查申请单，了解临床资料，明确检查目的和要求。(4分) ②核对图像标识信息是否与被检者检查单信息是否一致(包括被检者的姓名、性别、年龄、检查号等信息)。(8分) ③审核图像是否符合诊断要求(包括图像对比度、信噪比、显示范围、有无伪影等)。(4分)	16	
2	影像表现描述	①观察内容: 描叙提及大脑、脑沟及中线结构。(每项2分, 共计6分) ②主要病变描述: **侧**叶片状异常信号(8分)。T1WI呈不均匀等高信号(8分), T2WI及FLAIR呈不均匀低信号(8分), 周围可见环形水肿带(4分)。(参考以上计分点计分, 计28分) ③描述术语规范、重点突出、无逻辑语法错误、无错别字, 描述全面。(错别字每个扣1分, 其他错误每项2分, 共计15分)	49	
3	诊断意见	①定位: **侧**叶。(5分) ②定性: 急性期脑出血。(15分)	20	
4	职业素养	讲文明、讲礼貌、着装规范、服从安排, 考完后主动整理好器材。	15	
合计(按30%的权重计入总分)			100	

#### (5) 试题 MR-05

序号	评分项目	评分要点	配分	得分
1	阅片前准备	①仔细审核检查申请单，了解临床资料，明确检查目的和要求。(4分) ②核对图像标识信息是否与被检者检查单信息是否一致(包括被检者的姓名、性别、年龄、检查号等信息)。(8分) ④审核图像是否符合诊断要求(包括图像对比度、信噪比、显示范围、有无伪影等)。(4分)	16	
2	影像表现描述	①观察内容: 描叙提及大脑、中脑、小脑、脑室系统及中线结构。(每项2分, 共计10分) ②主要病变描述: **侧**部位大片状异常信号灶(8分), T1WI呈低信号(4分), T2WI呈高信号(4分), 水抑制序列仍呈高信号(4分)。病灶同时累及灰白质(4分)。(参考以上计分点计分, 计24分) ③描述术语规范、重点突出、无逻辑语法错误、无错别字, 描述全面。(错别字每个扣1分, 其他错误每项2分, 共计15分)	49	
3	诊断意见	①定位: **侧**部位。(5分) ②定性: 脑梗塞。(15分)	20	

4	职业素养	讲文明、讲礼貌、着装规范、服从安排，考完后主动整理好器材。	15	
合计（按 30%的权重计入总分）			100	

### （6）试题 MR-06

序号	评分项目	评分要点	配分	得分
1	阅片前准备	①仔细审核检查申请单，了解临床资料，明确检查目的和要求。（4分） ②核对图像标识信息是否与被检者检查单信息是否一致（包括被检者的姓名、性别、年龄、检查号等信息）。（8分） ④审核图像是否符合诊断要求（包括图像对比度、信噪比、显示范围、有无伪影等）。（4分）	16	
2	影像表现描述	①观察内容： 描叙提及大脑、中脑、小脑、脑室系统及中线结构。（每项 2 分，共计 10 分） ②主要病变描述： MRI 平扫于**侧桥脑小脑角区见一类圆形边界清楚的占位性病变（8 分）， T1WI 呈低信号（4 分）， T2WI 呈高信号（4 分），增强后病变明显强化（4 分），肿瘤与听神经相连（4 分）。（参考以上计分点计分， 计 24 分） ③描述术语规范、重点突出、无逻辑语法错误、无错别字，描述全面。（错别字每个扣 1 分，其他错误每项 2 分，共计 15 分）	49	
3	诊断意见	①定位： **侧桥脑小脑角区。（5分） ②定性： 听神经瘤。（15分）	20	
4	职业素养	讲文明、讲礼貌、着装规范、服从安排，考完后主动整理好器材。	15	
合计（按 30%的权重计入总分）			100	

### （7）试题 MR-07

序号	评分项目	评分要点	配分	得分
1	阅片前准备	①仔细审核检查申请单，了解临床资料，明确检查目的和要求。（4分） ②核对图像标识信息是否与被检者检查单信息是否一致（包括被检者的姓名、性别、年龄、检查号等信息）。（8分） ③审核图像是否符合诊断要求（包括图像对比度、信噪比、显示范围、有无伪影等）。（4分）	16	

2	影像表现描述	①观察内容：描叙提及胆囊、脾脏、腹腔及腹膜后淋巴结。（每项2分，共计8分） ②主要病变描述：肝**叶见一巨大占位性病变(4分)。T1WI呈等低信号，边界欠清楚，形状略呈分叶状(4分)；T2WI呈稍高信号，信号不均匀，其内可见裂隙状液化坏死，呈长T1及长T2表现(6分)；增强扫描动脉期病灶明显不均匀强化(4分)，静脉期病灶强化程度下降(4分)，邻近血管受压推移呈抱球状，门脉右支未见显示(4分)。（参考以上计分点计分，计26分） ③描述术语规范、重点突出、无逻辑语法错误、无错别字，描述全面。（错别字每个扣1分，其他错误每项2分，共计15分）	49	
3	诊断意见	①定位：肝**叶。（5分） ②定性：肝癌。（15分）	20	
4	职业素养	讲文明、讲礼貌、着装规范、服从安排，考完后主动整理好器材。	15	
合计（按30%的权重计入总分）			100	

### (8) 试题 MR-08

序号	评分项目	评分要点	配分	得分
1	阅片前准备	①仔细审核检查申请单，了解临床资料，明确检查目的和要求。（4分） ②核对图像标识信息是否与被检者检查单信息是否一致（包括被检者的姓名、性别、年龄、检查号等信息）。（8分） ③审核图像是否符合诊断要求（包括图像对比度、信噪比、显示范围、有无伪影等）。（4分）	16	
	影像表现描述	①观察内容：描叙提及膀胱、子宫附件、宫颈、盆腔脂肪间隙。（每项2分，共计8分） ②主要病变描述：MRI平扫示子宫**壁**层内见类圆形异常信号（4分），大小约**mmx**mm（4分）；T1WI肿瘤呈等信号（4分），T2WI呈低信号区（4分），边缘清楚，子宫内膜受压向后移位，显示子宫体前壁不均匀增厚（4分），增强扫描显示病变不均匀轻度强化（4分），信号低于子宫肌层（2分）。（参考以上计分点计分，计26分） ③描述术语规范、重点突出、无逻辑语法错误、无错别字，描述全面。（错别字每个扣1分，其他错误每项2分，共计15分）	49	
3	诊断意见	①定位：子宫**壁。（5分） ②定性：肌壁肌瘤。（15分）	20	
4	职业素养	讲文明、讲礼貌、着装规范、服从安排，考完后主动整理好器材。	15	
合计（按30%的权重计入总分）			100	

(9) 试题 MR-09

序号	评分项目	评分要点	配分	得分
1	阅片前准备	①仔细审核检查申请单，了解临床资料，明确检查目的和要求。(4分) ②核对图像标识信息是否与被检者检查单信息是否一致(包括被检者的姓名、性别、年龄、检查号等信息)。(8分) ③审核图像是否符合诊断要求(包括图像对比度、信噪比、显示范围、有无伪影等)。(4分)	16	
	影像表现描述	①观察内容：描叙提及膀胱、精囊腺、盆腔脂肪间隙。(每项2分，共计6分) ②主要病变描述：MRI平扫示前列腺体积增大(4分)，左侧外周带见一不规则软组织肿块(4分)，突入包膜向外生长(4分)；T2WI及T1WI均呈等信号(8分)；增强扫描呈不均匀性强化(4分)，双侧股骨头颈、耻骨、骶骨广泛转移，呈虫蚀样骨破坏区(4分)。(参考以上计分点计分，计28分) ③描述术语规范、重点突出、无逻辑语法错误、无错别字，描述全面。(错别字每个扣1分，其他错误每项2分，共计15分)	49	
3	诊断意见	①定位：前列腺外周带部。(5分) ②定性：前列腺癌。(15分)	20	
4	职业素养	讲文明、讲礼貌、着装规范、服从安排，考完后主动整理好器材。	15	
合计(按30%的权重计入总分)			100	

(10) 试题 MR-10

序号	评分项目	评分要点	配分	得分
1	阅片前准备	①仔细审核检查申请单，了解临床资料，明确检查目的和要求。(4分) ②核对图像标识信息是否与被检者检查单信息是否一致(包括被检者的姓名、性别、年龄、检查号等信息)。(8分) ③审核图像是否符合诊断要求(包括图像对比度、信噪比、显示范围、有无伪影等)。(4分)	16	
2	影像表现描述	①观察内容：描叙提及生理曲度、序列、脊髓、黄韧带。(每项2分，共计8分) ②主要病变描述：矢状面示L1椎体明显变扁(4分)，信号异常，呈稍长T1稍长T2信号(8分)，抑脂呈高信号(6分)，椎管未见明显狭窄(4分)，周围软组织肿胀(4分)。(参考以上计分点计分，计26分) ③描述术语规范、重点突出、无逻辑语法错误、无错别字，描述	49	

		全面。（错别字每个扣 1 分，其他错误每项 2 分，共计 15 分）		
3	诊断意见	①定位： 腰 1 椎体。（5 分） ②定性： 压缩性骨折并骨髓水肿。（15 分）	20	
4	职业素养	讲文明、讲礼貌、着装规范、服从安排， 考完后主动整理好器材。	15	
合计（按 30%的权重计入总分）			100	

### （11）试题 MR-11

序号	评分项目	评分要点	配分	得分
1	阅片前准备	①仔细审核检查申请单， 了解临床资料， 明确检查目的和要求。（4 分） ②核对图像标识信息是否与被检者检查单信息是否一致（包括被检者的姓名、性别、年龄、检查号等信息）。（8 分） ③审核图像是否符合诊断要求（包括图像对比度、信噪比、显示范围、有无伪影等）。（4 分）	16	
2	影像表现描述	①观察内容： 描叙提及生理曲度、序列、椎体、 脊髓、黄韧带。（每项 2 分，共计 10 分） ②主要病变描述： T2WI 示L5/S1椎间盘信号减低（4 分）， 相应平面蛛网膜下腔受压（4 分）， T1WI 示L5/S1 间盘后缘呈锤样突出（4 分），压迫硬膜囊（4 分），横断面示L5/S1 间盘后缘局限向正中突出压迫硬膜囊（8 分）。（参考以上计分点计分， 计 24 分） ③描述术语规范、重点突出、无逻辑语法错误、无错别字， 描述全面。（错别字每个扣 1 分，其他错误每项 2 分，共计 15 分）	49	
3	诊断意见	①定位： L5/S1 椎间盘。（5 分） ②定性： 椎间盘变性且突出。（15 分）	20	
4	职业素养	讲文明、讲礼貌、着装规范、服从安排， 考完后主动整理好器材。	15	
合计（按 30%的权重计入总分）			100	

### (12) 试题 MR-12

序号	评分项目	评分要点	配分	得分
1	阅片前准备	①仔细审核检查申请单，了解临床资料，明确检查目的和要求。(4分) ②核对图像标识信息是否与被检者检查单信息是否一致(包括被检者的姓名、性别、年龄、检查号等信息)。(8分) ③审核图像是否符合诊断要求(包括图像对比度、信噪比、显示范围、有无伪影等)。(4分)	16	
	影像表现描述	①观察内容：描叙提及盆腔、髋关节及周围软组织。(每项2分，共计6分) ②主要病变描述：MRI示***侧股骨头内异常信号(8分)，T1WI呈不规则斑片状低信号(6分)，T2WI呈不规则混杂信号带(6分)，关节囊积液呈长T1长T2改变(8分)。(参考以上计分点计分，计28分) ③描述术语规范、重点突出、无逻辑语法错误、无错别字，描述全面。(错别字每个扣1分，其他错误每项2分，共计15分)	49	
3	诊断意见	①定位：双侧股骨头。(5分) ②定性：缺血坏死。(15分)	20	
4	职业素养	讲文明、讲礼貌、着装规范、服从安排，考完后主动整理好器材。	15	
合计(按30%的权重计入总分)			100	

### (13) 试题 MR-13

序号	评分项目	评分要点	配分	得分
1	阅片前准备	①仔细审核检查申请单，了解临床资料，明确检查目的和要求。(4分) ②核对图像标识信息是否与被检者检查单信息是否一致(包括被检者的姓名、性别、年龄、检查号等信息)。(8分) ③审核图像是否符合诊断要求(包括图像对比度、信噪比、显示范围、有无伪影等)。(4分)	16	
	影像表现描述	①观察内容：描叙提及骨质、韧带、关节周围软组织、关节腔。(每项2分，共计8分) ②主要病变描述：MRI示T2WI示**膝关节内侧半月板后角见粗线状高信号(8分)，达关节面(4分)，髌上囊积液(4分)；**膝(B)外侧半月板呈平行板状，达到髁间棘水平(6分)，同时见条状信号增高(4分)。(参考以上计分点计分，计26分) ③描述术语规范、重点突出、无逻辑语法错误、无错别字，描述全面。(错别字每个扣1分，其他错误每项2分，共计15分)	49	

3	诊断意见	①定位: **膝关节**半月板 (5分) ②定性: 撕裂。(15分)	20	
4	职业素养	讲文明、讲礼貌、着装规范、服从安排, 考完后主动整理好器材。	15	
合计 (按 30%的权重计入总分)			100	

### (14) 试题 MR-14

序号	评分项目	评分要点	配分	得分
1	阅片前准备	①仔细审核检查申请单, 了解临床资料, 明确检查目的和要求。(4分) ②核对图像标识信息是否与被检者检查单信息是否一致 (包括被检者的姓名、性别、年龄、检查号等信息)。(8分) ③审核图像是否符合诊断要求 (包括图像对比度、信噪比、显示范围、有无伪影等)。(4分)	16	
2	影像表现描述	①观察内容: 描叙提及颈椎生理曲度、序列、椎体、脊髓。(每项 2 分, 共计 8 分) ②主要病变描述: 矢状面**椎体层面椎管内可见椭圆形异常占位 (8分), T <sub>1</sub> WI 呈等信号 (4分); T <sub>2</sub> WI 呈混杂稍高信号 (4分), 相邻椎体后缘受压 (2分); 增强扫描病灶明显强化 (4分), C2/3 左侧椎间孔扩大, 病灶沿扩大椎间孔向椎管外生长, 呈哑铃形改变 (4分)。(参考以上计分点计分, 计 26分) ③描述术语规范、重点突出、无逻辑语法错误、无错别字, 描述全面。(错别字每个扣 1 分, 其他错误每项 2 分, 共计 15分)	49	
3	诊断意见	①定位: ***层面椎管内。(5分) ②定性: 神经鞘瘤。(15分)	20	
4	职业素养	讲文明、讲礼貌、着装规范、服从安排, 考完后主动整理好器材。	15	
合计 (按 30%的权重计入总分)			100	

## 考核模块四、超声检查与诊断技术考核题库

### 一、考核条件、考核内容及考核方式

#### （一）考核条件：

1. 考核场地：超声机房 1 间。
2. 考核设备：黑白或者彩色超声诊断仪 1 台（带图像采集卡）、医生工作站 1 台、报告打印机 1 台。
3. 考核器材及装备： 超声耦合剂， 卫生纸， 一次性床垫， 检查床一张。

#### （二）考核内容与占分比重。

##### 1. 设备操作：

考核方式： 现场操作及口述。

占分比重： 总成绩的 15%

考核内容： 环境检查、设备熟悉度、开机检查、开机调试、摄影操作、关机复位等。

##### 2. 检查技术：

考核方式： 现场操作及口述。

占分比重： 总成绩的 55%

考核内容： 摄影位置选择、摄影前准备、摄影体位设计、中心线、呼吸训练与曝光、图像后处理及胶片排版打印、图像质量评价、职业素养。

##### 3. 影像诊断：

考核方式： 根据案例图像书写诊断报告。

占分比重： 总成绩的 30%

考核内容： 阅片前准备、影像表现描述、诊断意见、职业素养。

#### （三）考核时量

总时量为 60 分钟。设备操作和检查技术 35 分钟，影像诊断 25 分钟。



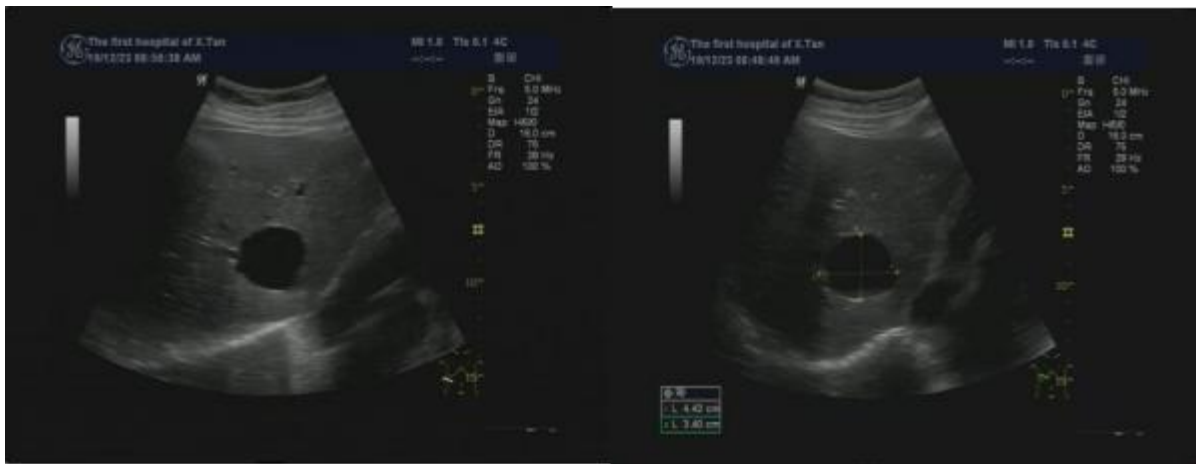## 二、超声检查与诊断技术考核试题

### 试题 US-01

#### 1. 临床病例资料：

某患者，男，36岁，右上腹胀痛2年。查体：神清，腹软，无明显压痛及反跳痛，腹部未触及包块。临床拟诊：肝脏病变查因：肝囊肿？

#### 2. 典型超声病例图像。



试题 US-01 病例图像

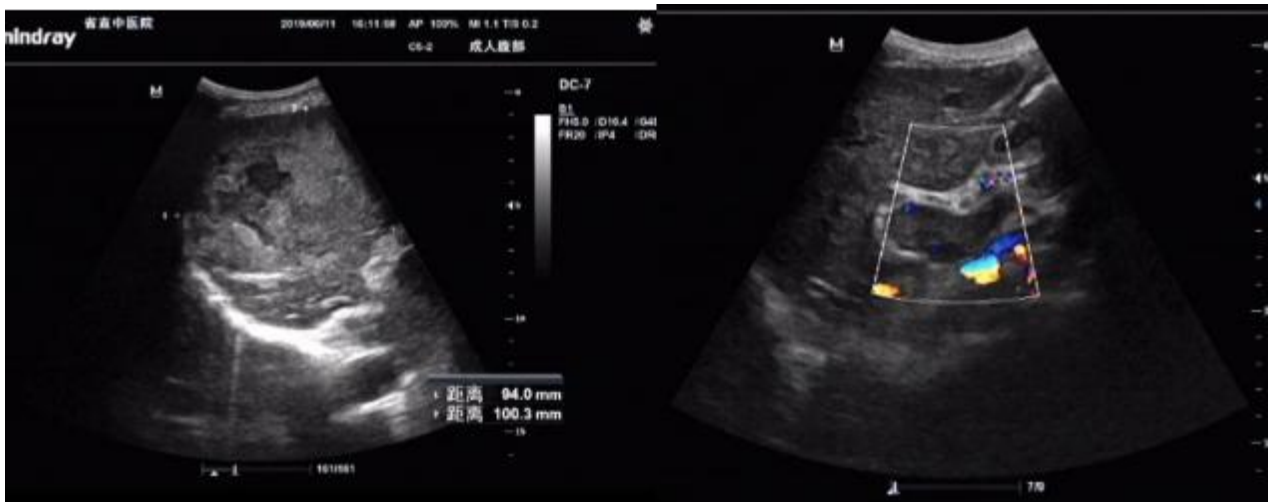请根据以上临床病例资料选取最佳的超声检查方法（体位），并按设备操作要求进行检查；并对所给出的影像病例图像进行影像诊断及报告书写。

## 试题 US-02

### 1. 临床病例资料:

某患者， 男性， 56 岁， 慢性乙肝近 20 年， 未做规范化治疗。半年前开始出现右上腹胀痛不适， 纳差， 消瘦。腹软， 肝于肋下 2cm 可触及， 质硬， 压痛， 表面不平。实验室检查： AFP： 1000 ng/mL。临床拟诊： 肝癌。

### 2. 典型超声病例图像。



### 试题 US-02 病例图像

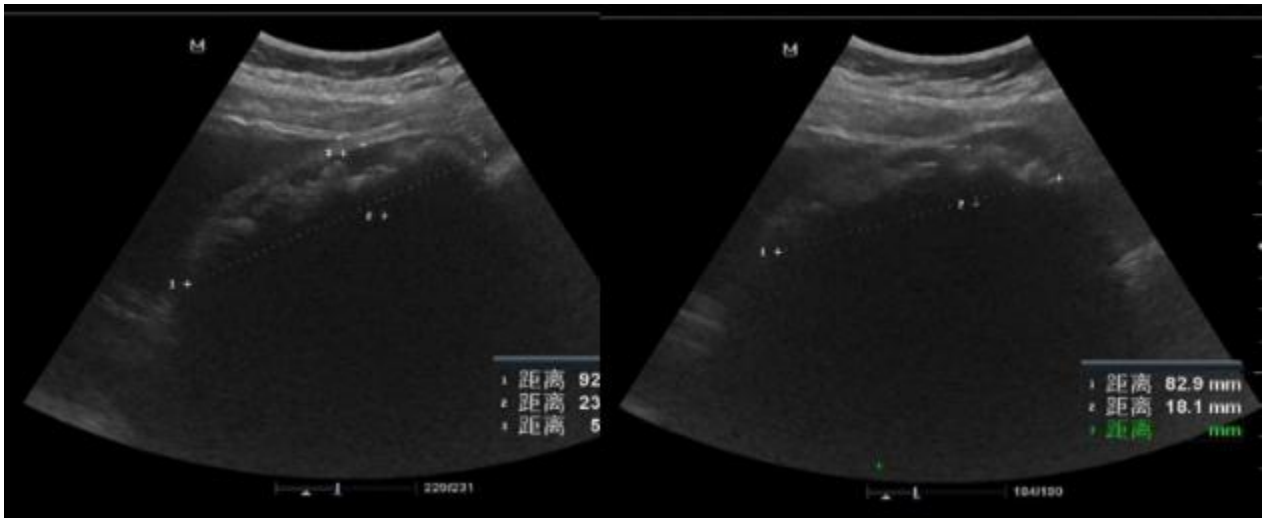
请根据以上临床病例资料选取最佳的超声检查方法（体位），并按设备操作要求进行检查；并对所给出的影像病例图像进行影像诊断及报告书写。

## 试题 US-03

### 1. 临床病例资料：

患者，女， 50 岁， 饱餐后右上腹痛 1 周， 阵发性， 疼痛向右侧肩背部放射， 伴恶心、 呕吐。 查体： 右上腹局限性肌紧张， Murphy 征（+）。 临床拟诊： 胆囊结石并胆囊炎。

### 2. 典型超声病例图像。



### 试题 US-03 病例图像

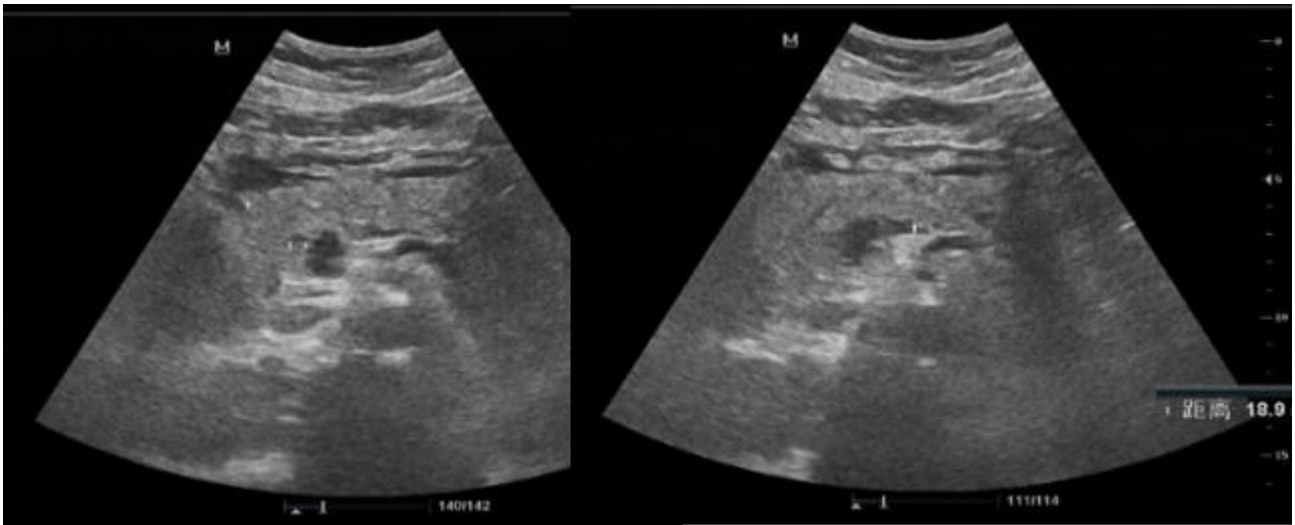
请根据以上临床病例资料选取最佳的超声检查方法（体位），并按设备操作要求进行检查；并对所给出的影像病例图像进行影像诊断及报告书写。

## 试题 US-04

### 1. 临床病例资料:

某患者，男，33岁，自述进食油腻食物后上腹部疼痛，伴恶心、呕吐入院。查体：P 120次/分，BP 80/60mmHg。全腹肌紧张，压痛、反跳痛(+)，Cullen征(+)，肠鸣音消失。实验室检查：血淀粉酶790U/L。临床拟诊：急性胰腺炎。

### 2. 典型超声病例图像。



### 试题 US-04 病例图像

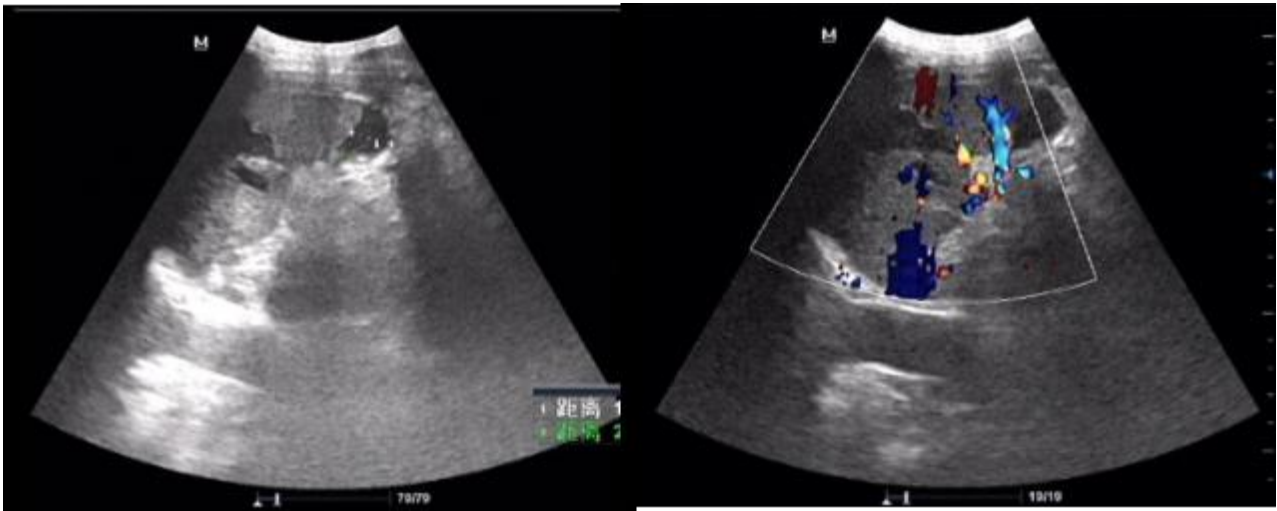
请根据以上临床病例资料选取最佳的超声检查方法（体位），并按设备操作要求进行检查；并对所给出的影像病例图像进行影像诊断及报告书写。

## 试题 US-05

### 1. 临床病例资料：

患者，男，52岁，车祸外伤致左季肋部疼痛4小时。查体：血压82/55mmHg，左季肋部局部软组织肿胀，腹部压痛、反跳痛。临床诊断性穿刺未抽出血性积液。临床拟诊：脾脏破裂。

### 2. 典型超声病例图像。



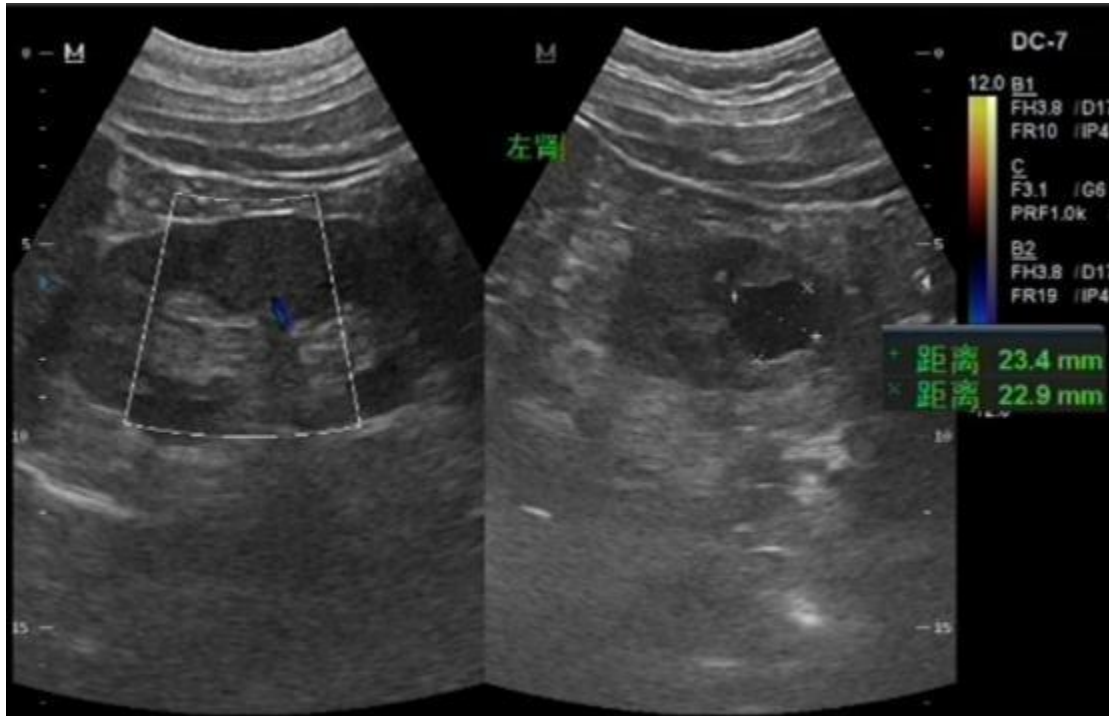
### 试题 US-05 病例图像

请根据以上临床病例资料选取最佳的超声检查方法（体位），并按设备操作要求进行检查；并对所给出的影像病例图像进行影像诊断及报告书写。

## 试题 US-06

### 1. 临床病例资料:

患者，男， 49 岁， 近年来左腰区胀痛， 经休息后可缓解， 无尿频、 尿急、 尿痛， 无肉眼血尿史。 临床拟诊： 肾脏疾病： 肾囊肿？



试题 US-06 病例图像

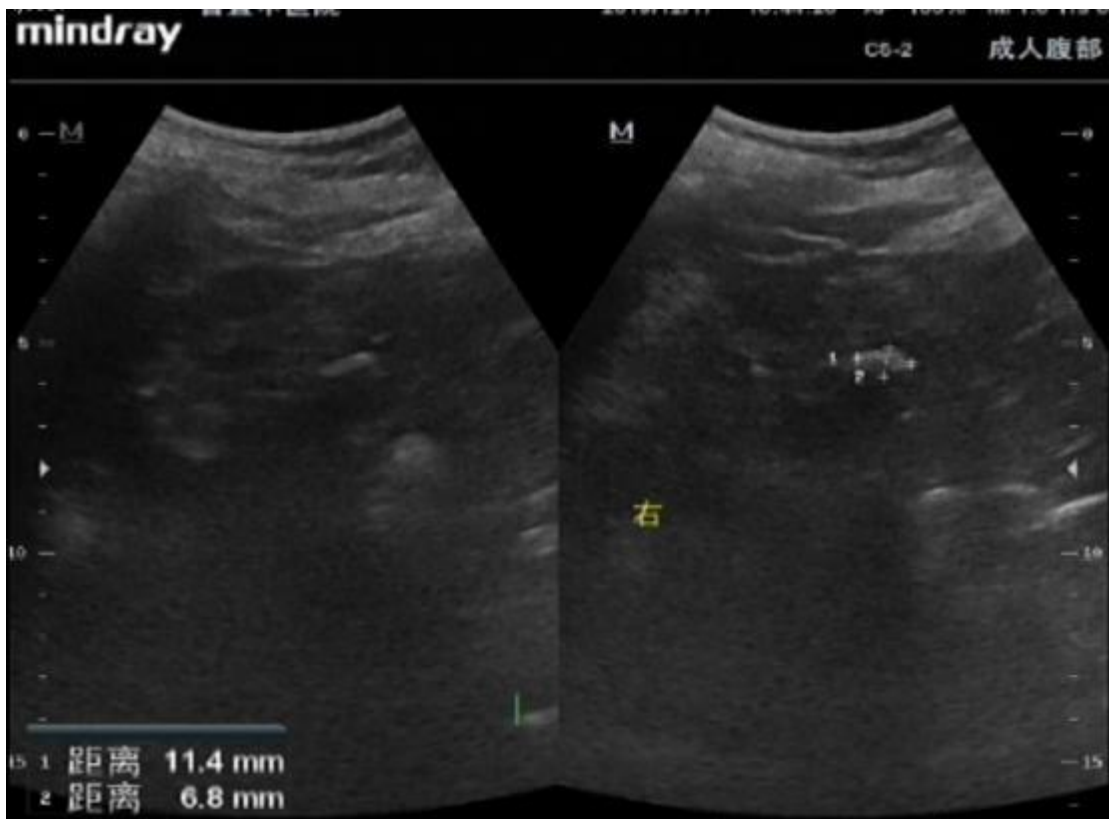
请根据以上临床病例资料选取最佳的超声检查方法（体位），并按设备操作要求进行检查；并对所给出的影像病例图像进行影像诊断及报告书写。

## 试题 US-07

### 1. 临床病例资料：

患者，男，36岁，左腰部突发疼痛，钝痛性质，解肉眼血尿，尿频、尿痛，伴恶心、呕吐。查体：血压 129/72mmHg，左肾区叩击痛(+)。临床拟诊：肾结石。

### 2. 典型超声病例图像。



试题 US-07 病例图像

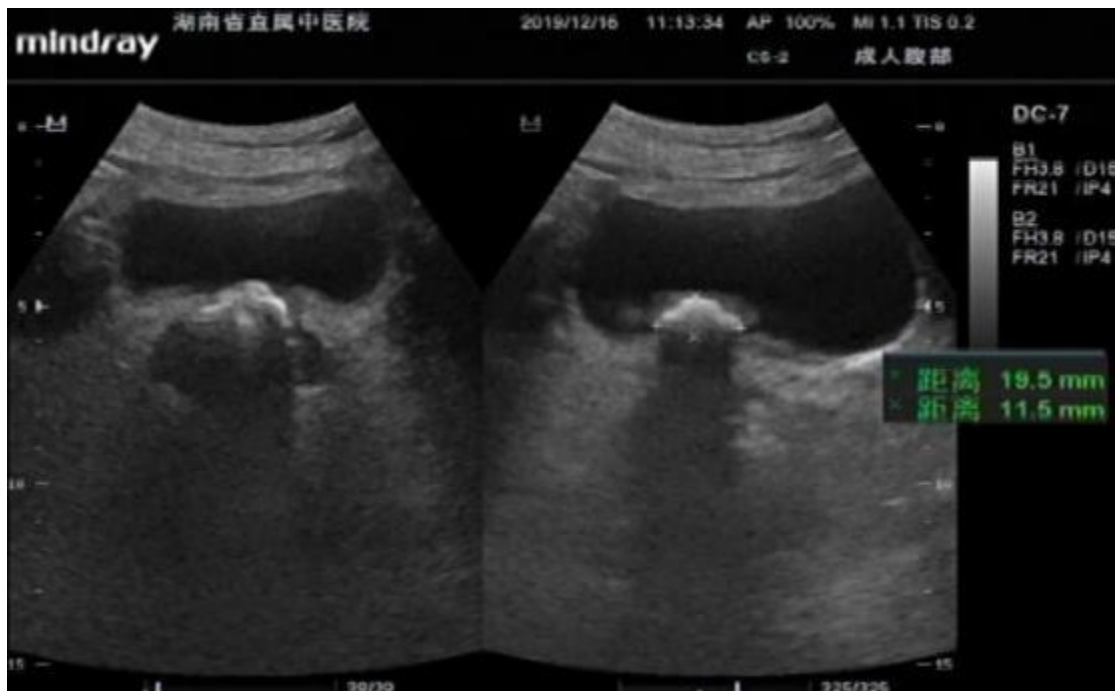请根据以上临床病例资料选取最佳的超声检查方法（体位），并按设备操作要求进行检查；并对所给出的影像病例图像进行影像诊断及报告书写。

## 试题 US-08

### 1. 临床病例资料：

患者，男， 56 岁， 因排尿时突然中断、疼痛 1 天入院。伴排尿困难、尿急、尿频等不适。患者既往有“前列腺增生”病史。查体：查体： 血压 107/62mmHg， 双肾区无叩击痛。临床拟诊： 膀胱结石。

### 2. 典型超声病例图像。



试题 US-08 病例图像

请根据以上临床病例资料选取最佳的超声检查方法（体位），并按设备操作要求进行检查； 并对所给出的影像病例图像进行影像诊断及报告书写。

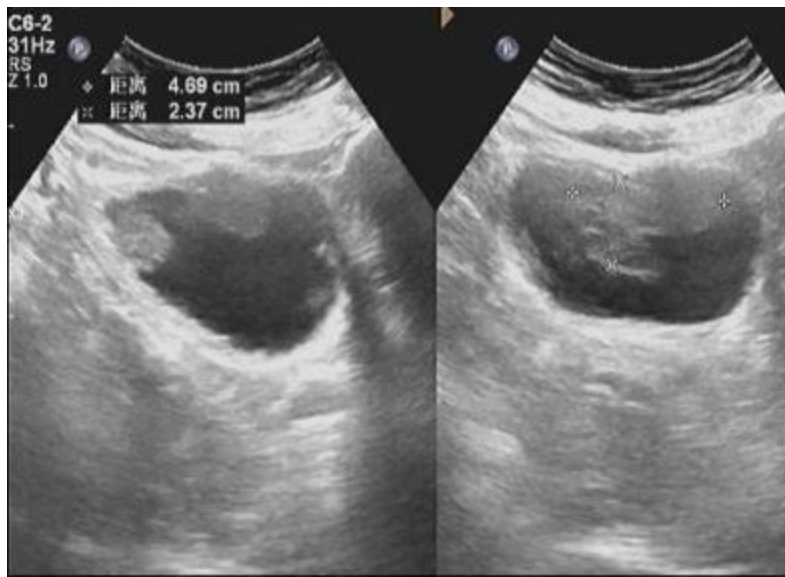


## 试题 US-09

### 1. 临床病例资料：

某患者，男， 58 岁， 患者自诉近两月来恶心、食欲不振、体重明显减轻， 近一月可见肉眼血尿， 排尿时无痛感， 无尿频、尿急、尿不尽。外院 CT 提示膀胱壁局限性增厚， 临床拟诊： 膀胱占位性病变，膀胱癌可能。

### 2. 典型超声病例图像。



试题 US-09 病例图像

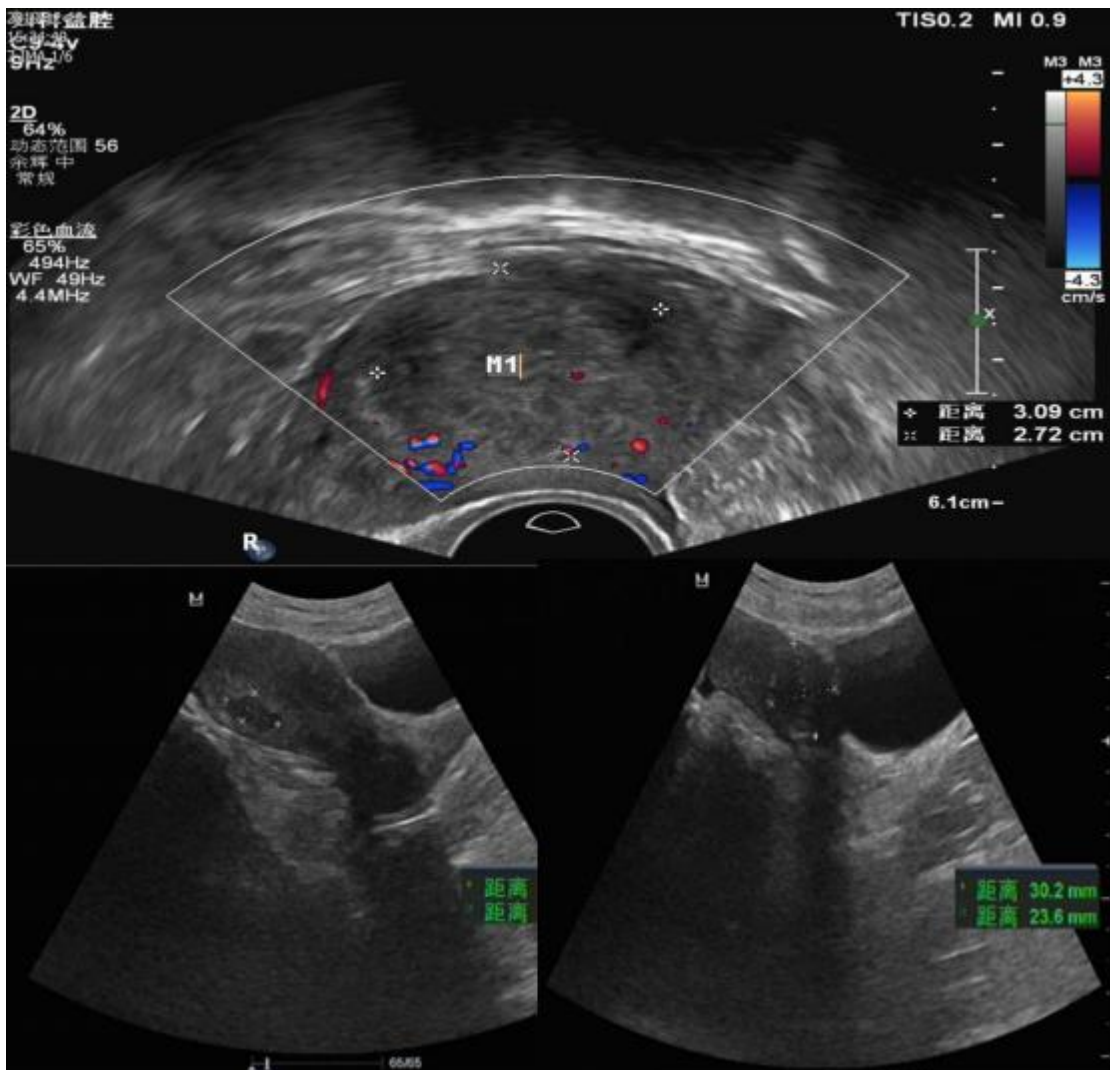
请根据以上临床病例资料选取最佳的超声检查方法（体位），并按设备操作要求进行检查； 并对所给出的影像病例图像进行影像诊断及报告书写。

## 试题 US-10

### 1. 临床病例资料：

患者，女， 35 岁， 月经量增多、经期延长 1 年。伴轻微下腹部坠胀感。查体： 神清， 贫血貌， 睑结膜稍苍白， 腹软， 未及明显腹部包块， 无压痛及反跳痛。临床拟诊： 子宫占位性病变： 子宫肌瘤？

### 2. 典型超声病例图像。



试题 US-10 病例图像

请根据以上临床病例资料选取最佳的超声检查方法（体位），并按设备操作要求进行检查； 并对所给出的影像病例图像进行影像诊断及报告书写。

### 三、超声检查与诊断技术评分表

#### 1.设备操作评分表（试题 US-01～试题 US-10）

序号	评分项目	评分要点	配分	得分
1	环境检查	①口述超声检查室对温度、湿度和通风的要求。（5分） ②口述超声诊断仪对供电电源和接地的要求。（5分）	10	
2	设备熟悉度	①口述本次扫查所需超声诊断仪的类型。（2分） ②口述超声诊断仪主机控制面板上与本次扫查相关的操作键(钮)的作用。（5分） ③口述本次扫查所需的超声探头类型和使用注意事项。（8分）	15	
3	开机准备	①检查超声探头及电缆线是否有破损。（5分） ②检查超声耦合剂的余量和有效日期。（3分） ③检查卫生纸的余量。（2分）	10	
4	开机调试	①接通超声诊断仪整机的外部供电电源。（3分） ②开启超声诊断仪、医生工作站和报告打印机。（7分） ③依据开机状态指示，判断并说出各装置是否正常。（5分） ④将超声诊断仪各装置调试到本次扫查所需的状态。（5分）	20	
5	扫查操作过程	在扫查过程中，若违反使用原则和操作规程，每违反1项扣2分，最多扣完配分。	30	
6	关机复位	①清洁超声探头并将各装置复位。（5分） ②关闭超声诊断仪、医生工作站和报告打印机。（7分） ③切断超声诊断仪整机的外部供电电源。（3分）	15	
合计（按15%的权重计入总分）			100	

#### 2.检查技术评分表

##### （1）试题 US-01

序号	评分项目	评分要点	配分	得分
1	检查前准备	医生准备： ①认真阅读申请单，确定检查部位。（5分） ②向被检者交代检查前的准备及配合检查的注意事项。（2分） ③铺设一次性垫单。（2分） ④选择仪器：高分辨力的腹部实时超声诊断仪。（2分） ⑤选择探头：低频凸阵探头，频率3.5-5.0MHz。（2分） 患者准备： ①嘱患者空腹8-12个小时。（1分）	15	

		②图像显示不清的患者，当日检查嘱患者少量饮水。（1分）		
2	检查方法	①涂抹耦合剂(2分) ②探头选择正确，示标方向正确。(3分) ③根据需要选择合适的检查体位及配合呼吸动作。(10分) ④多方位连续扫查，无操作死角。(5分)	10	
3	标准切面	①剑突下-经腹主动脉纵切面检查方法：探头置于剑突下沿腹主动脉纵切，声束指向后方，略向左。（2分）观察内容：指出肝左叶、左叶膈顶、肝左叶下缘角、腹主动脉、腹腔动脉、肠系膜上动脉。（每项各2分，共12分）正确测量肝左叶径线。（长径2分、厚径2分，共4分） ②剑突下-经下腔静脉纵切面检查方法：探头置于剑突下沿下腔静脉切面，声束指向后方，略向右。（2分）观察内容：显示肝左叶、胰头及下腔静脉。（3分） ③肝-胆纵切面检查方法：探头沿右锁骨中线或右腹直肌外缘纵切。（2分）观察内容：显示肝和胆的关系。（2分） ④肝-右肾纵切面检查方法：探头沿右锁骨中线与腋前线之间矢状切面。（2分）观察内容：显示肝、右肾和结肠的关系。（3分） ⑤肝左叶斜断面检查方法：探头置于剑突下横切或左侧斜切。（2分）观察内容：显示肝左叶结构、门静脉左支及矢状部“工”字形结构特征。（2分）指出肝尾状叶、左外叶上、下段结构。（每项各2分，共6分） ⑥经第一肝门斜断面检查方法：探头置于右肋间斜切。（2分）观察内容：门静脉右支、胆囊、下腔静脉分支。（每项各2分，共6分）阐述“飞鸟征”结构的组成。（2分） ⑦经第二肝门斜切面检查方法：探头置于右侧肋缘下，声束指向第二肝门。（2分）观察内容：显示第二肝门结构。（3分）说出肝左、中、右静脉在分叶、分段中的意义。（每项各2分，共6分）正确测量肝右叶最大斜径。（2分）	65	
4	职业素养	着装规范整洁，服从安排。与被检者沟通语气温柔亲切，用词慎重恰当，尊重其隐私。考完后主动将器材归回原位，并摆放恰当。（10分）	10	
合计（按55%的权重计入总分）			100	

(2) 试题 US-02

序号	评分项目	评分要点	配分	得分
1	检查前准备	<p>医生准备:</p> <p>①认真阅读申请单, 确定检查部位。(5分)</p> <p>②向被检者交代检查前的准备及配合检查的注意事项。(2分)</p> <p>③铺设一次性垫单。(2分)</p> <p>④选择仪器: 高分辨力的腹部实时超声诊断仪。(2分)</p> <p>⑤选择探头: 低频凸阵探头, 频率 3.5-5.0MHz。(2分)</p> <p>患者准备:</p> <p>①嘱患者空腹 8-12 小时。(1分)</p> <p>②图像显示不清的患者, 当日嘱患者少量饮水。(1分)</p>	15	
2	检查方法	<p>①涂抹耦合剂(2分)</p> <p>②探头选择正确, 示标方向正确。(3分)</p> <p>③根据需要选择合适的检查体位及配合呼吸动作。(10分)</p> <p>④多方位连续扫查, 无操作死角。(5分)</p>	10	
3	标准切面	<p>①剑突下-经腹主动脉纵切面检查方法: 探头置于剑突下沿腹主动脉纵切, 声束指向后方, 略向左。(2分) 观察内容: 指出肝左叶、左叶膈顶、肝左叶下缘角、腹主动脉、腹腔动脉、肠系膜上动脉。(每项各 2分, 共 12分) 正确测量肝左叶径线。(长径 2分、厚径 2分, 共 4分)</p>	65	
		<p>②剑突下-经下腔静脉纵切面检查方法: 探头置于剑突下沿下腔静脉切面, 声束指向后方, 略向右。(2分) 观察内容: 显示肝左叶、胰头及下腔静脉。(3分)</p> <p>③肝-胆纵切面检查方法: 探头沿右锁骨中线或右腹直肌外缘纵切。(2分) 观察内容: 显示肝和胆的关系。(2分)</p> <p>④肝-右肾纵切面检查方法: 探头沿右锁骨中线与腋前线之间矢状切面。(2分) 观察内容: 显示肝、右肾和结肠的关系。(3分)</p> <p>⑤肝左叶斜断面检查方法: 探头置于剑突下横切或左侧斜切。(2分) 观察内容: 显示肝左叶结构、门静脉左支及矢状部“工”字形结构特征。(2分) 指出肝尾状叶、左外叶上、下段结构。(每项各 2分, 共 6分)</p> <p>⑥经第一肝门斜断面检查方法: 探头置于右肋间斜切。(2分) 观察内容: 门静脉右支、胆囊、下腔静脉分支。(每项各 2分, 共 6分) 阐述“飞鸟征”结构的组成。(2分)</p> <p>⑦经第二肝门斜切面检查方法: 探头置于右侧肋缘下, 声束指向第二肝门。(2分) 观察内容: 显示第二肝门结构。(3分) 说出肝左、中、右静脉在分叶、分段中的意义。(每项各 2分, 共 6分) 正确测量肝右叶最大斜径。(2分)</p>		

4	职业素养	着装规范整洁，服从安排。与被检者沟通语气温柔亲切，用词慎重恰当，尊重其隐私。考完后主动将器材归回原位，并摆放恰当。(10分)	10	
合计（按 55%的权重计入总分）			100	

(3) 试题 US-03

序号	评分项目	评分要点	配分	得分
1	检查前准备	<p>医生准备：</p> <p>①认真阅读申请单，确定检查部位。(5分)</p> <p>②向被检者交代检查前的准备及配合检查的注意事项。(2分)</p> <p>③铺设一次性垫单。(2分)</p> <p>④选择仪器：高分辨力的腹部实时超声诊断仪。(2分)</p> <p>⑤选择探头：低频凸阵探头，频率 3.5-5.0MHz。(2分)</p> <p>患者准备：</p> <p>①患者应禁食 8 小时以上。(2分)</p> <p>②检查前 24 小时禁食脂肪含量高的食物。停用影响排空胆汁的药物，如阿托品等。(2分)</p> <p>③超声检查应安排在 X 线胃肠造影，胆系造影之前，或者在胃肠造影 3 日后、胆系造影 2 日后进行检查。(2分)</p> <p>④腹胀严重者，可用消胀药或者清洁灌肠。(1分)</p>	20	
2	检查方法	<p>①涂抹耦合剂(2分)</p> <p>②探头选择正确，示标方向正确。(3分)</p> <p>③根据需要选择合适的检查体位及配合呼吸动作。(10分)</p> <p>④多方位连续扫查，无操作死角。(5分)</p>	20	

3	标准切面	<p>①剑下横切门静脉左支“工”字结构切面检查方法：探头横置于剑突下方，声束朝人体头侧倾斜，作立体扇形扫查。(5分) 观察内容：显示门静脉“工”字形结构、左肝管。(5分)</p> <p>②右肋缘下斜切第一肝门切面检查方法：探头置于右肋缘下，声束向右上倾斜，作立体扇形扫查。必要时深吸气，可使肝和胆囊下移。探头可向左、右移动观察左右肝管。(3分) 观察内容：第一肝门、左、右肝管。(3分) 指出与门静脉伴行的左、右肝管。(2分) 说出“米老鼠征”的结构。(2分)</p> <p>③右肋间斜切显示门静脉右支切面检查方法：探头置于右侧肋间，沿着第6至第9肋间探测，在每一肋间做立体扇形扫查。(4分) 观察内容：右肝、肝门静脉右支及右肝管。(3分) 指出“飞鸟征”并阐述结构的组成。(3分)</p> <p>④右肋缘下纵切经胆囊长轴切面检查方法：探头置于右腹直肌外缘与右肋弓交界处，令被检者深吸气并屏气，左右小幅滑动探头，稍稍调整角度。(5分) 观察内容：右肝、胆囊的长轴、第一肝门。(3分) 正确测量胆囊大小。(2分)</p> <p>⑤右肋缘下斜切肝外胆管长轴切面检查方法：被检者取仰卧位或右前斜位，按右肋间斜切探测。(5分) 观察内容：肝外胆管、门静脉主干、下腔静脉。(5分)</p>	50	
4	职业素养	<p>着装规范整洁，服从安排。与被检者沟通语气温柔亲切，用词慎重恰当，尊重其隐私。考完后主动将器材归回原位，并摆放恰当。(10分)</p>	10	
合计（按55%的权重计入总分）			100	

#### (4) 试题 US-04

序号	评分项目	评分要点	配分	得分
1	检查前准备	<p>医生准备：</p> <p>①认真阅读申请单，确定检查部位。(5分)</p> <p>②向被检者交代检查前的准备及配合检查的注意事项。(2分)</p> <p>③铺设一次性垫单。(2分)</p> <p>④选择仪器：高分辨力的腹部实时超声诊断仪。(2分) ⑤选择探头：低频凸阵探头，频率3.5-5.0MHz。(2分)</p> <p>患者准备：</p> <p>①晨起空腹（禁食八小时）。(1分)</p> <p>②检查前3天内不吃易产气的食物或药物。(2分)</p> <p>③腹部胀气或便秘的患者，睡前服缓泻剂。(2分)</p> <p>④检查中，必要时可饮水500ml,胃充盈作为透声窗，便于显示胰腺。(2分)</p>	20	

2	检查方法	①涂抹耦合剂。(2分) ②探头选择正确,示标方向正确。(3分) ③根据需要选择合适的检查体位及配合呼吸动作。(10分) ④多方位连续扫查,无操作死角。(5分)	20	
3	标准切面	①剑突下横切扫查 检查方法:探头置于剑突与肚脐之间。横扫或左上斜扫可获得胰腺长轴切面。(5分) 观察内容:胰腺长轴标准切面声像图 指出胰腺的血管定位标志:脾静脉、下腔静脉、腹主动脉、肠系膜上动(静)脉。(10分) 判断胰腺的位置:胰头、颈、体、尾部。(5分) 正确测量胰头、胰体、胰尾。(5分) ②剑突下纵切扫查 检查方法:探头置于剑突与肚脐之间。纵扫可获得胰腺短轴切面。(5分) 观察内容: 下腔静脉纵切面声像图:显示胰头短轴、肝左叶、下腔静脉,并阐述之间的位置关系。(10分) 腹主动脉纵切面声像图:显示胰体短轴、腹主动脉、腹腔动脉及肠系膜上动脉,并阐述其之间的位置关系。(10分)	50	
4	职业素养	着装规范整洁,服从安排。与被检者沟通语气温柔亲切,用词慎重恰当,尊重其隐私。考完后主动将器材归回原位,并摆放恰当。(10分)	10	
合计(按55%的权重计入总分)			100	

(5) 试题 US-05

序号	评分项目	评分要点	配分	得分
1	检查前准备	医生准备: ①认真阅读申请单,确定检查部位。(5分) ②向被检者交代检查前的准备及配合检查的注意事项。(5分) ③铺设一次性垫单。(2分) ④选择仪器:高分辨力的腹部实时超声诊断仪。(2分) ⑤选择探头:低频凸阵探头,频率3.5-5.0MHz。(4分) 患者准备:患者一般无特殊准备,但空腹检查图像更清晰。(2分)	20	
2	检查方法	①涂抹耦合剂。(2分) ②探头选择正确,示标方向正确(3分) ③根据需要选择合适的检查体位及配合呼吸动作。(10分)	20	



		④多方位连续扫查，无操作死角。(5分)		
3	标准切面	<p>①左肋间斜切面 检查方法：患者向右侧卧 45°~90°，左手举起放于头侧，将探头置于左侧腋前线至腋中线第 8-11 肋间隙扫查。(5分) 观察内容：脾的轮廓、实质回声、脾门部血管。(5分) 指出脾的上、下极和脾门。(每项 5 分，共 10 分) 正确测量脾脏长径、厚径。(5分)</p> <p>②前倾冠状切面扫查(斜冠状切面) 检查方法：患者取仰卧位，探头在左侧腋后线第 8-11 肋间进行脾长轴切面扫查。(5分) 观察内容：脾的轮廓、实质回声、脾门部血管。(5分)</p> <p>③左上腹部横切面扫查检查方法：病人取仰卧位，探头置于前腹壁相当于第 1~2 腰椎平面作横切面扫查。(5分) 观察内容：可显示脾门处脾动脉和脾静脉。(5分)</p> <p>④左肋下斜切面扫查观察内容：脾大时，观察脾肋缘下的厚度。(5分)</p>	50	
4	职业素养	着装规范整洁，服从安排。与被检者沟通语气温柔亲切，用词慎重恰当，尊重其隐私。考完后主动将器材归回原位，并摆放恰当。(10分)	10	
合计（按 55%的权重计入总分）			100	

(6) 试题 US-06

序号	评分项目	评分要点	配分	得分
1	检查前准备	<p>医生准备：</p> <p>①认真阅读申请单，确定检查部位。(5分)</p> <p>②向被检者交代检查前的准备及配合检查的注意事项。(2分)</p> <p>③铺设一次性垫单。(2分)</p> <p>④选择仪器：高分辨力的腹部实时超声诊断仪。(2分)</p> <p>⑤选择探头：低频凸阵探头，频率 3.5-5.0MHz。(2分)</p> <p>患者准备：检查时尽量保持空腹，适度充盈膀胱。(7分)</p>	20	

2	检查方法	①涂抹耦合剂。(2分) ②探头选择正确,示标方向正确。(3分) ③根据需要选择合适的检查体位。(10分) ④多方位连续扫查,无操作死角。(5分)	20	
3	标准切面	①双肾纵断面: 探头置于双侧腰部肋缘下纵切或斜切扫查,显示双肾纵断面。(5分) 观察内容: 双肾皮质、髓质、集合系统与肾门。(10分) 指出肾门的位置。(10分) ②双肾横断面: 探头置于双侧腰部肋缘下横切或斜切扫查,显示双肾横断面。(5分) 观察内容: 双肾皮质、髓质、集合系统与肾门。(10分) 指出肾门的位置。(10分)	50	
6	职业素养	着装规范整洁,服从安排。与被检者沟通语气温柔亲切,用词慎重恰当,尊重其隐私。考完后主动将器材归回原位,并摆放恰当。(10分)	10	
合计(按55%的权重计入总分)			100	

(7) 试题 US-07

序号	评分项目	评分要点	配分	得分
1	检查前准备	医生准备: ①认真阅读申请单,确定检查部位。(5分) ②向被检者交代检查前的准备及配合检查的注意事项。(2分) ③铺设一次性垫单。(2分) ④选择仪器: 高分辨力的腹部实时超声诊断仪。(2分) ⑤选择探头: 低频凸阵探头,频率3.5-5.0MHz。(2分) 患者准备: 适度充盈膀胱。(7分)	20	
2	检查方法	①涂抹耦合剂。(2分) ②探头选择正确,示标方向正确。(3分) ③根据需要选择合适的检查体位。(10分) ④多方位连续扫查,无操作死角。(5分)	20	

3	标准切面	<p>①双肾纵断面： 探头置于双侧腰部肋缘下扫查，显示双肾纵断面。（5分） 观察内容： 双肾皮质、髓质、集合系统与肾门。（10分） 指出肾门的位置。（10分）</p> <p>②双肾横断面： 探头置于双侧腰部肋缘下扫查，显示双肾横断面。（5分） 观察内容： 双肾皮质、髓质、集合系统与肾门。（10分） 指出肾门的位置。（10分）</p>	50	
6	职业素养	着装规范整洁， 服从安排。与被检者沟通语气温柔亲切， 用词慎重恰当， 尊重其隐私。考完后主动将器材归回原位， 并摆放恰当。（10分）	10	
合计（按 55%的权重计入总分）			100	

(8) 试题 US-08

序号	评分项目	评分要点	配分	得分
1	检查前准备	<p>医生准备：</p> <p>①认真阅读申请单，确定检查部位。（5分）</p> <p>②向被检者交代检查前的准备及配合检查的注意事项。（2分）</p> <p>③铺设一次性垫单。（2分）</p> <p>④选择仪器： 高分辨力的腹部实时超声诊断仪。（2分）</p> <p>⑤选择探头： 低频凸阵探头，频率 3.5-5.0MHz。（2分）</p> <p>患者准备： 适度充盈膀胱。（7分）</p>	20	
2	检查方法	<p>①涂抹耦合剂。（2分）</p> <p>②探头选择正确，示标方向正确。（3分）</p> <p>③根据需要选择合适的检查体位。（10分）</p> <p>④多方位连续扫查，无操作死角。（5分）</p>	20	
3	标准切面	<p>①经腹壁正中矢状扫查检查方法： 探头置于脐下至耻骨联合上扫查。（5分） 观察内容： 膀胱的纵切面声像图。（10分） 指出膀胱和尿道内口。（10分）</p> <p>②经腹壁横断扫查检查方法： 探头置于脐下至耻骨联合上扫查。（5分） 观察内容： 膀胱横切面声像图。（10分） 指出膀胱颈部和膀胱三角区。（10分）</p>	50	
6	职业素养	着装规范整洁， 服从安排。与被检者沟通语气温柔亲切， 用词慎重恰当， 尊重其隐私。考完后主动将器材归回原位， 并摆放恰当。（10分）	10	

合计（按 55%的权重计入总分）	100	
------------------	-----	--

（9）试题 US-09

序号	评分项目	评分要点	配分	得分
1	检查前准备	医生准备： ①认真阅读申请单，确定检查部位。(5分) ②向被检者交代检查前的准备及配合检查的注意事项。(2分) ③铺设一次性垫单。(2分) ④选择仪器：高分辨力的腹部实时超声诊断仪。(2分) ⑤选择探头：低频凸阵探头，频率 3.5-5.0MHz。(2分) 患者准备：适度充盈膀胱。(7分)	20	
2	检查方法	①涂抹耦合剂。(2分) ②探头选择正确，示标方向正确。(3分) ③根据需要选择合适的检查体位。(10分) ④多方位连续扫查，无操作死角。(5分)	20	
3	标准切面	①经腹壁正中矢状扫查检查方法：探头置于脐下至耻骨联合上扫查。(5分) 观察内容：膀胱的纵切面声像图。(10分) 指出膀胱和尿道内口。(10分) ②经腹壁横断扫查检查方法：探头置于脐下至耻骨联合上扫查。(5分) 观察内容：膀胱横切面声像图。(10分) 指出膀胱颈部和膀胱三角区。(10分)	50	
6	职业素养	着装规范整洁，服从安排。与被检者沟通语气温柔亲切，用词慎重恰当，尊重其隐私。考完后主动将器材归回原位，并摆放恰当。(10分)	10	
合计（按 55%的权重计入总分）			100	

(10) 试题 US-10

序号	评分项目	评分要点	配分	得分
1	检查前准备	<p>医生准备:</p> <p>①认真阅读申请单, 确定检查部位。(5 分)</p> <p>②向被检者交代检查前的准备及配合检查的注意事项。(2 分)</p> <p>③铺设一次性垫单。(2 分)</p> <p>④选择仪器: 高分辨力的腹部实时超声诊断仪。(2 分)</p> <p>⑤选择探头: 低频凸阵探头, 频率 3.5-5.0MHz。(2 分)</p> <p>患者准备: 适度充盈膀胱。(7 分)</p>	20	
2	检查方法	<p>①涂抹耦合剂。(2 分)</p> <p>②探头选择正确, 示标方向正确。(3 分)</p> <p>③根据需要选择合适的检查体位。(10 分)</p> <p>④多方位连续扫查, 无操作死角。(5 分)</p>	20	
3	标准切面	<p>①经腹壁子宫纵切扫查检查方法: 探头置于耻骨联合上方。纵扫或适当调整探头倾斜角度, 可获得子宫长轴切面。(5 分) 观察内容: 子宫长轴标准切面声像图。说出子宫的位置, 指出子宫底、子宫体、子宫颈、子宫内膜。(10) 正确测量子宫纵径、前后径、子宫内膜厚度。(10 分)</p> <p>②经腹壁子宫横切扫查检查方法: 探头置于耻骨联合上方。在纵扫的基础上旋转 90°可获得子宫长轴切面。(5 分) 观察内容: 子宫短轴标准切面声像图。指出子宫肌层、子宫内膜。(5 分) 正确测量子宫左右径。(5 分)</p> <p>③经腹壁卵巢扫查卵巢移动性较大, 通常在髂血管旁扫查时可探及。(5 分) 测量卵巢大小。(5 分)</p>	50	
4	职业素养	<p>着装规范整洁, 服从安排。与被检者沟通语气温柔亲切, 用词慎重恰当, 尊重其隐私。考完后主动将器材归回原位, 并摆放恰当。(10 分)</p>	10	
合计 (按 55%的权重计入总分)			100	

### 3. 超声诊断评分表

#### (1) 试题 US-01

序号	评分项目	评分要点	配分	得分
1	超声表现描述	①观察内容： 肝脏的形态、大小、包膜、内部回声，肝内管腔的走形。(每项 5 分， 共 20 分) ②病变要点:描写肝内异常回声病灶的表现： 位置、形态大小、数量、边界、内部回声及后方回声。(每项 5 分， 共 30 分) ③语言文字： 用语规范、重点突出、无错别字、无语法和逻辑错误。(每项 2 分， 共 10 分)	60	
2	诊断意见	①定位： 肝右叶。(5 分) ②定性： 肝囊肿(单发)。(未写明单发扣 5 分，共 15 分)	20	
3	职业素养	讲文明、讲礼貌、着装规范、服从安排， 考完后主动整理好器材。(20 分)	20	
合计(按 30%的权重计入总分)			100	

主考签名：\_\_\_\_\_ 日期：\_\_\_\_\_

#### (2) 试题 US-02

序号	评分项目	评分要点	配分	得分
1	超声表现描述	①观察内容： 肝脏的形态、大小、包膜、内部回声，肝内血管的走形。(每项 5 分， 共 20 分) ②病变要点:描写肝内异常回声病灶的表现： 位置、形态大小、数量、边界、内部回声及后方回声、血流信号。(每项 5 分，共 30 分) ③语言文字： 用语规范、重点突出、无错别字、无语法和逻辑错误。(每项 2 分， 共 10 分)	60	
2	诊断意见	①定位： 肝**叶。(5 分) ②定性： 肝占位性病变(考虑肝癌)。(未写占位性病变扣 5 分，共 15 分)	20	
3	职业素养	讲文明、讲礼貌、着装规范、服从安排， 考完后主动整理好器材。(20 分)	20	
合计(按 30%的权重计入总分)			100	

(3) 试题 US-03

序号	评分项目	评分要点	配分	得分
1	超声表现描述	①观察内容： 胆囊的形态、大小、胆囊壁厚度、胆囊壁光滑度、囊内回声。(每项 4 分，共 20 分) ②病变要点:描写胆囊异常回声病灶的表现： 胆囊壁改变、结石大小、数量、回声、有无声影、是否移动。(每项 5 分，共 30 分) ③语言文字： 用语规范、重点突出、无错别字、无语法和逻辑错误。(每项 2 分，共 10 分)	60	
2	诊断意见	①定位： 胆囊。(5 分) ②定性： 胆囊结石(单发或多发)。(未写单发扣 5 分，共 15 分)	20	
3	职业素养	讲文明、讲礼貌、着装规范、服从安排， 考完后主动整理好器材。(20 分)	20	
合计(按 30%的权重计入总分)			100	

(4) 试题 US-04

序号	评分项目	评分要点	配分	得分
1	超声表现描述	①观察内容： 胰腺的形态、大小、内部回声，胰管、胰周血管。(每项 4 分，共 20 分) ②病变要点:描写胰腺异常回声的表现： 胰腺大小、形态、边界、内部回声、胰管、胰周情况。(每项 5 分，共 30 分) ③语言文字： 用语规范、重点突出、无错别字、无语法和逻辑错误。(每项 2 分，共 10 分)	60	
2	诊断意见	①定位： 胰腺。(5 分) ②定性： 急性胰腺炎(水肿型)。(未写明分型扣 5 分，共 15 分)	20	
3	职业素养	讲文明、讲礼貌、着装规范、服从安排， 考完后主动整理好器材。(20 分)	20	
合计(按 30%的权重计入总分)			100	

(5) 试题 US-05

序号	评分项目	评分要点	配分	得分
1	超声表现描述	①观察内容： 脾脏的形态、大小、包膜、内部回声，脾门。(每项 4 分，共 20 分) ②病变要点:描写脾脏异常回声的表现： 脾脏形态、大小、包膜、内部回声、脾周情况。(每项 6 分，共 30 分) ③语言文字： 用语规范、重点突出、无错别字、无语法和逻辑错误。(每项 2 分，共 10 分)	60	
2	诊断意见	①定位： 脾脏。(5 分) ②定性： 脾包膜下血肿。(未写明包膜下扣 5 分，共 15 分)	20	
3	职业素养	讲文明、讲礼貌、着装规范、服从安排， 考完后主动整理好器材。(20 分)	20	
合计（按 30%的权重计入总分）			100	

(6) 试题 US-06

序号	评分项目	评分要点	配分	得分
1	超声表现描述	①观察内容： 肾脏的形态、大小、肾包膜、肾实质、肾集合系统。(每项 4 分，共 20 分) ②病变要点:描写肾脏内异常回声病灶的表现： 形态、大小、数量、回声、后方回声。(每项 6 分，共 30 分) ③语言文字： 用语规范、重点突出、无错别字、无语法和逻辑错误。(每项 2 分，共 10 分)	60	
2	诊断意见	①定位： 右肾。(5 分) ②定性： 右肾囊肿（多发）。(未写明多发扣 5 分，共 15 分)	20	
3	职业素养	讲文明、讲礼貌、着装规范、服从安排， 考完后主动整理好器材。(20 分)	20	
合计（按 30%的权重计入总分）			100	



(7) 试题 US-07

序号	评分项目	评分要点	配分	得分
1	超声表现描述	①观察内容：肾脏的形态、大小、肾包膜、肾实质与集合系统。(每项 4 分，共 20 分) ②病变要点:描写肾脏内异常回声病灶的表现：形态、大小、数量、回声与后方回声。(每项 6 分，共 30 分) ③语言文字：用语规范、重点突出、无错别字、无语法和逻辑错误。(每项 2 分，共 10 分)	60	
2	诊断意见	①定位：右肾或左肾。(5 分) ②定性：单发(多发) 结石并集合系统有无分离。(未写明单发扣 5 分，未写明集合系统分离扣 5 分，共 15 分)	20	
3	职业素养	讲文明、讲礼貌、着装规范、服从安排，考完后主动整理好器材。(20 分)	20	
合计(按 30%的权重计入总分)			100	

(8) 试题 US-08

序号	评分项目	评分要点	配分	得分
1	超声表现描述	①观察内容：膀胱的形态、大小、膀胱壁厚度、膀胱壁光滑度、膀胱内回声。(每项 4 分，共 20 分) ②病变要点:描写膀胱内异常回声病灶的表现：形态、大小、数量、回声，后方是否有声影、是否移动。(每项 5 分，共 30 分) ③语言文字：用语规范、重点突出、无错别字、无语法和逻辑错误。(每项 2 分，共 10 分)	60	
2	诊断意见	①定位：膀胱。(5 分) ②定性：膀胱结石(单发)。(未写明单发扣 5 分，共 15 分)	20	
3	职业素养	讲文明、讲礼貌、着装规范、服从安排，考完后主动整理好器材。(20 分)	20	
合计(按 30%的权重计入总分)			100	

(9) 试题 US-09

序号	评分项目	评分要点	配分	得分
1	超声表现描述	①观察内容：膀胱的形态、大小、膀胱壁厚度、膀胱壁光滑度、膀胱内回声。(每项4分，共20分) ②病变要点:描写膀胱内异常回声病灶的表现：形态、大小、数量、内部回声，血流信号。(每项6分，共30分) ③语言文字：用语规范、重点突出、无错别字、无语法和逻辑错误。(每项2分，共10分)	60	
2	诊断意见	①定位：膀胱。(5分) ②定性：膀胱内占位性病变(考虑膀胱癌)。(未写明占位性病变扣5分，共15分)	20	
3	职业素养	讲文明、讲礼貌、着装规范、服从安排，考完后主动整理好器材。(20分)	20	
合计(按30%的权重计入总分)			100	

(10) 试题 US-10

序号	评分项目	评分要点	配分	得分
1	超声表现描述	①观察内容：子宫的形态、大小、肌层回声，子宫内膜厚度、内膜回声。(每项4分，共20分) ②病变要点:描写子宫内异常回声病灶的表现：位置、形态大小、数量、边界、内部回声。(每项6分，共30分) ③语言文字：用语规范、重点突出、无错别字、无语法和逻辑错误。(每项2分，共10分)	60	
2	诊断意见	①定位：子宫。(5分) ②定性：子宫肌瘤(粘膜下型)。(未写明类型扣5分，共15分)	20	
3	职业素养	讲文明、讲礼貌、着装规范、服从安排，考完后主动整理好器材。(20分)	20	
合计(按30%的权重计入总分)			100	