

Tema 51

Tratamiento quirúrgico integral del suelo pélvico

JOSE M.^a SÁNCHEZ JORDÁN

**Servicio de Obstetricia y Ginecología.
Hospital General de la Defensa. San Fernando. Cádiz.**

Introducción

Para abordar al tratamiento quirúrgico del suelo pélvico, no debemos olvidar la palabra integral. Una cirugía reparadora integral quiere, dar respuesta a todas y cada una de las alteraciones que se hayan producido y también al efecto, que la reconstrucción de una de ellas pudiera influir sobre la normal anatomía de otras, en definitiva, valorar el suelo pélvico como una unidad anátomo-funcional, integrando vejiga, vagina y recto en nuestro proceder quirúrgico. Una actuación, por ejemplo, sobre el tabique recto vaginal dañado puede ocasionar una disfunción de vaciado en la vejiga urinaria, que hasta ese momento no se había presentado. Hay que definir por tanto, que estructuras en el suelo pélvico debemos tener en cuenta como integrantes de una unidad anatómica y funcional, de forma, que la actuación sobre una de ellas influyese sobre la otra, estuviese o no dañada previamente. La posibilidad de sustituir o reparar estructuras de sostén de los órganos pélvicos con diferentes materiales protésicos tendremos también que contemplarlas.

En los últimos años el abordaje de los prolapsos de órganos pélvicos ha cambiado sustancialmente, la aplicación de mallas en esta cirugía ha permitido la sustitución y/o reparación de estructuras faciales consiguiendo de este modo una reconstrucción anatómica adecuada en la pelvis (Figura 1).

Su uso, en absoluto esta estandarizado y sus efectos a largo plazo requiere de estudios adecuados que permitan consensuar su correcta aplicación. Otro tanto ocurre con los materiales a utilizar, que lejos de estar definidos, presentan considerables lagunas en cuanto a los que resultarían más apropiados en cada situación⁽¹⁾. Pero, si estos podemos considerarlos como los aspectos negativos, sería prudente insistir en aspectos positivos. En la cirugía de la pared abdominal si existe un consenso adecuado en este sentido y la utilización de mallas aquí aporta ventajas incuestionables en cuanto a situaciones y materiales, probablemente en un tiempo no muy lejano, po-

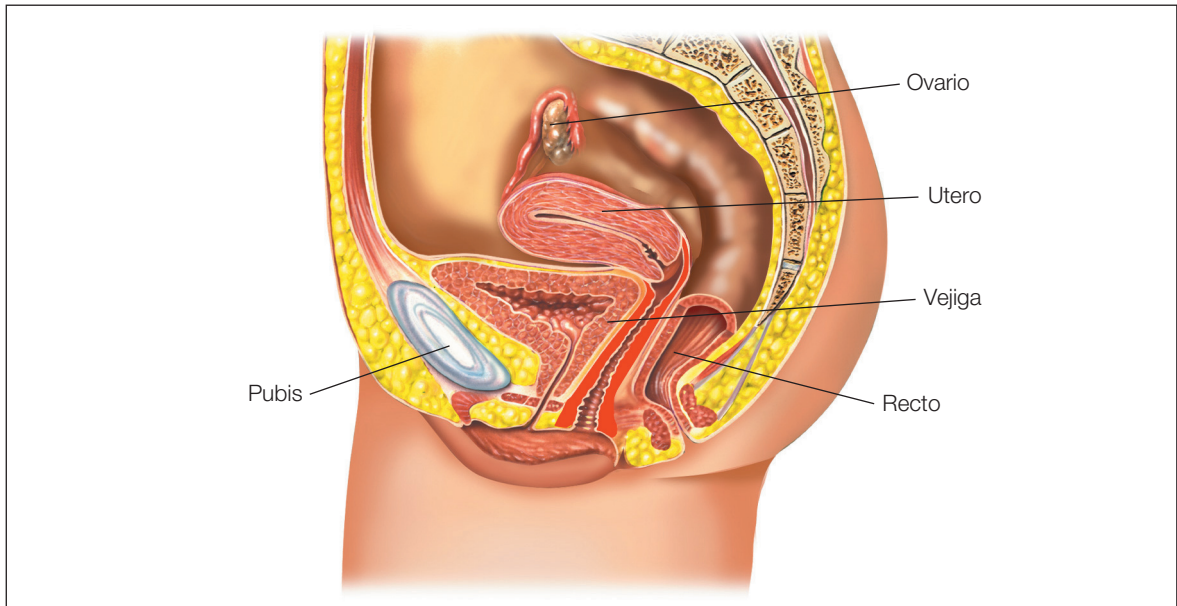


Figura 1: Visión esquemática de la pelvis femenina.

damos tener estas mismas consideraciones en la vagina, pero por el momento debemos ser prudentes y trabajar para poder generalizar su uso en aquellas situaciones que estén verdaderamente indicadas (Figura 2).

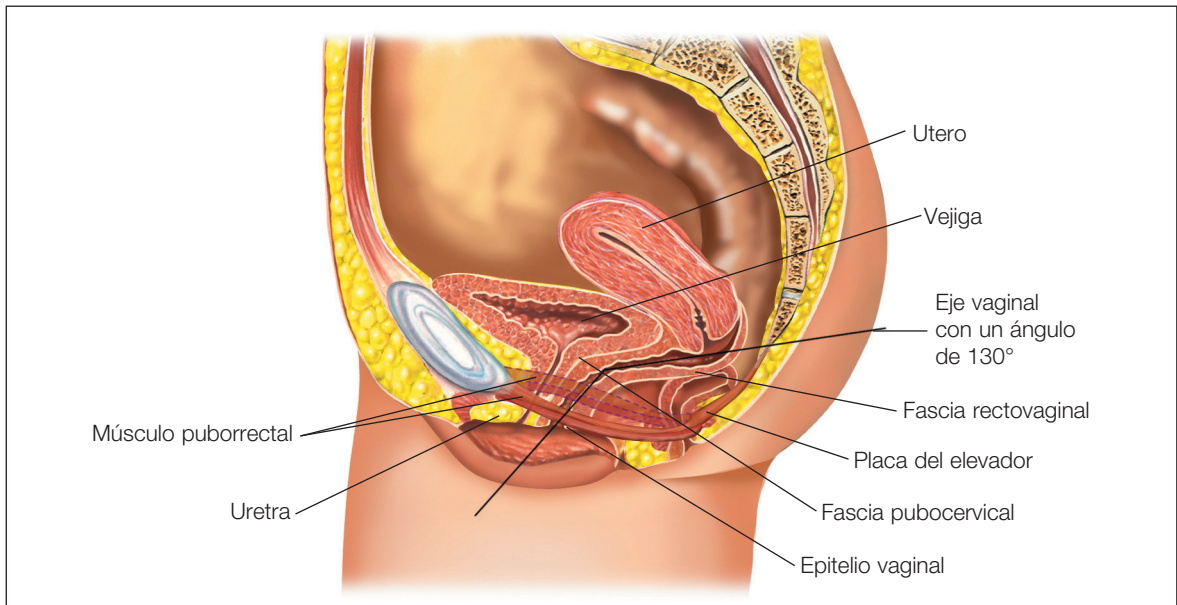


Figura 2.

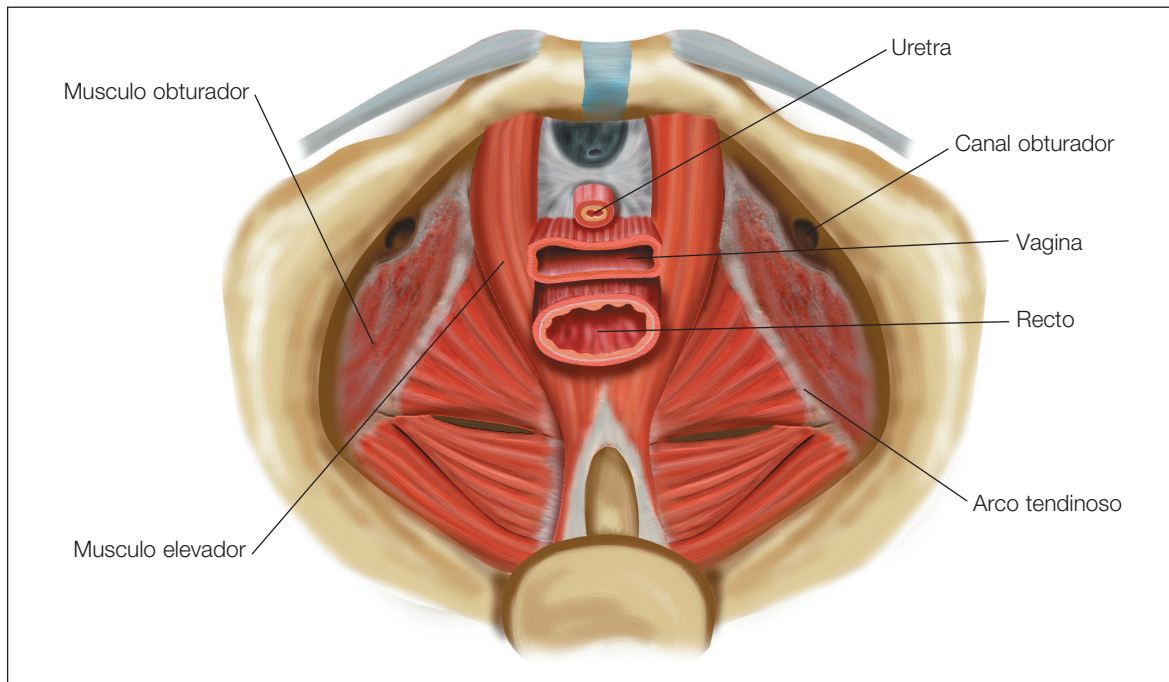


Figura 3.

El término prolapso genital o prolapso de órganos pélvicos hace referencia a la pérdida del soporte fibromuscular de las vísceras pélvicas, lo que provoca una protusión vaginal. Actualmente se atribuye una importante función a la aponeurosis pélvica^(2, 3), condensación del tejido celular pélvico especialmente visible en el punto de su inserción en la pared lateral de la pelvis. Las líneas del arco tendineo, pequeño cordón blanco que materializa esta inserción, en realidad no son paralelas, porque el extremo anterior del arco tendineo se sitúa muy por debajo de la inserción del elevador, mientras que su extremo posterior se reúne con esta a la altura de la espina ciática⁽⁴⁾ (Figura 3)

Esta línea blanca indiscutiblemente constituye un elemento de anclaje cómodo y sólido para fijar con puntos el ángulo diedro de la vagina a la pared pélvica lateral (Figura 4).

En cambio, existen dudas de que la aponeurosis insertada ese nivel tenga una importancia decisiva para la estática de los órganos a los que envían sus prolongaciones⁽⁵⁾ (Figura 5)

Así parece demostrarlo la facilidad con que dicha aponeurosis cede cuando se realiza una histerectomía ampliada en un paciente sin prolapso genital y la escasa frecuencia de los prolapso secundarios tras tal desinserción (Figura 6).

La estática de la pelvis se basa en una especie de mecanismo autobloqueante. Las presiones, que siempre se ejercen según el eje unbilicocigeo, actúan principalmente sobre el fondo uterino,

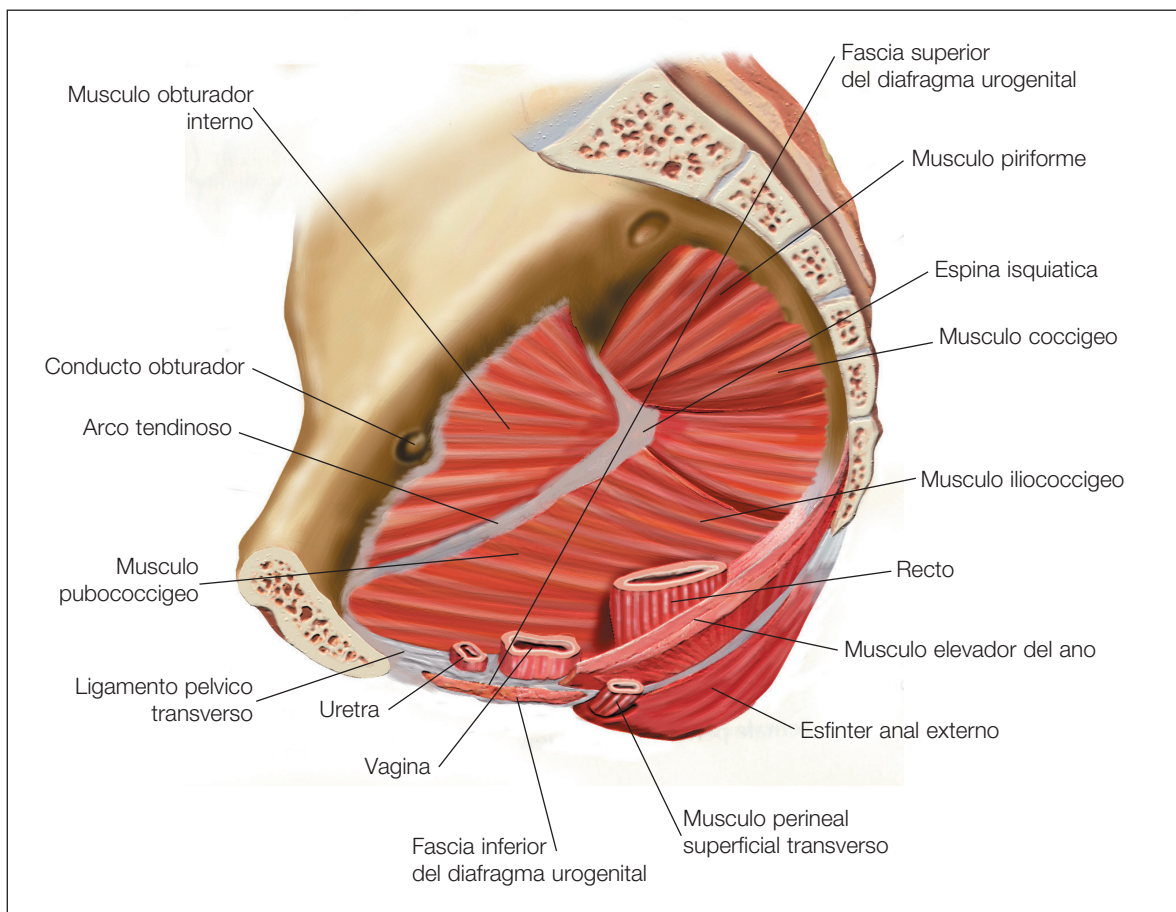


Figura 4.

exagerando su anteflexión. En cambio el cuello se mantiene en posición anterior gracias al tono de los ligamentos cardinales y suspensorios. La presión ejercida sobre el fondo del útero se transmite por intermedio de la vejiga a la fascia de Halban, y luego, dado el carácter virtual de la cavidad vaginal, a la fascia de Denonvillers y al diafragma de los elevadores (Figura 2).

Cuando se producen aumentos bruscos de la presión, los elevadores se contraen de modo reflejo, cerrando el ángulo vaginal. Cuanto mayor es el exceso de presión, mas se cierra el ángulo: tal es el mecanismo autobloqueante que impide la intususcepción vaginal (Figura 7).

El prolapso suele describirse de acuerdo con el área de la vagina en la que se produce (Figura 8):

- El prolapso vaginal anterior, afecta a la vejiga y se denomina cistocele, a menudo, también ocasiona una hipermovilidad de la unión uretrovesical, uretrocele. Y ambos se denomina cistourethrocele.

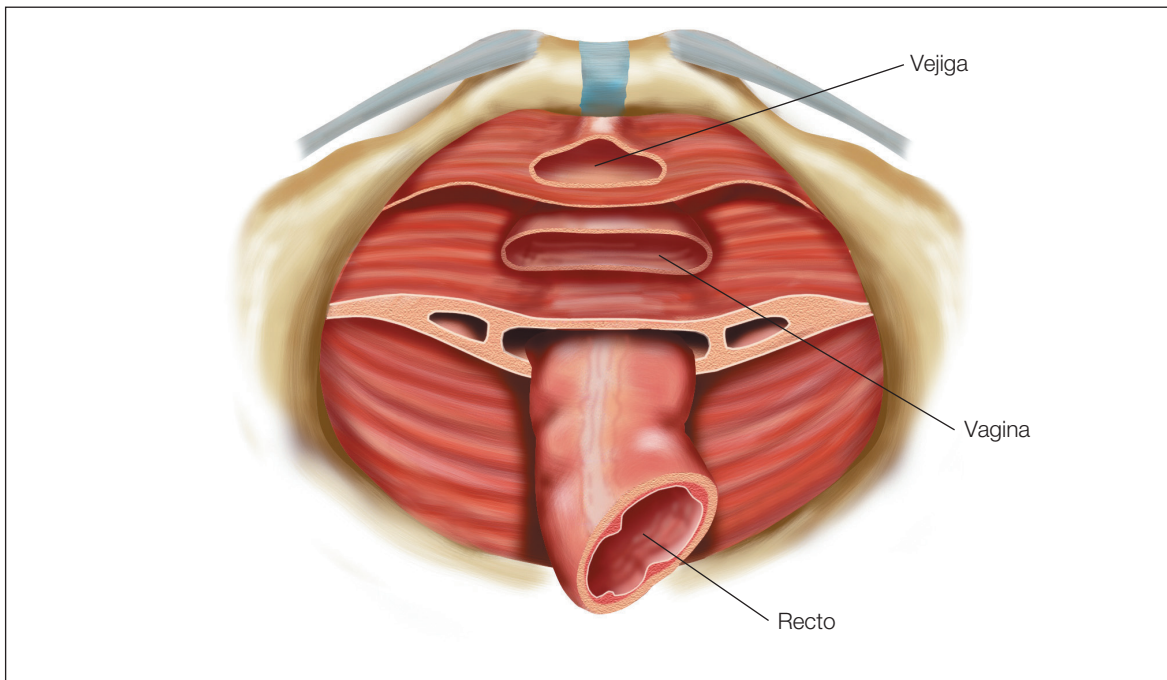


Figura 5.

- El prolapso vaginal posterior, incluye la protusión del recto en el canal vaginal (rectocele), y/o la protusión de un asa de intestino delgado en un saco peritoneal (enterocele).
- La procidencia designa a la protusión completa del útero y la vagina.
- El término prolapso de la bóveda vaginal se refiere a la inversión completa o parcial de la punta vaginal, que afecta con más frecuencia a pacientes que han sido sometidas a histerectomía.

El pseudorrectocele se reserva para definir a un perineo insuficiente o defectuoso que expone la porción inferior de la pared vaginal posterior.

El cistocele se define por tanto como la “herniación de la vejiga”, sobre la vagina, y se clasifican en apicales centrales o laterales, dependiendo del nivel donde se produzca el daño.

Las estimaciones sugieren que el 50% de las mujeres que han dado a luz presenta algún grado de prolapso genital, pero solo un 10-20% solicita una evaluación y tratamiento de su proceso. En Estados Unidos las mujeres nulíparas solo representan el 2% de los casos de prolapso. La incidencia y prevalencia del prolapso aumenta con la edad. Los factores que predisponen al prolapso son los partos vaginales, aumento crónico de la presión intrabdominal, obesidad, hábito tabáquico, edad avanzada y déficit estrogénico. Historia familiar de prolapso que sugiere déficit estructural del colágeno del tejido conectivo.

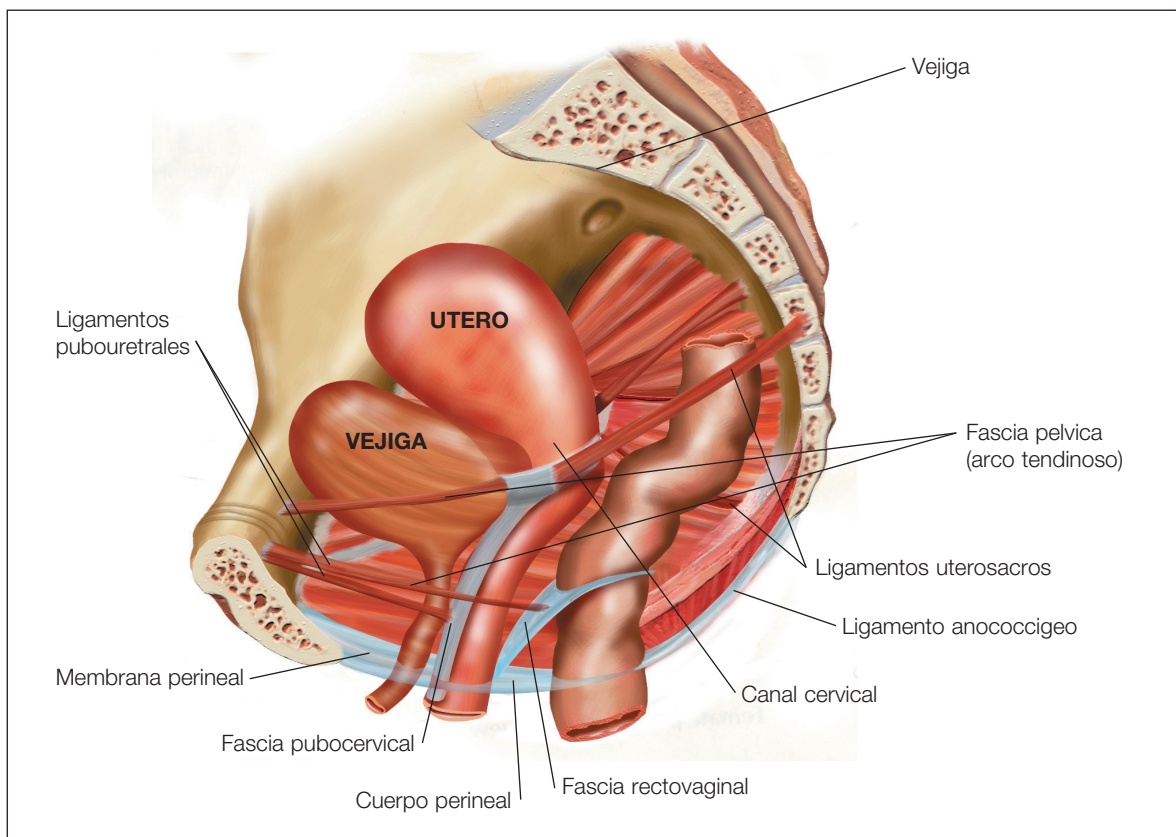


Figura 6.

Anatomía quirúrgica

La fascia endopélvica, que fija la vejiga, el útero, la vagina y el recto a las paredes laterales de la pelvis, es una capa de tejido conjuntivo fibroso que se extiende de manera difusa a través del suelo pélvico, formando un mesenterio continuado de tipo túnica (Figura 9).

Se subdivide en parametrio y paracolpo. El parametrio consiste en los ligamentos cardinales y uterosacros, que proporcionan parte del soporte estructural del útero. Estos llamados “ligamentos” en realidad solo son dos partes diferentes de una masa única de tejido laxo.

El paracolpo une los dos tercios superiores de la vagina con la pared pélvica y se continua con el parametrio cuando el útero esta intacto.

Contribuye a la suspensión de la punta vaginal después de una histerectomía. La vagina posee tres niveles principales de soporte (Figura 10):

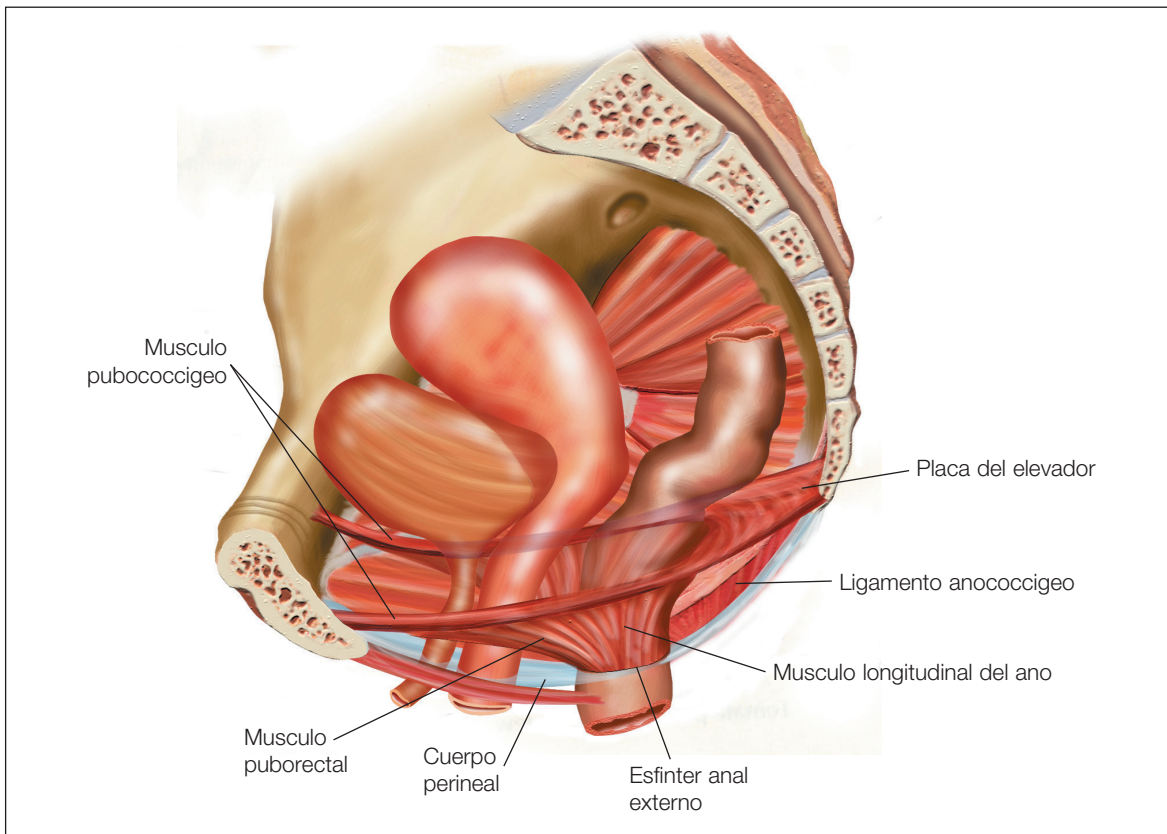


Figura 7.

- El soporte de nivel I incluye el vértice vaginal y la vagina paracervical, que esta suspendida por fibras largas de tejido conjuntivo del paracolpio superior.
- La porción media de la vagina (nivel II) esta fijada lateralmente, extendiéndose entre la vejiga y el recto, y recibiendo el soporte de la porción inferior del paracolpio. En este nivel la pared vaginal anterior y la fascia endopélvica se unen formando la fascia pubocervical, que se extiende por debajo de la vejiga. Posteriormente, la fascia endopelvica se une con la pared vaginal posterior formando la fascia rectovaginal. Esta capa impide que el recto protruya a través de la pared vaginal posterior.
- La porción inferior de la vagina (nivel III) se encuentra en el introito vaginal y carece de paracolpio de suspensión. En este nivel la vagina se une directamente a los músculos elevadores del ano, la uretra anteriormente y al perineo posteriormente.

Una lesión de las fibras suspensorias en el nivel I puede dar lugar a un prolapso vaginal y uterino, y a la formación de un enterocele. La lesión de la fascia pubocervical o de la fascia rectovaginal (las fibras de soporte nivel II) provoca el desarrollo de un cistocele y un rectocele, respectivamen-

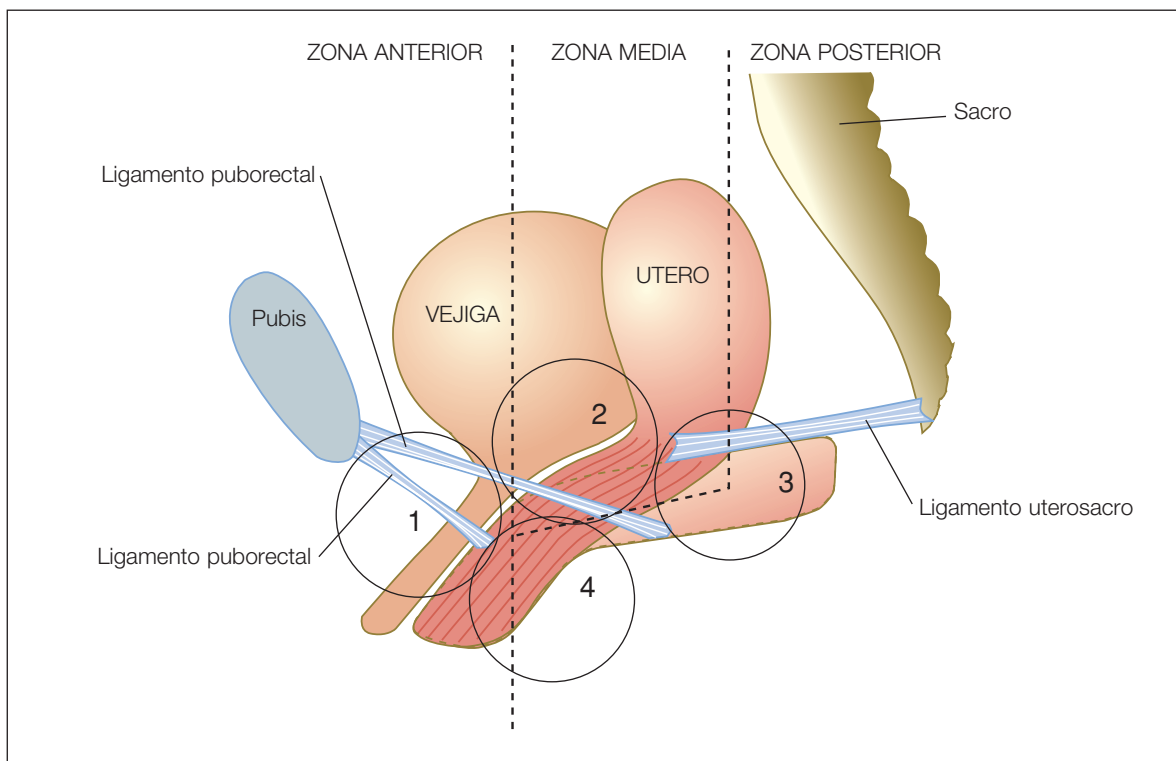


Figura 8: Prolapso urogenital según area afectada.

te. Con frecuencia se produce una lesión en ambos niveles que origina una combinación de defectos (Figura 11).

Los espacios, ligamentos y fascias, esquemáticamente aquí representados, en realidad se comportan como una unidad, que el cirujano debe tener siempre presente a la hora de abordar la reparación quirúrgica del compartimento anterior y posterior.

DeLancey sugiere que el útero y la vagina se mantienen en su posición normal gracias a tres principios mecánicos:

- En primer lugar, la fascia endopélvica mantiene en suspensión el útero y la vagina a través de sus inserciones en las paredes laterales pélvicas.
- En segundo lugar, el elevador del ano forma una capa oclusiva y de soporte en la que descansan los órganos pélvicos.
- Esta estructura anatómica crea un efecto de válvula de aleteo, que es la tercera fuerza mecánica funcional en el mantenimiento del soporte pélvico normal.

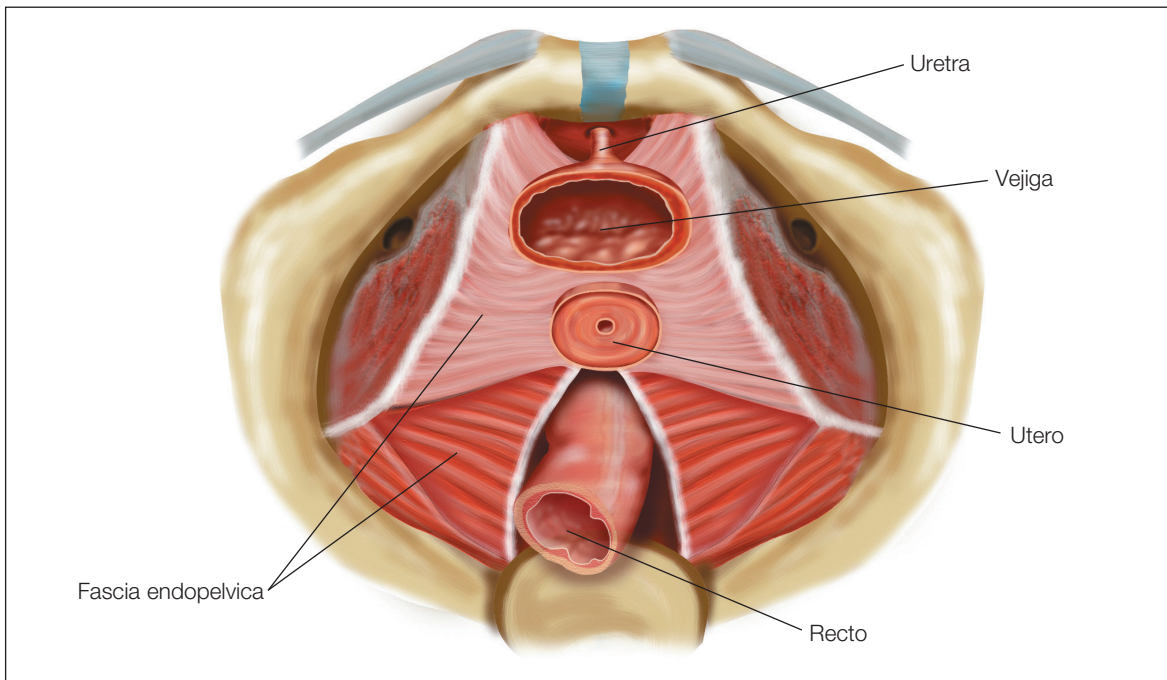


Figura 9: Fascia endopelvica.

Suspendidos por la fascia endopélvica, el útero y la vagina se apoyan contra la pared de soporte adyacente⁶. Los aumentos de presión abdominal fuerzan los órganos pélvicos contra la pared inmovilizándolos (Figura 12).

Reparar estos soportes o sustituirlos es precisamente el dilema con el que se va a encontrar el cirujano que plantea la reconstrucción fascial perivaginal; utilizar los tejidos del paciente, sustituir total o parcialmente por materiales heterólogos, ya sean de naturaleza biológica o sintética, no está actualmente sistematizado.

En líneas generales, los materiales biológicos presentan mayor biodisponibilidad y resultan mejor tolerados con menor riesgo de rechazo, infección o extrusión. Aunque su alto precio y el riesgo potencial de infectar al huésped, limitan su uso. Los nuevos materiales ausentes de priones y económicamente más asequibles, suponen en la actualidad una opción válida a tener en cuenta.

Los materiales sintéticos presentan mayor resistencia y son más económicos. Actualmente, aunque aun no disponemos del material ideal, se ha avanzado mucho con la tolerancia de estas sustancias. Los materiales de polipropileno monofilamento tricotado aportan una ductibilidad e integración en los tejidos de la paciente muy superiores a los materiales antiguamente utilizados.

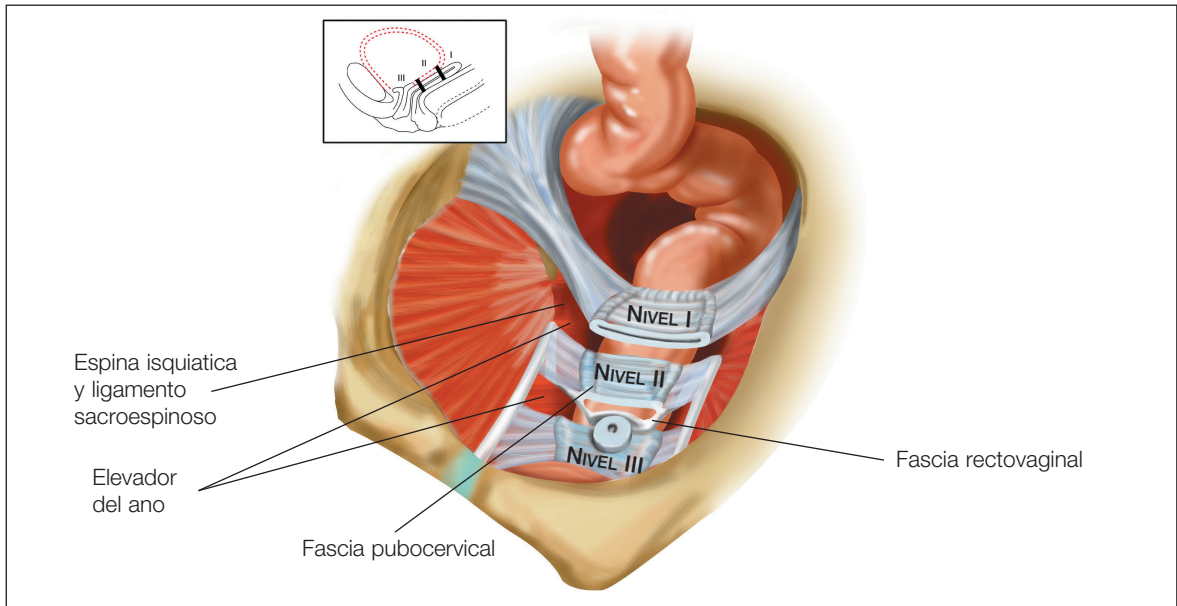


Figura 10: Niveles de soporte.

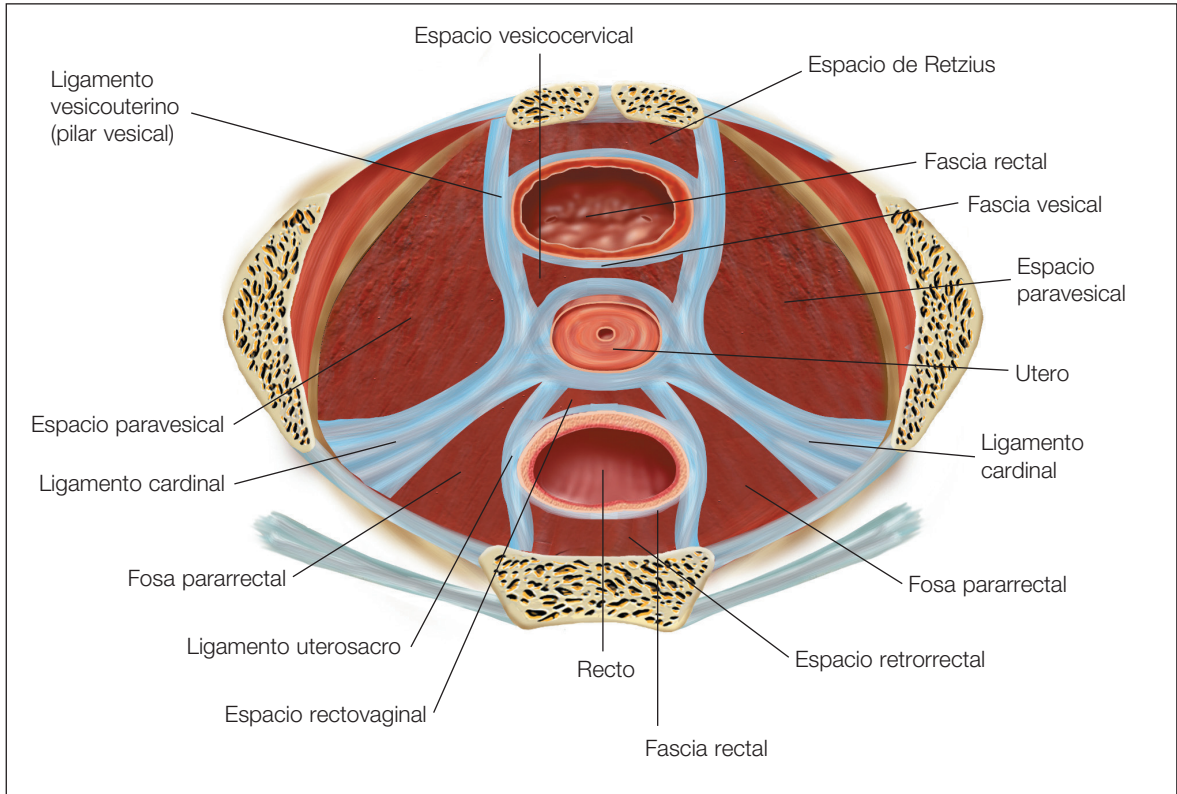


Figura 11: Corte transversal de los espacios. Ligamentos y pilares del tejido conjuntivo endopélvico.

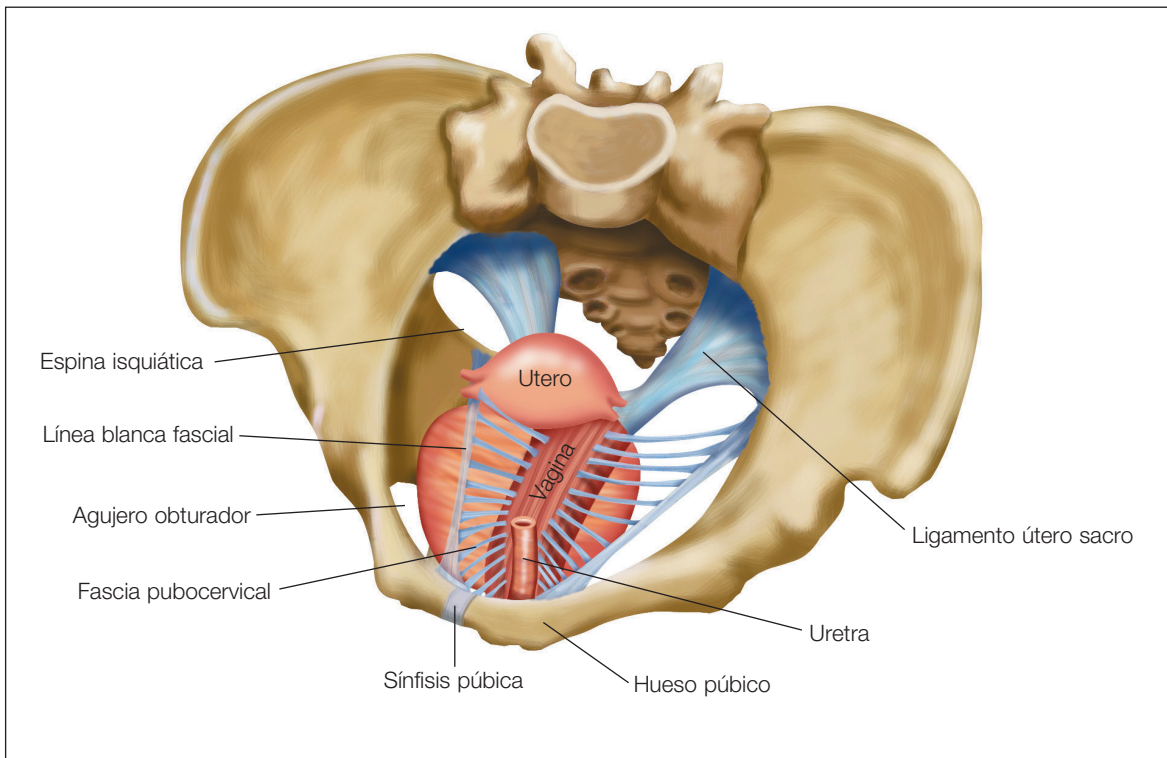


Figura 12: Unión utero vaginal y vejiga sustentados por fascia pubocervical.

Habrán situaciones de recidiva del prolapso, pacientes jóvenes o simplemente que el apoyo fascial vaginal no reúna las condiciones mínimas de resistencia o no sea evidenciable un defecto único y claro que poder reparar. En estos casos está indicado el uso de una malla en la cirugía vaginal. En aquellos casos de defectos faciales evidentes individualizados y claramente abordables quirúrgicamente, la indicación será reparar el defecto, aproximando los bordes con material de sutura absorbible, de forma similar a como reparamos una aponeurosis muscular en la cirugía de la pared abdominal.

En la cirugía vaginal, con frecuencia es difícil disecar la fascia endopélvica impidiendo por tanto su manejo quirúrgico, en estos casos la cirugía con mallas nos permite dar un apoyo suficiente a la vagina y nos garantiza una reparación duradera del prolapso evitando las recidivas, en estos casos la cirugía con mallas representa una buena alternativa terapéutica.

El compartimento anterior y posterior, debieran ser evaluados cuidadosamente antes de su reparación quirúrgica, en este sentido la International Continence Society (ICS) ha desarrollado un sistema estandarizado para describir la posición anatómica de los órganos pélvicos, lo que permite la reproducibilidad y comparación de las exploraciones físicas y el establecimiento del significado clínico de los diferentes grados de prolapso. Utilizando la vagina como

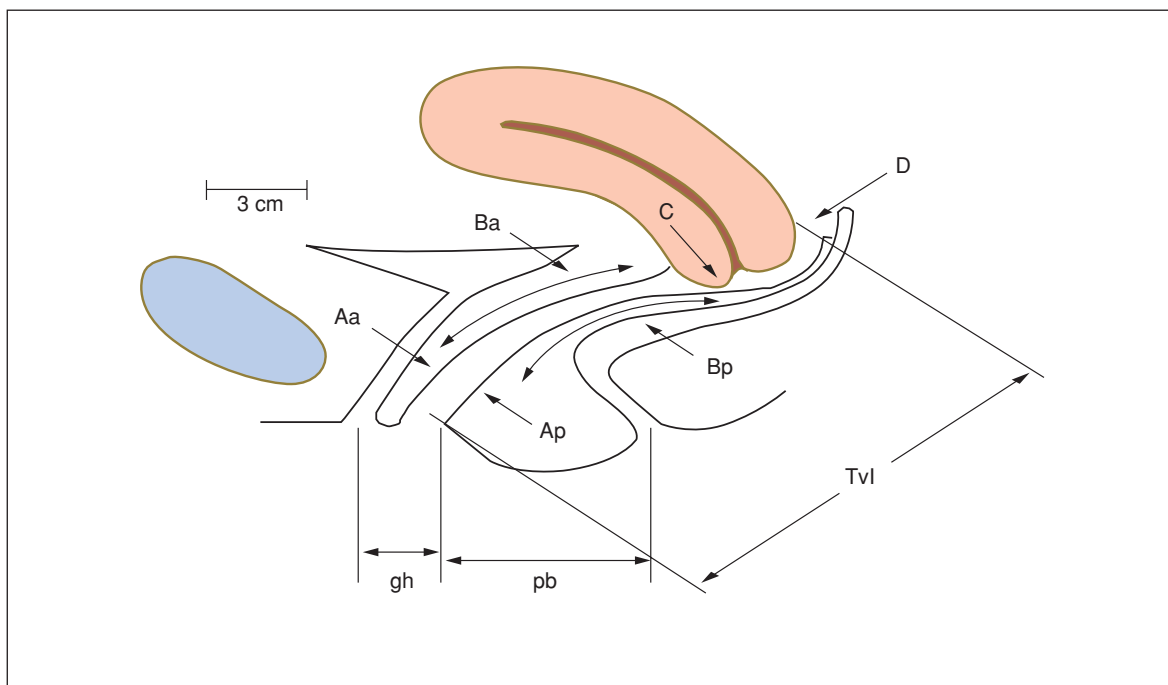


Figura 13.

referencia y midiendo puntos anatómicos en centímetros positivos o negativos desde el himen (Figura 13).

Es preciso examinar a la paciente en decúbito supino o de Sims y en bipedestación, con el objetivo de evaluar con precisión el grado de prolapso presente. Es preciso tratar de reproducir el grado máximo de prolapso experimentado por la paciente.

Para Petros la clasificación de los prolapsos pasa por definir que estructura anatómica está dañada y representarla esquemáticamente para así proceder a su reparación quirúrgica⁽⁷⁾ (Figura 14).

Con frecuencia, las pacientes con un prolapso en estadio avanzado desarrollan un “acodamiento” de la uretra y el cuello vesical a medida que el prolapso desciende hasta el himen o más allá de esta estructura, proporcionándole de esta forma una continencia de orina ficticia. Es necesario reducir el prolapso para evidenciar una incontinencia urinaria oculta, a tal efecto puede ser muy útil la colocación de un pesario.

A menos que la paciente se encuentre sintomática, los grados leves no requieren tratamiento. El tratamiento dependerá esencialmente de la clínica y la afectación de su calidad de vida.

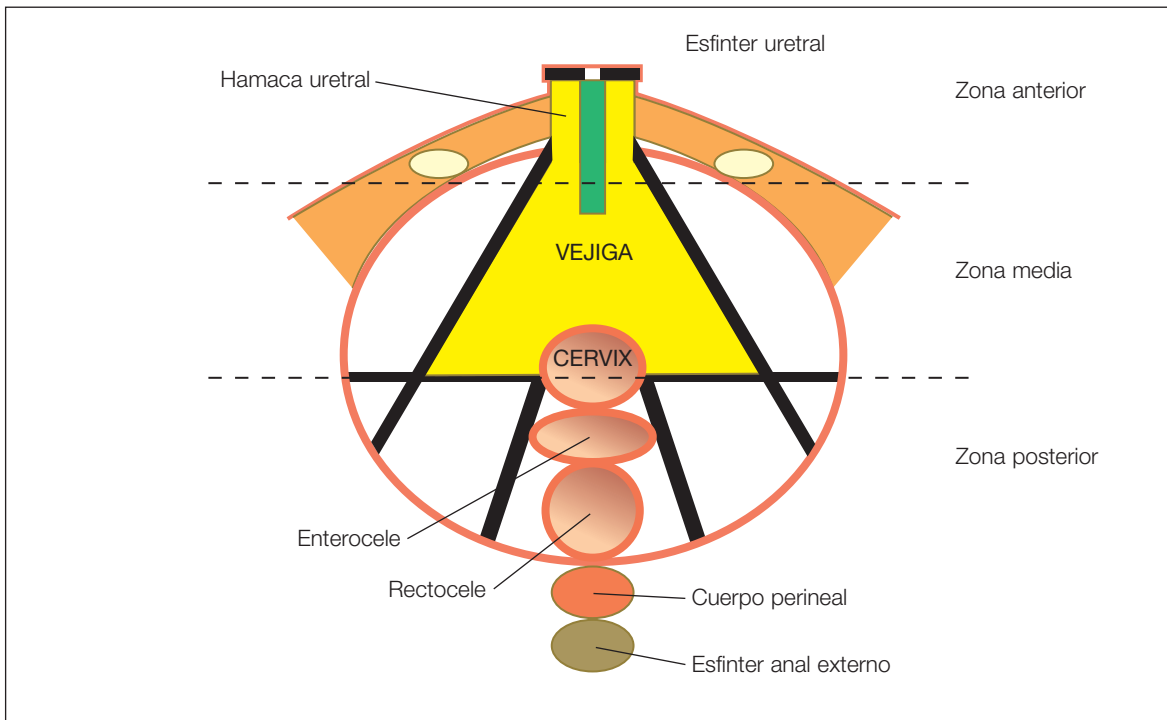


Figura 14. Clasificación de los prolapsos según estructura dañada.

Los elementos que deberemos tener en cuenta a la hora de reparación integral del suelo pélvico son:

1. Ligamento uretral externo.
2. Ligamentos pubeouretrales.
3. Hamaca uretral.
4. Base de la vejiga.
5. Inserción vaginal laterales.
6. Inserción vaginal apical, ligamentos útero sacros.
7. Fascia recto vaginal.
8. Cuerpo perineal.
9. Esfínter anal externo.

Los objetivos del tratamiento quirúrgico son:

- Satisfacción funcional de la paciente.
- Restauración de la longitud y eje de la vagina y su función coital.

- Restablecimiento de la continencia urinaria y fecal.
- Obtención de un resultado duradero.

Tratamiento quirúrgico del compartimento anterior

Los cistoceles pueden ser centrales o laterales[®], cervicales (apicales) o cistouretrales. Va a depender de donde se localice la rotura facial, situación esta que no siempre es reproducible, por tratarse de defectos múltiples.

Cuando se trata de defectos anteriores centrales, la vagina pierde rugosidades y la reposición se consigue con la elevación central (Figura 15).

Los defectos laterales, no siempre son simétricos, se reponen con la elevación lateral y la vagina mantiene sus rugosidades (Figura 16).

La reparación quirúrgica con malla pretende la interposición entre vejiga y vagina de un material que refuerce la “envoltura” facial vaginal. Dicho material se coloca sobre la vejiga tras fruncir esta en forma de “chaleco”, para prestar un apoyo adecuado al material utilizado, los restos faciales se dejan sobre la malla para evitar extrusiones de esta en la vagina.

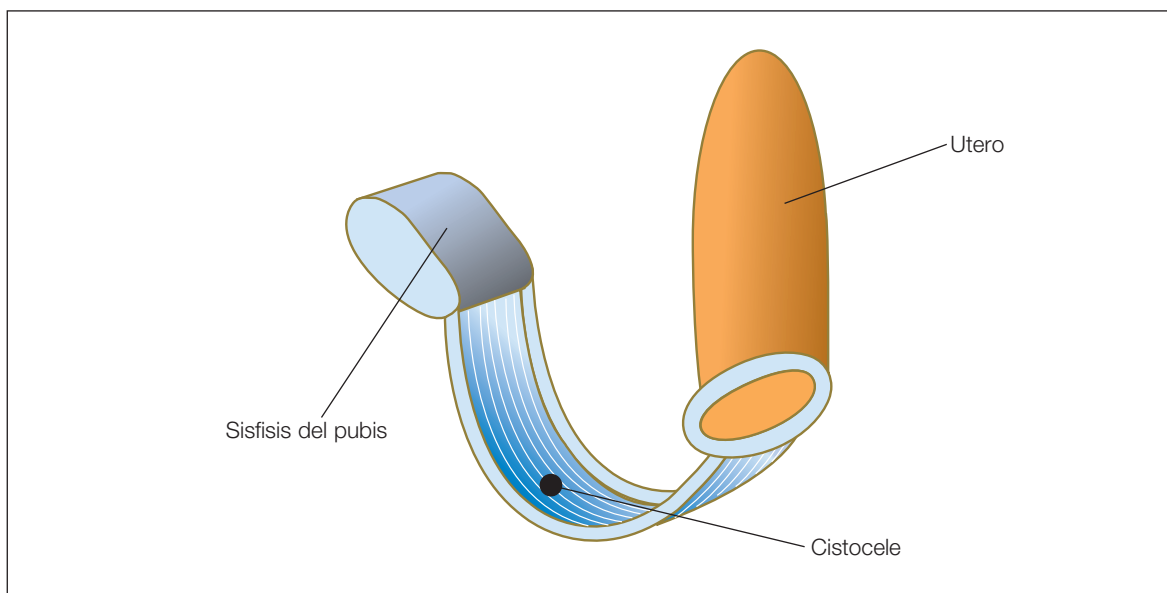


Figura 15: Defecto paravaginal (cistocele).

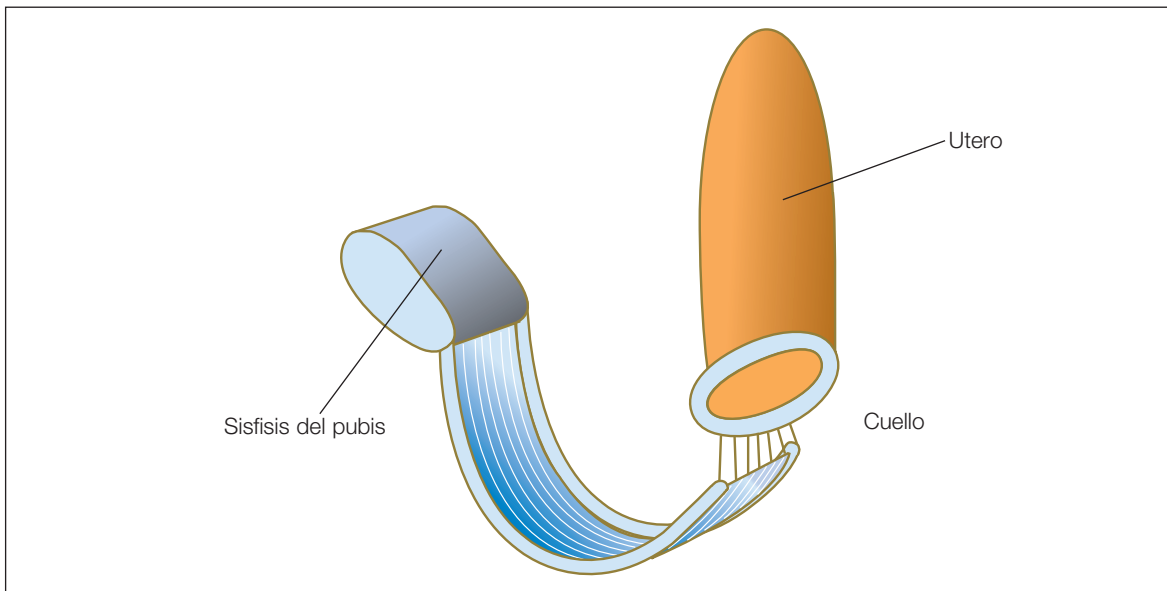


Figura 16: Importante cistocele.

La sutura de la malla es también un tema controvertido, actualmente se tiende a dejarla alojada sobre las ramas isquiopubianas sin suturar, ocupando ampliamente dicho espacio para así quedar “colonizada” por el tejido conectivo. En defectos apicales, o bien periuretrales se puede perforar el agujero obturador en el nivel apropiado, semejando lo que sería una banda de libre tensión obturadora.

Si existe defecto apical deberá fijarse la banda a este nivel.

La malla queda alojada lejos de la superficie vaginal y vejiga para evitar extrusiones y con la suficiente amplitud para evitar retracciones.

Tratamiento quirúrgico del compartimento posterior

El objetivo del tratamiento en la cara posterior de la vagina es la reparación del tabique rectovaginal y conseguir una orientación adecuada del eje vaginal⁽⁹⁾.

La practica de de la miorrafia de elevadores en la línea media debe ser rechazada de la practica habitual por la dispareumia que produce.

El cuerpo perineal si debe ser reparado con la reposición muscular adecuada a este nivel.

La dinámica de la defecación y las altas presiones que conllevan en determinadas situaciones, deben ser tenidas en cuenta a la hora de afrontar la reparación del espacio posterior con mallas, pues con frecuencia originan necrosis tisulares por decúbitos y extrusiones de la malla en la mucosa rectal. Su uso esta sujeto en la actualidad a una gran controversia.

El espacio rectovaginal se disecciona ampliamente y el tejido conjuntivo perirectal se utiliza para dar amplia base de sustentación a la malla que debe avanzar hasta las proximidades de las fosas isquirectales. Un punto de sujeción suele ser suficiente para evitar su deslizamiento.

Características de los materiales

Una malla adecuada para la reparación vaginal, debería reunir las siguientes características:

1. No debe modificarse por los fluidos tisulares.
2. Químicamente inerte.
3. No debe provocar reacción inflamatoria o anticuerpos.
4. No debe ser cancerígena.
5. No debe provocar alergia o hipersensibilidad.
6. Debe resistir a una tensión mecánica determinada.
7. Poderse fabricar con dimensiones y formas adecuadas.
8. Debe poderse esterilizar.

Bibliografía

1. Amid, PK. Classification of biomaterials and their related complications in abdominal wall hernia surgery. *Hernia* 1997; 1: 15-21.
2. Delancey. Correlatyve Study of parauretral anatomy. *Obstet Gynecol* 1986; 68: 91-97.
3. Petros PE, Ulmsten U. An Integral teory of female urinary-incontinence. *Acta Obstet Gynecol Scand* 1990; Suppl. 153: 1-79.
4. Netter F. Atlas of human anatomy (1989) CIBA - Geigy Corp Ardsley, USA.
5. Nichols DH, Randall CL. Vaginal Surgery (1989).

6. Jeffcoate TNA. Principles of Gynaecology (1962). Butterworths, London.
7. Petros PE. Development of generic models for ambulatory vaginal surgery. 1998.
8. Richardson AC, Edmonds PB, Williams NL. Treatment of stress urinary incontinence due to paravaginal fascial defect. *Obstetr and Ginecol* 1981.
9. Zacharin RF. Pelvic floor anatomy and cure of pulsion enterocele. Springer-Verlag, Wien (1985).

