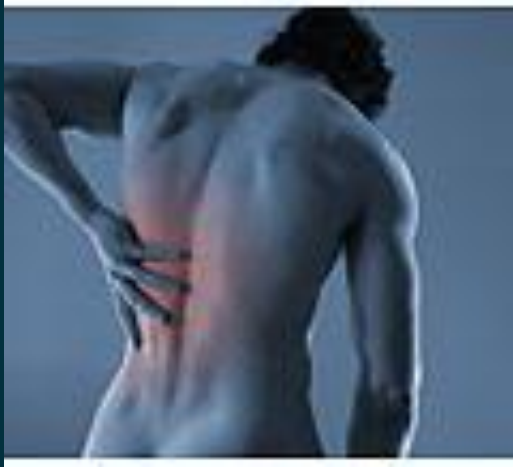



# LES LOMBALGIES

**D.I.U. de Médecine Manuelle – Ostéopathie**

Faculté de médecine Paris XIII – Bobigny

Dr Ivan RADUSZYNSKI

# LOMBALGIES - généralités

- Constituent un problème de santé publique:
  - **80%** de la population
    - a eu,
    - a,
    - ou aura un jour un problème mécanique rachidien
  - Seulement **8%** des lombalgies passent à la chronicité...
    - ... mais ces dernières représentent **85% des dépenses** de santé liées à ce problème:  
(coût des soins + arrêts de travail + indemnisation)
- Il faudra donc savoir les prévenir, voire les « prédire »

# LOMBALGIES - généralités

- Causes mécaniques les plus fréquentes:
  - **pathologie discale** (protrusion ou hernie discale, discopathies dégénératives),
  - **pathologie articulaire postérieure**,
  - **arthrose lombaire, +/- évoluée**: de l'arthrose banale jusqu'à
    - **sténose du canal lombaire**
    - **scoliose dégénérative** de l'adulte,
- Pour de nombreux auteurs, les causes mécaniques ne sont pas les seules:

la lombalgie est une affection **multifactorielle**

**On va donc introduire une notion de facteurs de risque lombalgique**

# LOMBALGIES – facteurs de risque

souvent associés - conditionnent le pronostic

## Mécaniques:

- **activité physique intense** (travaux de force, sports trop violents)
- soulèvement de charges, exposition aux vibrations
- mouvements répétitifs associant **flexion** +/- **rotation** du tronc
- **sédentarité**: travail de bureau, absence totale d'activité physique
- facteur de raideur (sous-pelvienne) et d'amyotrophie (axiale)
- mauvaise ergonomie du poste de travail

- Facteurs psychologiques : état de « stress » (professionnel ou personnel), sd anxieux, sd dépressif, sd d'épuisement professionnel (burn out)...
- Facteurs socio-professionnels : profession monotone, insatisfaction au travail, dévalorisation, harcèlement moral ...

Tous ces facteurs sont susceptibles de favoriser le passage à la chronicité

Ainsi que:

- la **sévérité** de la **première crise** lombalgique: intensité , durée
- épisode initial de **cruralgie** ou **sciatique**

# LOMBALGIES MECANIQUES

## DIAGNOSTIC POSITIF

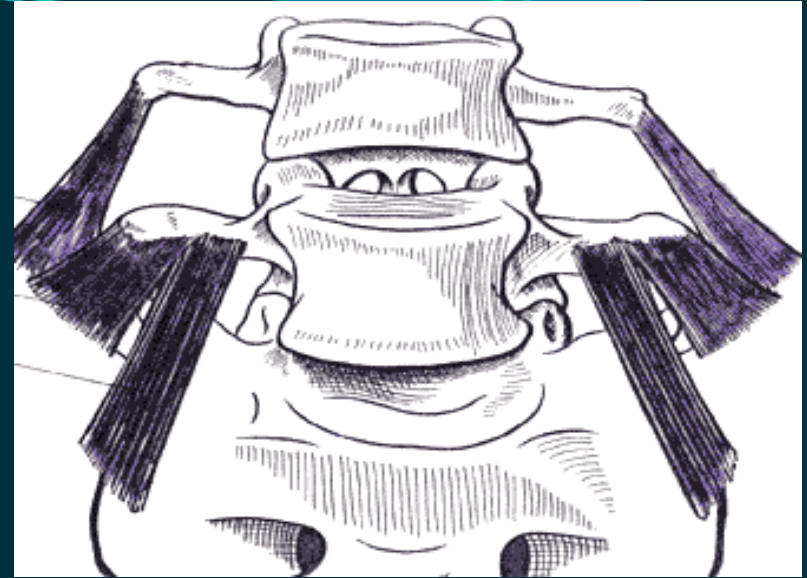
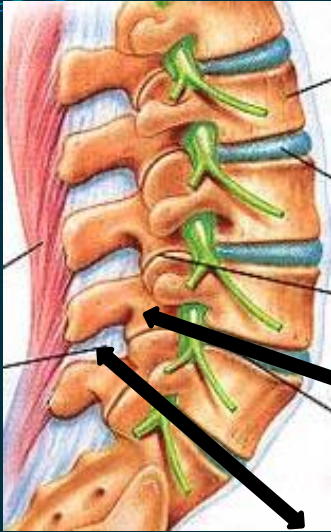
- CARACTERE MECANIQUE
  - horaire diurne +++
  - influencée par les changements de position +++
    - provoquée ou aggravée par l'antéflexion du tronc : oriente plutôt vers cause discale
    - ou par l'extension : oriente plutôt vers pathologie articulaire postérieure
- Interrogatoire: recherche d'un mécanisme physio-pathologique
  - notion d'intervalle libre
  - effort violent, inhabituel, répétitif
  - « faux mouvement », gestuelle rapide
  - position statique prolongée:
    - debout, assis, couché (sommeil en décubitus ventral)

# L'ETIOLOGIE ET LE MODE EVOLUTIF CONDITIONNENT LA CONDUITE THERAPEUTIQUE

- **ETIOLOGIE** : arguments cliniques et d'imagerie
  - PATHOLOGIE DISCALE ?
    - respect des CI en cas de traitement de MMO
    - prudence, bonne technique manuelle
  - PATHOLOGIE NON DISCALE ?
    - = meilleures indications de la M.M.O (si peu dégénératif)
- **MODE EVOLUTIF**: conditionne la durée et la complexité du traitement
  - lombalgie aiguë (lumbago)
  - lombalgie récidivante
  - lombalgie chronique

} **Rechercher facteurs de risque**

# LOMBALGIES d'ORIGINE LOMBO-SACREE



- **LA CHARNIERE LOMBO-SACREE** comporte l'étage L5-S1, auquel on rattache l'étage L4-L5,
- L4-L5 et L5-S1 souvent dysfonctionnels pour raisons anatomiques
  - zone porteuse, nombreux facteurs de surcharge mécanique
  - orientation **oblique proclive des plateaux et D.I.V.**
- Cliniquement, on décrit:
  - Le lumbago aigu **discal**
  - Les lombalgies aiguës **articulaires postérieures**, avec deux tableaux très fréquents: le syndrome L5 et le syndrome S1

NB: les ligaments ilio-lombaires = lien mécanique avec les iliums et le sacrum  
Les dysfonctions de la CLS sont parfois secondaires à dysfonction une d'ilium ou du sacrum

# LUMBAGO AIGU DISCAL

## définition

Douleur lombaire aiguë, souvent hyperalgique

secondaire à une **hyperpression discale**

voire à une **rupture partielle**, intra-discale, de l'anneau fibreux

permettant une migration postérieure de matériel du noyau pulpeux.

La douleur est due à un **conflit disco-ligamentaire** entre

- **DIV**
- **et LVCP**

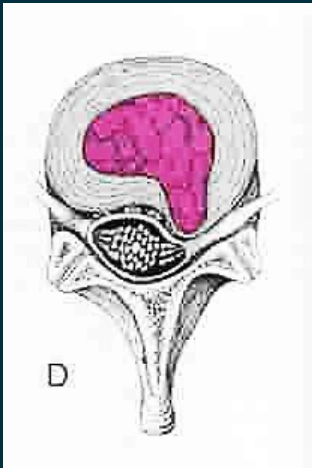
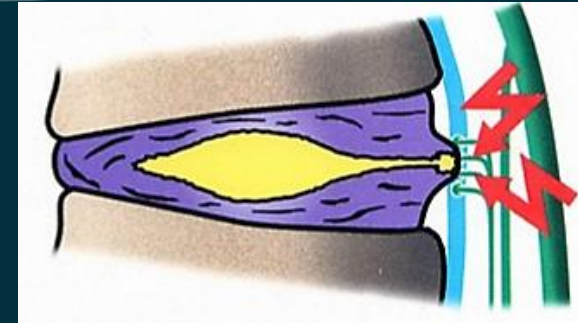


# PROTRUSIONS et HERNIES DISCALES



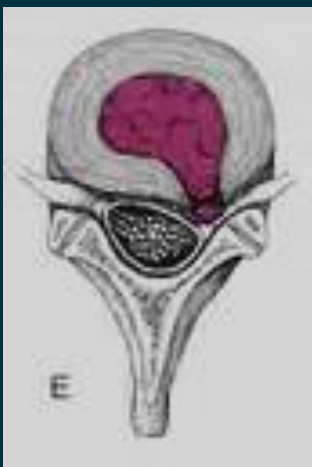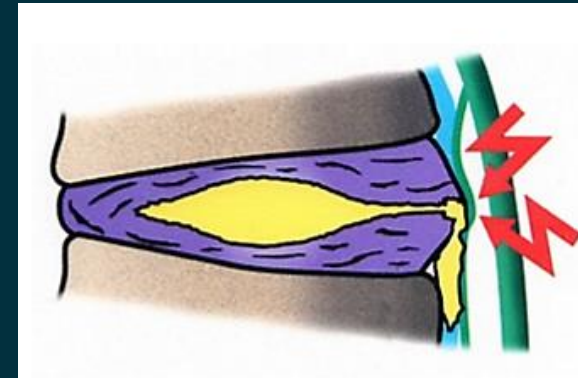
## PROTRUSION DISCALE

Douleur lombaire pure  
Lumbago « classique »  
Compression du L.V.C.P.



## HERNIE DISCALE SIMPLE

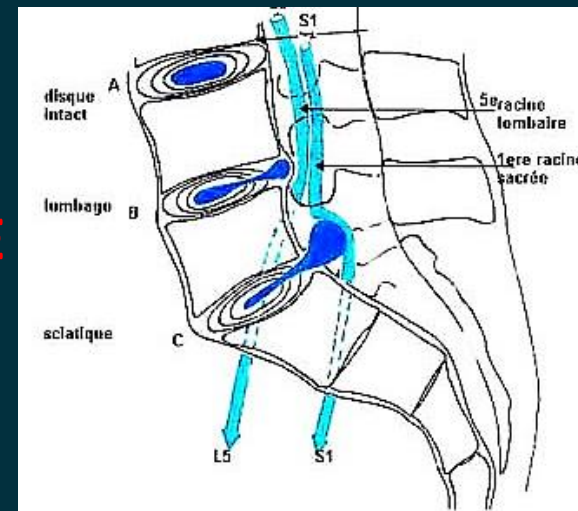
Si petite hernie postéro-latérale  
ou hernie médiane,  
on a une lombalgie « aggravée »  
avec syndrome **dure-mérien**  
parfois **irradiation** radiculaire  
(hernie postéro-latérale)



## HERNIE DISCALE POST-LAT. VOLUMINEUSE, voire EXCLUE

**radiculalgie** quasi-systématique

- cruralgie, ou sciatique
- parfois déficitaire  
(examen neuro obligatoire)



# LUMBAGO AIGU DISCAL

## tableau clinique

- **SUJET JEUNE** (forme typique)
  - si sujet âgé: diagnostic différentiel = tassement ostéoporotique +++
- Suite à EFFORT IMPORTANT:
  - PORT DE **CHARGE LOURDE** en FLEXION ou **TORSION** DU TRONC,
  - absence de « verrouillage lombaire » et de précautions gestuelles
- Suite à simple FAUX MOUVEMENT: geste(s) trop rapide
- DOULEUR LOMBAIRE **IMPULSIVE** (toux - éternuement - selle)
- **ATTITUDE ANTALGIQUE** IRREDUCTIBLE (baïonnette, cyphose)
  - Baïonnette: douleur unilatérale
  - Cyphose: douleur médiane ou en barre
- DOULEUR **PEU OU PAS CALMEE PAR LE REPOS ALLONGE**

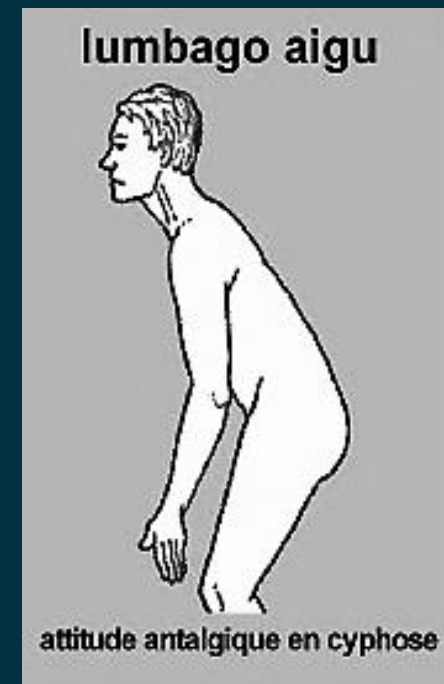
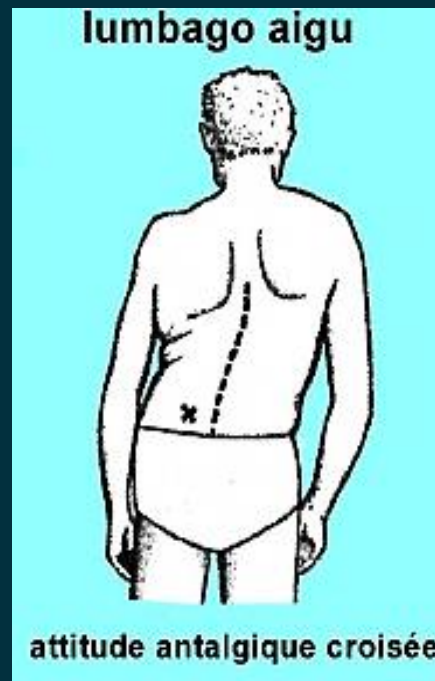
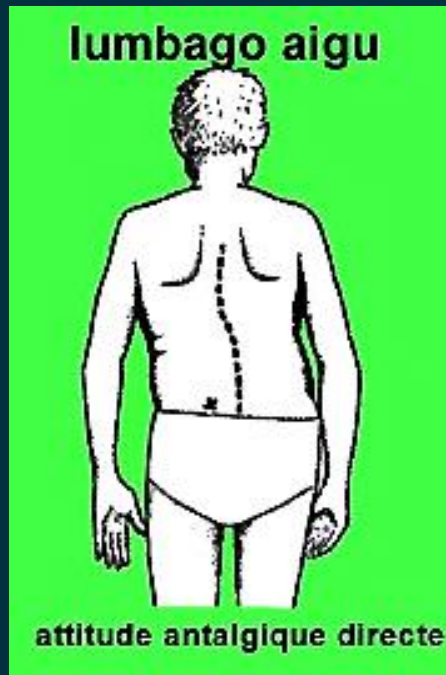
# LUMBAGO AIGU DISCAL



attitude antalgique  
en baïonnette

# LUMBAGO AIGU DISCAL

## l'attitude antalgique



- formes typiques:
  - **PERTE DE LA LORDOSE** PHYSIOLOGIQUE +++
  - RAIDEUR LOMBAIRE d'origine mixte, articulaire et musculaire
  - IMPORTANTE **CONTRACTURE** MUSCULAIRE PARA-VERTEBRALE (psoas et spinaux)
- forme fruste: pas d'attitude antalgique spontanée, mais...
  - **DESAXATION DU MOUVEMENT** LORS DE LA FLEXION DU TRONC

# LUMBAGO AIGU DISCAL

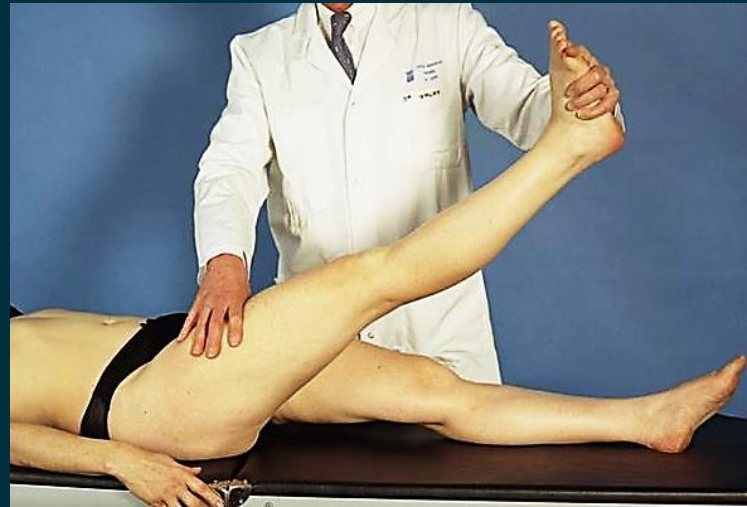
## signes de gravité

- lumbago «aggravé» : SYNDROME DURE-MERIEN

### SIGNE DE LHERMITTE



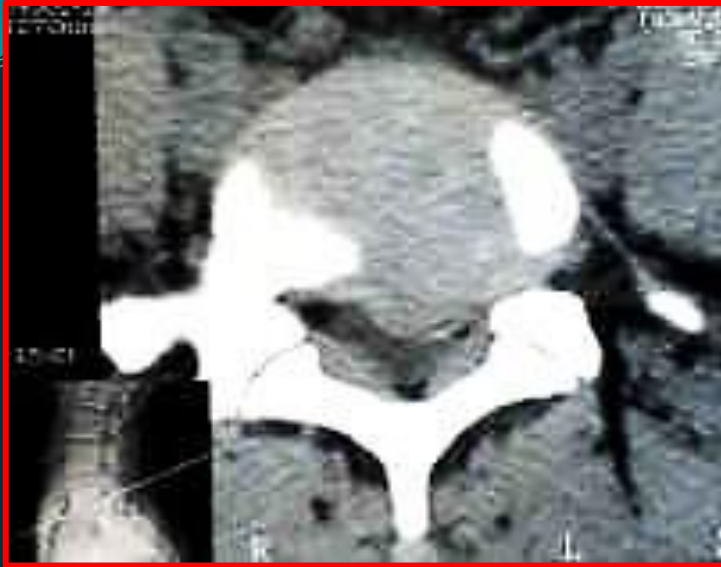### LASEGUE LOMBAIRE



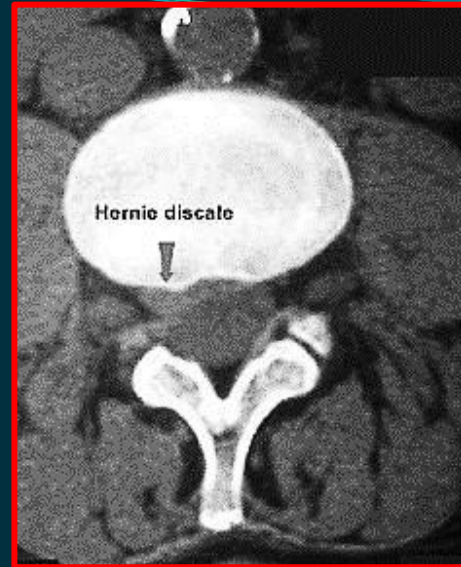
- Lumbago avec IRRADIATIONS DOULOUREUSES SUR TRAJET RADICULAIRE NON PERMANENTES
- irradiations sciatalgiques
- irradiations cruralgiques



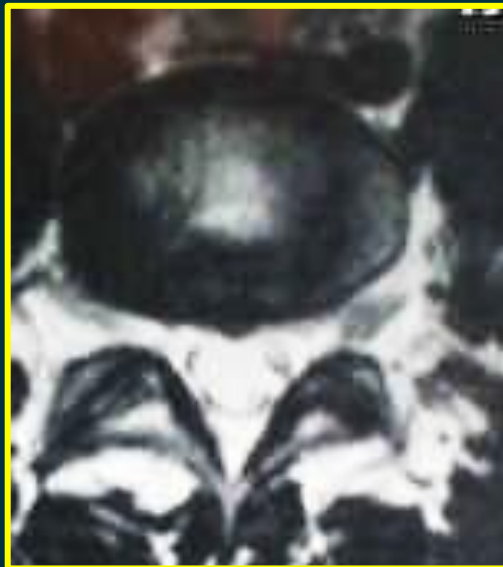# PATHOLOGIE DISCALE: imagerie



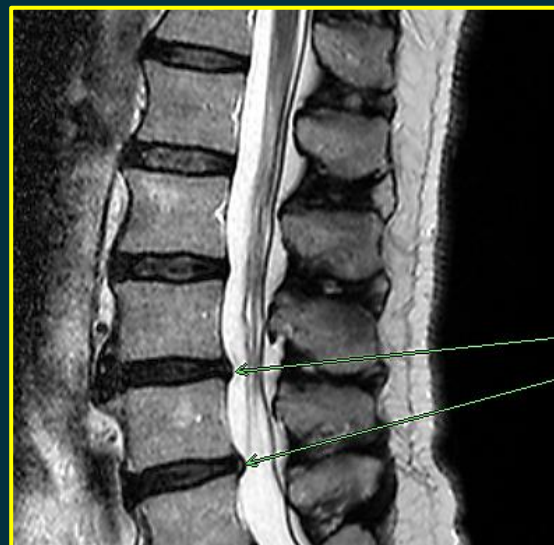
scanner: hernie médiane



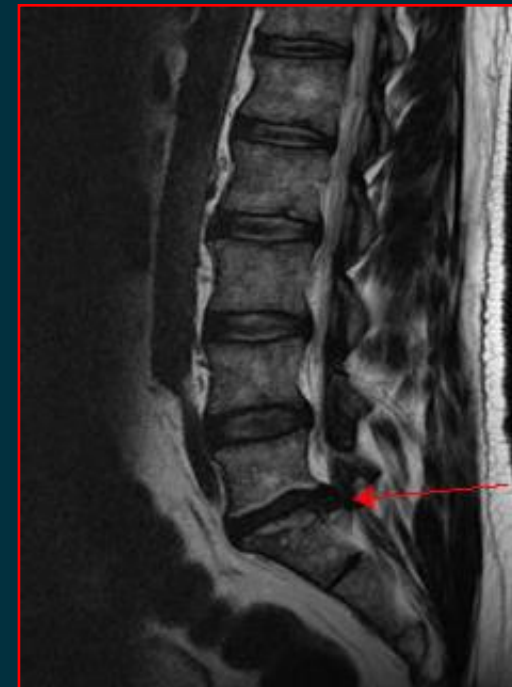scanner:  
hernie postéro-latérale



I.R.M. protrusion médiane



IRM: Protrusions L4-L5 et L5-S1



I.R.M.  
Hernie L5-S1

# LUMBAGO DISCAL: indications et contre-indications de l'ostéopathie

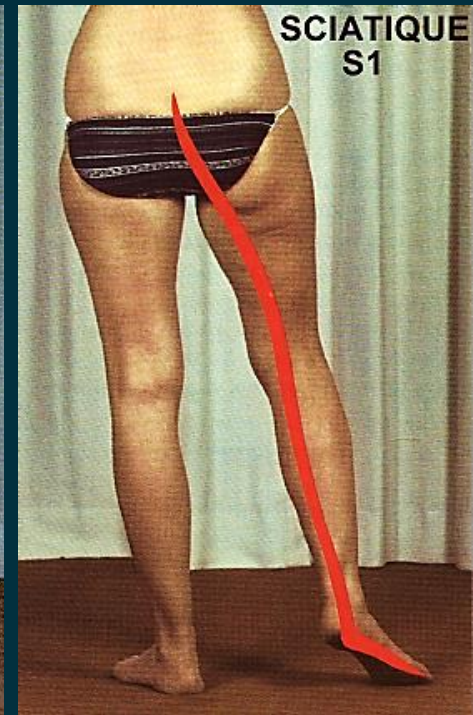
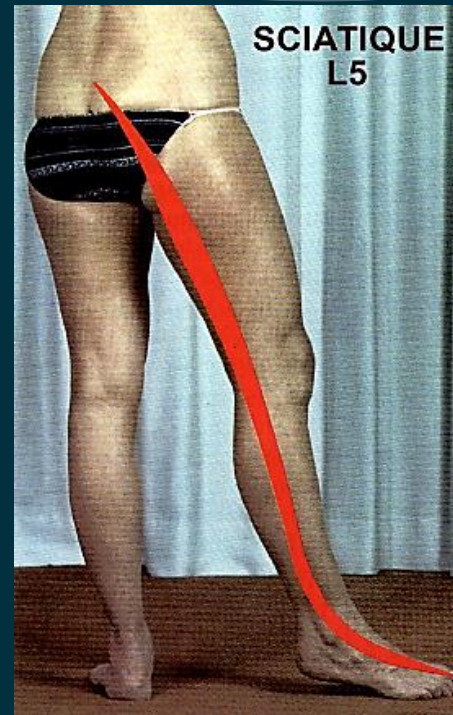
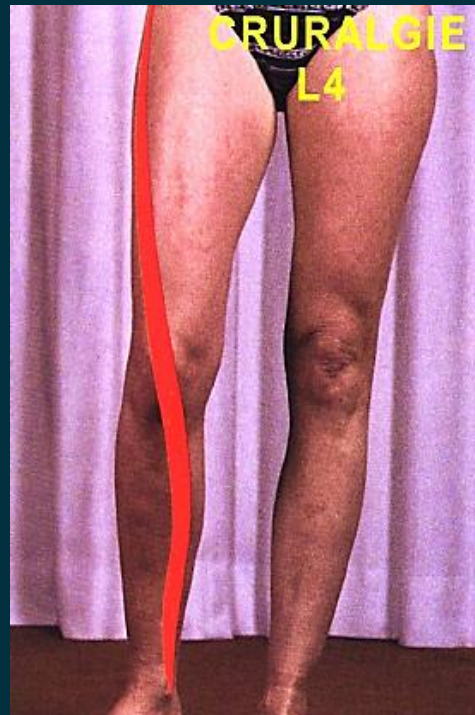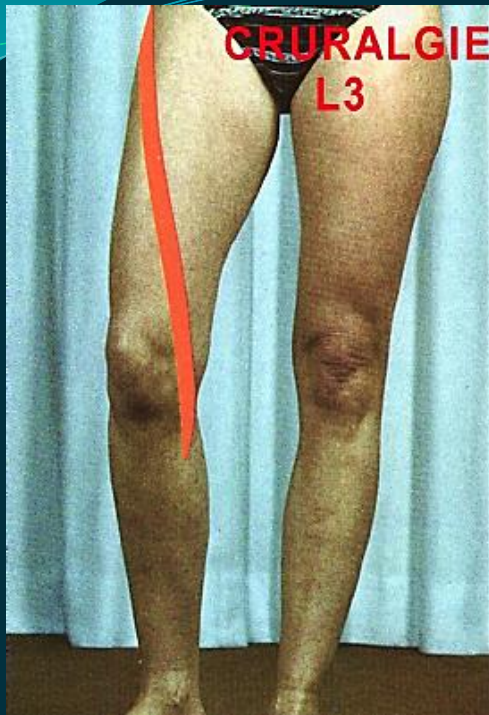Tableau clinique de lumbago aigu hyperalgique,

- impulsif,
- sans radiculalgie,
- mais **douleur diurne et nocturne**, non calmée par le repos allongé:  
**contre-indication à l'ostéopathie**
- **car possible hernie discale pouvant être aggravée par manipulation**
- **évolution possible: radiculalgie**

Tableau clinique de lumbago aigu modéré, avec légère attitude antalgique

- peu impulsif,
- sans radiculalgie,
- **sans douleur nocturne**: indication d'**ostéopathie myotensive**  
**ou structurelle prudente (mise en tension indolore)**  
**(ouverture de facettes)**

# RADICULALGIES d'origine lombaire



Il peut s'agir:

- de formes douloureuses pures
- ou associées à un déficit neurologique

**La présence de signes neurologiques déficitaires contre-indique toute manipulation +++**

**Cruralgie:** parésie du quadriceps; hypo ou anesthésie face antérieure de cuisse

**Sciatic L5:** parésie releveurs du pied / péroniers latéraux; hypo ou anesthésie face externe de jambe

**Sciatic S1:** parésie extenseurs cheville; hypo ou anesthésie plante du pied et face postérieure jambe



# RADICULALGIES: indications et contre-indications de l'ostéopathie

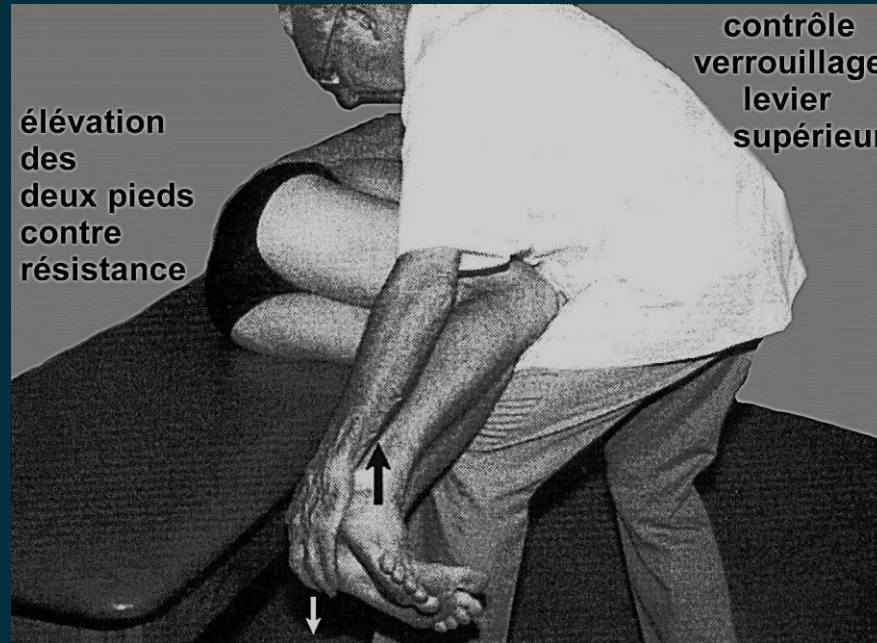
Toute radiculalgie déficitaire: **contre-indication absolue à l'ostéopathie**

Tableau clinique de sciatique ou de cruralgie aiguë discale, non déficitaire mais impulsive, avec douleur diurne et nocturne non calmée par le repos allongé: **contre-indication à l'ostéopathie**

Tableau clinique de radiculalgie modérée, non déficitaire, chronique, peu ou pas impulsive, sans douleur nocturne : indication d'**ostéopathie myotensive ou structurelle prudente (ouverture de facettes) avec mise en tension non douloureuse**

# LUMBAGO AIGU DISCAL

## CORRECTION MYOTENSIVE LESION EN HAUT



### LES TEST DE MOBILITE SONT IMPOSSIBLES

Correction équivalente à la précédente, mais lésion en haut

Mise en position avec **torsion lombaire minimale** afin de ne pas agresser le disque

Barrière motrice en inclinaison latérale gauche focalisée sur l'étage en lésion

La contraction isométrique contre résistance permet **d'allonger les muscles para-vertébraux du côté droit, ce qui va diminuer la contracture para-vertébrale droite.**

Effet thérapeutique: **diminution de la pression intra-discale (« ouverture » discale)**

# LOMBALGIES ARTICULAIRES POSTERIEURES

## de la charnière lombo-sacrée: tableau clinique

- décrites par De Sèze (1934): syndrome tropho-statique; Revel (1992)
- les articulaires postérieures ont 3 rôles physiologiques  
guide du mouvement; protection discale (limitation de la rotation); support (20 à 30% de la charge)
- douleur lombaire basse irradiant parfois à la fesse et la cuisse,  
(toujours au-dessus du genou)  
après un faux mouvement en antéflexion du tronc, parfois d'hyper-extension  
douleur **calmée par le repos allongé** +++
- Absence d'impulsivité
- Absence de baïonnette irréductible
- Lasègue négatif
- Aucun signe de déficit neurologique
- Extension active souvent douloureuse (compression des articulaires postérieures)

# Syndrome cellulo-téno-myalgique

- La dysfonction somatique d'un segment vertébral détermine des modifications réflexes, toutes localisées dans le territoire du **métamère** correspondant à l'étage en dysfonction

- modifications de **sensibilité**
- et de **texture** des tissus innervés par le nerf rachidien correspondant

Ces modifications sont retrouvées cliniquement par des techniques de palpation

- de la peau: **CELLULALGIE** (pincer-rouler)
- des muscles: **CORDONS MYALGIQUES**

faisceaux musculaires durs, "cordés", très sensibles à la palpation. De diamètre variable allant d'une allumette à celui d'un cigare

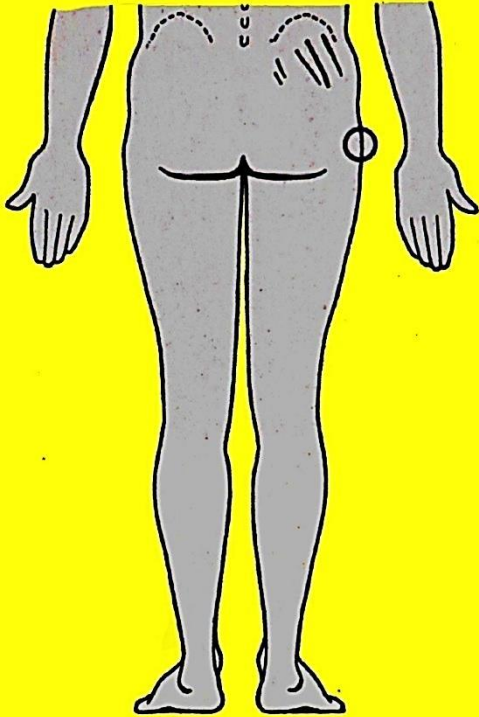
- des insertions téno-périostées: **PSEUDO-TENDINITE**  
**PSEUDO-PERIOSTITE**

insertions tendineuses douloureuses à la pression, mais **absence de douleur à la contraction contre résistance**

**Toutes ces manifestations sont du côté de l'articulaire postérieure douloureuse**

# SYNDROME CTM L5

## syndrome L5



**douleurs projetées postérieures**

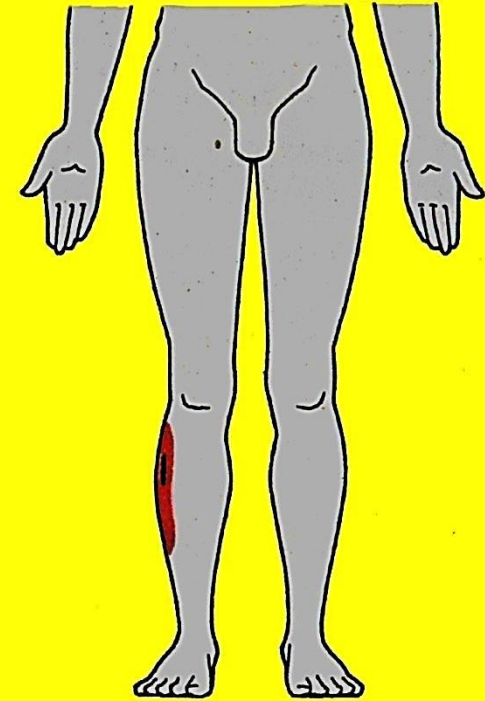
### **cellulalgie**

face externe de la jambe

### **cordons myalgiques**

moyen fessier (faisceaux antérieurs),  
grand fessier (faisceaux supérieurs)  
TFL, petit fessier

## syndrome L5



**douleurs projetées antérieures**

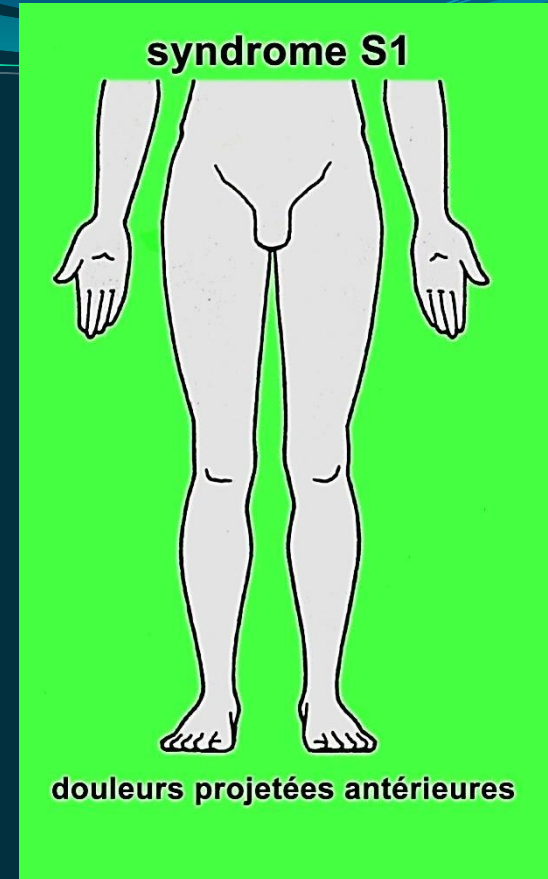
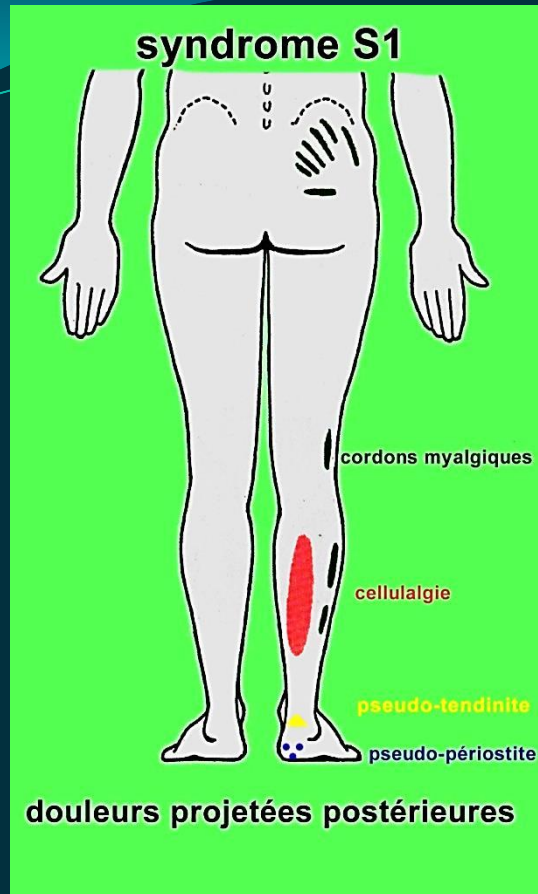
### **pseudo-tendinite**

biceps crural (tête du péroné)

### **pseudo-périostite**

grand trochanter

# SYNDROME CTM S1



## cellulalgie

face postérieure du mollet

## pseudo-tendinite

tendon d'Achille

## pseudo-périostite

calcanéum

## cordons myalgiques

grand fessier (faisceaux inférieurs),  
pyramidal

moyen fessier (faisceaux postérieurs)

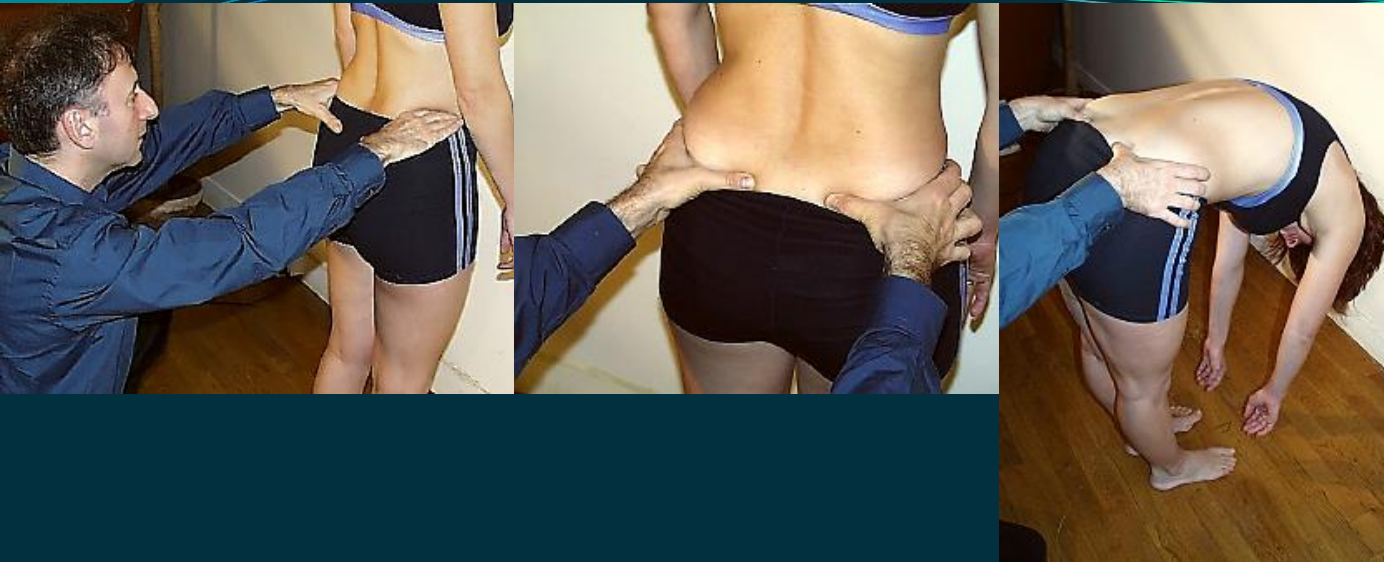biceps crural (extrémité inférieure)

jumeau externe

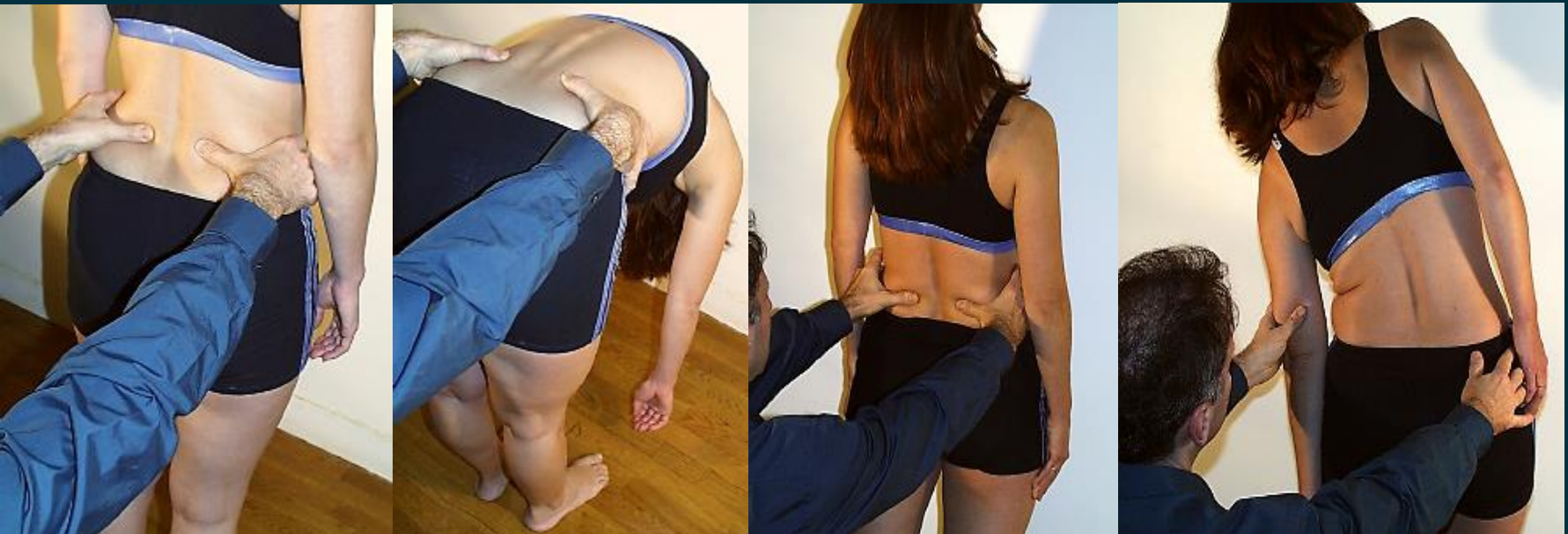

# TESTS DE MOBILITE LOMBAIRES +++

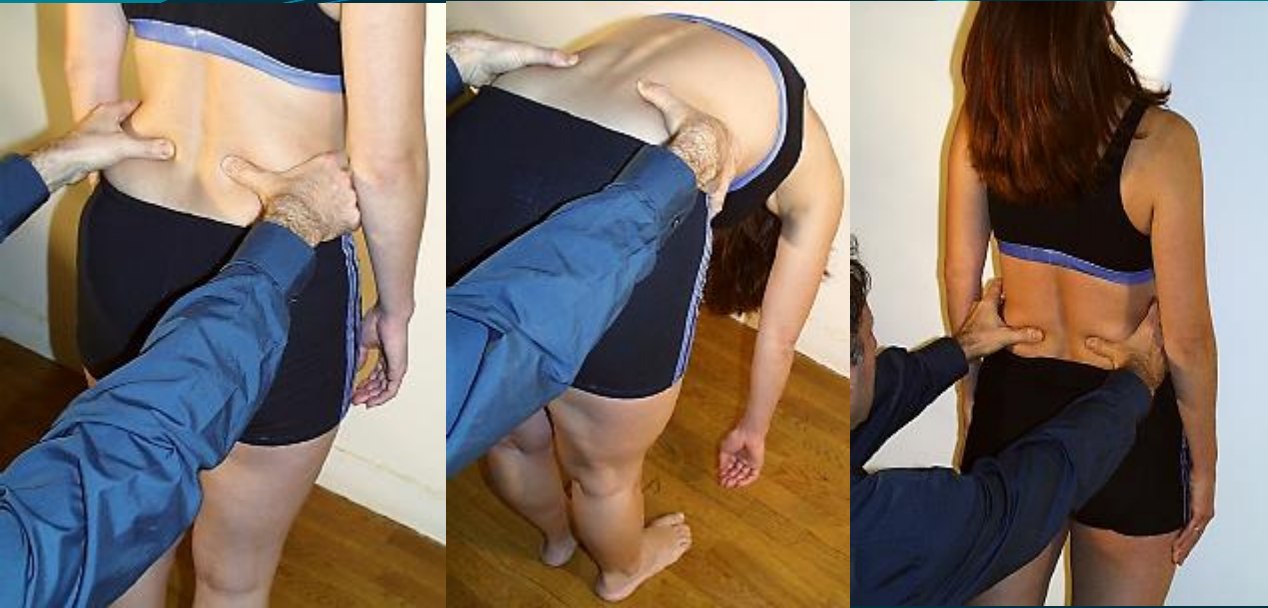En charge:



- ascension **PRECOCE** d'une E.I.P.S. = lésion lombaire homolatérale
- postériorités
  - aggravation en F
  - aggravation en E
- inclinaison latérale
  - cassure



# TESTS DE MOBILITE LOMBAIRES: POSTERIORITES



## DIAGNOSTIC DES DYSFONCTIONS

Posteriorité lombaire qui s'accroît en flexion et disparaît en extension

➡ CONVERGENCE DU COTE DE LA POSTERIORITE

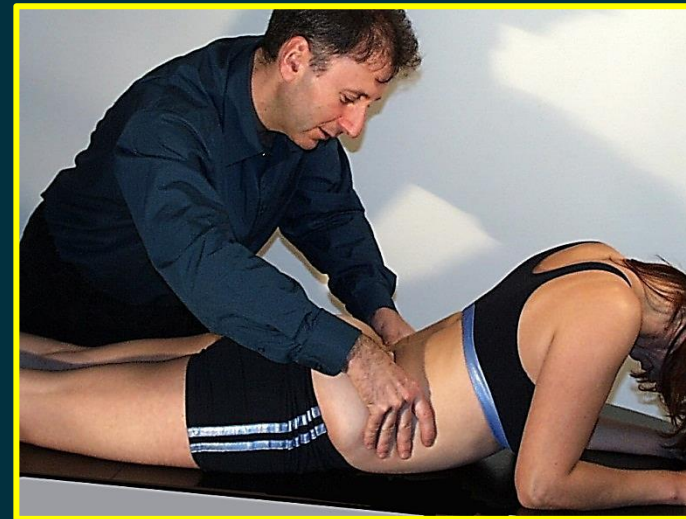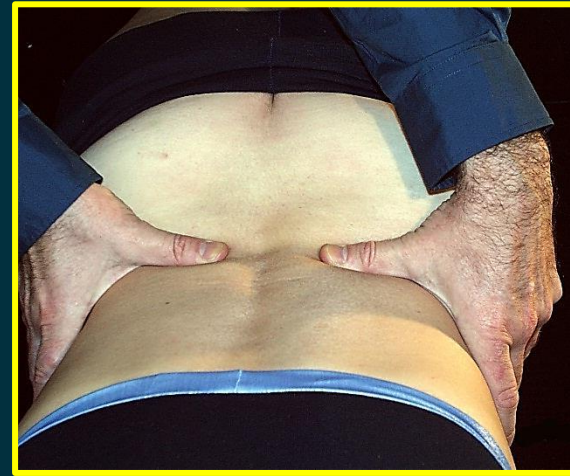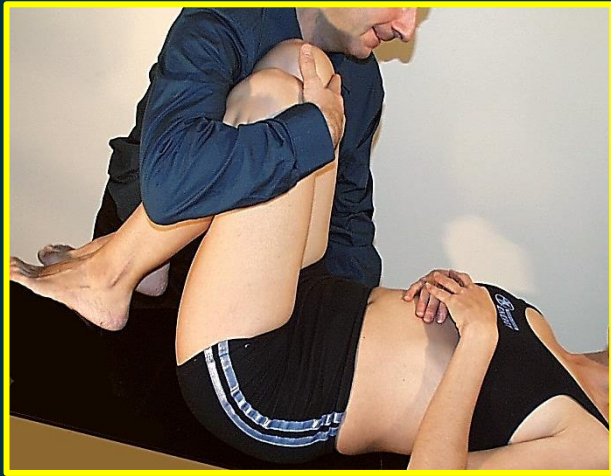Posteriorité lombaire qui s'accroît en extension et disparaît en flexion

➡ DIVERGENCE DU COTE OPPOSE A LA POSTERIORITE



# TESTS DE MOBILITE EN DECUBITUS DORSAL

## Tests en flexion - extension



test en flexion (ouverture)  
doigt dans l'espace inter-épineux

posteriorités: test en extension (sphinx)

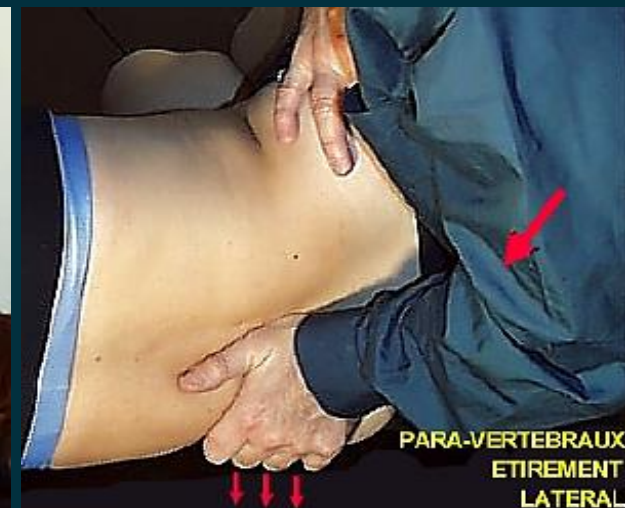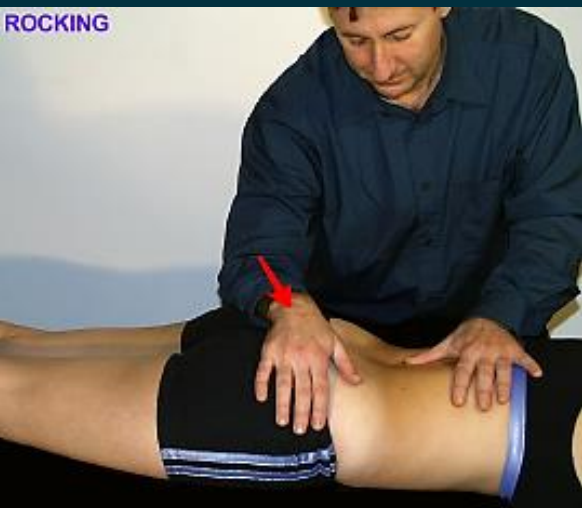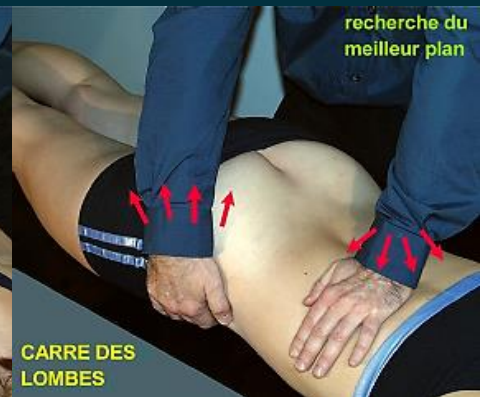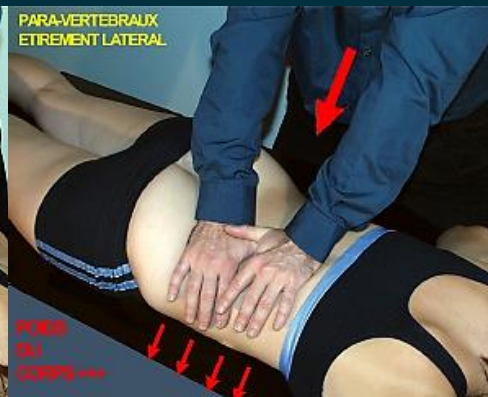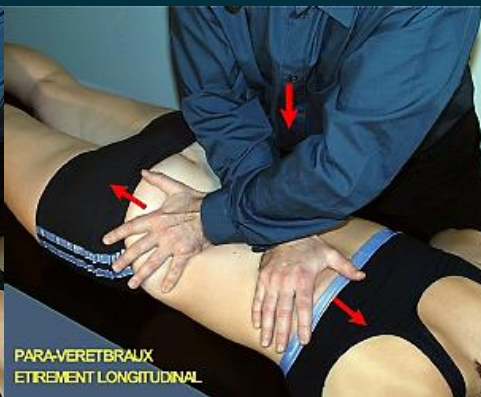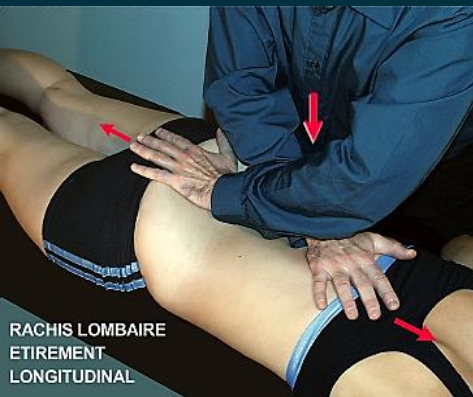# DIAGNOSTIC PALPATOIRE DES DYSFONCTIONS

	convergence droite	convergence gauche	divergence droite	divergence gauche
Test en Inclinaison Latérale droite	NORMAL	LIMITE	LIMITE	NORMAL
Test en Inclinaison Latérale gauche	LIMITE	NORMAL	NORMAL	LIMITE

SEUL LES TESTS EN FLEXION / EXTENSION PERMETTENT DE FAIRE LE DIAGNOSTIC DIFFERENTIEL ENTRE DYSFONCTIONS DE CONVERGENCE OU DE DIVERGENCE

- Flexion limitée: convergence
- Extension limitée: divergence

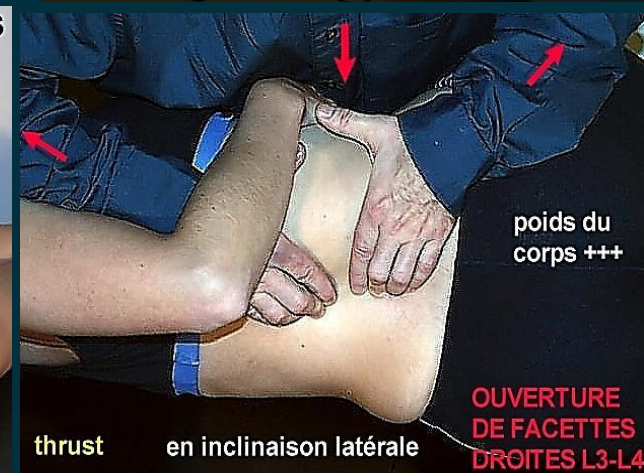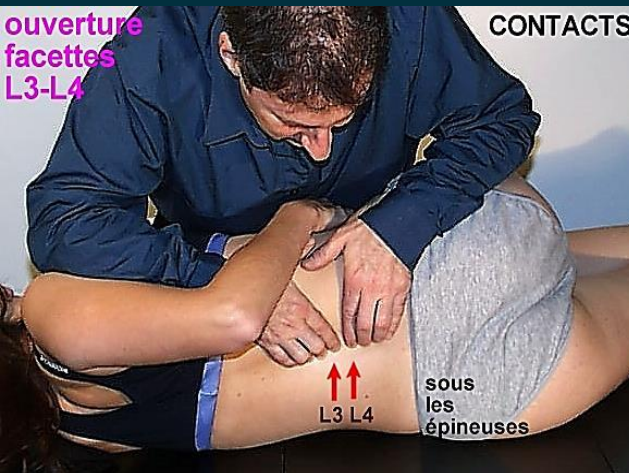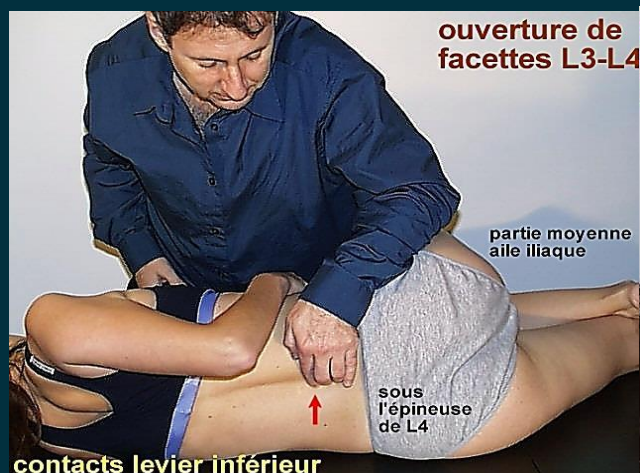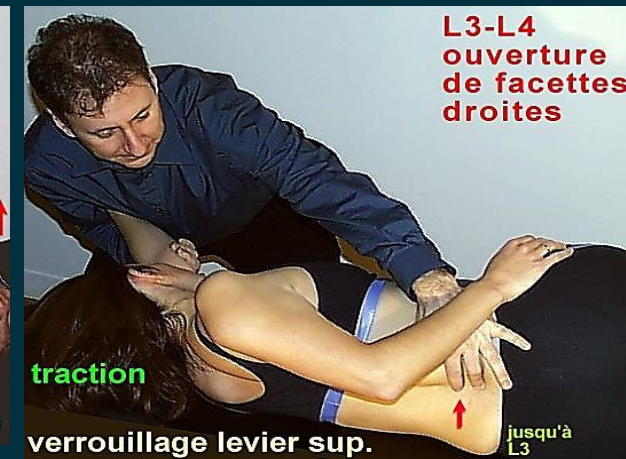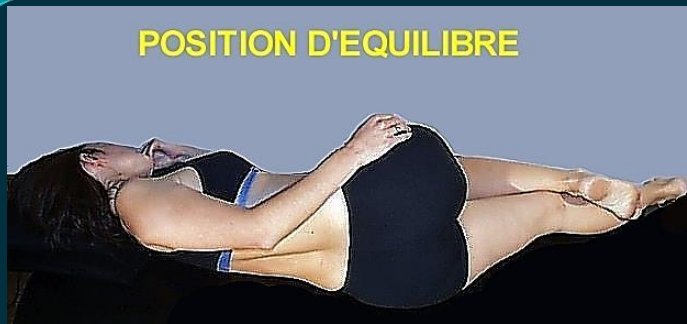
# Quelques TECHNIQUES OSTEOPATHIQUES de TISSUS MOUS LOMBAIRES





# CORRECTION LOMBAIRE BASSE en « ouverture de facettes » » exemple photos: L3-L4

POSITION D'EQUILIBRE

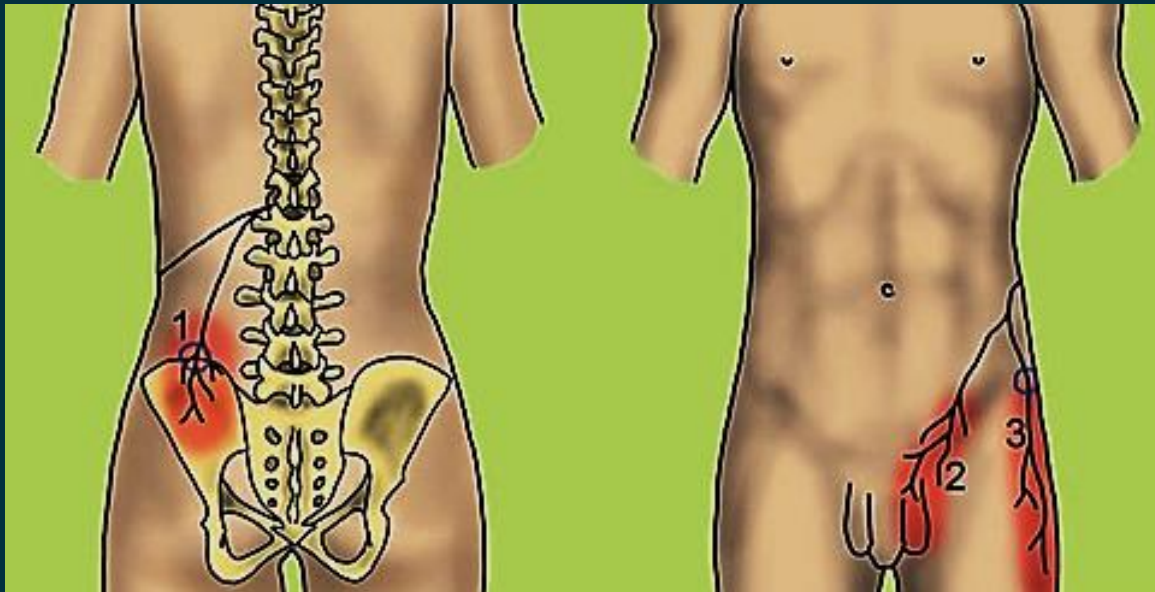


## Indications thérapeutiques:

- lombalgie aigue discale droite modérée, sans douleur nocturne
- dysfonction articulaire postérieure de convergence droite

# SYNDROME DE LA CHARNIERE DORSO-LOMBAIRE

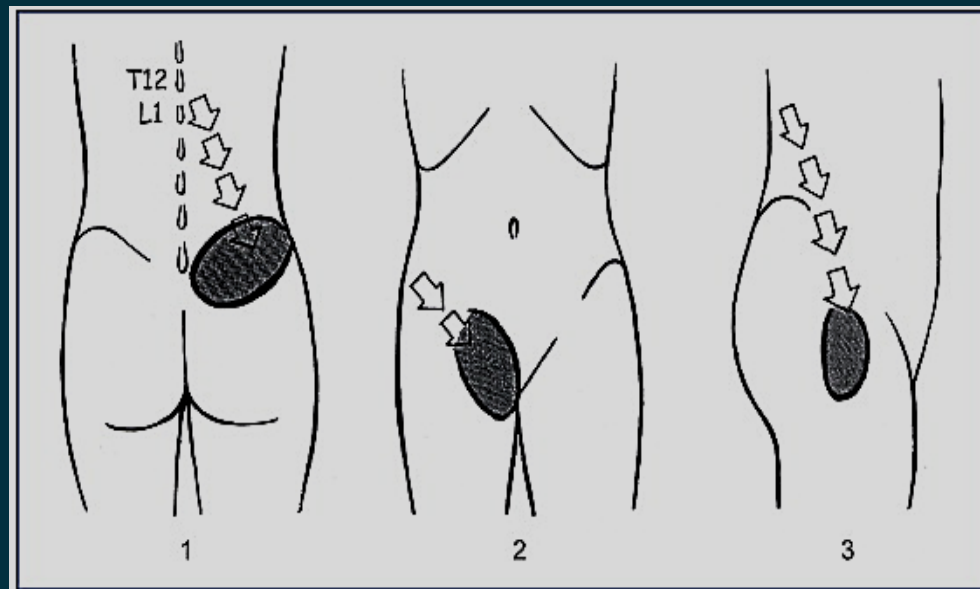
- selon certaines études, à l'origine de **50% des lombalgies** dites « communes »
- la «lésion» causale est située en D12-L1, mais la douleur est toujours ressentie à distance, car il s'agit de **douleurs projetées**



- Syndrome cellulo-téno-myalgique de Maigne
  - Ce tableau est retrouvé chez tous types de sujets lombalgiques
    - non sportifs (attitude asthénique)
    - mais aussi sportifs: tennis, golf... (mouvements de rotation forcée du tronc)
- D12-L1: notion de «pivot» ostéopathique, ce qui implique une approche globale du rachis dans les cas chroniques**

# LE SYNDROME D12-L1

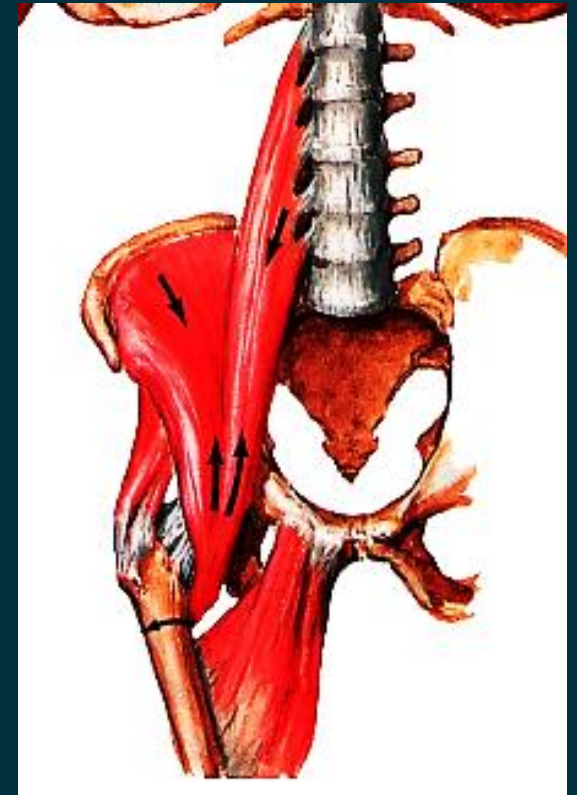
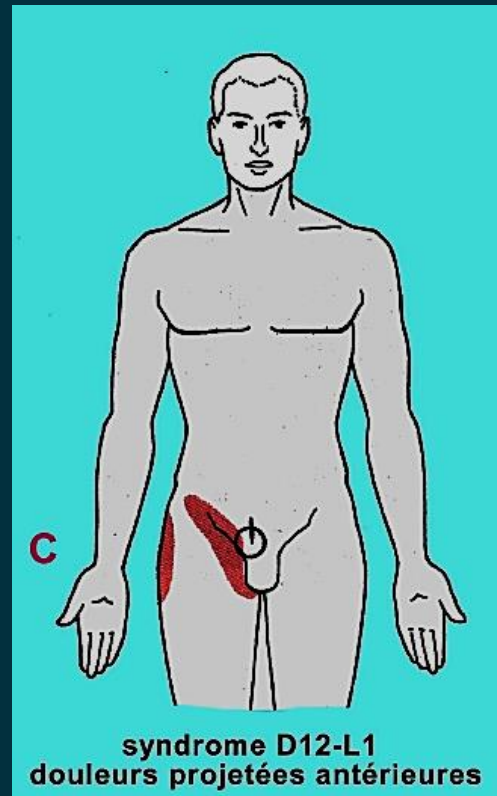
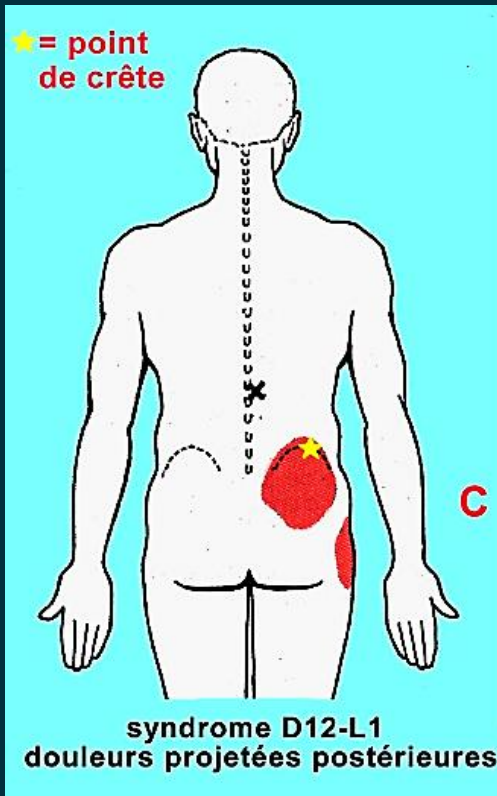
- la douleur spontanée peut siéger à plusieurs endroits
  - conséquence de l'irritation d'une des branches de division des nerfs rachidiens D12 ou L1
  - cette irritation découle de la dysfonction mécanique de la charnière dorso-lombaire
  - Peut toucher
    - soit la branche antérieure
    - soit la branche postérieure
- absence de toute lésion radiologiquement objectivable: **diagnostic clinique +++**
- Le plus souvent: **LOMBALGIES BASSES** aiguës ou chroniques à irradiation fessière supérieure, par irritation de **la branche postérieure (1)**
- parfois douleurs inguinales, pseudo-intestinales, pseudo-urologiques, ou pseudo-gynécologiques par irritation de la **branche antérieure (2)**
- Pf fausses douleurs de hanche par irritation d'un rameau perforant **latéral** issu de la branche antérieure **(3)**





# SYNDROME D12 – L1: RESUME

- Douleur spontanée lombaire basse, **simulant une lombalgie d'origine lombo-sacrée, MAIS**
- Point de crête = émergence de la branche post. de D12 (L1)
- 3 zones cellulalgiques: moitié supérieure de la fesse, inguinale , zone trochantérienne
- rechercher cordons myalgiques sur le grand droit de l'abdomen, dans zone sus-pubienne,
- pseudo-périostite pubienne
- douleur pseudo-viscérale: pseudo-colites, cystalgies à urines claires, dyspareunies...
- contracture du psoas-iliaque du même côté



# SYNDROME D12 – L1: ATTITUDE THERAPEUTIQUE

- Mise en évidence du syndrome clinique par palpation minutieuse
- Tests de mobilité ostéopathiques de la charnière dorso-lombaire
- Aspect évolutif des douleurs (aiguë récente, récidivante, chronique)
- Recherche d'un mécanisme physio-pathologique
  
- Si douleur récente: traitement ostéopathique local de la charnière D12-L1, selon le résultat des tests de mobilité
  
- Si douleur récidivante ou chronique: abord plus global du rachis
  - Notion de suite lésionnelle
  - D12-L1 = pivôt, donc tester (et traiter) les autres pivôts = les autres charnières rachidiennes

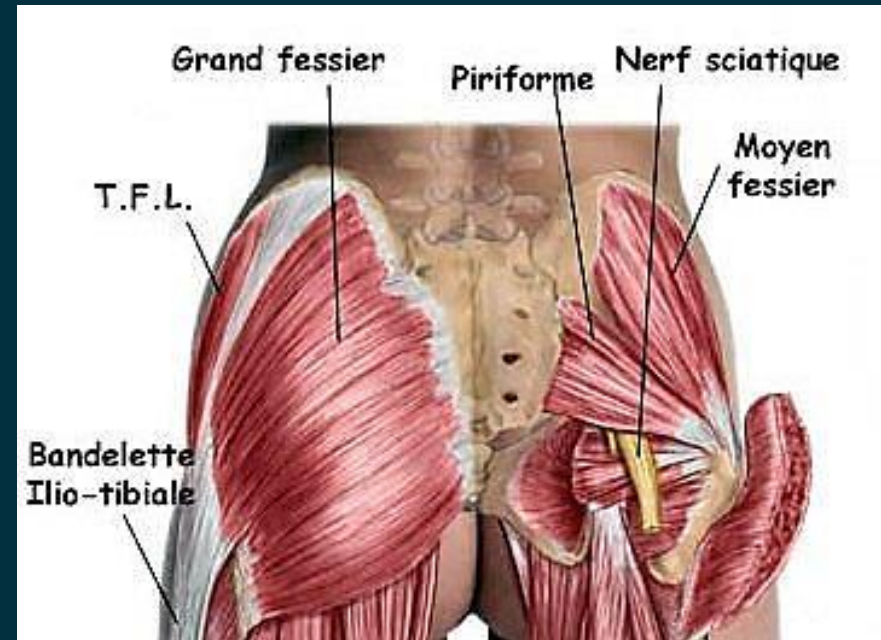
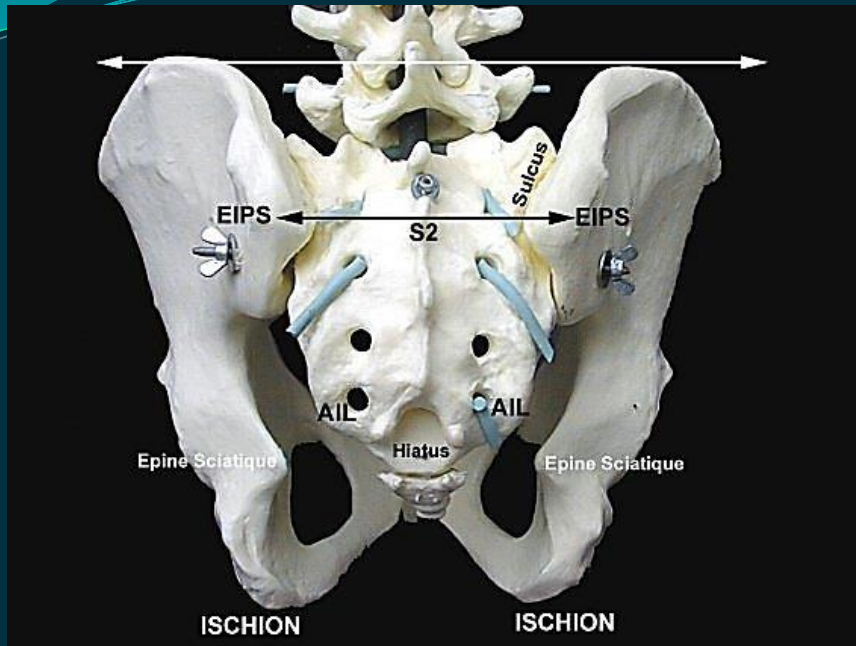
Dans tous les cas

- Il pourra s'agir d'un abord ostéopathique
- STRUCTUREL (pas de pathologie discale pour la charnière dorso-lombaire)
- MYOTENSIF
- FONCTIONNEL (Jones)



# ALGIES D'ORIGINE SACRO-ILIAQUE

## anatomie

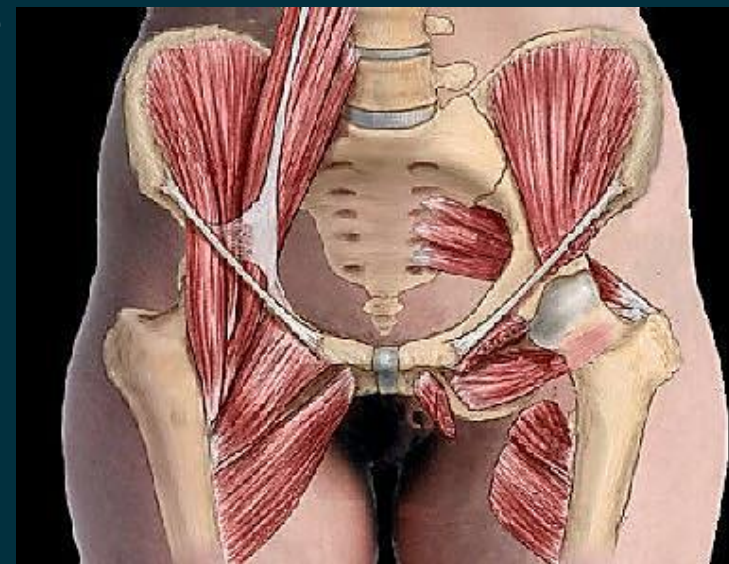


Les SI sont mécaniquement liées à charnière lombo-sacrée

- Ligaments ilio-lombaires
- Certains muscles puissants influencent sa mobilité (pyramidal, masse commune sacro-lombaire)

LOMBALGIES BASSES avec **signes physiques spécifiques**:

- **douleurs provoquées par tests spécifiques**
- Tests de mobilité ostéopathiques

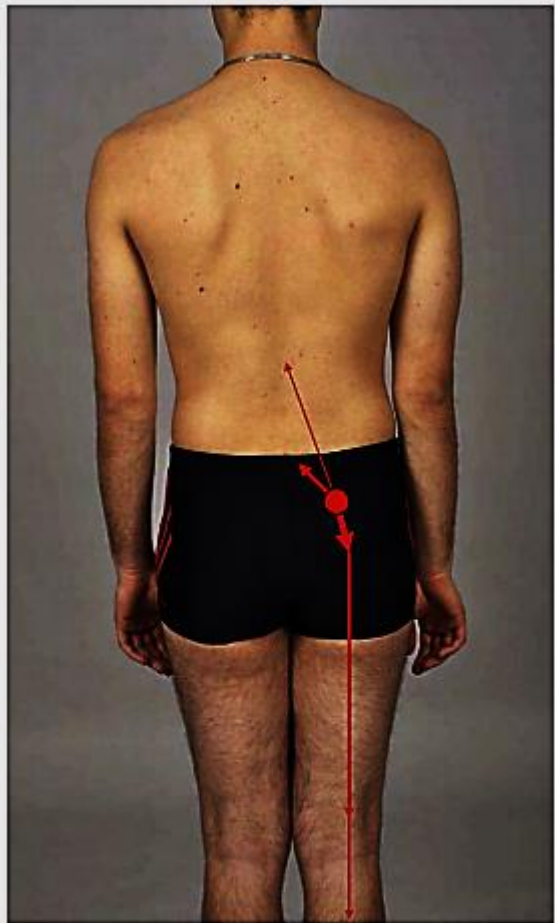

# LOMBALGIES D'ORIGINE SACRO-ILIAQUE

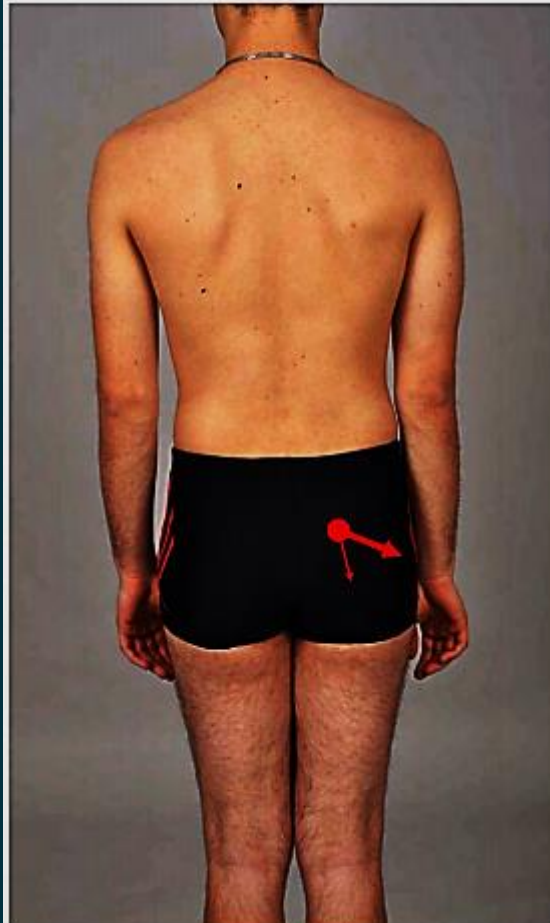## ARGUMENTS CLINIQUES

- ❑ Forme aiguë: suite de traumatisme avec chute sur les fesses
- ❑ Suites de grossesse, accouchement
- ❑ Forme insidieuse chronique: déséquilibre musculaire des pelvi-trochantériens
- ❑ Pas d'attitude antalgique
- ❑ Pas de douleur impulsive

# SACRO-ILIAQUE: LA DOULEUR SPONTANEE et à L'EXAMEN



Topographie des douleurs sacro-iliaques selon Slipman et al [13].



Topographie des douleurs sacro-iliaques selon Dreyfuss et al. [14].

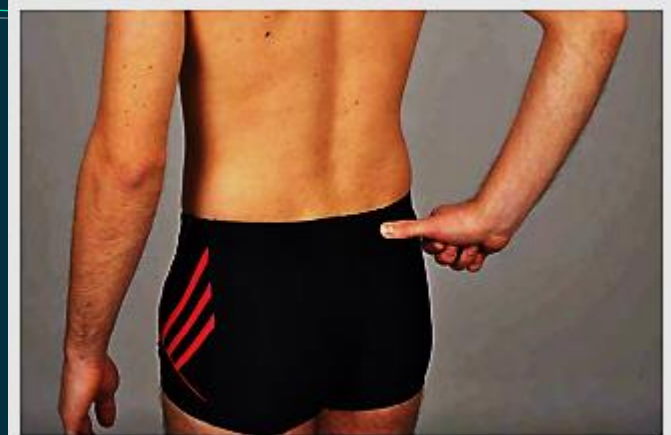

Fig. 3. « Test » de Fortin et Falco [20].

## TEST de FORTIN

Demander au patient de montrer avec un seul doigt où il a mal

Significatif si le patient pose le bout du doigt à moins de 1 cm de l'interligne sacro-iliaque.

Fiable si reproduit 2 fois de suite ...

Fesse: 94%

Rachis lombaire haut: 72%

Face post cuisse: 50%

Fesse

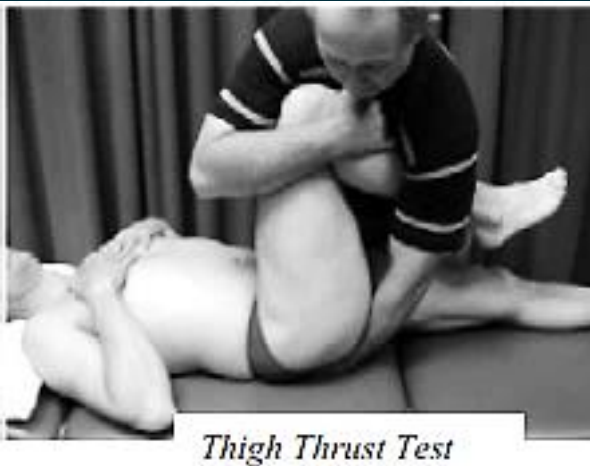Irradiation grand trochanter



# SACRO-ILIAQUE: TESTS CLINIQUES « CLASSIQUES »

## tests de douleur provoquée

devront être complétés par tests de mobilité ostéopathiques

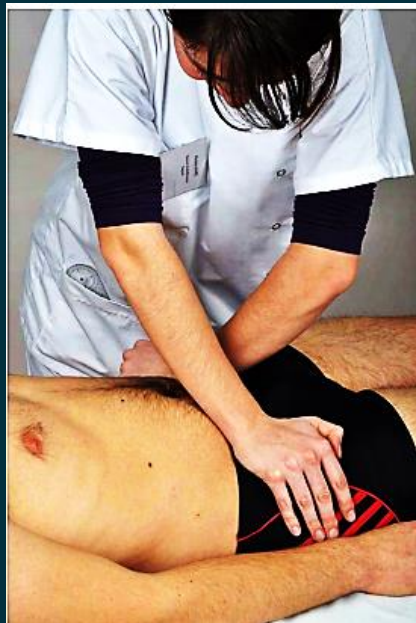

« **Thigh Thrust Test** » (test de cisaillement postérieur)

Test de plus haute fiabilité (80%)

Patient en décubitus dorsal, opérateur debout côté opposé.

- on amène la coxo-fémorale à 90° de flexion + adduction sur la ligne médiane, puis on exerce une **pression dans l'axe du fémur**
- avec un contre-appui de la main caudale sous le sacrum, provoquant ainsi une force de cisaillement dans la SI testée.



« **Distraction test** »

(test d'ouverture antérieure de la sacro-iliaque :Ericksen - Verneuil)

Haute fiabilité (60-70%)

L'examineur place ses paumes croisées sur les 2 EIAS

puis exerce une **pression des deux mains vers l'extérieur et l'arrière**

Ce test interroge surtout les ligaments SI antérieurs

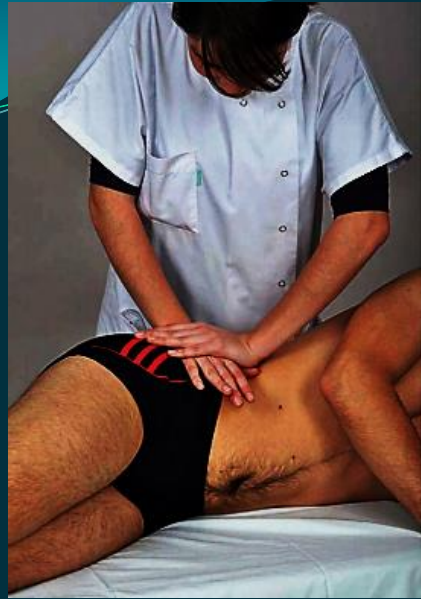(ouverture articulaire antérieure)

# SACRO-ILIAQUE: TESTS CLINIQUES CLASSIQUES » (2)

## tests de douleur provoquée

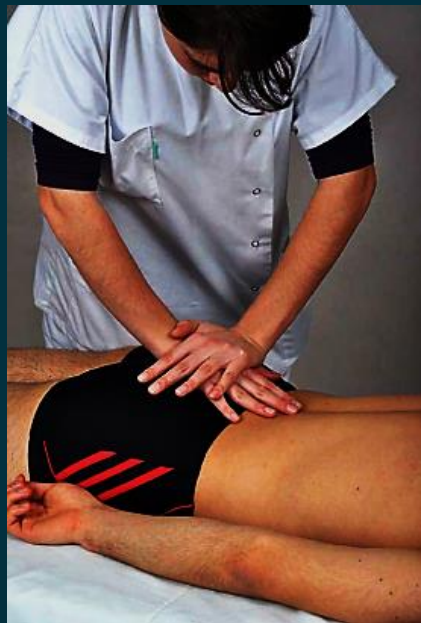### « Compression test »

(test d'ouverture postérieure de la sacro-iliaque - Volkman)  
Bonne fiabilité. Le patient est en décubitus latéral sur le côté **opposé** de la sacro-iliaque à tester ; l'examineur **comprime des 2 mains superposées le bord supérieur de la crête iliaque** supérieure en direction de la crête opposée; les ligaments SI postérieurs seraient les plus interrogés.



### « Sacral thrust test »

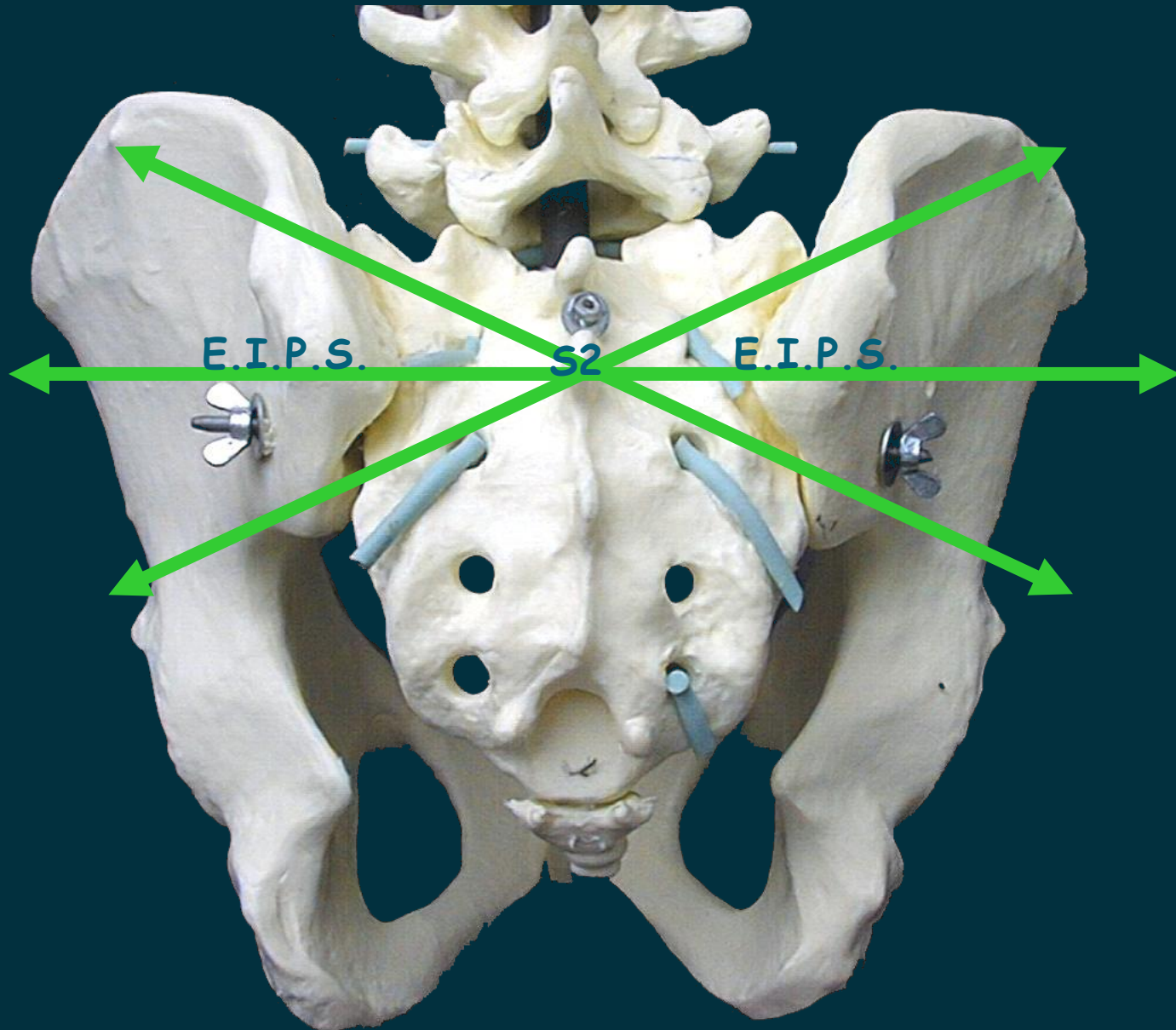
(test de compression du sacrum, signe du trépied – Coste et Illouz). Moyenne spécificité  
Décubitus ventral. L'examineur comprime le sacrum avec ses deux mains en direction de la table : **test bilatéral**



Si l'examen clinique lombaire est normal, et qu'au moins deux des tests ci-dessus sont positifs, alors l'origine sacro-iliaque de la douleur est quasi certaine +++

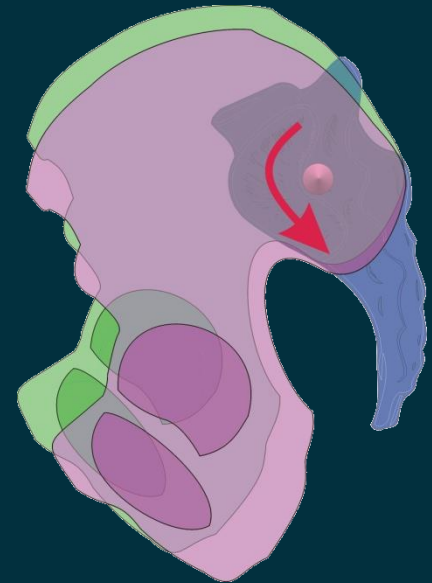
# LOMBALGIES D'ORIGINE SACRO-ILIAQUE

## Axes de mobilité



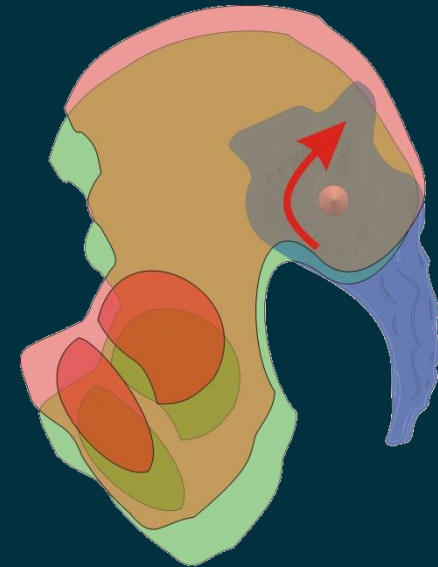
# LOMBALGIES D'ORIGINE SACRO-ILIAQUE

## Diagnostic ostéopathique



ILIUM ANTÉRIEUR
unilatéral
Fausse jambe longue
Downing
Test de raccourcissement perturbé

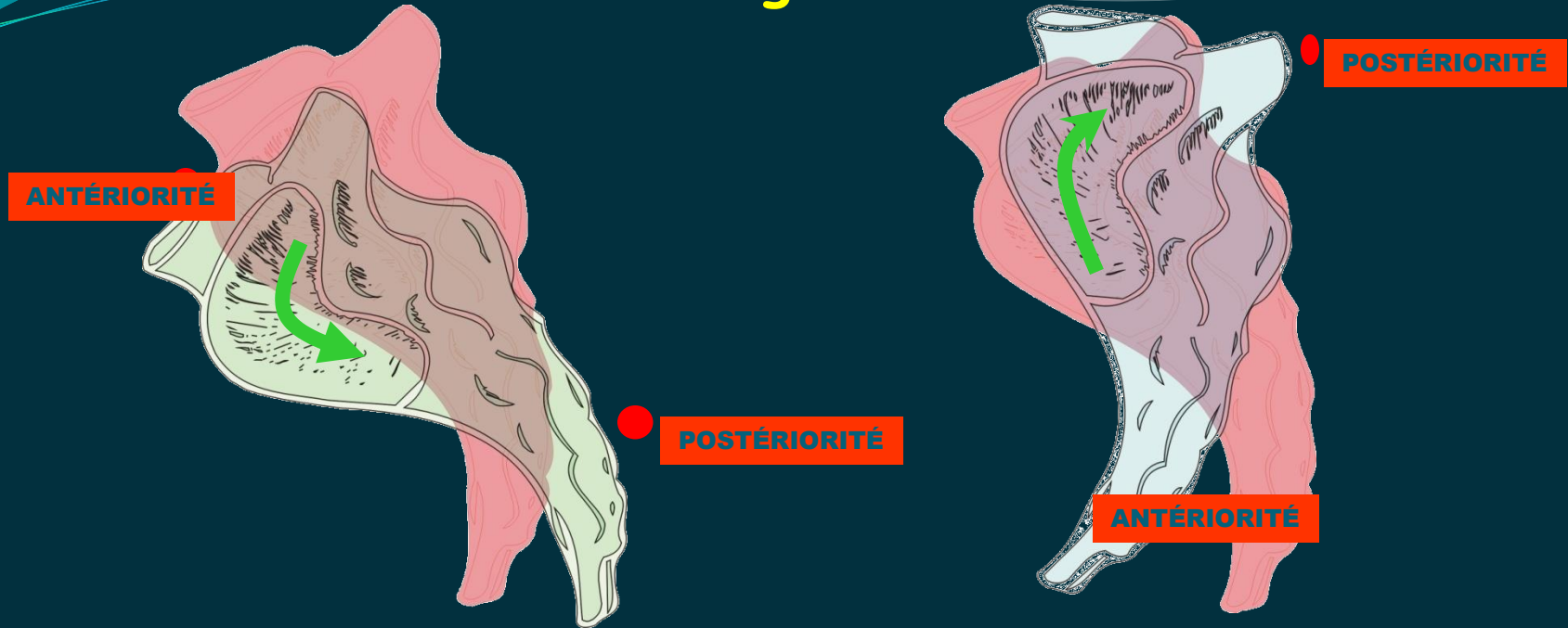
ILIUM POSTÉRIEUR
unilatéral
Fausse jambe courte
Downing
Test d'allongement perturbé





# LOMBALGIES D'ORIGINE SACRO-ILIAQUE

## Diagnostic



<b>SACRUM ANTÉRIEUR</b>
<b>BILATERAL</b>
Base antéro-inférieure
A.I.L. postéro- inférieurs
Équivaut à
Ilium postérieur bilatéral

<b>SACRUM POSTÉRIEUR</b>
<b>BILATERAL</b>
Base postéro-supérieure
A.I.L. antéro-supérieurs
Équivaut à
Ilium antérieur bilatéral

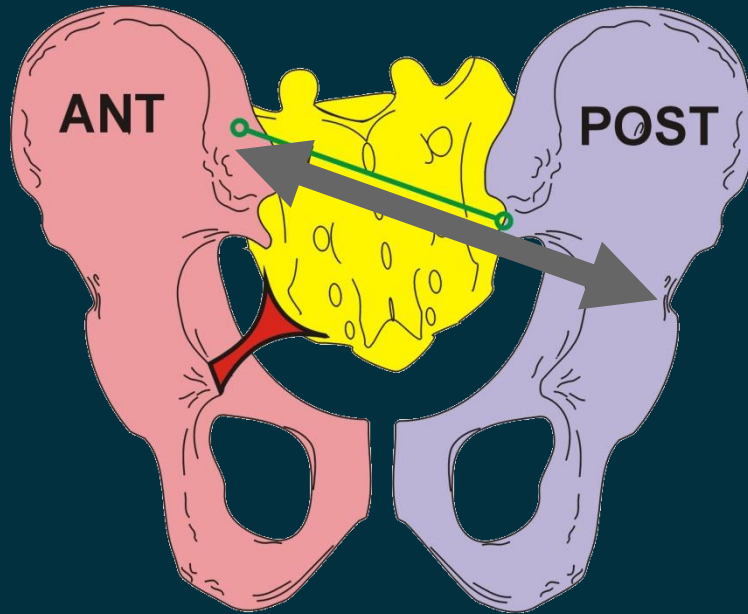


# LOMBALGIES D'ORIGINE SACRO-ILIAQUE

## Physio et physiopathologie

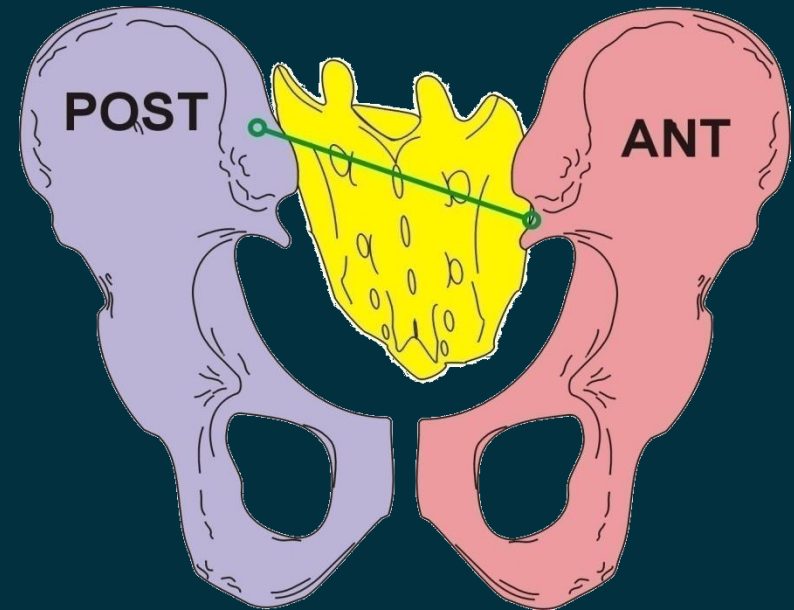
LE SACRUM PEUT EFFECTUER DES MOUVEMENTS ASYMÉTRIQUES

### TORSIONS SACRÉES



T. GAUCHE SUR AXE GAUCHE

= TORSION SACRÉE  
ANTÉRIEURE



T. DROITE SUR AXE GAUCHE

= TORSION SACRÉE  
POSTÉRIEURE