

Neuropathies périphériques

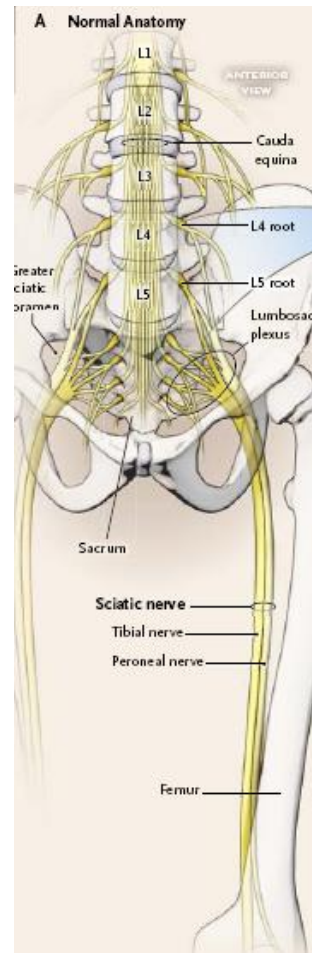
Définitions

Les neuropathies périphériques comprennent l'ensemble des affections touchant le système nerveux périphérique sensitif et moteur : les racines rachidiennes, les plexus, les troncs nerveux et neurones sensitifs.

Cela concerne

- Lésions radiculaires ou radiculopathies
- Plexopathies
- Polyradiculonévrites (PRN)
- Neuronopathies
- Mononeuropathies simples ou multiples (multinévrites)
- Polyneuropathies

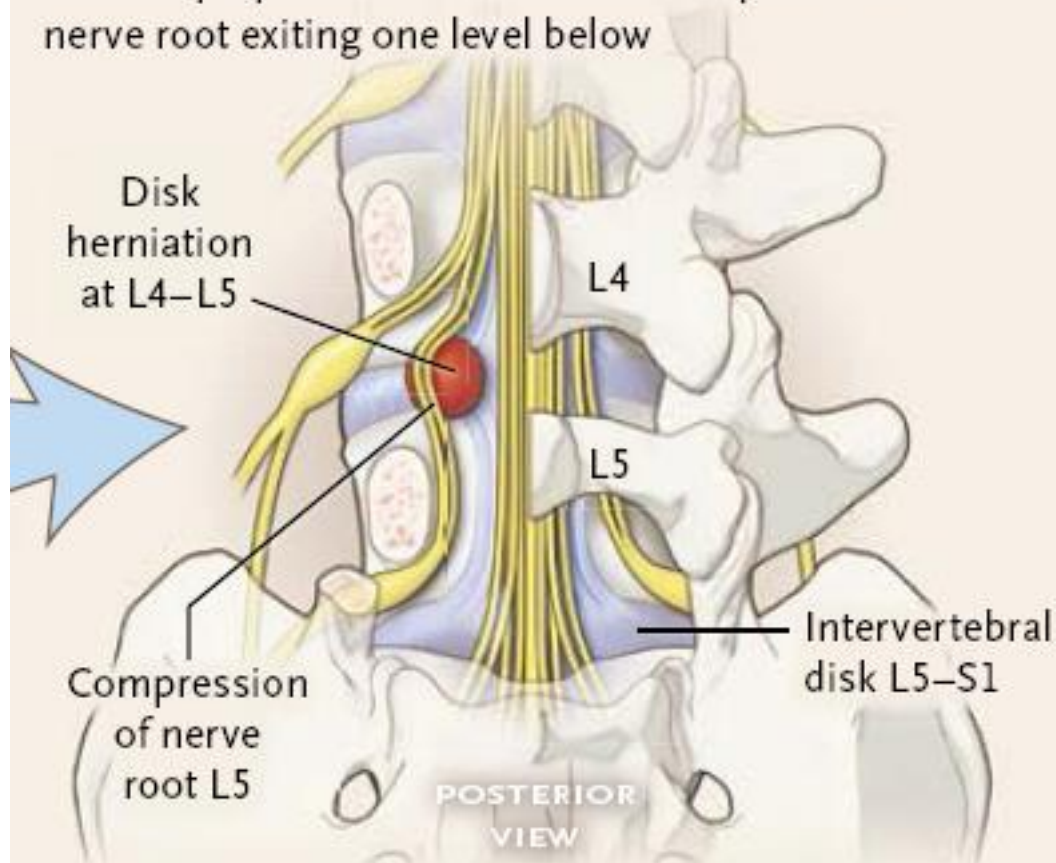
Un exemple : la « sciaticque »



N Engl J Med 2015;372:1240-8.
DOI: 10.1056/NEJMr1410151

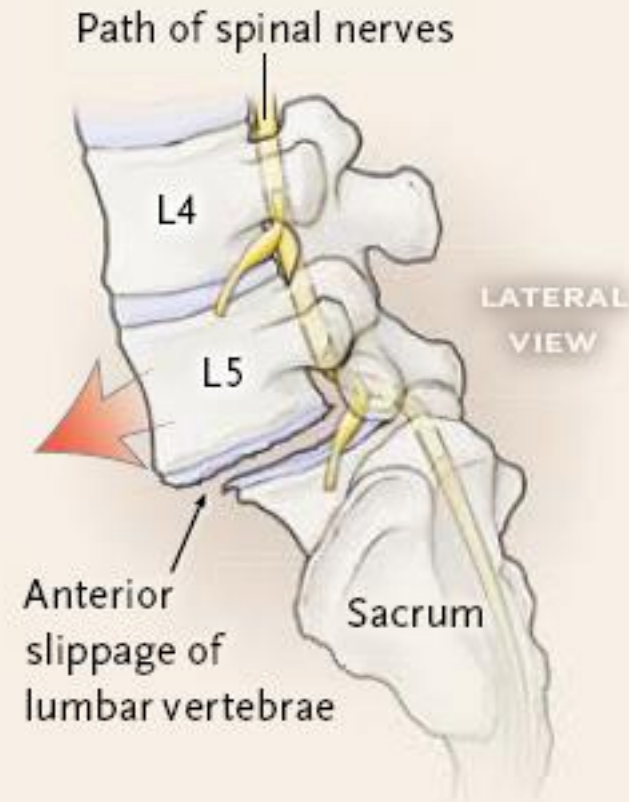
B Disk Herniation

Results from an annulus fibrosus tear, allowing the nucleus pulposus to herniate and compress the nerve root exiting one level below

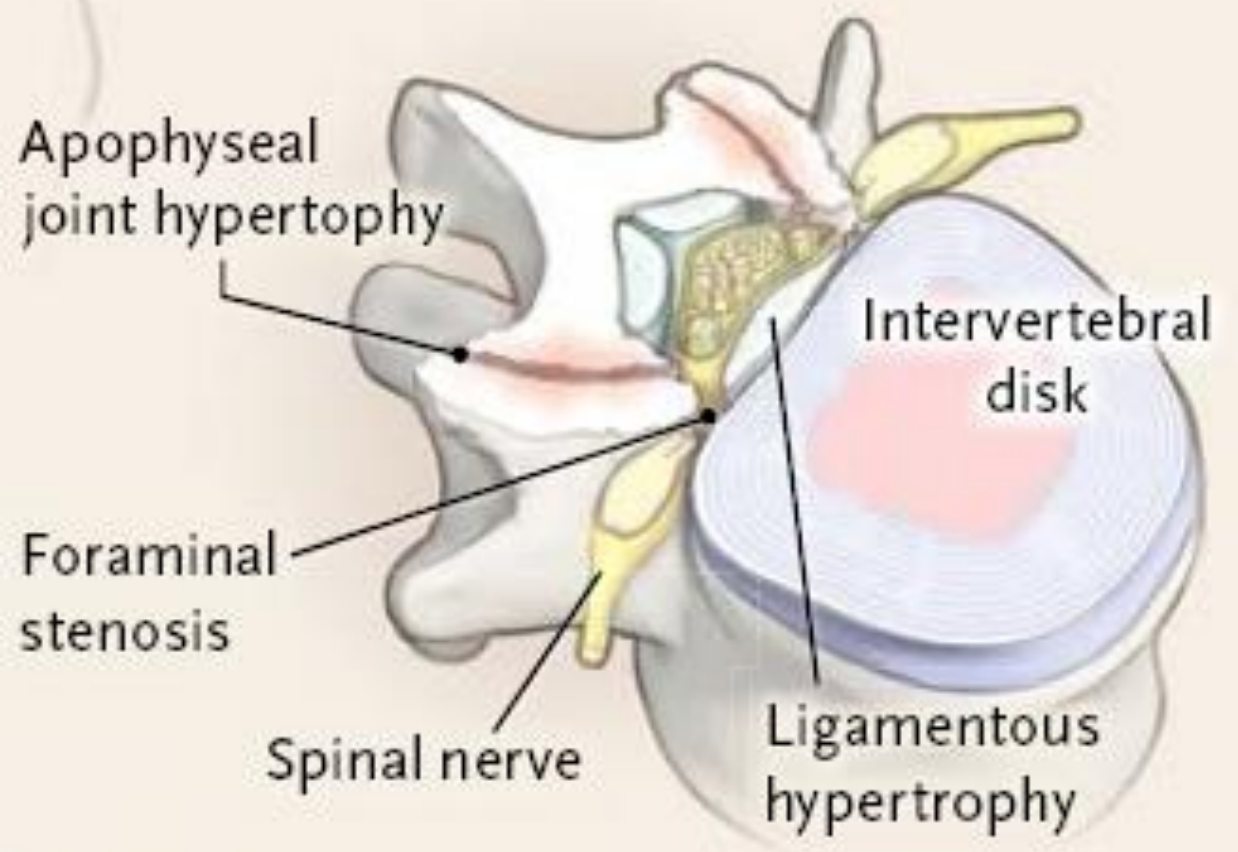


C Spondylolisthesis

Displacement of the lumbar vertebra associated with degenerative spine disease or trauma



D Foraminal Stenosis

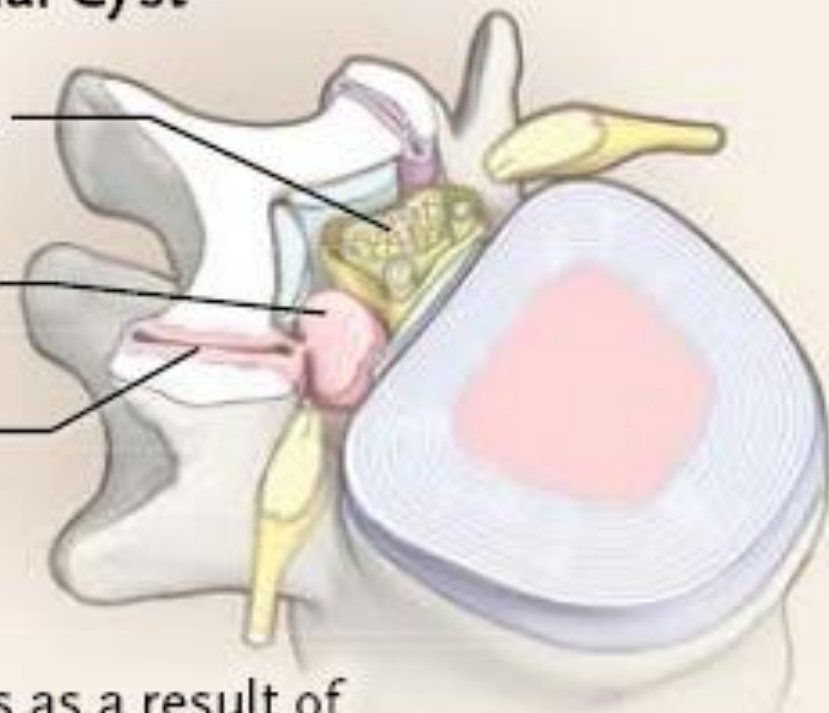

E Synovial Cyst

Spinal nerves

Synovial cyst

Apophyseal
joint



Cyst develops as a result of
apophyseal joint degeneration

F Piriformis Syndrome

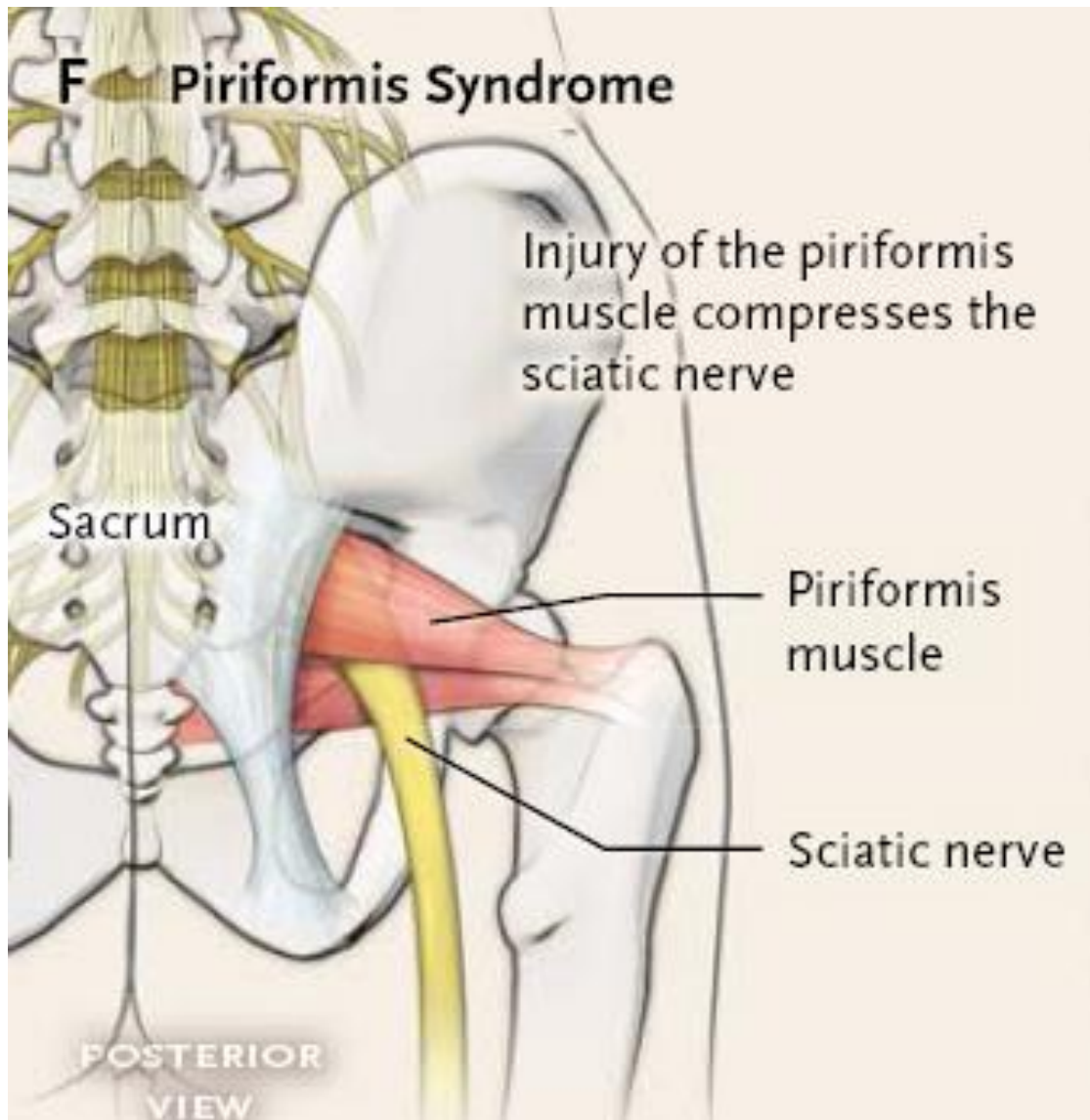
Injury of the piriformis muscle compresses the sciatic nerve

Sacrum

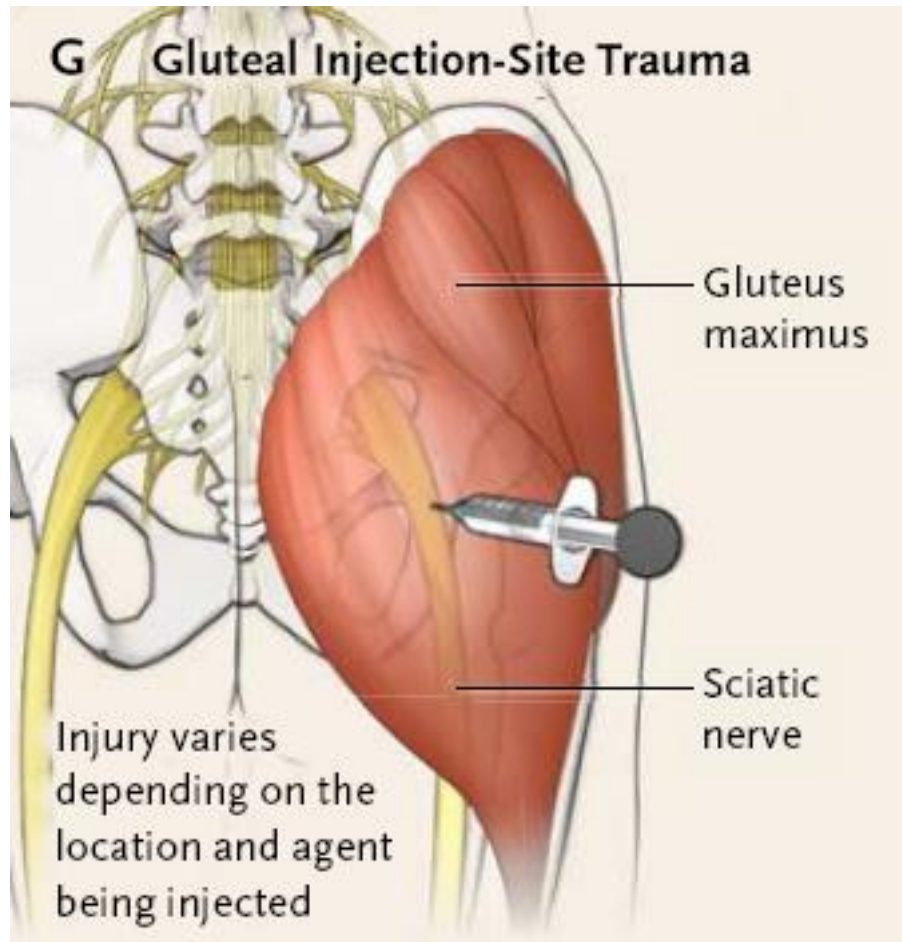
Piriformis muscle

Sciatic nerve

POSTERIOR
VIEW

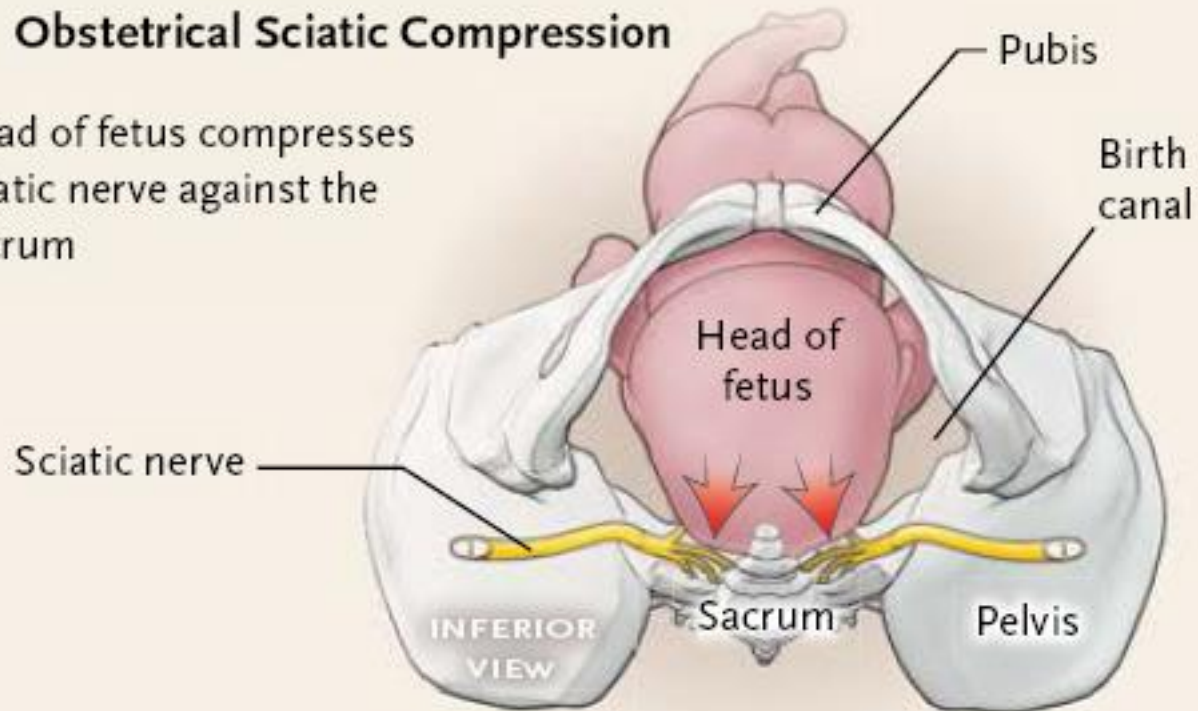


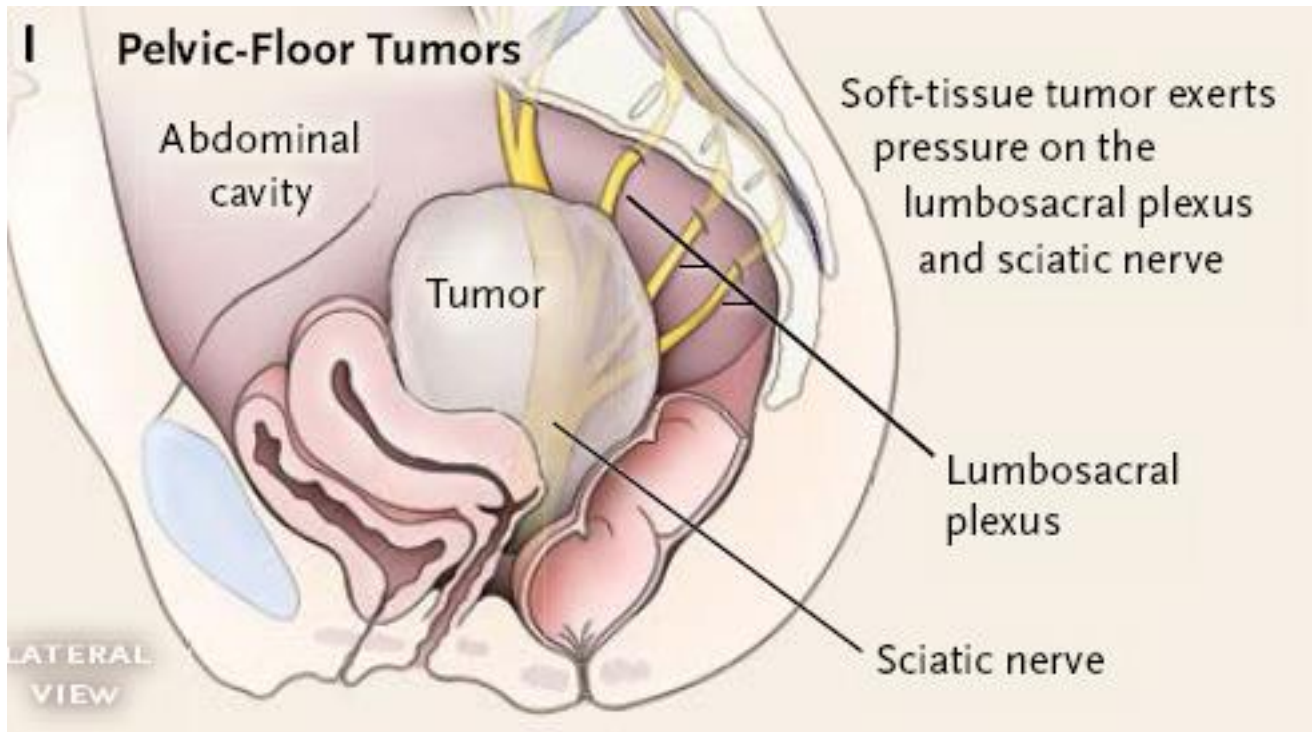
G Gluteal Injection-Site Trauma



H Obstetrical Sciatic Compression

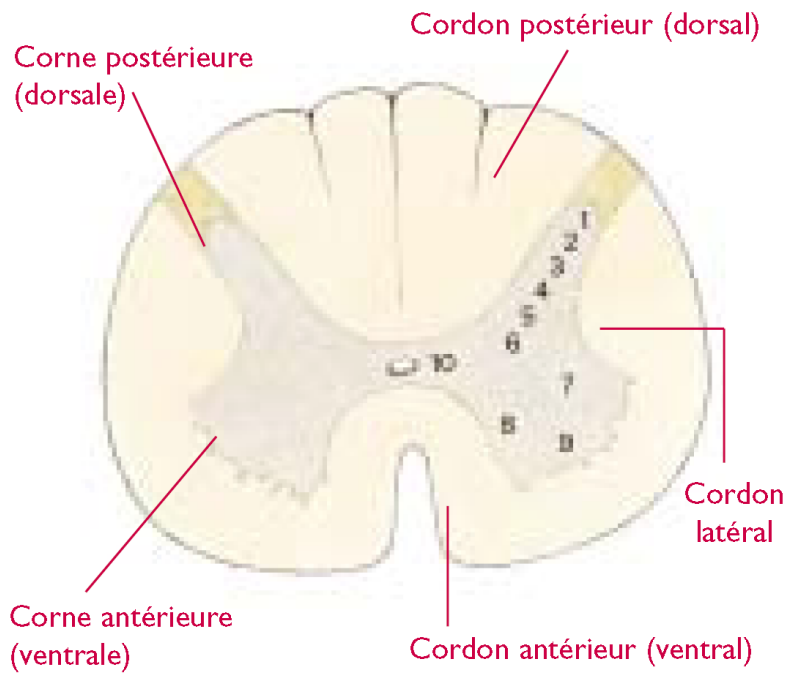
Head of fetus compresses sciatic nerve against the sacrum





Rappels anatomiques

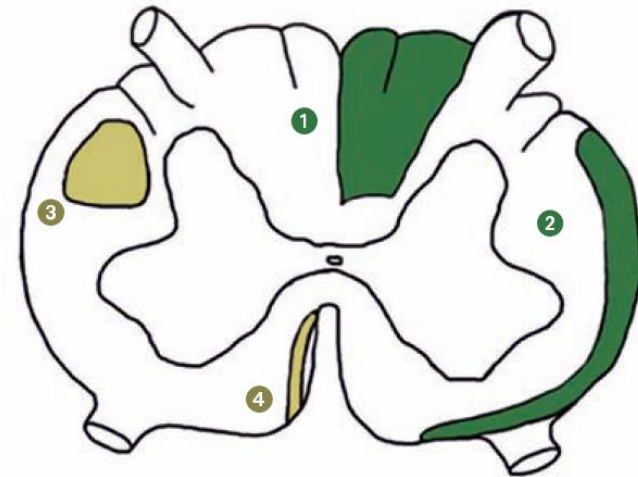
FACE POSTÉRIURE



FACE ANTÉRIURE

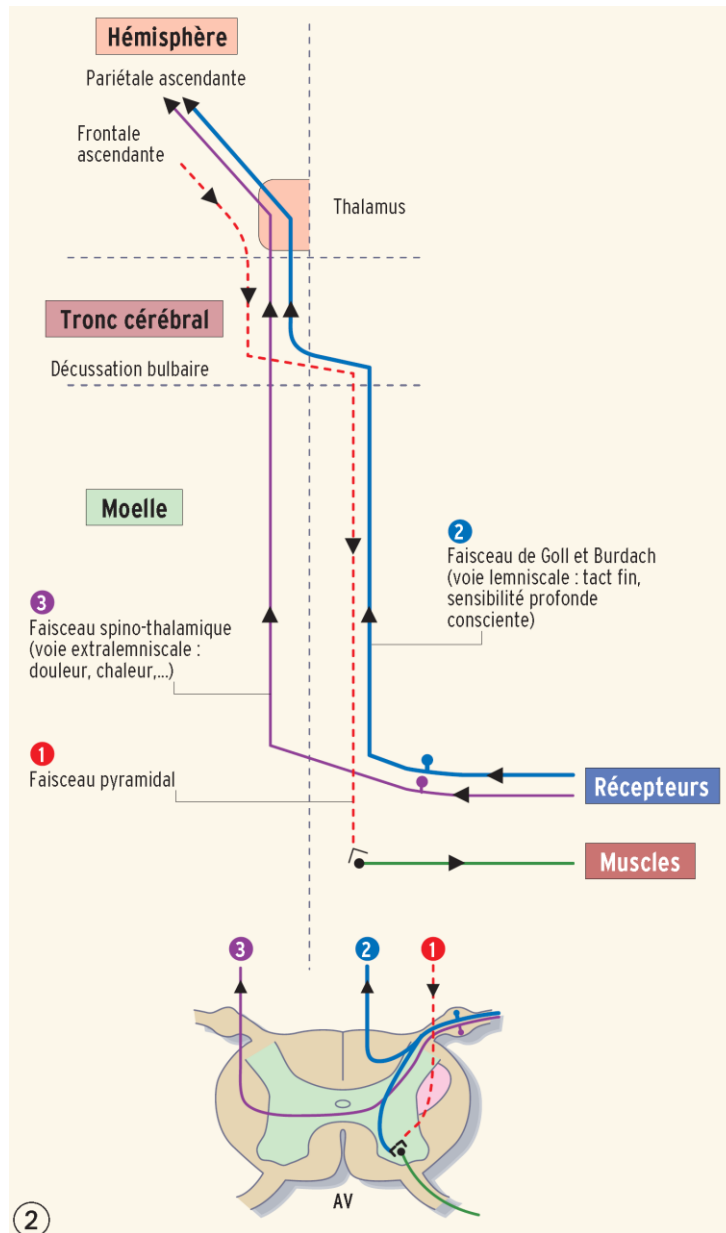


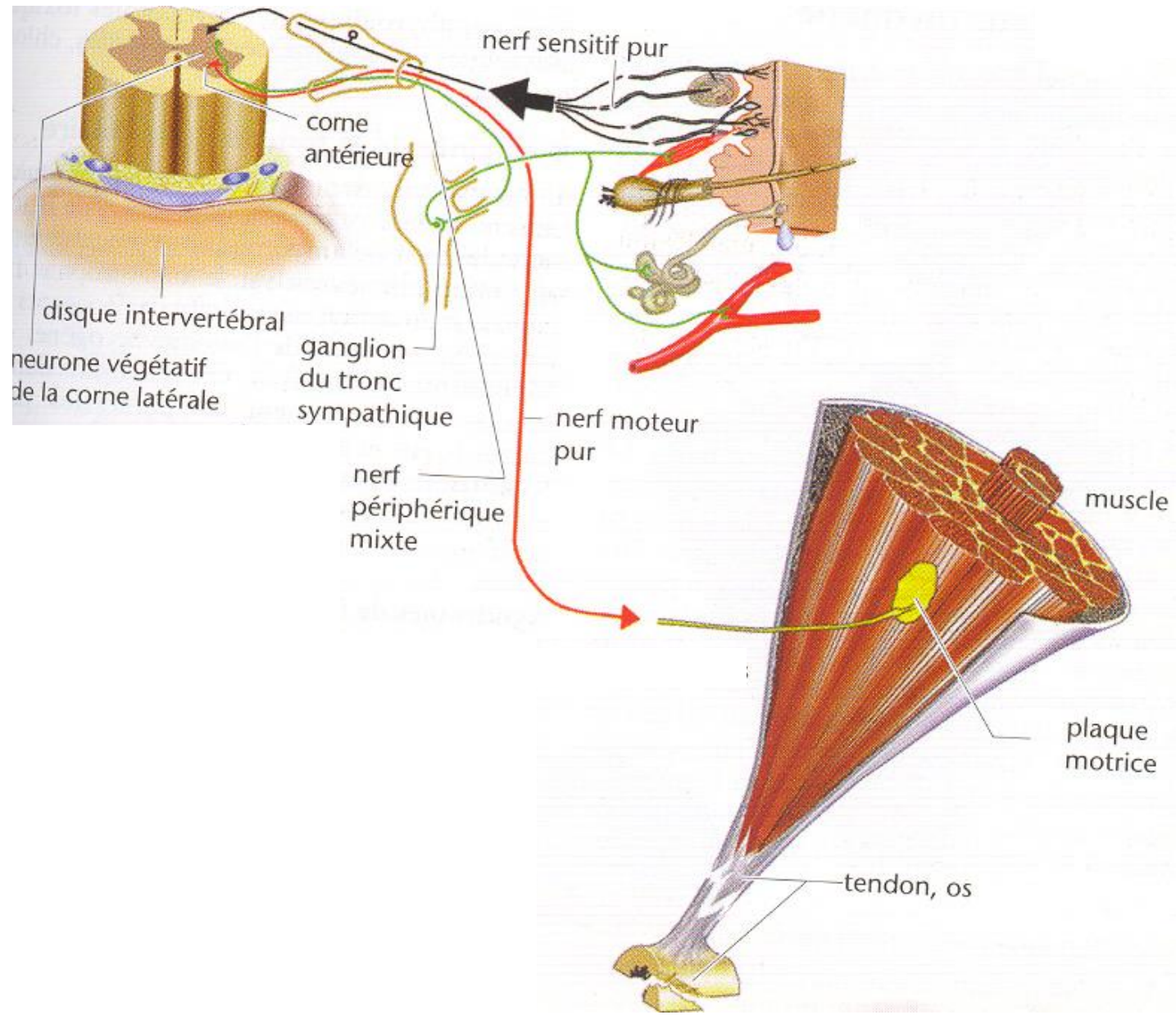
Voies ascendantes

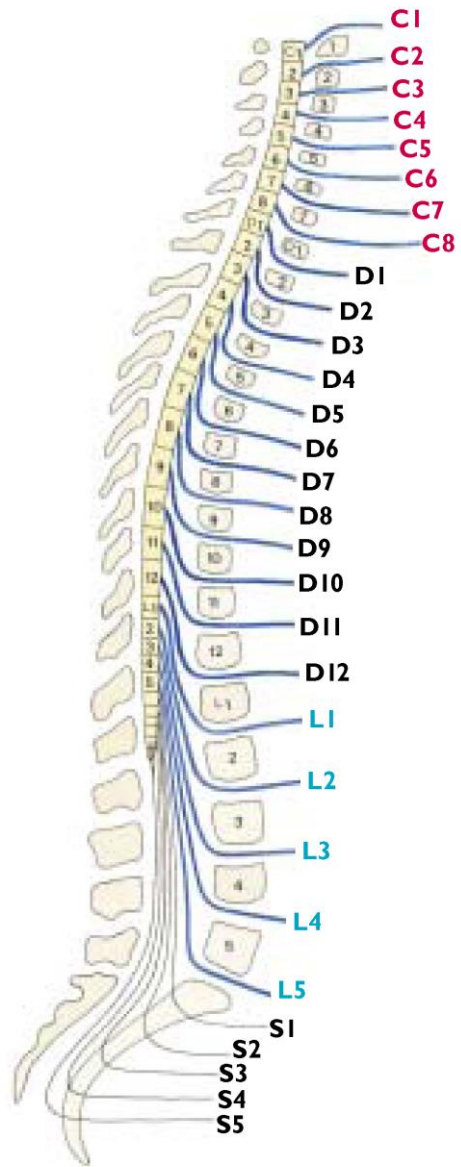


Voies descendantes

-
- 1 Faisceaux gracile et cunéiforme (sensibilité profonde et tact épicrotique)
 - 2 Faisceaux spinothalamiques ventral et latéral (sensibilité thermo-algique et protopathique)
 - 3 Faisceau corticospinal latéral (80% des fibres)
 - 4 Faisceau corticospinal ventral (20% des fibres)







Racines

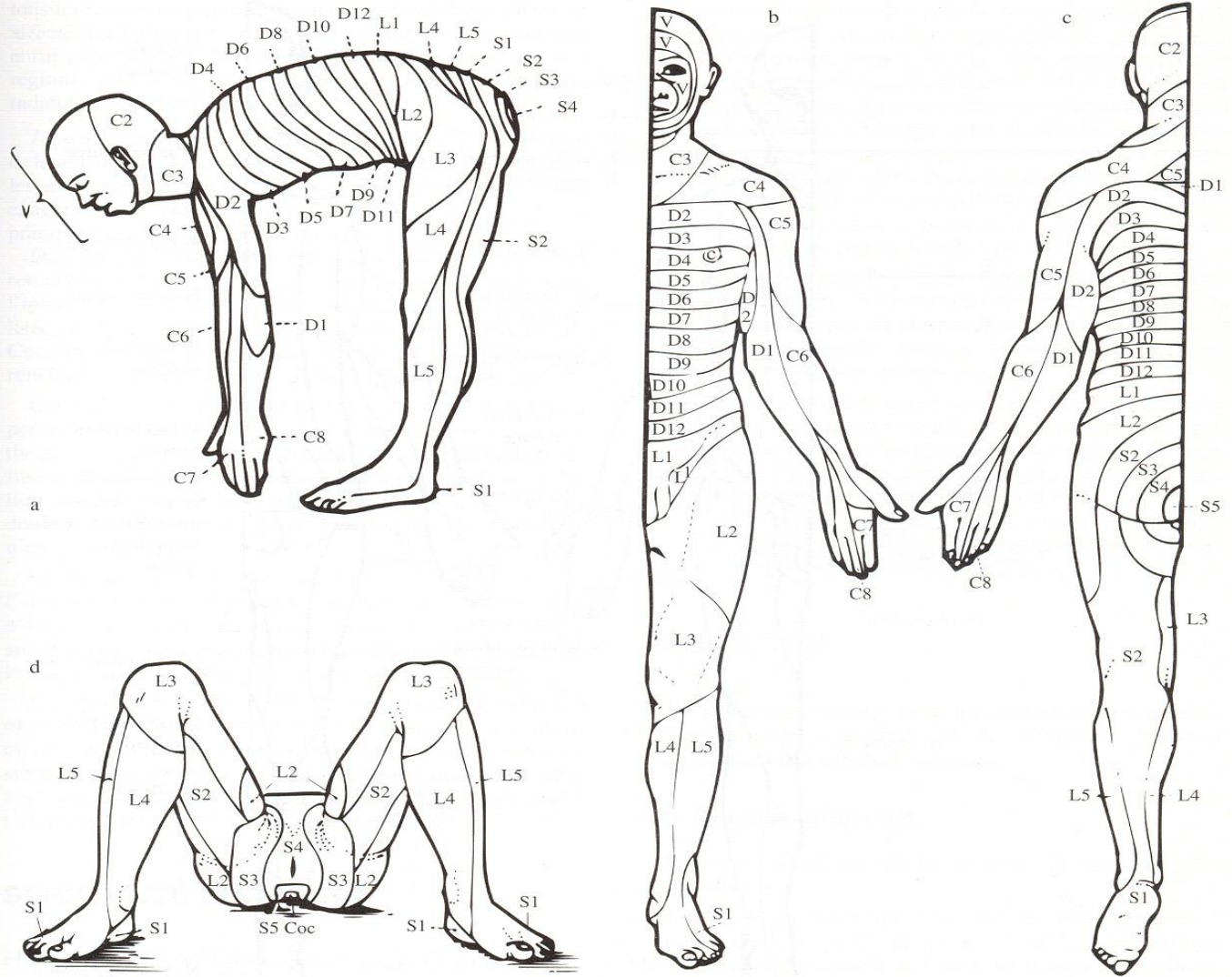


FIG. 2-7. — DISTRIBUTION DES DERMATOMES

a : vue de profil en position quadrupède, b : vue de face, c : vue de dos, d : vue périnéale (In P. Bessou, le système nerveux. Villeurbanne, SIMEP, 1978. Reproduit avec l'aimable autorisation du Pr. P. Bessou).

En cas de syndrome radiculaire: identifier (voir clinique Rachialgies)

- Syndrome rachidien (inconstant)
- Syndrome radiculaire (lésionnel)
 - Douleurs radiculaires (donnent le niveau)
 - Moteur et sensitif périphérique
 - Syndrome de la queue de cheval
- Syndrome médullaire (sous-lésionnel)
 - Niveau sensitif : hypo- ou anesthésie
 - Sous-lésionnel : parésie avec syndrome pyramidal

Testing éventuel segment par segment

* membre supérieur

MUSCLE	FONCTION	RACINES	TRONC NERVEUX
Deltoïde	Abduction du bras	C5, C6	circonflexe
Sous-épineux-Petit rond	Rotation externe du bras	C5, C6	
Biceps	Flexion de l'avant-bras sur le bras et supination	C5, C6	musculo-cutané
Brachial antérieur	Flexion de l'avant-bras	C5, C6	musculo-cutané
Long supinateur	Flexion de l'avant-bras	C5, C6	radial
Triceps	Extension de l'avant-bras	C7	radial
Radiaux	Extension du poignet	C6, C7	radial
Extenseur commun des doigts	Extension de P1 sur le métacarpien pour les II, III, IV et V ^e doigts	C7, C8	radial
Long extenseur du pouce	Extension de la 2 ^e phalange sur la première du pouce	C7, C8	radial
Court extenseur du pouce	Extension de la première phalange du pouce sur le métacarpien	C7, C8	radial
Long abducteur du pouce	Écarte le pouce des autres doigts dans le même plan que la main	C7, C8	radial
Interosseux	Écarte et rapproche les doigts Extension de P2 et P3 des II, III, IV, et Ve doigts Flexion de P1 sur le métacarpien des II, III, IV, et Ve doigts	C8, D1	cubital
Palmaires	Flexion du poignet	C6, C7	médian
Fléchisseur commun superficiel	Flexion de P2 sur P1 des II, III, IV, et Ve doigts	C8, D1	médian
Fléchisseur commun profond	Flexion de P3 des 4 derniers doigts	C8, D1	médian et cubital
Long fléchisseur du pouce	Flexion de P2 sur P1 du pouce	C8, D1	médian
Court fléchisseur du pouce	Flexion de P1 du pouce sur le métacarpien	C8, D1	médian et cubital
Adducteur du pouce	Rapproche pouce et index	C8, D1	cubital
Court abducteur du pouce	Écarte le pouce des autres doigts	C8, D1	médian
Opposant du I	Permet l'opposition vraie entre les faces palmaires du pouce et des IV et V ^e doigts	C8, D1	médian
* membre inférieur			
Psoas	Flexion de la cuisse sur le bassin	L2, L3	crural
Grand fessier	Extension de la cuisse sur le bassin	L5, S1, S2	petit sciatique
Moyen fessier	Abduction de la cuisse sur le bassin	L4, L5, S1	fessier supérieur
Quadriceps	Extension de la jambe sur la cuisse	L2, L3, L4	crural
Ischio-jambiers	Flexion de la jambe sur la cuisse	L5, S1, S2	grand sciatique
Jambier antérieur	Flexion dorsale et adduction du pied	L4	SPE
Extenseur commun	Flexion dorsale de P1 des 4 derniers orteils Flexion dorsale et abduction du pied	L4	SPE
Extenseur propre du GO	Flexion dorsale de P1 du GO	L5, (S1)	SPE
Péroniers latéraux	Abduction du pied	L5, (S1)	SPE
Jambier postérieur	Adduction du pied lors de la flexion plantaire	L5, S1	SPI
Triceps	Flexion plantaire du pied	S1	SPI

RÉFLEXE	Zone de stimulation	Muscle intéressé	RÉPONSE	Niveau segmentaire	REMARQUES	Niveau tronculaire
Achilléen	Tendon d'Achille	Triceps sural	Extension du pied sur la jambe	S1 (S2)	Facilité sur malade à genou	Gd sciatique et SPI
Rotulien	Tendon rotulien sous la rotule	Quadriceps	Extension de la jambe sur la cuisse	L4 (L3-L5)	Malade couché genou demi fléchis, malade assis jambes pendantes	Crural
Stylo-radial	Tendon du long supinateur au dessus de la styloïde radial	Long supinateur + biceps brachial antérieur	Flexion de l'avant-bras sur le bras	C6 (C5-C7)	Avant-bras demi fléchi en 1/2 supination	Radial
Cubito-pronateur	Styloïde cubitale	Épitrôchléen superficiel	Pronation du poignet, flexion légère des doigts	C8 (C6-C7)	Avant-bras demi fléchi en 1/2 supination	Cubital
Bicipital	Tendon du biceps au pli du coude	Biceps brachial brachial antérieur	Flexion de l'avant-bras sur le bras	C6-C5	Pouce de l'examineur le tendon du biceps	Musculo-cutané
Tricipital	Tendon du triceps au dessus de l'olécrane	Triceps brachial	Extension de l'avant-bras sur le bras	C7 (C6-C8)	Bras en abduction, soutenu par l'examineur, avant-bras pendant.	Radial
Coraco-brachial			Adduction	C4	Bras en semi-abduction.	
Carmo-métacarpien			Flexion des doigts	C8-D1	Main en supination	Médian cubital
Médio-pubien	symphyse pubienne		Flexion et adduction symétrique des cuisses	D10 à L3		

TERRITOIRES ANATOMIQUES, SENSITIF ET MOTEUR DES PRINCIPALES RACINES

	Sensitif	Moteur	ROT
C4		Diaphragme	Coraco-brachial
C5	Moignon de l'épaule Face externe du bras	Delhoïde (abduction) Rotateur externe épaule	Bicipital
C6	Face externe de l'avant-bras et pouce	Fléchisseur de l'avant-bras (biceps et long supinateur) (Flexion du coude, prono- supination de l'avant-bras).	Stylo-radial et bicipital
C7	Partie moyenne de la face postérieure de l'avant-bras jusqu'au médus et index	Extenseur du membre supérieur : triceps, radiaux, extenseur commun des doigts, court extenseur du pouce, long abducteur du pouce ; flexion du poignet, extension coude, poignet, doigt.	Tricipital
C8	Bord interne du bras, de l'avant- bras et des deux derniers doigts	Fléchisseurs des doigts (muscles intrinsèques de la main)	Cubito- pronateur
D1	Bord interne du bras	Interosseux et thénariens Muscles intrinsèques, Syndrome de Claude Bernard. Horner	Carmo- métacarpien
L4	Fesse, face antéro-externe de la cuisse, face antérieure du genou, face antéro-interne de la jambe bord interne du pied (cruralgie)	Jambiers antérieurs Quadriceps	Rotulien
L5	Fesse, cuisse, face antéro- externe de la jambe, dos et bord interne du pied.	Péroniers latéraux, extenseurs communs des orteils, extenseur du gros orteil.	
S1	Face postérieure de la cuisse et de la jambe, plante et bord externe du pied (V).	Triceps sural Fléchisseurs des orteils	Achilléen
S2	Face postérieure de la cuisse.	Triceps sural et ischio-jambiers	
S3S4S5	Selle et organes génitaux externes.	Sphincter anal etr vésical	Bulbo- caverneux.

Plexus brachial

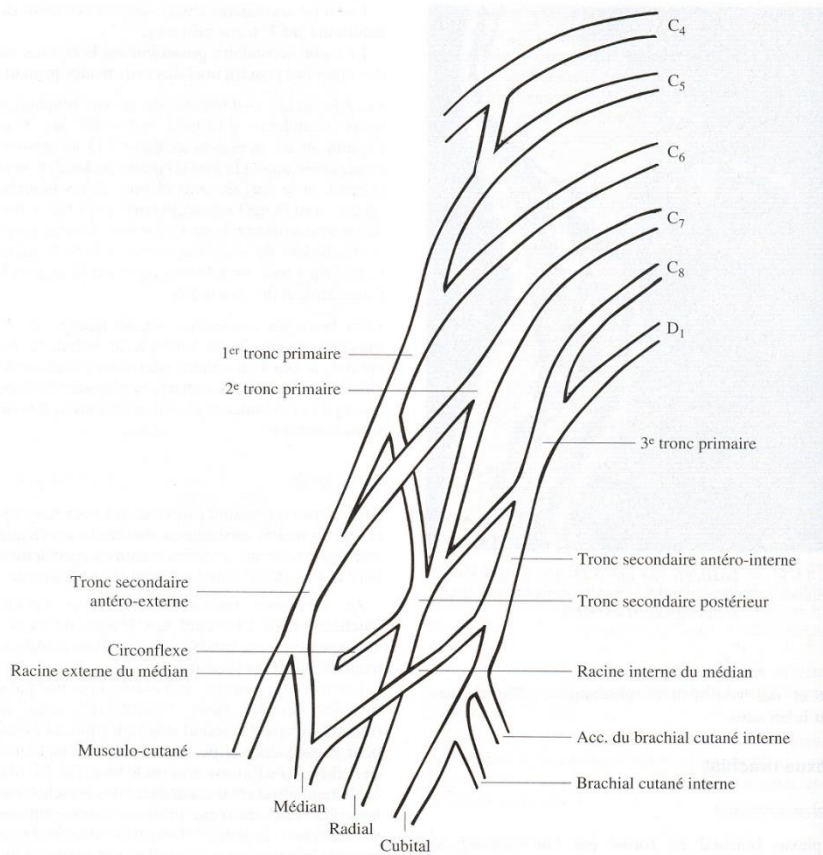


FIG. 14-12. — CONSTITUTION DU PLEXUS BRACHIAL

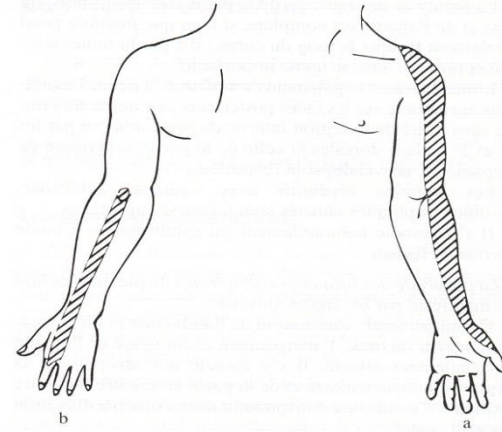


FIG. 14-14. — TOPOGRAPHIE DES TROUBLES SENSITIFS OBJECTIFS DANS LES SYNDROMES RADICULAIRES SUPÉRIEUR (a) ET MOYEN (b)

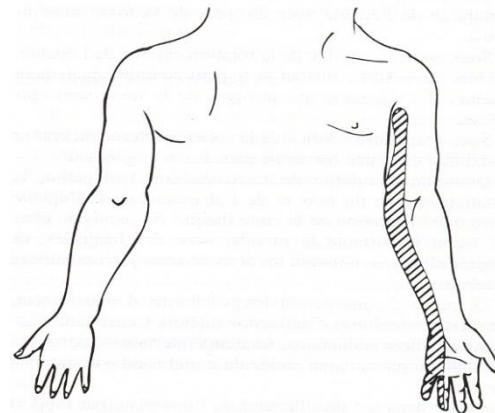
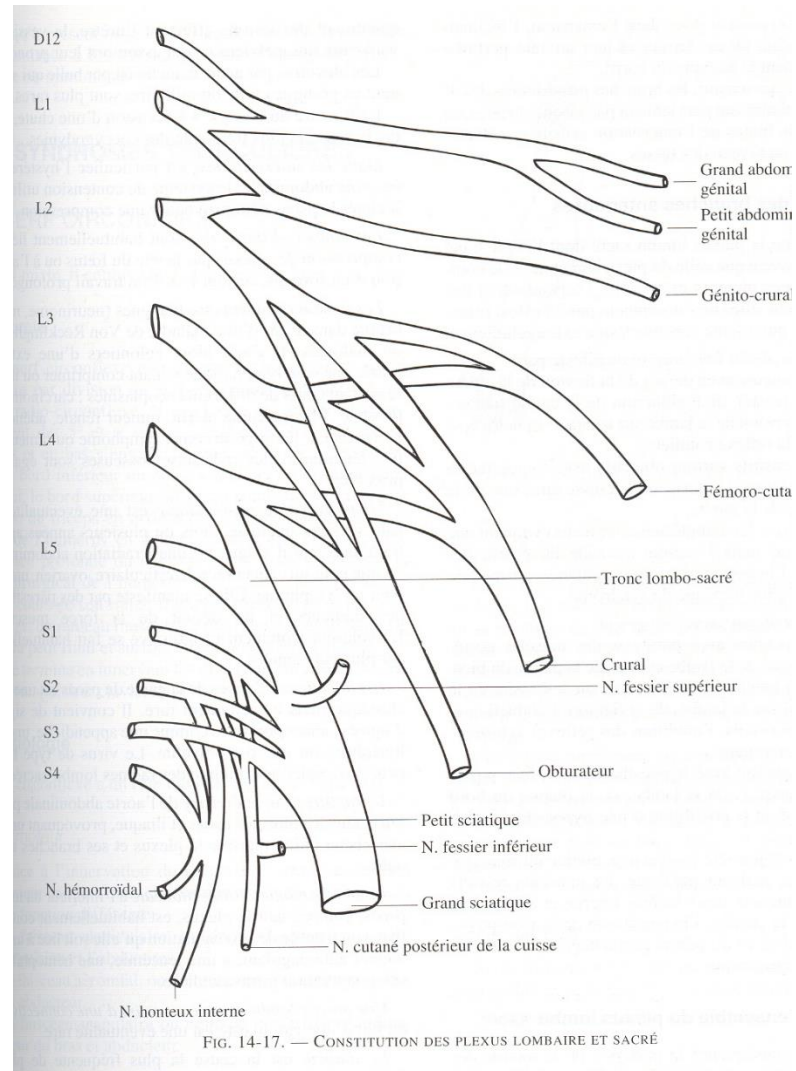


FIG. 14-15. — TOPOGRAPHIE DES TROUBLES SENSITIFS OBJECTIFS DANS LE SYNDROME RADICULAIRE INFÉRIEUR

Plexus lombo-sacré



Troncs nerveux

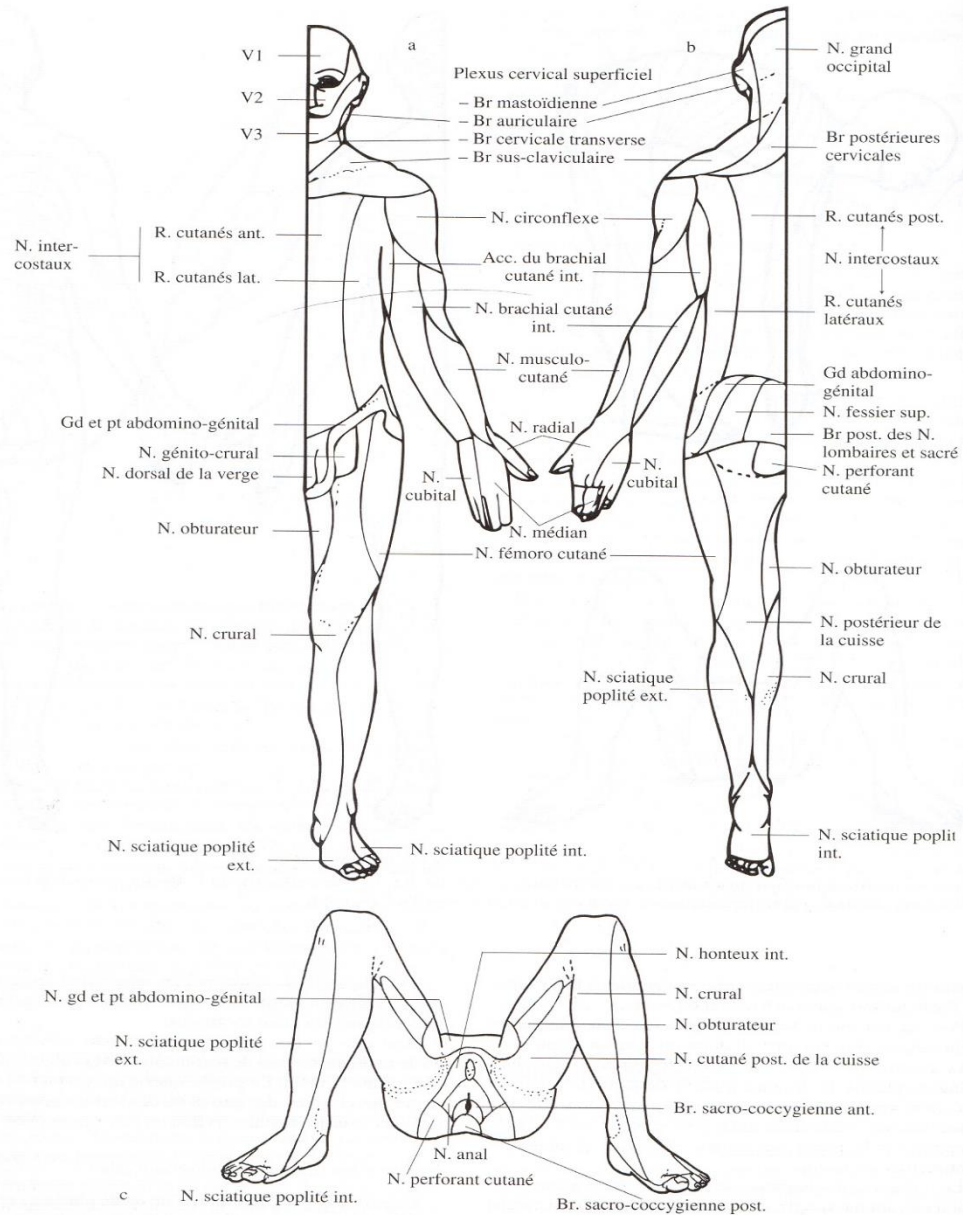


FIG. 2-8. — SYSTÉMATISATION TRONCULAIRE DE L'INNERVATION SENSITIVE
a : vue de face, b : vue de dos, c : vue périnéale.

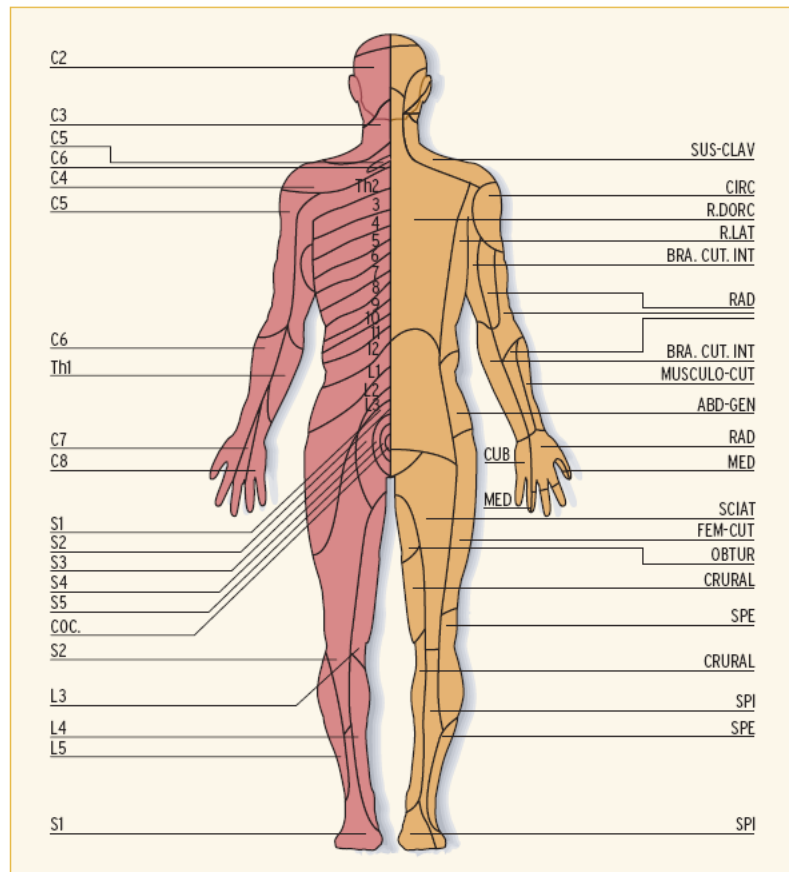
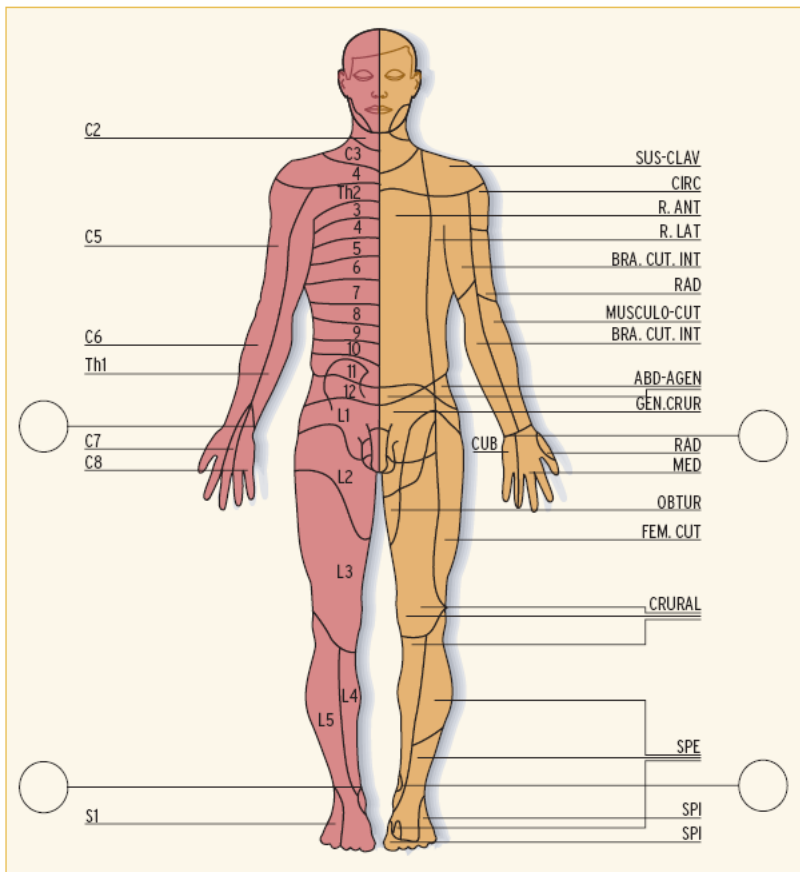


Figure 3 Distribution des territoires nerveux.

Testing éventuel segment par segment

* membre supérieur

MUSCLE	FONCTION	RACINES	TRONC NERVEUX
Deltoïde	Abduction du bras	C5, C6	circonflexe
Sous-épineux-Petit rond	Rotation externe du bras	C5, C6	
Biceps	Flexion de l'avant-bras sur le bras et supination	C5, C6	musculo-cutané
Brachial antérieur	Flexion de l'avant-bras	C5, C6	musculo-cutané
Long supinateur	Flexion de l'avant-bras	C5, C6	radial
Triceps	Extension de l'avant-bras	C7	radial
Radiaux	Extension du poignet	C6, C7	radial
Extenseur commun des doigts	Extension de P1 sur le métacarpien pour les II, III, IV et V ^e doigts	C7, C8	radial
Long extenseur du pouce	Extension de la 2 ^e phalange sur la première du pouce	C7, C8	radial
Court extenseur du pouce	Extension de la première phalange du pouce sur le métacarpien	C7, C8	radial
Long abducteur du pouce	Écarte le pouce des autres doigts dans le même plan que la main	C7, C8	radial
Interosseux	Écarte et rapproche les doigts Extension de P2 et P3 des II, III, IV, et Ve doigts Flexion de P1 sur le métacarpien des II, III, IV, et Ve doigts	C8, D1	cubital
Palmaires	Flexion du poignet	C6, C7	médian
Fléchisseur commun superficiel	Flexion de P2 sur P1 des II, III, IV, et Ve doigts	C8, D1	médian
Fléchisseur commun profond	Flexion de P3 des 4 derniers doigts	C8, D1	médian et cubital
Long fléchisseur du pouce	Flexion de P2 sur P1 du pouce	C8, D1	médian
Court fléchisseur du pouce	Flexion de P1 du pouce sur le métacarpien	C8, D1	médian et cubital
Adducteur du pouce	Rapproche pouce et index	C8, D1	cubital
Court abducteur du pouce	Écarte le pouce des autres doigts	C8, D1	médian
Opposant du I	Permet l'opposition vraie entre les faces palmaires du pouce et des IV et V ^e doigts	C8, D1	médian
* membre inférieur			
Psoas	Flexion de la cuisse sur la bassin	L2, L3	crural
Grand fessier	Extension de la cuisse sur le bassin	L5, S1, S2	petit sciatique
Moyen fessier	Abduction de la cuisse sur le bassin	L4, L5, S1	fessier supérieur
Quadriceps	Extension de la jambe sur la cuisse	L2, L3, L4	crural
Ischio-jambiers	Flexion de la jambe sur la cuisse	L5, S1, S2	grand sciatique
Jambier antérieur	Flexion dorsale et adduction du pied	L4	SPE
Extenseur commun	Flexion dorsale de P1 des 4 derniers orteils Flexion dorsale et abduction du pied	L4	SPE
Extenseur propre du GO	Flexion dorsale de P1 du GO	L5, (S1)	SPE
Péroniers latéraux	Abduction du pied	L5, (S1)	SPE
Jambier postérieur	Adduction du pied lors de la flexion plantaire	L5, S1	SPI
Triceps	Flexion plantaire du pied	S1	SPI

RÉFLEXE	Zone de stimulation	Muscle intéressé	RÉPONSE	Niveau segmentaire	REMARQUES	Niveau tronculaire
Achilléen	Tendon d'Achille	Triceps sural	Extension du pied sur la jambe	S1 (S2)	Facilité sur malade à genou	Gd sciatique et SPI
Rotulien	Tendon rotulien sous la rotule	Quadriceps	Extension de la jambe sur la cuisse	L4 (L3-L5)	Malade couché genou demi fléchis, malade assis jambes pendantes	Crural
Stylo-radial	Tendon du long supinateur au dessus de la styloïde radial	Long supinateur + biceps brachial antérieur	Flexion de l'avant-bras sur le bras	C6 (C5-C7)	Avant-bras demi fléchi en 1/2 supination	Radial
Cubito-pronateur	Styloïde cubitale	Épitrôchléen superficiel	Pronation du poignet, flexion légère des doigts	C8 (C6-C7)	Avant-bras demi fléchi en 1/2 supination	Cubital
Bicipital	Tendon du biceps au pli du coude	Biceps brachial brachial antérieur	Flexion de l'avant-bras sur le bras	C6-C5	Pouce de l'examineur le tendon du biceps	Musculo-cutané
Tricipital	Tendon du triceps au dessus de l'olécrane	Triceps brachial	Extension de l'avant-bras sur le bras	C7 (C6-C8)	Bras en abduction, soutenu par l'examineur, avant-bras pendant.	Radial
Coraco-brachial			Adduction	C4	Bras en semi-abduction.	
Carmo-métacarpien			Flexion des doigts	C8-D1	Main en supination	Médian cubital
Médio-pubien	symphyse pubienne		Flexion et adduction symétrique des cuisses	D10 à L3		

Démarche diagnostique

Démarche diagnostique (1)

- **Identifier les troubles : sensitifs, moteurs, végétatifs**

Les troubles

- Sensitifs :
 - négatifs (engourdissements, manque de sensibilité): **hypoesthésie**
 - positifs (fourmillements, douleur, sensation d'étai)
 - **Hyperalgésie**: augmentation de la perception douloureuse en cas de stimulation nociceptive
 - **Paresthésies**: phénomènes positifs, désagréables, non douloureux si spontanés
 - **Dysesthésies**: phénomènes positifs, désagréables, non douloureux si provoqués
 - **Allodynies**: sensation douloureuse pour des stimuli non douloureux
- Moteurs + crampes + fasciculations + amyotrophie
- Végétatifs :
 - sudoraux (hyper- ou hyposédation)
 - génitosphinctériens (incontinence, rétention, trouble de l'érection)
 - digestifs (diarrhée, constipation)
 - cardiovasculaires (hypotension orthostatique)

Examen neurologique

Sensibilité superficielle:

- Tact (sensibilité tactile ou épicrotique) : coton ou pulpe du doigt
- Douleur (sensibilité algique) : épreuve de pique-touche
- Épreuve au chaud et froid (sensibilité thermique)

Sensibilité profonde ou proprioceptive (capacités discriminatives) :

- Marche (ataxie survenant ou aggravée yeux fermés)
- Position des segments distaux : gros orteil en extension ou flexion
- Préhension aveugle (stéréognosie) : identification objets usuels
- Topoesthésie : différencier deux stimuli tactiles voisins (lettres, chiffres)
- Sensibilité vibratoire : diapason

Moteur

- Tonus musculaire
- Atrophie musculaire
- Mouvements spontanés (fasciculations)
- Force motrice
- ROT
- Signe de Babinski

COTATION DU DÉFICIT NEUROLOGIQUE

0	Aucune contraction
1	Contraction faible, insuffisante pour provoquer un déplacement
2	Mouvement possible si l'action de la pesanteur est compensée
3	Mouvement possible contre l'action de la pesanteur
4	Mouvement possible contre résistance
5	Force normale

Démarche diagnostique (2)

- Identifier les troubles : sensitifs, moteurs, végétatifs
- **Forme clinique (basé sur la topographie)**

Formes cliniques	Caractéristiques	Étiologies principales
Polyneuropathies	Bilatérale et symétrique, à prédominance distale, touchant d'abord les MI	Toxiques Métaboliques Carencielles
Mononeuropathies simples ou multiples	Territoire d'un ou plusieurs troncs nerveux	Compressives Vascularites (multiples)
Radiculopathies	Territoire d'une ou plusieurs racines Douleur	Compressions mécaniques Infiltration (cancer) Infections (Zona, Lyme)
Plexopathies	Atteinte de racines et de troncs nerveux	Traumatisme Infiltrations (cancer) Inflammation (Parsonage et Turner) Radiothérapie
Polyradiculonévrites	Inflammatoire Souvent symétrique, rarement multifocale	Guillain-Barré PRN chronique
Neuronopathies	Troubles sensitifs (ganglioneuronopathies) Troubles moteurs (maladies du motoneurone)	

Démarche diagnostique (3 & 4)

- Identifier les troubles : sensitifs, moteurs, végétatifs
- Forme clinique (basé sur la topographie)
- **Mode d'installation : aigu, subaigu, chronique**
- **Caractère symétrique ou asymétrique**

Présentation	Aiguë	Subaiguë	Chronique
Lésions	Formes symétriques		
	Porphyrie Guillain-Barré	Métabolique Toxique Amylose PRN subaiguë Syndrome POEMS	Métabolique Toxique Génétique PRN chronique Héritaire Gammopathie monoclonale
	Formes asymétriques		
	Vascularite Borréliose Guillain-Barré (rare)	Vascularite Borréliose Diabète Paranéoplasique Infections (VIH, lèpre)	Vascularite Borréliose Paranéoplasique
	PRN multifocales Neuropathies tomaculaires Neuropathies motrices multifocales avec blocs de conduction		

Démarche diagnostique (5)

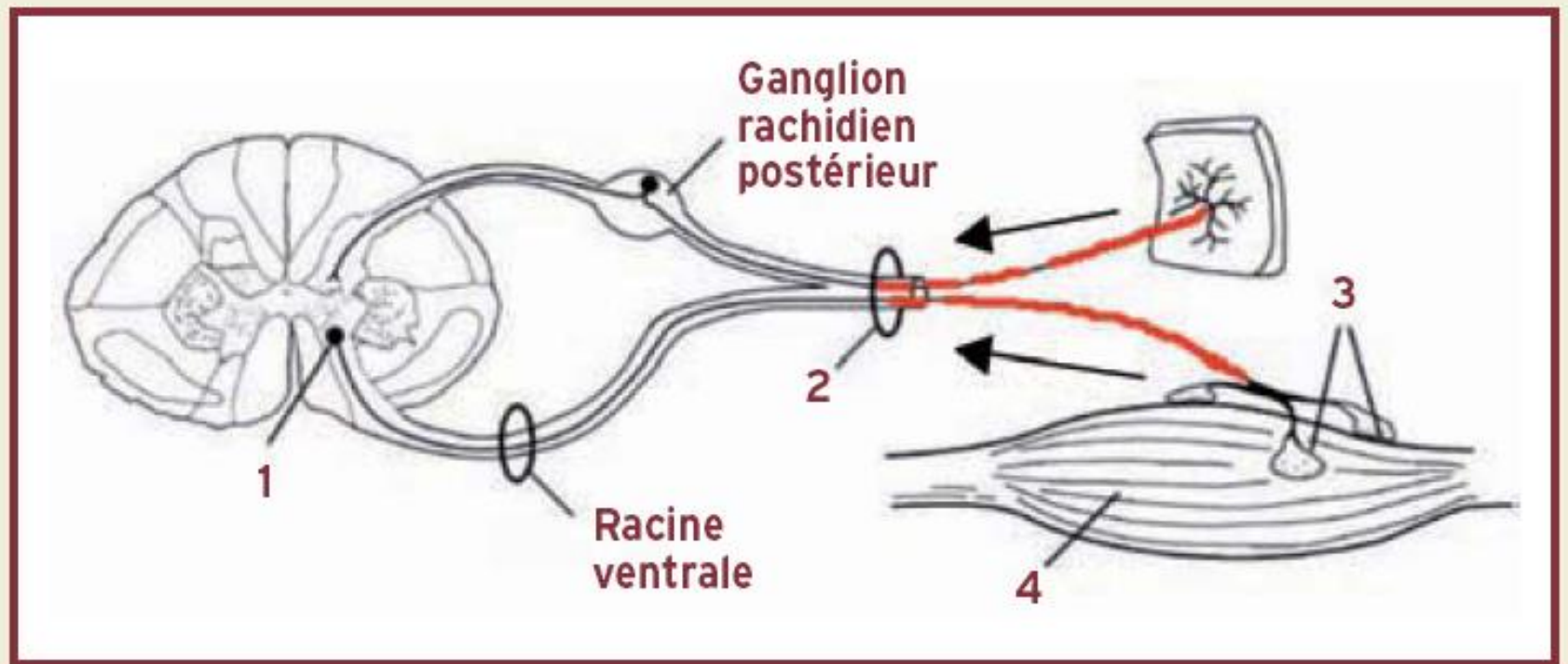
- Identifier les troubles : sensitifs, moteurs, végétatifs
- Forme clinique (basé sur la topographie)
- Mode d'installation : aigu, subaigu, chronique
- Caractère symétrique ou asymétrique
- **Type de lésion : démyélinisant, axonal (ENMG)**

Tableau 2 Apport de l'EMG en pathologie du nerf périphérique et du muscle

		NEUROPATHIES PÉRIPHÉRIQUES		JONCTION NEURO-MUSCULAIRE	MALADIES MUSCULAIRES
		AXONALES	DÉMYÉLINISANTES		
en détection	au repos	potentiels de fibrillation		normal	tracés riches et polyphasiques (sommation spatiale)
	à l'effort	tracés pauvres (en unité motrices) et accélérés (sommation temporelle)			
en stimulo- détection	vitesses de conduction	normales	diminuées	normal	normal
	potentiels sensitifs distaux	diminution de l'amplitude des réponses motrices et sensibles	peu diminuées		
stimulation répétitive	à basse fréquence	sans objet		décrément (myasthénie)	sans objet
	à haute fréquence			potentiation (Lambert-Eaton)	

Axonopathie distale

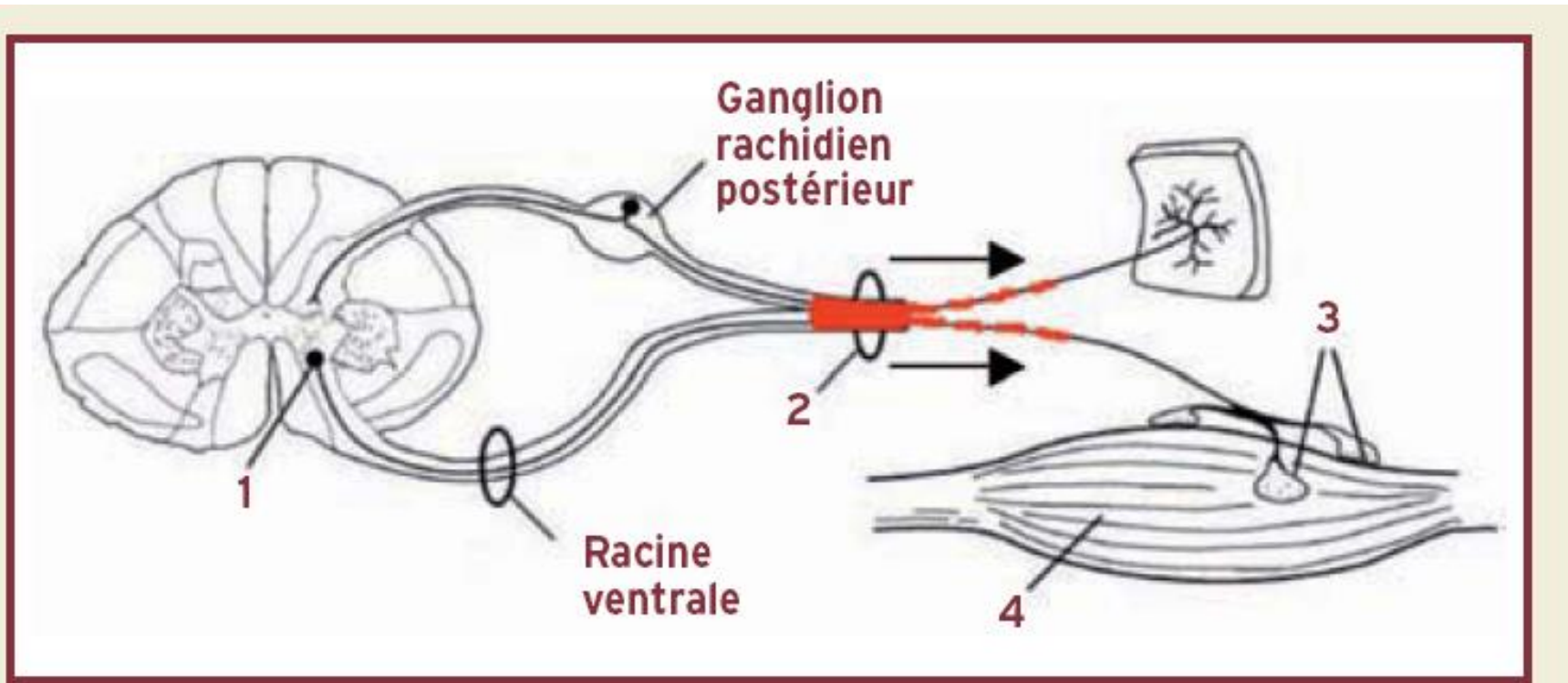
- Atteinte sensitivo-motrice symétrique à début distal, de progression ascendante (« dying back ») par dégénérescence rétrograde de l'axone
- Débute habituellement au niveau des axones les plus longs, donc cliniquement au niveau des membres inférieurs : dysfonction dite « longueur-dépendante »
- Causes toxiques (médicaments, toxiques industriels) et métaboliques (diabète)
- Tendance à la régression lorsque la cause disparaît (neuropathies toxiques et carentielles)



Polyneuropathie ascendante par dégénérescence rétrograde ("dying back")

Dégénérescence wallérienne

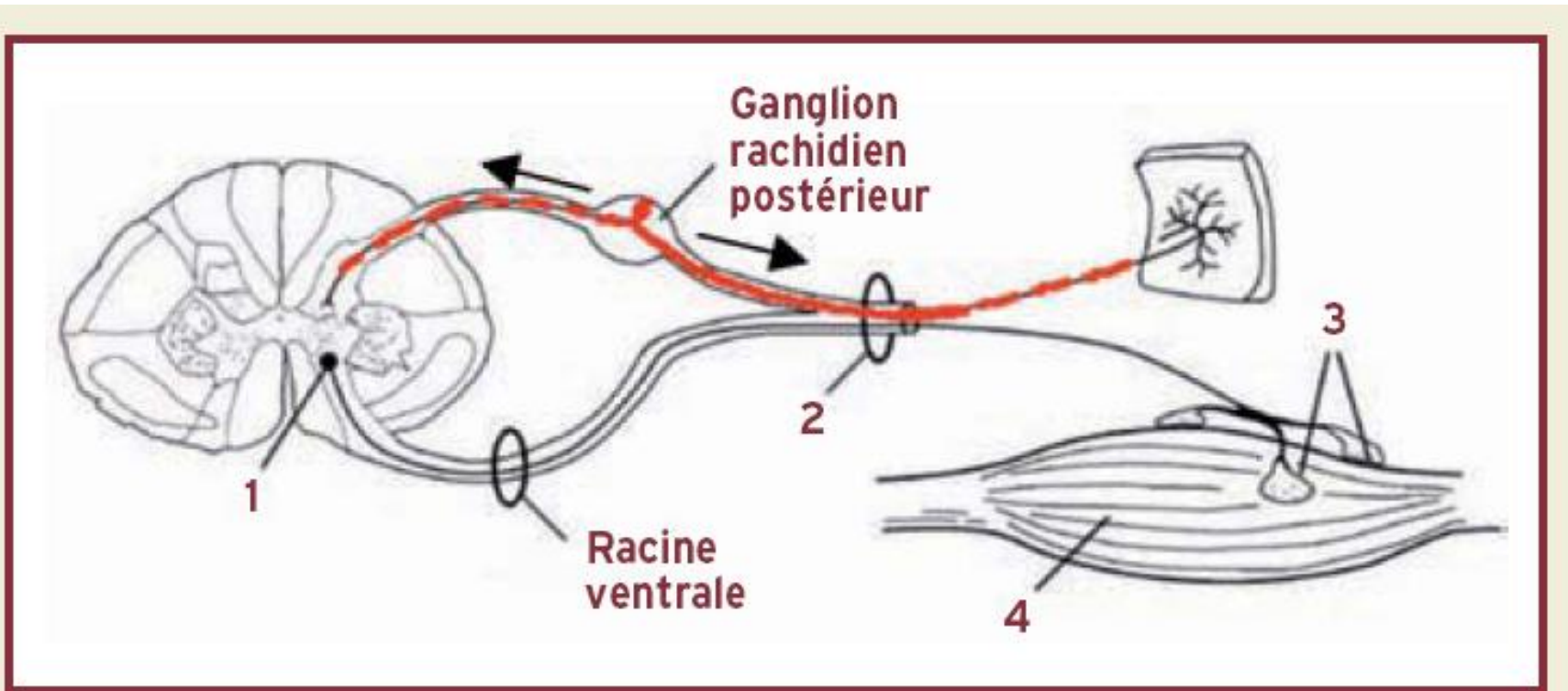
- Altération focale des fibres nerveuses (section, obstruction vasculaire) conduisant à une dégénérescence de leur partie distale
- Du fait de l'interruption du transport axonal, les axones distaux se rétractent et se désintègrent. Les débris nerveux sont ensuite phagocytés, préparant les mécanismes de réparation
- Séquelles fréquentes



Mononeuropathie et dégénérescence wallérienne distale

Neuronopathie sensitive

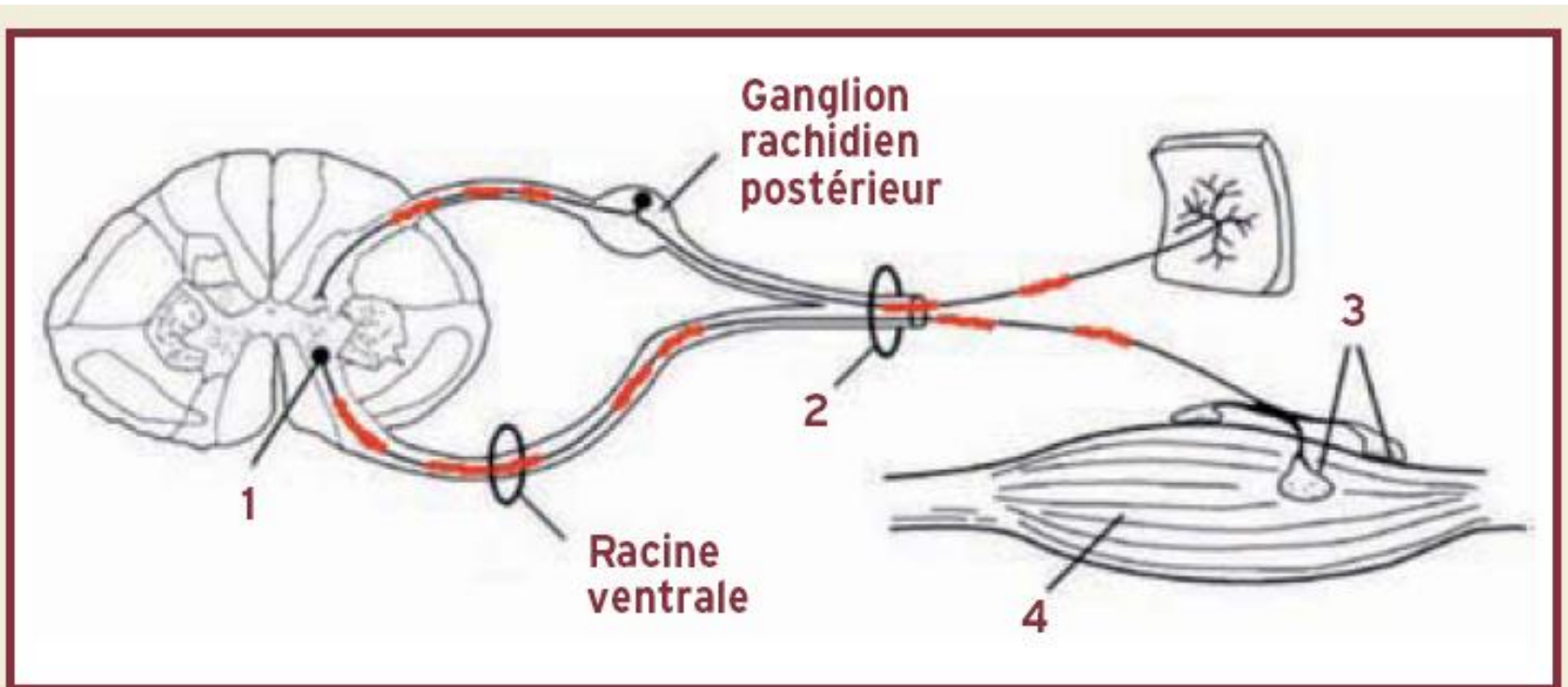
- Atteinte du corps cellulaire du neurone sensitif dans le ganglion rachidien postérieur (l'axone dégénère secondairement)
- Atteinte sensitive pure, souvent asymétrique
- Causes principalement dysimmunes, paranéoplasiques et toxiques (chimiothérapies)



Neuropathie sensitive (ganglionopathie)

Myélinopathie

- La démyélinisation débute habituellement au nœud de Ranvier qui s'élargit par rétraction des boucles de la gaine de myéline
- Il peut exister de multiples zones de démyélinisation segmentaire distribuées au hasard
- Les mécanismes de réparation mis en jeu peuvent aboutir à une remyélinisation
- Une atteinte axonale secondaire est possible
- Causes dysimmunes (polyradiculonévrites)



Polyradiculonévrite (lésions de démyélinisation segmentaire réparties des racines aux parties distales)

Présentation	Aiguë	Subaiguë	Chronique
Lésions	Formes symétriques		
Axonale	Porphyrie Guillain-Barré	Métabolique Toxique Amylose	Métabolique Toxique Génétique
Démyélinisante	Guillain-Barré	PRN subaiguë Syndrome POEMS	PRN chronique Héréditaire Gammopathie monoclonale
	Formes asymétriques		
Axonale	Vascularite Borréliose	Vascularite Borréliose Diabète Paranéoplasique Infections (VIH, lèpre)	Vascularite Borréliose Paranéoplasique
Démyélinisante	Guillain-Barré (rare)	PRN multifocales Neuropathies tomaculaires Neuropathies motrices multifocales avec blocs de conduction	

Principales étiologies

Neuropathies dysimmunitaires

- **Syndrome de Guillain-Barré**
 - Subaigu avec installation ascendante
- Polyneuropathie inflammatoire démyélinisante chronique : deux formes
 - Lentement progressive
 - À rechutes
- Neuropathie motrice multifocale avec blocs de conduction persistants
 - Neuropathie multifocale, motrice pure, prédominant aux MS
- Polyneuropathie associée à une gammopathie monoclonale IgM anti-MAG (myelin-associated glycoprotein) :
 - Purement ou à nette prédominance sensitive

Principales corrélations avec des auto-anticorps dans les neuropathies dysimmunitaires

NEUROPATHIE	CIBLES DES ANTICORPS	ISOTYPE DE L'AUTO-ANTICORPS
Polyneuropathie démyélinisante chronique à prédominance sensitive	SGPG, MAG	IgM (monoclonale)
Neuropathie chronique ataxiante (CANOMAD)	NeuAC (alpha2-8) NeuAC épitopes sur GD1b, GD3, GQ1b, GT1b, GT1a, GD2	IgM (monoclonale)
Neuropathie motrice multifocale	Gal (bêta1-3) GalNAc épitopes sur GM1, GA1, GD1b	IgM
Neuropathie motrice chronique	GM2, GalNAc-M1b, GalNAc-GD1a	IgM
Polyneuropathie motrice axonale aiguë	GM1a, GM1b, GD1a, GalNAc-GD1a	IgG
Syndrome de Guillain-Barré	GalC, LM1, SGPG, GM1, GM2	IgG
Syndrome de Miller Fisher	GQ1b, GT1a, GD3, GD1b	IgG

Tableau D'après Hugh Willison, 2007. **SGPG**: sulphated glucuronyl paragloboside; **MAG**: myelin associated glycoprotein.

Syndrome de Guillain-Barré

- Idiopathique, souvent précédé d'une infection à C. Jejuni (20 à 30%) ou à CMV (10 à 20%)
- **Tableau clinique**
 - **forme typique** : paralysie aiguë (<4 sem) ascendante
 - troubles moteurs : discrets au début, grossièrement symétriques, avec installation d'une paralysie des 4 membres (avec aréflexie), des muscles respiratoires, des nerfs crâniens (VII)
 - troubles sensitifs distaux d'installation récente, parfois accompagnés de douleurs diffuses, aréflexie tendineuse symétrique
 - souvent ces patients sont considérés au début comme « psychiatriques »
 - **manifestations particulières** :
 - triade de Miller-Fischer : aréflexie, troubles proprioceptifs, ophtalmo-parésie
 - manifestations dysautonomiques : rétention d'urine
 - atteinte bulbaire
- **Diagnostic**
 - PL : hyperprotéinorachie sans cellules (dissociation albumino-cytologique) : peut être retardée de 3 à 15 jours par rapport au début clinique
 - EMG : intérêt pronostique (survenue d'insuffisance respiratoire plus fréquente dans les formes démyélinisantes)
 - anticorps sériques : IgG dirigés contre le GM1 (plus fréquente dans les formes axonales et celles précédées par une infection à C. jejuni) et anticorps anti-GQ1b dans le syndrome de Miller-Fisher (90 % des cas)

CRITÈRES DIAGNOSTIQUES DU SYNDROME DE GUILLAIN-BARRÉ TYPIQUE

Caractéristiques indispensables pour le diagnostic

Faiblesse progressive dans les deux bras et dans les deux jambes
Aréflexie

Caractéristiques qui permettent de suspecter fortement le diagnostic

Progression des symptômes sur quelques jours à 4 semaines
Relative symétrie des symptômes
Symptômes et signes sensitifs modérés
Atteinte des nerfs crâniens, en particulier paralysie faciale bilatérale
Récupération débutant entre 2 et 4 semaines après l'arrêt de l'aggravation
Dysautonomie
Absence de fièvre à l'installation des symptômes
Augmentation du taux de protéines dans le LCR avec moins de 10 cellules/mm³
Signes électro-physiologiques typiques
Douleurs (fréquemment présentes)

Caractéristiques qui excluent le diagnostic

Diagnostic de botulisme, myasthénie, poliomyélite antérieure aiguë ou neuropathie toxique
Anomalies du métabolisme des porphyrines
Histoire récente de diphtérie
Syndrome sensitif pur, sans faiblesse motrice

Tableau 1. LCR : liquide céphalo-rachidien

CRITÈRES DE BRIGHTON POUR LE DIAGNOSTIC DE SYNDROME DE GUILLAIN-BARRÉ

Items nécessaires	Degrés de certitude pour le diagnostic		
	1	2	3
1. Faiblesse motrice bilatérale et flasque aux 4 membres	+	+	+
2. Hyporéflexie ou aréflexie dans les membres atteints	+	+	+
3. Maladie d'évolution monophasique	+	+	+
4. Évolution entre l'installation et le nadir entre 12 heures et 28 jours, suivie par un plateau	+	+	+
5. Dissociation albumino-cytologique (élévation du taux des protéines dans le LCR et lymphocytes < 50/mm ³)	+	+/#	
6. Altérations électro-physiologiques compatibles avec un syndrome de Guillain-Barré	+	#	
7. Absence d'autre diagnostic pour la faiblesse motrice	+	#	+

niveaux de certitude du diagnostic ayant de 1 (plus probable) à 3 (moins probable) :

niveau 1 : le niveau plus élevé – le diagnostic de SGB est plus probable. Tous les items sont positifs ;

niveau 2 : items 1-4 positifs et item 5 (LCR) positif, ou si le dosage dans le LCR n'a pas été effectué/n'est pas disponible, items 6 (électromyogramme) et 7 positifs ;

niveau 3 : items 1-4 et 7 positifs.

Tableau 2. LCR : liquide céphalo-rachidien ; SGB : syndrome de Guillain-Barré ; # : n'a pas été effectué/indisponible.

Subtypes and variants	IgG autoantibodies to
Guillain–Barré syndrome	
Acute inflammatory demyelinating polyneuropathy	None
Facial variant: Facial diplegia and paresthesia	None
Acute motor axonal neuropathy	GM1, GD1a
More and less extensive forms	
Acute motor–sensory axonal neuropathy	GM1, GD1a
Acute motor-conduction-block neuropathy	GM1, GD1a
Pharyngeal–cervical–brachial weakness	GT1a > GQ1b >> GD1a
Miller Fisher syndrome	
Incomplete forms	GQ1b, GT1a
Acute ophthalmoparesis (without ataxia)	GQ1b, GT1a
Acute ataxic neuropathy (without ophthalmoplegia)	GQ1b, GT1a
CNS variant: Bickerstaff's brain-stem encephalitis	GQ1b, GT1a

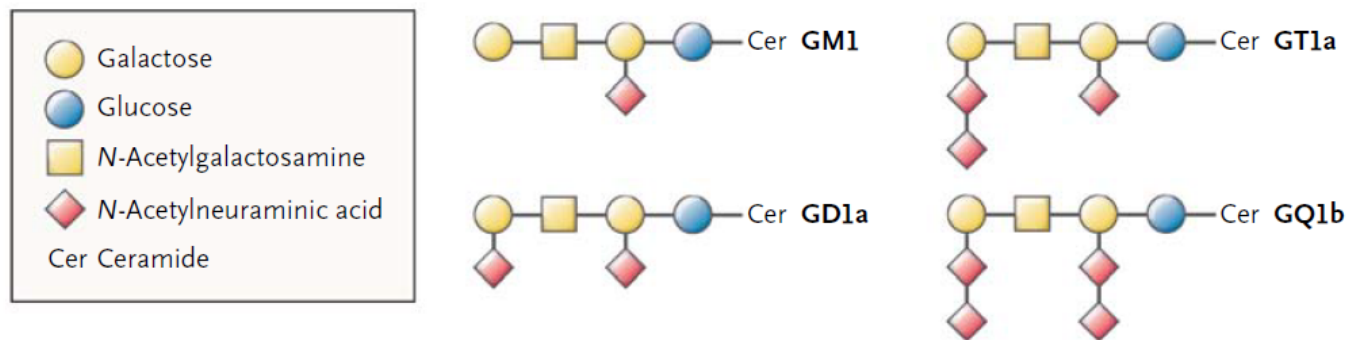


Figure 1. Spectrum of Disorders in the Guillain–Barré Syndrome and Associated Antiganglioside Antibodies.

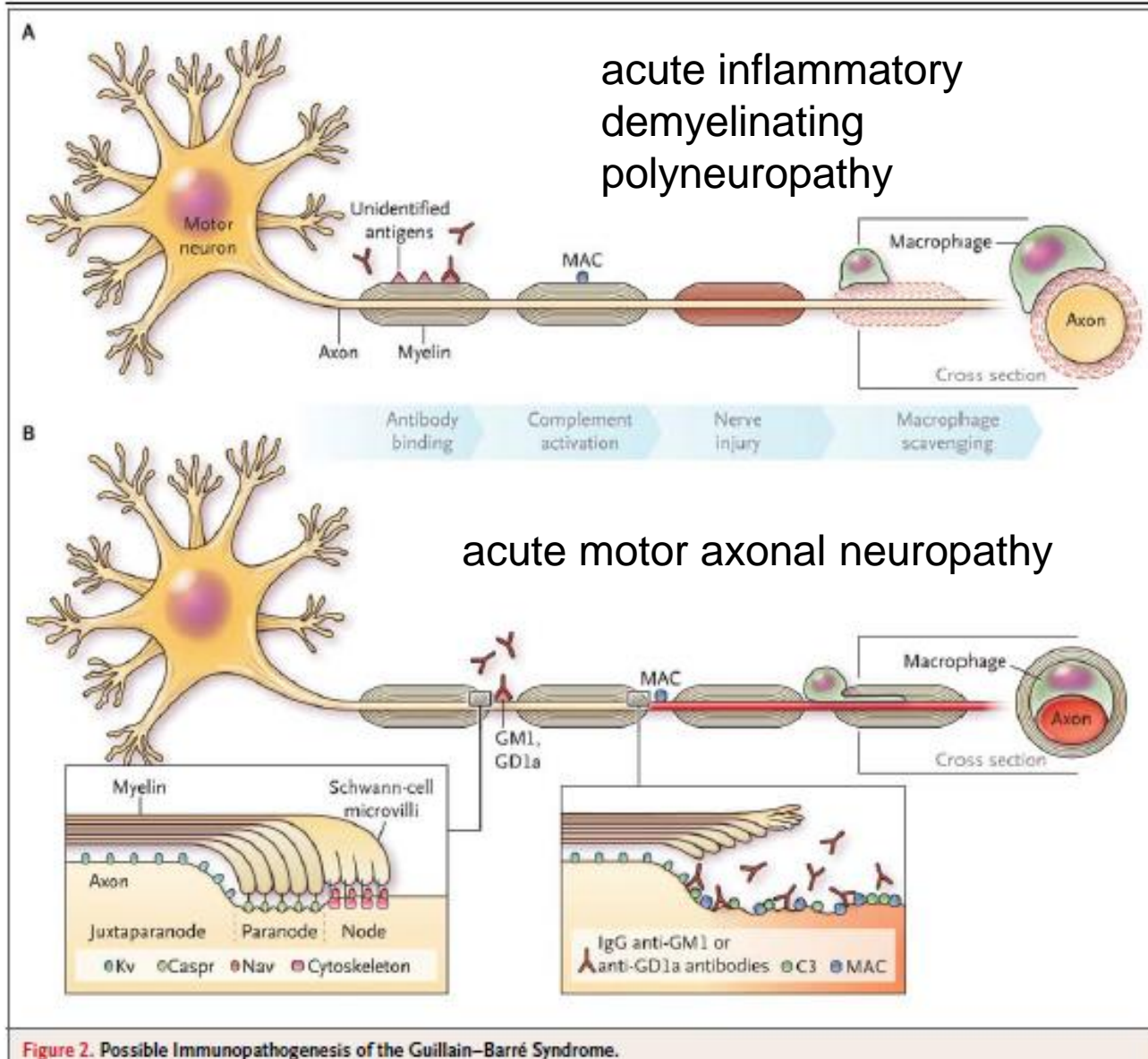


Table 1. Management of the Guillain–Barré Syndrome.

Monitoring of cardiac and pulmonary dysfunction

Electrocardiography, blood pressure, pulse oximetry for oxyhemoglobin saturation, vital capacity, and swallowing should be regularly monitored in patients who have severe disease, with checks every 2–4 hr if the disease is progressing and every 6–12 hr if it is stable.⁶³

Insertion of a temporary cardiac pacemaker, use of a mechanical ventilator, and placement of a nasogastric tube should be performed on the basis of the monitoring results.

Prevention of pulmonary embolism

Prophylactic use of subcutaneous heparin and compression stockings is recommended for adult patients who cannot walk.

Immunotherapy

Intravenous immune globulin or plasma exchange should be administered in patients who are not able to walk unaided.

In patients whose status deteriorates after initial improvement or stabilization, retreatment with either form of immunotherapy can be considered. However, plasma exchange should not be performed in patients already treated with immune globulin because it would wash out the immune globulin still present in the blood. Also, immune globulin should not be used in patients already treated with plasma exchange because this sequence of treatments is not significantly better than plasma exchange alone.⁶⁴



Contents lists available at ScienceDirect

eNeurologicalSci

journal homepage: <http://ees.elsevier.com/ensci/>



Case report

Guillain–Barré syndrome after allogeneic bone marrow transplantation: Case report and literature review



Tomoko Yoshida MD^a, Yoshino Ueki MD^{a,*}, Tomotaka Suzuki MD^b, Yuichi Kawagashira MD^c,
Haruki Koike MD^c, Shigeru Kusumoto MD^b, Shinsuke Ida MD^b, Takuya Oguri MD^a, Masahiro Omura MD^a, Gen,
Sobue MD^c, Noriyuki Matsukawa MD^a

^a Department of Neurology and Neuroscience, Nagoya City University Graduate School of Medical Science, Kawasumi, Mizuho-ku, Nagoya 467-8601, Japan

^b Department of Medical Oncology and Immunology, Nagoya City University Graduate School of Medical Science, Kawasumi, Mizuho-ku, Nagoya 467-8601, Japan

^c Department of Neurology, Nagoya University Graduate School of Medicine, 65 Tsurumai-cho, Showa-Ku, Nagoya 466-8550, Japan

Table 1

Analysis of the patients who developed GBS after allogeneic BMT.

Age/gender	Tumor	GVHD (at the time of GBS)	GBS on set after BMT	CMV antigenemia	Treatment	Outcome	Cause
50/male	AML	Chronic GVHD	114 days	(+)	IVIg	Recovery	GVHD > CMV
64/male	WM	Unclear		(-)	IVIg	Alive	
59/male	AML	Unclear		(-)	IVIg, rituximab	Not known	
37/male	AML	Unclear		(-)	IVIg	Alive	
44/female	MDS	Unclear		(+)	IVIg, rituximab	Alive	
58/female	NHL			(-)	Steroids, IVIG, plasmapheresis, cyclosporin	Recovery following cyclosporin	Discontinuation of immunosuppressant, GVHD
58/male	MDS	Possible chronic GVHD	69 days	(-)	IVIg, rituximab, steroids	Alive	Possible GVHD
34/female	ALL	Acute GVHD	78 days	(+)	IVIg, cyclosporin	Recovery	Immune-mediated GVHD
40/female	CML	Acute GVHD			Steroids, cyclosporin, IVIG, plasmapheresis	Partial initial improvement but ultimate death	GVHD
18-60	MDS		142 days	(+)	IVIg	Death following respiratory failure	
18-60	NHL	Chronic GVHD	160 days	(+)	IVIg, rituximab, plasmapheresis	Death following respiratory infection	
18-60	AML	Possible chronic GVHD	101 days	(+)	No specific treatment	Death following respiratory failure	
16/male	T cell ALL		6 days	(-)	IVIg	Death	Ara-C treatment prior to transplantation
17/male	T cell Lymphoma		3 days	(-)	IVIg	Death	Ara-C treatment prior to transplantation
18/male	T cell ALL		2 days	(-)	IVIg	Death	Ara-C treatment prior to transplantation
34/female	CML	No GVHD	120 days		Plasmapheresis	Improvement	
27/male	HD	No GVHD	450 days		Plasmapheresis	Recovery	
34/male	AML	Mild GVHD	120 days		Plasmapheresis	Improvement	
59/female	CML	Mild GVHD	330 days	(-)	IVIg, plasmapheresis	Death	
43/male	CML	Acute GVHD	163 days	(+)	IVIg, plasmapheresis	Very slight neurological deficiency	HHV-6
23/male	AML	No GVHD	42 days		IVIg, plasmapheresis	Death	CMV

GVHD—graft versus host disease; BMT—bone marrow transplant; CMV—cytomegalovirus; AML—acute myeloid leukemia; CML—chronic myeloid leukemia; MDS—myelodysplastic syndrome; NHL—Non-Hodgkin's Lymphoma; HD—Hodgkin's disease; WM—Waldenstrom macroglobulinemia; ALL—acute lymphoblastic leukemia; IVIG—intravenous immunoglobulin.

Polyneuropathie inflammatoire démyélinisante chronique

- d'installation plus lente (> 2 mois)
- 2 formes évolutives :
 - lentement progressive (environ deux tiers des cas)
 - à rechutes (un tiers des cas).
- Forme habituelle : de façon symétrique signes cliniques moteurs aux 4 membres, prédominant sur les racines, et sensitifs, prédominant sur la proprioception, aréflexie partielle ou généralisée, signes électrophysiologiques (blocs de conduction sur les nerfs moteurs), hyperprotéinorachie sans réaction cellulaire
- Nombreuses formes atypiques : à prédominance motrice ou sensitive, asymétrique ou multifocale, voire monofocale au début
- Évolution largement imprévisible, mais conduisant en général à un déficit moteur et sensitif d'aggravation progressive, handicapant la marche et les gestes de la vie quotidienne aux membres supérieurs

Neuropathies périphériques paranéoplasiques

- Neuronopathie sensitive (atteinte ganglion rachidien postérieur) subaiguë (AC anti-Hu) : éventuellement associée à encéphalite limbique, neuropathie sensitive, encéphalomyélite
- Dysautonomie (AC anti-Hu) : pseudo-obstruction digestive, hypotension orthostatique, arythmie cardiaque, anomalie pupillaire
- Neuropathies périphériques : AC anti-CV2, antiYo, anti-Ma2, anti-amphysine, anti-RI

Les syndromes paranéoplasiques neurologiques

Tableau 1 Syndromes neurologiques paranéoplasiques classiques et non classiques

	Classique	Non classique
Cerveau, nerfs crâniens et rétine	Dégénérescence cérébelleuse Encéphalite limbique Encéphalomyélite Opsoclonus-myoclonus	Encéphalite du tronc cérébral Névrite optique Rétinopathie associée à un cancer Rétinopathie associée à un mélanome
Moelle épinière		Syndrome de l'homme raide Myélite, myélopathie nécrosante, Syndrome du motoneurone
Jonction neuromusculaire	Syndrome myasthénique de Lambert-Eaton	Myasthénie
Nerfs périphériques ou muscle	Neuropathie sensitive Neuromyotonie acquise Pseudo-obstruction intestinale Dermatomyosite	Neuropathie sensitivomotrice, neuropathie à paraprotéine, neuropathie avec vascularite Neuropathie autonome, polymyosite Myopathie nécrosante aiguë

Réanimation (2011) 20:242-250

Principaux anticorps onconeuronaux associés aux neuropathies paranéoplasiques

ANTICORPS	TYPE PRINCIPAL DES NEUROPATHIES	AUTRES SYNDROMES NEUROLOGIQUES ASSOCIÉS	CANCERS ASSOCIÉS
Anti-Hu	Neuronopathie sensitive	<ul style="list-style-type: none"> ■ Encéphalite limbique ■ Neuropathie sensitive ■ Encéphalomyélite 	<ul style="list-style-type: none"> ■ CPPC
Anti-Ri	Neuropathie sensitive et motrice	<ul style="list-style-type: none"> ■ Opsoclonus-myoclonus ■ Syndrome cérébelleux 	<ul style="list-style-type: none"> ■ Adénocarcinome du sein chez la femme ■ Adénocarcinome pulmonaire chez l'homme
Anti-Ma2 (Ta)	Neuropathie sensitive et motrice*	<ul style="list-style-type: none"> ■ Encéphalite limbique 	<ul style="list-style-type: none"> ■ Séminome testiculaire
Anti-CV2	Neuropathie sensitive et motrice démyélinisante	<ul style="list-style-type: none"> ■ Neuropathie ■ Syndrome cérébelleux 	<ul style="list-style-type: none"> ■ CPPC ■ Thymome
Anti-amphiphysine	Neuronopathie sensitive	<ul style="list-style-type: none"> ■ Stiff-person syndrome 	<ul style="list-style-type: none"> ■ Adénocarcinome du sein ■ CPPC

Tableau 1 * Un seul cas décrit. CPPC: cancer du poumon à petites cellules.

Les neuropathies associées aux dysglobulinémies

- Par mécanisme dysimmunitaire:
 - AC anti-MAG (IgM)
 - Syndrome CANOMAD (Chronic ataxic neuropathy, ophthalmoplegia, IgM protein, Disialosyl antibodies): IgM et Ac-antigangliosides disyalités
 - Polyradiculonévrites chronique liée à dysglobulinémie M
 - Syndrome POEMS (neuropathie périphérique, organomégalie, endocrinopathie, anomalie des plasmatoctes, altérations cutanées)
- Liées aux cryoglobulines
- Associées à l'amylose AL

Vascularites

À la base de mononeuropathies multiples

- Vascularites primaires :
 - Périartérite noueuse
 - Polyangéite microscopique
 - Granulomatose de Wegener
 - Syndrome de Churg et Strauss
- Vascularites secondaires
 - Syndrome de Gougerot-Sjögren
 - LED
 - PCE

Mononeuropathies infectieuses

- VIH
- Hépatite C (sensitivo-motrice à prédominance sensitive, douloureuse)
- Maladie de Lyme (nerfs crâniens) : *Borrelia burgdorferi*
- Lèpre (atteinte sensitive prédominante, hypertrophie nerveuse)

Neuropathies métaboliques

- Diabète sucré : polynévrite, neuropathie (multi)focale, atteinte végétative (troubles trophiques)
- Insuffisance rénale chronique : polynévrite sensitive
- Alcoolique : polynévrite
- Carences vitaminiques (B1 et B12)
- Hypothyroïdie : neuropathie sensitivo-motrice
- Neuropathies de réanimation

Neuropathies médicamenteuses

- Antinéoplasiques : vinca-alcaloïdes (vincristine, vinblastine, vindésine, vinorelbine), cisplatine et carboplatine, paclitaxel et docétaxel, thalidomide, bortézomib, ICI
- Anti-infectieux : stavudine, didanosine; isoniazide, éthambutol; métronidazole; chloroquine; nitrofurantoïne; dapsonne
- Divers : amiodarone, disulfirame, almitrine, infliximab, pyridoxine, podophyllotoxine

Principaux médicaments neurotoxiques

→ Chimiothérapies

• Vinca-alcaloïdes

Vincristine (Oncovin)
Vinorelbine (Navelbine)
Vinblastine (Velbé, Velban)
Vindésine (Eldisine)

• Taxanes

Paclitaxel (Taxol)
Docétaxel (Taxotère)

• Dérivés du platine

Cisplatine (Cysplatyl)
Carboplatine (Paraplatine)
Oxaliplatine (Éloxatine)

• Autres

Thalidomide
Bortézomib (Velcade)
Misonidazole

→ Médicaments anti-infectieux

• Antirétroviraux

Stavudine (Zerit)
Didanosine (Videx)

• Antibiotiques

Antituberculeux (isoniazide,
éthambutol)
Métronidazole (Flagyl)
Nitrofurantoïne (Microdoïne)
Dapsone (Disulone)

→ Autres médicaments

Amiodarone (Cordarone)
Disulfirame (Espéral)
Bismésylate d'almitrine (Vectarion)
Anti-TNF alpha : infliximab (Remicade),
Adalimumab (Humira)
Tacrolimus (Prograf)

Léflunomide (Arava)
Pyridoxine (vitamine B6)
Podophyllotoxine (Condyline)
Interféron alpha
Statines

$\Delta\Delta$ dans le contexte d'une toxicité
possible du traitement
(contexte ICI)

Critères diagnostiques

- survenue aiguë ou subaiguë
- corrélation temporelle entre le début du traitement et celui de la symptomatologie
- résultats biologiques (biopsie ou étude du LCR montrant une réaction lymphocytaire)
- absence d'arguments pour d'autres étiologies.

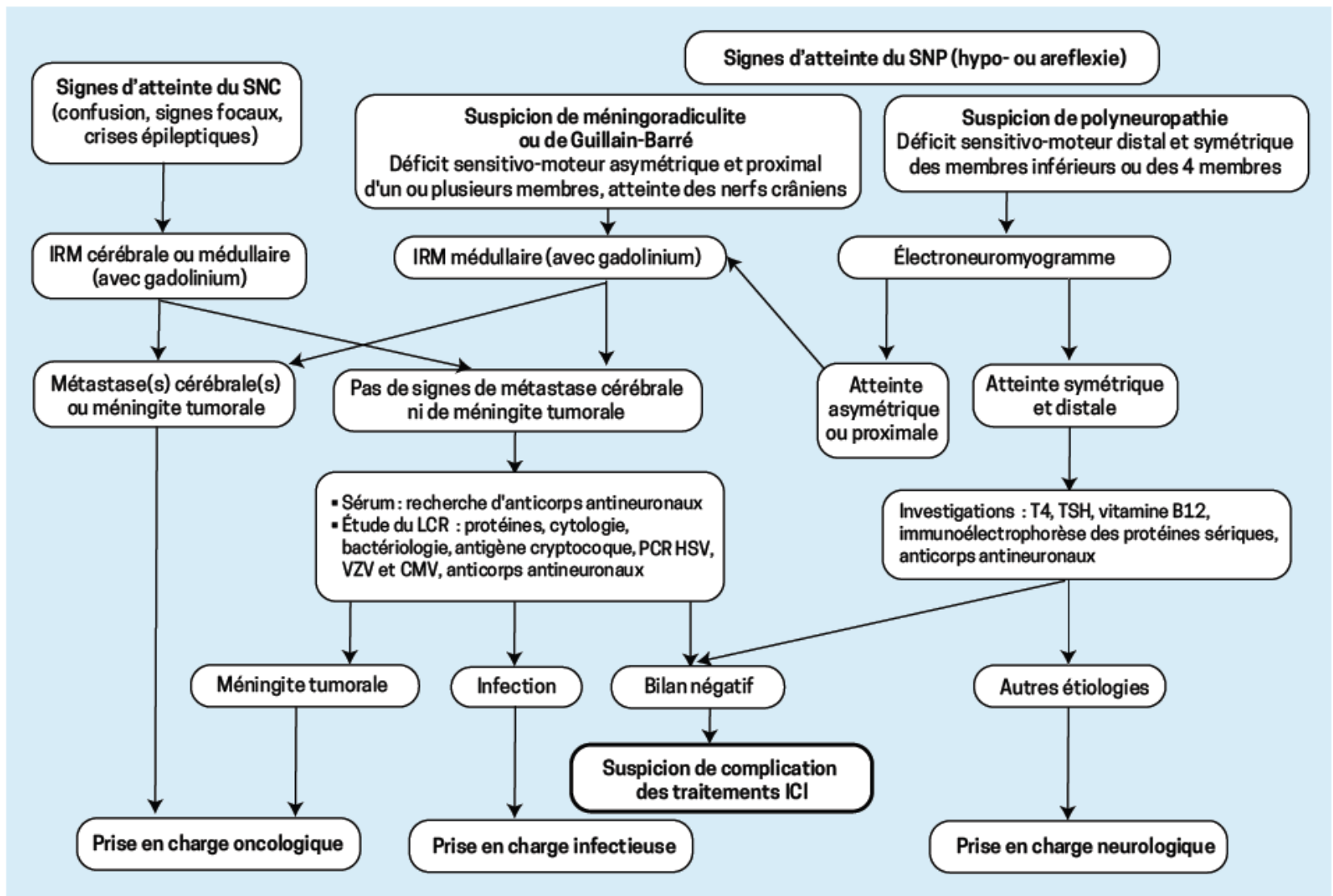


Figure. Orientation devant des effets indésirables neurologiques (SNC : système nerveux central ; SNP : périphérique)

Neuropathies génétiques

- Maladie de Charcot-Marie-Tooth
- Neuropathies par hyperpression (tomaculaires)
- Neuropathies sensibles et autonomes

+

Porphyries, neuropathies amyloïdes familiales,
lipidoses ...

Quelques tableaux particuliers

Polyneuropathies

- Symptômes et signes bilatéraux et symétriques, à prédominance distale, touchant d'abord les membres inférieurs, puis les membres supérieurs
- Atteinte à prédominance motrice ou sensitive

Etiologies

- Métabolique : diabète
- Alcool
- Toxiques (médicaments)
- Carentielles (vitamine B12)
- Insuffisance rénale chronique
- Immunes, paranéoplasiques
- Amyloïdose
- Gammopathie monoclonale de signification indéterminée (IgG et IgM)
- VIH

Tableau 2 : Médicaments d'usage courant associés à la polyneuropathie²⁵

Agent	Type
Chimiothérapie	<ul style="list-style-type: none"> • Alcaloïde de la pervenche (vincristine, vinblastine) • Taxane (paclitaxel, docétaxel, cabazitaxel) • Analogues du platine (cisplatine, carboplatine, oxaliplatine) • Inhibiteurs du protéasome (bortézomib) • Thalidomide • Suramine
Autres médicaments	<ul style="list-style-type: none"> • Métronidazole • Amiodarone • Phénytoïne • Pyridoxine (vitamine B₆) • Linézolide • Colchicine • Chloramphénicol • Dapsone • Nitrofurantoïne • Isoniazide • Disulfirame • Lamivudine

Tableau 1 Agents thérapeutiques habituellement utilisés en hémato-oncologie et responsables de neuropathie périphérique

Classe	Agent	Type d'atteinte périphérique
Alkylants	Cisplatine	Neuropathie sensitive pure, signe de Lhermitte
	Carboplatine	Neuropathie sensitive pure
	Oxaliplatine	Neuropathie sensitive pure, paresthésies péri-buccales, pharyngées et palmoplantaires
Inhibiteurs du protéasome	Hexaméthylmélamine	Paresthésies
	Procarbazine	Paresthésies
	Bortézomib	Neuropathie périphérique sensitive
Antimétabolites	Pemétréxed	Neuropathie axonale sensitivomotrice
	Capécitabine	Paresthésies
	Fludarabine	Paresthésies
	Gemcitabine	Neuropathie sensitive pure
	Azacitidine	Neuropathie axonale sensitivomotrice
	Nélarabine	Neuropathie axonale sensitivomotrice, Polyradiculonévrite
	Cytarabine	Neuropathie sensitive pure Polyradiculonévrite
Alcaloïdes végétaux	Paclitaxel	Neuropathie sensitive pure
	Docétaxel	Neuropathie sensitive pure
	Vincristine	Neuropathie axonale sensitivomotrice Neuropathie végétative
	Vindésine	Neuropathie axonale sensitivomotrice
	Vinorelbine	Neuropathie axonale sensitivomotrice
	Vinblastine	Neuropathie axonale sensitivomotrice
	Thalidomide	Neuropathie axonale sensitivomotrice
	Lénalidomide	Neuropathie axonale sensitivomotrice

Mononeuropathies multiples (multinévrites)

Mode d'évolution	Causes	
(Sub) aigu	Vascularites systémiques	PAN à ANCA : Churg-Strauss, polyangéite microscopique, Wegener
	Vascularites secondaires	LED PCE Cryoglobulinémie
	Diabète	
	Infections	VIH Hépatite C Borrélioses
	Lymphomes malins (cancers solides : très rares)	
	Sarcoïdose	
	Chronique	Neuropathies tomaculaires
Neuropathies motrices multifocales avec blocs de conduction		
Lèpre		

Étiologie des mononeuropathies multiples

Évolution aiguë ou subaiguë	■ Vascularites systémiques primitives <ul style="list-style-type: none">– Périartérite noueuse– Vascularites à ANCA<ul style="list-style-type: none">• maladie de Churg et Strauss• polyangéite microscopique• granulomatose de Wegener
	■ Vascularites secondaires <ul style="list-style-type: none">– Lupus érythémateux aigu disséminé– Polyarthrite rhumatoïde– Cryoglobulinémie
	■ Diabète
	■ Infections <ul style="list-style-type: none">– Virus de l'immunodéficience humaine– Hépatite C– Borrélioses (maladie de Lyme)
	■ Lymphomes malins, très rarement cancers solides
	■ Sarcoïdose
	■ Neuropathie motrice multifocale avec blocs de conduction
Évolution chronique	■ Neuropathie héréditaire avec sensibilité à la pression
	■ Lèpre

Plexopathies

- Traumatismes
- Infiltrations (cancer)
- Inflammation (Parsonage et Turner)
- Radiothérapie
- Compression : anévrisme, hématome, abcès ...

Syndrome de Parsonage et Turner (amyotrophie neuralgique)

- Histoire typique : douleurs intenses cervico-scapulaires et brachiales puis déficit moteur (atteinte plexus brachial) puis paralysie (neuropathie axonale)
- Atteinte phrénique dans 50 % des cas
- Récupération inconstante
- Traitement : antalgiques, kiné

NEURALGIC AMYOTROPHY: AN UPDATE ON DIAGNOSIS, PATHOPHYSIOLOGY, AND TREATMENT

JEROEN J.J. VAN EIJK, MD,^{1,2} JAN T. GROOTHUIS, MD, PhD,³ and NENS VAN ALFEN, MD, PhD²

¹Department of Neurology, Jeroen Bosch Hospital, 's-Hertogenbosch, The Netherlands

²Department of Neurology and Clinical Neurophysiology, Donders Centre for Neuroscience, Radboud University Medical Center, Nijmegen, The Netherlands

³Department of Rehabilitation, Donders Centre for Neuroscience, Radboud University Medical Center, P.O. Box 9101, 6500 HB Nijmegen, The Netherlands

Accepted 5 December 2015

ABSTRACT: In this review we provide a current overview of the clinical features, pathophysiology, epidemiology, and diagnostic and therapeutic strategies in neuralgic amyotrophy (NA). The disorder has several phenotypic variations, with a classic form in 70% of the patients. It is not rare, with an incidence of 1 per 1,000 individuals, but it is still often missed. Recurrences are common, yet the proposed multifactorial etiology, which includes genetic, biomechanical, and immunologic factors, limits our capacity to predict or prevent them. NA is a clinical diagnosis, and ancillary studies serve to exclude infectious or malignant causes or to assess a differential diagnosis. If patients are seen early and are still in pain, a short trial of high-dose oral corticosteroids is advised, and adequate analgesia may require opioids and non-steroidal anti-inflammatory drugs. Persistent complaints are common, and a multidisciplinary rehabilitation approach focusing on scapular coordination, energy distribution strategies, and self-management is indicated.

Muscle Nerve 53: 337–350, 2016

literature and also neutral with respect to the extent and localization of nerve involvement.

The typical or “classic” NA phenotype may be seen in a patient who awakens with new-onset pain in the shoulder or upper arm that becomes unbearable (numeric rating scale score of $\geq 7/10$) within a few hours. Several hours to days later paresis develops, typically involving the long thoracic, suprascapular, and anterior interosseous nerves, often with tingling in the superficial radial or lateral antebrachial cutaneous nerve regions and a numb patch on the lateral upper arm in the axillary nerve distribution. The patient may not even notice or mention these symptoms because of the predominant intense pain. The pain lasts 2–3

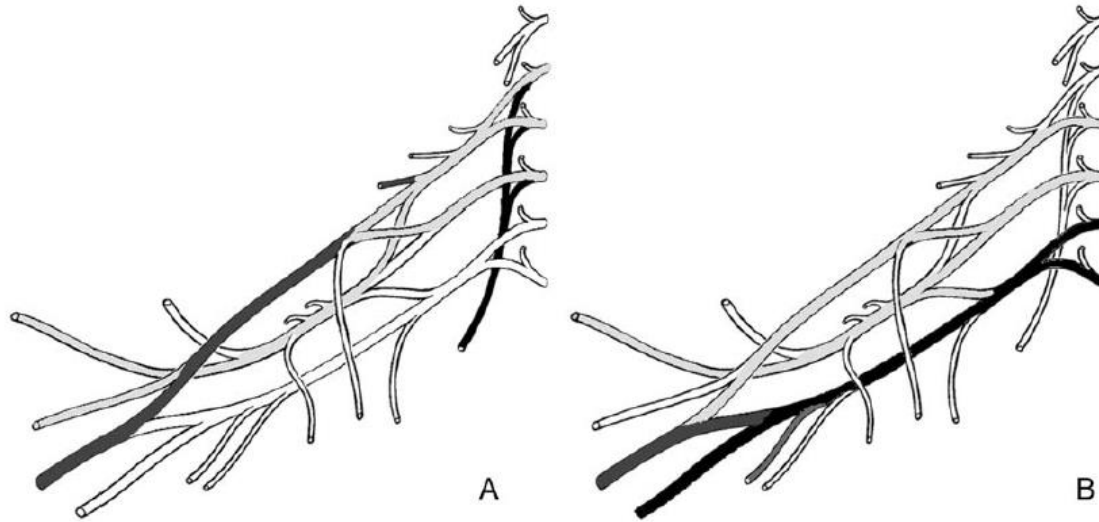


FIGURE 1. Schematic representation of classic (A) versus distal (B) neuralgic amyotrophy distribution in the brachial plexus.

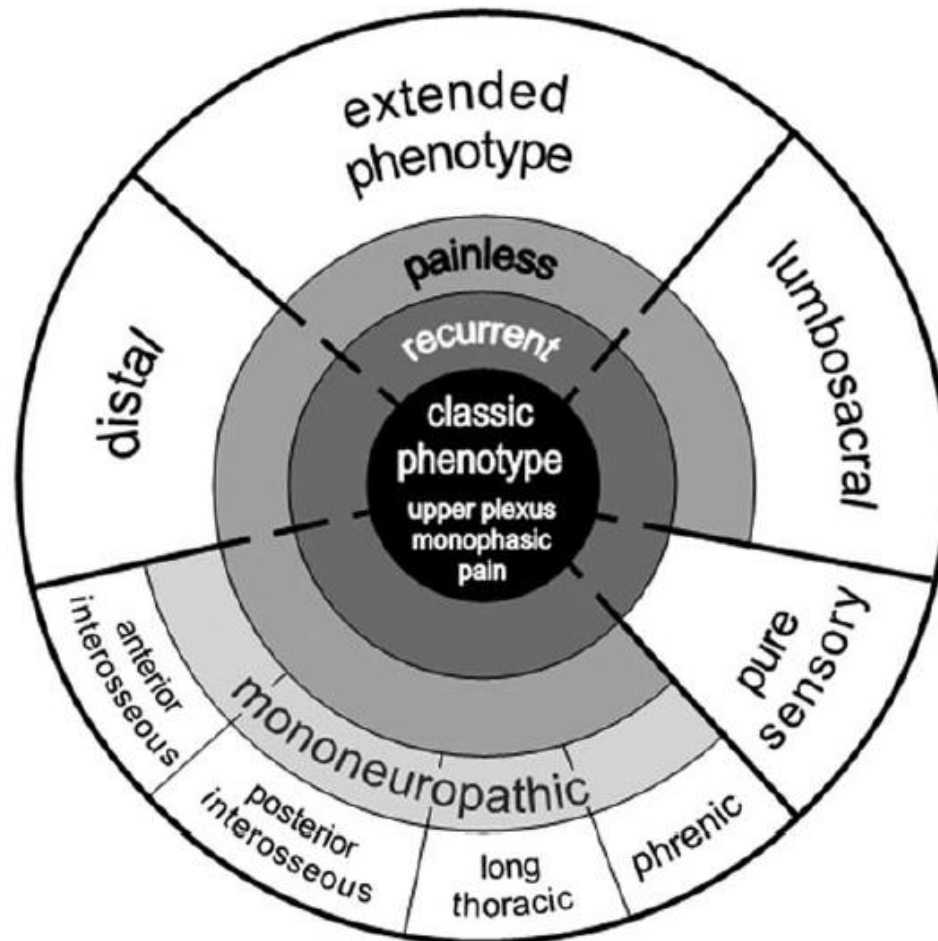


FIGURE 2. Illustration of the phenotypic variability of the neuralgic amyotrophy syndrome showing the several subforms that can occur. However, other nerves or combinations can be affected as well. (Reproduced with permission from *Nat Rev Neurol* 2011;7:315–322.⁶)

Points qui aident à poser le bon diagnostic d'amyotrophie névralgique

- Tout patient présentant un début aigu de douleur très sévère (score de douleur sur l'échelle numérique de 7/10), unilatérale ou bilatérale résistante aux analgésiques à l'épaule et/ou au haut du bras.
- Douleur souvent pire la nuit et également sévère lorsque le bras est au repos.
- Symptômes et signes multifocaux du système nerveux périphérique qui peuvent être bilatéraux mais asymétriques.
- Mouvement anormal de l'épaule (glénohuméral et/ou scapulothoracique) pendant le mouvement maximal d'abduction / antéflexion
- Quand vu 3 semaines après le début: parésie du long nerf thoracique, du nerf suprascapulaire, du nerf interosseux antérieur.

Signes et symptômes facultatifs

- Douleur initiale moins sévère avec par ailleurs distribution multifocale clinique typique de la faiblesse et évolution monophasique.
- Parésie multifocale plus étendue du (des) membre(s) supérieur(s).
- Atteinte asymétrique de l'autre membre supérieur.
- Zones d'hypesthésie et/ou de paresthésie dans le membre supérieur.
- Atteinte d'autres nerfs périphériques: plexus lombo-sacré, nerf phrénique, nerf laryngé récurrent.

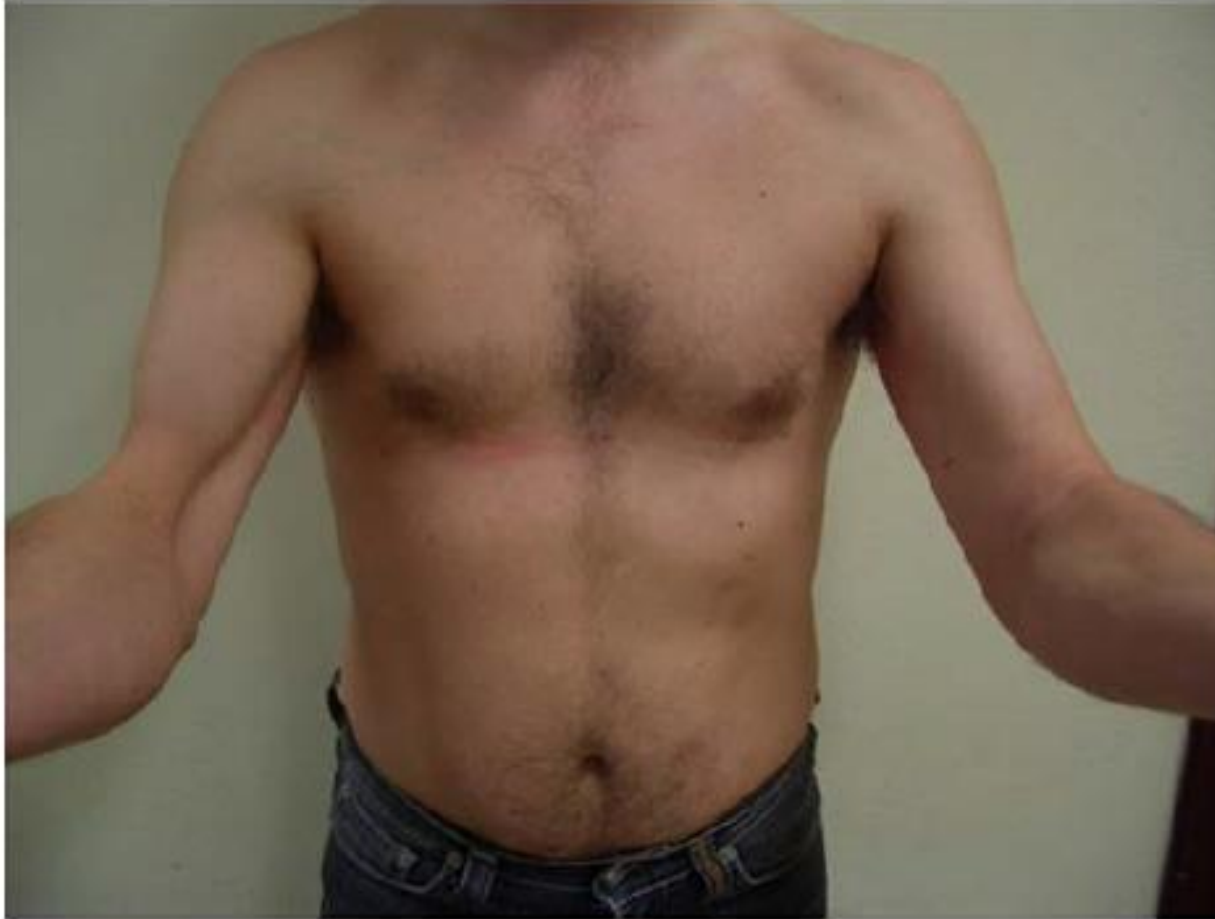

FIGURE 3. Brachialis muscle atrophy of the right versus normal appearance of the left upper arm.



Disponible en ligne sur

ScienceDirect
www.sciencedirect.com

Elsevier Masson France

EM|consulte
www.em-consulte.com



CAS CLINIQUE

Syndrome de Parsonage-Turner compliquant une infection sévère à SARS-CoV-2



Parsonage-Turner syndrome following severe SARS-CoV-2 infection

T. Viatgé^{a,*}, E. Noel-Savina^a, G. Prévot^a, G. Faviez^a,
G. Plat^a, X. De Boissezon^b, P. Cintas^c, A. Didier^a

^a Service de pneumologie, hôpital Larrey, CHU de Toulouse, 31059 Toulouse cedex 9, France

^b Service de médecine physique et de réadaptation, hôpital Rangueil, CHU de Toulouse, 31059 Toulouse cedex 9, France

Ganglionopathies sensibles pures

The NEW ENGLAND JOURNAL of MEDICINE

REVIEW ARTICLE

Dan L. Longo, M.D., *Editor*

Sensory Ganglionopathy

Anthony A. Amato, M.D., and Allan H. Ropper, M.D.

AMONG DISORDERS THAT CAUSE SENSORY LOSS, THE MOST DISTINCTIVE are those that affect the sensory ganglia. These disorders are called sensory neuronopathies or sensory ganglionopathies.¹⁻⁵ The sensory ganglia contain the cell bodies of the sensory nerves and lie alongside both sides of the spinal cord, appended to the dorsal root of each spinal nerve. Their proximal projections are the sensory nerve roots that enter the spinal cord, and their peripheral projections are the sensory fibers of peripheral nerves. The importance of sensory ganglia, in addition to the unique topography of sensory loss that occurs

From Brigham and Women's Hospital and Harvard Medical School, Boston (A.A.A.). Address reprint requests to Dr. Amato at Brigham and Women's Hospital, 60 Fenwood Rd., Boston, MA 02115, or at aamato@bwh.harvard.edu.

N Engl J Med 2020;383:1657-62.

DOI: 10.1056/NEJMra2023935

Copyright © 2020 Massachusetts Medical Society.

Table 1. Types and Causes of Acquired Sensory Ganglionopathies.*

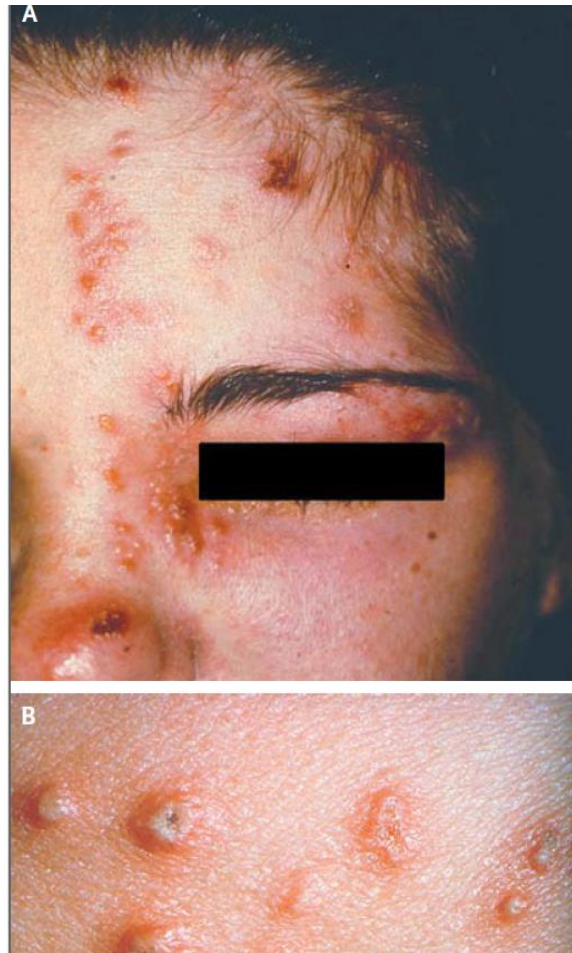Type of Ganglionopathy	Causes
Paraneoplastic	Small-cell lung cancer, bronchial carcinoma, breast cancer, ovarian cancer, prostate cancer, lymphoma, neuroendocrine tumors, or sarcoma
Systemic autoimmune	Sjögren's syndrome, systemic lupus erythematosus, MCTD, or rheumatoid arthritis
Infection-related	HIV, HTLV-1, EBV, Zika virus, enterovirus, or VZV infection or leprosy
Drug- or toxicity-related	Platinum-based chemotherapy (cisplatin, oxaliplatin, or carboplatin) Vitamin B ₆ (pyridoxine) toxicity Checkpoint inhibitors
Idiopathic	Large-fiber sensory ganglionopathy Small-fiber sensory ganglionopathy

* EBV denotes Epstein–Barr virus, HIV human immunodeficiency virus, HTLV-1 human T-cell lymphotropic virus type 1, MCTD mixed connective-tissue disease, and VZV varicella–zoster virus.

Table 2. Investigations to Evaluate Sensory Ganglionopathies.*

Variable	Evaluation
Assessment in all cases	Sensory- and motor-nerve conduction studies to look for demyelinating or axonal physiology (results should be axonal and purely sensory in large-fiber sensory ganglionopathy but may be normal in small-fiber sensory ganglionopathy) Consider cerebrospinal fluid testing
Assessment according to specific cause	
Paraneoplastic syndrome	Testing for anti-Hu, anti-CRMP5, and anti-amphiphysin antibodies SPEP or IFE assays for monoclonal gammopathy, which can be seen with lymphomas and plasmacytomas Whole-body PET-CT to look for cancer, followed by diagnostic biopsy
Sjögren's syndrome	Testing for ANA, anti-Ro, and anti-La antibodies Testing with Schirmer's test or rose-bengal staining for keratoconjunctivitis sicca Minor salivary gland biopsy
Celiac disease	Consider testing for antigliadin and antitransglutaminase autoantibodies Endoscopy and tissue biopsy†
Infection	HIV serologic testing (also consider testing for HTLV-1, EBV, VZV, Zika virus, leprosy)
Vitamin toxicity	Measurement of vitamin B ₆ (pyridoxine) level
Assessment of idiopathic large- and small-fiber sensory ganglionopathies	Consider testing for anti-trisulfated heparin disaccharide and anti-fibroblast growth factor receptor 3 antibodies‡
Assessment of idiopathic small-fiber sensory ganglionopathies	Consider skin biopsies of distal leg and thigh to measure intraepidermal nerve-fiber density

Zona



N Engl J Med 2013;369:255-63.
DOI: 10.1056/NEJMcp1302674

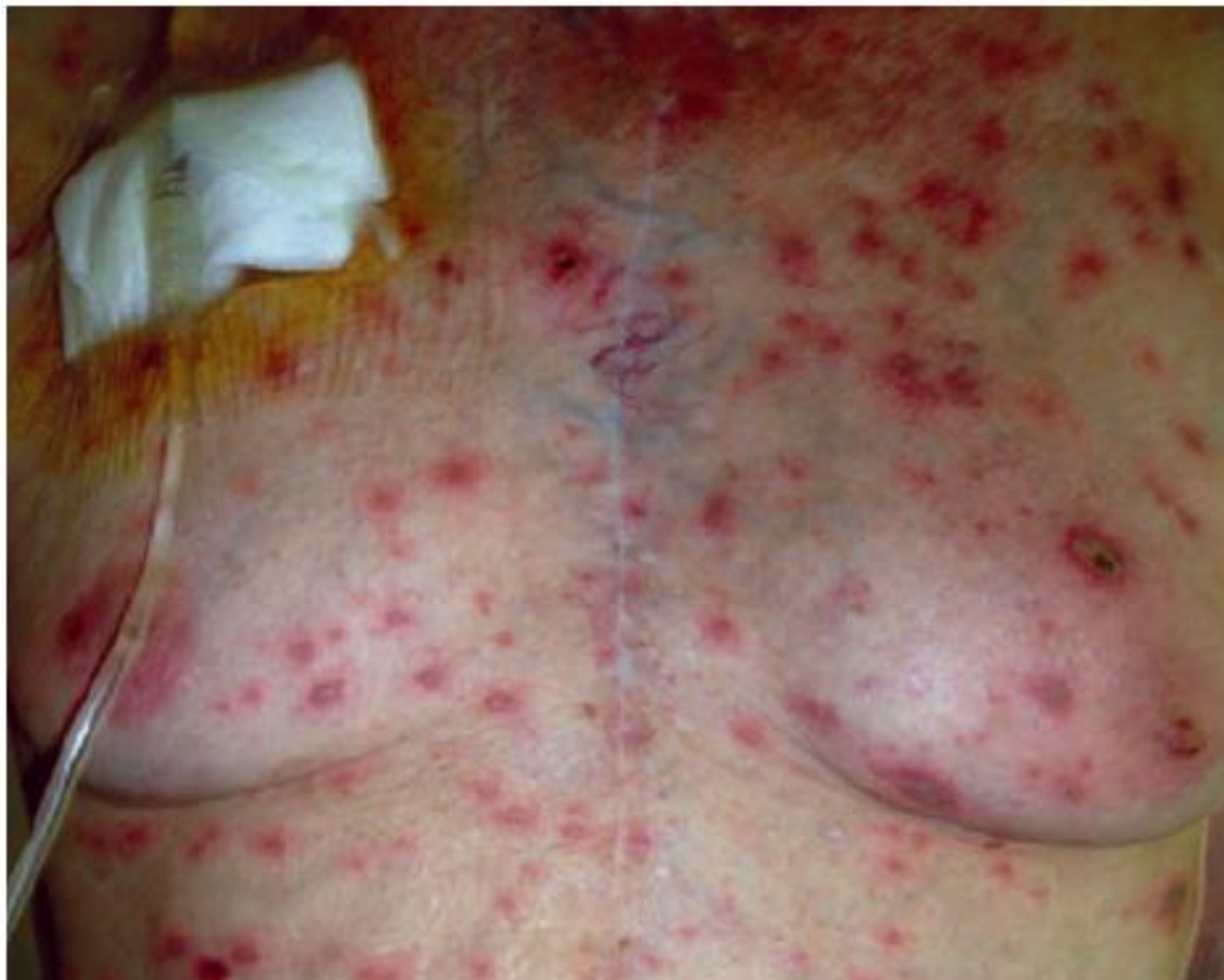

FIGURE 2 Varicelle chez un sujet immunodéprimé.

Complications chez le patient immunocompétent

Complications	Manifestations	Site de réactivation
Atteinte ophtalmologique classique	Kératite	Nerf ophtalmique (V1) (V = nerf trijumeau)
Autres atteintes ophtalmologiques	Épisclérite, iridocyclite, conjonctivite, uvéite, nécrose rétinienne, névrite optique, glaucome	Nerf optique (II) ou nerf moteur oculaire commun (III) ou nerf ophtalmique (V1)
Syndrome de Ramsay-Hunt	Paralysie faciale périphérique, éruption du conduit auditif externe, otalgies, anesthésie de la partie antérieure de l'hémilangue, trouble de l'audition	Ganglion géniculé (atteinte contiguë de la VIII ^e paire crânienne)
Trouble de l'audition	Surdité	VIII ^e paire crânienne
Surinfection bactérienne	Cellulite à streptocoque ou staphylocoque	Indifférent
Zona digestif	Douleur abdominale aiguë sévère	Système nerveux splanchnique
Douleurs post-zostériennes	Douleurs neuropathiques	Indifférent
Neuropathie motrice	Faiblesse musculaire, paralysie diaphragmatique, vessie neurologique	Indifférent
Méningite aseptique	Syndrome méningé	V ^e paire crânienne
Myélite transverse	Paraparésie, niveau sensitif, troubles sphinctériens	Ganglions vertébraux
Vasculopathie à VZV	Accidents vasculaires cérébraux ischémiques ou hémorragiques, vascularite cérébrale atteinte des paires crâniennes, infarctus médullaire	Indifférent (probable rôle favorisant de la V ^e paire crânienne pour les accidents vasculaires cérébraux ischémiques)

Paralysie abdominale segmentaire post-zona

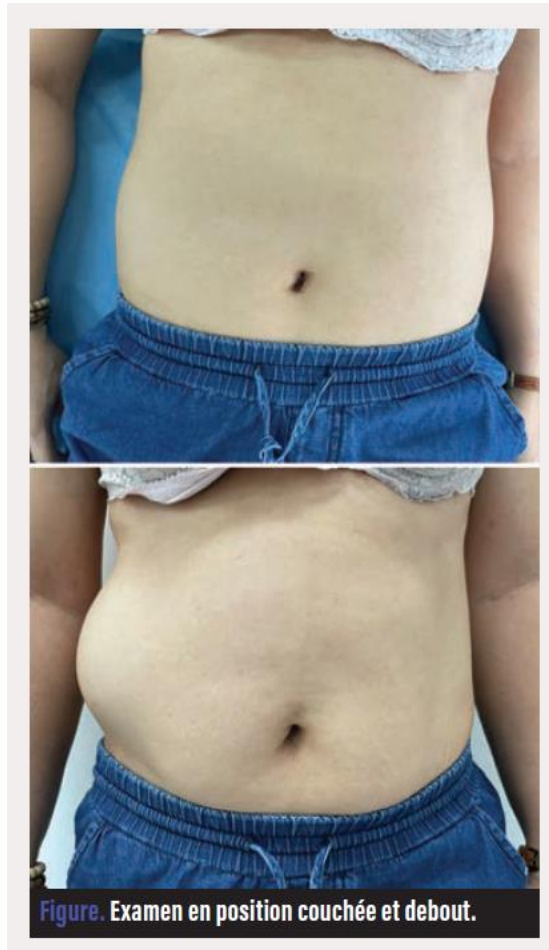

Image de
pseudohernie

Table 2. Indications for Antiviral Treatment in Patients with Herpes Zoster.*

Age \geq 50 yr

Moderate or severe pain

Severe rash

Involvement of the face or eye

Other complications of herpes zoster

Immunocompromised state

* Although antiviral agents may benefit other patients with herpes zoster, they are primarily recommended by experts for patients with these indications who either have complications or are at increased risk for complications from herpes zoster.^{8,9}

Utilisation des antiviraux dans le zona

Molécule DCI	Indication	Posologie	Administration	Durée
Aciclovir	Forme grave et/ou de l'immunodéprimé	10 à 15 mg/kg/8h	IV	8 à 10 jours
Valaciclovir	Zona	1000 mg/8h	PO	7 jours
Valaciclovir	Zona ophtalmique	1000 mg/8h	PO	7 jours

Tableaux radiculaire purs

- Compressions mécaniques : hernie discale, traumatisme, arthrose, canal vertébral étroit
- Infiltration (cancer)
- Ostéomyélite
- Infections (Zona, Lyme)

Les radiculalgies lombosacrées

- L1-L2 : névralgies abdomino-génitale ou génito-crurale
- L2-L3 : méralgies paresthésiques, territoire fémoro-cutané
- L3-L4: cruralgies, raideur rachidienne, déficit quadriceps, atteinte réflexe rotulien
- L5-S1 : sciatalgies

Signes cliniques des différentes radiculalgies des membres inférieurs

CRURALGIE L3	CRURALGIE L4	SCIATIQUE L5	SCIATIQUE S1
■ Trajet douloureux			
■ Fesse, face antérieure et interne de cuisse	■ Fesse, face antérieure de cuisse et crête tibiale	■ Fesse, face externe de cuisse et de jambe, dos du pied et gros orteil	■ Fesse, face postérieure de cuisse et de jambe, bord externe et plante du pied, petit orteil
■ Diminution ou abolition éventuelle de réflexe			
■ Rotulien	■ Rotulien		■ Achilléen
■ Déficit sensitif éventuel			
■ Sur le trajet douloureux, rare	■ Sur le trajet douloureux	■ Sur le trajet douloureux	■ Sur le trajet douloureux
■ Déficit moteur éventuel			
■ Psoas iliaque, quadriceps	■ Quadriceps, jambier antérieur	■ Extenseurs des orteils ■ Péroniers latéraux	■ Fléchisseurs plantaires
■ Signe de tension radiculaire			
■ Signe de Thomas*	■ Signe de Thomas*	■ Signe de Lasègue	■ Signe de Lasègue

Tableau 1 * le signe de Thomas est le réveil de la douleur crurale par la flexion du genou entre 10 et 80° chez un patient en décubitus dorsal.

Sciatalgies

- Douleur (souvent associée à lombalgies) de la face postérieure de la cuisse vers le pied
 - Localisation : L5 vs S1
- Douleur exagérée à la toux, à l'éternuement, au lever, à la marche
- Raideur rachidienne, douleur provoquée (signe de Lasègue)
- Hypoesthésies
- Atteinte réflexe achilléen (S1)
- Déficit force musculaire :
 - L5 impossibilité de marcher sur le talon
 - S1 impossibilité de marcher sur la pointe des orteils

TERRITOIRES ANATOMIQUES, SENSITIF ET MOTEUR DES PRINCIPALES RACINES

	Sensitif	Moteur	ROT
C4		Diaphragme	Coraco-brachial
C5	Moignon de l'épaule Face externe du bras	Deltoïde (abduction) Rotateur externe épaule	Bicipital
C6	Face externe de l'avant-bras et pouce	Fléchisseur de l'avant-bras (biceps et long supinateur) (Flexion du coude, pronosupination de l'avant-bras).	Stylo-radial et bicipital
C7	Partie moyenne de la face postérieure de l'avant-bras jusqu'au médus et index	Extenseur du membre supérieur : triceps, radiaux, extenseur commun des doigts, court extenseur du pouce, long abducteur du pouce ; flexion du poignet, extension coude, poignet, doigt.	Tricipital
C8	Bord interne du bras, de l'avant- bras et des deux derniers doigts	Fléchisseurs des doigts (muscles intrinsèques de la main)	Cubito- pronateur
D1	Bord interne du bras	Interosseux et thénariens Muscles intrinsèques, Syndrome de Claude Bernard. Horner	Carpo- métacarpien
L4	Fesse, face antéro-externe de la cuisse, face antérieure du genou, face antéro-interne de la jambe bord interne du pied (cruralgie)	Jambiers antérieurs Quadiceps	Rotulien
L5	Fesse, cuisse, face antéro- externe de la jambe, dos et bord interne du pied.	Péroniers latéraux, extenseurs communs des orteils, extenseur du gros orteil.	
S1	Face postérieure de la cuisse et de la jambe, plante et bord externe du pied (V).	Triceps sural Fléchisseurs des orteils	Achilléen
S2	Face postérieure de la cuisse.	Triceps sural et ischio-jambiers	
S3S4S5	Selle et organes génitaux externes.	Sphincter anal etr vésical	Bulbo- caverneux.

Atteinte sciatique

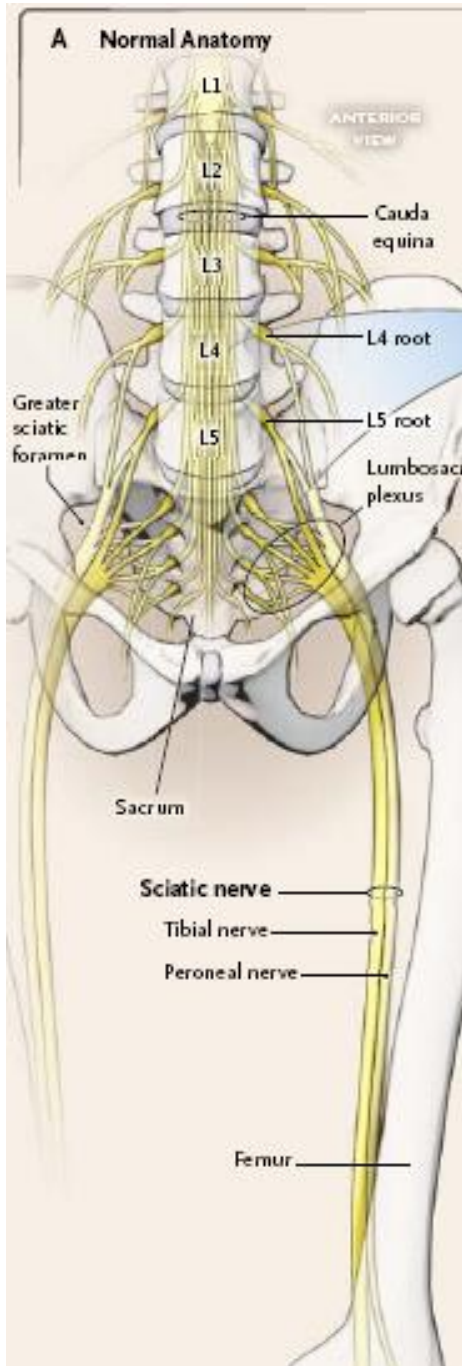


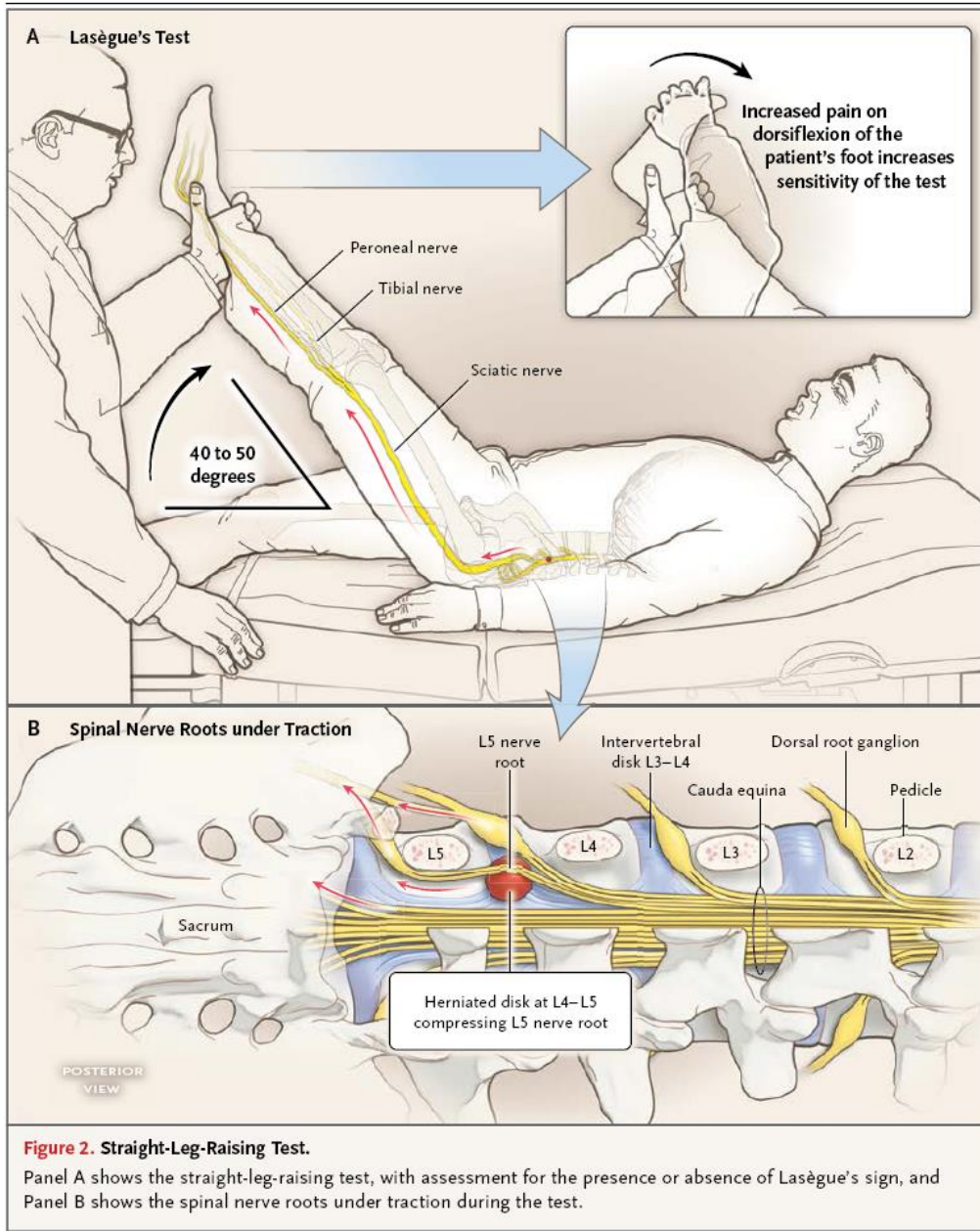
Table 1. Causes of Sciatica and of Conditions Simulating Sciatica.

Spinal causes

- Disk rupture with compression of L4, L5, or S1 root
- Osteoarthritic impingement on roots due to spondylo-
listhesis or foraminal or lumbar stenosis
- Synovial cyst of facet joint
- Arachnoid (Tarlov) cyst
- Tumors of the spinal column
- Neurofibromas on lumbar and sacral nerve roots
- Arachnoiditis

Nonspinal causes

- Pelvic and gynecologic conditions, including cyclic
sciatica due to endometriosis
- Piriformis syndrome and back-pocket sciatica
- Pregnancy, delivery, and prolonged time in the lithotomy
position
- Zoster sine herpette
- Diabetic radiculopathy
- Gluteal injection-site trauma
- Lumbar plexitis
- Vascular impingement on sciatic nerve (pseudo-
aneurysm of the inferior gluteal artery)
- Hip fracture and dislocation or relocation; extensive
pelvic fractures
- Biceps femoris hematoma, strain, and tear
- Idiopathic causes in young persons



Syndrome de la queue de cheval

Tableau complet :

- Paralysie (de type périphérique) des muscles des membres inférieurs (sauf psoas-iliaque et en partie crural): amyotrophie, hypotonie, abolition réflexes myotatiques
- Troubles sensitifs marqués : douleurs ou paresthésies s'aggravant aux changements de position, **anesthésie en selle** et aux MI
- Impuissance, frigidité
- Troubles sphinctériens (précoces) : incontinence ou rétention

Mononeuropathies

Syndrome du canal carpien

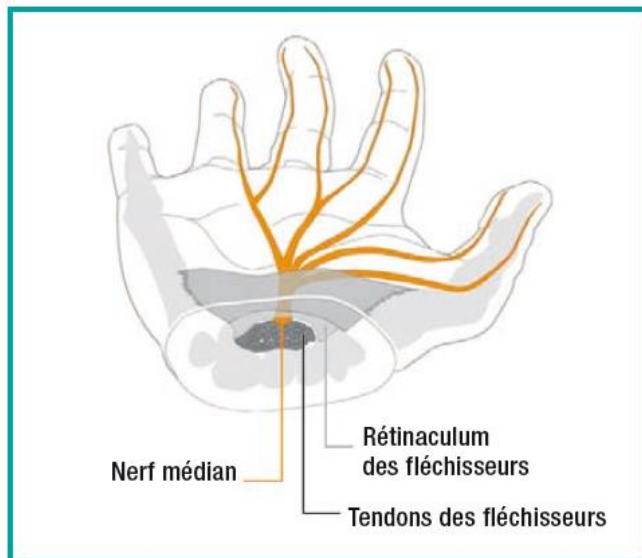


FIGURE 1 Anatomie du canal carpien.

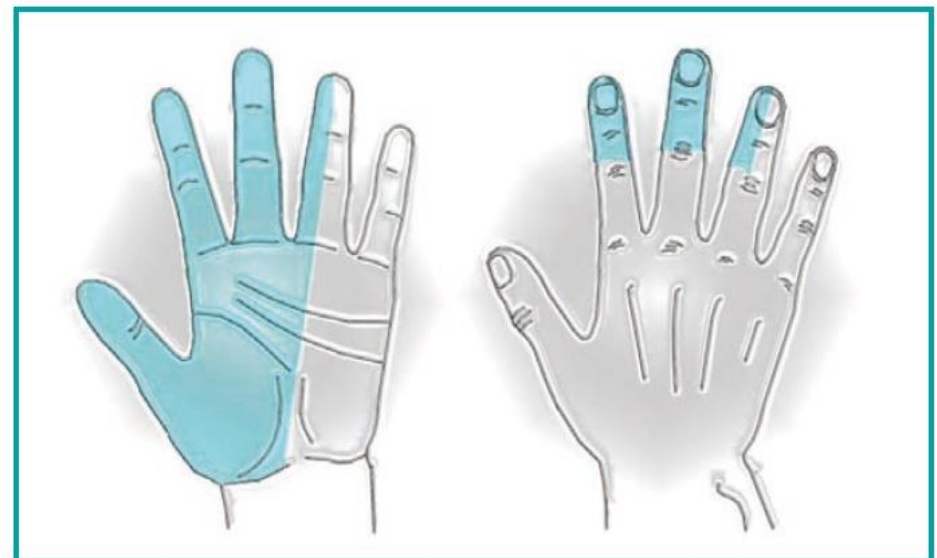


FIGURE 2 Territoire sensitif du nerf médian.

Etiologie

- Idiopathique : le plus souvent
- Secondaire :
 - Causes endocriniennes : hypothyroïdie, diabète, acromégalie, grossesse, ménopause.
 - Microtraumatiques : appui prolongé ou répété sur le talon de la main, mouvements répétitifs ou prolongés d'extension du poignet ou de préhension de la main, pouvant être d'origine professionnelle
 - Maladies de surcharge, sarcoïdose, sclérodermie, lupus systémique, mucopolysaccharidose de type I.
 - Tumorales : lipome, kyste synovial.
 - Infections.
 - Muscles surnuméraires.
 - Polyarthrite rhumatoïde, goutte.
 - Hémorragies intracanales.

Névralgie pudendale

nerf pudental anciennement appelé « honteux interne »

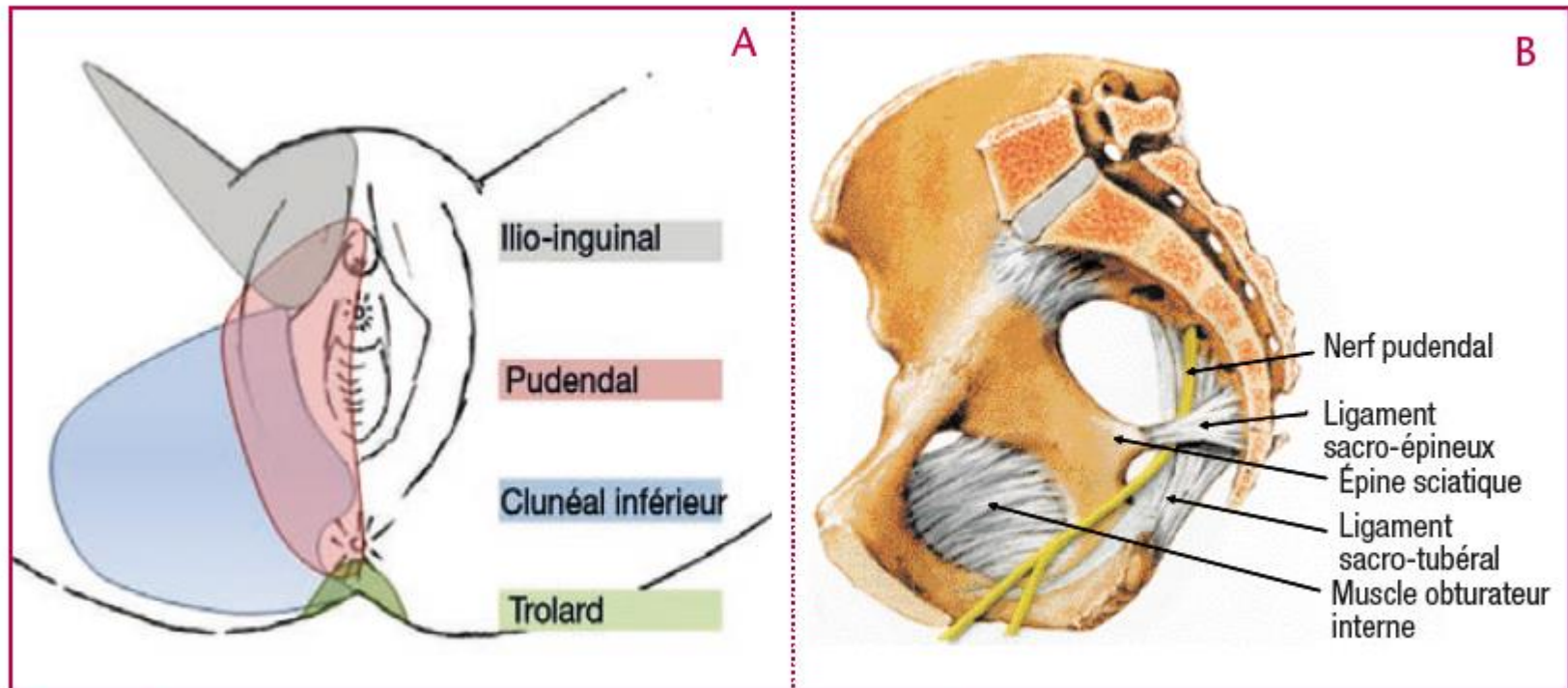


Figure – A : territoires sensitifs des nerfs pelvi-périnéaux. B : trajet pelvien du nerf pudental.

Tableau clinique

- Douleurs neuropathiques (brûlures, fourmillements, picotements, engourdissements...) dans le territoire anatomique du nerf pudendal (S2, S3, S4) : de la verge ou du clitoris à l'anus (périnée)
- Sensations de corps étranger intrarectal ou intravaginal dites « sympathalgies »
- Atteinte associée d'autres nerfs : ilio-hypogastriques ou ilio-inguinaux; clunéal inférieur (pli sous-fessier, ischion et zone péri-anale); nerf de Trolard (région sacro-coccygienne)

En cause

- Syndrome canalaire : initialement décrit chez les cyclistes sous le terme de syndrome du canal d'Alcock; provient d'une perte de mobilité du nerf pudendal liée à des conflits avec ses éléments de voisinage dans son trajet pelvien ou dans l'aponévrose du muscle obturateur interne (canal d'Alcock) ou fessier (au niveau du canal sous-piriforme).
- Processus compressif sur le trajet du nerf
- Chirurgie (hernie inguinale)

△△ : syndrome de la queue de cheval

Névralgie pudendale par syndrome canalaire

Critères de Nantes¹

Indispensables au diagnostic

1. Douleur située dans le territoire anatomique du nerf pudendal
2. Aggravée en station assise
3. Ne réveillant pas la nuit
4. Sans hypoesthésie objective à l'examen clinique
5. Bloc anesthésique du tronc du nerf pudendal positif

Complémentaires

- Sensations de brûlures, décharges électriques, tiraillements, engourdissements
- Sensation de corps étranger endocavitaire (« sympathalgie » rectale ou vaginale)
- Aggravation de la douleur au cours de la journée
- Douleur à prédominance unilatérale
- Douleurs apparaissant après la défécation
- Douleur exquise à la palpation de l'épine sciatique
- Données de l'électroneuromyogramme chez l'homme et la femme nullipare

Critères d'exclusion

- Douleurs uniquement coccygienne, fessière, pubienne ou hypogastrique
- Prurit
- Douleurs uniquement paroxystiques
- Anomalies d'imagerie pouvant expliquer la douleur

Paralysie sciatique poplitée externe (1)

- Perte de l'extension des orteils et de la dorsi-flexion du pied
 - En position assise: pied tombant, voûte tournée en dedans, orteils fléchis
 - En position debout: voûte du pied affaissée, pointe ne peut se relever
 - Marche : steppage
 - Atrophie de la loge antéro-externe
 - Force musculaire: déficit relèvement pied (jambier antérieur), extension orteils (extenseur commun des orteils et extenseur gros orteil), échec tourner pied en dedans (jambier antérieur) ou en dehors (péroniers)
 - Signes sensitifs: hypoesthésie voire anesthésie territoire du nerf

Paralysie sciatique poplitée externe (2)

- EMG + VC: tracé neurogène sur les muscles concernés, bloc de conduction ou ralentissement
- Etiologies principales:
 - Traumatismes (col du péroné): section du nerf, fracture, plâtre trop serré
 - Compression externe:
 - Au cours du sommeil normal
 - Au cours du sommeil pathologique: intoxication éthylique, toxicomanie, coma, anesthésie (maintien attitude prolongée jambes croisées ou en hyperflexion)
 - Neurofibromes, lipomes
 - Adénopathies et kystes creux poplitée

Paralysie faciale

- Déficit moteur complet ou partiel, le plus souvent unilatéral, des muscles de la face innervés par la septième paire des nerfs crâniens (nerf facial, VII)
- Faire la différence entre centrale et périphérique
 - Centrale : prédomine sur la partie inférieure de la face, rarement isolée (hémiparésie)
 - Périphérique : asymétrie faciale, déviée du côté sain

Paralysie faciale périphérique

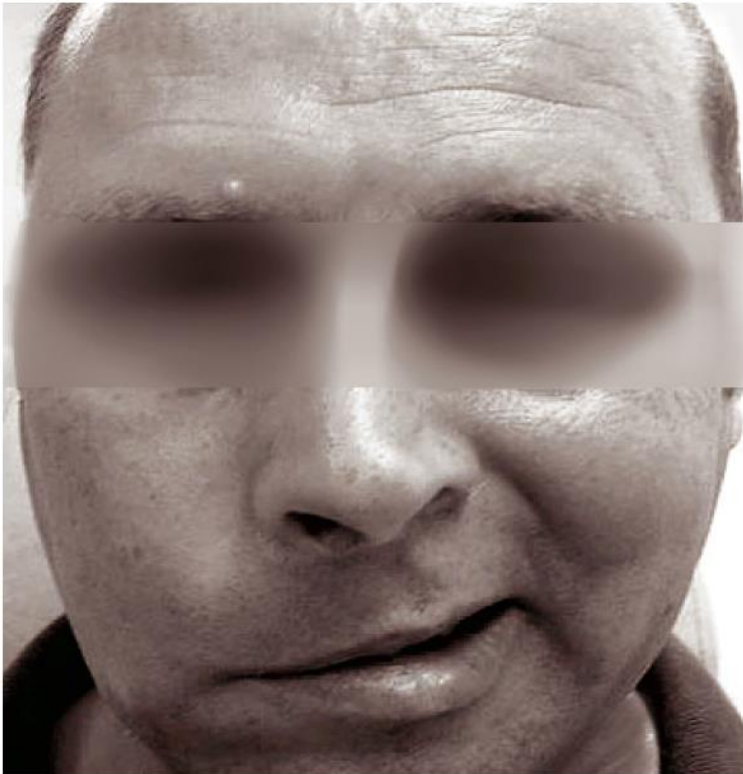

FIGURE 1 Atonie de l'hémiface droite : effacement du pli naso-génien et des rides du front.

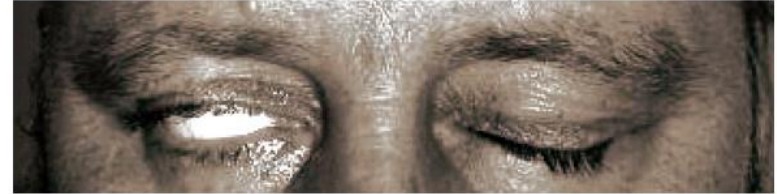

FIGURE 2 Signe de Charles Bell : lors de la fermeture forcée des yeux, absence d'occlusion palpébrale du côté paralysé, ascension du globe oculaire en haut et en dehors.

Signes associés :

- hypo-esthésie cutanée dans la zone de Ramsay-Hunt (conque de l'oreille)
- Hyperacousie douloureuse par atteinte du muscle de l'étrier
- agueusie des deux tiers antérieurs de l'hémilangue
- tarissement des sécrétions lacrymales (test de Schirmer).

Etiologie

- **Paralysie faciale a frigore** ou idiopathique ou paralysie de Bell (60 – 80 %)
- Zona du ganglion géniculé
- Autres infections : méningites virales (coxsackie, herpès, oreillons), VIH, Lyme
- Diabète sucré
- Maladies de système : sarcoïdose, syndrome de Melkersson-Rosenthal (paralysie faciale, souvent récidivante, à une infiltration cutanéomuqueuse de la face - surtout les lèvres - et à une langue plicaturée), périartérite noueuse, lupus érythémateux, disséminé, amylose, granulomatose de Wegener...
- Polyradiculonévrite aiguë ou syndrome de Guillain et Barré
- Sclérose en plaques
- Infarctus vertébro-basilaire : avec hémiparésie controlatérale dans le cadre d'un syndrome alterne (syndrome de Millard-Gubler ou de Foville protubérantiel)
- Traumatisme facial, crânien, chirurgical
- tumeurs de l'angle ponto-cérébelleux, tumeurs parotidiennes, neurinome du nerf facial, méningite carcinomateuse, infiltration cancéreuse progressive des nerfs crâniens (syndrome de Garcin, gliome infiltrant ou métastase du tronc cérébral)

Diplégies faciales

TABEAU 2

Causes des diplégies faciales

- Syndrome de Guillain et Barré ■ Maladie de Lyme
- Infection par le VIH ■ Syndrome de Melkersson-Rosenthal
- Sarcoïdose ■ Traumatisme

Diagnostics différentiels

- Sclérose latérale amyotrophique
- Atteintes jonction neuromusculaire
- Atteintes musculaires (myopathies)

Diagnostic différentiel entre neuropathie périphérique et sclérose latérale amyotrophique

Neuropathie périphérique	Sclérose latérale amyotrophique
■ Atteinte surtout aux membres inférieurs	■ Atteinte asymétrique débutant volontiers aux membres supérieurs
■ Atteinte sensitive ou sensitivo-motrice (rares neuropathies motrices pures)	■ Atteinte motrice pure
■ Fasciculations possibles mais peu fréquentes (surtout dans les atteintes radiculaires)	■ Fasciculations au premier plan NB : langue +++
■ Réflexes diminués ou abolis	■ Réflexes vifs ou conservés dans territoires amyotrophiés (atteinte des motoneurones centraux)
■ Amyotrophie plutôt tardive	■ Amyotrophie précoce
■ Pas d'atteinte bulbaire (sauf rares formes de polyradiculonévrites chroniques)	■ Atteinte bulbaire fréquente avec dysarthrie et trouble de la déglutition
■ Atteinte respiratoire rare (polyradiculonévrites aiguës, quelques formes rares de polyradiculonévrites chroniques, rares neuropathies héréditaires)	■ L'atteinte respiratoire est la règle au cours de l'évolution
■ Pas de troubles cognitifs	■ Association possible SLA/démence fronto-temporale

Atteintes jonction neuromusculaire

syndrome myasthénique : déficit moteur pur fluctuant dans le temps avec fatigabilité musculaire, déficit variable qui apparaît à l'effort et se corrige au repos

- Myasthénie (anticorps anti-récepteurs de l'acétylcholine)
- Pseudomyasthénie (syndrome de Lambert-Eaton)
- Botulisme

Atteintes musculaires (myopathies)

- Déficit pur force musculaire
- Atrophie musculaire à la longue
- Pas de troubles sensitifs
- Crampes
- Douleurs (myalgies)
- Myotonie (lenteur à la décontraction musculaire)

ÉLÉVATION PERSISTANTE DES CPK

- **Activité musculaire intense**: exercice physique répété, mouvements anormaux intenses (jusqu'à plusieurs milliers d'UI)
- **Traumatismes musculaires répétés** (jusqu'à plusieurs milliers d'UI)
- **Médicaments**: hypolipémiants, bêtabloquants, cimétidine, pénicillamine, énalapril, captopril, colchicine, procaïnamide, neuroleptiques, zidovurine... (quelques centaines à quelques milliers d'UI)
- **Toxique**: alcool (jusqu'à plusieurs milliers d'UI)
- **Métabolique**: hypothyroïdie, hypokaliémie, hyponatrémie
- **Maladies du motoneurone et autres maladies neurologiques** (plusieurs centaines à plusieurs milliers d'UI suivant la cause): sclérose latérale amyotrophique, amyotrophie spinale, syndrome de Kennedy, neuroacantocytose, syndrome de McLeod
- **Maladies musculaires**:
 - myosites inflammatoires (polymyosite, dermatomyosite, myosite focale, myosite nécrosante, myosite à inclusion) [plusieurs centaines à plusieurs milliers d'UI suivant la cause]
 - myosite infectieuse (trichinose)
 - tumeurs musculaires
 - dystrophies musculaires:
 - dystrophinopathies (Duchenne, Becker au début de l'évolution) [plusieurs milliers à plusieurs dizaines de milliers d'UI], femmes transmettrices (quelques centaines d'UI)
 - dysferlinopathies (jusqu'à plusieurs dizaines de milliers d'UI), sarcoglycanopathies, déficit en FKRP, cavéolinopathies, calpaïnopathies... (jusqu'à plusieurs milliers d'UI)
 - glycogénoses (maladie de McArdle, de Pompe, déficit en phosphorylase kinase) [quelques centaines, rarement jusqu'à quelques milliers d'UI]
 - trouble du métabolisme lipidique (déficit en CPT II) [quelques centaines d'UI]
 - mitochondriopathie (rare) [jusqu'à plusieurs milliers d'UI]
 - dystrophie myotonique de type 2 (rare) [quelques centaines d'UI]
 - susceptibilité à l'hyperthermie maligne (quelques centaines d'UI)
 - idiopathique parfois familiale (quelques centaines à quelques milliers d'UI)

ÉLÉVATION AIGUË TRANSITOIRE DES CPK AVEC OU SANS RHABDOMYOLYSE CLINIQUE (une à plusieurs dizaines de milliers d'UI)

- Coma, crush-syndrome, délire aigu, coup de chaleur, effort intense
- Toxique : alcool, champignons
- Médicaments : hypocholestérolémiants, syndrome malin des neuroleptiques
- Virale : entérovirus (Coxsackie), adénovirus, VIH...
- Hémoglobinopathies (hémolyse)
- Pathologie musculaire :
 - glycogénoses : maladie de McArdle et autres
 - trouble du métabolisme lipidique : déficit en CPT II et de la bêta-oxydation
 - dystrophies musculaires (Becker)

Classification des myopathies inflammatoires et dysimmunitaires

→ Primitives ou idiopathiques

- dermatomyosite
- polymyosite
- myosite à inclusions
- myopathie nécrosante auto-immune

→ Dysimmunitaires secondaires

- lupus érythémateux systémique
- connectivite mixte
- sclérodermie
- syndrome de Gougerot-Sjögren
- polyarthrite rhumatoïde

→ Infectieuses

- virales (coxsackie, influenza, VHC, VIH, VTLH1)
- parasitaires (trichinose, toxoplasmose)
- bactériennes (pyomyosite: staphylocoque, streptocoque, actinomycose, tuberculose)
- fongiques (candidose)

→ Diverses

- myosite éosinophilique et syndrome de Schulman
- vascularites
- myosites granulomateuses (dont sarcoïdose)
- réaction du greffon contre l'hôte
- myofasciite à macrophages
- myosites focales
- myosite orbitaire

Tableau 1 **VTLH1**: virus T lymphotrope humain type 1; **VHC**: virus de l'hépatite C; **VIH**: virus de l'immunodéficience humaine.

TABLEAU

Causes des myopathies infectieuses aiguës et subaiguës

❑ VIRUS	VIH, coxsakies, <i>Influenza</i> A, B, para-influenza, adénovirus, virus ECHO, virus d'Épstein-Barr, cytomégalovirus, herpès, hépatites B et C
❑ BACTÉRIES	<i>Staphylococcus</i> , <i>Streptococcus</i> , <i>E. coli</i> , gonocoque, <i>Yersinia</i> , <i>Clostridium</i> , <i>Legionella</i> , <i>Borrelia burgdoferi</i> , <i>Treponema pallidum</i>
❑ MYCOBACTÉRIES	Tuberculose, lèpre
❑ HELMINTHIASES	Trichinose, cysticerose, échinococcose
❑ PROTOZOAIRES	<i>Toxoplasma gondii</i> , <i>Toxocara (canis, cati)</i> , trypanosomiase, microsporidiose
❑ CHAMPIGNONS	<i>Candida</i> , actinomycose, coccidioïdomycose, cryptococcose

Résumé des principales caractéristiques des myopathies endocrines

Endocrinopathie	Présentation clinique	Enzymes musculaires	Électromyogramme	Particularités diagnostiques
Excès en glucocorticoïde	déficit musculaire proximal atrophie	normales	potentiels brefs et microvoltés	prise de poids, faciès cushingoïde, hypertension
Insuffisance surrénale	déficit généralisé crampes	normales	normal	hyperkaliémie
Hyperthyroïdie	déficit musculaire proximal	normales	potentiels brefs et microvoltés parfois normal	possibilité de paralysies périodiques
Hypothyroïdie	déficit musculaire proximal, myalgies	augmentées	souvent normal potentiels brefs, microvoltés et polyphasiques activité spontanée d'insertion	myxœdème
Acromégalie	déficit proximal neuropathie	modérément augmentées	myogène ou normal neuropathie	déformation ostéo-articulaires syndrome du canal carpien
Hyperparathyroïdie	déficit musculaire proximal	normales	diminution du nombre de potentiels potentiels polyphasiques	hypercalcémie
Ostéomalacie	déficit musculaire proximal, myalgies	normales	potentiels brefs, microvoltés et polyphasiques	déformations osseuses
Hypoparathyroïdie	déficit modéré	modérément augmentées		tétanie, hypocalcémie

Principales entités des dystrophies musculaires

☐ dystrophies récessives liées à l'X

- ✓ avec déficit pelvi-fémoral, hypertrophie des mollets, cardiopathie dilatée : Duchenne, Becker, autres dystrophinopathies
- ✓ avec rétraction des coudes, troubles de conduction et du rythme cardiaque : Emery-Dreifuss : forme récessive liée à l'X (émérinopathie)

☐ dystrophies autosomiques dominantes

- ✓ avec myotonie et atteinte plurisystémique : Steinert, PROMM (encadré 1)
- ✓ avec atteinte faciale et scapulaire asymétrique : myopathie facio-scapulo-humérale
- ✓ avec rétraction des coudes, troubles de conduction et du rythme cardiaque : Emery-Dreifuss : forme dominante (laminopathie)
- ✓ avec ptosis, dysphagie, après 40 ans : myopathie oculo-pharyngée

☐ dystrophies autosomiques récessives

- ✓ début néonatal : dystrophies musculaires congénitales
- ✓ début dans l'enfance ou plus tardif ; atteinte des ceintures
 - tableau Duchenne ou Becker *like* avec hypertrophie des mollets : sarco-glycanopathies
 - purement atrophique, atteinte marquée des fixateurs de l'omoplate : calpaïnopathie
 - atteinte purement atrophique, respect des fixateurs de l'omoplate : dysferlinopathie
- ✓ début autour de 20 ans par déficit atrophiante des mollets : dysferlinopathie

☐ myopathies avec atteinte distale élective


- ✓ myopathies distales (encadré 2)


Myopathies mitochondriales

Syndromes	Symptômes principaux	Symptômes accessoires
Ophtalmoplégie chronique progressive – CPEO	ptosis ophtalmoplégie	myopathie proximale (20%) rétinite pigmentaire (30%) surdit� (20%) ataxie (25%) signe de Babinski (20%)
Syndrome de Kearns et Sayre	ophtalmoplégie rétinite pigmentaire trouble de la conduction cardiaque ataxie	hypoparathyroïdie tubulopathie
Syndrome de Pearson	anémie sidéroblastique	tubulopathie
MELAS <i>(Mitochondrial encephalomyopathy with lactic acidosis and stroke like episode)</i>	accident vasculaire cérébral – épilepsie démence fibres rouges déchiquetées	diabète – surdit� cardiomyopathie ptosis – ataxie – rétinite pigmentaire
MERFF <i>(myoclonus epilepsy associated with ragged red fibres)</i>	myoclonies, épilepsie, ataxie – myopathie	démence – atrophie optique surdit� – neuropathie spasticité
Maladie de Leber	cécité bilatérale	dystonie syndrome préexcitation cardiaque

Métastases musculaires

REVUE NEUROLOGIQUE 166 (2010) 295-304



Disponible en ligne sur
 ScienceDirect
www.sciencedirect.com

Elsevier Masson France
 EM|consulte
www.em-consulte.com



Mémoire

Les métastases des muscles striés

Muscular metastasis

S. Mathis^{a,*}, G. Fromont-Hankard^b, F. du Boisguéheneuc^a, G. Godenèche^a, F. Mahieu^a,
I. Balaboi^a, C. Nocon^a, E. Marsac^a, J.-P. Neau^a

^aService de neurologie, CHU de Poitiers, université de Poitiers, 2, rue de la Milétrie, 86021 Poitiers, France

^bLaboratoire d'anatomie et cytologie pathologiques, CHU de Poitiers, université de Poitiers, 2, rue de la Milétrie, 86021 Poitiers, France

**Tableau 2 – Type histologique en fonction de la localisation des cancers à l’origine de métastases musculaires.
Histological characteristics of the primitive cancers with muscular metastasis.**

Localisation	Hommes		Femmes		Total	
	Nombre de cas	%	Nombre de cas	%	Nombre de cas	%
Poumon	35	30,2	7	12,1	42	24,1
Côlon-rectum	15	13	5	8,6	20	11,5
Rein	12	10,3	5	8,6	17	9,8
Vessie	10	8,6	1	1,7	11	6,3
Col de l’utérus	–	–	9	15,5	9	5,2
Estomac	7	6	1	1,7	8	4,6
Mélanome cutané	3	2,6	4	6,9	7	4
Sein	–	–	6	10,3	6	3,4
Thyroïde	3	2,6	3	5,2	6	3,4
Corps de l’utérus	–	–	5	8,6	5	2,9
Œsophage	4	3,4	0	0	4	2,3
Lèvres–bouche–pharynx	3	2,6	1	1,7	4	2,3
Prostate	4	3,4	–	–	4	2,3
Pancréas	3	2,6	0	0	3	1,7
Foie	2	1,7	0	0	2	1,1
Ovaire	0	0	1	1,7	1	< 1
Larynx	1	< 1	0	0	1	< 1
Lymphome non Hodgkinien	0	0	1	1,7	1	< 1
Myélome	0	0	1	1,7	1	< 1
Leucémies	0	0	0	0	0	0
Système nerveux central	0	0	0	0	0	0
Maladie de Hodgkin	0	0	0	0	0	0
Mésothéliome	0	0	0	0	0	0
Autres cancers	14	12,1	8	13,8	22	12,6
Total	116	100	58	100	174	100
Cancers gynécologiques	–	–	21	36,2	21	12,1
Cancers du tube digestif	26	22,4	6	10,3	32	18,4
Cancers vésicorénaux	22	19	6	10,3	28	16,1



Disponible en ligne sur

ScienceDirect
www.sciencedirect.com

Elsevier Masson France

EM|consulte
www.em-consulte.com




Image en néphrologie

Métastases musculaires des carcinomes à cellules rénales

Muscular metastases from renal cell carcinoma

Richard Montagnac^{a,*}, Justine Champion^a, Jean Pradel^b, Romulus Takin^c,
Dominique Eychenne^d, Adeline Schendel^a

^aService de néphrologie hémodialyse, centre hospitalier de Troyes, 101, avenue Anatole-France, 10003 Troyes cedex, France

^bService de radiologie, centre hospitalier de Troyes, 101, avenue Anatole-France, 10003 Troyes cedex, France

^cService d'anatomo-pathologie, centre hospitalier de Troyes, 101, avenue Anatole-France, 10003 Troyes cedex, France

^dService de cancérologie, centre hospitalier de Troyes, 101, avenue Anatole-France, 10003 Troyes cedex, France

