


Onychologie pédiatrique

RÉSUMÉ : Les onychopathies de l'enfant sont le plus souvent des affections bénignes, suscitant l'inquiétude des parents. Beaucoup d'entre elles vont régresser avec l'âge, et ce d'autant qu'elles surviennent tôt dans la petite enfance.

Les indications chirurgicales sont rares, et devront être pesées avec soin compte tenu du risque cicatriciel important.

Toute dermatose périunguéale retentira assez rapidement sur la matrice sous-jacente et pourra contribuer à altérer la régularité de celle-ci.



→ B. FOUILLOUX
Cabinet de Dermatologie,
SAINT-ÉTIENNE.

Dystrophies unguéales bénignes

La plupart des motifs de consultations dermatologiques en onychologie pédiatrique sont des anomalies unguéales mineures, plus ou moins rapidement régressives après l'apprentissage de la marche.

>>> La koïlonychie est la plus fréquente d'entre elles (*fig. 1*). On l'attribue aux

mouvements de pédalage effectués dans son lit par le nourrisson à plat ventre. D'autres auteurs, au contraire, l'attribuent au port de chaussures fermées et/ou à la fréquence des contacts avec l'eau (bain quotidien). Elle disparaît dans un délai variable de 6 mois à 2 ans après l'acquisition de la marche. L'association d'une koïlonychie et d'une carence ferrique est un classique qui reste à confirmer : la littérature à ce sujet demeure maigre et assez ancienne.

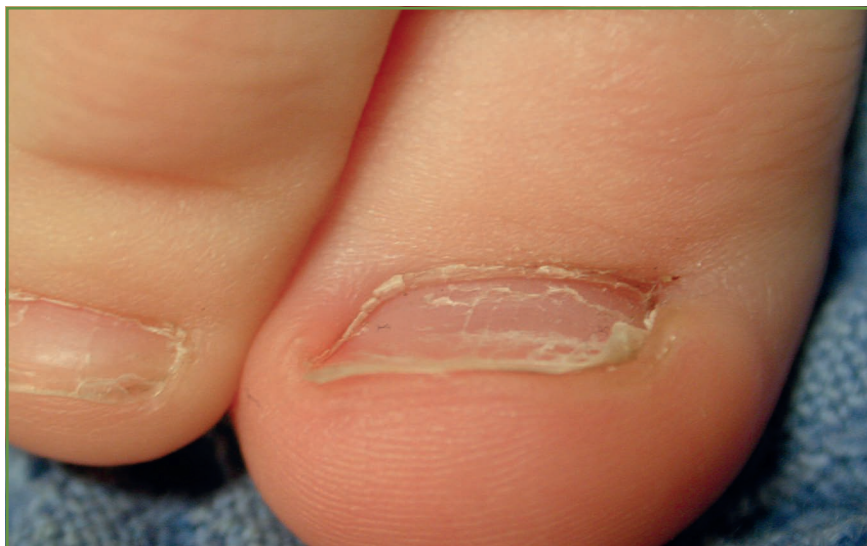

FIG. 1: Koïlonychie.

>>> L'onychoschyzie lamellaire distale est une anomalie unguéale commune de la petite enfance. Limitée au bord distal de la tablette, elle concerne surtout le pouce et le gros orteil, elle diffère de celle de l'adulte qui affecte le plus souvent les doigts. L'origine mécanique paraît plus discutable, mais reste la principale hypothèse. Toutefois, lorsqu'elle est limitée au pouce, le fait qu'il s'agisse du pouce sucé peut être une explication.

>>> L'onycholyse est beaucoup moins fréquente que chez l'adulte. Sans doute parce que la dureté de la tablette n'est pas suffisante pour opposer une résistance susceptible d'induire un décollement entre la tablette et le lit.

>>> L'ongle en chevron est constitué de lignes superficielles de la tablette unguéale convergeant selon un axe oblique vers le centre distal du bord libre de la tablette. Il s'agit d'une configuration classique observée dans la petite enfance et jusque durant l'adolescence. Son origine reste discutée : certains auteurs évoquent les conséquences de la limitation latérale de la croissance de la tablette unguéale dans le sens transversal.

>>> Les dépressions transversales ou lignes de Beau sont particulièrement fréquentes chez l'enfant. Dans quelques cas, on pourra les rapporter à une affection médicale potentiellement responsable : varicelle, bronchiolite... Mais, le plus souvent, ces lignes de Beau surviennent hors de tout contexte et régressent assez vite. Parfois, l'intensité de la dépression peut conduire à une onychomadèse.

>>> La pachyonychie limitée à un seul orteil doit faire évoquer une cause mécanique, voire traumatique. On suspectera la possibilité d'un psoriasis unguéal parfois associé.

>>> La xanthonychie, qui peut affecter un ou plusieurs ongles, demeure mal expliquée.

À côté des dystrophies acquises, on sera amené à voir des enfants porteurs de dystrophies constitutionnelles parfois congénitales :

- les anonychies ou micronychies peuvent être isolées ou faire partie de syndromes complexes (*Nail-patella syndrome* [NPS], syndrome d'Iso-Kikuchi...);
- une pachyonychie de tous les ongles des doigts et des orteils peut faire évoquer une pachyonychie congénitale;
- des onychodystrophies associant onychoschyzie, tendance fracturaire et friabilité, peuvent se voir dans des dysplasies ectodermiques.

Incarnation unguéale

On distingue plusieurs tableaux d'incarnation unguéale :

- hypertrophie congénitale des replis cutanés latéraux,
- incarnation distale antérieure d'ongle normalement axé,
- incarnation distolatérale,
- désaxation congénitale du gros orteil,
- hypercourbure transversale des tablettes unguéales.

L'hypertrophie congénitale des replis cutanés latéraux est fréquente et le plus souvent asymptomatique. Lorsqu'elle est à l'origine d'un conflit inflammatoire, parfois surinfecté et exsudatif, il faut savoir temporiser et surtout s'abstenir de tout traitement chirurgical tant les conséquences esthétiques d'une intervention pratiquée à cet âge sont catastrophiques. C'est typiquement une situation où il est "urgent de ne rien faire" et conseiller à la maman de simples soins antiseptiques en attendant la régression constante de l'hypertrophie et du conflit en quelques mois.

Dans l'incarnation distale antérieure, l'émergence de la pulpe en avant de la tablette unguéale constitue un mur s'opposant la croissance unguéale.

L'incarnation distolatérale peut être observée dans la petite enfance, même si elle est beaucoup plus rare que pendant l'adolescence. Comme pour l'hypertrophie des replis, on s'abstiendra de tout geste chirurgical, et on préconisera outre des soins antiseptiques des applications locales de dermocorticoïdes et de solution aqueuse de nitrate d'argent en cas de bourgeons charnus. Ce n'est qu'à l'adolescence que l'on pourra recourir, en cas d'échec, à une phénolisation matricielle ou à une réduction chirurgicale des replis cutanés latéraux hypertrophiques.

La désaxation congénitale est une situation clinique assez fréquente et désormais bien connue au cours de laquelle l'axe de croissance de la tablette unguéale est désaxé, généralement vers l'extérieur, par rapport à celui de la phalange sous-jacente qui reste normal. Les microtraumatismes répétés sur la matrice de l'ongle ainsi désaxée et exposée aux contraintes mécaniques vont entraîner une striation transversale initialement limitée puis étendue à toute la tablette. Cela aboutit à des vagues de cannelures et de dépressions successives. Au fil du temps, cette tablette de plus en plus dystrophique et soumise aux agressions mécaniques peut parvenir à un stade proche de l'onychoptose. La tablette épaissie et décollée laisse s'installer un mur pulpaire qui constituera un obstacle à sa remise en place.

On note souvent une dyschromie associée, soit brunâtre liée aux hémorragies sous-unguéales, soit verdâtre liée à une surinfection à *Pseudomonas*. Cette déformation peut faire l'objet d'épisodes inflammatoires douloureux. L'amélioration complète ou partielle de cette désaxation est observée dans moins de 50 % des cas avant 10 ans. Faute de cette amélioration, l'intervention chirurgicale visant à réaxer la tablette unguéale permet d'obtenir de bons résultats, surtout si elle est pratiquée avant l'âge de 2 ans.

REVUES GÉNÉRALES

Dermato-pédiatrie

L'hypercourbure transversale des tablettes unguéales peut être observée chez l'enfant très jeune. Comme pour l'incarnation latérale, on s'abstiendra de tout geste chirurgical aux conséquences esthétiques délétères, et ce d'autant que la régression spontanée est la règle. On conseillera aux parents des soins antiseptiques et le respect d'une longueur suffisante des tablettes unguéales.

Les rétronychies affectent plutôt une population jeune et n'épargne pas l'adolescence (**fig. 2**). Secondaire à un conflit mécanique opposant la partie postérieure de la tablette unguéale et une ou plusieurs néo-tablettes en croissance, elle fait suite à un traumatisme, le plus souvent à des microtraumatismes répétés.

Souvent confondu avec un panaris bactérien, ce tableau de périonyxis chronique accompagné souvent d'écoulement et de bourgeonnement justifie l'avulsion unguéale de la partie postérieure de la tablette unguéale et de la totalité des néo-tablettes sous-jacentes [2].

Onychomadèse suite au syndrome pieds-mains-bouche

Remise au goût du jour par des publications récentes [3], mais décrite depuis déjà longtemps, on rappelle la possibilité d'onychomadèse faisant suite à un syndrome pieds-mains-bouche (**fig. 3 et 4**). Ce tableau clinique affole les parents qui pensent souvent que seule une maladie grave peut expliquer la chute quasi simultanée des ongles des doigts et des orteils. Cette onychomadèse fait suite à un syndrome pieds-mains-bouche qui le précède de 3 mois le plus souvent. On retrouve, à l'interrogatoire, la notion d'une épidémie dans la crèche ou dans l'école quelques semaines avant. L'évolution est spontanément favorable, et ne justifie aucun traitement.

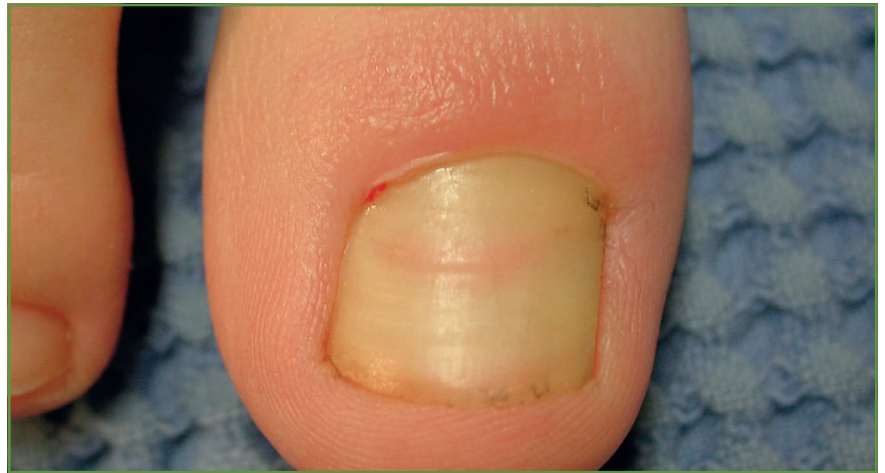

FIG. 2 : Rétronychie.

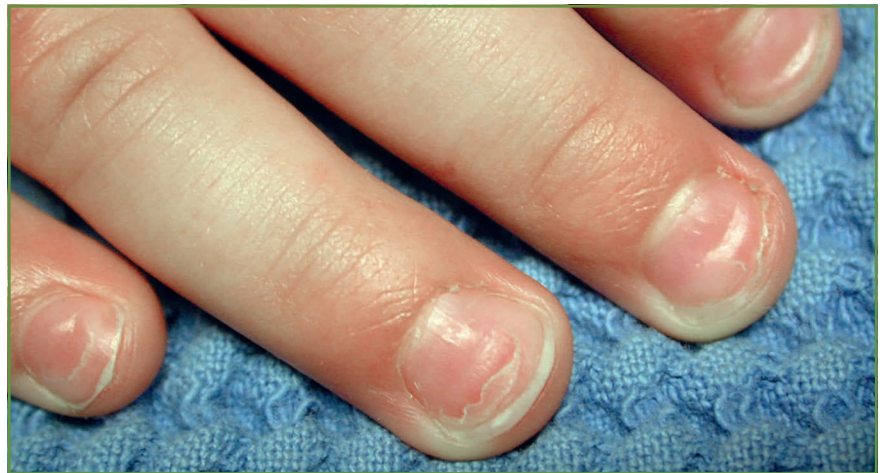

FIG. 3 : Onychomadèse.

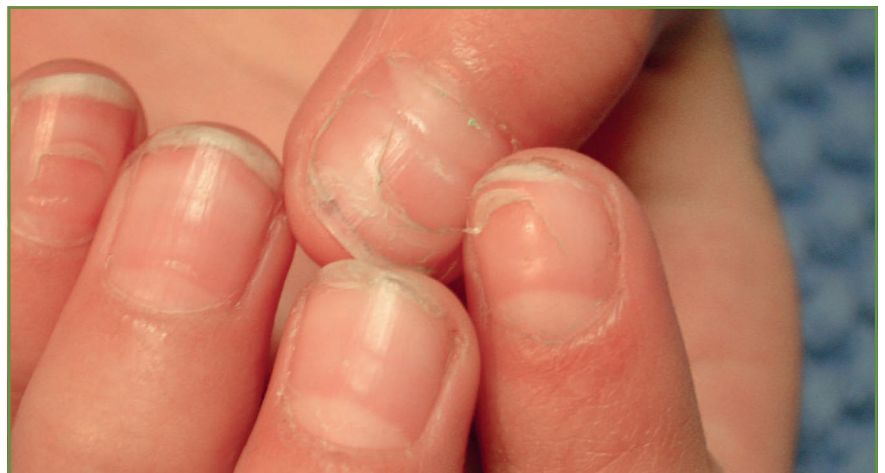

FIG. 4 : Onychomadèse.

[Trachyonychie

Cet aspect grésé de la surface de la tablette unguéale touche le plus souvent plusieurs ongles et parfois les 20 (*twenty-nail dystrophy*). Elle est d'origine psoriasique ou lichénienne. Chez l'enfant, le pronostic est très favorable avec une régression spontanée dans un délai de 6 mois à 2 ans.

[Onychomycoses

L'incidence des onychomycoses chez l'adolescent a augmenté à partir des années 90. Celle survenant dans la petite enfance est plus fréquente : depuis les années 2000 [4]. Bien que moins fréquentes que chez l'adulte, les onychomycoses constitueraient 15,5 % des onychodystrophies de l'enfant. Toute onychomycose de l'enfant doit faire rechercher une mycose chez ses parents car la salle de bain familiale est, à cet âge, le lieu de contamination le plus fréquent. Tout comme l'adulte, c'est le *Trichophyton rubrum* qui est l'agent le plus fréquemment responsable. La fréquence et la hiérarchie des germes responsables, retrouvées lors des cultures, sont identiques à celles de l'adulte [4].

La difficulté tient plus à son traitement qu'à son diagnostic. L'autorisation de mise sur le marché (AMM) de la terbinafine orale pour les onychomycoses matricielles n'en permet l'utilisation qu'à partir de l'âge de 16 ans. Les études étrangères montrent pourtant que les molécules utilisées chez l'enfant (terbinafine, fluconazole et itraconazole) sont aussi efficaces que chez l'adulte, et bien tolérées [5].

L'alternative consiste alors à utiliser un traitement local pour au moins limiter le risque d'extension de la mycose, jusqu'à l'âge de 16 ans où l'on pourra utiliser la terbinafine par voie orale. Les traitements locaux sont d'autant plus

efficaces chez l'enfant que la tablette unguéale est moins épaisse et la croissance plus rapide.

[Psoriasis

Il s'agit d'une cause fréquente et probablement sous-estimée des altérations unguéales de l'enfant. Les aspects cliniques sont proches de ceux observés chez l'adulte. La ponctuation unguéale est la plus fréquente, mais il faudra savoir l'évoquer devant une onycholyse ou une hyperkératose sous-unguéale.

[Verrues périunguérales

Leur dissémination autour des doigts est facilitée par l'onychophagie que l'on déconseillera formellement. Le traitement ne peut être qu'un traitement kératolytique prolongé. La cryothérapie, douloureuse à ce niveau, est déconseillée du fait du risque d'atteinte de la matrice sous-jacente.

[Onychotillomanie

Elle résulte de tics de refoulement de la cuticule, déterminant une agression

mécanique continue de la matrice sous-jacente. Ces microtraumatismes sont directement à l'origine des cannelures transversales visibles à la surface de la tablette, associées à un degré de dystrophie plus ou moins important.

[Mélanonychies longitudinales

La prise en charge d'une mélanonychie longitudinale de l'enfant se déroule dans un climat plus serein que chez l'adulte tant sont exceptionnels les acromélanomes unguéaux de l'enfant avant 16 ans. L'aspect clinique est pourtant parfois inquiétant (*fig. 5*). Il faudra toutefois de solides arguments pour justifier une biopsie, car le risque de dystrophie résiduelle postopératoire est important. De plus, une exérèse trop précoce d'une source matricielle fait courir le risque d'une résurgence pigmentaire ultérieure dont la surveillance sera plus difficile. Une étude récente portant sur des mélanonychies longitudinales de 30 enfants vient corroborer la nature habituellement bénigne de celles-ci [6].

Toute mélanonychie longitudinale isolée doit faire l'objet d'une surveillance

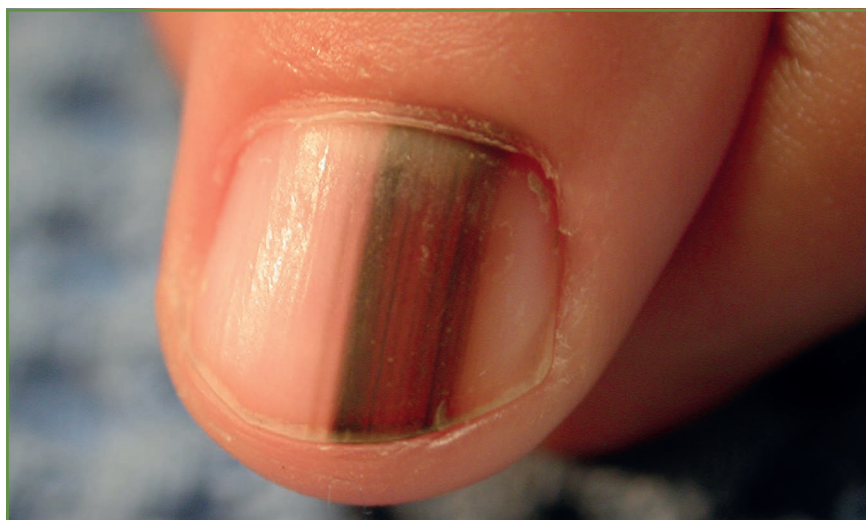

FIG. 5 : Mélanonychie longitudinale.

REVUES GÉNÉRALES

Dermato-pédiatrie

clinique et dermatoscopique annuelle. L'expérience de certains auteurs montre que beaucoup de ces mélanonychies régressent spontanément avant l'âge adulte.

Un registre des mélanonychies longitudinales observées avant l'âge de 5 ans a été mis en place à l'initiative de l'*International Dermoscopy Society* (IDS). Chaque dermatologue est invité à l'alimenter (<http://dermoscopy.ids.org/index.php/studies>). Il est destiné à étudier le suivi de cette cohorte sur le long terme.

Périonyxis

On distingue des périonyxis aigus ou chroniques :

>>> **Les périonyxis aigus** ou panaris sont le plus souvent d'origine bactérienne. Leur persistance peut conduire à une antibiothérapie orale antistaphylococcique. On notera que, sans doute du fait de l'immaturation tissulaire, il conduit à une onychomadèse beaucoup plus souvent que chez l'adulte. Plus rarement, on pourra être confronté à des panaris herpétiques dont l'aspect clinique (bouquet de vésicules groupés) diffère.

>>> **Les périonyxis chroniques** résultent d'un état inflammatoire du repli sus-unguéal. En rapport avec un eczéma ou un psoriasis, ils peuvent entraîner des modifications de la surface de la

POINTS FORTS

- ⇒ De nombreuses dystrophies de la petite enfance (onycholyse, xanthonychie, koïlonychie, onychorrhexie) sont appelées à disparaître avec l'apprentissage de la marche.
- ⇒ De façon générale, la chirurgie unguéale dans la petite enfance peut être à l'origine de dystrophie cicatricielle définitive et sévère. Cela amène à être extrêmement prudent dans les décisions d'interventions et de biopsies, que ce soit pour les incarnations unguéales ou les mélanonychies.
- ⇒ Les onychomycoses, bien que moins fréquentes que chez l'adulte, ont vu leur incidence augmenter ces dernières années chez l'enfant.
- ⇒ Chez l'enfant, tout périonyxis aigu peut être suivi d'une onychomadèse.

tablette, allant de la simple ponctuation unguéale à la trachyonychie. Le pouce sucé constitue une forme de périonyxis chronique chez un enfant dont l'eczéma se focalise sur le doigt faisant l'objet du suçage.

Conclusion

La plupart des onychopathies de l'enfant sont bénignes. L'incarnation unguéale demeure le problème chirurgical le plus fréquent : les indications chirurgicales (essentiellement la matriectomie chimique) ne seront qu'exceptionnellement proposées avant l'âge de 12 ans. Les onychomycoses, dont l'incidence augmente depuis les années 2000, justifie une prise en charge diagnostique équivalente à celle de l'adulte et une enquête familiale.

Bibliographie

1. DE BERKER D *et al.* The nail in childhood and old age. In : BARAN R, DE BERKER D, HOLZBERG M, THOMAS L. John Wiley & Sons 2012:183-209.
2. PIRACCINI BM *et al.* Retronychia in children, adolescents, and young adults: A case series. *J Am Acad Dermatol*, 2014;70:389-390.
3. SHIN JY *et al.* A Clinical Study of Nail Changes Occurring Secondary to Hand-Foot-Mouth Disease: Onychomadesis and Beau's Lines. *Ann Dermatol*, 2014;26:280-283.
4. RODRÍGUEZ-PAZOS L *et al.* Onychomycosis observed in children over a 20-year period. *Mycoses*, 2011;54:450-453.
5. FELDSTEIN S *et al.* Antifungal therapy for onychomycosis in children. *Clin Dermatol*, 2015;33:333-339.
6. COOPER C *et al.* A clinical, histopathologic, and outcome study of melanonychia striata in childhood. *J Am Acad Dermatol*, 2015;72:773-779.

L'auteur a déclaré ne pas avoir de conflits d'intérêts concernant les données publiées dans cet article.