

Krstina Doklešćić,<sup>1</sup> Dženana Detanac,<sup>3</sup> Džemail Detanac,<sup>3</sup> Avdo Čeranić,<sup>3</sup>  
Aleksandar Karamarković<sup>1,2</sup>

# FUNKCIONALNA ANATOMIJA JETRE — HIRURŠKI ZNAČAJ

Primljen/Received: 10. 06. 2011.

Prihvaćen/Accepted: 03. 07. 2011.

**Sažetak:** Jetra je vitalni organ sa širokim spektrom funkcija i kompleksnom anatomijom. Danas se njena anatomija proučava kroz različite aspekte: morfološka anatomija, funkcionalna anatomija i realna anatomija jetre, koja se dobija intraoperativno, pomoću ultrazvuka (IOUS). Tradicionalna morfološka anatomija bazira se na spoljašnjem izgledu jetre i ne opisuje unutrašnju strukturu i grananje krvnih sudova i žučnih vodova, što je neophodno za hirurgiju jetre. Funkcionalno, jetra se deli na osam nezavisnih segmenata koji imaju svoju sopstvenu dovodnu i odvodnu vaskularnu mrežu i drenažu žuči. Ove opise prvi je dao J. Cantlie 1898. god., potom su sledili radovi J. Healey i P. Schroy, N. Goldsmith i R. Woodburne, C. Couinaud, i H. Bismuth. Godine 1998. Federalni komitet za anatomske terminologije (FCAT) predložio je upotrebu Couinaud-ove klasifikacije. Internacionalna hepato-pankreatiko-bilijarna asocijacija (IHPBA) je 2000. god. u Brisbanu dala preporuke za terminologiju anatomije jetre i resekcionih procedura na jetri. Iako još uvek ne postoji jedinstvena klasifikacija, napredak u proučavanju funkcionalne anatomije jetre predstavlja snažan impuls za razvoj moderne hirurgije jetre.

**Ključne reči:** anatomija jetre, resekcije jetre, segment jetre.

## UVOD

Neraskidiva veza medicinskih bazičnih nauka i dobre hirurške prakse jasno se ogleda u čuvenoj rečenici slavnog Bismuth-a: „Dobro poznavanje anatomije je preduslov za modernu hirurgiju jetre“ (1). Resekcije jetre mogu biti anatomske i neanatomske, a današnja

klasifikacija resekcionih procedura na jetri bazira se upravo na poznavanju segmentne anatomije jetre (2, 3, 4). Anatomija jetre može da se proučava kroz tri različita aspekta: morfološka klasična anatomija, funkcionalna hirurška anatomija i realna anatomija koja se prikazuje intraoperativno „in vivo“, pomoću intraoperativnog ultrazvuka (IOUS) (5).

## KLASIFIKACIJE HIRURŠKE ANATOMIJE JETRE

Proučavanje kompleksne funkcionalne anatomije jetre, dovelo je do pojave nekoliko anatomske klasifikacije, mada jedinstvena, širom sveta prihvaćena anatomska klasifikacija jetre, još uvek ne postoji (Tabela 1) (5).

### KLASIFIKACIJA PO HEALEY I SCHROY-U, 1953.

Koristeći osnovni princip Kantlijeve linije, podelili su jetru na pet segmenata: medijalni, lateralni, posteriorni, anteriori i lobus caudatus. Segmenti se dele na gornji i donji subsegment (6).

### GOLDSMITH I WOODBURNE-ova KLASIFIKACIJA, 1957.

Izvršili su studije in vivo, i predložili su klasifikaciju na osnovu anatomije portne vene i hepaticnih vena, na četiri segmenta: lateralni, medijalni, anteriori i posteriorni. Svaki segment ima gornji i donji subsegment (7).

### COUINAUD-ova KLASIFIKACIJA, 1957.

Ova nomenklatura podrazumeva postojanje osam segmenata, na osnovu grananja portne vene trećeg reda (8). Segmentacija vene porte je mnogo jednostavnija nego arterijska i bilijarna, jer se duplikacija na portnim

1 Klinika za Urgentnu hirurgiju, Klinički Centar Srbije, Beograd.  
2 Medicinski fakultet u Beogradu, Univerzitet u Beogradu.  
3 Zdravstveni centar Novi Pazar.

J. E. Healey and P. C. Schroy (1953)	N. Goldsmith and R. Woodburne (1957)	C. Couinaud (1957)	H. Bismuth (1982)	FCAT(1998)
Lobus caudatus Subsegmenti desni i levi	Lobus caudatus	Lobus caudatus Segment I	Lobus caudatus Segment I	Lobus caudatus Posteriorni segment I
Levi lateralni segment Subsegmenti gornji i donji	Levi lateralni segment Subsegmenti gornji i donji	Levi lateralni sektor Segment II	Levi posteriorni sektor Segment II	Levi lateralni sektor Posteriorni segment II Anteriorni segment III
Levi medijalni segment Subsegmenti gornji i donji	Levi medijalni segment Subsegmenti gornji i donji	Levi paramedijalni sektor Segment III Segment IV	Levi prednji sektor Segment III Segment IVa, IVb	Medijalni sektor Medijalni segment IV
Desni prednji segment Subsegmenti donji i gornji	Desni prednji segment Subsegmenti donji i gornji	Desni paramedijalni sektor Segment V Segment VIII	Desni anteromedijalni sektor Segment V Segment VIII	Desni medijalni sektor Anteriorni segment V Posteriorni segment VIII
Desni posteriorni segment Subsegmenti donji i gornji	Desni posteriorni segment Subsegmenti donji i gornji	Desni lateralni sektor Segment VI Segment VII	Desni posterolateralni sektor Segment VI Segment VII	Desni lateralni sektor Anteriorni segment VI Posteriorni segment VII

Tabela br. 1: Anatomske klasifikacije segmenata jetre (5)

granama prvog reda nalazi u 23,5% slučajeva, dok se duplikacija arterija i žučnih vodova, na granama prvog reda, nalazi u 50% slučajeva (9). Couinaud je podelio jetru na funkcionalne delove, desnu i levu jetru, prema glavnoj scizuri ili Kantlijevoj liniji, koja sadrži srednju hepaticnu venu. Dalja podela desne i leve jetre je na osnovu položaja desne i leve hepaticne vene, koje leže u desnoj i levoj scizuri.

#### BISMUTH-ova KLASIFIKACIJA, 1982.

Bismuth je povezo Couinaud-ov kadaverični sistem „in situ“ i sistem Goldsmith-a i Woodburn-a „in vivo“. On razlikuje tri plana (scizure) prema hepaticnim venama i transverzalni plan koji prolazi kroz desnu i levu portnu granu. Bismuth deli jetru na levu i

desnu (hemilivers) i na sedam segmenata. Lobus caudatus opisuje kao poseban segment 1 (1).

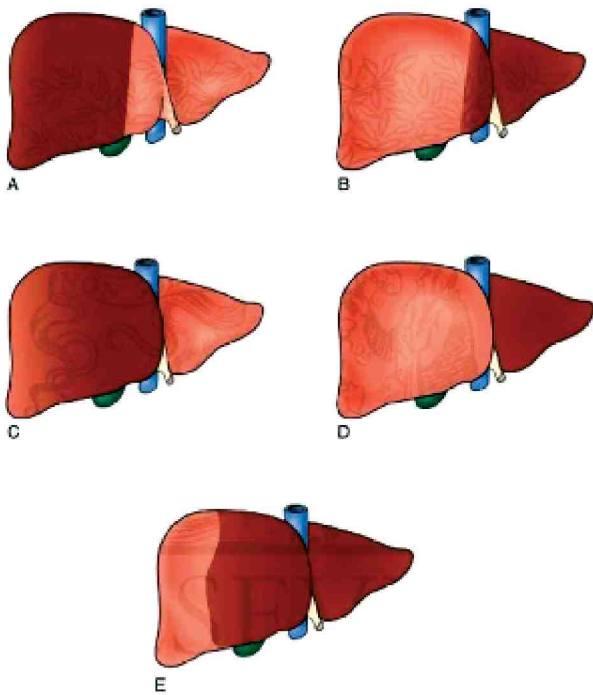
Za praksu je važno da suštinski postoji 5 tipova velikih resekcija jetre čija je nomenklatura bazirana na anatomskim opisima Couinauda (1957) i Bismutha (1982). Alternativno se koristi terminologija prema Goldsmithu i Woodbrunu (1957) (Tabela 2, Slika 1) (10).

#### FCAT TERMINOLOGIJA, 1998.

Internacionalna asocijacija anatoma je 1989. god. osnovala Federalni komitet za anatomsku terminologiju (FCAT), koji je 1998. god. predložio upotrebu Couinaudove klasifikacije anatomije jetre. FCAT opisuje lobuse jetre, sektore i segmente, kao razvojne, funkcionalne i hirurški odvojive jedinice jetre (11).

TERMINOLOGIJA RESEKCIJA JETRE		
Couinaud 1957	Goldsmithu i Woodbrunu 1957	
1 — Desna hepatektomija	Desna hepaticna lobektomija	seg V, VI, VII, VIII
2 — Leva hepatektomija	Leva hepaticna lobektomija	seg II, III, IV
3 — Desna lobektomija	Proširena desna hepaticna lobektomija	seg IV, V, VI, VII, VIII
(Starzl 1975, 1980	Desna trisegmentektomija)	
4 — Leva lobektomija	Leva lateralna segmentektomija	seg II, III
5 — Proširena leva hepatektomija	Proširena leva lobektomija	seg II, III, IV, V, VIII
(Starzl 1982	Leva trisegmentektomija)	

Tabela br. 2. Anatomske resekcije jetre (10)



Slika br. 1: Velike anatomske resekcije jetre. A. desna hepatektomija ili desna hemi-hepatektomija (segmenti V–VIII). B. leva hepatektomija ili leva hemi-hepatektomija (seg. II–IV). C. desna lobektomija, proširena desna hepatektomija ili desna trisegmentektomija (seg. IV–VIII). D. leva lobektomija, leva lateralna segmentektomija (seg. II–III). E. proširena leva hepatektomija ili leva trisegmentektomija (seg. II, III, IV, V, VIII). (Izvor: Blumgart LH, Jarnagin W, Fong Y: Liver resection for benign disease and for liver and biliary tumors. Iz: Blumgart LH, Fong Y: Surgery of the Liver and Biliary Tract. London, WB Saunders, 2000, 1639–1714) (9)

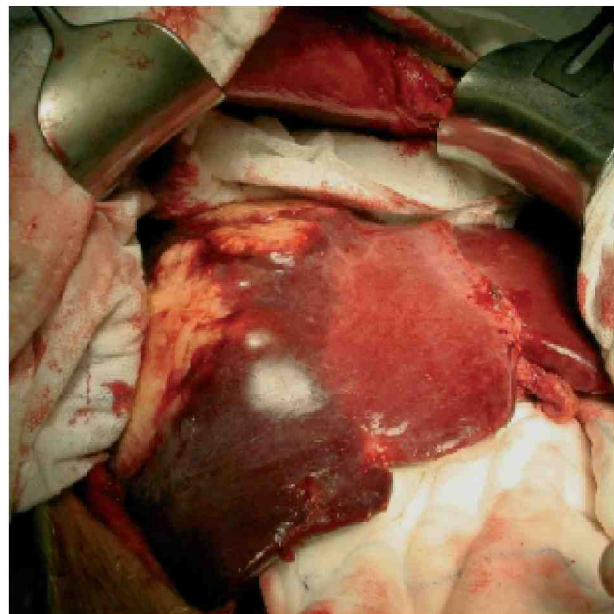
#### BRIZBEJNSKA KLASIFIKACIJA, 2000.

Internacionalna hepato-pankreatiko-bilijarna asocijacija je tokom kongresa u Brisbane-u 2000. godine donela preporuke za terminologiju anatomije jetre i resekcionih procedura na jetri (12).

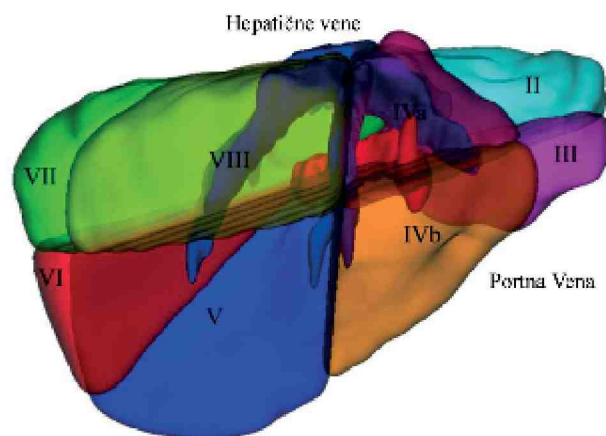
### HIRURŠKA ANATOMIJA JETRE

Jetra je morfološki podeljena falciformnim ligamentom na veći, desni režanj i mnogo manji levi režanj, ali ova podela ne odgovara unutrašnjoj distribuciji krvnih sudova i žučnih vodova. Injekcione i korozivne preparate je prvi napravio Hjortsjo, 1951. god., a nezavisno od njega, Healey i Schroy, 1953. god., kada su sasvim jasno pokazali da su desni i levi lobus jetre iste veličine. Lobusi su odvojeni zamišljenim planom, nazvanim medijalna fisura ili glavna scizura ili Cantlijeva linija, koja prolazi od lože žučne kese, naviše, do donje šuplje vene (VCI) (slika 2). Jetra je podeljena za-

mišljenim uzdužnim ravnima, koje prolaze kroz svaku od hepatičkih vena do VCI i poprečnom ravni, u nivou glavne bifurkacije vene porte. Uzdužne vertikalne fisure (desna, srednja i leva) su planovi za podelu jetre duž putanja tri glavne hepatične vene. Bismuth ih naziva „scissura“. Transvezalna fisura je imaginarna linija kroz desnu i levu portnu granu (10). Ravan srednje hepatične vene i primarne bifurkacije vene porte, deli jetru na desni i levi režanj (lobus). Ravan srednje hepatične vene poznata je pod nazivom Cantlieva linija, srednja fisura ili glavna scizura, postavljena je pod uglom od 75° na prednju površinu jetre, spaja levu stranu lože žučne kese i VCI, a sadrži srednju hepatičnu venu. Funkcionalno, glavna scizura deli jetru na desni i levi lobus, koji imaju nezavisni portni inflow i bilijarnu arhitekturu. Desna hepatična vena prolazi kroz desnu scizuru i deli desni lobus na desni posteriorni i anteriori sektor, dok leva hepatična vena prateći putanju



Slika br. 2. Cantlijeva linija



Slika br. 3. Shematski prikaz osam segmenata jetre (I–VIII)

falciformnog ligamenta, deli levi lobus na medijalni i lateralni sektor (6). Desna fisura je pod uglom od 40°, po Couinaudu počinje na sredini prednje granice jetre, između desnog ugla i desne strane žučne kese i proteže se pozadi do konfluensa, između desne hepatične vene i VCI.

Sektori i segmenti su delovi jetre sa nezavisnom vaskularizacijom, snabdeveni granama hepatične arterije, portne vene i žučnim vodovima (Slika 3) (10).

Između segmenata i sektora leže grane hepatičnih vena, one su intersegmentarne i svaka drenira dva susedna segmenta. Četiri sektora jetre se dele dalje na ukupno osam segmenta. Levo su lateralni i medijalni sektor i segmenti 2 i 3 i medijalno 4. Desno anteriori i posteriori sektor i segmenti: prednji 5 i 8, zadnji 6 i 7. Lobus quadratus je donja polovina medijalnog sektora levog lobusa, leži desno od falciformnog ligamenta, ispred hilusa i levo od žučne kese (10). Lobus caudatus je deo jetre koja ima najistaknutiji dorzalni položaj, nalazi se između VCI, fissure lig venosuma i porte hepatis. Podeljen je interlobarnim planom na desni i levi subsegment (levo je procesus papilaris, neki autori ga smatraju segmentom 1, a desno je procesus caudatus ili segment 9). Desna porcija lobus caudatusa je u kontinuitetu sa desnim lobusom preko procesus caudatusa, a ovaj procesus formira gornju granicu foramen epiploicum (1). Po Bismutu, lobus caudatus Spigeli je „treća jetra“. Ovaj naziv je dobio jer ima nezavisnu vaskularizaciju koju dobija preko grana desne i leve v. portae i a. hepaticae i njegove vene se dreniraju direktno u VCI. U Couinaud-ovoj nomenklaturi, lobus caudatus je segment 1. Nekoliko godina Couinaud-o je smatrao da je deo dorzalnog sektora jetre u blizini VCI pravi segment 9, ali je 2002. godine ovaj koncept napustio, jer je zaključio da nema zasebnih vena, arterija ili žučnih vodova koji bi se mogli definisati za desnu parakavalnu

porciju. Osim u lobus caudatusu, veze između žučnih vodova i krvnih sudova desnog i levog lobusa jetre sa nestalne i neznačajne (10).

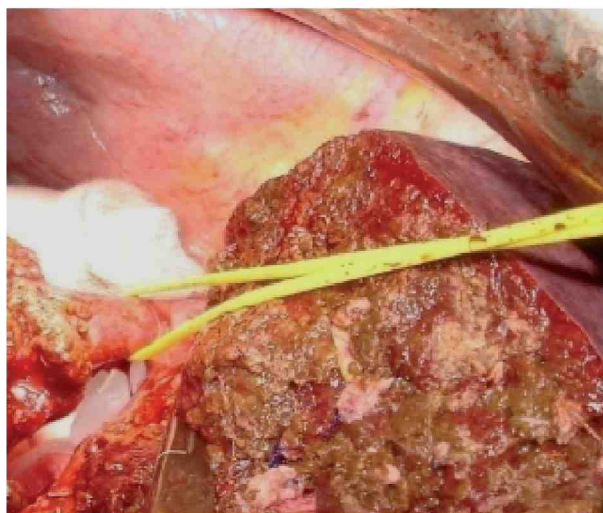
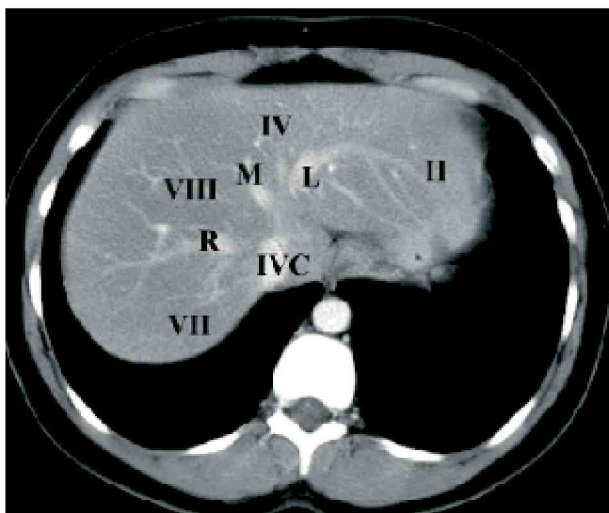
Aberantna segmentna anatomija jetre je retka. Prisustvo malog levog lobusa je najčešća objavljena anomalija i važna je samo jer može predstavljati ograničenje za izvođenje proširene desne hepatektomije. Često pominjani tzv. akcesorni lobusi jetre, ne predstavljaju prave zasebne segmente sa nezavisnom intrahepatičnom vaskularizacijom, već pre jezičke normalnog tkiva jetre. Riedel-ov lobus je najčešći akcesorni lobus, to je zaista produžetak jetrinog tkiva, koji se nalazi ispod segmenata 5 i 6 (6).

## ANATOMIJA HEPATIČNIH VENA — „OUTFLOW“ JETRE

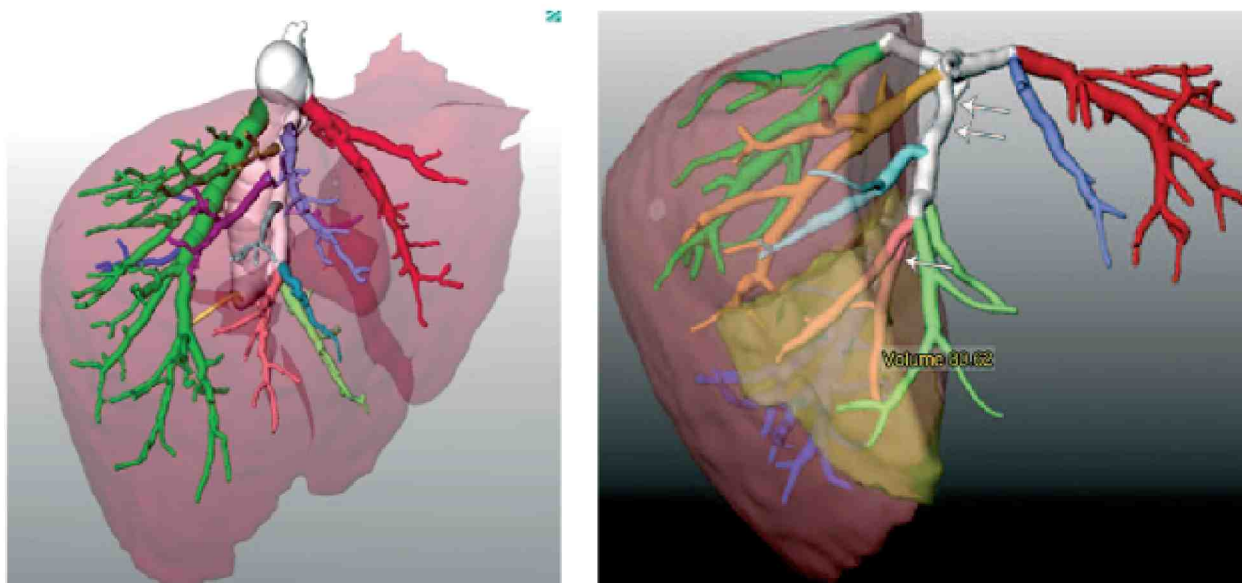
Tri hepatične vene (desna, srednja, leva) predstavljaju glavni put drenaže krvi iz jetre (outflow jetre) (Slika 4) (10).

Hepatične vene leže u fisurama kojima se jetra deli na lobuse i sektore (Slika 5). One su intersegmentalne i dreniraju delove susednih segmenata, što je u suprotnosti sa distribucijom grana hepatične arterije, vne porte i žučnih vodova, koji objedinjeni u pedikle, upravo definišu segmente jetre. Desna hepatična vena leži u desnoj scizuri i deli desni lobus na zadnji i prednji sektor, a drenira segmente 5, 6, 7 i delom segment 8. Srednja hepatična vena leži u glavnoj scizuri, odvajajući desni prednji sektor od medijalnog sektora i drenira segmente 4, 5 i 8.

Leva hepatična vena leži u levoj scizuri, neposredno desno od falciformnog ligamenta i drenira segmente 2 i 3 i delom segment 4. Hepatične vene nastaju od centralne vene lobulusa jetre. Nakon formiranja manjih vena, nastaju desna, srednja i leva hepatična



Slika br. 4. CT snimak sa prikazom segmenata jetre i hepatičnih vena: L — leva, M — srednja, R desna i IVC — donja šuplja vena (levo); Intraoperativno desna hepatična vena (desno)



Slika br. 5. 3DCT prikaz hepatičnih vena (Izvor: Department of Hepatobiliary and Transplant Surgery, UK Eppendorf, Hamburg; MeVis Technology, Bremen, Nemačka) (levo); 3DCT rekonstrukcija jetre za planiranu desnu hepatektomiju duž Kantlijeve linije. Vidi se drenaža segmenta V u srednju hepatičnu venu, izmeren volumen segmenta V iznosi 80 ml (Izvor: MeVis; MeVis Technology, Bremen, Nemačka) (desno)

vena koje se završavaju ulivom u donju šuplju venu. Dok perivaskularni fibrozni omotač obavija portne trijade unutar jetre, hepatične vene nemaju fibrozni omotač (10). Desna hepatična vena, nakon kratkog ekstrahepatičnog toka od oko 1 cm, drenira se direktno u suprahepatičnu donju šuplju venu. Srednja i leva hepatična vena se najčešće prethodno sjedinjuju u kratko zajedničko strablo „common trunk“, koje se uliva sa leve strane u donju šuplju venu.

Nakamura i Tsuzuki su našli „common trunk“ leve i srednje hepatične vene u 84,3% slučajeva, odnosno nezavisno ulivanje ovih vena u donju šuplju venu u 15,7% slučajeva (tabela 3) (10, 13).

Umbilikalna vena koja predstavlja alternativni put venske drenaže, nalazi se ispod falciformnog ligamenta (10). Obično se završava u levoj hepatičnoj veni, ređe se uliva u zajedničko ušće srednje i leve hepatične vene. Umbilikalna vena je od značaja kod resekcije segmenta 4a, jer može obezbediti drenažu za segment 4b, ako se ligira srednja hepatična vena (10, 6). Zadnju grupu hepatičnih vena čine kratke hepatične vene tzv.

retrohepatične vene, a njihov broj je varijabilan. Multiple akcesorne, kratke hepatične vene se dreniraju uglavnom u desnu hepatičnu venu, a u toku operacije one se moraju pažljivo ligirati. Lobus caudatus (segment I) ima jedinstvenu drenažu u retrohepatičnu donju šuplju venu.

Anomalije hepatičnih vena mogu imati hirurški značaj. U oko 25% slučajeva postoji dobro razvijena donja desna retrohepatična vena, koja drenira šesti i delimično peti segment jetre. Ako je ta vena razvijena, omogućena je resekcija segmenta 7 i 8, uz ligiranje i presecanje desne hepatične vene, bez zastoja u segmentu 6 (14). Ako postoji velika akcesorna desna hepatična vena, moguće je odvojiti sve tri glavne hepatične vene tokom izvođenja proširene leve hepatektomije.

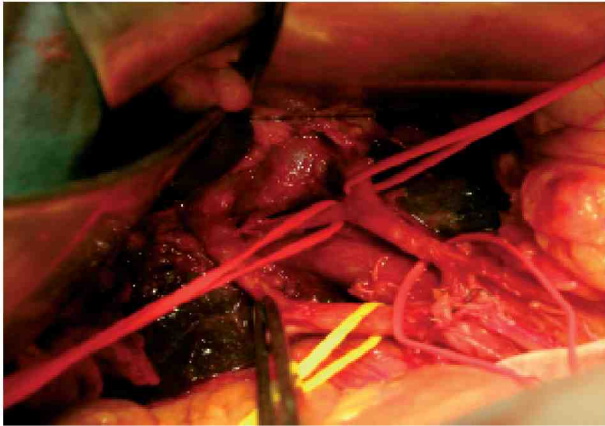
## ANATOMIJA ARTERIJE HEPATIKE I VENE PORTE — „INFLOW“ JETRE

Standardna anatomija celijačne arterije je pronađena u samo 60% slučajeva (6). Celijačno stablo se rađa iz abdominalne aorte, obično je veoma kratko i ubrzo se deli na tri velike arterije. Nakon rađanja iz celijačnog stabla, zajednička hepatična arterija prolazi napred kratku distancu u retroperitoneumu, izbija na gornju ivicu pankreasa i levu stranu zajedničkog d. hepaticus-a. Gastroduodenalna arterija je tipično prva grana zajedničke hepatične arterije. Od ove tačke, zajednička hepatična arterija nastavlja kao a.hepatica propria, naviše ka jetri i uskoro se deli na desnu i levu hepatičnu arteriju (Slika 6).

### HIRURŠKA ANATOMIJA UŠĆA SREDNJE I LEVE HEPATIČNE VENE

Tip I — 10,8% nema ramifikacije na manje od 1 cm od VCI
Tip II — 42,2% dve ramifikacije unutar 1 cm od VCI
Tip III — 26,5% trifurkacija unutar 1 cm od VCI
Tip IV — 4,8% kvadrifurkacija unutar 1 cm od VCI
Tip V — 15,7% nezavisno ulivanje srednje i leve hepatične vene

Tabela br. 3. Ramifikacija „common trunk“-a (10,13)



*Slika br. 6. Intraoperativni prikaz struktura hilusa jetre nakon hirurške disekcije elemenata*

U 80% slučajeva desna hepatična arterija prolazi pozadi, u odnosu na zajednički žučni vod, pre ulaska u parenhim jetre. U 20% slučajeva, desna hepatična arterija može ležati napred u odnosu na žučni vod. Kada dosegne parenhim jetre, desna hepatična arterija se grana na desnu prednju sektorsku granu (za segmente 5 i 8) i desnu zadnju sektorsku granu (za segmente 6 i 7). Zadnja sektorska grana inicijalno teče horizontalno kroz transversalnu hilarnu fisuru (Gunzovu fisuru) na bazi segmenta 5 i u blizini kaudatnog procesusa. A. cystica se rađa iz desne hepatične arterije, u hepatocističnom trouglu, između d. cysticus-a i d. hepaticus communis-a. Leva hepatična arterija teče vertikalno prema umbilikalnoj fisuri, gde daje malu granu (često nazvanu srednja hepatična arterija) za segment 4, pre nego što da grane za segment 2 i segment 3. Lobus caudatus se u oko 50% slučajeva snabdeva iz obe hepatične arterije, ali može da se snabdeva samo iz desne hepatične arterije u 35% slučajeva ili samo iz leve hepatične arterije u 12% slučajeva (10).

Bengmark i Rosengren (15), kao i Mays sa saradnicima (16), složili su se da anastomoze nisu nađene na arteriogramu normalne jetre ili na injekcionim preparatima kadavera, ali anastomoze mogu nastati „de novo“, nakon ligature hepatične arterije. Kolaterale između segmentnih arterija unutar jetre mogu se pojaviti deset do petnaest sati nakon ligiranja hepatične arterije.

Anomalije hepatičnih arterija, dvostruke ili akcesorne hepatične arterije, su češće normalnost nego anomalija. Najčešća anomalija zajedničke hepatične arterije je akcesorna desna hepatična arterija, koja je nađena u 25% slučajeva. U ovoj situaciji, desna hepatična arterija nastaje iz gornje mezenterične arterije i teče bočno i pozadi od portne vene, unutar hepatoduodenalnog ligamenta (10).

## ANATOMIJA VENE PORTE

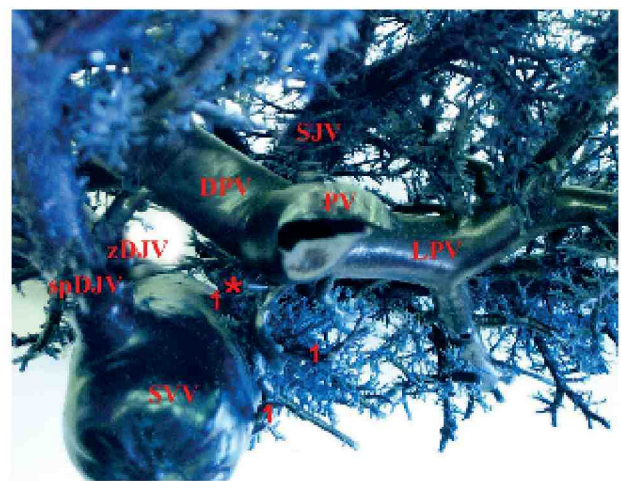
Portna vena u 2/3 slučajeva nastaje spajanjem gornje mezenterične vene i lijenalne vene, iza vrata pankreasa. Kod 1/3 osoba, donja mezenterična vena se

uliva u ovaj konfuens. Hirurška dogma je da nema velikih grana na prednjoj površini vene porte, što je uglavnom tačno. Većina vena se uliva u portnu venu tangencijalno, sa strane (6).

Portna vena se zajedno sa hepatičnom arterijom i glavnim žučnim vodom, nalazi unutar hepatoduodenalnog ligamenta. Na putu ka jetri, nalazi se u sredini i iza hloedohusa i arterije hepatike. Pre ulaska u jetru, u porti hepatis, portna vena se deli na levu i desnu granu (slika 7) (10).

Grane v. portae leže posteriorno u odnosu na grane hepatične arterije i žučne vodove, obavijene zajedničkim omotačem. Leva portna vena ima duži ekstrahepatični tok (3–4 cm) ispod hilarnog platoa (segment 4 b) (6). Ona ima dva topografska dela, transversalni i umbilikalni. Počinje u porti hepatis kao „pars transversa“ i nastavlja u levo. Potom skreće naniže u umbilikalnu pukotinu, kao „pars umbilikalis“. Dosegnuvši umbilikalnu fisuru, portna vena daje horizontalne grane za lobus quadratus (segment 4a i 4b) i levi lateralni sektor (segment 2 i 3). Kada vena uđe u levi lobus, pridružuju joj se paraumbilikalne Sappeyve vene i lig. teres hepatis, ostatak leve umbilikalne vene. Desna portna vena ima kratak ekstrahepatični put (1–1,5 cm) pre nego što uđe u jetru. Kada uđe u parenhim jetre, vena se deli na prednju desnu sektorsku granu, koja pravi vertikalni luk u frontalnoj ravni jetre i na zadnju desnu sektorsku granu koja nastavlja posterolateralni tok. Svaka sektorska grana se dalje deli na donju i gornju segmentnu granu (snabdeva segment 5 i 8 prednjeg sektora i segment 6 i 7 zadnjeg sektora jetre) (10).

Anomalije vene porte su retke, a dve najčešće su: prednja portna vena (koja leži ispred pankreasa i duo-



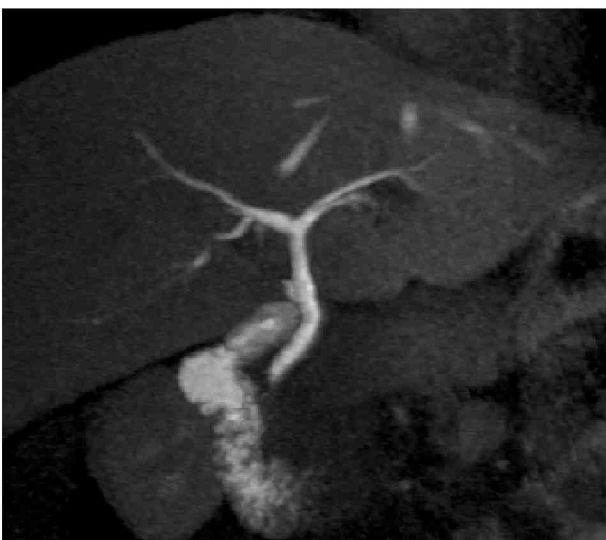
*Slika br. 7. Korozivni preparat jetre: portna vena (PV), desne (DPV) i leve (LPV) portne vene, donja šuplja vena (SVV), donja desna hepatična vena (SPDJV), desna hepatična vena (ZDJV), srednja hepatična vena (SJV), I (grane za lobus caudatus) (sa dozvolom Prof. dr E. Gadžijeva, Medicinski fakultet Ljubljana, Slovenija)*

denuma) i kongenitalni portokavalni šant (direktno ulivanje vene porte u donju šuplju venu) (6).

## ANATOMIJA BILIJARNOG TRAKTA

Intrahepatično, žučni kanalići se spajaju da bi formirali Heringove kanale, koji se otvaraju u interlobarne žučne vodove i formiraju portne trijade. Žučni vodovi se obično nalaze iznad komplementarne portne vene, dok hepatična arterija leži ispod. Dalje se formira desni i levi hepatikus, koji se spajaju u hilusu jetre i formiraju ekstrahepatični zajednički hepatikus (ductus hepaticus communis). Desni i levi lobus jetre imaju odvojenu bilijarnu drenažu, preko desnog i levog hepatičnog žučnog voda (Slika 8) (10).

Ekstrahepatične žučne puteve čine desni i levi žučni vod, koji se sjedinjuju u zajednički hepatikus. Nakon što primi izvodni kanal žučne kese, dobija naziv ductus choledochus. On prolazi kroz prednju spoljašnju ivicu hepatoduodenalnog ligamenta, silazeći naniže niz prednju stranu portne vene, potom prolazi pozadi glave pankreasa, da bi se završio papilom Vateri, na zadnjem medijalnom zidu nishodnog duodenuma. Žučna kesa i njen izvodni kanal (d. cysticus) čine dodatni deo ekstrahepatičnih žučnih puteva. Žučna kesa se nalazi na donjoj površini prednjeg desnog sektora jetre (segment 5) (6). Drenaža žuči iz lobus caudatus-a ima svoje osobenosti. U više od 75% slučajeva, prvi segment se drenira u oba voda i desni i levi hepatikus, ali može se desiti i izolovana drenaža u desni (<10%) ili levi hepatikus (15%). Levi hepatični žučni vod drenira sva tri segmenta leve jetre (seg. 2, 3 i 4). Levi hepatikus ima relativno dug ekstrahepatični tok (2–3 cm) ispod baze lobus quadratus-a (segment 4). Levi hepatični žučni vod nastaje unutar umbilikalne fisure, spa-



Slika br. 8. Anatomija desnog i levog hepatičnog žučnog voda (Holangiografija sa 3D NMR rekonstrukcijom)

janjem trećeg segmentnog voda i voda za četvrti segment (IVb). Prateći tok umbilikalne fisure vertikalno prema falciformnom ligamentu, nastaju segmentne grane segmenta 2 i segmenta 4a. Ulazak ispod hilarnog platoa na bazi lobus quadratus-a omogućava ekspoziciju konfluesa hepatičnih vodova i ekstrahepatične porcije levog hepatičnog voda. Desni hepatični vod ima relativno kratak ekstrahepatični tok (<1 cm). Ovaj žučni vod drenira segmente 5, 6, 7 i 8 i nastaje spajanjem desnog zadnjeg sektorskog voda i prednjeg sektorskog voda. Desni posteriorni sektorski vod nastavlja horizontalni tok na bazi segmenta 5 i 6, gde često može biti viđen unutar transverzalne fisure. Segmentne žučne grane segmenta 6 i segmenta 7 formiraju glavni desni posteriorni sektorski vod. Segmentne grane segmenta 5 i segmenta 8 formiraju desni prednji sektorski vod. Dok desni zadnji sektorski vod nastavlja horizontalni tok, desni prednji sektorski vod teče gotovo vertikalno unutar segmenta 5 (10).

U najznačajnije anomalije žučnih vodova, spadaju anatomske varijacije konfluesa hepatičnih vodova, koje je opisao Couinaud 1957. godine (Tabela 4) (8, 10).

### ANATOMIJA KONFLUENSA HEPATIKUSA

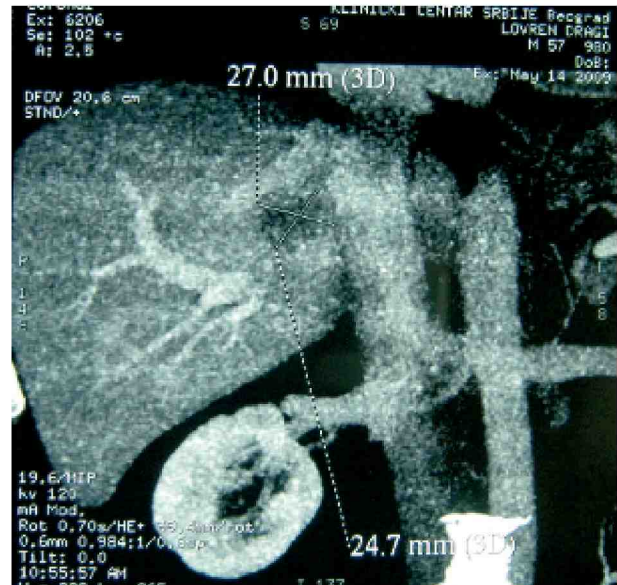
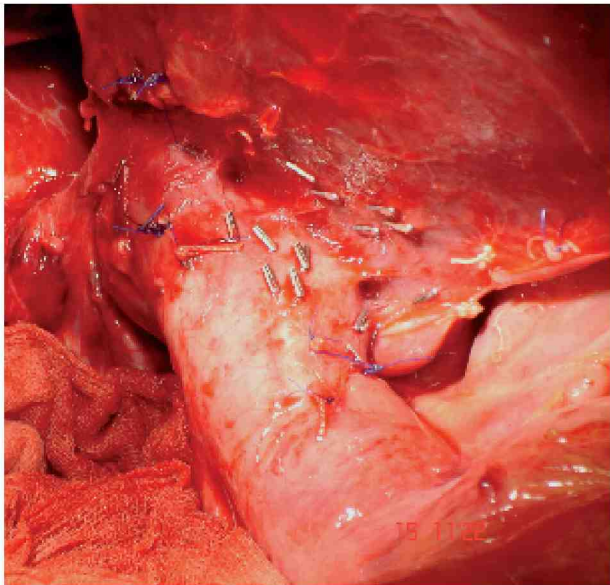
A	— 57% tipičan konfluens desnog i levog hepatikusa.
B	— 12% trostruko ušće-levi hepatikus, post. i ant. desni sektorski vod
C	— 24% ektopična drenaža desnog sektorskog voda u zajednički hepatikus
D	— 7% ektopična drenaža desnog sektorskog voda u levi hepatikus
E	— 4% odsustvo konfluesa
F	— 2% odsustvo desnog hepatikusa

Tabela br. 4. Anatomske varijacije hepatičnog konfluesa (10)

### ANATOMIJA DONJE ŠUPLJE VENE — VCI

VCI formira donju zadnju granicu epiploičnog otvora. Leži u žlebu između desnog lobusa i kaudatusa, u intrahepatičnom tunelu. Prolazi kroz centrum tendineum dijafragme, desno od srednje linije, u nivou osmog torakalnog pršljena i završava u desnoj pretkomori srca (10).

Anatomija retrohepatične VCI je kompleksna (Slika 9) (17). Mada kratke vene teoretski mogu postojati duž cele prednje strane retrohepatične VCI, Couinaud je 1981. god. opisao postojanje longitudinalnog avaskularnog plana između VCI i jetre (18). Postojanje konstantnog avaskularnog kanala lociranog na poziciji od 10–11 h duž prednjeg zida retrohepatične VCI je potvrđeno od većine autora (6, 19, 20). Ostali su obja-



*Slika br. 9. Intraoperativni prikaz VCI nakon pažljive disekcije i mobilizacije desnog lobusa jetre (levo); MR prikaz VCI (desno)*

vili postojanje male kratke hepatične vene u ovom avaskularnom prostoru, u 7–15% slučajeva (21).

## ZAKLJUČAK

Poznavanje segmentne anatomije jetre, vaskularizacije jetre i anatomskih varijacija njenih krvnih sudo-

va i žučnih vodova predstavlja „condicio sine qua non“ za izvođenje bezbedne resekcije jetre. Upravo zahvaljujući razumevanju funkcionalne segmentne anatomije jetre postignut je ogroman napredak u hirurgiji jetre, sa razvojem anatomskih resekcija jetre, bez kompromitovanja vaskularizacije i biliarne drenaže preostalog parenhima jetre.

## Summary

### FUNCTIONAL LIVER ANATOMY — SURGICAL IMPACT

Krstina Doklešćić,<sup>1</sup> Dženana Detanac,<sup>3</sup> Džemail Detanac,<sup>3</sup> Avdo Ceranić,<sup>3</sup> Aleksandar Karamarković<sup>1,2</sup>

1 — Clinic of Emergency Surgery, Clinical Center of Serbia, Belgrade,

2 — School of Medicine, University of Belgrade, Serbia, 3 — Health Center Novi Pazar

The liver is a vital gland with a wide range of functions and complex anatomy. Liver anatomy can be described using different aspects: morphological anatomy and functional anatomy and now, the real anatomy, when ultrasound allows a precise intraoperative display in individual cases. The traditional morphological anatomy is based on the external appearance of the liver and does not show the internal features of vessels and biliary ducts branching which are of obvious importance in hepatic surgery. Functionally the liver is divided into eight functionally independent segments, each segment has its own vascular inflow, outflow and biliary drainage. This description, initiated by J. Cantlie in 1898, was followed by

works of J. Healey and P. Schroy, N. Goldsmith and R. Woodburne, C. Couinaud, and H. Bismuth. In 1998, Federative Committee on Anatomical Terminology (FCAT) suggested using the liver Couinaud's classification. In 2000, International Hepato-Pancreato-Biliary Association (IHPBA) in Brisbane presented their recommendations of terminology of liver anatomy and liver resections.

A single, worldwide-accepted classification of the liver still does not exist, however progress in the study of functional anatomy of the liver is a powerful impulse for development of modern liver surgery.

**Key words:** liver anatomy, liver resections, hepatic segment.



## LITERATURA

1. Bismuth H. Surgical anatomy and anatomical surgery of the liver. *World J Surg* 1982; 6 (1): 3–9.
2. Lai PB, Lee KF, Wong J, Li AK. Techniques for liver resection: a review. *Surgeon* 2007; 5 (3): 166–74.
3. Liau KH, Blumgart LH, DeMatteo RP. Segment-oriented approach to liver resection. *Surg Clin North Am* 2004; 84 (2): 543–61.
4. Karamarković A, Doklešić K. Resekcije jetre u lečenju kolorektalnih metastaza. *Sanamed* 2010; 5: 9–16.
5. Rutkauskas S, Gedrimas V, Pundzius J, Barauskas G, Basevicius A. Clinical and anatomical basis for the classification of the structural parts of liver. *Medicina (Kaunas)* 2006; 42 (2): 98–106.
6. Blumgart, L.H., Jarnagin, W., Fong, Y. Liver resection for benign disease and for liver and biliary tumors. In: Blumgart L.H., Fong Y, eds. *Surgery of the Liver and Biliary Tract*. 3rd ed. London: WB Saunders Co, 2000: 1639.
7. Goldsmith NA, Woodburnet RT. The surgical anatomy pertaining to liver resection. *Surg Gynecol Obstet* 1957; 105 (3): 310–18.
8. Couinaud C. *Le foie: etudes anatomiques et chirurgicales*. Paris: Masson, 1957.
9. Couinaud C. Liver anatomy: portal (and suprahepatic) or biliary segmentation. *Dig Surg* 1999; 16 (6): 459–67.
10. Skandalakis JE, Colborn GL, Weidman TA, Foster RS, Kingsnorth AN, Skandalakis LJ, et al. *Surgical Anatomy: The Embryologic And Anatomic Basis Of Modern Surgery*. 2nd ed. New York: McGraw-Hill; 2004.
11. *Terminologia anatomica: international anatomical terminology*. FC. Stuttgart, New York: Thieme; 1998.
12. Belghiti J, Clavien PA, Gadzijev, et al. The Brisbane 2000 terminology of liver anatomy and resections. *HPB* 2000; 2: 333–9.
13. Nakamura S, Tsuzuki T. Surgical anatomy of the hepatic veins and the inferior vena cava. *Surg Gynecol Obstet* 1981; 152 (1): 43–50.
14. Poston G. J., Blumgart L. H. *Surgical Management of Hepatobiliary and Pancreatic Disorders*. 2nd ed. London: Martin Dunitz Ltd.; 2005.
15. Bengmark S, Rosengren K. Angiographic study of the collateral circulation to the liver after ligation of the hepatic artery in man. *Am J Surg* 1970; 119 (6): 620–4.
16. Mays ET, Wheeler CS. Demonstration of collateral arterial flow after interruption of hepatic arteries in man. *N Engl J Med* 1974; 290 (18): 993–6.
17. Liddo G, Buc E, Nagarajan G, Hidaka M, Dokmak S, Belghiti J. The liver hanging manoeuvre. *HPB (Oxford)* 2009; 11 (4): 296–305.
18. Sutherland F, Harris J. Claude Couinaud: a passion for the liver. *Arch Surg* 2002; 137 (11): 1305–10.
19. Hirai I, Murakami G, Kimura W, Kanamura T, Sato I. How should we treat short hepatic veins and paracaval branches in anterior hepatectomy using the hanging maneuver without mobilization of the liver? An anatomical and experimental study. *Clin Anat* 2003; 16 (3): 224–32.
20. Meng WC, Shao CX, Mak KL, Lau PY, Yeung YP, Yip AW. Anatomical justification of Belghiti's 'liver hanging manoeuvre' in right hepatectomy with anterior approach. *ANZ J Surg* 2003; 73 (6): 407–9.
21. Sato TJ, Hirai I, Murakami G, Kanamura T, Hata F, Hirata K. An anatomical study of short hepatic veins, with special reference to delineation of the caudate lobe for hanging maneuver of the liver without the usual mobilization. *J Hepatobiliary Pancreat Surg* 2002; 9 (1): 55–60.

Adresa za korenspondenciju/Correspondence to:

Mr sci med dr Krstina Doklešić  
Klinika za Urgentnu hirurgiju,  
Klinički Centar Srbije, Beograd  
E-mail: krstinadoklestic@gmail.com