

# Enfermedad tromboembólica venosa en el embarazo.

## Dificultades diagnósticas y terapéuticas

Gerardo Pérez\*, Marcelo Chiarella\*, Ernesto Cairoli†, Leonardo Sosa‡, Juan Alonso§

Departamento Clínico de Medicina, Hospital de Clínicas, Facultad de Medicina, Universidad de la República. Uruguay

### Resumen

La enfermedad tromboembólica venosa (ETE) es la principal causa de morbimortalidad materna, seguida en segundo lugar por las hemorragias. La primera da cuenta de 19,6% de las muertes obstétricas. Presentamos el caso clínico de una paciente de 29 años con mala historia obstétrica, que cursando la cuarta gesta instala una embolia pulmonar bilateral seguida por la pérdida del embarazo. No se logró atribuir a ninguna de las trombofilias conocidas hasta el momento la responsabilidad de la misma, a pesar de la alta incidencia (50%) de trombofilias en la población embarazada con ETE.

**Palabras clave:** TROMBOEMBOLIA VENOSA  
EMBOLIA PULMONAR  
COMPLICACIONES DEL EMBARAZO

**Keywords:** VENOUS THROMBOEMBOLISM  
PULMONARY EMBOLISM  
PREGNANCY COMPLICATIONS

### Introducción

La enfermedad tromboembólica venosa (ETE) es la principal causa de morbimortalidad materna durante la gestación seguida por las hemorragias. La ETE da cuenta de 19,6% de las muertes obstétricas comparado con 17,2% secundarias a hemorragias<sup>(1)</sup>. El embarazo, parto y puerperio son reconocidos factores de riesgo para la ETE; esta es cinco a diez veces más frecuente en gestantes que en mujeres no embarazadas de igual edad<sup>(2,3)</sup>.

Además de ser más frecuente, la ETE del embarazo es más compleja de diagnosticar. Con frecuencia se llega tardíamente al diagnóstico y al inicio del tratamiento, conduciendo al aumento en la morbimortalidad<sup>(4)</sup>. Se estima que 50% de las ETE del embarazo asocian trombofilias, ya sean congénitas o adquiridas<sup>(3,5)</sup>. El concepto de trombofilia fue descrito por Egeberg en 1965 cuando demostró tendencia a la trombosis venosa en una familia noruega en la que objetivó una deficiencia de antitrombina<sup>(6)</sup>. Actualmente, con una mejor comprensión de la cascada de la coagulación, se ha ampliado la definición de trombofilia, que ahora incluye cualquier anomalía que se asocie a ETE. Sin embargo, el embarazo no constituye una trombofilia, sino que como lo define Marik, es un estado fisiológico de hipercoagulabilidad<sup>(4)</sup>.

\* Ex Asistente de Clínica Médica "C", Prof. Dr. J. Alonso Bao, Facultad de Medicina, Universidad de la República, Uruguay.

† Prof. Agdo. de Clínica Médica "C" Prof. Dr. L. Alonso Bao. Unidad de Enfermedades Autoinmunes Sistémicas, Clínica Médica "C". Departamento Básico de Medicina. Facultad de Medicina, Universidad de la República, Uruguay.

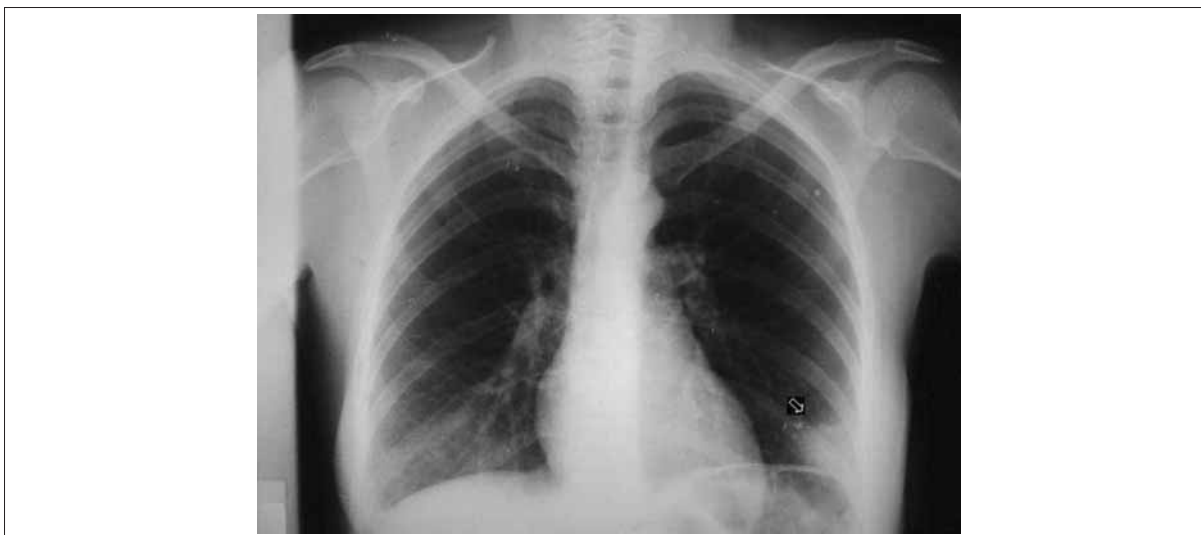‡ Prof. Titular de Clínica Médica "B", Facultad de Medicina, Universidad de la República, Uruguay.

§ Prof. Titular de Clínica Médica "C", Facultad de Medicina, Universidad de la República, Uruguay.

Correspondencia: Dr. Gerardo Pérez Clínica Médica "C". Piso 8, Hospital de Clínicas. Av. Italia s/n. Montevideo, Uruguay. Correo electrónico: gerper4@gmail.com

Recibido: 11/7/11

Aceptado: 17/10/11



**Figura 1.** Radiografía de tórax. Joroba de Hampton (flecha)

### Caso clínico

Mujer de 29 años, sin antecedentes personales destacables y con antecedentes obstétricos de tres embarazos, una cesárea (en 2004) por preeclampsia y abortos espontáneos precoces en dos oportunidades (1997 y 2006, a las 11 y 12 semanas gestacionales, respectivamente). Nunca fue estudiada previamente en busca de trombofilias.

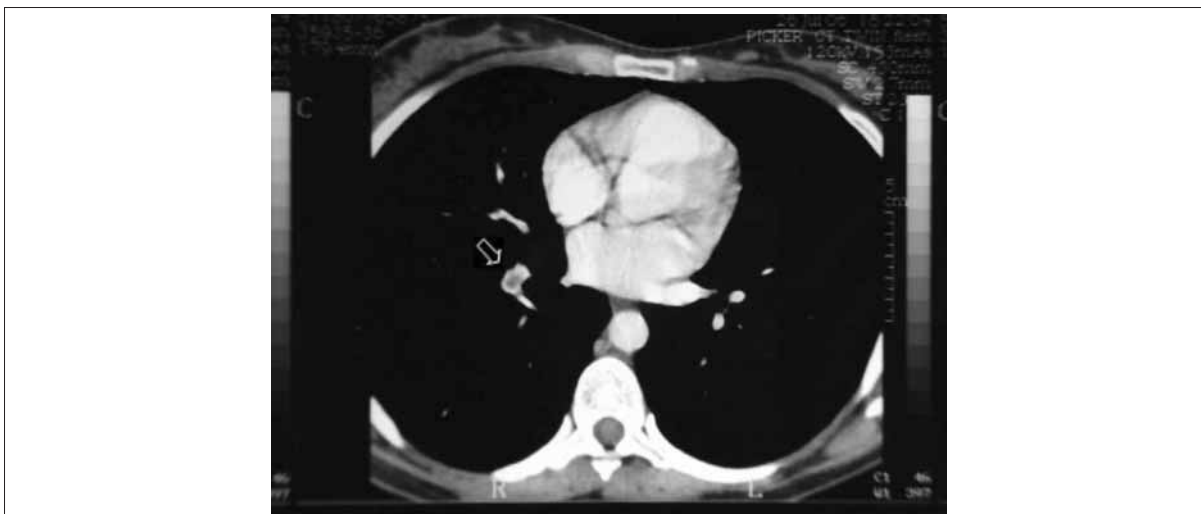
Actualmente cursando cuarta gesta de nueve semanas (sin estar recibiendo tratamiento o profilaxis de ETEV), consultó por fiebre de 15 días, tos y expectoración hemática. Agregó hemoptisis y dolor puntado de lado, sin disnea ni alteraciones patológicas al examen físico. No presentó insuficiencia respiratoria y la gasometría arterial se encontraba dentro de los límites esperados para su edad. Electrocardiograma (ECG) evidenciaba un ritmo sinusal de 110 cpm, sin otros hallazgos. En la radiografía de tórax presentaba una opacidad inhomogénea en base de hemitórax izquierdo (joroba de Hampton) (figura 1). Con planteo inicial de neumonía comunitaria fue ingresada en sala de medicina para realización de antibioticoterapia.

Evolutivamente, persistió con dolor torácico y expectoración hemática, por lo que en presencia de los antecedentes obstétricos de la paciente se plantea la posibilidad de una trombofilia, expresada por un tromboembolismo pulmonar. Se inició tratamiento con heparina de bajo peso molecular (HBPM) a dosis terapéuticas. En la evolución reiteró hemoptisis, persistiendo el dolor torácico, manteniéndose en apirexia. Se solicitó centellograma de ventilación/perfusión (V/Q), el que no fue concluyente para el diagnóstico de embolia pulmonar. El ecodoppler venoso de miembros inferiores fue negativo para trombosis venosa profunda (TVP). Durante la internación bajo tratamiento antibiótico y anticoagulante se produjo un aborto espon-

táneo a los 14 días de haber ingresado (semana gestacional undécima). A pesar de la negatividad del centellograma pulmonar y dada la alta sospecha clínica de tromboembolismo pulmonar (TEP), se procedió a realizar una angiotomografía de tórax (a 20 días del ingreso), confirmando la embolia pulmonar bilateral (figura 2). Teniendo en cuenta que al menos 50% de las embarazadas con ETEV tienen una trombofilia se realizó la búsqueda de las trombofilias conocidas, encontrando únicamente la presencia de heterocigosis para el gen de la metil-tetra hidro-folato reductasa (MTHFR). No se encontró el factor V Leiden, o la mutación G20210A del gen de la protrombina, ni presentó hiperhomocisteinemia. Fue negativa la pesquisa de inhibidor lúpico, anticuerpos anticardiolipina y en la evolución no se encontraron déficits de proteína C, S o antitrombina III. Tampoco se encontraron anticuerpos antibeta 2 glicoproteína. Al alta la paciente continuó tratamiento con dicumarínicos.

### Discusión

La ETEV presenta una alta incidencia durante el embarazo y el puerperio. Se presenta clínicamente de manera evidente o como en este caso de forma menos específica. Además se agregó la dificultad en la confirmación diagnóstica. En el caso clínico analizado, el diagnóstico se confirmó a los 20 días de ingresada la paciente, destacándose que dada la sospecha clínica se inició el tratamiento anticoagulante de forma empírica y precoz. El retardo en el diagnóstico, el tratamiento inadecuado o tardío y la inadecuada trombopprofilaxis dan cuenta de la mayoría de las muertes en esta patología. El riesgo relativo de ETEV es 4,3 veces mayor en mujeres embarazadas comparadas con la población general<sup>(7)</sup>.



**Figura 2.** Angiotomografía de tórax. Trombo intraluminal (flecha)

Todos los componentes de la tríada de Virchow se ven afectados durante el embarazo. La estasis sería sobre todo por cambios hormonales (estrógenos) que provocan reducción del tono del músculo liso venoso. La compresión mecánica del útero grávido tiene su rol en etapas más avanzadas de la gestación y, sobre todo, provocaría daño sobre la vena íliaca izquierda al exagerar la compresión por la arteria íliaca derecha. El daño vascular estaría dado por la invasión trofoblástica en los vasos espiralados del útero. El estado de hipercoagulabilidad, propio del embarazo, sería una adaptación para evitar sangrados masivos durante el desafío que impone el trabajo de parto<sup>(8)</sup>. El embarazo altera varios elementos del sistema de coagulación: aumento progresivo de los factores pro coagulantes I, II, VII, VIII, IX y X, descenso de la proteína S y aumento de la resistencia a la proteína C activada. Asimismo, habría una reducción progresiva de la fibrinólisis dado el aumento del inhibidor del activador de plasminógeno (PAI-1) y la producción placentaria de PAI-2<sup>(9)</sup>.

A los clásicos factores de riesgo para ETEV de la población general se suman en la mujer embarazada, la etnia afroamericana, la multigestación, la preeclampsia, la hiperemesis y el parto por cesárea. Además de la hipercoagulabilidad propia del embarazo se encuentra que cerca de la mitad de las gestantes con ETEV tienen una trombofilia congénita o adquirida, en comparación con solo 10% de la población general<sup>(10)</sup>. Entre las trombofilias congénitas de mayor prevalencia encontramos las alteraciones en el factor V Leiden, las del gen de la protrombina G20210A de la protrombina y los déficits de proteína C, S y antitrombina III<sup>(11)</sup>. Dentro de las trombofilias adquiridas se destaca el síndrome de anticuerpos antifosfolípidos (SAF) del embarazo (SAFE), siendo el responsable de 14% de la ETEV

durante la gestación<sup>(11)</sup>. Si bien existe una alta prevalencia de trombofilias durante el embarazo, su detección sistemática no está recomendada. En la historia referida, la multigestación, con dos abortos espontáneos (a las 11 y 12 semanas, respectivamente, constituyendo abortos precoces) y la preeclampsia, configuran factores de riesgo para la complicación analizada. No se hallaron trombofilias congénitas en la paciente a excepción de la heterocigocidad para la MTHFR, lo que por sí solo no constituye un estado trombofílico. Destacamos que a pesar de la mala historia obstétrica de la paciente, los anticuerpos antifosfolípidos fueron negativos en más de una oportunidad. En este sentido cabe mencionar una situación particular dentro del SAF representada por el denominado SAF seronegativo. Este está constituido por el desarrollo de trombosis en una paciente con elevada sospecha clínica de SAF inducida por anticuerpos antifosfolípidos no detectables en los análisis de rutina, pudiendo ser positivos únicamente los anticuerpos antibeta 2, glicoproteína 1 u otros anticuerpos como los anti-anexina V, entre otros<sup>(12)</sup>.

La sospecha clínica es crítica para el diagnóstico de ETE V, sin embargo muchos de los síntomas y signos clásicos tanto de TVP como TEP son hallazgos frecuentes en un embarazo normal<sup>(4)</sup>. La sensibilidad del diagnóstico clínico de TVP es solo de 10% en la embarazada, comparado con 25% de la población general. En el caso clínico la presentación inicial con fiebre llevó al planteo de infección respiratoria, pero la alta sospecha clínica hizo que se buscara y confirmara la embolia pulmonar. Por otro lado, la embolia pulmonar se confirma solo en 4% de los casos sospechados en embarazadas, contra 30% en la población general. Las escalas clásicas para determinar riesgo de embolia pulmonar no han sido validadas en el embarazo. El Doppler tiene alta sensibilidad para diagnosticar trombosis

proximal femoral con descenso de la sensibilidad para la trombosis en las venas ilíacas. Los niveles de D-dímeros se incrementan en el transcurso de un embarazo normal, por lo que disminuyen su utilidad diagnóstica a medida que avanza la gestación<sup>(13)</sup>.

La exposición fetal a radiaciones es menor con la tomografía computada (TC) helicoidal que con el scan V/Q (130 uGy versus 370 uGy, respectivamente)<sup>(14)</sup>. Por otro lado, la TC helicoidal aumenta el riesgo de cáncer de mama en la madre, por lo que debería seleccionarse el scan V/Q para aquellas madres con antecedentes familiares de cáncer de mama. El test de elección en el diagnóstico de TEP durante el embarazo es la angiotomografía considerando el balance riesgo-beneficio<sup>(14)</sup>. La angiotomografía confirmó el TEP. Pudo haber sido el examen de elección inicial sin necesidad de haber realizado el centellograma. El tratamiento de la ETEV en el embarazo se centra en el uso de heparina no fraccionada o HBPM. En general, la warfarina y el acenocumarol se contraindican fundamentalmente en el primer trimestre debiendo ser suspendidos al momento de conocerse la gravidez o antes de la sexta semana, sabiendo que su poder teratogénico es máximo entre la sexta y la undécima semana, pudiéndolos reintroducir en casos seleccionados a partir del segundo trimestre y sustituyéndolos por HBPM en la semana 36<sup>(15)</sup>.

### Conclusiones

Podemos a modo de resumen enfatizar que: 1) La ETEV es una patología frecuente en la embarazada; 2) la presentación clínica intrincada hace que la sospecha clínica sea tardía; 3) existe una alta asociación entre ETEV en el embarazo y trombofilias, por lo que en estos casos se deben investigar. No está justificado el screening sistemático de trombofilias en una gestación normal; 4) la angiotomografía es el método diagnóstico de elección en la confirmación de TEP en la mujer embarazada, y 5) las heparinas constituyen el fármaco de elección en el tratamiento de la ETEV en el embarazo.

### Summary

Venous thromboembolism (VTE) is the main cause of maternal morbimortality, followed by hemorrhage. The thromboembolic disease accounts for 19.6 % of obstetric deaths. The study presents the clinical case of a 29 year old patient with a bad obstetric history, who, pregnant with her fourth child evidenced bilateral pulmonary embolism and subsequently lost her pregnancy. The cause of death could not be attributed to any of the thromboembolisms known until today, in spite of the high incidence (50%) of thromboembolic diseases in the pregnant population with venous thromboembolism.

### Resumo

A doença tromboembólica venosa (TEV) é a principal causa de morbimortalidade materna, seguida pelas hemorragias. A TEV é responsável por 19,6% das mortes obstétricas. Apresentamos o caso clínico de uma paciente de 29 anos com história obstétrica problemática, que em sua quarta gestação instala uma embolia pulmonar bilateral seguida por perda da gravidez. Não foi possível relacionar sua etiologia com nenhuma das trombofilias conhecidas até o momento apesar da alta incidência (50%) de trombofilias na população de gestantes com TEV.

### Bibliografía

1. **Chang J, Elam-Evans L, Berg C, Herndon J, Flowers L, Seed KA et al.** Pregnancy-related mortality surveillance—United States, 1991-1999. *MMWR Surveill Summ* 2003; 52(2): 1-8.
2. **Rosemberg VA, Lockwood CJ.** Thromboembolism in pregnancy. *Obstet Gynecol Clin N Am* 2007; 34(3): 481-500.
3. **Greer I.** Thrombosis in pregnancy: maternal and fetal issues. *Lancet* 1999; 353(9160): 1258-65.
4. **Marik PE, Plante LA.** Venous thromboembolic disease and pregnancy. *N Engl J Med* 2008; 359(19): 2025-33.
5. **Rosendaal FR.** Venous thrombosis: a multicausal disease. *Lancet* 1999; 353(9159): 1167-73.
6. **Dentali F, Crowther M.** Acquired thrombophilia during pregnancy. *Obstet Gynecol Clin N Am* 2006; 33(3): 375-88.
7. **Heit JA, Kobbervig CE, James AH, Petterson TM, Bailey KR, Melton LJ 3rd.** Trends in the incidence of venous thromboembolism during pregnancy or postpartum: a 30-year population-based study. *Ann Intern Med* 2005; 143(10): 697-706.
8. **Galea DP, Formosa M, Brincat MP, Buhagiar L, Samuel A, Kunovski G.** Extensive pulmonary embolism in late pregnancy associated with anticardiolipin antibodies. *Malta Med J* 2004; 16(2): 36-8.
9. **Chunilal SD, Bates SM.** Venous thromboembolism in pregnancy: diagnosis, management and prevention. *Thromb Haemost* 2009; 101(3): 428-38.
10. **Zotz RB, Gerhardt A, Scharf RE.** Prediction, prevention and treatment of venous thromboembolic disease in pregnancy. *Semin Thromb Hemost* 2003; 29(2): 143-54.
11. **Nelson SM, Greer IA.** Thrombophilia and the risk for venous thromboembolism during pregnancy, delivery, and puerperium. *Obstet Gynecol Clin N Am* 2006; 33(3): 413-27.
12. **Hughes GR, Kamashta MA.** Seronegative antiphospholipid syndrome. *Ann Rheum Dis* 2003; 62(12): 1127.
13. **Kline JA, Williams, GW, Hernández-Nino J.** D-dimer concentrations in normal pregnancy: new diagnostic thresholds are needed. *Clin Chem* 2005; 51(5): 825-9.
14. **Dresang LT, Fontaine P, Leeman L, King VJ.** Venous thromboembolism during pregnancy. *Am Fam Physician* 2008; 77(12): 1709-16.
15. **Wong V, Cheng CH, Chan KC.** Fetal and neonatal outcome of exposure to anticoagulants during pregnancy. *Am J Med Genet* 1993; 45(1): 17-21.