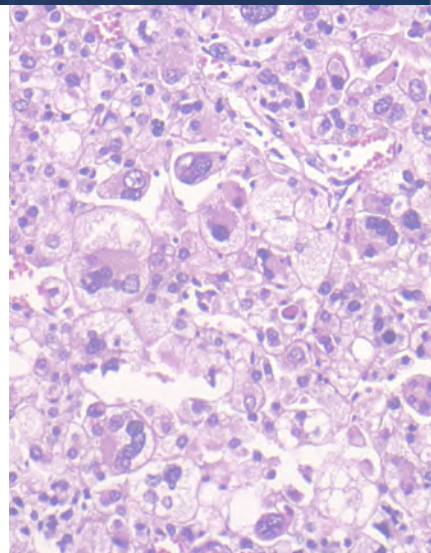
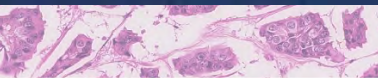


XXXI Congreso nacional SEAP

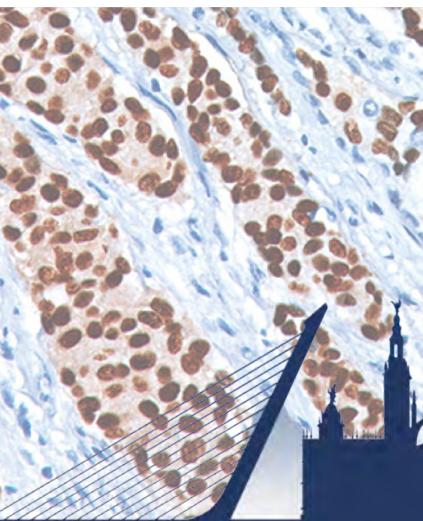
XXVI Congreso nacional SEC | VII Congreso nacional SEPAF



# SEAP-IAP


# 2023

La patología del futuro



LIBRO DE

**ABSTRACTS** ▼



**SeAP-IAP**  
[Sociedad Española de Anatomía Patológica]  
[International Academy of Pathology]



# SEAP-IAP

3 al 5 MAYO|2023

Libroabstracts



1ª Edición. 2023.

ISBN. 978-84-09-50576-0

URL: [www.seapcongresos.com/LibroAbstractsSevilla2023.pdf](http://www.seapcongresos.com/LibroAbstractsSevilla2023.pdf)

© Sociedad Española de Anatomía Patológica

Diseño: Carolina Martínez Ciarpaglini

Maquetación: Jordi Temprana Salvador



Dr. José Luis Rodríguez Peralto. Presidente SEAP-IAP. Hospital Universitario 12 Octubre. Madrid

Dra. Mar Iglesias Coma. Tesorera SEAP-IAP. Hospital del Mar. Barcelona

Dra. Belén Pérez Mies. Secretaria SEAP Hospital Ramón y Cajal. Madrid

Dra. Blanca González Farré. Vocal de Comité Científico SEAP-IAP. Hospital Clínic de Barcelona

Dra. Carolina Martínez Ciarpaglini. Vocal de Formación SEAP-IAP. Hospital Clínico Universitario de Valencia

Dr. Jordi Temprana Salvador. Vocal de Comunicación SEAP-IAP Hospital Universitari Vall Hebron. Barcelona

Sra. Mónica de la Oliva Varea. Directora ejecutiva SEAP-IAP

Dra. M<sup>a</sup> Dolores Lozano Escario. Presidenta SEC. Clínica Universidad de Navarra. Pamplona

Dr. Juan Pedro Hernández del Rincón. Presidente SEPAF. Director del IMLCF. Murcia

## Revisorescientíficos

ADELA SACO; ADRIANA GARCIA; ALBA DIAZ; ALBERTO PEREZ; ALBERTO RÁBANO; ALICIA CORDOBA; AMPARO BENITO; ANA BELEN LARQUE; ANA ISABEL FERNANDEZ; ARANTZA ONAINDIA; AURELIO HERNANDEZ-LAIN; BEATRIZ MADRIGAL; BEGOÑA VIEITES; BEL AMENGUAL; BELEN LLOVERAS; BELEN PEREZ-MIES; BLANCA GONZALEZ; CANDELARIA BARBERÁ; CARMELA IGLESIAS; CAROLINA MARTINEZ CIARPAGLINI; CAROLINA YOSMAR PEREZ; CLEOFÉ ROMAGOSA; CRISTIAN PERNA; CRISTINA CARRATO; DANIEL AZORÍN; DANIEL MARTINEZ; DAVID MARCILLA; EDUARD DORCA; ELENA GARCIA LAGARTO; ELENA MARTINEZ; ELOY RIVAS; EMILIA BARRERA; EMPAR MAYORDOMO; ESTHER GUERRA; ESTHER SANFELIU; EVA TEJERINA; FERNANDO LEIVA; FERRAN ALGABA; FINA CLIMENT; FRANCISCO DIAZ; GERARD FRIGOLA; GLORIA PEIRO; HECTOR ENRIQUE; IDAIRA EXPÓSITO AFONSO; IGNACIO RUZ; IGNASI GALTES; IMANOL GARAMENDI; INGRID STROHECKER; INMA JIRONDA; IRENE RUIZ; ISABEL ARRANZ; ISABEL ESTEBAN; ISIDRO MACHADO; IVAN ARCHILLA; JAVIER HERNANDEZ; JAVIER LOSADA; JAVIER MARTIN; JOAN CARLES FERRERES; JORDI TEMPRANA SALVADOR; JOSE ANEIROS; JOSE JAVIER AGUIRRE; JOSE JUAN POZO; JOSE MANUEL CAMESELLE; JOSE MELLADO; JOSÉ RAMIREZ; JUAN JOSE CARRERA; JULIAN SANZ; JUSTINO JIMENEZ; JUSTYNA SZAFRANSKA; LARA PIJUAN; LAURA LOPEZ; LEONARDO RODRIGUEZ; LLUCIA ALOS; LUCÍA FERRANDO; LUIS ALFARO; LUIS CRISTIAN PERNA; LUIS ORTEGA; MADDI GARMENDI; MAITE RODRIGO; MAR IGLESIAS; MARIA CARMEN DINARES; MARIA ANGELES LOPEZ; MARIA DEL MAR OLMO FERNÁNDEZ; MARIA DOLORES SUAREZ; MARÍA JESÚS FERNÁNDEZ ACEÑERO; MARIA JOSE BEATO; MARIA JOSE ROCA; MARIA PAZ SUAREZ; MARIA PINILLA; MARIA TERESA SALCEDO ALLENDE; MARINA ALONSO; MAXIMO FRAGA; MIGUEL ANGEL IDOATE; MONICA GARCIA; MONICA SAIZ; MONTSE GOMA; NATALIA RAKISLOVA; NIEVES ALVAREZ; PABLO CANNATA; PABLO GONZALVO; PACO GINER; PAOLA CASTILLO; PEDRO MONTERO; PILAR GONZALEZ; PILAR JURADO; PILAR MOLINA AGUILAR; RAFAEL LUQUE; RAFAEL SANCHEZ; RAQUEL GOMEZ; RITA MARIA REGOJO; ROSA MARIA BELLA; RUTH ORELLANA; SAMUEL NAVARRO; SANTIAGO NIETO LLANOS; SILVIA BAGUE; SILVIA CARNICERO; SOCORRO MARIA RODRIGUEZ PINILLA; SOFIA DEL CARMEN; SOLEDAD ALONSO; SONSOLES ASO; TANIA LABIANO; TERESA SERRANO; VICENTE PEG; VIRGINIA DE LUCAS; XAVI SANJUAN; YOLANDA RODRIGUEZ-GIL; YOLANDA RUANO DOMÍNGUEZ.

# SEAP-IAP

## 3 al 5 MAYO|2023

### Comité científico



#### SEAP:

- Dermatopatología.** Dr. Angel Fernández Flores. Hospital El Bierzo. Ponferrada, Castilla y León
- Inmunohistoquímica y Patología molecular.** Dr. Javier Hernández Losa. Hospital Vall Hebron. Barcelona.
- Nefropatología.** Dr. Pablo Cannata Ortiz. Fundación Jiménez Díaz. Madrid
- Autopsia Clínica.** Dr. Rafael Sánchez Sánchez. Hospital Univ. Reina Sofía. Córdoba
- Autopsia Médico Legal.** Dra. Silvia Carnicero. Instituto de Medicina Legal. Cantabria
- Autopsia fetal y perinatal.** Dra. Rita María Regojo. Hospital La Paz. Madrid
- Patología de partes blandas.** Dra. Cleofé Romagosa. Hospital Universitari Vall Hebron. Barcelona
- Patología endocrina.** Dra. Rosa Bella Cueto. Parc Taulí Sabadell Hospital Universitari. Barcelona
- Patología hepatobiliar.** Dra. Beatriz Madrigal. Hospital Rio Hortega. Valladolid
- Patología mamaria.** Dr. Vicente Peg Cámara. Hospital Universitari Vall Hebron. Barcelona
- Patología osteoarticular.** Dra. Empar Mayordomo. Hospital La Fe. Valencia
- Patología pulmonar.** Dra. Ana Belén Enguita. Hospital 12 de Octubre. Madrid
- Patología urológica.** Dr. Fernando Algaba Arrea. Fundació Puigvert. Barcelona
- Patología digital.** Dra. Lara Pijuan Andújar. Hospital Universitario Bellvitge. L'Hospitalet del Llobregat
- Patología hematolinfoide.** Dr. Santiago Montes. Hospital Universitario Marqués de Valdecilla. Santander
- Neuropatología.** Dr. Aurelio Hernández Laín. Hospital 12 de Octubre. Madrid
- Patología de cabeza y cuello.** Dra. Elena Ruiz Bravo-Burguillos. Hospital Universitario La Paz. Madrid
- Patología digestiva.** Dra. Mar Iglesias Coma. Hospital del Mar. Barcelona
- Patología ginecológica.** Dra. Adela Saco Alvarez. Hospital Clínic de Barcelona
- Patología infecciosa.** Dr. Luis Cristian Perna Monroy. Hospital Universitario Ramón y Cajal. Madrid
- Patología ocular.** Dra. Elena García Lagarto. Hospital Clínico Unvi. de Valladolid
- Patología pediátrica.** Dr. Daniel Azorín. Hospital Infantil Univeritario Niño Jesús. Madrid
- Patología ultraestructural.** Dra. Marina Alonso Riaño. Hospital Universitario 12 Octubre. Madrid
- Patología intervencionista.** Dra. Karen Villar Zarra. Hospital Universitario del Henares. Madrid
- Historia de la Patología.** Dr. Luis Alfaro. Hospital Virgen del Consuelo. Valencia
- Tutores MIR.** Dra. M<sup>o</sup> del Carmen Gómez Mateo. Hospital Universitario. Miguel Servet. Zaragoza
- Gestión aplicada y calidad.** Dr. Antonio Martínez Lorente. Hospital Vinalopo Salud. Alicante.
- TEAPs:** Candelaria Barberá Sánchez. Hospital Luis Alcañis. Játiva



# SEAP-IAP

## 3 al 5 MAYO|2023

### Comitécientífico



#### SEC:

Dra. M<sup>a</sup> Dolores Lozano Escario. Clínica Universidad de Navarra. Pamplona

Dra. Sonsoles Aso. Complejo Hospitalario de Toledo. Castilla La Mancha.

Dra. Tania Labiano - Hospital Universitario de Navarra.

#### SEPAF:

Dra. María Paz Suárez Mier. Departamento de Madrid del Instituto Nacional de Toxicología y Ciencias Forenses.

Dra. Pilar Molina Aguilar. Instituto Nacional de Toxicología y Ciencias Forenses. Servicio de Histopatología. Instituto de Medicina Legal y Ciencias Forenses de Valencia.

Dr. Pedro Manuel Garamendi González. Instituto de Medicina Legal y Ciencias Forenses de Huelva.

Dr. Ignasi Galtés. Instituto de Medicina Legal y Ciencias Forenses de Cataluña



# SEAP-IAP

## 3 al 5 MAYO|2023

Libroabstracts



### Temáticas.

Autopsias  
Citopatología  
Dermatopatología  
Educación Médica  
Gestión y Calidad  
Historia de la Patología  
Infecciosas  
Inmunohistoquímica  
Linfomas  
Nefropatología  
Neuropatología  
Otros  
Patología de Cabeza y Cuello  
Patología de la Mama  
Patología de Partes Blandas  
Patología Digestiva  
Patología Digital  
Patología Endocrina  
Patología Ginecológica  
Patología Hepato-biliar  
Patología Intervencionista  
Patología Ocular  
Patología Osteoarticular  
Patología Pediátrica  
Patología Pulmonar  
Patología Ultraestructural  
Patología Urológica  
SEPAF  
TEAPs  
TEAPS de la SEPAF

### Tipos de trabajo.

Comunicación Oral  
Póster con defensa  
E-Póster



Autopsias

866

## MICROANGIOPATÍA TROMBÓTICA TUMORAL PULMONAR: 6 CASOS AUTÓPSICOS, 6 NEOPLASIAS MALIGNAS DISTINTAS.

López Cubillos, Marjorie; Cepeda García, Elena; Hermida Romero, Teresa

Presentador: López Cubillos, Marjorie

COMPLEJO HOSPITALARIO UNIVERSITARIO A CORUÑA (CHUAC)

**Tipo de trabajo:** Oral  
(Consultar sala y hora en el Programa científico)

**INTRODUCCIÓN:** La microangiopatía trombótica tumoral pulmonar es una forma rara de embolismo tumoral pulmonar generalmente fatal del cáncer metastásico, siendo los más frecuentes el adenocarcinoma gástrico, el carcinoma de mama, de pulmón, urotelial y de ovario. Su diagnóstico clínico y radiológico es muy difícil, siendo la mayoría de los casos diagnosticados post mortem con el estudio autópsico, y con una frecuencia entre el 3,3% y el 8,4% en los últimos años.

**MATERIAL Y MÉTODOS:** Recogimos las autopsias realizadas en los últimos 10 años en nuestro Hospital. Hemos realizado 542 autopsias de pacientes adultos, de las cuales 120 mostraron neoplasias sólidas malignas. 6 de éstas presentaron microangiopatía trombótica tumoral pulmonar. Realizamos autopsia según protocolo, tallado de muestra de los principales órganos previa fijación en formol o fixifex, cortes y tinción con HE y estudio inmunohistoquímico.

**RESULTADOS:** Corresponden a 3 mujeres y 3 varones, con edades comprendidas entre los 52 y 75 años. Cada paciente mostraba una neoplasia maligna sólida diferente. Las mujeres presentaron carcinoma seroso de trompa de falopio de alto grado, carcinoma ductal infiltrante de mama y adenocarcinoma pobremente diferenciado de ciego, respectivamente; los varones presentaron recidiva de adenocarcinoma ductal infiltrante de páncreas, carcinoma urotelial de alto grado con diferenciación escamosa y adenocarcinoma gástrico pobremente diferenciado mixto con células en anillo de sello. Hubo distintas formas clínicas de presentación, en la mitad de los pacientes, la disnea fue el síntoma común asociado a hipertensión pulmonar severa. Destacar que los otros 3 pacientes no presentaron síntomas respiratorios. El tiempo medio de supervivencia desde el inicio de los síntomas hasta el fallecimiento de los 6 pacientes fue de 19 días. El estudio autópsico nos permitió diagnosticar en 4 pacientes neoplasias no conocidas previamente y con afectación metastásica. El estudio histológico e inmunohistoquímico evidenció la presencia de microtrombos tumorales en los vasos de pequeño calibre arteriales, con imágenes de proliferación y daño fibrointimal, con linfangitis carcinomatosa asociada.

**CONCLUSIONES:** La microangiopatía trombótica tumoral pulmonar es una entidad de muy difícil diagnóstico que debe tenerse en cuenta y considerarse como diagnóstico diferencial en pacientes con neoplasias sólidas malignas que presenten síntomas respiratorios con o sin hipertensión pulmonar acompañante. El estudio autópsico fue de gran relevancia ya que en ninguno de los casos hubo sospecha clínica ni radiológica de microangiopatía trombótica tumoral pulmonar.

Autopsias

1211

## MICROANGIOPATÍA TROMBÓTICA TUMORAL PULMONAR: ESTUDIO CLÍNICO-PATOLÓGICO DE OCHO CASOS.

Dot Gómara, Teresa; Panizo Santos, Ángel

Presentador: Dot Gómara, Teresa

HOSPITAL UNIVERSITARIO DE NAVARRA

**Tipo de trabajo:** Oral  
(Consultar sala y hora en el Programa científico)

**INTRODUCCIÓN:** La microangiopatía trombótica tumoral pulmonar (MTTP) es una enfermedad fatal, rara y rápidamente progresiva en pacientes oncológicos. El diagnóstico antemortem es difícil.

Los émbolos tumorales en vasos pulmonares de pequeño calibre activan la cascada de coagulación y provocan engrosamiento fibrocelular de la íntima causando hipertensión pulmonar y frecuentemente la muerte del paciente.

**MATERIAL Y MÉTODOS:** Realizamos la revisión de 114 autopsias de pacientes oncológicos realizadas en nuestro servicio entre los años 2000 y 2022. Se seleccionaron para el estudio clinicopatológico aquellas autopsias que cumplían los criterios morfológicos de MTTP, de las cuales ocho cumplen los criterios indicados.

**RESULTADOS:** Ocho casos cumplen criterios morfológicos de MTTP. Los pacientes fueron siete hombres y una mujer, con edad media de 67 años (rango 52 a 80). El tumor asociado en los casos fue variable en origen primario y tipo histológico, comprendiendo tumores de estirpe epitelial como carcinoma poco cohesivo gástrico (n=1), carcinoma acinar de parótida (n=1), adenocarcinoma de origen desconocido (n=1), colangiocarcinoma perihiliar o tumor de Klatskin (n=1), carcinoma urotelial (n=1), carcinoma indiferenciado tiroideo (n=1) y mesenquimal como sarcoma íntimo de aorta (n=1) y hemangioendoteloma epitelioide (n=1).

Los pacientes presentaron síntomas respiratorios como tos (42%), disnea (75%) e hipoxemia (87%), hipertensión pulmonar (87%) pero sin evidencia clínica de tromboembolismo pulmonar. A nivel radiológico se observaron imágenes de vidrio deslustrado (75%) y patrón micronodular (25%). La analítica reveló anemia (63%) y trombocitopenia (25%). En el estudio histológico observamos microémbolos de células tumorales con remodelación fibrointimal oclusiva en pequeñas arterias pulmonares, venas y linfáticos.

Acorde con la literatura, se observan imágenes que revelan obstrucción longitudinal de arterias pulmonares de pequeño tamaño con extensión proximal a través de las arterias supernumerarias.

**CONCLUSIONES:** MTTP es una causa poco frecuente pero probablemente infradiagnosticada de hipertensión pulmonar en pacientes oncológicos. La MTTP puede asociarse a carcinomas y sarcomas de diversas localizaciones.

Los rasgos característicos son microémbolos tumorales con proliferación fibrointimal oclusiva en pequeños vasos pulmonares.

El estudio retrospectivo puede contribuir a la mejor caracterización de los signos clínicos para el diagnóstico precoz y el uso de terapia dirigida que pueda mejorar el pronóstico.

## COMO AFECTA LA NUEVA LEY DE EUTANASIA EN LOS CASOS DE ELA EN ANATOMÍA PATOLÓGICA

Cortés Brangolí, Sandra; Serrano Delgado, Sonia; Gonzalez Cardenosa, Pol; Gómez Canaleta, Sandra; Terrón Zapata, Tamara; Vidal Sarró, Noemí; Moreno León, Dolores  
**Presentador:** Cortés Brangolí, Sandra

HOSPITAL UNIVERSITARIO DE BELLVITGE

**Tipo de trabajo:** Oral  
*(Consultar sala y hora en el Programa científico)*

**INTRODUCCIÓN:** La esclerosis lateral amiotrófica (ELA) es una enfermedad minoritaria, degenerativa y progresiva de las neuronas motoras. Entre el 5-10% es hereditaria pero no se conoce la causa y no tiene tratamiento curativo, por lo que la donación del cerebro y médula a los bancos de tejidos es fundamental para poder realizar investigaciones sobre esta enfermedad. La publicación de la Ley Orgánica 3/2021 de 24 de marzo de regulación de la eutanasia ha permitido establecer un nuevo protocolo de actuación para saber con antelación que habrá una autopsia y una donación. El objetivo de nuestro trabajo es dar a conocer el protocolo de donación, la técnica de extracción, el posterior procesamiento de los tejidos, así como valorar si han incrementado las autopsias de los pacientes con ELA después de la regulación de esta ley.

**MATERIAL Y MÉTODOS:** El protocolo de nuestro centro establece que cuando los pacientes expresan y confirman su voluntad de eutanasia se programa una fecha de ingreso en el hospital. Se avisa a los servicios de trasplante de órganos y de anatomía patológica coordinando al personal de la autopsia y al de la donación de tejidos, favoreciendo que pase el menor tiempo posible entre la autopsia y la donación y permitiendo así, una mejor conservación del tejido. En 2022, después de la regulación de esta ley se realizaron en nuestro centro 5 donaciones de tejido neurológico al biobanco. La técnica de extracción de médula espinal en pacientes de ELA, utiliza el material básico de una autopsia y se realiza por la cara anterior y con apertura en Y. Las muestras que se obtienen de la donación son mitad de encéfalo, muestras representativas del tronco cerebral, cerebelo y médula espinal que se congelan a -80°C. El resto del tejido se fija en formal para el posterior estudio neurológico.

**RESULTADOS:** El nuevo protocolo de donación permite organizar los diferentes servicios que intervienen en la autopsia y en la donación, favoreciendo un buen procesamiento y conservación de los tejidos. A la vez permite ejecutar una técnica de extracción óptima y eficaz para el posterior procesamiento de las muestras neurológicas al biobanco y estudios histológicos. Se ha observado que después de la puesta en vigor de esta ley, ha habido un incremento de autopsias y donaciones en pacientes ELA al biobanco, en 2022 representaban un 7,7% del número total de autopsias y en 2021 representaban un 3,8 %.

**CONCLUSIONES:** A raíz de la aprobación de esta ley y mediante el protocolo que se realizó en nuestro centro, se puede prever cuándo hay una donación de médula. La coordinación para realizar este tipo de autopsias ha ayudado a poder realizar la extracción antes y así mejorar la conservación de los tejidos. Además, después de hacer un estudio de años anteriores se ha visto que ha habido un incremento de las autopsias y donaciones de enfermos de ELA.

## ENCEFALOPATÍA HIPÓXICO-ISQUÉMICA, REVISIÓN DE 52 AÑOS DE AUTOPSIAS FETALES, PERINATALES E INFANTILES.

Quiñones Garrido, Sara; Esteban Rodríguez, Isabel; Regajo Zapata, Rita M  
**Presentador:** Quiñones Garrido, Sara

HOSPITAL UNIVERSITARIO LA PAZ

**Tipo de trabajo:** Oral  
*(Consultar sala y hora en el Programa científico)*

**INTRODUCCIÓN:** El correcto desarrollo del sistema nervioso central (SNC) depende en gran medida de los dos últimos trimestres de gestación y el periodo neonatal temprano, viéndose, con relativa frecuencia, lesiones neurológicas en las autopsias fetales, perinatales e infantiles. Una de estas lesiones es la encefalopatía hipóxico-isquémica (EHI). Este estudio tiene como objetivo realizar una revisión de la EHI para valorar su asociación con enfermedades metabólicas, genéticas, cardiopatías congénitas y lesiones placentarias, y la relación con otras lesiones del SNC, contribuyendo al conocimiento de la morbilidad neurológica infantil.

**MATERIAL Y MÉTODOS:** Se revisaron los informes anatomopatológicos de autopsias clínicas fetales (desde la semana 14), perinatales e infantiles desde el año 1967 al 2019 inclusive (12.348). Posteriormente, se seleccionaron todos los casos de EHI (305, 2,5%) y se valoraron las posibles lesiones asociadas. La EHI fue definida como la presencia de necrosis neuronal aguda en más de un territorio vascular y, para los diagnósticos placentarios, se usó la clasificación del Consenso de Amsterdam.

**RESULTADOS:** De las 305 autopsias con diagnóstico anatomopatológico de EHI, un 52% eran recién nacidos pretérmino, de los cuales el 24% eran prematuros extremos (28 sem). Con respecto a la clínica asociada, el 17% presentaba cardiopatía, el 6% enfermedad genética o metabólica y el 6% correspondían a gestaciones gemelares. Se disponía del estudio placentario en un 46% de los casos (140/305), observándose algún tipo de lesión en un 84% de ellos (117/140), siendo la malperforación vascular materna (MVM) el patrón más frecuente (26%), seguido de la infección intrauterina ascendente (16%) y la malperforación vascular fetal (11%). En un 14% de los casos, encontramos varios patrones combinados siendo el más común la MVM combinada con villitis crónica (4%). En cuanto a los percentiles placentarios, más de la mitad presentaban percentiles con pesos extremos (35% p90). En más de la mitad de los casos (55%) se han encontrado otras lesiones del SNC asociadas a EHI, siendo las hemorragias las más frecuentes (28%), seguidas de gliosis de la sustancia gris (16%) y lesiones de sustancia blanca (16%) encontrándose cambio quístico en un 5%. Con respecto a la intensidad de la EHI, en un 17% esta se ha graduado como severa.

**CONCLUSIONES:** Del total de autopsias estudiadas en 52 años (12.348) con SNC valorable, un 2,5% (305) presentaban EHI. A pesar de no tratarse de un porcentaje muy elevado, sí tiene una gran repercusión clínica ya que podrían inferirse estos hallazgos en la patología neurológica infantil. Nuestros resultados recalcan la importancia de incluir el estudio neuropatológico en todas las autopsias clínicas fetales. Destaca la clara asociación de la EHI con distintas lesiones placentarias, lo que pone en valor la relevancia del estudio placentario para explicar algunas de estas lesiones. Por tanto, nuestro estudio refuerza la importancia del estudio del SNC y la placenta en estas autopsias.



## UNA ENTIDAD RARA QUE CON FRECUENCIA SE DIAGNOSTICA EN AUTOPSIA. A PROPÓSITO DE DOS CASOS.

Meléndez Gispert, María Rosa; Cadavid Fernández, Natalia; Moreno Moreno, Esther; Pian Arias, Héctor; Perna Monroy, Luis Cristian; Véliz Dominguez, Alejandra; Ariño Palao, Carmen; Bueno Sacristán, Diego; Tenelanda Santillán, Angie Gabriela; García-Cosío Piquerías, Mónica

**Presentador:** Meléndez Gispert, María Rosa

HOSPITAL UNIVERSITARIO RAMÓN Y CAJAL

**Tipo de trabajo:** Póster con Defensa  
(Jueves 4 de mayo de 2023; 10:45; Pantalla: 8)

**INTRODUCCIÓN:** El linfoma intravascular de células B grandes (IVLBCL) se considera un subtipo raro de linfoma B de células grandes que en la mayoría de casos muestra un fenotipo activado. Se caracteriza por la presencia de células neoplásicas en la luz de vasos de pequeño y mediano calibre sin masa tumoral extravascular evidente (salvo en estadios avanzados) ni presencia de células tumorales en sangre periférica.

Se reconocen tres variantes: la clásica, con afectación multiorgánica, la cutánea con afectación limitada a piel y la asociada al síndrome hemofagocítico, que es la de peor pronóstico. Debido a que el IVLBCL cursa con clínica heterogénea y a que no afecta a localizaciones más frecuentemente involucradas en otros linfomas (ganglios linfáticos, médula ósea o sangre periférica), el diagnóstico es un reto y no es infrecuente alcanzarlo en la autopsia. No hay muchos estudios en relación a su perfil molecular, si bien se han demostrado mutaciones de genes que afectan la vía de señalización BCR/TLR/IL-1R/NFκB como L265P, MYD88 y CD79B, ya descritas en otros tipos de LBCL extranodales. También se han descrito alteraciones asociadas con sobreexpresión de PD-L1 y PD-L2, lo que apoya que la inmunidad antitumoral influye en su patogenia con la posibilidad de un tratamiento dirigido del que podrían beneficiarse estos pacientes.

**MATERIAL Y MÉTODOS:** Se presentan los hallazgos clínicos, histológicos e inmunohistoquímicos (IHQ), incluido estudio de expresión de PDL1, de dos casos de IVLBCL, correspondientes a una mujer de 87 años (caso 1) y un varón de 75 años (caso 2), con clínica inespecífica diagnosticados en estudio autopsico.

**RESULTADOS:** Los hallazgos histológicos en ambos casos fueron superponibles: Se observó una proliferación discohesiva de células de hábito linfoides blásticas de tamaño medio-grande en la luz de vasos de pequeño y mediano calibre en múltiples órganos, con afectación también extravascular en el caso 1. El estudio IHQ demostró un fenotipo activado, con expresión de CD20, CD79a, BCL2, y MUM1 y un índice de proliferación (Ki67) próximo al 80%. No hubo afectación cutánea en ninguno de los casos y en el caso 1 se observaron imágenes frecuentes de hemofagocitosis, fundamentalmente en la médula ósea. El caso 1 correspondió a la variante de IVLBCL asociada a síndrome hemofagocítico, no sospechada clínicamente por su rápida evolución y el caso 2 a la variante clásica, que si bien fue sospechada clínicamente, las varias biopsias realizadas fueron negativas.

**CONCLUSIONES:** El IVLBCL es un linfoma agresivo con rápida progresión, poco frecuente y no bien conocido con presentación clínica inespecífica que dificulta el diagnóstico temprano. Es fundamental incluirlo dentro de los diagnósticos diferenciales ante un paciente de edad avanzada con fiebre o citopenia, para establecer un tratamiento precoz que prolongue la supervivencia. Estudios en biopsia líquida orientados a las mutaciones más frecuentes, podrían suponer una herramienta útil para monitorizar respuesta a tratamiento y predecir recaídas tempranas.

## SITUS AMBIGUO TIPO ISOMERISMO IZQUIERDO ASOCIADO A MALFORMACIONES ÓSEAS: A PROPÓSITO DE UN CASO NO DESCRITO.

Ramírez Martí, Marta; Heras Morán, Begoña; González Cambero, Tania; Patiño Oleaque, Vicente; Cuesta Peredo, Ana; Agustí Martínez, Jaime

**Presentador:** Spa Gómez, María Luisa

HOSPITAL CLÍNICO UNIVERSITARIO DE VALENCIA. SERVICIO DE ANATOMÍA PATOLÓGICA.

**Tipo de trabajo:** Póster con Defensa  
(Jueves 4 de mayo de 2023; 10:45; Pantalla: 8)

**INTRODUCCIÓN:** Las anomalías del situs son un grupo de patologías congénitas raras que ocurren durante el desarrollo embrionario. El situs ambiguo, también conocido como síndrome de heterotaxia, se conoce por presentar malposición de diversos órganos abdominales. Se diferencian 2 subgrupos según la presencia o ausencia de bazo, adoptando el nombre de Síndrome de Poliesplenía o isomerismo izquierdo y síndrome de Asplenia o isomerismo derecho, respectivamente. Los fetos afectos pueden asociar otras malformaciones, siendo las más frecuentes las cardíacas, vasculares, viscerales y biliares. Presentamos un caso de autopsia fetal con Síndrome de Poliesplenía asociado a malformaciones óseas, no descritas en la literatura hasta el momento.

**MATERIAL Y MÉTODOS:** Feto de 21 semanas + 5 días de edad gestacional, procedente de interrupción legal del embarazo, con diagnóstico ecográfico prenatal de síndrome polimalformativo fetal.

**RESULTADOS:** Cuadro malformativo fetal compatible con Síndrome de Poliesplenía, constituido por malposición gastrointestinal con estómago y colon desplazados hacia la izquierda; múltiples bazos asociados a la curvatura mayor del estómago e intestino delgado desplazado hacia el lado derecho. A su vez, presenta malformaciones asociadas frecuentemente a este tipo de síndrome, como malposición cardíaca de localización central con ápex caudal (mesocardia); persistencia de vena cava superior izquierda y atresia esofágica con fistula traqueo-esofágica tipo IIb2 de Kluth. Además, se observan anomalías óseas en miembros superiores: agenesia de radio y cúbito; manos zambas e hipoplasia/agenesia de pulgares. En relación a los análisis genéticos, el cariotipo revela normalidad numérica de los cromosomas 13,18, 21 y X, y la hibridación genómica comparada prenatal del líquido amniótico concluye que no existen alteraciones del número de copias en las distintas regiones cromosómicas estudiadas.

**CONCLUSIONES:** Presentamos un caso de Síndrome de Poliesplenía con anomalías óseas de miembros superiores, asociación no descrita hasta ahora en la literatura. Este caso permite poner en valor la realización de un estudio autopsico completo de cuadros malformativos fetales, con el fin de descubrir nuevas asociaciones malformativas o síndromes que pudieran ser subsidiarios de consejo genético/gestacional.

## AUTOPSIA FETAL CON FIBROELASTOSIS ENDOCÁRDICA TIPO II: A PROPÓSITO DE UN CASO.

Gutiérrez Hernández, Pilar; Moraleda Castro, María José; Robles Cabeza, Luis

**Presentador:** Gutiérrez Hernández, Pilar

HOSPITAL COSTA DEL SOL

**Tipo de trabajo:** Póster con Defensa  
(Jueves 4 de mayo de 2023; 10:45; Pantalla: 8)

**INTRODUCCIÓN:** La fibroelastosis endocárdica es una cardiomiopatía congénita muy infrecuente. Consiste en el engrosamiento del endocardio a expensas de las fibras elásticas y colagénicas, provocando una rigidez en la pared del ventrículo y una alteración en la función sistólica y diastólica del corazón. Puede ser sospechada en periodo prenatal a través de criterios ecográficos, lo cual permitiría iniciar un tratamiento precoz y prevenir futuras complicaciones. Describimos un caso de diagnóstico prenatal en el segundo trimestre de gestación, los hallazgos macroscópicos y microscópicos del estudio necrópico.

**MATERIAL Y MÉTODOS:** Gestante de 30 años, que en revisión obstétrica de semana 20 de gestación se sospecha una alteración cardíaca. El examen ultrasonográfico revela una cardiopatía compleja, con ventrículo izquierdo hipoplásico y estenosis mitroaórtica. Un comité de ética hospitalaria aprueba la interrupción legal del embarazo en semana 25 de gestación y se realiza la autopsia del feto.

**RESULTADOS:** En el estudio macroscópico el corazón mostraba hipoplasia severa de cavidades izquierdas, en la que destacaba un engrosamiento concéntrico de 7 mm, marcada disminución del calibre del tracto de salida de arteria aorta. A nivel microscópico, se observó un engrosamiento del endocardio que mostraba una proliferación del tejido conectivo consistentes en cambios fibromixoides y una línea endotelial irregular. Además, se observó cambios fibrosos similares en las válvulas cardíacas.

**CONCLUSIONES:** La fibroelastosis endocárdica es una enfermedad infrecuente (1 de cada 6000 nacimientos), con mal pronóstico y es el resultado de depósito de colágeno y elastina en el endocardio. El conocimiento de la etiología y la historia natural de dicha enfermedad es bastante limitado, aunque se distinguen dos tipos de FE: con ventrículo izquierdo dilatado (tipo I) o con ventrículo izquierdo hipoplásico (tipo II). Ambas pueden ser primarias o secundarias a otros defectos cardíacos. Nuestro caso aporta imágenes histológicas, escasas en la literatura, con el objetivo de dar a conocer esta patología que también puede ser hallada en patología post mortem adulta.

## DIAFANOSPONDILODISOSTOSIS, DIAGNÓSTICO PRENATAL Y AUTOPSIA: A PROPÓSITO DE UN CASO.

Araya Umaña, Luis Carlos; Romero, Karen; Jaquero Valero, Mercedes Isabel; Sanchez Sicilia, Ana Alfonso; Del Moral Garcia, Rosario; Sanchez Hernandez, Cristina; Muñoz Hernandez, Barbara; Cozar Garcia, Natalia; Barbosa Alvarez, Esther

**Presentador:** Araya Umaña, Luis Carlos

HOSPITAL UNIVERSITARIO DE FUENLABRADA

**Tipo de trabajo:** Póster con Defensa  
(Jueves 4 de mayo de 2023; 10:45; Pantalla: 8)

**INTRODUCCIÓN:** La diafanospondilodisostosis (DED) es un desorden esquelético causado por la mutación del gen regulador endotelial de unión a proteínas morfogénicas óseas (BMPER), en el cromosoma 7p14 de herencia autosómica recesiva. Es una enfermedad muy rara, con una prevalencia menor de 1 / 1 000 000, usualmente letal en el periodo perinatal. Clínicamente se caracteriza por defectos de la osificación costovertebral, cuello corto, ausencia de costillas e hipertelorismo. A nivel extraesquelético, el hallazgo más frecuente es la presencia de quistes y restos mesonéfricos a nivel renal.

**MATERIAL Y MÉTODOS:** Se trata de una autopsia de un feto femenino de 18 semanas de edad gestacional producto de una interrupción voluntaria del embarazo. Ecográficamente se encontró un pliegue nucal de 7 mm a las 13+4 semanas y ausencia de cuerpos vertebrales y apófisis espinosas a las 17+6 semanas. La madre de 32 años, se encontraba en su tercera gestación, tenía como antecedente una segunda gestación normal y una interrupción de su primera gestación por patología de la columna distal con defecto del tubo neural que fue interpretada clínicamente como un síndrome de regresión caudal (SRC) sin confirmación por necropsia.

**RESULTADOS:** Anatómicamente no había alteraciones en la piel y solo se detectó una disminución de la longitud craneocóccica esperada para la edad gestacional (12,3 cm, VN: 14,5 ± 1,2). El análisis de los órganos mostró quistes en ambos riñones, así como una disminución de la consistencia en los cuerpos vertebrales lumbares. En un análisis comparativo con un feto de 17 semanas sin anomalías esqueléticas no se observaron anomalías mayores de la morfogénesis esquelética, sin embargo impresionaba un menor grado de osificación. Los riñones presentaron focos de nefroblastomosis intralobar bilateral y quistes renales milimétricos. Estos hallazgos se encuadraron fenotípicamente en una DED y el análisis genético posterior, mediante secuenciación del exoma, detectó la presencia en heterocigosis de dos variantes patogénicas en el gen BMPER NM\_133468.5:c.925C>T p.(Gln309Ter) NM\_133468.5:c.1111dupC p.(His371P>Profs\*6).

**CONCLUSIONES:** Las displasias esqueléticas son un grupo heterogéneo de enfermedades infrecuentes en las que el estudio radiológico es esencial y requiere de especialistas para el diagnóstico preciso. En este caso contamos con el apoyo del grupo de displasias esqueléticas en un centro de referencia a nivel local y otro europeo, por lo que se pudo identificar correctamente el trastorno, dirigir el análisis genético y plantear que la repetición de un caso de anomalía esquelética en esta familia, se justificaba muy probablemente porque la primera gestación no era un SRC por defecto multifactorial en la inducción de los primordios caudales del embrión sino un trastorno genético de la osificación. Esto permitió un consejo genético preciso a la familia.

Autopsias

1202

## DISPLASIA MESENQUIMAL PLACENTARIA: A PROPÓSITO DE UN CASO.

Torres Calcines, Natalia Isabel; Manzanaro Fernández-Montes, Carlos

**Presentador:** Torres Calcines, Natalia Isabel

HOSPITAL GENERAL LA MANCHA CENTRO

**Tipo de trabajo:** Póster con Defensa  
(Jueves 4 de mayo de 2023; 10:45; Pantalla: 8)

**INTRODUCCIÓN:** La displasia mesenquimal placentaria (DMP) es una anomalía vascular que presenta una baja incidencia (0,02%) y se caracteriza por una placentomegalia con múltiples vesículas en grano de uva en el examen ecográfico.

**MATERIAL Y MÉTODOS:** Mujer de 35 años, monorrena, que en controles ecográficos del segundo trimestre presenta aumento del grosor placentario y múltiples áreas ecogénicas intraplacentarias. Se realiza amniocentesis con resultado 46XX en cariotipo. La b-HCG presenta valores normales. En semana 40+6, el parto da a lugar a recién nacido sano (APGAR 9 al primer minuto), de sexo femenino de pequeño tamaño (longitud p2). Se remite placenta al servicio de Anatomía Patológica para estudio histológico.

**RESULTADOS:** Se recibe disco placentario que mide 17.5 x 17.5 x 6 cm y pesa 960g (peso aumentado según edad gestacional). A los cortes seriados de la placenta se observan áreas con arquitectura macroscópicamente conservada y áreas de aspecto quístico en forma de vesículas con contenido líquido. La cara placentaria fetal presenta múltiples estructuras vasculares dilatadas y tortuosas. El cordón umbilical y las membranas coriales no presentan alteraciones macroscópicas relevantes. Histológicamente, se observa aumento del tamaño de las vellosidades de anclaje, que presentan un estroma de aspecto hidrópico-mixoido con múltiples dilataciones quísticas. No se observa proliferación del trofoblasto. Se identifican estructuras vasculares de pared gruesa con hiperplasia fibromuscular. Además, se observan otras alteraciones vasculares como corangiosis. Se identifican trombos organizados y vellosidades avasculares.

**CONCLUSIONES:** La DMP es una entidad rara, más frecuente en el sexo femenino, de etiología aún inconclusa. La mayoría de los casos se correlacionan con muerte fetal intrauterina, retraso en el crecimiento fetal, síndrome de Beckwith-Wiedemann o, en raros casos, se puede asociar a feto normal. El diagnóstico diferencial principal, tanto ecográfico como histopatológico, es la mola hidatiforme parcial, pero a diferencia de ésta, la DMP coexiste con feto viable. Dada la diferente actitud terapéutica según el diagnóstico, se considera importante realizar una adecuada diferenciación de la entidad anatomopatológica en casos de duda clínica.

Autopsias

1259

## LA HISTORIA DETRÁS DE UNAS CALCIFICACIONES CARDÍACAS

López Valdívila, Carlos Enrique; Ríos Pelegrina, Rosa María; Narváez Simón, María; Merino Montes, Julio; Pérez Bustamante, Oscar Edgardo; Nolasco Cardona, María Elena

**Presentador:** Ríos Pelegrina, Rosa María

HOSPITAL UNIVERSITARIO VIRGEN DE LAS NIEVES, GRANADA, ESPAÑA

**Tipo de trabajo:** Póster con Defensa  
(Jueves 4 de mayo de 2023; 10:45; Pantalla: 8)

**INTRODUCCIÓN:** En la actualidad existe un espectro amplio de patologías que pueden ocasionar calcificaciones cardíacas congénitas: infecciones intrauterinas (se han descrito en infecciones por CMV ocurridas sobre todo en el primer trimestre), la calcificación arterial infantil (relacionado con una alteración metabólica de la elastina con depósitos de pirofosfatos orgánicos, en la que hay compromiso de vasos de mediano y gran calibre multivisceral), y enfermedades autoinmunes como el lupus materno con anticuerpos antiRo/La (que puede cursar con bloqueo cardíaco fetal).

**MATERIAL Y MÉTODOS:** Paciente gestante de 33 años con antecedente de psoriasis, con títulos elevados de anticuerpos anti-Ro y anti-La. A las 21+5 semanas de gestación se objetiva arritmia fetal con bradicardia en torno a 80 lpm y rachas de hasta 130 lpm. Se realiza una ecocardiografía fetal, hallándose focos hiperecogénicos auriculares difusos y focales ventriculares. En una ecografía posterior se detecta un bloqueo AV de primer grado. Con estos hallazgos y el pronóstico que suponen, se decide ILE a las 22+5 semanas.

**RESULTADOS:** Se realiza la autopsia a un feto femenino con somatometría acorde a 22SG, sin evidencia de malformaciones. En el estudio microscópico, a nivel cardíaco se evidencian calcificaciones distróficas en paredes auriculares, pared posterior (en unión A-V) de ambos ventrículos, subepicárdica perivasculare y en musculatura papilar bilateral, con focos de osificación. Áreas de elastosis en los papilares y fibrosis endomiocárdica con extensión a miocardio interno. Hiperplasia miofibrilar leve en algunas arterias. En el estudio de demás órganos no se evidenció algún hallazgo de interés y todos los órganos presentaban una maduración hidrológica acorde a la semana de gestación.

**CONCLUSIONES:** Correlacionando los datos de la historia clínica, ausencia de anomalías anatómicas y los hallazgos microscópicos, podemos concluir que nos encontramos ante un bloqueo cardíaco congénito autoinmune relacionado con anticuerpos anti - La y anti - Ro. El mecanismo fisiopatológico de dicha entidad se basa en el paso de los anticuerpos en mención que provocan inflamación y fibrosis del sistema de conducción. En el estudio histológico se observa infiltrado intersticial de células mononucleares, necrosis de miocardiocitos, áreas de fibrosis, depósito de inmunocomplejos y calcificaciones en fases más avanzadas. Los antígenos SSA-Ro solo se expresan en los miocitos entre las semanas 18 y 24 de gestación, hecho que impide un diagnóstico precoz.

Debido a que la tasa de recurrencia es de 9 veces más alta para embarazos futuros en pacientes con anticuerpos anti-Ro/SSA positivos, un diagnóstico certero y oportuno es necesario, sobre todo porque la paciente puede ser tratada en subsecuentes embarazos.

## UNA MUERTE INESPERADA

Cantero González, Carolina; Vázquez González, Estefanía; Benito López, Dulce; Martínez Arcos, María Ángeles; Alzate Isaza, Vanessa; Luque Barona, Rafael J

**Presentador:** Vázquez González, Estefanía

HOSPITAL UNIVERSITARIO DE JAÉN

**Tipo de trabajo:** e-Poster

**INTRODUCCIÓN:** Más del 90% de los tumores testiculares tiene su origen en las células germinales. Pueden ser altamente agresivos o benignos, con diferente clasificación y comportamiento según pequeñas diferencias. De entre ellos, destacamos el carcinoma embrionario, el segundo más prevalente después del seminoma. Forma parte del 80% de los tumores mixtos de células germinales. Se presenta en un 4-16% en su forma pura, normalmente como una masa unilateral testicular y metástasis retroperitoneales. Presentamos un caso de una autopsia con un tumor testicular no sospechado, cuyas complicaciones provocan un desenlace súbito y fatal.

**MATERIAL Y MÉTODOS:** Se trata de un varón de 40 años que sufre en la calle un cuadro sincopal, hipotensión con epigastralgia y posterior parada cardiorrespiratoria. A la llegada del 061 se comienzan maniobras de soporte vital que se continúan hasta su traslado al servicio de Urgencias de nuestro hospital, donde finalmente fallece. Se encontraba en seguimiento por Urología, con controles mensuales y en lista de espera quirúrgica por orquiepididimitis de testículo izquierdo. Evolución tórpida a pesar de varias pautas de tratamiento antibiótico y AINES. Marcadores tumorales dentro de la normalidad. Sin otros antecedentes de interés. Debido al desconocimiento de la causa de la muerte se solicita necropsia.

**RESULTADOS:** En el examen autopsico destaca testículo izquierdo indurado de 9,5 cm de diámetro máximo. Al corte, se encuentra sustituido en su práctica totalidad por una lesión heterogénea, multiquistica, con necrosis y hemorragia. Múltiples nódulos pulmonares bilaterales pardogrisáceos, algunos necróticos, el mayor de 4,5 cm. Trombos en ambos pulmones, vena cava inferior (11 cm de longitud) y vena iliaca derecha.

En el estudio microscópico observamos una proliferación de células grandes y pleomórficas con núcleo vesiculoso, nucleolos y abundantes figuras de mitosis. Se disponen formando glándulas, papilas y áreas sólidas sobre un fondo necrótico e inflamatorio. Las células tumorales fueron positivas para CD30, CKAE1/AE3 y OCT3/4.

La misma imagen histológica la encontramos en los nódulos pulmonares, riñón derecho, ganglios pre y paraaórticos y trombos intraluminales de vena cava inferior, vena iliaca derecha y pulmones.

**CONCLUSIONES:** El carcinoma embrionario en su forma pura es un tumor de células germinales raro que puede debutar de esta forma agresiva en estadios II/III entre un 57-74%. Como en nuestro caso, su extensión metastásica suele ser linfática hacia ganglios retroperitoneales y mediastino y, la propagación hematogénea a pulmones. Sin embargo, la afectación de la vena cava inferior es infrecuente, y solo se ha descrito en la literatura en un 1-3% en series de autopsias.

## HALLAZGOS AUTÓPSICOS SECUNDARIOS A INFECCIÓN POR VIRUS JC EN VARÓN VIH POSITIVO

Escalona García, Andrea; García Pastor, Elena María; Prieto Cuadra, Daniel; Vicioso Recio, Luis; Hierro Martín, María Isabel

**Presentador:** Escalona García, Andrea

HOSPITAL UNIVERSITARIO VIRGEN DE LA VICTORIA DE MÁLAGA

**Tipo de trabajo:** e-Poster

**INTRODUCCIÓN:** La leucoencefalopatía multifocal progresiva (LMP) es una enfermedad de etiología viral (virus JC, Papovavirus), que afecta a la sustancia encefálica provocando su destrucción y desmielinización progresiva. Se observa mayormente en pacientes jóvenes con enfermedades inmunosupresoras en los que el virus es capaz de replicarse y adquirir dicho potencial neuropatogénico. Presentamos el caso de un varón VIH + (patología más frecuentemente asociada al virus) con clínica neurológica no filiada antes de su fallecimiento y cuyos resultados autopsicos pusieron de manifiesto hallazgos macro y microscópicos compatibles con infección por virus JC.

**MATERIAL Y MÉTODOS:** Paciente varón de 47 años y origen colombiano, VIH + en tratamiento (carga viral indetectable) y sífilis secundaria tratada como únicos antecedentes de interés que, durante los 6 meses previos al éxito, presentó sintomatología cerebelosa lentamente progresiva así como múltiples lesiones en pedúnculos cerebrosos, protuberancia y bulbo objetivadas a nivel radiológico, sin mejoría tras tratamiento. Tras unos días en estado comatoso y con neumonía secundaria a broncoaspiración, el paciente fallece. Se solicita necropsia al servicio de Anatomía Patológica con el fin de esclarecer la etiología de las lesiones encefálicas.

**RESULTADOS:** Macroscópicamente se observaron, a los cortes seriados del encéfalo, múltiples lesiones redondeadas milimétricas, de consistencia gelatinosa a nivel de la corteza cerebral frontal y temporal, pedúnculos cerebrales, protuberancia, bulbo, médula espinal cervical y cerebelo.

Microscópicamente se observó, de forma parcheada, un infiltrado inflamatorio, tanto linfocitario como histiocitario, de disposición perivascular asociado a múltiples áreas de aspecto desmielinizado con histiocitos y astrocitos agrandados de aspecto reactivo que presentan multinucleación, con núcleos pleomórficos de aspecto bizarro. Se observaron igualmente ocasionales oligodendrocitos con inclusiones nucleares de aspecto vírico. Se realizaron múltiples técnicas de inmunohistoquímica (Agilent): CD68, p53, PCFA, neurofilamentos y plata metenamina. Además, se solicitó reacción en cadena de la polimerasa (PCR) para virus JC sobre el tejido estudiado, la cual confirmó el diagnóstico.

**CONCLUSIONES:** Las lesiones por virus JC se localizan más frecuentemente a nivel supratentorial (lóbulo frontal y occipital), siendo excepcional en fosa posterior y médula espinal tal y como observamos en nuestro paciente. En cuanto al diagnóstico diferencial, se deberían considerar otros agentes infecciosos oportunistas vinculados al VIH, como virus Epstein-Barr y virus varicela-zóster, llegando al diagnóstico definitivo por PCR. En nuestro caso, y debido a los antecedentes del paciente, se descartó igualmente una posible neurosífilis en base a diferencias tanto anatomopatológicas como clínicas y radiológicas. Por último, cabe advertir la presencia en el tejido encefálico de atipia y núcleos bizarros que no se deben confundir con hallazgos de naturaleza tumoral.

Autopsias

622

## CARCINOMA INDIFERENCIADO DE PÁNCREAS CON CÉLULAS GIGANTES TIPO OSTEOCLASTO DIAGNOSTICADO EN AUTOPSIA

Veras Lista, Mariña; Suárez Pita, Daniel; Zaragoza Ballester, Pablo; Revilla Sánchez, Enrique

**Presentador:** Veras Lista, Mariña

HOSPITAL UNIVERSITARIO 12 DE OCTUBRE

**Tipo de trabajo:** e-Poster

**INTRODUCCIÓN:** El carcinoma indiferenciado de páncreas con células gigantes tipo osteoclasto es un tumor raro que supone menos del 1% de las neoplasias malignas pancreáticas. Presenta tres tipos celulares: células neoplásicas mononucleares, células no neoplásicas gigantes de tipo osteoclasto e histiocitos mononucleados. Su histogénesis es discutida. Se considera una variante del adenocarcinoma ductal convencional debido a que comparten base molecular, aunque algunos autores sugieren que su celularidad deriva de una transformación epitelio-mesenquima. La evolución clínica es pobre, con una supervivencia media menor de un año. El diagnóstico definitivo es histológico y el tratamiento, quirúrgico.

**MATERIAL Y MÉTODOS:** Presentación de un caso de una mujer de 34 años sin antecedentes de interés que acude a urgencias por epigastalgia y malestar general. Ingresa para estudio tras detección por PET-TAC con FDG de masa sólido-quistica en cola pancreática con diseminación a múltiples órganos, y fallece trece horas después tras marcado deterioro clínico, con sospecha clínica de "hepatitis de origen isquémico provocada por compresión por la masa pancreática". Se solicita necropsia.

**RESULTADOS:** El examen macroscópico revela una masa tumoral de 12 cm en cola pancreática, aparentemente encapsulada y sólida, con áreas de necrosis y hemorragia, que no afecta al conducto de Wirsung ni al colédoco distal. El hígado presenta hepatomegalia y signos de necrosis en más del 40% del volumen. Se observan numerosas adenopatías en tronco celiaco y lesiones focales ocupantes de espacio (LOEs) en hígado y bazo. Histológicamente, la masa pancreática corresponde a una proliferación neoplásica maligna dispuesta en grandes sábanas y nódulos. Se distinguen células gigantes multinucleadas de tipo osteoclasto, células mononucleadas histiocitoides (CD45 y CD68-PGM1 positivas) y células mononucleadas con marcada atipia nuclear, que son focalmente positivas para citoqueratina AE1-AE3 y marcan para IMP3, CD34, desmina y p53. Presenta diferenciación heteróloga (formación de osteoide), necrosis, hemorragia e invasión linfvascular. SATB2 tiñe las células productoras de osteoide. No hay pérdida citoplasmática de SMAD4. El hígado muestra una extensa ocupación sinusoidal y venosa por la neoplasia, provocando una necrosis hepatocitaria submasiva. Las adenopatías presentan infiltración tumoral, y las LOEs en hígado y bazo presentan las mismas características que la masa pancreática. El padecimiento fundamental fue carcinoma indiferenciado de páncreas con células gigantes de tipo osteoclasto con metástasis ganglionares, hepáticas y esplénicas, y la causa probable de muerte, necrosis hepática submasiva de causa isquémica debido a la extensa invasión neoplásica.

**CONCLUSIONES:** El carcinoma indiferenciado de páncreas con células gigantes tipo osteoclasto es una entidad muy rara con pocos casos publicados, y sus características no son bien conocidas. Futuros estudios con un mayor número de casos son necesarios para mejorar el conocimiento de esta entidad.

Autopsias

605

## PERICARDITIS FIBRINO-HEMORRÁGICA DE ORIGEN NEOPLÁSICO

Martínez Pérez, Matías; Godoy Alba, Cristina; Collantes Chávez, Luciana Antonella; Cano Marmol, Purificación De Los Reyes; Martínez Díaz, Francisco

**Presentador:** Martínez Pérez, Matías

HOSPITAL GENERAL UNIVERSITARIO REINA SOFÍA (MURCIA)

**Tipo de trabajo:** e-Poster

**INTRODUCCIÓN:** La pericarditis aguda se define como una inflamación del pericardio de inicio súbito que suele manifestarse por la presencia de fiebre y dolor torácico punzante y cuya etiología puede relacionarse con determinadas infecciones (tuberculosis, aspergilosis, VIH), procesos de compromiso inmunológico como el lupus eritematoso sistémico o como fenómeno paraneoplásico por presencia de enfermedad tumoral maligna, entre otras causas.

**MATERIAL Y MÉTODOS:** Presentamos el caso de un varón de 56 años, con antecedentes de HTA, dislipemia, diabetes tipo II y una lesión quística pancreática pendiente de cirugía, que acude a urgencias por dolor torácico y disnea siendo diagnosticado por clínica y ECG de pericarditis aguda por lo que inicia tratamiento antiagregante y se da de alta. Regresa a urgencias a los 3 días por náuseas y vómitos, apareciendo melenas, deteriorándose su estado e ingresando en UCI en oligoanuria, pendiente de diálisis y con diagnóstico probable de hemorragia digestiva alta, falleciendo a los dos días. Se solicita estudio autopsico para indagar sobre la causa última de muerte. Entre los hallazgos macroscópicos destaca mucosa gástrica con punteado pardo-congestivo y contenido hemático, saco pericárdico dilatado extrayéndose 50 ml de contenido hemorrágico a su apertura y material fibrinoso adherido a pericardio recubriendo la superficie cardíaca. Además, la glándula tiroidea mostraba una zona irregular blanquecina sólida mal delimitada el lóbulo derecho de 10 x 8 mm, junto a una adenopatía cervical anterior de 15 mm con cavidad quística en su espesor. El estudio microscópico demostró la presencia de una neoplasia epitelial tiroidea de crecimiento sólido papilar, cuya celularidad mostraba numerosas pseudooclusiones y hendiduras nucleares en "grano de café", concluyentes de carcinoma papilar tiroideo, con metástasis ganglionar cervical así como también en la superficie pericárdica.

**RESULTADOS:** El examen postmortem demostró como causa última de la muerte un taponamiento cardíaco hemático desencadenado por una severa pericarditis fibrino-hemorrágica secundaria a un carcinoma papilar de tiroides con metástasis ganglionares y pericárdicas.

**CONCLUSIONES:** El carcinoma papilar de tiroides se asocia típicamente con una baja tasa de mortalidad y altas tasas de supervivencia, en torno del 96% a los 5 años, 93% a los 10 años y >90% a los 20 años. El riesgo de enfermedad metastásica es en torno a un 10% y se asocia a factores de mal pronóstico que incluyen edad avanzada en el momento del diagnóstico, sexo masculino, tamaño tumoral grande, celularidad anaplásica y crecimiento extratiroideo macroscópico. Nuestro caso muestra la peculiaridad de presentar un carcinoma papilar tiroideo con extensión metastásica y afectación pericárdica, siendo poco frecuente esta localización.

## SÍNDROME MALFORMATIVO MÚLTIPLE EN INTERRUPCIÓN TARDÍA DEL EMBARAZO

Abecia Martínez, Emilio Ignacio; González Tarancón, Ricardo; Leon, Liliانا; Fernández Taulés, Cristina; Abad Tallada, Fernando J.; Perulero Martín, Francisca; Valero Torres, Alberto  
**Presentador:** Abecia Martínez, Emilio Ignacio

HOSPITAL UNIVERSITARIO MIGUEL SERVET

**Tipo de trabajo:** e-Poster

**INTRODUCCIÓN:** Las malformaciones fetales tienen una etiología variada: vascular, cromosomopatías, o factores ambientales. Durante el diagnóstico prenatal se detectan alteraciones como el LUTO (lower urinary tract obstruction) o la peritonitis meconial. Sin embargo muchas veces la causa de los síndromes polimalformativo permanece desconocida.

**MATERIAL Y MÉTODOS:** Mujer de 19 años procedente de Gambia con gestación de 30 semanas no controlada. En la primera ecografía se objetiva un síndrome polimalformativo, con macrocefalia con esquizencefalía, agenesia de cuerpo calloso y vermix, encefalocele occipital, LUTO, vejiga replecionada, ascitis con imágenes quísticas, probable peritonitis meconial, displasia renal con oligoamnios y labio leporino bilateral. Se informa del pronóstico de las anomalías y un comité ético valora el caso. Finalmente se acepta ILE tardío y se realiza fetocidio a las 32 semanas.

**RESULTADOS:** Necropsia de feto femenino de 2240 g. y con edad por biometría de 29 semanas (pie izquierdo: 5,7 cm). Al examen externo se observan desprendimientos epidérmicos difusos y cabalgamiento de fontanelas. Se reconocen diversas malformaciones como doble labio leporino, fisura palatina, orejas de implantación baja, polidactilia, sindactilia y pies equino-varos. A la disección se hallan adherencias, derrames, numerosas adenopatías, pulmón derecho bilobulado, vejiga dilatada y bisacular, riñones atróficos e hidronefróticos. Cerebro no apto para estudio por autólisis.

El estudio microscópico reveló linfadenitis granulomatosa, con células gigantes multinucleadas y restos degenerados y calcificados positivos para CKAE1/AE2. Los riñones eran atróficos y el uréter dilatado, compatibles con LUTO.

Las serologías para toxoplasma, lues, VHB, VHC, VIH, y parvovirus B19 fueron negativas. Estaba inmunizada frente a Rubeola, CMV y Herpes virus 6. El cariotipo mostró un cariotipo 46, XX que se corresponde con un cariotipo femenino normal.

**CONCLUSIONES:** Nos encontramos con síndrome polimalformativo fetal de causa desconocida. Por el cuadro sindrómico florido, el principal diagnóstico abordaría cromosomopatías o infecciones del primer trimestre del embarazo. A pesar de la negatividad de las serologías y el cariotipo 46XX, todavía podría pensarse en traslocaciones o mosaicismos de trisomía 13 (Sd. Patau) o 18 (Sd. Edwards). Tampoco se puede descartar infección pasada ya inmunizada por el nulo control gestacional. Respecto a la dilatación vesical fetal, la causa más frecuente es el LUTO por estenosis, atresia o válvulas uretrales. El oligoamnios fetal es consecuencia directa del LUTO por la incorrecta diuresis fetal.

Por último, la lindenitis granulomatosa con esa tinción (CK +), es compatible con reacción a cuerpo extraño por drenaje de material procedente de la peritonitis meconial, compuesto por líquido amniótico, células epiteliales y moco.

## LINFOMA INTRAVASCULAR DE CÉLULA B GRANDE COMO HALLAZGO INCIDENTAL EN ESTUDIO NECRÓPSICO.

Moreno De Juan, Germán; García Reyero, Julia; Yange Zambrano, Geanella Geraldinne; Martín Soler, Paula; Capalaquí Terán, Adriana Katherine; Marcos González, Sara; Hermana Ramírez, Sandra  
**Presentador:** García Reyero, Julia

HOSPITAL UNIVERSITARIO MARQUÉS DE VALDECILLA

**Tipo de trabajo:** e-Poster

**INTRODUCCIÓN:** El linfoma intravascular de célula B grande (LICBG) es un linfoma raro y agresivo, caracterizado por el crecimiento selectivo de células neoplásicas en las luces vasculares. Afecta a adultos (edad media de 67 años), sin predilección por género y habitualmente se encuentra ampliamente diseminado a nivel extranodal, pudiendo estar presente en cualquier órgano. Los tres principales patrones clínicos son: clásico, caracterizado por sintomatología neurológica o cutánea; asociado a síndrome hemofagocítico, caracterizado por fracaso multiorgánico, hepato-esplenomegalia y pancitopenia; y de exclusiva afectación cutánea.

**MATERIAL Y MÉTODOS:** Presentamos un caso de linfoma intravascular de célula B grande como causa inmediata de muerte diagnosticado en estudio necrótico en el año 2022.

**RESULTADOS:** Varón de 72 años con antecedentes de cirrosis hepática, que ingresa en urgencias por un cuadro de encefalopatía de etiología no filiada. La RM cerebral describe una extensa afectación de la sustancia blanca con microhemorragias, que parece orientar a una vasculitis o una leucoencefalitis hemorrágica aguda. Los estudios de autoanticuerpos, serología y PCR, en sangre y líquido cefalorraquídeo, resultaron negativos. Posteriormente, en el TAC torácico se aprecia un nódulo pulmonar izquierdo, sugiriéndose un síndrome paraneoplásico asociado. Ante la falta de respuesta a tratamiento corticoide, el paciente evoluciona con disminución de consciencia con patrón de descerebración y finalmente muerte encefálica, por lo que solicitan estudio necrótico. Histológicamente se aprecian células neoplásicas linfoides discohesivas localizadas en la luz de vasos de pequeño y mediano calibre en múltiples órganos (corazón, pulmones, intestino delgado y grueso, vesícula biliar, riñones, suprarrenales, vejiga) y sistema nervioso central. Las células neoplásicas son grandes, con nucleolo prominente y presentan expresión inmunohistoquímica de marcadores de célula B (CD20, PAX5) e índice proliferativo Ki-67>95%. CD10 y Bcl6 fueron negativos. El estudio de clonalidad resultó no valorable por excesiva degradación del ADN. El diagnóstico definitivo fue LICBG ampliamente diseminado. El nódulo pulmonar resultó ser un hamartoma condroide.

**CONCLUSIONES:** El patrón de crecimiento intravascular de esta entidad se cree que pueda deberse a la ausencia de expresión de moléculas de adhesión como CD29 (integrina beta-1) y CD54 (ICAM1), fundamentales en la extravasación linfocitaria. En cuanto al perfil de expresión génica de este linfoma, se ha descrito una significativa frecuencia de mutaciones en MYD88 (57%) y CD79B (67%), lo que refuerza su clasificación dentro del subtipo de células B activadas (ABC). Con la presentación de este caso como hallazgo incidental queremos destacar el papel fundamental de la sospecha clínica y estudio por aspiración/biopsia de médula ósea junto a biopsias aleatorias de piel o transbronquiales de pulmón.

## QUISTE DE PLEXOS COROIDEOS: NO TODO LO BENIGNO TERMINA BIEN.

Yunge Del Pozo, Gonzalo José; Romo Navarro, Angel; Recuero Pradillo, María; Sánchez Muñoz, César; Quimbayo Arcila, Carlos; García Rivas, Manuel; Parra Tercero, Ana Rosa; Gómez Sánchez, María Elena; Plaza Agustín, María

**Presentador:** Yunge Del Pozo, Gonzalo José

HOSPITAL UNIVERSITARIO DE TOLEDO

**Tipo de trabajo:** e-Poster

**INTRODUCCIÓN:** Los quistes de plexos coroideos suelen ser hallazgos incidentales asintomáticos más frecuentemente encontrados en edades tempranas. En ocasiones se han descrito asociados a sintomatología obstructiva. Presentamos la autopsia de un varón adulto con hidrocefalia aguda atribuible a taponamiento del drenaje cefalorraquídeo por quiste del plexo coroideo.

**MATERIAL Y MÉTODOS:** Varón de 47 años sin antecedentes de interés, ni historia de traumatismo ni infecciones recientes, que presenta cefalea frontal de 48 horas de evolución con aparición de vómitos bruscos y somnolencia. Durante su traslado a Urgencias muestra desaturación y Glasgow 3/15. Con pruebas de imagen se observa enclavamiento e hidrocefalia aguda sin causa subyacente. El paciente fallece y dadas sus características se procede a la donación de órganos y a autopsia encefálica dirigida.

**RESULTADOS:** La autopsia muestra un cerebro de 1370 gr, con un quiste de plexos coroideos (CKAE1/AE3+, S100+, vimentina+) de 1,5 cm en ventrículo lateral con inflamación aguda y ocasionales calcificaciones psammatosas meníngeas. El parénquima cerebral, cerebeloso, ganglios basales y troncoencéfalo no muestran alteraciones significativas.

**CONCLUSIONES:** Presentamos el hallazgo post-mórtem de un quiste del plexo coroideo en un varón adulto, que debutó clínicamente como una hidrocefalia obstructiva por taponamiento del sistema de drenaje de líquido cefalorraquídeo, causando la muerte del paciente. Esta forma de presentación se ha descrito en ocasiones en edades pediátricas, pero resulta excepcional en adultos.

## NECROPSIA FETAL: COEXISTENCIA DE AGENESIA PARCIAL DEL PERICARDIO DERECHO Y DISGENESIA PARCIAL DEL CUERPO CALOSO EN UN FETO VARÓN CON DUPLICACIÓN 9Q34.3.

Krupinska , Martyna Aleksandra; Solano Dueñas, Francisco Manuel; López Henríquez, Rocío; Quintero Quintero, Yamilet Carolina; Hernández Guerra, Ana Isabel; Brito García, Alejandro

**Presentador:** Krupinska , Martyna Aleksandra

SERVICIO DE ANATOMÍA PATOLÓGICA. HOSPITAL UNIVERSITARIO DE CANARIAS

**Tipo de trabajo:** e-Poster

**INTRODUCCIÓN:** La agenesia pericárdica es una anomalía congénita rara que se desarrolla durante la semana 4 y 5 de gestación y se debe a la atrofia prematura de la vena cardinal común (conducto de Cuvier) que produce trastornos en la formación del pericardio y en el cierre de la membrana pleuropericárdica. La mayor parte de los casos se limitan al pericardio izquierdo (70%) y con mucha menor frecuencia se observa la agenesia completa o parcial del pericardio derecho y del inferior. El cuerpo caloso se desarrolla entre las semanas 11 y 15 de gestación, completándose su formación a las 20 semanas. Su defecto puede ser completo o parcial. La disgenesia parcial, presenta disminución de la longitud anteroposterior debido a la ausencia de un segmento del cuerpo caloso, esencialmente, el esplenio. Las alteraciones del cuerpo caloso se asocian frecuentemente con alteraciones genéticas, trastornos neurológicos y otras anomalías somáticas.

**MATERIAL Y MÉTODOS:** Se realizó autopsia a un feto de 25 semanas de gestación y sexo masculino, producto de interrupción legal del embarazo por sospecha de hipoplasia del cuerpo caloso en pruebas de imagen y duplicación en la región 9q34.3 detectado en CGH-array prenatal (KaryoNIMPrenatal).

**RESULTADOS:** La somatometría se correspondió con la edad gestacional declarada. El examen interno reveló agenesia parcial del pericardio parietal derecho, con herniación del ápex ventricular de predominio derecho. El cerebro presentó acortamiento del cuerpo caloso debido a la ausencia del esplenio, así como verticalización de los ventrículos laterales. El resto del estudio necrópsico estuvo dentro de los límites de la normalidad.

**CONCLUSIONES:** Reportamos un caso en el que coexisten una agenesia parcial del pericardio derecho y una disgenesia parcial del cuerpo caloso. El 30% de las agencias pericárdicas descritas presentan otras malformaciones congénitas concomitantes, sin embargo, entre ellas no se describen anomalías neurológicas. El gen EHMT1 situado en el brazo largo del cromosoma 9 (9q34.3) codifica una enzima que participa en la remodelación de la cromatina durante el neurodesarrollo. La región 9q34 muestra inestabilidad genómica y tanto las pérdidas (síndrome de Kleeftstra) como las ganancias de número de copias (síndrome de duplicación 9q34) han sido descritas en la literatura. Las manifestaciones asociadas a dichas aberraciones cromosómicas incluyen retraso en el desarrollo, discapacidad intelectual, dismorfias craneofaciales y otras anomalías musculoesqueléticas.

## OSTEOGÉNESIS IMPERFECTA TIPO II, DIAGNÓSTICO PRENATAL Y AUTOPSIA: A PROPÓSITO DE UN CASO.

Araya Umaña, Luis Carlos; Romero, Karen; Jaquero Valero, Mercedes Isabel; Du Chen, Tingting; Campanero, Daniel; Sanchez Hernandez, Cristina  
**Presentador:** Araya Umaña, Luis Carlos

HOSPITAL UNIVERSITARIO DE FUENLABRADA

**Tipo de trabajo:** e-Póster

**INTRODUCCIÓN:** La osteogénesis imperfecta (OI) engloba un grupo de enfermedades, de causa genética, que se caracterizan por fragilidad ósea y deformidades esqueléticas. Se han descrito hasta 18 subtipos, de acuerdo a las manifestaciones clínicas y el defecto genético que asocian. Dentro de estas, el subtipo II es la forma más grave de la enfermedad, casi siempre mortal en el periodo perinatal. Está causada por la mutación de los genes que codifican para las cadenas alfa-1 y alfa-2 del pro-colágeno tipo 1 (COL1A1 y COL1A2) con herencia autosómica dominante. Su incidencia es de 1/20000 embarazos.

**MATERIAL Y MÉTODOS:** Se trata de una autopsia de un feto masculino de 20 semanas de edad gestacional (EG) producto de una interrupción voluntaria del embarazo. Una ecografía realizada a las 20 semanas de gestación observó acortamiento generalizado de los miembros superiores e inferiores de tipo micromiélico por debajo de percentil 1, arqueamientos sugestivos de fracturas en las cuatro extremidades y disminución de la mineralización ósea. La madre de 26 años, tenía antecedentes de una gestación previa con un aborto espontáneo a las 9 semanas.

**RESULTADOS:** Anatómicamente el feto presentaba acortamiento generalizado en todas las extremidades, con múltiples fracturas en los huesos largos y disminución de la longitud cráneo-talón (9,6 cm, N: 24,7 ± 1,9). El tórax era angosto con múltiples callos óseos costales y contenía pulmones pequeños con datos de hipoplasia pulmonar por peso inferior al esperado para las 20 semanas de EC (4,3 g, N: 8,84 ± 2,80). Los huesos planos de la bóveda craneana tenían una consistencia blanda.

El estudio histológico mostró en los huesos largos osificación deficiente con osteoporosis generalizada en la que las trabéculas eran delgadas, habían múltiples callos de fractura con reparación pobre y deformación ósea secundaria, y los huesos de la bóveda craneana mostraban una pobre osificación.

El estudio genético del líquido amniótico por medio de NGS identificó la presencia en heterocigosis de una variante patogénica en los genes COL1A1 y SMARCAL1 y las variantes de significado clínico incierto en los genes NOTCH1 y TGFB2.

**CONCLUSIONES:** Las displasias óseas son un grupo de patologías que implican un reto diagnóstico por su variabilidad clínica y genética, por lo que es recomendable un abordaje multidisciplinar y técnicas diagnósticas de última generación para un diagnóstico acertado. La autopsia es esencial ya que estudia la expresión morfológica. En nuestro caso había una osificación deficiente con condrogénesis normal por lo que excluimos una condrodiplosia y especialmente la sospecha clínica de displasia tanatofórica y el caso se encauzó como una osteoporosis genética. La correlación con la genética permitió plantear adicionalmente que hay variables que pudiesen derivarse de otros genes involucrados, por ejemplo en nuestro caso genes que justificasen que el callo óseo fuese de pobre calidad.

## VIRUELA DEL MONO. UN NUEVO RETO EN EL CAMPO DE LAS AUTOPSIAS.

Bonilla Seara, José Miguel; Monsalve Sosa, Pablo Manuel; Valérdiz Menéndez, Nicolás; Espada Bonilla, Abel; Chinchón Espino, David  
**Presentador:** Valérdiz Menéndez, Nicolás

HOSPITAL UNIVERSITARIO VIRGEN DEL ROCÍO

**Tipo de trabajo:** e-Póster

**INTRODUCCIÓN:** La viruela del mono es una enfermedad infecciosa zoonótica vírica, de la familia Poxviridae, detectada por primera vez en seres humanos en 1970 en la R.D Congo. Desde entonces ha sido endémica en África, pero en mayo de 2022 tuvo lugar un brote internacional en Europa.

Presentamos el caso de un paciente varón de 35 años que acude a urgencias con lesiones cutáneas ulceradas a nivel perianal. Al ingreso es diagnosticado de infección por VIH en categoría inmunológica 3, condicionando una mala evolución de sus lesiones cutáneas, que se diseminan por tronco y cara, y obligan a realizar una ostomía por el pésimo estado de sus lesiones anales que se extienden ya a recto. Su mal estado nutricional e inmunológico, pese al tratamiento intensivo con retrovirales, lleva a una tórpida evolución postquirúrgica y clínica, y finalmente al éxitus.

**MATERIAL Y MÉTODOS:** Espécimen de autopsia, realizándose proyección y muestreo, procesamiento en parafina y tinción con técnica de hematoxilina y eosina. Se realizan técnicas de tinción histoquímicas Grocott y Gram, y se envían muestras en fresco a microbiología para amplificación de material genético mediante PCR de viruela del mono, detectándose ADN de dicho patógeno en todas ellas.

**RESULTADOS:** Macroscópicamente se objetivan numerosas lesiones cutáneas en forma de escaras y úlceras que dejan tejido subcutáneo al descubierto e incluso músculo en la región inguinal, abdomen, cabeza y cuello, que en su conjunto, afectan a un 15% de la superficie corporal.

Al microscopio las lesiones cutáneas presentan intensa necrosis que afecta epidermis, dermis y tejido celular subcutáneo. En capas superiores del estrato espinoso se observan queratinocitos con núcleo claro, marginalización de la cromatina y halo perinuclear, e inclusiones citoplásmicas basófilas de tipo viral. Presencia de macrófagos con microorganismos citoplásmicos y morfología de Leishmania. Abundantes estructuras fúngicas y microorganismos coco-bacilares Gram positivos y negativos. En el bazo observamos células histiocitarias con presencia de estructuras morfológicamente compatibles con amastigotes de leishmania.

**CONCLUSIONES:** El perfil general de estos pacientes ha sido varones jóvenes, con un porcentaje significativo ya diagnosticados de infección por VIH. La enfermedad típicamente comienza con fiebre, seguida por el desarrollo de múltiples lesiones vesículo pustulosas y ulcerativas en cara y cuerpo y linfadenopatías.

El paciente presentaba un cuadro de inmunosupresión avanzada debido a una infección por VIH, que favoreció una mayor virulencia de la infección por viruela del mono, así como sobreinfecciones bacterianas y fúngicas, y una leishmaniasis cutánea y visceral. Pese a que la viruela del mono suele seguir un curso autolimitado, una la infección concomitante por VIH con categoría inmunológica avanzada puede condicionar una evolución especialmente lesiva y de difícil control médico como en nuestro caso. Es por todo ello de gran importancia orientarnos con la historia clínica e inmunológica del paciente.



## SÍNDROME DE PATAU, (TRISOMÍA 13), AUTOPSIA CLÍNICA DE UN CASO

Ballén Barragán, Aida; Marabé Carretero, Graciela; Granados Carreño, Rosario

**Presentador:** Raposo Pulido, Bárbara

HOSPITAL UNIVERSITARIO DE GETAFE

**Tipo de trabajo:** e-Póster

**INTRODUCCIÓN:** La trisomía en el cromosoma 13 (Síndrome de Patau) se produce debido a un error en la disyunción meiótica cromosómica, generalmente ocurre en el gameto materno. Solo en torno al 15-20% de los casos ocurren por translocaciones, siendo la más frecuente la t(13q14). Su prevalencia es de aproximadamente 1:12.000 nacidos vivos. La expectativa de vida es inferior al año de vida, y su principal causa de muerte son las complicaciones cardíacas y pulmonares.

**MATERIAL Y MÉTODOS:** Primigesta de 30 años de edad sana, sin antecedentes médicos relevantes. Embarazo controlado con hallazgos ecográficos de alto riesgo: translucencia nucal aumentada, retardo del crecimiento intrauterino (percentil inferior a 5), Discrepancia de cavidades cardíacas con predominio derecho, CIV perimembranosa. Ectasia renal bilateral. Hiperecogenicidad intestinal leve. La familia desestima estudios invasivos y deciden continuar con los controles prenatales.

**RESULTADOS:** Recién nacido vivo a término, varón polimalformado de 2.660 gramos de peso (P10), con APGAR corregido de 4/10, fallece a las 3 horas de vida. Se concede estudio autopsico y genético.

Hallazgos externos: dismorfia facial (catarata congénita bilateral, implantación de orejas bajas con malformación bilateral del conducto auditivo externo, puente nasal ancho, paladar hendido, microretrognatia, fontanelas discretamente asimétricas y aumentadas de tamaño). Clavículas acortadas. Mamilas hipoplásicas. Mano en garra bilateral. Hallazgos internos: Cardiopatía congénita compleja (discreta cardiomegalia de 23,5 g y aumento de cavidades derechas con levoápep, ducto arterioso persistente, comunicación interventricular membranosa amplia). Dilatación de asas intestinales. Hemorragia pancreática focal en cola. Criptorquidia derecha.

**CONCLUSIONES:** El cribado combinado para detectar cromosopatías en el primer trimestre de gestación, se basa en el estudio principalmente de tres factores: edad materna, características ecográficas fetales (translucencia nucal) y marcadores bioquímicos. Presenta una sensibilidad en torno al 90%. En los casos de cribado de alto riesgo se debe completar el estudio con técnicas invasivas para un diagnóstico preciso prenatal.

## FALLO HEPÁTICO FULMINANTE COMO DEBUT DE UNA GRANULOMATOSIS EOSINOFÍLICA CON POLIANGEÍTIS: DESCRIPCIÓN DE UN CASO INUSUAL.

García Rivas, Manuel; Quimbayo Arcila, Carlos; Romo Navarro, Ángel; Sánchez Simón, Raquel; Sánchez Muñoz, César; Abril Cerezo, Claudia

**Presentador:** García Rivas, Manuel

HOSPITAL UNIVERSITARIO DE TOLEDO

**Tipo de trabajo:** e-Póster

**INTRODUCCIÓN:** La granulomatosis eosinofílica con poliangeítis (GPEA) es una enfermedad rara descrita por primera vez por Churg y Strauss (1951). Es una inflamación granulomatosa rica en eosinófilos que afecta frecuentemente vías respiratorias, vasculitis necrotizante (VN) que afecta vasos de pequeño-mediano calibre, y asociación con asma/eosinofilia. Puede afectar cualquier órgano corporal y los síntomas dependen del órgano afectado. La afectación hepática es infrecuente. Presentamos el caso de una mujer con antecedente de asma que consulta por deterioro progresivo del estado general, requiriendo ingreso en la unidad de vigilancia intensiva (UVI) por sospecha de shock séptico, con fracaso multiorgánico (FMO) asociado. Finalmente fallece y se solicita autopsia en la que el diagnóstico principal fue de GPEA, con el hallazgo inusual de extenso daño hepático.

**MATERIAL Y MÉTODOS:** Revisión de historia. Estudio autopsico con inclusión de muestras para estudio histológico e histoquímico (HQ). Revisión de archivo informático del servicio para localizar casos similares. Búsqueda bibliográfica sobre afectación hepática en el contexto de una GPEA.

**RESULTADOS:** Mujer de 40 años con antecedente de asma, acude a urgencias por dolor lumbar de días de evolución y mal estado general, presentando deterioro progresivo y posterior ingreso en UVI por sospecha de shock séptico de origen biliar, con FMO asociado. La paciente fallece, se solicita autopsia que muestra externamente lesiones purpúricas en las piernas e internamente colecciones blanquecinas blandas pulmonares, hipertrofia biventricular, hepatoesplenomegalia, aterosclerosis calcificada sistémica, hemorragia extensa gastrointestinal, y afectación hepática difusa necrótico-hemorrágica. Histológicamente presentaba un patrón de VN sistémica, con frecuentes eosinófilos y necrosis fibrinoide en la pared de vasos de pequeño y mediano calibre, afectando severa y predominantemente el hígado; y de manera focal: Pulmones, tracto gastrointestinal, corazón, encéfalo, piel y bazo. No se identificaron microorganismos con técnicas HQ (PAS, plata ni Ziehl Neelsen). Las técnicas de inmunofluorescencia directa fueron negativas. En este servicio en los últimos 20 años se han registrado tres casos de autopsias con diagnóstico de fallo hepático, siendo nuestro caso el único en el contexto de una GPEA. En la literatura científica se han publicado pocos casos de afectaciones hepáticas y de vías biliares en el contexto de pacientes con GPEA, pero no descritos como fallo hepático asociado a GPEA.

**CONCLUSIONES:** La GPEA es una inflamación granulomatosa rica en eosinófilos con vasculitis necrotizante asociada que afecta predominantemente a vasos de pequeño y mediano calibre, en pacientes con antecedente de asma y/o eosinofilia. La GPEA afecta frecuentemente el tracto respiratorio, riñones, corazón, sistema nervioso central y tracto gastrointestinal; siendo rara la afectación hepatobiliar. Describimos el único caso, conocido por los autores, de fallo hepático fulminante como debut de una GPEA.

## ESTUDIO AUTÓPSICO FETAL. A PROPÓSITO DE UN CASO DE SÍNDROME DE FRASER

Sánchez Godoy, Laura; Segado Martínez, Marta; Fernández Pérez, Juan; García Fernández, Alejandra; Belando Pardo, Mateo Eduardo; Béjar Valera, Javier; Garzón Arana, Alejandro; Hernández Barceló, José Emilio  
**Presentador:** Béjar Valera, Javier

HOSPITAL CLÍNICO UNIVERSITARIO VIRGEN DE LA ARRIXACA

**Tipo de trabajo:** e-Póster

**INTRODUCCIÓN:** El síndrome de Fraser o síndrome criptoftalmo-sindactilia es una enfermedad genética autosómica recesiva infrecuente. Se trata de un síndrome polimarfomático cuyo diagnóstico se realiza en base a criterios mayores y menores, siendo los hallazgos más frecuentes la sindactilia, criptoftalmos, anomalías renales, genitales y traqueolarígeas.

**MATERIAL Y MÉTODOS:** El caso descrito es el de una gestante de 39 años y 37 semanas de gestación sin antecedentes médicos de interés que acude a urgencias por ausencia de movimientos fetales. Durante el embarazo se le habían realizado pruebas genéticas al feto que resultaron no concluyentes y tenía un diagnóstico ecográfico de CHAOS (síndrome obstructivo congénito de las vías aéreas altas). Se le realiza una ecografía en la que no se detecta latido cardíaco y tras el óbito fetal se decide solicitar una autopsia.

**RESULTADOS:** El examen externo fetal mostró un fenotipo femenino con criptoftalmia unilateral derecha (ausencia de párpado) con microftalmia izquierda, sindactilia en miembros inferiores, dedos de la mano aumentados de tamaño, nariz ancha e implantación baja de las orejas. A la apertura de cavidades internas, se observa que ambos pulmones tienen improntas costales, existe una agenesia renal y ureteral bilateral, y tanto la laringe como la tráquea se encuentran estenosadas presentando dificultad al paso de la sonda.

El conjunto de hallazgos macroscópicos son compatibles con el síndrome de Fraser o síndrome criptoftalmo-sindactilia. El corazón, timo, tiroides, hígado, bazo, páncreas, tracto gastrointestinal y órganos genitales internos están normoposicionados, sin masas ni megalias y no presentan alteraciones macro ni microscópicas. Tampoco presenta fisura palatina ni palpebral ni defectos del tubo neural. Tras el estudio histológico fetal se identificó la estenosis traqueal y el microftalmos, el resto de órganos no presentó alteraciones significativas.

**CONCLUSIONES:** El síndrome de Fraser es una enfermedad genética autosómica recesiva rara, de manera que existe un riesgo de un 25% de recurrencia en embarazos sucesivos. El diagnóstico se basa en unos criterios clínicos mayores (criptoftalmos, sindactilia, anomalías del tracto urinario, genitales ambiguos, anomalías traqueales y laringeas e historia familiar) y menores (defectos anorrectales, orejas displásicas, defectos en la osificación, anomalías del cordón umbilical y anomalías nasales). Para un correcto diagnóstico prenatal pueden emplearse técnicas de imagen como la ecografía y pruebas genéticas. Estos pacientes suelen tener mal pronóstico y rara vez llegan a la edad adulta dadas complicaciones renales y respiratorias que constituyen las principales causas de muerte. Finalmente, una colaboración multidisciplinar que incluya anestesistas, otorrinolaringólogos, cirujanos maxilofaciales y genetistas es necesaria para un buen manejo clínico.

## AUTOPSIA DE PACIENTE OLIGOSINTOMÁTICA CON MELANOMA AMPLIAMENTE DISEMINADO DE PRIMARIO DESCONOCIDO Y MUTACIÓN BRAF V600K

García De Sola Llamas, Carmen; Pérez Pérez, Manuel; Sánchez Bernal, María Luisa; Ríos Martín, Juan José  
**Presentador:** García De Sola Llamas, Carmen

HOSPITAL UNIVERSITARIO VIRGEN MACARENA

**Tipo de trabajo:** e-Póster

**INTRODUCCIÓN:** Mujer de 71 años con antecedentes de HTA y BCRD, que ingresa en el servicio de medicina interna por epigastralgia de meses de evolución, astenia y dolor en columna lumbar y parrilla costal. En TAC se evidenciaron numerosos nódulos sólidos vesicales, mesentéricos, omentales, retroperitoneales, esplénicos, hepáticos y pulmonares en relación con una extensión metastásica. Se realizó colonoscopia informada como compatible con proctosigmoiditis infecciosa. En los días posteriores, la paciente presentó un empeoramiento progresivo produciéndose el éxitus letal.

**MATERIAL Y MÉTODOS:** Se realizó autopsia parcial de cavidades torácica y abdominal. En la inspección externa se identificaron numerosas lesiones planas pigmentadas milimétricas. A la exploración de mucosas no se identificaron lesiones. A la apertura del cadáver se observó un punteado petequeal, así como formaciones nodulares de color negro, dispersas por todo el tejido adiposo subcutáneo, tejido fascial y muscular, pared torácica, pared abdominal, epiglo y mesenterio. Todas las vísceras torácicas y abdominales, incluyendo el tubo digestivo, presentaban lesiones similares. Se realizó estudio histológico de cortes representativos de las lesiones de todas las localizaciones, incluido el sistema de conducción cardíaco. Posteriormente, se realizó estudio inmunohistoquímico con marcadores melanocíticos y molecular mediante NGS en un ganglio metastásico del hilio pulmonar.

**RESULTADOS:** El estudio histológico e inmunohistoquímico de las lesiones cutáneas pigmentadas, así como de todas las lesiones descritas en cavidades, demostró que se trataban de metástasis de melanoma. No fue posible determinar el origen primario de la neoplasia. El estudio molecular descubrió una mutación V600K en el exón 15 del gen BRAF. No se detectaron mutaciones en NRAS ni C-KIT. En el estudio mediante NGS destacó una amplificación de la región 15q26.3 que incluye al gen IGFRI, el cual se ha asociado al desarrollo de metástasis en melanoma.

**CONCLUSIONES:** Aproximadamente el 3% de los melanomas presentan metástasis con primario desconocido. Las hipótesis sobre la patogenia de esta patología incluyen la regresión espontánea del melanoma primario y la presencia de melanocitos ectópicos. También existe la posibilidad de que la localización del primario sea en mucosas. En el caso presentado, dada la gran diseminación de la enfermedad, no es posible determinar si el primario pudo originarse en alguna mucosa visceral. Sin embargo, los melanomas de mucosa suelen presentar mutación NRAS o C-KIT y la mutación V600K se suele relacionar a tumores en zonas fotoexpuestas. Por otro lado, el perfil de CNVs encontrado favorece la enfermedad diseminada y de mal pronóstico del melanoma cutáneo. Consideramos este caso de particular interés debido a la disociación entre la llamativa diseminación tumoral y la relativamente escasa sintomatología de la paciente, la imposibilidad de determinar el origen primario del tumor y el perfil molecular descrito.

## DEFECTOS DEL TUBO NEURAL: A PROPÓSITO DE DOS CASOS.

Escalona Canal, María Eugenia; Cepeda García, Elena; Hermida Romero, Teresa

**Presentador:** Escalona Canal, María Eugenia

COMPLEJO HOSPITALARIO UNIVERSITARIO DE A CORUÑA

**Tipo de trabajo:** e-Póster

**INTRODUCCIÓN:** Los defectos del tubo neural se dan en 5 de cada 1000 niños natos, siendo el más común la espina bifida y el más grave la anencefalia.

En nuestro hospital tuvimos dos casos seguidos, un meningocele occipital y un caso de espina bifida.

Los defectos del tubo neural son causados por diferentes factores: un déficit de ácido fólico en la dieta de la madre durante el embarazo, toma de medicamentos como valproato o factores genéticos entre otros.

El estudio autopsico tiene importancia al tratarse de interrupciones legales del embarazo.

**MATERIAL Y MÉTODOS:** Realizamos dos autopsias fetales con protocolo autopsico habitual, estudio macroscópico y disección microscópica, fijación con formol al 10%, inclusión en parafina, cortes a 5 micras y tinción con hematoxilina-eosina.

**RESULTADOS:** La primera autopsia, corresponde a un feto de 20 semanas, de sexo femenino, en el cual se confirma mediante estudio macroscópico un defecto en el cierre de los huesos craneales a nivel occipital de 3 x 2 cm, por el que protruye material encefálico.

La segunda autopsia, corresponde a un feto de 16 semanas, de sexo masculino, en el cual se observa un defecto en el cierre de la columna vertebral a nivel lumbar de 1.6 x 0.7 cm. También se objetiva una retrognatia llamativa.

A nivel microscópico no se objetiva ninguna alteración en el desarrollo de los órganos de ambos fetos.

**CONCLUSIONES:** 1. El estudio autopsico fue imprescindible para confirmar los hallazgos ecográficos de ambos defectos en el desarrollo del tubo neural.

2. Se confirma que los defectos observados eran incompatibles con la vida, lo que tiene gran relevancia para los padres y su decisión de finalizar la gestación.

3. No se observaron alteraciones en el desarrollo del resto de los órganos, confirmando sólo las alteraciones macroscópicas.

## HUMANIZACIÓN PERINATAL: PUESTA A PUNTO DE ANATOMÍA PATOLÓGICA

Benito López, Dulce; Cantero González, Carolina; Tarín Gregori, Virginia; Molina Jiménez, Lucia; Sáez Castillo, Anabel; Luque Barona, Rafael J

**Presentador:** Benito López, Dulce

HOSPITAL U. DE JAÉN

**Tipo de trabajo:** e-Póster

**INTRODUCCIÓN:** En marzo del 2022 se constituyó en nuestro hospital un grupo multidisciplinar formado por pediatras, ginecólogos, matrones, enfermeros, psicólogos, ... y patólogos, con la finalidad de dar luz a los problemas que surgen en el período perinatal y así poder ayudar a las familias que pierden un hijo durante el mismo.

La autopsia es uno de los estudios que más contribuye al diagnóstico de la causa de la muerte y también una gran desconocida, por lo que en las reuniones del grupo y por parte de Anatomía Patológica (AP), se ha hecho un esfuerzo importante por intentar adaptar los procedimientos de la autopsia a las necesidades.

**MATERIAL Y MÉTODOS:** Dos patólogas dedicadas a las autopsias han asistido mensualmente a todas las reuniones del grupo de trabajo, en las que se han revisado varios aspectos de éstas. Después de cada reunión, en AP, se ha hecho una puesta en común de los temas tratados y de las posibles mejoras planteadas en el grupo, entre el jefe de servicio y las patólogas. Además, en AP se han revisado los casos de autopsias fetales (a partir de 12 sg) y perinatales realizadas durante los últimos tres años (2020-2022). Se ha recogido la edad gestacional, el sexo y los diagnósticos realizados, con el fin de saber sobre qué volumen de casos trabajamos, el perfil de los fallecidos y la causa de su muerte.

**RESULTADOS:** En relación con las autopsias, los cambios más importantes realizados han sido:

- Todos los estudios de fetos con 12 sg o más se han categorizado como autopsias y como consecuencia, se ha consensuado que todos lleven autorización de autopsia firmada por los padres.
- Se ha revisado el horario de realización de las autopsias, cómo tiene que ser enviado el cuerpo y la placenta a AP/mortuario y el circuito que siguen los cuerpos para ser enterrados en función de la edad gestacional y la forma de conservación.
- El tiempo de respuesta de una autopsia se ha fijado en 45 días.
- Además, se ha revisado a qué profesional sanitario corresponde pedir, cuándo y cómo, el estudio genético, microbiológico, metabólico y de donación de tejido a la ciencia (biobanco).
- Con todo esto se ha creado un protocolo de autopsias perinatales aceptado por consenso.
- En los 3 últimos años se han hecho en nuestro hospital 74 autopsias fetales y perinatales (26 en 2020, 26 en 2021 y 22 en 2022). Los diagnósticos más frecuentes de causa de muerte han sido: malperforación vascular materna (21 casos), corioamnionitis (14 casos), malformados/IVE (13 casos) y malperforación vascular fetal (14 casos). El sexo que ha predominado ha sido el masculino (47 casos) y las semanas de edad gestacional desde las 21-23.

**CONCLUSIONES:** - Ha sido un proceso laborioso que aún está pendiente de perfilar.

- Se han hecho cambios significativos, difíciles de consensuar, pero cuyas ventajas ya notamos en AP.
- El trabajo en grupo ha sido enriquecedor, ha acortado distancias entre profesionales sanitarios y solucionado problemas, lo que se ha traducido en una mejor atención a las familias.

## MUERTE SÚBITA EN EL CONTEXTO DE MIOCARDITIS SECUNDARIA A INFECCIÓN POR INFLUENZA A

Marmol Fabrega, María Angeles; Torre Carrera, Covadonga; Diaz Crespo, Francisco Javier; Chinchilla Langeber, Sara; Boiza Sanchez, Macarena

**Presentador:** Marmol Fabrega, María Angeles

HOSPITAL UNIVERSITARIO DE MOSTOLES

**Tipo de trabajo:** e-Poster

**INTRODUCCIÓN:** La miocarditis se define como una inflamación del miocardio diagnosticada mediante unos criterios histológicos, inmunológicos e IHQ establecidos, siendo la biopsia cardíaca el gold estándar diagnóstico. Se trata de una enfermedad multifactorial de patogénesis poco clara con opciones diagnósticas y terapéuticas limitadas. Describimos el caso de una autopsia pediátrica de esta patología infrecuente.

**MATERIAL Y MÉTODOS:** Presentamos el caso de una niña de 5 años sin antecedentes médicos de interés, que tras dos días de vómitos y dolor abdominal difuso con pico febril aislado, acude a urgencias derivada por su pediatra. A la evaluación es considerada como paciente estable, con nivel de urgencia menor, y a los 15 minutos en sala de espera sufre una parada cardiorrespiratoria brusca. Se realizan maniobras de RCP sin éxito y se solicita estudio necrópsico.

**RESULTADOS:** La autopsia completa no muestra hallazgos macroscópicos relevantes, y se toman muestras para estudio histológico y microbiológico. Como único hallazgo histológico relevante tanto el tejido pulmonar como el miocardio muestran un infiltrado inflamatorio intersticial, compuesto por frecuentes linfocitos T (60 LT CD3+/mm2), eosinófilos (27 Eos CD15+/mm2), neutrófilos y ocasionales mastocitos. No se observan signos de daño celular o degeneración miocárdica.

Los estudios microbiológicos (PCR) detectan positividad en muestras nasofaríngeas para virus de la Influenza A y la determinación de SARS-COV2 (PCR) en tejido fijado en formol resulta negativa. Se realiza estudio mediante ME en tejido pulmonar y cardíaco, sin evidenciarse estructuras compatibles con nucleocápside viral.

Se realiza el diagnóstico de miocarditis y neumonitis intersticial secundarias a infección por virus de Influenza A.

**CONCLUSIONES:** La miocarditis es una enfermedad inflamatoria del miocardio que supone la causa conocida más frecuente de miocardiopatía dilatada en pacientes 18 años y la causa más frecuente de trasplante cardíaco pediátrico. En la mayoría de casos no se descubre el agente etiológico, aunque las infecciones virales son una de las causas más frecuentes (entre ellos: adenovirus, enterovirus y virus Influenza). La miocarditis viral se puede desarrollar de forma aguda, subaguda o crónica y su diagnóstico depende de criterios histológicos e inmunohistoquímicos (IHQ). Los criterios histológicos (Dallas), requieren evidenciar infiltrado inflamatorio miocárdico asociado a degeneración/necrosis de origen no isquémico. Los criterios IHQ se definen como  $\geq 14$  leucocitos/mm2 incluyendo hasta 4 monocitos/mm2 con presencia de LT CD3+  $\geq 7$  /mm2. El pronóstico depende de la presentación clínica, con buena evolución incluso en casos agudos si no hay afectación importante de la fracción de eyección y se trata de manera precoz con tratamiento farmacológico agresivo y soporte circulatorio. En nuestro caso la presentación fulminante no permitió realizar estudios funcionales, sospecha diagnóstica ni tratamiento precoz, suponiendo un caso atípico respecto a la literatura habitual.

## CALCIFICACIÓN METASTÁSICA: DIAGNÓSTICO HISTOLÓGICO POSTMORTEM EN UN PACIENTE JOVEN CON ENFERMEDAD RENAL CRÓNICA.

Collantes Chávez, Luciana Antonella; García Molina, Francisco; Pagán Muñoz, Inmaculada; Martínez Pérez, Matías; Cano Mármol, Purificación De Los Reyes; Ramos Carrasco, Fernanda; Pastor Quirante, Francisco

**Presentador:** Collantes Chávez, Luciana Antonella

HOSPITAL GENERAL UNIVERSITARIO REINA SOFIA. SERVICIO DE ANATOMÍA PATOLÓGICA.

**Tipo de trabajo:** e-Poster

**INTRODUCCIÓN:** La calcificación metastásica se define como el depósito de calcio en el tejido normal sin daño tisular previo, al contrario de la calcificación distrófica donde se requiere que el tejido se encuentre lesionado o necrótico.

La enfermedad renal crónica es la causa más frecuente de calcificación metastásica de etiología no tumoral, condicionada por los cambios de pH plasmático, estados de uremia, hiperfosfatemia e hiperparatiroidismo secundario que ocasiona la patología renal. Un producto calcio-fósforo superior a 70 mg2/dl2 indica saturación plasmática y favorece la calcificación metastásica de tejidos blandos.

La calcificación metastásica también puede ser visceral, evidenciándose en estómago, corazón, pulmones y riñones, siendo el pulmón el órgano más afectado sin embargo el compromiso miocárdico ha sido muy poco reportado.

**MATERIAL Y MÉTODOS:** Paciente varón de 36 años con diagnóstico de reflujo urinario por vejiga neurogénica desde la juventud, desarrolla una enfermedad renal crónica de rápida evolución en 2 años, cuya etiología es obstructiva con hidronefrosis bilateral que requirió un sondaje permanente y posteriormente el paciente no asistió a sus revisiones.

Acudió a urgencias por sintomatología caracterizada por debilidad generalizada y mialgias, en la analítica se objetiva acidosis metabólica, hiperfosfatemia e hiperpotasemia. A pesar del tratamiento médico y hemodiálisis urgente, el paciente persistió con deterioro de su estado general y falleció en la Unidad de Cuidados Intensivos.

**RESULTADOS:** La autopsia destacó en su estudio macroscópico múltiples nódulos en la superficie pulmonar y riñones de superficie pálida y granular, difíciles de decapsular.

En el estudio histológico postmortem se observó una esclerosos y atrofia renal secundaria a hidronefrosis. Además, se objetivó calcificación metastásica masiva con expresión morfológica en riñones, estómago, pulmones y corazón evidenciándose en estos órganos fibrosis intersticial y depósitos de calcio en las tinciones con hematoxilina-eosina y Von Kossa, en el contexto de una hiperplasia adenomatosa de paratiroides producto del desequilibrio iónico de calcio y fósforo de la enfermedad renal crónica.

**CONCLUSIONES:** La calcificación metastásica es una complicación de la enfermedad renal crónica. Sin embargo, su hallazgo en forma masiva y sobre todo con compromiso miocárdico, como en este caso, ha sido muy poco reportado. Por ello resaltamos la importancia del adecuado seguimiento y tratamiento de estos pacientes, para lograr un control adecuado de fosfato sérico y del producto de calcio-fósforo para prevenir su desarrollo, ya que son lesiones severas que pueden ocasionar un cuadro irreversible y letal.

## LICHTHEIMIA CORYMBIFERA: A PROPÓSITO DE UN CASO DE AUTOPSIA.

Val-Carreres Castellote, Andrea; Moreno Valladares, Manuel; Bernal Simón, Iraide; Ordoñez Arrilaga, Ainhoa; De Burgos González, Saúl; Carrillo Cobarro, María; Ezkurra Altuna, Ander  
**Presentador:** Val-Carreres Castellote, Andrea

HOSPITAL UNIVERSITARIO DE DONOSTIA

**Tipo de trabajo:** e-Poster

**INTRODUCCIÓN:** La *Lichtheimia corymbifera* es un hongo filamentosos perteneciente al orden de los Mucorales, microorganismos que pueden ser causantes de infecciones invasoras de mal pronóstico y rápida evolución en pacientes inmunocomprometidos. Sus manifestaciones clínicas son muy variadas siendo las más frecuentes la pulmonar, rinocerebral, cutánea y diseminada. A pesar de su escasa frecuencia y dada su letalidad, un adecuado conocimiento puede favorecer el diagnóstico y tratamiento precoz.

**MATERIAL Y MÉTODOS:** Se presenta un caso de autopsia clínica correspondiente a una paciente mujer de 55 años con antecedente de leucemia aguda mieloide tratada con quimioterapia y alotransplante de progenitores hematopoyéticos. Ingresó por cuadro de neutropenia febril acompañada de náuseas y pérdida de agudeza visual en ojo izquierdo. Durante el ingreso desarrolla insuficiencia respiratoria progresiva y afectación del nivel de conciencia. Las pruebas radiológicas mostraban múltiples lesiones nodulares pulmonares, hepáticas, esplénicas y en SNC sugestivas de proceso infeccioso. La evolución es desfavorable produciéndose finalmente el óbito.

Se realizó autopsia completa reglada, realizando estudio histopatológico del tejido representativo, que se fijó en formal al 4% y se tiñó con hematoxilina-eosina de rutina. Posteriormente se completó el estudio mediante técnicas de plata y PAS.

**RESULTADOS:** Macroscópicamente, el hallazgo principal fueron múltiples lesiones necróticas con extensas áreas de aspecto fibrinoide desvitalizado. Dichas lesiones afectaban a ambos pulmones, cerebro, hígado y bazo. Histológicamente, se correspondían con lesiones de carácter infeccioso, de distribución parcheada y tamaños variables (entre varios milímetros a varios centímetros), caracterizadas por necrosis extensa y presencia en periferia de estructuras fúngicas transparentes caracterizadas por formar hifas tubulares gruesas con ramificaciones aleatorias en ángulo recto y dilataciones conformes. Estas estructuras se teñían, en su totalidad, con técnicas de plata (Grocott) y PAS.

**CONCLUSIONES:** *Lichtheimia corymbifera* es un microorganismo oportunista perteneciente al orden de los mucorales y aislado principalmente del suelo y la vegetación. Si bien no suele afectar a inmunocompetentes, puede provocar infecciones invasoras en pacientes inmunodeprimidos con afectación multisistémica que conduce a trombosis y destrucción tisular. El diagnóstico y tratamiento precoz son claves para una evolución favorable.

## UTILIDAD DE UNA PLATAFORMA CERRADA AUTOMATIZADA PCR EN TIEMPO REAL PARA LA DETERMINACIÓN DE BIOMARCADORES EN MUESTRAS CITOLÓGICAS EN CÁNCER DE PULMÓN DE CÉLULAS NO PEQUEÑAS

Argueta Morales, Allan; Robledano Soldevilla, Ramón; Fernandez Ariati, Lucia; Aguirre Colomo, María Mercedes; Echarrri Bujanda, María Eugenia; López Janeiro, Álvaro; Alvarez Gigli, Laura; Abengozar Muela, Marta; De Andrea, Carlos; Echeveste, José I.; Lozano Escario, María D.

**Presentador:** Argueta Morales, Allan

CLÍNICA UNIVERSIDAD DE NAVARRA

**Tipo de trabajo:** Oral  
*(Consultar sala y hora en el Programa científico)*

**INTRODUCCIÓN:** El cáncer de pulmón es una de las principales causas de muerte por cáncer. Hasta 2/3 de los pacientes con Carcinoma Pulmonar de Células no Pequeñas (CPCNP) se diagnostican en estadios avanzados, por lo que el diagnóstico se realiza en un alto porcentaje de pacientes mediante muestras citológicas y/o biopsias pequeñas. Existen alteraciones genéticas (biomarcadores) que permiten tratamientos individualizados, de hecho, las guías recomiendan la determinación de al menos los siguientes biomarcadores: EGFR, KRAS, BRAF, Her2, ALK, ROS1, MET, RET y la familia NTRK. Las técnicas de Secuenciación de Nueva Generación (NGS) permiten el estudio de numerosos genes simultáneamente partiendo de la misma muestra. Algunos inconvenientes de la NGS son el tiempo de respuesta (que conlleva retraso en diagnóstico y tratamiento de los pacientes), la calidad y cantidad de material especialmente para estudio de traslocaciones. El sistema Idylla TM es un método basado en PCR en tiempo real, que trabaja con biopsias y material citológico. Permite la detección de mutaciones y traslocaciones con un tiempo de respuesta de 24-48 horas, lo cual permite iniciar el tratamiento de los pacientes al tiempo del diagnóstico.

**MATERIAL Y MÉTODOS:** De nuestros archivos se obtuvieron desde octubre del año 2020 hasta diciembre 2022 un total de 106 citologías diagnosticadas como CPCNP, de los cuales 91 (85,85%) fueron diagnosticados como Adenocarcinomas y 15 (14,15%) como carcinomas escamosos. A todos ellos se les realizó estudios moleculares utilizando el sistema Idylla TM para mutaciones en EGFR en 102 (96,23%), 93 (87,74%) en NRAS, 99 (93,40%) en BRAF, 89 (83,96%) en KRAS y 71 (66,98%) en traslocaciones ALK, ROS1, MET exón 14 y NTRK123. 35 (33,02%) se realizaron en bloques celulares y 71 (66,98%) en extensiones citológicas. Se realizó FISH, para confirmar los resultados de traslocaciones ALK, ROS1 y de la familia NTRK. En 38 (35,85%) casos se realizó además NGS, comparando los resultados obtenidos entre ambos métodos.

**RESULTADOS:** Se detectaron 19 mutaciones en KRAS (21,34%), 13 en EGFR (12,74%) y 2 en BRAF (2,02%), además de 6 traslocaciones en ALK (8,45%), 3 en MET (4,22%), 2 NTRK (2,82%), y 1 en ROS1 (1,41%). En los casos en los que se detectaron traslocaciones (ALK, ROS1 y familia NTRK), el FISH confirmó el resultado. En los 38 (35,85%) casos en los que se realizó estudio NGS se observó una concordancia del 100% en los resultados obtenidos por ambas técnicas.

**CONCLUSIONES:** El sistema Idylla TM es de gran utilidad en la detección de un panel limitado de alteraciones moleculares en CPCNP en primera línea. Permite utilizar pequeñas biopsias y/o extensiones citológicas. La concordancia con los resultados de NGS es del 100% en este estudio. El tiempo de respuesta es sensiblemente menor que la NGS y analiza la mayoría de dianas moleculares con tratamiento dirigido en CPCNP, por lo que permite iniciar el tratamiento de los pacientes de forma más temprana.

## NUESTRA EXPERIENCIA CON LA CATEGORÍA "ATÍPICA" EN LÍQUIDO PLEURAL: TÉCNICAS COMPLEMENTARIAS PARA MAYOR CONCRECIÓN DIAGNÓSTICA.

Tenelanda Santillan, Angie; Cadavid Fernandez, Natalia; Ariño Palao, Carmen; Bueno Sacristan, Diego; Ferrer Gómez, Ana; Camino Lizarralde, María Alejandra; Benito Berlinches, Amparo  
**Presentador:** Tenelanda Santillan, Angie

HOSPITAL UNIVERSITARIO RAMÓN Y CAJAL

**Tipo de trabajo:** Oral

(Consultar sala y hora en el Programa científico)

**INTRODUCCIÓN:** El sistema internacional para diagnóstico citológico de derrames incluye 5 categorías que asocian distinto riesgo de malignidad: no diagnóstico, benigno, atipia de significado incierto (AUS), sospechoso de malignidad y maligno. La categoría AUS plantea dificultades tanto diagnósticas como de manejo de los pacientes. Se define como la presencia de células con atipia, sin evidencia de malignidad. En nuestro centro la utilizamos en informes provisionales antes del empleo de técnicas complementarias como inmunocitoquímica (ICQ), citometría o técnicas moleculares. El objeto de esta comunicación es revisar los diagnósticos iniciales de AUS, analizando el rol que desempeñan los estudios complementarios para una categorización definitiva en líquido pleural (LP).

**MATERIAL Y MÉTODOS:** Se han revisado los LP remitidos desde 2018 hasta 2022 con diagnóstico de AUS. De cada caso estudiado se analizan las técnicas complementarias utilizadas así como la conclusión diagnóstica final. En casos no resueltos, se correlaciona con la evolución clínica.

**RESULTADOS:** El número de citologías de LP entre 2018 y 2022 es 626. De estos, 67(10%) LP han sido diagnosticados inicialmente como AUS.

3/67(4,8%) de líquidos pleurales estudiados no contaban con celularidad atípica suficiente en la muestra para estudios complementarios por lo que mantienen el diagnóstico de AUS. Posterior a la revisión de bloques celulares y de estudios complementarios, el diagnóstico inicial AUS se eleva a maligno en 27/67 (40%), mientras que en 32/67 (48%) se rebaja el diagnóstico a categoría benigna. 8/67 (12%) permanece la categoría AUS (3/67 no contaban con celularidad suficiente para estudios complementarios. Se realizó estudio ICQ a 64/67 (92,53%). El 95% (61/64) de ellos sobre el BC y el 5% (3/64) sobre extensiones celulares.

Del total de casos en los que se confirmó malignidad posteriormente por ICQ; el origen primario más común era el pulmonar, en 10/27(37%), seguido de mama en 6/27(22%), colorrectal en 6/27(22%), linfóide 3/31(10%), 1/27(4%) páncreas y 1/27(4%) de origen renal.

**CONCLUSIONES:** En nuestro centro, la aplicación de técnicas complementarias (sobre todo ICQ sobre bloque celular) consigue disminuir el diagnóstico de AUS a 8/626 (1,3%).

Es fundamental disponer una cantidad suficiente de LP e información clínica para conseguir un estudio completo y orientado.

Tras aplicar técnicas complementarias, la mayor parte de diagnósticos de AUS se re clasifican como benignos. Estas técnicas se utilizan en nuestro medio más para excluir que para confirmar diagnóstico de malignidad en pacientes con AUS inicial.

## VALOR DEL ANÁLISIS DE MUTACIONES GNAS Y KRAS EN EL ESTUDIO DE NEOPLASIAS QUÍSTICAS PANCREÁTICAS. EXPERIENCIA EN UN CENTRO DE TERCER NIVEL.

Escobedo Rodríguez, Vanessa; Escoda Giral, María Rosa; Parra Parente, Tamara; Ferrán Gibert, Anna; Calvo Prieto, Monserrat; Machlab Mashlab, Salvador; Ferreres Piñas, Joan Carles; Silva Alcoser, Luisa Sofía

**Presentador:** Escobedo Rodríguez, Vanessa

HOSPITAL UNIVERSITARIO PARC TAULI

**Tipo de trabajo:** Oral

(Consultar sala y hora en el Programa científico)

**INTRODUCCIÓN:** Las neoplasias quísticas pancreáticas son un grupo variable de lesiones que suelen ser diagnosticadas de manera incidental. La mayoría son benignas, sin embargo, existe un subconjunto que tienen un potencial de malignidad, lo que genera un interés clínico significativo. En la práctica clínica, el manejo del quiste pancreático comienza con una distinción entre lesiones mucinosas y no mucinosas; seguido de una definición de bajo riesgo versus de alto riesgo entre las mucinosas. Esta estratificación del riesgo de malignidad sirve para recomendar resección quirúrgica o vigilancia. Por lo tanto, el primer paso de distinción entre lesiones mucinosas y no mucinosas, es crucial para el manejo adecuado del paciente. Están descritas mutaciones de GNAS/KRAS en las lesiones productoras de mucina. El objetivo del estudio es describir los resultados del estado mutacional de GNAS/KRAS en el líquido de quistes pancreáticos en una cohorte de pacientes de nuestro centro.

**MATERIAL Y MÉTODOS:** Se examinaron las muestras de líquidos obtenidos de quistes pancreáticos mediante PAAF guiada por EUS entre los meses de mayo/2021 y enero/2023. Adicional al estudio citológico, se analizaron mediante PCR digital las siguientes mutaciones: GNAS R201H, GNAS R201C y KRAS G12/G13 (G12A, G12C, G12D, G12R, G12S, G12V i G13D).

**RESULTADOS:** Se analizaron las muestras de 9 pacientes: 5 hombres (56%) y 4 mujeres (44%) con una media de edad de 68 años (45-83). Los quistes fueron clasificados clínica/radiológicamente como mucinosos en 7 casos (78%) y no mucinosos en 2 (22%).

En 6 pacientes (67%) se encontraron mutaciones en GNAS y/o KRAS: 3 muestras (33,3%) albergaron mutaciones en ambos genes (GNAS R201H, R201C y KRAS G12/G13), 3 muestras (33,3%) mutaciones sólo en KRAS (KRAS G12/G13) y no se encontraron mutaciones sólo de GNAS. En 3 pacientes (33%) no se detectó ninguna de las mutaciones analizadas.

Las muestras con mutaciones en GNAS y/o KRAS correspondieron a citologías con epitelio atípico, contenido quístico, material insuficiente o sin material para valoración. En los casos que no presentaron mutaciones, la citología reveló hallazgos compatibles con pseudociste, contenido quístico y un insuficiente para diagnóstico.

En 5 de 7 pacientes (71%) catalogados inicialmente como lesiones mucinosas, se detectaron mutaciones en GNAS y/o KRAS; y en los 2 clasificados como no mucinosos se encontró una mutación de KRAS (50%) y sin mutaciones el otro (50%).

**CONCLUSIONES:** Se detectaron mutaciones de GNAS y/o KRAS en el 71% de los pacientes catalogados clínica/radiológicamente como lesiones mucinosas y en el 50% de las etiquetadas como no mucinosas. Por lo que, el análisis de mutaciones en GNAS/KRAS mediante PCR digital es un método adecuado que proporciona información útil en el estudio de las lesiones quísticas pancreáticas, incluso cuando el material es escaso y no hay un diagnóstico concluyente en la citología.

## RESULTADOS DEL PILOTO DE IMPLEMENTACIÓN DEL CRIBADO DEL CÁNCER DE CÉRVIX CON PRUEBA DE DETECCIÓN DEL VIRUS DEL PAPILOMA HUMANO (VPH) Y AUTOMUESTRA.

Blázquez, Irene; Pijúan, Lara; Robles, Clàudia; Baixeras, Núria; Roura, Esther; Font, Rebeca; Llatjós, Roger; Rodiño, Eider; López, Pilar; Lasheras, Alba; Matias-Guiu, Xavier; Espinàs, Josep Alfons; Brunet, Laia; Peremiquel, Paula  
**Presentador:** Blázquez, Irene

SERVICIO DE ANATOMÍA PATOLÓGICA. HOSPITAL UNIVERSITARI DE BELLVITGE, HOSPITALET DE LLOBREGAT

**Tipo de trabajo:** Oral  
*(Consultar sala y hora en el Programa científico)*

**INTRODUCCIÓN:** En Cataluña, la pandemia coincidió con la transición de un cribado oportunista del cáncer de cuello uterino basado en citología a uno poblacional basado en la prueba de detección de VPH. La interrupción de los servicios sanitarios impulsó la implementación de la automuestra utilizando un sistema de base no líquida como método de recogida de muestra para el cribado en las mujeres de 30 a 65 años. La primera fase del piloto se inició en julio de 2021 en El Prat de Llobregat y en junio de 2022 se extendió a más municipios de la región metropolitana sud. El objetivo de este estudio es describir los resultados en cuanto a resultados de VPH de alto riesgo (HPV-HR) y la citología de triaje hasta diciembre de 2022.

**MATERIAL Y MÉTODOS:** Las mujeres elegibles que solicitan ser cribadas de las regiones del Piloto, reciben un SMS para recoger el dispositivo de automuestra, Floosvabs (Copan) en las farmacias adheridas. Una vez recogida la muestra en su domicilio, la devuelven a la farmacia para ser enviada al laboratorio de patología para su procesamiento. Las muestras se resuspenden manualmente con 5 ml de Preservcyt (Hologic) y se vortexean. En 24h se realiza la prueba de HPV-HR de Cobas® HPV Test (Roche). En caso de positividad para VPH se cita a las mujeres para la recogida de una citología líquida (ThinPrep, Hologic) presencialmente en su centro de Atención a la Salud Sexual y Reproductiva. Esta muestra se procesa en un T5000 (Hologic) y se tiñe en Papanicolaou para su diagnóstico citológico.

**RESULTADOS:** Hasta noviembre 2022 y con seguimiento hasta enero de 2023, un total de 2.489 mujeres aceptaron participar en el piloto de automuestra y 2.311 (92,8 %) obtuvieron la muestra y la devolvieron a las farmacias. De las 2.279 muestras ya procesadas en el laboratorio, 235 resultaron positivas para VPH-HR (10,3%). Entre las positivas, 42 (17,9%) presentaron positividad por el genotipo VPH16, 7 (3,0%) por VPH18, y 186 (79,1%) por genotipos de alto riesgo no VPH16/18. Se realizó citología de triaje a 227 de 235 (96,6%) con resultado citológico normal en 131 casos (57,7 %), 29 (12,8 %) ASCUS, 43 (18,9%) LSIL, 9 (4,0%) ASC-H, 12 (5,3%) HSIL, y 2 AGC (0,9%). Una mujer no se realizó citología y fue a colposcopia directamente.

**CONCLUSIONES:** La automuestra es una alternativa válida para la detección de VPH-HR en el cribado de cáncer de cuello uterino y puede facilitar la implementación de programas de cribado poblacionales y aumentar la participación de las mujeres en los mismos. En nuestro estudio la automuestra ha sido muy aceptada entre las mujeres participantes. El proceso de análisis en el laboratorio de las automuestras es mayoritariamente manual por lo que sería necesario contar con soluciones tecnológicas que permitan automatizar el proceso para su escalado en programas poblacionales.

## ESTUDIO COMPARATIVO DEL RIESGO DE MALIGNIDAD ENTRE EL SISTEMA DE LA SOCIEDAD DE PAPANICOLAOU PARA INFORMAR CITOPATOLÓGICA PANCREÁTICA Y EL SISTEMA INTERNACIONAL DE LA ORGANIZACIÓN MUNDIAL DE LA SALUD

Guzmán Gómez, Yedra; Álvarez Alonso, Sara; Martino González, María; Montano Lumberras, Elena; Yange Zambrano, Geanella Geraldinne; Estébanez Gallo, Ángel; Mazorra Horts, Remigio  
**Presentador:** Guzmán Gómez, Yedra

HUMV (HOSPITAL UNIVERSITARIO MARQUÉS DE VALDECILLA)

**Tipo de trabajo:** Oral  
*(Consultar sala y hora en el Programa científico)*

**INTRODUCCIÓN:** Recientemente, la Organización Mundial de la Salud (OMS) ha publicado un sistema de notificación actualizado para informar la citología pancreatobiliar siguiendo la 5ª edición de la OMS de Tumores Digestivos. El PSC clasifica las muestras en las categorías I (no diagnóstico), II (negativo para malignidad), III (atípico), IVA (neoplásica-benigna), IVB (neoplásica-otros), V (sospechoso de malignidad) y VI (maligno). La OMS clasifica las muestras en I (no diagnóstico), II (negativo para malignidad), III (atípico), IV (neoplasias mucinosas de bajo grado; pan-bajo), V (neoplasias mucinosas de bajo grado; pan-alto), VI (sospechoso de malignidad) y VII (maligno). Es necesario definir el riesgo de malignidad (ROM) de las nuevas categorías del sistema de la OMS y compararlas con el sistema vigente hasta la fecha (PSC).

**MATERIAL Y MÉTODOS:** Estudio retrospectivo durante los años 2019-2022, con un total de 338 punciones por aspiración con aguja fina guiada por ultrasonografía endoscópica (PAAF- EUS) de páncreas, con un seguimiento clínico de al menos 4 meses. Todos los casos disponían de imágenes radiológicas. La mayoría de diagnósticos citológicos fueron clasificados de forma prospectiva por el sistema PSC y reclasificados de forma retrospectiva bajo el sistema propuesto por la OMS. Se emplea el programa SPSS para el análisis estadístico.

**RESULTADOS:** Se estudian un total de 338 muestras PAAF-EUS. De ellas, el porcentaje entre hombres y mujeres es muy similar, con una media de edad de 69 años. En el 74% de las PAAF-EUS se realizó bloque celular. Se dispuso de biopsia o pieza quirúrgica en 33% de los casos y seguimiento clínico en todos ellos. En el PSC el porcentaje de casos por categoría diagnóstica fue: I (29,2%), II (11,5%), III (4,4%), IVA (1,2%), IVB (13,3%), V (11,2%) y VI (28,4 %). En el sistema de la OMS, fue I (29,9%), II (12,7%), III (4,4%), IV (3%), V (1,8%), VI (11,2%) y VII (37%). El ROM de las categorías del PSC fue I (14,9%), II (10,3%), III (94,4%), IVA (0%), IVB (84,4%), V (100%) y VI (100%). El ROM de las categorías de la OMS fue I (14,9%), II (9,3%), III (94,4%), IV (50%), V (100%), VI (100%) y VII (100%).

**CONCLUSIONES:** El sistema de la OMS tiene ventajas en cuanto a la clasificación por categorías diagnósticas y estratificación del ROM con respecto al PSC, al desaparecer la categoría IVB del PSC y reclasificar las neoplasias mucinosas de bajo grado en la categoría IV (OMS), las neoplasias mucinosas de alto grado en la V (OMS) y las neoplasias malignas de bajo grado (tumor neuroendocrino y neoplasia pseudopapilar sólida) en la VII (OMS). También desaparece la categoría IVA (PSC) y la incluye dentro de la II (OMS). Esto implica una mejor clasificación de los mismos así como una estratificación más precisa del ROM por categorías. Es importante conocer las actualizaciones en cuanto a los sistemas de notificación estandarizados en citología para mejorar el manejo clínico de los pacientes.

## PUNCIÓN ASPIRACIÓN CON AGUJA FINA EN LESIONES ORBITARIAS: REVISIÓN DE 195 CASOS.

Brizzi, María Emilia; Miraval Wong, Eduardo; De La Peña Navarro, Itziar; López Ferrer, Pilar; Rodríguez García, Ana Margarita  
**Presentador:** Brizzi, María Emilia

HOSPITAL UNIVERSITARIO LA PAZ

**Tipo de trabajo:** Oral  
*(Consultar sala y hora en el Programa científico)*

**INTRODUCCIÓN:** Las lesiones orbitarias son infrecuentes y pueden suponer un reto diagnóstico para el oftalmólogo. Cuando los hallazgos clínicos y radiológicos no son suficientes para llegar a un diagnóstico, se requiere un estudio anatomopatológico. En estos casos, la punción aspiración con aguja fina (PAAF) es una herramienta diagnóstica precisa y menos invasiva que la biopsia.

**MATERIAL Y MÉTODOS:** Estudio descriptivo de las PAAF de órbita realizadas en nuestro centro en los últimos diez años, incluyendo el motivo de la punción, el diagnóstico citológico, el resultado histológico en los casos en los que se dispone de biopsia posterior y la evolución del paciente. Los diagnósticos se clasificaron en 5 categorías: no representativo/insuficiente (NR), sin evidencia de malignidad (SEM), inflamatorio, benigno y maligno.

**RESULTADOS:** Entre 2012-2022 se realizaron 195 PAAF de órbita a 119 pacientes. De estas, 125 resultaron diagnósticas (64%), siendo el resto de los casos no representativos o insuficientes. La mayoría de las PAAF (68%) se realizaron a pacientes pediátricos (18 años). La indicación más frecuente fue en el seguimiento de retinoblastoma (114 muestras), de las cuales tres fueron positivas. Siete PAAF fueron para diagnóstico inicial: una NR (linfangioma en biopsia), una malformación linfática, una con presencia de melanofagos en un hemangioma retiniano y cuatro tumorales: un leiomioma en cuerpo ciliar, dos tumores neuroectodérmicos (meduloeptelioma/retinoblastoma) y un retinoblastoma. De las nueve citologías con sospecha de proceso inflamatorio, una muestra de una paciente con leucemia linfoblástica aguda B resultó positiva para infiltración por elementos blásticos. En las PAAF realizadas en adultos, la indicación más frecuente fue el diagnóstico inicial de tumoraciones intraoculares (67%). De estas 42 citologías, doce fueron positivas para melanoma y una para metástasis de carcinoma de célula no pequeña (antecedente de carcinoma de pulmón). De los 16 casos negativos (inflamatorio o SEM), en cinco pacientes se decidió, a pesar de la negatividad de la punción, dar tratamiento oncológico por la alta sospecha clínica; en el resto se hizo seguimiento. Otros motivos para realizar PAAF fueron sospecha de proceso infeccioso (14 casos) y lesiones benignas (7 casos). Se realizó estudio histológico en trece pacientes: nueve de ellos por PAAF no representativa, uno para confirmación del diagnóstico diferencial (meduloeptelioma vs retinoblastoma), uno para reevaluar infiltración de linfoma y dos casos inflamatorios que se diagnosticaron de toxoplasmosis y de displasia epitelial corneal.

**CONCLUSIONES:** La PAAF de lesiones orbitarias es una técnica mínimamente invasiva que resulta muy útil para el diagnóstico de lesiones primarias, recurrencia o metástasis de tumor, así como en lesiones inflamatorias, neoplasias hematológicas y tumores benignos. En la mayoría de casos (89%) la PAAF interpretada en conjunto con la clínica y las pruebas de imagen, permite llegar a un diagnóstico y decidir el plan terapéutico.

## CLASIFICACIÓN DE LA PUNCIÓN ASPIRACIÓN CON AGUJA FINA EN GLÁNDULA SALIVAL SEGÚN EL SISTEMA MILÁN. EXPERIENCIA BASADA EN NUESTRO CENTRO.

Pérez Calderiña, Jesús; Pérez Olabarria, Maitane; Morlius Aizarna, Xavier; Surrallés Calonge, María Lluisa; García Moreno, Federico; González Mínguez, Clarisa; Luizaga Velasco, Luis Antonio; Pontes De Sousa, Sandra Patricia; Ferrer Cassado, Carme; Lloret Dagà, Adrià; Tarroch Sarasa, Xavier  
**Presentador:** Pérez Calderiña, Jesús

HOSPITAL UNIVERSITARIO MÚTUA DE TERRASSA

**Tipo de trabajo:** Oral  
*(Consultar sala y hora en el Programa científico)*

**INTRODUCCIÓN:** La Punción-Aspiración con aguja fina (PAAF) es la prueba diagnóstica de elección para las lesiones situadas en la glándula salival (GS). El sistema de Milán (SM) estandariza la terminología de los informes citológicos desde el 2018. En nuestro servicio se usa desde el 2019. El objetivo de este trabajo es evaluar el riesgo de malignidad (ROM) en las diferentes categorías del SM, con especial interés en las atipias de significado indeterminado y las neoplasias de potencial maligno incierto.

**MATERIAL Y MÉTODOS:** Un total de 196 PAAF de GS fueron informadas según el SM, obteniéndose como categoría I, 60 (30,6%), II, 30 (15,3%), III, 13 (6,6%), IVa, 56 (28,6%), IVb, 22 (11,2%), V, 3 (1,5%) y VI, 12 (6,1%). Se calculó el ROM de aquellas categorías (104 casos) donde había una correlación cito-histológica.

**RESULTADOS:** La edad media de los pacientes fue de 58 años; hombres (46,2%) y mujeres (53,8%). El número de casos para cada categoría fue de: I 19 (18,3%), II, 12 (11,5%), III 8 (7,7%), IVa 38 (36,6%), IVb 17 (16,3%), V 3 (2,9%) y VI 7 (6,7%). El ROM para cada categoría es: I (15,8%), II (0%), III (50%), IVa (0%), IVb (11,8%), V (100%) y VI (100%). El diagnóstico histológico de los 8 casos con citológica Milán III fueron: linfoma (3), tumor de Whartin (2), sialoadenitis, carcinoma escamoso metastásico, adenoma pleomórfico y sialoadenitis (1). El diagnóstico histológico de los 17 casos con citológica Milán IVb fueron: adenoma pleomórfico (7), tumor de Whartin (4), oncocitoma (2), carcinoma escamoso metastásico (1), adenocarcinoma polimorfo (1), adenoma de células basales (1) y ganglio intraparotídeo (1).

**CONCLUSIONES:** Los informes de las PAAF de GS usando el SM demostraron un alto grado de precisión diagnóstica y mejoran el manejo clínico de los pacientes. En nuestra serie, el ROM de las diferentes categorías concuerda con los resultados publicados, exceptuando la categoría III y IVb; nuestros casos Milán III fueron en un 50% malignos, siendo la mayoría linfomas; mientras que los casos Milán IVb fueron predominantemente benignos (88,2%) en su mayoría tumores mixtos.



## ESTUDIO COMPARATIVO DE LA EFICACIA DE LA CITOLOGÍA CONVENCIONAL Y BLADDER EPICHECK® EN LA DETECCIÓN DE RECURRENCIAS EN EL SEGUIMIENTO DEL CARCINOMA UROTELIAL ALTO GRADO

Baixeras, Nuria; Fullana, Neus; De Carvalho, Alejandra; Vera, Eva; Buisan, Oscar; Varela, Mar; Serrallach, Marc; Rodiño, Eider; Llatjós, Roger; Puig, Lucía; Domingo, Alicia; Villalba, Ester; López, Pilar; Vigués, Francesc; Pijuan, Lara; Matias-Guiu, Xavier  
**Presentador:** Baixeras, Nuria

HOSPITAL UNIVERSITARI DE BELLVITGE

**Tipo de trabajo:** Oral  
*(Consultar sala y hora en el Programa científico)*

**INTRODUCCIÓN:** El cáncer de vejiga constituye el quinto tipo de cáncer más frecuente y, con una ratio de recurrencia del 70%, se convierte en una de las patologías con más coste tanto para el sistema sanitario como para el paciente. El diagnóstico y seguimiento de pacientes diagnosticados con carcinoma urotelial de alto grado (CUAG) incluye la realización de citologías y cistoscopias de repetición para la detección de posibles recurrencias. Dada la elevada morbilidad y complejidad de estos procedimientos, se han ido desarrollando diferentes pruebas moleculares para intentar evitar o reducir la realización de estas técnicas invasivas. *Bladder Epicheck®* (BE) es un test diagnóstico basado en el patrón de metilación de 15 marcadores detectables en orina.

**MATERIAL Y MÉTODOS:** El estudio se basa en el análisis de 580 muestras de orina espontánea recogidas entre abril de 2021 y diciembre de 2022. Estas fueron procesadas paralelamente para llevar a cabo el estudio citológico y molecular. Para el estudio citológico se realizó citología líquida (*ThinPrep®*) y se utilizaron los criterios diagnósticos del Sistema París, clasificando las muestras como negativo para CUAG o positivo cuando el diagnóstico es atipia, sospechoso de carcinoma o CUAG. El estudio molecular se basó en la extracción de DNA y posterior amplificación mediante *rt-PCR* de 15 biomarcadores. En función del porcentaje de metilación, las muestras fueron consideradas como negativas si éste era 60%.

De un total de 55 casos discrepantes en los resultados obtenidos mediante citología y BE, se comparó la eficacia de cada técnica para la detección de CUAG, carcinoma *in situ* y CUAG de vías urinarias superiores.

**RESULTADOS:** De las 580 muestras analizadas se obtuvo un resultado negativo para ambas pruebas en 472 casos, mientras que en 53 ambos resultados fueron positivos. Por último, en 55 casos hubo discrepancia entre el resultado de BE y el diagnóstico citológico: de los 33 casos con BE positivo y citología negativa se diagnosticaron en el seguimiento 17 casos de carcinoma (6 CUAG, 5 carcinomas uroteliales de bajo grado, 4 carcinomas uroteliales *in situ* (CIS) y 2 CUAG de vía urinaria alta). Por otro lado, 22 casos fueron BE negativo con citología positiva y en el seguimiento se diagnosticaron 6 casos de carcinoma (4 CIS y 2 CUAG). De acuerdo con estos resultados, el estudio molecular presenta un menor porcentaje de falsos negativos para los tumores uroteliales de alto grado y de vía urinaria superior en comparación con la citología. Sin embargo, la citología muestra mayor precisión diagnóstica para la detección de CIS comparado con el estudio molecular.

**CONCLUSIONES:** El uso combinado de citología y estudio molecular mediante BE muestra mayor eficacia que la utilización de una sola técnica por separado. Dado el coste económico y de recursos humanos que requiere la técnica de BE en comparación con la citología, sería aconsejable acotar con mayor precisión el subgrupo de pacientes que se beneficiaría de la realización del estudio molecular.

## SECUENCIACIÓN MASIVA (NGS) EN MUESTRAS CITOLÓGICAS DE CÁNCER DE PULMÓN. EXPERIENCIA DE UN HOSPITAL TERCIARIO

Quiros, Eugenia; Baixeras, Nuria; Varela, Mar; Llatjós, Roger; Villatoro, Sergi; Pijuan, Lara; Azuara, Daniel; Hinojosa, Cristina; Mosteiro, Miguel; Palmero, Ramón; Alay, Ania; Cordero, David; Lázaro, Concepción; Nadal, Ernest; Matias-Guiu, Xavier  
**Presentador:** Quiros, Eugenia

HOSPITAL UNIVERSITARI DE BELLVITGE - INSTITUT D'INVESTIGACIÓ BIOMÈDICA DE BELLVITGE (IDIBELL)

**Tipo de trabajo:** Oral  
*(Consultar sala y hora en el Programa científico)*

**INTRODUCCIÓN:** En la actualidad el estudio molecular en pacientes con Cáncer de Pulmón (CP) en estadio avanzado es un requisito imprescindible para el correcto manejo y tratamiento de los mismos. Se ha tardado en aceptar en las guías internacionales la adecuación del material citológico para el análisis molecular. Presentamos la experiencia de nuestro centro en el análisis mediante NGS en este tipo de muestras.

**MATERIAL Y MÉTODOS:** Desde julio de 2021 hasta diciembre de 2022 se analizaron en total 514 pacientes con CP de los que se obtuvieron 109 (21.2%) muestras citológicas. Se realizó extracción de ADN y ARN de bloques celulares y extensiones citológicas de manera manual utilizando el kit de extracción de ácidos nucleicos *AllPrep DNA/RNA FFPE* (Qiagen). 47 muestras se secuenciaron utilizando el panel *TruSight™ Oncology 500* (TSO) en un secuenciador *NextSeq 550Dx* de Illumina y 62 utilizando el panel *OncoPrime™ Precision Assay GX* (OPA) en un secuenciador *Genexus™* de ThermoFisher.

**RESULTADOS:** De los 109 pacientes estudiados 76 fueron hombres (69.7%) y 33 mujeres (30.3%). La edad media fue de 65.8 años (42-88). El origen de las muestras fue: 67 (61.4%) ganglio linfático mediastínico, 14 (12.8%) masa pulmonar, 12 (11%) líquido pleural, 7 (6.4%) suprarrenal, 3 (2.7%) líquido pericárdico, 3 (2.7%) cepillado bronquial, 2 (1.8%) masa paravertebral, 1 (0.9%) páncreas. El diagnóstico citológico fue: adenocarcinoma 80 (73.3%), carcinoma de célula no pequeña 23 (21.1%), carcinoma escamoso 4 (3.6%), carcinoma pleomórfico 1 (0.9%) y carcinoma de célula pequeña 1 (0.9%). En todos los casos con material obtenido por raspado de láminas se pudo realizar el análisis molecular. En 2 (1.8%) casos el material fue insuficiente ambos bloques celulares. Se hallaron alteraciones accionables en los siguientes genes: *KRAS* 26 (23.8%) (TSO 3, OPA 23), *EGFR* 13 (11.9%) (TSO 7, OPA 6), *ERBB2* 7 (6.4%) (TSO 2, OPA 5), *ALK* 4 (3.6%) (TSO 3, OPA 1), *BRAF* 4 (3.6%) (TSO 2, OPA 2), *MET* 3 (2.7%) (TSO 1, OPA 2), *RET* 2 (1.8%) (TSO 2, OPA), *ROS1* 1 (0.9%) (TSO 28), *FGFR1* 1 (0.9%) (OPA). En 46 muestras (42.2%) (TSO 25, OPA 21) no se halló ninguna alteración accionable.

**CONCLUSIONES:** El material citológico es excelente para realizar técnicas de secuenciación masiva. Incluso con un panel como TSO que requiere mayor cantidad de ácidos nucleicos para su realización. En nuestra experiencia del material obtenido del raspado de las láminas se obtiene un ADN y ARN de mayor calidad que en muestras fijadas en formol e incluidas en parafina.

## PROTECCIÓN DE UN TEST NEGATIVO DE VPH PREVIO FRENTE AL RIESGO DE CIN2+ EN MUJERES CON LSIL. ANÁLISIS DE 2.144 MUJERES CON COTEST EN CRIBADO

Granados Carreño, Rosario; Raposo Pulido, Bárbara; Bajo Villace, Paloma; Camarmó Hernán, Encarnación; Corrales Cuadrado, Teresa; Duarte Luna, Joanny; Gutiérrez Pecharromán, Ana María; Luján Rodríguez, David Ricardo

**Presentador:** Granados Carreño, Rosario

HOSPITAL UNIVERSITARIO DE GETAFE

**Tipo de trabajo:** Oral

(Consultar sala y hora en el Programa científico)

**INTRODUCCIÓN:** Las guías actuales (AEPCC 2022) de cribado de cáncer de cuello uterino (CCU) recomiendan la realización de colposcopia en mujeres con el diagnóstico citológico de LSIL, sin estudio reflejo del virus del papiloma humano de alto riesgo oncológico (VPH-AR). Sin embargo, hay evidencia científica escasa de que una prueba previa de VPH-AR negativa disminuye el riesgo de desarrollar CIN2+ en estas mujeres. Se desconoce el impacto de un test negativo previo en mujeres con LSIL en nuestra población. Este estudio de cribado prospectivo y longitudinal con cotest, permite calcular el riesgo inmediato y durante el seguimiento de estas pacientes.

**MATERIAL Y MÉTODOS:** Cribado primario con cotest de citología en medio líquido (ThinPrep® Hologic) y test Aptima® del VPH-AR mediante determinación del mRNA en 5.053 mujeres. Una muestra de 1.989 mujeres con tests negativos de VPH-AR y de citología obtuvieron seguimiento con un segundo cotest a los 3-5 años. Se designó un grupo control constituido por 155 mujeres con cotest anormal (citología y VPH-AR positivos). El riesgo inmediato (<6 meses) y a largo plazo de aquellos casos con resultado citológico de LSIL en ambos grupos fue analizado.

**RESULTADOS:** Del grupo de estudio, 117 mujeres (5,9%) tuvieron un test positivo de VPH-AR y 18 de ellas mostraron LSIL en un segundo cotest a los 3-5 años. Dos mujeres desarrollaron LSIL con VPH-AR negativo en el mismo intervalo. El tiempo medio total de seguimiento fue de 6,7 años (rango de 53-97 meses).

El grupo control mostró una citología de LSIL con HPV-AR positivo en 49 casos y en 38 mujeres hubo un seguimiento medio de 3,9 años. El riesgo inmediato de CIN2+ en el grupo de estudio fue de 0% frente al 25% del grupo control. El riesgo de CIN2+ en seguimiento en el grupo de estudio fue del 4,8% en contraste con el 15,8% en el grupo control. Los riesgos acumulados son del 4,8% y del 40,8% respectivamente. Las diferencias son altamente significativas.

**CONCLUSIONES:** Un test negativo previo de VPH-AR confiere una protección altísima frente al desarrollo de una lesión CIN2+ en mujeres con citología de LSIL en cribado aún con una segunda prueba de VPH-AR positiva. El riesgo acumulado a 6,7 años es 8,5 veces menor (4,8% vs 40,8%) al de la población normal de cribado con los mismos hallazgos. Este estudio constituye el primer análisis de riesgos de LSIL a largo plazo con cribado de VPH-AR en nuestra población, contribuyendo a la actitud de individualizar la conducta clínica en función del riesgo en el cribado de cáncer de cuello uterino.

## ADENOCARCINOMA IN SITU, TIPO ADENOESCAMOSO: DIAGNÓSTICO DESDE LA CITOLOGÍA A LA BIOPSIA. REPORTE DE UN CASO CON CORRELACIÓN CITO-HISTOLÓGICA Y REVISIÓN DE LA LITERATURA

Yange Zambrano, Geanella Geraldinne; Martín Soler, Paula; Moreno De Juan, Germán; García Reyero, Julia; Yange Zambrano, Giselle Arellis; Mazorra Horts, Remigio; Martino Gonzalez, Maria; Guzman Gomez, Yedra; Alvarez Alonso, Sara; Guezmes Domingo, Andrés

**Presentador:** García Reyero, Julia

HOSPITAL UNIVERSITARIO MARQUÉS DE VALDECILLA

**Tipo de trabajo:** Póster con Defensa

(Jueves 4 de mayo de 2023; 10:45; Pantalla: 3)

**INTRODUCCIÓN:** El adenocarcinoma in situ (AIS) cervical, se presenta durante la cuarta década (10-15 años más jóvenes que adenocarcinoma endocervical invasivo). El AIS tipo adenoescamoso o carcinoma adenoescamoso in situ, es un subtipo poco frecuente, está constituido por una mezcla de células escamosas o glandulares; o una población de células uniformes con características intermedias entre glandulares y escamosas; designada como "lesión intraepitelial estratificada productora de mucina" (SMILE) (según la WHO).

**MATERIAL Y MÉTODOS:** Reportamos el caso de una paciente de 54 años, sin antecedentes patológicos de interés. No vacunada para VPH. Última citología cérvico-vaginal (CV) en 2013: Negativa. Se recibe citología CV en medio líquido de cribado procedente de centro de salud, que se tiñe con Papanicolaou (PAP).

**RESULTADOS:** Con PAP se observaron aisladas células escamosas atípicas, relación núcleo-citoplasma (N:C) elevada y membrana nuclear irregular; acompañadas de grupos de células con núcleos ovalados, superpuestos, con hiper cromasía, relación N:C alta y una cromatina granular, que muestran un plumaje periférico; se diagnosticó de Células escamosas de significado no determinado (ASC-US) y Adenocarcinoma in situ, de probable origen endocervical. Se realizó bloque citológico observando alteraciones similares, realizándose técnicas de IHQ que resultaron positivas para p16, CEA y negativas para Vimentina, RE y RP, ratificando nuestro diagnóstico de Adenocarcinoma de origen endocervical. Se solicitó p-HPV que resultó positivo para HPV 18: Alto riesgo. Se remite a la consulta de Ginecología donde al examen físico cervical no se observan alteraciones. Se realiza biopsia endometrial que resultó sin alteraciones. El TAC y RM no evidenciaron signos de diseminación tumoral, ni tumoración macroscópica en cervix (estadio IA de la FIGO). Se realizó conización cervical. Microscópicamente se observó el epitelio exocervical sin alteraciones; con lesión en mucosa endocervical superficial y confinada a glándulas endocervicales, caracterizado por un epitelio estratificado con mucina a lo largo de todas las capas de células, con presencia de atipia nuclear, hiper cromasía, mitosis y cuerpos apoptóticos. Se observan además micro focos de carcinoma invasivo. Las técnicas de IHQ resultaron positivas para p16, CK7, CEA y p63; por lo que se diagnosticó de Carcinoma adenoescamoso superficial y glandular in situ con focos de micro-infiltración, bordes quirúrgicos libres.

**CONCLUSIONES:** La WHO define a la Lesión intraepitelial estratificada productora de mucina (SMILE), un subtipo de AIS, que a bajo aumento asemeja un HSIL que involucra glándulas endocervicales, y a mayor aumento la mucina intracitoplasmática suele ser evidente. Puede coexistir con un HSIL, AIS convencional, o carcinoma invasivo. En el presente caso se correlacionaron los hallazgos citológicos del PAP, del bloque celular, el estudio histológico y las técnicas de inmunohistoquímicas que nos evidenciaron una población dual (escamosa y glandular) dentro del carcinoma in situ.

## LA IMPORTANCIA DEL PAPEL DE LA CITOLOGÍA EN LA EVALUACIÓN INICIAL DE LOS LÍQUIDOS PERIPROTÉSICOS Y SU CORRELACIÓN CITO-HISTOLÓGICA

Raposo Pulido, Bárbara; Granados Carreño, Rosario; Camarmó Hernán, Encarnación; Corrales Cuadrado, María Teresa; Bajo Villacé, Paloma

**Presentador:** Raposo Pulido, Bárbara

HOSPITAL UNIVERSITARIO DE GETAFE

**Tipo de trabajo:** Póster con Defensa

*(Jueves 4 de mayo de 2023; 10:45; Pantalla: 3)*

**INTRODUCCIÓN:** Las prótesis mamarias se utilizan de manera habitual con fines estéticos y reconstructivos. El linfoma anaplásico de células grandes asociado a implantes (BIA-ALCL) constituye un tipo raro de linfoma no Hodgkin que requiere un diagnóstico y manejo precoz con el fin de prevenir la diseminación de la enfermedad.

**MATERIAL Y MÉTODOS:** Revisamos retrospectivamente en nuestro hospital, todos los casos con líquido periprotésico y capsulectomía entre 2012-2022, descartándose aquellos en los que faltaba una de las muestras. Realizamos estudios de correlación cito-histológica, así como técnicas inmunohistoquímicas (IHQ) en casos subsidiarios.

**RESULTADOS:** En un periodo de 10 años reunimos ocho casos con líquido periprotésico (0,5-50 cc) y capsulectomía con un rango de edad de 25 a 67 años.

Cinco de ellos (25-64 años) mostraron un resultado cito-histológico compatible con inflamación.

Tres de las muestras, correspondientes a dos mujeres de 50 y 67 años, fueron diagnosticadas de BIA-ALCL. Uno de ellos con afectación bilateral. El periodo de latencia fue de 8 y 13 años. En el estudio citológico se identificaron linfocitos pequeños junto con células atípicas de gran tamaño y pleomorfismo severo, citoplasma abundante y núcleos irregulares indentados y en herradura. Inmunohistoquímicamente, las células expresaron CD30 y CD4. No se observó inmunorreactividad para ALK. La histología fue concordante. Destacar, que en uno de estos casos la citología fue diagnóstica con histología inicialmente no tumoral. La seriación histológica posterior mostró BIA-ALCL en el borde luminal (estadio IA).

**CONCLUSIONES:** El BIA-ALCL supone el 0,5% de todos los cánceres de mama. La mayoría ocurren en el espacio entre la cápsula cicatricial y el implante en forma de seroma tardío a partir del primer año postquirúrgico. Son ALK negativos y su pronóstico suele ser favorable (>90% supervivencia). La positividad para ALK (IHQ) obligaría a considerar un ALCL primario cutáneo o afectación por ALCL sistémico.

La escisión quirúrgica de la cápsula y extracción del implante supone el método terapéutico de elección. En ocasiones, como en uno de nuestros casos, la histología es inicialmente negativa requiriendo una amplia seriación de la muestra. Esto podría explicarse porque las células tumorales suelen presentarse de manera muy focal a modo de ribete en la superficie interna capsular, siendo la citología la técnica más sensible.

En nuestra serie destaca el papel crucial de la citología como técnica diagnóstica del BIA-ALCL, recomendándose un examen histológico exhaustivo de la pieza de capsulectomía.

## CATEGORÍA III DE BETHESDA, UN RESULTADO DE DIFÍCIL MANEJO CLÍNICO. ANÁLISIS DE NUESTROS RESULTADOS.

Martín Salvago, María Dolores; Romo Remigio, Roberto Carlos; Vázquez González, Estefanía; González Sánchez, Juan Francisco; Alzate Isaza, Vanessa Andrea; Martínez Arcos, M<sup>a</sup> Angeles

**Presentador:** Martín Salvago, María Dolores

HOSPITAL UNIVERSITARIO DE JAÉN

**Tipo de trabajo:** Póster con Defensa

*(Jueves 4 de mayo de 2023; 10:45; Pantalla: 3)*

**INTRODUCCIÓN:** La "Atipia de significado incierto/lesión folicular de significado incierto", correspondiente a la categoría III de Bethesda en PAAF de tiroides, se reserva para casos con un menor grado de atipia o de naturaleza citológica y/o arquitectural insuficiente para un diagnóstico de "Sospechoso de malignidad" o "Neoplasia folicular/sospechoso de neoplasia folicular" y representa un riesgo intermedio de malignidad (5-15%). Es el resultado más conflictivo de los que se pueden obtener por su difícil manejo clínico, que va desde repetir la PAAF, hacer seguimiento ecográfico o cirugía.

Realizamos un seguimiento de 5 años de los nódulos con este resultado citológico en nuestro hospital, con el objetivo de analizar a cuántos se realizó una segunda PAAF y qué resultados se obtuvieron, cuantos terminaron en cirugía y con qué diagnóstico y el riesgo de malignidad en nuestra serie.

**MATERIAL Y MÉTODOS:** Se seleccionaron todos los pacientes con PAAF en nuestro centro con resultado de Bethesda III en los años 2016 y 2017, con un seguimiento de 5 años. Se registró la función tiroidea, las características ecográficas (TIRADS y ATA), el tamaño del nódulo, su crecimiento, si se realizó una segunda PAAF y su resultado, si se decidió seguimiento o cirugía y en este caso el resultado histológico de la pieza quirúrgica.

**RESULTADOS:** En total se estudiaron 40 pacientes, 36 (90%) mujeres con una edad media de 61.65 años, 4 con hipotiroidismo y 5 con hipertiroidismo subclínico. El diámetro máximo medio de la lesión fue de 2.74 cm (0.98-6.4 cm), 14 con sospecha intermedia de ATA, 16 con baja sospecha y solo 2 con alta sospecha. La mayoría fueron TIRADS 3 (16) o 4 (14) y solo hubo 2 casos TIRADS 5. En 10 casos (25%) con seguimiento se detectó crecimiento. En 21 casos (52.5%) se repitió la PAAF, volviendo a ser categoría III en 16 casos (76%), benigna en 4 y maligna en 1. 17 casos acabaron en cirugía, 4 de ellos (10%) con resultado histológico maligno (2 carcinomas papilares, un carcinoma folicular y un linfoma B de alto grado). De estos últimos, 2 eran TIRADS 5 o alta sospecha en ATA. Ninguna característica ecográfica, categoría o tamaño, se relacionó con el hecho de repetir la PAAF o realizar tratamiento quirúrgico, solo el crecimiento de la lesión fue determinante para ello.

**CONCLUSIONES:** - En nuestra serie se repitió la PAAF al 52% de los pacientes, de los cuales en más de los dos tercios la categoría citológica no cambió y más del 40% de los casos acabaron en cirugía.

- Nuestro riesgo de malignidad para esta categoría fue del 10%.

- Solo el crecimiento del nódulo fue determinante para realizar una segunda PAAF y acabar en cirugía, y no las características ecográficas del mismo.

## ANÁLISIS CITOLÓGICO DE LA PRESENCIA DE DESMOPLASIA/FIBROSIS EN UNA SERIE DE PUNCIÓN ASPIRACIÓN ECO-ENDOSCÓPICA DE TUMORES SÓLIDOS PANCREÁTICOS

Valdivia Mazeyra, Mariel Fabiola; Muñoz Hernández, Patricia; Gordillo Vélez, Carlos; Castillo Gazquez, Lidia; Barreta Vargas, Silvia; De La Morena López, Felipe; Herranz Pérez, Raquel; Jiménez Heffernan, José Antonio

**Presentador:** Valdivia Mazeyra, Mariel Fabiola

HOSPITAL UNIVERSITARIO LA PRINCESA

**Tipo de trabajo:** Póster con Defensa

(Jueves 4 de mayo de 2023; 10:45; Pantalla: 3)

**INTRODUCCIÓN:** El adenocarcinoma de páncreas (ADP) es una neoplasia maligna que muestra una notable reacción estromal desmoplásica mediada por fibroblastos asociados al cáncer (FAC). Este hecho no es frecuente en otros tumores sólidos pancreáticos, tales como metástasis, carcinomas acinares o tumores neuroendocrinos. Estos últimos pueden presentar esclerosis del estroma que difiere de la desmoplasia del ADP. Se puede observar fibrosis en pancreatitis crónica. En este trabajo pretendemos estudiar la presencia de fragmentos de tejido desmoplásico en muestras de punción aspiración con aguja fina (PAAF) pancreática con objeto de conocer su posible utilidad diagnóstica.

**MATERIAL Y MÉTODOS:** Se han revisado todas las piezas de pancreatectomía y PAAFs de tumores pancreáticos sólidos desde 2012-2022. La serie consta de 45 adenocarcinomas ductales (AD) (el 74% con pieza), 11 tumores neuroendocrinos (TNE) (100% con pieza), 4 carcinomas acinares (CA) (100% con pieza), 4 metástasis (MTX) y 6 pancreatitis crónica (con documentación histológica y clínica). Las variables estudiadas han sido: presencia y cuantía de desmoplasia (FAC), celularidad y grado de diferenciación neoplásica. Se les asignó puntajes de 0 a 4 (ausente, mínima- focal, leve, moderado e intenso).

**RESULTADOS:** En el grupo de los AD se observaron FAC en 40 casos (89%) con una cuantía leve a moderada (2,6 puntos promedio) y celularidad neoplásica moderada (3,3 puntos promedio). Los TNE presentaron FAC en 1 caso (9%) con una cuantía focal (1 punto) y celularidad neoplásica leve (2,1 puntos promedio). En los CA y MTX no se identificaron FAC y la celularidad neoplásica fue leve (2,1 y 2,2 puntos promedio respectivamente). Tres casos de pancreatitis crónica (50%) presentaron fibrosis focal (0,8 puntos promedio) y celularidad global mínima (1 punto promedio).

**CONCLUSIONES:** La presencia de FAC en fragmentos desmoplásicos es muy frecuente y abundante en las PAAF de adenocarcinoma pancreático. Por el contrario, su presencia es rara o ausente en tumores neuroendocrinos, carcinomas acinares o metástasis. Por ello, la presencia de desmoplasia es un elemento de valor diagnóstico pues refleja el componente infiltrante del adenocarcinoma. Además, es útil para diferenciarlo de otras neoplasias sólidas pancreáticas, donde su presencia es rara. Las pancreatitis crónicas pueden mostrar fibrosis, esta es cuantitativamente escasa y carece de la atipia epitelial propia del ADP. Por todo ello consideramos la evaluación citológica de la desmoplasia asociada a ADP como elemento diagnóstico de gran utilidad.

## UTILIDAD DEL HISTOGEL EN EL DIAGNÓSTICO CITOLÓGICO

Batista Batista, Cesarina Altgracia; Muñoz León, José Antonio; Jiménez Pérez, Andrea Beatriz; Cavaco Colaco, Isidro; Rivas Hernández, Raquel; Alonso Morrondo, Elena Julia; Nuñez García, María Antonia; Gómez Muñoz, María Asunción; Rodríguez González, Marta

**Presentador:** Batista Batista, Cesarina Altgracia

COMPLEJO ASISTENCIAL UNIVERSITARIO DE SALAMANCA

**Tipo de trabajo:** Póster con Defensa

(Jueves 4 de mayo de 2023; 10:45; Pantalla: 3)

**INTRODUCCIÓN:** La realización de bloque celular (BC) permite realizar técnicas adicionales como son la inmunohistoquímica (IHQ) y técnicas moleculares (TM). Este proceso consiste en preparar el material citológico concentrado (coágulos, sedimento, tejido flotante) en bloques de parafina. Existen numerosos métodos para generar este BC, dentro de las destacaremos el uso del histogel (HG).

**MATERIAL Y MÉTODOS:** Presentamos el estudio observacional retrospectivo de las citologías con BC realizadas en nuestro servicio a lo largo del año 2022. Se han estudiado un total de 1375 citologías excluidas la citología ginecológica y la urinaria, ya que en ninguna se realizó BC en ese periodo. Se ha obtenido BC o HG en 194. Todas las citologías fueron preparadas en Thin Prep. El citotécnico realiza inicialmente un BC cuando observa un material denso sedimentado, este se incluye directamente en una cápsula y se procesa de forma convencional como un bloque histológico más. Por el contrario, se realiza HG en aquellos casos que al centrifugar no ha quedado sedimento, a petición del patólogo en casos en los que se identifica escasa celularidad, existen dudas diagnósticas o para realizar estudios complementarios.

**RESULTADOS:** De las 194 muestras, 90 corresponden a mujeres (46,4%) y 104 a varones (53,6%). La mediana de edad de la serie es 68 años (10-99 años). Según el tipo de citología, 170 (87,7%) son derrames de cavidades, 16 (8,2%) de aparato respiratorio, 4 (2,1) muestras de vía biliar, 3 (1,5%) de líquidos articulares (LA) o seromas y un líquido cefalorraquídeo, LCR (0,5%). Del total de las 194 muestras, en 161 se realizó BC. De estos, la mayoría (135; 83,9 %) fueron derrames (84 pleurales, 51 peritoneales y 3 pericárdicos). Siendo las restantes muestras respiratorias 16 (9,9%), 3 de vía biliar (1,9%), 3 LA o seromas (1,9%) y un LCR (0,6%). Todos los casos salvo dos pudieron ser diagnosticados, 113 negativos (70,2%), 2 casos sospechosos de malignidad (1,2%) y 44 positivos (27,3%). El BC permitió realizar IHQ en 55 de los casos (34,2%), y TM en 4 casos (2,5%). El resto de los casos no fue posible realizar BC, y por el método del HG se pudo obtener una muestra sólida en 33 casos, ninguna de ellas se diagnosticó como insuficiente. La mayoría, nuevamente, correspondió a derrames (31; 94,0%), (19 pleurales, 12 peritoneales y uno pericárdico), una citología de vía biliar (3,0%) y otra de LA. Gracias a la esta técnica se pudo realizar IHQ en 21 de los casos (63,6%), incluyendo paneles amplios de hasta 10 marcadores, con tinción clara y sin fondo. Además, en tres casos positivos de adenocarcinomas de pulmón, se pudieron realizar TM sin necesidad de obtener una nueva muestra o biopsia.

**CONCLUSIONES:** La implementación de otras técnicas como el HG para aprovechar el material citológico restante, en aquellos casos en los que no es posible realizar el BC, ha permitido incrementar el número de pacientes en los que se han realizado técnicas complementarias posibilitando un diagnóstico más preciso.

## PUNCIÓN ASPIRACIÓN CON AGUJA FINA GUIADA POR ULTRASONOGRAFÍA ENDOSCÓPICA (PAAF-USE) DE PÁNCREAS. ESTUDIO RETROSPECTIVO DE 8 AÑOS DE EXPERIENCIA EN UN CENTRO TERCIARIO.

García Díaz, María Cruz; Rodiño Díaz, Eider; Gómez Tena, Marina; Martínez Martínez, Javier; Zanca Cáliz, Alba; Baixeras González, Nuria; Llatjós Sanuy, Roger; Gálvez Aguilar, Nerea; García Serra, Sonia; Domingo Rubio, Alicia; Gibert Vigués, Oriol; Matrero Ferrer, Alexandra; Pijuan Andújar, Lara

**Presentador:** García Díaz, María Cruz

HOSPITAL UNIVERSITARI DE BELLVITGE

**Tipo de trabajo:** Póster con Defensa

(Jueves 4 de mayo de 2023; 10:45; Pantalla: 3)

**INTRODUCCIÓN:** La punción aspiración con aguja fina guiada por ultrasonografía endoscópica (PAAF-USE) junto con la técnica de Rapid On Site Evaluation (ROSE) ha demostrado ser el método de elección para la recogida de muestras y posterior diagnóstico en lesiones pancreáticas, siendo un procedimiento menos agresivo y con menor índice de complicaciones para el paciente. Con el sistema para diagnóstico citológico pancreatocobiliar por la Papanicolaou Society of Cytopathology (PSC) es posible categorizar las lesiones en función del riesgo de malignidad. Revisamos los casos de PAAF-USE en el periodo de 2015 a 2022.

**MATERIAL Y MÉTODOS:** Revisión diagnóstica de 934 punciones de páncreas desde enero del 2015 hasta septiembre de 2022 realizadas en el gabinete de eco endoscopias de nuestro centro y clasificación de los diagnósticos según el Sistema PSC. Cuantificación de la actividad en los años descritos.

**RESULTADOS:** El número total de punciones realizadas en el periodo de estudio fue de 1020. Desglosadas por año fueron 107 en 2015, 127 en 2016, 112 en 2017, 112 en 2018, 125 en 2019, 105 en 2020, 153 en 2021 y 180 en el 2022 (Ver Tabla 1) (86 casos del periodo de septiembre a diciembre 2022 no se han incluido en el estudio descriptivo resultando en 934 casos).

Según las categorías de la Sociedad de Papanicolaou de Citopatología (PSC), de las 934 punciones en la categoría "No diagnóstica" recogemos 119 casos (12,74%), en la de "Negativas" se engloban 216 casos (23,13%), en la de "Atípica" 53 casos (5,67%), en la de "Neoplasias" 75 casos (8,03%), como categoría de "Sospechoso de malignidad" 35 casos (3,75%), en la categoría de "Maligno" 429 casos (45,93%) y en la de "Tumores Mesenquimales" 7 casos (0,75%). Ver tabla 1 con desglose por tipo tumoral.

En nuestra revisión la categoría de Maligno representa el mayor porcentaje de casos con un 46 % siendo el diagnóstico de adenocarcinoma el más representado. Identificamos 10 casos de metástasis de origen renal (4), gastrointestinal (3), pulmonar (2) y de un sarcoma de partes blandas. Como casos poco frecuentes encontramos un carcinoma escamoso y un anaplásico primario de páncreas, un linfoma de células B, un sarcoma de células de Langerhans y una neoplasia de células plasmáticas.

**CONCLUSIONES:** Se observa una tendencia al alza en el número de casos analizados por año que concuerda con un incremento de la actividad en la sala de eco-endoscopia. A causa de la pandemia por SARS-CoV-2 registramos una disminución en el número de punciones en el año 2020, con una clara recuperación a partir de 2021.

La realización de la PAAF-USE en combinación o no con el ROSE permite el estudio de las lesiones pancreáticas obteniendo muy buenos resultados de calidad y rentabilidad de las punciones.

## DIAGNÓSTICO CITOLÓGICO DE UN CARCINOSARCOMA PULMONAR CON DIFERENCIACIÓN A OSTEOSARCOMA

Vega González, Jesús; De La Torre Serrano, Montserrat; Hernández Martínez, Desiré; García Egido, Alejandro; Bergillos Giménez, María Reyes; Colino Gallardo, Ana María; Cruz Blanco, Marta; Alarcón García, Lorenzo; Fernández Aceñero, María Jesús; Díaz Del Arco, Cristina

**Presentador:** Vega González, Jesús

HOSPITAL CLÍNICO SAN CARLOS

**Tipo de trabajo:** Póster con Defensa

(Viernes 5 de mayo de 2023; 10:45; Pantalla: 3)

**INTRODUCCIÓN:** El carcinosarcoma pulmonar es una neoplasia bifásica compuesta por un componente de carcinoma no microcítico y un componente sarcomatoso con diferenciación heteróloga. Es un tumor infrecuente de mal pronóstico. Puede presentarse como una masa central endobronquial o una masa periférica pulmonar intraparenquimatosa.

**MATERIAL Y MÉTODOS:** Se presenta el caso clínico de un varón de 65 años fumador que ingresa por una neumonía adquirida en la comunidad. En las pruebas de imagen presenta un infiltrado en el lóbulo inferior derecho que progresa a una neumonía cavitada con atelectasia lobar completa a pesar de antibioterapia. Se decide realizar broncoscopia para toma de muestras para estudio microbiológico y se descubre incidentalmente una masa en el bronquio intermedio que estenosa por completo dicho bronquio. En el mismo acto se decide realizar PAAF de la masa endobronquial.

**RESULTADOS:** Se realizan varias extensiones del material obtenido en la PAAF y se tiñen con Diff-Quick y Papanicolaou. Las extensiones son moderadamente celulares compuestas por una celularidad con marcada atipia nuclear que se disponen tanto formando grupos como en células sueltas. Algunas de las células presentan un hábito plasmocitoides, con citoplasma abundante y núcleo excéntrico. Se identifican grupos que presentan un material extracelular denso que forma cordones entre las células. También se identifican de forma dispersa células gigantes tipo osteoclasto. El paciente se somete a una segunda broncoscopia para obtener una criobiopsia endobronquial. En los cortes en parafina se observa una neoplasia constituida por un componente de carcinoma escamoso, con escasos focos de queratinización (CKAE1-AE3, p40 y p63 positivas) y un componente sarcomatoso predominante, con áreas fusocelulares atípicas, áreas de diferenciación a osteosarcoma y aisladas células gigantes tipo osteoclasto.

**CONCLUSIONES:** El carcinosarcoma pulmonar es un tumor infrecuente, difícil de diagnosticar en citología y biopsias endoscópicas pequeñas si no se sospecha. Se debe pensar en esta entidad ante una citología de una lesión pulmonar maligna con elementos atípicos como la presencia de celularidad suelta plasmocitoides, células gigantes multinucleadas, celularidad fusiforme atípica o material de matriz extracelular.

## UNIDAD DE CRIBADO DE CÁNCER DE CÉRVIX, RESUMEN DE LA ACTIVIDAD DE LOS ÚLTIMOS CINCO AÑOS.

Comba Miranda, Jhon William; Goitia Víaña, Ana Isabel; Gayoso Alberro, Aitziber; Heras Fernandez, Elvira; Irazoqui Oharriz, Ibon; Vivar Airas, Beltzane; Montes Barinaga, Marta; Rezola Bajineta, Marta; Arruti Martin, Maialen; Ruiz Diaz, Irune  
**Presentador:** Comba Miranda, Jhon William

HOSPITAL UNIVERSITARIO DONOSTIA

**Tipo de trabajo:** Póster con Defensa

(Viernes 5 de mayo de 2023; 10:45; Pantalla: 3)

**INTRODUCCIÓN:** El cáncer de cérvix es una patología frecuente en el mundo, con más de 600.000 casos diagnosticados al año, de los cuales cerca del 90% se producen en regiones con bajos ingresos, aunque la tasa de mortalidad es más baja que la de la incidencia, esta patología ocupa el tercer lugar en mortalidad de mujeres en el mundo con más de 341.000 muertes al año. En España, el número de casos para el cáncer de cérvix se sitúa en el puesto 16 debido en gran parte a la presencia de programas de cribado.

**MATERIAL Y MÉTODOS:** Se realizó una búsqueda en el programa informático de la actividad de la unidad de cribado de cáncer de cérvix, de los últimos 5 años (2018–2022). Los resultados se han estructurado según el protocolo de manejo y recomendaciones científicas de la siguiente manera: número total de casos por año, tipo de estudio valorado en tres categorías: Estudio citológico (25 a 34 años), Determinación de Virus del Papiloma Humano de alto riesgo HPV-ar (35 a 65 años) y Estudio Cotest (25 a 65 años); diagnóstico morfológico de las citologías realizadas, total y porcentaje de ASC-US con HPV-ar Positivo en mujeres de 25 a 34 años, porcentaje de del HPV-ar positivo en mayores de 35 años, porcentaje de concordancia citohistológica de las biopsias realizadas en el hospital y tiempo medio de respuesta desde la fecha de registro a la fecha de validación.

**RESULTADOS:** Durante el 2018-2022 se han realizado un total de 414.848 estudios, de los cuales: 30.117 corresponden a Cotest, 105.546 a estudio citológico en mujeres de 25 a 34 años y 279.185 a HPV-ar de 35 a 65 años, de los cuales, 19.306 (6,9%) fueron Positivos para HPV-ar, en estos casos se realizó prueba de citología en las cuales se detectaron 8.049 lesiones, de ellas el 33% corresponden a lesiones de bajo grado (ASC-US/SIL-LG), 7,9% a lesiones de alto grado y el 58% restante fueron casos negativos. Del total de estudios en mujeres de 25 a 34 años se detectaron 8.209 (7,7%) lesiones de bajo grado, 1.027 (0,9%) lesiones de alto grado y 96.412 (91,34%) fueron casos negativos. Los estudios en este grupo con diagnóstico de ASC-US fueron 3.743 (3,5%) de los cuales 53% tuvieron HPV-ar Positivo. La concordancia citohistológica en los casos que requirieron biopsia en el hospital fue del 80,8%. El tiempo de respuesta medio para la citología fue de 7,6 días, cotest 7,2 y determinación molecular de HPV-ar 1,5 días.

**CONCLUSIONES:** Los programas de cribado siguen siendo una herramienta útil en la detección de lesiones preneoplásicas del cérvix. En las mujeres de 25 a 34 años se detectaron 8.209 lesiones y en las mujeres de 35 a 65 años 8.049 lesiones, que fueron derivadas a valoración por los grupos de patología cervical. El porcentaje de HPV-ar Positivo en mujeres mayores de 35 años fue del 6,9%. Una estructura unificada de cribado permite la gestión, procesamiento y diagnóstico de un volumen alto de muestras, integrando y estandarizando los procesos relacionados con el diagnóstico precoz e impacto positivamente en los plazos y la eficiencia.

## ANGIOSARCOMA METASTÁSICO DE PROBABLE ORIGEN CARDÍACO, DIAGNÓSTICO INESPERADO EN PAAF GUIADA POR EBUS DE ADENOPATÍA MEDIASTÍNICA.

Castillo Torres, Carolina; Villar Fernández, Ana; Díez Corral, Cristina; Martínez Onsurbé, Pilar  
**Presentador:** Castillo Torres, Carolina

HOSPITAL UNIVERSITARIO PRÍNCIPE DE ASTURIAS.

**Tipo de trabajo:** Póster con Defensa

(Viernes 5 de mayo de 2023; 10:45; Pantalla: 3)

**INTRODUCCIÓN:** El angiosarcoma en el compartimento torácico puede tener su origen en pulmón, pleura, corazón, timo y mediastino. Es más frecuente en hombres. Los de origen cardíaco se localizan principalmente en la aurícula derecha. La diseminación es por extensión directa o hematogena al pulmón, hígado, cerebro y hueso, siendo muy infrecuentes las metástasis ganglionares.

**MATERIAL Y MÉTODOS:** Mujer de 75 años de edad, de raza negra, natural de Guinea con antecedentes de hipertensión arterial, alfa talasemia, cardiopatía hipertensiva, episodios de malaria e infección crónica por virus de hepatitis B, que ingresa con derrame pleural derecho y neumonía. El diagnóstico citológico del líquido pleural fue de Atipia de significado incierto (células grandes con atipia citológica, que resultaron negativas para BER-EP4, TTF1 y P40). En el TAC torácico se observa conglomerado adenopático en hilio pulmonar derecho, defecto de repleción del seno coronario que podría corresponder con trombo/masa tumoral, derrame pleural derecho y lesiones cavitadas en pulmón. Se realiza PAAF de ganglio linfático en región 11R, con control por EBUS.

**RESULTADOS:** En los extendidos citológicos y en el bloque celular, se observa proliferación de células epitelioideas con alta relación núcleo-citoplasma. Los núcleos son grandes, irregulares, hiperromáticos, redondeados a ovoides, con multinucleación y nucleolos pequeños. El citoplasma tiene forma cónica con aflamamiento y se observan mitosis. Con los diagnósticos diferenciales de carcinoma indiferenciado, linfoma, melanoma, sarcoma y mesotelioma se realiza un primer panel de inmunohistoquímica en el bloque celular que resultó ser negativo para AE1/AE3, EMA, S100, CD45 LCA, calretinina, actina, desmina y positivo para CD34, CD99, vimentina. Para tipificar la neoplasia se amplió el estudio inmunohistoquímico observándose positividad para CD31, CD34, FLI1, factor VIII, WT1 (membrana) y negatividad para miogenina, MyoD1, CD117, STAT6, HMB45, PAX5, CD138, CD43, BCL2, CD30, CD20, TDT, OCT3-4, GFAP, sinaptofisina, glicpican 3. Ante estos hallazgos, el diagnóstico es de metástasis de angiosarcoma en ganglio linfático. Posteriormente al diagnóstico citológico, se realiza resonancia magnética cardíaca que muestra masa en seno coronario compatible con angiosarcoma.

**CONCLUSIONES:** 1- La presencia en la región torácica de una neoplasia con patrón epitelioide, atipia citológica de alto grado y citoplasmas cónicos afilados; negativa para marcadores epiteliales, melanocíticos y linfoides, debe plantear el diagnóstico diferencial de angiosarcoma.

2- Es necesaria la presencia del patólogo en la sala de EBUS para obtener una muestra que nos permita realizar un amplio panel de inmunohistoquímica, preferiblemente en un bloque celular.

## PSEUDOQUILOTÓRAX

Diez , Alba; Veras , Mariña; Perez , Ana Isabel

**Presentador:** Diez , Alba

HOSPITAL 12 OCTUBRE

**Tipo de trabajo:** Póster con Defensa

(*Viernes 5 de mayo de 2023; 10:45; Pantalla: 3*)

**INTRODUCCIÓN:** El pseudoquilotórax es una forma poco frecuente de derrame pleural cuyo aspecto macroscópico (lechoso o turbio) puede ser indistinguible del quilotórax, su principal diagnóstico diferencial. La patogenia no está clara, pero se atribuye al acúmulo de colesterol liberado de eritrocitos y neutrófilos degradados. Está causado mayoritariamente (88%) por tuberculosis (TBC) y artritis reumatoide. Otras asociaciones menos frecuentes son las neoplasias, traumatismos o algunas infecciones (equinococosis, paragonimiasis). Es más común en hombres y entre 40 y 75 años. La presentación clínica más característica es la de un derrame pleural crónico unilateral y considerable que provoca disnea y dolor torácico. El diagnóstico se basa en el análisis bioquímico del líquido pleural (rico en colesterol y pobre en triglicéridos), pero la citología permite sospecharlo. En cuanto al manejo, se suele resolver con el tratamiento de la enfermedad de base a la que se asocia. En pacientes sintomáticos se puede realizar toracocentesis terapéutica. El objetivo es presentar los casos de pseudoquilotórax asociados a tuberculosis pleural estudiados en el servicio.

**MATERIAL Y MÉTODOS:** Se revisan las muestras citológicas recibidas desde el 2010 hasta la actualidad y se seleccionan aquellas con diagnóstico de pseudoquilotórax. Los datos personales y clínicos se extraen de la historia clínica de los pacientes. Se evalúan las muestras procesadas con CytoSpin y teñidas con Giemsa. Se realiza una revisión bibliográfica en Pubmed utilizando las palabras clave "pseudochylothorax", "tuberculosis" y "case report".

**RESULTADOS:** Se presentan dos casos con diagnóstico de pseudoquilotórax, ambos varones, de 36 y 64 años. Se encontraban en seguimiento en Neumología por TBC tratada y en ambos casos presentaban derrame pleural crónico unilateral izquierdo. En las preparaciones citológicas de ambos derrames se observan unas estructuras romboidales compatibles con cristales de colesterol, una imagen altamente sugestiva de pseudoquilotórax. Este hallazgo se acompaña de inflamación crónica. En ninguno de los dos casos se observan células malignas. En los últimos 10 años hay un único caso descrito de pseudoquilotórax asociado a TBC en la literatura; se trata de un varón de 25 años sintomático con derrame unilateral derecho que tras el diagnóstico recibe terapia antituberculosa y decorticación pleural.

**CONCLUSIONES:** El pseudoquilotórax es una entidad poco frecuente, en su mayoría asociada a tuberculosis. Macroscópicamente se presenta como un derrame lechoso similar al quilotórax, pero citológicamente se distingue de este por la presencia de cristales de colesterol. Presenta un curso benigno y el manejo consiste en el tratamiento sintomático y de la enfermedad de base.

## SISTEMAS DE PRE-SCREENING DE CÁNCER DE CÉRVIX, VALOR AGREGADO EN LA DETECCIÓN DE INFECCIONES POR MICROORGANISMOS.

Comba Miranda, Jhon William; Goitia Víaña, Ana Isabel; Montes Barinaga, Marta; Alonso Calabor, Mikel; Pueyo Ezcurra, Borja; Iriarte Iriarte, Iratxe; Rodríguez Valsero, Patricia; Cantos Garcia, Sara; Laboa Etxebeste, Izaskun; Gayoso Alberro, Aitziber

**Presentador:** Goitia Víaña, Ana Isabel

HOSPITAL UNIVERSITARIO DONOSTIA

**Tipo de trabajo:** Póster con Defensa

(*Viernes 5 de mayo de 2023; 10:45; Pantalla: 3*)

**INTRODUCCIÓN:** El cribado de cáncer de cérvix tiene como finalidad detectar alteraciones morfológicas en las células examinadas obtenidas a través de la exfoliación del epitelio escamoso y glandular del cérvix y endocérvix, contribuyendo así a estratificar el riesgo que tienen algunas mujeres de desarrollar cáncer de cérvix. Otro de los beneficios del cribado citológico es el de detectar mediante la observación, la presencia de microorganismos que puedan causar infecciones en el tracto genital femenino. Este procedimiento históricamente se ha realizado a través del microscopio óptico, actualmente existe la posibilidad de utilizar herramientas tecnológicas analógicas y digitales de pre-screening que pueden ayudar a optimizar este trabajo.

**MATERIAL Y MÉTODOS:** Se ha realizado una búsqueda informática aleatoria de 100 estudios del servicio de anatomía patológica en el periodo comprendido al año 2022, que tuvieran la codificación morfológica Snomed para microorganismos y se dividieron de la siguiente manera: 30 casos con presencia de microorganismos de tipo hongos, 30 casos con microorganismos de tipo Trichomonas, 30 casos con microorganismos de tipo Actinomicas y 10 casos con presencia de microorganismos de tipo Herpes Virus. Se han revisado los 100 casos mediante dos tipos de tecnologías de pre-screening: Sistema analógico ThinPrep Imaging System® y sistema Digital de Citología Genius® el procesamiento y visualización de los estudios fue realizado según las especificaciones técnicas de uso de cada dispositivo y se analizó la capacidad de detección de los microorganismos para cada uno de los sistemas.

**RESULTADOS:** De los 30 casos con presencia de microorganismos de tipo hongos, tanto el sistema analógico Imaging System® como el sistema digital de citología Genius® detectaron 27 casos que corresponden al 90%. En el caso de los microorganismos de tipo Trichomonas, tanto el sistema analógico como el digital detectaron el 100% de estos microorganismos, en el caso de los Actinomicas el sistema analógico detectó 28 de los 30 casos (93,3%) y el sistema digital el 100% de ellos, en la categoría de infección por Herpes Virus tanto el sistema analógico como digital detectaron el 90% de los casos.

**CONCLUSIONES:** El sistema de pre-screening analógico ThinPrep Imaging System® detectó el 90% de los Hongos, el 100% de las Trichomonas, el 93,3% de los Actinomicas y el 90% de los microorganismos de tipo herpes Virus. El sistema de pre-screening Digital de citología Genius® detectó el 90% de los Hongos, el 100% de las Trichomonas, el 100% de los Actinomicas y el 90% de los microorganismos de tipo Herpes Virus. El uso de las nuevas tecnologías de pre-screening en el cáncer de cérvix además de la función principal de ayudar en la detección de las anomalías morfológicas celulares, pueden resultar útiles en la detección de los microorganismos analizados (Hongos, Trichomonas, Actinomicas, Herpes Virus).



## RIESGO DE MALIGNIDAD USANDO LAS CATEGORÍAS DIAGNÓSTICAS DEL SISTEMA DE LA SOCIEDAD DE CITOPATOLOGÍA DE PAPANICOLAOU PARA INFORMAR LA CITOLOGÍA PÁNCREATOBILIAR. ESTUDIO PROSPECTIVO EN NUESTRO CENTRO.

Guzmán Gómez, Yedra; Álvarez Alonso, Sara; Martino González, María; Montano Lumbreras, Elena; Yanje Zambrano, Geanella Geraldine; Estébanez Gallo, Ángel; Mazorra Horts, Remigio  
**Presentador:** Guzmán Gómez, Yedra

HUMV (HOSPITAL UNIVERSITARIO MARQUÉS DE VALDECILLA)

**Tipo de trabajo:** e-Poster

**INTRODUCCIÓN:** La Sociedad de Citopatología de Papanicolaou (SPC) desarrolló un conjunto de pautas para informar la citología páncreatobiliar en 2014 y un Atlas en 2015. El PSC clasifica las citologías páncreatobiliares en seis categorías: I (no diagnóstica), II (negativo para malignidad), III (atípico), IVA (neoplásica-benigna), IVB (neoplásica-otra), V (sospecho de malignidad) y VI (positivo para malignidad). La categoría IVB es una categoría heterogénea, que incluye tanto lesiones premalignas de cualquier grado (neoplasias mucinosas papilares intraductales (IPMN) y neoplasias quísticas mucinosas (MCN)) como neoplasias malignas de bajo grado (tumores neuroendocrinos pancreáticos (PanNET) y neoplasias pseudopapilares sólidas (SPN)). Analizamos nuestros resultados y calculamos el riesgo de malignidad (ROM) para las categorías del PSC en nuestro centro, antes de comenzar a utilizar el recientemente propuesto Sistema Internacional de la OMS.

**MATERIAL Y MÉTODOS:** Estudio retrospectivo durante los años 2019-2022, con un total de 338 punciones por aspiración con aguja fina guiada por ultrasonografía endoscópica (PAAF- EUS) de páncreas. Se realiza seguimiento clínico de todos los casos disponiendo todos ellos de imágenes radiológicas. La mayoría de diagnósticos citológicos fueron clasificados de forma prospectiva usando el sistema de notificación PSC, y los que no lo estaban fueron clasificados de manera retrospectiva. Se emplea el programa SPSS para el análisis estadístico.

**RESULTADOS:** Se estudian un total de 338 citologías PAAF-EUS. De ellas, el porcentaje entre hombres y mujeres es muy similar, con una media de edad de 69 años. En el 74% de las PAAF-EUS se realizó bloque celular. Se dispuso de biopsia o pieza quirúrgica en 33% de los casos. En el PSC, el porcentaje de casos por categoría diagnóstica para las categorías I, II, III, IVA, IVB, V y VI fue de 29,2%, 11,5%, 4,4%, 1,2%, 13,3%, 11,2% y 28,4% respectivamente. El ROM según el sistema de PSC para las mismas categorías fue de 14,9%, 10,3%, 94,4%, 0%, 84,4%, 100% y 100% respectivamente.

**CONCLUSIONES:** El PSC ha demostrado durante todos estos años una mejor comprensión y definición de las categorías diagnósticas, facilitando la comunicación entre citotécnicos, patólogos y clínicos para mejorar el manejo clínico de los pacientes. Con ello se reduce el número de interpretaciones indeterminadas. Notablemente, en nuestro centro la categoría III representó tan solo el 4,4% de los casos (inferior a la media de 5,5% publicada en el PSC), siendo destacable el elevado ROM, consecuencia en los 15 casos a un muestreo insuficiente y escaso grado de atipia como para poder categorizarlos como sospechosos. A pesar de ello, el manejo clínico fue similar al de la categoría V. La categoría IVB presenta un ROM muy elevado debido a que incluye entidades con diferente comportamiento y pronóstico según la 5ª edición de Tumores Digestivos de la OMS: premalignas (IPMN y MCN de cualquier grado) y malignas (PanNET y SPN).

## FORMANDO CITOTECNÓLOGAS, "LA HISTORIA INTERMINABLE"

Campos, Rosa María; Matrero, Alexandra; Rodiño, Eider; Cibert, Oriol; Zanca, Alba; Lozano, Alejandro; Mancebo, Eva; García, María Cruz; Hereu, Ángels; Baixeras, Núria; Llatjós, Roger; Pijuan, Lara; Lloveras, Belen; Catalá, Isabel  
**Presentador:** Campos, Rosa María

HOSPITAL UNIVERSITARI DE BELLVITGE

**Tipo de trabajo:** e-Poster

**INTRODUCCIÓN:** La Escuela de Citología se creó en el año 1995 con la finalidad de resolver la necesidad de los Servicios de Anatomía Patológica de disponer de personal formado en citodiagnóstico. El modelo docente, de 1000 horas de duración, se basó en el existente en el hospital "Memorial Sloan Kettering" de Nueva York.

Los objetivos son estudiar la utilidad de la Escuela de Citología valorando la evolución laboral de las exalumnas, así como el grado de satisfacción con la formación recibida. También confirmar que es necesaria una formación más amplia y completa que la reglada para poder realizar las funciones de citotecnóloga.

**MATERIAL Y MÉTODOS:** Se ha enviado una encuesta con 22 preguntas, a todas las exalumnas con las que se ha podido contactar con 134 de 143.

Se ha valorado, especialmente formación previa, historia laboral, actividad científica y formativa posterior y grado de satisfacción con el curso realizado.

**RESULTADOS:** Se han obtenido 121 respuestas (90,3%).

Los resultados más relevantes son: el 97,5% han trabajado como citotecnólogas, de las cuales el 83,1% en un periodo inferior a 6 meses desde la finalización del curso; en la actualidad el 78,8% continúa ejerciendo. Un 7% han realizado, posteriormente, estudios universitarios.

Del total de alumnas en activo, el 73% trabaja en Cataluña, el 26% en el resto del Estado y un 1% en el extranjero. El 66% ejerce en el ámbito de la sanidad pública, el 31% en centros privados y el 3% en ambos sectores. Con respecto al tipo de contrato, un 62,7% inicia su trayectoria laboral con contratos eventuales y actualmente el 61% de ellas posee un contrato indefinido o de interinidad.

El 61,2% pertenece a alguna sociedad científica. Destacar que 80,2% ha asistido a congresos de citología; el 63,9% ha presentado algún trabajo científico.

Respecto al grado de satisfacción del alumnado, el 90,1% evalúa el curso con un 8 o superior (de 0 a 10). El 90,9% consideran que su duración es suficiente y un 98,3% que la relación entre teoría y práctica es adecuada.

Del total de las encuestadas, un 82,6% considera insuficiente las horas de formación dedicadas a la citología durante su formación previa como TSSAPyC y un 97,5% aseguran que con las capacidades adquiridas en la Escuela de Citología pueden realizar correctamente el trabajo de citotecnóloga.

**CONCLUSIONES:** La mayoría del alumnado ha conseguido rápidamente trabajo y lo ha mantenido hasta la actualidad, obteniendo así un elevado número de inserción y estabilidad laboral.

Son profesionales en constante formación con participación en sociedades científicas, asistencia a congresos y presentación de trabajos científicos.

El grado de satisfacción con la formación de la Escuela de Citología es alta y les permite realizar el trabajo de citotecnóloga adecuadamente.

El grado de satisfacción con la formación recibida en citología como TSSAPyC es bajo, reforzando la idea de que es básica una formación reglada más amplia o un curso posterior de especialización.



## CARACTERÍSTICAS CITOLÓGICAS DE UNA LINFADENITIS POR CMV.

Revilla Sánchez, Enrique; Hogeboom Gimeno, Adriana; Ortiz Muñoz, Macarena De Los Angeles

Presentador: Revilla Sánchez, Enrique

HOSPITAL UNIVERSITARIO 12 DE OCTUBRE

Tipo de trabajo: e-Póster

**INTRODUCCIÓN:** Citomegalovirus (CMV) es un herpes virus que se transmite de persona a persona a través de secreciones corporales o por la sangre y afecta tanto a inmunocompetentes como a inmunodeprimidos. La linfadenitis por CMV puede ocurrir tanto en la primoinfección como en las reactivaciones del virus y se manifiesta con adenopatías que plantean el diagnóstico diferencial con un proceso linfoproliferativo.

**MATERIAL Y MÉTODOS:** Presentamos el caso clínico de un varón de 50 años ingresado en neurología por un síndrome vertiginoso sin causa identificada. En el estudio con PET-TAC se identifica un nódulo hipermetabólico (SUV<sub>max</sub> de 10,20) de 1,5 x 1 cm, localizado en el lóbulo superficial de la parótida izquierda que plantea el diagnóstico diferencial entre una adenopatía patológica o un tumor de Warthin. El servicio de Radiología realiza PAAF guiada por ecografía del nódulo y remiten al servicio de anatomía patológica 3 extendidos citológicos (2 en seco y uno fijado en alcohol). No se envió muestra a citometría de flujo.

**RESULTADOS:** Los extendidos citológicos mostraban un fondo proteináceo con numerosos linfocitos en diversos estadios de maduración y presencia de agregados de centro germinal, dotados de macrófagos con cuerpos tingibles. Se acompañaban de frecuentes células linfoides de tamaño intermedio-grande (apariencia centroblastica-inmunoblástica) y otras células de mayor tamaño con citoplasmas amplios, con gránulos rojizos y núcleos grandes, algo irregulares, cromatina vidriosa y halos claros perinucleares ("apariencia en ojo de búho"). No se objetivó celularidad epitelial ni datos de proceso linfoproliferativo de alto grado. El estudio inmunocitoquímico frente al CMV (realizado en el extendido fijado en alcohol) confirmó la presencia del virus en las células descritas. Diagnosticamos el caso como una linfadenitis por CMV. La carga viral de CMV en sangre no fue detectada y en el estudio serológico únicamente se identificó IgG positiva frente al virus. El paciente, al no ser inmunodeprimido, no recibió tratamiento antiviral.

**CONCLUSIONES:** La linfadenitis por CMV es una linfadenopatía reactiva infrecuente que se detecta, sobre todo, en estudio histológico. Presentamos un caso que refleja las características citológicas de una linfadenitis por CMV y que nos sirvieron de ayuda para distinguirlas, en una PAAF, de una neoplasia maligna (tanto de naturaleza linfóide como epitelial).

## "LA COLA DE RATA" COMO PATRÓN MORFOLÓGICO PATOGNOMÓNICO DE INFECCIÓN POR ACTINOMICES EN PACIENTES USUARIAS O NO DE DISPOSITIVOS INTRAUTERINOS.

Torres Gómez, Francisco Javier; Ruiz Ramírez, Cristina; Sánchez Sánchez, Mari De La Cruz

Presentador: Torres Gómez, Francisco Javier

HOSPITAL UNIVERSITARIO VIRGEN MACARENA

Tipo de trabajo: e-Póster

**INTRODUCCIÓN:** El sistema Bethesda ha proporcionado un lenguaje universal a los diagnósticos emitidos en el campo de la citopatología cervicovaginal al mismo tiempo que ha conducido a una simplificación de la fórmula tetravalente (patrón hormonal, patrón microbiológico, patrón morfológico/orgánico y notas/valoración de la idoneidad de la muestra) de los diagnósticos de antaño. En muchos casos, la carga asistencial ha obligado a simplificar la fórmula Bethesda a la simple constatación de la positividad o negatividad del cáncer de cérvix y/o sus lesiones precursoras. Se ha perdido información, quizás demasiada, quizás no trascendente, pero importante para los intereses de la paciente. Obviar la presencia de elementos microbianos impide el correcto manejo de las pacientes. La presencia de actinomices, asociada o no a infección es un claro ejemplo de este tema en cuestión. Recurrimos a la imagen nostálgica de la formación "en cola de rata" para reivindicar mediante imágenes su utilidad.

**MATERIAL Y MÉTODOS:** Hemos realizado una revisión de los diagnósticos de citologías cervicovaginales de nuestro centro en los que se ha señalado la presencia de actinomices en el último año. Comprobando que la presentación más común desde el punto morfológico es la que obedece a un patrón esferular que recuerda a "pelusas" basófilas de las que se desprenden prolongaciones periféricas de difícil caracterización a bajos aumentos, hemos revisado dichas extensiones en busca de la clásica formación "en cola de rata", mucho menos frecuente.

**RESULTADOS:** Hemos fotografiado todas aquellas formaciones que cumplen con los requisitos para ser consideradas "cola de rata" y hemos comprobado, como era de prever, que su asociación con la presencia de dispositivos intrauterinos (DIU, ESSURE...) es frecuente aunque no universal, su asociación a colonización e infección por coccobacilos es frecuente y que su identificación es eficaz y sencilla en relación a los patrones morfológicos clásicos. Pretendemos realizar una presentación gráfica que ayude a poner de nuevo en valor un patrón morfológico clásico que creemos que aun sin caracterizar debe ser incluido en los informes de diagnóstico citológico por las consecuencias que implica su presencia.

**CONCLUSIONES:** Independientemente del patrón morfológico que presente la presencia de actinomices a nivel del tracto genital femenino, su inclusión acompañando a los diagnósticos de positividad, negatividad e idoneidad reviste gran importancia en cuanto su ausencia acompañada o no de sintomatología supone un riesgo descrito de diseminación por vía ascendente y un factor de riesgo para EPI y esterilidad. En nuestra opinión, el patrón "en cola de rata" ayuda en este propósito y esperamos captar con nuestra presentación la atención de las retinas tanto de citotécnicos, patólogos en formación e incluso citólogos "adaptados a las exigencias de la demanda" porque, en el fondo, la Citología es un arte, y el arte no alcanza por cualquiera de nuestros sentidos.

## VALOR DE LA PUNCIÓN ASPIRACIÓN CON AGUJA FINA EN LA ERA MOLECULAR DEL CÁNCER DE PULMÓN: ESTUDIO CUANTITATIVO DE LA FRACCIÓN TUMORAL

Alcaraz Mateos, Eduardo; Lepe, Marcos; Ilic, Kristina; Prusina, Gorko; Rodríguez, Manuel; Rodríguez Mondejar, Remedios; Sanchez Campoy, Nicolas; Perez Ramos, Miguel  
**Presentador:** Alcaraz Mateos, Eduardo

SERVICIO DE ANATOMÍA PATOLÓGICA, HOSPITAL UNIVERSITARIO MORALES MESEGUER, MURCIA

**Tipo de trabajo:** e-Póster

**INTRODUCCIÓN:** Aunque la técnica de punción aspiración con aguja fina (PAAF) ha demostrado su valor por sí sola o en combinación con la biopsia pulmonar con aguja gruesa (BAG), no se realiza de forma rutinaria en muchas instituciones. Nuestro estudio tuvo como objetivo analizar y cuantificar el volumen tumoral a partir de muestras PAAF (bloques celulares, BC) y compararlo con el obtenido mediante BAG, con el fin de evaluar los beneficios de esta técnica en el manejo de las neoplasias pulmonares.

**MATERIAL Y MÉTODOS:** Se revisaron las muestras procedentes de pacientes a los que se le realizó PAAF y BAG de neoplasias pulmonares en nuestra institución, en un periodo de 4 años. Se escanearon los portaobjetos (BC y BAG) con el sistema Ventana DP200 (Roche, Pleasanton, CA). Se midió el área y el volumen total de las muestras usando la herramienta de cuantificación del software Photoshop (Adobe Inc., Mountain View, CA). Se estimó la fracción/porcentaje tumoral mediante eyeballing por parte de dos patólogos experimentados utilizando Image Viewer v.3.2.0 (Ventana Medical Systems, Basel, Suiza), obteniendo áreas y volúmenes tumorales.

**RESULTADOS:** Se identificaron y escanearon un total de 38 casos (16 adenocarcinomas, 10 carcinomas escamosos, 2 carcinomas de células pequeñas, 3 carcinomas de células no pequeñas, 1 sarcoma, 5 metástasis y 1 caso insuficiente para diagnóstico). El área y volumen tisular medio en los BC y en las BAG fue de 11,72 mm<sup>2</sup> (0,01-53,37; SD 14,63) y 27,47 mm<sup>3</sup> (0-160,08; SD 39,32) y 5,21 mm<sup>2</sup> (0-15,32; SD 3,63) y 3,79 mm<sup>3</sup> (0-10,72; SD 2,90), respectivamente. El porcentaje de tumor en los BC y en las BAG fue del 16,65% (0-97,50; SD 22,89) y 36,29% (0-95; SD 23,92), respectivamente, y la correspondiente área y volumen tumoral medio para el BC y la BAG fue de 1,12 mm<sup>2</sup> (0-5,07; SD 1,30) y 2,29 mm<sup>3</sup> (0-10,14; SD 2,96) y 2,14 mm<sup>2</sup> (0-10,06; SD 2,24) y 1,56 mm<sup>3</sup> (0-7,54; SD 1,72), respectivamente, significando un 146% más de neoplasia cuando se añade PAAF-BC a la BAG. Adicionalmente, el diagnóstico se logró con la PAAF-BC en 3 casos, siendo en estos la BAG insuficiente.

**CONCLUSIONES:** En base a estos resultados, añadir la punción y el bloque celular correspondiente al procedimiento de biopsia con aguja gruesa pulmonar, aporta una cantidad significativa de muestra neoplásica, útil para la realización de pruebas inmunohistoquímicas y moleculares.

La utilización de PAAF-BC puede proporcionar una muestra diagnóstica, incluso en casos en los que la BAG es insuficiente, al mismo tiempo que ofrece beneficios adicionales como la evaluación in situ con un adecuado triaje de la muestra y el feedback inmediato para el radiólogo y el oncólogo.

## TIROIDITIS SUBAGUDA DE QUERVAIN, HALLAZGO CITOPATOLÓGICO INCIDENTAL, A PROPÓSITO DE UN CASO.

Nolasco Cardona, María Elena; López Hidalgo, Javier Luis; Pérez Bustamante, Oscar Edgardo; López Valdivia, Carlos Enrique; Gallardo Chamizo, Francisco De Asís  
**Presentador:** López Hidalgo, Javier Luis

HOSPITAL CLÍNICO UNIVERSITARIO SAN CECILIO, GRANADA, ESPAÑA. HOSPITAL ROOSEVELT, UNIVERSIDAD SAN CARLOS DE GUATEMALA, CIUDAD GUATEMALA, GUATEMALA.

**Tipo de trabajo:** e-Póster

**INTRODUCCIÓN:** La tiroiditis De Quervain; conocida también como tiroiditis granulomatosa subaguda, tiroiditis dolorosa, tiroiditis no supurativa subaguda o tiroiditis de células gigantes; supone una clínica inespecífica con la cual debe realizarse diagnóstico diferencial con varias entidades tiroideas y/o procesos inflamatorios fúngicos. La presentación de este caso clínico tiene como objetivo describir los hallazgos citopatológicos y conocer la importancia para sospechar esta entidad ante hallazgos clínicos, laboratoriales y ecográficos.

**MATERIAL Y MÉTODOS:** La tiroiditis De Quervain es una entidad clínica que se presenta en mujeres entre 30 y 50 años, con etiología diversa. Se presenta el caso de una mujer de 64 años, que acude al médico por odinofagia, dolor en cara anterior de cuello y episodios de fibrilación ocasionales durante un mes. Sin antecedentes patológicos de malignidad o enfermedad sistémica. En analítica se detectan valores normales de pruebas tiroideas. Al examen ecográfico de tiroides se describen pequeños nódulos (el mayor de 8,2mm en el lóbulo derecho) hipoecoicos, mal definidos, de valor TR4, por su tamaño concluyéndose que no requiere seguimiento ecográfico. Paciente con incremento del dolor en cuello y declinación del cuadro clínico por lo cual acude a nueva consulta, dos semanas posteriores, en la cual se realiza un nuevo examen ecográfico de tiroides en el cual se describe bocio a expensas del lóbulo derecho, con áreas hipoecoicas mal definidas de valor TR4, recomendando PAAF con control ecográfico. En segunda consulta se detecta Ac. Anti tiroglobulina 176, 0 UI/mL.

**RESULTADOS:** El examen citopatológico reveló una tiroiditis De Quervain, con presencia de fondo coloide y hemorrágico, con abundantes células inflamatorias; macrófagos tipo histiocitarios, citoplasma abundante claro, sin evidencia de atipia celular. Existen varios tipos de tiroiditis asociadas a una función tiroidea aumentada, disminuida o normal; se pueden clasificar en dolorosas o indoloras, según la etiología. La diferenciación entre los diferentes tipos depende del entorno clínico, los antecedentes médicos y familiares, la rapidez con la que progresaron los síntomas y, lo que es más importante, la presencia o ausencia de dolor en cuello. La tiroiditis dolorosa se puede dividir en tiroiditis De Quervain, tiroiditis supurativa y tiroiditis causada por radiación/traumatismo; describe un curso clínico de hipertiroidismo seguido de eutiroidismo, hipotiroidismo y vuelta al eutiroidismo. Este artículo expone un caso de tiroiditis De Quervain en una paciente con hallazgos clínicos, laboratoriales y ecográficos de patología de cuello a determinar.

**CONCLUSIONES:** La tiroiditis De Quervain al ser una causa infrecuente de hipertiroidismo, supone un reto diagnóstico debido a sus hallazgos en pruebas tiroideas, así como sintomatología inespecífica dependiendo de la fase del diagnóstico, por lo que es necesario de un estudio clínico completo con su respectiva correlación de estudios anteriores de laboratorio y ecográficos comparativos.

## PDX1 COMO MARCADOR INMUNOHISTOQUÍMICO ÚTIL PARA EL DIAGNÓSTICO DIFERENCIAL ENTRE NSSP DE TNE. UTILIDAD EN PAAF.

Luizaga Velasco, Paola Danitza; Gené , Miriam; Forero , Claudia; Exposito , Maria; Masip , Albert

**Presentador:** Luizaga Velasco, Paola Danitza

HOSPITAL UNIVERSITARIO JOAN XXIII DE TARRAGONA

**Tipo de trabajo:** e-Poster

**INTRODUCCIÓN:** La neoplasia sólida pseudopapilar (NSSP) es una entidad rara (0,9-2,7) de las neoplasias exócrinas. Las características clínicas y radiológicas son típicas, por lo que no suele requerir biopsia o punción, salvo excepciones, y el diagnóstico definitivo es en la pieza quirúrgica. Los tumores neuroendocrinos (TNE) representan entre un 2-5% de los tumores pancreáticos, se presenta en un amplio rango de edad (30-60 años), sin predilección por el sexo. Por su heterogeneidad radiológica habitualmente se realiza biopsia o PAAF antes de la intervención quirúrgica. Si bien la punción aspiración con aguja fina (PAAF) es una buena técnica diagnóstica, la cantidad de material es escasa y no siempre es representativa de la lesión. El estudio inmunohistoquímico en este tipo de muestras resulta fundamental para realizar un diagnóstico. Se han postulado muchos marcadores inmunohistoquímicos como la betacatenina, E-cadherina, marcadores neuroendocrinos, entre otros, para diferenciar estas 2 entidades. El PDX1 puede ser útil como un marcador inmunohistoquímico adicional.

**MATERIAL Y MÉTODOS:** Se analizaron 8 muestras, de las cuales 6 eran mujeres y 2 varones, cuyo rango de edad era entre los 23 y 80 años. Para el diagnóstico se realizó PAAF a 6 de los casos, siendo diagnósticas en 5 de ellos. En el resto el diagnóstico definitivo, incluido el caso donde la PAAF no fue representativa, fue realizado en la pieza quirúrgica. El panel inmunohistoquímico realizado en todos los casos fue PDX1, betacatenina, E-cadherina, CD10, Receptores de progesterona y marcadores neuroendocrinos.

**RESULTADOS:** El diagnóstico definitivo fueron 4 TNE y 4 de NSSP. El estudio inmunohistoquímico practicado en NSSP mostró en 100 % de los casos positividad para CD10, RP y CD56. El 75 % resultó positivo para betacatenina (tinción nuclear) y sinaptofisina. Negatividad en 100 % de los casos para PDX1, cromogranina y E-cadherina. En los TNE el 100 % de los casos resultó positivo para E-cadherina, cromogranina, CD56 y betacatenina (con una tinción de membrana). En el 75 % de los casos se obtuvo una positividad para PDX1, RP, sinaptofisina y CD10.

**CONCLUSIONES:** El diagnóstico NSSP y los TNE puede resultar un verdadero reto para el patólogo, especialmente en el diagnóstico citológico. En nuestro caso los marcadores inmunohistoquímicos más importantes fueron la betacatenina, la E-cadherina, el PDX1 y la cromogranina, poniendo de relevancia PDX1 como un posible marcador útil en el diagnóstico diferencial de estas entidades.

## TÉCNICAS PARA LA REALIZACIÓN DE BLOQUES CELULARES: OPTIMIZACIÓN DEL MATERIAL CITOLÓGICO.

Cabezón Bienes, Carmen; Porras Díaz-Hellín, Belen; Castillo López, Ricardo

**Presentador:** Cabezón Bienes, Carmen

HOSPITAL UNIVERSITARIO INFANTA SOFÍA

**Tipo de trabajo:** e-Poster

**INTRODUCCIÓN:** Presentamos tres maneras de realizar bloques celulares a través de citologías y PAAF. Con estos diferentes protocolos conseguimos realizar inmunohistoquímica con controles y poder mandar material para diversas técnicas como el NGS.

**MATERIAL Y MÉTODOS:** Presentamos diferentes protocolos para realizar un bloque celular óptimo: desde una citología en medio líquido, una PAAF con el lavado de la aguja y desde el material de una citología en fresco.

**RESULTADOS:** Obtendremos cristales de citología líquida y bloques en parafina para la realización de cortes PCR y cortes sin teñir para diferentes técnicas.

**CONCLUSIONES:** En la actualidad, es necesario para el correcto diagnóstico y manejo terapéutico de los pacientes, realizar un mayor número de estudios de inmunohistoquímica y biología molecular, pero en la realidad nos encontramos con casos de citología en los que es complicado realizar dichas técnicas. La utilidad de los bloques celulares se debe en buena parte a su sencillez, y por otro lado frente a la sencillez de la citología, podría afirmarse que aporta especificidad.

## OXALOSIS PULMONAR SECUNDARIA A INFECCIÓN POR ASPEGILLUS EN UN PACIENTE CON DÉFICIT DE ALFA 1 ANTITRIPSINA.

Ayala Blanca, María; Dávila Guerra, Julia; Peláez Angulo, José Miguel

Presentador: Ayala Blanca, María

HOSPITAL LA AXARQUÍA. UGCP DE ANATOMÍA PATOLÓGICA DE MÁLAGA.

Tipo de trabajo: e-Poster

**INTRODUCCIÓN:** La aspergilosis pulmonar es una infección micótica que suele afectar a personas con enfermedades pulmonares de base (EPOC, fibrosis quística, asma, etc) . El diagnóstico en ocasiones se retrasa ya que los síntomas se suelen atribuir a un rebrote de su enfermedad crónica, lo que puede llevar a un inicio tardío del tratamiento, con el riesgo de desarrollar formas más graves de la enfermedad.

**MATERIAL Y MÉTODOS:** Varón de 73 años con EPOC severo por déficit de Alfa 1 antitripsina en tratamiento sustitutivo, que ingresa por neumonía en lóbulo superior izquierdo. Inicialmente, los cultivos del esputo son negativos, así que se trata con antibioterapia empírica de amplio espectro pero evoluciona desfavorablemente, con hemoptisis y empeoramiento del estado general, precisando ingreso en unidad de cuidados intensivos. A las dos semanas del ingreso se aísla *Aspergillus Niger* en el esputo, diagnosticándose de aspergilosis pulmonar invasiva y añadiéndose antifúngicos en la terapia. Tras treinta y cuatro días de ingreso y una mala evolución el paciente fallece.

**RESULTADOS:** A las cuatro semanas y ante el empeoramiento del paciente, se realizó una broncoscopia con obtención de broncoaspirado y biopsia bronquial. En el broncoaspirado se observan abundantes cristales de oxalato cálcico birrefringentes con luz polarizada y una sola hifa de *Aspergillus*. La biopsia muestra intensa inflamación crónica agudizada con necrosis tisular y abundantes cristales de oxalato con birrefringencia con luz polarizada.

**CONCLUSIONES:** Los cristales de oxalato de calcio pueden observarse en todos los espectros de aspergilosis pulmonar, como aspergiloma, aspergilosis broncopulmonar alérgica, aspergilosis necrotizante crónica y aspergilosis pulmonar invasiva y cuando están presentes se consideran patognomónicos de dicha infección.

La detección de estos cristales es fácil, rápida y accesible en el estudio anatomopatológico de muestras de lavado broncoalveolar y de biopsia bronquial, de manera que se puede llegar a un diagnóstico temprano de aspergilosis pulmonar, una enfermedad grave que precisa de tratamiento urgente y específico.

## VALOR DEL DIAGNÓSTICO CITOLÓGICO DE CARCINOMA MEDULAR DE TIROIDES.

Ferrer Gómez, Ana; Ruz Caracuel, Ignacio; Ariño Palao, Carmen; Benito Berlinches, Amparo; Plan Arias, Héctor

Presentador: Ferrer Gómez, Ana

HOSPITAL UNIVERSITARIO RAMÓN Y CAJAL

Tipo de trabajo: e-Poster

**INTRODUCCIÓN:** El carcinoma medular de tiroides (CMT) es una neoplasia maligna neuroendocrina poco frecuente que procede de las células parafoliculares (células C) que secretan calcitonina. Su diagnóstico preoperatorio se basa principalmente en el estudio citológico de la punción por aspiración con aguja fina (PAAF) de la lesión. La importancia de realizar este diagnóstico en la PAAF radica en que permite realizar una cirugía completa en un solo acto. Este estudio resume la experiencia de un centro en el diagnóstico del carcinoma medular de tiroides por PAAF.

**MATERIAL Y MÉTODOS:** Se han revisado las punciones de los casos de carcinoma medular de tiroides diagnosticados en pieza quirúrgica entre los años 2002 y 2022. De estos pacientes se han recogido datos como edad, sexo, diagnóstico citológico de su punción, así como las características citológicas de las mismas.

**RESULTADOS:** Se han identificado un total de 24 casos de carcinoma medular con PAAF previa en el mismo nódulo. De los 24 casos, 22 punciones (92%) fueron reportadas como categorías Bethesda V o VI. Dos casos (8%) fueron diagnosticados como Bethesda III. Independiente de la categoría de Bethesda en 20 informes (83%) se diagnosticó o sugirió que se trataba de un carcinoma medular. De forma adicional, se identificaron tres carcinomas medulares menores de 1 cm en la pieza quirúrgica, con PAAF previas Bethesda II en dos pacientes y Bethesda I en un paciente; en los que se habían muestreado otros nódulos.

**CONCLUSIONES:** La PAAF de tiroides es una herramienta muy útil para el diagnóstico del carcinoma medular de tiroides de forma preoperatoria, permitiendo dirigir el tratamiento desde el momento del diagnóstico inicial. En nuestra serie, un 60% (3 de 5) de los carcinomas medulares menores de 1 cm, quedaron infradiagnosticados al no ser muestreados.

## DIAGNÓSTICO CITOLÓGICO DE MASAS RENALES POR PUNCIÓN-ASPIRACIÓN CON AGUJA FINA Y SU CORRELACIÓN HISTOLÓGICA ENTRE LOS AÑOS 2005 Y 2022

Miraval Wong, Eduardo; Brizzi, María Emilia; Rodríguez García, Ana Margarita; De La Peña Navarro, Itziar; López Ferrer, Pilar; González-Peramato Gutierrez, María Pilar  
**Presentador:** Miraval Wong, Eduardo

HOSPITAL UNIVERSITARIO LA PAZ

**Tipo de trabajo:** e-Poster

**INTRODUCCIÓN:** El estudio citológico por PAAF de masas renales está indicado en pacientes no candidatos a cirugía, con diagnóstico radiográfico indeterminado o si se considera resección parcial.

El objetivo principal es estudiar la correlación cito-histológica y describir el uso de la inmunocitoquímica empleada para la subtipificación de los tumores renales. El objetivo secundario es ver la sensibilidad y el valor predictivo positivo para malignidad vs benignidad de la PAAF.

**MATERIAL Y MÉTODOS:** Se revisaron las PAAF renales de 2005 a 2022 y el estudio histológico posterior. Se agruparon en tumores parenquimatosos, otros tumores y lesiones benignas. Calculamos la sensibilidad y el valor predictivo positivo para malignidad vs benignidad.

**RESULTADOS:** Se realizaron 103 PAAF de masas renales, 55 con confirmación histológica, 39 (71,9%) representativas. 22 tumores eran parenquimatosos (7 carcinomas renales de células claras (CRCC), 8 carcinomas renales con papilas (CP), 6 tumores oncocíticos (TO) y un angiomiolipoma (AML)), 8 tumores no parenquimatosos (4 carcinomas uroteliales primarios, 2 sarcomas, 2 carcinomas y una metástasis de un adenocarcinoma pulmonar) y 9 lesiones benignas (5 quistes benignos, 1 con inflamación y 3 sin evidencia de malignidad). Los marcadores inmunocitoquímicos más empleados fueron CD10 y vimentina para el CRCC; en TO, CK7 y en CP, CK7 y racemasa.

En tumores parenquimatosos renales hubo correlación exacta en 20 de 22 casos (91%). Los tumores sin correlación son un tumor mixto epitelial-estromal renal (MEST) y un tumor renal inclasificable, con diagnóstico citológico de TO y AML, respectivamente.

En los 8 casos de tumores no parenquimatosos hubo correlación (100%). En dos de ellos, el diagnóstico citológico fue "carcinoma" y en la biopsia se subtipificaron como carcinoma indiferenciado rabdoide y un carcinoma renal papilar.

En lesiones benignas, hubo correlación en 3 de 9 casos (33%). De los 6 casos sin correlación, 4 son lesiones quísticas benignas en la citología, con diagnóstico posterior de oncocitoma, neoplasia renal quística multilocular de bajo potencial de malignidad y 2 CRCC. Las otras 2 punciones con diagnóstico citológico "sin evidencia de malignidad", correspondientes a un mismo paciente, se diagnosticaron de liposarcoma desdiferenciado. La sensibilidad y el valor predictivo positivo para malignidad vs benignidad de la PAAF en los 39 casos adecuados son de 83,3% y 100% respectivamente.

**CONCLUSIONES:** En PAAFs de masas renales existe una buena correlación entre el diagnóstico citológico y el subtipo histológico, con el apoyo de la inmunocitoquímica, aunque hay variables que pueden disminuirla como factores intrínsecos de cada tumor (necrosis), la obtención de la muestra (escasa celularidad) y su procesamiento.

Tanto los tumores papilares como los oncocíticos en la citología son de difícil sub-tipificación.

Existe una muy buena sensibilidad y valor predictivo positivo para malignidad vs benignidad en el diagnóstico citológico de las masas renales.

## LINFOMA ANAPLÁSICO DE CÉLULAS GRANDES ASOCIADO A IMPLANTE MAMARIO (BIA-ALCL): REPORTE DE UN CASO CON CORRELACIÓN CITO-HISTOLÓGICA.

Mazorra Horts, Remigio; Sanz Giménez-Rico, Juan Ramón; Parcet Riu, Josep María; Lousada-Lopes Cruz, Sira; Real Arronte, Cintia; González Vela, M. Carmen  
**Presentador:** Mazorra Horts, Remigio

MAZORRA & VELA PATÓLOGOS

**Tipo de trabajo:** e-Poster

**INTRODUCCIÓN:** El linfoma anaplásico de células grandes asociado con implantes mamarios (BIA-ALCL) es un tipo raro de linfoma de células T, aunque su incidencia está aumentando. Descrito por primera vez en 1997, se reconoció como una entidad provisional en la clasificación de neoplasias linfoides de la OMS de 2016. La mayoría de las veces, se presenta con un seroma agudo y persistente o un seroma tardío, que surge más de 1 año después colocación de implante. El estudio anatomopatológico del líquido acumulado y/ o la cápsula es fundamental para el diagnóstico.

**MATERIAL Y MÉTODOS:** Mujer de 26 años que acude con molestia mamaria derecha. Como antecedente, hace 7 años se realizó un aumento mamario bilateral por vía periareolar mediante prótesis texturizadas Allergan Biocell. A la exploración clínica tenía aumento de tamaño de mama derecha, sin empastamiento, eritema, ni calor. Presentaba buen estado general y sin signos de infección. Ante la sospecha de BIA-ALCL se realizó PAAF del seroma periprotésico, extrayendo 850 mL de líquido marrónáceo.

**RESULTADOS:** El estudio citológico mostró un líquido hipercelular, compuesto por células grandes con citoplasma basófilo vacuolado, núcleos grandes ovales o lobulados, alguno arrionado y con ocasionales nucleolos prominentes sobre fondo inflamatorio con necrosis y cariorrexis. La inmunocitoquímica mostró positividad de las células grandes para CD30, CD45 y CD4; siendo negativas para CD3, ALK y CD68. Se intervino la paciente con capsulectomía bilateral y retirada de implantes. El estudio de las piezas quirúrgicas confirmó la presencia BIA-ALCL en la mama derecha y limitado a la superficie capsular, sin observarse invasión en profundidad.

**CONCLUSIONES:** El BIA-ALCL es un linfoma T raro en pacientes con implantes mamarios cuya edad media de presentación es de 55,3 años (rango 28-84). Aparece años después de la colocación del implante (10,3 años de media [rango 0,08-41]). El tratamiento consiste en la escisión de la cápsula completa en bloque, lo que en la mayoría de casos (sin afectación sistémica) resulta curativo. En el momento actual no está clara la etiología del BIA-ALCL, pero existe una evidente relación de la presencia de implantes mamarios texturados con la aparición de esta enfermedad probablemente debido a una respuesta hiperinmune a un biofilm bacteriano. También se postula una predisposición genética. En la mayoría de los casos la afectación se encuentra limitada al líquido del seroma, por lo que es uno de los pocos linfomas (junto con el primario de cavidades) cuyo diagnóstico recae en la citología (exclusivamente o apoyado por la citometría de flujo). El diagnóstico diferencial debe realizarse principalmente con un seroma infeccioso, un ALCL sistémico con afectación mamaria y, en el caso de cirugía reconstructiva, con una recidiva de carcinoma mamario previo. Además, recientemente se han descrito hasta 16 casos de carcinoma de células escamosas asociado a prótesis mamarias.

## DIAGNÓSTICO CITOLÓGICO DE LINFOMA ANAPLÁSICO DE CÉLULAS GRANDES ALK NEGATIVO, EL GRAN IMITADOR

Cano Barbadilla, Tatiana; Ariza Estepa, Esperanza Macarena; Alvarez Guerrero, Antonio  
**Presentador:** Cano Barbadilla, Tatiana

HOSPITAL JUAN RAMÓN JIMÉNEZ

**Tipo de trabajo:** e-Póster

**INTRODUCCIÓN:** El linfoma anaplásico ALK negativo (LACC ALK-) representa de 5,5-15% de las neoplasias maduras de células T. La mayoría ocurren en adultos con una media de edad de 54 años, con predisposición masculina (1:6). Suelen diagnosticarse en estadios III/IV. Su diagnóstico no es sencillo, pueden enmascararse tanto clínica como citológicamente con otro tipo de lesiones inflamatorias o neoplásicas.

**MATERIAL Y MÉTODOS:** Paciente mujer de 30 años en seguimiento por desnutrición severa con dolor abdominal severo y en MMII, con biopsias repetidas de mucosa gástrica y duodenal sin hallazgos relevantes. Empeoramiento cínico progresivo con pruebas de imagen PET/TAC que mostraban captación ce adenopatías patológicas a nivel hiliar derecho y raíz del mesenterio, por lo que se decide FBC-EBUS.

**RESULTADOS:** El frotis citológico fue mínimo, mostrando escasas células sueltas, pleomórficas con abundante citoplasma denso y nucléolo evidente que expresaron CD30+, y negativo para CD20 -, CD3-, CKAE1AE3-. Postulando en un primer momento linfoma de Hodgkin dada la prevalencia y epidemiología. Tras la realización de biopsia por insuficiencia de material citológico, se observa un ganglio linfático infiltrado por células de talla mediana grande, algunas hodgkinianas y otras pleomórficas salpicadas en una población T, que expresan CD45, CD30, EMA, CD2, CD25 y granzima B, pero no CD15, PAX5, CD4, CD8, ALK. Diagnosticándose de LACC ALK -, sin traslocación IRPF4/DUSP22.

El LACC ALK - Es un tipo de linfoma T, con afectación nodal y extranodal en la misma proporción (1:1), suele presentarse como afectación parcial o completa de tejidos por infiltrados cohesivos o sueltos de células pleomórficas multilobuladas con nucléolo prominente que expresan CD30+, ALK - y EBV -, suelen asociarse a reordenamiento DUSP22.

Su diagnóstico citológico es un desafío no solo, por el solapamiento con otro tipo de entidades que puedan mostrar una morfología de anaplasia como carcinomas, melanomas, sarcomas, linfomas de células B grande difuso, y en nuestro caso concretamente con linfoma de Hodgkin, describiéndose así morfología hodgkinianas de LACC; sino además por la escasez y viabilidad inmunohistoquímica, por lo que en muchos casos es esencial realización de bloque celular, o toma de biopsia tisular si el material resulta insuficiente. El pronóstico es peor que LACC ALK+ con una supervivencia a los 5 años del 50%.

**CONCLUSIONES:** El LACC ALK es linfoma células T maduras no-Hodgkin raro, que no presenta hallazgos morfológicos distintivos, que dificultan su diagnóstico. A pesar de su mimetización, es obligatorio el diagnóstico correcto para el manejo del paciente. Para el estudio citológico se requiere de material suficiente ya sea en frotis o bloques celulares centrifugados, así como un amplio estudio inmunohistoquímico que nos ayuden a plantear y descartar posibles diagnósticos diferenciales. A veces será necesaria la confirmación histológica, siendo linfomas de alto grado con pronóstico pobre que requieren un abordaje multidisciplinario.

## DE LOS ERRORES QUE MÁS SE APRENDE: DIFICULTAD DIAGNÓSTICA INICIAL DEL PATRÓN SINICIAL LINFOEPITELIAL EN LA CITOLOGÍA OBTENIDA POR PAAF ECOGUIADA. CORRELACIÓN CON BIOPSIA EN 2 CASOS.

Guevara Barona, Katherine Elizabeth; Villar Zarra, Karen; Guerrero Fretes, Nerea; Olmo Fernandez, Maria Del Mar; Garcia Paulos, Antonio; Diaz Menendez, Ariel; Torres Rivas, Hector Enrique; Nieto Llanos, Santiago  
**Presentador:** Villar Zarra, Karen

HOSPITAL UNIVERSITARIO RAMON Y CAJAL

**Tipo de trabajo:** e-Póster

**INTRODUCCIÓN:** El diagnóstico citológico de las adenopatías cervicotorácicas puede constituir un verdadero desafío en algunos casos. Aunque el estándar de oro para el diagnóstico de estas lesiones son el examen histopatológico de la biopsia realizada con aguja gruesa (BAG) y la escisión del ganglio linfático, la punción aspiración con aguja fina (PAAF) es un método de primera línea de gran utilidad para un diagnóstico temprano. El uso de ecografía para la obtención de estas muestras, disminuye el riesgo de complicaciones durante el procedimiento y mejora la rentabilidad del material. Sin embargo, la precisión de la PAAF para proporcionar un diagnóstico provisional de neoplasia linfode basado únicamente en la citomorfología puede ser un reto diagnóstico, puesto que, en ocasiones, las características y patrones citológicos se sobrepone.

**MATERIAL Y MÉTODOS:** Se analizaron dos casos de adenopatías en región cervicotorácica de dos pacientes. Inicialmente se obtuvieron muestras guiadas con ecografía por medio de PAAF, utilizando aguja de 22G unida a jeringa de 20 ml con soporte de pistola (Cameco®). Se observaron y evaluaron las características citológicas de ambos casos y se correlacionaron con las secciones histológicas posteriormente obtenidas por medio de biopsia (BAG) y escisión de ganglio linfático.

**RESULTADOS:** Las extensiones citológicas en ambos casos mostraron cantidades significativas de fragmentos epitelioides y elementos celulares dispersos de patrón sinicial, dispuestos sobre un fondo linfocitario, características que condujeron a un diagnóstico erróneo de carcinoma tipo linfopitelioma discordante con la histopatología. Las principales razones del diagnóstico erróneo fueron la sobreinterpretación de las células epitelioides cohesivas de mayor tamaño como células atípicas de una neoplasia epitelial. Con los estudios histomorfológicos e inmunohistoquímicos, se llegó al diagnóstico final de Linfoma Hodgkin (LH) forma clásica, esclerosis nodular (EN) (uno de ellos de variante sinicial).

**CONCLUSIONES:** Estos dos casos resaltan las dificultades diagnósticas que pueden presentarse en la interpretación del patrón sinicial linfocitario en citología.

Conocer los desafíos diagnósticos que ofrece el LH EN variante sinicial, permitirá disminuir los errores en la interpretación de los patrones citológicos considerando los diagnósticos diferenciales más frecuentes.

El uso de la PAAF ecoguiada como método de evaluación inicial proporciona información importante sobre el manejo inmediato de las lesiones, aportando gran rentabilidad, precisión y resolución diagnóstica.

## UTILIDAD DE LAS EXTENSIONES CITOLÓGICAS TEÑIDAS PARA TÉCNICAS DE SECUENCIACIÓN MASIVA EN EL CARCINOMA DE CÉLULA NO-PEQUEÑA PULMONAR

Navas Garrido, Carlos; Varela Rodríguez, Mar; Villatoro Gómez, Sergio; Pijuan Andújar, Lara; Baixeras González, Nuria; Nadal Alforja, Ernesto Samuel; García Sanchez, Manel; Carrattini Moraes, Mónica; Torres Omedes, Noelia

**Presentador:** Navas Garrido, Carlos

HOSPITAL UNIVERSITARI DE BELLVITGE

**Tipo de trabajo:** e-Póster

**INTRODUCCIÓN:** Las extensiones citológicas obtenidas mediante ecobroncoscopia resultan una buena fuente para extracción de ácidos nucleicos en aquellos casos en que la representación tumoral es mayor en las extensiones que en los bloques fijados en formol y parafinados. Así poder ofrecer una terapia dirigida a estos pacientes. El objetivo de este estudio es determinar la rentabilidad de estas muestras durante el año y medio de secuenciación en nuestro centro.

**MATERIAL Y MÉTODOS:** Se analizó mediante secuenciación masiva 36 muestras cuya extracción de ácidos nucleicos tanto ADN como ARN se realizó sobre extensiones citológicas teñidas (28 en Diff-Quick, 4 en Papanicolaou y en 4 se usaron ambas tinciones). El patólogo revisó el caso y seleccionó una o varias de las extensiones marcando alguna área o la totalidad de la misma para realizar la extracción de ácidos nucleicos. Previamente a la extracción se escanearon las muestras en un escáner P1000 (3DHitech) para su conservación en archivo digital. Se usó el Kit AllPrep DNA/RNA Mini Kit de Qiagen. 12 muestras se secuenciaron con el panel TruSight Oncology 500 (TSO) de la tecnología Illumina y 24 mediante Oncomine Precision Assay (OPA) de la tecnología IonTorrent.

**RESULTADOS:** De las 36 muestras analizadas se obtuvo una concentración de ADN y ARN óptima en 27, aceptable en 7 e insuficiente en 2 para realizar dichos estudios moleculares. Los porcentajes de celularidad tumoral variaron de 7% a 90%. Independientemente de la concentración se secuenciaron las 36 muestras. Los parámetros de calidad analizados determinaron 2 muestras de baja calidad, correspondiéndose con las 2 cuya concentración de ADN y ARN fue insuficiente. Una de las muestras de baja calidad no presentó alteraciones clínicamente relevantes coincidiendo con el ensayo Blood First Assay Screening Trial (BFAST) y la segunda presentó una mutación en el gen KRAS (A146T). Las 34 muestras restantes tuvieron resultados valorables, 21 con alteraciones relevantes. (ver tabla de resultados)

**CONCLUSIONES:** La utilización de extensiones citológicas teñidas resulta efectiva para obtener material de calidad para secuenciar mediante NGS. Recomendamos el análisis completo a pesar de parecer muestras de baja calidad ya que se pueden obtener resultados fiables.

## CITOLOGÍA ANAL: DIAGNÓSTICO DE ESPIROQUETOSIS INTESTINAL

Vega González, Jesús; De La Torre Serrano, Montserrat; Hernández Martínez, Desiré; García Egido, Alejandro; Bergillos Giménez, María Reyes; Colino Gallardo, Ana María; Cruz Blanco, Marta; Alarcón García, Lorenzo; Pérez Alonso, Pablo

**Presentador:** Vega González, Jesús

HOSPITAL CLÍNICO SAN CARLOS

**Tipo de trabajo:** e-Póster

**INTRODUCCIÓN:** La espiroquetosis intestinal es una infección que afecta al colon y el recto causada por un grupo heterogéneo de espiroquetas no treponémicas. Suele ser un hallazgo histológico incidental en pacientes con infección crónica por el VIH, que se presenta con mayor frecuencia en varones homosexuales. También se ha descrito asociado a pólipos y patologías digestivas como la enfermedad diverticular o la enfermedad inflamatoria intestinal. En la mayoría de los casos es una infección asintomática, sin manifestaciones endoscópicas, aunque en algunos pacientes puede ser causa de diarrea y dolor abdominal. La espiroquetosis intestinal es un diagnóstico ampliamente descrito en biopsias endoscópicas y quirúrgicas en la literatura, pero no en material citológico. Presentamos un caso de espiroquetosis intestinal diagnosticado en una citología anal.

**MATERIAL Y MÉTODOS:** Caso clínico.

**RESULTADOS:** Citología anal en medio líquido de un varón de 50 años con infección crónica por el VIH y antecedente de condilomas anales con focos de neoplasia intraepitelial anal (AIN) de alto grado. En el material obtenido se identifican células escamosas que muestran cambios compatibles con lesión intraepitelial escamosa de bajo grado (LSIL). Además se identifican grupos de células columnares sin atipia citológica que muestran un borde filamentosos desflechado en su polo apical, que se tiñe con la tinción argéntica de Warthin-Starry.

**CONCLUSIONES:** La citología anal puede ser una oportunidad para diagnosticar la espiroquetosis intestinal, infección que en algunos pacientes es causa de diarrea e indicación de antibioterapia.

## CARCINOMA RENAL DEFICIENTE EN FUMARATO HIDRATASA: CORRELACIÓN CITO-HISTOLÓGICA DE UN CASO CON DEBUT METASTÁSICO.

Alonso García, Soledad R; Arabe Paredes, Jorge Ali; Gonzalez - Peramato , Pilar; Muñoz Hernandez, Araceli; Pangua Mendez, Cristina; Burdaspal Moratilla, Ana; Alarcón Arenas, Beatriz; Alvarez Rodríguez, Federico A  
**Presentador:** Alonso García, Soledad R

ANATOMIA PATOLÓGICA, HU INFANTA LEONOR VALLECAS, MADRID

**Tipo de trabajo:** e-Póster

**INTRODUCCIÓN:** El carcinoma renal deficiente en Fumarato Hidratasa (FH) es un subtipo de carcinoma de células renales (CCR) de comportamiento clínico agresivo. Predomina en varones, con media de edad de 40 años al diagnóstico. Aunque se asocia con el Sd de leiomiomatosis hereditaria/CCR (con mutación germinal o delección en el gen que codifica la FH) cada vez se describen más casos esporádicos. Presentamos el caso de un varón joven que debutó con metástasis ganglionar supraclavicular y cuyo diagnóstico inicial se orientó tras estudio citológico de la metástasis.

**MATERIAL Y MÉTODOS:** Varón de 44 años que acude a su médico por masa supraclavicular izquierda, no dolorosa, de crecimiento progresivo. En ecografía hay conglomerado adenopático de 3cms. No otra sintomatología. Se realiza PAAF diagnóstica de carcinoma y tras ella, estudio mediante biopsia por aguja gruesa (BAG). El TAC confirmó además masa sólida de 4,4cms en riñón derecho y un conglomerado tumoral retroperitoneal (9 cms) que desplazaba cava y aorta sin infiltrarlos.

**RESULTADOS:** Los extendidos citológicos eran densamente celulares, con células sueltas, grupos pequeños y estructuras papilarioides. En las células destacaba un nucleolo muy prominente ("virocito like") con halo claro perinucleolar y un citoplasma en ocasiones microvacuolado. La histología de la BAG mostró infiltración ganglionar por tumor epitelial papilar, con ejes vasculares revestidos por células poligonales grandes, de amplio citoplasma conteniendo glucógeno. Tenían núcleos centrales con llamativo nucleolo eosinófilo en los que no era infrecuente encontrar un halo claro rodeándole. El perfil inmunohistoquímico mostró positividad para (AE1-AE3), EMA, Vimentina, PAX8. Fueron negativos CK34BE12, CK7, CK20, MelanA y TTF1. Con los datos citomorfológicos y los resultados de imagen se realizó estudio de fumarato hidratasa que demostró ausencia de tinción en el tumor. Con el diagnóstico de metástasis de carcinoma renal con déficit de FH el paciente es derivado a otro centro donde comienza tratamiento oncológico.

**CONCLUSIONES:** El carcinoma renal deficiente en FH no es una entidad nueva. La OMS lo recoge ya en el 2004 dentro de los carcinomas renales hereditarios, considerándolo la contrapartida hereditaria del carcinoma papilar tipo 2, con frecuente asociación con leiomiomatosis cutánea o uterina. Hoy se sabe que es un subtipo tumoral específico, con una conducta biológica agresiva, y con un patrón de herencia AD en los casos asociados a mutación en la línea germinal del gen de la fumarato hidratasa (1q42). El aspecto de sus células es muy característico, con amplios citoplasmas eosinófilos, a veces vacuolados y con esos núcleos grandes en los que destaca un nucleolo eosinófilo muy prominente de tipo "virocito like" en el que a veces encontramos un halo claro rodeándole. Esta citología tan peculiar y constante en el tumor puede ser clave, en extendidos citológicos o en biopsia pequeña, para orientar un diagnóstico preciso de un tumor muy agresivo y con importantes connotaciones clínicas.

## COILOCITOS VS PSEUDOCOILOCITOS. HE AHÍ LA CUESTIÓN.

Torres Gómez, Francisco Javier; León Acebo, María Del Carmen; Delgado Navarro, María Del Carmen  
**Presentador:** Torres Gómez, Francisco Javier

HOSPITAL UNIVERSITARIO VIRGEN MACARENA

**Tipo de trabajo:** e-Póster

**INTRODUCCIÓN:** Uno de los principales retos diagnósticos a los que se encuentra un citotécnico a la hora de enfrentarse a una citología cervicovaginal es la de realizar un correcto cribado basado en hallazgos morfológicos "anómalos" o "atípicos" acordes con el objetivo de identificar lesión malignas y premalignas que afecten al cuello uterino y, por ende a otras localizaciones genitales, dependiendo del tipo de toma sometida a estudio. La asociación de los cambios coilocíticos con la infección por el VPH es tan característica, que muchas veces caen en el olvido otras peculiaridades morfológicas que, sin cumplir con los criterios de coilocitosis, permiten el diagnóstico de lesión intraepitelial asociada a VPH. Pero los cambios pseudocoilocíticos, asociados a procesos inflamatorios, reparativos o regenerativos introducen la duda razonable que es necesario resolver.

**MATERIAL Y MÉTODOS:** Ilustramos una serie de imágenes de cambios pseudocoilocíticos que mostramos dudas diagnósticas al citotécnico, comparándolas con coilocitos asociados a infección por VPH con el objeto de que su observación ayude a resolver dudas como las que nuestro equipo ha tenido en los últimos meses.

**RESULTADOS:** El diagnóstico diferencial entre coilocitosis y pseudocoilocitosis puede ser tremendamente sencillo o muy complicado, siempre dependiente de la experiencia del observado e influenciado por el contexto de la extensión citológica, contexto que se pierde en parte con la introducción paulatina de la citología ginecológica. La discusión en común de los casos y la docencia-formación continua permite aclarar dudas y hacer del cribado de cáncer de cérvix un proceso más dinámico.

**CONCLUSIONES:** La constancia, las horas al microscopio, la puesta en común, el debate, la consulta con el citopatólogo y la experiencia, sobre todo la experiencia, ayudan a resolver esta común duda. Recordar que los halos no son un criterio universal de infección por VPH y que la coilocitosis no es el único criterio para realizar el diagnóstico de lesiones asociadas a dicho virus son dos premisas importantes para afrontar diagnósticos con garantías.



## CARACTERÍSTICAS CITOLÓGICAS DEL SARCOMA MIELOIDE. UNA DESCRIPCIÓN DE 7 CASOS.

Gordillo Vélez, Carlos Humberto; Valdívila Mazeyra, Mariel Fabiola; Muñoz Hernández, Patricia; Barreta Vargas, Silvia Eugenia; Vera Díaz, Enni Carolina; Jiménez Heffernan, José Antonio  
**Presentador:** Gordillo Vélez, Carlos Humberto

HOSPITAL UNIVERSITARIO DE LA PRINCESA

**Tipo de trabajo:** e-Póster

**INTRODUCCIÓN:** El sarcoma mielóide (SM) es una masa tumoral constituida por blastos mieloides, con o sin maduración, que se presenta en un sitio anatómico distinto de la médula ósea. Su diagnóstico en muestras de citología es un desafío, especialmente cuando estos tumores ocurren antes de un diagnóstico de leucemia mielóide u otra anomalía hematológica. Presentamos nuestra experiencia citológica con 7 casos diagnosticados en nuestro servicio.

**MATERIAL Y MÉTODOS:** Se realizó una búsqueda de registros del archivo donde se encontraron 7 casos de citología con el diagnóstico de SM. Se revisaron y analizaron la citomorfología y algunos hallazgos clínicos, en todos ellos se disponía de diagnóstico histológico y/o hematológico definitivo.

**RESULTADOS:** En nuestra serie 5 de los casos correspondían a mujeres. Las edades en el momento del diagnóstico estaban entre los 47 y 81 años. La localización más frecuente fue en forma de nódulo subcutáneo en diferentes partes del cuerpo con 4 casos, seguido por 2 casos en la mama y 1 caso en el tiroides. En todos salvo en 1 se conocía el diagnóstico de leucemia aguda mielóide (LAM) u otra anomalía hematológica en el momento de la punción aspiración con aguja fina (PAAF). En un único paciente se realiza el diagnóstico de SM de manera simultánea en la PAAF y la biopsia con aguja gruesa (BAC), este paciente fallece a los dos meses sin haber desarrollado leucemia. Los hallazgos citológicos son similares en la mayoría de las muestras, se observó unos extendidos con celularidad discohesiva, con una densidad celular moderada o abundante, con presencia de cuerpos linfoglándulares focales o moderados, las células eran de tamaño intermedio, con escasa o nula cantidad de citoplasma, con atipia evidente y en uno de los pacientes, la celularidad era de tamaño grande con células pleomórficas, en dicho caso se observó necrosis. En dos de los casos se disponía de material y se realizó un estudio inmunocitoquímico con mieloperoxidasa el cual resultó positivo. El diagnóstico citológico en los casos que la LAM era conocida, fue relativamente sencillo, por el contrario en el paciente con SM tiroideo de debut, no fue posible llegar a un diagnóstico citológico indicándose la necesidad de BAC; en este paciente coexistía una tiroiditis crónica siendo la sospecha de linfoma de alto grado que no se pudo probar al ser CD20 negativa.

**CONCLUSIONES:** El diagnóstico por citología del SM es posible en pacientes con antecedentes de leucemia mielóide u otra anomalía hematológica, evitando que dichos pacientes sean sometidos a procedimientos de tomas de biopsias más invasivos y con sus posibles complicaciones; por el contrario, en los pacientes con SM de debut el diagnóstico citológico es un verdadero reto.

## TUMOR TRABECULAR HIALINIZANTE (TTH) DE TIROIDES: UN RETO PARA EL DIAGNÓSTICO CITOLÓGICO

Melgar Rivera, Sofia; Haro Haro, Carolina; Naranjo Ruiz-Atienza, Lourdes; Cerdan , Miriam; Aguilera Hernandez, Leydy Mayerly; Lozano , Abraham; Carme Dinarés, Maria; Temprana , Jordi; Ramon Y Cajal, Santiago; González , Oscar; Zafón , Carles; Iglesias Rivera, Carmela  
**Presentador:** Melgar Rivera, Sofia

HOSPITAL VALL D´HEBRÓN

**Tipo de trabajo:** e-Póster

**INTRODUCCIÓN:** El TTH de tiroides suele presentarse como un hallazgo ecográfico incidental, aunque en ocasiones la presentación clínica puede sugerir un tumor maligno. Supone 1% de las neoplasias tiroideas y es más frecuente en mujeres de edad media. La 5ª edición de tumores endocrinos de la OMS 2022 lo incluye en la categoría de neoplasias de bajo riesgo derivadas de la célula folicular. Los hallazgos ecográficos no son definitivos, y la macroscopía demuestra una lesión bien circunscrita y de consistencia firme. Presenta característicamente reordenamientos del gen GLIS -sin alteraciones en BRAF o RAS-, así como una tinción aberrante de membrana característica con el anticuerpo monoclonal MIB1 de Ki67 si se realiza en determinadas condiciones técnicas.

**MATERIAL Y MÉTODOS:** Se recogen las características citológicas de 5 PAAF tiroideas correspondientes a dos mujeres de 57 y 58 años con diagnóstico histológico de TTH, siendo los diagnósticos citológicos prequirúrgicos de Bethesda III (3/5), IV (1/5) y V (1/5).

**RESULTADOS:** Los hallazgos citológicos fueron similares en todas las punciones, objetivándose grupos de células foliculares con atipia citológica en forma de núcleos irregulares, hendidos y con pseudoinclusiones, así como un fenotipo oncocítico ocasional. En algunos casos se evidenció material hialino denso acompañante. Estos hallazgos obligaron a plantear un posible carcinoma papilar (CP), así como un carcinoma medular (CM) por la presencia de pseudoinclusiones y material estromal denso. A pesar de ello, en ninguna de las punciones las alteraciones fueron lo suficientemente convincentes como para realizar un diagnóstico categórico. El perfil inmunohistoquímico (IH) obtenido, superponible en ambos, demostró positividad para CD56 y negatividad para queratina 19 y calcitonina, haciendo también improbable un CP o un CM. Se amplió el estudio con análisis mutacional de BRAF (no mutado y no valorable respectivamente). El análisis histológico de ambas piezas de tiroidectomía confirmó el diagnóstico de TTH.

**CONCLUSIONES:** El diagnóstico prequirúrgico del TTH supone un reto para la citología, tanto por las alteraciones nucleares descritas -que comúnmente corresponderán a CP o CM-, como por la baja prevalencia de esta lesión -que induce a no incluirla dentro del diagnóstico diferencial-. En caso de disponer de suficiente material, es aconsejable ante los cambios citológicos descritos realizar un mínimo panel IH que ayude a orientar el diagnóstico. Un diagnóstico erróneo de Bethesda V o VI (dado que las alternativas diagnósticas corresponden a tumores malignos) puede suponer un impacto clínico evidente. El análisis de reordenamientos de GLIS sería de gran utilidad por su elevada especificidad diagnóstica, aunque la escasa implementación en los laboratorios limita en la práctica diaria una utilidad diagnóstica real.

## DETERMINACIÓN DE PD-L1 EN BLOQUE CELULAR: ¿PUEDE UN MÉTODO SEMI-AUTOMÁTICO CLASIFICAR DE MANERA MÁS PRECISA A PACIENTES CON CARCINOMA PULMONAR NO CÉLULAS PEQUEÑAS SUSCEPTIBLES DE INMUNOTERAPIA?

Robledano Soldevilla, Ramón; Robledano Soldevilla, Ramón; García Porrero, Guillermo; López Janeiro, Álvaro; Rubio Bernabé, Sandra; Argueta Morales, Allan; Fernández Ariati, Lucía; Echeveste Meazza, José I; Álvarez Gigli, Laura; Abengózar Muela, Marta; De Andrea, Carlos Eduardo; Lozano Escario, María D.  
**Presentador:** Robledano Soldevilla, Ramón

CLÍNICA UNIVERSIDAD DE NAVARRA

**Tipo de trabajo:** e-Póster

**INTRODUCCIÓN:** Existe controversia acerca de la determinación de PD-L1 en material citológico en carcinoma no células pequeñas de pulmón (CNCP) a pesar de que en un alto porcentaje de estos pacientes sólo se dispone de este material. El bloque celular (BC) ha demostrado ser una muestra útil para la evaluación de PD-L1 por inmunohistoquímica. Además de la evaluación convencional, existen algoritmos de análisis de imagen semi-automático. En este estudio comparamos los resultados de PD-L1 mediante microscopio convencional y análisis de imagen semiautomático, así como la posible utilidad de éste último para clasificar a los pacientes que se beneficiarían de tratamiento de inmunoterapia.

**MATERIAL Y MÉTODOS:** Se estudiaron 39 pacientes que recibieron tratamiento dirigido anti-PD1 en los que la determinación de PD-L1 se realizó en BC. Las muestras fueron obtenidas mediante PAAF guiada con EUS y/o EBUS y ROSE. Se utilizó el Ac SP263 Ventana, Roche®. Los casos se valoraron con microscopio convencional y. Posteriormente aplicamos el algoritmo integrado en la plataforma Ventana PD-L1 (SP263) de Roche® tras digitalizar la laminilla con el escáner de Roche® Ventana DP200. Dos patólogos evaluaron el PD-L1 mediante microscopio convencional y mediante el algoritmo con los casos anonimizados. Los resultados fueron obtenidos tras realizarse una comparación mediante el coeficiente de correlación de Pearson, estratificados según los puntos de corte 50%, calculándose a través de ellos el coeficiente Kappa. Finalmente, se comparó la supervivencia libre de progresión en los casos discordantes entre ambos métodos.

**RESULTADOS:** Los porcentajes obtenidos de PD-L1 con microscopio convencional frente al método digital obtuvieron una fuerte correlación (Coeficiente de correlación = 0,76, p<0,001). La concordancia entre los métodos fue analizada revelando un índice Kappa de 0,33. Tras la estratificación de los resultados según los puntos de corte se encontraron 16 casos discordantes. De los casos discordantes, 11 (28,2%) mostraron valores de PD-L1 menores comparados con el microscopio convencional, con lo cual estos pacientes serían reclasificados y serían susceptibles de recibir inmunoterapia de segunda línea. Aunque el grupo es pequeño, al compararse las medianas libres de progresión y de supervivencia entre esos 11 pacientes con los 28 restantes, no hay diferencias estadísticamente significativas en el intervalo libre de progresión y la supervivencia global.

**CONCLUSIONES:** En este estudio, se observa que la correlación de los valores de PD-L1 medidos con microscopio convencional y el algoritmo digital es alta. Si bien el algoritmo digital muestra en algunos casos porcentajes menores de PD-L1. No hemos encontrado diferencias estadísticamente significativas en tiempo libre de enfermedad y supervivencia global valorando PD-L1 con ambos métodos. Son necesarios estudios con series largas para comprobar estos resultados preliminares.

## CORRELACIÓN CITOLOGÍA-BIOPSIA EN LESIÓN ESCAMOSA INTRAEPITELIAL DE ALTO GRADO

Delgado Navarro, María Del Carmen; Estévez Bueno, Francisca; Sánchez Sánchez, Maricruz; León Acebo, María Del Carmen  
**Presentador:** Delgado Navarro, María Del Carmen

HOSPITAL UNIVERSITARIO VIRGEN MACARENA

**Tipo de trabajo:** e-Póster

**INTRODUCCIÓN:** En nuestro afán por mejorar nuestros criterios para detectar lesiones precancerosas, se lleva a cabo un control de calidad que nos dará como resultado el porcentaje de correlación que existe entre las citologías ginecológicas diagnosticadas como lesión escamosa intraepitelial de alto grado (HSIL) y la biopsia que se realiza posteriormente a este diagnóstico siguiendo protocolo. En este control podemos verificar si cumplimos los estándares y nos dará la posibilidad de encontrar posibles carencias en nuestros criterios diagnósticos.

**MATERIAL Y MÉTODOS:** Los diagnósticos de HSIL representan entre el 0,5 y 1% de todas las citologías de cribado. Tras ese diagnóstico se recomienda la evaluación colposcópica de la paciente antes de 4 semanas y la toma de biopsia en paciente mayores de 25 años si tiene test positivo del virus del papiloma humano (HPV) 16/18 o impresión colposcópica con cambios grado 2. La muestra debe tomarse de áreas seleccionadas que presenten mayor anormalidad y debe contener una adecuada representación del epitelio y del estroma. Analizaremos nuestro porcentaje diagnóstico de HSIL durante el período comprendido entre 2019 y 2021 y nuestra correlación citología-biopsia en estos casos.

**RESULTADOS:** En 2019 el número total de citologías ginecológicas fue 22923 y 126 diagnosticadas como HSIL correspondiente a un 0,54% del cribado, de esas 126 en la correlación citología-biopsia 101 fueron confirmadas mostrando 85% de concordancia, 17 no concordantes y en 8 pacientes no se realizó biopsia por no seguimiento. En 2020 el total de citologías fue 11897, 130 como HSIL siendo 1% del cribado y en la correlación citología-biopsia 96 confirmadas suponiendo 83% de concordancia, 19 no concordantes y 15 pacientes sin biopsia por no seguimiento. En 2021 el total de citologías fue 17217, 95 como HSIL correspondiente a un 0,55% del cribado y en la correlación citología-biopsia 72 confirmadas mostrando 82% de concordancia, 15 no concordantes y 8 pacientes sin biopsia por no seguimiento. De las biopsias tomadas no concordantes, un 45% fueron diagnosticadas como lesión escamosa intraepitelial de bajo grado, el 21% se diagnosticó como metaplasia escamosa o cervicitis crónica y el 33% restante se diagnosticó como material sin alteraciones.

**CONCLUSIONES:** Se comprueba que durante el intervalo comprendido entre los años 2019 y 2021, los diagnósticos de HSIL cumplían los estándares establecidos por la unidad para el cribado y nuestro nivel de correlación citología-biopsia alcanzaba cifras de hasta un 83%. Factores que limitan la no concordancia encontramos la no representación de la lesión en la toma de la biopsia y la ponderación de los criterios de una lesión escamosa intraepitelial de bajo grado. Tanto unos criterios citopatológicos ciertos junto con la biopsia dirigida o la experiencia del colposcopista, hacen que el porcentaje de concordancia sea mayor gracias al trabajo conjunto con la labor diagnóstica del citotécnico.

## CITOLOGÍA GINECOLÓGICA HPV Y ALGO MÁS...TRICOMONIASIS

Ruiz Ramírez, Cristina; Delgado Navarro, María Del Carmen; Ruiz Galera, Raquel; Sánchez Sánchez, Maricruz  
**Presentador:** Ruiz Ramírez, Cristina

HOSPITAL UNIVERSITARIO VIRGEN MACARENA

**Tipo de trabajo:** e-Póster

**INTRODUCCIÓN:** Según la OMS, en la actualidad la tricomoniasis es la enfermedad de transmisión sexual (ETS) curable más frecuente, pero en la citología ginecológica ocupa a un segundo plano. Esta técnica diagnóstica está orientada principalmente a la detección de otra ETS, como es la asociada a la infección por virus del papiloma humano (HPV). Por ello, existen métodos más efectivos como tiras reactivas o las pruebas de amplificación de ácidos nucleicos entre otras. Se está perdiendo el seguimiento de las mismas en la citología ginecológica, pasando desapercibidas o no informadas.

**MATERIAL Y MÉTODOS:** La tricomona es un parásito con capacidad de infectar el tracto genital inferior, puede afectar a personas de ambos sexos y los síntomas pueden ser uretritis, vaginitis o, en ocasiones, cistitis, epididimitis o prostatitis y en otros casos ser asintomáticos y sin sospecha. La tricomoniasis se asocia con frecuencia a otras infecciones de ETS, como el VIH, infección por clamidia, gonorrea y sífilis. En mujeres embarazadas, puede producir complicaciones como rotura prematura de membranas, parto pretérmino o bajo peso al nacer, y en pacientes coinfectados de tricomoniasis y HPV, se incrementa el riesgo de cáncer cervicouterino o de próstata. En el 50% de las pacientes el periodo de incubación de entre 3 y 21 días y afecta entre 1 y 8% de las mujeres sintomáticas en edad reproductiva. Debido al alto porcentaje de reinfección, se aconseja seguimiento en 3 meses tras el tratamiento, nitroimidazoles como primera opción. En nuestro centro se han diagnosticado 2165 infecciones por tricomonas desde el año 2000, analizaremos qué suponen los diagnósticos de tricomoniasis en nuestra casuística en paciente en edad reproductiva durante el periodo comprendido entre 2019 y 2022.

**RESULTADOS:** En 2019, el número total de estudios citológicos fue 22923 de los cuales 18445 correspondían a mujeres en edad reproductiva; obtuvimos 37 casos de positividad a la infección. En 2020, el total fue 11897 y en edad reproductiva 8957, casos de infección 39. En 2021 el total fue 17217 y 14120 en edad reproductiva, casos de infección 33. Por último, en 2022 el total fue 27784 de los cuales 19637 en edad reproductiva y 66 casos de infección. Habiendo diagnosticado 175 casos de tricomoniasis mediante estudio citológico, pudieron todas beneficiarse de un tratamiento precoz teniendo en cuenta que en la mayoría de los casos, los extendidos citológicos no se acompañaban de datos clínicos que orientaran al diagnóstico.

**CONCLUSIONES:** Más de un millón de personas se contagian cada día por una ETS subsidiaria de tratamiento; estas infecciones tienen importantes repercusiones en la salud de los adultos y niños. Como citotécnicos, jugamos un importante papel en el cuidado de la salud de nuestras pacientes, actuando en el diagnóstico y seguimiento de sus procesos morbidos al tiempo que con nuestros diagnósticos habilitamos la posibilidad de medidas terapéuticas incluso en pacientes asintomáticas que podrían debutar clínicamente con síntomas tardíos.

## PANDEMIA EN NÚMEROS

Delgado Navarro, María Del Carmen; Ruiz Galera, Raquel; Estévez Bueno, Francisca; Leon Acebo, María Del Carmen  
**Presentador:** Delgado Navarro, María Del Carmen

HOSPITAL UNIVERSITARIO VIRGEN MACARENA

**Tipo de trabajo:** e-Póster

**INTRODUCCIÓN:** En nuestro medio se realiza actualmente un cribado oportunista dirigido a la detección precoz del cáncer de cuello uterino y sus lesiones predecesoras. Si bien el cribado poblacional-universal se antoja cada vez más cercano, en la actualidad nos vemos obligados a realizar un esfuerzo citológico con medios limitados para acercarnos a tal fin. La pandemia causada por la COVID-19 a puesto a prueba nuestra capacidad diagnóstica.

**MATERIAL Y MÉTODOS:** Las medidas adoptadas por el gobierno para hacer frente a la pandemia tuvieron una repercusión en la organización y algoritmos relacionados con la asistencia sanitaria, con la repercusión subsiguiente en pruebas diagnósticas de cribado, como la relacionada con el diagnóstico citológico cérvico-vaginal. Tomando como referencia el número de citologías ginecológicas recepcionadas en 2019, analizaremos el descenso en la cifra de estudios correspondientes al cribado oportunista del cáncer de cuello uterino de nuestra área y veremos la evolución de cribado en los años 2020 y 2021 causada por la COVID-19.

**RESULTADOS:** En 2019 se recepcionaron 22923 citologías ginecológicas, en 2020, 11897 (48% aproximadamente de mujeres no cribadas) y en 2021, 17217 citologías (un 25% aproximadamente de mujeres no cribadas). Si sumamos ambos porcentajes obtenemos un 73% equivalente al número de citologías correspondiente a más de medio año de cribado en unas circunstancias normales en periodo prepandemia. A lo largo del 2020 y 2021 el cribado de pacientes paso a ser de un cribado oportunista a un seguimiento de las pacientes diagnosticadas anteriormente con una lesión escamosa intraepitelial, dada la necesidad de control de estas lesiones incluso en pandemia. Debido al seguimiento de estos años, desciende significativamente el número de citologías ginecológicas recepcionadas pero se mantiene un número de diagnósticos de lesiones muy elevado, siendo muy significativo en 2020. En 2019 se diagnosticaron 608 LSIL y 126 HSIL, en 2020 se diagnosticaron 565 LSIL y 130 HSIL y en 2021 se diagnosticaron 365 LSIL y 95 HSIL.

**CONCLUSIONES:** Creemos que el cribado poblacional más orientado a la población diana y cribado en grupos especiales puede disminuir los daños en situaciones como las causadas por la COVID-19, debido a que las pocas muestras que se recojan serán de población de riesgo. Hubiese venido bien para mantener las cifras y el cribado; crear consultas ambulatorias para realización exclusiva de tomas citológicas (matronas/enfermeros entrenados en una técnica sencilla) o realización de tomas citológicas en pacientes ya vacunadas o de bajo riesgo a COVID-19.

## CARCINOMA UROTELIAL VARIANTE PLASMOCITOIDE; A PROPÓSITO DE UN CASO.

Cabezón Bienes, Carmen; Porras Diaz-Hellín, Belen; Muñoz Fernández De Legaria, Marta

**Presentador:** Cabezón Bienes, Carmen

HOSPITAL UNIVERSITARIO INFANTA SOFÍA

**Tipo de trabajo:** e-Póster

**INTRODUCCIÓN:** El carcinoma urotelial variante plasmocitoide de vejiga es una variante neoplásica poco frecuente que puede coexistir con carcinoma urotelial.

**MATERIAL Y MÉTODOS:** Ocurre mayoritariamente en varones, entre la séptima y octava décadas de vida. Macroscópicamente se observa como una masa sólida o polipoide y microscópicamente está formado por células atípicas de habito plasmocitoide, de núcleo grandes, pleomórficos y polilobulados con una alta tasa mitótica.

**RESULTADOS:** Paciente varón de 82 años, exfumador desde hace 15 años. En seguimiento por litiasis urinaria, dilatación de la vía izquierda. En los últimos dos meses, edemas e incontinencia urinaria con leve deterioro de función renal. Dificultad miccional. En el estudio por cistoscopia, se identifica una lesión tumoral en vejiga, se realiza citología y biopsia por RTU. Tras diagnóstico se sometió al paciente a cistoprostatectomía radical.

**CONCLUSIONES:** El carcinoma urotelial variante plasmocitoide de vejiga es muy poco frecuente y puede presentarse de manera pura o asociado a carcinoma vesical convencional. Es conveniente reconocer esta variedad histológica debido a las implicaciones que conlleva en el pronóstico de los pacientes.

## DIAGNÓSTICO MEDIANTE USE-PAAF DE METÁSTASIS EN PÁNCREAS

Argueta Morales, Allan; Fernández Ariati, Lucía; Robledano Soldevilla, Ramón; Gorméz Pérez, Nerea; Fernandez Montes, Nassira; Echeveste, José I.; Lozano Escario, María D.

**Presentador:** Argueta Morales, Allan

CLÍNICA UNIVERSIDAD DE NAVARRA

**Tipo de trabajo:** e-Póster

**INTRODUCCIÓN:** Las metástasis en páncreas representan únicamente entre el 2 al 5% de todos los tumores pancreáticos. Los tumores con mayor capacidad de metastatizar en páncreas son originados en: riñón, pulmón, tracto gastrointestinal (TGI), mama, hígado, ovario, vejiga, próstata, útero, Merkel, linfomas y melanomas. En series de casos publicados de autopsia, el sitio de tumor primario que más frecuentemente metastatiza al páncreas es el pulmón, mientras que en series clínicas es el carcinoma renal (CCR). Revisamos en este estudio nuestra serie de metástasis en páncreas.

**MATERIAL Y MÉTODOS:** Se revisan de nuestros archivos todos aquellos casos con diagnóstico citológico de neoplasia en páncreas mediante USE-PAAF entre los años 2000 al 2022. Se revisan las historias clínicas e informes de patología de pacientes con diagnóstico de tumores pancreáticos secundarios.

**RESULTADOS:** De un total de 1510 USE-PAAF de páncreas, 66 (4,37%) de casos correspondían a metástasis en páncreas, de los cuales, se tenían extensiones y bloques celulares en 47 (71,22%) casos y solamente extensiones en 19 (28,78%) casos. En esta serie 42 (63,63%) eran varones y 24 (36,37%) mujeres, con una mediana de edad de 60,12 años. El sitio más común de metástasis fue la cabeza del páncreas (39,9%), seguido del cuerpo (31,8%). Los sitios primarios y tumores metastásicos fueron los siguientes: Pulmón 21 casos (37,82%) (Adenocarcinoma 13 (61,90%), Carcinoma Anaplásico de Células Pequeñas 6 (28,57%) y Carcinoma Escamoso 2 (9,52%)); Riñón 17 casos (25,76%) (Carcinoma Renal de Células Claras 17 (100%)); TGI 8 (12,2%) (Adenocarcinoma de Colon 6 (75%), Adenocarcinoma Gástrico 1 (12,5%) y Carcinoma Anaplásico de Esófago 1 (12,5%)); Piel 8 (12,12%) (Melanoma 8 (100%)); Partes Blandas 3 (4,54%) (Sarcoma Fusocelular 1 (33,33%), Liposarcoma Mixoide 1 (33,33%) y Carcinoma de Células de Merkel 1 (33,33%)); Mama 2 (3,03%) (Carcinoma Ductal Infiltrante 2 (100%)); Endometrio 1 (1,52%) (Adenocarcinoma de Endometrio 1 (100%)); Ovario 1 (1,52%) (Carcinoma de Células Claras 1 (100%)); Cuello Uterino 1 (1,52%) (Carcinoma Neuroendocrino 1 (100%)); Hígado 1 (1,52%) (Colangiocarcinoma Intrahepático 1 (100%)); Mieloide 1 (1,52%) (Mieloma 1 (100%)); Próstata 1 (1,52%) (Adenocarcinoma 1 (100%)) y Glándula Suprarrenal 1 (1,52%) (Carcinoma de Corteza Suprarrenal 1 (100%)).

**CONCLUSIONES:** Los tumores metastásicos de páncreas son una entidad poco común en la práctica clínica cotidiana, con pocos casos reportados en la literatura. Su frecuencia en autopsia se ha reportado que es de hasta un 65%, pero en la clínica se encuentra entre el 2-11%, siendo en nuestro centro del 4,37%. El origen más frecuente en series de autopsias es el pulmón, mientras que en series clínicas es el CCR. En nuestro centro, los más comunes fueron los de origen pulmonar (31,82%), seguido de los RCC (25,76%) y en tercer lugar los del TGI y melanomas de piel (12,12%).

## EVOLUCIÓN DE PACIENTES CON DIAGNÓSTICO DE VIRUS DEL PAPILOMA HUMANO

Ruiz Ramírez, Cristina; Sánchez Sánchez, Maricruz; Estévez Bueno, Francisca; Delgado Navarro, María Del Carmen  
**Presentador:** Ruiz Ramírez, Cristina

HOSPITAL UNIVERSITARIO VIRGEN MACARENA

**Tipo de trabajo:** e-Poster

**INTRODUCCIÓN:** Más del 95% del cáncer de cuello uterino se debe a los virus del papiloma humano (HPV), es la infección vírica más habitual del aparato reproductor. Aunque la mayoría de las infecciones por HPV remiten por sí solas siendo eliminadas por las defensas del organismo, se corre el riesgo de que la infección se croniche (10-15%) no pudiendo ser eliminadas y pueden evolucionar hacia un cáncer de cuello uterino invasivo.

**MATERIAL Y MÉTODOS:** En 2019 en nuestro centro se recibieron 22923 citologías ginecológicas de las cuales 609 fueron diagnosticadas como lesión escamosa intraepitelial de bajo grado (LSIL); 247 correspondían a pacientes con edad comprendida entre los 25 y 35 años, representando un 40,5% del total de pacientes, siendo este porcentaje bastante alto con respecto al obtenido el resto del año en las pacientes que no se encuentran dentro de dicho intervalo. Estudiaremos las citologías ginecológicas de este 40,5%, para poder hacer un estudio de las pacientes desde esa fecha hasta el año 2022, dando tiempo para ver la evolución del virus durante cuatro años. Dividiremos el estudio en dos rangos de edad para hacer una comparativa mas amplia.

**RESULTADOS:** El primer intervalo comprende a las pacientes entre 25 a 29 años. En dicho grupo encontramos 124 LSIL, de los cuales 18 de ellos no tuvieron seguimiento, a 10 se le realizó una conización presentando un 9,4% de los casos, 20 siguieron siendo positivas o tuvieron regresión del virus representando el 18,8% y por último 76 presentaron estudios posteriores negativos mostrando un 71,6% de pacientes que eliminaron el virus. El segundo intervalo comprende a las pacientes entre 30 a 35 años. En dicho grupo encontramos 123 LSIL, de los cuales 10 de ellos no tuvieron seguimiento, a 20 se le realizó una conización presentando un 17,6% de los casos, 19 siguieron siendo positivas o tuvieron regresión del virus representando el 16,8% y por último 74 presentaron estudios posteriores negativos mostrando un 65,4% de pacientes que eliminaron el virus. El aumento significativo de los casos de conización pasando de un 9,4% a un 17,6% en el segundo intervalo se debe a que la lesiones ya existentes tuvieron una evolución negativa en los cuatro años, pasando a ser una lesión recurrente o a ser una lesión de alto grado.

**CONCLUSIONES:** El número de pacientes que eliminaron el virus tanto en la primera etapa 71,6% como durante la segunda 65,4%, representan porcentajes de regresión que se adecuan a las estadísticas nacionales, pero no por ello debemos olvidar que con edad comprendida entre 25 y 35 años, las reinfecciones suelen ser recurrentes y se corre el riesgo de que el virus se encuentre de forma latente en el organismo.

## UNA GARGANTILLA POCO COMÚN

Iglesias Conejero, Paula; Pastor Mena, Javier; Preda, Ovidiu; Gómez Valcárcel, Juan; Chamorro Santos, Clara Eugenia; Ríos Pelegrina, Rosa María  
**Presentador:** Ríos Pelegrina, Rosa María

HOSPITAL UNIVERSITARIO VIRGEN DE LAS NIEVES DE GRANADA

**Tipo de trabajo:** e-Poster

**INTRODUCCIÓN:** Se presenta el caso de una mujer de 27 años con antecedentes de masa cervical sólida yuxtacartotidea a la que se le realiza citología por PAAF con control ecográfico, punch y posteriormente cirugía maxilofacial para extracción de tumoración.

**MATERIAL Y MÉTODOS:** Estudio citológico, se palpa una tumoración laterocervical izquierda, móvil, no adherida a planos profundos. Se comprueba consentimiento informado y se hace 1 pase de punción del que se obtienen 1 porta para Diff-Quick y 1 para Papanicolaou. El examen microscópico muestra agregados de células fusiformes con citoplasma variable y núcleos alargados con extremos puntiagudos romos. Posteriormente se recibe punch de 4 fragmentos cilíndricos de tejido de coloración parduza de medidas 1/ 0,8 /1,2 / 0,3 cm. Tras el informe de la misma se decide cirugía escisional, que corresponde a una tumoración nodular que mide 4,1 x 3 x 2,9 cm de diámetros máximos. Presenta superficie externa lisa pardo clara con más oscuras. Encapsulado con superficie brillante pardoblanquecina con zonas más amarillentas, hemorrágicas y consistencia media. Estudio microscópico de ambas muestras biopsicas en la hematocxilina muestra una arquitectura de zonas celulares (Antoni A) con empalizada nuclear (cuerpos de Verocay) y un componente hipocelular (Antoni B). El estudio inmunohistoquímico ha resultado positivo para proteína S-100 y SOX10. Negatividad para EMA y receptor ALK tirosina quinasa

**RESULTADOS:** El Schwannoma es un tumor benigno de los nervios periféricos que deriva de las células de Schwann diferenciadas. Se presenta, generalmente, de forma esporádica sobre todo en extremidades superiores y menos frecuentes en el área de cabeza y cuello (constituyen el 25% de los observados en el organismo). Presentamos un caso en el que hallamos esta tumoración en la zona cervical de nuestra paciente, con crecimiento lento, indoloro y sin síntomas neurológicos, como en la mayoría de casos descritos. Se deben descartar síndromes familiares como la neurofibromatosis tipo 2 (NF2) y la schwannomatosis o complejo de Carney y otras neoplasias como los meningiomas, mesotelioma, gliomas y carcinomas de mama, colon y recto, riñón (tipo de células claras), hígado, próstata y piel. También se debe hacer diagnóstico diferencial con leiomioma y leiomyosarcoma, melanoma maligno, tumor maligno de la vaina del nervio melanótico, tumor maligno de la vaina del nervio periférico (MPNST), neurofibroma, tumor pleomórfico hialinizante angiectásico (PHAT) y Neuroma circunscrito solitario (neuroma encapsulado en empalizada).

**CONCLUSIONES:** En definitiva, se debería sospechar de un schwannoma cuando, en casos como el que presentamos, se identifica una masa sólida, indolora y móvil en ciertas localizaciones del cuerpo y recomendar su exéresis tanto para su diagnóstico como para su tratamiento.

## MIOFIBROBLASTOMA INTRAGANGLIONAR EN EMPALIZADA: REPORTE DE UN CASO CON PUNCIÓN ASPIRACIÓN CON AGUJA FINA Y CORRELACIÓN CITO-HISTOLÓGICA.

Haro Haro, Carolina Estefanía; Retamales Orrego, Lucía; Roman Ruiz, Jenifer; Serra Riba, Marta; Melgar Rivera, Sofía; Chaachou Charradi, Anas; Filquete Serrano, German; Iglesias Felip, Carmela; Temprana Salvador, Jordi; Hernandez Loza, Javier; Romagosa Pérez, Cleofé; Ramón Y Cajal Agueras, Santiago; Dinarès , Carme  
**Presentador:** Haro Haro, Carolina Estefanía

HOSPITAL UNIVERSITARIO VALL D' HERBRON

**Tipo de trabajo:** e-Póster

**INTRODUCCIÓN:** El miofibroblastoma intraganglionar en empalizada (MIE) es un tumor mesenquimal benigno de los ganglios linfáticos infrecuente, descrito por Weiss et al (1989). Surge con frecuencia a nivel inguinal y se origina en las células del músculo liso y miofibroblastos. La edad de presentación entre 40 y 60 años y frecuente en varones (21), clínicamente debuta como una masa indolora. Hay datos limitados sobre las características citológicas del MIE y sus criterios diagnósticos.

**MATERIAL Y MÉTODOS:** Mujer de 57 años, acude por presentar una lesión nodular derecha en región inguinal de 3cm. El diagnóstico diferencial planteado por resonancia se establece entre mixofibrosarcoma o leiomiomasarcoma, se realiza una PAAF eco-guiada para estudio citológico.

**RESULTADOS:** De la PAAF inguinal, se obtienen 4 extensiones (2 Diff-Quick, 2 Papanicolaou), y un pequeño bloque celular. Las extensiones presentan un fondo hemático con gránulos de hemosiderina y están constituidas por células fusiformes monomorfas que se disponen en grupos, algunos en relación al material acelular central de coloración eosinófila, con ocasionales imágenes en empalizada. Las células presentan citoplasma escaso, mal delimitado y núcleos ovalados o alargados, de cromatina fina, sin nucléolo visible. No se identifica atipia citológica, mitosis ni necrosis. También se observa celularidad linfoides representativa de ganglio linfático. En base a los hallazgos citológicos se plantea el diagnóstico diferencial con el Schwannoma, leiomioma o lesiones metastásicas. Los estudios inmunohistoquímicos realizados en el bloque celular, mostraron expresión positiva para vimentina y negativa para CK AE1/AE3. Con la limitación para poder realizar nuevas técnicas inmunohistoquímicas, la citología fue informada como: Neoplasia mesenquimal fusocelular de bajo grado. Con lo que se realiza una BAG posteriormente.

Las secciones histológicas muestran focal parénquima de ganglio linfático mayoritariamente ocupado por una proliferación de células fusiformes de hábito miofibroblástico dispuestas en fascículos alrededor de abundante material fibrilar eosinófilo (fibras amiantoides) en empalizada periférica. El estroma muestra áreas mixoides, extravasación hemática y depósito de hemosiderina. En el estudio inmunohistoquímico, la celularidad muestra positividad intensa para beta-catenina y ciclina D1, y negatividad para CK AE1-AE3, EMA, proteína S-100, CD34, HMB45. El estudio molecular mediante PCR detectó la mutación CTNNB1c.133T>C(p.Ser45Pro)COSM5663

**CONCLUSIONES:** 1.La morfología celular de esta lesión plantea desafíos diagnósticos en la citología  
 2.Los rasgos característicos de MIE en muestras citológicas son: células fusiformes sin pleomorfismo, con matriz acelular central eosinófila y pigmentos de hemosiderina  
 3.Las técnicas inmunohistoquímicas ayudan a establecer el diagnóstico entre otros tumores mesenquimales de células fusiformes  
 4.El MIE presenta mutación en el exón 3 del gen CTNNB1 que de detectarla puede contribuir al diagnóstico de esta entidad como fue en este caso

## HEMATÍES DISMÓRFICOS EN CITOLOGÍA DE ORINA

Ruiz Ramírez, Cristina; Ruiz Galera, Raquel; Sánchez Sánchez, Maricruz; Estévez Bueno, Francisca  
**Presentador:** Ruiz Ramírez, Cristina

HOSPITAL UNIVERSITARIO VIRGEN MACARENA

**Tipo de trabajo:** e-Póster

**INTRODUCCIÓN:** En el estudio de la morfología de hematíes en orina, podemos observar los hematíes es su forma original anucleada y en forma de disco bicóncavo (isomorfia) o bien podemos observar hematíes que presentan cambios morfológicos que incluyen variabilidad en el tamaño, hipocromia y formas anómalas o gemaciones (dismorfia), estos últimos nos orientan hacia una procedencia renal, lo que nos hace sospechar que se trata de una hematuria glomerular, indicativo de enfermedad.

Este estudio requiere que la orina se encuentre siempre en fresco y no haya transcurrido más de 3 horas desde su recogida hasta la realización de la prueba.

**MATERIAL Y MÉTODOS:** De una muestra de orina sin fijar y recogida recientemente, extraemos 10 mililitros de la muestra y lo vertemos en un tubo falcon de 15 mililitros. Centrifugamos el tubo 8 minutos a 2500-3000 revoluciones por minuto. Una vez centrifugado, retiramos el sobrenadante dejando una pequeña capa por encima del botón, de forma que este sea fácil de recoger con una pipeta. Una vez recogido, se deposita sobre un portaobjetos y se le pone un cubreobjetos sobre la muestra, haciendo que por capilaridad la muestra se extienda por sí sola. La muestra debe ser observada inmediatamente después del extendido y necesitaremos un microscopio de contraste de fases, donde podremos observar si los hematíes presentan algún cambio morfológico (dismorfia). (Veremos las características dismórficas por imagen) Analizaremos las muestras recogidas para morfología a lo largo del año 2022 en nuestro centro.

**RESULTADOS:** En 2022, se recibieron 130 muestras en fresco para analizar la morfología de hematíes, 13 muestras no presentaron material suponiendo un 10%. 51 muestras no presentaron hematíes dismórficos, siendo 40% del total y 66 muestras presentaron hematíes dismórficos, correspondiendo al 50% de las muestras recibidas.

**CONCLUSIONES:** Como podemos observar, casi la totalidad de las muestras presentaron hematíes suficientes para su diagnóstico y en un 50% de los casos se observó lo que pretendíamos con la realización de la prueba, una evidencia de hematíes dismórficos. En nuestro centro la realización de esta prueba es cada vez más frecuente, debido a un procesado rápido, resultados inmediatos y su bajo costo, haciendo que el patólogo en la visualización pueda localizar si la hematuria es glomerular o no glomerular.

## HALLAZGO INUSUAL DE CLOSTRIDIUM VENTRICULI EN ORINA

Veras Lista, Mariña; Díez Fernández, Alba; Revilla Sánchez, Enrique

**Presentador:** Veras Lista, Mariña

HOSPITAL 12 DE OCTUBRE

**Tipo de trabajo:** e-Poster

**INTRODUCCIÓN:** Clostridium ventriculi (CV), antes llamado Sarcina ventriculi, es un coco Gram positivo anaerobio que crece en pH ácidos y está presente tanto en el ambiente como formando parte de la flora bacteriana de piel y tracto digestivo. Es uno de los pocos microorganismos reconocibles mediante microscopía óptica, sin tinciones especiales, por su forma cocoides y su organización característica en tétradas y octetos. Los principales diagnósticos diferenciales son el Micrococcus sp, que se puede presentar en tétradas como el CV pero se diferencia de esta en el tamaño (0,5 µm en el caso del Micrococcus sp y 1,8-3 µm en el del CV), y el Staphylococcus sp, que forma agrupaciones desorganizadas (racimos). La mayor parte (88%) de los casos de CV se describen en el tracto gastrointestinal y su hallazgo se asocia a estasis gástrica; abarcan desde asintomáticos hasta casos graves. Solo un 4% se identifican en muestras de orina. El objetivo de este estudio es presentar un caso de CV hallado en orina y realizar una revisión bibliográfica de esta forma de presentación infrecuente.

**MATERIAL Y MÉTODOS:** Se describe un caso diagnosticado como hallazgo incidental en una citología de orina de rutina. Los datos personales y clínicos se extraen de la historia clínica del paciente. Se evalúa la muestra citológica mediante microscopía óptica en una preparación procesada con ThinPrep y teñida con Papanicolaou. Se realiza una revisión bibliográfica de los casos presentes en la literatura de Clostridium ventriculi en orina; la búsqueda se realiza en PubMed mediante el uso de las palabras clave "sarcina", "clostridium", "ventriculi" y "orina".

**RESULTADOS:** Hombre de 69 años en seguimiento activo mediante TAC, PSA, cistoscopias y citologías urinarias desde 2018 por carcinoma urotelial papilar de bajo grado en vejiga, así como de adenocarcinoma acinar prostático grado 6 de Gleason, este último intervenido mediante resección transuretral urinaria (RTU) prostática. Los cultivos urinarios que se realizaron fueron estériles. En la citología de orina se identifican grupos de bacterias de aspecto cocoides, que se amoldan entre sí y están organizadas en tétradas y octetos, compatibles con colonias bacterianas de Clostridium ventriculi. En la muestra se observa también celularidad inflamatoria aguda y crónica. El paciente no presentaba clínica urinaria, por lo que no es candidato a tratamiento. Hasta donde sabemos, este es el tercer caso descrito de CV en el tracto urogenital. Ninguno de los otros casos presentaba clínica urinaria y solo uno recibió tratamiento.

**CONCLUSIONES:** Existen muy pocos casos publicados de hallazgos de Clostridium ventriculi en orina hasta la fecha. El objetivo de presentar este caso es reconocer esta entidad ante el hallazgo de un microorganismo con esta morfología característica en orina. Si bien todos los casos descritos en orina hasta la fecha son asintomáticos, hay numerosas publicaciones que refieren presentaciones clínicas graves en tracto digestivo.

## CASO CLÍNICO: RABDOMIOSARCOMA ALVEOLAR, UN DIAGNÓSTICO INTEGRAL (CITO-HISTOLÓGICO Y MOLECULAR)

Pariente Conde, Cristina; Baqué Alegre, Miriam; Retamales Orrego, Lucia; De La Concepción Martínez, Tamara; Dinares Fernandez, Carme; Sese Faustino, Marta; Romagosa Perez-Portabella, Cleofe; Silva, Tulio Mateo; Ramón Y Cajal Agueras, Santiago; Iglesias Felip, Carmela

**Presentador:** Pariente Conde, Cristina

HOSPITAL UNIVERSITARIO VALL D'HEBRON

**Tipo de trabajo:** e-Poster

**INTRODUCCIÓN:** El rabdomiosarcoma alveolar (RA) es un tumor de tejidos blandos maligno agresivo que surge de las células musculares estriadas primitivas (rabdomioblastos), suponiendo el sarcoma más común en adolescentes y adultos jóvenes. Su localización más frecuente es en extremidades seguido de las regiones paraespinales y perineales. Se presenta como una masa de crecimiento rápido y comúnmente de alto grado que fácilmente desarrolla metástasis a distancia en comparación con otros subtipos, y en consecuencia comporta un peor pronóstico. Citológicamente, son aspirados celulares compuestos de una población celular monomorfa de rabdomioblastos primitivos atípicos (grandes, ovals y con nucleolo evidente) dispuestos en nidos y aislados con ocasionales células gigantes multinucleadas y figuras mitóticas.

**MATERIAL Y MÉTODOS:** Presentamos el caso de un hombre de 27 años con una masa inguinal de 4 cm y un tumor a nivel de extremidad inferior izquierda (quinto dedo del pie). El TC toracoabdominal muestra múltiples conglomerados inguinales y adenopatías sugestivas de infiltración neoplásica. Se realizan biopsias y PAAF. Sobre el material histológico se realiza inmunohistoquímica y estudio de FISH y NGS (Archer Fusion Plex Expanded Sarcoma).

**RESULTADOS:** Los hallazgos citológicos se caracterizan por una proliferación de abundantes células pequeñas-intermedias de aspecto inmaduro dispuestas en nidos discohesivos y patrón pseudovascular. Las células presentan escaso citoplasma y núcleos hiperromáticos, nucleolo evidente y ocasionales pseudoinclusiones. La inmunohistoquímica realizada sobre la biopsia concomitante presenta positividad para miogenina, MyoD1, desmina y CD99, y negatividad para CK AE1-AE3. El estudio molecular con NGS muestra la fusión PAX3-F0X01, verificándose por FISH.

**CONCLUSIONES:** El diagnóstico definitivo de los tumores de células redondas pequeñas es difícil basándose únicamente en los hallazgos citológicos. En el diagnóstico diferencial del RA se incluye el sarcoma de Ewing, el neuroblastoma, el linfoma y el carcinoma indiferenciado.

Es fundamental la evaluación de los datos clínicos y los hallazgos histológicos, inmunohistoquímicos, y moleculares al observar las características citológicas descritas para no pasar por alto la posibilidad de esta entidad.

## DERRAMES PERICÁRDICOS BENIGNOS EN PACIENTES CON CÁNCER DE PULMÓN AVANZADO QUE HAN RECIBIDO TRATAMIENTO INMUNOTERÁPICO

Muñoz Hernández, Patricia; Gordillo Vélez, Carlos Humberto; Valdivia Mazeyra, Mariel Fabiola; Castillo Gázquez, Lidia; Vera Díaz, Enni Carolina; Jiménez Heffernan, José Antonio  
**Presentador:** Valdivia Mazeyra, Mariel Fabiola

HOSPITAL UNIVERSITARIO DE LA PRINCESA

**Tipo de trabajo:** e-Póster

**INTRODUCCIÓN:** Los inhibidores de punto de control inmunitarios son fármacos estimuladores del sistema inmune utilizados para tratar diversos tipos de cáncer, entre ellos, el cáncer de pulmón localmente avanzado y/o metastásico. Estos fármacos son anticuerpos que actúan contra proteínas inhibitorias, tales como CTLA4 y PDI/PD-L1, que se expresan en células inmunes, favoreciendo la estimulación de linfocitos T para combatir las células tumorales. Sin embargo, la inmunoterapia (IT) tiene efectos adversos. Entre ellos, se han descritos ocasionales casos de derrame y taponamiento pericárdico. Presentamos 3 casos de pacientes con cáncer de pulmón avanzado que han recibido IT y que desarrollan derrame pericárdico severo con citología de naturaleza no neoplásica.

**MATERIAL Y MÉTODOS:** Se realizó una búsqueda en el archivo de nuestro servicio de citologías de líquido pericárdico, obteniendo 3 casos que cumplían los siguientes criterios: citología negativa en paciente con cáncer de pulmón que previamente hubiera recibido IT.

**RESULTADOS:** Caso 1. Mujer de 56 años con diagnóstico de adenocarcinoma (ADC) pulmonar metastásico que recibió 3 ciclos de Atezolizumab en tercera línea. Dos meses y medio después del último ciclo desarrolló derrame pericárdico y taponamiento cardíaco. La citología mostró una llamativa hiperplasia mesotelial y moderada inflamación aguda, sin malignidad.

Caso 2. Mujer de 52 años con diagnóstico de ADC pulmonar localmente avanzado que recibió 13 ciclos de Durvalumab junto quimioterapia en segunda línea. 20 meses después del último ciclo desarrolló derrame pericárdico severo, sin taponamiento. La citología reveló hiperplasia mesotelial y leve inflamación aguda, sin malignidad.

Caso 3. Varón de 72 años con diagnóstico de carcinoma epidermoide pulmonar metastásico, que recibió tratamiento con Pembrolizumab en primera línea. Tras la administración del 9º ciclo, desarrolló a los 28 días disnea de mínimos esfuerzos, derrame pleural bilateral y derrame pericárdico moderado con signos de taponamiento cardíaco. La citología mostró abundante población celular linfóide y escaso mesotelio, sin malignidad. Se remitió parte del líquido para citometría de flujo, con resultado de proceso reactivo. Se diagnosticó de serositis secundaria a Pembrolizumab y se administró metilprednisolona, con mejoría clínica del cuadro. Se suspendió Pembrolizumab y se modificó el tratamiento.

Los tres pacientes sobrevivieron al episodio de derrame pericárdico y fallecieron meses o años después por causas no relacionadas.

**CONCLUSIONES:** Los fármacos inmunoterápicos se usan frecuentemente como tratamiento oncológico y es importante conocer los posibles efectos adversos, que pueden ser graves. Entre las complicaciones, se describen casos de derrame pericárdico no neoplásico que puede ser una fuente de dificultad para el patólogo dado que la sospecha de malignidad es siempre muy elevada. Ante un derrame pericárdico negativo en paciente oncológico avanzado debe considerarse la posibilidad de efecto secundario al tratamiento inmunoterápico.

## EL PAPEL DE LA CITOLOGÍA EN EL DIAGNÓSTICO DE SARCOMAS. A PROPÓSITO DE UN CASO

De La Torre Serrano, Montserrat; Vega Gonzalez, Jesús; Colino Gallardo, Ana María; Alarcón García, Lorenzo; Bergillos Giménez, María Reyes; Cruz Blanco, Marta; Hernández Martínez, Desiré; García Egido, Alejandro; Fernández Aceñero, María Jesús  
**Presentador:** De La Torre Serrano, Montserrat

HOSPITAL UNIVERSITARIO CLÍNICO SAN CARLOS

**Tipo de trabajo:** e-Póster

**INTRODUCCIÓN:** La biopsia con aguja gruesa (BAG) ha ganado protagonismo frente a la biopsia incisional como prueba diagnóstica inicial de las lesiones de partes blandas. Aunque existe discusión sobre la utilidad de la PAAF en el diagnóstico de este tipo de lesiones, esta técnica tiene un papel esencial para el triaje inicial de las lesiones y también en el diagnóstico de las recurrencias y metástasis de sarcoma. Además, los avances en patología molecular permiten la determinación de las translocaciones típicas de algunas lesiones en material citológico.

**MATERIAL Y MÉTODOS:** Caso clínico. Mujer de 50 años, que consulta por una tumoración hemifacial izquierda. Como tenía antecedentes traumáticos, fue tratada con relajantes musculares, con respuesta. Meses después la lesión reaparece y se identifica una masa en región malar izquierda, por debajo del arco cigomático de consistencia dura y adherida a planos profundos de 3 cm de diámetro. La ecografía reveló dependencia del masetero izquierdo y se realizó una PAAF. Tras el diagnóstico se hizo una RM que confirmó una lesión heterogénea, con zonas sólidas y quísticas y restricción de la difusión. No se identificaron adenopatías patológicas.

**RESULTADOS:** En la muestra de citología se identificó una proliferación celular bifásica, con un componente fusocelular y otro de aspecto epiteliode. Sobre el bloque celular, se realizaron estudios de inmunohistoquímica con resultado negativo para marcadores musculares y melánicos y positividad para queratina genérica, CD99 y BCL-2. El estudio molecular de la translocación gen SS18 (SYT) fue negativo. Dada la incapacidad de confirmar el diagnóstico de sospecha de sarcoma sinovial, se hizo una biopsia con aguja gruesa, que reveló necrosis tumoral no valorable y actualmente la paciente se encuentra pendiente de extirpación de la masa.

**CONCLUSIONES:** La aplicación de criterios morfológicos y un enfoque sistemático para el diagnóstico diferencial de lesiones de estirpe mesenquimal permitirá mejorar la experiencia y fiabilidad de la PAAF y la competencia de los citopatólogos en el diagnóstico de este tipo de lesiones. Contar con un bloque celular posibilita la realización de estudios inmunohistoquímicos y moleculares amplios para tratar de orientar el diagnóstico e incluso evitar la biopsia con aguja gruesa.



## DETECCIÓN Y GENOTIPADO DEL VIRUS DEL PAPILOMA HUMANO EN LESIONES ESCAMOSAS INTRAEPITELIALES EN MUJERES VACUNADAS Y NO VACUNADAS

García Reyero, Julia Beatriz; Cuadrado Rosón, Marta; Martín Soler, Paula; Yange Zambrano, Geanella Geraldinne; Caballero Escudero, Clara; Pazos Roiz, Roberto; Vierna García, Carmen; Mijares Díez, Verónica; Moreno De Juan, German  
**Presentador:** García Reyero, Julia Beatriz

HOSPITAL DE SIERRALLANA

**Tipo de trabajo:** e-Póster

**INTRODUCCIÓN:** La prevalencia global de infección por el virus del papiloma humano (VPH) en España en el grupo de edad de 18-65 años es de un 14,3%, ascendiendo a medida que desciende la edad de manera que entre los 18 a 25 años es del 29%. En 2007 se recomendó la vacunación frente al VPH en mujeres adolescentes. Desde 2022 se recomienda la vacunación en adolescentes varones a los 12 años. Las vacunas comercialmente disponibles cubren 2,4 o 9 tipos de VPH de alto riesgo.

**MATERIAL Y MÉTODOS:** Se realiza un estudio retrospectivo en el último año de las lesiones escamosas intraepiteliales (SIL) diagnosticadas en citología líquida ginecológica en mujeres de entre 31 y 25 años en nuestro centro. Se revisa si han recibido la vacuna frente al VPH-4 de forma completa. Se analiza los resultados y genotipado de los tipos VPH identificados mediante PCR en mujeres que han recibido la vacuna frente a las mujeres que no han sido vacunadas.

**RESULTADOS:** Se identifican 26 mujeres de 31 años o menos con diagnóstico de lesión escamosa intraepitelial mediante citología líquida. Diez de ellas habían recibido vacunación de pauta completa (VPH-4) frente a los tipos 6,11,16,18. Dos de ellas fueron diagnosticadas de HSIL, una de ASC-H, veinte de LSIL y tres de ASCUS. Cuatro pacientes fueron excluidas, dos por tener menos de 25 años y dos por un resultado negativo en la determinación de VPH mediante PCR. En las pacientes no vacunadas se identificó positividad para los siguientes tipos en orden de frecuencia; tipo 16 (n6), 58 (n5), 31 (n5), 51 (n2), 18, 56, 59, 68. En las pacientes que recibieron la vacuna (VPH-4) se identificó positividad para los siguientes tipos de VPH en orden de frecuencia; tipo 53 (n2) 66 (n2), 82 (n2), 51, 36, 59, 56, 73, 31, 85.

**CONCLUSIONES:** Los tipos de VPH identificados fueron diferentes en mujeres vacunadas a los tipos identificados en mujeres no vacunadas. El tipo 16 de VPH fue el tipo más frecuente en pacientes no vacunadas. No se identificó ningún caso de VPH 16 en pacientes que habían recibido la vacuna. El segundo tipo de VPH en orden de frecuencia fue el 58 y el 31. La vacuna tetravalente no cubre dichos tipos de VPH, sin embargo, la vacuna nonavalente (VPH-9) cubre ambos tipos de VPH pudiendo por ello evitar mayor número infecciones y lesiones escamosas intraepiteliales. La vacunación y un adecuado cribado es la medida más efectiva para prevenir la enfermedad.

## MUTACIONES DEL PROMOTOR TERT EN ADN TUMORAL CIRCULANTE EN PLASMA: UN BIOMARCADOR POTENCIAL PARA EL SEGUIMIENTO DE PACIENTES CON MELANOMA METASTÁSICO

Garrido Ruiz, María Concepción; García Blanco, Leyla; Ruano Domínguez, Yolanda; Cubo Martínez, Rocío; Mejías, Jaime; Rodríguez Peralto, José-Luis  
**Presentador:** Garrido Ruiz, María

HOSPITAL 12 DE OCTUBRE

**Tipo de trabajo:** Oral  
*(Consultar sala y hora en el Programa científico)*

**INTRODUCCIÓN:** El melanoma es la forma más agresiva de cáncer de piel, siendo una de las principales causas de muerte por cáncer en adultos jóvenes debido a su alta resistencia a los tratamientos clásicos y su gran capacidad de metástasis. El análisis del ADN tumoral circulante (ctDNA) en el melanoma consiste en la identificación de mutaciones puntuales como BRAF V600E. Sin embargo, el gen BRAF está mutado en aproximadamente la mitad de los melanomas, lo que abre una nueva línea de investigación orientada a la búsqueda de biomarcadores de potenciales de melanoma en biopsia líquida. SE han detectado mutaciones en el promotor de TERT con frecuencia en muchos tumores incluyendo melanomas y su presencia se ha asociado con un carácter agresivo de la enfermedad.

El objetivo de este estudio es estudiar la presencia de mutaciones de pTERT en biopsia líquida (plasma y saliva) y en tejidos de pacientes con melanoma metastásico como biomarcador potencial para el seguimiento de la enfermedad.

**MATERIAL Y MÉTODOS:** Se seleccionaron muestras emparejadas de tejido o plasma o saliva de 25 pacientes con melanoma metastásico. Realizamos el análisis de las mutaciones pTERT más comunes (-124C>T y -146C>T) en biopsia líquida mediante PCR digital (ddPCR).

**RESULTADOS:** Identificamos mutaciones de pTERT en 52 % (13/25) de las muestras de biopsia líquida. Doce de plasma y 1 de muestra de saliva. Nueve de las 13 mutaciones correspondían a -124C>T y 4 de 13 a -146C>T. En muestras de tejido, detectamos mutaciones en el 76% (9 de 25). Ocho de 19 mutaciones correspondieron a -124 C>T y 11 de las 19 a -146C>T. La concordancia entre el plasma y el tejido fue del 68% (17/25) (?=0,397; p,0,05). Además, detectamos mutaciones de pTERT en el 43 % (5 de 12) de las muestras de biopsia líquida BRAF WT.

**CONCLUSIONES:** La mayoría de las mutaciones detectadas en biopsia líquida están presentes en el tejido tumoral en el momento del diagnóstico. Además, identificamos mutaciones de pTERT en ctDNA de pacientes con BRAFWT, por lo que pTERT podría usarse como biomarcador potencial en biopsia líquida para el seguimiento de pacientes con melanoma metastásico.

## TUMORES DE COLISIÓN EN PIEL, UN HALLAZGO INCIDENTAL EN LA MAYORÍA DE LOS CASOS. ESTUDIO RETROSPECTIVO Y DESCRIPCIÓN DE RESULTADOS

García Fuertes, Sonia; Sánchez Lazcano, María; Ponce Casas, Eduardo Enrique; Prieto Torres, Lucia; García García, Mar  
**Presentador:** García García, Mar

HCU LOZANO BLESA

**Tipo de trabajo:** Oral  
*(Consultar sala y hora en el Programa científico)*

**INTRODUCCIÓN:** Se entiende como tumor de colisión (TC) a la coexistencia de dos o más neoplasias en la misma resección, independientes y bien delimitadas entre sí. En la piel, los TC se han reportado ocasionalmente en la literatura, quedando por dilucidar la patogénesis de este desarrollo sincrónico mientras que la frecuencia de las distintas asociaciones sigue siendo poco descrita. Por ello, llevamos a cabo un estudio en nuestro centro de TC en la piel, con el objetivo de evaluar la frecuencia de las distintas colisiones y revisar la literatura.

**MATERIAL Y MÉTODOS:** De forma retrospectiva, se ha realizado una búsqueda de los TC diagnosticados por un dermatatólogo entre 2019-22 en nuestro hospital. Los casos han sido segregados en función de si las lesiones se describían en el volante de petición. Además, se han organizado los pacientes según edad, sexo, tipo de tumores y categoría (benigno-benigno (BB), benigno-maligno (BM), maligno-maligno (MM)), así como su localización. Finalmente, para el análisis estadístico se ha utilizado el software Stata 14.2.

**RESULTADOS:** Se han encontrado 108 tumores de colisión, 101 como colisión de 2 lesiones. Estos casos representan el 1,4% de las biopsias de piel diagnosticadas por ese patólogo. De todos ellos, tan solo 22 se habían visto clínicamente. La media de edad de los pacientes es de 70,4 años (22-93), siendo más frecuente este hallazgo en hombres que en mujeres (59:48). La localización predominante ha sido cabeza y cuello (49,5%).

Por grupos, la colisión más frecuente es la formada entre BM (48,5%), siendo la combinación carcinoma basocelular (CBC) y queratosis seborreica el tumor más frecuente de todos, con 12 casos. En la combinación BB, uno de los componentes ha sido un nevus melanocítico (NM) en el 71,4% de los casos. La combinación MM ha mostrado un CBC y un carcinoma escamoso en 6 de los 7 casos identificados.

Mediante análisis de la varianza (prueba ANOVA) ha aparecido una diferencia estadísticamente significativa entre la media de edad de los 3 grupos (BB, BM, MM) coeficiente eta ajustado 0,5189,  $p=0,0000$ . La media de edad que existe de diferencia entre estas categorías es de 15, 5 años para BM y BB (CI 95% 9,48 a 21,54,  $p=0,0000$ ) y de 23,5 años para MM y BB (CI 95% 11,63 a 35,37 años,  $p=0,0000$ ).

Por otro lado, el dermatofibroma representa uno de los componentes en 5 casos, siendo un tumor poco reportado en la literatura formando parte de un TC, aquí como pareja de un NM de forma más frecuente. El neurofibroma, otro tumor poco reportado en TC, se combina en nuestra serie con un CBC en 2 de los 3 casos identificados.

**CONCLUSIONES:** Los TC son un hallazgo incidental en la mayor parte de los casos. La edad avanzada, el sexo masculino y la localización en cabeza y cuello se corresponden con una mayor prevalencia de estas lesiones. Las combinaciones BB, BM y MM también se relacionan directamente con la edad. El CBC es el tumor maligno más presente en las combinaciones BM y MM, mientras que el nevus melanocítico lo es entre la combinación de BB.

## MICROSCOPÍA CONFOCAL EX VIVO EN EL DIAGNÓSTICO DE CARCINOMA BASOCELULAR

Rodríguez Villena, María Amanda; Corredor García, Julio César; Selda Enriquez, Gerald; Bea Ardebol, Sonia; Ríos Buceta, Luis; Perna, Cristian

**Presentador:** Rodríguez Villena, María Amanda

HOSPITAL UNIVERSITARIO RAMÓN Y CAJAL

**Tipo de trabajo:** Oral  
*(Consultar sala y hora en el Programa científico)*

**INTRODUCCIÓN:** La Microscopía Confocal Ex Vivo (MCEV) es un método óptico, no invasivo y rápido de generar imágenes microscópicas de tejidos sin procesar. Mediante un haz de luz láser se ilumina el tejido en fresco y con un software construye un mosaico, con alta resolución y magnificación, equivalente al objetivo 2x de la microscopía óptica, imitando a la HE. Actualmente se está evaluando la utilidad en algunos servicios de dermatología para la cirugía de Mohs (CM).

**MATERIAL Y MÉTODOS:** Se ha comparado la capacidad de reconstrucción de imagen tisular y su precisión en la evaluación de márgenes de resección con el estudio histopatológico en una serie de pacientes con carcinomas basocelulares (CBC) de cabeza y cuello. Corresponden a los últimos 14 meses, desde la adquisición de la MCEV en nuestro hospital. En las imágenes de los mosaicos se evaluó la presencia de CBC residual, así como el porcentaje de epidermis y dermis visible. Posteriormente, los resultados se compararon con los obtenidos en Anatomía Patológica sobre el tejido procesado en parafina y cortado como un Mohs en diferido o como una extirpación.

**RESULTADOS:** Un total de 22 pacientes tuvieron un estudio de MCEV antes del estudio histopatológico. El subtipo histológico de los CBC fue (en la biopsia previa o en la pieza de decorticación) expansivo macronodular (59%), expansivo micronodular (14%) e infiltrativo (27%). En el estudio con MCEV ninguno evidenció infiltración tumoral. El tejido fue visible a nivel dérmico y profundo en un rango del 90-100% (45%), 50-90% (45%) y 25-50% (10%). En ningún caso se observó menos del 25%. La epidermis se observó de forma generalmente incompleta, presente en un 90-100% (4%), 50-90% (23%), 25-50% (32%) y en 25% (41%). Dieciocho casos tuvieron una decorticación previa para manejar la pieza mejor para MCEV. El estudio histopatológico definitivo mostró tumor en 4 casos (2 infiltrativos y 2 expansivos micronodulares). En el tallado, 18 fueron procesados como Mohs en diferido (MD) y 4 como extirpaciones. En todos los casos, con un corte completo tanto la epidermis como la dermis y tejidos profundos fueron visibles en 90-100%.

**CONCLUSIONES:** La MCEV se está implantando en los servicios de dermatología, como complemento (rara vez alternativa) a la histopatología. Presenta ventajas como la rapidez de la recreación y la falta de procesamiento previo del tejido. En nuestro hospital se está realizando actualmente curva de aprendizaje, sin implicación de diagnóstico final. Los casos en los que el tumor residual no fue visto con MCEV pertenecían a subtipos de CBC menos evidentes en la imagen histológica o que se localizaban en capas profundas, donde el contraste de la MCEV puede no ser suficiente para diferenciarlo de otras estructuras, como el músculo. Hasta la fecha, no hemos logrado optimizar la forma de poder visualizar la epidermis en MCEV, visible en menos de la mitad del perímetro en el 73% de los pacientes. Esto impide de momento realizar un diagnóstico de negatividad de la pieza basándose de forma exclusiva en la MCEV.

## SÍNDROME DE VEXAS. PRESENTACIÓN DE CUATRO CASOS CON CARACTERÍSTICAS CLÍNICO-PATOLÓGICAS Y ESTUDIO MOLECULAR DEL GEN UBA1

Batista Batista, Cesarina Altagracia; Díaz De La Pinta, Francisco Javier; Becerril Andrés, Sara; Puertas Martínez, Borja; Najera Botello, Laura; Muñoz León, José Antonio; Jiménez Pérez, Andrea Beatriz; Rivas Hernández, Raquel; Cavaco Colaco, Isidro; Santos-Terrón, Ángel

**Presentador:** Batista Batista, Cesarina Altagracia

COMPLEJO ASISTENCIAL UNIVERSITARIO DE SALAMANCA

**Tipo de trabajo:** Oral  
(Consultar sala y hora en el Programa científico)

**INTRODUCCIÓN:** El síndrome de VEXAS (SV) es una enfermedad autoinflamatoria recientemente descrita causada por la mutación somática ligada al cromosoma X del gen UBA1, que codifica la enzima E1 de la ubiquitina. Es un cuadro progresivo, multisistémico, con afectación pulmonar, articular, cutáneo, vascular y de médula ósea (MO).

**MATERIAL Y MÉTODOS:** Presentamos una serie de 4 pacientes con SV, describiendo sus características clínicas, anatomopatológicas (biopsias de piel y MO), citomorfológicas y moleculares (mediante estudio de mutaciones del gen UBA1).

**RESULTADOS:** Todos los pacientes fueron varones, con una edad media de 73 años (a). El primero (81 a) presentó fiebre de origen desconocido (FOD), anemia macrocítica, policondritis y lesiones cutáneas (LC). Tras diagnóstico molecular de SV recibe tratamiento inmunosupresor con respuesta completa. El segundo (77 a) desarrolló sepsis, LC, tromboflebitis y artritis en el curso de una leucemia aguda mieloblástica (LMA). A pesar del tratamiento falleció por progresión de LMA. El tercero (72 a), con antecedentes de Linfoma de Hodgkin en remisión, desarrolló artritis, neumonía organizada, infarto agudo de miocardio y LC recurrentes. Tras recibir tratamiento con Canakinumab obtiene respuesta parcial. El cuarto (65 a) es un caso de consulta, con FOD y LC eritematosas. Se revisaron 7 biopsias cutáneas. Todas presentaron una dermatosis neutrofilica, con elementos mieloides inmaduros (frecuentes en 3 pacientes y escasos en 1 de ellos), confirmados por estudio inmunohistoquímico. Un caso mostró vasculitis de vaso de pequeño calibre. En 2 pacientes la biopsia de MO mostró hiperplasia de tejido hematopoyético de predominio mieloides maduro y 1 tenía médula normocelular sin alteraciones en la proporción ni en la maduración de las tres series. En 3 pacientes el estudio citomorfológico del aspirado de MO reveló vacuolas intracitoplasmáticas en la serie mieloides identificadas también en la serie eritroide de uno de ellos. Se realizó secuenciación de ADN de origen medular y cutáneo identificando 3 mutaciones diferentes del gen UBA1: (c.121A>C Met41Val), c118-1G y (c.121A>C Met41Leu).

**CONCLUSIONES:** El SV tiene un curso gradual con mal pronóstico. El diagnóstico es fundamentalmente genético y es necesario sospecharlo dentro de un contexto clínico-patológico adecuado. Hemos de pensar en SV en pacientes varones de más de 65 años con compromiso sistémico inflamatorio (condritis, vasculitis e infiltrados pulmonares), lesiones cutáneas recurrentes de tipo dermatitis neutrofilica y anomalías hematológicas. El aspirado y la biopsia de MO pueden aportar información relevante, siendo las vacuolizaciones intracitoplasmáticas en elementos inmaduros, características, pero no patognomónicas de esta entidad. El tratamiento debe ser individualizado, siendo la primera línea paliativa con terapia inmunosupresora. El tratamiento curativo es el trasplante alogénico de progenitores hematopoyéticos, con frecuencia desestimado por la edad de los pacientes.

## UTILIDAD DE LA TINCIÓN INMUNOHISTOQUÍMICA PRAME ROJO EN EL DIAGNÓSTICO DE LESIONES MELÁNICAS

Medrano Ruiz, Juan; Gómez Mateo, María Del Carmen; Pérez Ibáñez, Antonia; Ollero Domenche, Leticia; Castillo Malla, Jennifer Silvana; Abecia Martínez, Emilio I.; Yus Gotor, Carmen

**Presentador:** Medrano Ruiz, Juan

HOSPITAL UNIVERSITARIO MIGUEL SERVET

**Tipo de trabajo:** Oral  
(Consultar sala y hora en el Programa científico)

**INTRODUCCIÓN:** PRAME (Antígeno expresado preferentemente en Melanoma) es un antígeno asociado a tumores que se identificó por primera vez en un paciente con melanoma. Se expresa en la mayoría de los melanomas, así como en otras neoplasias malignas y en algunos tejidos normales como testículo, ovario, placenta, endometrio y glándula suprarrenal. Se han publicado varios estudios en los cuales consideran PRAME como una prometedora herramienta para distinguir las neoplasias melanocíticas benignas de las malignas, puesto que se expresa en la mayoría de los melanomas primarios y metastásicos, mientras que la mayoría de los nevus son negativos. Dado el creciente interés del uso de PRAME en el diagnóstico y tratamiento del melanoma cutáneo, queremos conocer la variabilidad de su expresión en distintas lesiones melánicas.

**MATERIAL Y MÉTODOS:** Se realiza la técnica inmunohistoquímica PRAME en color rojo en todas las lesiones melánicas diagnosticadas en nuestro centro en los meses de diciembre de 2022 y enero de 2023. El resultado se evalúa según porcentaje de células tumorales con tinción nuclear (0: ausencia de expresión; 1: 0-25 %; 2: 26-50 % y 3: >50 %) y según intensidad de expresión (0: ausencia de expresión; 1+: intensidad leve; 2+: intensidad media y 3+: intensidad fuerte).

**RESULTADOS:** Se recopilan un total de 75 lesiones melánicas, que incluyen 21 melanomas (in situ, invasivo y metastásico), 14 nevus displásicos (11 de bajo grado y 3 de alto grado), 35 nevus comunes y 5 lesiones melánicas no convencionales (1 Spitz, 1 spilus y 3 azules comunes). La edad de los pacientes oscila entre 11 y 86 años, con una relación mujer:hombre de 1,08:1. El 90,5 % de melanomas son positivos para PRAME, aunque sólo el 66,6 % muestran una tinción de PRAME 2+/3+. Las lesiones melánicas no convencionales son todas negativas. El 29 % de los nevus comunes muestran expresión de PRAME con intensidad 1+/2+, ningún nevus común 3+. El grupo más heterogéneo es el de nevus displásico, donde el 57,1% son positivos, incluyendo los tres de alto grado.

**CONCLUSIONES:** Los hallazgos observados demuestran que la mayoría de los melanomas expresan PRAME con una intensidad de 2+/3+. No obstante, existe un pequeño porcentaje de lesiones melanocíticas malignas negativas. El grupo más complejo es el del nevus displásico, donde parece observarse una expresión mayor asociada a mayor displasia. La tinción de color rojo facilita la evaluación de lesiones muy pigmentadas. Las glándulas sebáceas actúan como control interno. La utilidad de PRAME puede constituir un apoyo o respaldo a las características clinicopatológicas, pero la sensibilidad y especificidad que presenta no permite su uso como herramienta aislada para el diagnóstico diferencial entre lesión melánica maligna y benigna.

## ANTÍGENO PREFERENTEMENTE EXPRESADO EN MELANOMA (PRAME): ESTUDIO RETROSPECTIVO DE APROXIMACIÓN A SU UTILIDAD EN EL DIAGNÓSTICO DIFERENCIAL DE LESIONES MELANOCÍTICAS

Loachamin Cholca, Wendy Elizabeth; Blanco Bellas, María; Lago Cascudo, Rafael; Mosquera Martínez, María Teresa; Durana Tonder, Cristina; Campo Cerecedo, Fernando; López Solache, Laura; Vázquez Bueno, José Angel; Pérez Bellas, Ana Isabel; Sisto López, Eiriz; Veiga Barreiro, Jesús Alberto  
**Presentador:** Loachamin Cholca, Wendy Elizabeth

COMPLEJO HOSPITALARIO UNIVERSITARIO DE FERROL (CHUF)

**Tipo de trabajo:** Póster con Defensa  
*(Miércoles 3 de mayo 2023; 10:45; Pantalla: 1)*

**INTRODUCCIÓN:** El estudio morfológico es la base del diagnóstico de las lesiones melanocíticas malignas cutáneas. Las dificultades diagnósticas han llevado a incorporar a la rutina asistencial paneles de inmunohistoquímica orientados a intentar simplificar los problemas de interpretación. Recientemente se ha añadido el PRAME a los anticuerpos considerados "clásicos". Este estudio se ha centrado en la potencial utilidad de este anticuerpo en el diagnóstico diferencial del melanoma y en la reproducibilidad de su interpretación.

**MATERIAL Y MÉTODOS:** Se seleccionaron 67 lesiones diagnosticadas en nuestro centro durante el año 2022. Cinco de ellas se excluyeron por discrepancia diagnóstica, evaluándose la expresión de PRAME en 62 casos: 20 melanomas invasivos (MI), 12 nevus displásicos de alto grado (NDAG), 12 de bajo grado (NDBG) y 18 no displásicos (NND). La valoración se realizó de manera independiente por dos patólogos, registrando el porcentaje de células con expresión (0%; 1-25%; 26-50%; 51-75%; >76%) y la intensidad de esta (1, 2 y 3+). Los casos discordantes se revisaron en común. Para la estimación del porcentaje se tomó como referencia la expresión de SOX10. La valoración de la intensidad se realizó en base a la expresión en tejido control (testículo sano).

**RESULTADOS:** Se observó expresión de PRAME en 17 (85%) de los MI, siendo el melanoma de extensión superficial el subtipo con mayor número de casos positivos (92,3%). La tinción resultó difusa (último cuartil) en 13 (65%) de los casos, con inmunotinción intensa en 12 de ellos (92,3%). Objetivamos expresión en el 37,5% de los nevus displásicos, sin apreciar diferencias relevantes entre lesiones de alto y bajo grado, observándose tinción difusa e intensa en un único caso de NDBG. Se evidenció expresión en el 27,8% de los NND, ninguno con tinción difusa e intensa. En lesiones faciales, independientemente de la tinción identificada en la lesión principal, se observó expresión intensa en melanocitos dispersos no neoplásicos localizados en la unión dermoepidérmica.

**CONCLUSIONES:** La expresión de PRAME puede resultar de utilidad en el diagnóstico diferencial de lesiones melanocíticas malignas aportando información adicional a los anticuerpos clásicos. La frecuencia de expresión en lesiones benignas es baja en contraposición al melanoma. Además, tanto el porcentaje de células teñidas como la intensidad han resultado significativamente menores. En este sentido, incluso lesiones catalogadas como NDAG siguiendo criterios OMS 2018, no han mostrado en nuestra serie niveles altos de expresión. La interpretación de la tinción es sencilla y reproducible, observándose concordancia interobservador en el 93,5% de los casos tras la primera evaluación y en el 100% tras la revisión conjunta de los casos discordantes.

## LESIÓN DÉRMICA DE GLANDE EN PACIENTE CON ANTECEDENTE DE CARCINOMA UROTELIAL PAPILAR

Dawid De Vera, María Teresa; Gómez Fernández, Laura; Gallego Domínguez, Elena; Hierro Martín, María Isabel  
**Presentador:** Dawid De Vera, María Teresa

HOSPITAL UNIVERSITARIO VIRGEN DE LA VICTORIA

**Tipo de trabajo:** Póster con Defensa  
*(Miércoles 3 de mayo 2023; 10:45; Pantalla: 1)*

**INTRODUCCIÓN:** Los carcinomas mixtos escamosos y productores de mucina, se consideran una entidad independiente del carcinoma escamoso. En este infrecuente grupo se incluye el carcinoma adenoescamoso y el mucoepidermoide (MEC, por sus siglas en inglés). La clasificación de cáncer de pene de la OMS de 2016, unifica ambas lesiones, mientras que la nueva clasificación de 2021 las distingue como entidades independientes.

**MATERIAL Y MÉTODOS:** Presentamos el caso de un varón de 81 años, exfumador, con antecedente de carcinoma urotelial papilar de alto grado. El paciente acude a revisión de urología refiriendo escozor en glande, asociado a dificultad para la micción y sangrado al roce. A la exploración se observa una lesión eritematosa indurada de 1,5 cm en la zona central del glande que se biopsia.

**RESULTADOS:** Se recibe un punch de piel de 4 mm que, microscópicamente, muestra dermis infiltrada por nidos de aspecto escamoso con patrón cribriforme. A mayor aumento, las células presentan marcado pleomorfismo nuclear, nucleolo evidente y citoplasma eosinófilo, con ocasionales mitosis. Se observan pseudocúmulos con material mucoso en su interior, delimitados por células luminales con núcleos basales y vacuolas de poco apicales. Las células escamosas muestran positividad para p40 y CK5/6 y negatividad para CK20, CD117, estrógenos y PSA (Agilent). Las células productoras de mucina son positivas para CK 7, CEA y EMA. El material mucoso es positivo con Azul Alcian. El diagnóstico definitivo es de infiltración dérmica por carcinoma mucoepidermoide.

**CONCLUSIONES:** El MEC es una neoplasia escamosa con células productoras de mucina y escaso desarrollo glandular de etiología desconocida. Su localización en glande es infrecuente, habiéndose reportado menos de 15 casos en la literatura. Suele presentarse en varones en torno a los 60 años alrededor del meato uretral y puede extenderse hacia el surco coronal y el prepucio. Macroscópicamente, se presenta en forma de masa firme eritematosa que puede llegar a ulcerarse y englobar el glande. A nivel microscópico está compuesto por células escamosas y productoras de mucina sin formar estructuras glandulares. El componente mucinoso muestra positividad difusa para CK7, EMA, MUC5AC, MUC6 y Azul Alcian, y negatividad para p16 y marcadores escamosos (CK5, CK14, p40, p63). Por el momento, no se han descrito traslocaciones cromosómicas. El diagnóstico diferencial debe hacerse con el carcinoma pseudoglandular, el carcinoma adenoescamoso, el adenocarcinoma de glándula de Littré y la enfermedad metastásica. El carcinoma pseudoglandular se caracteriza por una extensa acantosis central que simula espacios glandulares con revestimiento escamoso, necrosis, queratina y ausencia de mucina. A diferencia del MEC, el adenocarcinoma de glándula de Littré y el adenoescamoso suelen localizarse en la zona ventral del pene y presentan formación de estructuras glandulares. Los pacientes con MEC de glande presentan metástasis ganglionares hasta en un 50% de los casos, con tiempos largos de supervivencia.

## A PROPÓSITO DE UN CASO DE LEPRA: REVISIÓN DE LOS CASOS DIAGNOSTICADOS DE LEPRA EN NUESTRO CENTRO EN LOS ÚLTIMOS 20 AÑOS

De Uribe Viloria, Marta; Macarrón Aguilera, Víctor; Barrios Millán, Gabriela; Sánchez Orta, Alba; Busto Leis, José Manuel; Escudero Tornero, Rafael; Ruiz Bravo-Burguillos, Elena; Beato Merino, María José

**Presentador:** De Uribe Viloria, Marta

HOSPITAL UNIVERSITARIO LA PAZ

**Tipo de trabajo:** Póster con Defensa  
(Miércoles 3 de mayo 2023; 10:45; Pantalla: 1)

**INTRODUCCIÓN:** La enfermedad de Hansen o lepra es una infección granulomatosa crónica causada por *Mycobacterium leprae*. Se clasifica clínica e histopatológicamente mediante el sistema de Ridley-Jopling en tuberculoides (TT), borderline tuberculoides (BT), borderline lepromatosas (BL) y lepromatosas (LL), además de existir otras formas como la lepra indeterminada (I) o las reacciones agudas lepromatosas (reacciones inmunológicas). Presentamos el caso de una mujer de 35 años natural de Paraguay con lesiones cutáneas dolorosas, induradas y eritematosas junto a sensación distérmica de 3 meses de evolución, además de asociar lesiones induradas en tobillo izquierdo y lóbulos de orejas. En la biopsia se identifica un infiltrado inflamatorio crónico multinodular en dermis profunda e hipodermis, formado por histiocitos espumosos con abundantes bacilos citoplasmáticos positivos con técnica de ácido-alcohol resistencia (AAR). La paciente fue diagnosticada de lepra lepromatosa asociada a leprorreacción tipo 2 o eritema nodoso leproso.

**MATERIAL Y MÉTODOS:** Se realizó una búsqueda de biopsias cutáneas diagnosticadas de lepra en nuestro centro entre los años 2003 y 2023. Se definieron los subgrupos histológicos según el sistema de Ridley-Jopling. Se revisaron las historias clínicas de los pacientes y se recogieron variables clínico-epidemiológicas e histopatológicas.

**RESULTADOS:** Se identificó un total de 14 pacientes diagnosticados de lepra, de los cuales 5 pacientes eran casos externos a nuestro centro, de los que no se dispone de información clínica y por tanto fueron excluidos. El resto de pacientes tenían edades comprendidas entre 8 y 46 años, de los cuales, 6 eran hombres (66%) y 3 mujeres (33%). Respecto al país de procedencia, 5 pacientes procedían de Paraguay, 1 de Filipinas y 3 no se conoce. De los 9 pacientes, únicamente se sospechó de alguna forma clínica de lepra como posibilidad diagnóstica en 6 de ellos (66%). A nivel histológico, se identificaron 4 casos de lepra TT (45%), 1 caso de lepra BB (11%), 3 casos de lepra BL (33%) y 1 caso de lepra LL (11%). La técnica de AAR fue positiva en los casos de lepra BL y LL. Se identificó disposición perineural a nivel histológico en 7 pacientes (77%).

**CONCLUSIONES:** Se ha identificado un número similar de casos del complejo tuberculoides (TT y BT) y del complejo lepromatoso (LL y BL), y únicamente un caso diagnosticado como BB, sin ser el estado inmunológico de los pacientes un claro factor predisponente.

Se identifica una clara predisposición de las lesiones a la afectación de estructuras nerviosas, acorde al neurotropismo clásicamente descrito, sin que esto condicione una clínica neurológica asociada.

Ante un paciente procedente de área endémica de lepra con lesiones cutáneas eritematosas o hipopigmentadas asociadas o no a hipoestesia, se debe descartar la lepra como posibilidad diagnóstica. Por ello, la realización de una biopsia representativa de las lesiones es clave debido a la heterogeneidad de patrones histológicos dentro de un mismo paciente.

## GRANULOMA POR ALUMINIO. CLAVES PARA SU DIAGNÓSTICO ANATOMOPATOLÓGICO

Khedaoui Smaili, Radia; Moreno Torres, Amalia; Castillo Fernández, Laura

**Presentador:** Khedaoui Smaili, Radia

HOSPITAL UNIVERSITARIO DE FUENLABRADA

**Tipo de trabajo:** Póster con Defensa  
(Miércoles 3 de mayo 2023; 10:45; Pantalla: 1)

**INTRODUCCIÓN:** El hidróxido de aluminio es un compuesto usado como adyuvante en distintos tipos de vacunas. Una de las reacciones adversas locales a esta sustancia es la aparición de nódulos subcutáneos localizados en el sitio de la inyección.

**MATERIAL Y MÉTODOS:** Varón de 19 años, con antecedentes personales de alergia al polen, que fue atendido en consulta de dermatología por la aparición de múltiples nódulos pruriginosos, localizados en la parte superior de ambos brazos. El paciente refiere haberse hecho vacunaciones mensuales para desensibilización a pólenes durante 4 años. Al año y medio de suspender este tratamiento empezó a notarse unos nódulos en el sitio de la inyección, que fueron aumentando en tamaño y en número, sin sintomatología general acompañante. En la exploración física, se palpaban 2 nódulos en el brazo izquierdo y 4 en el brazo derecho. Se realizó una extracción de una de las lesiones.

**RESULTADOS:** El estudio microscópico de uno de los nódulos muestra la existencia en el tejido celular subcutáneo de un infiltrado inflamatorio, formado por folículos linfoides bien constituidos, con centros germinales, separado por zonas de fibrosis y un infiltrado mixto constituido por linfocitos, eosinófilos, células plasmáticas e histiocitos, éstos últimos mostraban un citoplasma amplio y granular eosinófilo.

El estudio inmunohistoquímico demostró una proliferación linfocitaria predominantemente constituida por células de tipo B (CD20+), con un patrón de tinción propio de una hiperplasia folicular linfocitaria (CD10+/BCL6+/CD21+ y BCL2-) en los centros germinales, sin aberraciones fenotípicas ni restricción de cadenas ligeras de inmunoglobulinas en la población plasmocelular.

El estudio de biología molecular mostraba un reordenamiento policlonal de los genes de las cadenas pesadas de las inmunoglobulinas.

La hibridación in situ con EBER reveló una tinción citoplásmica granular positiva en los histiocitos compatible con depósito de aluminio y ausente en el control negativo.

El diagnóstico histopatológico fue de granuloma por aluminio en el contexto clínico del paciente.

**CONCLUSIONES:** La vacunación subcutánea o la desensibilización pueden incluir nódulos persistentes en los sitios de inyección. Sin el conocimiento de la inyección previa, el estudio histopatológico puede ser un desafío.

El patrón más habitual de reacciones adversas a las vacunas por sales de aluminio es el de una paniculitis lobulillar, seguido del patrón granulomatoso por cuerpo extraño y puede aparecer un patrón pseudolinfomatoso B similar a nuestro caso.

La hibridación in situ con EBER es una herramienta complementaria para diferenciar el granuloma/hiperplasia linfocitaria inducido por aluminio de otras formas de pseudolinfoma y linfomas cutáneos de células B o T.

El mecanismo exacto de la visualización de aluminio por hibridación in situ con EBER dentro del tejido hasta el momento es desconocido.

**MIOEPI TELIOMA SINCITAL CUTÁNEO**

Sabio Amat, Miguel Ángel; Cidoncha Pérez, Esther María; Fernández Sánchez-Arévalo, Claudia; Del Olmo Morales, Miriam Elizabeth; Flores De Mera, María De La Luz; Toro Zambrano, Weimar

**Presentador:** Sabio Amat, Miguel Ángel

HOSPITAL UNIVERSITARIO DE BADAJOZ

**Tipo de trabajo:** Póster con Defensa  
(*Miércoles 3 de mayo 2023; 10:45; Pantalla: 1*)

**INTRODUCCIÓN:** El mioepitelioma sincital cutáneo es una variante de la familia de los mioepiteliomas de la piel y de tejidos blandos. Es un tumor benigno y poco frecuente, que se presenta clínicamente como una pápula o nódulo indoloro de crecimiento lento preferentemente en extremidades con una incidencia máxima entre los 30 y 50 años y afectando más a hombres que a mujeres con una proporción 3:1. Está constituido por células histiocitoides, epitelioides y fusiformes con citoplasma pálido eosinófilo y a diferencia del resto de mioepiteliomas, la inmunotinción con citoqueratinas suele ser negativa. El 80% de los mioepiteliomas sincitiales presentan alteraciones en el gen EWSR1.

**MATERIAL Y MÉTODOS:** Presentamos el caso de un hombre de 31 años que presenta un nódulo en el brazo izquierdo de 1 año de evolución. El servicio de CMA realiza una biopsia incisional con sospecha diagnóstica de neurofibroma y nos remite una elipse de piel de 20 x 14 x 5 mm con un nódulo queratósico de 6 mm.

**RESULTADOS:** El estudio microscópico mostró una lesión nodular compuesta por células histiocitoides y fusiformes de citoplasma eosinófilo con un patrón de crecimiento sincital. El estudio inmunohistoquímico fue positivo para las tinciones S100, EMA y Actina ML, con tinción negativa para SOX10, CD10, CD34 y CD163. El estudio molecular puso de manifiesto la fusión de los genes EWSR1-PBX3.

**CONCLUSIONES:** El mioepitelioma sincital es un tumor dérmico benigno muy poco frecuente. A pesar de presentar características morfológicas e inmunohistoquímicas distintivas, el diagnóstico puede resultar complicado debido a la rareza de este tumor. La realización de un panel inmunohistoquímico amplio junto a un estudio molecular que demuestre alteraciones en el gen EWSR1 son claves para descartar otras entidades que puedan estar asociadas a peor pronóstico.

**ESTUDIO DE LAS LESIONES VASCULARES DE MAMA POSTRADIOTERAPIA EN BIOPSIA DIAGNÓSTICA**

Oliva Domínguez, Eva; Gamba Torrez, Sílvia; Fernández Solé, Soledad; Orbegozo Arrizabalaga, Idoia; Gonçalves Villarreal, Katherine Andreina; García Miranda, Iker; Andrés Alvarez, Leire; Fernández De Larrinoa Santamaría, Aitor; Velasco Benito, Verónica; Imaz Murga, Miren Igone

**Presentador:** Oliva Domínguez, Eva

H.U.CRUCES

**Tipo de trabajo:** Póster con Defensa  
(*Miércoles 3 de mayo 2023; 10:45; Pantalla: 1*)

**INTRODUCCIÓN:** Las lesiones vasculares que pueden aparecer en la piel de los pacientes tras tratamiento con Radioterapia (RT) son dos: 1) la lesión vascular atípica (LVA) y 2) el angiosarcoma (AS).

Dado el diferente curso de la enfermedad (ver Tabla 1) es imprescindible distinguir ambas entidades. No obstante, en biopsia diagnóstica, supone un reto diferenciarlas. Por este motivo, y según la literatura revisada, existe un panel de técnicas adicionales que nos ayudan a discriminar entre ambas:

El índice proliferativo (Ki67): bajo en la LVA y alto en el AS.

El gen MYC: "no amplificado" en la LVA y "amplificado" en el AS.

La H3K27-MET: conserva su expresión en la LVA y la pierde en el AS.

**MATERIAL Y MÉTODOS:** Se realizó una búsqueda de casos diagnosticados de ambas entidades en biopsia diagnóstica de mama tras tratamiento con RT durante los últimos diez años en nuestro centro. Se obtuvieron ocho casos (cuatro AS y cuatro LVA) de los cuales solo se pudieron recuperar 5 casos (dos AS y tres LVA). Se revisó la histología y la inmunohistoquímica efectuada (Ki67, gen CMYC) y se realizó H3K27-MET en todas ellas. Caso 1: mujer de 86 años, diagnosticada en 2005 de carcinoma ductal invasor (CDI) bilateral. Presentó una lesión concordante con AS 6 años después de haber recibido RT. Caso 2: mujer de 77 años, diagnosticada en 2012 de CDI en mama izquierda. Presentó una lesión concordante con AS 7 años después de haber recibido RT. Caso 3: mujer de 79 años, diagnosticada en 2013 de CDI en mama derecha. Presentó una lesión concordante con LVA 7 años después de haber recibido RT. Caso 4: mujer de 74 años, diagnosticada en 2003 de CDI en mama derecha. Presentó una lesión concordante con LVA 7 años después de haber recibido RT. Caso 5: mujer de 53 años, diagnosticada en 2011 de CDI en mama derecha. Presentó una lesión concordante con LVA 10 años después de haber recibido RT.

**RESULTADOS:** En todos los casos tanto la histología como las técnicas inmunohistoquímicas de Ki67 y CMYC fueron concordantes con la entidad diagnosticada, sin embargo, el resultado de H3K27-MET ha sido paradójico conservando su expresión (focal) en un caso de AS y perdiéndola en un caso de LVA (ver Cuadros).

**CONCLUSIONES:** Dado el diferente tratamiento y pronóstico de estas lesiones es muy importante distinguir las claves diagnósticas serían, por un lado, la histología y, por otro lado, la utilización sistemática de Ki67 y CMYC mediante inmunohistoquímica. En nuestra revisión, todos los casos tienen una histología, Ki67 y CMYC concordantes. En cambio, el papel de la H3K27-MET no ha resultado discriminatorio. Se necesitaría un mayor número de casos para comprobar si esta técnica es realmente eficaz, como apuntan algunos autores.

## SÍNDROME DE POEMS EN PACIENTE CON LINFOMA MARGINAL ESPLÉNICO

Rodriguez Merino, Laura; Mazorra Ho, Remigio; Durán Vian, Carlos; Álvarez Alonso, Sara; Guzmán Gómez, Yedra; Fontañil Vior, Natalia; Armesto Alonso, Susana; Montes Moreno, Santiago; Gómez Román, José Javier; González Vela, M<sup>a</sup> Carmen

**Presentador:** Rodríguez Merino, Laura

HOSPITAL UNIVERSITARIO MARQUÉS DE VALDECILLA

**Tipo de trabajo:** Póster con Defensa

(Jueves 4 de mayo de 2023; 10:45; Pantalla: 2)

**INTRODUCCIÓN:** El síndrome de POEMS es un síndrome paraneoplásico que aparece en el contexto de discrasias monoclonales de células plasmáticas y en la enfermedad de Castleman. El acrónimo engloba las manifestaciones clínicas más frecuentes: polirradiculoneuropatía, organomegalia, endocrinopatía, discrasia monoclonal de células plasmáticas y cambios en la piel. El hemangioma glomeruloide (HG) es un tumor vascular benigno raro que es considerado un marcador específico del síndrome de POEMS. Presentamos un paciente con un linfoma marginal esplénico que desarrolló de forma repentina en el tórax varias lesiones vasculares.

**MATERIAL Y MÉTODOS:** Mujer de 46 años con antecedentes de hipotiroidismo, hipertensión arterial, insuficiencia mitral y linfoma de la zona marginal (LM) esplénico en tratamiento con Rituximab y Bendamustina con respuesta parcial. En el seguimiento desarrolló hepatosplenomegalia, adenopatías, banda monoclonal IgA lambda, acropaquias y artralgias. Acude a dermatología por aparición brusca de pápulas violáceas en el escote. En la exploración la mayoría eran maculopápulas eritematosas, excepto una lesión que mostraba en la dermatoscopia áreas rojo-lechosas y puntos rojizos de disposición lineal. Se extirpó para estudio histológico. Histológicamente se observó proliferación de lóbulos capilares compuestos por terminaciones capilares que penetraban en estructuras vasculares con un patrón glomerular. El estudio inmunohistoquímico demostró positividad para CD31, CD34 y colágeno tipo IV. El diagnóstico fue de HG y se aconsejó descartar Síndrome de POEMS. La analítica mostró aumento del factor de crecimiento del endotelio vascular: VEGF (284,5 pg/ml). Una biopsia de médula ósea mostró un LM con diferenciación plasmacítica.

**RESULTADOS:** El HG suele aparecer de forma brusca como múltiples pápulas violáceas, cupuliformes y de aspecto vascular, en el tronco y la raíz de las extremidades. Es importante destacar que los hemangiomas glomeruloides pueden preceder en varios años al desarrollo completo de la enfermedad, proporcionando un signo temprano del síndrome de POEMS. Aunque hay pacientes con HG que no desarrollan síndrome de POEMS tras un periodo largo de seguimiento. Presentamos una paciente que desarrolla un síndrome de POEMS en el contexto de un LM esplénico con gammapatía monoclonal IgA lambda. Es el segundo caso descrito en la literatura de un síndrome de POEMS asociado a un LM. Es posible que el POEMS sea debido a la gammapatía monoclonal IgA lambda más que por diferenciación plasmacítica observada en la recidiva del LM.

**CONCLUSIONES:** El HG representa la manifestación cutánea más específica del síndrome de POEMS. Otras lesiones vasculares que ocurren son: hemangioma capilar lobulillar, angioma capilar, angiohistiocitoma de células multinucleadas, angioma en penacho. El diagnóstico de un HG es característico de POEMS y es necesario seguimiento para descartar posibles procesos hematológicos asociados.

## VASCULOPATÍA TROMBÓTICA EN EL LUGAR DE INYECCIÓN DE MEFEDRONA: DOS CASOS SIN PRECEDENTE

Gil Galvín, Marco Asier; Garrido Ruiz, María Concepción; Mejías Bielsa, Jaime; Curto Aguilera, Daniel

**Presentador:** Gil Galvín, Marco Asier

HOSPITAL UNIVERSITARIO 12 DE OCTUBRE

**Tipo de trabajo:** Póster con Defensa

(Jueves 4 de mayo de 2023; 10:45; Pantalla: 2)

**INTRODUCCIÓN:** La mefedrona es una droga sintética derivada de las cationes con un efecto simpaticomimético, usada como sustancia estimulante y empatógena. Se consume por vía inhalada o ingerida y, menos habitualmente, de forma intravenosa. Su uso se ha extendido en la última década, principalmente en jóvenes entre 16 y 24 años, situiéndose como la segunda preferida por la población después de la marihuana.

**MATERIAL Y MÉTODOS:** Describimos dos casos clínicos de pacientes con clínica y antecedentes similares. El primero es el de un varón de 24 años consumidor regular de mefedrona intravenosa desde hace 1 año. Doce días previos a su consulta consume mefedrona con extravasación accidental a tejido celular subcutáneo. Desde el día posterior presenta una placa eritematosa caliente, que ha evolucionado hasta el momento desarrollando lesiones de tonalidad equimótica parcheada en antebrazo derecho. No presenta fiebre ni síntomas sistémicos. El segundo caso es el de un varón de 35 años, fumador, consumidor de cocaína inhalada de manera ocasional y de mefedrona por vía parenteral hasta hace 1 mes. Muestra ulceraciones en antebrazos de 3 años de evolución que atribuye a extravasación de la mefedrona, que han ido evolucionando con sobreinfecciones frecuentes, sin realizar curas específicas.

**RESULTADOS:** En el estudio microscópico de las lesiones se observó una piel que presentaba, a nivel de la dermis reticular, vasos de pequeño tamaño con trombos en su interior constituidos por fibrina, que ocluían completamente la luz. Tras la correlación con los antecedentes y la clínica de ambos pacientes, el diagnóstico final fue de vasculopatía trombótica en el lugar de inyección intravenosa de mefedrona.

**CONCLUSIONES:** Se trata de los dos primeros casos descritos en la literatura de vasculopatía trombótica por mefedrona en el lugar de inyección. La clínica, sintomatología y estudio microscópico resultan inespecíficos, por lo que la historia y los antecedentes juegan un papel fundamental en el diagnóstico de esta entidad. El incremento en el uso de esta droga hace que los dermatólogos y médicos de urgencias deban conocer estas manifestaciones tras su inyección.

## MUCORMICOSIS CUTÁNEA EN PACIENTE CON LEUCEMIA LINFÁTICA CRÓNICA

Mejias Bielsa, Jaime; Gil Galvin, Marco Asier; Garrido Ruiz, María Concepción

**Presentador:** Mejias Bielsa, Jaime

HOSPITAL UNIVERSITARIO 12 DE OCTUBRE

**Tipo de trabajo:** Póster con Defensa  
(Jueves 4 de mayo de 2023; 10:45; Pantalla: 2)

**INTRODUCCIÓN:** La mucormicosis o zigomicosis es una infección fúngica oportunista fulminante, que suele aparecer en pacientes inmunodeprimidos, con enfermedades hematológicas o trastornos metabólicos. Sus géneros más frecuentes son el *Rhizopus*, *Mucor* y *Rhizomucor*. Pueden provocar clínica rinocerebral, pulmonar, gastrointestinal, diseminada o cutánea. Histológicamente, se caracterizan por la presencia de hifas gruesas no septadas, heterogéneas y con presencia de angulación de 90°. Suelen ser estructuras fúngicas propensas a la angioinvasión. Dichas estructuras fúngicas se ponen de manifiesto con técnicas histoquímicas como PAS o Grocott.

**MATERIAL Y MÉTODOS:** Se presenta el caso clínico de un varón de 58 años con una leucemia linfática crónica en tratamiento actual de primera línea en combinación de Ibrutinib Venetoclax, que acude a urgencias por la presencia de una lesión en región pretilbal, correspondiente a una úlcera dolorosa de bordes necróticos, con eritema purpúrico oscuro circundante. Se realiza biopsia y pieza de resección cutánea amplia.

**RESULTADOS:** Se recibe una pieza de resección cutánea amplia de 10 x 8 x 1 cm, que viene orientada con hilos de sutura en sentido horario, donde macroscópicamente se observa una lesión central ulcerada, de aspecto infiltrante, de bordes mal delimitados, que mide 5,5x 4 cm. Histológicamente, se observa una piel que presenta una marcada necrosis de la epidermis y de la dermis reticular, en la que se observan abundantes hifas gruesas, no tabicadas, ramificadas en 90 grados, correspondientes a *Zigomicetos*. Gran parte de las estructuras fúngicas infiltran la luz de los vasos y la ocuyen completamente, acompañándose de trombos intravasculares. En el fondo de la lesión y en los bordes laterales se observa un tejido de granulación, aunque no se identifican claramente estructuras fúngicas. En la zona de necrosis se advierte también áreas de necrosis enzimática y de necrosis que simulan tofo gotoso

**CONCLUSIONES:** La mucormicosis cutánea es un cuadro clínico poco frecuente (ocurre en el 10-19% de los casos). La patogenia de dicha infección suele ocurrir por inoculación directa de las esporas o por contacto directo de la piel con material contaminado. Está asociada a lesiones traumáticas (70%), intervenciones quirúrgicas (15%), quemaduras (3%) y también, en el caso de infecciones nosocomiales, con el contacto de material contaminado como sábanas, vías intravenosas, adhesivos o depresores de madera. Clínicamente, provocan una placa eritematosa, edematosa con ulceración central, que progresa rápidamente pudiendo afectar al tejido subcutáneo, músculo y hueso. La mortalidad asociada a la mucormicosis cutánea primaria es del 4-10% y se ha descrito que solo el 3% de los casos evolucionan a una infección diseminada, sobre todo en pacientes con factores de riesgo; en estos últimos casos, la mortalidad aumenta a un 83-94%.

## UTILIDAD DE PRAME (PREFERENTIALLY EXPRESSED ANTIGEN IN MELANOMA) PARA LA VALORACIÓN DE LOS MÁRGENES QUIRÚRGICOS DEL LENTIGO MALIGNO EN LA CIRUGÍA DE MOHS EN DIFERIDO

Sanchez Lazcano, María; García Fuertes, Sonia; Ponce Casas, Eduardo; Perez Domingo, Laura; Felipe Berlanga, Francesc; Cabañuz Rocatalada, Clara; Floria Truc, Lidia; Lopez Espino, Marta; Rico Bujeda, Paula; García García, Mar

**Presentador:** Sanchez Lazcano, María

HCU LOZANO BLESA (ZARAGOZA)

**Tipo de trabajo:** Póster con Defensa  
(Jueves 4 de mayo de 2023; 10:45; Pantalla: 2)

**INTRODUCCIÓN:** El lentigo maligno es un tipo de melanoma in situ que se produce en relación a la exposición solar crónica y, generalmente, en individuos de edad avanzada. Se trata de un diagnóstico a veces difícil ya que otras lesiones pueden darse en este contexto de daño solar crónico, como la hiperplasia melanocítica, la queratosis actínica o el lentigo solar. Por otro lado, la valoración de los márgenes de resección de un lentigo maligno supone un reto. La proliferación melanocítica maligna no se detiene de forma brusca, sino que se produce una transición hasta la hiperplasia melanocítica actínica, con disminución progresiva del número de melanocitos atípicos, pero sin un punto de corte evidente. Tradicionalmente, las técnicas inmunohistoquímicas se han realizado como complemento a la morfología para la valoración de márgenes en la cirugía de Mohs, como pueden ser Melan A y SOX10, aunque estas proteínas no distinguen melanocitos benignos de malignos. Recientemente, se ha demostrado que PRAME puede ser útil en este sentido.

**MATERIAL Y MÉTODOS:** De forma retrospectiva, se han incluido 11 casos de lentigo maligno con valoración de márgenes por cirugía de Mohs. En todos ellos se ha realizado PRAME (EPR20330) en la biopsia al diagnóstico, mientras que las biopsias de espagueti se han valorado con dos cortes teñidos con hematoxilina eosina, así como estudio inmunohistoquímico para SOX10 (SP267) y PRAME.

**RESULTADOS:** Los 11 casos de lentigo maligno se corresponden con 10 pacientes, 4 mujeres y 6 hombres, con una edad media de 73,3 años y todos ellos localizados en cabeza y cuello. En la biopsia diagnóstica, el tumor es PRAME positivo en todos los casos. En las biopsias de márgenes negativos, el número de melanocitos presentes SOX10 positivos varía, mientras que PRAME muestra muy escasas células positivas. Por contra, el número de células positivas con PRAME y SOX10 se equiparan en los márgenes con tumor residual. En dos casos, la información aportada por PRAME ha sido crítica, ya que hubiese modificado el diagnóstico y se hubiese podido evitar una segunda ampliación de márgenes. En estos casos SOX10 ponía de manifiesto un aumento de celularidad con atipia. Finalmente, la presencia de inflamación y cambios relacionados con una biopsia previa en las biopsias de segunda ampliación son factores que inducen hiperplasia melanocítica y que pueden dar a lugar a falsos positivos.

**CONCLUSIONES:** PRAME es una proteína más específica que SOX10 para demostrar la presencia de celularidad melanocítica maligna en la valoración de márgenes en la cirugía de Mohs. Las células SOX10 positivas se encuentran en todos los casos de forma variable, estando incrementadas en la hiperplasia actínica, pero también en un contexto de inflamación y/o biopsia previa.



## MUJER DE 76 AÑOS CON LESIÓN EN CUERO CABELLUDO

Llopis Sánchez, Pedro; Heredia Oliva, Laura; Guillén Mollá, Alberto; Prieto Vita, Matías; Andrada Becerra, Encarnación; Tarraga Ballester, Marina

**Presentador:** Llopis Sánchez, Pedro

HOSPITAL GENERAL UNIVERSITARIO DE ELCHE

**Tipo de trabajo:** Póster con Defensa  
(Jueves 4 de mayo de 2023; 10:45; Pantalla: 2)

**INTRODUCCIÓN:** Presentamos el caso de un carcinoma mucinoso ecrico, una neoplasia maligna cutánea muy infrecuente, con apenas cien casos reportados en la literatura hasta la fecha. El paciente prototipo es un varón de 60 años, caucásico, con un nódulo solitario, asintomático, de crecimiento lento y superficie traslúcida, localizado en cabeza o cuello.

**MATERIAL Y MÉTODOS:** Mujer de 76 años con diagnóstico en otro centro de adenocarcinoma pobremente diferenciado con morfología compatible con origen mamario. Tras anamnesis, exploración física y pruebas complementarias (mamografía, TAC completo y PET-TAC) sin hallazgos patológicos, se revisan las láminas y se realiza estudio inmunohistoquímico.

**RESULTADOS:** Se remite a nuestro centro un bloque de parafina que incluye, según descripción macroscópica, un fragmento cutáneo de 0,8 x 0,7 cm. A nivel microscópico, se identifica en dermis reticular media y profunda una neoplasia epitelial con crecimiento en nidos sólidos y cribiformes, constituidos por células de amplio citoplasma acidófilo y núcleos redondeados con atipia moderada. En profundidad, los nidos descritos aparecen rodeados de lagos de mucina. Con técnicas de inmunohistoquímica, las células tumorales expresan panCK, CK7 (focal), receptores de estrógenos, receptores de progesterona, GATA3 y CK19; son negativas para CK20, p63, actina músculo liso, PAX-8 y CK5/6. Por ello, y teniendo en cuenta la información clínica y radiológica, se establece el diagnóstico de carcinoma mucinoso ecrico (primario cutáneo), que se confirma posteriormente en pieza de ampliación de márgenes, afectos en la resección previa.

**CONCLUSIONES:** El carcinoma mucinoso ecrico puede asemejarse histológicamente a metástasis cutáneas de distinto origen y suponer un reto diagnóstico. Por lo tanto, sirva como ejemplo de esta problemática el caso actual. Debe plantearse como posibilidad diagnóstica en pacientes con lesiones cutáneas consistentes con metástasis de carcinoma de mama sin evidencia de primario en esta localización, ya que es imposible distinguir estas dos entidades tanto histológica como inmunohistoquímicamente, y las implicaciones pronósticas y terapéuticas son totalmente diferentes.

## SIRINGOMA CONDROIDE CON EXTENSA FORMACIÓN ÓSEA: UNA DIFERENCIACIÓN MESENUQUIMAL MUY POCO FRECUENTE.

Moreno De Juan, German; Martín Soler, Paula; Yange Zambrano, Geanella Geraldinne; Rodríguez Merino, Laura; Álvarez Alonso, Sara; Mazorra Horts, Remigio; Del Carmen Martínez, Sofía; Gómez Román, Jose Javier; González Vela, María Del Carmen

**Presentador:** Álvarez Alonso, Sara

HOSPITAL UNIVERSITARIO MARQUÉS DE VALDECILLA

**Tipo de trabajo:** Póster con Defensa  
(Jueves 4 de mayo de 2023; 10:45; Pantalla: 2)

**INTRODUCCIÓN:** El siringoma condroide (SC) o tumor mixto de la piel, es una neoplasia benigna que se origina en las glándulas sudoríparas, predominantemente en cabeza y cuello. El examen histopatológico se caracteriza por una combinación de estructuras epiteliales y mioepiteliales dentro de un estroma condromixtoide y fibroso. La formación de hueso es una característica rara y, cuando está presente, suele ser focal y escasa. La osificación extensa en el SC es muy rara. Presentamos un caso de SC con formación ósea extensa.

**MATERIAL Y MÉTODOS:** Revisamos los SC cutáneos diagnosticados en nuestro servicio en los últimos 5 años (2018-2022), obteniendo un total de 29 casos. De los cuales, 16 correspondieron a varones (55%) y 13 a mujeres (45%), con edades comprendidas entre 27 y 84 años (edad media de 56 años). La localización más frecuente fue en cuero cabelludo (27%), seguido del área naso-labial (17%) con un tamaño de entre 0,3 y 2,1 cm de diámetro máximo. La clínica consistió en un nódulo-pápula, con histología superponible en todos los casos basada en una tumoración dérmica-subcutánea bien delimitada, con células epiteliales dispuestas individualmente y formando estructuras tubuloalveolares y de tipo glandular con dos o más capas de células cuboidales, poligonales, dispuestas a modo de islas en el seno de un estroma fibroadiposo, condroide, mixtoide o hialino. Tan solo uno de los casos presentó extensa formación ósea en más del 50% de su componentes.

**RESULTADOS:** Paciente varón de 54 años que presentó una tumoración de crecimiento lento en cuero cabelludo, en la cicatriz de extirpación de un SC hacia 4 años. La lesión era dura, no dolorosa, móvil y medía 1,9 x 1,7 x 0,6 cm. La lesión fue extirpada y el examen histológico mostró un tumor bien delimitado compuesto por lóbulos epiteliales formados por estructuras tubuloglandulares revestidas por células mioepiteliales con focos de diferenciación escamosa, inmersos en un estroma condromixtoide estroma con extensa formación de hueso.

**CONCLUSIONES:** La extensa formación ósea en el SC es un hallazgo muy infrecuente. Bedir y col. en revisión de la literatura describen solamente seis casos. El mecanismo exacto de formación ósea es desconocido, postulándose diversas hipótesis: 1) la osificación tiene su origen en células madre pluripotenciales, 2) que sea resultado de la osificación endocrinal, por depósito directo de hueso por parte de células mioepiteliales modificadas y 3) debido a la deposición directa de osteoide por células metaplásticas. En nuestro caso observamos osificación endocrinal, lo que apoyaría la segunda teoría. A pesar de ser una recidiva, no se observaron datos histológicos de malignidad. No existía atipia citológica, márgenes infiltrativos, nódulos tumorales satélite, necrosis tumoral y ni afectación de tejidos más profundos. La escisión completa parece ser el tratamiento de elección.

Dermatopatología

911

## HIPERPLASIA ANGIOLINFÓIDE CON EOSINOFILIA. ESTUDIO CLÍNICO-PATOLÓGICO E INMUNOHISTOQUÍMICO DE 11 CASOS.

Capozzi , Claudia Alejandra; Guillén Saorín, Elena; Blasco Muñoz, Soledad; Pérez Parra, David; Buendía Alcaráz, Ana; Sánchez Espinosa, Alberto; Sánchez Gutiérrez, David; Madrid Molina, María Dolores; Martín Rodríguez, Ana Laura; Ortiz Reina, Sebastián  
**Presentador:** Capozzi , Claudia Alejandra

COMPLEJO HOSPITAL UNIVERSITARIO DE CARTAGENA- MURCIA

**Tipo de trabajo:** e-Poster

**INTRODUCCIÓN:** La hiperplasia angiolinfóide con eosinofilia (ALHE), es una neoplasia poco frecuente de la piel y del tejido subcutáneo, constituida por una proliferación vascular con células endoteliales prominentes en un contexto de celularidad inflamatoria variable, rica en leucocitos polimorfonucleares eosinófilos. Clínicamente se caracteriza por la presencia de pápulas o nódulos que suelen ser únicos, de color rosa a marrón rojizo que se ubican predominantemente en la cara, con una especial predisposición por la región retroauricular. La patogenia del ALHE continúa sin estar clara. La hipótesis reactiva, especialmente la asociada a los estados de hiperstrogenismo, embarazo y uso de anticonceptivos parece ser la más aceptada, aunque existe una teoría apoyada en la expresión de WTI y de la proteína FOS, que supone su aparición en malformaciones arteriovenosas.

**MATERIAL Y MÉTODOS:** Se realizó una búsqueda en la base de datos del servicio de Anatomía Patológica de tres hospitales de la región, de los pacientes diagnosticados entre 2007 y 2022, encontrándose 11 pacientes. Se recopilaron los datos demográficos y clínicos de las historias clínicas. Todos los casos fueron evaluados nuevamente por un patólogo, confirmando el diagnóstico previo y cuantificando el infiltrado según un valor numérico estandarizado previamente. A nueve de los 11 casos se les realizó inmunohistoquímica para WTI y GLUT-1.

**RESULTADOS:** La mayoría de los pacientes eran hombres, con una media de edad de 48,3 años. En 10 de los 11 casos (90%), la lesión se encontró en la región de cabeza y cuello y de éstos 4 casos (40%) de localización retroauricular. La comorbilidad más frecuentemente asociada fue la Diabetes mellitus tipo 2. Ninguna mujer estaba embarazada al diagnóstico y no reportaron uso de anticonceptivos orales. Un solo caso presentó recidiva. En cuanto a la inmunohistoquímica, realizada en el 100% presentó positividad para WTI y el 100% negatividad para GLUT-1.

**CONCLUSIONES:** La ALHE es una entidad benigna rara con bajo riesgo de recurrencia. Algunos autores sugieren que las lesiones pueden ser secundarias a procesos que asientan sobre una malformación arteriovenosa subyacente, nosotros obtuvimos una importante positividad para WTI, apoyando dicha teoría, sin embargo, se requieren estudios adicionales para determinar su verdadera causa.

Dermatopatología

706

## MUCINOSIS DÉRMICA JUVENIL AUTORRESOLUTIVA

Silvestre Egea, Gala; Najera Botello, Laura; Suarez Massa, Dolores; Lopez Negrete, Elena; Rodriguez Cuadrado, Francisco Jose; Roustan Gullon, Gaston; Martín Poza, Silvia; Gil Bernabe, Paloma  
**Presentador:** Silvestre Egea, Gala

HOSPITAL UNIV. PUERTA DE HIERRO

**Tipo de trabajo:** e-Poster

**INTRODUCCIÓN:** La mucinosis dérmica juvenil autorresolutiva es una enfermedad pediátrica poco frecuente considerada una variante específica de la mucinosis cutánea idiopática, que cursa con una erupción aguda con pápulas blanquecinas y nódulos profundos acompañada de un cuadro sistémico con fiebre, artralgias y dolor muscular sin paraproteinemia o disfunción tiroidea.

**MATERIAL Y MÉTODOS:** Niña de 3 años, sin antecedentes de interés, con fiebre de 15 días de evolución, poliartralgias y nódulos subcutáneos asintomáticos en frente, manos, tobillos y axila. El estudio analítico incluyendo serologías virales no mostró alteraciones relevantes y en una ecografía de los nódulos cutáneos se observó un engrosamiento del panículo adiposo. Se biopsió uno de los nódulos con el diagnóstico de paniculitis clínica

**RESULTADOS:** El estudio histopatológico mostró un extenso depósito de mucina en dermis y tejido celular subcutáneo, y una proliferación de células fibroblásticas y miofibroblásticas con presencia de células salpicadas de gran tamaño con morfología similar a las células ganglionares.

Diagnóstico: Mucinosis dérmica juvenil autorresolutiva.

Se instauró tratamiento con corticoides orales con resolución de las lesiones en frente y disminución de las artralgias. Sin embargo, nuevas lesiones han aparecido en la espalda, por lo que la paciente continúa en seguimiento clínico de dermatología y pediatría.

**CONCLUSIONES:** La mucinosis cutánea juvenil autorresolutiva es una enfermedad pediátrica rara descrita en 1973 por Colomb y colaboradores, caracterizada por un depósito de mucina en dermis y tejido celular subcutáneo. Hasta la fecha se han publicado menos de 40 casos, la mayoría en varones con una edad media de 3 años. La etiología es desconocida aunque en algunos casos se ha descrito una infección viral previa al desarrollo del cuadro cutáneo.

No hay tratamiento efectivo descrito, salvo corticoterapia oral en casos atípicos. El cuadro suele resolverse espontáneamente antes de los 8 meses, aunque hay algunos casos que desarrollan patología reumatológica autoinflamatoria, por lo que se recomienda seguimiento durante 2 años.

## ADENOSIS ESCLEROSANTE APOCRINA DE GLÁNDULA SUDORÍPARA

Terradez Mas, Liria; Monteagudo Castro, Carlos; Padilla Esquivel, Jaime

**Presentador:** Terradez Mas, Liria

UNIVERSIDAD DE VALENCIA, HOSPITAL CLÍNICO UNIVERSITARIO DE VALENCIA

**Tipo de trabajo:** e-Póster

**INTRODUCCIÓN:** Presentamos un caso excepcional de patología cutánea poco frecuente.

**MATERIAL Y MÉTODOS:** Paciente varón de 84 años con pápula queratósica en el cuero cabelludo, que impresiona de queratosis actínica hipertrófica y se extirpa en huso.

**RESULTADOS:** En el estudio histológico se observa, en un estroma dérmico esclerosado, una proliferación de estructuras de aspecto glandular revestidas por células de citoplasma amplio, núcleos redondeados de cromatina laxa y nucleolo prominente, de hábito apocrino, con inmunofenotipo positivo para GCDFP-15 y receptores de andrógenos, rodeadas por un estrato de células mioepiteliales positivas para AML, calponina y p63. Focalmente, las células lumbinales crecen ocupando y distendiendo las luces, comprobándose heterogeneidad en la expresión de CK5/6, CK14 y Her2.

**CONCLUSIONES:** Se trata de un caso excepcional de adenosis esclerosante con cambio apocrino de glándula sudorípara, con focal hiperplasia ductal.

## DERMATITIS GRANULOMATOSA DE TIPO INTERSTICIAL COMO FORMA DE EXPRESIÓN DE SARCOIDOSIS

Macías Fernandez, Jose Manuel; Valerdiz Menendez, Nicolas; Cruz Catalan, Carmen; Ronco Ponce, Maria Antonia; De Zulueta Dorado, Teresa

**Presentador:** Macías Fernandez, Jose Manuel

UCG ANATOMÍA PATOLÓGICA-HOSPITAL UNIVERSITARIO VIRGEN DEL ROCIO

**Tipo de trabajo:** e-Póster

**INTRODUCCIÓN:** La dermatitis granulomatosa intersticial, descrita inicialmente por Ackerman como una entidad rara e independiente, en la actualidad se considera un patrón de expresión reactivo en diferentes procesos. Se caracteriza por ser una dermatitis en la que no se identifican granulomas bien conformados pero sí numerosos histiocitos intersticiales en dermis. Suele manifestarse clínicamente como pápulas o placas eritematosas en tronco y extremidades.

**MATERIAL Y MÉTODOS:** Mujer de 67 años, diagnosticada clínicamente de sarcoidosis, que presenta lesiones eritematosas distribuidas en abdomen y extremidades inferiores de 8 meses de evolución a la que se le realiza biopsia de la pierna derecha.

**RESULTADOS:** El examen histológico muestra principalmente una dermis ocupada por células en el intersticio que en ocasiones rodean fibras de colágeno degenerado, sin depósitos de mucina. En base al diagnóstico diferencial con otras entidades (micosis fungoide intersticial, granuloma anular intersticial, morfea temprana, etc) se solicita estudio inmunohistoquímico, que confirma la naturaleza histiocitaria de dichas células al ser CD68 positivas mayoritariamente.

**CONCLUSIONES:** La dermatitis granulomatosa intersticial, aunque inicialmente fue descrita asociada a artritis, se considera en la actualidad un patrón de respuesta inflamatoria en el contexto de distintos procesos, fundamentalmente autoinmunes y en relación a fármacos. Las lesiones cutáneas en general responden al tratamiento de la enfermedad sistémica sin ser por sí misma indicación para tratamiento con corticoides sistémicos. Puede considerarse pues como un signo de enfermedad sistémica para lo cual la correlación clínico-patológica es fundamental.

## NEOPLASIA CUTÁNEA MÚLTIPLE EN LA MISMA LOCALIZACIÓN: A PROPÓSITO DE UN CASO

Ríos Ballestín, Guillermo; Abecia Martínez, Emilio Ignacio; Ollero Domeneche, Leticia; Medrano Ruiz, Juan; Castillo Malla, Jennifer Silvana; Martínez Arnau, Neus; Martínez Castiellón, Javier; Delgado Fernández, Jorge Luis; Gómez Mateo, M<sup>a</sup> Del Carmen  
**Presentador:** Ríos Ballestín, Guillermo

HOSPITAL UNIVERSITARIO MIGUEL SERVET DE ZARAGOZA

**Tipo de trabajo:** e-Poster

**INTRODUCCIÓN:** Las neoplasias cutáneas múltiples en la misma localización consisten en neoplasias independientes que se dan en un mismo sitio anatómico. Se trata de un fenómeno relativamente raro que suele comprender dos neoplasias diferentes, si bien pueden coexistir más de dos componentes. Presentamos un caso de tumor de colisión cutáneo con cuatro poblaciones celulares diferentes al mismo tiempo.

**MATERIAL Y MÉTODOS:** Mujer de 87 años que presenta lesión cutánea en cuero cabelludo, de 4 cm, con sospecha dermatoscópica de carcinoma basocelular. Se realiza exéresis, en la cual se observa una lesión sobrelevada y costrosa, de 3,9 cm de diámetro, que no contacta con márgenes quirúrgicos. Se toman cortes representativos de la misma.

**RESULTADOS:** A nivel histológico, la lesión presentaba cuatro poblaciones celulares bien distinguidas: en primer lugar, una proliferación de células basaloideas, que crecía en nidos y formando empalizadas y expresaba BerEp4, compatible con carcinoma basocelular infiltrativo; en segundo lugar, un componente de célula apocrina, con variación de tamaño nuclear y presencia de nucleolo, que formaba estructuras ductales y nidos, con expresión de EMA, CK7 y CEA, acorde con carcinoma apocrino; en tercer lugar, otra proliferación de células basaloideas, esta vez con diferenciación sebácea, con citoplasmas microvacuolados y núcleos indentados, que comprendía más del 50% de la lesión, concordante con sebaceoma; por último, se identificó una proliferación glandular anexial benigna, constituida por ductos en morfología de raqueta, rodeados de células mioepiteliales e inmersos en un estroma colágeno, con expresión de EMA, CK7 y focalmente BerEp4, que era compatible con siringoma.

**CONCLUSIONES:** Las neoplasias cutáneas múltiples pueden englobar únicamente lesiones benignas, lesiones malignas o como en este caso ambas al mismo tiempo. Lo habitual es que estén constituidas por dos componentes, siendo la entidad que más frecuentemente aparece en este tipo de lesiones el carcinoma basocelular, si bien se han descrito lesiones con hasta seis componentes bien diferenciados. Se ha propuesto una clasificación de estas lesiones en tumores de colisión, colonizaciones, lesiones mixtas y tumores bifenotípicos, en función de la relación morfológica y biológica que mantienen los componentes entre sí. El análisis minucioso de cada una de las poblaciones y de los márgenes de resección es fundamental para establecer tanto la necesidad de tratamientos complementarios como el pronóstico.

## MELANOMAS SIMULANDO FIBROXANTOMAS ATÍPICOS

Ollero Domeneche, Leticia; Gómez Mateo, María Del Carmen; Castillo Malla, Jennifer Silvana; Medrano Ruiz, Juan; Fernández Taules, Cristina; Martínez Arnau, Neus; Abecia Martínez, Emilio Ignacio; León, Liliana  
**Presentador:** Ollero Domeneche, Leticia

HOSPITAL UNIVERSITARIO MIGUEL SERVET

**Tipo de trabajo:** e-Poster

**INTRODUCCIÓN:** Los tumores cutáneos con morfología fusocelular y pleomórfica localizados en áreas de exposición solar crónica, plantean un amplio diagnóstico diferencial que incluye melanoma, carcinoma, angiosarcoma, leiomioma y fibroxantoma atípico (FXA)/sarcoma dérmico pleomorfo (SDP). El melanoma es bien conocido como un simulador de otros tipos de tumores y cuando no se identifica componente in situ, melanina y/o pierde marcadores melánicos, supone un gran reto diagnóstico.

**MATERIAL Y MÉTODOS:** Presentamos tres casos de melanoma que simulaban morfológicamente un FXA/SDP y revisamos la literatura.

**RESULTADOS:** Corresponden a tres varones (edad: 79-90 años), con lesiones de entre 1,9 y 3 cm, de rápido crecimiento, localizadas en el cuero cabelludo, dos de ellas ulceradas. En los tres casos, la proliferación tumoral se localizaba en la dermis, constituida por células fusiformes y epitelioides, algunas de aspecto espumoso, con focal patrón fascicular o estoriforme, marcado pleomorfismo nuclear, células bizarras y gigantes multinucleadas (índice mitótico: 12-20/mm<sup>2</sup>). En dos casos, el tumor infiltraba la grasa subcutánea. No se identificó componente in situ en la epidermis suprayacente ni pigmento melánico. Con la sospecha inicial de FXA/SDP, se realizó el estudio inmunohistoquímico que mostró positividad para SOX-10, S-100, CD10, CD68 y en un caso, también para HMB-45 y Melan-A. El resto de los marcadores (actina de músculo liso, desmina, CD31, CD34, ERG, CKAE1/AE3, p40, p63) fueron negativos. El diagnóstico final fue de melanoma-FXA like. El estudio mutacional de BRAF fue negativo en los tres.

**CONCLUSIONES:** El FXA/SDP es siempre un diagnóstico de exclusión que requiere el uso de inmunohistoquímica para descartar otros tumores. Aunque se han descrito casos con expresión de HMB-45 y Melan-A, esta es siempre focal. El melanoma lentigo maligno y el melanoma desmoplásico se presentan asociados a daño solar en un contexto clínico similar al FXA/SDP, aunque no suelen presentar una morfología pleomórfica. No obstante, esta apariencia se ha descrito en casos de melanoma des/transdiferenciado e indiferenciado, sin embargo, éstos se caracterizan por la pérdida total o parcial de marcadores melánicos, incluso de S-100 y SOX-10. En la literatura revisada se han encontrado diez casos de melanoma con morfología de FXA/SDP: En su mayoría eran hombres, mayores de 60 años, con tumores en la región de la cabeza. Nueve pacientes presentaban proliferación de melanocitos atípicos en la epidermis suprayacente o alejada del tumor. S-100 fue positiva en todos los casos y SOX-10, HMB-45 y/o Melan-A en seis de ellos. El melanoma FXA-like podría considerarse un fenómeno de desdiferenciación con retención de S100 o bien ser un subtipo de melanoma de alto grado de daño solar con características clínico-histológicas superponibles al FXA y pérdida de marcadores melánicos como sucede con el melanoma desmoplásico.

**MELANOCITOSIS DÉRMICA ADQUIRIDA EXTRAFAICIAL.**

Macías Fernandez, Jose Manuel; Perez Luque, Ana; Villar Espada, Maria; Cruz Catalan, Carmen; Jimenez Thomas, Guillermo; De Zulueta Dorado, Teresa

**Presentador:** Macías Fernandez, Jose Manuel

UCG ANATOMÍA PATOLÓGICA-HOSPITAL UNIVERSITARIO VIRGEN DEL ROCÍO

**Tipo de trabajo:** e-Póster

**INTRODUCCIÓN:** Las melanocitosis dérmicas son un amplio grupo de entidades en las que melanocitos dendríticos/fusiformes están presentes dispersos en la dermis, dando como resultado una pigmentación marronácea o azul grisácea en forma de máculas, manchas o lesiones levemente sobreelevadas. Pueden ser tanto congénitos como adquiridos, siendo la localización extrafacial extremadamente rara.

**MATERIAL Y MÉTODOS:** Pacientes caucásicas de 41 y 61 años, con mácula azulada submamaria izquierda de meses de evolución y placa marronácea en parte superior de la espalda de años de evolución, respectivamente, ambas sin afectación de mucosas ni de uñas. Niegan traumatismos previos, inflamación en la zona, toma de fármacos o exposición ocupacional a productos químicos. A las que se le realizan biopsias de piel de región mamaria y espalda.

**RESULTADOS:** Los hallazgos histológicos muestran baja celularidad dérmica a expensas de melanocitos fusiformes, de hábito dendrítico, pigmentados, dispuestos entre los haces de colágeno con inmunoreactividad para la proteína S-100 y Melan-A con tinción de Perls negativa.

**CONCLUSIONES:** Las melanocitosis dérmicas incluyen una serie de lesiones melanocíticas tanto congénitas como adquiridas cuyo diagnóstico diferencial se realiza en base a la edad de aparición, localización, curso clínico, histología y ultraestructura. Las melanocitosis adquiridas son raras, siendo su presentación clásica la afectación de la cara en mujeres asiáticas. No obstante, también se desarrollan en pacientes caucásicas y pueden afectar a extremidades superiores, inferiores, muñecas, dorso de manos y pies y espalda. Su fisiopatología no está clara, planteándose como hipótesis la reactividad a múltiples factores desencadenantes de melanocitos dérmicos latentes preexistentes. La regresión espontánea o la transformación maligna no están descritas y no se asocian a enfermedad sistémica. El tratamiento se basa en evitar la exposición solar y el uso de cosméticos, existiendo otros que precisan determinar su efectividad, como son láser, crioterapia o cirugía. El principal y controvertido diagnóstico diferencial es con el nevus de Ito de aparición tardía, por su área de afectación región acromioclavicular y parte alta de la espalda, en el que se observan escasos melanocitos en dermis alta e hiperpigmentación de la capa basal sin afectación dérmica. Exponemos los casos por su rareza, afectación extrafacial y la presentación en mujer caucásica.

**ENFERMEDAD DE GROVER PSEUDOHERPÉTICA: UN VESICULAR ESPECIAL**

Ariño Palao, Carmen; Azcárraga Llobet, Carlos; Berna Rico, Emilio De Dios; Meléndez Gispert, María Rosa; Tenelanda Santillán, Angie; Cadavid Fernandez, Natalia; Rosas Hernández, Marta; Moreno García Del Real, Carmen

**Presentador:** Ariño Palao, Carmen

HOSPITAL UNIVERSITARIO RAMÓN Y CAJAL

**Tipo de trabajo:** e-Póster

**INTRODUCCIÓN:** La enfermedad de Grover es una dermatosis acantolítica descrita en 1970 con cuatro patrones histopatológicos principales (espongíotico-like, péufigo-like, Darier-like y Hailey-Hailey-like) que pueden verse de manera individual o combinados. Posteriormente se han descrito casos aislados de otros patrones infrecuentes como el poroqueratótico, lentiginoso, liquenoide, dismadrativo, vesicular, pseudoherpético y epidermolítico hiperqueratósico. Presentamos un caso de variante pseudoherpética.

**MATERIAL Y MÉTODOS:** Varón de 74 años ingresado por una neumonía que desarrolla durante el ingreso lesiones cutáneas pruriginosas en tronco (especialmente posterior), en forma de pápulas eritematosas y vesículas. El paciente refiere cuadro similar hace 3 años en contexto de cuadro gripal, que fue tratado como varicela sin realización de pruebas complementarias. Se solicitan serologías y PCR para virus herpes y se toma biopsia de una de las vesículas.

**RESULTADOS:** La biopsia muestra una vesícula epidérmica subcorneal, espongíotica, con células necróticas sueltas con signos sugestivos de infección herpética. Sin embargo, se observan imágenes de acantolisis suprabasal en la base de la vesícula y disqueratinocitos (cuerpos redondos) en la periferia, además de inflamación linfocitaria perivascular superficial con frecuentes eosinófilos en la dermis subyacente. El estudio inmunohistoquímico y la PCR son negativos para los virus herpes simple 1 y 2, y la serología para el virus varicela-zóster es negativa para IgM y positiva para IgG. Tras descartar infección herpética, los hallazgos clínicos e histológicos son compatibles con enfermedad de Grover variante pseudoherpética.

**CONCLUSIONES:** La enfermedad de Grover pseudoherpética posee una clínica y un patrón histopatológico característicos y parcialmente superponibles a los de las vesículas herpéticas. Por tanto, en la mayoría de ocasiones solo es posible realizar su diagnóstico tras descartar con estudio inmunohistoquímico o microbiológico la presencia de una infección herpética.

## ENFERMEDAD POR IGG4 CUTÁNEA PRIMARIA. A PROPÓSITO DE UN CASO

Valerdiz Menéndez, Nicolás; Macías Fernandez, Jose Manuel; Pérez Luque, Ana; Espada Bonilla, Abel; De Zulueta Dorado, Teresa

**Presentador:** Valérdiz Menéndez, Nicolás

HOSPITAL UNIVERSITARIO VIRGEN DEL ROCÍO

**Tipo de trabajo:** e-Póster

**INTRODUCCIÓN:** La enfermedad relacionada con IgG4 (ER-IgG4) es un proceso crónico de etiología desconocida que puede afectar a cualquier tejido del cuerpo. Se caracteriza histológicamente por la presencia de denso infiltrado linfoplasmocitario, fibrosis con patrón estoriforme y aumento del número de células IgG4 respecto a las IgG valorado mediante estudio inmunohistoquímico. El promedio de la proporción de células IgG4/IgG es mayor al 40%, pero este criterio es variable atendiendo al órgano afectado. Los niveles séricos de IgG4 casi siempre son altos. Puede desarrollarse en cualquier órgano pero afecta principalmente al páncreas, glándulas salivales y ganglios linfáticos, siendo la participación cutánea menos frecuente. Se desarrolla con mayor frecuencia en varones, entre la 5ª-7ª década de la vida y de origen asiático.

**MATERIAL Y MÉTODOS:** Exponemos el caso de una mujer de 24 años, que desde los 14 años presenta un nódulo violáceo en muslo izquierdo, que ella relaciona inicialmente con traumatismo previo, pero que se hace recidivante, de forma mensual y que mejora con corticoides orales. Además se detectan niveles séricos de IgG4 de 136,18 mg/dl, en ausencia de marcadores relacionados con enfermedades reumáticas.

**RESULTADOS:** Tras tres biopsias punch, es en la última, en la que se detectan los caracteres histopatológicos que permiten sospechar el diagnóstico, ya que éste es multidisciplinario. Se observa afectación de dermis reticular profunda-tejido subcutáneo con áreas de fibrosis en capas de cebolla alrededor de vasos, venulitis obliterante e importante infiltrado linfoplasmocitario acompañado de eosinófilos, con predominio de células IgG4+, siendo el ratio de IgG4/IgG mayor del 50%. El estudio de inmunofluorescencia directa es negativo.

**CONCLUSIONES:** La ER-IgG4 IgG4 cutánea se manifiesta como lesiones en forma de pápulas, placas y/o nódulos, distribuidos sobre todo en cabeza y cuello, y en menor frecuencia en tronco y las extremidades. Se puede presentar de manera primaria, con afectación únicamente cutánea, o secundaria, con afectación multiorgánica, pudiendo las lesiones en piel preceder en años a la afectación sistémica. Además se combinan en ocasiones con otras patologías (autoinmunes, vasculitis, etc), por lo que el abordaje del paciente siempre debe ser multidisciplinario. Las opciones terapéuticas para esta patología incluyen corticoides intralesionales, azatioprina, talidomida e incluso biológicos como el rituximab o el infliximab.

Los criterios diagnósticos son similares a los aplicados en otras localizaciones, combinando los hallazgos histopatológicos (ya descritos en la introducción) con la clínica. El diagnóstico diferencial incluye la plasmocitosis cutánea, la hiperplasia angiolinfóide con eosinofilia, la enfermedad de Rosai-Dorfman, la enfermedad de kimura, etc.

Presentamos este caso por: A.- La baja frecuencia de esta enfermedad, B.-La afectación exclusivamente cutánea, C.-La edad de inicio y D.- La localización.

## HIDROSADENITIS LINFOCITARIA AUTOINMUNE ASOCIADA A SÍNDROME DE SJÖGREN

Pérez Pérez, Manuel; García De Sola Llamas, Carmen; Corrales Mateo, David; Dañino García, María; Ríos Martín, Juan José; Meléndez Guerrero, Blas

**Presentador:** Pérez Pérez, Manuel

HOSPITAL UNIVERSITARIO DE JEREZ

**Tipo de trabajo:** e-Póster

**INTRODUCCIÓN:** La hidrosadenitis linfocitaria es un patrón histopatológico no específico que se observa en varias dermatosis como el lupus eritematoso, la morfea o la esclerodermia. La literatura disponible sobre esta entidad es escasa, pero se ha relacionado con el eritema anular en el síndrome de Sjögren. Presentamos un caso de hidrosadenitis linfocitaria que se presentó con un cuadro clínico de cuadro lesiones ptequiales recidivantes en una paciente con síndrome de Sjögren.

**MATERIAL Y MÉTODOS:** Paciente mujer de 68 años en seguimiento en reumatología por síndrome de Sjögren primario con ANAs positivos, SSA, SSB y RO positivos. Presenta un cuadro de 5 años de evolución de lesiones ptequiales en miembros inferiores, que cursan en brotes que se superponen. Además, la paciente elevación de beta2microglobulina, tras descartar enfermedad hematológica, es derivado a dermatología. Se le realiza biopsia a pesar de no presentar lesiones en el momento actual.

**RESULTADOS:** Se recibe biopsia-punch cutánea. A bajo aumento presenta un denso infiltrado inflamatorio en dermis superficial y media. A mayor aumento se aprecia que el infiltrado está compuesto esencialmente por celularidad linfoplasmocitaria y que se dispone exclusivamente alrededor de los conductos sudoríparos sin afectar los vasos de la dermis. No se identificaron polimorfoculares en el infiltrado inflamatorio. Con el estudio inmunohistoquímico se puso de manifiesto una población predominantemente de células plasmáticas (CD138+), y un componente minoritario de linfocitos CD20+ y CD3+. El CD34+ confirmó que la afectación era exclusivamente glandular sin afectación perversa. La hibridación in situ de cadenas ligeras kappa y lambda mostró mayor expresión de la primera cadena, pero sin criterios de restricción.

**CONCLUSIONES:** La manifestación dermatológica encontrada con mayor frecuencia en el síndrome de Sjögren es la piel seca, la cual se asocia con un infiltrado linfocítico escaso alrededor de glándulas ecinas. Sin embargo la infiltración intensa de linfocitos de la glándulas ecinas provocan una inflamación que se ha asociado con la presentación de eritema anular que está fuertemente asociado con el síndrome de Sjögren. Sin embargo, no hemos encontrado referencias en la literatura a la presentación clínica descrita en nuestro caso. El estudio de cadenas ligeras es relevante dado que se ha identificado una alta prevalencia de restricción de cadenas in biopsias de paciente con síndrome de Sjögren y se ha observado que es un marcador útil para identificar los pacientes con gran riesgo de desarrollar linfoma maligno.

## AMILOIDOSIS NODULAR CUTÁNEA/AMILOIDOMA. PRESENTACIÓN DE 5 CASOS ESTUDIADOS CON MICROSCOPIO DE FLORESCENCIA.

Córdoba Iturriagagoitia, Alicia; Acordobi@Cfnavarra.Es Acordobi@Cfnavarra.Es, Acordobi@Cfnavarra.Es; Fernández De Los Reyes, Irene; Cerezo Aguirre, Clara; Llanos Chavarrí, María Concepción; Guerrero Setas, David  
**Presentador:** Córdoba Iturriagagoitia, Alicia

HOSPITAL UNIVERSITARIO DE NAVARRA

**Tipo de trabajo:** e-Poster

**INTRODUCCIÓN:** El término amiloide se aplica al material acelular homogéneo y eosinófilo de naturaleza proteica e insoluble, que se tiñe con rojo Congo y muestra birrefringencia bajo luz polarizada. Se denomina amiloidosis al depósito extracelular de amiloide. Se clasifica en función del tipo de amiloide que se deposita: la amiloidosis-AL que se deriva de las cadenas ligeras Kappa y Lambda; la amiloidosis-AA derivada del amiloide A sérico, asociado a inflamación crónica, infecciones o neoplasias no linfoides. El amiloideoma es la forma menos frecuente de presentación cutánea, como depósito nodular de amiloide en la dermis. Detectar la presencia del amiloide en la dermis puede ser difícil, por mostrar escasa diferencia tintorial con el colágeno y con las fibras elásticas. La birrefringencia puede ser también difícil de valorar por la mezcla de colores con el colágeno. El estudio del amiloide en el microscopio de fluorescencia puede resolver las dudas en estas biopsias.

**MATERIAL Y MÉTODOS:** Presentamos 5 casos de amiloidosis nodular cutánea que presentan 6 lesiones. Tienen una edad media de 67,6 años. La distribución por sexo es de 3 mujeres y 2 hombres. Se localizan en extremidad inferior (3 casos), tronco (2 casos) y un caso en cara. Presentan otras patologías asociadas como: hipotiroidismo, hipertiroidismo, síndrome de Sjögren (2 casos), cirrosis biliar primaria y polimialgia reumática.

**RESULTADOS:** En todos los casos se observa un depósito acelular, eosinófilo que ocupa dermis papilar y reticular. Muestra un predominio perivascular. Resulta positivo con rojo Congo con birrefringencia.

Se examinan las secciones de tejido parafinado teñidas con rojo Congo bajo el microscopio de fluorescencia con los filtros Texas Red y doble FITC/Texas Red. En ambos se observa que la sustancia amiloide presenta una fluorescencia roja brillante, confirmando el diagnóstico con una alta especificidad.

Se observan abundantes c. plasmáticas maduras entre el amiloide. Hemos observado tinción para amiloide AA en tres casos. En los casos con estudio valorable de monoclonalidad (4 casos), tanto mediante estudio de cadenas ligeras o por reordenamiento B, resultaron clonales. Por lo que, se ha considerado todos ellos como linfoma primario cutáneo de la zona marginal.

**CONCLUSIONES:** La amiloidosis nodular cutánea o amiloideoma es el depósito nodular de amiloide en la piel, a veces difícil de observar en la dermis.

La utilización del microscopio de fluorescencia con los filtros Texas Red y doble FITC/Texas Red, puede ser de gran utilidad para confirmar el diagnóstico.

- Puede corresponder a amiloide AL y AA.
- Se acompaña siempre de células plasmáticas, en proporción variable.
- Se debe descartar amiloidosis sistémica y discrasias de células plasmáticas.
- En caso de afectación exclusivamente cutánea y demostrada la clonalidad B (restricción de cadenas ligeras o reordenamiento B), se trata entonces de una variante de linfoma de la zona marginal.

## POX POX .. OTRO MÁS: INFECCIÓN POR POXVIRUS.

Tristán Martín, Belén; Pérez Santos, Susana; Jimenez Montes, Cristina; Fernandes Bravo, Ana María; Revestido García, Rafael; González Tur, Raquel; Segovia Blazquez, Beatriz; Martín Lopez, María Del Rocio

**Presentador:** Tristán Martín, Belén

HOSPITAL NUESTRA SEÑORA DE SONSOLES (ÁVILA)

**Tipo de trabajo:** e-Poster

**INTRODUCCIÓN:** La viruela del mono es una enfermedad causada por un virus perteneciente a un grupo de virus denominados orthopoxvirus. El periodo de incubación es de 5 a 21 días. El contagio se produce a través de personas o fómites infectados.

La clínica es progresiva, iniciándose con fiebre, cefalea, astenia, mialgias y adenopatías. Progresivamente, aparecen lesiones cutáneas: máculas, pápulas, pseudopústulas blanquecinas con un centro necrótico umbilicado, vesículas y pústulas, seguidas de costras.

La progresión clínica de las lesiones se refleja histológicamente con la aparición de una necrosis epidérmica completa con hiperplasia y bombamiento de los queratinocitos. El efecto citopático viral se manifiesta por queratinocitos sinticiales multinucleados

**MATERIAL Y MÉTODOS:** Se presenta el caso de un paciente de 50 años, con antecedentes personales de VIH, que acude a dermatología por la aparición de una pápula de 9 mm de superficie blanquecina, indurada al tacto e infiltrada sobre una mácula eritematosa de 30 mm en región pública derecha. No se ha acompañado de fiebre, dolores de cabeza, dolores musculares, ni otra sintomatología. Previamente a la aparición de las lesiones hay un contacto sexual de riesgo (HSR). Se toma muestras para anatomía patológica, microbiología y estudios moleculares.

**RESULTADOS:** Los cortes histológicos se corresponden con una biopsia cutánea que presenta extensa necrosis epidérmica y escasos queratinocitos viables que además se encuentran agrandados. Se identifica también un infiltrado inflamatorio de tipo polimorfo que afecta al plexo vascular superficial y profundo y a las estructuras anexiales. La PCR realizada para Monkey Pox fue positiva.

**CONCLUSIONES:** La viruela del mono es una enfermedad zoonótica emergente que se ha propagado rápidamente por todo el mundo y que ha sido declarada por la OMS como una emergencia de salud pública de interés internacional. En la revisión realizada por Rodríguez-Cuadrado, Francisco José et al. (la serie de casos más larga hasta el momento) se describen las características histológicas más frecuentes (necrosis epidérmica central con hiperplasia irregular a ambos lados de la erosión y exocitosis de neutrófilos mezclados con restos queratinocitarios necróticos), la positividad citoplasmática con anticuerpos anti-Vaccinia virus y la presencia de numerosas partículas virales por microscopía electrónica.

El diagnóstico diferencial histológico incluye el virus del herpes simple, la varicela y otros virus pox, como el de la viruela. La positividad inmunohistoquímica para Vaccinia puede diferenciar la enfermedad de otras infecciones con cambios cambios histopatológicos similares. La microscopía electrónica, si se dispone de ella, contribuye a confirmar el diagnóstico.

## GRANULOMA EOSINÓFILO: CUANDO LA CLÍNICA Y EL ESTUDIO INMUNOHISTOQUÍMICO SUPERAN A LA MORFOLOGÍA. ERRORES PARA APRENDER.

Sanz Zorrilla, Alicia; Haro Yuste, Sergio; Sánchez Ramírez, Inmaculada; Osuna Soto, Julio; Sánchez Sánchez, Rafael  
**Presentador:** Sanz Zorrilla, Alicia

HOSPITAL UNIVERSITARIO REINA SOFÍA (CÓRDOBA)

**Tipo de trabajo:** e-Poster

**INTRODUCCIÓN:** La histiocitosis de células de Langerhans (antiguamente denominada Histiocitosis X) es una proliferación clonal de células de estirpe histiocitaria que normalmente adoptan una morfología típica de aspecto granulomatoso que se acompaña de linfocitos y eosinófilos, que es por lo que se le reconoce también por el nombre de granuloma eosinófilo, siendo este el patrón típico que nos sugiere esta entidad. Esta patología puede ser multifocal o unifocal, afectando a uno o varios órganos, siendo más frecuentemente el hueso como localización más frecuente, seguido de la piel y de la médula ósea como segunda y tercera opción.

**MATERIAL Y MÉTODOS:** Se presentan dos casos del mismo paciente, varón de edad media con lesión nodular en región cervical posterior que a los dermatólogos impresiona de Leishmaniasis vs Linfoma MALT vs Lesión persistente a picadura de insecto vs Granuloma eosinófilo. La misma lesión a pesar de su extirpación completa, vuelve a recaer en la misma localización medio año después, por lo que vuelve a ser extirpada con dudas clínicas sobre el diagnóstico previo emitido.

**RESULTADOS:** En la primera biopsia se observó un denso infiltrado inflamatorio heterogéneo con predominio de linfocitos pequeños/medianos, histiocitos y en menor cantidad, pero de forma llamativa eosinófilos y plasmáticas. Los histiocitos eran simples de citoplasma transparente y mononucleados, llamaba la atención el gran componente CD4+. Numerosas células expresaban un marcaje CD1a, pero se consideró reactivo, ya que no tenían la morfología característica de las típicas células de Langerhans. Por lo que se hizo un diagnóstico estándar de Pseudolinfoma T, probablemente reacción persistente a picadura de insecto, sin poder descartar Trastorno linfoproliferativo primario cutáneo de células T CD4+. Al recaer la lesión y hacer una nueva extirpación, la lesión venía tipificada como "¿Pseudolinfoma T?", en aquel momento y con el desconocimiento de la biopsia anterior, sólo por la morfología y la cantidad de eosinófilos se sospechó que se trataba de un granuloma eosinófilo, el CD1a mucho más extenso que en la anterior biopsia confirmó el diagnóstico, y se realizó una emiendita de la biopsia previa, constatando que se trataba de una lesión precoz y aún no establecida de Granuloma eosinófilo.

**CONCLUSIONES:** Las células de Langerhans exhiben una característica morfológica muy distintiva, suelen estructurarse en agrupaciones de células con abundante citoplasma eosinófilo con núcleo reniforme vesicular y acompañarse de una cantidad llamativa de eosinófilos. Una buena orientación clínica es fundamental, el vínculo con los dermatólogos también influye en el diagnóstico del paciente, una mejor relación entre patólogo-dermatólogo conllevará inevitablemente a una mejor correlación clinicopatológica. No todas las lesiones presentan una morfología típica de la patología a la que pertenecen, hay que estar alerta ante la probabilidad de atípicas expresiones histológicas de una enfermedad.

## CARCINOMA MUCINOSO EN LA PIEL EN UN PACIENTE PLURIPATOLÓGICO

Ramos Rodríguez, Claudia Carolina; Al-Wattar Ceballos, Omar; Pemintel Cussi, Juan José; Herreros Fernandez-Arroyo, Pablo; Gonzalez López, Lucía María  
**Presentador:** Ramos Rodríguez, Claudia Carolina

HOSPITAL GENERAL UNIVERSITARIO DE CIUDAD REAL.

**Tipo de trabajo:** e-Poster

**INTRODUCCIÓN:** El carcinoma mucinoso primario de piel es una malignidad muy rara. Afecta con más frecuencia a los varones en una relación de 2/1, con una media de 63 años. Se localiza en 40% de los casos en el área periorbital y de éstos 50% en el párpado inferior. Su curso es indolente, con recidivas locales, pudiendo ser localmente agresivo. La posibilidad de que se trate de un tumor sistémico que afecta secundariamente a la piel debe de ser determinado por inmunohistoquímica y estudios de imagen

**MATERIAL Y MÉTODOS:** Se revisa el caso de un paciente varón de 69 años en seguimiento por múltiples cánceres cutáneos no melanoma, que presentó un nódulo de 0,7 cm de reciente aparición en el párpado inferior derecho. Como antecedentes el paciente era ex- fumador y presentaba espondiloartropatía seronegativa, hepatopatía crónica, hemocromatosis, miocardiopatía hipertensiva, hipertensión arterial, hipertensión pulmonar y accidentes cerebro-vasculares. Se extirpó la lesión con diagnóstico de carcinoma basocelular.

**RESULTADOS:** En la histología se observa un nódulo dérmico multilobulado y bien delimitado pero no encapsulado formado por nidos epiteliales cribiformes de células cuboidales con ligera atipia, citoplasma eosinófilo y muy ocasionales mitosis, que flotaban en lagos de mucina separados por delicados septos conectivos. Dichas células no tenían conexión con la epidermis ni con las estructuras anexas.

Por medio de inmunohistoquímica células tumorales fueron positivas para CK7, GDFP-15, estrógenos y GATA 3, y negativas para CK20, TTF1, p63, CA19.9, MUC2, MUC5AC, CDx2, Villina y SABT2.

Dicho inmunofenotipo no nos permite descartar un origen mamario principalmente, si bien siendo varón es menos probable.

El paciente fue sometido a estudios de imagen (mamografía, ecografía mamaria y TAC toraco-abdomino-pelvica) sin hallarse otras lesiones sospechosas.

**CONCLUSIONES:** El carcinoma mucinoso primario de piel, es una neoplasia infrecuente de origen aneal. Si bien antes se pensaba que su origen era ecino, ahora hay más tendencia a pensar que es apocrino. Esto se ha sugerido por su ocasional asociación a tricofolículos producidos en la unidad folículo-apocrino-sebacea y porque se ha encontrado secreción por decapitación, semejanza morfológica al carcinoma mucinoso de la mama de origen apocrino, con similar inmunofenotipo, y la presencia de células plasmocitoides que son encontradas en neoplasias de tipo apocrino.



## GRANULOMA ELASTOLÍTICO ANULAR DE CÉLULAS GIGANTES Y GRANULOMA ANULAR: ESTUDIO CLÍNICO PATOLÓGICO DESCRIPTIVO DE 4 AÑOS.

Ramos Rodríguez , Claudia; Fernandez Pacheco Sanchez Migallon , Pedro; Jimenez Lara , Araceli; Villasanti Rivas , Natalia; Gomez Sanchez , Luis  
**Presentador:** Ramos Rodríguez , Claudia

HOSPITAL GENERAL UNIVERSITARIO DE CIUDAD REAL

**Tipo de trabajo:** e-Póster

**INTRODUCCIÓN:** El granuloma actínico y el granuloma elastolítico anular de células gigantes son denominaciones de una misma entidad que se caracteriza por placas infiltradas anulares formadas por pápulas eritematosas. Este cuadro tiene semejanzas con el granuloma anular en muchas ocasiones y en ambas se han asociado al antecedente de diabetes mellitus. En esta serie de un solo centro estudiamos ambas para definir claramente las diferencias tanto clínicas como histopatológicas.

**MATERIAL Y MÉTODOS:** Mediante búsqueda en la base de datos de Anatomía patológica de nuestro hospital, entre julio del 2018 y julio del 2022, usando como descriptores "granuloma anular" y "granuloma elastolítico" hallamos 30 casos del primero y 4 del segundo diagnóstico.

Revisamos las características clínicas: Edad, sexo, tiempo de enfermedad, estación de inicio, antecedentes patológicos, fármacos usados, distribución de las lesiones; y criterios histológicos como: patrón histológico, tipos de células inflamatorias presentes, presencia de necrobiosis, mucina y alteraciones en las fibras elásticas. Se clasificaron los hallazgos.

**RESULTADOS:** De los casos diagnosticados como granuloma elastolítico la edad oscilaba entre 54 y 75 años con una edad promedio de 62 años, 3 eran mujeres y solo 1 varón. Se afectaba la zona expuesta en 4 pero en dos también la zona no foto expuesta. Se observó elastofagocitosis en los 4 y no se identificó mucina en ninguno. 2 tenían DM y 2 no la presentaban como antecedente.

De los pacientes con granuloma anular sus edades variaban entre 23 y 86 años con una media de 53 años. 22 eran mujeres y 8 varones. Se identificó compromiso de la zona fotoexpuesta en 20 y de la zona no fotoexpuesta en 19 casos. En 10 casos el inicio del cuadro se dio en primavera , 5 en invierno, 2 en otoño y 3 en verano. Se observó mucina en 23 casos y elastofagocitosis en 26. En 8 pacientes se halló el antecedente de diabetes, en 11 de hipertensión, 4 fumaban y 4 tenían alteraciones tiroideas.

**CONCLUSIONES:** El granuloma actínico es un término acuñado por O'Brien en 1975, hoy también conocido como granuloma elastolítico anular de células gigantes. Esta entidad afecta a áreas fotoexpuestas, si bien algún caso presentado no se limitó a dicha área.

Histológicamente se dice que carece de empalizada clara, significativa necrobiosis y generalmente tiene poca o no tiene mucina. La presencia de células gigantes y elastofagocitosis es además indispensable para su diagnóstico.

La elastofagocitosis se refiere a la visualización de fibras elásticas e el citoplasma de histiocitos y células gigantes multinucleadas o ambas.

La literatura insiste en que debe diferenciarse del granuloma anular, sin embargo algunos han sugerido que la primera es un subtipo de la segunda, con lo que estamos de acuerdo, dadas las semejanzas halladas en la nuestra y en otras series.

## ELASTOLISIS DE LA DERMIS MEDIA EN PACIENTE CON AMILOIDOSIS HEREDITARIA POR TRANSTIRRETINA.

Domínguez De Dios, Julia; Álvarez Sarria, Miguel; Escudero García, Nuria; Álvarez Álvarez, Carlos  
**Presentador:** Domínguez De Dios, Julia

HOSPITAL DE MONTECELO (CHOP)

**Tipo de trabajo:** e-Póster

**INTRODUCCIÓN:** La Elastolisis de la dermis media (EDM) es una entidad idiopática rara que se presenta como piel con arrugas finas y muestra pérdida de tejido elástico en la dermis media al examen histológico. Predomina en mujeres y afecta generalmente a tronco, hombros, espalda o extremidades. Los hallazgos histológicos son mínimos, de ahí la relevancia de la sospecha clínica. El hallazgo definitorio reside en la ausencia total, con patrón en banda, de las elásticas en la dermis media, con preservación de elásticas en la dermis papilar y en la dermis reticular, para lo cual se requiere tinción para elásticas. Entre los diagnósticos diferenciales de la EDM se encuentran las "dermatosis invisibles", anetoderma o cutis laxa. El presente caso cuenta con el hándicap de presentarse clínicamente como una posible elastosis amiloide, afectación rara cutánea de la amiloidosis primaria, sin sospecha clínica previa del diagnóstico definitivo.

**MATERIAL Y MÉTODOS:** Paciente mujer de 30 años, gestante de 8 semanas, con amiloidosis hereditaria por transtirretina (ATTR), que presenta en tronco lesiones cutáneas asintomáticas de meses de evolución con apariencia de "piel de naranja", existiendo parches bien delimitados con acentuación folicular, sin afectación del color de la piel y sin lesiones en pliegues. Se realiza una biopsia de la zona lumbar. Clínicamente, además de pseudoxantoma elástico, existía la sospecha de elastosis amiloide, entidad que ocurre como manifestación rara de la amiloidosis primaria sistémica y que se define por depósitos de amiloide alrededor de las fibras elásticas de la dermis, ocasionando su ruptura y la apariencia de piel arrugada.

**RESULTADOS:** Al estudio microscópico se observa, bajo un revestimiento epidérmico sin alteraciones significativas, la ausencia total de fibras elásticas en la dermis media y preservación de las mismas a nivel de dermis papilar y reticular, demostradas con la técnica Verhoeff van Gieson. Aunque clínicamente, se parece a la elastosis amiloide, en nuestro caso no se evidenciaron depósitos de material amiloide ni en la Hematoxilina-Eosina ni en la tinción histoquímica para amiloide. La presentación clínica de la EDM puede ser de tres tipos, correspondiendo en nuestro caso al tipo I, con patrón clásico simétrico, áreas amplias bien delimitadas de piel con arrugas finas.

**CONCLUSIONES:** La EDM es una lesión rara, de etiología idiopática, con mínimos cambios al examen histológico de rutina con Hematoxilina-Eosina, incluida en las "dermatosis invisibles", en la que cobra importancia la sospecha clínica. No cuenta a día de hoy con tratamientos exitosos aunque se recomienda la fotoprotección, pues algunos casos podrían estar exacerbados o incluso causados por la luz ultravioleta. El pronóstico es bueno tal es la benignidad de la entidad; no obstante, puede resultar estéticamente preocupante para las pacientes que la padecen.

## DERMATOFIBROSARCOMA PROTUBERANS MIXOIDE PURO: A PROPÓSITO DE UN CASO

Moyset Agustí, Irene; Martín Sala, Sara; García Herrera, Adriana; Albero Gonzalez, Raquel  
**Presentador:** Moyset Agustí, Irene

CONSORCI SANITARI INTEGRAL

**Tipo de trabajo:** e-Póster

**INTRODUCCIÓN:** El Dermatófibrosarcoma protuberans (DFSP) es una neoplasia dérmica y subcutánea de malignidad intermedia y localmente agresiva con escaso riesgo de metástasis. Se han descrito distintas variantes morfológicas siendo poco común la mixoide (Frierson y col.,1983), clínicamente similar al DFSP convencional. El diagnóstico requiere al menos el 50% del tumor con cambios mixoides. La forma pura es aún más infrecuente y de difícil diagnóstico siendo de ayuda la aplicación de técnicas de inmunohistoquímica y biología molecular.

**MATERIAL Y MÉTODOS:** Historia clínica: Mujer de 81 años derivada al servicio de Cirugía General tras el diagnóstico histológico de mixoma con margen profundo afecto en la exéresis de una lesión subcutánea, de 15 años de evolución, localizada en extremidad superior izquierda de 2 cm de diámetro. Exploración física: cicatriz sin evidencia de tumor ni alteraciones sugestivas del complejo de Carney.

**RESULTADOS:** Tumoración localizada en dermis y tejido subcutáneo constituida por lóbulos con escasas células fusiformes sin atipia, mitosis ni pleomorfismo, infiltrando a través de los tractos fibrosos y rodeando de forma individual los adipocitos. El estroma es mixoide con vasos finos distribuidos al azar. El margen profundo contacta con la lesión sin evidencia de tumor residual en la ampliación. Inmunofenotipo: células tumorales con positividad difusa para CD34 y dispersa para F.XIIIa, negativas para S-100,SOX10, Actina musculo liso, Desmina, EMA, CD99 y HMB45. Estroma A. Alcian positivo. Mediante técnica de Hibridación fluorescente in situ (FISH) se identifica la translocación COL1A1/PDGFB en un 23% de las células tumorales.

**CONCLUSIONES:** El DFSP mixoide es poco frecuente y la forma pura, como nuestro caso, aún más. Supone un reto diagnóstico con tumores mixoides tanto benignos como malignos. Es importante valorar el patrón de infiltración. A tener en cuenta que: a) 6-10% de los DFSP son CD34 negativos, principalmente el fibrosarcomatoso, b)15-25% son factor XIIIa positivo, c) 90-96% de los DFSP presentan la fusión del gen colágeno tipo Ialfa (COL1A1) con el de la cadena beta del factor de crecimiento derivado de las plaquetas (PDGFB) debido a la translocación recíproca t(17;22) (q21.3; q13.1) o anillo supernumerario, la proteína resultante activa el receptor PDGFB favoreciendo el crecimiento y división de las células mesenquimales, d) un 4% de los DFSP resultan negativos en la prueba rutinaria de FISH pudiendo estar asociados con: 1) reordenamientos crípticos de COL1A1-PDGFB identificados mediante técnica de hibridación genómica comparada (HGC) y/o FISH con sonda de ruptura COL1A1, 1) o el aumento en el número de copias COL1A1 sin t (17;22).

## MATRICOMA MELANOCÍTICO CON CARACTERÍSTICAS HISTOPATOLÓGICAS ATÍPICAS: UNA ENTIDAD POCO FRECUENTE

Nogales Moro, Adrián; Pinilla Pagnon, Ignacio; García De Casasola Rodríguez, Gonzalo; Ruiz Adelantado, Irene; Suárez Pita, Daniel; Chao Crecente, Montserrat  
**Presentador:** Nogales Moro, Adrián

HOSPITAL UNIVERSITARIO SEVERO OCHOA

**Tipo de trabajo:** e-Póster

**INTRODUCCIÓN:** Los matricomas melanocíticos son tumores anexiales de diferenciación folicular muy poco frecuentes con 32 casos descritos a nivel mundial, considerados como formados por dos componentes principalmente: uno epitelial, compuesto por celularidad basaloide (matrical) y otra escamosa (focos de queratinización abrupta con células intermedias y anucleadas "en sombra") asociada a una proliferación de melanocitos dendríticos entremezclada con ambos componentes. Predominan en pacientes varones de edad media y ancianos en zonas fotoexpuestas.

**MATERIAL Y MÉTODOS:** Se reporta el caso de un varón de 78 años que presenta una lesión nodular pigmentada en la región frontoparietal que paulatinamente en los últimos meses creció de tamaño. Tras la sospecha clínica de carcinoma basocelular pigmentado u melanoma nodular, se realiza resección cutánea amplia de la lesión con márgenes quirúrgicos libres (2-3mm). Macroscópicamente, se observa en superficie una lesión sobrelevada de bordes mal definidos y coloración negraza.

**RESULTADOS:** En cuanto a su histopatología, se observa una lesión solido-quística bien delimitada, no encapsulada y pigmentada asimétricamente de localización intradérmica con patrón de crecimiento expansivo hasta dermis profunda. No se observó conexión con la epidermis en los cortes estudiados. La neoplasia se constituye de un componente predominante de células basaloideas (áreas de diferenciación matrical) de núcleo ovoide, vesicular con citoplasma escaso de bordes mal definidos formando agregados sólidos con empalizadas periféricas. Sin embargo, dentro del componente basaloide, se identifican rasgos citológicos atípicos como presencia de moderado pleomorfismo nuclear con abundantes figuras de mitosis, sin otros signos de malignidad como presencia de áreas de patrón infiltrante, necrosis o ulceración superficial. A su vez, se observa otro componente de celularidad escamosa (células intermedias y anucleadas) en pequeños clústeres centrales en el interior de la celularidad basaloide, asociado a una proliferación de melanocitos dendríticos. El estudio inmunohistoquímico confirmó la presencia de celularidad con diferenciación matrical con positividad nuclear para  $\beta$ -catenina en el componente basaloide, y la presencia de melanocitos dendríticos con Melan-A. Además, se descartó la posibilidad de que la neoplasia fuera un carcinoma basocelular por la negatividad con Ber-EP4.

**CONCLUSIONES:** Aunque se trata de una neoplasia excepcional y poco prevalente a nivel mundial, tanto dermatólogos como patólogos, deben sospechar su presencia en pacientes con lesiones cutáneas pigmentadas. Su diagnóstico preciso de un amplio diagnóstico diferencial clínico-patológico asociado al estudio inmunohistoquímico que permitan descartar otro tipo de neoplasias que se presentan con más frecuencia en estas localizaciones.

## CROMOMICOSIS SOBRE TATUAJE: A PROPÓSITO DE UN CASO

Moysses Agustí, Irene; Hebe Petiti, Gisela; Fuentes Camps, Eva María; Fumanal Orus, Victor

**Presentador:** Moysses Agustí, Irene

CONSORCI SANITARI INTEGRAL

**Tipo de trabajo:** e-Poster

**INTRODUCCIÓN:** La cromomicosis es una micosis cutánea y subcutánea, crónica, ocasionada por hongos pigmentados de la familia Dematiaceae siendo las especies más frecuentes *Fonsecaea*, *Phialophora* y *Cladosporium*. Se localiza principalmente en áreas tropicales y subtropicales, aunque también se ha descrito en zonas semiáridas. En España la incidencia es baja habiéndose descrito hasta el momento diez casos. Afecta principalmente a extremidades inferiores. Presentamos un nuevo caso sobre tatuaje no siendo descrito con anterioridad.

**MATERIAL Y MÉTODOS:** Historia clínica: varón de 27 años originario de la República Dominicana. Sin antecedentes patológicos de interés. Trabajador como administrativo. Tatuaje en extremidad inferior realizado hace 20 años. Desde hace dos años vive en España. Hace 20 meses inicia dolor y crecimiento verrucoso en el tatuaje sin evidencia de lesión traumática. HIV negativo.

**RESULTADOS:** Punch cutáneo con hiperplasia epidérmica. En toda la dermis intenso infiltrado inflamatorio granulomatoso constituido por células epitelioideas, multinucleadas a cuerpo extraño, plasmáticas y neutrófilos con formación de abscesos. Se identifica estructuras redondeadas de paredes gruesas, color café, algunos de ellos con septo central denominadas células fumagoides, cuerpos escleróticos o de Medlar". Cultivo de tejido: *Cladosporium*. Tratamiento: itraconazol 200 mg/12h añadiéndose con posterioridad calor local, imiquimod y crioterapia con lenta mejoría.

**CONCLUSIONES:** La cromomicosis es una micosis cutánea y subcutánea de evolución lenta pudiendo retrasarse años el diagnóstico si no se realiza una biopsia precoz. El reservorio natural principalmente son los suelos, restos vegetales y madera. El mecanismo habitual de contagio es la inoculación traumática pudiendo pasar desapercibida. El periodo de incubación es de meses a años. Puede presentarse en pacientes inmunodeprimidos. Clínicamente el aspecto es polimórfico simulando una leishmaniasis, sífilis, esporotricosis (descrita en tatuaje), lepra, linfoma y carcinoma. Histológicamente se describen los granulomas como micóticos organizados modificados por neutrófilos, rodeando al hongo que en la forma saprofita adopta unas formas características de color marrón con pared gruesa y septos en su interior permitiendo el diagnóstico diferencial con otros hongos principalmente con teofomicosis, esporotricosis y micetoma. El tratamiento es difícil siendo el principal fármaco utilizado el itraconazol y en casos refractarios puede asociarse imiquimod tópico más crioterapia.

## METÁSTASIS CUTÁNEAS DE ORIGEN VISCERAL

Gamba Torrez, Silvia; Pérez Blasco, Rebeca; Fernandez Sole, Soledad; Oliva Domínguez, Eva; Orbegozo Arrizabalaga, Idoia; Goncalves Villareal, Katherine Andreina; Garcia Miranda, Iker; Velasco Benito, Verónica

**Presentador:** Gamba Torrez, Silvia

HOSPITAL UNIVERSITARIO DE CRUCES

**Tipo de trabajo:** e-Poster

**INTRODUCCIÓN:** Las metástasis cutáneas son infrecuentes y es poco habitual que sean el signo de presentación de una neoplasia maligna interna. En general, se asocian a un mal pronóstico. A continuación, presentamos los casos de metástasis cutáneas de origen visceral diagnosticadas en un centro de tercer nivel durante los últimos cinco años.

**MATERIAL Y MÉTODOS:** Se realizó una búsqueda retrospectiva en la base de datos de nuestro centro desde enero de 2018 hasta enero de 2023. De los 229 casos encontrados se excluyeron las metástasis de tumores de origen cutáneo, las neoplasias hematolinfoides y la infiltración neoplásica por contiguidad. Se recogieron las siguientes variables clínico-patológicas: sexo, edad, localización, descripción morfológica de las lesiones, intervalo de tiempo desde el diagnóstico del tumor primario hasta la aparición de la metástasis cutánea y supervivencia desde entonces

**RESULTADOS:** Se obtuvieron 20 casos, de los cuales 9 eran hombres y 11 eran mujeres, con edades comprendidas entre los 34 y los 94 años. La localización de las metástasis fueron las siguientes: 10 casos en cabeza y cuello (7 de ellos en cuero cabelludo), 2 casos en el tórax, 2 casos en el abdomen, 2 casos en la espalda, 2 casos en el hombro, 1 caso en el brazo y 1 caso en el escroto. Se trataban de nódulos indurados únicos, en un 40% de los casos múltiples, de consistencia pétreas en su mayoría. Sólo dos pacientes no contaban con un antecedente tumoral conocido. El intervalo de tiempo desde el diagnóstico del tumor primario hasta la aparición de la metástasis fue desde 3 meses hasta 21 años. El tiempo de supervivencia tras el diagnóstico de metástasis cutánea fue desde días hasta 6 años. Las localizaciones del tumor primario fueron las siguientes: 5 casos de aparato respiratorio (4 adenocarcinomas y 1 carcinoma epidermoide de pulmón), 4 casos de aparato digestivo (3 adenocarcinomas colorrectales y 1 colangiocarcinoma), 6 casos de aparato genitourinario (3 carcinomas de células claras de riñón, 1 carcinoma oncocítico de riñón, 1 carcinoma urotelial de vejiga y 1 carcinoma endometrioide de útero), 3 casos procedentes de mama (carcinoma ductal) y un tumor de partes blandas (sarcoma en extremidad inferior).

**CONCLUSIONES:** Las metástasis cutáneas generalmente carecen de conexión o afectación epidérmica y se sitúan en la dermis o en la hipodermis. En su mayoría reproducen el patrón histológico de su tumor de origen. En algunos casos puede ser necesario las técnicas de inmunohistoquímica tales como CK7, CK20 TTF-1, PSA, CDX-2, RCC, PAX-8, entre otras, para confirmación histológica y exclusión de un posible tumor primario cutáneo (adenocarcinoma de glándulas sudoríparas, por ejemplo). El diagnóstico requiere de una alta correlación clínico-patológica.

## ENFERMEDAD DE PAGET EXTRAMAMARIA. ESTUDIO CLÍNICO-PATOLÓGICO DE UNA SERIE DE CASOS.

Martín Archilla, Verónica; Gutiérrez Hernández, Pilar; Jironda Gallegos, M<sup>o</sup> Concepción; Robles Cabeza, Luis; Fúnez Liébana, Rafael

**Presentador:** Martín Archilla, Verónica

HOSPITAL COSTA DEL SOL

**Tipo de trabajo:** e-Póster

**INTRODUCCIÓN:** La enfermedad de Paget extramamaria (EPEM) es un tipo de adenocarcinoma cutáneo intraepidérmico histológicamente indistinguible de la enfermedad de Paget mamaria (EPM). La EPEM puede ser primaria, cuando las células neoplásicas tienen su origen en la piel, o secundaria por propagación cutánea de un carcinoma de origen visceral.

**MATERIAL Y MÉTODOS:** Describimos 6 casos de lesiones cutáneas, 1 de un varón y 5 de mujeres diagnosticados y tratados en nuestro centro por EPEM en los últimos 12 años (2010-2022), de edades comprendidas entre 63 y 77 años.

**RESULTADOS:** De las 6 lesiones, una se localizaba en la región perianal, otra en el pubis y las 4 restantes en vulva. Todas eran lesiones eritematosas o leucoplásicas únicas, salvo un caso que presentaba varias lesiones con amplia extensión de la enfermedad (caso 3). Todos los casos, salvo dos, eran sintomáticos con prurito como principal síntoma. El diagnóstico tras la aparición de la lesión se hizo en un tiempo inferior a un año salvo en el caso 2, que consultó a los 2 años de la aparición de la lesión. Con respecto a las características morfológicas e inmunohistoquímicas, no se evidenció invasión dérmica en ninguno de los casos. El estrato córneo presentaba hiperqueratosis en 5 casos e invasión por las células atípicas en 3 casos. En todas las biopsias, las células neoplásicas presentaban positividad para CK7, PAS diastasa y BER EP4. La tinción inmunohistoquímica para RE fue positiva en la mitad de las muestras con positividad débil/moderada. La CK20 fue negativa en todas las muestras salvo en el caso 3. Con respecto al seguimiento, hubo tres fallecimientos, todos ellos en tiempo superior a un año desde el diagnóstico. De estos fallecimientos tan solo uno es atribuible a EPEM, y corresponde al caso 3, que asociaba enfermedad extensa y expresión de CK20 sin evidencia clínico-radiológica de proceso neoplásico subyacente. En todos los casos se realizó la exéresis con margen amplio salvo en el caso 2 en el que se trató con crioterapia y en el caso 3 en el que se aplicó tratamiento tópico y posteriormente radioterapia paliativa. En todos los casos hubo persistencia de la enfermedad y necesidad de segundos pases/sesiones de tratamiento adicionales. La EPEM no fue atribuible a proceso neoplásico visceral en ninguno de los pacientes según datos clínicos, radiológicos, y en algunos casos también datos inmunofenotípicos.

**CONCLUSIONES:** La EPEM primaria es una neoplasia poco frecuente, de buen pronóstico pese a altas tasas de persistencia post-tratamientos. La expresión de CK20 suele asociarse a EPEM secundaria a carcinomas colorrectales o uroteliales, siendo hallazgo muy inusual en la forma primaria (15%), que en nuestra serie se ha asociado a un pronóstico ominoso en conjunción con el carácter plurilesional/extenso de la enfermedad, por lo que recomendamos su determinación en la EPEM. El uso conjunto de CK7 y BER EP4 es recomendable para diagnóstico diferencial, sobre todo con el carcinoma escamocelular que ocasionalmente puede presentar expresión de CK7.

## CARACTERÍSTICAS HISTOPATOLÓGICAS Y PRONÓSTICAS DE PACIENTES CON MELANOMAS CON MUTACIÓN DEL GEN NRAS.

Carbonell Zamorano, Javier; Santonja López, Nuria; Fernández-Díaz, Amaya B; Navarro Cerveró, Lara; Munuera Maravilla, Ester; Calabuig Fariñas, Silvia; Sabater Marco, Vicente

**Presentador:** Carbonell Zamorano, Javier

SERVICIO DE ANATOMÍA PATOLÓGICA. HOSPITAL GENERAL UNIVERSITARIO DE VALENCIA

**Tipo de trabajo:** e-Póster

**INTRODUCCIÓN:** La mutación del gen NRAS es la segunda más frecuente descrita en melanoma tras BRAF. Está descrita en un 15-20% de los melanomas, dándole un carácter más agresivo y con peor pronóstico respecto a los melanomas que no presentan la mutación. Por lo tanto, deben ser analizados en mayor profundidad ya que representa un subtipo molecular a tener en cuenta tanto para el diagnóstico como para la evolución de los pacientes.

**MATERIAL Y MÉTODOS:** Desde enero de 2021 se han recogido 105 biopsias de pacientes con melanoma. Su estudio molecular mediante secuenciación masiva (NGS) ha detectado 28 casos con mutación del gen NRAS, lo que nos ha permitido analizar las características clínico-patológicas de este subgrupo de melanomas.

**RESULTADOS:** Los melanomas con mutación del gen NRAS representan el 26% de nuestro estudio, la mayoría varones (n=18), con edad media de 67 años (rango: 41-89), y localizados en áreas de exposición solar intermitente (68%). Histológicamente, la mayoría eran melanomas de extensión superficial (13 casos), seguido de 7 melanomas nodulares, siendo el resto, otros subtipos histológicos. 15 melanomas estaban ulcerados. La morfología celular era en su mayoría epitelioides (75%), N.Clark IV (58.3%) e I. Breslow estaba entre 0,55 y 10 mm. En todos los casos, el estadio era pT2 o superior. Presentaban afectación de ganglio centinela en 7 de 11 casos. Se encontró afectación ganglionar (8 casos) y metástasis a distancia (6 casos). Las mutaciones NRAS fueron p.(Gln61Arg) en 10 casos y p.(Gln61Lys) en 6 casos. Siendo el resto, mutaciones menos frecuentes del gen NRAS. En 5 casos presentaron mutaciones del gen CDKN2A asociadas. En cuanto a su seguimiento, 13 pacientes requirieron tratamiento oncológico. De ellos, 8 presentaban enfermedad estable, 3 progresión, 2 respuesta parcial. Finalmente, 3 casos fueron exitus. Se pudo obtener biopsia líquida de seguimiento en dos pacientes, ambos con presencia de cfDNA tumoral en sangre (un paciente estable y otro en progresión).

**CONCLUSIONES:** El melanoma NRAS mutado, es un subtipo frecuente, con características de mal pronóstico. En el primer año de evolución el 32% de los pacientes presentan afectación ganglionar o metastásica. Conociendo estos datos, este grupo molecular de melanomas merecerían un control evolutivo más estricto, e incluso, se podría plantear la indicación de ganglio centinela independiente del I.Breslow. Además, cinco pacientes presentaban mutaciones relacionadas con melanoma familiar (CDKN2A), que podrían ser subsidiarios de consejo genético.

## REACCIÓN LIQUENOIDE HIPERQUERATÓSICA TIPO LIQUEN PLANO HIPERTRÓFICO EN PACIENTE TATUADA

López Solache, Laura; Durana Tonder, Cristina; Rosende Maceiras, Laura; Figueroa Silva, Olalla

**Presentador:** López Solache, Laura

COMPLEXO HOSPITALARIO UNIVERSITARIO DE FERROL

**Tipo de trabajo:** e-Póster

**INTRODUCCIÓN:** Las reacciones cutáneas a tatuajes han ido aumentando conforme se ha incrementado la popularidad del tatuado corporal. Pueden presentarse de diferentes maneras, incluyendo hipersensibilidad temprana y tardía, granulomas tipo cuerpo extraño, queratoacantomas, carcinomas epidermoides e infecciones.

**MATERIAL Y MÉTODOS:** Se presenta el caso de una mujer de 41 años con antecedentes personales de lupus eritematoso sistémico y enfermedad inflamatoria intestinal crónica tipo enfermedad de Crohn de años de evolución que desarrolla sobre un tatuaje reciente en antebrazo derecho unas lesiones hiperqueratósicas, con remisión del resto de lesiones cutáneas corporales.

**RESULTADOS:** Histológicamente se observa una piel con marcada hiperqueratosis y paraqueratosis focal, hipergranulosis y acantosis irregular. Llama la atención la presencia de una dermatitis de patrón liquenoide con abundantes queratinocitos necróticos en relación a un infiltrado inflamatorio superficial de predominio linfocitario en banda, sin afectación profunda ni perianexial, ni incremento de depósitos de mucina entre las fibras de colágeno. Con técnicas de inmunofluorescencia no se observaron depósitos de inmunocomplejos a ningún nivel.

**CONCLUSIONES:** Los patrones histopatológicos que se pueden observar ante una reacción adversa a tatuaje son variados e incluyen los patrones eczematoso, psoriasiforme, liquenoide, granulomatoso, sarcoide, pseudolinfomatoso, vesiculobulboso, vasculítico, fibrótico y paniculítico. El carácter de la reacción adversa depende, en parte, al color del pigmento tatuado, siendo más frecuente la asociación del patrón tipo liquen plano hipertrófico con el rojo.

## UTILIDAD CLÍNICA DE LA INMUNOTINCIÓN CON CD163 EN LESIONES DE SARCOIDOSIS CUTÁNEA

Álvarez Muñoz, Alejandro Hernán; Ariza Estepa, Esperanza Macarena; Silva Clavería, Francisca Daniela; Robles Frías, Antonio; Ríos Martín, Juan José

**Presentador:** Álvarez Muñoz, Alejandro Hernán

SERVICIO DE ANATOMÍA PATOLÓGICA HOSPITAL UNIVERSITARIO VIRGEN MACARENA

**Tipo de trabajo:** e-Póster

**INTRODUCCIÓN:** La sarcoidosis es una enfermedad inflamatoria sistémica, de etiología desconocida, caracterizada histológicamente por la presencia de granulomas no necrotizantes. En su patogenia, los linfocitos CD4+ Th1 y los macrófagos M2 tienen un rol fundamental en la cascada inflamatoria y en la formación de los granulomas. El marcador inmunohistoquímico CD163 reconoce los macrófagos M2 y en estudios previos se ha sugerido que la existencia de éstos en sarcoidosis cutáneas puede predecir el compromiso sistémico. El objetivo de este trabajo es analizar si existe correlación entre la distribución de la tinción con CD163, CD4 y CD8 en biopsias de sarcoidosis cutáneas y la existencia de enfermedad sistémica.

**MATERIAL Y MÉTODOS:** El estudio incluye 17 pacientes (4 mujeres y 13 hombres; edad media: 48,2 años) diagnosticados de sarcoidosis en biopsias cutáneas entre los años 1994 y 2022. Se revisaron las historias clínicas para comprobar si existía compromiso sistémico.

Se realizó inmunotinción con CD163, CD4 y CD8 (Ventana, Roche lab). La valoración de la expresión de CD163 se ha realizado de modo semicuantitativo, considerándose densidad baja o alta en el interior de los granulomas y en el tejido periférico adyacente. En la periferia se consideró densidad baja cuando la distribución de la tinción era incompleta alrededor de los granulomas y alta cuando ésta era completa. La valoración de las tinciones con CD4 y CD8 se realizó en preparaciones digitalizadas con software específico (trabajo en desarrollo en el momento actual).

**RESULTADOS:** De los 17 pacientes 8 sólo presentaron sarcoidosis cutánea (SC) y 9 presentaron además compromiso sistémico (SS). No se encontraron diferencias entre los 2 grupos en la densidad de macrófagos M2 en el interior de las estructuras granulomatosas. En todos los casos de la serie se observaron macrófagos M2 en la periferia de los granulomas, presentando sólo densidad alta en 3 pacientes con SS.

**CONCLUSIONES:** Nuestros resultados confirman la observación descrita previamente por Isohisa y cols. en relación a la presencia de macrófagos M2 en el tejido periférico de los granulomas en pacientes con sarcoidosis sistémica, dato que hemos constatado en 3 de nuestros casos que presentaron una densidad alta. Además, en ninguno de los 8 casos de SC de encontró densidad alta de M2 en la periferia de los granulomas. Con la limitación del número de casos estudiados, estos hallazgos podrían ayudar a predecir que pacientes con enfermedad cutánea pueden evolucionar a la forma sistémica.

## MICOSIS FUNGOIDE FOLICULOTRÓPICA. PRESENTACIÓN DE UNA SERIE DE CASOS.

Martín Archilla, Verónica; Sanz Cabanillas, Elena Beatriz; Gutiérrez Hernández, Pilar; Bautista De Ojeda, M<sup>a</sup> Dolores; Fúnez Liébana, Rafael

**Presentador:** Martín Archilla, Verónica

HOSPITAL COSTA DEL SOL

**Tipo de trabajo:** e-Póster

**INTRODUCCIÓN:** La micosis fungoide foliculotrópica (MFF) es una variante de micosis fungoide (MF) consistente en un linfoma T cutáneo primario con tropismo por los folículos pilosos, que afecta preferentemente la región de cabeza y cuello. Con frecuencia asocia afectación de las glándulas sudoríparas ecquinas (micosis fungoide anexotrópica) y mucinosis folicular.

**MATERIAL Y MÉTODOS:** Analizamos las biopsias cutáneas de 5 pacientes de entre 20 y 75 años, 3 varones y 2 mujeres, diagnosticados en nuestro centro de MFF con o sin afectación de glándulas sudoríparas ecquinas entre los años 2017 y 2022.

**RESULTADOS:** Los pacientes presentaban múltiples lesiones salvo uno que presentaba una lesión única en la cola de la ceja. La mayoría de las lesiones se localizaban en tronco, cara y extremidades, mostrando un amplio espectro clínico morfológico, en el que se incluye afectación microfolicular, placas eritematosas, nódulos confluyentes y pápulas, con prurito como síntoma más frecuente. Los estudios de extensión no demostraron presencia de afectación visceral ni ganglionar en ninguno de los pacientes. En todas las biopsias se observó afectación de los folículos pilosos por un infiltrado peri e intrafolicular constituido principalmente por linfocitos T atípicos de pequeño/mediano tamaño. Con respecto a la intensidad del infiltrado, era de escasa cuantía y limitado a los folículos pilosos en 2 de los casos, moderado en otros 2 casos, y muy abundante en uno de los pacientes (caso 3) con afectación de toda la dermis, afectando parcialmente a hipodermis. Se observaron pequeños focos de afectación epidérmica en 3 biopsias, y más amplio epidermotropismo en el caso 3. Se observó mucinosis folicular en 2 casos y formación de microabscesos de Pautrier en 3 pacientes. La afectación de las glándulas sudoríparas ecquinas estaba presente en 3 biopsias, con siringometaplasia escamosa en 2 de ellas. El infiltrado presentaba linfocitos T maduros CD3+ , siendo CD4+ en todos los casos, con pérdida leve de CD7 en uno. La cantidad de células CD30+ no superó el 30% en ninguna de las biopsias, situándose en un rango entre el 0.5% y el 22%. En el caso 2 se consiguió la remisión a los 20 meses con tratamientos tópicos y fototerapia. En el caso 3 la enfermedad fue resistente a múltiples terapias que incluyen tratamientos sistémicos, consiguiéndose la reducción de la enfermedad a dos pequeñas lesiones. El resto de pacientes continúan vivos con enfermedad en tratamiento.

**CONCLUSIONES:** El hallazgo histopatológico fundamental en la MFF es la infiltración intrafolicular con o sin siringotropismo. En nuestros casos la apetencia por la epidermis de las células neoplásicas es escasa, así como la formación de microabscesos. El inmunofenotipo más común fue CD3+ , CD4+ y CD8+ con pérdida variable de CD7 y expresión de CD30 en bajo porcentaje. Además la presencia de un infiltrado extenso se asoció a la persistencia de la enfermedad, a pesar de múltiples líneas de tratamiento, y consideramos importante detallar este dato en el informe anatomopatológico.

## PARAQUERATOSIS GRANULAR: PRESENTACIÓN DE UN CASO Y REVISIÓN DE LA LITERATURA

Santiago Díaz, Pablo; Larrubia Loring, Mónica; González Farré, Mónica; March Rodríguez, Álvaro; Patriarca Amiano, María Evangelina; Lloveras Rubio, Belén; Barranco Sanz, Carlos

**Presentador:** Santiago Díaz, Pablo

SERVICIO DE PATOLOGÍA, HOSPITAL DEL MAR, BARCELONA

**Tipo de trabajo:** e-Póster

**INTRODUCCIÓN:** La paraqueratosis granular es una entidad benigna, muy poco frecuente y de patogenia discutida. Clínicamente, se presenta con placas descamativas que pueden encontrarse en cualquier localización anatómica, aunque de forma característica ha sido ampliamente descrita en zonas intertriginosas. Los hallazgos histológicos son definitivos: paraqueratosis con presencia de gránulos citoplasmáticos de queratohialina retenidos en las células del estrato córneo. Se han propuesto diferentes teorías sobre su origen, desde la falta de maduración de queratinocitos ante diversos estímulos (desodorantes y antitranspirantes, en su mayoría), hasta errores en el transporte intercelular de proteínas relacionadas con la queratinización.

**MATERIAL Y MÉTODOS:** Mujer de 34 años que consulta por lesiones axilares bilaterales, de predominio izquierdo, de un año de evolución, ligeramente pruriginosas. Las lesiones consisten en pápulas marronáceas de superficie verrucosa que coalescen formando una placa de distribución lineal en el pliegue axilar. No se observan lesiones erosivas. Se toma biopsia de la lesión para estudio histológico.

**RESULTADOS:** La biopsia cutánea muestra, en la tinción con hematoxilina-eosina, cambios de hiperqueratosis con paraqueratosis compacta. Estas células retenidas en la capa córnea mantienen gránulos basófilos de queratohialina en su citoplasma. El resto de estratos epidérmicos no muestran alteraciones morfológicas destacables. En la dermis superficial se identifica focal infiltrado inflamatorio de predominio linfohistiocitario, preferentemente dispuesto alrededor de estructuras vasculares. No se identifican signos histológicos sugestivos de cualquier otra enfermedad cutánea concurrente.

**CONCLUSIONES:** A pesar de su baja incidencia, el diagnóstico de paraqueratosis granular ha de ser tenido en cuenta en lesiones hiperqueratósicas. Se discute que la paraqueratosis granular sea considerada más un patrón de dermatosis que una entidad propia. En cualquier caso, el reconocimiento de sus características histológicas en tinciones rutinarias como la hematoxilina-eosina ayuda a la interpretación de las lesiones clínicas y a un mejor tratamiento de estos pacientes.

Dermatopatología

887

## ESTUDIO INMUNOHISTOQUÍMICO Y MOLECULAR DE MELANOMA METASTÁSICO TRAS 11 AÑOS EN REMISIÓN

Rodríguez Guevara, María Guadalupe; González Morán, María Asunción; Samaniego González, Elia; Díez Tascón, María Cristina; Álvarez Cañas, María Concepción; Salas Valiën, José Santos  
**Presentador:** Rodríguez Guevara, María Guadalupe

COMPLEJO ASISTENCIAL UNIVERSITARIO DE LEÓN

**Tipo de trabajo:** e-Póster

**INTRODUCCIÓN:** El melanoma desmoplásico es una variante infrecuente de melanoma. La apariencia engañosa del tumor hace que pueda ser confundido con otros procesos y dentro de los diagnósticos diferenciales destaca el tumor maligno de la vaina nerviosa periférica, ya que la distinción entre estas dos entidades puede ser difícil incluso tras la realización de técnicas de inmunohistoquímica, por lo que se hace necesario el estudio molecular para llegar a un diagnóstico definitivo.

**MATERIAL Y MÉTODOS:** Presentamos el caso de una mujer de 59 años entre cuyos antecedentes destaca un melanoma nodular en hueso poplíteo de pierna derecha, con dos ganglios centinelas positivos y posterior linfadenectomía que resultó negativa en los 17 ganglios aislados, diagnosticado y tratado en 2006 con interferón adyuvante. En 2010 presenta una recidiva en ganglios pulmonares y mediastínicos, siendo tratada hasta mayo de 2011 con DTIC y permaneciendo libre de enfermedad hasta la actualidad. En octubre de 2022 acude a la consulta por presentar una lesión nodular en cara lateral externa de tobillo derecho que se extirpa.

**RESULTADOS:** Recibimos la pieza de extirpación principal y otra con una satelitosis. Histológicamente ambas piezas muestran características similares, estando la lesión principal localizada en su mayor parte en la dermis profunda y tejido celular subcutáneo, exhibiendo un patrón plexiforme. La lesión de satelitosis ocupa toda la dermis llegando hasta el tejido celular subcutáneo sin sobrepasarlo. Con los hallazgos histológicos observados nos planteamos el diagnóstico diferencial entre un melanoma desmoplásico con diferenciación neural y un tumor maligno de la vaina nerviosa periférica, por lo que realizamos un amplio panel de inmunohistoquímica y ante la imposibilidad de llegar al diagnóstico definitivo con dichas técnicas se realiza un estudio de secuenciación masiva tanto en las piezas actuales como en la del melanoma diagnosticado en 2006, detectando en todas las muestras una misma variante patogénica en el NRAS (p.Q61L), por lo que se diagnostica finalmente de metástasis de melanoma.

**CONCLUSIONES:** Los hallazgos histológicos e inmunohistoquímicos obtenidos en la tumoración actual nos obligan a plantear diagnóstico diferencial entre un melanoma desmoplásico con diferenciación neural y un tumor maligno de la vaina nerviosa periférica siendo fundamental para llegar al diagnóstico la identificación de alteraciones cromosómicas mediante técnicas de secuenciación masiva, poniendo en evidencia cómo los tumores melanocíticos desarrollan rutas que involucran alteraciones genéticas que pueden ser detectadas y ser claves para dar un diagnóstico concluyente. En nuestro caso hemos podido constatar cómo un melanoma de tipo nodular localizado en hueso poplíteo de pierna derecha diagnosticado y tratado en 2006 y en remisión desde 2011, ha dado metástasis 11 años después, distal a la tumoración inicial y presentando un aspecto histológico distinto al primario con pérdida de marcadores inmunohistoquímicos claves para su diagnóstico.

Dermatopatología

1036

## CARCINOMA PILOMATRICIAL: EXPRESIÓN DE SATB2, CDX2 Y LEF1.

Álvarez Alonso, Sara; Bacca González, Juliana María; Guzmán Gómez, Yedra; Montano Lumbreras, Elena; Calapaquí Terán, Adriana Katherine; Rodríguez Merino, Laura; Gómez Román, José Javier; Mazorra Horts, Remigio; González Vela, M. Carmen  
**Presentador:** Álvarez Alonso, Sara

HOSPITAL UNIVERSITARIO MARQUÉS DE VALDECILLA

**Tipo de trabajo:** e-Póster

**INTRODUCCIÓN:** El Carcinoma Pilomatricial (CP) es un tumor aneural raro que se origina de las células germinativas de la matriz del folículo piloso. El CP es una neoplasia agresiva con alta probabilidad de recurrencia local y metástasis a distancia. La patogénesis del carcinoma pilomatricial no está clara, se describen dos posibles teorías: pueden surgir de novo o es posible que las mutaciones iniciales en beta-catenina resulten en la formación de pilomatrixomas que pueden sufrir una transformación maligna por mutaciones adicionales posteriores. Nuestro objetivo fue revisar los CP diagnosticados en nuestro servicio y estudiar la expresión de marcadores relacionados con la activación de la vía beta-catenina/TCF-LEF.

**MATERIAL Y MÉTODOS:** Se realiza un estudio retrospectivo de CP diagnosticados entre 2017 y 2022. Se analizan diversas variables como la edad y el sexo, el tamaño y la localización de las lesiones, el diagnóstico preoperatorio así como el tratamiento, seguimiento y recurrencia. Se realiza estudio inmunohistoquímico con beta-catenina, BerEP4, EMA, CEA, CK7, CK19, LEF1, CDX2 y SATB2.

**RESULTADOS:** Solamente encontramos 4 casos de CP en los últimos 6 años. Existe predominio de sexo masculino (75%) (3/4 casos hombres), la edad media es 76,25 años (59-92 años), el tamaño medio es 1,75 cm (0,5 - 3 cm) y la localización es en la cabeza en el 75% de los casos, siendo el tratamiento de todos ellos cirugía con márgenes libres. Ninguno de los casos ha mostrado recurrencia y/o metástasis en el seguimiento. Histológicamente son tumoraciones de bordes mal definidos y patrón de crecimiento infiltrativo, formadas por nodos sólidos de células basaloideas con intensa atipia nuclear, pleomórficas, con mitosis frecuentes y áreas de necrosis. En el centro de los islotes basaloideos se observan células fantasma y material queratósico. En el estudio inmunohistoquímico todas las lesiones son positivas para beta-catenina, CDX2, LEF1, SATB2, ciclina D1, Ki67 (alto) y p63. Y negativas para BerEP4, EMA, CEA, CK7, CK19, CK20.

**CONCLUSIONES:** El CP ocurre entre la quinta y sexta década de la vida con una mayor frecuencia en varones. El CP se presenta típicamente como un nódulo firme y no doloroso en dermis y localizado principalmente en cabeza y cuello. El diagnóstico se realiza mediante el estudio histológico. La vía de señalización Wnt está implicada en la patogénesis de los tumores pilomatriciales, tanto en pilomatrixomas como carcinomas pilomatriciales, con mutaciones en el exón 3 del gen beta-catenina (CTNNB1) que codifica para beta-catenina, siendo éste un buen marcador inmunohistoquímico. Además hay otros marcadores como LEF1, SATB2 y CDX2, que también están implicados en esta vía de señalización. La positividad para estos marcadores pueden ser útiles para el diagnóstico diferencial y con fines de terapéuticos.

## AMILOIDOMA DE TIPO AL CUTÁNEO

Sanchez Lazcano, María; García Fuertes, Sonia; Ponce Casas, Eduardo; Perez Domingo, Laura; Martínez Cisneros, Sara; Lezcano Biosca, Victoria; Prieto Torres, Lucía; García García, Mar

**Presentador:** Sanchez Lazcano, María

HCU LOZANO BLESA (ZARAGOZA)

**Tipo de trabajo:** e-Poster

**INTRODUCCIÓN:** El amiloidoma es un depósito de sustancia amiloide en los tejidos en ausencia de amiloidosis sistémica y/o mieloma. En la piel, es considerado por muchos una variante del linfoma cutáneo primario de la zona marginal (pcMZL), clasificado como proceso linfoproliferativo en la última actualización de la clasificación de las neoplasias hematolinfoides de la organización mundial de la salud. Las lesiones se caracterizan por presentar depósitos de material amorfo prominentes en dermis o tejido celular subcutáneo, normalmente con acentuación perivascular. Asimismo, entre este material pueden identificarse agregados de células plasmáticas maduras. Fenotípicamente, se demuestra restricción de cadenas ligeras en las células plasmáticas del infiltrado y en el material amiloide. La presencia de estas lesiones se ha asociado de forma aislada a enfermedades inflamatorias.

**MATERIAL Y MÉTODOS:** Se describen 3 casos de amiloidoma AL cutáneo en los que las técnicas realizadas para su estudio han sido tinción de hematoxilina eosina, tinción con Rojo Congo y estudio inmunohistoquímico para tipificación de población linfóide y células plasmáticas.

**RESULTADOS:** Los 3 casos corresponden a 2 mujeres y 1 hombre, con edades entre los 53 y 68 años, sin evidencia de enfermedad sistémica al diagnóstico. Las mujeres tenían antecedentes de enfermedades autoinmunes (psoriasis y artritis reumatoide y síndrome de Sjögren) y presentaban lesiones múltiples. Una de ellas a nivel de axila y escápula, en forma de placa cupuliforme de piel atrófica y como placa eritemato-habonosa, respectivamente, de 2 y 3 cm. La segunda paciente presentaba nódulos firmes a nivel de axila y torso. El tercer paciente presentaba una lesión eritematosa única en espalda. Histológicamente, se observaba una cantidad variable de depósito de material acelular amorfo y eosinófilo en dermis superficial o media y tejido adiposo. En menor medida también se localizaba a nivel de las paredes vasculares. Este material era positivo con la tinción de Rojo Congo y birrefringencia verde manzana con luz polarizada. En los tres casos, este depósito se acompañaba de células plasmáticas, y en ambos componentes se identificaba restricción de cadenas ligeras, en un caso para kappa y en dos para lambda. Actualmente, los tres pacientes siguen asintomáticos sin presentar nuevas lesiones ni signos analíticos de progresión.

**CONCLUSIONES:** Se trata de una entidad poco frecuente, considerada como una variante del pcMZL. La presencia de células plasmáticas acompañantes que muestran restricción de la misma cadena ligera en la misma localización que los depósitos de amiloide, apoya esta hipótesis. Clínicamente las lesiones son variadas y pueden asociarse con otras enfermedades inflamatorias concomitantes. Asimismo, se trata de un proceso indolente diferente de la amiloidosis sistémica. Histológicamente, también existe variabilidad en sus formas, desde casos con escaso depósito amiloide y abundante infiltrado linfoplasmocitario hasta otros en los que se invierte esta proporción.

## IMPLANTE DE PELO ARTIFICIAL: DEL EFECTISMO A SUS COMPLICACIONES. ESTUDIO HISTOLÓGICO.

Pinedo Moraleda, Fernando; Vela Ganuza, Miguel; López Estebanranz, José Luis

**Presentador:** Pinedo Moraleda, Fernando

UNIDAD DE ANATOMÍA PATOLÓGICA. HOSPITAL UNIVERSITARIO FUNDACIÓN ALCORCÓN.

**Tipo de trabajo:** e-Poster

**INTRODUCCIÓN:** La alopecia androgénica es un problema importante para los pacientes, causa trastornos psicológicos, estrés emocional y pérdida de autoestima. Cuando los tratamientos conservadores no resultan posibles o fracasan, la cirugía puede ser una solución. Aparte de los trasplantes capilares el implante de pelo artificial es otra alternativa, introducida en la década de los 70. En 1993 la empresa Medicap desarrolló en Italia fibras biocompatibles (Biofibre®), con buenos resultados. Se han descrito, sin embargo, efectos adversos.

**MATERIAL Y MÉTODOS:** Mujer de 60 años, con alopecia androgénica de años de evolución, que ha seguido diversos tratamientos sin resultado aceptable, sometiéndose hace un año a un implante de pelo artificial (Biofibre®). Desde los seis meses del procedimiento refiere molestias y prurito intensos. A la exploración se aprecian puntos parduzcos dispersos en cuero cabelludo que corresponden a zonas de implante con eritema y signos de rascado, junto con algunas pústulas. Se realizan dos biopsias en sacabocados.

**RESULTADOS:** En el estudio histológico se aprecian cambios de alopecia androgénica. Asimismo, se identifican las fibras de pelo artificial, que a nivel de la dermis reticular superficial se encuentran contenidas en un pseudoinfundibulo dilatado, con una queratina más laxa en la zona periférica y más compacta en la central, con algunos elementos bacterianos y neutrófilos en torno a las fibras de pelo artificial y muy escaso infiltrado inflamatorio crónico en la periferia de los pseudoinfundibulos. A nivel de la dermis reticular profunda y tejido celular subcutáneo se observa fibroplasia en torno al pelo artificial, sin infiltrado inflamatorio significativo y con alguna célula gigante multinucleada en torno al mismo.

**CONCLUSIONES:** La fibra biocompatible es una fibra de poliámidas de 0,08-0,09 mm de grosor y de 160-460 mm de longitud, que se implanta de forma manual o automática, bajo anestesia local. El implante de pelo artificial no está indicado en pacientes con riesgo de infección, enfermedades autoinmunes o enfermedad crónica del cuero cabelludo, incluida la alopecia areata. Los estudios han demostrado una tasa de satisfacción del 95-98% entre los pacientes; sin embargo, entre un 6-13% de los mismos refieren complicaciones alérgicas, inflamatorias o infecciosas de las que aproximadamente un 2% no se resuelven y requieren la extracción de las fibras. Las complicaciones inflamatorias se describen como enrojecimiento leve y prurito. Histológicamente se observa inflamación peri-implante y foliculitis y en algunos casos reacción a cuerpo extraño. Se han notificado incluso reacciones adversas graves tales como calcinosis distrófica del cuero cabelludo, osteomielitis y endocarditis infecciosa. Los casos insatisfactorios se deben a una selección inadecuada de los pacientes, sesiones masivas de implantes, falta de cuidados postoperatorios con infección subsiguiente o inflamación mal tratada.



Dermatopatología

1044

## ADENOPATÍAS SUPRA E INFRADIADRAGMÁTICAS Y LESIONES CUTÁNEAS EN UN DIAGNÓSTICO DE SIDA DE NOVO.

Guillén Mollá, Alberto; Valencia Ramírez, Isabel; Llopis Sánchez, Pedro; Heredia Oliva, Laura; Prieto Vita, Matías; Andrada Becerra, María Encarnación

**Presentador:** Guillén Mollá, Alberto

HOSPITAL GENERAL UNIVERSITARIO DE ELCHE

**Tipo de trabajo:** e-Poster

**INTRODUCCIÓN:** El Sarcoma de Kaposi es una neoplasia vascular, localmente agresiva causada por el herpesvirus 8 (HHV-8). Usualmente se presenta en forma de lesiones cutáneas (múltiples placas o nódulos); pero puede afectar otras localizaciones como son las mucosas, ganglios linfáticos o vísceras.

Existen cuatro variantes clínicas: clásica/espóradica, endémica/Africana, iatrogénica y asociada a SIDA. Estas cuatro variantes son indistinguibles a nivel histológico y se diferencian por características epidemiológicas, forma de presentación y la presencia de infección por VIH-1.

**MATERIAL Y MÉTODOS:** Varón de 53 años, con pérdida de peso de 7 kg en 6 meses, astenia, dolor esternal y malestar general. En la exploración física destaca la presencia de múltiples adenopatías laterocervicales, submandibulares bilaterales e inguinales bilaterales, hepatomegalia y dos lesiones cutáneas (placas) en espalda y pectoral. Se realizó estudio serológico resultando positivo para VIH+2; con niveles de CD4 de 55/ $\mu$ L y una carga viral de 8540000 copias/mL. En el TAC toracoabdominopélvico con contraste destaca la presencia de múltiples adenopatías supra e infradiadrágmatas. Se realiza exéresis de una adenopatía inguinal izquierda para descartar posible síndrome linfoproliferativo; y en un segundo tiempo dos biopsias punch de las lesiones cutáneas.

**RESULTADOS:** En el estudio anatomopatológico del ganglio linfático se observa una pérdida completa de la arquitectura nodal habitual a expensas de una proliferación de células fusiformes con atipia moderada y hendiduras vasculares; depósitos de hemosiderina, células plasmáticas y linfocitos. Se identifican frecuentes figuras mitóticas, y glóbulos hialinos intra y extracelulares (PAS+).

En el estudio histológico de ambas lesiones cutáneas se observa en dermis, numerosos canales vasculares de crecimiento perianexial que disecan el colágeno; acompañada de una proliferación de células fusiformes con atipia moderada.

En el estudio inmunohistoquímico, las células neoplásicas expresan marcadores vasculares (CD31, CD34 y D2-40) y HHV8 (patrón único de tinción nuclear granular/moteado). Negatividad para Actina ML, Desmina, CD45, CKAE1/AE3, S100 y Melan-A. El diagnóstico definitivo es Sarcoma de Kaposi con afectación ganglionar y cutánea en fase inicial (etapa en parche) en paciente VIH no conocido.

**CONCLUSIONES:** El Sarcoma de Kaposi asociado a SIDA es el subtipo más agresivo; teniendo especial afinidad por la piel; aunque puede presentar afectación ganglionar como en nuestro paciente.

El pronóstico depende principalmente de tres factores: variante clínica, estado de la enfermedad y el estado del sistema inmunitario.

El paciente actualmente está en tratamiento con doxorubicina liposomal y fluconazol; presentando una carga viral indetectable, unos niveles de CD4 de 167/ $\mu$ L y una reducción significativa del tamaño de las adenopatías.

Dermatopatología

637

## PIEL LAXA GRANULOMATOSA: PRESENTACIÓN Y EVOLUCIÓN ATÍPICAS DE UNA PATOLOGÍA POCO FRECUENTE.

Rienda Martínez, Iván; Évole Busellí, Montserrat; Martínez Cózar, Vicent; Company Peris, Eva; Pozuelo Ruiz, Mónica; Llavador Ros, Margarita

**Presentador:** Rienda Martínez, Iván

SERVICIO DE ANATOMÍA PATOLÓGICA, HOSPITAL UNIVERSITARI I POLITÈCNIC LA FE, VALENCIA.

**Tipo de trabajo:** e-Poster

**INTRODUCCIÓN:** La piel laxa granulomatosa (PLG) es una variante infrecuente de micosis fungoides (MF). En estadios iniciales es clínicamente indistinguible de la MF clásica. Su curso clínico es lentamente progresivo, pero con respuesta escasa a tratamientos convencionales.

**MATERIAL Y MÉTODOS:** Se presenta un paciente varón de 18 años con placas eritematosas y descamativas de varios meses de evolución en cresta iliaca y costado izquierdo.

Se realizó estudio microbiológico, que fue negativo, y biopsia cutánea.

La biopsia mostró un infiltrado de distribución dérmica con extensión a hipodermis, que formaba pseudonódulos en dermis profunda, de características linfohistiocitarias y con presencia de células gigantes multinucleadas. Los histiocitos eran epiteloides y focalmente contenían cuerpos tingibles y fibras elásticas intracitoplasmáticas. El estudio inmunohistoquímico (IHQ) de la población linfóide fue positivo para CD4 y negativo frente a CD8, con marcada pérdida de CD7. La expresión de CD30 fue débil y focal. El estudio molecular demostró un reordenamiento clonal del TCR.

Ante el diagnóstico de PLG, se instauró tratamiento con PUVA y clobetasol.

Posteriormente, el paciente desarrolló pápulas eritematosas en tronco y espalda, que fueron biopsiadas.

**RESULTADOS:** La nueva biopsia presentó un infiltrado atípico dispuesto en banda, con focal epidermotropismo, así como un patrón en cuña en dermis e hipodermis con distribución perianexial y perivascular. Se trató de células de mediano-gran tamaño, con frecuentes mitosis y escasa celularidad reactiva acompañante. Su perfil (IHQ) coexpresó CD4 y CDB, así como CD30. Además, asoció pérdida de CD7. El estudio molecular también confirmó un reordenamiento clonal del TCR, demostrándose similitudes en la clonalidad de ambas lesiones. Durante el proceso de evaluación de la biopsia el paciente presentó una resolución espontánea de las lesiones y aparición de otras similares en distinta localización, por lo que dados los hallazgos histológicos y clínicos, se estableció el diagnóstico de papulosis linfomatoide.

El diagnóstico diferencial entre una papulosis linfomatoide (PL) y una transformación a célula grande es complejo; además, la coexpresión de CD3 y CD4 es infrecuente en PL, lo que pondría en cuestión este diagnóstico. Una limitación para confirmar esta coexpresión fue la falta de estudio por citometría de flujo.

No obstante, el buen pronóstico de la PLG junto con la resolución espontánea característica de la PL favoreció este diagnóstico.

En la actualidad permanece en tratamiento, con mejoría parcial pero progresiva de las lesiones originales.

**CONCLUSIONES:** El conjunto de datos clínico-patológicos sugieren el diagnóstico de PL.

Es conocida la asociación de PL a MF, así como su similitud clonal, lo que sugeriría un origen común. El paciente que se presenta sería el primer caso descrito en el que aparece asociada la PL a la variante PLG de MF.

Dermatopatología

1181

## CARCINOMA SEBÁCEO CUTÁNEO Y SÍNDROME DE MUIR-TORRE: UN RETO DIAGNÓSTICO.

Suárez Sánchez, María Dolores; Maira Gonzalez, Nieves; De Los Santos Beriguete, Mery Jazmin

**Presentador:** Suarez Sanchez, Maria Dolores

HOSPITAL UNIVERSITARIO DE PUERTO REAL

**Tipo de trabajo:** e-Póster

**INTRODUCCIÓN:** El carcinoma sebáceo es raro, puede ocurrir en cualquier localización, frecuentemente en cabeza y cuello, en particular periorcular. Una minoría (25%) de las personas con este tumor tienen el síndrome de Muir-Torre. Los carcinomas sebáceos extraoculares y de párpados tienen un riesgo del 30 al 40% de recurrencia local del tumor, un riesgo del 20 al 25% de metástasis a distancia y un riesgo del 10 al 30% de mortalidad relacionada con el tumor.

**MATERIAL Y MÉTODOS:** Mujer de 55 años de edad, con antecedentes personales de carcinoma de ovario. En revisión médica, se detecta lesión cutánea en flanco derecho, que se extirpa. Se recibe en AP una elipse de piel de 1,3x7 cm que al corte presenta una formación quística con un contenido de coloración amarillenta, bien delimitado de 1 cm aproximadamente. Posteriormente, en estudio oncológico de extensión se han diagnosticado adenomas tubulares colónicos (bajo grado de displasia).

**RESULTADOS:** Se trata de un carcinoma sebáceo bien diferenciado de bordes bien circunscritos, que ocupa todo el espesor de la dermis, sin interesar a epidermis. La celularidad basaloide presenta atipia, discreto pleomorfismo, nucleolos prominentes y numerosas figuras de mitosis (4-5 mitosis por CCA), algunas de ellas atípicas. En el estudio inmunohistoquímico, las células diferenciadas expresan AME (tinción focal) y adipofilina. El estudio de las proteínas reparadoras del ADN ha objetivado pérdida total de expresión de MSH2 y parcial (parchada) de MSH6, y conservación de la tinción de MLH1 y PMS2. Esta pérdida de expresión puede asociarse a una Síndrome de Muir-Torre.

**CONCLUSIONES:** La dificultad diagnóstica del CS supone reto un cuando se examinan tumores basaloídes, escamoides y de células claras. El diagnóstico diferencial incluye sebaceoma, melanoma de células en globo, carcinoma de células escamosas de células claras, carcinoma de células basales, carcinoma de células de Merkel y carcinomas de células claras metastásico de órganos viscerales. El síndrome de Muir-Torre se engloba dentro de los síndromes de cáncer familiares, cursando con tumores cutáneos y neoplasias gastrointestinales, de ahí la importancia de un correcto diagnóstico anatomopatológico.

Dermatopatología

1151

## GRANULOMA DE LAS PISCINAS O DEL ACUARIO: DESCRIPCIÓN DE UN CASO

Tristán Martín, Belén; Ramos Nieto, María Luz; Fernandes Bravo, Ana María; Jimenez Montes, Cristina; Revestido García, Rafael; González Tur, Raquel; Segovia Blazquez, Beatriz; Martín Lopez, María Del Rocio

**Presentador:** Tristán Martín, Belén

HOSPITAL NUESTRA SEÑORA DE SONSOLES (ÁVILA)

**Tipo de trabajo:** e-Póster

**INTRODUCCIÓN:** La infección cutánea por *Mycobacterium marinum* se produce por una micobacteria no tuberculosa asociada con ambientes acuáticos. Es un patógeno endémico de peces con distribución mundial y puede estar presente tanto en agua dulce como salada, especialmente en aguas relativamente tranquilas o estancadas, como estanques de peces o piscinas no cloradas.

Clinicamente se presenta como lesiones nodulares o ulceradas solitarias o múltiples, generalmente en las extremidades superiores. El período de incubación suele ser inferior a cuatro semanas. Histológicamente, se observa un infiltrado inflamatorio perivascular de tipo linfocitocitario en la dermis, que en lesiones más evolucionadas forma granulomas de tipo tuberculoides con necrosis de localización más frecuentemente subcutánea. No es frecuente encontrar bacilos ácido-alcohol resistente

**MATERIAL Y MÉTODOS:** Se presenta el caso de una mujer inmunodeprimida de 62 años con artritis reumatoide que consulta en dermatología por una lesión en dorso de mano derecha, de tres semanas de evolución, sin respuesta al tratamiento antibiótico tras 14 días. La lesión mide 25x12 mm y presenta un aspecto abollonado y ulcerado en uno de sus extremos. Ante la sospecha de una lesión tumoral se decide toma de biopsia.

**RESULTADOS:** Se recibe un punch cutáneo que mide 5mm. Histológicamente, se identifican marcados cambios dérmicos de tipo reactivos-inflamatorios agudos y crónicos, con presencia de un granuloma de tipo tuberculoides y presencia de necrosis de localización subcutánea. Dada los antecedentes de la paciente, se plantea entre otras posibilidades una tuberculosis cutánea por lo que se también se toma muestra para cultivo y se decide interrogar de nuevo a la paciente. La paciente afirmó tener un acuario y el cultivo resultó positivo para *Mycobacterium Marinum*. La paciente recibió tratamiento antibiótico con rifampicina y claritromicina con marcada mejoría tras diez días de la toma de éstos.

**CONCLUSIONES:** *Mycobacterium Marinum* es la micobacteria atípica que afecta a la piel con más frecuencia. Su presentación clínica e histológica son inespecíficas, por lo que a menudo las infecciones por *Mycobacterium marinum* están infradiagnosticadas, y ello conlleva un retraso en el tratamiento. Las características clínicas junto con el antecedente de contacto con acuarios, peces o actividades relacionadas con ambientes acuáticos sugieren la posibilidad de una infección por *Mycobacterium marinum*. Estas infecciones presentan un pronóstico benigno y los casos con lesiones únicas pueden curar espontáneamente, sin embargo, es recomendable tratar las lesiones.

## TUMOR DE CÉLULAS GRANULARES NO NEURAL CUTÁNEO

Garzón Arana, Alejandro; Béjar Valera, Javier; Fernández Pérez, Juan; Sánchez Godoy, Laura; Segado Martínez, Marta; García Fernández, Alejandra; Belando Pardo, Mateo Eduardo; Sánchez-Pedreño Guillén, Paloma; Ferrí Níguez, Belén; Martínez Barba, Enrique; Requena Caballero, Luis  
**Presentador:** Garzón Arana, Alejandro

HOSPITAL UNIVERSITARIO VIRGEN DE LA ARRIXACA (MURCIA)

**Tipo de trabajo:** e-Póster

**INTRODUCCIÓN:** El tumor de células granulares no neural (TCGNN) es una neoplasia mesenquimal rara de bajo potencial de malignidad, compuesta por células de citoplasma eosinófilo granular, con predilección por niños y adultos jóvenes, localizándose con mayor frecuencia en dermis cutánea, seguido de la cavidad oral, con aislados casos en aparato respiratorio y reproductor femenino.

**MATERIAL Y MÉTODOS:** Describimos el caso de una mujer de 15 años con monosomía 18p, síndrome De Grouchy (del 18q23->qter) con múltiples antecedentes clínicos que consulta en dermatología por el crecimiento rápido en el antebrazo derecho de una lesión. Se procedió a su extirpación.

**RESULTADOS:** A nivel macroscópico se correspondía con un tumor cutáneo de 2,5 cms. exofítico-polipóide y ulcerado siendo a la sección sólido-nodular, con morfología en reloj de arena y de localización dermo-hipodérmica.

A nivel histológico, era bien delimitado, no encapsulado, con collarate epidérmico y afectaba a dermis e hipodermis. Estaba compuesto por una proliferación de células poligonales y elongadas, relativamente monótonas, con citoplasma eosinófilo y granular con núcleo ovoide, cromatina vesiculosa y pequeño nucleolo dispuestas en un patrón nodular, perivascular y algo arremolinadas. Se contabilizaron 10 mitosis/10 C.G.A. No se observó necrosis ni pleomorfismo celular.

Las células expresaron NKIC3, ALK (clon D5F3), CD10, y ciclina D1 y de manera parcheada MIFT, TFE3 y CD68(KPI). Fueron negativas para CKAE1/AE3, EMA, Desmina, Caldesmon, S100, SOX10, MelanA, HMB45, ERG y marcadores neuroendocrinos. El Ki67 fue del 40%.

El diagnóstico diferencial del TCGNN se establece entre lesiones que pueden tener citoplasma granular y un patrón similar como: Tumores de células granulares neural, melanomas, sarcomas de células claras y tumores de células claras con diferenciación melanocítica (fusión actin-MIFT). La positividad de estas neoplasias para S100 y SOX10 ayuda a diferenciarlo. El pecoma expresa actina, HMB45 y MelanA por lo que la negatividad para estos marcadores ayuda a excluirllo. El neurotequeoma celular y el histiocitoma fibroso epitelioides tienen un perfil inmunohistoquímico superponible al TCGNN. En el primero se disponen en un patrón micronodular distinto al patrón sólido polipóide del TCGNN. El histiocitoma fibroso epitelioides puede tener áreas superponibles al TCGNN, además de compartir la alteración molecular en ALK por lo que actualmente se discute que se trate de una misma entidad. Otros tumores a descartar son el dermatofibroma protuberans, angiosarcomas y tumores de musculo liso.

Existen casos muy aislados de recidiva o afectación ganglionar local. La realización de biopsia de ganglio centinela es controvertida y los criterios para realizarla no están establecidos. La paciente está siendo sometida a vigilancia estrecha, sin recidiva tras un año de seguimiento.

**CONCLUSIONES:** Esta lesión pese a mostrar un rápido crecimiento y una histología, en algunas ocasiones, poco tranquilizadora suele tener un comportamiento biológico benigno.

## MELANOMA CUTÁNEO DE CÉLULAS BALONIZANTES: UNA METÁSTASIS 24 AÑOS MÁS TARDE.

Álvarez Muñoz, Alejandro; Silva Clavería, Francisca; Machuca Aguado, Jesús; Rendón García, Rosa; Ríos Martín, Juan José  
**Presentador:** Álvarez Muñoz, Alejandro

HOSPITAL UNIVERSITARIO VIRGEN MACARENA

**Tipo de trabajo:** e-Póster

**INTRODUCCIÓN:** El melanoma de células balonizantes es un tipo histológico de melanoma cutáneo muy infrecuente. Debido a su riesgo alto de metástasis en casos con Breslow superior a 2 mm, es importante conocer la existencia del tumor primario ya que el estudio histológico de una metástasis puede conllevar un amplio diagnóstico diferencial.

**MATERIAL Y MÉTODOS:** Se presenta el caso clínico de un varón de 62 años con antecedentes de melanoma de extensión superficial en escápula derecha intervenido en 1998 con Breslow de 0.8 mm. En el año 2000 presentó una recidiva local tratada mediante vaciamiento ganglionar parcial paracervical y axilar derecho con un paquete ganglionar positivo (T1aN2b MO). Recibió posteriormente adyuvancia con interferón durante 1 año. En el año 2016 presentó una metástasis esplénica tratada mediante esplenectomía.

**RESULTADOS:** En el año 2022, es decir, 24 años más tarde desde el diagnóstico inicial, se identifica mediante el PET de seguimiento una lesión hipercaptante en región cervical posterior que fue extirpada, confirmando el diagnóstico de metástasis de células balonizantes. El paciente está siendo valorado para adyuvancia en ensayo clínico CA209-6GE.

**CONCLUSIONES:** El melanoma de células balonizantes corresponde a un 0.15% de los melanomas cutáneos. Histológicamente se define por estar compuesto por más del 50% de su celularidad por células ovaladas o poligonales, de citoplasma amplio, claro y de aspecto espumoso. Se estima que un 80% de los pacientes con un melanoma de células balonizantes con Breslow mayor de 2 mm realizará una metástasis. La identificación de las metástasis representa un desafío requiriendo estudio inmunohistoquímico con marcadores melanocíticos. Las metástasis sin primario conocido, pueden confundirse tanto con tumores benignos como malignos, tales como carcinomas (de células escamosas, cortico-adrenal, renal), sarcoma de células claras, neoplasias histiocíticas o lipomatosas.

Hay pocos casos publicados en la literatura sobre metástasis en pacientes con melanoma de células balonizantes y en la mayoría de ellos las metástasis ocurrieron cercanos al sitio del primario, existiendo sólo 2 pacientes con una evolución cercana a 20 años. La metástasis en bajo no han sido descritas previamente.

## MELANOMA SARCOMATOIDE CON METÁSTASIS GANGLIONAR CON DIFERENCIACIÓN CONDROIDE.

Rivero De Jesús, Erica; Alonso Hernández, Sonia; D' Oleo García, María De Carmen; Álvarez Fernández, María Oliva; Durán García, Rafael; Niveiro De Jaime, María; Rossi, Sabrina  
**Presentador:** Rivero De Jesús, Erica

HOSPITAL GENERAL UNIVERSITARIO DE ELDA

**Tipo de trabajo:** e-Poster

**INTRODUCCIÓN:** El melanoma ha sido considerado "el gran imitador" debido a su gran diversidad fenotípica y su capacidad de imitar otro tipo de lesiones malignas y no malignas, en el caso del melanoma desdiferenciado además se pueden perder algunos de los marcadores inmunohistoquímicos melanocíticos. El desafío diagnóstico aumenta cuando el fenotipo e inmunofenotipo de las lesiones metastásicas difiere radicalmente de la lesión primaria. En los últimos años la biología molecular y la secuenciación genética (NGS) han contribuido de manera fundamental al diagnóstico de esta entidad. Se describe un caso de melanoma desdiferenciado con metástasis con fenotipo condroide.

**MATERIAL Y MÉTODOS:** Mujer de 74 años con antecedente de melanoma nodular "sarcomatoide" en pierna derecha en 2020, se trataba de una lesión fusiforme y epiteloide con marcada atipia, necrosis y amplia vascularización. El estudio inmunohistoquímico mostró positividad focal y moderada para S100, SOX10, Melan A, HMB45 y WT1. El estudio NGS mostró mutación V-600 del gen B-RAF como única mutación. La paciente recibe tratamiento oncológico presentando respuesta casi completa.

En 2022 se realiza PET-TC sin datos de malignidad, únicamente una adenopatía inguinal derecha sin actividad claramente patológica. Se realiza exéresis de la lesión.

**RESULTADOS:** Se recibe lesión nodular y bien delimitada de 3,6 cm, a las secciones consecutivas blanquecina y de aspecto y consistencia cartilaginosa. En el estudio microscópico se observa un ganglio linfático (lesión encapsulada con ribete linfocítico) infiltrado por tejido condroide. Tras la inclusión total de la pieza no se observó ningún otro componente.

El estudio inmunohistoquímico mostró positividad para S100 y negatividad para el resto de los marcadores melanocíticos y de otra estirpe. El NGS mostró mutación V-600 del gen B-RAF.

El contexto clínico, el estudio morfológico y la mutación de B-RAF en ambas muestras son compatibles con metástasis de melanoma desdiferenciado.

**CONCLUSIONES:** - El sarcoma desdiferenciado es un reto diagnóstico y es probable que se confunda con sarcomas u otras neoplasias.

- La historia clínica es fundamental, sobre todo en lesiones que aparecen en sitios donde las metástasis son frecuentes.

- La secuenciación genética es útil para casos difíciles en los que el fenotipo e inmunofenotipo difieren entre la lesión primaria y la metástasis.

- El correcto diagnóstico es esencial para un tratamiento dirigido y personalizado.

## ENFERMEDAD DE CROHN METASTÁSICA: UN RETO DIAGNÓSTICO

García Fuertes, Sonia; Sánchez Lazcano, María; Ponce Casas, Eduardo Enrique; Villagrana Boli, Pablo; Concellón Doñate, María Antonia; De La Fuente Meira, Sonia; Esteban Escudero, Alejandro Tomás; Lorda Espes, Marta; García García, Mar  
**Presentador:** García García, Mar

HCU LOZANO BLESA, ANATOMÍA PATOLÓGICA

**Tipo de trabajo:** e-Poster

**INTRODUCCIÓN:** La manifestación cutánea de la enfermedad de Crohn (EC) en piel no contigua al tracto gastrointestinal, o enfermedad de Crohn metastásica (ECM), es rara y por lo tanto, puede representar un reto en su diagnóstico correcto. Además, con la introducción de fármacos biológicos, están descritas reacciones cutáneas en forma de toxicodermia, lo que en algunas ocasiones puede crear un problema de diagnóstico diferencial. Por otro lado, si bien más frecuentemente su localización más frecuente es el área genital y su expresión morfológica es con inflamación granulomatosa no caseificante, otras localizaciones e histologías son posibles.

**MATERIAL Y MÉTODOS:** Se describen tres casos de ECM en pacientes con diagnóstico de EC previo, con un curso clínico de entre 1 a 11 años desde el debut de la enfermedad.

**RESULTADOS:** Mujer de 42 años con diagnóstico de EC en tratamiento con adalimumab consulta a dermatología por clínica de edema y dolor vulvar, junto a eritema con afectación de labios menores y mayores y pliegues inguinales. Con la sospecha de ECM se realiza biopsia que muestra la presencia de inflamación granulomatosa en dermis sin necrosis asociada.

Varón de 42 años con EC con debut en enero de 2022 en tratamiento con infliximab. Es valorado en dermatología por lesiones en ambas extremidades inferiores eritematodescamativas, centradas por úlceras de entre 1 y 2 cm, con escaras necróticas. Presenta nódulos inflamatorios indurados en cara interna de ambos muslos, nuevas respecto a valoración previa. Se realizan dos biopsias con dermatitis granulomatosa con fenómenos de necrobiosis y dermatitis granulomatosa superficial y profunda, en relación a vasos y anejos, respectivamente.

Varón de 31 años, con diagnóstico de EC desde hace más de 10 años en tratamiento con infliximab. En relación a discontinuación de tratamiento y a empeoramiento de clínica digestiva aparecen lesiones cutáneas en forma de pápulas induradas excoriadas de aproximadamente 1 cm de diámetro ya sin costras necróticas en cara interna de tercio distal de ambas piernas, sin signos de celulitis. La biopsia muestra hiperplasia pseudoepiteliomatosa e inflamación en dermis con abundantes eosinófilos, células gigantes multinucleadas y células plasmáticas.

**CONCLUSIONES:** A pesar de que la localización más frecuente de la ECM es la zona genital según lo reportado en la literatura, la presentación en otras localizaciones y con otra clínica no debe descartar el diagnóstico. Aquí dos de los tres pacientes revisados se muestran con lesiones cutáneas en extremidades inferiores.

La histología en los tres casos presentados es completamente distinta y sólo uno de ellos con el patrón más frecuentemente reportado en la literatura.

Por otro lado, la ausencia de clínica digestiva ni la presencia de tratamiento activo descartan la posibilidad de ECM.

## ¿ES LA HIBRIDACIÓN IN SITU CON FLUORESCENCIA (FISH) DE CUATRO COLORES UNA BUENA HERRAMIENTA PARA DISTINGUIR LAS LESIONES ATÍPICAS DEL MELANOMA?

Cerezo Aguirre, Clara; De Oliveira Gomes, Andreína; García Guevara, Kelly; Montes Díaz, Marta; Guarch Troyas, Rosa; Ruiz De Azúa, Yerani; Llanos Chavarri, María Concepción; Aísa Rivera, Gregorio; Córdoba Iturrigagoitia, Alicia  
**Presentador:** Cerezo Aguirre, Clara

HOSPITAL UNIVERSITARIO DE NAVARRA

**Tipo de trabajo:** e-Póster

**INTRODUCCIÓN:** El diagnóstico del melanoma en estadios tempranos suele ser un reto para el patólogo, así como discernir las lesiones nevícas atípicas y el melanoma in situ. Carecemos de un criterio fiable para un diagnóstico certero. Recientemente se ha demostrado la validez de la hibridación in situ con fluorescencia (FISH) para distinguir las lesiones melánicas tempranas y los nevus atípicos. Las sondas FISH de cuatro colores detectan el número de copias de los genes RREB1 (6p25), MYB (6q23) y CCND1 (11q13) y del centrómero del cromosoma 6. La alteración en el gen p16 CDKN2a (9p21) se ha utilizado como marcador de lesiones spitzoides. El objetivo principal es analizar la incidencia de las alteraciones moleculares y evaluar el valor diagnóstico de las sondas de FISH.

**MATERIAL Y MÉTODOS:** Se realizó una búsqueda de casos diagnosticados de melanoma y lesiones melánicas atípicas con estudio de FISH durante los años 2018-2022 en nuestro servicio. Los parámetros estudiados fueron: patrón de crecimiento, atipia celular, maduración, mitosis, consunción epidérmica, extensión pagetoide e infiltración linfocítica dérmica. Se seleccionaron las áreas más sospechosas para realizar el FISH de cuatro colores. Se consideró FISH negativo cuando los núcleos de 30 células presentaban los siguientes resultados: en RREB1 no hay ganancia ni pérdida en más del 60% de núcleos, CCND1 no hay ganancia promedio por núcleo >2,5 y MYB no hay ganancia ni pérdida promedio por núcleo >2,5. Se realizó FISH para el gen p16 CDKN2a considerándose positivo cuando hay pérdida de dos señales > 30%.

**RESULTADOS:** Se analizaron 53 casos 10 de ellos melanomas y 43 no-melanomas. FISH fue positivo en 8 melanomas (80%) y en 11 de no-melanomas (26%). Las alteraciones observadas fueron: 1 con alteración en RREB1, MYB y CDKN2a (10%), 1 en RREB1 y MYB (10%), 1 en MYB (10%), 3 en CDKN2a (30%), 1 en RREB1 (10%), 1 en CCND1 (10%) y 2 sin alteraciones (20%). Las alteraciones observadas fueron: 3 en CDKN2a (6,97%), 2 en RREB1, MYB y CDKN2a (4,65%), 2 en RREB1 (4,65%), 1 en RREB1, CCND1, MYB y CDKN2a (2,32%), 1 en CCND1 y MYB (2,32%), 1 en MYB y CDKN2a (2,32%), 1 en RREB1 y MYB (2,32%) y 32 sin alteraciones (74,41%). 9 de los no-melanomas positivos mantuvieron el diagnóstico pre-estudio y 2 se cambiaron a melanoma, de estos, uno presentaba 4 genes alterados y desarrolló metástasis y el otro 3 genes alterados con evolución favorable.

**CONCLUSIONES:** Los melanomas presentan mayor positividad en FISH. La alteración más observada fue en CDKN2a y en el FISH de cuatro colores en RREB1 y MYB. Cuantas más alteraciones se observen mayor probabilidad hay que estemos ante un caso de tumor maligno. No obstante, las alteraciones son muy heterogéneas entre ambos grupos y entre ellos, no observándose un claro patrón que ayude a distinguir las lesiones atípicas con capacidad de malignización. Para finalizar, el FISH es una herramienta complementaria pero no concluyente para el diagnóstico de melanoma.

## VARIANTE LINFANGIOMATOSA DEL SARCOMA DE KAPOSÍ: SERIE DE CASOS DE UN SUBTIPO INFRECUENTE

Cuello Entrena, Elisa; Gil Belmonte, María Jesús; Martínez, Fernando; Valdenebro Cuadrado, Gabriel; Cantón Yebra, María Teresa

**Presentador:** Cuello Entrena, Elisa

H.U. TORRECÁRDENAS

**Tipo de trabajo:** e-Póster

**INTRODUCCIÓN:** El sarcoma de Kaposi es una lesión asociada a HHV8, cuya localización más habitual es en la piel (principalmente en extremidades inferiores), seguida de la afectación mucosa. Es más frecuente en varones que en mujeres, afectando principalmente a partir de la 5ª década de vida, encontrándose su mayor prevalencia en la región este de África. En individuos inmunocomprometidos induce una proliferación vascular irregular, que resulta en la aparición de espacios con forma de grieta que contienen un hematíe en su interior y que disecan alrededor de los espacios capilares preexistentes determinando la formación del signo del promontorio. Suelen estar asociados a un infiltrado inflamatorio prominente.

**MATERIAL Y MÉTODOS:** Se presentan 3 casos de sarcoma de Kaposi variante linfangiomatosa, correspondientes a dos varones de 76 y 80 años y a una mujer de 60 años, todos sin antecedentes de interés, que consultaron a Dermatología por lesiones cutáneas que variaban desde placas eritematosas sobrelevadas a una lesión macular única eritematosa en el caso de la mujer de 60 años. Las muestras se remitieron orientadas como carcinoma de Merkel, erupción liquenoide y dermatofibroma respectivamente. En los tres casos la localización de las lesiones fue en miembro inferior (dos en pierna izquierda y una en pierna derecha).

**RESULTADOS:** Se remitieron para su estudio en Anatomía Patológica una pieza de amputación de miembro inferior, una elipse cutánea y un punch cutáneo. En todos los casos se apreció una proliferación vascular caracterizada por un incremento de los espacios vasculares de morfología irregular y luz estrecha en forma de grieta, tapizados por células endoteliales aplanadas que aparecían salpicadas por todo el espesor de la dermis. Los espacios vasculares se disponían rodeando las estructuras vasculares, disecando haces de colágeno y anejos, y el infiltrado inflamatorio acompañante estaba constituido predominantemente por linfocitos y células plasmáticas. Inmunoistoquímicamente las lesiones presentaron positividad para CD31, CD34 y D2-40, con positividad nuclear para LAN-1 del VHH-8.

**CONCLUSIONES:** El sarcoma de Kaposi de tipo linfangiomatoso es una variante histológica muy infrecuente del sarcoma de Kaposi, con pocos casos descritos en la literatura, pues supone solo el 5% del total de estas lesiones. Este subtipo histológico puede presentarse en cualquiera de las cuatro variantes epidemiológicas existentes, mostrando un curso más indolente que la variante clásica. Aunque las lesiones iniciales del sarcoma de Kaposi se caracterizan por mostrar hallazgos patológicos poco llamativos que pueden confundirse con los de un proceso inflamatorio, la presencia de abundante celularidad plasmática debe hacernos sospechar un sarcoma de Kaposi en toda lesión vascular incipiente constituida por vasos irregulares de pared fina. El diagnóstico diferencial de estas lesiones debe incluir el angiosarcoma de bajo grado, el hemangioendoteloma kaposiforme, el hemangioma de células fusiformes y el linfangioendoteloma benigno.

## DERMATOFIBROMA HEMOSIDERÓTICO/ANEURISMÁTICO GIGANTE DE MUSLO: PRESENTACIÓN DE UN CASO CON CORRELACIÓN RADIOLÓGICA-PATOLÓGICA

Pena Burgos, Eva Manuela; D'angelo , Carolina; Díez Corral, Cristina; Tapia Viñe, Mar; Pozo Kreiling, Jose Juan; Vélez , Maria Dolores

**Presentador:** Pena Burgos, Eva Manuela

HOSPITAL UNIVERSITARIO PRÍNCIPE DE ASTURIAS

**Tipo de trabajo:** e-Póster

**INTRODUCCIÓN:** Los dermatofibromas (DF) son una de las lesiones mesenquimales cutáneas más comunes. Suelen ser de pequeño tamaño. La variante hemosiderótica/aneurismática es infrecuente y entra en el diagnóstico diferencial de lesiones malignas.

**MATERIAL Y MÉTODOS:** Presentamos un caso de un DF hemosiderótico/aneurismático (H/ADF) subcutáneo gigante de muslo en una paciente de 53 años. Se realizó exploración radiológica mediante ecografía doppler y resonancia magnética (RNM). Se extirpó la lesión con márgenes y se analizó histológicamente.

**RESULTADOS:** Mediante ecografía doppler se evidenciaba hipervascularización arterial y venosa interna. La RNM mostró una masa discretamente hipointensa no homogénea en secuencias T1 y T2, con áreas hiperintensas en secuencias T2 con supresión grasa. Macroscópicamente el diámetro máximo de la lesión era de 7,6 cm. La histología reveló una proliferación monótona fusocelular y estrellada con núcleos ovoides centrales sin atipia ni mitosis. Contenía pigmento hemosiderótico ampliamente distribuido (tinción de hierro coloidal positiva). Las células mostraron positividad inmunohistoquímica difusa frente a CD163, factor XIIIa y CD10; y fueron negativas frente a CD34, S100, MelanA y HHV8. Se observaron células multinucleadas tipo Touton, vasos de pequeño y mediano calibre, dos cavidades hemáticas de gran tamaño sin revestimiento endotelial, zona de Grenz, atrapamiento periférico de colágeno y extensión al tejido adiposo adyacente. Se diagnosticó de H/ADF. La paciente no ha presentado recidiva local ni metástasis a distancia tras 3 meses de seguimiento.

**CONCLUSIONES:** Los H/ADF son tumores mesenquimales cutáneos inusuales entre cuyo diagnóstico diferencial clínico, radiológico e histológico encontramos lesiones malignas como melanomas, lesiones vasculares o sarcomas, especialmente en casos de gran tamaño.

## NEVUS EPIDÉRMICO PAPULOSO CON CAPA BASAL EN "SKYLINE", DOS NUEVOS CASOS DE UNA ENTIDAD QUE DEBERÍAMOS CONOCER.

Larizgoitia Salinas, Irati; Muñoz Fernández, Maria Ángeles; Gómez Iglesias, Patricia; Colmenero Blanco, Isabel; Torre Carrera, Covadonga; Mármol Fábrega, Maria Ángeles

**Presentador:** Larizgoitia Salinas, Irati

HOSPITAL UNIVERSITARIO DE MÓSTOLES

**Tipo de trabajo:** e-Póster

**INTRODUCCIÓN:** Antonio Tórrelo et al. describieron en 2011 una nueva forma de nevus epidérmico con características clínicas e histológicas específicas. Son lesiones congénitas o que aparecen al poco tiempo de nacer, únicas o múltiples y sin localización predominante, que se presentan como pápulas queratósicas. Histológicamente muestran hiperqueratosis, acantosis rectangular y una capa basal con células en empalizada y amplia franja citoplasmática supranuclear. Más tarde se demostró la asociación de esta entidad con un síndrome neurocutáneo (denominándose entonces síndrome PENS), que asociaba retraso mental y psicomotor, hipospadias y acortamiento del tendón de Aquiles entre otros, y se empezaron a publicar casos de agrupación familiar.

**MATERIAL Y MÉTODOS:** Acuden a la consulta de Dermatología 2 hermanos varones, de 1 y 3 años, con múltiples pápulas blanquecinas, descamativas, distribuidas por todo el cuerpo. Las lesiones se disponen en su mayoría de forma aleatoria, salvo en el hombro de uno de los hermanos, en el que presenta una distribución blaschoide. Las lesiones aparecieron en los primeros años de vida, y se han mantenido estables. Como antecedentes personales relevantes, los dos hermanos nacieron de forma prematura, y uno de ellos presenta hipospadias. Hasta el momento, el desarrollo psicomotor de ambos hermanos ha sido normal. Nadie más en la familia presenta lesiones similares. Se realiza biopsia mediante punch de las lesiones de los dos hermanos.

**RESULTADOS:** Ambas biopsias presentan los mismos hallazgos histológicos. Se identifica una lesión epidérmica caracterizada por acantosis irregular, con zonas en las que se observan crestas ensanchadas de base aplanada. La capa basal presenta una disposición en empalizada, con núcleos desplazados hacia la base. La lesión se acompaña de marcada hiperqueratosis ortoqueratósica. El diagnóstico anatomopatológico de ambas biopsias es: Nevus epidérmico papuloso con capa basal en skyline (PENS).

**CONCLUSIONES:** Probablemente, esta relativamente nueva entidad se encuentra infradiagnosticada, por lo que consideramos importante saber reconocer sus características histológicas, por las posibles implicaciones pronósticas que podría tener su diagnóstico.

## CÓMO TRANSMITIR AL ALUMNADO DE MEDICINA QUÉ HACEMOS EN ANATOMÍA PATOLÓGICA: APRENDER DIVULGANDO

Alfaro Cervelló, Clara; Terrádez Mas, Liria; Moscardó Navarro, Anaís; Mestre Alagarda, Claudia; Mata Cano, Daniel; Agustí Martínez, Jaime; Navarro Fos, Samuel; Ferrández Izquierdo, Antonio

**Presentador:** Alfaro Cervelló, Clara

SERVICIO DE ANATOMÍA PATOLÓGICA, HOSPITAL CLÍNICO UNIVERSITARIO DE VALENCIA - INCLIVA, DEPARTAMENTO DE PATOLOGÍA, FACULTAD DE MEDICINA Y ODONTOLOGÍA, UNIVERSITAT DE VALÈNCIA.

**Tipo de trabajo:** Oral  
(Consultar sala y hora en el Programa científico)

**INTRODUCCIÓN:** Los estudiantes de Medicina completan a veces su formación sin conocer exactamente qué hace un patólogo. Es necesario que los futuros médicos entiendan qué podemos hacer por los pacientes, mejorando la colaboración entre especialistas clínicos y patólogos. Además, el desconocimiento de la especialidad contribuye a que en ocasiones no se considere como una opción profesional. Durante los últimos cursos hemos utilizado la estrategia de aprender enseñando, con actividades en las que el alumnado explica de forma divulgativa en qué consiste el trabajo del patólogo y cómo funciona un servicio de Anatomía Patológica.

**MATERIAL Y MÉTODOS:** Coincidiendo con el Día Internacional de la Anatomía Patológica, alumnos de Medicina planificaron y realizaron una jornada de divulgación pública junto a la Facultad. Los estudiantes explicaron en grupos el funcionamiento del laboratorio, el papel del patólogo, los programas de cribado y la medicina personalizada. En el curso siguiente realizamos otro tipo de actividad, en la que los alumnos elaboraron en grupos pequeños material divulgativo en formato video utilizando las herramientas digitales de su elección. Los videos se compartieron con los compañeros, que realizaron una evaluación por pares con una rúbrica previamente conocida. En una sesión presencial final compartieron sus opiniones y evaluaciones. Después de las actividades se realizó una encuesta de valoración al alumnado voluntaria y anónima. Las preguntas se realizaron mediante Google Forms utilizando una escala de tipo Likert. Contestaron la encuesta 49 estudiantes tras la jornada y 41 estudiantes tras los trabajos en video.

**RESULTADOS:** Los estudiantes se mostraron muy satisfechos con ambas actividades. Tan solo un 6,1% de los alumnos participantes en la jornada divulgativa y un 2,4% de los estudiantes que realizaron los videos divulgativos consideran que "sabían a qué se dedicaba" un patólogo antes de participar. Este porcentaje mejoró ampliamente tras las actividades: 81,6% de los que organizaron la jornada y 85,4% de los que realizaron el video. Por otra parte, previamente pocos estudiantes consideraban la posibilidad de elegir Anatomía Patológica como especialidad, concretamente 14,3% de los estudiantes que realizaron la jornada y 14,6% de los que realizaron el video. Cabe destacar que este porcentaje se incrementó tras la jornada divulgativa al 49% y tras la actividad de video al 36,6%.

**CONCLUSIONES:** Las actividades de divulgación son útiles para mejorar el conocimiento de los estudiantes sobre la Anatomía Patológica y permiten abordar la adquisición de competencias transversales como el trabajo en equipo y la comunicación con una audiencia variada.

## FORMACIÓN MÉDICA EN PUNCIÓN ASPIRACIÓN CON AGUJA FINA A TRAVÉS DE TALLERES PRESENCIALES INTERACTIVOS

Alcaraz Mateos, Eduardo; Caballero Alemán, Fuensanta

**Presentador:** Alcaraz Mateos, Eduardo

HOSPITAL UNIVERSITARIO MORALES MESEGUER, MURCIA

**Tipo de trabajo:** Oral  
(Consultar sala y hora en el Programa científico)

**INTRODUCCIÓN:** La punción aspiración con aguja fina (PAAF), directa o mediante guía ecográfica, representa una herramienta diagnóstica mínimamente invasiva y costo-efectiva que se beneficia del control in situ por parte del citopatólogo o citotécnico. Está descrita la deficiencia en su formación durante el período de residencia y la carencia de su entrenamiento en entorno simulado, preservando la seguridad del paciente.

**MATERIAL Y MÉTODOS:** Se propuso un taller de PAAF para médicos residentes y especialistas en Anatomía Patológica de 4 horas de duración para la adquisición de habilidades en PAAF directa o por palpación y guiada con ecografía. Se emplearon los tiradores o pistolas de vacío Cameco y AspirGun, agujas de calibres entre 25-21G y sistemas ecográficos Butterfly iQ+ y Mindray TE7, sobre simulador FioNA acondicionado también para punción ecoguiada. Se evaluó a los participantes con la App móvil SimInPath (listado de verificación tipo Likert 0-5) y con un test pre y post-taller.

**RESULTADOS:** Se inscribieron un total de 24 participantes (9 especialistas y 15 médicos residentes) procedentes de 10 provincias distintas (Álava, León, La Coruña, Málaga, Madrid, Segovia, Zaragoza, Vizcaya). Se objetivó una plena adquisición de conocimientos teóricos a través de los resultados del test y la evaluación práctica registró unos tiempos en el desarrollo de la PAAF, desde la presentación hasta la extensión citológica, de 3'25" (rango 3'00"-4'48", SD 1'10"). El punto débil más frecuentemente encontrado en la evaluación fue la compresión tras el procedimiento (4,5 sobre 5, siendo el resto de descriptores por encima de 4,8 sobre 5).

**CONCLUSIONES:** - Debido al aforo completo y a la buena acogida se percibe como una actividad que puede resultar necesaria, no sólo para médicos residentes sino también como formación continuada de médicos especialistas.  
- Dados los buenos resultados de las evaluaciones teórica y práctica, parece suficiente una formación con estas características para adquisición básica de competencias en la técnica de punción aspiración con aguja fina.

## SINERGIAS ENTRE CIENCIAS MÉDICAS Y CIENCIAS BÁSICAS. UN PROYECTO DE INNOVACIÓN DOCENTE.

Leiva Cepas, Fernando; Osuna Soto, Julio; Haro Yuste, Sergio; Sánchez Ramírez, Inmaculada; Sanz Zorrilla, Alicia  
**Presentador:** Leiva Cepas, Fernando

UGC DE ANATOMÍA PATOLÓGICA. HOSPITAL UNIVERSITARIO REINA SOFÍA. CÓRDOBA. DEPARTAMENTO DE CIENCIAS MORFOLÓGICAS Y SOCIO SANITARIAS. FACULTAD DE MEDICINA Y ENFERMERÍA. UNIVERSIDAD DE CÓRDOBA.

**Tipo de trabajo:** Oral  
*(Consultar sala y hora en el Programa científico)*

**INTRODUCCIÓN:** La Anatomía Patológica (AP) es una disciplina médica relacionada con el diagnóstico por imagen, principalmente. Las aplicaciones biomédicas, crecientes en la actualidad, implican que los diferentes niveles educativos, especialmente en la Educación Superior existan mecanismos que permitan ofrecer elementos de conexión entre disciplinas relacionadas, aprovechando los mecanismos actuales de patología digital. El objetivo de este trabajo es conocer el grado de satisfacción y la utilidad de una práctica innovadora en una asignatura no médica mediante una colaboración reglada con un Servicio de AP.

**MATERIAL Y MÉTODOS:** 48 alumnos/as del grado de Biología realizaron una actividad práctica de visualización de biopsias humanas anonimadas digitalizadas. Las imágenes estaban disponibles en la plataforma virtual para los estudiantes, que fueron divididos por grupos. A cada grupo se le asignó imágenes de biopsias de una patología seleccionada según su alteración celular y patología correspondiente. Los estudiantes rotularon las imágenes e hicieron un resumen con textos explicativos los conceptos a estudio. Sobre cada imagen problema, los alumnos/as identificaron el tejido/órgano, los elementos o estructuras histológicas "residuales" y sus alteraciones e identificaron todas las estructuras para rotularlas en la imagen digital. Además, los estudiantes realizaron búsquedas bibliográficas para relacionar las estructuras normales y patológicas. Finalmente, defendieron sus hipótesis sobre las alteraciones tisulares y su relación con la lesión histopatológica. Esta actividad fue evaluada por una encuesta anónima que recogía 12 ítems: cuestiones generales (2 ítems), objetivos, metodología y motivación (4 ítems), evaluación de los seminarios prácticos (4 ítems) y evaluación general de la asignatura (2 ítems). Cada ítem fue evaluado en una escala Likert de 0 (nada) a 5 (mucho), excepto los dos últimos que fueron agrupados en: excelente, aceptable, regular y deficiente. Se realizó un análisis descriptivo de los ítems abordados en el estudio.

**RESULTADOS:** La encuesta fue respondida de manera voluntaria por el 85,48% de los alumnos/as matriculados en la asignatura, (24 eran mujeres -58,5 %-, 16 hombres -2,4 %- y 1 persona sin género asignado -2,4 %-). Las respuestas fueron agrupadas en 3 bloques: 1) evaluación de la metodología utilizada con una puntuación media de 4,31; 2) utilidad de la actividad, que obtuvo una puntuación media de 4,41; 3) evaluación general de la práctica docente innovadora donde un 53,6 % (22) tuvieron una opinión excelente del mismo, un 43,9% (18) aceptable y un 2,5 % (1) regular.

**CONCLUSIONES:** La interpretación de imágenes histopatológicas ha supuesto una innovación docente muy valorada por los alumnos/as. Las estrategias docentes han de implementarse en diferentes materias de los planes de estudio para potenciar una adecuada interacción entre profesionales sanitarios y no sanitarios como proyección a una docencia universitaria más transversal.

## DOCENCIA PRÁCTICA EN ANATOMÍA PATOLÓGICA: CREACIÓN DE UN ENTORNO DE APRENDIZAJE DIGITAL

Alfaro Cervelló, Clara; Terrádez Mas, Liria; Giner Segura, Francisco; Ferrández Izquierdo, Antonio; Navarro Lucas, Rafael; Navarro Fos, Samuel

**Presentador:** Alfaro Cervelló, Clara

SERVICIO DE ANATOMÍA PATOLÓGICA, HOSPITAL CLÍNICO UNIVERSITARIO DE VALENCIA - INCLIVA . DEPARTAMENTO DE PATOLOGÍA, FACULTAD DE MEDICINA Y ODONTOLOGÍA, UNIVERSITAT DE VALENCIA.

**Tipo de trabajo:** Póster con Defensa  
*(Viernes 5 de mayo de 2023; 10:45; Pantalla: 10)*

**INTRODUCCIÓN:** La digitalización de laminillas histológicas ha revolucionado la Anatomía Patológica y es una excelente plataforma para implementar estrategias docentes. Presentamos un entorno digital de aprendizaje y autoevaluación para las prácticas microscópicas de Anatomía Patológica Especial del grado en Medicina desarrollado con éxito en un curso completo como proyecto de innovación docente y en proceso continuo de mejora y actualización.

**MATERIAL Y MÉTODOS:** Los materiales están formados por un archivo de imágenes digitales de microscopía, videotutoriales y herramientas interactivas de autoevaluación. El archivo digital permite al alumnado manejar la microscopía virtual utilizando visores libres de patología digital. En los videotutoriales el profesorado explica mediante microscopía virtual los hallazgos histopatológicos en su contexto clínico. Se acompañan de guías de repaso con imágenes histológicas, anotaciones y texto explicativo. Por otra parte, incorporamos actividades complementarias de autoevaluación que permiten practicar de forma lúdica el reconocimiento de imágenes histológicas, como los cuestionarios Kahoot y las presentaciones interactivas.

**RESULTADOS:** La primera experiencia resultó muy satisfactoria, tal como indican los resultados de la encuesta de evaluación al estudiantado. Todos los participantes utilizaron las guías de repaso. La mayor parte utilizó los videotutoriales y las actividades de autoevaluación. El alumnado se consideró muy satisfecho con el material, indicando que le ayudaba a comprender el contenido de las prácticas. Los materiales de este proyecto se van a utilizar este curso con algunas mejoras, como la incorporación de mayor variedad de imágenes histológicas a las guías de repaso y las herramientas interactivas. Además, el material digital puede resultar especialmente útil en situaciones de docencia virtual.

**CONCLUSIONES:** Mediante la incorporación de este entorno de aprendizaje digital actualizamos la enseñanza práctica en Anatomía Patológica, promoviendo el aprendizaje activo, mejorando las competencias y acercando al alumnado a la Patología del futuro.



## ANÁLISIS DEL EXAMEN MIR. LAS PREGUNTAS DE LA ESPECIALIDAD DE ANATOMÍA PATOLÓGICA.

Leiva Cepas, Fernando; Sanz Zorrilla, Alicia; Gálvez Medina, María José; Osuna Soto, Julio; Sánchez Ramírez, Inmaculada  
**Presentador:** Leiva Cepas, Fernando

UGC DE ANATOMÍA PATOLÓGICA. HOSPITAL UNIVERSITARIO REINA SOFÍA. CÓRDOBA. DEPARTAMENTO DE CIENCIAS MORFOLÓGICAS Y SOCIOANITARIAS. FACULTAD DE MEDICINA Y ENFERMERÍA. UNIVERSIDAD DE CÓRDOBA.

**Tipo de trabajo:** e-Póster

**INTRODUCCIÓN:** El acceso a la formación médica especializada en nuestro país se realiza a través del examen MIR, y es imprescindible, en teoría, para ejercer como especialista. La Anatomía Patológica (AP) es una especialidad transversal y cuya expresión médica está relacionada con la imagen para el diagnóstico, entre otros elementos. La incorporación de imágenes en el examen MIR ha comportado un incremento de preguntas a resolver. El objetivo de este trabajo es analizar las preguntas relacionadas directamente con la AP evaluando su peso en el examen MIR en un periodo concreto.

**MATERIAL Y MÉTODOS:** Se han analizado las preguntas de todos los exámenes publicados oficialmente por el Ministerio de Sanidad en los últimos 12 años (2010-2022). Las preguntas se han agrupado por año, y según si están asociadas a una imagen o no. Se calcularon los índices de dificultad y discriminación de todas las preguntas del examen. Las preguntas fueron analizadas según los valores de dichos índices y se agruparon por año, bloques y tipos de pregunta.

**RESULTADOS:** Se han realizado 16 preguntas con imágenes (2015-2022) y 26 sin imágenes. Las preguntas con imágenes han versado sobre nefropatología, inflamación crónica, aparato digestivo y una miscelánea. Las preguntas sin imágenes son más variadas y oscilan entre la patología molecular y la patología general. Fueron anuladas dos preguntas en el periodo analizado. Las preguntas en el examen no se agrupan por bloques, y algunas de ellas son empleadas como preguntas de reserva.

**CONCLUSIONES:** La AP es una especialidad cuya representación en el examen MIR varía anualmente. No existen bloques integrales de preguntas de AP. La presencia de imágenes ha hecho que el número de preguntas se mantenga estable.

## MATRIZ ILUO ADAPTADA A LA ISO 15189 COMO HERRAMIENTA DE GESTIÓN EN EL DESARROLLO DE LOS PROFESIONALES I SUS COMPETENCIAS

Moreno León, Dolores; Aragón Fernández, Lourdes; Gómez Villalba, Ana; Asensio Flores, Susana; Soldevila Cases, Rosa  
**Presentador:** Moreno León, Dolores

HOSPITAL UNIVERSITARI DE BELLVITGE

**Tipo de trabajo:** Oral  
*(Consultar sala y hora en el Programa científico)*

**INTRODUCCIÓN:** Los perfiles profesionales que se necesitan en los Servicios de Anatomía con procedimientos técnicos complejos donde coexisten diferentes departamentos con áreas muy diferenciadas y donde la polivalencia no es la herramienta adecuada nos crea la necesidad de buscar herramientas que nos permita visualizar el grado de autonomía en las diferentes competencias de los profesionales así como el número de profesionales que disponemos de cada departamento para mantener la calidad asistencial asegurando la competencia técnica de sus profesionales como recomienda la ISO 15189. La Matriz ILUO es una herramienta de competencias que se utiliza para desarrollar y administrar las habilidades técnicas y prácticas de los profesionales. Cada sigla tiene el siguiente significado: I: Principiante; L: Intermedio; U: Autónomo; O: Experto que puede formar. **Objetivo:** Valorar la herramienta matriz ILUO para poder visualizar de manera rápida y objetiva los diferentes grados de autonomía y competencias de los profesionales en las todas las áreas adaptada a la Norma ISO 15189

**MATERIAL Y MÉTODOS:** Se confeccionaron las matrices ILUO en cada departamento teniendo en cuenta las siguientes variables:

Definición de la ponderación de la Matriz ILUO estableciendo un valor a cada letra "I" "L" "U" "O" según competencias y habilidades.

Clasificación de las diferentes Áreas.

Detección de los profesionales expertos de las diferentes áreas que pueden formar

La "n" necesaria de profesionales formados por cada área en base a la plantilla equivalente.

Definición de las competencias claves de cada área.

Ponderación entre competencias.

Ponderación de autonomía del profesional.

Para la definición de las competencias de cada área se hizo participe al personal experto de cada área.

Los datos fueron recogidos en tabla EXCEL para tener un mapa visual de cada área, de sus profesionales y de su grado de autonomía.

**RESULTADOS:** Se consiguió una matriz adaptada para cada departamento donde se refleja el número de profesionales formados en cada departamento, el grado de autonomía que permite la decisión de cobertura de profesionales formados en áreas complejas a cualquier gestor

**CONCLUSIONES:** La Matriz ILUO es una buena herramienta para ver de forma visual los diferentes grados de autonomía de los profesionales y el número de profesionales formados de cada área.

Se consigue concienciación de los profesionales en formación continua de los puestos de trabajo, por otro lado, se visualiza la figura del experto potenciado la figura del referente.

Facilita la gestión de equipos con alta variabilidad técnica en los diferentes procedimientos y procesos

## IMPLEMENTACIÓN DE LA DIGITALIZACIÓN Y SUS FLUJOS DE TRABAJO ADAPTADOS A LA ISO 15189

Moreno León, Dolores; Artal Marín, M<sup>a</sup> Carmen; Venegas Solá, Andrea; Gómez Rueda, Emma; Gómez Villalba, Ana; Matias-Guiu Guia, Xavier

**Presentador:** Moreno León, Dolores

HOSPITAL UNIVERSITARI DE BELLVITGE

**Tipo de trabajo:** Oral

*(Consultar sala y hora en el Programa científico)*

**INTRODUCCIÓN:** Antes de la puesta en marcha de la digitalización, existían en nuestro servicio diferentes tiempos de entrega de preparaciones según la urgencia de su diagnóstico. Durante 2022, la entrega de las 230.556 preparaciones histológicas fue la siguiente:

Biopsias pequeñas con sospecha de cáncer de colon, mama y pulmón entregadas antes de las 12.00 horas.

Biopsias urgentes broncoscópicas asociadas a PAAF de pulmón, a las 14.00 horas.

Resto de urgentes, a las 15.00 horas

Las biopsias correspondientes al resto de de rutina (HE), inmunohistoquímicas (IHQ), histoquímicas (HQ), inmunofluorescencia (IF), Fish, investigación y docencia, se entregaban cuando el proceso de tinción terminaba, sin plazos definidos.

Se ha intentado mantener estos plazos de entrega ante el reto de incorporar la digitalización y cumplir con los requerimientos de la norma ISO 15189.

**Objetivo**

- Conseguir un flujo de trabajo que favorezca el continuo escaneo de preparaciones, así como el tipo de escaneo, orden y prioridad.
- Definir el tipo de escáner a utilizar.
- Conseguir la mejor calidad según tipo de técnica y tejido histológico escaneado.
- Describir y diseñar los documentos que permitan saber lo que se está escaneando, registrar el uso e incidencias de los diferentes escáneres y que cumplan normativa ISO 15189.

**MATERIAL Y MÉTODOS:** Se marcaron los diferentes escáneres (2 escáner P1000; 1 escáner 250 y 1 Escáner MIDI) de la marca 3HISTEC para su prioridad diagnóstica asistencial o investigación y docencia. Se diseñó la plantilla de la disposición de racks dentro de los raíles del escáner P1000.

Se confeccionó el flujo del trabajo diseñado en una sola hoja apaisada poniendo los tramos de flujo donde se debía de cargar el escáner para favorecer los circuitos rápidos y los datos imprescindibles para su buen escaneo si estos eran al 20X o 40X, con capas o sin capas.

Se diseñaron 5 documentos de control de escáner para facilitar la comunicación entre turnos y profesionales e incidencias y sus usos. Así como la estimación del tiempo a usar.

**RESULTADOS:** Después de varias adaptaciones se consiguió dibujar un flujo de trabajo que contemplaba al máximo en una única hoja los datos más relevantes de orden y prioridad y tipo de escaneo (20X, 40X) en los escáneres P1000 dedicados en exclusiva a diagnóstico.

Se crearon los documentos para la reserva de los escáneres P250 y MIDI entre los demás usos como era la investigación, docencia, IF y Fish.

Se consiguió mantener los flujos de trabajos que teníamos establecidos en analógico. Todos los documentos fueron creados y guardados según normativa ISO15189

**CONCLUSIONES:** El diseño de los documentos generados para controlar, informar y gestionar el uso de los escáneres permite en todo momento que el flujo de trabajo sea continuo, se generen las mínimas incidencias de retraso de escaneo favoreciendo el diagnóstico digital.

Ha permitido la optimización de todos los escáneres tanto en diagnóstico, como en IF, FISH, docencia e investigación y además estos documentos son controlados por normativa ISO15189.

## TRANSFORMACIÓN DIGITAL EN EL SERVICIO DE ANATOMÍA PATOLÓGICA. ANÁLISIS DE EFICIENCIA.

De Lucas López, Virginia; Díaz Peñalver Carrasco, María Carmen; López Morales, Patricia; Chimeno Rodríguez, Blanca; Cazorla Jiménez, Alicia; Cannata Ortiz, Pablo Javier

**Presentador:** De Lucas López, Virginia

HOSPITAL UNIVERSITARIO FUNDACIÓN JIMÉNEZ DÍAZ

**Tipo de trabajo:** Oral

*(Consultar sala y hora en el Programa científico)*

**INTRODUCCIÓN:** La Anatomía Patológica (AP) está inmersa en una transformación digital gracias a la disponibilidad de equipos de imagen de alta capacidad y de recursos informáticos de gestión y apoyo en el proceso diagnóstico. Presentamos un análisis de eficiencia demostrando: i)El impacto de la transformación digital de AP en la sostenibilidad del sistema sanitario y en la mejora de la salud y calidad de vida de los ciudadanos. ii)Reducción en los tiempos de respuesta del servicio iii)Siendo un servicio más eficiente siendo capaces de aumentar nuestro rendimiento manteniendo los recursos tanto humanos como materiales. iv)Mejorando la calidad de los diagnósticos evitando procesos subjetivos y aportando la máxima información posible con los mejores especialistas sea cual sea su ubicación

**MATERIAL Y MÉTODOS:** Análisis comparativo del número de casos recibidos en 2017 como año convencional frente a 2022 como año digital. Año 2017, se reciben 60.214 peticiones, lo que conforman 210.749 preparaciones histológicas frente a 2022, año digital, en el que el servicio recibe 85.825 peticiones, un total de 339.140 Hematoxilinas digitalizadas. Se analizan tiempos de respuesta en función de las prioridades de las peticiones considerando; prioridad C15, diagnóstico 3 días laborales, prioridad Urgente, en 7 días, y prioridad Normal, en 10 días. Además, se compara el incremento de casos con la gestión de recursos.

**RESULTADOS:** Año 2017, año convencional, con un volumen de 60.214 peticiones. 47351 casos (78%) que pertenecen a prioridad normal, con diagnóstico en 12 días laborales; 6989 casos (12%) pertenecen a prioridad urgente, con resultados en una media de 7 días laborales y por último 5874 (10%), pertenecen a prioridades C15, con diagnósticos completos en una media de 5 días laborales. Año 2022, entorno digital, el servicio recibe 85.825 peticiones. 46384 (54%) pertenecen a una prioridad normal, con diagnósticos en 9 días laborales; 31504 (37%) pertenecen a prioridad Urgente con resultados en 6 días laborales, y las restantes, 7937 (9%) son códigos 15 (C15) con diagnósticos en 3 días laborales. En cuanto a RRHH, contamos ambos años con la misma plantilla.

**CONCLUSIONES:** La patología digital, ha permitido una reducción en los tiempos de respuesta, disminuyendo en dos días laborales de media en C15, uno en prioridad urgente y tres en prioridad normal, cobrando un gran valor cuando hablamos de pacientes con patologías cancerosas donde el tiempo de respuesta es clave. Este beneficio, desencadena, un segundo: Un aumento de la eficiencia mostrado a través del incremento del 42% de actividad con los mismos recursos humanos, gracias no sólo por la reducción de tiempos si no por la aplicación de nuevas tecnologías que permiten dar soporte al especialista, y por último, el incremento en la calidad de los informes, gracias a una calidad de imagen superior, a la posibilidad de visualizar casos simultáneamente por varios especialistas y a la estandarización de procesos por la aplicación de algoritmos y desarrollos computacionales.

## MODELO DE GESTIÓN PARTICIPATIVA EN UN SERVICIO DE ANATOMÍA PATOLÓGICA DE UN HOSPITAL DE TERCER NIVEL

Jimeno Ramiro, Mireya; Mate Sanz, Jose Luis; Hernández León, Laura; Pons Martínez, Laura; Carrato Moñino, Cristina; Ávila Terzi, Marta; Rodríguez Martínez, Paula; Castellá Fernández, Eva; Tapia Melendo, Gustavo; López Martos, Raquel; Fernández Romero, Juan Pablo; Feu Llauradó, Andrea; Rodríguez Vila, Ana Isabel; Fernández Ruiz, Pedro Luis

**Presentador:** Jimeno Ramiro, Mireya

HOSPITAL GERMANS TRIAS I PUJOL, BADALONA

**Tipo de trabajo:** Oral  
(Consultar sala y hora en el Programa científico)

**INTRODUCCIÓN:** La gestión de los servicios centrales hospitalarios se ha basado históricamente en un modelo organizacional tradicional constituido por puestos estáticos, jerárquicos y con itinerarios de carreras muy marcados. Este modelo no se adapta a la velocidad de cambio que requieren la disrupción digital, la complejidad de los circuitos o las expectativas de las nuevas generaciones.

**MATERIAL Y MÉTODOS:** Exponemos la propuesta de un modelo de gestión participativa en un servicio de Anatomía Patológica de un hospital de tercer nivel. La creciente demanda de cambio está generada por múltiples factores, algunos de ellos de base técnica (integración de nuevas técnicas de biología molecular, implementación de la patología digital) y otros de base humana (mayor implicación del personal técnico en nuevas tareas, mayor exigencia de médicos residentes para una formación de calidad, cambio en los roles de personal técnico y administrativo). La complejidad del sistema organizativo requiere una continua revisión de circuitos para adaptarlos a las necesidades actuales y, paralelamente, personal implicado en el análisis de la situación para ofrecer propuestas de mejora. En nuestro caso este modelo ha pasado por la creación de "plataformas": grupos reducidos formados por personal de cada uno de los estamentos (administrativo, técnico y médico - facultativos y residentes-) que analizan y revisan el estado de cada una de las áreas de gestión: recepción, tallado, laboratorio general, laboratorio de inmunohistoquímica, citología, biología molecular, patología digital, calidad, autopsias, microscopía electrónica y docencia. Cada uno de los equipos se reúne mensualmente para realizar análisis de incidencias y propuestas de resolución y mejora.

**RESULTADOS:** Este tipo de organización tiene como objetivo principal la implicación del personal al completo en la gestión del servicio, con la aportación de propuestas desde diferentes ópticas y la toma de decisiones sin necesidad de un informe directo a mandos intermedios o superiores. Este modelo supone, por un lado, el acercamiento a la gestión a todo el personal y, por otro lado, permite afrontar los problemas de una forma directa y ágil. Las cuestiones de embergadura pasan por exponer el problema y sus posibles soluciones a la jefatura de servicio.

**CONCLUSIONES:** La implicación de todo el personal integrante de un servicio de Anatomía Patológica en la gestión aporta fluidez en la comunicación interpersonal y agilidad en la resolución de incidencias, lo que se traduce en una mejora continua. Uno de los factores más destacables de este modelo participativo es la motivación personal que conlleva el poder aportar ideas de cambio en un equipo de confianza experto en un área concreta. Este entorno genera una dinámica activa que redundará en la eficiencia global.

## INDICADORES DE CALIDAD EN UNIDAD DE MAMA: ¿QUÉ MEDIR Y CÓMO MEJORAR?

Cazorla Jiménez, Alicia; Cornejo Ladrero, Jose Ignacio; Suárez Gauthier, Ana; De Lucas López, Virginia; Rojo Todo, Federico  
**Presentador:** Cazorla Jiménez, Alicia

HOSPITAL UNIVERSITARIO FUNDACIÓN JIMÉNEZ DIAZ

**Tipo de trabajo:** Oral  
(Consultar sala y hora en el Programa científico)

**INTRODUCCIÓN:** La acreditación de calidad de los Servicios de Anatomía patológica asegura el correcto diagnóstico y tratamiento de los pacientes. La obtención de la acreditación requiere la definición de indicadores que reflejen la calidad asistencial. En el caso de las Unidades de mama, la Sociedad Europea de Mastología (EUSOMA) recomienda aquellos relacionados con el tiempo de diagnóstico en biopsias y piezas quirúrgicas, así como los relacionados con la calidad de los informes. El objetivo de nuestro trabajo es analizar cuatro indicadores de Calidad y evaluar su evolución temporal en nuestra Unidad de mama.

**MATERIAL Y MÉTODOS:** Se calculan cuatro indicadores de Calidad en patología mamaria en tres años consecutivos, así como el impacto en ellos de la aplicación de protocolos de trabajo, uso de informes preformateados y de paneles de biomarcadores. EUSOMA establece el tiempo de diagnóstico para las biopsias diagnósticas (BAG/BAV) en 7 días y en 14 días para piezas quirúrgicas tumorales. Se recomienda que el 80% de las muestras se diagnostiquen en ese intervalo de tiempo y se marca como objetivo deseable el 95%.

Para evaluar la calidad de los informes se debe medir el porcentaje de ellos completos según la guía del Colegio americano de patólogos. En las BAG/BAV con diagnóstico de carcinoma invasivo se debe incluir el tipo histológico, grado de diferenciación, Score de Nottingham y perfil de biomarcadores completo (RE, RP, Ki67 y HER2). En piezas quirúrgicas tumorales además se debe incluir el tamaño tumoral, la distancia a márgenes de resección y el estadije patológico nodal y tumoral. Se recomienda que el 95% de dichos informes sea completo y se marca como objetivo deseable el 98%.

**RESULTADOS:** Durante los años 2020, 2021 y 2022 el tiempo medio diagnóstico de las BAG/BAV en nuestro centro fue de 3,9, 4,9 y 3,2 días, respectivamente, que supone un % de casos en menos de 7 días del 99%, 96,4% y 95% respectivamente. El tiempo medio diagnóstico en piezas quirúrgicas fue de 8,9, 9 y 8,8 días respectivamente, con un % de casos en menos de 14 días del 92%, 87,2% y 92% respectivamente. El porcentaje de informes completos en BAG/BAV fue del 100% en 2020, 2021 y 2022. El porcentaje de informes completos en piezas quirúrgicas fue de 95,4% en 2020, 95% en 2021 y 97,5% en 2022.

**CONCLUSIONES:** La evaluación rutinaria de los Indicadores de Calidad en la Unidad de mama permite detectar puntos de mejora en el proceso diagnóstico. Los tiempos diagnósticos de las BAG/BAV en nuestro centro se mantienen en el objetivo marcado, mientras que en las piezas quirúrgicas se requiere de la aplicación de medidas correctoras. La calidad de los informes diagnósticos de las BAG/BAV cumplen los estándares marcados. La intervención mediante el uso de protocolos de trabajo, permite mejorar la calidad en los informes de piezas quirúrgicas alcanzando casi el objetivo del 100% en 2022. Conocer y evaluar los datos asistenciales en forma de indicadores y aplicar protocolos de trabajo, asegura el diagnóstico y tratamiento de nuestras pacientes.

## PROCESO DE ADAPTACIÓN DEL TRABAJO DEL LABORATORIO GENERAL DE ANATOMÍA PATOLÓGICA A LA NORMATIVA ISO 15189.

Zaragoza Macian, Lara; Ávalos Mansilla, Antonia; Rausell Fontestad, Nuria; Montero Balaguer, Beatriz

**Presentador:** Zaragoza Macian, Lara

HOSPITAL UNIVERSITARIO Y POLITECNICO LA FE

**Tipo de trabajo:** Oral

(Consultar sala y hora en el Programa científico)

**INTRODUCCIÓN:** Nuestro servicio de Anatomía Patológica, en noviembre de 2022, inicia el proyecto para acreditarse según la normativa ISO 15189 en la subespecialidad de ginecología.

La norma ISO 15189 establece los requisitos que los laboratorios que analizan muestras de origen humano, tienen que cumplir para demostrar las siguientes premisas:

Disponer de un sistema de gestión de la calidad.

Ser técnicamente competentes.

Ser capaces de producir resultados técnicamente válidos.

Centramos nuestro trabajo, en la primera fase del proyecto; revisión de los procedimientos y las primeras actuaciones llevadas a cabo en el laboratorio general; desde la macroscopía, a la entrega del corte de Hematoxilina-Eosina.

El póster con defensa en el que estamos trabajando pretende poner de manifiesto, las mejoras que estamos implantando y las dificultades ante las que nos estamos encontrando.

### MATERIAL Y MÉTODOS: MATERIALES

La empresa que realiza el asesoramiento de la tramitación del proyecto, nos facilita:

Protocolos estándar, a partir de ellos los técnicos del laboratorio general y las patólogas de la subespecialidad (ginecología) revisan y realizan las aportaciones necesarias para adaptarlos a la realidad del servicio.

Fichas de registro de reactivos de procesadores y máquinas de tinción; en ellas se registran los lotes de reactivos utilizados. Con esta medida, si se diera alguna incidencia en el procesado o la tinción, relacionada con los reactivos utilizados, se podría detectar el lote del producto defectuoso, retirarlo y poner en conocimiento de la empresa suministradora.

Fichas de mantenimiento interno de equipos, tanto preventivos como correctivos.

Fichas de registro de incidencias, en cualquier fase del procedimiento del laboratorio general.

### MÉTODOS

Reuniones periódicas de todos los implicados y la empresa asesora

Revisión interna de protocolos

Puesta en marcha de registros

**RESULTADOS:** La revisión de protocolos nos ha dado la oportunidad de establecer un estándar de trabajo.

Las fichas mejoran, el registro, la trazabilidad y tiempos de respuesta en casos de incidencias.

**CONCLUSIONES:** El trabajo realizado hasta el momento nos ha puesto de manifiesto algunos puntos débiles, el más importante, la falta de registro. Puesto que, únicamente se registraban incidencias puntuales relacionadas con las muestras; no existiendo registro escrito de mantenimientos de equipos, ni de lotes de reactivos de los mismos.

Los primeros pasos han supuesto una mejora en la dinámica de trabajo, pero nos queda un largo camino por recorrer.

## CUALIFICACIÓN DEL PERSONAL TÉCNICO EN EL LABORATORIO DE BIOLOGÍA MOLECULAR

Sanz Monte, Carolina; Azpeitia Lumbreras, Isabel; Rodríguez Vila, Ana Isabel; Marginet Flinch, Ruth; Tierno García, Montse; Mate Sanz, José Luis; Muñoz Mármo, Ana María

**Presentador:** Sanz Monte, Carolina

SERVICIO DE ANATOMÍA PATOLÓGICA, HOSPITAL GERMANS TRIAS I PUJOL

**Tipo de trabajo:** Oral

(Consultar sala y hora en el Programa científico)

**INTRODUCCIÓN:** La cualificación en biología molecular (BM) del personal técnico en del servicio de Anatomía Patológica es un tema crucial y a la vez complejo de gestionar, debido a la diversidad de técnicas y protocolos en comparación a otras áreas. Además, debe de ser documentado para cumplir con los requisitos de calidad (normativa ISO).

El aumento en el número de técnicas y de personal, requiere que la herramienta utilizada para cualificar al personal sea lo más ágil y operativa posible, fácil de cumplimentar, valorar y consultar. Ha de reflejar la experiencia apropiada y el grado de polyvalencia existente que garantice la calidad en el laboratorio.

**MATERIAL Y MÉTODOS:** Se elaboró una plantilla de trabajo individual que recogía por un lado las formaciones básicas dentro del laboratorio de BM que tenía que recibir el técnico (gestión de residuos, fichas MSDS, base de datos de reactivos, etc.).

Por otro lado, se recogieron las técnicas que requerían formación específica y se agruparon por metodología (extracciones, reordenamientos, secuenciación Sanger, pirosecuenciación, NGS, etc...). Dentro de cada grupo de técnicas se separaron los procesos a realizar en cada una de ellas.

Para cada grupo de técnicas se definió el mínimo número de veces que se debe de realizar un proceso de manera supervisada: MEN (Mínimo de ensayos de nueva incorporación) en el caso de personal de nueva incorporación; MER (mínimo de ensayos de recualificación) en el caso de personal ya formado que lleva más de un año sin ejecutar aquel grupo de técnicas.

El personal técnico anota las fechas de realización, y el personal facultativo responsable, valida el grupo de técnicas una vez cumplidos los requisitos mínimos.

Los resultados individuales se plasman en una hoja global con la información de toda la plantilla del laboratorio de BM.

**RESULTADOS:** En el momento de implementar la plantilla, todos aquellos técnicos ya formados en los diferentes grupos de técnicas por llevar un tiempo considerable en el puesto de trabajo se evaluaron como "cualificado por histórico". Los técnicos de nueva incorporación, realizaron las técnicas supervisadas, apuntando en el registro la parte del proceso realizada y la fecha de ejecución, hasta cumplir el criterio MEN, o hasta que el responsable lo consideró formado.

En el caso del personal reincorporado tras un periodo de excedencia la recualificación se adaptó a los criterios MER.

La plantilla fue revisada varias veces para facilitar la cumplimentación por parte del personal técnico y facultativo del área y está abierta a la incorporación de nuevas metodologías.

**CONCLUSIONES:** Se ha generado una plantilla que permite gestionar de manera ágil el proceso de capacitación del personal técnico en las diferentes tareas de biología molecular.

Una plantilla organizada y detallada de los diferentes procesos y técnicas del laboratorio, ayuda a visualizar rápidamente la cualificación del personal y por tanto, mejora la planificación y rotación de técnicos por diferentes secciones del laboratorio de biología molecular.

## LIDERAZGO DE LA ANATOMÍA PATOLÓGICA EN LA DIRECCIÓN CIENTÍFICA DE LOS BIOBANCOS REGISTRADOS EN EL INSTITUTO DE SALUD CARLOS III.

Molina Roldán, Elena Milagrosa; García Martínez, Ricardo; Paz Cabezas, Mateo; García Robles, Aurora; Mata Robledo, María Del Rocío; Plaza Hernández, José Carlos; Suarez Solís4, María Luisa; Ortega Medina, Luis

**Presentador:** Molina Roldán, Elena Milagrosa

BIOBANCO DEL HOSPITAL CLÍNICO SAN CARLOS, INSTITUTO DE INVESTIGACIÓN SANITARIA DEL HOSPITAL CLÍNICO SAN CARLOS HCSC, IDISSC, MADRID, ESPAÑA.

**Tipo de trabajo:** Póster con Defensa  
(Viernes 5 de mayo de 2023; 10:45; Pantalla: 10)

**INTRODUCCIÓN:** Los archivos de muestras de Anatomía Patológica (AP) desarrollan una actividad de custodia con criterios de calidad orden y destino desde hace mucho tiempo. No es de extrañar que, por esta actividad ya generada, los Patólogos hayan tutelado el desarrollo de los modernos Biobancos. La finalidad de ambas estructuras es la mejora en salud de los pacientes. Unos mejorando los diagnósticos y los otros generando muestras y datos de calidad al servicio de la investigación biomédica. En España la mayor parte de los Biobancos han estado apoyados por el Instituto de Salud Carlos III (ISCIII). En un principio a través el Banco de Tumores coordinado desde el Centro Nacional de Investigaciones Oncológicas (CNIO). El ISCIII continuó su apoyo mediante la Red de Biobancos dentro del Subprograma de Redes Temáticas de Investigación Cooperativa en Salud (RETICS). Posteriormente a iniciativa del ISCIII surgió la Red Nacional de Biobancos en el plan 2014-2017 y el período 2018-2020. Actualmente, la estructura de la de la Plataforma Biobancos y Biomodelos del Instituto de Salud Carlos III (P\_ISCIII\_BB) integra los conocimientos en prestación de servicios científico-técnicos de alto nivel de las unidades que la conforman y está organizada desde su coordinación en cuatro HUBS científico-tecnológicos, que incluyen: Biobancos, Organoides, Modelos animales e Impresión 3D. Teniendo en cuenta la evolución científica actual de la P\_ISCIII\_BB se plantea estudiar la relación entre AP y las direcciones científicas de los 75 Biobancos registrados en el ISCIII.

**MATERIAL Y MÉTODOS:** Los datos fueron exportados el 2023-01-26 de la página Web del Instituto Salud Carlos III (ISCIII) en la sección de registro de Biobancos (Datos públicos), <https://biobancos.isciii.es/ListadoColecciones.aspx>. Los datos del número de muestras cedidas y proyectos de investigación apoyados se obtuvieron de la coordinación de la P\_ISCIII\_BB. La base de datos contenía la información de los 75 Biobancos registrados en el ISCIII y se añadieron los campos de identificación de los directores científicos, situación del Biobanco y fuente de obtención de la titulación del director científico.

**RESULTADOS:** De los 75 Biobancos registrados en el ISCIII el 37% (28) están dirigidos científicamente por patólogos, siendo esta la titulación mayoritaria, siendo 2,5 veces más que los dirigidos por la siguiente más frecuente (biología). De estos 75, 39 están subvencionados dentro de la actual Acción Estrategia en Salud Plataforma de Biobancos y Biomodelos. Dentro de los 39, el 38% (15) están dirigidos por Patólogos, siendo la titulación mayoritaria.

**CONCLUSIONES:** Este liderazgo mayoritario de AP junto al resto de directores científicos con otras formaciones permitió que en el año 2022 se cedieran 220 477 muestras (226 678 en el 2021) apoyando 1 442 proyectos nacionales e internacionales (1 597 en el 2021). Estos datos ponen de manifiesto la importancia que tienen los Biobancos en la Investigación Médica de calidad en la que los patólogos juegan un papel fundamental.

## ¿HAY SUFICIENTES PLAZAS MIR PARA CUBRIR LAS NECESIDADES DE PATÓLOGOS EN ESPAÑA?: APROXIMACIÓN A UN ANÁLISIS SOBRE LA TASA DE REEMPLAZO EN ANATOMÍA PATOLÓGICA ATENDIENDO A LA CONVOCATORIA MIR.

Guillén Mollá, Alberto; García Gómez, Enrique; Campos De Orellana Gómez, Ana María; Salido Ruiz, Eduardo; Matias-Guiu Guia, Francisco Javier; Gordillo Chaves, Juan; Mollejo Villanueva, Manuela; Mayordomo Aranda, Empar; Martínez Lorente, Antonio

**Presentador:** Guillén Mollá, Alberto

SERVICIO DE ANATOMÍA PATOLÓGICA HOSPITAL GENERAL UNIVERSITARIO DE ELCHE

**Tipo de trabajo:** Póster con Defensa  
(Viernes 5 de mayo de 2023; 10:45; Pantalla: 10)

**INTRODUCCIÓN:** La crisis general de profesionales médicos y en particular la dificultad para cubrir los puestos de trabajo en numerosos Servicios de Anatomía Patológica en España, ha planteado a la Comisión Nacional (CNAP) y a la Sociedad Española de Anatomía Patológica (SEAP-IAP) la necesidad de estudiar la tasa de reemplazo de nuestra especialidad, atendiendo a la convocatoria MIR como único programa de formación reglada en nuestro país.

**MATERIAL Y MÉTODOS:** La CNAP ha solicitado a la SEAP-IAP, datos sobre el número de facultativos especialistas, inscritos y desagregados según el tipo de socio y franja de edad, con el fin de conocer el número de patólogos que se requerirán para cubrir las futuras jubilaciones.

Estableciendo la edad probable de jubilación en 65 años; para calcular el número de médicos que se van a jubilar en 5 años (desde agosto de 2022 a agosto de 2027) hemos registrado todos los socios de igual o más de 60 años que están en activo en el momento de la recogida de datos.

Para el cálculo de la entrada al sistema de nuevos médicos que habrá en 2027 hemos utilizado como fuente de datos para las promociones MIR que ingresaron en 2019, 2020 y 2021 el "número de socios R2-R4" de la SEAP-IAP, y para las promociones que ingresan en 2022 y 2023 el número de plazas ofertadas en las órdenes ministeriales Orden SND/948/2021 y Orden SND/840/2022, respectivamente.

Finalmente, para ver si la tasa de reposición es adecuada, hemos calculado la diferencia de entradas (entrada de nuevos facultativos vía MIR) y salidas del sistema (jubilaciones).

**RESULTADOS:** Según los datos de la SEAP-IAP, a fecha de 20/08/2022, hay 1703 socios facultativos especialistas. En agosto de 2027, 298 médicos habrán salido del sistema (jubilación), lo que representa un 14,9% de la muestra de socios. Por el lado de las entradas al sistema, a fecha de agosto de 2027, habrá 527 nuevos facultativos especialistas de Anatomía Patológica. La resta entre los datos de entradas y salidas da como resultado un saldo positivo de entrada al sistema de 229 nuevos facultativos.

**CONCLUSIONES:** Actualmente con los datos que disponemos, aunque parece que la tasa de reposición está asegurada, el modelo de cálculo tiene algunas limitaciones. No conocemos el número real de patólogos en activo, la tasa de abandono durante la residencia, tampoco la entrada de patólogos migrantes ni de patólogos emigrantes, así como las necesidades que tiene el sistema no público. Pese a las limitaciones de este estudio, nuestro interés está en abrir un debate con todos los actores y fijar, en la medida de lo posible, una oferta para los próximos años de plazas MIR que se ajusten a los requerimientos que nuestra especialidad va a tener.

## CONTROL DE CALIDAD DE LA TÉCNICA ZIEHL-NEELSEN EN TUBERCULOSIS EXTRAPULMONAR

Expósito Remedios, Irene; Plaza Pérez, María Luz; García Reyes, Anabel; Perera Gordo, Enzo; Fernández Gómez, Antonio; Sánchez Albert, Irene

**Presentador:** Expósito Remedios, Irene

HOSPITAL UNIVERSITARIO DE GRAN CANARIA DOCTOR NEGRÍN

**Tipo de trabajo:** Póster con Defensa  
(Viernes 5 de mayo de 2023; 10:45; Pantalla: 10)

**INTRODUCCIÓN:** El diagnóstico de tuberculosis (TBC) es necesario cuando existe sospecha clínica y particularmente al observar lesiones compatibles en el tejido biopsiado, aunque en ocasiones puede ser un reto. Las técnicas gold-standard son la PCR y el cultivo microbiológico y cuentan con dos desventajas principales. La PCR es un método caro, no inmediato, no de primera elección. El cultivo de la micobacteria, puede tardar semanas en crecer. Esto convierte a la tinción de Ziehl-Neelsen (ZN) en la primera técnica a solicitar, ya que es barata y rápida. Su rentabilidad en nuestro medio es el propósito de este estudio.

**MATERIAL Y MÉTODOS:** Para valorar los resultados obtenidos mediante ZN, se han comparado con los conseguidos mediante PCR y/o cultivo de M. tuberculosis. De 124 muestras diagnosticadas de tuberculosis extrapulmonar en nuestro medio desde el año 2010 hasta el 2020, se han seleccionado las 54 en las que se practicó la tinción ZN. Se excluyeron 4 por no presentar PCR o cultivo confirmatorios.

**RESULTADOS:** La localización más frecuente fue en ganglio linfático, seguida de pleura, piel, hueso, intestino, oído, cerebro, riñón y laringe, como otras localizaciones. Hemos obtenido 16 casos con tinción ZN positiva y técnica de referencia positiva, 25 casos con ZN negativa y referencia positiva, y 9 casos con ambas negativas. De esta forma se ha conseguido una sensibilidad del 39% con una especificidad del 100%, con un VPP del 100% y un VPN del 26%.

**CONCLUSIONES:** Hemos obtenido una especificidad del 100% con una sensibilidad del 39%; resultado similar al estudio de Kohli et al.] que con 100 muestras obtuvo una sensibilidad y especificidad de 30,56% y 96,43% respectivamente, con un VPP del 95,65% y VPN del 41,56%. Por otro lado, nuestra sensibilidad es mayor a la del estudio de Crothers et al.2, realizado en 267 casos de micobacterias (no solo M.tuberculosis), donde se obtuvo una sensibilidad y una especificidad del 21 % y 92% respectivamente, y donde el 79% de los casos positivos por cultivo o PCR fueron falsos negativos por BAAR (en nuestro estudio el 61% de los positivos con las técnicas de referencia fueron negativos con ZN). Como contraste, en el estudio de 2022 de Rao et al.3, de 52 muestras ninguna resultó positiva. En ninguno de los estudios, incluido el nuestro, se ha participado en algún programa de control de calidad externo (EQA) para técnicas histoquímicas (Aziz et al. 2002). La diferencia entre nuestros resultados y los publicados se podría explicar por el hecho de que la técnica de ZN depende de una pared celular micobacteriana intacta y de suficiente carga bacilar, influenciadas por el diferente tamaño muestral. Además de la variabilidad que existe a nivel técnico entre diferentes laboratorios y que modifica los resultados de las técnicas realizadas. Como conclusión, este estudio demuestra que la tinción ZN es una técnica altamente específica en nuestro entorno y por tanto, de gran utilidad en la práctica diaria y, además, plantea la utilidad de EQA en los laboratorios de anatomía patológica.

## LOS ENSAYOS CLÍNICOS DENTRO DE ANATOMÍA PATOLÓGICA. EL TÉCNICO DE ANATOMÍA COMO GESTOR DE CASOS DE ENSAYOS CLÍNICOS.

Andrés Durango, Jorge; De Lucas Lopez, Virginia; Rojo Todo, Federico; Carvajal García, Nerea

**Presentador:** Andrés Durango, Jorge

HOSPITAL UNIVERSITARIO FUNDACIÓN JIMÉNEZ DÍAZ. MADRID

**Tipo de trabajo:** Póster con Defensa  
(Viernes 5 de mayo de 2023; 10:45; Pantalla: 10)

**INTRODUCCIÓN:** La medicina de precisión busca una forma de tratamiento más efectiva basándose en la información genética de los pacientes con el fin de mejorar su supervivencia. Esta información genética es estudiada fundamentalmente a través de los biomarcadores y otros análisis exploratorios. El avance en esta medicina de precisión se basa en la evidencia generada en ensayos clínicos y en los datos proporcionados por las muestras de los pacientes. Dada la importancia de una correcta identificación de la mejor muestra para cada paciente, es necesaria la figura de un gestor de casos que haga de intermediario entre las unidades de EICC y Anatomía patológica. El objetivo principal es dar a conocer el flujo de trabajo, la gestión de casos cuando se solicita una muestra al servicio de AP y demostrar cómo nuestras decisiones repercuten dentro de la vía del EICC. Los objetivos secundarios son 1) Mostrar cómo es la comunicación entre diferentes servicios e internamente en AP; 2) La descripción de la figura del gestor de casos; 3) Enumerar los requisitos de las muestras biológicas para su envío a EICC y como protocolizar estos requisitos para ser más eficientes.

**MATERIAL Y MÉTODOS:** A través de nuestra LIS, se analiza la gestión, evolución y eficiencia de la figura del gestor de casos de AP antes y después de su incorporación, comparando el número de peticiones (669 frente a 901) en el mismo periodo (de enero a diciembre) de 2021 y 2022; usando como medio de comunicación el correo electrónico y el manual de laboratorio de cada EICC como base para la selección.

**RESULTADOS:** La figura del gestor de casos de EICC en AP permite una reducción del 34% en los tiempos de respuesta (de 6,34 a 3,9 días), con el beneficio de priorizar en el mismo día muestras de elevada urgencia; un aumento del 37,34% en el volumen de los casos y la eliminación de errores potenciales como la intervención del paciente por falta de material o fallo de screening por material insuficiente o de mala calidad. Esto es gracias a las siguientes medidas correctivas:

- Comunicación directa con los ensayos para cesión y devolución de material.
- Protocolizar las valoraciones tumorales.
- Establecer criterios de interpretación no subjetivos, en función de los EICC.
- Mantener una comunicación fluida entre servicios diariamente.
- Desarrollar un sistema de trazabilidad interno vivo que permita la gestión de datos y detecte cualquier cruce de muestras.

**CONCLUSIONES:** La figura del gestor de casos de EICC en AP potencia los requisitos para el buen funcionamiento, siendo un referente en la integración de nuevos ensayos en el ámbito hospitalario, así como la adaptación y desarrollo de sus manuales. El gestor de casos permite reducir los tiempos de respuesta en las gestiones de material lo que impacta notablemente: i) en el tiempo de espera del paciente para ser candidato a este último recurso de tratamiento y ii) en seguridad del paciente, siendo posible la eliminación o reducción de los errores más comunes.

## IMPACTO DE LA PANDEMIA EN PROGRAMA DE CRIBADO DEL CÁNCER COLORRECTAL EN EL ÁREA OESTE DE VALLADOLID

Callejo Pérez, Patricia; Torres Nieto,, María Angeles; Madrigal Rubiales, Beatriz; Cuevas González, Jorge; González Márquez, Pilar Isabel; Benito Pastor, Helvia; Colinas Reyero, Daniel; González González, Diego

**Presentador:** Callejo Pérez, Patricia

H. U. RÍO HORTEGA

**Tipo de trabajo:** e-Póster

**INTRODUCCIÓN:** El programa de detección precoz del cáncer colorrectal (CCR) se realiza en Castilla y León a la población sana de 50 a 69 años mediante un análisis de sangre oculta en heces, en el que si el resultado es positivo se procede a realizar una colonoscopia. Esto permite diagnosticar el CCR en estadios precoces. Durante 2020 y parte de 2021 los programas de cribado se vieron afectados por el estado de crisis sanitaria debido a la Pandemia.

**MATERIAL Y MÉTODOS:** Desde el programa Patwin se realiza una búsqueda de la cantidad de biopsias endoscópicas colorrectales realizadas durante 2019, 2020 y 2021. De ellas se identifican las que pertenecen al programa de Cribado CCR y dentro de estas las que tienen resultado positivo para Adenocarcinoma.

Se recogen datos de filiación de paciente ( sexo y fecha de nacimiento), localización del tumor, la existencia de diagnóstico posterior, el tiempo transcurrido entre el diagnóstico y la cirugía, y los datos del estadiaje final de la lesión. Se añade además la existencia de terapia neoadyuvante.

**RESULTADOS:** Se realizaron durante 2019,2020 y 2021 un total de 2430, 1916 y 2479 biopsias colónicas respectivamente. De ellas, durante el 2019 el 16% pertenecían al programa de cribado CCR, el 9,76% en el 2020 y el 16,90 % en el 2021.

Se diagnosticaron mediante técnica endoscópica teniendo en cuenta el cribado más el resto de procesos 222 CCR en 2019, 154 CCR en 2020 y 199 CCR en 2021. El cribado supuso identificar el 18% de las neoplasias en 2019, descendiendo a 8% y 12% para los años 2020 y 2021.

La media de edad por años fue 61,64 y 61. Y El porcentaje por sexos 56% Hombres y 44% mujeres en 2019. 70% Hombres y 30% mujeres en 2020. 67% Hombres y 33% mujeres en 2021.

La cantidad de pacientes que recibió tratamiento neoadyuvante es similar para los 3 años.

Respecto al estadió TNM vemos un claro descenso en 2020 y 2021 de los tumores diagnosticados en estadios iniciales ( Tis y T1), ya que 2019 el 63% de los CCR aparecía en ellos, pasando a un 41% y 36% durante 2020 y 2021.

**CONCLUSIONES:** Podemos identificar un claro descenso de los valores globales en el 2020, achacable a la desviación de los recursos sanitarios a paliar la crisis de la Pandemia. Dichos valores comienzan a recuperarse a lo largo del 2021, sin llegar todavía al estado precovid.

Llama la atención que el cómputo global de CCR no se vea muy afectado, lo que nos indicaría que la capacidad de diagnóstico por otras vías se mantuvo. Sin embargo podemos ver que los tumores diagnosticados se presentaban en estadios más avanzados.

Parámetro directamente relacionado con la supervivencia.

Es necesario ampliar el estudio al menos al año 2022 y 2023 para ver que ha ido ocurriendo. Como nos hemos recuperado y como ha repercutido en la incidencia y supervivencia.

## ACTUACIÓN ANTE DERRAMES DE FORMOL EN EL LABORATORIO DE ANATOMÍA PATOLÓGICA

Olmedo Arbizu, Emma; Pastor Adiego, María; Machin Abadia, Marta; Valero Torres, Carolina; Sanz Salvador, Vanessa; García Fuertes, Sonia; Ramírez Gasca, María Teresa; Chico Rodríguez, Milagros

**Presentador:** Pastor Adiego, María

HOSPITAL CLÍNICO UNIVERSITARIO LOZANO BLESADA DE ZARAGOZA

**Tipo de trabajo:** e-Póster

**INTRODUCCIÓN:** Métodos de actuación ante un derrame de formol en el laboratorio de Anatomía Patológica con el fin de controlar y neutralizar los diferentes tipos de contaminación tanto en la jornada laboral de un Técnico de Anatomía Patológica como fuera de ella.

**MATERIAL Y MÉTODOS:** La importancia de los derrames depende de la magnitud de ellos, siendo la mayoría de las veces de pequeña envergadura; pero se debe diferenciar entre tres tipos: pequeño (hasta 500 ml), mediano (entre 500 ml y 5 l) y grande (más de 5l). Además de la magnitud del derrame, también se tendrá en cuenta el personal, sanitario o no, disponible en el laboratorio en ese momento.

Para ello, el laboratorio deberá contar con distintas medidas preventivas y el material necesario correspondiente para hacer frente a las distintas actuaciones, entre los que se encuentran materiales generales como los EPIS y material específico como los productos neutralizantes.

**RESULTADOS:** Para evitar que el residuo de formol no tratado siga liberando moléculas de formaldehído al medio ambiente circulante, los métodos de actuación deben de ser rápidos y eficaces. Por ello, se debe tener en cuenta el alcance de los mismos, para llevar a cabo las distintas actuaciones. En todos los casos, desde que el trabajador comienza su desempeño laboral en el servicio de Anatomía Patológica, se le hará entrega del protocolo de actuación ante los mismos por diferentes medios (papel y verbal) y los diferentes pasos a seguir. Asimismo, ante un derrame, se utilizarán el equipo de protección individual correspondiente (mascarilla, gafas, guantes) y el producto neutralizante específico para cada tipo de derrame, así como otros materiales necesarios para eliminar el deshecho.

En derrames pequeños, hasta 500 ml, se utilizará el neutralizante Novok®.

En derrames medianos y grandes, a partir de 500 ml, ante la posibilidad de inhalación en la recogida de la manera tradicional del formol, nos llevó a la conclusión de la utilización del Novok® junto con Novokpow.

**CONCLUSIONES:** Con el objetivo de eliminar rápidamente el residuo de formol con el fin de impedir la liberación de partículas de formaldehído del medio ambiente circulante, se deben de conocer los distintos protocolos, además de los distintos materiales generales y específicos para llevar a cabo los distintos procedimientos. Por ello, es importante tener los distintos protocolos al conocimiento del personal vinculado al laboratorio para minimizar el impacto nocivo de estas sustancias en la salud humana.

Los autores declaran no tener ningún conflicto de intereses.

## CULTURA DE SEGURIDAD DEL PACIENTE: ANÁLISIS DE INCIDENTES EN EL SERVICIO DE ANATOMÍA PATOLÓGICA EN UN HOSPITAL TERCIARIO.

García Fernández, Eugenia

**Presentador:** García Fernández, Eugenia

HOSPITAL UNIVERSITARIO LA PAZ

**Tipo de trabajo:** e-Poster

**INTRODUCCIÓN:** La seguridad del paciente incluye las actuaciones orientadas a eliminar, reducir y mitigar los resultados adversos producidos como consecuencia del proceso de atención a la salud. Las muestras de anatomía patológica son vulnerables a errores en la identificación, transporte, procesamiento y diagnóstico por los múltiples procesos a las que se someten. Los errores pueden ocurrir en todas las fases del proceso, pero se concentran en nuestra experiencia en la fase pre-analítica.

**MATERIAL Y MÉTODOS:** Nuestro objetivo es analizar las notificaciones al Sistema de Notificación de Incidencias Relacionadas con la Seguridad del Paciente (SINOIRES) en relación con incidentes que afectan al Servicio de Anatomía Patológica en un Hospital Universitario. SINOIRES recibe notificaciones que pueden ser realizadas por cualquier trabajador del hospital. No se conocen los datos del notificador ni el nombre del paciente afecto.

**RESULTADOS:** En el hospital se comunican aproximadamente 1500 notificaciones al año de las cuales un 1-2% corresponden a servicios centrales. A nuestro servicio se adjudicaron 20 notificaciones en el periodo 2018-2023, con la siguiente distribución: 5 en el 2018, 6 en el 2019, 1 en el 2020, 5 en el 2021, 2 en el 2022 y 1 en el 2023. Se realizó una evaluación de cada una de ellas trabajando con los responsables de los otros servicios implicados. Las causas de las notificaciones fueron diversas: en 5 casos las muestras no llegaron a nuestro servicio desde el quirófano o consulta. En 4 casos existió un error al identificar la muestra, y se adjudican las muestras a otro paciente. Tres casos correspondieron problemas en la comunicación de resultados y 2 casos en peticiones de autopsia. Tres casos eran muestras que se enviaban en fresco y por distintas causas llegaron más tarde de lo que debían para su adecuado procesamiento (biopsias de músculo, duodeno y SNC). En 1 caso es por retraso en el diagnóstico de la biopsia y otro al identificar el origen de las muestras. En el último caso hubo una discordancia en el diagnóstico en la plataforma de prevecolon y en el informe de la biopsia.

**CONCLUSIONES:** Gracias al análisis de las notificaciones realizadas por nuestros pares, se ha implantado un registro de las muestras que se devuelven para hacer un seguimiento de estas. Se ha establecido un protocolo para las muestras en fresco dirigido a los servicios quirúrgicos. Se ha mejorado el transporte de las biopsias, cada muestra en bolsas separadas. Se comunicó a los servicios peticionarios cuáles son los mecanismos de aviso de alertas. Se insistió a todos los agentes implicados en la recepción y transporte de las muestras la importancia de una adecuada identificación de los pacientes. En la realización de nuestro trabajo diario se producen incidentes que pueden afectar de forma negativa a nuestros pacientes. Conocerlos y aprender de ellos nos ayuda a mejorar nuestra actividad asistencial y crear una cultura de seguridad.

## ANTIGUO HOSPITAL GENERAL DE VALENCIA

Berenguer Romero, María Dolores

**Presentador:** Berenguer Romero, María Dolores

CHGUV

**Tipo de trabajo:** e-Poster

**INTRODUCCIÓN:** El nombre de hospital proviene del latín *hospitaleum*. El origen del antiguo Hospital General es el manicomio que fundara en 1409 fray Joan Gilabert Jofré con el nombre de Hospital de Ignoscents, Folls e Orats. La historia de la anatomía patológica valenciana tiene su raigambre en el siglo XIX en el que si bien no existían todavía cátedras de esta especialidad sí había médicos interesados en la patología macroscópica y microscópica.

**MATERIAL Y MÉTODOS:** Se revisan los archivos del antiguo Hospital General de Valencia, así como la literatura antigua y contemporánea de la historia de la anatomía patológica en la sociedad valenciana.

**RESULTADOS:** En 1493 el hospital sería ampliado y reformado conformándose un edificio de planta de cruz griega, que permitía separar a los enfermos según su sexo y dolencias. En 1512 se decretó la unificación de todos los hospitales, creándose el "Santo Hospital General de Valencia". Hacia 1588 se adosó otro edificio en forma de cruz y con la construcción de ésta el hospital se consolida como un gran complejo hospitalario. El proyecto de la antigua Facultad de Medicina fue obra de Sebastián Monleón Estellés en 1875 y en 1887 el hospital cambia de nombre pasando de llamarse "Hospital General" a "Hospital Provincial de Valencia" dependiente de la Diputación Provincial.

**CONCLUSIONES:** Santiago Ramón y Cajal puede considerarse el primer histopatólogo en Valencia, aunque su paso fue en condición de catedrático de anatomía, atraído a la materia al joven médico Juan Bartual Moret, siendo el primer catedrático y profesor de la asignatura en la Universidad de Valencia y posteriormente rector honorario. Juntos llevaron a cabo trabajos de neurohistología hasta que Cajal se marchó a Barcelona. En 1888 Bartual obtuvo la cátedra de histología y anatomía patológica de la Universidad de Sevilla, mientras que Gil Saltor Lavall obtenía la de Valencia. Unos meses más tarde permutaron los puestos y en 1889 Bartual tomó posesión de su cátedra en Valencia y posteriormente fue nombrado decano. Fue su hijo Luís Bartual Vicens quien continuó la vocación anatomopatológica, ocupando el cargo de profesor de la universidad y pasando a ser ayudante del nuevo catedrático Luís Urbutey. A partir de estos años se hizo cargo del laboratorio de Histopatología del Hospital Provincial. Los grandes avances en la histología y anatomía patológica de Valencia se producen a partir de 1945 con la incorporación a la cátedra de Antonio Llobart Rodríguez, discípulo de Pio del Río Hortega y continuador de la escuela histológica de Cajal, quien en 1949 se trasladó a las nuevas instalaciones educativas en la nueva Facultad de Medicina en la actual avenida de Blasco Ibáñez. Con la inauguración en 1962 del nuevo Hospital General situado en la avenida del Cid, las cátedras quedan en la facultad y se instaura por primera vez un Servicio de Anatomía Patológica asistencial.



Infecciosas

788

## PATOLOGÍA INFECCIOSA EN SISTEMA NERVIOSO CENTRAL Y CRANEOFACIAL. A PROPÓSITO DE CUATRO CASOS.

Pastor Mena, Javier; Crespo Pérez, Jorge Valentín; Iglesias Conejero, Paula; Carrero Castaño, Alejandro; Chamorro Santos, Clara Eugenia; Ríos Pelegrina, Rosa María

**Presentador:** Pastor Mena, Javier

HOSPITAL UNIVERSITARIO CLÍNICO SAN CECILIO

**Tipo de trabajo:** Oral  
(Consultar sala y hora en el Programa científico)

**INTRODUCCIÓN:** La patología infecciosa es un área emergente en nuestra especialidad y engloba un conjunto de entidades que padecen muchos pacientes en nuestro entorno, debido a factores de riesgo como tratamientos inmunosupresores, enfermedades predisponentes, viajes al extranjero, etc. Por ello, los patólogos se enfrentan con mayor frecuencia a estudios que suponen un gran reto, ya que puede resultar difícil reconocer las características morfológicas que permitan establecer el diagnóstico de una patología causada por un agente infeccioso.

**MATERIAL Y MÉTODOS:** Presentamos cuatro casos clínicos de patología infecciosa correspondientes al área de sistema nervioso central y craneofacial. Primero un paciente de 81 años con sinusitis y celulitis palpebral derechas al que se toman biopsias de seno paranasal y se realiza exenteración orbitaria. Segundo un paciente de 68 años con sinusopatía izquierda al que se realizan biopsias de seno maxilar, paranasal y enucleación ocular. Tercero un paciente de 49 años con múltiples lesiones cerebrales del que se biopsia una lesión cerebelosa izquierda. Cuarto un paciente de 48 años con una lesión en lóbulo temporal e intradural al que se le toma biopsia de meninges.

**RESULTADOS:** En el primero los hallazgos eran intensa inflamación aguda fibrinopurulenta, reacción gigantoelular, extensa necrosis y presencia de hifas gruesas no septadas y ramificadas en ángulos aleatorios compatibles con el hongo *Mucor*. El segundo presentaba inflamación moderada con escasos eosinófilos, granulomas, células gigantes de tipo cuerpo extraño e histiocitos con inclusiones PAS+ intracitoplasmáticas correspondientes a *Leishmania*, confirmada por PCR. En el tercero se observó extensa inflamación necrotizante con infiltrado neutrofílico y linfoplasmocitario, presencia de macrófagos y daño vascular difuso, con PCR positiva para *Toxoplasma gondii*. El cuarto presentaba una lesión de aspecto quístico con contenido laminar algo plegado, pared gruesa fibrosada, inflamación aguda y linfohistiocitaria, escasas calcificaciones y áreas de necrosis, concordante con cisticercosis evolucionada, confirmada por PCR positiva para *Taenia solium*.

**CONCLUSIONES:** La patología infecciosa supone un campo en auge debido a la existencia de un mayor número de pacientes inmunodeprimidos por enfermedades o terapias agresivas, así como las distintas situaciones epidemiológicas y movimientos poblacionales. Resulta cada vez más importante ampliar nuestros conocimientos en esta materia, teniendo en cuenta que es esencial aunar todos los datos clínicos, radiológicos y analíticos, ya que si no se identifica morfológicamente al patógeno los hallazgos histológicos en enfermedades evolucionadas pueden ser inespecíficos, siendo necesario integrar la descripción microscópica con los resultados microbiológicos. Esto se pone de manifiesto en los cuatro casos presentados en los que se llegó al diagnóstico de una infección fúngica como mucormicosis, y tres enfermedades parasitarias como leishmaniasis, toxoplasmosis y neurocisticercosis.

Infecciosas

569

## PROTETOCOSIS CUTÁNEA. REPORTE DE UN CASO Y REVISIÓN DE LA LITERATURA.

Tarín Nieto, Alexandre; Fernández Ferrer, Sara; Valentí Ponsa, Carla; Cancho Galán, Goikoana; Nogueira Gregorio, Alexandre; Rosselló Soria, Jaume; Aguirrezabal Marcotegui, Leire; Fernández De La Prieta, Iria

**Presentador:** Tarín Nieto, Alexandre

HOSPITAL UNIVERSITARIO DE BASURTO

**Tipo de trabajo:** Póster con Defensa  
(Viernes 5 de mayo de 2023; 10:45; Pantalla: 6)

**INTRODUCCIÓN:** La prototecosis cutánea es una infección rara, causada por un alga aclorofítica del género *Prototheca*. Existen tres formas clínicas de la enfermedad. La más frecuente produce lesiones en piel de áreas expuestas, en relación a traumas, principalmente en pacientes inmunocomprometidos. Clínicamente su aspecto es muy variable, por lo que su sospecha puede ser difícil. El diagnóstico se basa en la identificación histológica del agente, siendo las esférulas de tipo mórula características. La confirmación puede hacerse mediante cultivo en medio agar dextrosa de Sabouraud, una prueba de asimilación de carbohidratos, o con pruebas moleculares específicas para la especie.

**MATERIAL Y MÉTODOS:** Hombre de 63 años, con trasplante b pulmonar en 2021 por Fibrosis Pulmonar Idiopática, por el que recibe tratamiento inmunosupresor. Ingresó en el servicio de Reumatología para estudio de artropatía y aparición de nódulos, algunos ulcerados, en mano derecha, muslo derecho y pierna izquierda. El PET muestra captación patológica de las lesiones. Se identifica reacción leucoeritroblástica en la analítica. Se le realiza biopsia con aguja gruesa de la lesión del muslo y una biopsia escisional de varios de los nódulos de la mano derecha. Posterior estudio histológico de las lesiones, incluyendo estudio inmunohistoquímico e histoquímico, y envío de muestra al servicio de Microbiología para realización de PCR de la región del ADN ribosómico ITS1-5,8S- ITS2, usada habitualmente para detectar infecciones fúngicas.

**RESULTADOS:** En el estudio histopatológico de la lesión del muslo, se identificó necrosis y un marcado infiltrado inflamatorio mixto, que incluía numerosos histiocitos, con atipia nuclear, en relación a estructuras esféricas, algunas constituyendo mórulas, que tiñeron para PAS y Grocott, afectando al músculo estriado. En las biopsias escisionales se observó inflamación granulomatosa dérmica, con granulomas la mayoría necrotizantes, y presencia de las mismas estructuras redondeadas y mórulas. La prueba de PCR resultó negativa. Con esto, se sugirió el diagnóstico de prototecosis cutánea.

**CONCLUSIONES:** La prototecosis es una infección rara, que típicamente afecta a pacientes inmunocomprometidos. En lesiones más profundas, sin formación de granulomas y con una proliferación focolocular pseudotumoral, a parte de las estructuras esféricas, obliga a descartar un proceso neoplásico. En las lesiones cutáneas con granulomas y presencia de estructuras de aspecto fúngico, PAS y Grocott positivas, los diagnósticos diferenciales son principalmente infecciones fúngicas, aunque debe incluirse esta entidad como posibilidad diagnóstica, cuando se identifiquen muchas estructuras esféricas con septos internos tipo mórula.

Infecciosas

1168

## ROTURA ESPONTÁNEA DE BAZO ASOCIADA A INFECCIÓN VIRAL POR COVID-19 Y EBV.

Bacca González, Juliana María; Álvarez Alonso, Sara; Bercebal Vega, Carlos Manuel; Montes Moreno, Santiago  
**Presentador:** Bacca González, Juliana María

HOSPITAL UNIVERSITARIO MARQUÉS DE VALDECILLA

**Tipo de trabajo:** e-Poster

**INTRODUCCIÓN:** La rotura esplénica espontánea es una condición rara con una frecuencia menor del 1%. Entre las causas se encuentran infecciones virales y bacterianas como EBV, CMV, VIH, malaria, dengue y SARS-CoV-2.

**MATERIAL Y MÉTODOS:** Se describe el caso clínico de un adulto joven de 18 años sin antecedentes, que acude a urgencias por dolor abdominal en flanco izquierdo. Se realiza ecografía abdominal que muestra hematoma subcapsular esplénico y hemoperitoneo, realizándose esplenectomía por laparotomía. Los estudios de laboratorio mostraron linfocitosis absoluta (5.6 x 10<sup>3</sup>) e infección aguda por SARS-CoV-2 confirmada con PCR y serología positiva para Epstein Barr virus IgM positivo, IgG negativo.

**RESULTADOS:** En el servicio de Anatomía Patológica se recibe una pieza de esplenectomía de 12,5x9,5x3 cm y 375 gramos con desgarrar capsular y focos de hemorragia subcapsular, sin otras lesiones focales. En los hallazgos histopatológicos se observa en la pulpa roja una linfocitosis polimorfa de predominio T CD8+TCRβFI+ con expresión de marcadores citotóxicos (TIA1 y GZB). Se observan aislados blastos CD30+ y una fracción de células CD56+ (10%). La pulpa blanca no mostró cambios significativos. No se observó hemofagocitosis significativa. El estudio de CISH para Epstein-Barr Virus fue positivo en menos del 5% de las células. Los ganglios linfáticos hiliares mostraron hiperplasia folicular y paracortical con inmunoblastos. Con los hallazgos histológicos y clínicos se realiza el diagnóstico de rotura espontánea de bazo con linfocitosis T CD8 citotóxica, asociada a infección viral. El paciente permanece sin complicaciones después de la esplenectomía.

**CONCLUSIONES:** La rotura esplénica es una complicación potencialmente fatal y poco frecuente de la infección aguda por COVID-19. Puede ser la primera y única manifestación clínica de la enfermedad.

Macroscópicamente se han descrito infartos esplénicos y laceraciones subcapsulares e intraparenquimatosas. Los hallazgos histopatológicos en las piezas de esplenectomía de estos pacientes no están descritos en detalle, con aislados reportes de casos, sin detalles histopatológicos.

Si se ha descrito, en relación con primoinfección por EBV, una expansión de células T citotóxicas, asociada a la expresión de EBV en bazo y una reacción de predominio B con inmunoblastos y células plasmocitoides en amígdala y ganglio linfático.

Este caso muestra el hallazgo casual de coinfección por EBV y COVID-19 con reacción inmune patológica en bazo y rotura esplénica espontánea. Hasta la fecha no se han publicado casos que documenten esta asociación.

Infecciosas

532

## PATOLOGÍA CARDÍACA DESVELADA COMO CONSECUENCIA DE INFECCIÓN POR SARS-COV-2

Béjar Valera, Javier; Belando Pardo, Mateo Eduardo; García Fernández, Alejandra; Fernández Pérez, Juan; Segado Martínez, Marta; Sánchez Godoy, Laura; Garzón Arana, Alejandro; Polo García, Luis Alberto  
**Presentador:** Béjar Valera, Javier

HOSPITAL CLÍNICO UNIVERSITARIO VIRGEN DE LA ARRIXACA

**Tipo de trabajo:** e-Poster

**INTRODUCCIÓN:** Varón de 35 años diagnosticado de epilepsia generalizada sintomática sin antecedentes cardiológicos conocidos. En abril de 2022 presenta infección por SARS-CoV-2 e ingresa en planta hospitalaria siendo alta en los siguientes días.

**MATERIAL Y MÉTODOS:** En mayo reingresa por disnea en UCI. Se objetiva TEP bilateral, infarto renal bilateral embólico y focos de consolidación pulmonar sugestivos de neumonía por SARS-CoV-2. En la ecocardiografía, se aprecia dilatación de todas las cavidades cardíacas, ventrículo izquierdo (VI) disfunción sistólica severa, ventrículo derecho (VD) con función sistólica reducida, insuficiencia mitral moderada y trombo apical. En este momento se sospecha una miocarditis por SARS-CoV-2 (como diagnóstico más probable) versus miocardiopatía dilatada no conocida. Se solicita coronariografía diagnóstica siendo negativa para lesiones coronarias. La RMN cardíaca no pudo completarse por claustrofobia aunque en la parte preliminar sí se identifica cierta trabeculación del VI. Tras la estabilización en UCI, en junio pasa a planta y se realiza estudio pretrasplante cardíaco. Se solicita biopsia endomiocárdica y se descarta la presencia de miocarditis. Al mes siguiente, se realiza trasplante cardíaco.

**RESULTADOS:** Se recibe corazón de explante que pesa 440 g y mide 15x12x9 cm. Perímetros valvulares: tricúspide 12 cm, pulmonar 9 cm, mitral 11,3 cm y aórtica 7 cm. El corazón presenta morfología globulosa y también hipertrabeculación de predominio en los 2/3 inferiores, sin afectación de la región del tabique interventricular en porción de la base. Microscópicamente, a nivel del tabique interventricular y VI se identifica hipertrofia moderada sin disarray, y alargamiento de miocitos con escasa fibrosis intersticial (patente con tricrómico de Masson), concordante todo con dilatación. No se identifica miocarditis, células gigantes multinucleadas, granulomas ni depósito de hierro. A nivel de arterias coronarias, en circunfleja izquierda y coronaria derecha: arteriosclerosis no calcificada leve con reducción del 5% y 3% de la luz, respectivamente; descendente anterior: fibrosis de la íntima. Negatividad mediante técnica de inmunohistoquímica para SARS-CoV-2 en distintas secciones del corazón.

**CONCLUSIONES:** El diagnóstico clínico es el de miocardiopatía dilatada no isquémica no conocida que debuta con shock cardiogénico tras neumonía por SARS-CoV-2 y TEP bilateral secundario. El diagnóstico anatomopatológico definitivo es el de corazón con fenotipo de miocardiopatía dilatada de ventrículo izquierdo que asocia miocardiopatía no compactada parcial. En el estudio de miocardiopatía dilatada (121 genes) solicitado a cardiogenética se identifica una posible variante patogénica (p.Gly3962Alafs\*4) en el gen TTN (codifica para la proteína titina) con resultado de heterocigosis. Esta variante está muy posiblemente asociada con el desarrollo de miocardiopatía dilatada, miocardiopatía no compactada o ambas. En nuestro caso, el paciente presenta fenotipo mixto con predominio de miocardiopatía dilatada.

## CATALOGANDO MICROORGANISMOS EN BIOPSIA: CUANDO EL CONTEXTO CLÍNICO ES LA CLAVE DIAGNÓSTICA.

Cuello Entrena, Elisa; Agredano Ávila, Beatriz; Valdenebro Cuadrado, Gabriel; Gil Belmonte, María Jesús; Velasco Albendea, Francisco Javier

**Presentador:** Cuello Entrena, Elisa

H.U. TORRECÁRDENAS

**Tipo de trabajo:** e-Póster

**INTRODUCCIÓN:** La histoplasmosis es una enfermedad causada por *Histoplasma capsulatum*, cuya infección se produce tras la inhalación de conidios presentes en excrementos de aves y murciélagos. Suele permanecer localizada en los pulmones, con la posibilidad de extenderse a otros a otros órganos en casos de una inmunidad mediada por células T comprometida. En pacientes con histoplasmosis diseminada (una de las infecciones oportunistas usualmente relacionadas con el SIDA), la afectación del tracto gastrointestinal ocurre hasta en el 80%, usualmente en colon y región ileocecal, siendo la afectación duodenal muy rara (4%).

**MATERIAL Y MÉTODOS:** Presentamos el caso de un varón de 26 años procedente de Colombia, con diagnóstico reciente de infección por VIH categoría C3, que consulta por un cuadro constitucional y clínica de pancolitis de origen infeccioso vs inflamatorio. Se lleva a cabo examen endoscópico y toma de biopsia duodenal. A los dos meses, acude a Urgencias por un cuadro de vómitos y fracaso renal agudo. La TC detecta múltiples adenopatías abdominales y estenosis obstructiva de bulbo y segunda porción duodenal. Durante el ingreso, se realiza derivación gastro-yeyunal con resección intestinal y anastomosis entero-enterica.

**RESULTADOS:** En la biopsia duodenal se identifica una úlcera con tejido de granulación, material fibrino-leucocitario y granulomas no necrotizantes. Se detectan pequeños cuerpos esferoidales, de difícil distinción entre amastigotes de *Leishmania* o levaduras de *Histoplasma capsulatum*. La expresión de PAS y Grocott orienta inicialmente a una infección de etiología micótica, sin descartar una *Leishmaniasis* concurrente, por lo que se realiza estudio de PCR, que confirma la histoplasmosis. Tras la cirugía se reciben dos adenopatías epiloicas y un segmento de ileon de 6,5 cm que presenta un área de retracción. Al estudio microscópico se observa una lesión inflamatoria linfohistiocitaria-granulomatosa necrotizante, segmentaria y transmural con extensa ulceración y fibrosis parietal obliterativa, que se extiende al tejido graso. En las adenopatías se identifican cambios granulomatosos necrotizantes. Las técnicas complementarias de Giemsa, CD1a y Ziehl-Neelsen resultan negativas en las estructuras ovoides, con positividad para PAS y Grocott, estableciéndose el diagnóstico de histoplasmosis duodenal.

**CONCLUSIONES:** La histoplasmosis es una micosis que suele tener un curso asintomático, si bien los pacientes inmunodeprimidos pueden desarrollar una enfermedad diseminada progresiva que en casos severos puede provocar un cuadro de hemofagocitosis. Las lesiones intestinales úlcerobstructivas y estenosantes asociadas a histoplasma pueden simular una enfermedad de Crohn, tuberculosis e incluso, neoplasias. Un patrón lesional úlcero-obstructivo intestinal con o sin perforación en un paciente inmunocomprometido con un sustrato morfológico linfohistiocitario y granulomatoso debe poner en alerta y entre diferentes supuestos diagnósticos, hay que considerar la posibilidad de una infección por histoplasma.

## ADIASPIROMICOSIS PULMONAR DISEMINADA: LA IMPORTANCIA DEL DIAGNÓSTICO HISTOLÓGICO.

Perez Rodriguez, Alvaro; Borrego Pintado, María Henar; De Vega Sanchez, Blanca; Lopez Pedreira, María Rosa; García Lagarto, Elena; Obregon Martinez, Estibaliz; Alvarez-Quiñones Sanz, María

**Presentador:** Perez Rodriguez, Alvaro

HOSPITAL CLÍNICO UNIVERSITARIO DE VALLADOLID

**Tipo de trabajo:** e-Póster

**INTRODUCCIÓN:** La adiaspiromicosis es una enfermedad micótica típica de pequeños mamíferos y rara vez descrita en el ser humano. El principal organismo causante en Europa lo constituyen los hongos del género *Emmonsia*, con 2 especies: *E. parva* (rebautizada como *Chrysosporium parvum* var. *parva*) y *E. crescens* (rebautizada como *Chrysosporiumparvum* var. *crescens*). Los seres humanos se convierten en huéspedes accidentales al inhalar esporas transportadas por el polvo (conidios), que no germinan en el tejido del huésped, sino que aumentan drásticamente de tamaño hasta convertirse en adiasporas, las cuales inducen una respuesta pulmonar granulomatosa. Los efectos patológicos dependen de la carga de esporas y de la inmunocompetencia del huésped, y van desde la infección asintomática pasando por la neumonía necrogranulomatosa, y en raras ocasiones la muerte.

**MATERIAL Y MÉTODOS:** Presentamos el caso de una mujer de 58 años que vive en el medio rural y refiere cuadro febril de 38,5°, además de disnea en reposo, mialgias y dolor torácico. Bajo la sospecha de neumonía adquirida en la comunidad se decide tratamiento con levofloxacino intravenoso, sin mejoría sintomatológica. Se realiza entonces TC torácico que muestra un patrón intersticial micronodular que afecta a ambos pulmones. Para un diagnóstico definitivo se decide realizar biopsia y posteriormente una resección pulmonar atípica.

**RESULTADOS:** La biopsia inicial muestra múltiples microgranulomas, identificándose en uno de ellos un cuerpo extraño compatible con infección fúngica/parasitaria. La resección pulmonar posterior presenta granulomas con inclusiones fúngicas formadas por 3 paredes gruesas (adiasporas) con positividad para PAS y Grocott, siendo la técnica de Ziehl-Neelsen negativa. Teniendo en cuenta los datos clínicos y los hallazgos histológicos descritos, el diagnóstico definitivo es Adiaspiromicosis pulmonar diseminada. Tras tratamiento dirigido la paciente presenta mejoría clínica y radiológica.

**CONCLUSIONES:** La adiaspiromicosis es una infección micótica con pocos casos referenciados en la literatura de afectación en seres humanos. El diagnóstico diferencial incluye otras infecciones fúngicas y parasitarias, así como enfermedades intersticiales y neoplásicas. La inmunosupresión, especialmente la deficiencia del sistema inmune celular, desempeña un papel fundamental en la diseminación orgánica. Las lesiones extrapulmonares de la adiaspiromicosis son poco frecuentes, siendo las más frecuentes en piel, peritoneo y hueso. El diagnóstico de la adiaspiromicosis es principalmente histológico, mediante una biopsia que muestra granulomas necrotizantes, y por lo general, la presencia de adiasporas. El uso de monoterapia o combinaciones de anfotericina B, 5-fluorocitosina, ketoconazol, itraconazol y corticosteroides sistémicos son el tratamiento de elección. El conocimiento de los hallazgos histológicos permite un diagnóstico precoz, lo cual es indispensable para evitar la diseminación de la enfermedad y el fallecimiento del paciente.

Infecciosas

1172

## ENFERMEDAD GRANULOMATOSA POR BARTONELLA HENSELAE CON AFECTACION POCO HABITUAL, MULTISISTEMICA

Ríos Ballestín, Guillermo; Marquina Ibáñez, Isabel; Ferrando Lamana, Lucía; Vázquez Álvarez, Vanessa; Zalaya Cortés, Sigrid; Aznar Usón, M<sup>a</sup> De La Fé; Caballero Asensio, Ruth; Roc Alfaro, Lourdes; Pérez Navarro, Guillermo; Álvarez Alegret, Ramiro  
**Presentador:** Ríos Ballestín, Guillermo

HOSPITAL UNIVERSITARIO MIGUEL SERVET DE ZARAGOZA

**Tipo de trabajo:** e-Poster

**INTRODUCCIÓN:** La enfermedad del arañazo de gato (EAG) es una enfermedad infecciosa producida por la bacteria *Bartonella henselae*, bacilo gram negativo de distribución mundial que es transmitida a través arañazos o mordiscos de felinos jóvenes. Suele afectar a niños y a adultos jóvenes, y la forma de presentación más habitual es una linfadenopatía única, grande y dolorosa regional unas dos semanas después del arañazo, pudiendo asociarse fiebre, malestar general y cefalea. El diagnóstico se realiza mediante serología y en especial detección PCR de *B.henselae* pruebas muy sensibles y específicas. El tratamiento antibiótico, en caso de enfermedad benigna y autolimitada es controvertido, pero necesario en casos de afectación sistémica.

**MATERIAL Y MÉTODOS:** Paciente de 38 años que ingresa en Infecciosas por síndrome febril de 9 días de evolución con picos de 39º y escalofríos, cefalea y aparición de adenopatía a nivel de epicóndilo medial. Antecedente de 4ª dosis de vacuna de COVID reciente, sin viajes al extranjero recientes. Contacto con animales, tanto perro como gato. En pruebas serológicas Ig G de *Bartonella henselae* positiva 1/256. En pruebas de imagen se aprecian adenopatías generalizadas, hepatoesplenomegalia con nódulos esplénicos, y lesiones infiltrativas medulares en D6 y S4, que requieren laminectomía descompresiva, con drenaje de absceso en D6. Se realiza además BAG ecoguiada de la adenopatía epitroclear, con sospecha de proceso linfoproliferativo vs enfermedad granulomatosa multisistémica. Tras el diagnóstico, el paciente es tratado con Doxicilina y Rifampicina, con buena evolución clínica.

**RESULTADOS:** Se remite a nuestro Servicio biopsia ecoguiada de la adenopatía epitroclear, así como material procedente de la laminectomía dorsal, correspondiente a un proceso granulomatoso necrotizante en ambas localizaciones, con cariorexis marcada, sin células gigantes multinucleadas. Se realiza PCR del material parafinado para *Mycobacterium Tuberculosis Complex*, que resulta negativa, resultando positiva para *Bartonella Henselae*. La tinción de Warthin-Starry no resultó valorable.

**CONCLUSIONES:** La enfermedad granulomatosa por *Bartonella Henselae* o Enfermedad por arañazo de gato suele cursar de forma benigna y autolimitada, siendo poco habitual la presentación multisistémica como en nuestro caso, que requirió intervención del Servicio de Neurocirugía para el drenaje del absceso en D6 y laminectomía, y tuvo una buena respuesta al tratamiento antibiótico combinado.

Infecciosas

649

## ORQUITIS SIFILÍTICA CON AFECTACIÓN ESCROTAL QUE SIMULA TUMOR TESTICULAR

Masip Bonet, Albert; Expósito Vega, María Eloisa; Forero León, Claudia; Luizaga, Paola; Bosch Príncipe, Ramón  
**Presentador:** Masip Bonet, Albert

HOSPITAL UNIVERSITARI JOAN XXIII

**Tipo de trabajo:** e-Poster

**INTRODUCCIÓN:** La sífilis es una enfermedad de transmisión sexual, prevalente en todo el mundo y con mayor incidencia en países en vías de desarrollo. El diagnóstico patológico se realiza mayoritariamente en biopsias mucocutáneas de sífilis la o 2a, siendo muy infrecuente el diagnóstico en lesiones terciarias y con afectación de otros órganos. La sífilis terciaria se desarrolla años después de la infección inicial, produce lesiones granulomatosas y necróticas (gomas) que pueden afectar diferentes órganos. Presentamos el caso de una orquitis sífilítica (OS) terciaria con afectación escrotal que simuló clínicamente un tumor testicular.

**MATERIAL Y MÉTODOS:** Hombre de 51 años, de nacionalidad rumana, con una masa escrotal izquierda endurecida y dolorosa, de aparición súbita. Marcadores tumorales serológicos negativos. Ecografía y TAC con una masa testicular solido-quística, de 40 mm, con cavidad central de 27 mm. Se practica orquiectomía.

**RESULTADOS:** Se recibe pieza de orquiectomía total derecha adherida a huso cutáneo (pastilla escrotal). Al corte, testículo de coloración irregular con áreas blanquecinas y amarillentas e incremento marcado de consistencia. Huso cutáneo escrotal con tejido amarillento subepidérmico y consistencia aumentada. Las secciones histológicas muestran pérdida de la arquitectura normal testicular, con infiltrado inflamatorio con abundantes células plasmáticas, histiocitos, fibrosis y abundante necrosis central. Cordón espermático con vasos sanguíneos de pequeño y mediano calibre, con endarteritis obliterativa. Inmunohistoquímicamente la lesión testicular revela positividad para espiroquetas (Ac policlonal, Biocare Medical). Pastilla escrotal con proliferación fibrohistiocitaria con linfocitos y células plasmáticas. Se diagnosticó de orquitis sífilítica (goma) con afectación escrotal.

**CONCLUSIONES:** La OS es una manifestación rara de los gomias en pacientes con sífilis terciaria y puede presentarse como una masa testicular que simula un tumor maligno, como en nuestro caso. Sólo se han publicado 24 casos de OS, un 33% con testículo indurado y un 28% con afectación escrotal. Histológicamente los gomias sífilíticos muestra una inflamación granulomatosa con abundantes plasmáticas, zona central necrótica y fibrosis periférica, que puede adquirir morfología fusocelular/fibrohistiocitaria. Otra característica que ayuda al diagnóstico es la endarteritis obliterativa con linfocitos y células plasmáticas intraluminales. El diagnóstico diferencial clínico debe incluir neoplasias testiculares, orquitis víricas, epididimitis tuberculosa i epididimitis gonocócica. De entre todas estas entidades, únicamente la orquitis tuberculosa plantea diagnóstico diferencial con la OS, siendo de ayuda las técnicas histoquímicas, inmunohistoquímicas y moleculares.

## PILLADO POR SORPRESA: HUESPED INESPERADO EN EL TIROIDES.

Rojo Suárez, Natalia; Spa Gómez, María Marisa; Padilla Esquivel, Jaime José; Ferrández Izquierdo, Antonio  
**Presentador:** Rojo, Natalia

HOSPITAL CLÍNICO DE VALENCIA

**Tip de trabajo:** e-Poster

**INTRODUCCIÓN:** Paciente mujer de 66 años sin antecedentes personales de interés salvo enfermedad de Graves-Basedow de larga evolución, actualmente sin tratamiento; inmunocompetente, y que tras estudio endocrinológico y punción ecoguiada por nosotros, por nódulo sospechoso con Tí-rads 3 recibe el resultado de "Bethesda IV, sospecha de nódulo folicular", por lo que se realiza hemitiroidectomía.

**MATERIAL Y MÉTODOS:** Estudio histopatológico de la pieza recibida, con adecuado muestreo macroscópico y posterior estudio con tinción básica de hematoxilina-eosina, así como diversas técnicas de inmunohistoquímica, entre las que destacan anticuerpos antiCMV solicitados en un primer tiempo dados los inequívocos hallazgos morfológicos.

**RESULTADOS:** Para nuestra sorpresa se observó un pequeño foco (menor de 1 mm) de celularidad epitelioide, con citoplasma denso, granular y eosinófilo, núcleo ovoide aumentado de tamaño con inclusión basófila y halo periférico; inmersa dicha celularidad en un infiltrado inflamatorio de tipo linfoplasmocitario. El resto del tejido tiroideo presentaba como único hallazgo una hiperplasia nodular.

**CONCLUSIONES:** Los hallazgos son morfológica e inmunofenotípicamente compatibles con foco de celularidad epitelial infectada por CMV, sin haber sido identificado hasta el momento la causa de dichos hallazgos, que pueden corresponder a un nido sólido tiroideo afecto de forma iatrogénica como una de las posibilidades. No hemos encontrado ningún estudio hasta la fecha de infección por CMV de tejido tiroideo en un paciente inmunocompetente. Si bien la paciente se encuentra aún en estudio, si se ha descartado la afectación de su sistema inmunológico.

## PROGRAMA DE ONCOLOGÍA DE PRECISIÓN BASADO EN ESTUDIOS DE SECUENCIACIÓN MASIVA DE NUEVA GENERACIÓN EN CATALUÑA. EXPERIENCIA DE UN AÑO COMO CENTRO DE REFERENCIA.

Hernandez Losa, Javier; Sese Faustino, Marta; Bermudez, Gemma; Sansano Valero, Irene; Dinares Fernandez, Carme; Gabaldon, Alejandra; Somoza Lopez De Haro, Rosa; Iranzo Gomez, Patricia; Velasco, Ana; Rodrigo Caceres, Alberto; Catot Tort, Silvia; Felip, Enriqueta; Ramon Y Cajal Agüeras, Santiago  
**Presentador:** Hernandez Losa, Javier

HOSPITAL UNIVERSITARIO VALL D'HEBRON

**Tip de trabajo:** Oral  
*(Consultar sala y hora en el Programa científico)*

**INTRODUCCIÓN:** Aunque en Europa se han implementado diferentes programas de Medicina de precisión, en España, actualmente hay muy pocas iniciativas establecidas. En marzo de 2021, Cataluña inició un nuevo Programa de Oncología de Precisión, estableciendo 6 centros de referencia para realizar tecnologías de secuenciación de nueva generación (NGS) en diferentes tipos de tumores: Cáncer Colorrectal (CCR), Carcinomas de pulmón de células no pequeñas (CPCNP), Tumores gastrointestinales (GIST), Melanomas, Cáncer de Ovario, Tumores del Sistema Nervioso Central (SNC) y Sarcomas. El alcance de este programa se centra en la detección de alteraciones moleculares accionables mediante terapia dirigida y alteraciones que confieren un diagnóstico molecular preciso de los tumores, mejorando con la implementación de NGS los datos obtenidos mediante técnicas basadas en gen único (EGFR, KRAS, NRAS, BRAF, ALK y ROST).

**MATERIAL Y MÉTODOS:** En los últimos 11 meses, hemos recibido 703 muestras de tumores (505 CPCNP, 127 CCR, 46 Melanoma, 17 GIST y 8 Tumores de origen desconocido (TOD)). Se excluyeron 19 casos por falta de tejido (2,7%). Las muestras se recogieron de diferentes centros (H1 n=97, H2 n=2, H3 n=99 y nuestro centro n=505). Todos los casos fueron analizados mediante paneles comerciales combinando ADN y ARN (Oncomine Precision Assay y Oncomine Focus Assay) de la casa ThermoFisher. Los resultados se analizaron utilizando los softwares Ion Reporter y Genexus y las variantes se anotaron siguiendo las recomendaciones de HGVS y utilizando diferentes bases de datos.

**RESULTADOS:** Se detectaron alteraciones de ADN en el 83,2% de los casos y el 3,8% fueron inválidos. En el caso de ARN se detectaron alteraciones en el 4,4% mientras que un 5,4% de las mismas fueron inválidas. Centrándonos en muestras de CPCNP, analizamos un total de 489 casos. En ADN pudimos evaluar un total de 465 casos identificando el 82% de las alteraciones incluyendo mutaciones y Variaciones del Número de Copias (CNVs) distribuidas en diferentes genes: KRAS 37,9%, TP53 37,4%, EGFR 26,4%, BRAF 6,5%, PIK3CA 6%, CTNNB1 3,3%, MET 3,7%, ERBB2 3,2% y otros por debajo del 1% de frecuencia. En RNA hemos evaluado 467 casos identificando alteraciones en el 5,4% de los casos (13 MET exon14 Skipping, reordenamientos en 4 ALK, 4 ROST, 1 RET, 1 NRG1 y 1 BRAF). El tiempo de respuesta de los resultados de NGS fue de 5,7 días hábiles. Finalmente, hemos puesto en marcha un Comité Multidisciplinar de Tumores semanal con todos los centros para discutir los resultados.

**CONCLUSIONES:** En resumen, en este último año hemos podido implementar el uso de paneles NGS que permiten un estudio molecular más completo de diferentes tipos de tumores dentro del programa de Oncología de Precisión. Específicamente, en las muestras de CPCNP, esta implementación nos permitió identificar el 34,7 % de las muestras que albergan dianas potencialmente accionables, mejorando las técnicas enfocadas al estudio de gen a gen.

## MAPEO ÓPTICO DEL GENOMA: ANÁLISIS TÉCNICO DE LA IMPLEMENTACIÓN EN UN SERVICIO DE PATOLOGÍA

Rodríguez Rivera, María; Kamaso, Joanna; Puiggros, Anna; Salido, Marta; Melero, Carme; Lorenzo, Marta; Costan, Beatriz; Navarro, Rosa M<sup>a</sup>; Colomo Saperas, Lluís; Pujol, Ramón; Salar, Antonio; Lloveras, Belén; Espinet Solà, Blanca  
**Presentador:** Rodríguez Rivera, María

HOSPITAL DEL MAR

**Tipo de trabajo:** Oral

(Consultar sala y hora en el Programa científico)

**INTRODUCCIÓN:** El mapeo óptico del genoma (OGM, optical genome mapping) es una nueva tecnología citogenómica que, en un único test, proporciona información tanto de las alteraciones de número de copias como de variaciones estructurales con mayor resolución que las técnicas convencionales. Se basa en el análisis de ADN de alto peso molecular (UHMW, >250kb) marcado con fluorescencia en regiones específicas que generan un patrón único que se compara con un genoma de referencia. El protocolo incluye: (1) extracción de ADN UHMW, evitando la fragmentación (mínimo 1,5 millones de células a -80°C en <24h desde la extracción), (2) marcaje enzimático con (3) captura de imágenes del ADN marcado, linealizado mediante electroforesis en los chips del sistema Saphyr. El objetivo fue evaluar el rendimiento del protocolo de OGM en muestras para diagnóstico de diferentes neoplasias.

**MATERIAL Y MÉTODOS:** Se procesaron 131 muestras: 56 sangres periféricas (SP), 44 médulas óseas (MO), 10 tejidos en fresco y 21 suspensiones celulares (ganglio, granulocitos aislados y criobultos de linfocitos) recogidas entre diciembre de 2021 y enero de 2023. Se utilizaron los kits de extracción de ADN UHMW según el tipo de muestra y de marcaje directo enzimático (DLS). Se realizaron dos controles de calidad: (i) control de la extracción, midiendo 3 áreas del microtubo, siendo aceptables para marcaje aquellas muestras con una concentración de 45-150ng/μl y un coeficiente de variación (CV) <0,3, y (ii) control del marcaje, con un mínimo de 4-12 ng/μl y un CV <0,25 entre dos mediciones para cargar la muestra en el chip y ser escaneada.

**RESULTADOS:** El rendimiento fue del 52%, con resultados analizables de 69/131 muestras [42 SP, 14 MO, 4 tejidos y 9 suspensiones celulares]. La causa mayoritaria de fallo técnico fue en la extracción de ADN, con una tasa de éxito global del 72% (94/131), muy variable según la muestra (84% en SP, 52% en MO, 100% en tejidos y 71% en suspensiones celulares). Éstos se asociaron a errores en el manejo preanalítico de la muestra o en la cuantificación celular inicial. En contraste, un 89% de muestras marcadas (84/94) tuvieron calidad suficiente para cargar el chip. El tiempo de escaneo fue de entre 6 y 65 horas por muestra, y 69/84 muestras escaneadas (82%) pasaron los controles de calidad para el análisis (longitud ADN, porcentaje de alineamiento con el genoma de referencia y densidad del marcaje adecuadas). Las muestras que fallaron durante el proceso de escaneo fueron mayoritariamente de MO (4/18, 22%) y tejidos (4/8, 50%).

**CONCLUSIONES:** 1. La fase preanalítica es crítica para la puesta a punto de la técnica OGM, siendo las muestras de MO las que presentan más dificultades para obtener extracción de ADN UHMW óptima; 2. El control de calidad del marcaje es insuficiente, ya que es cuantitativo y no cualitativo; 3. El OGM es una técnica citogenómica prometedora, y la automatización de la extracción de ADN permitirá mejorar el rendimiento de esta tecnología.

## DETECCIÓN DE ARNm DE COLIA2 Y CK19 EN BIOPSIA LÍQUIDA EN EL DIAGNÓSTICO Y SEGUIMIENTO DE PACIENTES CON TUMORES SÓLIDOS

Otero Alén, Begoña; Otero Alén, María; Estévez Pérez, Lara; Domínguez Horraetxe, Saioa; Pombo Otero, Jorge; Simón, Laureano; Concha, Angel  
**Presentador:** Otero Alén, Begoña

SERVICIO DE ANATOMÍA PATOLÓGICA, INIBIC, COMPLEJO HOSPITALARIO UNIVERSITARIO A CORUÑA

**Tipo de trabajo:** Oral

(Consultar sala y hora en el Programa científico)

**INTRODUCCIÓN:** La detección temprana de tumores es uno de los factores clave para aumentar la supervivencia global de los pacientes oncológicos. Actualmente, en la práctica clínica se han implementado diversos sistemas de cribado para seleccionar la población susceptible de ser sometida a una cirugía curativa, pero estos métodos han sido diseñados para tumores específicos, por lo que una amplia gama de cánceres aún no cuentan con un sistema de detección precoz. Por lo tanto, el desarrollo de nuevas herramientas no invasivas en esta línea es fundamental. En ese sentido, el objetivo de nuestro trabajo fue desarrollar un método de cribado no invasivo para la detección precoz de diversos carcinomas en plasma, mediante un panel que combina dos marcadores mediante RT-qPCR.

**MATERIAL Y MÉTODOS:** Se realizó un estudio retrospectivo de casos y controles para desarrollar una prueba de detección de cáncer basada en la presencia de dos biomarcadores tumorales (COLIA2 y KRT19) en vesículas extracelulares plasmáticas. La expresión de los biomarcadores se evaluó mediante RT-qPCR multiplex aplicada a 47 casos con tumores no metastásicos detectados clínicamente (cáncer colorrectal, próstata, renal, vejiga y otros) y 13 participantes control. Para ambos biomarcadores se estableció un valor de corte mediante el índice J de Youden, a través del análisis de las curvas ROC y los cálculos de las áreas bajo la curva (AUC).

**RESULTADOS:** El nivel de expresión de ARNm en plasma de ambos biomarcadores es significativamente mayor en pacientes enfermos que en pacientes sanos. COLIA2 se expresó una media de 26,61 veces más en pacientes tumorales que el grupo de control, mientras que la expresión de KRT19 fue una media de 9,68 veces mayor en el cómputo global. Este perfil de expresión cuantitativa se utilizó como herramienta en el estudio estadístico y el establecimiento del valor de corte. Para ello se realizó el análisis de las curvas ROC y se usaron ambos biomarcadores para identificar la combinación de rendimiento del conjunto de datos mediante regresión logística, que mostró un valor de AUC de 0,897 (0,815 - 0,979). El AUC en el modelo combinado fue significativamente mayor que el modelo individual para cada uno de los marcadores. El modelo combinado de los niveles de expresión también dio como resultado un punto de corte de 0,664, así como una sensibilidad del 83 % y una especificidad del 84,6 %.

**CONCLUSIONES:** Nuestros resultados sugieren que los niveles de expresión plasmática de COLIA2 y KRT19 podrían tener potencial como un factor de búsqueda y seguimiento para detectar diversos tipos de cáncer en estadios precoces. El análisis combinado de ambos biomarcadores proporcionaría un método de cribado no invasivo que nos permitiría discernir con una sensibilidad y especificidad del 83% y 84,6%, respectivamente, pacientes portadores de un proceso neoplásico activo.

## DETECCIÓN DE FUSIONES DE NTRK EN TUMORES SÓLIDOS MEDIANTE LA COMBINACIÓN DE INMUNOHISTOQUÍMICA PAN-TRK Y SECUENCIACIÓN MASIVA RNASEQ.

Sánchez Vázquez, Laura; Vlejo Martínez, Celia; Blanco Fernández, Andrea; Prieto-Potín, Iván; Zazo Hernández, Sandra; Carvajal García, Nerea; Pérez-Buira, Sandra; Carias-Calix, Rafael; Rojo Todo, Federico

**Presentador:** Sánchez Vázquez, Laura

HOSPITAL UNIVERSITARIO FUNDACIÓN JIMÉNEZ DÍAZ

**Tipo de trabajo:** Oral  
(Consultar sala y hora en el Programa científico)

**INTRODUCCIÓN:** Las fusiones de genes de receptores tirosina-quinasa neurotróficos (NTRK-1, 2 y 3) que codifican para las proteínas TRKA, B y C resulta en la producción anormal de proteínas de fusión TRK. Existen múltiples métodos para la identificación de fusiones NTRK, siendo la inmunohistoquímica PAN-TRK el método empleado para la monitorización según las guías internacionales de ASCO y ESMO. Estudios recientes basados en ensayos moleculares, como el RNAseq, están reportando una menor sensibilidad de la inmunohistoquímica, fundamentalmente para NTRK3, siendo de gran interés la realización de estudios de concordancia entre ambas metodologías. Este estudio tiene como objetivo analizar ambos métodos en la práctica diagnóstica.

**MATERIAL Y MÉTODOS:** Se seleccionó una serie de 20 tumores sólidos que incluyen: 2 adenocarcinomas de pulmón, 13 carcinomas epidermoides de pulmón, 1 carcinoma secretor salivar, 1 carcinoma de ducto salivar, 1 adenocarcinoma de seno, 1 paget extramamario y 1 carcinoma epidermoide en una masa costal, a todos se les ha realizado inmunohistoquímica pan-TRK (clon EPR17341, ABCAM, ab181560, Cambridge, United Kingdom). Se valoró la expresión de células tumorales y se consideraron positivas aquellas tinciones con >1% independientemente del patrón identificado (nuclear, perinuclear, citoplasmático y membranosos). Se realizó una aproximación ortogonal con RNAseq (TruSight RNA Pancancer, Illumina, San Diego, California, USA) para la detección de fusiones de NTRK e identificación de sus partners asociados.

**RESULTADOS:** Tras el estudio con NGS, se obtuvieron estos resultados: de los 20 casos, 2 fueron no evaluables, del resto en 14 no se confirmó la fusión, mientras que en 4 se pudo demostrar la traslocación de NTRK. Los casos positivos fueron los dos tumores de glándula salivar, y los dos adenocarcinomas pulmonares. Todos presentaban un rango de expresión inmunohistoquímica variable; desde una tinción débil y difusa, hasta una sobreexpresión intensa citoplasmática en el 90% de las células tumorales. Los resultados del estudio NGS fueron los siguientes: el carcinoma secretor salivar presentó la fusión ETV6 chr12 12,022,900 (+):NTRK3 chr15 88,483,984 (-) (score: 0.894). El caso del carcinoma de ducto salivar presentó la fusión NTRK3 (chr15:88032857-):ETV6(chr12:11884445-+)(Score: 0.650). El caso diagnosticado como adenocarcinoma pulmonar de morfología micropapilar se encontró la fusión de SQSTM1(chr5:179252225, +):NTRK1(chr1,156844362,+) (Score:0.925) y el carcinoma poco diferenciado de pulmón estaba traslocado en TRIM24 chr7 138,258,382 + NTRK3 chr15 88,576,274 (Score: 0.872).

**CONCLUSIONES:** Dada la repercusión terapéutica que tiene la identificación de fusiones NTRK, describimos la rutina diagnóstica de nuestro centro en relación a los casos positivos identificados destacando que sería recomendable realizar el estudio inmunohistoquímico como método de cribado en tumores con una frecuencia baja de fusiones NTRK, complementándolo con una aproximación de RNAseq para la confirmación de las fusiones.

## INESTABILIDAD DE MICROSATÉLITES EN UNA SERIE PROSPECTIVA DE 687 TUMORES SÓLIDOS. INCIDENCIA EN DIFERENTES TIPOS DE NEOPLASIA.

Rodon Font, Natalia; No Garbarino, Yessica; Pubill Relats, Carme; García Pérez, Estefanía; Saigi, Eugeni; Puig Torrus, Xavier

**Presentador:** Rodon Font, Natalia

BIOPAT. BIOPATOLOGIA MOLECULAR SL. GRUP ASSISTÈNCIA.

**Tipo de trabajo:** Oral  
(Consultar sala y hora en el Programa científico)

**INTRODUCCIÓN:** La inestabilidad de microsatélites (H-MSI) es un biomarcador para la indicación de tratamiento con agentes inmunoterapéuticos, aprobado por la FDA en 2017 en cualquier tipo de tumor sólido. En el presente estudio se ha analizado la prevalencia de H-MSI en una serie de tumores sólidos analizados de manera consecutiva en nuestro centro, así como el posible rendimiento diagnóstico de este estudio en los distintos tipos tumorales.

**MATERIAL Y MÉTODOS:** Estudio prospectivo en el que se incluyeron 687 tumores sólidos, representados por grupos de al menos 5 casos, analizados en nuestro centro de manera consecutiva entre enero de 2021 y diciembre de 2022. El estudio de inestabilidad de microsatélites se realizó mediante PCR y análisis de fragmentos de 13 marcadores, sin requerimiento de DNA de línea germinal, en un secuenciador capilar (TrueMark MSI Assay, ThermoFisher). Un tumor se considera H-MSI cuando el 30% de los microsatélites analizados es inestable.

**RESULTADOS:** Se incluyeron 687 tumores de 17 localizaciones diferentes: 189 (27,5%) carcinomas de pulmón, 149 (21,7%) carcinomas de colon, 50 (7,3%) carcinomas de vejiga, 42 (6,1%) carcinomas de mama, 39 (5,7%) carcinomas ginecológicos, 38 (5,5%) carcinomas gástricos, 35 (5,1%) carcinomas de origen desconocido y 145 tumores de 9 localizaciones diferentes, representando cada uno de ellos menos del 5% de la serie global (Figura 1). Once (1,6%) estudios de MSI resultaron no valorables por falta de amplificación del panel de microsatélites. Treinta (4,4%) de los carcinomas analizados presentó H-MSI: 24 carcinomas de colon, 4 carcinomas de endometrio, 1 carcinoma gástrico y 1 carcinoma pulmonar, representando un 80%, 13,3%, 3,3% y 3,3%, respectivamente, de la serie global. La prevalencia de H-MSI observada según el tipo tumoral es del 30,8% en carcinoma endometrial, 16,1% en carcinoma de colon, 2,6% en carcinoma gástrico y 0,5% en carcinoma pulmonar (Figura 1).

**CONCLUSIONES:** En esta serie la incidencia de H-MSI en la gran mayoría de tumores sólidos es baja o muy baja. Se detecta únicamente en 4 de los 17 tipos tumorales analizados: carcinoma endometrial, carcinoma de colon, carcinoma gástrico y carcinoma pulmonar. En las restantes neoplasias los resultados de la serie no permitirían apoyar la eficiencia del estudio de MSI, probablemente por su baja incidencia. Se requiere estudiar un mayor número de casos especialmente en los grupos minoritarios.

## ANÁLISIS DE LA MUTACIÓN L265P DEL GEN MYD88 MEDIANTE PCR DIGITAL. ESTUDIO COMPARATIVO CON SECUENCIACIÓN SANGER Y PCR EN TIEMPO REAL.

Valera Marti, Sandra; Mares Pages, Roso; Mendez Fortes, Ariadna; Castellví Vives, Josep; Sese Faustino, Marta; Somoza Lopez De Haro, Rosa; Ramón Y Cajal Agüeras, Santiago; Hernández Losa, Javier

**Presentador:** Valera Marti, Sandra

HOSPITAL UNIVERSITARIO VALL D'HEBRON

**Tipo de trabajo:** Póster con Defensa  
(Viernes 5 de mayo de 2023; 10:45; Pantalla: 1)

**INTRODUCCIÓN:** La mutación L265P del gen MYD88 esta presente en diferentes linfomas de estirpe B y es clave a la hora de establecer un correcto diagnóstico del linfoma linfoplasmático/macroglobulinemia de Waldenström. No obstante, las determinaciones realizadas en muestras parafinadas y/o descalcificadas todavía siguen siendo un reto en los laboratorios de patología molecular, por lo que nuevas aproximaciones metodológicas son necesarias. El objetivo del presente trabajo, pretende comparar los resultados de sensibilidad/especificidad de detección de dicha mutación mediante diferentes técnicas: secuenciación Sanger, PCR en tiempo real y PCR digital mediante sondas taqman.

**MATERIAL Y MÉTODOS:** Se han seleccionado una serie retrospectiva de ADN's procedentes del excedente de 60 muestras diagnosticadas de linfomas B analizadas previamente mediante PCR y secuenciación del exón 5 del gen MYD88 por Sanger en nuestro centro (Período 2012-2022). Posteriormente la presencia de L265P ha sido analizada mediante PCR en tiempo real (ABI7500FAST) y adicionalmente mediante PCR digital (QuantStudio-Absolute Q), usando en ambos casos la misma sonda taqman diseñada en el laboratorio. Para establecer el umbral de positividad en PCR digital se han usado 12 muestras de controles de muestras tumorales epiteliales y adicionalmente se ha comprobado la robustez y repetitividad mediante 8 análisis independientes de una muestra mutada.

**RESULTADOS:** De la serie analizada, hay un total de 3 muestras que han sido No Valorables por todas las metodologías. Mediante Secuenciación Sanger se han encontrado (2 No Valorables, 4 Mutados y 51 WT). Mediante PCR tiempo real (1 No Valorable, 9 Mutados y 47WT). Finalmente por digital PCR (5 No Valorables, 9 Mutados y 45 WT). La presencia de No Valorables en la PCR digital se ha producido en muestras procedentes del 2012 y con alta fragmentación de ADN.

**CONCLUSIONES:** El análisis de MYD88 mediante PCR digital, ha mostrado tener una mayor sensibilidad que las técnicas estándar de detección de alteraciones como es secuenciación Sanger. Los resultados obtenidos comparados con la PCR en tiempo real han mostrado poseer la misma sensibilidad/especificidad en la serie analizada, aunque ha disminuido la subjetividad de la interpretación. Se necesitarán realizar ensayos adicionales en casos de baja frecuencia alélica mutada y casos más recientes con el fin de implementar su uso en rutina asistencial en nuestro centro

## ESTUDIO DE VARIANTES PATOGENICAS EN LÍNEA GERMINAL A PARTIR DEL ESTUDIO RUTINARIO DE ALTERACIONES GENÉTICAS EN EL TUMOR MEDIANTE SECUENCIACIÓN MASIVA. PROPUESTA DE ALGORITMO DE ACTUACIÓN

Alenda , Cristina; Ortuño , Samanta; Payá , Artemio; Flores , Marcos; Yuste , Ana; Soto , José Luis; Sánchez , Ana Beatriz; Martínez , Natividad; Tasso , María; Peiró , Francisca M; Dámaso , Estela; Rojas , Estefanía; Gómez , Lucia; Gil , David; Jover , Rodrigo; Peiró , Gloria; Ponce , Juan José

**Presentador:** Alenda , Cristina

HGU DR BALMIS-ISABIAL

**Tipo de trabajo:** Póster con Defensa  
(Viernes 5 de mayo de 2023; 10:45; Pantalla: 1)

**INTRODUCCIÓN:** El estudio de secuenciación masiva (NGS) rutinario en neoplasias permite analizar simultáneamente cientos de genes utilizando ADN y ARN del tumor para buscar dianas terapéuticas y marcadores diagnósticos o de significado pronóstico. El ADN tumoral contiene información genética también de tipo germinal, que puede haber sido heredada y es heredable. Aunque el software de interpretación de la NGS está diseñado para identificar variantes patogénicas somáticas, mediante el diseño de filtros especiales es capaz de detectar posibles variantes patogénicas germinales de predisposición a cáncer. El objetivo principal del proyecto es establecer un circuito eficaz para la detección y confirmación de alteraciones genéticas patogénicas sugestivas de ser de origen germinal, a partir del estudio por NGS en tejido tumoral.

**MATERIAL Y MÉTODOS:** Se ha diseñado un filtro para identificar alteraciones sospechosas de encontrarse en línea germinal, que se aplica en los tumores en los que se realice estudio de NGS. En los pacientes en los que se haya identificado alguna alteración sospechosa de encontrarse en germinal, ésta se confirma en sangre periférica mediante secuenciación Sanger, y los pacientes con resultados confirmados son remitidos a la UCGC para recibir asesoramiento genético.

**RESULTADOS:** Se ha realizado el estudio de NGS a un total de 488 pacientes (36 niños) con diferentes neoplasias (226 Pulmón, 57 Páncreas y vía biliar, 37 SNC, 35 Hueso y partes blandas, 18 Mama, 17 Melanoma, 15 Intestino grueso, 13 Ovario, 11 Próstata, 9 Endometrio, 6 Estómago, 3 Riñón, 2 Cérvix, 1 Intestino delgado y 42 otros/origen desconocido) identificándose sospecha de alteración en línea germinal en el 18% de los casos (89 pacientes). El gen mayoritariamente identificado ha sido TP53 (46 casos), pero destacan otros como DICER1, PALB2, RAD50, MSH6. De los pacientes con sospecha, se ha podido realizar el estudio de confirmación en sangre periférica en 5, confirmando la mutación en línea germinal en 3 pacientes (DICER1, PALB2 y RAD50).

**CONCLUSIONES:** Con esta aproximación, aprovechando el estudio rutinario del tumor y con una herramienta informática sencilla de aplicar, es posible identificar pacientes con mutaciones germinales que puedan ser beneficiarios de recibir consejo genético. Esta propuesta puede plantearse como alternativa adicional a la actualmente basada en criterios clínicos, obteniendo el máximo rendimiento de una tecnología costosa empleada de rutina.



## VARIACIONES DE RAS (HRAS/KRAS/NRAS) IDENTIFICADAS MEDIANTE NEXT GENERATION SEQUENCING (PANEL ONCOMINE FOCUS ASSAY) EN TUMORES SÓLIDOS DE 2626 PACIENTES

Romero García, Raquel; Moreno Martínez, Miguel; Villalba Fernández, Ana; Gervás Ríos, Ruth; Muriel Cueto, Pedro; Atienza, Lidia; García Rojo, Marcial; Catalina Fernández, Inmaculada  
**Presentador:** Romero García, Raquel

HOSPITAL UNIVERSITARIO PUERTA DEL MAR

**Tipo de trabajo:** Póster con Defensa  
*(Viernes 5 de mayo de 2023; 10:45; Pantalla: 1)*

**INTRODUCCIÓN:** El desarrollo clínico reciente de los inhibidores de KRAS ha aumentado el interés en el panorama genómico de los cánceres alterados por KRAS. Los genes de la familia RAS (HRAS, KRAS y NRAS) se observan con frecuencia en varios tipos de tumores. KRAS es un importante biomarcador pronóstico y de resistencia a fármacos, lo que lo hace una diana farmacológica prometedora. Se han iniciado varios ensayos que evalúan la eficacia del inhibidor de RAS G12C en tumores sólidos. El objetivo de este estudio es conocer la prevalencia de variantes patogénicas debidas a mutaciones puntuales (SNV), pequeñas inserciones o deleciones o variaciones en el número de copias (CNV) en KRAS/NRAS/HRAS en diversos tumores sólidos.

**MATERIAL Y MÉTODOS:** Se analizaron las variantes de un solo nucleótido (SNV) y las variantes del número de copias (CNV) de 2626 pacientes con 14 tipos de cáncer a los que se les realizó NGS en este hospital durante los años 2020 a 2022. El perfil genómico del ADN se realizó a través de una secuenciación de próxima generación en tejido. Solo se incluyeron en nuestro análisis las mutaciones patogénicas y las probablemente patogénicas de importancia clínica.

**RESULTADOS:** De entre los 2626 pacientes con cáncer, 155 (5,9%) presentaban variantes de RAS. KRAS fue el gen más frecuentemente alterado, seguido por NRAS y HRAS. Las SNVs de KRAS se encontraron con mayor frecuencia en cáncer de pulmón, colorrectal y de páncreas. Un análisis más profundo entre los pacientes con SNVs en KRAS mostró que la frecuencia de las mutaciones G12C, G12D, G12R y G12V fue del 17,42%, 21,94%, 1,94% y 22,58%, respectivamente. Un total de 10 de los 14 tipos de tumores sólidos tenían mutaciones patogénicas o probablemente patogénicas en G12C/D/R/V de KRAS, que se presentaron con mayor frecuencia en cáncer de pulmón, colorrectal y de páncreas.

**CONCLUSIONES:** Nuestros resultados sugieren que una variedad de tumores sólidos pueden albergar la mutación G12C/D/R/V de KRAS. Estos pacientes podrían beneficiarse de los inhibidores de KRAS, los cuales impedirían el desarrollo de las células cancerosas.

## IDENTIFICACIÓN DE DIANAS TERAPÉUTICAS MEDIANTE NGS EN PACIENTES CON ESCASAS OPCIONES DE TRATAMIENTO

Jimenez Perez, Andrea Beatriz; Batista Batista, Cesarina Altargracia; Montero Gonzalez, Juan Carlos; Muñoz Bravo, Saray; Salazar Blazquez, Rocío; Sayagues Manzano, Jose María; Rodríguez González, Marta; Abad Hernández, Mar; Ludeña De La Cruz, María Dolores  
**Presentador:** Jimenez Perez, Andrea Beatriz

COMPLEJO ASISTENCIAL UNIVERSITARIO DE SALAMANCA

**Tipo de trabajo:** Póster con Defensa  
*(Viernes 5 de mayo de 2023; 10:45; Pantalla: 1)*

**INTRODUCCIÓN:** El análisis de las alteraciones genéticas presentes en las muestras tumorales de los pacientes ayudan en la estratificación del pronóstico y al manejo terapéutico. La secuenciación masiva (NGS) dirigida permite identificar múltiples anomalías genéticas en poco tiempo y poca cantidad de muestra. La identificación de alteraciones genéticas accionables con fármacos puede ayudar en la decisión terapéutica, incrementando la supervivencia global de los pacientes sobre todo en los casos en los que la disponibilidad de la muestra es escasa.

**MATERIAL Y MÉTODOS:** Mediante NGS se han analizado 38 muestras tumorales de forma consecutiva, a petición del oncólogo. De cada bloque de parafina se realizaron cortes entre 5-10 µm de espesor y se procedió a la desparafinación y la digestión. Se procedió a la extracción, purificación y cuantificación del ADN y ARN mediante el Genexus purification (Thermo Fisher Scientific Inc, CA, EEUU) siguiendo las instrucciones del fabricante. La secuenciación se realizó a través del secuenciador Ion Torrent Genexus (Thermo Fisher Scientific) utilizando el panel "Oncomine Precision - GX5 - Solid Tumor - DNA and Fusions - v3.2.0". Este panel analiza las alteraciones genéticas de 50 genes, 45 genes con mutaciones "hotspot", 14 genes con variaciones en el número de copias (CNVs), y 18 genes "drivers" con reordenamiento.

**RESULTADOS:** El estudio de NGS detectó 47 genes con mutaciones, 3 genes reordenados y 23 CNVs. De los 38 pacientes, el 42% correspondieron a cáncer de pulmón no microcítico (NSCLC), detectándose en total 16 mutaciones, 12 CNVs y 1 fusión, siendo las alteraciones más frecuentes las detectadas en KRAS (Mutaciones: G12V; G13D; G12C y CNVs), en EGFR (Mutaciones: E746\_A750 del; E746\_S752 delinsV; L858R y CNVs) y en TP53 (Mutaciones). Las alteraciones genéticas infrecuentes detectadas en NSCLC fueron: CNVs en AR, CDKN2A, PIK3CA y FGFR3 y las mutaciones en PIK3CA e IDH1. El 13% correspondieron a ADC de páncreas, siendo las alteraciones más frecuentes las mutaciones en KRAS (G12R y Q61H), CDKN2A y TP53 y se identificó una alteración infrecuente correspondiente a CNVs en FGFR3 y un reordenamiento del gen ALK. El 13% correspondieron a ADC de colon en los que se detectaron mutaciones en los genes TP53, KRAS, NRAS, BRAF y PIK3CA, además de la sobre-expresión de ERBB2. Por otro lado, también se analizaron muestras de astrocitomas (5%), colangiocarcinoma (5%), cáncer de endometrio (5%), cáncer medular de tiroides (5%), carcinoma urotelial (5%), cáncer ductal de mama (3%) y Tumor pleural (3%).

**CONCLUSIONES:** En este estudio hemos detectado alteraciones genéticas esperadas y otras alteraciones genéticas infrecuentes accionables con fármacos dirigidos, como fusión del gen ALK en ADC de páncreas, mutación de IDH1 en cáncer de pulmón no microcítico, mutación de PIK3CA en ADC de pulmón, ADC de colon y en colangiocarcinoma, o amplificación de ERBB2 en carcinoma de colon, endometrio y vejiga, que permitirán a los pacientes beneficiarse de terapias dirigidas.

Inmunohistoquímica

1146

## IMBALANCE GÉNICOS DETECTADOS MEDIANTE NGS: ¿ARTEFACTOS O ALTERACIONES VERDADERAS?

Delgado García, Mercedes; Aguado Domínguez, Elena; Blanco Lobo, Ángela María; Domínguez Miranda, José Luis; Martín Morales, Miriam; Sevillano Víctor, Dolores; Carmona Berraquero, Fernando; Biscola, Michele

**Presentador:** Delgado García, Mercedes

HOSPITAL UNIVERSITARIO VIRGEN DEL ROCÍO

**Tipo de trabajo:** Póster con Defensa  
(Viernes 5 de mayo de 2023; 10:45; Pantalla: 1)

**INTRODUCCIÓN:** En la detección de biomarcadores predictivos de respuesta a tratamiento en el carcinoma no microcítico de pulmón (CNMP) se incluyen los reordenamientos génicos que afectan a los genes ALK, ROS1, RET y NTRK1/2/3. Existen distintas metodologías (qPCR, FISH), pero el abordaje más eficiente es el uso de paneles comerciales de NGS. Nuestro laboratorio dispone de un kit que secuencia 271 amplicones para detectar fusiones en 23 genes. Se identifican fusiones conocidas, y si un gen sufre un reordenamiento no identificable, el software lo reporta como desequilibrio o imbalance de las extremidades génicas.

**MATERIAL Y MÉTODOS:** A partir de ARN obtenido de material tisular parafinado (kit Maxwell® RSC RNA FFPE de Promega®), se realizaron librerías génicas en 298 y 312 pacientes de CNMP (años 2021 y 2022) (kit ThermoFisher Scientific Oncomine™ Focus Assay). El análisis de la secuenciación con el software de Ion Reporter Oncomine™ Focus v.5.18. Adicionalmente, se ha empleado la tecnología Idylla™ (Biacartis) (kit GeneFusion Assay) e hibridación in situ fluorescente (FISH) en células en interfase mediante sonda de rotura específica (SPEC RET Dual Color Break Apart Probe, Zytovision).

**RESULTADOS:** Del total de casos estudiados, 4 y 2 muestras presentaron reordenamiento de los genes ALK y ROS1 respectivamente; de estos, 1 ALK y 1 ROS1 fueron imbalance (confirmados mediante FISH). Del gen RET, se han detectado 14 casos con alteraciones; 3 fusiones conocidas (RET:CCDC6 y RET:KIF5B) y 11 imbalance (valores cercanos al valor umbral indicado por el fabricante para considerarlo positivo). Se realizó FISH obteniendo una concordancia del 100% (3/3) para la fusión conocida y una discrepancia del 91% (1/11) para los imbalance. Las discrepancias fueron estudiadas con una tercera técnica (qPCR, kit GeneFusion Assay); obteniendo un resultado de "no se detectan fusiones" para todas ellas.

Entre los mecanismos de reordenamiento del gen RET (localización 10q11.21), se encuentran las inversiones pericéntricas y paracéntricas, 3 de los compañeros de fusión están localizados en el mismo cromosoma: CCDC6 (10q21.2), NCOA4 (10q11.23) y KIF5B (10p11.22). La hipótesis de que la sonda break apart utilizada en FISH no esté detectando el reordenamiento del gen RET se descartó por la detección de las fusiones RET:CCDC6 y RET:KIF5B, demostrando que las inversiones intracromosómicas son detectables con el diseño de sonda elegido. Estas fusiones fueron también confirmadas por el sistema de Idylla™.

Debido a la multitud de compañeros de fusión descritos, desconocemos la existencia de algún otro mecanismo de reordenamiento críptico que el diseño de la sonda de FISH y el diseño de las fusiones del sistema Idylla™ no pudiesen detectar.

**CONCLUSIONES:** Bajo nuestra experiencia, para poder considerar los imbalance del gen RET detectados con el panel ThermoFisher Scientific Oncomine™ Focus Assay habría que confirmarlos por técnicas ortogonales, ya que podríamos estar detectando falsos positivos, provenientes de artefactos de la técnica.

Inmunohistoquímica

1003

## VALIDACIÓN DEL PANEL SOLID RNA SOLUTION (SRS) DE SOPHIA GENETICS® MEDIANTE SECUENCIACIÓN DE NUEVA GENERACIÓN EN MUESTRAS DE TEJIDO EMBEBIDAS E INCLUIDAS EN PARAFINA PARA DIAGNÓSTICO MOLECULAR.

Claramunt Alonso, Reyes; López Reig, Raquel; Fernández Serra, Antonio; Carretero Hinojosa, Patricia; Cruz Mojarrieta, Julia Cecilia; Machado Puerto, Isidro; López Guerrero, Jose Antonio

**Presentador:** Claramunt Alonso, Reyes

FUNDACIÓN INSTITUTO VALENCIANO DE ONCOLOGÍA

**Tipo de trabajo:** Póster con Defensa  
(Viernes 5 de mayo de 2023; 10:45; Pantalla: 1)

**INTRODUCCIÓN:** El uso de la Secuenciación de Nueva Generación (NGS, siglas en inglés) se ha convertido en una práctica habitual en los laboratorios de diagnóstico oncológico, siendo la tecnología de elección para el análisis de alteraciones genéticas. Sin embargo, la detección de alteraciones estructurales a partir de ARN constituye un enfoque prometedor en el cribado de dichas alteraciones. El objetivo de este estudio es la validación en dos partes de un kit comercial para la identificación de variantes y alteraciones estructurales en ácidos nucleicos. En primer lugar, la determinación de la cantidad óptima de ARN de partida. En segundo lugar, la evaluación de la concordancia de los resultados obtenidos con los analizados con técnicas ortogonales (FISH o PCR cuantitativa).

**MATERIAL Y MÉTODOS:** Se analizaron un total de 53 muestras parafinadas mediante el panel Solid RNA Solution (SRS) de Sophia Genetics que se distribuyeron en dos carreras de secuenciación, una con 24 muestras y otra con 29. La extracción de ARN se realizó con el kit Invitrogen RecoverAll Total Nucleic Acid Isolation. Los parámetros de calidad y concentración de las muestras fueron determinados mediante la TapeStation 4200 (Agilent). El panel SRS incluye un total de 45 genes comúnmente alterados en tumores sólidos permitiendo la detección de fusiones génicas, SNV/indels y cambios de expresión. Las muestras se secuenciaron en un instrumento MiSeq (Illumina) y los resultados se analizaron la plataforma SOPHIA DDM. Como subrogado de la calidad de la secuenciación, se usaron los siguientes parámetros: número total de lecturas, fracción de duplicados, número de lecturas específicas, lecturas inespecíficas, cobertura, porcentaje de secuencias on-target y porcentaje de soft-clipping.

**RESULTADOS:** La primera parte, donde se evaluó el impacto de la cantidad de ARN de partida (10, 50 y 200 ng) sobre el rendimiento de la secuenciación, mostró diferencias significativas a nivel de número de lecturas específicas (uniquely mapped,  $p=0.0083$ ), lecturas inespecíficas (multimapped reads,  $p=0.011$ ) y cobertura (molecule coverage,  $p=0.013$ ). En la segunda parte, fijando la cantidad de ARN de partida en 200 ng, se evaluó la correlación entre los parámetros de bondad de la secuenciación frente al porcentaje de fragmentos de RNA mayores de 200 nucleótidos (DV200). El número total de lecturas ( $p=0.0075$ ) y cobertura ( $p=0.0094$ ) mostraron una correlación directa, mientras que la fracción de duplicados ( $p=0.0029$ ) resultó inversamente proporcional. Los SNV/indels mostraron una concordancia del 100%, mientras que las alteraciones funcionales presentaron un rendimiento inferior, con una exactitud del 76% (sensibilidad del 70% y especificidad del 100%).

**CONCLUSIONES:** La cantidad y el nivel de degradación del ARN de partida muestra un papel crucial en la obtención e interpretación de los resultados de NGS. El kit Solid RNA Solution (SRS) de Sophia Genetics® muestra un mejor desempeño en la detección de SNV/indels que en la de fusiones y amplificaciones génicas.

## CONCORDANCIA ENTRE EL ESTUDIO INMUNOHISTOQUÍMICO Y MOLECULAR DE MDM2. LA EXPERIENCIA DE NUESTRO CENTRO.

Sanz Zorrilla, Alicia; Osuna Soto, Julio; Sánchez Ramírez, Inmaculada; Haro Yuste, Sergio; Leiva Cepas, Fernando  
**Presentador:** Sanz Zorrilla, Alicia

HOSPITAL UNIVERSITARIO REINA SOFÍA (CÓRDOBA)

**Tipo de trabajo:** e-Poster

**INTRODUCCIÓN:** La expresión nuclear de MDM2 se ha demostrado como característica del liposarcoma bien diferenciado y del liposarcoma desdiferenciado. Su utilidad en el primer caso es el diagnóstico diferencial con lipoma. En el liposarcoma desdiferenciado permite distinguirlo de otros tipos de sarcomas de alto grado. La expresión inmunohistoquímica de MDM2 se presenta también en otros sarcomas de baja incidencia como el sarcoma intimal y el osteosarcoma de bajo grado, y en tumores óseos de células gigantes, gliomas y algunas neoplasias epiteliales.

**MATERIAL Y MÉTODOS:** Se hace una recopilación de todos los estudios de hibridación fluorescente in situ de MDM2 realizados en los últimos años, y se comparan con los estudios inmunohistoquímicos realizados para el mismo marcador. Se analizan tanto casos positivos, dudosos como negativos, sin restricciones por la patología diagnosticada.

**RESULTADOS:** Se ha observado una correlación positiva entre el marcaje nuclear positivo intenso de las células neoplásicas con la amplificación positiva del gen MDM2 en el estudio molecular. Los marcajes parcheados o focales mostraban resultados variables tras la hibridación in situ, aunque la mayoría de ellos resultaron negativos, debiendo tener especial consideración y cuidado con las lesiones lipoma-like, ya que por su morfología y la posición de los núcleos pueden dar tanto resultados falsos positivos como negativos. La relación con más cantidad de verdaderos positivos y negativos fue la de las neoplasias indiferenciadas con núcleos de mayor tamaño y más fáciles de valorar.

**CONCLUSIONES:** La expresión inmunohistoquímica de MDM2 ha de ser evidentemente nuclear para poder realizar una valoración adecuada de su positividad. Parece recomendable hacer un primer abordaje de las lesiones a estudio mediante inmunohistoquímica, y en caso de duda realizar hibridación in situ, prestando especial atención a las lesiones bien diferenciadas, valorando la posibilidad de no realizar FISH cuando el marcaje inmunohistoquímico sea indiscutible.

## ESTUDIO DE LAS DISCREPANCIAS ENTRE LA TASA DE MITOSIS Y FOSFOHISTONA-H3 (PPH3) EN LA GRADACIÓN DE LAS NEOPLASIAS NEUROENDOCRINAS (NEN) DEL APARATO DIGESTIVO.

Blasco Muñoz, Soledad; Capozzi, Claudia Alejandra; Pérez Parra, David; Guillén Saorín, Elena; Sánchez Espinosa, Alberto; Ortiz González, Ana; Buendía Alcaraz, Ana; Espín García, Salvador; Sanchez De Las Matas Garre, María José  
**Presentador:** Blasco Muñoz, Soledad

COMPLEJO HOSPITALARIO UNIVERSITARIO SANTA LUCÍA-SANTA MARÍA DEL ROSELL

**Tipo de trabajo:** e-Poster

**INTRODUCCIÓN:** Las NEN pueden aparecer en cualquier órgano del cuerpo humano. Su diagnóstico se basa en sus características histopatológicas con la tinción de Hematoxilina-Eosina (HE), así como, en los marcadores inmunohistoquímicos específicos de este tipo de neoplasias. Determinar el grado del tumor (G1, G2, G3) tiene implicación pronóstica. Según la OMS, esta gradación se realiza con el recuento de mitosis y Ki67. Ki67 es un marcador del ciclo celular de las fases G1, S, G2 y M y no es sinónimo de mitosis. La fosfohistona 3 (PPH3), perteneciente a una de las cinco familias principales de histona, muestra una expresión más elevada y significativa durante la fase de mitosis. Teóricamente la evaluación de PPH3 sería un marcador más recomendable para el conteo exacto de mitosis y ayudaría a evitar los errores más habituales: el conteo de células apoptóticas y las dudosas mitosis en profase y metafase.

**MATERIAL Y MÉTODOS:** Se realizó una búsqueda de casos con diagnóstico de Neoplasia Neuroendocrina en patología digestiva en nuestra base de datos, desde el 1 de enero de 2021 hasta el 1 de enero de 2023. Nuestro objetivo fue evaluar si existiese una discrepancia entre el uso de gradación tradicional recomendado por la OMS y con el uso de PPH3. Se estableció un estudio en paralelo donde el facultativo adjunto realizó el cómputo de las mitosis en HE y Ki67, mientras que el residente realizó el conteo de PPH3. Se consensó utilizar para la gradación posterior como equivalente los límites numéricos establecidos en la 5ª edición del libro de Tumores del Sistema Digestivo de la WHO (2019) de mitosis/2mm<sup>2</sup> para PPH3.

**RESULTADOS:** De los 31 casos estudiados, 51,6% eran mujeres y el 48,38% hombres. La edad media era de 66,35 años. La localización tumoral más frecuente fue el estómago (29,03%), seguido del intestino delgado (25,8%). Se evidenció una discordancia del 35,48% (11 casos) entre el grado tumoral establecido con mitosis/2mm<sup>2</sup> y PPH3. Tras la gradación con PPH3, 7 casos pasarían de G2 a G1 y 1 caso de G3 a G2. Mientras que tan sólo 3 casos aumentarían su grado, de G1 a G2 tras el uso de PPH3 para la determinación del grado tumoral. Estos 3 últimos casos coinciden con muestras excesivamente pequeñas en las que no se pudo cuantificar las mitosis de manera tan precisa.

**CONCLUSIONES:** La evaluación de las mitosis parece ser más precisa con PPH3. Según nuestros resultados, existen discrepancias significativas en la gradación de las NEN según los métodos utilizados. Existen estudios que sugieren el uso de PPH3 como una alternativa mejor a Ki67 y al conteo de mitosis, que disminuiría la variabilidad interpatólogo pero aún no han sido reconocidos de manera internacional para uso cotidiano. En nuestra opinión los valores límites entre grados para PPH3 deberían ser algo más altos que los de mitosis/2mm<sup>2</sup> establecidos actualmente, lo que está en concordancia con otros autores al sugerir que un valor de corte de PPH3  $\geq 4$  arrojaría resultados similares a los grados originales de la OMS.

## UTILIDAD CLÍNICA DEL MAPEO ÓPTICO DEL GENOMA PARA EL ESTUDIO CITOGENÓMICO EN LEUCEMIAS AGUDAS: ESTUDIO PILOTO EN UN CENTRO

Puiggros, Anna; Salido, Marta; Rodríguez-Rivera, María; Melero, Carme; Ferrer, Ana; Calvo, Xavier; Román, David; Kamano, Joanna; García-Avil, Sara; López-Cárdenas, Félix; Vélez, Patricia; Lloveras, Belén; Salar, Antonio; Arenillas, Leonor; Espinet, Blanca  
**Presentador:** Salido, Marta

LABORATORI DE CITOGENÈTICA MOLECULAR, LABORATORI DE CITOLOGIA HEMATOLOGICA, SERVEI DE PATOLOGIA; GRUP DE RECERCA TRANSLACIONAL EN NEOPLASIES HEMATOLOGIQUES, PROGRAMA DE RECERCA EN CÀNCER, HOSPITAL DEL MAR-IMIM, BARCELONA

**Tipo de trabajo:** Oral

(Consultar sala y hora en el Programa científico)

**INTRODUCCIÓN:** La caracterización de las anomalías citogenéticas es esencial para establecer el diagnóstico (WHO e ICC 2022) y pronóstico de las leucemias mieloides (LAM) y linfoblásticas (LAL). Dicha caracterización implica la combinación del análisis del cariotipo (CBA), múltiples sondas de FISH y/o arrays genómicos (CMA). El mapeo óptico del genoma (OGM) es una nueva tecnología basada en la obtención de imágenes de moléculas de ADN largas (>250Kb) marcadas en sitios específicos que generan un patrón único. Esto permite mapear la ubicación genómica de cada molécula y detectar anomalías cromosómicas numéricas y estructurales con alta resolución y sensibilidad. El objetivo del trabajo fue establecer el rendimiento diagnóstico del OGM para el estudio citogenético de las leucemias agudas.

**MATERIAL Y MÉTODOS:** Se incluyeron 12 pacientes con LAM (N=8), LAL-T (N=3) o neoplasia de células dendríticas plasmocitoides blástica (NCDPB, N=1). Se analizó el ADN tumoral de sangre periférica (n=8), médula ósea (n=3) o líquido cefalorraquídeo (LCR; n=1) mediante OGM (BioNano Genomics). Los resultados se compararon con los obtenidos en rutina por CBA y FISH, además de CMA en cuatro casos.

**RESULTADOS:** Globalmente, OGM identificó más alteraciones que el CBA (mediana: 4 [rango: 0-65] vs 2 [rango: 0-13]). El OGM detectó el 90% (28/31) de anomalías conocidas, siendo las únicas discordancias tres translocaciones centroméricas sin valor diagnóstico y/o pronóstico. Por otro lado, la nueva información de OGM permitió: (1) identificar deleciones críticas por CBA clínicamente relevantes en 2/12 pacientes (6,9Mb en 9p21, incluyendo CDKN2A, en una LAM y 1,1Mb en 7p17, gen IKZF1, en una LAL-T, ambas confirmadas por CMA); (2) caracterizar dos casos sin cariotipo valorable: una LAM con múltiples alteraciones sin valor clínico conocido y una LAL-T con infiltración del LCR, en la que detectó y una t(7;10)(q34;q24.31) [TRB:TLX] y deleción bialélica de CDKN2A, descritas en esta entidad, pero no identificó correctamente la poliploidía inferida por FISH; (3) mejorar la caracterización del cariotipo en cinco pacientes. En concreto, OGM permitió asociar los cromosomas marcadores de un paciente a una amplificación de 8q24 que incluía PTV1 y MYC, identificar amplificaciones en 11q (FLI1) y 8q (MYC) asociadas a cromosomas dobles diminutos en dos pacientes, y caracterizar las translocaciones y sus puntos de rotura en tres LAM.

**CONCLUSIONES:** 1. El OGM es útil para el análisis citogenético en leucemias agudas, detecta todas las alteraciones clínicamente relevantes definidas por métodos estándar y aporta información adicional; 2. Las discordancias detectadas se asocian a limitaciones intrínsecas de la técnica en la detección de translocaciones centroméricas o a la definición de ploidía; 3. Los resultados obtenidos concuerdan con los trabajos publicados y sugieren los potenciales beneficios de la incorporación de OGM en el manejo de pacientes con neoplasias hematológicas.

## DETECCIÓN DE LOS DOMINIOS CONSTANTES C1 Y C2 DE LA CADENA BETA DEL RECEPTOR DE CÉLULAS T (TCRB1 Y TCRBC2) MEDIANTE LA TÉCNICA DE HIBRIDACIÓN IN SITU BASESCOPE.

Escribano Martín, Belén; Borregón, Jennifer; Manso, Rebeca; Pérez, Sandra; Alonso, Ruth; Rodríguez Pinilla, Socorro María; Piris, Miguel Angel; Rodríguez, Marta  
**Presentador:** Escribano Martín, Belén

FUNDACIÓN JIMÉNEZ DÍAZ

**Tipo de trabajo:** Oral

(Consultar sala y hora en el Programa científico)

**INTRODUCCIÓN:** BaseScope es una técnica de hibridación in situ de ADN con una sonda diseñada en forma de doble Z caracterizada por su alta especificidad y sensibilidad. Se basa en la detección y expresión molecular sobre cortes histológicos embebidos en parafina proporcionando resultados en un contexto morfológico. En la actualidad, en la rutina clínica se estudia la expresión del receptor de células T beta (TCRB) mediante inmunohistoquímica (IHQ), sin embargo no existen anticuerpos que aporten especificidad para TCRBC1 y TCRBC2, por lo que el objetivo del estudio fue la utilización de la técnica de baseScope para diferenciar los dominios C1 y C2 del gen TCRB y su posible incorporación como herramienta diagnóstica.

**MATERIAL Y MÉTODOS:** Para el estudio se analizó una serie de 59 muestras parafinas (5 ganglios reactivos utilizados como controles y 54 Linfomas T (PTCL-NOS, PTCL-TFH, AITL, ALCL y MF) procedentes de nuestro centro, en los que previamente se estudió la expresión de TCRB mediante IHC de rutina. Para la detección por BaseScope, se diseñaron sondas personalizadas para la detección de TCRBC1 y TCRBC2. Se realizaron cortes a dos micras en portaobjetos Superfrost Plus® Slides y fueron estufados una hora a 60°C. A continuación se desparafinaron con Xilol, etanol 100° y se dejaron secar completamente. Se realizó el bloqueo con peroxidasa, digestión con el reactivo RNAscope® Proteasa solution y posteriormente la hibridación in situ con las sondas para TCRBC1 y TCRBC2 durante 2 horas a 40°C en horno. Tras los lavados, se añaden el amplificador de señal AMP1 incubando durante 30 min a 40°C, se lavan utilizando el buffer de lavado durante 2 minutos a temperatura ambiente. Este paso se repite con los amplificadores enumerados de AMP2 a AMP6. Las incubaciones posteriores con los AMP7 y AMP8 se realizan a temperatura ambiente. Posteriormente se añade el cromógeno FAST RED (2ul de RED-B y 120ul (4 gotas) de RED-A) durante 10 min y se realiza la contratinción con Hematoxilina de Gill al 50% durante 10 min. Finalmente se procede al montaje de las preparaciones con un medio de montaje que no contenga alcohol.

**RESULTADOS:** De los 59 casos analizados, el 100% de los ganglios reactivos (5/5), mostraron positividad para ambos dominios. Debido a las características del tejido, 6 de 54 Linfomas T fueron no evaluables, por lo que nuestra cohorte de casos fue de 48. Observamos positividad en 37/48 (77,1%) mientras que 11/48 (22,9 %) fueron negativos para IHQ y baseScope. Mientras que la IHQ demuestra positividad o no de TCRB, el baseScope permite detectar el dominio implicado permitiendo decir si el gen es clonal.

**CONCLUSIONES:** La técnica de BaseScope permite la diferenciación de TCRBC1 y TCRBC2 debido a su alta especificidad aportando información adicional de gran valor.

Linfomas

1012

## DETERMINACIÓN DE LA MUTACIÓN G17V DEL GEN RHOA EN LINFOMAS DE CÉLULAS FOLICULARES T HELPER

Muñoz Mármol, Ana M<sup>a</sup>; Guasch Capella, Nora; Sanz Monte, Carolina; Marginet Flinch, Ruth; Martínez Rodríguez, Rocio; García Gómez, Javier; Mate Sanz, José Luis; Tapia Melendo, Gustavo  
**Presentador:** Muñoz Mármol, Ana M<sup>a</sup>

HOSPITAL UNIVERSITARI GERMANS TRIAS I PUJOL

**Tipo de trabajo:** Oral

*(Consultar sala y hora en el Programa científico)*

**INTRODUCCIÓN:** Los linfomas de células foliculares T helper (LFTH) engloban un grupo de linfomas de histología compleja con solapamiento entre distintos tipos histológicos, lo cual dificulta su diagnóstico. Se trata de enfermedades sistémicas con aparición en múltiples localizaciones (piel, hígado, bazo, médula ósea). La mutación G17V del gen RHOA se ha descrito en las tres entidades que constituyen este grupo de linfomas, siendo especialmente prevalente en el linfoma T angioinmunoblástico (LTAI). Si bien no es exclusiva de los LFTH, constituye por su frecuencia una herramienta muy útil para su diagnóstico y seguimiento.

En el presente estudio se ha evaluado la eficacia de la secuenciación de Sanger y la pirosecuenciación para la determinación de la mutación G17V de RHOA en muestras fijadas en formol y parafinadas (FFPE).

**MATERIAL Y MÉTODOS:** Se seleccionaron 21 muestras FFPE de 15 pacientes diagnosticados de procesos linfoproliferativos T compatibles con LFTH (1-3 muestras por paciente). Como controles se utilizaron 8 tejidos FFPE no tumorales. Todas las muestras se secuenciaron por el método de Sanger y por pirosecuenciación.

Para la técnica de pirosecuenciación se estableció el límite del blanco (LOB) a partir de las muestras no tumorales. Para establecer el límite de detección (LOD) para la mutación c.50G>T p.G17V se realizaron réplicas de una muestra positiva diluida hasta un punto cercano al LOB en ADN no mutado. Se consideraron mutados los casos con frecuencia de mutación > LOD+3 y con posible mutación de bajo nivel cuando LOD <= frecuencia de mutación <= LOD+3.

**RESULTADOS:** En los estudios de pirosecuenciación se estableció un LOB del 0,45% y un LOD del 1,10% para la detección de la mutación c.50G>T p.G17V. Se detectó la mutación en 6 pacientes (40%), una posible mutación de bajo nivel en 3 (20%) y 6 pacientes fueron considerados no mutados (40%). Cabe destacar que en dos de los pacientes con varias muestras, algunas de ellas con representación tumoral insuficiente para el diagnóstico de LTAI presentaron mutación G17V o posible mutación de bajo nivel.

Por secuenciación Sanger no pudo detectarse la mutación en dos de los pacientes positivos por pirosecuenciación. La muestra con menor representación de la mutación detectable por Sanger presentaba una frecuencia de mutación del 8,17% por pirosecuenciación.

**CONCLUSIONES:** La pirosecuenciación es una técnica útil para la detección de la mutación G17V de RHOA en muestras parafinadas de procesos linfoproliferativos compatibles con LFTH, que en algunos casos pueden tener poca representación tumoral. La frecuencia de la mutación detectada en la serie es inferior a la reportada en la literatura, que oscila entre el 50-70% en los LTAI. Esto junto con la detección de varios casos con posible mutación de bajo nivel sugiere que técnicas con una mayor sensibilidad podrían resultar de ayuda en el diagnóstico de estas neoplasias.

Linfomas

1019

## RENTABILIDAD DIAGNÓSTICA Y SEGURIDAD DE LA PUNCIÓN ASPIRACIÓN CON AGUJA FINA (PAAF) Y LA BIOPSIA CON AGUJA GRUESA (BAG) ECOGUIADAS EN LAS LESIONES ESPLÉNICAS.

Recuero Pradillo, María; García-Mora Morato, Alba; Abril Cerezo, Claudia; Sánchez Muñoz, César; Empanaza García, Cayetana; García Rivas, Manuel; Parra Tercero, Ana Rosa; Yunge Del Pozo, Gonzalo José

**Presentador:** García-Mora Morato, Alba

HOSPITAL UNIVERSITARIO DE TOLEDO

**Tipo de trabajo:** Oral

*(Consultar sala y hora en el Programa científico)*

**INTRODUCCIÓN:** La punción aspiración con aguja fina (PAAF) y la biopsia con aguja gruesa (BAAG) de bazo raramente se llevan a cabo por la posibilidad de complicaciones asociadas a la técnica. El objetivo de nuestro estudio es analizar la rentabilidad diagnóstica y la seguridad de la PAAF y la BAG ecoguiadas en las lesiones esplénicas.

**MATERIAL Y MÉTODOS:** Se evaluó retrospectivamente 19 pacientes a quienes se les practicaron PAAF y/o BAG esplénica, en el periodo comprendido entre los años 2015 - 2023. La técnica de imagen empleada para la obtención de la muestra fue la ecografía. Se revisó la historia clínica de dichos pacientes, recabando: edad, sexo, antecedentes de interés, complicaciones derivadas del procedimiento, esplenectomía posterior y evolución.

**RESULTADOS:** En el periodo de estudio se realizó PAAF/BAG a 19 pacientes con una edad media de 69 años (rango 47-88) y una relación varón:mujer de 12:7.

A 10/19 pacientes se les practicaron conjuntamente PAAF y BAG, a 6/19 exclusivamente BAG y a 3/19 únicamente PAAF.

En 1/3 casos en los que se practicó exclusivamente PAAF, el material resultó insuficiente; realizándose el diagnóstico definitivo de Linfoma B Difuso de Células Grandes (LBDCC) en la autopsia. En 2/3 casos el diagnóstico fue negativo para células malignas. Uno de los casos requirió esplenectomía posterior, siendo igualmente negativa para malignidad. El otro caso requirió quistectomía.

La muestra obtenida mediante BAG fue suficiente para la obtención de un diagnóstico preciso en 16 casos: procesos linfoproliferativos (1), lesión vascular benigna (1), angiosarcoma (1) y negativo para células malignas (3).

Dentro de los casos diagnosticados de proceso linfoproliferativo el 73% eran LBDCC, 18% linfoma folicular, 9% de Linfoma de Hodgkin. Se realizó estudio de reordenamiento de IGH en 6/11, resultando material suficiente para su determinación en 4/11 casos. Se estudiaron reordenamientos mediante FISH de genes BCL2, BCL6 y CMYC y/o P53 en 8/11 casos, extrayéndose material suficiente en todos los casos.

En ningún caso hubo complicaciones derivadas del procedimiento.

**CONCLUSIONES:** La PAAF y BAG esplénica guiadas por imagen son técnicas seguras y con una alta rentabilidad diagnóstica, siempre que se lleven a cabo por equipos expertos y las comorbilidades del paciente lo permitan. En gran parte de los casos, la muestra obtenida es suficiente para la realización de los estudios inmunohistoquímicos y moleculares necesarios para la correcta tipificación de los procesos linfoproliferativos. La rentabilidad diagnóstica de la PAAF aumenta cuando se practica junto a la BAG.

Linfomas

770

## IDENTIFICACIÓN DE VARIANTES PATOGENICAS Y PROBABLEMENTE PATOGENICAS MEDIANTE NGS EN PACIENTES CON LINFOMA DE HODGKIN CLÁSICO REFRACTARIO O EN RECAÍDA.

Santisteban Espejo, Antonio; Montero Pavón, Pedro; Villalba Fernández, Ana; Bernal Florindo, Irene; Pérez Requena, José; Atienza Cuevas, Lidia; García Rojo, Marcial  
**Presentador:** Montero Pavón, Pedro

HOSPITAL UNIVERSITARIO PUERTA DEL MAR

**Tipo de trabajo:** Oral

(Consultar sala y hora en el Programa científico)

**INTRODUCCIÓN:** La identificación de los mecanismos moleculares que definen al paciente con linfoma de Hodgkin clásico (LHC= refractario o en recaída (R/R) constituye una área de investigación abierta. Este subgrupo de pacientes (10-20%) no responden de manera adecuada al tratamiento convencional (1); sin embargo, los estudios mediante técnicas de secuenciación de próxima generación (NCS) son escasos en este contexto. Experiencias previas han reportado alteraciones en genes vinculados con la regulación epigenética como EP300y CREBBP (2). El presente trabajo comunica los resultados del análisis de 20 muestras apareadas (diagnóstico-recaída) de 10 casos de LHC R/R mediante NGS.

**MATERIAL Y MÉTODOS:** Se han estudiado 20 muestras de LHC apareadas (diagnóstico-recaída) pertenecientes a 10 casos de LHC R/R. El equipo Ion Chef (Thermo Fisher Scientific, Texas, USA) se ha empleado para la preparación de librerías y el templado, y el sistema Ion GeneStudio™ (Thermo Fisher Scientific, Texas, USA) para la secuenciación. El panel de 47 genes empleado se encuentra publicado en (3). Para la anotación de variantes, se han estudiado las variaciones de nucleótido único (SNVs) y las inserciones y deleciones (INDELS), descartando variantes en regiones intrónicas y UTRs, polimorfismos y restringiendo la selección a variantes categorizadas como patogénicas (VP) y probablemente patogénicas (VPP) en ClinVar.

**RESULTADOS:** La frecuencia alélica media de todas las variantes fue 10.31% (DE: 3.39), con una cobertura media de 1465.78 (DE: 222.11). El número total de VP identificadas fue 29. Al diagnóstico, destacan las VP en los genes BTK (23.81%), CREBBP y TP53 (14.28% cada uno), siendo los genes afectados de manera más frecuente en la recaída BTK (50.00%), TP53, ABL1 y EZH2 (16.67% cada uno). El número total de VPP identificadas fue 24. Al diagnóstico, destacan las VPP en BRAF, ABL1, NOTCH1, TP53 y BTK (14.28% cada uno), siendo los genes que de manera más frecuente presentaron VPP a la recaída BRAF (30%) y CREBBP (20%). La tabla 1 muestra las características clínicas de los casos incluidos, y las figuras 1 y 2 los resultados globales del estudio de secuenciación.

**CONCLUSIONES:** En pacientes con LHC R/R son frecuentes las VP en BTK y TP53, especialmente al diagnóstico. Destaca la aparición de VP y VPP en genes vinculados con mecanismos de regulación epigenética, como CREBBP, hecho reportado en estudios previos (2). Por último, el presente trabajo podría servir para indagar la evolución clonal del LHC, donde la presión inducida por el tratamiento ocasiona la aparición de variantes nuevas, responsables de la resistencia a tratamientos. En estudios posteriores será necesario, de una parte, incrementar el tamaño muestral y, por otro lado, integrar los datos genómicos con información acerca del microambiente peritumoral.

Linfomas

1098

## REORDENAMIENTOS DE LOS GENES TCR/IGH EN LINFOMAS T ANGIOINMUNOBLÁSTICOS

Rodríguez Pinilla, Socorro Maria; Stewart Smrordriguez@Quironsalud.Es, Jp  
**Presentador:** Rodríguez Pinilla, Socorro Maria

PATHOLOGY DEPARTMENT, HOSPITAL UNIVERSITARIO FUNDACIÓN JIMENEZ DÍAZ, MADRID, SPAIN

**Tipo de trabajo:** Oral

(Consultar sala y hora en el Programa científico)

**INTRODUCCIÓN:** El linfoma T angioinmunoblástico (LTA) es un linfoma de células T, cuyas células tumorales expresan marcadores de centro folicular (CF). Morfológicamente es polimorfo y se caracteriza por la presencia de eosinófilos, vasos de endotelio prominente y expansión de dendritas foliculares. La expansión de plasmáticas mono o polipáticas y de células B, EBV positivas y/o negativas es frecuente. La frecuencia de los reordenamientos de los genes IGH y/o TCR es heterogénea. Se ha descrito un modelo de adquisición progresiva-secuencial de mutaciones somáticas en diferentes componentes celulares de dicho linfoma.

**Objetivos:** El estudio de la evolución clonal de pacientes con LTA en diferentes momentos de su enfermedad.

**MATERIAL Y MÉTODOS:** 19 pacientes con LTA con múltiples biopsias en diferentes tiempos de la enfermedad (entre 2-4 muestras, media=2) fueron estudiados con el panel de captura "EuroClonality-NGS".

**RESULTADOS:** Reordenamientos clonales del gen TRG fueron encontrados en todos los pacientes, con la presencia de 2 secuencias diferentes en 17 pacientes (89.5%). El estudio del gen TRA fue clonal en todos los pacientes. En 16 pacientes se observaron las mismas dos secuencias en muestras secuenciales (84.2%). El gen TRB fue clonal en 17 pacientes (89.5%), observándose dos secuencias en 16 de ellos. Solo 2 pacientes presentaron la aparición de nuevas secuencias a lo largo de la evolución de la enfermedad, y tuvieron lugar en el gen TRB. No se observaron reordenamientos clonales en el gen TRD-TRD. Reordenamientos de los genes IgH (5), IGK (6) o IGL (1) se observaron en 9 pacientes (47%). Un paciente (numero 9) mostro reordenamientos clonales en los genes IGH, IGK-VJ, IGK-Kdel e IGL. En 2 de 5 pacientes, se encontraron 2 reordenamientos diferentes del gen IGH. Sólo 2 pacientes mantuvieron el mismo reordenamiento del gen IGH en diferentes momentos de la enfermedad.

Analizando las mutaciones somáticas en conjunto en cualquier momento de la enfermedad se observó que los genes TET2 (81%), KMT2D (52%), RHOA (38%) y DNMT3A (29%) fueron los más frecuentemente mutados, en concordancia con estudios previos. Las mutaciones de IDH2 se observaron en sólo 2 casos (10%).

**CONCLUSIONES:** Se observó un clon T estable en el 100% de los pacientes a lo largo de la evolución de la enfermedad. Sólo dos pacientes presentaron clones T adicionales durante la evolución de la enfermedad. Por el contrario, un alto porcentaje de pacientes mostraron clones B inestables a lo largo del curso de la enfermedad.

## SÍNDROME DE POEMS Y NEOPLASIA DE CÉLULAS PLASMÁTICAS CON CAMBIOS TIPO ENFERMEDAD DE CASTLEMAN EN GANGLIO LINFÁTICO.UTILIDAD DEL ESTUDIO DE CLONALIDAD LINFOIDE B EN LA DETECCIÓN DE PLASMÁTICAS CLONALES

Rodríguez Merino, Laura; Revert Arce, Jose Bernardo; Montes Moreno, Santiago

**Presentador:** Rodríguez Merino, Laura

HOSPITAL UNIVERSITARIO MARQUÉS DE VALDECILLA

**Tipo de trabajo:** Oral  
(Consultar sala y hora en el Programa científico)

**INTRODUCCIÓN:** Los hallazgos histopatológicos de tipo enfermedad de Castleman (EC) se asocian con síndrome de POEMS o neoplasia de células plasmáticas (NCP) en una fracción significativa de casos. Usualmente el diagnóstico definitivo de NCP requiere de un estudio clínico y de laboratorio completo, incluyendo biopsia de médula ósea. Los hallazgos histopatológicos en el ganglio linfático engloban cambios de tipo EC, habitualmente plasmocelular. El objetivo de este trabajo es mejorar la identificación de las poblaciones de plasmáticas clonales en los ganglios linfáticos con cambios de tipo EC.

**MATERIAL Y MÉTODOS:** Se realiza un estudio retrospectivo, descriptivo, de una serie de 7 casos con diagnóstico de mieloma múltiple (3 casos) o síndrome de POEMS (4 casos) y biopsias de ganglio linfático con cambios de tipo EC plasmocelular. Se lleva a cabo un estudio diagnóstico completo en las biopsias de ganglio linfático y médula ósea incluyendo análisis morfológico, fenotipo mediante inmunohistoquímica (IHQ) y estudio de clonalidad linfocito B. El panel de IHQ realizado en las muestras de ganglio linfático incluye CD20, CD3, CD138, HHV-8, isotipo de inmunoglobulina (IgG, IgG4, IgA, IgM, IgD), kappa y lambda. El estudio de clonalidad linfocito B incluye reordenamientos de IgH, IgK, IgD e IgL.

**RESULTADOS:** Respecto a las características histopatológicas de los casos con cambios de tipo EC se observaron grados altos de regresión folicular y plasmocitosis en las biopsias de ganglio linfático. No fue llamativa la hiperplasia folicular linfocito, la prominencia de células dendríticas foliculares o la hipervascularización. En las biopsias-cilindro de médula ósea con tejido disponible se identificó neoplasia de células plasmáticas (>10% de plasmáticas clonales de patrón intersticial lambda) en 3 de 4 casos (2 IgA y 1 IgG). El otro caso mostró plasmocitosis intersticial polipática CD56+ en el rango de la gammapatía monoclonal de significado incierto e hiperplasia megacariocítica. Se identificaron células plasmáticas monotípicas en las biopsias ganglionares de 3 de los 7 casos (43%). Los 3 casos presentaron restricción de cadenas ligeras lambda con predominio IgA (2 casos) e IgG (1 caso). En los 4 casos restantes no se pudo identificar una población monotípica mediante IHQ, observando un predominio IgG en 3 casos e IgA en 1 caso. El estudio de clonalidad linfocito B identificó 2 casos adicionales con poblaciones clonales (ambos con reordenamientos clonales en IgH y uno de ellos con reordenamiento adicional en IgK). Todos los casos monotípicos mediante IHQ presentaron reordenamientos clonales de Ig (1 caso en IgH, 1 caso en IgK y 1 caso en IgK e IgL). Así, tras el estudio de clonalidad se detectó una población de plasmáticas clonales en el 83% de los casos estudiados (5/6).

**CONCLUSIONES:** El estudio de reordenamientos de inmunoglobulina en biopsias de ganglio linfático con cambios de tipo enfermedad de castleman plasmocelular asociados a NCP/POEMS aumenta la sensibilidad de detección de poblaciones de plasmáticas clonales.

## BIOPSIA DE MÉDULA ÓSEA COMO MÉTODO DIAGNÓSTICO EN LAS CITOPENIAS DE PACIENTES TRATADOS CON TERAPIA CAR-T

Molina Centelles, Manuel; Granados Serrano, Pablo; García Gómez, Enrique; Huart Peris, María Del Carmen; Furriol Collado, Javier; Valera Cuesta, María Soledad; Vidal Tarrazona, Almudena; Balaguer Rosselló, Aitana; Villalba Montaner, Marta; Leonor Senent, María; Romero Dominguez, Samuel; Montoro Gomez, Juan; Sanz Caballer, Jaime; Rausell Fontestad, Nuria; Mayordomo Aranda, Empar

**Presentador:** Molina Centelles, Manuel

HOSPITAL UNIVERSITARIO Y POLITÉCNICO LA FE DE VALENCIA

**Tipo de trabajo:** Oral  
(Consultar sala y hora en el Programa científico)

**INTRODUCCIÓN:** La terapia de células T con receptores quiméricos de antígenos (CAR-T) ofrece opciones prometedoras en el manejo de neoplasias agresivas como son los linfomas de célula grande B (LBDCG) y las leucemias linfoblásticas agudas B (LLA-B). Son todavía pocos los casos tratados con esta terapia y muchas las incógnitas. En ocasiones aparecen citopenias en su evolución, de causa no explicada, que precisan de biopsia de médula ósea (BMO) al obtenerse aspirados secos.

**MATERIAL Y MÉTODOS:** Hemos revisado todos los pacientes tratados con terapia CAR-T en nuestro centro en los que se realizó BMO por presencia de citopenias graves y/o prolongadas anotando los parámetros que pudieran justificar estas citopenias como aplasia, displasia, recaída de su enfermedad, fibrosis y otros hallazgos relevantes. Hemos comparado dichos resultados con el momento de la biopsia, el tratamiento y los hallazgos de la citometría de flujo y sangre periférica.

**RESULTADOS:** Se han tratado 34 casos con esta terapia en nuestro centro, 21 LBDCG, 5 linfomas de célula grande transformados de Linfoma Folicular, 3 Linfomas B primarios mediastínicos, 4 LLA-B y 1 linfoma de alto grado con reordenamiento de BCL2 y C-MYC. De estos solo 5 disponían de BMO después de tratamiento. En 2 casos se observó recaída no detectada por aspirado, por ser seco. 4 pacientes (80%) presentaron fibrosis severa grado 3, sin displasia asociada y 100% de las que estaban infiltradas al diagnóstico (4/4) han demostrado necrosis de las células neoplásicas, estando presentes como sombras celulares.

**CONCLUSIONES:** - El 15% de los pacientes tratados con CAR-T en nuestro centro ha desarrollado citopenias graves que han requerido BMO.

- La BMO puede ser de utilidad en el estudio de las citopenias en pacientes tratados con terapia CAR-T, especialmente con aspirados secos.

- El 80% de los casos de citopenias en nuestra serie son debidos a fibrosis severa grado 3, sin displasia asociada.

- El 100% de médulas infiltradas al diagnóstico han mostrado necrosis celular tras la terapia que podría corresponder a una forma de respuesta. Solo debemos considerar, por tanto, la celularidad viable en la infiltración medular como signo de recaída.



## INMUNOFLORESCENCIA MÚLTIPLE Y ANÁLISIS TOPOGRÁFICO EN EL MICROAMBIENTE DE LINFOMA DE HODGKIN CLÁSICO MUESTRA SOBREEXPRESIÓN DE CD137 Y CÉLULAS MIELOIDES SUPRESORAS GRANULOCÍTICAS COMO FACTORES PREDIC

Solórzano Rendón, José Luis; Menéndez García, Victoria; Fernández Robledo, Sara; Parra, Edwin; Latasa, Paula; Díaz Martín, Eva; Wistuba, Ignacio; De Andrea, Carlos; García García, Juan Fernando

**Presentador:** Solórzano Rendón, José Luis

MD ANDERSON CANCER CENTER MADRID

**Tipo de trabajo:** Oral

(Consultar sala y hora en el Programa científico)

**INTRODUCCIÓN:** La interacción de algunos puntos de control inmunitario y de las células mieloides (MSDC) en el microambiente del linfoma de Hodgkin clásico (LHC) no está bien explorada. La expresión del ligando-1 de muerte programada (PD-1) y del receptor 9 del factor de necrosis tumoral, CD137 (TNFRF9, 4-1BB) se ha demostrado en células de Hodgkin-Reed Sternberg (HRS) y pueden desempeñar un papel en la reducción de la respuesta antitumoral. La inmunofluorescencia múltiple (mIF) nos permite fenotipar y analizar la interacción espacial de las células inmunes y tumorales.

**MATERIAL Y MÉTODOS:** Se evaluó retrospectivamente un total de 30 biopsias de ganglios linfáticos con diagnóstico de LHC. Pusimos a punto dos paneles de inmunofluorescencia múltiple utilizando el sistema de química Opal y microscopía multiespectral Vectra Polaris (AKOYA-Biosciences), con el fin de interrogar la expresión de checkpoints y células mieloides. Tanto los test en monoplex como los paneles combinados se pusieron a punto empleando la plataforma automatizada Leica BOND RX. El primer panel compuesto por CD30, CD137, PD-1, PD-1, CD3 y CD68; y el segundo panel incluyó CD30, CD68, CD11b, CD33, Arginasa I y CD14. Las regiones de interés se seleccionaron destacando la carga de células tumorales con CD30 por IHQ y el análisis se realizó utilizando el software InForm. La preparación de los datos y estadística comparativa se realizó con R y con ayuda de las librerías Rcmdr, spatstat, survival y survminer. Las distancias entre pares de células se han calculado utilizando la función K. En cada paciente, la media de 5 medidas independientes de distancia se empleó para comparación y análisis de supervivencia.

**RESULTADOS:** En lo que respecta al primer panel los resultados mostraron las siguientes poblaciones estadísticamente significativas ( $p < 0,005$ ) relacionadas con respuestas desfavorables y supervivencia: células monocíticas CD68+, CD137+, PD-1-, CD30-, las células T: CD3+, CD137+, PD-1-, PD-1+; mientras que el subconjunto de células tumorales CD30+ CD137+ PD-1+, mostró una tendencia relacionada con el pronóstico ( $p = 0,055$ ). En el segundo panel se observó una relación con respuesta desfavorable y supervivencia estadísticamente significativa ( $p < 0,005$ ) en la población identificada con células mieloides supresoras granulocíticas (gMDSC) CD33+, CD11b+ CD68-, CD14-, ARG1-. La interacción celular mediante análisis espacial topográfico mostró significancia estadística ( $p < 0,005$ ) en las poblaciones inmunes antes mencionadas con las células HRS, con una distancia entre 0 a 100  $\mu\text{m}$ , indicando probable interacción celular.

**CONCLUSIONES:** Tecnologías de patología digital combinando inmunofluorescencia múltiple y análisis espacial permiten evaluar subpoblaciones inmunes específicas e interacciones entre componentes celulares con valor predictivo y pronóstico en el TME del LHC. En nuestra cohorte encontramos que la presencia de CD137 y de las células gMDSC determinan un peor pronóstico.

## PLASTICIDAD CELULAR ENTRE LINFOMA FOLICULAR Y LINFOMA DE HODGKIN. ¿PROGRESIÓN O EVOLUCIÓN DIVERGENTE?

Manso , Rebeca; Carvajal , Nerea; Morillo , Daniel; Piris , Miguel Ángel; Rodríguez Pinilla , Socorro María

**Presentador:** Manso, Rebeca

FUNDACIÓN JIMÉNEZ DÍAZ

**Tipo de trabajo:** Oral

(Consultar sala y hora en el Programa científico)

**INTRODUCCIÓN:** La plasticidad celular es un proceso que puede dar lugar a la formación de dos entidades con el mismo o diferente origen celular. El Linfoma Folicular (LF) y el Linfoma de Hodgkin (LH) pueden asociarse y/o ser linfomas sucesionales. Varios estudios han identificado los mismos reordenamientos de IGH y BCL2 en ambos componentes; sin embargo, la identificación de perfiles mutacionales no está muy estudiado. El objetivo de este estudio fue analizar mediante secuenciación masiva (NGS) la asociación entre LF y LH, que parece depender de situaciones moleculares distintas: 1) Tumores sincrónicos, 2) Progresión de LF a LH, 3) Evolución divergente.

**MATERIAL Y MÉTODOS:** Se realizó una búsqueda de pacientes diagnosticados de LF y LH en los últimos años en nuestro centro. A partir de muestras parafinadas se realizaron estudios de translocaciones de BCL2 mediante FISH, reordenamiento del gen IGH mediante PCR, y NGS utilizando un panel personalizado TruSeq Amplicon Cancer (Illumina), compuesto por 38 genes y el panel comercial LYS Solution (Sophia Genetics), y el secuenciador MiSeq (Illumina).

**RESULTADOS:** Se han identificado 6 pacientes con diagnóstico de LF y LH. Son 3 hombres y 3 mujeres con edades comprendidas entre los 54 y 78 años (media 65.3 años). En 5 de ellos el diagnóstico de ambos componentes se realizó simultáneamente o en fechas próximas. La translocación en BCL2 ha sido encontrada en 4 pacientes de LF (no.2, 4, 5, 6), manteniéndose en la lesión de LH en dos de ellos (no.2, 5). La identificación de picos comunes en el reordenamiento de IGH en ambos linfomas se ha observado en 2 pacientes (no. 2, 6). En el estudio NGS, se encontró que 3/6 pacientes mostraron mutaciones en ambos componentes (no. 2, 3, 6), siendo variantes más comunes en LF como en genes CREBBP, KMT2D, EP300, ARID1A, TP53, CARD11 y STAT6. Un paciente no presentó mutaciones en la muestra de LF (no. 1). Un paciente no presentó mutaciones en ninguno de los componentes (no. 5). En el paciente no. 4, los datos moleculares fueron no evaluables en la muestra de LH, por lo que no se pudo comparar entre ambas entidades.

**CONCLUSIONES:** Nuestros datos sugieren que la asociación entre LF y LH, parece depender de una transformación divergente desde LF a LH, donde a partir de un precursor mutado, se originan diversos clones dando lugar a tumores con diferente histología.



Linfomas

1195

## LINFOMA DEL MANTO VARIANTE LEUCÉMICA (NO NODAL) CON DIFERENCIACIÓN PLASMÁTICA.

Blázquez , Irene; Valera , Mar; Lorenzo , Daniel; López , Patricia; Beà , Silvia; Frigola , Gerard; Climent , Fina  
**Presentador:** Blázquez , Irene

SERVICIO DE ANATOMÍA PATOLÓGICA. HOSPITAL UNIVERSITARI DE BELLVITGE, HOSPITALET DE LLOBREGAT.

**Tipo de trabajo:** Póster con Defensa  
*(Miércoles 3 de mayo 2023; 10:45; Pantalla: 4)*

**INTRODUCCIÓN:** El linfoma del manto variante leucémica (no nodal) se caracteriza por la afectación en sangre periférica, en médula ósea y/o en bazo, con mínima linfadenopatía. Aunque la t(11;14) y los mecanismos que subyacen la translocación son similares en esta variante y en la forma clásica de linfoma del manto clásico, existen hallazgos morfológicos, fenotípicos y genéticos que los distinguen. La diferenciación plasmacítica puede presentarse en la variante no nodal y no está descrita en la forma clásica. Presentamos un caso de linfoma del manto no nodal con diferenciación plasmacítica y mutación de MYD88, con afectación ocular. Se trata de un hombre de 73 años con linfocitosis asintomática desde 2014 y operado de cataratas bilaterales hacía años. En 2021 en una visita de control por desprendimiento de la coroides del ojo izquierdo le observan en la retinografía de campo amplio una lesión intraocular pigmentada, multilobulada, a nivel temporal inferior y de grandes dimensiones, que por ecografía mostraba características sugestivas de melanoma. Se le realiza enucleación ocular.

**MATERIAL Y MÉTODOS:** Estudio macroscópico y microscópico de la pieza. Tinción hematoxilina-eosina e inmunohistoquímica. Estudio molecular.

**RESULTADOS:** Macroscópicamente la lesión se encuentra en la zona del cuerpo ciliar y de la coroides, y es polilobulada y de color blanquecino.

Microscópicamente la lesión tiene un aspecto homogéneo, basófilo, de patrón vagamente nodular. Está constituida por una proliferación linfoide, monótona, de tamaño mediano, con núcleos de contornos ligeramente irregulares y de cromatina madura con áreas de diferenciación plasmacítica, donde se observan cuerpos de Dutcher. A nivel inmunohistoquímico son positivos para CD20 y CD79, pero con una doble intensidad, siendo las células más intensas las que muestran negatividad para PAX5 y positividad para MUM1. Presenta expresión aberrante de CD5, negatividad para SOX11, positividad para Ciclina D1, y negatividad para p53. Restricción de cadenas ligeras Kappa. El índice proliferativo es de 30%. El estudio molecular de NGS detecta la t(11;14) en el 60% de las células analizadas, hipermutación de los genes de las inmunoglobulinas (IGHV), y la mutación de MYD88 S219C. El estudio de citometría de flujo de la sangre periférica detecta la población de linfoma del manto y una pequeña población compatible con leucemia linfática crónica. Con estos hallazgos histológicos y moleculares, llegamos al diagnóstico de linfoma del manto variante leucémica con diferenciación plasmacítica.

**CONCLUSIONES:** Este caso es interesante porque se trata de un linfoma del manto no nodal con diferenciación plasmacítica y con mutación en MYD88 S219C. Hasta la fecha se han descrito 3 casos con la mutación MYD88 L265P. Ningún caso describe nuestra mutación.

Linfomas

1241

## KIKUCHI-FUJIMOTO Y COVID-19

López Prieto, Ana; Mora Disz, Rodrigo; Álvarez Muñoz, Alejandro; Rendón García, Rosa; Machuca Aguado, Jesús; Villar Rodríguez, José Luis

**Presentador:** López Prieto, Ana

HOSPITAL UNIVERSITARIO VIRGEN MACARENA

**Tipo de trabajo:** Póster con Defensa  
*(Miércoles 3 de mayo 2023; 10:45; Pantalla: 4)*

**INTRODUCCIÓN:** La enfermedad de Kikuchi-Fujimoto (KF) es una rara linfadenopatía necrotizante subaguda autoimitada que suele asociarse a fiebre. Actualmente, la etiopatogenia del KF sigue siendo desconocida. Las dos teorías más estudiadas son la infecciosa y la autoinmune, aunque ningún estudio ha podido demostrar una relación causal entre un virus y el KF. Se ha postulado que puede originarse como parte de una respuesta inmune exagerada por células T frente a antígenos virales en personas genéticamente predispuestas.

Hemos recogido 3 casos, todos ellos mujeres, en nuestro centro en el periodo comprendido entre 2020-2021 previo a la vacunación por Covid-19.

**MATERIAL Y MÉTODOS:** Las pacientes presentaban edades comprendidas entre 21-30 años y debutaron con una adenopatía cervical unilateral acompañada de síntomas B (sudoración, pérdida de peso y fiebre). Habían sido diagnosticadas de infección por Covid-19 en los últimos dos meses previos al comienzo de la sintomatología. Se les realizó una extirpación del ganglio linfático cervical. Se estudiaron las secciones en parafina teñidas con hematoxilina-eosina y se utilizaron los siguientes anticuerpos: CD123, CD68, CD30, CD15, CD3, CD5, CD2, CD7, CD56, Tdt. Además, se realizó hibridación in situ para VEB y PCR para Covid-19.

**RESULTADOS:** Macroscópicamente consistían en formaciones nodulares blanquecinas de aproximadamente 2,5 cm de diámetro.

Histológicamente se apreciaba un ganglio linfático con amplias áreas claras de límites precisos, que tienden a confluir, localizadas de manera preferente en la región subcapsular y paracortical. Estaban constituidas por una población celular heterogénea con abundantes restos cariorréxicos y pequeñas áreas de necrosis, sin polimorfonucleares neutrófilos. En estas áreas, las células predominantes tenían un amplio citoplasma claro finamente vacuolado y un núcleo irregular (frecuentemente en forma de semiluna). Además, había células linfoides grandes activadas y un tercer tipo celular CD123 en agregados densos que correspondían a células dendríticas plasmocitoides. El resto del ganglio linfático mantenía una arquitectura conservada. No se reconocieron elementos stenbergoideos.

La hibridación in situ para VEB fue negativa y la PCR para Covid-19 a la espera de resultados.

**CONCLUSIONES:** La relación temporal entre la infección por Covid-19 y el desarrollo de la enfermedad de KF hace pensar en una relación causal, como está reflejado en la literatura, estando pendiente resultados de estudios confirmatorios.

## A PROPÓSITO DE UN CASO: PROLIFERACIÓN DE CÉLULAS DENDRÍTICAS PLASMOCITOIDES MADURAS CUTÁNEA ASOCIADO A NEOPLASIA MIELOIDE.

Luizaga Velasco, Luis Antonio; Perez Calderiña, Jesus; Pontes De Sousa, Sandra Patricia; Lloret Daga, Adria; Gonzalez Minguiez, Clarisa; Ferrer Cassado, Carme; Tarroch Sarasa, Xavier  
**Presentador:** Luizaga Velasco, Luis Antonio

HOSPITAL UNIVERSITARI MUTUA DE TERRASA.  
ANATOMIA PATOLOGICA

**Tipo de trabajo:** Póster con Defensa  
*(Miercoles 3 de mayo 2023; 10:45; Pantalla: 4)*

**INTRODUCCIÓN:** Las células dendríticas plasmocitoides son células altamente especializadas del sistema inmunitario con capacidad de producir interferón tipo I y participar como células presentadoras de antígenos. Pueden estar presentes en diferentes órganos (piel, órganos linfoides) en situaciones de enfermedad, originando desde simples agregados reactivos hasta una entidades neoplásicas; se ha descrito una entidad intermedia llamada proliferación de células dendríticas plasmocitoides maduras (PCDPM).

La PCDPM es una entidad poco común, predomina en varones con una edad de 60-70 años y gran parte está asociada a una neoplasia mieloides (leucemia mielomonocítica crónica). Morfológicamente se caracteriza por agregados de células dendríticas plasmocitoides con núcleos levemente irregulares, positivos con CD123, CD303, CD4, CD68, y sobre-expresión aberrante de algún marcador T (CD2, CD5 y CD7), CD10, CD15 y CD33; además son negativos con CD56 (o focal positividad), TdT, CD34, y ki67 bajo (10%). Clínicamente se caracteriza por adenopatías y placas/pápulas cutáneas. El pronóstico y el tratamiento dependen generalmente de la enfermedad mieloides de base. Presentamos el caso por la escasa frecuencia.

**MATERIAL Y MÉTODOS:** Se estudió de forma retrospectiva todos los casos de PCDPM diagnosticados en nuestro Hospital entre 2019-2023. Posteriormente se realizó una revisión histológica, inmunohistoquímica y clínica (edad, género, sintomatología e imágenes).

**RESULTADOS:** Encontramos 1 caso de PCDPM que correspondía a 1 varón de 80años con lesiones cutáneas eritematosas en tronco y extremidades inferiores, y reciente antecedente de leucemia mieloides aguda; histológicamente se identificó en dermis un infiltrado celular homogéneo constituido por células ligeramente atípicas, con núcleos de mediano tamaño, cromatina densa y leve cantidad de citoplasma. El estudio inmunohistoquímico mostró positividad con CD123, CD4 y CD68 (punteado paranuclear), CD5, CD7, mieloperoxidasa en células aisladas y ki67 25%; negatividad con CD56, CD20, CD15, TdT, CD34, C-kit y CD10.

**CONCLUSIONES:** Las células dendríticas plasmocitoides son células poco conocidas, cuyo espectro patológico oscila desde situaciones reactivas hasta neoplásicas, la PCDPM corresponde a una situación intermedia. La PCDPM es una entidad poco común, afecta frecuentemente piel y están muy asociada a neoplasias mieloides. El tratamiento y pronóstico depende de la neoplasia mieloides de base.

## MANIFESTACIONES CUTÁNEAS DE LOS LINFOMAS T ANGIOINMUNOBLASTICOS

Pérez-Guillermo Cuevas, Maria De Los Angeles; Astilleros Blanco De Cordova, Laura; León Del Campo, Marta; Torrico Hatami, Sara; Torre Castro, Juan; Jo Velasco, Margarita; Erafia Tomás, Itziar; Requena Caballero, Luis; Piris Pinilla, Miguel Ángel; Diaz De La Pinta, Javier; Rodríguez Pinilla, Socorro Maria  
**Presentador:** Pérez-Guillermo Cuevas, Maria De Los Angeles

HOSPITAL UNIVERSITARIO FUNDACIÓN JIMÉNEZ DÍAZ

**Tipo de trabajo:** Póster con Defensa  
*(Miercoles 3 de mayo 2023; 10:45; Pantalla: 4)*

**INTRODUCCIÓN:** El linfoma T angioinmunoblástico (LTAI) es un linfoma de células T periférico con fenotipo TFH con afectación primaria ganglionar que frecuentemente afecta la piel, cuya presentación clínica e histológica es variable dificultando su diagnóstico.

**MATERIAL Y MÉTODOS:** Revisamos doce biopsias cutáneas con diagnóstico de LTAI entre los años 2010 a 2022. Se revisaron los datos clínicos y se comparó morfológica e inmunofenotípicamente las muestras ganglionares y cutáneas.

**RESULTADOS:** La serie consistía en 7 varones y 5 mujeres, cuya edad media fue de 64 años (43 -93). En 5 pacientes el diagnóstico ya estaba establecido en la muestra ganglionar. En otros 5 pacientes el diagnóstico se estableció concomitantemente en ganglio y piel. 2 pacientes nunca desarrollaron clínica sistémica con afectación ganglionar. La sospecha clínica fue variable oscilando desde infiltración tumoral, eccema, lupus cutáneo, psoriasis complicada, toxicodermia hasta vasculitis. Sólo aquellos pacientes con diagnóstico previo de linfoma fueron remitidos como infiltración específica.

Se establecieron 4 patrones histológicos (perivascular superficial y/o profundo, nodular, granulomatoso, vasculitis-like) que se correlacionaban con patrón de presentación clínica (lupus y eccema, infiltración específica y vasculitis respectivamente). En 3 casos las lesiones cutáneas mostraban expansión de células B-EBV positivas. No se observó expansión de cel. dendríticas foliulares en ninguno de ellos.

**CONCLUSIONES:** -Dada la variabilidad de presentación clínica e histológica de la LTAI en piel, su diagnóstico supone un reto tanto para clínicos como para patólogos.  
 - Los dos casos sin biopsia ganglionar y que se descartó clínicamente MF podrían considerarse Linfomas T primarios cutáneos de fenotipo TFH.

## LINFOMA ANAPLÁSICO ALK NEGATIVO INTRASINUSOIDAL: UN RETO DIAGNÓSTICO.

Suárez Sánchez, María Dolores; De Los Santos Beriguete, Mery Jazmín; Maira Gonzalez, Nieves

**Presentador:** Suárez Sánchez, María Dolores

HOSPITAL UNIVERSITARIO DE PUERTO REAL

**Tipo de trabajo:** Póster con Defensa  
(Miércoles 3 de mayo 2023; 10:45; Pantalla: 4)

**INTRODUCCIÓN:** El LA ALK- es un linfoma T maduro con expresión de CD30, sin reordenamiento para ALK. La localización puede ser linfática y extraganglionar, y su presentación habitual son adultos con un estadio avanzado de la enfermedad. Aunque el patrón morfológico más frecuente es difuso con células tumorales grandes, pleomórficas y cohesivas, en los casos con afectación parcial, puede ser sinusoidal o perfoliular. El 80% de los estudios moleculares para reordenamiento del gen TCR es clonal.

**MATERIAL Y MÉTODOS:** Mujer de 60 años, con astenia y dolor en FID de un año de evolución, sin otras alteraciones clínico-analíticas. Las pruebas de imagen detectan adenopatía iliaca izquierda de 18 mm, nódulo de 12 mm en riñón izquierdo, lipoma intramuscular de 8 cm en cadera izquierda y leiomiomas uterinos.

Durante dos años de evolución, presenta crecimiento de la adenopatía, desarrollando otras a nivel inguinal, ilíacas bilaterales, algunas de aspecto patológico, cursando la fase más avanzada con deterioro del estado general, y síndrome poliadenopático generalizado.

**RESULTADOS:** Dos muestras a estudio: al inicio y fase avanzada. La primera, de localización inguinal, se observó una población celular CD30+, con expresión para CK8, vimentina, y dudoso para CD4 y WT-1, con un índice proliferativo ki67>90%, a nivel de escasos vasos sinusoidales y subcapsular. La celularidad era de aspecto inmunoblástico, grandes, discohesivas, y con figuras mitóticas. El estudio IHQ fue negativo para resto de citoqueratinas, marcadores melánicos, neuroendocrinos, germinales, renales, y otros linfoides y hematológicos (B, T, NK, de Hodgkin, histiocitarios, EBV, HHV8...), apreciándose un perfil policlonal en estudios de reordenamiento de TCR. Se planteó un posible diagnóstico diferencial entre un linfoma anaplásico intrasinusoidal ALK negativo, y una carcinomatosis linfagítica, aunque con escasa correlación clínica y de resto de pruebas. La segunda, a nivel cervical, reveló una población celular con patrón micronodular e intrasinusoidal, polimorfa, grandes, algunas con morfología tipo "hallmark", y expresión IHQ igual que en la previa, además de CD4, CD5, CD43, MUM1, TIA1, Perforina, P-STAT3, con un diagnóstico final de Linfoma anaplásico ALK negativo.

**CONCLUSIONES:** El diagnóstico histológico de Linfoma anaplásico ALK negativo, puede suponer un reto diagnóstico dado los distintos patrones que puede presentar, más aún en estadios iniciales y parciales como nuestro caso intrasinusoidal. El diagnóstico diferencial a tener en cuenta son la carcinomatosis linfagítica (melanoma, carcinoma neuroendocrino, carcinoma embrionario...), y la patología linfóide intrasinusoidal (L. Hodgkin, L. B intravascular, L. intrasinusoidal asociado a virus EBV-HHV8...). Otras entidades benignas, menos frecuentes, que se describen en la bibliografía como imitadoras de neoplasias, son la hiperplasia de células mesoteliales intravascular sinusoidal de los ganglios linfáticos, e incluso la proliferación intravascular atípica de células T CD30+ tras un traumatismo.

## ANÁLISIS MULTICÉNTRICO DE LA REALIZACIÓN E INTERPRETACIÓN DE LMO2 COMO MARCADOR INMUNOHISTOQUÍMICO RELACIONADO CON LA PRESENCIA DE REORDENAMIENTO DEL GEN MYC EN LINFOMAS B AGRESIVOS

Papaleo , Natalia; Vazquez , Ivonne; Tapia , Gustavo; Luizaga , Luis; Lome , Carmen; Azcarate , Juan; Climent , Fina; Colomo , Luis  
**Presentador:** Papaleo , Natalia

HOSPITAL PARC TAULI

**Tipo de trabajo:** Póster con Defensa  
(Viernes 5 de mayo de 2023; 10:45; Pantalla: 5)

**INTRODUCCIÓN:** La identificación de los reordenamientos del gen MYC (r-MYC) en linfomas B agresivos (LBA) es crucial para el enfoque diagnóstico y terapéutico. Sin embargo, la baja incidencia de dicha alteración dificulta acceder al estudio genético de todos los LBA. La ausencia de expresión de LMO2 en LBA CD10 positivos se asocia a la presencia de r-MYC y es un buen marcador para reconocer esta alteración genética. Nuestro objetivo ha sido evaluar la reproducibilidad de la detección de LMO2 entre laboratorios.

**MATERIAL Y MÉTODOS:** El estudio incluye dos fases. Primero, 7 hematopatólogos evaluaron retrospectivamente 50 LBA. Las muestras (HE, CD10, BCL6, MUM-1, LMO2 y MYC) y FISH (MYC/BCL6/BCL2) provenían de un solo centro. La concordancia inter-observador fue valorada con el coeficiente kappa de Fleiss. En la segunda fase se analizaron de modo prospectivo (enero 2021-junio 2022) los LBA diagnosticados en 5 centros diferentes, evaluando los mismos marcadores inmunohistoquímicos y FISH de MYC, con los reactivos y tincificación de cada laboratorio. Los valores de sensibilidad, especificidad, precisión, valor predictivo positivo (VPP) y negativo (VPN), razón de verosimilitud positiva (RVP) y negativa (RVN) de MYC y LMO2 se relacionaron con la detección de r-MYC.

**RESULTADOS:** Inicialmente analizamos 2 HGBCL-NOS; 6 HGBCL MYC/ BCL2/BCL6-R, 33 DLBCL, 7 DLBCL transformado (tDLBCL), 1 linfoma de Burkitt (BL) y 1 linfoma tipo Burkitt 11q-alterado. Los pacientes eran 32H/18M, con mediana de edad 62 años; 28 (56%) fueron biopsias por escisión y 22 (44%) biopsias con aguja gruesa (BAG). r-MYC ocurrió en 14 (28%) casos. El índice Kappa fue: 0,88 para LMO2; 0,73 para MYC (P2). Las discrepancias fueron 7/50 (14%) para LMO2 (1M/3/3m) y 15/50 (30%) para MYC (5M/5i/5m), relacionadas con calidad-tamaño de la muestra de las BAG e interpretación del cutoff de los marcadores. El segundo estudio ha incluido un total de 213 pacientes, 116H:97M, edad media 68 años (19-92), con diagnóstico: 3 HGBCL-NOS, 18 HGBCL MYC/BCL6/BCL2 R, 153 DLBCL, 32 tDLBCL y 7 BL. Los resultados globales para LMO2 de especificidad, VPN, precisión, RVP y RVN (86%, 90%, 83%, 5'47, 0'29) fueron similares a los observados en las series publicadas, mientras que la sensibilidad (75%) y VPP (66%) disminuyeron (87% y 74%, respectivamente en series previas). Los resultados de LMO2 mejoraban los de MYC para detectar r-MYC.

**CONCLUSIONES:** La interpretación de LMO2 es muy reproducible entre patólogos, observándose mayor concordancia inter-observador en la interpretación de LMO2 que en MYC. La reproducibilidad entre laboratorios es adecuada, obteniendo resultados similares a los publicados.

## SARCOMA MIELOIDE CON AFECTACIÓN ABDOMINAL

Ponce Casas, Eduardo; García Fuertes, Sonia; Sánchez Lazcano, María; Felipe Berlanga, Francesc; Bengochea, Lourdes; Cabañuz Rocatalada, Clara; Martínez García, Alejandro; Marta , Carlo Bruno; Gonzales , Ariel; Ramírez , Teresa; García García, Mar  
**Presentador:** García García, Mar

HOSPITAL CLÍNICO UNIVERSITARIO LOZANO BLESÁ

**Tipo de trabajo:** Póster con Defensa  
*(Viernes 5 de mayo de 2023; 10:45; Pantalla: 5)*

**INTRODUCCIÓN:** El sarcoma mielóide (SM) se define por una proliferación de blastos mieloides en tejidos extramedulares como piel y partes blandas, y que se puede desarrollar de forma simultánea o posterior al diagnóstico de síndromes mieloproliferativos, mielodisplásicos y leucemias mieloides agudas (LMA). Más excepcional es su aparición sin enfermedad en la médula ósea, así como su presentación abdominal.

**MATERIAL Y MÉTODOS:** Presentamos dos casos de SM en el abdomen con distinto contexto de historia hematológica.

**RESULTADOS:** Mujer de 59 años sin antecedentes, con episodios de vómitos y alteración del ritmo intestinal secundarios a estenosis bifocal yeyunal. Tras cirugía, nos remiten dos segmentos de yeyuno de 11 y 7 cm en los que se observa una mucosa indurada con áreas hemorrágicas dispersas. Microscópicamente, se objetiva una proliferación dispersa de elementos inmaduros con citoplasmas acidófilos granulares entre los que se entremezclan células maduras y blastos indiferenciados. En el estudio inmunohistoquímico realizado estos elementos son positivos para CD43 y MPO, además de para CD117, CD34, lisozima y CD68. Tras el diagnóstico, se realiza biopsia de médula ósea con resultado anodino; se indica estudio de secuenciación de última generación (NGS) en la biopsia yeyunal, que evidencia mutación de NRAS, KIT y fusión de CBFB-MYH11 concluyendo, así, el diagnóstico de LMA con fusión de CBFB-MYH11 intestinal. La paciente ha recibido dos ciclos de tratamiento con Ida/Arac. Continúa asintomática tras 12 meses desde el diagnóstico. Hombre de 56 años con lupus sistémico, ingresado para estudio de pancitopenia. En el aspirado medular se observa un 43 % de blastos de aspecto mielóide. Se realiza TAC que pone de manifiesto una masa retroperitoneal derecha, que se biopsia. Recibimos fragmentos de la masa. Microscópicamente, se observaba una proliferación de células de hábito hematológico de talla media-grande, que infiltran el tejido fibroadiposo; algunos núcleos irregulares y reniformes, de citoplasma escaso, eosinófilo y granular. Estas células expresaban CD43, CD117 y Bcl-2, CD56 y, de forma parcial, era positivas para c-myc, CD68 y CD30. La NGS de la médula ósea mostró mutación de NPM1, por lo que se realiza el diagnóstico de LMA con anomalías genéticas recurrentes NPM1 mutado. El paciente fue refractario a la quimioterapia y es exitus dos meses después.

**CONCLUSIONES:** No siempre el SM se presenta con enfermedad hematológica en la médula ósea. Es importante pensar en esta entidad ante una morfología de neoplasia hemolinfocítica con marcadores B y T negativos y elementos mielocíticos granulares. La NGS permite detectar en esta patología alteraciones moleculares que clasifican los diferentes tipos de LMA y, en ausencia de afectación medular, este estudio se puede realizar en la biopsia de la masa. En los de afectación abdominal, las alteraciones más frecuentemente descritas son la fusión de CBFB-MYH-11 y mutaciones de NRAS o NPM1, como ocurre en nuestros casos.

## UTILIDAD DE LA TÉCNICA DE MAPEO ÓPTICO DEL GENOMA EN EL ESTUDIO DEL LINFOMA ESPLÉNICO DE LA ZONA MARGINAL

Salido Galeote, Marta; Puíggros Metje, Anna; Rodríguez Rivera, María Del Mar; Melero Vilella, Carme; Teixidó Mulet, Mar; Arenillas Rocha, Leonor; Calvo Gonzalez, Xavier; Díez-Feijoo , Ramón; Roman Bravo, David; Vázquez De Las Heras, Ivonne; Colomo Saperas, Lluís; Ferrer Del Álamo, Ana María; Salar Silvestre, Antonio; Espinet Solà, Blanca  
**Presentador:** Salido Galeote, Marta

HOSPITAL DEL MAR

**Tipo de trabajo:** Póster con Defensa  
*(Viernes 5 de mayo de 2023; 10:45; Pantalla: 5)*

**INTRODUCCIÓN:** El linfoma esplénico de la zona marginal (LEZM) es un linfoma de células B de bajo grado poco frecuente con un curso clínico-biológico heterogéneo. En ausencia de histología esplénica, su diagnóstico requiere la integración de los datos de laboratorio para descartar otras neoplasias de células B maduras. Respecto al cariotipo, las alteraciones de número de copias (CNAs) son más frecuentes que los reordenamientos, siendo la deleción de 7q la anomalía más frecuente (30-40%). El cariotipo complejo (CK) (>3 alteraciones) y las alteraciones de TP53 se asocian a mal pronóstico. El mapeo óptico del genoma (OGM) es una tecnología basada en la obtención de imágenes de moléculas de ADN largas (>250kb) marcadas en sitios específicos que generan un patrón único permitiendo detectar tanto anomalías cromosómicas numéricas como estructurales con alta resolución y sensibilidad. El objetivo es evaluar la aplicabilidad del OGM como herramienta diagnóstica en pacientes con LEZM.

**MATERIAL Y MÉTODOS:** Se incluyeron 13 pacientes con diagnóstico de LZME y cariotipo alterado. El 61% de los pacientes eran mujeres, la edad media al diagnóstico 82 años [64-95] y la mediana de seguimiento de 9 meses. Se analizó el ADN tumoral de SP mediante OGM (Bionano Genomics). Los resultados se compararon con los obtenidos mediante cariotipo y FISH.

**RESULTADOS:** OGM detectó el 73% (30/41) de las alteraciones detectadas mediante cariotipo y/o FISH. OGM no detectó CNAs en dos casos debido a la baja infiltración tumoral (inferior al 20%) y no detectó reordenamientos con puntos de rotura en regiones centroméricas o teloméricas (2 casos). OGM detectó las alteraciones características del LEZM: 27% deleción 7q (3 casos) y en el 63% identificó CNAs en 17p (5 casos), 1q (3 casos) y 18q (2 casos). En 5 de 11 casos (45%) OGM detectó alteraciones no identificadas en el cariotipo: 3 casos con deleción subclonal de TP53, un caso complejo con dos translocaciones equilibradas: t(7;17)(q31;q21. 31) afectando a los genes ST7 y MAPT y t(6;19)(p21;q13.42) afectando a los genes CCND3 y LAIR2, una deleción en 1p36.11 (3,4Mb) y reordenamientos desequilibrados; y un caso con una translocación compleja desequilibrada. Todas las nuevas alteraciones detectadas por OGM se confirmaron mediante FISH. Además, OGM permitió detectar más "cariotipos complejos" que el cariotipo convencional (60% vs. 46%). En un paciente OGM identificó cromotripsis con 43 reordenamientos asociados. Destacar que en dos pacientes OGM confirmó el reordenamiento de 8q24 (MYC) detectado por cariotipo. Ambos pacientes tuvieron un curso clínico indolente.

**CONCLUSIONES:** (1) La técnica de OGM es útil para el análisis genómico del LEZM ya que permite la detección de alteraciones adicionales clínicamente relevantes y la caracterización de genes y puntos de rotura implicados en translocaciones. (2) La detección de CNAs por OGM está limitada por la baja infiltración en SP (20%). La selección de la población tumoral mejoraría los resultados de la técnica de OGM en el LEZM.

## LINFOMA B DIFUSO DE CÉLULAS GRANDES ASOCIADO A HERPESVIRUS HUMANO 8 EN PACIENTE CON ENFERMEDAD DE CASTLEMAN MULTICÉNTRICA

Bueno Sacristán, Diego; Ariño Palao, Carmen; Meléndez Gispert, Rosa; Cadavid Fernández, Natalia; Reguero Callejas, María Eugenia; García-Cosío Piqueras, Mónica; Goodlad, John  
**Presentador:** Bueno Sacristán, Diego

HOSPITAL UNIVERSITARIO RAMÓN Y CAJAL

**Tipo de trabajo:** Póster con Defensa  
*(Viernes 5 de mayo de 2023; 10:45; Pantalla: 5)*

**INTRODUCCIÓN:** El herpesvirus humano 8 (HHV-8) es un virus oncogénico perteneciente a la familia Herpesviridae involucrado en el desarrollo de la enfermedad de Castleman multicéntrica (ECM) en pacientes inmunodeprimidos. Entre las características histológicas de la ECM asociada a HHV-8 se incluye la presencia de pequeños agregados celulares de aspecto plasmablasto, previamente conocidos como "microlinfomas". Se ha demostrado que los pacientes con ECM asociada a HHV-8 presentan un mayor riesgo de desarrollo de determinados linfomas y se ha apuntado a estos agregados de plasmablastos como posible origen. Sin embargo, muy pocos estudios han conseguido demostrar esta hipótesis. En este trabajo presentamos un caso de ECM asociada a HHV-8 con progresión a linfoma B difuso de células grandes (LBDCG) asociado a HHV-8 aportando datos que demuestran una relación causal.

**MATERIAL Y MÉTODOS:** Hemos revisado las características histológicas e inmunohistoquímicas de tres resecciones ganglionares de un mismo paciente realizadas en distintos momentos a lo largo de nueve años. Se describen los hallazgos en hematoloxina-eosina, así como los obtenidos en el estudio inmunohistoquímico con los siguientes marcadores: CD10, CD15, CD20, CD23, CD30, CD56, CD79a, CD138, PAX5, OCT2, BOB1, IRF4/MUM1, BCL2, BCL6, ciclina D1, IgG, IgA, IgM, lambda, kappa, HHV-8 y virus de Epstein-Barr (EBER). Se exponen, a su vez, los resultados del estudio mediante hibridación in situ fluorescente (FISH) con sondas breakpart de MYC realizados sobre la segunda y tercera biopsias ganglionares.

**RESULTADOS:** La primera biopsia ganglionar muestra hallazgos compatibles con una hiperplasia linfocítica asociada a HHV-8 y cambios sugestivos de ECM en fase precoz. En ella se observan aisladas células de aspecto plasmablasto con positividad para HHV-8. La segunda biopsia muestra cambios más definitorios de ECM asociada a HHV-8. La arquitectura se encuentra alterada con frecuentes centros germinales atróficos, prominentes estructuras vasculares hialinizadas y zonas del manto engrosadas dispuestas en anillos concéntricos. Se identifican múltiples agregados de plasmablastos con positividad para HHV-8, monotípicos para cadena ligera lambda. La tercera biopsia se encuentra infiltrada por un LBDCG asociado a HHV-8 con similares características histológicas y fenotípicas en comparación con los plasmablastos descritos previamente. El estudio por FISH de MYC demostró amplificación de la señal en el extremo de la sonda 5' tanto en las células del linfoma como en los agregados de la segunda biopsia.

**CONCLUSIONES:** La relación entre la ECM y el LBDCG asociados a HHV-8 es reconocida desde la inclusión de este último como entidad definida en las nuevas clasificaciones de neoplasias linfoides. Sin embargo, existe escasa literatura que demuestre una relación causal entre estas dos entidades. Nuestro caso, además de aportar datos que sugieren relación clonal, establece las alteraciones en el gen MYC como posible evento en dicha progresión neoplásica.

## LESIÓN MEDIASTÍNICA CON MORFOLOGÍA INESPERADA EN HEMATOXLINA-EOSINA.

Haro Yuste, Sergio; Leiva Cepas, Fernando; Sanz Zorrilla, Alicia; Gómez Serrano, José Ángel; Osuna Soto, Julio  
**Presentador:** Haro Yuste, Sergio

UGC DE ANATOMÍA PATOLÓGICA, HOSPITAL UNIVERSITARIO REINA SOFÍA, CÓRDOBA.

**Tipo de trabajo:** Póster con Defensa  
*(Viernes 5 de mayo de 2023; 10:45; Pantalla: 5)*

**INTRODUCCIÓN:** La presencia de rosetas es un detalle histopatológico típico de las neoplasias de origen neural y de aquellas con células pequeñas, redondas y azules, y que microscópicamente se definen por la presencia de un centro fibrilar eosinofílico rodeado de células tumorales. Tradicionalmente, el hallazgo de rosetas era un detalle importante en el diagnóstico diferencial de tumores, ya que excluía el diagnóstico de linfoma. En este trabajo se describe el caso de un varón de 33 años diagnosticado de linfoma B primario de mediastino con rosetas. Con base en este detalle, se sugiere incluir el linfoma no Hodgkin en el diagnóstico diferencial de las neoplasias de células pequeñas, redondas y azules que forman rosetas.

**MATERIAL Y MÉTODOS:** Varón de 33 años ingresó por disnea, tos y mal humor durante las últimas 4 semanas. Los resultados de laboratorio iniciales fueron normales. La lactato deshidrogenasa y la beta-2-microglobulina estaban elevadas. La tomografía completa mostró múltiples ganglios linfáticos por encima del diafragma hasta 2,5 cm de tamaño. Además, una gran masa mediastínica que ocupaba extensamente el mediastino anterior y media hasta 17 cm de eje mayor, ocupando espacios paratraqueales y retroesternales, extendiéndose hasta el hilio derecho. Esta masa englobaba estructuras vasculares, condicionando disminución de calibre de la vena cava superior pero sin ocluir, mostrando áreas hipodensas en su interior por necrosis. Toda la afectación ganglionar mostró una intensa captación por tomografía por emisión de positrones (PET). Se extirpó el ganglio cervical derecho mediante biopsia escisional.

**RESULTADOS:** Microscópicamente, el tumor mostró una proliferación neoplásica formando grandes nódulos con un patrón de crecimiento rosetoide (células en empalizada alrededor de un material fibrilar con características eosinofílicas, con dimensiones entre 25-35 µm de diámetro). A gran aumento se observó que las células tumorales presentaban un citoplasma extendido hacia el centro de la roseta. La inmunohistoquímica reveló células tumorales positivas B: CD20, PAX5, CD79a, CD19. Marcadores de linfoma B tímico: CD23, CD30 (20 % parcheado). Negatividad para CD3 y CD10, marcadores neuroendocrinos, neurales y epiteliales, p53, Tdt, EBER y ALK. El índice proliferativo fue moderado. La región central de las rosetas fue positiva para CD45 y CD20.

**CONCLUSIONES:** Se desconoce el mecanismo exacto de formación de rosetas, siendo muy similares a las rosetas de Homer Wright del neuroblastoma, pero este centro eosinófilo son procesos citoplasmáticos de las células neoplásicas (CD20 positivas) que carecen de filamentos intermedios, gránulos y desmosomas. Por otro lado, su presencia puede representar una forma peculiar de interacción entre los linfocitos neoplásicos o entre las células tumorales y el medio extracelular, matriz que puede dar como resultado una mayor adhesión intercelular y, por lo tanto, una capacidad locomotora/invasiva o metastásica reducida. Se desconoce su implicación pronóstica en la enfermedad.

## REVISIÓN DE 34 CASOS DE LINFOMA EXTRANODAL DE LA ZONA MARGINAL DEL TEJIDO LINFOIDE ASOCIADO A MUCOSAS (MALT) Y DESCRIPCIÓN DE UN CASO DE DIAGNÓSTICO SIMULTÁNEO CON ADENOCARCINOMA DE AMBOS COLORRECTALES.

Zudaire Fuertes, Tamara; Rubio Mediavilla, Susana; Miguel Ruiz, Carlos; Martín Soler, Paula; Sola Gallego, Jesús Javier  
**Presentador:** Zudaire Fuertes, Tamara

HOSPITAL SAN PEDRO

**Tipo de trabajo:** Póster con Defensa  
*(Viernes 5 de mayo de 2023; 10:45; Pantalla: 3)*

**INTRODUCCIÓN:** El linfoma MALT supone el 9% de los linfomas de células B no-Hodgkin, siendo más frecuentes en estómago (35%), seguido de órbita, pulmón, glándula salival e intestino. El linfoma MALT colorrectal (CR) supone únicamente el 2,5% de los linfomas MALT y su patogénesis no está clara. Con frecuencia es asintomático, tratándose de un hallazgo incidental. Endoscópicamente, su apariencia es inespecífica, pudiendo tratarse de lesiones únicas o múltiples, aplanadas o polipoideas. Es un linfoma de bajo grado con un excelente pronóstico a pesar de la ausencia de consenso terapéutico. Su asociación con adenocarcinoma CR es excepcional no conociéndose factor etiológico común por lo que, a día de hoy, su hallazgo sincrónico es pura coincidencia.

**MATERIAL Y MÉTODOS:** Revisamos de manera retrospectiva, los casos de linfoma MALT en tracto gastrointestinal (TGI) diagnosticados en nuestro centro en los últimos 20 años y describimos un caso con diagnóstico simultáneo con adenocarcinoma de IG, ambos de localización CR.

**RESULTADOS:** Obtenemos una serie de 34 casos de linfoma MALT en TGI, 29 en estómago (85,3%), 3 en IG y 2 en intestino delgado (ID). La media de edad es de 66 años con una mediana de 71 y un rango de 34 a 85; 25 son varones y 9 mujeres. La media de seguimiento es de 74 meses con una mediana de 45. Se realiza estudio de médula ósea en 21 pacientes, encontrándose afectación en 1. Se encuentra *Helicobacter Pylori* (HP) en estómago en 18 linfomas MALT gástricos y en 1 linfoma MALT de ID. Los casos de localización CR, 2 se encuentran en colon descendente (CD) uno con afectación rectal y 1 en ciego. En la evolución recidivan 3 linfomas MALT gástricos. Caso: Varón de 68 años con antecedente de carcinoma escamoso de pulmón y laringe, al que se le realiza endoscopia por anemia, objetivándose 1 pólipo en rectosigma y 3 pólipos en CD. Tras estudio histológico el primer pólipo se diagnostica de adenocarcinoma de IG con infiltración de submucosa. Las lesiones polipoideas de CD corresponden a mucosa de IG infiltrada de manera difusa por una proliferación linfoide monomorfa de pequeño tamaño ligeramente plasmocitoides. El estudio inmunohistoquímico es positivo para CD20, CD79a, PAX5 y BCL2; negativo para CD3, CD43, CD5, CD10, CD23, MUM1 y BCL6, con un índice de proliferación Ki-67 del 12%, consistente con el diagnóstico de linfoma MALT.

**CONCLUSIONES:** La localización CR del linfoma MALT es muy poco frecuente y su diagnóstico simultáneo con adenocarcinoma de IG excepcional, encontrando en nuestra serie únicamente el caso descrito. Los tres casos con afectación de IG ocurren en recto y ciego, localizaciones descritas más frecuentemente a este nivel. Comprobamos, como se describe en la literatura, la presencia cada vez más frecuente de casos de linfoma MALT gástrico no asociado con HP. En nuestra serie se observa un claro predominio de la afectación en varones (3/1), a diferencia de la afectación similar en ambos sexos esperable. La recidiva sólo ocurre en 3 pacientes, como es de esperar en este tipo de linfoma.

## LINFOMA/LEUCEMIA DE CÉLULAS T, CON PROLIFERACIÓN INTRAVASCULAR Y DEBUT CUTÁNEO

Calvo Martínez, Cristina; Quintero Duarte, Adriana Marcela; Gonzalez Serra, Clement; Vanrell Buse, Elizabeth; Flores García, Adriana Teresita  
**Presentador:** Calvo Martínez, Cristina

HOSPITAL UNIVERSITARIO SON ESPASES

**Tipo de trabajo:** e-Póster

**INTRODUCCIÓN:** Varón de 80 años con antecedente de insuficiencia renal y dislipemia, acude a urgencias por 2 días de evolución de rash levemente pruriginoso, inicia en espalda y se extiende a tórax, abdomen y extremidades, asociado a 3 semanas de astenia, anorexia y pérdida de peso; analítica y pruebas iniciales normales. Valorado por dermatología que observa exantema maculopapular morbiliforme en tórax, extremidades, pliegues, sin afectación palmoplantar ni mucosa y adenopatías móviles no dolorosas cervicales y supraclaviculares. Se realiza biopsia cutánea, se solicita PAAF de adenopatía cervical y TAC toracoabdominal ambulatorio preferente.

**MATERIAL Y MÉTODOS:** PAAF abundantemente celular con población linfocitaria atípica, linfocitos de tamaño medio y grande sin apenas citoplasma, nucleolo prominente y frecuente bi/multinucleación, fondo hemático y cuerpos linfoglandulares. La biopsia cutánea con epidermis conservada, mínima exocitosis linfocitaria, en dermis infiltrado linfoide atípico predominantemente perivascular con imágenes intralinfáticas, de células pleomórficas con nucleolo prominente, sin afectación en dermis profunda, ni hipodermis. Inmunohistoquímica positiva para CD3, CD4, CD5, CD2, CD25, CD30, GATA3 y BCL6 (40% aprox) y negativo para CD20, CD7, CD10, ALK, TdT, BCL2, granzima B, CD34, PD-1 y EBER. Ki67 > 90%. Inmunofenotipo de PAAF: 72% de linfocitos con fenotipo T maduro aberrante (CD3-CD4+CD5+CD7-CD2+CD26-CD28+), compatible con síndrome linfoproliferativo crónico T (SS?). Diagnóstico histológico inicial de Síndrome linfoproliferativo T (peri/intravascular) con células CD30+grandes (ALK-), con necesidad de pruebas complementarias para descartar infiltración cutánea/intravascular por proceso sistémico.

**RESULTADOS:** El TAC informa adenopatías cervicales, axilares, mediastínicas, paraaórticas (infracentimétricas) e inguinales (mayor de 17 mm). Deterioro progresivo en 3 semanas con empeoramiento de síntomas sistémicos, se documenta infección por COVID (carga viral baja), durante el ingreso evoluciona rápidamente con leucocitosis (GB 37000, N78%), betamicroglobulina alta (19.600 ug/L), serologías para virus negativos (sin estudio HTLV1) y se considera Linfoma T anaplásico leucemizado estadio IVB. Empeoramiento con insuficiencia renal, insuficiencia respiratoria y exitus, 6 semanas después de inicio de exantema.

**CONCLUSIONES:** Los procesos linfoproliferativos T con debut cutáneo son un reto que requieren integrar criterios clínicos y de laboratorio para su diagnóstico. Incluyen Linfoma T periférico no (LTPNE), L. anaplásico de célula grande, Linfoma cutáneo de célula T (MF/SS) y LT angioinmunoblástico, sin olvidar la Leucemia/linfoma de célula T del adulto (ATLL), neoplasia agresiva de linfocitos T asociada a virus humano T linfotrófico tipo1 (HTLV-1), en la cual la sospecha en zonas no endémicas es fundamental, reconociendo sus variantes clínicas (aguda, linfomatosa, crónica y quiescente) y patrones histológicos (perivascular, nodular y difuso) con demostración de serología positiva y/o confirmación de integración viral.

## ESTUDIO RETROSPECTIVO DE LINFOMAS EXTRANODALES DE CÉLULAS T/NK TIPO NASAL CON ESTUDIO RADIOLÓGICO (TAC).

Luziaga Velasco, Luis Antonio; Perez Calderiña, Jesus; Pontes De Sousa, Sandra Patricia; Lloret Daga, Adria; Gonzalez Minguez, Clara; Ferrer Cassado, Carme; Tarroch Sarasa, Xavier

**Presentador:** Luziaga Velasco, Luis Antonio

HOSPITAL UNIVERSITARI MUTUA DE TERRASA.  
ANATOMIA PATOLOGICA

**Tipo de trabajo:** e-Poster

**INTRODUCCIÓN:** El linfoma extranodal de células T/NK tipo nasal (LET/NK-N) es un linfoma No Hodgkin extra-ganglionar poco común, cuya frecuencia varía entre 1,5-6%, siendo mayor en Asia y Sudamérica. Predomina en varones con edad media de 50 años. La mayoría de los LET/NK-N muestran un linaje de células N/K (CD56+, poco específica), una minoría de células T citotóxicas (CD8+, granzima+, perforina+, TIA+) y, en cuanto su etiología, parece estar asociado al virus de Epstein Barr. Clínicamente ocasiona lesiones destructivas y úlceras que afectan con mayor frecuencia la cavidad nasal seguida de piel, partes blandas, testículo, tracto respiratorio superior y gastrointestinal. Presentan mal pronóstico por la frecuente diseminación sistémica (diseminación extra-nasal) y quimiorresistencia. El estudio radiológico (tomografía computarizada) constituye una herramienta muy válida para orientar el carácter maligno de la enfermedad.

El objetivo del estudio es revisar los hallazgos histológicos, inmunohistoquímicos, epidemiológicos y radiológicos de nuestra serie de casos.

**MATERIAL Y MÉTODOS:** Se estudiaron retrospectivamente todos los casos de LET/NK-N diagnosticados en nuestro Hospital entre los años 2019-2023. En todos ellos se realizó revisión epidemiológica (localización, edad, género), estudio histológico e inmunohistoquímico, y radiológico (TAC).

**RESULTADOS:** Se encontraron 3 casos de LET/NK-N; localizados 1 en cavidad nasal, 1 en teste derecho, 1 en piel de pierna izquierda; el rango de edad fue entre 41-78 años (media 55 años); según el género fueron 2 varones (1 cavidad nasal y 1 teste derecho) y 1 mujer (piel de pierna izquierda); el estudio inmunohistoquímico mostró positividad: CD3 (patrón de citoplasma), CD2, CD4 (positividad parcial), CD8 (heterogénea), CD56, granzima B y CD30 (parcheado entre 5-40%); negatividad con CD5, CD7, PD1, CD10, ALK-1, CD20. Hibridación in situ del virus de Epstein Barr positivo intenso-difuso en todos los casos.

El reordenamiento TCR mostró 1 caso monoclonal beta (piel), 1 caso TCR beta y gama policlonal (cavidad nasal), y 1 caso no mostraba estudio de reordenamiento.

El TAC mostró criterios de malignidad en 2 casos (masa de 85 mm, piel y 52 mm. teste); 1 caso con cambios inflamatorios (cavidad nasal), sin afectación extra nasal.

**CONCLUSIONES:** En nuestra serie de casos encontramos mayor afectación de varones (66,6%), edad media de 55 años, dos casos con afectación extra-nasal (piel y teste). Todos mostraron pérdida de expresión de marcadores T (CD5 y CD7), y positividad para virus de Epstein Barr. El estudio de reordenamiento TCR es de ayuda, aunque puede ser negativo. Para el diagnóstico de los LET/NK-N no sólo se requiere estudio morfológico e inmunohistoquímico, también el estudio clínico-radiológico.

## LINFOMAS DE ANEJOS OCULARES: SERIE DE CASOS DIAGNOSTICADOS EN DOS CENTROS HOSPITALARIOS DESDE 2012

Tirado Pascual, Mónica; Dawid De Vera, María Teresa; Prieto Sánchez, Elisa; Gallego Domínguez, Elena; Carvia Ponsaillé, Rafael Esteban; Hierro Martín, María Isabel

**Presentador:** Tirado Pascual, Mónica

HOSPITAL REGIONAL UNIVERSITARIO DE MÁLAGA (HRUM). INSTITUTO DE INVESTIGACIÓN BIOMÉDICA DE MÁLAGA (IBIMA).

**Tipo de trabajo:** e-Poster

**INTRODUCCIÓN:** Los procesos linfoproliferativos de anejos oculares se definen como una forma localizada de linfoma que afecta a la órbita, el saco lagrimal, el párpado o la conjuntiva. El 1-2% de los linfomas asientan en esta localización y suponen el 11% de todos los tumores orbitarios y el 55% de los malignos.

**MATERIAL Y MÉTODOS:** Se llevó a cabo un estudio retrospectivo de los linfomas de región ocular diagnosticados entre el 1 de enero de 2012 y el 31 de diciembre de 2022 en dos hospitales públicos de tercer nivel. Se incluyeron las siguientes variables clínicas: sexo, edad al diagnóstico, antecedentes personales, diagnóstico, estado, tipo de tratamiento y estado actual del paciente. Se realizó un estudio descriptivo de dichas variables, así como una revisión de la literatura y una descripción de los casos infrecuentes.

**RESULTADOS:** Se registraron 13 casos de linfomas oculares. Se observó predominancia por el sexo masculino (8/5), con una media de edad de 63 años (41-82 años). El 38% (n=5) se localizaron en órbita y región periorbitaria, el 31% (n=4) en conjuntiva, mientras que el 23% (n=3) y el 8% (n=1) restantes se localizaron en párpado y saco lagrimal, respectivamente. En cuanto al diagnóstico, nueve (69%) se informaron como linfoma MALT, dos de ellos con células plasmáticas. El diagnóstico de los cuatro casos restantes fue de linfoma difuso de células B grandes (LDCGB) (n=2), linfoma linfoplasmablastico (n=1) y linfoma linfocítico (n=1), siendo este último el único caso (8%) secundario a un proceso sistémico ya conocido. Dos casos presentaban infiltración de la médula ósea en el momento del diagnóstico y, hasta el momento, solo uno ha fallecido (seguimiento mínimo de 6 meses).

**CONCLUSIONES:** El linfoma MALT es el proceso linfoproliferativo primario más frecuente de la región orbitaria, seguido del linfoma folicular y LDCGB, independientemente de la localización, como hemos observado en nuestra serie de casos. En cuanto a la distribución por sexo, nuestro estudio muestra una mayor proporción de hombres (61%) que la descrita en la literatura. Encontramos 3 casos en párpado, que es una localización inusual para los linfomas orbitarios. De estos, uno corresponde a un linfoma linfoplasmablastico, del que se han descrito pocos casos en la literatura. El caso corresponde a una mujer de 47 años que, tras los primeros ciclos de quimioterapia, presentó recaída local y, actualmente, presenta progresión a techo orbitario con adenopatías laterocervicales izquierdas y cavum. Por otro lado, el linfoma linfocítico, además de ser el único secundario de la serie, presentaba, junto a uno de los linfomas MALT, infiltración de la médula ósea. Ambos pacientes están vivos actualmente.



Linfomas

1018

## DEPLECIÓN LINFOCÍTICA: LA CARA OCULTA DEL LINFOMA DE HODGKIN.

Álvarez Guerrero, Antonio; Cano Barbadilla, Tatiana; Garzón Prieto, Belén

**Presentador:** Cano Barbadilla, Tatiana

HOSPITAL UNIVERSITARIO JUAN RAMÓN JIMÉNEZ (HUELVA)

**Tipo de trabajo:** e-Póster

**INTRODUCCIÓN:** La variante 'depleción linfocítica' es uno de los cuatro subtipos en los que se divide el linfoma de Hodgkin clásico.

En este trabajo revisamos la literatura científica en relación a dicha variante, a partir del estudio de un caso diagnosticado y tratado en nuestro hospital.

**MATERIAL Y MÉTODOS:** Se presenta el caso de una mujer de 85 años, ingresada en planta de Medicina Interna por deterioro general y reciente pérdida de peso sin causa aparente. Durante su estancia se constatan plaquetopenia y anemia severas; se realiza TC abdominal en el que se objetiva esplenomegalia moderada con múltiples lesiones nodulares heterogéneas. De igual modo, se aprecian adenopatías inguinales y paraaórticas. Tras ello, es sometida a una biopsia de adenopatía inguinal. Se recibe la muestra en nuestro servicio.

**RESULTADOS:** Los hallazgos descritos fueron los siguientes: "Proliferación de células grandes, de núcleos bizarros e hiper cromáticos con marcada atipia, rodeadas por estroma paucicelular y fibrótico". La inmunohistoquímica reveló positividad focal a CD20, así como positividad difusa a CD30 y CD15. Por contra, otros marcadores linfoides (además de Melan A, CD68 y citoqueratinas de amplio espectro) resultaron negativos. Todo lo anterior condujo al diagnóstico de linfoma de Hodgkin clásico subtipo 'depleción linfocítica'.

Se trata de un subtipo especialmente infrecuente (0,5-2% según series). Curiosamente, en contraposición con nuestro caso, es más común en hombres (en proporción de 3:1) entre 30-45 años. Muestra predilección por la región subdiafragmática - ganglios linfáticos retroperitoneales y órganos abdominales - y médula ósea. Está, además, típicamente asociado tanto al VIH como al virus de Epstein-Barr (detección de EBER a través de hibridación in situ).

Los pacientes afectados suelen presentar síntomas B, y en un 70% de casos la enfermedad se encuentra en estadios avanzados (III-IV) al momento del diagnóstico.

Microscópicamente se evidencia un predominio notorio de células de Reed-Sternberg sobre un fondo con escasa población linfocitaria acompañante. Ocasionalmente podemos apreciar un gran pleomorfismo, incluso apariencia sarcomatoides.

No es raro encontrar zonas de necrosis linfoefactiva, además de invasión capsular y sinusoidal.

Otros marcadores útiles -además de los ya expuestos previamente- son la fascia, PAX-5 o MUM1/IRF4 (positividad focal).

Dentro del diagnóstico diferencial, además de otros subtipos de linfoma de Hodgkin clásico, cabe resaltar el linfoma anaplásico de células grandes y el linfoma B difuso de células grandes.

Este subtipo es generalmente más agresivo comparado con otras variantes hodgkinianas clásicas, y su pronóstico más sombrío.

**CONCLUSIONES:** La variante 'depleción linfocítica' es la gran desconocida dentro de los subtipos del linfoma de Hodgkin clásico. Es fundamental plantear su diagnóstico diferencial debido al solapamiento histológico con otras entidades para no infradiagnosticarlo, con independencia de la edad y sexo del paciente como ejemplifica nuestro caso.

Linfomas

800

## DISCREPANCIA INMUNOHISTOQUÍMICA Y MOLECULAR EN MÉDULA ÓSEA CON NEOPLASIAS LINFOIDES B CONCOMITANTES. PRESENTACIÓN DE UN CASO

Dawid De Vera, María Teresa; Jiménez Campillo, Marta; Prieto Cuadra, Juan Daniel; Hierro Martín, María Isabel

**Presentador:** Dawid De Vera, María Teresa

HOSPITAL UNIVERSITARIO VIRGEN DE LA VICTORIA

**Tipo de trabajo:** e-Póster

**INTRODUCCIÓN:** La mutación de BRAF en células precursoras hematopoyéticas junto a las mutaciones desarrolladas durante su proceso de diferenciación, generan el fenotipo post-core germinal de células B de la tricoleucemia. Este evento parece explicar el mayor riesgo de desarrollar otros linfomas de células B y células plasmáticas.

**MATERIAL Y MÉTODOS:** Presentamos el caso de un varón de 78 años con antecedentes de tricoleucemia (2006) en remisión completa y, a su vez, macroglobulinemia de Waldenström (2018) en remisión parcial. En 2019 comienza a presentar mal control de anemia y trombocitopenia a pesar de tratamiento, así como incremento progresivo de valores de IgM y componente monoclonal. Las pruebas de imagen evidencian esplenomegalia y adenopatías abdominales patológicas. Se realiza biopsia-aspiración de médula ósea para descartar síndrome mielodisplásico.

**RESULTADOS:** La biopsia muestra una médula ósea hiper celular, con proporción celularidad/grasa 100/0, a expensas de un infiltrado difuso de células con bordes prominentes, abundante citoplasma y desplazamiento nuclear, con aspecto de huevo frito. El estudio inmunohistoquímico muestra una positividad difusa para CD20, CD79a e IgM en el 90% de la celularidad. Se observa inmunotinción focal para BRAF y anexina A1, así como una población plasmocitaria CD138+ con expresión polítipica para cadenas ligeras, que supone el 10% de la celularidad medular total. El diagnóstico final es de infiltración por linfoma linfoplasmocítico (LLP), celularidad residual de tricoleucemia y fibrosis reticulínica moderada (grado II). El estudio molecular detecta mutaciones en CDKN1B p.(V60E), BRAF p.(V600E) y MYD88 p.(L273P), con una frecuencia alélica del 28,76%, 23,45% y 7,56%, respectivamente.

**CONCLUSIONES:** La biopsia de médula ósea muestra la morfología en huevo frito característica de la tricoleucemia en prácticamente la totalidad de la celularidad neoplásica, sin observarse los linfocitos B pequeños y/o plasmocitoides del LLP. Inmunohistoquímicamente, el 90% de la celularidad neoplásica se corresponde con un LLP (positivo para CD20, CD79a, IgM y CD138 variable), mientras que el 10% restante presenta positividad para anexina A1 y BRAF (clona mutante específica VE1, Agilent), compatibles con enfermedad mínima residual de tricoleucemia. Aunque resulta infrecuente, se ha descrito una variante de LLP de tipo "tricoleucemia-like" que podría explicar estos hallazgos. Sin embargo, y de manera paradójica, el estudio molecular muestra una mayor frecuencia alélica para la detección de mutaciones de CDKN1B y BRAF que de MYD88. Más del 95% de casos de tricoleucemia presentan la mutación V600E en BRAF que activa constitutivamente la vía MAPK, y hasta un 16%, una mutación concomitante de CDKN1B. El 90% de los LLP presentan mutación de MYD88 L265P, que activa constitutivamente la vía NF-κB. Hasta el momento, no se han descrito mutaciones en BRAF en pacientes con LLP que permitan explicar la aparente discrepancia entre el estudio inmunohistoquímico y molecular observado en este caso.



Linfomas

738

## LINFOMA PLASMABLÁSTICO. PRESENTACIÓN DE TRES CASOS.

Gamba Torrez, Silvia; Fernandez Sole, Soledad; Oliva Dominguez, Eva; Orbegozo Arrizabalaga, Idoia; Goncalves Villarreal, Katherine Andreina; Garcia Miranda, Iker; Solano Iturri, Jon Danel; Fernandez Larrinoa, Aitor; Saiz Camin, Mónica  
**Presentador:** Gamba Torrez, Silvia

HOSPITAL UNIVERSITARIO DE CRUCES

**Tipo de trabajo:** e-Póster

**INTRODUCCIÓN:** El linfoma plasmablástico es una neoplasia linfóide muy agresiva constituida por células B atípicas de tipo plasmablástico o inmunoblástico y con fenotipo de diferenciación hacia célula plasmática. Afecta, principalmente, a pacientes inmunodeprimidos y la localización es casi siempre extraganglionar.

**MATERIAL Y MÉTODOS:** Presentamos tres casos diagnosticados en nuestro Servicio entre los años 2010 y 2022. Caso 1: Varón de 54 años con una lesión en el suelo de la boca. Biopsia inccional. Caso 2: Varón de 32 años con obstrucción intestinal por masa ileal. Resección de ileon medio. Caso 3: Varón de 37 años con SIDA. Presenta una tumoración en el tórax y otra en el sacro. Biopsias por aguja gruesa de ambas lesiones.

**RESULTADOS:** En los tres casos se observó un infiltrado difuso constituido por células atípicas grandes, de tipo inmunoblástico y/o plasmablástico, con abundantes mitosis. En el caso 2, se veía un aspecto en cielo estrellado.

Los tres casos presentaron el siguiente fenotipo inmunohistoquímico: CD-38 (+), CD-138 (+), MUM-1 (+), CD-79a (+), CD20 (-), CD3 (-), CD-56 (-), CKAEI/AE3 (-). CD45 fue (+) en el caso 1, (-) en el caso 2 y (+/-) en el caso 3. Ki67 fue >90% en los tres casos.

En los tres casos se detectó expresión de VEB/EBER.

Se realizó el diagnóstico de linfoma plasmablástico y los tres pacientes fueron tratados con quimioterapia. Los casos 1 y 2 están en remisión completa tras 6 y 2 años de seguimiento, respectivamente. El caso 3 está en tratamiento paliativo.

El paciente 2 fue diagnosticado de infección por VIH después del diagnóstico del linfoma plasmablástico y, tras el tratamiento de este, desarrolló un linfoma de Burkitt.

**CONCLUSIONES:** El linfoma plasmablástico es poco frecuente y representa el 1% de los linfomas de células B grandes. Afecta más a los varones y es más frecuente en adultos, principalmente inmunodeprimidos. La localización más frecuente es la cavidad oral (50%).

Expresa fenotipo inmunohistoquímico de célula plasmática (CD138, CD38 y MUM1 positivos). Es característica la no expresión de CD20. La expresión de CD45 puede estar reducida o ausente. EBER es (+) en el 60% de los casos.

El diagnóstico diferencial incluye otros linfomas de células grandes, plasmocitoma anaplásico y procesos no linfoides.

Cabe señalar la supervivencia de uno de los pacientes tras el tratamiento (6 años), dado que la supervivencia media recogida en la literatura es de 6-38 meses con quimioterapia convencional.

Linfomas

968

## LINFOCITOSIS EN SANGRE PERIFÉRICA COMO MANIFESTACIÓN DE UN PROCESO LINFOPROLIFERATIVO T SUBYACENTE: PRESENTACIÓN DE UN CASO

Dawid De Vera, María Teresa; Melguizo García, Verónica; Prieto Cuadra, Juan Daniel; Hierro Martín, María Isabel  
**Presentador:** Dawid De Vera, María Teresa

HOSPITAL UNIVERSITARIO VIRGEN DE LA VICTORIA

**Tipo de trabajo:** e-Póster

**INTRODUCCIÓN:** La leucemia linfocítica de células T grandes granulares (T-LGLL) se caracteriza por linfocitosis persistente en sangre periférica (SP) de linfocitos grandes granulares. Supone menos del 5% del total de síndromes linfoproliferativos, suele ser indolente y puede cursar con citopenias.

**MATERIAL Y MÉTODOS:** Varón de 61 años asintomático con linfocitosis progresiva de 3 meses de evolución (11440 linfocitos/ $\mu$ l). Los estudios serológicos y de autoinmunidad son negativos. La citometría de flujo muestra un 64,15% de linfocitos T CD8 con marcadores pan-T y CD56. Se detecta clonalidad TCR gamma delta y el TAC revela esplenomegalia. El frotis de SP muestra linfocitos grandes de cromatina madura, nucleolo prominente y citoplasma amplio con granulación fina. No se observan células blásticas ni prolinfocitos. Se decide ingreso del paciente para estudio y se solicita biopsia de médula ósea.

**RESULTADOS:** La médula ósea muestra hiperplasia celular con presencia y maduración de las tres series. Se observa infiltración intersticial e intrasinusoidal leve de linfocitos intermedios con citoplasma abundante. Inmunoquimicamente (Agilent) expresan CD8, CD2 y CD3, así como CD5 y CD7 de forma débil. Se observa inmunotinción para TIA-1 y Granzima B y negatividad para CD20, CD79a, CD30 y CD4. El diagnóstico final es de infiltración por T-LGLL. El FISH no muestra reordenamiento de ALK ni alteraciones del cromosoma 8. Las pruebas citogenéticas de médula ósea muestran un cariotipo aberrante inespecífico.

**CONCLUSIONES:** La T-LGLL es una proliferación clonal de células T citotóxicas que muestra linfocitos grandes granulares aumentados en SP. La médula ósea muestra infiltración intersticial y minoritariamente intrasinusoidal por linfocitos pequeños con marcadores T y citotóxicos, y negatividad para CD5 y CD56, siendo este último positivo en la citometría de flujo. Se detectan reordenamientos de TCR sin haberse descrito anomalías citogenéticas específicas. El diagnóstico diferencial incluye el linfoma T hepatoesplénico (HSTCL) y el linfoma T periférico (PTCL), que no suelen presentar linfocitosis en SP. El HSTCL muestra un patrón intrasinusoidal CD4+/CD8- en médula ósea, mientras que el PTCL es CD4+/CD8- con marcadores citotóxicos negativos. Por otro lado, la leucemia T prolinfocítica (T-PLL) y la leucemia de células T del adulto (ATLL) cursan con linfocitosis marcada y prolinfocitos o núcleos pleomórficos en SP, respectivamente. Ambas suelen ser CD4+/CD8- y negativas para marcadores citotóxicos. Los marcadores NK en SP son negativos en la T-PLL. A diferencia de la T-LGLL, todas las entidades descritas presentan un curso clínico agresivo. El síndrome de Sézary (MF-SS) presenta cifras de linfocitosis similares a la T-LGLL y ausencia de agresividad clínica. No obstante, no afecta la médula ósea y tiene un inmunofenotipo CD4+/CD8- con marcadores citotóxicos negativos. El T-LGLL tiene buen pronóstico y el inicio de tratamiento con inmunomoduladores depende del grado de neutropenia, anemia y la presencia de infecciones de repetición.

## ENFERMEDAD DE KIKUCHI-FUJIMOTO: REVISIÓN DE LOS ÚLTIMOS 22 AÑOS EN NUESTRO CENTRO. RELACIÓN CON INFECCIÓN Y VACUNA DEL COVID-19.

Tirado Pascual, Mónica; Prieto Sánchez, Elisa; Parmeggiani Bermejo, Sofía; Valenzuela González, Miriam; Ruz Portero, Sara; Carrillo Checa, Javier

**Presentador:** Tirado Pascual, Mónica

HOSPITAL REGIONAL UNIVERSITARIO DE MÁLAGA (HRUM). INSTITUTO DE INVESTIGACIÓN BIOMÉDICA DE MÁLAGA (IBIMA).

**Tipo de trabajo:** e-Poster

**INTRODUCCIÓN:** La enfermedad de Kikuchi-Fujimoto es una linfadenopatía necrosante histiocitaria subaguda que frecuentemente se asocia a fiebre. Afecta principalmente a adultos jóvenes asiáticos, aunque se está diagnosticando con más frecuencia por toda Europa. La etiología es desconocida pero parece desencadenarse con procesos víricos. Recientemente, se está relacionando esta patología con la vacuna del COVID-19.

**MATERIAL Y MÉTODOS:** Se realizó un estudio retrospectivo sobre los casos de Kikuchi-Fujimoto en nuestro servicio durante 22 años, desde enero de 2000 a diciembre de 2022. Se analizaron los siguientes parámetros: sexo, edad, clínica de presentación, histología, evolución, relación con vacuna del COVID-19 o PCR positiva. Se realizó un estudio descriptivo de dichas variables, así como una revisión de la literatura.

**RESULTADOS:** Se recogieron 11 casos: 8 adultos con una edad media de 27 años (15-52 años) y 3 niños, todos ellos varones de 11 años. Entre los adultos, encontramos 5 mujeres y 3 hombres. En la mayoría de ellos, se realizó la biopsia de ganglio linfático por aumento de tamaño de los mismos y fiebre asociada para descartar proceso linfoproliferativo. El 54% de los casos son de los últimos 5 años. Revisando las historias de los pacientes de los 2 últimos años, ninguno de ellos había padecido el COVID-19 (al menos, sintomático) y ninguno se había vacunado antes de presentar la enfermedad.

**CONCLUSIONES:** La distribución de edad y sexo de nuestra serie coincide con la bibliografía. Hemos observado un aumento de la incidencia de esta patología en los últimos años pero, al contrario de lo que sugieren las publicaciones revisadas, no hemos podido relacionar este diagnóstico con la infección ni con la vacuna del COVID-19.

## DESCRIPCIÓN Y CARACTERIZACIÓN DE LOS SARCOMAS DE CÉLULAS DENDRÍTICAS INTERDIGITANTES: A PROPÓSITO DE DOS CASOS.

Bueno Sacristán, Diego; Ariño Palao, Carmen; Meléndez Gispert, Rosa; Tenelanda Santillán, Angie; Rosas Hernández, Marta G.; Reguero Callejas, María Eugenia; García-Cosío Piqueras, Mónica

**Presentador:** Bueno Sacristán, Diego

HOSPITAL UNIVERSITARIO RAMÓN Y CAJAL

**Tipo de trabajo:** e-Poster

**INTRODUCCIÓN:** Los sarcomas de células dendríticas interdigitantes (SCDI) son neoplasias malignas extremadamente infrecuentes con un pronóstico, en la mayoría de las ocasiones, ominoso. Estos tumores se originan a partir de las células dendríticas interdigitantes, ubicadas principalmente en órganos linfoides secundarios e involucradas en la activación de linfocitos T. Existen pocos estudios moleculares de estas neoplasias. Sin embargo, se han identificado alteraciones frecuentes en el gen BRAF, con buena respuesta a tratamiento dirigido. Su principal localización es el ganglio linfático. Aun así, se han descrito múltiples casos en hígado, piel y tracto gastrointestinal; entre otros. Todo ello, sumado al escaso número de casos descritos en la literatura, hace que el diagnóstico y el tratamiento de los SCDI sea un verdadero reto a día de hoy.

**MATERIAL Y MÉTODOS:** Presentamos mediante una serie de dos casos la revisión de las características histológicas y fenotípicas de los SCDI, uno de ellos diagnosticado en un ganglio linfático y otro en una biopsia gástrica. Se describen para ello la tinción de hematoxilina-eosina de las biopsias remitidas, así como las siguientes técnicas de inmunohistoquímica: CD2, CD3, CD4, CD5, CD7, CD8, CD20, CD45, CD1a, langerina, CD21, CD23, CD35, S100, fascinina, CD68, HHV8 y p53; entre otros. A su vez, se realiza una revisión de los datos clínicos de los pacientes, así como su tratamiento y seguimiento.

**RESULTADOS:** El primer caso corresponde a una biopsia ganglionar en la que se observa una arquitectura parcialmente distorsionada a expensas de una proliferación interfollicular de células fusiformes de disposición estoriforme. Dicha celularidad se encuentra confinada al ganglio. Tras el estudio inmunohistoquímico se demuestra positividad para S100, fascinina, CD68 (parcial) y CD4 (parcial); siendo el resto de marcadores negativos. No hay evidencia de enfermedad a distancia. La evolución es favorable tras la extirpación ganglionar. El segundo caso corresponde a una biopsia gástrica. En ella se observa una mucosa infiltrada por una neoplasia compuesta de células ovoides de moderada atipia citológica y fenotipo similar al de la biopsia del primer paciente. El estudio de extensión muestra un estadio avanzado de la enfermedad sin respuesta a tratamiento sistémico. El estudio inmunohistoquímico y molecular de ambos casos fue negativo para mutaciones del gen BRAF.

**CONCLUSIONES:** Con poco más de 100 casos descritos en la literatura, el diagnóstico del SCDI constituye un verdadero reto para el patólogo. Conocer las principales características de estas neoplasias permite su inclusión en un diagnóstico diferencial inicial, así como su reconocimiento precoz. La futura caracterización molecular de estos tumores puede suponer un avance fundamental a la hora de establecer nuevas vías de diagnóstico y tratamiento. En este estudio presentamos una serie de dos casos de SCDI que ejemplifican las diferencias en el comportamiento de estas neoplasias según su estado.

Linfomas

1193

## COEXISTENCIA DE LINFOMA ESPLÉNICO DE LA ZONA MARGINAL Y DE UNA REACCIÓN GRANULOMATOSA SISTÉMICA DE TIPO SARCOIDEO: UNA ASOCIACIÓN INFRECUENTE.

Rendón García, Rosa; Lopez Prieto, Ana; Garzón Prieto, Belén; Villar Rodríguez, Jose Luis; Ríos Martín, Juan Jose; Idoate Gastearena, Miguel Angel

**Presentador:** Rendón García, Rosa

HOSPITAL UNIVERSITARIO VIRGEN MACARENA

**Tipo de trabajo:** e-Póster

**INTRODUCCIÓN:** Mujer de 41 años con enfermedad renal crónica que consultó por cuadro constitucional y disnea, con diagnóstico de pancitopenia y endocarditis marántica. En el TAC se identificaron múltiples adenopatías mediastínicas e inguinales, hipercaptantes en el PET y esplenomegalia. En la analítica se identificó incremento sérico de IgG con un complemento normal. Se realizó esplenectomía y biopsia de médula ósea. El estudio anatomopatológico con un panel de inmunotinciones frente a CD20, CD3, CD5, CD10, CD23, CD79alfa, Bcl-6 y reordenamiento molecular del gen IgH.

**MATERIAL Y MÉTODOS:** Mujer de 41 años con enfermedad renal crónica que consultó por cuadro constitucional y disnea, con diagnóstico de pancitopenia y endocarditis marántica. En el TAC se identificaron múltiples adenopatías mediastínicas e inguinales, hipercaptantes en el PET y esplenomegalia. En la analítica se identificó incremento sérico de IgG con un complemento normal. Se realizó esplenectomía y biopsia de médula ósea. El estudio anatomopatológico con un panel de inmunotinciones frente a CD20, CD3, CD5, CD10, CD23, CD79alfa, Bcl-6 y reordenamiento molecular del gen IgH.

**RESULTADOS:** Se trataba de una esplenomegalia de 29 cm y 1760 g que presentaba múltiples formaciones nodulares subcentimétricas, blanquecinas y bien delimitadas. Estas formaciones nodulares correspondían en parte a granulomas epitelioides no necrotizantes de tipo sarcoideo y en parte a una proliferación linfoide atípica constituida por linfocitos de pequeño tamaño, positivos para CD20 y CD79alfa y negativos para CD3, CD5, CD10 y Bcl-6. CD23 puso de manifiesto población de células dendríticas foliculares en el interior de los nódulos linfoides con distribución reticular. El estudio molecular del infiltrado demostró reordenamiento clonal para el gen de la IgH. Por otra parte, la biopsia de la médula ósea mostraba invasión por un infiltrado linfoide atípico y por granulomas epitelioides no necrotizantes. El diagnóstico definitivo fue de linfoma de la zona marginal esplénico con marcada reacción granulomatosa sistémica de tipo sarcoideo.

**CONCLUSIONES:** Es interesante conocer esta asociación entre el linfoma de zona marginal esplénico y una reacción granulomatosa simuladora de sarcoidosis, que puede plantear dificultades en el diagnóstico. Por otra parte, esta asociación plantea interesantes cuestiones patogénicas.

Linfomas

973

## SARCOMA DE CÉLULAS DENDRÍTICAS FOLICULARES INFLAMATORIO EBV+: UNA NEOPLASIA INFRECUENTE CON UNA PRESENTACIÓN CLÍNICA EXCEPCIONAL.

García-Mora Morato, Alba; Abril Cerezo, Claudia; Serrano Egea, Anastasio; Sayago Hidalgo, María De Las Nieves; Mollejo Villanueva, Manuela

**Presentador:** García-Mora Morato, Alba

HOSPITAL UNIVERSITARIO DE TOLEDO

**Tipo de trabajo:** e-Póster

**INTRODUCCIÓN:** El sarcoma de células dendríticas foliculares inflamatorio EBV+ es una neoplasia infrecuente, de localización predominantemente esplénica o hepática y asociación al virus de Epstein Barr (EBV). La presentación en forma de pólipo colónico es excepcional y suele seguir un curso indolente. El diagnóstico diferencial de esta entidad debe establecerse, principalmente, con el linfoma B difuso de célula grande EBV+ y los desórdenes linfoproliferativos asociados a inmunosupresión. El tratamiento consiste en la escisión quirúrgica de la lesión.

**MATERIAL Y MÉTODOS:** Presentamos el caso de un varón de 65 años de edad, asintomático, que en el curso de una colonoscopia de despistaje de cáncer colorrectal, muestra una lesión polipoide pediculada de 40 mm a nivel del tercio distal del colon transverso. Los cortes histológicos examinados mostraban una proliferación constituida por células atípicas fusiformes y ovoides, con núcleos de cromatina vesicular y nucleolo evidente, distribuidas de forma dispersa y en pequeños grupos; junto a un infiltrado polimorfo de linfocitos pequeños, histiocitos y eosinófilos, y centros germinales reactivos. Las células atípicas exhibían el siguiente inmunofenotipo: CD23 +, CD21 +, CXCL13 +, EBER +.

**RESULTADOS:** El tratamiento consistió en la resección endoscópica de la lesión

**CONCLUSIONES:** Actualmente, el paciente continúa asintomático, sin evidencia de lesión siete meses después del diagnóstico.

## LINFOMA B DIFUSO DE CÉLULA GRANDE PRIMARIO DE ENDOMETRIO.

Carilla Sanromán, Andrea; Abecia Martínez, Emilio Ignacio; Martínez Arnau, Neus; Delgado Fernández, Jorge Luis; Ollero Domenche, Leticia; Ríos Ballestín, Guillermo; Eizaguirre Zarza, Beatriz; Ferrando Lamana, Lucía; Viso Soriano, María Jesús; Roche Latasa, Ana Belén; Gimeno Esteras, Ester

**Presentador:** Abecia Martínez, Emilio Ignacio

HOSPITAL UNIVERSITARIO MIGUEL SERVET

**Tipo de trabajo:** e-Poster

**INTRODUCCIÓN:** Los linfomas primarios del tracto genital femenino son neoplasias linfoproliferativas poco frecuentes, constituyendo menos del 1,5% del total de linfomas extranodales. Entre ellos, el diagnóstico más habitual es el de linfoma B difuso de célula grande. Esta neoplasia puede localizarse, en orden decreciente, en ovario, cérvix, cuerpo uterino, vagina o vulva. Puede aparecer en un amplio rango de edades (35-67 años), siendo más frecuente en pacientes inmunocomprometidos. Clínicamente, el síntoma inicial suele ser la metrorragia, pudiendo manifestarse además con síntomas derivados del efecto masa. En el caso de la localización uterina, suele tratarse de una neoplasia limitada al endometrio, pudiendo mostrar macroscópicamente un aspecto polipoide o infiltrativo. A nivel histológico, se caracteriza por una proliferación difusa de células linfoides atípicas que muestran positividad para marcadores de estirpe B.

**MATERIAL Y MÉTODOS:** Presentamos el caso de una paciente de 52 años con antecedentes de esclerosis múltiple remitente-recurrente en tratamiento con Fingolimod desde 2018 e hipotiroidismo subclínico, con cuadro de sangrado menstrual abundante y anemia ferropénica de un año de evolución. La exploración ginecológica no mostró alteraciones de relevancia. Se realizó TC tóraco-abdominal, que no mostró alteraciones. Se realizó biopsia conier de endometrio.

**RESULTADOS:** La biopsia mostró un proceso linfoproliferativo difuso infiltrando la mucosa endometrial, compuesto por células de talla grande, con escaso citoplasma y núcleo con cromatina granular y uno o varios nucléolos prominentes. Se objetivó además celularidad linfoplasmocitaria acompañante. Se observaron abundantes figuras de mitosis, con un índice proliferativo (Ki67) del 30%. La celularidad tumoral mostró positividad para CD20, CD79, BCL6 y MUM-1, y negatividad para CD10. Existía una celularidad T acompañante CD3 y CD5 positiva. Con todo ello, el diagnóstico fue de linfoma B difuso de célula grande de fenotipo activado. Las técnicas FISH para BCL2, BCL6 y C-Myc no mostraron translocación. El ISH EBER resultó negativo. La biopsia de médula ósea fue negativa. Se administraron cuatro ciclos de quimioterapia (R-CHOP) y posteriormente se llevó a cabo histerectomía y doble salpingectomía, encontrándose la paciente estable en posteriores controles.

**CONCLUSIONES:** El tracto genital femenino constituye una localización atípica del linfoma B difuso de célula grande, siendo particularmente infrecuente en endometrio. Su baja prevalencia y las escasas manifestaciones clínicas iniciales pueden conllevar una demora diagnóstica. Nuestra paciente presentaba como factor predisponente la toma de Fingolimod, que se ha asociado al desarrollo de neoplasias linfoides (3 de cada 10.000 pacientes-año). Este caso pone de manifiesto la importancia de tener en cuenta este diagnóstico, en particular en pacientes inmunocomprometidos.

## LOBOS CON PIEL DE CORDERO: CUANDO LA CLÍNICA NOS CONFUNDE

Bergillos Giménez, María Reyes; Colino Gallardo, Ana María; De La Torre Serrano, Montserrat; Vega González, Jesús; Hernández Martínez, Desiré; García Egido, Alejandro; Alarcón García, Lorenzo; Suárez Solís, María; Nieto Llanos, Santiago; Fernández Aceñero, María Jesús

**Presentador:** Bergillos Giménez, María Reyes

HOSPITAL CLÍNICO SAN CARLOS MADRID

**Tipo de trabajo:** e-Poster

**INTRODUCCIÓN:** Es bien conocido que los procesos inflamatorios crónicos aumentan el riesgo de desarrollo de tumores malignos, tanto epiteliales como linfoides. En este trabajo revisamos tres casos diagnosticados clínicamente como entidades benignas, cuyo diagnóstico morfológico fue una sorpresa tardía para los clínicos

**MATERIAL Y MÉTODOS:** Se presentan tres casos. Se trata de dos mujeres y un varón, de 73, 68 y 66 años, respectivamente, que consultaron por presentar procesos inflamatorios crónicos. La primera era una diverticulosis con diverticulitis, la segunda una fistula enterocutánea en relación a una malla por eventración tras una hernioplastia y el tercero un absceso isquiorrectal fistulizado. Tras el fracaso del tratamiento médico, los tres fueron intervenidos

**RESULTADOS:** Tras el estudio histológico la diverticulitis clínica se diagnosticó de Linfoma del manto, observándose afectación ganglionar y transmural de intestino por una proliferación neoplásica difusa de células de estirpe linfoide, monomorfas, talla pequeña y núcleos angulados, que con técnicas de inmunohistoquímica expresaban CD20, BCL2, CD5 y Ciclina D1 y un índice proliferativo del 50%. La fistula en relación a malla se diagnosticó de Linfoma de la zona marginal con diferenciación plasmocítica con afectación ganglionar e infiltración de la pared intestinal por células linfoides con abundantes células plasmáticas maduras, con expresión bifenotípica compensada y áreas de tipo plasmablastico. Con inmunohistoquímica se vio positividad CD20, CD5, CD23, BCL2 e índice proliferativo del 25%. Por último, el absceso isquiorrectal fistulizado se diagnosticó de Linfoma plasmablastico, identificándose piel y tejido subcutáneo infiltrado por una proliferación neoplásica difusa, de células de talla intermedia-grande, de hábito plasmablastico, prominente nucléolo y alto recuento mitótico. Con estudio inmunohistoquímico positivo para CD138, MUM1, CD10 e índice proliferativo del 99%

**CONCLUSIONES:** La evolución tórpida de un proceso inflamatorio crónico puede ser reflejo de la aparición de una complicación, incluida una neoplasia. Es importante una biopsia temprana para descartar procesos superpuestos y evitar retrasos diagnósticos y terapéuticos

Linfomas

897

## LINFOMA ANGIOINMUNOBLÁSTICO T QUE DESARROLLA UN LINFOMA B DIFUSO DE CÉLULA GRANDE EBV+.

Ruiz Adelantado, Irene; Alarcón García, Lorenzo; Sierra Hompanera, Tania; Revilla Sánchez, Enrique; Chao Crecente, Montserrat

**Presentador:** Ruiz Adelantado, Irene

HOSPITAL UNIVERSITARIO SEVERO OCHOA

**Tipo de trabajo:** e-Póster

**INTRODUCCIÓN:** El linfoma angioinmunoblástico T (AITL) es un subtipo de linfoma T periférico que se manifiesta fundamentalmente en el contexto de una disfunción inmunológica o inmunodepresión. Su manifestación clínica habitual es un síndrome constitucional con poliadenopatías generalizadas, hepatoesplenomegalia, hipergammaglobulinemia y frecuentes lesiones en piel. Se caracteriza por ser una proliferación neoplásica de linfocitos de pequeño-mediano tamaño con aumento del entramado vascular con vénulas arborizantes de endotelios altos, entremezcladas con inmunoblastos B, que frecuentemente contienen el virus de Epstein-Barr (EBV). Estos inmunoblastos pueden expandirse como consecuencia del estado de inmunodepresión dando lugar a proliferaciones de linfocitos B EBV+. En la literatura se han descrito escasos casos de pacientes con AITL que desarrollan linfomas EBV+ de localización extranodal.

**MATERIAL Y MÉTODOS:** Mujer de 79 años que acude a urgencias por nódulo uretral con mal olor, de reciente aparición, que le produce dificultad para orinar, sin otra clínica acompañante. Como antecedentes personales tiene un síndrome mielodisplásico de displasia unilineal, con leuconetropenia aislada desde 2008, sin tratamiento. En 2021, una semana después de recibir la vacuna del COVID, acude a urgencias por sensación de malestar generalizado y artralgias, así como dolor en epigastrio. En la ecografía abdominal se objetivan adenopatías retroperitoneales bilaterales sugestivas de malignidad, así como esplenomegalia. En el TAC de extensión se identifican adenopatías generalizadas axilares, supraclaviculares, mediastínicas e hiliares, además de las retroperitoneales descritas ecográficamente. Se biopsia una adenopatía axilar con diagnóstico de AITL, sin afectación de médula ósea. Desde entonces se encuentra en actitud expectante debido a la fluctuación del cuadro clínico y adenopático.

**RESULTADOS:** En el contexto clínico actual se decide biopsiar la lesión uretral. Histológicamente se identifican extensas áreas necrosadas en relación con una proliferación linfoide monótona discohesiva, compuesta por células grandes con nucleolo evidente y escaso citoplasma, que con estudios inmunohistoquímicos muestra expresión para CD20, pax5, CD79alfa, MUM1 y CD30 y muestran inmunonegación nuclear para EBER en más del 50% de las células neoplásicas, por lo que es diagnosticada de linfoma B difuso de célula grande (LBDCG) NOS, EBV+.

**CONCLUSIONES:** Los pacientes con AITL tienen mayor predisposición a padecer segundas neoplasias debido a la disregulación inmune asociada a este tipo de lesiones. Los segundos linfomas desarrollados pueden encontrarse en la misma localización del primero o en otra totalmente diferente, siendo poco frecuente la localización extranodal, y estando esta relacionada con peores pronósticos. La mayoría de los linfomas secundarios son LBDCG, y muchos de ellos están asociados a EBV. En estos tumores, se postula que el virus es el instrumento para estimular a las células B, predisponiendo su transformación neoplásica.

Linfomas

840

## POLIPOSIS NASAL UNILATERAL RECIDIVANTE Y LINFOMA PLASMABLÁSTICO. A PROPÓSITO DE UN CASO.

Del Pino Jimenez, Pablo; Piñol Ribas, Miquel; Cossette Merheb, Michelle; Langmuir Sánchez, Andrés Eric; Abó Rivera, Ana Isabel

**Presentador:** Del Pino Jimenez, Pablo

HU ARNAU DE VILANOVA, LLEIDA

**Tipo de trabajo:** e-Póster

**INTRODUCCIÓN:** El linfoma plasmablástico es una rara y agresiva variante de linfoma de células B, típicamente asociado al virus de la inmunodeficiencia humana y otras poblaciones inmunosuprimidas. Aún siendo más frecuente en la cavidad oral, puede ocasionarse en los senos nasales y paranasales. Su diagnóstico puede ser difícil en un paciente con poliposis nasal de repetición.

**MATERIAL Y MÉTODOS:** Describimos el caso de un varón de 72 años inmunocompetente, afecto con poliposis nasal benigna unilateral de repetición, que se acompaña de edema palpebral derecho, secreción ocular y fluctuación supraclavicular derecha. En el TAC se observan los senos frontales con amplia ocupación por una masa de densidad sólida moderadamente hiperdensa con realce homogéneo tras la administración de contraste endovenoso, de 58x50x16mm (CCxTxAP). Condiciona ensanchamiento de senos frontales con importante remodelación ósea que asocia áreas de erosión con amplia pérdida de la continuidad ósea, y que afectan a la pared anterior con comunicación de esta lesión hacia el plano subcutáneo frontal y a la pared interna orbitaria con extensión también intraorbitaria.

**RESULTADOS:** Histológicamente se observan amplias sábanas de células discohesivas con núcleo excéntrico, nucleolo prominente y escaso citoplasma con halo perinuclear. Muestran un alto índice proliferativo y positividad para hibridación in situ de RNAs de virus Epstein-Barr (EBV). Las tinciones IHC fueron negativas para CD20, CD45, CD10, BCL-1, BCL-2, BCL-6, TDT, PAX5, S100, Melan-A y citoqueratina AE-1/AE-3.

**CONCLUSIONES:** Esta revisión pretende enfatizar la importancia de investigar las masas sinusales unilaterales, asumiendo que un pólipa no siempre es benigno, y que la clínica, la lateralidad y la recurrencia deben marcar el curso de las biopsias diagnósticas, pues la detección precoz previene el curso evolutivo nefasto de estas lesiones.

## VARIANTE POCO FRECUENTE DE UNA TRANSFORMACIÓN RICHTER DE UNA LEUCEMIA LINFOCÍTICA CRÓNICA. REPORTE DE UN CASO.

Tarín Nieto, Alexandre; Cancho Galán, Goikoana; Arbide Del Río, Nagore; Rosselló Soria, Jaume; Aguirrezábal Marcotequi, Leire; Fernández De La Prieta, Iria

**Presentador:** Tarín Nieto, Alexandre

HOSPITAL UNIVERSITARIO DE BASURTO

**Tipo de trabajo:** e-Póster

**INTRODUCCIÓN:** Mujer de 71 años con Leucemia Linfática Crónica en estadio Rai II-Binet B, en progresión clínica (aparición de síntomas B) y radiológica (crecimiento ganglionar) tras dos líneas de tratamiento. En el PET se observan múltiples adenopatías/conglomerados adenopáticos hipermetabólicos en territorios infradiaphragmáticos, los de mayor tamaño y metabolismo localizados en territorio de iliaca externa derecha (captación SUV 11,69). Ante la alta sospecha de transformación a linfoma de alto grado, se solicita biopsia de ganglio linfático.

**MATERIAL Y MÉTODOS:** Análisis morfológico e inmunohistoquímico de los cilindros de ganglio linfático biopsiado (ilíaco externo derecho), mediante biopsia por aguja gruesa. Revisión bibliográfica de los resultados.

**RESULTADOS:** Cilindros de ganglio linfático con arquitectura histológica marcadamente distorsionada por una proliferación linfóide difusa constituida células de pequeño tamaño con núcleo regular e hiper cromático, con presencia de áreas de células de talla intermedia-grande, con citoplasmas claros basófilos, y núcleos ovales con nucleolo prominente, de hábito parainmunoblástico. Dichas áreas son compatibles con centros de proliferación. Tras realizar estudio inmunohistoquímico se observa en estas áreas positividad frente CD20, CD79a, CD5, Bcl-2 y ZAP-70, con negatividad para CD3, CD10, CD38, Ciclina D1 y C-MYC. Bcl-6 no valorable. Índice proliferativo del 50%. De forma salpicada se observan áreas con un fondo inflamatorio mixto, constituido por numerosos histiocitos, linfocitos de talla pequeña y ocasionales eosinófilos y neutrófilos, observándose células Hodgkin y de Reed-Sternberg dispersas. Dichas células se caracterizan por ser grandes, con citoplasmas basófilos con frecuentes fenómenos de retracción, y uno o dos núcleos redondeados de cromatina clara y nucleolos prominentes eosinófilos. En el estudio inmunohistoquímico se observa positividad en las células tumorales frente CD20 (focal), CD-30, PAX-5 y MUM-1, con negatividad frente a CD15 y formación de rosetas de linfocitos T alrededor de ellas, CD3 y CD5 positivos. Con todo esto, se trataba de una transformación Richter de una Leucemia Linfática Crónica hacia un Linfoma Hodgkin Clásico.

**CONCLUSIONES:** Se define como transformación Richter el desarrollo de un linfoma de alto grado en un paciente con un diagnóstico previo o concurrente de Leucemia Linfocítica Crónica (LLC)/Linfoma B Linfocítico de Célula Pequeña (LLCP). La incidencia estimada de transformación Richter en pacientes con LLC/LLCP anteriormente tratados con quimio/quimioinmunoterapia es del 0,5-1% por año. Se han descrito diferentes variantes histopatológicas de transformación Richter: desde la más común, el linfoma B difuso de célula grande, que representa del 90 al 95% de los casos, hasta el Linfoma Hodgkin, que representa del 5-10% de los casos. También se ha reportado de forma rara (1%), transformación plasmablastica.

## LINFOMA B DE CÉLULAS DEL MANTO CD5 NEGATIVO, UNA VARIANTE FENOTÍPICA INFRECUENTE.

Bacca González, Juliana María; Álvarez Alonso, Sara; González De Villambrosia Pellon, Sonia; Insunza Gaminde, Andrés; Montes Moreno, Santiago

**Presentador:** Bacca González, Juliana María

HOSPITAL UNIVERSITARIO MARQUES DE VALDECILLA

**Tipo de trabajo:** e-Póster

**INTRODUCCIÓN:** Los Linfomas B de células del manto (LCM) CD5 negativos representan, según la literatura, el 5% de los casos de LCM. Este fenotipo variante puede complicar el diagnóstico diferencial con otros linfomas B de célula B pequeña.

**MATERIAL Y MÉTODOS:** Se ha revisado el estudio diagnóstico de 47 pacientes con LCM diagnosticados en nuestro centro en los últimos 5 años. Se ha revisado la historia clínica y los datos de laboratorio al diagnóstico y evaluado los estudios de morfología, inmunohistoquímica (IHQ), citometría de flujo (CMF) e hibridación in situ fluorescente (FISH) al diagnóstico en muestras de médula ósea, ganglio linfático y otros tejidos extraganglionares.

**RESULTADOS:** La mayoría de pacientes eran hombres. La mediana de edad es de 76 años (rango 51-95). Cinco casos (10%) fueron de presentación clínica indolente, leucémica, no ganglionar, con esplenomegalia. La mayoría de los casos, no obstante se diagnosticaron en estadios avanzados con infiltración de médula ósea en el 74% de los casos y esplenomegalia en el 42%. Dos casos (5%) fueron negativos para CD5, tanto mediante IHQ como CMF. Tres de 38 casos analizados mediante inmunohistoquímica fueron considerados negativos para CD5 (7.89%) y cuatro de 36 de los casos analizados mediante CMF (11%). Así, en tres casos las dos técnicas de fenotipo resultaron complementarias en la detección de la expresión de CD5. Se observó una morfología clásica en 37 casos (78.72%), seis casos (12.76%) morfología blastoide y 4 casos (8.51%) morfología pleomórfica. En 16 casos (38%) el índice proliferativo (Ki67) fue superior al 30%. La expresión de SOX11 se encontró de forma casi uniforme en los casos de presentación ganglionar (sólo el 8% de los casos evaluados fueron negativos 3/35) mientras que en la forma leucémica, indolente con esplenomegalia fue negativo en el 60% (3/5).

Once casos de 26 (42%) evaluados tienen alteraciones genéticas en el gen TP53. En 10 casos se identificó delección de 17p mediante FISH y en un caso una mutación somática patogénica mediante NGS (c.610G>T p.E204\*). La sobreexpresión inmunohistoquímica de TP53 (>50% de la celularidad) se identificó en 7 de 31 casos (22%). Tres de estos casos presentaban delección de TP53/17p mediante FISH. Los cuatro casos restantes no tenían estudio FISH disponible para 17p.

**CONCLUSIONES:** Los LCM CD5 negativos representan el 5% de los casos de LCM en nuestra serie. La mayor parte de los casos tiene presentación ganglionar pero ocasionalmente se puede observar en la variante leucémica, indolente, con esplenomegalia.

El fenotipo variante con ausencia de expresión de CD5 por CMF puede complicar el diagnóstico diferencial con otros linfomas B de célula pequeña. La aplicación de ambos métodos de fenotipo CMF/IHQ es complementaria.

La sobreexpresión inmunohistoquímica de p53 en un porcentaje significativo de la población neoplásica se asocia con alteraciones genéticas en 17p/TP53, presentes en el 42% de los casos.

Linfomas

1206

## MIELOMA MÚLTIPLE VARIANTE LINFOPLASMOCÍTICA CON AFECTACIÓN EXTRAMEDULAR MAMARIA

Mora Díaz, Rodrigo; Machuca Aguado, Jesus; Garzón Prieto, Belén; Álvarez Muñoz, Alejandro; Rendón García, Rosa; García De Sola Llamas, Carmen; Sánchez Bernal, María Luisa

**Presentador:** Mora Díaz, Rodrigo

HOSPITAL UNIVERSITARIO VIRGEN MACARENA - SEVILLA

**Tipo de trabajo:** e-Poster

**INTRODUCCIÓN:** El mieloma múltiple es una de las neoplasias hematológicas más frecuentes, constituyendo aproximadamente el 1% de los tumores del ser humano. Aunque la mayoría de casos de mieloma múltiple son de sencillo diagnóstico mediante técnicas de rutina, existe una variante de morfología linfoplasmocítica que presenta mayor dificultad diagnóstica, y que se caracteriza por la presencia de translocación t(11;14) y por una marcada expresión inmunohistoquímica de marcadores de células B y de ciclina D1.

**MATERIAL Y MÉTODOS:** Presentamos el caso de una mujer de 74 años diagnosticada en mayo de 2016 de mieloma múltiple de cadenas ligeras kappa con respuesta parcial tras varias líneas de tratamiento. Seis años después del diagnóstico inicial, se aprecia progresión de la enfermedad con afectación ósea y de partes blandas extensa, junto a una tumoración de reciente aparición en CSE de mama izquierda de 2 cm. De forma simultánea, se le practica biopsia a la lesión mamaria y a médula ósea, siendo remitidas a nuestro Servicio de Anatomía Patológica para su estudio.

**RESULTADOS:** A nivel de la biopsia de mama se identifica una infiltración difusa por una neoplasia hematológica de apariencia linfóide, compuesta por células de pequeño tamaño. Dicha neoplasia presenta actividad mitótica significativa y figuras de apoptosis, mostrando un inmunofenotipo CD45 negativo, CD79a negativo, CD20 positivo, CD3 negativo, PAX positivo, BCL2 positivo, CD138 negativo, CD56 negativo, CD30 positivo, MUM1 positivo, CICLINA D1 positiva y c-MYC positivo; siendo el índice proliferativo (Ki67) muy elevado (alrededor del 90%).

En cuanto a la biopsia de médula ósea, se observa una infiltración difusa por linfocitos de pequeño tamaño de morfología plasmocítica, así como cuerpos de Dutcher. El perfil inmunohistoquímico será similar al estudiado en la biopsia mamaria, si bien las células de hábito plasmocítico expresan CD138 y CD30. El aspirado medular confirmó la infiltración por una población compatible con plasmáticas de fenotipo patológico y clonalidad del 31,1%.

**CONCLUSIONES:** Nos encontramos ante un mieloma múltiple con morfología linfoplasmocítica cuyo diagnóstico anatómopatológico se basa en la integración de los datos clínicos y de laboratorio, siendo clave la coexpresión de marcadores B y de ciclina D1, indicativa de translocación t(11;14) y que habitualmente no son expresados en casos convencionales de Mieloma Múltiple. Es de gran interés que los patólogos conozcan esta entidad que puede ser causa de error diagnóstico y sus consecuentes implicaciones en el pronóstico y manejo terapéutico de estos pacientes.

Linfomas

1125

## LESIONES PSEUDOTUMORALES ESPLÉNICAS, UN HALLAZGO INCIDENTAL. REVISIÓN DE NUESTRA CASUÍSTICA EN LOS ÚLTIMOS 6 AÑOS.

Lucero Salaverry, María Miguel; Torres Nieto, María Ángeles; Bayo Juanas, Paula; Andrés Calvo, María; Callejo Pérez, Patricia; González Márquez, Pilar Isabel

**Presentador:** Lucero Salaverry, María Miguel

HURH

**Tipo de trabajo:** e-Poster

**INTRODUCCIÓN:** Las lesiones pseudotumorales del bazo son lesiones muy raras, que pueden causar confusión diagnóstica debido a sus patrones morfológicos variables. Estas lesiones son benignas. Se incluyen en este grupo los hamartomas, la transformación nodular angiomatoide esclerosante (SANT), los pseudotumores inflamatorios y posiblemente la enfermedad relacionada con IgG4. Se descubren incidentalmente en estudios de imagen o en la autopsia. Es importante estar familiarizado con ellas para distinguirlas de las lesiones malignas.

**MATERIAL Y MÉTODOS:** Se realiza búsqueda en la base de datos de nuestro servicio de los diagnósticos realizados en piezas de esplenectomía del 2016 -2022.

**RESULTADOS:** Se obtienen en los 6 años, 105 casos de esplenectomía, de los cuales 27 (25,7%) con hematoma por rotura, 15 (14,3%) lesiones metastásicas, 9 (8,6%) linfomas, 1 (0,95%) púrpura trombocitopénica inmune, 1 (0,95%) esferocitosis, 49 (46,67%) sin lesiones histológicas y 3 (2,85%) lesiones pseudotumorales (SANT).

Los diagnosticados de lesiones pseudotumorales presentaron una media de edad de 59 años (rango 57-60), 2 de ellos son varones y 1 mujer. Los 3 casos fueron diagnosticados de forma incidental en estudios de imagen.

Macroscópicamente eran lesiones bien delimitadas cuyo tamaño oscilaba entre 8 y 6 cm de diámetro máximo, uno de ellos presentaba una coloración blanquecina con áreas violáceas y las otras dos, una coloración rojiza.

Histológicamente presentaron las siguientes características:

Lesiones multinodulares angiomatoides, bien delimitada con material interfibrilar. Entre los nódulos se observa tejido picnótico y muchos vasos con diferentes grosores de pared, con células inflamatorias dispersas.

La tinción IQH resalta los tres tipos distintos de vasos: capilares (CD34+/CD31+/CD8?), sinusoides esplénicos (CD34+/CD31+/CD8+) y venas pequeñas con patrón similar a una malla (CD34-/CD31+/CD8-).

**CONCLUSIONES:** El bazo es un órgano enigmático con funciones importantes en la inmunidad y el metabolismo de los glóbulos rojos. Las lesiones pseudotumorales del bazo son lesiones que se observan incidentalmente en imágenes o se presentan con síntomas inespecíficos. Es importante reconocer la histopatología de las lesiones y correlacionarla con los hallazgos clínicos y radiológicos. En nuestra base de datos representaron tan solo el 2,85%.

Linfomas

1091

## SERIE DE CASOS DE LEUCEMIA MIELOIDE AGUDA CON INFILTRACIÓN EXTRAMEDULAR

Sánchez Muñoz, César; Recuero Pradillo, María; Camacho Valencia, Ana; Romo Navarro, Ángel; García-Mora Morato, Alba; Emparanza García, Cayetana; García Rivas, Manuel; López Brasal, Laura

**Presentador:** Sánchez Muñoz, César

COMPLEJO HOSPITALARIO DE TOLEDO

**Tipo de trabajo:** e-Poster

**INTRODUCCIÓN:** La Leucemia mieloide aguda (LMA) es una proliferación clonal de células precursoras mieloides (blastos) con escasa diferenciación que sustituyen el parénquima hematopoyético de la médula ósea. En ocasiones se produce infiltración neoplásica de órganos sólidos por estos blastos mieloides, dando lugar a lo que tradicionalmente se ha denominado sarcoma mieloide (SM), en cuyo caso, el diagnóstico recae en la biopsia del tejido extramedular implicado. El diagnóstico de LMA suele preceder al de sarcoma mieloide, pero no siempre ocurre en este orden.

El objetivo de este estudio es revisar las características clínico-patológicas de los pacientes con infiltración extramedular por LMA/sarcoma mieloide de los últimos 5 años (2017-2022).

**MATERIAL Y MÉTODOS:** Se han seleccionado todos los pacientes con biopsia confirmatoria de infiltración por LMA en órgano sólido desde el 2017-2022. Se han revisado los siguientes características clínico-patológicas: edad, sexo, órgano sólido implicado, tratamiento y evolución.

**RESULTADOS:** La serie consta de 14 casos, la edad media al diagnóstico fue de 55,2 años (8-81 años), con una proporción mayor en hombres respecto a mujeres (1:8:1).

Los tejidos extramedulares infiltrados han sido: la piel (7), ganglio linfático (1), bazo (1), colon y testículo (1), médula espinal (1), vejiga (1), cérvix (1), mama (1).

En 8/14 casos presentaron un diagnóstico de LMA en médula ósea o sangre periférica, 5/14 presentaron un antecedente de neoplasia mieloide medular transformada: SMD (2), LMCC (2), TE (1). Un caso no presentó diagnóstico de LMA ni neoplasias mieloides precursoras.

En 10/13 (77%) el tiempo entre el diagnóstico de LMA y la infiltración del órgano sólido fue menor a 3 meses. En dos de los casos el diagnóstico de LMA precedió en 45,4 meses de promedio, al diagnóstico de SM. En uno de los casos, el diagnóstico del SM precedió en 24 meses al de LMA.

Los marcadores inmunohistoquímicos positivos para la detección de blastos mieloides en tejido extramedular fueron: MPO, CD43 y CD34. Otros marcadores útiles fueron el p53, CD56, c-kit y lisozima.

Todos los pacientes recibieron tratamiento sistémico al diagnóstico, alcanzando la remisión completa en el 60% de los casos. El 33% recibió alo-trasplante de médula ósea.

Han fallecido 9 /14 pacientes (64%) siendo el tiempo medio de supervivencia de 184 días desde el diagnóstico de sarcoma mieloide.

**CONCLUSIONES:** La infiltración extramedular por LMA es infrecuente con una media de 3,5 casos diagnosticados al año. El tejido más frecuentemente afectado es la piel. Los marcadores inmunohistoquímicos más útiles para la detección de blastos en tejido extramedular han sido: MPO, CD43 y CD34.

En la mayoría de los casos, los diagnósticos de infiltración intra y extramedular fueron sincrónicos. El diagnóstico de sarcoma mieloide sin diagnóstico previo de LMA es excepcional.

Se requieren estudios adicionales para conocer el impacto pronóstico de los pacientes con infiltración extramedular por LMA.

Linfomas

493

## INFILTRACIÓN CUTÁNEA POR LEUCEMIA PROLIFERATIVA T

Buda , Mihaela Madalina; Iglesias Martinez, Érika; Santiago Quispe, Nancy; Sifre Ruiz, Anna; Cordovilla Moreno, Antonio Manuel; Esquina Rodríguez, Cristina; De Miguel Sanchez, Carlos; Robles De Castro, Diego; Onaíndia Perez, Arantza

**Presentador:** Buda , Mihaela Madalina

HOSPITAL UNIVERSITARIO ARABA

**Tipo de trabajo:** e-Poster

**INTRODUCCIÓN:** La leucemia proliferativa T (LPL-T) es un proceso linfoproliferativo de células de fenotipo T maduras o post-tímicas, rara y agresiva, que representa únicamente el 2% de las leucemias maduras del adulto. La sangre periférica, la médula ósea, los ganglios linfáticos, el hígado, el bazo y la piel son las regiones más frecuentemente afectadas por esta patología. Presentamos un caso de LPL-T con infiltración cutánea y de médula ósea (MO).

**MATERIAL Y MÉTODOS:** Revisamos la historia clínica del paciente, así como los resultados obtenidos del análisis mediante citometría de flujo multiparamétrica del líquido pleural y extendidos citológicos. Realizamos el estudio histológico de tres muestras obtenidas en el seguimiento del paciente. Se emplearon secciones parafinadas de 4 mm de espesor, sobre tejido fijado en formal al 10%. Fueron inmunoteñidas empleando el método Ventana con múltiples anticuerpos de la casa comercial Roche, en un inmunoteñidor Ventana Benchmark Ultra, entre los que se encuentran los siguientes: BCL6, CD2, CD3, CD4, CD5, CD7, CD8, CD20, CD25, CD30, CD45, granzima, perforina, TdT, TIA-1 y S-100. Se realizó también el estudio de virus de Epstein-Barr (EBV) por hibridación in situ (EBER), empleando el kit de detección de Ventana.

**RESULTADOS:** Un varón de 73 años fue valorado por lumbalgia no mecánica con datos de alarma y linfocitosis en septiembre del 2019. Los resultados de la citometría de flujo mostraron una población linfocitoide madura T CD4+/CD8- patológica, siendo sugestivo de síndrome linfoproliferativo de células T maduras. El paciente sufrió un empeoramiento clínico, con aparición de erupción cutánea generalizada, que motivó la toma de una biopsia cutánea en la que se observaba una infiltración dérmica, perivascular y perianexial, por una población linfocitoide de pequeño tamaño con núcleo irregular con escotaduras centrales y escaso citoplasma. Las células mostraron expresión de CD3, CD4, CD7 y CD8 mientras que los marcadores citotóxicos, TdT y EBER fueron negativos. Con estos datos se realizó el diagnóstico de infiltración cutánea por LPL-T. En consecuencia, se tomó una nueva biopsia de MO con hallazgos superponibles a los observados en las lesiones cutáneas.

**CONCLUSIONES:** Llegar al diagnóstico final de LPL-T puede resultar un verdadero reto a pesar de haberse descrito una serie de criterios diagnósticos. Histológicamente presenta similitudes con otros procesos linfoproliferativos como la leucemia/linfoma T del adulto o el síndrome de Sezary. Aunque tanto la LLT como la LPL-T pueden expresar CD25, en la primera se identifica la presencia del HTLV. Por otro lado, las células del syndrome de Sezary suelen ser típicamente negativas para CD7. Además, un dato característico de la LPL-T es la presencia de células T tumorales con expresión de CD4 y CD8, tal y como ocurre en el caso que reportamos. Presentamos un caso de LPL-T con infiltración cutánea de patrón típico.



## LINFOMA ANAPLÁSICO DE CÉLULAS GRANDES ALK+, CON PATRÓN DE CÉLULA PEQUEÑA: A PROPÓSITO DE UN CASO.

Astilleros Blanco De Córdova, Laura; Astilleros Blanco De Córdova, Laura; Revilla Sánchez, Enrique; Gil Galvín, Marco Asier; Ruano, Yolanda; Rodríguez Izquierdo, Antonia

**Presentador:** Astilleros Blanco De Córdova, Laura

HOSPITAL UNIVERSITARIO 12 DE OCTUBRE

**Tipo de trabajo:** e-Póster

**INTRODUCCIÓN:** Los linfomas anaplásicos de célula grande ALK positivos (LACC ALK+) son pocos frecuentes, suponiendo el 15% de los linfomas no Hodgkin en niños y jóvenes, y el 3% en adultos. Afecta mayoritariamente a hombres, siendo la edad media de 30 años. Generalmente, se presentan con afectación ganglionar y debutan en estadios avanzados. Histológicamente el patrón más habitual muestra células grandes con las características "hallmark cells". Sin embargo, el espectro es amplio, reconociéndose otros patrones infrecuentes, como la variante linfocitocitaria, Hodgkin-like, sarcomatoide y de célula pequeña, los cuales son importantes de reconocer.

**MATERIAL Y MÉTODOS:** El presente caso es de un varón de 53 años que acude a urgencias por un cuadro de múltiples adenopatías, asociadas a prurito, y sudoración nocturna de varios meses de evolución. El estudio de TAC body reveló la presencia de múltiples adenopatías supradiaphragmáticas (axilares, supraclaviculares) y retropectoresales. Ante la sospecha de un síndrome linfoproliferativo se realizó la biopsia de una adenopatía axilar.

**RESULTADOS:** El estudio histopatológico mostró cilindros de parénquima ganglionar con la arquitectura distorsionada a expensas de una proliferación neoplásica de hábito linfoides. Dicha población estaba constituida por linfocitos de tamaño pequeño e intermedio, con citoplasma claro. Los núcleos eran ovalados e irregulares, con cromatina homogénea, algunas de ellas bilobuladas con presencia de nucleolo, mostrando atipia citológica. En el estudio inmunohistoquímico (IHQ) la población neoplásica era de fenotipo T, con expresión difusa de CD7 y pérdida variable de expresión de marcadores T. Además, coexpresaban CD30, EMA y ALK (tinción nuclear), y de forma variable marcadores citotóxicos. Por el contrario, resultó negativa para marcadores B, PD1, ICOS, CXCL13 y EBER. El índice de proliferación (MIB1) fue de 45%. Con todo ello, el diagnóstico emitido fue de LACC ALK positivo, mostrando un patrón de célula pequeña. El estudio molecular confirmó la traslocación del gen ALK. Finalmente, en el estudio de extensión se realizó una biopsia de médula ósea en la que no se demostró infiltración neoplásica. Tras seis meses del tratamiento, el paciente logró respuesta completa haciéndose seguimiento clínico.

**CONCLUSIONES:** La última actualización de la OMS (2022) establece como criterios diagnósticos esenciales para los LACC ALK positivos: la expresión intensa y uniforme de CD30 y positividad para ALK. La variante de célula pequeña del LACC ALK+ es rara, suponiendo el 8-10% de los casos. A diferencia de nuestro paciente, es más frecuente en niños y jóvenes, en los cuales presenta peor pronóstico. Microscópicamente, las células suelen tener distribución perivascular y citoplasma claro (en "huevo frito"). Además, es característico que ALK muestren tinción nuclear. Es importante su reconocimiento, ya que puede confundirse histológicamente con procesos inflamatorios o linfomas T periféricos NOS en ausencia de un estudio IHQ completo.

## ENFERMEDAD DE CASTLEMAN, UN RETO DIAGNÓSTICO. REVISIÓN DE NUESTRA CASUÍSTICA EN LOS ÚLTIMOS 12 AÑOS.

Lucero Salaverry, María Miguel; Torres Nieto, María Ángeles; Bayo Juanas, Paula; Andrés Calvo, María

**Presentador:** Lucero Salaverry, María Miguel

HURH

**Tipo de trabajo:** e-Póster

**INTRODUCCIÓN:** La Enfermedad de Castleman (EC) es un desorden linfoproliferativo que engloba a un conjunto heterogéneo de síntomas, hallazgos histopatológicos y de laboratorio. Se clasifica en EC unicéntrica (ECU) y EC multicéntrica (ECM). Un subtipo de la ECM está causada por el virus herpes humano 8 (VHH-8), mientras que los casos de ECM negativos para el HHV-8 tienen un origen desconocido y se conocen como ECM idiopática. (ECM-I) La histopatología de la EC se ha dividido en tres subtipos: una forma hialinováscular, una forma plasmocelular y un tipo intermedio o "mixto"

**MATERIAL Y MÉTODOS:** Hemos revisado las biopsias de los casos diagnosticados de EC entre los años 2010 y 2022 de nuestro centro, recogiendo retrospectivamente los datos clínicos y patológicos.

**RESULTADOS:** Se identificaron 10 pacientes de los cuales 6 eran varones (60%). La edad media fue de 50 años (rango 14 -73). 6 ECU y 4 ECM. Los casos de ECU histológicamente eran del tipo hialinováscular, con regresión de centros germinales (CG) y plasmocitosis leve. 3 de ellos se trataron quirúrgicamente y consiguieron la remisión completa hasta la fecha. 2 presentaron linfomas asociados (Linfoma no Hodgkin Difuso de Células Grandes B) en otros ganglios. 1 de ellos, sin neoplasia asociada presentó recaída de la enfermedad tras 8 años y fue tratada con rituximab.

De los casos con ECM (4), todos eran idiopáticos, teniendo uno de ellos el antecedente de esclerodermia y púrpura trombocitopénica autoinmune. Histológicamente, 3 eran de tipo plasmocelular con hiperplasia de CG y plasmocitosis marcada y 1 mixto.

3 de ellos recibieron tratamiento con rituximab no teniendo recaídas hasta la fecha. 1 de ellos recibió tratamiento con siltuximab, falleció por causas ajenas a la enfermedad.

**CONCLUSIONES:** Aunque la etiopatogenia de la EC no se conoce con exactitud, se produce una cascada de citocinas proinflamatorias, entre ellas la IL-6, que parecen desencadenar la enfermedad.

Hay que tener en cuenta que numerosas enfermedades que pueden compartir características clínicas e histopatológicas con la EC (lupus, linfoma folicular, artritis reumatoide, enfermedad por IgG4, etc) por lo que el diagnóstico diferencial puede resultar muy complejo.

El tratamiento es quirúrgico en los casos de EC unicéntrica, mientras que se pueden emplear terapias dirigidas contra la IL6 en los casos de EC multicéntrica.

En nuestra serie de casos la mayoría son ECU (60%), siendo estos los únicos que presentaron linfomas asociados. De los ECM todos fueron VHH-8 negativos.

Linfomas

648

## MIELOMA MÚLTIPLE OSTEOSCLEROSANTE SIN SÍNDROME DE POEMS ASOCIADO: REPORTE DE UN CASO

Dangelo Giussani, Carolina; Pena Burgos, Eva Manuela; Diez Corral, Cristina; Ríos Parra, Antonio; Castro Álvarez, Yolanda; Martínez Vázquez, Celia

**Presentador:** Dangelo Giussani, Carolina

HOSPITAL UNIVERSITARIO PRÍNCIPE DE ASTURIAS

**Tipo de trabajo:** e-Póster

**INTRODUCCIÓN:** La manifestación radiológica más habitual del mieloma múltiple (MM) son lesiones líticas múltiples bien definidas. Sin embargo, un 3% de los MM pueden presentar lesiones escleróticas (mieloma múltiple osteoesclerosante (MMO)), asociadas a Síndrome de POEMS o no. El número de casos publicados de MMO no asociado a Sdm. de POEMS es limitado.

**MATERIAL Y MÉTODOS:** Presentamos el caso de una mujer de 61 años con antecedentes de hemorragia intracraneal con limitación sensitivo-motora en hemicuerpo izquierdo de etiología mixta (crisis hipertensiva y neumonía SARS COV2). Ingresa por neumonía adquirida en la comunidad y se solicita AngioTAC, evidenciándose múltiples lesiones blásticas en parrilla costal, cuerpos vertebrales y cintura pélvica. Ante la sospecha de metástasis se realiza rastreo de tumor primario mediante mamografía, exploración ginecológica, exploración endoscópica y ecografía tiroidea. No se identifican lesiones ocupantes de espacio. No hay organomegalia. No presenta lesiones cutáneas ni alteraciones endocrinológicas. Se decide biopsia guiada por TAC de la lesión en cintura pélvica y se analiza histológicamente.

**RESULTADOS:** Se obtiene un cilindro de médula ósea de buena calidad. Las trabéculas óseas se encuentran engrosadas para la edad del paciente. La médula ósea está infiltrada en su práctica totalidad por una neoplasia de células plasmáticas (CD138, IgA y kappa positivas) con variabilidad en tamaño y forma. El diagnóstico diferencial se plantea entre MMO y Sdm. de POEMS. Al no cumplir criterios de este último, se realiza el diagnóstico de MMO.

**CONCLUSIONES:** Ante la presencia de múltiples lesiones blásticas lo primero que se debe sospechar es la presencia de metástasis de carcinoma (próstata, mama, pulmón, urotelio). Otras entidades menos frecuentes como linfomas óseos, MMO, mastocitosis, mielofibrosis o enfermedad de Paget entran en el diagnóstico diferencial. Una adecuada biopsia de MO permite confirmar el diagnóstico en los casos de MMO, con la identificación de células plasmáticas clonales.

Linfomas

1060

## LEUCEMIA LINFÁTICA CRÓNICA: NO TODO ES TRANSFORMACIÓN

Tirado Pascual, Mónica; Prieto Sánchez, Elisa; Valenzuela González, Miriam; Ruz Portero, Sara; Carrillo Checa, Javier

**Presentador:** Tirado Pascual, Mónica

HOSPITAL REGIONAL UNIVERSITARIO DE MÁLAGA (HRUM). INSTITUTO DE INVESTIGACIÓN BIOMÉDICA DE MÁLAGA (IBIMA).

**Tipo de trabajo:** e-Póster

**INTRODUCCIÓN:** La leucemia linfática crónica (LLC) es una neoplasia maligna hematológica caracterizada por la acumulación progresiva de linfocitos B maduros en sangre periférica, médula ósea y ganglios linfáticos. Es la leucemia más común en adultos del mundo occidental, con una mediana de edad de diagnóstico de 72 años. Tiene un comportamiento indolente y baja actividad mitótica. En un 2-8 % de los casos se produce una transformación en linfoma agresivo, generalmente linfoma B de células grandes (LBDCG).

**MATERIAL Y MÉTODOS:** Se presenta el caso clínico de un paciente diagnosticado de LLC con 39 años que se mantiene estable con tratamiento quimioterápico durante 7 años. A la exploración, presenta aumento progresivo de adenopatías de hasta 7-8 cm de localización cervical, supraclavicular, occipital, axilar e inguinal, sin progresión de la enfermedad en sangre periférica. Se realiza biopsia de ganglio cervical ante la sospecha clínica de transformación.

**RESULTADOS:** En la biopsia observamos una proliferación de linfocitos de pequeño tamaño con patrón vagamente nodular y con frecuentes zonas claras (centros proliferativos) que presentaban un índice proliferativo más alto que el habitual en esta enfermedad. Mostraban expresión inmunohistoquímica de CD23, CD5, bcl-2 y débil para CD20 y negatividad para CD10 y bcl-6 (Leica®). Llamaban la atención zonas de abscesificación con necrosis central, por lo que se refleja en el informe que puede haber algún proceso infeccioso solapado, recomendando descartar Enfermedad por Arañazo de Gato. En consulta de Hematología se rehistoria al paciente y, dado que su madre tiene gatos, se decide tratamiento empírico con azitromicina, lo que provoca una llamativa disminución del tamaño de las adenopatías.

**CONCLUSIONES:** Presentamos el caso de un paciente con LLC con linfadenopatías generalizadas como consecuencia de una Enfermedad por Arañazo de Gato, simulando una transformación. En pacientes con LLC, ante la aparición de síntomas B (fiebre, pérdida de peso, sudores nocturnos) y linfadenopatía generalizada, se plantea como primera posibilidad una transformación a un linfoma agresivo (síndrome de Richter). Los principales diagnósticos diferenciales que se deben plantear, tanto clínica como histológicamente, son la fase acelerada de la LLC, síndrome de Richter, linfoma agresivo "de novo" y la linfadenopatía secundaria a causas infecciosas. En nuestro caso se solapan una enfermedad en fase acelerada y un proceso infeccioso, pero en ausencia de transformación.

## VALOR PRONÓSTICO DE LOS PARÁMETROS HISTOLÓGICOS EN LA NEFRITIS TÚBULOINTERSTICIAL AGUDA (NTIA)

Vieru , Coca-Mihaela; Abascal Camacho, María Luisa; Nuñez Ramos, Patricia; Gómez Navarro, Yesica; Goicoechea , Marian; Melero Martín, María Rosa; Bada Bosch, Teresa; Arenas Moncaleano, Iván Gilberto; De La Flor Merino, José Carlos; Verdalles Guzman, Úrsula; Lara Martínez, José Manuel; Arias Lotto, Francisco; Díaz-Crespo , Francisco Javier

**Presentador:** Vieru , Coca-Mihaela

HOSPITAL GENERAL UNIVERSITARIO GREGORIO MARAÑÓN

**Tipo de trabajo:** Oral

(Consultar sala y hora en el Programa científico)

**INTRODUCCIÓN:** NTIA es una entidad de etiología variada que generalmente se asocia a un deterioro agudo de la función renal. Su incidencia en ascenso a lo largo de los últimos años ha hecho necesario el mejor estudio de esta patología. Sin embargo no siempre se utiliza la biopsia renal para el diagnóstico clínico de esta enfermedad. Actualmente no existe una clasificación histológica que permita establecer grupos para determinar el pronóstico de estos pacientes.

**MATERIAL Y MÉTODOS:** Estudio observacional descriptivo de una muestra de 34 pacientes con NTIA diagnosticados durante el periodo comprendido entre 01/2017 y 01/2023. Se recogieron datos sociodemográficos (edad y sexo), datos clínicos (fecha de biopsia, microhematuria, leucocituria, función renal al diagnóstico, grado del daño renal agudo, necesidad de diálisis aguda, cociente proteína/creatinina, proteinuria 24h, recuperación de la función renal) y datos histológicos (número de glomerúlos, porcentaje, distribución y componentes del infiltrado inflamatorio, grado de tubulitis, destrucción tubular y necrosis tubular aguda). El análisis de los datos se realizó con el programa estadístico Statistical Package for the Social Sciences.

**RESULTADOS:** Se analizaron un total de 34 pacientes con NTIA, 20 varones(58,8%) y 14 mujeres(41,2%) que presentaban una edad media de 62,15años. Todos los pacientes recibieron corticoterapia en pauta estándar de 1mg/kg/d. Se dividieron los pacientes en dos grupos en base al grado de tubulitis y al porcentaje de inflamación, observándose un 67,6% de pacientes con  $\leq$ 5 células inflamatorias por plano de corte tubular y un 32,4% de pacientes con  $>$ 5 células inflamatorias por plano de corte tubular, así como un 44,1% de pacientes con un porcentaje de inflamación  $\leq$ 25% y un 55,9% de pacientes con un porcentaje  $>$ 25%. El periodo medio de seguimiento de los pacientes fue de 19,8 meses. La tasa de recuperación de la función renal valorada en base a las cifras de creatinina sérica fue del 76,25%, resultados concordantes con los descritos en la literatura. En el análisis comparativo del grado de tubulitis, el porcentaje de inflamación y la destrucción tubular con la recuperación de la función renal (establecida como recuperación de cifras normales de creatinina o a su basal), se observó que los pacientes que tenían  $>$ 5 células inflamatorias por plano de corte tubular y/o  $>$ 25% de inflamación intersticial y/o destrucción tubular, recuperaron función renal de forma significativa(valores de p de 0,027; 0,05 y 0,041, respectivamente).

**CONCLUSIONES:** Los parámetros histológicos relacionados con el grado de tubulitis, el porcentaje de inflamación y la destrucción tubular se asociaron de forma estadísticamente significativa a la recuperación de la función renal, de manera independiente a otras variables como al estado de necrosis tubular aguda o la patología glomerular. Todo ello resalta la importancia de la biopsia renal en la NTIA aunque futuros estudios con mayor tamaño muestral serán necesarios para evaluar la reproducibilidad de los resultados.

## GLOMERULONEFRITIS FIBRILAR: REVISIÓN CLÍNICO-PATOLÓGICA DE UNA SERIE DE 21 CASOS

Adalid Llansa, Laia; Domingo Rubio, Alicia; Gomà Gallego, Montserrat; Fernández Calvo, Davinia; Taco Sanchez, María Rosario; Raventos , Antoni; Rubio , Belén; Gómez Tena, Marina; Blázquez Muñoz, Irene; Quirós , Eugenia; Vilurbina , Pau

**Presentador:** Adalid Llansa, Laia

HOSPITAL JOAN XXIII

**Tipo de trabajo:** Oral

(Consultar sala y hora en el Programa científico)

**INTRODUCCIÓN:** La glomerulonefritis fibrilar (GNF) es una enfermedad glomerular muy poco frecuente. Para llegar al diagnóstico era imprescindible el estudio de microscopía electrónica (ME) mediante la demostración de depósitos glomerulares organizados de características fibrilares. Recientemente se ha descrito la utilidad del biomarcador inmunohistoquímico DNAJB9 para diagnosticar la GNF. El objetivo de nuestro estudio fue realizar una revisión clínico patológica y estudio de expresión de DNAJB9 de una serie de casos de GNF diagnosticados en nuestro centro.

**MATERIAL Y MÉTODOS:** Se revisaron un total de 21 biopsias procedentes de 14 pacientes en un periodo comprendido entre 2005-2021. Se recogieron datos clínicos básicos, patrón de afectación glomerular, estudio de IFD, hallazgos ultraestructurales y resultado de la tinción de DNAJB9 y rojo Congo.

**RESULTADOS:** La mediana de edad al diagnóstico fue de 55 años (rango 48,5-62,5). El 30,7% de los pacientes presentaban enfermedades sistémicas, entre ellas destacan: infección VHC (2), disproteinemia (2), neoplasia maligna (1), enfermedades autoinmunes (2) (LES).

La forma de presentación clínica más frecuente fue en forma de proteinuria (91,6%) (el 63% en rango no nefrótico) y de microhematuria (41,6%). Una de las biopsias renales pertenecía a un paciente trasplantado en el que el diagnóstico se realizó en el injerto (enfermedad de base desconocida). Durante el seguimiento dos pacientes precisaron de trasplante y los tres pacientes de la serie recidivaron.

Desde el punto de vista morfológico el patrón de lesión glomerular más prevalente fue el de proliferación mesangial (33,3%) seguido del patrón de membranoproliferativa (9,5%). Todos los casos mostraban depósito de IgG en el estudio de IFD, con patrón globuloso mesangial y parietal. En dos casos se observó restricción de cadena ligera kappa pero clínicamente no se demostró discrasia de células plasmáticas. En todos los pacientes se demostró ultraestructuralmente depósitos fibrilares característicos excepto en uno de los pacientes por ausencia de glomerúlos valorables en la muestra para ME.

El DNAJB9 ha resultado positivo en todos los casos que se ha realizado no pudiéndose realizar en tres casos por no disponer de bloque de parafina y un caso la tinción no fue valorable.

El rojo Congo salió negativo en todas las biopsias excepto en 2 en las que salió no valorable y 1 en la que no se realizó por falta de material.

**CONCLUSIONES:** Presentamos una serie de casos de esta rara enfermedad. Tal y como se refiere en la literatura hemos identificado asociación de la GNF con enfermedades sistémicas y en nuestra serie, la tasa de recidiva post trasplante fue más alta de lo referido, aunque disponemos de pocos casos. A pesar de que se han descrito casos de GNF congénica, no hemos identificado ninguno. El patrón de distribución de los depósitos de IgG en el estudio de IFD junto con la tinción positiva para DNAJB9 podría utilizarse como herramienta diagnóstica de la GNF, aún en ausencia del estudio ultraestructural.

## GLOMERULONEFRITIS POR INMUNOTACTOIDES CON HETEROGENEIDAD EN EL FENOTIPO CLÍNICO E HISTOLÓGICO: DESCRIPCIÓN DE 3 CASOS.

Díaz Crespo, Francisco Javier; Nuñez Ramos, Patricia; Vieru, Coca-Mihaela; Gomez Navarro, Yesica; Melero Martín, María Rosa; Arias, Francisco; Sango, Cristina; Goicoechea Diezandino, Marian  
**Presentador:** Díaz Crespo, Francisco Javier

HOSPITAL GENERAL UNIVERSITARIO GREGORIO MARAÑÓN

**Tipo de trabajo:** Oral  
*(Consultar sala y hora en el Programa científico)*

**INTRODUCCIÓN:** Las gammopatías monoclonales de significado renal son un grupo heterogéneo de patrones de lesión renal que se producen como consecuencia de alteraciones inducidas por una inmunoglobulina (Ig) monoclonal producida por clones de células plasmáticas o de linfocitos B patológicos. Su incidencia se encuentra en aumento, debido a la mayor sensibilidad en la detección los clones y en las técnicas histológicas en el diagnóstico. Uno de los patrones es el de la glomerulonefritis (GN) por inmunotactoides, caracterizado por el depósito organizado en microtúbulos de IgG-monoclonal, cuyo único método diagnóstico es mediante la microscopía electrónica.

**MATERIAL Y MÉTODOS:** Presentamos 3 pacientes diagnosticados de GN por inmunotactoides (2 hombres y 1 mujer) con edades comprendidas entre 38 y 78 años.

**RESULTADOS:** Dos enfermos tenían un pico monoclonal IgG-Kappa y uno IgG-Lambda. Dos pacientes presentaron un Linfoma B de bajo grado (Leucemia linfática crónica y Linfoma de la zona Marginal), todos sin criterios clínicos de tratamiento. Desde el punto de vista clínico, los tres pacientes tuvieron un curso clínico diferente: El primer paciente presentó brotes de síndrome nefrítico con fracaso renal agudo (FRA) dependiente de diálisis, hematuria macroscópica y sin proteinuria, con necesidad de diálisis y recuperación "ad integrum" de la función renal; otro cursó con síndrome nefrótico (proteinuria de hasta 14,5 gr/24hs), con microhematuria e IR crónica progresiva; el tercer paciente tuvo un curso de IR crónica y microhematuria, sin proteinuria significativa. Desde el punto histológico, dos de los pacientes presentaron patrón óptico de GN membranoproliferativa con depósito de IgG-Kappa y C3 (uno con Clq y otro con marcada proliferación endocapilar) y uno de GN proliferativa mesangial con depósito de IgG-Lambda, C3 y Clq. Ambos casos asociados a Linfocitos B presentaron infiltración focal intersticial por linfoma. La tinción de Rojo Congo y la inmunohistoquímica para DNAB9 fueron negativas. Desde el punto de vista ultraestructural, el promedio de grosor de fibras fue de 25,8 nm (entre 15 y 58 nm). Todos presentaron depósitos mesangiales, y escasos subendoteliales. Dos de ellos mostraron depósitos subepiteliales, uno de manera extensa ocupando el espacio subendotelial y el otro formando agregados en forma de "Joroba", pero todos condicionando fusión pedicular extensa (>90%) y focal (50%), respectivamente. No se observaron depósitos extraglomerulares. Dos de los pacientes presentaron IR progresiva, pero fallecieron por causas intercurrentes no asociadas a la enfermedad (infecciones). El tercer paciente presenta función renal normal, pero presenta brotes frecuentes de la enfermedad.

**CONCLUSIONES:** La GN por inmunotactoides es una enfermedad rara asociada a gammapatía monoclonal, cuyo comportamiento clínico e histológico es heterogéneo, con escasos grupos de casos descritos en la literatura. Son necesarios estudios más amplios que permitan establecer criterios histológicos que puedan definir pronóstico.

## DIFERENCIAS Y SIMILITUDES EN LOS PATRONES MUTACIONALES DE MOLÉCULAS DE ADHESIÓN ENTRE LA NEFROPATÍA IGA Y LA GLOMERULONEFRITIS MEMBRANOPROLIFERATIVA

Marcos González, Sara; Rodrigo Calabia, Emilio; Varela, Ignacio; Freire Salinas, Javier; Gómez Román, José Javier  
**Presentador:** Marcos González, Sara

HOSPITAL UNIVERSITARIO MARQUÉS DE VALDECILLA

**Tipo de trabajo:** Oral  
*(Consultar sala y hora en el Programa científico)*

**INTRODUCCIÓN:** La adhesión celular es esencial en la comunicación y regulación celular, siendo imprescindible en el desarrollo y conservación de los tejidos. Las interacciones entre células y de éstas con su matriz extracelular influyen y controlan el comportamiento y la función celular, pudiendo, por tanto, llegar a contribuir al desencadenamiento de una enfermedad, en este caso, de dos de los tipos más frecuentes de glomerulopatías: nefropatía IgA (GNIgA) y glomerulonefritis membranoproliferativa (GNMP).

**MATERIAL Y MÉTODOS:** Muestras de biopsia renal de pacientes con GNIgA (n=22) y GNMP (n=18), desde el año 2004 al 2020, con seguimiento clínico de al menos 2 años. En el momento de la biopsia, las edades de los pacientes con GNIgA y GNMP oscilaban entre 18 a 74 años (edad media de 40 años) y de 25 a 78 años (edad media de 58 años), respectivamente. Revisamos los hallazgos histológicos de todas las biopsias renales, y estudiamos un total de 29 genes de moléculas de adhesión celular mediante paneles de secuenciación dirigida (NGS): ACTB, ARHGCD1A, CDC42, CDH1, COL1A2, ELN, FNI, FSCN1, ICAM1, ITGA5, ITGB1, ITGB3, LAMC1, LPAR1, LPAR2, LPAR3, LPAR4, LPAR5, LPAR6, PTK2, RHOA, RHOC, ROCK2, SELE, TNC, TPM1, TRAM1, VCAM1, y WASF3.

**RESULTADOS:** En todos los pacientes encontramos variantes, siendo la media similar en ambos grupos: 17,7 SNP en GNIgA y 17,3 SNP en GNMP. Identificamos variantes comunes en ambas entidades: variantes missense de significado incierto en los genes COL1A2, LPAR3, LPAR4 y LPAR6, así como una mutación nonsense patogénica en el gen CDH1. Como patrones mutacionales diferenciadores, señalamos en el grupo de GNIgA variantes missense de significado incierto en los genes COL1A2, ICAM1, LAMC1 y PTK2, una variante nonsense patogénica en los genes ICAM1 y LAMC1, y dos variantes missense potencialmente patogénicas en ITGB3 (ITGB3c.250 C>T, ITGB3c.580 T>C). Estas mutaciones son heterocigóticas y el grupo de GNMP no se vio afectado por ellas, sin embargo, sí se observa otro patrón mutacional con variantes missense de significado incierto en los genes FSCN1, FNI, ITGB1 y LAMC1, así como una variante missense potencialmente patogénica ITGB3c.1199 G>A. Las variantes restantes son SNP benignos, muchos de los cuales tienen frecuencias similares en la población europea general.

**CONCLUSIONES:** El estudio molecular de las moléculas de adhesión podría permitirnos identificar patrones mutacionales diferenciales entre glomerulopatías primarias, y llegar a establecer dianas terapéuticas dirigidas.

## LA IMPORTANCIA DE UN ALGORITMO DIAGNÓSTICO PARA CLASIFICAR LOS DEPÓSITOS DE AMILOIDE. AMILOIDOSIS INFRECUENTE DE MANIFESTACIÓN RENAL.

Martín López, Javier; Sanchez Yuste, María Rosario; Rodríguez Carrillo, Jose Luis; Martín Poza, Silvia; Silvestre Egea, Gala; Gil Bernabé, Paloma; Corbacho Cuevas, Cesáreo  
**Presentador:** Martín López, Javier

HOSPITAL UNIVERSITARIO PUERTA DE HIERRO

**Tipo de trabajo:** Póster con Defensa  
*(Viernes 5 de mayo de 2023; 10:45; Pantalla: 2)*

**INTRODUCCIÓN:** La amiloidosis es una enfermedad heterogénea reconociéndose principalmente las relacionadas con cadenas ligeras, amiloide A y TTR. Además, existen formas hereditarias. Dentro de estas últimas, la AAFib se produce por depósito anómalo de la cadena Aa1 del fibrinógeno siendo el riñón el principal órgano afectado.

La enfermedad suele manifestarse en forma de proteinuria de rango variable e hipertensión arterial con progresión en los siguientes años a enfermedad renal crónica siendo infradiagnóstica.

**MATERIAL Y MÉTODOS:** Presentamos el caso de un varón de 70 años, con obesidad y toma crónica de AINES, sin antecedentes de enfermedad renal. Consulta por proteinuria (0,9g/24h), con función renal normal, sin sedimento activo y con albúmina sérica de 3,9 mg/dL.

La ecografía renal mostraba riñones de tamaño normal, con buena diferenciación corticomédular. El estudio inmunológico y serologías resultó normal. El cuadro fue atribuido a probable hialinosis focal y segmentaria secundaria a hiperfiltración por obesidad.

Durante el seguimiento se objetiva un aumento progresivo de proteinuria hasta 4,8 g/día, con hipalbuminemia (mínimo 3,1mg/dL) y edema en miembros inferiores por lo que se realizó biopsia renal.

**RESULTADOS:** Se identificaron 29 glomérulos en los que se observaba un material acelular eosinófilo de localización mesangiocapilar. Con técnicas histoquímicas, el PAS es débilmente positivo y la plata resulta negativa en dichas áreas. Con tinción Rojo Congo se ven de coloración asalmonada siendo birrefringentes en color verde manzana con luz polarizada y rojo intenso tras visualización fluorescente con filtro rojo Texas. Con Inmunohistoquímica es negativo para AmiloideA, Kappa, Lambda y TTR. Se concluye que se trata de amiloidosis de distribución glomerular sin compromiso intersticial ni vascular. La inmunofluorescencia es positiva para fibrinógeno y negativa para Kappa, Lambda y el resto de inmunoglobulinas. Al tratarse de un depósito amiloidogénico no clasificable por inmunohistoquímica y sugestivo de ser una variante relacionada con el fibrinógeno, se realiza microdissección láser y estudio de espectrometría de masas identificando predominio de cadena Aa1 del fibrinógeno.

Los estudios genéticos confirmaron una variante patógena heterocigótica (Arg573Leu) del gen FGA.

**CONCLUSIONES:** La AAFib es una enfermedad infradiagnóstica, secundaria al depósito tisular de fibrinógeno por mutaciones en gen FGA. Los pacientes presentan proteinuria de leve cuantía que conduce a enfermedad renal terminal. A pesar del carácter hereditario, la penetrancia es baja, por lo que los antecedentes familiares no se suelen conocer y parte de los pacientes tienen manifestaciones subclínicas. La morfología característica es el depósito de amiloide glomerular, pero el diagnóstico depende de la correcta caracterización del amiloide. Las variantes moleculares determinan la progresión clínica y el manejo se basa en terapia de soporte en relación a la proteinuria. El trasplante hepatorenal es la única alternativa curativa.

## ¿SON LOS GENES DE ADHESIÓN CELULAR CLAVES EN EL DESARROLLO DE LA NEFROPATÍA POR IGA?

Marcos González, Sara; Rodrigo Calabia, Emilio; Varela, Ignacio; Freire Salinas, Javier; Gómez Román, José Javier  
**Presentador:** Marcos González, Sara

HOSPITAL UNIVERSITARIO MARQUÉS DE VALDECILLA

**Tipo de trabajo:** Póster con Defensa  
*(Viernes 5 de mayo de 2023; 10:45; Pantalla: 2)*

**INTRODUCCIÓN:** La nefropatía por IgA (GNiGA) es la glomerulonefritis primaria más común en todo el mundo, indicando estudios recientes una incidencia de al menos 2,5/100 000/año en adultos. Aunque su patogenia aún no se comprende completamente y su tratamiento no está bien definido, existe evidencia de que la progresión de la insuficiencia renal está significativamente relacionada con la extensión de las lesiones. Estudios previos de GWAS (Estudio de asociación de genoma completo) han relacionado el desarrollo de la GNiGA con varias mutaciones genéticas en línea germinal, pero el papel potencial de las mutaciones de genes de adhesión celular en la patogenia de la GNiGA no se ha examinado previamente en los tejidos.

**MATERIAL Y MÉTODOS:** Incluimos 22 pacientes, 14 hombres y 8 mujeres, de 18 a 74 años, con GNiGA, de 2004 a 2020, con seguimiento clínico de al menos 2 años. Las muestras corresponden a biopsias por aguja de riñón propio de los pacientes con glomerulopatía primaria, que se reciben en fresco. Revisamos los hallazgos histológicos de todas las biopsias renales, siguiendo la clasificación de Oxford de la nefropatía por IgA, y estudiamos un total de 29 genes de moléculas de adhesión celular, mediante paneles de secuenciación dirigida (NGS): ACTB, ARHGD1A, CDC42, CDH1, COL1A2, ELN, FNI, FSCN1, ICAM1, ITGA5, ITGB1, ITGB3, LAMC1, LPAR1, LPAR2, LPAR3, LPAR4, LPAR5, LPAR6, PTK2, RHOA, RHOC, ROCK2, SELE, TNC, TRAM1, VCAM1, y WASF3. Como grupo control, 16 muestras de tejido renal normal correspondientes a cuñas renales y nefrectomías radicales de pacientes con función renal conservada.

**RESULTADOS:** Tanto en el grupo control como en todos los pacientes encontramos variaciones, aunque la media de variantes acumuladas en pacientes con GNiGA fue mayor (17,7 SNP) que en el grupo control (11,8 SNP). Del mismo modo, el 100 % de los pacientes con GNiGA tenían variantes no benignas (mutaciones de significado incierto o patogénicas). Describimos variantes missense de significado incierto en los genes COL1A2, ICAM1, LAMC1, LPAR3, LPAR4, LPAR6 y PTK2, así como una mutación patogénica nonsense en los genes CDH1, ICAM1 y LAMC1, y dos mutaciones missense potencialmente patogénicas en el gen ITGB3. Estas mutaciones son heterocigóticas y nuestro grupo de control no se vio afectado por ellas a excepción de un caso que fue revisado con posterioridad y demostró una GNiGA (diagnosticada en el seguimiento en otro hospital).

**CONCLUSIONES:** En nuestra cohorte de pacientes con GNiGA de inicio en la edad adulta, observamos una alta tasa de alteraciones en las moléculas de adhesión y glicoproteínas de la matriz extracelular que, junto a otras noxas, podría promover el desarrollo de la GNiGA. Así, el estudio de las moléculas de adhesión en la GNiGA podría permitirnos esclarecer la compleja patogenia de esta enfermedad tan heterogénea.

## FRACASO RENAL AGUDO EN ADULTO JOVEN: UNA PATOLOGÍA INFRECIENTE.

Sánchez Ramírez, Inmaculada; Osuna Soto, Julio; Leiva Cepas, Fernando; Sánchez Sánchez, Rafael; Ortega Salas, Rosa  
**Presentador:** Sánchez Ramírez, Inmaculada

HOSPITAL UNIVERSITARIO REINA SOFÍA

**Tipo de trabajo:** Póster con Defensa  
*(Viernes 5 de mayo de 2023; 10:45; Pantalla: 2)*

**INTRODUCCIÓN:** La leishmaniasis es una zoonosis producida por un protozoo intracelular del género leishmania. La afectación renal es poco frecuente en la leishmaniasis visceral, y puede producirse por afectación directa parenquimatosa, o por la formación de inmunocomplejos. El protozoo puede identificarse en los cortes histológicos por la visualización de amastigotes intracelulares en los macrófagos.

**MATERIAL Y MÉTODOS:** Varón de 36 años con antecedentes de histiocitosis Xy leishmaniasis visceral y medular, que comienza con fracaso renal agudo oligúrico con síndrome nefrótico, con creatinina de 6,6 mg/dl en la analítica, junto con crioglobulinas positivas e hipocomplementemia. Se realizó biopsia de médula ósea, que mostró infiltración por leishmanias, y también una biopsia renal.

**RESULTADOS:** La biopsia renal mostró estructura general conservada (10 glomérulos, 4 de ellos globalmente esclerosados), con moderada proliferación mesangiocapilar, extracapilar celular, y componente exudativo leve. A nivel glomerular y microvascular presentaba ocasionales amastigotes de leishmanias, edema endotelial y pseudotrombos capilares hialinos, que en la inmunofluorescencia se correspondían con depósitos de IgM, IgG y C3. El fibrinógeno fue negativo. Ultraestructuralmente se encontraron amastigotes intracelulares a nivel tubular y glomerular, entre depósitos electrodenso subendoteliales y mesangiales, de aspecto curvilíneo. El diagnóstico fue de glomérulo nefritis crioglobulinémica, de patrón membrano-proliferativo y extracapilar, en probable relación con leishmanias. El paciente presentó buena evolución tras el tratamiento.

**CONCLUSIONES:** - La afectación renal por leishmania es heterogénea y presenta distintos patrones histológicos: intersticial, glomerular y vascular.

- Aunque el patrón mesangial y membranoproliferativo son los más frecuentemente descritos a nivel glomerular, también pudimos encontrar afectación extracapilar, severa y poco descrita.

- No es habitual su presentación como fracaso renal agudo, pero suele revertir pronto tras la instauración del tratamiento.

- La visualización de amastigotes en la biopsia renal es un hallazgo infrecuente.

## AMILOIDOSIS RENAL SECUNDARIA CON DEPÓSITO DE PATRÓN EXCLUSIVAMENTE VASCULAR ASOCIADA A OBESIDAD: UNA PRESENTACIÓN POCO FRECUENTE.

Escobedo Rodríguez, Vanessa; Suarez Gómez, Diego; Vidal Borrego, Marta; Reques Llanos, Armando  
**Presentador:** Escobedo Rodríguez, Vanessa

SERVICIO DE PATOLOGÍA, HOSPITAL UNIVERSITARI PARC TAULÍ, SABADELL (BARCELONA)

**Tipo de trabajo:** Póster con Defensa  
*(Viernes 5 de mayo de 2023; 10:45; Pantalla: 2)*

**INTRODUCCIÓN:** La amiloidosis secundaria (AA) con patrón exclusivamente vascular es un hallazgo muy poco frecuente. Se caracteriza por afectación de la función renal, pero con escasa proteinuria. Por otro lado, la actividad proinflamatoria en la obesidad se ha asociado con casos de amiloidosis AA. Presentamos un caso de amiloidosis AA con patrón vascular asociada a obesidad.

**MATERIAL Y MÉTODOS:** Hombre de 45 años con obesidad mórbida y antecedentes de dermatitis IgA y penfigoide ampuloso y asma. Sin antecedentes HTA, dislipemia ni DM. Inicia estudio en nefrología por insuficiencia renal crónica no filiada con aumento progresivo de creatinina hasta cifras de 2,50mg/dl y discreta proteinuria (0,26g/24h) sin hematuria. El estudio de ANAs, ANCA, complemento y serologías víricas resultó negativo, con proteinograma y ecografía renal sin alteraciones. Se solicitó biopsia renal.

Histológicamente destacaba la presencia de abundantes depósitos de material amorfo eosinófilo en la pared de arterias y arteriolas y tejido adiposo perirrenal, pero sin evidencia de depósito mesangial o pericapilar glomerular. Con la tinción histoquímica de Rojo Congo este material demostraba birrefringencia verde con luz polarizada e inmunohistoquímicamente fue positivo para amiloide AA. El estudio de inmunofluorescencia fue negativo. El resto del parénquima renal demostró signos de nefroangioesclerosis, posiblemente secundaria al contexto de hipoperfusión debida a la afectación vascular. Con estos hallazgos, el diagnóstico fue de amiloidosis secundaria (AA) de patrón exclusivamente vascular.

**RESULTADOS:** La amiloidosis AA es debida a un aumento de proteína amiloide A sérico (SAA), considerada un reactante de fase aguda, secundario a procesos inflamatorios crónicos. En este sentido, la obesidad se ha asociado a un aumento de moléculas proinflamatorias como la SAA. En la afectación renal de la amiloidosis AA el patrón morfológico más frecuente es la afectación glomerular, que se manifiesta con proteinuria elevada, sedimento urinario activo e insuficiencia renal crónica. En el nuestro caso, la afectación es puramente vascular, afectando arterias y arteriolas, sin afectación glomerular dando lugar a una a función renal disminuida, pero con una discreta proteinuria. Este patrón se ha observado más frecuente en algunas series de amiloidosis AA en pacientes obesos, sugiriendo una posible relación entre dicho patrón y la obesidad. En nuestro caso se han descartado de forma exhaustiva otras etiologías.

**CONCLUSIONES:** Presentamos un caso de amiloidosis AA con patrón exclusivamente vascular por su poca frecuencia. La escasa sintomatología que presenta en el momento del diagnóstico retrasa la realización de una biopsia renal y con ello el diagnóstico temprano. Este patrón se ha observado más frecuentemente asociado a obesidad. De hecho, en pacientes obesos no suele realizarse biopsia renal puesto que la disminución de la función renal o la proteinuria se suelen considerar como una disfunción asociada a la propia obesidad o a nefropatía diabética.

## LA IMPORTANCIA DEL SEGUIMIENTO HISTOPATOLÓGICO EN LA GLOMERULOESCLEROSIS FOCAL Y SEGMENTARIA COLAPSANTE

Osuna Soto, Julio; Leiva Cepas, Fernando; Sánchez Ramírez, Inmaculada; Novas Moreno, Celia; Ortega Salas, Rosa; Sánchez Sánchez, Rafael

**Presentador:** Osuna Soto, Julio

HOSPITAL UNIVERSITARIO REINA SOFÍA, UGC ANATOMÍA PATOLÓGICA, CÓRDOBA

**Tipo de trabajo:** Póster con Defensa  
(Viernes 5 de mayo de 2023; 10:45; Pantalla: 2)

**INTRODUCCIÓN:** La glomeruloesclerosis focal y segmentaria (GEFS) es un patrón de lesión histopatológica glomerular común a varias etiologías. La forma colapsante se ha considerado clásicamente como una variante de mal pronóstico y rápida evolución de la GEFS; se caracteriza por la retracción del penacho glomerular con hiperplasia e hipertrofia del epitelio visceral suprayacente.

**MATERIAL Y MÉTODOS:** Se presenta el caso de un varón de 33 años que debuta con síndrome nefrótico de rápida evolución, resistente a varias líneas de tratamiento inmunosupresor y con estudio genético negativo para mutaciones del síndrome nefrótico corticorresistente. Durante el seguimiento clínico se realizan 3 biopsias renales (al debut, a los 6 meses y a los 16 meses).

**RESULTADOS:** En la primera biopsia realizada, de 16 glomérulos analizados sólo se observaron alteraciones en dos de ellos, en forma de lesiones esclerosantes-sinequiales muy incipientes, por lo que el diagnóstico sugerido fue de glomeruloesclerosis focal y segmentaria en estadio precoz, sin poder excluir una nefropatía de cambios mínimos dadas las escasas alteraciones observadas en microscopía óptica y la ausencia de inmunodepósitos.

En la segunda biopsia, 3 de los 27 glomérulos estudiados presentaron esclerosis segmentaria y 1 de ellos ya con esclerosis global, con lo que se aportó el diagnóstico de glomeruloesclerosis focal y segmentaria.

La última biopsia contenía 16 glomérulos, uno globalmente esclerosado y 7 con lesiones de esclero-hialinosis segmentaria. En esta muestra y en adición a la previa, se observaron pseudosemilunas a expensas de proliferación del epitelio visceral y marcado colapso de los capilares glomerulares, todo ello unido a signos más acusados de cronicidad en el compartimento intersticial. El estudio de microscopía electrónica confirmó este colapso y la ausencia de depósitos inmunes, con zonas laminares y electroúlidas en la vertiente externa de la membrana basal; destaca la hiperplasia e hipertrofia podocitaria con degeneración microvellostaria y borramiento pediclar muy extenso. El diagnóstico fue de glomerulopatía colapsante de moderada evolución crónica.

**CONCLUSIONES:** El seguimiento mediante biopsias consecutivas permite estudiar la evolución de las lesiones microscópicas observadas en la GEFS colapsante. En estadios iniciales, las lesiones esclerosantes segmentarias pueden ser muy sutiles y no suficientemente concluyentes, compartiendo las características histopatológicas con la nefropatía por cambios mínimos. Por otra parte, es motivo de discusión si la glomerulopatía colapsante es una variante de GEFS o, por el contrario, una entidad independiente. En nuestro caso, las imágenes de colapso se observaron en un estadio tardío, aunque con una evolución clínica muy desfavorable desde el comienzo que ya parecía sugerir una patogénesis distinta a la GEFS de tipo habitual. En este sentido, la microscopía electrónica puede jugar un papel fundamental, tanto para el diagnóstico diferencial como para tratar de esclarecer y comprender estos hallazgos.

## NEFRECTOMÍAS POR PATOLOGÍAS RENALES HEREDITARIAS EN NIÑOS: PRESENTACIÓN DE TRES CASOS

Chabla Jaramillo, Julio Fabriccio; Diazgranados Daza, Adriana Paola; Ramón y Cajal Agüeras, Santiago; Galdón Domínguez, María Alejandra

**Presentador:** Chabla Jaramillo, Julio Fabriccio

HOSPITAL UNIVERSITARIO VALL D' HEBRON

**Tipo de trabajo:** e-Póster

**INTRODUCCIÓN:** En la población pediátrica existen múltiples patologías hereditarias que requieren tratamiento quirúrgico de nefrectomía total. Presentamos tres patologías poco frecuentes como los son: síndrome nefrótico finlandés, hiperoxaluria primaria y nefronoptosis que son trastornos autosómicos recesivos. El cuadro clínico es variable y progresan a insuficiencia renal crónica terminal en edades tempranas. El diagnóstico se realiza mediante estudio genético y biopsia renal.

**MATERIAL Y MÉTODOS:** Se presenta la revisión de tres casos de nefrectomías en niños por patologías renales hereditarias raras en nuestro servicio en el año 2022.

**RESULTADOS:** Caso 1: Niña de 11m con Síndrome nefrótico congénito por alteración del gen NPHS1. Inició con tratamiento conservador por proteinuria masiva, siendo refractario al mismo que lleva a nefrectomía izquierda. Observamos ectasia tubular proximal y distal con aplanamiento y decapitación del epitelio tubular. Mejoría clínica con disminución de los edemas y proteinuria.

Caso 2: Varón de 17a con Hiperoxaluria 1ª tipo 1 con mutación homocigota para la mutación p.I244T en el gen AGXT. Debut a los 5 años con clínica de cólico nefrítico evolucionando a enfermedad renal crónica terminal, por lo que procede a nefrectomía derecha, con posterior trasplante renal. Observamos cristales de oxalato de calcio transúlcidos romboides que se encuentran dentro de los lúmenes tubulares corticales y medulares y los espacios intersticiales. Actualmente paciente establece sin evidencia de complicaciones.

Caso 3: Niña de 3a con Nefronoptosis tipo 2 (homocigota del cambio patogénico c.2695C>T (p.R899\*) en el gen INVS. Al debut presente proteinuria y cifras elevadas de creatinina y urea por lo que realiza biopsia que informa parénquima renal terminal. Procede a nefrectomía izquierda, con trasplante renal. Observamos parénquima renal terminal con presencia de ocasionales quistes tubulares. Actualmente paciente establece sin evidencia de complicaciones.

**CONCLUSIONES:** Las patologías renales hereditarias son poco frecuentes, con cuadros clínicos variables. Deben ser sospechadas en pacientes con antecedentes familiares y se recomienda estudio genético. El manejo es distinto en cada patología llevando a la necesidad de trasplante renal en la mayoría de los casos. La nefrectomía en estas enfermedades se realiza en ocasiones como parte del tratamiento sintomático o para realizar trasplantes renales ortotópicos.

## GLOMERULOPATIA POR DEPÓSITOS DE FIBRONECTINA SIMULANDO UN SÍNDROME DE ALPORT

Betancor Santos, María De Los Angeles; Conde Ferreirós, Marta; Fijó Prieto, Ana; González-Carreró Fojón, Joaquín; Fachal Bermúdez, María Carmen

**Presentador:** Betancor Santos, María De Los Angeles

HOSPITAL UNIVERSITARIO ÁLVARO CUNQUEIRO

**Tipo de trabajo:** e-Póster

**INTRODUCCIÓN:** La glomerulopatía por depósitos de fibronectina (GNDF) es un trastorno hereditario autosómico dominante debido a la mutación del gen de la fibronectina 1 (FNI). La clínica más frecuente es hematuria, hipertensión y proteinuria no nefrótica.

**MATERIAL Y MÉTODOS:** Presentamos el caso de una mujer de 38 años con antecedentes personales y de varios miembros familiares de sordera, hipertensión y proteinuria en rango no nefrótico. Debido a una insuficiencia renal progresiva se decide realizar una biopsia renal.

**RESULTADOS:** En el microscopio óptico muestra un 30% de glomérulos esclerosados de tamaño grande o normal. Los restantes presentan un patrón lobulado, sin aumento de celularidad, pero con ampliación mesangial a expensas de matriz: PAS positiva, plata débilmente positiva y débilmente rojiza con el Masson. En algunos glomérulos este material ocluye las luces capilares produciendo lesiones segmentarias; siendo en otras partes del glomérulo las membranas basales finas. El Rojo Congo y la tioflavina son negativos para amiloide. En el intersticio hay una leve inflamación crónica y grupos de células xantomizadas que también se observan a nivel de los túbulos renales proximales.

La inmunofluorescencia directa (IFD) no muestra depósitos de inmunoglobulinas, cadenas ligeras ni complemento. No se realizó IFD para las distintas cadenas de colágeno.

En la microscopía electrónica los glomérulos tienen las membranas basales desdibujadas, simulando el aspecto de glomérulos esclerosados, algunos con depósitos granulares electrón-densos entremezclados con otros fibrilares que oscilaban entre los 9 a 14 nm, situados en el mesangio y membranas. Inicialmente, se interpretaron como no específicos. Por los antecedentes familiares, la clínica de la paciente y los hallazgos de la biopsia, se sugiere el diagnóstico de síndrome de Alport. Para la confirmación se realiza estudio genético, el cual revela una mutación del gen FNI y ausencia de mutaciones en el gen COL4A3, COL4A4 y COL4A5.

Revisamos el caso ampliando el estudio de IFD para fibronectina que muestra positividad intensa en el mesangio y en las membranas basales glomerulares.

**CONCLUSIONES:** La GNDF se caracteriza por depósitos masivos de fibronectina en el mesangio y subendoteliales, confirmado por técnicas inmunohistoquímica o IFD, por lo que el diagnóstico se puede sospechar en la biopsia renal y confirmarlo con el estudio genético.

Clinicamente progresa hacia insuficiencia renal terminal en un periodo de 15-20 años y recurre después del trasplante. Histológicamente y ultraestructuralmente, al ser una enfermedad de depósito, los diagnósticos diferenciales son sobre todo con la amiloidosis y otras glomerulopatías de morfología gránulo-fibrilar.

No hemos encontrado en la literatura ninguna asociación entre GNDF y sordera, por lo que es probable que sea debido a mecanismos independientes y puedan coexistir dos enfermedades hereditarias cuya alteración genética no fue estudiada.

## DOS CASOS RAROS EN DÍAS CONSECUTIVOS: REVISIÓN DE LA GLOMERULONEFRITIS FIBRILAR.

Fernández Gómez, Antonio; Camacho Galan, Rafael; Sánchez Albert, Irene; Perera Gordo, Enzo; Expósito Remedios, Irene

**Presentador:** Fernández Gómez, Antonio

HOSPITAL UNIVERSITARIO DE GRAN CANARIA DOCTOR NEGRÍN

**Tipo de trabajo:** e-Póster

**INTRODUCCIÓN:** La glomerulonefritis fibrilar (GNF) es una enfermedad glomerular con muy baja incidencia (1%), caracterizada por depósitos fibrilares estructurados formados por inmunoglobulinas. A pesar de su rareza, nos encontramos en dos días consecutivos, casos de glomerulopatía fibrilar diagnosticada mediante microscopía electrónica.

**MATERIAL Y MÉTODOS:** Se recuperó del archivo de "X", los portaobjetos y fotos de los casos de los días 19 y 20 de noviembre del 2022 con diagnóstico de "Enfermedad de depósito organizado" en microscopía óptica (MO), y consecutivo diagnóstico de "Glomerulopatía fibrilar" en microscopía electrónica (ME). Se realizó una búsqueda bibliográfica relacionada.

**RESULTADOS:** Los casos (A y B) se presentaron en mujeres de 60 (Psoriasis, neuritis óptica e hipotiroidismo) y 51 años (Diabetes tipo 2) respectivamente, ambas con proteinuria en rango nefrótico, autoinmunidad negativa y microhematuria (en el caso B). Se observó en ambas biopsias renales (MO), de 3 y 4 cilindros, con representación córtico-medular (20 y 5 glomérulos), y un patrón lesional mesangiocapilar con depósitos eosinófilos difusos y algodonosos (negativos para técnica de plata y débil con PAS). Se aprecia fibrosis tubulointersticial y atrofia tubular en el A. La inmunofluorescencia fue positiva en ambas para IgG difusa moderada-intensa, Kappa, lambda, C3 y C1q, algodonosa, en capilares y mesangios (10 glomérulos y 1 glomérulo). La tinción con rojo congo fue negativa en ambas. La ME presentaba podocitos viscerales con fusión de pedicelos, destacando depósitos fibrilares (media de 14,72 y 16,4 nm) de localización mesangial y capilar.

**CONCLUSIONES:** La GNF fue descrita en 1971, definida por unos depósitos ultraestructurales organizados, orientados aleatoriamente, de un diámetro medio de 20 nm, en caucásicos de 50-60 años, a veces asociado a enfermedades autoinmunes o tumores malignos. Puede ser similar a la glomerulopatía inmunotactoide pero suele tener fibras de mayor diámetro (30-40 nm) y aspecto microtubular.

El patrón más común con MO de una serie de Columbia University fue el membranoproliferativo (GNMP) con presencia de expansión mesangial y duplicación de la MGC. Sus diagnósticos diferenciales principales agrupan la amiloidosis, la GN inmunotactoide, GN crioglobulinémica y GN por fibronectina. Algún estudio revela su relación con la DM2. DNAJB9 es un marcador inmunohistoquímico muy sensible y específico para la detección de esta enfermedad, en caso de no tener ME. El pronóstico es pobre y el tratamiento poco efectivo (Corticoides y rituximab) aunque el trasplante renal es factible.



## LA FIBROSIS INTERSTICIAL Y LA ATROFIA EN EL TRASPLANTE RENAL. UN ESTUDIO HISTOPATOLÓGICO.

Leiva Cepas, Fernando; Sánchez Ramírez, Inmaculada; Osuna Soto, Julio; Gómez Serrano, José Ángel; Haro Yuste, Sergio; Sánchez Sánchez, Rafael; Ortega Salas, Rosa

**Presentador:** Leiva Cepas, Fernando

UGC DE ANATOMÍA PATOLÓGICA. HOSPITAL UNIVERSITARIO REINA SOFÍA. CÓRDOBA. DEPARTAMENTO DE CIENCIAS MORFOLÓGICAS Y SOCIOANITARIAS. FACULTAD DE MEDICINA Y ENFERMERÍA. UNIVERSIDAD DE CÓRDOBA.

**Tipo de trabajo:** e-Póster

**INTRODUCCIÓN:** La fibrosis intersticial (FI) y la atrofia tubular (AT) se describieron por primera vez como nefropatía crónica del injerto (CAN) en la clasificación de Banff de la patología del trasplante renal en 1993. El objetivo de nuestro trabajo fue realizar un análisis histopatológico de una cohorte de casos presentaban FI y AT tras trasplante renal en un intento de aclarar los mecanismos que subyacen al desarrollo y significado pronóstico de la FI/AT.

**MATERIAL Y MÉTODOS:** FI/AT se diagnosticó en 50 especímenes de biopsia (EB) de aloinjerto renal obtenidos de 50 receptores de trasplante renal en seguimiento en el nuestro departamento en los últimos 5 años (2022-2018). Las biopsias fueron digitalizadas para su visualización.

**RESULTADOS:** La FI/TA se diagnosticó a los 33,5 meses de media del trasplante. Entre los 50 pacientes con FI/TA, 22 (44%) tenían antecedentes de rechazo agudo. Entre las 50 EB que mostraron evidencia de FI/TA, la FI/TA fue de grado I en 38, grado II en 10 y grado III en 3. Se observó arteriosclerosis de las arterias de mediano tamaño en 43 EB (86%). Luego se clasificó a los 50 pacientes según acuerdo con sus características histopatológicas generales, de la siguiente manera; FI/TA solo (9 EB; 18 %), FI/TA+lesión medular (16 EB; 32 %) y FI/TA + rechazo (18 EB; 36 %). La pérdida del aloinjerto renal ocurrió durante el período de observación en dos de los pacientes (4%). Del resto de pacientes con injertos funcionantes, el deterioro de la función del aloinjerto renal después de las biopsias ocurrió en 13 pacientes (26%).

**CONCLUSIONES:** Los resultados de nuestro estudio sugieren que el rechazo contribuye a la FI/TA en el 20-30% de los casos, la lesión del radio medular en el 30-40% de los casos y la lesión inespecífica en el 20% de los casos. FI/TA contribuye significativamente al deterioro de la función del aloinjerto renal.

## INSUFICIENCIA RENAL AGUDA POR NEFRITIS TÚBULO INTERSTICIAL FÚNGICA.

Villar Zarra, Karen; Díaz Menéndez, Ariel; García Paulos, Antonio; Espejo Marchante, Beatriz; Saez Alonso, Helena; Guevara Barona, Katherine Elizabeth; Nieto Llanos, Santiago

**Presentador:** Villar Zarra, Karen

HOSPITAL UNIVERSITARIO DEL HENARES, COSLADA, MADRID

**Tipo de trabajo:** e-Póster

**INTRODUCCIÓN:** La nefritis túbulointersticial está descrita en el contexto de infecciones fúngicas sistémicas en especial en pacientes inmunosuprimidos. Sin embargo, es poco habitual que se diagnostique mediante BAQ renal en ausencia de una infección fúngica sistémica conocida y que la única manifestación clínica de la infección sea una insuficiencia renal aguda.

**MATERIAL Y MÉTODOS:** Presentamos un varón de 58 años de edad con antecedentes de neumonía por Covid19 que requirió ingreso prolongado en UCI y que presenta febrícula en el contexto de un fracaso renal agudo que requirió diálisis. Se decidió la realización de biopsia renal con sospecha inicial clínica de necrosis tubular aguda, sin poder descartar nefritis intersticial de cualquier otro origen o incluso glomerulopatías. No se evidenciaron alteraciones inmunológicas, ni proteinuria significativa.

**RESULTADOS:** En la biopsia renal destacaba un intenso infiltrado inflamatorio intersticial constituido por linfocitos, plasmáticas, abundantes histiocitos y polimorfonucleares neutrófilos y eosinófilos con imágenes de tubulitis aguda. Los glomérulos no presentaban alteraciones histológicas relevantes. Con técnicas de Pas y de plata se observaban estructuras intracelulares en los citoplasmas de los histiocitos, de morfología redondeada, de entre 3 y 4,5 micras de diámetro, algunas de las cuales mostraban imágenes de gemación y que, frecuentemente, presentaban un halo ópticamente vacío periférico que se identificaron como hifas fúngicas. Se solicitó un estudio de PCR sobre el material parafinado en el que se tipificó el hongo como *Cutaneotrichosporon curvatum* (también conocido como *Trichosporon oleaginosus*, *Cryptococcus curvatus*, *Apiotrichum curvatum* o *Candida curvata*), en literatura sensible a Anfotericina, Flucitosina y Voriconz. En ningún momento se aisló este microorganismo ni en hemocultivos ni en urocultivos anteriores ni posteriores a la biopsia renal. Tras el tratamiento con antifúngicos específicos desapareció la febrícula y se produjo una mejoría progresiva de la función renal que permitió suspender la diálisis.

**CONCLUSIONES:** Hasta donde sabemos no existen en la literatura otros casos reportados de nefritis túbulointersticial aguda por *Cutaneotrichosporon curvatum* diagnosticados mediante biopsia renal con hemocultivos y urocultivos negativos.

## AMILOIDOSIS RENAL: CASOS DIAGNOSTICADOS EN UN HOSPITAL DE TERCER NIVEL.

Castillo Malla, Jennifer Silvana; Medrano Ruiz, Juan; Ollero Domenche, Leticia; Nasarre Pérez, María; Carilla Sanromán, Andrea; Martínez Arnau, Neus; Hakim Alonso, Sofia; Marquina Ibáñez, Isabel

**Presentador:** Castillo Malla, Jennifer Silvana

HOSPITAL UNIVERSITARIO MIGUEL SERVET

**Tipo de trabajo:** e-Póster

**INTRODUCCIÓN:** La amiloidosis es una enfermedad caracterizada por la acumulación de fibrillas de 7-12 nm de diámetro con estructura de lámina plegada beta que confiere birrefringencia verde manzana tras la tinción con rojo Congo. La amiloidosis sistémica puede afectar a cualquier órgano del cuerpo, pero el riñón es el más comúnmente afecto. Típicamente la afectación es mayor en hombres que en mujeres, con una relación de 2:1. La edad oscila entre 50-70 años. Se han identificado más de 35 proteínas capaces de formar amiloide, siendo la más común la amiloidosis AL, producida por cadenas ligeras. El presente estudio tiene como objetivo evaluar el perfil clínico-patológico de la amiloidosis renal en nuestro centro, y determinar sus diversos tipos.

**MATERIAL Y MÉTODOS:** Se realizó un estudio retrospectivo y descriptivo de las biopsias renales diagnosticadas de amiloidosis renal durante el período 2000-2022, en el servicio de anatomía patológica en un hospital de tercer nivel.

**RESULTADOS:** Se diagnosticaron un total de 46 casos de amiloidosis renal durante el período de 22 años. El rango de edad oscila entre 45 y 88 años. De los 46 casos 23 son mujeres y 23 hombres. 15 casos fueron diagnosticados de amiloidosis primaria, 11 de amiloidosis secundaria y en 20 casos no fue posible determinar el tipo de amiloidosis; estos casos corresponden a casos antiguos en los que no se disponía de técnicas adecuadas para tipificar el amiloide, o casos con material insuficiente. En la mayoría de las amiloidosis secundarias no se ha encontrado patología conocida en el momento del diagnóstico. En las que sí hay una patología previa conocida al diagnóstico de la amiloidosis secundaria, vemos que las más frecuentes son lupus eritematoso sistémico, espondilitis anquilosante, artritis reumatoide, polimialgia reumática y enfermedad de Crohn. La mayoría de los pacientes presentaron síndrome nefrótico, seguido de fallo renal y proteinuria subnefrótica.

**CONCLUSIONES:** Se debe tener en cuenta el diagnóstico de amiloidosis en pacientes con enfermedades reumatológicas que presentan proteinuria o afectación de la función renal.

Es necesario tipificar el tipo de proteína amiloide ya que el pronóstico, en general pobre, es peor en la amiloidosis AL. Además, en casos de amiloidosis AA se podrá controlar la amiloidosis tratando la enfermedad de base. En nuestro estudio, en casi la mitad de los casos no se ha tipificado el amiloide; en estos casos ha sido imprescindible una buena correlación clínico-patológica y la comunicación fluida con nefrología.

## GLOMERULONEFRITIS EXTRACAPILAR MEDIADA POR ANTICUERPOS ANTIMBG CON ANTICUERPOS ANCA POSITIVOS.

Sánchez Ramírez, Inmaculada; Osuna Soto, Julio; Leiva Cepas, Fernando; Sánchez Sánchez, Rafael; Ortega Salas, Rosa

**Presentador:** Sánchez Ramírez, Inmaculada

HOSPITAL UNIVERSITARIO REINA SOFÍA

**Tipo de trabajo:** e-Póster

**INTRODUCCIÓN:** La glomerulonefritis extracapilar (GNE) se caracteriza por la presencia en plasma de autoanticuerpos o inmunocomplejos con capacidad patógena, y por la formación de semilunas glomerulares, produciendo una clínica de glomerulonefritis rápidamente progresiva (GNRP). Los anticuerpos anti-membrana basal glomerular (antiMBG) son característicos de la GNE tipo I, y los anticuerpos anti-citoplasma del neutrófilo de la GNE tipo III, existiendo pocos casos descritos de doble positividad en la GNE tipo I. Presentamos un caso de glomerulonefritis extracapilar de tipo I, con serología positiva para antiMBG y ANCA-p.

**MATERIAL Y MÉTODOS:** Mujer de 52 años sin antecedentes de interés que ingresa por un cuadro febril de 15 días de evolución. Se realiza una analítica sanguínea, donde destacan anemia, fracaso renal agudo con creatinina de hasta 2,96 mg/dl, serología para virus, bacterias y parásitos negativas. PCR para virus negativas. Serología con títulos elevados de anticuerpos antiMBG (92) y ANCA-p (192), con ANCA-c negativos. Se realiza un TAC de tórax en el que se objetivan micronódulos pulmonares centrolobulillares bilaterales. Debido a la anemia se realizó un lavado broncoalveolar donde se detectó hemorragia pulmonar. Se decide realizar una biopsia renal.

**RESULTADOS:** La biopsia renal reveló una lesión generalizada y global con abundantes semilunas de predominio celular, con necrosis fibrinoide y respuesta inflamatoria de celularidad mixta, sin granulomas. Se objetivó también necrosis tubular aguda con atrofia leve, así como fibrosis intersticial focalmente moderada. En el componente vascular encontramos edema endotelial difuso sin vasculitis, junto con fibrosis miointimal irregular.

En el estudio de inmunofluorescencia se hallaron depósitos irregulares de fibrinógeno y C3, destacando la tinción de IgG intensa, lineal y difusa a nivel de la membrana basal glomerular (MBG).

El diagnóstico por tanto, fue de una GNE de tipo I con IgG lineal anti-MBG, con extensa afectación glomerular y ocasionales signos de evolución crónica.

La paciente presentó buena evolución tras el tratamiento.

**CONCLUSIONES:** - La GNE por anti-MBG es una entidad rara con una prevalencia de 0,5-0,9/1000000, que típicamente se presenta con GNRP y hemorragia pulmonar.

- La coexistencia en la GNE tipo I de ambos anticuerpos se ha observado hasta en un 30% de los casos, pero hay pocos casos descritos.

- La patogenia de esta entidad todavía no está clara, pero se postula que una alteración en la regulación inmunológica provoca la aparición de ambos anticuerpos.

- Existe controversia en la literatura respecto al pronóstico de estos pacientes.

## NEFROPATÍA IGA NO DIAGNOSTICADA EN DONANTE COMO CAUSA DE FRACASO AGUDO PRIMARIO DE INJERTO RENAL

Osuna Soto, Julio; Leiva Cepas, Fernando; Sánchez Ramírez, Inmaculada; Arias Alcalá, Javier; Sánchez Sánchez, Rafael; Ortega Salas, Rosa  
**Presentador:** Osuna Soto, Julio

HOSPITAL UNIVERSITARIO REINA SOFÍA, UGC ANATOMÍA PATOLÓGICA, CÓRDOBA.

**Tipo de trabajo:** e-Poster

**INTRODUCCIÓN:** La nefropatía IgA (NlgA) es la glomerulonefritis más frecuente diagnosticada en biopsias renales a nivel mundial, cuyas manifestaciones clínicas, hallazgos histopatológicos y, en consecuencia, pronóstico son variables. Está descrito que la enfermedad ocurre en hasta más de la mitad de los trasplantes renales. Sin embargo, son pocos los casos documentados de disfunción del injerto por una NlgA primaria desconocida del donante; aún menos se conoce el papel que puede desempeñar en este contexto las lesiones vasculares, las cuales son una manifestación histológica poco frecuente y poco documentada de esta patología.

**MATERIAL Y MÉTODOS:** Se presenta el caso de un varón de 59 años, con antecedente de carcinoma vesical intervenido mediante cistectomía radical, que es sometido a trasplante renal por enfermedad renal crónica secundaria a nefropatía obstructiva. Recibe injerto renal de donante mujer de 45 años, con antecedentes de hipertensión arterial y obesidad, en el cual no se realizó biopsia preimplante. Tras mala evolución, se realiza biopsia del injerto al decimotercer día con diagnóstico anatomopatológico de rechazo agudo mediado por células T leve y NlgA con enfermedad vascular aguda, relacionada con el donante.

**RESULTADOS:** La muestra constaba de 24 glomérulos, 4 de ellos globalmente esclerosados. Destacaba la hiper celularidad mesangio-capilar difusa, con una semiluna celular, así como infiltrado inflamatorio linfocitario leve a nivel túbulo-intersticial y glomerular. A nivel vascular, se apreciaron cambios mixoides y tumefacción endotelial sobre fibrosis miointimal. En la inmunofluorescencia directa presentaba depósitos de IgA y C3 a nivel mesangio-capilar.

**CONCLUSIONES:** Las lesiones vasculares severas y agudas son una manifestación histológica poco frecuente de la NlgA, suponiendo una presentación agresiva y poco conocida, condicionante de la evolución desfavorable e inesperada del injerto renal. Las lesiones vasculares halladas no parecen estar relacionadas con daño inmunológico desencadenado por el rechazo agudo; aunque es cierto que podrían estar agravados inicialmente por el daño isquemia-reperusión, creemos que jugaría un papel poco importante dado el bajo tiempo de isquemia fría en este caso. Dada la ausencia de información en la literatura del valor pronóstico de estas lesiones vasculares agudas y severas relacionadas con NlgA, que podrían contribuir al mal pronóstico de la enfermedad, es motivo de discusión el contraindicar o no el implante del injerto en caso de ser detectadas previo al trasplante.

## TRASTORNO DE PERMEABILIDAD ASTROCÍTICA EN LA LEUCOENCEFALOPATÍA DIFUSA HEREDITARIA CON ESFEROIDES LIGADA A CSFIR.

Dot Gómara, Teresa; Seilhean O, Danielle; Boluda Casas, Susana; Plu O, Isabelle; Leclère O, Sabrina  
**Presentador:** Dot Gómara, Teresa

HOSPITAL UNIVERSITARIO DE NAVARRA

**Tipo de trabajo:** Oral  
*(Consultar sala y hora en el Programa científico)*

**INTRODUCCIÓN:** La leucoencefalopatía difusa hereditaria con esferoides (ALSP) es una enfermedad neurológica progresiva poco común asociada con mutaciones en el gen CSFIR (receptor del factor 1 estimulante de colonias). Analizamos una serie de siete casos de ALSP con respecto a marcadores microgliales, astrocíticos y axonales. El CSF1 es un receptor transmembrana de células microgliales que activa la vía TREM2-DAP12 responsable de la proliferación y fagocitosis microglial. Además del papel inmunológico de la microglía, interactúa con otras células: astrocitos, oligodendrocitos, neuronas... y por tanto, ante un defecto microglial, se produce desmielinización. Con respecto a los astrocitos, poseen numerosos canales de acuaporina-4 (AQP4) que regulan el flujo de agua al modular la transmisión sináptica. En este estudio nos preguntamos si el flujo de agua está alterado en nuestra serie.

**MATERIAL Y MÉTODOS:** Estudiamos seis casos, los tres más recientes con el estudio genético confirmando la mutación de este gen. Para estudiar el patrón de expresión de AQP4, utilizamos como controles un caso de leucoencefalopatía multifocal progresiva, un caso de enfermedad de Pick y un caso de autopsia sin hallazgos neuropatológicos. En comparación con el estadije según el grado de afectación de la sustancia blanca propuesto en 2017 por Oyanagi, clasificamos dos de nuestros casos en estadio II, tres en estadio III y un caso en estadio IV.

**RESULTADOS:** Observamos que, en los casos clasificados según la afectación de la sustancia blanca en el mismo estadio, la pérdida axonal es heterogénea. En contra a las observaciones de Oyanagi, observamos variabilidad de la pérdida axonal independiente del estadio de la enfermedad. Con respecto a los esferoides axonales, lesión que da nombre a la enfermedad, notamos que son más numerosos en las zonas de menor pérdida axonal que en los casos de pérdida severa. Nuestras observaciones concuerdan con las del estudio citado en que los esferoides axonales son más numerosos en un estado de pérdida axonal intermedia. Observamos una pérdida progresiva de microglía asociada a un cambio en la forma y tamaño de las células restantes. De manera paralela, con respecto a la acuaporina, observamos una fuerte expresión en casos de pérdida axonal débil y una disminución progresiva de su expresión en la unión córtico-subcortical y su desaparición en la sustancia blanca. La distribución de AQP4 fue significativamente diferente en ALSP en comparación con los controles, lo que sugiere una alteración del flujo de agua en paralelo a la pérdida axonal.

**CONCLUSIONES:** En los casos estudiados, la pérdida axonal varía en severidad en una misma región. La gravedad de las lesiones parece ser independiente del estadio. La presencia de esferoides axonales es más numerosa en pérdidas axonales moderadas. Confirmamos la modificación del número y forma de las células Iba1+ durante la evolución de la enfermedad. La disminución de la microglía es paralela a la modificación de la expresión de AQP4 astrocítica.

## EPENDIMOMAS DE FOSA POSTERIOR: CLASIFICACIÓN EN FUNCIÓN DE LA OMS 2021 DE UNA SERIE DE CASOS (2010-2023)

Gallego Gutiérrez, Irene; Toldos González, Óscar  
**Presentador:** Gallego Gutiérrez, Irene

HOSPITAL UNIVERSITARIO 12 DE OCTUBRE

**Tipo de trabajo:** Oral  
*(Consultar sala y hora en el Programa científico)*

**INTRODUCCIÓN:** Los ependimomas de fosa posterior han sido recientemente reclassificados según la 5ª edición de la OMS, 2021. Anteriormente eran clasificados según el grado histológico en grado 2 y 3 en función de rasgos de anaplasia (densidad celular, proliferación vascular, necrosis) y la actividad mitótica. Actualmente se dividen en grupo A aquellos que pierden la expresión inmunohistoquímica de H3K27me3, asociados a peor pronóstico, y en grupo B aquellos que conservan la expresión inmunohistoquímica de H3K27me3, asociados a mejor pronóstico.

**MATERIAL Y MÉTODOS:** Presentamos una serie de 16 casos de ependimomas de fosa posterior diagnosticados en nuestro centro entre los años 2010-2023. Los casos fueron seleccionados mediante una búsqueda en la base de datos del servicio. Se realizaron cortes de tejido de los bloques de parafina para tinción con la técnica inmunohistoquímica para H3K27me3. Se recogieron retrospectivamente los datos clínicos de los casos seleccionados, incluyendo variables cualitativas y cuantitativas (edad al diagnóstico, meses de supervivencia tras el diagnóstico, exitus, grado histológico). Se compararon dichas variables entre los ependimomas clasificados en grupo A y los ependimomas de grupo B.

**RESULTADOS:** El estudio inmunohistoquímico para H3K27me3 evidencia que en nueve casos la celularidad neoplásica pierde la expresión de H3K27me3 y corresponden, por tanto, a ependimomas de fosa posterior grupo A. Por el contrario, en los otros siete casos las células tumorales conservan la expresión de dicho anticuerpo, por lo que han sido clasificados como ependimomas de fosa posterior grupo B. La edad media al diagnóstico es de  $15,72 \pm 19,50$  años. La edad media al diagnóstico de los ependimomas de grupo A es de  $3,53 \pm 2,10$  años, siendo la totalidad de los casos niños menores de 7 años. La edad media al diagnóstico de los ependimomas de grupo B es de años  $31,39 \pm 20,67$  años, incluyendo tres adultos en la quinta década de la vida, un adolescente de 14 años y dos niños de 9 años. De los cuatro pacientes fallecidos, dos corresponden a ependimomas de grupo A y dos a ependimomas de grupo B. Los ependimomas de grupo A muestran una supervivencia global del 77% y los del grupo B del 71%. Cuatro ependimomas del grupo A (44,5%) corresponden a grado 2 y cinco (55,5%) a grado 3. Con respecto a los ependimomas del grupo B, cinco (71,5%) corresponden a grado 2 y dos (28,5%) a grado 3.

**CONCLUSIONES:** En nuestro estudio no se han visto diferencias de supervivencia entre ambos grupos, aunque este resultado podría explicarse por el tamaño de la muestra. Cabe destacar la diferencia de edad entre los pacientes que presentaban un ependimoma de grupo A y los de grupo B, siendo la totalidad de los casos de ependimomas de grupo A niños menores de 7 años, mientras que los ependimomas de grupo B corresponden a adultos o niños de más edad. El grado histológico no ha mostrado una correlación con la pérdida de expresión de H3K27me3 si bien estudios con mayor número de casos serían necesarios.

## CORRELACIÓN ENTRE EL DIAGNÓSTICO CITOLÓGICO INTRAOPERATORIO Y EL DIAGNÓSTICO HISTOPATOLÓGICO DEFINITIVO DE LOS TUMORES DEL SISTEMA NERVIOSO CENTRAL. ESTUDIO RETROSPECTIVO DE 22 AÑOS.

Hakim Alonso, Sofía; Alfaro Torres, Jorge; Marquina Ibáñez, Isabel; Del Agua Arias-Camisión, Celia; Roche Latasa, Belén; Aznar Usón, María Fe; Maicas Lizandra, Lucía  
**Presentador:** Hakim Alonso, Sofía

HOSPITAL UNIVERSITARIO MIGUEL SERVET DE ZARAGOZA

**Tipo de trabajo:** Oral  
*(Consultar sala y hora en el Programa científico)*

**INTRODUCCIÓN:** Los tumores del sistema nervioso central representan del 2 al 5% de todos los tumores. Muchos de ellos son biopsiados o extirpados quirúrgicamente. Las técnicas para diagnosticarlos intraoperatoriamente son la citología y la biopsia por congelación.

**MATERIAL Y MÉTODOS:** Estudio retrospectivo de la correlación entre el diagnóstico citológico intraoperatorio y el diagnóstico definitivo histopatológico de 1762 tumores del sistema nervioso central operados en nuestro centro y estudiados intraoperatoriamente entre 2010 y 2022, evaluación de las posibles causas de la no correlación, comparación con los resultados de otras series y estudio epidemiológico de los casos.

**RESULTADOS:** De los 1762 casos enviados, en dos de ellos no se pudo procesar la muestra intraoperatoriamente por contener tejido óseo (0,11%), en un caso (0,06%) se agotó el material para el diagnóstico definitivo y en 28 casos (1,59%) se difundió el diagnóstico al estudio histopatológico por tratarse de tejido necrótico o artefactado, o de muestra no concluyente. En total se estudiaron 1731 tumores para realizar la correlación entre el diagnóstico citológico intraoperatorio y el diagnóstico definitivo histopatológico (98,24%). Se observó correlación parcial o total en 1614 casos (93,24%) y ausencia de ella en 117 (6,76%). De los casos sin correlación, el error más frecuente fue el diagnóstico intraoperatorio de tejido sin alteraciones con resultado definitivo de tumor benigno o maligno (22 casos; 18,80%), seguido del diagnóstico intraoperatorio de tumor glial de bajo grado con resultado definitivo de tumor glial de alto grado (20 casos; 17,09%). Las principales causas de no correlación fueron la poca representación del tumor en la muestra remitida intraoperatoriamente por el pequeño tamaño de la misma, la necesidad de técnicas inmunohistoquímicas o moleculares para el diagnóstico definitivo o la similitud citológica de algunos tumores como los fusocelulares benignos o de bajo grado. El número de verdaderos positivos ha sido de 836, el de verdaderos negativos de 850, el de falsos positivos de 27 y el de falsos negativos 18. La sensibilidad ha sido del 97,89% y la especificidad del 96,92%. El valor predictivo positivo ha sido de 96,87% y el valor predictivo negativo de 96,81%. Globalmente, el 51,70% de casos se dieron en hombres. Los tumores malignos más frecuentemente diagnosticados fueron los glioblastomas (370 casos; 21%), seguidos de las metástasis cerebrales (174; 9,86%). El tumor benigno más común fue el meningioma (527; 18,56%). La localización más frecuente fue cerebral, el 51,70% de los casos se dio en hombres y el rango de edad se situó entre 0 y 84 años.

**CONCLUSIONES:** La precisión de nuestro centro (93,24%) es similar a la descrita en otras series publicadas [Jindal et al (94%), Krishnani et al (94,4%), Narsen et al (95,3%), Berkeley et al (93%) y Cahill EM et al (90,6%)]. El diagnóstico intraoperatorio por citología de los tumores del sistema nervioso central es un método preciso, útil, fiable, coste efectivo, rápido y sencillo.

## ANÁLISIS COMPARATIVO DEL DEPÓSITO CEREBELOSO Y SUPRATENTORIAL DE B-AMILÓIDE EN PACIENTES CON ENFERMEDAD DE ALZHEIMER

Chaachou Charradi, Anas; Bonaterra Pastra, Anna; Burgueño García, Iván; Haro Haro, Carolina Estefanía; Camacho Soriano, Jessica; Ramón Y Cajal Agüeras, Santiago; Hernández Guillamon, Mar; Rábano Gutiérrez, Alberto; Martínez Sáez, Elena  
**Presentador:** Chaachou Charradi, Anas

HOSPITAL UNIVERSITARIO VALL D'HEBRON

**Tipo de trabajo:** Oral  
*(Consultar sala y hora en el Programa científico)*

**INTRODUCCIÓN:** La enfermedad de Alzheimer (EA) es la primera causa de demencia en el mundo (60-70% de los casos), afectando al 5% de la población en edad avanzada y con una incidencia de 9,9 millones de casos anuales. Puede presentarse con un amplio espectro de síntomas cognitivos. Histológicamente se caracteriza por un depósito extracelular de formas aberrantes de la proteína beta-amiloide (bA) en parénquima cerebral y por ovillos neurofibrilares intraneuronales de Tau hiperfosforilada. La presencia de estas proteínas anómalas sigue una distribución jerárquica, diferente para cada una de ellas (estadios de Braak para Tau y fases de Thal para bA). El diagnóstico neuropatológico de esta enfermedad se realiza a partir de estos parámetros, junto con la densidad de placas neuríticas de bA (estadios CERAD), siguiendo las guías de la NIA-AA. Con frecuencia, estas alteraciones se acompañan de depósito de bA en paredes vasculares (angiopatía amiloide cerebral, AAC), que puede darse también sin EA. En los últimos años se han desarrollado terapias con anticuerpos monoclonales de alta afinidad tales como el Lecanemab, dirigido contra oligómeros solubles de bA para disminuir su concentración. Los objetivos de este estudio son comparar el depósito de bA en cerebelo con el depósito supratentorial, tanto a nivel de placas como de AAC.

**MATERIAL Y MÉTODOS:** Se revisaron 139 pacientes donantes de SNC con enfermedad neurodegenerativa, seleccionándose 105 con riesgo elevado de EA tras estudio neuropatológico. Se realizaron técnicas inmunohistoquímicas para bA sobre cortes sagitales paramediales de cerebelo. Se evaluó la presencia de depósito de bA (placas y CAA) y la densidad aplicando criterios similares a los grupos CERAD. Se recopilaron, revisando el estudio neuropatológico postmortem, los cambios neuropatológicos de EA, el NIA-AA ABC, la presencia de AAC occipital e hipocampal y su grado de afectación.

**RESULTADOS:** La cohorte resultante estaba compuesta por 18 hombres y 87 mujeres, con una edad media estimada de inicio de la enfermedad de 74,6 años y una edad media en el momento del éxitus de 86,8 años. En el 95,9% de los casos se encontró depósito de bA bajo forma de placas (15%), AAC (5,7%), o ambas (75,2%). No se encontraron diferencias estadísticamente significativas en el tipo de depósito (placas o vasos) entre sexos, edades, ni entre la presencia de placas en cerebelo y en corteza supratentorial. Existía, sin embargo, una correlación estadísticamente significativa entre AAC en cerebelo y el grado de afectación por AAC del córtex occipital ( $p=0,006$ ), no siendo así con la corteza hipocampal.

**CONCLUSIONES:** En la última década se ha descrito el papel de la afectación cerebelosa en el deterioro cognitivo, pero su caracterización neuropatológica es aún insuficiente. La asociación entre la afectación por AAC cerebelosa y occipital, pero no con la hipocampal, podría traducir diferencias en el aclaramiento de bA en estas áreas que condicionarían posibles tratamientos.

## CORRELACIÓN ENTRE LA METILACIÓN DEL PROMOTOR DE MGMT Y LA SUPERVIVENCIA GLOBAL EN PACIENTES CON GLIOBLASTOMA EN NUESTRO CENTRO.

Villatoro Gómez, Sergio; Varela Rodríguez, Mar; Fullana Llinars, María Neus; Requena García, Mar; Vázquez Pariente, Macarena; Vera Martorell, Eva; Ruiz Roig, Nuria; Vidal Sarro, Noemi; Bruna Escuer, Jordi; Matías-Guiu Guia, Xavier  
**Presentador:** Villatoro Gómez, Sergio

HOSPITAL UNIVERSITARI DE BELLVITGE, IDIBELL- INSTITUT D'INVESTIGACIÓ BIOMÈDICA DE BELLVITGE

**Tipo de trabajo:** Oral  
*(Consultar sala y hora en el Programa científico)*

**INTRODUCCIÓN:** Los glioblastomas son tumores muy agresivos con una supervivencia media de 15-18 meses desde el diagnóstico. El grado de metilación de las islas CpG del gen MGMT en glioblastoma es un marcador que predice la respuesta al tratamiento con quimioterapia (temozolomida). Determinar un valor cuantitativo y/o cualitativo del grado de metilación de MGMT tras la cirugía del tumor nos ofrece información relevante en el manejo y tratamiento del paciente.

**MATERIAL Y MÉTODOS:** Utilizando el ensayo comercial Pyromark (Qiagen) se estableció el valor de la metilación del gen MGMT, realizando la media de 4 islas CpG (76,77;78,79), en un total de 190 pacientes con glioblastoma. Con el Análisis de Componentes Principales (PCA) se calcularon las variables clínicas y moleculares más relevantes. Se han determinado las áreas bajo la curva (AUC) y los puntos de corte óptimos para definir la hipermetilación del gen MGMT en relación a la supervivencia global a los 12 meses tras la cirugía (OS) en los 190 pacientes. La correlación entre el grado de metilación y la OS, así como, las curvas de supervivencia Kaplan-Meier se han calculado mediante el software estadístico R (R Core Team (2014). R: A language and environment for statistical computing. R Foundation for Statistical Computing, Vienna, Austria. URL <http://www.R-project.org/>). Se consideran significativos los resultados con un  $p<0,05$ .

**RESULTADOS:** El PCA muestra que las principales diferencias en nuestros pacientes vienen definidas por el promedio de los valores de las 4 islas CpG, la KPS inicial y el tipo de cirugía. El punto de corte del grado de metilación respecto a la OS se ha establecido en 8 (AUC de 0,66). Utilizando este punto de corte se consideran metilados 69 de los 190 pacientes (36%). La correlación entre el grado de metilación y la OS se estima en  $R=0,29$  con un valor significativo de  $p=5,3 \times 10^{-5}$ . Según el tipo de cirugía los valores de correlación son  $R=0,08$ ,  $R=0,33$  y  $R=0,33$  en Biopsia, resección parcial (RP) y resección total (RT) respectivamente, con  $p<0,05$  en RP y RT. La combinación de las variables KPS inicial y cirugía respecto al grado de metilación ha mostrado una correlación de  $R=0,6$  con un valor significativo de  $p=0,0038$  en el grupo de pacientes con RP ( $N=21$ ). Los pacientes metilados muestran una mayor supervivencia que los no metilados con un "Hazard Ratio" de 0,42 ( $p=0,00063$ ).

**CONCLUSIONES:** La determinación del estado de la metilación del gen MGMT, utilizando el punto de corte de 8, es útil en nuestro centro para el manejo de pacientes con Glioblastoma.

## TUMOR NEUROEPITELIAL DE BAJO GRADO POLIMORFO JUVENIL. UNA RARA NEOPLASIA EPILEPTÓGENA A TENER EN CUENTA.

Obregón Martínez, Estibaliz; Corrales Cruz, Daniel; Zaldumbide Dueñas, Laura; Pérez Rodríguez, Álvaro; Borrego Pintado, María Henar; García Lagarto, María Elena; Álvarez-Quiñones Sanz, María Luisa

**Presentador:** Obregón Martínez, Estibaliz

HOSPITAL CLÍNICO UNIVERSITARIO DE VALLADOLID

**Tipo de trabajo:** Póster con Defensa  
(*Miércoles 3 de mayo 2023; 10:45; Pantalla: 9*)

**INTRODUCCIÓN:** El tumor neuroepitelial de bajo grado polimorfo juvenil (TNBGPJ) es un glioma difuso de tipo pediátrico indolente que muestra una fuerte asociación con crisis epilépticas en individuos jóvenes. En torno al 80% de los casos se localizan en los lóbulos temporales y la edad media de presentación es de 16 años. Se ha demostrado que las alteraciones genéticas en la vía de las MAPK (particularmente mutaciones en BRAF y fusiones FGFR) tienen un papel muy claro en el desarrollo de esta entidad. Corresponde a CNS WHO grado 1.

**MATERIAL Y MÉTODOS:** Varón de 13 años con crisis epilépticas de semanas de evolución que presenta en la RMN cerebral una masa en el lóbulo temporal izquierdo con áreas sólido-quísticas. Se realiza extirpación quirúrgica por Neurocirugía.

**RESULTADOS:** Histológicamente se observa una proliferación celular difusa que asienta en la sustancia blanca con infiltración hacia la sustancia gris cortical. Muestra áreas celulares de morfología predominante oligo-like con fina red vascular que contiene mineralización de sus paredes, destacando algunas de las células gliales con pleomorfismo y presencia de células ganglionares englobadas sin claros rasgos displásicos. En continuidad con estas zonas, se identifican densos agregados de calcificaciones psammomas. No se observan figuras de mitosis, ni necrosis, ni manguito linfóide perivascular. En el estudio IHQ las células expresaban GFAP, OLIG2 y CD34 (intenso y difuso en todas las áreas tumorales), ATRX y H327me (retención de expresión nuclear normal); siendo negativas para sinaptosina, IDH1R132H, p53 y H3K27M. Ki67 3%. Se realizó estudio PCR-Secuenciación sin evidencia de mutaciones en IDH1 e IDH2. Se realizó estudio PCR-Cobas sin evidencia de mutación en BRAF. Se realizó estudio FISH sin evidencia de codelección de 1p/19q.

**CONCLUSIONES:** Según la CNS WHO 2021, para diagnosticar esta entidad se requiere un crecimiento difuso, componente oligodendroglioma-like, calcificaciones, escasas mitosis, expresión de CD34 en células tumorales, estatus IDH nativo y evidencia de mutaciones genéticas de la vía MAPK (mutaciones en BRAF p.V600E, fusiones FGFR2 o FGFR3; etc.). Nuestro caso cumple todos los criterios excepto el último que no ha podido completarse debido a la ausencia de mutaciones en BRAF p.V600E y ante la imposibilidad de estudio de las demás alteraciones por no disponer de medios. Es importante tener en cuenta en el diagnóstico diferencial del TNBGPJ al ganglioglioma (se caracteriza por células ganglionares dismórficas CD34 + y células gliales). En nuestro caso fueron claves: las células pleomórficas, que no eran ganglionares sino gliales y expresaban OLIG2; la baja cantidad de células ganglionares normales englobadas CD34-; el componente psammomatoso llamativo y la expresión difusa completa de CD34. El TNBGPJ puede ser por histología casi indistinguible del oligodendroglioma o del astrocitoma difuso, pero este último no expresa CD34 de forma difusa, y el TNBGPJ no presenta mutaciones en IDH ni codelección de 1p/19q.

## MENINGIOMA PAPILAR CON COMPONENTE RABDOIDE

Moreno Martínez, Miguel; Benavides De La Fuente, Cristian; Carrasco Fernández, Daniel; Báez Perea, José María  
**Presentador:** Moreno Martínez, Miguel

HOSPITAL PUERTA DEL MAR

**Tipo de trabajo:** Póster con Defensa  
(*Miércoles 3 de mayo 2023; 10:45; Pantalla: 9*)

**INTRODUCCIÓN:** Presentamos el caso de un varón de 63 años que tiene como antecedente un meningioma atípico con metaplasia xantomatosa en el año 2016. Tras resección quirúrgica completa con tratamiento adyuvante con radioterapia, queda como secuela alteración de la memoria a corto plazo y un trastorno del comportamiento. En la RMN de control de principios de 2022, se detecta una recidiva de un tumor extraaxial parasagital derecho por el cual se procedió al ingreso y se realizó resección quirúrgica.

**MATERIAL Y MÉTODOS:** Tras la resección, recibimos múltiples fragmentos irregulares pardo-anaranjados, de los cuales se tomó un muestreo representativo. En los cortes histológicos se evidenció una proliferación neoplásica de alta densidad celular de estirpe meningotelial con patrón sólido y pseudopapilar pervascular constituida por una población de células de talla media con aumento del índice núcleo/citoplasma y 2 mitosis/10 campos de gran aumento en las áreas más activas con un índice proliferativo (ki67) del 15%. Se acompañaba de frecuentes campos con células grandes de aspecto rabdoide así como de abundantes focos de necrosis, cúmulos de histiocitos espumosos y un foco de invasión cerebral. Las células proliferantes expresaban inmunotinción positiva para EMA y vimentina; y negativa para receptores de progesterona.

**RESULTADOS:** Los meningiomas papilares con diferenciación rabdoide son tumores raros. Sin embargo, es frecuente encontrar diferenciación rabdoide en este tipo de meningiomas. Algunas series refieren la predominancia de este tumor en varones sobre mujeres (en ratios de hasta 7:1). El rango de edad va desde los 12 a los 76, teniendo de media 32 años. Esta media es significativamente menor a la de la aparición de los meningiomas, apareciendo la mayoría ellos en la sexta-séptima décadas de la vida. La localización donde aparece el tumor en este caso (extraaxial parasagital derecho) es común en estos tumores, siendo otros lugares de frecuente aparición la fosa posterior y la convexidad. La tasa de recurrencia es elevada, siendo en algunas series de hasta 92,3%. Esta tasa es cercana a la de recurrencia del meningioma anaplásico (50-94%).

**CONCLUSIONES:** El diagnóstico diferencial de esta entidad se realiza con el papiloma de plexos coroideos (que es positivo para CK y vimentina, pero negativo para EMA), elependioma (CFAP positivo) y un adenocarcinoma metastásico con características papilares (que es EMA y CK positivo, pero vimentina negativo). La cirugía es el tratamiento de elección de los meningiomas. La resección quirúrgica completa debería ser siempre el objetivo, sin embargo, las recidivas a largo plazo han demostrado que la extirpación completa es rara.

## GLIOMA INFILTRANTE INFRATENTORIAL CÉNTRADO EN LA LÍNEA MEDIA CON PÉRDIDA DE EXPRESIÓN DE H3K27 TRIMETILADA: ¿ES UN GLIOMA DE LA LÍNEA MEDIA?

Castillo Gandía, Ana; López Martos, Raquel; Sanhuesa Alzamora, Tamara; Perelló Fabregat, Cecilia; Serrano Muñoz, María Ángeles; Muñoz Mármol, Ana María; Arnaldo Orts, Laura; Carrato Moñino, Cristina

**Presentador:** Castillo Gandía, Ana

HOSPITAL UNIVERSITARI GERMANS TRIAS I PUJOL

**Tipo de trabajo:** Póster con Defensa  
(*Miércoles 3 de mayo 2023; 10:45; Pantalla: 9*)

**INTRODUCCIÓN:** La gran mayoría de gliomas difusos en niños y población adulta joven que ocupan la línea media corresponden a "gliomas difusos de la línea media con alteración en H3K27". Esta entidad comprende, desde la actual clasificación de la OMS 2021, no sólo los casos con mutación H3 p.K28M (K27M) o p.K28I (K27I), sino también los que muestran mutaciones o amplificaciones en ECFR o sobreexpresión de EZHIP. Todos estos subtipos comparten la pérdida de la expresión inmunohistoquímica de H3 p.K28me3 (K27me, trimetilada). No obstante, existen otros tipos de gliomas difusos infratentoriales que pueden ocupar la línea media y deben considerarse en el diagnóstico diferencial, como por ejemplo, gliomas IDH-mutados.

**MATERIAL Y MÉTODOS:** Paciente mujer de 28 años con clínica de inestabilidad fluctuante de la marcha, hipoacusia y paresia facial izquierdas de un mes de evolución. En las pruebas de imagen (FLAIR) se identifica una lesión voluminosa en cuarto ventrículo, sin obliteración de la luz, con márgenes mal definidos que afecta pedúnculos cerebelosos medio y superior, protuberancia y bulbo. No muestra realce tras la administración de contraste. Se orienta como probable glioma difuso de la línea media. Se toman biopsias.

**RESULTADOS:** El examen histológico revela una proliferación glial de aspecto astrocitario sin signos histológicos de alto grado (no se identifican figuras de mitosis, necrosis ni proliferación microvascular) y con un índice de proliferación celular (Ki67) del 3-4%. La inmunotinción para IDH1-R132H y H3-K27M (mutada) son negativas, hay pérdida de la expresión de ATRX y la lesión es Olig2 positiva. La tinción para H3-K27me (trimetilada) revela completa negatividad en las células tumorales con control interno positivo (endotelios y células no neoplásicas atrapadas). Dada la sospecha radiológica e histológica de glioma difuso de la línea media (por la pérdida de la expresión de la H3-K27me) se prosigue el estudio con el análisis inmunohistoquímico para EZHIP que resulta negativo y con secuenciación, utilizando un panel de NGS (OncoPrint Comprehensive Assay, 161 genes, Life Technologies), donde se detecta mutación en IDH1 p.R132C y mutación en TP53. Se prosigue el estudio con análisis mediante FISH, sin que se constate codelección de 1p/19q ni delección homocigota de CDKN2A. El caso se diagnostica como "astrocitoma infratentorial IDH-mutado sin signos histológicos ni moleculares de alto grado".

**CONCLUSIONES:** Los gliomas infratentoriales con mutación de IDH son infrecuentes y muestran características diferentes a los supratentoriales, como la presencia de mutaciones en IDH distintas a la forma habitual IDH1-R132H, y en muchos casos, ausencia de pérdida de la expresión inmunohistoquímica de ATRX. Además, estos tumores pueden perder la expresión de la H3 K27me3, lo que puede llevar a orientarlo como un glioma difuso de la línea media. Por ello, ante un glioma infratentorial, e independientemente de la edad del paciente, debemos descartar la existencia de mutaciones en IDH mediante técnicas de secuenciación.

## GLIOBLASTOMA IDH WILDTYPE METASTÁSICO

Sánchez Muñoz, César; Manzano Benito, Irene; Meléndez Asensio, Bárbara; Risco Fernández, María José; Campos-Martin, Yolanda; Yunge Del Pozo, Gonzalo José; Parra Tercero, Ana Rosa; Martínez Zamorano, Elena

**Presentador:** Sánchez Muñoz, César

COMPLEJO HOSPITALARIO DE TOLEDO

**Tipo de trabajo:** Póster con Defensa  
(*Miércoles 3 de mayo 2023; 10:45; Pantalla: 9*)

**INTRODUCCIÓN:** El glioblastoma es la neoplasia primaria maligna más frecuente de cerebro en adultos. Se puede manifestar a cualquier edad, con un pico de incidencia entre 55-85 años. Tiene un pronóstico infausto (15-18 meses de esperanza de vida con tratamiento adyuvante). Las metástasis de glioblastoma son raras, dándose solo en el 0.4-0.5% de los casos. Presentamos el caso de un glioblastoma con metástasis fuera del SNC.

**MATERIAL Y MÉTODOS:** Mujer de 43 años que debuta con un cuadro de desorientación grave, de manera súbita y cefalea hemisférica izquierda, de una semana de evolución. En la TC muestra lesión intraparenquimatosa occipital izquierda de 46x28 mm con una atenuación y realce heterogéneos. La pieza quirúrgica se diagnostica de Glioblastoma IDH negativo, con metilación de MGMT y mutación del promotor de TERT (C250T). Se trata con esquema de QT-RT adyuvante. A los dos años acude a urgencias por desorientación, con recidiva lobarregional y aparición de lesiones en hígado y cabeza humeral, realizándose biopsia de una de las lesiones hepáticas.

**RESULTADOS:** La PAAF hepática revela células atípicas y la BAG de la misma lesión muestra un parénquima hepático infiltrado por una proliferación de células atípicas fusiformes, matriz fibrilar y necrosis en empalizada. Mediante técnicas inmunohistoquímicas las células fueron PGFA+. Se realizaron técnicas de secuenciación masiva (NGS) en el tumor primario y en la metástasis hepática.

Los resultados del tumor primario cerebral mostraron: una mutación de PTEN (c.395G>T; p.[Gly132Val]) con una frecuencia alélica del 67.64%; y una mutación de TP53 (c.1182A>G; p.[Ter394TrpExt][Ter9]) con una frecuencia del 37.42%. En la metástasis hepática se detectó la misma mutación de PTEN con una frecuencia alélica del 95.68%; y una mutación de TP53 diferente (c.672+G>A) con una frecuencia del 96.37%. Además, en esta muestra se identificó una delección en homocigosis de CDKN2A. En cuanto a la determinación de TERT se confirmó en ambos casos la misma mutación (C250T). Estas mismas determinaciones fueron negativas en tejido no tumoral de la paciente.

**CONCLUSIONES:** Los glioblastomas con capacidad metastásica son extremadamente infrecuentes, lo que hace a este caso singular. A pesar de la excepcionalidad, no hemos encontrado alteraciones diferentes a los casos de glioblastoma no metastásico. Si se han detectado diferentes alteraciones entre el tumor primario y las metástasis fuera del SNC. Serán necesarios estudios de mayor envergadura para determinar si los casos con capacidad metastatizante tienen alguna alteración especial que defina este tipo de comportamiento.

## BENEFICIOS DE LA NGS EN PACIENTES CON GLIOMA DIFUSO DE TIPO ADULTO

Sesé Faustino, Marta; Somoza Lopez De Haro, Rosa; Valera Marti, Sandra; Chaachou , Anas; Camacho Soriano, Jessica; Velasco Sanchez, Ana; Iliiev , Hristo; Sant Masoliver, Francesc; Vieito , Maria; Ramón Y Cajal Agüeras, Santiago; Hernandez Losa, Javier; Martinez Saez, Elena  
**Presentador:** Sesé , Marta

HOSPITAL UNIVERSITARI VALL HEBRON

**Tipo de trabajo:** Póster con Defensa  
 (Miércoles 3 de mayo 2023; 10:45; Pantalla: 9)

**INTRODUCCIÓN:** La secuenciación de nueva generación (NGS) permite la detección y el filiado de los diferentes tumores humanos, identificando una gran diversidad de variantes somáticas en una sola prueba. La aplicabilidad de esta tecnología está ampliamente asociada a tumores con conocidas dianas terapéuticas (principalmente cáncer de pulmón), pero otros tumores podrían beneficiarse de su uso. Con el fin de mejorar el tiempo de respuesta en el diagnóstico y establecer la medicina personalizada en pacientes con gliomas difusos de tipo adulto (atDG), hemos implementado una prueba NGS en nuestra rutina y la complementamos con otras técnicas si es necesario. En este trabajo se describen los pacientes analizados como centro de referencia, las técnicas de laboratorio utilizadas y los resultados obtenidos en un año para evidenciar la utilidad de implementar NGS como rutina en atDG en lugar de un enfoque gen a gen.

**MATERIAL Y MÉTODOS:** Se realizó NGS en un total de 112 atDG pacientes en un año: 87 glioblastomas IDHwt, 5 gliomas IDHwt NEC y 20 gliomas con mutación de IDH: 14 astrocitomas (6 grado 2, 5 grado 3 y 3 grado 4) y 5 Oligodendrogliomas grado 2 con mutación de IDH y codelección 1p/19q. La mediana de edad era de 55 años (18-82), con 53 pacientes 55 años (grupo A, edad media 44) y 60 pacientes de 55 años o más (grupo B, edad media 65). Brevemente, después de la extracción de los ácidos nucleicos, se usaron 10 ng de ADN y ARN para realizar librerías que se secuenciaron usando OPA en Genexus, ThermoFisher. Los resultados se analizaron con el Ion Torrent Genexus Software y las variantes se anotaron siguiendo las recomendaciones de la HCVS y se clasificaron utilizando diferentes bases de datos.

**RESULTADOS:** Se detectaron alteraciones en el ADN en el 82% de los casos, también se detectaron alteraciones en el ARN en el 25%, y el 22% presentaron anomalías tanto en el ADN como en el ARN. En el grupo A, el 60% de los casos presentaba alteraciones diagnósticas (27% amplificaciones de EGFR, 33% mutaciones de IDH). En el grupo B, el 32% de los casos presentaba alteraciones diagnósticas (28% amplificaciones de EGFR, 3,3% mutaciones de IDH). Además, se identificaron alteraciones moleculares que dieron lugar a oportunidades terapéuticas (tratamiento dirigido o ensayos clínicos) en el 32,1% de los casos (grupo A: 25%, grupo B: 38%). La prueba de NGS resultó diagnóstica para los CNVs como para amplificaciones de EGFR, pero tuvo que complementarse con estudios de FISH para detección homocigótica de CDKN2A en el 29% de los casos con alteración de CDKN2A.

**CONCLUSIONES:** Los paneles de NGS dirigidos a otros tumores sólidos pueden ser de gran utilidad para el diagnóstico y tratamiento de los gliomas difusos de tipo adulto de todas las edades, pero son notablemente de gran ayuda en pacientes menores de 55 años. Hemos demostrado que usando la NGS en la rutina asistencial, estos pacientes de mal pronóstico se beneficiarán de un estudio molecular completo que incluya dianas terapéuticas.

## ASTROCITOPATÍA PROTEÍNA GLIAL FIBRILAR ÁCIDA AUTOINMUNE.

González García, Jesús; Flórez Rial, María Del Pino; Valenzuela González, Miriam; Ruz Portero, Sara; Carrillo Checa, Javier; Tirado Pascual, Mónica

**Presentador:** Valenzuela González, Miriam

HOSPITAL REGIONAL UNIVERSITARIO DE MÁLAGA (HRUM). INSTITUTO DE INVESTIGACIÓN BIOMÉDICA DE MÁLAGA (IBIMA).

**Tipo de trabajo:** Póster con Defensa  
 (Miércoles 3 de mayo 2023; 10:45; Pantalla: 9)

**INTRODUCCIÓN:** La astrocitopatía GFAP autoinmune, definida en 2016, es una enfermedad autoinmune del Sistema Nervioso Central asociada a IgG anti-GFAP. Tiene presentación aguda o subaguda y evolución en remisiones y recaídas o agravamiento progresivo. La clínica es de meningoencefalomiélitis, neuropatía óptica y/o trastornos autonómicos, motores y/o cognitivos. La etiología y patología no están esclarecidos y no existe estándar de diagnóstico ni tratamiento. El diagnóstico integra clínica, radiología (patrón típico en IRM: realce con gadolinio perivascular lineal radial en sustancia blanca cerebral, perpendicular a ventrículos) y detección de IgG anti-GFAP en LCR. Es tratado con corticoides (70% sensibles), Ig IV e intercambio plasmático. Los hallazgos microscópicos consisten en un infiltrado inflamatorio alrededor de pequeños vasos con predominio linfocitario y extensión al parénquima.

**MATERIAL Y MÉTODOS:** Varón de 64 años que ingresa para estudio de SIADH y síndrome constitucional. A la exploración, deterioro cognitivo, temblor cinético, dismetría, rigidez en rueda dentada, Babinski bilateral y marcha espástica. En IRM, hallazgos típicos de astrocitopatía GFAP autoinmune. Se realiza biopsia paraventricular derecha y un amplio estudio inmunológico, bioquímico y microbiológico.

**RESULTADOS:** Se reciben cuatro cilindros de entre 0,7 y 0,8 cm de longitud y 0,2 cm de diámetro. Al microscopio, parénquima cerebral con un infiltrado linfocitario perivascular (B y T). Linfocitos y ocasionales histiocitos transmurales con destrucción focal de paredes vasculares, sin formación de granulomas. En el intersticio linfocitos T, células plasmáticas y escasos eosinófilos. Focos de hemorragia intersticial y gliosis reactiva. Sin evidencia de microorganismos. El análisis molecular mostró negatividad para clonalidad linfocitaria y poliomavirus BK y JC. EBER negativo (Leica®). En suero, IgG anti-GFAP negativo y RPR positivo. VDRL en LCR no determinable. Tratamiento empírico con corticoides y penicilina con empeoramiento de las lesiones en RMI. En LCR IgG anti-GFAP positivo, diagnosticándose de astrocitopatía GFAP autoinmune. Mejoría con corticoides e Ig IV y alta. Actualmente en seguimiento.

**CONCLUSIONES:** La astrocitopatía GFAP autoinmune es una entidad reciente a estudio. Los hallazgos microscópicos son inespecíficos y plantean un amplio diagnóstico diferencial (vasculitis del SNC, infecciones, enfermedades degenerativas, neoplasias hematológicas, neurosarcooidosis). Deben integrarse con datos clínicos, radiológicos y de laboratorio para el diagnóstico. En nuestro caso, todos eran concordantes, excepto el hallazgo de daño vascular. No tenemos constancia de otros estudios con afectación de vasos, que no eran descritos o se señalaban indennnes. Es en nuestro conocimiento, además, el primer caso reportado con asociación a infección sífilítica, si bien no pudo descartarse la "improbable" neurólisis. Por último, en concordancia con publicaciones previas, el SIADH podría ser otra manifestación de la astrocitopatía GFAP autoinmune.



## ASTROCITOMA PILOCÍTICO, IDH MUTADO DE FOSA POSTERIOR EN PACIENTE ADULTO, SIN SIGNOS DE RECIDIVA DESPUÉS DE UN AÑO

Lista Araujo, María Teresa; Palacios Ball, Johanna; Pascual Llorente, Mar; Arribas García, Javier; Diana Martín, Rubén; Ribalta Farres, Teresa

**Presentador:** Lista Araujo, María Teresa

HOSPITAL UNIVERSITARIO DE BURGOS

**Tipo de trabajo:** e-Póster

**INTRODUCCIÓN:** El astrocitoma pilocítico es el tumor primario de sistema nervioso central más frecuente en niños, su incidencia va disminuyendo a medida que avanza la edad y es raro en adultos mayores de 50 años. Es un tumor con comportamiento relativamente benigno (grado I de la OMS) y la resección completa se considera curativa. Se ha observado que la mutación de IDH suele estar ausente en estos tumores.

**MATERIAL Y MÉTODOS:** Presentamos un caso de una paciente femenina de 65 años que consulta por presentar dos meses antes cefalea acompañada de mareos y vómitos aislados. En la TAC de cráneo se observa una lesión sólido-quística en fosa posterior de 37x 35 mm, que condiciona descenso de las amígdalas cerebelos e hidrocefalia secundaria, sugestivo de metástasis vs tumor primario. Se realiza intervención quirúrgica con estudio intraoperatorio que muestra celularidad glial con atípica leve y fibras de Rosenthal que sugieren glioma de bajo grado. El estudio histológico definitivo mostró una lesión con características morfológicas de astrocitoma pilocítico (grado I de la OMS) con expresión para PGFA, IDH-1 (132H), Olig2, Sinaptofisina, ATRX retenido y Ki67 de 5%.

**RESULTADOS:** Un año posterior al diagnóstico la paciente se encuentra sin signos de recurrencia en los estudios tomográficos de control.

**CONCLUSIONES:** El astrocitoma pilocítico es un tumor de localización más frecuente en cerebelo, ocurre con mayor frecuencia en la edad pediátrica (37%) y es raro en la edad adulta (26%).

Los pacientes tienen buen pronóstico especialmente posterior a la resección completa como ha ocurrido en este caso.

Desde el punto de vista molecular no suelen tener mutación de IDH, la cual es frecuente en astrocitomas grado 2 y 3; y en oligodendrogliomas. Actualmente se han descrito dos casos en adultos con localización cerebelosa y mutación de IDH con características clínicas e inmunopatológicas similares a nuestro caso y nuestro caso podría ser el tercero.

En nuestro caso no se ha detectado codeleción 1p/19q ni la delección homocigota CDKN2A, con lo que se ha desestimado la posibilidad de oligodendroglioma o astrocitoma.

Este caso ha evolucionado satisfactoriamente durante un año de seguimiento y se recomienda mantenerlo.

## METÁSTASIS DE TUMOR A TUMOR: CARCINOMA BASALOIDE DE PULMÓN SOBRE MENINGIOMA.

Jimenez Duque, Reina Del Carmen; Andrade Cadena, Paul; Nicolau Ribera, María Jesus; Hernandez Alconchel, Irene; Alexandre Barrachina, María; Sebastian Hidalgo, Monica; Monzo Monserrat, Cristina; Lazaro Santander, Rafael

**Presentador:** Jimenez Duque, Reina Del Carmen

HOSPITAL GENERAL UNIVERSITARIO DE CASTELLON

**Tipo de trabajo:** e-Póster

**INTRODUCCIÓN:** Las metástasis tumor a tumor (MTT) son un fenómeno raro, en el cual un tumor es afectado por depósitos metastásicos de otro tumor. El meningioma es el tumor benigno más frecuente del sistema nervioso central y el más comúnmente infiltrado por metástasis de otros tumores.

**MATERIAL Y MÉTODOS:** Varón de 72 años con antecedente de carcinoma epidermoide pulmonar diagnosticado y tratado previamente en otro centro, que presenta LOE cerebral con sospecha radiológica de meningioma que se interviene resecando el tumor cerebral en nuestro centro.

**RESULTADOS:** Histológicamente se observa lesión constituida por haces entrelazados de células fusiformes con patrón estoriforme, en matriz de colágeno intercelular y en cuyo seno mostraba una segunda población de células poligonales con escaso citoplasma eosinófilo, núcleos hiper cromáticos con aumento de relación núcleo-citoplasma y presencia de queratina. Ante sospecha diagnóstica de meningioma grado III (desdiferenciado) o metástasis de tumor a tumor de un carcinoma basaloide en el seno de un meningioma, se solicita inmunohistoquímica que presenta positividad difusa e intensa para vimentina, débil focal para EMA y progesterona y un Ki67 del 2% en el componente de meningioma. La segunda población mostraba Ki67 del 70%, negatividad para vimentina, EMA y progesterona, siendo GFAP y p53 negativas en ambas, confirmando el diagnóstico de meningioma grado I tipo fibroso, con un segundo tumor indiferenciado de alto grado en su seno. Ante la discordancia entre el diagnóstico previo de carcinoma epidermoide y la morfología basaloide de la segunda población, se solicita al centro externo material para revisión histológica. Se comparan ambos estudios, evidenciándose morfología de carcinoma epidermoide de tipo basaloide tanto en la muestra remitida como en el seno del meningioma. Se amplía estudio inmunohistoquímico observando positividad para p40, CK7, CK 34BET2, CK8/18 y CK19 en el 100% de las células del carcinoma escamoso tipo basaloide y negatividad en la zona del meningioma. CK5/6, CK20, S100, TTF1, Cromogranina y CD56 fueron negativos. Para confirmar la sospecha de una MTT, se realiza estudio genético de secuenciación masiva identificándose en ambas muestras la misma variante FGFR3p. (R248) con la misma frecuencia alélica, lo cual apoya el origen primario de pulmón y metastásico en el meningioma.

**CONCLUSIONES:** Los criterios diagnósticos de MTT son: existencia de al menos 2 tumores primarios, el tumor receptor debe ser una verdadera neoplasia, el tumor metastásico debe mostrar un crecimiento en el tumor receptor y no ser el resultado de un crecimiento contiguo de un tumor adyacente o émbolos tumorales y exclusión de neoplasias hematolinfoides. En nuestro caso se observan características morfológicas, inmunohistoquímicas y moleculares similares al comparar ambas lesiones, además de cumplir con todos los criterios para su diagnóstico, destacando la importancia de la revisión de la historia clínica, especialmente en casos complejos, como las MTT.

## TUMOR DE CÉLULAS GRANULARES DE LOCALIZACIÓN POCO FRECUENTE. ESTUDIO RETROSPECTIVO Y REVISIÓN DE LA LITERATURA.

Ollero Domenche, Leticia; Hakim Alonso, Sofia; Medrano Ruiz, Juan; Castillo Malla, Jennifer Silvana; Abad Tallada, Fernando Javier; Delgado Fernández, Jorge Luis; Ríos Ballestín, Guillermo; Carilla Sanromán, Andrea; Marquina Ibáñez, Isabel

**Presentador:** Ollero Domenche, Leticia

HOSPITAL UNIVERSITARIO MIGUEL SERVET DE ZARAGOZA

**Tipo de trabajo:** e-Poster

**INTRODUCCIÓN:** Los tumores de la neurohipófisis suponen menos del 1% del total de tumores de la región selar. El pituiticoma, el tumor de células granulares (TCG), el oncocitoma de células fusiformes y el ependimoma selar son neoplasias derivadas de los pituiticos, con positividad para TTF1 y ausencia de expresión de hormonas pituitarias.

**MATERIAL Y MÉTODOS:** Presentamos un caso de TCG de la neurohipófisis, revisamos la literatura y los casos de TCG diagnosticados en los últimos 25 años en nuestro centro.

**RESULTADOS:** Mujer de 57 años que presenta un accidente isquémico cerebrovascular durante el estudio por un carcinoma de células claras de ovario (pT1a pN0, FIGO: IA). En el TC y RMN cerebrales se observan lesiones isquémicas agudas y una lesión tumoral intra y supraselar de 16 mm, compatible con un macroadenoma hipofisario, con repercusión sobre la vía óptica. Se detecta hipogonadismo hipogonadotropo en el estudio hormonal prequirúrgico y se realiza exéresis completa de la lesión mediante cirugía endoscópica nasosinusal. El estudio intraoperatorio se informa como tejido hipofisario y tras inclusión en parafina se observa adenohipófisis sin alteraciones y áreas constituidas por láminas de células poligonales con abundante citoplasma granular, eosinófilo y núcleo redondos con cromatina fina, acompañados de un infiltrado linfoplasmocitario perivasculoso. El estudio inmunohistoquímico (IHQ) mostró positividad para TTF1 (fuerte y difuso) y S100 (débil y parcheado), los marcadores hormonales y neuroendocrinos fueron negativos y Ki 67 del 5%. El diagnóstico final fue de un TCG de la neurohipófisis. En nuestro centro, en los últimos 25 años se han diagnosticado 86 casos de TCG, siendo éste el único reportado en la hipófisis [otras localizaciones: piel/partes blandas (44,2%), lengua (32,5%), tracto gastrointestinal y mama (8,1% respectivamente) y tracto respiratorio (4,7%)]. Asimismo, en los últimos 10 años se han diagnosticado 83 adenomas hipofisarios, siendo éste el único tumor del lóbulo posterior de la hipófisis.

**CONCLUSIONES:** Los tumores neurohipofisarios simulan clínica y radiológicamente un tumor neuroendocrino pituitario (PitNET) y el estudio intraoperatorio, en caso de realizarse, no suele ser concluyente; por lo que el diagnóstico, se realizará en base a la morfología y el estudio IHQ de todo el material obtenido tras la cirugía. En la literatura se han descrito menos de 30 casos de TCG de la región selar TTF1 positivos (criterio indispensable según la 5ª edición de la clasificación de la OMS de tumores del sistema nervioso central). Éstos son más frecuentes en mujeres entre la cuarta-quinta décadas de la vida y los síntomas más habituales son el déficit visual y la cefalea. La hiperprolactinemia el trastorno hormonal más común, la ubicación más frecuente es la puramente supraselar y la resección es subtotal en un 60% de los casos.

## GLIOMAS DIFUSOS DE GRADOS 2 Y 3 EN PACIENTES ADULTOS. REVISIÓN DE 45 CASOS A PROPÓSITO DE LA NUEVA CLASIFICACIÓN DE LA OMS.

Emparanza García, Cayetana; Martínez Zamorano, Elena; Manzano Benito, Irene; Sánchez Muñoz, César; Opazo Rodríguez, Sonsoles; García-Mora Morato, Alba; Abril Cerezo, Claudia; García Rivas, Manuel; Recuero Pradillo, María; Romo Navarro, Angel; Parra Tercero, Ana Rosa; Yunge Del Pozo, Gonzalo José; Meléndez Opazo, Bárbara

**Presentador:** Emparanza García, Cayetana

HOSPITAL UNIVERSITARIO DE TOLEDO

**Tipo de trabajo:** e-Poster

**INTRODUCCIÓN:** La clasificación actual de la OMS clasifica los gliomas del adulto en tres categorías: astrocitoma IDH mutado, oligodendroglioma IDH mutado con codeleción 1p/19q y glioblastoma IDH wild type (IDH-wt). Los astrocitomas difusos IDH-wt con mutaciones TERT y/o amplificación de EGFR y/o combinación de ganancias 7/pérdida 10 (+7/-10) se consideran en la nueva clasificación, glioblastomas IDH-wt. El diagnóstico de los gliomas IDH-wt que anteriormente se clasificaban como gliomas difusos de grados 2 y 3 resultan difíciles de clasificar, ya que dependiendo de las alteraciones moleculares que presenten pueden incluirse como glioblastomas IDH-wt o gliomas de tipo pediátrico (incluyendo los subtipos con alteraciones en MYB, MYBL1 o de la vía MAPK). El objetivo de este estudio es revisar las características clinicopatológicas de los gliomas difusos grados 2 y 3 diagnosticados en una serie de población adulta.

**MATERIAL Y MÉTODOS:** Se han estudiado pacientes diagnosticados previamente de gliomas difuso de grado 2 y 3 en pacientes mayores de 50 años en los últimos años en nuestro centro. Se han revisado los datos clínicos: edad, sexo, localización, imagen radiológica y evolución. Se ha revisado la morfología, datos de inmunohistoquímica y datos moleculares. Se ha hecho una correlación clinicopatológica.

**RESULTADOS:** La serie incluye 45 pacientes, con una edad media de 62,2 en un intervalo de 50 a 79 años, y una proporción hombre/mujer de 29/16.

Las localizaciones del tumor fueron: 9 pacientes tuvieron presentación multifocal, 8 de localización frontal, 8 en línea media, 1 occipital, 4 parietal, 13 temporal y 2 ventriculares. En pruebas de imagen se detectó captación de contraste en 21/36 (58%). El seguimiento medio ha sido de 27 meses (1-154). En la serie 34/45 (75%) pacientes fallecieron (media: 19 meses del diagnóstico, intervalo: 0-95 meses).

Los pacientes se diagnosticaron con glioma bajo grado (24 casos) y glioma anaplásico (21 casos). IDH negativo en 38/44 (86%), mutaciones de TERT en 12/19 (63%), pérdida de expresión de ATRX en 2/18 (11%), sobreexpresión de p53 en 5/22 (24%). No se han encontrado diferencias significativas en la supervivencia entre casos diagnosticados de gliomas grado 2 y grado 3. El número de casos IDH mutado es muy bajo para poder comparar con los casos IDH negativos. La revisión de los casos de larga supervivencia, mayor de 36 meses, correspondían a gliomas IDH mutados, tumores sugestivos de gliomas de tipo pediátrico, gangliogliomas o gliomas difusos con mitosis no clasificables con los datos estudiados.

**CONCLUSIONES:** Aunque la mayoría de los gliomas difusos de bajo grado histológico y anaplásicos se comportan clínicamente como glioblastomas, hay un grupo de casos que probablemente correspondan a gliomas tipo pediátrico o a otros tipos de tumores no gliomas por lo que es necesario incluir estudios moleculares para alcanzar un diagnóstico y un tratamiento personalizado.

## PAPEL DE LA BIOLOGÍA MOLECULAR EN LA BIOPSIA ESTEROTÁXICA CEREBRAL DE GLIOBLASTOMAS IRRESECCABLES

Marti-Macia , Clara; Rosello-Sastre , Esther; Navarro , Lara; Barrios-Villalba , M.Angelica; Mascaros-Martinez , Andrea; Carbonell-Zamorano , Javier; Gutierrez-Rivero , Junisbel; Salazar-Valdiviezo , Jose Fernando; Mari-Alexandre , Josep; Salazar-Saura , Irene  
**Presentador:** Marti-Macia , Clara

HOSPITAL GENERAL VALENCIA

**Tipo de trabajo:** e-Póster

**INTRODUCCIÓN:** El glioblastoma (GBM) es el tumor cerebral maligno más frecuente en adultos. A pesar de los avances en tratamiento multidisciplinar el pronóstico sigue siendo sombrío. Actualmente se sabe que los GBM IV con IDH wildtype tienen peor pronóstico que los IDH mutados, especialmente si tienen amplificación del gen EGFR. La organización mundial de la salud (WHO 2022) reconoce 3 criterios moleculares (amplificación de EGFR, combinación de +7/-10 cromosoma y mutación en el promotor TERT) para identificar GBM IDH wildtype, que a pesar de tener apariencia histológica de tumor grado II o III, se comportan con un curso clínico agresivo similar a los de grado IV. Además, la delección de CDKN2A aparece como factor pronóstico independiente en astrocitomas IDH mutado, pero su impacto en la supervivencia de pacientes con GBM IDH wildtype sigue estando en estudio.

Presentamos un análisis retrospectivo de los cambios moleculares observados en las biopsias esterotáxicas en pacientes diagnosticados clínicamente de GBM IV irresecable.

**MATERIAL Y MÉTODOS:** BAG cerebral de 13 pacientes con sospecha por estudio de imagen de tumor glial de alto grado, estudiadas en 2021-2022 mediante técnicas de HE, inmunohistoquímica (GFAP, ATRX y Ki-67) y NGS (panel Oncomine precisión- GX5- solid tumor v2.6.0 DNA y RNA panel, Thermo Fisher Scientific, que incluye unos 50 genes (mutaciones, CNV y fusiones). Se analizaron los datos de supervivencia tras Radioterapia +/- Temozolamida o tratamiento sintomático exclusivo.

**RESULTADOS:** De los 13 pacientes, se diagnosticaron con criterios morfológicos/inmunohistoquímicos 10 GBM grado IV, 2 Gliosis reactivas y 1 Astrocitoma GIII. En todos los GBM IV se observó necrosis y/o proliferación microvascular. Los 13 pacientes fueron positivos para GFAP, 8/13 eran positivos para ATRX. El Ki67% fue muy variable, con valores entre 1 y 40%. Con criterios moleculares, ninguno de los GBM descritos presentó mutación en IDH1-IDH2. 8/10 GBM presentaban mutaciones genéticas: 2 con amplificación de EGFR, 3 con amplificación de EGFR y delección de CDKN2A, 2 con delección PTEN, y 1 con TP53 mutado. El Astrocitoma GIII presentaba IDH1 mutado y PIK3CA mutado. Los 2 casos de Gliosis reactiva no presentaban ninguna mutación genética.

En el momento del análisis 3/13 pacientes estaban vivos. La supervivencia media de la muestra fue 6,9 meses (mediana 3,5). En los pacientes sin amplificación de EGFR la supervivencia media fue 9,5 meses (mediana de 4). En los pacientes con delección de CDKN2A y/o amplificación de EGFR la media fue de 3 meses (mediana 3). En el análisis Kaplan-Meier se observó una tendencia a una supervivencia menor en el grupo con delección de CDKN2A+ EGFR amplificado (p= 0,183).

**CONCLUSIONES:** El estudio molecular en muestras cerebrales muy pequeñas (BAG) aporta nuevos criterios pronósticos (tendencia a una supervivencia menor en los casos CDKN2A delecionados+EGFR amplificados) y ratifica la ausencia de tumor en BAG con tejido glial no tumoral por morfología.

## PITUICITOMA FGFRI MUTADO: ESTUDIO MORFOLÓGICO, INMUNOHISTOQUÍMICO Y MOLECULAR

Cidoncha Pérez, Esther María; Fernández Sánchez-Arévalo, Claudia; Sabio Amat, Miguel Ángel; Del Olmo Morales, Miriam Elizabeth; Mendoza Alarcón, Rafael; Rubio Fernández, Alejandro  
**Presentador:** Cidoncha Pérez, Esther María

HOSPITAL UNIVERSITARIO DE BADAJOZ

**Tipo de trabajo:** e-Póster

**INTRODUCCIÓN:** El pituiticoma, junto con el tumor de células granulares de la región selar y el oncocitoma de células fusiformes, constituyen una familia distinta de neoplasias de bajo grado que surgen de los pituiticos de la hipófisis posterior o del infundíbulo, que forman masas selares/supraselares. Todos muestran expresión del factor de transcripción tiroideo 1 (TTF-1).

**MATERIAL Y MÉTODOS:** Presentamos el caso de un hombre de 69 años con LOE supraselar paraclinioidea. En la RM se visualiza una lesión sólida de localización extraaxial a nivel de la cisterna supraselar con aparente independencia de la glándula hipofisaria; se trata de una lesión isointensa en T1 e hiperintensa en T2, de márgenes lobulados con pequeños focos intralesionales de aparente comportamiento quístico; mide 18,5 x 17 mm, introduciéndose en su crecimiento craneal hacia el suelo del tercer ventrículo y mostrando intenso realce tras administración de gadolinio. Por su localización supraselar con aparente dependencia del infundíbulo hipofisario habría que considerar dentro del diagnóstico diferencial un craneofaringioma papilar, pituiticoma, tumor de células granulares selar o meningioma. Se realizó exéresis transesfenoidal transclival con transposición glandular de lesión clival.

**RESULTADOS:** El estudio microscópico reveló una neoplasia glial de bajo grado, con rasgos histológicos de pituiticoma y ependimoma selar. El estudio IHQ mostró positividad para TTF1, Vimentina, S100 focal, GFAP focal y D240 focal ("dot-like"), con expresión variable para Sinaptofina y CD99, y negatividad para Olig2, SOX10, NF, L1CAM, EMA, Galectina, STAT6, PANCK y SSTR2A. Se realizó estudio de secuenciación en el cual se destaca la mutación del gen FGFRI.

**CONCLUSIONES:** Se trata de una neoplasia rara de la que se disponen de pocos datos epidemiológicos y genéticos. Un estudio reciente de secuenciación reveló alteraciones en genes implicados en la vía MAPK/PI3K.

**ASTROBLASTOMA MNI ALTERADO**

Cidoncha Pérez, Esther María; Del Olmo Morales, Miriam Elizabeth; Fernández Sánchez-Arévalo, Claudia; Sabio Amat, Miguel Ángel; Conde Contreras, Gloria; Rubio Fernández, Alejandro

**Presentador:** Cidoncha Pérez, Esther María

HOSPITAL UNIVERSITARIO DE BADAJOZ

**Tipo de trabajo:** e-Poster

**INTRODUCCIÓN:** El astroblastoma es una neoplasia glial circunscrita de predominio femenino que ocurre normalmente en los hemisferios cerebrales. Histológicamente es característica la pseudoroseta astrobástica, una formación perivascular de células neoplásicas dispuestas radialmente, a menudo formando papilas o pseudopapilas en corte transversal. También es típica la esclerosis vascular y estromal, con áreas de hialinización que contienen cordones de células tumorales remanentes. Molecularmente se caracteriza por reordenamientos estructurales del gen MNI (cromosoma 22).

**MATERIAL Y MÉTODOS:** Presentamos el caso de una mujer de 45 años con clínica de espasmo facial derecho de meses de evolución. En la RM se observa una lesión polilobulada occipital derecha de 18 x 20 x 18 mm, con señal heterogénea en T1 e hipertensa en T2. Presenta realce pseudoanular y restricción parcial en difusión.

**RESULTADOS:** En el material recibido se reconocen fragmentos de tejido neoplásico hiper celular compuestos por células redondas/cuboidales con citoplasma eosinófilo y membrana bien definida, en los que destacan formaciones en forma de roseta. También se observan áreas neoplásicas hipocelulares con abundante estroma hialino. Ambas componentes están bien delimitados, sin invasión del tejido circundante (corteza cerebral). Las células son inmunoreactivas para GFAP, EMA y focal para Olig2. Con los hallazgos observados en pruebas de imagen, histológicos e inmunohistoquímicos, se solicitó estudio FISH del gen MNI para confirmación molecular de la entidad.

**CONCLUSIONES:** La seudoroseta astrobástica es un hallazgo histológico característico pero no exclusivo del astroblastoma. Se puede observar en ependimomas, astrocitomas pilocíticos y xantoastrocitomas pleomórficos, entre otros. Es fundamental la correlación clínica con pruebas de imagen, valorar el carácter circunscrito o infiltrante de la lesión y estudios moleculares adicionales para un diagnóstico preciso.

**EL DIAGNÓSTICO DE GLIOMAS DIFUSOS DEL ADULTO IDH-MUTADO MEDIANTE SECUENCIACIÓN DE NUEVA GENERACIÓN REVELA NUEVAS ASOCIACIONES CON IMPACTO PRONÓSTICO**

Navarro Cerveró, Lara; Aguilar Gil, Amparo; San-Miguel Diez, Teresa; Megias Vericat, Javier; Roselló Sastre, Esther

**Presentador:** Navarro Cerveró, Lara

CONSORCIO HOSPITAL GENERAL UNIVERSITARIO DE VALENCIA, VALENCIA, ESPAÑA.

**Tipo de trabajo:** e-Poster

**INTRODUCCIÓN:** Los astrocitomas difusos IDH-mutantes (AD) son gliomas difusos del adulto que con frecuencia se acompañan de otras mutaciones en TP53 y ATRX. El sistema de gradación de la WHO Classification of CNS tumours de 2021 incluye el estado mutacional de CDKN2A y CDKN2B además de la necrosis y la proliferación microvascular para discriminar los tumores de grado 4 de los de grados inferiores. Sin embargo, los tumores de grado 2 y 3 se clasifican atendiendo fundamentalmente a criterios histopatológicos. Este trabajo explora un subgrupo de AD grado 2 con un patrón genético característico.

**MATERIAL Y MÉTODOS:** Se analizó una cohorte de 7 pacientes diagnosticados de AD grado 2 en el Servicio de Anatomía Patológica mediante técnicas histológicas e inmunohistoquímicas de rutina y la secuenciación de IDH1/2 y otros genes mediante NGS con el panel Oncomine Precision Assay (ThermoFisher Scientific).

**RESULTADOS:** El diagnóstico histológico mostraba una neoplasia de células gliales de densidad moderada, atipia nuclear leve y crecimiento infiltrativo, con ausencia de anaplasia y de figuras mitóticas. La inmunohistoquímica mostró índices de Ki-67 bajos y pérdida de expresión de ATRX. El diagnóstico molecular por NGS confirmó la mutación IDH1 (p.R132H y p.R132C) o IDH2 (p.R172G) y reveló en 5 casos, la mutación de TP53 p.R273C, con una carga alélica mayor del 50% en 3 casos. Se descartó asociación con el síndrome de Li Fraumeni y se observó que, con la excepción de un caso, todos los tumores procedían de mujeres.

**CONCLUSIONES:** La mutación p.R273C en TP53 es frecuente en diversos cánceres e indicativa de mal pronóstico. Su implicación en gliomas IDH-mutantes de bajo grado no ha sido ampliamente explorada, aunque algunas evidencias apuntan a un peor pronóstico que en casos que tienen mutaciones diferentes de TP53. El presente trabajo relaciona el sexo femenino en pacientes con astrocitomas IDH-mutantes grado 2, con la mutación TP53 p.273C y con un pronóstico menos favorable. Se desconocen los mecanismos moleculares por los que esta mutación experimenta una rápida propagación entre las células tumorales y su asociación con el sexo, pero sus consecuencias sobre la agresividad abren interesantes horizontes de investigación. El uso de la NGS en los protocolos diagnósticos de tumores del sistema nervioso central revela alteraciones genéticas que podrían contribuir a mejorar el perfilado pronóstico entre los astrocitomas de bajo grado.

## ALTERACIONES GENÉTICAS DETECTADAS POR SECUENCIACIÓN MASIVA EN GLIOMAS DE ALTO GRADO EN UN CENTRO HOSPITALARIO

Parini Trapani, Gina; Clavé Safont, Sergi; Arumí Uriá, Montserrat; Sanchez Guerri, Ignacio; Molina Álvarez, Paz Andrea; Vela Ortiz, María Del Carmen; Muset Bienes, Mercè; Logarón Rozalen, Raquel; Puigros Metje, Anna; Lloveras Rubio, Belén; Bellosillo Paricio, Beatriz

**Presentador:** Parini Trapani, Gina

SERVICIO DE PATOLOGÍA, HOSPITAL DEL MAR, BARCELONA

**Tipo de trabajo:** e-Póster

**INTRODUCCIÓN:** Los gliomas son los tumores primarios malignos más frecuentes del sistema nervioso central (SNC), siendo el glioblastoma el más frecuente. Debido a los avances en la comprensión en la patología molecular de estos tumores y al desarrollo de nuevas terapias dirigidas, la nueva clasificación de la Organización Mundial de la Salud (OMS) incluye alteraciones genéticas como pieza fundamental para su diagnóstico. El objetivo de este trabajo es la evaluación de la caracterización molecular mediante secuenciación masiva (NGS) para la clasificación de los gliomas de alto grado.

**MATERIAL Y MÉTODOS:** Se han diagnosticado prospectivamente 21 gliomas de alto grado en nuestro centro en el período 2021-2022. Se revisaron el área tumoral y el porcentaje de infiltración para evaluar las alteraciones moleculares mediante NGS con el panel OncoPrint DX Target Test (Thermo Fisher). Se amplió la caracterización molecular con pruebas de hibridación in situ (FISH) para la detección de codelección de lp19q y de secuenciación Sanger para la detección de metilación en el promotor de MGMT y mutaciones en el promotor de TERT.

**RESULTADOS:** Se obtuvo suficiente concentración de ADN en todas las muestras y todas las librerías fueron valorables. Las alteraciones más frecuentemente encontradas fueron: 11 casos con alteraciones principales en EGFR (52%), 4 casos con mutaciones únicamente en IDH1 p.R134H/S (19%), 1 caso con la mutación PTEN p.R173C (5%), y 1 caso con la mutación TP53 p.V173M (5%). No se detectó ninguna alteración en 4 de los casos (19%). Particularmente, en cuanto a las 11 alteraciones detectadas en el gen EGFR, 10 correspondían a amplificaciones y 4 de ellos con presencia de la variante EGFRvIII. Otro de los casos EGFR amplificado también presentaba concomitancia con la mutación en el dominio de unión a ligando p.R108K en el mismo gen y finalmente el último caso EGFR alterado presentaba únicamente la mutación p.A289T en el dominio enriquecido en cisteínas. De estos 10 casos con amplificación de EGFR se confirmaron por técnica de FISH las amplificaciones en los 4 con menor ratio de CNV. De los 11 casos con alteraciones en EGFR se detectó un alto porcentaje de concomitancias con delección del gen CDKN2A en 4 casos, mutaciones de PIK3CA en 3 casos, 2 con alteraciones en TP53 y uno de ellos con la mutación PTEN p.R130\*. A parte de los resultados de NGS, se hallaron mutaciones de TERT en 3 de los casos y el estudio de metilación del promotor de MGMT fue positivo en 10 de los casos.

Según los resultados se estableció el diagnóstico acorde con la nueva clasificación de la OMS en: 16 glioblastomas IDH wildtype, 3 astrocitomas, IDH mutado, 2 oligodendrogliomas, IDH mutado, lp19q co-delecionados.

**CONCLUSIONES:** El análisis mediante secuenciación masiva aporta información de alteraciones moleculares que permiten la correcta clasificación de los tumores de SNC. La alta prevalencia de alteraciones en el gen EGFR podría tener implicaciones terapéuticas, en el contexto de ensayos clínicos, para los pacientes.

## CARCINOMA ESCAMOSO SOBRE QUISTE DERMOIDE INTRACEREBRAL: A PROPÓSITO DE UN CASO.

Pérez Luque, Ana; Valerdez Menéndez, Nicolás; Macías Fernández, José Manuel; Rivas Infante, Eloy

**Presentador:** Pérez Luque, Ana

HOSPITAL UNIVERSITARIO VIRGEN DEL ROCÍO

**Tipo de trabajo:** e-Póster

**INTRODUCCIÓN:** Los quistes dermoides son tumores cutáneos benignos que se localizan habitualmente en el párpado superior. La localización intracanal es muy infrecuente y su transformación maligna a carcinomas escamosos excepcional.

**MATERIAL Y MÉTODOS:** Mujer de 74 años de edad, que debuta en 2006 con un cuadro de epilepsia secundaria a una lesión quística encapsulada de 7,5x3,5x3,7 cm situada en la región fronto-temporal izquierda, y que es radiológicamente compatible con un quiste dermoide. La lesión fue reseca parcialmente y el estudio histopatológico confirmó el diagnóstico. En 2022 vuelve por una nueva clínica neurológica y dificultades en la visión del ojo izquierdo. La RMN confirma la recidiva de una lesión de 3x2,5 cm sobre lecho quirúrgico, que contacta ampliamente con la porción proximal del nervio óptico. Tras la resección quirúrgica el examen microscópico revela la presencia de un carcinoma infiltrante con diferenciación escamosa, áreas quísticas y amplios focos de necrosis que contacta con márgenes de resección. El estudio IHC demostró una positividad para el EMA, CK de amplio espectro y CK7, siendo negativa la CK20. El estudio completo del material remitido no permitió identificar restos de la pared del quiste previo.

**RESULTADOS:** Dado los antecedentes del caso, la persistencia de restos del quiste desde el 2006 y la localización de la lesión actual sobre el lecho quirúrgico, pensamos que el carcinoma ha debido desarrollarse sobre los restos del quiste dermoide reseca previamente.

**CONCLUSIONES:** La transformación maligna de los quistes dermoides son muy infrecuentes, la revisión más reciente que hemos encontrado corresponde a una revisión de 2019 por Joshua A. Cuoco et al, con 74 casos, de los cuales únicamente 16 han tenido una transformación maligna pasados los 5 años de la primera cirugía, siendo el intervalo entre el diagnóstico de una lesión benigna hasta la detección de malignidad un rango que varía de los 3 meses a los 33 años.

Aunque el mecanismo exacto de esta transformación no se conoce actualmente, las teorías existentes apuntan que puedan ser secundarias a un estado de inflamación crónica mantenida por ruptura del quiste. En los casos de aparición de un tumor de novo, es imprescindible en el diagnóstico diferencial excluir la posibilidad de una metástasis.

El pronóstico de estas lesiones suele ser pobre, siendo la mejor opción de tratamiento la cirugía con resección completa de la pared del quiste seguida de radioterapia.

## GRAN MASA Y POCA CLÍNICA: UN DESAFÍO DIAGNÓSTICO. TUMOR NEUROENDOCRINO HIPOFISIARIO DE LINAJE PIT1 INMADURO

Gallego Gutiérrez, Irene; Galeano Reyes, Silvio Antonio; Fernández Soberón, Saioa; Sánchez Suárez, Ariadna; Toldos González, Óscar  
**Presentador:** Gallego Gutiérrez, Irene

HOSPITAL UNIVERSITARIO 12 DE OCTUBRE

**Tipo de trabajo:** e-Póster

**INTRODUCCIÓN:** La clasificación de los tumores neuroendocrinos de hipófisis (PitNETs) ha sido actualizada en la 5ª edición de la OMS, 2021. La antigua categoría de los tumores plurihormonales PIT1 positivos ha sido sustituida por dos entidades distintas: el tumor de linaje PIT1 maduro plurihormonal y el tumor de linaje PIT1 inmaduro (anteriormente tumor silente subtipo 3).

**MATERIAL Y MÉTODOS:** Presentamos el caso de un varón de 22 años sin antecedentes médicos de interés, que presenta una primera crisis tónico-clónica generalizada que evoluciona a estatus epiléptico a pesar de tratamiento farmacológico. En el TC craneal se objetiva una voluminosa lesión que ocupa la base del cráneo con infiltración de los senos cavernosos, la región hipofisaria y con extensión a celdillas etmoidales posteriores, senos maxilares y la fosa craneal media en la región temporal izquierda. Se decide toma de biopsia diagnóstica de fosa nasal.

**RESULTADOS:** Histológicamente se observa una proliferación neoplásica moderadamente celular de patrón de crecimiento difuso, con infiltración de la mucosa respiratoria y el hueso. Las células tumorales muestran discreta atipia, tamaño mediano, núcleos redondeados y citoplasma moderado eosinófilo. Se observan aisladas pseudoinclusiones nucleares. No se identifican mitosis. Se realiza estudio inmunohistoquímico evidenciándose que la celularidad neoplásica es positiva para cromogranina, sinaptofisina, INSM1 y PIT-1, focalmente positiva para prolactina (20%) y GH (15%), aisladamente positiva para TSH, GATA-3 y CK8. Son negativas para CKAE1-AE3, EMA, receptor de progesterona, FSH, LH y ACTH. El índice proliferativo, estimado con Mib-1, es menor del 1%.

**CONCLUSIONES:** El tumor de linaje PIT-1 inmaduro es una entidad infrecuente en la que el estudio histológico e inmunohistoquímico es fundamental para su adecuada caracterización. El único resultado inmunohistoquímico consistente es la positividad nuclear difusa para PIT1. La expresión de hormonas de linaje PIT1 como prolactina, GH y/o TSH (esta última asociada con GATA3) puede ser variable. El tumor de linaje PIT-1 inmaduro es propio de pacientes jóvenes, en ocasiones menores de 18 años, y se asocia a un comportamiento agresivo. Su forma de presentación clínica inicial puede ser asintomática o cursar con acromegalia, hiperprolactinemia e hipertiroidismo central. Su correcto diagnóstico es importante ya que, a causa de su comportamiento agresivo y su frecuente presentación en forma de grandes masas tumorales, suelen requerir múltiples cirugías, radioterapia y tratamiento farmacológico adyuvante.

## MARCADORES MOLECULARES COMO PREDICTORES DE COMPORTAMIENTO CLÍNICO AGRESIVO EN LAS NEOPLASIAS GLIALES DE BAJO GRADO HISTOLÓGICO

Parmeggiani Bermejo, Sofía; Vallejo Benitez, Ana; Tirado Pascual, Mónica; González García, Jesús; Santana Ramos, Marina Alejandra; Rodríguez Moncada, Juan Sebastián  
**Presentador:** Tirado Pascual, Mónica

HOSPITAL REGIONAL UNIVERSITARIO DE MÁLAGA

**Tipo de trabajo:** e-Póster

**INTRODUCCIÓN:** Los gliomas astrocíticos difusos y anaplásicos IDH No Mutado (Grado II y III de la clasificación de los tumores de SNC de la OMS de 2016) han demostrado supervivencias globales similares a los de alto grado (Glioblastomas) pese a que histológicamente no cumplían suficientes criterios histológicos de grado IV.

En la última clasificación se han identificado marcadores moleculares que permiten predecir este curso clínico más agresivo. También se ha definido la localización de estos tumores como un parámetro importante para definir su comportamiento.

**MATERIAL Y MÉTODOS:** Presentamos una serie de gliomas histológicamente de bajo grado que tras la realización de estudios moleculares resultaron ser gliomas de alto grado (grado IV):

- 1.- Paciente de 42 años con crisis tónico – clónicas e imagen compatible con LOE cerebral frontotemporal izquierda.
- 2.- Paciente de 31 años con clínica de cefalea y parestesias hemiorales derechas con Astrocitoma difuso de bajo grado.
- 3.- Paciente de 68 años que acudió a urgencias por presentar deterioro generalizado y cefalea. Se realiza biopsia con hallazgo de Astrocitoma difuso de bajo grado.

A los tres casos se le realizó estudio inmunohistoquímico de PAFG, Olig2, ATRX, p53, Ki67 y estudio molecular de IDH1 y 2, FISH de EGFR y a los dos últimos estudio molecular de secuenciación mediante NGS (Next Generation Sequencing). Inmunohistoquímica Leica®.

**RESULTADOS:** En los tres casos se demostró mediante IHQ que se trataban de tumores gliales y que mostraban IDH No Mutado.

En el primer caso el estudio molecular del gen EGFR en las células tumorales mediante FISH semiautomatizado demostró que >10% de las células neoplásicas mostraban alta amplificación (>10copias) del gen (amplificación del gen EGFR). Y se diagnosticó como glioma difuso con caracteres moleculares de Glioblastoma (Grado IV).

En los dos últimos casos mediante la realización de NGS se detectó mutación en la histona H3F3A K28M y ausencia de amplificación de EGFR y fueron diagnosticados como Glioma Hemisférico difuso IDH Nativo con mutación H3F3A K28M. NEC.

**CONCLUSIONES:** Las neoplasias gliales de bajo grado histológico pueden expresar marcadores moleculares que se han asociado a un comportamiento clínico agresivo y a una disminución de las tasas de supervivencia globales de estos pacientes. La localización topográfica de estos tumores también parece ser un predictor importante de su comportamiento.

Se ha identificado la amplificación EGFR, la combinación de la ganancia del cromosoma 7 y la pérdida del cromosoma 10 y la mutación del promotor TERT como criterios moleculares que permiten predecir los gliomas grado II o III con comportamiento más agresivo. La OMS también ha reconocido a los gliomas difusos de la línea media con mutación H3 p.K28M (K27M) como tumores con comportamiento clínico agresivo correspondiente a grado IV de la WHO. Sin embargo, los gliomas difusos corticales

o hemisféricos con mutación H3 p.K28M (K27M) poseen una biología y un pronóstico que se mantiene desconocido hasta la fecha.

Neuropatología

768

## ALTERACIONES CITO-ARQUITECTURALES DEL MÚSCULO ESQUELÉTICO FETAL. UNA SERIE DE CASOS DE AUTOPSIAS.

Sánchez Ramírez, Inmaculad; Leiva Cepas, Fernando; Osuna Soto, Julio; Gálvez Medina, María José; Gómez Serrano, José Ángel  
**Presentador:** Sánchez Ramírez, Inmaculada

UGC DE ANATOMÍA PATOLÓGICA, HOSPITAL UNIVERSITARIO REINA SOFÍA, CÓRDOBA.

**Tipo de trabajo:** e-Poster

**INTRODUCCIÓN:** En autopsias fetales y neonatales se realiza una prosección de órganos dirigida. En raras ocasiones, salvo en sospecha de mio-neuropatía, el músculo esquelético es biopsiado o extraído de manera rutinaria. Sin embargo, no hay suficientes datos sobre las propiedades estructurales de las alteraciones cito-arquitecturales de las fibras musculares en fetos, que pueden en muchos casos con una simple visualización morfológica aproximar algunos diagnósticos post-mortem. El objetivo de nuestro estudio fue determinar los cambios citoarquitecturales que pueden ocurrir en las fibras musculares en una serie de autopsias como puesta en valor de la biopsia muscular como técnica auxiliar en el proceder autopsico.

**MATERIAL Y MÉTODOS:** Se incluyeron en el estudio 10 autopsias fetales de diferente edad gestacional (14-39 semanas) a los cuales se les biopsiaron diferentes músculos (diafragma, psoas, tibial anterior y cuádriceps anterior) (24 masculinos, 26 femeninos). La muestras fueron congeladas en nitrógeno líquido previa emulsión en talco y almacenadas a -80°C. Se realizaron cortes en congelación para técnicas morfológicas (HE), histoquímicas (NADHtr, tricrómico de Gomori, PAS, tricrómico de Masson) e inmunohistoquímica (actina, miosina, mioglobina, myf5, myod1 y actina de músculo liso). En algunos casos se procesaron muestras para microscopia electrónica. Se realizaron estudios de morfometría.

**RESULTADOS:** En las secciones tisulares se observaron cambios relacionados con el tamaño y forma de las fibras, especialmente en fetos de menor edad gestacional comparados con el tamaño correspondiente a la edad gestacional. En uno de los casos se identificó la presencia de mínimas vacuolas. La presencia de centralizaciones nucleares no mostró significancia estadística respecto a los valores normales para la edad. No se identificaron lesiones vasculares, necrosis o depósitos. En un caso, uno de los fetos tuvo vasos prominentes. No se identificaron datos de lesión neurogénica.

**CONCLUSIONES:** La biopsia muscular tiene un procesado diferente al de rutina, lo que implica un relativo mayor esfuerzo en la prosección autopsica y requiere la presencia adicional de más estudios especiales. Su evaluación sistemática constituye una herramienta más para dilucidar y orientar la epicrisis. Aunque la biopsia muscular requiere personal experto y laboratorios acondicionados, su empleo rutinario en combinación con los hallazgos morfológicos y morfométricos respaldan el concepto de que la maduración muscular fetal puede evaluarse también ante las sospechas por parte de los obstetras.

## TUMORES DE CÉLULAS GERMINALES DEL SISTEMA NERVIOSO CENTRAL: ESTUDIO RETROSPECTIVO DE LOS CASOS INTRACRANEALES EN DIEZ AÑOS

Marquina Ibáñez, Isabel; Hakim Alonso, Sofía; Alfaro Torres, Jorge; Del Agua Arias-Camisión, Celia; Roche Latasa, Belén; Zapata Sarriena, Noemí; Galindo Serrano, Jennifer

**Presentador:** Marquina Ibáñez, Isabel

HOSPITAL UNIVERSITARIO MIGUEL SERVET DE ZARAGOZA

**Tipo de trabajo:** e-Póster

**INTRODUCCIÓN:** Los tumores de células germinales (TCG) del sistema nervioso central (SNC) son similares a los gonadales y extragonadales. Los tipos histológicos principales son germinoma, teratoma, tumor del seno endodérmico (TSE), carcinoma embrionario (CE) y coriocarcinoma (CC). La incidencia es mayor en pacientes jóvenes, con predominio en varones. Representan entre el 3 y el 15% de los tumores primarios intracraneeales en niños, según distintas series. La mayoría se dan en la línea media, principalmente en regiones pineal y supraselar. Presentan síntomas relacionados con compromiso de estructuras adyacentes; los pineales dan hipertensión intracraneeal y los supraselares compresión del quiasma óptico o diabetes insípida. Otros síntomas son cefalea y neuropatías craneales. Para su diagnóstico histológico es útil la inmunohistoquímica (IHQ); el panel recomendado incluye SALL4, OCT3/4, Kit, podoplanina, CD30, CK AE1/AE3, AFP, beta-HCG y Glypican 3. Su pronóstico depende en gran parte del tipo histológico; TSE, CE y CC puros y tumores mixtos con predominio de estos tipos se caracterizan por su mala evolución y requieren regímenes de quimio y radioterapia más intensivos.

**MATERIAL Y MÉTODOS:** Se presenta un estudio descriptivo retrospectivo de los casos de TCG-SNC intracraneeales diagnosticados en nuestro centro en los últimos diez años.

**RESULTADOS:** Se han encontrado 9 casos de TCG-SNC intracraneeal diagnosticados en diez años (2013-2022). El rango de edad es de 0-42 años, con una media de 4,6 años. El 77,7% de los pacientes son varones. Se han diagnosticado 2 tumores germinales mixtos (TGMx), 2 CC, dos germinomas, 1 teratoma maduro (TM), 1 teratoma inmaduro (TI) y 1 CE. Los TGMx están constituidos uno por TM, TI, TSE y germinoma y el otro por TI y TSE. Excepto el CE y un CC, que son metástasis de tumores primarios testiculares, el resto son primarios intracraneeales. La localización más frecuente es la región pineal (4 casos, 1 multifocal), seguido de la región hipotalámica (3 casos, 1 multifocal); los 3 casos restantes se localizan en lóbulo frontal, lóbulo parietal e intraventricular. De los 9 pacientes, 1 está en remisión completa, con una supervivencia de 114 meses tras el diagnóstico y una supervivencia libre de enfermedad de 108 tras el fin del tratamiento; su diagnóstico fue de TGMx (TM, TI, TSE y germinoma); además de la cirugía, recibió quimio y radioterapia. Dos de los pacientes continúan en seguimiento, con una supervivencia de 65 y 3 meses. Los 7 pacientes restantes fallecieron por causas relacionadas con su enfermedad, con una supervivencia de entre 1 y 26 meses. La supervivencia media fue de 2,9 meses.

**CONCLUSIONES:** Los TCG-SNC tienen características histológicas e IHQ similares a los gonadales y extragonadales. Nuestro estudio de los casos de TCG-SNC intracraneeales de los últimos diez años muestra datos similares a las series publicadas. Deben ser diagnosticados de forma precisa, ya que su pronóstico depende en gran parte del tipo tumoral y el tratamiento disponible para cada tipo.

## CUERPOS DE GAMMA-GANDY EN MIXOMAS CARDIACOS: EXPERIENCIA EN NUESTRO CENTRO EN LOS ÚLTIMOS SIETE AÑOS.

Moreno De Juan, Germán; Guzmán Gómez, Yedra; Álvarez Alonso, Sara; Jiménez Velasco, Jose Javier; Yange Zambrano, Geanella Geraldinne; Gómez Ortega, Jose Maria

**Presentador:** Guzmán Gómez, Yedra

HOSPITAL UNIVERSITARIO MARQUÉS DE VALDECILLA

**Tipo de trabajo:** Póster con Defensa  
(Viernes 5 de mayo de 2023; 10:45; Pantalla: 10)

**INTRODUCCIÓN:** El mixoma cardiaco (MC) constituye la neoplasia cardiaca benigna más frecuente, afectando a adultos de cualquier edad y con predominio femenino (21). La mayoría de los casos son esporádicos y menos frecuentemente familiares, asociados al Complejo de Carney. La localización más habitual es en aurícula izquierda (70%), con una clínica que varía en función del sitio de origen y que incluye síntomas obstructivos valvulares y émbolos tumorales, además de fiebre y/o síndrome constitucional.

**MATERIAL Y MÉTODOS:** Se realizó una búsqueda de mixomas cardiacos en la base de datos de nuestro hospital en los últimos 7 años, con el fin de llevar a cabo un estudio epidemiológico, clínico e histológico.

**RESULTADOS:** Se describen nueve casos con diagnóstico de mixoma cardiaco, siete correspondieron a mujeres (78%) y dos a varones (22%), con edades comprendidas entre los 48 y 81 años (edad media de 63 años). De los nueve casos, ocho se localizaron en la aurícula izquierda (89%), el restante en aurícula derecha y todos ellos con un tamaño de entre 1,1 y 5,5 cm. En cuatro de los nueve pacientes el debut clínico consistió en angina (43%), tres debutaron con ictus isquémico (32%) y tan solo dos con arritmias (25%). Macroscópicamente la mayoría resultaron ser tumores de superficie lisa, coloración blanquecina y/o rojiza y consistencia gelatinosa. En todos, el estudio histológico reveló la presencia de "células tipo mixoma" (fusiformes, poliédricas o estrelladas) con núcleos ovoideos y citoplasma ligeramente eosinofílico, en el seno de un estroma mixoide rico en vasos. Dichas células se disponían individualmente, en nidos o en capas únicas o múltiples ("estructura de anillo") alrededor de los vasos. El estudio inmunohistoquímico se llevó a cabo en dos casos, mostrando positividad de las células tumorales para calretinina y CD34. En los tres pacientes que presentaban tratamiento antiagregante y/o anticoagulante al momento de diagnóstico, se encontraron áreas hemorrágicas con hemosiderófagos asociados y tan solo en dos de estos, se apreciaron Cuerpos de Gamma-Gandy.

**CONCLUSIONES:** Los cuerpos de Gamna-Gandy fueron descritos inicialmente en 1920 en bazos congestivos, no obstante se pueden hallar en mixomas cardiacos, ganglios linfáticos, timomas, adenomas tiroideos, carcinoma de células renales y lesiones cerebrales. Constituyen lesiones granulomatosas esclerosideróticas compuestas por fibras de colágeno degeneradas (estructuras tipo bambú), con incrustaciones de hierro y calcio que le otorgan una coloración dorada y un aspecto que recuerda a estructuras miceliales. Presentamos este hallazgo poco frecuente en MC, cuya presencia se cree que pueda deberse a cambios degenerativos en tumores de larga evolución o tumores hemorrágicos fruto de la terapia anticoagulante y/o antiagregante.



Otros

929

## RASOPATÍAS: DEL LUPUS ERITEMATOSO SISTÉMICO A LA ENFERMEDAD DE ROSAI-DORFMAN

Bonilla Nadal, María; Iglesias Conejero, Paula; Pastor Mena, Javier  
**Presentador:** Ramírez Tortosa, César Luis

FACULTAD DE MEDICINA DE GRANADA

**Tipo de trabajo:** e-Póster

**INTRODUCCIÓN:** La enfermedad de Rosai-Dorfman-Destombes (RDD) es un trastorno histiocítico, proliferativo, idiopático y de curso generalmente benigno, caracterizado por histiocitosis sinusal y linfadenopatía masiva. Su hallazgo histológico más característico es la acumulación de histiocitos anormales sometidos a emperipolesis. La presentación más común de esta enfermedad es la linfadenopatía cervical masiva. Se trata de una entidad muy heterogénea con una amplia gama de fenotipos clínicos que ocurren aisladamente o en asociación con enfermedades autoinmunes o malignas. Estudios recientes han encontrado mutaciones en los genes NRAS, KRAS, MAP2K1 y RAF en tejidos lesionados, elevando la posibilidad de un origen clonal en algunas formas de RDD. Sin embargo, hay una falta de consenso sobre el enfoque para el manejo clínico de RDD. Aunque en la mayoría de los casos el RDD se puede observar o tratar con terapias locales, algunos pacientes con enfermedad refractaria o multifocal experimentan mayor morbilidad e incluso llegan a ser mortales. Asimismo, dentro de las enfermedades con etiología actualmente indefinida pero en la que puede subyacer un trastorno en la vía de proliferación RAS/MAPK también se encuentra el Lupus Eritematoso Sistémico (LES)

**MATERIAL Y MÉTODOS:** Presentamos el caso de una paciente diagnosticada de LES en la infancia que años más tarde, debido a la aparición de adenopatías a nivel inguinal y cervical se le realiza una biopsia escisional en la región inguinal derecha correspondiente a ganglio linfático con marcado y extensa fibrosis capsular, presencia de sinusoides con células histiocitarias de núcleo grande y aclaramiento cromatinico y abundante citoplasma rico en linfocitos, con algunas células plasmáticas y hematias ("emperipolesis"). Las células con emperipolesis muestran un inmunofenotipo histiocitario (S100/CD68/CD163/CD64/p16), sin detectarse inmunopresión a CD1a, Langherina, CD11c, CD14. La lesión se acompaña de un intenso infiltrado inflamatorio de predominio plasmocitario (CD38/CD138) polítipo con predominio de las tipos IgG y proporción IgG4/IgG menor al 5%. El diagnóstico anatomopatológico fue de linfadenopatía masiva con histiocitosis sinusal (Enfermedad de Rosai-Dorfman). El estudio molecular demostró mutación en el codón 146 (A146P/T/V) del gen KRAS con ausencia de mutaciones en NRAS y BRAF.

**RESULTADOS:** Estos hallazgos nos acercan al diagnóstico de RASopatia entendida como un proceso donde las mutaciones en RAS producen diferentes patologías siendo necesario descartar que la paciente presente mutaciones en línea germinal.

**CONCLUSIONES:** El estudio de la relación de dos o más enfermedades presentes en un paciente, que hasta ese momento han sido consideradas como independientes, con posibles mutaciones del gen KRAS como causa genética subyacente, es de gran importancia tanto para su correcto diagnóstico como para futuras dianas terapéuticas centradas en esta alteración.

Otros

650

## POLIARTERITIS NUDOSA EN LOCALIZACIÓN INUSUAL: A PROPÓSITO DE UN CASO

Sífre Ruiz, Anna; Iglesias Martínez, Érika; Santiago Quispe, Nancy; Cordovilla Moreno, Antonio Manuel; Esquina Rodríguez, Cristina; Moreno Nieto, Virginia  
**Presentador:** Sífre Ruiz, Anna

HOSPITAL UNIVERSITARIO ARABA

**Tipo de trabajo:** e-Póster

**INTRODUCCIÓN:** La poliarteritis nudosa (PAN) es una enfermedad poco frecuente, caracterizada por la inflamación de arterias musculares de mediano calibre. Existen casos localizados, siendo la PAN cutánea la forma de más frecuente presentación. Diferentes revisiones reportan que son los nervios, el sistema musculoesquelético, el genitourinario y la piel, los que presentan mayor afectación; las manifestaciones más habituales son la mononeuritis múltiple y la neuropatía periférica (51-75%). A nivel renal, lo más frecuente es la hipertensión, proteinuria y hematuria, mientras que a nivel testicular se ha descrito reblandecimiento del parénquima y orquitis (17-21% de los casos).

**MATERIAL Y MÉTODOS:** Hombre de 72 años con síntomas constitucionales y dolor abdominal que aumenta con la sedestación y los movimientos. En la exploración física se detecta una masa móvil de 3 cm, dolorosa, localizada en un testículo derecho, aumentado de tamaño e hiperémico. Se identifica una trombosidad venosa gonadal y se le practica una orquiectomía derecha. Se recibe la pieza de orquiectomía derecha en el servicio de anatomía patológica y se estudia por macroscopía e histología. Se revisa rigurosamente la historia clínica y radiológica del paciente.

**RESULTADOS:** El estudio histológico identifica infiltrado inflamatorio de tipo mixto, transmural y ocasionales imágenes de necrosis fibrinoide de las estructuras vasculares del cordón testicular, compatible con poliarteritis nudosa. En la historia clínica se describe que también presenta aneurisma cerebral (1 cm), síntomas neuropáticos periféricos de características inflamatorias (síndrome polimiositis-like) y necrosis ósea en cabezas femorales.

**CONCLUSIONES:** Si bien la PAN es una vasculitis que afecta predominantemente a las arterias musculares de mediano calibre, es posible su presentación aislada en sistemas como el genitourinario. El "gold standard" para el diagnóstico es la presencia de inflamación panmural, necrotizante, segmentaria y focal de las arterias de mediano calibre, con predilección por bifurcaciones y ramificaciones de arterias musculares, pudiendo verse lesiones en distinto estado evolutivo. No presenta rasgos de vasculitis granulomatosa. El valor predictivo de la biopsia es proporcional a la evidencia clínica de afectación del tejido, ya que es una enfermedad multisistémica que aumenta la morbimortalidad, un diagnóstico y tratamiento precoces son esenciales, siendo vital la información y la cooperación clínico-patológica.

Otros

935

## PACIENTE CON LUPUS ERITEMATOSO SISTÉMICO, HIPERTENSIÓN PULMONAR Y MIOCARDIOPATÍA: ¿QUIÉN ES EL CAUSANTE DE LA LESIÓN MIOFIBRILAR?

Gil Bernabe, Paloma; Silvestre Egea, Gala; Martín Poza, Silvia; Ruiz Becerra, Jaime Esteban; Martín López, Javier; Martín Fraguero, Luz; Peiró, Belén; Domínguez, Fernando; Alonso, Marina; Salas Antón, Clara  
**Presentador:** Gil Bernabe, Paloma

HOSPITAL UNIVERSITARIO PUERTA DE HIERRO

**Tipo de trabajo:** e-Póster

**INTRODUCCIÓN:** Los antipalúdicos se utilizan comúnmente en el manejo del lupus eritematoso sistémico (LES), la artritis reumatoide y otras enfermedades del tejido conectivo. Además de su actividad inmunomoduladora, tienen efectos inhibitorios importantes sobre la función lisosomal al almacenarse en los tejidos en concentraciones variables. Los trastornos de almacenamiento lisosomal representan una causa potencial de enfermedad cardiovascular.

**MATERIAL Y MÉTODOS:** Presentamos el caso de una mujer de 45 años con un LES de larga evolución en tratamiento con cloroquina a la que recientemente le diagnosticaron hipertensión pulmonar (HP) grave. Como parte del estudio de la HP se realiza un ecocardiograma transtorácico en el que se evidencia hipertrofia ventricular izquierda severa que explicaría la hipertensión pulmonar, además de un engrosamiento de los músculos papilares, septo interauricular y válvulas auriculoventriculares con función ventricular preservada. El estudio genético descartó una miocardiopatía hipertrófica congénita. Debido a la naturaleza poco clara de la enfermedad cardíaca se traslada a la paciente a la unidad de miocardiopatías familiares de nuestro centro donde se decide realizar una biopsia endomiocárdica del ventrículo izquierdo, que es el más afecto. Hacemos una revisión de las características morfológicas por microscopía óptica y electrónica y algunas consideraciones diagnósticas en este contexto.

**RESULTADOS:** La microscopía óptica mostró vacuolización citoplasmática e hipertrofia de algunas fibras miocárdicas y leve fibrosis intersticial, sin más hallazgos. Debido a las mínimas alteraciones y lo inespecíficas que no apuntaban hacia una miocardiopatía infiltrativa ni hipertrófica que explicasen el cuadro, se decide el estudio por microscopía electrónica por si estuviese en relación con la historia farmacológica de la paciente. En él aparecen inclusiones electrodensas, laminares y concéntricas de morfología pseudomieliñoide en el citoplasma; imágenes compatibles con toxicidad por cloroquina.

**CONCLUSIONES:** Entre los pacientes con trastornos autoinmunes del tejido conectivo, la disfunción cardíaca puede ser el resultado de la enfermedad o, en ocasiones, de su tratamiento. Aunque la naturaleza de la enfermedad cardíaca generalmente puede evaluarse ecocardiográficamente, la biopsia endomiocárdica puede estar indicada para descartar enfermedades con unos hallazgos microscópicos específicos, como es el caso de la cardiotoxicidad por cloroquina. La suspensión inmediata del fármaco es esencial debido a la reversibilidad temprana de la miocardiopatía, resaltando la importancia de un diagnóstico oportuno. Presentamos un caso de una hipertensión pulmonar por cardiopatía izquierda, secundaria a una lesión miofibrilar de etiología farmacológica.

Otros

582

## LA INVASIÓN PERINEURAL: ¿ES SIEMPRE UN SIGNO DE MALIGNIDAD?

Gaspar López-Cózar, Paula; Martín Archilla, Verónica; Simonyan Hovhannisyan, Soghomon; Bautista Ojeda, M<sup>a</sup> Dolores; Rodrigo Fernández, María Isabel

**Presentador:** Gaspar López-Cózar, Paula

HOSPITAL COSTA DEL SON, MARBELLA, MÁLAGA

**Tipo de trabajo:** e-Póster

**INTRODUCCIÓN:** La invasión o infiltración perineural es un dato obligatorio en nuestros informes debido a la información pronóstica que puede aportar a los oncólogos, pero ¿todas las invasiones perineurales son factor de mal pronóstico o existen entidades benignas que puedan generarlas? Tradicionalmente la invasión nerviosa por células epiteliales se asocia a carcinomas invasivos, no obstante existen entidades benignas en diferentes órganos (páncreas, mama, próstata, vesícula biliar, glándulas salivares...) que pueden generar infiltraciones nerviosas.

**MATERIAL Y MÉTODOS:** Localizamos en el archivo de nuestro centro tres casos de invasión perineural por entidades benignas. Se llevan a cabo técnicas inmunohistoquímicas (p63, calponina e inhibina) para demostrar la benignidad de dichas invasiones. Se revisa la literatura existente hasta la fecha.

**RESULTADOS:** El primer caso se trata de una invasión neural por células de Leydig en una orquiectomía radical de un paciente de 50 años por un seminoma clásico. Las células que infiltran el nervio presentan características histológicas típicas de células de Leydig, completamente diferentes a las evidenciadas en la neoplasia. Se demuestra además expresión de inhibina-A. También encontramos dos casos de infiltración perineural por adenosis esclerosante mamaria. El primero corresponde a una mastorectomía de una paciente de 42 años con carcinoma ductal in situ, con áreas de extensa adenosis esclerosante, fibroadenomas, quistes y metaplasia apocrina. En el contexto de una extensa adenosis esclerosante y sin un claro componente invasivo, se realizó p63 y calponina, para confirmar el carácter benigno de dicha infiltración. El segundo caso corresponde a una mastectomía de una paciente de 59 años con lesiones benignas: papiloma intraductal, adenosis esclerosante y apocrina, quistes y ectasia ductal. Se evidencia infiltración perineural por epitelio glandular mamario sin atipia y al realizar p63 se descarta la posibilidad de un componente invasivo maligno oculto y se confirma el carácter benigno de la invasión perineural.

**CONCLUSIONES:** No todas las infiltraciones perineurales se asocian a malignidad. Existen entidades benignas que pueden generar invasiones neurales. Un claro ejemplo es el de la adenosis esclerosante en mama, bien documentado por Ackerman en 1957 y, posteriormente, por Taylor y Norris, que añaden la asociación con otras lesiones benignas como quistes, papilomatosis, inflamación periductal, metaplasia oncocítica, cicatriz radial, hiperplasia florida y adenoma ductal. Existen otras entidades benignas en diferentes órganos, como la pancreatitis crónica, glándulas hiperplásicas o metaplásicas en la vesícula biliar, hemangiomas capilares celulares y lesiones reactivas de la piel que también pueden dar lugar a infiltraciones perineurales. La invasión perineural por células de Leydig en tejidos paratesticulares se encuentra documentada en la literatura. Conocer este hecho es fundamental para evitar errores que pueden conllevar cambios en el pronóstico de nuestros pacientes.

## ENFERMEDAD RELACIONADA CON IGG4: VALOR DEL 18F-FDG-PET/TC ANTE LOS HALLAZGOS DEL DIAGNÓSTICO ANATOMOPATOLÓGICO

Gil Bernabé, Paloma; Meneses Soares, Pedro; Silvestre Egea, Gala; Martín Poza, Silvia; Oro Coello, Antón; Ruiz Becerra, Jaime Esteban; Garrido Solesio, Ignacio; Rodríguez Alfonso, Begoña; Martín López, Javier

**Presentador:** Gil Bernabé, Paloma

HOSPITAL UNIVERSITARIO PUERTA DE HIERRO

**Tipo de trabajo:** e-Póster

**INTRODUCCIÓN:** La enfermedad relacionada con IgG4 (ER-IgG4) es un trastorno inflamatorio inmunomediado cada vez más reconocido. El diagnóstico de ER-IgG4 es importante ya que puede simular otras enfermedades (infecciones y tumores malignos...) y puede provocar enfermedad terminal en múltiples órganos si se retrasa su manejo. Para su diagnóstico es necesario la combinación de una serie de parámetros clínicos, analíticos, histológicos y de imagen. Nuestro objetivo fue relacionar los hallazgos morfológicos de las biopsias con diagnóstico de ER-IgG4 con las imágenes del estudio 18F-FDG-PET/TC.

**MATERIAL Y MÉTODOS:** Estudio retrospectivo y descriptivo de los pacientes con ER-IgG4 con al menos un estudio 18F-FDG-PET/TC. Se seleccionaron exclusivamente aquellos con muestra histológica que cumplían los criterios anatomopatológicos de diagnóstico o que eran muy sugestivos de ER-IgG4. Se analizó la correlación de los hallazgos morfológicos con los datos del PET/TC en el diagnóstico inicial.

**RESULTADOS:** Un total de 11 pacientes cumplían los criterios de inclusión. Nueve pacientes fueron remitidos para diagnóstico inicial y en 5 de ellos se realizó además estudio FDG-PET/TC de seguimiento. En 2 pacientes se realizó exclusivamente el estudio PET/TC de seguimiento para valorar inflamación activa ante una respuesta clínica inicial no satisfactoria. En el diagnóstico inicial de 6 pacientes, el PET/TC guió a la biopsia en busca del tejido afecto y en 3 pacientes, detectó enfermedad no sospechada. Los órganos más frecuentemente afectados fueron las glándulas salivares, la pleura y el retroperitoneo. En el seguimiento el resultado del PET/TC modificó el tratamiento en 4 de 7 pacientes. En 2 lo intensificó mientras que en 2 lo redujo.

**CONCLUSIONES:** La histopatología sigue siendo clave para el diagnóstico de ER-IgG4 porque faltan biomarcadores fiables. A pesar de la pequeña muestra incluida, los resultados orientan al potencial valor del PET/TC en la evaluación inicial de la ER-IgG4, en la guía de biopsia y en la toma de decisiones clínicas.

## ESTUDIO DE MUTACIONES DE CTNNB1 EN UNA SERIE DE 23 CASOS DE NEOPLASIAS DE CÉLULAS BASALES DE GLÁNDULA SALIVAL

Gómez Tena, Marina; Feu Llauradó, Andrea; Fullana Llinàs, Neus; Vazquez Pariente, Macarena; Villalba Maya, Ester; Martínez Martínez, Javier; Domingo Rubio, Alicia; De Carvalho Ovalles, Alejandra; Rodríguez Pous, Judith; Gomá Gallego, Montserrat  
**Presentador:** Gómez Tena, Marina

HOSPITAL UNIVERSITARI DE BELLVITGE

**Tipo de trabajo:** Oral  
(Consultar sala y hora en el Programa científico)

**INTRODUCCIÓN:** El adenoma de células basales (ACB) y el adenocarcinoma de células basales (ACCB) son neoplasias muy poco frecuentes que muestran morfologías superponibles a otros tumores basaloides de glándula salival, por lo que a menudo suponen un reto diagnóstico. La expresión nuclear de beta-catenina y la presencia de mutaciones de CTNNB1 han demostrado ser un marcador de utilidad diagnóstica en el ACB.

**MATERIAL Y MÉTODOS:** Revisión de 21 ACB y 2 ACCB diagnosticados en nuestro centro (1994-2022) valorando el patrón histológico (túbulo-trabecular/sólido/membranoso), la presencia de doble población celular (luminal citoqueratina 19 positiva y alubuminal p40 y/o p63 positivas), la expresión nuclear de beta-catenina y el estudio molecular de CTNNB1.

**RESULTADOS:** Tras la revisión histológica se han reclasificado 4 tumores diagnosticados inicialmente como adenomas de células basales en tumor mixto (2) y mioepitelioma (2). Por lo que respecta a los ACB, el patrón histológico más frecuente fue el túbulo-trabecular (70%), seguido del sólido (12%) y el membranoso (18%). 15 casos mostraban doble población celular. En relación a la tinción nuclear de beta-catenina, ésta se observó en 13 casos (focal en 8 y difusa en 5), 6 exclusivamente en el componente epitelial y 7 con una tinción mixta (epitelial y estromal). En el resto de tumores la beta-catenina resultó negativa, incluyendo los 3 casos de morfología membranosa en los que tampoco observamos patrón bifásico. En cuanto al perfil molecular, se identificaron mutaciones puntuales en el exón 3 del gen CTNNB1 en 10 de los 15 ACB estudiados: la sustitución I35T (cambio de Isoleucina a Treonina) en 5 casos, la sustitución T41I (cambio de Treonina a Isoleucina) en 4 casos y la sustitución S45C (cambio de Serina a Cisteína) en un caso. De los 5 casos que fueron catalogados como "wild type", dos correspondían a ACB variante membranosa. El estudio de beta-catenina a nivel histológico y molecular (IHC y PCR) fue negativo en los dos casos de ACCB.

**CONCLUSIONES:** El patrón histológico túbulo-trabecular junto con el perfil IHC bifásico y la expresión nuclear permiten identificar la mayoría de los ACB. Las mutaciones del gen CTNNB1 son frecuentes en estas lesiones. Por el contrario, en el ACB con patrón membranoso no hemos identificado esta mutación, ni perfil inmunohistoquímico bifásico, ni expresión nuclear de beta-catenina.

## CARCINOMA CUNICULATUM ORAL: UN TUMOR INFRECIENTE DE DIFÍCIL DIAGNÓSTICO EN BIOPSIA INCISIONAL

Ariño Palao, Carmen; Bueno Sacristán, Diego; Meléndez Gispert, Rosa; De Leyva, Patricia; Simón, Anna María; Carretero Barrio, Irene; Moreno Moreno, Esther; Reguero Callejas, María Eugenia; García-Cosío, Mónica

**Presentador:** Ariño Palao, Carmen

HOSPITAL UNIVERSITARIO RAMÓN Y CAJAL

**Tipo de trabajo:** Oral

(Consultar sala y hora en el Programa científico)

**INTRODUCCIÓN:** El carcinoma cuniculatum oral es una variante infrecuente y bien diferenciada del carcinoma epidermoide oral. Fue incluido como una variante separada del carcinoma verrucoso en la 4ª edición de Tumores de Cabeza y Cuello de la OMS (2017). Debe el nombre a su característico patrón histológico en "madriguera de conejo". No está clara su etiología y se ha descrito en localizaciones como el arco alveolar, el paladar duro y la lengua. Con frecuencia su diagnóstico se retrasa por su falsa apariencia de benignidad tanto radiológica como histológicamente.

**MATERIAL Y MÉTODOS:** Se han seleccionado los cinco casos diagnosticados de carcinoma cuniculatum oral y sometidos a hemimandibulectomía o mandibulectomía segmentaria en nuestra institución en los últimos 10 años. En ellos, se han revisado las características clínicas y posibles factores de riesgo, así como las características macroscópicas y microscópicas tanto de las biopsias diagnósticas como de las piezas de resección.

**RESULTADOS:** Tres de los pacientes fueron varones y dos mujeres, con edades comprendidas entre los 9 y los 85 años. Todos los casos tenían historia de cirugía previa, bien por carcinoma epidermoide en otra localización adyacente (dos casos) o por extracción de pieza dentaria en la zona (tres). Tres de ellos eran fumadores. Todos los casos se originaron a nivel del arco alveolar mandibular y todos menos unos infiltraron hueso subyacente. Histológicamente correspondían a un carcinoma epidermoide bien diferenciado con mínima atipia citológica y de crecimiento endofítico en forma de criptas interconectadas y llenas de queratina. El diagnóstico de carcinoma cuniculatum se realizó bien en la pieza quirúrgica o en la revisión de los casos, siendo la mayoría diagnosticados en la biopsia incisional como displasia de alto grado o carcinoma verrucoso. En el año siguiente al diagnóstico, dos casos presentaron recidiva local y uno metástasis ganglionares.

**CONCLUSIONES:** El carcinoma cuniculatum es una variante de carcinoma epidermoide de bajo grado histológico con comportamiento localmente agresivo, tendencia a la recidiva y bajo riesgo potencial de metastatizar en ganglios linfáticos. Su diagnóstico en biopsias incisionales superficiales es difícil debido a su imagen histológica bien diferenciada y sus características similares al carcinoma verrucoso, si no observamos su patrón de infiltración característico a nivel más profundo. Traumatismos previos, generalmente por cirugía, podrían estar implicados en el desarrollo del tumor.

## EVALUACIÓN DEL TUMOR BUDDING Y LA RATIO TUMOR-ESTROMA EN EL CARCINOMA ESCAMOSO DE CABEZA Y CUELLO LOCALMENTE AVANZADO Y RECURRENTE/METASTÁSICO

Heras Morán, Begoña; Bruixola Campos, Gema; Dualde Beltrán, Delfina; Tarazona, Noelia; Nogue Infante, Anna; Sánchez Martín, Alba; Mongort, Cristina; Carbonell Asins, Juan Antonio; Alberich Bayarri, Ángel; Ferrández Izquierdo, Antonio; Cervantes, Andrés; Alfaro Cervelló, Clara

**Presentador:** Heras Morán, Begoña

SERVICIO DE ANATOMÍA PATOLÓGICA DEL HOSPITAL CLÍNICO UNIVERSITARIO DE VALENCIA

**Tipo de trabajo:** Oral

(Consultar sala y hora en el Programa científico)

**INTRODUCCIÓN:** El carcinoma escamoso de cabeza y cuello (CECC) constituye a nivel mundial la 7ª neoplasia maligna en frecuencia y la 8ª causa de muerte por cáncer. Se relaciona con factores de riesgo como el tabaco, el alcohol o el virus del papiloma humano (VPH). El pronóstico, especialmente en los casos avanzados, es desfavorable, con frecuentes fracasos terapéuticos y recurrencias. Es necesario identificar nuevos biomarcadores que permitan personalizar el tratamiento. La evaluación histopatológica de la desdiferenciación tumoral focal (tumor budding o TB) o la proporción de estroma (ratio tumor-estroma o TSR) ha mostrado resultados prometedores especialmente en piezas quirúrgicas y estadios precoces de CECC oral. La utilidad de estos biomarcadores ha sido menos estudiada en otras localizaciones, en biopsias pequeñas, y en el CECC avanzado y metastásico.

**MATERIAL Y MÉTODOS:** Se reclutaron 152 pacientes con CECC localmente avanzado y recurrente/metastásico. En el estudio histológico incluimos 122 pacientes con muestra válida (26 mujeres y 96 hombres, edad media al diagnóstico 64 años). Los tumores estaban localizados en laringe (41), faringe (30) y cavidad oral (51), y 18 fueron VPH positivos. Se analizaron biopsias incisionales (91%) y piezas de resección (9%). El TB se definió como la presencia en el estroma de nidos infiltrantes de 5 células tumorales en el campo de 20X con mayor TB. El punto de corte entre TB alto/bajo se definió en 3 o más buds. Para el cálculo de la TSR se evaluó a 10X el área con mayor cantidad de estroma, y se definió como estroma alto (50% o más) o bajo (menos de 50%). La asociación entre las variables histológicas y clínicas se analizó mediante el test de Chi cuadrado. El estudio de supervivencia se realizó con el método de Kaplan-Meier y el test Log-Rank. Se consideraron significativos los p-valores 0,05.

**RESULTADOS:** En nuestra serie 37,93% de los pacientes presentan TB alto y 62,07% TB bajo. La presencia de TB alto se relaciona con menor respuesta al tratamiento (p=0,004) y menor supervivencia libre de progresión (p=0,011) en nuestra cohorte. Además, la presencia de TB alto se asocia a tumores HPV negativos (p<0,001). Por otra parte, la TSR fue alta en 40,17% pacientes y baja en 59,83% pacientes. No encontramos relación entre la TSR y la respuesta al tratamiento o la supervivencia libre de progresión.

**CONCLUSIONES:** El TB alto tiene relevancia pronóstica en el CECC y en biopsias diagnósticas de pacientes no candidatos a resección puede ser un parámetro útil para la predicción de respuesta a tratamiento. Por otra parte, los tumores HPV positivos presentan una menor agresividad y se asocian a TB bajo. En nuestra serie no encontramos relación entre la TSR y las variables clínicas. Es posible que las biopsias diagnósticas de pequeño tamaño no representen la TSR más alta del tumor, al no incluir en algunos casos el frente de invasión. En este contexto podría ser útil el estudio histológico de otros aspectos como el tipo de estroma o la celularidad inflamatoria intratumoral.

## A PROPÓSITO DE UN CASO DE LIPOMATOSIS LARINGEA: REVISIÓN DE LOS CASOS DIAGNOSTICADOS EN NUESTRO CENTRO EN LOS ÚLTIMOS 10 AÑOS

De Uribe Viloria, Marta; Petrino, María Mercedes; Ruiz Bravo-Burguillos, Elena

Presentador: De Uribe Viloria, Marta

HOSPITAL UNIVERSITARIO LA PAZ

**Tipo de trabajo:** Oral

(Consultar sala y hora en el Programa científico)

**INTRODUCCIÓN:** Los liposarcomas son entidades infrecuentes a nivel de laringe e hipofaringe, representando aproximadamente el 10% de todos los liposarcomas de cabeza y cuello. Clínicamente suelen presentarse con disnea y disfagia. Tienen una alta tasa de recurrencias. El subtipo histológico constituye el principal predictor pronóstico. Los principales diagnósticos diferenciales a tener en cuenta son el de lipoma y lipoma de células fusiformes/pleomorfo. Presentamos el caso de un hombre de 81 años que acude al servicio de otorrinolaringología en diciembre 2019 por disnea de larga duración y disfagia identificándose una tumoración implantada en el lado lateral derecho de la hipofaringe y otra de menor tamaño a nivel del seno piriforme derecho.

**MATERIAL Y MÉTODOS:** Se realizó una biopsia de la masa de hipofaringe, que fue diagnosticada de lipoma. En enero de 2020 extirparon la lesión del seno piriforme siendo diagnosticada de lipoma de células fusiformes. Posteriormente en octubre de 2022 debido a la recurrencia de la lesión del seno piriforme se extirpó mediante microcirugía laser con CO2. Tras el estudio macroscópico, microscópico, inmunohistoquímico y molecular fue diagnosticado de liposarcoma de bajo grado/tumor lipomatoso atípico. Revisamos las biopsias laringeas diagnosticadas de lipoma, lipoma de células fusiformes/pleomorfo y liposarcoma de bajo grado/ tumor lipomatoso atípico en nuestro centro entre los años 2013 y 2023. De las historias clínicas se recogieron datos clínicos y epidemiológicos.

**RESULTADOS:** Se identificó un total de 2 pacientes de 81 y 85 años, ambos eran hombres y en ambos casos presentaban clínica de disnea y disfagia. Uno de los casos se trataba de un lipoma de células fusiformes. El otro supuso un reto diagnóstico siendo primero diagnosticado como lipoma y lipoma de células fusiformes antes de llegar al diagnóstico de tumor lipomatoso atípico/liposarcoma de bajo grado, siendo positivo para CD34, MDM2 Y CDK4 y conservando expresión nuclear de proteína Rb. Mediante la técnica FISH sobre núcleos en interfase se evidenció la amplificación de MDM2 Y CDK4.

**CONCLUSIONES:** El diagnóstico de tumor lipomatoso atípico/liposarcoma de bajo grado supone un reto diagnóstico a nivel de cabeza y cuello debido a su infrecuencia. En biopsias diagnósticas pueden no identificarse células atípicas ni otros indicadores de malignidad que nos hagan sospechar esta entidad. Actualmente no existen recomendaciones específicas para cabeza y cuello que establezcan en qué casos se debe realizar un estudio molecular, pero basándonos en nuestra experiencia consideramos recomendable realizar este estudio en todos los tumores de esta localización.

## LINFOMA HODGKIN CLÁSICO PRIMARIO DE NASOFARINGE. ESTUDIO CLINICOPATOLÓGICO DE 6 CASOS.

Jaquero Valero, Mercedes Isabel; Tardío Dobao, Juan C.

Presentador: Jaquero Valero, Mercedes Isabel

HOSPITAL UNIVERSITARIO DE FUENLABRADA

**Tipo de trabajo:** Oral

(Consultar sala y hora en el Programa científico)

**INTRODUCCIÓN:** El linfoma Hodgkin clásico (LHC) es una neoplasia de linfocitos B centrogeminales caracterizada por una baja densidad de células tumorales con un programa de expresión fenotípica B incompleto, situadas en un microambiente reactivo rico en células inmunes. El LHC es fundamentalmente un linfoma primario de ganglio linfático. La presentación extraganglionar primaria es muy infrecuente. Se estima que los LHC primarios de nasofaringe constituyen menos del 1% del total de LHC.

**MATERIAL Y MÉTODOS:** Estudio retrospectivo de 6 casos de LHC primario de nasofaringe. Se han obtenido los siguientes datos de la historia clínica: edad, sexo, presentación clínica, estadiaje por métodos de imagen, tratamiento y evolución. Se han revisado las preparaciones histológicas HE y las tinciones inmunohistoquímicas.

**RESULTADOS:** Los pacientes son 5 hombres (83%) y 1 mujer (17%), de entre 24 y 65 años (mediana: 46 años). La presentación clínica consistió en dificultad respiratoria (3 casos), acúfenos e hipoacusia (1 caso) y adenopatía cervical (2 casos). En un paciente el tumor fue un hallazgo incidental en un estudio por cervicalgia. Ninguno de los pacientes tenía inmunodeficiencia conocida. En 1 caso el diagnóstico se realizó en una biopsia ambulatoria con fibroscopio de canal y en los 5 restantes en biopsia quirúrgica. Estos 5 habían tenido biopsias fibroscópicas previas no concluyentes. Cinco LHC correspondían al subtipo rico en linfocitos y 1 a celularidad mixta. El inmunofenotipo de las células neoplásicas incluía CD30+ (6/6), CD15+ (5/6), PAX5+ (3/3) y CD20+ (2/6). El caso de subtipo celularidad mixta era positivo para virus de Epstein-Barr (VEB) (LMP1+), mientras que los otros 4 casos testados (LMP1/EBER) resultaron negativos. Cuatro pacientes se encontraban en estadio II con adenopatías cervicales y 2 en estadio I. Cinco de los 6 pacientes experimentaron remisión completa tras la 1ª línea de tratamiento (ABVD 5/5 + radioterapia 4/5 casos), mantenida en seguimientos entre 48 y 180 meses. El sexto ha mostrado remisión parcial tras 2 líneas de terapia (ABVD y ESHAP) y se encuentra en tratamiento en 3ª línea con nivolumab.

**CONCLUSIONES:** El LHC primario de nasofaringe representa un reto diagnóstico, particularmente en biopsias ambulatorias con fibroscopio de canal, debido a su baja frecuencia, el escaso volumen de tejido disponible para diagnóstico y el reducido número de células neoplásicas existente en algunas muestras. La dificultad se encuentra incrementada por la elevada proporción de casos del subtipo rico en linfocitos, muy superior a la observada en LHC ganglionar, que no presenta el microambiente reactivo polimorfo que es habitual en los subtipos más frecuentes de este linfoma. La asociación a VEB es poco frecuente en nuestra población (17%). El único caso VEB+ era mayor de 60 años, por lo que la senescencia inmune podría estar implicada en su desarrollo. El pronóstico del LHC primario de nasofaringe es superponible al de la forma ganglionar en estadio localizado.

## MORFOLOGÍA INUSUAL DEL TUMOR FIBROSO SOLITARIO Y CORRELACIÓN CITOLÓGICA E HISTOLÓGICA.

Ruiz Carbonell, Isabel; Rojas Ferrer, Noheña; Arbat, Julieta Romina; Cano Medina, María; Martí Ibor, M. Encarna; Gómez Perpiñá, Lorena; Escandón Álvarez, Jorge  
**Presentador:** Ruiz Carbonell, Isabel

HOSPITAL UNIVERSITARIO DOCTOR PESET DE VALENCIA

**Tipo de trabajo:** Póster con Defensa  
*(Miércoles 3 de mayo 2023; 10:45; Pantalla: 10)*

**INTRODUCCIÓN:** El tumor fibroso solitario (TFS) es una neoplasia mesenquimal de estirpe fibroblástica de etiología desconocida que muestra una morfología caracterizada por célula fusiformes con estroma variable y una red vascular ectásica que recuerda al patrón hemangiopericitico-like. Fue descrito por primera vez en pleura por Wagner en 1870, sin embargo puede originarse en cualquier localización (tejidos blandos, órganos de la cavidad torácica/abdominal, cavidad pélvica, tejido óseo así como en diversas localizaciones de cabeza y cuello. El TFS en el tiroides es una localización excepcional, donde sólo se han descrito menos de 40 casos en la literatura inglesa.

**MATERIAL Y MÉTODOS:** Varón de 46 años sin ningún antecedente clínico de interés que presenta una masa laterocervical derecha indolora, de 20 días de evolución, sin otra sintomatología asociada. En el examen físico la lesión no está adherida a planos profundos y asciende con la deglución, sin palpación de adenopatías. Las hormonas tiroideas están dentro de los parámetros normales. En el estudio por imagen, la ecografía confirma una lesión sólida de 4x4cm en lóbulo tiroideo derecho, clasificándose según el sistema de clasificación ecográfica de tiroides en TI-RADS 4, por lo que se realiza punción con aguja fina (PAAF) eco-dirigida. Posteriormente se realiza confirmación histológica.

**RESULTADOS:** El estudio citológico mostró un fondo hemático sobre el cual se observó abundante celularidad de hábito epitelial dispuestas formando grupos laxos, cohesivos y como elementos sueltos. Estas células mostraban núcleos irregulares, hiper cromáticos con citoplasma amplio y denso. No se observaron necrosis, material amorfo amiloide, hendiduras nucleares, inclusiones nucleares, nucleolos, papilas ni pigmento melanocítico. El diagnóstico citológico fue de carcinoma pobremente diferenciado (categoría VI Bethesda). El estudio inmunohistoquímico de la biopsia mostró positividad para CD34, STAT6 y el estudio molecular con expresión del transcrito NAB2 exón 6/STAT 6 exón 16 positivo.

**CONCLUSIONES:** El estudio citológico del tumor fibroso solitario de tiroides habitualmente muestra una proliferación de células fusocelulares con núcleos ovoides monomorfos sin atipicidad nuclear. Estas características no son patognomónicas y por ello debemos hacer un amplio estudio diferencial entre lesiones primarias de tiroides como es el caso del carcinoma medular, carcinoma anaplásico de tiroides, metástasis y múltiples entidades tales como tumor de estirpe neural, melanomas, GIST y otras patologías de origen mesenquimal. El TFS de tiroides es una entidad excepcional siendo imprescindible el estudio histológico y la confirmación molecular. Hacer hincapié en detalles morfológicos asociados con comportamientos agresivos.

## NEOPLASIA NASOSINUSAL: UNA ENTIDAD NUEVA Y POCO FRECUENTE

Company Peris, Eva; López Valdivia, Cecilia; Zac Romero, Carlos; Moreno Abenza, Gema; Rienda Martínez, Iván  
**Presentador:** Company Peris, Eva

HOSPITAL UNIVERSITARIO Y POLITÉCNICO LA FE

**Tipo de trabajo:** Póster con Defensa  
*(Miércoles 3 de mayo 2023; 10:45; Pantalla: 10)*

**INTRODUCCIÓN:** Mujer de 50 años de edad con exoftalmos de ojo izquierdo. Acude al servicio de neurocirugía de nuestro hospital derivada de otro centro con diagnóstico de lesión nasosinusal con invasión intracraneal. Se realiza un PET-TAC, observándose una tumoración hipermetabólica sólido-quística que afecta en el lado izquierdo, los 2/3 superiores de la fosa nasal, celdas etmoidales anteriores, seno frontal, con probable extensión al seno frontal derecho, fosa cerebral anterior izquierda y a partes blandas periorbitarias y hueso etmoidal. Los hallazgos radiológicos son compatibles con estesonuroblastoma.

**MATERIAL Y MÉTODOS:** Se reciben múltiples fragmentos irregulares de color blanco-parduzco, algunos de ellos con restos hemáticos adheridos, que en su conjunto miden 4 x 3 cm, y entre ellos también se identifican algunos fragmentos de consistencia ósea que oscilan entre 1 y 1,5 cm.

El estudio histológico muestra una proliferación de células estromales monomorfas a nivel de submucosa que se disponen formando fascículos en patrón de espiga y con distribución perivascular hemangiopericitoma-like, en un estroma laxo colagenizado. Estas células muestran moderada cantidad de citoplasmas elongados eosinófilos, de bordes mal delimitados y con núcleos basófilos con cromatina condensada sin nucleolos visibles y con muy escasa atipia citológica/pleomorfismo nuclear. Se identifica una mitosis en 10 campos de gran aumento. Acompañando a la proliferación estromal, presenta un epitelio respiratorio de revestimiento que se invagina y queda atrapado en el interior del estroma, con mínima atipia citológica, compuesto por células cilíndricas con moderada cantidad de citoplasma eosinófilo y núcleos basófilos basales sin nucleolos visibles.

La celularidad tumoral infiltra partes blandas periorbitarias y hueso de la lámina papilar.

**RESULTADOS:** El estudio inmunohistoquímico mostró positividad de las células neoplásicas frente a S100, actina músculo liso, calponina (focal), factor XIII y beta-catenina. Siendo negativas para CKAE1/E3, actina músculo específico, desmina, miogenina, CD34, STAT 6 y SOX 10. El Ki67 fue de un 3%. Los hallazgos morfológicos e inmunohistoquímicos son concordantes con un sarcoma sinusal bifenotípico.

**CONCLUSIONES:** El sarcoma sinusal bifenotípico es un tipo de sarcoma infrecuente de bajo grado, de agresividad local que se origina en la región sinusal, caracterizado por la combinación de características histológicas del sistema neural y muscular. Se han reportado unos 36 casos en el mundo. Suele ser tener un curso lento y progresivo y no suele metastatizar. Sin embargo puede progresar con recurrencias después de la cirugía. Se caracteriza por reordenamientos del gen PAX3 con múltiples parejas de fusión, la más común de las cuales es MAML3.

## UNA NEOPLASIA MALIGNA NASOSINUSAL POCO FRECUENTE: SARCOMA NASOSINUSAL BIFENOTÍPICO

Santiago Quispe, Nancy; Iglesias Martínez, Érika; Buda , Mihaela Madalina; Sifre Ruiz, Anna; Cordovilla Moreno, Antonio; Esquina Rodríguez, Cristina; De Diego Rivas, María Julia  
**Presentador:** Santiago Quispe, Nancy

HOSPITAL UNIVERSITARIO ARABÁ

**Tipo de trabajo:** Póster con Defensa  
 (Miércoles 3 de mayo 2023; 10:45; Pantalla: 10)

**INTRODUCCIÓN:** El sarcoma nasosinusal bifenotípico (SNB) es un tumor de partes blandas del tracto nasosinusal, poco frecuente y de crecimiento lento, que generalmente se presenta con síntomas nasales obstructivos inespecíficos y que se caracteriza por mostrar diferenciación neural y miogénica concomitante.

**MATERIAL Y MÉTODOS:** Mujer de 61 años con epistaxis de repetición por fosa nasal izquierda (FNI), no asociada a otra sintomatología. Al examen clínico se evidencia una lesión eritemato-violácea de aspecto carnosos procedente del meato medio. La RMN muestra una lesión ocupante de espacio de 40 x 22 x 40mm en FNI con obstrucción del seno maxilar, celdillas etmoidales, senos frontal y esfenoidal. Presenta restricción de la difusión y realce tras la administración de Gadolinio. Se decide realizar cirugía endoscópica nasosinusal (CENS).

**RESULTADOS:** Histológicamente se estudian fragmentos revestidos focalmente por mucosa respiratoria que muestran en la lámina propia una proliferación de células fusiformes monomórfas con núcleos elongados. La lesión adopta un patrón de crecimiento fascicular y arremolinado, e infiltra fragmentos del tejido óseo incluidos en la muestra. Se acompaña de vasos sanguíneos con morfología tipo hemangiopericitoides, algunos de ellos con hialización de su pared. Se contabilizan hasta 1mit/2mm<sup>2</sup> y no se observan necrosis, invasión linfocelular ni perineural. Inmunoquímica, la celularidad neoplásica es positiva, de forma focal, para actina de músculo liso (AML) y S100. Existe expresión de B-catenina (citoplásmica), BCL-2, desmina, TLE-1 y vimentina. CKAE1/AE3, CD34, EMA, SOX10 y STAT6 son negativas. El índice de proliferación medido con Ki67 es del 2%. En estudio de Fluorescencia in situ hybridization (FISH) se detecta la fusión PAX3-MAML3, estando ausente la traslocación de SS18 y la fusión de PAX3-FOXO1.

**CONCLUSIONES:** Presentamos un caso de SNB. Se trata de una neoplasia maligna de bajo grado que histológicamente, puede confundirse con otras neoplasias fusocelulares benignas y malignas. Sin embargo, puede distinguirse por sus características histológicas de diferenciación neural y miogénica (expresión de S100, AML y/o actina músculo específica). Característicamente alberga reordenamientos de PAX3 con múltiples "partners" de fusión, el más común de los cuales es MAML3. Por tanto, es importante que los patólogos estén al tanto de esta entidad y así evitar un diagnóstico erróneo con un proceso más agresivo.

## PÓLIPO INUSUAL EN HIPOFARINGE. IMPORTANCIA DE LAS NUEVAS TÉCNICAS DIAGNÓSTICAS DE IHQ Y FISH PARA SU DIAGNÓSTICO.

Gamba Torrez, Silvia; Oliva Dominguez, Eva; Fernandez Sole, Soledad; Orbezgo Arrizabalaga, Idoia; Goncalves Villarreal, Katherine Andreina; Garcia Miranda, Iker; Imaz Murga, Miren Igone; Fernández-Lomana Idiondo, Ena María  
**Presentador:** Gamba Torrez, Silvia

HOSPITAL UNIVERSITARIO DE CRUCES

**Tipo de trabajo:** Póster con Defensa  
 (Miércoles 3 de mayo 2023; 10:45; Pantalla: 10)

**INTRODUCCIÓN:** Presentamos el caso de un pólipo en hipofaringe de apariencia histológica benigna, reconsiderado, a tenor de las nuevas herramientas de diagnóstico tanto de inmunohistoquímica como moleculares, como tumor maligno. Se aporta estudio morfológico, inmunohistoquímico y molecular (FISH) así como una revisión bibliográfica de esta entidad infrecuente.

**MATERIAL Y MÉTODOS:** Mujer de 75 años que acude a consulta por sensación de cuerpo extraño y disnea. En la nasofibrolaringoscopia se observa una formación globulosa fluctuante en la pared posterior de la hipofaringe. El TAC y la Resonancia magnética ponen de manifiesto una lesión nodular sólida que disminuye el calibre de la luz aérea. Se realiza resección transoral de la lesión.

**RESULTADOS:** Macroscópicamente, pólipo de 25 mm de superficie lisa y consistencia blanda, que al corte, presenta color blanquecino-amarillento, de aspecto homogéneo. Histológicamente, epitelio de revestimiento plano estratificado no queratinizado sin atipia. A nivel subepitelial está constituido por un estroma fibroso, con células ligeramente agrandadas, de núcleos ovalados o alargados junto a tejido adiposo de apariencia madura y un infiltrado inflamatorio linfocitario. En relación a la base del pólipo se identifica un eje vascular, con vasos arteriales y venosos, algunos dilatados. El margen quirúrgico está libre. El diagnóstico inicial fue de pólipo fibrovascular gigante. Sin embargo, tras revisar la bibliografía, realizamos un panel de inmunohistoquímica que incluyó MDM2 y CDK4; ambos positivos en las células estromales y en el componente adiposo. Por FISH, se observó amplificación de MDM2 en los núcleos de ambos componentes. Por tanto, con estos hallazgos, y, en correlación con la literatura revisada, el diagnóstico final es de pólipo fibrovascular gigante/liposarcoma bien diferenciado.

**CONCLUSIONES:** El pólipo fibrovascular gigante/liposarcoma bien diferenciado es una neoplasia rara (con menos de 100 casos documentados). La mayoría están localizados en esófago cervical y excepcionalmente en hipofaringe. Son masas polipoideas, pediculadas, que pueden llegar a medir hasta 23 cm de longitud, adquiriendo una forma alargada. Histológicamente están constituidos por tejido adiposo maduro con un componente variable de septos fibrosos y células estromales levemente agrandadas e hiper cromáticas. A raíz de un estudio publicado por Graham en 2018, se ha propuesto que la mayoría, si no todos los casos, representan en realidad liposarcomas. La expresión de MDM2 y CDK4 por inmunohistoquímica y la amplificación por FISH del MDM2 confirman el diagnóstico de dicha entidad.

El diagnóstico diferencial debe realizarse con lipoma submucoso, leiomioma, neurofibroma, GIST, tumor miofibroblástico inflamatorio, tumor fibroso solitario y carcinosarcoma.

En los casos de liposarcomas bien diferenciados el pronóstico es bueno, si bien, eventualmente, pueden recurrir localmente.

Por otra parte, si la lesión adquiere gran tamaño, pueden desencadenar regurgitación, asfixia e incluso la muerte.

## ADENOMA POLIQUÍSTICO ESCLEROSANTE, UN TUMOR MUY POCO FRECUENTE.

Crespo Pérez, Jorge Valentín; Pastor Mena, Javier; Carrero Castaño, Alejandro; Iglesias Conejero, Paula; Ríos Pelegrina, Rosa María; Chamorro Santos, Clara Eugenia

**Presentador:** Crespo Pérez, Jorge Valentín

HOSPITAL UNIVERSITARIO VIRGEN DE LAS NIEVES

**Tipo de trabajo:** Póster con Defensa  
(Miércoles 3 de mayo 2023; 10:45; Pantalla: 10)

**INTRODUCCIÓN:** El adenoma poliquístico esclerosante (SPA) es un neoplasia rara y altamente diferenciada de glándula salival, con una amplia gama de patrones, que recuerdan a los cambios histopatológicos de la mama. Inicialmente se pensó que su naturaleza era reactiva/inflamatoria; sin embargo, el hallazgo de mutaciones recurrentes en la vía cinasa PI3 (PTEN) confirman su naturaleza neoplásica.

**MATERIAL Y MÉTODOS:** Paciente de 70 años con nódulo parotídeo izquierdo bien definido de meses de evolución. La PAAF revela la presencia de abundantes células epiteliales oncóticas con citoplasma amplio granular y núcleos redondos uniformes, además de ocasionales células de aspecto espumoso: "hallazgos concordantes con adenoma" (categoría IV-I del sistema Milán). En pieza quirúrgica se identificó una formación nodular de 2,1 x 1,6 cm de superficie lisa sin áreas de solución de continuidad, presentando superficie de corte heterogénea predominantemente blanquecina. Al corte histológico se advierte un nódulo encapsulado de estroma esclerótico, de colágeno denso, que a veces forma nódulos hipocelulares hialinizados con hendiduras. Presenta múltiples estructuras quísticas de tamaño variable, revestidas por epitelio plano, apocrino y/o células vacuoladas; acúmulos de células espumosas/vacuoladas ocasionales; y estructuras acinares y ductales en forma de adenosis esclerosante con hialinización estromal periductal focal y leve componente adipocítico. El componente epitelial acinar se caracteriza por grupos celulares oncóticos de citoplasma amplio y granular eosinófilo, a veces con inclusiones eosinófilas redondeadas prominentes; el revestimiento ductal es variable, con células espumosas y apocrinas presentes, con microfocos ocasionales de hiperplasia intraductal apocrina cribriforme y raramente micropapilar.

**RESULTADOS:** Con las técnicas IHQ se observó una positividad difusa de CK7 y GCDFP-15 en el revestimiento epitelial acinar, ductal y quístico. Capa de células mioepiteliales intacta resaltada por p63, AML, p40, calponina y S100 (focal en epitelio ductal). CD117 levemente positiva. p53 negativa (normal). CD10 positivo en fibras/células estromales normales; CD10 y GFAP positivos en revestimiento basal epitelial. Gránulos citoplasmáticos eosinófilos en células acinares PAS positivos. RP negativo. RA positivo en las áreas apocrinas del epitelio ductal y quístico. Hay escasa/moderada proporción de células plasmáticas CD38 positivas, la mayoría IgG positivas e IgG4 negativas. La secuenciación masiva mediante NGS no encontró alteraciones.

**CONCLUSIONES:** El SPA es un reto diagnóstico pues debido a su amplio abanico morfológico puede mostrar características que se solapan con las de otras lesiones. La clasificación y gradación de las proliferaciones intraductales en los tumores de las glándulas salivales sigue siendo un desafío, pues a priori no son idénticas biológicamente a las de la mama y presentan rasgos histológicos e IHQ diferentes. El panorama genético-molecular del SPA sigue siendo complejo y requiere de más estudios.

## LESIÓN QUÍSTICA CERVICAL: QUISTE BRANQUIAL O METÁSTASIS DE CARCINOMA ESCAMOSO

Alarcón García, Lorenzo; Ruiz Adelantado, Irene; Colino Gallardo, Ana María; Bergillos Giménez, María Reyes; De La Torre Serrano, Montserrat; Vega González, Jesús; Hernández Martínez, Desiré; García Egido, Alejandro; Ortega Medina, Luis

**Presentador:** Alarcón García, Lorenzo

HOSPITAL CLÍNICO SAN CARLOS

**Tipo de trabajo:** e-Póster

**INTRODUCCIÓN:** Los quistes branquiales son remanentes embriológicos que se deben a una obliteración incompleta de las hendiduras branquiales durante la embriogénesis y que generalmente se presentan como masas quísticas de localización lateral en el cuello. Las metástasis de carcinoma escamoso, especialmente las procedentes de carcinoma escamoso orofaríngeo asociado a Virus del Papiloma Humano (VPH), suelen presentarse como lesiones quísticas cervicales. Esto hace que sea importante tener en cuenta este diagnóstico diferencial a la hora de enfrentarnos a lesiones escamosas quísticas en esta localización.

**MATERIAL Y MÉTODOS:** Mujer de 30 años que presenta una tumoración cervical derecha de 10 meses de evolución con procesos inflamatorios intercurrentes. Se le realizó estudio ecográfico y punción aspiración con aguja fina, identificándose una lesión quística de 3 cm que a nivel citológico era compatible con diagnóstico de presunción de quiste branquial. Se decidió extirpación de la lesión ante la persistencia del cuadro clínico.

**RESULTADOS:** Se recibe una pieza nodular que mide 4x2x1,5cm. A nivel histológico, la lesión está formado por tejido linfóide que, al menos focalmente, parece corresponder a ganglio linfático y que muestra extensas áreas de esclerosis con una zona central quística revestida por un epitelio escamoso sin atipia evidente. Se decide realizar estudio inmunohistoquímico en el que se evidencia expresión de p16 en el epitelio escamoso. El estudio por PCR de VPH detectó infección por el genotipo 16.

**CONCLUSIONES:** Ante una lesión quística en el cuello debemos plantearnos el diagnóstico diferencial entre quiste branquial y metástasis quística de carcinoma de células escamosas, fundamentalmente en pacientes mayores de 40 años. Se ha demostrado que la ausencia tanto de sobreexpresión de p16 (tomando como valor de referencia la expresión de >70% de las células neoplásicas) como de infección por VPH permite descartar la presencia de metástasis de carcinoma escamoso. Sin embargo, se han descrito en la literatura casos de quistes branquiales que excepcionalmente muestran expresión de p16 e infección por VPH, por lo que en este escenario no es posible llegar a un diagnóstico de certeza sobre la malignidad de la lesión. Para descartar la presencia de una neoplasia escamosa primaria, es recomendable ampliar los estudios clínicos, radiológicos e incluso realizar toma sistemática de biopsias de la zona ORL.



## NO TODOS LOS TUMORES MALIGNOS LARÍNGEOS SON CARCINOMAS DE CÉLULAS ESCAMOSAS

Linares Martín, Emma M; González Sammarco, Francisco; García Machado, Fernando A; Storti, Natalia; Febles Pérez, Carmen  
**Presentador:** Linares, Emma M

HOSPITAL UNIVERSITARIO NUESTRA SEÑORA DE CANDELARIA

**Tipo de trabajo:** e-Poster

**INTRODUCCIÓN:** El 95% de los tumores malignos laríngeos son Carcinomas de células escamosas. Los sarcomas representan menos del 1% de los tumores malignos de la laringe, siendo el Condrosarcoma el más frecuente. Otros sarcomas descritos en dicha localización son el Liposarcoma y el Sarcoma pleomórfico indiferenciado (UPS), clásicamente llamado Histiocitoma fibroso maligno.

**MATERIAL Y MÉTODOS:** Presentamos el caso de un varón de 66 años, ex fumador durante 40 años, que consultó por disfonía de 1 año de evolución. La nasofibroscoopia mostró una lesión redondeada en 1/3 anterior de cuerda vocal izquierda (CVI) de aspecto fibromatoso. Se realizó cordectomía cuyo diagnóstico histológico fue Tumor miofibroblástico submucoso de potencial maligno incierto que afectaba el margen de resección. Tras 2 meses de seguimiento se objetivó en imágenes radiológicas un engrosamiento difuso de la CVI sin identificar adenopatías ni afectación a distancia. El paciente desestimó laringuectomía como opción terapéutica, por lo que se realizó cordectomía ampliada con diagnóstico histológico de Tumor mesenquimal maligno grado 1 de la FNCLCC (I-0-1) El estudio inmunohistoquímico (IHQ) mostró expresión únicamente de actina no específica y focal de EMA, siendo negativas para desmina, beta-catenina, ALK, CD34 y CK, con índice proliferativo Ki67 del 10-15%. Con estos hallazgos se sugirió diagnóstico de Sarcoma miofibroblástico de escasa malignidad. Dado que nuevamente afectaba al margen profundo, se realizó radioterapia adyuvante sobre el lecho tumoral. Después de 1 año en remisión se objetivó radiológicamente una masa transglótica hemilaringea izquierda localmente agresiva y se realizó laringuectomía total.

**RESULTADOS:** En el estudio histológico de la pieza de laringuectomía se observó una proliferación submucosa fusocelular de patrón fascicular laxo con áreas arremolinadas y estroma colágeno que presentaba numerosas células pleomórficas, multinucleadas y mitosis atípicas. El estudio IHQ fue similar al previo por lo que se descartó que se tratase de leiomiomasarcoma, un carcinoma sarcomatoide (además, en ninguna de las biopsias se observó displasia en el epitelio de superficie) y se realizó FISH de MDM2 con resultado de no amplificado para descartar liposarcoma desdiferenciado. El diagnóstico definitivo fue Sarcoma pleomórfico indiferenciado transglótico, grado 2 de la FNCLCC (3 - 0 - 1).

**CONCLUSIONES:** El UPS es un tumor maligno de predominio en varones, de localización fundamentalmente en las extremidades, a veces asociado a tratamiento previo con radioterapia y con frecuentes recurrencias locales. La localización en laringe es extraordinariamente rara y en ella típicamente afecta a la glotis (como en nuestro caso). La baja incidencia de estas lesiones supone un reto tanto en el diagnóstico histológico como en el manejo clínico-terapéutico, siendo necesario descartar otros tumores pleomórficos y recomendándose una abordaje extenso con amplios márgenes de resección.

## TUMOR NASAL EN PROFESIONALES DE LA MADERA

Fernández Rico, Paloma; Mariscal Zabala, Sara; Sánchez Díaz, Esther; Serrano Egea, Anastasio; Paricio Martínez, Jose  
**Presentador:** Fernández Rico, Paloma

HOSPITAL GENERAL UNIVERSITARIO NUESTRA SEÑORA DEL PRADO

**Tipo de trabajo:** e-Poster

**INTRODUCCIÓN:** El adenocarcinoma sinonasal de tipo intestinal es un tipo extremadamente infrecuente de adenocarcinoma que se origina de las paredes nasales, cavidad nasal y senos paranasales de variable potencial de malignidad que es histológicamente similar al adenocarcinoma primario de origen intestinal.

**MATERIAL Y MÉTODOS:** Realizamos la búsqueda de adenocarcinomas de tipo intestinal en cavidad nasal y senos paranasales en nuestro centro en los últimos 20 años, encontrándose 5 casos. Revisamos historia clínica, histología e inmunohistoquímica de los mismos

**RESULTADOS:** Todos los pacientes diagnosticados eran varones con una edad media al diagnóstico de 64,2 años, con edades entre 55 y 69 años. Todos los pacientes eran fumadores o ex-fumadores y 4 de 5 relataban como antecedente personal ser profesionales de la madera.

Cuatro de ellos debutaron con clínica de obstrucción o insuficiencia respiratoria nasal y uno de ellos con cefalea. En dos de los casos se originaron en seno etmoidal y en tres en fosa nasal izquierda.

En dos de los pacientes el diagnóstico de inicio fue de subtipo papilar (bien diferenciado, grado I), uno de subtipo colónico con áreas de papilar (moderadamente diferenciado, grado II) y dos de subtipo colónico con componente mucinoso alveolar (moderadamente diferenciado, grado II). Se realizó estudio inmunohistoquímico presentando una positividad difusa para CK20 y CDX-2 y parcheada para CK7 en cuatro casos, siendo parcheada para los tres marcadores en uno de ellos.

A 3 de los 5 pacientes se les realizó resección quirúrgica más radioterapia adyuvante, a uno se le realizó cirugía más radioquimioterapia adyuvante, presentando uno de los pacientes una lesión irresecable al momento del diagnóstico. Dos de los pacientes presentaron una recidiva locorregional, uno a los 12 años de la cirugía inicial, realizándose CENS de la lesión, con buena evolución y otro a los 3 años, realizándose una nueva resección quirúrgica, con evolución tórpida.

En el seguimiento de los casos se observó supervivencia en 3 de los 5 pacientes, siendo el subtipo histológico de dos de ellos de tipo papilar (grado I), y uno de subtipo colónico con componente mucinoso (grado II), con supervivencias de 2, 15 y 18 años, presentando el de mayor tiempo de supervivencia una recidiva a los 12 años del diagnóstico. Uno de los pacientes falleció a los 3 años en la recidiva de la lesión por una transformación a carcinoma sólido y anaplásico de alto grado y el otro a los 2 meses del diagnóstico

**CONCLUSIONES:** El adenocarcinoma sinonasal de tipo intestinal es un tipo agresivo de neoplasia relacionada principalmente con exposición prolongada a la madera, siendo extremadamente infrecuente sin la misma. Su pronóstico es variable presentando un peor pronóstico generalmente los subtipos moderada-pobremente diferenciado. La histología e inmunohistoquímica son indistinguibles de un adenocarcinoma de origen intestinal por lo que es importante una adecuada correlación con los datos clínicos y endoscópicos para el correcto diagnóstico de esta entidad

**CONDROMA LINGUAL. A PROPÓSITO DE UN CASO.**

García Miranda, Iker; Goncalves Villarreal, Katherine Andreina; Orbezgo Arrizabalaga, Idoia; Oliva Dominguez, Eva; Gamba Torrez, Silvia; Fernandez Solé, Soledad; Fernández-Lomana Idiondo, Ena María; Imaz Murga, Miren Igone  
**Presentador:** García Miranda, Iker

HOSPITAL UNIVERSITARIO CRUCES

**Tipo de trabajo:** e-Poster

**INTRODUCCIÓN:** Se presenta un caso de condroma primario de la lengua cuyo interés reside en la escasez de casos reportados en la literatura en esta localización y el reconocimiento de su benignidad y dificultad en cuanto a su diagnóstico diferencial con el condrosarcoma.

**MATERIAL Y MÉTODOS:** Mujer de 59 años con lesión en punta lingual de un año de evolución. Se realiza biopsia escisional y estudio histopatológico de la lesión.

**RESULTADOS:** Macroscópico: fragmento blanquecino de consistencia sólida que mide 0,7 x 0,4 x 0,2 cm.

Microscópico: secciones de mucosa lingual tapizada por un epitelio escamoso sin alteraciones que presenta en corion una proliferación nodular de bordes bien delimitados constituida por condrocitos maduros sin atipia ni datos de invasión.

Los condromas de cabeza y cuello son entidades raras que suponen menos del 1% del total. El más habitual se localiza en laringe y concretamente en el cartilago cricoides. Cabe destacar que el condrosarcoma es 17 veces más frecuente que su contraparte benigna y se caracteriza por la presencia de datos de infiltración junto a atipia citológica y/o arquitectural. Por tanto, se requiere su extirpación completa para un diagnóstico definitivo. En nuestro caso, dada la ausencia de atipia citológica y de datos sugestivos de infiltración, se llega al diagnóstico de condroma. Tras realizar una búsqueda bibliográfica solo se han encontrado 24 casos de condromas linguales reportados en la literatura. Se desconoce todavía su etiología, se han propuesto diversas teorías como su origen a partir de restos embrionarios, como resultado de una metaplasia secundaria a traumatismo o inflamación crónica, o secundario a un adenoma pleomorfo o teratoma con predominancia cartilaginosa. De los casos revisados, más del 45% se localizaron en dorso lingual, un 37% en los laterales de la lengua y un 16% a nivel ventral. Tan solo uno se localiza cerca de la punta lingual, al igual que en nuestro caso.

**CONCLUSIONES:** El condroma es un tumor de curso indolente y poco habitual en cabeza y cuello.

La localización de la lesión en nuestro caso, (la punta lingual), es poco habitual.

Señalar la importancia de hacer un correcto diagnóstico diferencial con el condrosarcoma, tanto a nivel clínico como histopatológico.

**GANGLIONEUROMA EN BASE LINGUAL. A PROPÓSITO DE UN CASO.**

López Henriquez, Rocío; Krupinska, Martyna Aleksandra; Vega Falcón, Abián; Méndez Medina, Rafael  
**Presentador:** López Henriquez, Rocío

SERVICIO DE ANATOMÍA PATOLÓGICA. HOSPITAL UNIVERSITARIO DE CANARIAS.

**Tipo de trabajo:** e-Poster

**INTRODUCCIÓN:** Los ganglioneuromas son neoplasias benignas que se originan a partir de las células de la cresta neural de los ganglios simpáticos del sistema nervioso. Estas lesiones están compuestas por células ganglionares maduras y células de Schwann y suelen darse en niños por debajo de los 10 años, aunque también se han descrito en adultos. La localización más frecuente es el tórax, en concreto en mediastino posterior, seguido en frecuencia por el retroperitoneo, la glándula adrenal y el cuello. Se han descrito otras localizaciones inusuales como el corazón, próstata, hueso, intestino y cordón espermático.

**MATERIAL Y MÉTODOS:** Presentamos el caso de un varón de 74 años, exfumador desde hace 3 meses, que consulta por la aparición de una lesión blanquecina en la base de la lengua de meses de evolución. A la exploración se identificó una induración en base lingual izquierda de 1 cm de diámetro aproximadamente por lo que se decidió realizar biopsia. Se remitió una cuña mucosa que media 2,6 x 1,3 x 0,4 cm. Se realizaron tinciones convencionales e inmunohistoquímicas para S100 y SOX-10 con sistema automatizado Bench Mark ULTRA de Roche Ventana.

**RESULTADOS:** Los hallazgos anatomopatológicos mostraron, en una de las papilas de la base lingual, una lesión circunscrita constituida por una proliferación de elementos tipo células de Schwann dispuestas de forma dispersa entre bandas de colágeno o formando estructuras nerviosas. Se acompañaban de algunas células ganglionares maduras, sueltas o en pequeños acumulos, rodeadas por células satélites. Las células ganglionares se caracterizaban por ser grandes, redondeadas, de núcleo generalmente excéntrico con nucleolo y citoplasma con focos grumosos basófilos. Con técnicas de inmunohistoquímica la lesión era positiva para S100 y SOX-10 por lo que se diagnosticó como ganglioneuroma de la base lingual.

**CONCLUSIONES:** Los ganglioneuromas de localización lingual son infrecuentes, en la actualidad solo tres casos se han descrito en la literatura y todos ellos fueron en pacientes adultos. En dos de esos casos, al igual que en el nuestro, había antecedentes de tabaquismo por lo que la prioridad era descartar la presencia de lesiones malignas. En este tipo de localizaciones atípicas también es importante la búsqueda de otras tumoraciones ya que lesiones múltiples pueden darse en el contexto de un síndrome de Neoplasia Endocrina Múltiple tipo 2b (MEN2b), síndrome de Cowden o Neurofibromatosis tipo 1. En nuestro caso se trataba de una lesión única sin otras alteraciones de interés.

## PRESENTACIÓN DE UN CASO POCO FRECUENTE: TUMOR HÍBRIDO DE PARÓTIDA.

Fernández-Pacheco Sánchez-Migallón, Pedro; Villasanti Rivas, Natalia; Herreros Fernández-Arroyo, Pablo; Pemintel Cussi, Juan José; Jiménez Lara, Araceli; Gómez Sánchez, Luis

**Presentador:** Fernández-Pacheco Sánchez-Migallón, Pedro

HOSPITAL GENERAL UNIVERSITARIO CIUDAD REAL

**Tipo de trabajo:** e-Póster

**INTRODUCCIÓN:** Los tumores híbridos de la glándula parótida y de otras glándulas salivares son entidades muy infrecuentes. Estas neoplasias están compuestas por dos tipos tumorales diferentes, de un origen celular similar, siendo la combinación de dos neoplasias benignas o una benigna y otra maligna. El componente más frecuentemente observado en este tipo de entidades es el de adenoma pleomorfo, como ocurre en el caso que se presenta a continuación.

**MATERIAL Y MÉTODOS:** Se presenta paciente varón de 47 años, que refería presentar un nódulo parotídeo izquierdo pequeño de larga evolución, detectado hace 15 - 20 años, que ha crecido desde los últimos años. A la exploración física se palpaba un nódulo de unos 15 mm en cola de parótida izquierda, posterior a rama ascendente mandibular, consistente, no petreo ni doloroso. Se le realizaron pruebas de imagen (ecografía y TAC cervical) dónde se observaron en el lóbulo superficial de la glándula parótida izquierda una lesión bien delimitada, sólida, homogénea, de bordes ligeramente lobulados, con vascularización intralesional. Ante estos hallazgos se le decidió realizar una punción con aguja fina y posteriormente parotidectomía.

**RESULTADOS:** El resultado de la punción con aguja fina fue de material hipocelular constituido por escasa células monomorfas de pequeño tamaño sin atipia citológica significativa. En la pieza de parotidectomía se observó una lesión bien circunscrita, compuesta por formaciones ductales rodeadas por células mioepiteliales, presentando predominantemente una proliferación celular con diferenciación de fenotipo basaloides, separadas por tractos fibrosos. Ante estos hallazgos se llegó al diagnóstico de Adenoma pleomorfo con áreas de diferenciación basaloides.

**CONCLUSIONES:** Los componentes de un tumor híbrido no son independientes, sino que tienen un origen idéntico en una misma área topográfica. Es necesario diferenciarlos de tumores bifásicos, que son una mezcla de dos patrones celulares diferentes en la clasificación tumoral. También hay que distinguirlos de la formación múltiple de tumores de las glándulas salivales de manera sincrónica o metacrónica. La etiología de este tipo de tumores es altamente desconocida, y es importante detectarlos, sobre todo si el pronóstico de sus componentes es diferente. Sin embargo debido a su infrecuencia y al escaso número de casos descritos en la literatura actualmente no se conoce su evolución con exactitud su pronóstico.

## EXPRESIÓN DE B-RAF Y C-KIT EN MELANOMAS DE MUCOSAS.

Guillén Saorín, Elena; Capozzi, Claudia; Pérez Parra, David; Blasco Muñoz, Soledad; Buendía Alcaráz, Ana; Sánchez Espinosa, Alberto; Ortiz González, Ana; Sánchez Gutiérrez, David

**Presentador:** Guillén Saorín, Elena

SERVICIO DE ANATOMÍA PATOLÓGICA DEL COMPLEJO HOSPITALARIO UNIVERSITARIO DE CARTAGENA, CARTAGENA (REGIÓN DE MURCIA)

**Tipo de trabajo:** e-Póster

**INTRODUCCIÓN:** El melanoma de mucosas es una entidad poco frecuente que suele darse en pacientes de edad avanzada. Dentro de este grupo se encuentran todos aquellos localizados en las mucosas de la cabeza y el cuello, tracto digestivo o aparato genital. Son tumores agresivos de diagnóstico tardío, por ello, además de la cirugía, el tratamiento farmacológico suele ser la mejor opción, especialmente en pacientes metastásicos. Es importante determinar la mutación de ciertos oncogenes relacionados con su patogénesis, como B-RAF y C-KIT. En muchas series se ha determinado cierta predilección por la mutación de C-KIT en los melanomas de mucosas.

**MATERIAL Y MÉTODOS:** Se presenta una serie de 5 casos de melanomas de mucosa localizados en cabeza y cuello (fosa nasal y senos paranasales). Dos casos son mujeres y tres son hombres, con edades comprendidas entre los 55 y los 80 años. En todos se diagnosticó mediante biopsia incisional, una proliferación neoplásica de células epitelioides de tamaño mediano-grande, citoplasma eosinófilo, núcleos pleomórficos y abundantes mitosis. En algunos casos se identifican restos de un pigmento pardo asociado. Todos ellos mostraron marcada positividad para anticuerpos de diferenciación melánica así como un elevado índice de proliferación Ki67. En ninguno de ellos se identificó mutación de B-RAF o C-KIT.

**RESULTADOS:** Los melanomas de mucosas son entidades raras que pueden afectar a todas las mucosas del organismo. En cabeza y cuello, son especialmente frecuentes aquellos que afectan a la conjuntiva, siendo más raros los localizados en mucosa nasosinusal. También se pueden observar en mucosa genital o gastrointestinal. En comparación con los melanomas cutáneos, no suelen asociarse a mutaciones de B-RAF, pero sí a la alteración de C-KIT. En algunas series, hasta el 100% de los casos mostraban mutación de C-KIT, sin embargo nuestra serie muestra negatividad total para la misma. Una de las posibles explicaciones a este hecho puede ser que, en la mayor parte de las series, no se hace distinción anatómica dentro de los melanomas de mucosas. En nuestro centro, además de los 5 casos de melanomas de mucosa nasosinusal, se registraron al menos otros 4 casos de melanomas de mucosas, dos de ellos vaginales y los otros dos gastrointestinales. En todos estos se identificó alteración de C-KIT. Algunos autores asocian la mutación de uno u otro oncogén a la exposición la radiación solar, siendo más común la mutación B-RAF en aquellos melanomas fotoexpuestos (cutáneos) y la de C-KIT en aquellos con menos exposición solar (mucosos).

**CONCLUSIONES:** El melanoma de mucosas es una entidad infrecuente, agresiva y típica de pacientes de edad avanzada. Pueden afectar a diferentes mucosas del organismo. Los principales estudios no muestran distinción anatómica, analizando la expresión de B-RAF y C-KIT de manera conjunta. En nuestra serie, ninguno de los melanomas de mucosas mostró alteración para C-KIT, típica de este tipo de lesiones. Sin embargo la mutación fue positiva en aquellos fuera de cabeza y cuello.

## CARCINOMA SECRETOR DE GLÁNDULA PARÓTIDA.

Benavides De La Fuente, Cristian; Moreno Martínez, Miguel; Carrasco Fernández, Daniel; Palomo González, María Jesús  
**Presentador:** Benavides De La Fuente, Cristian

HOSPITAL UNIVERSITARIO PUERTA DEL MAR

**Tipo de trabajo:** e-Poster

**INTRODUCCIÓN:** El carcinoma secretor de glándula salival es un tumor maligno monofásico, análogo al carcinoma secretor de mama, constituido por células con abundantes secreciones eosinofílicas, dispuestas en estructuras microquísticas, tubulares, sólidas y quístico-papilares que afecta a adultos con una media de edad de 46 años, sin predilección por ningún sexo. Se localiza con mayor frecuencia en glándula parótida, seguida de cavidad oral y glándula submandibular. Habitualmente presenta un reordenamiento específico de los genes ETV6 o RET, con fusión de ETV6:NTRK3 en el 90% de los casos. A pesar de que constituye un carcinoma de bajo grado, muestra una tasa de recurrencia local del 30%, así como metástasis ganglionar linfática en el 25% de los casos.

**MATERIAL Y MÉTODOS:** Mujer de 77 años con una tumoración redondeada de 2.2 cm de diámetro, de consistencia indurada y no dolorosa, en glándula parótida accesoria en el espesor de la mucosa yugal derecha, sobre el masetero y conducto de Stenon, de varios años de evolución, que ha ido creciendo de tamaño. La pieza de exéresis quirúrgica corresponde en su totalidad a una tumoración sólida blanquecina con áreas algodonosas confluentes, sin observarse áreas de aspecto hemorrágico o necrótico.

**RESULTADOS:** La tumoración se halla constituida por una proliferación neoplásica de patrón tubular y microquístico, con secreciones basofílicas intraluminales PAS positivas, tapizadas por células con atipia leve de citoplasma granular eosinófilo pálido o vacuolado y núcleos redondos vesiculosos de cromatina fina granular con nucleolo pequeño central, que expresan inmunotinción positiva para S100, mammaglobina y GATA3.

**CONCLUSIONES:** Si bien se trata de una entidad reciente, definida en el año 2010, frecuentemente solía diagnosticarse como una variante de carcinoma de células acinares pobre en gránulos de zimógeno, lo que constituye su principal diagnóstico diferencial. La inmunotinción positiva intensa en la membrana apical para DOG1, con positividad citoplasmática variable, así como la ausencia de reordenamiento de los genes ETV6 o RET, se erigen como los pilares fundamentales a favor del carcinoma de células acinares. Debe descartarse así mismo la posibilidad de que se trate de una metástasis de un carcinoma secretor de mama.

## NEOPLASIA DE CÉLULAS BASALIOIDES CON TRANSFORMACIÓN A ALTO GRADO EN GLÁNDULA PARÓTIDA

Álvarez Mancha, Ana Isabel; Fantova Cosculluela, María José; Romero Madrid, Beatriz  
**Presentador:** Álvarez Mancha, Ana Isabel

HOSPITAL DEL MAR

**Tipo de trabajo:** e-Poster

**INTRODUCCIÓN:** Las neoplasias de glándula salival presentan un polimorfismo arquitectural y una citomorfología casi inespecífica, que hacen que sean un reto diagnóstico, incluso en el diferencial entre neoplasias benignas y malignas.

**MATERIAL Y MÉTODOS:** Presentamos el caso de un varón de 76 años, que consulta por una tumoración indolora en parótida izquierda, de 2 años de evolución y crecimiento progresivo. Se realiza RMN, en la que se observa una lesión de 24 mm en el lóbulo superficial, de captación heterogénea. En la ecografía, presenta bordes mal definidos y destaca un aumento del tamaño de los ganglios regionales.

En la PAAF, destaca una celularidad en placas, acompañada de un material hialino. Estas células presentan poco citoplasma, núcleos ovalados e hiperromáticos y nucléolo evidente. Ante esto, se diagnostica como una Neoplasia glandular salival de potencial maligno incierto (categoría 4B del Sistema Milan), de células basaloideas.

Posteriormente, se realiza una parotidectomía con vaciamiento ganglionar.

**RESULTADOS:** En la parotidectomía, la lesión es de 30 mm, coloración blanquecina, homogénea y bordes mal definidos. Microscópicamente, la neoplasia infiltra el parénquima adyacente y presenta dos áreas. En el área predominante, hay nidos sólidos que se amoldan, con empalizada periférica, material eosinófilo acelular tipo membrana basal y, focalmente, formación de ductos. La celularidad presenta núcleos que varían de hiperromáticos a vesiculares. La segunda zona presenta un patrón lobular sólido, con pleomorfismo nuclear, elevada actividad mitótica con formas atípicas y nucléolos eosinófilos. Inmunoquímica, la neoplasia está constituida por una doble población, con células de fenotipo basal que expresan p63, y células de fenotipo epitelial, que forman túbulos y expresan EMA. El índice proliferativo del área de bajo grado es del 5%, y el del alto grado, del 30-40%.

Estos hallazgos son compatibles con un Adenocarcinoma de células basales, con transformación a alto grado.

En el vaciamiento no hubo evidencia de metástasis ganglionar.

**CONCLUSIONES:** El adenocarcinoma de células basales es una neoplasia rara, de bajo grado y de adultos entre la 6ª-7ª década. Ocurren como lesiones no encapsuladas, en el lóbulo superficial de la parótida y suelen ser de novo. Se asocian con transformación a alto grado en el 10% de los casos.

El diagnóstico diferencial es con el carcinoma adenoide quístico, el carcinoma escamoso basaloide y el adenoma de células basales. En el primer caso, el adenoide quístico presenta núcleos pequeños, hiperromáticos y angulados, y un patrón cribriforme. El carcinoma escamoso basaloide presenta mayor pleomorfismo nuclear y actividad mitótica. Finalmente, el adenoma de células basales es la contrapartida benigna, por lo que no es infiltrativa. El tratamiento de este tipo histológico es la resección ampliada. En nuestro caso, dado márgenes cercanos, se decide tratar posteriormente al paciente con radioterapia. Actualmente no presenta signos de recidiva.

## MASA MAXILAR INDOLORA: TUMOR DE PINDBORG

Mejías Bielsa, Jaime; Jiménez Almonacid, Justino; Enguita Valls, Ana Belén

**Presentador:** Mejías Bielsa, Jaime

HOSPITAL UNIVERSITARIO 12 DE OCTUBRE

**Tipo de trabajo:** e-Poster

**INTRODUCCIÓN:** El Tumor Epitelial Odontogénico Calcificante (Tumor de Pindborg) es un tumor raro, asociado en un 50-60% a dientes no erupcionados. Se origina en restos de la lámina dental y remeda el estrato intermedio del órgano del esmalte. Afecta a adultos de edad media (40 años) y presenta igual distribución por sexos. Su localización más frecuente es la mandibular. Radiológicamente, se caracteriza por la presencia de radiotransparencia ósea con pequeñas microcalcificaciones irregulares. Histológicamente, es muy variado y existen subtipos como el de células claras y el no calcificante/ rico en células de Langerhans.

**MATERIAL Y MÉTODOS:** Presentamos el caso de una mujer de 60 años que refiere masa maxilar de dos años de evolución sin dolor asociado. En el TAC sin contraste se identifica una tumoración en segundo cuadrante del maxilar que engloba las piezas de 21 a 24, con componente quístico y focos puntiformes de calcificación. Se realiza biopsia y posteriormente maxilectomía de segundo cuadrante.

**RESULTADOS:** Tras la exploración macroscópica de la pieza, se identifica una lesión ósea maxilar ovalada, de bordes bien delimitados, sólida y parduzca que mide 2,4 x 2,2 x 2,1 cm, abomba paladar y encía. El estudio histológico muestra una proliferación tumoral bien delimitada localizada en el espesor del hueso maxilar y que expande la encía, que se encuentra constituida por nidos de células de aspecto epitelial, de tamaño intermedio, con núcleos monomorfos de cromatina fina y pequeños nucleólos, con citoplasmas eosinófilos, alguno de ellos de morfología poligonal y con puentes intercelulares, entre los que se observa un material amorfo y homogéneo, de aspecto hialino. Entre estos grupos celulares se observa un estroma fibroso con depósitos de este material hialino y homogéneo de características similares del localizado entre las células. Además, se aprecian calcificaciones concéntricas basófilas, en forma de anillos de Liensegang. No se observan mitosis ni áreas de necrosis. El estudio con tioflavina, rojo Congo y proteína P del amiloide resultan positivos en el material localizado entre las células tumorales.

**CONCLUSIONES:** El Tumor Epitelial Odontogénico Calcificante o Tumor de Pindborg es una entidad benigna rara (menos del 1% de los tumores de la cavidad oral). Es una lesión que puede ser localmente invasiva y que presenta un riesgo de recurrencia del 15%, aunque es menos agresiva que otros tumores odontogénicos. Es importante conocer la existencia de esta entidad, a pesar de su baja frecuencia, y plantear el diagnóstico diferencial con otras entidades como el carcinoma odontogénico de células claras o tumor odontogénico adenomatoide.

## PARAGANGLIOMA INTRATIROIDEO. PRESENTACIÓN DE UN CASO

Bergillos Giménez, María Reyes; Alarcón García, Lorenzo; Colino Gallardo, Ana María; De La Torre Serrano, Montserrat; Vega González, Jesús; Hernández Martínez, Desirée; García Egido, Alejandro; Pérez Alonso, Pablo

**Presentador:** Bergillos Giménez, María Reyes

HOSPITAL CLÍNICO SAN CARLOS

**Tipo de trabajo:** e-Poster

**INTRODUCCIÓN:** Los paragangliomas son neoplasias neuroendocrinas no epiteliales que derivan de la cresta neural, los que surgen de los paraganglios extraadrenales se denominan paragangliomas y los originados en la médula suprarrenal, feocromocitomas. Secretan catecolaminas al torrente sanguíneo y representan una predisposición genética excepcionalmente alta. Se subdividen en parasimpático que surgen predominantemente en cabeza y cuello y simpático en retroperitoneo, tórax y pelvis. En cabeza y cuello las localizaciones más habituales son la pared de la órbita, la bifurcación carotídea y nervios vago, glossofaríngeo y laríngeo. El único criterio definitivo para la malignidad es la presencia de metástasis ganglionares o a distancia

**MATERIAL Y MÉTODOS:** Presentamos un caso de una mujer de 57 años que tras traumatismo cervical y dolor persistente se realiza una ecografía cervical observándose un nódulo tiroideo izquierdo, de bordes mal definidos y en contacto con la cápsula posterior de tiroideos. Se realiza PAAF con resultado Categoría IV de Bethesda, por lo que se indicó hemitiroidectomía izquierda. En la pieza quirúrgica se identificó una lesión sólida, irregular y blanquecina que media 2,5 x 2 cm.

**RESULTADOS:** El estudio microscópico mostró una proliferación neoplásica en tiroides que presentaba nidos extratiroideos, entre fibras musculares estriadas y en contacto con el margen quirúrgico, formada por nidos sólidos y microfóculos delimitados por bandas de tejido fibroso. Las células son de talla mediana, discreto pleomorfismo, núcleos redondos con nucleólos de pequeño tamaño y citoplasma anfófilo, de manera dispersa se observan células de mayor tamaño y pleomorfismo. Inicialmente se planteó el diagnóstico entre carcinoma paratiroideo y carcinoma medular de tiroides. Sin embargo, con técnicas de inmunohistoquímica, las células neoplásicas expresaban SDH-A, cromogranina y sinaptofisina y CD56, y no expresaban Tiroglobulina, Pax-8, CK20, CK7, Calcitonina, CEA, TTF1, GATA3, CKA61/AE3, PTH, SDH-B, HMB45, melan-A. Focalmente se identifican células de aspecto sustentacular de tamaño pequeño con escaso citoplasma y núcleos ovales que rodean algunos de los nidos y expresan GFAP, S-100 y SOX10. Finalmente se diagnosticó de paraganglioma intratiroideo.

**CONCLUSIONES:** La localización intratiroidea de un paraganglioma es muy infrecuente, por la localización suele realizarse PAAF, con diagnóstico erróneo de neoplasia folicular. El estudio histológico puede suponer un reto diagnóstico ya que presenta características morfológicas muy similares al carcinoma medular de tiroides, también siendo diagnósticos diferenciales, el carcinoma paratiroideo y las metástasis de tumor o carcinoma neuroendocrino, que con más frecuencia se localizan en tiroides.

## CARCINOMA DUCTAL DE GLÁNDULA SALIVAL METASTÁSICO, SUBTIPO ONCOCÍTICO: A PROPÓSITO DE UN CASO.

Espada Bonilla, Abel; Valerdez Menéndez, Nicolás; Bonilla Seara, José Miguel; Monsalve Sosa, Pablo Manuel; Castillo Sánchez-Herederó, Esteban

**Presentador:** Valerdez Menéndez, Nicolás

HOSPITAL UNIVERSITARIO VIRGEN DEL ROCÍO

**Tipo de trabajo:** e-Poster

**INTRODUCCIÓN:** El carcinoma ductal de glándula salival es una neoplasia poco frecuente de comportamiento agresivo. Afecta más frecuentemente a hombres entre los 50-70 años, asentando en glándula parótida. Muestra un espectro morfológico similar a su su equivalente de origen mamario e inmunofenotipo generalmente apocrino.

**MATERIAL Y MÉTODOS:** Exponemos el caso de un varón de 54 años, con antecedente de linfoma de Hodgking mediastínico tratado con radio-quimioterapia, que acude por aparición súbita de un nódulo a nivel submandibular izquierdo con induración cutánea, acompañado de dolor y parestesias faciales.

Se realiza estudio de TAC, donde se visualiza una lesión de contornos mal delimitados y con signos de malignidad situada en glándula submaxilar izquierda y tejido adiposo adyacente, así como afectación metastásica de la columna cervical.

Se realiza PAAF guiada a la palpación, extensiones (teñidas con MGG y Pap) y bloque celular. Con posterioridad y motivado por los hallazgos de la PAAF se realiza biopsia incisional de forma preferente.

**RESULTADOS:** Se obtienen mediante PAAF extensiones marcadamente celulares, compuestas por grupos celulares cohesivos, de hábito oncocítico, con pleomorfismo nuclear, nucleolos prominentes, presencia de mitosis, y signos de necrosis.

Se realizó biopsia del nódulo, recibiendo fragmentos de piel y músculo estriado con abundante infiltración linfovascular por un carcinoma dispuesto en nidos sólidos con comedonecrosis ocasional y morfología oncocítica con amplios citoplasmas granulares. La celularidad neoplásica mostró un inmunofenotipo positivo para CKAE1/AE3, CK7, receptores de andrógenos, mammaglobina, GATA3 y Her2 con tinción completa e intensa en el 80% de la celularidad neoplásica; negativo para CK20 y receptores de estrógenos.

Con posterioridad se realiza análisis de variantes nucleotídicas y de número de copias, así como de fusiones génicas mediante panel de secuenciación masiva (NGS), en el cual no se detectan alteraciones.

**CONCLUSIONES:** El carcinoma ductal, subtipo oncocítico, de glándula salival es una variante morfológica muy poco frecuente, que requiere al menos un 50% de células con signos de diferenciación oncocítica. Resulta destacable en este caso el antecedente de radiación en la zona.

En la actualidad se plantea que una gran proporción de carcinomas oncocíticos de glándula salival puedan corresponder en última instancia con esta entidad, hasta ahora infradiagnosticada.

## AMELOBLASTOMA NASOSINUSAL: PRESENTACIÓN DE UN CASO Y REVISIÓN DE LA CASUÍSTICA DE NUESTRO HOSPITAL EN LOS ÚLTIMOS 20 AÑOS.

Puente López, Pablo; Ruiz Bravo-Burguillos, Elena

**Presentador:** Puente López, Pablo

HOSPITAL UNIVERSITARIO LA PAZ

**Tipo de trabajo:** e-Poster

**INTRODUCCIÓN:** Los ameloblastomas son tumores raros que derivan del epitelio odontogénico y la mayoría se localizan en la mandíbula. Tienen un crecimiento lento, son localmente agresivos y tienen tendencia a recurrir si la cirugía no es completa, aunque raramente tienen un comportamiento maligno o metastatizan. Los ameloblastomas localizados en región nasosinusal son muy raros, se original del epitelio de revestimiento y pueden plantear importantes problemas de diagnóstico diferencial debido a esta localización atípica y a la variedad de patrones histológicos.

**MATERIAL Y MÉTODOS:** Presentamos un caso de ameloblastoma nasosinusal con una histología acantomatosa/basaloide y realizamos una búsqueda de casos de ameloblastoma en esta localización, diagnosticados en nuestro servicio en los últimos 20 años. Se revisan las características histológicas y analizamos las variables edad, sexo, lateralidad y evolución de los pacientes.

**RESULTADOS:** En total se encontraron cinco casos, todos en mujeres con una media de edad al diagnóstico de 70 años. Tres se localizaban en fosa nasal izquierda y los otros dos en derecha. Dos de los casos mostraban un subtipo basaloide, dos presentaban un patrón folicular y, por último, una paciente presentaba un patrón plexiforme. Respecto a la evolución, dos pacientes han tenido recidivas locales y una paciente ha fallecido por otras causas no relacionadas con la enfermedad con un tiempo de seguimiento medio de 97 meses.

**CONCLUSIONES:** El ameloblastoma es un tumor muy poco frecuente en esta localización, pero es importante conocer la entidad y tenerla en cuenta ya que si no se piensa en él puede confundirse con otras lesiones más frecuentes en la zona; sobre todo teniendo en cuenta que en esta localización surgen del epitelio de revestimiento y que no existen marcadores inmunohistoquímicos específicos de la entidad. En nuestra serie, todos los casos se han producido en mujeres de edad avanzada, sin observarse un predominio de lateralidad y, coincidiendo con lo descrito en la literatura, tienen tendencia a la recurrencia pero no han tenido comportamiento maligno ni han metastatizado.

## MELANOMA NASOSINUSAL: SERIE DE CASOS Y REVISIÓN DE LA LITERATURA.

Iglesias Martínez, Érika; Santiago Quispe, Nancy; Buda, Mihaela Madalina; Sifre Ruiz, Anna; Cordovilla Moreno, Antonio Manuel; Esquina Rodríguez, Cristina; Miguel Ruiz, Carlos; Bronte Anaut, Monica; Guerra Merino, Isabel; De Diego Rivas, Maria Julia  
**Presentador:** Iglesias Martínez, Érika

HOSPITAL UNIVERSITARIO ARABA

**Tipo de trabajo:** e-Poster

**INTRODUCCIÓN:** El melanoma mucoso primario representa el 1,3% de los melanomas totales, de los cuales, entre el 31- 55% se localizan en cabeza y cuello, representando el 4% de las neoplasias nasosinusales. El melanoma nasosinusal (MMNS) es un tumor agresivo, con alto riesgo de metástasis y de mal pronóstico.

A diferencia del melanoma cutáneo no se describen asociados a exposición de luz ultravioleta ni a mutaciones en el gen BRAF. Las alteraciones moleculares descritas en MMNS son ganancias cromosómicas de 1q, 6p y 8q en la mayoría de los casos, y mutaciones en los genes NRAS y KIT en un 30% y 4-13%, respectivamente.

Su baja incidencia y su variabilidad en su histología (diferentes formas celulares y patrones arquitecturales) hace que su diagnóstico sea un desafío.

**MATERIAL Y MÉTODOS:** Entre 2002-2012 se han contabilizado en nuestro hospital siete casos diagnosticados de melanoma en la región nasosinusal (fosa nasal y senos paranasales). Se ha revisado la historia clínica, el material biológico archivado y el resultado de los estudios moleculares de los genes BRAF, NRAS y KIT.

**RESULTADOS:** En total, se diagnosticaron siete casos correspondientes a cuatro mujeres y tres hombres con una media de edad de 81 años. El motivo de consulta fue de insuficiencia respiratoria nasal (4/7), epistaxis recurrente (4/7) y diplopía (1/7). Las pruebas de imagen orientaron 5/7 casos a entidades malignas, 1/7 a entidad benigna y 1/7 incluía ambas posibilidades. La cavidad nasal fue la localización más frecuente (6/7), mientras que en seno paranasal se describe un solo caso. La media del tamaño tumoral fue de 48,14 mm y fueron diagnosticados en estadios avanzados (III y IV) sin enfermedad metastásica. La media de supervivencia de los fallecidos tras el diagnóstico, fue de 24,7 meses, presentando todos ellos enfermedad metastásica en menos de 6 meses. Todos los pacientes recibieron tratamiento oncológico (radioterapia ± quimioterapia/cirugía), y solo uno tratamiento paliativo. Molecularmente, solamente en uno de los casos se aisló una mutación en NRAS (G12X).

Histológicamente, presentaron morfología de célula pequeña redonda y azul (3/7), con diferenciación rabdoide (1/7) o bien una combinación epiteloide/fusiforme junto a plasmocitoide (3/7). El patrón arquitectural fue mayormente perivasculal (4/7), mientras que el resto presentó un patrón sólido (3/7). A excepción de un caso, todos carecían de melanina y todos mostraron positividad para marcadores melanocíticos (SOX10, S100, HMB45 y melan-A).

**CONCLUSIONES:** El MMNS es una enfermedad muy infrecuente que se debe tener en cuenta en muestras con celularidad poco diferenciada, necrosis o sospecha clínico/radiológica de malignidad. Para la correcta orientación se recomienda utilizar un panel inmunohistoquímico que permita diferenciar las diferentes estirpes celulares: epitelial (pancitoqueratina), mesenquimal (vimentina) y linfoide (CD45). En caso de vimentina positiva, no olvidar añadir dos marcadores melanocitarios, preferiblemente S100 y SOX10 por su alta sensibilidad.

## CARCINOMA ADENOIDE QUÍSTICO EN PALADAR: PRESENTACIÓN DE UN CASO, CORRELACIÓN RADIO-PATOLÓGICA, Y REVISIÓN BIBLIOGRÁFICA.

González Rodríguez, Saúl; Trascasa, Álvaro; Pino, Ana Isabel; Piña, Mercedes; Rangel, Yamileth  
**Presentador:** González Rodríguez, Saúl

HOSPITAL UNIVERSITARIO INFANTA ELENA

**Tipo de trabajo:** e-Poster

**INTRODUCCIÓN:** El Carcinoma Adenoide Quístico es un tumor poco frecuente, que representa alrededor del 1% de todos los tumores malignos de Cabeza y cuello, y alrededor de un 10% de todos los tumores de las glándulas salivales. El Carcinoma Adenoide Quístico también puede localizarse en glándulas lagrimales y ceruminosas, así como otros sitios en la cabeza y el cuello, por ejemplo, el paladar, senos paranasales, tráquea o laringe. Presentamos un caso obtenido en nuestro Hospital de Carcinoma Adenoide Quístico en paladar, describimos hallazgos radio-patológicos, y realizamos una revisión bibliográfica sobre el tema.

**MATERIAL Y MÉTODOS:** Presentamos el caso de una paciente de 48 años que acudió a nuestro Hospital por dolor en región retromolar superior izquierda. El diagnóstico inicial fue de posible Neuralgia del Trigémino. Durante el seguimiento, la paciente refirió notar un bulto doloroso en región palatina. Se realizó RM de cráneo y cuello, observándose lesión nodular en paladar izquierdo, sugestiva de tumor de glándula salivar. Se decidió realizar toma de biopsia. Tras estudio histológico con tinción de hematoxilina-eosina, se solicitaron técnicas inmunohistoquímicas para caracterizar la lesión. Se revisaron los hallazgos por dos patólogos, siendo uno de ellos experto en tumores de Cabeza y Cuello, informándose de Carcinoma Adenoide Quístico.

**RESULTADOS:** El estudio de resonancia magnética mostró lesión nodular en la vertiente lateral izquierda del paladar duro con extensión a úvula de 9 x 8 x 11 mm. Mostraba contornos lisos, redondeados, e intensidad de señal homogénea hiperintensa en T2, e hipointensa en T1, así como hiperintensidad en secuencia de difusión. El estudio microscópico mostró una neoformación no encapsulada de estirpe epitelial que presentaba diferenciación mioepitelial y ductal. Se observó combinación de varios patrones de crecimiento observándose mayoritariamente un patrón cribiforme, y focal patrón tubular. La celularidad estaba constituida por células pequeñas-medianas, con citoplasma claro ligeramente eosinófilo, núcleos ovalados con cromatina tosca, y nucléolos pequeños. La actividad mitótica fue de 2 mitosis/mm2. Se observó positividad intensa y difusa del componente ductal/mioepitelial para CKAE1/AE3. Para CD117 en el componente ductal, y para p63 y Actina músculo liso, en el componente mioepitelial. El índice de proliferación celular Ki67, presentó áreas de 40% de núcleos positivos. Se diagnosticó de Carcinoma adenoide quístico, de bajo grado (G1). Realizamos revisión bibliográfica sobre el Carcinoma Adenoide Quístico y sus distintas localizaciones en Cabeza y Cuello.

**CONCLUSIONES:** El Carcinoma Adenoide Quístico de paladar es una entidad infrecuente. Debemos realizar un diagnóstico diferencial con otros tipos de tumores de glándula salivar, y ser conscientes de sus posibles localizaciones en Cabeza y Cuello.

## ESTUDIO INTRAOPERATORIO DE MARGENES QUIRÚRGICOS EN CIRUGÍA DE CAVIDAD ORAL, Y CORRELACIÓN CON SUPERVIVENCIA A 5 AÑOS

Cepeda García, Elena; González Mourelle, Alicia; López Cubillos, Marjorie; Álvarez Rodríguez, Roberto  
**Presentador:** Cepeda García, Elena

SERVICIO DE ANATOMÍA PATOLÓGICA. COMPLEJO HOSPITALARIO UNIVERSITARIO A CORUÑA

**Tipo de trabajo:** e-Poster

**INTRODUCCIÓN:** Los factores más relevantes en el pronóstico del carcinoma epidermoide oral son la localización, estadio TNM, invasión linfovascular y perineural, y el estado de los márgenes de resección.

**MATERIAL Y MÉTODOS:** Se realizó un estudio retrospectivo de 622 pacientes intervenidos quirúrgicamente entre los años 1995 y 2015, y con seguimiento hasta Abril de 2019. En este estudio hemos considerado los márgenes como libres si distan más de 5 mm del tumor, próximos si distan menos de 5 mm y afectos si se observan células tumorales en contacto. Los márgenes fueron medidos de dos formas: en los primeros años se enviaban en intraoperatoria muestras del lecho quirúrgico, teniendo que medir los márgenes en la pieza una vez fijada en formol (con el consiguiente efecto de retracción), y en los últimos tres años se miden con la pieza quirúrgica en fresco, lo que permite realizar ampliaciones durante el propio acto quirúrgico.

**RESULTADOS:** Hemos encontrado una asociación significativa entre un margen afecto y uno próximo con la recidiva y la supervivencia global. El 57,3% de los pacientes con márgenes afectos y el 56,9% de los pacientes con márgenes próximos recidivaron. La supervivencia global de nuestra muestra fue de 57,5 % a los 5 años.

**CONCLUSIONES:** Los márgenes quirúrgicos afectos ensombrecen el pronóstico del carcinoma epidermoide de cavidad oral. La afectación tumoral del margen de resección multiplica por 2,59 el riesgo de fallecimiento en el estudio de supervivencia global. Consideramos imprescindible la toma de muestras intraoperatorias a partir de la pieza tumoral, realizando un corte perpendicular al centro del tumor para poder calcular la distancia del mismo al margen. De esa manera se podrá realizar una ampliación en el momento de la cirugía que será más precisa y controlará mejor el margen.

## CONCORDANCIA DE LOS RESULTADOS DEL ÍNDICE SINK (SIZE, NODAL STATUS, KI67 ÍNDEX) Y LAS CATEGORÍAS DE RIESGO DE PROSIGNA® EN PACIENTES CON CÁNCER DE MAMA ESTRÓGENOS POSITIVOS/HER2 NEGATIVOS

Espejo Herrera, Nadia; Molinero, José Luis; Rubio, Sandra; Badia, Daniel; Tkachenko, Pavel; Cirella, José Luis; Alejo, María  
**Presentador:** Espejo Herrera, Nadia

SERVICIO DE ANATOMÍA PATOLÓGICA. CONSORCI HOSPITALARI DE VIC. FACULTAT DE MEDICINA UNIVERSITAT DE VIC (UVIC). MULTIDISCIPLINARY INFLAMMATION RESEARCH GROUP (MIRG)

**Tipo de trabajo:** Oral  
*(Consultar sala y hora en el Programa científico)*

**INTRODUCCIÓN:** Prosigna® es una prueba molecular de utilidad pronóstica en casos de cáncer de mama con expresión hormonal positiva poco avanzados. Estudios previos diseñaron diversos índices pronósticos, entre ellos el SINK TM (calculado en base al tamaño (size) tumoral, ganglios positivos (pN) y el índice de proliferación Ki67) mostró alta concordancia con las categorías de riesgo de Prosigna. Nuestros objetivos en este estudio fueron: verificar las variables patológicas que correlacionan con el score Prosigna, calcular el índice SINK y comprobar su concordancia con las categorías de riesgo Prosigna, en pacientes con cáncer de mama atendidas en nuestro hospital y evaluadas con esta prueba.

**MATERIAL Y MÉTODOS:** Recogimos retrospectivamente las características clínicas, patológicas y los resultados de Prosigna disponibles en la historia clínica informatizada. Verificamos la correlación de diversas variables patológicas (edad, tipo de tumor, tamaño tumoral, ganglios linfáticos positivos/negativos, receptores de estrógenos y progesterona, grado tumoral (SBR de 1 a 9) y Ki67) con el score Prosigna. Calculamos el índice SINK para cada caso y comprobamos su concordancia con los resultados del score de riesgo Prosigna.

**RESULTADOS:** El grupo analizado incluyó 42 mujeres atendidas en nuestro hospital entre 2018 y 2022, con edades de 38-74 años (promedio 57,3), la mayoría con diagnóstico de carcinoma ductal infiltrante (88%), subtipo luminal A (64% clasificados por Prosigna) y ganglios linfáticos negativos (69%). El tamaño tumoral fue de 7-70mm (promedio 23,4mm). Los resultados del Prosigna mostraron correlación significativa con el grado tumoral (SBR de 1 a 9) y el Ki67 (T-test p=0,03 y p=0,004). Según Prosigna, 15(35,7%) mostraron riesgo bajo (score 0-40), 14(33,3%) intermedio y 13(31%) alto (score 61-100). Según SINK, 19(45%) presentaron riesgo bajo (<=40), 17(40%) intermedio (>40-60) y 6(14%) alto (>60). Los resultados de Prosigna y SINK fueron concordantes en 31(73,8%) de los casos, cuando ambos scores fueron categorizados como bajo <=40 y alto riesgo >40.

**CONCLUSIONES:** Los resultados del SINK muestran alta concordancia con los resultados del Prosigna en este grupo de pacientes. El índice SINK es sencillo de calcular con los datos disponibles en informes patológicos de rutina y podría ser usado en la consulta oncológica para estimar de manera rápida y tentativa el pronóstico de los casos de cáncer de mama con expresión de estrógenos positiva/Her2 negativos, o en situaciones con acceso restringido a pruebas moleculares. Estas observaciones requieren verificación en cohortes de estudio más numerosas.



## DETERMINACIÓN DE MUTACIONES EN CARCINOMAS DE MAMA METASTÁSICOS MEDIANTE SECUENCIACIÓN MASIVA EN DNA TUMORAL CIRCULANTE

Santiago Díaz, Pablo; Clavé Safont, Sergi; Longarón Rozalen, Raquel; Escobar Tejeda, Andreu; Piquer Velasco, Gabriel; Vázquez De Las Heras, Ivonne; Comerma Blesa, Laura; Lloveras Rubio, Belén; Bellóssilo Paricio, Beatriz

**Presentador:** Santiago Díaz, Pablo

SERVICIO DE PATOLOGÍA, HOSPITAL DEL MAR, BARCELONA

**Tipo de trabajo:** Oral

(Consultar sala y hora en el Programa científico)

**INTRODUCCIÓN:** El análisis de DNA tumoral circulante (ctDNA) en plasma y otros líquidos biológicos permite detectar a nivel sistémico la presencia de alteraciones moleculares provenientes de células neoplásicas. En el manejo de pacientes con cáncer de mama, esta herramienta tiene potencial uso para la identificación de alteraciones accionables si no se dispone de tejido tumoral, la monitorización de respuesta terapéutica y detección de progresión de la enfermedad, así como para evaluar la heterogeneidad tumoral. El objetivo de este estudio ha sido evaluar la utilidad del análisis de ctDNA en rutina clínica mediante secuenciación masiva (NGS).

**MATERIAL Y MÉTODOS:** Se han seleccionado prospectivamente 26 casos de cáncer de mama metastásico de subtipo luminal, en los que se ha estudiado la presencia de alteraciones moleculares mediante el panel de NGS OncoPrint Breast ctDNA Research Assay v2 (Thermo Fisher) a partir de ctDNA (24 muestras de sangre periférica, 1 líquido pleural y 1 líquido cefalorraquídeo). En los casos sin alteraciones detectadas en ctDNA, se ha realizado caracterización molecular por NGS en DNA del tumor primario o metástasis. Además del resultado mutacional, se ha recogido el valor de concentración de ctDNA obtenido (ng/ml) así como la media del límite de detección (LoD%).

**RESULTADOS:** Se identificaron alteraciones patogénicas en 18 de los 26 casos estudiados (69%). En 16 casos se detectaron 1-2 alteraciones, siendo 6 el máximo de alteraciones detectadas en un mismo caso. El gen más frecuentemente mutado fue PIK3CA en 13 de los 18 casos positivos (81%), seguido de TP53 en 8 casos, de los cuales 6 presentaban coexistencia de alteraciones en ambos genes. Tres casos mostraron la mutación p.Y375S en el gen ESRI, 2 de ellos concomitantes a mutaciones de PIK3CA. Con menor frecuencia, 1 caso presentó la mutación p.K700E en el gen SF3B1 y otro, amplificación en el gen FGFRI (CNV ratio: 1,5). La media de concentración del ctDNA obtenido fue de 70 ng/ml (rango 15-149 ng/ml) y la media del LoD% de 0,5% (rango 0,1-3,2%). De los 8 casos sin alteraciones en ctDNA (31%), se detectaron mutaciones en el tejido tumoral en 4 de ellos: 2 con la mutación PIK3CA p.H1047R, 1 con la mutación ERBB2 p.C776V y 1 con amplificación del gen FGFRI (CNV ratio: 8,9). En los casos con detección de alteraciones en ctDNA, la media de concentración fue superior que en las que no se identificó ninguna (73,1 vs. 63 ng/ml) y se alcanzó mayor sensibilidad (LoD%: 0,3% vs. 0,9%). Solamente 4 de las 26 pacientes no mostraron alteraciones por NGS ni en ctDNA ni en tejido, llegando a una caracterización del 85% de los casos.

**CONCLUSIONES:** La aplicación de paneles de NGS sobre ctDNA permite la caracterización molecular de las pacientes con cáncer de mama metastásico en combinación con el estudio de muestras de tejido tumoral, en aquellos casos sin alteraciones detectadas. A pesar de la limitación que supone el bajo número de casos de nuestra serie, este trabajo sugiere correlación entre la presencia de mutaciones y la concentración de ctDNA.

## PUNCIÓN ASPIRACIÓN AGUJA FINA INTRAOPERATORIA EN EL GANGLIO CENTINELA COMO SUSTITUTO DE LA BIOPSIA ESCISIONAL DEL GANGLIO EN PACIENTES CON CÁNCER DE MAMA.

Pérez Calderiña, Jesús; López Díaz, Jesús; Pérez Olabarria, Maitane; Surrallés Calonge, María Lluís; García Moreno, Federico; Morlius Aizarna, Xavier; Luizaga Velasco, Luis Antonio; Pontes De Sousa, Sandra Patricia; Ferrer Cassado, Carme; Llobet Dagà, Adria; Tarroch Sarasa, Xavier; González Mínguez, Clarisa

**Presentador:** Pérez Calderiña, Jesús

HOSPITAL UNIVERSITARIO MÚTUA DE TERRASSA

**Tipo de trabajo:** Oral

(Consultar sala y hora en el Programa científico)

**INTRODUCCIÓN:** La biopsia del ganglio centinela (BGC) es el procedimiento de elección para la estadificación axilar en el cáncer de mama. Después del ensayo ACOSOG Z11, la disección axilar se recomienda solo en pacientes con más de dos ganglios positivos. Nuestro objetivo es evaluar la punción aspiración con aguja fina guiada por palpación del ganglio centinela como sustituto de la escisión completa del ganglio centinela en pacientes que presentan cáncer de mama y ganglios negativos para minimizar los efectos secundarios.

**MATERIAL Y MÉTODOS:** Se incluyeron 80 pacientes con cáncer de mama sometidos a biopsia del ganglio centinela entre diciembre del 2020 y mayo del 2022. Después de la identificación del ganglio centinela, el cirujano de mama realizó la punción aspiración con aguja fina de dicho ganglio. Los resultados se compararon con la evaluación patológica definitiva.

**RESULTADOS:** Se obtuvo diagnóstico en el 80% de los casos, incluida "la curva de aprendizaje". 58 de los 64 pacientes con muestras adecuadas resultaron negativos. En este grupo, el Valor Predictivo Negativo (VPN) fue del 77,6% (IC 64,7%-87,5%). Si no se tiene en cuenta la micrometástasis, el VPN aumentaría hasta el 86,2% (IC 74,6%-93,9%). Con el criterio Z11 para la disección axilar, el VPN aumenta hasta el 100%. 6 pacientes tenían una punción aspiración con aguja fina del ganglio centinela positiva, presentando todos ellos, macrometástasis en la evaluación patológica final, además, que 3 de ellos mostraron extensión extranodal.

**CONCLUSIONES:** La punción aspiración con aguja fina del ganglio centinela intraoperatoria es muy precisa para representar rápidamente los casos con carga tumoral axilar alta y baja. Los casos con carga tumoral baja/negativos podrían omitir la disección axilar.

## ANÁLISIS MUTACIONAL DE PIK3CA EN BIOPSIA LÍQUIDA Y TEJIDO PARAFINADO DE PACIENTES CON CARCINOMA DE MAMA

Muñoz León, José Antonio; Batista Batista, Cesarina Altargracia; Jiménez Pérez, Andrea Beatriz; Abad Hernández, Mar; Gomez Muñoz, María Asunción; Sancho De Salas, Magdalena; Gonzales Rivero, Joaquín; Sayagues Manzano, Jose María; Montero González, Juan Carlos; Diaz García, Raquel; Ludeña De La Cruz, María Dolores

**Presentador:** Muñoz León, José Antonio

COMPLEJO ASISTENCIAL UNIVERSITARIO DE SALAMANCA

**Tipo de trabajo:** Oral

(Consultar sala y hora en el Programa científico)

**INTRODUCCIÓN:** La fosfatidilinositol 3-quinasa (PI3Ks) son quinasas lipídicas que asociadas a la aparición y desarrollo de tumores. Participan en procesos tales como supervivencia celular, proliferación, motilidad y metabolismo tumoral. La inhibición farmacológica de la vía de PI3K-AKT-mTOR ejerce un efecto antitumoral ya que inhibe la proliferación y la supervivencia de las células tumorales, además de afectar al microambiente, angiogénesis, metabolismo y metástasis tumoral. Detectar mutaciones de esta vía tiene implicación pronóstica y terapéutica.

**MATERIAL Y MÉTODOS:** Hemos estudiado el estado mutacional de PIK3CA en 153 pacientes con Carcinoma de Mama. Para ello hemos analizado 174 muestras (121 en tejido parafinado y 53 biopsias líquidas). La extracción del ADN en el tejido parafinado y la biopsia líquida fue realizada utilizando el Kit cobas DNA/cfDNA sample preparation Kit (Roche Diagnostics). Posteriormente se realizó una PCR a tiempo real, utilizando el kit cobas® PIK3CA Mutation Test. Este kit detecta 17 mutaciones diferentes del gen PIK3CA (Exones 2, 5, 8, 10 y 21).

**RESULTADOS:** Se detectó mutación en el 36% de los estudios realizados a partir de tejido parafinado (44/121) y en el 11% (6/53) de las biopsias líquidas, en ambos casos la mutación más frecuente fue la H1047X.

En 21 pacientes (42 muestras) pudimos realizar análisis pareados (tejido y biopsia líquida). En el 76% (16/21) de los casos PIK3CA fue nativo tanto en tejido como biopsia líquida, 2 casos (9.5%) con la misma mutación (H1047X) en tejido y biopsia líquida y finalmente 3 casos (14%) tuvieron resultado discordante, con mutación presente en tejido (2 mutaciones H1047X, 1 C420R) y ausente en biopsia líquida. No se identificó mutación distinta ni adicionales entre tejido y biopsia líquida.

De los 132 casos restantes, no pareados, en 100 estudiamos PIK3CA en tejido, 33 de ellos presentaron mutación única (16 mutaciones H1047K, 8 en E545X, 3 en E542K, 3 en C420R, 2 en N345K y 1 en Q546X) y 6 de ellos presentaron combinación variable de dos mutaciones distintas. Los 32 casos restantes son biopsias líquidas, 4 de ellas con PIK3CA mutado (2 mutaciones H1047K, 1 en E542K y 1 en E545X) y 28 pacientes con PIK3CA nativo.

**CONCLUSIONES:** Detectamos una proporción menor de mutación en biopsia líquida (11%) frente al material por biopsia tisular (36%). En los resultados pareados, existe una correlación del 86% en casos no mutados y una correlación de 40% en casos con mutación, es decir, una menor sensibilidad de la biopsia líquida para detectar mutación.

Detectar mutaciones de PIK3CA para cáncer de origen mamario tiene implicaciones terapéuticas importantes. Fármacos como alpelisib y everolimus han sido aprobados por la FDA y la EMA para el tratamiento del cáncer de mama avanzado ER+. Identificar las mutaciones no solo en tejido tumoral sino también en biopsia líquida podría resultar de especial utilidad en casos donde es imposible obtener material convencional de biopsia tisular y como técnica adyuvante en el diagnóstico y seguimiento.

## PLATAFORMA MULTIGEN MAMMAPRINT? EN UNA SERIE DE 422 CASOS: DIFERENCIAS ENTRE CARCINOMA DUCAL Y LOBULILLAR INFILTRANTE

Rodríguez Villena, María Amanda; Véliz Domínguez, Alejandra Sofía; Meléndez Gisbert, María Rosa; Ariño Palao, Carmen; Palacios Calvo, José; Pérez Mies, Belén

**Presentador:** Rodríguez Villena, María Amanda

HOSPITAL UNIVERSITARIO RAMÓN Y CAJAL

**Tipo de trabajo:** Oral

(Consultar sala y hora en el Programa científico)

**INTRODUCCIÓN:** Mammprint clasifica los cánceres de mama (CM) en alto (AR) o bajo riesgo (BR) de recidiva, orientando el tratamiento adyuvante en CM luminales. Sin embargo, existe controversia de su utilidad para clasificar el riesgo de subtipos histológicos especiales, como el carcinoma lobulillar infiltrante (CLI), ya que este subtipo se caracteriza por recaídas más tardías que en el carcinoma ductal infiltrante (CDI). El objetivo del estudio identificar diferencias en el resultado de Mammprint en CDI y CLI y correlacionarlo con factores pronósticos clásicos.

**MATERIAL Y MÉTODOS:** Se han seleccionado CM a los que se realizó Mammprint con resultado valorable entre los años 2013-2021. En cada caso se ha recogido edad diagnóstica, resultado de la plataforma (AR o BR), subtipo histológico, estadije pT y pN, grado histológico (GH) desglosado en sus tres componentes, permeación vascular, infiltración perineural, receptores hormonales (RRHH) valorados con Allred score y ki-67 como variable cuantitativa. Para el estudio estadístico, se han empleado pruebas Chi cuadrado, t-Student para variables cualitativas y cuantitativas respectivamente.

**RESULTADOS:** Se han identificado 343 CDI y 79 CLI, con una media de edad de 55,6 y 57,7 años, respectivamente. En CDI, el 42,6 % de los casos fueron clasificados como AR frente al 23% en los carcinomas lobulillares (p<0,001). La mayoría de los CLI fueron grado histológico (GH) 2 (93,7%), mientras en el CDI se distribuía en GH1 21,9%, GH 2 59,7% y GH 3 18,3% (p=0,000). La media de ki67 es de 16 para CDI y de 9,3 para CLI (p=0,000). Hay más casos con permeación vascular en los CDI (13,9%) frente a los CLI (2%) (p=0,007) mientras que la infiltración perineural es más frecuente en CLI (12,8% CDI frente 20,3% CLI, p=0,012)

No hubo diferencias estadísticamente significativas entre CDI y CLI en el resto de las variables estudiadas (edad, pT, pN, expresión de receptores hormonales). Analizando de forma independiente ambos subtipos histológicos, en el CDI, tanto el estadije pT (P=0,029), el grado histológico con todos sus parámetros así como el índice de proliferación ki67 se correlacionan con el resultado de Mammprint (p=0,000) mientras que en los CLI, el valor de ki67 es el único parámetro con correlación (P=0,005).

**CONCLUSIONES:** Existen más casos clasificados como de AR por Mammprint en los CDI y el resultado se correlaciona con el GH del CDI. El porcentaje de CLI clasificado como AR en nuestra serie (23%) está ligeramente por encima de los publicado. Dado que la mayoría de los CLI corresponden a GH 2, el valor de ki67 es el único parámetro que puede orientar hacia el resultado de la plataforma. Son necesarios estudios prospectivos sobre CLI, para aclarar la validez de las plataformas multigen en este subtipo tumoral.

## CARCINOMA SECRETOR DE MAMA: MÁS ALLÁ DEL INMUNOFENOTIPO TRIPLE NEGATIVO.

Galán Villamor, Lourdes; López García, M<sup>a</sup> Ángeles; Civantos Juberá, Gemá; Elizaguirre, Beatriz; Vieites Pérez-Quintela, Begona

**Presentador:** Galán Villamor, Lourdes

HOSPITAL UNIVERSITARIO VIRGEN DEL ROCÍO

**Tipo de trabajo:** Oral

(Consultar sala y hora en el Programa científico)

**INTRODUCCIÓN:** El carcinoma secretor de mama es una neoplasia poco frecuente y de buen pronóstico. Inmunoistoquímicamente suele mostrar un perfil triple negativo, sin expresión o con poca expresión de receptores hormonales y ausencia de amplificación de HER2, manifestando positividad para SOX10 y S100. Se caracteriza por presentar la fusión ETV6-NTRK3, tanto en el componente infiltrante como en el intraductal. Aunque suele clasificarse dentro de los raros carcinomas triples negativos de buen pronóstico, nuestra serie demuestra que pueden también presentar diferentes perfiles de expresión y encuadrarse dentro de los subtipos surrogados luminal o HER2-enriched.

**MATERIAL Y MÉTODOS:** Se exponen cuatro casos:

- Paciente de 66 años con nódulo en mama izquierda de 9mm, categoría BI-RADS 4B. Se diagnostica de carcinoma infiltrante morfológicamente compatible con subtipo secretor, subtipo HER2-enriched en estudio con plataforma PAM50. El estudio molecular puso de manifiesto un reordenamiento del gen ETV6.
- Paciente de 51 años con nódulo radiológicamente sospechoso de malignidad de 1,2cm en mama derecha. Diagnosticada de carcinoma secretor, triple negativo, y reordenamiento del gen ETV6 mediante técnicas de hibridación in situ con fluorescencia (FISH).
- Paciente de 49 años con nódulo de 10mm en mama izquierda, BI-RADS 4, con diagnóstico en biopsia de carcinoma infiltrante de subtipo no especial. En la pieza de segmentectomía se confirma el diagnóstico de carcinoma infiltrante de subtipo secretor con reordenamiento del gen ETV6 y subtipo intrínseco Luminal A (PAM 50).
- Paciente de 32 años con nódulo en mama izquierda con diagnóstico de carcinoma infiltrante morfológicamente compatible con subtipo secretor. Se confirma el reordenamiento del gen ETV6 y el estudio de subtipo intrínseco mediante PAM50 demuestra un subtipo Luminal A.

**RESULTADOS:** De los cuatro casos presentados, todos mostraban características morfológicas típicas de carcinoma secretor y reordenamiento del gen ETV6 mediante estudio con FISH. En tres de los casos se realizó estudio molecular con plataforma PAM50, que demostró subtipos intrínsecos no habituales, siendo uno de ellos subtipo HER2-enriched y dos subtipos luminal A. No fue posible la tipificación molecular en el caso con inmunofenotipo secretor clásico (triple negativo), debido a la mala conservación del tejido.

**CONCLUSIONES:** Dado que el carcinoma secretor de mama es infrecuente, existe poca información recogida sobre su patogenia y comportamiento clínico. Clasificado tradicionalmente como un carcinoma triple negativo, nuestros casos ponen de manifiesto que existe un mayor espectro de inmunofenotipos y subtipos moleculares asociados, como el perfil luminal o HER2-enriched, con las consecuencias que ello tiene de cara al manejo y tratamiento de las pacientes.

Por tanto, ante un tumor con características histológicas típicas de carcinoma secretor y presencia de reordenamiento del gen ETV6-NTRK3, la expresión de receptores hormonales o HER2 no debe invalidar el diagnóstico de esta entidad.

## ESTUDIO DE CORRELACIÓN DE EXPRESIÓN IHQ DE TRES CLONAS DE PDL1 EN UNA SERIE DE CASOS DE CARCINOMA DE MAMA TRIPLE NEGATIVO

García De Sola Llamas, Carmen; Pérez Pérez, Manuel; Sánchez Bernal, María Luisa; Ríos Martín, Juan José

**Presentador:** García De Sola Llamas, Carmen

HOSPITAL UNIVERSITARIO VIRGEN MACARENA

**Tipo de trabajo:** Oral

(Consultar sala y hora en el Programa científico)

**INTRODUCCIÓN:** El cáncer de mama triple negativo (CMTN) se da en edades tempranas y presenta un comportamiento agresivo. Las opciones terapéuticas han sido muy limitadas para este subtipo tumoral. La expresión de la proteína del ligando de muerte programada 1 (PD-L1) en el microambiente tumoral ha permitido el desarrollo de tratamientos inmunomoduladores que han demostrado eficacia clínica. Atezolizumab en combinación con nab-paclitaxel está indicado para el tratamiento de pacientes con CMTN localmente avanzado irreseccable o metastásico cuyos tumores tengan una expresión de PD-L1 mayor del 1% [VENTANA PD-L1 SP142 (ROCHE)] y que no hayan recibido quimioterapia previa frente a la metástasis. Existen otras clonas de PD-L1 con las clonas SP142, SP263 y 22C3 en una serie de casos de CMTN recogidos en un hospital de tercer nivel.

**MATERIAL Y MÉTODOS:** Hemos seleccionado 19 casos de cancer de mama triple negativos biopsiados en nuestro centro a los que hemos realizado estudio inmunoistoquímico de PD-L1 con los anticuerpos VENTANA (SP142) (ROCHE), VENTANA PD-L1 (SP263) (ROCHE) e IHC 22C3 pharmDx (DAKO). Los resultados de las tinciones inmunoistoquímicas se alcanzaron por consenso tras la revisión simultánea de las muestras por varios patólogos.

**RESULTADOS:** Los resultados preliminares no mostraron diferencias estadísticamente significativas entre la expresión cualitativa de los 3 anticuerpos estudiados en cáncer de mama triple negativo.

**CONCLUSIONES:** Las pruebas VENTANA PD-L1 (SP263) e IHC 22C3 pharmDx han sido diseñadas para la detección cualitativa de PD-L1 en tejidos de carcinoma pulmonar no microcítico y carcinoma urotelial con el fin de identificar pacientes candidatos a recibir tratamiento con pembrolizumab. No hemos encontrado diferencias significativas en la expresión entre las 3 clonas estudiadas en CMTN. Esto podría permitir el uso de fármacos inmunomoduladores asociados a la expresión de PD-L1 aprobados en neoplasias de origen diferente a la mama, en el CMTN.

## ANGIOSARCOMA PRIMARIO Y SECUNDARIO DE MAMA: REVISIÓN BIBLIOGRÁFICA A PROPOSITO DE 9 CASOS DIAGNOSTICADOS EN NUESTRO CENTRO EN LOS ÚLTIMOS 10 AÑOS.

Rodríguez Moncada, Juan Sebastián; Jimenez Fernandez, Ana; Carrillo Checa, Javier; Tirado Pascual, Monica; Gonzalez Garcia, Jesus; Santana Ramos, Marina Alejandra  
**Presentador:** Carrillo Checa, Javier

HOSPITAL REGIONAL UNIVERSITARIO DE MÁLAGA (HRUM). INSTITUTO DE INVESTIGACIÓN BIOMÉDICA DE MÁLAGA (IBIMA).

**Tipo de trabajo:** Oral  
*(Consultar sala y hora en el Programa científico)*

**INTRODUCCIÓN:** El angiosarcoma de mama es una neoplasia poco frecuente, de comportamiento agresivo según el grado histológico. Corresponde al 0,04% de las neoplasias malignas mamarias, siendo el sarcoma mamario más frecuente postradioterapia. Se divide en primario, sin asociación etiológica clara, y secundario relacionado con radioterapia previa o linfedema crónico. Su presentación clínica y radiológica heterogénea dificulta el diagnóstico que depende del estudio histopatológico. Se diseminan principalmente por vía hematogénea a pulmones y hueso, siendo la vía linfática excepcional. La cirugía es el tratamiento de elección, siendo la radio/quimioterapia segunda línea pero con pobre respuesta. En este estudio presentamos la casuística de angiosarcomas mamarios relacionados con el total de neoplasias mamarias malignas diagnosticadas en nuestro centro en los últimos 10 años y las características inmunohistoquímicas relevantes para su enfoque diagnóstico.

**MATERIAL Y MÉTODOS:** Hemos realizado la búsqueda de todos los casos de neoplasias mamarias malignas de los últimos 10 años, y seleccionamos los diagnósticos de angiosarcomas en el archivo digital de Anatomía patológica de nuestro Hospital. Los datos etiológicos se han extraído de la historia clínica de los pacientes. Hemos revisado la histología y la inmunohistoquímica, con especial interés en los resultados de la expresión de D2-40. Realizamos una búsqueda bibliográfica sobre el tema.

**RESULTADOS:** En los últimos 10 años, encontramos 9 casos de angiosarcomas de mama, de ellos 5 casos secundarios y 4 primarios. En este periodo, se diagnosticaron un total de 8962 neoplasias malignas de mama, por lo que los angiosarcomas corresponden a un 0,04% de los casos. Todas nuestras pacientes fueron mujeres con una media de edad de 51,5 años para los angiosarcomas primarios y 72,6 para los secundarios. Las pacientes con angiosarcoma secundario habían recibido tratamiento con radioterapia previamente. La morfología se correspondía con proliferación vascular atípica, de características infiltrativas, en su mayoría de alto grado. La inmunexpresión de D2-40 ha sido positiva en los casos de angiosarcomas secundarios y negativa en los primarios.

**CONCLUSIONES:** Los angiosarcomas mamarios siguen siendo una neoplasia extremadamente rara y con pronóstico desfavorable a corto plazo. Nuestra casuística coincide con la epidemiología conocida publicada. El marcado aumento en los tratamientos radioterápicos en los últimos años obligan conocer más esta entidad la cual supondrá un reto mayor en el futuro. Histológicamente son indistinguibles el primario del secundario, en cuyo caso la utilidad del marcador inmunohistoquímico para vasos linfáticos, D2-40, podría ser de utilidad para diferenciarlos, tal y como hemos evidenciado en nuestro estudio la fuerte asociación de su expresión en el angiosarcoma secundario, y su negatividad en el primario. No obstante consideramos que hacen falta más estudios para llegar a una conclusión definitiva.

## EXPRESIÓN INMUNOHISTOQUÍMICA DE NECTINA-4 EN CARCINOMA DE MAMA TRIPLE NEGATIVO. ESTUDIO PRELIMINAR DE 45 CASOS.

Molero Bermejo, Aida Isabel; Ortega De La Obra, Pilar; García Sánchez, Lourdes; Cornide Santos, María; Gómez Calvo, Ana Isabel; Gallegos Sancho, Isabel  
**Presentador:** Molero Bermejo, Aida Isabel

COMPLEJO ASISTENCIAL DE SEGOVIA

**Tipo de trabajo:** Oral  
*(Consultar sala y hora en el Programa científico)*

**INTRODUCCIÓN:** El carcinoma de mama triple negativo es una enfermedad agresiva sin diana terapéutica. La molécula de adhesión nectina-4, relacionada con peor pronóstico, representa una oportunidad de tratamiento, existiendo en fase experimental la creación de anticuerpos conjugados con resultados muy esperanzadores en implantes de carcinoma de mama triple negativo. Estos resultados fueron fuertemente dependientes de la expresión del RNA mensajero y de la expresión inmunohistoquímica de membrana, sugiriendo que el estudio inmunohistoquímico podría ser una herramienta útil para predecir la respuesta terapéutica.

**MATERIAL Y MÉTODOS:** Estudio inmunohistoquímico de nectina-4 (Abcam) en 45 pacientes con carcinoma de mama triple negativo. Se recogen además otras variables como los TILs (valoración en HE), expresión inmunohistoquímica de receptor de andrógenos, edad, tipo histológico y respuesta completa post-tratamiento neoadyuvante. La expresión de nectina-4 y de receptor de andrógenos se valoran mediante H-SCORE. A su vez y en relación con estudios anteriores, la expresión de nectina-4 se divide en dos grupos: 1) nectina-4 alta (H-Score mayor de 100), y 2) nectina-4 baja, con H-Score menor o igual a 100.

**RESULTADOS:** La edad de las pacientes estudiadas se encuentra comprendida entre 32 y 95 años, con una media de 66,25 y una desviación estándar de 16,3. El 89% de los casos estudiados corresponden al tipo histológico carcinoma invasivo de tipo no especial, NOS y el 11% restante a carcinoma metaplásico.

La media del porcentaje de TILs es de 21,07% con una desviación estándar de 20,9. La media de la expresión de nectina-4 (H-SCORE) es de 90 con una desviación estándar de 74,4. La media de la expresión de receptor de andrógenos (H-SCORE) es de 54,8 con una desviación estándar de 109,8.

El 61,7% de las pacientes estudiadas pertenecen al grupo de "nectina-4 baja", mientras que el 38,3% pertenecen al grupo de expresión "nectina-4 alta". El grupo de "nectina-4 alta" fue más frecuente en el tipo histológico carcinoma invasivo de tipo no específico NOS (el 95% de los casos nectina-4 alta pertenecieron a este grupo histológico, frente al 5% de tipo metaplásico). No se demuestran diferencias estadísticamente significativas entre la expresión de nectina-4 y la expresión de receptor de andrógenos, TILs, o respuesta completa post-tratamiento. Sorprendentemente, se identifica una diferencia estadísticamente significativa entre la edad y el grupo "nectina-4 alta" (Mann Whitney  $p=0,045$ ). La Rho de Spearman observa una correlación débil negativa entre ambas variables, sin diferencia estadísticamente significativa  $r=-0,275$ ,  $p=0,075$ ).

**CONCLUSIONES:** La expresión inmunohistoquímica alta de nectina-4 (H-SCORE  $\geq 100$ ) es frecuente en el carcinoma triple negativo (38,3%), y se observa con mayor frecuencia en pacientes con menor edad, con diferencia estadísticamente significativa. Estos resultados sugieren que este biomarcador podría ser una diana terapéutica esperanzadora para esta enfermedad.

## ESTUDIO DE MARCADORES PRONÓSTICO TRAS EL TRATAMIENTO NEOADYUVANTE EN LAS PACIENTES CON CÁNCER DE MAMA SUBTIPO LUMINAL HER2 NEGATIVO.

Naranjo Ruiz-Atienza, Lourdes; De Los Ángeles Ciriaco, N.; Vieites , B.; Castilla , C.; Gómez Pardo, P.; Pérez Luque, A.; López , M.A.; Salvador Bofil, F.J.; Alfaro , L.; Pérez García, J.M.; Espinosa Bravo, M.; Peg , Vicente

**Presentador:** Naranjo Ruiz-Atienza, Lourdes

HOSPITAL UNIVERSITARIO VALL D'HEBRON

**Tipo de trabajo:** Oral

(Consultar sala y hora en el Programa científico)

**INTRODUCCIÓN:** El tratamiento neoadyuvante (NA) ha cobrado mucha importancia en los últimos años en pacientes con cáncer de mama localmente avanzado. En el caso de los tumores con subtipo luminal, el uso de NA es controvertido. Por otro lado, no está protocolizado el estudio de biomarcadores pronósticos en la enfermedad residual. El objetivo de este estudio es evaluar la correlación de los marcadores inmunohistoquímicos en la enfermedad residual con la supervivencia de estas pacientes.

**MATERIAL Y MÉTODOS:** Se realizó un estudio retrospectivo de 225 pacientes con cáncer de mama luminal HER2 negativo tratadas con quimioterapia neoadyuvante en dos hospitales españoles entre 2004 y 2015. A partir de los datos obtenidos se realizó un análisis estadístico.

**RESULTADOS:** La media de los receptores hormonales pre NA fue de 85,7% para los receptores de estrógenos (RE), de 57,4% para los receptores de progesterona (RP) y, tras el tratamiento de 87,9% [0%-100%] para los RE y 39,4% [0%-100%] para los RP. En cuanto a las diferencias, el descenso fue mayor en los RP (18,2%) que en los RE (2,3%). La media del ki67 pre NA fue de 27,8% [1-90%], la del Ki67 post NA de 14,9% [0%-90%] y la de la diferencia entre ambos fue de 17,3%. La media de la supervivencia libre de enfermedad (SLE) fue de 6,9 años [1-16 años] y la de la supervivencia global (SG) fue de 7,7 años [1-16 años]. En cuanto al resto de parámetros, después del tratamiento la mayor parte de las pacientes (72%) tenían un tumor residual grado 2. Un 38% de las pacientes presentaban un estadio pT1c con adenopatías positivas en un 68% e invasión linfocelular en un 36%. El 31% presentaron alguna recidiva y fallecieron el 21,8% de las pacientes. Se observó que existían diferencias significativas ( $p < 0,05$ ) en la presencia o no de recidivas en las pacientes en función del Ki67 post NA ( $p = 0,01$ ), los RE post NA ( $p = 0,03$ ) y los RE pre NA ( $p = 0,001$ ). En nuestro caso, el resto de marcadores no mostraron una relación estadísticamente significativa con las recidivas.

Se obtuvo que los RE pre y post NA se correlacionaron con SLE y la SG. A mayor porcentaje de RE, observábamos una mayor SLE y SG. El Ki67 post NA correlación de forma inversa, es decir, a menor porcentaje de Ki67, mayor SLE y SG. Se obtuvo un punto de corte del 9% para el Ki67 post NA con una sensibilidad (S) del 62% y una especificidad (E) del 35%. Para los RE tanto pre como post NA, el punto de corte fue 87% con una S del 55% y una E del 75% en el caso de los RE pre NA y una S del 61% y una E del 79% en los RE post NA. El análisis del área bajo la curva (AUC) confirmó que los marcadores con mayor capacidad predictiva fueron los RE (AUC=0,641 y 0,709) y el Ki 67 post NA (AUC=0,700).

**CONCLUSIONES:** La evaluación de los RE y el ki67 en la enfermedad residual ha demostrado ser de utilidad como biomarcador pronóstico de la SLE y SG en las pacientes con cáncer de mama subtipo luminal tratadas con NA de nuestra cohorte. Se requieren más estudios en este campo para establecer mejor el uso de estos biomarcadores pronóstico.

## ESTUDIO INTRAOPERATORIO DEL GANGLIO CENTINELA TRAS TRATAMIENTO NEOADYUVANTE EN PACIENTES CON CARCINOMA DE MAMA Y GANGLIO AXILAR POSITIVO (PN+). EXPERIENCIA EN NUESTRO CENTRO.

Laguna Macarrilla, David; Matheu Capo, Gabriel; Calvo Martínez, Cristina; González Serra, Clement

**Presentador:** Calvo Martínez, Cristina

HOSPITAL UNIVERSITARI SON ESPASES

**Tipo de trabajo:** Póster con Defensa

(Viernes 5 de mayo de 2023; 10:45; Pantalla: 7)

**INTRODUCCIÓN:** El estudio del ganglio centinela postneoadyuvante en pacientes con carcinoma de mama y axila positiva se ha demostrado como un método útil para el estadiaje, la valoración de la respuesta al tratamiento y la reducción de la morbilidad al reducir el número de linfadenectomías axilares. El motivo de este estudio es analizar el rendimiento del estudio intraoperatorio de estos ganglios centinela realizados en nuestro centro.

**MATERIAL Y MÉTODOS:** Se han recogido todos los casos con estudio intraoperatorio de ganglio centinela postneoadyuvante en pacientes con axila positiva realizados en nuestro centro desde 2018, con el fin de realizar un análisis retrospectivo de los resultados obtenidos. El método de estudio intraoperatorio de estos ganglios consistió en la sección del ganglio en cortes transversales de 2-3 mm, el estudio citológico mediante improntas y extensiones celulares y el estudio histológico por congelación de todas las secciones del ganglio. Posteriormente, se realizó el estudio en parafina con la valoración de una tinción de HE y una tinción inmunohistoquímica con CK AE1/AE3. Entre otros datos, se han registrado el subtipo molecular, el número de ganglios estudiados o el tamaño de las metástasis ganglionares.

**RESULTADOS:** Se han estudiado un total de 31 pacientes con estudio intraoperatorio del ganglio centinela postneoadyuvante en carcinomas con axila positiva. En 27 pacientes se obtuvo concordancia entre el estudio intraoperatorio y el resultado definitivo. No se observaron falsos positivos en el estudio definitivo. En 4 de los 19 ganglios negativos se observó positividad en el estudio en parafina; 2 ganglios con células tumorales aisladas (ITC), un ganglio con micrometástasis (>200 células) y una macrometástasis (7mm). En 17 casos se observó una respuesta parcial al tratamiento (resultado definitivo positivo). 10 de los 13 carcinomas de subtipo Luminal tuvieron una respuesta parcial, y tres de ellos tuvieron un resultado discordante. El otro falso negativo correspondía con un subtipo molecular HER2 puro. En 3 de los 4 resultados discordantes se analizaron menos de tres ganglios en el estudio intraoperatorio.

**CONCLUSIONES:** El estudio intraoperatorio de ganglios centinela de mama postneoadyuvante en pacientes con axila positiva demuestra su utilidad, aunque no está exento de errores diagnósticos: falsos negativos (12,9%), principalmente en el subgrupo Luminal HER2 negativo. Deben valorarse la toma de medidas de corrección como pueden ser la especialización del TEAP en intraoperatoria o prestar especial atención en la observación de casos con mayor probabilidad de respuesta parcial (subtipo Luminal), mediante el estudio de secciones adicionales, el uso de técnicas inmunohistoquímicas o moleculares (OSNA). Estos resultados han de interpretarse conforme a las limitaciones del estudio.

## ESPECTRO MORFOLÓGICO DE LAS LESIONES APOCRINAS DE MAMA

Rivas Hernández, Raquel; Sancho De Salas, Magdalena; Gómez Muñoz, María Asunción; González Rivero, Joaquín; Muñoz León, José Antonio; Batista Batista, Cesarina Altargracia; Jiménez Pérez, Andrea Beatriz; Cavaco Colaço, Isidro  
**Presentador:** Rivas Hernández, Raquel

HOSPITAL CLÍNICO UNIVERSITARIO DE SALAMANCA

**Tipo de trabajo:** Póster con Defensa  
*(Viernes 5 de mayo de 2023; 10:45; Pantalla: 7)*

**INTRODUCCIÓN:** El cambio apocrino es un hallazgo histológico muy común en las lesiones de mama. Se observa tanto en quistes como en otras lesiones benignas incluyendo la adenosis esclerosante. Cuando hablamos de atipia apocrina normalmente nos referimos a la atipia citológica que se caracteriza por células con núcleos que triplican el tamaño de una célula normal, pero puede existir también atipia arquitectural. Dentro del espectro de lesiones atípicas con cambio apocrino se encuentran la hiperplasia atípica apocrina (HAA) y la adenosis atípica apocrina (AAA). Dentro de las lesiones malignas encontramos el carcinoma in situ apocrino de grado alto y no alto, sobre una lesión esclerosante o no, el carcinoma lobulillar in situ apocrino y el carcinoma infiltrante con diferenciación apocrina. Presentamos 6 casos diagnosticados en nuestro centro, que ejemplifican el espectro morfológico de estas lesiones, que en ocasiones plantean dificultades diagnósticas al patólogo, incidiendo en sus características morfológicas, inmunohistoquímicas y diagnóstico diferencial.

**MATERIAL Y MÉTODOS:** Realizamos una búsqueda en nuestro sistema informático de pacientes que fueron diagnosticadas en nuestro servicio de algún tipo de lesión apocrina de mama, en BAG o piezas de tumorectomía/mastectomía. Las preparaciones histológicas de H-E e inmunohistoquímica, fueron valoradas por dos patólogos expertos en patología mamaria.

**RESULTADOS:** Nuestros seis casos presentaron lesiones apocrinas en el estudio anatomopatológico. El primer caso de cambio papilar apocrino se observó en una pieza de reducción mamaria asociado a cambios fibroquísticos, siendo este el contexto morfológico en el que suele encontrarse con mayor frecuencia. El segundo caso es una BAG con diagnóstico de HAA en una lesión radiológicamente sospechosa (B3b) en la que se recomendó mastectomía. El tercer caso fue diagnosticado en BAG como AAA. El cuarto caso se presenta en una pieza de mastectomía como carcinoma in situ apocrino de alto grado sobre adenosis esclerosante. El quinto caso se trata de un carcinoma in situ de alto grado con necrosis. Finalmente, el sexto caso es un carcinoma infiltrante con diferenciación apocrina, grado 2, con el siguiente inmunofenotipo: CK 19 +, E-cadherina +, RA +, RE -, RP -, HER2: equivoco (FISH: no amplificado).

**CONCLUSIONES:** Encontrar cambios apocrinos en lesiones de mama es muy frecuente. En los últimos años se ha estudiado el perfil molecular del cambio apocrino el cual resulta en la pérdida de expresión de RE Y RP y ganancia de RA. Sin embargo, existe discordancia en varios estudios, por lo que la H-E sigue siendo el gold standard para el diagnóstico. Por ello, es esencial conocer el espectro morfológico de este tipo de lesiones que van desde un cambio metaplásico benigno, pasando por la atipia apocrina hasta las lesiones malignas como el carcinoma in situ apocrino y el carcinoma infiltrante con diferenciación apocrina, ya que sus implicaciones pronósticas y terapéuticas difieren en cada una de las entidades.

## SERIE DE CASOS DE CARCINOMA SOLIDO PAPILAR

Paricio Martínez, José Joaquín; Mariscal Zabala, Sara; Serrano Egea, Anastasio; Fernández Rico, Paloma; Sánchez Díaz, Esther  
**Presentador:** Mariscal Zabala, Sara

HOSPITAL NUESTRA SEÑORA DEL PRADO

**Tipo de trabajo:** Póster con Defensa  
*(Viernes 5 de mayo de 2023; 10:45; Pantalla: 7)*

**INTRODUCCIÓN:** Las lesiones papilares de mama son un reto diagnóstico en la práctica clínica habitual de la patología mamaria. Una entidad que ejemplifica esta dificultad es el carcinoma sólido papila, por lo se realiza revisión de los casos de esta enfermedad diagnosticados en nuestro centro.

**MATERIAL Y MÉTODOS:** Se han revisado los casos con diagnóstico de carcinoma sólido papilar diagnosticados en nuestro centro entre los años 2009 y 2022, ambos incluidos. Los parámetros estudiados han sido edad, lateralidad, Bi-Rads, presentación clínica, diagnóstico en biopsia, procedimiento realizado, tamaño, grado histológico, receptores hormonales, presencia de in situ convencional, presencia de carcinoma infiltrante y afectación ganglionar.

**RESULTADOS:** La serie está compuesta por un total de 15 pacientes, con edad media de 73,33 años. 7 casos afectaron a la mama derecha, los 8 restantes a la izquierda. 11 de las pacientes acudieron a consulta por nódulo palpable, 2 pacientes provenían de programas de screening y en las 2 pacientes restantes, fue un diagnóstico incidental durante el seguimiento de otras patologías. 1 caso fue informado como Bi-Rads 3, 4 como 4b, 1 fue 4c y 5 casos recibieron un Bi-Rads 5; en los 4 casos más antiguos, en el informe radiológico no consta este índice. En la biopsia inicial, en 8 casos se diagnosticó como carcinoma sólido papilar ó como lesión papilar con un diagnóstico diferencial que incluía esta entidad. En 5 pacientes el diagnóstico inicial fue carcinoma ductal infiltrante. 1 caso tuvo diagnóstico por PAAF de grupos epiteliales atípicos y en el caso más antiguo no hubo biopsia previa a la cirugía. En 11 pacientes se realizó tumorectomía y en 2 la actitud quirúrgica decidida fue mastectomía, mientras que dos pacientes no recibieron tratamiento quirúrgico, una de ellas debido a su estado basal y otra, con carácter infiltrante en la biopsia inicial, que presentó afectación metastásica hepática. En 7 pacientes se estudió ganglio centinela y en 3 pacientes se realizó linfadenectomía, sin encontrarse en ninguno de los casos afectación metastásica. En las piezas quirúrgicas, el tamaño medio fue 20,2 mm, con mínimo de 9 mm y máximo de 37mm. 6 casos recibieron grado nuclear 1, frente a los 7 que fueron evaluados como 2. Todos los casos mostraron positividad intensa y difusa frente a receptores de estrógenos. En 2 casos, las células tumorales fueron negativas para receptores de progesterona, 1 caso mostró positividad débil en el 50% de sus células, mientras que los casos restantes evidenciaron positividad intensa y difusa frente a este marcador. En 2 de los casos se identificó carcinoma in situ convencional acompañante. En 6 pacientes, en la pieza quirúrgica, además del carcinoma sólido papilar, se identificó carcinoma infiltrante, 5 de ellos carcinoma ductal NOS y 1 caso carcinoma mucinoso.

**CONCLUSIONES:** El diagnóstico de carcinoma sólido papilar en biopsia puede ser complejo, por lo que se debe considerar este tumor ante lesiones sólidas y papilares, con el fin de evitar sobretratamientos.

Patología de la Mama

1129

## MANEJO DE SEMILLAS RADIOGUIADAS PARA EL MARCAJE DE LESIONES MAMARIAS EN EL SERVICIO DE ANATOMÍA PATOLÓGICA

Rodríguez Villena, María Amanda; Molés Caparrós, Sílvia Joana; Tenelanda Santillán, Angie; Cadavid Fernández, Natalia; Palacios Calvo, José; Pérez Mies, Belén

**Presentador:** Rodríguez Villena, María Amanda

HOSPITAL UNIVERSITARIO RAMÓN Y CAJAL

**Tipo de trabajo:** Póster con Defensa  
(Viernes 5 de mayo de 2023; 10:45; Pantalla: 7)

**INTRODUCCIÓN:** El marcaje con semillas radiactivas I125 (SR I125) es un método seguro que facilita la localización y escisión de lesiones no palpables tanto de mama como de axila, sustituyendo al tradicional arpón. Sin embargo, debido a la legislación vigente, es imprescindible recuperar la semilla durante el procesamiento macroscópico, lo que supone un reto para el servicio de anatomía patológica y obliga a la creación de un protocolo de manejo donde intervengan medicina nuclear, radiología, cirugía y anatomía patológica. El objetivo de este trabajo es cuantificar las principales dificultades en la recuperación de SR I125.

**MATERIAL Y MÉTODOS:** Se ha realizado un registro de todas las SR I125 recuperadas durante el procesamiento macroscópico de las piezas quirúrgicas de mama y axila, desde mayo hasta diciembre de 2022. En cada caso se ha recogido fecha de extracción, tipo de intervención (tumorectomía, mastectomía, marcaje de ganglio), la existencia de tratamiento neoadyuvante (TNA), número de SR I125 empleadas e incidencias durante la recuperación.

**RESULTADOS:** Se han extraído 95 SR I125, pertenecientes a 84 especímenes (11 con dos semillas y 73 con una) de 78 pacientes. De estos 84 especímenes, 70 fueron tumorectomías (15,7% post-TNA), 9 ganglios centinelas (77,8% post-TNA), 3 mastectomías ampliadas con músculo pectoral (66,7% post-TNA) y 1 ampliación de tumorectomía post-TNA. La dificultad de extracción se debió a la presencia de la semilla fuera del tejido y/o fuera del envase (4,8%), SR I125 no visible por la densidad del tejido mamario (4,8%), confusión de la semilla con coil (3,6%), semilla desplazada de la tumoración (1,2%) o no indicación de presencia de semilla en hoja y/o envase (5,9%). Estas complicaciones fueron solventadas mayoritariamente en el propio servicio de anatomía patológica, siendo necesaria la intervención de medicina nuclear para su extracción en sólo 10 de los 84 especímenes (12%). No se ha perdido ninguna de las 95 semillas utilizadas.

**CONCLUSIONES:** El uso de SR I125 facilita la resección quirúrgica de lesiones no palpables de mama y axila. Se utiliza preferentemente en el marcaje de tumorectomías y de ganglios axilares que se han de escindir tras tratamiento neoadyuvante. La mayoría de las SR I125 se recuperan directamente sin complicaciones. Los principales problemas en la recuperación derivan de características propias del tejido y del no cumplimiento del protocolo establecido. Para un funcionamiento óptimo es imprescindible la colaboración multidisciplinaria.

Patología de la Mama

1062

## LINFOCITOS INTRATUMORALES (TIL) Y SU RELACIÓN CON LA SUPERVIVENCIA EN UNA SERIE DE PACIENTES CON CÁNCER DE MAMA TRATADAS CON QUIMIOTERAPIA NEOADYUVANTE SEGÚN LOS DIFERENTES SUBTIPOS MOLECULARES

Azcárate Rodríguez, Juan; Faló, Catalina; Soler-Monsó, Teresa; Pla, María Jesús; Ortega, Raúl; Ortega, Evelyn; Petit, Anna

**Presentador:** Azcárate Rodríguez, Juan

HOSPITAL UNIVERSITARI DE BELLVITGE

**Tipo de trabajo:** Póster con Defensa  
(Viernes 5 de mayo de 2023; 10:45; Pantalla: 7)

**INTRODUCCIÓN:** Los linfocitos intratumorales (TILs) son un conocido predictor de respuesta a la quimioterapia primaria y un buen factor pronóstico de supervivencia en los subtipos moleculares triples negativos (TNBC) y Her2. En trabajos previos de nuestro grupo establecimos mediante una curva ROC que un punto de corte de TIL mayor del 20% predecía respuesta completa patológica (pCR) (15,6 % frente a 41,4 %, p=0,000). Se evaluó en biopsias diagnósticas con aguja gruesa pre-quimioterapia neoadyuvante (QTN). En el presente estudio hemos analizado la asociación entre un TIL>20% en los distintos tipos moleculares y la supervivencia a 5 y 10 años.

**MATERIAL Y MÉTODOS:** Se analizó una serie de 476 pacientes con cáncer de mama tratadas entre enero de 2009 y diciembre de 2016 con QTNa con antraciclina y taxanos más trastuzumab para Her-2 positivos. Las curvas de supervivencia se trazaron mediante gráficos de Kaplan Meier. Se calculó el rango logarítmico para ver las diferencias entre las curvas. Se usaron tablas de vida para calcular la supervivencia libre de enfermedad a los 5 (5yDDFS) y 10 años (10yDDFS) según el punto de corte TIL>20% en los diferentes subtipos moleculares. Significación estadística establecida en 0,05.

**RESULTADOS:** Después de un seguimiento medio de 97 meses, hubo 95 recurrencias a distancia: 68 de 227 en TIL>20% y 27 de 181 en TIL<=20%. En pacientes con TIL<=20% el 5yDDFS fue del 77,9% (95IC 73,1%-82,8%) y en TIL>20% del 86% (95IC 80,9%-91,1%), p=0,033. Esa diferencia fue especialmente significativa en el TNBC donde los pacientes con TIL<=20% presentaron un 5yDDFS de 57,8% (43,9%-71,8%) mientras que los de TIL>20 fue de 86,6% (78,4%-94,7%), p=0,000. En los demás subtipos moleculares, el 5yDDFS entre TIL<=20% y TIL>20 no alcanzó significación estadística: en luminal A 85,8% vs 77,8%, p=0,761; en luminal B 77,6% vs 86,7%, p=0,360; en luminal B Her2: 84,8% vs 88,5%, p=0,727 y en HER2 puro 84,8% vs 88,5%, p=0,628. 10yDDFS mostró resultados similares.

**CONCLUSIONES:** La presencia de TIL>20% al diagnóstico es un factor pronóstico estadísticamente significativo e independiente de supervivencia en TNBC, pero no alcanzó significación estadística en el resto de tipos.



## INFLUENCIA EN EL CAMBIO DE EXPRESIÓN DE RECEPTORES HORMONALES Y KI67 EN CÁNCER DE MAMA LUMINAL POST-TRATAMIENTO ENDOCRINO

Martínez Gauffín, Lucía; Montoyo Pujol, Yoel Genaro; Menor Vila, Víctor; Cristóbal Redondo, Víctor; Francia García-Calvo, Antonio; Pedrero Castillo, Víctor; Gracia Sáenz, Leticia; Shalygina, Svetlana; Peiro Cabrera, Gloria  
**Presentador:** Martínez Gauffín, Lucía

HOSPITAL GENERAL UNIVERSITARIO DR. BALMIS (ALICANTE)

**Tipo de trabajo:** e-Póster

**INTRODUCCIÓN:** A raíz de la crisis sanitaria por SARS-CoV-2, se generalizó la hormonoterapia neoadyuvante de pacientes con cáncer de mama (CM) ante la dificultad de cirugía inmediata. El tratamiento hormonal posibilita la cirugía conservadora al reducir el tamaño tumoral. Los fármacos indicados habitualmente son Letrozol en mujeres post-menopáusicas y Tamoxifeno en pre-menopáusicas. El objetivo de este estudio fue el determinar la influencia del tratamiento endocrino previo a la cirugía en el cambio de expresión de los receptores de estrógenos (RE), progesterona (RP) y de Ki67 en una serie de pacientes con diagnóstico de CM.

**MATERIAL Y MÉTODOS:** Se realizó un estudio retrospectivo (Enero 2020-Diciembre 2022) descriptivo y analítico en 69 pacientes diagnosticadas y tratadas en nuestro hospital de CM inmunofenotipo Luminal. Se evaluó el porcentaje de la expresión e intensidad (Método de Allred) de RE (clon SP1), RP (clon 1E2) y Ki67 (nuclear) (clon 30-9) (Roche) en la biopsia con aguja gruesa (BAG) diagnóstica y en la pieza de exéresis, en un total de 71 tumores. Se empleó el test de chi-cuadrado para el análisis estadístico (SPSS v.23).

**RESULTADOS:** En nuestra serie clínica, la mediana de edad de las pacientes fue de 63 años (45-89 años) y la mediana del tiempo de tratamiento de 6 semanas (1-86 semanas). El tipo histológico más frecuente fue el carcinoma NOS (ductal) en 56 tumores (78,9%) seguido de tipos especiales: lobulillar (n=7; 9,9%), mucinoso (n=3; 4,2%), micropapilar (n=1; 1,4%), tubular (n=3; 4,2%) y papilar sólido (n=1; 1,4%). El grado histológico (Elston & Ellis) más frecuente fue II (n=45; 63,4%). En las BAG, el porcentaje medio de expresión de RE y RP fue de 99% y 63% respectivamente y de Ki67 fue de 15%. En la pieza quirúrgica, el valor medio de RE fue de 95%, 22% (RP) y 6% (Ki67). Tras analizar los resultados pre- y post-tratamiento, observamos cambio en la expresión de RE en 2 casos (2,8%) de un porcentaje de expresión de >66% en la BAG a 66% a 19%, en 9 (56,3%) se redujo a 15% y en 3 casos (18,8%) pasó a 15-19%. En el resto de casos (4; 25%) no hubo cambios. Todos los tumores con Ki67 intermedio (n=19; 100%) mostraron disminución significativa (15%) (p<0.0001). Finalmente, observamos que se requiere de al menos 4 semanas de tratamiento para detectar cambios significativos en los porcentajes de expresión de RP (p=0.034) y Ki67 (p=0.001).

**CONCLUSIONES:** En nuestra serie de casos observamos una reducción significativa del índice de proliferación (Ki67) y del porcentaje de expresión de RP; siendo menos llamativa en la expresión de RE. Sin embargo, actualmente queda por determinar cómo afectan estos cambios al pronóstico de estas pacientes o cómo se debería proceder en el manejo terapéutico futuro.

## CARCINOMA ADENOIDE QUÍSTICO DE MAMA: DIAGNÓSTICO, GRADACIÓN Y PROBABLES LESIONES PRECURSORAS, A PROPÓSITO DE UN CASO.

Viejo Martínez, Celia; Astilleros Blanco De Córdoba, Laura; Sánchez Vázquez, Laura; Blanco Fernández, Andrea; Osorio, Irene; Cazorla Jiménez, Alicia  
**Presentador:** Viejo Martínez, Celia

HOSPITAL UNIVERSITARIO FUNDACIÓN JIMÉNEZ DÍAZ

**Tipo de trabajo:** e-Póster

**INTRODUCCIÓN:** El Carcinoma adenoide quístico (CAQ) es un tumor epitelial maligno que aparece con mayor frecuencia en las glándulas salivales, siendo muy rara la presentación en mama. Se considera un Carcinoma de mama triple negativo basal-like y a diferencia del resto presenta un buen pronóstico. La extensión nodal es muy infrecuente. Histológicamente se identifican dos poblaciones celulares, células luminales y células mioepiteliales; que se disponen con distintos patrones. Este tumor presenta la fusión del gen MYB-NFIB.

**MATERIAL Y MÉTODOS:** Presentamos una paciente de 67 años a la que se le identifica un nódulo palpable BIRADS 4C en mama derecha en región retroareolar. Inicialmente se le realizó una biopsia diagnóstica y finalmente una mastectomía derecha.

**RESULTADOS:** En ambas muestras se identifica un tumor epitelial en nidos sólidos y trabéculas, que de forma focal muestran luces glandulares con material hialino denso endoluminal. Se identifican dos poblaciones celulares; células epiteliales claras y mioepiteliales con un citoplasma más basófilo. La evaluación del grado de diferenciación es controvertida, nuestro caso se gradó con el sistema de Nottingham obteniéndose un score de 9 (grado 3). Igualmente con el sistema de gradación para tumores de glándula salivar correspondía a un grado 3, al presentar más de > 30% de componente sólido. No se identificaron invasiones linfovasculares pero sí invasiones perineurales en la pieza final. Se aislaron dos ganglios linfáticos libres de afectación (0/2). El estudio inmunohistoquímico (IHK) demostró positividad focal y débil para GATA 3; siendo lo más llamativo la positividad de C-KIT (CD117) y SOX10. Además se obtuvo una positividad con CK 5/6 y CK18 en las células epiteliales y p63, Vimentina y Actina de músculo liso (AML) en la periferia y áreas centrales mioepiteliales. Los biomarcadores de mama, Rec. de estrógenos y progesterona y HER2 fueron negativos, con un índice de proliferación de 60% con el Ki67. En la mastectomía se identificó en la periferia del CAQ, un foco de pequeñas glándulas regulares con células cuboidales claras sin atipia y rodeadas por una capa basal y mioepitelial; de forma focal muestran proliferación mioepitelial atípica llegando a entremezclarse con nidos del carcinoma. El estudio IHQ demostró positividad en la periferia de los túbulos para Colágeno IV, p63, Vimentina, CK 5/6 en periferia y de forma parcheada en la luz de los mismos, S100 focalmente positiva al igual que CD117 y receptores de estrógenos positivos en un 5% con intensidad moderada. Se observó negatividad para EMA y AML. Se interpretó como una posible Adenosis adenomioglandular.

**CONCLUSIONES:** En Carcinoma adenoide quístico es una neoplasia muy infrecuente en la mama asociada a buen pronóstico. El sistema de gradación no está claro y se recomienda usar ambos sistemas; el propio de tumores de glándula salivar y el de Nottingham. La Adenosis adenomioglandular es una lesión benigna que dada su relación con el tumor en nuestro caso podría corresponder a una lesión preinvasiva.



## LINFOMA FOLICULAR PRIMARIO DE MAMA: PRESENTACIÓN DE DOS CASOS DIAGNOSTICADOS EN BIOPSIA CON AGUJA GRUESA

Medrano Ruiz, Juan; Viso Soriano, María Jesús; Eizaguirre Zarza, Beatriz; Roche Latasa, Belén; Gimeno Esteras, Ester; Ferrando Lamana, Lucia; Vázquez Álvarez, Vanessa; Abad Tallada, Fernando Javier; Castillo Malla, Jennifer Silvana; Ollero Domenche, Leticia

**Presentador:** Medrano Ruiz, Juan

HOSPITAL UNIVERSITARIO MIGUEL SERVET

**Tipo de trabajo:** e-Poster

**INTRODUCCIÓN:** Los linfomas se desarrollan con poca frecuencia en la mama. Se dividen en primarios y secundarios. El primario se define como tumor confinado a la mama, con o sin afectación de ganglios axilares, sin evidencia de enfermedad sistémica ni antecedentes de linfoma, según los criterios de Liao y Wiseman. Representa entre el 0,04 % y 0,5 % de todos los tumores malignos de mama, aproximadamente el 1 % de todos los linfomas no Hodgkin y el 2% de los linfomas extranodales. Aparece casi exclusivamente en mujeres entre la quinta y la sexta década de la vida, con predilección por la mama derecha y el cuadrante superoexterno. El 90 % son unilaterales y el 50 % son linfomas difusos de células B grandes. Su tratamiento difiere del carcinoma de mama: se recomienda la quimioterapia sistémica y no realizar cirugía.

**MATERIAL Y MÉTODOS:** Se presentan dos casos de linfoma primario en dos mujeres de 54 y 72 años. La primera debuta con dos nódulos en mama izquierda: de 14 mm en cuadrantes externos y 10 mm en cuadrantes superiores. La segunda presenta un nódulo de 26 mm en cuadrante superointerno de mama izquierda y un nódulo de 20 mm en intercuadrantes inferiores de mama derecha. En el estudio de extensión no se encuentran otros hallazgos. Recibimos muestras de BAG y adenopatías axilares ipsilaterales.

**RESULTADOS:** En ambos cilindros tisulares se evidencia ausencia completa de parénquima mamario, así como reemplazo y ocupación por una proliferación densamente celular de hábito linfoides. En las axilas, no se reconoce arquitectura conservada de ganglio linfático; ausencia de centros germinales, zona del manto y macrófagos con cuerpos tingibles. La desestructuración se produce a expensas de un proceso linfoproliferativo de patrón tanto folicular como difuso en uno y exclusivamente folicular en el otro. Las células son de talla pequeña e intermedia, con núcleos de contornos irregulares, patrón cromatínico denso y escaso citoplasma. Se encuentran entremezcladas con centroblastos, en un número inferior a 15 por campo de gran aumento en uno de los casos (grado I-II) y superior a 15 en el otro (grado IIIA). El estudio inmunohistoquímico demuestra que la celularidad neoplásica es de estirpe B, a través de la expresión de CD20 y CD79a, con fenotipo de centro germinal por la expresión de BCL6. En el caso de grado I-II, las células expresan CD10 y BCL2 intenso. En el caso de grado IIIA, se pierde la expresión de CD10, BCL2 es débil y MUM1 positivo. CD3 y CD5 se expresan en los linfocitos T acompañantes. CD21 y CD23 resaltan en ambos la red conservada de células dendríticas. Estos hallazgos histopatológicos son extensibles a todos los cilindros y ganglios linfáticos estudiados en ambos casos, comportando, por lo tanto, una afectación mamaria bilateral en uno de ellos. En definitiva, ambos estudios comparten el diagnóstico de linfoma folicular, diferenciándose en el grado: I-II y IIIA.

**CONCLUSIONES:** El linfoma primario de mama es una entidad poco frecuente. El diagnóstico es clave para evitar la cirugía radical innecesaria.

## CARCINOMA METAPLÁSICO CON DIFERENCIACIÓN MESENKIMAL. A PROPÓSITO DE UN CASO.

Del Olmo Morales, Miriam Elizabeth; Cidoncha Pérez, Esther María; Sabio Amat, Miguel Ángel; Fernández Sánchez-Arévalo, Claudia; Mendoza Alarcón, Rafael; Conde Contreras, Gloria; Flores De Mera, María Luz; Hernández Nieto, Emilia

**Presentador:** Del Olmo Morales, Miriam Elizabeth

COMPLEJO HOSPITALARIO UNIVERSITARIO DE BADAJOZ

**Tipo de trabajo:** e-Poster

**INTRODUCCIÓN:** La mama puede presentar lesiones infrecuentes como el carcinoma metaplásico. Es un grupo heterogéneo que cursa como una masa lobulada. La celularidad es atípica, con diferenciación escamosa, fusiforme o mesenquimatosa. Es fundamental la evidencia de un foco epitelial junto a zonas metaplásicas. Se divide en varios subtipos, definidos por su componente mayoritario. Así, la diferenciación mesenquimatosa puede depender de una matriz condroide, ósea, rabiomioide o incluso neuroglial.

**MATERIAL Y MÉTODOS:** Presentamos un caso de una mujer de 46 años que debuta con una nodulación dolorosa en mama derecha (BIRADS-5 tras estudio por mamografía/ecografía). Se realiza una BAG informada como maligna. En comité de mama, se decide realizar tumorectomía de la lesión junto a BSGC con Sentimag® y linfadenectomía axilar. Macroscópicamente, tras la fijación en formol, se identifica una formación polilobulada, blanca y firme que respeta márgenes de resección.

**RESULTADOS:** En la pieza remitida, se identificó una tumoración constituida por nidos sólidos de células atípicas, junto a numerosas mitosis y necrosis. Destacaron zonas de matriz condroide y estroma hialinizado. Se hicieron estudios de inmunohistoquímica y moleculares para fijar la lesión. Destacó la positividad intensa y parcheada de citoqueratinas (CK7, CK19, CK18, CK AE1/AE3, CK34BE12 y CK5/6) y la expresión de vimentina y actina del músculo liso en el componente mesenquimal. También presentó positividad débil para p63, S-100 y CD117 e intensa para p53. El Ki-67 fue del 100% y los receptores hormonales y el HER-2 fueron negativos. Además, se estudió PDL-1, siendo positivo en el 5%. El estudio molecular mediante NGS de 22 genes indicó la presencia de mutación para TP53. Por otra parte, en los ganglios no se identificó malignidad.

**CONCLUSIONES:** El carcinoma de mama metaplásico con diferenciación mesenquimal se presenta con una frecuencia menor al 1%, siendo la supervivencia a los 10 años en torno al 50%. Los casos con HER-2 positivo tienen mejor pronóstico que los triples negativos. El beneficio de la quimioterapia y radioterapia es complejo. Por ello, es fundamental el correcto estadiaje y estudio, tanto a nivel histológico como molecular.

## LESIONES FUSOCELULARES DE LA MAMA, A PROPÓSITO DE UN CASO.

Pérez Martínez, Daniela María; Ruiz Molina, Inmaculada; Solís García, Eduardo

**Presentador:** Pérez Martínez, Daniela María

HOSPITAL INFANTA MARGARITA.

**Tipo de trabajo:** e-Póster

**INTRODUCCIÓN:** Las lesiones fusocelulares de la mama constituyen un grupo heterogéneo de entidades que incluyen desde procesos reactivos y benignos hasta tumores malignos y agresivos, presentando en muchas ocasiones características morfológicas superpuestas que sumado a su baja incidencia suponen un desafío diagnóstico para los patólogos, sobre todo en muestras de biopsia con aguja gruesa.

**MATERIAL Y MÉTODOS:** Presentamos el caso de una mujer de 52 años derivada del programa de detección precoz de cáncer de mama por un nódulo sólido, ovalado y circunscrito de categoría BIRADS 4 (sospechoso de malignidad), localizado en el cuadrante supero-externo de la mama derecha, que aumentó de tamaño hasta alcanzar 2 cm de diámetro en la actualidad. Se realiza biopsia con aguja gruesa ecoguiada del mismo.

**RESULTADOS:** Recibimos cuatro cilindros de tejido mamario de entre 1,7 y 0,6 cm en los que apreciamos una proliferación neoplásica fusocelular de aspecto benigno con haces de colágeno hialinizado entremezclados y límites bien definidos. En el estudio inmunohistoquímico, las células tumorales muestran positividad para CD34, desmina, actina de músculo liso, vimentina y receptores de estrógeno y progesterona, siendo negativas para CKAE1/AE3, S100, CD10, B-catenina y STAT6. Dichos hallazgos histopatológicos sugieren el diagnóstico de miofibroblastoma.

El miofibroblastoma es una neoplasia benigna, reconocida por primera vez en 1981 y descrita por Wagots en 1987, que muestra diferenciación miofibroblástica sin características epiteliales. Suele ser más frecuente en hombres, sin embargo, también ocurre en mujeres, principalmente postmenopáusicas. Presenta una morfología variable, aunque habitualmente muestra un crecimiento fascicular de células fusiformes entremezcladas con bandas de fibras de colágeno hialinizado. La combinación de expresión de receptores de estrógenos, CD34, actina de músculo liso y desmina y pérdida de expresión de Rb, son características.

**CONCLUSIONES:** Las neoplasias fusocelulares de la mama, se clasifican de forma genérica en benignas o malignas, incluyendo cada gran grupo un número amplio de entidades. La morfología, historia clínica, estudios de inmunohistoquímica y moleculares pueden servirnos de apoyo ante un diagnóstico diferencial que, presuntamente, se nos presenta complejo y cuyo resultado final permitirá sugerir el manejo más adecuado.

## CARCINOMA NEUROENDOCRINO PRIMARIO DE MAMA: ESTUDIO CLINICOPATOLÓGICO RETROSPECTIVO DE 3 CASOS Y REVISIÓN DE LA LITERATURA

Calvo Martínez, Cristina; Prados Pérez, Elena; Laguna Macarrilla, David; González Serra, Clement

**Presentador:** Calvo Martínez, Cristina

HOSPITAL UNIVERSITARIO SON ESPASES

**Tipo de trabajo:** e-Póster

**INTRODUCCIÓN:** El carcinoma neuroendocrino de mama se observa en muy raras ocasiones. Esta entidad demuestra un curso más agresivo que el carcinoma ductal invasivo. Cuando la diferenciación entre tumor neuroendocrino primario y secundario permanece enigmática, se han sugerido algunos criterios prácticos para el diagnóstico diferencial. En particular, la ausencia de componente in situ, la negatividad de receptores hormonales y la ausencia de metástasis en los ganglios son más sugestivos de una lesión secundaria.

**MATERIAL Y MÉTODOS:** Presentamos el caso reciente de una paciente con carcinoma neuroendocrino de mama y recuperamos dos casos con el mismo diagnóstico mediante una búsqueda en nuestra base de datos de los últimos 15 años. Se recoge como información clínica; sexo, edad, localización, tamaño tumoral, metástasis al inicio, macroscopía, microscopía y estudio inmunohistoquímico.

**RESULTADOS:** Paciente de 49 años con diagnóstico previo de carcinoma ductal invasivo (G2) a la que tras tratamiento con quimioterapia se le realizó una mastectomía junto con vaciamiento axilar. A los cortes se identificó una tumoración blanquecina, sólida, de márgenes bien definidos que medía 2,4x2,2x2 cm. Microscópicamente se evidenció carcinoma invasivo con características neuroendocrinas (G3), además, asociado a este, se observó carcinoma infiltrante no específico (ductal), que suponía un 2-3% del total (G1) y carcinoma ductal in situ de patrón sólido con necrosis central. La tumoración presentó positividad difusa para sinaptosina y focal para cromogranina; los receptores hormonales fueron negativos; Ki67 del 85-90%. En cuando al estudio ganglionar, 4 de los 23 ganglios aislados presentaron metástasis; uno de ellos por el componente invasivo neuroendocrino, que además fue la infiltración de mayor tamaño (14 mm), y los otros tres infiltrados por el componente no específico o ductal.

Comparando con los otros dos casos la edad media fue de 64 años y la localización más frecuente periareolar. En los tres casos las pacientes habían recibido quimioterapia previamente y las tres tumoraciones presentaban positividad para cromogranina y sinaptosina. Tan solo en uno de los casos pudimos observar carcinoma invasivo ductal, así como carcinoma ductal in situ. Uno de los casos presentó positividad intensa y difusa para progesterona y estrógenos. Dos de los casos presentaron positividad focal para TTF1. Dos de los tres casos presentaban infiltración ganglionar en el momento del diagnóstico.

**CONCLUSIONES:** Aunque el carcinoma neuroendocrino primario de mama se trata de una entidad infrecuente, debemos tenerla en cuenta ante una tumoración con características citológicas neuroendocrinas y que además tenga asociado carcinoma ductal in situ. El carcinoma neuroendocrino de mama primario tiene un tratamiento y un pronóstico diferente al de otras entidades relacionadas que plantean el diagnóstico diferencial por lo que un diagnóstico certero y precoz es importante para la comorbilidad y pronóstico del paciente.

## COMPARACIÓN DEL IMPACTO PRONÓSTICO Y MARCADORES IMMUNOHISTOQUÍMICOS EN LOS CÁNCERES DE MAMA DE TIPO LUMINAL "HER2-BAJO"

Miralles Torrente, Marta; Prat Cantoral, Alba; Campos Mármol, María Concepción; Gallardo Alcañiz, Alberto; Vázquez Del Olmo, Tania; Ferré Figa, Malena; Lerma Puertas, Enrique  
**Presentador:** Miralles Torrente, Marta

HOSPITAL DE LA SANTA CREU I SANT PAU

**Tipo de trabajo:** e-Poster

**INTRODUCCIÓN:** La determinación del estatus de HER2 en los cánceres de mama históricamente se ha definido de manera dicotómica (HER2 amplificado o no amplificado). Recientemente, se ha propuesto la introducción de una nueva nomenclatura con el término "HER2 bajo", siendo aquellos casos con expresión inmunohistoquímica de Her2 1+ o 2+ y estudio de hibridación in situ negativo. Esto es así porque se han obtenido resultados prometedores en ensayos clínicos de nuevos fármacos anti-HER2 para este subgrupo de cánceres de mama. El objetivo de nuestro estudio es evaluar el impacto pronóstico de los HER2 bajo y comparar parámetros inmunohistoquímicos con los casos HER2 negativos.

**MATERIAL Y MÉTODOS:** Se han recopilado 26 casos de cánceres de mama de tipo luminal. Se les realizó estudio de Oncotype DX Breast Recurrence Score (RS)<sup>®</sup>, un test multigénico cuyo resultado se utiliza para predecir el riesgo de recurrencia y el beneficio de la quimioterapia. Asimismo, se realizó estudio inmunohistoquímico para receptores de estrógenos (RE), receptores progesterona (RP), Ki67 i Herceptest. La puntuación de los RE y RP se realizó según el sistema Allred (rango: 1-8). Se dividieron los casos en dos ramas: casos HER2 negativo y casos HER2 bajo.

**RESULTADOS:** 13 casos fueron HER2 negativos, todos ellos de grado histológico 2, con una media de tamaño de 1,5 cm (rango: 1-2,8 cm). La media de puntuación de expresión inmunohistoquímica de RE fue de 7,5 y de RP de 6,4. La media de porcentaje de expresión de Ki67 fue de 11,5%. La media de puntuación del RS fue de 22,4 (10 casos buen pronóstico y 3 casos mal pronóstico).

En el grupo HER2 bajo se recopilaron 13 casos. 2 casos de grado histológico 1 y 11 casos grado histológico 2. La media del tamaño fue 1,7 cm (rango: 0,5-4,5 cm). La media de puntuación de expresión inmunohistoquímica para RE fue de 7,9 y para RP de 4,6. La media de porcentaje de expresión de Ki67 fue de 13,8%. La media de puntuación del RS fue de 25,2 (8 casos buen pronóstico y 5 casos mal pronóstico).

No se objetivaron diferencias entre ambos grupos en cuanto a pronóstico, expresión inmunohistoquímica de RE y porcentaje de expresión inmunohistoquímica de Ki67. Se observó una tendencia en la que los casos del grupo HER2 bajo tenían más frecuentemente pérdida de expresión de RP (p = 0,073). También se observó correlación entre el porcentaje de expresión Ki67 y la puntuación del RS (p 0,05); y correlación entre la combinación de expresión de RP y porcentaje de expresión de Ki67 y el pronóstico (p 0,05).

**CONCLUSIONES:** Nuestro estudio no ha mostrado diferencias en el impacto pronóstico ni en la expresión inmunohistoquímica de receptores de estrógenos ni de Ki67 entre los cánceres de mama de tipo luminal HER2 negativos y HER2 bajo. Asimismo, se ha observado una tendencia de diferencias entre grupos en cuanto a la expresión de receptores de progesterona. El porcentaje de Ki67 tiene buena correlación con el Recurrence Score, así como la combinación de expresión de Ki67 y receptores de progesterona con el pronóstico.

## VALORACIÓN DEL RECEPTOR DE ANDRÓGENOS EN EL CÁNCER DE MAMA EN HOMBRES.

Aguirre Neira, Fabiana Inés; Escobedo Rodríguez, Vanessa; Alberto, Flavia Maria Del Rosario; Agustín, María Isabel; Medarde Ferrer, Meritxell; Nonell Amill, Anna; Sáez Artacho, Amparo; Reques Llanos, Armando; Escoda Giralt, María Rosa; Papaleo, Natalia  
**Presentador:** Aguirre Neira, Fabiana Inés

PARC TAULÍ HOSPITAL UNIVERSITARI. INSTITUT D'INVESTIGACIÓ I INNOVACIÓ PARC TAULÍ I3PT

**Tipo de trabajo:** e-Poster

**INTRODUCCIÓN:** Introducción: El cáncer de mama en hombres (CMH) es poco frecuente, siendo menos del 1% de todos los tumores de mama. Actualmente, su tratamiento con antiestrogénicos se basa en la extrapolación con los resultados de estos fármacos en el cáncer de mama en mujeres. Gradualmente se ha puesto la mirada en el receptor de andrógenos (RA) como una relevante diana terapéutica. Objetivo: Realizar un estudio descriptivo y retrospectivo para valorar la expresión de los receptores hormonales y del RA en el CMH en nuestro centro.

**MATERIAL Y MÉTODOS:** De las muestras diagnósticas durante el periodo 2011-2022, se revisaron los tipos de neoplasia, el grado histológico y los factores pronósticos: RE, RP, HER-2 y Ki67. Se incluyó la valoración de RA utilizando la escala de Allred (solicitando la técnica de inmunohistoquímica en los casos que no se había realizado inicialmente). Además, se consultaron los datos clínicos y de tratamiento.

**RESULTADOS:** Se estudiaron 22 casos de CMH, la mediana de edad fue de 64 años (44-85). 17 muestras (77%) eran carcinoma ductal infiltrante y 5 (23%) carcinomas papilares (2 de ellos con diagnóstico de carcinoma papilar encapsulado). De los carcinomas infiltrantes, el grado histológico más frecuente fue el GII en 18 casos (90%) y GIII en 2 (10%). 13 (65%) fueron clasificados como pT1 y 7 (35%) pT2. Cinco presentaron metástasis del ganglio centinela (PNI). Todos expresaron RE y RP, siendo sólo 1 negativo para este último. Un caso presentó amplificación de HER-2 mediante estudio de FISH. El Ki67 era mayor al 14% en 16 casos (80%). La expresión de RA era positiva en todos los casos (escala de Allred ?3), siendo alta e intensa (puntuación 7-8) en 19 (86%) de ellos.

A todos los pacientes se les realizó mastectomía simple, de los cuales 2 recibieron neoadyuvancia y 10 quimioterapia postneoadyuvante. En relación a la hormonoterapia, a 16 pacientes (73%) se les indicó Tamoxifeno.

**CONCLUSIONES:** Todos los casos analizados expresaron receptores hormonales incluyendo los RA, con expresión alta e intensa de estos en un elevado porcentaje.

## CÉLULAS GIGANTES OSTEOCLÁSTICAS EN CARCINOMA DUCTAL DE MAMA

Jimenez Campillo, Marta; Melguizo García, Verónica; Ortega Jiménez, María Victoria; Vicioso Recio, Luis Prudencio; Hierro Martín, María Isabel

**Presentador:** Jiménez Campillo, Marta

HOSPITAL UNIVERSITARIO VIRGEN DE LA VICTORIA, MALAGA

**Tipo de trabajo:** e-Póster

**INTRODUCCIÓN:** El carcinoma de mama de tipo no especial variante con células gigantes osteoclasticas estromales se trata de un patrón morfológico dentro de los carcinomas de mama de tipo no especial poco frecuente que comprende menos del 2% Células gigantes. Se caracteriza por la presencia de células gigantes osteoclasticas en el estroma junto a fibrosis, infiltrado inflamatorio e hipervascularizado. Se suele observar en carcinomas bien a moderadamente diferenciados, pero puede observarse en todos los subtipos histológicos, siendo el más frecuente el carcinoma cribiforme invasivo. A continuación presentamos un caso con dicha patología.

**MATERIAL Y MÉTODOS:** Mujer de 47 años que acude a consulta por nódulo palpable en cuadrante superoexterno de mama izquierda. En la exploración se localiza un tumor de 3 cm en cola axilar de mama izquierda, indurado, no adheridos a planos profundos, no se aprecian cambios cutáneos ni secreción del pezón. Mama y axila derecha sin alteraciones. En la imagen de la mamografía se observa un nódulo espiculado de 30 mm en CSE/MI sin calcificaciones agrupadas sospechosas, que informan como BIRADS 5. Ante estos resultados se decide realizar BAG ecoguiada.

**RESULTADOS:** El estudio histopatológico fue compatible con carcinoma invasor de tipo no especial variante con células gigantes osteoclasticas estromales grado 2 (formación de túbulos: 3; pleomorfismo nuclear 2; mitosis 1), con el siguiente inmunofenotipo: receptores de estrógenos positivos 100%, receptores de progesterona positivos 100%, índice proliferativo (Ki-67) del 12% y Her2 negativo (valor 0). Ante dichos resultados se decide en comité realizar tumorectomía más biopsia selectiva de ganglio centinela.

**CONCLUSIONES:** En el carcinoma ductal invasor de mama variante con células osteoclasticas estromales no está definido el mecanismo de formación de dichas células osteoclasticas. Una de las hipótesis sugiere que las células tumorales secretan factor de crecimiento endotelial vascular (VEGF) que promueve la angiogénesis y la migración de macrófagos al lecho tumoral, induciendo finalmente a las células estromales monociticas a fusionarse entre sí dando lugar a las células osteoclasticas. Presentan características similares a los osteoclastos y carecen de capacidad de presentación de antígenos. Muestran positividad para CD68 confirmando su origen de macrófagos, mientras que las células tumorales son negativas. El pronóstico de estas pacientes se relaciona con las características de su carcinoma y no se ve influenciado por la presencia de células gigantes.

## REGRESIÓN ESPONTÁNEA DE CARCINOMA DE MAMA. PRESENTACIÓN DE TRES CASOS.

Córdoba Iturriagaotía, Alicia; Beloqui Pérez De Obanos, Raquel; Amat Villegas, Irene; Fernández De Los Reyes, Irene; Cerezo Aguirre, Clara; Pasco Peña, Alejandro

**Presentador:** Córdoba Iturriagaotía, Alicia

HOSPITAL UNIVERSITARIO DE NAVARRA

**Tipo de trabajo:** e-Póster

**INTRODUCCIÓN:** La regresión espontánea (RE) del cáncer es un fenómeno biológico poco frecuente pero bien documentado. La RE se define como "la desaparición parcial o completa de un tumor en ausencia de cualquier tratamiento capaz de provocar la regresión". Challis y Stam en una revisión del periodo comprendido entre 1900 y 1987, describieron regresión espontánea del cáncer de mama en 43 casos. Desde entonces se han publicado pocos casos aislados. Presentamos tres casos de cáncer de mama con regresión tumoral espontánea (1 completa) en la pieza quirúrgica tras la biopsia con aguja gruesa. Hemos revisado los casos de nuestro centro de los últimos 10 años.

**MATERIAL Y MÉTODOS:** Se trata de tres pacientes mujeres de 78, 79 y 68 años. Radiológicamente mostraban nódulos de 27, 30 y 24 mm, respectivamente. Se realiza biopsia con aguja gruesa, en ellos se observó un carcinoma infiltrante de mama. Y se propuso tratamiento quirúrgico con cirugía conservadora y ganglio centinela. Se trataba de carcinoma infiltrante de mama, grados 2 y 3 (2 casos). Un caso de fenotipo luminal A, y dos casos presentaban un fenotipo triple negativo.

**RESULTADOS:** Tras el diagnóstico y con un máximo de intervalo de tiempo de 1 mes, se lleva a cabo una cirugía conservadora con ganglio centinela. En la pieza de resección se observa mínimo tumor residual de 1,2 y 1,5 mm (30 células), y en un caso no hay restos del tumor. Se realiza inclusión total de la pieza para confirmar la regresión espontánea del tumor estudiado en la biopsia.

En un caso se observó una intensa reacción inflamatoria en parte granulomatosa. En otro caso se observaba una extensa necrosis de coagulación y abundante infiltrado linfoide. En el tercer caso se observó un estroma linfoide muy denso.

Los ganglios centinelas fueron negativos en los tres casos.

**CONCLUSIONES:** La RE del cáncer de mama es un acontecimiento poco frecuente reconocido en la literatura médica, y sigue siendo un fenómeno inesperado. Debido a la rareza de la RE, los estudios de casos impiden obtener datos suficientes sobre su comportamiento biológico y su importancia clínica.

Entre los posibles mecanismos subyacentes a la regresión espontánea del cáncer se proponen la mediación hormonal o del sistema inmunitario, la inhibición del tumor por factores de crecimiento/citoquinas, inducción de la diferenciación, eliminación de un carcinógeno, necrosis tumoral, inhibición de la angiogénesis, factores psicológicos, apoptosis y mecanismos epigenéticos.

Se ha especulado con la posibilidad de que este fenómeno esté relacionado con traumatismos o infecciones, aunque no se produjeron en nuestros casos.

La presencia de infiltración inflamatoria abundante en los tres casos, puede sugerir el reclutamiento del sistema inmune del huésped. El tumor puede inducir una respuesta inmunitaria antitumoral eficaz mediante la activación de células dendríticas (CD) y la consiguiente activación de respuestas de células T específicas. También llamada fase de eliminación del Inmunoediting.

## ANÁLISIS MUTACIONAL COMPARATIVO DEL RIESGO DE EVOLUCIÓN DE CARCINOMA INTRADUCTAL A CARCINOMA DUCTAL INFILTRANTE DE MAMA

Vilardell Villemas, Felip; Urdanibia Ascario, Izaskun; Velasco Sánchez, Ana; Canosa Morales, Carles; Martínez Alonso, Montserrat

**Presentador:** Vilardell Villemas, Felip

HOSPITAL UNIVERSITARI ARNAU DE VILANOVA

**Tipo de trabajo:** e-Póster

**INTRODUCCIÓN:** El carcinoma intraductal de mama (DCIS) es una proliferación neoplásica maligna con fenotipo ductal confinada al compartimento epitelial de ductos y acini. Es ampliamente considerado un precursor no obligado del carcinoma ductal infiltrante (CDI). Actualmente no es posible predecir qué DCIS progresarán a CDI y cuáles no, y por ello la gran mayoría de pacientes con DCIS son sometidas a tratamientos agresivos de resección quirúrgica con márgenes libres y radioterapia. DCIS y CDI comparten la mayoría de alteraciones genéticas, incluyendo mutaciones genéticas, perfiles de expresión genética y alteraciones en número de copias de genes. Nuestro objetivo ha sido encontrar un perfil mutacional genético que pueda ayudar a discriminar los DCIS que evolucionarán a CDI de aquéllos que no.

**MATERIAL Y MÉTODOS:** Muestras parafinizadas obtenidas en el Servicio de Anatomía Patológica del HUAV correspondientes a 53 pacientes, de las cuales 28 diagnosticadas de DCIS puro entre los años 2011 a 2016, y 25 pacientes con DCIS sincrónico con CDI. En todas ellas se han secuenciado mediante tecnología NGS en un MiSeq de Illumina® del Servicio de Anatomía Patológica, 40 genes seleccionados, diseñando un panel AmpliSeq Custom Panel de Illumina® con 2371 amplicones, AmpliSeq Library PLUS para 96 reacciones, AmpliSeq for Illumina CD Indexes SetA y MiSeq Reagent v3 para 600 ciclos. Se ha comparado el estado mutacional de estos 40 genes en las 28 muestras correspondientes a DCIS puros, con el de las 25 muestras correspondientes a CDI y las 25 muestras de DCIS asociado a CDI.

**RESULTADOS:** Se hallaron mutaciones en 28 de los 40 genes seleccionados, de las cuales 12 consideradas patogénicas. Las mutaciones discriminativas entre DCIS y CDI fueron la variante errónea 151851109 en el gen KMT2C, la variante errónea 187524525 en el gen FAT1 y la variante errónea 38138689 en el gen POSTN. Las mutaciones discriminativas entre DCIS puro y DCIS asociado a CDI fueron estas tres mencionadas más la variante errónea 55139771 en el gen PDGFRA (transición TC, COSM5008347). El análisis de bosques aleatorios mostró que las pacientes con una probabilidad de tener DCIS asociado a CDI superior a 0,5 fueron aquéllas con al menos una mutación en 151851109 de KMT2C, 187524525 de FAT1 o 55139771 de PDGFRA y ausencia de mutación en 38138689 de POSTN. Inversamente, las pacientes con una probabilidad de tener DCIS asociado a CDI inferior a 0,5 (bajo riesgo de progresión a CDI) serían aquéllas sin mutación en 151851109 (KMT2C), ni 187524525 (FAT1) ni 55139771 (PDGFRA) o una mutación en 38138689 (POSTN).

**CONCLUSIONES:** Las pacientes con una probabilidad de tener DCIS asociado a CDI inferior a 0,5 (bajo riesgo de progresión a CDI) serían aquéllas sin mutación en 151851109 (KMT2C), ni 187524525 (FAT1) ni 55139771 (PDGFRA) o una mutación en 38138689 (POSTN). Este perfil mutacional puede ayudar a seleccionar pacientes con carcinoma ductal in situ de mama en las que serían innecesarios tratamientos oncológicos agresivos como los actuales.

## DIGITALIZACIÓN DE MACROBLOQUES APLICADO AL ESTUDIO DE PIEZAS QUIRÚRGICAS POST-NEOADYUVANCIA EN CÁNCER DE MAMA

Abengózar Muela, Marta; López Janeiro, Álvaro; Biurrun García, María; García Martínez, Jaione; Ocon Cruz, Vanesa; Álvarez Gigli, Laura

**Presentador:** Abengózar Muela, Marta

CLÍNICA UNIVERSIDAD DE NAVARRA, PAMPLONA

**Tipo de trabajo:** e-Póster

**INTRODUCCIÓN:** La complejidad del estudio de las piezas quirúrgicas post-neoadyuvancia en cáncer de mama requiere una metodología de tallado óptima. Planteamos la utilidad del uso del macrobloque y su digitalización como herramientas facilitadoras para este tipo de piezas. El uso del macrobloque nos permite el estudio completo del lecho tumoral en un número reducido de portaobjetos. Esto simplifica el tallado y el estudio microscópico.

**MATERIAL Y MÉTODOS:** En el último año, en nuestro centro, hemos llevado a cabo un tallado metódico de piezas quirúrgicas de mama post-neoadyuvancia con macrobloque, con la posterior digitalización de portaobjetos (Roche® DP200) para estudio microscópico y uso de las herramientas de patología digital o algoritmos en los casos necesarios (Ki67, Her2, etc.). Todo el proceso de estudio anatomopatológico mediante la digitalización e incorporación del macrobloque está dentro de un proceso general de adaptación del flujo de trabajo de nuestro departamento (preanalítica, corte, tinción, inmunohistoquímica, escáner, etc.) e incluye diversos tipos de piezas quirúrgicas.

**RESULTADOS:** En nuestra experiencia observamos una mejor correlación macroscópica, radiológica y microscópica. De forma global simplificamos el estudio de este tipo de piezas quirúrgicas. Se simplifica el proceso de reconstrucción microscópica del lecho tumoral con una mayor precisión en las medidas del tumor residual. De este modo se obtiene una mayor objetividad y reproducibilidad en el cálculo de la carga tumoral residual (RCB) y el estado patológico. Se aumenta la seguridad en el diagnóstico de respuesta patológica completa. Se posibilita la aplicación de algoritmos de los principales marcadores en mama, por ejemplo, Ki67 o Her2, en los casos necesarios con un resultado menos subjetivo. Sin embargo, no en todos los casos obtenemos buenos resultados. Esto depende en gran medida de la proporción grasa del tejido mamario, que cuando es elevada dificulta el proceso y el diagnóstico. Además, ha habido que adaptar el tiempo de fijación y parafinización de estas muestras, aumentándolo en ambos casos hasta las 48 horas y entorno a las 32 horas respectivamente.

**CONCLUSIONES:** El tallado metódico de las piezas de neoadyuvancia es clave para un correcto diagnóstico. La complejidad de los parámetros que se nos requiere nos obliga a buscar métodos de estudio macro y microscópicos que aseguren la mayor precisión diagnóstica y reproducibilidad de los resultados, con el menor impacto posible en nuestra actividad. El uso de macrobloques y la aplicación de la patología digital de forma combinada, simplifican nuestro trabajo y aumentan la precisión de los resultados. Sería conveniente realizar estudios de costo-efectividad que reflejen el impacto real de esta metodología en el trabajo dentro del departamento de Anatomía Patológica.

## METÁSTASIS OVÁRICA DE UN CARCINOMA LOBULILLAR INVASIVO DE MAMA: A PROPÓSITO DE UN CASO

Sifre Ruiz, Anna; Iglesias Martínez, Érika; Santiago Quispe, Nancy; Buda , Mihaela Madalina; Cordovilla Moreno, Antonio Manuel; Esquina Rodríguez, Cristina; Sagasta Lacalle, Amaia; Camacho Urkaray, Emma Natalia; Caamaño Villaverde, Verónica  
**Presentador:** Sifre Ruiz, Anna

HOSPITAL UNIVERSITARIO ARABA

**Tipo de trabajo:** e-Póster

**INTRODUCCIÓN:** El carcinoma lobulillar invasivo de mama representa un 5-15% de las neoplasias de mama. Desde 1980 su incidencia ha aumentado debido a avances en el diagnóstico, el creciente consumo de alcohol y el uso de terapia hormonal sustitutiva.

**MATERIAL Y MÉTODOS:** Se recibe pieza de anexectomía izquierda que se estudia (macroscopia, histología, técnicas inmunohistoquímicas y moleculares). Se revisa rigurosamente la historia clínica y radiológica de la paciente. Se realiza una revisión bibliográfica utilizando las bases de datos PubMed y EMBASE. Se expone un análisis descriptivo de los datos obtenidos.

**RESULTADOS:** Mujer de 48 años con dolor abdominal de meses de evolución, pérdida de peso y astenia. Historia de molestias en mama derecha en relación a fibromatosis mamaria. En su revisión ginecológica, presenta ascitis sin masas anexiales. Ingresa para estudio, donde las pruebas de imagen (ecografía, TAC, RM y PET-TC) sugieren una enfermedad neoplásica diseminada sin identificación del tumor primario. En la RM, ovarios de aspecto sólido (ORADS 5), una adenopatía de aspecto patológico en cadena ilíaca externa e incontables lesiones óseas líticas de aspecto metastásico. Se procede a la laparoscopia diagnóstica con anexectomía izquierda donde se identifica infiltración por carcinoma lobulillar de origen mamario con perfil inmunohistoquímico: positivo para CK7, receptores hormonales de estrógeno (80%) y progesterona (5%); negativo para e-cadherina. El estudio de Her2, tanto por inmunohistoquímica como por técnicas moleculares, mostró que estaba ausente.

**CONCLUSIONES:** En ocasiones, el carcinoma lobulillar de mama, se puede presentar como la formación de numerosos pequeños nódulos en el parénquima mamario, que simulan adenosis esclerosa (macro y microscópicamente) y puede pasar desapercibido. Las metástasis en el tracto ginecológico del carcinoma mamario son infrecuentes y aparecen fundamentalmente en el subtipo lobulillar, siendo la corteza ovárica la localización más habitual, con afectación bilateral. La media de edad de presentación de las mismas, es de 48 años y suele ocurrir metacrónicamente al tumor primario, muchas veces asociadas a metástasis extraginecológicas. La mayoría de los carcinomas lobulillares metastásicos reportados son de tipo clásico y grado dos y tres; expresando receptores de estrógeno y, en menor medida, de progesterona, pero no mostrando positividad para la tinción de HER-2/neu. Finalmente, se debe diferenciar el carcinoma de mama metastásico de los carcinomas primarios del tracto ginecológico y de las metástasis de primarios de otras localizaciones, siendo fundamental una cuidadosa revisión de la historia clínica y un panel inmunohistoquímico adecuados.

## PLATAFORMA NANOSTRING COMO TÉCNICA MOLECULAR DE PRIMERA LÍNEA PARA LA DETECCIÓN DE GENES DE FUSIÓN EN SARCOMAS

Salguero Aranda, Carmen; Perez , Marco; Vargas Padilla, María Victoria; Marcella Plaza, David; De Álava Casado, Enrique; Díaz Martín, Juan  
**Presentador:** Salguero Aranda, Carmen

INSTITUTO DE BIOMEDICINA DE SEVILLA (IBIS)

**Tipo de trabajo:** Oral  
*(Consultar sala y hora en el Programa científico)*

**INTRODUCCIÓN:** Los sarcomas constituyen un grupo muy heterogéneo de tumores con más de 100 entidades morfológicas diferentes, lo que requiere usualmente de técnicas moleculares para el diagnóstico diferencial. Un tercio de los sarcomas de huesos y tejidos blandos se caracterizan por la presencia de genes de fusión (GF) patogénomónicos, los cuales se utilizan como marcadores diagnósticos. Actualmente, los métodos gold standard para la detección de GF son el FISH y la RT-PCR, cuya principal limitación es que no permiten testar varios GF simultáneamente cuando el diagnóstico diferencial es incierto. Esto incrementa por tanto el tiempo de respuesta y el consumo de muestra, normalmente escasas.

En este trabajo proponemos la validación de una tecnología de hibridación multiplexada -NanoString- como ensayo de primera línea para detección de GF en sarcomas para su implementación en la rutina clínica.

**MATERIAL Y MÉTODOS:** Esta técnica permite detectar los transcritos GF mediante hibridación del RNA con sondas marcadas con un código de fluoróforos, específicas de la zona de unión entre los dos genes translocados (sondas junction) o sondas diseñadas en los extremos 5' y 3' de uno de los genes translocados (sondas imbalance), en los casos de sarcomas con alto número de variantes exónicas. La configuración se realizó tras una revisión de la literatura para identificar los GF con valor diagnóstico, y se compone de 192 sondas dirigidas a la detección de 29 subtipos de sarcomas. Las muestras utilizadas pertenecen a una serie retrospectiva de sarcomas con translocación.

Resumidamente, las sondas se hibridan con la muestra de ARN y se unen a un cartucho recubierto de estreptavidina en el dispositivo NanoString Prep Station. Los cartuchos cargados se leen en el dispositivo NanoString Digital Analyzer para la recopilación de datos. Para considerar la técnica valorable (QC), se estableció umbral mínimo en la media del conteo de cuatro genes endógenos incluidos en el panel, y se realizó una normalización técnica, utilizando una curva patrón de controles positivos. Para definir el umbral de positividad en cada sonda junction, se utilizó el método de detección de outliers basado en el rango intercuartílico (IQR). Los resultados obtenidos se compararon con los datos de FISH y RNA-seq dirigido y se hizo un análisis de tiempo de respuesta, consumo de muestra y coste.

**RESULTADOS:** Las 96 muestras analizadas representan más del 80% de las entidades cubiertas por el panel (24/29 subtipos), con especial énfasis en sarcomas de células pequeñas y redondas y tumor fibroso solitario. Los análisis con esta serie indican que la sensibilidad es superior al 90% comparando con el FISH, y del 85% comparando con el RNA-seq dirigido. La especificidad del ensayo en ambos casos fue del 100%.

**CONCLUSIONES:** Los resultados obtenidos son muy alentadores, ya que hemos constatado que el procesamiento de las muestras es mucho menos complejo que la NGS, mejorando el tiempo de respuesta, y el menor consumo de muestra y coste económico respecto al FISH y NGS.

## TUMOR MESENQUIMAL FOSFATÚRICO

Rojo Álvarez, Laura Isabel; Caneiro Gómez, Francisco Javier; Abdulkader Nallib, Ihab; Cameselle Teijeiro, José Manuel  
**Presentador:** Rojo Álvarez, Laura Isabel

HOSPITAL CLÍNICO UNIVERSITARIO DE SANTIAGO DE COMPOSTELA - CHUS

**Tipo de trabajo:** Oral  
*(Consultar sala y hora en el Programa científico)*

**INTRODUCCIÓN:** El Tumor Mesenquimal Fosfatúrico (TMF) es una neoplasia excepcionalmente rara (0,01% de los tumores de partes blandas). El TMF causa osteomalacia oncogénica debido a la producción aumentada del factor de crecimiento fibroblástico 23 (FGF23), que inhibe la expresión de co-transportadores sodio-fosfato en el túbulo contorneado proximal, impidiendo la reabsorción renal de fosfato. El TMF suele presentarse en adultos de edad media de ambos sexos, afectando a partes blandas (extremidades y partes acras) y/o hueso (principalmente cráneo y senos paranasales). La mayoría de los TMFs son histológica y clínicamente benignos. En este trabajo se describen las principales características de una serie de 3 casos de TMF.

**MATERIAL Y MÉTODOS:** Se estudian los 3 casos de TMF diagnosticados en nuestra institución entre 2010 y 2023. Los casos se presentaron en 2 mujeres y 1 varón de 57, 69 y 71 años respectivamente. Mientras que la primera paciente se presentó con enfermedad ósea avanzada (múltiples fracturas óseas en costillas y miembro inferior izquierdo desarrolladas a lo largo de 3 años) y una lesión osteolítica de 15 mm localizada en el trocánter mayor del fémur izquierdo; el segundo caso debutó con una lesión intramedular osteolítica de 46 mm en el trocánter menor del fémur derecho con hipofosfatemia e hiperfosfatúria. El tercer caso se presentó como una tumoración en la falange distal del cuarto dedo de la mano derecha con afectación de partes blandas y sin alteraciones analíticas. En el primer caso, tras la escisión tumoral se detectó un aumento sérico de FGF23, con persistencia de hipofosfatemia y fosfatasa alcalina (FA) elevada debido al tumor residual (SPECT-TAC con In111 y PETGaDOTATE). En el segundo caso, tras una segunda biopsia escisional, se detectó positividad para CD56, ERG, SATB2 y receptores de somatostatina-2. El tercer caso se consideró una variante no fosfatúrica de TMF.

**RESULTADOS:** Histológicamente, el tumor en los 3 casos mostró una apariencia semejante. Había una proliferación sólida de células fusiformes y ovals, grado nuclear bajo y una matriz hialinizada muy bien vascularizada que incluía vasos de tipo hemangiopericitomatoso. También se observaron áreas condromixoides, pequeños focos de mineralización granular irregular; así como áreas de tejido adiposo maduro y agregados de osteoclastos. No se evidenció pleomorfismo, actividad mitótica significativa ni necrosis. En el estudio inmunohistoquímico se detectó positividad para CD56, ERG, SATB2 y receptores de somatostatina-2. El tercer caso se consideró una variante no fosfatúrica de TMF.

**CONCLUSIONES:** El TMF es una rara neoplasia cuyas características histológicas e inmunohistoquímicas permiten su identificación, especialmente cuando se asocian a hipofosfatemia con hiperfosfatúria y lesiones osteolíticas. La localización más accesible clínicamente en el tercer caso, permitió un diagnóstico más precoz a pesar de la ausencia de alteraciones bioquímicas.

## NEOPLASIAS EPIHELIOIDES CON ALTERACIONES DE GLI1 NUESTRA EXPERIENCIA SOBRE UNA ENTIDAD RECIENTEMENTE DESCRITA EN LA LITERATURA.

Silva, Tulio Mateo; Sese Faustino, Marta; Diazgranados Daza, Adriana Paola; Gómez Mateo, María Del Carmen; Alfaro Torres, Jorge; Juaristi Abaunz, María Aranzazu; Fernández Seara, Pilar; Hernández Losa, Javier; Romagosa Perez-Portobella, Cleofé  
**Presentador:** Silva, Tulio Mateo

HOSPITAL UNIVERSITARIO VALL D'HEBRON

**Tipo de trabajo:** Oral  
*(Consultar sala y hora en el Programa científico)*

**INTRODUCCIÓN:** Las neoplasias epiteloides con alteraciones de GLI1 son neoplasias mesenquimales recientemente descritas, de histogénesis incierta y con cierto potencial de metastatizar. Mayoritariamente, muestran una morfología epitelioide, monótona e infiltrativa, de localización ubícuca con cierta predilección por la cabeza y cuello. La presencia del reordenamiento o la amplificación de GLI1 son la firma molecular que define a esta entidad lo que posiblemente limite su identificación y su posible infraestimación. Nuestra experiencia de los últimos dos años en donde revisamos las características clinicopatológicas de 4 casos.

**MATERIAL Y MÉTODOS:** Se realizó un análisis de la casuística de las neoplasias epiteloides con alteraciones de GLI1 entre los años 2020 y 2022 en nuestro centro, en donde se identificaron 4 casos. Se analizaron cortes de H&E, marcadores de inmunohistoquímica (S-100, CD56, CK (AE1/AE3), Actina Músculo Liso, CD117, MDM-2 y STAT6) técnicas moleculares de secuenciación masiva (NGS) (Archer Sarcoma Fusion Plex y OncoPrint Childhook Cancer Research Assay), datos clínicos y evolución de los pacientes.

**RESULTADOS:** De los 4 casos analizados 3 de los tumores tuvieron una localización profunda en diferentes tejidos blandos y 1 caso en el tejido celular subcutáneo, con tamaños que oscilaron entre 1,3 y 7 cm en adultos de ambos sexos entre los 55 y 89 años; todos los pacientes están vivos y en seguimiento de la enfermedad. Microscópicamente, todos mostraron un patrón de crecimiento sólido, expansivo, infiltrativo, a veces haciendo cordones o células sueltas en una matriz mixoide rica en vasos de pared delgada. Los tumores están compuestos por una proliferación celular monótona epitelioide con núcleos ovalados, cromatina fina/vesicular y citoplasmas escasos eosinófilos. Presentan una media de 2 mitosis por 100/CGA sin presencia de necrosis. El inmunofenotipo se caracteriza por una positividad variable de S-100, CD56 y CD117. Además, en un caso se demostró sobreexpresión de MDM-2 y STAT6, coincidiendo con el único caso en el que se confirmó amplificación del gen GLI1 mediante NGS; el resto de los casos presentaron el gen de fusión ACTB-GLI1.

**CONCLUSIONES:** Las neoplasias epiteloides con alteraciones de GLI1 son una entidad recientemente descrita en la literatura que muestran una diferenciación incierta de características morfológicas benignas pero con cierto potencial a metastatizar. Su patrón epitelioide, infiltrativo con matriz mixoide rica en vasos nos puede servir como punto de partida para tenerlos en cuenta y plantear un diferencial con un miopericitoma, tumor mioepitelial, condrosarcoma mixoide extraesquelético entre otros; siendo los estudios inmunohistoquímicos y moleculares una herramienta de apoyo para orientar su diagnóstico. Esta serie suma nuevas evidencias y añade conocimientos sobre el comportamiento clínico e histopatológico de esta nueva entidad.



## ESTUDIO COMPARATIVO DE HERRAMIENTAS DIAGNÓSTICAS PARA DETECCIÓN DE LA AMPLIFICACIÓN DE MDM2: HIBRIDACIÓN IN SITU FLUORESCENTE, INMUNOHISTOQUÍMICA, MLPA Y SECUENCIACIÓN MASIVA

Ortega Albiach, Carme María; González Muñoz, Jose Francisco; Masia Minguez, Paloma; Martínez Ciarpaglini, Carolina  
**Presentador:** Ortega Albiach, Carme María

INSTITUTO DE INVESTIGACIÓN SANITARIA INCLIVA

**Tipo de trabajo:** Oral  
*(Consultar sala y hora en el Programa científico)*

**INTRODUCCIÓN:** El oncogen MDM2 (Murine Double Minute Clone 2) juega un papel importante en el control del ciclo celular y la tumorigénesis, ya que actúa como regulador negativo del gen P53. Entorno al 3-4% de pacientes diagnosticados con cáncer muestran amplificación del gen MDM2, aunque dicho porcentaje aumenta en sarcomas. En la rutina clínica, el estudio de amplificación de MDM2 es útil para la adecuada tipificación de tumores lipomatosos. Entre las técnicas que se utilizan encontramos la Inmunohistoquímica (IHQ) (marcador subrogado de amplificación), la Hibridación In Situ Fluorescente (FISH), la Amplificación de Sondas Dependiente de Ligandos Múltiples (MLPA) o la secuenciación masiva (NGS). Sin embargo, no existe un consenso en la forma de evaluación ni en la correlación de los resultados obtenidos mediante estas técnicas. En este trabajo se pretende realizar un estudio comparativo entre IHQ, FISH, MLPA y NGS para la detección de la amplificación del gen MDM2 en tumores mesenquimales.

**MATERIAL Y MÉTODOS:** Estudio retrospectivo que incluye las muestras de tumores mesenquimales diagnosticadas en nuestro centro entre Junio 2020 y Junio 2022. En todos los casos valoramos el estado de amplificación de MDM2 mediante el estudio de NGS (panel OncoPrint Childhood, ThermoFisher), IHQ (MDM2 clon 1B10, Cennova), FISH (ON MDM2 (12q15) / SE 12, Leica Biosystems) y MLPA (SALSA MLPA Probemix P105 Glioma-2, MRC Holland).

**RESULTADOS:** Evaluamos un total de 81 casos. Construimos inicialmente dos cohortes, una de casos amplificados (n=5, 6%) y otra de casos no amplificados (n=38, 47%) constituidas por los casos donde existía concordancia entre los resultados de FISH y NGS. Los casos amplificados presentaban: ratio MLPA >= 3, IHQ positiva >= 70% de las células tumorales con intensidad de tinción moderada a intensa y HScore >= 140. Los casos no amplificados presentaban: ratio MLPA < 2, IHQ positiva < 20% de las células con de intensidad débil a moderada y HScore < 60. En función de estos resultados, establecimos nuestros puntos de corte para MLPA e IHQ, y analizamos los casos donde FISH y NGS resultaron discordantes inicialmente, con el objetivo de establecer la forma de proceder en la rutina clínica en estos casos.

**CONCLUSIONES:** En base a los resultados de nuestro estudio, es posible en la mayoría de los casos predecir el estado de amplificación de MDM2 en base al estudio por IHQ, estableciendo puntos de corte adecuados (tinción moderada a intensa en >= 70% de células tumorales o tinción débil a moderada en < 20% de células tumorales). Sin embargo, ante casos con grados intermedios de tinción es recomendable utilizar una técnica molecular para discernir el estado del gen. La NGS y la MLPA muestran una excelente concordancia con el FISH, sin embargo, en casos con niveles bajos de amplificación, amplificaciones subclonales o en muestras con escasa concentración de células tumorales, estas técnicas pueden resultar negativas.

## NUEVAS APORTACIONES AL CONOCIMIENTO DEL SARCOMA INTIMAL DE LAS PAREDES VASCULARES CON SOPORTE MORFOLÓGICO, INMUNOHISTOQUÍMICO Y MOLECULAR. UN ESTUDIO DE 3 CASOS

Giner Segura, Francisco; Machado Puerto, Isidro; Rubio Martínez, Luis Alberto; López Guerrero, Jose Antonio; Mayordomo Aranda, Empar; Navarro Fos, Samuel; Claramunt Alonso, Reyes; Ferrández Izquierdo, Antonio; Lombart Bosch, Antonio  
**Presentador:** Giner Segura, Francisco

HOSPITAL LA FE DE VALENCIA

**Tipo de trabajo:** Oral  
*(Consultar sala y hora en el Programa científico)*

**INTRODUCCIÓN:** El sarcoma intimal (SI) es un raro tumor maligno mesenquimal localizado en la pared de grandes vasos de la circulación sistémica y también en las cavidades cardíacas. Actualmente, su pronóstico biológico no es bien conocido y se basa principalmente en las posibilidades de resección quirúrgicas.

**MATERIAL Y MÉTODOS:** Se recopilaron 4 casos con diagnóstico previo de SI procedentes de dos instituciones hospitalarias entre los años 2010 y 2020. Se revisaron los casos conforme los criterios morfológicos, inmunohistoquímicos y moleculares actuales de la OMS, desechando uno de ellos por no cumplirlos. En uno de los 3 casos definitivos dispusimos de la recidiva local y en otro realizamos xenoinjerto en ratones atímicos. Se evaluó la morfología y se realizó un amplio panel inmunohistoquímico (MDM2, CDK4, factor VIII, podoplanina, CD31, CD34, ERG, HTER, Ki67, pan-TRK, CD117, FLI-1, c-myc, PDGFRA, GLI-1, STAT6, p16 y p53 entre otros) tanto en los tumores primarios como en la recidiva local y el xenotrasplante. La amplificación del gen MDM2 se estudió por FISH en los tumores primarios. Por otro lado, se realizó NGS en uno de los tumores primarios. (en los otros 2 casos se está actualmente efectuando NGS que se comunicará en la presentación)

**RESULTADOS:** Los tumores presentaron un patrón histológico de crecimiento difuso con células fusiformes y extensas áreas trombadas. Uno de los casos presentó una morfología más epitelioides con un rico estroma inflamatorio. Todos los casos presentaron intensa inmunoexpresión para MDM2, CDK4, CD117, c-myc, PDGFRA y p16 siendo menos intensa para actina de músculo liso. Se observó expresión aberrante y citoplásmica para GLI-1 y STAT6 en todos los casos. Podoplanina resultó positiva en dos casos, ERG en un caso y en su recidiva local. EMÁ presentó una expresión débil y focal en un caso y en su xenoinjerto. Pan-TRK fue positivo en un caso. Interesante fue la expresión de p16 que perdió intensidad tanto en la recidiva local como en el xenoinjerto. Por el contrario, PDGFRA, HTER y pan-TRK ganaron expresión tanto en la recidiva local como en el xenotrasplante. El índice proliferativo se mantuvo en la recidiva local pero aumentó en el xenoinjerto. Los tres casos seleccionados mostraron amplificación de MDM2 por FISH. NGS mostró amplificación de los genes CDK4 y KRAS.

**CONCLUSIONES:** La ganancia de expresión de PDGFRA y HTER así como la pérdida de expresión de p16 parecen ser signos de progresión en los SI. La presencia de p16 se significa como marcador indirecto cuando hay sospecha de neoplasia con amplificación de MDM2 o GLI1 al igual que se ha visto en otros tumores. La amplificación de MDM2 por FISH, CDK4 y KRAS ambos por NGS, así como la sobreexpresión de PDGFRA, podrían ser susceptible para ofrecer nuevas dianas terapéuticas a estos enfermos. Es necesario estudios complementarios con series más numerosas para confirmar los hallazgos presentes.



## AMPLIFICACIÓN DE DDI3 EN EL LIPOSARCOMA DESDIFERENCIADO. EL CROMOSOMA 12 Y LA DIFERENCIACIÓN LIPOBLÁSTICA.

Sanz Zorrilla, Alicia; Sánchez Ramírez, Inmaculada; Osuna Soto, Julio; Haro Yuste, Sergio; Martínez López, Ana  
**Presentador:** Sanz Zorrilla, Alicia

HOSPITAL UNIVERSITARIO REINA SOFÍA (CÓRDOBA)

**Tipo de trabajo:** Oral  
*(Consultar sala y hora en el Programa científico)*

**INTRODUCCIÓN:** Bien conocido es en el diagnóstico de los liposarcomas bien diferenciados y desdiferenciados la búsqueda de la alteración cromosómica de la amplificación del MDM2 o de CDK4 para confirmación de este tipo de neoplasias. El estudio por hibridación in situ por inmunofluorescencia (FISH) es una técnica ampliamente empleada en muchos servicios de anatomía patológica. Estas alteraciones genéticas se caracterizan por la presencia de un anillo cromosómico supernumerario que contiene múltiples secuencias amplificadas de la región 12q13-15, que incluye el locus del gen MDM2 (murine double minute 2) y del CDK4 (cyclin-dependent kinase 4), sin embargo, no son los únicos locus que contiene.

**MATERIAL Y MÉTODOS:** Diferentes estudios moleculares de MDM2, CDK4, DDI3 y FUS fueron llevados a cabo de forma rutinaria en nuestro servicio de anatomía patológica para clasificar y confirmar el diagnóstico de las diferentes neoplasias adiposas. Un primer básico estudio con las sondas de MDM2 y DDI3 suelen ser suficientes para el diagnóstico, dejando en un segundo plano la sonda CDK4 y FUS para los casos más difíciles de valorar. Presentamos aquellos casos que mostraron un patrón inesperado y hacemos una revisión de la literatura.

**RESULTADOS:** Ante el estudio de una neoplasia de origen lipoblástico, consideramos la traslocación CHOP-DDIT3 y la amplificación MDM2 como dos alteraciones que suelen ser mutuamente excluyentes. La sonda DDI3 mostrando un patrón de break-apart da el diagnóstico de liposarcoma mixoide, una neoplasia de comportamiento intermedio que debemos diferenciar de los liposarcomas cuyo diagnóstico se demuestra con una amplificación de la señal MDM2. Durante el estudio mediante FISH de estas alteraciones moleculares, se detectó un pequeño porcentaje de casos que no sólo amplificaban la señal de MDM2, sino que, además, amplificaban el fragmento 12q13 distal de la sonda DDI3, y otros casos que además de presentar aumento del número de señales de la región 12q15 del MDM2 también lo hacían de la región centromérica del cromosoma 12.

**CONCLUSIONES:** Dada la proximidad geográfica de MDM2, CDK4 y DDI3, todas ellas en la región clave del cromosoma 12q que provoca el desarrollo de este tipo de neoplasias, es posible encontrar amplificación de los segmentos que traslocados codifican el DDI3 (y probablemente de otros genes próximos). La literatura describe casos como los nuestros, en el que el diagnóstico de liposarcoma desdiferenciado debe realizarse y así mismo describen la amplificación del segmento distal 12q13 asociado con la presencia de una morfología mixoide en los liposarcomas, sin que conlleve el diagnóstico de liposarcoma mixoide.

## TUMORES ADIPOSOS MEDIASTÍNICOS. DOS ENTIDADES POCO FRECUENTES.

Viejo Martínez, Celia; Sánchez Vázquez, Laura; Blanco Fernández, Andrea; Merino García, José Ángel; Manzarbeitia Aramberti, Félix; Carvajal García, Nerea; Zazo Hernández, Sandra; Rojo Toldo, Federico  
**Presentador:** Viejo Martínez, Celia

HOSPITAL UNIVERSITARIO FUNDACIÓN JIMÉNEZ DÍAZ

**Tipo de trabajo:** Oral  
*(Consultar sala y hora en el Programa científico)*

**INTRODUCCIÓN:** Los tumores mesenquimales del mediastino son un grupo heterogéneo de tumores raros que suponen un 7%-9% y son de difícil diagnóstico, los cuales presentan pronósticos variables. Presentamos el caso de un liposarcoma mixoide pleomórfico (LMP) y un tumor lipomatoso atípico de células fusiformes / tumor lipomatoso pleomórfico (TACF/TLP).

**MATERIAL Y MÉTODOS:** Recogemos dos casos de nuestro centro ocurridos en 2021 y 2022, de localización mediastínica. El primero se trata de un varón de 29 años que consulta por dolor torácico. En el TAC se objetiva una lesión heterogénea de 12,1 cm de eje máximo. El segundo caso, una mujer de 74 años que acude a urgencias por dolor torácico. En el TAC se observa una masa pericárdica de 9 x 6 x 5,5 cm abarcando aurícula derecha y vena cava superior. En ambos casos se decidió extirpación de la lesión.

**RESULTADOS:** El primer caso macroscópicamente presentaba una lesión nodular bien delimitada con áreas heterogéneas: blanquecinas de consistencia más firme, amarillentas, hemáticas y de aspecto mixoide. Histológicamente se observó una proliferación mesenquimal encapsulada que comprimía el parénquima pulmonar sin infiltrarlo. El tumor es de aspecto heterogéneo, mostrando zonas paucicelulares con estroma mixoide acompañado por una red vascular de capilares finos y presencia de células fusiformes y pleomórficas, con ocasionales lipoblásticos (LB) uni y multivacuolados. Asimismo, se identificó una transición abrupta de mayor densidad celular y escaso estroma con células fusiformes y pleomórficas, ocasionales LB, abundantes figuras de mitosis y necrosis tumoral. El segundo caso presentaba macroscópicamente un fragmento de pared cardiaca con tejido amarillento y consistencia gelatinosa. Histológicamente se observó un miocardio masivamente infiltrado por una neoplasia mesenquimal de estroma mixoide y colagenizado con adipocitos, células fusiformes y pleomórficas y LB uni y multivacuolados. Se realizó estudio inmunohistoquímico, observándose en ambos casos: negatividad para MDM2 y CDK4; positividad focal para CD34 y pérdida parcial de RB. El primer caso presentó además positividad para p16 y sobreexpresión de p53. En el segundo caso se objetivó positividad para S100. También se realizaron estudios moleculares en ambos casos, sin identificarse amplificación de MDM2 por FISH, ni fusión de los genes FUS/DDIT3 por Oncopanel (TruSight RNA Pan-Cancer Panel).

**CONCLUSIONES:** Los tumores adipocíticos en mediastino son un desafío diagnóstico por sus repercusiones clínicas. El LMP es una entidad rara en menores de 30 años, localizada generalmente en el mediastino con una morfología mixta de liposarcoma mixoide y liposarcoma pleomórfico. Existen altos índices de metástasis y una supervivencia muy pobre. El TACF/TLP se localiza en mediastino de manera infrecuente y tiene muy buen pronóstico. Si la resección es incompleta suele presentar recidivas locales. Un correcto diagnóstico de estas neoplasias permite un tratamiento y seguimiento más adecuado de estos pacientes.

## MELANOMA RETROPERITONEAL, A PROPÓSITO DE UN CASO

Alzoghby Abi Chaker, Jacques; Gonzalez Medina, Ana Rosa; Rodriguez Guevara, María Guadalupe; García Galvis, Olga Fernanda; Marín Asensio, Sergio José; Díez Tascon, María Cristina; Izquierdo García, Francisco Miguel; Honrado Franco, Emiliano  
**Presentador:** Alzoghby Abi Chaker, Jacques

COMPLEJO ASISTENCIAL UNIVERSITARIO DE LEÓN

**Tipo de trabajo:** Póster con Defensa  
*(Jueves 4 de mayo de 2023; 10:45; Pantalla: 10)*

**INTRODUCCIÓN:** Los melanomas extracutáneos representan menos del 5% del total de melanomas. Suelen tener un curso más agresivo y peor pronóstico. El melanoma retroperitoneal primario es una entidad extremadamente rara, con 8 casos publicados. La localización inusual de un melanoma maligno genera problemas de diagnóstico diferencial con metástasis y otras entidades más frecuentes.

**MATERIAL Y MÉTODOS:** Presentamos el caso de un varón de 35 años, sin antecedentes médicos de interés, que acude por una masa no dolorosa y no pulsátil de un mes de evolución en hemiabdomen inferior derecho. En pruebas de imagen se observa una masa en el espacio retrovesical con varias lesiones hepáticas y pulmonares que sugieren metástasis. En la exploración intraoperatoria se aprecia en esa localización una gran masa de coloración negruzca, con múltiples implantes en epilión y peritoneo.

**RESULTADOS:** Estudio macroscópico: Formación multinodular de localización retroperitoneal de 15,5x10x7,5 cm de tamaño y de 615 gr de peso. Se identifican áreas negruzcas alternando con otras de coloración parduzca sin observar necrosis ni hemorragia significativa.

Estudio microscópico: Se observan dos áreas diferenciadas, una de ellas no pigmentada con células de hábito fusocelular (Ki-67: 5%) alternando con otras pigmentadas con células de aspecto epitelioide y abundante pigmento melánico granular y grueso (Ki-67: 40%). Ambas áreas presentan una atipia nuclear con nucléolo prominente y varios focos de necrosis. Las células tumorales presentan positividad para S100, Melan-A, HMB45, SOX10 y negatividad para CD10, EMA, P53 y BRAF.

El paciente fue ampliamente investigado por los Servicios de Dermatología y Oftalmología sin evidencia de tumor o nevus a otro nivel.

Estudio molecular: Por NGS se detectó una variante patogénica en el gen GNAQ (p.Q209L). La determinación de la translocación EWSR1 por técnica de FISH resultó negativa.

Con estos hallazgos el diagnóstico definitivo fue de melanoma maligno compatible con origen primario retroperitoneal.

**CONCLUSIONES:** El melanoma retroperitoneal primario es excepcional. Los estudios inmunohistoquímicos son esenciales para su diagnóstico. Teniendo en cuenta la similitud de los hallazgos histológicos e inmunohistoquímicos entre el melanoma cutáneo y el melanoma extracutáneo, se requiere una correlación clínico-patológica para descartar una diseminación metastásica melanocítica de otro origen.

La rareza de esta neoplasia a nivel retroperitoneal puede plantear dudas diagnósticas con otras lesiones: sarcoma de células claras (descartado por la ausencia de la translocación EWSR1) y schwannoma melanocítico (descartado por la presencia de la mutación del gen GNAQ).

A pesar de la presentación inusual del melanoma a nivel retroperitoneal, esta entidad debería formar parte del diagnóstico diferencial de las masas retroperitoneales.

## LEIOMIOSARCOMA INTRAVASCULAR: A COLACIÓN DE UN CASO

Gómez Jiménez, Carmen; Echevarría Iturbe, Celina; García Toro, Enrique; Fernández Abad, Luisa María; García Higuera, María Isabel; Rodrigo Gómez De La Bárcena, Maximiliano; De Llano Varela, Pedro; Pascual Llorente, Mar; Ruiz De La Parte, Ana; Lista Araujo, María Teresa; Cáceres Morris, María José; Palacios Ball, Johanna Beatriz  
**Presentador:** Gómez Jiménez, Carmen

HOSPITAL UNIVERSITARIO DE BURGOS

**Tipo de trabajo:** Póster con Defensa  
*(Jueves 4 de mayo de 2023; 10:45; Pantalla: 10)*

**INTRODUCCIÓN:** Mujer de 69 años, con antecedentes personales de HTA, que es remitida en 2020 por su médico de atención primaria a traumatología por presentar una lesión redondeada en cara anterior y medial del tobillo derecho.

**MATERIAL Y MÉTODOS:** Descripción de un caso clínico y revisión de la literatura.

**RESULTADOS:** Se realiza ecografía de partes blandas, donde se observa una lesión compatible con quiste ganglionar sinovial de 4x10 cm. Se pospone la cirugía hasta diciembre de 2022. En la cirugía se identifica una tumoración más grande de lo descrito en la ecografía, siguiendo el trayecto del nervio peroneo profundo. Se realiza escisión y se manda a Anatomía Patológica. Macroscópicamente la lesión viene fragmentada y presenta un aspecto nodular, que va creciendo de forma ramificada, de consistencia fibro-elástica y de coloración blanquecina. La porción más nodular mide 3x3,5x1,7 cm y la zona ramificada llega a medir 10 cm, sin poder evaluar la longitud real por la marcada fragmentación. Al corte presenta una coloración blanquecina, de crecimiento lobulado, rodeado por una pared fina de menos de 1mm de grosor. No presenta necrosis ni hemorragias en su interior. Microscópicamente se observa que se trata de una lesión de crecimiento intravascular, que ocupa completamente la luz y crece ramificándose. Dicha neoproliferación maligna es de estirpe mesenquimal, con zonas densamente celulares y otras más hipocelulares, que crece en haces entrelazados y estructuras arremolinadas, constituida por una celularidad con citoplasmas eosinófilos, con núcleos con gran pleomorfismo, anisocariosis, con aspecto elongado, con cromatina vesiculosa, con frecuentes formas bizarras y multinucleaciones. Presenta múltiples mitosis, algunas atípicas, llegando a contarse hasta 14 figuras de mitosis por 10 CGA. Mediante técnicas inmunohistoquímicas se observa positividad para vimentina, desmina, calponina y actina. Presentó negatividad para SOX10, EMA, CD34, factor XIIIa, calretinina, S100 y CD10. El índice proliferativo Ki67 fue del 30%. Se diagnosticó un leiomioma sarcoma intravascular primario. En la RMN post-quirúrgica se observan restos tumorales en la vertiente anterior de la articulación tibio-peronea distal, en contacto con la membrana interósea, suprasindesmal. Se ofrece a la paciente amputación infra-rotuliana, que rechaza.

**CONCLUSIONES:** El leiomioma sarcoma intravascular es una entidad rara y de comportamiento agresivo. La mayor parte de la literatura al respecto son descripciones de casos o pequeñas series clínicas. Esta lesión crece de la capa media de la pared vascular. Suele aparecer más en venas que en arterias, siendo la localización más frecuente la vena cava inferior. Se observa una mayor frecuencia en mujeres que en hombres y suele aparecer entre la 5ª y 6ª década de la vida. La clínica más frecuente es la obstrucción venosa y la presencia de masa. Puede tener un crecimiento intraluminal, extraluminal o mixto. Debido a su rareza, aún se sabe poco de su tratamiento, siendo el de elección la cirugía con intención curativa.

## SARCOMA FUSOCELULAR ASOCIADO A FUSIÓN MEI51-NCOA2 EN CAVIDAD PÉLVICA

Delgado Fernández, Jorge Luis; Gómez Mateo, María Del Carmen; Eizaquirre Zarza, Beatriz; Castillo Malla, Jennifer Silvana; Martínez Arnau, Neus; Ollero Domeneche, Leticia; Medrano Ruiz, Juan; Rios Ballester, Guillermo; Carilla Sanroman, Andrea; Leon, Liliana; Fernández Taules, Cristina; Abad Tallada, Fernando Javier  
**Presentador:** Gómez Mateo, María Del Carmen

HOSPITAL UNIVERSITARIO MIGUEL SERVET

**Tipo de trabajo:** Póster con Defensa  
*(Jueves 4 de mayo de 2023; 10:45; Pantalla: 10)*

**INTRODUCCIÓN:** Recientemente se han descrito un grupo de sarcomas fusocelulares de bajo grado que muestran la fusión de MEI51-NCOA1/2, extremadamente raros y que suelen afectar al tracto genitourinario y ginecológico. Presentan una proliferación fusocelular de núcleos hiper cromáticos, uniformes, dispuestos en fascículos cortos, alternando zonas hiper/hipo celulares. La fusión más frecuente es MEI51-NCOA2, mientras que MEI51-NCOA1 sólo se ha descrito en un caso de afectación renal. El perfil inmunohistoquímico de estos tumores es inespecífico, por lo que plantean un reto diagnóstico.

**MATERIAL Y MÉTODOS:** Presentamos el caso de una mujer de 55 años que acude a urgencias por dolor hipogástrico de 3 meses de evolución. En el PET/TC se detectó una masa uterina de 16 cm con hipermetabolismo heterogéneo y áreas de necrosis junto a una adenopatía ilíaca externa izquierda sospechosa. Se realizó embolometomía y posteriormente cirugía de la tumoración incluyendo histerectomía, anexotomía bilateral, linfadenectomía pélvica izquierda y ormentectomía.

**RESULTADOS:** A nivel histológico se observó una neoplasia de células fusiformes con atipia moderada, dispuestas en un patrón fascicular con focal empalizada. La vascularización era de vasos de paredes finas y ocasionales luces dilatadas. Se observaron áreas de necrosis extensas, atribuibles a la embolometomía previa, siendo otras más focales y de patrón geográfico sugestivas de origen tumoral. El índice mitótico fue de 7 mitosis/10CGA. El estudio IHC presentó expresión de TLE1, WTI (citoplasmática), BCL2 y p16. CD10 fue parcheada, ciclina D1 marcaba células aisladas y el resto de técnicas fueron negativas (AML, desmina, RE, RP, CD34, STAT6, CD99, SOX10, HMB45, queratinas, BCOR, calretinina e inhibina). Se observó pérdida parcheada de H3.3K27me3 y ki67 fue del 15%. Mediante FISH se descartó amplificación de MDM2 y traslocación SS18. Se identificaron restos de tumor adheridos a la cara posterior del cérvix uterino, sin clara dependencia del mismo y no observándose infiltración de ningún otro órgano, ni relación con estructuras neurales. La paciente no tenía antecedentes de NF1. El diagnóstico fue de neoplasia fusocelular con rasgos morfológicos de tipo tumor maligno de vaina neural periférica, pero dado el contexto clínico atípico, se remitió para estudio NGS, donde se demostró la fusión MEI51-NCOA2.

**CONCLUSIONES:** Los casos descritos en la literatura que muestran fusiones MEI51-NCOA1/2 son escasos e incluyen distintos tipos tumorales: sarcoma primitivo renal, rhabdomyosarcoma intraóseo y un subgrupo de sarcomas fusocelulares de bajo grado del tracto genitourinario y ginecológico. Planteamos una reflexión sobre si la presencia de esta traslocación implica que se trata de una nueva entidad tumoral, una fusión diferente dentro del grupo de sarcomas del estroma endometrial o una nueva fusión del grupo sarcomas uterinos fusocelulares de tipo fibrosarcoma y sobretodo, cuál debe ser la actitud terapéutica en estos casos extremadamente infrecuentes.

## SARCOMA FIBROBLÁSTICO MIXOINFLAMATORIO DE ALTO GRADO. DESCRIPCIÓN DE UN CASO

Bergillos Giménez, María Reyes; Colino Gallardo, Ana María; De La Torre Serrano, Montserrat; Vega González, Jesús; Hernández Martínez, Desiré; García Egido, Alejandro; Alarcón García, Lorenzo; Ortega Medina, Luis  
**Presentador:** Bergillos Giménez, María Reyes

HOSPITAL CLÍNICO SAN CARLOS MADRID

**Tipo de trabajo:** Póster con Defensa  
*(Jueves 4 de mayo de 2023; 10:45; Pantalla: 10)*

**INTRODUCCIÓN:** El sarcoma fibroblástico mixoinflamatorio es poco frecuente y generalmente de bajo grado, aunque se han descrito casos de alto grado, como el que describimos. El 75 % se localiza en región distal de extremidades aunque también puede ser de localización proximal. Se caracteriza por estroma mixoide prominente y hialino, inflamación mixta, células grandes que simulan virocitos o células de Reed - Sternberg, pseudolipoblastos y emperipolésis. Es frecuente la recurrencia local y las metástasis son raras

**MATERIAL Y MÉTODOS:** Presentamos el caso de un paciente de 65 años con una tumoración en el codo izquierdo fistulizada, tratada con drenaje y pautas de anti bioterapia. Ante la sospecha de sarcoma se realiza biopsia con aguja y posterior resección quirúrgica del tumor. La pieza de resección medía 8, 5 x 5 x 3, 2 cm y constaba de un fragmento cutáneo en forma de huso, tejido subcutáneo y muscular, identificándose una lesión multilobulada que medía 5 x 3, 5 cm, en dermis que protruía en piel y se extendía hasta músculo, de coloración blanquecino parduzca con áreas de aspecto gelatinoso, que se encontraba en contacto con el margen profundo tinto.

**RESULTADOS:** El estudio histológico muestra una proliferación neoplásica de células de aspecto epiteloide y fusiforme sobre un estroma que varía entre mixoide y fibrohialino. Los núcleos presentan importante atipia, algunos con cromatina expulsada hacia la periferia y pseudo inclusiones, algunas de estas células neoplásicas son binucleadas con núcleos prominentes dando un aspecto de inclusión vírica o simulando células de Reed - Sternberg. Entremezcladas se observan células de aspecto histiocítico de talla grande con emperipolésis y células inflamatorias mixtas de fondo. Se observa necrosis en menos del 50 % del tumor y 15 mitosis por 10 campos de gran aumento. Con técnicas de inmunohistoquímica, las células expresan CD10 y son negativas para CK7, CK19, CKAE1/AE3, EMA, CAM5.2, Melan A, HMB-45, S100, SOX 10, CD31 y CD34. El índice de proliferación (ki67) fue del 50%. Posteriormente el paciente presentó una recidiva local tumoral multilobulada excrecente en codo de grandes dimensiones y sobre infectada; metástasis pulmonares en suelta de globos y metástasis linfoganglionares. Tras valoración del caso en comité el paciente recibió quimioterapia y se decidió amputación paliativa del brazo izquierdo. Finalmente, tras un largo ingreso el paciente falleció.

**CONCLUSIONES:** El sarcoma fibroblástico mixoinflamatorio es un sarcoma de bajo grado que suele recurrir de manera local pero rara vez metastatiza, sin embargo, hay descritos casos de alto grado, en los que el paciente presenta metástasis a distancia. A nivel histológico estos casos presentan aumento de celularidad, necrosis y aumento de la actividad mitótica

## NEOPLASIA CUTÁNEA CON COEXPRESIÓN DE CD34 Y CALDESMON: ¿VARIANTE DE TUMOR GLÓMICO O UN NUEVO CASO DE TUMOR DÉRMICO MENINGIOMA-LIKE?

Ponce Casas, Eduardo; García Fuertes, Sonia; Sánchez Lazcano, María; Cabañuz Rocatalada, Clara; García García, Mar; Felipo Berlanga, Francesc

**Presentador:** Ponce Casas, Eduardo

HOSPITAL CLÍNICO UNIVERSITARIO LOZANO BLESÁ

**Tipo de trabajo:** Póster con Defensa  
(Jueves 4 de mayo de 2023; 10:45; Pantalla: 10)

**INTRODUCCIÓN:** En 1993, Barr et al. describieron por primera vez una serie de 3 casos de tumoraciones cutáneas superficiales, donde predominaba un patrón arremolinado de las células neoplásicas, con estroma mixoide e inmunohistoquímica positiva para vimentina, utilizando el término de tumor dérmico meningioma-like (TDML). Posteriormente, se han publicado otros casos que compartían similar morfología, ampliando el estudio inmunohistoquímico. Así, Mentzel et al. en 2002, describen positividad para CD34 y actina de músculo liso (AML) en las células neoplásicas de sus 6 casos, y positividad focal para desmina en uno de ellos, catalogándolos como variantes de tumores glómicos. Monteagudo et al. en 2019, usando el término TDML, reportan que sus 5 casos son CD34 y vimentina positivos, con uno de ellos positivo para receptores de progesterona. Recientemente, en 2020, Kussabi et al. han reportado un nuevo caso, en el que coexiste la expresión de CD34 y marcadores musculares, siendo esta expresión fenotípica simultánea muy poco frecuente. Todos los casos mencionados fueron negativos para S100, EMA, STAT6 y citoqueratina.

**MATERIAL Y MÉTODOS:** Presentamos el caso de un varón de 67 años con tumoración nodular en cara lateral de pierna izquierda de larga evolución, que refiere dolor progresivo en la lesión tras un traumatismo leve. Nos remiten un fragmento cutáneo de 2.2 x 1.6 cm con lesión nodular superficial de 1.3 x 0.6 cm.

**RESULTADOS:** Microscópicamente, se trata de una lesión dérmica nodular y bien delimitada, que alterna áreas densamente celulares con otras paucicelulares, en las que predomina un estroma mixoide. Las células neoplásicas son fusiformes con límites citoplasmáticos imprecisos, núcleos elongados y sin atipia. Están distribuidas formando un patrón estoriforme o difuso, en ocasiones alrededor de los vasos. De forma aislada, se observan figuras de mitosis. Las células neoplásicas son difusamente positivas para AML, caldesmon y CD34. Focalmente positivas para desmina y calponina. El índice de proliferación valorado mediante el porcentaje de expresión de Ki67 es inferior al 5%. Las células neoplásicas fueron negativas para EMA, S100, c-kit, CK AE1/AE3, Factor XlIIa y STAT6.

**CONCLUSIONES:** En todos los casos descritos, las lesiones mostraban una diferenciación mioide con estroma mixoide, con marcadores musculares y CD34 positivos. Por lo que, para su adecuada interpretación, habría que realizar el diagnóstico diferencial con tumores glómicos, miopericitomas, tumores fibrosos solitarios o tumores perineurales. Nuestro caso no cae en el espectro clínico ni morfológico típico de los tumores glómicos, y sí comparte características histológicas e inmunohistoquímicas con los casos descritos como tumor dérmico meningioma-like (TDML), por lo que creemos que se trata de un nuevo caso de esta entidad.

## FIBROCONDROMAS EXTRAESQUELÉTICOS DIGITALES MÚLTIPLES: CARACTERIZACIÓN DE UN NUEVO HALLAZGO EN EL SÍNDROME DE PROTEUS

González López, Guillermo; Giacaman Contreras, Aniza; Martín Santiago, Ana; Ramos Asensio, Rafael; Sanpera Trigueros, Ignacio; Enguita Valls, Ana Belén

**Presentador:** González López, Guillermo

ANATOMÍA PATOLÓGICA. HOSPITAL UNIVERSITARIO DOCE DE OCTUBRE

**Tipo de trabajo:** Póster con Defensa  
(Jueves 4 de mayo de 2023; 10:45; Pantalla: 10)

**INTRODUCCIÓN:** El síndrome de Proteus se caracteriza por sobrecrecimiento progresivo de huesos y partes blandas, nevus epidérmico, malformaciones vasculares y colagenoma cerebiforme. Está causado por una mutación en mosaico de AKT1.

**MATERIAL Y MÉTODOS:** Presentamos una niña que desarrolló desde los pocos meses macrodactilia de cuarto y quinto dedo de mano derecha, nevus de tejido conectivo en manos y pies y nevus epidérmicos. En una biopsia de un nevus conectivo se demostró una mutación en AKT1. A los seis años, se evidenció el desarrollo de nódulos profundos en los dos dedos de mano afectados de macrodactilia. Con ecografía, se caracterizaron como lesiones de partes blandas bien delimitadas, profundas a los tendones flexores. Cuatro de estas lesiones se resecaron.

**RESULTADOS:** Histológicamente, todas estaban constituidas por un tejido fibrocartilaginoso hipocelular. Tres presentaban zonas de calcificación, alrededor de las cuales, algunas de las células se disponían radialmente. Una de las lesiones presentaba focalmente hueso. Alrededor de los vasos se disponía una celularidad de aspecto histiocítico, ocasionalmente con células multinucleadas.

**CONCLUSIONES:** El diagnóstico de las lesiones planteó el diferencial con el fibroma aponeurótico calcificante, el pseudotumor fibroóseo digital y la lesión de Nora. Sin embargo, nuestras lesiones presentaban un predominio de tejido fibrocartilaginoso hipocelular que, junto con su multicentricidad y su aparición en zonas con macrodactilia, hacen pensar que se trata de lesiones diferentes, propias del síndrome de Proteus. La aparición de lesiones cartilaginosas extraesqueléticas en los dedos de los pacientes con Proteus ha sido mencionada en cuatro pacientes en la literatura. Todos los pacientes tenían menos de trece años y presentaban macrodactilia. Todas las lesiones presentaban tejido fibroso y cartilago, y una tejido óseo, si bien su histología no se ha descrito con detalle ni se presentaron imágenes. En estos trabajos, las lesiones fueron interpretadas como hamartomas o metaplasia mixohialina del pie. Dada su naturaleza discreta y aspecto histológico fibrocartilaginoso benigno, proponemos la designación de fibrocondromas. En conclusión, proponemos que los fibrocondromas extraesqueléticos digitales puedan ser un hallazgo del síndrome de Proteus.

## TUMOR FIBROHISTIOCITARIO PLEXIFORME: REVISIÓN DE UNA ENTIDAD INFRECUENTE A PROPÓSITO DE DOS CASOS

Barrios Millán, Gabriela; Berjón García, Alberto; De Uribe Viloria, Marta; Pozo Kreiling, José Juan

**Presentador:** Barrios Millán, Gabriela

HOSPITAL UNIVERSITARIO LA PAZ

**Tipo de trabajo:** e-Póster

**INTRODUCCIÓN:** El tumor fibrohistiocitario plexiforme (TFHP) es un tumor mesenquimal raro descrito por primera vez en 1988 por Enzinger y Zhang, que afecta principalmente a niños y adultos jóvenes, con igual distribución de sexos. Se localiza en dermis y tejido celular subcutáneo, afecta preferente a extremidades superiores, siendo más común en dedos, manos y muñecas. Presentamos una revisión de los casos diagnosticados en nuestro hospital desde el año 2000 hasta la actualidad.

**MATERIAL Y MÉTODOS:** Revisamos la casuística desde el año 2000 de nuestro centro en la base de datos e historia clínica, con el criterio de búsqueda "Tumor fibrohistiocitario plexiforme" como palabra clave.

**RESULTADOS:** En 23 años encontramos dos casos registrados, un varón de 3 meses que presentaba una tumoración en pie derecho y otro varón de 5 años con tumoración en antebrazo derecho, sin antecedentes prenatales de interés. Ambos se presentaron como una masa solitaria menor de 3 cm. El análisis microscópico reveló una proliferación en dermis y tejido celular subcutáneo de patrón plexiforme con una doble población, por un lado células fusiformes con escasa atipia entremezclada con otra población histiocitaria de amplio citoplasma con ocasionales células gigantes multinucleadas tipo osteoclasto. Las células fusiformes fueron positivas para actina de músculo liso y las células histiocitarias multinucleadas para CD68. El primer caso recidivó en dos ocasiones durante el primer año posterior a la resección quirúrgica inicial. Actualmente no presenta enfermedad residual. En el segundo caso, tras cinco años de seguimiento tras la resección inicial, no se han producido recidivas.

**CONCLUSIONES:** Presentamos nuestra casuística de TFHP en los últimos veintitrés años. Aunque solo hemos encontrado dos casos en nuestro archivo, esto concuerda con la rareza descrita en esta entidad tumoral. Los hallazgos de ambos casos coincidieron con las características habitualmente descritas en la bibliografía. El tratamiento del TFHP es la resección quirúrgica, ya que no existe una terapia sistémica establecida. A día de hoy no existen parámetros histológicos que se correlacionen con comportamiento agresivo. Suele recurrir localmente, dentro del primer o segundo año post-cirugía, al igual que ocurrió en el primer caso descrito. Hay casos excepcionales reportados de metástasis ganglionares y pulmonares, y un único fallecimiento a causa de esta entidad.

## HISTIOCITOMA FIBROSO ANGIOMATOIDE DE CÉLULA REDONDA PEQUEÑA CON EXPRESIÓN DIFUSA DE CD99 EN UN PACIENTE PEDIÁTRICO: DIAGNÓSTICO DIFERENCIAL A PROPÓSITO DE UN CASO

Pena Burgos, Eva Manuela; Díez Corral, Cristina; Castro Álvarez, Yolanda; Busteros Moraza, Jose Ignacio; Vélez Velázquez, María Dolores

**Presentador:** Pena Burgos, Eva Manuela

HOSPITAL UNIVERSITARIO PRÍNCIPE DE ASTURIAS

**Tipo de trabajo:** e-Póster

**INTRODUCCIÓN:** Las neoplasias mesenquimales malignas superficiales en los pacientes pediátricos son raras. La mayoría son consideradas como entidades de potencial maligno incierto o sarcomas de bajo grado. No poseen hallazgos clínicos o radiológicos distintivos por lo que en muchas ocasiones no se sospechan.

**MATERIAL Y MÉTODOS:** Presentamos un caso de un histiocitoma fibroso angiomatoide (HFA) en un niño de 4 años. El paciente consultó por un nódulo palpable en el antebrazo derecho de 7 meses de evolución. En la exploración era de consistencia elástica y no adherido a planos profundos. Se realizó biopsia punch y posteriormente se extirpó mediante resección con márgenes.

**RESULTADOS:** La extirpación reveló la presencia de una proliferación mesenquimal bien delimitada, de patrón de crecimiento expansivo y rodeada parcialmente por una pseudocápsula fibrosa. En la periferia de la lesión se evidenció un denso infiltrado linfocitario, con hiperplasia folicular linfoide, con centros germinales y depósito de hemosiderina. El tumor estaba constituido por nódulos y lóbulos rodeando espacios angiomasos con un patrón de crecimiento sincitial. Las células presentaban monomorfismo, siendo de pequeño tamaño, redondas, con citoplasma escaso y nucleolo poco prominente. Se identificaron hasta 4 mitosis en 10 campos de gran aumento, algunas de ellas con morfología atípica. No se encontró necrosis tumoral. Las células mostraban positividad de membrana difusa frente a CD99, positividad focal e intensa frente a desmina, positividad nuclear focal frente a TLE1, CKAE1/AE3, CD45, S100, Melan A, MYOD1, CD34, ERG, CD68, AMLy EMA fueron negativos. El índice de proliferación celular fue de un 6%. Se diagnosticó de HFA de célula pequeña.

**CONCLUSIONES:** Las células del HFA suelen tener una morfología fibroblástica o histiocitoide. En raras ocasiones, el HFA puede presentar un patrón de células pequeñas, como en nuestro caso, que recuerda a sarcomas de células pequeñas (sarcoma de Ewing o sarcomas Ewing-like). Esta es una importante fuente de errores diagnósticos graves en biopsias pequeñas. Ambos tumores pueden expresar CD99 y tener reordenamientos del gen EWSR1. Hasta un 15% de los HFA pueden presentar recurrencias locales y hasta un 5% de los casos pueden presentar metástasis ganglionares. Se recomienda escisión local completa y seguimiento, reservándose la quimioterapia/radioterapia para casos metastásicos.

## SARCOMA SINOVIAL POBREMENTE DIFERENCIADO RETROPERITONEAL. UN RETO DIAGNÓSTICO.

Gallego Londoño, Lina María; Montero Pavón, Pedro; Mohigefer Barrera, Javier; García Rojo, Marcial

**Presentador:** Gallego Londoño, Lina María

HOSPITAL UNIVERSITARIO DE JEREZ DE LA FRONTERA.

**Tipo de trabajo:** e-Poster

**INTRODUCCIÓN:** El sarcoma sinovial es un sarcoma monomórfico de células fusiformes que muestra diferenciación epitelial variable. Más de la mitad de los casos ocurren en adultos jóvenes. La mayoría surgen en el tejido blando profundo de las extremidades afectando rara vez a pelvis o retroperitoneo, donde pueden alcanzar gran tamaño e involucrar estructuras vitales. La TC o biopsia guiada por ultrasonido es la prueba de diagnóstico estándar. Histológicamente se clasifican en monofásico, bifásico y pobremente diferenciados. Inmunoistoquímicamente, las células tumorales son focalmente positivas para EMA y citoqueratina. La detección de transcripciones de fusión SS18-SSX es diagnóstica y particularmente valiosa en sarcomas sinoviales que surgen en lugares atípicos. El diagnóstico diferencial incluye el tumor maligno de la vaina de los nervios periféricos que es positivo para S100 y nestina, el tumor fibroso solitario que es difusamente positivo para CD34 y STAT6 y el sarcoma de Ewing que es positivo para CD99 y FLI-1. Presentamos un caso de sarcoma sinovial retroperitoneal pobremente diferenciado.

**MATERIAL Y MÉTODOS:** Se trata de un varón de 78 años que consulta por inflamación del miembro inferior izquierdo de dos meses de evolución. A la exploración, se aprecia una tumoración dura a nivel inguinal izquierdo asociada a ausencia de pulso pedio. Se realizan pruebas de imagen (ECO y TAC) que describen una gran masa retroperitoneal de 22,5 x 11 x 30 cm, que engloba la aorta abdominal, cava inferior, eje célico, vasos mesentéricos, riñones y suprarrenal izquierda con afectación de ambos hilos renales, originando ureterohidronefrosis bilateral y que se extiende por ambas ilíacas. Se realiza BAG bajo control ecográfico.

**RESULTADOS:** Se reciben dos cilindros de fino calibre de 1 y 1,5 cm que se incluyen en totalidad. Se identifica una proliferación neoplásica de células pequeñas y redondas que infiltran partes blandas. Inmunoistoquímicamente, son células intensamente positivas con patrón paranuclear para citoqueratinas (CKAE1/AE3), con un Ki67 de casi 100% y FLI1 positiva, siendo negativa la expresión de CD34, CD99, S100, sinaptosina, actina y desmina, además de CD45, CD20, CD3 y CD38. El paciente fallece pocas semanas después del diagnóstico

**CONCLUSIONES:** El sarcoma sinovial es relativamente fácil de diagnosticar cuando muestra morfología bifásica clásica; sin embargo, surgen dificultades diagnósticas con tumores monofásicos y pobremente diferenciados. Los sarcomas sinoviales retroperitoneales pobremente diferenciados representan el 5-10% de todos los casos, se caracterizan por un aumento de la celularidad, una mayor atipia nuclear y una alta actividad mitótica. Su dificultad diagnóstica radica en la superposición de características morfológicas e inmunoistoquímicas, además de las nuevas técnicas de biopsia mínimamente invasivas con tejido limitado. En nuestro caso, la correlación clinicopatológica y los hallazgos inmunoistoquímicos fueron cruciales para establecer un adecuado diagnóstico diferencial.

## SARCOMA ALVEOLAR DE PARTES BLANDAS CERVICAL

Moreno Martínez, Miguel; Benavides De La Fuente, Cristian; Carrasco Fernández, Daniel; López Presa, Dolores; Catalina Fernández, Inmaculada

**Presentador:** Moreno Martínez, Miguel

HOSPITAL PUERTA DEL MAR

**Tipo de trabajo:** e-Poster

**INTRODUCCIÓN:** Presentamos el caso de una mujer de 19 años que acude por cervicalgia de más de un año de evolución. En las pruebas de imagen se identifica una tumoración a nivel cervical C3-C4 que, en la resonancia magnética, se define "en reloj de arena". Tras esto, con el diagnóstico de presunción de neurinoma/schwannoma, se decide la toma de una biopsia.

**MATERIAL Y MÉTODOS:** Se reciben múltiples fragmentos cuyos tamaños oscilan entre 0,2 y 12 mm. En las secciones microscópicas se observa una tumoración constituida por células grandes con núcleos vesiculares con pequeños nucleolos prominentes y amplios citoplasmas eosinófilos y claros, granulares. Las células tienen una disposición difusa y, predominantemente, en un patrón organoide formando nidos de células tumorales con pérdida de la cohesión celular a nivel central. Se identifica también la presencia de estructuras cristaloides PAS/DIASTASA positivas en el citoplasma de las células. En los estudios inmunoistoquímicos realizados las células presentan inmunorreactividad frente a CD68 y TFE3 siendo negativas para vimentina, citoqueratinas (CAM52 y CKAE1/AE3), SOX10, inhibina, calretina, cromogranina, sinaptosina, CD57, EMA, GATA3, desmina y PGFA. Se observa expresión normal de IN1I y el índice de proliferación (Ki-67) es de un 10%.

**RESULTADOS:** Con todo esto el diagnóstico emitido fue el de sarcoma alveolar de partes blandas que contacta con márgenes quirúrgicos. Estos tumores normalmente afectan, en orden descendente de incidencia, a los tejidos blandos profundos de las extremidades, el tronco, los órganos internos y la cabeza y el cuello, siendo estos últimos más frecuentes en niños. Localizaciones poco comunes incluyen el tracto genital femenino, el hueso, la vejiga urinaria, el mediastino y la columna vertebral, siendo esta última la ubicación de nuestro caso. Tienen predilección por el sexo femenino, alrededor del 58% de los casos son en mujeres, y la mayoría de estos ocurren en pacientes menores de 30 años (72%), coincidiendo esto con nuestro caso. Estos tumores suelen presentar inmunopositividad para calretinina y desmina pero en nuestro caso fue negativo.

**CONCLUSIONES:** La translocación que desencadena la aparición de esta enfermedad es ASPSCR1 - TFE3 pero es desconocido el origen de este defecto genético. En nuestro caso el tumor contactaba ampliamente con el margen quirúrgico de resección al haber sido remitido fragmentado. En este tumor es importante la resección completa, ya que, según algunas series, tras esta, solo el 53,4% de los pacientes sobreviven después de 10 años.

## TUMORACIÓN EN CARA MEDIAL DEL MUSLO. A PROPÓSITO DE UNA NUEVA ENTIDAD DE LA CLASIFICACIÓN DE LA OMS.

Segado Martínez, Marta; Fernández Pérez, Juan; García Fernández, Alejandra; Belando Pardo, Mateo Eduardo; Béjar Valera, Javier; Sánchez Godoy, Laura; Garzón Arana, Alejandro  
**Presentador:** Béjar Valera, Javier

HOSPITAL VIRGEN DE LA ARRIXACA

**Tipo de trabajo:** e-Póster

**INTRODUCCIÓN:** El tumor lipomatoso atípico fusocelular (ASPLT) es una entidad recientemente descrita del grupo de los tumores adipocíticos. Ocurren normalmente en adultos de mediana edad, con leve predominancia masculina. Se presenta como un nódulo persistente o que crece en la grasa subcutánea y en los tejidos blandos, siendo más frecuentes en las extremidades. El diagnóstico diferencial es muy amplio, incluyendo entidades benignas y malignas. Se presenta el caso de un tumor adipocítico en una mujer de 72 años.

Paciente que consulta por una tumoración de gran tamaño en la región medial del muslo, bien delimitada, adherida a planos profundos. Se realizan un TAC y una RM donde se observa una masa sólida y vascularizada de morfología ovalada y 6,5 x 5 x 4,9 cm, con una estructura heterogénea y con un pequeño componente graso en polo inferior.

**MATERIAL Y MÉTODOS:** Se decide hacer resección total, recibiendo una tumoración pesa 398 g y mide 8 x 6 cm, con una cuña de piel fusiforme de 13,5 x 4 x 6 cm. Al corte, presenta una tumoración de bordes bien definidos, nodular, que al corte es heterogénea, con áreas mixoides amarillentas y otras más blanquecinas. Presenta unos límites bien definidos y mide 5,5 x 4,6 x 8,5 cm. A nivel microscópico, se trata de un tumor multinodular, con zonas claramente adiposas, incluso con lipoblastos uni o multilobulados, separados por un estintio fusocelular ampliado con núcleos pleomórficos, algunos atípicos, sin ser claramente malignos. Otras zonas son completamente fusocelulares con vasos abundantes y sin adipocitos. Con inmunohistoquímica se comprueba que no hay amplificación de MDM2 y CDK4, y es positivo de forma parcheada a CD34. Por todo ello, se diagnosticó de tumor lipomatoso atípico fusocelular.

**RESULTADOS:** El diagnóstico diferencial es muy amplio, e incluye el lipoma de células fusiformes/pleomórfico, el cual no contiene células bizarras o pleomórficas, ni lipoblastos multivacuolados atípicos o mitosis. El liposarcoma bien diferenciado puede ser morfológicamente indistinguible del ASPLT y el liposarcoma desdiferenciado suele mostrar un mayor grado de atipia, así como una transición abrupta entre el componente fusocelular y el adipocítico. Ambas entidades carecen de lipoblastos pleomórficos y sobreexpresan MDM2 y CDK4, las cuales son negativas en el ASPLT. Por otro lado, el liposarcoma pleomórfico suele presentar un crecimiento infiltrante y ser más grande que nuestra entidad, presentan un mayor grado de atipia y pleomorfismo, así como una alta actividad mitótica y necrosis tumoral.

**CONCLUSIONES:** En conclusión, el ASPLT es una entidad recientemente añadida a la clasificación de la OMS (5ª Edición), y se caracteriza por ser un tumor adipocítico clínicamente indolente, con una morfología de bajo grado con una expresión histológica variable, lo que hace de su diagnóstico un reto, y por lo que es de vital importancia continuar estudiando y describiendo esta entidad.

## ANGIOSARCOMA DE MAMA SECUNDARIO A RADIOTERAPIA

Sanchez Albert, Irene; Perera Gordo, Enzo; Expósito Remedios, Irene; Fernández Gómez, Antonio  
**Presentador:** Sanchez Albert, Irene

HOSPITAL UNIVERSITARIO DE GRAN CANARIA  
 DOCTOR NEGRIN

**Tipo de trabajo:** e-Póster

**INTRODUCCIÓN:** El angiosarcoma en la mama supone un 0,05% de los tumores primarios de la mama. Puede presentarse como tumor primario o secundario a radioterapia, cuyas morfologías son indistinguibles. Este último es la segunda neoplasia maligna mesenquimal más frecuente en la mama, tras el tumor fíloides y se le ha relacionado con la amplificación del gen MYC. Permite el diagnóstico diferencial con lesiones vasculares atípicas de comportamiento benigno, que son negativas. Esta mutación, junto con la edad y el tamaño se ha asociado a un peor pronóstico. Es el sarcoma con peor pronóstico de la mama. Suele metastatizar a pulmón y ganglios linfáticos, entre otros. Su incidencia parece estar aumentando por el incremento de cirugías conservadoras de mama que se tratan con radioterapia.

**MATERIAL Y MÉTODOS:** Presentamos un caso de una paciente de 71 años, con un antecedente de carcinoma de mama izquierdo en 1990 tratado con mastectomía, quimioterapia y vaciamiento axilar, y un carcinoma intraductal de mama derecha en 2014 tratado mediante tumorectomía y radioterapia externa. Tras una rotura protésica intracapsular derecha que se recambia en quirófano, se observa una lesión cutánea sospechosa, que se biopsia. Tras el resultado, se realizó una mastectomía simple derecha. Se realizó el estudio de la amplificación del gen MYC para determinar si el angiosarcoma era secundario a radioterapia.

**RESULTADOS:** La primera biopsia consistía en una elipse de piel de 1,5 x 0,6 cm. Mostraba una formación mal delimitada de estructuras vasculares anastomosantes, con hematies en su interior, con atipia nuclear, y que en ocasiones se agrupaban para constituir focos sólidos. Se marcaba con CD31 y ERG y era negativo para AEI/3, D2-40 y HHV8. Estos hallazgos eran compatibles con angiosarcoma. Seguidamente, se realizó una mastectomía simple derecha. Se recibió una mama de 980 g, y de 22,5 x 14 x 7 cm, con una lesión cutánea, sonrosada, en placa, de 2,8 cm. Microscópicamente se diagnosticó el angiosarcoma en unión de cuadrantes externos de 2,6 cm, con las mismas características anteriormente descritas. Además, incidentalmente, se descubrió un carcinoma lobulillar infiltrante unifocal de 2,5 cm, grado histológico 2 de Nottingham, pT2 pNx. Ambos tumores se resecaron con márgenes libres, siendo el más cercano 3 mm del lobulillar. La amplificación del gen MYC en el angiosarcoma resultó positiva.

**CONCLUSIONES:** La historia clínica de la paciente concuerda con el diagnóstico de un angiosarcoma secundario a tratamiento radioterápico, tras ocho años del mismo. La amplificación del gen MYC apoya este diagnóstico. Se realizó un estudio de extensión con TAC y RMN previo a la mastectomía derecha, y no se detectaron lesiones a distancia. Se decidió en comité no realizar linfadenectomía axilar, y realizar un seguimiento estrecho. Actualmente la paciente está pendiente de la visita con oncología médica.

## TUMOR FIBROSO SOLITARIO DE LOCALIZACIÓN ORBITARIA. DIAGNÓSTICO Y CORRELACIÓN CLÍNICO-PATOLÓGICA.

González Rodríguez, Saúl; Piña, Mercedes; Merino, Jose Ángel; Trascasa, Álvaro; Rangel, Yamileth

**Presentador:** González Rodríguez, Saúl

HOSPITAL UNIVERSITARIO INFANTA ELENA

**Tipo de trabajo:** e-Póster

**INTRODUCCIÓN:** El Tumor Fibroso Solitario es un tumor mesenquimal poco frecuente, que suele surgir en pleura, pero también puede desarrollarse en otras regiones anatómicas. La localización orbitaria es rara, se han descrito aproximadamente unos 280 casos en la literatura. Presentamos el caso de un paciente de 31 años, que acude a nuestro Hospital por masa orbitaria derecha. Se describen los resultados clínico-radiológicos, y del estudio anatomopatológico, y se hace una correlación de los hallazgos. Se realiza seguimiento del caso, después del diagnóstico.

**MATERIAL Y MÉTODOS:** Se presenta el caso de un varón de 31 años que acude por molestias oculares de aproximadamente un año de evolución, con lagrimeo y leve protusión ocular derecha. Se realizó resonancia magnética orbitaria, observándose masa intraorbitaria extraconal. Se decidió resección quirúrgica de la lesión, y se realizó estudio anatomopatológico del tumor, mediante técnicas inmunohistoquímicas y moleculares, llegándose al diagnóstico de Tumor Fibroso Solitario.

**RESULTADOS:** A la exploración física, el paciente presentaba leve protusión ocular derecha, así como lagrimeo y discreto eritema y edema bipalpebral. El estudio de Resonancia magnética orbitaria identificó una lesión intraorbitaria derecha, localizada superolateral al globo, al que desplazaba anteriorinferiormente sin infiltrarlo. La lesión contactaba ampliamente con la glándula lacrimal, por lo que se consideró que dependía de ella, y se sugirió neoplasia de posible origen glandular lacrimal. El estudio microscópico mostró una proliferación mesenquimal nodular encapsulada, que presentaba células fusiformes con núcleos ovoideos a alargados, y un citoplasma eosinófilo claro, mal definidos, que se entremezclaban con fibras de colágeno de grosor variable, algunas de ellas quelóideas, y vasos de pequeño calibre, de paredes hialinizadas. Se identificó una mitosis, sin apreciarse necrosis tumoral. En la periferia del tumor, se observó tejido adiposo y glandular lacrimal sin alteraciones significativas. Mediante estudio inmunohistoquímico se observó positividad para Vimentina, CD34, CD99 y STAT6, siendo las células tumorales negativas para el resto de marcadores. Se detectó mediante técnica molecular, una fusión genómica de NAB2::STAT6, resultante de una inversión genómica que implica al locus 12q13, la cual es frecuente en el Tumor Fibroso Solitario. Durante el seguimiento radiológico el paciente no ha presentado recidiva hasta la fecha.

**CONCLUSIONES:** La localización orbitaria del Tumor Fibroso Solitario es rara, y muestra características histológicas que pueden ser confundidas con otro tipo de tumores mesenquimales. Los patólogos debemos conocer estas características para realizar un correcto diagnóstico, y manejo terapéutico de los pacientes, que consiste en la resección completa del tumor, y seguimiento, puesto que a veces pueden recurrir.

## TUMOR PLEOMÓRFICO ANGIECTÁSICO HIALINIZANTE DE PARTES BLANDAS. PRESENTACIÓN DE DOS CASOS.

Simonyan Hovhannisyán, Soghomon; Abitei, Ioana Cristina; Martín Archilla, Verónica; Gaspar López-Cózar, Paula; Fúnez Liébana, Rafael

**Presentador:** Simonyan Hovhannisyán, Soghomon

HOSPITAL COSTA DEL SOL (MARBELLA)

**Tipo de trabajo:** e-Póster

**INTRODUCCIÓN:** El Tumor Pleomórfico Angiectásico Hialinizante (TPAH) de Partes Blandas es una neoplasia mesenquimal poco frecuente de diferenciación incierta caracterizada por vasos ectásicos con material fibrinoide en su interior, rodeados por células hemodisidroticas con núcleos pleomórficos, a veces con pseudoinclusiones.

**MATERIAL Y MÉTODOS:** Describimos dos casos diagnosticados en nuestro centro en 2022 y 2009 que cumplen con los criterios histológicos descritos. Caso 1: varón de 42 años con una tumoración de crecimiento lento en el dorso del pie izquierdo. Recibimos una pieza de tumorectomía de 2,5 cm, realizándose inclusión total para estudio histológico e inmunohistoquímico. Caso 2: mujer de 31 años con una tumoración profunda de 5 cm en la cara interna del muslo. Recibimos un bloque de parafina de centro externo, realizándose cortes histológicos y estudio inmunohistoquímico.

**RESULTADOS:** Caso 1: Microscópicamente, se trata de una neoplasia con vasos centrales con hialinización circundante, material fibrinoide en su interior, rodeados por células fusiformes con hemoderina intracitoplasmática y núcleos pleomórficos con pseudoinclusiones. En periferia también se observan células fusiformes que rodean adipocitos y vasos de menor tamaño no ectásicos, con depósitos hemodisidroticos. Presenta algunos focos de calcificaciones psamomatosas. No se observan mitosis, áreas mixoides ni infiltrado inflamatorio significativo. El margen quirúrgico está afecto. Inmunohistoquímicamente las células son positivas a CD34 y negativas a panqueratina, S100, STAT6 y desmina. El índice proliferativo Ki67 es 1%. La evolución postquirúrgica fue favorable. Caso 2: Proliferación celular sólida con áreas hipocelulares, vasos hialinizados con depósitos de material fibrinoide y dilatación angiectásica, pleomorfismo nuclear con pseudoinclusiones. Las células tumorales muestran positividad focal a Factor XIIIa y son negativas a panqueratina, CD34, CD31, S100, EMA, desmina y AML. El índice proliferativo es de 2%. En los informes clínicos posteriores no se recogen datos de recidiva o progresión. La paciente se encuentra asintomática.

**CONCLUSIONES:** El TPAH suele presentarse como una masa subcutánea mayoritariamente en miembro inferior, en la zona del tobillo o pie como en uno de nuestros casos aunque se han descrito otras localizaciones. Se relaciona íntimamente con el Tumor Fibroilipomatoso Hemodisidrotico (TFLH) con el que comparte histología en su parte periférica como ocurre en el primer caso. Se han descrito casos híbridos de TPAH con TFLH y se cree que pueden ser dos manifestaciones de la misma entidad. El TPAH (como el TFLH) suele recidivar localmente pero no metastatiza. Se han descrito algunos casos de progresión hacia un Sarcoma Mixoinflamatorio Fibroblástico, aunque la relación del TPAH con morfología clásica con el SMIF es controvertida. Por todo ello, el seguimiento estrecho de estos pacientes y posteriores estudios, sobre todo genéticos, podrían aclarar la relación entre el TPAH y TFLH, y la relación de ambos con el SMIF.



## DESDFERENCIACIÓN RABDOMIOBLÁSTICA EN UN MIXOFIBROSARCOMA

Sanjuán Garriga, Xavier; Gómez Tena, Marina; Villatoro Gómez, Sergio; Cabeza Tocón, Ana; Palhua Flores, Rosa Lisset; Orellana Fernández, Ruth; Pérez Sidelnikova, Diana; Narváez García, José Antonio

**Presentador:** Sanjuán Garriga, Xavier

HOSPITAL UNIVERSITARIO DE BELLVITGE

**Tipo de trabajo:** e-Poster

**INTRODUCCIÓN:** Recibimos material de revisión de una lesión diagnosticada de sarcoma foscocelular y pleomórfico de alto grado, en un hospital comarcal. El caso fue previamente revisado en otro centro de referencia, que dio el mismo diagnóstico.

**MATERIAL Y MÉTODOS:** Dicho material procede de una lesión pretibial superficial, nodular de 2 cm, en una mujer de 87 años, hipertensa y displéptica. La lesión tuvo un crecimiento progresivo durante 3 meses y se hizo dolorosa. Nuestra revisión confirmó el diagnóstico emitido en el centro de origen: sarcoma foscocelular y pleomórfico de alto grado con márgenes afectados. La presencia de algún área nodular mixoide poco celular en la superficie del tumor, la inmunohistoquímica inespecífica (vimentina, CD10 y actina positivas) y el contexto clínico (3ª edad, tumor superficial y nodular) son muy sugestivas de mixofibrosarcoma grado 3. Debido a la resección incompleta del tumor, y previo TAC de tórax negativo, se procedió a la exéresis radical de la lesión pretibial con resección de la cortical tibial subyacente.

**RESULTADOS:** La pieza remitida presentó un tumor subcutáneo y multinodular de 4 x 3,5 x 1,4 cm, carnosos y con necrosis focal, que ulceraba la piel. Microscópicamente se observó un sarcoma con predominio de patrón pleomórfico indiferenciado, algún foco mixoide y un nódulo más pleomórfico con células de aspecto rabdoide. Este nódulo expresó desmina de modo intenso, Myo-D1 en numerosos núcleos y, en núcleos aislados, miogenina. SMARCB1 (INI1) estaba preservado. La neoplasia infiltraba hueso tibial cortical pero no alcanzaba la médula ósea. Nuestro diagnóstico fue de sarcoma pleomórfico de alto grado (grado 3) con un foco de desdiferenciación rabdomioblástica. Nos planteamos el diagnóstico diferencial entre rabdomiosarcoma pleomórfico, sarcoma fibroblástico mixoinflamatorio (de alto grado) y mixofibrosarcoma grado 3. Debido a que la expresión de desmina y Myo-D1 estaba limitada a 1 solo nódulo, siendo negativas en el resto de la lesión, el rabdomiosarcoma parecía poco probable. Se realizó NGS con el panel Archer FusionPlex Sarcoma v2 que no identificó ninguna fusión relevante para el diagnóstico. Por otro lado, el contexto clínico, las áreas mixoides focales y la inmunotinción inespecífica apuntaban a un mixofibrosarcoma. Seis meses más tarde se evidenció recidiva en forma de 2 nódulos cutáneos. Actualmente, la paciente está viva con persistencia de enfermedad.

**CONCLUSIONES:** Hasta donde sabemos, éste es el primer caso de mixofibrosarcoma grado 3 con foco de desdiferenciación rabdomioblástica o, si se prefiere, mixofibrosarcoma desdiferenciado.

## TUMOR FIBROSO SOLITARIO: SERIE DE CASOS DE LOS ÚLTIMOS 7 AÑOS.

Rodríguez Guevara, María Guadalupe; Alzoghby Abi Chaker, Jacques; Sáez Álvarez, Samuel

**Presentador:** Rodríguez Guevara, María Guadalupe

COMPLEJO ASISTENCIAL UNIVERSITARIO DE LEÓN

**Tipo de trabajo:** e-Poster

**INTRODUCCIÓN:** El Tumor Fibroso Solitario (TFS) es una neoplasia de origen mesenquimal que puede originarse en tejidos blandos superficiales o profundos de toda la economía. Prácticamente la totalidad de TFS presentan, como característica genética, una inversión paracéntrica del cromosoma 12q que resulta en una fusión de los genes NAB2 y STAT6. Histológicamente se caracteriza por células fusiformes dispuestas fascículos desorganizados sobre un estroma colagenizado con presencia de estructuras vasculares en "asta de ciervo". Con técnicas de inmunohistoquímica (IHQ) estos tumores son positivos para STAT6 (alta sensibilidad y especificidad), así como para CD34 y otros marcadores menos específicos. El TFS suele tener un comportamiento benigno, sin embargo, en ocasiones puede recidivar o metastatizar, por lo que la OMS establece una serie de criterios morfológicos y clínicos que estratifican el riesgo en tres niveles (bajo, intermedio y alto).

**MATERIAL Y MÉTODOS:** Se ha realizado un estudio retrospectivo descriptivo de los TFS diagnosticados en nuestro centro desde el año 2016 inclusive. Para ello se realizó una búsqueda sistemática en el software habilitado para la realización de informes (PatWin) y se seleccionó todos los estudios con diagnóstico codificado como TFS. Se recogieron los datos clínicos y morfológicos de interés, se revisó el diagnóstico y se estratificó el riesgo de estos tumores. Para el estudio estadístico se usó el software Microsoft Excel e IBM Statistics SPSS.

**RESULTADOS:** Se identificaron un total de 24 biopsias con diagnóstico de TFS durante los años 2016-2022, que se correspondieron con un total de 21 pacientes. Tras la revisión morfológica e IHQ se desestimaron dos pacientes por no cumplir los requisitos diagnósticos para TFS. La edad media de la población fue de 67,3 años; correspondiendo un 57% a varones y un 43% a mujeres. En cuanto a la localización, la torácica supuso un 40% del total. El diámetro máximo tumoral osciló entre 1,9 y 22 cm, con una media de 6,77 cm. Un 64% de los pacientes se estratificaron como riesgo bajo, un 23% como riesgo intermedio y un 5% como riesgo alto. En dos casos no se pudo estratificar el riesgo por falta de información clínica. En 3 de los casos, se objetivó recidiva tumoral, éstos correspondían a los clasificados de riesgo intermedio o alto. El caso de riesgo alto recidivó a distancia en varias ocasiones provocando el éxitis del paciente.

**CONCLUSIONES:** El TFS es una neoplasia con una incidencia baja que entra en el diagnóstico diferencial con muchas otras tumoraciones de partes blandas, pero que es de fácil diagnóstico debido a las características morfológicas e IHQ que presenta. Pese a que la mayoría de TFS tienen un pronóstico favorable, es necesario conocer los factores clínicos y morfológicos asociados a un mayor riesgo para un mejor manejo de estos pacientes.

## TUMOR MIOFIBROBLÁSTICO INFLAMATORIO CARDIACO: UNA RARA ENTIDAD.

López Prieto, Ana; Machuca Aguado, Jesús; Rendón García, Rosa; Mora Díaz, Rodrigo; Álvarez Muñoz, Alejandro; García Escudero, Antonio

**Presentador:** López Prieto, Ana

HOSPITAL UNIVERSITARIO VIRGEN MACARENA

**Tipo de trabajo:** e-Póster

**INTRODUCCIÓN:** El tumor miofibroblástico inflamatorio (TMI) supone menos del 5% de los tumores cardíacos primarios. Es más frecuente en jóvenes y en la aurícula derecha. Su presentación clínica depende del tamaño y la ubicación. Es importante su diagnóstico diferencial con otras neoplasias como el mixoma, el fibroelastoma y el sarcoma de bajo grado.

**MATERIAL Y MÉTODOS:** Varón de 25 años fumador que acude a urgencias por síncope de repetición en las últimas tres semanas, asociado a palpitaciones y sensación febril. En la exploración física no se obtuvieron hallazgos, solicitándose un TAC, en el que se identificó una masa intraauricular derecha. Al paciente se le realizó una resección de dicha masa, siendo remitida al servicio de Anatomía Patológica para su estudio. Se estudiaron las secciones de parafina teñidas con hematoxilina-eosina y se utilizaron los anticuerpos: AML, calponina, desmina, calretinina, S100, SOX 10, CD34, AME, CK, IgG4, ALK y miogenina.

**RESULTADOS:** Macroscópicamente se observó una formación nodular bien delimitada de 6 cm con una superficie lisa y blanca de consistencia gomosa, y que no presentaba áreas de necrosis ni hemorragia.

El estudio histopatológico mostró una proliferación de células fusiformes miofibroblásticas junto con infiltrado inflamatorio crónico (linfocitos, células plasmáticas) con leve atipia citológica, sin focos de necrosis y con un recuento mitótico inferior a 2/2 mm<sup>2</sup>. El estudio inmunohistoquímico fue positivo para AML, calponina y desmina y negativo para calretinina, S100, SOX 10, CD 34, AME, CK, IgG4, ALK y miogenina. El estudio molecular realizado (NGS y estudio de fusiones génicas) no mostró alteraciones ALK, ROS1 y NTRK.

La mutación de ALK solo está presente en un 40% de los TMI cardíacos, siendo predictor de un comportamiento más agresivo, con mayor frecuencia de recidiva local y metástasis.

**CONCLUSIONES:** El TMI es una lesión cardíaca infrecuente, que se considera de potencial maligno incierto, aunque habitualmente benigno. Por ello, debe tenerse siempre en cuenta en el diagnóstico diferencial de los tumores cardíacos. En nuestro caso el estudio molecular descarta, entre otras, alteraciones de ALK.

## PRESENTACIÓN DE UN CASO DE RABDOMIOSARCOMA TIPO ESCLEROSANTE

Mora Díaz, Rodrigo; Lopez Prieto, Ana; Rubio Garrido, Francisco Javier; Rendón García, Rosa; Álvarez Muñoz, Alejandro; Machuca Aguado, Jesús

**Presentador:** Mora Díaz, Rodrigo

HOSPITAL UNIVERSITARIO VIRGEN MACARENA - SEVILLA

**Tipo de trabajo:** e-Póster

**INTRODUCCIÓN:** El rabdomiosarcoma de tipo esclerosante o de células fusiformes es una variante de rabdomiosarcoma poco frecuente (5% del total) que se presenta como una masa dolorosa o compresiva de la zona; generalmente inguinal o de cabeza y cuello. Los continuos estudios de dicha entidad han dado lugar a una variación en la clasificación de los mismos, basándose fundamentalmente en las alteraciones genéticas que presentan y en su consecuente morfología.

**MATERIAL Y MÉTODOS:** Presentamos el caso de un paciente varón de 73 años que muestra, desde hace dos meses, una masa en el espesor de la musculatura de la región escapular derecha.

La lesión es biopsiada y a los cortes histológicos evidencia, por un lado, una proliferación celular de hábitos fusocelular y epiteloide, de patrón de crecimiento difuso y con marcada atipia citológica y actividad mitótica significativa y por otro lado, extensas áreas de necrosis. Además, focalmente se evidencia una marcada esclerosis estromal. Todos estos hallazgos orientaron el diagnóstico hacia una neoplasia maligna de hábito sarcomatoide.

Al realizar los estudios complementarios con inmunohistoquímica, la lesión presenta positividad para actina, desmina, miogenina, MYO-D1 y EMA y negatividad para STAT-6, S100, CD34 y SATB2, siendo compatible dicho perfil con una lesión con un sarcoma con diferenciación muscular esquelética (rabdomiosarcoma de tipo esclerosante).

### RESULTADOS:

El rabdomiosarcoma esclerosante o de células fusiformes es una variante rara de rabdomiosarcoma que puede categorizarse en tres grupos: El primero de ellos congénito, que asocia la fusión de múltiples genes (VGLL2, SRF, TEAD1, NCOA2 y CITED2); el segundo, con un mayor componente de células fusiformes / esclerosis, que presenta mutación de MYOD1; y el tercer grupo, en el que se incluyen aquellos casos en los que no se ha identificado ninguna alteración genética.

### CONCLUSIONES:

El rabdomiosarcoma esclerosante o de células fusiformes es una variante rara de rabdomiosarcoma que puede categorizarse en tres grupos, unificándose en un grupo aquellos casos en los que no se ha identificado ninguna alteración genética, tal y como es el caso que presentamos.

## ANGIOSARCOMA EN AURÍCULA DERECHA BIEN DIFERENCIADO CON METÁSTASIS VERTEBRAL

Béjar Valera, Javier; Belando Pardo, Mateo Eduardo; García Fernández, Alejandra; Fernández Pérez, Juan; Sánchez Godoy, Laura; Garzón Arana, Alejandro; Martínez Pérez, Matías; Polo García, Luis Alberto

**Presentador:** Béjar Valera, Javier

HOSPITAL CLÍNICO UNIVERSITARIO VIRGEN DE LA ARRIXACA

**Tipo de trabajo:** e-Poster

**INTRODUCCIÓN:** Mujer de 25 años que consulta en noviembre de 2021 por astenia y edemas en miembros inferiores en las semanas previas. Estudiada en Genética por retraso del crecimiento con tratamiento con GH en la infancia, microcefalia familiar, terlangiectasias, manchas hipocrómicas y piquilodermia.

**MATERIAL Y MÉTODOS:** La paciente ingresa en planta. En la radiografía de tórax presenta cardiomegalia con seno costofrénico derecho ocupado y en el ecocardiograma se objetiva derrame pericárdico severo y taponamiento cardíaco. En la pericardiocentesis evacuadora se obtiene líquido serohemorrágico con hiperplasia mesotelial reactiva y negativo para células malignas. En el TACAR de tórax presenta masa hipodensa con realce heterogéneo en aurícula derecha (AD) y derrame pleural bilateral. En la RMN cardíaca se confirma la masa de 3x4 cm con extensión a pericardio y pared libre del ventrículo derecho. En el PET-TC se corrobora lo anterior y además presenta numerosos incrementos focales en D8, D12, L2, L3 y en tercio proximal de ambos fémurs.

**RESULTADOS:** Se recibe biopsia intraoperatoria endocárdica de 3 cilindros entre 0,1 y 1,1 cm. Microscópicamente, a pequeño aumento presenta neoplasia de alta densidad celular de patrón difuso e infiltrativo en regiones miocárdicas de los extremos de algunos cilindros. A mayor aumento, se puede apreciar celularidad mesenquimal, fusiforme, de patrón sólido, con áreas de hendiduras pequeñas, espacios vasculares irregulares, anastomosados y sinusoidales (con micropapilas y células con morfología "hobnail") y algunos hematies intracitoplasmáticos. La relación núcleo-citoplasma es alta, atipia nuclear moderada, frecuentes apoptosis y sin áreas de necrosis tumoral. El índice mitótico es de 5 mitosis por 10 campos de gran aumento. La fibrosis, los neutrófilos y eosinófilos son escasos. Los resultados de la inmunohistoquímica son los siguientes: positividad para vimentina, CD31, CD34, ERG, factor VIII y FLI-1; positividad parcial para D2-40 y c-Myc; negatividad para: CKAIEA3, p53 y actina. El Ki-67 es del 30-35% en el área de mayor conteo. También se recibió un fragmento cilíndrico de 0,6 cm de la biopsia de las lesiones vertebrales objetivándose similar neoplasia.

**CONCLUSIONES:** Dados los hallazgos microscópicos y de inmunohistoquímica se confirma el diagnóstico de angiosarcoma en aurícula derecha bien diferenciado con metástasis vertebral. Los angiosarcomas representan el 1-2% de todos los sarcomas siendo más frecuentes en localizaciones superficiales en piel, en miembros superiores y en hombres. La localización cardíaca del angiosarcoma es extremadamente rara. El 29% de los tumores cardíacos primarios son malignos, de ellos el 11% corresponden a angiosarcomas siendo la localización más frecuente en AD y las metástasis más frecuentes son pulmonares seguidas de óseas. El grado histológico no se correlaciona con el pronóstico que suele ser malo con mala supervivencia.

## TUMOR MALIGNO DE LA VAINA DE NERVIOS PERIFÉRICOS SOBRE TUMOR BENIGNO PREEXISTENTE PROVOCADO POR RADIOCIRUGÍA. UNA PATOLOGÍA EXCEPCIONAL.

Belando Pardo, Mateo Eduardo; Béjar Valera, Javier; Sánchez Godoy, Laura; Segado Martínez, Marta; Fernández Pérez, Juan; García Fernández, Alejandra; Garzón Arana, Alejandro; Rodrigo Lara, Hector

**Presentador:** Béjar Valera, Javier

HOSPITAL CLÍNICO UNIVERSITARIO VIRGEN DE LA ARRIXACA

**Tipo de trabajo:** e-Poster

**INTRODUCCIÓN:** Los schwannomas son uno de los tumores benignos comunes de la vaina de los nervios periféricos. Un tumor maligno de la vaina del nervio periférico (MPNST) representa del 5 al 10% de los tumores malignos de tejidos blandos. Si bien el MPNST se asocia ocasionalmente con neurofibromas, a veces en el contexto de la neurofibromatosis tipo 1 (NF1), un MPNST que surge de un schwannoma en ausencia de NF1 es excepcionalmente raro. Histológicamente, MPNST se puede categorizar ampliamente en dos subtipos histológicos. Los MPNST convencional son la variante que se encuentra con mayor frecuencia y los MPNST epitelioides representa 5%. Estas neoplasias pueden surgir de la transformación de una neoplasia benigna preexistente de la vaina nerviosa.

**MATERIAL Y MÉTODOS:** Varón de 80 años con neurinoma del acústico tratado con radiocirugía, presenta empeoramiento clínico, se realiza resonancia magnética donde se observa lesión sólida extraaxial en ángulo pontocerebeloso en relación con neurinoma preexistente de 3,6x3x3,5 cm, comparado con el primer estudio disponible ha incrementado su volumen en un 87%.

**RESULTADOS:** Se recibieron múltiples fragmentos irregulares de tejido que en conjunto median 4x3x0,5 cm. El estudio microscópico reveló una doble población neoplásica: una proliferación de células fusiformes, que formaban haces que se entrelazaban, con áreas más celulares y áreas menos celulares. Las células mostraban núcleos alargados, pseudo-inclusiones y focal pleomorfismo nuclear y otra proliferación de células de hábito epitelioides con marcada atipia, con amplio citoplasma eosinófilo, núcleos aumentados de tamaño, cromatina irregularmente distribuida, marcado nucleolo, en ocasiones binucleadas o multinucleadas, y marcado pleomorfismo. En estas áreas se llegaron a contar hasta 43 mitosis en 10 campos de gran aumento, además de observarse áreas mixoides, áreas fibrosas, focal necrosis y proliferación vascular. El estudio inmunohistoquímico reveló positividad intensa y difusa para S100 en la zona menos atípica, con pérdida parcial en la zona atípica. PLAG, EMA, Receptor de progesterona, Desmina, CkAE1/AE3 y MelanA fueron negativos. No se observó pérdida de expresión ni de INI1 ni de H3K27me3. El índice de proliferación celular fue del 50%. Datos estos hallazgos y la historia clínica previa se diagnosticó de tumor maligno de vaina de nervio periférico evolucionado de un schwannoma, probablemente provocado por radiocirugía.

**CONCLUSIONES:** Los MPNST son tumores raros y suponen aproximadamente el 5-10% de todos los tumores malignos de partes blandas, siendo la variante epitelioides la más infrecuente (5%). Además, que un MPNST se origine de un Schwannoma en ausencia de neurofibromatosis es excepcionalmente raro ya que el 40-50% de casos suelen producirse en pacientes con NF1, el 40-47% son esporádicos y 10-13% tras radioterapia, siendo la mayoría de los MPNST originados sobre Schwannomas de tipo epitelioides. Se ha correlacionado el riesgo de MPNST radio-inducido, siendo ésta del 0,06%, presentando un periodo de latencia de entre 11,8 y 13,5 años.

## PREVALENCIA DE TUMOR FIBROSO SOLITARIO Y UTILIDAD DEL STAT 6 EN EL DIAGNÓSTICO DIFERENCIAL EN DOS HOSPITALES DE BOGOTÁ, COLOMBIA EN LOS AÑOS 2015 A 2021

Gutiérrez Olivares, Víctor Manuel; Polo Nieto, Jose Fernando; Lopez Salas, Jorge Camilo; Peña Rodríguez, María Paula; Castro Quiroga, Paula Cristina; Gonzalez Coba, Andrea Carolina  
**Presentador:** Gonzalez Coba, Andrea Carolina

DEPARTAMENTO DE PATOLOGÍA HOSPITAL DE SAN JOSÉ DE BOGOTÁ, COLOMBIA. FUNDACIÓN UNIVERSITARIA DE CIENCIAS DE LA SALUD -

**Tipo de trabajo:** e-Poster

**INTRODUCCIÓN:** El tumor fibroso solitario (TFS) es un tumor mesenquimal de tipo fibroblástico, puede afectar cualquier región del cuerpo. Aproximadamente el 70% de los TFS se originan en estructuras torácicas, con mayor frecuencia de la pleura. El estudio de inmunohistoquímica STAT 6 ha demostrado en algunos estudios internacionales ser un marcador sensible y específico en el diagnóstico histopatológico del TFS. Recientemente ha surgido un marcador muy sensible y específico para los TFS, el STAT6 identifica el producto de fusión NAB2-STAT6 mediante la reacción en cadena de la polimerasa con transcripción inversa (RT-PCR), esta fusión ocurre aproximadamente en el 90-100% de los TFS. Los TFS al localizarse en diversas partes del cuerpo, pueden presentar síntomas y características radiológicas similares a un sin número de enfermedades y tumores, lo que propende a un diagnóstico errado inicialmente, ya que en muchas ocasiones ni siquiera es considerado, por lo que se hace necesario tener disponibles herramientas que permitan una fácil y práctica diferenciación con el resto de los tumores. En Colombia se han realizado estudios de reportes de caso, donde se ha utilizado inmunohistoquímica con S100 y vimentina para el diagnóstico de un tumor mesenquimal tipo tumor fibroso solitario de la pleura y BCL2, CD34, CD99, STAT6, CD99 asociado con negatividad para los marcadores CD31, CK y desmina para el diagnóstico de un TFS gigante benigno pleural. Pero ninguno ha evaluado la utilidad de STAT 6.

**MATERIAL Y MÉTODOS:** Estudio descriptivo de tipo corte transversal, que incluyó un total de 40 casos de tumor fibroso y otros tumores mesenquimales en mayores de 18 años. Se calculó la prevalencia. Se realizaron análisis univariados y bivariados utilizando el Test Exacto de Fisher para identificar diferencias estadísticamente significativas entre la positividad y la intensidad de expresión del STAT 6 entre tumores fibrosos solitarios y otros mesenquimales. Se consideró un valor p inferior a 0,05 como estadísticamente significativo

**RESULTADOS:** La prevalencia del TFS fue del 0.6%. El 90% de los TFS tuvieron una intensidad positiva a STAT 6 y todos los correspondientes a otros tipos de tumores mesenquimales tuvieron una intensidad negativa al marcador. El 85% de los TFS presentaron una expresión mayor al 90% de STAT 6, mientras que todos los otros tumores mesenquimales tuvieron una expresión menor al 10% en la expresión de STAT 6. Se encontraron diferencias estadísticamente significativas entre los tumores fibrosos solitarios y los otros tumores mesenquimales en cuanto a su localización, el pleomorfismo, la intensidad y el porcentaje de expresión del STAT 6

**CONCLUSIONES:** El STAT 6 es un marcador confiable para diagnóstico de dicha entidad dado que se expresa en los tumores fibrosos solitarios con intensidad fuerte en más del 90% de las células tumorales, en el 85% de los casos.

## LEIOMIOMA DE LOCALIZACIÓN ATÍPICA

Ponce Casas, Eduardo; García Fuertes, Sonia; Sánchez Lazcano, María; Felipo Berlanga, Francesc; Cabañuz Rocatallada, Clara; García García, Mar

**Presentador:** García García, Mar

HOSPITAL CLÍNICO UNIVERSITARIO LOZANO BLESA

**Tipo de trabajo:** e-Poster

**INTRODUCCIÓN:** El leiomioma es un tumor mesenquimal de naturaleza benigna, de crecimiento lento y con diferenciación de músculo liso. Constituye un 4.4% de todos los tumores de partes blandas y afecta de forma predominante a mujeres entre la tercera y quinta década de la vida, siendo muy raros en pacientes de edad pediátrica. Algunos factores propuestos que contribuyen a su patogénesis son la exposición a estrógenos y progesterona, estasis venosa y microtraumas de repetición. Su localización más frecuente es en útero, seguido del tracto gastrointestinal, piel y tejidos blandos de extremidades, con mayor prevalencia en las extremidades inferiores que en las superiores. En menos del 1% de los casos, los leiomiomas se localizan en la extremidad superior y, de forma mucho más excepcional, en la mano.

**MATERIAL Y MÉTODOS:** Describimos el caso de una niña de 12 años con una tumoración dolorosa localizada en tercer dedo de la mano derecha a nivel de interfalángica proximal de 8 meses de evolución. La resonancia magnética puso de manifiesto una lesión ocupante de espacio, sólida, bien delimitada, de 15 x 7 x 10 mm. Contactaba con el ligamento colateral pero no mostraba carácter infiltrativo. Con sospecha de tumor de células gigantes, se trató mediante cirugía.

**RESULTADOS:** Recibimos un fragmento de tejido irregular multilobulado, blanquecino y fibroelástico que medía 17 x 12 x 7 mm. A la seriación destacaba su disposición fibrilar homogénea y una consistencia firme. Microscópicamente la lesión se caracterizaba por estar constituida por elementos fusocelulares organizados en fascículos que se entrecruzaban de forma perpendicular. Citológicamente, destacaba su uniformidad, sin presencia de atipia significativa. Tampoco se observaron figuras de mitosis ni áreas de necrosis. En el estudio inmunohistoquímico realizado la celularidad tumoral mostraba expresión de actina de músculo liso y actina muscular específica, así como desmina y caldesmon de forma más parcheada. Por el contrario, estas células eran negativas para la proteína S100, CD34, EMA, STAT6, receptores de estrógenos y progesterona y EBER. Finalmente, el índice de proliferación valorado mediante el porcentaje de expresión de Ki67 era inferior al 5%. Con todos estos hallazgos se realizó el diagnóstico de leiomioma.

**CONCLUSIONES:** El leiomioma es un tumor benigno de tejidos blandos con posibilidad de originarse en cualquier localización donde esté presente el músculo liso. Estos tumores son muy raros en niños, así como su ubicación en la mano, por lo que inicialmente pueden plantear otros diagnósticos más frecuentes en este contexto. A pesar que dentro de los mecanismos etiopatogénicos de este tumor están descritos factores hormonales, no hemos demostrado expresión de estrógenos ni de progesterona en nuestro caso. El tratamiento es la escisión quirúrgica completa, que suele ser curativa y el diagnóstico se realiza tras estudio histológico.

## SARCOMA INDIFFERENCIADO PLEOMÓRFICO CON GRAN COMPONENTE INFLAMATORIO: ENTIDAD QUE REQUIERE AMPLIO DIAGNÓSTICO DIFERENCIAL.

Krupinska , Martyna Aleksandra; López Henríquez, Rocío; Solano Dueñas, Francisco Manuel; Hernandez León, Carmen Nieves; Romagosa, Cleofé

**Presentador:** Krupinska , Martyna Aleksandra

SERVICIO DE ANATOMÍA PATOLÓGICA. HOSPITAL UNIVERSITARIO DE CANARIAS, TENERIFE

**Tipo de trabajo:** e-Póster

**INTRODUCCIÓN:** El Sarcoma Indiferenciado Pleomórfico (SPI), anteriormente conocido como Histiocitoma Fibroso Maligno, es un tumor de tejidos blandos de alto grado. La clasificación de los Tumores de Tejidos Blandos y Hueso de la Organización Mundial de la Salud (2020) incorpora SPI en tumores malignos de diferenciación incierta. El Sarcoma Indiferenciado ocurre en pacientes de todas las edades sin diferencia entre los géneros y representa hasta el 20% de todos los sarcomas.

**MATERIAL Y MÉTODOS:** Paciente varón de 52 años, con hipotiroidismo en tratamiento y sin otros antecedentes de interés, consulta por una tumoración asintomática y de reciente aparición en la zona lumbar derecha. El resultado de la biopsia ecoguiada indica una proliferación mesenquimal pleomórfica de alta agresividad histológica y el paciente se somete a la intervención quirúrgica. Macroscópicamente se advierte, en pleno espesor muscular, una lesión bien delimitada, blanquecina, de consistencia firme, que mide 2.5 cm de diámetro mayor.

**RESULTADOS:** El estudio microscópico revela una proliferación tumoral heterogénea, compuesta por células pleomórficas dispersas en un estroma con intenso infiltrado inflamatorio crónico acompañante. Las células neoplásicas son de gran tamaño, de núcleo vesiculoso, a veces con múltiples lobulaciones y presencia de uno o varios nucleolos. Algunas de ellas aparecen multinucleadas y bizarras. El citoplasma es eosinófilo con ocasionales vacuolizaciones y frecuentes imágenes de emperipolesis. El extenso componente inflamatorio está compuesto por linfocitos (predominio T), células plasmáticas y macrófagos. En la periferia de la lesión se observan agregados linfoides. Las figuras de mitosis son numerosas (hasta 12 mitosis/10CGA) e incluyen formas atípicas. En el estudio inmunohistoquímico las células pleomórficas resultan negativas para CKAE1/AE3, ALK, Vimentina, Actina, Caldesmón, SOX10, S100, EBER, CD31, CD34, CD163, CD68, CD45, Lisozima, CD3, CD23, CD138, CD20, CD30, CD15, CD33, CD61. Se observa positividad focal para Adipofiliina, sin embargo, no se advierten elementos lipoblásticos. Se realiza FISH del gen MDM2 (12q15) sin observar su amplificación. Se diagnóstica como SPI con gran componente inflamatorio.

**CONCLUSIONES:** El diagnóstico de SPI es un diagnóstico de exclusión. A la hora del diagnóstico diferencial hay que tener en cuenta múltiples entidades mesenquimales y de otros estirpes, así como los antecedentes del paciente, en particular, la historia de radioterapia. De acuerdo con los hallazgos observados en el estudio de nuestro caso, dado el componente inflamatorio predominante en la lesión, se ha planteado diagnóstico diferencial con tumores hematolinfoides (incluyendo el Sarcoma Histiocítico, formas poco habituales del Linfoma de Hodgkin y el Sarcoma Mieloide), así como sarcomas con alto componente inflamatorio tipo Tumor Inflamatorio Miofibroblástico, excluyéndose todos ellos con técnicas complementarias.

## TUMOR GLÓMICO DIGITAL INTRANEURAL MÚLTIPLE. DESCRIPCIÓN DE UN CASO Y REVISIÓN DE LA LITERATURA

Mazorra Horts, Remigio; Herrero Fernández, Francisco; Val Bernal, J. Fernando; Blanco Santiago, Daniel; Rodríguez Merino, Laura; Real Arronte, Cintia; Lousada-Lopes Cruz, Sira; González Vela, M. Carmen

**Presentador:** Mazorra Horts, Remigio

MAZORRA & VELA PATÓLOGOS

**Tipo de trabajo:** e-Póster

**INTRODUCCIÓN:** Los tumores glómicos (TG) son neoplasias benignas raras derivadas de los cuerpos glómicos termorreguladores neuromioarteriales que se localizan con mayor frecuencia en extremidades distales. La incidencia de TG intraneural es extremadamente rara. Presentamos un caso de TG multiple intraneural en nervios digitales del primer dedo de mano izquierda.

**MATERIAL Y MÉTODOS:** Mujer de 35 años con dolor a la palpación en pulpejo del dedo pulgar de la mano izquierda con historia de extracción de cuerpo extraño en la misma localización hacía 16 meses, con persistencia del dolor. En la exploración se palpan pequeños nódulos con dolor lancinante a la palpación. Ecográficamente se observaron varias lesiones nodulares hipoeocogénicas, algunas con vascularización mediante Doppler, de diámetro máximo de aproximadamente 20 mm. Se derivó a cirugía con la sospecha de TG. Intraoperatoriamente, se encontraron varios nódulos de pequeño tamaño que se originaban de 2 fascículos del nervio digital. La microdissección intraneural se realizó bajo un microscopio.

**RESULTADOS:** El estudio histológico mostró varios nódulos tumorales compuestos por proliferación de células monomorfas, sin pleomorfismo, de núcleos redondos-ovoides y citoplasma escaso eosinófilo. Dichas células fueron inmunoreactivas para actina de músculo liso. Se observó positividad para S100 y neurofilamentos en células nerviosas alrededor y dentro de los nódulos tumorales. El EMA fue positivo alrededor de los nódulos formando una fina cápsula.

**CONCLUSIONES:** Los TG representan del 1% al 5% de todos los tumores de partes blandas de la mano. La mayoría de los casos son tumores solitarios y ocurren con mayor frecuencia en mujeres, predominantemente en las zonas subungueales. Aunque este tumor se puede encontrar en cualquier parte del cuerpo, los TG intraneurales son extremadamente excepcionales. Revisando la literatura se han publicado solo 6 TG intraneurales digitales, de los cuales solo 2 eran múltiples. Existen varias hipótesis para explicar su aparición. Primero, el tumor podría haberse infiltrado desde tejidos extraneurales, como vasos concomitantes, por extensión directa. En segundo lugar, los tumores podrían aparecer a partir de posibles células glómicas ectópicas intraneurales. La tercera hipótesis es que el tumor se desarrolla desde células perivasculares indiferenciadas que se diferencian hacia células musculares lisas modificadas existentes alrededor de los vasos nervorum. El diagnóstico diferencial clínico incluye principalmente el neuroma, schwannoma, neurofibroma, hemangioma. Histológicamente hay que descartar que se trate de un TG multiple no intraneural que es una entidad muy poco frecuente y se cree de herencia autosómica dominante. Es importante el diagnóstico precoz de un TG intraneural para poder extirparlo salvando el fascículo nervioso.

## CORRELACIÓN HISTOLÓGICA DE COMUTACIONES CON KRAS EN CÁNCER COLORECTAL

Perelló-Fabregat , Cecilia; Jimeno , Mireya; Urbizu Serrano, Aintzane; Sanz Monte, Carolina; Muñoz Mármol, Ana María; García-Gómez , Javier; Martínez Rodríguez, Rocío; Pérez Cano, María; Osorio Recorda, Paula; Arnaldo Orts, Laura

**Presentador:** Perelló-Fabregat , Cecilia

HOSPITAL UNIVERSITARI GERMANS TRIAS I PUJOL

**Tipo de trabajo:** Oral

(Consultar sala y hora en el Programa científico)

**INTRODUCCIÓN:** Las mutaciones oncogénicas de KRAS en cáncer colorrectal (CCR) disminuyen la supervivencia libre de progresión y no se benefician de terapias anti-EGFR. El incremento en el uso de las técnicas de secuenciación masiva (NGS) ha hecho emerger nuevas variantes patogénicas en otros genes co-ocurrentes con las mutaciones de KRAS, las implicaciones diagnósticas, pronósticas y/o terapéuticas de las cuales son desconocidas. El objetivo de este trabajo es correlacionar las características histológicas en CCR con distintas alteraciones patogénicas co-ocurrentes con mutaciones en KRAS, considerando particularmente TP53 y PIK3CA por su alta frecuencia (mutados en CCR en 68,4% y 17,9%, respectivamente), y describir la posible asociación con factores histológicos de riesgo de progresión tumoral.

**MATERIAL Y MÉTODOS:** Se ha realizado estudio de secuenciación masiva (NGS) en 162 CCR de nuestro centro utilizando el panel OncoPrint Comprehensive Assay (OCA) que permite la detección de mutaciones en 161 genes. Las variantes detectadas se han analizado utilizando el Software Ion Reporter™ v5.14.

Se han identificado las diferentes variables histológicas de riesgo los tumores y se han correlacionado con los resultados de la NGS. El análisis de frecuencias de estas variables agrupando los tumores en función de la presencia de mutaciones de KRAS y comutaciones se ha realizado con el software R.

**RESULTADOS:** De los 162 casos de CCR secuenciados se ha identificado alguna alteración oncogénica en el gen KRAS en 83 (51,2%), de los cuales 13 (15,7%) no presentaron comutaciones patogénicas. De los 70 casos restantes con mutación en KRAS en 49 (70%) se ha observado comutación patogénica con TP53, en 11 (15,7%) con PIK3CA y en 10 (14,3%) con otros genes. Se han realizado dos análisis independientes: uno creando como subgrupo aquellos portadores de mutaciones en TP53 y el otro con mutaciones en PIK3CA. En ambos casos se han comparado con los casos portadores de mutación únicamente en KRAS y KRAS co-mutado con otros genes.

El análisis de la primera modalidad de agrupación ha mostrado que el grupo con mutaciones exclusivamente de KRAS tiene tendencia a presentar menos factores histológicos de riesgo. El grupo con mutaciones de KRAS y otras mutaciones, incluyendo TP53, ha presentado algunas características histológicas de mayor agresividad (invasión venosa e invasión perineural). Al analizar el subgrupo de PIK3CA se ha observado que los tumores con ausencia de esta mutación muestran mayor tendencia a presentar múltiples factores de riesgo histológico: mayor grado y mayor invasión angiolinfática, venosa y perineural.

**CONCLUSIONES:** En el CCR es relativamente frecuente encontrar casos con mutaciones patogénicas de TP53 y PIK3CA que, además, pueden ir acompañadas de comutaciones en KRAS.

El análisis de estos datos muestra la importancia de, no sólo la presencia de comutaciones con KRAS, sino también de qué gen específico se trata, demostrada por la diferente tendencia observada en la asociación a factores histológicos de riesgo.

## ESTUDIO COMPARATIVO ENTRE METILACIÓN DE MLH1 Y MUTACIÓN DE BRAF EN CASOS DE CÁNCER COLORRECTAL CON PÉRDIDA INMUNOHISTOQUÍMICA DE EXPRESIÓN DE MLH1

Molina Alvarez, Paz Andrea; Vargas-Parra , Gardenia; Clavé , Sergi; Fernández-Rodríguez , Concepción; Alvarez Urturi, Cristina; Casado Guerra, Beatriz; Moraçón , Ester; Bellosillo , Beatriz; Iglesias Coma, Mar

**Presentador:** Molina Alvarez, Paz Andrea

HOSPITAL DEL MAR

**Tipo de trabajo:** Oral

(Consultar sala y hora en el Programa científico)

**INTRODUCCIÓN:** Existen tres escenarios clínicos para la determinación del estado de los genes reparadores del DNA mediante inmunohistoquímica en muestras de pacientes con cáncer colorrectal (CCR): descartar síndrome de Lynch, obtener información pronóstica de evolución de la enfermedad y predecir la respuesta al tratamiento.

Dado que la mayoría de los tumores con pérdida de expresión de MLH1/PMS2, suelen ser de origen esporádico, y estar relacionados con la silenciamiento de MLH1 tras hipermetilación de su promotor, el estudio de este cambio epigenético es primordial para evitar un elevado número de estudios de otras posibles causas de la pérdida de proteína, como variantes germinales o dobles mutaciones somáticas.

La técnica para detectar metilación del promotor de MLH1 es la más sensible y específica, pero técnicamente difícil de implantar y, por ello, de manera subrogada se realiza estudio molecular de BRAF como predictor negativo de mutación germinal en MLH1 (con una sensibilidad >98%, pero una especificidad <40%).

El objetivo de nuestro estudio es comparar los resultados de la mutación de BRAF con el patrón de metilación de MLH1 en muestras de CCR con pérdida de expresión de MLH1.

**MATERIAL Y MÉTODOS:** Se estudiaron 22 muestras de CCR con pérdida de expresión de MLH1. En todas ellas se analizó el estado de metilación de 5 CpGs en el promotor de MLH1 (región 209 a 181 del codón de inicio de transcripción), mediante pirosecuenciación en un sistema PyroMark Q24 (Qiagen). Además, en 21 de esas muestras se realizó estudio molecular de BRAF: c.1799T>A; p.(Val600Glu) mediante PCR alelo-específica competitiva (Cast-PCR).

**RESULTADOS:** Se observó concordancia de resultados en 15 muestras (71%), 12 de ellas presentaban tanto metilación del promotor de MLH1 como BRAF mutado, y 3 eran negativas para ambos estudios. Seis muestras (29%) presentaron MLH1 metilado y ausencia de BRAF mutado, por lo que se consideran casos esporádicos, pero sólo mediante técnica de metilación. En una muestra con metilación del promotor de MLH1 la mutación en BRAF no se estudió a petición clínica, ya que fue considerado como esporádico y, por lo tanto, no se ha tomado en cuenta para determinar el porcentaje de concordancia.

**CONCLUSIONES:** La concordancia entre ambas técnicas para detectar o excluir casos esporádicos es elevada.

Nuestros resultados confirman la baja sensibilidad del estudio de BRAF: p.(V600E) para descartar tumores de origen esporádico en muestras de CCR con pérdida de expresión de MLH1.

El estudio de metilación del promotor de MLH1 es más sensible y evitaría realizar estudio germinal en un 29% de los pacientes con CCR y pérdida de MLH1, con las implicaciones psicológicas que esto tiene para el paciente y su familia, y el coste económico que implica para la sanidad pública.

## ESTUDIO MOLECULAR Y ESTIMACIÓN HISTOPATOLÓGICA DE LA CARGA TUMORAL NODAL COMO FACTORES CON VALOR PRONÓSTICO EN CÁNCER COLORECTAL LOCALIZADO. ESTUDIO PROSPECTIVO

Palomar De Lucas, Brenda; Alarcon , Lorena; Mata , Dani; Tараzona , Noelia; García , Miguel; España , Carmen; Gastaldo , María Jose; Martinez Ciarpaglini, Carolina

**Presentador:** Palomar De Lucas, Brenda

INCLIVA INSTITUTO DE INVESTIGACIÓN BIOMÉDICA

**Tipo de trabajo:** Oral

*(Consultar sala y hora en el Programa científico)*

**INTRODUCCIÓN:** El cáncer colorrectal (CCR) es el tercer cáncer más frecuente a nivel mundial y es la segunda causa de mortalidad. La infiltración ganglionar es considerada como el factor pronóstico más importante en CCR localizado. Sin embargo, alrededor de un 10% de casos con ganglios linfáticos (GL) negativos recidivan. Este hecho puede ser debido a la infraestadificación en el estudio histológico convencional. Por otra parte, el estudio pTNM solo se basa en el número de GL afectos, sin considerar las características de la infiltración nodal. En este trabajo, pretendemos analizar de forma prospectiva la carga tumoral ganglionar (CTG) mediante la técnica RT-PCR (OSNA) y las características de la infiltración nodal en pacientes con cáncer de colon (CC) localizado.

**MATERIAL Y MÉTODOS:** Estudio prospectivo que incluye pacientes con CC localizado intervenidos con intención curativa entre 02/2019 y 11/2022. Se diseccionan los GL en fresco del tejido adiposo meso intestinal y se realizó el estudio mediante OSNA siguiendo la técnica de pooling. Tras la fijación de la pieza se realizó el estudio histopatológico convencional y en el caso de adenopatías afectas se registró el tamaño del foco de infiltración y el porcentaje del ganglio linfático afecto.

**RESULTADOS:** Se han evaluado 55 casos, 52 (95%) con adenocarcinoma infiltrante y 3 (5%) con adenoma con displasia de alto grado. Ocho (15%) casos fueron positivos tanto por OSNA como en el estudio de HE y 4 (8%) fueron positivos en OSNA y negativos en la HE. La CTG mediante RT-PCR se correlacionó significativamente con la infiltración linfovascular ( $p=0.000$ ), invasión vascular extramural ( $p=0.009$ ), y el grado de budding tumoral ( $p=0.026$ ). La CTG se correlacionó significativamente con el tamaño ( $p=0.043$ ) y porcentaje ( $p=0.042$ ) de la infiltración nodal. Una limitación del estudio por RT-PCR es que en algunos casos no es posible diseccionar el tejido adiposo en estrecho contacto con el tumor. En 6 (11%) de nuestros casos, estos GL peritumorales resultaron positivos. En estos casos, tanto el tamaño del foco de infiltración, como el porcentaje del GL afecto eran significativamente inferiores ( $p=0.042$  y  $p=0.043$  respectivamente) respecto a los GL afectos que fueron aislados en fresco. Solo un paciente ha presentado una recaída hepática, cuyo análisis nodal fue positivo tanto por HE como por RT-PCR.

**CONCLUSIONES:** El estudio detallado de la CTG tanto mediante técnicas moleculares, como mediante la estimación histopatológica, (más que el mero recuento del número de GL afectos tal y como está contemplado en el sistema pTNM), aportan información relevante que se correlaciona con factores de mal pronóstico en los pacientes con CC localizado. El valor pronóstico de estos factores será analizado en nuestra serie en el futuro, una vez que tengamos más tiempo de seguimiento y un mayor número de eventos. Nuestros resultados apuntan a que posiblemente la infiltración en los GL peritumorales es más incipiente y menos significativa respecto a aquellos GL positivos que están más alejados del tumor.

## EXPRESIÓN DE MUC5AC EN LESIONES POLIPOIDES COLÓNICAS SUGIERE UNA POSIBLE IMPLICACIÓN DE METAPLASIA GÁSTRICA COMO INICIADOR DE LA VÍA SERRADA DE CARCINOGENÉISIS.

Archilla Sanz, Ivan; Rodrigo , Maite; Lopez-Prades , Sandra; Pablo , Verónica; Camps , Jordi; Cuatrecasas , Miriam

**Presentador:** Archilla Sanz, Ivan

SERVICIO DE ANATOMÍA PATOLÓGICA. CENTRO DE DIAGNÓSTICO BIOMÉDICO. HOSPITAL CLINIC. UNIVERSIDAD DE BARCELONA

**Tipo de trabajo:** Oral

*(Consultar sala y hora en el Programa científico)*

**INTRODUCCIÓN:** El cáncer colorrectal se origina sobre lesiones precursoras polipoides que se desarrollan a través de diferentes mecanismos de carcinogénesis. Estudios recientes con transcriptómica de célula única sugieren que los pólipos serrados, a diferencia de los adenomas convencionales, derivan de células diferenciadas que sufren cambios de metaplasia gástrica. Nuestro objetivo es evaluar la expresión de MUC5AC, un marcador de metaplasia gástrica, en una serie de pólipos serrados y de adenomas convencionales.

**MATERIAL Y MÉTODOS:** Se trata de un estudio prospectivo de 95 pólipos serrados colónicos, correspondientes a 48 pacientes, incluyendo pólipos hiperplásicos (PH), lesiones serradas sésiles sin displasia y con displasia de bajo grado, y adenomas serrados tradicionales con displasia de bajo grado (ASTDBG), así como a 30 de adenomas convencionales (AT). Se realizó estudio inmunohistoquímico con MUC5AC en todas las lesiones. La expresión inmunohistoquímica focal, presente en menos del 5% de las células, fue considerada negativa; mientras que la expresión en más del 5% de las células epiteliales fue considerada positiva.

**RESULTADOS:** El 90% (85/95) de las lesiones serradas presentaron positividad para MUC5AC, mientras que únicamente el 13% (4/30) de los adenomas convencionales fueron positivos ( $p=0.001$ ). Las 10 lesiones serradas que presentaron negatividad para MUC5AC fueron 9 PH y 1 ASTDBG, y todas estaban localizadas en colon izquierdo. De los 4 AT que mostraron positividad, 3 estaban localizados en colon izquierdo y 1 en colon derecho.

**CONCLUSIONES:** La diferencia de expresión de MUC5AC entre las lesiones serradas y los adenomas convencionales sugiere que el fenómeno de metaplasia gástrica podría tener un papel importante en la iniciación de la vía serrada de carcinogénesis. Sin embargo, las lesiones serradas que se desarrollan en colon izquierdo podrían tener una etiología diferente a las desarrolladas en colon derecho.

## LA CITOMETRÍA DE FLUJO COMO HERRAMIENTA COMPLEMENTARIA EN EL DIAGNÓSTICO DE LA ENFERMEDAD CELIACA.

Larrubia Loring, Mónica; Santiago Díaz, Pablo; Eguía Núñez, Jorge; Acemel Ballesteros, Daniel; Torner Calvo, Ariadna; Bessa Caserras, Xavier; Iglesias Coma, Mar; Lloveras Rubio, Belén  
**Presentador:** Larrubia Loring, Mónica

HOSPITAL DEL MAR

**Tipo de trabajo:** Oral  
*(Consultar sala y hora en el Programa científico)*

**INTRODUCCIÓN:** El cribado de la enfermedad celiaca (EC) se realiza mediante la detección de anticuerpos séricos, y la confirmación se basa en los hallazgos histológicos de biopsias intestinales, aunque éstos no son específicos de EC.

La citometría de flujo (CMF) complementa el diagnóstico de la EC. Permite cuantificar y caracterizar los linfocitos intraepiteliales (LIE) a nivel duodenal demostrando que un incremento porcentual de i-LIE que portan el receptor TCRgd+ y una disminución de i-LIE CD3+ CD103+ (NK like) son muy característicos de la EC, con sensibilidad y especificidad del 98 %, incluidas en sus formas latente, ya que son parámetros independientes de la ingestión de gluten o de los hallazgos en la biopsia.

Hemos correlacionado las características histológicas con los resultados de la CMF en el seguimiento de pacientes con diagnóstico de linfocitosis intraepitelial, para poder establecer o excluir un diagnóstico de EC.

**MATERIAL Y MÉTODOS:** Revisión de 71 pacientes con sospecha clínica de EC y diagnóstico previo de LIE, definida como > 20-40 LIE, sin atrofia intestinal (HLA DQ2/ DQ8 positivos y H. pylori negativo), a los cuales se les realiza nueva biopsia duodenal para diagnóstico histológico (3 muestras) y citometría de flujo (1 muestra). Se evaluó los hallazgos histológicos (Mucosa duodenal sin alteraciones, linfocitosis intraepitelial significativa (>20 LIE, tipo 1 de la clasificación actual), MARSH I (>40 LIE, de la clasificación de Marsh) o MARSH III (con atrofia vellositaria) y el patrón citométrico (patrón completo o sugestivo con EC: TCRgd+ > 8.5% y sCD3 8.5% aislado y patrón no celiaco: TCRgd+ 10%).

**RESULTADOS:** En 25 de los 71 casos evaluados, la nueva biopsia duodenal fue normal sin presencia de LIE, no obstante, el patrón citométrico fue sugestivo de EC en 3 pacientes. En 35 casos se detectó presencia de linfocitos de carácter inespecífico, siendo en 6 casos el patrón citométrico sugestivo de EC. Finalmente, 9 casos presentaron LIE compatible con MARSH-I y 2 casos con MARSH-III, siendo el patrón citométrico sugestivo de EC en 6 y 1 casos, respectivamente.

En toda nuestra serie, la citometría permitió establecer el diagnóstico sugestivo de EC en 16 casos (22.5%).

**CONCLUSIONES:** La CMF es una herramienta complementaria que incorpora especificidad al diagnóstico de EC en casos en los que la biopsia no sea específica, lo que reduce los retrasos o errores en el diagnóstico, así como la suspensión del seguimiento de pacientes con linfocitosis intestinal por otras causas. El incremento de TCRgd+ se encuentra en todas las fases de la EC, tanto en la no tratada como en la dieta libre de gluten, así como en la EC potencial y latente. Por este motivo, esta técnica es útil para monitorizar la progresión natural de la enfermedad y predecir la transición de celiaquía potencial a enfermedad celíaca manifiesta.

## CARACTERIZACIÓN DE LA EXPRESIÓN INMUNOHISTOQUÍMICA DE $\beta$ -CATENINA EN CÁNCER COLORECTAL EN PRESENCIA DE FUSIONES EN LOS GENES RSPO

Castillo Gandía, Ana; Arnaldo Orts, Laura; Urbizu Serrano, Aintzane; Martínez Rodríguez, Rocío; Tierno García, Montserrat; Perelló Fabregat, Cecília; Martín Small, Gustavo Adolfo; Jimeno Ramiro, Mireya  
**Presentador:** Castillo Gandía, Ana

HOSPITAL UNIVERSITARI GERMANS TRIAS I PUJOL

**Tipo de trabajo:** Oral  
*(Consultar sala y hora en el Programa científico)*

**INTRODUCCIÓN:** La vía de señalización Wnt está habitualmente alterada en el carcinoma colorectal (CCR). Su activación patológica puede darse a través de alteraciones producidas a dos niveles: (1) en las proteínas de transducción de señales intracelulares de la vía, como APC y  $\beta$ -catenina; y (2) en las proteínas involucradas en la degradación del receptor de la vía, como R-Spondin (RSPO1-4) y RNF43. En ambos escenarios, la activación de la vía Wnt implica un aumento de la activación de la  $\beta$ -catenina y el aumento de expresión de los genes que regula. Las alteraciones en los genes RSPO se han asociado a una rápida evolución de adenoma a CCR mediante la activación de células madre de la cripta intestinal y se postulan como diana terapéutica.

**MATERIAL Y MÉTODOS:** Se ha realizado estudio de secuenciación masiva (NGS) en un total de 237 casos de CCR de nuestro centro, utilizando el panel de 161 genes OncoPrint™ Comprehensive Assay (OCA). Los resultados se analizaron con el Software Ion Reporter™ v.5.14. En los casos con fusiones en RSPO, se estudió la expresión de  $\beta$ -catenina mediante técnica inmunohistoquímica (IHQ) tanto en el tumor primario como en las metástasis.

**RESULTADOS:** De los 237 casos, se identificaron 5 casos (0,02%) con alteración en RSPO, uno portador de una fusión EIF3E:RSPO2 y cuatro portadores de la fusión PTPRK:RSPO3. El primero presenta, además, la fusión EML4:NTRK3, mientras que tres de los del segundo grupo son portadores también de mutación en KRAS. Histológicamente se trata de CCR convencional, en su mayoría de bajo grado, con diferentes grados de tumor budding, con variable proporción de otros factores de riesgo (invasión vascular venosa o angiolinfática) y diferente estadió al diagnóstico. Dos de los casos progresan con metástasis (ganglios linfáticos y cérvix uterino en uno, y pulmón en el otro). El estudio IHQ de  $\beta$ -catenina demuestra expresión aberrante (nuclear) de manera aislada en las células metastásicas del caso con metástasis ganglionar. La expresión de esta proteína en el tumor primario y en las metástasis viscerales no se encuentra alterada (expresión de membrana).

**CONCLUSIONES:** La presencia de fusiones en los genes RSPO se ha asociado en la literatura a la activación de la vía Wnt y la consiguiente expresión nuclear de  $\beta$ -catenina. No obstante, en el presente estudio únicamente se ha evidenciado expresión aberrante de  $\beta$ -catenina en la metástasis ganglionar de uno de los casos. La presencia de mutaciones en KRAS y NTRK se ha descrito como mecanismo silenciador de la vía Wnt, lo cual podría explicar la expresión de membrana de  $\beta$ -catenina en cuatro de los tumores primarios de esta serie. La expresión aberrante de  $\beta$ -catenina en la metástasis ganglionar de uno de los casos plantea la posible activación de la vía en los casos de progresión de la enfermedad. La baja frecuencia de las mutaciones de RSPO, sin embargo, no permite por el momento establecer una asociación con la expresión de  $\beta$ -catenina como marcador subrogado de alteración de la vía Wnt.



## SIMULADORES ATÍPICOS DE TUMORES DEL ESTROMA GASTROINTESTINAL: EXPERIENCIA DE 5 AÑOS EN NUESTRO CENTRO

Ríos Ballestín, Guillermo; Hörndler Argarate, Carlos; Trigo Cebráni, Miguel Ángel; Vicente Arregui, Sandra; Carilla Sanromán, Andrea; León, Liliانا; Del Valle Sánchez, M<sup>a</sup> Elena  
**Presentador:** Ríos Ballestín, Guillermo

HOSPITAL UNIVERSITARIO MIGUEL SERVET DE ZARAGOZA

**Tipo de trabajo:** Oral  
*(Consultar sala y hora en el Programa científico)*

**INTRODUCCIÓN:** Los tumores del estroma gastrointestinal (GIST) son las neoplasias mesenquimales más frecuentes del tubo digestivo. No obstante, existen muchas otras lesiones que pueden aparecer como GIST desde un punto de vista clínico, radiológico o histológico. En el presente trabajo realizamos una revisión de las lesiones diagnosticadas en nuestro Centro, incluyendo tanto GIST como imitadores de GIST, reportando además tres casos de simuladores excepcionales en esta localización.

**MATERIAL Y MÉTODOS:** Se han revisado neoplasias mesenquimales del tracto gastrointestinal diagnosticadas en nuestro Centro en los últimos 5 años, tanto GIST como simuladores habituales descritos en la bibliografía (pólipo fibroide inflamatorio, tumor desmoide, tumor fibroso solitario, liposarcoma, leiomiomasarcoma y schwannoma). Se han incluido asimismo tres casos de lesiones que hemos considerado imitadores atípicos. Se excluyeron los leiomiomas incidentales que se presentan como pólipos milimétricos en tubo digestivo, así como GIST y simuladores localizados fuera del tubo digestivo.

**RESULTADOS:** En la revisión se han encontrado un total de 78 casos de neoplasias mesenquimales de tracto gastrointestinal con las características señaladas. De ellos, 51 correspondían a GIST, mientras que 24 eran simuladores tradicionales (8 pólipos fibroides inflamatorios, 7 tumores desmoides, 4 tumores fibrosos solitarios, 2 liposarcomas, 2 leiomiomasarcomas y 1 schwannoma). Los tres casos restantes resultaron ser altamente atípicos tanto por su localización inusual como por su baja frecuencia: el primero, de un varón de 42 años con una lesión en pared de antro gástrico, correspondía a una proliferación mixoide de bajo grado y de patrón plexiforme acorde con fibromixoma plexiforme; el segundo caso era de un varón de 73 años que presentaba engrosamiento de la región antropilórica por una lesión benigna microscópicamente constituida por colágeno paucicelular englobando fibras elásticas fragmentadas, diagnosticada de elastofibroma gástrico; el tercer caso, de una mujer de 54 años con una neoplasia rectal y pararectal de 13,5 cm, correspondió a una lesión mesenquimal de bajo grado con morfología, expresión inmunohistoquímica y alteraciones moleculares diagnósticas de sarcoma del estroma endometrial. Las tres lesiones habían sido diagnosticadas radiológicamente como tumores del estroma gastrointestinal.

**CONCLUSIONES:** El GIST es el tumor más frecuente del tracto gastrointestinal, aunque existe un amplio abanico de lesiones que pueden simularlo, que incluyen tanto neoplasias benignas como malignas. Desde nuestra experiencia, estas lesiones imitadoras habituales coinciden con aquellas descritas en la bibliografía, si bien en ocasiones pueden aparecer otras lesiones ya excepcionales que planteen problemas de diagnóstico. Distinguir entre estas entidades es crucial para el manejo terapéutico de los pacientes y la determinación del pronóstico.

## METAPLASIA GÁSTRICA COMO PRECURSORA DEL CÁNCER COLORRECTAL ASOCIADO A COLITIS EN LA ENFERMEDAD INFLAMATORIA INTESTINAL

Musulén Palet, Eva; Cuatrecasas Freixas, Míriam; Gené Hijós, Míriam; Amat Villegas, Irene; Veiga Barreiros, Jesús Alberto; Fernández Aceñedo, María Jesús; Fusté Chimisana, Victoria; Tarragona, Jordi; Jurado, Ismael; Fernández Victoria, Rebeca; Martínez Ciarpaglini, Carolina; Alenda, Cristina; Zac, Carlos; Fernández Figueras, María Teresa; Musulén, Eva  
**Presentador:** Cuatrecasas Freixas, Míriam

HOSPITAL UNIVERSITARI GENERAL DE CATALUNYA-GRUPO QUIRONSALUD, SANT CUGAT DEL VALLÈS, BARCELONA, INSTITUT DE RECERCA CONTRA LA LEUCEMIA JOSEP CARRERAS (IJC), BADALONA, BARCELON

**Tipo de trabajo:** Oral  
*(Consultar sala y hora en el Programa científico)*

**INTRODUCCIÓN:** En la enfermedad inflamatoria intestinal (EII) la mucosa colónica presenta un estrés inflamatorio continuo, con constantes lesiones-reparaciones epiteliales y alteraciones de la microbiota, lo que favorece la metaplasia gástrica (GM) como mecanismo de adaptación. Se desconoce la relación entre la GM y la displasia no convencional (DNC), como lesión precursora del cáncer colorrectal (CAC) asociado a colitis.

**MATERIAL Y MÉTODOS:** Para abordar esta cuestión, revisamos retrospectivamente una serie de 29 colectomías de EII para identificar lesiones de DNC, explorar la presencia de GM y su relación con la displasia.

La GM se evaluó mediante la expresión concomitante de MUC5AC y la pérdida de tinción de CDX2 en la misma glándula. La expresión alterada de p53 (sobrexpresión o patrón nulo) se consideró un sustituto de la mutación de TP53 (patrón p53-mut). En las DNC que mostraban tanto displasia de bajo grado (DBG) como de alto (DAG), la evaluación inmunohistoquímica se realizó por separado en cada zona de displasia para los tres marcadores (MUC5AC, CDX2 y p53).

**RESULTADOS:** Se identificaron 61 DNC con diferente distribución en relación con el tipo de EII, la localización en el colon y el estado de la inflamación activa. Según el grado de displasia, 31 (50,8%) DNC eran de bajo grado (DBG), 4 (6,5%) de alto grado (DAG), 9 (14,8%) tenían tanto DBG como DAG, y 17 (27,9%) no tenían displasia (ND). La expresión de MUC5AC se observó en el 73% de las DNC. El grado de inmunoexpresión disminuía a medida que aumentaba el grado de displasia, siendo del 78% en la DBG y del 39% en la DAG (p = 0,006). CDX2 se perdió parcialmente o mostró menor intensidad en glándulas con alta expresión de MUC5AC (p = 0,001). El patrón p53-mut se encontró en el 77% de DAG, en 45% de DBG y en 6% de DNC sin displasia (p = 0,001). Sólo el 33% de las DNC con patrón p53-mut eran MUC5AC positivas, mientras que el 67% de las MUC5AC positivas mostraban patrón p53-wt (p = 0,031).

**CONCLUSIONES:** Nuestros resultados apoyan que la GM es el primer evento que aparece en la mucosa del colon inflamado en el curso de la EII, que persiste en las fases quiescentes de la enfermedad, y sobre ella aparece la displasia, impulsada por alteraciones de TP53, para iniciar la vía de carcinogénesis del CAC.

## “LO QUE EL BARRETT ESCONDE”: REVISIÓN DE LA MORFOLOGÍA Y EVOLUCIÓN DE LOS CASOS “INDETERMINADOS PARA DISPLASIA” DURANTE 5 AÑOS.

Puente López, Pablo; Escuer Albero, Guillermo; Méndez Díaz, María Del Carmen; Palacios Lázaro, Elena; Olmedilla Arregui, Gabriel; De La Peña Navarro, Itziar; Tavecchia , Mariana; Martín Arranz, Eduardo; Guerra PASTRIÁN, Laura  
**Presentador:** Puente López, Pablo

HOSPITAL UNIVERSITARIO LA PAZ

**Tipo de trabajo:** Oral  
*(Consultar sala y hora en el Programa científico)*

**INTRODUCCIÓN:** El esófago de Barrett (EB) es un precursor conocido de adenocarcinoma esofágico. Sin embargo, sólo un pequeño grupo de pacientes lo desarrollará y no existen, actualmente, predictores robustos para detectarlos. El objetivo de este estudio es la revisión de los casos etiquetados como “indeterminado para displasia” sobre Barrett en nuestro centro desde 2017 hasta 2022, para determinar la evolución de estas lesiones y los criterios que pueden ayudar a refinar el diagnóstico.

**MATERIAL Y MÉTODOS:** Se realizó una búsqueda de todos los casos diagnosticados como “indeterminado para displasia” sobre EB desde el 1 de enero de 2017 hasta el 31 de diciembre de 2021.

Para cada caso se revisó la morfología y se recogieron las siguientes variables: la edad, el sexo, la expresión inmunohistoquímica de p53 y Ki67, el número de patólogos que consensuaron el diagnóstico, la técnica endoscópica de obtención, la clasificación endoscópica Praga y cómo evolucionaron estas lesiones en diagnósticos posteriores.

**RESULTADOS:** En el período de 5 años estudiados, obtuvimos 20 casos de EB con indeterminado para displasia diagnosticados por un consenso de entre 2 y 5 patólogos expertos. La edad media de aparición fue 64 años, con una distribución por sexo de 7 mujeres y 13 hombres. Se realizó inmunohistoquímica para p53; observando patrón aberrante en 10 de ellos (8 sobreexpresados y dos “nulos”) y patrón “wild-type” en otros 10. En la mayoría de los casos, Ki67 estaba aumentado mediante inmunohistoquímica. Se realizó seguimiento en nuestro centro al 85% de los casos. De ellos, un 24% progresaron hacia displasia de alto grado (uno de ellos llegando a desarrollar un adenocarcinoma), 6% mostraron displasia de criptas, el 47% esófago de Barrett sin displasia, 6% permaneció con diagnóstico de “indeterminado” y en el 17% de las biopsias posteriores no se identificó lesión.

**CONCLUSIONES:** En nuestra experiencia, los cambios “indeterminados para displasia” presentan una alta probabilidad (24%) de progresar a lesiones de alto grado en biopsias posteriores. La integración del resultado IHQ de p53/Ki67, los criterios morfológicos, el consenso entre expertos y la calidad del muestreo influyen definitivamente en la predicción del riesgo.

## EL H-SCORE PARA CDX2 COMO BIOMARCADOR DE RECIDIVA EN EL CÁNCER COLORRECTAL.

Aguirre Anda, José Javier; Martínez Aracil, Adriano; Viana Errasti, Julen; Pereda Aguirre, Arrate; Pérez De Nanclares Leal, Guiomar; Bohoyo Bengoetxea, Julen; Arauzo Bravo, Marcos  
**Presentador:** Aguirre Anda, José Javier

INSTITUTO INVESTIGACION BIOMÉDICA BIOARABA.  
 HOSPITAL UNIVERSITARIO ARABA TXAGORRITXU.  
 SERVICIO ANATOMÍA PATOLÓGICA

**Tipo de trabajo:** Oral  
*(Consultar sala y hora en el Programa científico)*

**INTRODUCCIÓN:** El cáncer colorrectal (CCR) es el tumor con mayor incidencia en la población española, constituyendo la segunda causa de muerte en ambos sexos. La recurrencia post-tratamiento del CCR es un fenómeno que se manifiesta hasta en un 50% de los casos en los primeros 4 años. Aunque hay diferentes publicaciones en las que se ha estudiado la relación entre la expresión de la CDX2 con el riesgo de recaída, muchas de ellas parten de evaluaciones basadas en criterios cualitativos sujetos a la variabilidad interobservador. El objetivo de este estudio es valorar de forma cuantitativa la expresión de CDX2 mediante un H-Score, obtenido a través de técnicas de inteligencia artificial, como factor de riesgo de recidiva del CCR.

**MATERIAL Y MÉTODOS:** En el presente estudio se han incluido un total de 174 pacientes (102 hombres y 72 mujeres) con edades comprendidas entre los 33 y los 77 años, intervenidos de CCR entre los años 2010 y 2014 en un hospital de segundo nivel. Para la determinación del H-Score para CDX2, se desarrolló un script en el Software Qupath tras entrenar los diferentes algoritmos de clasificación implementados en dicho programa para la identificación de las áreas tumorales e intensidad de tinción de las mismas. La asociación entre el H-score para CDX2 y el resto de variables clínico histológicas incluidas (edad, sexo, IMC, motivo de diagnóstico, localización tamaño tumoral, grado histológico, tumor budding, invasión linfovascular/perineural, pTNM, tratamiento adyuvante) se ha analizado mediante el test no paramétrico de Mann-Whitney. Para la determinación del punto de corte para el H-Score se ha utilizado una curva ROC. La comparación de las curvas de supervivencia para el tiempo libre de recurrencia se ha realizado mediante el test de Log-Rank.

**RESULTADOS:** Aquellos pacientes cuyos tumores presentaban un CDX2 H-Score menor o igual a 152 puntos tuvieron un tiempo libre de recidiva significativamente inferior a aquellos con un H-Score superior a este umbral (1517,30 ±410,01 días vs 2609,47±99,90 días; p=0,017). De forma complementaria, el análisis de las relaciones de la expresión de CDX2 H-Score con las características clínico histológicas incluidas en el estudio reveló que los tumores situados en el colon derecho/transverso presentaron un H-Score significativamente inferior a los registrados en el colon izquierdo (216,8 ±61,43 vs 246,77±35,03; p=0,024). Esta variable también mostró una relación estadísticamente significativa con el grado histológico (p=0,046), observándose que los tumores pobremente diferenciados mostraron un H-Score significativamente inferior a aquellos moderadamente y bien diferenciados.

**CONCLUSIONES:** Los resultados muestran la utilidad de índices cuantitativos que combinan intensidad y extensión de diferentes determinaciones inmunohistoquímicas como la CDX-2 obtenidos mediante algoritmos de inteligencia artificial como biomarcadores de recidiva tumoral.

## ANÁLISIS DE LA EXPRESIÓN DE LAS PROTEÍNAS REPARADORAS DEL ADN MEDIANTE INMUNOHISTOQUÍMICA EN LAS BIOPSIAS ENDOSCÓPICAS Y LA PIEZA QUIRÚRGICA?CORRESPONDIENTE DE PACIENTES CON CÁNCER COLORRECTAL.

Morales Burbano, Seyder Debany; Martínez La Piedra, Carmen; García Fadrique, Alfonso; Martínez De Juan, Fernando; Maia De Alcantará, Fernanda; García Casado, Zaida; Melian , Marcos; Machado , Isidro

**Presentador:** Morales Burbano, Seyder Debany

ANATOMÍA PATOLÓGICA - INSTITUTO VALENCIANO DE ONCOLOGÍA

**Tipo de trabajo:** Oral  
(Consultar sala y hora en el Programa científico)

**INTRODUCCIÓN:** El cáncer colorrectal puede ser causado por alteraciones en el sistema de reparación de errores en el ADN controlado por los genes MLH-1, MSH2, MSH6 y PSM2. Estas alteraciones causan tumores por inestabilidad de microsatélites y representan el 95% de los casos de síndrome de Lynch (SL). El diagnóstico se realiza mediante una técnica de cribado en tejido tumoral, como la tinción inmunohistoquímica, que detecta las alteraciones en la expresión de proteínas reparadoras de ADN. El análisis de inmunohistoquímica en biopsias endoscópicas ofrece ventajas en términos de decisión de cirugía y ayuda en casos de cáncer colorrectal con respuesta patológica completa tras la neoadyuvancia donde no hay tumor para estudio.

**MATERIAL Y MÉTODOS:** Se llevó a cabo un estudio retrospectivo de todos los pacientes intervenidos de CCR en nuestro centro desde marzo de 2011 hasta enero de 2020. Se analizaron por IHQ las proteínas reparadoras del ADN en las piezas quirúrgicas y también se determinó en las biopsias previas a la cirugía en aquellos pacientes con material suficiente. Se realizó el estudio IHQ para MLH1, MSH2, PSM2 y MSH6 con anticuerpos primarios de DAKO pre diluidos sobre tejido fijado en formal e incluido en parafina. Las biopsias y las piezas de resección fueron revisadas a ciegas por dos patólogos para determinar el grado de concordancia. Se hizo un análisis estadístico para evaluar la correlación entre el resultado de la IHQ en la biopsia y en la pieza quirúrgica.

**RESULTADOS:** En el estudio realizado en nuestro centro, se evaluaron 732 individuos para detectar la expresión de proteínas reparadoras del ADN en 154 pacientes que tenían disponible tanto una biopsia endoscópica como una pieza quirúrgica. La coincidencia de expresión de proteínas reparadoras entre las dos muestras fue del 100%, excluyendo aquellos casos con resultados no valorables. Se llevaron a cabo cuatro estudios en particular: MLH1, PMS2, MSH2 y MSH6. En el estudio MLH1 y PMS2, hubo una concordancia del 98,63% y 98,62% entre biopsia y pieza quirúrgica, con una sensibilidad y especificidad para detectar la pérdida de expresión del 93,33% y 99,24%. En los estudios MSH2 y MSH6, hubo una concordancia del 100% entre biopsia y pieza quirúrgica, con una sensibilidad y especificidad para detectar la pérdida de expresión del 100%.

**CONCLUSIONES:** Las biopsias endoscópicas de los tumores colorrectales son una fuente de tejido adecuada para el análisis inmunohistoquímico de las proteínas reparadoras del ADN ya que su correlación con la pieza quirúrgica respectiva es excelente. Los pocos casos en los que existe discrepancia entre ambas son atribuibles a la heterogeneidad intratumoral presente en un mismo tumor.

## IMPORTANCIA DE UN DIAGNÓSTICO HISTOLÓGICO DE PRECISIÓN PARA EVALUAR EL RIESGO DE METÁSTASIS GANGLIONARES EN EL CARCINOMA COLORRECTAL PTI

Saez De Gordo , Karmelet; Rodrigo , Maite; Archilla , Ivan; Daca , María; Aguirre , Jose Javier; Alarcón-Molero , Loren; Cámara Jurado, María; Giner , Francisco; Jimeno , Mireya; Jurado , Ismael; Machado , Isidro; Martínez-Ciarpaglini , Carolina; Musulen , Eva; Naranjo , Dolores; Papaleo , Natalia; Peña , Cristina; Rosinol , Oriá; Vázquez Benítez , Greissy Tibisay; Pellisé , María; Cuatrecasas , Miriam; Consortium , EpiIt

**Presentador:** Saez De Gordo , Karmelet

SERVICIO DE ANATOMÍA PATOLÓGICA, HOSPITAL CLÍNICO; INSTITUT D'INVESTIGACIONS BIOMÈDIQUES AUGUST PI I SUNYER, BARCELONA

**Tipo de trabajo:** Oral  
(Consultar sala y hora en el Programa científico)

**INTRODUCCIÓN:** El riesgo de metástasis ganglionares (MG) en pacientes con carcinoma colorrectal (CCR) pT1 depende de la presencia de factores histológicos como la profundidad de infiltración submucosa (IS), invasión linfocelular (ILV), grado histológico (GH), gemaciones tumorales (TB, del inglés) y los grupos tumorales pobremente diferenciados (PDC, en inglés). Nuestro objetivo es medir la concordancia inter-observador en la evaluación de estos factores de riesgo histológicos.

**MATERIAL Y MÉTODOS:** En este estudio retrospectivo multicéntrico de 28 hospitales españoles, se recogieron 3.168 CCR pT1 obtenidos por endoscopia o resección quirúrgica. Las preparaciones de hematoxilina-eosina (HE) se escanearon de forma centralizada. Se hizo un estudio piloto con 10 pT1, visualizados remotamente por 19 patólogos gastrointestinales, que valoraron IS, ILV, GH, TB y PDC en la misma imagen digitalizada, tras lo que se evaluó la concordancia inter-observador. Se realizó una reunión de consenso para establecer los criterios de evaluación de las discordancias. Posteriormente se evaluaron 70 pT1 por los mismos patólogos y se calculó la concordancia inter-observador, aplicando el porcentaje de acuerdo (mediana y rango intercuartílico –RI–) en la medición de ILV, GH, TB y PDC; y el coeficiente de correlación intraclass (CCI) medio –modelo de efectos aleatorios– para la IS.

**RESULTADOS:** De los 10 pT1 del estudio piloto, 7 se reseccionaron por endoscopia y 3 por cirugía; 4 eran pediculados y 6 sétiles. De los 70 pT1, 45 se reseccionaron por endoscopia y 25 por cirugía; 46 (66%) eran sétiles y 24 (34%) pediculados. La concordancia mejoró en todos los factores de riesgo. El GH mejoró de 68,18% en la primera evaluación (RI 60,23-75,32%) a 100% (RI 94,20-100%) en la segunda. La ILV pasó de 88,64% (RI 81,82-94,32%) a 94,43% (RI 79,80-100%). PDC mejoró de 88,64% (RI 79,55-94,32%) a 93,93% (RI 78,33-100%) y TB de 70,45% (RI 60,23-81,82%) a 89,18% (RI 68,42-100%). La IS pasó de una fiabilidad moderada (ICC de 0,59) a excelente, con un ICC de 0,97.

**CONCLUSIONES:** Los factores histológicos de riesgo de MG en pacientes con CCR pT1 determinan el pronóstico y el manejo terapéutico (vigilancia endoscópica o cirugía), por lo que es imprescindible una valoración homogénea inter-observador de estos factores. Nuestro estudio demuestra la necesidad de definir los criterios de evaluación para dar peso y fiabilidad pronóstica a los factores histológicos.

## ¿EXISTEN DIFERENCIAS CLINICOPATOLÓGICAS Y/O PRONÓSTICAS ENTRE PACIENTES JÓVENES Y MAYORES CON CÁNCER GÁSTRICO?

Díaz Del Arco, Cristina; Estrada Muñoz, Lourdes; Ortega Medina, Luis; Sánchez Pernaute, Andrés; García Gómez De Las Heras, Soledad; Fernández Aceñero, M<sup>o</sup> Jesús  
**Presentador:** Díaz Del Arco, Cristina

HOSPITAL CLÍNICO SAN CARLOS, UNIVERSIDAD COMPLUTENSE DE MADRID

**Tipo de trabajo:** Oral  
*(Consultar sala y hora en el Programa científico)*

**INTRODUCCIÓN:** El cáncer gástrico (CG) se diagnostica principalmente en pacientes de edad avanzada (85-89 años), aunque la incidencia aumenta gradualmente desde los 45-49 años. En los últimos años, en algunos países desarrollados se ha detectado un incremento de CG en pacientes más jóvenes. Además, estudios previos han mostrado diferencias clínicas y patológicas dependiendo de la edad de los pacientes. Sin embargo, la relación entre la edad y la supervivencia en el CG es contradictoria, ya que múltiples estudios han detectado que los pacientes jóvenes presentan peor pronóstico, pero otros han obtenido resultados opuestos.

**MATERIAL Y MÉTODOS:** Estudio retrospectivo de todos los CG resecaados entre 2001 y 2019, excluyendo los casos tratados con neoadyuvancia, metastásicos al diagnóstico y/o R1/R2 (N=318). Se recogieron los datos clínicos, se revisaron las características histológicas y se dividió la serie en dos grupos (pacientes de 65 años o menos y mayores de 65 años). Se realizó análisis estadístico con el programa SPSS.

**RESULTADOS:** Los pacientes más jóvenes presentaban más tumores de tipo difuso o mixto (47,8% vs. 27,4%, p=0,002), con células en anillo de sello (47,8% vs. 28,7%, p=0,003), de alto grado histológico (63% vs. 46,8%, p=0,024) y con infiltración perineural (48% vs. 34%, p=0,039). De acuerdo a la clasificación de Borrmann, en estos casos se observaron menos lesiones de tipo fungoso (20,9% vs. 39,5%, p=0,001) y más de tipo plano (25,4% vs. 8,5%, p=0,001). No se detectó una relación entre la edad y el estadio del CG al diagnóstico. Por otra parte, en pacientes jóvenes se administró adyuvancia (40% vs. 10,8%, p menor de 0,001) y se realizaron linfadenectomías D2 (85,7% vs. 57,8%, p=0,006) con más frecuencia que en los de edad avanzada. En cuanto al pronóstico, los pacientes jóvenes presentaron significativamente más recidivas (49,2% vs. 33,3%, p=0,023) pero mejor supervivencia global media (SG, 63 vs. 40 meses, p=0,001) y supervivencia libre de progresión media (SLP, 58 vs. 41 meses, p=0,011). Sin embargo, en las gráficas de Kaplan-Meier para SG y SLP no se observaron diferencias significativas en el pronóstico de los pacientes, y la edad no resultó ser un factor predictivo independiente para la SG ni la SLP.

**CONCLUSIONES:** El CG en pacientes más jóvenes y de edad avanzada presenta diferencias clínicas y patológicas, pero la edad no resultó ser un factor predictivo significativo ni independiente en nuestra serie. La aparición de más recidivas en jóvenes puede deberse a que estos pacientes presentan una mayor supervivencia.

## ALTERACIONES EN P53 Y ESTABILIDAD DE MICROSATÉLITES CARACTERÍSTICAS MOLECULARES DEL CARCINOMA COLORRECTAL ASOCIADO A ENFERMEDAD INFLAMATORIA INTESTINAL

Musulén, Eva; Musulén, Eva; Gené, Míriam; Cuatrecasas, Míriam; Amat, Irene; Veiga, Jesús Alberto; Fernández Aceñero, María Jesús; Fusté, Victòria; Tarragona, Jordi; Jurado, Ismael; Fernández Victoria, Rebeca; Martínez Ciarpaglini, Carolina; Alenda, Cristina; Zac, Carlos; Ortega De La Obra, María Pilar; Fernández Figueras, María Teresa  
**Presentador:** Musulén, Eva

HOSPITAL UNIVERSITARI GENERAL DE CATALUNYA-GRUPO QUIRONSALUD, SANT CUGAT DEL VALLÈS, BARCELONA. INSTITUT DE RECERCA CONTRA LA LEUCÈMIA JOSEP CARRERAS (IJC), BADALONA, BARCELONA

**Tipo de trabajo:** Oral  
*(Consultar sala y hora en el Programa científico)*

**INTRODUCCIÓN:** La enfermedad de Crohn (EC) y la colitis ulcerosa (CU) son patologías con un riesgo entre 2 y 3 veces mayor de cáncer colorrectal (CCR). Asimismo, el cáncer colorrectal asociado a colitis (CAC) es la principal causa de muerte en la enfermedad inflamatoria intestinal (EII) de larga evolución. El estrés inflamatorio continuo de la mucosa colónica, con constantes lesiones-reparaciones epiteliales y alteraciones de la microbiota, favorece la aparición de metaplasia gástrica sobre la que se desarrolla la displasia. A diferencia de la vía canónica y serrada del CCR, la vía carcinogénica del CAC se inicia en alteraciones de TP53. El objetivo del estudio es estudiar la incidencia de las alteraciones de p53 y la inestabilidad de microsátelites (IMS) en el CAC.

**MATERIAL Y MÉTODOS:** Para ello revisamos retrospectivamente una serie de 53 colectomías de EII con CAC. La expresión alterada de p53 (sobrexpresión o patrón nulo) se consideró un sustituto de la mutación de TP53 (patrón p53-mut). La IMS se estudió con inmunohistoquímica mediante de la expresión de las proteínas de los genes reparadores del ADN (MLH1, MSH2, MSH6 y PMS2).

**RESULTADOS:** Se estudiaron un total de 56 CAC (3 piezas contenían 2 tumores sincrónicos) pertenecientes a 38 (72%) hombres y 15 (28%) mujeres, de edades comprendidas entre los 34 y 90 años (media 62,6), 34 (64%) con CU y 19 (36%) con EC. En 30 (57%) casos la mucosa adyacente al CAC mostraba inflamación en fase activa y en los 23 (43%) restantes enfermedad quiescente. Siete tumores (12,5%) se encontraron en el ileon, 17 (30,3%) en colon derecho, 17 (30,3%) en el izquierdo, 7 (12,5%) en el recto, 1 (1,7%) caso en un reservorio ileal y en 7 (12,5%) se desconocía la localización exacta en el colon. Según el tipo histológico, 47 (84%) eran adenocarcinomas tipo NOS, 7 (12,5%) mucinoso, 1 (1,7%) medular y 1 (1,7%) indiferenciado. Cinco (9%) tumores infiltraban la submucosa (pT1), 12 (21,5%) la muscular propia (pT2), 33 (59%) el tejido adiposo perintestinal (pT3) y 17 (30,5%) penetraban la serosa (pT4a). En relación a la afectación ganglionar, 33 (59%) eran pN0, 17 (30,5%) pN1, 5 (9%) pN2 y 1 (1,5) pNx. El patrón p53-mut se encontró en más de la mitad (29/56, 52%) de los adenocarcinomas (22 con sobrexpresión y 7 con patrón nulo). Sólo 6 (11%) tumores fueron inestables (IMS-H), todos con negatividad para MLH1/PMS2, correspondiendo uno de ellos a un paciente con síndrome de Lynch. Cuando analizamos ambas alteraciones moleculares observamos que los 6 tumores inestables eran p53-wt (100%), y la mayoría de los estables presentaban un patrón p53-mut (29/50, 58%) estableciéndose una relación estadísticamente significativa (p=0,009).

**CONCLUSIONES:** Nuestros resultados reflejan que el adenocarcinoma asociado a EII muestra un perfil molecular caracterizado por alteraciones de p53 y ausencia de inestabilidad de microsátelites que lo diferencian del carcinoma colorrectal de las vías de carcinogénesis canónica y serrada.

## EL ANÁLISIS DEL ADN TUMORAL CIRCULANTE EN EL CÁNCER COLORRECTAL METASTÁSICO SINCRÓNICO EN EL MOMENTO DEL DIAGNÓSTICO PREDICE LA SUPERVIVENCIA GLOBAL DEL PACIENTE.

Jimenez Perez, Andrea Beatriz; Muñoz León, Jose Antonio; Sanz Repetto, Julia; Chinchilla Tábora, Luis Migue; Montero Gonzalez, Juan Carlos; Rodríguez González, Marta; Montero Mateos, Enrique; Del Carmen Martínez, Sofía; Sayagues Manzano, Jose María; Abad Hernández, Mar  
**Presentador:** Jimenez Perez, Andrea Beatriz

COMPLEJO ASISTENCIAL UNIVERSITARIO DE SALAMANCA

**Tipo de trabajo:** Oral  
*(Consultar sala y hora en el Programa científico)*

**INTRODUCCIÓN:** Entre el 25-30% de los pacientes con cáncer colorrectal esporádico (sCCR) se presentan inicialmente como tumores metastásicos. En general, la supervivencia global (SG) a 5 años en pacientes con sCCR metastásico es del 50% y se reduce al 10% en pacientes que presentan enfermedad metastásica sincrónica (estadio IV). En el presente estudio, analizamos el estado mutacional de la biopsia tumoral y del ADN tumoral circulante (ctDNA) en pacientes con carcinoma colorrectal metastásico sincrónico (CCRMS) y su asociación con las características clínicas, histopatológicas y biológicas.

**MATERIAL Y MÉTODOS:** Para ello, investigamos el estado mutacional de los codones 12, 13, 59, 61, 117 y 146 en los genes KRAS y NRAS, la mutación V600E en BRAF, así como las presentes en los exones 2, 5, 8, 10 y 21 del gen PIK3CA en la biopsia tumoral y en el plasma de 51 pacientes con CCRMS mediante PCR en tiempo real (Cobas; Roche Diagnostics). Los resultados obtenidos fueron correlacionados con las características clínicas, biológicas e histológicas de la enfermedad.

**RESULTADOS:** Las mutaciones más frecuentes se identificaron en el gen KRAS, tanto en biopsia tumoral (45% de los casos) como en plasma (50%) de los pacientes, siendo las mutaciones G12V y G13D las más frecuentes detectadas. En frecuencia, le siguen las mutaciones PIK3CA (24% y 16%), NRAS (2% y 6%) y genes BRAF (2% en biopsia tumoral y 4% en plasma de pacientes), y las mutaciones ES45X, Q61L y V600E las más comunes; respectivamente. En general, el plasma contenía sistemáticamente aquellas anomalías genéticas observadas en la muestra de biopsia tumoral del mismo paciente, detectando discrepancias en las mutaciones en KRAS ( $R^2=0.65/7,5$  ng/ml) de los niveles séricos de CEA ( $p=0,07$ ) y el estado mutacional determinado en el plasma del paciente ( $p=0,005$ ) mostraron una influencia adversa sobre la SG en el análisis univariante. Sin embargo, solo la presencia y el número de mutaciones detectadas en el plasma de los pacientes en el momento del diagnóstico fueron las variables independientes para predecir un resultado adverso.

**CONCLUSIONES:** Nuestros resultados muestran una alta concordancia entre las mutaciones encontradas en la biopsia tumoral y el plasma del mismo paciente. Además, la presencia y el número de las mutaciones en RAS, PIK3CA y BRAF detectadas en el plasma de pacientes con CCRMS es un factor predictivo para la SG.

## SERIE DE CASOS DE NEOPLASIAS MESENQUIMALES GASTROINTESTINALES POCO HABITUALES

Pérez Parra, David; Blasco Muñoz, Soledad; Capozzi, Claudia Alejandra; Guillén Saorín, Elena; Sánchez Espinosa, Albertó; Buendía Alcaraz, Ana; Sánchez Gutiérrez, David; García García, Sandra; López Peña, Carmen  
**Presentador:** Blasco Muñoz, Soledad

COMPLEJO HOSPITALARIO UNIVERSITARIO SANTA LUCÍA-ROSELL, CARTAGENA

**Tipo de trabajo:** Póster con Defensa  
*(Miercoles 3 de mayo 2023; 10:45; Pantalla: 2)*

**INTRODUCCIÓN:** Las neoplasias mesenquimales pueden producirse en todas las partes del organismo, siendo también el sistema digestivo asiento de dichas proliferaciones. La incidencia varía entre los frecuentes mesenquimales benignos como el lipoma y los sarcomas. Estos últimos asientan rara vez a nivel de cavidad peritoneal, destacando por su frecuencia el tumor del estroma gastrointestinal (GIST). Si bien las neoplasias más habituales presentan características histológicas e inmunohistoquímicas fácilmente reconocibles, existen entidades de características morfológicas similares e inmunohistoquímicas no concluyentes. Nuestro objetivo es presentar una serie de casos de neoplasias mesenquimales gastrointestinales diagnosticadas en nuestro centro y describir las características observadas para ayudar a un mayor conocimiento de las mismas.

**MATERIAL Y MÉTODOS:** Se realiza una búsqueda en nuestra base de datos de pacientes diagnosticados desde 2015 hasta 2022 de las siguientes neoplasias mesenquimales digestivas: tumor desmoide, tumor fibroso solitario, sarcoma de Kaposi, PEComa y tumor de células granulares así como otros sarcomas digestivos. Posteriormente revisamos sus características clínicas e inmunohistológicas.

**RESULTADOS:** Se obtienen los siguientes casos: 3 tumores desmoides, 5 tumores fibrosos solitarios, 2 sarcomas de Kaposi, 1 PEComa, 1 tumor de células granulares y 1 tumor maligno de la vaina nerviosa.

La localización consistió en distintas áreas peritoneales en tumores desmoides y fibrosos solitarios, hepática en el PEComa, papila duodenal en el tumor maligno de vaina nerviosa y mucosa esofágica y gástrica en sarcoma de Kaposi y tumor de células granulares.

El diagnóstico se alcanzó tanto por hallazgos morfológicos como inmunohistoquímicos junto con determinaciones de patología molecular. En cuanto a la inmunohistoquímica destaca en todas ellas la negatividad para CD117 y DOG1 permitiendo descartar GIST. A continuación detallamos resultados:

Diagnóstico de 2 tumores desmoides por hallazgos morfológicos y 2 determinaciones de beta-catenina nuclear positivas (una de ellas con mutación de CTNNB1 confirmada); 4 tumores fibrosos solitarios por morfología, uno por positividad de STAT6 y 3 por positividad de CD34 (2 de ellos bcl2 positivos); 2 sarcomas de Kaposi por morfología, positividad de CD31/CD34 y de HHV8; PEComa por hallazgos morfológicos, positividad de MelanA y negatividad de CD117, DOG1, MelanA y CD34; tumor de células granulares por hallazgos morfológicos y tumor maligno de vaina nerviosa por hallazgos morfológicos y negatividad de CD117, DOG1, beta-catenina, CD34 y S100.

**CONCLUSIONES:** Las neoplasias mesenquimales no habituales consisten en un conjunto de lesiones de características e inmunohistoquímica en muchas ocasiones superponibles y no concluyentes. Es importante conocer dichas patologías y apoyarnos tanto en los hallazgos morfológicos como en los parámetros clínicos, inmunohistoquímica y determinaciones moleculares para alcanzar un diagnóstico adecuado que derive en un tratamiento acorde.

## TUMOR DEL ESTROMA GASTROINTESTINAL EPITELIOIDE CON PREDOMINIO DE CÉLULAS EN ANILLO DE SELLO.

Sawas Abu-Amin, Jamil; González Gallego, María Del Carmen; Iglesias Conejero, Lidia

**Presentador:** Sawas, Jamil

HOSPITAL UNIVERSITARIO JUAN RAMÓN JIMÉNEZ

**Tipo de trabajo:** Póster con Defensa  
(Miércoles 3 de mayo 2023; 10:45; Pantalla: 2)

**INTRODUCCIÓN:** El tumor estromal gastrointestinal (GIST) es el tumor mesenquimal más frecuente del tracto digestivo. Los tumores GIST pueden producirse a cualquier nivel, siendo el estómago la localización más habitual. Histológicamente, presenta dos patrones, células fusiformes (70% de los casos) y patrón epitelioide (20%) y en un 10% de los casos se observa patrón mixto. La presencia de células en anillo de sello está descrita en ambas variantes como un hallazgo poco frecuente y de presentación focal.

**MATERIAL Y MÉTODOS:** Presentamos el caso de un varón de 72 años, con hallazgo incidental en pruebas de imagen de una lesión de 22 mm confinada a la capa muscular propia en región de curvatura mayor- cuerpo medio de estómago.

**RESULTADOS:** En pieza de gastrectomía parcial se observa mucosa sin alteraciones y en el espesor de la pared una formación nodular de 2,2cm de superficie lisa y coloración violácea. Microscópicamente vemos una infiltración difusa de células neoplásicas, de variable tamaño, la mayoría de ellas presenta marcada vacuolización citoplasmática y núcleos excéntricos con morfología de células de anillo en sello. El índice mitótico es bajo (? 5 por 5 mm<sup>2</sup>) y no se observan áreas de necrosis.

El hallazgo histológico de células en anillo de sello nos puede llevar a un diagnóstico preliminar erróneo de Adenocarcinoma difuso. Dada la ausencia de afectación de la mucosa, localización y aspecto nodular de la lesión, nos planteamos el diagnóstico diferencial con otras entidades como leiomioma, tumor del estroma gastrointestinal, schwannoma o incluso melanoma,

En el estudio inmunohistoquímico las células neoplásicas resultan positivas para CD117/c-kit, DOG1, CD34 y negativas para citoqueratina 7, citoqueratina 20, Actina, Desmina, S100 yHMB45. Basados en el perfil inmunohistoquímico y la correlación anatomoclínica, se establece el diagnóstico de tumor del estroma gastrointestinal de bajo grado de tipo epitelioide con predominio de células en anillo de sello.

**CONCLUSIONES:** Existen escasas publicaciones en la literatura, sobre GIST con células en anillo de sello, la mayoría describen su presencia como focal, en cambio en nuestro caso fue el componente predominante. Dado que estas células pueden estar presentes en un amplio espectro de tumores del tracto digestivo, ha sido determinante el estudio inmunohistoquímico para llegar al diagnóstico definitivo. La presencia de células en anillo de sello en tumores del estroma gastrointestinal es un hallazgo infrecuente, sin implicaciones en el pronóstico según la evidencia científica actual.

## PIENSA EN MÍ Y ME ENCONTRARÁS: MALACOPLAQUIA INTESTINAL.

Rojo Suárez, Natalia; Spa Gómez, María Luisa; Padilla Esquivel, Jaime José; Navarro Fos, Samuel

**Presentador:** Rojo, Natalia

HOSPITAL CLÍNICO DE VALENCIA

**Tipo de trabajo:** Póster con Defensa  
(Miércoles 3 de mayo 2023; 10:45; Pantalla: 2)

**INTRODUCCIÓN:** Paciente varón de 84 años institucionalizado y pluripatológico, entre lo que destaca una neoplasia de próstata. Ingresa en medicina interna para estudio por un cuadro constitucional y síndrome anémico, solicitando un TC abdomino-torácico realizado de forma ambulatoria que indica la presencia de una neoplasia en colon descendente y ángulo esplénico, por lo que se ingresa para completar estudio y valorar cirugía. Ingresado, se realiza colonoscopia, en la que se informa de una lesión tumoral excrecente y ulcerada, friable y que afecta a toda la circunferencia a nivel del ángulo esplénico, con obstaculización al paso del colonoscopio y consistencia dura, informándose la biopsia de "muestra superficial con displasia de alto grado", por lo que se decide realizar resección quirúrgica.

**MATERIAL Y MÉTODOS:** Se realiza una resección del área colónica afecta. En el estudio macroscópico se observa la lesión tumoral descrita en colonoscopia y una mucosa con aspecto "en empedrado" adyacente a la misma. Tras estudio histológico con tinción con hematoxilina-eosina se observa, además del adenocarcinoma infiltrante de colon, otro hallazgo que se confirma solicitando una tinción con PAS.

**RESULTADOS:** Se halla, junto al área tumoral, correspondiendo a la zona " en empedrado", áreas sólidas pseudonodulares de agregados histiocitarios granulares, muchos de los cuales presentan cuerpos intracitoplasmáticos de Michaelis-Gutmann.

**CONCLUSIONES:** La malacoplaquia es una enfermedad granulomatosa inflamatoria multisistémica caracterizada por 1 o más placas blandas en varios órganos del cuerpo, las cuales dan el nombre a esta entidad. Siendo una entidad poco frecuente (menos de 1000 casos descritos), se observa en un 60-80% de los casos en el tracto urinario y sólo en un 15% de los escasos casos afecta al aparato digestivo, siendo la localización colorrectal la afectada con mayor frecuencia. Normalmente se asocia a otras comorbilidades, como puede ser y lo es en nuestro caso, la presencia de dos neoplasias. Los hallazgos endoscópicos e histológicos son variables y pueden mimetizar otras patologías, como las neoplasias, aunque en nuestro caso ambas entidades coexistían. Los cuerpos de Michaelis- Gutmann son patognomónicos pero pueden pasar desapercibidos, confirmándose inmunohistoquímicamente con algunas tinciones como el PAS si existe al menos la sospecha clínica; dichos cuerpos se deben a una respuesta defectuosa de la actividad fagolisosomal de los macrófagos a una infección bacteriana, la cual se acumula en el citoplasma, origina una reacción granulomatosa y posteriormente mineralizan. Es importante la sospecha de esta entidad en localizaciones poco frecuentes para su correcto diagnóstico.

## HAMARTOMA QUÍSTICO RETRORRECTAL. REVISIÓN DE NUESTRA CASUÍSTICA DE 2000 - 2022.

Bayo Juanas, Paula; Lucero Salaverry, María Miguel; Cuevas González, Jorge; Madrigal Rubiales, Beatriz; Torres Nieto, María Ángeles; Zamora Martínez, Tomás; Andrés Calvo, María  
**Presentador:** Bayo Juanas, Paula

HOSPITAL UNIVERSITARIO RÍO HORTEGA

**Tipo de trabajo:** Póster con Defensa  
 (Miércoles 3 de mayo 2023; 10:45; Pantalla: 2)

**INTRODUCCIÓN:** El hamartoma quístico retrorrectal o tailgut cyst es un tumor congénito benigno poco frecuente derivado de remanentes embrionarios postnatales del intestino. Se localizan en el espacio retrorrectal o presacro, el cual se encuentra delimitado por la fascia rectal anteriormente y la presacra posteriormente. Suelen aparecer como masas quísticas asintomáticas en pacientes femeninas de mediana edad. Su aparición suele ser de forma incidental en el curso de una exploración sistemática. En el 50 % de los casos las pacientes se encuentran asintomáticas en el momento del diagnóstico. En el resto de los casos, la sintomatología varía según el tamaño del quiste y el efecto masa local que produzca. El síntoma más frecuente suele ser el estreñimiento de aparición reciente. La fistula perineal puede darse como primer síntoma en los casos que haya sobreinfección del quiste. Durante la exploración clínica, en el tacto rectal se palpa como una masa extraluminal en la mayoría de los pacientes. Los estudios de imagen que se llevan a cabo para detectar la localización exacta y la naturaleza quística de la lesión son: la ecografía endorrectal, el TC y la resonancia magnética. Histológicamente, en esta lesión se identifica una formación quística revestida por un epitelio de tipo glandular y/o transicional (con o sin componente escamoso estratificado), junto con un estroma adyacente fibroso con haces dispersos y desorganizados de músculo liso.

**MATERIAL Y MÉTODOS:** Se realiza búsqueda en la base de datos del Servicio de Anatomía Patológica de un hospital de tercer nivel el diagnóstico de hamartoma quístico retrorrectal entre los años 2000 y 2022.

**RESULTADOS:** A partir de la base de datos, hemos encontrado 5 casos. Todos ellos diagnosticados en mujeres de entre 33 y 63 años, con una edad media de 48 años. El 40% tuvo como síntoma guía la fistulización de la lesión; mientras que el 60% restante debió con dolor pélvico. Uno de los casos fue identificado en el curso de un embarazo. Todas las pacientes fueron intervenidas para la extirpación de su tumoración. Los tamaños de las lesiones oscilaron entre los 3,5 y los 10 cm. En todos nuestros casos se identificó revestimiento epitelial de tipo glandular con componente escamoso. En el 60% se observó focos de revestimiento epitelial de tipo transicional. Ninguno de los casos presentó malignización de la lesión. Actualmente, no se han descrito recidivas en ninguna de las pacientes intervenidas.

**CONCLUSIONES:** El hamartoma quístico retrorrectal es una entidad poco habitual diagnosticada en mujeres de edad media, como en nuestros casos, que suele presentarse de forma asintomática. Su potencial de malignización suele ser bajo, igual que en el caso de nuestras pacientes. Las técnicas de imagen son esenciales para su diagnóstico; aunque el diagnóstico definitivo exige la extirpación de la lesión y el posterior estudio histopatológico de la pieza.

## HALLAZGOS NEOPLÁSICOS INCIDENTALES EN PIEZAS DE APENDICECTOMÍAS. DESCRIPCIÓN DE UNA SERIE DE CASOS.

Simonyan Hovhannisyán, Soghomon; Gaspar López-Cózar, Paula; Martín Archilla, Verónica; Abitei, Joana Cristina; Pérez Salguero, Teresa

**Presentador:** Simonyan Hovhannisyán, Soghomon

HOSPITAL COSTA DEL SOL (MARBELLA)

**Tipo de trabajo:** Póster con Defensa  
 (Miércoles 3 de mayo 2023; 10:45; Pantalla: 2)

**INTRODUCCIÓN:** Las neoplasias del apéndice ileocecal suelen ser hallazgos incidentales de las piezas de apendicectomías. Hemos realizado un estudio de nuestra casuística y comparación con los datos de la literatura.

**MATERIAL Y MÉTODOS:** Hemos realizado una búsqueda de informes anatomopatológicos en la base de datos de nuestro hospital entre los años 2018 y 2023 usando el código SNOMED de la muestra T-46570 (apéndice ileocecal) encontrándose 1256 casos de los cuales 1203 fueron intervenciones por apendicitis. Hemos clasificado los hallazgos encontrados, diferentes a apendicitis aguda y periapendicitis, en neoplasias propias y hallazgos no neoplásicos, excluyendo metástasis. Hemos comparado nuestros datos con artículos referenciados en la Clasificación de Tumores de OMS: Tumores de Sistema Digestivo (5ª ed.)

**RESULTADOS:** De las neoplasias epiteliales, 12 fueron Tumores Neuroendocrinos (NET), 7 Neoplasias Mucinosas, 4 Adenocarcinomas, 2 Adenocarcinomas de Células Caliciformes y 6 Lesiones Serradas. De las neoplasias no epiteliales encontramos un Linfoma de Células del Manto. De los 12 casos de NET, 11 fueron hallazgos incidentales en el contexto clínico de apendicitis y 1 fue una intervención programada por mucocele. 10 se localizaban en la punta apendicular, 1 en tercio medio y 1 sin especificar. Un caso se acompañaba también de neoplasia mucinosa de bajo grado. El grado histológico en 10 era G1 y G2 en 2 casos. La serie presentaba igual distribución por sexo y el rango de edad era de 25 a 79 años. Las neoplasias mucinosas presentaban 5 casos de Neoplasias de Bajo Grado (LAMN) y 2 de Alto Grado (HAMN). 5 de los casos eran intervenciones por apendicitis, 1 por hallazgo casual en TC y 1 fue intervención por vólvulo. Los dos casos de HAMN estaban confinados a mucosa (pTis). Entre las LAMN había 2 pTis, 2 pT3 y 1 pT4. La mayoría de casos (5) eran mujeres y el rango era de 44 a 91 años. Entre los adenocarcinomas, 3 eran de tipo convencional y 1 de tipo mucinoso. Los 4 se intervinieron por apendicitis. Los 2 Adenocarcinomas de Células Caliciformes se presentaron con clínica de apendicitis aguda, con grados histológicos 2 y 3, ambas con estadio pT3. Las dos pacientes tenían 54 años. De los 6 adenomas serrados 2 tenían displasia de alto grado y se asociaban a adenocarcinomas. La frecuencia de hallazgos neoplásicos en las piezas de apendicectomías fue de más del 2%. Los tumores neuroendocrinos representaron la mayoría de los tumores de nuestra serie (37%), ocurriendo en el 0.9% de apendicectomías. Estos datos concuerdan con la literatura, donde los NET son los tumores más frecuentes, siendo su incidencia de entre 32-57% de todos los tumores apendiculares, encontrándose en 0.2-0.7% de las apendicectomías en una serie y en 1.86% en otra.

**CONCLUSIONES:** A pesar de relativa baja frecuencia de hallazgos neoplásicos apendiculares, la gran cantidad de estas piezas asegura una cantidad importante de tumores cuyo correcto diagnóstico histopatológico sea importante dadas sus implicaciones terapéuticas y clínicas.



## A PROPÓSITO DE UN CASO DE LINFOMA INTESTINAL DE CÉLULAS T MONOMÓRFICO EPITELIOTRÓPICO

Herreros Fernández-Arroyo, Pablo; Aguilar Navarro, Estela; Fernández-Pacheco Sánchez-Migallón, Pedro; Pemintel Cussi, Juan José; Jiménez Lara, Araceli

**Presentador:** Herreros Fernández-Arroyo, Pablo

HOSPITAL GENERAL UNIVERSITARIO DE CIUDAD REAL

**Tipo de trabajo:** Póster con Defensa

(Miércoles 3 de mayo 2023; 10:45; Pantalla: 3)

**INTRODUCCIÓN:** El Linfoma Intestinal de células T Monomórfico Epiteliotrópico (LTIME) es un linfoma T primario de intestino delgado que deriva de los linfocitos T intraepiteliales. No muestra asociación con enfermedad celíaca. A nivel histológico, destaca por presentar un infiltrado linfocitario difuso monomórfico transmural y epiteliotropismo. Presentamos un caso clínico de esta entidad rara con un mal pronóstico.

**MATERIAL Y MÉTODOS:** Varón de 74 años ingresa en Medicina Interna por dolor abdominal con cuadro de pseudoobstrucción intestinal. En el TAC abdominal se detectan varias colecciones intraabdominales. Posteriormente, se forma un plastrón por perforación de asa de yeyuno. Se realiza resección de segmento yeyunal y anastomosis. A los 6 días se reinterviene por dehiscencia de anastomosis. A nivel macroscópico, se recibe una pieza de resección del segmento intestinal afectado. En la zona de perforación, la mucosa presenta coloración violácea con placas blanquecinas y una lesión mal definida que afecta a la grasa adyacente (compatible con zona descrita como plastrón). El paciente fallece tras la segunda intervención quirúrgica.

**RESULTADOS:** En el estudio microscópico se evidenció una proliferación neoplásica maligna de células de estirpe linfoide, que crecen con un patrón difuso transmural, afectando a todas las capas de la pared intestinal. Se evidencia epiteliotropismo con presencia de linfocitos intraepiteliales de pequeño tamaño en mucosa adyacente. Las células tumorales son monomorfas, de tamaño pequeño-moderado, con escaso citoplasma eosinófilo y núcleos atípicos de contornos irregulares, con ocasional nucléolo y aclaramiento cromático. Se visualizan frecuentes mitosis y cuerpos apoptóticos, siendo el índice de proliferación (Ki-67) cercano al 90%. Con técnicas de IHC, las células neoplásicas son positivas para CD3, CD8, CD56 y marcadores citotóxicos (TIA1, perforina). No tienen para CD20, BCL6, CD10, CD5, ciclina D1, CD30, TdT y EBER.

**CONCLUSIONES:** El diagnóstico diferencial de esta entidad, de acuerdo con la última clasificación de la OMS, debe realizarse con otros linfomas T intestinales: linfoma T asociado a enteropatía (mayor pleomorfismo nuclear, CD4+, historia clínica de celiaquía), proceso linfoproliferativo indolente T del tracto gastrointestinal (no afectación transmural, curso clínico menos agresivo e índice de proliferación bajo), linfoma extranodal de células T/NK (patrón angiocéntrico/angiodestrutivo y EBV positivo) y linfoma T intestinal NOS (por exclusión). Los linfomas T intestinales son infrecuentes a nivel del yeyuno (son más habituales en esta localización los carcinomas, tumores neuroendocrinos, linfomas B...). El LTIME es un diagnóstico inusual. Su morfología e inmunofenotipo son característicos. Resulta fundamental conocer esta entidad, ya que cursa de manera tórpida, habitualmente encubierto en un cuadro de perforación intestinal y que suele tener un desenlace fatal a los pocos meses, por lo que el diagnóstico precoz resulta primordial.

## TUMORES NEUROENDOCRINOS DE INTESTINO DELGADO

Acosta Cajo, Sarah Fiorella; Miralles, Marta; Campazas Herrera, Irma; Di Muro, María Antonieta; Amoros Bejarano, Raquel; Szafranska, Justyna; Fumagalli, Caterina

**Presentador:** Acosta Cajo, Sarah Fiorella

HOSPITAL DE LA SANTA CREU I SANT PAU

**Tipo de trabajo:** Póster con Defensa

(Viernes 5 de mayo de 2023; 10:45; Pantalla: 4)

**INTRODUCCIÓN:** Los tumores neuroendocrinos (TNEs) se originan de las células secretoras del sistema neuroendocrino y son más frecuentes en el tubo digestivo, principalmente en el intestino delgado. Son neoplasias raras que representan el 1-2% de todos los tumores gastrointestinales. Debido a su presentación clínica inespecífica y a su crecimiento lento, presentan un curso clínico indolente. Sin embargo, el 60-80% tienen metástasis hepáticas al diagnóstico, hecho que no afecta a la supervivencia a largo plazo pero que retrasa el diagnóstico inicial y aumenta el riesgo de complicaciones

**MATERIAL Y MÉTODOS:** Revisamos las características clínicas e histopatológicas de 16 TNEs de intestino delgado operados en nuestro centro entre el 2012 y el 2022.

**RESULTADOS:** Nuestra serie incluye 9 hombres y 7 mujeres, con una edad media de 67 años (43-91 años). Dos casos se presentaron con hemorragia intestinal y cinco con isquemia intestinal. Dos fueron de diagnóstico incidental. La localización más frecuente es el íleon. El tamaño tumoral medio tumoral es de 1,78 cm (0,5-4 cm) y la mayoría son TNEs con un grado histológico I (81,25%). El 75% (12/16) presenta invasión vascular y solo el 37,5% (6/16) invasión perineural. El 43,75% (7/16) de los casos presenta depósitos tumorales en el mesenterio. De este subgrupo, el 71% (5/7) presenta metástasis hepáticas y linfáticas, así como mayor riesgo de recidiva. La presencia de imágenes de invasión vascular es similar en los casos que presentan depósitos tumorales mesentéricos y en los que no. En nuestra serie, la isquemia intestinal ocurre en pacientes mayores (edad media 76 años) y más frecuentemente en el sexo masculino. El grado histológico, la presencia de invasión vascular y perineural y de nódulos mesentéricos se presentan de manera similar en los casos asociados a isquemia y los que no. Los TNEs son multifocales en el 80% de los casos con isquemia frente al 27,27% de los que no presentan isquemia. La evolución a largo plazo de los pacientes con isquemia intestinal es peor de aquellos que no la presentan, ya que el 60% fallecieron por complicaciones post-quirúrgicas o infección.

**CONCLUSIONES:** El pronóstico de los TNEs de intestino delgado puede mejorar con un diagnóstico temprano, siendo el tratamiento quirúrgico curativo. La complicación más temida es la isquemia intestinal, ya que es un factor que afecta a la mortalidad. La presencia de depósitos tumorales en el mesenterio ha sido considerada en los últimos años un factor histopatológico predictor independiente para metástasis hepáticas y un factor de mal pronóstico, hallazgo que hemos confirmado en nuestra serie. Por este motivo, a pesar de no estar incluida en el sistema actual de estificación de la AJCC, consideramos importante reportar la presencia de depósitos mesentéricos dado su valor pronóstico.



## HIPERPLASIA ADENOMIOMATOSA EN PAPILA DE VÁTER: UN DIAGNÓSTICO INESPERADO TRAS LA INCERTIDUMBRE.

Abdulkader Sande, Sámer; Gómez Trashorras, Jorge; Conde Ferreira, Marta; Betancor Santos, María De Los Ángeles; Durán Cameselle, Andrea; González-Carrero Fojón, Joaquín; Fernández Victoria, Rebeca

**Presentador:** Abdulkader Sande, Sámer

HOSPITAL ÁLVARO CUNQUEIRO

**Tipo de trabajo:** Póster con Defensa  
(Viernes 5 de mayo de 2023; 10:45; Pantalla: 4)

**INTRODUCCIÓN:** La hiperplasia adenomiomatosa es una lesión hiperplásica inflamatoria no tumoral. Es común en la vesícula biliar, pero extremadamente infrecuente en la vía biliar extrahepática con pocos casos reportados en la literatura. La falta de métodos diagnósticos efectivos más allá del examen histológico de la pieza quirúrgica hace difícilmente distinguible la hiperplasia adenomiomatosa de un tumor maligno, lo que lleva a la realización de cirugías más agresivas.

**MATERIAL Y MÉTODOS:** Paciente varón de 54 años sin antecedentes personales de interés que presenta como hallazgo incidental dilatación de la vía biliar y el conducto de Wirsung en ECO (ecografía) y TC (tomografía computerizada) sin sintomatología asociada.

Se realizaron una TC y una RM (resonancia magnética) que mostraron dilatación de la vía biliar intra y extrahepática así como del conducto pancreático hasta la papila. No se identificaba una imagen de masa ni otros datos de enfermedad por lo que se planteó el diagnóstico diferencial entre patología inflamatoria y ampuloma.

Las dos ecoendoscopias (EUS) realizadas mostraron una papila normal con mínima protrusión y un discreto engrosamiento regular de la pared, identificándose en la segunda, un engrosamiento irregular de colédoco distal con un área sólida, intraductal, de 10 mm de aspecto tumoral.

A pesar de los estudios negativos para malignidad de citología y biopsia endoscópicas, ante la posibilidad de una lesión tumoral maligna, se realizó una duodenopancreatocetomía cefálica.

El examen macroscópico reveló un nódulo de 1,2 x 0,6 cm a nivel de la ampolla de Váter, que provocaba el desplazamiento del orificio de la misma. La lesión, localizada en la pared del colédoco, era bien delimitada y sin relación con el tejido pancreático. El nódulo causaba una dilatación de la vía biliar.

**RESULTADOS:** El examen microscópico mostró un área nodular periampular de 0,8 cm que producía una estenosis del ducto en su desembocadura. La lesión estaba formada por múltiples glándulas hiperplásicas revestidas de células cuboideas sin atipia similares al revestimiento de los ductos biliares y pancreáticos. Estos ductos se acompañaban de una proliferación de haces de músculo liso alrededor de las glándulas, junto con reacción estromal y componente de inflamación crónica.

La vía biliar intrapancreática presentaba focos de neoplasia intraepitelial biliar (BilIN) de bajo grado y además se observaba pancreatitis crónica con atrofia. No se evidenciaron signos de neoplasia infiltrante ni enfermedad metastásica en los ganglios linfáticos estudiados.

**CONCLUSIONES:** La hiperplasia adenomiomatosa de la vía extrahepática debe considerarse, junto con otros hallazgos benignos, en pacientes con lesiones estenóticas de la vía biliar tras repetidos estudios sin clara evidencia de malignidad. Actualmente, únicamente el examen del espécimen quirúrgico puede dar, en algunos casos, el diagnóstico definitivo.

## DESDFERENCIACIÓN DE GIST GÁSTRICO: A PROPÓSITO DE UN CASO.

Yunge Del Pozo, Gonzalo José; Parra Tercero, Ana Rosa; Sánchez Muñoz, César; Meléndez Asensio, Bárbara; Campos Martín, Yolanda; Murillo Lázaro, Cristina

**Presentador:** Yunge Del Pozo, Gonzalo José

HOSPITAL UNIVERSITARIO DE TOLEDO

**Tipo de trabajo:** Póster con Defensa  
(Viernes 5 de mayo de 2023; 10:45; Pantalla: 4)

**INTRODUCCIÓN:** Los tumores del estroma gastrointestinal (GIST) son las neoplasias mesenquimales más frecuentes del tracto gastrointestinal. El diagnóstico se basa en la morfología (fusocelular o epitelioide) y en una serie de marcadores inmunohistoquímicos característicos (principalmente el CD117 expresado en el 95% de los casos). Ocasionalmente pueden cambiar morfológica o fenotípicamente adquiriendo un fenotipo inusual a través de un proceso de desdiferenciación.

**MATERIAL Y MÉTODOS:** Se trata de un paciente varón de 66 años al que se le extirpó en 2010, una tumoración gástrica de 6x7x8 cm, diagnosticándose de GIST. Se realiza tratamiento neoadyuvante con Imatinib. Sufre varias recaídas en el transcurso de los años tratadas también con Imatinib. En 2022 consulta por dolor en hipocóndrio derecho. En TAC se evidencia una masa hepática de 14x11 cm, la cual se biopsia.

**RESULTADOS:** En los cortes histológicos del GIST gástrico diagnosticado en 2010 se evidenciaba un tumor de morfología fusocelular que mediante técnicas de inmunohistoquímica era positivo para CD34, CD117.

En la biopsia hepática se evidencia una neoplasia sólida pobremente diferenciada compuesta por células con escaso citoplasma y núcleo hiper Cromático que mostró, sin embargo, negatividad para CD117 y CD34 con positividad para DOG-1 y Bcl-2 y positividad puntuada para CKAE1-AE3.

En ambos casos se estudia la mutación en los exones 9 y 11 del gen C-KIT mediante PCR y secuenciación directa mostrando alteración en el exón 11. No se encontró mutación en KRAS ni BRAF.

Dado los hallazgos encontrados se diagnostica la lesión hepática de GIST desdiferenciado metastásico.

**CONCLUSIONES:** La desdiferenciación de los GIST es un fenómeno que dificulta el diagnóstico de esta entidad ya que puede ser tanto la forma de presentación del tumor primario u ocurrir en sitios de metástasis a distancia. Este cambio evolutivo suele ocurrir tras el tratamiento prolongado con Imatinib, perdiendo éstos típicamente la expresión de KIT (CD117) y CD34, pudiendo adquirir marcadores como las citoqueratinas y una morfología indiferenciada. La desdiferenciación juega un papel importante en la inmortalidad celular adquiriendo resistencia a la terapia. Según la literatura en los casos que se produce esta resistencia al Imatinib existe una mutación en el exón 11 al igual que en nuestro caso, encontrando también algunos autores mutación de KRAS pero no de BRAF. Ambos fueron negativos en nuestro caso. DOG-1 es un biomarcador con una sensibilidad de 75%-100%, siendo particularmente útil para diagnosticar GIST CD117 negativos. Es fundamental el estudio molecular de las alteraciones de KIT y PDGFR, que servirían para apoyar el diagnóstico. Recientemente se han descrito casos de desdiferenciación de novo no asociado a tratamiento con Imatinib.

La mayoría de estudios de estudios publicados sugieren una vía de desdiferenciación independiente de la de KIT, ya que en la mayoría de los casos se mantiene el perfil genético (KIT mutado o wild-type) en el componente clásico y en el diferenciado.

## ¿INFLUYE EL NÚMERO DE GANGLIOS LINFÁTICOS ANALIZADOS EN EL PRONÓSTICO DEL CÁNCER GÁSTRICO RESECADO?

Díaz Del Arco, Cristina; Estrada Muñoz, Lourdes; Fernández Aceñero, M<sup>o</sup> Jesús; Sánchez Pernaute, Andrés; García Gómez De Las Heras, Soledad; Ortega Medina, Luis  
**Presentador:** Díaz Del Arco, Cristina

HOSPITAL CLÍNICO SAN CARLOS, UNIVERSIDAD COMPLUTENSE DE MADRID

**Tipo de trabajo:** Póster con Defensa  
*(Viernes 5 de mayo de 2023; 10:45; Pantalla: 4)*

**INTRODUCCIÓN:** La afectación ganglionar es uno de los factores pronósticos más importantes en el cáncer gástrico (CG) resecado. La última clasificación TNM exige un mínimo de 16 ganglios linfáticos analizados (GLA) para una correcta estadificación. El número de GLA (NGLA) varía dependiendo de diversos factores, y se ha hipotetizado que un mayor NGLA se asocia con un mejor estado general e inmune del paciente, con la eliminación de metástasis ocultas y/o con una mejor precisión del estudio patológico y de la determinación del estadio TNM. Algunos análisis, realizados principalmente en población asiática, han detectado que los pacientes con un mayor NGLA tienen mejor pronóstico, aunque otros autores no han logrado corroborar estos resultados.

**MATERIAL Y MÉTODOS:** Estudio retrospectivo de todos los CG resecados entre 2001 y 2019, excluyendo los casos tratados con neoadyuvancia, metastásicos al diagnóstico y/o R1/R2 (N=318). Se recogieron los datos clínicos y se revisaron las características histológicas. Se establecieron distintos puntos de corte de NGLA para valorar su impacto pronóstico (10, 16, 20, 25, 30 y 40), realizando análisis estadístico con el programa SPSS.

**RESULTADOS:** El punto de corte de 16 GLA dividió a la serie en dos grupos que mostraron diferencias significativas en la edad, sexo, número de GL metastásicos, tamaño de la mayor metástasis ganglionar, estadio pT, pN y pTNM. Los tumores con menos de 16 GLA se dieron con más frecuencia en hombres (62,3% vs. 49,5%, p=0,031) y en pacientes de edad más avanzada (74 vs. 71 años de media, p=0,035). Los tumores con 16 o más GLA fueron con más frecuencia T3-T4 (69,4% vs. 56,5%, p=0,024), N2-N3 (48,2% vs. 30,8%, p=0,013) y presentaban estadios pTNM más avanzados (estadio III: 48,7% vs. 30,8%, p=0,007), más metástasis ganglionares (medias de 5 vs. 2, p menor de 0,001) y metástasis ganglionares de mayor tamaño (medias de 11 vs. 8 mm, p=0,026). En las gráficas de Kaplan Meier para supervivencia global (SG) y libre de progresión (SLP) los pacientes con 16 o más GLA presentaron mejor pronóstico, pero las diferencias no fueron significativas. El NGLA no se relacionó con la recidiva ni la muerte por tumor, y no fue un factor predictivo independiente para la SG ni la SLP. Con el fin de analizar si otros puntos de corte de GLA podrían tener valor pronóstico, se aplicaron distintos puntos de corte de GLA en nuestra serie (10, 20, 25, 30, 40) pero el NGLA no se relacionó con la recidiva o muerte por tumor, no dividió a la serie en dos grupos con diferencias pronósticas significativas en las gráficas de Kaplan-Meier, ni presentó valor predictivo independiente en ninguno de los casos.

**CONCLUSIONES:** De acuerdo a nuestros resultados, en pacientes occidentales con CG resecado el NGLA se relaciona con variables clínicas (edad, sexo) y patológicas (relativas a la estadificación pTNM). Sin embargo, al contrario de lo observado en otros estudios, el NGLA no presenta relación con el pronóstico de los pacientes.

## SERIE DE 4 CASOS: ATIPIA CAUSADA POR CMV ("PSEUDO SIGNET RING CELL")

Abecia Martínez, Emilio I.; Delgado Fernández, Jorge L.; Martínez Arnau, Neus; Martínez Castillón, Javier; Cazaña Pérez, Beatriz; Gurrea Vidal, Nuria; Hörndler Argarate, Carlos  
**Presentador:** Abecia Martínez, Emilio I.

HOSPITAL UNIVERSITARIO MIGUEL SERVET

**Tipo de trabajo:** Póster con Defensa  
*(Viernes 5 de mayo de 2023; 10:45; Pantalla: 4)*

**INTRODUCCIÓN:** El Citomegalovirus es un DNA virus con una de las mayores prevalencias serológicas (>40% de la población). Una vez pasada la primoinfección, la reactivación en frecuente en pacientes inmunodeprimidos. El carcinoma de células en anillo de sello es un subtipo de tumor gástrico agresivo. La cantidad de mucina intracitoplasmática empuja al núcleo a la periferia, creando su típica morfología. Sin embargo, existen hallazgos "pseudo-signet ring cell" que remedan la célula tumoral, como la hiperplasia neuroendocrina, cambios isquémicos o macrófagos. Los cambios citopáticos del CMV pueden incluirse dentro de este grupo, con el consiguiente riesgo de diagnosticar erróneamente un carcinoma.

**MATERIAL Y MÉTODOS:** Desde el 01/01/2013 al 01/01/2023 encontramos en el registro de nuestro servicio cuatro casos de gastritis por CMV con prominente atipia reactiva "pseudo-signet ring cell". De ellos, tres eran mujeres de 57, 73 y 76 años respectivamente; el era un varón de 78 años. Todos ellos estaban siendo tratados con inmunosupresores; tres de ellos por trasplante renal y el otro como profilaxis de EICH. En todos los casos la endoscopia gástrica reveló múltiples lesiones aftoides antrales.

**RESULTADOS:** En las cuatro biopsias se observa prominente gastritis crónica antral, con leve atipia reactiva del epitelio. A mayor aumento, se objetivan células de gran tamaño, citoplasma anfófilo, núcleo de gran tamaño y nucléolo prominente. Estas células se disponen tanto de forma discohesiva en la lámina propia como formando parte del epitelio de glándulas. Algunas muestran una morfología "pseudo-signet ring cell", remedando un posible carcinoma de células en anillo de sello. El estudio inmunohistoquímico fue positivo para CMV. El índice proliferativo con ki67 mostró un recuento alto, en probable relación con el proceso inflamatorio. La proteína p53 mostró sobre-expresión en las células infectadas y negatividad en el resto del epitelio.

**CONCLUSIONES:** Ocasionalmente, las características citopáticas del CMV pueden remedar una célula en anillo de sello. Este hecho, especialmente cuando ocurre en el epitelio y no en el estroma, catalogan los cambios como "Pseudo signet ring cell". Varios estudios han asociado epidemiológicamente al CMV con el carcinoma gástrico, aunque se desconoce si esto es causa de un microambiente inflamatorio cronicado o de un verdadero papel oncogénico. De todas maneras, a pesar de esta asociación, no puede considerarse como lesión premaligna, y puede hacernos dudar en el diagnóstico.

Además de la morfología, la concomitancia de inflamación aguda y las técnicas IHQ, los datos clínicos cobran gran importancia en el contexto de inmunosupresión. También en la endoscopia gástrica, que a veces carece de una alta correlación, esa imagen de aftas múltiples también apoyaría el diagnóstico.

## VALOR PRONÓSTICO DEL NÚMERO Y EL RATIO DE GANGLIOS LINFÁTICOS NEGATIVOS EN PACIENTES CON CÁNCER GÁSTRICO RESECADO

Díaz Del Arco, Cristina; Estrada Muñoz, Lourdes; Fernández Aceñero, M<sup>o</sup> Jesús; Sánchez Pernaute, Andrés; García Gómez De Las Heras, Soledad; Ortega Medina, Luis  
**Presentador:** Díaz Del Arco, Cristina

HOSPITAL CLÍNICO SAN CARLOS, UNIVERSIDAD COMPLUTENSE DE MADRID

**Tipo de trabajo:** Póster con Defensa  
*(Viernes 5 de mayo de 2023; 10:45; Pantalla: 4)*

**INTRODUCCIÓN:** La afectación ganglionar es uno de los factores pronósticos más importantes en el cáncer gástrico (CG) resecado. La última clasificación TNM se basa en el número de ganglios linfáticos (GL) positivos. Sin embargo, estudios previos han mostrado que el número de GL negativos (NGLN) también podría tener relación con el pronóstico y ser útil para estratificar a los pacientes en la práctica clínica.

**MATERIAL Y MÉTODOS:** Estudio retrospectivo de todos los CG resecados entre 2001 y 2019, excluyendo los casos tratados con neoadyuvancia, metastásicos al diagnóstico y/o R1/R2 (N=318). Se recogieron los datos clínicos, se revisaron las características histológicas, se calculó el ratio de GL negativos (RGLN) y se clasificó a los pacientes en grupos dependiendo del NGLN (N1: 16 o más, N2: 8-15, N3: 7 o menos) y el RGLN (N1: 1; N2: más de 0,85 y menos de 1; N3: 0,85-0,55; N4: menos de 0,55). Se realizó análisis estadístico con el programa SPSS. Las asociaciones univariadas se analizaron con las pruebas de Chi cuadrado, T de Student o ANOVA. El análisis de supervivencia se realizó mediante la comparación de las curvas de Kaplan-Meier, con el test de log-rank para valorar la significación, tanto para la supervivencia libre de progresión (SLP) como global (SG). El estudio multivariable se realizó mediante modelos de regresión de Cox para SG y SLP.

**RESULTADOS:** La media de NGLN fue de 17, y se observó una relación significativa entre el NGLN y la invasión linfovascular, el estadio pN, la recidiva y la muerte por tumor. La relación entre el NGLN, el tipo de Laurén y el frente de avance mostró tendencia a la significación. La media de RGLN fue de 0,8, y se asoció significativamente con el tipo macroscópico (Borrmann), el tipo de Laurén, la presencia de células en anillo de sello, grado histológico, infiltración perineural, invasión linfovascular, frente de avance, inestabilidad de microsátélites, estadio pT, estadio pN, recidiva y muerte por tumor. Las clasificaciones basadas en el NGLN y el RGLN también se asociaron significativamente con múltiples factores clinicopatológicos. Además presentaron una relación significativa con la SLP, la SG, la recidiva y la muerte por tumor. En las gráficas de Kaplan-Meier para SLP y SG las dos clasificaciones estratificaron de forma excelente a los pacientes, dividiéndolos en 3 (NGLN) o 4 (RGLN) grupos con diferencias pronósticas significativas. Además, dichas clasificaciones fueron factores predictivos independientes para la SG y SLP, junto con la invasión linfovascular, el estadio T y en el modelo del RGLN para SLP, el tipo de Laurén.

**CONCLUSIONES:** En pacientes con CG resecado el NGLN y el RGLN presentan valor pronóstico, y el uso de clasificaciones basadas en estos parámetros resultaría útil para estratificar a los pacientes en la práctica clínica. De acuerdo a nuestros resultados, sería recomendable incluir el número de GL negativos en el actual sistema de estadificación TNM.

## FIBROMIXOMA PLEXIFORME GÁSTRICO. DIAGNÓSTICO EN GASTRECTOMÍA.

Álvarez Gigli, Laura; Abengózar Muela, Marta; Echeveste Meaza, José Ignacio; Areal Cuns, Carolina; Argueta Morales, Allan  
**Presentador:** Álvarez Gigli, Laura

CLÍNICA UNIVERSIDAD DE NAVARRA

**Tipo de trabajo:** e-Póster

**INTRODUCCIÓN:** El fibromixoma plexiforme fue reconocido por la WHO como una nueva entidad entre los tumores estromales gástricos benignos en la Clasificación de Tumores del Tubo Digestivo de 2010.

Presentamos el caso de un paciente derivado a nuestro centro para gastrectomía parcial con diagnóstico previo, radiológico y endoscópico, de GIST.

Observamos una lesión de crecimiento expansivo multinodular que afectaba completamente la pared gástrica. Los hallazgos histológicos mostraban una lesión estromal de células fusiformes con estroma laxo y mixoide, sin atipias, aunque con una marcada afectación de la pared gástrica comprometiendo la capa muscular en su totalidad.

Los resultados del estudio inmunohistoquímico revelaron negatividad para marcadores de GIST y positividad para actina, desmina y caldesmón.

**MATERIAL Y MÉTODOS:** Se llevó a cabo el análisis macroscópico de la pieza de gastrectomía donde se incluyeron cortes representativos de la lesión, la cual mostraba gran afectación parietal.

Fue preciso realizar estudio inmunohistoquímico para descartar el diagnóstico de GIST y además poder confirmar la lesión benigna mencionada.

Se digitalizaron los portaobjetos de hematoxilina-eosina y de inmunohistoquímica.

**RESULTADOS:** La lesión estudiada, inicialmente caracterizada como GIST debido a localización y forma de crecimiento, presentó rasgos de una lesión benigna estromal con áreas de escasa celularidad y estroma mixoide y otras más celulares, aunque manteniendo en ambas, un bajo índice de proliferación y baja atipia nuclear. Llamaba la atención el extenso compromiso de la pared con afectación desde la mucosa hasta la profundidad de la capa muscular.

Se realizó un amplio panel de inmunohistoquímica con la intención de descartar GIST o sus variantes menos frecuentes, con negatividad para CD34, C-Kit y DOG1. En cambio, se obtuvo resultado positivo para actina, desmina y caldesmón.

**CONCLUSIONES:** El fibromixoma plexiforme gástrico representa una lesión de baja frecuencia de presentación entre los tumores gástricos estromales benignos que por morfología y localización se asemeja al GIST. Es importante tenerlo en cuenta entre los diagnósticos diferenciales de lesiones gástricas mesenquimales sobre todo en punción aspiración con aguja fina, biopsias intraoperatorias o biopsias parciales ya que la morfología fusiforme de bajo grado puede confundirse con un GIST.

El tratamiento es quirúrgico y muchas veces amplio, en relación a la gran expansión del tumor en la pared gástrica. El pronóstico es excelente cuando se logra la resección completa.

En éste tipo de lesiones y en series de hasta 16 casos se ha identificado la fusión de genes MALAT1 (11q12) - GLI1 (12q13) generando como resultado, una proteína química funcional denominada MALAT1-GLI1. Se puede detectar la fusión por medio de FISH o inmunohistoquímica, los cuales en la actualidad no se encuentran extendidos en la práctica asistencial de rutina.

## APENDICITIS AGUDA Y CRYPTOSPORIDIUM: UNA COMBINACIÓN INUSUAL

Curto Aguilera, Daniel; Salamanca Santamaría, Francisco Javier  
**Presentador:** Curto Aguilera, Daniel

HOSPITAL UNIVERSITARIO 12 DE OCTUBRE

**Tipo de trabajo:** e-Póster

**INTRODUCCIÓN:** La apendicitis se define como la inflamación del apéndice, generalmente por obstrucción de su luz seguida de infección bacteriana. Con menos frecuencia se relaciona con parásitos, como causa o en asociación. Presentamos un caso excepcional de apendicitis aguda con detección de parásitos protozoarios *Cryptosporidium* y revisamos la literatura.

**MATERIAL Y MÉTODOS:** Niño de 7 años con dolor en fosa iliaca izquierda de 5 días de evolución, vómitos, fiebre y ecografía abdominal con hallazgos sugerentes de apendicitis aguda. Se realiza apendicectomía.

**RESULTADOS:** En Anatomía Patológica se recibe una pieza de apendicectomía de 8 cm de longitud, levemente congestiva. El estudio histológico mostró una apendicitis mucosa leve y pequeños cuerpos esféricos basófilos en la superficie apical del epitelio, compatibles con *Cryptosporidium*.

**CONCLUSIONES:** La criptosporidiosis es una zoonosis parasitaria causada por un protozoo del género *Cryptosporidium*. En el tubo digestivo suele detectarse con mayor frecuencia en el yeyuno. Solo se han descrito 4 casos de criptosporidiosis apendicular, tanto en pacientes inmunosuprimidos como inmunocompetentes, con reacción tisular mínima en la mayoría de los casos. A pesar de su rareza, los patólogos deben estar alerta para identificar parásitos infecciosos poco comunes en pacientes con clínica de apendicitis aguda.

## EVOLUCIÓN HISTOPATOLÓGICA DE LA ENFERMEDAD INFLAMATORIA INTESTINAL: ESTUDIO DE CASOS Y CONTROLES.

Guillén Saorín, Elena; Capozzi, Claudia; Pérez Parra, David; Blasco Muñoz, Soledad; Buendía Alcaráz, Ana; Sánchez Espinosa, Alberto; Ortiz González, Ana; Sánchez Gutiérrez, David  
**Presentador:** Guillén Saorín, Elena

SERVICIO DE ANATOMÍA PATOLÓGICA DEL COMPLEJO HOSPITALARIO UNIVERSITARIO DE CARTAGENA, CARTAGENA (REGIÓN DE MURCIA)

**Tipo de trabajo:** e-Póster

**INTRODUCCIÓN:** La enfermedad inflamatoria intestinal (EII) engloba la enfermedad de Crohn (EC) y la colitis ulcerosa (CU). Dado el aumento de incidencia experimentada en los últimos años, ha hecho que ambas tengan un gran impacto en la sociedad. Las manifestaciones clínicas de ambas son parecidas pero a nivel histopatológico hay criterios que permiten diferenciarlas. La obtención de una biopsia es esencial para poder hacer un diagnóstico adecuado y así poder predecir la prognosis de estos pacientes.

**MATERIAL Y MÉTODOS:** Se ha diseñado un estudio retrospectivo, de casos y controles, donde se ha considerado la EC como el grupo control. Se han seleccionado 18 pacientes con EC y 18 con CU. El principal criterio de selección de todos ellos fue la existencia de al menos dos biopsias tomadas en diferentes momentos. Las variables recogidas para el estudio fueron: sexo, edad, peso, índice de masa corporal (IMC), tratamiento crónico, hábitos tóxicos, dislipemia e hipertensión. Los parámetros anatomopatológicos valorados fueron: actividad inflamatoria (presencia o ausencia de ulceración y/o abscesos cripticos) y cronicidad (porcentaje de glándulas distorsionadas). El análisis estadístico se ha realizado mediante el estudio de la media y la desviación estándar ( variables cuantitativas) y mediante frecuencia absoluta ( variables cualitativas). Se ha utilizado el software SPSS para el análisis y se ha establecido un valor de significación estadística de p0.05.

**RESULTADOS:** De todas las variables analizadas, aquellas que mostraron diferencias estadísticamente significativas fueron: la diabetes y el tratamiento con anticuerpos monoclonales. En relación a la diabetes, los pacientes no diabéticos mostraron menor respuesta al tratamiento. En cuanto a la terapia con anticuerpos monoclonales la evolución fue más satisfactoria en los pacientes tratados con éstos. Otras variables no resultaron estadísticamente significativas pero si se observó cierta asociación con una u otra enfermedad.

La evolución histopatológica de la EC estuvo ligada a la cronicidad que aumenta a lo largo del tiempo mientras que la CU al aumento del porcentaje de los abscesos cripticos. Una de las posibles explicaciones a este suceso puede ser el pequeño tamaño muestral.

**CONCLUSIONES:** Tanto la EC como la CU presenta características histopatológicas similares. A lo largo del tiempo, la cronicidad es mayor en la EC, mientras que disminuye en la CU ( a expensas de una mayor actividad inflamatoria medida por la presencia de abscesos cripticos). En lo referente a la evolución terapéutica, esta fue mejor en pacientes no diabéticos y en aquellos tratados con anticuerpos monoclonales.

## ANGIOMA ESPLÉNICO DE CÉLULAS LITORALES: REVISIÓN DE DOS CASOS EN LOS ÚLTIMOS 10 AÑOS.

Palacios Ball, Johanna Beatriz; Gómez Jiménez, Carmen; García Toro, Enrique; Echevarría Iturbe, Celina; García Higuera, María Isabel; Rodrigo Gómez De La Bárcena, Maximiliano; Pascual Llorente, Mar; De Llano Varela, Pedro; Lista Araujo, María Teresa; Ruiz De La Parte, Ana; Cáceres Porras, María José; Fernández Abad, Luisa María

**Presentador:** Gómez Jiménez, Carmen

HOSPITAL UNIVERSITARIO DE BURGOS

**Tipo de trabajo:** e-Póster

**INTRODUCCIÓN:** El angioma esplénico de células litorales es un tumor primario esplénico vascular poco frecuente, siendo los tumores vasculares las neoplasias primarias más frecuentes del bazo.

**MATERIAL Y MÉTODOS:** Revisión de casos diagnosticados en los últimos 10 años en nuestro servicio y revisión de la literatura.

**RESULTADOS:** Se presentan dos casos con diagnóstico incidental de lesiones esplénicas. El primer paciente es un varón de 40 años que debuta con hemorragia digestiva alta. Al estudio de extensión se observa por imagen múltiples lesiones esplénicas. La segunda paciente es una mujer de 60 años, con gastritis a estudio, presenta imágenes similares al paciente anterior. Histológicamente, en las piezas de esplenectomía, se reconocen numerosos canales vasculares anastomosados entre sí, irregulares, de tamaños variables, dilatadas y con frecuentes proyecciones papilares hacia la luz. Los canales están tapizados por células columnares de diferenciación dual endotelial e histiocitaria, algunas en tachuela y exfoliadas hacia la luz. Tiene un perfil inmunohistoquímico positivo para marcadores endoteliales (CD3, Fc VIII), para CD21 e histiocitarios (CD68). CD8 y CD34 son negativos.

**CONCLUSIONES:** El angioma de células litorales es un tumor primario vascular esplénico benigno, que suele aparecer en pacientes entre la 5ª y 6ª década de la vida. Clínicamente son asintomáticos y suelen ser hallazgos incidentales. Debe incluirse como diagnóstico diferencial en los nódulos esplénicos hipodensos múltiples. No se conoce su etiología, aunque puede estar asociados a trastornos autoinmunes. El tratamiento es la esplenectomía y el diagnóstico definitivo es histológico. El pronóstico es bueno, aunque tiene riesgo de malignizar en pacientes con esplenomegalia masiva (>1500 g o >20 cm)

## METÁSTASIS INTESTINAL DE MELANOMA COMO CAUSA DE ABDOMEN AGUDO

Arranz Salas, Isabel; García Salguero, Ana; Manzano Peña, María Teresa; Lopez Villodrez, Juan Antonio; Hierro Martín, María Isabel  
**Presentador:** Arranz Salas, Isabel

SERVICIO DE ANATOMÍA PATOLÓGICA. HOSPITAL UNIVERSITARIO VIRGEN DE LA VICTORIA. MÁLAGA

**Tipo de trabajo:** e-Póster

**INTRODUCCIÓN:** Presentamos el caso de un varón de 64 años que acude a urgencias por presentar vómitos y distensión abdominal, después de realizar pruebas complementarias es intervenido con el diagnóstico de obstrucción intestinal. Como antecedentes refiere haber sido intervenido el año anterior de "un lunar" en la espalda.

**MATERIAL Y MÉTODOS:** Macroscópicamente se trataba de una tumoración de consistencia blanda con áreas blanquecinas y otras oscuras. En el estudio histológico se observa una proliferación difusa de células grandes y eosinófilas, con núcleos de gran tamaño y nucleolo prominente. De forma focal los citoplasmas se presentan con pigmento de aspecto melánico. Las células presentaron inmunoreactividad para S-100 de forma difusa y para HMB-45 y MELAN-A de forma focal. Con estos datos histológicos e inmunohistoquímicos llegamos al diagnóstico de melanoma.

**RESULTADOS:** El melanoma maligno representa una de las patologías neoplásicas que con mayor frecuencia ocasionan metástasis al tracto gastrointestinal. El intestino delgado es la ubicación más común de estas metástasis; seguidas de el colon y el estómago. Se debe mantener un alto índice de sospecha en aquellos pacientes con antecedentes de melanoma que consulten con síntomas referidos a la esfera gastrointestinal. Las metástasis intestinales del melanoma maligno se encuentran en el 60 % de las autopsias de los pacientes que fallecen con enfermedad diseminada pero sólo el 2 % es evidenciada clínicamente.

**CONCLUSIONES:** Dentro de las manifestaciones clínicas producidas por el melanoma maligno metastásico en tracto gastrointestinal se describen: anemia, dolor abdominal, hemorragia digestiva y obstrucción intestinal; siendo esta última, la etiología que produce la mayoría de los cuadros clínicos que motivan su diagnóstico.

La cirugía representa el método terapéutico de elección para el tratamiento de esta patología. Se justifica porque revierte los síntomas que motivan la consulta y prolonga la supervivencia en pacientes con un pronóstico sombrío.

## NEOPLASIA PSEUDOPAPILAR SÓLIDA DE PÁNCREAS CON FRECUENTES CÉLULAS BIZARRAS

Fernández De La Prieta, Iria; Barriobero Alonso, Noelia; Tarín Nieto, Alexandre; Rosselló Soria, Jaume; Aguirrezabal Marcotegui, Leire; Gartzia Rivero, Ane; Pereda Martínez, Esther; Velasco Arteche, Jaime

**Presentador:** Fernández De La Prieta, Iria

HOSPITAL UNIVERSITARIO DE BASURTO

**Tipo de trabajo:** e-Póster

**INTRODUCCIÓN:** La neoplasia pseudopapilar sólida de páncreas es un tumor de bajo grado de malignidad asociado a un buen pronóstico. Las lesiones muestran un patrón de crecimiento con áreas sólidas, quísticas y estructuras pseudopapilares en un estroma mixo-hialino. Se localiza preferentemente a nivel del cuerpo y cola pancreática y afecta a mujeres jóvenes preferentemente (10:1=F:M). La positividad nuclear para beta-catenina en la celularidad neoplásica es diagnóstica.

**MATERIAL Y MÉTODOS:** Presentamos un caso de una mujer de 64 años a la cual se le realiza un TC abdominal, identificándose una lesión nodular en cola de páncreas de 2,7 cm. Se llevó a cabo resección reglada de la lesión con pancreatocetomía distal y esplenectomía.

**RESULTADOS:** El estudio histológico mostró una proliferación neoplásica bien delimitada no encapsulada con un patrón de crecimiento con áreas sólidas y estructuras pseudopapilares. Las áreas de crecimiento sólido mostraban células de morfología y apariencia monótona entremezcladas con vasos de pequeño calibre. Las áreas laxas presentaban tallos fibrovasculares revestidos por células discohesivas. Algunas de las células mostraban glóbulos hialinos intracitoplasmáticos. Asimismo, se observaron áreas de células con cambio de célula clara y frecuentes células de morfología bizarra de núcleos agrupados e hiper cromáticos. Las células claras y pleomórficas constituían el 30% de la lesión. Estroma circundante hialino con una zona central hemorrágica y presencia de macrófagos espumosos, calcificaciones y cristales de colesterol.

El estudio inmunohistoquímico mostró positividad nuclear para beta-catenina, Vimentina, RP, CD-10, cyclina-D1 y CD-99 (en patrón dotlike); siendo negativo para BCL10, cromogranina y e-cadherina.

El índice mitótico mediante Ki67 fue del 5%, sin verse modificado por el patrón de crecimiento tumoral ni por la frecuente presencia de células bizarras.

**CONCLUSIONES:** La neoplasia pseudopapilar sólida de páncreas representa 35/50 CGA. En nuestro caso, a pesar de la frecuente presencia de células bizarras, no se identificaron imágenes de invasión vasculares ni perineurales, necrosis, crecimiento difuso, transformación maligna, ni tampoco se objetivó un índice mitótico elevado. Se desconoce si la presencia de células bizarras podría conferir un comportamiento más agresivo a este tumor, por lo que se recomienda controles periódicos de la paciente.

## ADENOCARCINOMA DE COLON, VARIANTE CÉLULAS CLARAS. PRESENTACIÓN DE 2 CASOS NUEVOS CON REVISIÓN DE LA LITERATURA DE UNA INFRECUENTE VARIANTE DE CÁNCER COLORRECTAL.

Piñol Ribas, Miquel; Merheb Luttinger, Michelle Cossette; Del Pino Jiménez, Pablo; Langmuir Sánchez, Andrés Eric; Tarragona Foradada, Jordi

**Presentador:** Piñol Ribas, Miquel

HOSPITAL UNIVERSITARI ARNAU DE VILANOVA, LLEIDA

**Tipo de trabajo:** e-Póster

**INTRODUCCIÓN:** El adenocarcinoma de células claras constituye una variante extremadamente rara del adenocarcinoma colorrectal que fue descrito por primera vez por Hellstrom y Fisher en 1964 (Remo et al., 2017), y del que desde entonces se han notificado solamente una treintena de casos en revistas de lengua inglesa [Karacic et al., 2022]. Presentamos aquí dos casos de esta infrecuente entidad histológica diagnosticados en nuestro centro en el periodo comprendido entre 2010 y 2022.

**MATERIAL Y MÉTODOS:** Se comparan las características clínicas, histológicas, inmunohistoquímicas y moleculares de nuestros dos casos (A y B), comprobando si estos datos son consistentes con los de la literatura existente sobre el tema (L).

**RESULTADOS:** CARACTERÍSTICAS:

Año de diagnóstico: (A) 2012; (B) 2022.

Edad (años): (A) 78; (B) 71; (L) 60,6 (media).

Sexo: (A y B) V (varón); (L) V (77%).

Clínica: (A) Rectorragia; (B) Anorexia, disfagia malestar general.

Evolución: (A) Libre de enfermedad; (B) Defunción por complicaciones de la cirugía.

Localización: (A) Ciego; (B) Colon sigmoide; (L) Colon izquierdo (más frecuentemente).

Tamaño: (A) 2,0 cm; (B) 4,8 cm.

TNM (Estadio): pT3aN0Mx (IIA); pT4aN1c(IIIB).

Coexistencia con otro tipo histológico: (A) No; (B) Sí (áreas de adenocarcinoma convencional); (L) Compuesto 63%.

Patrón de crecimiento: (A y B) Expansivo.

Budding: (A y B) Bdt.

Nº ganglios afectos: (A) 0/13; (B) 0/5 (numerosos nódulos extramurales); (L) Metástasis ganglionares 46%.

Respuesta linfocítica peritumoral (e intratumoral): (A y B) Discreta (idem).

Necrosis tumoral: (A y B) Sí.

Invasión perineural: (A y B) No.

Invasión angiolinfática: (A) No; (B) Sí (vascular).

Perfil inmunohistoquímico: (A) CK20+, CDX2+, CK7+ focal, CEA+, CD10-, MSI (genes reparadores) EC (expresión conservada); (B) CK20+ focal, CDX2+, CK7-, CEA+, CD10+ focal débil, MSI EC; (L) CK20+, CDX2+, CK7-, CEA+, CD10+/-, MSI EC.

Perfil molecular: (A y B) Sin mutaciones de KRAS, NRAS ni BRAF; (L) Predominio de la mutación de KRAS.

**DISCUSIÓN:**

Las características de nuestros dos casos coinciden en gran medida con los descritos en la literatura (predominio en el sexo masculino, perfil inmunohistoquímico compatible y localización de uno de ellos en el colon izquierdo). Por otro lado, el perfil molecular de nuestros tumores difiere del predominante (mutación de KRAS). Además, cabe destacar que en numerosos aspectos no es posible la comparación con los datos publicados dada su ausencia o variabilidad.

**CONCLUSIONES:** Debido a la escasez de casos documentados, a día de hoy no se conocen las implicaciones clínicas ni pronósticas de este tipo histológico [Karacic et al., 2022]. Sin embargo, su incidencia podría ser bastante superior a la aparente, puesto que se ha estimado que podrían representar alrededor del 0,086% del total de adenocarcinomas colorrectales [Domoto et al., 1999]. Es importante, por lo tanto, identificar y notificar un mayor volumen de casos de este subtipo diagnóstico

con el fin de establecer de modo certero su verdadera significación clínico-patológica.

## LANTANOSIS GÁSTRICA Y DUODENAL EN PACIENTE CON ENFERMEDAD RENAL CRÓNICA. A PROPÓSITO DE UN CASO.

García Abellás, Patricia; Muñoz Rodríguez, Jorge; Bernal Jorquera, Javier; Crivillen Anguita, Olivia; Álvarez Rodríguez, Federico  
**Presentador:** García Abellás, Patricia

HOSPITAL UNIVERSITARIO INFANTA LEONOR

**Tipo de trabajo:** e-Póster

**INTRODUCCIÓN:** La hiperfosfatemia constituye una de las alteraciones del metabolismo mineral-óseo con mayor repercusión clínica en los pacientes con enfermedad renal crónica, siendo el carbonato de lantano una opción farmacológica para estos pacientes. Si bien las lesiones producidas por el depósito de otros fármacos como el hierro o la calcinosis en este contexto han sido extensamente descritas, en el caso del carbonato de lantano, ni el endoscopista ni el patólogo están entrenados en detectar las características clínico-patológicas que permiten orientar su diagnóstico.

**MATERIAL Y MÉTODOS:** Presentamos mediante un caso clínico la revisión de las características histológicas de la lesión producida por el depósito de carbonato de lantano en un paciente con anemia en el contexto de una enfermedad renal crónica. Se describen para ello la tinción de hematoxilina-eosina de las biopsias remitidas del tracto gastrointestinal. Se completa el estudio con las técnicas histoquímicas de Perl's, PAS, Von Kossa y Ziehl Neelsen. También se realiza estudio inmunohistoquímico de CD68.

**RESULTADOS:** Los hallazgos endoscópicos describen una mucosa de antro-cuerpo gástrico de aspecto blanquecino, aterciopelado, difuso. En bulbo duodenal se describen dos lesiones polipoideas, de 4 mm, motivando la toma de múltiples biopsias. Los cortes histológicos muestran, a nivel de duodeno, una lámina propia expandida, a expensas de abundante celularidad de hábito histiocitario, de citoplasma amplio, espumoso, que contiene en su interior un material granular eosinófilo junto a un material más grosero, marrónáceo. Este depósito, se evidencia también a nivel extracelular, a modo de estructuras laminares y pequeños agregados. Los hallazgos son superponibles en antro y cuerpo gástrico, y a este nivel, se acompañan de atrofia, metaplasia intestinal e hiperplasia foveolar. Las tinciones de Perl's, Von Kossa, PAS y Ziehl Neelsen resultan negativas. Con técnica inmunohistoquímica de CD68 se pone de manifiesto la celularidad histiocitaria.

**CONCLUSIONES:** A pesar de las descripciones en la literatura, las características morfológicas asociadas al depósito de carbonato de lantano todavía no son fácilmente reconocidas por endoscopistas y patólogos. Si bien es generalmente bien tolerado y presenta menos efectos adversos que otros fármacos, se desconocen las consecuencias de su depósito a largo plazo. Algunos autores defienden un mayor depósito en aquellos pacientes con una patología subyacente en la mucosa (metaplasia intestinal, atrofia, hiperplasia foveolar). Para otros, estos cambios son precisamente secundarios al depósito. Se plantea recomendar a los pacientes con enfermedad renal crónica que reciban este tratamiento someterse a exámenes endoscópicos regulares para seguir la evolución de las lesiones. Exponemos los hallazgos diagnósticos característicos y revisamos la bibliografía que existe al respecto.

## ENFERMEDAD CELÍACA REFRACTARIA TIPO II. DESCRIPCIÓN DE UN CASO.

Fernández Pérez, Juan; Segado Martínez, Marta; Sánchez Godoy, Laura; Béjar Valera, Javier; Belando Pardo, Mateo; García Fernández, Alejandra; Garzón Arana, Alejandro; Ruiz Maciá, Jose Antonio

**Presentador:** Béjar Valera, Javier

HOSPITAL UNIVERSITARIO VIRGEN DE LA ARRIXACA

**Tipo de trabajo:** e-Poster

**INTRODUCCIÓN:** Presentamos el caso de un paciente con celiaquía refractaria y yeunitis ulcerativa de años de evolución que, finalmente, es diagnosticado de celiaquía refractaria tipo II o linfoma T asociado a enteropatía críptica, de bajo grado.

**MATERIAL Y MÉTODOS:** Paciente de 55 años, que consulta durante varios años por sintomatología digestiva (pérdida de peso, síntomas de malabsorción) con fases de mejora y empeoramiento. También presenta lesiones cutáneas que se describen como pápulas pruriginosas, pero no se biopsian. En los múltiples estudios endoscópicos que se le practican, se observa una yeunitis ulcerativa y atrofia mucosa. Se diagnostica de enfermedad celíaca y se pauta dieta exenta de gluten.

**RESULTADOS:** Se le toma biopsia duodenal y en ella se observa linfocitosis epitelial de 50% y un infiltrado linfocitario de distribución pericriptica. Los linfocitos que componen este infiltrado han perdido expresión de CD8 y CD5. Los linfocitos intraepiteliales conservan en parte expresión de CD8 pero pierden CD5. Es negativo CD56. Se han descrito dos subtipos de enfermedad celíaca refractaria: la tipo 1, con linfocitos intraepiteliales (LIE) de inmunofenotipo normal y la tipo 2, con LIE de inmunofenotipo aberrante. A nivel morfológico, son característicos los agregados de linfocitos pericripticos, que coexisten con las alteraciones propias de la enfermedad celíaca. Los linfocitos de esta entidad suelen tener un inmunofenotipo CD3+, CD7+, CD5-, CD4-, CD8-, CD56- y CD103+. Esta lesión se considera un linfoma T de bajo grado intraepitelial o linfoma T asociado a enteropatía críptica. Clínicamente, puede manifestarse con síntomas abdominales inespecíficos, desnutrición o como abdomen agudo por perforación u obstrucción. En su evolución, puede desarrollar un linfoma asociado a enteropatía agresivo en un 50% de casos. La enfermedad celíaca refractaria se trata actualmente con quimioterapia y trasplante de médula ósea, pero estos tratamientos no consiguen la erradicación de los LIEs clonales.

**CONCLUSIONES:** El linfoma T asociado a enteropatía de bajo grado críptica debe sospecharse ante todo paciente con celiaquía refractaria.

A nivel histológico, son característicos los infiltrados linfocitarios pericripticos CD3+CD5-CD8-.

El diagnóstico diferencial debe hacerse con el linfoma T epiteliotrópico monomorfo y con los hallazgos propios de la enfermedad celíaca.

Aproximadamente el 50% de los casos de enfermedad celíaca refractaria tipo II desarrolla un linfoma de alto grado.

La supervivencia a los 5 años de la enfermedad celíaca refractaria tipo II está entre el 44-58% debido a la malnutrición y la transformación a alto grado.

## POTENCIALES 'PITFALLS' EN EL ESTUDIO DE OBSTRUCCIONES INTESTINALES: CUANDO UNA ENTIDAD TE OBSERVA DE FORMA SIGILOSA

Martínez Arcos, María Angeles; Sabio Gonzalez, Adela; Roldán Mateo, Lucía; Vazquez Gonzalez, Estefanía; Alzate Isaza, Vanessa Andrea; Luque Barona, Rafael Jesús

**Presentador:** Martínez Arcos, María Angeles

C.H. JAÉN

**Tipo de trabajo:** e-Poster

**INTRODUCCIÓN:** El tejido linfático se encuentra distribuido en todo el organismo, de modo que, potencialmente, el linfoma de Hodgkin puede originarse en cualquier ubicación. Presentamos un caso con debut y localización poco habitual.

**MATERIAL Y MÉTODOS:** Caso clínico de mujer de 87 años con obstrucción intestinal por tumoración a nivel de colon transversal distal, próximo a ángulo esplénico. Se realiza resección oncológica y colostomía terminal. Se recibe en el servicio de Anatomía patológica pieza de hemicolectomía izquierda que mide 12 cm de longitud y que a la apertura muestra una lesión ulcerada de 6,5 cm, con un área de aspecto estenótico central, que se localiza a 0,3 cm de distancia del margen más cercano y a 5,5 cm del margen más lejano.

**RESULTADOS:** Al estudio histológico, en la submucosa, se identifican áreas con un fondo constituido por abundantes linfocitos pequeños de estirpe T(CD3+), con presencia de eosinófilos, células plasmáticas e histiocitos. Dado lo intenso del infiltrado, se solicitó revisión del material por los patólogos subespecializados en patología hematolinfode. Al profundizar en el estudio, sobre ese fondo se identifican salpicadas células neoplásicas de núcleo grande (mono y binucleadas) con nucleolo prominente y aspecto de célula de Hodgkin/Reed-Sternberg. Esta celularidad es débilmente positiva a PAX-5 y CD20, con expresión difusa a CD30 y p53, así como ocasional coexpresión a CD15. Además, estas células inmunoxpresan EBV LMP-1. Dados los hallazgos morfológicos e inmunohistoquímicos se realizó el diagnóstico de linfoma de Hodgkin clásico, tipo celularidad mixta (OMS 2022) que afecta margen de resección más cercano y 1 de los 9 ganglios linfáticos examinados. En la actualidad la paciente se encuentra estable y, dadas sus comorbilidades y edad, se ha decidido no realizar tratamientos adicionales.

**CONCLUSIONES:** La enfermedad de Hodgkin presenta características propias independientes de su localización siendo excepcionalmente rara en el tubo digestivo. Habitualmente, los linfomas más reportados en el tracto gastrointestinal son los no Hodgkin. Es por ello que, dentro del diagnóstico diferencial de la patología colorrectal, aunque la sospecha sea una Enfermedad Inflamatoria Intestinal, siempre hay que considerar la posibilidad de un linfoma ante cualquier infiltrado linfode "anómalo" y consultar a un patólogo subespecializado en hematolinfode en los casos que generen dudas, para garantizar el manejo más adecuado acorde a la patología del paciente.



## UN PÓLIPO INUSUAL: LIPOSARCOMA DESDIFERENCIADO EN ÁNGULO HEPÁTICO.

Reina Licona, Lucía Alejandra; Peña Barreno, Cristina; García-Mauriño Guelbenzu, María Luisa; Nam Cha, Syonghyun; Hernández Gomez, Rubén; Rodríguez De Vera Guardiola, Carlota  
**Presentador:** Reina Licona, Lucía Alejandra

COMPLEJO HOSPITALARIO UNIVERSITARIO DE ALBACETE

**Tipo de trabajo:** e-Póster

**INTRODUCCIÓN:** El liposarcoma desdiferenciado primario de colon es un tumor excepcionalmente raro. Se origina sobre un liposarcoma bien diferenciado preexistente, que puede no ser identificado en el momento del diagnóstico. Afecta típicamente a adultos en la quinta y sexta década y cursa con síntomas gastrointestinales inespecíficos, tales como dolor abdominal, diarrea, pérdida de peso y sangrado.

**MATERIAL Y MÉTODOS:** Varón de 64 años remitido a urgencias por su médico de atención primaria ante el hallazgo de anemia de perfil ferropénico, dolor abdominal, diarrea y astenia de 1 mes de evolución. Antecedentes familiares: padre fallecido por cáncer de colon. Colonoscopia: pólipo pediculado de 7 cm que ocupa toda la luz colónica con superficie irregular que sugiere degeneración maligna. Se realiza polipectomía en tres partes.

**RESULTADOS:** Se remiten a Anatomía Patológica 3 fragmentos polipoides blanquecinos - parduzcos, que macroscópicamente muestran áreas de aspecto gelatinoso al corte, que microscópicamente se corresponden con una proliferación mesenquimal densamente celular constituida por células fusiformes atípicas, con hasta 6 mitosis en 10 campos de gran aumento; que con técnicas inmunohistoquímicas expresan diferenciación de músculo liso, marcadores de estirpe melanocítica, CD34, CD117, STAT6, MUC4, ALK, HHV8, ERG y pan-CK AE1/AE3, emitiéndose el diagnóstico de liposarcoma desdiferenciado de alto grado. Tras el diagnóstico se realizó una colectomía derecha, que mostró, en la zona de polipectomía previa, una formación nodular submucosa de 0,6 cm, alejada de los márgenes quirúrgicos. El estudio microscópico confirmó la existencia de enfermedad residual y se descartó la existencia de metástasis ganglionares. Seis meses tras la intervención, el paciente sigue en remisión.

**CONCLUSIONES:** Dada su escasa prevalencia, es necesario dar a conocer el liposarcoma desdiferenciado de colon, con el objetivo de promover su diagnóstico. Actualmente, su pronóstico es incierto y no existe consenso respecto al uso de terapias adyuvantes, pero la cirugía se considera el tratamiento de elección. La divulgación y recopilación de casos de esta entidad puede ayudar a mejorar su manejo clínico y terapéutico.

## ADENOCARCINOMA DE CÉLULAS CALICIFORMES DEL APÉNDICE. REVISIÓN DE 3 CASOS DIAGNOSTICADOS ENTRE 2015 Y 2022 EN NUESTRO HOSPITAL

Cuadrado Rosón, Marta María; García Reyero, Julia; Caballero Escudero, Clara; Mira Soto, M<sup>o</sup> Concepción  
**Presentador:** Cuadrado Rosón, Marta María

HOSPITAL SIERRALLANA

**Tipo de trabajo:** e-Póster

**INTRODUCCIÓN:** El adenocarcinoma de células caliciformes (ACC) es un tumor primario de apéndice cecal muy infrecuente. Están formados por células caliciformes, células endocrinas y células de Paneth. En el pasado ha recibido diferentes nombres. Estudios recientes empleando NGS demuestran que los ACC tienen un paisaje mutacional diferente al de los adenocarcinomas mucinosos y no mucinosos del apéndice, los adenocarcinomas de ciego, y los carcinomas neuroendocrinos. Su pronóstico es más cercano al del adenocarcinoma que al del tumor carcinóide. Se han propuesto diferentes sistemas de gradación histológica. Al existir tan pocos casos, su manejo terapéutico es controvertido.

**MATERIAL Y MÉTODOS:** Realizamos una búsqueda de los apéndices estudiados en nuestro departamento entre 2015 y 2022, y localizamos tres casos (dos "carcinoma de células caliciformes" y un "carcinoma adenoneuroendocrino"); revisamos las historias clínicas y sus características anatomopatológicas.

**RESULTADOS:** Caso 1: mujer de 88 años. Clínica de perforación de un adenocarcinoma de alto grado sincrónico en el colon derecho; el ACC apendicular fue un hallazgo incidental. El tumor mide 3 cm, era de alto grado, pT4pN0, expresaba proteínas reparadoras. Evolucionó a M1 (probablemente de la neoplasia colónica, sin confirmación histológica), rechazó quimioterapia y falleció a los 2 años.

Caso 2: varón, 60 años. Clínica de apendicitis. Se realiza apendicectomía. ACC de 3,9 cm, de bajo grado, pT2pN0, expresaba proteínas reparadoras. Se realiza hemicolectomía derecha en un segundo tiempo. Sin evidencia de enfermedad 2 años después de la cirugía.

Caso 3: mujer, 59 años. Clínica de apendicitis. Se realiza apendicectomía. ACC de 4 cm, bajo grado, pT3pN0. Expresaba proteínas reparadoras. Sin evidencia de enfermedad 6 meses después de la cirugía.

Histológicamente todos los casos muestran una infiltración neoplásica a lo largo de la longitud del apéndice, de modo concéntrico. Los nidos tumorales están formados por células caliciformes y células de Paneth, con poca o ninguna atipia, sin mitosis. Carecen de reacción desmoplásica asociada. El caso 1 además presentaba una población epitelial dispuesta en cordones, trabéculas sólidas y en fila india, sin luces glandulares ni células caliciformes, con atipia franca. La IHQ reveló positividad focal para CK7 difusa para CK20 y CDX2; la sinaptofisina y cromogranina fueron positivas en un pequeño porcentaje de células neuroendocrinas dispersas.

**CONCLUSIONES:** El ACC es un tumor apendicular infrecuente que ha sufrido diversos cambios en su nomenclatura y gradación histológica. Generalmente cursan con una clínica de apendicitis aguda, y la malignidad no se sospecha preoperatoriamente. En muchas ocasiones la cirugía de inicio es una apendicectomía simple. El manejo posterior es objeto de controversia.

## ESPIROQUETOSIS INTESTINAL Y SÍFILIS INTESTINAL. PATOLOGÍAS POCOS FRECUENTES Y CON RELEVANCIA CLÍNICA.

Sánchez Espinosa, Alberto; Soto García, Sara; Blasco Muñoz, Soledad; Perez Parra, David; Capozzi, Claudia Alejandra; Guillen Saorin, Elena; Ortiz González, Ana; Ibarra Selva, Tamara; Sánchez De Las Matas-Garre, María José  
**Presentador:** Blasco Muñoz, Soledad

COMPLEJO HOSPITALARIO DE CARTAGENA (MURCIA)

**Tipo de trabajo:** e-Poster

**INTRODUCCIÓN:** La espiroquetosis de localización intestinal, más habitual en pacientes inmunodeprimidos (VIH), es una patología infecciosa en la mayoría de casos no invasiva y poco frecuente remitida habitualmente como estudio de diarreas prolongadas e inespecíficas. En cambio, la sífilis intestinal suelen afectar al canal anal en relación a una infección de transmisión rectal que se remite como lesiones ulceradas visualizadas en estudios endoscópicos. Muestran una dificultad diagnóstica moderada basada en la baja sospecha inicial.

**MATERIAL Y MÉTODOS:** Se ha realizado una búsqueda de las técnicas realizadas de inmunohistoquímica para *Treponema Pallidum* (Policlonal) e histoquímica de Warthin-Starry (WS) en biopsias y piezas intestinales desde enero de 2010 hasta diciembre de 2022 acotando por intestino y canal anal.

**RESULTADOS:** Se tratan de pacientes varones entre 26-44 años. Uno de los casos de espiroquetosis se trata de una paciente de procedencia africana que debuta con una apendicitis aguda con presencia de una tuberculosis ganglionar con necesidad de tratamiento inmunosupresor. El otro paciente es VIH con diarrea crónica afebril.

Respecto a la sífilis de canal anal, unos de los pacientes debutó con un fluctuación anal sospechosa de colecciones profundas y fisura anal que hizo necesario la resección. El otro tras una hemorroidectomía fue derivado a estudio por una rectitis con exudado fibrinoso sugerente de enfermedad inflamatoria intestinal sin poder descartar causa infecciosa.

En las muestras de espiroquetosis se aprecia en borde luminal de mucosa intestinal la presencia de abundantes microorganismos en sacorchos, en ocasiones agrupados en empalizada y de aspecto filamentosos, que "tapizan" la mucosa. Las sífilis de canal anal mostraron típicamente exocitosis más prominente a epitelio estratificado y áreas ulceradas. En todos los casos se evidencia una positividad para estudio inmunohistoquímico para *Treponema pallidum* (Policlonal) y/o WS.

**CONCLUSIONES:** La clínica de ulceración de canal es la más habitual en infecciones por *Treponema Pallidum* aunque en ocasiones los datos clínicos son insidiosos. La espiroquetosis, causada por espiroquetas *B. aalborg* y *B. pilosicoli*, es una patología poco frecuente cuya clínica abarca desde cuadros asintomáticos hasta desde diarreas crónicas con dolor abdominal de causa inespecífica que suelen necesitar estudio histológico. Suelen asociarse a cuadro de inmunosupresión, típicamente a pacientes VIH varones que han mantenido sexo hombre-hombre. El diagnóstico hace necesario la búsqueda de otros microorganismos oportunistas. La utilización de la IHQ para *Treponema Pallidum* (Policlonal) es de fácil acceso y permite un resultado certero en la mayoría de casos al mostrar, también en casos de la espiroquetosis intestinal al mostrar, una reacción cruzada para las espiroquetas *B. aalborg* y *B. pilosicoli* causantes de dicha patología. En ambos casos se aconseja confirmación por parte de microbiología y la determinación serológica de otros microorganismos.

## GRANULOMA VEGETAL, SIMULADOR DE CARCINOMATOSIS PERITONEAL

Cuadrado Rosón, Marta María; Caballero Escudero, Clara; García Reyero, Julia; Mira Soto, M<sup>ª</sup> Concepción; Azcarretazabal González-Ontaneda, Teresa  
**Presentador:** Cuadrado Rosón, Marta María

HOSPITAL SIERRALLANA

**Tipo de trabajo:** e-Poster

**INTRODUCCIÓN:** El granuloma vegetal o granuloma hialino en anillo es una reacción granulomatosa secundaria a material alimentario, generalmente legumbres u otras semillas, que puede producirse ante una ruptura en la pared del tubo digestivo. Puede verse a cualquier altura, pero es más frecuente en la cavidad oral y en el colon. Si el colon se perfora, el material puede alcanzar cualquier zona de la cavidad abdominal. También se ha descrito fuera del tubo digestivo.

**MATERIAL Y MÉTODOS:** Mujer de 32 años con antecedente intervención quirúrgica por absceso ovárico derecho y periapendicitis. Seis meses después acudió a urgencias por suboclusión intestinal, causada por una eventración gigante. Durante la cirugía, se observaron múltiples nódulos blanquecinos ovalados peritoneales sobre intestino delgado, epiploon y mesenterio. Se apreciaba fusión con probable fistulización entre sigma y en el colon. Si el colon se perfora, el material izquierdo quístico de 6 cm. Ante la sospecha de carcinomatosis peritoneal, se remite biopsia intraoperatoria.

**RESULTADOS:** Se remitieron 8 nódulos ovalados, blanquecinos, de superficie lisa, de entre 3 mm y 5 mm. El examen microscópico mostraba abundantes anillos hialinos eosinofílicos acelulares negativos a Rojo Congo asociados a fibrosis y a una reacción inflamatoria con presencia de células gigantes rodeando material extraño. También se apreciaban restos identificables de material vegetal, y estructuras circulares que contenían gránulos calcificados. También se remitió pieza de resección ileocecal y colon sigmoide adherido; en la fistula ileocolónica se identificó una imagen histológica similar.

**CONCLUSIONES:** El granuloma vegetal es un pseudotumor que puede simular malignidad clínicamente. El diagnóstico es histológico, aunque la histología puede sugerir la posibilidad de infección (hongos, micobacterias), o de amitozoidosis. El conocimiento de esta entidad puede ayudar a la identificación temprana en pacientes con historia de perforación.

**GISTOSIS PERITONEAL**

Merino Baamonde, Sofía; González Rodríguez, Clara; Rubiera Valdés, Miriam; Higuera Mora, Eduardo; Crespo Villoria, Lara; Fuente Díaz, Cristina; García Martínez, María; Mendoza Pacas, Guillermo Eduardo

**Presentador:** Merino Baamonde, Sofía

HOSPITAL UNIVERSITARIO CENTRAL DE ASTURIAS

**Tipo de trabajo:** e-Poster

**INTRODUCCIÓN:** Los tumores del estroma gastrointestinal (GIST) son los tumores mesenquimales más comunes del tubo gastrointestinal. Proviene de las células intersticiales de Cajal o de sus precursoras; y se localizan con mayor frecuencia en estómago (60%), yeyuno e íleon (30%). Su comportamiento puede variar entre benigno o maligno, en ambos se predice según los criterios de Miettinen para la estadificación de riesgo, basándose en la localización anatómica, el tamaño tumoral y la actividad mitótica. Se han identificado otros factores predictores de mal pronóstico como la necrosis, la invasión mucosa y la ulceración. Otro factor a tener en cuenta es la ruptura del tumor durante la cirugía, que favorece la diseminación peritoneal. Se ha observado que el 18% de todos los GIST presenta una recurrencia metastásica, más frecuente en hígado (65%) y peritoneo (21%); y únicamente el 5% presenta una recurrencia sincrónica (local y metastásica). Se presenta un caso de recidiva sincrónica de GIST con diseminación peritoneal y hepática.

**MATERIAL Y MÉTODOS:** Se selecciona un caso de GIST con recidiva local gástrica, metástasis sincrónica a nivel peritoneal y hepático con diagnóstico en el año 2022; y diagnóstico de tumor primario a nivel gástrico en el año 2017. A propósito de este caso, se realizó un estudio descriptivo retrospectivo de los casos diagnosticados como GIST en nuestro hospital, durante un periodo de 5 años (2017-2022). Se identificaron 78 casos de GIST en: esófago, estómago, intestino delgado, intestino grueso, hígado y peritoneo. Se comprobó la historia clínica de los pacientes y los estudios anatómo-patológicos, para la identificación de metástasis desde el diagnóstico hasta el momento actual.

**RESULTADOS:** En el caso presentado, el diagnóstico del tumor primario gástrico se produjo en el año 2017, y en el año 2022 se diagnosticó la recidiva local y metastásica en peritoneo e hígado. Al diagnóstico del primario presentaba factores de mal pronóstico: tamaño superior a 10 cm, invasión de la mucosa, necrosis y un índice mitótico alto (5/50 campos de aumento). Las tinciones C117 y CD34 fueron positivas. En la recurrencia a nivel local no se apreciaron los mismos factores de mal pronóstico, al no presentar infiltración mucosa. Se realizó estudio molecular y se identificó mutación en el exón 11 del gen KIT. Se evidenciaron metástasis en el 12,8% de todos los casos estudiados. En el 50% de los casos fueron a nivel hepático (5 casos). El 50% restante presentó invasión a nivel peritoneal. 3 de los casos se presentaron como masas pélicas y 2 como implantes en epiplón. De los 5 casos, solamente en 1 caso la localización primaria era gástrica.

**CONCLUSIONES:** Nuestros resultados concuerdan con la bibliografía existente, queremos resaltar la importancia de los factores predictores de mal pronóstico para determinar el riesgo de recidiva y diseminación metastásica en los GIST. Este caso nos resulta de particular interés al ser una recidiva local y metastásica.

**HIPERPLASIA LINFOIDE LOCALIZADA ESPLÉNICA COMO HALLAZGO INCIDENTAL: A PROPÓSITO DE UN CASO**

Perera Gordo, Enzo; Delgado Sánchez, Julio José; Fernández Gómez, Antonio; Expósito Remedios, Irene; Sánchez Albert, Irene

**Presentador:** Perera Gordo, Enzo

HOSPITAL GENERAL UNIVERSITARIO DE GRAN CANARIA DOCTOR NEGRÍN

**Tipo de trabajo:** e-Poster

**INTRODUCCIÓN:** La hiperplasia linfoide reactiva esplénica es una entidad común que puede aparecer en una amplia variedad de condiciones. Generalmente esta hiperplasia afecta de manera difusa al bazo, pero se han descrito casos de afectación localizada. El conocimiento de esta entidad resulta de interés debido a su semejanza radiológica y macroscópica con entidades malignas y otras causas benignas de nódulos esplénicos. En nuestro caso, una mujer de 78 años con diagnóstico de adenocarcinoma de colon por biopsia endoscópica se somete a una colectomía segmentaria de ángulo esplénico, esplenectomía y resección de pastilla diafragmática. Durante el estudio macroscópico de la pieza se encuentra, como hallazgo incidental, un nódulo de 0,8 cm en el bazo.

**MATERIAL Y MÉTODOS:** Pieza de esplenectomía de 9 x 8'5 x 4 cm. Se realizó estudio con H&E y con la siguiente inmunohistoquímica: CD3, CD20, CD10, BCL6, BCL2, CD5, CD23, IgM, IgD, CD30, Ki-67, OCT-2, Kappa y Lambda. Además, se llevó a cabo un estudio de clonalidad del gen del receptor de cadena pesada de IgH.

**RESULTADOS:** Se identifica una formación nodular en el bazo de 0,8 x 0,7 cm, conformada por varios folículos linfoides con centros germinales regresivamente transformados, compuestos por una población linfoide heterogénea no atípica, principalmente de linfocitos B, con linfocitos T rodeando dichos folículos y dispuestos de manera difusa entre ellos. El estudio inmunohistoquímico fue compatible con un proceso reactivo, y el resultado del análisis de clonalidad fue negativo.

**CONCLUSIONES:** La hiperplasia linfoide localizada del bazo es una entidad descrita por primera vez en 1983, de la que no existen muchos casos publicados en la literatura. A pesar de tratarse de una entidad benigna, su presentación en forma de nódulo esplénico abre un amplio abanico de posibilidades diagnósticas, y puede requerir de una esplenectomía para la realización de un estudio histológico completo si su hallazgo se realiza a través de un estudio radiológico. En relación a los hallazgos microscópicos reportados en la literatura, se han descrito agregados linfoides bien delimitados con folículos secundarios, que pueden estar rodeados por linfocitos T, y en forma de proliferación nodular de células plasmáticas o inmunoblastos sin presencia de centros germinales. En ambas histologías dicha proliferación no se encontraba dispuesta alrededor de una arteriola central como si suele hacerlo la pulpa blanca normal. Se postula que su etiología puede ser una respuesta anómala y localizada a algún estímulo antigénico, si bien esta no se ha determinado con claridad.

## PSEUDOLIPOMATOSIS DUODENAL: UN HALLAZGO UNUSUAL

Cano Mármol, Purificación De Los Reyes; García Molina, Francisco; Pagán Muñoz, Inmaculada; Martínez Pérez, Matías; Collantes Chávez, Luciana Antonella; Hernández Ortuño, José Enrique

**Presentador:** Cano Mármol, Purificación De Los Reyes

HOSPITAL GENERAL UNIVERSITARIO REINA SOFÍA

**Tipo de trabajo:** e-Poster

**INTRODUCCIÓN:** La pseudolipomatosis es una condición benigna y rara descrita por primera vez por Snover y col. en la mucosa colorrectal. La incidencia de esta lesión es difícil de evaluar debido a su presentación clínico-patológica engañosa. Está principalmente descrita en colon, recto, y estómago, sin encontrar diferencias de incidencia por sexo. La patogenia no está esclarecida, siendo la penetración del gas en la mucosa posiblemente secundaria a una lesión mecánica (barotrauma) durante el procedimiento endoscópico, o a una lesión química por el uso de desinfectantes empleados para el material endoscópico, como el peróxido de hidrógeno. La pseudolipomatosis duodenal se diagnosticó por primera vez por Cook y Williams en un hombre de 68 años, en el que mediante una gastroscopia para esclarecer el origen de su anemia ferropénica, encontraron en una porción duodenal, sin alteraciones macroscópicas, la presencia de vacuolas PAS negativas en la lámina propia de la mucosa.

**MATERIAL Y MÉTODOS:** Describimos el caso de un varón de 70 años, con antecedentes familiares de adenocarcinoma de colon, en el cual en una biopsia duodenal, se encuentra como único hallazgo relevante la presencia en lámina propia de espacios similares a vacuolas de grasa, ópticamente vacíos, y con tinción negativa para PAS, S-100, factor VIII, D2-40 y CD68. Estos espacios provocan la expansión variable de las vellosidades, y separación de las criptas. Con el objetivo de conocer la incidencia de esta entidad en nuestro hospital, hemos revisado 215 biopsias duodenales consecutivas, sin selección por presencia o ausencia de patología.

**RESULTADOS:** Aunque la pseudolipomatosis gastrointestinal de localización gástrica, y colónica, está bien descrita, en duodeno sólo existen dos referencias en la literatura inglesa y castellana, en nuestro conocimiento. La ausencia de hallazgos similares en la revisión de 215 biopsias duodenales, ratifica la excepcionalidad de la localización duodenal de este fenómeno. Además, se pueden llegar a requerir técnicas de inmunohistoquímica para su diagnóstico, debido a su apariencia histológica similar a la lipomatosis y el linfangioma.

**CONCLUSIONES:** La pseudolipomatosis es una condición benigna e iatrogénica, que no requiere de tratamiento. Debe conocerse para evitar su confusión con otras lesiones, así como tratamientos innecesarios.

## ANGIOSARCOMA PRIMARIO INTESTINAL

García Fuertes, Sonia; Ponce Casas, Eduardo; Sánchez Lazcano, María; Martínez García, Alejandro; Ramírez Gasca, María Teresa; Marta Casanova, Carlo Bruno; Gonzales Sejas, Ariel Gonzalo; Franco Rubio, Nacho; Bengochea Martínez, María Lourdes

**Presentador:** Bengochea Martínez, María Lourdes

HOSPITAL CLÍNICO UNIVERSITARIO LOZANO BLESA

**Tipo de trabajo:** e-Poster

**INTRODUCCIÓN:** Descrito por primera vez por Langhans et al en 1879 a nivel esplénico, el angiosarcoma es una neoplasia vascular maligna de etiología desconocida que constituye el 2-4% de todos los sarcomas de partes blandas. Predomina en el género masculino y en la séptima década de vida, siendo las localizaciones más frecuentes la piel y partes blandas. La morfología típica es un crecimiento vasofornativo en sábana de células endoteliales epitelioides y/o fusiformes atípicas con áreas hemorrágicas, necrosis y frecuentes mitosis.

En la actualidad, se presenta el caso de un varón de 61 años sin antecedentes de interés, que debuta con anemia brusca y al que, tras realización de varias pruebas de imagen que incluían una cápsula endoscópica, se le objetiva una lesión vegetante con coágulos en yeyuno. Ante ese hallazgo, es sometido a cirugía selectiva para resección de la misma.

**MATERIAL Y MÉTODOS:** En nuestro servicio se recibe pieza de yeyunectomía de 20 cm que, a la apertura, evidencia una lesión negruzca indurada de 9 x 5 cm que ocupa el 90% de la circunferencia intestinal, sin otras alteraciones macroscópicas. Se incluyen muestras representativas de la lesión y de las doce formaciones nodulares que se aíslan en el tejido adiposo circundante.

**RESULTADOS:** Microscópicamente, se observa una lesión ulcerada e hiper celular que se dispone transmuralmente, constituida por múltiples canales vasculares, que se anastomosan y ramifican entre sí, revestidos por células grandes epitelioides y atípicas de citoplasmas eosinófilos y núcleos prominentes e hiper cromáticos. A lo largo de los cortes se evidenciaban frecuentes figuras de mitosis y áreas de necrosis.

Por la sospecha de neoplasia vascular maligna, realizamos un perfil inmunohistoquímico mostrando las células positividad para marcadores vasculares (CD31, CD34, FLI-1 y ERG) y resultando negativas para CK AE1 AE3, Actina ML, CK20 y HHV-8. El índice de proliferación valorado mediante el porcentaje Ki 67 fue de, aproximadamente, el 70%.

Ante los hallazgos microscópicos, se confirmó el diagnóstico de angiosarcoma primario de intestino delgado, sin afectación metastásica en otros órganos.

**CONCLUSIONES:** Los angiosarcomas constituyen un pequeño porcentaje del total de sarcomas de partes blandas, siendo excepcional su localización a nivel digestivo. Al igual que lo descrito en la literatura, nuestro caso debutó como un cuadro hemorrágico anémico en forma de pérdidas digestivas y, aunque en algunos casos se han descrito secundarios a radioterapia o linfedema persistente, nuestro paciente no presentaba ningún antecedente potencial de riesgo. El pronóstico es pobre, falliendo más de la mitad de los pacientes al año del diagnóstico, con una recurrencia local del 20% y metastásica en la mitad de los casos. Al no existir una correlación morfológico-pronóstica definida, actualmente no se aconseja su estadíaje.

## CARCINOMA NEUROENDOCRINO PRIMARIO DE VESÍCULA BILIAR.

Parra Tercero, Ana Rosa; Yunge Del Pozo, Gonzalo José; García Rivas, Manuel; Empananza García, Cayetana; García-Mora Morato, Alba; Murillo Lázaro, Cristina  
**Presentador:** Parra Tercero, Ana Rosa

HOSPITAL UNIVERSITARIO DE TOLEDO

**Tipo de trabajo:** e-Poster

**INTRODUCCIÓN:** Los carcinomas neuroendocrinos (CNE) primarios de la vesícula biliar son muy infrecuentes, suponen menos del 2% de todos los tumores de la vesícula, y menos del 0.5% de tumores neuroendocrinos. Se clasifican en tres grupos: CNE de célula pequeña, CNE de célula grande o mixtos adenocarcinoma- CNE. El CNE puro de célula grande es una entidad infrecuente existiendo muy pocos casos descritos en la literatura. La edad media de presentación va desde 55 a 76 años. Tiene mal pronóstico con una mediana de supervivencia de 15 meses, tiempo de supervivencia más corto que el de otros tumores neuroendocrinos del tracto digestivo.

**MATERIAL Y MÉTODOS:** Se describe el caso de una mujer de 67 años que acude a urgencias por ictericia. Se realizan técnicas de imagen objetivando una tumoración en vesícula biliar y conducto hepático común. Se procede a la exéresis de la misma realizando una hepatectomía derecha ampliada al segmento IV y caudado, resección de la vía biliar extrahepática y arteria hepática.

**RESULTADOS:** Macroscópicamente se evidencia una tumoración en pared vesicular de 2,8x1,5 cm que infiltra el parénquima hepático, el conducto hepático común, bifurcación portal y arteria hepática derecha. En los cortes histológicos se evidencia una neoplasia compuesta por nidos de células de patrón organoide con necrosis central, presencia de cuerpos apoptóticos, nucleolo prominente, intensa atipia celular y figuras de mitosis. Las técnicas de inmunohistoquímica fueron positivas para cromogranina, sinaptofisina y CD56, con un Ki67 de hasta 60%. Los hallazgos fueron compatibles con un CNE puro de la vesícula biliar.

**CONCLUSIONES:** El primer caso de CNE puro fue descrito por Papotti et al en el año 2000, habiendo tan sólo 16 casos registrados en la literatura hasta la actualidad. La patogenia de esta enfermedad es desconocida, ya que no se observan habitualmente células neuroendocrinas en la vesícula ni en el tracto biliar. Se ha postulado que CNE derive de células madre indiferenciadas o bien en el contexto de una colecistitis crónica que muestre asociada una metaplasia intestinal o gástrica con presencia de células neuroendocrina o pacientes que hayan recibido radioterapia por un cáncer previo en otra localización. Es importante el diagnóstico temprano de la enfermedad ya que se ha visto que la cirugía radical combinada con quimioterapia puede mejorar el pronóstico. Recientemente la inmunoterapia ha mostrado algunos resultados prometedores en un estudio clínico fase II, pero debido a la rareza de estos tumores aun a día de hoy no hay claras evidencias de cómo deben ser tratados, y se requieren estudios de secuenciación de ADN y de inmunidad para plantear tratamientos multimodales y terapia inmune. En conclusión, el CNE de la vesícula biliar es muy infrecuente y tiene un pronóstico infausto. Es muy importante de cara investigaciones futuras encontrar métodos de diagnóstico prematuro y un tratamiento efectivo, que incluya cirugía radical y quimioterapia para mejorar el curso de esta enfermedad.

## PANCREATITIS PARADUODENAL/PANCREATITIS DEL SURCO. A PROPÓSITO DE UN CASO

Puchaicela Godoy, María Gabriela; De Hita Santabayá, Ana Isabel; Herrero Aguilar, Ivett Alexandra  
**Presentador:** Puchaicela Godoy, María Gabriela

SERVICIO DE ANATOMÍA PATOLÓGICA DEL HOSPITAL UNIVERSITARIO SON LLATZER

**Tipo de trabajo:** e-Poster

**INTRODUCCIÓN:** La pancreatitis del surco (CP) es una forma inusual de pancreatitis crónica que afecta el "surco pancreático" localizado entre la cabeza del páncreas, el duodeno y el colédoco, permaneciendo prácticamente intacto el resto del páncreas. La patogénesis no está clara. El cuadro clínico más habitual es dolor en hemiabdomen superior asociado a vómitos recurrentes postprandiales y pérdida de peso. Su curso suele ser crónico con una duración clínica que oscila entre semanas hasta más de un año.

**MATERIAL Y MÉTODOS:** Presentamos el caso de una mujer de 44 años natural de Francia con antecedentes de alcoholismo y clínica de dolor abdominal, vómitos de repetición, alteraciones hidroelectrolíticas y estenosis duodenal desde hace 2 años. La tomografía abdomino-pélvica reporta cambios inflamatorios localizados en el surco pancreático-duodenal, alrededor de cabeza del páncreas y segunda porción duodenal con extensión a la fascia pararenal derecha e hilio hepático. Ante la sospecha clínica y radiológica de una pancreatitis del surco versus un carcinoma se decide realizar una duodeopancreatocistomía céfalica.

**RESULTADOS:** Macroscópicamente la pieza de duodenopancreatocistomía céfalica muestra dilatación de la papila con engrosamiento de la pared duodenal a ese nivel y mucosa de aspecto granular. En el área el surco intenso edema y focos de necrosis. Microscópicamente observamos a nivel del surco, intenso edema asociado a fibrosis de la pared duodenal que se extiende hasta el páncreas. Además se aprecia una proliferación de células mioideas que afectan, tanto a la muscular propia duodenal como al páncreas. Entre ésta proliferación se objetivan áreas quísticas revestidas de tejido de granulación sin epitelio conservado, dando apariencia de pseudoquistes. Se identifica material mucoproteínico asociado a inflamación y células gigantes.

**CONCLUSIONES:** La pancreatitis del surco es un tipo de pancreatitis crónica poco frecuente, que puede simular, enmascarar o coexistir con un carcinoma pancreático. La pancreatitis del surco también conocida como distrofia quística del páncreas heterotópico, harmatoma pancreático de la pared duodenal o mioadenomatosis, es una pancreatitis crónica poco frecuente que afecta al tejido pancreático paraduodenal y al duodeno. Aunque sus características radiológicas pueden imitar a un carcinoma, la evaluación histológica de un conjunto de características, orientan a su diagnóstico. Debido a esto, el tratamiento de elección en pacientes con síntomas es la cirugía.

## TRANSFORMACIÓN NODULAR ANGIOMATOIDE ESCLEROSANTE (SANT) ESPLÉNICA: UN CURIOSO HALLAZGO INCIDENTAL

Nogales Moro, Adrián; Ruiz Adelantado, Irene; Pinilla Pagnon, Ignacio; Suárez Pita, Daniel; García De Casasola Rodríguez, Gonzalo; Chao Crecente, Montserrat  
**Presentador:** Nogales Moro, Adrián

HOSPITAL UNIVERSITARIO SEVERO OCHOA

**Tipo de trabajo:** e-Poster

**INTRODUCCIÓN:** La transformación nodular angiomaatide esclerosante (SANT) esplénica se considera una lesión vascular reactiva benigna muy poco frecuente, descrita en 2004 por primera vez. Su etiopatogenia es incierta, pero se cree que puede derivar de la pulpa roja adyacente. Predominan en pacientes mujeres de edad media y puede estar relacionada con el síndrome de Mafucci o la enfermedad asociada a IgG4.

**MATERIAL Y MÉTODOS:** Se reporta el caso de una mujer de 53 años con antecedentes personales de hipotiroidismo, feocromocitoma, fibromialgia y carcinoma epidermoide de lengua que presenta como hallazgo incidental una lesión esplénica hipodensa de 24mm de crecimiento lento con sospecha de lesión vascular sin poder descartar malignidad. Macroscópicamente, se recibe pieza de esplenectomía total con una lesión nodular de 2,2 x 2cm, subcapsular, bien delimitada, que se separa fácilmente del parénquima esplénico circundante. La lesión presenta zonas nodulares de coloración parduzca y aspecto hemorrágico, intercaladas por áreas anaranjado-blanquecinas separadas por septos fibrosos de disposición radial.

**RESULTADOS:** El examen microscópico, muestra una lesión sólida bien delimitada, no encapsulada con patrón de crecimiento nodular (expansivo). La lesión está compuesta predominante de múltiples nódulos angiomasos confluentes sin atipia, englobados en su mayoría por áreas de aspecto fibrótico. Se observa un fondo inflamatorio crónico linfocitocitario con aislados hemosiderófagos y focos de extravasación hemática. El estudio inmunohistoquímico confirmó la presencia de tres patrones de vascularización: capilares intralobulares (CD34+, CD31+, CD8-), espacios sinusoidales (CD34-, CD31-, CD8+) y un entramado venoso-capilar (CD34-, CD31+, CD8-). El estudio de IgG4 resultó negativo.

**CONCLUSIONES:** Aunque el SANT está considerada una lesión vascular benigna, el examen radiológico no lo permite diferenciar con seguridad de otras lesiones vasculares esplénicas más agresivas, por lo que es imprescindible el estudio histopatológico.

## ESTUDIO DESCRIPTIVO DE LOS RESULTADOS DE LA ANUSCOPIA DE ALTA RESOLUCIÓN EN NUESTRO ÁREA DE SALUD.

Blasco Muñoz, Soledad; Pérez Parra, David; Guillén Saorín, Elena; Capozzi, Claudia Alejandra; Ortiz González, Ana; Buendía Alcaraz, Ana; Sánchez Espinosa, Alberto; Valia Guerra, Miguel; López Peña, Carmen

**Presentador:** Blasco Muñoz, Soledad

COMPLEJO HOSPITALARIO UNIVERSITARIO SANTA LUCÍA-SANTA MARÍA DEL ROSELL

**Tipo de trabajo:** e-Poster

**INTRODUCCIÓN:** La incidencia del cáncer anal está aumentando, y es mayor en poblaciones de riesgo; como pacientes con infecciones como el virus del papiloma humano (VPH) o virus de la inmunodeficiencia humana (VIH), y varones que tienen sexo con varones. La vacunación contra el VPH puede reducir el número de casos, pero los resultados no se verán hasta dentro de varias décadas. Es necesario implantar programas de cribado poblacional para la detección temprana del cáncer anal, y la anuscopia de alta resolución (AAR) permite detectar lesiones displásicas que; mediante su tratamiento precoz, se previene su progresión al cáncer. El objetivo de nuestro trabajo es conocer las características de la población a estudio, así como los resultados diagnósticos tras la realización de la prueba.

**MATERIAL Y MÉTODOS:** Hemos realizado un estudio observacional descriptivo revisando los pacientes que han sido atendidos en la consulta de AAR de nuestro hospital desde el día 1 de Enero de 2020 hasta el 1 de Enero del 2023.

**RESULTADOS:** Durante estos años, se revisaron 119 pacientes, de los cuales el 91,6% eran varones y el 8,4% mujeres. La mayoría de ellos (42,02%) tenía entre 30 y 44 años, siendo el grupo de edad de los 45 a los 59 años el segundo en frecuencia (41,18%). El 90,76% de los pacientes tenían como principal factor de riesgo la infección previa por el HPV y sólo el 1,68% tenía infección por VIH. Además, un 16,81% tenía un diagnóstico previo de displasia y el 4,2% había sido tratado con Imiquimod. Como resultados más relevantes, encontramos que el 45,38% de los pacientes estudiados presentaron algún tipo de displasia en el estudio realizado por AAR. El tipo de lesión displásica más frecuentemente encontrada (17,65%) fue la lesión intraepitelial de alto grado HSIL-AIN II, mientras que un 12,61% de los pacientes presentaron una lesión intraepitelial de alto grado tipo HSIL-AIN III. Un 10,92% presentaron una lesión intraepitelial de bajo grado LSIL-AIN I y un 4,2% de los pacientes presentaron tanto displasia de bajo grado (LSIL) como de alto grado (HSIL).

**CONCLUSIONES:** El cáncer en la región anal tiene como precursoras las lesiones intraepiteliales de alto grado, y resulta potencialmente prevenible si somos capaces de tratar de forma precoz dichas lesiones. La incidencia de lesiones displásicas del canal anal es más frecuente en personas que tienen infección por el VPH, estando presente la infección por el virus en el 90% de los casos de neoplasia del canal anal. En nuestra muestra se han podido detectar hasta un 45,38% de lesiones displásicas de la región anal, con lo que se demuestra la alta rentabilidad de la AAR y del programa de cribado de cáncer anal en una población seleccionada de pacientes. Es una técnica rápida y de gran fiabilidad, que presenta mejores resultados que el cribado mediante citología anal según algunos autores, estando desaconsejado el uso aislado de la citología anal como método de cribado, y siendo aconsejable ofrecer la AAR incluso a pacientes con citologías negativas.

## GASTRITIS COLÁGENA: CASO CLÍNICO PATOLÓGICO DE PACIENTE PEDIÁTRICO Y ESTUDIO COMPARATIVO MORFOLÓGICO Y ULTRAESTRUCTURAL CON UN CASO DE COLITIS COLÁGENA.

Benini Padilla, Paola Alessandra; Blanco Mániz, Rosana; Masip Simo, Etna; Rodríguez García, Carmen; González López, Judith Coromoto; Giner Segura, Francisco; Ramos Soler, David  
**Presentador:** Benini Padilla, Paola

HOSPITAL UNIVERSITARIO POLITÉCNICO LA FE

**Tipo de trabajo:** e-Póster

**INTRODUCCIÓN:** La gastritis colágena es una condición rara definida histológicamente por el depósito subepitelial de colágeno mayor a 10µm. Se divide en una forma pediátrica y una adulta, siendo la adulta asociada con mayor frecuencia a enfermedades de origen autoinmune y desarrollo posterior a colitis colágena. Dado a la rareza de la enfermedad, no se han documentado más de 60 casos en la literatura, por lo tanto, no se cuenta con un proceso fisiopatológico claro ni abordaje terapéutico establecido. Por esta razón, se analizan los hallazgos morfológicos y ultraestructurales, del depósito subepitelial de colágeno de un paciente pediátrico con gastritis colágena y el de otro paciente con colitis colágena con el fin de filiar similitudes y diferencias entre dos entidades con la misma definición histológica pero con un posible proceso fisiopatológico diferente.

**MATERIAL Y MÉTODOS:** Procesamiento de las muestras en material parafinado de un paciente pediátrico diagnosticado de gastritis colágena y de un paciente diagnosticado de colitis colágena para su análisis mediante microscopía electrónica.

**RESULTADOS:** Al realizar el estudio ultraestructural del depósito subepitelial, de ambos casos, se observan fibras de colágeno dispuestas aleatoriamente entre componentes de la matriz extracelular. Éstas son notablemente, más abundantes en el caso de la gastritis colágena que en el de la colitis colágena, caracterizándose ésta última, por mayor contenido de matriz extracelular que colágeno. En ambos casos, las fibras de colágeno presentan bandas periódicas D, pero en la gastritis colágena varían en tamaño entre 55 – 65nm y en el caso de la colitis, se muestran irregulares y pobremente definidas.

**CONCLUSIONES:** La diferencia tan notable que se observa en la densidad de fibras de colágeno entre la gastritis y la colitis colágena podría apoyar la hipótesis de que se trate de un proceso fisiopatológico diferente aunque con hallazgos histopatológicos compatibles, mediante microscopía óptica. Sin embargo, en ambas patologías se identifican fibras de colágeno, pero en diferente proporción y características de las bandas periódicas D, que podría implicar diferentes tipos de colágeno en una misma fibra, principalmente a nivel de la colitis colágena. Así mismo, es importante tener en cuenta que la medida de las bandas periódicas D dependen de la hidratación de la fibra, por lo que el análisis de las muestras a partir de material parafinado podría provocar una disminución artefactual en la medida de dichas bandas.

## COMPARACIÓN DE LAS ESCALAS DE EVALUACIÓN DE LA ACTIVIDAD EN LA ENFERMEDAD INFLAMATORIA INTESTINAL

Fernández Aceñero, M<sup>o</sup> Jesús; Díaz Del Arco, Cristina; Hato Salmón, Laura  
**Presentador:** Fernández Aceñero, M<sup>o</sup> Jesús

HOSPITAL CLÍNICO SAN CARLOS. 5<sup>o</sup> ANATOMÍA PATOLÓGICA

**Tipo de trabajo:** e-Póster

**INTRODUCCIÓN:** El término enfermedad inflamatoria intestinal (EII) alude a un espectro de lesiones clinicopatológicas, cuyas formas mejor definidas son la colitis ulcerosa (CU) y la enfermedad de Crohn (EC). Se trata de procesos inflamatorios crónicos, que deterioran la calidad de vida y se asocian tanto a riesgo de complicaciones agudas como de carcinoma colorrectal. Existen múltiples escalas para valorar los índices de actividad de estos procesos, destacando las escalas de Robarts, Geboes y Nancy para la CU y el índice de actividad histológica global colónico e ileal (CGHAS e ICGHS) para la EC. El objetivo de nuestro estudio es valorar si las escalas histológicas se correlacionan con la actividad clínica y endoscópica de la EII.

**MATERIAL Y MÉTODOS:** Serie de casos retrospectiva de pacientes diagnosticados de enfermedad inflamatoria intestinal. Se han seleccionado pacientes biopsiados entre 2011 y 2015 en un solo centro y se han revisado las biopsias para medir la actividad con los índices más empleados en cada proceso y tratar de buscar cuál muestra una mejor asociación con la clínica y la endoscopia.

**RESULTADOS:** La serie incluyó 133 pacientes con biopsia diagnóstica durante el periodo de estudio, de los que 50% fueron colitis ulcerosas, 44,3% enfermedad de Crohn y el resto colitis indeterminadas. Los casos de colitis ulcerosa fueron evaluados por dos patólogos independientes con los índices de Geboes y Nancy, observando un índice de concordancia entre los observadores moderado (48,9% para el índice de Geoes y 58% para el de Nancy). En general se encontró enfermedad activa en un 85,3% de los pacientes con el índice de Geboes y un 86,2% con el de Nancy, de los que 84 estaban asintomáticos. Al valorar la afectación endoscópica, se vio que la mayor parte de los pacientes con afectación histológica tenían actividad en la endoscopia.

**CONCLUSIONES:** El índice de Nancy mostró una mejor fiabilidad interobservador y mejor concordancia con los hallazgos endoscópicos, aunque lo importante es emplear un índice pactado con los clínicos responsables y evaluar los hallazgos histopatológicos a la luz de la clínica y la endoscopia.

## CARCINOMA PANCREÁTICO INDIFERENCIADO CON MORFOLOGÍA RABDOIDE (SUBTIPO PLEOMÓRFICO DE CÉLULAS GIGANTES): PRESENTACIÓN DE UN CASO CON ESTUDIO GENÉTICO

Pena Burgos, Eva Manuela; Nuñez Ramos, Patricia; Abascal Camacho, María Luisa; Vieru , Coca Mihaela; Villca Huayta, Mariana Natty; Van Der Biezen , Aimée  
**Presentador:** Pena Burgos, Eva Manuela

HOSPITAL GENERAL UNIVERSITARIO GREGORIO MARAÑÓN

**Tipo de trabajo:** e-Póster

**INTRODUCCIÓN:** Las neoplasias con morfología rabdoide se originan en diferentes órganos y la mayoría afectan a pacientes pediátricos. En el páncreas existen dos subtipos de carcinomas indiferenciados con rasgos rabdoideos (pleomórfico de células gigantes y monomorfo anaplásico).

**MATERIAL Y MÉTODOS:** Presentamos un caso de un varón de 64 años con una lesión en cola de pancreática, localmente avanzada en las pruebas de imagen, con afectación de cara posterior gástrica y mesocolon transverso. También se identificaron múltiples nódulos hepáticos y pulmonares. Se realizó esplenopancreatectomía corporo-caudal y resección de las áreas adyacentes afectadas.

**RESULTADOS:** Macroscópicamente se observó una tumoración de 4,9 x 3,8 cm en cola pancreática. Era blanquecina, mal delimitada y con extensas áreas de necrosis. Histológicamente se correspondía con una población densamente celular y pobremente cohesiva, de crecimiento en sábanas y con escaso estroma. Las células presentaban un marcado pleomorfismo, citoplasmas amplios y eosinófilos, núcleos grandes y nucleolos eosinófilos prominentes. Algunas de las células eran multinucleadas. No se identificaron áreas de adenocarcinoma ductal convencional. El estudio inmunohistoquímico fue positivo frente a CKAE1/AE3, CK19 y vimentina de forma difusa, frente a EMA de forma focal, y negativo frente a CK20, CD45, sinaptofisina, cromogranina, CEA y beta-catenina. La expresión membranosa de cadherina E fue negativa. La expresión nuclear de INI-1 se encontraba conservada. Las células gigantes multinucleadas fueron negativas frente a S100 y CD68. El estudio genético mediante secuenciación masiva reveló una variante patogénica del gen KRAS (c.35G>T, p.Gly12Val). El paciente falleció tras 10 meses desde el diagnóstico.

**CONCLUSIONES:** Los carcinomas pancreáticos indiferenciados con morfología rabdoide subtipo pleomórfico de células gigantes presentan mutaciones en el gen KRAS y mantienen la expresión nuclear de INI-1. Es importante identificarlos adecuadamente debido al mal pronóstico de estos tumores.

## ANÁLISIS DIGITAL DEL MICROAMBIENTE INMUNITARIO DEL CÁNCER DE COLON Y SU RELACIÓN CON EL ESTADIAJE HISTOPATOLÓGICO.

Valerdez Menéndez, Nicolás; Monsalve Sosa, Pablo Manuel; Bonilla Seara, José Miguel; Bejarano Jurado, Carmen; Borrero Martín, Juan José  
**Presentador:** Valerdez Menéndez, Nicolás

HOSPITAL UNIVERSITARIO VIRGEN DEL ROCÍO

**Tipo de trabajo:** e-Póster

**INTRODUCCIÓN:** El valor pronóstico en los pacientes con carcinoma colorrectal (CCR) entre la población linfoide acompañante al tumor y el pronóstico de esta enfermedad son conocidos desde hace tiempo. Más recientemente, artículos como "Characterization of tumor-infiltrating immune cells in relation to microbiota in colorectal cancers" de Kikuchi et al, han comenzado a estudiar la microbiota presente en estos pacientes por su posible influjo tumorigénico. En esta línea de trabajo, nuestro centro ha iniciado un estudio en pacientes con CCR para analizar la posible relación entre la microbiota intestinal y su efecto tumorigénico/inmunosupresor, analizando muestras del área tumoral y de la pared colónica alejada del tumor, que se recogen en la pieza en fresco, y el análisis fenotípico de la población linfoide presente. El estudio se encuentra en fase de reclutamiento en el momento actual, con una población objetivo final de 50 pacientes

**MATERIAL Y MÉTODOS:** Hemos estudiado los primeros 10 pacientes, 5 hombres y 5 mujeres, con un rango de edad de 55 a 91. Ningún paciente presentaba enfermedad metastásica a distancia en el momento de la cirugía, y el 50% tenían ganglios linfáticos positivos. 5 pacientes están en estadio I-II, mientras que otros 5 están en estadio III-IV. Únicamente un caso presentaba pérdida de proteínas reparadoras mediante estudio por inmunohistoquímica

**RESULTADOS:** Se han seleccionado, en cada uno de los casos, secciones del centro tumoral, del frente de expansión de la neoplasia y de pared de intestino grueso alejada del tumor, que se han teñido mediante inmunohistoquímica para CD3 y se han digitalizado con el escáner Ventana iScan HT. Posteriormente mediante el software QuPath 0.4.2, se han seleccionado aleatoriamente dos áreas de 1,2 mm de diámetro en las secciones tumorales y un área del mismo tamaño en la sección no tumoral, a las que se les ha aplicado un algoritmo de conteo automático para células positivas. Hemos encontrado una media de 1111,97 CD3+/mm2 en el tejido no tumoral, 2022,24 CD3+/mm2 en la zona central del tumor y 1962,25 CD3+/mm2 en el frente de avance tumoral. Hemos hallado diferencias significativas al comparar el número de CD3+/mm2 en el tejido normal frente al tumoral mediante t de student, con una p=0,03, pero la misma prueba no ha encontrado diferencias significativas cuando agrupamos según el estadio tumoral (p=0,07)

**CONCLUSIONES:** A pesar de que el estudio se encuentra aún en la fase final de reclutamiento, los hallazgos en este grupo inicial de pacientes van en línea de lo publicado en la bibliografía. El aumento de población linfoide en las áreas tumorales parece, como han descrito otros autores, fruto de la acción del sistema inmune para proteger al cuerpo frente al tumor. Aunque no hemos encontrado diferencias significativas al analizar por estadios, el resultado p=0,07 tan próximo a la significación nos hace pensar que si veríamos un resultado más definitorio al aumentar el tamaño muestral hasta la población objetivo del estudio



## ADENOCARCINOMA DE CÉLULAS CALICIFORMES EN APÉNDICE.

Sabio Amat, Miguel Ángel; Del Olmo Morales, Miriam Elizabeth; Fernández Sánchez-Arévalo, Claudia; Cidoncha Pérez, Esther María; Flores De Mera, María De La Luz; Rubio Fernández, Alejandro

**Presentador:** Sabio Amat, Miguel Ángel

HOSPITAL UNIVERSITARIO DE BADAJOZ

**Tipo de trabajo:** e-Póster

**INTRODUCCIÓN:** El adenocarcinoma de células caliciformes (goblet cell adenocarcinoma, GCA) es un tumor primario del apéndice de naturaleza anfrinca que es poco frecuente (representa menos del 1% de los cánceres gastrointestinales) compuesto por células caliciformes productoras de mucina que se diagnostica generalmente de forma incidental tras un episodio de apendicitis aguda. Afecta a hombres y mujeres por igual y se presenta en pacientes con edad media de entre 50-60 años. Tienen un pronóstico peor que las neoplasias neuroendocrinas del apéndice, con una supervivencia para los tumores de alto grado de entre 29 a 45 meses.

**MATERIAL Y MÉTODOS:** Presentamos el caso de un hombre de 67 años que acude con síntomas de apendicitis aguda. Tras la operación se recibe la pieza de apendicectomía de 8 cm de longitud máxima que tras la seriación muestra un engrosamiento de la pared en el tercio medio y distal, procediendo a la inclusión de la totalidad de la zona afectada.

**RESULTADOS:** En el estudio microscópico se observó infiltración de células tumorales caliciformes pobremente diferenciadas (G3) productoras de mucina y de células en anillo de sello en la zona media y distal del apéndice, presentando invasión linfocascular y del tejido subseroso. El estudio inmunohistoquímico mostró expresión positiva para CKAE1/AE3, CDX2, SATB2, sinaptofisina y cromogranina, con un índice de proliferación celular medido mediante Ki67 de aproximadamente 15%. El estudio molecular presentó mutaciones en los genes KDM6A y RHOA.

**CONCLUSIONES:** El adenocarcinoma de células caliciformes es una neoplasia poco frecuente que adoptó su actual nomenclatura en la 5ª edición del libro de la OMS, conociéndose anteriormente como tumor carcinoma de células caliciformes y teniendo un curso más agresivo que las neoplasias neuroendocrinas apendiculares. Esta actualización propició la estandarización de los criterios diagnósticos y de clasificación, permitiendo un mejor manejo del paciente.

## MESOTELIOMA MALIGNO EPITELIOIDE PERITONEAL. DIAGNÓSTICO EN TRES PASOS.

Ruiz Adelantado, Irene; García De Casasola Rodríguez, Gonzalo; Nogales Moro, Adrián; Pinilla Pagnon, Ignacio; Mateos Sánchez, Cristina

**Presentador:** Ruiz Adelantado, Irene

HOSPITAL UNIVERSITARIO SEVERO OCHOA

**Tipo de trabajo:** e-Póster

**INTRODUCCIÓN:** El mesotelioma maligno primario peritoneal es una entidad muy poco frecuente que suele manifestarse con una clínica inespecífica, normalmente ascitis y/o dolor abdominal. La primera prueba que puede orientar al diagnóstico es la citología del líquido ascítico. Ante la sospecha, se suele realizar una biopsia con aguja gruesa (BAG) para descartar un carcinoma metastásico. Si en la BAG se aprecia componente mesotelial infiltrativo, puede realizarse un diagnóstico definitivo, aunque normalmente se requiere la resección de un fragmento de tejido tumoral por laparoscopia o laparotomía para confirmar la presencia de infiltración.

**MATERIAL Y MÉTODOS:** Varón de 46 años, sin hábitos tóxicos, con ascitis de un año y medio de evolución. Se realizó paracentesis y tomografía computarizada (TC) abdominal. Clínicamente se planteó diagnóstico diferencial con tuberculosis vs proceso oncológico de origen indeterminado con diseminación peritoneal. Se obtienen muestra para realizar citología de líquido ascítico, con posterior BAG y resección parcial omental.

**RESULTADOS:** En el estudio de la muestra citológica se observaba abundante celularidad sugestiva de origen mesotelial formando abundantes grupos papilares con discreta atipia. Con técnicas inmunocitoquímicas de MOC31 y BerEP4 se descartó una carcinomatosis peritoneal. Se sugirió la posibilidad de que se tratase hiperplasia mesotelial/mesotelioma papilar. Posteriormente se realizó BAG que confirmó los hallazgos, sin poder determinarse de forma inequívoca la presencia de infiltración. En la TC se identificaron "omental cakes". Se reseccó un fragmento de epiplon engrosado, en el que se pudo confirmar la infiltración y la histología epitelioide papilar, permitiendo establecer el diagnóstico definitivo.

**CONCLUSIONES:** El mesotelioma maligno primario peritoneal es una enfermedad muy poco frecuente, y se diagnostica con mucha menos frecuencia que el mesotelioma pleural. Se clasifican en epitelioide, sarcomatoide y bifásico/mixto, siendo el epitelioide el más frecuente y el de mejor pronóstico. El diagnóstico citológico aunque difícil, puede ayudar a sugerir la entidad en caso de observar una hiperplasia mesotelial papilar, descartando, en primer lugar, una carcinomatosis. El diagnóstico diferencial se plantea con la hiperplasia mesotelial, por lo que es necesario confirmar la infiltración, muchas veces difícil con una BAG, lo que hace necesario realizar una laparotomía/laparoscopia con toma de biopsia.

## ADENOCARCINOMA GÁSTRICO CON DIFERENCIACIÓN ENTEROBLÁSTICA, UN CÁNCER MUY INFRECUENTE: A PROPÓSITO DE UN CASO

Bernal Jorquera, Javier; Tirado Zambrana, Seidi; Alonso García, Soledad; Cabezas Quintario, María Antonia; Martínez Izquierdo, María Angeles; Pérez Acosta, Eva; Álvarez Rodríguez, Federico  
**Presentador:** Bernal Jorquera, Javier

HOSPITAL UNIVERSITARIO INFANTA LEONOR

**Tipo de trabajo:** e-Poster

**INTRODUCCIÓN:** El adenocarcinoma gástrico con diferenciación enteroblástica es un cáncer muy infrecuente que pertenece al subtipo histológico de carcinomas gástricos productores de alfafetoproteína. Su diagnóstico se basa en la morfología y la inmunohistoquímica, siendo su principal diagnóstico diferencial el adenocarcinoma hepatoide. Asocia un comportamiento biológico muy agresivo, motivo por el que es importante que, a pesar de su escasa frecuencia, el patólogo lo conozca y sea capaz de identificarlo.

**MATERIAL Y MÉTODOS:** Un varón de 86 años acudió a nuestro hospital por hematemesis, acompañada de melenas y pérdida de peso de meses de evolución. En la gastroscopia se observó una lesión friable de la que se tomaron biopsias. El estudio anatomopatológico de las mismas concluyó el diagnóstico de adenocarcinoma gástrico, decidiéndose la realización de una gastrectomía subtotal. El examen macroscópico de la pieza mostró una formación sobrelevada con áreas de erosión que medía 45 cm de dimensión mayor e infiltraba la submucosa.

**RESULTADOS:** El estudio microscópico reveló una proliferación epitelial de arquitectura túbulo-papilar constituida por células cilíndricas de citoplasma claro con marcada atipia nuclear y abundantes figuras mitóticas. La inmunohistoquímica fue positiva difusa para glipican-3, positiva focal para alfafetoproteína, CDX2 y CD10 y negativa para MUC2 y MUC5AC. El diagnóstico definitivo fue de adenocarcinoma gástrico con diferenciación enteroblástica de fenotipo intestinal. El paciente falleció tres meses después de la cirugía.

**CONCLUSIONES:** El adenocarcinoma con diferenciación enteroblástica es una neoplasia muy poco frecuente. Hay muy pocos casos descritos en la literatura y la información disponible es escasa. Forma parte de los carcinomas gástricos productores de alfafetoproteína, los cuales suponen entre el 2'6 y el 5'4% de todos los carcinomas gástricos. Desde un punto de vista morfológico, es un tumor de arquitectura túbulo-papilar constituido por células cilíndricas de citoplasma claro, que recuerda al epitelio del intestino fetal en fases tempranas. Tiene expresión focal de oncoproteínas fetales: alfafetoproteína, glipican-3 y SALL4. Puede tener un fenotipo gástrico, con positividad para MUC5AC y MUC6, o intestinal, con positividad para MUC2, CDX2 y CD10. Su principal diagnóstico diferencial es el adenocarcinoma hepatoide, el cual también puede tener células claras y expresa oncoproteínas fetales. Sin embargo, este acostumbra a tener una disposición trabecular y estar compuesto de células poligonales de citoplasma eosinófilo y, a diferencia del adenocarcinoma con diferenciación enteroblástica, la expresión de oncoproteínas fetales suele ser difusa. La importancia de su correcto diagnóstico radica en su agresividad, con una mayor frecuencia de invasiones linfovasculares y metástasis que el adenocarcinoma convencional. De ahí la importancia de que, pese a su rareza, el patólogo sepa de su existencia y sea capaz de reconocerlo.

## EXPRESIÓN DE PROTEÍNAS RELACIONADAS CON LA INHIBICIÓN DEL CHECKPOINT INMUNE EN DIFERENTES SUBTIPOS DE CARCINOMA COLORRECTAL

García Rodríguez, María Isabel; Blasco Muñoz, Soledad; Capozzi, Claudia Alejandra; Pérez Parra, David; Guillen Saorin, Elena; Buendía Alcaraz, Ana; Sánchez Guitiérrez, David; Isaac Montero, María Alejandra; García Solano, José  
**Presentador:** García Rodríguez, María Isabel

HOSPITAL GENERAL UNIVERSITARIO SANTA LUCÍA

**Tipo de trabajo:** e-Poster

**INTRODUCCIÓN:** La inmunidad celular del huésped es clave para el control de la mayoría de las neoplasias malignas. No obstante, estas neoplasias pueden evadir la respuesta inmune del huésped formando un microambiente tumoral inmunosupresivo. Entre otras moléculas, CTLA-4, FOXP3 e IDO-1 intervienen directamente en este entorno inmunosupresivo. El objetivo de este trabajo es observar qué tipo de expresión tienen estas moléculas en los tipos histológicos más frecuentes de CCR y su relación con parámetros clínicos e histológicos de valor pronóstico.

**MATERIAL Y MÉTODOS:** Se han confeccionado TMAs sobre un total de 55 casos de CCR, para valorar la expresión inmunohistoquímica tisular de CTLA-4, FOXP3 e IDO-1 en los 3 subtipos histológicos más frecuentes de CCR. Se han comparado los resultados de expresión con datos clínicos y datos histopatológicos de valor pronóstico.

**RESULTADOS:** Se ha observado que la expresión de FOXP3 e IDO-1 están diferencialmente expresadas en los CCR MSI-H esporádicos y CS (p=0,017 y 0,036 respectivamente). En los datos clínicos, solo hay diferencias en la expresión de IDO1 en relación con la localización distal-recto. En cuanto a los datos histopatológicos, hay diferente expresión de CTLA-4 e IDO-1 entre los CCR MSI-H (p=0,032) y los CCR MSS (p=0,045) respectivamente.

**CONCLUSIONES:** El trabajo muestra cómo la expresión de IDO-1 es más frecuente en el CS y en los CCR de localización distal-recto, estables para microsatélites; y la expresión de FOXP3 es más frecuente en los CCR MSI-H esporádicos. La expresión de CTLA-4 está en relación con la inestabilidad de microsatélites. Estas tres biomoléculas se postulan como tres buenos marcadores predictivos en el tratamiento inmunoterápico de los paciente con CCR metastásico.

## RETO DIAGNÓSTICO EN PACIENTE CON ENFERMEDAD RENAL CRÓNICA Y DEPÓSITOS EN MUCOSA GÁSTRICA.

Langmuir Sánchez, Andrés; Piñol Rivas, Miquel; Merheb , Michelle; Del Pino Jimenez, Pablo; Pallarés Quixal, Judit  
**Presentador:** Langmuir Sánchez, Andrés

HOSPITAL UNIVERSITARIO ARNAU DE VILANOVA DE LLEIDA

**Tipo de trabajo:** e-Póster

**INTRODUCCIÓN:** Los pacientes con Enfermedad Renal Crónica requieren a menudo tratamiento con quelantes de fosforo debido a hiperfosfatemia. Entre los cuales se encuentra el carbonato de lantano, que puede depositarse los tejidos, con una significación patológica incierta que es discutida.

**MATERIAL Y MÉTODOS:** Presentamos el caso clínico de una mujer de 67 años con Síndrome de Alport y Enfermedad Renal Crónica en tratamiento con sevelámero y carbonato de lantano desde hace tres años. Consulta por epigastria de un año de evolución, sin relación a la ingesta, acompañada de vómitos ocasionales y de pirosis leve. Se realizó una endoscopia digestiva alta en la que se evidenció en antro prepilórico un patrón cromático de antritis crónica y de posible metaplasia intestinal, en la que se biopsió antro gástrico y unión gastroesofágica.

**RESULTADOS:** La biopsia evidencia numerosos focos de metaplasia intestinal completa y una marcada separación entre las foveolas gástricas. En lámina propia se observan abundantes histiocitos con citoplasma en el que abunda material amorfo de color lilaáceo, no birrefringente. No se observa displasia, ni se detectan de formas morfológicamente compatibles con *Helicobacter pylori*.

Con el fin de descartar calcinosis gástrica se realiza tinción histoquímica de von Kossa, que resulta negativa. La tinción de PAS resulta también negativa. La tinción de Perls resulta focalmente positiva.

Se realizó una revisión de la bibliografía sobre el tema y los artículos encontrados ( "Anabel António da Conceição et al. Depósito de Lantano en la mucosa gástrica en paciente con enfermedad renal crónica". Rev Esp Pat. 2019;52(2):112-116.", entre otros.) describen casos con hayazgos equivalentes, en los que se ha demostrado la presencia de lantano carbonato en el interior de los macrófagos de la lámina propia.

**CONCLUSIONES:** Ante los antecedentes clínicos de la paciente y la compatibilidad morfológica se realiza el siguiente diagnóstico:

"Gastritis crónica atrófica. Atrofia moderada y metaplasia intestinal completa. En lámina propia se observan abundantes depósitos altamente sugerentes de Lantano carbonato y hierro". Para una mayor grado de seguridad en el diagnóstico, podrían emplearse técnicas como la microscopia electrónica para atribuir con certidumbre dicho origen a los depósitos, aunque según la bibliografía consultada no se considera necesario en la práctica clínica habitual.

## ESPIROQUETOSIS INTESTINAL: CASOS DIAGNOSTICADOS EN UN HOSPITAL DE TERCER NIVEL.

Martínez Castellón, Javier; Vicente Arregui, Sandra; Del Valle Sánchez, Elena; Trigo Cebrián, Miguel Ángel; Hörndler Argarate, Carlos; Castillo Malla, Jennifer Silvana; Martínez Arnau, Neus; Ríos Ballestrín, Guillermo; Medrano Ruiz, Juan; Abecia Martínez, Emilio Ignacio Abecia Martínez; Ollero Domenech, Leticia  
**Presentador:** Castillo Malla, Jennifer Silvana

HOSPITAL UNIVERSITARIO MIGUEL SERVET

**Tipo de trabajo:** e-Póster

**INTRODUCCIÓN:** La espiroquetosis intestinal (EI) es un crecimiento bacteriano definido por la colonización de la membrana apical de la mucosa colorrectal por espiroquetas, que generalmente no llegan a ser invasivas. Puede afectar a la totalidad del colon, recto, apéndice e incluso íleon terminal. Sin embargo; los síntomas no parecen correlacionarse con la extensión de la afectación colónica, ni con la desaparición o persistencia de los microorganismos.

**MATERIAL Y MÉTODOS:** Se realizó una revisión retrospectiva, usando la base de datos en PAT-Win, de las biopsias intestinales codificadas con el SNOMED "Espiroqueta", durante el periodo del 2017 al 2022 en un hospital de tercer nivel. Posteriormente se analizaron las características epidemiológicas e histopatológicas de los casos encontrados y se compararon con los hallazgos encontrados en la literatura.

**RESULTADOS:** Se obtuvieron 7 casos con presencia de espiroquetosis intestinal. Seis fueron varones, sólo uno era mujer. La media de edad fue de 52 años. Tres de ellos tenían ETS concomitantes. El síntoma más frecuente fue la diarrea con un 85% de los pacientes, seguido de otros menos frecuentes: dolor abdominal, proctalgia y retorcijamiento. La mayoría de las colonoscopias fueron sin hallazgos o con colitis leve inespecífica, no objetivando en ningún caso colitis moderadas o graves. Se objetivaron espiroquetas en todos los segmentos colónicos así como en ampolla rectal sin grandes variaciones en cuanto a su frecuencia. A nivel histológico, con la tinción de hematoxilina y eosina, se observó en todas las muestras una arquitectura preservada, un infiltrado linfoplasmocitario leve y parcheado; y áreas de desflameamiento del borde luminal epitelial en capillo. En todos los casos fueron solicitadas las técnicas histo e inmunohistoquímicas de Warthin-Starry y de Espiroqueta. En seis de ellos las bacterias fueron claramente identificadas mediante ambas técnicas, con una afectación difusa. Sólo en un caso la afectación fue focal y sólo visible con la tinción de Espiroqueta. En cinco pacientes se encontraron espiroquetas no sólo en el epitelio superficial sino también en las criptas, identificándose, además, y de manera exclusiva en estos mismos casos, agregados linfoides en el tercio superior de la lámina propia.

**CONCLUSIONES:** La espiroquetosis intestinal es una entidad de significación clínica incierta causada por patógenos que se encuentran principalmente en la superficie epitelial, por lo que histológicamente se caracteriza por un engrosamiento del ribete en capillo. Es interesante señalar que con nuestra revisión y a través de las técnicas histoquímicas e inmunohistoquímicas se pone de manifiesto la presencia de espiroquetas no sólo en el epitelio superficial sino dentro de las criptas, coincidiendo en estos casos con la presencia de agregados linfoides. Sin embargo; estos hallazgos no tuvieron una correlación en cuanto al grado y tipo de inflamación presente en la lámina propia ni en cuanto al tipo de presentación clínica.

## ¿QUÉ SABEMOS DE LOS HAMARTOMAS QUISTICOS RETORRECTALES (TAILGUT CYST)? REVISIÓN DE LA LITERATURA Y SERIE DE 6 CASOS.

Piñol Ballús, David; Prat Cantoral, Alba; Acosta Cajo, Sarah; Miralles Torrente, Marta; Campos Mármol, M<sup>o</sup> Concepción; Campazas Herrera, Irma; Di Muro, M<sup>o</sup> Antonietta; Fumagalli, Caterina; Fusté Chimisana, Victoria; Pernas Canadell, Juan Carlos; Hernandez Casanovas, M<sup>o</sup> Pilar; Szafranska, Justyna  
**Presentador:** Piñol Ballús, David

HOSPITAL DE LA SANTA CREU I SANT PAU

**Tipo de trabajo:** e-Poster

**INTRODUCCIÓN:** El hamartoma quístico recto-rectal (HQ, también conocido como tailgut cyst) es una rara malformación congénita que afecta típicamente a mujeres de edad media. Se caracteriza por ser asintomático y de crecimiento lento e indoloro. Puede presentar sobreinfecciones y, en menor medida, degeneración maligna.

**MATERIAL Y MÉTODOS:** Estudio retrospectivo de 6 pacientes con HQs diagnosticados en nuestro centro desde 2012 hasta 2022.

**RESULTADOS:** El estudio incluye cinco mujeres y un hombre, con una media de edad de 63,7 años y un tamaño lesional medio de 3,2 cm. La presentación radiológica más frecuente fue la de lesión quística, bien delimitada y de paredes gruesas. La clínica más habitual fue la de masa indolora perianal y el tratamiento de elección fue la cirugía. Histológicamente, se observó una lesión quística; en cuatro de los casos revestido por epitelio de tipo escamoso y transicional; en un caso de epitelio escamoso, transicional y cilado respiratorio; y en un caso de epitelio transicional. De los seis HQs, solo uno presentó componente maligno en forma de adenocarcinoma de tipo intestinal infiltrante. En el seguimiento clínico-radiológico realizado (media: 56 meses) uno de los pacientes presentó recidiva.

**CONCLUSIONES:** Los HQs son un grupo muy infrecuente de tumores quísticos congénitos retrorrectales, que afectan sobre todo al sexo femenino a partir de la 3<sup>a</sup> década de la vida. Las pruebas de imagen (RM o TC) y los hallazgos histológicos son el Gold-standard para el diagnóstico. La cirugía con la resección completa de la lesión es el tratamiento de elección de los HQs.

## USO DE MODELOS 3D PARA LA REPRESENTACIÓN PRECISA DEL MARGEN QUIRÚRGICO EN PIEZAS ONCOLÓGICAS.

Hernández Chinchilla, Josselyn Andrea; Hernández Chinchilla, Josselyn Andrea; Rienda Martínez, Iván; Giner Moreno, Eduardo; García Gómez, Enrique; Vicente Sáez, Carmen; Zac Romero, Carlos; López Valdivia, Cecilia  
**Presentador:** Hernández Chinchilla, Josselyn Andrea

HOSPITAL UNIVERSITARI I POLITÈCNIC LA FE

**Tipo de trabajo:** Oral  
*(Consultar sala y hora en el Programa científico)*

**INTRODUCCIÓN:** La resección quirúrgica con márgenes libres es esencial para el éxito del tratamiento de la mayoría de patologías oncológicas. La evaluación precisa de los márgenes requiere un examen microscópico y macroscópico cuidadoso. Sin embargo, el este último tiene como limitación la imposibilidad de revisión y corrección de errores en un momento posterior. Es importante realizar una evaluación de cada pieza quirúrgica que permita facilitar la determinación de afectación de márgenes con herramientas microscópicas. Además, poder brindar la posibilidad de utilizar la macroscopía como herramienta docente. Algunas piezas quirúrgicas que tienen bordes ampliables mediante cirugía o posibilidad de tratamiento con radioterapia requieren un reporte anatomopatológico preciso en cuanto a localización y distancia. Actualmente existen herramientas multimedia que nos permiten representar gráficamente las piezas, mediante diagramas, fotografías o videos, pero estas presentan limitaciones en cuanto a la percepción tridimensional de la pieza para la comprensión del patólogo y el equipo multidisciplinar. Por esta razón, se ha propuesto la utilización de modelos 3D de piezas quirúrgicas para el informe adecuado de piezas oncológicas de márgenes complejos.

**MATERIAL Y MÉTODOS:** Mediante el uso de la aplicación móvil Polycam™ para los sistemas operativos Android™ e iOS™, se realizó el escaneado tridimensional de piezas quirúrgicas de cirugía de cabeza y cuello (Maxilofacial y otorrinolaringología) que requerían reporte de afectación de márgenes. Se prepararon las piezas quirúrgicas y se dispusieron en las mesas de tallado con zonas de fondo blanco y adecuada iluminación, posteriormente se realizó el escaneado tridimensional, enfocando la pieza en todas las dimensiones, realizando como mínimo 60 tomas por pieza. A continuación, se realizó el estudio macroscópico y microscópico de rutina, reportando las distancias y zonas específicas de afectación. Se realizó la correlación de imagen micro y macroscópica, con una representación gráfica del modelo.

**RESULTADOS:** La representación gráfica de los modelos 3D fue satisfactoria en todos los casos, obteniéndose un total de 5 modelos que permitieron realizar un reportaje espacial preciso de la afectación de los márgenes.

**CONCLUSIONES:** A pesar de la importancia de obtener muestras estandarizadas y meticulosas, todavía existen divergencias significativas en la práctica debido a las limitaciones técnicas en la representación de las piezas. Obtener una comprensión tridimensional de las piezas quirúrgicas es fundamental para el patólogo y el médico tratante. Es necesario establecer un precedente para la utilización de modelos 3D en patología y desarrollar herramientas tecnológicas que apoyen el estudio macroscópico de las piezas quirúrgicas. Se sugiere integrar esta necesidad en los equipos multidisciplinares, mediante la presentación de esta técnica.

## CUANTIFICACIÓN DIGITAL DE PDL-1 EN LINFOMA DE HODGKIN CLÁSICO.

Montero Pavón, Pedro; Santisteban Espejo, Antonio; Bernal Florindo, Irene; Pérez Requena, José; Atienza Cuevas, Lidia; García Rojo, Marcial

**Presentador:** Montero Pavón, Pedro

HOSPITAL UNIVERSITARIO DE JEREZ.

**Tipo de trabajo:** Oral

(Consultar sala y hora en el Programa científico)

**INTRODUCCIÓN:** En el linfoma de Hodgkin clásico (LHC), la sobreexpresión de los ligandos de PD-1, denominados PD-L1 y PD-L2, en la célula de Reed-Sternberg (CRS), se debe a la amplificación frecuente del locus 9p24.1. El empleo de anticuerpos monoclonales anti-PD-L1 en pacientes con LHC refractario o en recaída (R/R) no requiere la evaluación inmunohistoquímica de PD-L1. Sin embargo, biotológicos de las células del microambiente peritumoral y la CRS han evidenciado la existencia de un nicho inmunoprivilegiado PD-L1+ con implicaciones terapéuticas en LHC. Esta aproximación metodológica requiere el desarrollo y validación de algoritmos de cuantificación digital de PD-L1, objetivo que se encuentra todavía lejos de la estandarización. En este trabajo mostramos el desarrollo y aplicación de algoritmos de cuantificación digital de PD-L1 y definimos, para ello, dos scores asociados.

**MATERIAL Y MÉTODOS:** Se estudiaron 29 casos de LHC en biopsias diagnósticas de ganglio linfático fijadas en formol e incluidas en parafina, siguiendo el procedimiento estándar. Para el estudio inmunohistoquímico de PD-L1 se ha empleado el ensayo de VENTANA PD-L1 (SP263), siguiendo las recomendaciones comerciales. El escaneado se ha realizado usando el modelo PANNORAMIC® Midi (3DHistech Ltd., Budapest, Hungría), para la preparación completa y con una resolución de 0,25 µm por píxel. El análisis de imagen digital y la cuantificación celular se han llevado a cabo mediante el software de libre acceso QuPath (<https://qupath.github.io/>). El Score 1 se define como el cociente entre el número total de células tumorales e inmunes PD-L1+ y el número total de células PD-L1-. Por su parte, el Score 2 se define como el cociente entre el número total de células PD-L1+ y la celularidad total (PD-L1+ y PD-L1-) de la preparación.

**RESULTADOS:** Doce de los 29 pacientes (41,4%) eran mujeres, el resto (58,6%), varones. La edad media al diagnóstico fue 42 años (DE: 13,2 años). El subtipo histológico más frecuente fue la esclerosis nodular (55,2%) y la proteína latente de membrana tipo 1 (LMP-1) del virus de Epstein-Barr se detectó en 11/29 casos (37,9%). Veintidós de los 29 pacientes alcanzaron remisión completa, el resto (24,1%) corresponde a pacientes R/R. La inmunotinción para PD-L1 se evidenció en 25 casos (86,2%) y la media de células PD-L1+ por caso fue 197,907 (IC 95%: 94,491-301,324). La media del Score 1 fue 18,27 (IC 95%: 8,80-27,74) y del Score 2 12,55 (IC 95%: 7,05-18,05). Se hallaron diferencias estadísticamente significativas entre el subtipo histológico y los scores 1 ( $\chi^2=0,655$ ;  $P=0,000$ ) y el score 2 ( $\chi^2=0,655$ ;  $P=0,000$ ).

**CONCLUSIONES:** El estudio del eje PD-PD-L1 requiere de una aproximación cuantitativa que permita el desarrollo de modelos pronósticos en LHC centrados en el microambiente peritumoral. El trabajo actual muestra las posibilidades de cuantificar poblaciones PD-L1+ y PD-L1- en LHC de forma automatizada, pero su validación requiere de trabajos en series más largas de casos y de la estandarización interdepartamental.

## DISEÑO Y VALIDACIÓN DE UN MÉTODO DE ANÁLISIS DIGITAL DE IMAGEN PARA LA CUANTIFICACIÓN MORFOMÉTRICA DE LA ESTEATOSIS HEPÁTICA.

Rienda Martínez, Iván; Quintás Soriano, Guillermo; Hernández Chinchilla, Josselyn Andrea; Moro Castaño, Erika; Pareja Ibars, Eugenia; Pérez Rojas, Judith

**Presentador:** Rienda Martínez, Iván

SERVICIO DE ANATOMÍA PATOLÓGICA, HOSPITAL UNIVERSITARI I POLITÈCNIC LA FE, VALENCIA.

**Tipo de trabajo:** Oral

(Consultar sala y hora en el Programa científico)

**INTRODUCCIÓN:** El grado histológico de esteatosis, una evaluación semicuantitativa observador-dependiente, es convencionalmente utilizada para diagnóstico y como gold standard en investigación. Se han desarrollado métodos de análisis de imagen digital (WSI) que incorporan modelos basados en aprendizaje profundo o requieren de intervenciones manuales. La publicación de datos referentes a los algoritmos de estos modelos es limitada. Es necesario un método automático, sencillo y de acceso libre que permita la evaluación cuantitativa de la esteatosis hepática y reduzca la variabilidad observador-dependiente de los métodos de uso actual.

**MATERIAL Y MÉTODOS:** Digitalización de imágenes histológicas correspondientes a 37 biopsias hepáticas de pacientes obesos mórbidos teñidas con hematoxilina-eosina (Aperio CS2, Leica Biosystems) a 20x para obtener 37 WSI, e importación al entorno MATLAB.

Desarrollo de un modelo discriminante con 4 de las WSI mediante segmentación de imagen para la identificación y caracterización de objetos utilizando 9 propiedades morfométricas.

Evaluación de modelos uni- y multivariantes para la discriminación de objetos clasificados manualmente utilizando un subset de entrenamiento con el 75% de los objetos. La capacidad predictiva de los modelos se evaluó utilizando el subset de validación que incluyó los objetos no utilizados para el desarrollo de los modelos.

El modelo con mejor rendimiento fue seleccionado y se aplicó sobre un segundo grupo de 33 WSI. Se revisaron las imágenes para identificar objetos erróneamente clasificados, evaluando de nuevo la capacidad predictiva del modelo.

**RESULTADOS:** Los modelos univariantes desarrollados proporcionaron valores predictivos positivo y negativo (VPP y VPN) <0,95 en el set de validación inicial. Los modelos multivariantes otorgaron mejores resultados.

El mejor modelo discriminante fue la Máquina de Vector Soporte con kernel cuadrático (q-SVM), con una exactitud de 99,80% y VPP y VPN >0,99.

El análisis de los resultados del modelo q-SVM en el segundo set de 33 WSI indicó una buena capacidad discriminante (coeficiente de regresión = 0,966 ± 0,004,  $p<10^{-9}$ ).

Los principales errores detectados en la clasificación de objetos tuvieron bajo impacto cuantitativo.

Los valores de porcentaje de área de esteatosis demostraron solapamiento entre los diferentes grados histológicos.

**CONCLUSIONES:** El análisis digital de imagen ofrece datos morfométricos cuantitativos en la esteatosis hepática. Los modelos multivariantes mejoran la capacidad de discriminación de macrovesículas esteatóticas.

Nuestro modelo es una herramienta automática que identifica con elevada exactitud estos objetos. Su aplicación a estudios clínicos podría reducir la variabilidad observador-dependiente de los métodos utilizados actualmente.

## VALIDACION DE EXTENSIONES EN IMAGEN DIGITAL PARA EL DIAGNOSTICO EN CITOLOGIA CERVICO-VAGINAL.

Tresserra Casas, Francisco; Fabra , Gamma; Luque , Olga; Castella , Miriam; Gomez , Carla; Fernandez-Cid , Carmen; Rodriguez , Ignacio

**Presentador:** Tresserra Casas, Francisco

HOSPITAL UNIVERSITARIO DEXEUS

**Tipo de trabajo:** Oral

(Consultar sala y hora en el Programa científico)

**INTRODUCCIÓN:** Todo sistema digital de interpretación de imágenes en patología debe de pasar una fase de validación para poder implementarlo. En patología digital existen varias guías de recomendación de cómo ha de ser esta validación. En citología no existen recomendaciones consensuadas.

**Objetivo:** comprobar la concordancia diagnóstica entre la observación microscópica (MI) y digital (DG) de preparaciones de citología cérvico-vaginal (CV) en un estudio de validación de la técnica.

**MATERIAL Y MÉTODOS:** Cinco citotécnicos (CT) han revisado 888 casos rutinarios de citología CV provenientes de la unidad de patología cervical de nuestro centro en un periodo de tiempo de 2 semanas. Los casos se observaron primero mediante MI y al finalizar el día se procedió a la observación DG de los mismos.

**RESULTADOS:** La mayoría de los diagnósticos correspondieron a benignidad (63.7%) o a procesos inflamatorios (11.9%) y un 24.3% correspondieron a la categoría lesión intraepitelial o malignidad (LIM). El coeficiente kappa global de concordancia fue fuerte (0.87). Entre las distintas CT fue casi perfecto en 2, fuerte en 2 y moderado en 1. En 18 casos (0%) hubo discrepancias entre técnicas en la categoría de LIM. En 10 (56%) ocasiones hubo un sobrediagnóstico en DG y en 8 (4.4%) un sobrediagnóstico en MI. Solo en dos casos, la discrepancia diagnóstica supuso un grado de diferencia entre lesiones, y fueron ASCUS o AGUS por DG y CIN 2 por MI.

**CONCLUSIONES:** En la validación de la imagen digital para el diagnóstico de citología CV en que hemos utilizado casos rutinarios durante un periodo temporal de dos semanas, observando los casos con ambas técnicas en el mismo día, aunque no de forma inmediata, hemos obtenido un grado de concordancia fuerte. Las discordancias obtenidas, en general, no se han considerado relevantes.

## CUANTIFICACIÓN SEMI-AUTOMÁTICA DE LOS LINFOCITOS INFILTRANTES DEL ESTROMA TUMORAL (STIL) EN PACIENTES CON CÁNCER DE MAMA

Santiago Díaz, Pablo; Gibert Fernández, Joan; Santos Maestro, Jordina; García Moreno, María Pilar; Massó Castellà, Jordi; Bellosillo Paricio, Beatriz; Albanell Mestres, Joan; Lloveras Rubio, Belén; Vázquez De Las Heras, Ivonne; Comerma Blesa, Laura; González Farré, Mònica

**Presentador:** Santiago Díaz, Pablo

SERVICIO DE PATOLOGÍA, HOSPITAL DEL MAR, BARCELONA

**Tipo de trabajo:** Oral

(Consultar sala y hora en el Programa científico)

**INTRODUCCIÓN:** Los linfocitos infiltrantes del estroma tumoral (sTIL) son un biomarcador pronóstico y predictivo robusto en el cáncer de mama triple negativo y en HER2 positivo (CMTN y HER2+). Los sTIL están constituidos por subtipos celulares distintos que ejercen funciones específicas en el microambiente inmunitario del tumor. Recientemente, se ha observado una elevada correlación entre la evaluación visual de sTIL y la cuantificación computacional con técnicas de inteligencia artificial.

**MATERIAL Y MÉTODOS:** Se trata de un estudio retrospectivo en el que se han incluido imágenes histológicas completas (WSI -del inglés, whole slide images) de biopsias diagnósticas de pacientes con carcinoma de mama de tipo no-especial, entre 2014-2020. Las imágenes han sido digitalizadas a 20X (0.49µm/pixel) con los escáneres Ventana iScan HT Roche® o Ventana DP200 Roche®. Se ha validado un modelo para la cuantificación semi-automática de sTIL mediante técnicas de aprendizaje profundo (smsTIL). El modelo se ha basado en la segmentación de células tumorales, células epiteliales benignas, linfocitos, células plasmáticas, necrosis y células del estroma, mediante el software Qupath. Posteriormente, se ha explorado si la valoración visual de sTIL con métodos convencionales es comparable con su evaluación computacional.

**RESULTADOS:** El modelo de segmentación consta de un set de entrenamiento/validación en el que se han incluido las regiones de interés de 17 WSI con un total de 9956 núcleos segmentados (3850 células tumorales, 1259 células epiteliales benignas, 2180 linfocitos, 855 células plasmáticas, 924 necrosis, y 888 células estromales). En el set de prueba se han introducido 10 WSI donde se han podido detectar y clasificar 596510 células (229647 células tumorales, 53545 células epiteliales benignas, 62779 linfocitos, 15543 células plasmáticas, 44377 necrosis, y 131428 células estromales). Para explorar la concordancia de sTIL y smsTIL, se han seleccionado 130 WSI de 64 pacientes con CMTN y HER2+ (19 WSI de 11 pacientes con CMTN y 111 WSI de 53 pacientes con HER2+). El valor promedio de sTIL estimado por el patólogo ha sido del 9%±3 (IC 95%) (rango: 1-80%). Se ha observado una elevada correlación entre los valores de sTIL y de smsTIL (R=0.76; P2.2e-16). Además, se ha identificado un grado de correlación similar teniendo en cuenta los linfocitos y células plasmáticas de forma individual (R=0.74; P2.2e-16 y R=0.71; P2.2e-16, respectivamente)

**CONCLUSIONES:** En este estudio se aporta una amplia segmentación de núcleos celulares en WSI de pacientes con cáncer de mama. Además, se confirma que existe una muy buena correlación entre los valores de sTIL cuantificados mediante métodos convencionales con los valores de smsTIL. La cuantificación computacional de smsTIL se podría implementar para facilitar la estimación de sTIL en la rutina diagnóstica.

## ANÁLISIS DE PERMITIVIDAD DIELECTRICA EN TEJIDOS HUMANOS SANOS

López Prades, Sandra; López Prades, Sandra; Torrecilla Vall-Llossera, Mónica; Rus Villena, Mercedes; Muñoz Beatove, Abel; Rodrigo Calvo, María Teresa; Archilla Sanz, Iván; Díaz Lorcá, María Alba; O'callaghan Castellá, Juan Manuel; Cuatrecasas Freixas, Miriam

**Presentador:** López Prades, Sandra

HOSPITAL CLÍNICO DE BARCELONA

**Tipo de trabajo:** Póster con Defensa  
(Miércoles 3 de mayo 2023; 10:45; Pantalla: 5)

**INTRODUCCIÓN:** La permitividad dieléctrica (PD) describe cómo interactúan los tejidos al exponerse a un campo eléctrico externo. Consta de una parte real, la capacidad del tejido para almacenar energía del campo eléctrico, y una parte imaginaria, la capacidad de los tejidos de convertir la energía que absorbe del campo eléctrico en calor. Los tejidos presentan diferencias morfológicas, estructurales y vasculares que proporcionan diferencias en la PD. Así, se han descrito diferencias en la PD según el grado de displasia por el cambio en las características celulares, estromales y contenido de agua. La medición de la PD se realiza a temperatura real en tejidos en fresco en el Servicio de Anatomía Patológica, sin necesidad de procesamiento histológico. Usamos una sonda coaxial que utiliza frecuencias bajas de 0.2 a 20 GHz, que son inocuas para los tejidos. El objetivo de este estudio es determinar los valores de PD en tejidos sanos para realizar una base de datos de PD para futuras aplicaciones, como la discriminación entre tejidos sanos y de los tumorales.

**MATERIAL Y MÉTODOS:** Se trata de un estudio prospectivo observacional que incluye muestras en fresco de tejidos sanos. No se requiere preparación o procesamiento previo para su análisis. Tras calibrar el instrumento, se valida la calibración con una solución salina de PD conocida y se coloca la muestra en una base de Teflon®, sobre una balanza para asegurar una presión óptima (1g) de la sonda sobre el tejido. Una vez obtenida la medición de la PD, se realiza un punch-biopsia del área analizada y se procesa FFPE de forma convencional, se corta y tiñe con H&E. Un patólogo revisa las preparaciones histológicas, anota el tipo de tejido sano y si contiene algún cambio histológico.

**RESULTADOS:** Se han analizado 64 muestras de 25 pacientes: 11 pulmón, 6 bazo, 9 hígado, 5 riñón, 7 glándula salival, 10 grasa, 8 músculo esquelético y 8 músculo cardíaco. Los gráficos semilogarítmicos de permitividad muestran diferentes patrones según el tipo de tejido, siendo el de la grasa el más característico, representada por una curva casi lineal con valores de PD entre 0 y 5, muy por debajo de los valores de otros tejidos. Ello ha permitido utilizar la medida de PD para detectar valores anómalos de grasa intrahepática e intramuscular en las muestras de uno de los pacientes.

**CONCLUSIONES:** Existen diferencias en las medidas de PD entre los distintos tejidos normales. La creación de una base de datos de PD de tejidos sanos permitirá tener las bases para poder discernir de su contrapartida tumoral.

## PATOLOGÍA DIGITAL EN LA COMPARACIÓN HISTOLÓGICA DE INJERTOS DE MUCOSA BUCAL Y LINGUAL EN EL CONTEXTO DE LA URETROPLASTIA.

Jiménez Velasco, José Javier; Azueta Etxebarria, Ainara; Calleja Hermosa, Paola; Fontanil Vior, Natalia; Collado Martín, Ana Sofía; Moreno De Juan, Germán; Rodríguez Merino, Laura; Campos-Juanatey, Félix

**Presentador:** Jiménez Velasco, José Javier

HOSPITAL UNIVERSITARIO MARQUÉS DE VALDECILLA, SERVICIO DE ANATOMÍA PATOLÓGICA

**Tipo de trabajo:** Póster con Defensa  
(Miércoles 3 de mayo 2023; 10:45; Pantalla: 5)

**INTRODUCCIÓN:** Son muchas las publicaciones que comparan resultados entre injertos de mucosa bucal (IMB) procedente de la mejilla e injertos de mucosa lingual (IML) del área sublingual para realizar sustituciones o aumentos uretrales, pero hasta la fecha, en nuestro conocimiento, no se había realizado ninguna comparación histológica entre ambos injertos.

**MATERIAL Y MÉTODOS:** Levamos a cabo un estudio prospectivo de cohorte única incluyendo pacientes con uretrotomía de ambos tipos de mucosa oral. Evaluamos histológicamente los injertos de mucosa bucal y lingual obtenidos durante las intervenciones uretrales con el objetivo de comparar la vascularización y las características histológicas relevantes para el implante. Durante las operaciones quirúrgicas, se recogieron los datos de las dimensiones y el lugar de los injertos. También se obtuvo una muestra de 0,5x0,5 cm de cada injerto para su estudio: tras fijación en formol e inclusión en parafina, se tiñeron con hematoxilina-eosina y se realizaron cortes de 4 µm. Mediante la utilización de la patología digital se realizó una valoración del espesor de las distintas capas anatómicas, incluyendo la densidad y el área vascular y se realizó un análisis estadístico descriptivo y comparativo. En cada muestra, dos patólogos realizaron por separado tres mediciones independientes de todos los parámetros para minimizar el sesgo. Se usó la mediana de estas seis mediciones como medida final para cada parámetro.

**RESULTADOS:** Se recogieron un total de 57 injertos procedentes de 33 uretrotomías, de los cuales se examinaron 30 IMB y 22 IML. La edad media fue de 56,6 años (DE 15,2). La longitud media del injerto fue de 5,8 cm (DE 1,7), y la amplitud media de 1,7 cm (DE 0,4). La mediana del grosor del injerto fue de 1598,9 µm (RQ 1200-2100); el grosor epitelial medio fue de 510,2 µm (223,7); la mediana del grosor submucoso fue de 654 µm (RQ 378-943); la mediana del grosor de la capa muscular fue de 477,6 µm (RQ 286-772); la mediana del área vascular fue del 5% (RQ 5-10); la mediana del área de tejido adiposo fue del 5% (RQ 0-20). Los IML fueron notablemente más largos y estrechos que los IMB. A pesar de que el grosor total del injerto presentaba pocas diferencias entre IMB e IML, las capas de mucosa y submucosa de los IMB fueron significativamente más gruesas, mientras que la capa muscular de los IML fue de un grosor considerablemente mayor. La densidad y las áreas vasculares no se estimaron diferentes entre injertos, si bien los IML mostraron una cantidad de tejido adiposo significativamente menor que los IMB.

**CONCLUSIONES:** Los injertos de mucosa bucal y lingual para cirugías de uretrotomía poseen el mismo grosor y aporte vascular, a pesar de tener distintos tamaños y distinto espesor en cuanto a la mucosa y la submucosa. Gracias a las herramientas de patología digital pudimos hacer mediciones adecuadas de los parámetros seleccionados con una rapidez, facilidad y precisión superiores a procedimientos convencionales.

## MICROSCOPIA CONFOCAL EN LA EVALUACIÓN INICIAL DE BIOPSIAS DE VULVA. RESULTADOS PRELIMINARES

Marimón Pérez De Villar, Lorena; Marimón Pérez De Villar, Lorena; López Prades, Sandra; Barnadas Solé, Esther; Miralles González, Cristina; Sisuashvili, Lia; Saco, Adela; Del Pino, Marta; Carreras, Nuria; Fusté I Brull, Pere; Torné, Aureli; Ordí, Jaume; Rakislova, Natalia

**Presentador:** Marimón Pérez De Villar, Lorena

SERVICIO ANATOMÍA PATOLÓGICA, HOSPITAL CLÍNICO DE BARCELONA

**Tipo de trabajo:** Póster con Defensa  
(Miércoles 3 de mayo 2023; 10:45; Pantalla: 5)

**INTRODUCCIÓN:** El análisis anatomopatológico es un procedimiento laborioso en el que el diagnóstico demora usualmente varios días y en el que muestras pequeñas, fundamentales para estudios moleculares o inmunohistoquímicos, son utilizadas para el diagnóstico morfológico con el consiguiente riesgo de que se agoten en dicho proceso. La microscopía confocal de fusión ex vivo (MCFu) es una tecnología en la que la muestra fresca, tras un procesamiento de unos pocos minutos, es iluminada por dos láseres diodo con distintos espectros de longitud de onda que permiten generar, tras un proceso computacional, una imagen que simula una tinción de hematoxilina-eosina. El objetivo del presente estudio fue valorar la utilidad de dicha técnica en la evaluación de biopsias de vulva.

**MATERIAL Y MÉTODOS:** Estudio observacional prospectivo en el que todas las biopsias de vulva realizadas entre noviembre de 2022 y enero de 2023 fueron procesadas en fresco (tratamiento con alcohol de 70o 10' y con naranja de acridina durante 20') y escaneadas en un MCFu VivaScope 2500 G4 (MAVIG GmbH, Múnich, Alemania). Las imágenes escaneadas fueron evaluadas a ciegas por una patóloga ginecológica, desconocedora de los datos clínicos. Posteriormente, las muestras fueron procesadas para estudio histológico convencional, siendo evaluadas por otra patóloga ginecológica que desconocía el diagnóstico realizado con MCFu. Esta segunda evaluación incluyó la aplicación de técnicas inmunohistoquímicas (IHQ) cuando se consideraron necesarias. Se comparó la concordancia entre ambos diagnósticos. En todas las discrepancias se reevaluó la imagen de MCFu para identificar la causa del error.

**RESULTADOS:** Se incluyeron en el estudio 13 biopsias de vulva (mediana de edad 47 años; límites 27-82). El diagnóstico final fue de líquen simple crónico (5 biopsias); nevus melanocítico (1); condiloma acuminado (1); lesión escamosa intraepitelial de alto grado asociada a VPH (HSIL, 5) y carcinoma escamoso (1). El diagnóstico realizado con MCFu fue concordante con el diagnóstico final en 8/13 biopsias (62%); 3/5 casos de líquen simple crónico; 0/1 condiloma acuminado; 0/1 nevus melanocítico; 4/5 casos de HSIL y 1/1 carcinoma escamoso). El error en el diagnóstico de MCFu fue debido en dos casos a problemas técnicos (escasa representación del epitelio, dificultades en la orientación) y en tres biopsias a errores en la interpretación por falta de experiencia con MCFu a la que se sumaba la ausencia de apoyo IHQ. El procesamiento para MCFu no alteró el tejido para la histología convencional ni para la inmunohistoquímica posterior.

**CONCLUSIONES:** La microscopía confocal es un método prometedor que puede permitir un diagnóstico en unos pocos minutos tras la obtención de la muestra, preservando el tejido íntegramente para estudios inmunohistoquímicos y análisis moleculares. Sin embargo, es preciso un periodo de aprendizaje y adaptación al método de técnicos y patólogos para mejorar la precisión diagnóstica.

## ESTUDIO DE CONCORDANCIA EN LA VALORACIÓN DEL KI67 EN CÁNCER COLORECTAL. APLICACIONES DEL SOFTWARE INFORMÁTICO.

Romo Navarro, Ángel; Recuero Pradillo, María; Sánchez Muñoz, César; Quimbayo Arcila, Carlos; Empananza García, Cayetana; García Rivas, Manuel; Parra Tercero, Ana Rosa; Yunge Del Pozo, Gonzalo José; Murillo Lázaro, Cristina María; Martínez Zamorano, Elena; López Brasal, Laura; Sánchez Simón, Raquel; Hernández Martín, Yasmina; Sayago Hidalgo, María De Las Nieves; Ruiz Martín, Juan

**Presentador:** Romo Navarro, Ángel

HOSPITAL UNIVERSITARIO DE TOLEDO

**Tipo de trabajo:** Póster con Defensa  
(Miércoles 3 de mayo 2023; 10:45; Pantalla: 5)

**INTRODUCCIÓN:** La valoración del índice proliferativo mediante inmunohistoquímica (ki67) es una medida cuantitativa sujeta a gran variabilidad interobservador. La precisión en su determinación resulta decisiva en clasificaciones ya establecidas en patologías como el carcinoma de mama. Se ha sugerido su implicación pronóstica en otras clasificaciones aún por validar, como la clasificación molecular subrogada a inmunohistoquímica del cáncer colorectal. En dicha clasificación, un índice proliferativo ayudaría a diferenciar el subtipo canónico (ki67>50%) del subtipo metabólico (ki67≤50%), este último con peor supervivencia. Proponemos un estudio de concordancia en la valoración del ki67 medido por software informático, patólogos especialistas, patólogos generales y residentes en un grupo de carcinomas colorectales.

**MATERIAL Y MÉTODOS:** Se seleccionaron 60 casos de carcinoma colorectal que se procesaron en un Tissue Microarray obteniéndose hematoxilina y ki67. Las preparaciones se escanearon con Aperio Scanscope CS y se cuantificó el ki67 en el epitelio tumoral con el software de Leica Aperio. Diferentes patólogos especialistas, patólogos generales y residentes valoraron también el ki67 de cada caso.

Se compararon las valoraciones entre patólogos y con el software informático.

Se consideró como Gold Standard el criterio de un patólogo especialista en patología digestiva con más de 10 años de experiencia.

Se consideró un modelo de efectos aleatorios para el análisis de la varianza de medidas repetidas (two way) mediante un coeficiente de correlación intraclass (ICC) valorando la consistencia (ICCC) y el acuerdo absoluto (ICCa), empleando el programa SPSS.

**RESULTADOS:** Al valorar y comparar el ki67, se han obtenido como medidas promedio un ICCc entre todos los observadores (patólogos + software) de 0,852 (IC95% 0,772-0,907), con un índice alfa de Cronbach de 0,852 (p<0,05).

Las medidas de los diferentes patólogos entre sí, excluyendo el análisis por software, obtuvieron un ICCc de 0,742 (IC95% 0,567-0,846).

Comparando los valores de los patólogos especialistas con el valor proporcionado por el software, observamos un ICCc de 0,901 (IC95% 0,835-0,941).

Comparando los valores de los patólogos generales con el valor proporcionado por el software, observamos un ICCc de 0,768 (IC95% 0,612-0,862).

**CONCLUSIONES:** Al valorar el ki67 en diferentes carcinomas colorectales, se obtuvo una concordancia moderada entre diferentes patólogos sin empleo de software y una concordancia alta cuando se empleó la ayuda de software informático.

Los valores del software se asejan más a los patólogos especialistas que a los patólogos generales.

El uso de software informático podría reducir la variabilidad interpatólogo y aumentar la reproducibilidad de la clasificación molecular subrogada a inmunohistoquímica del cáncer colorectal.



Son necesarios futuros análisis para una mayor robustez científica.

## DIAGNÓSTICO ANATOMOPATOLÓGICO DIARIO EN MONITOR CON RESOLUCIÓN 4K/UHD DE GRAN TAMAÑO. EXPERIENCIA Y CONCLUSIONES TRAS 5 AÑOS DE USO.

García López, César; López Hidalgo, Javier Luis  
**Presentador:** García López, César

HOSPITAL UNIVERSITARIO VIRGEN DE LAS NIEVES DE GRANADA

**Tipo de trabajo:** Póster con Defensa  
(Miércoles 3 de mayo 2023; 10:45; Pantalla: 5)

**INTRODUCCIÓN:** La aplicación de la patología digital en el diagnóstico anatomopatológico diario de rutina es un avance tecnológico y un cambio de paradigma de trabajo que irá poco a poco incorporándose en los Servicios de Anatomía Patológica.

**MATERIAL Y MÉTODOS:** El entorno laboral en el que realizo mi trabajo se compone de un equipo de patología digital montado sobre una estación de trabajo con 2 monitores 4K/UHD (Ultra High Definition) idénticos, de 43 pulgadas cada uno y un conjunto de dispositivos inalámbricos para el manejo de la preparación digital tisular, lo que permite conseguir un alto nivel de ergonomía corporal sobre una mesa de oficina standard. El material diagnosticado corresponde al reparto diario del grupo de biopsias y piezas quirúrgicas de Uropatología de mi hospital, grupo al cual pertenezco en mi lugar de trabajo (aproximadamente 15.000 estudios anatomopatológicos en los 5 años)

**RESULTADOS:** El diagnóstico anatomopatológico en entornos visuales con resoluciones 4K/UHD representa varias mejoras sobre monitores de resolución standard al disponer de un área de visualización mucho mayor por cada movimiento de ratón, una ventana de navegación en miniatura de mayor tamaño y un mayor detalle de visualización, si bien se necesita un periodo de entrenamiento y acomodación para el mismo, un hardware potente y una aplicación de software que permita el procesamiento de todas estas imágenes de alta resolución con soltura y que permita reescalar de manera correcta para una visualización cómoda y nítida por parte del patólogo.

La experiencia diagnóstica de estos 5 años ha sido muy positiva, pudiendo comprobar las ventajas del uso de la patología digital en monitores de alta resolución y gran tamaño junto a dispositivos de hardware especializados e inalámbricos para el diagnóstico rutinario diario, como son el aumento de la confortabilidad laboral, una excelente visualización, sobre todo a aumentos bajos (x1, x2), posibilidad de aprovechar con mayor eficacia la vista multipreparación del software y menor fatiga visual frente a monitores standard, entre otras.

**CONCLUSIONES:** El uso de patología digital en resolución 4K/UHD en el diagnóstico anatomopatológico diario compensa sobradamente al uso del microscopio óptico convencional pero hay que tener en cuenta algunos aspectos clave cuando se diagnostica con monitores de gran resolución y tamaño, siendo muy necesario tener en cuenta las distancias de posición y altura recomendadas para cada uno de los monitores, así como combinarlos con dispositivos inalámbricos ergonómicos para obtener un entorno laboral amable, saludable y preciso. Además, empieza a aparecer regulación normativa europea y española para entornos diagnósticos de patología digital con los requerimientos visuales adecuados y las características de los monitores recomendadas.

## CITOLOGÍA DIGITAL PARA EL SCREENING DE CÁNCER DE CÉRVIX, EXPERIENCIA DEL PROCESO DE FORMACIÓN EN EL USO DE NUEVAS TECNOLOGÍAS.

Comba Miranda, Jhon William; Goitia Viaña, Ana Isabel; Irazoqui Oharriz, Ibon; Iriarte Iriarte, Iratxe; Gayoso Alberro, Aitziber; Moran Hidalgo, Estibaliz; Rezola Bajineta, Marta; Val-Carreres Castellote, Andrea; Ezcurrea Altuna, Ander; Ruiz Diaz, Irupe  
**Presentador:** Comba Miranda, Jhon William

HOSPITAL UNIVERSITARIO DONOSTIA

**Tipo de trabajo:** Póster con Defensa  
 (Miércoles 3 de mayo 2023; 10:45; Pantalla: 5)

**INTRODUCCIÓN:** La detección de las anomalías morfológicas celulares en el cribado de cáncer de cérvix se ha realizado tradicionalmente a través del microscopio óptico, el avance tecnológico ha desarrollado sistemas analógicos de pre-screening con características robotizadas, para dar paso a los sistemas digitales de obtención y análisis de imágenes, basados en algoritmos de inteligencia artificial con los que se espera aumentar la precisión diagnóstica.

**MATERIAL Y MÉTODOS:** La citología digital es un sistema diferente al de un microscopio óptico tradicional, como consecuencia se establece un plan de formación para el aprendizaje y adaptación de la metodología diagnóstica del sistema digital Geniue®. En el proceso participaron 3 citotécnicos y 1 patólogo, dividido en dos fases cada una de 3 meses. Primera fase: 4 módulos de formación tutorizada, 4 módulos sin supervisión directa y 1 módulo de evaluación (cada módulo con 20 imágenes). Segunda fase: valoración del sistema de diagnóstico digital en un entorno similar al del trabajo rutinario: 900 casos del propio servicio que incluían los diagnósticos: Negativo para células malignas, ASC-US, ASC-H, SIL-LG, SIL-HG, Carcinoma de células escamosas, ACG y Adenocarcinoma, y posterior digitalización de las imágenes según las especificaciones técnicas. Las imágenes se analizaron mediante el software de inteligencia artificial y estuvieron disponibles para revisión. Se asignaron 300 casos a cada citotécnico y revisión de los casos ASCUS+ y el 10% de los casos negativos por parte del patólogo. Finalmente se compararon los diagnósticos obtenidos en el sistema digital con los diagnósticos del trabajo rutinario.

**RESULTADOS:** En la primera fase se aprendieron las bases de manejo del sistema digital, se adquirieron las destrezas necesarias para la realización de los todos los módulos, socialización de los hallazgos de cada uno de los módulos y retroalimentación entre tutor y participantes, consiguiendo un avance progresivo en la curva de aprendizaje. La segunda fase valoró el resultado de la revisión de 900 casos en el sistema digital con los diagnósticos del trabajo rutinario, obteniendo una concordancia de 0.98% mayor al valor de referencia 0.80%, además se realizó una valoración cualitativa del grupo de trabajo respecto al manejo del programa de citología digital e incluyó, la adaptación a la metodología de screening digital, la calidad, la velocidad de visualización de las imágenes y la percepción del tiempo dedicado al diagnóstico, obteniendo una respuesta satisfactoria por los participantes

**CONCLUSIONES:** La adaptación al sistema de screening digital se valoró cualitativamente de manera satisfactoria por los participantes. La valoración del sistema digital no se consideró en inferioridad al sistema de diagnóstico rutinario con el microscopio. La digitalización de la citología puede cambiar el abordaje actual del cribado de cáncer de cérvix, recomendando un plan de formación, evaluación y seguimiento antes de implementar nuevas tecnologías en un entorno sanitario

## EXPERIENCIA DE NUESTRO CENTRO CON DIGITALIZACIÓN DEL MACROBLOQUE

Álvarez Gijil, Laura; Fernandez Ariati, Lucia; Robledano Soldevilla, Ramón; Abengózar Muela, Marta  
**Presentador:** Álvarez Gijil, Laura

CLÍNICA UNIVERSIDAD NAVARRA, PAMPLONA

**Tipo de trabajo:** e-Póster

**INTRODUCCIÓN:** El tallado de piezas con macrobloque nos permite introducir la mayor representatividad del área de estudio en una unidad minimizando el número de bloques y portaobjetos.

Nos da la posibilidad de tener una visión en conjunto de la lesión, que llevan una marcada importancia en diversas piezas quirúrgicas. Esto tiene mayor impacto con la digitalización de las preparaciones ya que permite el uso de múltiples herramientas y algoritmos que hacen más preciso el diagnóstico.

**MATERIAL Y MÉTODOS:** En nuestro centro, en el último año, hemos incorporado a nuestra rutina asistencial el macrobloque y la digitalización en todas las piezas de prostatectomía radical, pancreatetectomías y resección de recto, añadiendo algún caso seleccionado de cirugía mamaria. Para dicho proceso fue necesario realizar adaptación de materiales de tallado, corte y escaneo de imágenes, así como planificar metodología para la realización de inmunohistoquímica y modificar el sistema de archivo. Una vez puesto a punto el proceso de diagnóstico digital con macrobloque, lo hemos incorporado a nuestro día a día.

**RESULTADOS:** El uso del macrobloque y su digitalización tienen un impacto positivo en el estudio diversos tipos de patología quirúrgica.

**CONCLUSIONES:** Nos permite estudiar una mayor representatividad de tejido con un número significativamente menor de bloques y portaobjetos. Requiere menos tiempo de tallado y éste resulta más sencillo.

Una vez digitalizado, facilita la visión panorámica de la imagen y el uso de las diversas herramientas y algoritmos que la patología digital ofrece. Entre las más útiles están la medida tumoral, distancias al margen o estimación de volúmenes.

Por el contrario, requiere adaptaciones puntuales de la preanalítica, el tallado, corte o inmunohistoquímica. Se requiere un mayor seguimiento de nuestras series para posteriores estudio de coste-efectividad.

## VÍDEOS DE REALIDAD VIRTUAL EN 360° PARA EDUCACIÓN EN ANATOMÍA PATOLÓGICA: LA EXPERIENCIA HOLOPATH-VR

Alcaraz Mateos, Eduardo; Abellan Leante, Isabel; Galdame , Franco Stefano; García Hidalgo, Clemente; Perez Laencina, Marta; Caballero Aleman, Fuensanta; Sanchez Campoy, Nicolas; Poblet Martinez, Enrique

**Presentador:** Alcaraz Mateos, Eduardo

SERVICIO DE ANATOMÍA PATOLÓGICA, HOSPITAL UNIVERSITARIO MORALES MESEGUER, MURCIA

**Tipo de trabajo:** e-Poster

**INTRODUCCIÓN:** La Realidad Virtual (VR) es una tecnología relativamente nueva que ha mejorado significativamente en los últimos años y proporciona experiencias inmersivas, lo cual puede beneficiar a la educación médica. El objetivo del estudio fue evaluar la percepción del estudiante de medicina cuando experimenta vídeos de RV en Anatomía Patológica así como investigar los posibles efectos adversos asociados a esta tecnología.

**MATERIAL Y MÉTODOS:** Se realizó un estudio transversal entre estudiantes de 3°, 4°, 5° y 6° de medicina. Se crearon vídeos de alta resolución en formato 360° con contenidos de citopatología e histopatología. Se empleó el escáner de laminillas tisulares Ventana DP200 y se procesaron y editaron dichos archivos con los programas ObjectiveView, Adobe Photoshop y Sony Vegas, incluyendo opciones de audio y de subtítulos. Los estudiantes fueron encuestados sobre su experiencia inmediatamente después de visualizar los contenidos educacionales subidos como HoloPathVR a la plataforma YouTube VR, utilizando un casco de visualización (HMD) Oculus Quest 2. Además, se utilizó una versión modificada del cuestionario de sintomatología asociada a RV SSQ.

**RESULTADOS:** Un total de 32 estudiantes participaron en el estudio (8 de cada año académico, 20 mujeres/12 hombres). Todos los participantes manifestaron que la experiencia fue interesante (4.84 sobre 5), altamente inmersiva (4.38 sobre 5) y se mostraron abiertos a la implementación de la RV como metodología docente (4.84 sobre 5). En relación a los síntomas asociados a RV, todos fueron autolimitados y la mayoría fueron de tipo visual. Dichos síntomas fueron leves y mayormente relacionados con visión borrosa (34%) o problemas de enfoque (56%), si bien se atribuyeron a la utilización de un sistema HMD por primera vez y un mal ajuste del dispositivo. No hubo diferencias estadísticamente significativas en la sintomatología entre grupos o sexos.

**CONCLUSIONES:** - Considerando la positiva respuesta de los estudiantes, los vídeos de realidad virtual en 360° pueden representar una herramienta adicional para enseñar Anatomía Patológica, a pesar de los costes iniciales y de desarrollo.

- Los efectos secundarios, son leves y autolimitados, no representando un obstáculo para la incorporación de esta tecnología.

- Estudios adicionales en profundidad y a largo plazo resultarían necesarios para determinar la efectividad de esta metodología en la adquisición de conocimientos en comparación con métodos tradicionales.

## TIPIFICACIÓN DEL AMILOIDE AL POR INMUNOFLORESCENCIA DIRECTA EN PARAFINA: UNA TÉCNICA ÚTIL EN TEJIDO NO RENAL

Abascal Camacho, María Luisa; Vieru , Coca-Mihaela Vieru; Gómez Navarro, Yesica; Nuñez Ramos, Patricia; Jiménez García, Aquilino; Menarguez Palanca, Francisco Javier; Díaz Crespo, Francisco Javier

**Presentador:** Abascal Camacho, María Luisa

HOSPITAL GENERAL UNIVERSITARIO GREGORIO MARAÑÓN

**Tipo de trabajo:** e-Poster

**INTRODUCCIÓN:** Las amiloidosis se caracterizan por el depósito extracelular de agregados fibrilares de proteínas mal plegadas. Existen más de 35 tipos, la más frecuente la de cadenas ligeras (AL). La identificación precoz y la tipificación, es esencial para el correcto manejo en especial tras la aparición de nuevas terapias dirigidas. La espectrometría de masas (EM) es el gold-standard, pero debido al alto coste y la poca disponibilidad, las técnicas de inmunofluorescencia directa (IFD) e inmunohistoquímica (IHQ) se han convertido en el método de elección. En el caso de las amiloidosis extrarrenales (Amil-ER), no suele disponerse de material en congelación , requiriéndose la IHQ. Sin embargo en AL, la interpretación es difícil por la alta difusión del anticuerpo en el tejido. Actualmente, se usa la IFD en parafina en patología renal con resultados consistentes, pero no se ha evaluado su aplicación en depósitos extrarrenales. El objetivo del estudio es investigar la precisión y confiabilidad del uso de la IFD en tejidos incluidos en parafina para la tipificación de AL.

**MATERIAL Y MÉTODOS:** Se revisaron retrospectivamente casos de Amil-ER entre 2018-2022. El depósito de amiloide se confirmó con Rojo Congo junto con un panel de IHQ (Amiloide A, Amiloide P, TTR, B2-microglobulina, Kappa y Lambda), precisando en algún caso la realización de EM. Se seleccionaron casos de AL y se evaluaron los resultados de IHQ por dos patólogos, clasificándose si la técnica era diagnóstica en función de la intensidad de tinción, considerándose diagnóstica una diferencia de intensidad de al menos 2+ entre las dos cadenas ligeras. Posteriormente, se realizó IFD en parafina comparándose su resultado con los obtenidos en la IHQ.

**RESULTADOS:** Se recogieron 52 casos de amiloidosis, 30 de tipo AL (13 kappa y 22 lambda) y 22 no AL, procedentes de 39 pacientes, 23 mujeres (62.2%) y 14 hombres (37.8%), con una edad media de 65 años. Las localizaciones incluían 13 de médula ósea, 5 colon, 4 pulmón, 3 cardíacas, 3 hígado, 2 ganglionares, 2 gástricas, 2 cerebro, 2 piel, 1 hueso y 1 vejiga. Se incluyeron 37 pacientes con AL y 2 casos no AL. Las técnicas de IHQ fueron diagnósticas en 16 casos, negativas en 18 y no valorable en 1 caso, presentando una sensibilidad del 45,7% y una especificidad del 50%. Por el contrario, la IFD en parafina fue diagnóstica en 31 casos y negativa en 4 casos, mostrando una sensibilidad del 88,6%. El test de McNemar mostró diferencias significativas en el diagnóstico de AL con las técnicas del estudio.

**CONCLUSIONES:** La tipificación del amiloide es crucial para la toma de decisiones terapéuticas, siendo un requisito indispensable para su diagnóstico. La IFD en parafina es una técnica fácil de implantar y de bajo coste, cuyos resultados significativos observados en nuestro estudio apoyan su uso como técnica de diagnóstico junto con la IFD y la IHQ, principalmente en las AL. Las principales limitaciones del estudio fueron la ausencia de la EM o la disponibilidad de tejido congelado para la realización de IFD como control.

## AYUDA AL DIAGNÓSTICO DE LA PATOLOGÍA CERVICAL MEDIANTE SEGMENTACIÓN DE IMÁGENES DE CÉLULAS PROCEDENTES DE CITOLOGÍAS CERVICOVAGINALES

Ortiz González, Ana; Bueno Crespo, Andrés; Martínez España, Raquel; Martínez Mas, José; Martínez Cendán, Juan Pedro; Remezal Solano, Manuel; Morales García, Juan; Imberón Tudela, Baldomero; Romero Humber, Óscar; Ortiz Reina, Sebastián; Capozzi, Claudia Alejandra; Blasco Muñoz, Soledad  
**Presentador:** Ortiz González, Ana

ANATOMÍA PATOLÓGICA DEL HOSPITAL SANTA MARÍA DEL ROSELL DE CARTAGENA

**Tipo de trabajo:** e-Póster

**INTRODUCCIÓN:** El cáncer de cérvix es la cuarta neoplasia más frecuente en mujeres a nivel mundial. Actualmente disponemos de herramientas como el cribado; que con una citología cervicovaginal, podemos detectar de manera temprana a las pacientes sanas con riesgo de desarrollar cáncer, para así ofrecer un tratamiento precoz. Es conocida la utilidad de la inteligencia artificial como herramienta de apoyo al diagnóstico de enfermedades, que tiene un gran valor aplicado a la Anatomía Patológica. El proceso de segmentación de imágenes divide una imagen en las distintas partes en la que se compone, separando las partes de interés del resto de partes. La segmentación puede ayudar a discernir aquellas partes que son relevantes de las imágenes de las células, capaces de dar una explicación a una posible decisión. Las imágenes de las células de las citologías cervicovaginales suelen ser de calidad, aunque pueden estar solapadas, borrosas o dobladas. Los procesos de segmentación aplicados al problema de clasificación de células, podrían resolver este tipo de problemas y mejorar la calidad de las mismas, así como también detectar distintas estructuras de las células donde se identifica su procedencia, y el estado de sus componentes (núcleo y citoplasma). La detección de estas estructuras segmentadas podría también ayudar a un algoritmo automático de clasificación para diagnosticar células displásicas, detectando variables como la forma del núcleo y la relación núcleo-citoplasma, como haría un patólogo. En este trabajo se propone un estudio inicial de segmentación de imágenes obtenidas de citologías cervicovaginales con células con H-SIL y benignas.

**MATERIAL Y MÉTODOS:** Este trabajo trata de aplicar algoritmos de segmentación a imágenes de células H-SIL y benignas. Se parte de una base de datos inicial; compuesta por células H-SIL, L-SIL, ASC-US y benignas, centrándonos inicialmente en las H-SIL y las benignas, por tener la morfología más opuesta. El objetivo de comenzar con estos dos tipos de células es para crear una metodología de trabajo y establecer unos umbrales y parámetros que los algoritmos puedan extender a otros tipos de células cuyas diferencias morfológicas sean menos evidentes. En este trabajo inicial utilizamos un conjunto de células benignas y HSIL que serán segmentadas utilizando algoritmos de segmentación y serán revisadas por los patólogos para verificar la calidad y poder mejorar y ajustar los procesos de segmentación.

**RESULTADOS:** Los resultados obtenidos, nos indican que los algoritmos son capaces de distinguir claramente diferentes partes de las células (núcleo y citoplasma), dejando visible con mayor evidencia las irregularidades de la forma del núcleo, y la relación núcleo-citoplasma; hallazgos clave en el diagnóstico citológico.

**CONCLUSIONES:** Consiguiendo un estudio más profundo con una mayor cantidad de células segmentadas, se puede construir una base de datos inicial que servirá como modelo de clasificación automática de células de distintas categorías diagnósticas citológicas.

## DIAGNÓSTICO MEDIANTE PATOLOGÍA DIGITAL DE BIOPSIAS MAMARIAS. PROCESO DE VALIDACIÓN PARA SU USO CLÍNICO

Cazorla Jiménez, Alicia; Lapeña Useros, Celia; Pérez Buira, Sandra; De Lucas López, Virginia; Rojo Todo, Federico  
**Presentador:** Cazorla Jiménez, Alicia

HOSPITAL UNIVERSITARIO FUNDACIÓN JIMÉNEZ DÍAZ

**Tipo de trabajo:** e-Póster

**INTRODUCCIÓN:** La inclusión de la Patología digital (PD) en los laboratorios de Anatomía Patológica ha revolucionado nuestra forma de diagnosticar. Entre sus ventajas, se incluye la posibilidad de revisar de forma simultánea por distintos patólogos las preparaciones histológicas, compartir casos complejos en sesiones virtuales, mejorar la actividad docente e investigadora, y aplicar algoritmos basados en Inteligencia Artificial. En patología mamaria, la PD permite un diagnóstico más rápido de las biopsias, mejorando la precisión en la evaluación de biomarcadores. Las guías clínicas y las agencias de Acreditación en Calidad recomiendan realizar una validación del uso de la PD con propósitos diagnósticos. Nuestro objetivo es validar el uso de la PD en el diagnóstico de biopsias mamarias.

**MATERIAL Y MÉTODOS:** Se revisan y reevalúan los diagnósticos de 60 biopsias de mama de tipo cilindro (S1 BAG y 9 BAV) consecutivas de 2022, comparando PD vs microscopía óptica (MO) de forma paralela. Se comparan el diagnóstico de benignidad vs malignidad y diagnóstico histológico; en los carcinomas invasivos se compara el grado de diferenciación tumoral, Score de Nottingham, mitosis y el perfil de biomarcadores (receptores de estrógenos y progesterona, tasa de proliferación con Ki67 y Herceptest). Se valora el porcentaje de concordancia entre ambos sistemas de diagnóstico, proponiéndose como objetivo el 95%.

**RESULTADOS:** En 31 de los 60 casos, el diagnóstico fue de Carcinoma invasivo, en 3 de Carcinoma ductal in situ (CDIS) y 1 de CDIS con microinvasión. Las 25 muestras restantes correspondían a patología mamaria benigna, que incluía Fibroadenomas, Tumor Filodes, adenosis, cambios mastopáticos y cuadros inflamatorios. La concordancia de benignidad y malignidad en las 60 biopsias comparando PD vs MO fue del 100%. De los 31 Carcinomas invasivos, sólo en un caso (3%) existió discordancia en el conteo mitótico, bajando el score de Nottingham y el grado de diferenciación de 3 a 2.

Los RE y RP se valoraron como positivos (>1%) o negativos (1%), existiendo una correlación del 100% entre PD y MO. La tasa de proliferación con Ki67 que se valoró como mayor del 20% o menor o igual al 20%; no mostró diferencias entre la PD y MO. La tinción de Herceptest se evaluó siguiendo los criterios de ASCO 2018, mostrando una correlación del 100% entre ambos sistemas diagnósticos.

En los CDIS no se objetivaron diferencias diagnósticas en cuanto al grado nuclear y patrón tumoral, ni en la evaluación de marcadores de células basales como p63 y CK5/6.

**CONCLUSIONES:** La Patología digital es un método validado para el diagnóstico de lesiones mamarias en biopsias diagnósticas tanto benignas como malignas. Permite evaluar con mayor facilidad la tasa de mitosis en los carcinomas, así como la gradación de los tumores. También permite la misma precisión en la valoración de los biomarcadores como RE, RP, Ki67 y Her2. Además, facilita la docencia con los residentes, la presentación de casos complejos en sesiones y la interconsulta mediante telepatología.

## IMPLANTACIÓN DEL SISTEMA DE DIGITALIZACIÓN DE IMÁGENES EN UN SERVICIO DE ANATOMÍA PATOLÓGICA DE TERCER NIVEL. NUEVE MESES DE RECORRIDO

Perelló-Fabregat , Cecília; Castillo , Ana; García-Gómez , Javier; Pons , Laura; Jimeno , Mireya

**Presentador:** Perelló-Fabregat , Cecília

HOSPITAL UNIVERSITARI GERMANS TRIAS I PUJOL

**Tipo de trabajo:** e-Póster

**INTRODUCCIÓN:** La progresión de los avances tecnológicos en el entorno sanitario genera la necesidad de adaptación de los servicios de Anatomía Patológica a la mecanización e informatización de los procesos.

Exponemos nuestra experiencia en la implantación de la digitalización de imágenes para diagnóstico junto al desarrollo de un programa informático adaptado y a la trazabilidad del del circuito de muestras en un hospital de tercer nivel y durante un periodo de nueve meses.

**MATERIAL Y MÉTODOS:** El nuevo equipamiento consta de dos monitores 4K UHD de 32", un PC con altas capacidades de almacenaje y de conexión por usuario y 2 escáneres 3DHISTECH PANNORAMIC 1000 para 2000 preparaciones. Se han facilitado, asimismo, diferentes modelos de dispositivos para el manejo manual de la imagen con mayor ergonomía.

Paralelamente se ha desarrollado un programa informático con una interfaz intuitiva y múltiples funcionalidades: filtros del listado de trabajo, código de colores con el estado de la muestra, protocolos estructurados de diagnóstico con datos explotables, herramientas de medida, anotaciones y captura de imágenes, entre otras. La inteligencia artificial (IA) aplicada a modo de algoritmos para el reconocimiento de diferentes estructuras y registro celular está en pleno desarrollo.

Las imágenes se almacenan en un servidor externo, para acceder a ellas ágilmente y realizar interconsultas desde cualquier estación de trabajo.

El sistema requiere de la trazabilidad del proceso en puntos clave mediante el escaneo del código QR, único para cada muestra.

**RESULTADOS:** La implantación del sistema de digitalización, trazabilidad y tratamiento de imágenes ha supuesto una clara mejora en la seguridad de las muestras.

Además ha permitido la optimización de circuitos complejos y de la comunicación entre áreas mediante anotaciones dentro del programa, vinculación de muestras o de informes con el control de cada una de las preparaciones en todo su proceso.

Paralelamente se ha creado un nuevo rol entre el personal técnico para la gestión del escaneo de las preparaciones y la solución de errores mecánicos e informáticos.

Este nuevo enfoque, sin embargo, precisa una adaptación a los nuevos procesos que puede ser desigual en las diferentes usuarias.

**CONCLUSIONES:** El tiempo empleado en el control de procesos y el escaneo de las preparaciones se ve compensado con que los errores quedan minimizados y con la menor inversión de tiempo del personal técnico en el manejo físico de las mismas, tanto en el laboratorio como en el archivo.

La formación continuada es vital para la fluidez en el manejo de los nuevos programas, circuitos y para establecer de manera clara los roles de cada una de las personas implicadas.

El sistema, sin embargo, supone un proceso humano de adaptación, así como la detección de nuevos errores informáticos.

La proyección en el futuro permitirá la homogeneización de variables diagnósticas mediante el desarrollo de nuevos algoritmos de IA y optimización en la obtención y el tratamiento de las imágenes histológicas.

## IMPLEMENTACIÓN DE LA SECUENCIACIÓN DE NUEVA GENERACIÓN PARA LA DETECCIÓN DE REORDENAMIENTOS ACCIONABLES EN EL GEN RET EN PACIENTES CON CÁNCER PAPILAR DE TIROIDES.

Sesé Faustino, Marta; Clavé Safont, Sergi; Somoza Lopez De Haro, Rosa; Lindo Martín, Esmeralda; Longaron Rozalen, Raquel; Rodríguez Rivera, María Del Mar; Lloveras Rubio, Belen; Torres Fernández, Erica; Capdevila , Jaume; Garcia , Alejandro; Zafon Llopis, Carles; Hernando Cúbero, Jorge; Iglesias Felip, Carmela; Bellosillo Paricio, Beatriz; Hernández Losa, Javier

**Presentador:** Sesé Faustino, Marta

HOSPITAL UNIVERSITARI VALL HEBRON

**Tipo de trabajo:** Oral

*(Consultar sala y hora en el Programa científico)*

**INTRODUCCIÓN:** La determinación de nuevas dianas moleculares en cáncer de tiroides resulta fundamental para personalizar el tratamiento sistémico. Junto con BRAF, el protooncogen RET es la alteración molecular más frecuente en cáncer de tiroides metastásico, con fusiones en el carcinoma papilar (CPT) y mutaciones en el carcinoma medular (CMT), tanto hereditario como esporádico.

Las fusiones RET se pueden diagnosticar utilizando una variedad estándar de métodos: 1) Inmunoquímica (IHC); 2) hibridación fluorescente in situ (FISH), que actualmente es la técnica gold standard, 3) PCR con transcriptasa reversa (RT-PCR) o 4) secuenciación de nueva generación (NGS), la cual proporciona un análisis más completo pudiendo identificar fusiones de genes RET, así como otras alteraciones relevantes, con una muestra mínima de tejido.

En este estudio, proponemos el uso de la NGS como técnica molecular estándar para caracterizar reordenamientos de RET y mutaciones activadoras en muestras de CPT en dos instituciones diferentes.

**MATERIAL Y MÉTODOS:** Se han incluido 52 casos de CPT retrospectivos sin alteraciones moleculares en los genes promotores BRAF y TERT. Tras la extracción de los ácidos nucleicos, se usaron 10 ng de ADN y ARN para realizar librerías secuenciadas usando el ensayo OncoPrint Focus Assay en el sistema S5XL, ThermoFisher. Los resultados se analizaron utilizando el software Ion Reporter y las variantes se anotaron siguiendo las recomendaciones de la HGVS. A las muestras positivas para fusión génica se les realizó FISH con las sondas correspondientes. Finalmente, todas las muestras se analizaron mediante RT-PCR siguiendo las instrucciones de Idylla™ GeneFusion Assay.

**RESULTADOS:** Se han analizado un total de 52 muestras de CPT, y en ellas se ha observado 16 muestras con alteraciones en el DNA, siendo mayoritaria la mutación Q61R en el gen NRAS (56%), y 22 muestras con alteraciones en el RNA, siendo más predominante los reordenamientos del gen RET (68% de las fusiones encontradas), siendo la fusión CCDC6(1) - RET(12) la mayoritaria. Todas aquellas fusiones génicas detectadas en NGS de las que disponemos de sonda FISH, fueron validadas. Paralelamente, se utilizó la tecnología de Idylla para la detección de reordenamientos génicos, y tras descartar los casos que resultaron inválidos o que la fusión no estaba cubierta por el ensayo, se estimó un VPP de 89% y un VP de 90%, llegando a una concordancia del 89% comparada con la tecnología NGS.

**CONCLUSIONES:** La implementación del análisis por NGS en pacientes con CPT podría detectar pacientes con fusiones RET que se beneficiarían de nuevas terapias dirigidas. Además, un total de 8 de estas muestras serán analizadas en dos laboratorios diferentes con el fin de validar la determinación de RET por NGS como herramienta diagnóstica en nuestra rutina, siguiendo las recomendaciones de la ISO 15189.

## CARACTERIZACIÓN INMUNOHISTOQUÍMICA DE LAS LESIONES TIROIDEAS DE PATRÓN FOLICULAR (LTPF)

Melgar Rivera, Sofía; Cordero Vazquez, Efrain; Moliné Marimón, Teresa; Strohecker , Ingrid; Hernandez Losa, Javier; Zafon Llopis, Carles; Ramón Y Cajal Agueras, Santiago; Iglesias Felip, Carmela  
**Presentador:** Melgar Rivera, Sofía

HOSPITAL VALL D´HEBRON

**Tipo de trabajo:** Oral

(Consultar sala y hora en el Programa científico)

**INTRODUCCIÓN:** Las LTPF se definen por una arquitectura común e incluyen entidades benignas (nódulo hiperplásico -NH-, adenoma folicular -AF-) y malignas (carcinoma papilar de variante folicular -CPVF-, carcinoma folicular -CF- y carcinoma oncocítico -CO-). Su diagnóstico diferencial citológico muestra limitaciones, por lo que un patrón inmunohistoquímico (IH) diferenciado podría ser útil para el diagnóstico prequirúrgico. Nuestro objetivo es analizar las posibles diferencias en la expresión IH de E-cadherina (una molécula de adhesión celular), Vimentina (una proteína involucrada en la transición epitelio-mesénquima) y PDL1 (un modulador de la respuesta inmune en cáncer) en una serie de LTPF.

**MATERIAL Y MÉTODOS:** Seleccionamos 177 tiroidectomías (período 2000-2019): 40 HN, 40 AF, 40 CPVF, 40 CF y 17 CO) y diseñamos microarrays tisulares que incluyen centro y periferia de cada lesión. La tinción IH se evalúa del modo siguiente: para PDL1 (clon SP263) mediante HScore clásico (positivo si >10); para Ecad (clon 36 -Ecad-) y Vim (clon V9 -Vim-) resultado negativo (si negativo/positivo débil) o positivo (si positivo moderado/intenso)

**RESULTADOS:** PDL1 muestra globalmente una alta homogeneidad de expresión centro/periferia en >90% de los casos. Vim resulta menos homogénea, observándose en los AF la mayor heterogeneidad. Ecad tiende a mayor homogeneidad en las lesiones benignas (pNS). La expresión global de Ecad es mayor en los tumores benignos que en CO y CF (p=0,001), mientras que en los CPVF fue similar a los benignos. Vim muestra menor intensidad en los AF, siendo similar en el resto. Finalmente, PDL1 define claramente tres grupos (p60% positivos); 2) CF y AF, con expresión media (~15% positivos); y 3) CPVF y NH, con expresión baja en (10% positivos).

**CONCLUSIONES:** La disminución en intensidad de Ecad, sumada a la heterogeneidad de expresión, parece asociarse a progresión a malignidad en LTPF. Esto podría relacionarse con mayor invasividad local. La dispersión en los resultados obtenida para Vim puede deberse a la dificultad intrínseca en la valoración de este marcador, especialmente en NH por el estroma abundante. PDL1, más allá de diana terapéutica, podría convertirse en una nueva herramienta de diagnóstico diferencial en LTPF, especialmente en CO. En general, los CPVF muestran un perfil IH más cercano a las lesiones benignas que a las neoplasias foliculares "puras" (AF, CF y CO), apoyando su posible naturaleza híbrida papilar/folicular. Finalmente, nuestros resultados demuestran diferencias IH en los tres marcadores explorados que podrían ser útiles para refinar el diagnóstico en las citologías indeterminadas, especialmente Bethesda IV (definidas como "neoplasia folicular").

## SÍNDROMES FAMILIARES DERIVADOS DE CÉLULAS FOLICULARES ASOCIADOS A CARCINOMA DE TIROIDES: REVISIÓN DE CASOS ENTRE 2016-2022, A PROPÓSITO DE UN CASO.

Brizzi , María Emilia; Macarrón Aguilera, Víctor; Esteban Rodríguez, Isabel; Regajo Zapata, Rita María  
**Presentador:** Brizzi , María Emilia

HOSPITAL UNIVERSITARIO LA PAZ

**Tipo de trabajo:** Oral

(Consultar sala y hora en el Programa científico)

**INTRODUCCIÓN:** Presentamos el caso de un varón de 16 años en seguimiento por nódulos tiroideos con Síndrome de Tumor Hamartoma PTEN (PHTS) tipo Bannayan-Riley-Ruvalcaba. Ante el crecimiento de un nódulo con PAAF de atipia de significado incierto, se decidió tiroidectomía total. Histológicamente, se identificaron múltiples nódulos adenomatoides bilaterales que mostraron pérdida de heterocigosidad en homocigosis de PTEN mediante FISH, con conservación en el tejido tiroideo adyacente. Este síndrome predispone a desarrollar hamartomas y diversos tumores en distintos órganos, entre ellos el tiroides.

Otros síndromes familiares con patología tiroidea derivada de células foliculares (SFNMTC) son la poliposis adenomatosa familiar (FAP), el síndrome de DICER1, el complejo de Carney y el síndrome Werner. Los SFNMTC son poco frecuentes en los que suelen predominar las manifestaciones no tiroideas. Cuando afecta al tiroides suele ser en forma de nódulos múltiples bilaterales foliculares (HNM) asociados ocasionalmente a carcinoma papilar.

**MATERIAL Y MÉTODOS:** Búsqueda de piezas quirúrgicas de tiroides diagnosticadas entre 2016-2022 en pacientes pediátricos (0-18 años) y revisión de historia clínica, hallazgos anatomopatológicos y moleculares.

**RESULTADOS:** Se identificaron 41 pacientes de los cuales 16 presentaron carcinoma papilar (9 con BRAF V600E negativo, dos de ellos con traslocación de RET), 18 lesiones benignas (enfermedad de Graves, adenomas e hiperplasia) y 7 fueron tiroidectomías profilácticas por mutación RET. En 5 pacientes se identificó un SFNMTC. Dos casos eran pacientes con PHTS con delección de PTEN en línea germinal conocida antes de la cirugía. Los dos pacientes presentaban un criterio mayor de diagnóstico (macrocefalia) y uno menor (lipomas múltiples / poliposis juvenil). En el estudio histológico mostraron HNM adenomatoide bilateral, uno con tiroiditis linfocitaria. Los otros tres casos se intervinieron por patología tiroidea y el estudio de mutación en DICER1 se realizó posteriormente por petición de endocrinología. Dos de ellos debutaron con carcinoma papilar variante folicular infiltrativo (siendo uno de ellos bilateral y con HNM asociada). El tercero presentó una HNM con áreas papilares. Hasta el momento, ninguno ha padecido otro tumor.

**CONCLUSIONES:** Debemos sospechar un PHTS en pacientes jóvenes con HNM bilateral asociada o no a tiroiditis linfocitaria. Las técnicas complementarias como la inmunohistoquímica o el FISH de PTEN pueden servir para despistaje. Hay que considerar el síndrome DICER1 en pacientes jóvenes con nódulos hiperplásicos (especialmente con crecimiento papilar), carcinoma papilar, carcinoma folicular (típicamente variante macrofolicular) o carcinoma de tiroides pobremente diferenciado.

Consideramos que sería de utilidad ampliar el estudio molecular en todos los casos de carcinoma papilar infantil y de lesiones adenomatoides bilaterales para detectar estos síndromes ya que se beneficiarían de seguimiento en consulta especializada de cáncer heredo-familiar y de consejo genético.

## HIPOMETILACIÓN GLOBAL DEL ADN PARA LA CARACTERIZACIÓN DE LOS NÓDULOS TIROIDEOS. ¿PUEDE DEVENIR UN POTENCIAL BIOMARCADOR DIAGNÓSTICO?

Iglesias Felip, Carmela; Jordà , Mireia; Somoza , Rosa; Lindo , Esmeralda; Villalmanzo, Núria; Roman , Jenifer; Castells , Ignasi; Pardo , Núria; Hernández-Losa , Javier; Ramón Y Cajal , Santiago; Zafon , Carles

**Presentador:** Iglesias Felip, Carmela

VALL D'HEBRON HOSPITAL CAMPUS DE BARCELONA

**Tipo de trabajo:** Oral

(Consultar sala y hora en el Programa científico)

**INTRODUCCIÓN:** La hipometilación global del ADN (HGA) es un evento epigenético presente en numerosos tumores, habiendo demostrado nuestro grupo su asociación con progresión y desdiferenciación en cáncer de tiroides. Por otro lado, son conocidas las limitaciones en el diagnóstico preoperatorio de los nódulos tiroideos (NT), un volumen importante de los cuales tendrá una citología indeterminada. Los objetivos del trabajo son: 1) analizar la posible utilidad clínica de la HGA en la caracterización de los NT; y 2) explorar su posible papel como biomarcador diagnóstico en la citología.

**MATERIAL Y MÉTODOS:** Para el objetivo 1) se incluyeron 89 NT (71% mujeres, edad (media±DE) de 54±16 años): 48 carcinomas papilares (CP) y 14 carcinomas foliculares (CF) diagnosticados histológicamente y 27 nódulos hiperplásicos (NH) diagnosticados cito o histológicamente. Para el objetivo 2) se incluyeron 79 PAAF de NT (20 Bethesda III, 43 IV y 16 V) correspondientes a 23 NH, 18 adenomas, 22 CP, 8 CF, 6 carcinomas oncóticos (CO) y 2 carcinomas poco diferenciados (CPD) por histología. En ambos casos se analizó la metilación global mediante la cuantificación de secuencias Alu desmetiladas (QUALu) y el índice PUMA (Percentage of UnMethylated Alu elements), con mayor valor cuanto mayor es la hipometilación.

**RESULTADOS:** Para la serie 1), la mediana (rango intercuartílico, RIC) de PUMA fue de 2,4 (1,7-3) en los NH, 3,6 (2,9-5) en los CP y 3,4 (2,3-6,4) en los CF (p<0,001), sin diferencias entre CP y CF. Los carcinomas se subclasificaron según la estratificación dinámica de riesgo (seguimiento medio de 9,2±4,5 años): respuesta excelente (RE) vs. el resto (NO\_RE). Las diferencias de metilación fueron significativas: mediana (RIC) de 3,3 (2,6-4,3) en RE y de 5,0 (3,6-6,3) en NO\_RE (p=0,006). Analizando los resultados según tres grupos (NH, RE, NO\_RE), obtuvimos diferencias significativas (p<0,0001). En la serie 2) se demostró mayor hipometilación en los carcinomas, mediana (RIC) de 2,4 (1,5-5,1), que en los NT benignos, mediana (RIC) 1,7 (0,7-2,9), (p=0,0097). No hubo diferencias según Bethesda pero sí según histología (p=0,049), siendo los CO los carcinomas más hipometilados (CO>CPD>CP=CF). Para los Bethesda IV, un valor de corte PUMA=4 (percentil 90 del PUMA de los NT benignos) diferenció entre benignos y carcinomas (p=0,017) con una precisión del 78% (VPP=56%; VPN=85%).

**CONCLUSIONES:** La HGA analizada mediante QUALu permite diferenciar las lesiones benignas de los carcinomas diferenciados y, dentro de los carcinomas, a aquellos con mejor evolución. El análisis es factible en material citológico, demostrándose resultados prometedores especialmente en la categoría Bethesda IV. Es necesario ampliar los estudios con nuevas series de muestras citológicas para la confirmación definitiva del rol de la HGA como potencial biomarcador diagnóstico prequirúrgico.

## CARCINOMA PAPILAR DE TIROIDES CON COMPONENTE HOBNAIL: CASUÍSTICA DE NUESTRO CENTRO (2015-2022).

De Carvalho Ovalles, Alejandra; Quiros , Eugenia; Ruiz , Nuria; Petit , Anna; Puig De La Bellacasa , Jordi; Moreno , Pablo; Serrano , Teresa; Matias-Guiu , Xavier

**Presentador:** De Carvalho Ovalles, Alejandra

HOSPITAL UNIVERSITARI DE BELLVITGE

**Tipo de trabajo:** Oral

(Consultar sala y hora en el Programa científico)

**INTRODUCCIÓN:** La variante hobnail del carcinoma papilar de tiroides (CPTVH) se considera una variante rara y agresiva del carcinoma papilar de tiroides (CPT). El objetivo es determinar la prevalencia y características histopatológicas del CPTVH en nuestro centro.

**MATERIAL Y MÉTODOS:** Se identificaron los casos de CPT con componente hobnail reportado en el informe anatómopatológico diagnosticados en el periodo 2015-2022. Se recogieron sus características clínico-patológicas y se determinó inmunohistoquímicamente MUC1, E-cadherina y p53.

**RESULTADOS:** De 536 casos de CPT 22 casos presentaron un componente hobnail (4,1%). En 9 pacientes el componente hobnail fue de 30% (3,6%). Se incluyeron 15 mujeres y 7 hombres, el rango de edad fue entre 24-78 años (media 46 años), el rango del tamaño tumoral fue 0,8 y 5 cm (media 2,9 cm). Del total de 22 casos, en 4 (18,1%) se objetivó invasión vascular de vasos grandes y en 13 (59%) invasión vascular angio-linfática. 11 casos (50%) fueron multifocales, 15 (68,1%) tenían invasión de la grasa peritiroidea y 15 casos (68,1%) presentaron metástasis ganglionar al debut. 9 casos fueron pT1, 7 casos pT2, 5 casos pT3 y un caso pT4 según la 8a edición IUCC.

Histológicamente el patrón hobnail se encontró mayoritariamente de forma parcheada dentro del tumor, en relación con papilas edematosas revestidas por células con aumento de la relación núcleo/citoplasma, los núcleos estaban apicalmente con aspecto de tachuela. En ningún caso se apreció necrosis. Inmunohistoquímicamente la E-cadherina mostro expresión de membrana con pérdida parcial en todos los casos, MUC1 mostro expresión apicolateral en el 100% de los casos, p53 resultado wild-type en la totalidad de los casos, mostrando una discreta sobre-expresión en 16 de los casos (72,7%). Hemos revisado la historia clínica de los 3 pacientes con componente hobnail >30%, y en ningún caso consta recidiva hasta el momento de este estudio.

**CONCLUSIONES:** En nuestra serie la incidencia de CPT con componente hobnail es ligeramente superior a la reportada en la literatura y se asocia con parámetros patológicos de agresividad (invasión vascular, extensión extratiroidea y afectación ganglionar).

En el estudio de p53 la totalidad de los casos presentaron un patrón wild-type sin embargo se observó una ligera sobreexpresión al comparar con el componente papilar clásico. En ningún caso se observó un patrón mutado.

Consideramos que los criterios de diagnóstico con respecto al punto de corte en porcentaje a partir del cual debe informarse la presencia minoritaria de un componente de variante hobnail requieren un mayor refinamiento.

Son necesarios estudios para comprender mejor cómo el reconocimiento de esta variante de riesgo puede afectar el pronóstico y de que forma podría repercutir en el tratamiento clínico de los mismos.

## CARCINOMA ANAPLÁSICO DE TIROIDES: ESTUDIO CLÍNICO-PATOLÓGICO, INMUNOHISTOQUÍMICO Y MOLECULAR DE 10 CASOS

Cristóbal Redondo, Víctor; Pedrero Castillo, Víctor; Shalygina, Svetlana; Menor Vila, Víctor; Martínez Gauffin, Lucía; Gracia Sáenz, Leticia; Francisca García-Calvo, Antonio; Peiró Marqués, Francisca  
**Presentador:** Cristóbal Redondo, Víctor

SERVICIO DE ANATOMÍA PATOLÓGICA, HOSPITAL GENERAL UNIVERSITARIO DR BALMIS E INSTITUTO DE INVESTIGACIÓN BIOMÉDICA Y SANITARIA DE ALICANTE (ISABIAL); ALICANTE

**Tipo de trabajo:** Póster con Defensa  
*(Jueves 4 de mayo de 2023; 10:45; Pantalla: 1)*

**INTRODUCCIÓN:** El carcinoma anaplásico de tiroides (CAT) es uno de los tumores sólidos más letales en humanos. Aunque representa el 1-2% de los carcinomas de tiroides, es responsable de más del 50% de las muertes por dicha causa. A menudo, aparece como una masa cervical de rápido crecimiento que invade estructuras adyacentes, condicionando disnea, disfagia y ronquera. Nuestro trabajo evaluó las características clínico-patológicas, inmunohistoquímicas y moleculares de 10 pacientes diagnosticados y tratados en nuestra Institución.

**MATERIAL Y MÉTODOS:** Se llevó a cabo una búsqueda en la base de datos del Servicio, incluyendo a todos los pacientes con diagnóstico de CAT entre enero del 2000 y enero del 2023. Las historias clínicas de los pacientes fueron revisadas para la extracción de datos de interés. Se examinaron las preparaciones (H&E e Inmunohistoquímica) con el fin de determinar las características histológicas. Aquellos casos en los que se realizó un estudio molecular fue mediante el procedimiento de secuenciación masiva Next Generation Sequencing Oncomine Comprehensive (Termofisher).

**RESULTADOS:** De los pacientes incluidos, el 80% se trataba de mujeres (8/10), siendo la edad media al diagnóstico de 73,2 años (rango 55-88). La mitad de los pacientes presentaban ya al inicio un estadio IVC (5/10), siendo el pulmón la localización más frecuente de metástasis a distancia (4/5). En todos los casos se dispuso de pieza quirúrgica, excepto en uno de ellos debido a éxito previo a la intervención quirúrgica. El tamaño medio del tumor primario fue de 9,5 cm (rango 4-20). A nivel histopatológico, se observó una proliferación de células foliculares indiferenciadas que adoptaron un patrón sarcomatoide en 8/10 neoplasias: células fusiformes, atípicas y abundantes figuras mitóticas, con una arquitectura fascicular y estoriforme. Los 2 casos restantes exhibían un patrón pleomórfico: sábanas de células tumorales gigantes y elevado pleomorfismo. Se informaron áreas de necrosis en 9/10 e invasión linfocelular en 5/10, identificándose un componente neoplásico diferenciado en 7 casos. De éstos, 4 contaban con un foco de carcinoma de células de Hürtle y, los otros 3, carcinoma papilar. 8 mostraron negatividad para los marcadores inmunohistoquímicos TTF-1, PAX8 y Tiroglobulina, con positividad focal y débil para TTF-1 en el resto. P53 resultó mutado en 6 de los casos. De los 10 CAT se detectaron mutaciones para BRAF y NRAS en 3 y 1, respectivamente. Se registró éxito en 8 de los pacientes, con una supervivencia global de 8,2 meses (1-22).

**CONCLUSIONES:** El CAT es una neoplasia maligna indiferenciada, en la que predomina un patrón histológico sarcomatoide, con elevada atipia, mitosis y extensas áreas de necrosis, perdiendo la expresión para marcadores inmunohistoquímicos habitualmente positivos en tiroides y carcinomas de tiroides bien diferenciados. Debido a su rareza y agresividad, resulta crucial el acúmulo de experiencia en estos pacientes con el fin de contribuir a una mejora en la comprensión y manejo de este cáncer.

## CARCINOMA CRIBIFORME MORULAR DE TIROIDES: A PROPÓSITO DE UN CASO.

Espada Bonilla, Abel; Galán Villamor, Lourdes; Montijano Pozas, Enriqueta; Villar Espada, María; Fontillón Alberdi, María  
**Presentador:** Espada Bonilla, Abel

HOSPITAL UNIVERSITARIO VIRGEN DEL ROCÍO

**Tipo de trabajo:** Póster con Defensa  
*(Jueves 4 de mayo de 2023; 10:45; Pantalla: 1)*

**INTRODUCCIÓN:** El carcinoma cribiforme morular de tiroides es un tumor maligno tiroideo con un patrón de crecimiento particular secundario a la activación de la vía WNT/  $\beta$ -catenina (mutaciones APC) que suele aparecer en el contexto de una poliposis adenomatosa familiar, si bien se han descrito casos que ocurren de forma esporádica. Suele ser multifocal y/o bilateral en la poliposis adenomatosa familiar, mientras que en los casos esporádicos aparece como un nódulo solitario. Ocurre casi exclusivamente en mujeres jóvenes (97%), con una edad media de 28 años. La proporción de mujeres a hombres es de 31:1 a 61:1. Clínicamente pueden presentarse como una masa indolora, ronquera o disfagia, o pueden descubrirse incidentalmente en una ecografía.

**MATERIAL Y MÉTODOS:** Exponemos el caso de una mujer de 41 años, con antecedente de Poliposis Adenomatosa Familiar. En seguimiento por Oncología, es diagnosticada mediante TAC de bocio multinodular, por lo que se decide realización de Eco-PAAF. En ecografía se visualizan múltiples imágenes nodulares, sólidas y bien delimitadas en ambos lóbulos tiroideos, la de mayor tamaño de 39 mm en lóbulo izquierdo. Sobre esta última se realiza PAAF, extensiones (teñidas con MGG y Pap) y bloque celular.

**RESULTADOS:** Se obtienen extensiones marcadamente celulares, compuestas por grupos celulares cohesivos, de morfología ovalada, con ausencia de coloides, sin apenas diferenciación folicular; todo ello sugerente de tumor sólido con criterios de malignidad. Se realiza tiroidectomía total, obteniéndose una pieza de 10 x 6 cm, que presenta a nivel de ambos lóbulos múltiples nódulos bien delimitados, blanquecinos, con áreas hemorrágicas y formaciones compatibles con papilas, de tamaños comprendidos entre 3,5 y 0,6 cm. Al examen microscópico se visualiza una mezcla de patrones de crecimiento cribiforme, folicular, papilar, trabecular y sólido, con morulas escamoides. La celularidad neoplásica mostró un inmunofenotipo positivo para TTF1, citoqueratinas y beta-catenina citoplásmica y nuclear; siendo negativo para calcitonina, tiroglobulina, EMA, cromogranina, enolasa, S-100 y CEA.

**CONCLUSIONES:** Si bien clásicamente el carcinoma cribiforme morular se ha considerado como una variante del carcinoma papilar de tiroides, la correlación entre las características morfológicas del tumor y las alteraciones moleculares conocidas recientemente ha motivado que se establezca como una entidad independiente de histogénesis incierta en la nueva clasificación de la OMS. Es importante el reconocimiento de esta entidad ya que puede preceder a la aparición de la poliposis, y por tanto su diagnóstico puede motivar el estudio de mutaciones en el gen APC.



## ESTUDIO COMPARATIVO DE LOS ADENOMAS PARATIROIDEOS ATÍPICOS RESPECTO A LOS CARCINOMAS DE PARATIROIDEOS EN UNA SERIE DE PACIENTES CON AMPLIO SEGUIMIENTO CLÍNICO.

Machuca Aguado, Jesús; Rodríguez De Vera Gómez, Pablo; Mora Diaz, Rodrigo; Gutiérrez Domingo, Álvaro; Martín Hernández, Tomás; Idoate Gastearena, Miguel Ángel

Presentador: Machuca Aguado, Jesús

HOSPITAL UNIVERSITARIO VIRGEN MACARENA

**Tipo de trabajo:** Póster con Defensa  
(Jueves 4 de mayo de 2023; 10:45; Pantalla: 1)

**INTRODUCCIÓN:** El carcinoma de paratiroides (CP) es una neoplasia muy infrecuente, que tiene unas características histopatológicas distintas a las de los adenomas paratiroides atípicos (APA). Sin embargo, el curso clínico de ambos tipos tumorales es habitualmente similar, a excepción de las inusuales metástasis del carcinoma. Con este estudio pretendemos identificar aquellas variables clínico-analíticas y anatomopatológicas que permitan caracterizar mejor ambos tipos tumorales.

**MATERIAL Y MÉTODOS:** Estudio observacional retrospectivo clínico-patológico de 7 casos de CP y 10 casos de APA en el período 2000-22. Para el diagnóstico de CP se utilizaron los criterios anatomopatológicos clásicos de invasión de estructuras adyacentes, permeación vascular, infiltración perineural y/o desarrollo de metástasis (1 caso). Fueron considerados APA aquellos adenomas con características citoarquitecturales atípicas, sin los criterios previamente mencionados. Se realizó estudio inmunohistoquímico frente a parafibromina, PGP 9.5 y galectina-3. La recidiva tumoral postquirúrgica se determinó por prueba de imagen o/y por la elevación de parathormona (PTH) en sangre. La mediana de seguimiento clínico fue de 11 años.

**RESULTADOS:** No se observaron diferencias estadísticamente significativas entre CP y APA en lo relativo a edad, sexo, analítica pre-quirúrgica (PTH y calcemia), características ecográficas, porcentaje de curación postquirúrgica y recidiva tumoral. Inmunohistoquímicamente, no se observaron diferencias en la expresión de parafibromina, PGP 9.5 ni galectina-3 entre CP y APA. Los tumores con pérdida de expresión de parafibromina (5/17, 29,4%), 2 APA y 3 CP, se asociaron a mayor edad (74 años versus 54 años,  $p=0,04$ ), pérdida de expresión de PGP 9.5 (80% versus 16%,  $p=0,02$ ) e invasión capsular (100% vs 58,3%,  $p=0,06$ ). Uno estos tumores, correspondiente a un CP, desarrolló metástasis a distancia a los 12 meses del diagnóstico.

**CONCLUSIONES:** Los CP y los APA no mostraron diferencias significativas en una serie de variables clínico-analíticas relevantes. Por otro lado, se observa que existe un subgrupo de estos tumores que mostraron pérdida de expresión de la parafibromina, que, debido a su comportamiento incierto, requieren de un seguimiento clínico estrecho.

## CARCINOMA PAPILAR DE TIROIDES CON REORDENAMIENTOS NTRK3

Pérez Béliz, Edurne; Piso Neira, Magali; Rico Rodríguez, Yolanda; Abdulkader, Ihab; Cameselle Teijeiro, José Manuel

Presentador: Pérez Béliz, Edurne

HOSPITAL CLÍNICO UNIVERSITARIO DE SANTIAGO

**Tipo de trabajo:** Póster con Defensa  
(Jueves 4 de mayo de 2023; 10:45; Pantalla: 1)

**INTRODUCCIÓN:** Los reordenamientos de genes NTRK ocurren en el 2-4% de los pacientes adultos con cáncer tiroideo y en el 8-15% de los pacientes pediátricos con carcinoma papilar (CPT). Estas fusiones no son específicas de tipo y subtipo tumoral, pero se asocian a crecimiento lobular/multinodular, fibrosis, patrón mixto (papilar, folicular, sólido), estructuras glomeruloides y amplia invasión linfovascular, en tumores negativos para mutaciones de BRAFV600E. Las fusiones de NTRK son dianas terapéuticas en el cáncer tiroideo avanzado. Aquí se describe un caso de CPT con fusiones de NTRK3.

**MATERIAL Y MÉTODOS:** La paciente, una mujer de 32 años, debutó con masa tiroidea derecha y adenopatías. Tras una PAAF (Bethesda VI), se realizó una tiroidectomía total con vaciamiento recurrencial bilateral, seguida de estudio histopatológico, inmunohistoquímico (IHQ), de RT-PCR para BRAF, NRAS y KRAS (Mutation TEST LSR, Roche), secuenciación de ADN (Sanger) para el promotor de TERT y de hibridación fluorescente in situ (FISH) con sondas de separación para RET (Abbott Molecular) y NTRK1 y NTRK3 (Agilent Technologies).

**RESULTADOS:** Se identificó un CPT, subtipo folicular, multifocal y bilateral, con metástasis ganglionares (pT3a(m), pN1b, cM0, pR1). Predominó un patrón de crecimiento multinodular, con arquitectura folicular (mínimas papilas), marcada fibrosis intratumoral e intensa invasión venosa y linfática. Las células fueron positivas para tiroglobulina, TTF1, HBME1 y PTEN y focalmente para CK19, tiroperoxidasa y CD56. p53 fue "wild type" y el índice de Ki67 del 0.9%. No se detectó reactividad para calcitonina, ni alteraciones en BRAF, NRAS, KRAS, TERT y RET. El estudio IHQ para pan-TRK resultó positivo (granular citoplasmático) y la FISH identificó reordenamientos de NTRK3 en >95% de las células tumorales.

**CONCLUSIONES:** El presente caso ejemplifica cómo en los casos de CPT con ciertas características histopatológicas (crecimiento multinodular, arquitectura folicular, algunas papilas, fibrosis intratumoral e intensa invasión venosa y linfática), así como negatividad para BRAFV600E, suele haber reordenamientos de NTRK. (Proyecto PI19/01316, ISCIII)

## TUMOR TRABECULAR HIALINIZANTE TIROIDEO: UN DESAFÍO PARA EL DIAGNÓSTICO CITOLÓGICO.

Vargas Osorio, Kelly; Lázare Iglesias, Héctor; Abdulkader Nallib, Ihab; Cameselle Teijeiro, José Manuel

**Presentador:** Vargas Osorio, Kelly

COMPLEJO UNIVERSITARIO HOSPITALARIO  
SANTIAGO DE COMPOSTELA

**Tipo de trabajo:** Póster con Defensa  
(Jueves 4 de mayo de 2023; 10:45; Pantalla: 1)

**INTRODUCCIÓN:** El tumor trabecular hialinizante (TTH) tiroideo es una neoplasia poco frecuente cuyo comportamiento clínico es benigno. Tiene un patrón de crecimiento trabecular, estroma hialinizado y células de citoplasma hialino que comparten algunas de las características nucleares del carcinoma papilar de tiroides (CPT). El TTH se asocia a reordenamientos del gen GLIS (PAX8:GLIS3 y PAX8:GLIS1) y carece de mutaciones en BRAF. Por sus características nucleares semejantes a las del CPT y el abundante estroma hialinizado que simula amiloide, el diagnóstico citológico del TTH es un gran desafío.

**MATERIAL Y MÉTODOS:** Se describen las principales características ecográficas, citopatológicas e inmunohistoquímicas (en muestras citológicas y secciones histológicas) del TTH en 3 pacientes (2 mujeres y un varón) con 25, 38 y 45 años. Se realizó el estudio molecular de RT-PCR, en los genes BRAF, NRAS y KRAS. Tras la ecografía y punción aspiración con aguja fina (PAAF), se realizó tiroidectomía total a todos los pacientes.

**RESULTADOS:** Los tumores fueron detectados casualmente. Los 3 casos fueron similares ecográficamente, con nódulos únicos de 15-25 mm de diámetro, bien delimitados, sólidos, vascularmente hipercaptantes y con baja sospecha de malignidad (TIRAD4a). La citología mostró grupos foliiculares y células discohesivas con morfología ovalada, núcleos agrandados, algunos irregulares, con nucleólo visible y cromatina granular fina. Se observaron frecuentes hendiduras de la membrana nuclear y pseudoinclusiones intranucleares. No se encontró coloides, estructuras papilares ni células gigantes. El diagnóstico de la PAAF fue de sospechoso de CPT en dos de los casos y maligno en uno de ellos (categorías V, VI de la clasificación de Bethesda, respectivamente). Las piezas de tiroidectomía mostraron un nódulo blanquecino bien delimitado, pero no encapsulado. Histológicamente había una proliferación de células poligonales/ovales dispuestas en trabéculas separadas por un estroma rico en material hialino con pseudoinclusiones y hendiduras nucleares. Presentaron positividad para tiroglobulina y TTF1 con negatividad para calcitonina, cromogranina A y sinaptofisina. Se detectó un peculiar patrón de tinción de membrana con el anticuerpo para Ki-67 (clon MIB1). El estudio para mutaciones en BRAF, NRAS y KRAS resultó negativo. El diagnóstico fue de tumor trabecular hialinizante. A posteriori, se realizó la inmunotinción para Ki-67 en las preparaciones citológicas, encontrando positividad citoplasmática y de membrana en 1 de los casos.

**CONCLUSIONES:** El diagnóstico citológico preoperatorio del TTH es difícil y constituye un desafío por sus características morfológicas. Nuestros resultados concuerdan con los falsos positivos de CPT descritos en la literatura, (generalmente categorías V o VI de Bethesda). Sin embargo, en casos seleccionados la correlación clínico-radiológica, la tinción inmunohistoquímica para Ki-67 (MIB1) de muestras citológicas, podría ser una herramienta útil para disminuir la tasa de falsos positivos de CPT.

## IDENTIFICACIÓN DE MUTACIONES EN CARCINOMAS DE TIROIDES A NIVEL INTRAHOSPITALARIO MEDIANTE UN PANEL DE SECUENCIACIÓN MASIVA.

Ruz Caracuel, Ignacio; Santón Roldán, Almudena; Pian, Héctor; Alonso Gordo, Teresa; Caniego Casas, Tamara; Rosas Hernández, Marta G; Cristóbal, Eva; Molina Cerrillo, Javier; Palacios, José

**Presentador:** Ruz Caracuel, Ignacio

HOSPITAL UNIVERSITARIO RAMÓN Y CAJAL

**Tipo de trabajo:** Póster con Defensa  
(Jueves 4 de mayo de 2023; 10:45; Pantalla: 1)

**INTRODUCCIÓN:** Los carcinomas de tiroides tienen en general un pronóstico excelente; pero existe un pequeño porcentaje que progresan siendo candidatos a terapias dirigidas. En los últimos años, se han desarrollado fármacos que tienen como diana las mutaciones en RET presentes en aproximadamente un 50% de los carcinomas medulares y las traslocaciones en RET, genes NTRK y ALK presentes en carcinomas derivados de las células foliiculares. Dado que son varias las alteraciones moleculares a detectar en cada tumor, en nuestro centro decidimos un abordaje en el que se realiza el cribado de estas alteraciones mediante una plataforma de secuenciación masiva basada en ADN y ARN. Presentamos los resultados tras cuatro años de su instauración.

**MATERIAL Y MÉTODOS:** Se han revisado las determinaciones de secuenciación masiva realizadas mediante el panel Oncomine Focus Assay (OFA) (Thermafischer) realizadas en los últimos tres años en un único centro hospitalario en carcinomas primarios de tiroides. Posteriormente se han analizado los datos clínicos de los pacientes y los tumores.

**RESULTADOS:** En un periodo de tres años, se han realizado 35 determinaciones con el panel OFA, identificándose alguna alteración molecular en 23 tumores (66 %). En 34 casos (97%) se obtuvo una calidad de ADN aceptable y en 8 tumores (23%) no se obtuvo una calidad de ARN suficiente; lo que requirió la realización de técnicas de FISH adicionales para descartar la presencia de traslocaciones. Las mutaciones accionables identificadas fueron 7 (20%); 5 mutaciones en RET en carcinomas medulares y dos traslocaciones CCDC6:RET en dos carcinomas papilares, uno de ellos subtipo células altas. Aparte de las mencionadas, otras alteraciones moleculares frecuentes han sido: 8 mutaciones en BRAF en carcinomas papilares; 3 mutaciones en HRAS y 3 mutaciones en NRAS en carcinomas foliiculares; una mutación en HRAS y otra mutación en KRAS en carcinomas medulares. Los carcinomas de alto grado fueron el tipo histológico con un menor porcentaje de mutaciones identificadas: 1 tumor de 7 analizados (14%). El número de determinaciones en carcinomas de tiroides ha crecido progresivamente en el periodo analizado desde 5 en el año 2019 hasta 16 en 2022.

**CONCLUSIONES:** En nuestro centro, nuestra estrategia de detección nos ha permitido identificar dianas accionables en un 71% de los carcinomas medulares y en un 7% de los carcinomas derivados de células foliiculares que requieran un tratamiento sistémico dirigido.

## METÁSTASIS DE MELANOMA EN EL SENO DE UNA NEOPLASIA TIROIDEA PRIMARIA

Veras Lista, Mariña; Bencomo Villegas, Marcelo; Pérez Campos, Ana Isabel; Jiménez Almonacid, Justino; Alberti Masgrau, Núria  
**Presentador:** Veras Lista, Mariña

HOSPITAL UNIVERSITARIO 12 DE OCTUBRE

**Tipo de trabajo:** e-Poster

**INTRODUCCIÓN:** Las metástasis de tumor a tumor (MTT) son un fenómeno infrecuente que consiste en la diseminación a distancia de una neoplasia (tumor donante) a otra neoplasia (tumor receptor) situada en otro órgano, con una clara delimitación y transición abrupta entre ambas poblaciones celulares. Estos criterios excluyen de las MTT los casos de diseminación por contigüidad. La diferencia entre las MTT y los tumores de colisión, en cambio, no está bien establecida en la literatura. A pesar de la rareza de este fenómeno, y del hecho de que las metástasis a tiroides son poco frecuentes, dicha glándula se encuentra entre los órganos que más frecuentemente actúan como donantes y como receptores en las MTT. El principal tumor tiroideo receptor descrito es el adenoma folicular y, entre los malignos, el carcinoma papilar variante folicular (FVPTC). El melanoma suele diseminarse a pulmón, hígado y sistema nervioso central, si bien se han descrito también metástasis en tiroides.

**MATERIAL Y MÉTODOS:** Presentación de un caso de metástasis de un melanoma a un FVPTC en un paciente varón de 43 años. El paciente presentaba antecedentes de un melanoma intervenido 7 años antes con múltiples metástasis ganglionares posteriores. En el seguimiento oncológico se le detecta por TC un nódulo sólido-quístico de 4,5 cm en el lóbulo tiroideo izquierdo que se desarrolló sobre una lesión previa, ya conocida, de 3,5 cm. Se realiza punción-aspiración con aguja fina (PAAF) y posteriormente hemitiroidectomía izquierda. El paciente fallece meses después de la intervención.

**RESULTADOS:** La PAAF muestra celularidad de morfología plasmocitoides y núcleos con evidente atipia y macronúcleo con expresión de MelanA, S100 y SOX10, asociada a necrosis. El diagnóstico fue altamente sospechoso de melanoma metastásico. En cuanto a la pieza de hemitiroidectomía, macroscópicamente muestra una lesión nodular de 3,2 cm, de aspecto sólido-quístico, con una superficie blanquecina y áreas negras. Al examen histológico se observa una proliferación neoplásica de crecimiento expansivo y arquitectura folicular formada por células monomorfas con núcleos grandes, irregulares y cromatina marginada a la periferia, con ocasionales pseudoinclusiones nucleares. En el seno de esta lesión se identifica una población celular diferente, bien delimitada, formada por células grandes, epitelioides y con núcleo pleomórfico y numerosas mitosis. La primera población expresa citoqueratina 19, anti-mesotelio y galectina-3, y es negativa para BRAF, mientras que la segunda marca para MelanA, S100, SOX10, HMB45 y BRAF.

**CONCLUSIONES:** Las MTT son extremadamente raras. Hasta donde sabemos, este es el tercer caso descrito de un melanoma metastásico en el seno de una neoplasia tiroidea, y el primero en un FVPTC. Es importante describir estos casos para aumentar el conocimiento sobre esta entidad y sus mecanismos etiopatogénicos.

## IMPORTANCIA DEL ESTUDIO DE IMAGEN CON ANÁLOGOS DE SOMATOSTATINA Y SU CORRELACIÓN HISTOLÓGICA EN TUMORES NEUROENDOCRINO DE PÁNCREAS. EXPERIENCIA EN NUESTRO CENTRO HOSPITALARIO.

Ruiz Carbonell, Isabel; Rojas Ferrer, Nohelia; Arbat, Julieta Romina; Cano Medina, María; Álamo Gómez, Inmaculada; Balaguer Muñoz, David; Siscar Gelo, Carles; Rey Nodar, Severino; Escandón Álvarez, Jorge  
**Presentador:** Ruiz Carbonell, Isabel

HOSPITAL UNIVERSITARIO DOCTOR PESET DE VALENCIA

**Tipo de trabajo:** e-Poster

**INTRODUCCIÓN:** Los tumores neuroendocrinos pancreáticos (TNEp) representan el 2% de todas las neoplasias pancreáticas. Se puede presentar en cualquier rango de edad y con ligero predominio en hombres. Pueden ser funcionantes o no funcionantes según la expresión de hormonas. Son clasificados histológicamente según la Organización Mundial de la Salud (WHO) en 3 grados: G1, G2 (bien diferenciados) y G3 (pobremente diferenciados). Los TNE muestran en el 80% expresión de receptores de somatostatina, especialmente el subtipo 2. La expresión de estos receptores son fundamental para el diagnóstico inicial, estadiaje y terapéutica.

**MATERIAL Y MÉTODOS:** Se realizó un estudio retrospectivo descriptivo de TNEp en nuestro centro hospitalario entre los períodos (2019-2022). Con revisión de la historia clínica, valoración del estudio de imagen, morfología celular, tratamiento de elección y evolución de los pacientes. Nuestro estudio son 12 pacientes, 3 mujeres y 9 hombres, con una media de edad de 55 años (20-78años). Solo uno de ellos era portador del síndrome de neoplasia endocrina múltiple tipo 1.

**RESULTADOS:** El 58,33% (7 casos) presentaron dolor abdominal como manifestación inicial de la enfermedad y el resto asintomáticos (4 diagnosticados de manera incidental). La evaluación radiológica se realizó con TAC inicialmente y posteriormente PET-TAC con análogos de Somatostatina 68Ga-DOTATOC donde en 7 casos (58,33%) se detectó lesión hipercaptante, dos casos (17%) sin captación (falsos negativos) y los tres últimos sin estudio de 68Ga-DOTATOC. La localización más frecuente es el cuerpo pancreático 50% (6 casos), en cabeza 33,33% (4 casos) y cola 17% (2 casos). Las lesiones tenían una media de 3,7cm de tamaño (0,8-21cm), con aspecto sólido en 5 casos, sólido quístico en 6 casos y sólo en uno de ellos quístico. Se realizan EUS-PAAF en 7 casos (58,33%) y confirmación histológica en 11 casos (92%), donde 9 casos correspondían a tumores neuroendocrinos bien diferenciados (6 casos de G1 y 3 casos de G2), dos casos correspondían a carcinoma acinar. (Falsos negativos en PET-TAC) y un caso sin estudio histológico. Se confirmó metástasis en el 25% de los casos a nivel de los ganglios peri-tumorales (3 casos) y en dos de ellos en tejido hepato-esplénico. Tras valoración en el comité pancreático-biliar se decide pancreatectomía en 11 casos (92%), pancreatectomía corporocaudal (9 casos), pancreatectomía cefálica (2 casos), y un caso con conducta expectante. Obteniéndose márgenes quirúrgicos negativos (R0), no complicaciones ni mortalidad.

**CONCLUSIONES:** Los TNEp representan una patología en aumento en nuestro servicio gracias a la disponibilidad de técnicas innovadoras como es el caso del PET-TAC con análogos de somatostatina. Este estudio de imagen junto a la confirmación morfológica es el Gold Estándar en el diagnóstico de TNEp. También destacar que estas intervenciones quirúrgicas deben realizarse en centros con cirujanos especializados para reducir las complicaciones y la tasa de mortalidad.

## FEOCROMOCITOMA COMPUESTO, UNA SERIE DE CASOS

Pinedo , Ahinoam; Pinedo , Miriam; Pacheco , Brenda; Cancer , Victor; Centeno , Macarena; Pérez , Fernando; Nienow , Cristofer; López , Eugeni

**Presentador:** Pinedo , Ahinoam

HOSPITAL UNIVERSITARIO DOCTOR JOSEP TRUETA

**Tipo de trabajo:** e-Póster

**INTRODUCCIÓN:** El feocromocitoma compuesto es un tumor de la cresta neural que representa aproximadamente el 3% de las neoplasias adrenales. Es un tumor bifásico que muestra componentes feocromocitoma y neurogénico. El componente neurogénico debe representar al menos el 5% del tumor y corresponderse con uno de los siguientes subtipos: neuroblastoma, ganglioneuroma o ganglioneuroblastoma. El ganglioneuroma constituye el subtipo histológico de mayor incidencia. La cuarta parte de estos tumores son incidentalomas, en el 80% de los casos se detecta una elevación de las catecolaminas y una tercera parte cursa de manera sintomática. La mayoría son de presentación esporádica y no se conocen factores de riesgo predisponentes. Las metástasis están reportadas en el 6% de los casos.

**MATERIAL Y MÉTODOS:** Para la siguiente serie de casos se ha recopilado información clínica, histológica e inmunohistoquímica de tres casos de feocromocitoma compuesto diagnosticados en nuestro hospital entre 2011 y 2022. En todos los casos el feocromocitoma estuvo asociado a un componente neurogénico de tipo ganglioneuroma.

**RESULTADOS:** En nuestra serie de casos se ha evidenciado una predilección por el sexo femenino (2:1) con una media de edad de 55 años. Aunque dos de los pacientes presentaban clínica de hipertensión arterial, todos los casos fueron detectados radiológicamente de forma incidental, evidenciándose además aumento sérico de catecolaminas. Macroscópicamente, las piezas quirúrgicas presentaron tumores heterogéneos con diámetros entre 2,8cm y 7cm. Histológicamente, las lesiones se caracterizaron por una doble población tumoral. La población de tipo feocromocitoma mostró un patrón en nidos o trabéculas con citoplasmas poligonales, basófilos y granulares, presentando focalmente pleomorfismo, hiper cromasía y presencia de pseudoinclusiones nucleares. Inmunohistoquímicamente se observó positividad para marcadores neuroendocrinos. Por otra parte, la población de tipo neurogénico mostró celularidad ganglionar entremezclada con fascículos de células fusiformes de Schwann. La inmunohistoquímica fue positiva para S-100. Tras la evaluación de los criterios histológicos presentes en la clasificación "PASS" se obtuvieron puntuaciones de 1, 5 y 7. Cabe resaltar que ninguno de los pacientes ha presentado recurrencias o evolución de la enfermedad hasta la fecha.

**CONCLUSIONES:** Los datos epidemiológicos, clínicos, histológicos e inmunohistoquímicos concuerdan con lo descrito en la literatura médica.

## CARCINOMA DE PARATIROIDES NO FUNCIONANTE. A PROPOSITO DE UN CASO.

Ortega Pinto, Eugenia Isabel; Pérez Campos, Ana Isabel; Revilla Sánchez, Enrique; Jimenez Almonacid, Justino

**Presentador:** Ortega Pinto, Eugenia Isabel

HOSPITAL UNIVERSITARIO 12 DE OCTUBRE MADRID, ESPAÑA.

**Tipo de trabajo:** e-Póster

**INTRODUCCIÓN:** El carcinoma de paratiroides no funcionante es una neoplasia endocrina maligna extremadamente rara, suponiendo menos del 0,055% de tumores paratiroides. Hasta la fecha se han publicado menos de 50 casos en la literatura.

**MATERIAL Y MÉTODOS:** Presentamos el caso de una mujer de 68 años de edad, con antecedentes de paratiroidectomía superior izquierda en 2017 por adenoma paratiroide, quien acude por disfonía, disnea progresiva y debilidad generalizada. Al examen físico, se detecta lesión cervical anterior izquierda, de consistencia dura, adherida a planos profundos, no dolorosa. La analítica mostró valores normales del perfil tiroideo, PTH ligeramente aumentada (88.5pg/mL) y calcio en rango normal. En la tomografía axial computarizada se identificó una masa cervical sólida, de 6,7cm, con relace heterogéneo, adyacente al lóbulo tiroideo izquierdo y con extensión intratorácica, que ejercía compresión sobre la tráquea.

**RESULTADOS:** Se realizó PAAF que demostró la naturaleza paratiroidea de la lesión. Posteriormente se realiza cirugía y se recibe una pieza fragmentada de 7x6,5x2,5cm y 45gr. En el examen macroscópico se objetivó una lesión de consistencia elástica, coloración blanquecina, mal delimitada, adyacente al parénquima tiroideo.

Microscópicamente, la masa cervical estaba constituida por una neoplasia, parcialmente encapsulada y de bordes mal definidos, formada por células monomorfas, de tamaño intermedio, con núcleos con cromatina en "sal y pimienta". Las células tumorales se disponían con un patrón de crecimiento sólido y trabecular, sobre un estroma fibrovascular, con tractos fibrosos gruesos intratumorales. Se identificaron múltiples áreas de necrosis. La neoplasia presentaba invasión vascular e infiltración de partes blandas, sin invasión del tejido tiroideo adyacente. Se aislaron 7 ganglios linfáticos sin evidencia de metástasis.

El estudio inmunohistoquímico reveló que las células tumorales eran positivas para CATA-3 y cromogranina y negativas para TTF1, PAX8, tiroglobulina, sinaptofisina, CK7, calcitonina y CD5. Se objetivó pérdida de la expresión nuclear de parafibrina y p27, expresión de Rb y áreas de hiperexpresión nuclear de p53. El índice proliferativo (MIB-1) es del 1-2% en las zonas más activas.

**CONCLUSIONES:** El carcinoma de paratiroides no funcionante es una neoplasia maligna muy infrecuente en el que, ante la ausencia de alteraciones analíticas, puede retrasarse su diagnóstico además de plantear el diagnóstico diferencial con otros tumores tiroideos como el carcinoma medular.

## CARCINOMA MEDULAR DE TIROIDES: CARACTERÍSTICAS CLÍNICO-PATOLÓGICAS EN UNA SERIE DE CASOS

Pedrero Castillo, Víctor; Cristóbal Redondo, Víctor; Francia García-Calvo, Antonio; Menor Vila, Víctor; Martínez Gauffin, Lucía; Gracia Sáenz, Leticia; Shalygina, Svetlana; Peiró Marqués, Francisca María

**Presentador:** Pedrero Castillo, Víctor

HOSPITAL GENERAL UNIVERISTARIO DR. BALMIS

**Tipo de trabajo:** e-Póster

**INTRODUCCIÓN:** El carcinoma medular de tiroides (CMT) es un tumor derivado de células C neuroendocrinas que supone el 1-2% de todas las neoplasias malignas tiroideas. Un tercio de los casos son hereditarios, siendo estos relevantes por su asociación con distintos síndromes como el MEN 2 (en cuya patogénesis tiene un papel clave el gen RET) y por su incidencia a más tempranas edades (35 años de media respecto a los 50-60 de los casos esporádicos).

Con intención de contribuir a una mejor comprensión del CMT, el objetivo del presente trabajo es aportar la experiencia de nuestro Centro en el diagnóstico y manejo de esta patología.

**MATERIAL Y MÉTODOS:** Se realizó una revisión retrospectiva con el fin de determinar las características clínico-patológicas de los CMT diagnosticados en nuestro Hospital en los últimos 10 años. La histología se revisó tomando como base las preparaciones teñidas con hematoxilina-eosina y con técnicas inmunohistoquímicas. Los casos en los que se realizó estudio molecular fue mediante el procedimiento de secuenciación masiva Next Generation Sequencing (NGS) Oncomine Comprehensive (Termofisher). Por último, se revisaron las historias clínicas para ver tratamientos posteriores y respuesta a los mismos.

**RESULTADOS:** 10 pacientes fueron diagnosticados de CMT en nuestro centro (6 mujeres, 4 hombres). La edad media al diagnóstico fue de 62,5 años. La sospecha diagnóstica fue mediante PAAF en el 80% de los casos, confirmándose posteriormente en pieza quirúrgica. Los tumores presentaron una celularidad de citoplasma amplio y granular, con patrones histológicos muy variados, predominando las variantes sólidas y en nidos. El 40% presentó depósitos de material amiloide característicos. El 100% de los CMT mostró tinción positiva para calcitonina. En 3 de los pacientes se realizó NGS, detectándose un caso con mutación en NRAS y otro en RET.

7 pacientes tenían enfermedad avanzada (Estadio IV) por extensión a ganglios linfáticos. 2 de ellos recibieron tratamiento con quimioterapia basada en vandetanib, en un caso combinado con radioterapia. Otros 2 casos distintos requirieron reintervención quirúrgica, uno para ampliación de márgenes y otro para realizar nueva linfadenectomía. La supervivencia global fue de 42,3 meses, con una supervivencia libre de enfermedad de 23,3 meses. Todos los casos que sufrieron recidiva eran estadio IV.

**CONCLUSIONES:** El CMT es una patología con un amplio abanico de patrones histológicos y con una inmunohistoquímica muy característica que presenta con frecuencia un estadio avanzado al diagnóstico. Esto hace que sea de suma importancia tenerla en mente en el diagnóstico diferencial de tumores tiroideos agresivos o de aspecto indiferenciado.

Por otra parte, las mutaciones encontradas mediante NGS ponen de manifiesto la necesidad de empezar a incorporar este tipo de estudios de forma protocolizada en patologías con un componente genético y hereditario bien definido como es el caso del CMT, sobre todo en pacientes jóvenes o con signos asociados que puedan hacer sospechar un MEN2.

## METÁSTASIS DE CARCINOMA DUCTAL DE GLÁNDULA SALIVAR PET POSITIVA EN TIROIDES. SIN DIAGNÓSTICO NO HAY TRATAMIENTO.

Haro Yuste, Sergio; Gálvez Medina, María José; Sánchez Ramírez, Inmaculada; Osuna Soto, Julio; Gómez Serrano, José Ángel; Leiva Cepas, Fernando

**Presentador:** Haro Yuste, Sergio

UGC DE ANATOMÍA PATOLÓGICA. HOSPITAL UNIVERSITARIO REINA SOFÍA. CÓRDOBA.

**Tipo de trabajo:** e-Póster

**INTRODUCCIÓN:** El carcinoma ductal de glándula salival es un tumor poco frecuente, y es el tumor más agresivo que puede afectar a la glándula parótida, representa entre un 6-10% de los cánceres de parótida, afecta a pacientes con una edad media de 60 años, con predominio en varones. La neoplasia oncocítica papilar del tiroides, por otro lado, es una condición que ocurren aproximadamente en el 2% de las lesiones tiroideas. La concurrencia de este tumor con otras lesiones neoplásicas del área, es poco frecuente y existen muy pocos datos en la literatura.

**MATERIAL Y MÉTODOS:** Se presenta el caso de una mujer en la séptima década de la vida a la que se le realiza un vaciamiento cervical bilateral por un carcinoma ductal salival metastásico (diagnosticado previamente). El PET de seguimiento se observó una lesión nodular istímica captante (tiroides), por lo que se extirpó en el mismo acto quirúrgico. Se recibió vaciamiento ganglionar cervical bilateral radical y tiroidectomía total.

**RESULTADOS:** En los ganglios linfáticos se identificó la presencia de metástasis de carcinoma ductal de glándula salival, con inmunofenotipo concorde (CK8/18 y DOG1 positivos). En el tiroides se observó una neoplasia tiroidea de bajo grado con inflamación aguda y crónica e infiltración histiocitaria importante, lo que dificultaba la visualización de la cápsula para identificar invasión de la misma. En los diferentes cortes realizados (x15) no se observa infiltración de la cápsula ni del parénquima circundante. El inmunofenotipo mostró CK8/18 + (citoplasmático tanto en la neoplasia como en el parénquima tiroideo residual), Dog1 -, TTF1 +, tiroglobulina +, S100 positivo muy focal. En la actualidad, la paciente se encuentra en seguimiento sin recidiva de la enfermedad.

**CONCLUSIONES:** La presencia de estos dos tumores sincrónicos es excepcional. La realización de PET en el seguimiento de determinados tumores puede reportar datos erróneos que necesitan ser confirmados histopatológicamente, con la morbi-mortalidad que eso implica. Una vez más, el papel de la Anatomía Patológica en el estadiaje del paciente es capital.

## CARCINOMA PARATIROIDEO, CUANDO LA SOSPECHA CLÍNICA NO VA MÁS ALLÁ.

Gómez Serrano, José Ángel; Leiva Cepas, Fernando; Haro Yuste, Sergio; Sánchez Ramírez, Inmaculada; Osuna Soto, Julio  
**Presentador:** Gómez Serrano, José Ángel

UGC DE ANATOMÍA PATOLÓGICA. HOSPITAL UNIVERSITARIO REINA SOFÍA. CÓRDOBA.

**Tipo de trabajo:** e-Póster

**INTRODUCCIÓN:** El carcinoma de paratiroides (CP) es una enfermedad extremadamente rara. Aunque ocasionalmente puede ocurrir en síndromes genéticos, es más frecuente que sea esporádico. Por lo general, se asocia con una secreción constante de PTH, lo que causa hipercalcemia grave y potencialmente todas las condiciones clínicas debidas al hiperparatiroidismo primario. El manejo del CP puede ser un desafío: algunas características clínicas, bioquímicas y radiológicas pueden ser útiles, pero el diagnóstico final de malignidad se basa en criterios histológicos. Hasta la fecha, la cirugía radical es el tratamiento de primera elección y es la única terapia eficaz para controlar la hipercalcemia y otras manifestaciones clínicas. Por otro lado, la quimioterapia o radioterapia, los tratamientos locales o los fármacos novedosos deben reservarse para casos seleccionados.

**MATERIAL Y MÉTODOS:** Varón en la cuarta década de la vida que ingresa de manera emergente por crisis hipercalcémica (16mg/dl). En estudio de TAC craneal se hallan datos de alteración difusa de densidad ósea craneal, sugestivos de hiperparatiroidismo y ecografía cervical con visualización de adenoma de paratiroides inferior izquierdo de 30x27x35mm. En cirugía se evidencia neoplasia paratiroidea de gran tamaño adherida a lóbulo tiroideo homolateral, infiltrándolo y a esófago, sin infiltrarlo; por lo que se amplía la cirugía a hemitiroidectomía. Se recibe una pieza de 5x5x3 cm y un peso de 27 con una lesión caoba que ocupa la totalidad del parénquima tiroideo, sin encapsular y que no afecta macroscópicamente a la cápsula tiroidea. No se disecaron cadenas ganglionares.

**RESULTADOS:** La histología mostró un carcinoma paratiroideo, moderadamente diferenciado y confirmó que el lóbulo tiroideo izquierdo estaba infiltrado (pT2, N0 según TNM/AJCC 8TH ed. 2017). El examen microscópico mostró que la lesión paratiroidea tenía una estructura sólida, con trabéculas fibrosas, compuestas principalmente por células principales con dismorfismo nuclear e irregularidades. Se detectó la presencia de componente hemorrágico y necrosis focal. Se observaron alrededor de 3 mitosis/mm<sup>2</sup>. Las tinciones inmunohistoquímicas mostraron positividad para GATA-3, PTH, parafibromina, y negatividad para TTF1, calcitonina y Tiroglobulina. El ki-67 fue del 5%.

**CONCLUSIONES:** En conclusión, considerando que el carcinoma de paratiroides y sus condiciones relacionadas representan una singularidad clínica, donde los recursos disponibles hasta el momento son limitados, un abordaje clínico multidisciplinario sigue siendo fundamental para establecer el correcto manejo tanto de las manifestaciones tumorales como sistémicas. Una cirugía oportuna y radical, realizada en un centro con experiencia, representa la mejor herramienta terapéutica a largo plazo. En el momento de redactar este abstract, 2 meses después de la cirugía, tanto su estado clínico como su calidad de vida han mejorado de forma constante, pero es necesario un mayor seguimiento para evaluar la evolución de la enfermedad.

## PARAGANGLIOMA INTRACARDÍACO: A PROPOSITO DE UN CASO

Montijano Pozas, Enriqueta; Espada Bonilla, Abel; Villar Espada, María; Japón Rodríguez, Miguel Ángel  
**Presentador:** Bejarano Jurado, Carmen

HOSPITAL UNIVERSITARIO VIRGEN DEL ROCÍO

**Tipo de trabajo:** e-Póster

**INTRODUCCIÓN:** Los paragangliomas son tumores derivados de las células cromafines extraadrenales que se encuentran en los ganglios paravertebrales simpáticos del tórax, abdomen y pelvis. En el corazón, los paragangliomas son tumores extremadamente raros y representan solo el 2% de todos los paragangliomas y menos del 1% de las neoplasias primarias cardíacas. El tumor se origina a partir de las células paraganglionares ubicadas en relación con los grandes vasos, las arterias coronarias o las aurículas. Su localización más frecuente es la aurícula izquierda, pudiéndose localizar también en tabique interauricular, aurícula derecha, en la raíz de las grandes arterias y en la porción proximal de las arterias coronarias. Los paragangliomas intracardiacos ocurren con mayor frecuencia alrededor de la cuarta década de la vida. Los pacientes pueden presentar síntomas como disnea y angina, por compresión de estructuras adyacentes, o bien síntomas relacionados con la producción de catecolaminas. El tratamiento definitivo es la resección quirúrgica completa.

**MATERIAL Y MÉTODOS:** Presentamos el caso de una mujer de 55 años con antecedente de múltiples paragangliomas a nivel cervical que recurren tras exéresis y feocromocitoma derecho que requirió suprarrenalectomía. En mayo de 2022 debuta con nuevas crisis adrenérgicas evidenciándose en PET-TAC lesión sugestiva de paraganglioma intracardiaco en septo interauricular que requiere embolización y resección quirúrgica completa. Se solicitó estudio de genes implicados en formas hereditarias de paraganglioma y feocromocitoma encontrándose en esta paciente una mutación del gen SDHD.

**RESULTADOS:** Se recibe fragmento nodular de 3x2,5 cm, que al corte muestra una tumoración de coloración parda, homogénea, de 2,5x2 cm, con cápsula bien delimitada e íntegra. Microscópicamente, la lesión está constituida por células principales epitelioides con abundante citoplasma granular eosinófilo, dispuestas en nidos y rodeadas por células alargadas sustentaculares, separadas por un estroma fibrovascular prominente. No se observan figuras mitóticas y se identifican focos aislados de necrosis atribuible a embolización. Con técnicas inmunohistoquímicas, las células principales muestran inmunotinción positiva para Cromogranina A y las células sustentaculares para proteína S-100 apoyando el diagnóstico de paraganglioma.

**CONCLUSIONES:** Los paragangliomas intracardiacos son tumores poco frecuentes con presentación clínica variable que pueden infiltrar a las estructuras circundantes. Dada su rareza, existen pocos casos descritos en la literatura y actualmente constituyen un desafío quirúrgico debido a la proximidad de estructuras vitales y afectación de arterias coronarias. La supervivencia a 10 años en pacientes que se sometieron a una resección quirúrgica completa es de hasta el 84 % frente al 50 % en pacientes que se sometieron solo a una resección parcial. Además en pacientes que presentan enfermedad familiar se debe ofrecer a los miembros de la familia un examen genético y bioquímico.

## DISTRIBUCIÓN DE LA MUTACIÓN BRAF SEGÚN CARACTERÍSTICAS EPIDEMIOLOGICAS E HISTOPATOLÓGICAS EN PACIENTES CON DIAGNÓSTICO DE CÁNCER PAPILAR DE TIROIDES. 2019-2020

Murillo Bacilio, Magdali Del Rocío; Palta González, Araceli Miroslava; Patiño Murillo, Domenica Carolina  
**Presentador:** Murillo Bacilio, Magdali Del Rocío

INSTITUTO DEL CANCER SOLCA CUENCA ECUADOR

**Tipo de trabajo:** e-Póster

**INTRODUCCIÓN:** El cáncer constituye una de las patologías más frecuentes en la actualidad. El cáncer de tiroides no es la excepción. En Latinoamérica se encuentra en séptimo puesto con una incidencia de 3,9% (54741 casos) y en el Ecuador ocupa el quinto puesto para ambos sexos con una incidencia de 5,7% (1597 casos).

Según el registro de tumores, se establece que dentro de las principales localizaciones de cáncer de residentes en el cantón Cuenca del período 2010 -2014, la glándula tiroides ocupa el primer lugar entre el sexo femenino con 387 casos, y para el sexo masculino ocupa el séptimo lugar con un total de 64 casos.

El objetivo del estudio es determinar la distribución del B-RAF según características epidemiológicas e histopatológicas en pacientes con diagnóstico de cáncer papilar de tiroides desde el año 2019 al 2020

**MATERIAL Y MÉTODOS:** Estudio descriptivo, retrospectivo aplicado en pacientes con diagnóstico de cáncer papilar de tiroides en quienes se haya realizado el estudio genético de la mutación de BRAF. Se analizaron 106 historias clínicas que cumplieron los criterios de selección. Esta información fue obtenida de base de datos del Instituto del Cáncer SOLCA. Se utilizó el software SPSS versión 22.0

**RESULTADOS:** La edad de presentación con mayor frecuencia fue el intervalo entre 30 y 39 años (27%) con 29 casos. Presenta una media de 46 años con la edad máxima de 79 y la edad mínima de 18 años.

El 83% de los pacientes fueron de sexo femenino (88 casos). En cuanto a la residencia el 85% pertenecían a zona urbana con 90 casos. El 48% (51 casos) de los pacientes se dedicaban actividades relacionadas con la limpieza. El 100% de los pacientes no presentaban antecedentes personales de exposición a radiación ionizante. El 72% de los mismos no presentaban antecedentes oncológicos familiares con 76 casos, mientras que el 28% (30 casos) si tenían. En cuanto a la mutación del gen BRAF el 75% de los pacientes presentaba mutación con 80 casos. El 80% (85 casos) se encontraba en etapa clínica I. El sitio de lesión que más presentaba era el lóbulo derecho con 58% (61 casos).

La mutación del BRAF se presenta en mayor proporción en la edad mayor de 45 años con 55% (44 casos), así también en mujeres con 85% (68 casos), en los que residen en zonas urbanas y se dedican a la limpieza con 84% (67 casos) y 48% (39 casos) respectivamente, en los que no tenían antecedentes personales de exposición a radiación ionizante ni antecedentes oncológicos familiares con el 100% (80 casos) y 70% (56 casos) respectivamente, en etapa I con 84% (67 casos) y en cuanto al sitio de lesión se presenta mayormente en el lóbulo derecho con 59% (47 casos).

**CONCLUSIONES:** La mutación del BRAF se presentó en el 75% de los casos y de los mismos pertenecían a una edad mayor de 45 años, eran mujeres, vivían en zonas urbanas, se dedicaban a limpieza, no presentaban antecedentes, se encontraban en etapa clínica I y se dio en mayor parte en el lóbulo derecho

## EXPRESIÓN DE DE BCL-2, P53 Y KI67 EN ADENOMAS PARATIROIDEOS, SU INFLUENCIA EN LA PROGRESIÓN

Osuna Soto, Julio; Leiva Cepas, Fernando; Sánchez Ramírez, Inmaculada; Gálvez Medina, María José; Haro Yuste, Sergio  
**Presentador:** Osuna Soto, Julio

UGC DE ANATOMÍA PATOLÓGICA. HOSPITAL UNIVERSITARIO REINA SOFÍA. CÓRDOBA.

**Tipo de trabajo:** e-Póster

**INTRODUCCIÓN:** El hiperparatiroidismo es un trastorno común que se caracteriza por hipercalcemia debida al aumento de secreción de PTH. Bcl-2 es un protooncogén que contribuye a la malignidad al inhibir la muerte celular programada o la apoptosis. p53 es un gen supresor de tumores, las mutaciones esporádicas en el gen p53 son la alteración genética más común en la carcinogénesis y juegan un papel en más del 50% de los cánceres humanos. Ki-67 es un antígeno nuclear expresado en todas las fases del ciclo celular excepto G0. El objetivo de este estudio fue investigar la expresión de Ki-67, bcl-2 y p53 en adenomas paratiroides y su borde residual de tejido paratiroideo normal.

**MATERIAL Y MÉTODOS:** Se estudiaron muestras de 30 adenomas paratiroides mediante análisis inmunohistoquímico para la expresión de Ki-67, bcl-2 y p53 en adenomas paratiroides seleccionados de manera aleatoria entre los archivados en nuestro Servicio entre los años 2018-2022.

**RESULTADOS:** Se observaron resultados positivos para p53 en 6 (18%) adenomas y ninguno de los bordes residuales de tejido paratiroideo normal (p = 0,05); para Ki-67 en 18 (59%) adenomas y ninguno de los bordes residuales de tejido paratiroideo normal (p = 0,00022); y para bcl-2 en 19 (75%) adenomas y 8 (31%) bordes residuales de tejido paratiroideo normal (p = 0,01). No se observaron con H-E datos de atipia celular. Se excluyeron aquellos casos diagnosticados de cáncer de paratiroides.

**CONCLUSIONES:** Nuestros hallazgos sugieren que los adenomas paratiroides contienen poblaciones celulares con expresión inmunohistoquímica de Ki-67 (59%), que tienen riesgo de desarrollar anomalías genéticas que pueden conducir a la proliferación clonal. La inmunorreactividad débil para p53 (18%) combinada con la expresión relativamente fuerte de bcl-2 (75%) podría contribuir a la progresión lenta que caracteriza a la mayoría de los adenomas paratiroides y no es exclusiva de la transformación maligna.

**EL FEOCROMOCITOMA ENMASCARADO.**

Ruiz Adelantado, Irene; Alarcón García, Lorenzo; Sierra Hompanera, Tania; García De Casasola Rodríguez, Gonzalo; Pinilla Pagnon, Ignacio; Nogales Moro, Adrián

**Presentador:** Ruiz Adelantado, Irene

HOSPITAL UNIVERSITARIO SEVERO OCHOA

**Tipo de trabajo:** e-Póster

**INTRODUCCIÓN:** El feocromocitoma compuesto es una condición patológica poco frecuente (3% de los feocromocitomas), caracterizada por presentar elementos típicos del feocromocitoma y de tumores neurogénicos (siendo los más comunes el ganglioneuroma, el neuroblastoma y el ganglioneuroblastoma). Suele presentar una clínica larvada, siendo las alteraciones digestivas y las cardiovasculares las reportadas con mayor frecuencia.

**MATERIAL Y MÉTODOS:** Varón de 67 años derivado desde Urología por presentar en el TC una masa renal de 3 cm con hallazgo incidental de un nódulo suprarrenal de 2 cm. Se realiza BAG de la lesión renal con diagnóstico de carcinoma renal de células claras. No tiene hábitos tóxicos, antecedentes de interés, ni historia de hipertensión. En la exploración física niega palpitaciones, sudoración, flushing o cefaleas. No se confirma la excreción aumentada de normetanefrinas ni catecolaminas. El tumor adrenal no parece que sea funcionante, por lo que endocrinológicamente, no hay contraindicaciones para la cirugía renal acompañada de adrenalectomía según hallazgos macroscópicos intraoperatorios.

**RESULTADOS:** Se remite una pieza de adrenalectomía con una zona de engrosamiento nodular mal delimitada de aproximadamente 2 cm, con áreas blanquecinas entremezcladas. En el estudio microscópico se identifica una proliferación neoplásica altamente celular en médula adrenal compuesta por células neuroendocrinas que se disponen en nidos y trabéculas. Junto a estas, se identifican áreas hipocelulares compuestas procesos axonales, células de Schwann y células ganglionares sin identificarse elementos inmaduros. Se realizan técnicas de inmunohistoquímica que permite delimitar con precisión ambas entidades, el feocromocitoma con positividad para marcadores neuroendocrinos (cromogranina, sinaptofisina y CD56), y el componente de ganglioneuroma que mostraba, además, positividad para S100 y neurofilamentos.

**CONCLUSIONES:** El feocromocitoma compuesto es una entidad poco frecuente en la que coexiste el feocromocitoma con otros tipos tumorales neurogénicos (de tejido nervioso maduro o inmaduro) sin que todavía se conozca claramente su patogénesis. Los estudios radiológicos no permiten diferenciar esta entidad de otro tipo de tumores adrenales y la clínica puede ser inespecífica ya que el componente neurogénico no es metabólicamente activo. El tratamiento gold-standard es el mismo que en el feocromocitoma ordinario, la adrenalectomía con uso preventivo de alfa bloqueantes para evitar crisis hipertensivas intraoperatorias, y su pronóstico es muy similar. Debido a su escasa frecuencia, se aconseja la realización de test genéticos para conocer mejor su comportamiento biológico y su asociación con síndromes hereditarios.

**CARCINOMA SUPRARRENAL: REVISIÓN DE UNA SERIE DE CASOS EN HOSPITAL TERCIARIO**

Vázquez Tarrío, Eva María; Jiménez Almonacid, Justino; Pérez Campos, Ana Isabel

**Presentador:** Vázquez Tarrío, Eva María

HOSPITAL 12 DE OCTUBRE

**Tipo de trabajo:** e-Póster

**INTRODUCCIÓN:** El carcinoma suprarrenal es una neoplasia poco frecuente, con una incidencia de 0.5-1 casos por millón de habitantes por año, que tiene mal pronóstico y puede presentar agregación familiar. Existen distintas escalas para su diagnóstico y diferenciación del adenoma suprarrenal que valoran diferentes variables histopatológicas. En esta serie se han evaluado las variables recogidas en estas escalas y su posible asociación con variables clínicas y la evolución de los pacientes.

**MATERIAL Y MÉTODOS:** Se han revisado 20 casos de carcinomas suprarrenales diagnosticados en nuestro centro desde los años 2004 al 2022. Se han evaluado diferentes variables clínicas (edad, sexo, estadio tumoral, tiempo de recurrencia y supervivencia) así como diferentes variables histológicas recogidas en las principales clasificaciones diagnósticas (Weiss, Lin-Weiss-Bisceglia y Wieneke) con el objetivo de caracterizar las alteraciones histológicas más frecuentes.

**RESULTADOS:** 7 (35%) de los casos fueron mujeres y 13 (65%) varones. La edad de los pacientes osciló entre los 9 y 76 años (edad media de 46 años). Tres de los casos fueron pediátricos. 2 de los casos se encontraban en contexto de un síndrome de Li Fraumeni. Además, uno de los pacientes tenía un antecedente personal de osteosarcoma de fémur, y otro tenía un antecedente de carcinoma de células renales papilar. 4 de los pacientes presentaron metástasis a distancia al diagnóstico (hepáticas, pulmonares e implantes peritoneales). 9 de ellos desarrollaron metástasis ganglionares o a distancia durante su evolución. 7 (35%) de los casos eran de alto grado. Uno de los casos era un subtipo oncocítico que cumplía tres criterios mayores (>5 mitosis en 50 CGA, mitosis atípicas, invasión venosa) y 2 menores (tamaño y peso elevados, necrosis) en la escala de Lin-Weiss-Bisceglia. Entre los criterios de Weiss los más frecuentes fueron la presencia de menos de un 25% de células claras (100% de los casos) y la presencia de arquitectura difusa (70%), siendo el más infrecuente la presencia de invasión venosa (15%). 11 de los casos tenían 5 o más criterios de Weiss y sólo uno de los casos cumplía 2 criterios. Todos los casos de alto grado cumplían más de 5 criterios. En los 3 casos pediátricos se aplicó la escala de Wieneke, siendo los parámetros más frecuentes la presencia de necrosis y las mitosis atípicas. El tiempo de recurrencia osciló entre los 3 meses y 5 años. 8 de los pacientes fallecieron y 6 se encuentran libres de enfermedad.

**CONCLUSIONES:** Los criterios histológicos diagnósticos en el carcinoma suprarrenal presentan una alta reproducibilidad y en la mayoría de los casos se cumplen 5 o más, asociándose aquellos que cumplen con más criterios a un mayor grado. Nuestra serie muestra hallazgos similares a los descritos en la literatura, si bien presenta limitaciones al tratarse de un estudio retrospectivo con un número limitado de casos.



## CARCINOMA ADRENOCORTICAL METASTÁSICO: PRESENTACIÓN DE UN CASO Y REVISIÓN DE LOS ÚLTIMOS QUINCE AÑOS

Medrano Ruiz, Juan; Gambó Grasa, Paula; Marquina Ibáñez, Isabel; Fernández Taules, Cristina; Ríos Ballestín, Guillermo; Castillo Mallá, Jennifer Silvana; Ollero Domenche, Leticia  
**Presentador:** Medrano Ruiz, Juan

HOSPITAL UNIVERSITARIO MIGUEL SERVET

**Tipo de trabajo:** e-Poster

**INTRODUCCIÓN:** El carcinoma adrenocortical es una neoplasia epitelial maligna poco frecuente, con una incidencia anual de 0,5 - 2 casos por millón de habitantes. La edad media en el momento del diagnóstico se sitúa entre la quinta y sexta década de la vida, aunque algunas series muestran una distribución bimodal con picos en la primera y quinta décadas. Son más comunes en mujeres que en hombres (ratio 2.5:1) y la mayoría son unilaterales, con predilección por el lado izquierdo. Los criterios de Weiss constituyen el sistema más avalado para su diagnóstico histopatológico: el cumplimiento de tres de los nueve existentes se correlaciona con comportamiento maligno, capacidad de metástasis y recurrencia. Las localizaciones más frecuentes de metástasis son hígado, pulmón, retroperitoneo, serosa intestinal, ganglios linfáticos y hueso. Se presenta un caso de esta entidad con metástasis a distancia y una revisión de los casos diagnosticados en nuestro centro en los últimos quince años.

**MATERIAL Y MÉTODOS:** Mujer de 21 años con clínica de virilización. En pruebas de imagen se objetiva un nódulo suprarrenal de 7,9 cm, un nódulo hepático de 1,7 cm y un nódulo pulmonar de 0,4 cm. A raíz de este caso, se realiza una búsqueda informática de los casos de carcinoma adrenocortical diagnosticados en nuestro centro entre 2008 y 2022.

**RESULTADOS:** Tumor encapsulado, constituido por múltiples nidos delimitados por gruesos tractos fibrosos. Las células son grandes, con núcleos irregulares, nucleolos prominentes y citoplasmas amplios predominantemente eosinófilos. Se identifican áreas de necrosis (30 %), focales zonas mixoides, imágenes de invasión linfovascular y aisladas figuras de mitosis. Muestra expresión de inhibina alfa, melan-A y sinaptofisina, siendo negativo para cromogranina. La trama reticulínica está alterada. El índice de proliferación celular con Ki-67 es del 40 %. El nódulo hepático y el pulmonar se catalogan como metástasis al concordar con histología e inmunohistoquímica. En el estudio retrospectivo aparecen nueve casos, además del citado. La edad media de los pacientes es de 35,4 años, entre 1 y 73 años. El 80 % son mujeres. El 70 % se localiza en glándula suprarrenal izquierda. En dos casos no se hallan datos de tamaño y peso; en el resto el promedio es 304 g (38-760 g) y 10,5 cm (7-15 cm). El 80 % presenta necrosis. Excepto en uno diagnosticado en biopsia pequeña, en todos existe invasión linfática y/o vascular. Al menos el 60 % metastatiza en ganglios linfáticos regionales, no disponiendo de este dato en tres de ellos. Únicamente dos casos (20 %) muestran metástasis a distancia: el presente en hígado y pulmón y otro caso en cerebro.

**CONCLUSIONES:** El carcinoma adrenocortical es una neoplasia poco frecuente. Los hallazgos encontrados en la serie de casos de este estudio retrospectivo concuerdan con tres de las localizaciones más frecuentes de metástasis: hígado, pulmón y ganglios linfáticos. Además, en la búsqueda aparece una metástasis en cerebro, ubicación menos habitual, aunque también descrita.

## CARCINOMA CRIBIFORME MORULAR: UNA VARIANTE DISTINTA DE LAS DEMÁS

Curto Aguilera, Daniel; Jiménez Almonacid, Justino; Pérez Campos, Ana Isabel; Gil Galvín, Marco Asier  
**Presentador:** Curto Aguilera, Daniel

HOSPITAL UNIVERSITARIO 12 DE OCTUBRE

**Tipo de trabajo:** e-Poster

**INTRODUCCIÓN:** El carcinoma cribiforme morular de tiroides es un tumor maligno raro con un claro predominio en mujeres jóvenes. El 60% de los casos están asociados al síndrome de poliposis adenomatosa familiar por mutaciones germinales en el gen APC mientras que un 40% son esporádicos con mutaciones somáticas en diferentes genes que provocan una activación de la vía WNT/beta-catenina. Anteriormente se consideraba un subtipo de carcinoma papilar, si bien, en la 5ª edición de la OMS se clasifica como un tumor de histogénesis incierta.

**MATERIAL Y MÉTODOS:** Se presenta el caso de una mujer de 44 años sin antecedentes personales ni familiares de interés que acude al servicio de endocrinología para valoración ecográfica de un nódulo tiroideo de rápido crecimiento. En dicho estudio se objetiva un nódulo hipoecogénico en lóbulo tiroideo derecho bien delimitado y vascularizado. Se solicita PAAF de la lesión con diagnóstico de carcinoma papilar de tiroides (Bethesda VI), por lo que se realiza tiroidectomía total.

**RESULTADOS:** En la pieza de tiroidectomía se identificó un nódulo único excrecente de 2,2 cm de eje máximo en la unión entre el istmo y el lóbulo tiroideo derecho. Se trataba de una lesión tumoral bien delimitada constituida por células monomorfas de morfología columnar con áreas de crecimiento papilar y otras cribiformes, apreciándose mórulas con células de bordes citoplasmáticos mal definidos. En el estudio inmunohistoquímico las células tumorales fueron positivas para TTF1, CK19, galectina 3, receptores de estrógenos, progesterona y andrógenos, mientras que fueron negativas para tiroglobulina, PAX8, antimesotelio, BRAF, calcitonina, napsina y CDX2. Las mórulas mostraron positividad para CDX2 y CD10. Se observó una tinción intensa y difusa con beta-catenina, tanto en núcleo como en citoplasma. El estudio molecular con técnica de NGS identificó una variante de tipo "missense" (c.100G>A) en el exón 3 del gen CTNNB. Ante estos hallazgos, la paciente fue remitida al servicio de aparato digestivo para estudio de poliposis adenomatosa familiar sin observarse alteraciones.

**CONCLUSIONES:** El carcinoma cribiforme morular presenta hallazgos morfológicos, inmunohistoquímicos y moleculares característicos, pero su diagnóstico en casos esporádicos requiere un elevado índice de sospecha y puede plantear el diagnóstico diferencial con otras neoplasias tiroideas más agresivas como el subtipo columnar del carcinoma papilar.

## HIPERPARATIROIDISMO POR CÁNCER DE PARATIROIDES O TUMOR PARATIROIDEO ATÍPICO. NUESTRA EXPERIENCIA DE 22 AÑOS.

Martín Salvago, María Dolores; Romo Remigio, Roberto Carlos; Sánchez Malo, Carolina; Roldán Mateo, Lucía; Alzate Isaza, Vanesa Andrea; Martínez Arcos, M<sup>a</sup> Ángeles  
**Presentador:** Martín Salvago, María Dolores

HOSPITAL UNIVERSITARIO DE JAÉN

**Tipo de trabajo:** e-Poster

**INTRODUCCIÓN:** El carcinoma de paratiroides (CP) es responsable de 1% del hiperparatiroidismo primario (HPP) esporádico. Es difícil diferenciar clínicamente un adenoma y un CP. La sospecha de malignidad se establece ante HPP con crisis severas de hipercalcemia y concentraciones muy altas de PTH o una masa cervical. El diagnóstico definitivo es histológico. Se requiere la presencia de invasión vascular, linfática o perineural, extensión local a estructuras/órganos adyacentes o presencia de metástasis confirmada histológicamente. Los tumores con ausencia de estos hallazgos pero con características arquitecturales/citológicas atípicas son denominados tumores paratiroides atípicos (TPA), un tipo intermedio de tumor paratiroideo de potencial maligno incierto. El tratamiento de elección es la resección quirúrgica en bloque, con paratiroidectomía y hemitiroidectomía ipsilateral. Dada la rareza de los casos, la dificultad del diagnóstico, que la mayoría de casos es postoperatorio, y lo imprevisible de su evolución, analizamos nuestra experiencia.

**MATERIAL Y MÉTODOS:** Evaluamos retrospectivamente las historias de pacientes operados en nuestro centro por HPP desde 2000 a 2022 con diagnóstico histológico de CP y TPA. Recogimos edad, sexo, diagnóstico histológico, tamaño, ecogenicidad, gammagrafía de paratiroides, clínica, parámetros analíticos pre y postcirugía (PTH, Ca, P y vit. D), tipo de cirugía, persistencia de la enfermedad definida por elevación de PTH y supervivencia.

**RESULTADOS:** Se evaluaron 20 pacientes (11 varones y 9 mujeres) con edad media de 61a (28-77) en el momento de la cirugía, seguidos desde la intervención hasta la actualidad. 12 (60%) fueron CP y 8 (40%) TPA. No encontramos diferencias en los niveles de Ca, P o PTH, clínica o presencia de insuficiencia renal (IR). La sospecha prequirúrgica de CP se estableció solo en 25% de los casos, sin diferencias entre grupos. La indicación quirúrgica (paratiroidectomía vs cirugía en bloque), el tamaño tumoral en la pieza quirúrgica, el índice mitótico y el Ki67 no difirieron significativamente. Respecto a la persistencia de enfermedad, solo 3 pacientes (15%) mantuvieron PTH elevada, todos con IR avanzada, sin diferencias entre el tipo de cirugía realizada. En la actualidad la supervivencia es del 100%.

**CONCLUSIONES:** No encontramos diferencias clínicas ni analíticas entre el CP y el TPA que orientaran al diagnóstico prequirúrgico de malignidad, solo mayores niveles de PTH en el CP (485,7 vs 409,2 pg/mL), pero sin significación estadística. La evolución clínica y analítica del HPP tras la cirugía también fue independiente del resultado histológico, así como del tipo de cirugía realizada. La supervivencia del 100% de pacientes, en algunos casos seguidos durante 20 años, y la escasa recurrencia a pesar de cirugía poco radical en 75% de casos, nos hace pensar en una menor agresividad de la esperada en esta patología, poco conocida por ser una enfermedad rara, y si realmente podría evitarse una resección en bloque, como está indicado actualmente.

## LA BELLEZA DE LA INFRECUENTE: A PROPÓSITO DE DOS CASOS

Cordovilla Moreno, Antonio Manuel; Santiago Quispe, Nancy; Iglesias Martínez, Érika; Madalina Buda, Mihaela; Sifre Ruiz, Anna; Esquina Rodríguez, Cristina; Catón Santarán, Blanca; Moreno Ibérica, María Alejandra; Bronte Arnaut, Monica  
**Presentador:** Cordovilla Moreno, Antonio Manuel

HOSPITAL UNIVERSITARIO ÁRABA

**Tipo de trabajo:** e-Poster

**INTRODUCCIÓN:** El carcinoma papilar de tiroides (PTC) con estroma tipo fibromatosis es una lesión infrecuente (1% de los PTC). Se caracteriza por presentar abundante estroma celular de tipo miofibroblástico (fascitis nodular, fibromatosis). Debe distinguirse del carcinoma anaplásico (ATC) de células fusiformes originado del PTC y la variante paucicelular del ATC. Nuestro objetivo es describir las características histopatológicas de ambas entidades en base a dos casos clínicos

**MATERIAL Y MÉTODOS:** Se revisan los datos histopatológicos e inmunohistoquímicos (IHQ) de los tumores de dos pacientes diagnosticados en nuestro centro en el periodo en el año 2022. Se realiza un análisis descriptivo de los datos obtenidos.

**RESULTADOS:** Caso clínico 1: Varón de 32 años, sin antecedentes personales de interés. Se le realiza una tiroidectomía total por sospecha de PTC posible subtipo con estroma tipo fibromatosis previa biopsia con aguja gruesa (BAG) sobre nódulo tiroideo izquierdo e ístmico (en estudio por imagen). Se observa una tumoración epitelial (2,5 cms) de patrón predominantemente papilar con áreas de patrón folicular, mezcladas con un componente estromal fusocelular prominente que supone alrededor del 70 % de la lesión. El componente estromal muestra positividad citoplasmática para marcadores de músculo liso (actina, desmina), expresión nuclear parcheada para B-catenina y negatividad para panqueratina. El diagnóstico final es de un carcinoma papilar de tiroides con estroma tipo fascitis/fibromatosis con estadio patológico (AJCC-CAP 8<sup>a</sup> Ed): pT2N1

Caso clínico 2: Mujer de 73 años, antecedentes personales de HTA e hipertiroidismo. Se realiza BAG sobre nódulo tiroideo derecho con diagnóstico de carcinoma de alto grado. En el estudio microscópico de la pieza de tiroidectomía se describe una neoformación infiltrante de células fusocelulares con marcado pleomorfismo y atipia nuclear. Se contabilizan 7 figuras de mitosis/2mm<sup>2</sup>, algunas de ellas atípicas. La lesión se acompaña de un estroma desmoplásico y necrosis parcheada. Se encuentra en relación a una tumoración de patrón folicular, con características nucleares de carcinoma papilar. El componente indiferenciado muestra positividad parcheada para TTF1 y PAX8, con diferentes patrones de expresión (null y wild-type) para p53 en varios cortes. El diagnóstico definitivo es de carcinoma anaplásico originado sobre un carcinoma de células foliculares bien diferenciado de alto grado

**CONCLUSIONES:** Ambas lesiones son entidades relativamente raras que suponen menos del 1% de los tumores tiroideos. En el estudio histológico se pueden presentar con rasgos morfológicos superponibles. Por ello es importante advertir características sobre su grado de diferenciación, el tumor de origen y el estroma acompañante. El empleo de técnicas inmunohistoquímicas complementarias es muy útil a la hora de establecer el diagnóstico definitivo.

## GENES IMPLICADOS EN LA RECIDIVA TUMORAL DEL CARCINOMA DE ENDOMETRIO

Moreno Moreno, Esther; Caniego Casas, Tamara; Ariño Palao, Carmen; Palacios Calvo, José; Perez-Mies, J; Belén

**Presentador:** Moreno Moreno, Esther

HOSPITAL UNIVERSITARIO RAMÓN Y CAJAL

**Tipo de trabajo:** Oral

(Consultar sala y hora en el Programa científico)

**INTRODUCCIÓN:** El carcinoma de endometrio (CE) es la neoplasia ginecológica más frecuente, mostrando una supervivencia global relativamente buena. Se conocen factores de riesgo clinicopatológicos clásicos de recidiva, como la estadificación o la invasión linfovascular, y más recientemente la clasificación molecular del CE, que son utilizados para estratificar el riesgo y ajustar el tratamiento. Sin embargo, entre un 10-15% de los casos de bajo riesgo (CEBG) experimentan recidivas, así como un 50% de los casos de alto riesgo (CEAG) no recurren. Los mecanismos moleculares y genes implicados en la progresión son poco conocidos. **Objetivo:** analizar las alteraciones moleculares observadas en casos de CE de alto y bajo grado, tanto en el tumor primario como en su recidiva.

**MATERIAL Y MÉTODOS:** Se han seleccionado los casos de CEAG (8 casos: 6 subtipo molecular "copy-number high" y 2 subtipo "copy-number low") y CEBG (13 casos: 10 subtipo "copy-number low", 1 hipermutado/MMRd y 2 inclasificables) de nuestro centro que han mostrado recidiva confirmada con material histológico. Se ha realizado extracción de ADN del tejido parafinado y estudio de NGS con un panel propio diseñado con la plataforma SureDesign de Agilent Tech (61 genes) tanto del tumor primario como de la recidiva.

**RESULTADOS:** Se ha observado distribución similar de mutaciones entre componente primario y recidiva en ambos grupos. Las mutaciones más frecuentes encontradas son: CEAG: TP53 en 5 (62,5%), PIK3RI en 4 (50%), PTEN en 3 (37,5%), ARIDIA en 2 (25%) y KRAS en 1 (12,5%). CEBG: PTEN en 11 (84,6%), ARIDIA en 8 (61,5%), PIK3CA en 8 (61,5%) y CTNNT1 en 3 (23%). Respecto a las mutaciones observadas exclusivamente en las recidivas y probablemente relacionadas con progresión, se ha observado que dos casos de CEAG (un carcinoma seroso y un carcinoma mesonefrico-like) han adquirido una mutación en CTNNT1 en la recidiva. Se ha identificado una mutación sobreañadida de PIK3CA en tres casos de CEBG, de PTEN en uno y de CHD4 en dos. Un caso de CEBG ha adquirido una mutación missense en TP53 mostrando evolución en su fenotipo hacia CEAG en la recidiva.

**CONCLUSIONES:** Se observa un patrón mutacional similar entre ambos componentes, apoyando que se trata de recidivas del tumor primario. De manera concordante con la literatura, no se ha observado ningún caso POLE mutado con recidiva. Se identifican frecuentes mutaciones de TP53 en CEAG, en relación con el peor pronóstico de este tipo molecular. Dos CEAG han adquirido una mutación en CTNNT1 en la recidiva, siendo posible factor de progresión. Dentro del grupo de CEBG, se han observado alteraciones moleculares en la vía PTEN/PIK3CA en la recidiva de 4 casos, como mutaciones sobreañadidas a la alteración previa, sin cambio en el fenotipo. Sin embargo, la adquisición de una mutación en TP53 puede estar relacionada con cambio en el fenotipo hacia CE de alto grado. En resumen, se observa diferente patrón mutacional en la progresión de tumores de endometrio de alto y bajo grado.

## ESTUDIO RETROSPECTIVO DE UNA SERIE DE CASOS DE LESIONES INFLAMATORIAS CRÓNICAS PLACENTARIAS.

Meléndez Gispert, María Rosa; Diez Fernández, Alba; Conde, Esther; Toldos, Óscar; Ariño Palao, Carmen; Molés Caparrós, Silvia Joana; Alonso Riaño, Marina

**Presentador:** Meléndez Gispert, María Rosa

HOSPITAL UNIVERSITARIO RAMÓN Y CAJAL

**Tipo de trabajo:** Oral

(Consultar sala y hora en el Programa científico)

**INTRODUCCIÓN:** La villitis crónica (VC) es una lesión inflamatoria linfohistiocítica por la respuesta inmune materna mediada por células T CD8 frente a antígenos fetales. Aunque existen causas infecciosas, en la mayoría de ocasiones no es posible identificar la causa empleándose el término de villitis de etiología desconocida (VUE). Actualmente se gradúa, ya que se han visto diferencias pronósticas. Afecta al 5-15% de placentas, tiende a recurrir y se ha relacionado con complicaciones en el embarazo (crecimiento intrauterino retardado (CIR), abortos) y en el neurodesarrollo neonatal. Existen factores predisponentes como las enfermedades autoinmunes o la ovodonación.

**MATERIAL Y MÉTODOS:** Se realiza un estudio retrospectivo entre 2020 y 2023 de placentas con diagnóstico de VC e intervillitis de un hospital terciario remitidas como biopsia (excluyendo autopsia fetal). Se ha empleado tinción de hematoxilina-eosina y técnicas inmunohistoquímicas (citomegalovirus, virus herpes simple y herpes zóster, toxoplasma, SARS-CoV2, parvovirus B19, poblaciones linfocitarias y CD68) e histoquímicas (PAS, Grocott, Giemsa). Se han empleado los criterios diagnósticos del Grupo de Consenso Internacional de Amsterdam.

El objetivo del trabajo es estudiar la relación entre VC y la presencia de enfermedades autoinmunes, factores infecciosos o historia obstétrica previa en las gestantes, así como describir si se aislaron microorganismos en la gestante, placenta o en el recién nacido (RN).

**RESULTADOS:** Se obtiene una cohorte de 35 mujeres con edad media de 32,9 años y sus respectivos 36 RN (1 gestación gemelar). Los RN son 25 mujeres (71,42%) y 11 varones (31,42%). 14 (40%) eran prematuros, 13 (36,11%) CIR, 6 (16,6%) tenían malformaciones, 1 (2,77%) anemia e hidrops fetal, 3 (8,33%) líquido amniótico meconial y 1 sepsis precoz por rotura prematura de membranas (RPM). 17 gestantes (48,57%) tenían abortos en gestaciones previas, de las cuales 4 eran sugestivas de causa placentaria, 2 por malformaciones y los restantes de causa desconocida. 6 (17,14%) tenían enfermedades autoinmunes, 3 (8,57%) gestación por ovodonación, 9 (25,71%) RPM, 3 (8,57%) preeclampsia, 4 (11,42%) diabetes gestacional, 2 (5,71%) hipertensión y 3 (8,57%) consumían tóxicos. Se aislaron microorganismos en 14 gestantes (40%) y en 1 neonato (2,77%). No se aislaron microorganismos tras estudio microbiológico y anatomopatológico en tejido placentario.

**CONCLUSIONES:** En nuestra serie de casos no se han hallado antígenos infecciosos en tejido placentario, por lo que se podría hipotetizar que las lesiones observadas están más relacionadas con factores inmunes maternos. Es importante conocer estas lesiones, ya que su identificación influye en la actitud obstétrica en el seguimiento de estas pacientes de cara a futuras gestaciones y puede reducir las posibles complicaciones asociadas a esta entidad. Se requiere más investigación para dilucidar la etiopatogenia, ya que sigue sin esclarecerse la naturaleza del antígeno que produce esta respuesta inflamatoria.

## MICROSCOPIA CONFOCAL EN LA EVALUACIÓN DE BIOPSIAS DE CÉRVIX EN EL SEGUIMIENTO DEL TRASPLANTE UTERINO. RESULTADOS PRELIMINARES

Saco Alvarez, Adela; Rakislova, Natalia; Marimon Perez De Villar, Lorena; Lopez Prades, Sandra; Bernadas Sole, Esther; Rius, Mariona; Sisuashvili, Lia; Diaz Fajon, Berta; Carmona Herrera, Francisco; Ordi Maja, Jaume

**Presentador:** Saco Alvarez, Adela

HOSPITAL CLÍNIC DE BARCELONA

**Tipo de trabajo:** Oral

(Consultar sala y hora en el Programa científico)

**INTRODUCCIÓN:** El trasplante uterino fue introducido en nuestro país en 2020. El riesgo de rechazo hace necesaria la realización de biopsias periódicas de control y el diagnóstico de estas muestras es urgente. La microscopía confocal de fusión *ex vivo* (MCFu) es una tecnología en la que la muestra fresca, tras un rápido procesamiento, es iluminada por dos láseres diodo con distintos espectros de longitud de onda que permiten generar, tras un proceso computacional, una imagen que simula una tinción de hematoxilina-eosina. Estas imágenes pueden ser evaluadas minutos tras la toma de la muestra. El objetivo del presente estudio fue valorar la utilidad de dicha técnica en la evaluación de biopsias de cérvix de receptoras de trasplante uterino.

**MATERIAL Y MÉTODOS:** Se evaluaron 13 biopsias de cérvix de dos pacientes receptoras de trasplante uterino. Las muestras fueron procesadas en fresco y escaneadas en un MCFu VivaScope 2500 G4 (MAVIG GmbH, Múnich, Alemania). Las imágenes de MCFu fueron evaluadas por un patólogo ginecológico. Posteriormente, las muestras fueron procesadas para estudio histológico convencional, y evaluadas por el mismo patólogo ginecológico tras un periodo de más de dos semanas entre ambas observaciones. La valoración del rechazo se realizó siguiendo los criterios de Brännström (negativo, cambios borderline, rechazo grado 1, 2 y 3). Se comparó la concordancia entre ambos diagnósticos y las discordancias se clasificaron como mayores cuando el diagnóstico cambiaba el manejo clínico de la paciente. En todas las discordancias se reevaluó la imagen de MCFu para identificar la causa del error.

**RESULTADOS:** El diagnóstico final de las biopsias fue de 8 negativas, 2 de rechazo borderline y 3 no evaluables por escaso material. Además, en 4 de las biopsias se identificó la presencia de lesión escamosa intraepitelial de bajo grado (LSIL). Los diagnósticos fueron concordantes en 10/13 biopsias (77%). Las tres discordancias fueron mayores (un diagnóstico de borderline y otro de grado 1 con MCFu que fueron negativas en el final, y una biopsia diagnosticada como negativas con MCFu con diagnóstico final de borderline). Todas las lesiones de LSIL fueron identificadas por el MCFu. La utilización del MCFu permitió realizar el diagnóstico en menos de una hora tras la recepción de la muestra. Las discordancias diagnósticas fueron debidas a errores en la interpretación por falta de experiencia en 2 casos (inflamación asociada LSIL interpretada como rechazo) y a problemas técnicos (falta de representación del foco lesional) en un caso. El procesamiento para MCFu no interfirió con la evaluación posterior en microscopía convencional.

**CONCLUSIONES:** La microscopía confocal es un método prometedor que puede permitir un diagnóstico en menos de una hora tras la obtención de la muestra, un aspecto crucial en las biopsias de seguimiento del trasplante uterino. Sin embargo, es preciso un periodo de aprendizaje y adaptación de técnicos y patólogos para mejorar la precisión diagnóstica.

## ANÁLISIS RETROSPECTIVO DE CARCINOMA ENDOMETRIAL DE 135 PACIENTES, ESTUDIO A 3 AÑOS

Romero Madrid, Beatriz; Clavé Safont, Sergi; Álvarez Mancha, Ana Isabel; Pazmiño Arias, Andrea Lisette; Moragon Massey, Ester; Bellosillo Paricio, Beatriz; Mancebo Moreno, Gemma; Lloveras Rubio, Belén

**Presentador:** Romero Madrid, Beatriz

HOSPITAL DEL MAR

**Tipo de trabajo:** Oral

(Consultar sala y hora en el Programa científico)

**INTRODUCCIÓN:** El cáncer de endometrio es el tumor ginecológico más frecuente de los países desarrollados, con una incidencia en aumento y una edad promedio de debut de 60 años. Neoplasias morfológicamente similares pueden mostrar perfiles moleculares distintos, por ello, conocer las características moleculares de cada tumor es esencial para una correcta estratificación y tratamiento adyuvante.

**MATERIAL Y MÉTODOS:** Analizamos los datos moleculares y morfológicos de importancia pronóstica de 135 pacientes con cáncer de endometrio diagnosticadas en nuestro departamento, en el periodo entre 2020 y 2023. Hemos registrado la edad, subtipo y grado histológico, presencia de invasión linfovascular (ILV), estadio patológico al diagnóstico y expresión de genes reparadores del ADN (IMS). Se evaluó la presencia de mutaciones en los genes POLE (exones 9 a 14), POLD1 (exones 6 a 12) y TP53 (gen completo) mediante NGS con un panel de diseño propio Ion AmpliSeq Custom Next-Generation Sequencing DNA Panel (Thermo Fisher). El análisis incluyó también técnicas de inmunohistoquímica para evaluar pérdida de los genes reparadores y en casos seleccionados, estudio de la metilación del promotor del gen MLH1 e IMS mediante técnicas de biología molecular.

**RESULTADOS:** La edad media de las pacientes fue de 70 años (rango 35-94). Histológicamente 111 de ellas pertenecían al subtipo endometriode, 82 de bajo grado (BG) (G1-2) y 29 de alto grado (AG) (G3). En 10 se constató subtipo seroso puro y el resto (14) pertenecían a otras histologías o a histología mixta serosa-endometriode. De las 104 piezas de histerectomía obtenidas, el 71.2% (74 pacientes) correspondían a estadio FIGO I y el resto II o mayor, con 46 casos con ILV constatados. 30 presentaron algún tipo de alteración inmunohistoquímica de IMS, siendo la pérdida más frecuente PMS2 y MLH1 (11/28 metilados), siendo 8 inestables desde el punto de vista molecular. TP53 presentó mutaciones patogénicas en 46 casos (la mayor proporción de mutaciones se dio en los tumores de AG, un 89.7% de los AG, eran TP53 mutados, frente a un 3.6% de los de BG). 15 tuvieron mutaciones patogénicas en POLE y/o POLD1.

En nuestra serie observamos que la mayoría de los casos presentan un perfil molecular de bajo número de copias (40 pacientes, 29.6%), siendo el POLE ultramutado un 11.1% del total (15), el hipermutado un 22.2% (30), el de alto número de copias un 34.1% (46) y el grupo multiple classifier un 2.9% (4). Nuestro estudio presenta cierta similitud con la proporción de subgrupos moleculares aportado por estudios como el TCGA y similares.

**CONCLUSIONES:** Los grupos moleculares propuestos a partir del estudio TCGA pueden ser identificados con una aproximación a través de marcadores surrogados junto con el análisis mutacional de POLE. Esto disminuye la variabilidad interobservador y aporta una valiosa información pronóstica.

## LA CUANTIFICACIÓN DE LOS LINFOCITOS INTRATUMORALES (TIL) Y SU PROPORCIÓN RESPECTO A LA DENSIDAD DE CÉLULAS TUMORALES COMO BIOMARCADORES PREDICTIVOS Y PRONÓSTICOS EN EL CARCINOMA SEROSO DE ALTO GRADO

Machuca Aguado, Jesús; Conde Martín, Antonio Félix; Rendón García, Rosa; Álvarez Muñoz, Alejandro; Ríos Martín, Juan José; Idoate Gastearena, Miguel Ángel

**Presentador:** Machuca Aguado, Jesús

HOSPITAL UNIVERSITARIO VIRGEN MACARENA

**Tipo de trabajo:** Oral

(Consultar sala y hora en el Programa científico)

**INTRODUCCIÓN:** Existen escasas publicaciones sobre la relación entre los linfocitos infiltrantes de tumor (TIL) en el carcinoma de ovario seroso de alto grado (CSAG) y su relación con la quimioterapia neoadyuvante y/o la mutación del gen BRCA. La investigación se ha centrado en los TIL estromales (estTIL), dejando en un segundo plano el posible papel como biomarcadores de los TIL intraepiteliales (ieTIL) y la proporción de células inmunes intraepiteliales respecto al de células tumorales (ratio ieTIL/célula tumoral). Por este motivo, hemos diseñado un estudio para cuantificar los TIL mediante análisis digital y evaluar su relación con parámetros clínicos y moleculares.

**MATERIAL Y MÉTODOS:** Estudio clínico-patológico de 75 pacientes diagnosticados de CSAG en estadio III o IV (FIGO). Los tumores se dividieron en 4 grupos según hubieran recibido o no quimioterapia neoadyuvante y la presencia o no de la mutación del gen BRCA. Los TIL (estromales e intraepiteliales) se cuantificaron mediante análisis digital (QuPath) sobre preparaciones teñidas con H&E, en dos áreas tumorales seleccionadas de 2 mm<sup>2</sup> cada una de ellas. Se correlacionó la cuantificación de los TIL (densidad de estTIL y ratio ieTIL/célula tumoral) con parámetros moleculares y oncológicos relevantes (resección quirúrgica completa/parcial, supervivencia total e intervalo libre de enfermedad). Se realizó evaluación estadística mediante el software SPSS.

**RESULTADOS:** Morfológicamente, es relevante que en un 40% de los casos existía una intensa colonización de los cordones tumorales por ieTIL. La ratio de ieTIL/células tumorales mostró una correlación directa con la supervivencia total ( $r=-0,294$ ;  $p=0,01$ ) y el intervalo libre de enfermedad ( $r=-0,3$ ;  $p=0,009$ ). Además, en el subgrupo de los BRCA mutados que no recibieron neoadyuvancia ( $n=11$ ) la ratio de ieTIL / células tumorales se correlacionó significativamente con el intervalo libre de enfermedad ( $r=-0,791$ ;  $p=0,004$ ). Por otro lado, la cantidad de estTIL también se asoció a una mayor supervivencia ( $r=0,237$ ;  $p=0,004$ ) e intervalo libre de enfermedad ( $r=0,26$ ;  $p=0,02$ ), y a la obtención de resecciones quirúrgicas completas (1356,89 versus 872,47 estTIL/mm<sup>2</sup>;  $p=0,031$ ).

**CONCLUSIONES:** Postulamos que en el CSAG la cuantificación de TIL estromales y la proporción de ieTILs respecto al de células tumorales pueden ser útiles biomarcadores pronósticos en relación con determinados contextos clínicos. De nuestros resultados se desprende que las células inmunes pudieran ejercer un cierto freno al crecimiento tumoral.

## ESTUDIO DE MUTACIONES BRCA Y DEL DÉFICIT DE RECOMBINACIÓN HOMÓLOGA MEDIANTE PLATAFORMA DE NEXT GENERATION SEQUENCING: EXPERIENCIA EN NUESTRO CENTRO

Reques Llanos, Armando; Ippoliti Bandes, Gianni; Bella Burgos, Berta; Onieva Carbaljo, Ricard; Rodríguez Millán, Rosa María; Ferreres Piñas, Joan Carles; Carrera Salas, Rubén; Costa Trachsel, Irmgard

**Presentador:** Reques Llanos, Armando

SERVICIO DE PATOLOGÍA, HOSPITAL UNIVERSITARI PARC TAULÍ, SABADELL (BARCELONA)

**Tipo de trabajo:** Oral

(Consultar sala y hora en el Programa científico)

**INTRODUCCIÓN:** Los tumores epiteliales representan el 70% de los tumores de ovario. La aprobación de fármacos inhibidores de PARP como tratamiento para cáncer de ovario con deficiencia en el mecanismo de la recombinación homóloga del ADN (HRD) ha mejorado el pronóstico de estas pacientes. Sólo el 50% de los casos con HRD son debidas a mutaciones de BRCA1/2, por lo que han aparecido plataformas genéticas para el análisis de genes asociados a HRD y la detección de sus efectos genómicos. Describimos nuestra experiencia con dos de estas plataformas, Myriad MyChoice® CDx Plus y SOPHIA DDM™ HRD, y la concordancia con los resultados de BRCA obtenidas en nuestro centro.

**MATERIAL Y MÉTODOS:** Se han analizado 41 casos de tumores de ovario no mucinosos de los que se realizó estudio de mutaciones de BRCA en nuestro centro usando AmpliSeq BRCA Panel de Illumina. Paralelamente, se realizó estudio de HRD: 22 casos por la plataforma Myriad y 19 casos mediante SOPHIA. Ambas plataformas estudian biomarcadores de inestabilidad genómica, a partir de los que calculan un score (GIS), junto a un panel de genes asociados a HRD. La plataforma Myriad analiza 13 genes, además de BRCA, mientras que SOPHIA estudia 28 genes, incluyendo BRCA. Con estos datos obtienen el estatus de HRD.

**RESULTADOS:** De los 41 casos analizados, 15 casos resultaron HRD positivos (37%), 23 negativos (56%) y 3 no concluyentes (7%). De los positivos, el 60% presentaron mutación de los genes BRCA (5 en BRCA1 y 4 en BRCA2) y el 20% presentaron mutación en otros genes (1 en BRIP1, 1 en ATM y 1 en CHEK2), mientras que en el 20% restante no se detectaron mutaciones. De estas mutaciones, 4 en BRCA2 y 4 en BRCA1 se consideraron patogénicas; el resto de significación incierta.

En cuanto a los 23 casos negativos, en 16 casos (70%) no se detectaron mutaciones mientras que en 7 (30%) se detectó mutación en alguno de los genes estudiados: 1 en BRIP1, 1 en CDK12 y 1 en ATM, consideradas patogénicas; 1 en BRCA1, 1 en PALB2, 1 en CHEK2 y 1 en CCNE1 de significación incierta. Por último, de los casos no concluyentes 1 caso presentó mutación de significación incierta en RADS1B y 2 casos sin mutaciones detectadas.

En cuanto al estudio de BRCA en nuestro centro, todos los casos fueron concordantes a excepción de 2 casos informados como "wild-type" en nuestro centro mientras que se detectó mutación BRCA en las plataformas. En uno de ellos, el ensayo no detectó una delección que afectaba al intrón, siendo una limitación del ensayo; en el otro caso, la mutación no fue informada puesto que la variante no alcanzaba el 2% de frecuencia alélica.

**CONCLUSIONES:** Los resultados de BRCA obtenidos por las plataformas genéticas son altamente concordantes con los obtenidos en los estudios "in-house". Por otro lado, sólo la mitad de los casos con HRD se explican por mutaciones en BRCA, por lo que al analizar sólo estos genes estaremos perdiendo un gran número de pacientes candidatas a tratamiento. Por lo tanto, el uso de estas plataformas aporta información útil y clínicamente relevante.

## TUMORES DE CÉLULAS DE LA GRANULOSA. CASUÍSTICA EN NUESTRO HOSPITAL EN LOS ÚLTIMOS 22 AÑOS

Moreno Abenza, Gema; Rodríguez García, Carmen; González López, Judith Coromoto; López Agulló, Susana; Montero Balaguer, Beatriz

**Presentador:** Moreno Abenza, Gema

HOSPITAL UNIVERSITARIO Y POLITÉCNICO LA FE (VALENCIA)

**Tipo de trabajo:** Oral  
(Consultar sala y hora en el Programa científico)

**INTRODUCCIÓN:** Los tumores de células de la granulosa son tumores de cordones sexuales, que representan un 1% del total de tumores ováricos. Se presentan principalmente en mujeres perimenopáusicas, como hallazgo incidental en muchos casos. Se analiza la casuística en nuestro hospital de los últimos 22 años.

**MATERIAL Y MÉTODOS:** En nuestro archivo contamos con 17 casos, 16 de ellos tumores de células de la granulosa del adulto (TCGA) y 1 juvenil (TCGJ). Dos TCGA correspondían a recidivas de TCGA primarios intervenidos previamente en otro centro, siendo el resto TCGA primarios.

Se analizan las características clínico-patológicas, incluyendo las técnicas inmunohistoquímicas (IHQ) realizadas en el momento del diagnóstico (calretinina e inhibina principalmente).

**RESULTADOS:** El rango de edad oscila entre 26 y 86 años, con un predominio en mujeres perimenopáusicas. El 69% de las pacientes presentaban entre 45 y 55 años. Todos los casos fueron unilaterales, con tamaño variable entre 1,4 y 15 cm.

Morfológicamente, en la mayoría se observaba una combinación de patrones histológicos (cordonal, insular, trabecular, difuso, micro/macrofoliolar, fibrinosos). Solamente se evidenció patrón difuso puro en el 19% de casos. En todos los casos de TCGA se evidenciaron los cuerpos de Call-Exner. Las células presentaban las típicas características nucleares con hendiduras (imagen en "grano de café"). El índice mitótico era bajo (6 mitosis/10CGA).

Entre las técnicas de IHQ realizadas, se observaba positividad intensa frente a calretinina en 10 de 15 casos y frente a inhibina en 12 de 15 casos. CD99 se expresaba ampliamente en 9 de 10 casos, proteína S100 en 7 de 9 casos y CD56 en 7 de 7 casos. La tinción de reticulina nos delimitaba grupos celulares, hallazgo característico en TCGA y TCGJ, que permite diferenciar estos tumores de fibromas y tecomas.

Los casos recidivados y metastásicos que se estudiaron provenientes de otro centro no mostraban atipia citológica significativa ni actividad mitótica destacable; por lo que la existencia de los mismos no es predictora de mal pronóstico.

El TCGJ correspondía a una paciente de 22 años. Su morfología consiste en una proliferación de células eosinofílicas que se agrupan de manera difusa y nodular. Los núcleos son vesiculosos y no muestran hendiduras. No se observan cuerpos de Call-Exner. La IHQ es similar a la del TCGA.

**CONCLUSIONES:** El TCGA es un tumor infrecuente, en el que la gran mayoría de ocasiones se observan múltiples patrones histológicos entremezclados. Su diagnóstico es morfológico; aunque nos podemos ayudar de técnicas de histoquímica como la reticulina. A pesar de ser tumores de cordones sexuales, hay un pequeño porcentaje que no muestra expresión IHQ frente a inhibina y calretinina, lo cual no imposibilita su diagnóstico. El pronóstico depende más del estadio tumoral que de la atipia citológica. La diferencia principal con TCGJ es que este último muestra núcleos vesiculosos y citoplasmas amplios eosinofílicos.

## NEOPLASIAS INTRAEPITELIALES DE VULVA (VIN): SUBTIPO EMERGENTE VAAD Y DIFERENCIAS CON VIN HPV-DEPENDIENTE Y VIN-HPV-INDEPENDIENTE/P53 MUTADO..

Molina Jiménez, Lucía; Cantero González, Carolina; Benito López, Dulce; Tarín Gregori, Virginia

**Presentador:** Molina Jiménez, Lucía

HOSPITAL DE JAÉN

**Tipo de trabajo:** Oral  
(Consultar sala y hora en el Programa científico)

**INTRODUCCIÓN:** Las neoplasias escamosas intraepiteliales de vulva (VIN) son lesiones pre-invasivas y precursoras del carcinoma escamoso. Actualmente (WHO 2020) se clasifican en VIN-HPV dependiente (también llamado VIN de tipo usual-uVIN) y en VIN-HPV independiente (VIN de tipo diferenciado-dVIN). En la actualidad se han identificado subtipos de VIN-HPV independiente que presentan una patogénesis diferente así como ciertas peculiaridades importantes para su diagnóstico diferencial y su pronóstico.

**MATERIAL Y MÉTODOS:** Presentamos tres casos clínicos con diagnóstico de VIN diagnosticados entre 2021 y 2022:

- El primer caso corresponde a una mujer de 89 años sin antecedentes previos, que presenta una lesión ulcerada en labio mayor izquierdo de vulva, de la que se realiza biopsia escisional, recibiendo una pieza de resección cutánea de 4 cm con una lesión nodular y sobrelevada de 2,4 cm de diámetro.

- El segundo caso corresponde a una mujer de 91 años sin antecedentes previos, con una placa eritematosa a nivel vulvar de la que se realiza una biopsia incisional tipo punch de 0,5 cm de diámetro.

- El tercer caso corresponde a una mujer de 69 años con antecedente de carcinoma escamoso de vulva operado en 2017 mediante tumorectomía más linfadenectomía. Actualmente presenta dos lesiones nodulares y eritematosas de 0,5 y 0,6 cm adyacentes a cicatriz, realizándose ahora una vulvectomía total.

**RESULTADOS:** - El primer caso corresponde a un carcinoma escamoso bien diferenciado desarrollado sobre VIN-HPV independiente (p16 negativo) que presenta como rasgos histológicos la triada de acantosis, paraqueratosis en placa y pérdida de la capa granular, con leve atipia basal, así como un patrón de expresión inmunohistoquímica de p53 de tipo wild type. Estos hallazgos sugieren el diagnóstico de VAAD (vulvar acanthosis with altered differentiation). Se realizó estudio de secuenciación (NGS con tecnología Illumina) identificándose una mutación de PIK3CA (E545K), sin mutaciones en TP53.

- El segundo caso corresponde a un VIN asociado a HPV, de alto grado (VIN3) con positividad intensa y difusa para p16 y p53 wild type, que presenta a nivel histológico un aspecto basaloides con pérdida de maduración, hiperchromatismo, mitosis y apoptosis frecuentes.

- El tercer caso corresponde a un dVIN, p16 negativo, con un patrón inmunohistoquímico de p53 de tipo mutado (patrón null) y a nivel histológico se caracteriza por una atipia moderada a nivel basal con ligera acantosis y disqueratosis.

**CONCLUSIONES:** Las lesiones tipo VIN presentan un amplio espectro tanto a nivel morfológico como etiopatogénico y pronóstico. Es importante reconocer las nuevas entidades descritas dentro del VIN-HPV independiente que no se asocian a mutación de TP53 (VAAD y DEVIL) y que presentan un aspecto histológico característico, con muy leve atipia, pudiendo ser confundidas con entidades benignas/reactivas. Son precursoras con frecuencia del carcinoma escamoso de tipo verrucoso.

## NEOPLASIAS MESENQUIMALES UTERINAS. REEVALUACIÓN DE CASOS DE UN HOSPITAL TERCIARIO DE LOS ÚLTIMOS 20 AÑOS ACORDE A UNA CLASIFICACIÓN EN CONTINUA EVOLUCIÓN. DE LA HE AL ESTUDIO MOLECULAR.

Castillo Malla, Jennifer Silvana; Tapia Cabrera, Eddy Eduardo; Zapata Sariñena, Noemí; Medrano Ruiz, Juan; Ollero Domyenneche, Leticia; Fernández Taules, Cristina; Abecia Martínez, Emilio Ignacio; Delgado Fernández, Jorge Luis; Vico Soriano, María Jesús; Eizaguirre Zarza, Beatriz  
**Presentador:** Castillo Malla, Jennifer Silvana

HOSPITAL UNIVERSITARIO MIGUEL SERVET

**Tipo de trabajo:** Oral  
*(Consultar sala y hora en el Programa científico)*

**INTRODUCCIÓN:** Los sarcomas uterinos son raros, representan el 3% de las neoplasias primarias de útero. El leiomiomasarcoma (LMS) es el más frecuente (80%) seguido del sarcoma del estroma endometrial (SEE). Presentan un comportamiento agresivo con diseminación y muerte tempranas. A nivel histológico se puede observar solapamiento entre la morfología y el estudio inmunohistoquímico por lo que a menudo son necesarias otras herramientas para poder tipificarlas: estudio molecular. La necesidad del estudio molecular no es puramente académica, sino que representa una ayuda para el correcto diagnóstico, una información pronóstica y es necesaria para el desarrollo de dianas terapéuticas.

**MATERIAL Y MÉTODOS:** Se realizó una revisión de los casos de sarcomas uterinos durante el periodo 2000 al 2022, aplicando un panel inmunohistoquímico amplio e integrando la clasificación actual de acuerdo con criterios histológicos, inmunohistoquímicos y moleculares.

**RESULTADOS:** Se revisaron 57 casos de sarcoma uterinos, el más frecuente el LMS (19 casos) y 2 tumores de músculo liso de potencial maligno incierto.

El SEE fué el siguiente en frecuencia: 18 casos. El estudio molecular en 3 de los casos mostró reordenamiento del gen YMHAE, fusión entre los genes BRD8 y PHF1 y otro sin fusión. Se encontraron además 3 SEE extrauterinos: ovario, pelvis (recto-vaginal- útero) y meso-sigma (con afectación uterina). Se realizó estudio molecular en los dos primeros casos, encontrándose fusión JAZF1-SUZ12 y reordenamiento del gen JAZF1.

Además, se observaron 9 casos de adenomasarcoma mülleriano y 4 diagnosticados como sarcomas uterinos indiferenciados.

En la mayoría se confirmó el diagnóstico inicial. Un sarcoma uterino indiferenciado se reclasificó como SEE de alto grado. Un leiomiomasarcoma mixoide se reclasificó como tumor miofibroblástico inflamatorio. Otro de los casos presentó un reto diagnóstico y fue clasificado como Sarcoma fusocelular asociado a fusión MEIS1-NCOA2 mediante técnicas moleculares.

Cuatro sarcomas indiferenciados precisaron de técnicas moleculares para su diagnóstico definitivo.

El 47% de los pacientes fallecieron, la mayoría dentro del primer año del diagnóstico a causa de la progresión tumoral.

**CONCLUSIONES:** Los sarcomas uterinos son neoplasias agresivas con alta mortalidad.

Ciertos marcadores (IFITM1 BCOR, ciclina D1, ALK...) son útiles en el diagnóstico diferencial entre tumores con morfología similar. En determinados casos es necesario el uso adicional de técnicas moleculares por solapamiento morfológico e inmunohistoquímico. Y esto es especialmente importante en tumores de localización extrauterina.

Los criterios histopatológicos para el diagnóstico de LMS han permanecido estáticos, por lo que no se requirió nueva valoración en el estudio actual.

El papel de la patología molecular es necesario para el conocimiento de la biología y desarrollo de dianas terapéuticas. Probablemente en el futuro seremos testigos de la descripción de nuevas entidades y del paso de la clasificación histopatológica a la molecular.

## SARCOMAS DEL ESTROMA ENDOMETRIAL DE ALTO GRADO RECIENTEMENTE DESCRITOS CON ALTERACIONES DE BCOR Y BCORL1: SERIE DE TRES CASOS.

Blanco Fernández, Andrea; Pérez-Guillermo Cuevas, María De Los Angeles; Viejo Martínez, Celia; Sánchez Vázquez, Laura; Idrovo Mora, Franklin; Suárez Gauthier, Ana; Alejandro Palomino, Javier; Martín López, María Del Rocío; Zazo Hernández, Sandra; Carvajal García, Nerea; Rojo Todo, Federico  
**Presentador:** Blanco Fernández, Andrea

HOSPITAL UNIVERSITARIO FUNDACIÓN JIMÉNEZ DÍAZ

**Tipo de trabajo:** Oral  
*(Consultar sala y hora en el Programa científico)*

**INTRODUCCIÓN:** Los sarcomas del estroma endometrial de alto grado (SEE-AG) son tumores mesenquimales malignos infrecuentes de mal pronóstico. Su diagnóstico es difícil por sus características morfológicas e inmunohistoquímicas (IHQ) superponibles a distintos grupos tumorales descritos, por lo que el uso de técnicas moleculares para distinguirlos es cada vez más frecuente. La fusión YWHAE:NUTM2A y otras más recientemente descritas como las de BCOR y BCORL1 plantean un panorama promisorio en su clasificación y tratamiento.

**MATERIAL Y MÉTODOS:** Se describen las características clínico-patológicas de dos casos de nuestro centro y un caso de un centro externo entre 2018 y 2022.

El primer caso se trata de una paciente de 62 años que presenta sangrado uterino anómalo (SUA) y una masa uterina sospechosa de leiomioma parido que se extirpa.

El segundo caso se trata de una paciente de 84 años que consulta por metrorragia postmenopáusica. En la histeroscopia se visualiza una masa uterina intracavitaria hipervascularizada que se biopsia.

En ambos casos se realizó un estudio morfológico, IHQ y molecular. El estudio de extensión resultó negativo y se decidió realizar histerectomía y doble anexectomía.

El tercer caso corresponde a una paciente de 50 años, remitida a nuestro centro para inclusión en un ensayo clínico.

**RESULTADOS:** En el primer caso, la masa presentaba un aspecto carnoso heterogéneo con áreas hemáticas, otras de aspecto gelatinoso y consistencia blanda. Al microscopio mostraba una neoplasia fusocelular maligna con áreas de aspecto mixoide y epiteloide, atipia moderada, focos de necrosis tumoral y hasta 18 imágenes de mitosis/mm<sup>2</sup>. Presentaba inmunorreactividad para desmina, caldesmón, p16 y focalmente para CD10. Se estableció un diagnóstico de sospecha de leiomiomasarcoma uterino y se solicitó un oncopanel RNA, que finalmente informó SEE con fusión JAZF1-BCORL1.

En el segundo caso, el estudio histológico reveló una neoplasia mesenquimal de predominio fusocelular, con focos de células polygonales, extensa necrosis y hasta 10 mitosis/mm<sup>2</sup>. Mostró inmunorreactividad heterogénea para vimentina, ciclina D1, CD10 y CD99, siendo negativa para marcadores epiteliales y de músculo liso. Se estableció un diagnóstico de SEE-AG con fusión JAZF1-BCOR.

En los bloques remitidos del tercer caso se observó una neoplasia fusocelular con atipia moderada-severa, áreas de necrosis y hasta 26 mitosis/10 CGA. El estudio IHQ realizado refirió positividad intensa y difusa para CD10, Ciclina D1 y BCOR, con negatividad para marcadores de músculo liso. En resultado del oncopanel RNA remitido fue SEE con fusión ZC3H7B-BCOR.

**CONCLUSIONES:** La valoración morfológica e IHQ son fundamentales en el diagnóstico de los SEE, no obstante, el uso de técnicas moleculares permite acotar el diagnóstico diferencial y separar estos tumores en entidades distintas. Su clasificación es fundamental para entender la historia natural de estas neoplasias, desarrollar terapias dirigidas y mejorar la supervivencia.



## CLASIFICACIÓN MOLECULAR EN LOS CARCINOMAS DE ENDOMETRIO: CARACTERIZACIÓN HISTOPATOLÓGICA Y CLÍNICA. DESCRIPCIÓN DE NUESTRA CASUÍSTICA.

Aguirre Neira, Fabiana Inés; Moreno García, Ana Belén; Arrieta Legorburu, Alex; Ramos , María Carmen; Carrera Salas, Rubén; Reuques Llanos, Armando; Ippoliti , Gianni; Bella Burgos, Berta; García García, Yolanda; Ruiz Murillo, Raquel; Ferreres Piñas, Joan Carles; Costa Trachsel, Irmgard

**Presentador:** Aguirre Neira, Fabiana Inés

PARC TAULÍ HOSPITAL UNIVERSITARI. INSTITUT D'INVESTIGACIÓ I INNOVACIÓ PARC TAULÍ I3PT

**Tipo de trabajo:** Póster con Defensa  
(Miércoles 3 de mayo 2023; 10:45; Pantalla: 3)

**INTRODUCCIÓN:** La aplicación de la clasificación molecular del carcinoma de endometrio (CE) ha demostrado utilidad en el manejo clínico de los pacientes.

**Objetivo:** Analizar las características histológicas en nuestros casos de CE, de acuerdo con el grupo molecular y su correlación con datos clínicos.

**MATERIAL Y MÉTODOS:** Se realizó un estudio prospectivo, en biopsias y piezas, de los casos de CE diagnosticados entre 2021-2022: analizando fenotipo molecular mediante inmunohistoquímica (p53 y proteínas reparadoras del ADN) y secuenciación del gen POLE (pirosecuenciación y secuenciación SANGER), definiendo los 4 grupos OMS (POLEmut: mutación del gen POLE, HCN: sobreexpresión de p53, MSI: alteración de proteínas reparadoras del ADN y LCN: alteraciones de bajo número de copias); parámetros histológicos (tipo y grado histológico, invasión angiolinfática (IAL), MELF, estadio FIGO) y clínicos al final del estudio (vivo sin enfermedad-VSE- vivo con enfermedad-VCE- y éxitus-E).

**RESULTADOS:** Se estudiaron 94 CE (25 biopsias y 69 piezas), 40 (43%) correspondían a LCN; 31(33%) a MSI, 17 (18%) a HCN y 6 (6%) POLEmut (4 en P286R y 1 en V411L). 35 LCN corresponden a Carcinoma Endometrioides (CEE) de bajo grado (87%), MSI incluyó 30 CEE (7 G1/18G2/5 G3) y el carcinoma indiferenciado; de los HCN ninguno correspondió a bajo grado (6 CEEG3, 1 CE mixto, 7 serosos y 2 carcinosarcomas). Todos los POLEmut fueron CEE (2G1/2G2 /2G3). En las piezas quirúrgicas se detectó IAL en 3/4 (75%) POLEmut, 6/11 (54%) HCN, 7/21 (33%) MSI, 7/25(28%) LCN y se observó MELF en 3/4 (75%) POLEmut, 4 / 16 (25%) MSI, 3/11(27%) LCN y ningún HCN. La mayoría de los CE presentaron estadios FIGO I (72% HCN, 80% MSI, 82%LCN y todos los POLEmut. Todas las pacientes del grupo POLEmut se encuentran VSE, mientras que las del HCN 15/17 (88%), LCN 22/40 (54%) y MSI 11/31 (35%) están VCE/E.

**CONCLUSIONES:** La clasificación molecular aporta información pronóstica en los grupos POLEmut y HCN con independencia de parámetros histológicos relacionados con agresividad (tipo y grado histológico, IAL y MELF). En los grupos MSI y LCN deben considerarse otros factores morfológicos y clínicos para subclasificar grupos pronósticos.

## PRIMER CASO REPORTADO DE SARCOMA DEL ESTROMA ENDOMETRIAL DE ALTO GRADO CON FUSIÓN FUS::CREM Y SUS CARACTERÍSTICAS INMUNOFENOTÍPICAS Y MORFOLÓGICAS.

Martín Soler, Paula; Rubio Mediavilla, Susana; García Reyero, Julia Beatriz; Yange Zambrano, Geanella Geraldine; Moreno De Juan, Germán; Zudaire Fuertes, Tamara; Lag Asturiano, Encarnación; Miguel Ruiz, Carlos; Elena Galan, Nicoleta; Atienza Robes, Marta; Florina Racean, Steliana; Rodriguez Duque, María Soledad; Sola Gallego, Jesus Javier

**Presentador:** Martín Soler, Paula

HOSPITAL SAN PEDRO (LOGROÑO)

**Tipo de trabajo:** Póster con Defensa  
(Miércoles 3 de mayo 2023; 10:45; Pantalla: 3)

**INTRODUCCIÓN:** El Tumor del Estroma Endometrial es un tumor mesenquimatoso poco común del útero con características histopatológicas, inmunohistoquímicas y moleculares diversas. Recientemente la OMS lo ha dividido en cuatro categorías, siendo algunas desglosadas según las alteraciones genéticas y las características fenotípicas y morfológicas de las mismas, tomando importancia los hallazgos moleculares. El avance de la inmunoterapia muestra resultados prometedores informados en diferentes tumores estromales incluidos los uterinos.

**MATERIAL Y MÉTODOS:** Con motivo del estudio de un caso de Sarcoma del Estroma Endometrial de Alto Grado (SEE-AL) con fusión FUS::CREM en nuestro centro, se realiza una revisión de la bibliografía más reciente, de las mutaciones genéticas de estos tumores y el fenotipo de otros tumores con la misma mutación genética que la obtenida en nuestro caso.

**RESULTADOS:** Nuestro caso consiste en una mujer de 66 años sin antecedentes ginecológicos de interés, en menopausia desde hace 13 años, que consulta por metrorragia. En las pruebas de imagen se identifica una masa irregular de crecimiento infiltrativo. El diagnóstico anatómopatológico es de Sarcoma del Estroma Endometrial de Alto Grado. El estudio microscópico muestra una celularidad de estirpe mesenquimal en áreas de morfología redondeada monomorfa, con núcleos ovoides de cromatina fina y nucleolo pequeño o ausente; y en otras áreas, células de gran tamaño, citoplasmas más eosinófilos, núcleos de tamaño y forma variable y nucleolo patente. Se observan focos de diferenciación rabdoide, focos de estroma mixoide, áreas quísticas, numerosas mitosis y necrosis. El estudio molecular muestra fusión FUS::CREM.

En la bibliografía vemos que las mutaciones genéticas más frecuentes en los SEE-AG son la fusiones YWHAE-NUTM2A/B y ZC3H7B-BCOR, sin evidenciarse en ningún caso la fusión FUS::CREM.

Encontramos diferentes tipos de tumores con la fusión FUS::CREM, como algunas neoplasias mesenquimales intracraneales, el Fibrosarcoma Epitelioides Esclerosante Gástrico y una entidad descrita recientemente denominada Neoplasia Epitelioides Maligna, que representa las series de mayor número de casos, teniendo características comunes con nuestro caso como la morfología epitelioides, áreas rabdoides y quísticas, estroma mixoide, infiltrado linfóide y positividad para WT1 y CD99.

**CONCLUSIONES:** La mayoría de fusiones genéticas no son específicas de un histotipo y se comparten entre diferentes tipos de tumores que abarcan un amplio espectro clínico-patológico. Ej. FUS::CREM: mesenquimales, epitelioides, etc.

El hallazgo de la fusión FUS::CREM en un sarcoma del estroma endometrial amplía el espectro de tumores asociados con fusiones relacionadas con CREB, ya que no había sido reportado hasta el momento ningún caso.

Los tumores con la fusión FUS::CREM comparten las siguientes características morfológicas e inmunofenotípicas: morfología epitelioides, áreas de diferenciación rabdoide, áreas quísticas, estroma mixoide, infiltrado linfóide e inmunoreactividad para WT1 y CD99.



## LINFOMA B DIFUSO DE CÉLULA GRANDE PRIMARIO OVÁRICO: CUANDO NOS ENFRENTAMOS A LO INFRECUENTE

Santiago Quispe, Nancy; Iglesias Martínez, Érika; Buda, Mihaela Madalina; Sifre Ruiz, Anna; Cordovilla Moreno, Antonio; Esquina Rodríguez, Cristina; Caamaño Villaverde, Verónica; Camacho Urkary, Emma; Sagasta Lacalle, Amaia  
**Presentador:** Santiago Quispe, Nancy

HOSPITAL UNIVERSITARIO ARABA

**Tipo de trabajo:** Póster con Defensa  
 (Miércoles 3 de mayo 2023; 10:45; Pantalla: 3)

**INTRODUCCIÓN:** Los linfomas primarios del ovario (LPO) son entidades muy raras que representan el 0,5% de todos los Linfomas no Hodgkin (LNH) y 1,5% de todas las neoplasias de este órgano. La mayoría son de estirpe B, siendo el Linfoma B difuso de célula grande (LBDCG) el más común, seguido del Linfoma de Burkitt.

**MATERIAL Y MÉTODOS:** Mujer de 38 años con dolor en FID. En la RMN el ovario derecho (OD) presentaba una masa sólida torsionada, que medía 12,9 cm. En el ovario izquierdo (OI), lesión nodular de 1,2 cm. Se realizó anexectomía derecha de urgencia. Las secciones histológicas observadas fueron interpretadas como carcinoma (CA) por lo que se completó la cirugía, en un segundo tiempo, con histerectomía total, anexectomía izquierda, linfadenectomía y omentectomía.

**RESULTADOS:** Macroscópicamente el OD se encontraba reemplazado por una tumoración sólida, con áreas quísticas. El OI presentaba tres áreas nodulares de entre 2,5 cm y 1 cm. Microscópicamente, se trataba de una proliferación neoplásica de crecimiento difuso, compuesta por células discohesivas con núcleos hiper cromáticos. Inmuno histoquímica (IHC), mostraban positividad para PAX8; y negatividad para CD45, citoqueratinas, cromogranina, sinaptofisina, inhibina, RE/RP, S100, y WT1. P53 mostró expresión no aberrante. Estos hallazgos condujeron a un diagnóstico erróneo de CA, que fue posteriormente puesto de manifiesto al analizar las secciones del OI, donde se observaron células con hábito centroblástico, y aisladamente inmunoblastos y células con diferenciación plasmacítica. La identificación del hábito linfoides permitió ampliar la batería IHC. CD20, BCL6 y MUM1 mostraron positividad difusa. BCL2 y c-MYC fueron positivas (40% y 50%). CD3, CD5, CD10, CD30, CD138 y EBER negativos. Ki67 90%. No se detectó mutación de c-MYC mediante FISH. En la linfadenectomía se observó colonización de los centros germinales (CG). No se observó afectación del resto de estructuras. El estudio de extensión (PET-TAC, sangre periférica y médula ósea) fue negativo.

**CONCLUSIONES:** Presentamos un caso de LBDCG ovárico de tipo no CG. Los linfomas ováricos pueden aparecer como afectación secundaria en estadios avanzados de LNH sistémicos; y como LPO. Su origen exacto es desconocido, pudiendo surgir de novo a partir de agregados linfoides del tejido ovárico. El diagnóstico de LBDCG ovárico puede ser un reto debido a su baja incidencia y clínica no específica. Desde el punto de vista histológico, el hábito linfoides con presencia de centroblastos e inmunoblastos a veces puede no ser evidente. Las células tumorales pueden crecer formando cordones o nidos simulando CA, e incluso pueden mostrar áreas similares a las observadas en disgerminomas, sobre todo en intraoperatoria. Por tanto, es importante incluir estas entidades en el diagnóstico diferencial de masas anexiales complejas de difícil caracterización clínica, radiológica y patológica, con la finalidad de evitar sobretratamientos.

## CARCINOMA ESCAMOSO RICO EN CÉLULAS GIGANTES DE TIPO OSTEOCLASTO DE CÉRVIX UTERINO: ¿UN NUEVO SUBTIPO?

Castillo Gandía, Ana; Perelló Fabregat, Cecilia; García Gómez, Javier; Sanz Monte, Carolina; Jimeno Ramiro, Mireya  
**Presentador:** Castillo Gandía, Ana

HOSPITAL UNIVERSITARI GERMANS TRIAS I PUJOL

**Tipo de trabajo:** Póster con Defensa  
 (Miércoles 3 de mayo 2023; 10:45; Pantalla: 3)

**INTRODUCCIÓN:** El carcinoma escamoso (CE) es el tumor más frecuente en cérvix uterino (80-90 %), en gran proporción relacionado con el virus del papiloma humano (VPH) y con mejor evolución y pronóstico frente a los no asociados al VPH. La presencia de células gigantes multinucleadas (CGMN) de tipo osteoclasto se ha descrito en tumores de distintas localizaciones (mama, páncreas, estómago). Cuando este componente está presente en una alta proporción con respecto a las células tumorales y, además, se dispone en íntima relación con ellas, plantea el diagnóstico diferencial entre un componente del propio tumor y una reacción inflamatoria acompañante. En el cérvix uterino se han descrito únicamente seis casos con estas características.

**MATERIAL Y MÉTODOS:** Presentamos el caso de una mujer de 38 años con antecedentes de un embarazo ectópico y un parto vaginal que consulta por coitrorragia. En la exploración física se objetiva una masa de aproximadamente 4 cm en cérvix uterino de la cual se toma biopsia.

**RESULTADOS:** La biopsia pone de manifiesto una proliferación sólida de bordes infiltrativos compuesta por células con citoplasmas eosinófilos, sin puentes intercelulares evidentes, y con marcada atipia nuclear, por lo que se diagnosticó de CE no queratinizante. Dos meses tras la biopsia se realiza histerectomía radical con exéresis de ganglios linfáticos centinela inguinales. Al examen macroscópico se objetiva una lesión exofítica de 3,5 cm de diámetro máximo confinada al cérvix uterino. Histológicamente presenta características superponibles a las de la biopsia, pero se pone de manifiesto la presencia de una intensa reacción inflamatoria crónica intra y peritumoral rica en CGMN de tipo osteoclasto. Con técnica inmuno histoquímica se demostró expresión de citoqueratina 34βE12, EMA, p40, p63 y p16 en las células tumorales y ausencia de expresión de vimentina, CD68 y CD163. Las CGMN mostraron un perfil invertido con expresión de marcadores histiocitarios. Este hecho sugiere una naturaleza reactiva de estas como parte de la respuesta inmune al tumor. Paralelamente se realizó determinación del VPH mediante reacción en cadena de la polimerasa con detección de genotipo viral 34 (probable alto riesgo oncogénico).

**CONCLUSIONES:** Presentamos el séptimo caso de CE con células gigantes de tipo osteoclasto en el cérvix uterino. De los seis casos descritos hasta el momento en cérvix, tres casos presentaron progresión de la enfermedad, dos de ellos con componente sarcomatoide, lo que podría explicar la mala evolución. Sin embargo el bajo número de casos descritos hasta la fecha no permite, hasta el momento, predecir su comportamiento. Este caso plantea la necesidad de crear un nuevo subgrupo dentro de los CE, como ocurre en el caso del páncreas, para su mejor categorización en el futuro.

## IMPACTO CLÍNICO DE LA CLASIFICACIÓN MOLECULAR DEL CARCINOMA DE ENDOMETRIO MEDIANTE SECUENCIACIÓN MASIVA

Pérez Buira, Sandra; Carvajal García, Nerea; Zazo Hernandez, Sandra; Plaza Sanchez, Jenifer; Prieto Potin, Ivan; Pérez Gonzalez, Nuria; Manso Alonso, Rebeca; Suarez Gauthier, Ana; Idrovo, Franklin; Rojo Todo, Federico  
**Presentador:** Pérez Buira, Sandra

FUNDACIÓN JIMENEZ DÍAZ

**Tipo de trabajo:** Póster con Defensa  
 (Miércoles 3 de mayo 2023; 10:45; Pantalla: 3)

**INTRODUCCIÓN:** La caracterización molecular del carcinoma endometrial (CE) descrita por el TCGA definió cuatro subgrupos de pacientes en función de sus alteraciones moleculares: Ultramutado-Polimerasa Épsilon (POLE), Hipermutado-Inestabilidad de microsatélites, Bajo número de copias y Alto número de copias. La secuenciación de POLE, la inmunohistoquímica para proteínas reparadoras y el estudio de P53 han sido validados como biomarcadores subrogados de la clasificación molecular y, junto a las características histológicas, permiten predecir el riesgo clínico de las pacientes. El objetivo de este estudio es establecer el valor clínico de la caracterización mutacional del CE y su clasificación molecular a través de un panel amplio de genes mediante secuenciación masiva de nueva generación (NGS).

**MATERIAL Y MÉTODOS:** Fueron estudiadas 44 muestras de pacientes diagnosticadas de CE de alto grado, estadios FIGO IA-IIIb, recibidas en nuestro servicio en el año 2022. Un total de 35 (80%) casos fueron informativos. Se llevaron a cabo los estudios inmunohistoquímicos (IHC) para P53 y proteínas reparadoras, además de la secuenciación de 55 genes relevantes en cáncer (Action Oncokit Dx, Imegen), incluyendo, entre otros, POLE, PTEN, PI3KCA, FGFR2 y CTNNB1. La inestabilidad de microsatélites (MSI) fue determinada mediante el análisis de un panel de 110 microsatélites que facilitan la detección de la condición de MSI a partir de los resultados de NGS. Las variantes patogénicas de POLE fueron clasificadas como patogénicas según León-Castillo A et al. JPathol 2020.

**RESULTADOS:** Se identificaron variantes patogénicas de POLE en un 8,5% (3/35), MSI en un 25,7% (9/35) y alteraciones en P53 en un 31,4% (11/35) de las pacientes. Dos casos presentaron alteraciones moleculares pertenecientes a dos subgrupos: un caso, con mutaciones en P53 con MSI y, otro, con mutaciones en POLE, MSI y P53. Molecularmente, los casos se clasificaron de la siguiente forma: 8,5% con mutación de POLE (Ultramutado), un 22,9% hipermutado, un 25,7% con alto número de copias y un 42,9% con bajo número de copias. La concordancia entre la pérdida de proteínas reparadoras y MSI fue del 100% y entre la expresión alterada de P53 (por sobreexpresión o pérdida) y la presencia de mutaciones patogénicas en P53 fue del 88%. El seguimiento clínico de las pacientes identificó que dos de las tres pacientes con mutación patogénica en POLE evitaron la quimioterapia adyuvante.

**CONCLUSIONES:** El uso de paneles amplios de genes permite obtener en un solo ensayo, las mutaciones de p53, POLE y MSI, junto con otras variantes como CTNNB1, que tienen un valor pronóstico. El panel de NGS Action OncokitDx resulta útil para la clasificación molecular de las pacientes y mantiene una buena concordancia con las técnicas subrogadas de inmunohistoquímica. La clasificación molecular de las pacientes con CE ha demostrado ser útil clínicamente, evitando la quimioterapia adyuvante, de dos de las tres pacientes con mutaciones patogénicas en POLE.

## NUEVAS FUSIONES GÉNICAS EN SARCOMAS DEL ÚTERO Y REGIÓN GENITOURINARIA: PRESENTACIÓN DE UNA SERIE DE CASOS Y REVISIÓN DE LA LITERATURA

López García, M. Ángeles; Civantos Jubera, Gema; Galán Villamor, Lourdes; Vieites Pérez-Quintela, Begoña

**Presentador:** Galán Villamor, Lourdes

HU VIRGEN DEL ROCÍO, UGC ANATOMÍA PATOLÓGICA

**Tipo de trabajo:** Póster con Defensa  
 (Miércoles 3 de mayo 2023; 10:45; Pantalla: 3)

**INTRODUCCIÓN:** Los sarcomas de útero son neoplasias que muestran una morfología, inmunofenotipo y perfil molecular heterogéneo, por lo que su diagnóstico es de elevada complejidad. Recientemente, las técnicas de secuenciación masiva (NGS) han puesto de manifiesto nuevas fusiones génicas, incluyendo reordenamientos que implican al gen NCOA2, y que asocian una histología e inmunofenotipo característicos; este hecho contribuye a completar la clasificación de dichos sarcomas y permite un tratamiento más preciso de las pacientes, por lo que las técnicas moleculares se consideran una herramienta de utilidad en el manejo de este tipo de neoplasias.

**MATERIAL Y MÉTODOS:** Se presenta una serie de tres casos de sarcomas uterinos diagnosticados en nuestro centro entre 2018-2022 y en los que se estudiaron las siguientes variables: localización, edad al diagnóstico, evolución, patrón morfológico, inmunofenotipo y estudio de posibles fusiones génicas presentes en sarcomas mediante NGS.

**RESULTADOS:** El estudio de NGS puso de manifiesto la fusión NCOA2-GREB1 en dos casos y la fusión NCOA2-MEIS1 en el caso restante. Los dos casos con fusión NCOA2-GREB1 mostraron un patrón morfológico similar, con células neoplásicas monomorfas de hábito epitelioides y patrón difuso, alternando con otras de morfología fusiforme y patrón fascicular, con marcada atipia y elevado índice mitótico. Así mismo presentaron un inmunofenotipo con co-expresión de CK8,18 y desmina. Ambos casos son de localización uterina, con una media de edad de 52 años y han recidivado en una ocasión. El tercer caso, con fusión NCOA2-MEIS1, estaba constituido por áreas hiper e hipocelulares con presencia de células fusiformes con atipia leve y patrón fascicular así como focos con disposición en empalizada de los núcleos adoptando un patrón "neural-like". El estudio inmunohistoquímico mostró expresión de CD10. La localización fue perituterina y la edad de la paciente fue de 55 años, sin presentar recidiva en el momento actual.

**CONCLUSIONES:** Aunque pocos, los casos descritos en la literatura con fusión NCOA2-GREB1 muestran similares características morfológicas e inmunofenotípicas que nuestros casos, con co-expresión de marcadores epiteliales (CK8,18) y mesenquimales (desmina). Este tipo de neoplasias han sido clasificadas como sarcomas uterinos indiferenciados. Por otro lado, se ha publicado recientemente una serie de sarcomas uterinos y del tracto genitourinario con fusión NCOA2-MEIS1, con un patrón fusocelular de bajo grado y áreas "neural-like", semejantes al nuestro. En base a sus características y comportamiento, los autores proponen considerarlo un sarcoma de bajo grado. Por todo ello es relevante tener en cuenta estas dos entidades a la hora de hacer el diagnóstico diferencial con otros sarcomas uterinos, (entre ellos el sarcoma del estroma endometrial de alto y bajo grado) para poder llevar a cabo un manejo clínico y terapéutico preciso de las pacientes.

## TUMOR DE CÉLULAS DE LA GRANULOSA DE TIPO JUVENIL OVÁRICO EN PACIENTE CON SÍNDROME DE MAFFUCCI. PRESENTACIÓN DE UN CASO.

Acosta Cajo, Sarah Fiorella; Prat Cantoral, Alba; Piñol Ballus, David; Campos Mármol, María Concepción; González, José Antonio; Hernández, Diana; Gallardo Alcañiz, Alberto; Bagué Rosell, Sílvia

**Presentador:** Acosta Cajo, Sarah Fiorella

HOSPITAL DE LA SANTA CREU I SANT PAU

**Tipo de trabajo:** Póster con Defensa  
(Jueves 4 de mayo de 2023; 10:45; Pantalla: 4)

**INTRODUCCIÓN:** El síndrome de Maffucci es una enfermedad rara no hereditaria que se caracteriza por presentar endocranios múltiples y hemangiomas en tejidos blandos. Los pacientes con este síndrome tienen mayor riesgo de desarrollar una neoplasia maligna como condrosarcoma, glioma y tumor de células de la granulosa juvenil ovárico.

**MATERIAL Y MÉTODOS:** Mujer de 19 años con síndrome de Maffucci que presentó, como hallazgo incidental en una TAC de control por su enfermedad de base, un tumor mesentérico sólido de 15 cm de diámetro, heterogéneo y con componente graso, con sospecha radiológica de liposarcoma. La biopsia por punción percutánea (BAG) mostró un tumor hiper celular formado por células uniformes con núcleos redondos a ovals, dispuestas en cordones o estructuras rosetoides. Estudio inmunohistoquímico: positividad para CD99 (parcheda, de membrana), WT1, CD56 y vimentina. Negatividad para MDM2, queratinas (AE1/AE3; 8/8), cromogranina, sinaptofisina, STAT6, proteína S100, CD31, alfa-actina, desmina, caldesmon, miogenina, EMA, CD10 y CD45. Con los hallazgos histológicos y el perfil inmunohistoquímico se sugirió el diagnóstico de tumor de células de la granulosa de tipo juvenil de probable origen ovárico.

**RESULTADOS:** Exéresis quirúrgica del tumor con salpingectomía unilateral. Hallazgos macroscópicos: tumor de 15,3x13,7x7 cm cubierto por pseudocápsula íntegra. Al corte: tumor heterogéneo, con alternancia de áreas sólidas, quísticas y necrosis. Histología: proliferación celular difusa-nodular dispuesta en una arquitectura macrofolicular, con células de tamaño pequeño, escaso citoplasma y núcleo redondo hiper cromático, sin hendidura central. Presencia de espacios foliculares de tamaño variable con contenido basófilo. Tinciones de inmunohistoquímica: positividad para alfa-inhibina, CD56, FOXL2, CD99, WT1 y calretinina. Negatividad para EMA, Glypican y AFP. Se confirmó el diagnóstico de tumor de células de la granulosa de tipo juvenil ovárico. Estudio molecular por PCR: presencia de mutación del gen IDH1 (Arg132Cys); ausencia de mutaciones del gen FOXL2.

**CONCLUSIONES:** El tumor de células de la granulosa juvenil ovárico constituye un 5% de los tumores ováricos y, aunque infrecuente, es bien conocida su asociación con el síndrome de Ollier (encondromatosis múltiple) y el síndrome de Maffucci. Hasta la fecha se han reportado 7 casos en la literatura. Si bien la base genética de esta asociación no está clara, se ha propuesto que las mutaciones somáticas de los genes IDH1 e IDH2 constituirían el factor iniciador de la tumorigénesis en estos casos. Los pacientes con síndrome de Maffucci deben ser sometidos a un seguimiento clínico a largo plazo debido a la alta posibilidad de desarrollar neoplasias malignas, principalmente condrosarcoma. En una paciente con encondromatosis múltiple y una masa ovárica sólida multilocular grande, el primer diagnóstico a considerar es el tumor de células de la granulosa juvenil, sobretudo en mujeres en edad pre-puberal.

## REVISIÓN RETROSPECTIVA DE CASOS DE ADENOCARCINOMAS ENDOMETRIOIDES DE ENDOMETRIO, POLE-ULTRAMUTADOS, EN UN HOSPITAL TERCIARIO, DESDE 2021.

Tarín Nieto, Alexandre; Barriobero Alonso, Noelia; Valentí Ponsa, Carla; Fernández Ferrer, Sara; Cancho Galán, Goikoa; Nogueira Gregorio, Alexandre; Rosselló Soria, Jaume; Aguirrezábal Marcotegui, Leire; Fernández De La Prieta, Iria

**Presentador:** Tarín Nieto, Alexandre

HOSPITAL UNIVERSITARIO DE BASURTO

**Tipo de trabajo:** Póster con Defensa  
(Jueves 4 de mayo de 2023; 10:45; Pantalla: 4)

**INTRODUCCIÓN:** La red de investigación de The Cancer Genome Atlas (TCGA) identificó 4 subgrupos diferentes de los carcinomas endometriales, con diferentes pronósticos:

- Grupo 1: POLE ultramutados, asociados a un pronóstico.
- Grupo 2: Inestabilidad de microsátélites, con pronóstico intermedio.
- Grupo 3: Alteraciones con bajo número de copias, también asociado con pronóstico intermedio.
- Grupo 4: Tumores con alteraciones con alto número de copias y mutaciones TP53, asociados a un pronóstico pobre.

El gen POLE codifica la subunidad catalítica de la polimerasa épsilon del ADN. A su vez, esta polimerasa épsilon tiene un papel principal en la corrección de errores en la síntesis del ADN.

Se cree que del 5 al 10% de todos los carcinoma de endometrio son POLE ultramutados. Los pacientes con esta alteración son típicamente más jóvenes (edad media de 55-60 años) que los pacientes no carcinoma no-POLE ultramutados. Suelen aparecer en el cuerpo uterino, aunque también se han reportado casos en carcinoma endometrioides ováricos y carcinomas de célula clara ováricos. Los carcinomas con esta alteración tienen un pronóstico excelente comparado con los otros subgrupos moleculares.

**MATERIAL Y MÉTODOS:** Realización de una búsqueda sistemática utilizando el programa VitroPath de nuestro sistema, con recuento de carcinomas de endometrio a los que se le solicitó la prueba molecular para detectar alteraciones del gen POLE. Posterior exposición y pequeño desarrollo de los 3 casos con diagnóstico de POLE ultramutado en carcinomas endometrioides de endometrio de alto grado.

**RESULTADOS:** En nuestro hospital terciario, la disponibilidad de la técnica molecular POLE estuvo disponible desde 2021. Desde entonces, se ha solicitado un total de 23 veces para el análisis de adenocarcinomas endometrioides de endometrio, en pacientes con una media de edad de 65,4 años. De estos 23, en 6 de ellos (26%), se obtuvo un resultado de mutación, en pacientes con una media de edad de 62,5 años.

- 3 son de bajo grado, G1 o G2.
- 3 son de alto grado, G3:
  - o Carcinoma mixto del cuerpo uterino con componente endometriode y seroso.
  - o Carcinoma endometriode de endometrio con áreas de componente rabdoide.
  - o Carcinoma endometriode de endometrio pobremente diferenciado, con diferenciación mucinosa.

**CONCLUSIONES:** En un hospital terciario, el 26% de las pruebas para la identificación de alteraciones del gen POLE en los carcinomas endometriales dieron un resultado positivo. De estos, 3 casos fueron en carcinomas endometrioides de endometrio de bajo grado y 3 casos en carcinomas endometrioides de endometrio de alto grado. De estos últimos, uno era un carcinoma mixto con componente endometriode y seroso, otro áreas con células rabdoideas y otro diferenciación mucinosa.

## PÓLIPOS CERVICALES HISTOLÓGICAMENTE INSUALES

Caballero , Gabriela Ailén; Vidal Robau, Núria; Sisuashvili , Lia; Colomo Saperas, Lluís; Saco Álvarez, M Adela; González Carreras, Anna; Campo Guetri, Elías; González Farré, Blanca  
**Presentador:** Caballero , Gabriela Ailén

HOSPITAL CLÍNIC BARCELONA

**Tipo de trabajo:** Póster con Defensa  
*(Jueves 4 de mayo de 2023; 10:45; Pantalla: 4)*

**INTRODUCCIÓN:** La hiperplasia linfoide reactiva del tracto genital inferior (TGI) femenino o lesión "lymphoma-like" (LLL) es una entidad benigna infrecuente que debido a sus características histológicas puede simular un linfoma agresivo. Histológicamente se presenta en forma de un infiltrado inflamatorio superficial compuesto por linfocitos grandes y atípicos con figuras de mitosis que pueden estar entremezclados con una población linfoplasmocítica de fondo polimorfa. Se han descrito casos con presencia de reordenamiento clonal de cadenas pesadas de inmunoglobulinas (IGH), lo que puede representar un problema de diagnóstico diferencial con linfomas. El reconocimiento de estas lesiones, a pesar de su aspecto agresivo, es fundamental para un adecuado diagnóstico y evitar el sobretretamiento de las pacientes.

**MATERIAL Y MÉTODOS:** Reportamos tres casos de LLL diagnosticados en nuestro centro. Las muestras fueron fijadas en formol e incluidas en parafina. Se ha revisado la Hematoxilina eosina, así como realizado un panel inmunohistoquímico que incluye los principales marcadores linfoides y agentes virales (VH8, EBV). Se realizaron estudios moleculares para determinar clonalidad de IGH y técnicas de hibridación in situ fluorescente para detectar reordenamientos de BCL2 y BCL6.

**RESULTADOS:** Las tres pacientes debutaron con pólipos endocervicales y tenían edades comprendidas entre 32 y 61 años. Una de ellas presentaba antecedente de leucemia mieloide crónica en respuesta completa con Imatinib. Las biopsias revelaron un infiltrado subepitelial denso compuesto por células plasmáticas atípicas, plasmablastos, figuras de mitosis y abundantes cuerpos apoptóticos que daban una imagen de cielo estrellado. No se evidenció atipia epitelial superficial. El estudio inmunohistoquímico confirmó el predominio de células plasmáticas polipáticas en dos de los casos y con restricción de cadenas ligeras lambda en uno de ellos, que además mostró reordenamiento de IGH a nivel de FR3 y FR2. Todos los casos tenían un alto índice proliferativo. HHV8 y EBV fueron negativos en todos los casos. Ningún caso presentó reordenamientos de BCL2 ni BCL6. Tras la extirpación del pólipo las pacientes se encuentran libres de enfermedad.

**CONCLUSIONES:** La LLL es una entidad benigna que puede simular un linfoma. Es indispensable considerarla ante la presencia de un infiltrado inflamatorio del TGI. La clave diagnóstica es la localización superficial y cabe resaltar que las células grandes y atípicas con presencia de clonalidad de IGH no representan necesariamente malignidad. Es una entidad con un pronóstico excelente que no requiere tratamiento agresivo más allá de la exéresis quirúrgica.

## TUMOR MIXTO: ADENOSARCOMA MÜLLERIANO EN COLISIÓN CON ADENOCARCINOMA ENDOMETROIDE, UNA ENTIDAD RECIENTEMENTE DESCRITA.

Martinez Arcos, María Angeles; Molina Jimenez, Lucia; Cantero Gonzalez, Carolina; Vazquez Gonzalez, Estefanía; Alzate Isaza, Vanessa Andrea; Luque Barona, Rafael Jesus  
**Presentador:** Martinez Arcos, Maria Angeles

C.H. JAÉN

**Tipo de trabajo:** Póster con Defensa  
*(Jueves 4 de mayo de 2023; 10:45; Pantalla: 4)*

**INTRODUCCIÓN:** Los tumores Müllerianos mixtos del útero son neoplasias bifásicas que presentan un componente epitelial entremezclado con un componente mesenquimal maligno. En los carcinosarcomas el componente epitelial también es maligno, mientras que los adenosarcomas es benigno. Recientemente se ha descrito una nueva entidad de tumor mixto compuesto por un adenosarcoma y un adenocarcinoma endometrioide en colisión.

**MATERIAL Y MÉTODOS:** Presentamos caso clínico, mujer de 57 años, con sangrado postmenopáusico a la que se le realiza una biopsia endometrial con cánula de Cornier, que se recibe en un único envase y que se diagnostica de: focos de adenocarcinoma endometrioide bien diferenciado asociados a hiperplasia endometrial compleja y focos de adenosarcoma Mülleriano, independientes entre sí. Se realiza RMN en la que se objetiva una lesión de 10 mm en cara úterina posterior. Se programa intervención quirúrgica mediante histerectomía más doble anexectomía. A anatomía patológica llega una pieza de histerectomía en la que se identifica una tumoración nodular de 25 mm, de morfología polipoide hacia la cavidad endometrial y que infiltra más del 50% del espesor miometrial, localizada a nivel del fondo de la cavidad. Adyacente se observa una mucosa endometrial ligeramente engrosada e irregular, sin otros hallazgos relevantes en el resto de la pieza.

**RESULTADOS:** El estudio histológico revela un adenosarcoma Mülleriano con patrón filodes-like, de 25 mm de diámetro que invade más de la mitad del espesor del miometrio, sin invasión linfvascular ni afectación de márgenes quirúrgicos, con focos milimétricos, adyacentes, pero independientes, de hiperplasia endometrial compleja y de adenocarcinoma endometrioide G1 de la FIGO. Se practicó estudio inmunohistoquímico de p53, presentando un patrón de tipo wild type en ambos tumores y estudio de las proteínas asociadas al sistema de reparación de errores de apareamiento del ADN (MMR), observándose pérdida de MLH1/PMS2 en el adenocarcinoma endometrioide y los focos de hiperplasia, pero no en el adenosarcoma. Este dato nos confirma que se trata de dos tumores diferentes en colisión y nos permite descartar la posibilidad de un carcinosarcoma.

**CONCLUSIONES:** Esta nueva entidad ha sido estudiada recientemente por El Hallani S and Arora R et al, que publicaron en 2021 una serie de 26 casos de tumores mixtos: adenosarcomas en colisión con adenocarcinomas endometrioideos, haciendo especial énfasis en el diagnóstico diferencial con el carcinosarcoma. La importancia de este diagnóstico diferencial recae en que estos tumores mixtos van a presentarse con más frecuencia en estadios tempranos y van a tener un mejor pronóstico que los carcinosarcomas, requiriendo por tanto un manejo clínico diferente. Nuestra paciente no ha recibido tratamiento adyuvante y en la actualidad se encuentra libre de enfermedad.

## TUMOR DE LOS CORDONES SEXUALES CON TÚBULOS ANULARES DE OVARIO ASOCIADO A SÍNDROME DE PEUTZ-JEGHERS: SERIE DE DOS CASOS

Ramírez Sánchez, Carolina; Albarracín Molina, Mariam; García Salguero, Ana; Cid Mañas, Juana Isabel; Hierro Martín, María Isabel

**Presentador:** Ramírez Sánchez, Carolina

HOSPITAL UNIVERSITARIO VIRGEN DE LA VICTORIA (MÁLAGA)

**Tipo de trabajo:** Póster con Defensa  
(Jueves 4 de mayo de 2023; 10:45; Pantalla: 4)

**INTRODUCCIÓN:** El tumor de los cordones sexuales con túbulos anulares (TCSTA) es una entidad muy infrecuente, constituyendo menos del 1% de los tumores de los cordones sexuales (los cuales, además, sólo representan el 8% de todos los tumores de ovario). En un tercio de los casos se asocia a Síndrome de Peutz Jeghers (SPJ), siendo característicamente bilaterales, multifocales y de pequeño tamaño (incluso microscópicos) y considerándose hallazgo incidental en la mayoría de casos por su benignidad. Por el contrario, los no asociados al SPJ suelen ser unilaterales, de mayor tamaño y asociados en un 22% de casos a malignidad

**MATERIAL Y MÉTODOS:** En nuestro centro se han diagnosticado dos casos de TCSTA en 20 años. Se trata de una paciente de 34 años en 2016 y otra de 46 años en el 2022. Ambas padecían SPJ. Los tumores se detectaron mediante pruebas de imagen, visualizándose lesiones de 4,2x3,7cm y 12x7x6cm, respectivamente, de características malignas. En el primer caso se realizó estudio intraoperatorio del tumor (sin llegar a poder descartar un adenocarcinoma) y se procedió a la extirpación quirúrgica mediante anexectomía en bloque con parte de sigma, omentectomía y exéresis del ligamento redondo. En el segundo caso sólo se llevó a cabo anexectomía. En ambos casos se trató de tumores con cápsula íntegra que presentaban aspecto multilobulado y algunas zonas más sólidas multifocales

**RESULTADOS:** Microscópicamente se visualizaron proliferaciones multifocales de células de la granulosa con un patrón de crecimiento en túbulos, con núcleos de polaridad invertida, cuerpos eosinófilos (algunos calcificados) en su luz y empalizada periférica de tipo membrana basal. En el caso del año 2022 se detectó, además, metaplasia mucinosa tubárica, frecuente en los TCSTA síndromicos. Inmunohistoquímicamente, las células tumorales mostraron positividad para inhibina, calretinina, CD56, WT1, CD99 y p16 (focal), siendo negativas para CDX2, sinaptofisina, EMA, CK7, CK20, p53, CEA, CD117, OCT 3/4, CA 19.9, actina, desmina y S100. Finalmente se llegó al diagnóstico de TCSTA

**CONCLUSIONES:** El TCSTA es un subtipo de tumor de ovario infrecuente asociado a SPJ en un tercio de los casos, considerándose benigno en esta asociación. Los casos no síndromicos tienen mayor tendencia a la malignidad. El SPJ se caracteriza por la presencia de pólipos hamartomatosos intestinales, pigmentación mucocutánea y mayor riesgo de padecer cáncer hereditario. Está asociado con la mutación en el gen STK11, con función supresora de tumores, ubicado en el cromosoma 19p13.3. Dicha mutación ha sido detectada igualmente en los TCSTA síndromicos. En cuanto al tratamiento, debido a su baja prevalencia no existe un manejo estándar, aunque el tratamiento quirúrgico es el más recomendado, teniendo en cuenta el deseo de fertilidad de la paciente y el estado tumoral.

## CORIOCARCINOMA GESTACIONAL SOBRE EMBARAZO ECTÓPICO TUBÁRICO

Forero León, Claudia Lorena; Luizaga , Paola; Exposito , Maria; Masip , Albert; Landeyro , Julieta

**Presentador:** Forero León, Claudia Lorena

HOSPITAL UNIVERSITARIO JOAN XXIII

**Tipo de trabajo:** Póster con Defensa  
(Jueves 4 de mayo de 2023; 10:45; Pantalla: 4)

**INTRODUCCIÓN:** El coriocarcinoma es una neoplasia maligna del epitelio trofoblástico, muy agresiva pero altamente curable, incluso cuando existen metástasis. Puede ser de origen gestacional o no gestacional, siendo los coriocarcinomas asociados a embarazo ectópico extremadamente raros, aproximadamente menos del 5% de todos los coriocarcinomas gestacionales.

**MATERIAL Y MÉTODOS:** El caso corresponde a una mujer de 46 años sin antecedentes patológicos relevantes. Acude al servicio de urgencias, por un cuadro clínico de dolor abdominal en fosa iliaca izquierda irradiado a hipogastrio, con fecha de última regla incierta y prueba de embarazo positiva. Se realiza analítica de BHCC cuantitativa que reporta 108.5000 u/ml. La ecografía pélvica vía transvaginal mostró una cavidad uterina vacía y una imagen de contenido quístico hipoecogénico en anejo izquierdo, correspondiente a saco gestacional de embarazo ectópico. Se realizó intervención quirúrgica con salpinguectomía sin incidencias.

**RESULTADOS:** Se recibe pieza quirúrgica de salpinguectomía izquierda constituida por tres fragmentos desestructurados de aspecto congestivo de 15x10x5 mm, 15x15x4 mm y 21x15x5 mm, respectivamente.

Al estudio microscópico, se observa a nivel luminal y afectando la pared, una proliferación trofoblástica bifásica de crecimiento infiltrativo, constituida por trofoblasto intermedio y sincitio/citotrofoblasto con atipia citológica, presencia de figuras mitosis atípicas y muy focal decidualización estromal. No se identificaron vellosidades coriales, ni tejido embrionario.

El estudio inmunohistoquímico mostró positividad intensa y difusa de dicha proliferación para BHCC, CKAE1/AE3, MUC4 e inhibina con un índice de proliferación con Ki-67 superior al 90%. El diagnóstico emitido fue de coriocarcinoma gestacional sobre embarazo ectópico tubárico.

**CONCLUSIONES:** Los coriocarcinomas sobre una gestación ectópica son excepcionales por lo que es importante reconocer esta entidad en dichos especímenes en ausencia de sospecha clínica. El coriocarcinoma se presenta con agregados sólidos, destructivos e infiltrativos de citotrofoblasto y trofoblasto intermedio bordeados por sincitiotrofoblasto con marcada atipia citológica, actividad mitótica intensa, en ausencia de vellosidades coriónicas que excluye el diagnóstico.

## CARCINOMA MUCINOSO DESDIFERENCIADO DE OVARIO, UN DIAGNÓSTICO A CONSIDERAR

De La Torre Serrano, Montserrat; Colino Gallardo, Ana María; Vega González, Jesús; Alarcón García, Lorenzo; Cruz Blanco, Marta; Bergillos Giménez, María Reyes; Hernández Martínez, Desiré; García Egido, Alejandro; Pascual Martín, Alejandro

**Presentador:** De La Torre Serrano, Montserrat

HOSPITAL UNIVERSITARIO CLÍNICO SAN CARLOS

**Tipo de trabajo:** e-Póster

**INTRODUCCIÓN:** El carcinoma mucinoso de ovario constituye el 3-4% de todos los carcinoma primarios de ovario, afectando a mujeres con una media de edad de 55 años. Se trata de una neoplasia tipo mucinoso invasiva compuesta por células de tipo gastrointestinal. Generalmente se localizan en el ovario, pero se pueden encontrar en retroperitoneo. Suelen presentarse como masas ováricas grandes y unilaterales sólido-quísticas de superficie externa lisa y contenido mucoso, con otras áreas sólidas. En su mayoría, se tratan de tumores confinados al ovario en el momento del diagnóstico ya que su diagnóstico en etapas avanzadas es raro. Es por ello que la supervivencia en estadios tempranos alcanza el 95%, siendo del 32% en casos avanzados.

**MATERIAL Y MÉTODOS:** Presentamos un caso de una mujer acondroplásica de 54 años que, en septiembre del 2022, acude al servicio de Urgencias por cuadro mantenido de dos meses de evolución consistente en debilidad de miembros inferiores, astenia, pérdida de peso y aumento notable del perímetro abdominal con empastamiento en el hemiabdomen a la exploración física. Las pruebas de imagen (ECO y TAC) confirman la presencia de una masa de gran tamaño, quística, multilobulada y multiseptal con lesiones sólidas de aspecto papilar, dependiente del anejo derecho.

**RESULTADOS:** Tras cirugía programada de anejo derecho, se remite a nuestro servicio una formación nodular, de aspecto quístico multiloculada que mide 24x25x11cm con una solución de continuidad en su superficie. A la apertura se identifican paredes de aspecto liso brillante con abundante contenido seroso y una tumoración excrecente con proyecciones papilares que mostraban áreas grises-amarillentas y hemorrágicas que presentaban unas dimensiones de 16x5cm.

A nivel histológico dicha tumoración se corresponde con una proliferación neoplásica epitelial con proyecciones papilares revestidas por células columnares con marcada atipia nuclear y abundantes mitosis. Se identifican, igualmente, amplias zonas de carcinoma desdiferenciado de crecimiento difuso compuesta por células con importante atipia nuclear y numerosas mitosis, así como necrosis tumoral. Se realizan técnicas de inmunohistoquímica que muestran positividad para PAX-8, CKAE1/AE3, CK7, CK20 de manera focal y p53 en ambos componentes tumorales, así como negatividad para receptores hormonales, WT-1, napsina, desmina, MIO-D1 y mioglobina, igualmente en ambas áreas. CDX2 mostró positividad para el componente mucinoso y negatividad para el componente desdiferenciado.

**CONCLUSIONES:** Con estos datos histológicos y perfil inmunohistoquímico, se establece el diagnóstico de carcinoma mucinoso desdiferenciado. Pese a ser un tumor relativamente infrecuente, se considera importante conocer los criterios para familiarizarse con el diagnóstico y tenerlo presente en futuros diagnósticos diferenciales, al tener importantes implicaciones pronósticas para la paciente.

## UTILIZACIÓN DE SMAD4/DPC4 EN EL DIAGNÓSTICO DIFERENCIAL DE TUMORES CON DIFERENCIACIÓN MUCINOSA DEL OVARIO. A PROPÓSITO DE UN CASO.

Gallardo Chamizo, Francisco De Asís; Preda, Ovidiu; Hernández Amate, Alicia; Pérez Bustamante, Oscar Edgardo; Nolasco Cardona, María Elena

**Presentador:** Preda, Ovidiu

HOSPITAL UNIVERSITARIO CLÍNICO SAN CECILIO

**Tipo de trabajo:** e-Póster

**INTRODUCCIÓN:** El diagnóstico diferencial entre tumores primarios de ovario con diferenciación mucinosa y metástasis del tracto gastrointestinal representa un desafío diagnóstico particular debido a la capacidad de ambos de formar patrones cistoadenomatosos y de tipo borderline. Los carcinomas mucinosos primarios de ovario representan tan solo un 23% de los carcinomas mucinosos del ovario frente a un 77% de metastásicos. Por otra parte, los carcinomas endometrioides representan aproximadamente 10% de los carcinomas primarios de ovario, suelen estar acompañados por focos de endometriosis y áreas de metaplasia escamosa, y pueden presentar mucina intracitoplasmática. Tanto el tratamiento como el pronóstico son muy diferentes, por lo que un error en el diagnóstico puede suponer importantes consecuencias para el paciente. Uno de los tumores que puede metastatizar al ovario es el adenocarcinoma ductal pancreático, una neoplasia formadora de ductos que de forma habitual muestra mucina luminal o intracelular y que presenta en aproximadamente el 55% de los casos mutación en el gen supresor SMAD4 e inactivación de su expresión proteica.

**MATERIAL Y MÉTODOS:** Presentamos el caso de una mujer de 81 años diagnosticada en otro centro de una carcinoma endometrioides con diferenciación mucinosa de ovario derecho con afectación peritoneal, estadio IIIC. En el PET-TC de seguimiento se describió un aumento de actividad metabólica en cola pancreática, así como sobre las zonas correspondientes al útero y ambos anejos con aumento progresivo del CA19.9 sérico.

La punción aspirativa de la masa pancreática, que infiltraba y afectaba los vasos esplénicos, demostró una neoplasia con rasgos morfológicos e inmunohistoquímicos sugerentes de neoplasia de origen pancreático.

Debido a la posibilidad de presencia de dos tumores primarios distintos, de una metástasis del tumor ovárico en páncreas mucho más probable, de un adenocarcinoma de páncreas con afectación metastásica pélvica, se revisó en nuestro centro la pieza quirúrgica correspondiente.

**RESULTADOS:** En el análisis histológico del ovario se observó un tumor con extensa formación de glándulas, quistes, algunas áreas cribiformes y papilares, que asociaban abundante necrosis. La gran mayoría de las células presentaron abundante citoplasma eosinófilo, acompañadas por células secretoras de mucina.

El estudio inmunohistoquímico reveló la pérdida de expresión de SMAD4 en las células tumorales, que mostraron tinción difusa para EMA, CK7 y CK19, y focal para CK20. Por otra parte, fueron negativas para PAX8, receptores hormonales, CDX2 y SATB2 y sin tinción nuclear de la beta-catenina (solo tinción de membrana y citoplasma); perfil estable para la inestabilidad de microsátélites.

**CONCLUSIONES:** La pérdida de la expresión nuclear y citoplasmática de SMAD4, combinada con otros marcadores inmunohistoquímicos, en un contexto clínico adecuado, puede representar una herramienta útil para establecer el origen primario de neoplasias con diferenciación mucinosa del ovario.

## ADENOSARCOMA EXTRAGENITAL SOBRE FOCO DE ENDOMETRIOSIS EN PARED INTENSTINAL.

Escudero García, Nuria; Álvarez Álvarez, Carlos; Domínguez De Dios, Julia; Aparicio Rodríguez, Iria; Vidal Hernández, Rita; Campos Arca, Silvia; Álvarez Sarria, Miguel  
**Presentador:** Escudero García, Nuria

COMPLEXO HOSPITALARIO UNIVERSITARIO DE PONTEVEDRA

**Tipo de trabajo:** e-Poster

**INTRODUCCIÓN:** La endometriosis es una enfermedad ginecológica que afecta aproximadamente al 10% de las mujeres en edad reproductiva. Se define como la presencia de componente glandular y estromal endometrial en localización extrauterina, situados más frecuentemente en región pélvica (ovario, trompa de Falopio) y en menor medida en región extrapélvica, como el tracto gastrointestinal o el tracto urinario. A pesar de que es una condición benigna, las lesiones endometrióticas tienen alrededor de 1% de riesgo de malignizar.

**MATERIAL Y MÉTODOS:** Se presenta el caso de una mujer de 58 años, que presenta dolor abdominal, de meses de evolución asociada a cambio en el ritmo deposicional. Como antecedentes personales, presentaba una histerectomía con doble aneختomía en el 2008 por endometriosis tubo-ovárica. Tras múltiples pruebas complementarias negativas (analíticas, endoscopia...), se realiza resonancia magnética, en la que se advierte lesión sospechosa de malignidad en recto, por lo que se decide realización de resección intestinal.

**RESULTADOS:** Macroscópicamente, se evidencia una lesión en pared intestinal, de 7,5 cm, mayoritariamente sólida con áreas de necrosis y focos de degeneración quística con contenido hemorrágico, sin afectación macroscópica de la mucosa intestinal. Histológicamente, se advierte tumor bifásico conformado por componente epitelial y estromal. El primero, representado por células endometriales sin atipia, algunas de ellas con metaplasia ciliada, formando glándulas y estructuras de tipo Filodes. El componente mesenquimal formado por células fusocelulares, con morfología e inmunofenotipo similar a la fase proliferativa del estroma endometrial (vimentina, CD10, receptores hormonales positivos) y atipia media, dispuestas como refuerzo del componente glandular benigno. Se advirtió área de condensación estromal, mayor atipia, estudio inmunohistoquímico diferente (positividad para ciclinaD1 y negatividad para receptores hormonales) y mayor índice mitótico. Los hallazgos fueron consistentes para el diagnóstico de adenosarcoma extragenital con sobrecrecimiento sarcomatoide en pared intestinal sobre foco de endometriosis.

Tras revisión en la literatura sobre la malignización de la endometriosis, se describe más frecuentemente la transformación del componente epitelial, como carcinoma endometriote de o carcinoma de células claras. Se describe en menor medida malignización del componente estromal, como sarcoma del estroma endometrial o adenosarcoma. Las localizaciones más frecuentes suelen ser en región pélvica (ovario y trompa de Falopio) y en menor medida en región extrapélvica (tracto gastrointestinal o urogenital).

**CONCLUSIONES:** Las lesiones endometrióticas se malignizan en aproximadamente el 1% de los casos, cuando esto ocurre lo más frecuente es la malignización del componente epitelial y de localización pélvica. En nuestro caso, ocurre la malignización del componente estromal, con la característica del sobrecrecimiento sarcomatoide y localización extrapélvica, de ahí la presentación del mismo.

## ANÁLISIS DE RESULTADOS DEL AÑO 2022 DEL ESTUDIO CITOLÓGICO CERVICAL Y SU POSTERIOR CORRELACIÓN CITOLÓGICA-HISTOLÓGICA

Serrano García, Miguel Angel; De La Casa Ara, Adrian; Ruiz Romero, Inmaculada; Lafuente De Blas, Rosana; Rincon Gormedino, Cristina  
**Presentador:** Ruiz Romero, Inmaculada

HOSPITAL NUESTRA SEÑORA DE GRACIA (ZARAGOZA)

**Tipo de trabajo:** e-Poster

**INTRODUCCIÓN:** Desde hace ya muchos años la citología Cervical convencional ha quedado lejos de ser el ideal como método de cribado para la prevención de Cáncer de cuello uterino, pasando a ser la prueba de detección de VPH el standard, debido sobre todo a su mayor sensibilidad para detectar lesiones premalignas escamosas (SIL) y glandulares (ACG). Siguiendo las recomendaciones de la Asociación Española de Patología Cervical y Colposcopia (AEPCC) se creó un protocolo de actuación dependiendo de factores como edad de la paciente e historia clínica, según se procede a realizar cribado mediante citología cervical en medio líquido o detección de ARNm de VPH de tipo alto riesgo (ARNm VPH AR). Un cribado positivo para VPH AR supone la realización posterior de una citología, dependiendo de los resultados puede acabar desembocando en una Colposcopia y biopsia. Vamos a mostrar los resultados del año 2022 para hacer una valoración del sistema de cribado.

**MATERIAL Y MÉTODOS:** Nuestro protocolo a seguir esta basado en la guía de la Asociación Española de Patología Cervical y Colposcopia (AEPCC), el cual pasamos a resumir a muy grandes rasgos:

- Pacientes de entre 25 – 29 años: Citología ginecológica teñida con Papanicolaou
- Pacientes de entre 30 – 65 años: Determinación de ARNm VPH AR. Si la paciente da positivo se le realiza citología Papanicolaou posteriormente.
- Pacientes con estudios positivos de VPH o de citología papanicolaou: Cotest

**RESULTADOS:** Durante el 2022 se han realizado en nuestro área de actuación los siguientes estudios cervicales:

- 6528 estudios de cribado y seguimiento, de los cuales:

>694 mediante citología ginecológica papanicolaou  
 >5834 cribado por ARNm VPH.

>5142 cribado

>692 seguimiento

Resultado de los test VPH:

VPH(+):

-695 test positivos, 10,71% del total

>320 de cribado, 6,22% del total de test de cribado

>305 de seguimiento, 44,08% del total de test de seguimiento

GENOTIPIADO DE LOS TEST VPH(+):

	TOTAL	%	
VPH 16	79	12,64	
VPH 18/45	33	5,28	
VPH 16 + 18/45	5	0,8	
OTROS VPH AR	508	81,28	

RESULTADOS COTEST DE LOS VPH(+)

	TOTAL	%	
NO SATISFACTORIA	3	0,48	
NEGATIVA	326	52,16	
ASC-US	102	16,32	
ASC-H	13	2,08	
L-SIL	109	17,44	
H-SIL	59	9,44	
ACG	7	1,12	

CORRELACIÓN CON ESTUDIO HISTOLÓGICO POSTERIOR (+)

	TOTAL	%	
BIOPSIA INADECUADA	13	11,40	
NEGATIVA	18	15,79	
DISPLASIA NO GRADABLE	1	0,88	

L-SIL	32	29,82
H-SIL	47	41,23
CARCINOMA ESCAMOSO	1	0,88

\*A fecha 19-1-23, es de suponer que se realizarán algunas biopsias correspondientes a resultados de diciembre de 2022 que no se recogen en esta correlación.

**CONCLUSIONES:** Si se suman los diagnósticos en biopsia de Displasia no gradable, SIL y carcinoma escamoso nos da un total de 81 biopsias positivas para lesión precancerosa/cancerosa, lo que supone el 72,81% de las biopsias de cérvix que se han realizado debido a un correcto cribado y/o seguimiento citológico. Es un porcentaje altísimo, que pone de manifiesto lo importante y tremendamente útil que es la citología y el cribado mediante test VPH en el CCU.

## TUMOR DE KRUKENBERG. REVISIÓN DE UN CASO.

Del Olmo Morales, Miriam Elizabeth; Sabio Amat, Miguel Ángel; Cidoncha Pérez, Esther María; Fernández Sánchez-Arévalo, Claudia; Conde Contreras, Gloria; Mendoza Alarcón, Rafael; Sierra Solís, Alberto; Flores De Mera, María Luz; Toro Zambrano, Weimar; Campos De Orellana Gómez, Ana María; Hernández Nieto, Emilia  
**Presentador:** Del Olmo Morales, Miriam Elizabeth

COMPLEJO HOSPITALARIO UNIVERSITARIO DE BADAJOZ

**Tipo de trabajo:** e-Poster

**INTRODUCCIÓN:** Los tumores gástricos son carcinomas que metastatizan si no se detectan a tiempo. Los ovarios pueden verse afectados si el primario es difuso (tumor de Krukenberg). Histológicamente, destacan más de un 10% de células en anillo de sello mezcladas con tejido con diversos patrones (glándulas, trabéculas, nidos, etc). La edad media de presentación son los 42 años y cursa con alteraciones hormonales y sintomatología inespecífica. En ocasiones, el tumor primario se detecta a posteriori, por lo que el pronóstico es sombrío.

**MATERIAL Y MÉTODOS:** Presentamos una mujer de 54 años con trastornos climatéricos. Previamente, tras una citología de líquido ascítico positiva para malignidad, se diagnosticó (en antro) un adenocarcinoma gástrico difuso pobremente diferenciado, que no respondió a quimioterapia (ypT4a N3a M0). HER-2 fue negativo y la inestabilidad para proteínas reparadoras del ADN estaba conservada. Recibió adyuvancia. Los estudios de imagen abdominal no fueron concluyentes. Por tanto, se planteó RMN, decidiéndose salpingo-ooforectomía bilateral por posible recaída tumoral. Se remitieron las muestras al servicio de anatomía patológica en intraoperatoria.

**RESULTADOS:** Los ovarios, ligeramente agrandados, presentaron una superficie polilobulada. Al corte, se identificó borramiento cortico-medular con áreas nodulares fibrosas y hemáticas. Las trompas no tenían alteraciones macroscópicas reseñables. Microscópicamente, se observó celularidad difusa con citoplasma vacuolado y núcleo excéntrico. La permeación vascular estaba presente en ambos anejos. Se hicieron técnicas de inmunohistoquímica, dando positividad intensa para CK7, CK20 y CDX2. Además, HER-2 fue negativo y no había inestabilidad de microsatélites. La NGS no identificó mutaciones reseñables. El diagnóstico final fue de infiltración ovárica por adenocarcinoma de células en anillo de sello de origen gástrico.

**CONCLUSIONES:** Las neoplasias malignas ováricas con origen metastásico se encuentran entre el 3-30%. Pueden cursar sincrónica o metacrónicamente respecto al tumor primario. La agresividad es considerable al ser un estadio avanzado. Por tanto, debemos realizar una vigilancia estrecha de los pacientes, incidiendo en los no respondedores a tratamiento y los que cumplen criterios de riesgo para síndromes hereditarios.



## MÁS QUE UN PÓLIPO ENDOMETRIAL: A PROPÓSITO DE 1 CASO

Ordoñez Arrillaga, Ainhoa; Bernal Simón, Iraide; Val-Carreres Castellote, Andrea; De Burgos Gonzalez, Saúl; Carrillo Cobarro, María; Ezcurra Altuna, Ander

**Presentador:** Val-Carreres Castellote, Andrea

HOSPITAL UNIVERSITARIO DONOSTIA

**Tipo de trabajo:** e-Póster

**INTRODUCCIÓN:** Las neoplasias malignas de la mama constituyen el cáncer más habitual en la mujer. En casos de enfermedad avanzada, la diseminación a distancia ocurre principalmente en ganglios linfáticos, hueso y otras vísceras. Las metástasis en el tracto genital femenino son infrecuentes, siendo ovario y vagina las localizaciones más frecuentes, seguidas del útero. En cuanto a la enfermedad metastásica del útero, el principal tumor primario implicado es el ovario, siendo la mama el extragenital más frecuente. Presentamos un caso raro de metástasis de carcinoma lobulillar de mama en un pólipo endometrial.

**MATERIAL Y MÉTODOS:** Se presenta un caso, correspondiente a una paciente mujer de 70 años, que acude a consulta por dolor lumbar y coxalgia izquierda de meses de evolución. Tras estudio de imagen inconcluso, se deriva a ginecología para histeroscopia donde se objetivan múltiples pólipos endometriales, que se muestrean para estudio histológico. El material recibido fueron múltiples fragmentos de coloración parda, que en su totalidad median 2,3 x 0,7 x 0,5 cm y que se fijaron en formol al 4%, se embebieron en parafina y se tiñeron con hematoxilina-eosina de rutina.

**RESULTADOS:** Las secciones histológicas mostraban fragmentos polipoides de endometrio. En el estroma de algunos de los fragmentos, se observó una infiltración neoplásica compuesta por células de hábito plasmocitoide de núcleo atípico y citoplasma amplio, eosinófilo que se disponían en hileras y de forma sólida. El diagnóstico diferencial que planteaba la morfología, sugería entidades tales como una proliferación neoplásica de células plasmáticas, una infiltración por melanoma o una neoplasia de estirpe epitelial poco diferenciada. Tras dicho planteamiento, se revisó la historia clínica de la paciente objetivando un antecedente de carcinoma lobulillar de mama en 2013. Teniendo en cuenta la morfología y los datos clínicos se solicitó estudio inmunohistoquímico (GATA3, Receptores estrógenos y progesterona y GCDFFP-15) para confirmar la sospecha de metástasis de su tumor primario.

**CONCLUSIONES:** Las metástasis de cáncer de mama en el tracto genital femenino son raras. El ovario y la vagina son las principales localizaciones, seguidas del útero, donde predomina la afectación miometrial. A pesar de ser inusual, hay casos descritos de metástasis endometriales y a pólipos de dicha localización. Estos últimos son escasos, siendo alrededor de 18 casos los reportados. Por ello, se aconseja incluir esta entidad en el diagnóstico diferencial de los pólipos endometriales y realizar correlación clínico patológica en pacientes que tienen antecedentes neoplásicos.

## CARCINOMAS MUCINOSOS PRIMARIOS DE MAMA Y DE VULVA. DOS ENTIDADES INFRECÜENTES: REVISIÓN DE CASOS.

Suarez Sanchez, María Dolores; De Los Santos Berigüete, Mery Jazmin; Maira Gonzalez, Nieves

**Presentador:** Suarez Sanchez, María Dolores

HOSPITAL UNIVERSITARIO DE PUERTO REAL

**Tipo de trabajo:** e-Póster

**INTRODUCCIÓN:** El carcinoma mucinoso (MC) primario tanto de mama como vulvar son un tipo de carcinoma invasivo, extremadamente infrecuente, y poco agresivo, caracterizado por grupos de células tumorales epiteliales suspendidas en grupos de mucina extracelular.

**MATERIAL Y MÉTODOS:** Análisis de piezas quirúrgicas de dos pacientes:

Mujer de 25 años, con tumoración mamaria nodular bien delimitada de aproximadamente 0,8 cm, que se somete a segmentectomía y linfadenectomía mediante técnica selectiva de ganglio centinela OSNA-CK19.

Mujer de 77 años, con tumoración ulcerada de 3,5x2 cm, a la que se realiza hemivulvectomía izquierda.

**RESULTADOS:** En ambas lesiones se observaban características histológicas similares, estando en ambos casos bien delimitada, compuesta por una población de grupos de células, formando micropapilas y cribiforme y separados por tractos fibrosos, con un segundo componente mucinoso (>50%) con tinción para azul alcian intensa.

El CM mamario presentaba un grado de diferenciación de Nottingham 2 (3+2+1), con un perfil IHC con positividad para estrógenos y progesterona (100-80%), negatividad para HER2, CK19 positiva y un índice proliferativo ki67 del 40%.

El CM vulvar presentaba un inmunofenotipo similar (CKAE1/AE3, CK8/18, p53, GATA 3, CEA, EMA, estrógenos y progesterona en un 100-70% y HER2 3+, resultando negativo para CDX2, CK20, CK7, p40, p63, p16, ni marcadores neuroendocrinos (cromogranina, sinaptofisina), así como para CD117 (c-KIT).

**CONCLUSIONES:** El carcinoma mucinoso primario vulvar, es un tumor raro, y su origen ha sido debate con diferencias teorías, como originarios de estructuras glandulares de la dermis profundas, de glándulas mamary-like, que surjan de algún remanente de la cloaca temprana dentro de la vulva o de elementos glandulares periuretrales, aunque parecen ser primarios del epitelio vulvar, considerado dentro del espectro dérmico, ya que se han descrito en otras localizaciones dérmicas primarias, principalmente cabeza y cuello, en particular los párpados, pero que en ocasiones afecta a otras localizaciones como el cuero cabelludo y la cara, entre otras.

El carcinoma mucinoso cutáneo y vulvar puede ser histológicamente indistinguible de las lesiones metastásicas, particularmente de origen mamario, aunque también del tracto gastrointestinal y del ovario La información clínica en la mayoría de los casos resolverá cualquier problema de diagnóstico. Es muy poco probable que un carcinoma de mama u otra localización se presente como una metástasis cutánea, por lo tanto, un carcinoma mucinoso que surge en la piel o en la vulva es casi con seguridad una lesión primaria.

## ENFERMEDAD DE PAGET EXTRAMAMARIA PRIMARIA VULVAR CON SOBREENFECCIÓN POR VIRUS HERPES: UNA ASOCIACIÓN INFRECUENTE.

García Rivas, Manuel; Romo Navarro, Ángel; Recuero Pradillo, María; Sánchez Muñoz, César; Emparanza García, Cayetana; Yunge Del Pozo, Gonzalo José; Baldán Molina, Manuel Ángel; Carabias López, Esperanza

**Presentador:** García Rivas, Manuel

HOSPITAL UNIVERSITARIO DE TOLEDO

**Tipo de trabajo:** e-Poster

**INTRODUCCIÓN:** La enfermedad de Paget extramamaria es un carcinoma in situ epitelial poco común, cuya localización más frecuente es la zona vulvar. El virus herpes también puede afectar ocasionalmente a la zona genital femenina. La asociación de ambas entidades es excepcional. Presentamos el caso de una mujer adulta con enfermedad de Paget vulvar con sobreinfección por virus herpes y revisamos los casos en nuestro centro y en la literatura.

**MATERIAL Y MÉTODOS:** Revisión de historia clínica en el sistema informático de nuestro hospital. Revisión de los cortes histológicos y técnicas inmunohistoquímicas. Revisión del archivo informático de nuestro servicio para localizar casos con características similares. Búsqueda bibliográfica sobre la presencia de sobreinfección por virus herpes en enfermedad de Paget extramamaria primaria vulvar en PubMed (Medline).

**RESULTADOS:** Mujer de 90 años con úlcera genital de 8 cm en labio vulvar mayor derecho, de 4 meses de evolución, que se biopsia ante la sospecha clínica de malignidad. La biopsia mostró una infiltración intraepidérmica glandular de aspecto mucosecretor, con afectación de anejos, sin componente invasivo, CK7+, GATA3+, CEA+, p53+, PAS+, CK20-, CDX2-, Bcl2-, p16-. Entremezclado con el epitelio escamoso se observaron células multinucleadas positivas para IHQ de virus herpes. Con estos hallazgos, el diagnóstico fue de enfermedad de Paget extramamaria primaria vulvar con sobreinfección por virus herpes. Revisados los casos de nuestro servicio en la última década solo este caso mostraba la asociación de ambos hallazgos. Solo se han descrito tres casos similares en la literatura.

**CONCLUSIONES:** La afectación vulvar por enfermedad de Paget extramamaria y por virus herpes simple de manera independiente no es frecuente, pero encontrar ambas entidades de manera sincrónica es un hallazgo excepcional en la literatura científica. Presentamos un nuevo caso de sobreinfección por virus de tipo herpes en enfermedad de Paget vulvar.

## IMPLEMENTACIÓN DE LA CLASIFICACIÓN MOLECULAR DEL CÁNCER DE ENDOMETRIO EN LA RUTINA ASISTENCIAL

Diez Tascón, Cristina; Alzoghby Abi Chaker, Jacques; Vázquez Manuel, Diana; Santín Piedraíta, Engracia; Martínez Martínez, Javier; Fernández Corona, Alfonso; Salas Valiéri, José Santos

**Presentador:** Diez Tascón, Cristina

COMPLEJO ASISTENCIAL UNIVERSITARIO DE LEÓN

**Tipo de trabajo:** e-Poster

**INTRODUCCIÓN:** Los conocimientos sobre la diversidad molecular de los cánceres de endometrio han permitido establecer cuatro subgrupos de tumores definidos por sus características genéticas: (1) "POLEmut": tumores ultramutados, con mutaciones en el dominio exonucleasa del gen que codifica para la polimerasa  $\epsilon$ psilon (POLE); (2) "MMRd": tumores hipermutados, deficientes en enzimas del sistema "Mismatch Repair"; (3) "NSMP" ("Non specific molecular profile"): tumores con baja carga mutacional, representando un subgrupo con bajo número de copias, y (4) "p53abn": tumores con alto número de copias en los que el gen TP53 aparece generalmente mutado. Esta clasificación aporta, además, información pronóstica sobre el riesgo de recurrencia individual de cada paciente, ayudando al manejo clínico de la enfermedad.

En este trabajo presentamos un análisis retrospectivo de los tres primeros años de implementación de la clasificación molecular del cáncer de endometrio en nuestro centro, atendiendo a la clasificación en los cuatro subgrupos definidos y a la designación de los grupos de riesgo pronóstico. Los datos proporcionados están favoreciendo una mejor estratificación del riesgo y ayudando a guiar el tratamiento de las pacientes.

**MATERIAL Y MÉTODOS:** Los datos de cáncer de endometrio corresponden a muestras registradas en el periodo 01/01/2020-31/12/2022, contando con diagnóstico histopatológico y molecular. Los exones 9, 13 y 14 del gen POLE fueron secuenciados por la técnica de Sanger. La expresión de proteínas del complejo MMR (MLH1, MSH2, MSH6 y PMS2) y de p53 se determinaron por inmunohistoquímica. Los grupos pronósticos de riesgo asignados fueron "bajo", "intermedio", "intermedio-alto" y "alto", en función de los datos clínicos, histopatológicos y moleculares.

**RESULTADOS:** En un periodo de tres años se analizaron 156 muestras de pacientes con edades comprendidas entre 43 y 91 años. Se descartaron 16 por quedar fuera del periodo establecido, ser casos duplicados en biopsia y pieza quirúrgica, o ser casos de otros centros. En las 140 muestras finales, el tipo histológico más frecuente fue el de carcinoma endometriode (113), seguido de carcinoma seroso (12), carcinoma de células claras (6), carcinosarcoma (4), carcinoma mixto (3) e indiferenciado (2). Fueron clasificados como "POLEmut" 10 tumores (7,14%), todos de tipo endometriode a excepción de un tumor mixto (endometriode y de células claras). De los restantes, 18,57% fueron clasificados como "MMRd", 12,14% como "p53abn" y 59,28% como "NSMP". En cuanto a los grupos pronósticos de riesgo, pudieron asignarse a 135 casos, de los cuales 21,42% fueron clasificados como de "riesgo bajo", 56,42% de "riesgo intermedio", 3,57% de "riesgo intermedio-alto" y 15,00% de "riesgo alto".

**CONCLUSIONES:** Las guías actuales del cáncer de endometrio recomiendan la implementación de información molecular integrada en el diagnóstico anatomopatológico de rutina. La experiencia en nuestro centro ejemplifica la utilidad de esta información para el manejo clínico de estos tumores.

## TERATOMA OVÁRICO MADURO CON TRANSFORMACIÓN MALIGNA, UN HALLAZGO ACCIDENTAL QUE LO CAMBIA TODO.

Belando Pardo, Mateo Eduardo; García Fernández, Alejandra; Fernández Pérez, Juan; Segado Martínez, Marta; Sánchez Godoy, Laura; Béjar Valera, Javier; Garzón Arana, Alejandro; Rodrigo Lara, Héctor

**Presentador:** Béjar Valera, Javier

HOSPITAL CLÍNICO UNIVERSITARIO VIRGEN DE LA ARRIXACA

**Tipo de trabajo:** e-Poster

**INTRODUCCIÓN:** Los teratomas son una forma común de tumor de células germinales. Pueden aparecer de forma congénita o desarrollarse en la infancia. Sin embargo, los teratomas gonadales, suelen desarrollarse a lo largo de la vida, observándose en la mayoría de los casos en personas en edad reproductiva. El teratoma maduro (TM) supone entre el 10-20% de todos los cánceres de ovario con una edad media de aparición entorno a la perimenopausia. El TM puro es benigno, sin embargo, puede sufrir transformaciones malignas en cualquiera de los elementos que lo componen.

Los tumores neuroendocrinos (TNE) son tumores raros que surgen de las células de los sistemas endocrino y nervioso. Las neoplasias neuroendocrinas de ovario representan aproximadamente el 0,3% de los tumores gonadales, pudiendo aparecer en el seno de un teratoma o, siendo excepcional, como tumor primario de ovario.

**MATERIAL Y MÉTODOS:** Mujer de 63 años a la que se le detecta de manera incidental una masa quística pélvica de 15cm. Se realiza ecografía identificando un ovario de morfología homogénea, de 14x12cm, con presencia de formación quística unilocular de contenido heterogéneo con ecos lineales, con componente graso y sombra acústica posterior compatible con gran teratoma ovárico de 622cc. La paciente es sometida a una histerectomía total con doble salpingo-ooforectomía.

**RESULTADOS:** Se recibió una pieza de quistectomía de 13x10x4cm. A la apertura, contenido pilosebáceo, con pared blanquecina con áreas focales congestivas y grosor máximo de 0,2cm. En el interior se observaba otra cavidad quística de 2x0,9cm que, a la sección, se identificaba un material sólido de coloración amarillenta de aspecto sebáceo.

Al microscopio se confirmó la presencia de teratoma ovárico maduro, sin elementos inmaduros, así como la presencia de área de 5 mm en la pared del teratoma que presentaba células pequeñas, homogéneas y redondeadas, con cromatina finamente granular, dispuestas en nidos sólidos. Se realizaron técnicas inmunológicas con resultados positivos para cromogranina, sinaptofisina y CD56, y negativos para pata TTF1, tiroglobulina, napsina A, ck7 y ck20, con un índice de proliferación celular ki-67 inferior al 1%. Siendo todo ello compatible con un TNE dentro del seno de un teratoma maduro.

**CONCLUSIONES:** El teratoma es el tumor de células germinales más común, siendo el de tipo maduro el más frecuente. Los tumores neuroendocrinos son neoplasias raras, extremadamente inusuales como tumores primarios de ovario pero pudiendo aparecer de manera secundaria.

Dentro de los teratomas, la transformación maligna de uno de sus componentes es rara, siendo inferior al 2% de los casos, siendo el 0,3% en el caso de aparición de tumor neuroendocrino.

Estas tumoraciones neuroendocrinas pueden ser funcionantes o no, en el caso de no ser hormonalmente activas su hallazgo suele ser incidental, lo que supone un riesgo mayor para un mayor desarrollo del componente maligno.

El diagnóstico de estos componentes es de gran relevancia debido a que su estadía es lo que va a marcar el pronóstico y tratamiento.

## CARCINOMA NEUROENDOCRINO DE CÉLULAS GRANDES DE CÉRVIX ASOCIADO A HPV COMO DIAGNÓSTICO INFRECUENTE LETAL: A PROPÓSITO DE UN CASO

De Los Santos Beriguete, Mery Jazmin; Suarez Sanchez, Maria Dolores; Maira Gonzalez, Maria Nieves

**Presentador:** De Los Santos Beriguete, Mery Jazmin

HOSPITAL UNIVERSITARIO DE PUERTO REAL

**Tipo de trabajo:** e-Poster

**INTRODUCCIÓN:** El carcinoma neuroendocrino de cérvix es una patología infrecuente asociada a un comportamiento agresivo y representa menos del 1-2%. Por su elevada agresividad, su mal pronóstico y los hallazgos histológicos presenta similitud con el carcinoma neuroendocrino de pulmón o con tumores neuroendocrinos agresivos de distintas localizaciones. Presentamos el caso de una paciente de 46 años que acude a urgencias por sangrado tipo menstrual desde un mes (coincidente con la menstruación). Refiere episodio similar hace tres meses por lo que visita urgencias en esa ocasión sin objetivar patología. En el segundo episodio la ecografía transvaginal mostraba una lesión en cérvix nodular de 48x42mm de aspecto neoplásico, resto de exploración normal a priori. Se realiza biopsia.

**MATERIAL Y MÉTODOS:** Se recibe múltiples fragmentos parúzcos que agrupados miden 3cm, son procesados para estudio en H&E.

**RESULTADOS:** La lesión cervical biopsiada fue diagnosticada en un primer momento como NEOPLASIA DE ALTO GRADO INDIFERENCIADA. Se realizaron técnicas de inmunohistoquímica cuyos resultados fueron emitidos en informe complementario como: secciones histológicas que corresponden a una neoplasia de distribución difusa y sólida con formación ocasional de trabéculas. Las células son de tamaño grande con citoplasma granular y cromatina en sal y pimienta con presencia de 11 mitosis por CGA. Las técnicas inmunohistoquímicas muestran expresión para pancitokeratinas, cromogranina, sinaptofisina e intensidad para p16 con ausencia de expresión para estrógenos, progesterona, p63, CD117 y ciclina D1. Muestran un patrón de expresión de p53 (wild type). El diagnóstico histológico definitivo con los hallazgos morfológicos e inmunohistoquímicos fue de CARCINOMA NEUROENDOCRINO DE CÉLULAS GRANDES ASOCIADO A HPV.

**CONCLUSIONES:** El carcinoma neuroendocrino de cuello uterino es una entidad poco frecuente. La clasificación recomendada para los tumores neuroendocrinos de cérvix es: tumor carcinoide típico, tumor carcinoide atípico, carcinoma neuroendocrino de células grandes y carcinoma neuroendocrino de células pequeñas. Estas 4 categorías histológicas de tumores neuroendocrinos del cérvix uterino pueden asociarse con un carcinoma escamoso o un adenocarcinoma in situ o invasivo. El síntoma inicial más frecuente es la metrorragia irregular como presento nuestra paciente. El tratamiento inicial es la cirugía radical en combinación con quimio y/o radioterapia. La persistencia y recurrencia, tanto local como a distancia resulta en su elevada capacidad metastásica. La tasa de supervivencia global a los 2 años es 40%. Los datos bibliográficos consultados también aportan cifras de supervivencia muy bajas, con muertes por enfermedad diseminada antes de los 2-3 años tras el tratamiento, aunque en nuestro caso ha sido cuatro meses tras el diagnóstico.

## LEIOMIOMATOSIS INTRAVENOSA: PRESENTACIÓN DE UN CASO

Marín Asensio, Sergio José; García Galvís, Olga Fernanda; Alzoghby Abi Chaker, Jacques; Rodríguez Guevara, María Guadalupe; Martínez Martínez, Javier; Salas Valián, José Santos  
**Presentador:** Marín Asensio, Sergio José

COMPLEJO ASISTENCIAL UNIVERSITARIO DE LEÓN

**Tipo de trabajo:** e-Poster

**INTRODUCCIÓN:** La leiomiomatosis intravenosa es una entidad extremadamente rara caracterizada por el crecimiento de células de músculo liso en la luz de las venas uterinas y pélvicas. Esta frecuentemente asociado a leiomiomas uterinos pudiendo crecer a partir de ellos y, aunque es una entidad benigna, se podría considerar maligna por su posible extensión intracava, intracardiaca e incluso metástasis pulmonares.

**MATERIAL Y MÉTODOS:** Mujer de 54 años en seguimiento por Digestivo y Medicina interna por hipertransaminasemia crónica y astenia importante de 8-10 meses de evolución sin pérdida de peso asociada. En la evolución del estudio radiológico se observa un quiste cortical renal derecho, un mioma subseroso y una lesión ocupante de espacio hipointensa que asciende por la luz de la vena cava inferior hasta aurícula derecha no adherida a paredes y de aspecto "en enrejado". Con el diagnóstico clínico de leiomiomatosis intravenosa se le realiza histerectomía con doble anexectomía y venotomía del trombo intravasular.

**RESULTADOS:** La histerectomía con un peso de 83gr y 7 x 7 x 3 cm de ejes máximos. El trombo intravasular fragmentado en 3 trozos que agrupados miden 11 x 6,5 x 4 cm y un calibre irregular de 1,4 cm. El utero muestra un mioma subseroso de 4 x 2 cm sin otros hallazgos destacables. Al corte del trombo se observan áreas nodulares, de paredes lisas, sin solución de continuidad y con presencia de vasos neoformados con facilidad para el sangrado. Histológicamente, tanto el mioma como el trombo, se identifican proliferaciones de células fusocelulares dispuestas en fascículos bien delimitados con células de mediano tamaño, uniforme y sin atipia. Se pueden visualizar núcleos regulares sin nucléolo marcado y ausencia de mitosis. A su vez, se pueden visualizar zonas de vasos engrosados con puntuales hemorragias, vacuolas con componente adiposo, áreas de componente mixoide y zonas de edema focal. El estudio de inmunohistoquímica muestra positividad para receptores de estrógenos, receptores de progesterona, desmina y actina del músculo liso y negatividad para CD10, P16, P53 y WTI.

**CONCLUSIONES:** La leiomiomatosis intravenosa es una entidad muy poco frecuente que requiere diagnóstico diferencial con otras entidades de células fusiformes más frecuentes y/o malignas, entre las que demos descartar, principalmente, el sarcoma del estroma endometrial de bajo/alto grado, tumor de células epiteliales perivasculares (PEComa), leiomiomatosis metastatizante benigna y un trombo reanalicado. Ante aquellas pacientes con antecedentes de miomas uterinos y masas intracavas e intracardiacas se debería sospechar esta entidad, siendo muy importante las técnicas de imagen para la sospecha diagnóstica.

## LINFOMAS PRIMARIOS DEL TRACTO GENITAL FEMENINO. REVISIÓN CLÍNICO-PATOLÓGICA DE 4 CASOS EN NUESTRO HOSPITAL.

Fernández Pérez, Juan; García Fernández, Alejandra; Belando Pardo, Mateo; Béjar Valera, Javier; Sánchez Godoy, Laura; Segado Martínez, Marta; Garzón Arana, Alejandro; Iborra Lacal, Emma; Torroba Carón, María Amparo  
**Presentador:** Béjar Valera, Javier

HOSPITAL UNIVERSITARIO VIRGEN DE LA ARRIXACA

**Tipo de trabajo:** e-Poster

**INTRODUCCIÓN:** Los linfomas primarios del tracto genital femenino (LPTGF) son entidades excepcionalmente infrecuentes. Presentamos una serie de 4 casos diagnosticados en nuestro hospital, sus características clínico-histopatológicas, manejo y pronóstico.

**MATERIAL Y MÉTODOS:** Caso 1: mujer de 56 años con dolor en el flanco. Por ecografía se identifica una masa sólida homogénea. Se practica histerectomía total con doble anexectomía y en ella se identifica una masa sólida, blanquecina e infiltrante a nivel de cuerno uterino derecho que invade pared miometrial y ovario. Histológicamente se compone de áreas nodulares de linfocitos grandes de aspecto centroblastico que se diagnostica de LBDCG subtipo centro germinal.  
 Caso 2: mujer de 65 años con sangrado uterino anormal. La biopsia muestra bandas de epitelio con un corion infiltrado por linfocitos de pequeño tamaño que se diagnostica finalmente de linfoma folicular. La biopsia de médula ósea no presenta afectación. Se trata con quimioterapia R-CHOP y la paciente estuvo 3 años en remisión hasta su fallecimiento por neumonía.  
 Caso 3: mujer de 51 años, VIH+, con coriocarcinoma previo tratado con quimioterapia. Presenta una masa vaginal de aspecto mamonelado. Microscópicamente, se trata de una proliferación de linfocitos atípicos de gran tamaño y morfología inmunoblastica en patrón de cielo estrellado, que se diagnostica de linfoma B linfoplasmablastico VEB+. Se trata con quimio-radioterapia y lleva 3 años en remisión completa.  
 Caso 4: mujer de 78 años operada por prolapso uterino. En la pieza quirúrgica se observan infiltrados nodulares de linfocitos pequeños y redondos que se diagnostica de linfoma B del área marginal intramucoso endometrial. El PET-TAC es normal y se recomienda seguimiento, sin tratamiento.

**RESULTADOS:** Los LPTGF suponen un porcentaje bajísimo del total de neoplasias del tracto genital femenino. Se describen con mayor frecuencia en el ovario, pero también se han diagnosticado linfomas primarios en cérvix, cuerpo uterino, vagina y vulva. De los varios subtipos de linfomas B, T y NK/T descritos en el TGF, el más frecuente es el linfoma B difuso de célula grande (LBDCG). Clínicamente, pueden presentar clínica variable o ser asintomáticos. Para hacer la distinción con la extensión de linfoma nodal utilizamos los criterios de Fox y Langley, que implican ausencia de extensión extralocal. El pronóstico del LBDCG primario de ovario es similar al de su análogo en ganglio linfático para un mismo estadio. El pronóstico de los linfomas de útero y vagina es favorable, pudiendo conseguirse la remisión completa con el tratamiento.

**CONCLUSIONES:** Los linfomas primarios del tracto genital femenino son neoplasias muy infrecuentes. Se han descrito en cada órgano del aparato y su presentación clínica es variable. El mayor problema diagnóstico radica en la distinción de una metástasis de un linfoma de otra localización, pero para ello existen una serie de criterios analíticos, histológicos y de imagen. Con tratamiento es posible alcanzar buenas tasas de supervivencia.

Patología Ginecológica

1277

## METÁSTASIS PULMONARES CON HISTOLOGÍA DE LEIOMIOSARCOMA DE BAJO GRADO TRAS 28 AÑOS DE HISTERECTOMÍA CON LEIOMIOMA MITÓTICAMENTE ACTIVO.

Ruz Portero, Sara; García-Hirschfeld García, Juan María; Santana Ramos, Marina Alejandra; Rodríguez Moncada, Juan Sebastián; Parmeggiani Bermejo, Sofía; Valenzuela Gonzalez, Miriam  
**Presentador:** Ruz Portero, Sara

HOSPITAL REGIONAL UNIVERSITARIO DE MÁLAGA (HRUM). INSTITUTO DE INVESTIGACIÓN BIOMÉDICA DE MÁLAGA (IBIMA)

**Tipo de trabajo:** e-Poster

**INTRODUCCIÓN:** Los Tumores uterinos de Músculo Liso de Potencial Maligno Incierto (STUMP) son un grupo de neoplasias presente en las últimas clasificaciones de la OMS que muestran caracteres histológicos que no entrarían en las categorías de Leiomioma clásico, de variante de Leiomioma o de Leiomiosarcoma. La mayoría de los Tumores de Músculo Liso uterinos son fácilmente clasificables en las categorías de benignos o de malignos, pero algunos son difícil de diagnosticar. Los criterios morfológicos clásicos para esta distinción son: necrosis, índice mitótico, atipia citológica y celularidad, el parámetro probablemente de menos influencia. El crecimiento de estas lesiones es en general muy lento. Las recurrencias locales o regionales y, sobre todo, las metástasis a distancia en pulmón, suelen darse después de años tras el primer diagnóstico.

**MATERIAL Y MÉTODOS:** Mujer de 58 años, intervenida en 1994 de histerectomía total: diagnóstico de Leiomioma "mitóticamente activo". Tras revisión, el caso se encuadra en la categoría de STUMP con una histología fusocelular convencional, con hiperplacularidad, atipia leve o ausente, e índice mitótico de 12 mitosis por 10/CGA. En 2014 se interviene de recurrencia en pared abdominal de tumoración de 17x5 cm, con implantes ováricos y en pared de sigma, todos alrededor de 3 cm. La histología vuelve a ser compatible con Tumor de músculo liso tipo STUMP, con histología fusocelular convencional, con moderada/severa atipia nuclear, mitosis (8 mitosis por 10/CGA) sin necrosis. En TAC de control septiembre de 2019: nódulos pulmonares compatibles con metástasis. Inicia tratamiento hormonal con letrozol.

**RESULTADOS:** Entre septiembre de 2021 y febrero de 2022 se objetivan crecimiento de las lesiones pulmonares, hasta incluso el doble del diámetro máximo (36 mm). Radiológicamente progresión tumoral bilateral, por lo que se decidió exéresis de una lesión pulmonar para diagnóstico. Macroscópicamente cuña pulmonar con nódulo blanquecino firme, trabecular y sólido de 30 mm. El examen histológico confirmó una proliferación de células fusiformes miomatosas dispuestas en fascículos con alguna atipia, focos evidentes de necrosis, menos de 10 mitosis por 10/CGA y diferenciación de músculo liso: actina, desmina y caldesmon (Leica ®) fueron positivas.

**CONCLUSIONES:** Las recurrencias muy tardías ocurren en aproximadamente el 7% de los casos de STUMP. También se puede observar una tasa más alta de necrosis para las metástasis extrauterinas. Las técnicas de inmunohistoquímica apoyaron nuestro diagnóstico, se descartaron PEComa, GIST y sarcoma estromal como diagnósticos diferenciales principales. Las zonas de necrosis, atipia manifiesta, figuras de mitosis y áreas histológicamente distintas a los STUMP primarios más convencionales apoyan con fuerza el diagnóstico de leiomiosarcoma (bajo grado). Se inició tratamiento con doxorubicina. Actualmente enfermedad estable. Nuestro caso es otro ejemplo de STUMP uterino que pueden mostrar recurrencias con una mayor agresividad clínica e histológica.

Patología Ginecológica

429

## MASA TUBÁRICA: UNA FORMA INUSUAL DE DEBUT DE ADENOCARCINOMA CERVICAL HPV INDEPENDIENTE, TIPO GÁSTRICO.

Herrero Aguilar, Ivet Alexandra; Ibarra De La Rosa, Javier María; Puchaicela Godoy, María Gabriela  
**Presentador:** Herrero Aguilar, Ivet Alexandra

HOSPITAL SON LLATZER

**Tipo de trabajo:** e-Poster

**INTRODUCCIÓN:** El adenocarcinoma tipo gástrico es una variante poco común del carcinoma de cuello uterino que no está asociado a la infección por el HPV y en contraste con los adenocarcinomas cervicales de tipo usual, presenta un comportamiento más agresivo, con propensión a la diseminación tubárica y peritoneal. Acude a nuestro centro una paciente de 50 años con un cuadro inflamatorio pélvico y plastrón anexial bilateral de aspecto inflamatorio.

**MATERIAL Y MÉTODOS:** Se realiza salpinguectomía bilateral por sospecha de absceso tubárico en contexto de una enfermedad inflamatoria pélvica. Posteriormente, recibimos una biopsia cervical debido al hallazgo radiológico de una tumoración en cérvix. Todas las muestras fueron procesadas en parafina para su estudio en microscopio óptico convencional.

**RESULTADOS:** En las imágenes histológicas de la salpinguectomía, se observó una tumoración compuesta por glándulas neoplásicas de forma y tamaño variable, con abundante citoplasma eosinófilo y marcada atipia celular. Llamaba la atención la presencia de un componente in-situ de las mismas características morfológicas. La biopsia cervical remitida también presentó el mismo patrón histológico y en ambas localizaciones el perfil inmunohistoquímico fue similar, encontrándose positividad para CEA, CK7 y MUC6 y negatividad para p16, Napsina y Vimentina. Este inmunofenotipo nos indica una neoplasia HPV independiente y junto con la morfología es diagnóstico de adenocarcinoma de cérvix HPV independiente, tipo gástrico.

**CONCLUSIONES:** Los adenocarcinomas de tipo gástrico cervical son neoplasias clínicamente agresivas (a diferencia de los adenocarcinomas relacionados con el HPV, que generalmente permanecen localizados dentro de la pelvis) y además presentan vías de diseminación inusual. En su diseminación metastásica pueden afectar el epitelio tubárico e imitar lesiones in-situ propias de la trompa, como el STIC; lo que podría representar un potencial error diagnóstico. En nuestro caso, el debut fue por una enfermedad pélvica inflamatoria, sin sospecha inicial de una neoplasia cervical. Los hallazgos morfológicos planteaban dudas de un tumor tubárico primario y el estudio días más tarde de la biopsia cervical contribuyó a establecer el diagnóstico final.

## GLOMANGIOMA POLIPOIDE DE CÉRVIX UTERINO.

Benavides De La Fuente, Cristian; Carrasco Fernández, Daniel; Moreno Martínez, Miguel; Báez Perea, José María  
**Presentador:** Benavides De La Fuente, Cristian

HOSPITAL UNIVERSITARIO PUERTA DEL MAR

**Tipo de trabajo:** e-Poster

**INTRODUCCIÓN:** El tumor glómico es una neoplasia mesenquimal que se compone de células similares a las células musculares lisas modificadas perivasculares del cuerpo glómico. Representa menos del 2% de los tumores de partes blandas y se localiza con mayor frecuencia en extremidades distales (región subungueal, mano, muñeca y pie), aunque se han descrito casos infrecuentes en tracto gastrointestinal, sistema genitourinario, mediastino, nervio, hueso y pulmón. Las malformaciones glomovenosas, anteriormente denominadas glomangiomas y consideradas variantes del tumor glómico clásico, son más comunes en pacientes con lesiones múltiples o familiares, contabilizando un 20% de los casos y surgen secundariamente a mutaciones truncantes del gen de la glomulina (1p21-22).

**MATERIAL Y MÉTODOS:** El caso es una mujer de 48 años con ciclos menstruales irregulares que en un estudio de control ginecológico presenta en la especuloscopia un polipo endocervical de 1.5 cm, de coloración pardo-violeta, que asoma a través del orificio cervical externo y ocluye la zona de transición, realizándose exéresis del mismo.

**RESULTADOS:** Histológicamente corresponde a una proliferación neoplásica mesenquimal que asienta en el estroma del cérvix uterino, de bordes mal definidos y configuración polipoide, constituida por grupos de células pequeñas de citoplasma eosinófilo, núcleos redondos y ovoides sin atipia, de cromatina homogénea con nucleolo inadvertido, que expresan inmunotinción positiva para vimentina, actina, calponina y caldesmón, dispuestas alrededor de un prominente componente vascular de pared muscular gruesa CD31 y CD34 positivo.

**CONCLUSIONES:** Los casos reportados de tumor glómico con origen en el tracto ginecológico son extremadamente raros, describiéndose en localizaciones como clitoris, vulva, vagina, cérvix, útero y ovario. Después de Enzinger y Weiss (1988), Alborns-Saavedra y Gilcrease (1999) describieron los dos primeros casos en la literatura inglesa de tumor glómico en cérvix uterino, mientras que Aynardi y sus colaboradores (2016) reportaron el primer caso de tumor glómico epitelioide de cérvix asociado a lesión intraepitelial escamosa de alto grado. Estos datos otorgan relieve al presente caso dada su excepcional frecuencia.

## CARCINOMA ESCAMOSO VULVAR VPH-INDEPENDIENTE SOBRE NEOPLASIA INTRAEPITELIAL QUE SIMULA LESIÓN ESCAMOSA DE ALTO GRADO ASOCIADA A VPH: UN SUBTIPO ALTAMENTE RECURRENTE DE CÁNCER DE VULVA

Sisuashvili, Lia; Ailen Caballero, Gabriela; Saco, Adela; Carreras-Dieguez, Núria; Del Pino, Marta; Pumarola, Clàudia; López Del Campo, Ricardo; Manzotti, Carolina; Garcia, Adriana; Marimón, Lorena; Diaz-Mercedes, Sherley; Fuste, Pere; Rodrigo Calvo, María Teresa; Vega, Naiara; Torné, Aureli; Ordi, Jaume; Rakislova, Natalia  
**Presentador:** Sisuashvili, Lia

HOSPITAL CLÍNIC DE BARCELONA

**Tipo de trabajo:** e-Poster

**INTRODUCCIÓN:** La clasificación de la OMS 2020 reconoce dos tipos de carcinoma escamoso de vulva (CEV): asociado a infección por virus del papiloma humano (VPH) e independiente del VPH. Cada uno de ellos se desarrolla a partir de un precursor intraepitelial con características morfológicas específicas: lesión escamosa intraepitelial de alto grado (HSIL) y neoplasia intraepitelial vulvar de tipo diferenciado (dVIN), respectivamente. Sin embargo, un subgrupo de CEV VPH-independiente surge de un precursor morfológicamente idéntico a HSIL (lesión HSIL-like). El objetivo del presente estudio es analizar las características clínico-patológicas de las pacientes con CEV VPH-independientes desarrollados sobre lesiones HSIL-like y comparándolas con pacientes con CEV VPH-independientes desarrollados sobre dVIN y mujeres con CEV VPH-asociados desarrollados sobre HSIL convencional

**MATERIAL Y MÉTODOS:** Estudio retrospectivo de 105 mujeres con CEV con lesión precursora intraepitelial adyacente tratadas mediante cirugía. En todos los tumores se realizó determinación molecular de VPH e inmunohistoquímica para p16. Los casos se clasificaron en tres grupos según la presencia o no de VPH y el precursor adyacente identificado: 1) CEV VPH-asociado con HSIL (n=26), 2) CEV VPH-independiente con dVIN (n=54), y 3) CEV VPH -independiente con lesión HSIL-like (n=25). Se analizaron las características clínico-histológicas, así como la supervivencia libre de enfermedad y global en los tres grupos. Proyecto "PI20/00368; Caracterización genómica de los carcinomas de vulva independientes de virus del papiloma humano y de sus precursores", financiado por Instituto de Salud Carlos III y co-financiado por European Union (ERDF) "A way to make Europe"

**RESULTADOS:** Las pacientes con CEV VPH-independiente con lesión HSIL-like y con dVIN eran mayores que las mujeres con CEV VPH-asociado (76 y 77 años frente a 66, p<0,001). Las pacientes con CEV VPH-independiente y lesión HSIL-like presentaron una peor supervivencia libre de enfermedad que las pacientes con CEV VPH-independiente y dVIN y que las mujeres con CEV VPH-asociado y HSIL. Estas diferencias se mantuvieron en el análisis multivariado (hazard ratio= 3,64, intervalo de confianza del 95%:1,33-9,98; p=0,01). No se observaron diferencias en cuanto a supervivencia global entre los tres grupos.

**CONCLUSIONES:** Las pacientes con CEV VPH-independiente desarrollados sobre lesión intraepitelial HSIL-like presentan un mayor riesgo de recidiva, por lo que podrían beneficiarse de estrategias terapéuticas más intensivas y de una vigilancia más estrecha tras el tratamiento.

## TUMOR OVÁRICO COMBINADO, ADENOCARCINOMA TIPO MESONÉRFICO Y TERATOMA MADURO MONODÉRMICO, QUISTE DERMOIDE.

Herrero Aguilar, Ivet Alexandra; Ibarra De La Rosa, Javier María; Puchalcela Godoy, María Gabriela

**Presentador:** Herrero Aguilar, Ivet Alexandra

HOSPITAL SON LLATZER

**Tipo de trabajo:** e-Poster

**INTRODUCCIÓN:** Los tumores ováricos combinados son neoplasias infrecuentes en las cuales coexisten de manera simultánea dos tumores independientes situados en el mismo tejido. Se han informado tumores combinados en diferentes órganos siendo rara su presencia en ovario. Reportamos el caso de una paciente de 76 años de edad, que acude a nuestro centro por una masa anexial unilateral, de aproximadamente 12 cm, de aspecto sólido-quístico y evolución indeterminada.

**MATERIAL Y MÉTODOS:** Se realizó una histerectomía más anexectomía bilateral, obteniéndose muestras histológicas de las piezas remitidas, que posteriormente fueron procesadas para su visualización al microscopio óptico.

**RESULTADOS:** En las imágenes histológicas se apreció una doble población tumoral, una de ellas de morfología quística, recubierta por un epitelio escamoso queratinizante y glándulas sebáceas, sin atipia ni evidencia de otros componentes, compatible con teratoma monodérmico. El segundo componente, estaba formado por estructuras acinares con ductos que contenían un material eosinófilo (coloide-like). Este segundo componente, presentaba cierta gradación histológica, con áreas progresivamente más atípicas (glándulas anguladas y patrón arquitectural sólido y papilariforme). Se realizó un amplio panel inmunohistoquímico, del que destacaba la positividad para GATA3, TTF1, PAX8, CK7, con P53 (wild-type) y negatividad para WT1, estrógeno y progesterona; este perfil sería compatible con un adenocarcinoma tipo mesonérfico. Se realizó un test de mutaciones para gen KRAS, siendo ésta detectada en el codón 12 de KRAS.

**CONCLUSIONES:** Los tumores combinados, son neoplasias raras que en ocasiones suponen un reto en el diagnóstico debido a la diversidad histológica de las mismas. Es por eso que se requiere un correcto diagnóstico con identificación en sus distintos componentes, para orientar el tratamiento de manera adecuada. En concreto los tumores combinados de ovario son muy infrecuentes (menos del 1% de todas las neoplasias malignas ginecológicas) lo que dificulta aún más su diagnóstico. El adenocarcinoma de tipo mesonérfico es un tumor raro en el que se ha descrito la mutación KRAS y en el que tan solo se han observado casos en combinación con carcinoma seroso de bajo grado. Los teratomas maduros comprenden un 25% de las neoplasias ováricas en general, la mayoría de ellos son benignos pero su transformación maligna puede ocurrir hasta en 2% de los casos, es por eso que es muy importante la evaluación macro y microscópica por la posibilidad de estar asociados a otros tipos de tumores. Revisada la bibliografía, no hemos encontrado casos descritos que identifiquen adenocarcinoma mesonérfico y teratoma maduro en combinación.

## ADENOCARCINOMA ENDOCERVICAL DE TIPO GÁSTRICO: UN RETO DIAGNÓSTICO

Santiago Quispe, Nancy; Iglesias Martínez, Érika; Buda , Mihaela Madalina; Sifre Ruiz, Anna; Cordovilla Moreno, Antonio; Esquina Rodríguez, Cristina; Camacho Urkaray, Emma; Sagasta Lacalle, Amaia; Caamaño Villaverde, Verónica  
**Presentador:** Santiago Quispe, Nancy

HOSPITAL UNIVERSITARIO ARABA

**Tipo de trabajo:** e-Poster

**INTRODUCCIÓN:** El adenocarcinoma endocervical de tipo gástrico (AEG) es un subtipo histológico agresivo de cáncer de cuello uterino no relacionado con la infección por el VPH. Representa aproximadamente del 10 al 15% de todos los adenocarcinomas (ADC) de cérvix a nivel mundial. Reportamos un caso de esta entidad que refleja la dificultad para establecer el diagnóstico.

**MATERIAL Y MÉTODOS:** Mujer de 37años que consulta por leucorrea abundante. Ginecológicamente, presenta movilización cervical dolorosa y cérvix eritematosa. Ambos labios cervicales se encuentran indurados, con afectación de la vagina. Se realiza citología, en la que no se observa atipia; y toma de biopsia. Histológicamente, se trata de una muestra superficial en donde se observan glándulas endocervicales sin atipia citológica evidente (hipercromasia y pérdida de la polaridad en 1 glándula endocervical muestrada). Las glándulas ocupan la totalidad del estroma presente en la muestra, pero se trata de una toma muy superficial (1 mm de espesor), por lo que se sugiere la necesidad de descartar entidades de tipo ADC bien diferenciado. Ante los resultados histológicos, se solicita RMN que informa de la sustitución completa del estroma cervical por una lesión con componente sólido y microquístico, que se extiende hasta istmo y vagina. El componente cervical mide 38 x 27 x 25 mm. Ante estos hallazgos, se decide realizar conización y posteriormente, linfadenectomía paraaórtica.

**RESULTADOS:** Las secciones histológicas de cérvix, canal endocervical, istmo y vagina muestran una proliferación glandular bien diferenciada, con patrón de crecimiento desordenado, que ocupa la totalidad del estroma hasta el tercio profundo cervical. Las glándulas neoplásicas están formadas por células columnares con abundante citoplasma pálido. Los núcleos presentan atipia mínima, con focos de hiper cromatismo nuclear y pérdida de la polaridad. El estudio IHQ muestra negatividad para p16. No se observan imágenes de invasión linfocelular ni perineural. Existe afectación ganglionar en la linfadenectomía.

**CONCLUSIONES:** El AEG es una categoría descrita en la última clasificación de la Organización Mundial de la Salud (2020) dentro de las neoplasias endocervicales no asociadas a infección por VPH. Tiene un amplio espectro morfológico, desde formas extremadamente bien diferenciadas como el anteriormente denominado "adenoma maligno/adenocarcinoma de desviación mínima". Las características patológicas clave del AEG incluyen glándulas mucinosas de aspecto citológicamente benigno que infiltran en profundidad el estroma cervical y que puede presentar invasión linfocelular o perineural. Se requiere una cuidadosa atención a estos detalles histopatológicos, junto con la correlación clínico-radiológica, para distinguirlo de otras lesiones cervicales benignas. Su pronóstico es significativamente peor comparado al adenocarcinoma endocervical asociado al VPH, independientemente de su grado de diferenciación. Por tanto, su identificación y diagnóstico precoz resulta clave para su manejo.

## METÁSTASIS EN CÉRVIX, UNA FORMA INFRECUENTE DE PRESENTACIÓN DE CÁNCER: A PROPÓSITO DE UN CASO

Bernal Jorquera, Javier; Martínez Izquierdo, María Ángeles; Cabezas Quintario, María Antonia; Muñoz Rodríguez, Jorge; Pérez Acosta, Eva; Tirado Zambrana, Seidi; Sánchez Estévez, Beatriz; Morales Sierra, Sara; Álvarez Rodríguez, Federico  
**Presentador:** Bernal Jorquera, Javier

HOSPITAL UNIVERSITARIO INFANTA LEONOR

**Tipo de trabajo:** e-Póster

**INTRODUCCIÓN:** El cérvix es una localización infrecuente de metástasis. Los tumores que con mayor frecuencia hacen metástasis al cérvix derivan, en orden de frecuencia, del ovario, el tracto gastrointestinal y pancreatobiliar, la trompa uterina, la mama y el peritoneo. Los síntomas e hallazgos de la exploración física son los mismos que en el cáncer de cérvix primario. El estudio anatomopatológico es clave en el diagnóstico y el abordaje multidisciplinar resulta indispensable.

**MATERIAL Y MÉTODOS:** Una mujer de 53 años acudió a nuestro hospital por sangrado intermenstrual y coitorragia, acompañados de leucorrea y dolor pélvico, de un mes de evolución. A la exploración física, presentaba un cérvix hipertrofico de consistencia pétreo, del cual se tomó una muestra para citología, la cual fue patológica, y se efectuó una biopsia.

**RESULTADOS:** El estudio anatomopatológico mostró una proliferación localizada exclusivamente en el estroma cervical sin continuidad con el epitelio, constituida por células discohesivas con atipia marcada y células en anillo de sello. La inmunohistoquímica resultó positiva únicamente para CKAE1/AE3 y E-cadherina, y negativa para CK7, CK20, CDX2 y HMB45, diagnosticándose de carcinoma de alto grado con células en anillo de sello. Las pruebas de imagen evidenciaron un engrosamiento difuso inespecífico del fundus gástrico, así como dos lesiones, una sólido-quística y otra pseudonodular, en los anejos izquierdo y derecho, respectivamente, planteando el diagnóstico diferencial entre carcinoma metastásico ovárico o gástrico. En la gastroscopia se identificó una ulceración con bordes de aspecto infiltrativo, realizándose biopsias. El examen anatomopatológico reveló un carcinoma pobremente cohesivo con células en anillo de sello.

**CONCLUSIONES:** Las metástasis en cérvix son poco frecuentes, únicamente un 3% de las metástasis en aparato reproductor femenino se dan en él. Su rareza se ha atribuido a múltiples motivos: su pequeño tamaño, su alta proporción de tejido fibroso, su bajo grado de vascularización y el drenaje centrífugo de sus vasos linfáticos. El origen más frecuente es el ovario, seguido del tracto gastrointestinal, la trompa uterina, la mama y el peritoneo. Los síntomas más comunes son sangrado y flujo vaginal anormales y dolor pélvico. Los hallazgos más frecuentes en la exploración física son un aumento de tamaño del cérvix y un cambio en su consistencia, volviéndose pétreo. El estudio anatomopatológico es clave en el diagnóstico, desempeñando un papel esencial la inmunohistoquímica. La citoqueratina 7 es positiva en cánceres de origen ovárico, gastrointestinal alto, pancreatobiliar y mamario; la citoqueratina 20 es positiva en origen gastrointestinal bajo, y CDX2 es positivo en origen gastrointestinal, tanto alto como bajo. En nuestro caso, la inmunohistoquímica fue inespecífica, siendo fundamentales las pruebas de imagen y endoscópicas, y poniendo así de manifiesto la indispensabilidad del abordaje multidisciplinar.

## EVALUACIÓN DE IDYLLA MSI TEST PARA EL ESTUDIO DE INESTABILIDAD DE MICROSATÉLITES EN TEJIDO ENDOMETRIAL

Vargas Parra, Gardenia; Torres Fernández, Erica; Moragón Massey, Ester; Clavé Safont, Sergi; Fernández Martínez, Blanca; Juanpere Rodero, Nuria; Romero Madrid, Beatriz; Serrano Munne, Laia; Lloveras Rubio, Belen; Bellosillo Paricio, Beatriz  
**Presentador:** Vargas Parra, Gardenia

HOSPITAL DEL MAR

**Tipo de trabajo:** e-Póster

**INTRODUCCIÓN:** La inestabilidad de microsátélites (IMS) es un reflejo de una inadecuada reparación del DNA, y se asocia a la pérdida de expresión de proteínas codificadas por los genes reparadores. Los genes reparadores (MMR, por sus siglas en inglés) pueden dejar de expresarse debido a metilación del promotor del gen MLH1 o variantes genéticas de pérdida de función. El estudio de IMS en colon se hace de manera rutinaria desde hace más de una década, recientemente se ha incluido el estudio en endometrio. El objetivo del presente estudio fue determinar la idoneidad del estudio de IMS con idylla en tejido endometrial.

**MATERIAL Y MÉTODOS:** Se estudiaron 10 muestras de endometrio con pérdida de expresión de alguna proteína MMR por inmunohistoquímica (IHQ). La IMS se estudió por PCR y electroforesis capilar de 5 biomarcadores (BAT25, BAT26, D2S123, Mfd15 y APC) y por idylla MSI test (Biocartis). Además, en 6 de estas 10 muestras se realizó estudio de metilación del promotor de MLH1 por pirosecuenciación.

**RESULTADOS:** Se obtuvieron resultados concordantes en 5 de las 10 muestras estudiadas (50%), 3 resultaron con IMS por ambas técnicas y 2 resultaron estables. Los 5 resultados discordantes correspondieron a muestras endometriales con estabilidad de microsátélites según idylla MSI test e inestables por PCR convencional. Dos de estas muestras con resultado incongruente, además presentaban metilación del promotor de MLH1 (congruente con la pérdida de expresión de MLH1 observada por IHQ). Las otras 3 muestras con resultado incongruente entre estudios de IMS, presentaban pérdida aislada de PMS2 o se encuentran pendientes de estudio de metilación del promotor de MLH1.

**CONCLUSIONES:** La concordancia entre pérdida de expresión IHQ, y estado de metilación del promotor de MLH1 en 2 muestras con resultado estable por idylla, nos lleva a concluir que el estudio de IMS con idylla MSI test no es óptimo para el estudio del defecto en MMR en tejido endometrial. Se requiere un mayor tamaño muestral y una técnica independiente para el estudio de inestabilidad para establecer de manera fehaciente la técnica ideal para el estudio de IMS en tejido endometrial.



## LINFOMA B DE CÉLULAS GRANDES EBV+ OVÁRICO PRIMARIO COMO HALLAZGO INCIDENTAL EN PACIENTE HISTERECTOMIZADA POR NEOPLASIA ENDOMETRIAL. A PROPÓSITO DE UN CASO.

Jironda Gallegos, María Concepción; Castellvi Vives, Josep; Pirus Pinilla, Miguel Ángel

Presentador: Jironda Gallegos, María Concepción

HOSPITAL COSTA DEL SOL, MARBELLA

Tipo de trabajo: e-Póster

**INTRODUCCIÓN:** Los linfomas en el tracto genital femenino son inusuales, siendo el ovario la localización más común. Pueden manifestarse como afectación secundaria de un linfoma sistémico, o más raramente como una neoplasia primaria. El subtipo histológico más frecuente es el linfoma no Hodgkin (LNH) B difuso de células grandes, seguido del linfoma folicular, linfoma de Burkitt y linfoma de tejido linfoide asociado a mucosas. Clínicamente pueden simular otras neoplasias primarias ováricas más frecuentes, aunque el agrandamiento como presentación inicial es rara.

**MATERIAL Y MÉTODOS:** Presentamos el caso de una mujer de 77 años con diagnóstico inicial en biopsia endometrial de carcinoma seroso. Posteriormente, se interviene mediante histerectomía radical con doble anexectomía, omentectomía y vaciamiento ganglionar pélvico derecho, izquierdo y de aortocava.

**RESULTADOS:** Macroscópicamente, se observa tumoración en cavidad uterina de 5,4 centímetros de dimensión máxima que infiltra hasta el 50% del espesor miometrial, sin afectación parametrial. El ovario derecho muestra un área irregular amarillenta parenquimatosa de 1,2 cm, conservándose su estructura. No se observan otras alteraciones relevantes a nivel anexial. Microscópicamente, la neoplasia endometrial muestra características morfológicas e inmunohistoquímicas compatibles con un carcinoma seroso. En cuanto a las secciones histológicas del ovario, en la zona central presenta un infiltrado denso polimorfo, constituido por linfocitos grandes junto a otros más pequeños, acompañado de células plasmáticas, eosinófilos y de forma muy focal necrosis. Los linfocitos grandes son predominantemente de morfología centroblastica. Presenta abundantes figuras de mitosis. Inmunohistoquímicamente tiene fenotipo B. Las células grandes son positivas para CD20, CD79a, PAX5 y algunas para CD43, siendo negativas para BCL1, CD3, CD5, c-MYC y CD15. Expresan de forma heterogénea MUM2, BCL6 y CD10. En su mayoría, expresan CD30 y EBÉR. Las células tumorales no expresan kappa/lambda. El índice proliferativo con Ki67 es del 70%. El estudio de PCR para IgH no muestra reordenamiento monoclonal. La paciente ha recibido radioquimioterapia adyuvante por su neoplasia endometrial y no muestra captación patológica a otros niveles, continuando actualmente en seguimiento estrecho. El estudio de sangre periférica no muestra alteraciones.

**CONCLUSIONES:** El linfoma ovárico primario es extremadamente raro, representando el 0,5% de todos los linfomas no Hodgkin y el 1,5% de todas las neoplasias de ovario. Revisando la literatura, existen muy pocos casos descritos, con criterios estrictos. Consideramos nuestro caso como un linfoma B difuso de células grandes extraganglionar EBV positivo de estadio localizado, de posible comportamiento similar a los denominados en piel y mucosas como úlcera muco-cutánea. En el momento del diagnóstico, el linfoma está clínicamente confinado a ovario y no ha observado extensión a estructuras vecinas durante su seguimiento.

## TUMOR DE CÉLULAS EPITELIOIDES PERIVASCULAR MALIGNO UTERINO. ANÁLISIS MORFOLÓGICO, INMUNOHISTOQUÍMICO Y MOLECULAR DE 4 CASOS.

Piñol Ballús, David; Prat Cantoral, Alba; Acosta Cajo, Sarah; Miralles Torrente, Marta; Campazas Herrera, Irma; Campos Mármol, M<sup>a</sup> Concepción; Di Curo, M<sup>a</sup> Antonietta; Gallardo Alcañiz, Alberto

Presentador: Piñol Ballús, David

HOSPITAL DE LA SANTA CREU I SANT PAU

Tipo de trabajo: e-Póster

**INTRODUCCIÓN:** Los tumores de células epitelioides perivasculares (PEComas) uterinos son un grupo de neoplasias mesenquimales extremadamente raras, que típicamente coexpresan marcadores melanocíticos y de músculo liso. La principal dificultad diagnóstica se debe a la semejanza tanto morfológica como inmunohistoquímica que presentan con los tumores ginecológicos de músculo liso. Actualmente, los PEComas se subclasifican según su potencial de malignidad, pero existe disparidad de opiniones sobre los criterios que se deben utilizar y su valor pronóstico real.

**MATERIAL Y MÉTODOS:** En la serie de casos hemos evaluado la morfología, la inmunohistoquímica y las características moleculares de todos los PEComas de comportamiento agresivo diagnosticados en nuestro centro en un periodo de 10 años. El objetivo del estudio es comparar los datos obtenidos con los hallazgos de la literatura actual sobre PEComas malignos uterinos. Los datos se recopilaron mediante la consulta de la historia clínica, informes clínico-patológicos y la revisión de muestras histológicas en archivo.

**RESULTADOS:** Se recopilaron 4 PEComas malignos de origen ginecológico, de los cuales 2 correspondían a casos de revisión. Las pacientes tenían entre 48-68 años (media=56,8). La morfología predominante fue epitelioides con vasos de paredes finas y áreas de patrón fusocelular con un tamaño de los tumores de entre 56-400 mm (media=171,5mm). La localización de los tumores fue en: cara posterior uterina (n=2) y en fundus (n=2). El conteo de mitosis en 10 campos de gran aumento fue de entre 1-15 (media=7,8). El 75% de los tumores presentaban necrosis e invasión linfovascular. Todos presentaron positividad intensa para HMB45 con una proporción celular >50%. Las tinciones para marcadores musculares, hormonales y Melan-A mostraron expresión e intensidad variable. Se observaron alteraciones de p53 (n=3) y pérdidas de ATRX (n=3) y Rb1 (n=3). Todos los casos tenían sobreexpresión de p16. No se identificaron alteraciones de TFE3 (2 casos mediante IHC) y 2 casos mediante secuenciación ARCHER (8). El seguimiento realizado fue de entre 7-66 meses (media=31), con una supervivencia del 75%. Dos de las pacientes presentaron metástasis en forma de carcinomatosis peritoneal (n=1) y en forma de implantes en tracto gastrointestinal y vejiga (n=1).

**CONCLUSIONES:** Todo tumor mesenquimal uterino de patrón epitelioides y vasos finos obliga a descartar el PEComa. El diagnóstico diferencial entre neoplasia de músculo liso uterina y PEComa es difícil y requiere de técnicas inmunohistoquímicas. El HMB45 es el marcador melanocítico de expresión más constante en los PEComas. En los tumores catalogados de alto grado, las mutaciones más frecuentes son en las vías de supresión tumoral (p53, Rb1 y p16) y en los genes reguladores de la transcripción (ATRX). En nuestra experiencia, el valor pronóstico de las clasificaciones vigentes de Folpe et al. y Schoolmeester et al. muestran resultados similares a la hora de clasificar adecuadamente los PEComas malignos uterinos.

## MOLA HIDATIDIFORME INVASIVA RESIDUAL INTRAMIOMETRIAL POSTQUIMIOTERAPIA: A PROPÓSITO DE UN CASO.

García Rivas, Manuel; Romo Navarro, Ángel; Quimbayo Arcila, Carlos; Abril Cerezo, Claudia; García-Mora Morato, Alba; Parra Tercero, Ana Rosa; Opazo Rodríguez, Sonsoles; Carabias López, Esperanza

**Presentador:** García Rivas, Manuel

HOSPITAL UNIVERSITARIO DE TOLEDO

**Tipo de trabajo:** e-Póster

**INTRODUCCIÓN:** La mola hidatidiforme invasiva, antiguamente llamada "corioadenoma destruens", es un tipo poco frecuente de mola caracterizada por invasión miometrial y/o vascular. Su diagnóstico temprano es esencial dado su potencial de diseminación a distancia. Presentamos el caso de una mujer adulta con mola invasiva residual detectada como área hemorrágica intramiometrial siete meses después del diagnóstico y tratamiento de una mola completa persistente.

**MATERIAL Y MÉTODOS:** Revisión de historia clínica en el sistema informático de nuestro hospital. Revisión de los cortes histológicos y técnicas inmunohistoquímicas. Revisión del archivo informático de nuestro servicio para localizar casos con características similares. Búsqueda bibliográfica sobre la mola hidatidiforme invasiva en PubMed (Medline).

**RESULTADOS:** Mujer de 44 años diagnosticada de mola completa tras legrado. Ante la subida de los niveles de beta-hCG un mes después del legrado, se realiza ecografía donde observan un mioma sin poder descartarse persistencia de restos ovulares, por lo que sospechan en un primer momento enfermedad trofoblástica persistente/ neoplasia trofoblástica postmolar siendo valorada por oncología ginecológica. Se realiza estudio de extensión sin hallazgos relevantes exceptuando subida progresiva de los niveles de beta-hCG. Se pauta tratamiento con metotrexate/ ácido fólico semanal con disminución de los niveles de beta-hCG tras 12 ciclos. En ecografía posterior se visualiza imagen sugestiva de varicocele. Dos meses después se realiza nueva ecografía y refieren imagen sugestiva de fistula arterio-venosa/ persistencia de restos molares/ neoplasia trofoblástica. Ante la ausencia de deseo genésico, se realiza histerectomía con doble anexectomía con diagnóstico histopatológico de mola hidatidiforme invasiva residual postratamiento. No se identifican signos de malignidad. Los niveles de beta-hCG posthisterectomía se encuentran normalizados. Histológicamente, la pieza muestra un área hemorrágica intramiometrial con vellosidades coriales necróticas, HCG+, lactógeno placentario+, p57-, compatibles con mola residual invasiva postratamiento, sin signos de malignidad. Revisados los casos de nuestro servicio en la última década solo aparece registrado este caso. Se han descrito casos similares en la literatura pero se trata de un hallazgo infrecuente.

**CONCLUSIONES:** La mola hidatidiforme invasiva residual intramiometrial es un hallazgo infrecuente tras quimioterapia por enfermedad trofoblástica persistente. En pacientes con antecedentes de mola persistente que presentan lesiones hemorrágicas intramiometriales postquimioterapia, es importante valorar la posibilidad diagnóstica de mola invasiva residual antes que plantearnos otras opciones diagnósticas tales como lesiones de estirpe vascular.

## RABDOMIOSARCOMA UTERINO SARCOMA DICER-1.

Molero Bermejo, Aida Isabel; Parra , Alejandro; Ortega , Pilar; Blanco Gómez, Isabel

**Presentador:** Molero Bermejo, Aida Isabel

COMPLEJO ASISTENCIAL DE SEGOVIA

**Tipo de trabajo:** e-Póster

**INTRODUCCIÓN:** El rabdomiosarcoma embrionario (RE) uterino es una entidad rara que presenta diferencias clínicas y moleculares con el rabdomiosarcoma vaginal, más frecuente y típico de la infancia. El RE uterino se presenta en edades más avanzadas (especialmente en la segunda y tercera década de la vida) y en más del 95% de los casos se asocia con mutaciones en DICER-1. Estas características las comparte con los RE localizados en ovario, trompa de Falopio y tracto urinario inferior.

**MATERIAL Y MÉTODOS:** Se expone un caso de RE uterino de nuestra experiencia y se realiza una búsqueda en PUBMED con los términos "embryonal rhabdomyosarcoma" y "uterus".

**RESULTADOS:** Paciente de 41 años que debuta con sangrado vaginal. En la ecografía se observa una formación polipoide que parece depender de la cavidad endometrial y que protruye por el orificio cervical hacia la vagina. El diagnóstico clínico de sospecha es "mioma parido".

Macroscópicamente recibimos la pieza fragmentada, mostrando coloración grisácea y consistencia blanda.

La histología muestra una neoplasia con abundante estroma que contiene numerosas estructuras glandulares, algunas claramente benignas de aspecto endometriode, y otras de apariencia primitiva, con vacuolización y mitosis. No se observa patrón arquitectural tipo filodes.

Las glándulas se encuentran rodeadas de células fusocelulares con condensación ("cuffing") alrededor de las mismas. Esta condensación o "cuffing" también se observa alrededor de los vasos. El estroma es focalmente hipocelular y mixoide, con algunas áreas hiper celulares que forman agregados mal definidos. Las células del estroma son hiper cromáticas y presentan un aspecto primitivo, con escaso citoplasma, apoptosis y mitosis.

En el estudio inmunohistoquímico las glándulas benignas son positivas para PAX8 y receptor de estrógenos. Las glándulas de aspecto primitivo son negativas para estos estudios y presentan positividad focal para CDX2, Alfa fetoproteína y TTF1. El componente estromal es positivo para desmina, miogenina y MyoD1 y existe positividad focal para ciclina D1 y WT1. P53 presenta patrón no mutado. Los receptores hormonales, actina, S100, inhibina, calretinina y Pan-TRK son negativos.

La paciente ha sido tratada recientemente con cirugía y quimioterapia.

**CONCLUSIONES:** Los hallazgos son concordantes con RE uterino.

-El principal diagnóstico diferencial es el adenocarcinoma de alto grado con sobrecrecimiento sarcomatoso (en este caso el patrón arquitectural suele ser de tipo "filodes").

-Ante este diagnóstico es imprescindible realizar consejo genético con el fin de descartar mutaciones en línea germinal y síndrome DICER-1, asociado a blastoma pleuropulmonar, tumor de Sertoli-Leydig o carcinoma de tiroides entre otros.

-La tendencia actual es denominar sarcomas DICER-1 a todos aquellos sarcomas con morfología similar (diferenciación rabdomioblástica, presencia de glándulas primitivas, neuroepitelio o presencia de cartilago) y mutaciones en DICER-1. Estos sarcomas se han descrito en múltiples localizaciones.

## LEIOMIOMATOSIS UTERINA CON DISEMINACIÓN PERITONEAL. A PROPÓSITO DE UN CASO.

Ortega Pinto, Eugenia Isabel; Parrilla Rubio, Lucía; Martínez López, Mario

**Presentador:** Ortega Pinto, Eugenia Isabel

HOSPITAL UNIVERSITARIO 12 DE OCTUBRE MADRID, ESPAÑA.

**Tipo de trabajo:** e-Poster

**INTRODUCCIÓN:** La leiomiomatosis peritoneal diseminada (LPD) es una entidad rara que se caracteriza por la presencia de nódulos peritoneales o subperitoneales de distintos tamaños. Usualmente se observa en mujeres premenopausicas y raramente visto en mujeres postmenopausicas u hombres. Hasta la fecha, se han reportado 150 casos en la literatura.

**MATERIAL Y MÉTODOS:** Mujer de 45 años de edad, que acude por sangrado menstrual abundante y antecedentes de miomas. Se realiza resonancia magnética, reportando útero en retroflexión, aumentado de tamaño y contorno alterado a expensas de numerosas formaciones nodulares sólidas hipointensas sugerentes de miomas, destacando los mayores de localización intramural posterior en fundus de 35 mm y subserosa anterosuperior en cuerpo de 36 mm. Se identifican otras lesiones a lo largo de todo el útero, llamando la atención múltiples nódulos que ocupan el fondo de saco de Douglas. Se observan al menos 3 engrosamientos nodulares peritoneales en gotera parietocólica izquierda. Posterior a ello, se decide realizar tratamiento quirúrgico.

**RESULTADOS:** Macroscópicamente, se recibe en formol pieza de histerectomía simple y anexectomía bilateral. El útero mide 10x7x5cm. Se observan numerosas formaciones nodulares subserosas, de coloración blanquecina y patrón arremolinado. A la apertura de la pieza, se observan múltiples formaciones nodulares de características iguales a las antes descritas, siendo la de mayor tamaño de 4cm. Igualmente, se reciben varios implantes peritoneales de rasgos similares a los anteriores.

Microscópicamente, las lesiones son hiper celulares, formadas mayoritariamente por fascículos entrelazados de músculo liso. Las células son de morfología fusiforme, de citoplasma eosinófilo y muestran núcleos en forma de cigarro. No se observa ni atipia ni necrosis. Las células son positivas para actina de músculo liso, desmina, receptor de estrógenos (RE) y progesterona. MIB1 menos del 1%. Los datos clínicos, radiológicos e histopatológicos son concluyentes para un diagnóstico de LPD.

**CONCLUSIONES:** Hemos reportado un caso clínico de una entidad infrecuente y de evolución benigna. El diagnóstico definitivo es histológico. Se ha descrito en relación a estados hiperhormonales como el embarazo y tratamientos anticonceptivos, entre otros.

## TUMOR TROFOBLÁSTICO INTERMEDIO DEL LECHO PLACENTARIO.

Benavides De La Fuente, Cristian; Moreno Martínez, Miguel; Carrasco Fernández, Daniel; Báez Perea, José María

**Presentador:** Benavides De La Fuente, Cristian

HOSPITAL UNIVERSITARIO PUERTA DEL MAR

**Tipo de trabajo:** e-Poster

**INTRODUCCIÓN:** El tumor trofoblástico del lecho placentario es una neoplasia maligna infrecuente del trofoblasto intermedio del lecho de implantación que afecta a mujeres de 20 a 63 años (media de 31 años) y representa el 0.25-5% de todos los tumores trofoblásticos. Dos terceras partes de los casos acontecen tras embarazo a término, con una latencia media de 12 a 18 meses, debutando clínicamente como sangrado vaginal, agrandamiento uterino, aborto retenido, amenorrea o dolor abdominal, con elevación de hCG sérica de 5-26,000 mU/ml en el 80% de los casos. Si bien la histerectomía simple es curativa en la mayoría de casos, un 25-30% de pacientes pueden desarrollar recurrencia de enfermedad o metástasis. Destacamos el presente caso dada su escasa frecuencia.

**MATERIAL Y MÉTODOS:** El caso es una mujer de 47 años con antecedentes ginecoobstétricos de dos gestaciones y dos partos que, tras un año de amenorrea, debuta con clínica de sangrado uterino. Tras dar positivo en una prueba de embarazo, con niveles de beta-hCG séricos de entre 250-457 mU/ml, recibe tratamiento con metotrexato ante la sospecha de embarazo ectópico. Dada la ausencia de respuesta clínica, se realiza histerectomía total con doble anexectomía, observándose un útero globuloso y distendido de 11 cm de diámetro, asiento en cuerpo uterino de una tumoración carnosa de centro necrótico y límites netos que dista 0.4 cm de la superficie serosa.

**RESULTADOS:** La tumoración se halla constituida por una proliferación neoplásica infiltrante con amplia afectación miometrial que comprende sábanas de células epitelioides atípicas mononucleadas con citoplasma claro, anfófilo y eosinófilo, con frecuentes figuras mitóticas (35/10 CGA) y un índice proliferativo (Ki67) del 20%, que expresan inmunotinción positiva difusa para CD10 y p16, focal para actina, CD99 y calretinina; y negativa para citoqueratina AE1/AE3, citoqueratina de bajo peso (Cam 5.2), receptores de estrógenos y progesterona, WT-1, c-kit (CD117), caldesmon, desmina, EMA, GATA3, DOG1, Melan A, inhibina y S100, con pérdida de expresión de p53. Alternan con una población celular pleomórfica salpicada, muchas de ellas multinucleadas, con positividad para hCG. Destaca la presencia de imágenes de invasión vascular.

**CONCLUSIONES:** Entre los hallazgos de mal pronóstico de esta entidad figuran la presencia de células tumorales con citoplasma claro, invasión miometrial profunda, gran tamaño tumoral, necrosis y más de 2.5 mitosis/mm2. En su diagnóstico diferencial deben contemplarse entidades como la reacción exagerada del lecho placentario, nódulo del lecho placentario, tumor trofoblástico epiteloide, coriocarcinoma, carcinoma de células escamosas, carcinoma indiferenciado, leiomioma epiteloide y leiomiomasarcoma.

## CARACTERIZACIÓN CLÍNICO-PATOLÓGICA DEL ADENOMIOMA POLIPOIDE ATÍPICO DE ÚTERO: ESTUDIO DE 20 CASOS

Cristóbal Redondo, Víctor; Francia García-Calvo, Antonio; Pedrero Castillo, Víctor; Martínez Gauffin, Lucía; Menor Vila, Víctor; Gracia Sáenz, Leticia; Shalygina, Svetlana; Pécir Cabrera, Gloria  
**Presentador:** Cristóbal Redondo, Víctor

SERVICIO DE ANATOMÍA PATOLÓGICA, HOSPITAL GENERAL UNIVERSITARIO DR BALMIS E INSTITUTO DE INVESTIGACIÓN BIOMÉDICA Y SANITARIA DE ALICANTE (ISABIAL); ALICANTE

**Tipo de trabajo:** e-Poster

**INTRODUCCIÓN:** El adenomioma polipoide atípico (APA) de útero es un tumor ginecológico infrecuente que ocurre predominantemente en mujeres premenopáusicas. Aunque es considerada una lesión benigna, debemos tener en cuenta su potencial de malignización y alta tasa de recidiva. Ocasionalmente, presenta una arquitectura glandular compleja, planteando serias dificultades en el diagnóstico diferencial con el adenocarcinoma endometriode bien diferenciado. Nuestro trabajo tuvo como objetivo el análisis de las características clínico-patológicas de esta entidad en una serie de pacientes diagnosticadas y tratadas en nuestra Institución.

**MATERIAL Y MÉTODOS:** Se realizó una búsqueda en la base de datos de nuestro Servicio y se incluyeron un total de 20 pacientes con diagnóstico de APA en los últimos 23 años. Las preparaciones histológicas (H&E e Inmunoistoquímica) fueron examinadas. Datos relevantes en relación al seguimiento y tratamiento de las pacientes se extrajeron a partir de sus historias clínicas.

**RESULTADOS:** La mediana de edad de las pacientes al diagnóstico fue de 36 años (rango 24-68), con un seguimiento ginecológico medio de 36 meses (1-144 meses). El 25% de las pacientes (5/20) experimentaron problemas de infertilidad y/o esterilidad en algún momento de su seguimiento. La mediana de biopsias realizadas fue de 2 (1-11), disponiendo de pieza quirúrgica en el 40% de los casos (8/20). A nivel histopatológico, es una lesión mixta compuesta por glándulas endometriales con cierta complejidad arquitectural y atipia nuclear leve, focos de diferenciación escamosa con/sin necrosis central ("mórulas"), presentes en el 90% (18/20); y un estroma denso con células fusiformes de aspecto fibromuscular. El estudio inmunoistoquímico (n=9 casos) expresó positividad para alfa-Actina (citoplasma de células estromales), beta-Catenina (membrana y citoplasma, junto a nuclear en las mórulas) y negatividad para Caldesmón. La resección histeroscópica con/sin adición de gestágenos, así como un seguimiento ginecológico estrecho (1 año), fue el tratamiento de elección para la mayoría de las pacientes (70%; 14/20). De éstas, más de la mitad (64%; 9/14) presentaron al menos un episodio de recidiva. Se practicó histerectomía en aquellas mujeres con deseo genésico cumplido (4/6) y en 2 casos en los que se confirmó la presencia concomitante de un adenocarcinoma endometrial bien diferenciado (2/6). Solo una de las pacientes que recibieron un manejo conservador desarrolló un adenocarcinoma endometriode grado I a los 4 años del diagnóstico de APA (7%; 1/14).

**CONCLUSIONES:** El APA es una neoplasia benigna rara constituida por una proliferación bifásica de glándulas endometriales que, con frecuencia, exhiben focos de metaplasia escamosa morular; y un estroma fibromuscular. Suele afectar a mujeres en edad reproductiva y se asocia con infertilidad. Se recomienda un seguimiento ginecológico estrecho en aquellos casos tratados de manera conservadora debido a su tendencia a la recidiva y, aunque bajo, posible riesgo de transformación maligna.

## PECOMAS UTERINOS CON CARACTERÍSTICAS DE MALIGNIDAD. REPORTE DE DOS CASOS.

Dacosta Escobar, Pedro Eduardo; Naranjo Ruiz-Atienza, Lourdes; Ramón Y Cajar Agüeras, Santiago; García Jimenez, Angel  
**Presentador:** Dacosta Escobar, Pedro Eduardo

HOSPITAL UNIVERSITARIO VALL D'HEBRON

**Tipo de trabajo:** e-Poster

**INTRODUCCIÓN:** Los PEComas de útero son neoplasias mesenquimales poco frecuentes caracterizados por la expresión simultánea de marcadores melanocíticos y miogénicos. Pueden ser clasificados en benignos, de potencial incierto o malignos, en función del tamaño, grado de atipia, actividad mitótica o presencia de necrosis e invasión vascular. Presentamos dos casos clasificados como malignos.

**MATERIAL Y MÉTODOS:** Caso1; mujer de 42 años, con esclerosis tuberosa, sangrado vaginal y dolor abdominal. Estudios de imagen revelan una masa en pared posterior uterina de 14 cm. Con diagnóstico de mioma, se somete a miomectomía, destacando adherencia mural y ruptura focal de la pieza. Se realiza histerectomía y doble anexectomía en segundo tiempo. Caso2; mujer de 75 años con sangrado vaginal, molestias abdominales y masa palpable en Douglas. En estudios de imagen se observa masa polilobulada de 9,4 cm en segmento inferior y cérvix, con invasión parametrial izquierda, tercios superiores de vagina y tercio distal uterino homolateral. Se somete a histerectomía y doble anexectomía.

**RESULTADOS:** Caso1; Se observa una proliferación de células cúbicas a ovoides, con una disposición perivascular, áreas difusas y zonas focales de patrón cordonal o trabecular. Los núcleos son ligeramente pleomórficos, con distribución irregular de la cromatina y frecuentes nucléolos visibles. Los citoplasmas son amplios, eosinófilos, con ocasional rechazo nuclear. El estroma es hialino con ocasionales vasos de pared gruesa hialinizada. Se observan aisladas figuras de mitosis. En la pieza de histerectomía se identificaron restos tumorales (nidós y lengüetas infiltrativas) y una lesión adicional, en pared contralateral, bien delimitada. Ambos expresan Actina de músculo liso (AML), Desmina, Caldesmón, Catepsina K y HMB45, la técnica de TFE3 fue positiva (débil).

Caso2; Corresponde a una proliferación de células epiteloides de mediano a gran tamaño, en patrón difuso, con áreas fusiformes y márgenes infiltrativos. Los núcleos son grandes, pleomórficos, hiper cromáticos y bizarros. Los citoplasmas son eosinófilos pálidos y mal delimitados. El índice mitótico es >20 mitosis x10 CGA. Se acompaña de vasos de pared fina. La lesión expresó AML, CD10, HMB45, y débilmente TFE-3 o Catepsina K.

Los hallazgos morfológicos y de inmunoistoquímica confirmaron el diagnóstico de PEComa uterino, en ambos casos, entrando en la clasificación de PEComa maligno.

El Caso1 se encuentra actualmente en observación, sin recurrencia de la enfermedad, 4 años tras la cirugía. El Caso2, falleció tres meses posteriores a la cirugía con progresión pélvica de la enfermedad y metastásica hepática y pulmonar.

**CONCLUSIONES:** Reportamos dos casos de PEComa uterino que corresponden a la clasificación de "maligno" por las características descritas. Es necesario realizar un estudio morfológico e inmunoistoquímico cuidadoso y diferenciarlos de otros tumores mesenquimales uterinos, teniendo en cuenta que en un mismo útero, excepcionalmente, pueden darse tumores múltiples como en el caso 1.

## TUMOR DEL ESTROMA GASTROINTESTINAL EXTRAGASTROINTESTINAL (EGIST), SIMULANDO UN TUMOR OVARICO

Salvador Marí, Irene; Serrano Jimenez, María; Palao Moreno, Pedro; Canon Galusso, Alejandra; Ortega Pastor, Elisa; Gomez Muñoz, María Del Carmen

Presentador: Salvador Marí, Irene

HOSPITAL UNIVERSITARIO DEL VINALOPO

Tipo de trabajo: e-Poster

**INTRODUCCIÓN:** Los tumores del estroma gastrointestinal (GIST) son neoplasias mesenquimales que tienen su origen en las células intersticiales de Cajal y se caracterizan por presentar mutaciones en el gen C-KIT o PDGFRA en un 85% de los casos. Su incidencia es de 7-15 casos/millón habitantes cada año. La mayoría son esporádicos y las localizaciones más comunes son: estómago e intestino delgado pero ocasionalmente se originan en epíplon, mesenterio y peritoneo, denominándose tumores del estroma gastrointestinal extragastrointestinales (EGIST), que comprenden 5% de los GIST.

**MATERIAL Y MÉTODOS:** Presentamos el caso de una mujer de 53 años sin antecedentes de interés, que presenta dolor abdominal inferior, de tres semanas de evolución. A la exploración física se detecta una masa abdominal en hipogastrio. La ecografía abdominal evidencia una masa homogénea, hipocóica de 30 cm, adherida a ovario derecho y a región paravertebral. Ante la sospecha de neoplasia ovárica se decide anexectomía bilateral.

**RESULTADOS:** El estudio histológico revela una lesión bien circunscrita compuesta por una proliferación fusocelular dispuesta en un patrón estoriforme con hialinización perivascular, vacuolización en empalizada y áreas anucleadas que recuerdan a Cuerpos de Verocay. Presencia de cambios degenerativos de tipo isquémico, un elevado índice mitótico (6-7 mitosis/10 CGA) y necrosis.

El estudio inmunohistoquímico resulta positivo para C-KIT, DOG1, Caldesmon y Vimentina con negatividad para marcadores epiteliales, neuroepiteliales, STAT-6, CD34, Inhibina, Calretinina, TFE-3, MELAN-A y HMB45. Índice de proliferación celular elevado (Ki67 del 25%).

El estudio molecular detecta una mutación en el exón 11 del gen KIT.

Con todo ello se diagnostica de EGIST grado G2, categoría pronóstica de máximo riesgo (6b) según criterios de Fletcher tanto por el tamaño (>30 cm), como por el índice mitótico (>5 mitosis/10 CGA), que otorga un riesgo de progresión >90%.

**CONCLUSIONES:** El EGIST es una entidad de difícil diagnóstico, que requiere la combinación de datos clínicos, de imagen, histológicos, inmunohistoquímicos y genéticos.

El diagnóstico diferencial se realiza con neoplasias de origen ovárico, estirpe neural, fibroblástica y de músculo liso. Además deben incluirse entidades propias tales como: tumor fibroso solitario, melanoma fusocelular o carcinoma sarcomatoide.

El estatus mutacional es factor pronóstico y predictivo. Los tumores KIT-mutado tienden a poseer mayor agresividad, pero mejor tasa de respuesta a imatinib que los tumores PDGFRA-mutados o triples negativos (KIT/PDGFRA/BRAF-wildtype).

Por ello en nuestro caso, tras confirmar la ausencia de lesiones concomitantes, la resección quirúrgica y terapia posterior con inhibidores de la tirosina quinasa mantienen a nuestra paciente libre de enfermedad.

## ESTUDIO CLÍNICO-PATOLÓGICO E INMUNOHISTOQUÍMICO DE LAS PROTEÍNAS DEL SISTEMA DE REPARACIÓN DE ADN EN CÁNCER DE ENDOMETRIO: REVISIÓN DE 10 AÑOS DE NUESTRA CASUÍSTICA

Gracia Sáenz, Leticia; Shalygina, Svetlana; Menor Vila, Víctor; Martínez Gauffin, Lucía; Pedrero Castillo, Víctor; Cristobal Redondo, Víctor; Francia García-Calvo, Antonio; Peiró Cabrera, Gloria

Presentador: Gracia Sáenz, Leticia

SERVICIO DE ANATOMÍA PATOLÓGICA, HOSPITAL GENERAL UNIVERSITARIO DR BALMIS E INSTITUTO DE INVESTIGACIÓN BIOMÉDICA Y SANITARIA DE ALICANTE (ISABIAL); ALICANTE

Tipo de trabajo: e-Poster

**INTRODUCCIÓN:** El cáncer de endometrio (CE) es el cuarto cáncer más frecuente en la población española. En 2020 se diagnosticaron 6.597 casos y se prevé un aumento del 25% en los próximos 20 años. De estas neoplasias, 2-3% se relacionan con síndrome de Lynch (SL), una alteración genética autosómica dominante causada por mutación de los genes reparadores del ADN MSH6, MSH2, PMS2 y MLH1 (MMRg) o delección germinal del gen EPCAM. Los pacientes con este síndrome presentan mayor riesgo de desarrollar neoplasias gastrointestinales y ginecológicas a una edad más temprana. Se estima que 60% de las mujeres con SL desarrollarán CE como primera manifestación a una edad media entre los 48-50 años. Actualmente, el estudio inmunohistoquímico se emplea como método de screening para determinar la pérdida de expresión de estos genes y la potencial identificación de pacientes con SL. Nuestro objetivo fue revisar los CE diagnosticados en los últimos 10 años en nuestro hospital y la expresión de MMRg, con el fin de estudiar la prevalencia de estas alteraciones.

**MATERIAL Y MÉTODOS:** Incluimos 270 CE (enero 2012-diciembre 2022). Obtuvimos información clínica de cada paciente (edad, status menopáusico y síntomas al diagnóstico). Los tumores se clasificaron según el tipo histológico (adenocarcinoma endometriode, carcinoma diferenciado, carcinoma seroso, carcinoma de célula clara, carcinoma mixto y carcinoma mal diferenciado). Se analizó la expresión de MMRg (MLH1, PMS2, MSH6 y MSH2) en la biopsia diagnóstica, independientemente del tipo tumoral. En los casos con pérdida de expresión se extrajo ADN (22,6%; 61/270) y se remitieron a la Unidad de Consejo Genético para realizar el estudio molecular (metilación por MLPA y/o secuenciación génica).

**RESULTADOS:** En nuestra serie, predominantemente las pacientes tenían >50 años (91,8%; 248/270) y presentaban metrorragia postmenopáusica (46,3%; 125/270). El diagnóstico más frecuente fue de adenocarcinoma endometriode (ACEn) (77,4%; 209/270), grado nuclear 2 (42,6%; 89/209). Detectamos pérdida de expresión de MMRg en 56 ACEn (26,8%; 56/209), 3 carcinomas mixtos (27,2%; 3/11), 1 carcinoma seroso (2,5%; 1/40) y 1 de carcinoma mal diferenciado (14,3%; 1/7). En 49 neoplasias la pérdida fue de MLH1/PMS2 (80,3%; 49/61), 12 de MSH6/MSH2 (19,7%; 12/61).

**CONCLUSIONES:** En nuestra serie retrospectiva de pacientes con CE y análisis inmunohistoquímico de MMRg, observamos pérdida expresión en 26,8% de los ACEn, fundamentalmente para MLH1/PMS2 (82,1%; 46/56), seguido de MSH2/MSH6 (17,9%; 10/56). El estudio de rutina de MMRg en todos los CE y, complementado con el estudio molecular en aquellos casos con pérdida en algún MMR, permite clasificar a las pacientes seleccionadas en aquellas con tumores esporádicos o con SL. Lo que supone una implicación para el seguimiento de los pacientes y sus familiares.

## ESTUDIO DEL ESTADO DE DEFICIENCIA DE RECOMBINACIÓN HOMÓLOGA (HRD) Y DEL HER2 EN TUMORES DE OVARIO Y SU RELACION CON EL ESTADIO CLÍNICO.

Capozzi , Claudia Alejandra; Guillén Saorín, Elena; Blasco Muñoz, Soledad; Pérez Parra, David; Sánchez Gutiérrez, David; Ortiz González, Ana; Sánchez Espinosa, Alberto; Luengo Gil, Gines; Isaac Montero, María Alejandra

**Presentador:** Isaac Montero, María Alejandra

COMPLEJO HOSPITAL UNIVERSITARIO DE CARTAGENA- MURCIA

**Tipo de trabajo:** e-Póster

**INTRODUCCIÓN:** Un 75% de los cánceres de ovario se diagnostican en estadios avanzados y de alto grado. Se ha demostrado que el perfil molecular es una herramienta útil para definir un tratamiento específico que mejore la supervivencia libre de progresión. En la actualidad se valora el estado de Deficiencia de Recombinación Homóloga (HRD), presente en un 50% de estos tumores, que incluye los genes BRCA1/2 y la inestabilidad genómica (GIS). Por otro lado, el protooncógeno Her2-neu, inductor de la vía de señalización PI3K/AKT, juega un papel importante en la regulación de muchos eventos celulares, siendo implicado históricamente en el desarrollo de cáncer de mama y páncreas, pero con escasos estudios en cáncer de ovario. Estos avances están enfocados en encontrar terapias dirigidas que mejoren la supervivencia de las pacientes, como son el uso de inhibidores de la polimerasa poli ADP ribosa (PARP) o inhibidores de las cinasas (Her2).

**MATERIAL Y MÉTODOS:** Se revisó la base de datos del servicio de Anatomía Patológica de nuestro hospital durante el año 2022, se incluyeron 22 casos diagnosticados de carcinoma seroso de ovario de alto grado o de carcinoma de células claras. Todos los casos fueron enviados a plataformas para el estudio del estado de Deficiencia de Recombinación Homóloga (HRD); se registraron datos de la historia (edad, pTNM) y biomarcadores por inmunohistoquímica (Her2, IMS, P53). Se analizaron según protocolo del Colegio Americano de Patólogos. Se realizó estadística descriptiva e inferencial no paramétrica. Para el análisis de independencia entre variables cualitativas se utilizaron tablas de contingencia con la prueba de Chi-cuadrado de Pearson. El análisis estadístico se realizó utilizando el software SPSS versión 21.

**RESULTADOS:** La media de edad fue de 55 años. Dieciséis (16) casos presentaron tumor seroso de alto grado y seis (6) tumor de células claras. El Her2 sólo fue positivo en dos (2) casos de tumor de células claras y en ninguno de los serosos, no representando una diferencia significativa entre ambos grupos. El BRCA1/2 fue positivo en 5 casos de tumor seroso y en ninguno de células claras, no presentando significancia estadística. La inestabilidad genómica (GIS) fue positiva en 12 tumores serosos y negativo en todos los tumores de células claras con una p de 0.001. Al relacionar el GIS positivo con el estadio clínico, se encontró que se asocia con enfermedad más avanzada, con una p de 0.04.

**CONCLUSIONES:** Existen muchos factores que influyen en el tratamiento y el pronóstico clínico de los pacientes con tumores malignos de ovario. Nosotros encontramos que es más frecuente la inestabilidad genómica (GIS) en los tumores de ovario serosos que en los de células claras y que los pacientes con GIS positivo tienen un estadio clínico más avanzado que los pacientes GIS negativos, ambos resultados estadísticamente significativa. Nuestros resultados abren una ventana para una nueva línea de investigación, a fin de ofrecer a las pacientes un tratamiento más específico.

## FIBROSARCOMA PRIMARIO DE OVARIO: PRESENTACIÓN DE UN CASO

Reina Licona, Lucía Alejandra; Sarabia Ochoa, Rosalía; Hernández Gómez, Rubén; Rodríguez De Vera Guardiola, Carlota; García De La Torre, Juan Pablo

**Presentador:** Reina Licona, Lucía Alejandra

COMPLEJO HOSPITALARIO UNIVERSITARIO DE ALBACETE

**Tipo de trabajo:** e-Póster

**INTRODUCCIÓN:** El fibrosarcoma primario de ovario es un tumor maligno agresivo que se origina directamente de las células del estroma o de un fibroma celular preexistente. Representa 1% de los tumores malignos de ovario. La edad media de presentación son los 49 años, pero puede presentarse en mujeres entre 20 a 73 años. En raras ocasiones se encuentra como parte del Síndrome del Nevo Basocelular.

**MATERIAL Y MÉTODOS:** Mujer de 56 años con sangrado postmenopáusico y dolor en fosa ilíaca derecha de varios días de evolución. Antecedentes personales: HTA, Dislipidemia, EPOC, psoriasis, absceso tubo-ovárico en 2013 y exfumadora. Gineco-obstétricos: menarquia a los 10 años, Menopausia a los 46 años, 3 gestas 2 partos, 1 aborto y un episodio de EIP. Al examen físico presenta constantes normales y genitales externos sin alteraciones. La ecografía transvaginal reveló ovario izquierdo con quiste multicameral de 64x68mm heterogéneo y tabiques gruesos y captación de un vaso central. Saco de Douglas sin líquido. Se realizó intervención quirúrgica.

**RESULTADOS:** Se realizó laparotomía exploratoria observándose una tumoración ovárica sólida quística irregular de 10cm adherida a útero, meso recto y peritoneo posterior y lateral. Se realiza anexectomía con biopsia intraoperatoria; que se describe ovario de 6x5,5x2cm con peso de 84,9g, que al corte presenta superficie firme de coloración amarillenta-blanquecina con zona central de aspecto quístico unilocular de paredes lisas con contenido seroso que parecen corresponder a cambios necróticos. Se informó como Tumoración ovárica sólida no mucinosa maligna. Microscópicamente la tumoración constituida por células fusiformes dispuestas en láminas y fascículos entrecruzados con apariencia difusa en espiga. Células con atipia nuclear moderada, áreas de necrosis coagulativa y pequeños focos de hemorragia. Presencia de 12-13 mitosis/10 C.G.A. En el estudio inmunohistoquímico las células son positivas para inhibina, actina IA4, vimentina, calretina, CD56 y CD99. El índice proliferativo con Ki-67 es del 25%. El diagnóstico definitivo fue Ovario con fibrosarcoma. Clasificación según FNCLCC: score 5, grado 2; alto grado. Estadio IA (FIGO 2018). El resto de piezas sin evidencia de malignidad. Al momento actual la paciente tiene una evolución satisfactoria.

**CONCLUSIONES:** El fibrosarcoma de ovario tiene como características microscópicas la presencia de células fusocelulares que se organizan en sábanas y fascículos que se entrecruzan creando una apariencia difusa en espiga. Los núcleos presentan atipia moderada a severa, y el criterio de mayor importancia para su diagnóstico es la presencia de un índice mitótico de >4/10 CGA. Se realiza diagnóstico diferencial con el fibroma celular ya que éste presenta un índice mitótico de 3/10 CGA y no presenta la anomalía genética de la trisomía 8 (característica del fibrosarcoma). Se presenta dificultad diagnóstica en el caso de fibrosarcomas con bajo grado. Macroscópicamente es un tumor grande y unilateral con frecuente hemorragia y necrosis.

## CARCINOMA SEROSO SOBRE PÓLIPO ENDOMETRIAL: ANÁLISIS CLÍNICO-PATOLÓGICO DE 13 CASOS

Gracia Sáenz, Leticia; Shalygina, Svetlana; Menor Vila, Víctor; Martínez Gauffin, Lucía; Pedrero Castillo, Víctor; Cristóbal Redondo, Víctor; Francia García-Calvo, Antonio; Peiró Cabrera, Gloria

**Presentador:** Gracia Sáenz, Leticia

SERVICIO DE ANATOMÍA PATOLÓGICA, HOSPITAL GENERAL UNIVERSITARIO DR BALMIS E INSTITUTO DE INVESTIGACIÓN BIOMÉDICA Y SANITARIA DE ALICANTE (ISABIAL); ALICANTE

**Tipo de trabajo:** e-Poster

**INTRODUCCIÓN:** El carcinoma seroso (CS) de endometrio es una neoplasia agresiva con alto riesgo de diseminación extrauterina, incluso en tumores pequeños y limitados al endometrio. Tiene una alta tasa de recidiva (45-62%) y mortalidad (40%). Estudios recientes demuestran como precursor la presencia de CS intraepitelial (CSIE), no estar relacionado con niveles de estrógenos y asociado a endometrio atrófico. Sin embargo, se asocia con frecuencia a pólipos endometriales (PE). En estos casos, a pesar de tratarse de una neoplasia maligna in situ sin invasión estromal o superficial, conlleva un riesgo de presentación en estadios avanzados.

**MATERIAL Y MÉTODOS:** Revisión retrospectiva de pacientes diagnosticadas de CS sobre PE (CSPE) en biopsia por sangrado vaginal, tratadas y con seguimiento de 73 meses en nuestra Institución, en los últimos 10 años (Enero 2013-Diciembre 2022). De las 13 pacientes con CSPE, se recogió la información clínica (edad al diagnóstico, status menopáusico, presentación clínica, tipo de cirugía, tratamientos adyuvantes y datos de recidiva/muerte); histológica e inmunohistoquímica (IHC) (p53, WT1, proteínas del sistema de reparación del ADN-MMRg). Para el análisis se utilizaron estadísticas descriptivas (SPSS v.23).

**RESULTADOS:** Se incluyeron 13 pacientes con CSPE diagnosticadas en biopsia, que fueron estadificadas quirúrgicamente con histerectomía y salpingo-ooforectomía bilateral (13/13) y evaluación de los ganglios linfáticos (8/13). Todas las pacientes eran menopáusicas, con una mediana de edad de 68 años (50-86 años) y sangrado vaginal. Ninguna tenía antecedentes de otras neoplasias (carcinoma de mama o tubo-ovárico) o tratamiento con tamoxifeno. Histológicamente, 1 caso tenía CSIE solo en el PE; 2 tenían CSIE con invasión estromal en el PE; 5 tenían CSIE en el endometrio atrófico además de CSPE y 2 con infiltración superficial de miometrio (80% núcleos positivos) y de WT1 en 11/12 (91,7%) de tumores y 1/6 (16,7%), respectivamente. No hubo pérdida de expresión de MMRg (7/7; "estables"). El tratamiento adyuvante fue quimioterapia (3/8), radioterapia (4/8) o ambas (1/8). Tras un seguimiento medio de 43 meses (rango 3-83 meses), 4/13 (30,8%) pacientes desarrollaron recidiva y 2/13 (15,4%) fallecieron por la enfermedad.

**CONCLUSIONES:** El diagnóstico de CSPE (CS uterino "mínimo"), es infrecuente y se presenta fundamentalmente en mujeres post-menopáusicas. Las biopsias/legrados y PE en este grupo de edad deben ser muestreados minuciosamente, ya que, a pesar del diagnóstico en estadio inicial puede tener un comportamiento clínico agresivo, desarrollando metástasis a distancia, incluso en ausencia de invasión miometrial. Por lo tanto, deben tratarse con una estadificación quirúrgica óptima e incluso con protocolos de tratamiento adyuvante agresivo.

## MUERTE FETAL INESPERADA DEL TERCER TRIMESTRE: SÍNDROME DEL CORANGIOMA MÚLTIPLE

Del Castillo Álvarez, Irene; López Valdívila, Carlos Enrique; Crespo Pérez, Jorge Valentín

**Presentador:** Ramírez Tortosa, César Luis

FACULTAD DE MEDICINA DE GRANADA

**Tipo de trabajo:** e-Poster

**INTRODUCCIÓN:** El corangioma múltiple es el tumor benigno no trofoblástico más común de la placenta. Deriva del mesénquima coriónico primitivo y es típicamente vascular. Se encuentra dentro de la clasificación de lesiones de la vellosidad placentaria, la cual incluye: corangiosis, corangiomas, corangioma y una variante de esta última, el llamado síndrome del corangioma múltiple, donde muchos corangiomas ocupan más del 80% del total de volumen placentario. Asimismo, muestran un aspecto histológico variable, pero suelen clasificarse en 3 patrones: angiomatoso, celular y degenerado. En la mayoría de los casos se localizan debajo de la placa coriónica, cerca de la inserción del cordón umbilical, e incluso a veces protruyen en la cavidad amniótica.

**MATERIAL Y MÉTODOS:** Presentamos el caso de una gestante de 36+4 semanas, diagnosticada de diabetes mellitus tipo 1 a los 9 años y en seguimiento por medicina fetal que como antecedente obstétrico presentó gestación previa con parto inducido a las 37+6 semanas por bajo peso y oligoamnios, que acude a urgencias por no percepción de movimientos fetales donde se constata ausencia de latido cardíaco. La ecografía abdominal mostró un placenta normoinserata en cara anterior y líquido amniótico disminuido. Se remite a nuestro Servicio feto y placenta discoide de 19.1 cm de dm y 1012 g de peso con un espesor máximo en su centro de 6.7 cm. La superficie fetal de la placenta es de coloración violácea con vasos congestivos identificándose vasos de aspecto pálido y consistencia indurada. La cara materna presenta coloración parduzca con restos hemorrágicos, depresiones y protusiones con formaciones nodulares de consistencia indurada y coloración más grisácea. Al corte se observan múltiples formaciones nodulares de tamaño variable, aspecto carnoso y coloración roja que se distribuyen de forma difusa por toda la placenta sustituyendo la mayor parte de la superficie vellostaria placentaria. Ratio PF/PP (2864/1012:2.83). El estudio microscópico muestra vellosidades terciarias (madre) sobre las que se observa una proliferación vascular endotelial profusa con signos de cariorrexis y congestión y patrón nodular revestida parcialmente por sincitiotrofoblasto con presencia de múltiples nódulos evidenciados tanto macroscópicamente como microscópicamente (corangiomas múltiples).

**RESULTADOS:** El diagnóstico diferencial entre corangiosis, corangiomas y corangioma viene establecido por el número de vasos proliferantes por vellosidad, número de vellosidades y tipo de vellosidades afectas, así como su aspecto macroscópico. En cualquiera de sus formas, pero especialmente en las dos últimas, estas alteraciones vasculares pueden asociarse con polihidramnios, parto prematuro, anemia fetal, restricción del crecimiento fetal, cardiomegalia, hidrops o muerte.

**CONCLUSIONES:** Reconocer precozmente estas lesiones en las placentas puede evitar morbimortalidad fetales asociadas en curso y futuras por su frecuente recurrencia.



## TUMOR ESTROMAL EN ANILLO DE SELLO OVÁRICO.

Reyes Sanchez, Teresa; Masero Carretero, Jose Manuel; Ariza Estepa, Esperanza Macarena  
**Presentador:** Reyes Sanchez, Teresa

HOSPITAL UNIVERSITARIO VIRGEN DE VALME

**Tipo de trabajo:** e-Poster

**INTRODUCCIÓN:** El tumor de células del estroma en anillo de sello (SRST) es una neoplasia ovárica benigna rara, que se cree, surge de las células del estroma ovárico. Se presentan en mujeres en un amplio rango de edad (21-83 años), a menudo con síntomas inespecíficos como el dolor abdominal y en forma de masa ovárica. Su apariencia morfológica plantea un diagnóstico diferencial con el tumor de Krukenberg, que presenta una alta malignidad y agresividad.

**MATERIAL Y MÉTODOS:** Paciente Mujer de 56 años. En estudio por Tumoración anexial izquierda compleja con moderada sospecha de malignidad. TAC: Lesión sólido-quística de hasta 13 cm en pelvis, que parece depender de anejo izquierdo. Analítica: CA 125: 155,7 U/mL. Tratamiento: Histerectomía total con doble anexectomía.

**RESULTADOS:** Se recibe al servicio de Anatomía patológica pieza de Histerectomía mas anexectomía bilateral.

Histológicamete: Útero con endometrio atrófico y cambios metaplásicos. Ovario derecho con hiperplasia estromal y ambas trompas uterinas sin evidencia de malignidad. En ovario izquierdo, se identifica una lesión caracterizada por células en anillo de sello con glóbulos hialinos eosinófilos, en un fondo de estroma fibromatoso y sin aumento de mitosis. Inmunoistoquímicamente: positividad débil para ACTA y parcheada para Calretinina. Negatividad para CKAE, EMA e Inhibina.

Diagnóstico: Tumor estromal en anillo de sello ovárico de 9,8 cm.

**CONCLUSIONES:** La presencia de "células en anillo de sello" en el tejido ovárico, es el marcador histológico clásico descrito en el tumor de Krukenberg. Este, supone una variedad de cáncer metastático de origen gastrointestinal o mamario, es más probable que estos sean bilaterales o multinodulares o que muestren extensión extraovárica. Además, en contraste con SRST, típicamente contienen núcleos pleomórficos, mitosis y pueden formar glándulas, nidos o cordones. Las vacuolas citoplásmicas contienen mucina, que se puede resaltar con tinciones de PAS, azul alcian o mucicarmín. Inmunoistoquímicamente van a expresar Citoqueratinas, EMA y antígeno carcinoembrionario, pero no vimentina. Es una neoplasia agresiva y de baja supervivencia. A diferencia de estos, en los SRST las células en anillo de sello contienen un núcleo excéntrico desplazado por una sola vacuola clara a ligeramente eosinofílica. Los núcleos presentan contornos suaves y cromatina uniforme, y las mitosis son raras, en algunos casos se identifican bandas de colágeno dispersas y glóbulos hialinos eosinofílicos. Inmunoistoquímicamente expresan Vimentina pero no CKEA, EMA ni CEA. Teniendo en cuenta este diagnóstico diferencial, es fundamental el conocimiento del SRST por parte del anatomopatólogo, para evitar errores diagnósticos que supondrían implicaciones graves para el manejo del paciente, ya que en comparación con el tumor de Krukenberg que es de naturaleza maligna y agresiva, en todos los casos que se conocen de SRST, el seguimiento no ha mostrado recidivas ni metástasis, lo que apunta al comportamiento benigno de esta entidad.

## LEIOMIOMATOSIS/LIPOLEIOMIOMATOSIS INTRAVENOSA UTERINA. HALLAZGO INFRECUENTE EN PIEZAS DE HISTERECTOMÍA. SERIE DE 3 CASOS

Cavaco Colaço, Isidro; Sancho De Salas, Magdalena; Chinchilla Tábora, Luis Miguel; González Rivero, Joaquín; Cuesta Martínez, María Lourdes; Rivas Hernández, Raquel; Jiménez Pérez, Andrea Beatriz; Batista Batista, Cesarina Altagracia; Muñoz León, José Antonio; González Morais, Idalia; Pacios Pacios, María Ángeles; Ludeña De La Cruz, María Dolores

**Presentador:** Cavaco Colaço, Isidro

HUSA (HOSPITAL UNIVERSITARIO DE SALAMANCA)

**Tipo de trabajo:** e-Poster

**INTRODUCCIÓN:** La leiomiomatosis intravenosa uterina (LI), es una forma infrecuente de crecimiento intravascular de células musculares lisas benignas en ausencia o que excede los límites de un leiomioma. Puede afectar la pelvis, vena cava y raramente la aurícula derecha y venas pulmonares. El rango de edad es amplio. Se caracteriza por nidos de músculo liso (ML), benigno de crecimiento intravascular. Raramente contiene tejido adiposo maduro (lipoleiomiomatosis intravenosa (LLI)). Debe distinguirse del sarcoma del estroma endometrial de bajo grado y del leiomiomasarcoma con invasión vascular. El riesgo de recurrencia es 10%. El tratamiento (Tto) de elección es la cirugía. En casos irresecables se recomienda Tto con tamoxifeno y/o inhibidores de aromatasas o de GnRH.

**MATERIAL Y MÉTODOS:** Revisamos las historias clínicas de pacientes histerectomizadas en nuestro centro entre 2015 y 2022. Encontramos 3 casos de LI/LLI. Las preparaciones de H.E. e inmunoistoquímica (IHQ), fueron valoradas por 4 patólogos con experiencia en patología ginecológica.

**RESULTADOS:** La media de edad fue 51 años. El 1º debutó con metrorragia y mioma degenerado en ecografía transvaginal (ECO-TV). El 2º, con incontinencia urinaria de esfuerzo, agrandamiento uterino en ECO-TV y la resonancia: tumoración pélvica de 19cm paraanexial de apariencia adiposa. El 3º, con inflamación/infección pélvica y de la herida quirúrgica tras cesárea urgente por Sd. de HELLP en gestación gemelar. Se realizó Tto quirúrgico: histerectomía y doble anexectomía en todos, excepto uno, por preservación ovárica. Macroscópicamente, el 1º mostraba nódulos gomosos, blanquecinos, irregulares, con crecimiento intravascular, semejantes a "gusanos" dentro de espacios tubulares que, microscópicamente correspondían a nidos intravasculares de ML ricamente vascularizado. El diagnóstico fue LI con afectación de vasos parametriales. El 2º y 3º mostraban características similares, pero con componente adiposo maduro que les confería color amarillento. Ambos se diagnosticaron de LLI, el 2º asociado a un lipoleiomioma paraterino y el 3º, concomitante con tumor de músculo liso uterino de potencial maligno incierto (STUMP). No mostraron atipia, necrosis, ni cuantiosas mitosis. IHQ (AML+, desmina+, CD10-, S100+ y MDM2- en el componente adiposo. La localización intravascular destacaba con CD31+). Hasta el momento, no hay evidencia de recidiva local o a distancia en la evolución.

**CONCLUSIONES:** El diagnóstico de la LI/LLI uterina, requiere exploración macro y microscópica minuciosa. La clínica y pruebas de imagen son inespecíficas. Debemos sospecharlas ante proliferación de ML benigno con/sin componente adiposo, de crecimiento endovascular. Se han descrito alteraciones moleculares: inactivación Cr X, t(12;14), -22q y -1p, +12q, sin mutaciones en MED12. No esenciales para el diagnóstico. De cara al seguimiento, es aconsejable exponer en comité multidisciplinar, la capacidad de recidivar con diseminación vascular/leiomioma metastatizante benigno, en pelvis o a distancia.



## MASA VAGINAL, REMONTÉMONOS A LOS ORIGENES

Iglesias Conejero, Lidia; Sawas , Jamil; Pérez Gutiérrez, Sofia; Vieites Pérez-Quintela, Begoña

**Presentador:** Iglesias Conejero, Lidia

HOSPITAL JUAN RAMÓN JIMÉNEZ DE HUELVA

**Tipo de trabajo:** e-Poster

**INTRODUCCIÓN:** El adenocarcinoma mesoneférico es una neoplasia de cuello uterino rara no asociada al virus del papiloma humano. Se cree que deriva de restos mesoneféricos/wolffianos. Muestra gran variedad de patrones morfológicos, lo que supone un riesgo de diagnóstico erróneo. Inmunoperfil: GATA3+, p16-, ER-. Con frecuencia presenta mutaciones KRAS. Representa 1 % de todos los adenocarcinomas de cuello uterino. La edad media en el momento del diagnóstico es de 52 años. Los restos mesoneféricos se encuentran en la pared lateral de la vagina y en la pared cervical lateral en hasta el 22% de los cuellos uterinos adultos. La presentación clínica más común es el sangrado vaginal anormal. Se puede detectar mediante una citología cervical anormal, también puede presentarse como masa cervical o incidentalmente. Se diagnostica mediante biopsia o en la pieza de histerectomía. La supervivencia global media es de 50 meses. El tratamiento principal es la histerectomía con o sin salpingooforectomía bilateral y disección de ganglios linfáticos pélvicos. Las funciones de la quimioterapia neoadyuvante o adyuvante y la radioterapia siguen sin estar claras.

**MATERIAL Y MÉTODOS:** Mujer de 52 años que se le realiza una biopsia de tumoración vaginal.

**RESULTADOS:** Macroscópicamente se reciben fragmentos irregulares de coloración pardo claro que en conjunto miden 6x4cm. A los distintos cortes seriados se observa que presentan una superficie de coloración blanquecina, lisa, con áreas parduscas. Microscópicamente se observa neoplasia epitelial heterogénea que alterna áreas con células de morfología fusiforme y patrón de crecimiento sólido, atrapando luces glandulares, con otras áreas en las que se evidencia más claramente el componente glandular, mostrando patrón tubular, con glándulas que presentan material eosinofílico en la luz. El tumor muestra un crecimiento expansivo, con bordes mal delimitados e infiltración del tejido adiposo adyacente. Las células muestran núcleos irregulares, con abundantes figuras en "grano de café", sin identificarse figuras de mitosis. No se ha demostrado la presencia de componente heterólogo. El estudio inmunohistoquímico ha mostrado expresión de CK AE1/AE3, CK7, CK5/6, PAX8, GATA3 Y CD10. En la muestra analizada no se han detectado variantes nucleotídicas en los genes KRAS/NRAS.

**CONCLUSIONES:** Se trata de un tumor muy infrecuente, derivado de remanentes mesoneféricos del tracto genital, habitualmente localizados en las paredes laterales de cérvix uterino y/o vagina. Entre los posibles diagnósticos diferenciales se han descartado, en base a los hallazgos morfológicos e inmunofenotípicos, el tumor mixto vaginal, tumores de cordones sexuales, tumor fibroso solitario, tumores germinales tipo yolk-sac, sarcomas o neoplasias metastásicas entre otros. Dada su baja incidencia existen pocos datos pronósticos y predictivos en relación con este subtipo tumoral, si bien, los estudios moleculares han demostrado la presencia de mutaciones en los genes KRAS/NRAS en una serie de carcinomas mesoneféricos del tracto femenino.

## "ANEXECTOMÍA PROFILÁCTICA EN PACIENTES CON MUTACIONES GERMINALES DE BRCA1/2: ESTUDIO CLÍNICO-PATOLÓGICO."

Menor Vila, Víctor; Martínez Gauffin, Lucía; Gracia Sáenz, Leticia; Pedrero Castillo, Víctor; Cristobal Redondo, Víctor; Francia García-Calvo, Antonio; Shalygina, Svetlana; Peiró Cabrera, Gloria

**Presentador:** Menor Vila, Víctor

HOSPITAL GENERAL UNIVERSITARIO DR. BALMIS DE ALICANTE

**Tipo de trabajo:** e-Poster

**INTRODUCCIÓN:** El cáncer de ovario (CO) es la 2ª neoplasia maligna ginecológica más común con una mortalidad a 5 años del 48,6%. Las pruebas de detección precoz no son efectivas, siendo mayoritariamente el diagnóstico en estadios avanzados. Hasta el 20% de estas pacientes pueden tener un síndrome de cáncer hereditario subyacente. Mutaciones en genes que codifican proteínas críticas para la recombinación homóloga, incluidos BRCA1/2, confieren mayor riesgo de CO seroso de alto grado (CSAG). En el caso de los genes BRCA1/2 está indicada la salpingo-ooferectomía bilateral para la reducción de riesgo (SOBR) disminuyendo la incidencia y mortalidad.

**MATERIAL Y MÉTODOS:** Estudio observacional de cohortes retrospectivas de 49 pacientes con mutaciones germinales de BRCA1/2, diagnosticadas y tratadas con SOBR en los últimos 10 años en nuestra institución. Realizamos una revisión histológica del material incluido en su totalidad y de inmunohistoquímica (expresión de p53 en las trompas de Falopio). Los hallazgos histológicos fueron clasificados en: no cambios citológicos sin/con expresión de p53 (firma genética) excrecencias de células secretoras (SCOUT), lesión intraepitelial tubárica serosa (STILs), carcinoma intraepitelial tubárico seroso (STICS) o carcinoma seroso infiltrante en la trompa y/o en el ovario. Se recogieron los datos de seguimiento en cuanto a la recidiva y desarrollo de segundas neoplasias.

**RESULTADOS:** Incluimos 49 pacientes portadoras de la mutación germinal de BRCA1/2 tratadas con SOBR. La mediana de edad al tratamiento fue de 49 años tanto en BRCA1 (36-67 años) como en BRCA2 (35-67 años). BRCA1 estaba mutado en 28 pacientes (57%), BRCA2 en 20 pacientes (41%) y 1 (2%) presentó ambas. Del total de casos, 14 (28,2%), han desarrollado cáncer de mama. En la revisión histológica encontramos 1 STIC asociado a CSAG en ovario, 1 CSAG en ovario y TP, 1 de CSAG en ovario, 1 de CSAG en TP y un STIL en TP. En 1 caso con CO se identificó un implante peritoneal incidental en la cirugía y una paciente desarrolló un CS 1º peritoneal 2 años tras SOBR. Con respecto a la expresión tubárica de p53 observamos que en 40 casos (81,2%) fue normal/Wild-type, en 6 casos (12,4%) tenían la "firma genética" (al menos 12 células secretoras positivas continuas) y sobreexpresión en las lesiones in situ e infiltrantes.

**CONCLUSIONES:** Observamos que ser portadora de la mutación germinal de BRCA1/2 conlleva un riesgo de desarrollar neoplasias. La media fue de 49 años a la cirugía, superior a la recomendada (35-40 años en BRCA1 y 40-45 años en BRCA2), puede atribuirse a que en el periodo de inclusión de los primeros años se hizo con edades más avanzadas. Vemos una reducción de riesgo de desarrollo de CO y de TF manteniéndose en otras localizaciones (peritoneo). Aún así, excluyendo una paciente, con esta actitud profiláctica las lesiones potencialmente malignas y las malignas fueron detectadas en estadios iniciales, esto reafirma la indicación de esta práctica. (Financiado por ISABIAL EXPEDIENTE: A2022-0021)

## TUMOR DE BRENNER BORDERLINE OVÁRICO ASOCIADO TERATOMA MADURO. UNA ENTIDAD SINGULAR

Roche Latasa, Ana Belen; Viso Soriano, María Jesus; Eizaguirre Zarza, Beatriz; Gimeno Esteras, Esther; Perez Ibañez, Antonia; Castillo Malla, Jennifer Silvana

Presentador: Roche Latasa, Ana Belen

HGDZ/HUMS

Tipo de trabajo: e-Póster

**INTRODUCCIÓN:** Los tumores de Brenner borderline son entidades poco frecuentes, representan el 3-5% de los tumores de células transicionales de ovario; su asociación con Teratoma es aun menos frecuente y plantea como un posible origen las células germinales.

**MATERIAL Y MÉTODOS:** Paciente de 64 años con dolor abdominal, estreñimiento y astenia progresiva, en TAC abomino pélvico de contraste se objetiva una masa pélvica sugestiva de depender de ovario izquierdo, de 14x13cm de predominio quístico con área sólida de unos 10mm, ante la sospecha de malignidad se decide cirugía.

En intraoperatoria se recibe dicha masa incluyendo un corte en congelación de la porción sólida; el diagnóstico en intraoperatoria fue compatible con Teratoma.

En los cortes incluidos posteriormente de la porción quística se observaron focos de una lesión exofítica, papilar, que asemejaba a los carcinomas uroteliales papilares de bajo grado, el epitelio era multicapa similar al urotelio. No se objetivaron imágenes de invasión estromal, ni linfovascular, se asociaba a Tumor de Brenner benigno y a cambios compatibles con Teratoma Benigno.

**RESULTADOS:** El estudio inmunohistoquímico fue positivo para GATA3 y p63, presentado una CK20 parcheada; el resto de marcadores fue negativos. El diagnóstico final fue de Tumor de Brenner borderline asociado a Teratoma benigno.

**CONCLUSIONES:** El tumor de Brenner borderline ovárico es una entidad poco frecuente, su asociación a Teratoma representa una rareza y plantea un origen distinto sugiriendo que serían tumores originados de las células germinales.

A nivel molecular existen pocos casos analizados, se han encontrado mutaciones en PIK3CA y KRAS, sin encontrarse mutaciones en BRAF, ni p53.

Sus principales diagnósticos diferenciales son el Tumor de Brenner maligno, obligando el hallazgo de la lesión borderline ha realizar un amplio muestreo de las piezas para descartar la lesión maligna, el carcinoma de células transiciones ovárico primario, el cual presenta histológica e inmunohistoquímica distinta y las metástasis de carcinomas de células transicionales.

## USO DE PANEL INMUNOHISTOQUÍMICO PARA EL DIAGNÓSTICO DE LESIONES PRECURSORAS DE CÁNCER DE ENDOMETRIO

García Fernández, Alejandra; Fernández Pérez, Juan; Segado Martínez, Marta; Sánchez Godoy, Laura; Béjar Valera, Javier; Belando Pardo, Mateo Eduardo; Garzón Arana, Alejandro; Torroba Carón, María Amparo

Presentador: Béjar Valera, Javier

HOSPITAL UNIVERSITARIO VIRGEN DE LA ARRIXACA DE MURCIA

Tipo de trabajo: e-Póster

**INTRODUCCIÓN:** En determinadas ocasiones resulta complejo llegar al diagnóstico de lesiones precursoras de cáncer de endometrio como puede ser la hiperplasia endometrial atípica o la neoplasia intraepitelial endometriode debido a múltiples causas, como puede ser recibir muestras con material escaso o muy fragmentado, que la paciente se encuentre en tratamiento hormonal previo, diferencias interobservador... Para solucionar esto, la OMS considera como criterio deseable para realizar el diagnóstico de estas lesiones las alteraciones en las tinciones de PTEN, PAX2 y b - catenina. Se propone el uso de un panel de técnicas inmunohistoquímicas formado por PTEN, b - catenina, PAX2, Arad1, Mh1 y p53 para llegar a un diagnóstico precoz de este tipo de lesiones cuando no es posible realizarlo con H - E.

**MATERIAL Y MÉTODOS:** Presentamos 3 casos de pacientes a las que se les realiza este panel inmunohistoquímico al no conseguir llegar al diagnóstico con H - E. El primer caso consiste en una mujer de 50 años con sangrado uterino anómalo donde se recibe una muestra muy escasa que dificulta un diagnóstico correcto; el segundo caso es una mujer de 71 años que presenta un sangrado postmenopáusico con una imagen en H - E muy focalizada compatible con hiperplasia endometrial atípica sin datos concluyentes para adenocarcinoma; el último caso es el de una mujer de 77 años con sangrado uterino anómalo y un pólipo endometrial con un foco pequeño de hiperplasia endometrial atípica. Para llegar al diagnóstico definitivo de estas lesiones se le realizan las técnicas inmunohistoquímicas anteriormente citadas.

**RESULTADOS:** Los marcadores más importantes utilizados son PAX2, PTEN y b - catenina, pudiendo llegar al diagnóstico de lesiones precursoras de cáncer de endometrio en el 92,8% de los casos. En el caso de nuestra primera paciente no había alteraciones en ninguna de las tinciones, por lo que no se realizó el diagnóstico de ninguna lesión y se puso a la paciente en seguimiento estrecho. En el segundo caso hubo una alteración en la tinción de b - catenina apareciendo una tinción nuclear y hubo una pérdida de expresión de PAX2, realizando un tratamiento quirúrgico y llegando al diagnóstico de la existencia de focos difusos de hiperplasia endometrial atípica. En el último caso se demuestra una pérdida de la expresión de PTEN, realizando un tratamiento quirúrgico y llegando al diagnóstico definitivo de adenocarcinoma de endometrio.

**CONCLUSIONES:** La combinación del panel inmunohistoquímico formado por PAX2, PTEN y b - catenina permite el diagnóstico de hasta el 92,8% de los casos en los que existe una lesión precursora de adenocarcinoma de endometrio, siendo de especialidad utilidad en los casos en los que el diagnóstico con H - E sea difícil de conseguir. La combinación de este panel puede ayudar de manera eficiente a tomar una decisión terapéutica con las pacientes, permitiendo un diagnóstico precoz de este tipo de lesiones.

## ADENOCARCINOMA DE CÉLULAS CLARAS DE CÉRVIX EN ADOLESCENTE NO EXPUESTA A DIETILETILBESTROL (DES)

Rodríguez De Vera Guardiola, Carlota; Sarabia Ochoa, Rosalía; García De La Torre, Juan Pablo; Reina Licona, Lucía Alejandra; Hernández Gómez, Rubén

**Presentador:** Rodríguez De Vera Guardiola, Carlota

COMPLEJO HOSPITALARIO UNIVERSITARIO DE ALBACETE

**Tipo de trabajo:** e-Poster

**INTRODUCCIÓN:** El adenocarcinoma de células claras de cérvix representa el 4% de los adenocarcinomas de cuello uterino. Históricamente asociado con la exposición intrauterina al DES, alrededor del 60% de las pacientes tienen antecedentes claros de exposición, un 12% registran antecedentes vinculados con estrógenos de otra línea y aproximadamente un 25% no tienen correlación alguna con exposición a esteroides.

**MATERIAL Y MÉTODOS:** Adolescente de 15 años que consulta por sangrado irregular y leucorrea desde hace un año, la exploración ginecológica evidenciaba la vagina ocupada por una masa polipodea sólida, irregular, crujiente y de sangrado fácil en la ecografía transvaginal se observaba una imagen heteroecogénica, irregular en el cérvix. Se le realizó extirpación con pinza de anillo de la masa tumoral de 7 cm incluyendo su pédicelo en labio anterior de cérvix. Macroscópicamente correspondía a múltiples fragmentos irregulares de coloración parduzca con áreas de aspecto hemático que agrupados medían 9,5 x 10 x 2,3 cm, se incluyó en su totalidad para estudio histológico. El estudio de la paciente se complementó con pruebas radiológicas y analíticas

**RESULTADOS:** En el estudio microscópico los fragmentos biopsiados corresponden a una neoplasia epitelial maligna que se dispone adoptando un patrón predominantemente tubuloquístico, con ciertas áreas papilares y sólidas en menor proporción. El tumor está compuesto principalmente por una celularidad de citoplasma claro o eosinófilo, con morfología en tachuela y núcleos atípicos, vesiculosos con frecuentes nucleólos. El índice mitótico es moderado. Se observan áreas focales de necrosis tumoral. Se identifican microcalcificaciones psamomatosas. Con técnicas de inmunohistoquímica se observa que las células tumorales muestran inmunoreactividad frente a PAX8, citoqueratina de amplio espectro (AE1/3AE), citoqueratina 7 y, más focalmente, Napsina A. Diagnóstico definitivo: Cérvix con adenocarcinoma de células claras.

**CONCLUSIONES:** El adenocarcinoma de células claras de cérvix es una neoplasia ginecológica excepcional. Los factores de riesgo y la patogenia aun no se han determinado claramente. Se debe considerar el diagnóstico de esta entidad incluso sin antecedentes de exposición a DES. Los factores pronósticos negativos son tamaño tumoral >4 cm y metástasis ganglionar linfática, siendo en estos casos la cirugía el tratamiento definitivo. El tratamiento que preserva la fertilidad se reserva para pacientes jóvenes con factores pronósticos favorables. En nuestro caso, la paciente presentó a los 2 meses recidiva en el labio posterior del cérvix por estudio ecográfico. El programa de vigilancia debe considerar el examen pélvico, citológico y técnicas de imagen.

## CARCINOMA ADENOIDE-QUÍSTICO EN SITIOS INSOSPECHADOS. A PROPÓSITO DE DOS CASOS.

López Henríquez, Rocío; Vegs Falcón, Abián; Krupinska, Martyna Aleksandra

**Presentador:** López Henríquez, Rocío

SERVICIO DE ANATOMÍA PATOLÓGICA. HOSPITAL UNIVERSITARIO DE CANARIAS.

**Tipo de trabajo:** e-Poster

**INTRODUCCIÓN:** El carcinoma adenoide quístico es una neoplasia maligna bifásica constituida por células epiteliales y mioepiteliales que típicamente se desarrolla en glándulas salivales mayores, siendo la parótida la más frecuente. Se han descrito casos más infrecuentes de afectación de otro tipo de glándulas como las lacrimales, ceruminosas y de la mama así como casos de afectación cutánea primaria.

Presentamos dos casos clínicos; el primero trata de una mujer de 53 años que consulta por dolor de meses de evolución en el lado derecho del periné desestimado en varias ocasiones con el diagnóstico de bartholinitis. A la exploración se palpaba un nódulo doloroso en labio menor derecho por lo que se realizó resonancia magnética. En ella se observaba una lesión quística de glándula de Bartholino que no se podía descartar que correspondiera a proceso neoforativo por lo que se decidió realizar extirpación. El segundo caso clínico trata de un varón de 74 años con antecedentes de carcinoma ex adenoma pleomorfo de parótida izquierda 10 años antes que acude por presentar bulto preauricular izquierdo de 6 meses de evolución. A la exploración se palpa una tumoración cutánea en dicha zona de aproximadamente 1 cm de diámetro por lo que se realizó exéresis.

**MATERIAL Y MÉTODOS:** Del primer caso se recibió una cuña cutánea que medía 2,6 x 2,3 x 0,5 cm y mostraba una lesión nodular, sobreelevada, blancoparduzca con límites bien definidos de 1,3 x 1,2 cm. En el segundo caso se remitió un fragmento tisular nodular, blancoparduzco, que medía 2,8 x 2,5 cm y mostraba planos de sección blanquecinos y consistencia firme. En ambos se realizaron tinciones convencionales.

**RESULTADOS:** Los hallazgos anatomopatológicos en ambos casos correspondían a una lesión tumoral infiltrante con doble componente (epitelial y mioepitelial) formada por células pequeñas y uniformes, con núcleo hiperromático y ocasionales figuras de mitosis. Dichas células se disponían en nidos sólidos o con patrón cribiforme o tubular inmersos en un estroma fibroso. Se observaba un material extracelular globular metacromático o hialinizado. En el primer caso se advertían además signos de invasión perineural. Por lo tanto, el diagnóstico fue de carcinoma adenoide quístico de glándula de Bartholino y primario cutáneo respectivamente.

**CONCLUSIONES:** Presentamos dos casos de localizaciones inusualmente atípicas de carcinoma adenoide quístico. Los procesos de bartholinitis en pacientes mayores de 40 años deben valorarse cuidadosamente dada la posibilidad de patología maligna. Los tumores malignos de glándula de Bartholino constituyen menos de un 1% dentro de los tumores del tracto genital femenino siendo el carcinoma escamoso el más frecuente y el adenoide quístico una variante inusual. En el caso de los primarios cutáneos se habla de una incidencia de 0,23 casos por 1 millón de personas-años.

## TUMOR DE LA GRANULOSA DE OVARIO E HIPERESTROGENISMO

García Fernández, Alejandra; Fernández Pérez, Juan; Sánchez Godoy, Laura; Béjar Valera, Javier; Belando Pardo, Mateo Eduardo; Garzón Arana, Alejandro; Torroba Carón, María Amparo  
**Presentador:** Béjar Valera, Javier

HOSPITAL UNIVERSITARIO VIRGEN DE LA ARRIXACA DE MURCIA

**Tipo de trabajo:** e-Póster

**INTRODUCCIÓN:** El tumor de la granulosa de ovario de tipo adulto es una neoplasia originada en las células granulosas del folículo ovárico y representa el 10% de los tumores de los cordones estromales de ovario y el 2% de los tumores de ovario. Es un tumor de bajo grado con un riesgo de 20 - 30% de recurrencia local en torno a los 5 - 20 años tras el diagnóstico. En determinadas ocasiones, la única presentación clínica que presentan estos tumores es debida al hiperestrogenismo que producen, pudiendo producir lesiones a nivel endometrial, como hiperplasia endometrial y, menos frecuentemente, adenocarcinoma de endometrio.

**MATERIAL Y MÉTODOS:** Presentamos un caso de una paciente de 64 años que acude por sangrado uterino anómalo, sin antecedentes previos de interés, a la que se le realiza una biopsia endometrial donde se encuentran focos de hiperplasia endometrial atípica, por lo que se propone a la paciente para realizar una histerectomía con doble anexectomía. Tras la realización de la cirugía, recibimos la pieza completa y no se encuentran alteraciones macroscópicas evidentes a excepción de la presencia de una formación nodular amarillenta bien delimitada de 1,7 x 1,5 cm.

**RESULTADOS:** Finalmente, al mirar esta formación nodular al microscopio encontramos un tumor de la granulosa de tipo adulto, formado por células cuboideas con escaso citoplasma y núcleos en "grano de café", que se agrupan formando un patrón mixto difuso y giriforme. Se realizan las técnicas inmunohistoquímicas correspondientes, dando positivo para FOXL2, alfa - inhibina, calretinina y vimentina, siendo débilmente positivo para cKAE1 - AE3 y WTI. Las tinciones fueron negativas para EMA, CK7 y RE. Se realiza por tanto el diagnóstico definitivo de tumor de la granulosa de ovario, siendo la opción más probable que el origen de la hiperplasia endometrial atípica encontrada se deba a la existencia de un hiperestrogenismo causado por este tumor funcionante de la granulosa de ovario.

**CONCLUSIONES:** Debido a la baja frecuencia que presentan los tumores de la granulosa de ovario, este diagnóstico puede resultar complejo y es importante conocerlo y tenerlo en cuenta a la hora de existir lesiones o clínica relacionada con la presencia de hiperestrogenismo para poder llegar a diagnosticarlo. Las técnicas inmunohistoquímicas como FOXL2 e inhibina nos pueden ayudar a la hora de realizar el diagnóstico definitivo en este tipo de tumores.

## ANÁLISIS DE LA TERMINOLOGÍA DE CARCINOMA VERRUCOSO EN DISTINTAS LOCALIZACIONES

Pérez Parra, David; Blasco Muñoz, Soledad; Capozzi, Claudia Alejandra; Guillén Saorín, Elena; Sánchez Espinosa, Alberto; Sánchez Gutiérrez, David; Ortiz González, Ana; Mora Meseguer, Enrique; Isaac Montero, María Alejandra  
**Presentador:** Guillén Saorín, Elena

COMPLEJO HOSPITALARIO UNIVERSITARIO SANTA LUCÍA-ROSELL, CARTAGENA

**Tipo de trabajo:** e-Póster

**INTRODUCCIÓN:** El carcinoma verrucoso (CV) es un carcinoma de células escamosas bien diferenciado que afecta a piel y mucosas. Presenta un crecimiento lento con invasión local mínima y que raramente metastatiza. Histológicamente presenta hiperplasia queratósica con queratina eosinófila intensa y acantosis papilar con crecimiento bulboso. Destaca la ausencia de atipias celulares y los citoplasma claros, amplios y sin cambios citopáticos virales. Según su localización se describen distintas entidades de carcinoma verrucoso que corresponden al mismo espectro de la lesión: orofaringe y vía respiratoria (papiomatosis oral o tumor de Ackerman), ano-urogenital (carcinoma verrucoso o Buschke-Löwenstein HPV dependiente), manos y pies (carcinoma cuniculatum), entre otras.

Realizamos una revisión de la literatura para entender su comportamiento biológico, su morfología e histopatología, y poder realizar un correcto diagnóstico y un adecuado manejo clínico de las mismas, con resecciones quirúrgicas eficientes para evitar recurrencias.

**MATERIAL Y MÉTODOS:** Se realiza una búsqueda en nuestra base de datos de pacientes diagnosticados de carcinoma verrucoso y sus variantes, entre 2014 y 2021. Revisamos historias clínicas, patrones histológicos y tratamiento y evolución.

**RESULTADOS:** Se estudiaron 16 carcinomas con espectro verrucosos diagnosticados en 13 pacientes (1 con lesiones múltiples). Las edades oscilaron entre 37 y 90 años (media 67 años). Según localización, 3 en piel (acrales), 9 en cabeza y cuello (orales) y 4 ano-urogenitales. El tamaño fue diferente según localización, entre 6 cm y 1 cm. En todos los casos, excepto uno, estaban asociado a infiltrado inflamatorio crónico, 5 originados sobre liquen plano con displasia. Los localizados en región ano urogenital, mostraron asociación con HPV.

Recidivaron los casos con resección incompleta (CV, carcinomas de células escamosas y un adenocarcinoma de células en anillo de sello cutáneo).

**CONCLUSIONES:** El carcinoma verrucoso es una neoplasia poco frecuente de comportamiento no agresivo con clínica exuberante.

Histológicamente presenta hiperplasia queratósica eosinofílica, papiomatosis y crecimiento expansivo bulboso de células eosinófilas claras sin atipia.

Los lesiones urogenitales se asociaban a HPV, por lo que se deberían separar a estas lesiones de la terminología de CV a condiloma acuminado. Fueron P16 + y HPV +, técnicas útiles para categorizarlas.

Encontramos frecuente asociación con entorno inflamatorio liquenoides, apoyando la teoría del origen inflamatorio como lesiones precursora.

Las resecciones incompletas recidivaron, encontrándose persistencia de CV, carcinomas de células escamosas y un adenocarcinoma de células en anillo de sello cutáneo.

Es importante conocer el espectro de estas lesiones para evitar una importante morbilidad al paciente con probables recidivas o grandes resecciones.

## REVISIÓN DE ADENOCARCINOMAS ENDOCERVICALES EN NUESTRO CENTRO (2010-2022). INCORPORACIÓN DEL PATRÓN DE SILVA COMO MARCADOR PRONÓSTICO Y PREDICTIVO DE METÁSTASIS Y RECURRENCIA.

Gaspar López-Cózar, Paula; Jironda Gallegos, María Concepción; Velazquez Juan, Raquel; Robles Cabeza, Luis  
**Presentador:** Gaspar López-Cózar, Paula

HOSPITAL COSTA DEL SOL

**Tipo de trabajo:** e-Poster

**INTRODUCCIÓN:** La clasificación basada en el patrón de Silva (CBPS) para los adenocarcinomas endocervicales invasivos asociados a HPV se ha establecido como un sistema fiable para predecir el riesgo de metástasis ganglionares y recurrencia. Aún no está incorporado a los sistemas de estadificación, al ser un concepto emergente, pero se recomienda su mención en el informe por parte del College of American Pathologists y la International Collaboration on Cancer Reporting. Este sistema se fundamenta en patrones morfológicos basados en: la presencia o ausencia de invasión estromal, el grado de invasión destructiva, la presencia o ausencia de invasión linfocelular y el grado de atipia citológica.

**MATERIAL Y MÉTODOS:** Revisión e identificación de los adenocarcinomas endocervicales de nuestro centro en un intervalo de 12 años, incluyendo citologías, biopsias endocervicales y endometriales, conizaciones y piezas quirúrgicas. Estudio de genotipado de HPV en aquellos casos donde no se determinó previamente mediante técnicas de amplificación del ADN (PCR) y de hibridación con sondas específicas. Revisión de la histología y grado de diferenciación, añadiendo la CBPS. Revisión del tratamiento y curso clínico hasta la fecha.

**RESULTADOS:** Obtenemos 68 casos de adenocarcinoma endocervicales: 37 conizaciones, 10 biopsias cervicales, 2 biopsias endometriales, 1 citología y 18 piezas quirúrgicas. El análisis de HPV muestra 38 casos positivos para genotipos de alto riesgo, 2 de bajo riesgo, 7 casos negativos y 4 inhibidos. La reclasificación según el patrón de Silva se realiza sobre las 18 piezas quirúrgicas y sobre 4 conizaciones de las que no obtuvimos piezas quirúrgicas, recopilando un total de 2 casos con patrón A, 7 casos con patrón B y 11 casos con patrón C. La revisión de la histología muestra 20 casos de adenocarcinomas endocervicales HPV-dependientes con un total de 12 casos de tipo usual y 8 de variante histológica de tipo mucinoso. Se identifican 2 adenocarcinomas endocervicales HPV-independientes (uno de tipo gástrico y un adenocarcinoma HPV-independiente NOS). Respecto al grado de diferenciación obtenemos 14 casos bien diferenciados, 4 moderadamente diferenciados y 4 pobremente diferenciados.

**CONCLUSIONES:** La CBPS, demuestra ser un método fiable para predecir el riesgo de metástasis ganglionares en los adenocarcinomas endocervicales dependientes de HPV. Nuestros datos concuerdan con la bibliografía: de los 11 casos con patrón C de Silva, dos presentaron recaídas y el resto evidenció invasión linfocelular, hecho que puede conllevar mayor riesgo de recurrencia o metástasis a distancia, mientras que en los casos con patrón A y B no presentaron recaídas ni infiltración linfocelular al diagnóstico. La dificultad para medir la profundidad de invasión estromal en algunos casos de adenocarcinomas endocervicales junto con la concordancia predictiva del riesgo de metástasis ganglionares hacen muy recomendable el uso y la implantación de este sistema de clasificación para los adenocarcinomas endocervicales HPV-dependientes.

## ASOCIACIÓN DE TUMOR DE BRENNER CON NEOPLASIAS MUCINOSAS EN OVARIO. REPORTE DE SIETE CASOS Y REVISIÓN DE LA LITERATURA

Yange Zambrano, Geanella Geraldinne; García Reyero, Julia; Moreno De Juan, Germán; Martín Soler, Paula; Yange Zambrano, Giselle Arellis; Cuezmes Domingo, Andrés; Terán Villagra, Nuria; Gomez Ortega, Jose Maria; Hermana Ramirez, Sandra  
**Presentador:** García Reyero, Julia

HOSPITAL UNIVERSITARIO MARQUÉS DE VALDECILLA

**Tipo de trabajo:** e-Poster

**INTRODUCCIÓN:** El Tumor de Brenner (TB) representa alrededor del 2% de todos los tumores ováricos; se clasifica en Tumor de Brenner benigno (TBB), Borderline o Maligno. Alrededor del 20% de los TB se asocian con cistadenomas mucinosos (CM) y menos frecuentemente a cistadenomas serosos o teratomas benignos. La etiología de TB no está bien definida, siendo una teoría la derivación de los restos de Walthard.

**MATERIAL Y MÉTODOS:** Realizamos una búsqueda en la base de datos del servicio de anatomía patológica de nuestro hospital, de los casos diagnosticados durante el 2012 al 2022 como TB y TB asociados a tumores mucinosos (TM), revisamos los datos y evolución clínica de estas últimas pacientes.

**RESULTADOS:** Se encontraron 25 TB, 7 de ellos estuvieron asociados a TM. 1º: 65 años, hallazgo incidental en RM de estudio por cáncer (Ca) de cérvix, sospecha radiológica (Rx) por TAC/RM de Cistadenoma; se realizó histerectomía total (HT) más doble anexectomía (DA) con diagnóstico de anatomía patológica (AP) de CM más TBB. 2º: 64 años, dolor abdominal, Rx: Adenocarcinoma de ovario, HT+DA y apendicectomía, AP: TBB más CM. 3º: 73 años, masa abdominal, Rx: quiste gigante, HT+DA, AP: CM y TBB. 4º: 42 años, masa abdominal, Rx: tumoración ovárica con componente de teratoma ovárico, se realizó ooforectomía y apendicectomía, AP: Cistadenoma mucinoso borderline con presencia de moco acelular en su superficie externa (Pseudomixoma) más TBB y Teratoma maduro. 5º: 76 años, en ECO de control por prolapso uterino se observó imagen quística ovárica, Rx: Tumoración probablemente maligna, se realizó DA, AP: TBB más CM. 6º: 75 años, masa abdominal, Rx: Quiste con características radiológicas de malignidad, HT+DA y apendicectomía, AP: TBB más CM con proliferación atípica focal (10% del volumen tumoral). 7º: 73 años, masa abdominal, Rx: Cistadenoma seroso o mucinoso, se realizó DA más apendicectomía, AP: CM más TBB. Apendicectomías: sin alteraciones, excepto el 4º caso donde se observó Pseudomixoma. El tratamiento posterior: 1º: RD y QT por Ca de cérvix; 4º: cirugía reglada por pseudomixoma; 5º: seguimiento con imagen (SI) por 3 años y luego alta, 4 y 6º: SI y marcadores tumorales. En los casos restantes: alta tras AP. 3 casos mostraban nidos de TB entremezclados con TM, mientras que los 4 restantes parecían estar ubicados uno al lado del otro sin entremezclar los 2 componentes. En la mayoría de los casos (6) predominaba el componente mucinoso al del TBB. El ovario derecho fue el más afectado (5/7).

**CONCLUSIONES:** La incidencia de TB asociados a TM fue de 28%. La media de edad fue de 57 años (42 a 76). 2 casos fueron hallazgos incidentales y los 5 restantes mostraban clínica sobre todo de masa abdominal. En todos los casos se reportó TBB como subtipo de TB. Dentro de las TM asociadas a TB, el CM fue el más frecuente (71%). Finalmente queremos recalcar que las masas ováricas deben examinarse con cuidado y a fondo, sobre todo tomando muestras de áreas sólidas y/o endurecidas, para detectar la presencia de componentes malignos; cruciales para el diagnóstico correcto.

## CARCINOMAS NEUROENDOCRINOS DEL TRACTO GENITAL FEMENINO

Pérez Parra, David; Capozzi , Claudia Alejandra; Blasco Muñoz, Soledad; Guillén Saorín, Elena; Martínez Pérez, Matías; Sánchez Gutiérrez, David; Ibarra Selva, Tamara; Otón Salvador, Francisca; Isaac Montero, María Alejandra

**Presentador:** Capozzi , Claudia Alejandra

COMPLEJO HOSPITALARIO UNIVERSITARIO SANTA LUCÍA-ROSELL, CARTAGENA

**Tipo de trabajo:** e-Póster

**INTRODUCCIÓN:** Las neoplasias neuroendocrinas del aparato genital femenino son raras, corresponde al 2% de las neoplasias malignas ginecológicas, pueden localizarse en cualquier parte del tracto genital, siendo más frecuente en cérvix y ovario.

En un intento de unificar criterios morfológicos con las neoplasias neuroendocrinas de otras localizaciones, en la 5ta edición de la WHO, los define en un apartado independiente y los clasifica en dos grupos, Neoplasia neuroendocrina NENs (tumores bien diferenciado, grado 1 y 2/carcinoide) y los Carcinoma neuroendocrinos NEC (tumores poco diferenciados, grado 3).

**MATERIAL Y MÉTODOS:** Hemos estudiado, retrospectivamente, 7 casos de NEC, desde el 2018 hasta 2022 del archivo de nuestros hospitales.

Se reclasificaron según la clasificación actual de la WHO, se analizó, IHQ, clínica, tratamiento y evolución, como también, los aspectos específicos según su localización.

**RESULTADOS:** Según la edad, los NEC ginecológicos son más frecuentes en pacientes postmenopáusicas y estadios avanzados.

La localización más frecuente de los NEC primarios fue en cérvix (3 casos), seguido de endometrio (2 casos).

La localización más frecuente de los NEC metastásicos fueron en ovario (2 casos).

Comparando las dos variantes de NEC, SCNEC (3 casos) y LCNEC (1 caso), no hubo diferencias significativas en cuanto a la clínica y evolución.

Con respecto a la IHQ, no se encontró relación significativas entre los 3 marcadores neuroendocrinos y tipo tumoral (Cronogramita, Synaptofisina y Cd56), siendo necesaria la positividad de, al menos, 1 de ellos para categorizar la diferenciación neuroendocrina del tumor. El índice de proliferación con Ki67 fue entre 70% y 85%.

Las asociación con otras neoplasia se observó en 2 casos, un Adenocarcinoma endometriode endometrial y un Carcinoma apendicular.

Los metastásicos en ovario eran primario de colon y cutáneo.

El tratamiento de elección fue cirugía, QT y RT.

La evolución fue tórpida en todos los casos y la sobrevida osciló entre 5 a 50 meses.

**CONCLUSIONES:** El NEC es un tumor infrecuente en el tracto genital femenino.

Clinicamente, se presenta en estadios avanzados.

Son tumores de mal pronóstico con una media de sobrevida de 20 meses.

Los NEC primarios son más frecuentes en cérvix y en segundo lugar en endometrio.

Los NEC metastásicos son frecuentes en ovario.

No hay diferencia pronóstica entre variante SCNEC y LCNEC.

La frecuente asociación con otras neoplasias no fue significativa por la escasa casuística.

Los datos obtenidos en nuestra serie son concordantes con los descritos en la literatura.

## SARCOMA DEL ESTROMA ENDOMETRIAL DE ALTO GRADO PRIMARIO DEL OVARIO

Vega González, Jesús; De La Torre Serrano, Montserrat; Hernández Martínez, Desiré; García Egido, Alejandro; Bergillos Giménez, María Reyes; Colino Gallardo, Ana María; Cruz Blanco, Marta; Alarcón García, Lorenzo; Pascual Martín, Alejandro  
**Presentador:** Vega González, Jesús

HOSPITAL CLÍNICO SAN CARLOS

**Tipo de trabajo:** e-Póster

**INTRODUCCIÓN:** El sarcoma del estroma endometrial, a pesar de ser una entidad relativamente infrecuente, constituye el segundo sarcoma más frecuente del útero. La afectación ovárica por dicho tumor es causada habitualmente por una metástasis de origen uterino. No obstante, se han descrito sarcomas del estroma endometrial primarios del ovario, especialmente asociados a endometriosis. En diferentes series de casos el ovario supone la localización extrauterina primaria más frecuente de este tumor.

**MATERIAL Y MÉTODOS:** Presentamos un caso clínico de una mujer de 50 años que acude a urgencias por un cuadro de abdomen agudo y es diagnosticada mediante ecografía transvaginal de torsión anexial, identificándose en el ovario izquierdo una lesión quística unilocular de 13 x 9 cm con un polo sólido en su interior. Se decide tratamiento quirúrgico mediante anexectomía izquierda y salpingoectomía derecha.

**RESULTADOS:** En el laboratorio de Anatomía Patológica se recibe la trompa derecha y el anejo izquierdo fragmentado, con algunos fragmentos de aspecto membranáceo. A nivel histológico se identifica un aspecto del parénquima ovárico por una proliferación neoplásica de crecimiento difuso con áreas de células redondas azules de alto grado, áreas fusocelulares de bajo grado y focos de necrosis tumoral. Tanto en el anejo izquierdo como en la trompa derecha se observan focos de endometriosis (diagnóstico no conocido previamente). Mediante técnicas de inmunohistoquímica la celularidad muestra expresión nuclear de ciclina D1 y expresión focal de CD10. Posteriormente se completa la cirugía de estadificación con histerectomía total, anexectomía derecha, omentectomía y linfadenectomía pélvica y paraaórtica. En ninguna de las muestras recibidas se evidencia infiltración neoplásica, descartando de esta forma un posible origen primario uterino y la diseminación metastásica del tumor. El diagnóstico final fue un sarcoma del estroma endometrial de alto grado primario del ovario.

**CONCLUSIONES:** El sarcoma del estroma endometrial de alto grado es una entidad que puede debutar como una lesión extrauterina. En dicho caso, es necesario descartar siempre un origen primario en el útero. Una vez descartada la posibilidad de una metástasis, se debe plantear el diagnóstico de un sarcoma del estroma endometrial de localización primaria extrauterina. Las localizaciones más frecuentes descritas en la literatura son, por orden de frecuencia, el tracto genital femenino (ovarios y trompas), el tracto digestivo y la pared abdominal. Otras localizaciones primarias más infrecuentes descritas son el pulmón, la vejiga o las partes blandas.

## EL DESAFÍO DE LOS TUMORES BILATERALES DE TROMPA

García Fernández, Alejandra; Belando Pardo, Mateo Eduardo; Béjar Valera, Javier; Sánchez Godoy, Laura; Segado Martínez, Marta; Fernández Pérez, Juan; Garzón Arana, Alejandro; Torroba Carón, María Amparo

**Presentador:** Béjar Valera, Javier

HOSPITAL UNIVERSITARIO VIRGEN DE LA ARRIZACA DE MURCIA

**Tipo de trabajo:** e-Póster

**INTRODUCCIÓN:** El tumor maligno de trompa es el tumor maligno más raro del aparato genital femenino, suponiendo un 0,1 - 0,5% del total, siendo aún más infrecuente su localización bilateral, en cuyo caso es importante buscar posibles alteraciones en el gen BRCA. Dentro de los tipos de tumores tubáricos el más frecuente es el de tipo seroso, con aproximadamente una frecuencia del 50% de los casos de tumores tubáricos. En un pequeño porcentaje de casos el tumor de trompa va acompañado de manera sincrónica de un tumor ginecológico diferente al tubárico. La presentación clínica habitual de los tumores tubáricos suele consistir en sangrado, dolor o la presencia de una masa abdominal.

**MATERIAL Y MÉTODOS:** Presentamos el caso de una paciente de 65 años sin antecedentes previos de interés que presenta una gran masa de 30 x 28 x 11 cm y un peso de 3630 gramos adherida a la pared posterior del útero, presentando aspecto heterogéneo, áreas quísticas y necróticas con presencia al microscopio de áreas serosas papilares y otras bastante indiferenciadas con extensa necrosis tumoral. A la inspección se observa también la presencia de una trompa derecha dilatada de 9 x 0,8 cm que llama la atención. En el útero, el canal endocervical se encuentra libre con un endometrio de 0,2 cm y un miometrio de 0,9 cm sin otras alteraciones de interés.

**RESULTADOS:** Al estudio microscópico encontramos la presencia de un adenocarcinoma seroso tubárico de alto grado presente en ambas trompas, con la presencia de un p53 y WT1 con una positividad intensa y un elevado índice de proliferación con ki - 67. Sin embargo, al realizar el estudio de la gran masa adherida a la pared posterior del útero encontramos una negatividad para WT1, CK7, EMA, RE, PAX8 y p53, conservando la expresión para INI1, BRG1 y Baf250a, con conservación de las proteínas reparadoras del ADN y un ki - 67 superior al 70%.

**CONCLUSIONES:** Finalmente se llega a la conclusión de que se trata de un carcinoma desdiferenciado de probable origen primario tubárico, debido a la presencia de un tumor seroso de alto grado tubárico bilateral y al descartar la otra opción más probable, que consistiría en un tumor del cuyo origen inicial fuese el endometrio, debido a no haber encontrado hallazgos o lesiones en el útero y encontrarse la gran masa fuera del mismo y tampoco coincidir las técnicas inmunohistoquímicas con el mismo. Como puede observarse los tumores tubáricos pueden resultar un desafío diagnóstico y es necesario tenerlos presentes debido a su escasa prevalencia.

## METÁSTASIS DE MELANOMA OCULTO EN LEIOMIOMA UTERINO SIMULANDO UN SARCOMA UTERINO AVANZADO.

González Cambero, Tania; Heras Morán, Begoña; Ramírez Martí, Marta; Fernández Ramírez, María José; Agustí Martínez, Jaime

**Presentador:** González Cambero, Tania

HOSPITAL CLÍNICO UNIVERSITARIO DE VALENCIA. SERVICIO DE ANATOMÍA PATOLÓGICA

**Tipo de trabajo:** e-Póster

**INTRODUCCIÓN:** En el 2-3% de los diagnósticos de melanoma metastásico no se evidencia tumor primario. La presencia de metástasis en el área ginecológica es infrecuente y asocia mal pronóstico. El objetivo de esta comunicación científica es destacar el potencial metastásico del melanoma, así como su capacidad de presentarse en localizaciones poco habituales, como en este caso, en un leiomioma uterino.

**MATERIAL Y MÉTODOS:** Mujer de 50 años con enfermedad metastásica avanzada que presenta una masa uterina de gran tamaño, con diagnóstico de lesión fusocelular de bajo grado en la BAG. En el contexto clínico-radiológico de la paciente, la lesión se interpreta como sarcoma uterino y se decide realizar histerectomía con doble anexectomía con intención paliativa.

**RESULTADOS:** En el estudio macroscópico de la pieza de histerectomía se identifica una lesión nodular, bien delimitada, de 21 cm de diámetro máximo, que a la sección muestra aspecto miomatoso con múltiples áreas parduzcas de hasta 0,5 cm. En el estudio histológico se observa que la lesión está constituida por células fusiformes con núcleos alargados y sin atipia, que se disponen formando fascículos entremezclados. La lesión alterna zonas hipercelulares con otras paucicelulares, parcialmente esclerosadas y con calcificaciones asociadas. En algunas secciones histológicas, se evidencian múltiples focos de hasta 5 mm, formados por células epitelioides atípicas, de morfología poligonal y citoplasma amplio, que presentan pigmento marronáceo y núcleos polarizados. Estas células se disponen dispersas y en pequeños nidos sólidos, y son positivas de forma intensa y difusa para S100, SOX10 y Melan-A. No se evidencia lesión melanocítica primaria en mucosa endometrial ni cervical. El diagnóstico definitivo fue de infiltración multifocal por melanoma sobre leiomioma uterino gigante.

**CONCLUSIONES:** Presentamos un caso muy poco frecuente de metástasis por melanoma oculto sobre un leiomioma uterino ("tumor into tumor"). Ante la sospecha de un tumor primario desconocido, es conveniente realizar un examen minucioso tanto macroscópico como microscópico de las piezas remitidas, incluidos los tumores benignos, puesto que en nuestro caso, el hallazgo de la metástasis en el leiomioma uterino, fue lo que nos permitió llegar al diagnóstico de melanoma oculto. Debemos ser precavidos cuando interpretamos una BAG de una lesión mesenquimal uterina, ya que el diagnóstico definitivo de malignidad, en la mayoría de los casos, requiere del estudio exhaustivo de la pieza de resección.

## ENDOMETRIOSIS DEL APÉNDICE VERMIFORME CON METAPLASIA INTESTINAL

Azaña González, Carlos; Martínez Castillo, Ruben; Piédrola Gordillo, Carlos

**Presentador:** Azaña González, Carlos

HOSPITAL UNIVERSITARIO VIRGEN DE VALME

**Tipo de trabajo:** e-Póster

**INTRODUCCIÓN:** La endometriosis es la presencia de tejido endometrial ectópico extrauterino. Con una prevalencia estimada del 5 al 10% entre mujeres en edad reproductiva, puede ocurrir en cualquier parte del cuerpo, aunque las más comunes son los ovarios, la serosa uterina, las trompas de falopio, el peritoneo, el sigma y el apéndice. En este último lugar, la endometriosis se puede manifestar como una apendicitis aguda, con dolor abdominal en la fosa ilíaca derecha, náuseas, vómitos o una masa inflamatoria, aunque también se puede diagnosticar de forma incidental en pacientes asintomáticos. Además, puede plantear retos en su diagnóstico histopatológico, dado que puede haber una similitud con la neoplasia mucinosa de bajo grado del apéndice. En relación con ello, nos encontramos con una paciente con una sintomatología, estudios complementarios e histopatológicos que nos hacen englobarla dentro de este cuadro.

**MATERIAL Y MÉTODOS:** Mujer de 45 años que acude a urgencias por dolor abdominal de predominio en fosa ilíaca derecha de 24 horas de evolución, náuseas sin vómitos, sin disuria aunque sí refiere hipogastralgia al miccionar. La analítica mostraba una leucocitosis con neutrofilia, PCR elevada, siendo el resto normal. Con las técnicas exploratorias de imagen, en la ecografía abdominal urgente se identifica una ecoestructura compleja de 6 cm de tamaño que podría corresponder a un plastrón inflamatorio con posible absceso, sin poder visualizar con claridad el apéndice vermiforme; en el TAC abdominal los hallazgos se informaron como compatibles de apendicitis aguda. Se programó cirugía urgente y derivación al servicio de Anatomía Patológica para su estudio. A nivel macroscópico, se recibió un fragmento de íleon terminal y ciego que externamente no presenta el apéndice cecal, estando sustituida por una zona fibrosa, de aspecto inflamatorio y superficie blanquecinta de 2,8 x 2,4 cm. Al corte, presenta una superficie blanca homogénea y consistencia firme.

**RESULTADOS:** Su estudio microscópico mostró un proceso inflamatorio agudo en el intestino delgado, colon y apéndice cecal con peritonitis aguda y múltiples focos de glándulas y estroma endometrial con presencia de metaplasia intestinal. A nivel inmunohistoquímico, mostró positividad para CD10, receptores de estrógenos y receptores de progesterona. Con estos resultados, se diagnosticó de endometriosis con metaplasia intestinal

**CONCLUSIONES:** La endometriosis tiene una prevalencia baja, siendo el apéndice cecal uno de sus sitios comunes. En ciertos casos, puede plantear problemas de diagnóstico diferencial histopatológico, entre otros con las neoplasias mucinosas de bajo grado. En nuestro caso, los estudios histopatológicos e inmunohistoquímicos nos guiaron a realizar un diagnóstico de endometriosis del apéndice cecal acompañado de la presencia de metaplasia intestinal, descartando la neoplasia mucinosa de bajo grado

## UTILIDAD DE LA SECUENCIACIÓN MASIVA (NGS) EN LA IDENTIFICACIÓN DE BIOMARCADORES EN EL CÁNCER BILIOPACRÉATICO

Abitei -, Ioana Cristina; Pereda Salguero, Teresa; Fernández Torres, Eva; Bautista Ojeda, Dolores

**Presentador:** Abitei -, Ioana Cristina

HOSPITAL COSTA DEL SOL

**Tipo de trabajo:** Oral  
(Consultar sala y hora en el Programa científico)

**INTRODUCCIÓN:** Los cánceres de páncreas y vía biliar tienen mal pronóstico siendo causa principal de muerte relacionada con el cáncer (6,7% y 4,9% en España en 2020). En los últimos años, el desarrollo de nuevas técnicas diagnósticas de biología molecular ha permitido conocer las principales alteraciones génicas implicadas en el desarrollo de estos tumores e identificar determinados biomarcadores de carácter predictivo de respuesta a tratamiento.

**MATERIAL Y MÉTODOS:** Realizamos Secuenciación masiva (NGS) a 16 muestras (3 citologías, 8 biopsias incisionales y 5 piezas quirúrgicas) de pacientes con neoplasias biliopancreáticas diagnosticadas en nuestro servicio entre 2020 y 2022, 9 hombres y 7 mujeres con edades de entre 38 y 77 años. Empleamos la tecnología Ion Torrent (ThermoFisher), generación de librerías con Oncomine Focus Assay/Oncomine Comprehensive Assay y templado en Ion Chef System con secuenciación en Ion S5 realizándose un análisis bioinformático en la plataforma Ion Reporter con cobertura mínima >1000x. Esta metodología permite la detección simultánea de hasta 52/161 relevantes hotspots, variantes nucleotídicas únicas (SNVs), inserciones, deleciones (INDELS), variaciones en número de copias (CNVs), fusiones y cobertura de secuencia exónica completa a partir de ADN y ARN obtenido.

**RESULTADOS:** De las 10 muestras de colangiocarcinoma analizadas, 3 (33%) presentan alteraciones genéticas conocidas actualmente como biomarcadores: PIK3CA-G914V cuya prevalencia es de 7% en los tumores extrahepáticos y 6% en los intrahepáticos, un nivel de evidencia IIIAa y tres fármacos en desarrollo, MK2206, alpelisib y buparlisib; IDH1-R132C cuya prevalencia es de 3% en los tumores extrahepáticos y de 10-20% en los intrahepáticos, tiene un fármaco aprobado, ivosidenib, y cinco en desarrollo, HMPL-306, IDH-305, FT2012 (olutasidenib), AG881 (vorasidenib) y LY3410738; BRAF-L597V con una prevalencia de 3-5% en los tumores extrahepáticos y de 3% en los intrahepáticos, nivel de evidencia IIIAa y tres fármacos en desarrollo, dabrafenib, trametinib y belvarafenib. De las 6 muestras pancreáticas, 1 (16,6%) presenta amplificación de ERBB2 cuya prevalencia de 1-2%, un nivel de evidencia IIIAa y dos fármacos en desarrollo, trastuzumab y pertuzumab. En 2 de los casos de adenocarcinoma de páncreas se han identificado mutaciones de recombinación homóloga, respuesta y reparación del daño en el ADN (HR-DDR): ATRX-K1936R y RAD50-Q479Ter.

**CONCLUSIONES:** Gracias al estudio por secuenciación masiva (NGS) que permite detectar un elevado número de posibles alteraciones con una sola prueba que requiere poco material tisular, 25% de nuestros pacientes se podrían beneficiar de un tratamiento dirigido o acceder a ensayos clínicos. Los pacientes con enfermedad avanzada que tienen mutación de HR-DDR se pueden beneficiar considerablemente del tratamiento con platino dado que los estudios demuestran que estos pacientes tienen mejores resultados en términos de mayor supervivencia si reciben terapias con platino e inhibidores de PARP.



## RELACIÓN DE LA LIGADURA DEL DUCTO PANCREÁTICO EN MODELOS MURINOS CON LESIONES PRENEOPLÁSICAS Y NEOPLÁSICAS DE PÁNCREAS

Patriarca Amiano, María Evangelina; Sabaté Fernandez, Sofia; Real, Francisco; Del Pozo, Natalia; Andaluz Martínez, Anna María; Berjano, Enrique; Burdio Pinilla, Fernando; Iglesias Coma, Mar  
**Presentador:** Patriarca Amiano, María Evangelina

HOSPITAL DEL MAR. BARCELONA

**Tipo de trabajo:** Oral  
*(Consultar sala y hora en el Programa científico)*

**INTRODUCCIÓN:** En los modelos murinos genéticamente modificados del adenocarcinoma pancreático (PDAC) la mutación de KRAS, que ocurre en más del 95% de los casos, se considera un fenómeno inicial para el desarrollo de lesiones preneoplásicas. La adición de mutaciones en p53, podrían acelerar la progresión tumoral. Modelos murinos recientes han incorporado estas dos mutaciones desarrollando un fenotipo invasor. Por otro lado, la atrofia pancreática relacionada con la ligadura del ducto de Wirsung (PDL) está relacionada con la activación de p53. Tras dicha técnica quirúrgica, el 90% de las células acinares son eliminadas mediante apoptosis p53-mediada.

Nuestro grupo ha demostrado que la técnica de PDL produce una atrofia completa del páncreas exocrino de una forma segura y reproducible en el animal de experimentación KRAS mutado, disminuyendo 10 veces el riesgo de aparición de lesiones preneoplásicas. Actualmente, queremos analizar el comportamiento biológico con la adhesión de una nueva mutación: p53.

**MATERIAL Y MÉTODOS:** Se han utilizado tres líneas de ratones KRAS mutados, con tres estados mutacionales diferentes de p53: Homocigoto (KO), Heterocigoto (HET) y "Wild Type" (WT), con sus correspondientes controles en cada línea. Se considerarán 3 grupos de estudio y un total de 47 ratones. Se les ha efectuado una PDL, evaluando los cambios histológicos pre y post-ligadura.

El análisis histológico se ha realizado mediante patología digital (escaner Aperio (Leica) y QuPath) anotando tipo de lesión (atrofia, metaplasia acino-ductal (ADM), PanIN, atipia epitelial plana (AFL) y PDAC), número y grado de las lesiones. Se ha cuantificado el porcentaje de atrofia y ADM respecto al área que ocupa (pre y post-ligadura), y se han cuantificado el resto de parámetros.

**RESULTADOS:** Hemos identificado atrofia acinar y ADM mayoritariamente en la zona post-ligadura de los ratones WT y HET (17,29 y 19,22%). Por lo contrario, en los KO la cantidad de atrofia post-ligadura es inferior (7,88%).

En los tres modelos hemos detectado más casos con PanIN en la zona pre-ligadura (WT 59 vs 1, HET 95 vs 1 y KO 29 vs 8). En cuanto a los PDACs, no hemos detectado ninguno en WT, en HET dos casos (1 pre y 1 post-ligadura) y en los KO hemos demostrado 27 pre y 17 post-ligadura.

También hemos detectado más AFL en los casos HET en la zona pre-ligadura (4 casos) y en los KO (4 casos pre y 1 caso post-ligadura).

**CONCLUSIONES:** Hemos demostrado que los tres modelos murinos con mutación de base en KRAS (WT, HET y KO para p53) son válidos para el estudio de lesiones preneoplásicas y neoplásicas en páncreas.

Llama la atención que en el modelo KO el porcentaje de atrofia es inferior a los otros dos modelos, probablemente debido a que el área tisular está ocupada por tumor y otras lesiones preneoplásicas.

Hemos constatado que las ligaduras disminuyen las lesiones premalignas y malignas en el modelo HET para p53, ya descrito previamente por nuestro grupo, pero hemos demostrado que también ocurre en el modelo p53 KO.

## EL PATRÓN MACROTRABECULAR NO ES UN PREDICTOR DE RECURRENCIA NI SUPERVIVENCIA GLOBAL TRAS RESECCIÓN HEPÁTICA EN PACIENTES CON CARCINOMA HEPATOCELULAR

Fuster Anglada, Carla; Mauro, Ezequiel; Ferrer Fábrega, Joana; Caballol, Berta; Sanduzzi Zamparelli, Marco; Bruix, Jordi; Fuster, Josep; Reig, María; Forner, Alejandro; Díaz Lorca, Alba  
**Presentador:** Díaz Lorca, Alba

HOSPITAL CLÍNICA DE BARCELONA

**Tipo de trabajo:** Oral  
*(Consultar sala y hora en el Programa científico)*

**INTRODUCCIÓN:** El carcinoma hepatocelular (CHC) se caracteriza histológicamente por su heterogeneidad intratumoral. El patrón histológico macrotrabecular-masivo (MTM; trabéculas de >6 células de grosor en >50% del tumor) se ha asociado a un mayor riesgo de recurrencia tumoral y menor supervivencia global (SG) en pacientes tratados con resección hepática (RH). La reciente demostración de eficacia del tratamiento adyuvante en el CHC obliga a realizar una precisa evaluación del riesgo de recidiva. Los objetivos del estudio fueron evaluar el grado de concordancia entre dos patólogos para definir patrón histológico, grado de diferenciación y presencia de invasión microvascular/satelitosis (mIV/S), describir el subgrupo de pacientes con CHC-MTM y su asociación con recurrencia tumoral y SG tras la RH.

**MATERIAL Y MÉTODOS:** Estudio retrospectivo en el que se incluyeron todos los pacientes con tumores BCLC-0/A unifocales, tratados con RH entre febrero de 2000 y noviembre de 2020. Se recogieron todas las características histológicas de los tumores, así como las variables clínicas y evolutivas de los pacientes. Las variables histológicas fueron evaluadas por dos patólogos de manera independiente. Se realizó un subanálisis de sensibilidad utilizando el punto de corte de >30% del tumor para la definición de CHC-MTM.

**RESULTADOS:** Se incluyeron 218 pacientes (30% BCLC-0 y 70% BCLC A). La mediana (rango intercuartil) de edad y tamaño tumoral fue de 63 (54-69) años y 28 (19-42) mm, respectivamente. Los patrones histológicos más frecuentes fueron el trabecular (85,3%) y el acinar (56,9%). La prevalencia de patrón MTM y mIV/S fue del 7,8% y 39%, respectivamente. El índice kappa entre ambos patólogos para la evaluación de la presencia de patrón MTM y de mIV/S fue del 0,77 y 0,81, respectivamente. La presencia de patrón MTM se asoció de forma significativa a una mayor prevalencia de mIV/S (82,4% vs. 35,8%, p<0,001), a mayor grado de diferenciación de la WHO (47,1% vs. 17,4%, p<0,001) y de Edmonson-Steiner (82,4% vs. 36,8%, p<0,001) y a valores más elevados de AFP [185 (7-664) vs. 6 (3-20) ng/mL, p<0,001]. Tras una mediana de seguimiento de 34 (14-59) meses, el 58% de los pacientes presentaron recurrencia del CHC, siendo la mediana de tiempo libre de recurrencia de 51 (41-61) meses. La SG a los 5 años fue del 81%. La presencia de MTM no se asoció de forma significativa con recurrencia global [HR: 1.57 (0.84 - 2.92), p=0.154], ni fue un predictor independiente de SG [HR: 1.32 (0.49 - 3.52), p=0.573]. El subanálisis con el punto de corte >30% del tumor tampoco identificó el patrón MTM como factor de riesgo independiente.

**CONCLUSIONES:** El grado de concordancia para la evaluación de los principales hallazgos histológicos fue bueno. El patrón MTM se asocia de forma significativa con características clínicas e histológicas de mal pronóstico (peor grado de diferenciación, mIV/S y valores elevados de AFP), pero no representa un factor independiente de riesgo de recurrencia global ni de peor SG en un grupo de pacientes homogéneo.

## ESTEATOSIS HEPÁTICA METABÓLICA Y SU GRAVEDAD HISTOLÓGICA: RELACIÓN CON LAS POBLACIONES DE MACRÓFAGOS

Sánchez Martín, Alba; Alfaro Cervelló, Clara; Martí Aguado, David; Fernández Patón, Matías; Heras Morán, Begoña; Álvarez Vilanova, Esther; Sotos Gómez, Ricardo; Pérez Rojas, Judith; Bauza, Mónica; Mestre Alagarda, Claudia; Puglia, Víctor; Ferrández Izquierdo, Antonio; Escudero García, Desamparados; Martí Bonmatí, Luis  
**Presentador:** Sánchez Martín, Alba

SERVICIO DE ANATOMÍA PATOLÓGICA, HOSPITAL CLÍNICO UNIVERSITARIO DE VALENCIA. UNIVERSITAT DE VALÈNCIA.

**Tipo de trabajo:** Oral  
*(Consultar sala y hora en el Programa científico)*

**INTRODUCCIÓN:** La esteatosis hepática metabólica (EHmet) es la hepatopatía crónica más prevalente y su manejo se basa en la estratificación del riesgo de progresión. Estudios recientes demuestran que la activación de los macrófagos desempeña un papel patogénico clave en su desarrollo y contribuye a su progresión. El objetivo de nuestro estudio es comprobar si el grado de afectación histológica está determinado por las distintas poblaciones de macrófagos.

**MATERIAL Y MÉTODOS:** Se trata de un estudio multicéntrico y prospectivo de pacientes diagnosticados de esteatosis hepática metabólica (EHmet), reclutados entre 2020 y 2022, en los que se realizó biopsia hepática por indicación clínica. Las muestras se evaluaron según la escala NAS-CRN, estableciendo como fibro-NASH la esteatohepatitis con fibrosis significativa (NAS mayor o igual a 4 y fibrosis mayor o igual a 2). Para identificar las poblaciones de macrófagos se realizó estudio inmunohistoquímico para CD-68 y CD-163. Las biopsias se digitalizaron a 40x en formato TIFF mediante el escáner Ventana iScan HT (Roche, Ventana) para su análisis computacional.

**RESULTADOS:** Se incluyeron 35 casos (54% mujeres; edad media de 56 años (45-65 años); IMC de 28 (24-31)). Los diagnósticos del estudio anatómopatológico fueron esteatohepatitis (37%), fibrosis hepática significativa (51%) y fibro-NASH (34%). Mediante el análisis de patología digital cuantificamos las células CD68-positivas/mm<sup>2</sup> (9706 ± 3420) y CD163-positivas/mm<sup>2</sup> (6928 ± 2896). Encontramos que la ratio CD163/68 se correlaciona con la presencia de Fibro-NASH (0,39% en esteatohepatitis sin fibrosis significativa vs. 0,59% en fibro-NASH; (P inferior a 0,005)).

**CONCLUSIONES:** La ratio CD163/CD68 se relaciona con la gravedad de la EHmet e identifica una población celular como potencial diana terapéutica.

## DESCRIPCIÓN HISTOPATOLÓGICA DEL DAÑO HEPÁTICO EN UNA SERIE DE CASOS DE PACIENTES CON CIRUGÍA DE FONTAN.

Meléndez Gispert, María Rosa; Téllez Villajos, Luis; Del Cerro Marín, María Jesús; Garrido Lestache, Elvira; Ariño Palao, Carmen; Cadavid Fernández, Natalia; Tenelanda Santillán, Angie Gabriela; Bueno Sacristán, Diego; Perna Monroy, Cristian  
**Presentador:** Meléndez Gispert, María Rosa

HOSPITAL UNIVERSITARIO RAMÓN Y CAJAL

**Tipo de trabajo:** Oral  
*(Consultar sala y hora en el Programa científico)*

**INTRODUCCIÓN:** La cirugía de Fontan es el procedimiento paliativo de elección para pacientes con ventrículo único. Consiste en desviar el retorno venoso sistémico al sistema arterial pulmonar, logrando oxigenar la sangre con bajo gasto cardiaco. Ha permitido alcanzar una supervivencia prolongada, pero conlleva múltiples complicaciones sistémicas a largo plazo, entre ellas la enfermedad hepática asociada a Fontan (FALD), que es consecuencia de alteraciones hemodinámicas asociadas a la cirugía. Las lesiones histopatológicas de FALD son peculiares de esta entidad.

**MATERIAL Y MÉTODOS:** Se realizó un análisis retrospectivo entre 2017 y 2023 de las biopsias hepáticas de un hospital terciario de pacientes con cirugía de Fontan. Se emplearon tinciones usuales hepáticas (HE, PAS/-D, Masson, orceina, reticulina y Perls). En casos dudosos de hepatocarcinoma (CHC) se realizó estudio inmunohistoquímico. El objetivo del estudio es describir las características histopatológicas en estos pacientes, analizar la correlación entre el grado de fibrosis hepática y el tiempo transcurrido desde la cirugía hasta la obtención de la biopsia, y el desarrollo de CHC. Se usó el índice de fibrosis congestiva hepática para gradar la fibrosis en F0, F1, F2A, F2B, F3 y F4, usando el máximo grado encontrado, aunque en el diagnóstico inicial de algunos casos con escaso material se gradó la fibrosis de forma menos concluyente.

**RESULTADOS:** Se obtuvo una serie de 56 pacientes, 37 varones (66,07%) y 19 mujeres (33,9%), con edad media de 30,6 años. Se subclasificaron en: F0 en 1 paciente (1,78%) de 30 años con 20 años de tiempo transcurrido desde la cirugía hasta la biopsia; F1 en 5 pacientes (8,92%), edad media de 26,8 años y 21,2 años transcurridos; F2A en 13 pacientes (23,2%), con edad media de 28,8 años y 23,3 años transcurridos; F2B en 5 pacientes (8,92%) con edad media de 28 años y 20,8 años transcurridos; F3 en 16 pacientes (28,57%) con edad media de 30,75 años y 21,75 años transcurridos; F4 en 16 pacientes (28,57%) con edad media de 34,25 años y 25,62 años transcurridos. 4 pacientes (7,14%) desarrollaron CHC, 3 de ellos con confirmación histológica con grados F2A en 1 caso y F4 en los restantes.

**CONCLUSIONES:** Todos menos 1 paciente desarrollaron fibrosis hepática. Fue significativa (mayor o igual a F2A) en el 90% y marcada (mayor o igual a F3) en el 57%, confirmando que la fibrosis es prácticamente universal en estos pacientes. El tiempo transcurrido desde la cirugía se ha relacionado con el grado de fibrosis. En nuestra serie, los F4 tienen un tiempo de evolución superior y los F3 inferior a los F2. Esta relación ya ha sido descrita y probablemente haya más factores que influyan en la evolución de la fibrosis. La biopsia hepática es la técnica de elección para diagnosticar lesiones hepáticas dudosas y valorar la fibrosis, esenciales para seleccionar candidatos a trasplante. El aumento de supervivencia de estos pacientes y el mayor riesgo de complicaciones implica un mayor conocimiento multidisciplinar para un manejo más adecuado.

## SUTILEZAS HISTOLÓGICAS E INMUNOHISTOQUÍMICAS EN LA ENFERMEDAD DE VON HIPPEL-LINDAU.

Agridano Ávila, Beatriz; Cuello Entrena, Elisa; Pinochet Almonacid, Sebastián Esteban; Pérez Rodríguez, Álvaro; Velasco Albendea, Francisco Javier

**Presentador:** Agridano Ávila, Beatriz

HOSPITAL UNIVERSITARIO TORRECÁRDENAS

**Tipo de trabajo:** Póster con Defensa  
(Jueves 4 de mayo de 2023; 10:45; Pantalla: 9)

**INTRODUCCIÓN:** La enfermedad de von Hippel-Lindau (VHL) es un desorden autosómico dominante que predispone a una amplia variedad de tumores. Incluye principalmente hemangioblastomas en retina y sistema nervioso central, carcinoma renal de célula clara y neoplasias neuroendocrinas como feocromocitomas o tumores neuroendocrinos (NETs) de páncreas. Una peculiaridad de los NETs asociados a VHL es que, en un 60%, albergan una población variable de células claras, lo que implica un apoyo en técnicas de inmunohistoquímica (IHQ) para poder gestionar un adecuado diagnóstico diferencial (DD) y plantear el origen del tumor primario.

**MATERIAL Y MÉTODOS:** Presentamos el caso de una mujer de 27 años que consulta por un cuadro de vómitos e inestabilidad de la marcha. La resonancia magnética revela dos lesiones de predominio quístico en cerebelo, que ocasionan compresión sobre el IV ventrículo. Se realiza drenaje ventricular y extirpación de ambas masas, cuyo estudio histopatológico establece el diagnóstico de dos hemangioblastomas. Ante este hallazgo y dado que su madre fue diagnosticada de VHL, se realiza estudio genético, que demuestra la misma enfermedad en nuestra paciente. Se lleva a cabo estudio de extensión, que detecta captación bilateral en ambas glándulas suprarrenales y una lesión ocupante de espacio en cabeza de páncreas. La paciente es sometida a cirugía laparoscópica para extirpación de ambas glándulas suprarrenales, estudio de EUS-BAAF (ultrasonografía endoscópica con biopsia-aspiración con aguja fina) de cabeza pancreática y posteriormente, a un procedimiento de Whipple.

**RESULTADOS:** El examen histopatológico de sendas piezas de suprarrenalectomía confirma el diagnóstico de feocromocitoma bilateral. El estudio global de las muestras obtenidas por EUS-BAAF de la lesión en la cabeza pancreática indica la presencia de agregados de células de hábito epitelial con citoplasmas vacuolados de contenido lipídico, que le otorgan una imagen de célula clara. El estudio IHQ realizado sobre el botón celular pone de manifiesto la positividad para marcadores neuroendocrinos y alfa-inhibina, que apoyan el diagnóstico de tumor neuroendocrino pancreático (PanNET), variante de célula clara, frente a una metástasis de un carcinoma de célula clara renal. En la pieza de duodenopancreatocetomía cefálica, se corroboran los hallazgos cito-histológicos observados en la aproximación inicial con el EUS-BAAF, catalogándose el tumor como un PanNET, variante de célula clara con expresión difusa de alfa-inhibina y con áreas centrales en la neoplasia con notable esclerosis estromal (hallazgos usuales en VHL).

**CONCLUSIONES:** La morfología de célula clara en un PanNET, la esclerosis estromal o la inmunoexpresión de alfa-inhibina son hallazgos a tener en cuenta para sospechar la posibilidad de que exista VHL.

- El DD en material de EUS-BAAF de páncreas de un NET, variante de célula clara, frente a metástasis de carcinoma renal, especialmente en el contexto de VHL (ya que ambas neoplasias pueden coexistir) supone un reto diagnóstico.

## HETEROTOPIA PANCREÁTICA EN VESÍCULA BILIAR

Guzmán Gómez, Yedra; Álvarez Alonso, Sara; Montano Lumbreras, Elena; Rodríguez Merino, Laura; Moreno De Juan, Germán; Cagigal Cobo, María Luisa

**Presentador:** Guzmán Gómez, Yedra

HUMV (HOSPITAL UNIVERSITARIO MARQUÉS DE VALDECILLA)

**Tipo de trabajo:** Póster con Defensa  
(Jueves 4 de mayo de 2023; 10:45; Pantalla: 9)

**INTRODUCCIÓN:** La heterotopia pancreática es la presencia de tejido pancreático en una localización sin ningún tipo de conexión anatómica o vascular con el páncreas normal. Es una anomalía congénita que ocurre durante la rotación embrionaria del intestino anterior. Los lugares más frecuentes de aparición son el tracto gastrointestinal superior, principalmente en el estómago, duodeno y yeyuno proximal, pero también puede aparecer en colon, hígado, esófago y vesícula biliar.

**MATERIAL Y MÉTODOS:** Se realiza una búsqueda de los casos con diagnóstico de heterotopia pancreática/páncreas ectópico durante los años 1992-2022. Se recogen datos sobre el sexo, la edad y la localización del tejido pancreático ectópico. Se realiza una estadística descriptiva. Dado su carácter excepcional, se describe la heterotopia pancreática en la vesícula biliar y se compara con lo publicado en la literatura de esta entidad.

**RESULTADOS:** La edad media de todos los pacientes fue de 65 años con predominio en varones (55,7%). De los 61 pacientes que presentaron tejido pancreático ectópico, las localizaciones más frecuentes fueron en intestino delgado proximal (42,6%, 26 casos) y en estómago (39,3%, 24 casos). En tan sólo 5 pacientes (8,2%) la heterotopia se ubicó en vesícula biliar, siendo en este caso la edad media de 60 años y de predominio en varones (3 pacientes).

**CONCLUSIONES:** El tejido pancreático ectópico en la vesícula biliar es una entidad rara, con una incidencia real desconocida. En la mayoría de casos el diagnóstico suele ser incidental, ya sea durante la cirugía o en el estudio histológico de la pieza quirúrgica. Es por ello que existen pocos casos reportados en la literatura. La heterotopia pancreática en vesícula biliar es más común en mujeres entre los 20 - 50 años y la localización más frecuente es en el estómago. Macroscópicamente se presenta como un nódulo intramural cerca del cuello vesicular. Histológicamente el tejido pancreático heterotópico es similar al del páncreas normal, con lo cual es susceptible de padecer las mismas patologías que afectan al páncreas nativo. Aunque el significado clínico de la presencia de páncreas heterotópico en la vesícula biliar es incierto al ser una identidad poco frecuente, no suele tenerse en cuenta en el diagnóstico diferencial inicial. No obstante, sería interesante que se considerara en el despistaje de lesiones que afectan a la pared de la vesícula biliar como pólipos o nódulos; especialmente si coexiste elevación de enzimas pancreáticas en suero de origen desconocido.

## CONCEPTO DE DESDIFERENCIACIÓN EN HEPATOCARCINOMA

Cidóncha Pérez, Esther María; Sabio Amat, Miguel Ángel; Del Olmo Morales, Miriam Elizabeth; Fernández Sánchez-Arévalo, Claudia; Mendoza Alarcón, Rafael; Conde Contreras, Gloria; Díaz Delgado, Mario

**Presentador:** Cidóncha Pérez, Esther María

HOSPITAL UNIVERSITARIO DE BADAJOZ

**Tipo de trabajo:** Póster con Defensa  
(Jueves 4 de mayo de 2023; 10:45; Pantalla: 9)

**INTRODUCCIÓN:** El proceso por el cual una neoplasia diferenciada hace la transición a una neoplasia indiferenciada se denomina desdiferenciación, y en conjunto, el tumor puede denominarse desdiferenciado. Este concepto, ampliamente utilizado en diversos tumores, no está bien definido en el hepatocarcinoma. Las características clinicopatológicas y moleculares del carcinoma indiferenciado hepático primario están mal definidas, pero se especula que se desarrolla en el contexto de un carcinoma hepático primario anterior.

**MATERIAL Y MÉTODOS:** Presentamos dos casos, un hombre de 73 años con lesión de 4,5 cm en el segmento 4b hepático y un hombre de 79 años con lesión de 4,5 cm en el segmento 6 hepático. Ambas lesiones por estudio de imagen sugieren hepatocarcinoma como primera posibilidad diagnóstica.

**RESULTADOS:** Histológicamente en ambas lesiones se reconoce un componente de hepatocarcinoma G3, con un cambio abrupto dentro de la lesión, hacia un componente indiferenciado, de aproximadamente el 50% en la lesión del primer caso y extenso en el segundo. En el estudio IHQ, el componente indiferenciado mostró positividad focal para CKAE1/AE3 y CK8/18, siendo negativo para marcadores de diferenciación hepatocitaria y colangiocítica, así como para marcadores organoespecíficos (CDX2, PAX8, TTF-1...) y neuroendocrinos. Se realizó estudio mediante NGS para valoración de mutaciones con interés diagnóstico, pronóstico y/o terapéutico. En el primer caso se observaron mutaciones en los genes TERT, CTNNB1, ATR, ARID1A y NFE2L2; y en el segundo caso en los genes TERT, TP53, TCF3 y TSC2.

**CONCLUSIONES:** La identificación de mutaciones en los genes TERT, TP53 y CTNNB1 en el componente indiferenciado de estas lesiones, las cuales son comunes en el hepatocarcinoma, junto con otras adicionales, apoya que la ganancia de más alteraciones moleculares sean las causantes de la desdiferenciación del tumor.

## NÓDULO NECRÓTICO SOLITARIO DEL HIGADO: DESCRIPCIÓN DE DOS CASOS Y REVISIÓN BIBLIOGRÁFICA

Tristán Martín, Belén; Pérez Prudencio, Elena; Colomina Salazar, Francisco Javier; Fernandes Bravo, Ana María; Jimenez Montes, Cristina; Revestido García, Rafael; González Tur, Raquel; Segovia Blazquez, Beatriz; Martín Lopez, María Del Rocío

**Presentador:** Tristán Martín, Belén

HOSPITAL NUESTRA SEÑORA DE SONSOLES (ÁVILA)

**Tipo de trabajo:** Póster con Defensa  
(Jueves 4 de mayo de 2023; 10:45; Pantalla: 9)

**INTRODUCCIÓN:** El nódulo necrótico solitario es una lesión infrecuente. Clínicamente se describe como un nódulo único, aunque están descritos casos con múltiples lesiones. La importancia radica en que tanto clínica como radiológicamente es indistinguible de otras lesiones hepáticas como las metastásis y a menudo son motivo de errores diagnósticos y cirugías oncológicas innecesarias. La patogenia y la historia natural de estas lesiones es desconocida, aunque se relaciona con múltiples procesos: infecciosos, traumáticos, vasculares, iatrogénica, cirugía hepática previa e incluso neoplásica.

**MATERIAL Y MÉTODOS:** Se describen dos casos: el primer paciente es un varón de 67 años con antecedentes personales de hepatopatía crónica, al que se realiza una resección hepática por sospecha de lesión quística complicada. El segundo caso, se trata de un hombre de 75 años con antecedentes personales de adenocarcinoma rectal, al que se le realiza una resección hepática por LOE hepática compatible con metastásis.

**RESULTADOS:** En el primer caso descrito, se recibe una pieza de resección hepática con una lesión nodular blanquecina y bien delimitada del parénquima hepático adyacente que mide 0,9 cm de diámetro. En el segundo caso, se identifica una lesión macroscópicamente similar, que mide 4,5 cm de diámetro máximo. Histológicamente, ambas lesiones se corresponden con una necrosis de tipo coagulativa en el que se identifican restos celulares y estructuras primitivas del tejido hepático, todo ello rodeado por una cápsula fibrosa.

**CONCLUSIONES:** El nódulo necrótico solitario es una lesión rara, que normalmente se asume como benigna pero cuya etiología y evolución aún se desconocen. Se ha descrito en relación con procesos infecciosos (micobacterias y parásitos), vasculares (evolución esclerótica de un hemangioma previo), cirugías hepáticas previas (se ha descrito relación con el uso del instrumental de alta energía utilizado para hepatectomías) o en relación con lesiones benignas (adenomas) o malignas (metástasis). El diagnóstico diferencial plantea muchas dificultades, debido a la similitud radiológica que comparte con las lesiones metastásicas. Ni la obtención de material por PAAF ni la realización de una biopsia intraoperatoria son de ayuda ya que histológicamente se corresponden con material necrótico. Es necesario recopilar más casos y conocer la evolución de estos pacientes para conocer la etiología y evolución natural de estas lesiones

## COLANGIOCARCINOMA INTRAHEPÁTICO QUE ASIENTA SOBRE NEOPLASIA BENIGNA TIPO ADENOFIBROMA BILIAR: A PROPÓSITO DE UN CASO

Murillo Lázaro, Cristina María; Rodríguez Gil, Yolanda; Romo Navarro, Angel; Recuero Pradillo, María; García Escobar, Ignacio; Quimbayo Arcila, Carlos

**Presentador:** Murillo Lázaro, Cristina María

HOSPITAL GENERAL UNIVERSITARIO DE TOLEDO

**Tipo de trabajo:** Póster con Defensa  
(Jueves 4 de mayo de 2023; 10:45; Pantalla: 9)

**INTRODUCCIÓN:** El colangiocarcinoma es una neoplasia maligna primaria del sistema hepatobiliar con mal pronóstico. La identificación de sus lesiones precursoras podría ayudar a su diagnóstico temprano y mejor manejo. El adenofibroma biliar (AFB) es una lesión hepática de ducto biliar benigna descrita por primera vez por Tsui y col en 1993 y aceptada por la OMS en el año 2010 siendo considerada por muchos autores como un posible precursor del colangiocarcinoma (CC) intrahepático.

**MATERIAL Y MÉTODOS:** Paciente varón que acude a urgencias con clínica de cólico biliar, evidenciándose en la ecografía litiasis en vesícula y una lesión de 2 cm en segmento V-VI. Se procede a la realización de colecistectomía y biopsia de la lesión hepática.

**RESULTADOS:** Se recibe una cuña hepática, evidenciándose en los cortes histológicos una proliferación neoplásica compuesta por ductos de pequeño tamaño sin atipia sobre un estroma fibroblástico y área con ductos de mayor tamaño, de patrón sólido y cribiforme focal, con células atípicas y núcleo con nucleólo. Mediante técnicas de inmunohistoquímica se observó positividad para CK7, CK19, CD56 y un incremento del índice proliferativo (Ki67). Ante estos hallazgos el diagnóstico fue de CC bien diferenciado que asienta posiblemente sobre un AFB. Se realiza ampliación de márgenes, encontrándose libre de progresión pasado un año.

**CONCLUSIONES:** En general, los tumores benignos de ductos biliares son muy infrecuentes, y sobre todo los AFB existiendo tan sólo 29 casos descritos en la literatura, de los cuales 16 presentaron transformación maligna. Los AFB se caracterizan por proliferación de ductos túbulo-quísticos delimitados por un epitelio biliar secretor no mucinoso sobre un estroma fibroelastótico.

Los casos descritos en la literatura con transformación maligna son limitados, observando histológicamente cambios displásicos con pseudoestratificación nuclear, núcleos atípicos con nucleólo prominente, alteraciones arquitecturales de tipo patrón cribiforme, patrón sólido, estructuras papilares complejas junto con estructuras ductales atípicas. En estas zonas de transformación el índice proliferativo (Ki67) suele mayor del 10% y en algunos casos se ha objetivado positividad para p53. En cuanto al pronóstico de los mismos al tratarse de casos diagnosticados probablemente en estadio temprano, muchos de ellos se encontraban libres de enfermedad en el transcurso de los meses y años o presentaban recidivas tardías.

Algunos autores han evidenciado en los AFB ampliación en CCND1 y ERBB2 que habitualmente no se detectan en neoplasias benignas (y si en los CC) siendo cambios genéticos que sugieren que puede tener un potencial agresivo. No obstante los casos estudiados son pocos, siendo interesante tener conocimiento de esta posible asociación para realizar un mayor muestreo de las piezas de resección hepáticas con CC y poder reconocer en estos un posible AFB precursor de los mismos y de esa manera comprender mejor que mecanismos pueden estar implicados en la colangiocarcinogénesis.

## TRASPLANTE HEPÁTICO EN HEPATOCARCINOMA FIBROLAMELAR. A PROPÓSITO DE UN CASO.

Villar Espada, María; Macías Fernandez, Jose Manuel; Montijano Pozas, María Enriqueta; Espada Bonilla, Abel; Pareja Megía, María Jesus

**Presentador:** Villar Espada, María

HOSPITAL UNIVERSITARIO VIRGEN DEL ROCIO

**Tipo de trabajo:** Póster con Defensa  
(Jueves 4 de mayo de 2023; 10:45; Pantalla: 9)

**INTRODUCCIÓN:** El hepatocarcinoma fibrolamelar es una variante histológica infrecuente representando <5% de los hepatocarcinomas y descrita por Edmondson en 1956. Se caracterizada por presentarse mayoritariamente sobre hígado sano y en personas jóvenes con una media de edad de 22 años. Histológicamente presenta células tumorales eosinofílicas con nucleolo prominente, debido al aumento de mitocondrias, y fibrosis intratumoral densa. El papel de la quimioterapia y radioterapia es controvertido por lo que el tratamiento se basa en la resección hepática y en casos muy seleccionados en el trasplante hepático. El gen de fusión DNAJB1-PRKACA impulsa la patogénesis de este tumor único en más del 95% de los casos.

**MATERIAL Y MÉTODOS:** Se presenta un caso de hepatocarcinoma fibrolamelar en un paciente de 20 años que acude a urgencias en diciembre de 2021 por cuadro de dolor abdominal, diarrea e ictericia, así como pérdida de peso no cuantificada, siendo diagnosticado meses previos de hepatitis aguda por virus A. Se realizan pruebas de imagen que muestran LOE hepática de 14 cm de diámetro con sospecha de hiperplasia nodular focal vs carcinoma fibrolamelar. Tras biopsia hepática se constata diagnóstico de lesión tipo carcinoma fibrolamelar. Debido al gran tamaño tumoral se decide paciente candidato a trasplante hepático.

**RESULTADOS:** Se recibe pieza de hepatectomía de 3740g y 29x25x10 cm en la que se evidencia tumoración de 20x19x10 cm bien delimitada con cicatriz central que invade macroscópicamente vesícula biliar. En la microscopía se evidencia cirrosis biliar con fibrosis reticulínica grado 4 y hepatocarcinoma fibrolamelar con células neoplásicas eosinofílicas y estroma con fibrosis lamelar que infiltra vesícula biliar. Se evidencia metástasis por carcinoma en 2 ganglios linfáticos hiliares. El estudio IHQ de la población neoplásica fue positivo para HEPPar1, glypican-3, glutamato-sintetasa y CK7, con negatividad para CK19 y EPCAM; La neoplasia presentó una endotelización CD34+. Se realizó análisis de variantes nucleotídicas, variantes en el número de copias y fusiones génicas mediante panel de secuenciación masiva (NGS) comercial OncoPrint Focus Assay kit que incluye 50 genes, sin detectar alteraciones.

**CONCLUSIONES:** La etiología es desconocida, aunque se han identificado alteraciones en la vía mTOR abriendo la posibilidad a nuevos tratamientos. Los estudios inmunohistoquímicos presentan fuerte positividad para Hepar mientras que Glypican-3 solo es positiva entre el 17 y el 59% de los casos. CK7 es muy característica en el diagnóstico. La resección y el trasplante hepático constituyen la primera línea de tratamiento y la única potencialmente curativa. El pronóstico varía según la afectación ganglionar y las metástasis al diagnóstico, teniendo en torno al 50-70% ganglios positivos. Se considera un tumor con alto índice de recurrencia debido al gran tamaño tumoral. El paciente se encuentra estable tras un año de evolución.

## DOS CASOS DE NEOPLASIAS PANCREATOBILIARES TUBULARES NO MUCINOSAS. CARACTERIZACIÓN HISTOLÓGICA Y MOLECULAR.

Company Peris, Eva; Hernández Chinchilla, Josselyn; Rienda Martínez, Iván; López Valdivia, Cecilia; Palanca Suela, Sarai; Pérez Rojas, Judith

**Presentador:** Company Peris, Eva

HOSPITAL UNIVERSITARIO Y POLITÉCNICO LA FE

**Tipo de trabajo:** e-Póster

**INTRODUCCIÓN:** La neoplasia tubulopapilar intraductal del páncreas es una neoplasia epitelial intraductal, predominantemente formadora de túbulos, con displasia de alto grado y diferenciación ductal sin producción manifiesta de mucina. Hay pocos datos sobre su patogenia pero se conoce que desde el punto de vista molecular difieren de los adenocarcinomas ductales y otras neoplasias intraductales del páncreas por la ausencia de mutaciones de KRAS.

Por otra parte, en el libro de la OMS 2019 se incluye como neoplasia papilar intracoleléstica lesiones biliares de morfología tubulo-papilar no mucinosa y fenotipo pilorico-gástrico. Recientemente, han definido la lesión predominantemente tubular como una entidad distinta no invasiva de la vesícula biliar. Esta entidad se presenta en forma de pólipos pedunculados compuestos exclusivamente por pequeños túbulos no mucinosos y a menudo con mórulas escamoides. Sin claro conocimiento sobre su patogenia se ha descrito asociación con mutaciones o vías de CTNNB1.

**MATERIAL Y MÉTODOS:** Describimos dos casos de neoplasias tubulares no mucinosas pancreatobiliares. El caso 1 es una mujer de 47 años, que tras colecistectomía laparoscópica por colelitiasis se aprecia una lesión solitaria pedunculada y polipoidea en forma de coliflor de 2 x 3 cm. El estudio histológico reveló una arquitectura altamente compleja de túbulos adosados espalda con espalda, tapizados por células cúbicas/cilíndricas con núcleos redondeados con aclaramiento nuclear y cromatina dispersa. Entremezclada con los túbulos hay mórulas meningoteliales-like. El caso 2 es un hombre de 75 años que tras duodenopancreatocetomía cefálica por masa en proceso uncinado y sospechosa de adenocarcinoma presenta una lesión multinodular que infiltra exofíticamente la luz duodeno y mide 6 x 5 cm. El estudio histológico reveló una proliferación epitelial atípica de arquitectura sólido-quística con crecimiento intraductal que se dispone formando nódulos de túbulos adosados entre sí y asociada a focos invasivos en un estroma fibrótico.

**RESULTADOS:** Entre las técnicas inmunohistoquímicas realizadas, destacamos la positividad en ambas neoplasias de las células tumorales frente a MUC1 y MUC6 siendo MUC5AC negativa. A nivel molecular ambas lesiones mostraron ausencia de mutación de KRAS y asociación con la vía de la B catenina en el primer caso.

**CONCLUSIONES:** La neoplasia tubulopapilar intraductal a pesar de representar 1% de todas las neoplasias exocrinas pancreáticas y 3% de las neoplasias intraductales del páncreas está bien establecida en el páncreas. Un tumor similar si no idéntico ocurre en el tracto biliar y es detectado en 1% de las colecistectomías de manera incidental. Ambas entidades a pesar de tener arquitectura compleja con displasia de alto grado tienen un pronóstico excelente y se asocian muy raramente con carcinoma invasor. Se requiere de mayor evidencia científica para una completa caracterización biológica y molecular de estas entidades pancreatobiliares.

## DIAGNÓSTICO PREOPERATORIO DE TUMORACIÓN SÓLIDA EN CABEZA DE PÁNCREAS MEDIANTE ECO-PAAF.

Lucero Salaverry, María Miguel; Colinas Reyero, Daniel; Madrigal Rubiales, Beatriz; Bayo Juanas, Paula; González González, Diego; Andrés Calvo, María; Torres Nieto, María Ángeles

**Presentador:** Lucero Salaverry, María Miguel

HURH

**Tipo de trabajo:** e-Póster

**INTRODUCCIÓN:** Aunque la mayor parte de las lesiones sólidas que asientan en el páncreas muestran unas características radiológicas definidas, existen entidades fundamentalmente de extrirpe mesenquimal, cuyo diagnóstico radiológico presenta mayor complejidad. En estos casos, parece necesaria la realización de una ECO-PAAF que permita alcanzar un correcto diagnóstico histológico y planificar el manejo más adecuado en cada caso.

**MATERIAL Y MÉTODOS:** Se presenta el caso de una mujer de 34 años con un cuadro de epigastralgia de meses de evolución sin pérdida ponderal, con imagen nodular sólida en cabeza de páncreas, de contornos bien definidos, no encapsulada, de 11 mm en eco endoscopia. Se realiza PAAF 22G transduodenal, obteniendo material para citología y bloque celular, con sospecha de tumoración neuroendocrina como diagnóstico principal.

**RESULTADOS:** Histológicamente se observa una proliferación mesenquimal, con discreto patrón organoide o alveolar, constituida por células de morfología fusiforme o epiteloide, con citoplasmas variables, a veces elongados y escasos, y otras amplios, eosinófilos y ligeramente granulares, con núcleos vesiculosos y nucléolo prominente. No hay necrosis ni figuras de mitosis. En el estudio IHQ las células mostraban positividad para vimentina, Melan A, HMB 45, AML, sin inmunoreacción para S100, desmina, panqueratina, c kit y sinaptofisina. Los hallazgos histológicos e inmunohistoquímicos eran compatibles con un tumor de células epitelioides perivasculares (PEComa).

**CONCLUSIONES:** Los tumores de células epitelioides perivasculares (PEComas) pertenecen a un grupo de neoplasias mesenquimales poco frecuentes en el que se encuentran otras entidades como en angiomiolipoma o la linfangiomatosis. La afectación pancreática es excepcional. En nuestro caso el diagnóstico no fue corroborado con pieza quirúrgica ya que fue tratado con radiofrecuencia.

## MELANOMA MALIGNO PRIMARIO DE VESÍCULA BILIAR: REPORTE DE UN CASO Y REVISIÓN DE LA BIBLIOGRAFÍA

Palacios Ball, Johanna; Lista Araujo, María Teresa; García Toro, Enrique; Pascual Llorente, Mar; Caceres Porras, María José  
**Presentador:** Palacios Ball, Johanna

HOSPITAL UNIVERSITARIOS DE BURGOS

**Tipo de trabajo:** e-Póster

**INTRODUCCIÓN:** El melanoma maligno de la vesícula biliar es un tumor extremadamente raro, con alrededor de 40 casos documentados en la literatura hasta la fecha. Las metástasis de melanoma en la vesícula biliar son mucho más frecuentes y se estima que aparecen entre un 15-20% de todos los pacientes con melanoma.

**MATERIAL Y MÉTODOS:** Presentamos el caso de una señora de 60 años que debuta con clínica de cólico vesicular en noviembre 2018 con diagnóstico radiológico de neoplasia vesicular. En diciembre del mismo año se le realiza colecistectomía más segmentectomía hepática y linfadenectomía de pedículo hepático. En el estudio macroscópico se reconoce una lesión polipoide pediculada y polilobulada de 3,7 x 1 cm en el fondo vesicular de color marrón verdoso.

**RESULTADOS:** Histológicamente muestra una proliferación de células melánicas atípicas de núcleos con marcada anisocariosis, cromatina vesiculosa, nucleolos prominentes y algunas pseudoinclusiones, citoplasmas anfófilos, mal definidos, con pigmento melánico salpicado positivo para Masson Fontana, formando nidos sólidos e irregulares que retraen la pared. Las células tumorales son positivas para Vimentina, S100, SOX10, MELAN-A y focalmente para HMB-45 con un ki67 del 35% y BRAF V600E/V600E2/V600D mutado.

La paciente recibió tratamiento adyuvante de QT/RT con recaída en sistema nervioso central (lesión única frontal izquierda) que es reseca y mantiene tratamiento con inmunoterapia (Pembrolizumab).

**CONCLUSIONES:** El melanoma es un tumor muy agresivo y con un alto potencial metastásico, que suele originarse en los melanocitos de la epidermis, úvea, meninges y tracto gastrointestinal. La existencia de un melanoma primario de vesícula biliar sigue siendo controversial; sin embargo, se han establecido criterios histológicos para el diagnóstico diferencial entre el melanoma primario y una metástasis de melanoma en la vesícula biliar: (1) Exclusión de melanoma primario previo, (2) ausencia de compromiso sincrónico en otra localización, (3) lesión única, (4) lesión de arquitectura polipoide o papilar, y (5) presencia de componente melanocítico de la unión. El pronóstico es nefasto, aunque el melanoma primario de vesícula ha demostrado tener una sobrevida media superior a otros primarios de tracto gastrointestinal. Nuestra paciente se encuentra actualmente libre de enfermedad.

## HEPATOCOLANGIOCARCINOMA COMBINADO Y HEPATOCARCINOMA DE NOVO SOBRE HÍGADO TRASPLANTADO

Sanchez Lazcano, María; García Fuertes, Sonia; Ponce Casas, Eduardo; Perez Domingo, Laura; Ramirez Gasca, María Teresa; Bengochea Martinez, Lourdes; Marta , Carlo Bruno; Martinez Garcia, Alejandro; Bermudez Cameo, Rocio Irene; Cardiel Garcia, María Jose; Gonzales Sejas, Ariel Gonzalo  
**Presentador:** Sanchez Lazcano, María

HCU LOZANO BLESA (ZARAGOZA)

**Tipo de trabajo:** e-Póster

**INTRODUCCIÓN:** El hepatocolangiocarcinoma combinado es un tumor poco frecuente que representa aproximadamente entre el 2-5% de los carcinomas primarios hepáticos. Se define por la presencia inequívoca de características de hepatocarcinoma y colangiocarcinoma en el mismo tumor. Se especula con que se origina de las células progenitoras bipotenciales hepáticas. Entre los factores de riesgo, se encuentran la infección por el virus de la hepatitis B y C y la cirrosis. De manera más específica, también está descrito que la quimioembolización transarterial de los carcinomas primarios hepáticos se ha asociado con una mayor frecuencia de hepatocolangiocarcinomas.

**MATERIAL Y MÉTODOS:** Hombre de 62 años, fumador, con antecedentes de trasplante hepático en 2009 por cirrosis hepática por virus de hepatitis C (VHC) y hepatocarcinoma. Posteriormente recidiva de la infección por VHC con cirrosis post-trasplante. Doce años más tarde, se identifican nuevos lesiones. Se realiza quimioembolización transarterial y nuevo trasplante hepático

**RESULTADOS:** Pieza de hepatectomía de aspecto micronodular. A la sección longitudinal se identifican 2 nódulos separados entre sí, de 3 y 1,8 cm, de aspecto blanquecino-amarillento. Microscópicamente, la lesión de mayor tamaño presenta una cápsula bien definida y está constituida por una proliferación monótona de células epiteliales que se agrupan en trabéculas. La lesión de menor tamaño presenta unos límites mal definidos, multinodular y está compuesta por una proliferación epitelial en la que se distinguen numerosos patrones. Se observan áreas sólidas, trabéculas, grupos de células claras, pseudoglandulas, pequeños nidos o células sueltas, que están inmersos en un estroma fibrodesmoplásico. El parénquima hepático no tumoral es cirrótico. En el estudio inmunohistoquímico, las células de la lesión de mayor tamaño son positivas para Glypican y HepPart1. La lesión de menor tamaño es positiva para Glypican y HepPart1 en el componente de hepatocarcinoma y para CK7 y MOC1 en el componente de colangiocarcinoma. El diagnóstico final fue de hepatocarcinoma trabecular y hepatocolangiocarcinoma combinado sobre hígado cirrótico.

**CONCLUSIONES:** Para su diagnóstico es necesario demostrar la presencia histológica de ambos componentes en la misma lesión, que debe ser apoyada por el estudio inmunohistoquímico. El componente hepatocelular es positivo para Glypican, alfafetoproteína, HepPar1 y arginasa-1. El componente biliar es positivo para CK7 y CK19. La positividad aislada de las células, sin las características morfológicas acompañantes, no son suficientes para su diagnóstico. Son tumores de mal pronóstico. La invasión vascular y las metástasis ganglionares son frecuentes. El tratamiento con fines curativos consiste en la resección hepática y la linfadenectomía. Las alteraciones moleculares más frecuentes en estos tumores son de TP53, TERT promotor, AXIN1 y KMT2D. El objetivo es determinar si ambos componentes comparten las mismas alteraciones moleculares, lo que sugeriría un origen monoclonal.

## QUISTE CILIADO HEPÁTICO, UNA ENTIDAD INFRECUENTE.

Alarcón García, Lorenzo; Fernández Aceñero, María Jesús; Ruiz Adelantado, Irene; Berjillos Giménez, María Reyes; De La Torre Serrano, Montserrat; Vega González, Jesús; Hernández Martínez, Desiré; García Egido, Alejandro; Colino Gallardo, Ana María; Ortega Medina, Luis

**Presentador:** Alarcón García, Lorenzo

HOSPITAL CLÍNICO SAN CARLOS

**Tipo de trabajo:** e-Póster

**INTRODUCCIÓN:** El quiste ciliado hepático es una entidad rara que habitualmente se localiza en el segmento 4 del hígado y que deriva de remanentes embrionarios del intestino anterior. Pese a que en la gran mayoría de casos se trata de una entidad benigna, se han descrito casos en los que el recubrimiento epitelial puede sufrir transformación maligna.

**MATERIAL Y MÉTODOS:** Se describe una serie de dos casos. El paciente 1 era un varón de 43 años con cuadro de dolor en hipocondrio derecho, ante el cual se le realiza una ecografía en la que se objetiva una lesión quística de 3cm de diámetro mayor de septos finos y contenido ecogénico. Se decide extirpación quirúrgica ante sospecha radiológica de quiste ciliado. El paciente 2 era un varón de 82 con antecedentes de carcinoma colorrectal que en pruebas de imagen se identifica una lesión quística única hepática, sospechosa de metástasis y que se trató con resección laparoscópica.

**RESULTADOS:** En ambos casos se remitieron piezas de segmentectomía hepática. A los cortes seriados de las piezas, se identificaron en ambas lesiones quísticas que median, en el caso de paciente 1, 2,8x2,5cm, y en el paciente 2, 1,5x1cm, ambas de contenido mucoso marronáceo. En el estudio microscópico se identificó una cavidad quística tapizada por un epitelio ciliado pseudoestratificado. Externamente a la capa epitelial se observó una capa de tejido muscular liso y tejido conjuntivo y, más externamente, una cápsula fibrosa.

**CONCLUSIONES:** El quiste ciliado hepático es una entidad infrecuente con alrededor de 100 casos descritos en la literatura y que se localiza frecuentemente en el segmento 4 hepático. La predilección de la lesión por esta localización podría quedar explicada por el atrapamiento hepático de vestigios bronquiales procedentes del intestino anterior durante el desarrollo embriológico. Generalmente, los quistes ciliados hepáticos presentan una evolución favorable, sin embargo, hay descritos casos asociados a carcinoma de células escamosas, llegando a corresponder al 5% de las lesiones. Debido a este riesgo de malignización, el tratamiento de elección es el quirúrgico.

## HEPATOCOLANGIOCARCINOMA COMBINADO INTRAHEPÁTICO EN BIOPSIA CON AGUJA GRUESA

Castillo Fernández, Laura; Ortiz Durán, Rosa; Moreno Torres, Amalia; Castaño Pascual, Ángel; Khedoui Smaili, Radia

**Presentador:** Castillo Fernández, Laura

HOSPITAL UNIVERSITARIO DE FUENLABRADA

**Tipo de trabajo:** e-Póster

**INTRODUCCIÓN:** El cáncer hepático primario es un grupo heterogéneo de tumores asociados con distintos factores de riesgo, resultados clínicos y características histológicas y moleculares. Entre éstos tumores malignos, el carcinoma hepatocelular (HCC) y el colangiocarcinoma intrahepático (ICCA), son los tumores más comunes y representan ambos extremos del espectro de tumores malignos primarios. El hepatocolangiocarcinoma combinado (cHCC-CCA) es un tumor raro que supone menos del 5% de los tumores primarios hepáticos y presenta características compartidas de HCC y CC. La clasificación actual de la OMS de 2019 destaca que el diagnóstico de (cHCC-CCA) debe basarse principalmente en la morfología con el estudio histológico convencional, apoyado con la inmunotinción para corroborar en la identificación de los subtipos.

**MATERIAL Y MÉTODOS:** Varón de 78 años de edad, con antecedentes de hipertensión arterial en tratamiento, hepatopatía crónica y enfermedad renal crónica, estadio 4. Cirugías previas: condrosarcoma femoral izquierdo (2008) y colectomía subtotal por neoplasia de sigma (2021), de ésta última no recibió adyuvancia por enfermedad renal crónica. Realiza controles mediante ecografía abdominal cada seis meses en uno de los cuales (2022) se detecta una lesión hepática focal hipoeocénica, mal definida a nivel del lóbulo derecho, segmento VII, de 1,8 cm. La TAC confirma la lesión, orientándose de metástasis. Se realiza una biopsia con aguja gruesa y posteriormente estudio histológico y técnicas de inmunohistoquímica.

**RESULTADOS:** El estudio microscópico muestra un parénquima hepático completamente sustituido por un tumor con arquitectura bifásica. Un componente trabecular formado por células grandes poligonales, con citoplasma granular acidófilo, y núcleo vesicular, con nucleolos prominentes. El otro componente está formado por células de menor tamaño, escaso citoplasma basófilo y núcleo pequeño, que se disponen formando estructuras glandulares y ductales sobre un estroma desmoplásico. El estudio inmunohistoquímico muestra positividad difusa para HepPar1, Arginasa-1 y Glypican-3 en el componente HCC y negatividad para el componente ICCA, conjuntamente con expresión de citoqueratinas 7, 19 y 20 en el componente ICCA y negatividad en el componente HCC. Con el diagnóstico histológico de hepatocolangiocarcinoma combinado, el paciente fue tratado mediante radiofrecuencia percutánea con respuesta completa mantenida hasta la actualidad (4 meses).

**CONCLUSIONES:** El hepatocolangiocarcinoma combinado (cHCC-CCA) es un tumor primario hepático poco frecuente, que exhibe diferenciación hepatocítica y biliar. El diagnóstico morfológico de (cHCC-CCA) sigue siendo un desafío para los radiólogos y patólogos, especialmente en la biopsia con aguja gruesa. El pronóstico es generalmente peor que el del HCC y similar al del ICCA.



## IMPORTANCIA DE LA CONFIRMACIÓN DIAGNÓSTICA PREOPERATORIA EN LAS ESTENOSIS DE LA VÍA BILIAR

Rendón García, Rosa; Machuca Aguado, Jesus; Alvarez Muñoz, Alejandro Hernan; Rubio Garrido, Francisco Javier; Bernal Sanchez, Maria Luisa

**Presentador:** Rendón García, Rosa

HOSPITAL UNIVERSITARIO VIRGEN MACARENA

**Tipo de trabajo:** e-Póster

**INTRODUCCIÓN:** Los tumores malignos constituyen la causa más común de estenosis de los conductos biliares extrahepáticos. Los tumores benignos apenas suponen un 6% de los casos, siendo el adenoma intestinal y el papiloma intraductal los más frecuentes. La presencia de neurofibromas en la vía biliar extrahepática es muy poco frecuente. Son neoplasias benignas originadas a partir de las células de los nervios periféricos: células de Schwann, fibroblastos y células perineurales. Característicamente aparecen en la enfermedad de Von Recklinghausen o Neurofibromatosis tipo 1 (NF1), en la que hay afectación del tracto gastrointestinal en un 10-25% de los pacientes. Presentamos los hallazgos clínico-patológicos de un caso de neurofibroma del conducto hepático común con diagnóstico preoperatorio de colangiocarcinoma.

**MATERIAL Y MÉTODOS:** Mujer de 76 años con antecedente de colecistectomía, que consultó en urgencias por cuadro compatible con colangitis aguda. Las pruebas de imagen (TC y colangiografía) mostraron una dilatación de la vía biliar intrahepática con estenosis del conducto hepático común que no afectaba al colédoco, siendo el colangiocarcinoma la principal sospecha diagnóstica. La ecoendoscopia y CPRE evidenciaron una dilatación de la vía biliar intrahepática izquierda sin causa obstructiva evidente, optándose entonces por realizar una resección de la confluencia biliar con reconstrucción en Y de Roux.

**RESULTADOS:** El estudio anatomopatológico demostró una lesión de 20 mm de diámetro máximo, en el espesor de la pared del conducto hepático común, de contornos plexiformes y estenosante. Microscópicamente estaba constituida por células fusiformes, algunas formando empalizadas, sin atipias nucleares ni actividad mitótica significativa. El estudio inmunohistoquímico demostró por un lado, positividad para S-100 en células fusiformes de hábito neural y, por otro, positividad a CD34 en fibroblastos y vasos intraneurales. El diagnóstico definitivo fue de neurofibroma plexiforme. El postoperatorio discurrió sin complicaciones y la paciente fue dada de alta a los seis días de la cirugía. Un estudio genético posterior descartó una NF1 en la paciente.

**CONCLUSIONES:** El neurofibroma de la vía biliar constituye una entidad benigna e infrecuente, suele ser asintomático, aunque puede presentarse como un cuadro de ictericia, por lo que ha de tenerse en cuenta como un posible diagnóstico diferencial en dichos casos. Su diagnóstico requiere de un abordaje multidisciplinar integrando la historia clínica, la exploración física con los estudios analíticos, radiográficos y endoscópicos del paciente. Debido a las implicaciones terapéuticas, es importante su diferenciación de lesiones malignas como el colangiocarcinoma, siendo recomendable la toma de biopsias con visión directa, y, si es posible, el estudio intraoperatorio.

## BIOPSIA PERCUTANEA ECOGUIADA DE GANGLIO LINFÁTICO EN LA CONSULTA INTERVENCIONISTA DE ANATOMIA PATOLOGICA. EXPERIENCIA EN 55 CASOS.

Villar Zarra, Karen; Guevara Barona, Katherine Elizabeth; Guerrero Fretes, Nerea; Olmo Fernandez, Maria Del Mar; Garcia Paulos, Antonio; Diaz Menendez, Ariel; Nieto Llanos, Santiago

**Presentador:** Villar Zarra, Karen

HOSPITAL UNIVERSITARIO DEL HENARES

**Tipo de trabajo:** Póster con Defensa  
(Viernes 5 de mayo de 2023; 10:45; Pantalla: 3)

**INTRODUCCIÓN:** La biopsia (Bx) percutánea con aguja gruesa (BAG) ofrece ventajas sobre la biopsia quirúrgica en casos seleccionados, entre ellas menores coste y morbilidad. En el caso del ganglio linfático BAG es la prueba de elección para enfermedad metastásica al permitir realizar estudios inmunohistoquímicos (IHQ) y moleculares. En neoplasias linfoides su uso es controvertido, por la valoración limitada de la arquitectura ganglionar, sin embargo, en casos con sospecha de progresión de un linfoma conocido o en paciente no apto para cirugía, puede ser una buena alternativa. La consulta de alta resolución (AR) permite realizar Punción-Aspiración con Aguja-Fina (PAAF) con valoración inmediata de la muestra (ROSE) y realizar BAG si se requiere, durante la misma consulta. El objetivo de este estudio es describir la experiencia de la consulta de AR y observar la capacidad de la misma para disminuir el número de veces que el paciente debe acudir al hospital.

**MATERIAL Y MÉTODOS:** Se cuantificó, desde octubre de 2018 hasta diciembre de 2022, el número de ganglios linfáticos valorados en consulta. En los casos con BAG indicada tras el ROSE ésta se efectuó en todas las ocasiones el mismo día de la consulta, realizando impresos del tejido obtenido para valoración de la representatividad. Se obtuvo entre 2 y 5 cilindros de tejido en cada paciente.

**RESULTADOS:** Del total de 199 PAAF ecoguiadas, se realizó biopsia en 58 casos (29.15%). De estos, 39 (67.24%) fueron metástasis de carcinomas; 15 (25.86%) fueron neoplasias linfoides en las que se buscaba valorar recidivas, expresión de un marcador específico o no era posible realizar biopsia abierta; 3 de las muestras (5.17%) fueron benignas y únicamente 1 (1.72%) resultó insuficiente para diagnóstico. Los casos se informaron definitivamente en una media de 4.84 +/- 2.72 días desde su realización. En todos ellos se dio un informe verbal preliminar al médico solicitante el mismo día de la BAG. Ninguno de los pacientes tuvo que volver al hospital para nueva toma de muestra y no se produjo ninguna complicación derivada de la BAG.

**CONCLUSIONES:** La metodología de trabajo de Alta Resolución en la consulta de patología intervencionista mediante PAAF con o sin BAG es aplicable al diagnóstico de pacientes con ganglios linfáticos patológicos superficiales y supone un modelo de trabajo que evita al paciente múltiples visitas hospitalarias. Gracias al ROSE de la BAG por impronta, además de ser una técnica segura, garantiza la obtención de muestra suficiente y representativa en más del 98% de los casos incrementando la eficiencia del proceso diagnóstico.

## ESTUDIO DE RENTABILIDAD EN PUNCIONES DE NÓDULOS PALPABLES EN CONSULTA.

Guillén Saorín, Elena; Capozzi, Claudia; Pérez Parra, David; Blasco Muñoz, Soledad; Buendía Alcaraz, Ana; Ortiz González, Ana; Sánchez Espinosa, Alberto; Sánchez Gutiérrez, David; Sánchez Fernández, Irene; Mora Mesequer, Enrique; Madrid Molina, María Dolores; López Peña, Carmen

**Presentador:** Guillén Saorín, Elena

SERVICIO DE ANATOMÍA PATOLÓGICA DEL COMPLEJO HOSPITALARIO UNIVERSITARIO DE CARTAGENA, CARTAGENA (REGIÓN DE MURCIA).

**Tipo de trabajo:** e-Poster

**INTRODUCCIÓN:** La punción-aspiración con aguja fina (PAAF) es una técnica en desuso, que está siendo sustituida por la biopsia con aguja gruesa (BAG). En nuestra experiencia la PAAF es una técnica con alta rentabilidad diagnóstica que ha permitido incorporar a nuestro servicio una agenda de pacientes de atención primaria con nódulos palpables.

**MATERIAL Y MÉTODOS:** Se plantea la revisión de todos los pacientes a los que en el transcurso del año 2022 se les ha realizado una PAAF en la consulta de punciones de Anatomía Patológica. Todos los pacientes vienen derivados por los distintos centros de Atención Primaria. El criterio de inclusión en la agenda es la presencia de nódulos palpables notificados por el propio paciente o por su médico de atención primaria.

**RESULTADOS:** El total de PAAF realizadas ha sido 264, de las cuales 237 (89,77% ) fueron diagnósticas, y 27 (10,22%) no diagnósticas (por material inadecuado, hemático, o por no alcanzar algunas lesiones no palpables en el momento de la punción). De las punciones diagnósticas, cabe destacar que un 7,59% mostraron diagnósticos de malignidad: 7 metástasis de carcinomas, 2 neoplasias mamarias, 1 carcinoma de tiroides, 4 tumores de glándula salival, 1 melanoma y 3 linfomas. El tiempo de demora o de espera entre el diagnóstico de malignidad y la derivación a atención especializada, con la consiguiente confirmación histológica y/o extirpación completa de la lesión no excede los 15 días (observando un mayor tiempo de respuesta en los tumores de Glándula salival). Se han realizado 5 diagnósticos de linfadenitis inespecíficas, obteniendo material suficiente para la determinación de PCR, estudios de monoclonalidad, virus y mycobacterias. La mayoría de PAAF diagnosticadas de lesiones benignas; (lesiones quísticas, lipomas, lesiones articulares) suponen un alivio para el paciente y una disminución de la necesidad de realizar pruebas radiológicas con la consiguiente disminución de costes. En patología maligna, la celeridad del diagnóstico inicial precoz y la rapidez de derivación al especialista supone; no solo un alivio en la ansiedad del médico/paciente, sino una mejora en la utilización de recursos hospitalarios, completando el circuito de derivación a los especialistas correspondientes sin necesidad de realización de consultas o pruebas innecesarias. Del total de las 264 PAAF derivadas a nuestra consulta, 107 no fueron realizadas por causas como: mala citación, por ser nódulos no palpables en el momento de la consulta, pacientes con estudio ecográfico en centro externo por nódulos no palpables en los que se sugiere punción o por errores en el mostrador de citas.

**CONCLUSIONES:** En nuestra experiencia, la consulta de punciones reduce el tiempo de espera de diagnósticos relevantes, siendo favorable su realización. Es por ello que cabe fomentar ideas de mejora; como la formación y dotación al servicio de Anatomía patológica de un ecógrafo, con la finalidad de poder realizar la punción de aquellas lesiones poco palpables pero accesibles de forma superficial con la PAAF.

## BIOPSIAS ENDORRETINIANAS PARA EL DIAGNÓSTICO DE LINFOMAS INTRAOCULARES PRIMARIOS Y METASTÁSICOS

Vidal Robau, Núria; Giral, Llena; Caballero, Gabriela; Parrado, Alba; Frigola, Gerard; Llorens, Víctor; Moll Udina, Aina; Miguel, Lucía; Sainz De La Maza, Maite; Nogués, Xavier; Casablanca, Anna; Balaguer, Olga; Adán, Alfredo; Aldecoa, Iban

**Presentador:** Vidal Robau, Núria

HOSPITAL CLÍNICO DE BARCELONA

**Tipo de trabajo:** Oral  
(Consultar sala y hora en el Programa científico)

**INTRODUCCIÓN:** Los linfomas intraoculares (LIO) son neoplasias del sistema linfóide que surgen dentro del ojo (LIO primario) o presentan posterior infiltración intraocular (LIO sistémico metastásico de la retina). Son menos del 1% de los tumores intraoculares y el 1%-2% de los linfomas extranodales. Suelen presentarse imitando una uveítis crónica en pacientes adultos o ancianos, aunque con un manejo totalmente distinto y pudiendo ser potencialmente mortales. Mientras que el estudio del humor vítreo suele ser la técnica de elección, puede ser necesario el estudio de muestras de la retina, con la consiguiente complejidad técnica y riesgos añadidos. El objetivo de este trabajo es describir los hallazgos clínicos y patológicos de LIO con muestra endorretiniana en nuestro hospital.

**MATERIAL Y MÉTODOS:** Serie de casos retrospectiva y observacional de los LIO de los que se dispone biopsia endorretiniana en nuestro centro.

**RESULTADOS:** Se incluyeron 5 pacientes, 4 hombres y 1 mujer, de entre 32 y 74 años de edad. Dos de ellos presentaron el diagnóstico de linfoma B de célula grande (LBDCG) sistémico con respuesta completa al tratamiento y recidiva a nivel retiniano. En ambos casos la biopsia retiniana mostró infiltración por células linfáticas atípicas, siendo en uno de ellos la citología del humor vítreo negativa. Otros dos casos presentaron el diagnóstico de LIO primario. El estudio patológico de la retina de los dos mostró un LBDCG primario de vítreo, siendo la citología del humor vítreo negativa en uno de ellos. El caso restante se trata de un paciente con sospecha de LIO primario que no se pudo demostrar. La citología de humor vítreo mostró un infiltrado polimorfo sin poder ser confirmatorio a pesar de clonalidad de BCR, y la biopsia de retina mostró un moderado componente inflamatorio linfo-histiocitario. No se dispone de la evolución de dicho paciente ya que sigue controles en otro centro. En ninguno de los 5 casos reportados hubo complicaciones intra o post-operatorias.

**CONCLUSIONES:** Los LIO son patologías poco frecuentes en las que la biopsia endorretiniana puede ser esencial, teniendo un alto rendimiento diagnóstico no exento de riesgos.

## MELANOMA UVEAL. ANÁLISIS MOLECULAR Y CORRELACIÓN CLÍNICA EN UNA SERIE DE 242 PACIENTES DURANTE UN PERÍODO DE 12 AÑOS.

Varela Rodríguez, Mar; Varela Rodríguez, Mar; Huerta Luis Paul, Del Carpio; Villatoro Gómez, Sergi; Fullana Llinas, Neus; Gomá Gallego, Montse; Paules Villar, M<sup>o</sup> José; Baixeras González, Nùria; Vera Martorell, Eva; Villalba Maya, Ester; Hidalgo Herrera, María; Hinojosa Jiménez, Cristina; Fabra Fres, Àngels; Lorenzo Parra, Daniel; Gutiérrez Miguélez, Cristina; Piulats Rodríguez, Josep Maria; Caminal Mitjana, Josep Maria; Matias-Guiu Guia, Xavier  
**Presentador:** Varela Rodríguez, Mar

HOSPITAL UNIVERSITARI DE BELLVITGE

**Tipo de trabajo:** Oral  
*(Consultar sala y hora en el Programa científico)*

**INTRODUCCIÓN:** El melanoma uveal (MU) es la neoplasia intraocular más común en adultos, presenta una incidencia baja de menos de 2 casos por millón de habitantes en el sur de Europa y se asocia a una elevada tasa de mortalidad ya que aproximadamente el 50% de los pacientes desarrollan metástasis hepáticas (M). La monosomía del cromosoma 3 (CR3del) y la amplificación del cromosoma 8q (+8q) son alteraciones citogenéticas recurrentes que predicen un alto riesgo de M.

**MATERIAL Y MÉTODOS:** Entre 2010-2022 se determinó el estado mutacional de los genes GNAQ, GNA11 y SF3B1 (242 muestras), CR3del (231 muestras) y alteraciones cromosómicas en los cromosomas 1, 6 y 8 (221 muestras), en pacientes con MU intervenidos quirúrgicamente en nuestro centro. Las asociaciones entre variables independientes se evaluaron mediante la prueba de Chi cuadrado de Pearson. Los análisis univariados de supervivencia libre de enfermedad (SLE) se realizaron mediante Kaplan-Meier y el análisis multivariado mediante regresión de Cox. Se consideraron significativos los resultados con  $p < 0.05$ .

**RESULTADOS:** Se detectó presencia de mutaciones en GNAQ en 127 casos (52.5%), GNA11 en 90 (37.2%) y en SF3B1 en 46 (19.0%). En relación a las alteraciones cromosómicas: se detectó CR3del en 126 casos (54.5%), +8q en 84 casos (38%), ganancia de la región 8p (+8p) en 48 casos (21.7%), ganancia del cromosoma 6p (+6p) en 57 casos (25.8%), delección de la región del cromosoma 6q en 37 casos (16.7%) y delección de la región cromosómica 1p (-1p) en 50 casos (22.6%). Con una media de seguimiento de 43.1 meses (rango 1-231 meses) se detectó la presencia de M en 64 pacientes (26.4%). En el análisis univariado se encontró asociación estadísticamente significativa entre la presencia de alteraciones cromosómicas y el desarrollo de M con CR3del ( $p < 0.001$ ), +8p ( $p < 0.001$ ), +8q ( $p = 0.045$ ) y -1p ( $p = 0.012$ ). En el análisis de SLE se comprobó que los pacientes con CR3del, con +8p o +8q tuvieron una SLE más reducida: CR3del (95.8 vs 161.4 meses,  $p < 0.001$ ), +8q (60.9 vs 164.1 meses,  $p < 0.001$ ) y +8p (102 vs 137 meses,  $p = 0.014$ ). En el caso de los tumores con +6p tuvieron un aumento de la SLE (165 vs 120 meses,  $p = 0.039$ ). En el análisis multivariado la CR3del (Hazard Ratio: 4.43, Intervalo de confianza 95%: 2.25-8.70,  $p < 0.001$ ) y +8q (Hazard Ratio 3.31, Intervalo de confianza 95%: 1.88-5.85,  $p < 0.001$ ) se asocian positivamente con riesgo más elevado de presentar M.

**CONCLUSIONES:** La detección de CR3del y +8q permiten identificar aquellos pacientes con mayor riesgo de metástasis y ofrece la posibilidad de realizar un seguimiento personalizado para la detección precoz de M.

## ESTUDIO MOLECULAR MEDIANTE SECUENCIACIÓN MASIVA DIRIGIDA DE UNA SERIE MELANOMA UVEALES. DESCRIPCIÓN DE NUEVAS MUTACIONES CON VALOR PRONÓSTICO.

Pérez Pérez, Manuel; García De Sola Llamas, Carmen; Relimpio López, María Isabel; Ríos Martín, Juan José  
**Presentador:** Pérez Pérez, Manuel

HOSPITAL UNIVERSITARIO DE JEREZ

**Tipo de trabajo:** Oral  
*(Consultar sala y hora en el Programa científico)*

**INTRODUCCIÓN:** El melanoma uveal (MU) es la neoplasia maligna primaria más frecuente del ojo y tiene propensión al desarrollo de metástasis hematogénas. Los avances en biología molecular han permitido una caracterización del perfil mutacional de estos tumores, describiéndose mutaciones somáticas en genes como BAP1, GNAQ, GNA11, PCLB4, CYSLTR2, SF3B1 o EIF1AX. A pesar de estos avances la enfermedad avanzada tiene un pronóstico infausto, no existiendo en la actualidad terapias eficaces. El propósito de este trabajo es la evaluar la utilidad de un panel de NGS para determinar pronóstico del melanoma uveal y describir potenciales dianas terapéuticas.

**MATERIAL Y MÉTODOS:** Realizamos secuenciación masiva en tejido tumoral de 70 casos de melanoma uveal operados en un centro de referencia.

**RESULTADOS:** La mutación BAP1 se asoció con una mayor probabilidad de desarrollar metástasis y con una histología que mostraba una mayor presencia de células epitelioides. La mutación de SF3B1 se asoció significativamente con una morfología fusocelular. Encontramos variantes en los genes RAD51B, TOP2A, PTPRD, TSC2, DHX9, PDK1 y MTOR que no se habían descrito previamente en las bases de datos consultadas. La presencia de mutación en los genes DHX9, PDK1 o mTOR se asoció con el desarrollo de metástasis.

**CONCLUSIONES:** BAP1 es el biomarcador más sólido de un mal pronóstico en UM y las mutaciones pueden detectarse mediante NGS. SF3B1 se asocia con el subtipo fusocelular de UM, lo que le confiere probablemente un valor pronóstico favorable. Nuestro estudio sugiere que las mutaciones en DHX9, PDK1 y mTOR pueden tener valor pronóstico. Estos biomarcadores potenciales están relacionados con la vía PI3K/AKT/mTOR y los convierte en candidatos para el desarrollo de nuevas terapias dirigidas.

## MELANOMA UVEAL: EXPERIENCIA DE UN CENTRO DE REFERENCIA.

Alarcón García, Lorenzo; Ruiz Adelantado, Irene; Colino Gallardo, Ana María; Bergillos Giménez, María Reyes; De La Torre Serrano, Montserrat; Vega González, Jesús; Hernández Martínez, Desiré; García Egido, Alejandro; Fernández Aceñero, María Jesús

**Presentador:** Alarcón García, Lorenzo

HOSPITAL CLÍNICO SAN CARLOS

**Tipo de trabajo:** Póster con Defensa  
(Viernes 5 de mayo de 2023; 10:45; Pantalla: 6)

**INTRODUCCIÓN:** El melanoma uveal es el tumor maligno intraocular primario más frecuente con una incidencia de 6-7 casos anuales por millón de habitantes. La mayoría surgen de novo a partir de los melanocitos uveales, sin embargo, también pueden verse asociados a nevos uveales o melanocitosis oculares. Se ha descrito una posible relación con la radiación ultravioleta ya que se ha visto una mayor incidencia en cuadrante témporo-inferior. Su localización más frecuente es en coroides (85%), y en menor medida en cuerpo ciliar (10%) e iris (5%).

**MATERIAL Y MÉTODOS:** En este estudio se recogieron todos los casos de melanoma uveal diagnosticados en nuestra institución desde 2004 a 2022. Se obtuvieron variables demográficas, variables histopatológicas y variables inmunohistoquímicas (expresión de glucógeno sintasa y PDL1). Se obtuvo estudio molecular de los casos más recientes. La variable de resultado ha sido la presencia de metástasis y el intervalo libre de enfermedad en meses (análisis estadístico realizado en SPSS 20.0 para Windows).

**RESULTADOS:** Nuestra serie incluye 18 pacientes, con una edad media de 61 con un ligero predominio masculino. La mayor parte de las lesiones fueron coroides (88,9%) sin diferencias en la lateralidad. El diámetro medio fue 14,61mm y la altura media fue 7,39mm con una diferencia estadísticamente significativa entre los pacientes que desarrollaron metástasis y los que no. Aunque el número de mitosis fue superior en el caso de los pacientes con metástasis, no se observó diferencia significativa. La mayor parte de las lesiones mostrabas escasa o nula pigmentación (83,3%) con presencia de melanófagos en todos los casos. El tipo histológico predominante fue el mixto (50%). La lesión invadía el nervio óptico en el 11,1% de los casos y la esclerótica en el 27,8%. Se encontró infiltrado inflamatorio linfocitario en el 50% de las lesiones, en su mayoría escaso. Un 33,3% de los pacientes mostraron metástasis durante el seguimiento, principalmente hepáticas, con una media de tiempo libre de enfermedad de 34,29 meses. En cuanto a los estudios inmunohistoquímicos, la expresión de PDL1 fue superior en los pacientes sin metástasis, aunque la diferencia no alcanzó significación estadística, tampoco se encontraron diferencias en la expresión de glucógeno sintasa. Los análisis moleculares realizados en 6 casos mostraron delección de 1p del cromosoma 3 en 4 casos, amplificación de 6p y 8q en 4 casos como alteraciones más frecuentes. Se encontró una tendencia a la significación en la asociación entre la presencia de metástasis y la existencia de delección 3p del cromosoma 3 y la amplificación de 8p.

**CONCLUSIONES:** Nuestro estudio confirma el peor pronóstico de los melanomas uveales con mayor altura (variable recogida en la estadificación) y la importancia pronóstica de las alteraciones moleculares. La determinación de las mismas permite identificar pacientes de alto riesgo metastásico, que son candidatos a un seguimiento más estrecho y potencialmente a incorporación a ensayos terapéuticos.

## ADENOMA DEL EPITELIO PIGMENTARIO DEL CUERPO CILIAR: REVISIÓN DE 3 CASOS

Blázquez , Irene; Fullana , María Neus; Valera , Mar; Lorenzo , Daniel; Gomá , Montse; Martínez , Javier; Gómez , Marina; Paules , María José

**Presentador:** Blázquez , Irene

HOSPITAL UNIVERSITARI DE BELLVITGE

**Tipo de trabajo:** e-Póster

**INTRODUCCIÓN:** El adenoma del epitelio pigmentario del cuerpo ciliar (AEPCC) es una neoplasia benigna excepcionalmente rara que clínicamente puede ser indistinguible del melanoma.

**MATERIAL Y MÉTODOS:** Revisión de 3 casos diagnosticados en el HUB entre 2007 y 2022. Incluimos sus datos clínicos, morfológicos, inmunohistoquímicos y estudio mutacional (BRAF V600E, GNAQ y GNA11).

**RESULTADOS:** Todos los pacientes eran de sexo femenino con una edad media de 44 años. La orientación clínica en los 3 casos fue de melanoma. En la resonancia magnética nuclear (RMN), los tumores eran hiperintensos en imágenes ponderadas en T1 e hipointensos en imágenes potenciadas en T2. Se realizó resección transecleral local en todos.

Macroscópicamente mostraban un aspecto marrón negruzco. Las características histológicas fueron similares en los tres casos: células poligonales con abundante pigmento intracitoplasmático dispuestas en nidos y cordones con presencia de estroma fibroso y numerosas vacuolas claras. No se identificaron mitosis, necrosis ni atipias significativas.

El estudio inmunohistoquímico mostró el siguiente resultado:

. Caso 1: CKA61/AE3 + / CK7 - / CK18 + / S100 + / HMB45 - / SOX10 -

. Caso 2: CAM5.2 + / CK20 - / CK7 + / S100 + / HMB45 -

. Caso 3: CAM5.2 + / CK7 - / CK18 + / S100 + / HMB45 + focal / SOX10 -

-

En los 3 casos se realizó el estudio mutacional para BRAF V600E, siendo positivo en uno de ellos. En los dos casos en los que se analizaron las mutaciones para los genes GNAQ o GNA11 el resultado fue negativo (wild type).

**CONCLUSIONES:** El AEPCC muestra una histología muy característica, pero con expresión variable de marcadores inmunohistoquímicos de citoqueratinas y de algunos marcadores melanocíticos. Esta heterogeneidad ha de ser tenida en cuenta a la hora de valorar muestras con una cantidad de material limitada (p.ej. una PAAF).

Algunos autores (Mori et al) defienden que la presencia de mutación BRAF V600E en el AEPCC puede ser de utilidad para el diagnóstico diferencial con el melanoma uveal. Sin embargo y teniendo en cuenta que sólo la identificamos en uno de los casos analizados, el resultado del análisis mutacional de BRAF V600E debería ser valorado con cautela y en combinación con los hallazgos anatomo-patológicos.

**ADENOCARCINOMA DE MOLL PALPEBRAL**

Abecia Martínez, Emilio I.; Porcar Plana, Carmen A.; Carilla Sanromán, Andrea; Fernández Taules, Cristina; Abad Tallada, Fernando Javier; Zalaya Cortés, Sigrid; Alvarez Alegret, Ramiro  
**Presentador:** Abecia Martínez, Emilio I.

HOSPITAL UNIVERSITARIO MIGUEL SERVET

**Tipo de trabajo:** e-Poster

**INTRODUCCIÓN:** Los adenocarcinomas apocrinos primarios de localización palpebral son muy poco frecuentes, y a menudo son confundidos con lesiones tipo chalazión. De hecho, revisando estos diagnósticos retrospectivamente muchos son recalificados como carcinomas epidermoides, melanomas o metástasis. En concreto, su origen etiológico procede de las denominadas glándulas Moll, glándulas sudoríparas modificadas que cumplen funciones de secreción lacrimial.

**MATERIAL Y MÉTODOS:** Mujer árabe de 30 años, embarazada, sin otros antecedentes de interés, derivada al servicio de oftalmología por la aparición de una lesión en párpado inferior de ojo derecho de dos meses de evolución. En la exploración se observa una tumoración de 3x2 mm, de consistencia fibroelástica y coloración violácea, en tercio medio del párpado inferior derecho.

**RESULTADOS:** Se realiza biopsia excisional de la lesión mediante cuña pentagonal, con cierre directo y cantotomía y cantolisis asociadas. En el estudio microscópico se observa una lesión nodular, compuesta por glándulas neoplásicas que adoptan una arquitectura tubular y ductal, con eventuales papilas intraluminales. Las células tumorales muestran atipia leve y aisladas figuras mitosis. Así mismo, se reconoce secreción por decapitación, indicando diferenciación apocrina. Tanto en la periferia como en el seno de la lesión se reconocen glándulas apocrinas normales y otras con displasia parcheada, indicando transformación neoplásica.

El estudio histoquímico muestra un citoplasma PAS + con gránulos positivos para Hierro Coloidal y Mucicarmín. Con técnicas inmunohistoquímicas las células muestran positividad para CK7, CK8, CK18 y CK19. La tinción para GCDPF15, indicativo de diferenciación apocrina, es débilmente positivo. Los receptores de estrógenos y progesterona, útiles para el diagnóstico diferencial con una metástasis, son negativos. El estudio de mutación para el gen NTRAK resultó mutado. Tras un año de seguimiento la paciente no presenta recidivas.

**CONCLUSIONES:** Los adenocarcinomas de Moll son tumores raros y agresivos. En la literatura existen menos de veinte casos publicados que realmente cumplan los criterios diagnósticos. Analizando los casos publicados, la edad de presentación habitual se sitúa alrededor de los 60 años; sin embargo, la paciente del caso que presentamos es inusualmente joven. En relación al pronóstico, está estrechamente relacionado con la existencia de diseminación a otros tejidos, lo cual suele ser orbitaria (47%), linfática (35%) o hematológica. El tratamiento, basado en los casos esporádicos encontrados en la literatura, incluye cirugía, radioterapia y quimioterapia. En conclusión, debido a la escasa casuística sería recomendable reportar más casos; esto ayudaría a poder establecer guías de tratamiento y seguimiento.

**CRECIMIENTO EPITELIAL INTRACORNEAL: EL ESTUDIO HISTOPATOLÓGICO COMO GOLD STANDARD**

Jiménez Campillo, Marta; Dawid De Vera, María Teresa; Gallego Domínguez, Elena; Pérez Villa, Lidia; Hierso Martín, María Isabel  
**Presentador:** Jiménez Campillo, Marta

HOSPITAL UNIVERSITARIO VIRGEN DE LA VICTORIA, MALAGA

**Tipo de trabajo:** e-Poster

**INTRODUCCIÓN:** El crecimiento epitelial intracorneal (CEI) es una grave e infrecuente patología desencadenada por un traumatismo o como complicación de ciertas técnicas quirúrgicas. Su incidencia es del 0,25%. El desencadenante es el acceso y proliferación de tejido escamoso en compartimentos profundos. Así, se produce opacificación corneal y alteración del flujo humoral, evolucionando a glaucoma y pérdida total de visión. Presenta un curso clínico inespecífico y una latencia inferior a un año. La invasión epitelial, ha sido asociada a procedimientos sobre cámara anterior como Facoemulsión, DMEK, DSAEK. El desarrollo de CEI tras DSAEK (Descemet stripping automated endothelial keratoplasty) fue descrito en 2007, publicándose poco más de una decena de casos desde entonces.

**MATERIAL Y MÉTODOS:** Mujer de 76 años con antecedentes de córnea guttata y distrofia de Fuch bilateral en 2016. En 2017 desarrolla queratitis punctata bilateral, con episodios de edema y erosión central, y posterior separación entre lamela posterior y córnea. Finalmente, en 2019 se realiza trasplante corneal con intervención tipo DSAEK (trasplante de capas posteriores: Descemet y endotelio). En 2021, consulta de nuevo por dolor ocular y deterioro de la visión en el ojo izquierdo. Nuevamente, presenta cuadro de edema corneal, procediéndose a un segundo trasplante de córnea tras diagnóstico de rechazo de injerto.

**RESULTADOS:** Recibimos fragmento lenticular de 0,8 cm de diámetro. En el centro se observa zona de mayor densidad, opacificada. La microscopía revela en el espesor de la lámina corneal, la presencia de formaciones quísticas y laminares de epitelio simple, pobremente adherido al estroma subyacente. Dicho epitelio resultó citoqueratina + (34BetaE12) y p40+ (Agilent). Todos estos hallazgos son compatibles con crecimiento epitelial intracorneal.

**CONCLUSIONES:** El CEI es una rara complicación de cirugías de cámara ocular anterior. Se produce por el acceso y subsiguiente expansión de epitelio conjuntival o corneal en la cámara anterior en la mayoría de los casos, aunque puede alcanzar el segmento posterior. La epitelización puede darse bajo tres presentaciones; En perlas, forma laminar (más común y agresiva), o quística (la más benigna). El curso natural lleva a la invasión extensa del epitelio, interfiriendo en el flujo humoral, generando inflamación, hemorragia, glaucoma, y pérdida de visión. El Gold Standard diagnóstico es la histopatología, identificándose epitelio escamoso en el espesor corneal. La presencia de globet cells indica origen conjuntival del epitelio. El diagnóstico diferencial incluye la proliferación endotelial secundaria, síndrome iridocorneal, endotelial, carcinoma metastásico y coristoma intraocular (quiste epitelial congénito). Éste es indistinguible histológicamente de CEI, siendo imprescindible consultar la historia clínica. Dada la inespecificidad sintomatológica (dolor, pérdida progresiva de visión, fotofobia, lagrimeo) y la irreversibilidad al avance, resulta esencial conocer la histopatología, clave para un adecuado abordaje.

## QUISTE ÓSEO ANEURISMÁTICO Y CAMBIOS RELACIONADOS: ESTUDIO DE 49 CASOS EN UN CENTRO DE REFERENCIA. ¿HEMOS APRENDIDO ALGO?

Prat , Alba; Miralles , Marta; Orellana , Ruth; Fumagalli , Caterina; Espinosa , Íñigo; Piñol , David; Acosta , Sarah Fiorella; Valverde , Sandra; Trullols , Laura; Ferré , Malena; Bagué , Silvia  
**Presentador:** Prat , Alba

HOSPITAL DE LA SANTA CREU I SANT PAU

**Tipo de trabajo:** Oral  
*(Consultar sala y hora en el Programa científico)*

**INTRODUCCIÓN:** El quiste óseo aneurismático (QOA) es una entidad benigna que puede mostrar un comportamiento local agresivo y afectar a cualquier hueso, principalmente metafisis de huesos largos. Mayor incidencia en la segunda década de la vida, con ligero predominio en hombres. Se caracteriza por espacios quísticos con contenido hemático separados por septos de aspecto fibroblástico, neoformación ósea y agregados de células gigantes multinucleadas tipo osteoclasto. Clasificación actual: a) QOA "primario" asociado a reordenamiento del gen USP6 en un 70% de los casos; b) variante sólida del QOA (más frecuente en manos y pies); c) "cambios tipo QOA" (antes denominado QOA secundario); d) QOA de partes blandas.

**MATERIAL Y MÉTODOS:** Revisión de 49 pacientes con diagnóstico de QOA en un único centro durante el periodo 2005-2022. Examen de las preparaciones histológicas y valoración de la proporción entre componente celular/óseo y presencia/ausencia de "hueso azul" en los QOA "primarios". Correlación clínico-radiológica e información (tratamiento y evolución) mediante análisis de las historias clínicas. Estudio molecular de reordenamiento gen USP6 en 24/49 (49%) casos (20 FISH; 4 NGS) y mutaciones del gen H3F3A (PCR) en 11/49 (22%) casos.

**RESULTADOS:** QOA primario (26 casos): edad mediana: 21 años; 8M y 18H (M/H 1:2). Localizaciones anatómicas: pelvis (6), fémur (3), cúbito (3), vértebra (2), húmero (2), radio (2), tibia (2), peroné (2), occipital (1), clavícula (1), astrágalo (1) y calcáneo (1). QOA variante sólida (4 casos): falange (2) y metacarpo (2); 1M y 3H. Histología: predominio del componente celular (100% casos); "hueso azul" en 4/26 (15%) casos. Reordenamiento gen USP6 en 13/19 (68%) casos de QOA. Fusiones génicas por NGS: STAT3-USP6, FOSL2-USP6 y ADNP-USP6. Ausencia de mutaciones del gen H3F3A en el 100% de los casos (7/7). Tratamiento: curetaje e injerto óseo asociado a otros tratamientos en 7 casos (embolización 4; esclerosis 2 y denosumab 1); 4 casos con tratamiento desconocido. "Cambios tipo QOA" (19 casos): edad mediana: 20,5 años; 6M y 13H (M:H 1:2). Tipo histológico del tumor primario: tumor de células gigantes/TCG (9), condroblastoma (5), displasia fibrosa (2), sarcoma osteogénico (2) y osteoblastoma (1). Ningún caso de QOA de partes blandas.

**CONCLUSIONES:** En nuestra serie, el QOA es más prevalente en la segunda década, sexo masculino (69%) y huesos largos de extremidades (54%). Reordenamiento del gen USP6 en el 68% de los casos. Los "cambios tipo QOA" se han asociado predominantemente a TCG (45%). En situaciones de duda diagnóstica, la disponibilidad del estudio molecular combinado USP6/H3F3A es útil y permite: a) agilizar y precisar el diagnóstico, principalmente en el material de biopsia por punción y en los casos con signos radiológicos de agresividad local y b) elegir la estrategia terapéutica más adecuada. En la práctica diaria y/o en ausencia de confirmación molecular, la correlación clínico-radiológica es todavía fundamental e ineludible para el diagnóstico.

## SARCOMA CON ALTERACIÓN GENÉTICA DE BCOR: UN DESAFÍO DIAGNÓSTICO

Vargas Osorio, Kelly; Reuto Castillo, Jaime; Pérez Beliz, Edurne; Cameselle Teijeiro, José Manuel; Abdulkader Nalib, Ihab  
**Presentador:** Vargas Osorio, Kelly

COMPLEJO UNIVERSITARIO HOSPITALARIO  
 SANTIAGO DE COMPOSTELA

**Tipo de trabajo:** Póster con Defensa  
*(Viernes 5 de mayo de 2023; 10:45; Pantalla: 6)*

**INTRODUCCIÓN:** Los sarcomas con alteraciones genéticas de BCOR son neoplasias primitivas de células redondas con activación oncogénica y sobreexpresión de BCOR. Incluye sarcomas con fusiones génicas, principalmente BCOR-CNNB3 y con duplicaciones internas en tándem (BCOR-ITD). Los sarcomas BCOR-CNNB3 suelen afectar a hueso y tejidos blandos a nivel de la pelvis, extremidades inferiores y región paraespinal en niños y adultos jóvenes. Son neoplasias agresivas con altas tasas de remisión tras tratamientos similares a los del sarcoma de Ewing (SE). Es necesario conocer los datos morfológicos, inmunohistoquímicos y moleculares de este tumor que representa un desafío para el patólogo.

**MATERIAL Y MÉTODOS:** Se describen las características clínicas, citológicas, histológicas y moleculares (hibridación in situ con fluorescencia [FISH] y secuenciación de nueva generación [NGS]) de un caso de sarcoma con reordenamiento de BCOR en un varón de 18 años. La neoplasia se detectó por dolor e impotencia funcional tras un traumatismo en el pie derecho. La resonancia identificó una lesión ósea infiltrativa e hipercaptante en el calcáneo que también afectó a tendones flexores y la dermis plantar. Tras la sospecha de un SE se realizó una biopsia de la que se realizaron improntas citológicas y bloques de parafina.

**RESULTADOS:** Citológicamente había una celularidad dispersa y grupos celulares poco cohesivos de células pequeñas con núcleos "desnudos", irregulares e hiper cromáticos con escaso citoplasma. Histológicamente se detectó una proliferación de células uniformes, pequeñas, redondas u ovoides, basófilas con cromatina fina y una delicada red vascular. La actividad mitótica fue escasa sin necrosis ni angiogénesis. Las células fueron mostraron positividad citoplasmática para CD99 y nuclear para SATB2 y ciclina D1, con negatividad para CKAE1/AE3, EMA, S100, SOX10, desmina, CD31, CD45, sinaptosina y TdT. El estudio de FISH fue negativo para reordenamientos de EWRS1, FUS y FOXO1. Ante los hallazgos negativos para SE, se realizó el estudio inmunohistoquímico para BCOR y el análisis de NGS del RNA, que confirmaron el diagnóstico de sarcoma con fusión del gen BCOR/CNNB3. Tras 3 meses de iniciarse el tratamiento quimioterápico el paciente ha presentado una mejoría sintomática significativa.

**CONCLUSIONES:** El diagnóstico del sarcoma con reordenamiento de BCOR-CNNB3 es difícil y representa un reto por sus características morfológicas similares a las del SE. Este caso demuestra la importancia de la correcta optimización de las muestras citológicas e histológicas para la realización de los estudios moleculares necesarios para la rápida identificación de tumores muy infrecuentes.

## OCRONOSIS ENDÓGENA: UNA ENTIDAD INFRECIENTE

Franco Rubio, Nacho; García Fuertes, Sonia; Cabañuz Rocatallada, Clara; Ponce Casas, Eduardo; Sánchez Lazcano, María; Ros Giménez, Josefa; González Suárez, Daniela; Sanz Pérez, Noemí  
**Presentador:** Cabañuz Rocatallada, Clara

HOSPITAL ERNEST LLUCH

**Tipo de trabajo:** Póster con Defensa  
 (Viernes 5 de mayo de 2023; 10:45; Pantalla: 6)

**INTRODUCCIÓN:** La alcaptonuria u ocronosis endógena es una infrecuente enfermedad autosómica recesiva provocada por una insuficiencia de la enzima homogentisica oxidasa, ligada a una mutación inactivante a nivel del cromosoma 3 (3q21-q23), que conduce a una deficiencia total o parcial de la oxidasa del ácido homogentisico (AH), con la consiguiente acumulación de AH en los tejidos conectivos y cartilagos articulares. Se trata de una entidad de difícil diagnóstico debido a su baja incidencia y falta de sospecha clínica, por lo que, en el momento del mismo, los pacientes presentan síntomas articulares que, en la mayor parte de los casos, son irreversibles. Describimos un caso típico de esta entidad, con los aspectos clínicos e histológicos más representativos de la misma.

**MATERIAL Y MÉTODOS:** Presentamos el caso de un varón de 68 años, con antecedentes de patología rotuliana bilateral, valorado en consulta externa de nuestro hospital por clínica de edema, derrame articular, esguince de ligamentos cruzados y fractura del cuerno posterior de menisco externo, con destrucción total del cartilago. Se le realizó una artroscopia de rodilla con la consiguiente remisión de las biopsias obtenidas al servicio de anatomía patológica.

**RESULTADOS:** Recibimos pieza de rótula de rodilla izquierda, además de biopsias de sinovial y menisco, que mostraban, al corte, una coloración marrón oscura generalizada. El estudio histológico evidencia, a nivel de membrana sinovial y menisco, la presencia de islotes de cartilago pigmentado en torno a los cuales se dispone una proliferación papilar sinovial, con inflamación crónica y reacción gigantocelular de tipo cuerpo extraño además de hiperplasia de sinoviocitos. Asimismo, en la biopsia ósea remitida, se observa un extenso depósito de pigmento parduzco, compatible todo ello con el diagnóstico de ocronosis.

**CONCLUSIONES:** La ocronosis es una entidad con una prevalencia de entre 1/250000 y 1/1000000, según poblaciones, de difícil diagnóstico debido, fundamentalmente, a la ausencia de sospecha clínica. A nivel articular puede provocar artropatía temprana, conocida como artropatía ocronótica, muy invalidante y con la rodilla como articulación más comúnmente afectada. La determinación de AH en orina es patognomónica en el diagnóstico de la enfermedad; sin embargo, la inespecificidad de síntomas que conlleva a la baja sospecha clínica, sitúan al estudio histológico como herramienta fundamental para el diagnóstico de confirmación.

## CORRELACIÓN ENTRE CLÍNICA E HISTOLOGÍA INTRAOPERATORIA (TEST DE MIRRA) EN EL DIAGNÓSTICO DE LA INFECCIÓN PROTÉSICA

Arranz Salas, Isabel; Jimenez Campillo, Marta; Fernandez Hijano, Manuel Rafael; Lopez Vilodrez, Juan Antonio; Hierro Martín, María Isabel  
**Presentador:** Arranz Salas, Isabel

SERVICIO DE ANATOMÍA PATOLÓGICA. HOSPITAL UNIVERSITARIO VIRGEN DE LA VICTORIA. MÁLAGA

**Tipo de trabajo:** e-Póster

**INTRODUCCIÓN:** Diferentes autores han puesto de manifiesto la utilidad del análisis histológico en el diagnóstico de la infección protésica; sin embargo, todavía hoy, su validez clínica es motivo de controversia. El objetivo del presente trabajo es describir y analizar la validez clínica del análisis histológico (Test de Mirra) en el diagnóstico de infección protésica en el paciente sometido a un recambio protésico de cadera o rodilla.

**MATERIAL Y MÉTODOS:** Se presenta un estudio retrospectivo que incluye el estudio histológico de una muestra articular de 133 pacientes que se sometieron a un recambio protésico de cadera y rodilla, y su correlación con la clínica. Se realizó un análisis estadístico descriptivo y bivariado. La identificación y recuento de PMN se realizó en cortes por congelación, evitando las zonas con aspecto fibroso, tras una tinción con hematoxilina-eosina. Dicho recuento se realizó atendiendo a la adaptación descrita por Feldman et al, considerándose patológico > 5 PMN por campo de gran aumento ( $\times 40$ ) de media, en 5 campos separados.

**RESULTADOS:** La validez clínica del análisis histológico ofreció una sensibilidad del 48%, una especificidad del 91%, un valor predictivo positivo del 55% y un valor predictivo negativo del 88%.

**CONCLUSIONES:** La determinación de la validez clínica del análisis histológico pone de manifiesto una especificidad elevada. Dicho análisis supone una herramienta diagnóstica apropiada para detectar pacientes sanos, con ausencia de infección.

### 3 TUMORES DE CÉLULAS GIGANTES TENOSINOVIALES DE LOCALIZACIÓN EXCEPCIONAL

Ruiz Martín, Juan; Parra Tercero, Ana Rosa; Yunge Del Pozo, Gonzalo José; Aso Manso, Sonsoles

**Presentador:** Ruiz Martín, Juan

HOSPITAL UNIVERSITARIO DE TOLEDO

**Tipo de trabajo:** e-Póster

**INTRODUCCIÓN:** Los tumores de células gigantes tenosinoviales son un grupo de tumores benignos que se originan en relación a estructuras articulares. La OMS distingue formas localizadas, generalmente en tendones de dedos de manos y formas difusas en relación a grandes articulaciones. Otras localizaciones son excepcionales.

**MATERIAL Y MÉTODOS:** Hemos realizado una búsqueda con las palabras claves "tumor de células gigantes", " tumor tenosinovial" y "tenosinovitis" en la base de datos de Patwin entre todos los tumores de partes blandas y hueso diagnosticados en un hospital terciario desde el año 2000. Hemos revisado los casos construyendo una base de datos con las siguientes variables: edad (años), sexo (hombre vs. mujer), localización (dedos, manos/pies, gran articulación, otras), servicio de procedencia (traumatología vs. otras) y variante tumoral (localizada vs. difusa).

**RESULTADOS:** 122 tumores de células gigantes tenosinoviales. 82 (67%) mujeres. Mediana de edad 47 años. 85 (70%) provinieron de traumatología. 86 (70%) en dedos de mano. 92 (75%) formas localizadas. Describimos 3 casos de localización excepcional. Caso 1, mujer de 26 años, procedente de radiodiagnóstico, con una forma difusa en esternón. Caso 2, mujer de 26 años, procedente de radiodiagnóstico, con un aforma difusa en C1-C2. Caso 3, mujer de 25 años, procedente de neurocirugía, con una forma difusa en L4-L5.

**CONCLUSIONES:** Nuestra serie de 122 tumores de células gigantes tenosinoviales muestra unas características superponibles a las de la literatura. Destacamos 3 casos en mujeres jóvenes por su localización excepcional.

### UN TUMOR BENIGNO RECIDIVANTE: CONDROBLASTOMA

Carrillo Checa, Javier; García Hirschfeld, Juan M<sup>o</sup>; Rodríguez Moncada, Juan Sebastián; Parmeggiani Bermejo, Sofia; Valenzuela González, Miriam; Ruz Portero, Sara

**Presentador:** Carrillo Checa, Javier

HOSPITAL REGIONAL UNIVERSITARIO DE MÁLAGA (HRUM). INSTITUTO DE INVESTIGACIÓN BIOMÉDICA DE MÁLAGA (IBIMA).

**Tipo de trabajo:** e-Póster

**INTRODUCCIÓN:** El condroblastoma es un tumor benigno del hueso conformado por células condroblásticas envueltas en matriz condroide eosinofílica, que supone menos del 1% de los tumores óseos primarios. La mayoría de los casos se localizan en la epífisis de huesos largos como la tibia, en pacientes jóvenes entre la 2<sup>a</sup> y 3<sup>a</sup> década de la vida, si bien pueden presentarse en cualquier franja de edad y localización.

**MATERIAL Y MÉTODOS:** Presentamos el caso de un varón de 13 años, con gonalgia derecha de 7 meses de evolución, refractaria a analgesia y con interrupción del sueño. En la gammagrafía se evidenció una hipercaptación en rodilla derecha de características benignas, mientras que la resonancia magnética fue altamente sugestiva de condroblastoma y presentaba edema en partes blandas y médula ósea. Se realizó una primera biopsia incisional de la lesión no concluyente pero que podría ser compatible con el diagnóstico sugerido desde radiología, por lo que se decidió curetaje de la lesión y relleno con injerto.

**RESULTADOS:** En la muestra recibida se identificaron resto óseos junto a una proliferación celular mononuclear, con citoplasma eosinofílico y núcleos con hendidura, sin atipia franca ni figuras mitóticas, junto abundantes células gigantes multinucleadas y extensas áreas de matriz condroide basofílica. No se identificó necrosis. Las primeras células fueron positivas para S-100 (Leica®), p63 (Leica®) una expresión focal de SATB2, negativas para CD99 (Leica®) y D2-40 (Leica®) y un índice proliferativo Ki67 (Leica®) del 1%. El diagnóstico final, teniendo en consideración la clínica, radiología y microscopía fue de condroblastoma.

Al año siguiente, el paciente sufrió una recidiva en la misma localización y se realizó nuevo curetaje.

**CONCLUSIONES:** El diagnóstico de condroblastoma es un claro ejemplo de la importancia de la integración de la clínica, radiología y hallazgos histológicos de los tumores osteoarticulares. Su diagnóstico diferencial debe realizarse con otros tumores con células gigantes o matriz condroide, como el condrosarcoma de células claras o tumores de células gigantes de hueso. A pesar de ser considerado un tumor benigno, la tasa de recurrencias alcanza el 18% de los casos, siendo más frecuentes antes de los 3 años del curetaje y en el hueso temporal y costillas.



## EXPERIENCIA DIAGNÓSTICA EN SARCOMA EMBRIONARIO DEL HÍGADO EN CENTRO TERCIARIO (2008-2022)

Molina Centelles, Manuel Francisco; Molina Centelles, Manuel Francisco; García Gómez, Enrique; Rausell Fontestad, Nuria; Juan Ribelles, Antonio; Llavador Ros, Margarita Mercedes  
**Presentador:** Molina Centelles, Manuel Francisco

SERVICIO DE ANATOMÍA PATOLÓGICA HOSPITAL UNIVERSITARI I POLITÈCNIC LA FE

### Tipo de trabajo: Oral

(Consultar sala y hora en el Programa científico)

**INTRODUCCIÓN:** El sarcoma embrionario del hígado o sarcoma embrionario indiferenciado es un tumor agresivo mesenquimal primario hepático. Supone la tercera neoplasia maligna hepática pediátrica, con una frecuencia de en torno a 6-13%, tras el hepatoblastoma y el carcinoma hepatocelular (85-90% de las neoplasias malignas hepáticas infantiles), siendo la neoplasia mesenquimal hepática más frecuente. La edad de presentación más frecuente es desde los 6 a 10 años de edad. El tratamiento estándar es multimodal: resección quirúrgica y quimioterapia, con radioterapia en caso necesario. La supervivencia media es de 4-5 años, reflejándose una tendencia ascendente en las últimas décadas.

**MATERIAL Y MÉTODOS:** Revisión de la historia clínica, radiología, biopsias por aguja gruesa y resección quirúrgica de los casos de sarcoma embrionario del hígado diagnosticados en el Servicio de Anatomía Patológica en el periodo 2008-2023.

**RESULTADOS:** Tres sarcomas embrionarios fueron diagnosticados en nuestro centro en los años 2013, 2016 y 2022. El primer caso corresponde a una paciente de 9 años que ingresa por hepatomegalia, dolor abdominal generalizado, fatiga y anorexia. La RM revela una masa heterogénea multinodular que ocupa el LHD de 18 x 14 x 12 cm con pseudocápsula e interior sólido-necrótico y quístico. Se realiza biopsia de la lesión con diagnóstico de sarcoma embrionario y se administra tratamiento quimioterápico según esquema VAC. La resección quirúrgica de la lesión confirma el diagnóstico. 6 años después presenta deterioro de la función hepática progresivo que precisa trasplante en 2017. La segunda paciente es una niña de 3 años con fiebre de 6 días de evolución (máx. 38,7°), dolor intermitente en hemiabdomen derecho y hepatomegalia de 4 cm de consistencia dura. La RM revela una lesión focal en LHD de 11.6x 9.6 x 8.1cm sólido-quística. Mediante BAG se diagnostica como hamartoma mesenquimal abscesificado, realizándose hepatectomía derecha en la que se diagnostica de sarcoma indiferenciado hepático. Tras coordinación con EpSSG se realizan 6 ciclos IVA. El tercer paciente es un varón de 5 años con fiebre (máx. 38,4°C) de dos días de evolución con dolor agudo en flanco derecho. Se evidencia masa hepática por RM de 12,0 x 10,6 x 11,6 cm de contorno bien definido con áreas quístico-necróticas y sospecha radiológica de hepatoblastoma. En BAG se diagnostica de sarcoma embrionario y se realiza hepatectomía derecha que confirma el diagnóstico y tras consulta con EpSSG se decide Qt de 6 ciclos IVA. Los tres casos permanecen libres de enfermedad en el momento actual sin haber experimentado recaídas.

**CONCLUSIONES:** El sarcoma embrionario del hígado es una entidad pediátrica hepática extremadamente agresiva e infrecuente. Requiere diagnóstico histológico y un manejo multidisciplinar por expertos en sarcomas infantiles. Es necesario tener en cuenta esta neoplasia en el diagnóstico diferencial de la patología oncopediátrica.

## MALFORMACIÓN PULMONAR CONGÉNITA DE LA VÍA AÉREA: UN RETO DIAGNÓSTICO. UTILIDAD PARA LOS CRITERIOS HISTOLÓGICOS PARA SU CLASIFICACIÓN

Haro Haro, Carolina Estefanía; Garrido Pontnou, Marta; Camacho Soriano, Jessica; Chaachou Charradi, Anas; Rodríguez Díaz, Francisco; Ramon Y Cajal Agueras, Santiago; Navarro Jiménez, Alexandra  
**Presentador:** Haro Haro, Carolina Estefanía

HOSPITAL UNIVERSITARIO VALL D'HEBRON

### Tipo de trabajo: Oral

(Consultar sala y hora en el Programa científico)

**INTRODUCCIÓN:** La malformación pulmonar congénita de la vía aérea (CPAM), anteriormente denominada malformación congénita adenomatoides quística (MAQ), es una anomalía poco frecuente. Se presenta en el 0,004% de todos los embarazos. En 1977 Stocker las clasificó de acuerdo a las características clinicopatológicas, en tipo 1, 2 y 3. Posteriormente incluyeron los tipos 0 y 4 a la clasificación original. Ahora, se reconoce que el tipo 0 y tipo 4 de Stocker, son entidades distintas. Actualmente se han descrito mutaciones en KRAS relacionadas con el tipo 1 y 3

**MATERIAL Y MÉTODOS:** Se revisaron las preparaciones digitalizadas de un total de 39 casos diagnosticados en nuestro centro, entre los años 2001 al 2023, elaborando una tabla con datos y características histológicas. Posteriormente se analizó el grado de concordancia con 3 patólogos pediátricos expertos

**RESULTADOS:** De los 39 casos, 23(59%) eran niños y 16(41%) niñas. El rango de edad esta entre las 18 semanas de gestación y los 16 años, siendo más frecuente en el primer año de vida. Se realizaron intervenciones legales del embarazo en 8 casos(20%), de los cuales 3(7,6%) tenían además polimalformaciones. Se asoció a óbito intraútero en 2 casos y a una muerte neonatal a los 7 días de vida. La localización más frecuente el lóbulo inferior(66,7%). Los diagnósticos de revisión fueron: CPAM tipo 1: 6 casos(15,4%), CPAM tipo 2: 24 casos(61,6%), en los cuales 4 casos(17,4%) se identificaba la atresia, CPAM tipo 3: 1 caso(2,5%), CPAM no clasificable: 8 casos(20,5%).

Se observaron las siguientes características histopatológicas diferenciales entre la CPAM tipo 1 y la 2

Tamaño medio de los quistes: CPAM tipo 1: 0,5 -2cm y CPAM tipo 2: 0,2-1cm

Tamaño de pared (incluyendo músculo liso): CPAM tipo 1: 75µm y CPAM tipo 2: 72µm

Epitelio revestimiento: CPAM tipo 1: epitelio pseudoestratificado ciliado(100%) y CPAM tipo 2: epitelio pseudoestratificado ciliado(91,6%) y epitelio cilíndrico ciliado(8,4%).

Grupos de células mucinosas: CPAM tipo 1: 5 casos(83,3%) y CPAM tipo 2 únicamente células calciformes aisladas en 2 casos(8,3%). Signos obstructivos: CPAM tipo 1: 1 caso(16,7%) y CPAM tipo 2: 16 casos(67%). Las características de la CPAM tipo 3 fueron: lesión sólida(sin quistes) revestida por epitelio cúbico.

Se obtuvo una concordancia en el subtipo histológico de 20 de los 39 casos(51%) con la revisión de 3 patólogos expertos.

**CONCLUSIONES:** La clasificación histórica es confusa, obsoleta y poco reproducible. Es imprescindible en estas lesiones realizar un estudio macroscópico detallando el tamaño de los quistes, pese que en ocasiones la muestra puede estar fragmentada. En las lesiones procedentes de fetos la clasificación se encuentra muy limitada por el estadio madurativo del pulmón. Pese a las características histológicas descritas para cada subtipo, en nuestra serie, concluimos que son de vital importancia los grupos de células mucinosas para la CPAM tipo 1 y los signos obstructivos para la CPAM tipo 2. El estudio molecular podría ser un apoyo para su clasificación.

## LEUCEMIA CONGÉNITA

Béjar Valera, Javier; Sánchez Godoy, Laura; Segado Martínez, Marta; Fernández Pérez, Juan; García Fernández, Alejandra; Belando Pardo, Mateo Eduardo; Garzón Arana, Alejandro; Ruiz Maciá, José Antonio

**Presentador:** Béjar Valera, Javier

HOSPITAL CLÍNICO UNIVERSITARIO VIRGEN DE LA ARRIXACA

**Tipo de trabajo:** Póster con Defensa  
(Viernes 5 de mayo de 2023; 10:45; Pantalla: 6)

**INTRODUCCIÓN:** La leucemia congénita ocurre antes de los 28 días de vida del recién nacido y ocupa el 1% de las leucemias infantiles (excluyendo la mieloproliferación transitoria relacionada con el síndrome de Down).

**MATERIAL Y MÉTODOS:** La recién nacida de este caso de 4 días ingresa en UCI neonatal en febrero de 2022, con embarazo controlado y serologías normales, presentando hidrops fetal, anemia de 4 g/dl, leucocitosis de 59050/mm<sup>3</sup>, plaquetopenia de 54000/ml, insuficiencia respiratoria que requiere CPAP y pápulas eritemato-violáceas en muslo izquierdo (compatible con leucemia cutis). En el frotis de sangre periférica se objetivan abundantes blastos de serie blanca. La biopsia de médula ósea no fue diagnóstica. Se sospecha leucemia congénita con hematopoyesis extramedular por infiltración de médula ósea.

**RESULTADOS:** Se recibe punch de piel de 0,5x0,3 cm en el que, microscópicamente, se observa a pequeño aumento celularidad hiper cromática y basófila que respeta la epidermis, y a gran aumento, núcleos blásticos con nucleolo con cromatina abierta, picnosis y abundantes mitosis. Se solicitan las siguientes técnicas inmunohistoquímicas: positividad para CD43, BCL2, ciclina-D1 y C-myc; positividad débil para: CD4, CD7, CD45, CD68 y p53; negatividad para: CD3, CD20, PAX-5, CD79a, CD5, SOX-11, MPX, TdT, MUM-1, CD117, CD10, CD34, CD1a, S-100, CD123, CD56, Factor VIII, BCL6, CD99, CD30, CD61, CD163, sinaptofisina, EBER, langherina; Ki-67 del 40-50%. Tras estos resultados, nos dimos cuenta que aplicando el algoritmo "CD43 only" (CD3 negativo, CD20 negativo y CD43 positivo), el paciente lo cumplía. Las patologías más frecuentes que lo cumplen son: leucemia/linfoma de precursores B, de células plasmáticas, de células NK y de células mieloides. En nuestro caso presentaba TdT y CD79a negativos (se descarta leucemia/linfoma de precursores B), MUM-1 negativo (se descarta patología de células plasmáticas), CD56 y EBER negativos (se descarta patología de células NK), CD61 y factor VIII negativos (se descarta leucemia mielóide aguda megacarioblástica), CD56 y CD123 negativos (se descarta patología de células dendríticas plasmocitoides), CD1a, S-100 y langherina negativos (se descarta patología de células dendríticas plasmocitoides), CD117 negativo y MPX, CD4, CD7 y CD68 débiles (no se podría descartar patología de células mieloides).

**CONCLUSIONES:** Dados los resultados de inmunohistoquímica, la infiltración dérmica por celularidad mediana blástica de hábito linfóide/mielóide y gracias a la aplicación del algoritmo "CD43 only", la patología del neonato es compatible con sarcoma granulocítico o tumor mielóide. Hay blastos de serie blanca en sangre periférica y la negatividad de marcadores mieloides no lo confirma pero tampoco lo excluye. Las leucemias congénitas más frecuentes son agudas mieloides (células mieloides, células dendríticas plasmocitoides o células de Langerhans), a diferencia de la leucemia aguda infantil más frecuente que es linfóide.

## SÍNDROME DEL PELO IMPEINABLE, CLAVES PARA DIAGNOSTICAR ESTA RARA DISPLASIA CAPILAR PEDIÁTRICA: DEL PEINE AL MICROSCOPIO

Naranjo Ruiz-Atienza, Lourdes; Repiso , Trinidad; Flamarich , Cristina; Navarro , Alexandra; Camacho , Jessica; Dacosta , Eduardo; Alegria , Alejandro; Garrido Pontnou, Marta

**Presentador:** Naranjo Ruiz-Atienza, Lourdes

HOSPITAL UNIVERSITARIO VALL D'HEBRON

**Tipo de trabajo:** Póster con Defensa  
(Viernes 5 de mayo de 2023; 10:45; Pantalla: 6)

**INTRODUCCIÓN:** El síndrome del pelo impeinable (SPI) es una displasia pilosa de la infancia muy poco frecuente, 107 casos publicados, que afecta el pelo del cuero cabelludo, el cual es seco, claro y se dispone en diferentes direcciones, siendo indomable al intentar peinarlo. Suele presentarse de forma aislada, aunque se ha descrito asociado a otros síndromes. En el 75% de los casos se han identificado mutaciones en PADI3, TGM3 o TCHH, genes que codifican proteínas del pelo relacionadas con su forma. El microscopio electrónico de barrido (MEB), con el que se obtienen imágenes tridimensionales de una muestra, ha demostrado que en estos cabellos hay una hendidura longitudinal, lo cual confiere a la hebra esta disposición errática. Para este diagnóstico se requiere la demostración de la alteración de la forma capilar con MEB y una afectación de más del 50% del pelo. Con este trabajo queremos dar a conocer esta entidad tan infrecuente y presentar un método alternativo a la MEB para llegar al diagnóstico.

**MATERIAL Y MÉTODOS:** Niña de 4 años con antecedentes de bronquitis de repetición, que acudió a dermatología por presentar un cabello muy encrespado que no había cambiado de aspecto desde el nacimiento. A la exploración física se observaron cabellos claros, desordenados en la raíz, con textura irregular, y puntas lisas de aspecto normal. El resto de la exploración era anodina. Ante la sospecha de SPI, se envió a nuestro servicio un mechón de pelo para diagnóstico. Al no disponer de MEB se realizó un procesamiento técnico alternativo para obtener múltiples secciones seriadas transversales observables al microscopio óptico convencional (MO). Como controles se usaron de tres tipos de cabello sano (liso, ondulado y rizado). Todos los mechones se peinaron con resina para mantener las hebras rectas. Se incluyeron fragmentos de cada mechón en bloques de resina y se realizaron secciones semifinas perpendiculares al eje del mechón.

**RESULTADOS:** Las secciones semifinas de los controles mostraron, al MO, múltiples secciones transversales con formas regulares y constantes según el tipo de cabello: circulares en el liso; ovaladas en el ondulado y planas en el rizado. En el 100 % de las secciones del cabello del caso se observaron formas irregulares mayoritariamente triangulares y arriñonadas, sin evidenciarse formas circulares, ovaladas ni planas. Tras este resultado se solicitó estudio genético.

**CONCLUSIONES:** El SPI es una displasia pilosa muy infrecuente cuya sospecha clínica es clave para llegar al diagnóstico. Un servicio de anatomía patológica puede confirmar este diagnóstico si se obtienen secciones perpendiculares bien orientadas. El procesamiento en resina facilita el peinado de estos cabellos indomables y así obtener múltiples secciones transversales bien alineadas que nos permitan observar bidimensionalmente la forma de la hebra. Las formas triangulares y arriñonadas de estas secciones son el resultado de la hendidura longitudinal observada en el MEB. Los resultados del estudio genético están pendientes.

## GASTRITIS COLÁGENA EN NIÑOS: UNA ENFERMEDAD RARA.

Santana Ramos, Marina Alejandra; Weil Lara, Bernardo; Ruz Porter, Sara; Carrillo Checa, Javier; Tirado Pascual, Mónica; González García, Jesús

**Presentador:** Ruz Porter, Sara

HOSPITAL REGIONAL UNIVERSITARIO DE MÁLAGA (HRUM). INSTITUTO DE INVESTIGACIÓN BIOMÉDICA DE MÁLAGA.

**Tipo de trabajo:** e-Póster

**INTRODUCCIÓN:** La gastritis colágena en niños es una entidad rara descrita por primera vez por Colletti y Trainer en 1989. Predomina en el sexo femenino y se presenta con anemia ferropénica severa.

Endoscópicamente, se caracteriza por la formación de nodulaciones que en la población pediátrica aparecen principalmente en cuerpo y fundus gástrico. A nivel histológico se define como la presencia de una banda de colágeno subepitelial mayor a 10 micras que se dispone de forma discontinua, acompañada por una reacción inflamatoria en la lámina propia.

Su etiología es desconocida y no existe un tratamiento concreto para esta enfermedad siendo su pronóstico a largo plazo aún incierto.

**MATERIAL Y MÉTODOS:** Presentamos el caso de una niña de 9 años en estudio por anemia ferropénica severa de 4 meses de evolución junto a dolor abdominal. Ante la sospecha de gastritis por helicobacter pylori se le realizó una endoscopia digestiva alta y baja en la que se encuentra mucosa gástrica en fundus y cuerpo con marcada nodularidad de la que se toman biopsias.

**RESULTADOS:** A nivel microscópico se observó una mucosa gástrica corporal y fúndica que presentaba una banda de colágeno subepitelial parcheada con un espesor mayor de 10 micras que se demostró con tricrómico de Masson. Junto a ésta, se apreció un infiltrado inflamatorio de tipo linfoplasmocitario con un importante componente eosinofílico y vasos dilatados atrapados entre las fibras de colágeno.

Asimismo, mediante pruebas de histoquímica e inmunohistoquímicas se descartó una infección por helicobacter pylori y se confirmó la presencia de un leve incremento de linfocitos intraepiteliales CD3+ a nivel duodenal.

**CONCLUSIONES:** La gastritis colágena es una enfermedad rara. En la edad pediátrica clínicamente destaca una anemia ferropénica de difícil control. Al realizar la endoscopia digestiva alta se observan múltiples nodulaciones localizadas en el cuerpo y fundus gástrico.

Se define a nivel microscópico como la presencia de una banda de colágeno de disposición parcheada y localización subepitelial cuyo espesor debe de ser mayor a 10 micras. Se acompaña de un infiltrado inflamatorio linfoplasmocitario y eosinofílico, lo que nos lleva a incluirla dentro del diagnóstico diferencial de la gastritis eosinofílica.

Aunque se desconoce su etiología, algunos autores han observado su asociación con enfermedades de base autoinmune como la celiaquía o enfermedades relacionadas con IgG4.

En nuestro caso, la presencia a nivel de la mucosa gástrica de una banda de colágeno subepitelial junto a un infiltrado inflamatorio constituye una base sólida para el diagnóstico de gastritis colágena. Además, la presencia linfocitos intraepiteliales a nivel duodenal sugiere la posibilidad de una asociación con la enfermedad celíaca.

Consideramos necesario tener en cuenta esta entidad, conocer el contexto clínico y endoscópico de gastritis helicobacter negativa y realizar un estudio exhaustivo de la biopsia gástrica, de modo que su diagnóstico no pase desapercibido para el patólogo.

## UNA ENTIDAD INUSUAL: TUMOR RENAL OSIFICANTE DE LA INFANCIA, A PROPÓSITO DE UN CASO

Haro Haro, Carolina Estefanía; Navarro Jiménez, Alexandra; Garrido Pontnou, Marta; Chaachou Charradi, Anas; Rodríguez Díaz, Francisco; Camacho Soriano, Jessica

**Presentador:** Haro Haro, Carolina Estefanía

HOSPITAL UNIVERSITARIO VALL D´HEBRON

**Tipo de trabajo:** e-Póster

**INTRODUCCIÓN:** Los tumores renales representan un 5-8% de los tumores pediátricos, siendo el tumor de Wilms (TW) el más frecuente. En 1980 se describió el tumor renal osificante de la infancia (ORTI), una entidad benigna y muy infrecuente con 24 casos descritos en la literatura. Es más frecuente en varones con una proporción (7:1) y se da únicamente en la infancia, en menores de 3 años. Se han identificado en 5 casos una trisomía del cromosoma 4. El tratamiento de elección es quirúrgico.

**MATERIAL Y MÉTODOS:** Niño de 4 meses que consulta por anemia y macrohematuria. Se realiza resonancia magnética que identifica una lesión en polo inferior renal derecho de 28 x 27 mm. El diagnóstico diferencial por imagen es de nefroma mesoblástico (NM), ORTI, TW, tumor rabdoide e incluso sarcoma renal de célula clara. Por ello, se realiza una nefrectomía derecha.

**RESULTADOS:** Se recibe pieza de nefrectomía derecha que mide 5,5 x 3 x 2 cm, y peso de 31,2 gramos. En polo inferior a nivel calicial, se observa un nódulo blanquecino de bordes bien delimitados, sólido-quístico con áreas de calcificación. Histológicamente, esta lesión se compone principalmente por un material osteoide con presencia de abundantes células epiteloides de aspecto osteoblástico que se disponen en cordones o en hilera. En la periferia se observa un área con mayor densidad celular compuesta por células fusocelulares que recuerdan al blastema. No se observan áreas de necrosis ni figuras de mitosis. Los dos tipos celulares son positivos para vimentina, las células fusiformes muestran positividad nuclear débil para WT1 y las epiteloides expresan EMA y SATB2. La expresión de INI1 se encuentra preservada. Se realiza Fish de ETV6 que no muestra translocaciones.

**CONCLUSIONES:** El ORTI, es un tumor benigno, todos los casos informados han sido unilaterales y el síntoma de presentación más común es la hematuria macroscópica, como se ve en nuestro paciente. Una masa abdominal palpable en el examen físico es un hallazgo raro. En una revisión de 24 pacientes, 23 presentaron hematuria macroscópica (95%) y solo 2 pacientes tenían una masa abdominal (8%). Se localiza en la pelvis y cálices renales. Se caracteriza histológicamente por la presencia de un componente de tipo osteoblástico dentro de una matriz osteoide y un componente mesenquimal que recuerda al blastema en la periferia. El diagnóstico diferencial por edad se realiza con un TW con componente teratoide, un tumor rabdoide o un NM. El tumor osificante se diferencia de estas entidades por sus características histológicas, estar limitado al riñón y no presentar signos histológicos de agresividad o malignidad.

## TUMOR DE CÉLULAS DE LA GRANULOSA JUVENIL. PRESENTACIÓN DE 2 CASOS EN NEONATOS.

Belando Pardo, Mateo Eduardo; García Fernández, Alejandra; Fernández Pérez, Juan; Sánchez Godoy, Laura; Béjar Valera, Javier; Garzón Arana, Alejandro; Segado Martínez, Marta; Ferrí Níguez, Josefa Belén

**Presentador:** Béjar Valera, Javier

HOSPITAL CLÍNICO UNIVERSITARIO VIRGEN DE LA ARRIXACA

**Tipo de trabajo:** e-Poster

**INTRODUCCIÓN:** El Tumor de Células de la Granulosa Juvenil (TCGJ) del testículo es una entidad rara de los tumores del estroma de los cordones sexuales que se originan a partir de elementos epiteliales del cordón sexual. La OMS distingue dos subtipos histológico: el TCGJ y el tumor de células de la granulosa de adultos. El TCGJ típicamente se presenta en la edad pediátrica, siendo el más frecuente de los tumores del estroma gonadal en niños. Es considerado benigno, siendo la orquiectomía el tratamiento curativo.

**MATERIAL Y MÉTODOS:** Caso nº1

Varón de 3 días de vida, nacido a término, con induración testicular derecha. El testículo se encontraba descendido, liso y firme a la palpación. La alfa-fetoproteína se encontraba ligeramente aumentada siendo la sospecha clínica de teratoma. La ecografía evidenció una masa multiquística con vascularización interna. Se realizó orquiectomía radical derecha y la pieza fue enviada para estudio histológico.

Caso nº2

Varón de 2 días de vida, nacido a término, con induración testicular izquierda. En la ecografía se identificó lesión heterogénea sólida quística intratesticular, vascularizada, planteando la posibilidad de lesión tumoral o displasia quística de la rete testis. Se realizó enucleación de la lesión.

**RESULTADOS:** Caso nº1

Se recibió pieza de orquiectomía que incluía cordón espermático con tumor parenquimatoso de 2,2x1,5x1cm, multiquístico con contenido gelatinoso y color ambarino. Histológicamente se observaron áreas microquísticas correspondientes a folículos que configuraban agregados lobulados, tapizados por células de núcleos redondos, de citoplasmas eosinófilos, con contenido luminal basófilo. Las células tumorales fueron positivas para Inhibina, Calretinina y WTI y fueron negativas para CKAE1-AE3, alfa-Fetoproteína, CD30, CD117, PLAP, D2-40 y OCT3/4. La orquiectomía fue curativa y el paciente se encuentra en seguimiento pediátrico sin nuevos hallazgos.

Caso nº2

Se recibió un nódulo ovoide de 1,4x0,6x0,5cm, de coloración pardo clara y consistencia ligeramente indurada. Histológicamente se observó parénquima testicular con tumoración bien delimitada, multinodular, compuesta por una proliferación de células de morfología poligonal de núcleos monomorfos redondeados con pequeño nucleolo, de citoplasma eosinófilo y vacuolado, formando un patrón predominantemente quístico-folicular con material basófilo de aspecto mucoso en la luz de los quistes. Las células tumorales fueron positivas para Inhibina, WTI y Calretinina y negativas para SALL4, Alfa-fetoproteína y Glypican-3.

La extirpación es reciente por lo que no existe un control evolutivo del testículo restante ya que no se realizó orquiectomía. En ambos casos, los hallazgos histológicos y el perfil inmunohistoquímico obtenido, permitieron hacer el diagnóstico TCGJ.

**CONCLUSIONES:** Aunque el TCGJ es el subtipo de tumor testicular más común en niños menores de 6 meses la rareza del mismo hace que su diagnóstico suponga un reto y se establezca un diagnóstico diferencial con otras neoplasias de peor pronóstico.

## TUMOR FIBROSO SOLITARIO COMO CAUSA DE HIPOGLUCEMIA PARANEoplásica

Silvestre Egea, Gala; Crowley Carrasco, Silvana; Rodríguez Carrillo, José Luis; Gil Bernabé, Paloma; Martín Poza, Silvia; Ruiz Becerra, Jaime Esteban; Oro Coello, Anton; Salas Anton, Clara; Martín Lopez, Javier

**Presentador:** Silvestre Egea, Gala

HOSPITAL UNIVERSITARIO PUERTA DE HIERRO

**Tipo de trabajo:** e-Poster

**INTRODUCCIÓN:** El tumor fibroso solitario (TFS) es una neoplasia mesenquimal fibroblástica caracterizada por la presencia de células de morfología ovoide o fusiforme dispuesta entre formaciones vasculares ramificadas e hialinizadas dentro de un estroma de colágeno variable. Este tumor se diagnostica por el reordenamiento del gen NAB2-STAT6 que se correlaciona con la expresión inmunohistoquímica de STAT6, herramienta sustituta como ayuda al diagnóstico. En raras ocasiones es maligno o produce síndromes paraneoplásicos.

**MATERIAL Y MÉTODOS:** Presentamos el caso de un varón de 65 años, no fumador, sin antecedentes patológicos de interés que en la actualidad presenta, que en la actualidad presenta hipoglucemia espontánea y persistente, sin poderla atribuir a las causas habituales. En la radiografía simple se identifica una masa extrapulmonar izquierda de bordes bien delimitados y con un SUVmáx de 3,5 por PET/TC.

Ante estos hallazgos se realizó una resección quirúrgica en bloque de la lesión tras el diagnóstico de TFS en la biopsia transtorácica

**RESULTADOS:** Se trata de una masa firme, no encapsulada bien delimitada con necrosis central de 30 cm. Microscópicamente, corresponde a una proliferación de células fusiformes u ovoides dispuestas al azar con atipia, pleomorfismo nuclear, anaplasia ocasional, alto recuento mitótico (10/mm<sup>2</sup>) y necrosis. El estroma colágeno con cambios mixoides incluye vasos hialinizados, ramificados y dilatados. No se observaron áreas indiferenciadas ni componentes heterólogos. El perfil inmunohistoquímico fue positivo para CD34, BCL2, CD99 y STAT6. El diagnóstico del tumor fue de TFS maligno con el que asoció la hipoglucemia

**CONCLUSIONES:** El síndrome de Doege-Potter es un síndrome paraneoplásico excepcional asociado a los tumores fibrosos solitarios, otra entidad muy poco común. Se caracteriza por hipoglucemias sintomáticas mantenidas por la sobreproducción de factor de crecimiento insulínico tipo 2, una molécula muy similar a la insulina. La hipoglucemia rara vez se asocia con TFS y cuando se presenta está relacionada con tumores de gran tamaño y con alta actividad mitótica. La escisión del tumor normalmente resuelve los síntomas, como fue el caso de nuestro paciente.

## DEPOSITO MASIVO DE FIBRINA INTERVELLOSARIA E INTERVILLITIS CRÓNICA HISTIOCITARIA: PATOLOGIAS PLACENTARIA CON RIESGO ALTO DE RECIDIVA:

Jiménez Campillo, Marta; Abad Vintimilla, María Augusta; Regojo Zapata, Rita María

**Presentador:** Jiménez Campillo, Marta

HOSPITAL UNIVERSITARIO VIRGEN DE LA VICTORIA, MÁLAGA

**Tipo de trabajo:** e-Póster

**INTRODUCCIÓN:** Hay lesiones placentarias que tienen un alto riesgo de recidiva y el patólogo debe conocer. El depósito masivo de fibrina intervelllositaria (DMFI) se caracteriza por el extenso depósito de material fibrinoide en el espacio intervelllositario (>25% del volumen), interfiriendo en la función de intercambio del trofoblasto vellositario, y generando disfunción placentaria. Suele asociarse con la intervillitis crónica histiocitaria, compartiendo factores de riesgo y consecuencias adversas en la gestación como el parto prematuro, CIR y la muerte intraútero. Las series publicadas han demostrado un riesgo de recidiva en gestaciones sucesivas mayor al 50% y una mortalidad perinatal del 40%. Se ha descrito su asociación con displasia renal y osteopenia neonatal. Las principales hipótesis de su etiopatogenia orientan a proceso autoinmune o trombofilias maternas.

**MATERIAL Y MÉTODOS:** Mujer de 33 años con dos gestaciones consecutivas: la primera se complica en semana 21 con rotura prematura de membranas. Nace un varón que fallece por prematuridad extrema. A los 3 años, una 2ª gestación que se complica con CIR severo y precoz. Nace por cesárea urgente en semana 28 un varón de 600 g (p1)A los tres meses de vida sigue ingresado con displasia broncopulmonar grave colestasis, hipoglucemias y gran osteopenia. Realizamos autopsia completa de primera gestación de 21 semanas. Se realiza también estudio de la placenta de la segunda gestación.

**RESULTADOS:** La autopsia de la primera gestación mostró un feto varón de peso adecuado para 21 semanas sin malformaciones externas ni internas. El estudio radiológico postmortem reveló una disminución de la altura de los cuerpos vertebrales. La placenta con un peso en percentil 3-5, mostró al corte un reticulado blanquecino-amarillento en el 20% del parénquima. La microscopia evidenció vellosidades de muy pequeño tamaño con material fibrinoide perivelllositario, que afectaba al 20% del volumen y ocasionales histiocitos CD68 positivos en el espacio intervelllositario. La placenta de la segunda gestación fue también pequeña con un percentil 3-5 y al corte, presentó múltiples placas amarillo-blanquecinas de bordes irregulares que ocupaban un 40% del volumen placentario. El estudio histológico demostró un depósito de material fibrinoide perivelllositario que afectaba al 40% del volumen, con vellosidades distales muy pequeñas.

**CONCLUSIONES:** Los hallazgos histopatológicos son compatibles con una insuficiencia placentaria con bajo peso placentario, hipoplasia vellositaria distal, depósito masivo de fibrina perivelllositaria y en la 1ª gestación, intervillitis crónica histiocitaria asociada. El patólogo debe conocer esta patología, no confundirlo con infartos, así como alertar a los obstetras, pues deben descartar enfermedades autoinmunes y trombofilias maternas. Ante el deseo de una nueva gestación se deben seguir en la consulta de alto riesgo. Se postula la idoneidad de inmunoglobulinas intravenosas como terapia más eficaz. La prednisona, heparina y dolquene han mostrado dispar resultado.

## APLICACIÓN DEL NUEVO SISTEMA DE GRADACIÓN DEL ADENOCARCINOMA DE PULMÓN EN UNA SERIE HISTÓRICA DE NUESTRO HOSPITAL. ¿TIENE RELEVANCIA CLÍNICA?

Cadavid Fernández, Natalia; Tenelanda Santillan, Angie Gabriela; Meléndez Gisbert, María Rosa; Ariño Palao, Carmen; Molés Caparrós, Silvia; Bueno Sacristán, Diego; Cabañero Sánchez, Alberto; Muñoz Molina, Gemma María; Camino-Lizarralde, María Alejandra; Benito Berlinches, Amparo

**Presentador:** Cadavid Fernández, Natalia

HOSPITAL RAMÓN Y CAJAL

**Tipo de trabajo:** Oral

(Consultar sala y hora en el Programa científico)

**INTRODUCCIÓN:** En 2020 se estableció el nuevo sistema de gradación del adenocarcinoma de pulmón (aprobado por IASLC, ATS y ERS), con impacto demostrado en la estratificación de pacientes en cualquier estadio. Define un nuevo patrón de adenocarcinoma de alto grado (patrón glandular complejo) con importancia pronóstica. Nuestro objetivo es reevaluar los casos de adenocarcinomas de pulmón diagnosticados en 2018 de acuerdo al nuevo sistema de gradación y correlacionarlos con los datos clínicos.

**MATERIAL Y MÉTODOS:** En cada caso de adenocarcinoma se recogieron las variables clínico-patológicas: tamaño del componente infiltrante, patrón morfológico (lepidico, papilar, glandular, glandular complejo, sólido y micropapilar -3 últimos de alto grado-), la diseminación tumoral a través del espacio aéreo (STAS), el número de grupos y su distancia al tumor principal, grado citológico, necrosis, invasión linfocavitaria (ILV), estadio ganglionar, patrón predominante del tumor en ganglios metastásicos y estudio molecular (BRAF, EGFR, ROS1, ALK, KRAS y PDL1). Se anotó el número de campos (x10 -2,25mm2-) de cada patrón morfológico por caso (237 preparaciones y 4989 campos) seleccionando por campo el patrón de más alto grado y se extrapoló en porcentajes para calcular el grado: Grado 1) predominantemente lepidico con 20% de patrón de alto grado (bien diferenciado); Grado 2) predominantemente papilar o glandular con 20% de patrón de alto grado (moderadamente diferenciado); Grado 3) mayor o igual al 20% de patrón de alto grado (pobremente diferenciado). Las diferencias entre variables se analizaron con la prueba U de Mann-Whitney y el test de Chi cuadrado (significativo p<0,05).

**RESULTADOS:** Se identificaron 67 adenocarcinomas primarios de pulmón, de los cuales 10 correspondían a 5 pacientes, que presentaron dos adenocarcinomas por pieza. La distribución por patrón predominante fue: 4 (6,06%) casos con patrón lepidico, 20 (30,30%) patrón papilar, 12 (18,18%) patrón glandular, 25 (37,88%) patrón glandular complejo, 4 (6,06%) patrón sólido y 1 (1,52%) patrón micropapilar. De acuerdo a los resultados y según el nuevo sistema de gradación 4 (6,06%) casos fueron clasificados como Grado 1, 21 (31,82%) como Grado 2 y 41 (62,12%) como Grado 3. En 28 (42,42%) de los casos se encontró STAS y en 24 (36,36%) ILV. Los patrones glandular complejo y sólido presentaron más ILV (p<0,005). El STAS se identificó con mayor frecuencia en los patrones glandular complejo, sólido y micropapilar (p<0,079) y además fue con mayor frecuencia alto (mayor o igual a 5 grupos de células) (p<0,011).

**CONCLUSIONES:** La nueva clasificación para gradación del adenocarcinoma de pulmón es un factor pronóstico decisivo en el adenocarcinoma, que se correlaciona con otros factores de mal pronóstico como el STAS o la ILV. Es importante introducir este grado histológico en los informes, para lo que hay que estar familiarizado y reconocer el nuevo patrón glandular complejo de cara a la mejor estratificación pronóstica de los pacientes.

## EXPLORANDO LOS TUMORES PULMONARES PRIMARIOS DE TIPO GLÁNDULA SALIVAL: REVISIÓN Y ANÁLISIS DE SERIE DE CASOS.

Hernández Chinchilla, Josselyn Andrea; Giner Moreno, Eduardo; González López, Judith; Company Peris, Eva; Rubio Martínez, Luis Alberto; Vidal Tarrazona, Almudena; Mancheño Franch, Nuria; López Valdivia, Cecilia

**Presentador:** Hernández Chinchilla, Josselyn Andrea

HOSPITAL UNIVERSITARI I POLITÈCNIC LA FE

**Tipo de trabajo:** Oral

(Consultar sala y hora en el Programa científico)

**INTRODUCCIÓN:** El cáncer de pulmón es la causa más común de muerte por cáncer a nivel mundial. En España es el cuarto en prevalencia entre hombres y mujeres, y es la causa principal de mortalidad por neoplasia maligna. Existe un grupo pequeño de tumores pulmonares primarios denominados de tipo glándula salival, que representan menos del 1%. Los dos tipos más frecuentes son el carcinoma mucoepidermoide y el carcinoma adenoides quístico, y un tercer subtipo menos común es el carcinoma epitelial-mioepitelial. Las publicaciones más frecuentes son de casos aislados siendo infrecuentes las series de casos.

**MATERIAL Y MÉTODOS:** Se realizó una búsqueda en la base de datos de nuestro centro de los últimos 10 años (2012-2022). Los filtros aplicados fueron casos de patología pulmonar y tumores primarios. Se utilizaron palabras clave como "adenoma", "pleomorfo", "glándula salival", "adenoides quístico", "mucoepidermoide", "carcinoma", "células claras", "esclerosante", "mioepitelial" y "epitelial".

Se identificaron 10 casos en la búsqueda, donde solo 5 eran de origen primario. Se recopiló la información clínica, radiológica y quirúrgica; así como los resultados histopatológicos, inmunohistoquímicos y moleculares.

**RESULTADOS:** De los 5 pacientes, 2 eran mujeres y 3 hombres con una media de edad de 46 años. Cuatro de ellos tenían antecedente de tabaquismo y 4 de 5 pacientes presentaron hemoptisis al debut. En cuanto a la localización del tumor 20% eran de localización endotraqueal y 80% endobronquiales. La media de tamaño tumoral fue de 4.04 cm. Los tipos histológicos representados fueron 3 carcinomas mucoepidermoides y dos carcinomas de tipo adenoides quístico. El estudio inmunohistoquímico de los casos se realizó estudio molecular de los casos, encontrándose fusión del MAML2 mediante FISH en 2 de 3 casos de carcinoma mucoepidermoide. La incidencia de estos tumores en nuestro centro fue de 0.2 %.

**CONCLUSIONES:** En nuestra serie se refleja la baja prevalencia referida en la literatura de estos tipos tumorales, siendo los subtipos mucoepidermoide y adenoides quístico los más frecuentes. La posibilidad de realizar estudios moleculares permite subclasificar aquellas lesiones que morfológicamente puedan plantear dificultades en el diagnóstico diferencial.

## DETECCIÓN DEL "EXON SKIPPING" DEL GEN MET MEDIANTE SECUENCIACIÓN MASIVA EN CARCINOMA NO MICROCÍTICO DE PULMÓN. INTERPRETACIÓN Y VALIDACIÓN.

Aguado Domínguez, Elena; Delgado García, Mercedes; Díaz Ruiz, Luisa María; Gómez Izquierdo, Lourdes; Martín Morales, Miriam; Pozo Conde, M<sup>o</sup> Del Carmen; Carmona Berraquero, Fernando; Biscola, Michele

**Presentador:** Aguado Domínguez, Elena

HOSPITAL UNIVERSITARIO VIRGEN DEL ROCÍO

**Tipo de trabajo:** Oral

(Consultar sala y hora en el Programa científico)

**INTRODUCCIÓN:** El gen MET codifica para un receptor de tirosina quinasa involucrado en funciones relacionadas con la proliferación celular y la supervivencia. En los últimos años se han identificado alteraciones genéticas en el gen MET que provocan un proceso de splicing alternativo durante la maduración del ARN, donde se produce la pérdida del exón 14. Esta alteración conocida como exon skipping de MET, presente en el 2-3% de los pacientes con carcinomas no microcíticos de pulmón, da lugar a una proteína truncada activa constitutivamente, con respuesta al tratamiento con inhibidores y detectada mediante secuenciación masiva, metodología realizada en nuestro laboratorio para la identificación de biomarcadores predictivos que están incluidos en las guías internacionales.

**MATERIAL Y MÉTODOS:** A partir de ARN obtenido de material tisular parafinado empleando el kit Maxwell<sup>®</sup> de Promega<sup>®</sup>, se han realizado librerías génicas en muestras de 298 pacientes con diagnóstico de carcinoma no microcítico de pulmón durante el año 2021, empleando el kit ThermoFisher OncoPrint<sup>™</sup> Focus Assay con un diseño de amplicones para la detección de fusiones génicas y otros reordenamientos en 23 genes de interés en esta patología. El análisis de la secuenciación se ha llevado a cabo mediante el software de Ion Reporter OncoPrint<sup>™</sup> Focus v.5.18. Adicionalmente, se ha empleado la tecnología Idylla<sup>™</sup> de Biocartis basada en PCR en tiempo real para el análisis de las mismas muestras utilizando el kit GeneFusion Assay que identifica dicha alteración.

**RESULTADOS:** De los 298 pacientes secuenciados, el algoritmo comercial de análisis de OncoPrint<sup>™</sup> identificó la presencia del exon skipping de MET en 58 casos. El software de Ion Reporter establece un umbral de 120 lecturas mínimas para considerar como verdadera la presencia del transcrito de fusión y una ratio calculada a partir del número de lecturas totales mapeadas por encima del 0,1, cumplidos el resto de requisitos de calidad de la secuenciación. Debido al alto número de casos positivos observados, muy superior a la frecuencia de la alteración descrita, se procedió a realizar un test de reproducibilidad repitiendo el proceso completo a partir de las mismas muestras de ARN y se comprobaron los resultados mediante la técnica ortogonal de Idylla. Solo en 9 casos se consiguió demostrar de manera robusta y consistente la presencia de dicha alteración. Tras el análisis de los resultados obtenidos, el laboratorio ha validado un nuevo umbral de 0,2 para considerar como verdadero positivo la presencia de la alteración.

**CONCLUSIONES:** Se ha validado y comprobado mediante ensayos de reproducibilidad y técnica ortogonal un nuevo umbral para la interpretación de la presencia del exon skipping de MET en el análisis mediante secuenciación masiva. Dada la complejidad de la interpretación de los resultados, son imprescindibles una validación exhaustiva y personal especializada en biología molecular para analizar e interpretar correctamente los resultados a partir de los cuales se van a basar la decisión terapéutica.

## IMPACTO DE LA DETECCIÓN DE EGFR MEDIANTE BIOPSIA LÍQUIDA EN LA SUPERVIVENCIA GLOBAL DE LOS PACIENTES CON CÁNCER DE PULMÓN NO MICROCÍTICO NO ESCAMOSO.

Rodríguez González, Marta; Jiménez Pérez, Andrea Beatriz; Roldán Ruiz, Jonnathan; Muñoz León, José Antonio; Batista Batista, Cesarina Altargracia; Cavaco Colaco, Isidro; Rivas Hernández, Raquel; Chinchilla Tàbara, Luis Miguel; Del Barco Morillo, Edel; Ludeña De La Cruz, María Dolores  
**Presentador:** Rodríguez González, Marta

CAUSA

**Tipo de trabajo:** Oral

(Consultar sala y hora en el Programa científico)

**INTRODUCCIÓN:** La BL es el estudio en fluidos corporales de distintos productos liberados por un tumor. Es un procedimiento poco invasivo, de rápido procesamiento y refleja la heterogeneidad tumoral con dinamismo. La detección de mutaciones del Receptor del Factor de Crecimiento Epidérmico (EGFR) en BL ha tenido gran impacto en la monitorización del Cáncer de Pulmón No Microcítico (CPNM)

**MATERIAL Y MÉTODOS:** Es un estudio observacional retrospectivo basado en las BL realizadas de octubre de 2016 a diciembre de 2022. De los 79 pacientes, se han seleccionado aquellos con alteración de EGFR en BL o en tejido (43), recogiendo variables clínicas, histológicas y evolutivas. Se han analizado los exones 18 a 21 de EGFR tanto en la biopsia de tejido, como en la BL, mediante el test COBAS EGFR mutation test V2 y V2 for blood respectivamente

**RESULTADOS:** De los 43 pacientes, 17 eran hombres (39,5%) y 26 mujeres (60,5%) con una mediana de edad de 70,4 años. La mayoría eran no fumadores (29; 67,4%), tenían síntomas al diagnóstico (35; 83,7%) y estaban en estadios avanzados (32 estadio IV, 74,4%; y 6 estadio III; 14%). Únicamente 5 se sometieron a cirugía. El 95,3% se diagnosticaron como adenocarcinomas (41), y dos (4,7%) de CPNM indiferenciado. Excepto en dos muestras, donde se agotó el material en el diagnóstico, se pudieron estudiar las mutaciones de EGFR, siendo la frecuencia de éstas coincidente con la literatura. 35 pacientes (62,86%) iniciaron tratamiento de primera línea con inhibidores tirosina quinasa (ITK) de primera generación.

Se realizó al menos una BL para estudiar las mutaciones de EGFR, con una mediana de 2 BL por paciente a lo largo del seguimiento (mediana de 24 meses; 4-154 meses). Ninguna de las BL realizadas estaba dentro de un protocolo, y fueron realizadas a petición del oncólogo. En el 74,4% de los pacientes se detectó la presencia de mutaciones de EGFR en, al menos una BL, las más frecuentes la del(19), (15; 34,9%) y L858R (14; 32,6%). En 11 pacientes no se detectó en la BL la mutación de EGFR descrita en la biopsia. A lo largo del seguimiento, 13 pacientes desarrollaron la mutación de resistencia T790M, con el consiguiente cambio de ITK. En 5 pacientes el resultado de EGFR realizado sobre el tejido fue negativo (3) o no había suficiente DNA (2); sin embargo, la BL sí fue capaz de encontrar mutación de EGFR.

Por último, la mediana de seguimiento de la serie fue de 30±7,4 meses, fallando a lo largo de éste 31 pacientes (72,1%). La presencia de mutaciones de EGFR en la BL tiene un impacto negativo en la supervivencia global (SG), media de SG de los pacientes con BL positiva (28,4 +/- 3,9 meses) frente a los pacientes con BL negativa (104,3 +/- 19,6 meses) (p = 0,02). En el análisis multivariante solo mantuvo la influencia significativa la BL (HR = 4,6; p = 0,005).

**CONCLUSIONES:** La BL de una manera relativamente sencilla y rápida monitorizar las mutaciones dadas de un tumor, complementando así la imagen global del estado del enfermo, dinamizando el tratamiento y aportando información pronóstica.

## VALORACIÓN DEL SIGNIFICADO DE LA REACTIVIDAD DE METALOPROTEASAS DE MATRIZ 7 (MMP-7) EN PATOLOGÍA PULMONAR INTERSTICIAL. RESULTADOS PRELIMINARES

Ramírez Ruz, Jose; Hernandez Gonzalez, Fernanda Inés; Lopez Del Campo, Ricardo; Medina Bermúdez, Ana María; Franceschi Candela, Joel Rodrigo; Martínez Hernández, Danielclinic,Cat  
**Presentador:** Ramírez Ruz, José

HOSPITAL CLÍNICA DE BARCELONA

**Tipo de trabajo:** Oral

(Consultar sala y hora en el Programa científico)

**INTRODUCCIÓN:** La patología intersticial pulmonar es de difícil diagnóstico y en la actualidad hay diversas líneas de estudio cuya finalidad es ayudar al diagnóstico de la entidad más grave por su progresión y mal pronóstico, que es la Fibrosis Pulmonar Idiopática (FPI). No hay características específicas para realizar el diagnóstico anatomopatológico de Neumonía Intersticial Usual (NIU), que es el patrón morfológico de la FPI. Las guías de diagnóstico se basan en características morfológicas que se superponen en diversas entidades, obligando a un diagnóstico realizado por descarte de otros procesos, sea des del punto de vista histológico, serológico o de exposición ambiental. La búsqueda de biomarcadores serológicos no ha mostrado efectividad real en la práctica clínica, si bien alguno de ellos, como la MMP-7 se considera un biomarcador relacionado con la FPI. El presente trabajo muestra los resultados iniciales de un proyecto de búsqueda de biomarcadores histológicos para el diagnóstico de patrón de NIU.

**MATERIAL Y MÉTODOS:** El estudio en la fase actual se ha realizado sobre 10 biopsias pulmonares quirúrgicas. Los diagnósticos fueron: 6 con patrón de Neumonía Intersticial de tipo Usual (NIU); 1 Neumonía por hipersensibilidad Crónica (NHC); 1 Neumonía Intersticial No Específica (NINE); 2 controles correspondientes a bullas enfisematosas. Se aplicó la técnica inmunohistoquímica (IHQ) convencional para el Anticuerpo MMP-7 clon a-5 (API0896) de Genovva. Tras poner a punto la técnica se realizaron tinciones de Hematoxilina Eosina y sobre las secciones consecutivas se realizó la técnica IHQ, con su control (próstata).

**RESULTADOS:** Los controles de biopsias pulmonares sin patología intersticial fueron negativos en todos los compartimentos del pulmón, tanto en vía aérea como en paredes alveolares y vasos. Las biopsias con NHC mostraron alguna célula epitelial ocasional aislada. La NINE evidenció una positividad citoplasmática focal en epitelio bronquial. Los resultados más llamativos se apreciaron en los casos de patrones de NIU. En todos ellos (6) se apreciaron diversas áreas con positividad de amplios grupos de células epiteliales, cuboideas en áreas con evidente engrosamiento intersticial de predominio fibroso. La comparación con el resto de los casos en este grupo de biopsias fue muy relevante.

**CONCLUSIONES:** En los resultados preliminares del estudio que estamos realizando, se comprueba una positividad marcada para MMP7 en epitelio reactivo de zonas con lesión establecida en el patrón NIU. Estos hallazgos sitúan a MMP-7 como un posible biomarcador también histológico que ayude a discriminar los distintos tipos de enfermedades intersticiales. La ampliación del número de casos y el trabajo cooperativo ilusionan de cara al diagnóstico futuro de estas enfermedades. Proyecto financiado por Fundación Respira. Becas SEPAR 2021. 1089.



## ESTUDIO MULTICÉNTRICO DE CONCORDANCIA EN LA ESTIMACIÓN DEL PORCENTAJE TUMORAL EN MUESTRAS DE CARCINOMA DE PULMÓN DE CÉLULA NO PEQUEÑA

Dacosta Escobar, Pedro Eduardo; Pijuan Andújar, Lara; Vásquez-Dongo, Carmen; Gatiús Caldero, Sonia; Sansano Valero, Irene  
**Presentador:** Dacosta Escobar, Pedro Eduardo

HOSPITAL UNIVERSITARIO VALL D'HEBRON

**Tipo de trabajo:** Oral  
*(Consultar sala y hora en el Programa científico)*

**INTRODUCCIÓN:** Para los estudios de secuenciación de nueva generación (NGS) se requiere conocer el porcentaje tumoral de las muestras analizadas. Las tecnologías comúnmente usadas recomiendan un mínimo de 20%. Este dato se utiliza además para la interpretación de los resultados. El porcentaje tumoral se obtiene generalmente por estimación del patólogo en hematoxilina-eosina (HE). Hasta donde sabemos no existen criterios establecidos en las guías de cómo calcularlo, quedando a criterio de cada patólogo. El presente estudio pretende evaluar la concordancia en la estimación del porcentaje tumoral en muestras de cáncer de pulmón para NGS.

**MATERIAL Y MÉTODOS:** Se seleccionaron casos de carcinoma pulmonar de célula no pequeña (CCNP) de la rutina diaria de 4 instituciones. Se incluyeron diferentes tipos de biopsias y bloques celulares de punciones. Cada patóloga seleccionó 1 HE por caso, se escanearon con un escáner P1000 (3DHitech) y se subieron al drive corporativo compartido. Después cada una calculó el porcentaje tumoral en cada laminilla utilizando 5 rangos (0-19, 20-39, 40-59, 60-79, 80-100). Se compararon estadísticamente estas estimaciones.

**RESULTADOS:** De un total de 100 laminillas escaneadas, 25 de cada hospital: 58 muestras eran biopsias bronquiales/transbronquiales, 11 pulmonares percutáneas, 11 pleurales, 13 resecciones pulmonares, 5 ganglios linfáticos, 28 bloques celulares y 2 biopsias de piel e hígado. Los diagnósticos fueron: 58 adenocarcinomas, 30 carcinomas escamosos y 12 carcinomas poco diferenciados. Se compararon los porcentajes estimados mediante una prueba de Kappa de Fleiss que dio un resultado de acuerdo global de 0,251 con un intervalo de confianza de 0,209-0,292 (p<0,001). El mayor acuerdo se obtuvo para el rango 0-19 (K= 0,399; 0,319-0,479; p<0,001) seguido del de 20-39 (K=0,271; 0,191-0,351; p<0,001). La concordancia en adenocarcinomas fue K=0,241 (0,185-0,298, p<0,001), en carcinomas escamosos (K=0,153; 0,077-0,229; p<0,001) y en CCNP no específico (K=0,438; 0,304-0,572; p<0,001). La concordancia según un tipo de muestra fue similar.

**CONCLUSIONES:** La estimación del porcentaje tumoral es un cálculo subjetivo que en nuestro trabajo ha demostrado tener una concordancia global "justa" entre observadores. Esto coincide con los datos publicados en la literatura. El mayor acuerdo fue para los rangos bajos, que son clave para decidir hacer o no NGS. No se encontraron diferencias significativas en los diferentes tipos de muestra ni en los diferentes diagnósticos. Estos hallazgos ponen de manifiesto que se requieren unos criterios unificados para calcular el porcentaje tumoral, entrenamiento y/o disponer de herramientas digitales que mejoren este cálculo.

## SUBEXPRESIÓN DE PI3K EN METÁSTASIS CEREBRALES DE PACIENTES CON ADENOCARCINOMA DE PULMÓN Y ASOCIACIÓN CON SUPERVIVENCIAS.

Rubiera Valdés, Miriam; Corte-Torres, Daniela; Vallina, Aitana; Celis, Pinto, Juan Carlos; González Rodríguez, Clara; Merino Baamonde, Sofía; Fernández Menéndez, Santiago; Piña Batista, Kelvin Manuel; Fernández-Vega, Iván  
**Presentador:** Rubiera Valdés, Miriam

HOSPITAL UNIVERSITARIO CENTRAL DE ASTURIAS (HUCA)

**Tipo de trabajo:** Oral  
*(Consultar sala y hora en el Programa científico)*

**INTRODUCCIÓN:** El cáncer de pulmón es el tipo de cáncer con mayor incidencia y el que más muertes produce al año en todo el mundo. El carcinoma no microcítico de pulmón representa el 80% de todos los tumores pulmonares y dentro de estos el subtipo mayoritario es el adenocarcinoma pulmonar cuya supervivencia global a 5 años es una de las más bajas en este tipo de enfermedades. Generalmente, cerca de la mitad de los pacientes con cáncer de pulmón, a pesar de todos los tratamientos con finalidad curativa, sufrirán metástasis cerebrales que disminuirán aún más su tiempo de supervivencia. PI3K es una enzima vinculada a rutas de supervivencia celular y descrita su alteración en el cáncer.

**MATERIAL Y MÉTODOS:** Se estudiaron veintiséis pacientes con adenocarcinoma de pulmón y metástasis cerebral posterior extirpada quirúrgicamente entre 2007 y 2019. Las matrices de tejido se produjeron utilizando una aguja de 2 mm de diámetro. Se realizaron estudios inmunohistoquímicos y se analizaron por el método H-Score. El análisis estadístico de estos hallazgos se llevó a cabo utilizando el SPSSv25; programa p,0,05.

**RESULTADOS:** Se detectó inmunoexpresión positiva para PI3K en casi el 87% de los tumores primarios y en el 52% de sus metástasis cerebrales, con diferencias significativas en los niveles de expresión (89,52 ± 61,35 vs 19,02 ± 61,92; p= 0,011). En tumores primarios, una expresión igual o inferior a 80 puntos de PI3K mostró grupos de pacientes con mejor supervivencia (global: 111,03 ± 11,21 vs 56,61 ± 15,21 semanas; p= 0,039; tiempo libre de enfermedad: 34,25 ± 5,82 vs 33,16 ± 17,42 semanas; p= 0,034; supervivencia post-metástasis: 98,97 ± 9,61 vs 29,57 ± 7,59 semanas, p= 0,025). En metástasis, el análisis de supervivencias mostró que valores positivos de expresión de PI3K mostró grupos de pacientes con mejor supervivencia global (p= 0,003), tiempo libre de enfermedad (p= 0,001) y supervivencia post-metástasis (p= 0,011).

**CONCLUSIONES:** Se identificó una subexpresión significativa de PI3K en muestras de metástasis cerebrales de adenocarcinoma de pulmón. La valoración de la inmunoexpresión de PI3K en muestras tanto de adenocarcinoma de pulmón como en sus respectivas metástasis cerebrales segregó grupos de pacientes con diferente pronóstico.



## ANÁLISIS DE LAS LESIONES HISTOLÓGICAS DE DAÑO PULMONAR RELACIONADAS CON LA PRESERVACIÓN FRÍA A 10°C DE LOS INJERTOS PULMONARES.

Martín López, Javier; Salas Antón, Clara; Crowley, Silvana; Ruiz Becerra, Jaime Esteban; Gil, Mariana; Oro Coello, Antón; Romero, Alejandra; Laporta, Rosalía; Martín Poza, Silvia; Gil Bernabé, Paloma; Silvestre Egea, Gala; Izquierdo, Diana; García Fresnadillo, Diego; Campo-Cañaverl De La Cruz, Jose Luis

**Presentador:** Martín López, Javier

HOSPITAL UNIVERSITARIO PUERTA DE HIERRO

**Tipo de trabajo:** Oral

(Consultar sala y hora en el Programa científico)

**INTRODUCCIÓN:** La preservación en frío del injerto pulmonar a 10 °C parece un método prometedor para poder extender el tiempo de isquemia fría de forma segura, lo que podría suponer ventajas en la logística del trasplante pulmonar (TP). Además, existen pocas series que evalúen la repercusión de la preservación del órgano en correlación con lesiones histológicas de daño pulmonar. Para ello, analizamos la experiencia con la preservación a 10 °C en comparación con la preservación estándar a 4 °C.

**MATERIAL Y MÉTODOS:** En este estudio prospectivo de una sola rama se incluyeron todos los TP entre septiembre de 2021 a septiembre de 2022. Los criterios de inclusión para la preservación a 10°C fueron aquellos injertos válidos para trasplante directo. Se excluyeron aquellos con dudas en el proceso de perfusión y preservación, o aquellos subsidiarios de valoración ex vivo. Se recogieron variables relacionadas con el donante, el receptor, el trasplante y del postoperatorio inmediato. Se tomaron biopsias de los injertos pulmonares a diferentes tiempos del trasplante: la primera tomada previamente a la perfusión y preservación del injerto (en el donante), antes de la reperusión (una vez implantado en el receptor) y una hora tras la misma. En estas biopsias se evaluó la presencia de lesión pulmonar aguda en base a un score histopatológico combinado que incluyó: número de polimorfonucleares por campo de gran aumento (grado 0<5; grado 1: 6-10; grado 2: 11-20; grado 3>20), edema alveolar (grado 0<5%; grado 1: 6-25%; grado 2: 25-50%; grado 3>50) e infiltrado intersticial (grado 0: ausencia; grado 1: leve; grado 2: moderado; grado 3: severo).

**RESULTADOS:** 41 pacientes fueron incluidos (n=20 preservados a 10°C; n=21 a 4°C). No hubo diferencias en cuanto a las variables demográficas del donante y del receptor e indicación de trasplante. Los tiempos de preservación totales fueron estadísticamente más largos (p<0.001) en el grupo de 10°C [1er pulmón: 662 min (R 428-807); segundo pulmón: 813 (R 620-946)] que en el grupo de 4°C [1er pulmón: 360 min (R 320-400); segundo pulmón: 439 (R 395-490)]. No se detectaron diferencias respecto a la disfunción primaria del injerto, la duración de la VM, así como, en la estancia en UCI y hospitalaria. Histológicamente, no se reconocieron cambios inflamatorios ni exudativos relevantes que permitieran identificar el método de preservación elegido. La mediana del score de lesión fue de 1 punto en el grupo de 10 °C y de 1 punto en los 4 °C. Algunas muestras tenían trombos y cambios descamativos que serán objeto de análisis en una segunda fase. La mortalidad a los 30 y 90 días fue del 0% en ambos grupos.

**CONCLUSIONES:** Nuestro estudio plantea la valoración histológica de lesiones de daño pulmonar para estudiar si los métodos de preservación afectan a los pulmones de donantes. La preservación a 10°C parece ser una estrategia segura y factible para prolongar intencionalmente el tiempo de isquemia fría en el TP de manera que podría plantearse en el futuro como un procedimiento semi-programado.

## ESTUDIO DE FACTORES INMUNES RELEVANTES EN RELACIÓN CON LA RESPUESTA A LA INMUNOTERAPIA EN EL CARCINOMA NO MICROCÍTICO DE PULMÓN.

Rendón García, Rosa; Mora Díaz, Rodrigo; Rodríguez Zarco, Enrique; García Escudero, Antonio; Ríos Martín, Juan Jose; Idoate Gastearena, Miguel Angel

**Presentador:** Rendón García, Rosa

HOSPITAL UNIVERSITARIO VIRGEN MACARENA

**Tipo de trabajo:** Oral

(Consultar sala y hora en el Programa científico)

**INTRODUCCIÓN:** Los fármacos inhibidores de la molécula PD-L1 han supuesto una revolución en el tratamiento del carcinoma no microcítico de pulmón (CPNM). Sin embargo, dado su elevado coste es necesario identificar aquellos pacientes candidatos a dicha terapia. La valoración de la expresión inmunohistoquímica de PD-L1 es uno de los parámetros clave. Por otro lado, se sabe que los linfocitos efectores tienen un papel crucial en la respuesta antitumoral. Con este objetivo, hemos evaluado la respuesta a la inmunoterapia en una serie de CNMP molecularmente bien caracterizados en función del grado de expresión de PD-L1 y de la disposición y densidad de linfocitos CD8 intratumorales.

**MATERIAL Y MÉTODOS:** Se ha diseñado un estudio retrospectivo monocéntrico de 23 pacientes con CPNM avanzado (estado tumoral III y IV) tratados que recibieron inmunoterapia en el período 2017-2020. Se evaluó la cantidad de los linfocitos T CD8+ estromales e intraepiteliales según diferentes puntos de corte (10%-24%, 25%-50% y >50%), de acuerdo con la clasificación de Donnen. Se cuantificó la expresión inmunohistoquímica de PD-L1. El estudio molecular se realizó mediante un panel de secuenciación masiva (NGS). Todos estos parámetros se correlacionaron con los parámetros oncológicos respuesta al tratamiento, supervivencia libre de progresión (SLP) y supervivencia global (SG).

**RESULTADOS:** En función de la respuesta a la inmunoterapia los pacientes se agruparon en 7 pacientes con respuesta completa (RC) y 16 con respuesta parcial (RP). La expresión de PD-L1 fue muy heterogénea (rango del 50%), no observándose diferencias en la expresión de PD-L1 entre ambos grupos (media TPS=73,6% en la RC frente a TPS=76,8% en la RP). Se apreció una mayor cantidad de linfocitos CD8 estromales en los tumores con RC (media 41%) que en los que experimentaron RP (media 27,5%). Sin embargo, los linfocitos CD8 intraepiteliales fueron relativamente escasos (10%), sin diferencia entre ambos grupos. En los tumores con RP se detectaron alteraciones moleculares relevantes (7/16) consistentes en mutaciones de EGFR, BRCA y TP53 y translocación ROS1, mientras que en los tumores con RC sólo se detectó translocación ALK (1/7). La SLP fue superior en los pacientes con RC que en los de RP (28,4 meses vs 20,8 meses).

**CONCLUSIONES:** Hemos observado que los linfocitos T CD8+ estromales pueden jugar un papel en la RC del CNMP a la inmunoterapia, a diferencia de la expresión de PD-L1, que no se ha comportado como un factor diferenciador entre ambos tipos de respuesta.

## TUMORES PULMONARES CON INSERCIONES DEL EXÓN 20 DEL GEN EGFR: CARACTERIZACIÓN CLÍNICA E HISTOPATOLÓGICA.

González Muñoz, Jose Francisco; Ortega Albiach, Carme Maria; Compañ Quilis, Desamparados; Martín Martorell, Paloma; Martínez Ciarpaglini, Carolina

**Presentador:** González Muñoz, Jose Francisco

INSTITUTO DE INVESTIGACIÓN SANITARIA INCLIVA

**Tipo de trabajo:** Oral  
(Consultar sala y hora en el Programa científico)

**INTRODUCCIÓN:** El gen EGFR (Epidermal Growth Factor Receptor) es un receptor tirosina kinasa que controla varias rutas que participan en la transcripción génica, progresión del ciclo celular, proliferación y supervivencia. Entre el 10 y 20% de carcinomas no microcíticos de pulmón (CNMP) tienen mutaciones en el gen EGFR. En torno al 10-15% de los CNMP con alteraciones en el gen EGFR presentan inserciones en el exón 20, y se consideran mutaciones raras. Estas variantes suelen darse sobre todo en pacientes mujeres, no fumadoras y con histología de adenocarcinoma. Aunque estas mutaciones provocan la activación constitutiva de EGFR, estos tumores ofrecen resistencia a los tratamientos convencionales con inhibidores tirosina-kinasa (TKI). En este trabajo revisamos nuestra casuística con el objetivo de evaluar la frecuencia de inserciones del exón 20 en CNMP y valorar las características clinicopatológicas asociadas a alteración.

**MATERIAL Y MÉTODOS:** Realizamos una revisión de todos los resultados de secuenciación masiva (NGS) realizados en nuestro centro sobre muestras CNMP mediante el panel Oncomine Focus Assay y Oncomine Precision Assay (ThermoFisher), desde marzo de 2020 hasta la actualidad. Registramos la frecuencia de alteraciones en EGFR, especialmente de inserciones en el exón 20, y en los casos positivos revisamos la historia clínica y las características histopatológicas de la lesión.

**RESULTADOS:** De los 854 tumores analizados, 106 presentaban mutaciones en el gen EGFR (12,41%). De éstas, sólo en 13 (12,26%) se encontraron variantes en el exón 20: 8 duplicaciones, 4 inserciones y 1 indel. Se encontraron 3 mutaciones de EGFR de forma concurrente, cada una de ellas, en dos pacientes (p.Ala767\_Val769dup, p.Pro772\_His773dup y p.Ser768\_Asp770dup), mientras que el resto de variantes fueron únicas. 10 pacientes eran mujeres (76,92%) y 3 eran hombres (23,08%), y todos presentaban histología de adenocarcinoma. Un paciente era fumador (7,69%), siete ex-fumadores (53,85%), tres fumadores pasivos (23,08%) y dos no fumadores (15,38%). 6 pacientes presentaban metástasis en el momento del diagnóstico y cuatro de ellos fallecieron por la enfermedad. De los pacientes que están actualmente en seguimiento, dos no han recibido tratamiento adyuvante, 3 únicamente han recibido radioterapia y 4 han recibido tratamientos combinados de quimioterapia e inmunoterapia. Un paciente progresó, por lo que inició tratamiento con amivantamab como segunda línea, mostrando una respuesta parcial.

**CONCLUSIONES:** Las inserciones en el exón 20 del gen EGFR son un tipo de alteraciones heterogéneas, con una respuesta limitada a los TKIs de EGFR de primera, segunda y tercera generación. Actualmente, los nuevos tratamientos dirigidos a las inserciones del exón 20 de EGFR (amivantamab y mobocertinib) son una opción terapéutica, aunque sólo están indicados en segunda línea y asociados a ensayos clínicos.

## CRIOBIOPSIA GANGLIONAR MEDIASTÍNICA TRANSBRONQUIAL. EXPERIENCIA INICIAL EN NUESTRA INSTITUCIÓN

Gibert , Oriol; Llatjós , Roger; Trias-Sabrià , Pere; Matrero , Alexandra; Baixeras , Núria; López , Rosa; Diez , Marta; Plana , Marta; Jené , Gerard; Lozano , Alejandro; Toll , Laia; González , Pol; Climent , Fina; Gijuan , Lara

**Presentador:** Gibert , Oriol

HOSPITAL UNIVERSITARI DE BELLVITGE

**Tipo de trabajo:** Póster con Defensa  
(Miercoles 3 de mayo 2023; 10:45; Pantalla: 6)

**INTRODUCCIÓN:** La punción-aspiración transbronquial con aguja fina guiada por ultrasonido endobronquial (USEB-PAAF) es una técnica mínimamente invasiva bien establecida para el estudio de adenopatías mediastínicas. La cantidad de material obtenido por este método, no obstante, puede ser limitada. Para casos que requieren muestras de mayor tamaño, para la realización de estudios moleculares o para el diagnóstico de determinadas entidades como el linfoma o la sarcoidosis, se ha diseñado un nuevo procedimiento endoscópico, la criobiopsia ganglionar guiada por ecografía endobronquial (CrioEBUS). El objetivo de este estudio es valorar el rendimiento de la nueva técnica y compararlo con el de la USEB-PAAF.

**MATERIAL Y MÉTODOS:** Estudio piloto desarrollado durante cuatro meses (septiembre-diciembre de 2022). Se incluyeron 11 pacientes, 7 hombres y 4 mujeres, con edades comprendidas entre los 20 y los 73 años (media de 52,5 años). La indicación clínica para la caracterización de los ganglios mediastínicos fue la sospecha de procesos granulomatosos en 6 pacientes, de neumoconiosis en 2 y de malignidad en 3. Todos los pacientes fueron sometidos tanto a USEB-PAAF (mediante aguja fina citológica y/o cito-histológica) como a criobiopsia. Se obtuvieron muestras de bloque celular e histológicas. Las muestras fueron digitalizadas con el escáner P1000 de 3D HISTECH y se obtuvo su superficie mediante la herramienta de selección de área del software de SlideViewer. Se comparó la superficie de tejido de la criobiopsia con la superficie del bloque celular y de los microfragmentos tisulares obtenidos mediante aguja cito-histológica. Asimismo, se estudió la concordancia diagnóstica entre la USEB-PAAF y la CrioEBUS.

**RESULTADOS:** Las criobiopsias objetivaron una superficie mínima de 8,8 mm<sup>2</sup> y máxima de 16,6 mm<sup>2</sup> (media de 12,63 mm<sup>2</sup>). Los microfragmentos tisulares y bloques celulares de las USEB-PAAF objetivaron una superficie mínima de 0,52 mm<sup>2</sup> y máxima de 10,18 mm<sup>2</sup> (media de 4,03 mm<sup>2</sup>). En 10 de las 11 USEB-PAAF (90,9%) el diagnóstico fue concordante con el de las criobiopsias. El caso discordante correspondió a un paciente diagnosticado de sarcoidosis, donde la criobiopsia fue decisiva para la caracterización histológica. Como destacable en dos de los concordantes, en un paciente con adenocarcinoma de pulmón la criobiopsia aportó más material para análisis moleculares y en otro caso, el diagnóstico concluyente de Linfoma B de célula grande requirió una biopsia quirúrgica posterior.

**CONCLUSIONES:** La CrioEBUS es una buena técnica para el estudio de adenopatías mediastínicas que permite, en general, obtener mayor cantidad de material parafinado que la USEB-PAAF. No obstante, el grado de concordancia diagnóstica entre ambas técnicas es alto. Se requerirán más estudios para evaluar su precisión diagnóstica, sin olvidar que la USEB-PAAF es una técnica consolidada que permite mediante la evaluación rápida in situ (ROSE) garantizar la adecuación de la muestra para diagnóstico y eventuales estudios complementarios.

## AMPLIFICACIÓN DE HER2 EN UN CARCINOMA ESCAMOSO PULMONAR DISEMINADO CON DEBUT METASTÁSICO CEREBRAL. REVISIÓN DE LA LITERATURA A PROPÓSITO DE UN CASO.

González Vidal, Allan; Catasús, Lluís; López Vilaró, Laura; Gutiérrez, Raquel; Vázquez, Tania; Ferré, Malena  
**Presentador:** González Vidal, Allan

HOSPITAL DE LA SANTA CREU I SANT PAU

**Tipo de trabajo:** Póster con Defensa  
*(Miércoles 3 de mayo 2023; 10:45; Pantalla: 6)*

**INTRODUCCIÓN:** Los criterios clínicos que definen los pacientes candidatos a estudios de biomarcadores mediante NGS en carcinoma escamoso de pulmón (CEP) recogidos en la guía nacional SEAP-SEOM para la determinación de biomarcadores en el CPNPN avanzado, son la edad(50 años) el hábito tabáquico(nunca/poco fumadores).En el comité de patología molecular pulmonar de nuestro centro se decidió realizar un estudio de biomarcadores completo mediante NGS en un paciente con CEP metastásico a pesar de no cumplir estrictamente criterios.

**MATERIAL Y MÉTODOS:** Paciente varón de 50 años fumador con IPA de 20paquete/año que consultó por cefalea de 2 meses.En RMN de cerebro se observa lesión temporal derecha de 8 cm. Tras cirugía cerebral se diagnosticó de metástasis de carcinoma escamoso moderadamente diferenciado. Posteriormente, en estudio de PET-TC se observó un tumor pulmonar con afectación adenopática ipsilateral, sin otras lesiones.El estudio de expresión de PD-L1 (clon 22C3) se realizó en Dako Autostainer mediante kit comercial PD-L1 IHC 22C3 pharmDx.Se realizó extracción de DNA/RNA a partir de muestra FFPE con una representación tumoral mínima del 30% y posteriormente se analizó la muestra en un panel de NGS (ONCOMINE FOCUS ASSAY) de Thermo Fisher Scientific.Los datos bioinformáticos se analizaron mediante la plataforma Ion Reporter™ Software 5.18. Se realizó FISH mediante kit HER2 IQFISH pharmDx (Dako Omnis) y estudio inmunohistoquímico de expresión de HER2 con HercepTest™ mAb pharmDx (Dako Omnis).

**RESULTADOS:** En el estudio de expresión de PD-L1 no se identificó tinción de membrana en las células tumorales (TPS=0).Por NGS se detectó una amplificación de HER2 con 36 copias (5%:30,29, 95%:43,88) que se visualizó también mediante FISH, que resultó positiva con un promedio de señales de HER2 superior a 50 (señales en clúster).La inmunotinción de HER2 mostró sobreexpresión (3+).Ante este resultado se planteó la posibilidad de inclusión del paciente en un ensayo clínico para recibir un tratamiento que incluía Trastuzumab.

**CONCLUSIONES:** Ante este resultado, se revisó la literatura científica y se evidenció una gran variabilidad en la incidencia de amplificación "de novo" de HER2 reportada en CEP que varía, según las series, entre del 1% y hasta el 9,6%. Si bien las alteraciones de HER2 en adenocarcinoma de pulmón están relativamente bien definidas, no hemos encontrado datos concluyente de la amplificación de HER2 en CEP que permitan establecer su significado biológico, pronóstico o predictivo de respuesta a tratamiento específico. Actualmente, en nuestro centro, el número de CEPs candidatos a estudio mediante NGS, siguiendo las recomendaciones de inclusión de las guías clínicas, son escasos (2% de los CEPs en estadio avanzado). Por lo que planteamos que flexibilizar estos criterios de selección de pacientes con CEP candidatos a estudio de biomarcadores completo podría aumentar el número de pacientes con resultados positivos con posible beneficio terapéutico y ampliar el conocimiento de estas alteraciones en el CEP.

## IMPACTO DE LA SECUENCIACIÓN MASIVA EN LA SUPERVIVENCIA DEL CÁNCER DE PULMÓN NO MICROCÍTICO AVANZADO. EXPERIENCIA DE UN HOSPITAL TERCIARIO DEL SISTEMA NACIONAL DE SALUD

Simarro Farinós, Javier; Pérez Simó, Gema; Mancheño Franch, Nuria; Ansetogui Barrera, Emilio; Muñoz Núñez, Carlos Francisco; Gómez Codina, José; Juan Vidal, Óscar José; Palanca Suela, Sarai  
**Presentador:** Palanca Suela, Sarai

UNIDAD DE BIOLOGÍA MOLECULAR DEL S. ANÁLISIS CLÍNICOS, HUYP LA FE, VALENCIA

**Tipo de trabajo:** Póster con Defensa  
*(Miércoles 3 de mayo 2023; 10:45; Pantalla: 6)*

**INTRODUCCIÓN:** La clasificación del cáncer de pulmón no microcítico (CPNM) en entidades moleculares ha promovido el desarrollo y aprobación de terapias dirigidas frente a alteraciones accionables. El cambio paradigmático en el manejo clínico del CPNM, implica que los laboratorios se enfrenten a la complejidad metodológica del diagnóstico molecular asegurando la validez técnica de los resultados de secuenciación masiva (NGS). En este trabajo se evalúa la validez y la utilidad clínica, en términos de supervivencia, de la NGS aplicada al CPNM avanzado en un centro terciario del sistema nacional de salud.

**MATERIAL Y MÉTODOS:** Estudio efectuado sobre 350 tumores fijados en formaldehído e incluidos en parafina de pacientes con CPNM (200 estadio IV). La NGS se ha realizado mediante los paneles Oncomine Solid Tumor y Oncomine Focus Assay (ThermoFisher), acreditados con la norma UNE-EN ISO 15189:2022.

**RESULTADOS:** El 54.3% de los pacientes presentaron una única alteración molecular y un 22.3% presentaron alteraciones concurrentes. Los genes TP53 (51.0%), KRAS (26.6%) y EGFR (12.9%) fueron los más frecuentemente mutados. La NGS permitió identificar perfiles moleculares dependientes del sexo y hábito tabáquico. Las mutaciones en EGFR (p<0.001), ERBB2 (p=0.013) y las fusiones de ALK (p=0.049) fueron frecuentemente detectadas en mujeres, mientras que las alteraciones de TP53 se asociaron con hombres (p=0.045). Las mutaciones en KRAS fueron más frecuentes en (ex)fumadores, mientras que las mutaciones de EGFR (p<0.001), ERBB2 (p=0.029) así como las fusiones de ALK (p<0.001), ROS1 (p=0.030), RET (p=0.012), y MET-Ex14 (p<0.001) se asociaron a nunca fumadores. Un 80.5% de las mujeres presentaron alteraciones accionables respecto del 56.7% de los hombres (p<0.001). Asimismo, el porcentaje de pacientes candidatos a terapias dirigidas fue más alto en pacientes nunca fumadores (87.7%) que en ex fumadores (59.8%) o fumadores (61.4%) (p<0.001). Un 36.4% de los pacientes en estadio IV recibió al menos una línea de tratamiento con terapias dirigidas. En los pacientes en estadio IV que iniciaron tratamiento sistémico (n=146), aquellos tratados en primera línea con terapia dirigida [33 (22.6%)] mostraron una mayor supervivencia libre de progresión que los tratados con quimioterapia [69 (47.3%)] [13.4 meses (95% CI, 10.2-16.6) vs. 5.2 meses (95% CI, 4.2-6.2)] (p=0.001). Los pacientes tratados con inmunoterapias [44 (30.1%)] alcanzaron una SLP de 7.8 meses (95% CI, 3.5-12.1). Los pacientes que recibieron al menos una línea de tratamiento con terapia dirigida [26.2 meses (95% CI, 11.8-40.5)], inmunoterapia [23.5 meses (95% CI, 12.8-34.2)], o ambas [33.6 meses (95% CI, 8.0-59.2)], mostraron una supervivencia global superior que los pacientes tratados únicamente con quimioterapia [8.8 meses (95% CI, 4.5-13.1)] (p<0.001).

**CONCLUSIONES:** El diagnóstico molecular del CPNM mediante NGS ofrece una exhaustiva caracterización molecular. Nuestro trabajo manifiesta que la NGS mejora las opciones terapéuticas y la supervivencia del CPNM avanzado.

## CARACTERIZACIÓN MOLECULAR DEL CÁNCER DE PULMÓN NO MICROCÍTICO MEDIANTE SECUENCIACIÓN MASIVA. ¿EL TAMAÑO IMPORTA?

Muñoz Mármol, Ana M<sup>a</sup>; Urbizu Serrano, Aintzane; Arnaldo Orts, Laura; Sanz Monte, Carolina; Pérez Cano, María; Moreno Garrido, Hector; Hernández León, Laura; Hernández Gallego, Alba; Castellá Fernández, Eva; Ávila Terzi, Marta; Castillo Gandia, Ana; Perelló Fábregat, Cecilia; Fernández Ruiz, Pedro Luis; Mate Sanz, José Luis

**Presentador:** Muñoz Mármol, Ana M<sup>a</sup>

HOSPITAL UNIVERSITARI GERMANS TRIAS I PUJOL

**Tipo de trabajo:** Póster con Defensa  
(Miércoles 3 de mayo 2023; 10:45; Pantalla: 6)

**INTRODUCCIÓN:** La caracterización molecular del cáncer de pulmón no microcítico (CPNM) es imprescindible para la selección del tratamiento. La NGS es la técnica más coste-efectiva y la recomendada por las guías clínicas en esta indicación. La continua incorporación de nuevos biomarcadores en el manejo del cáncer favorece la introducción de paneles de NGS cada vez mayores, adecuados para el estudio de diversos tipos de neoplasias. El objetivo de este trabajo es explorar los posibles beneficios de implementar paneles de gran tamaño en la práctica diaria.

**MATERIAL Y MÉTODOS:** El estudio recoge los datos de 122 muestras de CPNM. Los casos con material insuficiente se descartaron (n=7). En los casos con 20% células tumorales o calidad/cantidad insuficiente de ácidos nucleicos para NGS, las alteraciones más relevantes fueron estudiadas secuencialmente mediante qPCR (EGFR, KRAS), FISH (ALK, ROS1, RET, MET), pirosecuenciación (BRAF) o inmunohistoquímica (NTRK). Los casos adecuados para NGS fueron analizados con los paneles Oncomine Focus Assay (OFA; n=51) o Comprehensive Assay (OCA; n=45), que permiten la detección de alteraciones en 52 y 161 genes respectivamente. Los paneles fueron secuenciados en un Ion GeneStudio S5 y analizados con el Software Ion Reporter v.5.14. La patogenicidad de las variantes se basó en la integración de múltiples bases de datos clínicos y poblacionales. Su accionabilidad se estableció siguiendo las guías AMP/ASCO/CAP de 2017.

**RESULTADOS:** En el 94% de los casos se pudieron analizar todos los biomarcadores relevantes. Se detectaron variantes de Tier I y Tier II en el 43 y el 18% de los casos respectivamente. Un 16% de las variantes Tier I/II detectadas mediante NGS no hubiesen sido detectadas con la aproximación secuencial. En la comparación de los resultados obtenidos con ambos paneles, no se observó una diferencia significativa en las variantes Tiers I/II. No obstante, con el panel mayor se observa un incremento de 5x en las variantes patogénicas por caso, y de 14x en las de significado incierto (VUS). Solo el 42% de las variantes patogénicas y el 12% de las VUS detectadas con OCA serían detectables con OFA. Entre las variantes no detectadas con el panel pequeño, el 44% corresponden a genes descritos como potenciales moduladores de la respuesta a diversos tratamientos (35% en TP53).

**CONCLUSIONES:** La utilización de paneles de NGS pequeños es adecuada para la práctica clínica diaria. No obstante, el uso de paneles de NGS extensivos permite obtener el perfil genético no solo de las dianas accionables en la actualidad, sino también de otras variantes emergentes de interés clínico, y puede ser especialmente útil en la identificación de co-mutaciones moduladoras de la respuesta al tratamiento. Como contrapartida, el gran incremento en el número de VUS y de variantes patogénicas poco frecuentes detectadas con paneles mayores conlleva un aumento proporcional en el tiempo de análisis requerido por muestra, y requiere una mayor especialización del personal que interpreta los resultados.

## SUBTIPOS DE MUTACIÓN DE K-RAS EN CARCINOMA DE PULMÓN DE CÉLULAS NO PEQUEÑAS (NSCLC) Y MUTACIONES COOCURRENTES ASOCIADAS EN OTRAS VÍAS ONCOGÉNICAS

Romero García, Raquel; Moreno Martínez, Miguel; Soto Torres, Olga María; López Nieto, María; Muriel Cueto, Pedro; Atienza, Lidia; García Rojo, Marcial; Catalina Fernández, Inmaculada

**Presentador:** Romero García, Raquel

HOSPITAL UNIVERSITARIO PUERTA DEL MAR

**Tipo de trabajo:** Póster con Defensa  
(Miércoles 3 de mayo 2023; 10:45; Pantalla: 6)

**INTRODUCCIÓN:** Aunque las mutaciones de KRAS en los carcinomas de pulmón de células no pequeñas (NSCLC) han sido consideradas mutaciones conductoras mutuamente excluyentes durante mucho tiempo, ahora hay una evidencia creciente de que los NSCLC mutados en KRAS representan un subgrupo genéticamente heterogéneo. En este trabajo buscamos determinar la heterogeneidad genética de los NSCLC mutados en KRAS con respecto a las co-mutaciones relacionadas con cáncer.

**MATERIAL Y MÉTODOS:** Durante los años 2014 a 2022 se analizaron en este hospital las variantes de un solo nucleótido (SNV) y las variantes del número de copias (CNV) en muestras diagnósticas de 337 pacientes con NSCLC a los que se les realizó secuenciación de próxima generación utilizando el panel de 52 genes Oncomine Focus Assay (ThermoFisher).

**RESULTADOS:** Identificamos 81 pacientes con mutaciones en KRAS, de los cuales 26 (el 32,1%) tenían al menos una mutación adicional. La mutación de KRAS más frecuente, G12C, estaba presente en 23 pacientes (28,4%). G12V aparecía en 18 pacientes (22,2%), G12F/D en 11 pacientes (13,6%), G13C/D en 5 pacientes (6,2%), G12A y Q61H/L en 3 pacientes (3,7%) y 9 pacientes presentaron otras mutaciones (11,1%). Las mutaciones adicionales más frecuentemente encontradas se dan en los genes PIK3CA apareciendo en 7 de 43 co-mutaciones (16,3%), BRAF en 4 de 43 co-mutaciones (9,3%), EGFR en 4 de 43 co-mutaciones (9,3%), KIT en 3 de 43 co-mutaciones (7,0%) y ERBB2, JAK2, MAP2K1, MET y RET apareciendo todos ellos en 2 de las 43 co-mutaciones (4,7%) encontradas.

**CONCLUSIONES:** Identificamos 81 pacientes con mutaciones en KRAS, de los cuales 26 (el 32,1%) tenían al menos una mutación adicional. La mutación de KRAS más frecuente, G12C, estaba presente en 23 pacientes (28,4%). G12V aparecía en 18 pacientes (22,2%), G12F/D en 11 pacientes (13,6%), G13C/D en 5 pacientes (6,2%), G12A y Q61H/L en 3 pacientes (3,7%) y 9 pacientes presentaron otras mutaciones (11,1%). Las mutaciones adicionales más frecuentemente encontradas se dan en los genes PIK3CA apareciendo en 7 de 43 co-mutaciones (16,3%), BRAF en 4 de 43 co-mutaciones (9,3%), EGFR en 4 de 43 co-mutaciones (9,3%), KIT en 3 de 43 co-mutaciones (7,0%) y ERBB2, JAK2, MAP2K1, MET y RET apareciendo todos ellos en 2 de las 43 co-mutaciones (4,7%) encontradas.

## MASA ENDOBRONQUIAL EN UNA JOVEN: MÁS ALLÁ DEL CARCINOMA PRIMARIO PULMONAR.

Agredano Ávila, Beatriz; Cuello Entrena, Elisa; Gil Belmonte, María Jesús; Valdenebro Cuadrado, Gabriel María; Velasco Albendea, Francisco Javier

**Presentador:** Agredano Ávila, Beatriz

HOSPITAL UNIVERSITARIO TORRECÁRDENAS

**Tipo de trabajo:** Póster con Defensa  
(Jueves 4 de mayo de 2023; 10:45; Pantalla: 6)

**INTRODUCCIÓN:** En todo el mundo, el cáncer de pulmón es el segundo tipo de cáncer más diagnosticado. Sin embargo, no todas las masas de localización pulmonar son tumores primarios, debiendo considerarse en el diagnóstico diferencial las neoplasias de órganos de vecindad con infiltración secundaria al pulmón y las metástasis. Datos que orientan a que el origen no sea primario son los nódulos pulmonares múltiples asociados a derrame pleural y la edad menor de 40 años. La contextualización clínico-radiológica y patológica en desórdenes linfoproliferativos que comprometen al pulmón es determinante.

**MATERIAL Y MÉTODOS:** Presentamos el caso de una joven de 19 años, sin antecedentes de interés, con tos seca de dos meses de duración, astenia sin pérdida de peso y molestias centrorrásticas en decúbito lateral. En la radiografía de tórax se observó un aumento de densidad parahiliar y un ensanchamiento del mediastino superior. En la TC con contraste se confirmó la existencia de una masa parahiliar derecha de 6,8 cm de diámetro, asociada a adenopatías a nivel subcarinal e hilar. Se realizó fibrobroncoscopia con toma de biopsias endobronquiales, detectándose una lesión de aspecto tumoral con una porción pediculada y áreas de necrosis.

**RESULTADOS:** La biopsia bronquial muestra un tejido de granulación "pseudopolipoideo" en el que se reconocen agregados linfoides con numerosas células mononucleadas de Hodgkin y multinucleadas de Reed-Sternberg de citoplasmas amplos y pálidos, con nucléolos prominentes eosinófilos y que expresan CD30, CD15, MUM-1 y P53 con negatividad para CD45, CD20 y CD3 y positividad débil para PAX5. También se identifican algunas células neoplásicas de hábito lacunar. La técnica de hibridación in situ para la detección de ARN del virus de Epstein-Barr (EBER) en las células neoplásicas es negativa. Con estos datos, el diagnóstico se finaliza como una infiltración de la mucosa bronquial por linfoma de Hodgkin clásico, con hallazgos morfológicos, que en el contexto clínico-radiológico de la paciente, son favorables al subtipo esclerosis nodular y se plantea que corresponda a una infiltración broncopulmonar secundaria.

**CONCLUSIONES:** - Los linfomas primarios de pulmón representan el 0,5% de todas las neoplasias primarias pulmonares. La incidencia de infiltración secundaria pulmonar por un proceso linfoproliferativo es mucho más frecuente; de ellos, el linfoma de Hodgkin, supone el 10-20%.  
- El 15-40% de los linfomas de Hodgkin presentan infiltración pulmonar.  
- Para considerar un linfoma de Hodgkin como primario pulmonar deben cumplirse tres criterios: histología clásica, restricción de la neoplasia al parénquima pulmonar con mínima extensión a ganglios hiliares y ausencia de enfermedad extrapulmonar.

## SARCOMA DE KAPOSI PRIMARIO PULMONAR EN PACIENTE INMUNODEPRIMIDO

Rodríguez De Vera Guardiola, Carlota; Enguita Valls, Ana Belén

**Presentador:** Rodríguez De Vera Guardiola, Carlota

COMPLEJO HOSPITALARIO UNIVERSITARIO DE ALBACETE

**Tipo de trabajo:** Póster con Defensa  
(Jueves 4 de mayo de 2023; 10:45; Pantalla: 6)

**INTRODUCCIÓN:** El sarcoma de Kaposi fue descrito por primera vez por el dermatólogo vienés Moritz Kaposi en 1872. Es un tumor linfangioproliferativo asociado a la infección por VHH8, suele afectar a la piel, en ocasiones órganos viscerales. Existen cuatro variantes clínicas: clásico, endémico, iatrogénico y epidémico. El sarcoma de Kaposi primario pulmonar es una forma infrecuente de presentación inicial, siendo la localización endobronquial la más frecuente, puede involucrar el árbol traqueobronquial, el parénquima pulmonar y la pleura, asocia tos y disnea aunque puede cursar asintomático con anomalías solo por radiología.

**MATERIAL Y MÉTODOS:** Varón de 63 años trasplantado bipulmonar por Epoc que ingresó por deterioro de función respiratoria, siendo las biopsias de seguimiento del trasplante negativas para rechazo, infección o malignidad. En el estudio radiológico se evidenció afectación parenquimatosas pulmonar en forma de opacidades nodulares bilaterales y marcado derrame pleural. Se procedió a un abordaje de los nódulos pulmonares mediante una biopsia con aguja gruesa guiada por TAC, obteniendo cilindros de la lesión.

**RESULTADOS:** En el estudio microscópico los cilindros biopsiados corresponden a una proliferación celular de hábito fusiforme con ligera atipia citológica entremezclada con hematies que engrosa los septos alveolares sin observarse clara formación de luces vasculares. Con técnicas inmunohistoquímicas las células fusiformes fueron negativas para: TTF1, P40, calretinina, citoqueratinas, CD20, CD3, desmina, S100, y HMB45. Mostraron inmunorreactividad para D2-40 y positividad intensa nuclear para HHV8 en toda la población de celularidad fusiforme. El índice proliferativo fue del 40%. Diagnóstico definitivo: Sarcoma de Kaposi primario pulmonar.

**CONCLUSIONES:** El sarcoma de Kaposi primario pulmonar es una entidad excepcional, siendo una entidad poco frecuente en pulmón teniendo que pensar en ella, sobre todo en pacientes inmunodeprimidos. No presenta cura definitiva pero plantea una variedad de posibles tratamientos paliativos. El pronóstico depende de la variante clínica, etapa de la enfermedad y estado del sistema inmunológico. La evolución de nuestro paciente fue desfavorable falleciendo sin opciones de tratamiento oncológico por situación ECoG 4.

## PREVALENCIA DE LAS MUTACIONES DE KRAS EN PACIENTES DE CÁNCER DE PULMÓN DE CÉLULA NO PEQUEÑA MEDIANTE SECUENCIACIÓN MASIVA

Pérez González, Nuria; Manso Alonso, Rebeca; Prieto Potin, Iván; Plaza Sanchez, Jenifer; Martin Valle, Sara; Escribano Martin, Belén; Lopez Sanchez, Almiudena; Carvajal Garcia, Nerea; Zazo, Sandra; Perez, Sandra; Rubio, Jaime; Rojo, Federico

**Presentador:** Pérez González, Nuria

HOSPITAL UNIVERSITARIO FUNDACIÓN JIMÉNEZ DÍAZ

**Tipo de trabajo:** Póster con Defensa  
(Jueves 4 de mayo de 2023; 10:45; Pantalla: 6)

**INTRODUCCIÓN:** El oncogén RAS está mutado en cerca del 20% de todos los cánceres humanos, actuando como impulsor de la formación y progresión tumoral. La isoforma KRAS, es la que presenta mayor prevalencia de mutaciones en diferentes tumores como el adenocarcinoma pulmonar (32%). Recientemente se ha demostrado la actividad clínica de inhibidores covalentes específicos (Sotorasib, Adragasib) contra la mutación G12C de KRAS en cáncer de pulmón de célula no pequeña (CPCNP). La mutación G12C es la tercera más común en esta posición (25-35% de las mutaciones en KRAS) y puede ocurrir concomitantemente con otras mutaciones en TP53, STK11, y KEAP1, que podrían repercutir en la respuesta al tratamiento. El objetivo de este estudio es caracterizar la frecuencia de las mutaciones en KRAS en pacientes con CPCNP mediante NGS.

**MATERIAL Y MÉTODOS:** Se estudiaron 445 casos de CPCNP entre enero de 2022 y enero de 2023 de los cuales, 303 (68.1%) eran adenocarcinomas, 97 (21.8%) carcinomas epidermoides y 45 (10.1%) otras histologías. Se extrajo DNA de 2 secciones de 5µm de material fijado en formal y embebido en parafina y a partir de 50 ng de ADN tumoral se determinó el perfil de mutaciones mediante secuenciación masiva (Action OncokitDx, Imegen ref. IMG-365), que cubre las regiones exónicas y regiones hotspot de 59 genes, en un equipo Illumina NextSeq 500 (Illumina, San Diego, CA). El análisis e interpretación de los resultados se realizó con el Software Datagenomics.

**RESULTADOS:** de los 445 pacientes estudiados, 368 (82%) casos fueron informativos y 77 (18%) fueron no evaluables (45 (10%) por muestra insuficiente, 6 (1.3%), por deficiente calidad del ADN y 26 (5.8%) por parámetros subóptimos de secuenciación). En relación a los casos informativos, en 83 (22%) se detectaron mutaciones en KRAS. De éstos, 37 (44.6%) fueron mutados G12C, 12 (15.66%) G12D y 17 (20.5%) G12V. La frecuencia de la mutación KRAS G12C en los casos informativos fue de un 10%. De los pacientes con mutación G12C, 7 (19%) presentaban además mutación en TP53. En ningún caso se detectó simultáneamente mutación en KRAS G12C y EGFR o en alguno de los genes drivers mayormente implicados en CPCNP tales como, ALK, ROS1, RET y MET.

**CONCLUSIONES:** La mutación G12C representa un 44% de las mutaciones detectadas en KRAS en pacientes CPCNP. Se identifica en un 10% de los pacientes con cáncer de pulmón siendo susceptibles a tratamientos con inhibidores específicos. Esta mutación es más frecuente en pacientes con histología de adenocarcinoma. Las mutaciones de KRAS, son excluyentes con otros drivers en cáncer de pulmón. Dado el alto rendimiento de las técnicas de NGS en este tipo de muestras, concluimos que es necesario implementar en los laboratorios de anatomía patológica esta tecnología que permite identificar alteraciones genómicas relevantes para un correcto manejo de los pacientes con CPCNP de cara al tratamiento con terapias dirigidas.

## CARCINOMA DE PULMÓN DE CÉLULA PEQUEÑA EN PACIENTE CON DIAGNÓSTICO PREVIO DE ADENOCARCINOMA

Linares Martín, Emma M; Carrión Marrero, Saulo; Storti, Natalia; Abad, María Eugenia; Martín Quesada, Ana Isabel; Melgar Vilaplana, Leticia; Padilla Álvarez, Airam Ayoze; Maeso Fortuny, María Carmen

**Presentador:** Linares, Emma M

HOSPITAL UNIVERSITARIO NUESTRA SEÑORA DE CANDELARIA

**Tipo de trabajo:** Póster con Defensa  
(Jueves 4 de mayo de 2023; 10:45; Pantalla: 6)

**INTRODUCCIÓN:** El Carcinoma de pulmón de célula pequeña (SCLC) supone sólo el 15% de todos los carcinomas pulmonares, siendo el tabaco el principal factor de riesgo. De los carcinomas de célula no pequeña los más frecuentes son los Adenocarcinomas, observándose que el 15-50% de éstos presentan mutaciones activadoras del gen que codifica el receptor tirosina quinasa del factor de crecimiento epidérmico (EGFR), la mayoría de ellas afectando al exón 19 (44% del total). Esta mutación constituye una diana terapéutica para fármacos inhibidores de la tirosina quinasa (TKIs).

**MATERIAL Y MÉTODOS:** Presentamos un caso de una mujer de 46 años no fumadora que debuta en febrero de 2019 con masa pulmonar sospechosa de neoformación primaria con metástasis pulmonares bilaterales, carcinomatosis pleural, múltiples adenopatías y masa anexial izquierda. Se diagnosticó histológicamente de Adenocarcinoma y en el estudio molecular presenta delección del exón 19 de EGFR, por lo que inicia tratamiento con Gefitinib (EGFR-TKI) en abril con excelente respuesta. En junio 2020 se evidencia progresión pleural y cerebral múltiple. Se realiza biopsia líquida para determinación de mutación de resistencia T790M que es negativa. Inicia tratamiento quimioterápico y tras varias progresiones con respuesta parcial al tratamiento (QT, RT y EGFR-TKI de 2ª línea), en febrero de 2022 presenta nueva progresión con empeoramiento clínico por lo que se realiza nueva biopsia pleural.

**RESULTADOS:** La biopsia pleural muestra infiltración por Carcinoma de célula pequeña, por lo que se plantea diagnóstico diferencial entre SCLC desde el inicio y Carcinoma combinado SCLC y NSCLC. Se comparan ambas biopsias confirmando los diferentes tipos histológicos y se constata la delección del exón 19 del EGFR en el SCLC. Ante los hallazgos histológicos, la rareza de mutaciones de EGFR de novo en SCLC (especialmente en pacientes no fumadores) y la evolución clínica, planteamos que se trate de una transformación del Adenocarcinoma a un SCLC como mecanismo de resistencia al tratamiento con TKIs.

**CONCLUSIONES:** Los Adenocarcinomas con mutaciones de EGFR tratados con fármacos TKIs suelen desarrollar resistencia adquirida a dichos fármacos tras 12 meses de tratamiento. El 4-15% de esos mecanismos de resistencia son debidos a la transformación del Adenocarcinoma en un SCLC, cambio que puede presentarse en cualquier momento de la enfermedad, con una media de tiempo de 17,8 meses. Aunque no se puede descartar completamente la posibilidad de un tumor combinado, el tratamiento con EGFR-TKIs y el rápido deterioro de la paciente coincidiendo con el diagnóstico del SCLC, falleciendo cinco meses después de dicho diagnóstico, apoya la teoría de la transformación.

## SARS-COV2: ¿ES UN NUEVO AGENTE CAUSAL DE ENFERMEDAD INTERSTICIAL FIBROSANTE PROGRESIVA? HALLAZGOS MORFOLÓGICOS DE UN EXPLANTE PULMONAR.

Gil Bernabe, Paloma; Rodríguez Carrillo, José Luis; Silvestre Egea, Gala; Martón Poza, Silvia; Oro Coello, Antón; Ruiz Becerra, Jaime Esteban; Martín López, Javier; Martín Fraguero, Luz; Laporta Hernández, Rosalía; Salas Antón, Clara  
**Presentador:** Gil Bernabe, Paloma

HOSPITAL UNIVERSITARIO PUERTA DE HIERRO

**Tipo de trabajo:** Póster con Defensa  
*(Jueves 4 de mayo de 2023; 10:45; Pantalla: 6)*

**INTRODUCCIÓN:** La infección por SARS-CoV-2 puede progresar a síndrome de dificultad respiratoria aguda (SDRA) requiriendo los pacientes ventilación mecánica o ECMO. Algunos pueden desarrollar fibrosis pulmonar, lo que resulta en discapacidad vital sustancial con necesidad de oxígeno suplementario a largo plazo. En este escenario, el trasplante pulmonar estaría indicado. Los hallazgos morfológicos de los pulmones trasplantados se están describiendo, pero hasta la fecha no se han establecido los criterios de si existe o no una lesión activa progresiva. La revisión de este caso espera agregar más valor a la interpretación morfológica de las biopsias por enfermedad pulmonar intersticial post-COVID a través de los pulmones de explante.

**MATERIAL Y MÉTODOS:** Presentamos el caso de un varón de 49 años con SDRA por COVID-19 que requirió ventilación mecánica y ECMO por tiempo prolongado. Tras 8 meses de ingreso e intenso esfuerzo rehabilitador, su mecánica pulmonar no mostraba una mejoría significativa y seguía necesitando grandes cantidades de O<sub>2</sub> suplementario. La TC de tórax mostraba fibrosis pulmonar extensa, patrón en vidrio deslustrado en todos los lóbulos pulmonares, engrosamiento septal interlobulillar, bronquiectasias traccionales, pequeños focos y quistes milimétricos predominantemente subpleurales y en lóbulos inferiores. Entra en lista de espera y es trasplantado 2 años después del inicio del cuadro infeccioso. Describimos las características morfológicas del explante haciendo una comparación con los pulmones de pacientes fallecidos por COVID y una revisión de las principales series publicadas en la literatura.

**RESULTADOS:** El patrón de lesión es intersticial, fibrosante, homogéneo y difuso; fibrosis compacta con zonas de pérdida completa del parénquima pulmonar por obliteración alveolar y con escasos agregados linfocitarios dispersos. En el intersticio se identifican múltiples focos fibroblásticos en relación al parénquima y a la vía aérea distal. Extensa bronquioliolización alveolar, micropanal, metaplasia escamosa y fibrosis septal. La pleura no está engrosada y en la periferia de los lóbulos inferiores, se identifican estructuras que corresponden a dilataciones ectásicas recubiertas por un epitelio ciliado de tipo bronquial. Los vasos presentan imágenes concordantes con hipertensión pulmonar.

**CONCLUSIONES:** La pandemia de COVID-19 está afectando al manejo de las enfermedades pulmonares intersticiales. Según los datos disponibles, es probable que la gran mayoría de los pacientes con fibrosis postCOVID-19 mejoren o se mantengan estables, pero puede que una minoría desarrolle fibrosis progresiva. Aún no sabemos si el COVID es la causa de la fibrosis posterior o si exacerba una enfermedad pulmonar fibrótica previamente no reconocida, pero de lo que sí estamos seguros es de que aunque los hallazgos de progresión clínica se anteponen a cualquier tipo de lesión subyacente, el estudio anatomopatológico pulmonar se puede correlacionar con la progresión, como creemos que se establece en este caso.

## MELANOMA DE PULMÓN, ¿PRIMARIO O METASTÁSICO?

Sánchez Albert, Irene; Plaza Pérez, Mariluz; Expósito Remedios, Irene; Perera Gordo, Enzo; Fernández Gómez, Antonio  
**Presentador:** Sánchez Albert, Irene

HOSPITAL UNIVERSITARIO DE GRAN CANARIA  
 DOCTOR NEGRIN

**Tipo de trabajo:** Póster con Defensa  
*(Jueves 4 de mayo de 2023; 10:45; Pantalla: 6)*

**INTRODUCCIÓN:** El melanoma de pulmón primario es una neoplasia extremadamente rara, constituyendo el 0,1% de todos los tumores primarios de pulmón. Su etiología es controvertida, y se sospecha que realmente es una metástasis de un melanoma oculto que ha regresado, siendo un diagnóstico de exclusión. Recientemente se ha publicado un estudio que identificaba la presencia de mutaciones características de los melanomas cutáneos asociados a la exposición de rayos UV en los melanomas "primarios" de pulmón, demostrando que lo más probable es que sean metástasis.

**MATERIAL Y MÉTODOS:** Presentamos un caso de nuestro servicio, de una mujer de 49 años sin antecedentes, que tras los estudios pertinentes, se diagnosticó melanoma pulmonar. Se corroboró con otro centro. Utilizamos el tejido tumoral para realizar un estudio sobre mutaciones relacionadas con exposición a rayos UV: BRAF, NRAS, KRAS, NFI y KIT.

**RESULTADOS:** El tumor, de 6,5 cm, estaba formado por una proliferación celular en patrón sólido de células no pequeñas, con células multinucleadas y necrosis que expresaba S100, SOX10, PRAME, vimentina c-kit, CD56 y WT1 difusamente y HMB45, Melan A, MART1 focalmente, con Ki67 del 100%. KRAS, BRAF y NRAS resultaron negativos en nuestro centro.

**CONCLUSIONES:** Los estudios moleculares de nuestro caso apoyan que este melanoma pulmonar no tiene alteraciones moleculares relacionadas con rayos UV, y por tanto podría ser primario.



## UTILIDAD DE LA HIBRIDACIÓN IN SITU FLUORESCENTE PARA LA CARACTERIZACIÓN Y MONITORIZACIÓN DE CULTIVOS PRIMARIOS TUMORALES PROCEDENTES DE LÍQUIDOS PLEURALES Y ASCÍTICOS.

Román Lladó, Ruth; Román Lladó, Ruth; Aguado Esteban, Cristina; Jordana Ariza, Nuria; Rodríguez, Sonia; Aldegueir, Erika; Garzón Ibañez, Monica; Garcia Peláez, Beatriz; Vives Usano, Marta; Giménez Capitán, Ana; Gonzalez Cao, María; Rosell, Rafael; Mayo De Las Casas, Clara  
**Presentador:** Román Lladó, Ruth

PANGAEA ONCOLOGY

**Tipo de trabajo:** e-Poster

**INTRODUCCIÓN:** Introducción: El uso de cultivos primarios de células tumorales, habitual en el ámbito de la investigación básica, está empezando a trasladarse al ámbito clínico como herramienta potencial en la toma de decisiones terapéuticas. Para tal fin, es esencial la caracterización molecular de los cultivos primarios y la monitorización de la proporción de células tumorales presentes a lo largo de todo el proceso de cultivo. En este estudio, proponemos la hibridación in situ fluorescente (FISH) sobre extensiones como método para caracterizar y monitorizar cultivos primarios de células tumorales con translocaciones o aumento en el número de copias génicas (CNGs).

**MATERIAL Y MÉTODOS:** Material y Métodos: Se recogieron para su posterior cultivo diez líquidos pleurales y dos líquidos ascíticos de doce pacientes con carcinoma de pulmón, ovario o melanoma y con translocaciones o CNGs detectadas en muestras previas. Extensiones de células fijadas en Carnoy se analizaron por FISH, utilizando sondas específicas. Se obtuvo también RNA y DNA de pellets celulares para secuenciación masiva (NGS) y nCounter.

**RESULTADOS:** Resultados: En 11 de los 12 casos, el análisis de FISH en los cultivos primarios a fases iniciales confirmó la presencia de las alteraciones previamente detectadas en biopsias. Entre los 11 casos, 4 presentaban translocaciones de ALK (n=2) o de ROS1 (n=2) y 7 CNGs de MET (n=3), MYC (n=2), FGFR1 (n=1) o EGFR (n=1). Además, los dos casos con translocación de ALK presentaban CNG de MET de forma concomitante. El porcentaje de células con translocaciones se mantuvo o aumentó en fases sucesivas. Los CNGs de EGFR, FGFR1 y MYC también se mantuvieron en los cultivos primarios con dichas alteraciones. Por el contrario, las CNGs de MET sólo se mantuvieron en 2 de los cultivos, disminuyendo en 3. La adición de Hepatocyte Growth Factor (HGF), el ligando de MET, permitió recuperar la CNG de MET en uno de dichos casos. Se obtuvo una excelente correlación entre los resultados de FISH y nCounter o NGS, a excepción de un caso con poliploidía de MET. Finalmente, dos de los cultivos primarios (uno positivo para ROS1 y otro para CNG de MET) presentaban dos poblaciones, una de células adheridas y otra de células en suspensión. El análisis por FISH permitió seleccionar la población con mayor porcentaje de células portadoras de la alteración.

**CONCLUSIONES:** Conclusiones: El FISH es un método eficaz, rápido y económico de caracterizar y seleccionar cultivos primarios con translocaciones o CNGs. Permite además determinar la proporción de células tumorales presentes en los distintos pasajes y modificar las condiciones de cultivo en consecuencia.

## FALSO POSITIVO DE HIPERPROGRESIÓN CLÍNICO-RADIOLÓGICA POR GRANULOMATOSIS SARCOID-LIKE EN EL TRATAMIENTO NEOADYUVANTE DEL CÁNCER DE PULMÓN LOCALMENTE AVANZADO

Martín Poza, Silvia; Silvestre Egea, Gala; Gil Bernabé, Paloma; Díaz Nuevo, Gema; Salas Antón, Clara; Martín López, Javier  
**Presentador:** Martín Poza, Silvia

HOSPITAL UNIVERSITARIO PUERTA DE HIERRO

**Tipo de trabajo:** e-Poster

**INTRODUCCIÓN:** La enfermedad pulmonar intersticial secundaria a fármacos en forma de reacción granulomatosa tipo sarcoides es un efecto adverso raro descrito en relación con antiTNF $\alpha$ , daclizumab, interferón e inmunoterapia. En la actualidad, los regímenes de tratamiento de quimio e inmunoterapia han cambiado el paradigma de tratamiento del estadio localmente avanzado de cáncer de pulmón. Con este régimen neoadyuvante aparecen ganglios radiológicamente anormales que tras la evaluación patológica carecen de cáncer y tienen granulomas no caseificantes de novo. Esto se describió como NIF o "nodal immune flare" (brote inmunario ganglionar) como un fenómeno paradójico de progresión.

**MATERIAL Y MÉTODOS:** Varón de 67 años, ex-fumador, con una masa pulmonar de 7,7 cm diagnosticada por biopsia bronquial de carcinoma escamoso, cT4N0. En el comité multidisciplinar se considera potencialmente resecable por lo que inicia tratamiento neoadyuvante con Carboplatino/Taxol y Pembrolizumab.

En las pruebas radiológicas describen: reducción de la masa principal (de 7,7 cm a 4,4 cm; SUVmax de 3,3, previo de 18,3), pero aparición de una nueva lesión ipsilateral (SUVmax de 6,3) así como de adenopatías mediastínicas hiliares bilaterales (de en torno a 2 cm y SUVmax de 11,6). Ante la sospecha de progresión de la enfermedad se solicita EBUS y posteriormente mediastinoscopia.

**RESULTADOS:** El estudio citológico por EBUS guiado con ROSE, confirmó la presencia de una reacción inflamatoria granulomatosa de tipo sarcoides que posteriormente fue confirmada por mediastinoscopia quirúrgica. En este momento, al paciente se le propone lobectomía pulmonar con resección del nódulo ipsilateral.

El estudio histopatológico de la pieza quirúrgica reveló la presencia de amplias áreas de cavitación y necrosis macroscópica que suponían el 60% del lecho de neoadyuvancia con una reacción inflamatoria en forma de fibrosis colágena e infiltrado inflamatorio de tipo linfocitario con presencia de células gigantes multinucleadas con cristales de colesterol. No se observó celularidad neoplásica viable. En las áreas peritumorales, septales y pleurales, destacaba la presencia de granulomas de morfología sarcoides difusamente distribuidos. Con todos los hallazgos el paciente es diagnosticado de una respuesta patológica completa con extensa reacción sarcoides asociada.

**CONCLUSIONES:** El tratamiento del cáncer de pulmón localmente avanzado (estadio III) está describiendo beneficios en la administración de terapias combinadas de quimioterapia-inmunoterapia. El tratamiento neoadyuvante con inmunoterapia puede conllevar la presencia de varios efectos adversos ya conocidos y también, efectos paradójicos de progresión de la enfermedad en pacientes que desarrollan reacciones de tipo sarcoides. Nuestro caso ejemplifica cómo la interpretación citológica en estos casos es muy útil para diagnosticar estas reacciones así como el estudio histopatológico de la pieza permite confirmar el grado de respuesta patológica no siempre predecible en base solo a los estudios radiológicos.



## CRYOEUBUS; ¿SUSTITUTO DEL EBUS CONVENCIONAL O ALTERNATIVA A LA MEDIASTINOSCOPIA?

López Peña, Carmen; Sanchez De La Matas Garre, María José; Cabello Jabaalquinto, María Del Rosario; Capozzi, Claudia Alejandra; Valdivia Salas, María Del Mar; Pérez Pallarés, Javier; Santacruz Siminiani, Antonio; Ortiz Gonzalez, Ana; Sánchez Espinosa, Alberto; Ibarra Selva, Tamara  
**Presentador:** López Peña, Carmen

HOSPITAL UNIVERSITARIO SANTA LUCÍA, CARTAGENA.

**Tipo de trabajo:** e-Poster

**INTRODUCCIÓN:** La punción aspiración con aguja fina dirigida por EBUS (EBUS-FNA) se ha consolidado como técnica de elección en la estadificación ganglionar mediastínica e hilar de neoplasias broncopulmonares, y diagnóstico de patología metastásica y hematolinfóide.

La precisión en la estadificación del cáncer de pulmón depende de la sistematización, experiencia del equipo que la realiza y la optimización y manejo de la muestra obtenida a ser posible por un patólogo presente. Cuando se cuenta con experiencia adecuada y presencia de patólogo (ROSE) la proporción de exploraciones con un resultado falso negativo disminuye.

La creciente necesidad de ampliar el estudio molecular, diagnósticos más precisos y completos, así como la situación clínica en que se encuentran determinados pacientes en el momento del diagnóstico ha hecho implementar nuevas técnicas con la finalidad de optimizar el tratamiento del paciente, este es el caso de la criobiopsia mediastínica transbronquial guiada por ecobroncoscopia (Cryoebus), donde se pretende obtener biopsia de la región, y así mayor disponibilidad de material sin perder la arquitectura. La combinación de ambas consigue una mejora en los diagnósticos y mayor disponibilidad de material.

**MATERIAL Y MÉTODOS:** Desde Octubre de 2022 se ha implementado esta técnica en nuestro centro, realizándose hasta la fecha un total de 25 estudios combinados.

Se han recogido los datos correspondientes a estos pacientes, y comparado los resultados obtenidos en ambas, EBUS-FNA y Cryoebus.

**RESULTADOS:** - 99% de concordancia entre EBUS-FNA y Cryoebus (1 discordancia por biopsia in situ inadecuado).

- 27.27%, con diagnósticos de malignidad ( carcinomas, metastásis, linfomas).

- 15 pacientes con resultados negativos para malignidad, de los cuales 10 fueron puncionados por sospecha de patología linfóide vs sarcoidosis, pudiendo establecerse el panel completo de IHQ, citometría de flujo y Biología molecular. Diagnosticándose un 60% de estos de linfadenitis granulomatosa, concordante con los datos de citometría, y PCR.

**CONCLUSIONES:** En el caso de un centro con experiencia y con realización de ROSE en los EBUS-FNA, la obtención de material es adecuada en casos de carcinomas y metastásis, para diagnóstico, citometría y estudios moleculares, esto hace que la realización de cryobiopsia no aporte de forma sistemática nada nuevo. No obstante, dada la creciente demanda de nuevos estudios moleculares para tratamiento, así como ensayos clínicos en cáncer de pulmón, abre una nueva posibilidad a la disponibilidad de material íntegro y adecuado para la realización de los mismos.

No ocurre así en el estudio de patología linfóide o granulomatosa, donde la posibilidad de disponer de mayor cantidad de material, para valoración de arquitectura y realización de paneles completos de Inmunohistoquímica mejora sustancialmente el diagnóstico y la planificación terapéutica del paciente, pudiendo desplazar así a técnicas más agresivas como la mediastinoscopia.

## VALIDACIÓN DE LA INMUNOHISTOQUÍMICA DE PD-L1 EN MUESTRAS DE CRIOEUBUS DE GANGLIOS LINFÁTICOS MEDIASTÍNICOS

Torres Rivas, Hector Enrique; Fernandez Fernandez, Luis Manuel; González Gutierrez, Maria De La Paz; Berrios Hernández, Mario Luis; Ariza Prota, Miguel; Villar Zarra, Karen; Perez Fontan, Jose Fernando; Lopez Gonzalez, Francisco Julian; Carpintero Fernández, Paula; Zapico Ortiz, Nuria; Riera Velasco, Jose Ramon  
**Presentador:** Torres Rivas, Hector Enrique

HOSPITAL UNIVERSITARIO CENTRAL DE ASTURIAS

**Tipo de trabajo:** e-Poster

**INTRODUCCIÓN:** La muestra obtenida mediante EBUS de ganglios linfáticos es una de las principales fuentes de material para el estudio microscópico en el carcinoma de pulmón. A pesar del alto rendimiento diagnóstico que se puede alcanzar con el estudio citológico (incluido el bloque celular), en algunos casos la muestra puede ser limitada. Es por ello que "nuevas" tecnologías como la Criobiopsia por EBUS de ganglios linfáticos mediastínicos podría tener un rol destacado. El equipo de neumólogos y patólogos de nuestro hospital ha sido pionero en España en la implementación de esta metodología de trabajo, con publicaciones que avalan la utilidad del espécimen de CRIOEUBUS. El siguiente paso en esta validación es corroborar idoneidad de este tipo de muestras en la determinación de marcadores inmunohistoquímicos, y entre ellos el PD-L1.

**MATERIAL Y MÉTODOS:** Se cuantificaron los procedimientos de CRIOEUBUS de ganglios linfáticos realizados en un periodo de 9 meses en nuestra institución. Se recogieron los datos demográficos de los pacientes y la sospecha diagnóstica. El patólogo intervencionista audió a la sala de EBUS a hacer la comprobación "in situ" de la muestra. Se realizó en paralelo la metodología de obtención de muestra por EBUS convencional y CRIOEUBUS. Se efectuó el estudio microscópico comparativo de los especímenes de extendidos citológicos, bloque celular y muestra tisular de CRIOEUBUS. En los casos de carcinoma de pulmón de células no pequeñas se indicó estudio inmunohistoquímico de PD-L1 (clon 22C3) sobre los bloques celulares y la muestra de CRIOEUBUS. Se determinó el índice de correlación.

**RESULTADOS:** En el período mencionado se realizaron 57 procedimientos de CRIOEUBUS de ganglios linfáticos mediastínicos, 11 de los cuales correspondieron a metastásis de carcinoma de pulmón de célula no pequeña (6 carcinomas de células escamosas, 3 adenocarcinomas y 1 carcinoma de célula no pequeña NOS). En la valoración de la inmunohistoquímica del PD-L1 (en muestras de CRIOEUBUS), dos casos fueron negativos (<1%), 6 positivo débil (1-49%) y 3 positivo intenso (>49%). El índice de correlación Kappa entre PD-L1 / bloque celular de EBUS vs. PD-L1/ CRIOEUBUS fue superior 0.8.

**CONCLUSIONES:** Aunque el número de casos es limitado, este estudio demuestra la utilidad de la muestra de CRIOEUBUS de ganglios linfáticos mediastínicos para realizar la determinación de la técnica inmunohistoquímica de PD-L1, con un alto índice de correlación. Como valor añadido, podemos mencionar la "mejor integridad" de la muestra tisular obtenida, que permite evaluar más adecuadamente la celularidad tumoral, su arquitectura, y la relación con el parénquima ganglionar linfático adyacente.

Postulamos esta metodología de trabajo como una alternativa de diagnóstico efectiva en casos seleccionados, en los que se requiera asegurar parámetros de integridad y cantidad de la muestra para determinación de dianas terapéuticas en carcinoma de pulmón de célula no pequeña.

## ADENOCARCINOMA DE PULMÓN CON POSTERIOR METÁSTASIS DE CARCINOMA DE CÉLULA PEQUEÑA.

Piédrola Gordillo, Carlos; Masero Carretero, José Manuel; Azaña González, Carlos

**Presentador:** Piédrola Gordillo, Carlos

HOSPITAL UNIVERSITARIO VIRGEN DE VALME

**Tipo de trabajo:** e-Póster

**INTRODUCCIÓN:** Presentamos un caso de adenocarcinoma de pulmón con reordenamiento de ALK y posterior metástasis de carcinoma de célula pequeña tras tratamiento con inhibidor de ALK.

**MATERIAL Y MÉTODOS:** Paciente varón de 50 años, no fumador, diagnosticado de adenocarcinoma de pulmón estadio IV. El estudio inmunohistoquímico de dicha lesión mostró positividad para TTF1, napsina y CK7, con translocación de ALK positiva. El estudio molecular para EGFR mediante PCR resultó negativo. Inició tratamiento con Alectinib, inhibidor de ALK, con respuesta parcial. En TAC de seguimiento 17 meses después, se identifica crecimiento de cuatro nódulos pulmonares y aparición de adenopatía paraesofágica de 4 centímetros que se biopsia mediante ecoendoscopia. Se utiliza tinción con hematoxilina-eosina y se solicitan técnicas inmunohistoquímicas de dicha lesión paraesofágica.

**RESULTADOS:** Se identifica tejido fibroso con infiltración por celularidad indiferenciada de morfología pequeña y azul, que muestra inmunotinción positiva para CKAE (con patrón "dot like"), CD56, sinaptosina, cromogranina y ALK. El estudio inmunohistoquímico es negativo para TTF1, desmina, CK7 y p40. El índice proliferativo Ki67 es del 95%. Estos hallazgos histomorfológicos e inmunohistoquímicos son concordantes con un carcinoma neuroendocrino de célula pequeña.

**CONCLUSIONES:** La transformación fenotípica a carcinoma de células pequeñas es uno de los mecanismos descritos de resistencia a la quimioterapia, inmunoterapia y radioterapia en pacientes con carcinoma de células no pequeñas. Puede ser aconsejable rebiopsiar a pacientes con resistencia al tratamiento. La transformación suele darse con más frecuencia en tumores con mutación de EGFR, aunque se han descrito casos con reordenamiento de ALK. Una vez transformado, su supervivencia y respuesta al tratamiento parecen comparables a las del carcinoma de célula pequeña clásico.

## ESTUDIO HISTOPATOLÓGICO DE LA FIBROSIS PULMONAR PROGRESIVA

Valerdiz Menéndez, Nicolás; Bejarano Jurado, Carmen; Navarro Herrero, Silvia; Serrano Gotagorda, María Pilar; Rodríguez Portal, José Antonio; Gómez Izquierdo, Lourdes

**Presentador:** Valerdiz Menéndez, Nicolás

HOSPITAL UNIVERSITARIO VIRGEN DEL ROCÍO

**Tipo de trabajo:** e-Póster

**INTRODUCCIÓN:** La fibrosis pulmonar progresiva (FPP) es una característica evolutiva que comparten EPIDf no-Fibrosis pulmonar idiopática(FPI) [la neumonitis por hipersensibilidad fibrótica (HDAD-F), la EPI con características autoinmunes (IPAF), la neumonía intersticial idiopática (PII) sin FPI entre otras.] que presentan una evolución similar a la FPI no tratada. Debido a su comportamiento similar a la FPI, la identificación precoz de este evento es de importancia pronóstica. No existen biomarcadores séricos ni clínicos que definan el grupo de pacientes que van a desarrollar FPP si bien algunos hallazgos en la tomografía de alta resolución (TCAR) se consideran indicadores de mal pronóstico (bronquiectasias de tracción y panalización se conocen como predictivos de mortalidad en FPI y EPID no FPI). ¿Puede la histología complementar esos patrones radiológicos y aportar hallazgos que puedan predecir la progresión a FPP?

**MATERIAL Y MÉTODOS:** Revisamos las biopsias quirúrgicas y los hallazgos del TCAR de 10 pacientes que desarrollaron FPP y las comparamos con 10 casos de (EPID) fibróticas con buen control evolutivo. Rango de edad de los pacientes entre 35 y 68 años con igual número de mujeres y hombres. Etiología de la afectación pulmonar, HDAD-F (4), IPAF (3), cáncer de mama tratada con mastectomía y hormonoterapia (1) y etiología no filiada (2). El 70% de los pacientes eran fumadores o exfumadores

**RESULTADOS:** Las biopsias analizadas mostraron patrones de afectación no-NIU fibrótica (patrón indeterminado o patrón alternativo) y lesiones asociadas a tabaco, con 100% de correlación con el diagnóstico radiológico. El hallazgo más prevalente además de la fibrosis fueron las bronquiectasias y la bronquiolectasia, y el extenso componente inflamatorio (agregados linfoides, granulomas, pleuritis y/o distribución intersticial). La panalización fue un hallazgo aislado al igual que la proliferación de miofibroblastos, tanto cuerpos de Masson como almohadillas, éstas sólo en relación con enfisema. Comparativamente, las muestras de pacientes no-FPP mostraron predominio de la fibrosis frente a la inflamación y aislada afectación de vía aérea bronquial

**CONCLUSIONES:** Los mecanismos celulares y moleculares involucrados en la fibrosis pulmonar siguen en investigación. La FPI se considera consecuencia del daño del epitelio alveolar y de la alteración del mecanismo de reparación con hiperactivación de miofibroblastos, desechando la teoría clásica de origen inflamatorio. En las bronquiectasias, la inflamación sí participa en su patogenia, resumida como círculo vicioso entre la lesión del sistema mucociliar, la inflamación, la infección y la reparación de la vía aérea. A pesar de que la serie de FPP estudiada es pequeña, el evidente componente inflamatorio de la lesión podría tener un papel en el mecanismo patogénico, no como causa única sino como factor de riesgo asociado al igual que el tabaquismo, infecciones virales, contaminantes y la predisposición genética, todos ellos asociados también al desarrollo de las bronquiectasias

## HAMARTOMA PULMONAR ADENOMIOMATOSO: UNA ENTIDAD POCO FRECUENTE. PRESENTACIÓN DE 3 CASOS.

Machuca Aguado, Jesús; Álvarez Muñoz, Alejandro; López Prieto, Ana; García De Sola Llamas, Carmen; Rodríguez Zarco, Enrique; García Escudero, Antonio

**Presentador:** Machuca Aguado, "Jesús"

HOSPITAL UNIVERSITARIO VIRGEN MACARENA

**Tipo de trabajo:** e-Poster

**INTRODUCCIÓN:** El hamartoma es la neoplasia benigna más frecuente del pulmón, siendo su diagnóstico habitualmente incidental. Sus rasgos morfológicos son muy variables, pudiendo existir combinación de distintos tejidos mesenquimales, y observándose un atrapamiento de epitelio respiratorio.

Ha sido descrita una variante poco frecuente de hamartoma, caracterizada por la presencia de un estroma leiomiomatoso y de estructuras glandulares de diferentes tipos, adoptando la lesión un patrón bifásico. Rossi et al publicaron 6 casos en 2021 que incluían epitelio mucinoso y revisó la literatura encontrando 5 casos adicionales de hamartoma adenomiomatoso.

**MATERIAL Y MÉTODOS:** Hemos estudiado 3 casos en nuestro centro de hamartoma adenomiomatoso. Para confirmar el diagnóstico de esta entidad nos hemos apoyado en el estudio inmunohistoquímico de TTF1, CD34, AML, Desmina, p63, CDX2, Ki67, S100, RE, CD99, STAT6 y BCL2.

**RESULTADOS:** Todos los casos se presentaron en mujeres, 63 años de edad media, localizándose en dos casos en el lóbulo inferior izquierdo y en uno en el lóbulo superior derecho. El tamaño de la lesión fue de 11, 13 y 18mm. Fueron diagnosticadas como hallazgo incidental en una prueba radiológica y extirpados para descartar malignidad.

Morfológicamente se observó una lesión bifásica de bordes expansivos constituida por un estroma de predominio leiomiomatoso (desmina, AML y caldesmón positivo difuso e intenso), que expresaba BCL2 en todos los casos, y ausencia de expresión de CD99, S100, RE y STAT6. El CD34 fue negativo en 2 casos y positivo de manera difusa e intensa en uno de ellos.

El componente epitelial estaba conformado por: glándulas elongadas de tipo fibroadenomatoides; glándulas pequeñas, redondas con luces abiertas. Adicionalmente, en dos de los casos se observaron glándulas tapizadas por un epitelio con un amplio citoplasma mucinoso frecuentemente dilatadas y rellenas de mucina. A diferencia de los dos primeros tipos de glándula, estas eran TTF1 negativas y no presentaban células basales p63+. Estas glándulas no presentaban expresión de CDX2 y el índice de proliferación valorado con Ki67 fue inferior al 2%. El epitelio de los tres tipos glandulares en ningún caso mostró atipia, necrosis ni actividad mitótica. Tampoco en el componente estromal se identificaron signos histológicos de malignidad.

**CONCLUSIONES:** Presentamos tres casos de una rara entidad no recogida en la clasificación de la OMS, constituyendo la segunda serie más larga publicada. En la serie de Rossi et al todos los casos presentaron epitelio mucinoso por lo que incluyen estas características en su denominación (hamartoma pulmonar adenomiomatoso mucinoso). No obstante, existen casos similares como en nuestra serie sin la presencia del epitelio mucinoso, por lo que creemos más acertada la denominación de hamartoma adenomiomatoso. Es necesaria conocer esta lesión para evitar confusiones diagnósticas con otras entidades de comportamiento maligno.

## ESTUDIO RETROSPECTIVO, CLÍNICO PATOLÓGICO Y ANÁLISIS DE LA MUTACIÓN DEL RECEPTOR DEL FACTOR DE CRECIMIENTO EPIDÉRMICO (EGFR) EN CARCINOMA PULMONAR DE CÉLULAS NO PEQUEÑAS EN UNA POBLACIÓN DOMINICANA

Medina Méndez, Angel; Izaguirre Pérez, Nelvic; Caballero Méndez, Andy; Dickson González, Sonia

**Presentador:** Barbella Aponte, Rosa

REFERENCIA LABORATORIO CLÍNICO

**Tipo de trabajo:** e-Poster

**INTRODUCCIÓN:** El carcinoma pulmonar de células no pequeñas (CPCNP) es la principal causa de muerte por cáncer en la mayoría de los países del mundo, con 2 millones de casos nuevos por año representados en un 85% por este subtipo. De acuerdo a las estimaciones de REDECAN, en España se reportan 58668 casos incidentes de cáncer de pulmón para los años 2019 y 2020. En República Dominicana se reportan 129 casos nuevos por año, primarios de bronquios y pulmones.

**MATERIAL Y MÉTODOS:** Se evaluaron 104 pacientes con diagnóstico de CPCNP para mutación EGFR por reacción de Cadena de Polimerasa (PCR) del 2019 al 2021, usando la plataforma COBAS® (Roche®). Se analizaron las mutaciones en los exones 18 (G719A, G719C y G719S), 19 (Ex19Del), 20 (ex20Ins, S768 y T790M), 21 (L858R y L861Q). Se revisó la base de datos de Referencia Laboratorio Clínico. Se realizaron secciones histológicas, las cuales fueron evaluadas usando los criterios de la OMS 2017.

**RESULTADOS:** La media de edad de los pacientes fue 60 años (DS ±12.69) [28-82] años, con predominio femenino (68.27%) 2:1. La mutación EGFR fue positiva en 26/104 pacientes (25%). La delección del exón 19 (Ex19Del) representó 17/104 (65.38%). La sustitución L858R en el exón 21 se presentó en 7/104 (26.92%). En 7.69% (2/104) pacientes se demostró inserción del exón 20 (Ex20Ins), 6/104 (18.75%) presentaron una segunda mutación por sustitución T790M en el exón 20, asociadas a delecciones en el exón 19 (Ex19del) en 4/104 (3.84%) y sustitución en el exón 21 de L858R en 2/104 (1.92%). El diagnóstico histopatológico fue Adenocarcinoma (CPCNP) [100%]. La concordancia diagnóstica entre patólogos fue (k= 1) p <= 0.01.

**CONCLUSIONES:** El estudio representa datos compilados de un centro de referencia nacional en estudios moleculares. La frecuencia es mayor para el género femenino con correlación positiva entre edad y género. La mutación del exón 19 representó la mayor proporción.

## EL TRATAMIENTO NEOADYUVANTE CON INMUNOTERAPIA EN CÁNCER DE PULMÓN: UNA OPORTUNIDAD ÚNICA PARA EVALUAR LOS CAMBIOS MORFOLÓGICOS ASOCIADOS AL TRATAMIENTO.

Martín López, Javier; Gil Bernabé, Paloma; García Fresnadillo, Diego; Díaz Nuevo, Gema; Fuentes De Santos, Lourdes; Campo-Cañaverl De La Cruz, Jose Luis; Martín Fraqueiro, Luz; Calvo, Virginia; Provenço, Mariano; Salas Antón, Clara  
**Presentador:** Martín López, Javier

HOSPITAL UNIVERSITARIO PUERTA DE HIERRO

**Tipo de trabajo:** e-Póster

**INTRODUCCIÓN:** La neoadyuvancia en cáncer de pulmón no de célula pequeña (CPNPC) ha demostrado ser una oportunidad en el estadio localmente avanzado. Esta terapia no está exenta de retos quirúrgicos como de estadificación clínico-radiológica. Recientemente se han publicado las guías IASLC para el estudio tras tratamiento neoadyuvante que plantean aspectos novedosos a considerar. Es relevante objetivar una respuesta patológica (RP) completa o mayor ya que constituyen un marcador subrogado de supervivencia en estos pacientes siendo necesaria una evaluación estandarizada e independiente de variabilidad interobservador.

**MATERIAL Y MÉTODOS:** Para describir los cambios morfológicos en tratamientos de quimioterapia (QT) e inmunoterapia (IT) neoadyuvante en CPNPC se revisaron las piezas de resección de nuestro centro incluyendo la estadificación, el tipo de cirugía, tipo histológico y el estudio histopatológico incluyendo el estado macroscópico, y la valoración microscópica. Además, se evaluó la presencia de cambios morfológicos en relación al tratamiento neoadyuvante con el objetivo de describir morfológicamente la respuesta obtenida.

**RESULTADOS:** Se estudiaron 11 pacientes (N=3 tratados con carboplatino, paclitaxel; N=8 carboplatino, paclitaxel + IT (7= nivolumab, 1=atezolizumab)). El estadio cTNM fue T4 (N=3) y T1-3 N2 (N=8). La afectación nodal fue confirmada con EBUS permitiendo el diagnóstico del CPNPC. El subtipo histológico fue adenocarcinoma (N=7), carcinoma escamoso (N=3) y CPNPC, NOS (N=1). La cirugía fue bilobectomía (N=2) y lobectomía pulmonar (N=9) con linfadenectomía reglada. El lecho de neoadyuvancia mostró disminución del tamaño que afectaba a la estadificación patológica en 8 casos (N=7 tratamiento QT-IT) respecto al pretratamiento. No se observó una mayor tasa de necrosis macro ni microscópica en QT-IT. Microscópicamente, todos los pacientes tratados con QT-IT mostraron inflamación moderada-intensa mientras que en QT fueron grado leve (N=2) y moderado (N=1). El porcentaje de cambios estromales en QT-IT fue superior al 80% en la mayoría de los casos (N=7) mientras que con QT fueron del 8%, 20% y 80%. La tasa de RP completa en QT-IT fue del 100% y en el grupo de QT fue RPM (N=1) e incompleta (N=2). Los cambios peritumorales observados fueron neumonía organizada, proliferación meningotelial y reacción tipo sarcoide.

**CONCLUSIONES:** Las piezas de resección de neoadyuvancia con QT-IT constituyen una oportunidad de la que no disponíamos previamente para evaluar morfológicamente los cambios histopatológicos producidos por los tratamientos de IT en CPNPC. Nuestro grupo ha observado un beneficio clínico de este tratamiento y ha acumulado experiencia en la evaluación histopatológica gracias a la participación en diversos ensayos clínicos y en paralelo ha establecido un proyecto multicéntrico para establecer una red de colaboración para que permita evaluar la concordancia interobservador y definir si existe especificidad morfológica del tipo de respuesta con respecto a otros tratamientos de inducción.

## AFECTACIÓN PULMONAR EN LA INMUNODEFICIENCIA VARIABLE COMÚN : ENFERMEDAD PULMONAR INTERSTICIAL GRANULOMATOSA Y LINFOCÍTICA (GLILD)

Hermida Romero, Teresa; López Cubillos, Marjorie; Escalona Canal, María Eugenia; Cepeda García, Elena  
**Presentador:** Hermida Romero, Teresa

COMPLEJO HOSPITALARIO UNIVERSITARIO A CORUÑA

**Tipo de trabajo:** e-Póster

**INTRODUCCIÓN:** la inmunodeficiencia variable común es una inmunodeficiencia primaria de causa desconocida, en un 10-30% de los pacientes se desarrolla una enfermedad pulmonar intersticial con amplio espectro de alteraciones histopatológicas. La afectación pulmonar es marcador pronóstico de ahí la importancia del diagnóstico precoz. El diagnóstico de la entidad supone un cambio en el manejo terapéutico de los pacientes. Son pocos los casos reportados hasta el momento, presentamos el primero diagnosticado en nuestro servicio.

**MATERIAL Y MÉTODOS:** Varón de 34 años con retraso psicomotor leve, coartación de aorta tratada en 1990 y diagnosticado de inmunodeficiencia común variable a tratamiento con Igs iv . sufre neumonías de repetición por neumococo y esplenomegalia . el TAC muestra nódulos pulmonares de distribución perivascular y predominio basal con bronquiectasias y adenopatías mediastínicas lo que sugiere enfermedad pulmonar intersticial. Inicialmente se trata de diagnosticar mediante EBUS , siendo el resultado de ganglio linfático sin alteraciones. Se decide VATS , realizándose cuña de lóbulo superior derecho y resección de adenopatía 4R. Se realiza tallado e inclusión de las muestras en formal al 10% , cortes a 5 micras y tinción con hematoxilina -eosina. Posteriormente se realiza estudio histoquímico e inmunohistoquímico.

**RESULTADOS:** En el estudio histológico los nódulos corresponden a acúmulos de fibrina intraalveolar y cuerpos de masson , se acompañan de componente inflamatorio de predominio linfocito peribronquial, con fenotipo predominante T. los hallazgos se acompañan de numerosos granulomas mal definidos sin necrosis. se describen zonas de fibrosis pleural y distorsión arquitectural sin panalización. las técnicas para hongos y virus fueron negativas.?

**CONCLUSIONES:** Se realiza diagnóstico de enfermedad pulmonar intersticial granulomatosa y linfocítica (GLILD) como afectación pulmonar en el contexto de su inmunodeficiencia variable común , lo que motiva el cambio de actitud terapéutica estando el paciente hoy en día mejor clínicamente

## EPIDEMIOLOGÍA MOLECULAR DE K-RAS Y EGFR EN CÁNCER DE PULMÓN

Alzate Isaza, Vanessa; Sabio González, Adela; Vazquez González, Estefanía; Martínez Arcos, María De Los Ángeles; Martín Salvago, María Dolores

**Presentador:** Alzate Isaza, Vanessa

HOSPITAL UNIVERSITARIO DE JAÉN

**Tipo de trabajo:** e-Póster

**INTRODUCCIÓN:** El cáncer de pulmón de células no pequeñas (CPCNP) representa aproximadamente el 75%, de todos los tumores pulmonares. Los genes comúnmente mutados en esta neoplasia son: el EGFR, el KRAS y recientemente, se reportó la proteína de fusión EML4-ALK. Las mutaciones en el EGFR y la fusión proteína de fusión EML-ALK, confieren sensibilidad a los inhibidores de cinasa de tirosina (TKIs), mientras las mutaciones de KRAS confieren resistencia a los estos. La frecuencia de este tipo de mutaciones, varía en diferentes grupos étnicos. Por este motivo, en la actualidad surge el interés de llevar a cabo la genotipificación de cada uno los pacientes con CPCNP, con la finalidad de personalizar el tratamiento de acuerdo a su fondo genético.

**MATERIAL Y MÉTODOS:** El objetivo de este estudio es un análisis descriptivo de los casos de cáncer de pulmón con la alteración genética de KRAS y EGFR en los meses de Junio de 2021 y Agosto de 2022 secuenciados por NGS. Se recogen los casos de 23 pacientes, recibidas entre julio de 2021 y mayo de 2022 en el Departamento de Anatomía Patológica de Jaén, que tuvieron un diagnóstico de Cáncer de pulmón analizados mediante estudio por secuenciación de próxima generación.

**RESULTADOS:** La serie estudiada está compuesta por 17 varones y 6 mujeres, que muestran unas edades comprendidas entre 50 y 85 años. En cuanto a la clasificación histológica, 19 de los casos corresponden a adenocarcinoma (83%) que representa la entidad histológica más frecuente, frente a 4 casos de carcinoma de células escamosas (17%). En el momento del diagnóstico 4 casos se encuentran en estadio I-II, 8 casos en estadio III, frente a 10 casos en estadio IV. Según la alteración genética se observa una mutación en KRAS en 21 casos, mientras EGFR se encuentra mutado en 2 casos.

**CONCLUSIONES:** El pronóstico molecular en el cáncer de pulmones un área de investigación en auge, en la cual el beneficio ha ido más allá del estadio TNM y hacia el análisis genético individualizado del tumor con perfiles inmunohistoquímicos, micromatriz y mutaciones asociadas.

## DETECCIÓN DE AMPLIFICACIONES DEL GEN MET EN ADENOCARCINOMA DE PULMÓN MEDIANTE SECUENCIACIÓN MASIVA E HIBRIDACIÓN IN SITU

Clavé Safont, Sergi; Salido Galeote, Marta; Sánchez Güerri, Ignacio; Giner Pichel, María; Pijuan Andújar, Lara; Rodríguez Rivera, María; Longarón Rozalen, Raquel; Espinet Solà, Blanca; Lloveras Rubio, Belen; Bellosillo Paricio, Beatriz

**Presentador:** Clavé Safont, Sergi

HOSPITAL DEL MAR

**Tipo de trabajo:** e-Póster

**INTRODUCCIÓN:** La amplificación del gen MET es una alteración molecular con un potencial terapéutico en adenocarcinoma de pulmón (LUAD) determinada hasta la fecha por hibridación in situ (FISH). Actualmente la secuenciación masiva (NGS) permite identificar alteraciones del número de copias, aunque no existen criterios de positividad clínicamente definidos para estas. El objetivo de este estudio fue evaluar la concordancia entre métodos y analizar los factores que limitan la capacidad de detección de las amplificaciones de MET por NGS.

**MATERIAL Y MÉTODOS:** Se seleccionaron retrospectivamente 28 casos con amplificación de MET por FISH de una serie de 567 LUAD determinados entre los años 2018 y 2022 (prevalencia: 4,9%). Los casos se clasificaron según los criterios actuales de Camidge-2021: 5 con amplificación baja (MET/CEP7 ratio  $>1,8$  a  $<2,2$ ), 11 con amplificación media (MET/CEP7 ratio  $>2,2$  a  $<4$ ) y 15 con amplificación alta (MET/CEP7 ratio  $>4$ ). Se revisaron el área tumoral y el porcentaje de infiltración para posteriormente evaluar las alteraciones moleculares mediante NGS con el panel OncoPrint Precision Assay (OPA, Thermo Fisher).

**RESULTADOS:** La detección de amplificaciones de MET resultó concordante en 16 de los 25 casos con suficiente material para el análisis por NGS (64%). Se excluyeron 3 casos con ADN insuficiente para la preparación de librerías. El promedio del número de copias de MET en los 16 casos detectados por NGS fue de 8,6 (rango 4,2-41) y la distribución entre los grupos de amplificación por FISH fue variable: 2 casos con amplificación baja (12%), 7 con amplificación media (44%) y 7 con amplificación alta (44%). No se obtuvo una correlación entre el número de copias del gen MET enumerado por FISH y por NGS ( $R^2=0,346$ ). La comparación entre FISH-NGS concordantes (n=16) y discordantes (n=9) no determinó diferencias significativas entre: la media de copias del gen MET (12,4 vs. 9,3), la ratio MET/CEP7 (4,8 vs. 3,2), el área tumoral (15 vs. 11mm<sup>2</sup>) y la concentración de ADN (12 vs. 7 ng/ $\mu$ l) ( $p>0,05$ ). La distribución entre los grupos de amplificación por FISH de los 9 casos discordantes fue de 2 casos con amplificación baja (22%), 4 con amplificación media (45%) y 3 con amplificación alta (33%). Se revisaron los resultados de FISH de estos 9 casos discordantes y en 7 de ellos se observó elevada heterogeneidad en el recuento de número de copias y en 2 de ellos amplificaciones focales. Además, en 7 de los 9 casos discordantes se detectaron coalteraciones: 2 casos con mutaciones en KRAS (p.G12C y p.Q61H), 2 casos con mutación de BRAF no-V600, 2 casos con mutación de MET causante de pérdida del exón 14 y un caso con la mutación p.L858R en EGFR.

**CONCLUSIONES:** La detección de amplificaciones mediante NGS no presenta una concordancia satisfactoria con los resultados obtenidos por FISH debido a la alta heterogeneidad en el número de copias del gen MET. Los paneles de NGS y la técnica de FISH se complementan entre sí por lo que la combinación de ambas optimiza la detección de alteraciones de número de copias.

## DE MUESTRA UN BOTÓN: LA NGS EN EL BLOQUE CELULAR Y EN LA BIOPSIA EN EL DIAGNÓSTICO DE PRECISIÓN DEL CARCINOMA DE PULMÓN NO DE CÉLULAS PEQUEÑAS

López Hidalgo, Javier Luis; Segura Pérez, Ana María; Gutierrez Ariza, Marina Camila; López Castro, Rodrigo Héctor; García Pérez, Inmaculada; Romero Ortiz, Ana Isabel; Márquez Lobo, Bélgica; Becerra Massare, Patricia

**Presentador:** López Hidalgo, Javier Luis

HOSPITAL CLÍNICO UNIVERSITARIO SAN CECILIO

**Tipo de trabajo:** e-Póster

**INTRODUCCIÓN:** En el último consenso SEAP-IAP-SEOM sobre marcadores predictivos en carcinoma de pulmón no células pequeñas (CPNCP) recientemente publicado se recomiendan las determinaciones de PD-L1, NTRK, EGFR, ALK, ROS1, RET, KRAS, MetEx14 y BRAF. Y la secuenciación masiva "Next-generation sequencing (NGS)" nos da toda esa información con la realización de una sola técnica con el máximo aprovechamiento de la muestra. Aunque en principio pueda parecer que los resultados se demoran, el tiempo final es menor en comparación si se hace el estudio de las distintas alteraciones de manera lineal gen a gen.

La mayoría de las muestras obtenidas de estos pacientes son bastantes pequeñas ya sean biopsias y/o citologías y aunque este tipo de muestras son adecuadas para el estudio por NGS hay que optimizar al máximo las mismas, por ello la importancia del uso de bloques o botones celulares cuando no se puede recurrir o utilizar una biopsia.

**MATERIAL Y MÉTODOS:** Partimos de cortes a 5 micras sobre portaobjetos de tejido fijado y embebido en parafina y de bloques celulares.

En primer lugar realizamos la extracción de ácidos nucleicos utilizando el equipo KingFisher Duo Prime System (Thermo Scientific) usando el kit MagMax nucleic acid extraction.

Para la preparación de la librería usamos el kit Oncomine Focus Assay, Chef-Ready Library en el equipo Ion Chef™ Instrument y posteriormente se carga el chip usando de nuevo el Ion Chef System (Thermo Scientific). La secuenciación se lleva a cabo con tecnología de Ion GeneStudio S5 Prime System (Thermo Scientific) y el análisis de datos final se realiza con el software Ion Reporter que transforma un procedimiento difícil y complejo es algo sencillo e intuitivo.

**RESULTADOS:** Se realiza el estudio de NGS en 205 muestras de tejido fijado en formol y embebido en parafina (FFPE) del año 2021 y de las cuales 34 son estudios realizados a partir de muestras obtenidas de bloque celular.

Si a las 205 muestras a las que se le ha hecho estudio de NGS durante el pasado año 2021 le quitamos los casos que son bloques celulares no quedarían 171 casos de los cuales, en 57 no habría detectado ninguna alteración y en los 114 restantes sí.

En los 34 casos de CPNCP durante el pasado año 2021 diagnosticados mediante bloque celular obtenidos mediante EBUS, EUS, líquido pleural y BAL no se detectaron mutaciones u otras alteraciones en 10 casos mientras que en los 24 casos restantes sí se detectaron alteraciones y mutaciones.

**CONCLUSIONES:** En la revisión que aquí mostramos de nuestros resultados obtenidos durante el pasado 2021 podemos observar que el porcentaje de positividad (de mutaciones y/o alteraciones detectadas) en muestras de tejido embebido en parafina (FFPE) es de aproximadamente el 66,66%, siendo este mismo en el caso de los bloques células de un 70%. Esto nos indica que el poder de detección de alteraciones es muy parecido y similar o ligeramente superior haciendo uso de bloque celulares

## TUMOR QUÍSTICO FIBROHISTIOCITARIO PULMONAR. A PROPÓSITO DE UN CASO

Quiros, Eugenia; Rodríguez, Judith; Martínez, Javier; Pané, María; Penín, Rosa; Bermudo, Guadalupe; Bolívar, Santiago; Rivas, Francisco; Llatjós, Roger

**Presentador:** Quiros, Eugenia

SERVICIO DE ANATOMÍA PATOLÓGICA, HOSPITAL UNIVERSITARI DE BELLVITGE. IDIBELL

**Tipo de trabajo:** e-Póster

**INTRODUCCIÓN:** Varón de 31 años que, desde los 14, ha presentado diversas lesiones cutáneas de estirpe fibrohistiocitaria diagnosticadas de histiocitoma fibroso angiomatoido. A los 16 años inicia clínica de neumotórax y hemoptisis recidivantes. Se realiza un TAC torácico que muestra múltiples quistes bilaterales de distribución difusa, de paredes finas con pequeñas nodulaciones, algunas con contenido en su interior. Las lesiones quísticas presentan un crecimiento progresivo hasta producir desplazamiento del mediastino.

**MATERIAL Y MÉTODOS:** Dada la ausencia de un diagnóstico etiológico concreto se decide realizar exéresis de las lesiones quísticas. En el año 2021 se procede a intervención mediante toroscopia, en la que se obtienen dos piezas de segmentectomía atípica pulmonar de aspecto bulloso en la superficie.

**RESULTADOS:** La histología muestra un parénquima pulmonar destructurado, con múltiples áreas de dilatación quística alveolar delimitadas por un tejido fibroso con cambios congestivos e inflamación crónica. El revestimiento epitelial muestra metaplasia bronquiolar, mucinosa y escamosa, sin atipias. Focalmente, la pared de los quistes muestra vasos engrosados y congestivos acompañados por una proliferación fusocelular sin atipia aparente, figuras de mitosis ni necrosis. Las células presentan un perfil inmunohistoquímico de estirpe fibroblástica-fibrohistiocitaria, con expresión de CD10, Factor XIII y CD68, y un índice de Ki67 inferior al 5%. El conjunto de hallazgos clínicos, radiológicos e histológicos corresponden a un Tumor Quístico Fibrohistiocitario pulmonar.

**CONCLUSIONES:** El Tumor Quístico Fibrohistiocitario pulmonar es una entidad infrecuente con pocos casos reportados que, en la mayoría, se presenta en pacientes jóvenes con tumores fibrohistiocitarios cutáneos de comportamiento biológico incierto, pero también se puede presentar de manera aislada. En conclusión, es una entidad que debemos conocer y tener en cuenta en el diagnóstico diferencial de las enfermedades quísticas pulmonares.

## EL VALOR DE LA NGS EN CÁNCER DE PULMÓN: MÁS ALLÁ DE EGFR, ALK Y ROS1

Angulo Biedma, Barbara; Rodríguez Perez, Irene; Alvarez Plaza, Virginia; Herrero Rivera, Daniel; Azua Romeo, Javier  
**Presentador:** Angulo Biedma, Barbara

ANALIZA

**Tipo de trabajo:** e-Póster

**INTRODUCCIÓN:** Desde que en 2004 se descubrió el valor predictivo de las mutaciones de EGFR en el tratamiento de pacientes con cáncer de pulmón, el número de dianas terapéuticas ha crecido exponencialmente junto con el desarrollo de terapias dirigidas. La necesidad de estudiar nuevos biomarcadores ha impulsado cambios metodológicos y, en la última década, la secuenciación masiva dirigida (NGS) se ha confirmado como una herramienta crucial para el estudio simultáneo de alteraciones genéticas. No obstante, su aplicación en la práctica clínica se ve limitada ya que la solicitud de biomarcadores se suele realizar de forma secuencial/parcial.

**MATERIAL Y MÉTODOS:** Tras la incorporación de NGS en octubre de 2021 se han recibido 100 pacientes con NSCLC para estudio de biomarcadores. El panel empleado es Action OncoKitDx, panel comercial diseñado para el estudio de alteraciones [mutaciones, alteraciones en el número de copias (CNVs) y reordenamientos] en 59 genes relevantes en el desarrollo de tumores sólidos, accionables terapéuticamente por ser dianas y/o marcadores predictivos de fármacos aprobados o en desarrollo. Por la variabilidad en el número de biomarcadores solicitados de inicio, el laboratorio propuso un modelo de decisión para estudiar mediante PCR en tiempo real y FISH si el número de biomarcadores solicitados era menor o igual a 2, y NGS si era mayor o igual a 3.

**RESULTADOS:** Entre octubre de 2021 y diciembre de 2022 se recibieron las siguientes solicitudes de estudios de biomarcadores: EGFR (n=22); EGFR y ALK (n=32); EGFR, ALK y ROS1 (n=29); estudio amplio, incluyendo uno o varios: BRAF, KRAS, RET, NTRK, MET y ERBB2 (n=12) o NGS (n=5). En base a nuestro modelo, la NGS se impuso en 46 pacientes. De entre las alteraciones identificadas destacan: 10 mutaciones en EGFR, 9 mutaciones G12C en KRAS, 3 reordenamientos de RET, 3 mutaciones asociadas a skipping de MET, 1 reordenamiento de ALK y 1 mutación V600E en BRAF. Además, se identificó un caso con un CNV de MET >10 copias, marcador emergente para el tratamiento de NSCLC. De forma global, en 28 pacientes se identificaron alteraciones que pueden impactar en su manejo clínico, siendo necesario señalar que en 18 de estos pacientes (64%) no se hubiera detectado la alteración si no se hubiera alineado el número de biomarcadores solicitados con el abordaje metodológico de elección, en nuestro caso NGS, ya que estas alteraciones o bien no están cubiertas por el abordaje individual disponible, como es el caso de dos inserciones en el exón 20 de EGFR no incluidas en la cobertura del kit Idylla EGFR Mutation Test, o bien, se encuentran en genes más allá de los solicitados de forma habitual en nuestro entorno (EGFR, ALK y ROS1).

**CONCLUSIONES:** Confirmamos el valor de la NGS para la identificación de alteraciones genéticas con valor predictivo en cáncer de pulmón, y su aplicación se vería potenciada por la solicitud inicial de una caracterización molecular completa del tumor, consiguiendo que un mayor número de pacientes se beneficien de un tratamiento personalizado.

## TIMOMA MICRONODULAR CON ESTROMA LINFOIDE: SERIE DE CASOS EN NUESTRO HOSPITAL EN UN PERIODO DE 10 AÑOS.

Goncalves Villarreal, Katherine; García Miranda, Iker; Gamba Torrez, Silvia; Fernandez Sole, Soledad; Oliva Dominguez, Eva; Orbegozo Arrizabalaga, Idoia; Marcos Muñoz, Aitziber; Saiz Camín, Monica  
**Presentador:** Goncalves Villarreal, Katherine

HOSPITAL UNIVERSITARIO CRUCES

**Tipo de trabajo:** e-Póster

**INTRODUCCIÓN:** El timoma micronodular con estroma linfoide (MNT) constituye el 1-5 % de los timomas. Suele ser una lesión solitaria, circunscrita, más común en mediastino anterior, de crecimiento lento. En el 95% de los casos se encuentran en Estadio I o II de Masaoka al momento del diagnóstico, presentando resección quirúrgica como tratamiento definitivo. Según bibliografía se observan en un rango medio de edad de 62 años, con leve predominio en hombres. Histológicamente formados por múltiples nódulos de células epiteliales fusiformes y ovoides, separadas por denso estroma linfocitario de tipo B y T que puede o no contener folículos. En componente epitelial puede haber presencia de células de Langerhans y suele presentar actividad mitótica mínima.

**MATERIAL Y MÉTODOS:** Se realizó revisión de historias clínicas, descripción y caracterización de los hallazgos morfológicos e inmunohistoquímicos de los pacientes diagnosticados con esta entidad, e intervenidos quirúrgicamente en nuestro hospital, entre los años 2012 y 2022.

**RESULTADOS:** Se encuentran 3 pacientes incluidos, en un rango de edad entre 64-73 años, siendo dos casos mujeres (Caso 1 y 3). Las lesiones presentaron tamaño variable, entre 0,1 y 5,2 cm (media: 6,44 cm). Se presentaron asintomáticos (Caso 2) o con dolor local en pared torácica. Fueron tratados mediante resección quirúrgica y sin presentar hasta el momento reporte de recidiva o metástasis en ninguno de los casos. Fueron categorizados en estadio I (33%) y II (66%) de Masaoka. Histológicamente, el componente epitelial mostró positividad fuerte para pancitokeratina (AE1/3) y el estroma linfoide para CD3 y CD20, heterogéneo. Se identificaron áreas microquísticas en (Caso 3).

**CONCLUSIONES:** El MNT presenta un reto al diagnóstico debido a su infrecuente aparición y debe ser realizado diagnóstico diferencial con el carcinoma micronodular tímico con hiperplasia linfoide (MNC) ya que comparten ciertas características morfológicas (patrón nodular e hiperplasia linfoide). En nuestra serie de casos coincidieron las características morfológicas e histológicas con los datos encontrados en la bibliografía.

## CARCINOMA DE PULMÓN DE CÉLULA NO PEQUEÑA CON DIFERENCIACIÓN BIFENOTÍPICA

Segado Martínez, Marta; Sánchez Godoy, Laura; Béjar Valera, Javier; Belando Pardo, Mateo Eduardo; García Fernández, Alejandra; Fernández Pérez, Juan; Garzón Arana, Alejandro; Ruiz García, Gema

**Presentador:** Béjar Valera, Javier

HOSPITAL VIRGEN DE LA ARRIXACA

**Tipo de trabajo:** e-Póster

**INTRODUCCIÓN:** La coexpresión de TTF-1 y p40 en las mismas células tumorales es un evento extremadamente raro. Hasta ahora, se han reportado sólo 6 casos. El TTF-1 se considera el marcador más sensible y específico para el adenocarcinoma de pulmón, y p40 el más específico para el carcinoma escamoso de célula no pequeña. En aquellos casos en los que el tumor no muestra diferenciación glandular, escamosa o neuroendocrina en su morfología, positividad para la tinción con mucina o un estudio inmunohistoquímico determinando, se han de clasificar, según la clasificación de la OMS de 2021, como carcinoma de célula no pequeña de tipo no especial (NOS).

**MATERIAL Y MÉTODOS:** Una mujer de 70 años, fumadora y con antecedentes de cirrosis biliar primaria. Se ejecuta un TAC toracoabdominal en el que se observa un nódulo pulmonar solitario en lóbulo inferior derecho. Se realiza un PET-TAC con un leve incremento metabólico, por lo que se decide intervenir.

Se recibe un segmento pulmonar que presenta una tumoración nodular, sólida, grisácea, de bordes ligeramente irregulares de 1 x 1,1 cm. El estudio microscópico revela una neoplasia epitelial infiltrante, que se dispone formando placas, sin luces glandulares, con células grandes de moderado citoplasma y una relación núcleo/citoplasma elevada. Los núcleos muestran ocasionales nucléolos y un índice de 2 mitosis/2 mm<sup>2</sup>. Algunas de las células de las placas a nivel central muestran focal queratinización, así como muchas asocian un importante infiltrado inflamatorio agudo a con necrosis. El estudio inmunohistoquímico revela una amplia e intensa positividad para p40 en todas las células, así como un TTF-1 que tiñe de forma difusa e intensidad moderada, sin identificar secreción de moco con Pas-Diastasa.

**RESULTADOS:** Se plantea el diagnóstico diferencial con el carcinoma adenoescamoso, aunque para ello, debemos contar con focos de diferenciación glandular y escamosa, y cada uno de ellos debe representar al menos el 10% del tumor. Al no encuadrar ni morfológica ni inmunohistoquímicamente en un adenocarcinoma, un carcinoma escamoso o en un carcinoma adenoescamoso, se realiza un diagnóstico definitivo de carcinoma de célula no pequeña con inmunofenotipo de adenoescamoso.

**CONCLUSIONES:** Cinco de los seis casos reportados presentan una mutación común en TP53, y ésta aparece mutada también en nuestro caso. Sin embargo, mantiene la expresión de PTEN.

De los casos publicados, encontramos cinco hombres y una mujer, todos ellos fumadores. Es de vital importancia añadir este caso como el séptimo en la literatura y el segundo en la población femenina, para obtener así un mayor conocimiento de la entidad y de cara a las futuras clasificaciones.

## TUMOR CARCINOIDE TÍPICO FUSOCELULAR DE PULMÓN EN EL CONTEXTO DE HIPERPLASIA DIFUSA DE CÉLULAS NEUROENDOCRINAS. PRESENTACIÓN DE UN CASO

Mora Díaz, Rodrigo; Rendón García, Rosa; Álvarez Muñoz, Alejandro; López Prieto, Ana; Machuca Aguado, Jesús; Conde Martín, Antonio Félix

**Presentador:** Mora Díaz, Rodrigo

HOSPITAL UNIVERSITARIO VIRGEN MACARENA - SEVILLA

**Tipo de trabajo:** e-Póster

**INTRODUCCIÓN:** La hiperplasia idiopática difusa de células neuroendocrinas (DIPNECH) es considerada una lesión preinvasiva compuesta por una proliferación de células neuroendocrinas, que puede derivar en tumores carcinoides; y cuyos criterios diagnósticos son todavía un tema en discusión. Se trata de una entidad poco frecuente que afecta fundamentalmente a mujeres (10:1) entorno a la sexta década de la vida, que se caracteriza por la proliferación intramucosa de células neuroendocrinas pulmonares.

**MATERIAL Y MÉTODOS:** Presentamos el caso de una paciente mujer de 54 años, seguida en su centro por asma persistente moderada, de años de evolución, mal controlada; con empeoramiento de clínica respiratoria tras infección reciente por SARS-Cov19.

Tras la realización de prueba de imagen TC, se aprecia una lesión nodular en lóbulo superior derecho, de 2 cm de dimensión máxima, por lo que se le practica PET-TC que confirma una lesión de alta actividad metabólica sospechosa de malignidad. La paciente es intervenida, siendo practicada una lobectomía pulmonar, en la que, junto a la tumoración parahiliar, se identifica una lesión anaranjada de bordes mal definidos, de 12 cm de dimensión mayor junto a un punteado blanquecino difuso.

**RESULTADOS:** Los cortes histológicos parafinados evidencian un tumor de tipo carcinóide típico fusocelular en el seno de una población celular de núcleos ovoides, con nucléolos marcados y citoplasma eosinófilo. Además, dicha población es positiva para sinaptosina y cromogranina A, siendo pues definidas como células neuroendocrinas. El resto del parénquima pulmonar no presenta alteraciones relevantes, mostrando únicamente signos de remodelación compatible con el diagnóstico de asma bronquial de larga evolución.

**CONCLUSIONES:** Los hallazgos histopatológicos del presente caso son concordantes con el diagnóstico de un tumor carcinóide típico asociado a hiperplasia difusa de células neuroendocrinas. La hiperplasia idiopática difusa de células neuroendocrinas (DIPNECH) es una entidad poco frecuente que suele cursar con disnea progresiva y tos no productiva, cuyo diagnóstico es infraestimado ante la dificultad para ser diferenciada de enfermedades obstructivas del pulmón, como el asma, y cuyos criterios diagnósticos todavía están a la espera de alcanzar consenso.



## DEPÓSITOS ALVEOLARES: ESTUDIO HISTOLÓGICO DE UN CASO DE PROTEINOSIS ALVEOLAR PULMONAR.

Sánchez Godoy, Laura; Béjar Valera, Javier; Belando Pardo, Mateo Eduardo; García Fernández, Alejandra; Fernández Pérez, Juan; Segado Martínez, Marta; Garzón Arana, Alejandro; Polo García, Luis Alberto

**Presentador:** Béjar Valera, Javier

HOSPITAL CLÍNICO UNIVERSITARIO VIRGEN DE LA ARRIXACA

**Tipo de trabajo:** e-Poster

**INTRODUCCIÓN:** La proteinosis alveolar pulmonar (PAP) es una enfermedad infrecuente que ocurre por un exceso de surfactante pulmonar en los alveolos. La forma más habitual es la autoinmune (90%), existiendo también una forma secundaria y otra congénita. Se manifiesta con clínica respiratoria inespecífica y el diagnóstico se basa en las pruebas de imagen y el lavado broncoalveolar (LBA), apoyándose en la biopsia en algunos casos. Histológicamente, se observan alveolos ocupados por un material granular proteináceo y macrófagos espumosos.

**MATERIAL Y MÉTODOS:** Se presenta el caso clínico de una mujer de 50 años que, desde hace 5 años, presenta tos con expectoración blanquecina y cuadros catarrales recurrentes, que no mejora con tratamiento con inhaladores ni corticoides orales. No refiere antecedentes personales, médicos ni quirúrgicos de interés.

**RESULTADOS:** Ante la persistencia de la clínica se le realiza una Tomografía Axial Computarizada (TAC) en la que se observan, de manera bilateral y afectando a todos los lóbulos pulmonares, opacidades en vidrio deslustrado con engrosamiento de los septos interlobulillares (crazy paving). Ante la sospecha de una enfermedad pulmonar intersticial, se le realiza una primera criobiopsia en la que no es posible descartar el diagnóstico de neumonía intersticial usual (NIU) debido a una entidad que requiere una valoración arquitectural amplia del tejido pulmonar para la correcta evaluación de la heterogeneidad temporal de la fibrosis intersticial y esto no es posible en biopsias transbronquiales por el escaso material.

Por ello, se decide repetir la biopsia y en ella destaca la presencia, de forma difusa, de material eosinófilo, granular y acelular que ocupa y dilata la mayor parte de los alveolos, que son PAS+. También presenta macrófagos espumosos, algunas hendiduras de colesterol y espacios ópticamente vacíos. No hay aumento del intersticio ni fibrosis. Las técnicas Ziehl Nielsen, plata metenamina y COVID fueron negativas y con la luz polarizada no se observaron partículas, descartando así la posibilidad de una neumonía por *Pneumocystis carinii* y algunas neumoconiosis como la silicosis y la aluminosis.

Estos hallazgos histopatológicos son compatibles con proteinosis alveolar, probablemente primaria autoinmune ante la ausencia de un patrón que sugiera una causa secundaria.

**CONCLUSIONES:** La proteinosis alveolar es una enfermedad rara que afecta a los pulmones al acumularse surfactante pulmonar en los alveolos. Su diagnóstico precisa de pruebas diagnósticas como el TAC torácico y el lavado broncoalveolar; histológicamente se verá un material eosinófilo granular acelular que ocupa y dilata los alveolos. Se trata de un diagnóstico importante, ya que el tratamiento mediante el lavado broncoalveolar es invasivo (requiere anestesia e intubación) y es imprescindible conocer la historia clínica, los hallazgos de las pruebas diagnósticas y realizar una correlación clínico patológica adecuada.

## ESTUDIO DE APLICABILIDAD Y UTILIDAD DE LA CLASIFICACIÓN MOLECULAR DEL CARCINOMA MICROCÍTICO COMO FACTOR PREDICTIVO DE RESPUESTA A TRATAMIENTO

Bejarano Jurado, Carmen; Torrado, Carlos; Valéridz Menendez, Nicolás; Gómez Izquierdo, Lourdes; Bernabé, Reyes

**Presentador:** Bejarano Jurado, Carmen

HOSPITAL UNIVERSITARIO VIRGEN DEL ROCÍO

**Tipo de trabajo:** e-Poster

**INTRODUCCIÓN:** El carcinoma pulmonar de célula pequeña (CPCP) ha sido reciente subcategorizado mediante estudios transcriptómicos y de inmunoexpresión proteica en 4 subgrupos moleculares (CPCP-A, CPCP-N, CPCP-P, CPCP-Y) basándose en los niveles de expresión de cuatro factores de transcripción, dos de ellos relacionados con el desarrollo neuroendocrino: ASCL1 y NEUROD1, y otros dos relacionados con el crecimiento y diferenciación tisular: YAP1 y POU2F3. Estudios posteriores han sugerido la existencia de sensibilidad farmacológica específica en función del grupo molecular. Concretamente, se ha observado que aquellos pacientes con ausencia de expresión de estas proteínas ofrecen mejor respuesta a la inmunoterapia y una mayor supervivencia. El estudio inmunohistoquímico de dichas proteínas es un método contrastado de aplicabilidad en la práctica clínica diaria, por ello presentamos un estudio observacional realizado en nuestro centro en el que analizamos si esta clasificación puede predecir diferencias en la respuesta al esquema de tratamiento utilizando en el CPCP a día de hoy.

**MATERIAL Y MÉTODOS:** Estudio de una serie de 40 pacientes con CPCP, 30 de los cuales recibieron quimioterapia (QT) convencional y 10 quimio+inmunoterapia (QT+IMT). En todos los casos se realizó estudio inmunohistoquímico automatizado de las proteínas: ASCL1, NEUROD1, POU2F3 y YAP1, incluyendo controles externos. Se clasificaron en 5 grupos CPCP-A, CPCP-N, CPCP-P, CPCP-Y y negativo. Mediante SPSS, realizamos análisis retrospectivo en términos de supervivencia entre los distintos grupos moleculares y los distintos grupos de tratamiento

**RESULTADOS:** De los 40 casos estudiados, todos fueron definidos por la expresión de un único anticuerpo, siendo la distribución por grupos: 28 CPCP-A, 4 CPCP-N, 1 CPCP-P, 1 CPCP-Y y 6 negativos. En ambos grupos de tratamiento, el subgrupo molecular predominante expresaba ASCL (70%), siendo el total de casos del grupo que recibió inmunoterapia CPCP-A. En relación al estudio de supervivencia por grupos, el subgrupo CPCP-A presentó una mayor supervivencia global aunque no significativa ( $p>0.05$ ). En relación a la supervivencia por grupo de tratamiento, QT vs QT+IMT, no se identificaron diferencias significativas.

**CONCLUSIONES:** El estudio inmunohistoquímico automatizado es válido para subcategorizar el CPCP y puede ser utilizado en la práctica clínica diaria. El subgrupo molecular más prevalente en nuestro medio es CPCP-A, al igual que recoge la literatura. Este subgrupo, presentó mejor pronóstico aunque los datos no fueron estadísticamente significativos. Por último, no hemos podido valorar la utilidad de la clasificación molecular como predictor de respuesta a tratamiento, principalmente debido a la ausencia de homogeneidad en los grupos comparados donde existe una elevada proporción de carcinomas definidos por subgrupo A, 70% de nuestra serie, y a la ausencia de representación del resto de grupos moleculares en el brazo de la inmunoterapia, por lo que se requieren estudios con un mayor número de pacientes.

## EL PERFIL DE EXPRESIÓN GÉNICA PREDICE LA RESISTENCIA DEL TUMOR EN PACIENTES CON CÁNCER DE PULMÓN NO MICROCÍTICO AVANZADO TRAS TERAPIA CON NIVOLUMAB

Chinchilla Tábora, Luis Miguel; Sayagués Manzano, José María; Rodríguez González, Marta; Gómez Muñoz, M. Asunción; González Rivero, Joaquín; Sancho De Salas, Magdalena; Bellido Hernández, Lorena; Cordovilla Pérez, M. José; Jiménez López, Marcelo F.; Ludeña De La Cruz, María Dolores  
**Presentador:** Chinchilla Tábora, Luis Miguel

COMPLEJO ASISTENCIAL UNIVERSITARIO DE SALAMANCA

**Tipo de trabajo:** e-Poster

**INTRODUCCIÓN:** Los inhibidores de puntos de control inmunitarios (IPCI) dirigidos frente a PD-L1, tales como el Nivolumab, han mejorado notablemente el panorama del tratamiento del cáncer de pulmón no microcítico (CPNM) en estadio avanzado. Aunque los pacientes con terapia IPCI pueden lograr una supervivencia global (SG) a largo plazo, los mecanismos de resistencia y/o sensibilidad frente al bloqueo PD-L1, actualmente no se conocen bien. Analizamos la expresión diferencial de genes involucrados en la interacción entre: tumor, microambiente y respuesta inmunitaria en el CPNM, que podría permitir conocer los mecanismos de evasión inmunitaria.

**MATERIAL Y MÉTODOS:** Analizamos la expresión diferencial de 760 genes involucrados en la respuesta a terapia anti-PD-L1, descritos en la literatura, utilizando la plataforma NanoString nCounter (Seattle, WA), en pacientes con CPNM respondedores (n=3) vs. no-respondedores (n=7), tratados homogéneamente con Nivolumab. Los transcritos con expresión diferencial fueron validados tanto para la SG (n=1925 pacientes) como para predictores de respuesta a Nivolumab (n= 201 pacientes) en una serie externa con un gran número de pacientes.

**RESULTADOS:** En general, el perfil de expresión génica mostró que los pacientes respondedores contenían sistemáticamente los mismos transcritos desregulados que los observados en los pacientes no-respondedores. Sin embargo, se encontró que algunos transcritos estaban específicamente desregulados en los pacientes respondedores mientras que en los no-respondedores, estos se expresaron en niveles normales, lo que refleja una mayor inestabilidad genómica en los pacientes que siguieron la remisión completa. Cabe destacar que los pacientes respondedores mostraron niveles de expresión de DNMT1, KIF20A, LMNB1, TCOF1, CALML3, POLE, CLSPN, CD6, PARP2, NUF2, TNFAIP3 y CCNK significativamente más altos que los no-respondedores (p <.001). Interesantemente, estos hallazgos se validaron como biomarcadores predictivos en una serie de 201 pacientes con cáncer de mama avanzado tratados con Nivolumab (n=201; 136 no-respondedores y 65 respondedores), mediante curvas ROC, mostrando los niveles de expresión de los genes DNMT1 (AUC0,71), TCOF1 (AUC0,69) y LMNB1 (AUC0,65) como los mejores predictores de respuesta al nivolumab (AUC0,65 a 0,71; p <.001). Más aún, la expresión alterada de los genes KIF20A, LMNB1, TCOF1, CALML3, POLE y NUF2, mostró un impacto pronóstico en la SG (p <.001), en una serie independiente de pacientes con CPNM en el análisis multivariante (n = 1925 pacientes).

**CONCLUSIONES:** Encontramos una fuerte asociación entre la expresión alterada de 3 genes y la evolución clínica de los pacientes con CPNM tras tratamiento con Nivolumab, convirtiéndolos en marcadores potenciales de idoneidad para la toma de decisiones terapéuticas. Se requieren estudios prospectivos adicionales en series más grandes de pacientes para confirmar la utilidad clínica de estos biomarcadores.

## ULTRAESTRUCTURA DE LA DISPLASIA NEURONAL INTESTINAL: UN ESTUDIO MEDIANTE MICROSCOPIA ELECTRÓNICA EN UNA SERIE DE 6 CASOS

Blanco Máñez, Rosana; Hernández Chinchilla, Josselyn Andrea; Giner Moreno, Eduardo; Rodríguez García, Carmen; Molina Centelles, Manuel; Pérez, María Dolores; Ferrer Lozano, Jaime; Giner Segura, Francisco

**Presentador:** Hernández Chinchilla, Josselyn Andrea

HOSPITAL UNIVERSITARI I POLITÈCNIC LA FE

**Tipo de trabajo:** Oral  
*(Consultar sala y hora en el Programa científico)*

**INTRODUCCIÓN:** Los denominados "Trastornos afines de la enfermedad de Hirschsprung" son condiciones que se asemejan clínicamente a ésta, a pesar de que sí presentan células ganglionares. La principal representante de este grupo es la displasia neuronal intestinal (DNI), la cual se refiere a una variación anormal en el desarrollo de la inervación del tracto intestinal, cuya incidencia es de 1 por cada 7.500 recién nacidos. En este estudio se utiliza la microscopía electrónica de transmisión (MET) para explorar la ultraestructura de una serie de casos de DNI, un trastorno cuya definición y características histológicas, inmunohistoquímicas y ultraestructurales continúan siendo objeto de discusión.

**MATERIAL Y MÉTODOS:** Se recogieron datos de 7 pacientes estudiados y tratados en nuestro centro entre los años 2010-2022. Se evaluó 1 caso control y 6 con diagnóstico histológico de DNI (3 mujeres y 3 hombres), tanto en biopsia como en pieza quirúrgica, recuperando el bloque histológico para su análisis y posterior procesado para MET, documentando los hallazgos morfológicos.

**RESULTADOS:** La media de edad fue de 9.6 años. En el estudio histológico se observó en todos los casos hiperplasia e hipertrofia de unidades neurales ganglionares musculares y submucosas, aumento de células ganglionares, focos alternantes de hipo/hipercelularidad en el plexo mientérico, signos de degeneración gránulo-vacuolar en algunas células neurales y núcleos picnóticos. La concentración de células ganglionares fue variable con un rango de densidad de plexo submucoso entre 0,002-0,007  $\mu\text{m}^2$  y en el plexo mientérico de 0,0001-0,007  $\mu\text{m}^2$ . Los hallazgos de MET consistieron en dilatación de los axones en el plexo mientérico, separados por abundantes fibras colágenas, aumento en el número de axones con dilatación de axoplasma y la presencia variable de microfiliamentos y organelas. En algunos casos se observaba tabiques fibrosos en los filetes nerviosos, numerosas células gliales con escasas organelas, además de tumefacción axonal y desprendimiento fibroblástico.

**CONCLUSIONES:** Los hallazgos morfológicos que se describieron a nivel ultraestructural podrían explicar las lesiones histopatológicas frecuentemente reportadas en los casos DNI. Además, los hallazgos ultraestructurales tienen una aparición más precoz con respecto a los histológicos lo que podría contribuir a la mejor caracterización de esta patología. Los hallazgos descritos resaltan la importancia de la microscopía electrónica en el diagnóstico integral de la DNI, ya que existen cambios a nivel axonal y de citoesqueleto que evolucionan con la edad y que son valorables mediante esta técnica.

## PUESTA EN VALOR DEL ESTUDIO ULTRAESTRUCTURAL EN EL DIAGNÓSTICO DE LA DISINESIA CILIAR PRIMARIA. CONCLUSIONES DESDE UN ESTUDIO DE 51 CASOS.

Blanco-Máñez , Rosana; Zac Romero, Carlos; Jaijo Sanchis, Teresa; López Valdivia, Cecilia; Armengot-Carceller , Miguel  
**Presentador:** Blanco-Máñez , Rosana

HOSPITAL UNIVERSITARI I POLITÈCNIC LA FE

**Tipo de trabajo:** Oral  
*(Consultar sala y hora en el Programa científico)*

**INTRODUCCIÓN:** La Discinesia Ciliar Primaria (DCP) es una enfermedad genética rara que produce un defecto en los cilios móviles del organismo a nivel funcional y/o ultraestructural. Se manifiesta principalmente como una enfermedad sinopulmonar y óptica crónica y recurrente, subfertilidad y defectos de lateralidad de los órganos. Hasta el momento se han descrito casi 50 genes asociados cuya mutación se traduce en un movimiento ciliar ineficaz o ausente. La valoración de los axonemas ciliares mediante microscopía electrónica de transmisión (MET) es una de las herramientas de aproximación diagnóstica para esta entidad. Presentamos el análisis ultraestructural de las biopsias nasales de 51 pacientes DCP, en el marco de un estudio sobre 117 pacientes con sospecha clínica a los que se les realizó estudio genético, análisis de movilidad ciliar y estudio de ultraestructura ciliar. Este estudio se justifica por las controversias diagnósticas que genera esta enfermedad en un alto porcentaje de pacientes y la gran importancia de su diagnóstico precoz.

**MATERIAL Y MÉTODOS:** Se procesaron 51 raspados nasales para su estudio al microscopio electrónico de transmisión, analizando 50 axonemas ciliares por paciente siguiendo las recomendaciones de la guía BEAT PCD TEM criteria (2020), así como aquellas alteraciones no ciliares detectadas en la biopsia. Se correlacionaron con los datos clínicos, los resultados del test genético y del análisis de movilidad ciliar.

**RESULTADOS:** El defecto en los brazos externos de dineína resultó el más prevalente en nuestra cohorte, seguido del defecto en el complejo central. El análisis genético mostró el DNAH5 como el gen más afectado, seguido de RSPH1. Todos los pacientes mostraron algún defecto en la movilidad ciliar. Un 31% de los pacientes no mostraron defecto axonemal aparente, dato coincidente con la literatura. El análisis de las biopsias nasales mostró alteraciones en las células epiteliales ciladas que permitieron la identificación de defectos ciliares secundarios que suelen interferir en el correcto diagnóstico ultraestructural. Durante el estudio de las biopsias ciliares detectamos un defecto en el axonema de todos los pacientes DCP, incluyendo ese 31% sin defecto axonemal aparente. Se trata de un defecto no descrito previamente en la literatura que se presenta como una mayor inclinación de los dobles periféricos del axonema ciliar, y al que hemos denominado Rotura de Simetría (RS).

**CONCLUSIONES:** El análisis de los axonemas ciliares permitió la confirmación del diagnóstico (defecto clase 1) en casi el 60% de los pacientes testados, mientras orientó al diagnóstico (defecto clase 2) en un 10%. La validez de la RS como nuevo defecto ultraestructural debe ratificarse, pero podría ser de gran ayuda al diagnóstico de la DCP, además de proporcionar un nuevo enfoque sobre su patogénesis. El análisis de las biopsias nasales mediante MET continúa siendo fundamental para establecer el diagnóstico de esta rara entidad, siendo definitivo en caso de positividad.

## ENFERMEDAD POR RETENCIÓN DE QUILOMICRONES

Terraced , Liria; Alfaro , Clara; Carda , Carmen; Crehuela , Elena; Carbonell , Silvia; Sotos , Ricardo  
**Presentador:** T, Liria

UNIVERSIDAD DE VALENCIA, SERVICIO DE ANATOMÍA PATOLÓGICA DEL HOSPITAL CLÍNICO UNIVERSITARIO DE VALENCIA

**Tipo de trabajo:** Póster con Defensa  
*(Viernes 5 de mayo de 2023; 10:45; Pantalla: 2)*

**INTRODUCCIÓN:** Presentamos el caso de un paciente de sexo masculino de 2 años de edad al que se le detecta, en un control a los 6 meses de vida, un importante fallo de medro, que la madre asocia a la aparición de vómitos de varios días de evolución y rechazo de la alimentación con distensión abdominal y deposiciones con grasa.

**MATERIAL Y MÉTODOS:** El paciente es ingresado para estudio en el servicio de Pediatría de nuestro hospital por desnutrición crónica a pesar de alimentación con fórmula elemental. Destaca una hipertransaminasemia leve con cifras de colesterol total y fracciones disminuidas, así como cifras bajas de ApoA y ApoB. Se descarta proceso infeccioso, se realiza una endoscopia con biopsia duodenal y se solicita estudio genético (hipobetalipoproteinemia - Panel NGS).

**RESULTADOS:** En el estudio histológico las muestras se corresponden con mucosa duodenal con leve atrofia de vellosidades y criptas discretamente hipertróficas con luz aserrada. En el epitelio de revestimiento de las vellosidades y el epitelio de superficie en las áreas aplanadas destaca un cambio de coloración de la celularidad epitelial, con vacuolas intracitoplasmáticas de aspecto vacío. Estos cambios no afectan al epitelio de las criptas y ni de la base de las vellosidades. La lámina propia muestra un discreto incremento de linfocitos, sin otros hallazgos significativos.

En el estudio ultraestructural identificamos enterocitos con microvellosidades conservadas y citoplasma completamente ocupado por gotículas libres en el citoplasma de material débilmente electrondenso sugestivas de material lipídico, entremezcladas con otras gotículas electrólucidas. Estos hallazgos son similares a los descritos en la enfermedad por retención de quilomicrones (Hipoproteinemia Familiar).

En el estudio genético se identifica en el gen SAR1B la variante Chr5:g.134621019A>G c.92T>C; p.(Leu31Pro) en homocigosis.

**CONCLUSIONES:** Se trata de un caso de enfermedad por retención de quilomicrones con unos hallazgos ultraestructurales muy característicos, y con una mutación en el gen asociado a esta entidad no descrita hasta la fecha.

## ¿ES EL PATRÓN CRIBIFORME EN LA BIOPSIA CILÍNDRICA PROSTÁTICA YA INDICATIVO DE MAL PRONÓSTICO?

Moreno Abenza, Gema; Gómez Palomo, Francisco; Ruiz Cerdá, José Luis; Ramos Soler, David

**Presentador:** Moreno Abenza, Gema

HOSPITAL UNIVERSITARIO Y POLITÉCNICO LA FE (VALENCIA)

**Tipo de trabajo:** Oral

(Consultar sala y hora en el Programa científico)

**INTRODUCCIÓN:** En la actualidad, se está produciendo un aumento en la incidencia del cáncer de próstata (CP). La gran mayoría se diagnostican en estadios precoces y son adenocarcinomas acinares de riesgo intermedio (ISUP 2-3), con pronóstico aún incierto. Se sabe que el patrón cribiforme en pieza de prostatactomía radical (PR) confiere mal pronóstico, pero en biopsia cilíndrica el pronóstico aún es controvertido. Por ello, vamos a evaluar el porcentaje de patrón cribiforme en la biopsia cilíndrica de pacientes con CP localizado de riesgo intermedio, grado ISUP 2 y 3, y su impacto pronóstico.

**MATERIAL Y MÉTODOS:** Estudio de cohorte realizado en 271 pacientes con CP localizado de riesgo intermedio, grado ISUP 2 (n=192) e ISUP 3 (n=79). Todos los pacientes fueron diagnosticados mediante biopsia transrectal ecoguiada y posteriormente intervenidos mediante PR laparoscópica entre 2004 y 2014. La cuantificación del porcentaje de patrón cribiforme de la biopsia y de la pieza de PR, se realizó por dos patólogos, llegando a un consenso en los casos en los que hubo discrepancias. Los puntos de corte establecidos fueron: porcentaje de cribiforme en biopsia (5%) y en pieza de PR (10%). Además, se cuantificó el porcentaje de patrón cribiforme "grande" y "pequeño". La recidiva bioquímica se definió a partir de un valor de PSA = 0.2 ng/ml durante el seguimiento tras un PSA indetectable. Para el análisis univariante de asociación entre el patrón cribiforme y el tiempo de recidiva se construyeron curvas de Kaplan Meier y se utilizó el Log Rank test para la comparación entre grupos. Para estudiar su valor predictivo como factor independiente, se realizó una regresión de Cox, y para dar más robustez al análisis, se incluyeron los hallazgos patológicos de la pieza quirúrgica (grado ISUP 2 vs ISUP 3, R- vs R+, % de carga tumoral 10%).

**RESULTADOS:** La edad media al diagnóstica para la cohorte fue de 64 ± 6 SD años. Un total de 83 pacientes (30,6 %) presentaron recidiva. En el análisis univariante el porcentaje de patrón cribiforme mayor de 5% se asoció significativamente con el tiempo de recidiva (p= 0,02). El patrón cribiforme "grande" se asoció significativamente con el tiempo de recidiva (p= 0,02) pero no el patrón cribiforme "pequeño" (p= 0,155) con valores de corte de 3%. El modelo de Cox demostró que la presencia de más de 5% de patrón cribiforme en la biopsia conllevaba un riesgo significativo mayor de recidiva (HR=1,8, 95% IC: 1,1-3,18, p=0,02). La inclusión en el modelo de Cox diferenciando entre patrón cribiforme "grande" y "pequeño" no aportó información predictiva de recidiva independiente. Si bien el patrón cribiforme "grande" se acercó a la significación (p=0,09).

**CONCLUSIONES:** La presencia en la biopsia de un porcentaje de patrón cribiforme mayor de 5% aporta información predictiva de recidiva bioquímica y es independiente de otros hallazgos patológicos de la pieza quirúrgica. Esta información puede ser tenida en cuenta para ajustar tratamiento y seguimiento de los pacientes.

## PATRONES DE EVOLUCIÓN CLONAL EN EL CARCINOMA RENAL MUCINOSO TUBULAR Y DE CÉLULAS FUSIFORMES MEDIANTE TÉCNICAS DE FISH.

Muñoz León, José Antonio; Jiménez Pérez, Andrea Beatriz; Batista Batista, Cesarina Altargacia; Rivas Hernandez, Raquel; Cavaco Colaço, Isidro; Sayagues Manzano, Jose María; Chinchilla Tabora, Luis Miguel; Antunez Plaza, Patricia; Feito Perez, Jorge; Ludeña De La Cruz, María Dolores

**Presentador:** Muñoz León, José Antonio

COMPLEJO ASISTENCIAL UNIVERSITARIO DE SALAMANCA

**Tipo de trabajo:** Oral

(Consultar sala y hora en el Programa científico)

**INTRODUCCIÓN:** El carcinoma renal mucinoso tubular y de células fusiformes (CRMTCF) es una neoplasia renal infrecuente (1% de los casos) que fue descrita inicialmente como un carcinoma de ductos colectores de bajo grado, en los que con frecuencia se producen ganancias y pérdidas cromosómicas. Se han descrito casos con morfología atípica, difíciles de diferenciar de un carcinoma renal papilar (CRP). Se han reportado diferentes alteraciones cromosómicas recurrentes, tales como ganancias a nivel de los cromosomas 3, 7, 16 y 17, así como pérdidas en el 1, 4, 6, 8, 9, 13 y 22. Sin embargo, no se han establecido modelos hipotéticos de evolución clonal, confirmados a nivel intratumoral. El objetivo de este estudio es identificar el patrón intratumoral de evolución clonal asociado a la inestabilidad cromosómica en pacientes individuales con CRMTCF vs. CRP, para establecer las vías de progresión tumoral y su relación con la histopatología tumoral.

**MATERIAL Y MÉTODOS:** Hemos analizado las alteraciones numéricas y/o estructurales de los cromosomas más frecuentemente alterados en esta neoplasia (1, 7, 11 y 17) con el fin de llevar a cabo la caracterización genética e histológica de los dos únicos casos diagnosticados de CRMTCF en nuestra institución mediante técnicas de hibridación in situ fluorescente (FISH). Como control, analizamos dos casos típicos de carcinoma renal papilar (CRP) tipo I. En todos los casos, se realizaron los estudios sobre cortes de parafina con representación de más del 60% de células tumorales, mediante sondas adquiridas en la casa comercial Leica Biosystems (Heidelberg; Alemania): 1p(CHD5)/1q21(S100A10), 7/7p11 (EGFR), 11q13 (CCND1) y 17/17p11.2 (HER2).

**RESULTADOS:** Ambos pacientes con CRMTCF presentaron un perfil genético similar, consistente en la presencia de al menos dos clones de células tumorales; el clon de células tumorales más temprano observado se caracterizó por presentar la pérdida completa del cromosoma 1 y en una etapa posterior iría adquiriendo ganancias de los cromosomas 7 y 17, así como pérdidas de la región cromosómica 11q13. Mientras, los pacientes con CRP mostraron patrones citogenéticos más heterogéneos: un paciente contaba con un solo clon tumoral, con trisomía del cromosoma 17 en el 21% de las células analizadas; en el segundo paciente se identificaron dos clones de células tumorales, uno con pérdida de la región cromosómica 11q (75% de las células analizadas) como anomalía inicial, y otro clon con ganancias del cromosoma 17 (51% de las células analizadas) como alteración tardía.

**CONCLUSIONES:** Las vías de evolución clonal intratumoral observadas en los pacientes con CRMTCF son diferentes de las observadas en los CRP. La evaluación de alteraciones cromosómicas, especialmente el cromosoma 1, podría ser de gran utilidad para el diagnóstico diferencial de ambas entidades.

## LINFOMA TESTICULAR PRIMARIO. REVISIÓN DE CASOS EN TRES CENTROS HOSPITALARIOS.

Garzón Prieto, Belén; Machuca Aguado, Jesús; Montijano Pozas, Enriqueta; Japón Rodríguez, Miguel Ángel; Pastrana Mejía, Gloria Alexandra; Gutiérrez Domingo, Álvaro

**Presentador:** Garzón Prieto, Belén

HOSPITAL UNIVERSITARIO JUAN RAMÓN JIMÉNEZ (HUELVA)

### Tipo de trabajo: Oral

(Consultar sala y hora en el Programa científico)

**INTRODUCCIÓN:** El linfoma primario de testículo o de tejidos paratesticulares se define como aquel localizado en testículos, epidídimo o cordón espermático sin asociar una leucemia o un proceso linfoproliferativo en otra localización. Es una entidad poco frecuente, representando el 1-2% de los linfomas no Hodgkin extraganglionares, siendo el subtipo histológico mayoritario el linfoma B difuso de células grandes (LBDCG). Es característico de estos linfomas las recaídas, siendo lo más frecuente en el testículo contralateral y sistema nervioso central (SNC). La afectación de este último es la complicación de peor pronóstico, siendo importante su profilaxis al inicio del tratamiento.

Nuestro objetivo es realizar una correlación clínico-patológica de los casos diagnosticados y realizar una comparativa con la literatura existente.

**MATERIAL Y MÉTODOS:** La serie incluye 25 casos, procedentes de tres hospitales, diagnosticados entre 2005 y 2022 en piezas de orquiectomía. Se recogieron datos clínicos (edad, lateralidad, estadio y seguimiento). Se ha realizado estudio inmunohistoquímico con: CD20, CD79a, CD3, CD5, CD43, CD10, BCL2, BCL6, MUM-1, ciclina D1, granzima B, C-MYC y Ki67.

**RESULTADOS:** Todos los pacientes debutaron con una masa y/o aumento del tamaño testicular unilateral, exceptuando dos casos que fueron bilaterales.

Macroscópicamente, se trataban de masas blanquecinas de 7 a 10 cm que ocupaban la mayoría del parénquima testicular. El diagnóstico en 23 casos fue LBDCG, dos de ellos coexistiendo con CD5. Siguiendo el algoritmo de Hans, un 35% (8/23) fueron clasificados como inmunofenotipo centro-germinal, siendo un 65% (15/23) de inmunofenotipo activado. El Ki67 fue mayor al 70% en todos los casos. Los dos casos restantes fueron diagnosticados de linfoma del manto variante pleomórfica y linfoma T NOS con fenotipo citotóxico.

El rango de edad fue de 35 a 89 años, con una media de 72 años. Al diagnóstico el 36% (9/25) se encontraban en estadio I-II, el 56% (14/25) en estadio III-IV y en 2 casos se desconoce.

Todos (exceptuando dos casos tratados de manera paliativa) recibieron tratamiento quimioterápico, y, 10 de ellos, terapia intratecal y/o radioterapia en el testículo contralateral. Un 20% (5/25) de los pacientes sufrió recaída de la enfermedad (3 en SNC, 1 en médula ósea y 1 en el testículo contralateral), y todos ellos fueron LBDCG. La supervivencia a los 5 años fue de un 35%, con una mediana de 2 años, siendo del 75% en las neoplasias al diagnóstico limitadas al testículo frente al 17% en los casos de enfermedad diseminada al diagnóstico. El 36% de los pacientes (9/25) falleció a causa del linfoma. De los restantes, un 24% (6/25) se encuentra en remisión completa.

**CONCLUSIONES:** Corroboramos que, en nuestra serie de casos, el subtipo histológico más frecuente de linfoma testicular primario es el LBDCG, y dentro de éste, el de inmunofenotipo activado, acorde a lo revisado en la literatura. Es importante para su pronóstico un diagnóstico precoz y la profilaxis en el SNC.

## ANÁLISIS DE LA EXPRESIÓN DE SOX2 EN EL CARCINOMA UROTELIAL DE VEJIGA URINARIA Y SU RELEVANCIA CLÍNICO-PATOLÓGICA.

Martín Archilla, Verónica; Martín Bravo, Celia M<sup>a</sup>; Gaspar López-Cózar, Paula; Villatoro Roldán, Rosa M<sup>a</sup>; Bautista De Ojeda, M<sup>a</sup> Dolores

**Presentador:** Martín Archilla, Verónica

HOSPITAL COSTA DEL SOL

### Tipo de trabajo: Oral

(Consultar sala y hora en el Programa científico)

**INTRODUCCIÓN:** El gen SOX2 codifica un factor de transcripción que regula gran variedad de procesos biológicos. Distintos estudios apuntan que la expresión de SOX2 impulsa la proliferación celular de las células cancerosas. La desregulación de SOX2 se ha descrito en más de 20 tipos de carcinomas humanos, con papel pronóstico desfavorable en aquellos que mostraron sobreexpresión. En nuestro trabajo estudiamos una serie de casos de carcinoma urotelial, analizando la expresión de SOX2 y su impacto en las características clínico-patológicas, el tiempo de progresión de la enfermedad y la supervivencia global (SG).

**MATERIAL Y MÉTODOS:** Para nuestro estudio hemos utilizado biopsias de pacientes con carcinoma urotelial vesical tratados en nuestro centro mediante resección transuretral entre 2019 y 2021. Se ha evaluado la inmunoexpresión citoplasmática o nuclear, considerando cualquier intensidad como positividad. La asociación entre la expresión de SOX2 y las características clínico-patológicas se ha llevado a cabo mediante la suma de rangos de Wilcoxon y el test de Fisher. La supervivencia global (SG) se ha analizado mediante la curva de Kaplan-Meier.

**RESULTADOS:** Hemos estudiado un total de 109 muestras, de las cuáles el 54,1% expresa SOX2, siendo más frecuente en los tumores de gran tamaño (>3 cm) (71% vs 46,8%, p:0.038) y de alto grado (72,2%, p: 0.001), con ganglios linfáticos afectados (73,7% vs 49,4%, p: 0.095) y con otras variantes histológicas asociadas (86,7% vs 48,4%, p: 0.013). Por otro lado, la expresión de SOX2 no se ha asociado a la invasión vascular, la presencia de carcinoma in situ, ni a la enfermedad metastásica a distancia. Tampoco se ha asociado a la edad, género, hábito tabáquico ni al alcohol. El grupo de casos cT1G3 (n=34; 31,2%) se caracteriza por presentar expresión de SOX2 con mayor frecuencia (82,4% vs 17,6%, p: 0.0001), sin embargo, no se ha asociado con la tasa de recurrencia o de progresión. En el grupo de casos cT2-T4 (23,2%), la expresión de SOX2 se ha asociado a una menor SG (11 vs 8,6 meses, p: 0.37), aunque de manera no significativa.

**CONCLUSIONES:** En nuestro trabajo la expresión de SOX2 se relaciona con tumores grandes (>3cm) y de alto grado, sin condicionar un mayor riesgo de recurrencia. Entre los tumores músculo-invasivos, podría predecir un peor pronóstico, pero se necesitan más estudios para evaluar su impacto en la supervivencia global.

## TUMOR ONCOCÍTICO DE BAJO GRADO (LOT): VALOR DE LA EXPRESIÓN IHQ DE GATA3 EN EL DIAGNÓSTICO DIFERENCIAL DE LOS TUMORES ONCOCÍTICOS RENALES.

Rubio Mediavilla, Susana; Srubiom@Riojasalud.Es  
Srubiom@Riojasalud.Es, Srubiom@Riojasalud.Es; Zudaire Fuertes, Tamara; Galan, Nicoletta Elena; Añenza Robles, Marta; Martín Soler, Paula; Sola Gallego, Jesús Javier  
**Presentador:** Rubio Mediavilla, Susana

HOSPITAL SAN PEDRO

**Tipo de trabajo:** Oral  
(Consultar sala y hora en el Programa científico)

**INTRODUCCIÓN:** La 5ª edición de la OMS de los tumores urogenitales incluye al LOT dentro de los tumores oncocíticos del riñón como una entidad emergente con bajo potencial metastásico, con una morfología y perfil inmunohistoquímico relativamente definidos. Se describen como tumores únicos, esporádicos y sólidos, de tamaño variable, bien delimitados, grisáceos o pardo amarillentos. Histológicamente el patrón de crecimiento es en nidos compactos o focalmente tubulares, tubuloreticulares o trabeculares. Las células tienen citoplasmas oncocíticos o eosinófilos con núcleos ovalados o redondos y en ocasiones con halos perinucleares. El nucléolo es pequeño. Es característica la presencia de áreas estromales edematosas hipocelulares que engloban células myoid-like o cordones celulares que remedan a los cultivos celulares. No es esperable encontrar atipia celular, pleomorfismo nuclear, actividad mitótica elevada ni necrosis coagulativa, aunque no son excluyentes. El perfil IHQ de estos tumores es CK7+, CD117- de forma difusa, perfil que difiere de los oncocitomas (CK7-/CD117+) y de los carcinomas cromóforos (CK7+/CD117+). Además, se ha descrito la presencia de inmunoreactividad nuclear difusa para GATA3, aunque todavía no está aceptada como criterio diagnóstico. Se han descrito mutaciones en TSC1, TSC2 y mTOR, todas ellas no específicas, identificables en un amplio espectro de tumores renales. El diagnóstico diferencial se establece principalmente con oncocitoma, carcinoma cromóforo variante eosinofílica y carcinoma de células renales deficiente de SDH.

**MATERIAL Y MÉTODOS:** De 79 tumores de células renales diagnosticados en un periodo de 4 años, 36 (45%) fueron carcinomas renales de células claras, 15 (19%) oncocitomas, 15 (19%) carcinomas cromóforos, incluyendo una variante eosinofílica y otro de características híbridas, 4 (5%) carcinomas papilares, 2 (2,5%) carcinomas papilares de células claras, 2 (2,5%) carcinomas mucinosos tubulares y de células fusiformes, 2 (2,5%) LOT, 1 (1,3%) carcinoma renal asociado a la enfermedad quística adquirida y 1 (1,3%) inclasificable. Se revisó la morfología y el perfil inmunohistoquímico realizado al diagnóstico de los 32 tumores que presentaban una morfología oncocítica o eosinofílica, añadiendo el estudio con anticuerpos frente a GATA3.

**RESULTADOS:** Se observó inmunorreactividad nuclear difusa para GATA3 en los dos casos de LOT previamente diagnosticados. En tres de los carcinomas cromóforos se identificó inmunorreactividad para GATA3 de forma focal y de intensidad débil, uno de ellos variante eosinofílica. Ninguno de los oncocitomas presentó inmunorreactividad frente a GATA3.

**CONCLUSIONES:** La adición del estudio inmunohistoquímico para GATA3 al perfil inmunohistoquímico habitual en los tumores oncocíticos renales incrementa la capacidad de discriminar los diferentes subtipos morfológicos de valor pronóstico, especialmente en la correcta caracterización de los tumores oncocíticos de bajo grado (LOT) donde la inmunorreactividad nuclear es intensa y difusa.

## ESTUDIO MOLECULAR DE DETECCIÓN DE CÁNCER VESICAL EN ORINA MEDIANTE GENEXPERT.

García Gómez, Enrique; Molina Centelles, Manuel Francisco; Ferrer Cantó, Inés; Rubio Martínez, Luis Alberto; Valera Cuesta, María Soledad; Escrivá Félix, Sonia; Ramos Soler, David  
**Presentador:** García Gómez, Enrique

HOSPITAL UNIVERSITARIO Y POLITÉCNICO LA FE DE VALENCIA

**Tipo de trabajo:** Oral  
(Consultar sala y hora en el Programa científico)

**INTRODUCCIÓN:** Según la Organización Mundial de la Salud, el cáncer de vejiga es el noveno cáncer más frecuente a nivel mundial. En España, según la Sociedad Española de Oncología Médica, se estima que en 2022 se diagnosticaron, 22.295 pacientes con cáncer de vejiga urinaria, un 7,96%. Gracias a la evolución del diagnóstico, así como el uso de nuevas tecnologías como la tecnología Xpert Bladder Cancer (XBC), se ha permitido aumentar el diagnóstico precoz con mayor precisión. Siendo el 80% de los tumores diagnosticados en estadios superficiales y el 20% como infiltrantes.

En las últimas décadas, se han buscado numerosos marcadores urinarios para la detección de cáncer de vejiga. La XBC es una prueba de orina basada en ARNm. Mide cinco tipos de ARNm que actúan sobre la carcinogénesis, la proliferación celular, la división, diferenciación, crecimiento, adhesión y señalización de dicho cáncer.

Puesto que estas nuevas tecnologías están introduciéndose paulatinamente en los servicios de Anatomía Patológica, presentamos los resultados obtenidos en nuestro laboratorio.

**MATERIAL Y MÉTODOS:** Se han estudiado un total de 320 pacientes que fueron diagnosticados de carcinoma vesical y que se sometieron a la prueba de monitorización mediante XBC. Esta técnica se comparó con la biopsia o citología que se realizó en el seguimiento, para así analizar la sensibilidad, especificidad, valor predictivo positivo (VPP) y valor predictivo negativo (VPN). De forma similar se ha estudiado un total de 120 pacientes que fueron diagnosticados de carcinoma vesical y que se sometieron a la prueba de detección mediante XBC. A su vez se realizará el estudio de las 50 determinaciones realizadas a lo largo del año 2022.

**RESULTADOS:** De los que fueron positivos, 19 la biopsia reveló carcinoma y 8 inflamación. La monitorización negativa presentaba 28 pacientes con biopsia posterior, obteniéndose 10 con carcinoma vesical y 18 libres de enfermedad. Por lo que la sensibilidad de la monitorización con respecto a la biopsia, es del 65,51%, la especificidad de 69,23%, el VPP 60,37% y el VPN 64,28%. Los resultados de sensibilidad de la detección es del 92,31%, la especificidad de 63,64%, el VPP 75% y el VPN 87,5%. Tal y como se ha comentado anteriormente están en proceso de análisis los datos del 2022.

**CONCLUSIONES:** Como se puede observar, los resultados que nos ofrece la biología molecular y en concreto la XBC, están dentro de los intervalos de confianza literatura científica y nos permitirán en un futuro un diagnóstico y un seguimiento de los paciente de una forma más estrecha y menos invasiva. Es necesario que se sigan realizando estudios hospitalarios para demostrar la efectividad de las técnicas de biología molecular e implementarlas en la práctica clínica.

## VIABILIDAD DEL USO DE DNA TUMORAL CIRCULANTE PARA EL ESTUDIO DE LOS GENES BRCA1 Y BRCA2 EN PACIENTES CON CÁNCER DE PRÓSTATA.

Vargas Parra, Gardenia; Juanpere Rodero, Nuria; Ciriaco Cortes, Nikolaoy; Arumí Uría, Montserrat; Camacho Díaz, Laura; Piquer Velaosy, Gabriel; Escobar Tejada, Andreu; Torres Fernández, Erica; Fernández Martínez, Blanca; Corbera Lloret, Alex; Rodríguez-Vida Rodríguez, Alejo; Bellosillo Paricio, Beatriz

**Presentador:** Vargas Parra, Gardenia

HOSPITAL DEL MAR

**Tipo de trabajo:** Oral

(Consultar sala y hora en el Programa científico)

**INTRODUCCIÓN:** Recientemente se ha aprobado el uso de olaparib en pacientes con cáncer de próstata metastásico, resistente a la castración y con variantes patogénicas en los genes BRCA1/BRCA2. Las biopsias obtenidas en pacientes con cáncer de próstata suelen ser cilindros muy pequeños de tejido obtenido con aguja. En estas biopsias, además, el porcentaje de células tumorales, aunque es variable, tiende a ser bajo, requiriendo macrodisección, lo que limita enormemente la obtención de DNA tumoral. Esto, sumado a que dichos estudios moleculares suelen realizarse al cabo de años sobre biopsias parafinadas (FFPE) de varios años de antigüedad, conlleva una alta proporción de estudios/resultados moleculares no valorables por cantidad/calidad insuficiente de DNA. El objetivo de este estudio fue evaluar la viabilidad del uso de DNA tumoral circulante (ctDNA) para el estudio de los genes BRCA en cáncer de próstata.

**MATERIAL Y MÉTODOS:** Se incluyeron 62 casos con cáncer de próstata en donde se intentó realizar estudio pareado de DNA de FFPE (FFPE-DNA) y ctDNA. Se excluyeron los casos donde no se solicitó estudio de tejido por decisión clínica. Se analizaron los genes BRCA1/2 mediante Next Generation Sequencing (NGS). Los DNAs de ambos tipos de muestra fueron enriquecidos con el kit comercial BRCA plus v2 (Qiagen). Las librerías obtenidas se secuenciaron en la plataforma NextSeq (Illumina) tras un cálculo de cobertura esperada para FFPE-DNA y ctDNA de 3500 y 25000x, respectivamente. El análisis de las secuencias obtenidas se hizo con el programa VariantStudio (Illumina).

**RESULTADOS:** Se obtuvieron resultados valorables de NGS en el 95% (59/62) de ctDNAs. Excluyendo los casos en los que estaba clínicamente indicado, pero no se disponía de muestra de tejido (n=4) o no se estudiaron por ser antiguas (anteriores a 2011) (n=3), se extrajeron 58 FFPE-DNA, que correspondían a 54 pacientes. Se obtuvo concentración insuficiente de DNA en 21 muestras (39%) FFPE, por lo que no fueron estudiadas. De los 37 FFPE-DNA analizados por NGS, 9 (17%) casos fueron no valorables y 28 (52%) fueron valorables. En 9 muestras de ctDNA se detectaron variantes en los genes BRCA1/2 (4 patogénicas o probablemente patogénicas en el gen BRCA2 y 5 variantes de significado incierto (VSD)). Dos de las 4 mutaciones patogénicas fueron de origen somático, la primera con frecuencia alélica (VAF) de 94,4% en FFPE-DNA y 29,5% en ctDNA, la segunda con VAF=2,8% en ctDNA. Las 5 VSDs fueron de origen germinal, y 2 ellas se pudieron analizar también en tejido. No se detectó ninguna mutación BRCA en tejido que no se hubiera visto en ctDNA. En conjunto se detectaron 9 casos con alteraciones en BRCA en nuestra serie de 62 pacientes, de las cuales 5 no hubieran sido detectadas si no se hubiera tenido disponible el análisis en ctDNA.

**CONCLUSIONES:** El estudio de ctDNA en pacientes con cáncer de próstata es viable para el estudio de los genes BRCA. El análisis de ctDNA permite que un mayor número de pacientes sean candidatos a tratamiento con inhibidores de PARP.

## INCIDENCIA DEL VIRUS DEL PAPILOMA HUMANO EN MUESTRAS DE MUCOSA ORAL EN EL CONTEXTO DE URETROPLASTIAS.

Jiménez Velasco, José Javier; Campos-Juanatey, Félix; Calleja Hermosa, Paola; Fontanil Vior, Natalia; Daoud, Mehdi; Bercebal Vega, Carlos; Azueta Etxebarria, Aina

**Presentador:** Jiménez Velasco, José Javier

HOSPITAL UNIVERSITARIO MARQUÉS DE VALDECILLA, SERVICIO DE ANATOMÍA PATOLÓGICA

**Tipo de trabajo:** Oral

(Consultar sala y hora en el Programa científico)

**INTRODUCCIÓN:** La reconstrucción uretral supone un desafío clínico y son muchas las publicaciones que comparan resultados clínicos entre injertos de mucosa bucal (IMB) procedente de la mejilla e injertos de mucosa lingual (IML) del área sublingual para realizar sustituciones o aumentos uretrales, pero hasta la fecha y en nuestro conocimiento, no se había realizado ningún estudio para ver la incidencia del Virus del Papiloma Humano en este tipo de muestras.

**MATERIAL Y MÉTODOS:** Llevamos a cabo un estudio prospectivo de cohorte única incluyendo pacientes con uretroplastia de ambos tipos de mucosa oral. Evaluamos histológicamente los injertos de mucosa bucal y lingual obtenidos durante las intervenciones uretrales con el objetivo de ver la incidencia del Virus del Papiloma Humano (VPH) en este tipo de muestras y su significado clínico.

**RESULTADOS:** Se examinaron 35 IMB y 34 IML. En las 69 muestras examinadas tres muestras presentaron cambios histológicos compatibles con VPH y fueron positivas por estudios de patología molecular para los genotipos 56, 59 y 70, todos ellos de alto riesgo. Dos correspondían a tejido de mucosa bucal y uno de ellos a mucosa lingual. Se realizó, como control, en tres pacientes la determinación del VPH por patología molecular en mucosa oral con el resultado de negativo en dos muestras y un resultado de no concluyente en otra muestra. Uno y dos años después, estos pacientes no muestran alteraciones orales o uretrales macroscópicamente relacionadas con el VPH.

**CONCLUSIONES:** Nuestros hallazgos muestran que la incidencia del VPH en muestras de injerto oral en nuestra serie es del 4%. No hay repercusión clínica en el seguimiento en la actualidad, pero habría que ampliar la muestra y el tiempo de seguimiento para tener resultados concluyentes sobre el papel de la determinación del VPH en este tipo de muestras.



## EXPRESIÓN DE PD-L1 EN CARCINOMA DE CÉLULA RENAL DE TIPO CÉLULA CLARA CON PÉRDIDA DE BAP-1.

Martínez , Javier; Fernández , Davinia; Ortiz , Irene; Blázquez , Irene; Condom , Enric; Vidal , August; Taco , María Rosario; Gomà , Montse; López , Miguel Ángel; Pané , María  
**Presentador:** Martínez , Javier

HOSPITAL UNIVERSITARI DE BELLVITGE

**Tipo de trabajo:** Oral  
*(Consultar sala y hora en el Programa científico)*

**INTRODUCCIÓN:** Los carcinomas de células renales (CCR) son un grupo heterogéneo de neoplasias que representan el 3% de todos los tumores malignos, siendo el carcinoma de células claras (CCRcc) el tipo más frecuente. El CCRcc se caracteriza por alteraciones del gen VHL, un gen supresor tumoral localizado en el cromosoma 3. Dentro del mismo cromosoma se encuentra también BAP-1, cuya pérdida se asocia a rasgos morfológicos e inmunohistoquímicos característicos que han sido descritos recientemente en la literatura: presentan típicamente áreas con células grandes, de frecuente morfología rabdoide, con núcleos pleomórficos y citoplasma amplio y eosinófilo. Debido a ello, son tumores catalogados como grado 3 o 4 de la WHO/ISUP. También son característicos los glóbulos eosinófilos citoplasmáticos. Inmunohistoquímicamente, suelen expresar marcadores típicos de CCRcc (anhidrasa carbónica IX y CD10), pero muestran expresión de racemasa y pérdida de BAP-1. La inmunoterapia ha mostrado resultados prometedores en el manejo de CCR en estadios avanzados, siendo en algunos casos tratamiento de primera línea. Teniendo en cuenta la tendencia al comportamiento agresivo de este subtipo histológico y la alta proporción de pacientes en estadio avanzado tributarios de tratamiento sistémico, estudiamos la expresión de PD-L1 (generalmente considerado biomarcador predictivo de respuesta a inmunoterapia) en una serie de casos de CCRcc BAP-1 deficientes.

**MATERIAL Y MÉTODOS:** Recopilamos los casos de CCRcc con pérdida de expresión inmunohistoquímica de BAP-1 (Clon BSB-109, Gennova) diagnosticados en nuestro servicio en 2022. Se realizó revisión de la historia clínica y de las características histológicas. Se realizó tinción de PD-L1 (clones 22C3 de DAKO y SP142 de Ventana-Roche). Se evaluaron los resultados según criterios establecidos en la literatura reciente, calculando el "combined positive score" (CPS) para 22C3 y el "tumor-infiltrating immune cells" (IC) para SP142.

**RESULTADOS:** Se identificaron 11 casos con pérdida parcial o total de expresión inmunohistoquímica de BAP-1 (10 hombres y 1 mujer, entre 48 y 74 años; promedio 58,7 años). La mayoría debutaron con enfermedad avanzada (9/11 estadios III-IV; 7/11 enfermedad metastásica en 10). Se detectó positividad para PD-L1 (CPS>10) en 10/11 casos con 22C3 y en 4/11 con SP142 (IC>5%). En 3 casos, la positividad para SP142 fue borderline (IC entre 1-5%).

**CONCLUSIONES:** El CCRcc con pérdida de BAP-1 presenta aspectos característicos en su morfología y perfil inmunohistoquímico. Se asocia a alto grado, estadio avanzado al debut y comportamiento clínico agresivo. Identificar estos casos puede tener relevancia clínica de cara a eventuales estrategias terapéuticas. La elevada tasa de positividad para PD-L1 observada en nuestra serie apunta hacia la posibilidad de valorar un tratamiento combinado con inmunoterapia. Sin embargo, la serie es limitada y son necesarios estudios con mayor número de casos.

## ESTUDIO POPCORN: APLICACIÓN DEL MÉTODO "ONE-STEP NUCLEIC ACID AMPLIFICATION" (OSNA) PARA LA DETECCIÓN DE METÁSTASIS GANGLIONAR EN PACIENTES CON CÁNCER DE PRÓSTATA RESULTADOS PRELIMINARES

Semidey Raven, María Eugenia; De Torres Ramírez, Inés María; Cuadras , Mercé; Japón , Miguel Ángel; De Álava , Enrique; Marcilla , David; García , Eugenia; González-Peramato , Pilar; Hardisson , David; Carrato , Cristina; Gómez-Plaza , M Carmen; Fernández , Pedro; Calatrava , Ana; Ramírez , Miguel; Queipo , Francisco; Concha , Angel; Chantada , Venancio; Morote Robles, Juan; Ramón Y Cajal Agüeras, Santiago  
**Presentador:** Semidey Raven, María Eugenia

HOSPITAL UNIVERSITARIO VALL D'HEBRON

**Tipo de trabajo:** Oral  
*(Consultar sala y hora en el Programa científico)*

**INTRODUCCIÓN:** La estadificación ganglionar de los pacientes con cáncer de próstata (CaP), se realiza clásicamente mediante el estudio histológico del los ganglios linfáticos teñidos con Hematoxilina y Eosina (H&E), constituyendo el "gold standard" del diagnóstico. Dicha metodología presenta una limitación importante al no analizarse la totalidad del ganglio. La técnica molecular de OSNA cuantifica las copias de ARNm de CK19 como sustituto de la carga tumoral, con el beneficio de analizar la totalidad del ganglio linfático (GL) de una manera rápida, objetiva, automatizable y reproducible. Nuestro objetivo es evaluar la eficacia de OSNA para la detección de metástasis ganglionares en CaP, en comparación con H&E e inmunohistoquímica con CK19.

**MATERIAL Y MÉTODOS:** Estudio observacional, prospectivo y multicéntrico (6 centros). Se incluyen pacientes con CaP de riesgo intermedio-alto con indicación de linfadenectomía ampliada con presencia de mínimo de 12GL y expresión CK19+ >50% en la biopsia previa. Se excluyen pacientes con neoadyuvancia, CaP metastásico o tumores CK19+ con el mismo drenaje linfático. En cada caso y tras disección ganglionar se obtiene una loncha central (GL >5mm) o una hemisección (GL5mm) para inclusión en parafina (H&E). Se realiza impronta citológica del tejido restante para tinción IHQ CK19 y estudio OSNA, mediante el método "pooling" (agrupado) con un máximo de 6 GL o 250copias ARNm CK19/µl: positivo, 250-5000c/µl: micrometástasis y >5000c/µl: macrometástasis).

**RESULTADOS:** Se analizaron un total de 90 pacientes y 1721GL (media 19,12GL/paciente). Con el sistema OSNA se detectó carga tumoral >250copias/µl en 13 pacientes de los cuales, 4 (30,76%) fueron negativos con H&E. Se identificaron 4 casos (5,19%) de falsos negativos con el método OSNA frente a H&E, 3 de ellos por mínimo volumen tumoral (micrometástasis detectada en H&E) y 1 por alteración del ARN tumoral en preclínica. Se observó una especificidad de 94,81%, sensibilidad 69,2%, valor predictivo positivo (VPP) 69,23% y valor predictivo negativo (VPN) 94,81%.

**CONCLUSIONES:** Los datos preliminares demuestran que el método OSNA (pooling) presenta resultados prometedores para la detección de metástasis ganglionares CK19+ en CaP, superando en 30% (datos provisionales) al gold standard (H&E), con un relevante VPN y notable VPP. Dichos hallazgos podrían contribuir a un manejo más específico y completo de los pacientes de cara a ofrecer tratamientos dirigidos.



## ESTUDIO DESCRIPTIVO DE LAS CITOLOGÍAS DE ORINA SOLICITADAS EN UN ÁREA BÁSICA DE SALUD.

Blasco Muñoz, Soledad; Pérez Parra, David; Guillén Saorín, Elena; Capozzi , Claudia Alejandra; Sánchez Fernández, Irene; Buendía Alcaraz, Ana; Ortiz González, Ana; Soler Vicente, Úrsula; Sanchez De Las Matas Garre, María José

**Presentador:** Blasco Muñoz, Soledad

COMPLEJO HOSPITALARIO UNIVERSITARIO SANTA LUCÍA-SANTA MARÍA DEL ROSELL

**Tipo de trabajo:** Póster con Defensa  
(Miércoles 3 de mayo 2023; 10:45; Pantalla: 8)

**INTRODUCCIÓN:** La citología de orina es el gold standard para el cribado de atipias de células urológicas de alto grado. Para informarlas se utiliza "El Sistema de París", que se trata de un sistema estandarizado con 7 categorías diagnósticas: I: no diagnóstica o insatisfactoria; II: Negativa para carcinoma urotelial de alto grado; III: Atipia; IV: sospechoso para Carcinoma urotelial de alto grado; V: neoplasia urotelial de bajo grado, VI: neoplasia urotelial de alto grado; VII: otros. Con este trabajo, nuestro objetivo es describir los resultados de las citologías de orina que se han realizado durante un año en nuestra área básica de salud y valorar si existe relación entre alguna de las variables estudiadas

**MATERIAL Y MÉTODOS:** Se realiza un estudio descriptivo retrospectivo de las citologías de orina realizadas durante 1 año en un área básica de salud. Para ello se realizó una búsqueda retrospectiva en el histórico de nuestro programa Pat-Win. Se realizó una base de datos y se aplicó el paquete estadístico SPSS a las variables clínicas y demográficas recogidas.

**RESULTADOS:** En nuestra población a estudio (n=621), un 54,64% eran varones (341), mientras que un 45,35% eran mujeres (283). La mayoría de citologías de orina eran por micción espontánea (99,35%), mientras que sólo el 0,64% la muestra de orina era instrumentalizada. Respecto a la fijación de la orina, un 84,57% de los estudios no referían el estado de fijación de la muestra, un 9,98% era orina fijada y un 6,44% era estudio de orina en fresco. Respecto al motivo de consulta, en un 53,94% no se refería en la petición del estudio el motivo de consulta, mientras que en un 37,35% el motivo de consulta fue el estudio de hematuria (macrohematuria 15,78% y microhematuria 21,57%), seguido de los síntomas del tracto urinario inferior (6,11%). Tan sólo un 1,9% de estudios tenían antecedentes personales de atipias de células urológicas o de control tras tratamiento con bacilo de Calmette-Guérin (BCG). El diagnóstico patológico más frecuente (49,75%) fueron las alteraciones benignas no neoplásicas entre las que se encontraban la hematuria (31,4%), cristalurias (14,65%) y cistitis (3,7%). Se observó una relación estadísticamente significativa (p<0.05) entre el diagnóstico final y el motivo de consulta inicial. Hasta en un 4,99% se detectaron atipias de ?elulas uroteliales (grupos III, IV, V y VI del Sistema de París), mientras que el 42,9% de las citologías estudiadas fueron negativas para malignidad

**CONCLUSIONES:** Hay que tener en cuenta que la citología de orina es muy específica, pero que tiene una sensibilidad media, por lo que resulta una técnica muy útil para confirmar malignidad pero no para excluirla. Ante una alta sospecha clínica y una citología de orina negativa se deben realizar otras pruebas complementarias para descartar malignidad. La toma de la muestra por parte del paciente, el procesamiento y la experiencia del personal técnico, así como el entrenamiento de citopatólogos son factores que pueden modificar la eficacia de la prueba.

## VISIÓN GLOBAL DEL CARCINOMA DE CÉLULAS RENALES ASOCIADO A ENFERMEDAD RENAL QUÍSTICA ADQUIRIDA: A PROPÓSITO DE UN CASO

Miguel , Carlos; Merino , M<sup>a</sup> Belén; Sola , Jesús Javier; Rubio , Susana; Zudaire , Tamara; Galán , Nicoleta Elena

**Presentador:** Miguel Ruiz, Carlos

HOSPITAL SAN PEDRO (LOGROÑO)

**Tipo de trabajo:** Póster con Defensa  
(Miércoles 3 de mayo 2023; 10:45; Pantalla: 8)

**INTRODUCCIÓN:** El carcinoma de células renales asociado a enfermedad renal quística adquirida (CCR-AERQA) fue incorporado en 2016 a la Clasificación de Tumores del Sistema Urinario y Tracto Genital Masculino de la OMS como subtipo con características distintivas, el más común y de exclusiva aparición en pacientes con enfermedad renal terminal (ERT). Presentamos el caso de un varón de 49 años en diálisis intermitente (11 años) por ERT a quien tras 2 trasplantes renales fracasados y a la espera del tercero, se le detectan de manera incidental y asincrónica 2 tumores, 1 en cada riñón. Describimos e ilustramos las características morfológicas macroscópicas y microscópicas (citología tipo PAAF e histología de biopsia y pieza quirúrgica, así como el perfil inmunohistoquímico (IHC) y molecular (NGS), junto a revisión de la literatura

**MATERIAL Y MÉTODOS:** Revisamos las laminillas, resultantes del procesamiento tanto del material citológico (papanicolaou y diff-quick) como del bloque celular y tejidos fijados en formol, teñidas con H-E tras procesamiento en parafina. Se realizan técnicas IHQ con sistema Ventana (Roche) y BOND III (Leica) y estudio molecular NGS (panel Oncomine-Childhood ResearchAssay 203 genes ThermoFisher). Realizamos búsqueda bibliográfica en PubMed

**RESULTADOS:** Los extendidos citológicos mostraron fondo hemático con moderada cantidad de histiocitos y cristales de oxalato cálcico (sueltos o asociados a los grupos epiteliales), una abundante población de hábito epitelial en grupos desordenados, pseudopapilares y células sueltas con citoplasma ligeramente eosinófilo granular o microvacuolado -aspecto cribiforme- y núcleos centrales, pleomórficos, membrana nuclear reforzada, cromatina granular y nucleolo visible, diagnosticándose compatible con CCR-AERQA. Los mismos hallazgos se confirmaron en las biopsias y piezas quirúrgicas, que mostraron riñones atróficos con múltiples quistes y masa bien delimitada, predominantemente sólida, de coloración y consistencia heterogénea con focos de degeneración quístico-hemorrágica, patrones histológicos variados, predominando el sólido y papilar con áreas cribiformes, presencia de cristales de oxalato cálcico (intratumorales y en el parénquima renal), citológicamente similares a lo descrito en el material de PAAF. En el estudio IHQ las células neoplásicas fueron CD10+, racemasa+ y CD15+ (40%), siendo negativos CD117, GATA3, CA-IX y CK7. NGS pendiente de resultados

**CONCLUSIONES:** Los pacientes con ERT tienen hasta 100 veces mayor probabilidad de tener un carcinoma de células renales que la población normal, siendo el CCR-AERQA el subtipo más frecuente, con características distintivas y exclusivo en este contexto clínico. Así, la integración de los datos anatomopatológicos permite diferenciarlo de otros subtipos, siendo el carcinoma papilar de células renales su principal diagnóstico diferencial (CK7+, sin cristales ni arquitectura cribiforme) y en correlación clínico-radiológica realizar un diagnóstico de confirmación tanto sobre material citológico como tisular

## ONCOCITOMA RENAL: VARIABILIDAD MORFOLÓGICA E INMUNOFENOTÍPICA EN RELACIÓN A LAS ÁREAS DE CICATRIZ

Fernández Calvo, Davinia; Domingo Rubio, Alicia; Espejo Herrera, Nadia; Condom , Enric; Vidal , August; Taco, María Rosario; Gomà , Montse; López-Costeá , Miguel Àngel; Pané Foix, María  
**Presentador:** Fernández Calvo, Davinia

HOSPITAL UNIVERSITARIO DE BELLVITGE

**Tipo de trabajo:** Póster con Defensa  
 (Miércoles 3 de mayo 2023; 10:45; Pantalla: 8)

**INTRODUCCIÓN:** Los oncocitomas renales (OR) suelen presentar una zona de cicatriz central. Los grupos celulares adyacentes o englobados en la cicatriz a menudo exhiben una morfología distinta del resto del tumor: patrón tubular o cordonal, células con núcleos ovoides-fusiformes, citoplasma claro y ausencia de características oncocíticas típicas. Estos cambios morfológicos pueden acompañarse de cambios inmunofenotípicos que no han sido bien caracterizados.

**OBJETIVO:**

Verificar si los cambios morfológicos mencionados ocurren de modo sistemático en los OR con cicatriz central y caracterizar su inmunofenotipo.

**MATERIAL Y MÉTODOS:** De los casos de OR diagnosticados entre 2016-2022 (N=103), se seleccionaron los casos en los que se objetivaba una zona de cicatriz central (N=20). Se comprobó la presencia de cambios morfológicos en grupos celulares englobados en la cicatriz y se aplicó un panel inmunohistoquímico: CK7, Vimentina, Racemasa (AMACR), Anhidrasa Carbónica IX (CAIX), Napsina, CD117.

**RESULTADOS:** Se identificaron 20 casos que contenían, al menos focalmente, zonas de morfología tubular dentro de la cicatriz fibrosa. Estas zonas, a diferencia del resto del tumor, mostraron positividad intensa para CK7 (en 20/20 casos); positividad más débil e irregular para AMACR (12/14 casos), Napsina (14/14 casos), Vimentina (20/20 casos) y CAIX (9/15 casos) y tendían a perder la expresión de CD117 (negativo en 19/20 casos).

**CONCLUSIONES:** Las zonas de cicatriz en OR suelen englobar grupos de células con morfología y perfil inmunohistoquímico distintos del resto del tumor, destacando la inmunorreactividad intensa para CK7 y Vimentina, negatividad para CD117 y la tinción débil-irregular para AMACR, CAIX y Napsina. Estas modificaciones pueden ser tentativamente interpretadas como cambios adaptativos a la hipoxia y/o, eventualmente, como una forma de metaplasia nefrogénica. Es importante conocer su existencia y frecuencia para evitar, especialmente en muestras limitadas tipo tru-cut, confundir OR con otros tipos histológicos o con tumores de colisión.

## LA IMPORTANCIA DE LA BIOPSIA PROSTÁTICA, INCLUSO SIMULANDO UN TUMOR.

Antúnez Plaza, Patricia; Batista Batista, Cesarina Altargracia; García Gómez, Francisco; Jiménez Pérez, Andrea Beatriz; Rivas Hernández, Raquel; Muñoz León, Jose Antonio; Cavaco Colaço, Isidro; Santos-Briz Terrón, Angel; Ludeña De La Cruz, María Dolores  
**Presentador:** Batista Batista, Cesarina Altargracia

COMPLEJO ASISTENCIAL UNIVERSITARIO DE SALAMANCA

**Tipo de trabajo:** Póster con Defensa  
 (Miércoles 3 de mayo 2023; 10:45; Pantalla: 8)

**INTRODUCCIÓN:** La amiloidosis del tracto genitourinario es un hallazgo poco frecuente que consiste en el depósito extracelular de material proteínico anormal. Los riñones son los más afectados en amiloidosis sistémicas, aunque en formas localizadas se describen desde pelvis renal a uretra, así como en vejiga, y hasta algún caso en glánde. La amiloidosis prostática es una de las formas más raras en este área y se han diagnosticado muy pocos casos.

**MATERIAL Y MÉTODOS:** Varón de 77 años con artritis gotosa en seguimiento por reumatología, colitis ulcerosa con múltiples brotes y anemia de largo tiempo de evolución. Refiere dificultad para la deambulación demostrándose signos de polineuropatía mixta sensitivo-motora. Con fibrilación auricular permanente y PSA de 77 ng/ml, es sometido a estudio multisistémico por Medicina Interna.

**RESULTADOS:** Ante su pluriopatología, con procesos inflamatorios múltiples, se decide realizar biopsia de tejido adiposo para descartar amiloidosis, y ante PSA elevado y alta sospecha de adenocarcinoma, biopsias prostáticas por saturación. En ambos casos se aprecia depósito de material amorfo eosinófilo localizado, alrededor de glándulas sudoríparas ecninas, en torno a vasos y adipocitos en la primera y en torno a vasos de pequeño calibre y haces estromales en la próstata. La técnica de rojo congo y luz polarizada ha resultado positiva en estas zonas en ambas muestras. En el caso de la próstata, este depósito justifica el aumento de PSA. Con diagnóstico de sospecha de amiloidosis secundaria AA, se realiza inmunofijación en suero al paciente para despistaje de otras causas. Se determina clonalidad y se realiza diagnóstico hematológico de Gammapatía monoclonal IgG Kappa de significado incierto. No se ha demostrado expresión inmunohistoquímica para TTR en ninguna de nuestras muestras, encuadrando el proceso como amiloidosis primaria AL.

**CONCLUSIONES:** La amiloidosis prostática es una entidad rara pero clínicamente importante, ya que puede ser evidencia de una amiloidosis sistémica. En nuestro paciente, un PSA elevado condujo a un diagnóstico clínico de cáncer de próstata, que sólo gracias a la biopsia quedó descartado. Ésta, junto a la biopsia cutánea ayudó al diagnóstico de amiloidosis sistémica, subclasificada como tipo AL por hematología. El diagnóstico temprano de una amiloidosis primaria AL tiene implicaciones importantes al ser la más severa, con media de supervivencia de 59 meses. Su diagnóstico precoz, ayudado de tratamiento agresivo es crucial para remisión. Se han descrito casos, así mismo en los que la amiloidosis prostática TTR diagnosticada en muestras prostáticas está asociada íntimamente con amiloidosis cardíaca. El impacto clínico y el beneficio que podemos obtener de este diagnóstico incidental es importante, porque un porcentaje indeterminado de los pacientes con amiloidosis sistémica TTR acaban desarrollando una cardiopatía que, si se diagnostica y se trata precozmente, permite una mejora significativa en la calidad de vida y la supervivencia de los pacientes.

## ADENOCARCINOMA DE TIPO MÜLLERIANO DE VÍA URINARIA EN RIÑÓN TRASPLANTADO: A PROPÓSITO DE UN CASO

Quiros Arape, Eugenia; Azcárate Rodríguez, Juan; Bosch Schipps, Jan; Blázquez Muñoz, Irene; Fernández Calvo, Davinia; Condomo Mundó, Enric; Taco Sánchez, María Del Rosario; Gomà Gallego, Montse; Vidal Bel, August; De Pablos Rodríguez, Pedro; Riera Carnals, Lluís; Pané Foix, Maria

**Presentador:** Quiros Arape, Eugenia

SERVICIO DE ANATOMÍA PATOLÓGICA - HOSPITAL UNIVERSITARI DE BELLVITGE - INSTITUT D'INVESTIGACIÓ BIOMÈDICA DE BELLVITGE (IDIBELL)

**Tipo de trabajo:** Póster con Defensa  
(Miércoles 3 de mayo 2023; 10:45; Pantalla: 8)

**INTRODUCCIÓN:** Mujer de 68 años. Enfermedad renal crónica secundaria a glomerulonefritis antimembrana basal. Trasplante renal de donante cadáver. Años más tarde, disfunción del injerto y viremia por virus BK persistente. Posteriormente macrohematuria y citología de orina positiva para carcinoma. Diversas exploraciones no consiguieron localizar el tumor primario. Tampoco se evidenciaron lesiones en tracto genital, vejiga o uretra. Se decidió realizar nefrectomía bilateral y trasplante de riñón.

**MATERIAL Y MÉTODOS:** Estudio macroscópico y microscópico de la pieza. Tinción hematoxilina-eosina e inmunohistoquímica. PCR para detección de virus BK en tejido parafinado.

**RESULTADOS:** Se evidenció una tumoración de 3,2 cm de diámetro máximo, ocupando la luz calicular en tercio medio del riñón trasplantado. Configuración polipoide, coloración blanquecina, aspecto homogéneo y consistencia blanda. Microscópicamente, tumor constituido por células de citoplasma claro o eosinófilo en tachea, con atipia nuclear moderada a severa y numerosas figuras de mitosis. Patrón de crecimiento papilar, túbulo-quístico y sólido. Papilas con eje fibrovascular hialinizado. Sin evidencia concluyente de carcinoma in situ de tipo urotelial en el urotelio adyacente a la lesión. Se identificaron áreas de necrosis. Inmunohistoquímicamente, positividad para CK AE1/AE3, CK7, GATA-3, Napsina A, racemasa, PAX8 y HNF-1B y expresión débil y focal de receptores de estrógenos. Fueron negativos p40, p63, marcadores de tumor germinal (alfa-fetoproteína, SALL4, HCG, glypican 3 y OCT3/4) WT1, TTF1 y CAIX. La tinción de p53 mostró un patrón mutado (sobreexpresión). La PCR para virus BK resultó positiva. No se observaron signos de endometriosis. No se observaron lesiones malignas en los riñones nativos ni en el resto de vía urinaria reseca.

**CONCLUSIONES:** El diagnóstico final fue el de adenocarcinoma de células claras (tipo Mülleriano) en riñón trasplantado con infección por virus BK. El adenocarcinoma de células claras (tipo Mülleriano) es una entidad que afecta predominantemente a vejiga urinaria y uretra. La histogénesis es controversial pero se cree que es de origen urotelial. Es excepcional, poco conocida y probablemente infradiagnosticada. En riñones trasplantados con infección por virus BK se han descrito varios casos de carcinoma urotelial, en particular variantes infrecuentes y agresivas.

## MÚLTIPLES NEOPLASIAS EN EL CONTEXTO DE ADENOMATOSIS RENAL, UN CASO SINGULAR. REPORTE DE UN CASO Y REVISIÓN DE LA LITERATURA.

Ariza Estepa, Esperanza Macarena; Sosa Moreno, Francisco Manuel; Cano Barbadilla, Tatiana

**Presentador:** Ariza Estepa, Esperanza Macarena

HOSPITAL VIRGEN DE VALME

**Tipo de trabajo:** Póster con Defensa  
(Miércoles 3 de mayo 2023; 10:45; Pantalla: 8)

**INTRODUCCIÓN:** Los adenomas papilares renales son tumores no encapsulados en el córtex renal con morfología papilar, tubular o tubulopapilar, de bajo grado histológico, y con un tamaño menor a 15 mm según la última edición del libro de la OMS (2022). El diámetro aceptado para definir adenoma papilar ha oscilado entre 5 mm y 3 cm a lo largo de los años, siendo la última modificación en 2015 de 5 mm a 15 mm, por el bajo riesgo de metástasis. Son lesiones que se encuentran presentes en el 10% de los adultos jóvenes y en el 40% de los ancianos, siendo más comunes en pacientes con carcinoma papilar renal hereditario, o en pacientes con enfermedad renal terminal. Hablamos de adenomatosis renal cuando los adenomas renales son numerosos, siendo un hallazgo infrecuente.

**MATERIAL Y MÉTODOS:** Nuestro caso es un paciente varón de 63 años con el único antecedente de hiperplasia benigna de próstata, al que de forma incidental se le identificaron ecográficamente en ambos riñones múltiples lesiones quísticas y sólidas, siendo varias de ellas sospechosas de malignidad. Primeramente, fue sometido a una nefrectomía conservadora izquierda, y un año después a una nefrectomía radical derecha. Cuatro años más tarde, el paciente se encuentra libre de enfermedad neoplásica, y radiológicamente no se han evidenciado cambios significativos en las lesiones del parénquima renal restante, ni metástasis a distancia.

**RESULTADOS:** La nefrectomía conservadora izquierda presentó un carcinoma híbrido papilar tipo I y de células claras de 8 cm, dos carcinomas papilares tipo I de 2 cm y 1,6 cm, y numerosos adenomas papilares renales. Mientras tanto, en la nefrectomía radical derecha, se le diagnosticó además un carcinoma híbrido papilar tipo I y de células claras de 9,5 cm, un carcinoma papilar tipo I de 3,2 cm, y numerosos adenomas papilares renales. Los carcinomas híbridos de ambos riñones presentaban las características fenotípicas e inmunohistoquímicas con una concordancia tanto con carcinoma papilar como con carcinoma de células claras.

**CONCLUSIONES:** En la literatura, se han descrito insólitamente y de forma sincrónica en el contexto de una adenomatosis renal neoplasias como carcinoma de células renales papilar oncocítico I, carcinoma tubulopapilar multicéntrico, y carcinoma papilar multifocal con o sin el contexto de una enfermedad renal terminal. No se han descrito aún carcinomas híbridos papilares y de células claras en este contexto, y más llamativamente de forma bilateral.

En un estudio que utiliza la FISH como herramienta diagnóstica, se describieron carcinomas papilares con cambios fenotípicos e inmunohistoquímicos focales que imitaban un carcinoma de células claras, afirmando también que los carcinomas híbridos papilares y de células renales son de peor pronóstico que el carcinoma papilar clásico. Podemos plantearnos si la expresión focal de carcinoma renal de células claras puede deberse a cambios fenotípicos, y si distintas vías moleculares relacionadas con la adenomatosis renal favorecen la malignización de los adenomas renales.

## IDENTIFICACIÓN PRECISA DE CARCINOMA PROSTÁTICO MEDIANTE BIOPSIA POR CONGELACIÓN EN PIEZA QUIRÚRGICA PARA LA RECOLECCIÓN DE MUESTRAS EN BIOBANCO.

Giner Moreno, Eduardo; Hernández Chinchilla, Josselyn Andrea; Herrera Rabadán, Astrid; Ruiz Cerdá, Jose Luis; Dolores Pérez, María; Loras Monfort, Alba; Martínez Cadenas, Conrado; Quereda Flores, Francisco; Carcelén López, Aileen; Rocher Benlloch, Jorge; Molió Sanchis, Pilar; Casares Calzada, Adrián; Arnigo Moreno, Raquel; Ramos Soler, David

**Presentador:** Hernández Chinchilla, Josselyn Andrea

HOSPITAL UNIVERSITARI I POLITÈCNIC LA FE

**Tipo de trabajo:** Póster con Defensa  
(Viernes 5 de mayo de 2023; 10:45; Pantalla: 9)

**INTRODUCCIÓN:** Debido a la limitación de los estudios de imagen para identificar de manera precisa la localización del tumor se han desarrollado diversos protocolos de biopsia para evitar el sesgo de selección en el carcinoma prostático. En consecuencia, la técnica de recolección al azar y posterior almacenamiento en biobanco resulta muy limitada. La mayoría de estudios de recolección, se basan en la detección por palpación y/o estudios de imagen. A continuación, se presenta una metodología detallada para la recolección de muestras de carcinoma prostático mediante la identificación del tumor con biopsia por congelación en pieza quirúrgica.

**MATERIAL Y MÉTODOS:** Coordinándose los servicios de Urología, Anatomía patológica y de Biobanco, durante noviembre 2022 hasta enero 2023. Se procedió a instaurar un protocolo donde el cirujano llevaba la pieza quirúrgica en fresco al biobanco, posteriormente mediante los datos reportados en las biopsias previas se constatan las zonas afectas de tumor. Mediante la palpación y mapeo de la próstata, el urologo y el patólogo, realizaron la toma de las muestras utilizando una aguja automática desechable. Los cilindros recolectados se colocaron en un disco porta muestra y a continuación se procedió al corte en el Microtomo criostato. Más adelante se montan los cortes en laminillas, después el personal técnico de biobanco tiñó las muestras con hematoxilina-eosina para su análisis histológico. El patólogo analizó las muestras al microscopio discriminando el carcinoma y el score de Gleason documentando todos estos datos. Seguidamente se realizó microdissección del cilindro discriminando tejido tumoral y no tumoral con correlación histológica para su posterior almacenamiento.

**RESULTADOS:** El método de recolección por técnica de congelación en pieza quirúrgica permitió la identificación precisa del tumor en los casos estudiados (34 pacientes hasta la fecha). El patólogo logró discriminar las zonas de carcinoma prostático mediante el análisis histológico obteniéndose 34 muestras de tejido normal, 17 de tejido tumoral y 6 de tejido peritumoral, lo que permitió una documentación y almacenamiento en el biobanco satisfactorias. Además se determinó el score de Gleason 6 en el 88,9% del tejido tumoral.

**CONCLUSIONES:** Esta técnica aplicada sobre la pieza quirúrgica resultó ser una alternativa eficaz para identificar de manera precisa el tumor. La colaboración entre los servicios fue crucial para llevar a cabo el protocolo. Contar con tejido tumoral es fundamental para el desarrollo de nuevas terapias. Sin embargo, es necesario realizar más estudios para evaluar la eficacia y seguridad de esta técnica en una población más amplia. La presencia de tejido prostático normal y tumoral en fresco es importante para el avance en la investigación de ciencias ómicas y el desarrollo de terapias personalizadas para este tipo de neoplasias.

## EXPRESIÓN DE CITOQUERATINA 19 EN ADENOCARCINOMAS DE PRÓSTATA DE ALTO GRADO

Betancor Santos, María De Los Angeles; Conde Ferreirós, Marta; Martínez Acuña, María Jesus; Liste Tizon, Lourdes María; San Miguel Fraile, María Pilar; Antón Badiola, Iosu; Aguayo Arjona, José; González-Carreó Fojón, Joaquín; Ortiz Rey, José Antonio  
**Presentador:** Betancor Santos, María De Los Angeles

HOSPITAL UNIVERSITARIO ÁLVARO CUNQUEIRO

**Tipo de trabajo:** Póster con Defensa  
(Viernes 5 de mayo de 2023; 10:45; Pantalla: 9)

**INTRODUCCIÓN:** Recientemente se ha propuesto el análisis del ganglio centinela (GC) como método de estadificación ganglionar en la cirugía del cáncer de próstata (CaP) de alto grado. El estudio anatomopatológico del GC se puede abordar con diferentes metodologías entre las que se encuentra la amplificación del ácido nucleico en un solo paso (OSNA). Este es un sistema automatizado que se basa en la amplificación del ARNm de la citoqueratina 19 (CK19) el cual estaría presente en el ganglio linfático problema en el caso de que estuviera metastatizado. La CK19 es un marcador habitual en diferentes carcinomas pero existen pocos estudios que traten específicamente de su expresión en el CaP de alto grado (que sería el susceptible de linfadenectomía y, por tanto, de estudio de GC por OSNA).

**MATERIAL Y MÉTODOS:** Se han elaborado matrices tisulares a partir de 75 piezas de prostatectomía radical por CaP cuyo grado combinado de Gleason era igual o superior a 8 / grupo de grado (GG) 4 y 5. Se seleccionaron dos cilindros de 2 mm de diámetro de cada caso. El estudio IHQ de CK19 se realizó con dos anticuerpos monoclonales (clon RCK108) de distinta empresa y dos métodos de detección diferentes: (A) anticuerpo de Genovva + polímero conjugado Envision Flex (Agilent) y (B) anticuerpo de Cell Marque + multímero conjugado Optiview (Ventana). Se evaluó la intensidad de la tinción (negativa, baja o alta) y la extensión: negativa (tinción en menos de 1%), positiva focal (1-50%) y positiva difusa (más del 50%). Se ha realizado un análisis de frecuencias para la intensidad y la extensión y su relación con el grado de Gleason mediante el test de Chi-cuadrado y el test exacto de Fisher.

**RESULTADOS:** De los 75 casos muestreados fueron valorables 69. El total de casos positivos para CK19 con el método (A) fue igual a 61 (88,4%). Con respecto a la intensidad, 18 presentaron intensidad baja y 43 alta; y en lo que se refiere a la extensión, en 9 fue focal y en 52 difusa. Existían diferencias estadísticamente significativas según el grupo de grado (mayor porcentaje de negativos en los GG4 que entre los GG5). Con el método (B) el total de casos positivos fue igual a 44 (63,7%), de los cuales 42 presentaron una intensidad baja y 2 alta; 17 extensión focal y 27 difusa, sin diferencias estadísticamente significativas dependiendo del GG.

**CONCLUSIONES:** Aunque la mayoría de los CaP expresan CK19, la presencia de este marcador no es constante habiéndose encontrado en el 88,4% de los CaP de alto grado con el método más sensible que hemos utilizado. La frecuencia de positivos, así como la intensidad y la extensión de la tinción, depende directamente del anticuerpo y método IHQ utilizados. Esto se debe tener en cuenta en el caso de que se establezca la IHQ para CK19 en las biopsias de próstata como paso previo a una posible indicación de estudio de GC por OSNA. En cualquier caso, la positividad para CK19 de la mayor parte de los CaP de alto grado apoyaría la posibilidad de la aplicación de OSNA como método de estudio de GC en gran parte de los casos.

## NEFROMA QUÍSTICO DEL ADULTO (NQA) : ESTUDIO HISTOLÓGICO Y DIAGNÓSTICO DIFERENCIAL

Palhua Flores, Rosa Lisset; Llobet Roma, Montserrat; Flores Aparco, Stefany Gisela; Ara Mancebo, Xavier; Perez Bueno, Ferran; Marin Roman, Francisco Javier

**Presentador:** Palhua Flores, Rosa Lisset

HOSPITAL DE PALAMOS

**Tipo de trabajo:** Póster con Defensa  
(Viernes 5 de mayo de 2023; 10:45; Pantalla: 9)

**INTRODUCCIÓN:** El NQA es un tumor raro, subtipo del MEST (tumor mixto epitelial y estromal) con predominio quístico. Habitualmente resecaados por sospecha tumoral. Al ser benigno, la cirugía es curativa y el pronóstico bueno. Describimos 3 casos.

**MATERIAL Y MÉTODOS:** 1-Mujer de 62 años con nódulo sólido-quístico de 75mm en polo superior renal. Macroscópicamente lesión quística de 91mm de contenido seroso con pared fibrosa y multiloculada. Microscópicamente, tapizando los espacios quísticos, epitelio simple cúbico, plano y focalmente de citoplasma claro y en tachuela. Tabiques fibrosos, moderadamente celulares similares al estroma ovárico, con áreas hialinizadas y aisladas calcificaciones.

2-Mujer de 75 años con gran quiste cortical en tercio inferior renal de 130mm. Tras quistectomía con marsupialización se reciben dos fragmentos de pared quística de 100x70x2mm y 65x42x2mm, histológicamente tapizadas por epitelio simple plano, pared fibrosa con focal diferenciación muscular y atrapamiento epitelial.

3-Hombre de 74 años con quiste heterogéneo de 30mm en tercio superior renal. Nefrectomía radical con lesión quística multiloculada de 28mm en córtex con extensión al tejido adiposo perirrenal, márgenes definidos y color blanco-anaranjado. Microscópicamente tabiques amplios fibrosos hialinizados, depósitos de hemosiderina, moderada inflamación crónica y calcificaciones. Epitelio de revestimiento plano y cúbico con áreas de citoplasma claro.

**RESULTADOS:** Los casos muestran espacios quísticos multiloculados y uno uniloculado, tapizados por un epitelio que varía desde plano, cúbico, en tachuela e incluso con citoplasma claro. Pseudocápsula fibrosa y septos con celularidad muy variable, algunos con típico estroma de tipo ovárico con cuerpos albicans y otros hipocelulares hialinizados. La inmunohistoquímica (IHQ) es positiva para CK7 y PAX8 en el epitelio y receptores de estrógenos (RE) y progesterona (RP) en el estroma.

**Diagnóstico diferencial:**

- MEST: misma lesión con áreas sólidas macroscópicas.
- Neoplasia renal quística multilocular de bajo potencial maligno: células claras en septos fibrosos sin estroma de tipo ovárico (RE-, RP-).
- Enfermedad quística renal localizada (no hereditaria): sin cápsula, epitelio plano en continuidad con túbulos colectoros y parénquima renal entre septos.
- Carcinoma renal túbulo-quístico: túbulos de tamaño variable con dilataciones, tapizados por epitelio atípico con nucléolo y aislados septos fibrosos. IHQ superponible.
- Tumor Papilar Renal de Células Claras: epitelio papilar y tubular con células claras y núcleo polarizado (CAIX+). Estroma fibromiomatoso (RE-, RP-)
- Carcinoma renal de células claras con cambios quísticos: nódulos sólidos de células claras con áreas de configuración septal (RCC+, RP-, CK7-).

**CONCLUSIONES:** El NQA, actualmente separado del pediátrico (mutaciones DICER1), tiene un diagnóstico diferencial amplio que incluye lesiones benignas y malignas. La histología suele ser suficiente para su identificación aunque la IHQ ayuda en las lesiones poco celulares.

## HIPERPLASIA ADENOMATOSA DE LA RETE TESTIS. A PROPOSITO DE UN CASO

Alonso Hernández, Sonia; D'oleo García, Maria Del Carmen; Durán García, Rafael; Rivero De Jesús, Erika; Alvarez, Maria Oliva

**Presentador:** Alonso Hernández, Sonia

HOSPITAL GENERAL UNIVERSITARIO DE ELDA

**Tipo de trabajo:** Póster con Defensa  
(Viernes 5 de mayo de 2023; 10:45; Pantalla: 9)

**INTRODUCCIÓN:** La hiperplasia adenomatosa de la rete testis es una lesión benigna poco frecuente, de etiología y patogenia no esclarecida. En la mayoría de casos es un hallazgo incidental en piezas de orquiectomía por criptorquidia o tumores testiculares. Algunos autores la dividen en una forma congénita asociada a enfermedades renales o del cordón espermático y una forma adquirida asociada con agentes químicos, cambios hormonales o tumores de células germinales. La mayoría de veces es un hallazgo microscópico localizado en la porción mediastínica del testículo, constituida por una proliferación tubulopapilar o cribriforme de epitelio cúbico blando.

**MATERIAL Y MÉTODOS:** Varón de 47 años con insuficiencia renal crónica por glomeruloesclerosis focal y segmentaria, que es remitido para la realización de orquiectomía por testículo no descendido y atrófico, antes de su inclusión en el programa de trasplante renal. En la ecografía presenta testículo derecho escrotal y sin alteraciones, y testículo izquierdo pre-escrotal y atrófico. La pieza de orquiectomía fue remitida en fresco al servicio de Anatomía Patológica, fijada en formalina al 10% e incluida en bloques de parafina. Se realizaron cortes de hematoxilina-eosina de todas las áreas representativas del parénquima testicular y estudio inmunohistoquímico con CKAE1-AE3, EMA y alfa-fetoproteína (ventana, roche).

**RESULTADOS:** Macroscópicamente el testículo media 2 x 1'2 x 1'7 cm. Al corte parénquima sin lesiones tumorales con área congestiva en un extremo.

El estudio microscópico mostró un testículo atrófico constituido por túbulos seminíferos con solo células de Sertoli, túbulos hialinizados y estroma focalmente hemorrágico con hiperplasia de células de Leydig. A nivel del hilio testicular presenta una proliferación de patrón tubulopapilar y pseudoglandular, separadas por escaso estroma fibroso y revestida por epitelio cúbico-columnar. La atipia citológica y las mitosis son infrecuentes. Con el estudio inmunohistoquímico la celularidad presenta positividad para CKAE1-AE3, EMA débil a nivel luminal y es negativa para alfa-fetoproteína.

**CONCLUSIONES:** La hiperplasia adenomatosa de la rete testis fue descrita por primera vez por Nistal et al, en 1988, con la publicación posterior de casos aislados y pequeñas series de casos. Se trata de una proliferación benigna de tipo glandular, localizada en la rete testis y asociada en la mayoría de casos descritos en la literatura a testículos criptorquídicos y atróficos. Se plantea el diagnóstico diferencial con pseudohiperplasia de la rete testis asociada a testículos atróficos, adenocarcinoma metastásico de origen prostático, tumor de Yolk-sac y adenocarcinoma primario de la rete testis, entre otros. Este último muy raro, de difícil diagnóstico y con pocos casos descritos en la literatura. En conclusión la hiperplasia adenomatosa de la rete testis es una lesión benigna que se puede confundir con lesiones malignas, por lo que hay que tenerla presente en el diagnóstico diferencial de las lesiones de la rete testis.

## NEVUS AZUL PROSTÁTICO: APORTACIÓN DE CUATRO NUEVOS CASOS DE ENTIDAD POCO FRECUENTE CON ANÁLISIS DE NUEVOS MARCADORES INMUNOHISTOQUÍMICOS

Conde Ferreirós, Marta; Domínguez De Dios, Julia; Sanmiguel Fraile, María Pilar; Bellas Pereira, Alejandro; Acuña Martínez, María Jesús; Betancor Santos, María De Los Angeles; Gómez Trshorras, Jorge; González-Carretero Fojón, Joaquín; Ortiz Rey, José Antonio  
**Presentador:** Conde Ferreirós, Marta

HOSPITAL ÁLVARO CUNQUEIRO

**Tipo de trabajo:** Póster con Defensa  
 (Viernes 5 de mayo de 2023; 10:45; Pantalla: 9)

**INTRODUCCIÓN:** El nevus azul es una lesión melanocítica benigna de infrecuente localización extracutánea, principalmente en el tracto urogenital, en el cérvix uterino. Sólo hemos encontrado alrededor de 30 casos descritos en la literatura de nevus azul prostático (NAP). En los últimos años se han desarrollado marcadores inmunohistoquímicos (IHQ) y moleculares de interés diagnóstico o pronóstico, como BRAF, PRAME y BAP 1, que no han sido investigados en el NAP. Aportamos 4 nuevos casos de NAP con determinación de BRAF, PRAME y BAP1 en todos ellos.

**MATERIAL Y MÉTODOS:** Los cuatro casos de NAP fueron hallazgos incidentales en dos biopsias transectrales por aguja, una realizada en un paciente por aumento de PSA sérico, con resultado de adenocarcinoma de próstata Gleason 8 (4+4), y otra practicada en el seguimiento de un paciente que se encontraba en vigilancia activa por adenocarcinoma Gleason 3+3; una pieza de prostatectomía radical por adenocarcinoma; y una adenomectomía por hiperplasia adenofibromatosa. Se realizaron técnicas de IHQ mediante multimer conjugado con fosfastasa alcalina, con anticuerpos monoclonales para S100, Melan-A, HMB45, SOX 10 y CD68, así como BRAF, PRAME y BAP1.

**RESULTADOS:** La edad media de los pacientes fue de 75,25 años. En ninguno de ellos se observaba macroscópicamente el NAP. Histológicamente estaba constituido por células fusiformes y dendríticas dispersas en el estroma con abundante pigmento melánico fino y granular en su citoplasma, positivo para Masson Fontana y negativo para tinción de Perls, sin observarse signos de atipia nuclear. En las biopsias por aguja la lesión fue unifocal, de 2 mm en una de las muestras y 3,47 micras en la otra, ambas localizadas en media derecha. En la prostatectomía radical y la adenomectomía los cambios de NAP eran multifocales, ocupando menos del 1% de las secciones incluidas y con diámetro variable entre 100 y 3000 micras. En el estudio IHQ mostraron positividad para S100, Melan-A, HMB45 y SOX 10, y negatividad para CD68. BRAF y PRAME fueron negativos, y no hubo pérdida de expresión de BAP1 en ninguno de los 4 casos.

**CONCLUSIONES:** El NAP es una lesión infrecuente, generalmente no visible macroscópicamente, que se diagnostica como hallazgo histológico incidental en biopsias o piezas quirúrgicas de la próstata. La posible etiopatogenia que se ha propuesto para esta lesión es una alteración en la migración de los melanoblastos de la cresta neural. El inmunofenotipo del NAP, incluyendo los nuevos marcadores como BRAF, PRAME y BAP-1, es similar al de otras melanocitosis benignas, como el nevus azul cutáneo usual. Es de destacar la multifocalidad de nuestros NAP en dos piezas quirúrgicas, mientras que la mayoría de los casos comunicados en la literatura corresponden a lesiones unifocales.

## METÁSTASIS EN VESÍCULA BILIAR. ESTUDIO DE UN CASO Y REVISIÓN DE LA BIBLIOGRAFÍA.

Jaquero Valero, Mercedes Isabel; Araya Umaña, Luis Carlos; Ruiz De Valbuena Bueno, Carmen

**Presentador:** Jaquero Valero, Mercedes Isabel

HOSPITAL UNIVERSITARIO DE FUENLABRADA

**Tipo de trabajo:** e-Póster

**INTRODUCCIÓN:** Los carcinomas de células renales (CCR) representan alrededor de un 2% de los tumores en adultos, siendo el subtipo de células claras (CC) el más frecuente (60-75%). Estos tumores son propensos a metastatizar de forma sincrónica o metacrónica a numerosas localizaciones anatómicas, confiriendo a los pacientes afectos un peor pronóstico con cifras de supervivencia a los 5 años de aproximadamente un 5-10%.

**MATERIAL Y MÉTODOS:** Se presenta el caso de una mujer de 54 años con hallazgo ecográfico de un probable pólipo en vesícula biliar, así como masas renales bilaterales. La paciente es intervenida en el mismo acto quirúrgico de una colecistectomía y nefrectomía radical izquierda para el diagnóstico anatomopatológico de las lesiones.

**RESULTADOS:** Macroscópicamente observamos:

A.- Vesícula biliar cerrada de 14,7 x 3,3 cm con pólipo de base amplia, localizado en cuerpo de 4,1 x 2,3 x 1,7 cm y superficie externa lisa que al corte muestra un color anaranjado, con áreas blanquecinas alternadas con otras hemorrágicas.

B.- Riñón de 11,4 x 9,5 x 7,8 cm, con una masa en parénquima renal a nivel de la zona media, de 11,1 x 8,8 x 7,8 cm, bien delimitada, de color anaranjado, con una cicatriz central y con focos hemorrágicos.

Microscópicamente, ambos tumores presentaban características superponibles. Se acompañan por nidos sólidos de células bien delimitadas, de citoplasma amplio claro, con núcleos con cromatina abierta y presencia de nucleolo evidente en campos de gran aumento (40x).

El diagnóstico anatomopatológico definitivo fue consistente con un carcinoma renal de células claras (OMS 2021), grado histológico 2, con presencia de invasión linfocascular y con metástasis en vesícula biliar, en estadio pTNM (AJCC 8ª edición): pT2b LV1 Nx RO M1.

**CONCLUSIONES:** Los CCR tienden a metastatizar en órganos como los pulmones, hueso, hígado y cerebro, siendo la vesícula biliar una localización rara (menos del 1% en series publicadas de autopsias). Según varios estudios, las metástasis vesiculares suelen presentar una morfología polipoide o pedunculada, en contraposición a los carcinomas primarios de vesícula, que suelen mostrarse como un engrosamiento difuso de la pared. En referencia al subtipo de CCR la mayoría de los casos publicados corresponden a metástasis de CC. Sin embargo, no está bien establecido si esto se debe a la alta frecuencia de dicho subtipo o porque este tipo de metástasis sea exclusivo de los CCR CC.

## ASOCIACIÓN DE B-TALASEMIA MAYOR Y CARCINOMA RENAL CON REORDENAMIENTO DE TFE3: A PROPÓSITO DE UN CASO

Chaachou Charradi, Anas; Haro Haro, Carolina Estefanía; Strohecker Santos, Ingrid; Rodríguez Díez, Yolanda; De Torres Ramírez, Inés; Ramón Y Cajal Agüeras, Santiago; Semidey Raven, María Eugenia

**Presentador:** Chaachou Charradi, Anas

HOSPITAL UNIVERSITARIO VALL D'HEBRON

**Tipo de trabajo:** e-Póster

**INTRODUCCIÓN:** El carcinoma de células renales (CCR) con reordenamiento de TFE3 es un subtipo de CCR de alto grado que incluye aquellos que presentan reordenamiento del gen TFE3 (Xp11.2), de la familia MiT, con diversos genes partner. Lo más común es su fusión con PRCC, ASPSCR1 y SFPQ. Este tumor, inicialmente descrito en niños, constituye el 40% de los CCR pediátricos y el 1,6-4% de todos los CCR adultos. El tratamiento de elección es quirúrgico, aunque su pronóstico es peor que el de otros subtipos de CCR, siendo frecuente su diagnóstico en estadio metastásico.

**MATERIAL Y MÉTODOS:** Presentamos el caso de un paciente varón de 28 años con antecedentes de B-talasemia mayor, asplenia, hipogonadismo hipogonadotropo y osteopenia al que se le detecta una masa renal de 4,8x4 cm por resonancia magnética. Adicionalmente, presenta numerosas adenopatías con focos de calcificaciones, por lo que se decide biopsiar la lesión de cara a plantear tratamiento.

**RESULTADOS:** Se remiten varios cilindros tisulares de coloración parduzca, consistencia blanda y superficie lisa que miden 0,1-1,7 cm de longitud. El estudio morfológico revela una proliferación celular túbulo-papilar en la que se identifican células epitelioides, con citoplasmas claros bien delimitados y núcleos prominentes.

Elo se complementa con un estudio inmunohistoquímico que muestra negatividad para citoqueratinas, EMA, CAIX y c-kit. Se evidencia positividad nuclear para TFE3 por inmunohistoquímica, confirmándose posteriormente con estudio molecular por hibridación fluorescente in situ (FISH) break-apart para reordenamiento de TFE3.

Se practica nefrectomía parcial, observándose una tumoración de patrón en nidos y pseudopapilas, compuesta por células epitelioides con citoplasma claro y márgenes bien definidos, así como abundantes cuerpos de psamoma. Se diagnóstica como CCR con reordenamiento de TFE3, estadio pT1bN0, grado nuclear G2. La resección de ganglios linfáticos mostró extensos depósitos de hemosiderina.

**CONCLUSIONES:** El CCR con reordenamiento de TFE3 es una entidad infrecuente que afecta predominantemente a jóvenes y se suele diagnosticar como hallazgo incidental en estadios avanzados (metastásicos), lo cual condiciona un pobre pronóstico clínico.

Se han descrito casos asociados a alteraciones del cromosoma X, trisomías 7 y 17, drepanocitosis y B-talasemia. En nuestro caso el paciente padecía B-talasemia mayor, lo cual podría asociarse a la aparición de CCR con reordenamiento de TFE3, siendo el depósito de hemosiderina en los epitelios glomerular y tubular renal una causa de daño celular oxidativo que precipita la aparición de estos tumores.

Esto hace crucial considerarlo entre los diagnósticos diferenciales de CCR de alto grado, especialmente en pacientes pediátricos y jóvenes con discrasias sanguíneas, lo cual facilita su diagnóstico precoz. El diagnóstico es morfológico e inmunohistoquímico, aunque es imprescindible la confirmación del reordenamiento de TFE3 mediante técnicas moleculares (FISH).

## NO TODO ES TUMOR EN LAS MUESTRAS DE RESECCIÓN TRANSURETRAL: ESQUISTOSOMIASIS URINARIA DE PRESENTACIÓN ATÍPICA.

Álvarez Sarria, Miguel; Domínguez De Dios, Julia; Escudero García, Nuria; Fernández Rodríguez, Beatriz; Álvarez Álvarez, Carlos

**Presentador:** Álvarez Sarria, Miguel

HOSPITAL MONTECELO (PONTEVEDRA)

**Tipo de trabajo:** e-Póster

**INTRODUCCIÓN:** La esquistosomiasis es una enfermedad provocada por parásitos platelmintos del género *Schistosoma*. La especie que suele afectar al tracto urinario es el *Schistosoma haematobium* y es endémica de varias regiones africanas. Pasa por varias fases larvarias en las que infesta caracoles de agua dulce, para posteriormente acceder por vía cutánea al hospedador final humano, donde ya en fase adulta se alimenta de hematies y libera huevos al flujo urinario. La clínica habitual es de una dermatitis pruriginosa en la primoinfección, síndrome febril y dolor abdominal con hematuria franca en la fase aguda y uropatía obstructiva en fases crónicas. Está reconocido además como carcinógeno para el desarrollo de carcinoma escamoso de vejiga. Los métodos diagnósticos habituales se basan en la detección de anticuerpos frente al *Schistosoma* o de antígenos propios del parásito o bien el examen microscópico de orina para visualización de huevos.

**MATERIAL Y MÉTODOS:** Paciente varón de 25 años de origen africano que acude al Servicio de Urgencias por dolor abdominal localizado en fosa ilíaca derecha de 5 días de evolución, con defensa localizada a dicho nivel. Se le realiza una ecografía a dicho nivel ante la sospecha de apendicitis aguda, sin poder visualizar el apéndice cecal, por lo que se amplía estudio con TC abdómino-pélvico, donde se identifican de manera incidental calcificaciones extensas en la pared de ambos uréteres y vejiga. Ante la sospecha de esquistosomiasis se recoge muestra de orina y es derivado a consultas de Urología, donde se realiza cistoscopia con toma de biopsias de vejiga y uretra prostática. Las biopsias, dos fragmentos tisulares de 0,5 cm cada uno, siguieron el procesado habitual para muestras en formol-parafina y tinción con hematoxilina-eosina. Además se realizaron técnicas de azul alcian, PAS y Ziehl-Neelsen.

**RESULTADOS:** El examen macroscópico de parásitos/huevos en orina realizado por parte del Servicio de Microbiología fue negativo. A nivel de ambas biopsias, se identifican en submucosa numerosas estructuras ovoides, muchas de ellas calcificadas, morfológicamente compatibles con huevos de *Schistosoma*. Muestran positividad parcial del contenido para azul alcian y negatividad para PAS y Ziehl-Neelsen. A nivel de la pared vesical predomina la fibrosis sobre la inflamación, sin evidencia de granulomas o eosinofilia y también se advierten vasos venosos congestivos. El urotelio se encuentra parcialmente denudado sin ulceración.

**CONCLUSIONES:** En comparación con las regiones donde es endémica, en nuestro medio la esquistosomiasis no es un diagnóstico frecuente y puede presentar una clínica inespecífica, por lo que puede pasar desapercibida o no sospechada clínicamente. Además, no siempre es positiva la detección de huevos en orina, por lo que ante un cuadro compatible es recomendable ampliar estudios mediante la detección de antígenos o ADN parasitario, realización de serologías o biopsia de lesiones accesibles, ya que deja evolucionar puede desencadenar alta morbilidad para el paciente.



## LEIOMIOSARCOMA DE PENE: PRESENTACIÓN DE UN CASO

Marín Asensio, Sergio José; García Galvís, Olga Fernanda; González Medina, Ana Rosa; Alzoghby Abi Chaker, Jacques; Rodríguez Guevara, María Guadalupe; Cuesta Díaz De Rada, Ana; Izquierdo García, Francisco

**Presentador:** Marín Asensio, Sergio José

COMPLEJO ASISTENCIAL UNIVERSITARIO DE LEÓN

**Tipo de trabajo:** e-Poster

**INTRODUCCIÓN:** Los sarcomas de localización peneana son entidades poco frecuentes, entre los que se encuentra el leiomiomasarcoma. Son muy infrecuentes, por lo cual es limitada la cantidad de casos descritos en la literatura internacional. Por lo general se presentan entre los 50 y 80 años de edad. Se origina en elementos de musculo liso superficiales pertenecientes a glánde, frenillo, dartos, musculos erectores del lanugo y paredes de vasos y los de tipo profundo que proceden de las estructuras vasculares de los cuerpos cavernosos y esponjosos, con formas de presentación y comportamiento diferente dependiendo de su origen. Los factores predictivos son el tamaño y la profundidad de la invasión tumoral.

**MATERIAL Y MÉTODOS:** Varón de 89 años que acude a urgencias por sensación distérmica, escalofríos intensos, pérdida de control esfinteriano, polaquiuria y disuria, acompañado de hematuria macroscópica. Refiere dificultad para la micción de varios meses de evolución. Al examen físico se observa un cuadro de fimosis, con una masa excrecente parduzca en el glánde, con aumento de consistencia e induración en la zona adyacente a la base de la lesión. No se identifica el meato uretral. Se realiza biopsia punch cutáneo cuyo resultado es no concluyente para malignidad.

**RESULTADOS:** Pieza quirúrgica de penectomía parcial de 5,5 cm con una superficie recubierta por prepucio sin alteraciones macroscópicas relevantes. Al corte muestra una masa blanquecina, blanda de aspecto gelatinoso que mide 2,7 x 2,3 cm. La tumoración ocupa el glánde y protruye afectando a la superficie adyacente al meato uretral, haciendo cuerpo con la uretra. Histológicamente, corresponde a una proliferación de células fusiformes que se disponen en haces entrecruzados. Las células tumorales presentan un núcleo de disposición central con nucléolo prominente ocasional. El citoplasma es eosinófilo y mal delimitado. Se observan células pleomorfas y necrosis. El recuento mitótico es de 22 en 10 campos 40x. La tumoración afecta a los cuerpos cavernosos, esponjosos y uretra. El estudio inmunohistoquímico muestra negatividad para CK AE1-AE3, CK 5/6, CK 34BE12, EMA, MNF116, desmina, CD31, miogenina, ERG, P63, S100, HMB45, CD34 y P16. Positividad para vimentina, actina de musculo liso, caldesmón y un Ki67 de alrededor del 50%.

**CONCLUSIONES:** El Leiomiomasarcoma del pene es una entidad muy rara que requiere diagnóstico diferencial con otras lesiones de células fusiformes más frecuentes, entre las que debemos descartar, principalmente, otros tumores malignos como el carcinoma epidermoide fusocelular y otros sarcomas como el sarcoma de Kaposi, hemangioendotelio epitelioide y angiosarcoma. Ante una biopsia superficial con hallazgos inespecíficos de una proliferación fusocelular atípica, se debería realizar un amplio panel de inmunohistoquímica para descartar esta entidad.

## TUMOR DE COLISIÓN RENAL: LEIOMIOSARCOMA DE VENA RENAL Y CARCINOMA RENAL DE CÉLULAS CLARAS.

Sánchez Bernal, María Luisa; Machuca Aguado, Jesús; García De Solas Llamas, Carmen; Ríos Moreno, María José

**Presentador:** Sánchez Bernal, María Luisa

UGC ANATOMÍA PATOLÓGICA. HOSPITAL UNIVERSITARIO VIRGEN MACARENA.

**Tipo de trabajo:** e-Poster

**INTRODUCCIÓN:** Los tumores de colisión son entidades clínico-patológicas poco habituales descritas principalmente en órganos como el hígado. Presentamos un caso excepcional de un tumor renal de colisión donde coexisten un carcinoma renal de células claras y un leiomiomasarcoma de vena renal.

**MATERIAL Y MÉTODOS:** Varón de 70 años de edad que presentaba una tumoración de 7 cm de aspecto multilobulado en tercio inferior del riñón derecho que se extendía más allá del contorno renal afectando a la grasa perirrenal y al seno renal. En niveles algo más inferiores de la cara posterior de ese mismo riñón se objetivó una segunda tumoración sincrónica de 2 cm de diámetro. Se realizó nefrectomía radical remitiéndose la pieza a nuestro Servicio de Anatomía Patológica.

**RESULTADOS:** El estudio anatomopatológico confirmó la presencia de dos tumores independientes en el mismo riñón. La tumoración de mayor tamaño fue una neoplasia mesenquimal maligna de 7 cm que asentaba en pelvis renal y englobaba hilio renal estando íntimamente relacionada con la vena renal. Estaba constituida por fascículos de células fusiformes de citoplasmas eosinófilos y núcleos alargados que mostraban atipia nuclear con pleomorfismo, focos de necrosis (10%) y actividad mitótica (7 mitosis / CGA). El estudio inmunohistoquímico fue positivo para marcadores de musculo liso (AML, desmina y caldesmón) y negativos para marcadores melanocíticos (HMB45, Melan A), siendo el diagnóstico definitivo de leiomiomasarcoma grado 1 de la FNCLCC. La tumoración de menor tamaño correspondió a un carcinoma renal de células claras convencional, de localización subcapsular, que no requirió estudios adicionales para su diagnóstico.

**CONCLUSIONES:** La coexistencia de ambos tumores es un evento excepcional con sólo dos casos recogidos en la literatura (PMID: 26279729). Estos casos suponen un reto diagnóstico para el patólogo siendo fundamental la correlación con el resto de pruebas diagnósticas.



## ADENOMA METANÉFRICO, UNA ENTIDAD BENIGNA INFRECUENTE

Alzoghby Abi Chaker, Jacques; Gonzalez Medina, Ana Rosa; Rodriguez Guevara, María Guadalupe; García Galvis, Olga Fernanda; Marín Asensio, Sergio José; Gonzalez Moran, María Asuncion; Cuesta Diaz De Rada, Ana

**Presentador:** Alzoghby Abi Chaker, Jacques

COMPLEJO ASISTENCIAL UNIVERSITARIO DE LEÓN

**Tipo de trabajo:** e-Póster

**INTRODUCCIÓN:** El adenoma metanéfrico es una tumoración renal rara que deriva de restos embrionarios epiteliales. Perteneció a la familia de los "tumores metanéfricos" junto con el tumor estromal metanéfrico y el adenofibroma metanéfrico. Se considera una tumoración benigna debido a su buena delimitación y su comportamiento no agresivo.

**MATERIAL Y MÉTODOS:** Presentamos el caso de una mujer de 52 años remitida desde atención primaria por hallazgo de masa renal izquierda en ecografía. En el TAC se observa una tumoración sólida en tercio medio del riñón izquierdo ligeramente hipodensa y con realce tras la administración de contraste. No se observan signos de extensión a distancia. Se le realiza una nefrectomía radical izquierda laparoscópica.

**RESULTADOS:** A la apertura de la pieza de nefrectomía, se aprecia una formación nodular pardo amarillenta de aspecto sólido y carnoso a nivel del tercio medio y que mide 32x22 x23 mm. El resto de estructuras no presentaban hallazgos destacables.

A nivel microscópico se observa una tumoración parcialmente encapsulada y constituida por estructuras acinares de pequeño tamaño con numerosos cuerpos de psammoma y un escaso estroma hialinizado. Estos acinos se encuentran tapizados por células epiteliales cuboidales uniformes con escaso citoplasma y núcleo sin nucleolo prominente. No se observan mitosis, atipia ni necrosis. El estudio inmunohistoquímico complementario mostró positividad para WT1, CD57 y BRAF con un índice de proliferación (Ki67) 1%.

**CONCLUSIONES:** El adenoma metanéfrico es una tumoración rara y benigna. Suele ser un hallazgo incidental por estudios radiológicos debidos a otra causa. El diagnóstico microscópico tiene un papel crucial, ya que clínica y radiológicamente es difícil distinguir esta neoplasia de otros tumores renales particularmente malignos. A nivel histológico el diagnóstico diferencial incluye el nefroblastoma de predominio epitelial, particularmente en niños y la variante sólida del carcinoma de células renales papilares en pacientes adultos. En estos casos, el examen inmunohistoquímico puede ser útil.

En nuestro caso la edad de la paciente y las características histológicas e inmunohistoquímicas nos orientan hacia el diagnóstico de adenoma metanéfrico.

## REVISIÓN DE LOS CARCINOMAS RENALES DEFINIDOS MOLECULARMENTE EN EL ÚLTIMO AÑO EN UN HOSPITAL DE TERCER NIVEL.

González Rodríguez, Clara; Higuera Mora, Eduardo; Berrios Hernández, Mario; Merino Baamonde, Sofía; Fuente Díaz, Cristina; Rubiera Valdés, Miriam; García Martínez, María; Crespo Villoria, Lara; Blanco Velasco, Verónica

**Presentador:** González Rodríguez, Clara

HOSPITAL UNIVERSITARIO DE ASTURIAS

**Tipo de trabajo:** e-Póster

**INTRODUCCIÓN:** Los carcinomas renales definidos molecularmente, caracterizados en la última actualización de la OMS (5ª edición), suponen el 3% de los carcinomas de células renales (CCR) en adultos. Entre ellos, se encuentra el CCR con reordenamiento de TFE3, el CCR con ELOC mutado, el CCR con TFE3 alterado, los que presentan deficiencia de fumarato y succinato deshidrogenasa, los que presentan reordenamiento de ALK y el carcinoma medular renal deficiente en SMARCB1.

**MATERIAL Y MÉTODOS:** Se realiza una revisión de los carcinomas renales definidos molecularmente que han sido diagnosticados en un hospital de tercer nivel en el último año. Encontramos un carcinoma con reordenamiento de TFE3 confirmado por FISH (hibridación fluorescente in situ) y un tumor compatible con un carcinoma renal con ELOC mutado, pendiente de confirmación molecular.

**RESULTADOS:** Ambos casos son hallazgos incidentales en mujeres de menos de 30 años.

El primero se trata de una mujer de 24 años, que tras acudir de forma reiterada a Urgencias, se realiza ecografía y TAC identificando gran masa renal con metástasis a distancia (hepáticas, óseas y pulmonares). El estudio histológico de la BAG (biopsia por aguja gruesa) mostró una neoplasia con patrón acinar y trabecular con gado histológico 3. Las técnicas inmunohistoquímicas realizadas fueron PAX 8 positivo, CK7 negativo, p504s positivo focal y positividad débil focal de CKA1/AE3. La edad y la progresión tumoral, orientaban a un carcinoma renal definido molecularmente, por lo que se realiza estudio de reordenamiento de TFE3 mediante FISH (sonda break-apart), con resultado positivo (presencia de traslocación del TFE3 en más del 50% de los núcleos). La paciente falleció a los 3 meses del diagnóstico.

El segundo caso se trata de una mujer de 30 años, que tras estudio por infecciones recurrentes del tracto urinario, se identifica un nódulo de 2 cm en región córtico-medular sugestiva de carcinoma de células renales. Tras nefrectomía parcial, se identifica una neoplasia sólida asociada a proliferación de músculo liso. Los hallazgos histológicos e inmunofenotípicos (positividad para CK7 y CAIX (membrana completa), p504s negativo y positividad para AML en el estroma), son compatibles con un carcinoma de células renales con ELOC mutado, enviando material a Oncología Molecular para realizar estudio y confirmar el diagnóstico.

**CONCLUSIONES:** Los carcinomas renales definidos molecularmente son tumores muy poco frecuentes, cuyo pronóstico depende de un correcto diagnóstico.

El uso de técnicas moleculares, así como su correcta interpretación, han pasado a formar parte del día a día en los laboratorios de Anatomía Patológica. Es por ello que resulta imprescindible integrar los servicios de Oncología Molecular y Anatomía Patológica, en aquellos hospitales donde todavía trabajan de forma independiente.

## ADENOCARCINOMA PRIMARIO DE VESÍCULA SEMINAL: RESULTA FAMILIAR, PERO ES INUSUAL

Gil Galvín, Marco Asier; Díez Fernández, Alba; García Muñoz, Huberto

**Presentador:** Gil Galvín, Marco Asier

HOSPITAL UNIVERSITARIO 12 DE OCTUBRE

**Tipo de trabajo:** e-Póster

**INTRODUCCIÓN:** El adenocarcinoma primario de vesícula seminal es una neoplasia extremadamente rara, con únicamente 60-100 casos descritos en la literatura, originada en las células epiteliales de la glándula. Suele aparecer en pacientes por encima de los 50 años, que inicialmente suelen presentarse asintomáticos o con clínica inespecífica. Su diagnóstico suele ser tardío y en estadios avanzados por lo que presentan una supervivencia media corta.

**MATERIAL Y MÉTODOS:** Exponemos el caso de un varón de 39 años que debuta con una masa pélvica, que es remitida a nuestro servicio y diagnosticada, tras estudio morfológico con H&E e inmunohistoquímica, como adenocarcinoma primario de vesícula seminal.

**RESULTADOS:** ESTUDIO MACROSCÓPICO: recibimos una pieza de cistectomía radical con una masa de 15x14x14 cm de coloración parduzca y consistencia aumentada con respecto al tejido adyacente. A los cortes seriados presentaba un aspecto papilar, con unos límites mal definidos. En la superficie posterior de la pieza se observaba la mucosa vesical, y anterior a ésta la próstata junto con las vesículas seminales. De estas últimas parecía depender la lesión macroscópicamente, la cual invadía todas las estructuras vecinas y alcanzaba ampliamente los márgenes de resección.

ESTUDIO MICROSCÓPICO: se observó que la lesión presentaba mayoritariamente un patrón trabecular-sólido, con áreas de aspecto glandular de patrón papilar, tapizado por células cilíndricas. Las células presentan tamaño intermedio, con citoplasma eosinófilo a claro, algunos de ellos con inclusiones de mucina. Los núcleos presentan un tamaño uniforme, de morfología redonda u ovoide, hiper cromáticos y con nucleolo de pequeño tamaño. En varios cortes se observó tejido seminal conservado residual adyacente a la neoplasia. En cuanto al estudio inmunohistoquímico, la lesión resultó positiva para AE1-AE3, CK7, Cal25 y MUC-6, y negativa para CK20, PSA, K903, NKX3.1, GATA 3, CDX-2, MelanA, alfa-inhibina y marcadores neuroendocrinos.

**CONCLUSIONES:** La rareza de esta entidad lo hace un caso excepcional. Cabe remarcar que su diagnóstico se hace en la mayoría de los casos por exclusión, descartando otras entidades de su diagnóstico diferencial, principalmente con el adenocarcinoma de próstata por su localización y frecuencia. Incidir en la importancia de un correcto diagnóstico, tanto por su mal pronóstico, como por la disimilitud de tratamientos con respecto a otras entidades.

## ESQUISTOSOMIASIS CÍSTICA: A PROPÓSITO DE UN CASO

Monsalve Sosa, Pablo Manuel; Villar Espada, María; Japón Rodríguez, Miguel Ángel

**Presentador:** Bejarano Jurado, Carmen

HOSPITAL UNIVERSITARIO VIRGEN DEL ROCÍO

**Tipo de trabajo:** e-Póster

**INTRODUCCIÓN:** La esquistosomiasis comprende un grupo de enfermedades crónicas causadas por esquistosomas, un género de helmintos parásitos que se contrae al entrar en contacto con aguas infectadas. Dentro de estos, *S. haematobium* afecta principalmente a los plexos venosos de los órganos pélvicos, particularmente los de la vejiga y causa esquistosomiasis cística, que es una importante causa de hematuria a nivel mundial, particularmente prevalente en África y Oriente Medio. Se ha documentado que la gravedad de la enfermedad y la probabilidad de secuelas y complicaciones están estrechamente relacionadas con el número de parásitos y la duración de la infección.

**MATERIAL Y MÉTODOS:** Se trata de un varón de 29 años natural de Nigeria que consulta por hematuria esporádica de meses de evolución al que se le practica ecografía que muestra engrosamiento difuso de la pared posterolateral izquierda de la vejiga. Ante la sospecha de una posible neoformación vesical, se decide realizar citología urinaria, que resulta negativa para carcinoma urotelial, y una cistoscopia en la que se visualizan múltiples quistes milimétricos distribuidos por toda la vejiga, así como un mamelón en cúpula y cara anterior de vejiga que se extirpa posteriormente por vía transuretral. Se solicita TAC para valorar extensión y se pauta tratamiento monodosis con Praziquantel.

**RESULTADOS:** Se recibe un único recipiente que contiene 18 cm<sup>3</sup> de material de resección transuretral que se fija en formol y se incluye en totalidad en 7 cristales. Se identifica una esquistosomiasis urinaria crónica, con numerosos huevos calcificados rodeados por una reacción granulomatosa en la que se observan numerosas células polimorfonucleares y eosinófilos con predominio de los últimos, así como matriz fibrótica parcialmente calcificada.

**CONCLUSIONES:** La esquistosomiasis cística es una enfermedad infrecuente en nuestro medio, de la que fundamentalmente vemos algunos casos importados. Dado que la infección por esquistosoma predispone a la aparición de lesiones de tipo equimoides en la vejiga, es importante tener un conocimiento de esta patología inflamatoria.

## EVALUACIÓN DE RESPUESTA A QUIMIOTERAPIA NEOADYUVANTE DEL CARCINOMA UROTELIAL EN UNA SERIE DE PIEZAS DE CISTECTOMÍA

Popescu, Oana Beatrice; García Fernández, Eugenia; González Peramato, Pilar

Presentador: Popescu, Oana Beatrice

HOSPITAL UNIVERSITARIO DE GUADALAJARA

Tipo de trabajo: e-Poster

**INTRODUCCIÓN:** El cáncer de vejiga es la duodécima neoplasia maligna en frecuencia con una mayor incidencia en varones. Hasta un 25% presentan invasión de la capa muscular en el momento del diagnóstico. La tasa de supervivencia a los 5 años después de la cistectomía es de aproximadamente 50%. Las tasas de mortalidad han disminuido debido en parte a las mejoras en el tratamiento, entre ellas de la quimioterapia neoadyuvante.

**MATERIAL Y MÉTODOS:** Realizamos una búsqueda en nuestro archivo entre los años 2018 y 2022. De todos los casos encontrados, seleccionamos aquellos pacientes con quimioterapia previa a la cirugía. Para evaluar la respuesta al tratamiento neoadyuvante usamos los grados histopatológicos de regresión tumoral (TRGs) que se definen como: TRG1-regresión completa, TRG2-regresión más de 50%, TRG3-50% o menos porcentaje de regresión tumoral.

**RESULTADOS:** Encontramos 143 pacientes con cistectomía/cistoprostatectomía radical de los cuales 29(72,5%) varones y 11(27,5%) mujeres con una media de edad de 65 años(rango 50-80) habían recibido quimioterapia neoadyuvante. La distribución por años es la siguiente: 28(19,58%) en 2018;32(22,37%) en 2019;27(18,88%) en 2020;29(20,27%) en 2021;27(18,88%) en 2022. De todos, 40 pacientes(27,97%) recibieron neoadyuvancia:1 paciente en 2018(3,57%);14 en 2019(43,75%);12 en 2020(44,44%);4 en 2021(13,79%);9 en 2022(33,33%). De todos los pacientes,23(16,08%) tenían un estadio patológico pT0/ypT0, de los cuales 4(17,39%) postRTU(pT0) y 19(82,60%) postquimioterapia neoadyuvante(ypT0). En la mayoría de los casos, 21(52,5%), se vio una respuesta completa,TRG1. Una respuesta intensa, TRG2, se identificó en 9 pacientes(22,5%) de los cuales 7(77,77%) con diagnóstico de carcinoma urotelial sólido infiltrante, 1(11,11%) con carcinoma urotelial papilar y 1(11,11%) con carcinoma urotelial subtipo en nidos. El resto de 10 casos(25%) mostraron una respuesta débil/ausencia de la respuesta, TRG3, siendo representados morfológicamente por carcinoma urotelial sólido(50%) del cual uno asociado a un subtipo en nidos, carcinoma neuroendocrino de célula pequeña(20%), carcinoma urotelial pobremente diferenciado con abundante estroma linfóide(10%), carcinoma urotelial subtipo en nidos(10%) y carcinoma urotelial papilar y sólido(10%). Un total de 10 pacientes(25%) de los tratados fallecieron.

**CONCLUSIONES:** La quimioterapia neoadyuvante en carcinoma de vejiga empezó a usarse para mejorar la supervivencia tras la cirugía. Entre los tumores con menor respuesta al tratamiento se identificaron carcinoma neuroendocrino de célula pequeña, carcinoma urotelial pobremente diferenciado con abundante estroma linfóide y carcinoma urotelial subtipo en nidos. De los 143 pacientes con cistectomías radicales, 23 mostraron ausencia de tumor primario en la pieza, 4 de ellos sin tratamiento previo quimioterápico (pT0) y 19 (19/40) con tratamiento neoadyuvante (ypT0). Concordante con los resultados en la literatura, encontramos un mayor porcentaje de casos sin evidencia de tumor después del tratamiento neoadyuvante.

## NEOPLASIA PAPILAR RENAL DE POLARIDAD REVERSA, UNA ENTIDAD CON CARACTERÍSTICAS PROPIAS.

Buda, Mihaela Madalina; Iglesias Martínez, Érika; Santiago Qispe, Nancy; Sifre Ruiz, Anna; Cordovilla Moreno, Antonio Manuel; Esquina Rodríguez, Cristina; Moreno Nieto, Virginia

Presentador: Buda, Mihaela Madalina

HOSPITAL UNIVERSITARIO ARABA

Tipo de trabajo: e-Poster

**INTRODUCCIÓN:** El carcinoma de células renales papilar (CCRP) es la segunda neoplasia renal más frecuente. Esta entidad se categorizaba como papilar de tipo 1 o tipo 2, pero debido al continuo avance en su diagnóstico, actualmente con la aparición de la 5ª edición de la OMS dicha subcategorización ya no es válida. Así pues, las diferentes variantes histológicas estarían dentro del espectro del CCRP, como es el caso de la neoplasia papilar renal de polaridad reversa (NPRPI).

**MATERIAL Y MÉTODOS:** Revisamos la historia clínica de una mujer de 64 años en seguimiento por urología por una lesión renal derecha. El TAC realizado en abril del 2022 mostró la presencia de un nódulo cortical sólido exófito de 15 mm que había crecido respecto a estudios previos. Ante estos hallazgos se decidió realizar nefrectomía parcial robótica. Posteriormente se llevó a cabo el estudio anatomopatológico de la pieza quirúrgica y revisión de la literatura.

**RESULTADOS:** Al estudio macroscópico se observó una célula renal de 2,2 x 2 x 1,3 cm que a las secciones presentaba una lesión bien delimitada, de coloración marronácea con áreas de aspecto quístico de 1,4 cm de eje máximo. El estudio microscópico mostró una tumoración bien delimitada y encapsulada, constituida por células de estirpe epitelial que adoptaban un patrón de crecimiento tubulopapilar. Las papilas se encontraban revestidas por una monocapa de células de citoplasma amplio y eosinófilo con núcleos ordenados de manera lineal y opuestos a la membrana basal. No se observó presencia de necrosis, cuerpos de Psammoma, ni otros hallazgos. El estudio inmunohistoquímico mostró positividad para CK7, GATA3 y 34BE12 siendo negativo para vimentina. Además, el estudio con técnicas moleculares mostró mutación en el exón 2 del gen KRAS. Con todos estos hallazgos se realizó el diagnóstico de neoplasia papilar renal de polaridad reversa.

**CONCLUSIONES:** En 2019 Al-Obaidy et al. mencionaron por primera vez el término de neoplasia papilar renal de polaridad inversa y, desde entonces, han sido descritos alrededor de 100 casos hasta la fecha actual. Las NPRPI son neoplasias de curso indolente con unas características morfológicas y moleculares específicas. Morfológicamente presentan una capa de células cuboidales con citoplasma granular y núcleos de bajo grado nuclear de la WHO/ISUP ubicados apicalmente. Además, la lesión es positiva para GATA3 y es habitualmente negativa para vimentina. Por otro lado, molecularmente se caracterizan por presentar mutaciones en el gen KRAS. Así, en concordancia con otros casos, la lesión que nosotros presentamos muestra unas características similares a las descritas en la literatura corroborando la existencia de esta entidad distintiva y aportando un nuevo caso a las series ya publicadas.

## TUMOR DE CÉLULAS DE LEYDIG. SERIE DE CASOS EN LOS ÚLTIMOS 10 AÑOS Y REVISIÓN DE LA LITERATURA.

Barrios Villalba, M. Angélica; Berenguer Romero, María Dolores; Perez Esteve, Gloria; Gutiérrez Rivero, Junisbel; Salazar Valdiviezo, José Fernando; Mascarcós Martínez, Andrea; Martí Macía, Clara; Mari Alexandre, Josep; Salazar Saura, Irene; Rosello Sastre, Esther

**Presentador:** Barrios Villalba, M. Angélica

HOSPITAL GENERAL UNIVERSITARIO DE VALENCIA

**Tipo de trabajo:** e-Póster

**INTRODUCCIÓN:** El tumor de células de Leydig es una neoplasia testicular poco frecuente con una incidencia de 1-2%. El 80% de los casos aparece en edad adulta (20-60 años). Su etiología es desconocida, excepto en los asociados a mutaciones de FH germinal. Habitualmente es un tumor unilateral y asintomático. Si bien, alrededor del 15% presentan ginecomastia y, menos probable, síndrome de Cushing. Los niveles de hormonas sexuales habitualmente están elevados. Se trata de tumores con bajo potencial de malignidad, menos del 5% son malignos y presentan metástasis.

**MATERIAL Y MÉTODOS:** Se realizó un análisis retrospectivo de los casos diagnosticados de tumor de células de Leydig en nuestro centro durante 10 años (2012-2022), revisando la historia clínica, estudio anatomopatológico, tratamiento y evolución hasta la actualidad, además de revisión de la literatura.

**RESULTADOS:** Dos pacientes fueron diagnosticados de tumor de células de Leydig. Caso 1. Paciente de 24 años con ginecomastia de 2 años de evolución y elevación de hormonas sexuales. En la ecografía testicular se identifica un nódulo sólido intraparenquimatoso de 19x17 mm en testículo derecho y, posteriormente, se realiza orquiectomía radical inguinal. En el estudio histopatológico se informa de tumor de células de Leydig de 15 cm circunscrito al parénquima testicular con bordes de resección libres. Tras 5 años de evolución persiste clínica de ginecomastia, aunque con disminución significativa, sin evidencia de metástasis. Caso 2. Paciente de 66 años con masa testicular derecha, que tras ecografía se identifica lesión tumoral de 4 cm, realizándose orquiectomía radical inguinal. El diagnóstico histopatológico es de tumor de células de Leydig limitado al parénquima testicular con bordes libres. Tras 6 meses de evolución el paciente continúa asintomático, sin presencia de metástasis.

**CONCLUSIONES:** El tumor de células de Leydig es la neoplasia más frecuente de los tumores del estroma de los cordones sexuales. Se presenta en la infancia y en adultos entre 20-60 años. La mayor parte son asintomáticos, cuando se presentan con clínica endocrinológica, es aconsejable solicitar estudio hormonal y marcadores tumorales. La ecografía es el método de imagen de elección. Histológicamente presenta un crecimiento nodular de células poligonales con abundante citoplasma eosinofílico, núcleos redondos y nucleolos prominentes. Entre los diagnósticos diferenciales debemos incluir la hiperplasia de células de Leydig, el síndrome adrenogenital y el tumor de células de Sertoli calcificante de células grandes. El tratamiento de elección es la orquiectomía radical, quedando la linfadenectomía retroperitoneal, la radio y quimioterapia en discusión. Aunque se trata de una neoplasia con bajo potencial de malignidad, existen criterios predictores de comportamiento maligno, siendo la presencia de metástasis el criterio absoluto de malignidad. Ninguno de los casos estudiados presentaba estos criterios y hasta la actualidad ambos pacientes se encuentran libres de enfermedad tras manejo quirúrgico.

## HALLAZGO INESPERADO EN BIOPSIA POST-TRASPLANTE RENAL.

Antúnez Plaza, Patricia; Jiménez Pérez, Andrea Beatriz; García Lagarto, Elena; Batista Batista, Cesarina Altargracia; Cuéllar Martín, Luis Antonio; Muñoz León, José Antonio; Pérez Rodríguez, Álvaro; Rivas Hernandez, Raquel; Obregón Martínez, Esteban; Cavaco Colaço, Isidro; Ludeña De La Cruz, María Dolores

**Presentador:** Jiménez Pérez, Andrea Beatriz

COMPLEJO ASISTENCIAL UNIVERSITARIO DE SALAMANCA

**Tipo de trabajo:** e-Póster

**INTRODUCCIÓN:** La mayor parte de las biopsias post-trasplante renal se realizan ante sospecha de rechazo renal agudo (mediado por anticuerpos o celular), rechazo crónico, sospecha de toxicidad o sobreinfección vírica entre otras. El encontrar otro tipo de escenas es un hecho excepcional.

**MATERIAL Y MÉTODOS:** Varón de 45 años trasplantado renal desde hace 1 año por poliquistosis hepatorenal del adulto. Inicia de manera asintomática empeoramiento progresivo de la función del injerto. Se realiza biopsia del trasplante con un juicio clínico inicial de rechazo del injerto.

**RESULTADOS:** Se remiten dos cilindros renales con alteración del parénquima por expansión intersticial intensa debido a infiltración neoplásica de hábito epitelial con características infiltrativas. Constituida con un patrón tubular-sólido, alveolar y en nidos, se dispone en torno a estructuras habituales del órgano. Sin poder cerciorar origen, se indica trasplantectomía. El injerto extirpado tiene destrucción masiva de la arquitectura, con múltiples nódulos carnosos, blanquecinos, de distribución predominante medular con extensión a cortical. El estudio microscópico revela similares características atípicas, como en la biopsia previa y áreas sarcomatoides. Se realiza estudio inmunohistoquímico observándose expresión intensa y difusa de las células tumorales para Ck7, Ck8/18, Ck34βE12, Vimentina, TTF-1, Napsina, EMA y CD-10 y de modo focal para CAIX, CEA y p63. Resultaron negativos: Sinaptofisina, Cromogranina, CD-56, PAX-8, GATA-3, Uroplaquina III, CD-20, CDx2, p40, c-kit, NKX3.1, PSA, p504, Tiroglobulina, SALL-4, OCT 3/4, S-100, ALK y ROS-1. Con todo ello se realiza diagnóstico de infiltración multifocal por carcinoma pobremente diferenciado con áreas sarcomatoides inmunofenotípicamente compatible con origen pulmonar.

**CONCLUSIONES:** La oncogénesis y el comportamiento neoplásico en los pacientes trasplantados pueden ser por diferentes vías, la transmisión de las neoplasias por los donantes, la recurrencia de tumores previos y la existencia de neoplasias de novo post-trasplante. Las más habituales, transmitidas por donantes y relacionadas con la inmunosupresión, son las linfoproliferativas y las cutáneas, que llegan a ser hasta 100 veces más frecuentes que en la población general. El tumor renal diagnosticado sobre el injerto renal es raro, únicamente descritos casos aislados, con pocas series en la literatura médica. Su incidencia se cifra alrededor del 0,5 % de todos los pacientes trasplantados renales y la latencia desde el trasplante hasta su detección suele ser de varios años. Más raro aún es la detección de tumores primarios del donante, y más aún casos por carcinoma de origen pulmonar. En nuestro caso no existe evidencia de neoplasia pulmonar ni en receptor ni en donante. Ante esta incertidumbre diagnóstica y la gravedad del caso, ante un paciente que ya no va a volver poder ser trasplantado, pensamos que la detección de células circulantes tumorales en donantes de órganos podría convertirse en un método valioso en el futuro.

## METÁSTASIS CEREBRAL DE UN CARCINOMA RENAL POCO FRECUENTE

Hernández Gómez, Rubén; Barbella Aponte, Rosa Angelica; Reina Licona, Lucía Alejandra; Rodríguez De Vera Guardiola, Carlota  
**Presentador:** Hernández Gómez, Rubén

COMPLEJO HOSPITALARIO UNIVERSITARIO DE ALBACETE

**Tipo de trabajo:** e-Póster

**INTRODUCCIÓN:** Los carcinomas renales asociados a traslocación de la familia MIT son un conjunto de neoplasias poco frecuentes que pueden suponer un desafío diagnóstico.

**MATERIAL Y MÉTODOS:** Se expone el caso de una paciente de 69 años con antecedente de neoplasia renal izquierda con metástasis ganglionar ya tratada, cuyo diagnóstico anatomopatológico fue de neoplasia renal in clasificable de alto grado. Dos años tras el diagnóstico, la paciente consultó por desorientación, encontrándose mediante tomografía axial computerizada y resonancia magnética una lesión ocupante de espacio cerebral parietal izquierda, compatible con metástasis, que fue resecaada quirúrgicamente.

**RESULTADOS:** Producto de esta cirugía se recibieron varios fragmentos que agrupados median 5,2 cm y eran carnosos marronáceos con áreas anaranjadas y blanquecinogrisáceas que al corte mostraban áreas nodulares blanquecinas sólidas de centro amarillento. Al microscopio se correspondían con una neoplasia constituida por células de hábito epitelioide con núcleos grandes pleomórficos, nucléolo prominente y numerosas figuras de mitosis (en ocasiones muy atípicas) y apoptosis, así como citoplasmas muy amplios eosinófilos y microvacuolados. La disposición era en sábanas con extensas áreas de necrosis y de hemorragia. Mediante inmunohistoquímica las células tumorales eran positivas para CKAE1/AE3, PAX8, CD10, CD117 y TFE3, y focalmente para racemasa, CK7 y CK20, siendo negativas para GFAP, CAIX, vimentina, GATA-3 y uroplakina III. El Índice proliferativo (Ki-67) fue del 65%. Hierro coloidal: negativo. El diagnóstico final emitido fue de metástasis cerebral de carcinoma pobremente diferenciado de origen renal sugestivo de carcinoma renal asociado a traslocación de la familia MIT. La neoplasia renal izquierda originalmente fue negativa para CK7, CAIX y racemasa, con hierro coloidal negativo, por lo que no se pudo clasificar el tipo histológico de la misma. La paciente presentó múltiples complicaciones postquirúrgicas, incluyendo un hematoma epidural, isquemia mesentérica y shock séptico (bacteriemia por E. coli). Tras confirmación de situación de muerte encefálica, se retiraron medidas invasivas con posterior exitus.

**CONCLUSIONES:** Estos tumores, si bien son más comunes en niños y adultos jóvenes, pueden aparecer en edades más avanzadas (1-4% de todos los carcinomas renales en adultos). Expresan uno de los factores de transcripción de la microftalmia (MIT): TFE3 o TFEB (identificables mediante inmunohistoquímica), debido a traslocaciones cromosómicas [Xp11 o t(6;11)], demostrables vía hibridación fluorescente in situ (FISH) o raramente por amplificación de genes. Suelen presentarse en estadios avanzados, siendo frecuente la diseminación linfática. Los asociados a traslocación Xp11 suelen tener un comportamiento agresivo, sobre todo en adultos, con un pronóstico similar o peor que el de los carcinomas renales de células claras, y peor que el de los carcinomas renales papilares. Aquellos asociados a traslocación t(6;11) se comportan de forma más indolente.

## ¿ES ÚTIL EL USO DE LA SMOOTHELINA COMO MARCADOR INMUNOHISTOQUÍMICO DE RUTINA PARA LA EVALUACIÓN DEL CARCINOMA UROTELIAL EN LAS RESECCIONES TRANSURETRALES DE VEJIGA?

González Rodríguez, Clara; Fuente Díaz, Cristina; Merino Baamonde, Sofía; Crespo Villoria, Lara; Rubiera Valdés, Miriam; García Martínez, María; Higuera Mora, Eduardo; Riera Velasco, Jose Ramón

**Presentador:** González Rodríguez, Clara

HOSPITAL UNIVERSITARIO DE ASTURIAS

**Tipo de trabajo:** e-Póster

**INTRODUCCIÓN:** Establecer la profundidad de invasión del carcinoma urotelial invasivo en las resecciones transuretrales (RTUs) de vejiga puede ser un reto por la dificultad en la distinción entre muscular de la mucosa (MM) y la muscular propia (MP). Existen características de la MM que permiten diferenciarla morfológicamente de la MP. Además, en algunos individuos la MM puede ser una capa continua y notoria, dificultando su interpretación. La Smoothelina es una proteína del citoesqueleto que se expresa en células con diferenciación terminal de músculo liso. Dadas sus características, esta proteína se expresaría solo en la MP.

**MATERIAL Y MÉTODOS:** Se han seleccionado 36 especímenes de RTU vesical con carcinoma urotelial infiltrante y se ha realizado la tinción con Smoothelina con el anticuerpo R4A (Biocare Medical) en aquellos cristales H-E más representativos. Se ha evaluado la utilidad de esta tinción para la correcta distinción entre las capas MM y MP. Como control de la tinción de Smoothelina, se utilizó un corte de apéndice.

**RESULTADOS:** Se analizaron 36 biopsias de RTU y se estudió la presencia de MM y MP en tinciones de H-E, comparándolo posteriormente con la tinción de la Smoothelina. El 91,67% de los casos se diagnosticaron como carcinoma urotelial invasivo y el 8,33% como carcinoma urotelial papilar invasivo. En el 52,78% de los casos se identificó MM y en el 83,33% se observó representación de MP en H-E. De 19 casos en los que se identificó MM en H-E se confirmó su presencia con Smoothelina en 17 de ellos, presentando el 52,94% una positividad débil y el 47,06% moderada. En 2 casos en los que se había identificado MM en H-E, se comprobó que presentaba una positividad intensa con la Smoothelina compatible con MP. En las 6 biopsias en las que inicialmente no se identificó MP se confirmó mediante el uso de inmunohistoquímica en todos los casos. En cuanto al estadio patológico se observaron 18 casos con estadio pT1 y 18 casos con estadio pT2 en H-E. Al comparar estos resultados con la tinción de Smoothelina se observaron 19 casos con estadio pT1 y 17 casos con estadio pT2, por lo que se cambió el estadiaje final en un caso, pasando de un estadiaje pT2 a pT1.

**CONCLUSIONES:** La Smoothelina es una inmunohistoquímica que no se utiliza de forma rutinaria para el estadiaje del carcinoma urotelial invasivo en las RTUs vesicales. Existe buena correlación entre los hallazgos en H-E para la identificación tanto de MM como de MP, así como para el correcto estadiaje de estas lesiones. En la escasa literatura sobre el uso de este anticuerpo frente a la Smoothelina, se resalta su utilidad en tanto que la MM presenta una tinción negativa o positividad débil, frente a una positividad intensa en la MP. Sin embargo, hemos comprobado que es más frecuente una positividad débil o moderada en la MM y puede presentar una cierta superposición en cuanto a la intensidad de tinción con respecto a la MP, lo que dificulta su correcta interpretación, especialmente en los casos en los que haya poca experiencia en su uso.

## CARCINOMA URACAL: PRESENTACIÓN DE DOS CASOS

Expósito Vega, María; Forero León, Claudia; Masip Bonet, Albert; Bernal Escoté, Xana; Boix Bonfill, Àlex; Fabià Mayans, Ariadna  
**Presentador:** Expósito Vega, María

HOSPITAL UNIVERSITARI JOAN XXIII

**Tipo de trabajo:** e-Póster

**INTRODUCCIÓN:** El carcinoma de uraco es una neoplasia poco frecuente que representa 1% de todos los cánceres de vejiga urinaria, surge de los restos embrionarios del uraco por lo que se localizan a lo largo de la línea media desde la cúpula vesical hasta el ombligo y el espacio de Retzius. Sobre todo afecta a varones de entre 50-60 años que debutan con hematuria como síntoma más frecuente.

**MATERIAL Y MÉTODOS:** Caso 1: Paciente de 50 años que ante episodio de hematuria se le realiza una cistoscopia en la que se observa una lesión ulcerada de 1 cm situada en cúpula vesical media y un UroTC con una lesión hipodensa de paredes irregulares y calcificaciones.

Caso 2: Paciente de 58 años que en el contexto del estudio de una polineuropatía se le realiza una ECO en la que se halla de forma casual una lesión sospechosa en cúpula vesical que posteriormente se confirma mediante cistoscopia y UroTC. Ante estos hallazgos, en ambos casos se realiza una resección transuretral de la lesión.

**RESULTADOS:** El examen microscópico muestra en ambos casos fragmentos de pared vesical infiltrados por una proliferación de células neoplásicas de hábito epitelial que adoptan un patrón glandular constituidas por células cúbicas con núcleos grandes e irregulares, citoplasmas amplios eosinófilos microvacuolados o con vacuolas de mucina intracitoplasmática. En el primer caso también destaca la presencia de extensos lagos de moco extracelular con aisladas células sueltas, algunas de ellas con morfología en anillo de sello. En el estudio inmunohistoquímico las células neoplásicas mostraron en ambos casos positividad para CK20, CDX2 i SATB2 i negatividad para CK7, beta-catenina (positividad citoplasmática y negatividad nuclear) i GATA 3.

Ante estos hallazgos se diagnostica en el primer caso un adenocarcinoma uracal mixto (60% mucinoso, 40% no mucinoso) y en el segundo caso un adenocarcinoma de tipo intestinal con focal infiltración de capa muscular (de probable origen uracal). El estudio se completó con TC torácico, abdominal y colonoscopia para descartar la existencia de neoplasia en otra localización. En ambos casos el abordaje terapéutico de elección fue el quirúrgico.

**CONCLUSIONES:** El diagnóstico de carcinoma de uraco es difícil debido a su baja incidencia y a la superposición de sus características histopatológicas con adenocarcinoma de otros orígenes. Su detección suele ser tardía debido a la aparición de sintomatología en fases avanzadas de la enfermedad y por ello presenta un mal pronóstico, con menos de un 50% de supervivencia a los 5 años.

La 5ª edición de la WHO classification of tumours destaca como criterio diagnóstico esencial que el carcinoma surja de restos del uraco y como criterios deseables que esté localizado en la cúpula vesical o pared anterior y/o línea media supravesical al ombligo, que haya una demarcación nítida entre el carcinoma y el urotelio superficial, o un epicentro del carcinoma lejos de la superficie de la vejiga y se descarte la posibilidad de metástasis de otros lugares.

## LEIOMIOSARCOMA RENAL DESDIFERENCIADO CON DIFERENCIACIÓN OSTEOSARCOMATOSA

Alzoghby Abi Chaker, Jacques; García Galvis, Olga Fernanda; Gonzalez Medina, Ana Rosa; Rodriguez Guevara, María Cuadalupe; Marin Asensio, Sergio Jose; Honrado Franco, Emiliano; Izquierdo Garcia, Francisco Miguel  
**Presentador:** Alzoghby Abi Chaker, Jacques

COMPLEJO ASISTENCIAL UNIVERSITARIO DE LEÓN

**Tipo de trabajo:** e-Póster

**INTRODUCCIÓN:** En el riñón el leiomiomasarcoma es una entidad rara y especialmente si presenta fenómeno de desdiferenciación y diferenciación osteosarcomatosa. Este tipo de tumor se encuentra descrito en leiomiomasarcomas y condrosarcomas de partes blandas y hueso, y en tumores como el mesotelioma, adenosarcomas mullerianos entre otros. Reportamos un caso de leiomiomasarcoma primario renal con desdiferenciación y diferenciación osteosarcomatosa.

**MATERIAL Y MÉTODOS:** Se presenta el caso de una paciente de 73 años que acude al servicio de urgencias por presentar hematuria, disuria, tenesmo vesical y dolor en ambas fosas renales. El examen físico orienta a infección del tracto urinario, en cuyos exámenes de filiación de la hematuria se encuentra una masa renal derecha con realce heterogéneo que ocupa toda la celda renal, con trombos tumorales en vena renal derecha y en vena cava inferior, sugestiva de PT3

**RESULTADOS:** Se recibe pieza de nefrectomía total derecha con una masa tumoral blanquecina, friable e irregular, que invade y reemplaza el riñón en más del 90%, con áreas de hemorragia y zonas calcificadas. Histológicamente muestra una proliferación de fascículos de células fusiformes con abundante citoplasma eosinófilo, núcleo fusiforme de bordes redondeados e hiper cromáticos y nucléolo prominente, con transición a zona pobremente diferenciada de células pleomórficas y células gigantes multinucleadas, donde hay un extenso componente de osteosarcoma constituido por áreas con diferenciación cartilaginosa con osteoide y osificación asociada. Presenta 35 mitosis en 10 campos de gran aumento y extensa necrosis tumoral.

**CONCLUSIONES:** El leiomiomasarcoma primario del riñón es una entidad extremadamente rara constituyendo solo el 0,1% de los tumores primarios invasivos renales. El fenómeno de desdiferenciación y hallazgo de elementos heterólogos es raro en el leiomiomasarcoma, también visto en otros tumores como sarcomas de partes blandas y hueso, mesotelioma y adenosarcomas mullerianos entre otros. La desdiferenciación en el leiomiomasarcoma con diferenciación osteosarcomatosa, se ha observado en el 0,2% de los 5570 casos estudiados, durante un periodo de 16 años en leiomiomasarcomas procedentes del retroperitoneo, mesenterio, mediastino y recto.

## CUANDO EL DIAGNOSTICO NO ES LO QUE ESPERAMOS: UNA REVISIÓN DE CASOS DE INFILTRACIÓN SECUNDARIA DE VEJIGA

Barrios Millán, Gabriela; Sanchez López, Eva; García Fernández, María Eugenia; González-Peramato Gutiérrez, Pilar  
**Presentador:** Barrios Millán, Gabriela

HOSPITAL UNIVERSITARIO LA PAZ

**Tipo de trabajo:** e-Poster

**INTRODUCCIÓN:** La infiltración secundaria en vejiga por una neoplasia maligna es en muchos casos un reto diagnóstico histológico, dadas las implicaciones en el pronóstico y tratamiento de los pacientes. En la mayoría de los casos debemos realizar técnicas de inmunohistoquímica, moleculares y correlación con los datos clínicos y radiológicos

**MATERIAL Y MÉTODOS:** Revisamos el registro de casos en nuestro centro con el software PAT-Win v.4.13. Realizamos la búsqueda de infiltración secundaria en muestras de vejiga (biopsia simple de vejiga, resección transuretral y piezas de cistectomía) desde el 2010 hasta 2023. Se revisaron las muestras de adenocarcinoma y carcinoma epidermoide primarios de vejiga para comparar resultados

**RESULTADOS:** Identificamos 82 casos de infiltración secundaria en vejiga. Los pacientes correspondieron a 34 mujeres y 47 varones, con una media de edad al diagnóstico de 68 años. De los 82 casos, 28 tenían un origen primario en colon (34%); 25 casos en próstata (30%) y 11 casos en cérvix (13%). El 22% restante fueron sarcomas (4 casos), melanomas (2 casos) y otros de origen ginecológico (10 casos) y hematológico (2 casos). En el 40% constaba la información del antecedente oncológico en los datos clínicos, lo que facilitó el diagnóstico histológico. De los adenocarcinomas de patrón enteroide primarios de vejiga encontramos 3 casos todos ellos con estudio de inmunohistoquímica de beta catenina negativa nuclear y positiva de membrana y citoplasmática, lo que apoyó el origen primario vesical. Entre los pacientes con diagnóstico en vejiga de carcinoma epidermoide 37 casos fueron primarios de vejiga. De estos, 14 casos eran en mujeres, lo que planteó el diagnóstico diferencial con afectación secundaria por un carcinoma epidermoide de origen cervical (11 casos). Para esta distinción ayudó el estudio de HPV, además del antecedente clínico. De los casos de origen ginecológico 4 fueron de endometrio, 3 de ovario, 1 en vagina, 1 en vulva y un carcinoma lobulillar de mama. De los 4 sarcomas, uno estaba localizado en retroperitoneo y 3 eran rhabdomyosarcomas embrionarios prostáticos. En los casos de melanomas, uno de ellos presentaba antecedente conocido y el segundo debutó con la afectación vesical. Finalmente se observó afectación por un linfoma folicular y un mieloma múltiple, siendo en ambos casos imprescindible el antecedente y estudio de extensión y las técnicas de inmunohistoquímica, así como en todos los casos de afectación secundaria por un adenocarcinoma de próstata

**CONCLUSIONES:** En el diagnóstico diferencial de las neoplasias secundarias que afectan la vejiga es necesario conocer los antecedentes clínicos, sobre todo en tumores que tienen un largo periodo entre recaídas (por ejemplo, en el carcinoma de cérvix). Hay que realizar un panel de inmunohistoquímica dirigido según el primario conocido y tener en cuenta que actualmente en nuestra población envejecida los pacientes pueden presentar más de un tumor primario que afecten a la vejiga

## MI PRIMER CASO DE ADJUNTA: CARCINOMA RENAL SUCCINATO DESHIDROGENASA DEFICIENTE DE ALTO GRADO HISTOLÓGICO.

Feu Llauradó, Andrea; Castillo Gandía, Ana; Perelló Fabregat, Cecilia; Pons Martínez, Laura; Carrato Moñino, Cristina  
**Presentador:** Feu Llauradó, Andrea

HOSPITAL UNIVERSITARIO GERMANS TRIAS I PUJOL

**Tipo de trabajo:** e-Poster

**INTRODUCCIÓN:** El carcinoma renal succinato deshidrogenasa deficiente (SDH-deficiente) es un subtipo raro de carcinoma renal que se incluyó en la clasificación de la OMS de 2016. Suelen tener una morfología uniforme y de bajo grado, un pronóstico favorable y un riesgo de metástasis del 11%.

**MATERIAL Y MÉTODOS:** Caso clínico: Mujer de 46 años que, durante el estudio de extensión por una neoplasia mamaria, se halla una tumoración sólida en el cuello y otra pararenal izquierda compatibles, por imagen, con paragangliomas/feocromocitomas. Se realiza una nefrectomía radical izquierda con suprarrenalectomía homolateral.

**RESULTADOS:** Macroscópicamente, se observa una tumoración sólida y nodular de 15 cm, localizada en la corteza renal y de coloración amarillada. La lesión se encuentra limitada al riñón, sin aparente infiltración tejido adiposo perirenal. Histológicamente, está constituida por nidos de células cuboidales con abundante citoplasma eosinófilo y granular, sin membranas celulares prominentes, núcleos redondos y ovalados con nucléolos prominentes grado 3 de la ISUP. Focalmente se identifican áreas de mayor atipia citológica con núcleos de grado 4, diferenciación sarcomatoide y necrosis coagulativa. Inmunohistoquímicamente, las células tumorales presentan positividad para PAX8, negatividad para RCC, CK7, c-kit, CD10 y CAIX y destaca la pérdida de expresión de SDH-B. Todos estos hallazgos conducen al diagnóstico final de carcinoma renal SDH-deficiente de alto grado histológico.

**CONCLUSIONES:** Los carcinomas renales SDH-deficientes suelen estar asociados a una mutación en línea germinal de los genes SDH causando el síndrome hereditario que predispone al desarrollo de otras neoplasias como paragangliomas/feocromocitomas, GIST y adenomas pituitarios. Observar una pérdida de SDH en estas tumoraciones en el estudio histológico, puede ser el primer detonante para detectar enfermedades sindrómicas.

Por otro lado, características de alto grado histológico, como un grado nuclear 4 de la ISUP con diferenciación sarcomatoide junto con áreas de necrosis coagulativa, son inusuales en estas neoplasias y únicamente han sido reportados 6 casos en la literatura. El pronóstico en estos casos es incierto, pero se estima que el riesgo de metástasis se incrementa hasta el 70%. A raíz de este caso, recomendamos clasificar todos los carcinomas renales SDH-deficientes y realizar la técnica inmunohistoquímica de SDH-B en cualquier tumoración renal eosinofílica de difícil filiación, especialmente si esta aparece en pacientes jóvenes.

## VALIDACIÓN DE LA MICROSCOPIA CONFOCAL FLUORESCENTE PARA DIAGNOSTICAR EL CÁNCER DE PRÓSTATA EN BIOPSIAS DIRIGIDAS, GUIADAS MEDIANTE TÉCNICAS DE IMAGEN

Aliaga Patiño, Jessica; Calatrava Fons, Ana; Coy García, Antonio; Casanova Ramón-Borja, Juan

Presentador: Aliaga Patiño, Jessica

INSTITUTO VALENCIANO DE ONCOLOGÍA (IVO)

Tipo de trabajo: e-Poster

**INTRODUCCIÓN:** El cáncer de próstata es el cáncer masculino más frecuente a nivel mundial, cuyo diagnóstico está basado en la evaluación histopatológica la cual requiere tiempo en su procesamiento. La microscopía confocal fluorescente inicialmente desarrollada en 1957, es una técnica novedosa capaz de proveer un diagnóstico rápido de microscopía por imágenes en especímenes tisulares no fijados.

**MATERIAL Y MÉTODOS:** Se incluyeron 296 biopsias de próstata por aguja gruesa transperineales dirigidas por fusión de 100 pacientes con lesión sospechosa de carcinoma de próstata en la Resonancia Magnética Nuclear, en el periodo comprendido entre Enero de 2019 y Junio de 2021. Estas biopsias fueron teñidas con naranja de acridina para el análisis intraoperatorio mediante microscopía confocal fluorescente (VivaScope: MAVIG, Munich, Germany) y posteriormente enviadas para estudio convencional mediante hematoxilina eosina. Dos uropatólogos valoraron las biopsias en forma ciega: un uropatólogo experto (con dedicación exclusiva mayor a 10 años en el área de uropatología) valoró las biopsias intraoperatorias por microscopía confocal fluorescente y un segundo uropatólogo (con dedicación exclusiva menor a 5 años en el área de uropatología) valoró las imágenes almacenadas de las biopsias intraoperatorias obtenidas por microscopía confocal fluorescente. El estudio convencional por hematoxilina eosina fue analizado en forma ciega por ambos uropatólogos. La concordancia entre la microscopía confocal fluorescente y la hematoxilina-eosina en términos de presencia de cáncer y grado de Gleason fue analizada muestra por muestra considerando a la hematoxilina-eosina como prueba de referencia.

**RESULTADOS:** La valoración intraoperatoria de las biopsias de próstata por microscopía confocal fluorescente tuvo un nivel de concordancia excelente frente al estudio histopatológico respecto a la presencia de cáncer o no (Cohen's  $k = 0.9$  y  $0.84$ ), mostrando una buena concordancia respecto al grado de Gleason (Cohen's  $k = 0.45$  y  $0.66$ ). El análisis mostró una alta sensibilidad (92.7% y 90.7%) y especificidad (98.4% y 96, 8%) y alto valor predictivo positivo (97.1% y 94.2 %) y valor predictivo negativo (95.8% y 94.7%) para la detección de cáncer.

**CONCLUSIONES:** La técnica de microscopía confocal fluorescente es una técnica factible que alcanza una aproximación diagnóstica fiable en comparación a la prueba de referencia siendo una herramienta prometedora para el diagnóstico oportuno especialmente en pacientes con cáncer de próstata candidatos a terapia focal.

## TUMOR MIOFIBROBLÁSTICO INFLAMATORIO VESICAL: UNA LOCALIZACIÓN POCO FRECUENTE

Ortiz Muñoz, Macarena; García Muñoz, Huberto

Presentador: Ortiz Muñoz, Macarena

HOSPITAL UNIVERSITARIO 12 DE OCTUBRE

Tipo de trabajo: e-Poster

**INTRODUCCIÓN:** Tumor miofibroblástico inflamatorio (TMI) es una neoplasia rara e infrecuente en vejiga, de potencial maligno incierto que recuerda a otros tumores de células fusiformes de naturaleza agresiva, por lo que su diferenciación es importante. Histológicamente se caracterizan por una proliferación de células fusiformes asociado a infiltrado inflamatorio estromal compuesto por infiltrado linfoplasmocitario y afecta principalmente a adultos de mediana edad.

**MATERIAL Y MÉTODOS:** Se presenta el caso clínico de un hombre de 62 años que acude a urgencias por hematuria, le realizan cistoscopia donde se detecta vejiga muy desestructurada y en cara lateral derecha una lesión exofítica de unos 3cm, vascularizada y con fibrina en su superficie. Se realiza una biopsia vesical obtenida por vía transuretral y posteriormente una cistoprostatectomía radical.

**RESULTADOS:** En mucosa vesical de la pieza quirúrgica se identifica una lesión sobrelevada que ocupa pared posterior y cara lateral derecha, con superficie lisa, de coloración marronácea y que mide  $4 \times 3.5 \times 2.5$  cm. Al corte la lesión presenta coloración blanquecina y parece infiltrar hasta grasa perivesical. El estudio histológico de la biopsia vesical y de la pieza quirúrgica muestran una proliferación submucosa mesenquimal constituida por células fusiformes de aspecto miofibroblástico que se disponen formando haces cortos entrecruzados e infiltran hasta capa muscular propia. El estroma presenta áreas mixoides-edematosas con frecuente infiltrado constituido por células inflamatorias de predominio linfoplasmocitario y presencia de polinucleares eosinófilos (FIG3). Se identifican entre 1 y 2 mitosis por 10 campos de gran aumento, sin rasgos atípicos. El estudio inmunohistoquímico de la biopsia vesical resultó positivo para AE1/AE3, EMA, Vimentina y Actinas (SMA y HHF35) y negativo para desmina, caldesmon, S100, SOX10, MyoD1, Miogenina, p63, p53, Gata 3, Uroplaquina, CD34, CD31, ERG, Beta-catenina, STAT-6, BCL-2, TLE-1 y ALK. Además, se realizó estudio por FISH que resultó negativo para SYT, BCL-2, FUS y MDM-2 y técnica de secuenciación masiva (NGS) con el panel OncoPrint Focus Assay (OFA) que no evidenció alteraciones significativas.

**CONCLUSIONES:** El TMI es una neoplasia muy poco frecuente, que usualmente se presenta en pulmones y raramente afecta al tracto genitourinario. Hay estudios que sugieren que su etiología sea secundaria a infecciones, trauma o cirugías previas. Pese a que globalmente TMI afecta a gente joven (menores de 20 años), cuando se localiza en tracto urinario se presenta en adultos entre la 4ª y 5ª década de vida. Alteraciones en ALK se observan en un 50% de los TMI. Es importante sospechar esta entidad y realizar un correcto diagnóstico debido a su potencial maligno incierto y a la dificultad para excluir el diagnóstico de carcinoma sarcomatoides.



## PRESENTACIÓN DE TUMORES INUSUALES EN PACIENTE CON SÍNDROME DE COWDEN.

Castillo Malla, Jennifer Silvana; Ollero Domenche, Leticia; Tapia Cabrera, Eddy Eduardo; Medrano Ruiz, Juan; Ríos Ballestín, Guillermo; Martínez Castellón, Javier; León, Liliana; Hakim Alonso, Sofía; Marquina Ibáñez, Isabel; Alfaro Torres, Jorge  
**Presentador:** Castillo Malla, Jennifer Silvana

HOSPITAL UNIVERSITARIO MIGUEL SERVET

**Tipo de trabajo:** e-Póster

**INTRODUCCIÓN:** El síndrome de Cowden presenta un patrón de herencia autosómica dominante y es el fenotipo mejor descrito dentro de los síndromes tumorales de hamartoma PTEN. Se caracteriza por el desarrollo de hamartomas que puede afectar a múltiples órganos, incluye manifestaciones mucocutáneas características (como triquilemomas, fibromas orales y queratosis palmoplantar punteada) y extracutáneas (pólipos colónicos, hamartomas en colon, estómago y esófago, tiroiditis linfocítica, adenomas, anomalías vasculares, lipomas) y un mayor riesgo de cáncer de mama, endometrio, tiroides, riñón y colorrectal.

**MATERIAL Y MÉTODOS:** Paciente de 35 años con antecedente de hipotiroidismo y tumor germinal testicular a los 20 años. En enero de 2019 se realiza NGS de los genes TSC1 y TSC2 sin detectar mutaciones puntuales ni deleciones/duplicaciones en los mismos. En 2020 se realiza un estudio de los genes PTEN y BMPRIA habiéndose detectado en heterocigosis la presencia de la mutación patogénica c.697C>T en PTEN. Posteriormente realizan valoración integral, estudio tomográfico y colonoscopia, hallándose varias lesiones cutáneas y pólipos en colon que se extirpan, y masas múltiples en suprarrenales, realizándose exéresis de una de ellas.

**RESULTADOS:** El tumor germinal mixto está compuesto por seminoma, tumor del saco vitelino, carcinoma embrionario y teratoma.

Histológicamente, a nivel cutáneo, se diagnosticó de papilomas fibroepiteliales múltiples, collagenomas estoriformes y malformación vascular. En la glándula suprarrenal izquierda se observó un mielolipoma con predominio del componente linfocítico y fibrosis, y a nivel de colon se identificó adenomas tubulares y pólipos hiperplásicos, hamartomatoso e inflamatorio.

**CONCLUSIONES:** Las lesiones cutáneas como las lesiones polipodeas de colon se han descrito dentro de las manifestaciones típicas en pacientes con Síndrome de Cowden. Si bien es cierto, el síndrome de Cowden se relaciona con un alto riesgo de cáncer, de mama, endometrio, tiroides, riñón y colorrectal. Describimos un caso de asociación de síndrome de Cowden con tumores no referidos anteriormente en la literatura como son tumor germinal mixto y mielolipoma.

## SERIE DE CASOS: LA PODOPLANINA COMO MARCADOR PRONÓSTICO

Ariza Estepa, Esperanza Macarena; Reyes Sánchez, Teresa; Cano Barbadilla, Tatiana  
**Presentador:** Ariza Estepa, Esperanza Macarena

HOSPITAL VIRGEN DE VALME

**Tipo de trabajo:** e-Póster

**INTRODUCCIÓN:** El carcinoma de células escamosas es el tumor más frecuente en el pene, con una mayor incidencia en el rango de edad de 40 a 70 años, con una mediana de edad de 58 años, en poblaciones con más pobreza y menor nivel educativo, y en hispánicos. El factor pronóstico más importante descrito es la infiltración de ganglios linfáticos locorregionales. También lo son el estadio tumoral, el grado histológico, la invasión vascular, la invasión perineural, y la calidad del margen de resección. El HPV se sitúa como un factor independiente a nivel pronóstico y de tratamiento.

Mientras tanto, en los carcinomas de células escamosas cutáneos, se ha demostrado una asociación pronóstica estadísticamente significativa con tinción inmunohistoquímica moderada/intensa de podoplanina, en áreas de alto grado histológico. También se ha demostrado un rol tumorigénico los carcinomas de células escamosas orales, cabeza, y cuello, esofágicos y pulmonares.

**MATERIAL Y MÉTODOS:** Serie realiza una serie de los casos diagnosticados de carcinoma de células escamosas de pene en nuestro centro durante los años 2017 y 2018, siendo un total de 10. A cada uno de ellos se le realiza la tinción inmunohistoquímica de podoplanina en las áreas de mayor grado histológico tumoral, y basándose en los estudios previos, se evalúa la intensidad a nivel citoplásmico y de membrana. Además, se reflejan en una tabla variables como tamaño tumoral, edad, grado histológico, subtipo histológico, necrosis, ulceración, invasión vascular, invasión perineural, y patrón de crecimiento.

**RESULTADOS:** Con nuestros resultados, cabe destacar que en los 4 casos con una supervivencia menor a los dos años se halló una positividad focal citoplásmica y con refuerzo intenso de membrana, de manera focal, y en áreas de alto grado. Sin embargo, no predomina en el frente de invasión tumoral, siendo negativo en la mayoría de las ocasiones. Por otro lado, en los 3 casos pT1a la tinción resultó negativa tanto a nivel citoplásmico como de membrana. Uno de ellos, presentó una única metástasis ganglionar, encontrándose actualmente libre de enfermedad.

**CONCLUSIONES:** La podoplanina es una glicoproteína transmembrana que se sobreexpresa en numerosos tumores. En el microambiente tumoral, se regula en los fibroblastos asociados al cáncer y en las células inmunitarias. Es una molécula que funciona como coinhibidora en las células T, considerándose una potencial diana terapéutica además de pronóstica.

Pese a que contamos con una n reducida, encontramos datos concordantes con estudios previos de otras localizaciones de carcinomas de células escamosas. Todos los casos de nuestro estudio negativos para podoplanina se encuentran libre de enfermedad, y todos los casos con una supervivencia menor a dos años han presentado una positividad focal citoplásmica con un refuerzo de membrana en áreas tumorales de alto grado, aunque no relacionadas con el frente de invasión tumoral. Si bien, es necesario ampliar la muestra para continuar validando la posible asociación en esta localización.

## CISTITIS EOSINOFÍLICA: A PROPÓSITO DE UN CASO

Oliva Domínguez, Eva; Gamba Torrez, Silvia; Fernández Solé, Soledad; Orbegozo Arrizabalaga, Idoia; Gonçalves Villarreal, Katherine Andreina; García Miranda, Iker; Imaz Murga, Miren Igone

**Presentador:** Oliva Domínguez, Eva

H.U.CRUCES

**Tipo de trabajo:** e-Poster

**INTRODUCCIÓN:** La Cistitis Eosinofílica es un término descriptivo que hace referencia a un proceso inflamatorio de la vejiga constituido, predominantemente, por eosinófilos. Su etiología es desconocida, aunque se ha propuesto que se debe a la activación de los eosinófilos IgE-mediada ante la estimulación por un antígeno. Está relacionada con procesos alérgicos (atopia y alérgenos ambientales), infecciones parasitarias, infecciones urinarias recurrentes, fármacos, daño instrumental, eosinofilia, etc. Macroscópicamente se observa pared vesical difusamente edematosa y áreas de crecimiento polipoide que pueden ser confundidas con una neoplasia maligna (carcinoma urotelial en adultos y rhabdomyosarcoma en niños). El diagnóstico es histológico y se trata de un infiltrado inflamatorio denso rico en eosinófilos (>20 eosinófilos/5 campos 20x). El tratamiento de elección es la RTU-V de las lesiones o una combinación de corticoides y antihistamínicos. Es extraordinario que el curso clínico incluya la realización de cistectomía simple como el caso que aportamos

**MATERIAL Y MÉTODOS:** Se describe un caso diagnosticado en nuestro centro: paciente de 27 años con antecedentes de Esclerosis Múltiple, tratada con Rituximab (en ensayo clínico), y dermatitis atópica. Presenta clínica de dos años de evolución de episodios recurrentes de dolor suprapúbico, polaquiuria, disuria y hematuria con cultivos negativos. En la citoscopia se observa engrosamiento difuso de la pared vesical y se toma una biopsia con diagnóstico de cistitis eosinofílica. Se aplicaron numerosos tratamientos farmacológicos (antiinflamatorios no esteroideos y esteroideos, opiáceos, DMSO) como aplicación de botox, estimulación del nervio tibial posterior... sin resultado. Dada la refractariedad a dichos tratamientos, se opta por realizar una cistectomía simple y reconstrucción con neovejiga ileal

**RESULTADOS:** En el estudio histológico se observa superficie mucosa extensamente ulcerada y un intenso infiltrado inflamatorio transmural constituido por eosinófilos (> 20 eosinófilos/5 campos 20x) así como neutrófilos con tendencia a formar abscesos y células plasmáticas. La pared se encuentra engrosada identificándose áreas de edema, hemorragia y zonas de fibrosis cicatricial

**CONCLUSIONES:** La Cistitis Eosinofílica es una enfermedad infrecuente cuya etiología es desconocida asociada a procesos alérgicos o daño instrumental vesical. En este caso la paciente tiene antecedentes de dermatitis atópica pero no se ha encontrado en la bibliografía una posible relación entre el Rituximab y esta entidad. La biopsia vesical es el gold estándar para el diagnóstico y el criterio es la presencia de > 20 eosinófilos / 5 campos 20x. Se trata de un caso inusual, por la enfermedad en sí, ya que, la cistitis eosinofílica no es una entidad muy frecuentemente diagnosticada, y, por la evolución de esta enfermedad, siendo el tratamiento con cistectomía simple algo extraordinario por importantes repercusiones en la calidad de vida en una mujer joven como es esta paciente

## METÁSTASIS DE ADENOCARCINOMA DE PRÓSTATA EN SENOS PARANASALES Y ÓRBITA.

Alonso Hernández, Sonia; Dols Santacreu, María Jesús; Amor Durá, Ana Mabel; Gil Torregrosa, María; Santos Díez, Sara

**Presentador:** Alonso Hernández, Sonia

HOSPITAL GENERAL UNIVERSITARIO DE ELDA

**Tipo de trabajo:** e-Poster

**INTRODUCCIÓN:** El adenocarcinoma acinar es la neoplasia prostática más frecuente en hombres de edad avanzada. Es frecuente la invasión local y las metástasis a distancia tanto por vía linfática como hemática. Aunque las metástasis óseas son frecuentes, estas suelen afectar con mayor frecuencia al esqueleto axial, siendo las metástasis intracraniales muy raras, con pocos casos descritos en la literatura. Casi todos los casos publicados afectan al seno esfenoidal, siendo más rara la afectación del seno etmoides y frontal.

**MATERIAL Y MÉTODOS:** Varón de 74 años con cuadro de mareo, inestabilidad de la marcha y cefalea hemicraneal izquierda asociada a vómitos. No refiere antecedente de traumatismo intracranial y relata pérdida de visión en el último año, con ptosis palpebral izquierda. Exploración neurológica normal. Como único antecedente de interés destaca el diagnóstico de un adenocarcinoma acinar de próstata de alto grado unos meses antes. Ingresa en neurología por los hallazgos del TAC craneal, que inicialmente se informan como hematoma subdural fronto-basal. Ante la imposibilidad de realizar una Resonancia Magnética por esquirola metálica facial, se decide realizar TAC craneal con contraste, en el que se objetiva imagen que sugiere LOE cerebral de senos paranasales, con signos de agresividad. Ante los hallazgos se realiza biopsia a nivel del seno etmoidal izquierdo.

El material se remite al servicio de Anatomía Patológica fijado en formol al 10%. Se incluye todo el material en parafina para su procesado. Se realizan cortes de hematoxilina-eosina y estudio inmunohistoquímico para CK7, CK20, TTF1, S100, PSA, p504, NKX3.1 (Roche, ventada y Vitro (master diagnóstica).

**RESULTADOS:** Se reciben varios fragmentos de color marrón con esquirolas óseas, que en su conjunto miden 2 x 1 cm.

Histológicamente se observa mucosa de senos paranasales infiltrada por una proliferación epitelial adenomatosa de patrón tubular y cribriforme, constituida por células columnares con núcleo vesicular y nucleolo llamativo.

El estudio inmunohistoquímico pone de manifiesto que la celularidad tumoral presenta positividad citoplasmática para PSA, positividad citoplasmática granular para p504 y positividad nuclear para NKX3.1, siendo negativa para CK7, CK20, TTF1, CDX2 y S100.

El estudio morfológico y el resultado del estudio inmunohistoquímico son compatibles con metástasis de senos paranasales por un adenocarcinoma acinar de próstata, previo conocido.

**CONCLUSIONES:** Las neoplasias de los senos paranasales son raras y las metástasis por carcinoma a dicho nivel son extremadamente raras. En la literatura hay pocos casos descritos de metástasis por adenocarcinoma de próstata a nivel intracranial, siendo el seno esfenoidal la localización más frecuente, con pocos casos descritos a nivel frontal y etmoidal. Ante un paciente de edad avanzada con o sin antecedentes de neoplasia prostática, que presenta síntomas neurológicos, debemos plantear en el diagnóstico diferencial la posibilidad de una metástasis, para correcto manejo del paciente.

## ANÁLISIS COMPARATIVO DE BLADDER EPICHECK® Y CITOLOGÍA DE ORINA EN EL CONTROL Y SEGUIMIENTO DE PACIENTES CON CARCINOMA UROTELIAL

Arrieta Legorburu, Alex; Olabarri, Diego; Carrera, Rubén; Vázquez, Jose Antonio; Azuara Invernón, Paula; Aguirre Neira, Fabiana; Blázquez, Carmen M; Ippoliti, Gianni; Bella Burgos, Berta  
**Presentador:** Arrieta Legorburu, Alex

SERVICIO DE ANATOMÍA PATOLÓGICA, PARC TAULÍ HOSPITAL UNIVERSITARI. UAB. INSTITUT D'INVESTIGACIÓ I INNOVACIÓ I3PT. SABADELL

**Tipo de trabajo:** e-Póster

**INTRODUCCIÓN:** El carcinoma urotelial es una neoplasia con altas tasas de recidiva que requiere de controles periódicos con ecografía y cistoscopia. El test de Bladder Epicheck (BE) se plantea como una herramienta diagnóstica no invasiva útil para reducir las cistoscopias de control en pacientes diagnosticados de carcinoma urotelial de alto riesgo no musculoinvasivo (CUARNM). Nuestros objetivos son revisar los resultados de la técnica de BE en nuestro centro y comprobar la tasa de repetición de la misma por resultados no valorables y comparar los resultados obtenidos mediante BE, citología en orina espontánea simultánea y la cistoscopia posterior en pacientes sometidos a una conducta expectante por CUARNM.

**MATERIAL Y MÉTODOS:** Estudio observacional y retrospectivo de una serie de 109 determinaciones de BE en 83 pacientes con diagnóstico previo de CUARNM desde marzo de 2022 hasta la actualidad. Se han comparado los resultados del BE con la citología de orina simultánea y la cistoscopia posterior realizada en los casos con BE positivo. Se realiza la determinación de BE en orinas espontáneas. El resultado del test obtiene un score combinado de los biomarcadores, siendo positivas las muestras que obtienen un score  $\geq 60$ . Los criterios morfológicos utilizados para el diagnóstico inicial de las citologías se basaron en el sistema París.

**RESULTADOS:** Se han revisado un total de 109 determinaciones de BE correspondientes a un total de 83 pacientes, todos hombres, con una edad mediana de 76 años (rango 31 - 94 años) observándose una tasa de repetición del 22,9% (8 casos por falta de muestra (33,3%) y 17 casos por problemas técnicos en la PCR (70,8%), con un total de 83 casos valorables.

De los casos valorables, 74 fueron BE negativos (89,2%) y 9 fueron BE positivos (10,8%). De los 9 casos positivos, 5 tuvieron resultados negativos en la citología de orina obtenida simultáneamente (55,6%) y 4 fueron considerados positivos (1 diagnosticado de células de carcinoma urotelial de alto grado (11,1%) y 3 diagnosticados de células atípicas (33,3%)). A estos 9 casos se les realizó cistoscopia posterior: 4 de los 5 casos con BE positivo y citología negativa, no presentaron lesión macroscópica (44,4%) y 1 de ellos sí (11,1%); 2 de los 4 pacientes con BE positivos y citología positiva, presentaron lesión cistoscópica (50%) y 2 están pendientes de realización de la prueba (50%). En 1 caso BE negativo se obtuvo paralelamente un diagnóstico citológico de escasas células atípicas. Este caso está pendiente de estudios posteriores.

**CONCLUSIONES:** En nuestra serie, la técnica BE muestra una tasa de repeticiones de 22,9%, siendo un parámetro a considerar a la hora de implementar esta metodología. La concordancia entre el BE y la citología es del 92,7%. El estudio de la orina mediante BE ha permitido diagnosticar un caso de recidiva de carcinoma urotelial que no se ha detectado mediante citología de orina espontánea. Se necesitan series más amplias y con mayor tiempo de seguimiento clínico para determinar la sensibilidad del test BE.

## MUTACIÓN BAP1 COMO CLAVE DIAGNÓSTICA EN UNAS METÁSTASIS DE CARCINOMA RENAL DE MORFOLOGÍA Y LOCALIZACIÓN ATÍPICAS

Valenzuela González, Miriam; Muñoz Arias, María Del Mar; González García, Jesús; Santana Ramos, Marina Alejandra; Rodríguez Moncada, Juan Sebastián  
**Presentador:** Valenzuela González, Miriam

HOSPITAL REGIONAL UNIVERSITARIO DE MÁLAGA (HRUM). INSTITUTO DE INVESTIGACIÓN BIOMÉDICA DE MÁLAGA (IBIMA).

**Tipo de trabajo:** e-Póster

**INTRODUCCIÓN:** Uno de los problemas diagnósticos que se presentan con frecuencia es la dificultad para saber si la aparición de un segundo tumor es la metástasis de uno previo o se trata de uno nuevo. Se presenta un caso en que el estudio con secuenciación masiva fue decisivo para resolver esta cuestión.

**MATERIAL Y MÉTODOS:** Las muestras fueron fijadas en formol y embebidas en parafina. Los cortes obtenidos se tiñeron con hematoxilina-eosina. Las técnicas inmunohistoquímicas fueron realizadas con anticuerpos de Leica® y Roche®. El estudio de secuenciación masiva se efectuó con el panel OncoPrint Comprehensive Assay v3 de Thermo Fisher® que permite analizar las alteraciones genéticas en 161 genes relevantes en tumores sólidos.

**RESULTADOS:** Mujer de 61 años con un carcinoma de células renales tipo células claras grado 2 de 5 cm y limitado al riñón que contactaba con el plano quirúrgico (nefrectomía parcial). No se observó invasión vascular, ni infiltración perineural, ni afectación de la cápsula renal, ni metástasis ganglionar. Al año y con pruebas de imagen se apreció una lesión sugerente de recidiva local junto a otras sospechosas en ovario, peritoneo e hígado. Tras una biopsia hepática en la que se planteó un origen ovárico se tomaron varias muestras de ovario y peritoneo con laparoscopia. En el estudio histológico se observó un patrón papilar de células claras con una marcada atipia nuclear. Inmunofenotipo: P53 con patrón no mutado, vimentina positividad intensa, estrógenos negativos, CD10 positivo focal, WT1 negativo, RCC positivo débil, CK7 positivo focal, Racemasa positiva y Napsina negativa. En el estudio de secuenciación de dos zonas diferentes del tumor renal y en un implante peritoneal se observó la misma alteración genómica en el gen BAP1: K580Nfs\*35.

**CONCLUSIONES:** El patrón papilar y con más atipia de las nuevas lesiones planteó el diagnóstico diferencial entre un origen ovárico/peritoneal versus metástasis de su primario renal. La presencia de la misma y única mutación en dos zonas morfológicamente diferentes del tumor primario y en el implante peritoneal permitió asegurar que las nuevas lesiones eran metástasis del carcinoma renal a pesar de presentar un patrón morfológicamente diferente.

## PRESENTACIÓN CLÍNICO-RADIO E HISTOPATOLÓGICA AGRESIVA DE TUMOR PROSTÁTICO.

Antúñez Plaza, Patricia; Muñoz León, Jose Antonio; Herrero Polo, Manuel; Martín Izquierdo, Manuela; Jiménez Pérez, Andrea Beatriz; Batista Batista, Cesarina Altgracia; Cavaco Colaço, Isidro; Ludeña De La Cruz, María Dolores; Santos-Briz Terrón, Angel

**Presentador:** Muñoz León, Jose Antonio

COMPLEJO ASISTENCIAL UNIVERSITARIO DE SALAMANCA

**Tipo de trabajo:** e-Poster

**INTRODUCCIÓN:** El carcinosarcoma prostático es un tumor bifásico que contiene adenocarcinoma y componentes sarcomatosos reconocibles. Es una neoplasia muy poco frecuente, publicados menos de 50 casos. El perfil clínico de los pacientes se caracteriza por una edad media de 66 años

**MATERIAL Y MÉTODOS:** Paciente de 53 años que comienza con ligero dolor en canal anal que ha ido empeorando y dificultad para la micción. Actualmente el dolor le impide trabajar, sentarse, dormir, lo describe como pinchazos y lacerante. Acude a consulta de urología donde se constata masa en recto en la exploración. Afebril, con PSA 2.93 y resto de analítica normal. No hematuria, no disuria, no urgencia miccional, no tenesmo, ni patologías previas. Con astenia, pérdida de peso y dolor que no remite con ningún tipo de analgesia.

**RESULTADOS:** Ante el PSA aumentado, y para descartar adenocarcinoma de próstata, se le realizan seis biopsias cilindro, tres de cada lóbulo. El estudio histológico de las muestras del lóbulo izquierdo revela en un 25% de su volumen estructuras acinares con frecuencia anastomosadas, con células de gran tamaño, núcleos hiper cromáticos, ligera anisocariosis, solapamiento nuclear y desproporción núcleo-citoplasma. Con imágenes de crecimiento intra ductal. Las muestras del lado derecho están totalmente distorsionadas por la presencia de estructuras epiteliales acinares anastomosadas similares a las descritas, pequeños cordones y elementos aislados infiltrativos. En uno de los cilindros, junto a estas zonas descritas, se advierte proliferación de elementos fusiformes en un patrón de crecimiento difuso con extensas áreas de diferenciación heteróloga, en forma de tejido cartilaginoso atípico y óseo. Con todo ello se informa de carcinosarcoma con áreas de diferenciación heteróloga (osteo y condromatosa), asociado a adenocarcinoma prostático, grupo pronóstico 5 (Bermann-Epstein). Se realiza RM pélvica. Dependiendo del lóbulo prostático derecho hay lesión de gran tamaño (8.8 cm). Con área central de necrosis, y periférica restricción a la difusión. La lesión infiltra el músculo puborrectal derecho y se introduce hacia el espacio interesfinteriano. Infiltra vesícula seminal derecha y el conducto deferente de ese lado. Muestra amplio contacto con músculo obturador interno derecho y pared del recto, con vasos ilíacos internos del lado derecho, pared posterior inferior de la vejiga y tercio distal del uréter, sin repercusión proximal pared posterior inferior de la vejiga.

**CONCLUSIONES:** Los pacientes con carcinosarcoma prostático a menudo tienen un nivel de PSA en suero normal o inferior al de aquellos con adenocarcinoma. Puede contener múltiples elementos sarcomatoides. El más frecuente fue el osteosarcoma (50%), el condrosarcoma (33%) y el leiomiomasarcoma (17%). El pronóstico es extremadamente infausto. La cirugía radical parece el mejor tratamiento para pacientes con carcinosarcoma prostático. Junto a la infrecuencia y agresividad clínica del tumor, es llamativa la edad tan joven, el gran tamaño y alta capacidad infiltrativa.

## TUMOR PROSTÁTICO EN PACIENTE DE 21 AÑOS

Rodríguez Guevara, María Guadalupe; Gonzalez Medina, Ana Rosa; Alzoghby Abi Chaker, Jacques; García Galvis, Olga Fernanda; Marín Asencio, Sergio; Honrado Franco, Emiliano; Cuesta Díaz De Rada, Ana; Izquierdo García, Francisco

**Presentador:** Rodríguez Guevara, María Guadalupe

COMPLEJO ASISTENCIAL UNIVERSITARIO DE LEÓN

**Tipo de trabajo:** e-Poster

**INTRODUCCIÓN:** El rhabdomiomasarcoma (RMS) es un tumor maligno derivado de las células mesenquimales con diferenciación a músculo esquelético estriado, siendo el sarcoma más frecuente en la edad pediátrica y en adolescentes. Incluye cuatro subtipos principales: el embrionario, alveolar, pleomórfico y fusocelular. El rhabdomiomasarcoma embrionario (ERMS) es el subtipo más común, siendo éste, el sarcoma del tracto genitourinario más frecuente en niños. Se han descritos casos esporádicos y asociados a múltiples síndromes. El diagnóstico de esta entidad puede resultar todo un reto, especialmente en tumores poco diferenciados, en estos casos el estudio inmunohistoquímico y molecular cobra una importancia relevante.

**MATERIAL Y MÉTODOS:** Presentamos el caso de un paciente varón de 21 años, sin antecedentes clínicos de interés, que acude a urgencias por presentar sintomatología urinaria obstructiva de un mes de evolución. Se realiza una ecografía abdominal, que muestra una neoformación prostática que comprime vejiga sin infiltrarla. Al tacto rectal se constata una próstata heterogénea, desestructurada e inabarcable. El TAC toraco-abdominal confirma la presencia de una gran masa prostática, con adenopatías patológicas en las cadenas ilíacas internas, y presencia de metástasis hepáticas, pulmonares y en segundo arco costal izquierdo. Se realiza biopsia prostática de ambos lóbulos.

**RESULTADOS:** En el Servicio de Anatomía Patológica, recibimos cuatro cilindros prostáticos del lóbulo derecho y cinco del lóbulo izquierdo. Histológicamente, en ambas muestras, se observa una proliferación difusa de células de pequeño tamaño, con escaso citoplasma, núcleos redondos e hiper cromáticos con algún nucleolo no prominente que alternan con áreas de mayor atipia, inmersos en un estroma laxo no mixoide. El recuento mitótico es de 15 mitosis/10HPF, algunas de ellas atípicas. El estudio inmunohistoquímico muestra los siguientes resultados: MyoD1 positivo en el 30-40% de los núcleos, miogenina positivo, desmina positividad difusa, CD56 positivo, Flil positivo y CD99 con positividad de membrana. Se observó negatividad para CD45, CD34, STAT6, SATB2, CD3, CD5, S100, WT-1 y Ki67 del 70%. Se realiza técnica de FISH para el estudio de los genes EWSR1 y SS18 que resultó negativa para traslocación. Tampoco se detectó reordenamiento del gen FOXO-1. Con estos hallazgos, el diagnóstico fue de compatible con Rhabdomiomasarcoma embrionario.

**CONCLUSIONES:** El rhabdomiomasarcoma embrionario (ERMS), es el subtipo más frecuente y el de mejor pronóstico dentro de los rhabdidiomasarcomas, siendo la edad y el estadio tumoral los factores de riesgo más importantes. Un diagnóstico histológico adecuado además de una correcta correlación inmunohistoquímica y molecular, sobre todo en los casos dudosos, es fundamental para el pronóstico y el tratamiento. En nuestro caso, la positividad para marcadores de diferenciación de músculo esquelético como MyoD1, miogenina y desmina, así como la realización de pruebas moleculares nos permitió llegar al diagnóstico definitivo.

## MÜLLERIANOSIS VESICAL: ESTUDIO HISTOLÓGICO E INMUNOHISTOQUÍMICO

Sánchez Godoy, Laura; Béjar Valera, Javier; Belando Pardo, Mateo Eduardo; García Fernández, Alejandra; Fernández Pérez, Juan; Garzón Arana, Alejandro; Segado Martínez, Marta; Oviedo Ramírez, María Isabel

**Presentador:** Béjar Valera, Javier

HOSPITAL CLÍNICO UNIVERSITARIO VIRGEN DE LA ARRIXACA

**Tipo de trabajo:** e-Póster

**INTRODUCCIÓN:** El concepto de müllerianosis define la presencia de tejido procedente del endocérvix, endosálpinx o endometrio fuera de su lugar de origen, afectando principalmente al tracto urinario. Es una entidad benigna rara que afecta a mujeres en edad fértil y que cursa con sintomatología urinaria y dolor abdominal. El tratamiento es controvertido y, actualmente, se combina la cirugía con la administración de análogos de GnRH.

**MATERIAL Y MÉTODOS:** Se presenta el caso clínico de una mujer de 49 años que consulta por molestias urinarias y dolor abdominal. Como antecedentes de interés, destacan repetidas consultas en Atención Primaria por molestias urinarias, una cesárea y una aneختomía bilateral por endometriosis.

Tanto la exploración física como las pruebas analíticas y de sedimento de orina resultaron normales, es por ello que se decide realizar una ecografía y una uretrocistoscopia en las que se observa una lesión polipoide de 0,5 cm.

**RESULTADOS:** Dados los hallazgos en las pruebas de imagen, se lleva a cabo una resección transuretral de la lesión. En el estudio histológico se observó un urotelio con un espesor adecuado, sin atipia y sin formar estructuras papilares y, como hallazgo adicional, en la zona superficial de la lámina propia se identificaron áreas de cistitis quística y cistitis glandular.

Por otro lado, la mucosa vesical y muscular propia presentaban unas estructuras de morfología glandular revestidas por un epitelio cúbico y, en sectores, aplanado y áreas de epitelio cilíndrico ciliado con células poligonales en la región basal que recuerdan al epitelio tubárico. Estas estructuras glandulares mostraron positividad para PAX8, CK7, CA125 y receptores de estrógenos y fueron negativas para GATA3, CK20 y CD10, de manera que se pudo confirmar su origen mülleriano. Además, no se identificaron mitosis ni atipia.

**CONCLUSIONES:** La müllerianosis es una lesión rara que se caracteriza por la presencia de epitelio derivado de los conductos de Müller (endosálpinx, endometrio y endocérvix) en otros órganos, afectando principalmente a la vejiga. Suele darse en mujeres en edad fértil con antecedente de cirugía abdominal y cesárea y se manifiesta en forma de dolor abdominal, disuria, hematuria, cólico renal e irregularidades en la menstruación. En las pruebas de imagen se ve una lesión polipoide y para su tratamiento se combina la cirugía con la administración de fármacos análogos de GnRh.

Entre sus diagnósticos diferenciales histológicos se incluyen el adenoma nefrogénico que no debe teñir para los receptores de estrógenos ni CA125, y neoplasias malignas que afectan a la vejiga como el adenocarcinoma, el carcinoma uracal y las metástasis. Finalmente, al tratarse de una lesión benigna tiene buen pronóstico aunque hay descritos en la literatura casos que malignizan.

## PSEUDOTUMOR INFLAMATORIO RENAL, INUSUAL FORMA DE PRESENTACIÓN DE LA ENFERMEDAD RELACIONADA CON IGG4. UN RETO DIAGNÓSTICO.

Arbat, Julieta; Cano Medina, María; Ruiz Carbonell, Isabel; Perez Ebrí, M. Luisa; Rojas Ferrer, Nohelia; Escorihuela Sanfeliu, M. José; Alvarez Escandon, Jorge

**Presentador:** Arbat, Julieta

HOSPITAL UNIVERSITARIO DOCTOR PESET (VALENCIA)

**Tipo de trabajo:** e-Póster

**INTRODUCCIÓN:** La enfermedad relacionada con IgG4 es una entidad fibroinflamatoria sistémica recientemente reconocida, de etiología incierta, que con frecuencia afecta a múltiples órganos. Se caracteriza por altos niveles de inmunoglobulina IgG4 sérica y diversas manifestaciones clínicas, como organomegalia o formación de masas tumorales. Las alteraciones histológicas relacionadas con esta enfermedad son lesiones de tipo fibroinflamatorio con fibrosis estoriforme, denso infiltrado de células plasmáticas con inmunoexpresión para IgG4 y flebitis obliterativa, entre otras. A nivel renal, la histopatología más frecuentemente encontrada es una nefritis tubulointestinal, pero puede presentarse como una masa tumoral con sospecha clínica de malignidad.

**MATERIAL Y MÉTODOS:** Mujer de 48 años, exfumadora, sin otros antecedentes médicos de interés, que como hallazgo incidental en ecografía y TAC presenta una tumoración renal sólida de 6 cm de diámetro máximo. Con sospecha diagnóstica de tumor renal maligno se procede a nefrectomía radical izquierda.

**RESULTADOS:** En el examen macroscópico se evidenció una tumoración sólida blanquecina, de aspecto homogéneo y fasciculado, de 6 x 5,5 cm. Histológicamente, el tumor correspondía a una proliferación fusiforme con patrón estoriforme, sin criterios histológicos de malignidad, que asociaba infiltrados inflamatorios ricos en linfocitos y células plasmáticas. Tras el estudio inmunohistoquímico el componente fusocelular mostró únicamente positividad para vimentina, en tanto que las células plasmáticas mostraron inmunoexpresión para CD138 e IgG4, contabilizándose más de 10 células plasmáticas IgG4 positivas por campo de gran aumento. El diagnóstico fue de pseudotumor inflamatorio renal compatible con enfermedad relacionada con IgG4. Queda pendiente establecer proporción IgG4/IgG en células plasmáticas y correlación clínico-patológica con determinación de niveles de IgG4 sérica.

**CONCLUSIONES:** La enfermedad relacionada con IgG4 es una entidad poco frecuente con diversas formas de presentación, que requiere de la integración de datos clínicos, serológicos, radiológicos e histopatológicos para un correcto diagnóstico. La presentación como masa solitaria renal sospechosa de neoplasia es infrecuente, aunque están descritos hasta 13 casos en la literatura. Es importante reconocer esta patología para un adecuado tratamiento y abordaje multidisciplinario de esta enfermedad.

## DIAGNÓSTICO DE CARCINOMA UROTELIAL PLASMOCITOIDE EN CITOLOGÍA NO URINARIA.

Díaz Menéndez, Ariel; Villar Zarra, Karen; García Paulos, Antonio; Guevara Barona, Katherine

Presentador: Nieto Llanos, Santiago

HOSPITAL UNIVERSITARIO DEL HENARES

Tipo de trabajo: e-Póster

**INTRODUCCIÓN:** El carcinoma urotelial plasmocitoide es una variante histológica rara que constituye el 1-3% de los carcinomas uroteliales. Está compuesto por celularidad discohesiva con comportamiento agresivo y gran capacidad infiltrativa con posible extensión a superficies serosas. Puede presentarse en combinación con carcinoma urotelial convencional o en forma mixta junto a otros patrones agresivos.

**MATERIAL Y MÉTODOS:** Presentamos dos casos:

El primero corresponde a un paciente de 74 años que consulta por dolor abdominal y Sd. constitucional de meses de evolución, sin antecedentes o sintomatología urológica. En TAC abdominal se identifica dilatación pielocalcial y uretral bilateral con engrosamiento difuso de pared vesical, sin claras lesiones focales. Presenta además abundante líquido libre. La citología urinaria es positiva y sugestiva de carcinoma urotelial de alto grado de características habituales (con marcada irregularidad nuclear e hiper cromasía). Se recibe también muestra de líquido ascítico con celularidad atípica aunque sin las alteraciones observadas en la orina y se interpreta inicialmente como hiperplasia mesotelial de características reactivas. Se realiza biopsia vesical.

El segundo caso trata de un paciente de 75 años con diagnóstico en nuestro servicio de carcinoma urotelial plasmocitoide pT3a en pieza de cistectomía con borde quirúrgico circunferencial afecto, que tras 1 año de seguimiento presenta derrame pleural bilateral. Se recibe muestra de líquido pleural.

**RESULTADOS:** En el primer caso la biopsia vesical muestra una tumoración infiltrante difusa que atraviesa la lámina propia y diseña las fibras musculares, sin reacción desmoplásica. Está compuesta por células de tamaño pequeño, de núcleo redondeado, excéntrico, con cromatina fina y citoplasmas eosinófilos plasmocitoides. Se acompaña de carcinoma urotelial in situ e infiltrante con características citológicas y patrón convencional. El perfil IHC muestra positividad para AE1-AE3, EMA, CK7, CK20 y GATA3. Resulta negativo para E-Cadherina, CD38 y 34βE12, así como para marcadores linfoides y neuroendocrinos.

Tras el diagnóstico se reevalúa la citología de líquido ascítico y se realiza estudio IHC sobre bloque celular. Los hallazgos morfológicos e IHC resultan similares y superponibles al componente plasmocitoide descrito. Se discute el caso en comité de tumores y se expresa dicha correlación en informe complementario.

En el líquido pleural del segundo caso se identifican los mismos hallazgos morfológicos e IHC, con expresión positiva para CD138.

**CONCLUSIONES:** El carcinoma urotelial plasmocitoide pese a ser una variante infrecuente corresponde a una entidad reconocible con rasgos particulares en cuanto a comportamiento clínico, hallazgos morfológicos y confirmación IHC. Ante la presencia de celularidad atípica discohesiva en líquidos de cavidades, tanto ascíticos como pleurales, conocer y tener en cuenta esta variante como diagnóstico diferencial permitirá reducir la posibilidad de falsos negativos.

## TUMOR DE CÉLULAS DE SERTOLI IZQUIERDO INTRAABDOMINAL EN UN CASO DE FENOTIPO FEMENINO POR INSENSIBILIDAD COMPLETA A LOS ANDRÓGENOS. APORTACIÓN DE UN NUEVO CASO Y REVISIÓN DE LA LITERATURA.

Del Pino Jiménez, Pablo; Langmuir Sánchez, Andrés; Piñol Ribas, Miquel; Merheb Luttinger, Michelle Cossette; Galiel Vicente, Pilar  
Presentador: Del Pino Jiménez, Pablo

HU ARNAU DE VILANOVA

Tipo de trabajo: e-Póster

**INTRODUCCIÓN:** El síndrome de insensibilidad completa a los andrógenos (SIA) es una rara anomalía del desarrollo, secundaria a una mutación genética ligada a X en el gen del receptor de andrógenos (RA). Muestran genotipo 46XY pero fenotipo femenino desde el nacimiento. Actualmente suele diagnosticarse en la infancia o al llegar a la pubertad pero algunos casos se detectan más adelante en la madurez. A partir de los 25 años el riesgo de desarrollar tumores testiculares es mayor.

**MATERIAL Y MÉTODOS:** Presentamos un diagnóstico tardío de SIA completo (64 años) detectado por el hallazgo de una masa abdominal (18cm) asintomática en testículo criptorquídico. Paciente de fenotipo femenino de 174cm de altura con mamas bien desarrolladas. Genitales externos normales con escaso vello púbico y vagina corta que termina en un fondo de saco. Se confirmó amenorrea primaria y cariotipo 46XY.

La radiología confirmó una masa abdomino-pélvica izquierda sin útero ni anejos. Se realizó una resección quirúrgica de la masa y del testículo criptorquídico derecho.

**RESULTADOS:** El tumor testicular de 21x16x16cm y de 1,990kg estaba bien delimitado por la albugínea. Al corte era de color marrón claro y de aspecto multinodular con tractos blanquecinos finos.

Microscópicamente corresponde a un Tumor de células de Sertoli de patrón tubular sin atipia ni mitosis. En el estroma se observan algunas células de Leydig.

EL testículo derecho muestra un hamartoma caracterizado por hiperplasia de células de Sertoli, estroma fusocelular de tipo ovárico y varios quistes simples.

**CONCLUSIONES:** Las pacientes con SIA muestran una prevalencia variable (1/20.000-100.000 varones). No se produce la inducción androgénica del epidídimo, c. deferentes ni las v. seminales. Tampoco se desarrollan los genitales externos masculinos ni la próstata. Hay actividad de la hormona antimülleriana y el individuo no experimenta desarrollo de las trompas de Falopio, el útero y la parte superior de la vagina. Pueden presentar alteraciones malformativas testiculares.

La detección de este síndrome requiere de un estudio minucioso de la familia. El 60% tiene algún familiar afectado. La probabilidad entre hermanas 46 XY es de 1/3 y de hijas de hermanas es de 1/6. En algunas ocasiones se diagnostican en edades avanzadas como consecuencia de hallazgos radiológicos o tras el desarrollo de tumores gonadales inguinales y abdominales (como en nuestro caso).

La bibliografía muestra que los Tumores de células de Sertoli son los más frecuentes (32 casos). Solo 1 se ha comportado de forma maligna. Cuatro son bilaterales y uno es sincrónico con un Seminoma. Actualmente se observa con mayor frecuencia Neoplasia germinal in situ (10%) que no suele evolucionar a invasora.

En España se han publicado muy pocos casos de tumores testiculares en pacientes con SIA.

Aportamos una patología muy infrecuente caracterizada por un Tumor de células de Sertoli intraabdominal en una paciente diagnosticada de SIA completo en la madurez tardía y la revisión de la literatura.

## RETO DIAGNÓSTICO: NEFROBLASTOMA (TUMOR DE WILMS) EN PACIENTE ADULTO; REPORTE DE UN CASO.

Diazgranados Daza, Adriana Paola; Garrido Pontnou, Marta; De Torres Ramirez, Inés; Romagosa Perez-Portabella, Maria Cleofe; Silva , Tulio Mateo; Chabla Jaramillo, Julio; Modena Riba, Gisela; Ramón Y Cajal Agueras, Santiago; Semidey Raven, Maria Eugenia  
**Presentador:** Diazgranados Daza, Adriana Paola

HOSPITAL UNIVERSITARIO VALL D'HEBRON

**Tipo de trabajo:** e-Póster

**INTRODUCCIÓN:** El nefroblastoma es una entidad rara en adultos (1% de los tumores renales), en contraste con la incidencia en niños (85%), siendo detectado generalmente de manera incidental. Deriva del blastema primitivo metanéfrico; observando en la histología componente blastemal, estromal y epitelial en proporciones variables. El diagnóstico y tratamiento se establecen en base a los criterios pediátricos dada la rareza de la entidad. De esta manera, el diagnóstico en adultos representa un reto para clínicos y patólogos.

**MATERIAL Y MÉTODOS:** Mujer de 62a con hallazgo casual en TC a raíz de estudio por pérdida de peso, que informa de una lesión sólida en pelvis renal derecha de 47mm. La RMN reporta masa sólida renal con áreas quísticas y calcificaciones, que impresión de proceso neoforrmativo, sin signos de trombosis ni hidronefrosis. Se realiza BAG.

**RESULTADOS:** Histológicamente se observa un tumor densamente celular que muestra un patrón trifásico: con componente de tipo epitelial formando estructuras tubulares y rosetoides con empalizada periférica, así como áreas más sólidas y difusas primitivas de tipo blastemal, con células pequeñas de núcleos basófilos y nucléolos puntiformes. Se identifica focalmente estroma mixoide sin elementos heterólogos. Las células demuestran expresión para WT1+ (nuclear), CAM 5.2, CKAE3/AE3, CD56 y SINAPTOFISINA (parthead). Negatividad de CROMOGRANINA-A, EMA, CD99, NKX2.2, ETV4, BCOR, BRAF, DESMINA, INSM1, S100, SS18-5Sx, MIOGENINA, CD57, CK7, RACEMASA. Índice de proliferación celular ki67: 35%. Fish EWSRI negativo. Se orienta el caso como lesión compatible con NEFROBLASTOMA DEL ADULTO (TUMOR DE WILMS). Se practica nefrectomía total derecha posterior a discusión en comité especializado, confirmando el diagnóstico de NEFROBLASTOMA NO ANAPLÁSICO (Y SUS VARIANTES) ESTADIFICACIÓN PATOLÓGICA SIOP 2016: II (SIOP Working Classification of Renal Tumours of Childhood).

**CONCLUSIONES:** El nefroblastoma es una entidad infrecuente en la edad adulta que requiere de sospecha anatomopatológica para su diagnóstico, siendo determinante la identificación histológica del componente trifásico junto a la expresión nuclear de WT1. El principal diagnóstico diferencial es el de adenoma metanéfrico, donde sirve de ayuda la expresión de BRAF, así como tumores bifásicos y de células pequeñas (sarcoma sinovial, de células pequeñas, Ewing, neuroendocrino, entre otros). El pronóstico es variable según los casos descritos. El tratamiento de estos pacientes debe abordarse en un comité multidisciplinar dada la baja frecuencia de la entidad.

## CARCINOMA DE CONDUCTOS COLECTORES: SERIE DE CASOS EN UN PERÍODO DE 14 AÑOS.

Tenelanda Santillan, Angie; Cadavid Fernández, Natalia; Meléndez Cispert, Maria Rosa; Ferrer Gómez, Ana; Moreno Moreno, Esther  
**Presentador:** Tenelanda Santillan, Angie

HOSPITAL UNIVERSITARIO RAMÓN Y CAJAL

**Tipo de trabajo:** e-Póster

**INTRODUCCIÓN:** El carcinoma de conductos colectores (CDC) es una neoplasia de alto grado, cuyo origen se presume, proviene de los conductos colectores renales de Bellini. Es una entidad muy poco frecuente que representa menos del 1% de las neoplasias malignas renales; y de evolución agresiva que conlleva un mal pronóstico.

Sus criterios diagnósticos continúan evolucionando, con características histológicas típicas pero las alteraciones moleculares no son definitorias, lo que hace que el carcinoma de túbulos colectores sea un diagnóstico de exclusión. Una vez que se sospecha un diagnóstico de CDC por morfología, el estudio inmunohistoquímico (IHQ), aunque no confirma el diagnóstico, es importante para la exclusión de otras entidades, que es el objetivo de esta revisión de serie de casos.

**MATERIAL Y MÉTODOS:** Se han revisado los CDC diagnosticados entre 2008 y 2022, a los que se ha realizado estudios IHQ complementarios como Gata 3, p63, CK34B12, Pax-8, INI-1 y fumarato hidratasa (FH), para la exclusión de otras entidades neoplásicas. Además, se ha recolectado información relevante como grado histológico, presencia de necrosis, de invasión linfovascular y estadio en el momento del diagnóstico.

**RESULTADOS:** En 14 años, fueron diagnosticados 8 CDC, todos ellos de alto grado histológico (G3-G4). Otras características histológicas de alto riesgo observadas fueron: necrosis tumoral extensa en 6/8 e invasión linfovascular 8/8, con un característico estroma desmoplásico.

La expresión de INI-1y FH fue confirmada en todos los casos (100%).

En el estudio IHQ, 7/8 (88%) mostraron positividad para citoqueratinas de alto peso molecular y PAX-8, y 1/8 fue positivo para GATA 3 y p63.

En cuanto al estadio al momento del diagnóstico los 7/8(88%) infiltraban grasa del seno renal y grasa perirrenal y solo 2/8 invadían la vena renal. Seis de los casos contaban con linfadenectomía, observándose metástasis ganglionares en 5/6(83.3%).

**CONCLUSIONES:** El CDC es una entidad con criterios diagnósticos todavía no definidos hasta la última clasificación de la OMS 2022, lo que hace que sea un diagnóstico de exclusión con otras neoplasias de alto grado: como carcinoma urotelial, carcinoma medular renal y carcinoma de células renales asociado a déficit de fumarato hidratasa.

En nuestra serie, ninguno de los casos presentó pérdida de expresión de FH e INI-1, descartando los carcinomas renales asociado a deficiencia de FH y carcinoma medular.

Solamente uno de los casos diagnosticado inicialmente como CDC, correspondía a un carcinoma urotelial de alto grado.

Todo los CDC estudiados tenían una presentación agresiva al diagnóstico, teniendo más de la mitad de ellos metástasis ganglionares, que coincide con lo revisado en la literatura.

## PROCESO DE CERTIFICACIÓN DE UN INSTITUTO DE MEDICINA LEGAL Y CIENCIAS FORENSES.

Arlandis Navarro, Amparo; Giner Blasco, Juan Antonio; Garrido-Lestache López-Belmonte, Elvira; López Aleixos, María Angeles  
**Presentador:** Arlandis Navarro, Amparo

INSTITUTO DE MEDICINA LEGAL Y CIENCIAS FORENSES DE VALENCIA

**Tipo de trabajo:** Oral  
*(Consultar sala y hora en el Programa científico)*

**INTRODUCCIÓN:** Con el objetivo de obtener una mejora continua en los procedimientos y servicios ofrecidos por los Institutos de Medicina Legal y Ciencias Forenses (IMLCCFF), surge la necesidad de implantar un Sistema de Gestión de Calidad (SGC). Con dicha implantación buscamos asegurar la eficacia y fiabilidad de los servicios prestados, mediante el control y mejora continua de los procesos que integran nuestra actividad, asegurando las buenas prácticas profesionales y la calidad de los resultados. Es de gran importancia la implicación de todo el personal, así como facilitar el derecho a reclamar o identificar cualquier incidente que permita la gestión y mejora de la calidad. Para obtener los objetivos señalados y conseguir el certificado de calidad, se ha de establecer un sistema de calidad definido en la norma UNE EN-ISO 9001 y realizar las tareas que exige la norma. La implantación del SGC se realiza interrelacionando y alineando cuatro elementos esenciales: recursos disponibles en la organización, los procesos de trabajo, la política de trabajo definida y los objetivos establecidos.

**MATERIAL Y MÉTODOS:** Norma UNE EN-ISO 9001. Sistema de Gestión de Calidad basado en procesos (operativos, de apoyo y estratégicos).

**RESULTADOS:** Se definió el alcance de la certificación; se planificó el sistema (identificación y análisis de los procesos y la organización); se establecieron los indicadores y análisis de los mismos; se procuró la formación en Calidad y en la Norma ISO 9001 y se preparó la documentación del SGC. Todo ello con la participación del personal de las diferentes secciones y/o servicios y el alto compromiso de la dirección del Instituto. Tras la implementación del SGC se realizaron Auditorías Internas mediante las cuales comprobamos el cumplimiento de todos los requisitos que contiene la norma ISO 9001 y, por último, se superó la Auditoría de certificación, a través de la cual se comprobó que el SGC funcionaba correctamente y se había implementado. Con todo esto, la entidad certificadora emitió el Certificado de Calidad de las diferentes secciones y/o servicios del IMLCCFF en el que se implantó el SGC. La estructura de nuestra documentación está basada en tres niveles: En el primer nivel están el Manual de Calidad, al que se añaden la Política y los objetivos de Calidad. En el segundo nivel están los Procedimientos Generales, los Procedimientos Normalizados de Trabajo (PNT), Fichas de Procesos y el Mapa de Procesos de las diferentes secciones y/o servicios. En el tercer nivel están las Instrucciones de Trabajo (IT) y resto de documentos del SGC del IMLCCFF, como son los formularios, los formatos, los documentos externos, los registros, etc.

**CONCLUSIONES:** Los principales beneficios de la certificación son la participación y compromiso activo del personal en la "Cultura de Calidad" enfocada a la satisfacción del usuario. Con todo ello se ha logrado un trabajo mucho más eficiente, un registro objetivo y sistemático de los resultados y el establecimiento de la filosofía de la mejora continua.

## ESTUDIO MULTICENTRICO DE MUERTES OCURRIDAS DURANTE LA DETENCIÓN Y CUSTODIA POLICIAL

Sanchez De Leon Robles, M<sup>a</sup> Soledad; Lucena Romero, Joaquín; Martín Cazorla, Fernando; Monzó Blasco, Ana; Morentín Campillo, Benito; Hernández Guerra, Ana Isabel; Quintero Quintero, Yamilet Carolina; Fernández Liste, Alberto; Suarez Mier, M<sup>a</sup> Paz  
**Presentador:** Sanchez De Leon Robles, M<sup>a</sup> Soledad

SERVICIO DE HISTOPATOLOGÍA. INSTITUTO NACIONAL DE TOXICOLOGÍA Y CIENCIAS FORENSES (DPTO. DE MADRID).

**Tipo de trabajo:** Oral  
*(Consultar sala y hora en el Programa científico)*

**INTRODUCCIÓN:** Las muertes durante la detención y custodia policial suscitan un gran interés judicial y mediático, y en ellas se suele cuestionar la correcta actuación de las FFCCSSE. Las causas de muerte son diversas: asfixia posicional, Síndrome de Delirium Agitado (SDA), reacción adversa al consumo de alcohol y/o drogas de abuso (RADA), muertes súbitas cardíacas o suicidios. La investigación médico-legal de estas muertes ha de ser exhaustiva con autopsia judicial completa y análisis complementarios. El objetivo de este trabajo es analizar las circunstancias y causas de muerte ocurridas en España durante la detención y custodia policial

**MATERIAL Y MÉTODOS:** Estudio retrospectivo de muertes acaecidas durante la detención policial y hasta 72 h después de la misma. Se analizan antecedentes, lugar y circunstancias de la muerte, hallazgos de autopsia e histopatológicos, resultados del análisis toxicológico, causa de muerte y etiología médico legal

**RESULTADOS:** Se han recopilado 57 casos (98% varones); entre 21-60 años (39,879,3). En 39 casos la muerte ocurrió con intervención policial, en 8 fue la guardia civil, en 6 la policía autonómica y en 3 empresa de seguridad privada. Veintinueve (52,7 %) fallecieron en el calabozo, 9 (16%) en la vía pública, 7 (12,5%) en hospital/ambulancia tras PCR recuperada, 7 (12,5%) en domicilio, 1 (1,8%) en coche policial, 1 (1,8%) en CIE (centro de internamiento de extranjeros) y 1 (1,8%) en el mar. En 26 (46,4%) casos existía el antecedente de consumo de drogas y/o alcohol. En 11 (19,6%) había antecedentes psiquiátricos o trastornos de la personalidad. Sobre las circunstancias se encuentran 13 casos (23,2%) con maniobras de reducción (8 con inmovilización en decúbito prono, 3 casos con presa cervical, 3 casos con utilización de pistola táser). En 43 casos (78,1%) el resultado químico toxicológico fue positivo, en 24 de ellos se detectó consumo de cocaína (sangre y/u orina) de los que 16 casos corresponden a SDA. En cuanto a la etiología médico legal: 36 casos (64,2 %) se consideraron accidentales, 10 casos (17,8%) suicidas, 7 (12,5%) naturales, 2 (3,5%) indeterminada y 1 (1,8%) caso homicida. Como causas de muerte: 16 casos (28,5%) podrían corresponder a SDA, 10 casos (17,8%) a RADA, 9 sujetos fallecieron por ahorcadura suicida, 7 casos por traumatismo, 2 por fallo multiorgánico tras PCR recuperada y 1 caso por posible asfixia accidental. De las muertes naturales, 4 fueron muertes súbitas cardíacas, 1 crisis asmática, 1 esteatosis hepática masiva y 1 por crisis vaso-oclusiva por rasgo falciforme

**CONCLUSIONES:** La mayoría de los fallecidos durante la detención y custodia policial son varones jóvenes con frecuente antecedente de consumo de drogas y/o alcohol. El 20% con trastornos psiquiátricos y de la personalidad. El 30% presentaron cuadro compatible con Síndrome de Delirium Agitado, asociado al consumo de cocaína en la mayoría de los casos. Casi el mitad fallecieron en calabozo de dependencias policiales, fundamentalmente por RAD (50%) y suicidio por ahorcadura.



SEPAF

1214

## PAPEL DE LOS TÓXICOS EN LA MUERTE SÚBITA CARDÍACA POR CARDIOPATÍA ISQUÉMICA AGUDA

Saura Iturrar, Claudia; Mallaviabarrena Ormaechea, Itaskun; Rodríguez Iruiralde, Olga; Morentin Campillo, Benito

**Presentador:** Saura Capsir, Claudia

INSTITUTO DE MEDICINA LEGAL Y CIENCIAS FORENSES DE MADRID

**Tipo de trabajo:** Oral

(Consultar sala y hora en el Programa científico)

**INTRODUCCIÓN:** La muerte súbita cardíaca (MSC) es un problema de salud pública. Al ser muertes inesperadas su estudio corresponde a la patología forense. Las autopsias judiciales proporcionan información sobre las causas de la muerte, factores de riesgo y desencadenantes. La causa principal de MSC es la cardiopatía isquémica. Ésta puede ser aguda (CIA) cuando se detecta trombosis coronaria reciente con o sin infarto agudo de miocardio; o crónica. El consumo de tóxicos puede desencadenar una arritmia y precipitar una MSC. El estudio de la influencia de los tóxicos en la MSC, y en concreto en la CIA, es una cuestión de interés médico legal. El objetivo de este estudio es analizar el papel de las drogas de abuso y alcohol en la CIA.

**MATERIAL Y MÉTODOS:** Se estudiaron los resultados de las autopsias realizadas en un Servicio de Patología entre 2013 y 2022. Se analizaron características demográficas y clínicas, incluyendo causa de muerte y hallazgos toxicológicos y anatomopatológicos. Se seleccionaron aquellas cuya causa de muerte fue una CIA y se estudió la presencia en fluidos biológicos de etanol y drogas de abuso, y la distribución por sexo y edad. El análisis estadístico fue realizado con la prueba  $\chi^2$ . Por otro lado, en el total de autopsias, se seleccionaron los casos positivos a etanol y drogas de abuso.

**RESULTADOS:** En 448 casos (79,2% varones) la causa de la MSC fue una CIA. De ellos, el 50,9% tenía de 40 a 59 años, el 43,8% eran > de 60 años, y solo el 5,4% eran <40 años. En 432 autopsias (96,4%) se realizó estudio toxicológico. Los tóxicos más frecuentemente detectados fueron cannabis (13,4%), anfetaminas (6,7%), cocaína (5,8%) y etanol >0,5 g/L (5,3%). La presencia de drogas psicoestimulantes (anfetaminas y/o cocaína) fue del 10,4%. En el 50% de las MSC de 40 años se detectaron drogas psicoestimulantes (14,3% en personas de 40 a 59 años y 0,5% en >60 años; p 0,001). Las cifras para cannabis fueron respectivamente 50, 19,3 y 1,6% (p0,001). Con respecto al sexo, en el 12,2% de los varones se detectó consumo de drogas psicoestimulantes (3,4% en mujeres). Del total de autopsias efectuadas (n=6183), en 4441 se realizó estudio toxicológico. En las muertes por CIA se encontró con mayor frecuencia consumo de anfetaminas y cannabis que en las muertes por otras causas (6,7 vs 4,4% y 13,4 vs 8,8% respectivamente). En cambio, se encontró morfina, metadona, cocaína y etanol >0,1 g/L con más frecuencia en muertes por otras causas que en muertes por CIA (5,8 vs 0,6%, 3,8 vs 0,6%, 5,9 vs 5,8% y 17,07 vs 10,4%)

**CONCLUSIONES:** La MSC por CIA es más frecuente en varones entre 40 y 59 años. Los altos porcentajes positivos a cannabis y a psicoestimulantes sugieren que el consumo de estas sustancias puede tener un papel desencadenante en la MSC por CIA, principalmente en varones jóvenes. Ello obliga a la realización de estudios adicionales para filiar los mecanismos fisiopatológicos intervinientes. Clínicamente está justificado el estudio toxicológico en 40 años que acuden a urgencias con sintomatología compatible con una CIA

SEPAF

664

## MORTALIDAD ASOCIADA A METADONA: LA IMPORTANCIA DEL POLICONSUMO DE PSICOFÁRMACOS Y DROGAS DE ABUSO

Morentin Campillo, Benito; Arrieta Perez, Jon; Meana Martinez, J. Javier; Callado Hernando, Luis F.

**Presentador:** Callado Hernando, Luis F.

SERVICIO DE PATOLOGÍA FORENSE . INSTITUTO VASCO DE MEDICINA LEGAL

**Tipo de trabajo:** Oral

(Consultar sala y hora en el Programa científico)

**INTRODUCCIÓN:** A pesar de los beneficios del uso terapéutico de metadona, en los últimos años la mortalidad por sobredosis de opiáceos se ha convertido en un grave problema de salud pública. El uso de metadona puede provocar efectos adversos graves, incluida la toxicidad mortal. Los principales mecanismos asociados con las muertes relacionadas con la metadona (MRM) son: depresión respiratoria de origen central, arritmia cardíaca debido a la prolongación del intervalo QT; y muerte violenta secundaria a los efectos neurológicos y psicológicos de la droga. Los principales objetivos de este estudio fueron evaluar la prevalencia de MRM, determinar sus características demográficas, clínico-patológicas y toxicológicas; y evaluar las causas de muerte.

**MATERIAL Y MÉTODOS:** En el presente trabajo realizamos un estudio observacional basado en autopsias forenses realizadas en un periodo de 18 años, en una población bien definida. Los casos en los que se detectó metadona en sangre fueron incluidos. En todos ellos se realizó una autopsia completa con estudio histopatológico. También se revisaron los datos clínicos y las circunstancias que rodearon la muerte.

**RESULTADOS:** Se detectó metadona en sangre de 328 sujetos (3,7% de las autopsias en las que se solicitó análisis toxicológico). Los fallecidos fueron predominantemente hombres (80%) con una edad media de 41,8 ( $\pm 8,8$ ) años. La mayoría de las personas tenían en vida un diagnóstico de trastorno por uso de sustancias. La prevalencia de enfermedades psiquiátricas fue de un 24% y de abuso/dependencia de alcohol del 12%. El 47% estaba en tratamiento en un programa de mantenimiento con metadona. La concentración de metadona en el 50% de los casos fue  $>0,5$  (50,2%); en el 35% entre 0,5-1; y en un 15% superior a 1 g/L. La metadona fue la única droga identificada en 11 casos (3%). Se detectaron drogas ilícitas en 223 sujetos (68%). La cocaína fue la principal droga ilícita (n=132), seguida del cannabis (n=104), heroína (n=81) y anfetaminas (n=41). El alcohol fue positivo en 39 personas. La presencia de psicofármacos fue muy elevada: benzodiazepinas en 282, fármacos prescritos asociados a QT largo en 134 y otros en 51. La metadona se consideró la causa directa de muerte en el 72% de los sujetos; el 52% fueron muertes tóxicas sin anomalía estructural que pudiera explicar la muerte y el 20% bronconeumonía. En el 28% la autopsia descubrió una causa estructural (somática o violenta) de la muerte, en la que la metadona fue un hallazgo concausal menor o incidental.

**CONCLUSIONES:** La mortalidad asociada a la metadona es causada principalmente por sus efectos tóxicos de depresión respiratoria central y/o de arritmia cardíaca. La alta frecuencia de bronconeumonía parece ser debida a la vida media tan larga que tiene esta sustancia. El consumo de múltiples sustancias psicoactivas tanto de drogas ilícitas, principalmente cocaína, y de psicofármacos que tienen efectos adversos sinérgicos con la metadona parece ser el principal riesgo asociado con esta alta mortalidad por metadona.

SEPAF

870

## ESTUDIO DE LAS ALTERACIONES EN LA MICROVASCULARIZACIÓN CEREBRAL Y LA EXPRESIÓN DE LA ACUAPORINA-4 EN INDIVIDUOS FALLECIDOS POR TRAUMATISMO CRANEO-ENCEFÁLICO GRAVE: BIOMARCADOR DE LESIÓN CEREBRAL?

Ortega Sanchez, Marisa; Marialuisa.Ortega@Uab.Cat  
 Marialuisa.Ortega@Uab.Cat; Marialuisa.Ortega@Uab.Cat;  
 Niedermaier --, Katrin; Rojas Codina, Santiago; Buloz Osorio,  
 Edgar; Gáltes Vicente, Ignasi; Rodríguez Baeza, Alfonso  
**Presentador:** Ortega Sanchez, Marisa

IMLCFC

**Tipo de trabajo:** Oral*(Consultar sala y hora en el Programa científico)*

**INTRODUCCIÓN:** Los traumatismos craneoencefálicos (TCE) continúan siendo la primera causa de muerte o de discapacidad en la población menor de 45 años. Los individuos afectados de un TCE y que fallecen tras un periodo de supervivencia, presentan lesiones primarias que se producen como consecuencia del propio impacto y daño secundario que contribuye al pronóstico de estos individuos. Caracterizar este daño secundario puede contribuir al avance del enfoque terapéutico en este contexto. El objetivo del estudio ha sido valorar las alteraciones de la microvascularización cerebral, así como el papel de la activación de la acuaporina-4 (AQP-4) en individuos fallecidos por traumatismo craneoencefálico.

**MATERIAL Y MÉTODOS:** Se recogieron muestras de diferentes áreas de corteza cerebral de todos los lóbulos, en 5 individuos fallecidos sin patología aparente del sistema nervioso central (grupo control) y de 5 individuos fallecidos por TCE grave (grupo traumático). Además, del grupo traumático se recogieron las muestras del foco primario lesional y perilesional. Se realizaron tinción histológica de Nissl, así como marcajes inmunohistoquímicos frente a colágeno IV y AQP-4.

**RESULTADOS:** Los resultados mostraron que las áreas correspondientes al foco contusional y las perilesionales presentaron unas alteraciones estructurales similares a pesar de la aparente distinción que se podía establecer a nivel macroscópico. Esto sugiere que la alteración histopatológica se extiende más allá del borde lesional aparente.

En este sentido el grupo traumático presentó una disminución significativa de la densidad neuronal y vascular, tanto a nivel del foco contusional como a nivel perilesional. Además, se observaron alteraciones significativas en áreas situadas a distancia de la lesión primaria, hecho que puede estar relacionado con el desarrollo de edema cerebral y la aparición de hipoperfusión y consecuente isquemia. También se observaron fenómenos de ondulación y rotura de puentes intervasculares, lo que se podría relacionar con una desestructuración de la microvascularización cerebral lo cual favorecería estos procesos. En lo que refiere a la expresión de AQP-4 se observó un aumento de la expresión de esta a nivel de los pies astrocitarios en áreas alejadas de la lesión primaria. Esto puede ser un factor contribuyente al desarrollo de edema cerebral en estas regiones. Curiosamente estos mismos hallazgos se observaron en un sujeto del grupo control fallecido por asfixia mecánica.

**CONCLUSIONES:** El traumatismo craneoencefálico induce alteraciones en áreas distantes de la lesión primaria que incluyen entre otras, la expresión de AQP-4 en pies astrocitarios, así como alteraciones de la microvascularización cerebral. Estos cambios podrían reflejar la activación de mecanismos de daño secundario en estas regiones. Sin embargo, dichas alteraciones no deberían considerarse patognomónicas de esta entidad, ya que pueden presentarse en otras circunstancias como la asfixia mecánica.

SEPAF

1004

## MORTALIDAD POR SUICIDIO EN LA PROVINCIA DE ... DURANTE EL PERIODO 2018-2022. ANÁLISIS DE LAS MODIFICACIONES PRODUCIDAS DURANTE EL PERIODO PANDÉMICO.

Sanchez Ruiz, Yesica; Santos Rodríguez, María; García Hospital, Fermín; Muñoz Fernández, Fátima; Castell Navarro, Aida; Sánchez Gómez, Ana; Blanco Rodríguez, Mario Rodrigo; Rico García, Antonio; Carmona Berraquero, Fernando  
**Presentador:** Sánchez Ruiz, Yesica

INSTITUTO DE MEDICINA LEGAL Y FORENSE DE SEVILLA. SERVICIO DE PATOLOGÍA.

**Tipo de trabajo:** Oral*(Consultar sala y hora en el Programa científico)*

**INTRODUCCIÓN:** Cada año, los casos de suicidio van en aumento en todo el mundo por diversos factores de riesgo. Desde el inicio de la pandemia por COVID-19 se había previsto un aumento de las tasas de suicidio.

Los estudios realizados hasta la fecha difieren respecto a si durante la pandemia por COVID-19 se vieron afectadas las tasas de suicidio o no. Sin embargo, en España existen muy pocos estudios forenses que determinen si ha habido o no un aumento de las tasas de suicidio durante la pandemia.

El objetivo principal de nuestro estudio es valorar si la situación de pandemia por COVID-19 ha tenido alguna influencia en las tasas de mortalidad y en el perfil epidemiológico del suicidio consumado respecto a los años previos y posteriores a la pandemia.

**MATERIAL Y MÉTODOS:** Se trata de un estudio observacional y retrospectivo sobre un total de 5.224 autopsias realizadas en el Servicio de Patología del Instituto de Medicina Legal y Ciencias Forenses de ... durante el periodo comprendido desde el 1 de enero de 2021 hasta el 31 de diciembre de 2022.

Las variables analizadas para cada caso han sido: N<sup>o</sup>/año, sexo, edad, estado civil, entorno (rural/urbano), antecedentes psiquiátricos, intentos de suicidio previos, mes, día de la semana, rango horario y mecanismo de suicidio.

Posteriormente, se ha realizado un estudio estadístico comparativo (SPSS) anual y semestralmente, entre el periodo prepandemia de 1 de enero de 2018 a 31 de diciembre de 2019, el periodo de pandemia por COVID-19 y el periodo de nueva normalidad desde el 1 de enero de 2021 hasta el 31 de diciembre de 2022. El periodo de pandemia por COVID-19 se ha separado en tres grupos, total pandemia (1/01/20-31/12/2020), primer semestre (confinamiento domiciliario) (1/01/2020-30/06/20) y segundo semestre (desconfinamiento domiciliario) (1/07/2020-31/12/2020).

**RESULTADOS:** Se realizaron un total de 5.224 autopsias en el periodo comprendido entre el 1 de enero de 2018 y el 31 de diciembre de 2022, de las cuales, 959 fueron suicidios (18,4%). En el año 2018, los suicidios fueron el 11% del total de autopsias, en 2019 el 13%, en 2020 el 15,7%, en 2021 el 15,4% y en 2022 el 13,2%.

Las tasas anuales de mortalidad por suicidio obtenidas en estos cinco años muestran cierto aumento a partir del año 2020. Este aumento es estadísticamente significativo si comparamos dichas tasas por semestre, observando que la incidencia de suicidios casi se duplica a partir del 1 de julio de 2020, tanto en este segundo semestre como en el segundo semestre de 2021 y 2022.

**CONCLUSIONES:** Frente a lo observado por otras series clínica e internacionales, nuestro estudio muestra un aumento estadísticamente significativo de la incidencia del suicidio consumado a partir del 1 de julio de 2020, coincidiendo con el periodo de desconfinamiento.

SEPAF

452

## PATRÓN DE MICROFRACTURAS EN EL TRAUMATISMO ÓSEO VITAL II

Schwab, Nathalie; Galtés, Ignasi; Ortega, Marisa; Jordana, Xavier  
**Presentador:** Schwab, Nathalie

IMLCFC-UAB

**Tipo de trabajo:** Oral  
*(Consultar sala y hora en el Programa científico)*

**INTRODUCCIÓN:** El diagnóstico diferencial entre fracturas óseas peri- y postmortem se hace principalmente a partir de criterios macroscópicos. Los estudios centrados en la histología ósea son muy escasos. Las fracturas perimortem (en hueso fresco) presentan un patrón de microfractura osteonal distinto del patrón observado en las alteraciones tafonómicas de huesos secos. El objetivo de este trabajo es explorar la hipótesis de que este patrón de microfracturas osteonales es distintivo de la condición vital, proporcionando, por tanto, un método histomorfológico para optimizar el momento de la fractura y acortar el intervalo de tiempo del trauma perimortal.

**MATERIAL Y MÉTODOS:** Comparamos el patrón de microfracturas existente en húmeros humanos procedentes de 5 casos traumáticos de autopsia con fracturas provocadas experimentalmente en 10 húmeros frescos y 5 ejemplares secos procedentes de donantes. Para la reproducción de las fracturas, utilizamos un mecanismo de flexión a tres puntos. Adicionalmente y para simular la condición intravital, a la mitad de los húmeros fracturados experimentalmente, se le añadió una carga de compresión axial. Se analizaron los siguientes parámetros: totalidad de microfracturas, densidad osteonal e intersticial y longitud de las mismas. Para la comparativa estadística se utilizó la prueba no paramétrica U de Mann-Whitney.

**RESULTADOS:** Los resultados de este estudio muestran que los húmeros frescos fracturados experimentalmente con flexión a tres puntos y sometidos a una carga axial presentaban el mismo patrón de microfractura osteonal que las fracturas vitales de los casos de autopsia, en este sentido, no existen diferencias estadísticamente significativas entre ambos grupos. Sin embargo, sí se encuentran diferencias significativas con el patrón observado en las fracturas frescas sin carga de compresión añadida y en las fracturas secas. Los resultados confirman nuestra hipótesis de que el patrón de microfractura osteonal es una característica histológica vinculada, no sólo al estado del hueso fresco, sino también a la carga axial que se supone condición intravital.

**CONCLUSIONES:** El estudio del patrón osteonal de microfractura proporciona una herramienta innovadora en el diagnóstico de la vitalidad de las fracturas óseas.

SEPAF

451

## PATRÓN DE MICROFRACTURAS EN EL TRAUMATISMO ÓSEO VITAL I

Galtés, Ignasi; Schwab, Nathalie; Ortega, Marisa; Jordana, Xavier  
**Presentador:** Galtés, Ignasi

IMLCFC

**Tipo de trabajo:** Oral  
*(Consultar sala y hora en el Programa científico)*

**INTRODUCCIÓN:** La datación de las fracturas óseas es uno de los principales retos al que se enfrenta el antropólogo forense, su diagnóstico sigue siendo una estimación incierta. En la literatura, existen muchos métodos macroscópicos para distinguir entre las fracturas perimortem (hueso fresco) de las alteraciones postmortem (hueso seco), basados en las diferencias estructurales y las distintas propiedades mecánicas inherentes a los dos tipos de hueso. Sin embargo, esta diferenciación sigue siendo problemática, en particular cuando se trata de huesos fragmentados o cuando aún se conserva cierto grado de humedad en el tejido. En este trabajo, empleamos un abordaje histológico con el objetivo de investigar si el patrón de microfractura de la cortical ósea es distinto en las fracturas de hueso fresco y las fracturas de hueso seco.

**MATERIAL Y MÉTODOS:** Aunque el análisis histológico se utiliza como una herramienta complementaria en patología forense, su aplicación en la evaluación de fracturas óseas es muy poco común. Este trabajo se basa en la técnica de lámina fina, mediante la cual se trabaja con una lámina cortical obtenida de un bloque óseo que ha sido previamente incluido en resina. El método, ampliamente utilizado en geología, no requiere de la tinción del tejido y permite un análisis de la microarquitectura del hueso. Concretamente, se analizaron histológicamente 5 fracturas de casos procedentes de autopsias judiciales y se compararon con 6 fracturas experimentales provocadas en hueso seco de donantes (1 caso fue utilizado como control de la técnica). Se analizaron los siguientes parámetros: totalidad de microfracturas, densidad osteonal e intersticial y longitud de las mismas. Para la comparativa estadística se utilizó la prueba no paramétrica U de Mann-Whitney.

**RESULTADOS:** Los resultados mostraron que el hueso seco presenta diferencias estadísticamente significativas en lo referente a la presencia de una mayor densidad y longitud de microfracturas. En el caso de las fracturas en hueso fresco, se observa significativamente una menor densidad de microfracturas, pero una mayor proporción de las microfracturas osteonales, sugiriendo que este patrón podría considerarse como un marcador de daño perimortal.

**CONCLUSIONES:** Los resultados de nuestro estudio sugieren que los cambios en los factores óseos intrínsecos (componentes minerales/orgánicos) dan como resultado un patrón de microfracturas diferente cuando comparamos entre fracturas en hueso fresco y seco que se puede utilizar en datación de la lesión ósea, especialmente cuando se plantea el reto de tener que realizar el diagnóstico diferencial en un fragmento óseo, o de diagnóstico macroscópico dudoso.

SEPAF

952

## LA IMPORTANCIA DEL DIAGNÓSTICO HISTOPATOLÓGICO EN MUERTES VIOLENTAS QUE NO LO SON

Moro Cárdenas, M. Cinta; Larrondo Espinosa, Javier; Miguel Salas, María Teresa

**Presentador:** Moro Cárdenas, M. Cinta

INSTITUTO NACIONAL DE TOXICOLOGÍA Y CIENCIAS FORENSES

**Tipo de trabajo:** Oral

(Consultar sala y hora en el Programa científico)

**INTRODUCCIÓN:** Demostrada está la importancia del estudio histopatológico en la autopsia médico-legal y su relevancia para esclarecer el origen de la muerte y establecer la vitalidad o no de las lesiones, determinando ciertos parámetros tales como la data y la cronología de las mismas, e incluso diagnosticar si un feto nació con vida o muerto, concluyendo si respiró o no. La correlación anatómo-patológica de las lesiones permite enjuiciar a unos o absolver a otros. Ahí es donde radica la verdadera ciencia al servicio de la Justicia.

**MATERIAL Y MÉTODOS:** Presentamos una serie de casos, donde el estudio histopatológico cambió la etiqueta de muerte violenta, en la que desgraciadamente fue la consecuencia y no el origen, como se pensaba en un principio.

Todos los casos comparten patología de origen natural que, debido a las circunstancias que rodeaban al fallecido, ocasionaron una equivocada muerte violenta.

Además, se estudiaron formularios forenses clasificados como muerte violenta de los años 2021 y 2022 y se realizó estudio histopatológico para confirmar o descartar el diagnóstico de la causa de la muerte.

**RESULTADOS:** Se evaluó la tasa de concordancia macro y microscópicamente.

**CONCLUSIONES:** El estudio histopatológico no solo confirma lo que ya se sospechaba desde el lugar de los hechos y poco después en la mesa de autopsias. Que todo encaje como un puzzle o un rompecabezas no es la tarea más difícil del anatomopatólogo forense. De hecho, el desafío es volver a encauzar un diagnóstico final que estaba erróneamente catalogado. La presentación de estos ejemplos y su análisis posterior reafirma que realizar un estudio anatómo-patológico complementario es crucial, necesario y rentable. Esto es debido a que un examen histopatológico detallado del cuerpo puede revelar lesiones internas que no son evidentes en un examen externo, lo que puede ayudar a determinar la causa de la muerte.

SEPAF

1138

## SÍNDROME DE IMPLANTACIÓN DE CEMENTO ÓSEO. PRESENTACIÓN DE TRES CASOS.

Ronquillo Rubio, Araceli; Martínez De Mandojana Perez, Ana María; Mateo Vico, Olga María; Salguero Villadiego, Manuel

**Presentador:** Ronquillo Rubio, Araceli

INTCF DEPARTAMENTO DE SEVILLA

**Tipo de trabajo:** Oral

(Consultar sala y hora en el Programa científico)

**INTRODUCCIÓN:** El síndrome de implantación de cemento óseo (SICO) es una complicación potencialmente mortal en la cirugía ortopédica, en las fracturas de tercio proximal de fémur, cuando se usa cemento óseo presurizado. La incidencia de una reacción grave es de 0,5 a 1,7%. No existe una definición para el síndrome de implantación por cemento óseo, pero se caracteriza por una serie de condiciones clínicas que incluyen: hipoxia, hipotensión arterial, arritmias cardíacas, aumento de la resistencia vascular pulmonar, disminución del nivel conciencia y parada cardíaca. El cemento óseo consta de dos componentes, uno líquido y otro en polvo, compuesto por polímeros de metilmetacrilato, que se mezclan en la fase de cementado.

**MATERIAL Y MÉTODOS:** Se presentan los casos de tres mujeres de 89, 91 y 92 años, con fractura subcapital de fémur, que fallecen tras la realización de artroplastia de cadera con prótesis cementada. Recibimos las muestras de los tejidos extraídos durante las necropsias, las cuales se procesan según protocolo. Se revisan los grados 1, 2 y 3 de gravedad del SICO según Donaldson et al. en función de la severidad de la hipoxia, hipotensión y pérdida de conciencia, con parada cardiorespiratoria, incluyendo los tres casos en el grado 3. Revisamos la bibliografía de series de autopsias que exponen los hallazgos histopatológicos y revisamos estudios de la morfología de los polímeros de polimetilmetacrilato durante la técnica de mezclado y su posterior cristalización, para correlacionar con los hallazgos histológicos.

**RESULTADOS:** El estudio histopatológico muestra en los tres casos, émbolos de médula ósea y grasa, y de micropartículas óseas en pulmón. Se advierten émbolos de material extraño, en los capilares, compatible con estructuras cristalinas de eje central radial, en pulmón, miocardio y riñón. Se observa edema pulmonar.

**CONCLUSIONES:** El SICO es una complicación potencialmente fatal. La embolización pulmonar a partir del contenido intramedular es la causa. Los émbolos pueden estar constituidos por médula ósea y grasa, micropartículas óseas y partículas de polimetilmetacrilato, en su estado amorfo y cristalino (esferulitas). Los polímeros de metacrilato cristalizan cuando se reúnen condiciones de empaquetamiento y fuerzas de interacción elevadas, como la presurización a que se somete al cemento para forzarlo en los intersticios del hueso, durante la cirugía. Al cristalizar el cemento se forman esferulitas que están constituidas por lamelas que irradian desde su centro, disponiéndose las cadenas en una dirección perpendicular al radio y con regiones amorfas entre las lamelas. En los artículos publicados hasta la fecha si bien se describe que los émbolos pueden estar formados por partículas de metacrilato, no se presentan imágenes fotográficas. Las características que observamos, coinciden con la morfología de la fase de cristalización del los polímeros de polimetilmetacrilato. Se realiza RNM (Resonancia Magnética Nuclear) en los tejidos remitidos para apoyar nuestros hallazgos.

SEPAF

1203

## MUERTE SÚBITA EN POBLACIÓN DE 1-35 AÑOS. ESTUDIO FORENSE SOBRE UNA SERIE DE 563 CASOS

Lucena Romero, Joaquín; Morentin Campillo, Benito  
**Presentador:** Lucena Romero, Joaquín

SERVICIO DE PATOLOGÍA FORENSE. IMLCF DE SEVILLA

**Tipo de trabajo:** Póster con Defensa  
 (Miercoles 3 de mayo 2023; 10:45; Pantalla: 7)

**INTRODUCCIÓN:** La muerte súbita (MS) en pacientes jóvenes tiene una frecuencia baja, pero con importantes implicaciones desde el punto de vista sanitario. Se presentan las características epidemiológicas y clínico-patológicas de la MS en personas de 1-35 años ocurridas en dos provincias del norte y sur de España.

**MATERIAL Y MÉTODOS:** Estudio poblacional basado en autopsias forenses realizadas en las provincias A (1991-2021) y B (2004-2021). Las autopsias se realizaron siguiendo las Guías de la Association for European Cardiovascular Pathology; antecedentes personales, circunstancias de la muerte, autopsia macroscópica completa, estudio histopatológico, análisis químico-toxicológico y en algunos casos análisis microbiológico, bioquímico y screening genético postmortem.

**RESULTADOS:** Se registraron 563 casos de MS (68.6% varones), edad media 25.6±9.2 años (MS cardiaca 27.4±7.9 y MS extracardiaca 22.8±11.0 años). La tasa de mortalidad global fue de 2.5/100000/año (provincia A 3.4/100000/año y provincia B 2.2/100000/año). El 72% de la MS fue de origen cardíaco (MSC), (56% por MSC estructural y 16% por MSC inexplicada o MS en corazón estructuralmente normal) y el 28% fue extracardiaca. En las MS extracardiacas, predominaron las patologías neurológicas (n=60) y las respiratorias (n=49). Las causas más frecuentes de la MSC estructural fueron las miocardiopatías (MCP) primarias, incluyendo las asociadas a obesidad (n=93), la cardiopatía isquémica por aterosclerosis coronaria (n=88), las miocarditis (n=26), el TEP (n=43), las cardiopatías congénitas (n=21) y la disección de aorta (n=18). En varones destacó la MSC estructural (62%) sobre la MS extracardiaca (22%), mientras entre las mujeres la frecuencia fue similar (44 y 41%, respectivamente). En edad pediátrica el 48.6% de las MS fueron extracardiacas. En los jóvenes de 15 a 24 años y en adultos jóvenes de 25 a 35 el grupo principal fue la MSC con 52.8 % y 61.1%, respectivamente (p>0.001). Desde el punto de vista clínico, en el 16.3% el diagnóstico de la enfermedad responsable de la MS era conocido en vida, en el 18% existía algún síntoma significativo en probable relación con la enfermedad y en el resto no existían enfermedades significativas, salvo factores de riesgo cardiovascular (16.5%). El análisis toxicológico puso de manifiesto drogas de abuso y alcohol etílico en el 22% de las muertes. Las drogas ilegales fueron: cannabis (n=40), cocaína (n=34), anfetaminas y metadona (n= 8) y heroína (n= 7). La presencia de drogas ilegales fue más alta en varones que en mujeres (17.4 vs 7.3%, p<0.001) y en adultos jóvenes (19.1%), más que en adolescentes (6.5%) y niños (0%).

**CONCLUSIONES:** La MS juvenil en estas dos provincias tiene una incidencia baja, pero algo superior a la descrita en otras poblaciones, siendo más frecuente en varones con edad media de 26 años. Es de origen cardíaco en el 72% de los casos, fundamentalmente por MCP primarias y cardiopatía isquémica y el 16% fueron MSC inexplicadas. Un 22% de los casos están asociados al consumo de alcohol y drogas de abuso.

SEPAF

900

## ESTUDIO POSTMORTEM EN LA ENFERMEDAD DE SANFILIPPO: HALLAZGOS MACROSCÓPICOS E HISTOPATOLÓGICOS, ALTERACIONES GENÉTICAS Y REVISIÓN DE LA CASUÍSTICA.

Moro Cárdenas, M Cinta; Umbria Jiménez, Sebastián; Sánchez Gómez, Ana  
**Presentador:** Moro Cárdenas, M. Cinta

INSTITUTO NACIONAL DE TOXICOLOGÍA Y CIENCIAS FORENSES

**Tipo de trabajo:** Póster con Defensa  
 (Miercoles 3 de mayo 2023; 10:45; Pantalla: 7)

**INTRODUCCIÓN:** Niño de 3 años, sin respuesta a estímulos. Semanas previas al fallecimiento, es estudiado por la Unidad de Neuropediatria por un comportamiento inquieto con falta de atención.

**MATERIAL Y MÉTODOS:** En el examen externo, se identifica una dismorfia craneofacial con macrocefalia, que se acompaña de raíz nasal ancha, proptosis e hipertricosia. El encéfalo pesa 1475 g, intensamente edematoso. En ambos núcleos de la base y adyacente a ambos ventrículos laterales así como al tercer ventrículo, se observan múltiples quistes (que a veces conectan con los ventrículos), el mayor de 2.5 cm de diámetro máximo. Tales quistes se extienden a ambos hemisferios desde lóbulos frontales hasta el área parieto-temporal, con una extensión antero-posterior de 6.5 cm. En glotis, se localizó una moneda que ocluía totalmente las vías respiratorias respiratorias. Los pulmones son congestivos y el hígado, al corte, es de coloración amarillenta. El estudio microscópico a nivel cerebral, además de los quistes, reveló en el espacio subaracnoideo, en torno a los vasos, la presencia de ocasionales hemisiderófagos, que se teñían con la tinción de Perls. Se observaba atrofia cortical, edema y escasos focos de hemorragia aguda perivascular. En el corazón se identificaron algunos miocardiocitos con vacuolización focal con un depósito positivo a la tinción de PAS. El hígado mostró un parénquima en el que la mayoría de los hepatocitos mostraban una degeneración balonzante, con un citoplasma espumoso y con microvacuolas, que se teñían con la técnica de PAS.

**RESULTADOS:** Los hallazgos son compatibles con una enfermedad por depósito tipo mucopolisacaridosis. Paralelamente se obtuvieron los resultados de la Unidad de Neuropediatria, con determinación elevada de GAGs en orina de 12 horas así como los niveles de excreción de Heparán sulfato. El estudio de enfermedades genéticas lisosomales reveló que en la posición cromosómica chr17:78188556, en el exón 4 del gen SGSH (NM\_001993), se encontraba una variante tipo SNP en homocigosis, que cambia la lectura de la proteína c.364G>A; p.Cly122Arg, patológico. El gen SGSH está asociado con carácter hereditario recesivo a la Mucopolisacaridosis tipo IIIA (enfermedad de Sanfilippo tipo A). Posteriormente a la autopsia se le realizó estudio genético a los padres, presentando ambos la misma mutación en heterocigosis, siendo ambos portadores.

**CONCLUSIONES:** Las mucopolisacaridosis son un grupo de enfermedades metabólicas hereditarias causadas por la deficiencia de enzimas lisosómicas necesarias para degradar los glucosaminoglicanos, que se acumulan y generan disfunciones en células, tejidos y órganos. Presentan un amplio espectro de severidad clínica y su evolución es crónica y progresiva. Hay 7 tipos diferentes y muestran una incidencia 128000 nacidos. La tipo III es la más común. En nuestro Servicio hemos realizado estudio postmortem de 2 casos en los últimos 5 años, con hallazgos histopatológicos similares. Es fundamental un diagnóstico con correlación de datos clínicos, analíticos y genéticos.

SEPAF

954

## DIAGNÓSTICO POSTMORTEM DEL TUMOR QUISTICO DEL NODO AURICULOVENTRICULAR. REVISIÓN DE CASOS.

Martínez De Mandojana Pérez, Ana M.; Ronquillo Rubio, Araceli; Mateo Vico, Olga M.; Salguero Villadiego, Manuel  
**Presentador:** Martínez De Mandojana Pérez, Ana M.

INSTITUTO NACIONAL DE TOXICOLOGÍA Y CIENCIAS FORENSES

**Tipo de trabajo:** Póster con Defensa  
 (Miércoles 3 de mayo 2023; 10:45; Pantalla: 7)

**INTRODUCCIÓN:** El tumor quístico del nodo auriculoventricular (AV) es un tumor congénito benigno cardíaco infrecuente, que se localiza exclusivamente en el triángulo de Koch, en la región nodal AV del septo auricular. También llamado mesotelioma del nodo AV, aunque actualmente, lo más aceptado es que se origina durante la embriogénesis del corazón y deriva de restos de origen endodérmico o de elementos heterotópicos del último arco branquial. Algunos pacientes presentan historia personal de bloqueo AV completo o parcial, pero en la mayoría de los casos descritos, el diagnóstico se realiza postmortem en casos de muerte súbita cardíaca o como un hallazgo incidental en autopsias. La edad media de diagnóstico es 38 años, aunque hay casos descritos desde el nacimiento hasta los 89 años y se presentan con mayor frecuencia en mujeres que en hombres (3,1).

**MATERIAL Y MÉTODOS:** Presentamos una revisión de cuatro casos en los que se realiza el diagnóstico postmortem de un tumor quístico del nodo AV. En ninguno de ellos constan antecedentes personales de interés y se diagnostica tras el estudio histopatológico protocolizado del sistema de conducción cardíaco. Se trata de tres hombres y una mujer de edades comprendidas entre 48-58 años. En uno de ellos la causa del fallecimiento es un traumatismo craneoencefálico severo de etiología homicida, y por tanto el hallazgo del tumor quístico del nodo AV es un diagnóstico incidental, no relacionado con la causa de la muerte. En los tres casos restantes, la muerte se produce de forma súbita e inesperada.

**RESULTADOS:** Recibimos en nuestro centro el corazón completo para llevar a cabo el estudio histopatológico. En el examen macroscópico no se advierten hallazgos relevantes, salvo cardiomegalia en dos de ellos. Se realiza el tallado y la inclusión sistematizada del corazón, que incluye el sistema de conducción eléctrico. Microscópicamente se advierte en la región del nodo auriculoventricular una lesión constituida por áreas quísticas revestidas por células epiteliales cuboidales o planas, así como ductos y nidos de células escamosas rodeadas de un estroma fibroso colagenizado. La celularidad tumoral no muestra atipia nuclear, figuras de mitosis ni otros datos de malignidad. En uno de los casos, el examen histológico evidenció además una endomiocarditis de Loeffler.

**CONCLUSIONES:** Los tumores cardíacos primarios son muy infrecuentes. El tumor quístico del nodo AV es el tumor primario cardíaco que más se relaciona con la muerte súbita cardíaca. Su pequeño tamaño (2mm- 2 cm) y el lugar donde se localizan, hacen que sean lesiones poco evidentes en el estudio macroscópico, siendo, sin embargo, el origen de alteraciones en la conducción eléctrica cardíaca y por tanto la causa de muerte súbitas. Es por ello por lo que el estudio histopatológico del sistema de conducción cardíaco debe formar parte del protocolo de estudio en los casos de muertes súbitas e inesperadas, tanto si hay historia previa de alteraciones del ritmo cardíaco, como en pacientes asintomáticos.

SEPAF

1171

## GUÍA DE BUENAS PRÁCTICAS PARA LA PREVENCIÓN DE LOS RIESGOS LABORALES EN LA DILIGENCIA DE LEVANTAMIENTO DE CADÁVER PARA MÉDICOS FORENSES.

Muñoz Hernández, Valeriano; Cardinali , Silvana Paola  
**Presentador:** Cardinali , Silvana Paola

JEFE DE SECCIÓN DE PATOLOGÍA FORENSE. INSTITUTO DE MEDICINA LEGAL Y CIENCIAS FORENSES DE TOLEDO.

**Tipo de trabajo:** Póster con Defensa  
 (Miércoles 3 de mayo 2023; 10:45; Pantalla: 7)

**INTRODUCCIÓN:** En la diligencia de levantamiento de cadáver, el contacto con la muerte y los elementos que la rodean conlleva para el médico forense múltiples riesgos. Para hacer frente a estos riesgos es necesario conocer el tipo y grado de los mismos para, a continuación, ejecutar o llevar a cabo las medidas preventivas que garanticen un trabajo en condiciones de seguridad y salud. Por ello, nos planteamos la posibilidad de plasmar en una guía una serie de prácticas o recomendaciones a fin de prevenir los riesgos laborales a los que el médico forense se enfrenta en esta importante actividad.

**MATERIAL Y MÉTODOS:** A la hora de elaborar la presente guía, se ha procedido a realizar una revisión bibliográfica sobre conceptos y aspectos reguladores y legislativos en materia de riesgos laborales y salud laboral. Por otra parte, esta revisión se extiende a los aspectos básicos que caracterizan la actividad pericial de los médicos forenses en esta diligencia y las condiciones de trabajo en las que se lleva a cabo con el objetivo de establecer los riesgos a los que estos se exponen. Quedaría conocer y aplicar las medidas de protección en función de los riesgos que se han detectado para lo que se ha realizado una búsqueda de guías o recomendaciones adoptadas por Institutos de Medicina Legal o sociedades científicas a nivel nacional e internacional, así como trabajos y estudios científicos publicados en la materia. Por otra parte, se ha revisado la normativa existente en nuestro país sobre legislación y regulación en riesgos laborales, repasando Notas Técnicas de Prevención (NTO), guías técnicas y directrices básicas publicadas por el Instituto Nacional de Seguridad y Salud en el Trabajo. Así mismo, se ha realizado una búsqueda pormenorizada de las medidas de protección.

**RESULTADOS:** Tal vez derivado de que la diligencia de levantamiento de cadáver tiene una serie de particularidades que la hacen única en cuanto a la gran variedad de riesgos a los que puede verse expuesto el personal que interviene, se objetiva un déficit de norma reguladora en este ámbito y por ello, se concluye como necesario la elaboración de una guía de buenas prácticas con el propósito de orientar sobre una actuación segura del médico forense en la diligencia de levantamiento de cadáver y que pueda constituirse como elemento base para cada IMLCF elabore sus propios protocolos y/o recomendaciones en materia de seguridad laboral en el levantamiento de cadáver.

**CONCLUSIONES:** Este trabajo busca exponer esta situación a fin de incentivar el análisis de cada lugar, siendo así este el primer paso para la visualización de la situación de cada IMLCF, instando a la adopción de las recomendaciones de esta guía a dicha realidad o incluso creando las propias, sin descuidar que por parte de la administración competente se establezcan las normas y los procedimientos necesarios en cuanto a la prevención de los riesgos laborales en la diligencia de levantamiento de cadáver.

SEPAF

796

## INTOXICACIÓN LETAL SUBAGUDA POR INHALACIÓN ACCIDENTAL DE FOSFURO DE ALUMINIO

Abadía Cobo, Iker; San Juan Mc Nulty, Andrés; González Gil, Joaquín Manuel

**Presentador:** Abadía Cobo, Iker

INSTITUTO DE MEDICINA LEGAL Y CIENCIAS FORENSES DE BURGOS

**Tipo de trabajo:** Póster con Defensa  
(*Miércoles 3 de mayo 2023; 10:45; Pantalla: 7*)

**INTRODUCCIÓN:** El fosforo de aluminio se usa en muchos países como fumigante por su efectividad y bajo precio. En contacto con agua o HCl del estómago libera fosfina, un gas tóxico, y se han descrito muertes accidentales por inhalación y suicidas y homicidas por ingestión.

La rápida absorción de la fosfina produce tos, disnea, dolor precordial y abdominal, náuseas, vómitos, diarrea, cefalea, depresión del SNC, convulsiones y coma.

La concentración mínima detectable en aire (olor a ajo) es 1-3 ppm. En espacios abiertos, la fosfina se disipa. Una exposición a 7 ppm durante 1-3 días puede causar una intoxicación grave e incluso la muerte.

Presentamos un matrimonio que vive en un pequeño pueblo donde la mayoría de las casas son de adobe. Acuden al médico por vómitos y abdominalgia de 2-3 días y se trata como gastroenteritis. Al día siguiente los encuentran semiconscientes. Los servicios de emergencia realizan RCP sin respuesta al marido y evacúan a la mujer, que fallece en el hospital. Tres días antes, una empresa había utilizado fosfina para eliminar la carcinoma de una casa cercana.

**MATERIAL Y MÉTODOS:** Se realiza levantamiento del cadáver del hombre. Hay un fuerte olor a ajo en la calle y la Guardia Civil realiza mediciones ambientales. Cuando las concentraciones son seguras se accede al interior.

En la casa colindante hay un saco con tabletas de fosforo de aluminio. Las concentraciones de fosfina en los sótanos son muy superiores a las de las habitaciones. Se realiza una prueba con gas trazador comprobando las filtraciones a las casas colindantes a través de paredes y bodegas.

Ambos cadáveres son trasladados al IML.

**RESULTADOS:** Varón: fracturas costales perimortem. Áreas pálidas parcheadas miocárdicas, sangre digerida en estómago, moteado amarillo en hígado, congestión visceral.

Mujer: se recoge sangre del hospital. Lívidices rosadas, miocardio pálido a chorros, restos gástricos de sangre, congestión visceral. Toxicología: muestras de sangre, vítreo, orina, vómito, contenido gástrico, bilis, cerebro, hígado, riñón. Resultado negativo.

Histopatología: encéfalo, corazón, estómago, suprarrenal, pulmón, hígado, bazo, páncreas, intestino.

-Edema y microhemorragia alveolar, émbolos grasos.

-Edema cerebral.

-Hallazgos inespecíficos.

**CONCLUSIONES:** Las muertes ocurren de forma simultánea 4 días después de la fumigación, con vómitos y diarrea previos. En el levantamiento se hallan concentraciones elevadas de fosfina compatibles con el cuadro.

La autopsia es anodina y predomina la congestión visceral. El estudio toxicológico negativo no descarta la intoxicación, en la literatura así se expone.

La histopatología revela hallazgos casuales, otros compatibles con la RCP y datos inespecíficos (edema cerebral y pulmonar, congestión).

El fosforo de aluminio no está destinado al uso en viviendas. En su ficha de seguridad se indica que debe emplearse en espacios sellados y a una distancia mínima de 25 m de zonas vecinales. Por último, se emplearon cantidades demasiado altas, de modo que no se cumplieron las normas de seguridad.

SEPAF

934

## INFECCIÓN POR SARS-COV-2: ABORDAJE DESDE EL ÁMBITO DE LA MEDICINA FORENSE

Fernandez Company, Naila; Armando Aguilar, Evelyn; Sala Mariscal, Cristina; Manyanet Lopez, Paula; Garcia Sanchez, Gisela; Arango Rodriguez, Montserrat

**Presentador:** Fernandez Company, Naila

INSTITUTO DE MEDICINA LEGAL Y CIENCIAS FORENSES DE CATALUNYA

**Tipo de trabajo:** Póster con Defensa  
(*Miércoles 3 de mayo 2023; 10:45; Pantalla: 7*)

**INTRODUCCIÓN:** Desde los inicios de la pandemia en 2020, los Institutos de Medicina Legal (IML), ante la posibilidad de la realización de autopsias a cadáveres infectados por el virus del SARS-CoV-2, se han visto obligados a tomar una serie de medidas preventivas tales como la adaptación de instalaciones, la modificación de las técnicas de autopsia y la adecuación de los equipos de protección individual. Discernir los casos positivos de los negativos es imprescindible para establecer el tipo de autopsia a realizar.

**MATERIAL Y MÉTODOS:** Realización sistemática de test antígenos para la detección de SARS-CoV-2 a todos los cadáveres. Comparación de resultados de antígenos de nuestro centro con las pruebas PCR realizadas en centros sanitarios externos. Práctica de autopsias de los casos positivos en sala de bioseguridad para riesgo biológico nivel 3. Análisis exploratorio cuantitativo de los datos obtenidos.

**RESULTADOS:** Durante el 2021 y el 2022 hemos obtenido positivo en test de antígenos en 270 casos y se ha requerido la autopsia para determinar la causa de la muerte en 140 de éstos. Cadáveres con prueba PCR practicada en centros sanitarios externos: 442, de los cuales 89 eran positivos.

**CONCLUSIONES:** Se ha conseguido, diagnosticar de manera concisa y comprobable los casos de muerte violenta, determinar si las muertes naturales estaban relacionadas con la infección del SARS-CoV-2 y obtener datos relevantes sobre la evolución de la pandemia

SEPAF

668

## REACCIÓN TRANSFUSIONAL HEMOLÍTICA AGUDA

Monzó Blasco, Ana; Almodéver Soler, Miquel; Abellan Pinar, Yolanda; Sellers Fernández, Carlos  
**Presentador:** Monzó Blasco, Ana

INSTITUTO DE MEDICINA LEGAL Y CIENCIAS FORENSES DE VALENCIA

**Tipo de trabajo:** Póster con Defensa  
*(Jueves 4 de mayo de 2023; 10:45; Pantalla: 5)*

**INTRODUCCIÓN:** La reacción transfusional hemolítica aguda (RTHA) es la complicación más grave y principal causa de muerte en las transfusiones de sangre, la mayoría relacionadas con el sistema ABO. Las causas fundamentales siguen siendo los errores en la administración.

**MATERIAL Y MÉTODOS:** autopsia forense con estudios complementarios (toxicológicos e histopatológicos) en un caso de muerte tras la administración errónea de un concentrado de hematías A Rh negativo a una paciente con grupo sanguíneo O Rh positivo. Antecedentes médicos: extabacoismo, hábito enólico moderado, hipertensión arterial, insuficiencia renal aguda, hernia de hiato, osteopenia. Antecedentes oncológicos: carcinoma ductal infiltrante de mama intervenido en 2007, adenocarcinoma ileocecal intervenido de urgencia en 2020 con metástasis y quimioterapia posterior. A los 10 días de la intervención quirúrgica abdominal por implantes carcinomatosos presenta peritonitis fecaloidea por lo que es reintervenida quirúrgicamente de urgencia y se transfunde 1 unidad de concentrado de hematías. A las 2 horas se produce un deterioro agudo del estado general que progresa rápidamente a estupor y coma. Posteriormente se recibe aviso del banco de sangre de que "se le ha transfundido a la paciente una sangre incompatible con su grupo sanguíneo", iniciando protocolo para reacción transfusional. Presenta coagulopatía persistente, acidosis metabólica y fallo multiorgánico refractario, falleciendo a las 10 horas.

**RESULTADOS:** El estudio histopatológico demuestra una coagulación intravascular diseminada, afectando a corazón, pulmones, riñones, hígado, vesícula biliar, páncreas, bazo y tubo digestivo. Peritonitis purulenta. Cardiopatía hipertensiva. Necrosis tubular aguda renal. Esteatohepatitis.

**CONCLUSIONES:** La reacción transfusional hemolítica aguda ocurre en las primeras 24 horas tras una transfusión errónea de concentrados de hematías, debido a incompatibilidad de grupo sanguíneo. Tiene una prevalencia de 1/76000 transfusiones. Los síntomas dependen de la cantidad de sangre transfundida, la velocidad de administración y la naturaleza de los anticuerpos del receptor. Entre otras consecuencias, tiene lugar una coagulación intravascular diseminada, fracaso renal agudo, insuficiencia respiratoria aguda y fallo multiorgánico. Debido al estado anterior de la paciente, la evolución fue rápida y fulminante con tan solo un concentrado de hematías. La causa más común es un error humano por la identificación incorrecta del paciente en el momento de la administración. El Real Decreto 1088/2005 de 16 de septiembre establece que los centros y servicios de transfusión deben instaurar un sistema de Hemovigilancia relativo a la trazabilidad y seguimiento de los efectos o reacciones adversas que puedan aparecer a lo largo del proceso transfusional, con posterior notificación al Sistema de Información del Sistema Nacional para la Seguridad Transfusional.

SEPAF

682

## APORTACIÓN DE LA HISTOPATOLOGÍA FORENSE EN LA INVESTIGACIÓN DE LA MUERTE VIOLENTA HOMICIDA

De La Presentación Blasco, Cristina; Roca Moya, Patricia; Sancho Jimenez, Jennifer; Lopez Aleixos, Angels; Rodero Astaburuaga, Carmen; Fernandez Sellers, Carlos  
**Presentador:** De La Presentación Blasco, Cristina

SERVICIO PATOLOGÍA. INSTITUTO DE MEDICINA LEGAL Y CIENCIAS FORENSES DE VALENCIA

**Tipo de trabajo:** Póster con Defensa  
*(Jueves 4 de mayo de 2023; 10:45; Pantalla: 5)*

**INTRODUCCIÓN:** El estudio histopatológico (HP) en los casos de autopsias de muerte violenta homicida no está reglado. La decisión de cuándo debe realizarse un estudio histológico depende de la figura del médico/a forense responsable de la autopsia y en ningún protocolo general de autopsia forense europeo o americano se detallan las muestras que deben remitirse para su estudio histopatológico. El objetivo de este trabajo es revisar el papel de la histopatología forense en la muerte violenta homicida, en concreto en aquellos aspectos prácticos que han acarapado mayor interés en las investigaciones judiciales.

**MATERIAL Y MÉTODOS:** Estudio de corte transversal, de tipo observacional, descriptivo y de carácter retrospectivo. Muestra recogida de la casuística de autopsias por homicidio estudiadas en el Laboratorio de Histopatología del Instituto de Medicina Legal y Ciencias Forenses en los últimos seis años (2017-2022)

**RESULTADOS:** El estudio HP se ha realizado en 43 casos de un total de 108 homicidios (45%), fundamentalmente en las asfixias mecánicas (16/20, 80%), politraumatismos (8/13, 62%) y TCE (7/15, 47%). A pesar de ser el arma blanca el mecanismo más frecuentemente utilizado (47 casos;44%), el estudio HP en estos casos tiene poca relevancia (10 casos;21%), ya que suelen ser muertes rápidas. Ha habido un incremento progresivo en la utilización de las técnicas inmunohistoquímicas centradas en el estudio de los infiltrados inflamatorios y la detección de hemorragias en tejidos autolíticos. El estudio de la pieza cervical es bastante constante, bien sea porque se ven lesiones en la autopsia como por lo contrario; la histopatología asegura una mayor sensibilidad diagnóstica de las posibles fracturas y hemorragias (fracturas incompletas o hemorragias intracartilaginosas). En nuestra experiencia, el estudio histopatológico microscópico aumenta la sensibilidad en la mayoría de los casos (6/9), diagnosticando un número mayor de fracturas que en el estudio macroscópico previo a la inclusión de muestras, con un mayor número de fracturas con la edad y sin un claro predominio de bilateralidad o hueso/cartilago afectado

**CONCLUSIONES:** El estudio HP mejora sustancialmente la calidad en la investigación de la muerte homicida; su valoración conjunta con el resto del equipo que participa en la investigación (médicos/as forenses y policía científica/judicial) puede aportar información importante para dilucidar las circunstancias de la muerte, ayudar a la reconstrucción de los hechos o a contrastar la veracidad de la confesión por parte del investigado. Los estudios principales han ido encaminados a resolver problemas relacionados con la data y distinta evolución de las lesiones, con la vitalidad en casos de intervalo post mortem (IP) elevado y con la enumeración y descripción detallada de las posibles lesiones del complejo hioides-laringe.



SEPAF

655

## AUTOPSIA EN UN CASO DE CONSUMO DE COCAÍNA INVOLUNTARIO ASOCIADO A ASFIXIA MECÁNICA

Giner Blasco, Juan; Hevia Ruiz, Paloma; Arlandis Navarro, Amparo; Soto Moh, Cristian; Ferrer Gomez, Pilar; Sanvicens Diez, Nuria

**Presentador:** Giner Blasco, Juan

SERVICIO PATOLOGÍA INSTITUTO MEDICINA LEGAL Y CF VALENCIA

**Tipo de trabajo:** Póster con Defensa

(Jueves 4 de mayo de 2023; 10:45; Pantalla: 5)

**INTRODUCCIÓN:** Mujer de 26 años que es encontrada inconsciente en su domicilio, por una amiga, el servicio médico de urgencias confirma el fallecimiento de la misma sin realizar maniobras de reanimación. Se encuentran diversas sustancias en la habitación donde estaba la fallecida.

**MATERIAL Y MÉTODOS:** Material y método.- Autopsia judicial con estudios complementarios (toxicológicos, biológicos e histopatológicos).

**RESULTADOS:** Resultados.- Examen externo: heridas de morfología alargada en facies derecha, lesiones de morfología alargada en facies izquierda, zona equimótica en cara interna labio inferior con lesión de la mucosa, equimosis de morfología redondeada en cara interna antebrazo derecho, mínima excoriación alargada en cara flexora de la muñeca izquierda, excoriación redondeada en cuarto dedo de la mano derecha. Examen interno: infiltrado hemorrágico en cara interna del colgajo cutáneo craneal anterior (lado izquierdo) e infiltrado hemorrágico en el músculo esternotiroideo derecho e izquierdo. El informe toxicológico informó niveles de cocaína de 9,31 mg/l en la sangre analizada. El informe de histopatología estableció como diagnósticos, heridas faciales perimortales en mejilla derecha y labio, focos hemorrágicos perimortales en músculos esternotiroideos derecho e izquierdo, lesión con compactación tisular en mejilla izquierda, compatible con zona de presión, edema y congestión pulmonar con focos hemorrágicos perimortales, necrosis cortical renal bilateral, congestión visceral generalizada.

**CONCLUSIONES:** Discusión: En el presente caso el estudio toxicológico detectó en sangre cifras de cocaína de 9,31 mg/l que son consideradas tóxicas. Por lo tanto estaríamos ante una muerte de origen violento secundaria a la intoxicación por cocaína, pero asociada a un mecanismo por asfixia mecánica por oclusión extrínseca de orificios respiratorios, ya que los hallazgos objetivados durante el examen externo y el resultado del estudio histológico realizado, nos permiten valorar las lesiones faciales de mejilla derecha e izquierda como compatibles con estigmas ungueales y zonas de presión. Conclusiones: La autopsia judicial y el estudio histopatológico, han sido fundamentales para la reconstrucción de los hechos y contrastar la veracidad de la confesión por parte del investigado, detenido y juzgado. Declarado culpable por el jurado.

SEPAF

789

## FALLO CARDÍACO AGUDO EN EL CONTEXTO DE INFECCIÓN SUBCLÍNICA POR COVID

Herrero Regalado, Álvaro; Jaramillo Merchan, Jesús; Álvarez Vilanova, Esther; Gallart Camahort, Carmina; Bru Gómez, Herminia

**Presentador:** Herrero Regalado, Álvaro

INSTITUTO DE MEDICINA LEGAL Y CIENCIAS FORENSES DE CASTELLÓN

**Tipo de trabajo:** Póster con Defensa

(Jueves 4 de mayo de 2023; 10:45; Pantalla: 5)

**INTRODUCCIÓN:** La infección por COVID-19 sigue siendo una de las principales causas de mortalidad en todo el mundo. La lesión cardíaca con niveles elevados de troponinas aumenta el riesgo de muerte pero su patogenia se mantiene incierta.

**MATERIAL Y MÉTODOS:** Autopsia forense con estudios complementarios (toxicológicos e histopatológicos) en un caso de muerte súbita cardíaca de una mujer joven que fallece en el servicio de urgencias tras acudir por dolor torácico y dificultad respiratoria. En la analítica se detecta elevación de troponinas cardíacas.

**RESULTADOS:** El estudio histopatológico demuestra pequeños focos pulmonares fibrinoinflamatorios, remodelado asmático y cambios vasculares hipertensivos severos con trombosis asociada en arterias de pequeño y mediano calibre. En corazón se observa un infiltrado inflamatorio multifocal biventricular de predominio intersticial con pequeños focos miocárdicos con necrosis, algunos de ellos más evolucionados; pero en general, se observan focos extensos de necrosis coagulativa o en banda asociada a microhemorragias y sin clara inflamación. De forma aislada se observan trombos hialinos intravasculares. Pericarditis y endocarditis asociadas. En el resto de muestras se diagnostica una necrosis centrolobulillar hepática (hígado de shock) y una necrosis tubular aguda renal. Ante la sospecha de infección por SARS-CoV-2 se realizan técnicas inmunohistoquímicas para su detección, resultando positiva en pulmón (células ciliadas bronquiales, neumocitos tipo II y macrófagos alveolares) y en aislados linfocitos en corazón, siendo negativa en miocardiocitos.

**CONCLUSIONES:** En este caso se ha demostrado una infección por SARS-CoV-2 con afectación pulmonar y cardíaca, pero la presencia de cambios sistémicos indicativos de un estado de shock, junto con la extensa lesión miocárdica isquémica terminal, sugieren un shock cardiogénico como causa final de la muerte. En la fisiopatología de este tipo de shock se incluye el daño miocárdico por microtrombos y la elevación sistémica de citoquinas proinflamatorias asociado o no a miocarditis. Estos resultados son similares a los publicados en casos documentados post mortem de MS por infarto de miocardio con elevación del segmento ST en COVID-19 debido a trombosis microvascular, en ausencia de oclusión coronaria epicárdica. Dada la baja expresión del receptor de la enzima convertidora de angiotensina 2 en las células miocárdicas, es probable que el síndrome/tormenta de citoquinas inflamatorias pueda ser la causa directa de la lesión cardíaca.

SEPAF

510

## HALLAZGOS HISTOPATOLÓGICOS EN LA DISECCIÓN Y ROTURA DE LA AORTA TORÁCICA. ESTUDIO DE 54 CASOS DE AUTOPSIA.

Suárez Mier, María Paz; García Pérez, Juan Luis; Martín Gómez, Marta

**Presentador:** Suárez Mier, María Paz

SERVICIO DE HISTOPATOLOGÍA. INSTITUTO NACIONAL DE TOXICOLOGÍA Y CIENCIAS FORENSES (DPTO. DE MADRID)

**Tipo de trabajo:** Póster con Defensa

(Jueves 4 de mayo de 2023; 10:45; Pantalla: 5)

**INTRODUCCIÓN:** La disección/rotura de aorta torácica tiene una alta mortalidad, constituyendo del 3-54% de las muertes súbitas (MS) en series forenses. Los hallazgos histopatológicos de la media asociados a estas entidades han recibido múltiples términos y definiciones. En 2016, la Asociación Europea de Patología Cardiovascular junto con la Sociedad de Patología Cardiovascular publicaron un documento de consenso, aplicado a muestras quirúrgicas, para unificar criterios. El objetivo de este trabajo es valorar su aplicación en autopsias forenses. Un objetivo secundario es estudiar cambios inflamatorios útiles para la datación.

**MATERIAL Y MÉTODOS:** Se revisaron las preparaciones histológicas de aorta de los 54 casos de MS por rotura/disección aórtica estudiados entre 2019-2022.

**RESULTADOS:** se observó degeneración de la media en 49 casos (90,8%) (severa en 42,9%). Por lesiones, el orden de frecuencia fue: fragmentación y/o pérdida de las fibras elásticas (74,1%); acúmulo de matriz mucoide extracelular (61,1%); pérdida de núcleos de células musculares lisas (48,1%) y colapso de la media (44,4%). Algunas lesiones del documento no pudieron ser valoradas. No se encontraron diferencias significativas por edad; presencia o no de colagenopatías; o válvulas aórticas bi/tricuspidales. Se observó tejido de granulación o infiltrado neutrofílico en fallecidos con dolor varios días o 24 h antes de la muerte, respectivamente.

**CONCLUSIONES:** Con la aplicación del documento se encuentran lesiones en la media en >90% de los casos y pueden detectarse las lesiones fundamentales. La respuesta inflamatoria frente a la rotura/disección parece relacionarse con el momento de la disección/rotura

SEPAF

756

## FACTORES DE RIESGO ASOCIADOS AL SUICIDIO CONSUMADO: ESTUDIO A TRAVÉS DE ENTREVISTAS FAMILIARES

Hidalgo Ocaña, Ana; Camara Güemes, Itziar; Segura Luzon, María; García Ormaza, Jon; Morentin Campillo, Benito

**Presentador:** Morentin Campillo, Benito

INSTITUTO VASCO MEDICINA LEGAL- UNIDAD VALORACIÓN FORENSE INTEGRAL DE BIZKAIA

**Tipo de trabajo:** Póster con Defensa

(Jueves 4 de mayo de 2023; 10:45; Pantalla: 5)

**INTRODUCCIÓN:** La OMS considera el suicidio un tema prioritario de salud pública. La conducta suicida se relaciona con variables demográficas, factores de riesgo individuales, sociofamiliares y estresores. Para las estrategias preventivas es necesario conocer sus características. Sin embargo, la recogida de las variables clínicas es laboriosa. En un estudio previo, concluimos que ningún plan preventivo podrá ser implementado si no dispone de un sistema de información, completa, multidisciplinaria y sistematizada. El objetivo de este estudio con diseño prospectivo es profundizar sobre el conocimiento de estos factores a través de entrevistas sistematizadas a los familiares de la víctima. Presentamos los resultados preliminares.

**MATERIAL Y MÉTODOS:** Entrevistas semidirigidas y protocolizadas a familiares de víctimas de suicidio pocos meses después del suceso. Tras finalizar el estudio de autopsia los familiares fueron citados para ofrecerles la posibilidad de una entrevista para recoger datos y evaluar posibles necesidades de apoyo terapéutico. Se describen datos demográficos, mecanismo suicida, factores de riesgo, factores estresantes y señales de alerta de cada sujeto que se recogieron de la historia y de las entrevistas

**RESULTADOS:** Se recogieron los datos de 46 suicidios consumados de personas entre 13-95 años (61% hombres). La media fue de 55±20 años. En cuanto al mecanismo suicida el 54% fue una precipitación y el 26% asfíctico. Entre los factores de riesgo predominaron los problemas de salud mental (89%), destacando los trastornos del estado de ánimo (69,6%), los trastornos de ansiedad (28,3%), la psicosis (21,7%) y el abuso de sustancias (19,6%). Entre los demás factores de riesgo predominó la enfermedad o dolor crónico (34,8%) y el intento de suicidio o ideas o intentos suicidas previos (21,7%). Tras la entrevista, en la mayoría se detectó algún factor estresante: de pareja (39,1%); económicos, familiares y laborales (23,9%, cada uno) duelo (15,2%), violencia de género (13%). Entre las señales sobresalieron las notas de suicidio (23,9%), las ideas y conductas suicidas recientes (19,6%) y las notas de despedida (6,5%). En el análisis toxicológico el alcohol (19,6%) y el cannabis (13%) fueron las drogas más consumidas. El 17,5% consumió alguna droga ilegal distinta del cannabis (principalmente cocaína y anfetamina).

**CONCLUSIONES:** La conducta suicida es muy compleja y con factores interrelacionados donde los problemas de salud mental y los factores precipitantes juegan el papel nuclear. Las entrevistas a familiares aportan información útil en la prevención y siempre deben ser acompañadas de apoyo y consejo terapéutico. Adicionalmente, sería recomendable mantener entrevistas similares a las desarrolladas en esta investigación con los familiares en casos de ideas y conductas suicidas (en atención primaria o centros de salud mental) para un objetivo preventivo; suponiendo un importante avance en lo referente a implicar a la familia en el abordaje de la conducta suicida.

SEPAF

1266

## ACTUALIZACIÓN DE RECOMENDACIONES DE BIOSEGURIDAD EN AUTOPSIAS FORENSES. LECCIONES APRENDIDAS DESDE LA SEPAF Y EL ESGFOR

Fernández Liste, Alberto; Carnicero Cáceres, Silvia; Muñoz Hernández, Valeriano; Cohen, Marta; Fernández Rodríguez, Amparo; Morentín Campillo, Benito  
**Presentador:** Fernández Liste, Alberto

SERVICIO DE PATOLOGÍA FORENSE. INSTITUTO DE MEDICINA LEGAL DE GALICIA (IMELGA), SUBDIRECCIÓN DE A CORUÑA

**Tipo de trabajo:** e-Póster

**INTRODUCCIÓN:** La patología forense tiene como función principal el auxilio a la Administración de Justicia y juega un papel indispensable en la investigación legal de las muertes violentas y sospechosas de criminalidad. La base de dicho trabajo es la realización de autopsias, las cuales son origen potencial de múltiples riesgos biológicos, físicos y químicos.

El inicio de la pandemia por COVID-19 puso de manifiesto la necesidad de mejora de protocolos, instalaciones y medios materiales. Las recomendaciones iniciales del Gobierno y de las diferentes sociedades científicas fue la de minimizar el riesgo disminuyendo la exposición a la fuente infecciosa.

En mayo de 2020, los avances en prevención y en el conocimiento de la infección instaron a la SEPAF a la publicación de unas recomendaciones que incluían medidas concretas para el levantamiento, la práctica de autopsia y el análisis microbiológico previo a la apertura del cadáver, incidiendo en la necesidad del uso de EPI y de normas para las salas de autopsia. La aplicación de estas recomendaciones ha traído consigo un cambio en el screening microbiológico de autopsia y una mejora considerable en la aplicación durante ésta de medidas de prevención de riesgos. Considerando además los logros de la vacunación a gran escala, el mayor conocimiento de las vías de transmisión del virus y los cambios epidemiológicos, la SEPAF, en colaboración con el ESGFOR (ESCMID Study Group of Forensic and Postmortem Microbiology), propone una actualización de las recomendaciones que avancen hacia la normalización en la práctica de autopsia.

**MATERIAL Y MÉTODOS:** Se ha realizado una revisión del estado actual de los riesgos biológicos, incluyendo el COVID-19, en sala de autopsias, basada en la bibliografía y en las más recientes recomendaciones de diferentes sociedades científicas.

**RESULTADOS:** La pandemia ha favorecido la concienciación de la comunidad forense sobre la necesidad de aplicar medidas preventivas de salud laboral durante la práctica de autopsia, tanto a nivel de EPI como de instalaciones y de prácticas que contribuyan a minimizar los riesgos. La aplicación de métodos microbiológicos de screening sigue siendo útil, si bien, si se cuenta con dichas medidas preventivas no se requiere del uso sistemático de la PCR previo a la autopsia. La mejora en la gestión de medios materiales y la colaboración con laboratorios locales que pueda proporcionar resultados previos a la autopsia de forma rápida, así como la formación adecuada del personal en riesgos biológicos son datos para tener en cuenta en la preparación ante nuevas pandemias

**CONCLUSIONES:** El nuevo documento de actualización de las recomendaciones de bioseguridad en levantamiento de cadáveres y salas de autopsia aplica todo lo aprendido para estar preparados para enfrentarnos a la situación actual y a posibles futuras pandemias o nuevos patógenos emergentes. Es recomendable potenciar vías de investigación multidisciplinar que contribuyan a minimizar el posible impacto de estos futuros retos.

SEPAF

1209

## EMBOLIA DE LIQUIDO AMNIOTICO.SINDROME ANAFILACTOIDE DEL EMBARAZO.A PROPOSITO DE UN CASO

Muñoz Hernandez, Valeriano; Arroyo Garcia, Carolina; Sanchez Montes, Jose  
**Presentador:** Arroyo Garcia, Carolina

INSTITUTO DE MEDICINA LEGAL Y CIENCIAS FORENSES DE TOLEDO

**Tipo de trabajo:** e-Póster

**INTRODUCCIÓN:** La embolia de líquido amniótico (ELA), también llamado Síndrome Anafilactoide del Embarazo, es una de las complicaciones obstétricas más severas y devastadoras que se pueden presentar. Si bien es cierto que clásicamente se establecía la detección de células escamosas en el lecho arterial pulmonar para el diagnóstico de la ELA, actualmente no existen criterios diagnósticos de laboratorio definitivos. Es por ello por lo que el diagnóstico de estos casos debe basarse en la presentación de manifestaciones clínicas, los hallazgos de autopsia y la exclusión de otros diagnósticos potenciales. Por este motivo, creemos importante la labor del TSAPYC en cuanto a la toma, manejo y envío de muestras para análisis histopatológicos.

**MATERIAL Y MÉTODOS:** Mujer de 42 años, primigesta de 41+5 semanas de gestación. Ingresa para inducción al parto. Tras amniorrhexis espontánea comienza con disnea, cianosis intensa y pérdida de consciencia. Se realiza cesárea, intubación orotraqueal, suministro de adrenalina y transfusión de hemoderivados. Se coloca balón de Bakri por hemorragia incoercible vaginal. Se producen tres episodios de parada cardiorespiratoria. Realizan RCP sin éxito, confirmando el fallecimiento. La familia denuncia una posible mala praxis médica, lo que motiva la judicialización del caso y la autopsia médico forense.

**RESULTADOS:** En la autopsia se objetiva una herida de cesárea, metrorragia con balón de Bakri en vagina, palidez cutánea y cianosis en partes acras, pulmones edematosos y útero aumentado de tamaño con sutura en cara anterior con sutura en cara anterior. Punteado hemorrágico en superficie de varios órganos y en peritoneo parietal. Se toman muestras para análisis complementarios que arrojan resultados negativos para sustancias toxicológicas en sangre, ausencia de microorganismos en cultivos de sangre y sin microorganismos beta hemolíticos. Histopatológicamente, pulmones con émbolos de líquido amniótico y trombos plaquetarios diseminados, útero con émbolos de líquido amniótico en vasos de parametrio derecho. Encéfalo, tiroides, corazón, hígado, riñones y anejos sin lesiones histológicas relevantes. Se informa el caso como muerte natural, siendo la causa fundamental el fracaso cardiorespiratorio derivado de una coagulación intravascular diseminada por embolia de líquido amniótico.

**CONCLUSIONES:** Por las repercusiones legales que pueden tener y por la ausencia de recomendaciones específicas de criterios diagnósticos, en los casos de embolismo de líquido amniótico que tengan entrada en los servicios de patología forense, los resultados de los análisis histopatológicos son parte esencial para el diagnóstico. Es por ello por lo que se considera fundamental, junto con el patólogo forense, la intervención del TSAPYC y que éste conozca el síndrome, su fisiopatología y los posibles diagnósticos diferenciales, ya que se trata de casos que requieren de una autopsia protocolizada con necesidad de técnicas específicas y una correcta toma, manejo y envío de muestras.

SEPAF

415

## MUERTE SÚBITA INESPERADA DEBIDO A GLOBLASTOMA DESCONOCIDO

Carnicero Cáceres, Silvia; Gallardo Gallego, Ruben  
**Presentador:** Carnicero Cáceres, Silvia

INSTITUTO DE MEDICINA LEGAL Y CIENCIAS FORENSES DE CANTABRIA. JEFE SECCIÓN PATOLOGÍA FORENSE

**Tipo de trabajo:** e-Póster

**INTRODUCCIÓN:** Varón que fallece en su domicilio de madrugada, tras desplomarse al acudir al baño. Sin antecedentes médicos ni tóxicos conocidos.

**MATERIAL Y MÉTODOS:** Tras el levantamiento y estudio del historial médico, se realiza autopsia completa, así como toma de muestras para realización de estudio complementarios.

**RESULTADOS:** El examen interno objetivó la presencia de una lesión ocupante de espacio a nivel encefálico, sin que pudieran identificarse otras causas macroscópicas que justificasen la muerte. El estudio toxicológico descartó la implicación de tóxicos en la muerte y, finalmente, el estudio histopatológico confirmó la naturaleza tumoral de la lesión intracraneal, única causa que justificó el deceso.

**CONCLUSIONES:** Se presenta el caso dada la escasa casuística existente de muertes súbitas debido a tumores no diagnosticados en países desarrollados con unos adecuados sistemas sanitarios.

SEPAF

1185

## MUERTE POR EMPALAMIENTO COMO CAUSA INUSUAL DE HOMICIDIO. A PROPÓSITO DE UN CASO.

Cardinali , Silvana Paola; Marranghello , María Jimena; Giménez , Nidia  
**Presentador:** Cardinali , Silvana Paola

EX JEFA DEL CUERPO MEDICO FORENSE DE LA CIRCUNSCRIPCIÓN DEL NOROESTE, PODER JUDICIAL DE LA PROVINCIA DE CHUBUT, ARGENTINA.

**Tipo de trabajo:** e-Póster

**INTRODUCCIÓN:** Se conoce como "Empalamiento" a una herida penetrante causada por un objeto inciso-punzante, de forma que este queda incorporado en el cuerpo del sujeto, atravesándolo; Los casos de empalamiento son altamente infrecuentes, sobre todo aquel que compromete más de una región anatómica. Las causas principales son los accidentes laborales o de tráfico y se asocian a una alta mortalidad. Se busca ilustrar con este caso un mecanismo lesionológico de muerte que, aunque inusual, debe pensarse también como homicida.

**MATERIAL Y MÉTODOS:** Se describe un caso de homicidio, ocurrido en la Ciudad de Esquel, provincia del Chubut, Patagonia Argentina; en el mismo se objetiva indudable ensañamiento sobre el cuerpo de un masculino de unos 80 años, en el cual no solo se encuentra la lesión de empalamiento sino además, signos de violencia, como estrangulamiento y carbonización. Dentro de la investigación se plantean múltiples interrogantes a saber: ante tal constelación lesionológica la verdadera lesión mortal, problemas de identificación del sujeto y sobre todo móvil del homicidio.

En este último punto se realiza una búsqueda y comparación bibliográfica sobre la particularidad del tipo de lesión mencionada.

**RESULTADOS:** Esta investigación confirma al empalamiento como lesión vital, así como signos de estrangulamiento probablemente provocado por maniobras secundarias a lo que conocemos como "anestesia previa de Brouardel", finalmente el calor borra las huellas. El caso estuvo casi un año sin detenidos por dificultades en la identificación del occiso. Finalmente se logró relacionar a la víctima con una situación de abuso sexual ocurrida años atrás en donde la misma, habría sido el agresor, lo que explicaría el ensañamiento y el tipo de lesión dirigida a la región genital.

La bibliografía sobre el tema no abunda, y menos la que habla de lesiones de empalamiento con connotaciones criminales; estadísticamente son más abundantes las producidas de manera accidental, luego de prácticas sexuales, en sujetos vivos, habiendo hincapié en su gravedad y en recomendaciones para aumentar la tasa de supervivencia luego de las mismas.

**CONCLUSIONES:** El empalamiento es una lesión infrecuente y con ciertas particularidades que aumentan su ya propia complejidad. Desde el punto de vista criminal, provee al hecho de una crueldad particular, mucho más si forma parte de una constelación lesionológica, e indudablemente, siempre que esté presente debe pensarse en delitos de índole sexual tanto premeditados como accidentales, y no solo en el mecanismo accidental.

## ARRITMIA LETAL MULTIFACTORIAL

Carnicero Cáceres, Silvia; López García, Patricia Lucía; Pedregosa Castilla, Ana

**Presentador:** Carnicero Cáceres, Silvia

INSTITUTO DE MEDICINA LEGAL Y CIENCIAS FORENSES DE CANTABRIA. JEFE SECCIÓN PATOLOGÍA FORENSE

**Tipo de trabajo:** e-Póster

**INTRODUCCIÓN:** Se presenta el caso de un sujeto hallado cadáver en el interior de un coche en el parking de un "club de alterne". Se encontraba sentado entre el asiento del copiloto y la guantera con las piernas sobre la palanca de cambio y el asiento del conductor, sin que se tengan más datos sobre las circunstancias de la muerte. Todo el interior del coche y su contenido, así como las ropas del fallecido, se encontraban humedecidas.

Se inicia el estudio, descartándose mediante la autopsia la muerte violenta de tipo homicida. Sin embargo, se objetiva la existencia de una patología digestiva aguda y se precisan varios estudios complementarios para poder complementar y discernir la cascada de acontecimientos que originaron la muerte.

**MATERIAL Y MÉTODOS:** Se llevó a cabo una autopsia completa con estudio fotográfico detallado, previo estudio de los antecedentes médicos, de gran interés. Además, se recogieron muestras para estudio toxicológico e histológico, que fueron remitidas al centro de referencia (INTCF de Madrid)

**RESULTADOS:** El examen interno confirmó la presencia de una patología renal crónica conocida ( poliquistosis renal del adulto) y patología aguda desconocida (obstrucción digestiva por brida peritoneal), así como una intensa autólisis generalizada. Los estudios complementarios objetivaron la presencia de tóxicos en concentraciones letales, junto con una estenosis de la arteria del nodo sinusal.

**CONCLUSIONES:** Las muertes judiciales pueden presentar complejos mecanismos fisiopatológicos que deben estudiarse en profundidad

## ANÁLISIS DESCRIPTIVO DE LOS VALORES DE TROPONINAS T Y ESTUDIO HISTOPATOLÓGICO EN MUERTES DE ORIGEN CARDIOVASCULAR: UTILIDAD EN LA PATOLOGÍA FORENSE.

Villanueva Linares, Estela; Río Age, Sonia; Galtes Vicente, Joan Ignasi; Ortega Sanchez, Marisa; Gallego Herruzo, Geli; Derez Toran, Francisco Javier

**Presentador:** Villanueva Linares, Estela

INSTITUTO DE MEDICINA LEGAL Y CIENCIAS FORENSES DE BARCELONA - SERVICIO DE PATOLOGIA FORENSE

**Tipo de trabajo:** e-Póster

**INTRODUCCIÓN:** Introducción: La muerte súbita en el adulto supone un alto porcentaje de todas las autopsias judiciales. La causa cardíaca es la más frecuente, requiriendo una valoración completa y exhaustiva del caso, realizando pruebas complementarias entre las cuales se pueden solicitar estudios específicos de niveles de troponinas T.

Objetivos: Realizar un estudio descriptivo de las muertes acontecidas en el primer semestre del año 2022 en las que se ha solicitado el estudio bioquímico de troponinas T y estudiar variables intrínsecas que pudieran influir en el estudio.

**MATERIAL Y MÉTODOS:** Se han estudiado 190 autopsias realizadas en el Servicio de Patología Forense. Previa realización de la autopsia se valoraron los antecedentes patológicos y la existencia o no de reanimación cardiopulmonar. Estas muertes se agruparon en dos grupos, muertes naturales (n=178) y muertes violentas (n=15). Las muertes naturales fueron diferenciadas en muertes de origen cardiovascular (n= 126) y muertes de origen no cardiovascular (n=52). Así mismo, las muertes de origen cardiovascular se clasificaron en 5 subtipos: 1) cardiopatía isquémica, 2) cardiopatía dilatada e hipertrofica, 3) tromboembolismo pulmonar, 4) disección aórtica, 5) Otras. Por su parte, las muertes naturales de origen no cardiovascular se diferenciaron en muertes por COVID-19 y no COVID-19. Para la valoración de los resultados se tuvieron en cuenta las variables de sexo, edad, antecedentes patológicos, reanimación cardiopulmonar, estudio bioquímico (troponinas T) y estudio histopatológico.

**RESULTADOS:** La edad media fue de 66 años. El 76,7% de los casos fueron hombres y el 23,30% mujeres. Se solicitó estudio de troponinas en muertes naturales (175 casos) y en muertes violentas (15 casos). En las muertes violentas no encontramos una relación en cuanto a los niveles de troponinas y la causa de muerte. De las muertes naturales; 123 casos (70%) fueron de causa cardiovascular y 52 (29,7%) de causa no cardiovascular. De las muertes de causa cardiovascular el 52% fue causa cardíaca isquémica, el 29% por miocardiopatía, 8% por tromboembolismo pulmonar, 8% por disección aórtica y el 13% restante por otras causas cardíacas. En cuanto a los niveles sanguíneos de troponinas se puede observar que fueron superior >2000 en muertes por cardiopatía isquémica y miocardiopatías. Se realizó estudio histopatológico en 51 casos de muerte de origen cardíaco y en todos ellos el estudio mostró alteraciones estructurales cardíacas. En todos los casos en los que el estudio histopatológico mostró alteraciones estructurales cardíacas las troponinas resultaron elevadas.

**CONCLUSIONES:** Los niveles de troponinas aumentan en situaciones de necrosis miocárdica. En nuestro estudio también observamos un aumento de las mismas en otras causas muerte tanto violentas como naturales cardiovasculares y no cardiovasculares. Por ello, se puede deducir que las troponinas no son patognómicas o específicas de las muertes cardiovasculares en y en concreto de la cardiopatía isquémica.

## ESTUDIO FORENSE DE LA MUERTE SÚBITA INEXPLICADA EN EPILEPSIA EN NIÑOS Y JÓVENES DURANTE EL PERIODO 1991-2021

Bidaurzaga García, Klaudia Irati; Lucena Romero, Joaquín; Molinero Rojas, Miren Igonne; Morentin Campillo, Benito  
**Presentador:** Molinero Rojas, Miren Igonne

FACULTAD DE MEDICINA Y ENFERMERÍA DE LA UNIVERSIDAD DEL PAÍS VASCO, LEIOA, BIZKAIA,

**Tipo de trabajo:** e-Poster

**INTRODUCCIÓN:** Se define la muerte súbita inexplicada en la epilepsia (MSIEP) como muerte súbita en un paciente diagnosticado de epilepsia, en cuya autopsia no se descubre ninguna causa de muerte anatómica ni toxicológica, excluyendo el estatus epiléptico y la muerte traumática. Es importante en el ámbito de la patología forense ya que es la causa más importante de mortalidad en pacientes epilépticos jóvenes. El objetivo de este trabajo es describir las características clínicas de la MSIEP en niños y jóvenes.

**MATERIAL Y MÉTODOS:** Estudio retrospectivo de MSIEP en personas de 1 a 35 años en dos provincias de España. Los archivos de los Servicios de Patología Forense correspondientes fueron analizados, seleccionándose todos los casos de MSIEP. Los archivos de la provincia A datan desde 1991 y de la provincia B desde 2004. Se estudian mediante análisis descriptivo datos demográficos, datos de la autopsia y datos recogidos en torno a la muerte.

**RESULTADOS:** En total se registraron 46 casos, 56,5% varones. La media de casos por año fue 0,96, con un máximo de 5 casos en 2008 pero sin que se detectara ninguna tendencia cronológica. La muerte fue no presenciada en la mayoría de los casos. En cuanto a la distribución por edad, un 50% de casos se acumula entre los 22 y 29 años, siendo la mediana de 27 años (media 25 años). Se registraron 2 casos en niños de 3 y 10 años. En los casos en los que se realizó el estudio toxicológico (n=44), el resultado fue positivo en el 72%. Destacó la presencia de fármacos anticomociales en un 90,9% (n=30), de los que 1 caso fue positivo también para alcohol y 3 para drogas ilegales. En otros 3 casos los resultados fueron positivos para alcohol (n=1) y para drogas ilegales (n=2).

**CONCLUSIONES:** Aunque la incidencia de MSIEP es baja, es la causa de muerte más frecuente en pacientes epilépticos jóvenes. A diferencia de la MSC en la que hay predominio en varones, en la MSIEP la distribución por sexos es similar. La MSIEP es excepcional en las dos primeras décadas de la vida y su incidencia aumenta sobre todo en la tercera década. En el análisis toxicológico lo más habitual es encontrar fármacos anticomociales en sangre en niveles subterapéuticos. Los resultados de estudio anatomopatológico son poco relevantes. Los mecanismos fisiopatológicos que desencadenan la MSIEP siguen siendo desconocidos por lo que es necesario potenciar las investigaciones sobre esta patología para intentar detectar factores de riesgo que ayuden a la prevención.

## CARACTERÍSTICAS DE LAS MUERTES INDUCIDAS POR DROGAS EN 5224 AUTOPSIAS FORENSES REALIZADAS EN EL PERIODO 2018-22

Castell Navarro, Aida; Blanco Rodríguez, Mario Rodrigo; García Hospital, Fermín; Sánchez Gómez, Ana; Sánchez Ruiz, Yesica; Santos Rodríguez, María; Muñoz Fernández, Fátima; Carmona Berraquero, Fernando; Rico García, Antonio  
**Presentador:** Castell Navarro, Aida

SERVICIO DE PATOLOGÍA FORENSE. INSTITUTO DE MEDICINA LEGAL Y CIENCIAS FORENSES DE SEVILLA

**Tipo de trabajo:** e-Poster

**INTRODUCCIÓN:** Hemos estudiado las muertes inducidas por drogas en las 5224 autopsias realizadas en nuestro centro en el periodo 2018-22. Para ello hemos utilizado los criterios del Observatorio Europeo de Drogas y Toxicomanías (OEDT), habiéndose excluido las muertes por suicidio. Los objetivos son determinar patrones y tendencias en el periodo estudiado, con especial interés en el posible efecto de la pandemia.

**MATERIAL Y MÉTODOS:** De las 5224 autopsias realizadas en el centro se han seleccionado aquellas que cumplían con los requisitos marcados y en ellas se han estudiado las siguientes variables: número de muertes (por año), edad (%>40/%40), sexo (%M/%V), lugar del fallecimiento (% domicilio/% centro penitenciario/% vía pública) por año, día de la semana (%lunes a Jueves/% viernes a domingo) por año, mes (número por trimestre) por año, drogas detectadas (% total del periodo estudiado).

**RESULTADOS:** Del total de 5224 autopsias realizadas 395 cumplen con los criterios para ser incluidas. De ellas son: 71 (2018), 59 (2019), 72 (2020), 80 (2021), 113 (2022). Suponiendo por años en el total de autopsias el 7,2% (2018); 5,83% (2019), 7,14% (2020); 7,78% (2021) y 9,47% (2022). Por sexo (%M/%V): 2018 (9,2/90,8); 2019 (7,3/92,7); 2020 (12,5/87,5); 2021 (14,3/85,7); 2022 (19,3/80,7). Por grupos de edad (%>40/%40): 2018 (73,2/26,8); 2019 (69,5/30,5); 2020 (83,3/16,7); 2021 (75/25); 2022 (77/23). Lugar de fallecimiento (%D/%CP/%VP): 2018 (73,2/14,8/5,6); 2019 (72,8/6,8/1,4); 2020 (72,2/6,9/1,4); 2021 (74,5/6,25/15); 2022 (70/3,6/13,6). Día de la semana (%L-3/%V-D): 2018 (57,7/42,3); 2019 (62,7/47,3); 2020 (51,4/48,6); 2021 (53,8/46,2); 2022 (57,1/42,9). Mes (nº por trimestre): 2018 (15/19/22/17); 2019 (14/17/17/21); 2020 (13/22/22/16); 2021 (19/15/24/21); 2022 (30/29/25/29). Drogas encontradas: opioides (32%); metadona (34,3%), cocaína (57%), etanol (18%), cannabis (13,5%), benzodiacepinas (37,3%), antidepresivos (4,6%), antiepilépticos (4,6%).

**CONCLUSIONES:** No se encuentra aumento del peso relativo de las muertes inducidas por drogas de abuso en el periodo pandémico, en cambio sí un ligero incremento en el último año. Este último dato requeriría ser detenidamente estudiado. Por edad, existe una mayor tasa en los mayores de 40 años en todo el periodo. El sexo masculino es predominante en todo el periodo de 4 a 13 veces más, observándose un aumento paulatino del sexo femenino. El lugar en el que se produce el fallecimiento más frecuente es domicilio, seguido de prisión y vía pública. Respecto al día de la semana no existen diferencias entre los dos periodos de la semana considerados. Tampoco en función del trimestre, salvo alguna variación aleatoria. Las drogas que con más frecuencia se encuentran son cocaína, benzodiacepinas, opioides y metadona, siendo consistente en todo el periodo y con lo encontrado en otros estudios consultados.

## ANÁLISIS FORENSE DE LAS MUERTES EN CUSTODIA ENTRE LOS AÑOS 2002 Y 2022.

Elezgarai Arriola, Nahia; Lamas Ruiz, Julia; Arnaiz Fernández, José Francisco; Cubero Santos, Carlos; Morentin Campillo, Benito  
**Presentador:** Morentin Campillo, Benito

FACULTAD DE MEDICINA Y ENFERMERÍA DE LA UNIVERSIDAD DEL PAÍS VASCO

**Tipo de trabajo:** e-Póster

**INTRODUCCIÓN:** La muerte en custodia es un problema de difícil abordaje en la asistencia sanitaria de personas privadas de libertad. Conocer las causas y las circunstancias de la muerte es esencial para instaurar medidas preventivas por lo que los estudios forenses podrían ser una herramienta valiosa para mejorar los cuidados procurados a la salud de esta población.

**MATERIAL Y MÉTODOS:** Estudio descriptivo retrospectivo de las muertes en custodia en una provincia entre los años 2002-2022. Los datos del archivo del Servicio de Patología Forense fueron revisados y todas las muertes en custodia identificadas fueron incluidas. Las variables analizadas son demográficas, clínicas (antecedentes psiquiátricos), causa de muerte, hallazgos de autopsia (datos de toxicología e histología postmortem) y datos sobre el contexto de la muerte.

**RESULTADOS:** Se registraron 24 casos (23 hombres y una mujer) entre 21 y 55 años. Predominaron las muertes en centros penitenciarios. El 79,2% de las muertes fueron de origen violento y el 20,8% naturales. Entre las primeras, el 47,3% han sido accidentales, el 42,2% suicidios y el 10,5% homicidios. Dentro de las etiologías accidentales las dominantes han sido las intoxicaciones por interacciones entre drogas y fármacos (88,9% de los accidentales); entre los suicidios, el ahorcamiento (87,5% de los suicidios); y entre las naturales (60%) la muerte súbita cardíaca. Todas personas fallecidas por una intoxicación tenían diagnosticada dependencia y/o abuso de drogas. Entre los suicidios, el 71,4% tenían trastornos psiquiátricos asociados a riesgo de suicidio, sin embargo, solo el 12,5% estaba dentro del programa de prevención de suicidios.

**CONCLUSIONES:** La muerte en custodia es infrecuente. Las víctimas son hombres adultos jóvenes o de mediana edad. Las causas principales de muerte son la intoxicación por drogas de abuso y psicofármacos y el suicidio por ahorcamiento. Las medidas de orientadas a evitar la polimedación y consumo de drogas y la potenciación de las medidas de prevención del suicidio podrían ser interesantes para disminuir la incidencia de las muertes en custodia. Las instituciones sanitarias deberían instaurar medidas adecuadas para garantizar que la atención sanitaria sea equitativa para toda la población, incluyendo a aquellas que se encuentran bajo custodia. Son necesarios estudios interdisciplinares entre los médicos de los centros penitenciarios y los médicos forenses para identificar los factores específicos de riesgo y los determinantes de la situación de salud.

## HALLAZGO CARDÍACO INCIDENTAL EN FALLECIDO PLURIPATOLÓGICO

Fernández Sellers, Carlos; Soto Moh, Cristian; Sancho Jiménez, Jennifer; Spa Gómez, María Luisa; Colorado Casado De Ameza, Alfonso  
**Presentador:** Fernández Sellers, Carlos

INSTITUTO DE MEDICINA LEGAL Y CIENCIAS FORENSES DE VALENCIA

**Tipo de trabajo:** e-Póster

**INTRODUCCIÓN:** La arteria coronaria única es una anomalía congénita y poco frecuente, definida como una coronaria que se origina de un seno de Valsalva e irriga a la totalidad del corazón.

**MATERIAL Y MÉTODOS:** Diligencia de levantamiento de cadáver, autopsia judicial reglada y sistemática con obtención de muestras para estudio toxicológico e histopatológico.

**RESULTADOS:** Varón de 66 años con antecedentes de diabetes mellitus, obesidad, dislipemia, patología cardíaca no especificada (soplo) y síndrome cerebeloso por enolismo de larga evolución, actualmente en abstinencia. La familia refiere disnea a pequeños esfuerzos de meses de evolución. El día del fallecimiento presentó malestar general, mareo y disnea; aun así, se le inocula la primera dosis de la vacuna COVID-19 y, al llegar a casa, continúa con dicha clínica y es exitus. RCP avanzada sin éxito. El estudio macroscópico revela un corazón lipomatoso y megálico de 885g, con hipertrofia de ventrículo izquierdo y estenosis aórtica calcificada, edema pulmonar, cirrosis hepática y ateromatosis visceral generalizada. El estudio pormenorizado de la circulación coronaria muestra una arteria coronaria izquierda única (tipo L-I de la clasificación de Lipton ), con ausencia de ostium de la coronaria derecha, de manera que la circunfleja continúa por el surco aurículoventricular, siguiendo el curso de la coronaria derecha e irrigando su territorio. Además, se observó aterosclerosis moderada en coronaria descendente anterior y circunfleja. Negatividad en test de antígenos SARS-CoV-2 y en estudio toxicológico. El estudio histopatológico evidencia una nefropatía diabética en estadio III, atrofia cerebelosa y confirma la existencia de cirrosis hepática.

**CONCLUSIONES:** Las anomalías de las arterias coronarias están presentes desde el nacimiento y son relativamente comunes, observándose de forma incidental en un 0,2-1,3% de personas a las que se les ha realizado una coronariografía por otro motivo o durante la autopsia. Esto se debe a que la mayoría no son clínicamente significativas. Una de las clasificaciones más utilizadas es la de Lipton modificada por Yamanka y Hobbs. Según ésta, la alteración de nuestro caso se corresponde con el patrón L-I, que presenta una incidencia del 0,016%-0,05%, según la serie. En esta clasificación, se incluyen todas las anomalías de arteria coronaria única como potencialmente graves, si bien es cierto que Yamanka y Hobbs remarcan que las de tipo L-I suelen tener un curso clínico benigno, de igual manera a lo reportado por otros estudios. Nuestro caso también apoyaría la categorización de esta anomalía como benigna, ya que el finado no presentaba antecedentes de clínica cardíaca y no ha intervenido significativamente en la causa de la muerte, siendo ésta el resultado de los factores extracardiácos. Por otro lado, la aparición de aterosclerosis u otra patología coronaria implica un mayor riesgo en estos casos, ya que la irrigación de todo el corazón depende de un único vaso.

## MUERTE SÚBITA DE UNA GESTANTE CON ANTECEDENTES DE PREECLAMPSIA. PRESENTACIÓN DE UN CASO DE AUTOPSIA MEDICOLEGAL

Quintero Quintero, Yamilet Carolina; Hernández Guerra, Ana Isabel; Naveira Arrastia, Laura

**Presentador:** Quintero Quintero, Yamilet Carolina

INSTITUTO NACIONAL DE TOXICOLOGÍA Y CIENCIAS FORENSES. DELEGACIÓN EN CANARIAS. SECCIÓN DE HISTOPATOLOGÍA.

**Tipo de trabajo:** e-Póster

**INTRODUCCIÓN:** La preeclampsia es una enfermedad específica del embarazo caracterizada por la hipertensión de nueva aparición y proteinuria después de las 20 semanas de gestación. Se produce un estado de vasoconstricción generalizado secundario a una disfunción en el epitelio vascular, en lugar de la vasodilatación propia del embarazo normal. Los trastornos hipertensivos del embarazo son una causa importante de morbimortalidad materno-fetal a nivel mundial. Las defunciones maternas pueden producirse en casos graves, aunque la progresión de leve a grave puede ser rápida, inesperada y, a veces, fulminante.

**MATERIAL Y MÉTODOS:** Se presenta el caso de una mujer de 45 años con 35 semanas de gestación que sufre muerte súbita en su domicilio mientras dormía. Antecedentes: fumadora activa, diabetes mellitus tipo 2, migrañas, ligadura de trompas bilateral, dos partos y un aborto anterior. Gestación actual por fecundación asistida. Se diagnóstica de preeclampsia precoz en la semana 29 de gestación y retraso del crecimiento intrauterino (CIR) tipo I. Ingresa en la semana 32+5 por preeclampsia con criterios de gravedad, se realiza maduración pulmonar que se completa en la semana 33+2, alta con controles cada 7 días, en todos ellos con cifras de marcadores de cribado de preeclampsia elevados, sin signos de gravedad, último control el mismo día del fallecimiento. Se realiza autopsia medicolegal por tratarse de una muerte súbita en domicilio.

**RESULTADOS:** Hallazgos de la autopsia: gestante de 165 cm y unos 80 kg de peso. Edema agudo de pulmón. Útero grávido con feto intrauterino. Placenta normoinsera. Feto en céfala de sexo femenino de 2145 gramos; líquido amniótico algo teñido; restos de meconio en ano; ausencia de maceración cutánea. Estudio toxicológico negativo. Hallazgos histopatológicos: Feto: somatometría y peso visceral compatible con CIR tipo I y signos de anoxia aguda intraútero. Placenta: déficit de placentación de las arterias espirales y persistencia de trofoblasto endovascular. Gestante: Hipertrofia ventricular izquierda (HVI) concéntrica, coronarias permeables, necrosis miocárdica aguda multifocal, infarto subagudo de miocardio, trombos de fibrina en vasos de pequeño calibre en múltiples órganos, daño hepático agudo multifocal, riñón con endoteliosis glomerular y hallazgos morfológicos de shock en riñón, hígado, pulmón y cerebro.

**CONCLUSIONES:** En este caso la HVI concéntrica puede explicarse por la preeclampsia precoz padecida por la fallecida. El daño miocárdico agudo multifocal, con arterias coronarias permeables, puede deberse al aumento repentino de la presión arterial y a una vasoconstricción generalizada. Estos hallazgos, junto con el daño hepático agudo multifocal, la endoteliosis glomerular y los trombos de fibrina observados en vasos de pequeño calibre en varios órganos, son compatibles con una afectación sistémica por preeclampsia que en este caso ha podido ser la causa de la muerte materna y como consecuencia de esta, la muerte fetal.

## ACCESO A LOS DATOS MÉDICOS EN LOS SERVICIOS DE PATOLOGÍA FORENSE

Gisbert Grifo, Marina; Amoros Comes, David; Colorado Casado De Amezua, Alfonso Colorado; Monzó Blasco, Anz

**Presentador:** Gisbert Grifo, Marina

IMLFC VALENCIA

**Tipo de trabajo:** e-Póster

**INTRODUCCIÓN:** En la actualidad se ha establecido la posibilidad de acceder a la historia clínica (HC) informatizada desde los Institutos de Medicina Legal y Ciencias Forenses. En los Servicios de Patología Forense (SPF), esta posibilidad se plantea cuando es necesario obtener los antecedentes médicos y tratamientos que permitan establecer la causa y las circunstancias de la muerte; pero puede dar lugar a situaciones conflictivas en relación con la confidencialidad. A raíz de una sentencia del Tribunal Supremo que sienta jurisprudencia y proclama la necesidad de contar con la autorización previa, judicial o del paciente, para recabar datos médicos no anonimizados que pretendan ser utilizados en una investigación delictiva, nos planteamos la necesidad de conocer el marco legal de este tipo de consultas desde los SPF.

**MATERIAL Y MÉTODOS:** Análisis de la normativa vigente en relación con el tema. Constitución española, Ley General de sanidad, Ley 41/2002, de 14 de noviembre, básica reguladora de la autonomía del paciente y de derechos y obligaciones en materia de información y documentación clínica, Ley 3/2018 de protección de datos personales y garantías de los derechos digitales, Reglamento (UE) 2016/679 del Parlamento Europeo de 27 de abril de 2016 relativo a la protección de las personas físicas en lo que respecta al tratamiento de datos personales y a la libre circulación de estos datos y por el que se deroga la Directiva 95/46/CE, Código Penal, Ley de Enjuiciamiento criminal y Código Deontológico.

**RESULTADOS:** El acceso a la HC por parte de personas/entidades diferentes del paciente puede llevarse a cabo en determinados casos y para finalidades concretas. En principio se contempla, de manera general, que en estos casos, los datos identificativos del paciente deben ir separados de los de carácter clínico asistencial para asegurar el anonimato del paciente. Hay situaciones, como es la pericia forense en los que la identificación del paciente es absolutamente necesaria y, en este sentido, se puede afirmar que los jueces y tribunales pueden tener acceso a la HC para la investigación o resolución de procedimientos. Si es imprescindible por las circunstancias del caso concreto, el juez o tribunal puede solicitar la identificación del paciente junto con sus datos clínico-asistenciales.

**CONCLUSIONES:** Del análisis de la normativa podemos deducir que, si bien la situación del patólogo forense que accede a los datos de la HC de la persona fallecida se encuentra absolutamente dentro de la legalidad, hay que ser extremadamente prudente a la hora de incluirlos en el informe, limitándose a aquellos que son absolutamente necesarios en relación con el establecimiento de la causa y circunstancias de la muerte. Por otra parte, entendemos que la mejor fórmula para organizar el acceso de los profesionales a los datos clínicos es a través de convenios o conciertos con los servicios públicos de salud.



SEPAF

938

## INVESTIGACIÓN MÉDICO-LEGAL DE LAS MUERTES POR HIPERINSULINISMO EXÓGENO.

Muñoz Fernández, Fátima; Santos Rodríguez, María; Sánchez Gómez, Ana; Castell Navarro, Aida; Sánchez Ruiz, Yesica; Blanco Rodríguez, Mario Rodrigo; Rico García, Antonio  
**Presentador:** Muñoz Fernández, Fátima

INSTITUTO DE MEDICINA LEGAL DE SEVILLA - SERVICIO DE PATOLOGÍA.

**Tipo de trabajo:** e-Poster

**INTRODUCCIÓN:** La insulina es una hormona anabólica producida por las células beta del páncreas. Su principal función es aumentar la velocidad de transporte de la glucosa a ciertas células del cuerpo. La insulina es dividida proteolíticamente dando lugar a la hormona madura y un subgrupo proteico, el péptido C. Tanto la insulina como el péptido C son secretados en cantidades equimolares tras un estímulo fisiológico.

La administración en exceso de insulina provoca hipoglucemia. Sus signos y síntomas incluyen mareo, confusión, sudoración, palpitaciones y taquicardia. Si la hipoglucemia persiste, puede producirse la pérdida de conocimiento e incluso la muerte si la situación no se revierte.

Las muertes relacionadas con la sobreadministración exógena de insulina no se presentan de manera frecuente en los Institutos de Medicina Legal y su diagnóstico es de especial interés. Se desconocen los niveles concretos de glucemia postmortem, siendo esta muy inestable y, una vez pasadas 48 horas tras el fallecimiento, su medición no ofrece resultados significativos. Por todo esto, es importante saber reconocer estos tipos de muerte para una correcta valoración y solicitud de las pruebas complementarias necesarias para establecer un diagnóstico definitivo.

**MATERIAL Y MÉTODOS:** Estudio retrospectivo de los casos de hiperinsulinismo exógeno presentados en el Instituto de Medicina Legal de Sevilla en el periodo comprendido entre el 1 de enero de 2012 y el 31 de diciembre 2022, estudiando las siguientes variables: sexo, edad, etiología, antecedentes patológicos y lugar de los hechos.

**RESULTADOS:** Durante dicho periodo de tiempo de 10 años se han realizado 10712 autopsias en el Instituto de Medicina Legal de Sevilla, entre las cuales se diagnosticaron 10 casos (0,09%) de hiperinsulinismo exógeno. De estos 10 casos, 6 (60%) han sido de etiología suicida y uno (10%) de etiología homicida. En 7 de los 10 casos (70%) se encontraron inyectables de insulina durante las diligencias de levantamiento.

**CONCLUSIONES:** Es fundamental, ante la sospecha de este tipo de muertes, realizar una adecuada diligencia de levantamiento del cadáver recogiendo todos los datos acerca de los antecedentes personales, tratamientos habituales e inspeccionar minuciosamente el lugar donde ocurre para poder llegar a una correcta conclusión médico-legal. Importante, por otro lado, un laboratorio de referencia donde poder realizar los estudios de bioquímica postmortem necesarios que permitan aclarar de forma objetiva las causas y circunstancias de la muerte a partir de la determinación de la glucemia postmortem, insulina (I) y péptido C (PC), así como la ratio I/PC.

SEPAF

693

## PREVALENCIA DEL CONSUMO DE HEROÍNA EN LAS AUTOPSIAS PRACTICADAS ENTRE 2015 Y 2022

López Aleixos, María Angeles; Calvo Mendoza, Ángela; Castellar Rodrigo, Amparo; Orozco Gómez, María Luisa; Arlandis Navarro, Amparo

**Presentador:** López Aleixos, María Angeles

INSTITUTO DE MEDICINA LEGAL Y CIENCIAS FORENSES DE VALENCIA

**Tipo de trabajo:** e-Poster

**INTRODUCCIÓN:** El consumo de opiáceos se encuentra en aumento entre la población general. Preocupa especialmente la aparición de opioides sintéticos, pero la incautación de heroína sigue siendo elevada en la Unión Europea. Según el Informe Europeo sobre Drogas del Observatorio Europeo de las Drogas y Toxicomanías, España es uno de los países con mayor población consumidora de heroína en 2021. Pretendemos describir la situación de los fallecimientos producidos entre 2015 y 2022 en los que se encuentra implicado el consumo de heroína.

**MATERIAL Y MÉTODOS:** Estudio descriptivo basado en los casos estudiados desde 2015 a 2022. Se realiza "screening" en las muestras obtenidas de la práctica de la autopsia mediante enzimoimmunoensayo, utilizando los reactivos para morfina y 6-monoacetilmorfina. En todos los casos con "screening" positivo en muestras de sangre se solicitó confirmación y cuantificación por método más sensible y específico al Departamento correspondiente del Instituto Nacional de Toxicología y Ciencias Forenses.

**RESULTADOS:** De un total de 5806 casos estudiados en este periodo de tiempo, se detecta la presencia de morfina en muestras de sangre en 78 de ellos, codeína en muestras de sangre de 45 casos, y 6-monoacetilmorfina en muestras de sangre de 12 de ellos. Se ha detectado igualmente 6-monoacetilmorfina en muestra de orina de 6 casos en los que no pudo detectarse en sangre ninguno de los metabolitos anteriormente mencionados. A lo largo del periodo de estudio llama la atención la existencia de dos picos en 2016 y 2022, respectivamente, y la no detección de casos en 2017.

**CONCLUSIONES:** En la serie de casos estudiados no parece haber una tendencia creciente en el número total de fallecimientos en cuyo mecanismo pueda atribuirse un papel al consumo de heroína en la provincia de Valencia. Sin embargo, llama la atención la aparición de mujeres entre los fallecimientos por esta causa a partir de 2019. Las cantidades halladas de cada uno de los metabolitos no representan intoxicación por la sustancia, sino que se consideran reacciones adversas por drogas de abuso. Se constata la existencia de policonsumo de drogas de abuso o psicofármacos en prácticamente la totalidad de los casos estudiados.

SEPAF

766

## HALLAZGOS HISTOPATOLÓGICOS EN UNA SERIE DE CASOS DE MUERTE SÚBITA EN EL DEPORTE

Río Aige, Sonia; Toledo Gallego, Yobanka; Ortega Sanchez, Marisa; Grazzioli, Gonzalo; Barbería Marcalain, Eneko

**Presentador:** Toledo Gallego, Yobanka

SERVICIO DE PATOLOGÍA FORENSE DE BARCELONA, INSTITUTO MEDICINA LEGAL Y CIENCIAS FORENSES DE CATALUNYA

**Tipo de trabajo:** e-Póster

**INTRODUCCIÓN:** La muerte súbita en el deporte, tiene un gran impacto en la sociedad debido a que afecta a individuos jóvenes. El objetivo del estudio es describir el tipo de deporte que ha provocado la muerte súbita con los hallazgos macroscópicos e histopatológicos obtenidos durante la práctica de la autopsia judicial.

**MATERIAL Y MÉTODOS:** Se han incluido todas las autopsias que cumplen criterios de muerte súbita en el deporte del Servicio de Patología Forense durante los años 2019-2021 y en los que se ha solicitado estudio histopatológico. De la autopsia judicial se han tenido en cuenta las siguientes variables: la edad, sexo, tipo de deporte y lugar, existencia de antecedentes patológicos y/o enfermedad cardíaca previa conocida, causas de muerte, los resultados de estudios complementarios como toxicológicos y genéticos (autopsia molecular).

**RESULTADOS:** Durante el período estudiado se realizaron 12327 autopsias judiciales, 143 cumplieron criterios de muerte súbita del deporte y en 53 se dispone del estudio histopatológico.

La edad media fue de 51.53 años, el 100% fueron hombres. Los meses con más frecuencia fueron los meses de febrero, marzo julio y octubre. Los deportes más frecuentes fueron ciclismo (49,06%), trekking (15,09%) y running (9,43 %). El 88,68% de los casos fue mientras se practicaba deporte recreacional y el 11,32% durante una competición deportiva. En un 18,86% de los casos los fallecidos eran conocedores de tener factores de riesgo cardiovascular y en el 13,21% conocían padecer una enfermedad cardíaca. Las causas de fallecimiento más frecuentes fueron cardiopatía isquémica (71,69%), otras causas cardíacas (16,98%), etiología indeterminada (5,66%), otras causas no cardíacas (4,68%) y cardiopatía arritmogénica (3,07%). El estudio histológico cardíaco mostró cardiopatía isquémica crónica severa (30,3%), fibrosis e hipertrofia ventricular izquierdo (22,6%), síndrome coronario agudo (13,2%), hipertrofia ventricular (9,4%), fibrosis intersticial (9,4%), histología inespecífica (9,4%), otros hallazgos cardíacos (3,8%) y miocardiopatía arritmogénica de ventrículo derecho (1,9%). Se realizó estudio toxicológico en un 96,2% de los casos con resultados negativos en un 95,2%, los resultados positivos fueron a alcohol. En un 13,8% de los casos (7) se realizó estudio genético complementario, obteniendo resultados positivos en el 42,8% de los casos (3). Las paradas cardiorespiratorias ocurrieron en camino rural 43,4%, otros lugares 22,6% centro deportivo 13,21%, vía pública urbana-interurbana 15,09% y domicilio 5,7%.

**CONCLUSIONES:** La causa de muerte más frecuente asociada a la muerte súbita del deporte fue la cardiopatía isquémica crónica. El deporte más frecuente fue el ciclismo.

El estudio de la muerte súbita del deporte aporta datos relevantes.

Un buen registro de muerte súbita del deporte puede favorecer la elaboración de medidas preventivas a nivel cardiovascular y la práctica de ejercicio.

SEPAF

924

## INTOXICACIÓN POR PARACETAMOL, NECROSIS HEPÁTICA Y MUERTE POR COAGULACIÓN INTRAVASCULAR DISEMINADA (CID)

Armando Aguilar, Evelyn; Sala Mariscal, Cristina; Fernandez Company, Naila; Manyanet Lopez, Paula; Garcia Sanchez, Gisela; Arango Rodriguez, Montserrat; Font Valsecchi, Gabriel  
**Presentador:** Armando Aguilar, Evelyn

INSTITUTO DE MEDICINA LEGAL Y CIENCIAS FORENSES DE CATALUNYA

**Tipo de trabajo:** e-Póster

**INTRODUCCIÓN:** Una mujer de 46 años ingresó en un centro hospitalario por hipotermia severa y disminución del nivel de consciencia. Como antecedentes patológicos constaban ansiedad/depresión en tratamiento con antidepressivos. El TC toraco-abdominal informó de: esteatosis hepática severa e hipoperfusión generalizada. Los resultados de tóxicos en sangre mostraron niveles altos de Paracetamol y etanol. Durante el ingreso presentó deterioro hemodinámico progresivo con necesidades muy elevadas de fármacos vasoactivos, lactoacidosis refractaria y progresión del fallo multiorgánico, siendo éxitus a las 24 horas. Debido a la etiología indeterminada de la muerte se solicita la autopsia judicial.

**MATERIAL Y MÉTODOS:** Practicamos una autopsia completa con recogida de muestras para estudios toxicológicos e histológicos. El procesamiento de las muestras histológicas incluyó taldado e inclusión, microtoma, tinción y visualización en microscopio con la intención de evidenciar los hallazgos macroscópicos y microscópicos en las muertes por intoxicación medicamentosa por paracetamol. Para estudio toxicológico se realizó cromatografía de gases y espectrometría de masas.

**RESULTADOS:** Los hallazgos macroscópicos más indicativos de necrosis hepática y coagulación intravascular diseminada (CID) fueron: ictericia, ascitis, hepatomegalia, esteatosis y microtrombosis tisular. El diagnóstico histológico evidenció: necrosis hepática aguda en grado severo, esteatosis hepática, inflamación crónica portal linfocitaria y pielonefritis aguda y degeneración hidrópica tubular renal. Los resultados toxicológicos confirmaron el fallo hepático fulminante con unos valores de 25'93Emol/L de paracetamol en sangre.

**CONCLUSIONES:** La intoxicación y muerte por sobredosis de paracetamol y CID en el ámbito de la patología forense se da una frecuencia relativa y es importante conocer sus características macroscópicas para poder realizar una correcta toma de muestra para estudios histológicos y toxicológicos y de esta manera elaborar un informe de autopsia con un diagnóstico certero.

SEPAF

B42

## INTOXICACIÓN LETAL TRAS LA INHALACIÓN RECREATIVA DE UN GAS. A PROPÓSITO DE UN CASO.

Familiar Silva, Olga; Sanchez De León Robles, María Soledad; Mangas Losada, Sara; Vallejo De Torres, Gloria  
**Presentador:** Familiar Silva, Olga

INSTITUTO NACIONAL DE TOXICOLOGÍA Y CIENCIAS FORENSES

**Tipo de trabajo:** e-Poster

**INTRODUCCIÓN:** El abuso de sustancias inhaladas se produce en todo el mundo. Los estudios epidemiológicos muestran una mayor relevancia en menores de edades comprendidas entre los 12-16 años. En España según datos recogidos por encuestas, el 1,8% de los estudiantes de 14 a 18 años declara haber consumido inhalables volátiles en algún momento de su vida. Las características habituales que tienen todas estas sustancias son: estar disponibles comercialmente, ser baratas y generar percepción en los jóvenes de ausencia de daño o riesgo. El abuso de estas sustancias se realiza de forma intencionada con el objetivo de conseguir de forma rápida efectos psicoactivos, tales como: excitación, euforia y comportamientos impulsivos.

Se presenta un caso de muerte tras inhalar un gas de forma recreativa. La víctima fue una mujer de 16 años que, tras inhalar el gas, acompañada de amigos, se desmaya de forma súbita. Tras maniobras de reanimación se data el fallecimiento. Según la información aportada por los amigos había comprado el bote de recarga de mechero para "colocarse". Sus antecedentes eran estar en seguimiento psiquiátrico por ansiedad y depresión. Tenía antecedentes de tres intentos autolíticos previos, por intoxicación medicamentosa, con ingresos hospitalarios. Asimismo, consumía cannabis y cocaína.

Tras la autopsia se solicitan análisis complementarios con el objetivo de esclarecer la causa más probable de la muerte.

El objetivo de este trabajo es ilustrar la importancia de realizar una investigación multidisciplinar en este tipo de muertes que plantean múltiples incógnitas y generan alarma social.

**MATERIAL Y MÉTODOS:** Se analizan datos del levantamiento, autopsia y resultados de los análisis complementarios: químico-toxicológico de las muestras (sangre, orina, humor vítreo, contenido gástrico, pulmones y bote de recarga de mechero), histopatológico (corazón, pulmones y bazo) y biológico (determinación enzimática de glucosa en humor vítreo).

**RESULTADOS:** En la autopsia no se observan datos macroscópicos relevantes. El análisis histopatológico no detecta lesiones que sean causa de muerte súbita. Las lesiones observadas en los pulmones son de carácter agudo e inespecífico y presentan hallazgos compatibles con maniobras de reanimación. Los hallazgos químicos toxicológicos indican la presencia de propano, isobutano y butano en el bote de recarga del mechero, recogido del lugar de los hechos. En las muestras de sangre recogidas el día de los hechos y en los pulmones son positivos en butano y propano. El resto de muestras biológicas no presentaban resultados relevantes.

**CONCLUSIONES:** Aunque no se podrá saber las intenciones de la víctima, todo apunta a una muerte de etiología violenta de origen accidental por inhalación de un gas. Donde podremos sugerir como posible causa una "muerte súbita del inhalador", caracterizado por ritmos irregulares del corazón que podrían generar una arritmia cardíaca con desenlace fatal tal como se sugiere en la bibliografía.

SEPAF

632

## MUERTE SÚBITA POR MIOCARDITIS ASOCIADA A LUPUS ERITEMATOSO SISTÉMICO EN UNA ADOLESCENTE. PRESENTACIÓN DE UN CASO

Lucena Romero, Joaquín; Molina Aguilar, Pilar; Peña Peña, M<sup>o</sup> Luisa; Morentin Campillo, Benito  
**Presentador:** Lucena Romero, Joaquín

SERVICIO DE PATOLOGÍA FORENSE. IMLCF DE SEVILLA

**Tipo de trabajo:** e-Poster

**INTRODUCCIÓN:** El lupus eritematoso sistémico (LES) es una enfermedad autoinmune con afectación de diferentes órganos, entre ellos el corazón. La miocarditis asociada al LES es una entidad muy infrecuente y son muy pocos los casos descritos en la literatura.

**MATERIAL Y MÉTODOS:** Se presenta un caso de miocarditis asociada a LES que debuta en forma de muerte súbita-inesperada en una adolescente y se describen los hallazgos macroscópicos e histológicos del corazón.

**RESULTADOS:** Niña de 13 años que había sido diagnosticada, por la clínica y pruebas complementarias, de LES indicando tratamiento con Hidroxicloroquina, Prednisona y Metotrexate. Se realizó ecocardiograma que se informó como corazón estructural y funcionalmente normal. A las dos semanas del ingreso hospitalario, durante la madrugada, presenta cuadro de vómitos con malestar general seguido de fibrilación ventricular y PCR que se consiguió reanimar tras RCPA y se traslada al hospital ingresando en la UCI-P. Durante su ingreso presenta empeoramiento clínico progresivo falleciendo 4 h más tarde. Al tratarse de una "muerte sospechosa" se activó el protocolo judicial y se envió parte de defunción al juzgado de guardia.

Se realizó autopsia judicial siguiendo las Guías de la Association for European Cardiovascular Pathology: autopsia macroscópica completa, estudio histopatológico, análisis químico-toxicológico, análisis microbiológico y screening genético postmortem (autopsia molecular). Macroscópicamente el corazón tenía un peso dentro de la normalidad (265 g) destacando un adelgazamiento con infiltración grasa en el miocardio del ventrículo derecho y un área subepicárdica/transmural blanquecina de aspecto fibro-necrótico en la pared posterior del ventrículo izquierdo que se extendía de forma circunferencial a nivel del ápex. El estudio histopatológico puso de manifiesto extensas áreas de fibrosis de reemplazo, focos inflamatorios de predominio linfocitario T (CD3 y CD4 +) con presencia de histiocitos (CD68 y CD 163 +) y focos de leucocitos polimorfonucleares con distribución perivascular (miocarditis subaguda con infiltrado linfocitario de predominio T). No se identificaron cambios histológicos indicativos de infección viral. Análisis toxicológico negativo para tóxicos y drogas de abuso. Análisis microbiológico negativo para virus. Screening genético postmortem mediante secuenciación masiva y estudio familiar negativos. En base a los antecedentes clínicos, resultados de la autopsia y estudios complementarios se concluyó que se trataba de una muerte súbita de origen cardíaco por miocarditis asociada a LES.

**CONCLUSIONES:** La miocarditis lúpica en el contexto de LES o como primera manifestación de esta enfermedad puede presentarse con un amplio espectro de condiciones, variando desde formas asintomáticas hasta shock cardiogénico. Por tanto, médicos de urgencias y los patólogos clínicos y forenses deben tener en cuenta este diagnóstico en pacientes con LES, sobre todo en adolescentes y adultos jóvenes.

## LA DEMOSTRACIÓN DE RABDOMIOLISIS EN LOS CASOS DE HOMICIDIOS POR MALTRATO CONTINUADO

Fenollosa González, Manuel; Monzó Blasco, Ana; Soto Moh, Cristian; Ferrer Zaera, Santiago; De La Presentación Blasco, Cristina

**Presentador:** Fenollosa González, Manuel

SERVICIO DE PATOLOGÍA. INSTITUTO DE MEDICINA LEGAL Y CIENCIAS FORENSES DE VALENCIA

**Tipo de trabajo:** e-Poster

**INTRODUCCIÓN:** Muerte violenta de probable etiología médico legal homicida de un hombre de 60 años que es llevado a urgencias hospitalarias (ingresa cadáver, no realizan maniobras de reanimación cardiopulmonar). La investigación policial apunta a una posible muerte por malos tratos continuados y la autopsia confirma una muerte violenta de origen traumático por múltiples contusiones.

**MATERIAL Y MÉTODOS:** Autopsia forense con estudios complementarios (toxicológicos e histopatológicos).

**RESULTADOS:** El estudio histopatológico logra distinguir heridas y contusiones en diferentes estadios evolutivos con lesiones de semanas o meses de antigüedad, frecuentemente coincidiendo en las mismas regiones. Con carácter sistémico se comprueba además patología de origen postraumático reciente relacionada con la causa final de la muerte: embolia grasa pulmonar grado II y necrosis tubular aguda renal con mioglobinuria por rabdomiolisis. La presencia de lesiones en diferentes estadios evolutivos en cada localización es compatible con haber sufrido traumatismos repetidos en el tiempo. La rabdomiolisis se produce al dañarse el músculo esquelético, lo que origina una liberación de mioglobina (entre otras sustancias) en la circulación sanguínea. Las complicaciones potencialmente mortales de la rabdomiolisis incluyen hipovolemia, síndrome compartimental, arritmia, paro cardíaco y lesión renal aguda (13-16). La embolia grasa pulmonar detectada es compatible con un origen traumático por contusión de partes blandas perimortales y con una participación en la causa de la muerte.

**CONCLUSIONES:** En las autopsias forenses con múltiples contusiones musculares debe considerarse y buscarse la rabdomiolisis, ya que puede haber participado o ser causa de muerte en esos casos, indicando su origen traumático. El estudio histopatológico será decisivo en el diagnóstico; se ha establecido la cantidad de 100 g de músculo esquelético dañado como inicio de la lesión renal por necrosis tubular aguda por mioglobinuria. El nivel de mioglobina en el suero aumenta en las primeras tres horas, alcanzando su punto máximo a las 8-12 h y volviendo a la normalidad en las 24 h posteriores al inicio de la lesión. Si la eliminación renal alcanza una concentración mayor a 100 mg/dl, produce el color característico de la orina, que podría detectarse en la autopsia. Hay varios trabajos en el ámbito forense y todos sugieren que la incidencia de rabdomiolisis en este tipo de muertes está subestimada y que se necesita un alto índice de sospecha con toma de muestras para estudios complementarios (histopatología y bioquímica) para su confirmación. Estos resultados confirmaron las sospechas iniciales de un maltrato continuado de meses y que la causa inmediata de la muerte también fue de origen traumático.

## MIOCARDITIS AGUDA BACTERIANA. UN DIAGNÓSTICO CON CLÍNICA SILENTE.

Moro Cárdenas, M. Cinta; Larrondo Espinosa, Javier; Fernández Rodríguez, Amparo; Minchón Carrasco, Fátima; Abad Moralejo, Raquel

**Presentador:** Moro Cárdenas, M. Cinta

INSTITUTO NACIONAL DE TOXICOLOGÍA Y CIENCIAS FORENSES

**Tipo de trabajo:** e-Poster

**INTRODUCCIÓN:** La miocarditis aguda es de etiología diversa, siendo causada por diferentes agentes infecciosos y no infecciosos. La miocarditis bacteriana es una causa poco frecuente de miocarditis infecciosa, con una tasa de incidencia del 0'2-1'5%, y potencialmente mortal, que suele verse en el contexto de una sepsis o asociada a infecciones bacterianas. Es una entidad de difícil diagnóstico, por falta de especificidad de su sintomatología y las pruebas diagnósticas rutinarias, y debe considerarse como diagnóstico diferencial de la insuficiencia cardíaca, por ser una de las causas de miocardiopatía dilatada. Incluso el estudio macroscópico es un reto, ya que en muchas ocasiones la morfología del corazón es absolutamente normal. Muchos casos debutan con muerte súbita.

**MATERIAL Y MÉTODOS:** Presentamos la autopsia de un varón de 60 años, sin antecedentes de interés, que muere repentinamente. En las dos semanas previas al fallecimiento tuvo infección respiratoria del tracto superior. Se le realizó autopsia médico-legal y se remitieron las vísceras para estudio histopatológico.

**RESULTADOS:** Cadáver de 70 kg y 174 cm de talla. En el examen macroscópico, el corazón pesaba 632 g, presentando las siguientes dimensiones: grosor de la pared del ventrículo izquierdo de 1,4 cm, grosor del tabique interventricular de 1,5 cm, grosor de la pared del ventrículo derecho de 0,3 cm. Al corte, se aprecian cambios de coloración en cara posterior e inferior del VI, que no tiene correspondencia microscópica. Las paredes ventriculares, los músculos papilares, las cuerdas tendinosas, las aurículas y las válvulas eran normales. La coronaria descendente anterior mostraba una estenosis del 60%. El resto de las coronarias epicárdicas principales eran permeables. El examen microscópico mostró un infiltrado inflamatorio que consistía predominantemente en polimorfonucleares neutrófilos con focos dispersos de microabscesos y daño en los miocitos con necrosis en bandas de contracción. Posteriormente, se remitieron las muestras al Servicio de Microbiología para detección de la bacteria causal, mediante cultivo celular y PCR.

**CONCLUSIONES:** La miocarditis bacteriana precisa del diagnóstico histopatológico, confirmando la invasión bacteriana o cultivos tisulares positivos. La secuencia y la fisiopatología exactas se desconocen, aunque son frecuentes los abscesos multifocales en el miocardio y órganos extracardiacos (pulmones, suprarrenales, tiroides y pericardio parietal). Las miocarditis bacterianas, suelen ser morfológicamente diferentes a otras miocarditis en el estudio histológico de rutina y con técnicas especiales (GRAM, Gomori; PAS y Ziehl Neelsen). Los infiltrados inflamatorios encontrados, junto con el edema intersticial, la necrosis de miocardiocitos y la fibrosis, supone el sustrato ideal para generar arritmia ventricular. Además, el infiltrado inflamatorio focal, asociado o no a necrosis, junto con la posible afectación inflamatoria del sistema de conducción, puede ser causante de un paro cardíaco.

TEAPs

874

## ASLAMIENTO Y CARACTERIZACIÓN DE VESÍCULAS EXTRACELULARES COMO MÉTODO ALTERNATIVO AL ESTUDIO DE CFDNA EN BIOPSIA LÍQUIDA

Otero Alén, María; Otero Alén, Begoña; Estévez Pérez, Lara; Domínguez Hormaetxe, Saioa; Iglesias De Ussel Galarreta, Irene; García-Caballero Parada, Tomás; Simón , Laureano; Concha López, Ángel

**Presentador:** Otero Alén, María

SERVICIO ANATOMÍA PATOLÓGICA, IDIS, HOSPITAL CLÍNICO UNIVERSITARIO SANTIAGO DE COMPOSTELA

**Tipo de trabajo:** Oral

(Consultar sala y hora en el Programa científico)

**INTRODUCCIÓN:** Las vesículas extracelulares derivadas de tumores tienen un papel activo en procesos neoplásicos: facilitan la carcinogénesis y la progresión tumoral; y además están involucrados en la formación del nicho premetastásico, la angiogénesis y la inmunosupresión tumorales. El ARN procedente de estas vesículas extracelulares de células epiteliales y estromales porta información que facilita los procesos de comunicación que contribuyen a la progresión tumoral, por lo que el objetivo de este trabajo fue validar mediante qRT-PCR la presencia de distintos marcadores epiteliales (KRT19, CEA) y estromales (COL1A2, COL1A1) en ARN de vesículas extracelulares plasmáticas en pacientes sanos y con diversas neoplasias malignas para el desarrollo de un sistema de diagnóstico de cáncer no invasivo mediante biopsia líquida.

**MATERIAL Y MÉTODOS:** Se incluyeron en el estudio plasma de 10 controles asintomáticos y 20 pacientes con distintos tipos de cáncer. Se caracterizaron las vesículas extracelulares plasmáticas mediante Scanning Transmission Electron Microscopy (STEM) y Nanoparticle Tracking Analysis (NTA) para observar su morfología, concentración y distribución. Posteriormente se realizó un análisis de la integridad del ARN aislado de dichas vesículas extracelulares. La expresión del ARN total de los marcadores epiteliales y mesenquimales se realizó mediante qRT-PCR.

**RESULTADOS:** La caracterización mediante STEM y NTA mostró que las vesículas extracelulares plasmáticas aisladas contenían una mayoría de estructuras de tipo exosoma con un porcentaje considerable de microvesículas. No se encontraron diferencias en la distribución de concentración y tamaño entre las dos cohortes de pacientes. El análisis de integridad del ARN mostró una composición de especímenes diversos con un mayor porcentaje de ARN de pequeño tamaño. Los análisis de expresión génica mostraron diferencias significativas en marcadores epiteliales y mesenquimales entre donantes sanos y pacientes con enfermedad oncológica activa. Los niveles de expresión de todos los marcadores fueron mucho más altos en pacientes con cáncer (KRT19 =  $66,04 \pm 14,29$ ; CEA =  $245,81 \pm 84,63$ ; COL1A2 =  $47,80 \pm 7,51$ ; COL1A1 =  $40,64 \pm 6,00$ ). La expresión en los controles sanos fue prácticamente residual en todos los casos.

**CONCLUSIONES:** El papel de las vesículas extracelulares plasmáticas en la progresión de enfermedades oncológicas, así como su potencial terapéutico, junto con la especificidad de indicadores de transformación neoplásica como KRT19 o diversos marcadores de fibroblastos asociados a cáncer (CAFs), nos lleva a considerar que el desarrollo de un sistema de diagnóstico de cáncer no invasivo que utilice una combinación de marcadores epiteliales y mesenquimales podría ser un enfoque prometedor en el diagnóstico de diversos procesos neoplásicos.

TEAPs

1057

## VALIDACIÓN INICIAL DEL MÉTODO DE GÁNGLIO CENTINELA POR OSNA EN PACIENTES CON CÁNCER DE CÉRVIX

Colado Alvarez, María Carmen; Fernández Juárez, Ruth; Arjona Benedit, Clara; De Lucas López, Virginia; Suárez Gauthier, Ana

**Presentador:** Colado Alvarez, María Carmen

HOSPITAL UNIVERSITARIO FUNDACIÓN JIMÉNEZ DÍAZ

**Tipo de trabajo:** Oral

(Consultar sala y hora en el Programa científico)

**INTRODUCCIÓN:** Entendemos como ganglio centinela (GC) el primer ganglio que recibe el drenaje linfático del tumor, el cual nos puede predecir el estado de la cadena ganglionar. Cuando obtenemos un resultado de GC negativo, significa que el resto de la cadena debería estar libre de enfermedad y por ello, no sería necesario realizar una linfadenectomía completa. El método de amplificación de ácido nucleico en un solo paso (OSNA) es una técnica molecular realizada en el laboratorio de anatomía patológica que permite el análisis intraoperatorio o postoperatorio del ganglio centinela, mientras ya es una técnica validada e integrada en la rutina diaria para el cáncer de mama, esta todavía en proceso de validación en otros tumores, como es el caso del carcinoma de cérvix. El objetivo de este trabajo es demostrar la validez diagnóstica del resultado del análisis del GC mediante OSNA en pacientes con CC en estadios iniciales en una pequeña serie de casos

**MATERIAL Y MÉTODOS:** Revisamos resultados de 5 mujeres, entre 40 y 58 años, con diagnósticos de carcinoma epidermoide y adenocarcinoma (2 y 3 respectivamente) en estadios tempranos entre los años 2021/2022. Se compara el resultado del ganglio centinela utilizando el método OSNA frente al resultado histológico tras linfadenectomía completa. El método OSNA detecta el número de copias del ARNm de la CK19 o carga tumoral total (TLT). Según el número de copias el resultado puede ser negativo o positivo. De 160 a 249 será negativo lo que significa que no hay metástasis. A partir de 250 el resultado será positivo, pudiéndose tratar de una micrometástasis si es menor que 5000 y de una macro en el caso de que el resultado sea superior o igual a 5000

**RESULTADOS:** Tras la comparativa de ambos métodos, los resultados demuestran una concordancia del 100% de los casos, independientemente de la clasificación del tumor, presentando todos ellos estadios iniciales de evolución. Uno de los casos, no se encuentra ganglio linfático derecho para estudio mediante OSNA, por lo que la paciente es directamente candidata a estudio mediante congelación, con criostato. En cuanto al tiempo de respuesta, teniendo como valor inicial la concordancia de ambos métodos, el uso de la metodología de OSNA nos permitiría una reducción de tiempo de proceso y obtención de resultado frente a la congelación en criostato

**CONCLUSIONES:** El estudio de GC mediante congelación es un procedimiento estándar para la estadificación precisa y clasificación del riesgo de recurrencia del cáncer de útero, el ensayo OSNA, técnica molecular validada, rápida y con un diagnóstico de alta precisión permite la reducción de tiempos en la obtención de resultados que permitan la detección de GL metastásicos en pacientes con cáncer evitando o no llevar a cabo linfadenectomías totales. El ensayo OSNA mostró una alta tasa de concordancia con el examen histológico mediante intraoperatoria, lo que podría mejorar la precisión del examen patológico convencional para la detección de metástasis de NL y así reducir la tasa de falsos negativos

TEAPs

577

## MICROSCOPIA ELECTRÓNICA A PARTIR DE MATERIAL PARAFINADO: MÉTODO PRÁCTICO Y ARTEFACTOS A CONSIDERAR

Blanco Mánuez, Rosana; Pérez Ruiz, M<sup>a</sup> Dolores  
**Presentador:** Blanco Mánuez, Rosana

HOSPITAL UNIVERSITARI I POLITÈCNIC LA FE

**Tipo de trabajo:** Oral  
*(Consultar sala y hora en el Programa científico)*

**INTRODUCCIÓN:** En ocasiones, tras un estudio histológico y en ausencia de material en fresco o fijado en formol se requiere realizar el estudio ultraestructural a partir de la muestra incluida en el bloque de parafina para complementar o confirmar un diagnóstico. Para ello, tras un tratamiento de desparafinado se somete a la muestra a un preprocesado para su inclusión en resina plástica. Algunos métodos descritos para el desparafinado incluyen pasos en xilol de hasta 16 horas. Mostramos el resultado del estudio ultraestructural de varias muestras obtenidas a partir del bloque de parafina tras un método de desparafinado de 20 minutos de duración.

**MATERIAL Y MÉTODOS:** Revisión retrospectiva de estudios ultraestructurales en hígado, pulmón, miocardio, riñón y dos muestras con infestación parasitaria realizados a partir de fragmentos procedentes de la pieza incluida en parafina. Todas las muestras fueron tratadas siguiendo el mismo protocolo de desparafinado, rehidratación, osmificación e inclusión en bloques de Epon.

**RESULTADOS:** A baja magnificación la estructura celular se muestra conservada, pero a partir de 18.000x los límites celulares se encuentran poco definidos, con diversos grados de deterioro de las organelas, en especial las mitocondrias que aparecen contraídas y con sus crestas mal conservadas. La estructura fibrilar del amiloide se encuentra preservada y por tanto reconocible. El artefacto producido en la membrana basal glomerular impide la medición de su grosor, y la membrana plasmática de los podocitos aparece desflecada, pero se mantiene el borramiento de los pedicelos. Las estructuras parasitarias conservan su morfología característica, permitiendo su identificación.

**CONCLUSIONES:** La obtención de un fragmento a partir de un bloque de parafina y la preparación para su análisis al microscopio electrónico es un proceso laborioso pero en general ofrece resultados aceptables. La calidad de la conservación ultraestructural parece depender de las condiciones iniciales de fijación más que del proceso de desparafinado. En ausencia de la muestra en fresco o fijada en formol, el estudio ultraestructural de material parafinado puede aportar información valiosa como ayuda al diagnóstico histopatológico, y por tanto una opción a considerar.

TEAPs

933

## REVISIÓN DE CITOLOGÍAS DE TIROIDES CLASIFICADAS COMO BETHESDA III EN UN PERÍODO DE SEIS AÑOS. SERIE DE 125 CASOS.

Merino García, M<sup>a</sup> Belén; Zudaire Fuertes, Tamara; Miguel Ruiz, Carlos; Sola Gallego, Jesús Javier  
**Presentador:** Merino García, Belén

HOSPITAL SAN PEDRO

**Tipo de trabajo:** Oral  
*(Consultar sala y hora en el Programa científico)*

**INTRODUCCIÓN:** El Sistema Bethesda para informar la citopatología de tiroides incluye seis categorías diagnósticas. La categoría III denominada atipia o lesión folicular de significado indeterminado (AUS/FLUS) indica un riesgo de lesión maligna entre un 10-30% y se recomienda que su porcentaje no supere el 10% de los diagnósticos de punción aspiración con aguja fina (PAAF) de nódulos tiroideos. Revisamos la evolución de los casos con diagnóstico AUS/FLUS en nuestro centro en un periodo de seis años.

**MATERIAL Y MÉTODOS:** Se realiza un estudio retrospectivo de las PAAF de tiroides con diagnóstico AUS/FLUS (Bethesda III) llevadas a cabo entre los años 2016 y 2021. Se recogen tanto las actuaciones posteriores (PAAF, cirugía) como los diagnósticos emitidos en cada caso. Sobre un total de 2162 estudios citológicos, encontramos 125 casos clasificados como Bethesda III.

**RESULTADOS:** En 84 casos, tras el diagnóstico AUS/FLUS se realiza nueva PAAF, llevándose a cabo en la mayoría de casos (87,95%) en los 6 meses siguientes, con una media de separación entre ambas punciones de 4,07 meses. En 11 casos la segunda PAAF se clasifica como Bethesda I, decidiéndose cirugía en 3 de ellos con posterior diagnóstico de 1 hiperplasia nodular, 1 adenoma y 1 carcinoma papilar. En 38 casos, la segunda PAAF se categoriza como Bethesda II, realizándose cirugía por sintomatología local en 6 casos, los cuales resultan en 1 hiperplasia nodular, 3 adenomas foliculares, 1 tumor folicular de potencial maligno indeterminado y 1 neoplasia folicular no invasiva con rasgos de carcinoma papilar (NIFTP). En 9 pacientes la segunda PAAF se clasifica como Bethesda IV intervinándose 7 de ellos y diagnosticándose 3 carcinomas papilares, 1 NIFTP y 3 adenomas y uno de Bethesda V, con resultado en la pieza de carcinoma papilar. En 25 pacientes la segunda PAAF se categoriza nuevamente como Bethesda III, en 19 de ellos se realiza cirugía resultando 2 carcinomas papilares, 13 adenomas y 4 hiperplasias nodulares; los otros 6 pacientes deciden realizar seguimiento.

En 41 casos no se realiza nueva PAAF de los cuales en 29 se decide cirugía diagnosticándose 8 hiperplasias nodulares, 13 adenomas, 6 carcinomas y 2 pacientes a día de hoy se encuentran pendientes de cirugía; en los restantes, 6 se lleva a cabo vigilancia y perdemos el seguimiento de los otros 6 pacientes.

**CONCLUSIONES:** En nuestro centro un 6,89 % de las PAAF tiroideas se diagnostican como AUS/FLUS, encontrándose este porcentaje dentro de los límites recomendados. La indicación de repetición de PAAF sólo se cumple en un 64,8% de los casos, resultando la mayoría en lesiones benignas, con un 19,4% de carcinomas papilares. De los casos con cirugía por indicación clínica o radiológica sin repetición de PAAF, un 21,21% resultaron lesión neoplásica maligna.

La adhesión estricta a las recomendaciones después de una PAAF tiroidea categorizada como Bethesda III disminuye las cirugías innecesarias y aumenta la sensibilidad diagnóstica de la técnica.

TEAPs

940

## OBTENCIÓN DE BLOQUES CELULARES PARA ESTADIFICACIÓN TUMORAL EN ECOBRONSCOPIAS O ULTRASONOGRAFÍA ENDOBRONQUIAL CON PUNCIÓN-ASPIRACIÓN TRANSBRONQUIAL.

Hita Córcoles, Virginia Joana; Olmo Fernandez, Maria Del Mar; García Díaz, Paula; Beitia Rodríguez, Irene; Díaz Menendez, Ariel; Guerrero Fretes, Nerea; Herranz Olmo, Beatriz  
**Presentador:** Olmo Fernandez, Maria Del Mar

HOSPITAL UNIVERSITARIO DEL HENARES

### Tipo de trabajo: Oral

(Consultar sala y hora en el Programa científico)

**INTRODUCCIÓN:** La rentabilización de la muestra citológica obtenida en Ultrasonografía Endobronquial con punción aspiración transbronquial (EBUS-TBNA) es primordial para estadificar y diagnosticar las lesiones pulmonares. Para que el paciente se beneficie de las terapias efectivas es necesario un correcto manejo del material que nos proporcione un diagnóstico adecuado. La optimización de la obtención de la muestra mediante las diferentes metodologías de los bloques celulares aporta numerosos beneficios en el proceso técnico y diagnóstico.

**MATERIAL Y MÉTODOS:** Paciente de 54 años que presenta adenopatía hilar paratraqueal derecha al que se le realiza punción por ecobroncoscopia. Se obtiene material citológico de predominio hemático, con componente de ganglio linfático y extensa necrosis. Se realiza bloque celular mediante método de coagulación directa sobre porta. Para valoración de la idoneidad del bloque celular se realiza una extensión sobre el material citológico sobrante en el portaobjetos y se procede a su valoración in situ (ROSE). El ROSE va a permitir redirigir el procedimiento con el objetivo de asegurar el suficiente material para el diagnóstico.

**RESULTADOS:** La realización del bloque celular permitió realizar un panel de inmunohistoquímica que apoyó el diagnóstico de frotis positivo para malignidad compatible con carcinoma neuroendocrino de células grandes.

**CONCLUSIONES:** El bloque celular es una técnica sencilla, específica y de bajo coste que nos permite valorar la arquitectura de la muestra y realizar técnicas complementarias de relevante interés diagnóstico. En la fase pre analítica el manejo del material por parte del técnico es esencial.

TEAPs

906

## OPTIMIZACIÓN DE LA TINCIÓN DE INMUNOHISTOQUÍMICA EN PATIENT-DERIVED XENOGRAPTS (PDX) DE CÁNCER DE PULMÓN

Carrizo Mijarra, Nuria; Luengo Rodríguez, Alicia; Cozar López, Patricia; Paz-Ares Rodríguez, Luis; Enguita Valls, Ana Belén; Ferrer Sánchez, Irene  
**Presentador:** Carrizo Mijarra, Nuria

INSTITUTO DE INVESTIGACIÓN HOSPITAL 12 DE OCTUBRE Y CNIO

### Tipo de trabajo: Oral

(Consultar sala y hora en el Programa científico)

**INTRODUCCIÓN:** Los modelos tumorales de xenoinjerto derivado del paciente (patient-derived xenografts; PDX) han demostrado su utilidad en la evaluación de estrategias terapéuticas en estudios preclínicos, ya que son muestras de tumores humanos creciendo en ratones inmunodeprimidos, en los cuales la parte tumoral es humana y solo el estroma tumoral humano se desplaza por el estroma murino. Nuestro objetivo era caracterizar una amplia colección de modelos PDX de cáncer de pulmón que hemos generado en nuestro laboratorio, para proporcionar una plataforma sólida para la evaluación preclínica de la eficacia de los medicamentos y la identificación de biomarcadores.

La técnica de inmunohistoquímica es esencial para caracterizar a nivel proteico estos modelos y validar que mantienen los perfiles de expresión proteica que mostraba el propio tumor del paciente del que derivan.

**MATERIAL Y MÉTODOS:** Para caracterizar la expresión proteica de nuestros modelos PDX utilizamos los mismos anticuerpos y los mismos reactivos que se usaron para el diagnóstico del tumor del paciente original. Sin embargo, con los anticuerpos generados en ratón no conseguimos una tinción óptima y tuvimos que replantear las tinciones modificando el protocolo de inmunohistoquímica dependiendo del anticuerpo seleccionado. Todas nuestras tinciones se realizaron en las plataformas de tinción Leica Bond. Entre los anticuerpos seleccionados para la caracterización de los PDX, hemos comparado cuatro de ellos, dos que están producidos en ratón y otros dos producidos en conejo.

**RESULTADOS:** Conseguimos optimizar y reproducir la técnica de inmunohistoquímica en los modelos PDX elaborando un protocolo específico para este tipo de muestras eliminando aquellos reactivos que contenían inmunoglobulinas de ratones, ya que estas interferían con el estroma murino generando tinciones inespecíficas. Así, pudimos comparar las tinciones inmunohistoquímicas de los modelos PDX con los tumores de los pacientes y validar que todos los modelos mantenían los perfiles de expresión proteica que mostraban los tumores de los pacientes de origen.

**CONCLUSIONES:** Cada vez es más habitual en los laboratorios de investigación biomédica trabajar con modelos preclínicos de PDX que son muestras híbridas humanas-murinas, y que por tanto requieren de una optimización de los protocolos de inmunohistoquímica.

Para la optimización de esta técnica de tinción es muy importante conocer el origen de las muestras y entender el protocolo de la técnica para poder seleccionar los reactivos adecuados para cada una de ellas.

Nuestra plataforma de modelos PDX representaba la variabilidad intra e intertumoral de los tumores de los pacientes y podía servir como una herramienta preclínica de gran utilidad para realizar estudios para mejorar la medicina de precisión.

TEAPs

964

## IMPACTO DEL TIEMPO DE ISQUEMIA EN LOS RESULTADOS DE INMUNOHISTOQUÍMICA

Gonzalez Caparros, Juan; Barbera Pla, Angels; Martín Céspedes, Montserrat; Sanchez Gil, Aitor; Fernandez Ruiz, Pedro Luis; Mate Sanz, José Luis; Martínez Soler, Josefina; Santalucia Albi, Tomas  
**Presentador:** Gonzalez Caparros, Juan

HOSPITAL UNIVERSITARI GERMANS TRIAS I PUJOL

**Tipo de trabajo:** Oral

(Consultar sala y hora en el Programa científico)

**INTRODUCCIÓN:** Factores preanalíticos como los tiempos de fijación o isquemia, pueden afectar la expresión de algunos marcadores inmunohistoquímicos y provocar errores diagnósticos. El control de estos tiempos es un problema logístico en los laboratorios de anatomía patológica que reciben muestras de forma no programada desde quirófanos. El tiempo de isquemia fría es el que transcurre desde la extracción de la muestra hasta que se introduce en formol, el control de este tiempo es difícil ya que la fijación se inicia habitualmente en quirófanos. Con frecuencia, el tiempo no se registra. Las plataformas inmunohistoquímicas suelen ser suficientemente robustas para obtener resultados fiables tras tiempos de isquemia y fijación variables, marcadores como el PDL1 pueden ser muy sensibles a estas variaciones lo que justifica realizar un esfuerzo de control preanalítico. El objetivo de este trabajo es determinar el tiempo máximo aceptable de isquemia de la muestra candidatas a PDL1

**MATERIAL Y MÉTODOS:** Muestras de tejido amigdalario no neoplásicas (n=16) se transportaron a temperatura ambiente al laboratorio registrando la hora exacta de extracción. Se sectionaron en cortes de 1cm x1cm x0,5cm, una parte para diagnóstico y otra para el estudio. Secciones de cada pieza se mantuvieron en isquemia fría a tiempos inferiores a 30 minutos (control), 1 hora, 3, 6, 12 y 24 horas con fijación posterior en formaldehído al 4% (formalina neutra al 10%) en una relación de volumen 10 a 1 fijador/muestra. El tiempo de fijación fue uniforme para todas las muestras e inferior a 48 h. El procesado se realizó en un equipo Leica ASP 3000 S. En un corte teñido con hematoxilina-eosina de cada bloque, se seleccionaron las zonas de interés que se insertaron en una matriz de Tissue-Microarray (modelo TMA-OM), tres spots por muestra en bloque de TMA creando un mapa X-Y y tres spots para control posicional. El estudio inmunohistoquímico para PDL1 se realizó con dos clones

**RESULTADOS:** La proporción de muestras no aceptables fue significativamente superior para muestras con tiempos de isquemia fría de 6 horas o más (p<0,0001). Los falsos negativos fueron 25% en isquemia de 6 horas y 34% para muestras con tiempos de isquemia de 12 o 24 horas. También hubo diferencias entre clones, resultados no aceptables del 24% para SPI42 y 12,5% para SP263 (p=0,042).

**CONCLUSIONES:** La calidad de la tinción para PD-L1 en muestras de amígdalas varía con el tiempo de isquemia. El anticuerpo SPI42 presentó una tolerancia a la isquemia prolongada significativamente menor que SP263. Estos resultados confirman la relevancia del control preanalítico en el procesado de las muestras para PDL1.

TEAPs

689

## DISTINTOS PROTOCOLOS DE APERTURA Y TALLADO EN LA VEJIGA

Rodríguez Gallego, Sheila María

**Presentador:** Rodríguez Gallego, Sheila María

HOSPITAL UNIVERSITARIO FUNDACIÓN JIMÉNEZ DÍAZ

**Tipo de trabajo:** Oral

(Consultar sala y hora en el Programa científico)

**INTRODUCCIÓN:** Las piezas quirúrgicas de urología suponen un porcentaje importante en la carga de trabajo de los Servicios de Anatomía Patológica (AP). A su llegada al servicio, en las condiciones necesarias, se realizará una apertura específica, que nos conducirá a la descripción macroscópica de la muestra, su tallado y realización de cortes de las zonas que por protocolo deban ser analizadas microscópicamente. El objetivo de este trabajo es describir diferentes protocolos de tallado, métodos de apertura en función del tumor, llevado a cabo por técnicos especialistas en AP formados para esta labor.

**MATERIAL Y MÉTODOS:** Detallaremos los distintos protocolos utilizados, en relación a la morfología de la propia pieza; localización y tamaño del tumor, junto con otras variantes que se puedan presentar. Indicaremos diferencias en el tallado de la misma, si viene acompañada por útero o próstata; dependiendo de la cirugía y sexo del paciente. Utilizaremos una serie de casos recibidos en el departamento. La descripción macroscópica debe incluir: orientación, identificación de las estructuras anatómicas más relevantes; apertura de la misma y fijación, inspección de la mucosa y estado de la pared vesical, descripción de la próstata y vesículas seminales u órganos ginecológicos y descripción de cualquier otro órgano incluido en la pieza de resección.

**RESULTADOS:** La descripción macroscópica consta de: A) orientación B) identificación de estructuras. C) apertura: hacerla en fresco y su posterior fijación en el menor tiempo posible. Mediante tres tipos de apertura: - anterior/posterior con canalización de uretra a cúpula - forma de Y en cara anterior - insuflación formólica mediante uretra. D) visualización de mucosa, identificando posibles lesiones y características de las mismas. E) identificación de alteraciones. E) visualización macroscópica de la pieza. F) selección del tallado: - extracción de márgenes de resección - identificación de la lesión con zonas de máxima infiltración (5 posibilidades): 1- sentido horario agujas reloj 2- de inferior a superior 3- izquierda a derecha 4-anterior a posterior 5- extracción lesión con preservación del resto "mystereo". G) búsqueda de ganglios linfáticos en grasa adyacente. H) estudio de órganos que acompañen la pieza.

**CONCLUSIONES:** Para concluir: i) las piezas de vejiga son un importante reto para el técnico que debe enfrentarse al tallado de las mismas. ii) Solo mediante la utilización de un método estandarizado, basado en la evidencia, la experiencia y protocolos consensuados, se pueden obtener resultados óptimos que proporcionan una mayor calidad al paciente. iii) Establecer la importancia de aprender distintas metodologías que nos suponen un avance a la hora de abordar la complejidad del tallado de las mismas, adaptando nuestros conocimientos a las necesidades e inconvenientes que nos surgen en el paso de la visión macroscópica. iv) Incorporación de los técnicos al tallado tumoral ya que va implantándose no solo en nuestro país sino a nivel europeo



TEAPs

1053

## EL PERSONAL TÉCNICO COMO FIGURA CLAVE EN LA ORGANIZACIÓN Y GESTIÓN DE UN LABORATORIO DE PATOLOGÍA DIGITAL: EXPERIENCIA EN UN HOSPITAL DE 3R NIVEL.

Sánchez , Aitor; Jimeno , Mireya; Ávila , Óscar; González , Montserrat; Aquilina , Júlía; Barrios , Yaiza; Castillo , Ana; Pons , Laura

**Presentador:** Sánchez , Aitor

HOSPITAL UNIVERSITARI GERMANS TRIAS I PUJOL

**Tipo de trabajo:** Oral  
(Consultar sala y hora en el Programa científico)

**INTRODUCCIÓN:** La digitalización es el proceso que transforma las preparaciones citohistológicas en imágenes que pueden ser gestionadas y analizadas informáticamente para una mejora del procedimiento diagnóstico. El personal técnico es el encargado de la organización y gestión de todo el proceso y los elementos que intervienen, factores necesarios para la transformación digital y su adecuación a las diferentes secciones de un servicio de Anatomía Patológica.

**MATERIAL Y MÉTODOS:** En Mayo de 2022 iniciamos la transformación digital en nuestro servicio, para la que ha sido indispensable realizar cambios que han permitido adaptar sus necesidades al flujo de trabajo existente. Además, se ha creado un circuito interno mediante el cual organizar las preparaciones que convergen en la sección de Patología Digital. En ésta, disponemos de dos escáneres 3DHISTECH PANNORAMIC 1000® con una capacidad de digitalización simultánea de hasta 2000 muestras, cargadas en cestillas compatibles con el sistema de tinción y montaje de SAKURA FINETEK®.

**RESULTADOS:** La digitalización nos ha permitido ordenar los bloques por especialidad y la entrega de las preparaciones sin necesidad de completar los casos. No obstante, éstas deben cumplir unas condiciones preanalíticas determinadas: correcto montaje e identificación, estar completamente secas y limpias, y que las cestillas de carga sean de uso exclusivo de los escáneres. Cualquier alteración de estas condiciones puede producir incidencias que frenen o detengan el proceso.

En la sección de Patología Digital, las preparaciones se segregan en base a los siguientes criterios: urgencia diagnóstica, tipo de muestra y/o técnica aplicada. Para ello, se han creado diferentes categorías ordenadas jerárquicamente según su prioridad para conseguir un equilibrio entre los tiempos de escaneo y de diagnóstico. Cada una tiene asignado un objetivo de resolución en función de la calidad de imagen requerida y un color con el que se identifican sus cestillas de carga.

Además, se ha creado una categoría adicional para muestras a reescanear, solicitadas por el patólogo cuando la calidad de la imagen no es la adecuada o no se ha procesado. Su prioridad varía en función del tipo de categorías concomitantes pendientes del momento.

**CONCLUSIONES:** La gestión preanalítica de las preparaciones es de vital importancia y un paso indispensable para un correcto funcionamiento de la digitalización y de los equipos implicados. La categorización por colores permite diferenciar las muestras de manera visual e inmediata durante todo el proceso, facilitando la aplicación del orden de escaneo y sus parámetros. La digitalización permite mejoras en la gestión del tiempo de diferentes etapas del proceso y requiere de un personal técnico formado y especializado para el desarrollo de sus funciones en esa área, una figura clave para la adaptación de la Patología Digital en un servicio de Anatomía Patológica.

TEAPs

1086

## OPTIMIZACIÓN DE LA EXTRACCIÓN DE ARN DE MUESTRAS DE TEJIDO PARAFINADO PARA SU ANÁLISIS MEDIANTE TÉCNICAS DE NGS

Longaron Rozalen, Raquel; Escobar Tejeda, Andreu; Torres Fernandez, Erica; Martínez García, Daniel; Rueda Miret, Rebeca; Fernandez Rodríguez, Concepción; Clave Safont, Sergi; Bellosillo Paricio, Beatriz

**Presentador:** Longaron Rozalen, Raquel

HOSPITAL DEL MAR

**Tipo de trabajo:** Oral  
(Consultar sala y hora en el Programa científico)

**INTRODUCCIÓN:** Los genes de fusión constituyen biomarcadores diagnósticos y predictivos de respuesta a tratamiento en pacientes oncológicos. Su detección mediante técnicas de NGS es mejor si se utiliza ARN en lugar de ADN, por lo que es necesario disponer de una extracción optimizada de ARN a partir de muestras de tejido parafinado. El objetivo del presente estudio fue comparar el rendimiento de la extracción de ARN de muestras de tejido parafinado mediante métodos manuales y semiautomatizados.

**MATERIAL Y MÉTODOS:** Se seleccionaron 24 muestras de tejido parafinado previamente caracterizado (4 tumores del sistema nervioso central, 7 carcinomas de tiroides, 13 adenocarcinomas de pulmón). Se realizó la extracción de ARN con método manual (MagMax, ThermoFisher) y semiautomatizado (Maxwell) y se estudió la presencia de genes de fusión mediante NGS (OncoPrint Focus Assay, ThermoFisher).

**RESULTADOS:** La concentración de ARN obtenida mediante extracción semiautomatizada utilizando el sistema Maxwell fue ligeramente inferior a la obtenida mediante sistema manual (59.9 ng/ul vs 78.5 ng/ul) aunque las diferencias no fueron significativas. El análisis de las muestras mediante NGS fue "no valorable" en 10 de las 24 muestras a partir del ARN extraído manualmente, mientras que todas las muestras fueron valorables a partir de la extracción semiautomatizada. Se detectaron las alteraciones previamente identificadas independientemente del gen implicado y del tipo tumoral: fusiones de RET en 3 casos de carcinoma de tiroides, fusiones de ALK(n=2) y ROS1 (n= 1) en adenocarcinoma de pulmón, así como la presencia de la variante EGFRvIII (n=1) en glioblastoma.

**CONCLUSIONES:** La extracción semiautomatizada ha mostrado mejor rendimiento que la extracción manual en el análisis de fusiones y otras alteraciones detectables a partir del estudio de ARN mediante técnicas de NGS. Además aporta las ventajas inherentes a los procesos automatizados como la rapidez y la facilidad de estandarización en la práctica asistencial.

TEAPs

1126

## INCORPORACION DE UN NUEVO PROTOCOLO PARA BIOPSIAS DE ALOPECIA

González Contreras, Jose; Kutsak Kutsak, Eugenia; Díaz Guillén, Marta; Ramón Y Cajal Agüeras, Santiago; Ferrer Fabrega, Berta  
**Presentador:** González Contreras, Jose

HOSPITAL UNIVERSITARI VALL D'HEBRON

**Tipo de trabajo:** Póster con Defensa  
*(Jueves 4 de mayo de 2023; 10:45; Pantalla: 7)*

**INTRODUCCIÓN:** La alopecia es la pérdida anormal del cabello. Se pueden diferenciar dos grupos de alopecia: alopecias cicatriciales y no cicatriciales. Para el diagnóstico en ocasiones se realizan biopsias del cuero cabelludo, siendo el patrón de referencia actual un punch de 4mm. Se ha generado controversia acerca del procesamiento y corte de este tipo de muestras, aunque el protocolo convencional sugiere un corte longitudinal de la muestra, cierto es que la literatura avala también la realización de un corte transversal. Recientemente a petición del departamento de Dermatología se ha instaurado en nuestro servicio dicho protocolo de inclusión para este tipo de casos que contempla ambos cortes.

**MATERIAL Y MÉTODOS:** Por cada caso, se reciben dos biopsias de punch del cuero cabelludo fijadas en formol. En ocasiones se recibe una muestra más, en fresco, para realizar inmunofluorescencia directa. En el proceso de inclusión en parafina se procede a realizar el corte de las muestras. En una de las muestras se realiza un corte longitudinal, la otra se secciona con un corte transversal siguiendo la técnica original de Headington y Whiting, a 1 o 2mm de la epidermis. Los punch que no superan 5mm no se cortan longitudinalmente, ya que se compromete la integridad de la muestra. Una vez se confeccionan los bloques de parafina, se cortan a 3 micras con el microtomo, para obtener diferentes secciones de ambas muestras, se tiñen con la técnica de Hematoxilina-Eosina.

**RESULTADOS:** En el caso de los cortes longitudinales, obtenemos una visión panorámica de la epidermis a la hipodermis en sentido vertical y a su vez vemos pocos folículos, de manera segmentada y oblicua. Por contrapartida, en los cortes transversales se puede visualizar la circunferencia total del folículo y los cambios producidos alrededor del mismo.

**CONCLUSIONES:** Las muestras de punch cutáneo cortadas longitudinalmente ofrecen la ventaja de una óptima visualización de la unión dermoepidérmica y una buena evaluación de la epidermis, pero tiene la desventaja que se observan escasos folículos en un solo corte y no permite la cuantificación.

Las secciones transversales permiten observar todos los folículos en un solo plano, disminuyendo así el número de secciones. Al realizar ambos tipos de corte, permite contrarrestar las desventajas de cada uno de ellos por separado, aportando así una imagen histológica más completa.

TEAPs

1006

## VENTAJAS DE UTILIZAR UN PROCESADOR DE TEJIDOS ULTRARRÁPIDO EN UN GRAN LABORATORIO.

Moltó Lahuerta, M<sup>o</sup> José; Camarena Gimeno, Francisca; Martínez García, Laura

**Presentador:** Moltó Lahuerta, M<sup>o</sup> José

CONSORCIO HOSPITAL GENERAL UNIVERSITARIO DE VALENCIA

**Tipo de trabajo:** Póster con Defensa  
*(Jueves 4 de mayo de 2023; 10:45; Pantalla: 7)*

**INTRODUCCIÓN:** A lo largo de la historia de la histopatología se han analizado y experimentado distintas formas de mejorar el diagnóstico de las diferentes patologías mediante la observación de los tejidos celulares con técnicas que usan como principal herramienta el microscopio. Tras los avances cotidianos de la tecnología, se incrementa el desarrollo de técnicas de procesamiento de muestras, con el fin de optimizar los tiempos de análisis.

Existen diferentes tipos de procesadores de tejidos: los convencionales que necesitan para un correcto procesado sucesivos baños de alcoholes, xiloles o sustitutos, durante la noche y los procesadores ultrarrápidos con los que en un tiempo reducido tenemos los tejidos procesados.

El propósito de esta comunicación es aportar nuestra experiencia en la utilización del procesador de tejidos libre de formol, basado en técnicas de microondas y de infiltración de vacío, de última generación para el manejo de las distintas muestras tisulares del Servicio de Anatomía.

**MATERIAL Y MÉTODOS:** Para el procesamiento de las biopsias se utilizó el procesador automático de tejidos ultrarrápido. Los distintos protocolos y procedimientos de fijación se ajustaron en función del tamaño del espécimen y de las características del tejido, principalmente la proporción de tejido adiposo.

**RESULTADOS:** Después de estandarizar la técnica y realizar el estudio se demostró que con este procesador se consiguen realizar los procedimientos técnicos habituales en los laboratorios de patología con igual calidad que de forma tradicional. Con la principal ventaja de disminuir los vapores tóxicos de los fijadores químicos convencionales utilizados en la rutina.

El procesado de los tejidos por microondas se produce de forma más rápida, y en el caso de las biopsias de pequeño tamaño se completa en 1 hora. En nuestro estudio se logró optimizar el proceso para obtener lotes de 40 muestras cada 30 min con un tiempo final de procesado de 2 horas, independientemente del tamaño de las muestras.

**CONCLUSIONES:** Las ventajas de esta disminución de tiempo en el proceso de deshidratación e impregnación, implica la posibilidad de entregar casos listos para su diagnóstico en cerca de tres horas, lo que es de gran utilidad en la práctica clínica diaria.

Las muestras tisulares con este procedimiento son perfectamente válidas para realizar estudios complementarios de inmunohistoquímica o de biología molecular.

TEAPs

1261

## CUANDO UN TMA NO ES SUFICIENTE Y TIENES QUE RECURRIR A UN TMA COMO SOLUCIÓN

De Pablo Velasco, David; Saiz-Pardo, Melchor; Arcos Navarrete, Daniel; Portolés Pérez, M<sup>a</sup> Teresa; Enciso, Silvia; Fernández-Tomé, Blanca; Sánchez-Margallo, Francisco Miguel; Jiménez Holguín, Javier; Díaz-Guemes Martín-Portugués, Idoia; Ortega Medina, Luis

**Presentador:** De Pablo Velasco, David

S<sup>o</sup> ANATOMÍA PATOLÓGICA (HOSPITAL CLÍNICO SAN CARLOS)

**Tipo de trabajo:** Póster con Defensa  
(Jueves 4 de mayo de 2023; 10:45; Pantalla: 7)

**INTRODUCCIÓN:** Del título solo matizar que "Micro" no fue suficiente y hubo que recurrir a "Macro", y esto en un estudio en modelos de ovejas osteoporóticas, a las que se les realizaba un defecto óseo y que se trataban con geles o andamios de materiales con o sin fármacos asociados para estudiar determinadas variables morfológicas como la neoformación ósea, la valoración del componente inflamatorio del microambiente o la neovascularización. Surgió la necesidad de realizar IHQ para apoyar la valoración de la neovascularización. Valoramos realizar un tissue microarray(TMA), el pequeño tamaño y la heterogeneidad de las muestras limitaba el área de valoración de la neovascularización, por lo que se planteó realizar una matriz de tejidos con cores de mayor tamaño o tissue MACROarray(TMA)

**MATERIAL Y MÉTODOS:** A 18 casos había que hacer IHQ para ver la neovascularización, y al ser ovejas, hubo que comprar un Ab específico. El coste dió como solución un bloque multi tejido de cores de 5mm que proporcionaba toda la información necesaria, con el siguiente proceso:

- 1) Realizar el mapa de identificación de cada core
- 2) En un paramol echar una fina capa de parafina y dejar enfriar a t<sup>o</sup> ambiente, para que la parafina no esté completamente sólida
- 3) Pinchar los bloques donante en el orden del mapa con un trocar o similar para hacer cilindros grandes, y colocar en su posición en el paramol. La capa de parafina ayuda a que los cores no se muevan
- 4) Poner el paramol en la placa caliente (70°C) del parafinero (unos 30") para que la parafina se derrita, y que los cores bajen al fondo del paramol
- 5) Mover a la placa fría del parafinero con delicadeza, solidificándose la parafina lo suficiente para sujetar los cores en su posición, y a continuación rellenar de parafina líquida, volviendo a apoyar el paramol en la placa caliente, y que así las parafinas se derritan y fusionen entre ellas (30" a 70°C)
- 6) Mover el paramol hacia la placa fría y que la parafina se solidifique aprovechando para colocar los cores en su posición definitiva y que la superficie de corte de todos sea igual
- 7) Por último, poner el cassette encima, rellenar de parafina y dejar enfriar de nuevo hasta solidificar y desmoldar

**RESULTADOS:** Durante el desbaste y corte se vió que las parafinas, tanto intra cómo inter cores, se habían fusionado completamente, dando fuerza al bloque para poder cortarlo dada la complejidad del tejido óseo. Gracias a la cuidada manipulación y la fiabilidad y fuerza del bloque, se pudieron hacer todos los cortes y determinaciones necesarias para la continuidad satisfactoria del estudio

**CONCLUSIONES:** Con la experiencia en manipulación de tejidos y conocer los fundamentos de los Tissue MicroArray, se pudo solventar un problema que paró un tiempo el estudio, y que además daba la información necesaria y era viable económicamente.

Consideramos dada la experiencia que los tissue MACROarray son una buena solución cuando hay que estudiar varias muestras y el área es importante.

Finalmente la manualidad fue un éxito, y el TMA hizo lo que el TMA no podía

TEAPs

1265

## ¿PUEDEN LOS DUE ENSEÑAR A LOS TSS EL CAMINO HACIA LA UNIVERSIDAD?

De Pablo Velasco, David; Fernández Díaz, Ana Isabel; Gómez Ramírez, Raquel; Díaz Piqueras, Ángela

**Presentador:** De Pablo Velasco, David

S<sup>o</sup> ANATOMÍA PATOLÓGICA (HOSPITAL CLÍNICO SAN CARLOS)

**Tipo de trabajo:** Póster con Defensa  
(Jueves 4 de mayo de 2023; 10:45; Pantalla: 7)

**INTRODUCCIÓN:** Han pasado muchos años desde que los Técnicos Superiores Sanitarios (TSS), entre los que se encuentran los Técnicos Superiores en Anatomía Patológica y Citodiagnóstico, comenzaron a explicar y reivindicar que su formación debía darse en el ámbito universitario. Tanto con reuniones a todos los niveles (con ministerios, representantes políticos y laborales, trabajadores en sus puestos de trabajo, medios de comunicación, etc) como con reivindicaciones en manifestaciones y huelgas, incluso con una huelga de hambre de 17 días de duración.

Y aunque nuestro futuro aún se está escribiendo, todo esto no es nuevo. Un tiempo antes, otro colectivo compañero nuestro como son los DUE caminaron por un sendero con similitudes al nuestro, y ver sus logros, nos puede servir de guía a los TSS

**MATERIAL Y MÉTODOS:** Se realiza una revisión bibliográfica de artículos, tesis y noticias de distintas épocas donde se narra los acontecimientos más importantes en la evolución tanto formativa como laboral de los 2 colectivos.

Algunas de las preguntas que se intentan responder en esta búsqueda son:

¿Cuál fue el germen que hizo que se buscasen los estudios superiores?

¿Qué logros se consiguieron?

¿El camino de la enfermería puede inspirar y ayudar en la lucha y reivindicaciones de los TSS?

**RESULTADOS:** Los ATS se crearon en 1953 tras la unión de 3 disciplinas (practicantes, matronas y enfermeras), y lograron en 1977 una profunda modificación del plan de estudios que se asentó en los años siguientes dando lugar a los DUE. Y todo gracias a la lucha conjunta de los colectivos implicados y al apoyo de entidades como universidades, incluso internacionales como la OMS, CIE y OIT. Aderezado de huelgas y manifestaciones, entre ellas la más significativa en 1976 que llevaba por lema "POR UNA MEJOR SANIDAD, ATS A LA UNIVERSIDAD".

El germen común para la aspiración a una formación mejor, era y es, la equiparación en formación y funciones con los homólogos de otros países de similares condiciones. Lo fue en su momento para la enfermería con países como EEUU, Suiza, Reino Unido, etc, y lo es desde hace 20 años para los TSS con los países comunes de la Unión Europea.

Los TSS en cambio se crearon en la década de 1980 englobados en la FPII, y no tuvimos cambios significativos a nivel formativo hasta 2014.

En 2005 se consiguió una mejora laboral y salarial gracias a grandes manifestaciones y huelgas, pero no se consiguió la reivindicación principal de la formación universitaria.

En 2021 se forma la "COMISIÓN POR EL GRADO" donde se unen colectivos para luchar definitivamente por nuestra equiparación formativa europea.

**CONCLUSIONES:** El momento y contexto social de la lucha de los DUE y los TSS es muy distinta, y fué determinante para los logros de enfermería.

Consideramos que los apoyos de entidades e incluso organizaciones internacionales fué determinante, y creemos que lo puede y debe ser igualmente en la actualidad con los TSS. Cuantos más apoyos y de mayor peso se consigán, más presión y más posibilidades de justicia formativa y laboral.

TEAPs

1233

## MODIFICACIÓN Y ADAPTACIÓN DEL CIRCUITO COMPARTIDO DE LA CITOLOGÍA LÍQUIDA GINECOLÓGICA DEBIDO A LAS NUEVAS HERRAMIENTAS DIGITALES DEL SISTEMA CATALÀ DE LA SALUT.

Sánchez ,Aitor; Comadrán , Alicia; Benages , Rubén; Pagès , Jana; Basanta , Sara; Linares , Georgina; Àvila , Marta; Mate , Jose Luis  
**Presentador:** Sánchez , Aitor

HOSPITAL UNIVERSITARI GERMANS TRIAS I PUJOL

**Tipo de trabajo:** Póster con Defensa  
*(Jueves 4 de mayo de 2023; 10:45; Pantalla: 7)*

**INTRODUCCIÓN:** La citología líquida ginecológica como sistema de cribado poblacional permite la detección del virus del papiloma humano (VPH) y el análisis morfológico a partir de una única muestra. En nuestro hospital, estas determinaciones se realizan en el servicio de Microbiología y Anatomía Patológica respectivamente, lo que determina el orden del recorrido que sigue la muestra y tiene como resultado dos informes diagnósticos independientes.

La pandemia de Covid-19 ha precipitado la aparición de sistemas digitales en el ámbito de la sanidad pública que permiten a la población acceder, entre otros, sus resultados e informes diagnósticos.

El acceso a la aplicación "LA MEVA SALUT®" del Sistema Català de la Salut facilita la consulta del resultado del VPH previo al citológico, generando un incremento de las reclamaciones de estos últimos en casos con VPH positivo.

**MATERIAL Y MÉTODOS:** Se revisa y actualiza el circuito compartido entre los dos servicios del hospital, con el objetivo de reducir el tiempo de respuesta diagnóstica de la citología líquida en aquellos casos VPH positivo. Se acuerda que estos sean segregados de los negativos para su entrega al servicio de Anatomía Patológica en una valija específica.

Para reducir el tiempo de respuesta diagnóstica de estas muestras, se ha creado un circuito interno adaptado en la sección de citología ginecológica: asignando un nivel de prioridad preferente respecto al resto de muestras de cribado y un color específico con el que identificarlas durante todo el proceso y archivándolas por separado.

**RESULTADOS:** La implantación del circuito ha permitido una reducción significativa del tiempo de respuesta a un período que oscila entre los 7-14 días hábiles, variable según la fecha de recepción y que previo a estas modificaciones era de aproximadamente dos meses.

El registro de las reclamaciones en los centros de atención primaria se han reducido considerablemente, quienes reportan los efectos de mejora en el servicio prestado.

**CONCLUSIONES:** La implantación prematura de "LA MEVA SALUT®" ha dificultado una correcta planificación e implementación de medidas destinadas a reducir los posibles efectos de este recurso en la población.

La correcta coordinación entre servicios independientes es fundamental para lograr un funcionamiento óptimo del flujo de trabajo compartido.

La implantación de un nuevo nivel de prioridad supone un aumento de la carga de trabajo del personal técnico, que es una figura clave en la aplicación y modificación de circuitos.

El circuito ha demostrado ser una buena herramienta para reducir los plazos de entrega i mejorar la satisfacción tanto para el personal asistencial como para las personas que participan en el programa de cribado poblacional.

TEAPs

755

## SISTEMA AUTOMÁTICO DE INCLUSIÓN DE BLOQUES

Artigas Jiménez, Ana; Salas Arnal, Vanesa; Nadal Trasmontán, Paula; Gómez Salido, Beatriz; Arguedas Gómez, Mª Del Mar; Morillo Lamiel, Elsa; Mejía Urbáez, Elaine  
**Presentador:** Artigas Jiménez, Ana

HOSPITAL CLÍNICO UNIVERSITARIO LOZANO BLESA, ZARAGOZA

**Tipo de trabajo:** Póster con Defensa  
*(Viernes 5 de mayo de 2023; 10:45; Pantalla: 8)*

**INTRODUCCIÓN:** El sistema de inclusión automático es un centro de inclusión diseñado para el procesamiento y la inclusión automatizada de tejidos. Puede incluir hasta 120 cápsulas de tejido por hora, y puede ser interconectado con una variedad de procesadores de tejidos y dispositivos de tinción. Cuenta con una interfaz fácil de utilizar y se puede programar para realizar protocolos según los tejidos. Este dispositivo se utiliza para preparar muestras de tejido para el análisis histológico.

**MATERIAL Y MÉTODOS:** - Formación automatizada de 120 cassettes por hora.

- Disponemos de 40 cassettes para microtomía cada 20 minutos, creando un flujo de trabajo continuo.
- Proporciona bloques uniformes y limpios, eliminando la necesidad de quitar el exceso de parafina, que puede dificultar la lectura del código.
- Facilita la trazabilidad y seguimiento de los cassettes con el lector de código de barras integrado, siendo posible el seguimiento y localización de los cassettes.
- La ubicación ergonómica del depósito de parafina agiliza el reabastecimiento de la misma.
- El tejido se bloquea al cerrar la malla y se orienta correctamente en el tallado, sin necesidad de una manipulación posterior, que pueda conllevar pérdidas o alteraciones en la orientación de la muestra, eliminando la posibilidad de un error humano.
- Interfaz sencilla e intuitiva, que informa en todo momento del estado del proceso, comunicando cualquier tipo de alerta o fallo.
- Los reactivos utilizados en este sistema no tienen toxicidad.

Una vez tallado el tejido, es introducido en el cassette, y este mismo se coloca en un rack, donde permanece sin ser manipulado durante el procesado y la inclusión, sólo siendo manipulado de nuevo cuando está listo para el corte, con lo que incrementamos la seguridad del material, evitando pérdidas y quedando en la posición que determine el patólogo y/o el técnico en el tallaje.

**RESULTADOS:** La forma de manejo de la máquina es intuitiva, ya que una vez el rack sale del procesador, el técnico tiene que introducirlo en el cargador de la puerta de entrada. Disponemos de tres tamaños de molde que la máquina elige leyendo el código de barras del cassette. Con esta información se puede determinar el molde base para la adecuada colocación del cassette. Los sensores ópticos detectan cualquier anomalía durante el proceso, desechando el cassette en el área de recuperación. Una vez realizado este proceso, los cassettes son depositados en las puertas de salida que el técnico retira.

Como inconvenientes hay que mencionar su laboratorio mantenimiento y que no sea posible su uso con todas las muestras, como aquellas que requieren una orientación especial como cilindros, algunas pieles, bloques celulares y algunas muestras de muy pequeño tamaño.

**CONCLUSIONES:** Al automatizar la formación manual de bloques, el sistema de inclusión automático ayuda a ahorrar un valioso tiempo al técnico, convirtiéndose en una gran herramienta de trabajo, que permite la realización de otras tareas, mejora el flujo de trabajo y la carga laboral.

TEAPs

694

## LA BIOPSIA MUSCULAR PERCUTÁNEA MÍNIMAMENTE INVASIVA EN CONSULTA INTERVENCIONISTA, SU RENTABILIDAD DIAGNÓSTICA Y EL PAPEL DEL TÉCNICO DE ANATOMÍA PATOLÓGICA

García Díaz, Paula; Martínez Codes, Laura; Maldonado Muñoz, Cristina Rocío; Olmo Fernández, María Del Mar; Guerrero Fretes, Nerea; Villar Zarra, Karen Luisa; Castillo Moratilla, María Del Rosario

**Presentador:** Olmo Fernández, María Del Mar

HOSPITAL UNIVERSITARIO DEL HENARES

**Tipo de trabajo:** Póster con Defensa  
(Viernes 5 de mayo de 2023; 10:45; Pantalla: 8)

**INTRODUCCIÓN:** La biopsia muscular percutánea mínimamente invasiva (BMPMI) es una alternativa a la biopsia (Bx) quirúrgica abierta en el estudio de miopatías y enfermedades neuromusculares y metabólicas. Obtiene alto rendimiento diagnóstico de forma segura, rápida, menos invasiva y con menor coste económico. El proceso se lleva a cabo en la consulta de Patología Intervencionista y no precisa de quirófano.

**MATERIAL Y MÉTODOS:** En la consulta recibimos al paciente que es informado de la necesidad de la prueba, la metodología y los efectos secundarios que puede causar; nos entrega el consentimiento informado debidamente cumplimentado, resolvemos sus dudas, le tranquilizamos y se le pregunta sobre posibles alergias y si toma medicación para asegurarnos que no existan contraindicaciones. Seguidamente nos cercioramos de que tenemos preparado todo el material (en condiciones estériles) necesario para realizar la prueba y colocamos al paciente decúbito supino en la camilla. Se inicia una exploración física y ecográfica de la zona a estudiar con sonda ML6-15-RS desinfectada (High Level Disinfection). Identificamos la zona de realización de la Bx, se le aplica antisepsia y previa anestesia local se realiza una incisión mínima con hoja de bisturí N.º 11. Por el orificio de piel que queda abierto el patólogo intervencionista introduce la aguja de biopsia 12G x 10cm (visualizar siempre su trayectoria) para tomar los cilindros musculares (una media de 6 a 8). Tras finalizar se aplica compresión en la zona, el patólogo comprueba su estado con una ecografía de control y colocamos puntos de aproximación que se recubren con un apósito estéril. Nos aseguramos de que el paciente se encuentre bien, le recordamos los posibles efectos secundarios (generalmente aparición de hematoma y molestia local) y le despedimos de la consulta. Las muestras obtenidas se identifican, se recubren con una gasa estéril humedecida en suero en condiciones de frío sin llegar a la congelación (nunca el frío en contacto directo con las muestras) y junto a un informe clínico se envían al centro de referencia para su estudio.

**RESULTADOS:** Entre 2021 y 2022 se realizaron 16 BMPMI de las cuales 15 (93.75%) fueron satisfactorias y 1 (6.25%) no concluyente debido a la escasez de tejido. El músculo más biopsiado fue el cuádriceps (93.75%) seguido del deltoides (6.25%). Sus respectivos diagnósticos fueron en 7 casos (43.75%) sin lesiones relevantes, en 5 casos (31.25%) cambios específicos, en 3 casos (18.75%) cambios mínimos no específicos, y en 1 caso (6.25%) no concluyente por la escasez de material.

**CONCLUSIONES:** La BMPMI es una alternativa muy eficaz y eficiente a la Bx quirúrgica abierta para el diagnóstico de miopatías permitiendo obtener muestras representativas mediante un procedimiento mínimamente invasivo para el paciente. Su rentabilidad diagnóstica también es similar con la ventaja de no precisar el uso de quirófano por lo que disminuyen los costes del proceso y se reducen las listas de espera.

TEAPs

853

## EL TEAP EN UN BIOBANCO. LA INVESTIGACIÓN COMO SALIDA LABORAL.

Díaz Piqueras, Ángela; Arriaga Aragón, Ángel; Nam Cha, Syong Hyun

**Presentador:** Díaz Piqueras, Ángela

COMPLEJO HOSPITALARIO UNIVERSITARIO DE ALBACETE.

**Tipo de trabajo:** Póster con Defensa  
(Viernes 5 de mayo de 2023; 10:45; Pantalla: 8)

**INTRODUCCIÓN:** El primer título oficial que se contempla, en España, con los estudios de Técnico Especialista en Anatomía Patológica y Citología (TEAP), data del 1980. Desde ese momento, los TEAP han desarrollado sus funciones, principalmente, en los diferentes servicios de Anatomía Patológica de los hospitales del país.

Con el tiempo, se fueron creando laboratorios privados donde los TEAP tenían otra opción para su formación y desarrollo laboral. Actualmente, tener la titulación de Técnico Especialista en Anatomía Patológica y Citología te abre, también, las puertas de la investigación. Un ejemplo de ello es el papel del TEAP en un Biobanco.

**MATERIAL Y MÉTODOS:** Nos hemos apoyado en nuestra experiencia laboral desde la creación del Biobanco, en nuestro centro para hablar de cómo se incorporó la figura del Técnico Especialista en Anatomía Patológica y Citología, en él y en qué tareas interviene, en la actualidad.

**RESULTADOS:** - Damos a conocer otras posibles salidas profesionales a nuestra formación académica.  
- Desarrollamos las funciones del TEAP dentro de un Biobanco.  
- Hablamos de la complementación con otros estudios académicos para determinadas funciones.

**CONCLUSIONES:** La titulación del Técnico Especialista en Anatomía Patológica y Citología es, sin duda, una titulación en crecimiento que se debe ir actualizando cada año, ya que nuestras funciones, y posibilidades laborales, cada vez son más, y más complejas.

TEAPs

907

## COMPARACIÓN ENTRE RENTABILIDAD DIAGNÓSTICA DE PUNCIÓN Y ASPIRACIÓN CON AGUJA FINA CON RAPID ON-SITE EVOLUTION REALIZADO POR PATÓLOGOS O REALIZADA POR TÉCNICOS.

Beitía Rodríguez, Irene; Olmo Fernandez, María Del Mar; Maldonado Muñoz, Cristina Rocío; Martínez Codes, Laura; Guerrero Fretes, Nerea; Hita Corcoles, Virginia Joana; Castillo Moratilla, María Del Rosario

**Presentador:** Olmo Fernandez, María Del Mar

HOSPITAL UNIVERSITARIO DEL HENARES

**Tipo de trabajo:** Póster con Defensa  
(Viernes 5 de mayo de 2023; 10:45; Pantalla: 8)

**INTRODUCCIÓN:** La presencia del patólogo en la punción por aspiración con aguja fina (PAAF) en radiología para realizar el control de calidad del material obtenido por ROSE (Rapid on-site Evolution), mejora considerablemente la rentabilidad diagnóstica en esta técnica.

Nuestra experiencia de 7 años avala que un Técnico Especialista en Anatomía Patológica y Citodiagnóstico (TEAPyC) formado y entrenado adecuadamente por patólogos expertos en el screening del material en la PAAF puede realizar esta tarea con resultados similares.

**MATERIAL Y MÉTODOS:** Cuantificamos la rentabilidad diagnóstica de las PAAF bajo control ecográfico (PAAF) realizado por distintos radiólogos diferenciando las realizadas con ROSE realizado por patólogos y aquellas en las que el ROSE fue realizado por TEAPyC.

Comparamos el porcentaje de PAAF representativas y no representativas para diagnóstico en ambas situaciones. No se discrimina en función del órgano pinchado siendo en su mayor parte tiroides, mamas, ganglios linfáticos y nódulos de cabeza y cuello.

Se excluyen en las PAAF las realizadas bajo control de TAC, EBUS o ecoendoscopias.

**RESULTADOS:** De una totalidad de 3.779 PAAF con ROSE realizado por patólogos, el 89,21 % fueron favorables y de 4.096 PAAF en las que el ROSE fue realizado por TEAPyC, el porcentaje de viabilidad fue del 87,73%. No se demuestra diferencia estadísticamente significativa entre ambos grupos con "p" mayor que 0,01.

**CONCLUSIONES:** Un TEAP con adecuado aprendizaje, puede realizar un triaje adecuado del material una valoración in situ de la muestra obtenida mediante PAAF, consiguiendo una rentabilidad similar a la que se obtiene cuando el ROSE es realizado por un patólogo.

TEAPs

461

## IMPACTO DE LA CIRUGIA DE MOHS EN LA SECCIÓN DE REGISTRO E INTRAOPERATORIAS DEL LABORATORIO DE ANATOMÍA PATOLÓGICA.

Olmedo Arbizu, Emma; Machin Abadia, Marta; Pastor Adiego, María; Valero Torres, Carolina; García García, Mar; Cabañuz Rocatallada, Clara; García Fuertes, Sonia; Rivera Fuertes, Ignacio; Ara Martín, Mariano; Ramírez Gasca, María Teresa

**Presentador:** Pastor Adiego, María

HOSPITAL CLINICO UNIVERSITARIO LOZANO BLESA ZARAGOZA

**Tipo de trabajo:** Póster con Defensa  
(Viernes 5 de mayo de 2023; 10:45; Pantalla: 8)

**INTRODUCCIÓN:** La cirugía micrográfica de Mohs (CM), aprobada en cartera de servicios de nuestro hospital desde 2021, es el tratamiento de elección del carcinoma basocelular de alto riesgo y en ella se analiza la totalidad de los márgenes quirúrgicos de forma intraoperatoria (IO), lo que consigue una tasa de recurrencia muy inferior a la cirugía convencional.

Nos hemos planteado estudiar el efecto de su puesta en marcha, con valoración de la reorganización de las cargas de trabajo en la sección de Registro e Intraoperatorias, establecer el impacto sobre el trabajo programado sin incremento de personal y el ajuste resultante de otras tareas asistenciales en el servicio, así como analizar la viabilidad y eficiencia del circuito de trabajo planteado.

**MATERIAL Y MÉTODOS:** De forma general, se ha reevaluado el circuito de IO con adaptación del protocolo a las características del laboratorio, con revisión y detección de puntos de mejora cada 3 meses.

Desde forma retrospectiva se ha realizado una búsqueda de los datos relacionados con los indicadores planteados: número (nº) de casos realizados por jornada laboral, porcentaje (%) del tiempo de dedicación del técnico, % del tiempo del patólogo, nº de IO realizadas por caso y paciente, tiempo medio de respuesta del diagnóstico IO, promedio de bloques realizados por pase, promedio de portaobjetos realizados por pase y nº de portas por bloque. Finalmente, % del total de IO que ha representado la CM.

**RESULTADOS:** El circuito de trabajo planteado ha sido viable y eficiente.

Entre 2021 y 2022, las IO derivadas de la CM han representado el 5,1% y el 6,7% del total de IO por año, respectivamente. En cuanto a los indicadores, 57 pacientes han sido intervenidos por CM distribuidos en un total de 31 días de quirófano, con una media de pacientes por jornada laboral de 1,8 (1-3). El nº total de IO por CM ha sido de 111, con una media de IO por jornada laboral de 3,58, y una media de IO por paciente de 1,95 (1-4). El tiempo medio de respuesta del diagnóstico intraoperatorio sólo se ha podido valorar en el 72% de los casos, siendo de 44,87 minutos. El % de tiempo que dedica el técnico en el estudio por caso es del 85%, mientras que el que dedica el patólogo es del 15%.

El promedio de bloques realizados por pase ha sido de 2,96, y el promedio de portaobjetos por pase de 13,8. El nº de portas por bloque ha sido de 4,46 (vs normal 4 portas/bloque según protocolo). Finalmente, en 35 pacientes (61%) ha habido cambio de actitud terapéutica durante el acto quirúrgico, ampliándose el nº de pases.

**CONCLUSIONES:** La CM ha supuesto una reorganización de las cargas de trabajo en la sección de Registro e Intraoperatorias, con impacto sobre el trabajo programado sin incremento de personal y el ajuste resultante de otras tareas asistenciales en el servicio.

La evaluación continua del circuito de trabajo implantado, evaluación del aprendizaje, revisión e implantación de puntos de mejora de forma continua ha sido imprescindible para la mejora del circuito.

TEAPs

916

## PAPEL DEL ESTUDIO INMUNOHISTOQUÍMICO DEL TRPS1 PARA DETERMINAR EL ORIGEN MAMARIO DE LESIONES MALIGNAS

Venturas Martínez, Griselda; Modena Riba, Gisela; Muñoz Ventura, Anaís; Rodríguez Díez, Yolanda; Carmona Manzaneda, Noemí; Rodríguez Díaz, Francisco; Mendez Fortes, Ariadna; Venturas Gonzalez, Laia; Montes Miño, Marc; Carrasquer Ferrer, Sheila; Bermudez Milla, Gemma; Ramon Y Cajal Agüeras, Santiago; Peg Cámara, Vicente

**Presentador:** Venturas Martínez, Griselda

HOSPITAL UNIVERSITARI VALL D'HEBRON

**Tipo de trabajo:** Póster con Defensa  
(Viernes 5 de mayo de 2023; 10:45; Pantalla: 8)

**INTRODUCCIÓN:** Algunas muestras que se reciben, fundamentalmente las lesiones malignas de pulmón y de hígado, plantean diagnóstico diferencial de su origen. No todos son tumores primarios, ya que son órganos que muy frecuentemente asientan o reciben metástasis de otros tumores sólidos. En el caso de la mama, el marcador inmunohistoquímico más frecuentemente empleado es el GATA3. Recientemente se ha descrito un nuevo marcador, TRPS1 (síndrome tricorinofalángico 1) que parece ser más sensible para detectar la enfermedad de origen mamario, sobre todo para algunos tumores de mama como son los triples negativos. En este estudio nos hemos planteado mirar la positividad del TRPS1 frente al GATA3 en una serie de casos que hemos valorado en nuestro centro para considerar una posible implantación en el día a día.

**MATERIAL Y MÉTODOS:** Se han seleccionado 31 casos consecutivos (independientemente del tipo molecular de cáncer de mama), de los cuales 12 eran tumores primarios de mamas, 8 metástasis pulmonares, 8 hepáticas, 2 óseas y 1 cervical. Se ha mirado la tinción de GATA3 (Cell Marque, Mouse monoclonal LS0-823, ref:760-4897) y la tinción para el TRPS1 (Invitrogen, Polyclonal antibody, Ref: PA5-36002) realizadas en los equipos automatizados VENTANA BenchMark ULTRA de Roche.

**RESULTADOS:** 22 casos (71%) resultaron positivos para TRPS1 y 20 (66,7%) para GATA3, siendo 6 casos positivos para TRPS1 y negativos para GATA3 y 5 lo contrario.

**CONCLUSIONES:** En este estudio preliminar, el TRPS1 ha mostrado una capacidad similar al GATA3 para la detección de tumores de origen mamario, identificando en total dos casos adicionales. Estudios en una serie más grande permitirán confirmar esta tendencia respecto a su utilidad para el uso en la práctica diaria, sobre todo en aquellos subtipos especiales de cáncer de mama donde el GATA3 suele ser negativo.

TEAPs

1228

## ESTUDIO INTRAOPERATORIO DE ECOENDOSCOPIA LINEAL BRONQUIAL (EBUS) MEDIANTE CITOLOGÍA LÍQUIDA, ALTERNATIVA PRÁCTICA Y EFICIENTE A LA TÉCNICA DE ROSE (RAPID ON-SITE EVALUATION), Y OPTIMIZACIÓN DE ESTUDIO

Pascual Latorre, Gisela; Miguel Chinchilla, Eva; Abad Beorlegui, Elena; Galindo Serrano, Jennifer; Perulero Martín, Francisca; Barreras Romero, Lorena; Martín Lardies, Sofía; Valero Torres, Alberto; Alvarez Alegret, Ramiro

**Presentador:** Pascual Latorre, Gisela

HOSPITAL UNIVERSITARIO MIGUEL SERVET

**Tipo de trabajo:** e-Póster

**INTRODUCCIÓN:** La ecoendoscopia lineal bronquial (EBUS) se utiliza para el diagnóstico citológico (estadiaje) de la metástasis ganglionar en cáncer de pulmón desde hace muchos años. El método más usado y estandarizado es el ROSE rapid on-site evaluation), mediante técnica rápida de Panóptico, que permite una comprobación in situ del material diagnóstico, pero existen otras alternativas.

**MATERIAL Y MÉTODOS:** En nuestro Servicio, tras un breve tiempo realizando la técnica de ROSE, planteamos la posibilidad de realizar un estudio intraoperatorio con citología líquida. Se planteó a la Unidad de Broncoscopias del Servicio de Neumología, y se estableció un protocolo específico, que se sigue utilizando hasta hoy. La muestra (los tres pases de cada estación ganglionar) es remitida, por el servicio de ecobroncoscopias, en un tubo de Falcon que contiene 5 ml de cytorich. Se procesa como intraoperatoria añadiendo en la megacámara una cantidad representativa de la muestra junto a 1 ml de cytorich. Se centrifuga y se realiza una tinción rápida de hematoxilina eosina. Si se observa material sólido se reserva para bloque celular. El patólogo recibe el material de EBUS en citología líquida en unos cinco minutos desde la llegada de la muestra a la Unidad de Citología del Servicio. Estos pasos se realizan con cada estación ganglionar puncionada por la Unidad de endoscopias, repitiéndose en el caso de no obtener material diagnóstico.

**RESULTADOS:** El patólogo recibe un único portaobjetos procedente de citología líquida con el procesamiento ultrarápido referido, que permite realizar un diagnóstico de forma más rápida y sencillo, y en el propio Servicio de Anatomía Patológica, sin necesidad de desplazarse del mismo/estar en la Unidad de Endoscopias. El bloque celular resultante permite, además, realizar estudio especiales o complementarios (inmunohistoquímica, Farmacodiagnóstico, FISH, PCR, NGS,...).

**CONCLUSIONES:** La alternativa propuesta a la técnica de ROSE en el estudio beneficia al paciente, que tiene un diagnóstico más preciso y ampliado sin necesidad de volver a ser intervenido, y optimiza el tiempo y calidad de trabajo del patólogo.

TEAPs

480

## MODIFICACIÓN DE INSTALACIONES Y MATERIALES PARA CONSEGUIR UN HOSPITAL LIBRE DE FORMAL

Olmedo Arbizu, Emma; Pastor Adiego, María; Machin Abadía, Marta; Valero Torres, Carolina; Sanchez Lazcano, María; Fuertes Sonia, García; Casas Eduardo, Ponce; Ramírez Gasca, María Teresa; Rodríguez Milagros, Chico  
**Presentador:** Pastor Adiego, María

HOSPITAL CLÍNICO UNIVERSITARIO LOZANO BLESA DE ZARAGOZA

Tipo de trabajo: e-Poster

**INTRODUCCIÓN:** En el año 2016 el formaldehído fue clasificado dentro de la categoría 1B sobre Agentes Cancerígenos tras la aplicación del RD 665/1997. Según este decreto, la categoría 1 engloba las sustancias carcinógenas o supuestamente carcinógenas para el hombre, en base a los datos epidemiológicos o datos procedentes de estudios con animales. La categoría 1B se asigna a sustancias de las que se sabe que son carcinógenas para el hombre. Entre los efectos adversos de esta sustancia se encuentra la irritación de mucosas o quemaduras en piel. Todo ello indica la necesidad de evitar la exposición directa a esta sustancia y la adecuada eliminación de este producto.

**MATERIAL Y MÉTODOS:** Desde el año 2017, se implementa un sistema de trabajo libre de formal que involucra a todos los servicios en nuestro centro. Para ello, se renovaron instalaciones y maquinaria tanto en quirófano como en el laboratorio de Anatomía Patológica, además de la modificación de los envases de servicios de consultas, broncoscopias y endoscopias digestivas del hospital para cumplir la normativa actual.

Así en la actualidad se ha reducido la manipulación del formal a una única sala localizada en nuestro servicio: la sala de Macroscopia. Esta sala cuenta con una atmósfera de presión negativa, un sistema de circulación cerrado de formal tanto de dispensación como de eliminación, así como una máquina de vacío unida a dicho sistema; en quirófano se instaló un sistema de embolsado con etiquetado horario de muestras en fresco y al vacío; y en el resto de servicios se emplean envases precargados de formal sin exposición directa a esta sustancia por el personal que lo manipula.

**RESULTADOS:** Con todas estas medidas hemos anulado la exposición directa al formal en el resto de servicios. En cuanto al laboratorio de Anatomía Patológica, y gracias a la instalación y materiales actuales, hemos conseguido reducir la exposición directa y la eliminación y manipulación de esta sustancia.

Con estos sistemas conseguimos controlar los tiempos de isquemia fría de las muestras. Respecto a los circuitos de trabajo, tuvieron que ser rediseñados y actualizados, evaluando la ergonomía y las cargas de trabajo.

**CONCLUSIONES:** La reducción a la exposición directa al formaldehído ha supuesto una adaptación de todos los servicios y de su personal a la nueva tecnología y material, para llevar a cabo la correcta conservación y fijación de muestras anatómicas, consiguiendo así proteger la salud de todos los trabajadores y garantizando su seguridad laboral, evitando al máximo la posible inhalación de esta sustancia cancerígena. Los autores declaran no tener ningún conflicto de intereses.

TEAPs

482

## IMPLEMENTACIÓN DE UN CIRCUITO DE TRABAJO EN CRIBADO CERVICAL CON PAPEL RELEVANTE DEL PERSONAL TÉCNICO

Martinez Martinez, Alejandro; Lafuente Mainar, A.Belén; Morillo Lamiel, Elsa; Floria Truc, Lidia; Julián Moñux, Beatriz; Blanzaco Acin, Zulema; Chico Rodríguez, Milagros; Ramirez Gasca, María Teresa; Cardiel García, María Jose  
**Presentador:** Martinez Martinez, Alejandro

HOSPITAL CLÍNICO LOZANO BLESA, ZARAGOZA

Tipo de trabajo: e-Poster

**INTRODUCCIÓN:** En 2019 (Orden SCB/480/2019) se produce la modificación a nivel estatal del programa de cribado cervical, pasando a ser un programa organizado de carácter poblacional y a incorporar la prueba de detección del virus del papiloma humano (VPH) como prueba primaria de cribado en una parte de la población diana.

Hasta ese momento la determinación de VPH no se realizaba en nuestro servicio. Esto suponía que, en caso de tener que realizar la citología ginecológica, esa muestra fuera remitida al Laboratorio de Anatomía Patológica o bien tomar una nueva muestra. Para minimizar los tiempos de respuesta y evitar la pérdida de muestras, se centralizó tanto la determinación de VPH como la citología ginecológica en el laboratorio de Anatomía Patológica.

**MATERIAL Y MÉTODOS:** Para adecuarnos a esta orden, en Aragón se ha elaborado un protocolo basado en las recomendaciones de la Asociación Española de Patología Cervical y Colposcopia (AEPCC). Por ello, creamos un sistema de recepción y clasificación de muestras según este protocolo. Las muestras se reciben en la sección de citología, siendo los técnicos los responsables de clasificarlas y procesarlas según los criterios de cribado establecidos.

Creamos tres grupos de muestras en función de la edad:

- Pacientes de 25-34 años, las muestras se procesan como citología ginecológica. El screening lo realiza la citotécnico con supervisión del patólogo que decide si es necesaria la realización de VPH réflex.

- Pacientes de 35-65 años, se realiza determinación VPH. En caso de positividad el personal técnico realiza de manera refleja citología ginecológica.

- Pacientes para los que se solicita Cotest, primero se verifica que cumple los criterios establecidos por el protocolo. De ser así, nuestro servicio realiza en primer lugar el test VPH, ya que se necesita 1 ml de muestra, para posteriormente realizarle el procedimiento de citología ginecológica. De este modo, en caso de citologías poco celulares, eliminamos la posibilidad de agotar la muestra.

**RESULTADOS:** El área de acción de nuestro servicio engloba el Sector Zaragoza III y el Sector Calatayud con aproximadamente 350.000 habitantes. Durante 2022 hemos realizado 11593 determinaciones de VPH y 5170 citologías ginecológicas. La principal incidencia detectada ha sido la solicitud de pruebas que no corresponden por edad según el protocolo, siendo subsanadas por el personal técnico responsable del cribado.

**CONCLUSIONES:** La integración de la detección de VPH en el Servicio de Anatomía Patológica junto con la citología ginecológica permite optimizar los recursos disponibles, al quedar la muestra restringida a un solo servicio dentro del hospital, mejorando la eficiencia, los tiempos de respuesta y siempre asegurando la calidad del programa de cribado.

La implantación de este sistema en nuestro servicio ha demostrado su eficacia al ser un proceso sistemático, perfectamente estructurado y ordenado cuyo peso fundamental recae sobre el personal técnico, el cual lleva a cabo el circuito de forma autónoma y responsable.



TEAPs

484

## RETOS Y DIFICULTADES EN EL PROCESO DE VALIDACION Y ADAPTACION DE PROTOCOLOS DE INMUNOHISTOQUIMICA POR CAMBIO GLOBAL DE PROVEEDOR DE PRODUCTOS EN UN SERVICIO ACREDITADO POR LA NORMA UNE-EN-ISO 15189

Floria Truc, Lidia; Lafuente Mainar, A.Belen; Martinez Martinez, Alejandro; Egea Marteles, Olivia; Lopez Espino, Marta; Anoz Carbonell, Elisabet; Chico Rodríguez, Milagros; Ramirez Gasca, Maria Teresa; Cardiel Garcia, Maria Jose; Morillo Lamiel, Elsa  
**Presentador:** Floria Truc, Lidia

HCU LOZANO Blesa, ZARAGOZA

**Tipo de trabajo:** e-Poster

**INTRODUCCIÓN:** Durante 2022 se adjudicaron, mediante concurso centralizado, todos los equipamientos y técnicas inmunohistoquímicas a un nuevo proveedor, por lo que fue necesario planificar y llevar a cabo un proceso de validación adaptado a esta situación excepcional y, a su vez, de acuerdo con la norma UNE-EN-ISO 15189. Como referente fundamental seguimos las recomendaciones del College of American Pathologists (CAP) en su artículo Principles of Analytic Validation of Immunohistochemical Assays (<https://documents.cap.org/documents/ihc-summary-of-recommendations.pdf>).

**MATERIAL Y MÉTODOS:** Al encontrarnos en una situación especial por cambio global de proveedor y ante la necesidad de mantener la actividad asistencial, hubo que efectuar este gran proceso de validación en paralelo a la actividad habitual el servicio. Para ello, diseñamos un procedimiento abreviado que nos permitía poner en marcha de forma inmediata las técnicas inmunohistoquímicas, evitando de este modo retrasos en el diagnóstico. Realizamos una validación inicial con los tejidos utilizados como controles externos habituales, ya validados con el antiguo proveedor para cada uno de los anticuerpos. Al mismo tiempo, se realizaba un seguimiento estrecho de cada anticuerpo sobre casos de biopsia rutina, registrando, al menos, un caso positivo y uno negativo, incidiendo especialmente en aquellos anticuerpos cuyos resultados no eran los esperados. En el caso de anticuerpos del grupo de Biomarcadores predictivos seguimos fielmente las recomendaciones del CAP, realizándola técnica sobre 20 casos positivos y 20 casos negativos. Hubo que hacer ajustes y repeticiones de anticuerpos y se plantearon cambios tanto de tejidos control como de clon del proveedor por reactividad inadecuada. Todos los casos fueron debidamente evaluados y registrados por los patólogos responsables de la validación y finalmente aprobados por la jefa de servicio. Con el fin de tener un control y seguimiento más exhaustivo de todo este proceso, creamos un documento Excel con los parámetros a validar y comparar, y en él también incluimos una comparativa de los dos proveedores, tanto el antiguo como el nuevo. En el fuimos dejando constancia de todos los resultados que íbamos obteniendo hasta obtener un resultado óptimo y dar por validado el anticuerpo.

**RESULTADOS:** Se consigue la validación de todos los anticuerpos en uso, ajustándonos en todo momento a nuestro sistema de gestión de la calidad bajo la norma UNE-EN-ISO 15189, sin generar demoras significativas en el diagnóstico final del paciente.

**CONCLUSIONES:** Encontrarnos ante esta situación especial de cambio global de proveedor en paralelo a la actividad habitual del servicio, ha supuesto un reto y un gran esfuerzo para todo el personal, que se ha visto recompensado con el correcto diagnóstico de los pacientes.

TEAPs

1260

## ERRORES MÁS COMUNES DURANTE EL PROCESAMIENTO HISTOLÓGICO DE TEJIDOS.

Pérez Ruiz, M<sup>o</sup> Dolores; De La Hoz Iospe, Ana Romina; Quesada Sánchez, Carla

**Presentador:** Pérez Ruiz, M<sup>o</sup> Dolores

HOSPITAL UNIVERSITARIO Y POLITÉCNICO LA FE

**Tipo de trabajo:** e-Poster

**INTRODUCCIÓN:** El objetivo principal de estudio histológico en anatomía patológica son los tejidos, y para poder ser estudiados, requieren de una serie de técnicas que permitan su observación e interpretación. Dentro de dichas técnicas, se incluye el procesado automatizado. Consiste en una serie de pasos que preparan al tejido para su posterior observación al microscopio. Cada una de las fases del procesado rutinario es crucial para la obtención de un resultado final interpretable, siendo los más relevantes la fijación, la deshidratación y el aclaramiento. En el presente ensayo, se pretende evaluar de qué manera afecta a dicho resultado la alteración en alguna de las fases comentadas anteriormente. Para ello, el alumnado de segundo curso del ciclo formativo de técnico superior de anatomía patológica, ha realizado réplicas de un procesado rutinario de biopsias de pulmón, riñón, cerebro y corazón, aplicando modificaciones (alteraciones) en los diferentes pasos a seguir durante el procesado, con la finalidad de examinar cómo afectan, de manera desfavorable, cada una de ellas al resultado final.

**MATERIAL Y MÉTODOS:** La metodología llevada a cabo ha consistido en la alteración del proceso de fijación, alargando y acortando el tiempo de las biopsias en agente fijador o el estado del propio agente fijador. Alteración proceso de deshidratado y aclarado, simulando fallos en el equipo automático de procesado; provocando deshidrataciones no graduales o acortadas o inexistencia de aclaramiento. Por último, infiltraciones en parafina excesivamente calentada simulando fallo de resistencia o termostato. El equipo utilizado ha sido una procesadora tipo carrusel Leica TP1020. Como reactivos principales formalina grado histológico, etanol en graduaciones crecientes 70-80-95-100°, xileno/X-FREE y parafina.

**RESULTADOS:** La alteración en el proceso de fijación provoca alteraciones morfológicas expresadas en forma de contracción excesiva de las células que conforman el tejido, dando lugar a márgenes irregulares y deficiente conservación nuclear y citoplasmática. Además, puede provocar bordes quebradizos. Una deshidratación acortada provoca retracción del bloque o bloque blando por incorrecta eliminación de lípidos y presencia de secciones no cohesivas. Por el contrario, deshidrataciones o fijaciones excesivas pueden provocar el efecto bloque "cocido", presencia de tejido seco que se pulveriza al corte en microtomo. Un insuficiente aclaramiento provoca que los cortes histológicos se deshagan en el baño de flotación por la presencia del agente aclarante que la parafina no ha sido capaz de desplazar.

**CONCLUSIONES:** Tras la realización del estudio se concluye que es fundamental la correcta programación del equipo de procesado, debiendo adecuarse al tamaño y tipo de tejido. Además, fallos en las etapas del procesado pueden provocar alteraciones irreversibles de la muestra, imposibilitando la obtención de cortes de calidad, lo que dificulta la observación al microscopio complicando o impidiendo el diagnóstico por parte del patólogo.

TEAPs

486

## IMPLEMENTACIÓN DEL BLOQUE CELULAR EN MUESTRAS DE LÍQUIDO PLEURAL PARA EL DIAGNÓSTICO DE CÁNCER DE PULMÓN.

Morillo Lamiel, Elsa; Martínez Martínez, Alejandro; Julian Moñux, Beatriz; Blanzaco Acín, Zulema; Lafuente Mainar, A. Belen; Cardiel García, María Jose; Ramirez Gasca, María Teresa; Chico Rodríguez, Milagros; Floria Truc, Lidia; Egea Marteles, Olivia; Salas Anal, Vanesa; Artigas Jimenez, Ana; Nadal Trasmontan, Paula; Gomez Salido, Beatriz; Arguedas Gomez, María Del Mar  
**Presentador:** Martínez Martínez, Alejandro

HOSPITAL CLÍNICO LOZANO BLESA, ZARAGOZA

**Tipo de trabajo:** e-Poster

**INTRODUCCIÓN:** El bloque celular es un método complementario para la evaluación de líquidos corporales, descrito en 1896 por Bahrenburg. Es una herramienta muy útil para complementar, e incluso determinar, el diagnóstico citológico. Permite la obtención de material celular para cortes histológicos y estudios posteriores, como biomarcadores o trabajos de investigación, con las mismas ventajas que los bloques de tejidos incluidos en parafina.

**MATERIAL Y MÉTODOS:** Anteriormente en nuestro servicio, se realizaban de manera rutinaria extendidos de los líquidos y lavados de aguja de las punciones recibidas.

Tras una revisión del protocolo, se decide sustituir la citología líquida por la confección de bloque celular en casos sospechosos o casos que vayan acompañados por biopsia de escaso material. Un ejemplo es el líquido pleural, donde de forma rutinaria realizamos 4 cristales de Papanicolaou mediante citospin y con el restante material se opta por la confección de un bloque celular.

Con este proceso, se optimiza al máximo las muestras, ya que a partir de muestras citológicas podemos realizar baterías de técnicas como si de una biopsia se tratara. Se pueden realizar tanto técnicas de inmunohistoquímica, como PDL-1, ALK o TTF-1, como técnicas moleculares, como es el caso del EGFR o KRAS.

De los distintos métodos para realizar un bloque celular en muestra citológica nuestro servicio utiliza el método de la plasma/trombina, con posterior fijación en alcohol de 96. De esta forma, se consigue coagular el material para que pueda ser procesado como una biopsia de rutina.

**RESULTADOS:** La realización de bloque celular de manera refleja sobre muestras de líquidos pleurales con alto índice de sospecha ha permitido llevar a cabo el diagnóstico completo, incluyendo estudio de biomarcadores inmunohistoquímicos y moleculares.

En una muestra representativa de 33 bloques celulares realizados a partir de líquidos pleurales sospechosos de cáncer de pulmón en 2022, en un 94% de los casos obtuvimos material suficiente para poder realizar las técnicas necesarias por protocolo para alcanzar un diagnóstico concluyente, mientras que en el 6% restante el material era insuficiente.

**CONCLUSIONES:** Los análisis de los fluidos corporales constituyen elementos claves en el proceso del diagnóstico y son de mucha utilidad en el área oncológica, por lo que la técnica de bloque celular debería considerarse como un procedimiento de rutina en la sección de citología por su facilidad para realizar estudios auxiliares.

Actualmente, no hay una técnica considerada como "gold standard" para la preparación del bloque celular y es fundamental realizar estudios de validación específicos comparando con muestras biópsicas previamente a su implementación.

TEAPs

972

## DETERMINACIÓN DE LEISHMANIA SPP VS LEISHMANIASIS MEDIANTE PCR A TIEMPO REAL

Morales Suárez, María Nuria; Fernández Valera, África; Postigo Corrales, Fátima; Espin García, Salvador; García García, Sandra; Soler Vicente, Úrsula; Valia Guerra, Miguel; Maldonado Bernal, Lorena; Pérez Parra, David  
**Presentador:** Morales Suárez, María Nuria

HGU SANTA LUCÍA CARTAGENA

**Tipo de trabajo:** e-Poster

**INTRODUCCIÓN:** La leishmaniasis es una enfermedad infecciosa causada por un parásito (protozoo) del género *Leishmania* spp y transmitida por la picadura de un mosquito afectado (flebotómo). Las manifestaciones de dicha enfermedad son muy amplias, desde cuadros leves de afectación mucocutánea, hasta cuadros sistémicos de mayor gravedad que pueden llegar a causar la muerte. Se trata de una zoonosis endémica en 98 países de todo el mundo. En los países del Mediterráneo al año se declaran más de 1500 casos de la forma visceral y varios miles de la forma cutánea. En España, era enfermedad de riesgo en zonas del Centro, del Sur y de la zona mediterránea, pero debido al aumento de las temperaturas ya está presente prácticamente en todo el territorio nacional. El diagnóstico de la leishmaniasis o infección por *Leishmania* spp cutánea es difícil debido a la complicación de realizar cultivos del parásito sin riesgo de contaminación en los estudios de Microbiología. Con las técnicas inmunológicas (ELISA) hay posibilidad de reacciones cruzadas con otras enfermedades parasitarias, autoinmunes o linfoproliferativas en personas inmunodeprimidas. Por ello la importancia de realizar esta determinación mediante la técnica de qPCR, ya que presenta una especificidad y sensibilidad muy superior a las citadas anteriormente.

**MATERIAL Y MÉTODOS:** La técnica para la detección de *Leishmania* spp se realiza sobre ácido desoxirribonucleico (ADN) extraído de material parafinado al cual se somete a una PCR a tiempo real (qPCR). Se emplea como mezcla maestra TaqMan GTX press que combina ADN polimerasa, nucleótidos (dNTPs) y colorante de seguimiento, junto con los cebadores y sondas específicas diseñadas "in house" para la amplificación del genoma de *Leishmania* spp. Y, para evitar falsos negativos por deterioro de la muestra, se incluye la amplificación del gen humano JAK2, que se usa como control interno. El ensayo consta de muestras positivas y negativas a *Leishmania* spp de tejido parafinado, control negativo de amplificación sin ADN molde (NTC) y control interno (JAK2).

**RESULTADOS:** Se realizó un estudio retrospectivo entre los años 2020 hasta 2022. Se obtuvieron un total de 29 casos con sospecha de posible leishmaniasis de los cuales se obtuvieron: 9 casos positivos (31,03%) y 20 casos negativos (68,97%).

**CONCLUSIONES:** Siendo la leishmaniasis una enfermedad infecciosa muy prevalente en países de todo el mundo, se emplea la qPCR por su alta especificidad y sensibilidad al detectar el material genético de la *Leishmania* spp. Los resultados que se obtuvieron permitieron detectar a pacientes que presentaban dicha enfermedad. Con un tratamiento específico y limitando el progreso de la enfermedad, se mejora la calidad de vida de los pacientes y se contribuye a la vigilancia epidemiológica y al control de enfermedades que afectan a la sanidad pública.

## OPTIMIZACIÓN EN EL CORTE DE LAS BIOPSIAS ENDOSCÓPICAS

González Contreras, Jose; Kutsak Kutsak, Eugenia; Díaz Guillén, Marta; Ramón Y Cajal Agüeras, Santiago; Landolfi, Stefania  
**Presentador:** González Contreras, Jose

HOSPITAL UNIVERSITARI VALL D'HEBRON

**Tipo de trabajo:** e-Poster

**INTRODUCCIÓN:** Las muestras endoscópicas suponen una parte importante y delicada del trabajo de rutina en un laboratorio de anatomía patológica. Los bloques histológicos requieren experiencia de corte a la hora de trabajar con ellos, ya que suelen ser muestras pequeñas de tejido. Por lo tanto, la realización de cortes que no aporten información para el diagnóstico supone tanto un malgasto de muestras, como de material fungible y de tiempo. También debemos tener en cuenta que la correcta orientación de la muestra es de vital importancia a la hora del diagnóstico, por lo que, un corte demasiado superficial podría no aportar información útil. El protocolo vigente hasta 2019 en nuestro servicio establecía la obtención de 3 preparaciones histológicas, en 3 niveles de profundidad, de todas las biopsias endoscópicas.

**MATERIAL Y MÉTODOS:** Todas las muestras endoscópicas se fijan en formol al 10% tamponado durante 4-6 horas y sucesivamente incluidas en parafina, cortadas con micrómetro en secciones de tres micras y teñidas con técnica de hematoxilina-eosina. Nuestro protocolo interno preveía 3 niveles de profundización con seis cortes seriados en cada portaobjeto, cuando el tamaño de la muestra lo permitía, con un total 18 cortes/muestra. Actualmente se ha eliminado el nivel más superficial y solo se realizan 2 niveles de profundización.

**RESULTADOS:** Se ha observado que, en un alto porcentaje de casos, en el 1º nivel de corte la cantidad de material no resultaba informativa. Era en los cortes de 2º y 3º nivel donde se observaban los hallazgos determinantes para el diagnóstico.

**CONCLUSIONES:** Realizando cortes en dos niveles de profundización, descartando los cortes más superficiales, se puede obtener un diagnóstico concluyente. Hemos así ha conseguido la optimización de la muestra para posteriores técnicas y un ahorro en los materiales fungibles y en el tiempo destinado tanto al procesamiento técnico como a la valoración por parte del patólogo.

## VENTAJAS DEL USO DE MACROBLOQUES APLICADOS EN PIEZAS QUIRÚRGICAS DE MAMA POST TRATAMIENTO NEOADYUVANTE.

Maldonado Muñoz, Cristina Rocío; Olmo Fernandez, Maria Del Mar; García Díaz, Paula; Martínez Codes, Laura; Beitia Rodríguez, Irene; Castillo Moratilla, María Del Rosario; Guerrero Fretes, Nerea; Hita Corcoles, Virginia Joana  
**Presentador:** Olmo Fernandez, Maria Del Mar

HOSPITAL UNIVERSITARIO DEL HENARES

**Tipo de trabajo:** e-Poster

**INTRODUCCIÓN:** Los macrobloques en el trabajo diario de los Servicios de Anatomía aportan numerosas ventajas en cuanto a la disminución de la carga de trabajo. El examen de secciones completas de especímenes quirúrgicos facilita el diagnóstico por parte del patólogo al permitir estudiar secciones de tejidos mayores a los que se pueden estudiar con los bloques histológicos habituales. Un conocimiento detallado de la naturaleza histológica de las muestras, así como una destreza notable en el manejo de técnicas de fijación, inclusión, corte y tinción es imprescindible para poder beneficiarnos de las ventajas que nos ofrece esta técnica en cualquier tipo de muestra.

**MATERIAL Y MÉTODOS:** El estudio macroscópico de las piezas debe permitir obtener secciones de tejido con un grosor homogéneo aproximado de 5 a 7 mm. Dimensiones menores pueden provocar fragmentación de los especímenes y pérdida de las relaciones arquitecturales entre los distintos elementos, durante el proceso de deshidratación, aclaramiento e impregnación. Por lo contrario, grosores mayores impedirían un buen procesado y dificultaría notablemente la obtención de cortes finos, regulares y homogéneos en el micrómetro tipo Minot. Esta técnica es especialmente útil en las muestras procedentes de piezas quirúrgicas de mama de pacientes que han recibido tratamiento adyuvante. La fijación se realiza con Formol al 10% durante 24-48 horas. Las piezas al tener en su composición tejido graso una vez talladas e incluidas en macrobloques se sumergen en alcohol absoluto durante 24 horas antes de su procesamiento. La calidad de cortes a 3 micras realizadas en el micrómetro Minot en muestras con un elevado componente graso va a ser notable si impregnamos las muestras tisulares en parafina a 60°C durante un periodo de tiempo adicional de 24 horas antes de confeccionar el bloque en los centros de inclusión de tejidos. Por consiguiente, el aumento de tiempo durante los procesos de deshidratación e inclusión en parafina le proporciona al tejido una mayor consistencia. El protocolo de manejo de la pieza durante el procesamiento permite realizar determinaciones inmunohistoquímicas y pruebas genómicas cumpliendo los estándares de calidad establecidos en las guías para el tratamiento contra el cáncer de mama.

**RESULTADOS:** Los protocolos aplicados al procesamiento de las muestras están validados por 9 años de experiencia. Durante este periodo se han realizado 200 estudios con la técnica de macrobloques.

**CONCLUSIONES:** Esta técnica aporta un manejo más eficiente en los tiempos de trabajo técnico y diagnóstico, en especial en piezas que, como el caso de las piezas de cáncer de mama post tratamiento neoadyuvante, con frecuencia requieren la inclusión total o casi total de una pieza de grandes dimensiones. A lo largo de estos años de procesamiento se ha demostrado su utilidad como herramienta que optimiza el proceso diagnóstico de los pacientes.

## EL PAPEL DEL TEAP EN EL PROCESO DE CERTIFICACIÓN Y MANTENIMIENTO DE LA NORMA ISO 9001-2015 EN UN BIOBANCO HOSPITALARIO.

Díaz Piqueras, Ángela; Arriaga Aragón, Ángel; Nam Cha, Syong Hyun

**Presentador:** Díaz Piqueras, Ángela

COMPLEJO HOSPITALARIO UNIVERSITARIO DE ALBACETE.

**Tipo de trabajo:** e-Póster

**INTRODUCCIÓN:** La certificación en la norma ISO 9001-2015, se considera básica y fundamental para el desarrollo de una actividad laboral de calidad, diaria.

Obtener dicha certificación conlleva muchas horas de trabajo y dedicación. Por ello, dentro de cada servicio o unidad, se establecen unos responsables de calidad, que son los que asumen el grueso del mantenimiento de la norma, pero, en muchos casos, requieren de un apoyo para el seguimiento y medición de algunos parámetros.

**MATERIAL Y MÉTODOS:** Nos basamos en nuestro Sistema de Gestión de Calidad (SGC) para avalar las funciones del TEAP, dentro del mantenimiento diario de la norma ISO 9001-2015.

**RESULTADOS:** - Mostramos una ampliación de funciones realizadas, diariamente, más allá de la labor técnica que se nos presupone a los TEAPs.

- Damos a conocer lo que implica una certificación ISO, dentro de un Biobanco que establece indicadores de calidad enlazados al servicio de Anatomía Patológica.

**CONCLUSIONES:** Apoyándonos en nuestra trayectoria como Biobanco, desde el 2007, nos damos cuenta de cómo se redefinen las funciones de nuestro personal técnico, y de cómo afecta, positivamente, en el trabajo diario y en el desarrollo de nuestra actividad, la obtención y el mantenimiento de una certificación de calidad.

## MEJORAS EN LA SEGURIDAD DE LOS BORDES DE RESECCIÓN EN SARCOMAS: EL PAPEL DEL TEAP

Benito Paton, Veronica; Hernández Senent, Ahinoa; Martínez Honrubia, Teresa; Hernández Girón, Soraya; Escrivà Fèlix, Sonia; González Rojo, Paula; De La Calva, Carolina; Giner Segura, Francisco; Mayordomo Aranda, Empar Mayordomo Aranda

**Presentador:** Benito Patón, Veronica

HOSPITAL LA FE, VALENCIA

**Tipo de trabajo:** e-Póster

**INTRODUCCIÓN:** Los sarcomas son neoplasias agresivas infrecuentes cuyos factores pronósticos principales son el subtipo histológico junto con el grado de la FNCLCC y los bordes de resección. Existen varias escalas de determinación de bordes de tal forma que se dividen en R0, bordes libres R1 bordes libres macroscópicamente pero afectos microscópicamente y R2 visiblemente afectos macroscópicos. En función de esta gradación pueden determinarse tratamientos adicionales como la reintervención y la radioterapia, por lo que suponen una de las medidas más importantes a tener en cuenta en el tallado macroscópico.

En ocasiones las piezas sufren inadecuado procesado antes de ser remitidas al Servicio de Anatomía patológica, por inadecuada manipulación, escasa cantidad de formaldehído o falta de referencias, lo que puede alterar los resultados posteriores.

**MATERIAL Y MÉTODOS:** Desde el Servicio de Anatomía Patológica hemos propuesto que las piezas de resección sean remitidas en fresco por dos motivos principales, poder seleccionar muestras para el Biobanco y para mejorar el manejo de dichas muestras. Para tal labor técnica nos hemos propuesto realizar la preparación del tallado conjuntamente con el patólogo responsable anotando principalmente varios parámetros por si pudieran alterar la clasificación de seguridad de márgenes. Por tanto proponemos medir las piezas antes y después de fijación, confirmar la integridad de márgenes (que no haya defectos de tejido) y la correlación de las referencias con el dibujo del cirujano. Se ha iniciado en el Servicio de Anatomía Patológica de nuestro Hospital desde Diciembre de 2022 de forma prospectiva, aunque se muestran los datos hasta 30 de enero de 2023

**RESULTADOS:** Se han recibido 8 sarcomas en fresco para el procesado de anatomía patológica, aunque se han operado 14, recibidos en formol y no válidos para el estudio. Se ha notado una reducción de la distancia al margen tras la fijación en formol de entre 1 a 3mm, así como variabilidad entre las zonas medidas. Así mismo el formol y la posición en el bote pueden alterar la cobertura muscular de las piezas. Se ha notado una mejora en la referencia de bordes, una discreta demora en el tallado (no cuantificada) y mejor correlación con las distancias referidas por los cirujanos.

**CONCLUSIONES:** - El formol reduce las piezas en escasos milímetros lo que puede alterar la distancia al margen.

- Los músculos que cubren las piezas pueden abrirse y encogerse tras la fijación, lo que puede determinar falsos bordes afectos.

- Es recomendable remitir la pieza en fresco al Servicio de Anatomía patológica para que sea preparada para el tallado, con coordinación por ambas partes e implicación de los TEAP

TEAPs

978

## COMPARACIÓN DE MÉTODOS PARA LA EXTRACCIÓN DE ÁCIDOS NUCLEICOS DE MUESTRAS LIMITANTES PARA PANELES GRANDES DE SECUENCIACIÓN MASIVA

Moreno Garrido, Héctor; Marginet Flinch, Ruth; Tierno García, Montse; Martínez Rodríguez, Rocío; Pérez Cano, María; Jimeno Ramiro, Mireya; Urbizu Serrano, Aintzane; Arnaldo Orts, Laura; Muñoz Marmol, Ana María; Sanz Monte, Carolina  
**Presentador:** Moreno Garrido, Héctor

SERVICIO DE ANATOMÍA PATOLÓGICA, HOSPITAL GERMANS TRIAS I PUJOL

**Tipo de trabajo:** e-Poster

**INTRODUCCIÓN:** Las técnicas de secuenciación masiva (NGS) tienen cada vez más peso en el laboratorio de patología molecular, debido al gran número de genes que se pueden analizar simultáneamente y a partir de cantidades bajas de ácidos nucleicos. Las muestras pequeñas son un reto para obtener ADN en cantidad y con la calidad requeridas por la NGS. Además, la fijación de las muestras en formol, artefacta el ADN con deaminaciones que originan falsas variantes C>T/G>A. El uso de paneles amplios pone en evidencia estas limitaciones, produciendo largos listados de variantes genéticas, que dificultan la identificación de las reales. El objetivo del trabajo fue comparar diferentes métodos de extracción de ADN a fin de identificar el de mejor rendimiento minimizando a su vez los artefactos de deaminación.

**MATERIAL Y MÉTODOS:** Se compararon 5 kits de extracción de ADN sobre muestras de amígdalas fijadas entre 12-48h en formol (3 réplicas por kit). Seis muestras con tejido limitante fueron extraídas en duplicado con los dos kits que dieron un mejor resultado sobre las amígdalas. El ADN obtenido se cuantificó mediante espectrometría y fluorometría y se evaluó su calidad mediante PCR multiplex. Posteriormente se secuenciaron dos muestras desaminadas por duplicado (una de cáncer colorectal y otra de cáncer de pulmón de célula no pequeña) con el panel (Oncomine Comprehensive Assay, OCA, ThermoFisher) a partir de DNA tratado o no con el enzima Uracil-DNA-glicosilasa (UDG), el cual elimina artefactos de deaminación. Las muestras se secuenciaron en Ion GeneStudio S5 y se analizaron con el software Ion Reporter V.5.14.

**RESULTADOS:** El mejor rendimiento en la extracción se obtuvo con el kit Cobas (Roche) aunque la calidad y pureza del DNA fue inferior que en el del resto de métodos. Con GeneRead (Qiagen) se obtuvo menor cantidad de ADN aunque de mayor calidad. En la comparativa de las seis muestras limitantes, con ambos kits se obtuvo una concentración y calidad de ADN similar. Sin embargo, la cantidad total de DNA fue muy superior usando el kit Cobas. El uso del enzima UDG permitió reducir considerablemente el número de variantes identificadas en las muestras, de 605 a 92 y de 62 a 11 respectivamente.

**CONCLUSIONES:** El uso del kit GeneRead es óptimo para muestras donde el material no es escaso, ya que permite obtener ADN de mejor calidad e incorpora el tratamiento con UDG, eliminando posibles artefactos de deaminación. En muestras con cantidad de tejido limitante, el kit Cobas presenta un mayor rendimiento y permite rescatar casos que habrían sido insuficientes con otras metodologías. Aunque el ADN extraído es de menor calidad que el obtenido con otros métodos, es compatible con paneles de NGS amplios. No obstante, es recomendable tratarlo con UDG a fin de disminuir falsas variantes originadas por deaminación.

TEAPs

927

## IMPLEMENTACIÓN DEL NUEVO PROTOCOLO PARA LA VALORACIÓN DEL GRADO DE FIBROSIS HEPÁTICA EN POSIBLES DONANTES CON SEROLOGÍA VHC POSITIVA.

Venturas Martínez, Griselda; Modena Riba, Gisela; Muñoz Ventura, Anaís; Riba Barroso, Marta; Carmona Manzanada, Noemí; Rodríguez Díaz, Francisco; Mendez Fortes, Ariadna; Venturas Gonzalez, Laia; Montes Miño, Marc; Carrasquer Ferrer, Sheila; Bermudez Milla, Gemma; Ortiz Egea, Cristina; Ramon Y Cajal Agüeras, Santiago; Salcedo Allende, Maite  
**Presentador:** Venturas Martínez, Griselda

HOSPITAL UNIVERSITARI VALL D'HEBRON

**Tipo de trabajo:** e-Poster

**INTRODUCCIÓN:** La instauración de la terapia con Antivirales de Acción Directa (AADs) ha supuesto un cambio drástico en el manejo de la infección por el VHC. La elevada efectividad, consiguiendo niveles de carga viral indetectables, y seguridad de estos tratamientos ofrecen la oportunidad de valorar el trasplante de órganos procedentes de pacientes con serología positiva para el VHC (anti VHC positivo), no solamente para receptores anti-VHC positivos con VHC-PCR positiva (recomendación clásica), sino también en receptores anti-VHC negativos, permitiendo incrementar sus opciones de trasplante. En el caso del trasplante hepático el grado de fibrosis hepática del donante mediante una biopsia, también es determinante en la aceptación del órgano. La evidencia científica sustenta la ACEPTACIÓN DE DONANTES con un grado de fibrosis hepática inferior a 2, aunque, combinando con una adecuada valoración por parte del cirujano y el resultado de la biopsia hepática por parte del patólogo, podrían ser aceptables también los hígados con un grado de fibrosis hepática igual a 2. En nuestro centro hemos optado por la creación de un nuevo protocolo, para la valoración de la fibrosis en las muestras por congelación que llegan a nuestro circuito de Guardias para la valoración de trasplantes.

**MATERIAL Y MÉTODOS:** Para optimizar el nuevo protocolo utilizamos tres biopsias correspondientes a tres hígados que llegaron en fresco al servicio de Anatomía Patológica con conocida hepatopatía en diferentes estadios de fibrosis. Estas muestras se congelaron con PrestoCHILL (Milestone) , se realizaron dos cortes a 3, 5 y 7 micras para realizar en paralelo el estudio por congelación de Hematoxilina-Eosina y Tricrómico de Gomori, que se utiliza para el análisis de las fibras de colágeno en el hígado, con el fin de lograr una diferenciación más fácil de las fibras de colágeno y del músculo liso, así como para distinguir las fibras destruidas.

**RESULTADOS:** En estas tinciones se consideraron de mayor calidad, y mejor optimizadas los cortes a 5µ. Facilitando el diagnóstico del grado de fibrosis.

**CONCLUSIONES:** El estudio en congelación del grado de fibrosis hepática con la técnica de Tricrómico de Gomori, nos permite dar una valoración más precisa en las muestras correspondientes de posibles donantes con serología VHC positiva.

TEAPs

1176

## IMPLANTACIÓN DE UN CIRCUITO DE ENVÍO DE MUESTRAS PARA ANÁLISIS DE BRCA DE PRÓSTATA

Gomez Ochoa, Marta; Mendoza Lizalde, Eliane; Moreno Barcos, Ana; Ustarroz Izquierdo, Sandra  
**Presentador:** Gomez Ochoa, Marta

HOSPITAL UNIVERSITARIO DE NAVARRA

**Tipo de trabajo:** e-Poster

**INTRODUCCIÓN:** El BRCA1 y BRCA2 se conocen como genes supresores de tumores y responsables de la síntesis de proteínas que reparan el ADN. Las personas que heredan variantes patogénicas en uno de estos genes tienen un mayor riesgo de padecer varios tipos de cáncer, entre ellos el cáncer de próstata. Según la literatura, entre un 20% y 30% de los pacientes de cáncer de próstata metastásico tienen alteraciones genéticas que afectan los mecanismos para reparar el ADN. Estos pacientes con mutaciones en los genes BRCA, tienen más probabilidades de responder al tratamiento oral con fármacos inhibidores de la proteína PARP, aumentando el número de terapias dirigidas de las que pueden beneficiarse, por lo que es esencial el estudio de estas mutaciones a la hora de planificar el tratamiento.

**MATERIAL Y MÉTODOS:** Se establece un circuito para el estudio de las mutaciones en el cáncer de próstata metastásico en pacientes seleccionados.

En primer lugar, se crea un usuario genérico para el hospital, de modo que todo el personal interesado pueda consultar el estado del estudio en todo momento.

El departamento de oncología realiza una solicitud de estudio al servicio de Anatomía Patológica a través de la historia clínica, indicando en ella los datos necesarios sobre la evolución del paciente y, si es posible, la dirección de correo electrónico donde desea recibir las actualizaciones del proceso de análisis. Esta solicitud se recibe en el área de patología molecular, donde el TEAP la recoge y la deriva al patólogo correspondiente para que seleccione el material más adecuado.

El TEAP, tras dejar constancia en la trazabilidad el envío externo de la muestra, prepara el material para su correcto transporte y realiza la solicitud a través de la plataforma correspondiente.

El informe final se entrega al patólogo responsable para que lo adjunte al informe anatomopatológico y lo añada a la historia clínica, donde podrá ser consultado por el oncólogo.

**RESULTADOS:** Se han enviado 14 muestras, en forma de bloque de parafina, correspondientes a pacientes con cáncer de próstata seleccionados para su estudio de BRCA, de los cuales 9 se han beneficiado del fármaco inhibidor de la proteína PARP.

El plazo de obtención de resultados desde que el departamento de oncología lo solicita es de un mes aproximadamente, pero el envío se realiza en uno o dos días desde la solicitud. Se mantiene la trazabilidad del material enviado desde que sale del servicio de anatomía hasta su recepción tras el análisis.

**CONCLUSIONES:** Hemos implantado un circuito ágil de envío y seguimiento de muestras para estudio de mutaciones de BRCA en cáncer de próstata, gestionado desde el servicio de anatomía, acortando tiempos y reduciendo las incidencias. También se facilita el seguimiento de la trazabilidad. El TEAP encargado del área de patología molecular es el responsable de gestionar el proceso, controlando cada trámite y realizando un registro de las muestras enviadas, con una comunicación constante con los facultativos de Anatomía Patológica y Oncología.

TEAPs

443

## PROTOCOLO DE ACTUACIÓN PARA INICIAR UN PROCESO DE DUELO SALUDABLE TRAS LA PÉRDIDA DE UN BEBÉ DESDE ANATOMÍA PATOLÓGICA.

De La Torre Ordóñez, Yolanda; López Cabrera, Francisca; Robles Cabeza, Luis

**Presentador:** De La Torre Ordóñez, Yolanda

HOSPITAL COSTA DEL SOL

**Tipo de trabajo:** e-Poster

**INTRODUCCIÓN:** LA MUERTE FETAL ES PÉRDIDA DE UN BEBÉ ANTES O DURANTE EL PARTO. SE CLASIFICA COMO: TEMPRANA CUANDO OCURRE ENTRE LAS 20 Y 27 SEMANAS COMPLETAS DE EMBARAZO, TARDÍA CUANDO OCURRE ENTRE LAS 28 Y 36 SEMANAS COMPLETAS DE EMBARAZO Y A TÉRMINO CUANDO OCURRE A PARTIR DE LAS 37 SEMANAS COMPLETAS DE EMBARAZO.

EL DUELO ES EL PROCESO DE ADAPTACIÓN EMOCIONAL QUE SIGUE A CUALQUIER PÉRDIDA. LAS ETAPAS DEL DUELO INDIVIDUAL, AUNQUE NO SIEMPRE SE SUCEDEN EN ORDEN, ALGUNA SE REPITE E, INCLUSO ALGUNA NO SE PRODUCE NUNCA; SE DESCRIBEN 3 FASES:

FASE INICIAL O DE EVITACIÓN, FASE AGUDA DE DUELO Y RESOLUCIÓN DEL DUELO.

EL DUELO PUEDE DURAR ENTRE 2 MESES Y UNO O DOS AÑOS, CUANDO SE TRATA DE LA PÉRDIDA DE UN SER QUERIDO MUY ALLEGADO. EN EL CASO DE QUE LOS SÍNTOMAS NO CESARAN DESPUÉS DE ESTOS PERÍODOS DE TIEMPO Y PROVOCARAN PROBLEMAS PARA DESENVOLVERSE EN SU VIDA RUTINARIA, ES MUY IMPORTANTE ACUDIR A UN PROFESIONAL DE LA PSIQUIATRÍA/Y/O PSICOLOGÍA, YA QUE LA PERSONA AFECTADA PUEDE ESTAR SUFRIENDO UN EPISODIO DE DEPRESIÓN CRÓNICO, LO QUE IMPLICARÍA UN DUELO PATOLÓGICO.

**MATERIAL Y MÉTODOS:** CÓMO PASAR POR UN PROCESO DE DUELO SALUDABLE:

1. DESPEDIRSE DEL BEBÉ Y CREAR RECUERDOS PARA TENER UN PROCESO DE DUELO SALUDABLE LOS EXPERTOS RECOMIENDAN EL CONTACTO "POST MORTEM" Y LA ELABORACIÓN DE RECUERDOS MEDIANTE OBJETOS Y FOTOGRAFÍAS.

EN EL HOSPITAL OFRECEMOS A LOS FAMILIARES LA POSIBILIDAD DE VER AL RECIÉN NACIDO, DE HACER FOTOGRAFÍAS, DE "DESPEDIRSE" DEL BEBÉ QUE SE HA PERDIDO CON LA IDEA DE EMPEZAR A ELABORAR EL PROCESO DE DUELO. SI LOS PADRES NO QUIEREN VER AL BEBÉ, LO PUEDE HACER UN FAMILIAR CERCAÑO.

GINECOLOGÍA OFRECE A LOS FAMILIARES LA POSIBILIDAD DE DESPEDIRSE DEL RECIÉN NACIDO EN LOS CASOS DE MUERTE FETAL TARDÍA O A TÉRMINO, CON LA CUNA DE ABRAZOS.

HAY VECES QUE EN MUERTES FETALES TARDÍAS, LOS FAMILIARES EN EL MOMENTO DE LA PÉRDIDA NO DESEAN REALIZAR ESTA DESPEDIDA, POR LO QUE EN ANATOMÍA PATOLÓGICA ELABORAMOS PROCEDIMIENTO PARA PODER REALIZARLO.

2. ASISTIR A GRUPOS DE APOYO

3. CONTAR Y EXPRESAR LA PÉRDIDA

**RESULTADOS:** DISTINGUIMOS LAS SIGUIENTES ACTUACIONES:

1. SE LE REALIZA FOTOGRAFÍA A TODOS LOS FETOS.

2. SI EL GINECÓLOGO NOS AVISA DE QUE LOS

FAMILIARES QUIEREN REALIZAR LA DESPEDIDA:

A. QUEDAMOS CON LOS FAMILIARES

B. PREPARAMOS EL FETO

C. INFORMACIÓN PARA LOS FAMILIARES

D. DEJAMOS TIEMPO NECESARIO PARA QUE

REALICEN LA DESPEDIDA

3. SI EL GINECÓLOGO NO NOS AVISA, RESCATAMOS

LOS RESTOS DE MORTUORIO.

4. SI EL FETO YA LO HEMOS ELIMINADO A TRAVÉS

DE MORTUORIO.

5. EN EL CASO EN QUE LOS FAMILIARES QUIERAN ENTERRAR O INCINERAR LOS RESTOS, DESDE ANATOMÍA PATOLÓGICA, UNA VEZ REALIZADO EL ESTUDIO.
6. SI LOS FAMILIARES POR RAZONES CULTURALES Y/O RELIGIOSAS NOS COMUNICAN LA DENEGACIÓN DE REALIZACIÓN DE ESTUDIO.

**CONCLUSIONES:** PARA PODER INICIAR UN PROCESO DE DUELO SALUDABLE SEGÚN RECOMENDACIONES DE LOS EXPERTOS, EN MUERTES DE RECÉN NACIDOS MENORES A 25 SEMANAS DE GESTACIÓN. OFRECEMOS LA POSIBILIDAD A FAMILIARES QUE HAN SUFRIDO UNA PÉRDIDA EL CONTACTO 'POST MORTEM' Y LA ELABORACIÓN DE RECUERDOS MEDIANTE OBJETOS Y FOTOGRAFÍAS.

TEAPs

1145

## ESTUDIO DE LA MUTACIÓN V600E DEL GEN BRAF MEDIANTE PIROSECUENCIACIÓN

Fernández Valera, África; Morales Suárez, María Nuria; Albadalejo González, Ana; Espín García, Salvador; Soler Vicente, Úrsula; García García, Sandra; Maldonado Bernal, Lorena; Valia Guerra, Miguel; Blasco Muñoz, Soledad

**Presentador:** Fernández Valera, África

HOSPITAL GENERAL UNIVERSITARIO SANTA LUCÍA

**Tipo de trabajo:** e-Póster

**INTRODUCCIÓN:** La mutación en el codón 600 del oncogén BRAF generalmente activa la proliferación celular de forma descontrolada en distintos tipos de cáncer aunque se encuentra con mayor frecuencia en los carcinomas papilares, concretamente BRAF V600E y en el melanoma, donde se detecta en el 45% de casos diagnosticados. La detección de la mutación V600E en BRAF tiene implicaciones pronósticas y de respuesta al tratamiento. De hecho, está relacionada con una enfermedad más agresiva, un crecimiento más rápido y una buena respuesta a inhibidores quinasa como el vemurafenib o incluso los inhibidores del check-point inmune como el ipilimumab o pembrolizumab. Es por tanto importante conocer el estado mutaciones de BRAF para el abordaje del tumor desde el punto de vista clínico.

**MATERIAL Y MÉTODOS:** Se han estudiado 370 casos de neoplasias, acontecidas entre los años 2020 y 2022, pertenecientes a: pulmón (333), piel (25), tiroides (8), sistema nervioso central (2) y aparato digestivo (2).

El ADN total fue obtenido tanto de tejidos como de muestras procedentes de punción aspiración con aguja fina (PAAF). El estudio de la mutación activadora V600E en BRAF se realizó con pirosecuenciación, técnica de secuenciación por síntesis con detección en tiempo real que consiste en una cascada de reacciones enzimáticas acopladas a la incorporación de dNTPs a una cadena creciente de ADN que resultan en la emisión de luz, que es detectada por una cámara CCD. La mezcla de reacción contiene cebadores específicos biotinilados ADN polimerasa, ATP sulfurilasa, luciferasa y apirasa. Los nucleótidos se añaden a la reacción de manera secuencial. La incorporación, mediada por la polimerasa, del nucleótido trifosfato a la cadena creciente de ADN libera un grupo pirofosfato (PPi). La ATP sulfurilasa utiliza AMP y el PPi liberado en la reacción anterior para producir ATP. La luciferasa cataliza la conversión de luciferina a oxiluciferina consumiendo ATP y generando luz. La apirasa es una fosfatasa que defosforila los dNTPs no utilizados en cada paso, dejando la reacción lista para el paso siguiente. La detección de la luz emitida permite establecer el número y orden de los nucleótidos incorporados en la reacción de secuenciación del codón V600E del gen BRAF. La intensidad lumínica es proporcional a la cantidad de base incorporada, por lo que es una técnica cuantitativa.

**RESULTADOS:** La mutación V600E en el gen BRAF se detectó en 12 de los 25 melanomas estudiados (48%), en 4 de los 8 carcinomas papilares de tiroides (50%), en 9 de los 333 adenocarcinomas de pulmón (2,7%) y en ninguno de los 3 tumores cerebrales ni del carcinoma de esófago (0%).

**CONCLUSIONES:** La pirosecuenciación es una técnica rápida, fiable y útil. Puesto que las mutaciones en el gen BRAF son de gran importancia a la hora de planificar el tratamiento del paciente, la eficiencia de la técnica de pirosecuenciación proporciona una gran ayuda desde el punto de vista clínico.

TEAPs

869

## LA CIRUGÍA MICROGRÁFICA DE MOHS EN MACROCORTES Y MACROBLOQUES

Martínez Codes, Laura; García Díaz, Paula; Maldonado Muñoz, Cristina Rocio; Beitía Rodríguez, Irene; Guerrero Fretes, Nerea; Hita Corcoles, Virginia Joana; Olmo Fernandez, María Del Mar; Herranz Olmo, Beatriz

**Presentador:** Olmo Fernandez, María Del Mar

HOSPITAL UNIVERSITARIO DEL HENARES

**Tipo de trabajo:** e-Poster

**INTRODUCCIÓN:** La técnica Micrográfica de Mohs es un procedimiento quirúrgico destinado a garantizar la ausencia de infiltración en los bordes quirúrgicos de la lesión cutánea extirpada. La técnica de macrocortes y macrobloques en la cirugía de Mohs cuando la pieza tiene un tamaño considerable, reduce la carga de trabajo del técnico y permite el examen de la sección completa del espécimen facilitando el diagnóstico microscópico por parte del patólogo.

**MATERIAL Y MÉTODOS:** El procedimiento para esta técnica es idéntico al de la técnica de Mohs habitual con la única diferencia de que se utilizan macrobloques y macrocristales. Se realiza un estudio intraoperatorio y se precisa un diagnóstico inmediato mediante cortes en congelación. Otra opción es el diagnóstico de la muestra en diferido previa fijación en formol y con un programa adecuado a las características histológicas del tejido, según protocolo adaptado a este tipo de muestras.

**RESULTADOS:** Entre el 2018-2022 se realizaron 18 estudios con macrobloques y macrocortes para la Cirugía Micrográfica de Mohs de los cuales 10 se realizaron para Cirugía de Mohs en diferido (55,56%) y 8 en Cirugía de Mohs en intraoperatoria (44,44%), de todas ellas en 2 casos fue preciso sectionar el tejido e incluirlo en bloques normales para su reprocesado y corte debido a un procesado incompleto del tejido. Destacamos que de las 8 Cirugías de Mohs en intraoperatorias el diagnóstico definitivo en parafina coincidió en todos los casos con el intraoperatorio. Entre los años 2009-2017 se realizaron 92 estudios de biopsia de piel con Cirugía de Micrográfica de Mohs sin la técnica de macrobloques y macrocortes y se utilizaron unos 900 bloques normales frente a los 92 posibles macrobloques que se podían haber utilizado. El cambio desde 2017 supuso una disminución considerable del tiempo del TEAP, material y tiempo de diagnóstico del patólogo.

**CONCLUSIONES:** La técnica de macrobloques aplicada a la Cirugía Micrográfica de Mohs con un personal técnico adecuado y experimentado en estos campos proporciona una calidad máxima, una alta rentabilidad a un bajo coste, ya que permite optimizar el tiempo del técnico, el material utilizado y el tiempo de diagnóstico del patólogo. La calidad de los cortes obtenidos es significativamente más fácil de interpretar al disponer de una visualización completa del tejido, que facilita la identificación del área de ampliación si hay algún borde afecto o asegurar un resultado de bordes libres.

TEAPs

971

## COMPARATIVA ENTRE LA DECALCIFICACIÓN DE MÉDULA ÓSEA DE FORMA TRADICIONAL VS ESTACIÓN DE TRABAJO CON AGITACIÓN MAGNÉTICA

Requena García, Mar; Vázquez Pariente, Macarena; Ramos Chico, Arturo; Campos Aranda, Marta; Hidalgo Herrera, María

**Presentador:** Requena García, Mar

HOSPITAL UNIVERSITARI DE BELLVITGE

**Tipo de trabajo:** e-Poster

**INTRODUCCIÓN:** La biopsia de médula ósea es una prueba de gran utilidad en el diagnóstico de enfermedades hematológicas. En los servicios de Anatomía Patológica dicha muestra es imprescindible para establecer el correcto diagnóstico de procesos linfoproliferativos, determinar y clasificar el tipo histológico específico de linfoma y ofrecer información de valor pronóstico y terapéutico.

La interpretación significativa de la médula ósea requiere una muestra adecuada y bien preparada. El estudio histológico, inmunohistoquímico y molecular de patología linfóide en biopsia de médula ósea hace necesario que ésta sea decalcificada. Los métodos tradicionales de fijación y decalcificación limitan la calidad del ADN, hecho que afecta a los estudios posteriores. La bibliografía consultada muestra que el uso de estaciones de trabajo que incorporan agitación magnética en el proceso de decalcificación optimiza los resultados morfológicos y moleculares.

El objetivo es comparar un equipo de mercado con agitación magnética que facilita la decalcificación de médula ósea con nuestro sistema tradicional de fijación y decalcificación para determinar si los resultados de conservación del DNA muestran una mejora en la calidad de los estudios moleculares.

**MATERIAL Y MÉTODOS:** Se revisaron 10 casos en los que se fijó y decalcificó de forma convencional y 10 casos en los que se usó la estación de trabajo BoneSTATION de Milestone y en los cuales posteriormente se hicieron estudios moleculares.

En ambas situaciones la fijación fue en formol tamponado al 10% un máximo de 6 horas. En la decalcificación tradicional se utilizó EDTA de la solución MoL-DECALCIFIER de Milestone y las médulas se mantuvieron en estufa a 37°C durante 24-70h. Para la estación de trabajo BoneSTATION se usó la misma solución decalcificante y se dejaron a 27°C en agitación magnética durante 24-70h.

De los 20 casos, se realizaron lecturas de la concentración de DNA y PCR de DNA control, con comprobación de bandas por electroforesis. Por último, se compararon los resultados de las técnicas TCR e IGH realizadas en cada muestra.

**RESULTADOS:** Los resultados muestran una similar conservación del DNA y resultados moleculares parecidos entre las dos formas de decalcificación. De las 10 muestras decalcificadas tradicionalmente, la concentración media ha sido de DNA de 69,2 ng/μl, mientras que con agitación magnética ha sido de 86,7 ng/μl. La electroforesis muestra bandas con escasa fragmentación en ambos casos, evidenciando integridad similar del DNA. Los resultados de técnicas moleculares TCR e IGH tampoco muestran diferencias de precisión y fiabilidad.

**CONCLUSIONES:** La calidad del DNA no ha mejorado en relación al procedimiento de decalcificación convencional que ya se realizaba. Posiblemente esto se deba al exhaustivo control de fijación aplicado a la muestra y al uso de la solución óptima de EDTA para decalcificarlas, de manera que la implementación de la tecnología de la agitación magnética no ha repercutido en una mejora significativa de la calidad de los resultados.



## NUEVA METODOLOGÍA DEL REGISTRO DE ENTRADA EN LA IMPLEMENTACIÓN DEL NUEVO SOFTWARE DEL SISTEMA INFORMÁTICO EN EL SERVICIO DE ANATOMÍA PATOLÓGICA

Terrón Zapata, Tamara; Pérez Gómez, María Isabel; Contreras Feip, Marta; Cortés Brangoli, Sandra; Navarro López, Cristina; Vidal Bel, August; Moreno León, María Dolores  
**Presentador:** Terrón Zapata, Tamara

HOSPITAL UNIVERSITARIO DE BELLVITGE

**Tipo de trabajo:** e-Póster

**INTRODUCCIÓN:** En nuestro servicio en el año 2022 se registraron un total de 65.559 estudios entre biopsias y citologías, que correspondían a 100.572 muestras. El procedimiento de registro de entrada de muestras contempla 2 ruedas, una de pieza quirúrgica y otra de piezas pequeñas. El reparto se hace según especialidades, el intercalado de las muestras según su procedencia anatómica para evitar/minimizar errores y el reparto equitativo de las mismas entre los 21 patólogos. El registro de las peticiones/muestras es una a una no permitiendo registro masivo. La implementación del nuevo LIS (Laboratory Information System) de registro y trazabilidad de las muestras en el servicio de anatomía patológica nos permitiría hacer recepción masiva de las muestras disminuyendo el tiempo empleado en la recepción pero impide mantener nuestras 2 ruedas, (pieza quirúrgica y pieza pequeña) el reparto equitativo, el intercalado de muestras según procedencia anatómica y asignación del patólogo. Como objetivos principales nos planeamos hacer recepción masiva, mantener la rueda de patólogos, intercalar las muestras según procedencia anatómica y repartir equitativamente las muestras registradas.

**MATERIAL Y MÉTODOS:** El sistema nuevo organizativo se basó en generar diferentes ruedas por especialidades y asignación de patólogos manteniendo el intercalado de muestras según procedencia anatómica y la distribución equitativa de las mismas entre los diferentes facultativos en relación a sus especialidades. Para ello se crearon unas plantillas y un sistema de rotaciones (diario y/o semanal) en el que se contabilizaba y reflejaba la cuantía de muestras asignadas por facultativo durante la semana en curso. Cada semana estas ruedas son actualizadas y generadas de nuevo. Las muestras una vez intercaladas por diferentes procedencias anatómicas, separadas por patólogos y distribuidas en diferentes apartados son ordenadas hasta el momento de poder introducir las masivamente en el nuevo LIS.

**RESULTADOS:** La nueva organización del trabajo permitió el beneficio que ofrecía el nuevo sistema informático de la recepción masiva de muestras, permitió utilizar nuestro método seguro de trazabilidad y organización de muestras, detectando y minimizando los posibles errores humanos con el intercalado de muestras, permitió hacer el reparto equitativo de las mismas y la aplicación de la rueda de patólogos, además se optimizó el tiempo que se empleaba en la recepción de muestras en el servicio de AP.

**CONCLUSIONES:** La adaptación a la nueva metodología de trabajo con el nuevo LIS ha sido favorable y satisfactoria, cumple el objetivo principal y beneficia la rutina laboral.

## EL TÉCNICO DE ANATOMÍA PATOLÓGICA EN LAS UNIDADES DE ANTROPOLOGÍA FORENSE E IDENTIFICACIÓN DE LOS INSTITUTOS DE MEDICINA LEGAL Y CIENCIAS FORENSES

Melchor González, Covadonga; Covamel@Yahoo.Es  
 Covamel@Yahoo.Es, Covamel@Yahoo.Es  
**Presentador:** Melchor González, Covadonga

INSTITUTO DE MEDICINA LEGAL Y CIENCIAS FORENSES DE BURGOS

**Tipo de trabajo:** Oral  
 (Consultar sala y hora en el Programa científico)

**INTRODUCCIÓN:** La Antropología Forense se está haciendo hueco cada vez más extenso dentro de los Institutos de Medicina Legal y Ciencias Forenses, siendo una disciplina que aparece en la nueva Especialidad de Medicina Legal. Esto merece un desarrollo planificado y formativo, para el personal que se dedique o vaya a dedicarse a la citada disciplina. La formación especializada en materia de Antropología Forense va teniendo su trayectoria reconocida en varias universidades españolas, otorgando unos títulos, que siendo oficiales, debieran ser reconocidos a niveles Institucionales, para poder crear los puestos de trabajo adaptados a dicha titulación. Las unidades de Antropología Forense en España, han ido creciendo de iniciativas personales fundamentalmente con recursos personales y el entusiasmo de los mismos. Pero esto necesita del reconocimiento y de la categoría que se merece por parte de las Administraciones Públicas. Dentro del personal de los Institutos de Medicina Legal, hay personal, suficientemente cualificado con proyección formativa para poder desarrollar las labores propias de una unidad de Antropología e identificación. Si bien al igual que en las secciones de Patología e Histología, esta bien delimitado el trabajo de la figura del Técnico en Anatomía Patológica y Citología, es en Antropología Forense donde aún queda por delimitar las funciones, que aún no estando como tal, entran perfectamente dentro de su desarrollo profesional. De ahí que se debe empezar a unificar criterios de organización y trabajo fundamentales para la práctica de la Antropología dentro de los Laboratorios que de ahí surjan.

**MATERIAL Y MÉTODOS:** Se presenta el Proyecto de la Unidad de Antropología e identificación, de un Instituto de Medicina Legal. De como surge la iniciativa y del desarrollo hasta la fecha de la misma, haciendo constar los recursos mínimos necesarios para iniciar su andadura. Fundamentándolo desde la visión del Laboratorio y el trabajo del Técnico de Anatomía Patológica y Citología en la actualidad.

**RESULTADOS:** Se describirá la puesta en marcha del laboratorio de Antropología Forense de un Instituto de Medicina Legal, teniendo como referencia a las Asociaciones más punteras y otros laboratorios que ya empezaron su andadura hace años.

**CONCLUSIONES:** Hoy en día la medicina legal debe expansionarse. Desde los Institutos de Medicina Legal y Ciencias Forenses, se deben promocionar las Unidades de Antropología e identificación, puesto que para los inicios con pocos medios, entusiasmo y motivación, se puede llegar hasta las Instituciones Superiores, y así vean la necesidad de crear puestos de trabajo en esta disciplina, que no debemos olvidar que es una disciplina propia de la Medicina Legal. Con trabajo en equipo y apoyo de los profesionales expertos, se podrá llegar a una acreditación de las Unidades de Antropología Forense e identificación en el futuro.

## DISMINUCIÓN DE LOS ARTEFACTOS PRODUCIDOS POR SOBREFIJACIÓN MEDIANTE LA CONFECCIÓN DE BLOQUES TISULARES EN DIFERIDO.

García Izturriaga, Astrid De Los Ángeles; Quintero Quintero, Yamilet Carolina; Hernández Guerra, Ana Isabel

**Presentador:** García Izturriaga, Astrid De Los Ángeles

INSTITUTO NACIONAL DE TOXICOLOGÍA Y CIENCIAS FORENSES - DELEGACIÓN EN CANARIAS.

**Tipo de trabajo:** Oral

*(Consultar sala y hora en el Programa científico)*

**INTRODUCCIÓN:** En el año 2020, debido Sars-CoV-2, muchos servicios de anatomía patológica vieron afectado su flujo de trabajo habitual debido a las dificultades que presentaba el escenario de la pandemia. En este contexto resultó útil desarrollar la estrategia de confección de bloques tisulares en diferido, con el fin de evitar los inconvenientes causados por la prolongación en los tiempos de fijación de las muestras.

**MATERIAL Y MÉTODOS:** Se estudian los efectos del montaje en diferido de muestras tisulares de corazón, pulmón y encéfalo procedentes de autopsias, con distintos periodos de almacenaje tras el procesado, y se comparan con los resultados obtenidos con el procesado y montaje habituales.

**RESULTADOS:** No se observan cambios arquitecturales en las muestras procesadas con el método de montaje en diferido propuesto, pero sí una reducción significativa de la precipitación de pigmento formólico, así como la conservación de los determinantes antigénicos más sensibles.

**CONCLUSIONES:** Esta técnica permite conservar el tejido embebido en parafina durante tiempos prolongados sin perder calidad en los resultados y constituye una estrategia útil para servicios de anatomía patológica que, en momentos puntuales, presenten situaciones inesperadas de origen diverso en su flujo de trabajo.

## HOMICIDIOS: VARIACIONES EN LA TÉCNICA DE APERTURA Y EVISCERACIÓN DEL CADÁVER

Sala Mariscal, Cristina; Armando Aguilar, Evelyn; Arango Rodríguez, Montserrat; Fernandez Company, Naila; García Sanchez, Gisela; Manyanet Lopez, Paula

**Presentador:** Sala Mariscal, Cristina

INSTITUTO DE MEDICINA LEGAL DE CATALUNYA

**Tipo de trabajo:** Oral

*(Consultar sala y hora en el Programa científico)*

**INTRODUCCIÓN:** Las autopsias judiciales se realizan en los Institutos de Medicina Legal (IML). La autopsia judicial de rutina debe consistir en el estudio detallado y completo de la cavidad craneal, cuello, tórax y abdomen y, se lleva a cabo por médicos forenses y técnicos especialistas en patología forense o personal auxiliar cualificado. La muerte de etiología homicida es la más definitiva dentro de la patología forense, debido a sus implicaciones tanto civiles como penales y su visibilidad mediática. La realización de estas autopsias debe ser minuciosa y el estudio de las lesiones se debe realizar con detenimiento. La técnica de apertura utilizada mayoritariamente en los IML para tórax y abdomen es la de Roussy y Ameuille. Existen múltiples factores que pueden modificar la decisión sobre qué técnica de apertura o disección se debe realizar para el abordaje de una autopsia en los casos de muerte violenta homicida.

**MATERIAL Y MÉTODOS:** Técnica de apertura Mata: 2 casos de arma blanca. Disección de extremidades: 2 casos de arma de fuego. Disección de cara y cuello: 1 caso de violencia contusa, 1 caso de estrangulación, 1 caso de arma blanca en cara y 1 caso de arma blanca en cuello (degüello). Disección peel off espalda: 1 caso de arma blanca y 1 caso de arma de fuego.

**RESULTADOS:** Estructuras como cara, cuello o extremidades requerirán de modificaciones de las técnicas existentes, ya sea para ampliar campo de disección o para modificar la línea de corte y apertura. Mientras que en grandes áreas lesionadas como tórax o abdomen basta con técnicas de apertura no rutinarias, como Mata, combinadas con una disección por planos de las estructuras tisulares.

**CONCLUSIONES:** La técnica utilizada durante una autopsia debe adaptarse en cada caso de forma específica, siendo su prioridad la exposición de las estructuras lesionadas para su posterior estudio y se modifican en función del mecanismo lesivo y/o lesiones que presenten los cadáveres.

## LA SECCIÓN DE HISTOLOGÍA Y SU IMPORTANCIA EN LA RÁPIDA OBTENCIÓN DEL INFORME HISTOLÓGICO

Arango Rodríguez, Montserrat; Armando Aguilar, Evelyn; Fernandez Company, Naila; Sala Mariscal, Cristina; Crespo Alonso, Santiago; Rojas Soria, Rut María; García Maza, María Carmen; Manyanet Lopez, Paula; García Sanchez, Gisela  
**Presentador:** Arango Rodríguez, Montserrat

INSTITUTO DE MEDICINA LEGAL Y CIENCIAS FORENSES DE CATALUNYA

**Tipo de trabajo:** Oral  
*(Consultar sala y hora en el Programa científico)*

**INTRODUCCIÓN:** La histopatología forense comprende el estudio microscópico de las muestras tisulares obtenidas durante la realización de la autopsia judicial. Su finalidad es hallar y describir los cambios producidos como resultado de enfermedad o lesión. Los estudios histológicos dentro de la medicina legal incluyen las muertes naturales, violentas o indeterminadas. La histología es imprescindible en los casos donde no se aprecia ninguna causa de muerte macroscópica. En las muertes de etiología natural es necesaria para identificar las alteraciones microscópicas que han dado lugar a la lesión que han causado la muerte. En las muertes violentas, sospechosas de criminalidad o con implicaciones civiles o penales, la principal aportación de la microscopía será valorar la vitalidad de las lesiones y/o datarlas en función de las características del tejido estudiado.

**MATERIAL Y MÉTODOS:** La función de la sección de histología es la gestión, procesamiento y estudio de las muestras procedentes de las autopsias y debe disponer de los equipos necesarios para tal fin: Procesador de muestras, estación de parafina, Micrótopo, baño de flotación, teñidora, montadora de preparaciones y microscopio óptico y/o digital. Forman parte de la sección técnicos especialistas en anatomía patológica y citología, y patólogos. Son los médicos responsables de las autopsias junto con los técnicos los que realizan el tallado. Desde el 2010 hasta el 2022 hemos procesado 7791 casos lo que supone la realización de estudios histológicos en un 30% de las autopsias, de media.

**RESULTADOS:** El análisis de los datos determina que nuestra sección de histología permite reducir el tiempo que transcurre desde la realización de la autopsia y la elaboración del informe histológico (casos diagnosticados en la sección: 112 días de media, casos diagnosticados en instituciones externas: 327 días de media), discutir con un patólogo los casos de forma directa y conservar para poder revisar en un futuro las muestras histológicas.

**CONCLUSIONES:** Todo esto se traduce en una disminución del tiempo de espera, lo que fomenta el aumento de las peticiones de estudios complementarios y en una mejora de la calidad del trabajo, debido a que la elaboración de los informes de autopsia definitivos se realiza con mayor brevedad.

## TÉCNICA NO INVASIVA DE CONSERVACIÓN CADAVERICA

Lousada-Lopes Cruz, Sira; Ramos Balbás, Teresa; Pazos Roiz, Roberto  
**Presentador:** Lousada-Lopes Cruz, Sira

MAZORRA & VELA PATÓLOGOS

**Tipo de trabajo:** Oral  
*(Consultar sala y hora en el Programa científico)*

**INTRODUCCIÓN:** El TEAP cada vez esta mas presente en practicas tanatológicas en los cadáveres . Es fundamental conocer los peligros de realizar estas prácticas y sustituirlas por técnicas que eviten estos riesgos.

**MATERIAL Y MÉTODOS:** Técnica de acondicionamiento y conservación de cadáveres. Funcionalidad. Modo de utilización. Practicas compatibles con la técnica. Técnicas de conservación en cadáveres con enfermedades infecciosas ( Tipo I).

**RESULTADOS:** Los riegos que conllevan el uso de técnicas de conservación cadavérica habituales desaparecen, evitando así accidentes tanatológicas como la exposición a vapores del formaldehido. Además, al no tener que manipular el cadáver, se pueden realizar esta técnica en cadáveres con enfermedades infecciosas (tipo I).

**CONCLUSIONES:** La formación de los TEAP, cada vez más especializada, así como un buen manejo y seguridad en las técnicas con las que trabajamos, es fundamental para que nuestra categoría pueda abarcar todos los ámbitos profesionales en los que podemos desarrollar nuestras funciones.

## TÉCNICAS DE TANATOPLASTIA

Lousada-Lopes Cruz, Sira; Ramos Balbás, Teresa; Pazos Roiz, Roberto

**Presentador:** Lousada-Lopes Cruz, Sira

MAZORRA & VELA PATÓLOGOS

**Tipo de trabajo:** Oral

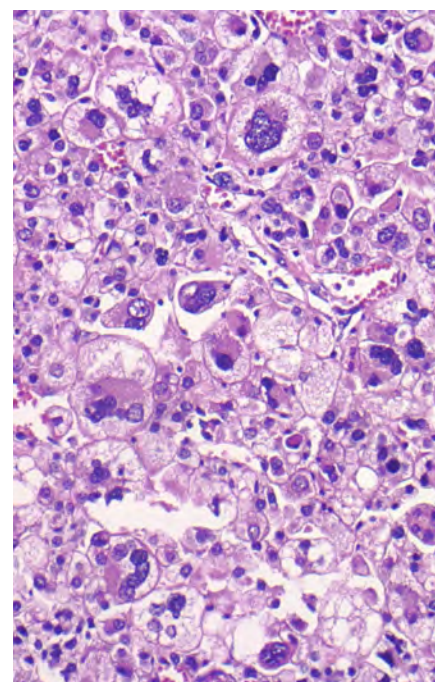
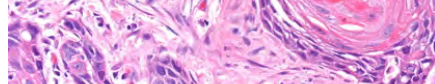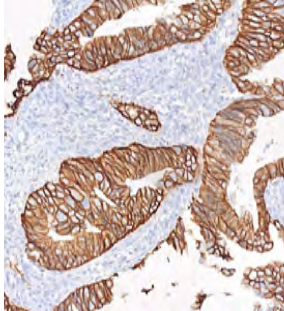
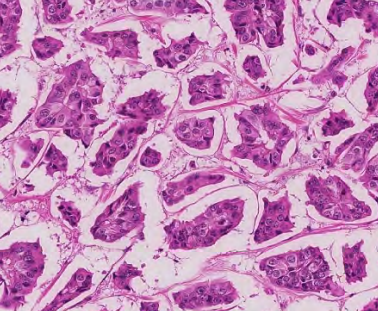
*(Consultar sala y hora en el Programa científico)*

**INTRODUCCIÓN:** Una de las funciones más importantes del TEAP, una vez que ha terminado la autopsia, es recomponer el cadáver, evitando por todos los medios que se note la manipulación previa del mismo, de manera lo podamos entregar con un aspecto lo más parecido al que tenía en vida, para que los familiares puedan realizar el duelo correspondiente.

**MATERIAL Y MÉTODOS:** Técnicas de tanatoplastia. Recomposición cadaverina tras la autopsia. Recomposición craneal y facial. Técnica de sutura de boca. Recomposición de tórax y abdomen.

**RESULTADOS:** Aplicando técnicas adecuadas de tanatoplastia en un cadáver, conseguimos que no se aprecien las alteraciones físicas consecuencia de la muerte (muertes violentas) ni tampoco las alteraciones producidas para poder completar o realizar el estudio post-mortem.

**CONCLUSIONES:** Ya sea tras una autopsia clínica o una autopsia judicial, una de las funciones de los TEAP es recomponer el cadáver. Saber manejar las técnicas de tanatoplastia adecuadamente nos facilita la función.



# SEAP-IAP 2023

La patología del futuro

