

ECOLE NATIONALE VETERINAIRE D'ALFORT

ANNEE 2003

CONTRIBUTION A L'ETUDE DES LESIONS OCULAIRES DU CHIEN AGE

THESE
pour le
DOCTORAT VETERINAIRE

présentée et soutenue publiquement
devant

LA FACULTE DE MEDECINE DE CRETEIL
le

par

Fani, Marie, Maggy HOVHANNESIAN
née le 21 novembre 1977 à Maisons-Laffitte (Yvelines)

JURY

Président : M
Professeur à la Faculté de Médecine de Créteil

MEMBRES

Directeur : **Mr Clerc**
Professeur d'ophtalmologie à l'ENVA
Assesseur : **Mme Cordonnier**
Professeur d'anatomie pathologique à l'ENVA

INVITES

Mme Chahory : chargée de consultations en ophtalmologie
Mme Muller : chargée de consultations en gériatrie

ANNEE 2003

CONTRIBUTION A L'ETUDE DES LESIONS OCULAIRES DU CHIEN AGE

THESE
pour le
DOCTORAT VETERINAIRE

présentée et soutenue publiquement
devant

LA FACULTE DE MEDECINE DE CRETEIL
le

par

Fani, Marie, Maggy HOVHANNESIAN
née le 21 novembre 1977 à Maisons-Laffitte (Yvelines)

JURY

Président : M
Professeur à la Faculté de Médecine de Créteil

MEMBRES

Directeur : **Mr Clerc**
Professeur d'ophtalmologie à l'ENVA
Assesseur : **Mme Cordonnier**
Professeur d'anatomie pathologique à l'ENVA

INVITES

Mme Chahory : chargée de consultations en ophtalmologie
Mme Muller : chargée de consultations en gériatrie

**A Monsieur le Professeur
De la faculté de Médecine de Créteil**

Il nous a fait l'honneur d'accepter la Présidence de Jury de notre Thèse,
Qu'il trouve ici l'expression de notre reconnaissance et de notre profond respect.

**A Monsieur le Professeur Bernard Clerc,
De l'Ecole Nationale Vétérinaire d'Alfort.**

Qu'il veuille bien trouver ici l'expression de notre déférente gratitude
Pour la qualité de son enseignement,
Et pour l'honneur et le plaisir qu'il nous a fait en acceptant de diriger notre travail.

**A Madame Nathalie Cordonnier,
De l'Ecole Nationale Vétérinaire d'Alfort.**

Nous la remercions vivement de nous avoir fait l'honneur de siéger au Jury de notre Thèse.

**A Madame Sabine Chahory,
De l'Ecole Nationale Vétérinaire d'Alfort.**

Pour nous avoir proposé ce travail,
Nous avoir aidé et patiemment guidé tout au long de sa réalisation,
Pour sa gentillesse et son enthousiasme,
Nous lui exprimons notre profonde et très chaleureuse reconnaissance.

A Maman

Des dissections de souris dans la cuisine au pique-nique sur l'herbe du concours,
et grâce à qui, tout a commencé.

A Papa

Pour ses larmes le jour des résultats
jusqu'à l'arrivée triomphante en « Mini » escortée de la 406.

A Frank

Mon plus grand sauveur face aux bugs du PC la veille de rendre les rapports de stage.

A Sandi et Julien

Pour leurs petits messages, réconfortants en prépa et porte-bonheur au concours.

A Nils et Charlotte

Pour nos petits « déliriums chroniques » des veilles d'examens.

A Will

Petit génie de l'informatique sans qui cette thèse n'existerait pas.

A Leslie

Pour qu'elle aussi, à son tour, aille jusqu'au bout de son rêve.

A Mère

Pour les séjours de révisions à Ouches, sa patience et son affection.

A Mimi

ma plus grande confidente.

A Mathilde

Pour nos fous rires, notre complicité et cette très forte amitié.

A Anne-Laure, Carole, Christelle, Cynthia et Delphine

Avec qui tout à débuté lors d'un séjour en Bretagne
et qui de Poulot à Ancienne s'est fortifié.

A Vincent

Parce son fluide paranormal m'est devenu aussi indispensable que les sushis.

A Christophe, Jean-Michel et Julien

Sans qui mariages et bébés ne seraient pas possibles.

A Delphine et Ariane

Pour nos plus belles années de lycée.

A Jean-Michel

Pour lui assurer mon soutien d'« Ancienne ».

A Jean-Claude, Père, Papi et Mamie

Qui resteront toujours près de moi.

A Djinie et Tricie

Gribouille, Kiti, Mina et Ti'choute

Bouba et Frisquette

Ella, Yahundé et tous les autres .

*« Faites que le rêve dévore votre vie afin que la vie ne dévore pas votre rêve »
Phillipe châtet*

TABLE DES MATIERES

<i>INTRODUCTION</i>	5
---------------------	---

<i>PREMIERE PARTIE : DONNEES GENERALES SUR LE VIEILLISSEMENT DU SYSTEME OCULAIRE DU CHIEN</i>	7
---	---

I. Le chien âgé	9
II. Modifications physiologiques liées à l'âge des structures oculaires	10
1) Effet du vieillissement sur les annexes du globe oculaire	10
2) Effet du vieillissement sur la cornée	11
3) Effet du vieillissement sur l'angle irido-cornéen	14
4) Effet du vieillissement sur l'iris et le corps ciliaire	14
5) Effet du vieillissement sur le cristallin	15
6) Effet du vieillissement sur le vitré	18
7) Effet du vieillissement sur la choroïde	20
8) Effet du vieillissement sur la rétine	21
9) Effet du vieillissement sur la vision	22
10) Effet du vieillissement sur le système immunitaire	23

<i>DEUXIEME PARTIE : ETUDE BIBLIOGRAPHIQUE DES AFFECTIONS OCULAIRES DU CHIEN AGE</i>	25
--	----

I. Dégénérescence des structures oculaires sans répercussion majeure sur la fonction visuelle	27
1) Atrophie de l'iris	27
2) Sclérose du cristallin	27
3) Dégénérescences du vitré	28
a) Hyalose astéroïde	28
b) Synchronisme étincelant	28
II. Affections oculaires responsables d'un déficit visuel	29
1) Affections dégénératives	30
a) Affections dégénératives de la cornée	30
➤ Dégénérescences lipidiques stromales	30
➤ Dégénérescence calcique	31
➤ Dégénérescence endothéliale	32
➤ Dégénérescence verticillée du canalicule	33
b) Affections dégénératives du cristallin	33
➤ Cataracte	33
➤ Luxation du cristallin	36

c)	Affections dégénératives de la rétine _____	38
➤	Atrophie progressive de la rétine (APR) _____	38
➤	Dégénérescence acquise subite de la rétine (SARD en anglosaxon) _____	39
2)	Affections inflammatoires _____	41
a)	Chorio-rétinite _____	41
b)	Névrite optique _____	41
c)	Détachement de la rétine _____	42
3)	Affections néoplasiques _____	44
a)	Tumeurs de l'orbite _____	45
b)	Tumeurs du globe oculaire _____	47
➤	Tumeurs de la conjonctive et de la membrane nictitante _____	47
➤	Tumeurs de la sclère et de la cornée _____	48
➤	Tumeurs intra-oculaires _____	49
➤	Tumeur du vitré _____	53
c)	Tumeurs du nerf optique _____	54
d)	Atteintes cérébrales (cécité/amaurose) _____	55
➤	Amaurose _____	55
➤	Tumeurs intra-crâniennes _____	55
e)	localisation oculaire des maladies néoplasiques _____	56
➤	Le lymphosarcome _____	56
➤	Les leucémies _____	57
➤	Le myélome multiple _____	58
➤	Les adénocarcinomes secondaires _____	59
➤	Le sarcome de Sticker _____	59
4)	Complications des affections oculaires liées à l'âge _____	59
a)	Uvéite phacolytique _____	59
b)	Glaucome secondaire _____	61
III. Affections oculaires responsables d'une modification anatomiques du globe oculaire _____		63
1)	Masses palpébrales _____	63
2)	Exophtalmie/enophtalmie _____	64
a)	L'énophtalmie _____	64
b)	L'exophtalmie _____	65
3)	Buphtalmie _____	66
4)	Strabisme _____	66
5)	Lagophtalmie _____	68
IV. Affections oculaires liées à un déficit immunitaire général ou local _____		69
1)	La kératoconjunctivite sèche (KCS) _____	69
2)	Les blépharoconjunctivites _____	70
3)	Les uvéites _____	70
4)	Ulcères récidivants _____	71
V. Affections générales du chien âgé à répercussion oculaire _____		73
1)	L'hypertension _____	73
2)	Le diabète _____	74
3)	L'hyperadrénocorticisme _____	74
4)	L'athérosclérose _____	75
5)	Syndrome d'hyperviscosité _____	76

**TROISIEME PARTIE: ETUDE RETROSPECTIVE DE 1027 CAS DE CHIENS AGES
PRESENTEES A LA CONSULTATION D'OPHTALMOLOGIE DE L'ENVA SUR 7 ANS.**

77

I. Critères de sélection des dossiers	79
II. Résultats de l'étude clinique	79
1) Analyse démographique	79
2) Etude des lésions observées	84
a) Etude générale	84
b) Etude des principales affections du chien âgé	86
III. Discussion : interprétation des résultats obtenus dans l'étude clinique	95
1) Lésions des annexes	95
2) Lésions de la cornée	95
➤ KCS	95
➤ Ulcère	95
➤ Kératite	95
3) Lésions de l'iris	96
➤ Dégénérescence de l'iris	96
➤ Uvéite phakolytique	96
4) Lésions du cristallin	96
5) Lésions du vitré	97
6) Lésions de la rétine	97
➤ APR	97
➤ décollement de rétine	97
7) Tumeurs	97

CONCLUSION	99
-------------------	-----------

ANNEXE	10
---------------	-----------

1

BIBLIOGRAPHIE	12
----------------------	-----------

3

INTRODUCTION

A l'image de la médecine humaine au siècle dernier, l'espérance de vie des animaux domestiques a considérablement augmenté ces dernières années. On constate ainsi que la gériatrie vétérinaire suit la même évolution que la gériatrie humaine il y a une trentaine d'années. Le vétérinaire d'aujourd'hui se doit donc d'appréhender au mieux ce processus complexe qu'est le vieillissement afin de satisfaire une clientèle nombreuse et, de plus en plus désireuse d'améliorer la fin de vie de leur compagnon. Le vieillissement s'accompagne d'une lente détérioration de la qualité de tous les tissus de l'organisme auquel le système oculaire n'échappe pas.

L'œil est un organe composite, constitué d'une variété de structures très hautement spécialisées, affectées par l'âge de manière indépendante. Le déclin dû à l'âge du système oculaire s'explique par des modifications de l'anatomie oculaire aussi bien lors de situations physiologiques que pathologiques. Les altérations anatomiques peuvent toucher les paupières, les glandes lacrymales, l'orbite, la cornée, l'iris, la sclère, la conjonctive, le limbe, l'humeur aqueuse, le vitré, le cristallin et la rétine. Toutefois, la vision ne dépend pas seulement de ces structures oculaires mais aussi de la transmission au cerveau pouvant être également le siège d'une dégénérescence sénile. Les signes physiques de l'âge au sein de l'œil sont inévitables, mais le degré de perte de la fonction visuelle due à la vieillesse peuvent être relativement variable, en fonction des dégâts optiques ou nerveux. Enfin, il est important de noter que peu d'affections oculaires sont véritablement uniques au patient gériatrique. Les lésions oculaires du chien âgé sont plus vraisemblablement le point de culmination des affections non diagnostiquées ou mal gérées qu'un phénomène spécifiquement lié à l'âge.

Cependant, peu de données ont été publiées en France sur le thème de la gériatrie vétérinaire. Il nous a donc semblé intéressant de résumer l'état actuel des connaissances concernant l'effet du vieillissement du système oculaire du chien. Ce travail s'appuie sur une étude rétrospective de 1027 cas présentés à la consultation d'ophtalmologie de l'Ecole vétérinaire d'Alfort de Mars 1995 à Septembre 2001. Dans une première partie, une étude bibliographique rappelle les données générales sur le vieillissement oculaire du chien. Puis, dans une seconde partie, est incluse l'étude rétrospective suivie d'une discussion des résultats obtenus.

PREMIERE PARTIE :

**DONNEES GENERALES SUR LE VIEILLISSEMENT DU SYSTEME
OCULAIRE DU CHIEN**

I. Le chien âgé

La gériatrie vétérinaire, par analogie à la médecine humaine correspond à la branche de la médecine vétérinaire qui s'attache à l'étude de l'animal âgé. Ces dernières années, la durée de vie des animaux domestiques s'est allongée de manière significative. On doit cette augmentation aux progrès de la médecine ainsi qu'à la croissance de la médicalisation des animaux domestiques. L'allongement de la durée de vie des animaux domestiques a ainsi entraîné l'expansion de la gériatrie vétérinaire (Fischer et Jegou 1990).

Le vieillissement est une notion particulièrement difficile à définir. Littéralement, il s'agit pour tout être vivant d'une perte progressive d'adaptation aux demandes de son environnement (Muller 2001). En d'autres termes, c'est un processus physiologique débutant à la naissance et regroupant l'ensemble des mécanismes qui conduisent à la mort. Il s'installe toujours de façon insidieuse et affecte indifféremment tous les organes. Son expression clinique est tout à fait variable selon les individus. En effet, les symptômes du vieillissement apparaissent progressivement et sont variables d'un individu à l'autre, tant par leur nature que par leur intensité. Chez le chien âgé, les signes cliniques de la vieillesse peuvent regrouper une apathie plus ou moins marquée, des tremblements ainsi qu'une diminution de la force des mouvements musculaires et de leur précision. L'animal peut aussi présenter une surdité par dégénérescence cochléaire et un syndrome vestibulaire. Enfin, le propriétaire peut noter chez son chien un ralentissement de la réponse aux ordres, une perte des apprentissages ainsi que des troubles du comportement tels que l'irritabilité, l'agressivité, un sommeil agité et une malpropreté (Muller 2001). Cependant il ne faut pas considérer la vieillesse comme une maladie mais plus comme une évolution conduisant à des modifications diverses qui affectent l'organisme dans sa globalité (Muller 2001).

Bien que le vieillissement varie dans de larges mesures selon l'individu, la plupart des auteurs s'accordent à considérer qu'un animal commence à relever de la gériatrie vétérinaire lorsqu'il atteint 75 à 80% de sa durée de vie. L'espérance de vie maximale d'un chien est de 27 ans mais rares sont ceux qui dépassent les 20 ans. En réalité, l'espérance de vie moyenne, toute races confondues, est de l'ordre de 13 ans (Dairin 1996). Il existe bien sûr des variations selon la race, la taille, les conditions de vie, l'alimentation. Aussi, définir l'âge à partir duquel

un animal relève de la gériatrie n'est pas aisé. Goldton (1997) propose ainsi un âge moyen à partir duquel les animaux sont considérés comme « gériatriques », c'est à dire lorsqu'ils commencent à présenter des maladies associées à l'âge en fonction de la taille de l'animal. Il considère ainsi qu'à partir de l'âge de 7 ans, le chien doit bénéficier d'un suivi afin de prévenir l'apparition de certaines maladies liées à l'âge et d'offrir un meilleur confort de vie à l'animal (Maroille 2001).

II. Modifications physiologiques liées à l'âge des structures oculaires

1) Effet du vieillissement sur les annexes du globe oculaire (Chaudieu et Clerc 1996)

Un animal très âgé maigrit et devient souvent cachectique. L'involution des masses musculaires et des masses graisseuses ainsi que celle des tissus conjonctifs produit des modifications de rapports entre le globe oculaire et ses enveloppes. L'œil se déplace dans le fond de l'orbite creusant les culs de sacs conjonctivaux. La paupière supérieure tombe, la paupière inférieure devient instable, s'enroulant ou s'éversant. La membrane nictitante, qui n'est plus enchâssée dans l'angle nasal, fait procidence devant le globe déjà enfoncé. Généralement, cette modification affecte les deux yeux mais sans pour autant interférer avec la vision. La sénescence altère aussi très fréquemment les glandes lacrymales et plus particulièrement chez les animaux prédisposés à la kératoconjonctivite sèche. La sécrétion lacrymale diminue (test de Schirmer inférieur à 10mm) et provoque une atteinte des annexes se traduisant par une blépharite et une conjonctivite. Le déficit lacrymal endommage également la cornée. Un pannus infiltre progressivement la cornée superficielle, accompagné de dépôts de pigment, aboutissant à une éventuelle kératinisation de l'épithélium cornéen.

2) Effet du vieillissement sur la cornée

Comme d'autres structures, la cornée des carnivores montre de façon inconstante des modifications dues au vieillissement, n'ayant pas toujours de répercussions cliniques, tout au moins à leur début. La cornée est un tissu conjonctif transparent non vascularisé et non pigmenté dans les conditions normales. Elle est formée d'une lame conjonctive dense recouverte d'une épithélium externe pavimenteux, non kératinisé, et d'un épithélium interne (endothélium) simple, reposant sur une membrane basale épaisse et homogène : la membrane de Descemet (Chaudieu et Molon-Noblot 1999).

L'étude histologique de la cornée de chiens âgés montre un épaissement irrégulier de l'épithélium cornéen, ainsi que de sa basale, avec une perte de polarité et une clarification des assises cellulaires basales et intermédiaires (Chaudieu et Clerc 1996). La membrane basale présente en effet un épaissement de la partie stromale de sa lamina densa. Cet épaissement est irrégulier, pouvant aller de 80nm à 290 nm dans les cas les plus importants alors que l'épaisseur normale de la lamina densa est comprise entre 30 et 55nm (Chaudieu et Molon-Noblot 1999). L'étude histologique révèle également la présence de digitations intra-stromales, dont certaines, dans les zones riches en hémidesmosomes, semblent se confondre avec les fibres d'ancrage stromales des hémidesmosomes. Ces fibres d'ancrage, ainsi que l'indique la figure 1, sont connectées aux hémidesmosomes et se fixent en regard de ces derniers sur le collagène de la lamina densa. Leur réseau descend dans le stroma superficiel où l'on peut distinguer les plaques d'ancrage. Par endroits, la lamina densa, normalement très dense aux électrons présente une densité moindre aux électrons jusqu'à parfois disparaître. Ces zones de moindre densité, voire de disparition de la lamina densa pourraient correspondre à des territoires de fragilisation épithéliale propre à l'individu âgé, analogues à ceux décrits par ALVADRO et coll chez l'Homme(Chaudieu et Molon-Noblot 1999).

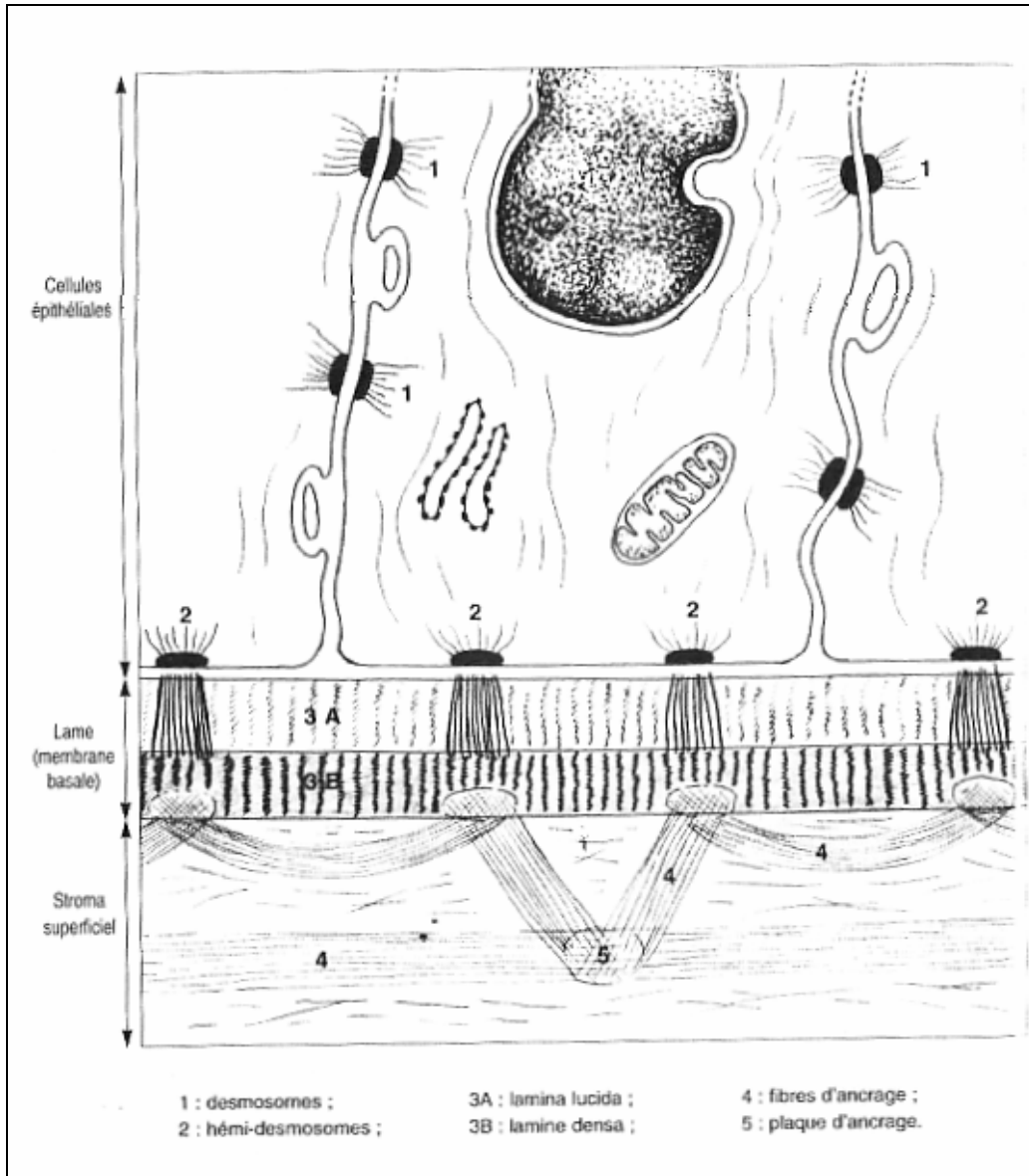


Figure n°1 : Mécanisme d'adhérence des cellules épithéliales de la cornée à leur lame basale et au stroma superficiel (Chaudieu, Molon-Noblot. 1999).

De même, chez l'Homme, il a été démontré que la membrane basale épithéliale s'épaissit avec l'âge (3nm par an). Des phénomènes de dédoublement de celle-ci sont susceptibles de survenir après 60 ans fragilisant l'attache épithélio-basale (Trinkhaus et Randall 1993). De plus, certaines glycoprotéines de la basale (laminine, fibronectine) ne se retrouvent que chez les sujets âgés (Chaudieu et Molon-Noblot 1999). Enfin, une étude récente sur la distribution des kératinocytes au sein de la cornée humaine saine a mis en évidence une corrélation entre la densité en kératinocytes et l'âge du patient (Berlau et Becker 2002). Il a ainsi été montré une baisse physiologique du nombre de kératinocytes tout au long de la vie (Robert 1982). Il a également été mis en évidence un ralentissement des processus de régénération et de réparation (Oshika et Klyce 1999). On observe en effet une pauvreté systématique en organites cytoplasmiques des cellules cornéennes chez l'animal âgé, ce qui est en faveur d'une régression des capacités de mitose de l'assise basale. (Lelan et Marcos 2001, Le Guilloux 1997).

Le stroma cornéen, partie la plus importante de la cornée (80 à 90%) présente des modifications plus discrètes. Il se compose de fibres de collagène arrangées en faisceaux réguliers et parallèles entre eux, inclus dans une substance fondamentale mucopolysaccharidique, entre lesquels sont disposés de manière régulière des kératinocytes. L'arrangement des faisceaux de collagène et la densité en kératinocytes ne sont pas modifiés avec l'âge. A contrario, la membrane de Bowman, correspondant à la zone sous-épithéliale superficielle, subit une altération liée à la sénescence. La membrane de Bowman, décrite chez l'Homme comme une membrane limitante antérieure, structurellement individualisée, ne peut être optiquement distinguée chez le chien. Toutefois, ultrastructurellement, il est possible de reconnaître chez le chien une mince couche sous-épithéliale équivalente (300 à 500nm) caractérisée par un fin réseau de fibres de collagène orientées au hasard et dépourvues de cellules. Celle-ci est plus importante chez l'individu âgé que chez l'animal jeune. Elle peut en effet atteindre une profondeur pouvant aller jusqu'à 1300nm (Chaudieu et Molon-Noblot 1999).

La membrane de Descemet, acellulaire, basale de l'endothélium produite par les cellules de l'endothélium, est épaissie par rapport à celle d'animaux jeunes. Elle peut atteindre plus de 10 micromètres d'épaisseur chez l'animal âgé, au lieu des 5 micromètres observés chez le jeune. Cet épaississement est physiologique, encore qu'il ne soit plus aussi rapide après l'âge de 5ans. Il correspond à la sécrétion continue de matériel basal. A la jonction avec

le stroma profond, la membrane de Descemet prend un aspect granuleux, déstructuré, non fibrillaire, marqué chez l'animal âgé (Chaudieu et Molon-Noblot 1999).

Ces modifications physiologiques de la structure cornéenne ne sont pas en principe repérables cliniquement et nécessitent la mise en œuvre d'examen au biomicroscope. En fente large, sera appréciée une éventuelle perte des qualités de transparence en zone stromale antérieure ou moyenne de la cornée. Cette perte de transparence cornéenne, fréquente chez le chien âgé, s'accompagne de l'augmentation de l'épaisseur de la cornée, visible en fente étroite (Chaudieu et Clerc 1996).

3) Effet du vieillissement sur l'angle irido-cornéen

Les modifications liées à l'âge de l'angle irido-cornéen sont bien documentées chez l'Homme et le chien. La zone corticale au sein du trabeculum s'épaissit chez les individus âgés. Cette zone corticale épaissie peut contribuer à un épaississement du trabeculum cornéoscléral au sein de l'angle iridocornéen. Les noyaux de collagène s'épaississent aussi en raison de l'augmentation des fibres de collagène et de l'élastine associée (Gelatt 2001a).

4) Effet du vieillissement sur l'iris et le corps ciliaire

Le vieillissement de l'iris s'accompagne d'une atrophie du muscle sphincter irien. L'examen attentif montre une diminution du stroma irien visible par rétroillumination, ainsi que la présence de pertes de substances sous la forme de trous au niveau du bord pupillaire (Chaudieu et Clerc 1996).

Un certain nombre de modifications liées à l'âge interviennent au sein du corps ciliaire. Alors que l'épithélium non pigmenté vieillit, sa membrane basale s'épaissit grandement conduisant à un aspect pluristratifié. Cet épaississement atteint par la suite près de

la totalité de l'épithélium chez les individus âgés. La membrane basale de l'épithélium pigmenté s'épaissit de manière similaire avec l'âge conduisant à une apparence pluristratifiée similaire. L'épithélium non pigmenté s'affine de manière irrégulière, plus particulièrement à la base du corps ciliaire ainsi que le long de la pars plana. Le stroma du corps ciliaire, s'épaissit également de manière concomitante en raison de l'augmentation des quantités de collagène et de matériel extracellulaire. Cependant le degré de pigmentation dans le corps ciliaire s'amointrit avec l'âge, particulièrement au sein de l'épithélium pigmenté le long des crêtes des processus ciliaires (Gelatt 2001a).

5) Effet du vieillissement sur le cristallin

Le cristallin est certainement la structure la plus facile à étudier dans son processus de vieillissement car son examen direct est relativement aisé et ses études ophtalmologiques grandement facilitées par le développement de la chirurgie de la cataracte. Le cristallin est une lentille biconvexe située dans la chambre antérieure entre l'humeur aqueuse et le vitré : il est maintenu au corps ciliaire par l'intermédiaire de la zonule. La capsule cristallinienne, plus épaisse à la surface antérieure que postérieure, est tapissée d'un épithélium en couche unicellulaire sous la capsule antérieure et pluricellulaire à l'équateur. A l'équateur, ces cellules deviennent des fibroblastes qui vont constituer le cortex cristallinien. Ces cellules sont capables de mitoses et vont donc se diviser toute la vie de l'animal en formant des couches concentriques qui vont petit à petit augmenter le volume du cristallin comme il est montré sur la figure 2 (Chaudieu et Clerc 1996). Le cristallin est en effet la seule partie de l'œil qui continue à croître tout au long de la vie. Son mode de croissance est tel que les nouvelles cellules se superposent les unes sur les autres à la surface du cristallin. Il n'y pas de dégradation des cellules plus âgées simultanément, ce qui confère au cristallin une structure en couche avec les cellules les plus âgées au centre et les plus jeunes à la surface (Michael et Marmo 1977).

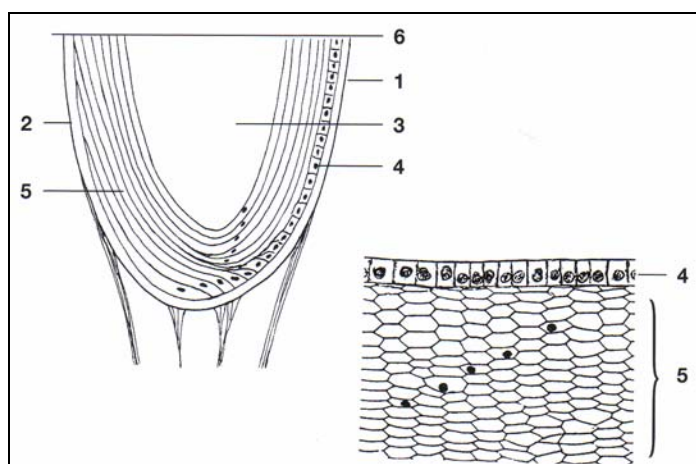


Figure n°2 : Coupe du cristallin (Clerc 1994).

- (1) capsule antérieure ; (2) capsule postérieure ; (3) noyau
 (4) épithélium cristallinien ; (5) fibres cristalliniennes ; (7) axe polaire.

Ainsi, avec l'âge, le noyau du cristallin devient de plus en plus dense en raison du dépôt de nouvelles fibres en région équatoriale qui viennent comprimer les fibres centrales anciennes. Cela entraîne une augmentation de la densité du noyau du cristallin appelée sclérose, donnant au cristallin un aspect bleu-gris. Le diagnostic est aisé après instillation de collyre mydriatique qui permet d'observer une zone de densification nucléaire constituée par le tassement des fibres les plus âgées au centre de la lentille (Chaudieu et Clerc 1996). La sclérose affecte la plupart des chiens de plus de 6 ans. La transmission de la lumière à la rétine n'est pas atteinte, le tapis est visible à l'ophtalmoscope car le cristallin est encore translucide et la vision n'est pas sérieusement endommagée (Davies 1984). La sclérose cristallinienne n'influence ainsi que de façon mineure la vision. La vision de près et la vision nocturne peuvent diminuer mais sans gravité. Toutefois, si les propriétaires se plaignent d'une baisse de vision chez un animal avec une sclérose du cristallin dans un œil calme, le vétérinaire devra considérer d'autres causes de cécité telles que les affections de la rétine ou du nerf optique (Davies 1984, Glaze 1997).

Cette augmentation de volume du cristallin s'accompagne d'une augmentation de poids et d'une modification de composition cristallinienne. Le cristallin est composé

d'approximativement 60 à 75 % d'eau, et cette quantité d'eau totale décroît avec l'âge. Les protéines du cristallin constituent 35% du cristallin, ce qui correspond au taux le plus important des tissus de l'organisme. Ce fort taux protéique explique que les mécanismes de vieillissement soient particulièrement notables sur cet organe. Deux formes de protéines sont décrites : les protéines solubles (cristallines) et les protéines insolubles (albuminoïdes) dont la quantité varie avec l'âge (Gelatt 2001b). Des modifications post-synthétiques sont en effet responsables de l'augmentation du pourcentage des protéines insolubles et des protéines solubles de fort poids moléculaire. Ainsi le pourcentage des protéines insolubles passe au cours de la vie de 5 à 60%. Et, simultanément se produit une diminution des protéines solubles contribuant à la perte de clarté du cristallin. De plus, des processus de désamination et de dégradation, de création de ponts disulfures expliquent les modifications de structure, de couleur, et de transparence de l'organe. D'autres processus enzymatiques interviennent non seulement dans la synthèse des protéines mais aussi dans le métabolisme énergétique. Celui-ci fait appel à la glycolyse anaérobie. L'épithélium du cristallin et surtout la zone germinative équatoriale ont un rôle essentiel dans le déroulement du cycle de Krebs et de la chaîne respiratoire. C'est pour cela qu'il faut rechercher les premières modifications anatomiques de la sénescence cristallinienne après dilatation pupillaire, à l'équateur sous la capsule antérieure. Lors de déficit métabolique, ce sont ces zones qui les premières vont présenter des anomalies en particulier sous la forme de vésicules ou vacuoles (Gelatt 2001b).

Deuxième dioptre du système optique après la cornée, le cristallin a pour fonction de focaliser les rayons lumineux sur la rétine. Pour assurer convenablement sa fonction, l'œil fait appel au mécanisme de l'accommodation. Celui-ci se fait par l'intermédiaire des muscles ciliaires qui modifient la courbure du cristallin afin de favoriser la convergence sur la région centrale de la rétine. La diminution de l'élasticité du cristallin liée à l'âge n'a que peu d'influence sur la fonction visuelle des animaux, car leur besoin d'acuité visuelle précise est beaucoup moins important que celui de l'homme. En revanche, les perturbations de la transparence peuvent occasionner des troubles nécessitant d'avoir recours à une thérapie chirurgicale (Chaudieu et Clerc 1996, Kayoko et Benes 1993, Said et Weale 1959).

La zonule subit aussi les effets du vieillissement. Avec l'âge, elle présente comme les autres structures protéiques de l'organisme, une dégénérescence. Une étude menée chez l'Homme a en effet montré que les microfibrilles de la zonule devenaient plus courtes et perdaient leur organisation avec l'âge (Hanssen et Franc 2001). Quant au ligament

hyaloïdocapsulaire, qui assure l'adhérence de la capsule postérieure avec la membrane hyaloïde entourant le vitré, il dégénère également. La disparition des insertions périphériques et postérieures peut favoriser l'apparition de luxation ou de subluxation cristallinienne (Chaudieu et Clerc 1996).

6) Effet du vieillissement sur le vitré

Le corps vitré est un gel avasculaire et transparent, constitué de fibres de collagène, de fibrocytes et de hyalocytes. Le collagène et les molécules d'acide hyaluronique représentent moins de 2% du vitré, le reste étant composé d'eau ainsi que d'une faible quantité de protéines, de glycoprotéines et d'électrolytes. Le collagène constitue la charpente du vitré et lui procure sa plasticité. Les espaces entre la trame de collagène sont remplis d'acide hyaluronique qui fournit au vitré son élasticité. Le vitré occupe les deux tiers du volume du globe oculaire. Son rôle est important, tant du point de vue architectonique (il participe à l'aspect du globe et maintient la rétine appliquée) que du point de vue de l'amortissement des chocs. Il participe aussi au métabolisme des structures voisines (Adler 1996).

Le vitré subit, comme les autres structures oculaires des phénomènes dégénératifs liés à l'âge. En vieillissant, il est soumis à un processus dégénératif irréversible se traduisant par des modifications ultrastructurales et biochimiques. Cette dégénérescence est qualifiée de synérèse et correspond à une liquéfaction du vitré. Le vitré se collabe (synérèse) diminuant ainsi de taille. Dans la partie restante de vitré sous forme de gel, la concentration en collagène se trouve augmentée et celle en acide hyaluronique est diminuée. Cette augmentation de la quantité de collagène conduit le vitré à être plus solide (Walton et Carsten 2002). La synérèse débute avec la formation de zones sombres ainsi qu'un épaissement membraneux dû à la lyse et à la condensation de la trame fibreuse du vitré (dégénérescence des microfibrilles). Quand elles sont suffisamment larges et denses, ces fibres condensées deviennent visibles à l'ophtalmoscope et apparaissent sous la forme de fines structures nébuleuses, bougeant doucement, en suivant les mouvements du globe. La synérèse est observée occasionnellement chez les chiens âgés, mais son incidence est faible. Une étude a trouvé une synérèse partielle du vitré chez seulement 2% des chiens âgés examinés et ces cas étaient associés à des uvéites

actives (Chaudieu et Clerc 1996). Chez les chiens, la synérèse est peut-être plus fréquemment observée quand elle accompagne un glaucome, une luxation du cristallin, et une inflammation tel que l'uvéite ou la chorioretinite. Ces inflammations entraînent une diminution ou une perte de sa transparence, la formation de brides pouvant, en outre, entraîner des décollements et déchirures de la rétine. Ces séquelles inflammatoires se rencontrent chez l'animal âgé après une ou plusieurs atteintes de l'uvéée antérieure, intermédiaire ou postérieure. (Stades et Boeve 1997) .

Le diagnostic se fait aisément à l'ophtalmoscope en interposant, grâce au disque de REKOSS des lentilles de puissance comprise entre 0 et 8 dioptries. De même, la biomicroscopie, au moyen d'une lentille plano-concave de Barkan ou d'une verre de Goldman à trois miroirs, permet de bien visualiser et de localiser les lésions. Enfin l'échographie en mode B permet de situer les lésions lors d'opacités des milieux du segment antérieur.

Chez l'homme, le taux de prévalence est différent. Une étude a montré qu'après l'âge de 45 à 50 ans, le volume de gel diminuait alors que le volume de liquide du vitré augmentait. Cette constatation a été par la suite confirmée d'un point de vue quantitatif et il a été montré, de plus, que la liquéfaction débutait au niveau du vitré central. Ainsi, plus de la moitié du vitré était liquéfié chez 25% des individus de 40 à 49 ans et ce taux montait jusqu'à 62% pour la tranche d'âge de 80 à 89 ans (Adler 1996). En réalité, la liquéfaction du vitré débute bien avant l'âge à partir duquel sont détectées les modifications cliniques et échographiques. On peut ainsi observer des signes de liquéfaction dès l'âge de 4 ans. Cependant, les mécanismes de liquéfaction du vitré ne sont pas encore élucidés et plusieurs théories s'affrontent aujourd'hui. De plus, la liquéfaction s'accompagne de modifications physico-chimiques des molécules d'acide hyaluronique du vitré. Une étude a ainsi mis en évidence des différences subtiles mais précises du profil chromatographique et des propriétés optiques des molécules d'acide hyaluronique du vitré liquéfié comparé à celles du vitré sous forme de gel. Les résultats ont alors suggéré que les différences de conformation entre les molécules d'acide hyaluronique du vitré gel et celle du vitré liquéfié étaient vraisemblablement, au moins en partie, responsable de la transformation gel-liquide observée avec le vieillissement. Cependant, une autre étude a montré que la quantité en acide hyaluronique quadruplait avec l'âge. Cette modification du ratio collagène sur acide hyaluronique contribue à une plus grande dispersion des fibres de collagène qui sont écartées par les nouvelles molécules d'AH

synthétisées. Des chercheurs pensent également que ce mécanisme pourrait entrer en jeu dans la liquéfaction du vitré (Gelatt 2001c). De plus, la concentration en protéines solubles augmente, passant de 0,5-0,6 mg/ml de 13 à 50 ans, à 0,7-0,9mg/ml de 50 à 80 ans et enfin à 1 mg/ml après 80 ans. Cette augmentation peut résulter d'une rupture liée à l'âge des barrières oculaires sanguines de la vascularisation rétinienne, de l'épithélium pigmentaire rétinien et de l'épithélium du corps ciliaire. L'âge est aussi associé à des modifications structurales importantes au sein du vitré central. Au cours des dernières décennies de vie, les fines fibres parallèles du vitré central deviennent plus épaisses et tortueuses. A côté de cette structure grossière, se situent des régions avec peu voire pas de propriétés de diffusion de la lumière qui sont remplies de vitré liquéfié. Puis ce vitré dégénéré forme de larges flaques de vitré liquéfié, des lacunes. Quand le vitré postérieur se détache de la rétine, il y a une réduction de la taille du vitré qui se collabe (synérèse) en entrant dans l'espace rétrohyaloïdien antérieur à la rétine. D'autre part, la lame basale entourant le vitré s'épaissit avec l'âge. Avec l'âge, le vitré devient donc progressivement plus liquide, ce qui pourrait affecter son efficacité de compression périphérique du cristallin et jouer ainsi un rôle dans la pathogenèse de la presbytie (Chaudieu et Clerc 1996, Adler 1996).

7) Effet du vieillissement sur la choroïde

Les effets du vieillissement sur la choroïde sont peu connus. Chez le porc, la zone occupée par les mélanocytes dans la choroïde centrale reste relativement préservée au cours la vie. Cependant, la densité de mélanocytes diminue significativement. En effet, la déplétion de ce type cellulaire est compensée par une augmentation de taille des cellules chez l'animal âgé. Une tendance similaire est retrouvée chez le singe et pourrait intervenir de la même manière dans la plupart des espèces (Gelatt 2001d).

8) Effet du vieillissement sur la rétine

A l'ophtalmoscope, la rétine du chien âgé, en comparaison avec celle de l'animal jeune, présente des vaisseaux modérément plus étroits, et une augmentation de la vascularisation choroïdienne (Michael et Marmo 1977). Dans la périphérie, on peut rencontrer des modifications dégénératives tel que la formation de kystes ou de zones d'atrophie au sein du feuillet rétinien interne qui s'affine. Le vieillissement de la rétine ainsi que celui de la vascularisation choroïdienne peuvent entraîner des ischémies locales. En plus de l'artériosclérose, les cellules endothéliales des capillaires de la rétine sont détruits avec l'âge. Il peut aussi y avoir une perte graduelle des neurones de la rétine avec l'âge, comme ce qui se produit dans d'autres partie du système nerveux, bien que des données spécifiques manquent (Michael et Marmo 1977). En effet, la rétine est issue d'un point de vue embryonnaire du neuroderme et subit donc une perte progressive du nombre de cellules nerveuses la constituant (Rosenthal 2001). De plus, les cellules de l'épithélium pigmenté deviennent moins nombreuses et se remplissent simultanément de matériel résiduel, parmi lesquels la lipofuscine (Gelatt 2001f).

Chez l'homme, on distingue la partie centrale de la rétine, où ne se trouvent que des cônes, cellules sensorielles de la rétine, responsables de la vision fine et de la vision des couleurs, la macula illustrée sur le figure 3. On ne la retrouve pas chez l'animal et elle correspond chez l'homme au siège de l'acuité visuelle. Celle-ci subit avec l'âge une dégénérescence non inflammatoire et acquise. Cette dégénérescence maculaire liée à l'âge survient sur un œil préalablement normal, après 50 ans et entraîne une altération de la fonction maculaire ainsi qu'une baisse de l'acuité visuelle centrale (Le Guilloux 1997). Elle conduit à une cécité bilatérale dans la majeure partie des cas (Busch 2001). Cette dégénérescence peut s'expliquer par une accélération du vieillissement normal de la macula. Il en existe deux formes : une forme sèche et une forme exsudative. Mais près de 90% des personnes atteintes de dégénérescence maculaire liée à l'âge présentent une forme sèche. Les symptômes cliniques regroupent une vision flou, des images déformées ainsi qu'une difficulté à lire ou conduire (David 1999). La pathogénie de cette affection n'est pas clairement élucidée (Weiye 1996). Chez le chien, l'absence de macula laisse supposer que cette dégénérescence rétinienne majeure liée à l'âge n'existe pas. Mais aucune donnée à ce jour permet de l'affirmer.

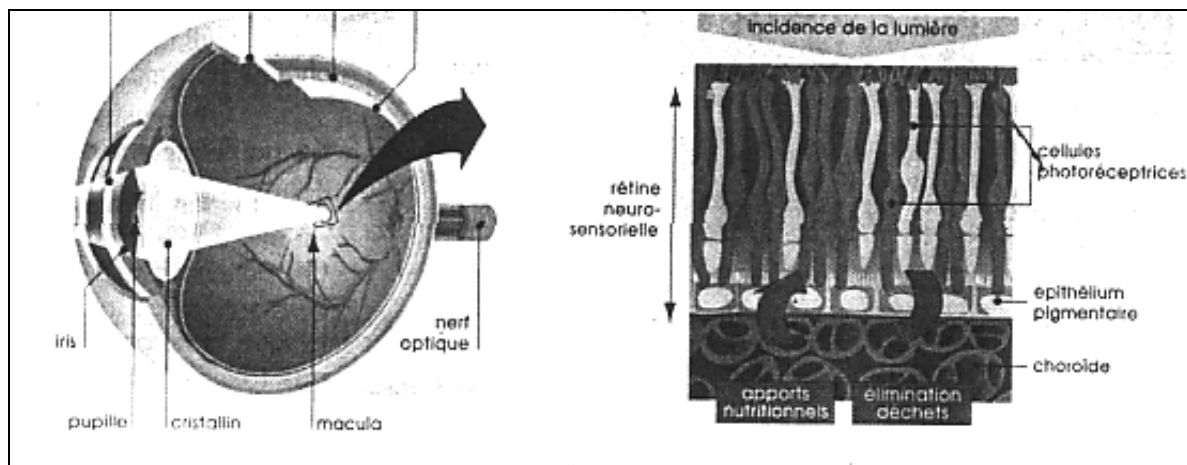


Figure n°3: La macula, partie centrale de la rétine (Le Guilloux 1997).

9) Effet du vieillissement sur la vision

L'acuité visuelle diminue avec l'âge. Cette altération de l'acuité visuelle peut être attribuée en partie à l'installation progressive d'une sclérose cristallinienne et à la diminution de la sensibilité rétinienne (Maroille 2001). Elle peut également être liée à la perte des capacités d'accommodation avec l'âge, la presbytie, très nette chez l'homme. Cependant, ce sujet n'a pas encore été étudié en ophtalmologie vétérinaire. A cela s'ajoutent les affections préexistantes telles que les cataractes héréditaires, les affections dégénératives de la rétine et les décollements, les glaucomes, ainsi que l'augmentation de la durée de vie des animaux domestiques.

Chez l'homme, l'acuité visuelle dans la moyenne individuelle commence à faiblir après 45 ans. A partir de l'âge de 80 ans, moins de 15% de la population présente une vision de 20/20. Cependant le fait que 10 à 15% d'entre nous conservent une bonne vision après 80 ans, est encourageant et nous fait dire que la baisse de vision n'est pas inévitable. Il faut cependant noter que la constriction de la pupille réduit le taux de lumière pénétrant l'œil du patient âgé d'environ 50% par rapport à l'œil d'une personne jeune. Ainsi, avec des

conditions d'éclairage ordinaires, l'acuité n'est probablement pas affectée (Michael et Marmo 1977, Sartral et Nounou 1999).

10) Effet du vieillissement sur le système immunitaire

Le système immunitaire n'échappe pas à l'effet du vieillissement. Après avoir atteint son efficacité maximale vers la puberté, ses capacités déclinent progressivement avec l'âge. La sénescence est en effet caractérisée par un déficit immunitaire global associé à une augmentation de fréquence des cancers (55% des cancers surviennent chez des personnes âgées de plus de 65 ans) et de certaines maladies auto-immunes, mais surtout à une augmentation de la morbidité et de la mortalité par infections (bactériémie, pneumopathies bactériennes ou à mycoplasmes, endocardites bactériennes, tuberculose, infections nosocomiales). La pathologie infectieuse représente environ 50% des causes de décès après 50 ans (Banks 1981).

Le vieillissement s'accompagne également de modifications de l'immunité spécifique : diminution des anticorps primaires et de l'affinité des anticorps, augmentation des auto-anticorps, diminution de l'activité des lymphocytes T helpers et T cytotoxiques. Les lymphocytes T sont les composants principaux du système immunitaire affectés par l'âge. Le thymus atteint sa taille maximale quand le chien est âgé de 4 à 5 mois puis débute une lente involution après la puberté en réponse au relargage des hormones stéroïdiennes. L'organe reste fonctionnel tout au long de la vie bien que son rôle chez l'adulte soit flou. La capacité des cellules T à lyser les cellules tumorales est altérée avec l'âge et est ainsi à relier à l'augmentation du nombre de néoplasies chez l'animal âgé. Une diminution de la prolifération des lymphocytes T induite *in vitro* par la phytolectine phytohemagglutinine est mise en évidence dans toutes les espèces, y compris le chien (Banks 1981).

D'autre part la production d'anticorps est elle aussi affectée par l'âge. Le taux d'anticorps produit après une première présentation antigénique décline avec l'âge. Par exemple, une souris âgée de 45 mois produira moins de 10% des anticorps produits par une souris de 4 mois. Cette diminution est plus marquée pour les antigènes T dépendants et moins marquée pour les antigènes T indépendants. D'autre part, cette diminution affecte plus

fortement la réponse primaire que secondaire. Ces données suggèrent que les altérations liées à l'âge concernant l'immunité humorale touche en premier lieu les lymphocytes T helpers. En outre, les lymphocytes T, souvent en association avec les macrophages sont responsables de l'hypersensibilité retardée mais aussi de l'hypersensibilité de contact et du rejet de tissu étranger. Des expériences sur les souris puis chez l'homme suggèrent que chacune de ces fonctions est clairement modifiée au cours du vieillissement. L'hypersensibilité retardée et le rejet d'allogreffe sont ralenties voire absentes chez le sujet âgé. Enfin, le sujet âgé subi une diminution de la synthèse d'IL-2 et de CD 25, augmentation de l'IL-6 et du TGF β . Cependant, de façon inattendue, l'immunité muqueuse semble préservée chez l'animal âgé (Revillard 1998).

Un argument indirect en faveur d'une dysrégulation du système immunitaire chez le sujet âgé est apporté par la fréquence des gammopathies monoclonales idiopathiques et des proliférations oligoclonales des lymphocytes T CD8+. Certaines études ont montré que l'absence de réactions cutanées d'hypersensibilité retardée était associée à une durée de vie plus brève chez les personnes âgées et qu'un déficit des cellules T mesuré par le nombre de lymphocytes CD4+ du sang et la réponse aux mitogènes était corrélé avec une mortalité plus importante (pneumonies et cancers) dans les deux années suivant le test (Revillard 2000). Cette altération du système immunitaire a des conséquences générales mais peut également expliquer la fréquence des affections néoplasiques et infectieuses du système oculaire chez le chien âgé.

DEUXIEME PARTIE :

ETUDE BIBLIOGRAPHIQUE DES AFFECTIONS OCULAIRES DU
CHIEN AGE

I. Dégénérescence des structures oculaires sans répercussion majeure sur la fonction visuelle

1) Atrophie de l'iris

L'atrophie des muscles du sphincter irien est fréquemment rencontrée en clinique chez l'animal âgé. Elle se traduit par une mydriase partielle ou totale au repos ainsi que des réflexes photomoteurs lents et incomplets. Elle est particulièrement fréquente dans les petites races et tout spécialement chez le Caniche nain, le Bichon, le Schnauzer nain et le Chihuahua (Chaudieu et Clerc 1996). Elle est consécutive à la dégénérescence du muscle sphincter. Il en résulte une réponse pupillaire anormalement paresseuse et incomplète à l'excitation lumineuse. On peut noter des vestiges de tissu irien le long du bord de la pupille constituant un liseré irrégulier au niveau des marges pupillaires, ainsi qu'un amincissement plus ou moins marqué et parfois une absence presque totale de tissu irien (Fischer et Jégou 1990). Les zones atteintes apparaissent comme des tâches translucides ou percées au sein de l'iris. Parfois, l'atrophie entraîne de larges trous dans le stroma irien, ressemblant à de multiples ouvertures pupillaires. Les formes très avancées peuvent ne laisser subsister que quelques fibres reliant un cercle pupillaire à la périphérie de l'iris (Glaze 1997). Les branches afférentes et efférentes de l'arc réflexe pupillaire sont intactes mais la réponse musculaire terminale est partiellement ou totalement absente. Cette affection ne s'accompagne pas d'un trouble visuel fonctionnel bien que certains propriétaires signalent chez leur chien une photophobie en forte luminosité (Fischer 1989).

2) Sclérose du cristallin

Cette affection a déjà été envisagée dans le paragraphe traitant de l'effet du vieillissement sur le cristallin.

3) Dégénérescences du vitré

Les dégénérescences du vitré liées à l'âge sont de deux types : le synchisis étincelant et la hyalose astéroïde.

a) Hyalose astéroïde

La hyalose astéroïde est un processus dégénératif du vitré lié à l'âge, caractérisé par la formation de nombreuses petites opacités sphériques et blanches, flottant dans le vitré, disséminées assez uniformément (Gelatt 2001d). Ces éléments denses en suspension prennent un aspect brun doré à contours noirs lors de l'examen à l'ophtalmoscope. Ces « corps astéroïdes » mesurent de 0,03 à 0,1 mm de diamètre et sont constitués d'un complexe lipo-calcique. On les rencontre habituellement chez le chien âgé avec un taux de prévalence allant de 0,5 à 2,5%. Ils sont généralement unilatéraux mais peuvent être également bilatéraux. Les opacifications oscillent légèrement avec les mouvements oculaires mais conservent leur position en raison de leur attache à la trame fibreuse du vitré (Staedes et Boeve 1997). L'examen échographique met en évidence des points fortement échogènes et mobiles, dispersés dans le vitré, sans zone anéchogène prérétinienne. L'homogénéité des lésions et leur grande mobilité les distinguent des hémorragies. Il n'y a habituellement pas d'affections oculaires ou systémiques concomitantes ou antécédantes. La vision n'est pas altérée, même dans les cas d'accumulation importante d'astéroïdes. L'étiologie est inconnue (Glaze 1997, Davies 1984).

b) Synchisis étincelant

Le synchisis étincelant est une dégénérescence du vitré se traduisant cliniquement par des particules brillantes mobiles, ayant tendance à sédimenter dans le fond de la cavité

vitréenne. Ces particules, composées de cholestérol se meuvent sans relation avec les mouvements du globe. Après un mouvement oculaire, ils peuvent ressembler à un tourbillon de neige en arrière du cristallin (Chaudieu et Clerc 1996). Il s'agit la plupart du temps de découverte fortuite lors de l'examen du segment postérieur car elles n'entraînent pas de gêne fonctionnelle. La vision est conservée. Cependant, en regard d'une lumière vive, elles peuvent parfois éblouir (Glaze 1997). Il s'agit d'un processus plus grave et moins fréquent que la hyalose astéroïde, faisant généralement suite à une inflammation intra-oculaire. Cette forme plus avancée de dégénérescence du vitré influence le cristallin et la stabilité rétinienne en prédisposant l'œil à une luxation du cristallin et à un décollement rétinien. L'examen échographique surprend par la découverte d'une densité élevée, chacun des points réalisant un interface avec le gel vitréen. Lorsque le vitré n'est pas accessible à l'examen direct cette densité élevée peut être confondue avec des hémorragies massives anciennes. Il existe un signe différentiel caractéristique : lors de synchisis, il existe toujours une bande de vitré anéchogène le long de la rétine, expression selon certains auteurs, d'un collapsus (Staedes et Boeve 1997).

II. Affections oculaires responsables d'un déficit visuel

Le vieillissement est associé à des modifications dégénératives de la structure anatomique de l'œil parmi lesquelles certaines entraînent une altération fonctionnelle de la vision. Les modifications liées à l'âge peuvent toucher le caractère réfringent de l'œil, diminuer l'acuité et la sensibilité visuelle ainsi que la vision des couleurs, augmentant l'éblouissement et la déformation, réduisant l'adaptation à l'obscurité ainsi que des altérations du champ visuel. Les autres altérations correspondent à des inconforts oculaires dûs à une sécheresse oculaire (Roth 1996). Ces différentes affections doivent être diagnostiquées précocement afin de diminuer les risques de déficit visuel et d'éviter si possible la cécité. Ces affections peuvent être regroupées en 3 types : dégénératif, inflammatoire et néoplasique.

1) Affections dégénératives

Les affections dégénératives responsables d'un déficit visuel chez le chien âgé concernent la cornée, le cristallin et la rétine.

a) Affections dégénératives de la cornée

Les dégénérescences cornéennes correspondent à des modifications pathologiques secondaires au sein de la cornée pouvant être unilatérales ou bilatérales. Des lipides, du cholestérol, du calcium ou une combinaison de chacun sont souvent retrouvés dans ces lésions. L'inflammation et la pigmentation de l'épithélium et du stroma superficiel peuvent précéder ou accompagner les dégénérescences (Laforge 1989a). La pigmentation est le résultat de la migration de mélanocytes limbiques, d'apparition de pigments mélaniques dans les cellules épithéliales dédifférenciées et dans le stroma superficiel. Elle s'accompagne d'une néovascularisation stromale antérieure, d'une infiltration du stroma par des cellules inflammatoires, des cellules pigmentées (macrophages), des néo-vaisseaux. Cliniquement, les dégénérescences cornéennes ont un aspect très variable (Chaudieu et Molon Noblot 1999, Gelatt 2001e).

➤ Dégénérescences lipidiques stromales

Elles peuvent se produire en profondeur variable dans la cornée mais sont surtout sous-épithéliales, chez des chiens adultes à âgés. L'origine peut être strictement locale ou générale : des dépôts de cholestérol intra-lamellaires stromaux sont identifiables d'abord en région stromale antérieure (sous la basale), sous la forme de spicules réfringentes à l'examen biomicroscopique. En microscopie électronique, ils ont l'aspect de cristaux à arêtes vives. Lors d'hyperlipidémie associée, des dépôts lipidiques intracellulaires peuvent être identifiés dans les kératinocytes (Chaudieu et Molon Noblot 1999). On peut classer ces dégénérescences lipidiques cornéennes sous trois rubriques :

-secondaires à une kératopathie chronique :

Dans le cas de la kératite superficielle chronique du berger allemand, les dépôts de cholestérol apparaissent souvent vers six à dix ans, progressent peu et se localisent d'abord au limbe puis en cornée centrale, souvent sous forme d'anneau. Suite à une kératectomie, les lésions n'évoluent pas et restent périphériques au site opératoire (Chaudieu et Molon Noblot 1999).

-secondaires à un dysmétabolisme des lipides :

Cette affection sera traitée dans le paragraphe traitant des affections systémiques à répercussion oculaire.

-d'origine inconnue :

Elle sont plus évolutives chez des chiens âgés de plus de 8 ans. Ces lésions se présentent soit sous la forme d'opacités axiales blanchâtres, denses, soit d'opalescences cornéennes, soit d'opacités denses, blanches, ovoïdes, excentrées au limbe et progressant vers le centre de la cornée. La néovascularisation superficielle est de règle sur les lésions anciennes, avec une infiltration cellulaire et pigmentaire mélanique (Chaudieu et Molon Noblot 1999).

➤ Dégénérescence calcique

La cornée du chien âgé peut subir une dégénérescence calcique superficielle encore appelée kératopathie calcifiante Elle correspond aux dépôts de calcium sur la cornée de chiens âgés de 13 à 18 ans. Les premiers signes cliniques sont un épiphora ainsi qu'une photophobie excessive. Dans de nombreux cas, des ulcères cornéens sont rapportés et une photophobie démesurée qui conduit les patients à éviter nerveusement la lumière éclatante. Certains propriétaires signalent que l'animal tombe en arrière s'il est brusquement exposé à la lumière (Ficher 1989). Les symptômes oculaires incluent initialement le dépôt de matériel calcique. La surface épithéliale est dans un premier temps intacte. Puis le processus d'opacification cornéenne s'accroît tout comme les ulcères cornéens. Initialement la dégénérescence calcique peut être unilatérale mais par la suite elle est presque toujours bilatérale. Elle est sous-

épithéliale, souvent associée à la dégénérescence lipidique, et est mise en évidence histologiquement par des colorations spécifiques (Von Kossa). Elle se caractérise par un dépôt gris-blanchâtre superficiel, en général excentré, de surface irrégulière. La néovascularisation superficielle est fréquente. La cause la plus fréquente est une kératite chronique (Crispin et Barnett 1983). Différentes hypothèses sur l'origine de cette dégénérescence ont été émises. Les recherches d'une atteinte associée de la thyroïde, du foie ou de la corticosurrénale n'ont pas abouti. Quant à l'hypercalcémie, elle n'est pas constante. Une association curieuse mais presque constante cependant est la présence d'une démence évidente chez les patients atteints de cette affection. Mais la signification de l'association entre les deux reste non élucidée. Il est difficile de conclure à l'efficacité d'un régime particulier. Les médicaments ayant des effets chélateurs, tel que l'acétylcystéine et l'EDTA, ont été utilisés dans les phases non ulcératives. Les résultats sont équivoques. La complication la plus intense de cette affection est l'ulcère cornéen profond et la formation d'un desmécèle avec ou sans perforation cornéenne. En l'absence d'efficacité des agents topiques, il convient de procéder à une kératectomie lamellaire et à une tarsorrhaphie temporaire. Les propriétaires doivent être avertis que la cornée des chiens âgés peut posséder moins de stroma que celle des jeunes chiens. Une dépression épithélialisée peut ainsi persister après la guérison de la cornée. L'incidence de cette affection a significativement augmenté au cours des dernières années en raison de l'augmentation de durée de vie des chiens (Chaudieu et Molon Noblot 1997).

➤ **Dégénérescence endothéliale**

Avec l'âge, il n'est pas rare d'observer un œdème cornéen sénile, progressif et bilatéral. Il correspond à la dégénérescence vacuolaire de l'endothélium cornéen dont les cellules contrôlent la quantité d'eau présente à l'intérieur du stroma entraînant un œdème profond et dense. L'aptitude de l'endothélium à assurer la turgescence cornéenne (état d'hydratation optimal du stroma garant de sa transparence) par transport actif de l'eau stromale vers l'humeur aqueuse via l'endothélium (système de pompe endothéliale) décroît ou parfois disparaît totalement (Fischer 1989, Fischer et Jégou 1990). Chez les primates, le vieillissement cornéen se traduit par une diminution de densité cellulaire endothéliale de 20% les 6 premières années, puis de 0,7 à 0,8% par an ensuite. Histologiquement, la membrane de Descemet est épaisse, pluristratifiée, et l'endothélium, très raréfié ou absent, parfois remplacé par un matériel collagénique, fibrocellulaire. Ce phénomène se traduit chez le chien, à

l'examen en microscopie spéculaire de l'endothélium cornéen, chez des animaux âgés, notamment dans des races prédisposées, par une baisse de la densité cellulaire (la normale se situe vers 2500 cellules/mm²) ; les cellules s'hypertrophient, se vacuolisent, ont un aspect pléiomorphe. Cette désorganisation cellulaire entraîne une hyperhydratation du stroma, considérablement épaissi, siège d'un œdème très important. On observe la formation de bulles qui éclatent en surface et lèsent l'épithélium d'une cornée épaisse et déformée. Une des complications majeures est la kératopathie bulleuse. Des ulcérations peuvent apparaître à l'occasion de la formation et de la rupture de ces bulles et sont particulièrement difficiles à soigner (Chaudieu et Molon Noblot 1999). Il a été montré que ce trouble dégénératif sans cause identifiable se manifesterait préférentiellement dans certaines races après 5 ans (Boston Terrier, Caniche nain, Teckel, Boxer, Chihuahua). De plus, il semblerait que les femelles âgées soient plus affectées que les mâles. Cependant, ce type d'anomalie peut être constaté chez de très vieux chiens de toutes races. Le déficit visuel est majeur (Glaze 1990, Chaudieu et Clerc 1996, Brooks 1990).

➤ **Dégénérescence verticillée du caniche**

Chez le Caniche nain âgé, la cornée peut devenir opalescente et s'infiltrer à partir du limbe par du pigment mélanique en direction centripète et radiaire. L'épithélium en microscopie photonique est métaplasique en surface. La couche basale présente des troubles de la différenciation et repose sur une basale irrégulière et un stroma superficiel fibroplasique (d'où un aspect opalescent). En microscopie électronique, on voit que la cornée est infiltrée par des granules intracytoplasmiques de mélanine, et que le cytoplasme des cellules basales est pauvre en mitochondries et riche en filaments de kératine. Les lésions épithéliales et la fibroplasie stromale superficielle importante expliqueraient que l'on réalise ici les conditions favorables à la phagocytose de la mélanine limbique (Chaudieu et Molon Noblot 1997).

b) Affections dégénératives du cristallin

➤ **Cataracte**

La cataracte est une atteinte pathologique de la structure du cristallin conduisant à la perte de sa transparence et se traduisant par une cécité plus ou moins complète pour l'animal.

Elle se définit par une opacification des fibres cristalliniennes ou des capsules (Clerc 1994). Les cataractes rencontrées chez le chien âgé sont de trois types : héréditaires, séniles et diabétiques.

Les cataractes héréditaires isolées, c'est à dire, n'étant pas reliées à une autre affection oculaire héréditaire, se déclarent chez le chien jeune. Les races principalement touchées sont le Caniche, le Schnauzer, le Lévrier Afghan, le Labrador et autres Rétroivers, le Bobtail (Laforge 1989b). Elles ne seront pas abordées ici car elles ne concernent pas à proprement parlé le chien âgé. Cependant, il est fréquent de rencontrer dans certaines races des cataractes secondaires à une dégénérescence héréditaire de la rétine. Ces cataractes apparaissent généralement chez le chien âgé bien que la maladie primaire soit présente dès le jeune âge. Ces cataractes sont dans les premiers stades équatoriales et sous-capsulaires postérieures puis antérieures. Elles évoluent vers une cataracte complète conduisant à la cécité du chien. Le mécanisme physiopathologique n'est pas encore complètement défini. Plusieurs hypothèses sont émises : l'atrophie rétinienne conduirait à une diminution des échanges nutritionnels avec le cristallin par l'intermédiaire du vitré et serait également responsable de la libération de radicaux libres dans le vitré. Ces cataractes sont d'évolution lente, généralement sur plusieurs mois (Chaudieu et Clerc 1996).

Les cataractes séniles se caractérisent par une liquéfaction du cortex avec opacification de la région sous-capsulaire. Elles sont fréquentes chez le chien de plus de 9 ans. La cause est généralement inconnue, bien qu'un changement dans la composition et le métabolisme du cristallin âgé puisse contribuer au développement d'une cataracte ou rendre le cristallin plus sensible au stress cataractogène. Habituellement, l'opacité progresse lentement sur plusieurs mois ou années jusqu'à la cataracte mature illustrée sur la figure 4. Leur point de départ est nucléaire. Ces cataractes nucléaires sont une suite normale de l'évolution du processus de sclérose. Elles sont toujours bilatérales mais le plus souvent, l'évolution est différée sur les deux yeux. Au stade terminal, l'opacité est totale. L'animal devient aveugle et se heurte à des objets sur son chemin (Chaudieu et Clerc 1996).

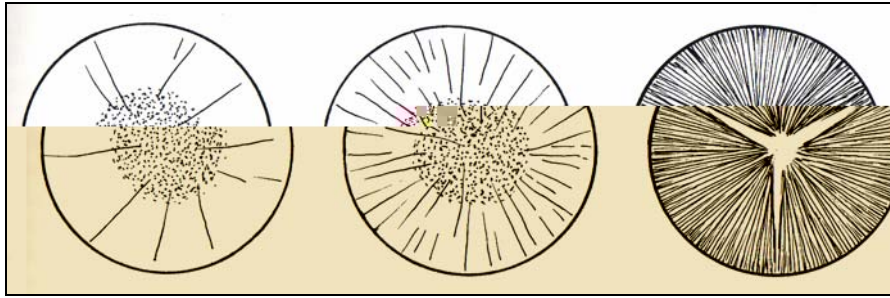


Figure n° 4 : Evolution de la cataracte sénile jusqu'à maturité (Clerc 1994).

On rencontre également des cataractes diabétiques chez l'animal âgé. Elles sont généralement bilatérales et intéressent la totalité du cristallin. Elles progressent rapidement en quelques jours à quelques semaines. Elles sont ainsi responsables d'une cécité d'apparition brutale. La modification du cristallin est la conséquence de la glycémie élevée avec perturbation du métabolisme des glucides et accumulation de sorbitol dans le sac cristallinien (Roth 1996, Laforge 1989b).

Parmi les facteurs prédisposants à la cataracte, l'âge tient une place importante. L'âge provoque en effet une diminution de la synthèse des protéines, une modification de leur composition et de l'apport énergétique. Ces différents facteurs prédisposent à l'apparition de la cataracte. Il existe d'autres facteurs qui, pris isolément, ne provoqueraient pas de cataracte, mais qui par un effet cumulatif vont favoriser l'apparition de la maladie. C'est ainsi que l'inflammation chronique, les facteurs physico-chimiques, les troubles métaboliques et généraux vont s'accumuler tout au long de la vie et provoquer à un certain seuil des troubles de la transparence. Il existe donc une étiologie multifactorielle de la cataracte sénile qui explique que tous les individus ne seront pas atteints de la même façon (Chaudieu et Clerc 1996, Kinoshita 1974).

Chez l'homme, les facteurs de risque d'apparition de la cataracte ont été décrits. Il y a clairement des cas où le système de défense échoue et conduit au développement de la cataracte. Le raison n'est pas connue. Cependant, un certain nombre de facteurs de risque liés à la formation de la cataracte ont été mis en évidence. Les radicaux libres et l'exposition aux ultraviolets, les deux étant inévitables, constituent les deux facteurs de risque majeurs les plus

forts (Michael et Marmo 1977). Les antioxydants tels que les vitamines A, C et E, tout comme l'aspirine ont été recommandés pour prévenir ou retarder les processus oxydatifs qui conduisent à la cataracte. Bien que les effets protecteurs de l'aspirine aient été rapportés, jusqu'ici l'évidence de l'utilisation des vitamines pour la prévention de la cataracte n'est pas affirmée. Les études dans ce domaine se poursuivent (Weale 1996, Butler 1997, Lévy et Abégneli 1989a).

➤ Luxation du cristallin

La luxation du cristallin se définit par une désinsertion zonulaire qui permet au cristallin de se déplacer soit dans le segment antérieur, soit dans le segment postérieur. Dans la subluxation, une partie de la zonule est encore fonctionnelle ce qui entraîne une modification de la position de la lentille (Laforge 1989b).

La luxation antérieure du cristallin, souvent compliquée de glaucome secondaire, est une urgence ophtalmologique fréquente chez le chien âgé. Les différents type de luxation antérieure sont illustrés sur la figure 5. Le déplacement du cristallin peut se produire chez des patients âgés secondairement à une faiblesse et une rupture zonulaire. Le vieillissement constitue en effet un facteur favorisant de la luxation cristallinienne par la désorganisation zonulaire et par d'éventuelles séquelles d'uvéïte. L'influence du sexe ne semble pas intervenir. Les Caniches nains de plus de 11 ans sont majoritairement atteints (Chaudieu et Clerc 1996).

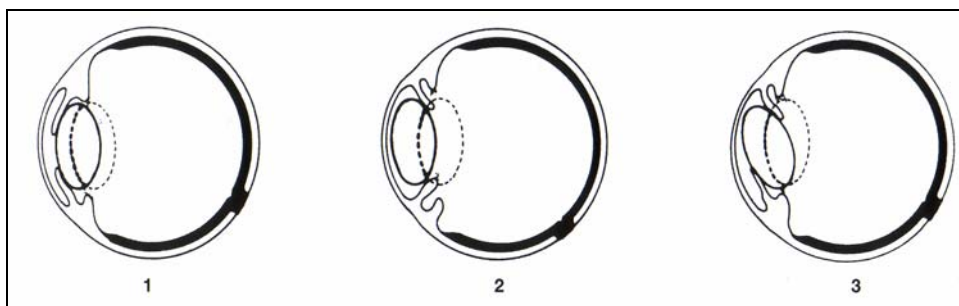


Figure n° 5 : Les luxations antérieures du cristallin. (Clerc 1994).

1 : apparemment en place . 2 :dans la chambre antérieure. 3 : « à cheval » sur l'iris.

La rupture zonulaire a plusieurs causes. Elle peut être d'origine héréditaire. Dans ce cas, la luxation du cristallin intervient chez le jeune chien, sauf pour quelques races dont l'Épagneul Breton, qui présente une luxation du cristallin d'origine héréditaire survenant vers l'âge de 8 ans. Les subluxations ou les luxations liées à des épisodes d'uvéites antérieures se rencontrent habituellement chez les chiens âgés de petite race qui présentent par ailleurs une

du cristallin ainsi que la vitrectomie est conseillée. Mais malheureusement, le décollement rétinien se produit dans 15% des cas en post-opératoire (Curtis 1990).

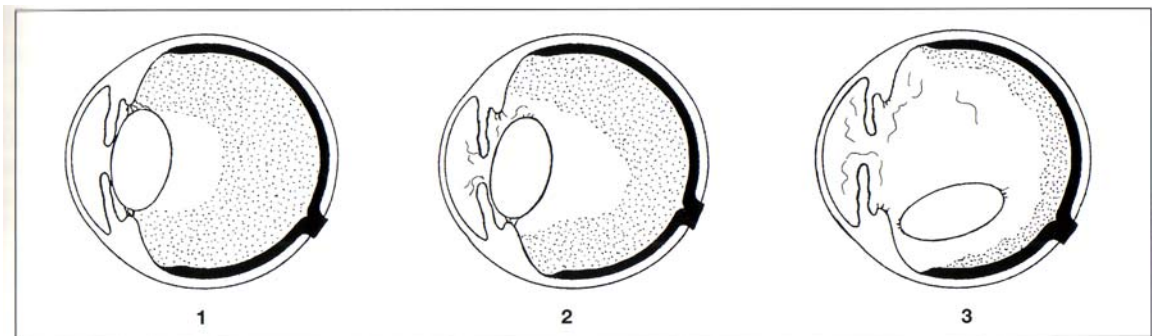


Figure n°6 : Les luxations postérieures du cristallin(Clerc 1994).

1 : subluxation postérieure suite à l'élongation de la zonule et la déchirure de la hyaloïde.

2 : luxation postérieure au sein du vitré avec déchirure partielle de la zonule.

3 : luxation postérieure avec cristallin situé sur le plancher scléral.

c) Affections dégénératives de la rétine

➤ Atrophie progressive de la rétine (APR)

L'APR apparaît habituellement chez des chiens d'âge jeune à moyen, mais les propriétaires ne prennent conscience de la perte de vision qu'à un stade très avancé de la maladie. Il s'agit d'une atteinte des photorécepteurs : bâtonnets et cônes. C'est une affection héréditaire transmise selon le mode autosomal récessif et pouvant affecter toutes les races de chiens. Cependant, les Caniches, les Labradors retriever, les Cockers et les Yorkshires sont souvent présentés pour cette affection (Clerc 1997a). Les signes cliniques de l'APR dépendent du stade de dégénérescence. Les APR avancées sont plus faciles à diagnostiquer. L'examen du fond d'œil révèle un tapis hyperréfléctif avec une atténuation de la vascularisation rétinienne. La zone sans tapis est dépigmentée. Le disque optique est sombre et plus petit. La vision est altérée (Simon 1989). Dans les premiers stades, seule la vision en lumière atténuée est atteinte. Puis l'évolution de la maladie conduit à une cécité complète. En raison de la présentation en consultation tardive, les propriétaires peuvent aussi se plaindre du changement de couleur des yeux qui leur apparaissent verts ou jaunes , ce qui s'explique par

la réflexion du tapis au travers des pupilles en dilatation persistante. L'hyperréflexivité s'explique parce que les rayons incidents qui traversent la rétine amincie sont réfléchis sur le tapis et retraversent la rétine sans plus d'absorption qu'à l'aller. Le tapis joue alors un rôle de miroir direct, ce qui explique que, par rapport à un fond d'œil normal où la rétine absorbe une partie de la lumière à l'aller et au retour, le fond d'œil, lors d'atrophie rétinienne est hyperréfléctif. On note également une altération de la papille qui est dévascularisée et prend un aspect pâle, grisâtre puis ardoisé. Les réflexes photomoteurs diminuent en rapidité et en intensité. Ils disparaissent cependant très tardivement. La formation d'une cataracte secondaire est fréquente et peut être incriminée faussement dans la perte de vision. Lorsque cette cataracte gêne l'examen du fond d'œil, le diagnostic d'APR se fait par examen électrorétinographique. Aucun traitement médical ou chirurgical n'est efficace actuellement (Glaze 1997, Buyukmihci 1980, Simon 1989).

➤ **Dégénérescence acquise subite de la rétine (SARD en anglais)**

Le syndrome de la rétine silencieuse ou syndrome de dégénérescence acquise subite de la rétine est caractérisé par une perte brutale de vision avec mydriase bilatérale en l'absence de toute lésion oculaire décelable à l'examen ophtalmoscopique dans les premiers jours. Cette affection se produit essentiellement chez des chiens de 6 à 11 ans avec une moyenne d'âge de 8,5 ans. 70% des chiens atteints sont des femelles, avec une prédisposition raciale des Schnauzer miniatures et des Teckels. Les chiens atteints sont présentés à la consultation pour une perte de vision brutale. Cette cécité peut survenir en 24 heures à un mois, mais la majorité des chiens atteints perdent la vue en moins d'une semaine. Dans quelques cas, la vision nocturne est affectée en premier lieu, cependant, cela est rarement constaté par les propriétaires (Nicholas 1990). Les réflexes photomoteurs sont diminués à absents chez la plupart des chiens, mais l'apparence initiale de la rétine est normale. Le diagnostic définitif et différentiel avec les neuropathies du nerf optique sont fondées sur l'électrorétinogramme. C'est l'extinction du tracé électrorétinographique qui permet de différencier cette affection des autres causes de cécité subite sans anomalie immédiate du fond d'œil que sont névrite optique rétrobulbaire et atteintes du système nerveux central (inflammation, tumeur, trauma) (Nicholas 1990). Les patients auront un tracé plat alors que le fond d'œil, tout au moins au début, est encore normal. Dans les mois qui suivent l'extinction de l'ERG, le fond d'œil peut présenter des signes d'atrophie rétinienne.

L'examen histologique révèle une dégénérescence des segments externes des bâtonnets qui intéresse l'ensemble du territoire rétinien, suivie par une dégénérescence des cônes avec raccourcissement des articles internes. Une pycnose des noyaux des bâtonnets essentiellement dans la couche nucléaire externe est observée. L'espace sous-rétinien est envahi par des macrophages (Nicholas 1990). Un examen immunohistochimique des yeux d'un chien atteint d'un SARD depuis 1 mois montre que la synthèse des ARN nucléaires des bâtonnets est considérablement diminuée, ainsi que l'absence d'activité de l'hydroxy-indole-O-méthyltransférase au sein des bâtonnets en comparaison avec les cônes (Nicholas 1990). Comme dans de nombreuses autres dégénérescences rétiniennes, on constate que les cônes sont épargnés plus longuement par rapport aux bâtonnets (Nicholas 1990). Bien que l'origine précise de ce syndrome ne soit pas encore déterminée, des études statistiques ont permis de constater la fréquence élevée de certains autres signes associés : polyurie, polydipsie, polyphagie, tendance à la prise de poids, maladie de Cushing. Les anomalies biochimiques incluent l'augmentation du cholestérol sérique et des enzymes hépatiques, cependant elles ne se rencontrent pas chez tous les chiens atteints. Enfin, une dernière constatation concerne la densité urinaire qui est souvent inférieure à 1025. Cependant, la cause reste inconnue et la cécité irréversible. L'association de ces signes cliniques et de ces modifications sanguines suggèrent que la fonction adrénocorticale est affaiblie sans que l'on connaisse la relation entre cette constatation et le SARD (Nicholas 1990). Enfin, malgré les résultats d'une étude démontrant que des injections de fer dans le vitré entraînent des modifications histopathologiques similaires, il n'y a pas encore d'argument convainquant pour conclure au rôle du fer ou d'autres toxiques (parmi lesquels les corticoïdes exogènes) dans la pathogénie de cette affection. D'autre part, les chiens atteints développent des immunoglobulines antirétiniennes fixées au complément, ce qui pourrait être impliqué dans la dégénérescence rétinienne, bien que cela ne soit probablement que secondaire à une effraction de la barrière hémato-rétinienne (Clerc 1997a).

2) Affections inflammatoires

a) Chorio-rétinite

L'inflammation de l'uvée postérieure (choroïdite) a un retentissement sur la structure sensorielle adjacente, la rétine. C'est pourquoi, on parle plus volontiers de chorio-rétinite ou de rétino-choroïdite que de choroïdite pure. L'inflammation active de la choroïde et de la rétine a peu de retentissement sur la fonction visuelle, sauf en cas d'exsudations rétiniennes étendues. A l'examen ophtalmoscopique, on observe des placards ronds ou ovales, en discrète surélévation, d'aspect terne, blanchâtre, en phase active. A la phase d'état, les cicatrices de chorio-rétinites se présentent comme des taches rondes, hyperréfléctives ; les migrations pigmentaires donnent une bordure foncée. Quelquefois, l'amas de pigments se situe au centre de la lésion. Les lésions sont unilatérales ou bilatérales, pratiquement jamais symétriques, ce qui permet de les différencier des atrophies rétiniennes héréditaires (Simon 1989).

b) Névrite optique

La névrite optique correspond à une inflammation du nerf optique pouvant se localiser en tout point de son trajet et se traduisant par une perte de vision brutale. Si les manifestations fonctionnelles sont identiques (cécité, absence de réflexes photomoteurs, mydriase), seule l'atteinte de l'extrémité proximale est directement visible grâce à l'ophtalmoscopie. On parle alors de papillite. Lorsque l'atteinte est bilatérale, le motif de consultation est généralement une cécité d'apparition brutale (Fischer 1972). Les pupilles sont largement dilatées et très peu ou pas réactives. Les signes à l'ophtalmoscope sont identiques à ceux rencontrés lors d'œdème avec une congestion plus significative des vaisseaux, un disque apparaissant plus rouge et des hémorragies plus constantes. Il est parfois noté un exsudat ou des infiltrats cellulaires situés dans le vitré adjacent. L'électrorétinogramme est normal à moins que l'animal présente une rétinite concomitante. La cause la plus courante est la méningo-encéphalite granulomateuse. La méningoencéphalite granulomateuse chez le chien est un syndrome avec des caractéristiques néoplasiques et inflammatoires. La cause est inconnue, mais une infection virale a été suspectée. Les Caniches nains sont prédisposés. L'affection se

caractérisé par des signes multifocaux, qui au moins temporairement sont sensibles aux corticostéroïdes. Le processus peut impliquer le nerf optique, produisant ainsi un syndrome de cécité aiguë, un œdème de la papille, des hémorragies rétiniennes et péri-papillaires et parfois, une extension au globe, qui entraîne un décollement rétinien et une infiltration de la rétine.

La plupart des animaux meurent dans les 3 mois suite à la consultation initiale. Les lésions histopathologiques sont caractérisées par une accumulation dense d'histiocytes, de lymphocytes, de cellules plasmiques. Les lésions les plus importantes se développent au sein de la substance blanche du cervelet, du cerveau et de la moelle épinière cervicale mais la substance grise est fréquemment touchée aussi. Les agrégats granulomateux peuvent produire des lésions très massives ressemblant à des tumeurs (Gelatt 2001f). Parmi les autres causes figurent les inflammations de voisinage avec les abcès orbitaires, les méningites, les sinusites, et les chorioretinites. La névrite optique peut être secondaire à une maladie inflammatoire (5.8).

abcèsL'épithi6-liéliui6-lim pig(por9(nguè)es verve(i)41.4(nt 1iu dest)3.5(nsi)3.5rnT,.loi6-1ir(nt 9.)3qi6-1

parapluie », la rétine n'est plus qu'un fuseau blanchâtre dans le vitré, issu de la papille. Si l'hémirétine supérieure se détache, elle tombe devant l'hémirétine inférieure, on parle alors d'inféversion. La désinsertion de l'hémirétine supérieure permet à l'observateur de voir directement le tapis. Les décollements de rétine sont de trois types : rhegmatogènes, par traction et exsudatifs. Les décollements rhegmatogènes sont associés à un trou ou à une déchirure par lesquels le vitré liquéfié s'infiltré. Le vitré de l'animal âgé peut en effet se liquéfier et se collaber réalisant ainsi les conditions favorables au décollement. C'est le type le plus fréquemment rencontré chez l'homme. L'incidence est plus faible chez le chien. En effet, une étude chez des chiens âgés a montré que malgré la présence de trous rétinien, il ne se produisait pas de décollement. Le décollement par traction est dû à la présence de brides dans le vitré. Ces brides attirent la rétine vers l'avant. Elles se trouvent dans des vitrés organisés à la suite d'inflammation, d'hémorragie, de néovascularisation, de malformation congénitale. Enfin, le décollement de rétine exsudatif correspond à l'accumulation d'exsudat d'origine inflammatoire ou vasculaire derrière la neurorétine, la poussant vers l'avant. Ce sont les décollements les plus fréquents chez le chien (Chaudieu et Clerc 1996, Roze 1991).

Les causes sont diverses : il est plus fréquent de constater le décollement de rétine chez des animaux adultes ou âgés mais il reste peu fréquent. Chez le chien, l'étiologie prépondérante est représentée par les maladies systémiques entraînant une inflammation de la choroïde. De même, des causes vasculaires telles que l'occlusion veineuse peuvent entraîner un décollement mamelonné. Des masses tumorales extra-oculaires (orbitaires ou d'origine osseuse ou sinusienne) comprimant le globe peuvent être aussi à l'origine d'un décollement de rétine. La chirurgie endo-oculaire constitue aussi une cause de décollement de rétine (complication de l'opération de la cataracte, quelques fois plusieurs mois après la chirurgie ou de l'extraction du cristallin luxé avec vitrectomie). Enfin, des décollements de rétine sont également notés dans certaines atrophies rétinien généralisées à un stade très avancé, malheureusement, la pathogénie de cette lésion reste non clairement expliquée. On constate cependant que le sujet âgé semble plus exposé à ce type d'accident que le jeune (Roze 1991).

Le diagnostic du décollement de rétine peut être fait par ophtalmoscopie. Lors de décollement plat, la rétine apparaît simplement plissée. Les plis sont mis en évidence grâce aux coudes qu'effectuent les vaisseaux à leurs niveaux. En cas de décollement bulleux de petite taille, l'aspect de la bulle est grisâtre et les vaisseaux sont élevés par rapport au plan général du fond d'œil. Enfin si le décollement est plus important, on peut voir la rétine flotter

dans le vitré comme un voile. Elle peut alors être visible immédiatement derrière le cristallin. La cécité est brutale. La pupille, aréflexique, est en mydriase. L'électrorétinogramme est éteint. En cas d'opacités des milieux du segment antérieur, l'échographie est indispensable. Le tracé électrorétinographique est habituellement plat. Cependant dans les décollements de rétine récents, on peut constater la persistance d'une onde à bas voltée. C'est pourquoi le diagnostic par échographie est nécessaire. L'évolution peut se faire vers la guérison spontanée ou après le traitement si le décollement est peu étendu. En revanche, les rétinoyalises qui correspondent à des décollements complets, sont irrécupérables à l'heure actuelle. Le décollement de rétine des carnivores âgés est souvent de diagnostic facile, le pronostic restant dans un grand nombre de cas sombre à réservé (Roze 1991).

3) Affections néoplasiques

Les tumeurs oculaires, considérées autrefois comme exceptionnelles, représentent à l'heure actuelle un chapitre important de l'ophtalmologie du chien. L'œil constitue une région anatomique complexe susceptible de fournir des tumeurs primitives extrêmement variées dans leur nature et leur évolution. Le pronostic des tumeurs de la région oculaire dépendra tout autant de leur localisation que de leur nature histologique. En pratique courante les tumeurs ont une agressivité croissante de l'avant vers l'arrière (les moins péjoratives intéressent les paupières, les plus agressives l'orbite, le globe oculaire se trouvant dans une situation intermédiaire). Par ailleurs, le globe oculaire et sa région peuvent être le siège d'infiltrations néoplasiques, diffuses plutôt que nodulaires, lors de lymphome malin. L'uvéa antérieure est atteinte de façon préférentielle. L'importance enfin des métastases de siège oculaire pour les sarcomes (hémangiosarcome splénique, sarcome de Sticker...) les mélanomes (mélanome malin de la bouche) et les carcinomes (mammaires, thyroïdiens, pancréatiques, rénaux) reste difficile à évaluer, l'examen oculaire étant généralement occulté lors du bilan d'extension. Etablir un diagnostic précis constitue un véritable défi, même pour l'ophtalmologiste averti.

a) Tumeurs de l'orbite

Les tumeurs de l'orbite se situent généralement en arrière de l'orbite et dans ce cas sont qualifiées de tumeurs rétro-bulbaires. Elles peuvent se déplacer dans tous les tissus formant l'orbite. Elles sont soit primitives d'une structure orbitaire, soit secondaire à un envahissement par contiguité anatomique ou par voie hématogène. Elles sont relativement rares mais plusieurs auteurs soulignent que ces tumeurs sont probablement sous-diagnostiquées. Du fait du caractère hautement malin de ces tumeurs, de nombreux animaux sont euthanasiés sans que le diagnostic soit posé. D'autre part, de nombreux cas sont traités pour glaucome par confusion entre la buphtalmie post-glaucomeuse et l'exophtalmie secondaire à l'envahissement de l'espace orbitaire (Attali-Soussay 1998).

La plupart des tumeurs de l'orbite sont agressives, malignes, et diagnostiquées à un stade avancé de leur développement. Chez le chien, les tumeurs de l'orbite sont malignes à 90% avec une durée de survie de moins de 3 ans en moyenne après le diagnostic. La moyenne d'âge est de 7 ans et 4 mois, avec une répartition allant de 16 mois à 14 ans (Attali-Soussay 1998). Il n'y a pas de prédisposition raciale mise en évidence. On peut noter simplement une prépondérance des chiens de grande race (Attali-Soussay 1998, Gelatt 2001g). Cependant, certains auteurs s'accordent à penser qu'il existe une prédisposition sexuelle, les femelles étant plus touchées (Attali-Soussay 1998). Les tumeurs primaires sont prédominantes chez le chien et peuvent se développer dans tous les tissus qui constituent l'orbite comme en témoigne la diversité histologique (tableau 1). Quant aux tumeurs secondaires, elles s'étendent des structures adjacentes ou métastasent à partir de sites distants. Elles sont de nature très variées (ostéosarcomes, liposarcomes, hémangiosarcomes, mastocytomes, méningiomes, adénocarcinomes de la glande lacrymale ou zygomatique...) (Jegou 1996, Leroy 1985).

**Tableau 1 : Diversité histologique des tumeurs primaires de l'orbite
(d'après Jégou 1996)**

Tissu	Type tumoral
Tissu nerveux	Gliome Neurofibrosarcome
Méninges	Méningiome
Tissu conjonctif	Fibrosarcome Histiocytome fibreux
Tissu vasculaire	Hémangiosarcome
Tissu lymphoïde	Lymphosarcome
Tissu osseux	Ostéome Ostéosarcome
Glande lacrymale/glande zygomatique	Adénocarcinome
Tissu musculaire	rhabdomyosarcome

Cliniquement, les tumeurs rétro-bulbaires se caractérisent par une atteinte généralement unilatérale, d'évolution progressive, non douloureuse avec pour signes majeurs l'exophtalmie, la protrusion de la membrane nictitante et le strabisme (Attali Soussay 1998). L'exophtalmie correspond à la poussée en avant du globe oculaire par suite de l'augmentation du contenu orbitaire. Celle-ci s'apprécie plus aisément par l'examen de profil de l'animal ou par vue de dessus (Attali Soussay 1998). Une cécité et une lagophtalmie peuvent accompagner les signes précédents. Dans un second temps, l'exophtalmie peut entraîner une sécheresse cornéenne, avec une kératite superficielle ou des ulcères cornéens (Perrier 1987). L'examen ophtalmoscopique peut mettre en évidence des modifications du fond d'œil

(œdème ou atrophie papillaire, papillite, congestion vasculaire) ou un envahissement des structures sous-jacentes (cas de l'épithélioma spinocellulaire, du méningiome). L'ostéolyse des parois orbitaires par une tumeur agressive de voisinage (cavités nasales, sinus...) ou par une tumeur primitivement orbitaire (carcinome des glandes zygomatiques ou lacrymales) est possible et s'accompagne souvent de signes annexes (épistaxis, jetage...) (Jongh et Clerc). L'énophtalmie peut occasionnellement se produire à la suite de destruction tissulaire au sein de l'orbite. Les néoplasies primaires de l'orbite sont typiquement unilatérales alors que les métastases peuvent toucher les deux orbites simultanément (Magrane 1971).

La suspicion clinique de tumeur orbitaire peut être confirmée par la radiographie, l'échographie, la tomодensitométrie, ou l'IRM. La ponction à l'aiguille fine de l'orbite peut permettre un examen cytologique, en prenant en compte le risque de prélèvement erroné, ou de lésions inadvertantes des tissus oculaires et de l'orbite. Si la ponction écho-guidée n'est pas disponible, la direction de déviation du globe exophtalmique peut suggérer la localisation de la tumeur et le site à ponctionner. Par exemple, un strabisme latéral suggère la présence d'une masse en position médiale (Glaze 1997).

b) Tumeurs du globe oculaire

Elles sont : épibulbaires (cornée, sclère), le plus souvent bénignes ou intra-oculaires (uvéa) le plus souvent malignes (Blodi 1967, Gwin et Gelatt 1982).

➤ Tumeurs de la conjonctive et de la membrane nictitante (Jongh 1997).

Les tumeurs de la conjonctive et de la membrane nictitante apparaissent de façon plus exceptionnelle chez le chien et sont majoritairement de nature épithéliale. La plupart sont issues de la conjonctive bulbaire, bien que toutes les localisations soient possibles. L'insuffisance lacrymale constitue peut-être un facteur prédisposant. Parmi les néoplasies les plus courantes, on rencontre chez le chien âgé, l'épithélioma spinocellulaire, l'hémangiome ou l'hémangiosarcome. Ce dernier, d'aspect caractéristique (masse rouge sombre), peut parfois être une métastase d'une tumeur primitive.

Les tumeurs de la glande nictitante sont en majorités des adénomes ou des adénocarcinomes qui surviennent sur des vieux chiens. Les adénocarcinomes de la glande nictitante, rencontrés préférentiellement chez le chien âgé, sont particulièrement envahissants. En dehors d'une masse localisée à l'angle interne de l'œil, les autres signes cliniques de l'adénocarcinome, sont un épiphora, une hyperhémie conjonctivale. Des diffusions dans la cavité orbitaire sont décrites. Il faudra toujours se méfier d'une tuméfaction de cette glande sur l'animal âgé, qui pourra être confondue avec un simple prolapsus comme on le rencontre sur le jeune chiot. Des néoplasies siégeant sur la membrane nictitante ne sont diagnostiquées que tardivement puisque cette structure n'est normalement pas visible chez les animaux domestiques.

Les signes cliniques sont généralement absents, sauf lors d'envahissement cornéen ou de croissance exubérante à l'origine d'irritation ou de kératopathies d'exposition. Il faudra éliminer dans le diagnostic différentiel l'existence d'un dermoïde cornéen, de nodules inflammatoires, les séquelles d'une injection sous-conjonctivale et le prolapsus de la glande nictitante.

➤ **Tumeurs de la sclère et de la cornée**

Les tumeurs de la cornée sont exceptionnelles et résultent classiquement de l'extension d'un processus néoplasique de voisinage : elles sont donc surtout localisées au niveau du limbe. Les plus fréquentes sont les mélanomes et les épithéliomas spinocellulaires. Les tumeurs de la sclère sont surtout représentées par la prolifération des mélanocytes en région limbique : elles sont alors désignées sous le terme de mélanome épibulbaire (Diters 1983). Il s'agit d'une néoformation bien circonscrite, très pigmentée et très adhérente à la sclère par une base large. La croissance est lente et peut rester stationnaire pendant plusieurs mois. La tumeur se situe très souvent dans le limbe dorsal et plus particulièrement dorsolatéral. On observe souvent une invasion locale de la cornée. Dans de rares cas, lors d'évolution très avancée, une extension à l'angle irido-cornéen et au tractus uvéal antérieur est notée. Les symptômes cliniques associés sont ceux d'une irritation locale avec hyperhémie de la conjonctive accompagnée d'un épiphora. La conjonctive peut être aussi plus ou moins infiltrée. Les chiens à robe pigmentée semblent montrer une nette prédisposition (plus de 50% des cas sont des Bergers Allemands). Les mélanomes épibulbaires touchent des adultes d'âge moyen de 6 ans avec 80% de cas compris entre 3 et 7 ans (Perrier 1987). Le comportement

biologique (croissance lente, faible aptitude aux métastases) ainsi que les critères architecturaux et cytologiques classent ces mélanomes parmi les tumeurs bénignes. Enfin, la grande majorité de ces mélanomes se situe au dessus du bord inférieur de la fissure palpébrale, ce qui tendrait à montrer que les rayonnements UV jouent un rôle dans leur genèse (Magnol et Marchal 1998).

➤ **Tumeurs intra-oculaires**

Elles sont dominées en fréquence par les atteintes du système mélanogène de l'uvée, puis par les proliférations de l'épithélium du corps ciliaire. Les mélanomes sont en effet les tumeurs malignes intraoculaires les plus courantes chez le chien mais cependant relativement rares. Ce type de tumeur apparaît chez des adultes confirmés, avec une moyenne d'âge entre sept et dix ans. Selon plusieurs études, il existe une incidence particulière de ces tumeurs chez les races pigmentées telles que le Berger Allemand et à moindre degré chez le Boxer (Bussanich 1987). Par le volume qu'elles occupent ces tumeurs peuvent fermer l'angle irido-cornéen et désorganiser les structures intra-oculaires. La libération de cellules tumorales dans l'humeur aqueuse peut aussi à elle seule obstruer le trabéculum (Morgan 1969, Lachapelle 1985, Trucksa 1985).

▪ *mélanomes de l'uvée :*

Les mélanomes de l'uvée représentent la néoplasie primitive la plus commune de l'œil du chien. Ils affectent les chiens d'âge avancé, l'âge moyen étant de 8 ans. Dans l'espèce canine, ils siègent essentiellement au niveau de l'uvée antérieure et sont généralement unilatéraux. On rencontre fréquemment des mélanomes du corps ciliaire : histologiquement, ce sont surtout des mélanomes malins qui secondairement envahissent l'iris et la choroïde. Quant aux mélanomes primitifs de la choroïde, ils sont relativement rares. A côté, il existe des mélanomes localisés à l'iris qui sont presque exclusivement de nature bénigne. C'est exactement le contraire chez l'Homme chez qui les mélanomes de la choroïde sont la règle (Chaudieu et Clerc 1996, Bussanich 1987).

- Les mélanomes de l'iris

Les mélanomes de l'iris du chien sont le plus souvent de nature bénigne. On observe la présence d'une masse irienne, en général sans complications oculaires secondaires (uvéïte, hémorragies, glaucome). Ces lésions sont le plus souvent focales et n'envahissent pas l'angle iridocornéen. Il s'agit de lésions mélaniques prolifératives de l'iris, recouvrant trois types histologiques de nature bénigne :

- La mélanose pseudotumorale

La mélanose, une hyperplasie de mélanocytes normaux avec un excès de production de mélanine intra et extracellulaire. Elle se présente comme une tache noire non surélevée, à la surface antérieure de l'iris. Parfois, il peut exister une mélanose multiple donnant un aspect d'iris tacheté ou d'iris léopard. Une localisation bilatérale n'est pas rare et peut aider au diagnostic différentiel.

- Le mélanocytome

Le mélanocytome est constitué de grosses cellules polyédriques chargées de pigments.

- Le mélanome bénin

Il constitue une lésion plus extensive que la mélanose, présentant des mélanocytes atypiques de nature bénigne et atteignant le stroma irien de façon plus profonde. La lésion est surélevée par rapport à la surface de l'iris et peut parfois augmenter l'épaisseur de l'iris (Chaudieu et Clerc 1996, Peiffer 1983, Diters 1983).

- Les mélanomes du corps ciliaire

Ce sont les tumeurs intraoculaires primitives les plus fréquentes. Elles apparaissent chez des adultes confirmés avec une moyenne d'âge se situant entre sept et dix ans. Elles sont dans la majorité des cas de nature maligne. La tumeur apparaît classiquement sous la forme d'un nodule très pigmenté bien que les formes achromiques, plus rares, soient possibles. Le site tumoral, sa taille, sa forme et son degré de pigmentation sont variables. D'une manière générale, plus la tumeur est anaplasique, moins elle est pigmentée. Cependant cette relation malignité-pigmentation n'est pas toujours vraie. Des macrophages peuvent en effet

phagocyter des grains de mélanine issus de la destruction de tissus voisins et pigmenter une tumeur qui initialement ne l'est pas. L'extension à l'iris est très fréquente, surtout à sa base. La forme et la couleur de l'iris sont alors changées : contour pupillaire irrégulier, épaissement, masse occupant la chambre antérieure, coloration gris-noir. L'extension transclérale n'est pas rare et se traduit alors par un nodule pigmenté apparaissant juste en arrière du limbe, mimant ainsi un mélanome épibulbaire (Glaze 1997, Perrier 1987).

Les signes cliniques principaux comprennent déformation de l'iris et du contour pupillaire, glaucome, uvéite, douleur et cécité. La plupart des études ont montré la rareté des disséminations métastatiques, même si dans les formes bénignes ou malignes l'envahissement local se produit. La classification humaine de CALLENDER pour les mélanomes oculaires semblent difficilement superposable au chien (nombre de cas limité, suivi à long terme non réalisable, histologie, cytologie et localisation élective de la tumeur différentes chez l'homme). WILCOCK et PEIFFER proposent de distinguer simplement une forme bénigne et une forme maligne selon un des critères les plus fiables : l'index mitotique. D'autres auteurs prétendent pourtant connaître une bonne corrélation entre l'aspect cytologique et l'agressivité tumoral (Ryan 1984, Bussanich 1987, Diters 1983, Chaudieu et Clerc 1996).

- Les mélanomes de la choroïde

Les mélanomes choroïdiens ont très rarement été observés dans l'espèce canine, contrairement à l'homme chez qui il constitue la forme la plus fréquente (Dubielzig 1985). Le plus souvent, il s'agit d'extensions de mélanomes de l'uvée antérieure. Ils apparaissent comme une lésion pigmentée surélevée du fond de l'œil, située dans la choroïde, provoquant un décollement focal de la rétine. Le manque de progression noté parfois sur des suivis de plusieurs années, l'inexistence de critères cytologiques en faveur de la malignité ainsi que l'absence de métastases tendant à les faire considérer comme bénin (Diters 1983, Perrier 1987, Jongh et Clerc).

▪ *néoplasmes de l'épithélium de l'uvée antérieure :*

Les tumeurs de l'épithélium ciliaire constituent le second groupe le plus fréquent parmi les tumeurs intraoculaires primitives. Elles se rencontrent chez les chiens d'âge moyens à avancés. Elles incluent : l'adénome du corps ciliaire, l'adénocarcinome, l'hémangiome et le leiomyosarcome. La présence d'une masse rétroirienne, de coloration gris-rose, ayant tendance à remplir la chambre postérieure doit évoquer un adénome ou un adénocarcinome de l'uvée antérieure. Ces tumeurs sont issues de l'épithélium pigmenté ou non pigmenté de l'iris et du corps ciliaire. L'origine la plus fréquente est celle des corps ciliaires. Les adénomes et les adénocarcinomes sont les tumeurs uvéales les plus fréquentes après les mélanomes. Les signes cliniques résultent de l'importante inflammation provoquée par les masses tumorales. Cela se traduira par une diminution de l'angle iridocornéen ou par un déplacement antérieur de l'iris, tous deux à l'origine de glaucome. Une uvéite est également observée, due à la libération par le tissu tumoral en nécrose ou en croissance de produits solubles toxiques. Seule l'analyse histologique permet de différencier les adénomes des adénocarcinomes (Jongh 1997, Calle 1985). La coloration de la tumeur dépend en réalité de l'assise cellulaire concernée (épithélium pigmentaire externe ou épithélium non pigmentaire interne) ce qui rend parfois difficile le diagnostic différentiel avec le mélanome (Glaze 1997, Calle 1985).

- Les adénomes

Ils se présentent sous la forme d'une néoformation plus ou moins visible derrière la pupille dans la chambre postérieure et envahissant primitivement les procès ciliaires. Il se caractérisent par des cellules cubiques organisées, bien différenciées, possédant une très nette tendance à former des structures nodulaires (Jongh 1997).

- Les adénocarcinomes

Ils donnent lieu à une néoformation à la base de l'iris dans la chambre antérieure et envahissant les tissus adjacents. Les adénocarcinomes sont non pigmentés dans la majorité des cas. Les cellules sont très polymorphes, allant de la cellule cubique à la cellule polygonale. Elles ne sont que très rarement organisées en structures nodulaires (Jongh 1997).

Les les adénocarcinomes sont des tumeurs très destructives. Cependant, les métastases sont rares. Lorsqu'elle se produisent, les organes atteints sont les poumons et le foie. Les signes oculaires concomitants témoignent d'une nette tendance à l'extension locale (glaucome, uvéite, hémorragies, luxation du cristallin...) (Jongh 1997, Calle 1985).

- L'hémangiome

Un exemple d'hémangiome caverneux de l'iris a été reporté. La lésion apparaissait comme un épaissement de l'iris. Ce néoplasme bénin consiste en une masse d'espaces vasculaires bordés par des cellules endothéliales bien différenciées et séparés par un stroma de collagène lâche (Calle 1985).

- Le léiomyosarcome

Un exemple de léiomyosarcome de l'iris et du corps ciliaire a été décrit. La tumeur présente des cellules fusiformes en paquets denses, arrangées en longs faisceaux ou en spirales. Le noyau est allongé avec une chromatine finement pointillée. Le nombre de figures de mitose et la nécrose ont suggéré un néoplasme malin (Jongh 1997, Calle 1985).

➤ **Tumeur du vitré**

Il n'existe pas de tumeur primitive du vitré mais des cellules tumorales peuvent être retrouvées au sein du corps vitré et occuper une partie ou la totalité de l'espace vitréen. Chez le chien, elles correspondent vraisemblablement à des lymphosarcomes ayant métastasé dans l'œil. Le segment antérieur est le site le plus commun pour les localisations oculaires de ces tumeurs mais cependant, la rétine, la choroïde et le vitré peuvent également être atteints. Les cellules néoplasiques au sein du vitré peuvent également se rencontrer lors de mélanomes malins de l'uvéa. La tumeur peut grandir dans le vitré, occupant plus ou moins l'espace vitréen, jusqu'à pousser contre la cristalloïde postérieure, provoquant parfois une uvéite postérieure et un décollement de rétine (Jongh 1997, Baron et Saunders 1963, Calle 1985).

c) Tumeurs du nerf optique

Les tumeurs primitives du nerf optique sont rares. On rencontre essentiellement le méningiome ou la réticulose du nerf optique, plus rarement des gliomes ou des astrocytomes. Ces tumeurs sont responsables de compression et d'altérations structurales du nerf optique. La mydriase et la modification du réflexe photomoteur sont fonction du degré de compression et d'altération du nerf optique. L'œdème, la névrite optique ou l'atrophie papillaire sont possibles. L'exophtalmie rend compte de l'envahissement de la région rétrobulbaire, des plicatures avec œdème de la rétine étant parfois observées.

Le méningiome provient de la prolifération des cellules arachnoïdiennes. Il peut se localiser primitivement au niveau du nerf optique mais est issu généralement de l'extension d'une tumeur située dans le système nerveux central. Cette néoplasie est considérée comme bénigne, d'évolution lente bien que des métastases extracrâniennes aient été mentionnées.

La réticulose du nerf optique résulte de la multiplication des cellules du système réticulo-histiocytaire de l'adventice des vaisseaux du système nerveux central. Elle peut donner des anomalies du fond d'œil analogues à celles du méningiome. Les lésions les plus importantes siègent dans la substance blanche des hémisphères cérébraux, ainsi d'autres signes neurologiques sont observés. Les signes cliniques sont très variables et peuvent être confondus avec les signes d'autres pathologies neurologiques telles que les encéphalites ou les désordres neurovégétatifs. Les signes oculaires sont ceux d'une importante déficience visuelle, due à l'envahissement du nerf optique ou des trajets nerveux.

Des tumeurs peuvent également envahir secondairement le nerf optique à partir de différents foyers :

- à partir du système nerveux central : c'est le cas des méningiomes, de la réticulose du SNC...
- à partir de la région rétrobulbaire (Jongh 1997, Calle 1985).

d) Atteintes cérébrales (cécité/amaurose)

➤ Amaurose

C'est une perte de la vision sans lésion oculaire apparente. Le comportement de l'animal est modifié, les animaux butent sur les obstacles. Le chien a la tête basse, il flaire le sol, hésite et trébuche. Le réflexe de clignement à la menace est négatif. Le réflexe pupillaire photomoteur est généralement présent. L'examen de l'œil ne révèle aucune lésion. Le circuit nerveux pupillomoteur n'est pas concerné. Le syndrome clinique est qualifié d'amaurose (amauros : obscur). Une perte de champ visuel unilatéral est la conséquence de lésions corticales controlatérales. L'amaurose est un syndrome dont les causes sont multiples. On distingue ainsi les neuropathies optiques et les cécités corticales (Lescure 1985). Les causes de déficit visuel unilatéral résultent habituellement du développement d'une tumeur intra-crânienne ou de traumatisme crânien. Les pertes complètes de vision ont pour origine des lésions diffuses telles que l'hydrocéphalie, les troubles de l'oxygénation cérébrale, les maladies de stockage de substances normales dans les cellules nerveuses, les maladies infectieuses neurotropes ainsi que certains traumatismes violents avec répercussions lésionnelles étendues. Le recours au scanner aide grandement au diagnostic étiologique (Clerc 1997b).

➤ Tumeurs intra-crâniennes

Les néoplasies intracrâniennes ou les affections granulomateuses primaires ou secondaires entraînent fréquemment des déficits visuels et un œdème de la papille en association avec des signes nerveux. Les tumeurs intracrâniennes peuvent aussi induire une cécité, qui peut être aiguë. Des affections diffuses ou multifocales produisent une cécité en impliquant de multiples sites dans le trajet visuel. Une masse solitaire impliquant le chiasma optique peut aussi entraîner une cécité sans signes neurologiques évidents, si ce n'est la disparition des réflexes photomoteurs. Cliniquement la cécité est fréquemment aiguë. Mais en réalité, elle est progressive et des déficits visuels partiels sont notés par les propriétaires. Il faut différencier ces affections du SARD à l'électrorétinogramme car ces deux affections présentent les mêmes signes cliniques : des réflexes pupillaires défectueux avec un fond d'œil normal (Clerc 1997b, Palmer et Malinowski 1974).

e) localisation oculaire des maladies néoplasiques

Le globe et sa région peuvent être le siège de maladies néoplasiques non primitivement oculaires. La colonisation par métastases hémotogènes (il n'existe pas de vaisseau lymphatique dans le globe et dans l'orbite) ou l'extension immédiate par des tumeurs de voisinage sont possibles. Des signes oculaires sont également parfois notés en dehors d'un envahissement direct. L'œil constitue rarement un site de prédilection des métastases hémotogènes. Toutefois, la région clé d'implantation semble être constituée par les vaisseaux du corps ciliaire. L'irrigation oculaire, rapportée à la masse du globe est en effet très importante et le développement considérable du réseau capillaire de l'uvée provoque un ralentissement du flux, favorable à la fixation d'embolus cellulaires. L'atteinte bilatérale reste souvent un argument en faveur d'une tumeur secondaire. Le lymphosarcome représente la néoplasie oculaire secondaire la plus fréquente chez le chien.

➤ Le lymphosarcome

Le lymphosarcome est défini comme une multiplication maligne de cellules lymphoïdes issues des tissus hématolymphopoïétiques autres que la moelle osseuse. Il constitue la tumeur intraoculaire secondaire la plus fréquente chez le chien. Chez celui-ci, le lymphome multicentrique est la forme la plus fréquemment rencontrée. Il représente 80 à 85% des formes de lymphomes. C'est dans cette forme que les manifestations oculaires ont été observées en dehors des cas de lymphomes oculaires primaires. Il touche plutôt les chiens adultes entre 5 et 9 ans, sans prédisposition sexuelle. Il existe une prédisposition raciale nette pour le Boxer, le Berger Allemand et le Beauceron. Le principal signe clinique associé aux lymphosarcomes chez le chien est une importante hypertrophie ganglionnaire à laquelle s'ajoutent des signes généraux. Les répercussions oculaires sont estimées à 33-37% des cas selon les études. Les signes oculaires apparaissent ainsi comme le deuxième symptôme en importance, caractéristique des lymphosarcomes après la lymphadénomégalie (Chaudieu et Clerc 1996, Calle 1985).

L'atteinte oculaire est souvent bilatérale. Diverses structures de l'œil peuvent être envahies, comme la rétine, la cornée ou la sclère mais c'est l'uvée antérieure qui est le site de prédilection des métastases. L'infiltration est due à une embolisation des cellules tumorales

qui s'échappent de la circulation et se multiplient dans les tissus, d'où un arrangement périvasculaire caractéristique. Bien que la conjonctive soit rarement infiltrée, il existe une conjonctivite dans la grande majorité des cas. La cornée est fréquemment touchée et s'accompagne d'une atteinte extensive du limbe, de l'épisclère, de l'iris et du corps ciliaire. L'observation clinique révèle alors une kératite interstitielle avec une néovascularisation profonde et un œdème intense, ainsi que le développement d'une bande blanche et dense autour du limbe migrant vers le centre, dans l'aire de néovascularisation. L'infiltration se réalise plus fréquemment de façon diffuse que sous forme nodulaire, rendant le diagnostic de néoplasie peu aisé. Quant à l'uvéa antérieure, elle est touchée dans presque tous les cas de métastases oculaires. D'après une étude récente, l'inflammation de l'uvéa représente en effet à elle seule 69% des signes de métastases oculaires (Castaing 2002). Les symptômes sont ceux d'une uvéite antérieure. Des changements du fond d'œil sont également observables : un changement de couleur dû à l'infiltration de la rétine et de la choroïde, des hémorragies rondes, des veines rétiniennes dilatées et tortueuses ainsi qu'un œdème de la papille. Enfin, le lymphosarcome peut toucher l'orbite et provoquer une exophtalmie. En conclusion, les structures touchées sont essentiellement l'uvéa antérieure, la rétine et la cornée, souvent de façon bilatérale. Le symptôme prédominant est représenté par les hémorragies intraoculaires. Enfin, il a été démontré que quelle que soit la nature histologique de la tumeur, les animaux présentant une colonisation oculaire avaient une durée de vie plus courte (Fisher 1989, Jongh 1997, Perrier 1985).

➤ **Les leucémies**

Les leucémies sont des proliférations malignes primitives atteignant l'une des différentes lignées de cellules hématopoïétiques constituant la moëlle osseuse. Elles touchent les chiens âgés de 6 ans en moyenne. Les formes chroniques atteignent préférentiellement des animaux plus vieux avec une moyenne d'âge s'élevant à 9,4 ans. Aucune prédisposition de sexe ou de race n'a été mise en évidence. L'étiologie exacte de ces hémopathies malignes n'est pas connue. Les effets pathogènes des leucémies sont dus aussi bien aux phénomènes tumoraux en eux-mêmes, qu'au syndrome paranéoplasique qui en découle. Aux symptômes généraux non spécifiques tels que l'amaigrissement, l'anorexie, la léthargie, l'essoufflement et l'hyperthermie persistante s'ajoutent dans 30% des cas des signes oculaires. Ces manifestations oculaires sont très diverses. Leur apparition se fait selon deux principaux

mécanismes. Elles peuvent, tout d'abord résulter de l'envahissement même des structures oculaires par les cellules tumorales, ou bien provenir des phénomènes paranéoplasiques liés à la tumeur. Un des signes le plus fréquemment rencontré lors de leucémie est l'hémorragie oculaire. Elle peut se manifester sous différentes formes : un hyphéma, des hémorragies conjonctivales, vitréennes ou encore et surtout chorio-rétiniennes. D'autres signes peuvent être rencontrés. On peut ainsi observer des signes d'inflammation oculaire tels qu'une conjonctivite, un chémosis, une uvéite avec hypopion ou encore un œdème cornéen. Toutes les structures de l'œil sont susceptibles d'être envahies par des lymphocytes néoplasiques : cornée, sclère, chambre antérieure, corps ciliaires, iris et rétine. Enfin des signes oculaires indirects peuvent également être constatés. Ils correspondent à l'infiltration du système nerveux central ou des trajets nerveux et des ganglions rattachés au système oculaire (Castaing 2002).

➤ **Le myélome multiple**

Le myélome multiple est une prolifération plasmocytaire néoplasique primitive de la moelle osseuse. Il s'accompagne de la sécrétion d'une immunoglobuline monoclonale de classe IgG ou IgA. Cette hypersécrétion entraîne dans 20 à 50% des cas un syndrome d'hyperviscosité sanguine. C'est une néoplasie rare chez le chien puisqu'elle représente moins de 1% de toutes les tumeurs et environ 8,3% des tumeurs hématopoïétiques. Il touche plutôt les vieux chiens de 8,3 à 9,2 ans, sans prédisposition de sexe ou de race. Le myélome multiple est à l'origine de signes généraux non spécifiques tels qu'une faiblesse, un état de dépression, une anorexie, une perte de poids, une douleur et des troubles digestifs. On observe tout d'abord des troubles locomoteurs puis une insuffisance rénale terminale. Des signes oculaires sont rencontrés dans 35% des cas. Ils sont cependant probablement sous-estimés lors de myélome multiple car les signes généraux prédominent souvent, et aussi car ils ne sont pas systématiquement recherchés. Ils sont divers et variés. On peut observer un œil rouge, un œil augmenté de volume, une chambre antérieure trouble... Cependant les manifestations oculaires les plus courantes lors de myélome sont celles touchant le segment postérieur. La rétine présente des hémorragies multifocales, des œdèmes et des décollements de rétine. Ces signes oculaires sont semblables à ceux rencontrés lors de leucémies lymphoïdes puisque leur cause est commune : l'hyperviscosité sanguine (Castaing 2002, Bublôt et Thiriart 1985).

➤ **Les adénocarcinomes secondaires**

Les métastases d'adénocarcinomes peuvent atteindre, par voie hématogène, les structures intraoculaires, avec comme chez l'homme une prédilection pour l'uvée. Les symptômes oculaires associés peuvent être des nodules non pigmentés de l'uvée, une uvéite, un hyphéma, des hémorragies et un décollement rétinien, un glaucome secondaire. Les sites d'origine décrits sont : la glande mammaire, la thyroïde, le pancréas, l'utérus, le rein. Occasionnellement des adénocarcinomes des structures adjacentes, sinus frontal et maxillaire, cavité nasale, glande lacrymale, glande de Harder, peuvent envahir le globe par extension directe. Une étude de 100 cas de tumeurs mammaires malignes a montré 97 cas de métastases dont 2 concernant l'œil. Vu l'incidence de cette pathologie chez le chien, les métastases oculaires sont sûrement sous-estimées (Fischer 1989, Chaudieu et Clerc 1996, Calle 1985).

➤ **Le sarcome de Sticker**

Le sarcome de Sticker, qui ne donne habituellement que des métastases locorégionales et aux cavités nasales, présente curieusement un tropisme pour l'uvée. En général, l'invasion ne dépasse pas les nœuds lymphatiques inguinaux. Il est intéressant de noter que l'orbite et l'œil, en particulier l'uvée, semblent être des sites de prédilection pour ces métastases. Des cas anciens de la littérature mentionnent l'association d'une tumeur oculaire et d'un sarcome génital ayant histologiquement l'aspect d'un sarcome de Sticker (Calle 1985).

4) Complications des affections oculaires liées à l'âge

a) Uvéite phacolytique

Les chiens âgés présentant des cataractes depuis plusieurs années peuvent développer de façon relativement fréquente des uvéites. Elles correspondent à une réponse inflammatoire de l'uvée aux protéines du cristallin. En effet, les protéines cristalliniennes sont séquestrées au cours du développement embryonnaire au sein du sac cristallinien et les contacts avec le système immunitaire sont de ce fait inexistantes, rendant ces protéines étrangères à

l'organisme. L'exposition de ces antigènes à la faveur d'une effraction de la capsule (traumatique ou chirurgicale), ou d'un passage au travers de la capsule, va déclencher une sensibilisation et le développement d'une uvéite. Deux protéines semblent particulièrement impliquées dans ces réactions immunitaires humorales et cellulaires : les alphacristallines (protéines solubles) et les albuminoïdes (protéines insolubles). On peut distinguer deux types d'uvéites phacoclastiques. D'une part, les uvéites phacolytiques liées au relargage de protéines solubles au travers de la capsule sur des cataractes hypermatures comme on peut le rencontrer chez l'animal âgé, et d'autre part, les uvéites phacoinduites qui se développent à la suite d'une rupture de la cristalloïde, que cette rupture soit traumatique ou chirurgicale (chirurgie de la cataracte). Le diagnostic repose sur la présence conjointe d'une cataracte hypermature et d'une uvéite évoluant souvent à bas bruit. Ce type d'uvéite devra donc être systématiquement recherché et traité avant tout acte chirurgical (Grahn 2001, Chaudieu et Clerc 1996, Fisher 1989).

Les races les plus fréquemment affectées sont les Caniches et les Cockers ce qui reflète le fort taux de cataracte dans cette espèce. L'âge moyen est de 7 ans. Le temps écoulé entre le diagnostic de cataracte et celui d'uvéite est de 1 à 2 ans avec une moyenne de 17 mois. L'uvéite phacolytique a 2 formes cliniques : l'une peu sévère et l'autre sévère. La forme légère se traduit dans un premier temps par un myosis léger, une hyperpigmentation de l'iris ainsi qu'une faible réponse aux agents mydriatiques. Puis peuvent se développer par la suite, une hypotonie, des synéchies postérieures ainsi qu'une dégénérescence du vitré. La forme sévère est moins courante et se manifeste par une uvéite marquée avec hypopion, congestion de la sclère, précipités kératiques, myosis, issue de vitré, synéchies postérieures, hypotonie et hyalite. Des complications telles que le glaucome ou le phtisis bulbi peuvent faire suite à ces uvéites sévères. Le diagnostic de l'uvéite phacolytique se fait par exclusion car les manifestations cliniques de cette affection sont non spécifiques. L'uvéite phacolytique est toujours associée à une cataracte et généralement l'uvéite ne concerne que le segment antérieur (Glaze 1997, Chaudieu et Clerc 1996, Fisher 1989).

b) Glaucome secondaire

Le glaucome est l'état d'un œil dont la pression interne est élevée au-delà d'une limite compatible avec le fonctionnement normal du nerf optique. Physiologiquement, il existe un équilibre entre la sécrétion d'humeur aqueuse et son élimination. Cela maintient une pression intra-oculaire stable. Chez le chien, une pression intra-oculaire comprise entre 15 et 30 mm de mercure est considérée comme normale (Jegou 1989).

L'augmentation de la pression intra-oculaire n'est jamais le fait d'une augmentation du débit de sécrétion de l'humeur aqueuse. Elle est physiologiquement limitée et normalement compensée par l'accélération du débit du drainage. L'augmentation de pression intra-oculaire est donc toujours la conséquence d'un obstacle au drainage de l'humeur aqueuse dans l'angle irido-cornéen ou d'un obstacle à sa circulation dans l'œil. Suite à l'accumulation de l'humeur aqueuse dans l'œil, la pression intra-oculaire augmente. Cette pression excessive s'exerce plus particulièrement sur le point de moindre résistance de la sclère, la lame criblée, passage des fibres nerveuses de la rétine donnant naissance au nerf optique. Ces lésions des fibres nerveuses rétiniennes sont à l'origine de l'atteinte du champ visuel. Elles se manifestent par des altérations de l'aspect de la papille optique (excavation papillaire). Le mécanisme pathologique par lequel une pression intra-oculaire élevée entraîne une dégénérescence des fibres rétiniennes n'est pas encore clairement établi (Jegou 1989).

Les glaucomes secondaires constituent l'essentiel des affections glaucomateuses. Ils peuvent être secondaires à la luxation du cristallin, à des iridocyclites, à des traumatismes, des tumeurs intraoculaires ou une affection veineuse. Les glaucomes secondaires à des iridocyclites se retrouvent surtout chez le chat (Jegou 1989).

Le glaucome secondaire intervient dans le syndrome de luxation/subluxation quand le cristallin se déplace de sa position normale provoquant une rupture de la membrane hyaloïde, qui délimite le vitré. Les glaucomes secondaires à la luxation du cristallin sont très fréquents chez le chien. Le cristallin luxé antérieurement peut provoquer un bloc pupillaire, s'il se maintient dans l'ouverture pupillaire. Luxé dans la chambre antérieure, il peut obstruer partiellement l'angle irido-cornéen en s'appuyant sur la face postérieure de l'iris. Par ailleurs, une hernie du vitré dans l'ouverture pupillaire peut aussi provoquer un bloc pupillaire et l'humeur aqueuse peut s'accumuler dans la chambre postérieure. Le vitré se déplace alors

antérieurement dans l'espace pupillaire, dans la chambre antérieure et aussi dans la région de l'angle irido-cornéen. C'est la position du vitré autant que celle du cristallin qui détermine l'obstruction éventuelle à l'écoulement d'humeur aqueuse, source de glaucome secondaire.

Pour préciser si un chien âgé présente un glaucome secondaire ou primaire associé à un syndrome de luxation/subluxation du cristallin, il faut évaluer la morphologie de l'angle iridocornéen à l'examen gonioscopique. Cela n'est pas évident sur l'œil atteint en raison des modifications de la transparence cornéenne. On peut alors évaluer la morphologie de l'angle iridocornéen de l'autre œil par gonioscopie. Les races susceptibles d'être concernées par un glaucome secondaire à une luxation du cristallin sont surtout les races Terriers ou les Epagneuls Bretons, chez qui il existe une prédisposition héréditaire à la luxation du cristallin. Elle est souvent bilatérale avec un décalage dans le temps pour les deux yeux (Jegou 1989).

Les signes cliniques du glaucome sont nombreux compte tenu de toutes les perturbations intra-oculaires résultant de l'affection oculaire initiale et de l'augmentation de la pression intra-oculaire. Le tableau clinique varie en fonction de la valeur de la pression intra-oculaire, du mode d'évolution de la maladie et de la cause. Les signes généraux des crises glaucomeuses aiguës se manifestent par une douleur intense en début d'évolution, un épiphora, un blépharospasme et de la photophobie. L'état général peut être atteint avec anorexie et état dépressif de l'animal. Au niveau oculaire, les symptômes cliniques incluent une rougeur oculaire dont l'intensité est fonction de l'augmentation de la pression intra-oculaire, une mydriase par paralysie du muscle sphincter de l'iris ainsi qu'un œdème de cornée pour des valeurs de pression supérieure à 55mm de mercure. La cornée devient hypoesthésique en raison de l'étirement et de l'atteinte des nerfs ciliaires. D'autre part, la cornée peut subir une dégénérescence, conséquence de la perte de qualité du tissu cornéen. Différents facteurs sont en cause : l'œdème de la cornée, sa néovascularisation, son hypoesthésie et sa sécheresse, complication d'une possible lagophtalmie suite à la buphtalmie. Cela favorise des ulcérations épithéliales superficielles puis stromales qui peuvent évoluer vers la perforation cornéenne. Lorsque la cornée et les milieux intraoculaires demeurent suffisamment clairs, on peut observer selon les cas, une cupule de la papille, une diminution de la vascularisation papillaire et rétinienne, et aux stades plus avancés une hyper-réfléctivité tapétale traduisant l'atrophie de la rétine. Ces lésions sont à l'origine d'une atteinte irréversible de la vision. Enfin, dans les stades terminaux de glaucome absolu est observée une atrophie de l'iris et du corps ciliaire, qui explique le retour à une pression intraoculaire

normale ou basse. De plus, toutes les formes de glaucome conduisent à des modifications fonctionnelles et morphologiques du nerf optique responsables de déficits visuels. Les mécanismes intimes à l'origine de la destruction du nerf optique n'ont pas été élucidés avec précision (Glaze 1997, Jegou 1989, Fisher 1989).

III. Affections oculaires responsables d'une modification anatomiques du globe oculaire

1) Masses palpébrales

Les masses palpébrales constituent le problème palpébral le plus fréquemment rencontré chez l'animal âgé, ainsi que les néoplasies les plus fréquentes de la sphère oculaire. Elles sont proches des tumeurs cutanées et comme pour ces dernières, le plus souvent bénignes. L'adénome de la glande tarsale, le mélanocytome (mélanome bénin), le papillome constituent à eux seuls, plus de deux tiers de l'ensemble des tumeurs répertoriées sur ce site. Le tiers restant constitue une collection disparate de tumeurs épithéliales (tumeurs annexielles diverses, épithélioma spinocellulaire), rarement observé chez le chien et mésenchymateuses (histiocytome, mastocytome, fibrome, neurofibrome, fibrosarcome...). Il faut distinguer les tumeurs des chalazions : ces derniers, fréquents chez le chien âgé, sont des kystes des glandes de Meibomius. Ils correspondent à une fermeture d'une ou plusieurs glandes de Meibomius déterminant une rétention de lipide visible à la face interne des conjonctives palpébrales (Chaudieu et Clerc 1996, Glaze 1997).

L'adénome tarsal apparaît sur le bord palpébral sous forme d'un nodule habituellement pigmenté. Beaucoup plus rarement, les glandes tarsales peuvent créer des tumeurs malignes de type fibrosarcome, mélanome malin, adénocarcinome, ou épithélioma. Le mélanome, situé sur la face tégumentaire, est analogue à ceux observés sur la peau. Il se présente sous la forme d'une masse assez arrondie et très pigmentée. Le papillome est davantage d'aspect « verruqueux », nettement en relief, sous la forme d'une néoformation isolée chez l'animal âgé (Fischer 1989).

Les tumeurs des paupières sont identifiées fréquemment chez l'animal avec un âge moyen de 9,6 ans chez les chiens affectés. La partie centrale de la paupière supérieure et inférieure est préférentiellement atteinte et plus particulièrement la paupière supérieure. La majorité des tumeurs des paupières, plus de 70%, sont bénignes bien que certaines révèlent des caractères malins prononcés (fibrosarcome, lymphomes...). L'aspect infiltrant est alors habituel mais les métastases restent à ce jour, non décrites. En plus du fait d'être potentiellement malignes, ces masses peuvent aussi avoir un effet abrasif direct sur la surface cornéenne et peuvent conduire à la formation d'ulcères. L'occlusion des voies lacrymales par de volumineuses tumeurs peut aussi entraîner un épiphora au niveau du canthus interne. Cependant, un simple papillome ou mélanome peut rester de manière asymptomatique plusieurs années sur le limbe palpébral sans entraîner de lésions cornéennes. Mais chaque masse palpébrale excisée devra donc être analysée histopathologiquement (Jongh 1997, Bonney 1980, Le Tégouilly 1997).

2) Exophtalmie/enophtalmie

L'orbite est une vaste cavité tronconique destinée à loger le globe et les annexes. Les affections orbitaires sont responsables essentiellement d'anomalies de position du globe oculaire. Chez les carnivores domestiques âgés, certaines modifications du volume du contenu orbitaire sont génératrices d'énophtalmie ou d'exophtalmie.

a) L'énophtalmie

L'énophtalmie, retrait du globe oculaire au fond de l'orbite, se rencontre fréquemment chez le chien âgé. Elle peut accompagner une affection débilitante avec fonte tissulaire. Le globe oculaire s'enfonce par suite de l'atrophie des tissus orbitaires. La complication la plus classique est l'entropion qui concerne essentiellement la paupière inférieure et se complique souvent d'une ulcération cornéenne secondaire. L'énophtalmie peut aussi accompagner un syndrome de Claude Bernard Horner ou une uvéite (Lévy et Abégnéli 1989b).

Chez les chiens âgés, une cataracte ancienne peut s'accompagner d'une diminution du volume oculaire. Les diamètres cornéens sont petits, de seulement 12mm environ. On note une opacification cornéenne, un épaissement de la cornée, une kératite superficielle et interstitielle avec néovascularisation étendue. On retrouve toujours les signes d'uvéite antérieure chronique accompagnant la formation d'une cataracte hypermûre et en général, des synéchies postérieures étendues. La pression intra-oculaire est très basse. Ce rétrécissement du globe peut être uni ou bilatéral. S'il est unilatéral, le 2^{ème} œil est en général aussi affecté d'une cataracte hypermûre. Il s'agit le plus souvent de races toy, et plus particulièrement le caniche nain. Cette évolution vers le rétrécissement débute avec la cataracte. Le chien semble en effet prédisposé à l'uvéite phacogène. Lorsque l'inflammation ciliaire se développe et que l'hypotension s'installe et se prolonge, les structures internes de l'œil commencent à s'atrophier. Cela aboutit à l'œil phtisique. La diminution du volume oculaire favorise souvent un entropion secondaire. Celui-ci se complique d'une kérato-conjonctivite secondaire chronique difficile à soigner. La douleur est exceptionnelle dans de tels cas (Fischer 1989, Chaudieu et Clerc 1996).

b) L'exophtalmie

L'exophtalmie se définit comme la saillie partielle du globe hors de l'orbite. L'examen de l'animal vu de dessus permet de constater de façon plus objective l'avancée de l'apex cornéen par rapport à l'œil adelphe. La direction du déplacement oculaire rend compte du segment anatomique concerné. Une procidence de la membrane nictitante, un chémosis, une diminution de la mobilité du globe (difficulté à la rétropulsion), la cécité par atteinte du nerf optique, la kératite lagophtalmique, et les anomalies du fond d'œil s'associent diversement dans le tableau clinique. Si les causes d'exophtalmie non tributaires de l'âge sont nombreuses chez les carnivores domestiques, les tumeurs rétrobulbaires restent néanmoins prépondérantes

3) Buphtalmie

C'est l'augmentation du volume du globe oculaire. Elle est la conséquence du peu de résistance de la coque sclérale ou cornéenne du chien. Elle peut se compliquer de ruptures de l'endothélio-descemet qui se traduisent par des lignes blanches d'œdème sur la cornée lorsqu'elle retrouve une transparence générale, après retour à une pression intra-oculaire normale. La buphtalmie est souvent irréversible, quelque soit le devenir de la pression intra-oculaire. Au stade évolué de la buphtalmie, une luxation du cristallin est quasi-constante du fait de la rupture des fibres zonulaires cristalliniennes. Secondairement le cristallin peut s'opacifier (Jegou 1989).

4) Strabisme

Le strabisme est pratiquement la seule anomalie de position des deux globes rencontrée chez les carnivores. Du fait d'une vision binoculaire très partielle, le trouble est parfois difficile à caractériser et seules les formes graves sont reconnues. Le strabisme est causé par une innervation neurologique anormale des muscles extraoculaires, une lésion musculaire, ou une masse au sein de l'orbite. Les causes essentielles chez le chien âgé sont les myosites bilatérales des muscles temporaux et extra-oculaires et les lésions du tronc cérébral (Clerc1997b).

Le globe oculaire est mobilisé par un certain nombre de muscles innervés par les 3^{ème}, 4^{ème} et 6^{ème} paires de nerfs crâniens. Le nerf moteur oculaire commun (3^{ème} paire) innerve le muscle droit interne, droit supérieur et oblique ventral. Le nerf moteur oculaire externe innerve le seul muscle droit externe. Le nerf trochléaire (4^{ème} paire) innerve le muscle oblique dorsal. Par ailleurs, il faut se souvenir que le nerf moteur oculaire commun (3^{ème} paire) innerve le muscle releveur de la paupière supérieure et que le nerf facial (7^{ème} paire) innerve le muscle orbiculaire des paupières. Les mouvements oculaires latéraux sont simples et sous la dépendance du muscle droit externe qui a un rôle abducteur et du muscle droit interne qui a un rôle adducteur. Les mouvements verticaux sont plus complexes car selon la position de l'œil interviendront les muscles oblique dorsal et oblique ventral et les muscles

droit supérieur et droit inférieur. Ces mouvements complexes dépendent de la coordination des noyaux des 7^{ème}, 11^{ème} et 12^{ème} paires. Par ailleurs, interviennent également les voies supranucléaires issues des centres corticaux de l'oculo-motricité (Moraillon 1989).

Le strabisme ou ésoptropie est une déviation de l'axe visuel d'un œil par rapport à celui de l'œil adelphe. L'axe visuel passe par le centre de la cornée et rejoint l'area centralis. Lorsque l'animal regarde en vision binoculaire à l'infini (au delà de 5 m) l'axe visuel des 2 yeux est parallèle. Le strabisme peut être divergent (les axes divergent en avant), convergent (les axes convergent en avant) ou sursumvergent (un axe horizontal, l'autre dirigé vers le haut). Il existe des faux strabismes, l'illusion résulte de la configuration spéciale de l'orbite ou d'un rapprochement excessif des deux yeux ou d'une configuration spéciale de la paupière supérieure. Le parallélisme des axes visuels n'est pas une position de repos mais un acte dynamique exigeant une coordination motrice parfaite qui caractérise l'orthoporie. Son but est de permettre la vision binoculaire, c'est à dire la perception en une image unique de deux sensations monoculaires. Pour que cette fusion soit possible, il faut que les fibres optiques de chaque œil se rendent chacune aux deux hémicortex occipitaux, en d'autres termes qu'il existe des voies optiques croisées et des voies directes. Il faut aussi un mécanisme moteur d'une extrême exactitude pour que les deux yeux se meuvent comme un seul afin que les images des objets fixés binoculairement tombent sur des points rétinien correspondants (Moraillon 1989). On comprend dès lors qu'il y ait des strabismes :

- d'origine périphérique, par obstacle mécanique aux mouvements du globe
- d'origine nerveuse, par trouble de la liaison sensorielle ou de la liaison motrice

Le diagnostic du strabisme vrai repose sur la mise en œuvre de trois tests , l'examen du reflet cornéen, le cover test et la recherche de l'amplitude de fusion. Le reflet cornéen : En vision monoculaire, lorsque l'œil fixe un objet lumineux, l'image de cet objet occupe le centre de la cornée ; en vision binoculaire lorsque l'animal fixe l'objet lumineux rigoureusement situé dans le plan sagittal, l'image de l'objet se situe au centre de chacune des deux cornées. Dans le cas de strabisme convergent, le reflet cornéen est déplacé vers l'extérieur de l'œil strabique ; dans le cas de strabisme divergent, le reflet cornéen est déplacé vers le bord nasal (Moraillon 1989). Le cover test consiste à cacher alternativement un œil puis l'autre et observer le mouvement de l'œil adelphe. Dans le cas de strabisme convergent de l'œil droit, si l'on cache l'œil gauche, l'œil droit effectue un mouvement à l'extérieur pour occuper une position centrale, si on cache l'œil droit, l'œil gauche ne bouge pas. L'amplitude de fusion

consiste à placer devant l'œil une lentille convergente ou divergente tandis que l'animal fixe un objet. Cela provoque une déviation de l'axe visuel et l'œil se déplace en conséquence vers l'intérieur si la lentille est convergente, vers l'extérieur si la lentille est divergente. Le mouvement est d'autant plus important que la puissance dioptrique de la lentille est plus élevée. Au delà d'une certaine puissance dite amplitude de fusion, l'œil décroche et revient au centre. Dans les conditions physiologiques, l'amplitude de divergence est plus faible que l'amplitude de convergence (Clerc 1997b, Moraillon 1989, Lescure 1985).

5) Lagophtalmie

L'impossibilité de fermer les paupières ou lagophtalmie se rencontre parfois chez les chiens âgés. Elle peut être en relation avec une atteinte de la VIIème paire crânienne entraînant une perte complète ou partielle du clignement des paupières et une altération de la sécrétion des glandes lacrymales. Elle peut aussi accompagner une paralysie faciale idiopathique du type Bell ou un syndrome vestibulaire idiopathique. Une inflammation, d'origine infectieuse ou non, ainsi qu'une tumeur, peuvent aussi être en cause. Le Cocker semble être plus exposé à ce risque, probablement en relation avec l'incidence d'otite moyenne et interne dans cette race. Enfin, certains chiens particulièrement les races brachycéphales présentent une diminution de la fréquence de clignement des paupières ou un clignement incomplet. La fréquence de clignement normal chez un chien est d'environ 15 fois par minutes, dont 30% (4 clignements par minutes) complets. Généralement, la lagophtalmie se complique d'une kératite d'exposition avec ulcération qu'il est difficile de traiter (Fischer 1989, Glaze 1997).

IV. Affections oculaires liées à un déficit immunitaire général ou local

1) La kératoconjonctivite sèche (KCS)

Les kératoconjonctivites sèches sont fréquentes chez le chien âgé. Elles sont caractérisées par une déficience en larmes résultant en un dessèchement et une inflammation de la cornée, une douleur oculaire ainsi qu'une baisse de vision par opacification de la cornée. Bien que l'atrophie sénile des glandes lacrymales soient traditionnellement mise en cause pour expliquer le déficit en larme chez le chien âgé, une inflammation chronique tout au long de la vie de l'animal favorise fortement cette affection. Les signes cliniques incluent un épiphora muco-purulent adhérent, une hyperhémie conjonctivale, une néovascularisation progressive de la cornée ainsi qu'une pigmentation superficielle. Le diagnostic définitif est établi avec le test de schirmer donnant des valeurs au-dessous de 10mm chez les chiens affectés (Glaze 1997, Chaudieu et Clerc 1996).

La sénescence apporte en effet une altération des glandes lacrymales, surtout chez les animaux de race prédisposés à la KCS, tels que le cocker, le bouledogue anglais, le schnauzer, le westie, le yorkshire et le beagle. Chez les races brachycéphales, l'âge s'accompagne d'une diminution de la sécrétion lacrymale aggravée par un accroissement de l'ouverture palpébrale en raison de la baisse du tonus palpébral. La conjonction de ces deux facteurs explique la fréquence accrue des kératites sèches dans ces races (Le Tréguilly 1997). En plus de la prédisposition raciale, la KCS comprend une prédisposition sexuelle : les femelles castrées sont prédisposées. Une étude récente a en effet démontré que les hormones sexuelles mâles et femelles avaient une fonction protectrice contre le développement de KCS chez le chien âgé. De plus, un dimorphisme sexuel de la glande lacrymale a été mis en évidence dans de nombreuses espèces (rats, souris, cochons, lapins et humains) : la région d'acini est plus importante chez le mâle que chez la femelle. Enfin, il a été postulé que la testostérone et les hormones ovariennes pouvaient intervenir pour inhiber la sécrétion d'un suppresseur endogène lacrymal tel que la prolactine ou l'encéphaline. C'est donc l'effet immunomodulateur des androgènes qui entraîne une prédisposition à développer une KCS chez les animaux âgés stérilisés aussi bien femelles que mâles. Chez l'Homme, la différence sexuelle observée s'explique par le fait que la ménopause n'intéresse que les femmes. Chez

les chiens âgés, ce même sexe ratio retrouvé est certainement lié à la préférence des propriétaires de stériliser les chiens âgés femelles plutôt que les mâles (Kaswan et Salisbury et Lothrop 1991).

Chez l'Homme, les cas de KCS fréquents chez les individus âgés sont présentés par certains auteurs comme la conséquence d'une atrophie sénile des glandes lacrymales. Cependant, on retrouve toujours histologiquement l'infiltration du tissu glandulaire par des cellules mononuclées, typiques des lésions à médiation immune. Les études histologiques de référence chez le chien ne sont pas nombreuses mais plus que le vieillissement, c'est l'inflammation chronique conduisant à la fibrose des glandes lacrymales qu'il faut retenir dans l'origine de la KCS chronique observée sur les chiens d'âge mûr : cette inflammation chronique se manifeste par une pigmentation de l'épithélium et du stroma (Chaudieu et Molon Noblot 1999).

2) Les blépharconjonctivites

Les blépharites du chien âgé correspondent essentiellement à des blépharites bactériennes impliquant des Staphylocoques et des Streptocoques. Elles sont le plus souvent secondaires à une anomalie palpébrale ou une KCS. Les signes cliniques se manifestent par une hyperhémie, la formation de croûtes, des ulcérations ainsi que la fibrose dans les cas les plus graves. Les glandes de Meibomius peuvent s'abcéder suite à une réponse allergique aux toxines bactériennes. On peut également observer des blépharites parasitaire à *Demodex canis* chez les chiens âgés. Celle-ci se développe suite au déficit immunitaire et provoque hyperhémie, alopecie et prurit au niveau des paupières (Gelatt 2001g).

3) Les uvéites

Il semble qu'il existe un rapport direct entre l'âge, la survenue d'infections bactériennes occultes et l'incidence de l'uvéite à médiation immunitaire. Au cours du vieillissement, la sensibilité aux infections augmente. Le système immunitaire devient moins apte à résister efficacement contre le développement des bactéries. Des complexes antigènes-

anticorps peuvent se former lorsque le système immunitaire est confronté à un antigène bactérien de façon chronique. Ces complexes peuvent précipiter dans le tractus uvéal hautement vascularisé. Lorsque le complément s'ajoute au mécanisme à médiation immunitaire, une inflammation se produit donnant lieu à une uvéite (Chaudieu et Clerc 1996).

4) Ulcères récidivants

Les ulcérations récidivantes de la cornée constitue une entité clinique particulière de l'ulcère de la cornée. Résistant à une thérapie conventionnelle appropriée, elles suggèrent un trouble de la cicatrisation connu sous le terme d'érosion épithéliale récidivante. Les synonymes de cette appellation incluent l'ulcère du Boxer et l'ulcère atone. La cause d'érosion est fréquemment indéterminée mais son caractère réfractaire est une conséquence d'une adhésion anormale entre l'épithélium cornéen et le stroma. Les ulcères récidivants superficiels ont surtout été décrits chez le Boxer, mais aussi dans de nombreuses autres races de chiens, chez des individus âgés de plus de 5 ans. Les races les plus couramment affectées sont le Boxer, le Samoyede, le Daschund, le Caniche, le Welsh Corgi et le Fox Terrier. Certaines anomalies du film lacrymal peuvent y prédisposer, notamment les déficits muciniques et les kératoconjunctivites sèches chroniques, anomalies fréquentes chez les individus âgés. L'influence du sexe n'est plus actuellement retenue. On peut tout au plus parler de prédisposition raciale mais l'opinion couramment admise est que la lésion peut se produire dans toutes les races canines, chez des individus d'âge mûr ou adulte (Glaze 1997).

L'affection est cliniquement douloureuse, avec des aggravations brutales de la douleur oculaire. Ces paroxysmes douloureux correspondraient à la déchirure et l'arrachement de l'épithélium malade. Les symptômes d'inconfort se manifestent habituellement par un épiphora intermittent ainsi qu'un blépharospasme. L'examen ophtalmoscopique révèle une modification de la surface cornéenne pouvant revêtir plusieurs aspects allant d'une simple tâche oblongue à une ulcération linéaire bordant une tâche grise. Un lambeau d'épithélium grisâtre, partiellement attaché, peut parfois recouvrir la lésion. Celle-ci est cernée par une bordure épithéliale oedématiée et non adhérente sous laquelle diffuse la fluorescéine. De plus, cette lésion est superficielle, non infectée, avec très peu d'inflammation conjonctivale associée. L'érosion ne touche que l'épithélium et épargne le stroma et l'endothélium. De

même pour l'œdème cornéen, il n'affecte que la cornée en regard de la zone atteinte. Sur les lésions très anciennes, une néovascularisation peut se développer.

L'analyse histologique indique une anomalie de la jonction épithélio-stromale. L'épithélium est souvent épaissi et irrégulier. La membrane basale séparée de l'épithélium est souvent très épaissie et anormale. L'examen au microscope électronique des cellules basales et de la membrane basale prouve une anomalie du complexe cellules-membrane basale. Le stroma superficiel enfin est également modifié avec fréquemment une infiltration cellulaire mononucléée plus ou moins importante ainsi qu'une anomalie des fibres stromales superficielles dégénérées. L'œdème du stroma cornéen est périlésionnel (Laforge 1989a, Gelatt 1982).

L'épaississement et les irrégularités de la basale plaident en faveur d'un dysmétabolisme des cellules basales, lié certainement à plusieurs facteurs : vieillissement, anoxie (déficit lacrymal chronique, lagophthalmie notamment chez les brachycéphales), défaut de synthèse des systèmes d'attaches basaux. C'est en particulier la rareté en hémidesmosomes chez le boxer qui a été invoquée comme un facteur particulièrement déterminant dans cette race. Il a été également suggéré que les anomalies de la membrane basale, chez le boxer, pouvaient faire assimiler ces ulcères récidivants superficiels à la dystrophie de COGAN chez l'Homme par l'observation de cellules basales dégénérées, de kystes intra-épithéliaux, d'épaississements, d'irrégularités et de positions anormales de la membrane basale. Celle-ci peut en effet se dédoubler, ou se trouver en position intra-épithéliale, entourant les kystes intra-épithéliaux secondairement formés de matériel cellulaire basal emprisonné, qui dégénère et migre vers la surface favorisant l'ulcération. L'origine de ces érosions non traumatiques de l'épithélium cornéen fait, selon toute vraisemblance intervenir chez le chien âgé un ensemble de facteurs dont les sites sont multiples : cellules basales épithéliales, membrane basale, peut-être stroma sous-épithélial avec un déficit en fibres d'ancrage, puisque les hémidesmosomes se forment en regard de ce système d'ancrage (Kirschner 1990, Glaze 1997, Clerc 1991, Chaudieu et Molon Noblot 1999).

V. Affections générales du chien âgé à répercussion oculaire

Parmi les maladies générales, ce sont le plus souvent l'hypertension, le diabète sucré, la maladie de Cushing, l'athérosclérose et les tumeurs (déjà évoquées) qui s'accompagnent de complications oculaires (Gelatt 2001e).

1) L'hypertension

L'hypertension artérielle est souvent diagnostiquée d'une consultation dont le motif était la baisse de vision ou la cécité. Les rétinopathies induites par l'hypertension sont décrites chez le chien mais sont plus couramment observées chez le chat. L'hypertension est à présent connue pour être une complication courante des affections rénales (60 à 80% des cas), de l'hyperadrénocorticisme (59-86%) , des phéochromocytomes (> 50%), de l'aldostéronisme primaire et de l'hypothyroïdie. En effet, 60 à 80 % des chiens présentant une affection rénale souffrent simultanément d'une hypertension artérielle. Les symptômes cliniques se manifestent par une constriction vasculaire initiale des artéioles rétiniennes en réponse à l'augmentation de la pression sanguine. Les modifications oculaires sont dominées par des hémorragies rétiniennes et pré-rétiniennes de taille variable, et des modifications de la réflectivité du tapis ainsi que des décollements de rétine (Chaudieu et Clerc 1996). On classe les hémorragies en 4 stades :

Stade 1 : trop discret, n'est pas décrit chez le chien

Stade 2 : artéioles rétrécies et veines de diamètre irrégulier car écrasées au croisement artério-veineux.

Stade 3 : hémorragie et exsudat (décollement de rétine) + 2

Stade 4 : œdème papillaire + 3

Les hémorragies ont un aspect particulier en rapport avec leur localisation dans ou sur la rétine (hémorragie en tache, en flamme, en houpe de coton, en nappe). La symptomatologie est frustrante (malaise, manque d'entrain) et mis à part les troubles oculaires, les signes cliniques ne sont pas bien définis. L'hypertension peut être primitive (essentielle) ou bien secondaire à un certain nombre d'affections qui ont des manifestations propres. La néphropathie chronique

est certainement la cause sous-jacente la plus fréquente de l'hypertension. Le système rénine-angiotensine est activé par la libération de la rénine. La rétention sodique se complique de l'augmentation du volume liquidien sanguin. Une affection thyroïdienne, une dirofilariose, une maladie de Cushing compliquée de diabète, le diabète lui-même peut être en cause. Il semble qu'avec l'âge s'installe une augmentation naturelle de la résistance des artérioles et des veinules. Cela provoque une hypertension systémique nette (hypertension essentielle). Celle-ci peut aussi aggraver les effets hypertenseurs de certaines maladies systémiques (Clerc 1997a).

2) Le diabète

Le diabète entraîne rarement une rétinopathie diabétique chez le chien, contrairement à ce qui est observé chez l'homme. En revanche, la cataracte d'origine diabétique est fréquente. Elle évolue souvent soudainement et rapidement. La cécité est habituelle. Une uvéite phacogène est souvent associée à l'évolution rapide de ces cataractes. A long terme, chez le diabétique âgé, cette uvéite tend à être granuleuse et obstinément rebelle au traitement médical, contrairement à celle du patient plus jeune. Il est possible que cela traduise les altérations de l'âge dans la dynamique du système immunitaire de l'animal (Roth 1996).

3) L'hyperadrénocorticisme

L'hyperadrénocorticisme a été associé à des lésions oculaires parmi lesquelles des ulcérations, des calcifications de la cornée, des cataractes, ainsi que des lésions associées avec une hypertension systémique. L'hyperlipidémie peut également entraîner une lipemia retinalis ou la présence de lipides dans l'humeur aqueuse. Les ulcères cornéens sont typiquement profonds, chroniques et constituent souvent le motif de consultation des chiens atteints de syndrome de Cushing. En général, des taux importants de corticostéroïdes semblent retarder la cicatrisation des ulcères cornéens. Ils favorisent la persistance et l'aggravation des ulcères d'origine bactérienne. De plus, l'incidence des cataractes dans cette affection doit être reliée aux complications du diabète plus qu'au taux élevé de corticostéroïdes. L'hypercorticisme

peut en effet induire un diabète sucré avec ses conséquences oculaires (Chaudieu et Clerc 1996).

4) L'athérosclérose

L'athérosclérose du chien âgé peut aggraver l'hypertension systémique. Elle est souvent associée à une hyperlipidémie et à une hypothyroïdie. L'hyperlipidémie correspond à un taux élevé de cholestérol ou de triglycérides. Elle peut engendrer des lésions oculaires fonction de la concentration de triglycérides. Elle peut être secondaire à différentes affections interférant avec le métabolisme des lipoprotéines ou primaire lors d'affections génétiques. Chez le chien et en particulier chez le Berger allemand et le Golden Retriever, les dépôts lipidiques sont parfois liés à une hypothyroïdie et une hypercholestérolémie. Les causes d'hyperlipidémie sont très diverses : alimentaires, hépatiques, hormonales (rénales, pancréatiques, gestation, hypothyroïdie). Une lipidémie visible est produite par une élévation des triglycérides et peut être détectée au niveau des vaisseaux oculaires de la conjonctive et de la rétine comme des vaisseaux roses et engorgés. Elle peut également se manifester par la présence de lipides dans la chambre antérieure (Chaudieu et Molon Noblot 1999).

L'hyperlipidémie caractérisée par un taux élevé de cholestérol peut résulter en une lipidose cornéenne. L'infiltration lipidique du stroma cornéen se manifeste par des opacités bilatérales temporales, parallèles au limbe, progressant de façon centripète, et entourant peu à peu la cornée à partir du point de départ limbique (« arcus lipoïdes »). La largeur, la densité de cet arc varient selon les individus, et, chez un même individu, d'un œil à l'autre. La position des dépôts lipidiques dans le stroma se fait en profondeur variable, mais il s'agit surtout de dépôts sous-épithéliaux, qui surviennent chez des animaux adultes ou âgés. Les opacités sont formées de lipides, de phospholipides, de cholestérol: ils sont épais, de surface irrégulière. La présence de sels calciques associés est possible. Les lésions dégénératives de l'épithélium qui accompagnent les lésions stromales superficielles, expliquent la fixation très précoce du Rose Bengale sur les zones atteintes. Chez certains chiens hypothyroïdiens, une infiltration lipidique stromale modérée diffuse peut disparaître après normalisation de la lipidémie. Les dépôts de cholestérol, lors d'hyperlipidémie associée peuvent être non seulement interlamellaire stromaux, mais aussi kératocytaires. Dans le cas de l'hypothyroïdie,

les opacités cornéennes se présentent le plus souvent comme des taches denses , blanches, ovoïdes, excentrées du limbe et progressant vers le centre de la cornée. L'origine de l'arc lipidique sénile peut assez souvent ne pas être précisée, mais l'expérience montre que les lésions sont plus évolutives après l'âge de 8 ans (Chaudieu et Molon Noblot 1999).

5) Syndrome d'hyperviscosité

Ce syndrome est associé à un taux élevé d'immunoglobulines . La cause sous-jacente est habituellement un lymphome, une leucémie, un plasmocytome, un myélome multiple. Comme la viscosité du sérum augmente de 4 à 5 fois par rapport au taux normal, des signes peuvent se développer et la vascularisation rétinienne manifeste ses effets. Les manifestations oculaires les plus fréquentes incluent des vaisseaux rétiniens dilatés et tortueux, un œdème de la papille, des hémorragies rétiniennes, des kystes intrarétiniens, et un décollement bulleux de la rétine. De même, un glaucome et une uvéite antérieure peuvent se développer (Castaing 2002).

TROISIEME PARTIE :

ETUDE RETROSPECTIVE DE 1027 CAS DE CHIENS AGES
PRESENTES A LA CONSULTATION D'OPHTALMOLOGIE DE
L'ENVA SUR 7 ANS.

I. Critères de sélection des dossiers

L'étude rétrospective s'appuie sur l'analyse des dossiers des chiens présentés à la consultation d'ophtalmologie de l'école vétérinaire d'Alfort de Mars 1995 à Septembre 2001. L'âge de sept ans est choisi arbitrairement pour définir le patient âgé. Ainsi, seuls les dossiers des chiens âgés de 7 ans et plus sont retenus. Une deuxième sélection s'effectue après lecture du dossier qui, pour être retenu, doit être exhaustif. Sont écartés de la sélection, les dossiers incomplets où font défaut des éléments de la fiche signalétique du chien, du diagnostic final ou de son suivi. Au final, 1027 cas de chiens âgés sont ainsi répertoriés. Les données de chaque dossier sont traitées grâce au logiciel Microsoft Excel. Le numéro du dossier, l'âge, le sexe, la race, le motif de consultation et le diagnostic constituent les six éléments pris en compte dans cette étude. Les tableaux de données sont présentés en annexe de ce document.

II. Résultats de l'étude clinique

1) Analyse démographique

Le tableau 2 présente la liste exhaustive des différentes races retrouvées dans la population étudiée. On constate une répartition raciale très inégale. Le groupe majoritaire, avec 294 consultations, soit près de 1/3 des cas est constitué par les Caniches. Suivent les chiens de race croisée, et les Yorkshires également bien représentés. Les races majoritaires figurent sur la figure 1 en fonction de leur pourcentage. Les 65 races restantes, regroupées dans la catégorie « autres races » sont représentées par un effectif mineur. A la lecture de ces deux documents, on constate que les races de petit format sont les mieux représentées. Cela s'explique d'une part par l'urbanisation croissante faisant du chien de petit format le compagnon idéal et d'autre part par la durée de vie plus longue des chiens de petite race (Dairin 1996). Enfin, le fort pourcentage de Caniche sera pris en compte dans le reste de l'étude afin d'éviter des interprétations erronées.

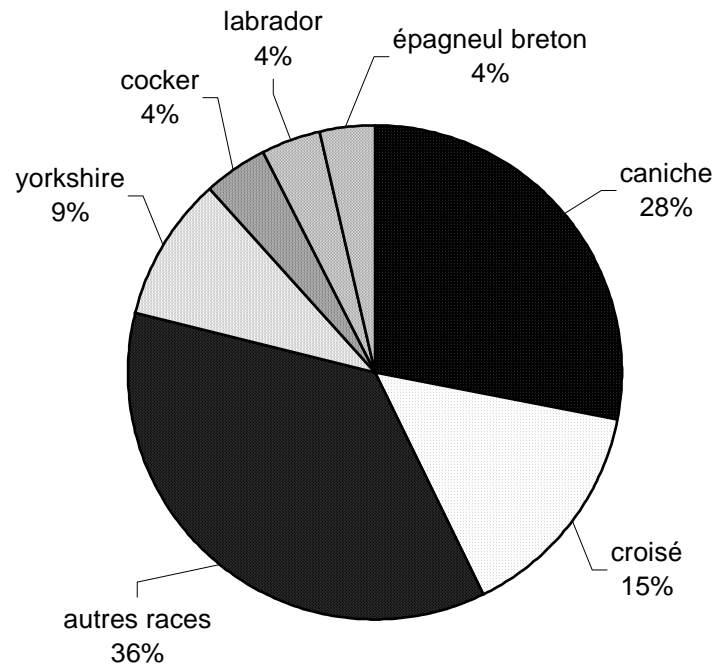
Tableau 2: répartition des chiens en fonction des races (1027 cas)

Caniche	294
Croisé	155
Yorkshire	99
Cocker	45
Labrador	42
Epagneul breton	37
Berger allemand	31
Teckel	29
Fox terrier	28
Shitzu	28
Bichon	24
Pinsher	24
Pékinois	23
Boxer	23
Setter	12
Lhasa apso	10
Schnauzer	8
Sibérien husky	8
sharpei	6
Briard	6
Léonberg	6
Westie	6
Basset-hound	6
Cairn	5

Coton de tuléar	5
Colley	5
Chihuahua	4
Berger des pyrénées	4
Labrit	4
Bobtail	4
Spitz	4
Bouledogue	4
Bearded colie	4
Cavalier king charles	4
Griffon	4
Basset	4
Beauceron	3
Bouvier des Flandres	3
Bedlington	2
Rottweiler	2
Tervueren	2
Carlin	2
Terrier du Tibet	2
Braque	2
Loulou de Poméranie	2
Akita Inu	2
Border terrier	1
Scottish terrier	1

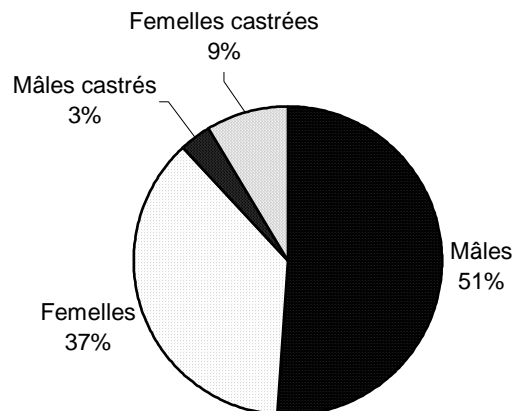
Epagneul tibétain	1
Gronendal	1
Golden retriever	1
Schipperke	1
Anglo-français	1
Berger de Beauce	1
Korthals	1
Papillon	1
Alaskan Malamute	1
Epagneul papillon	1
Berger belge	1
Dobermann	1
Pointer	1
Dogue argentin	1
Berger malinois	1
Chow-chow	1
Terre neuve	1
Barbet	1
Berger de Picardie	1
Skye terrier	1
Bouvier bernois	1
Beagle	1

Figure N° 7 : répartition des chiens âgés selon les principales races.

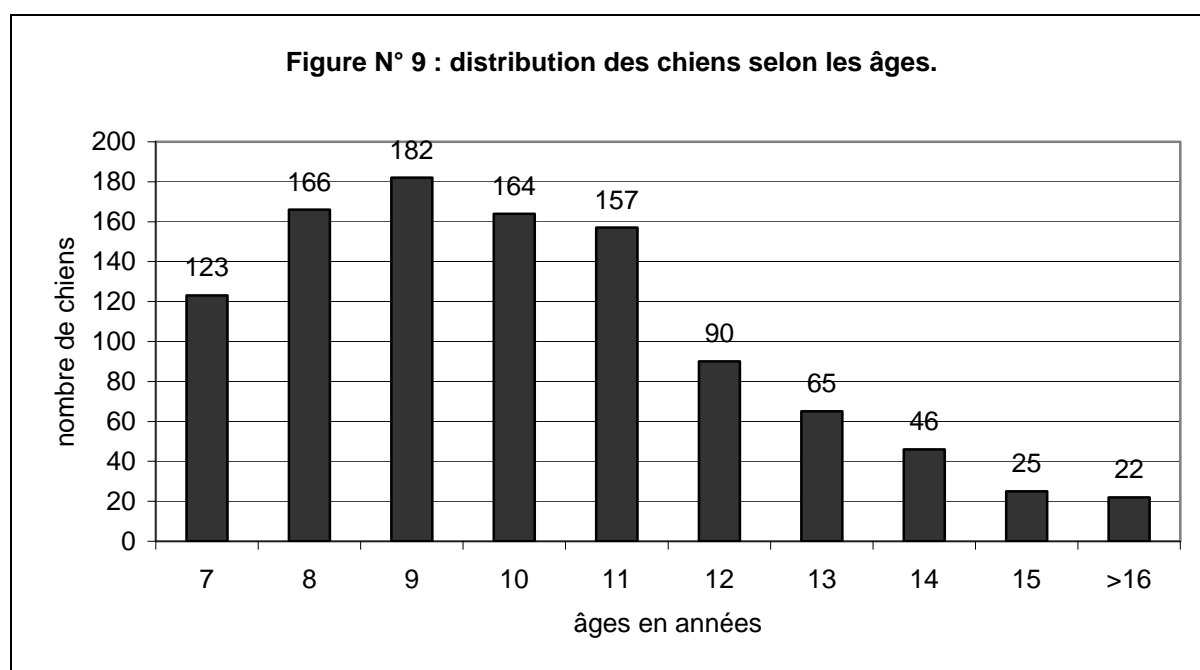


La distribution selon les sexes est illustrée sur la figure 8. Les mâles sont majoritaires, ils représentent plus de la moitié de l'échantillon étudié. Les femelles castrées sont plus nombreuses que les mâles castrés. Cela s'explique par l'habitude des propriétaires à préférer stériliser les femelles que les mâles.

Figure N° 8: distribution des chiens âgés selon les sexes.



La distribution des chiens âgés selon les âges, illustrée sur la figure 9, se présente sous la forme d'une courbe Gaussienne. L'âge de 9 ans est le plus représenté. Une enquête récente réalisée par la SOFRES (Dairin 1996) a souligné le vieillissement de la population canine. 55% des chiens qui décèdent ont plus de 12 ans et parmi les chiens décédés, 12% atteignent 16 ans. La situation est identique en Grande Bretagne et aux Etats-Unis où tous les auteurs ont signalé un vieillissement de la population canine. Cette population âgée représente alors selon les études de 30 à 40% de la population canine totale (Dairin 1996).



Dans le tableau 3 , figure la répartition des principales races selon les âges. On constate qu'au delà du seuil de 12 ans, seules les petites races restent convenablement représentées. Cela s'explique par la longévité supérieure des races de petit format.

Tableau 3 : répartition des principales races selon les âges.

âges	Caniche	Croisé	Yorkshire	Cocker	Labrador	Epagneul
7ans	31	12	12	5	7	4
8 ans	40	20	14	11	8	5
9 ans	37	24	16	10	13	6
10 ans	42	31	17	9	1	6
11 ans	48	22	17	2	6	5
12 ans	36	15	9	2	2	4
13 ans	26	9	3	1		2
14 ans	15	7	6	2		1
15 ans	6	3	2	2	1	1
16 ans	2		2			
17 ans	4	4	1			
> 17 ans	1	2				

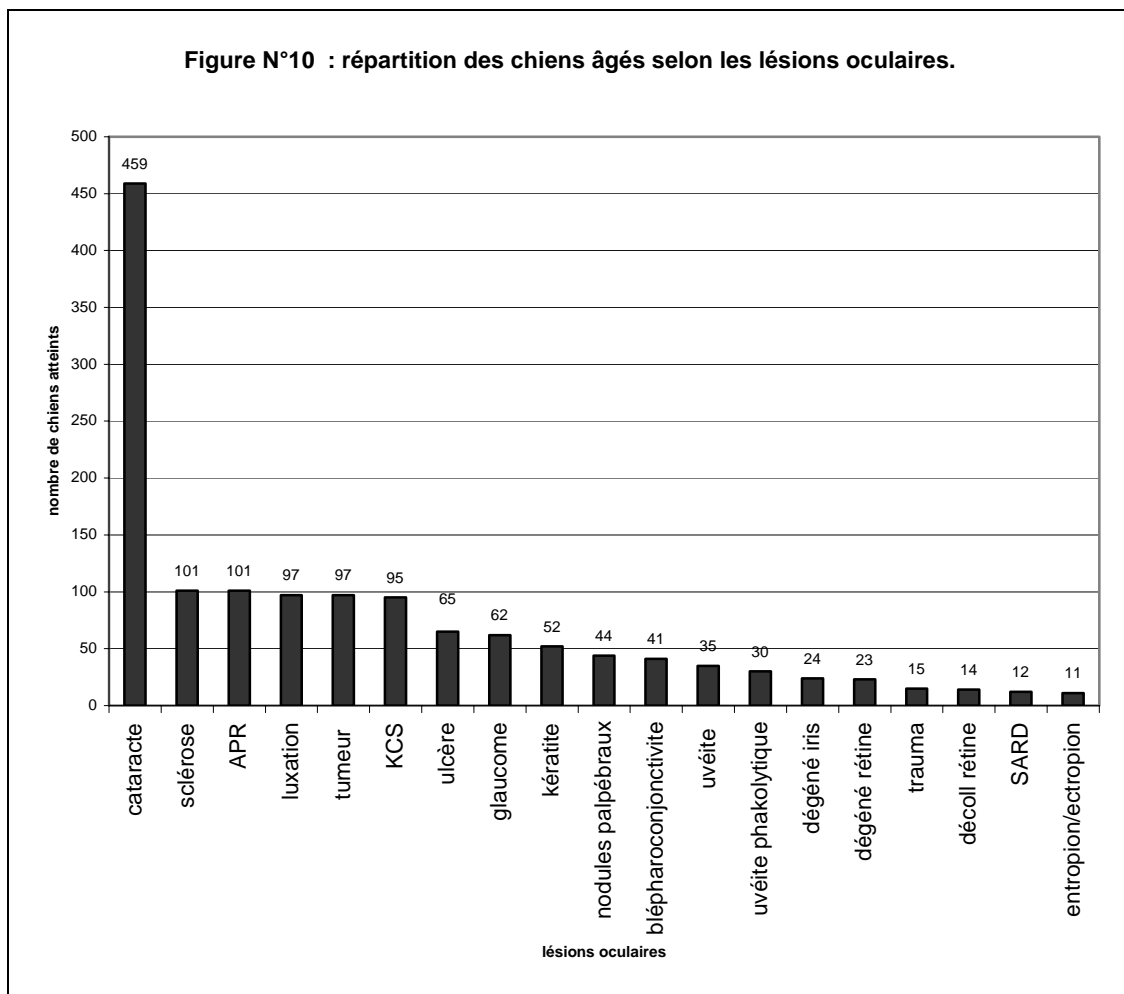
2) Etude des lésions observées

a) Etude générale

La liste des lésions oculaires observées chez le chien âgé dans cette étude rétrospective figure dans le tableau 4. La figure 10 illustre la répartition des principales lésions oculaires selon le nombre de chiens atteints dans notre étude. Les affections oculaires dominantes du chien âgé sont représentées par les affections du cristallin. La cataracte constitue l'affection principale avec 459 cas. Le taux de prévalence, ici de 44%, est dans certaines études plus élevé allant parfois jusqu'à 58% (Dairin 1996). Viennent ensuite les scléroses et les luxations. Les scléroses, bien que n'étant pas une affection, sont prises en compte dans cette étude car elles constituent un motif de consultation très fréquent. En deuxième position on retrouve l'atrophie progressive de la rétine. Sa forte prévalence dans cette étude est en partie due à l'effectif important de la race Caniche, prédisposée à cette affection. Viennent ensuite les affections tumorales, bien représentées en raison de l'âge des chiens. La dernière des affections dominantes du chien âgé est la kératoconjonctivite sèche. Bien que d'importance lésionnelle mineure par rapport à celles précédemment citées, elle figure en 4^{ème} position en raison de la prédisposition raciale de chiens en fort effectif dans cette étude. Les autres lésions oculaires observées chez le chien âgé sont très variées, le tableau 4 illustre cette grande diversité.

Tableau 4 : répartition des lésions observées chez le chien âgé : 1027 cas.

Lésions des annexes	nodules palpébraux	44
	blépharoconjonctivite	41
	entropion/ectropion	11
	chalazion	6
	dacryocystite	3
Lésions de la cornée	KCS	95
	ulcère	65
	kératite	52
	œdème cornéen	9
	dégénérescence cornée	8
	endothélite	8
Lésions de l'iris	uvéite	35
	uvéite phakolytique	30
	dégénérescence iris	24
	kystes iriens	2
Lésions du cristallin	cataracte	459
	sclérose	101
	luxation	97
Lésions du vitré	hyalose	11
	synchisis	1
Lésions de la rétine	APR	101
	décollement de rétine	14
	SARD	12
	choriorétinite	6
Autres lésions	tumeur	97
	glaucome	62
	trauma	15
	SCBH	8
	épisclérite	3



b) Etude des principales affections du chien âgé

➤ Cataracte

La cataracte constitue l'affection oculaire prédominante du chien âgé. La figure 11 illustre la répartition des différentes cataractes selon l'étiologie, toute race confondue. Le type le plus fréquemment observé est la cataracte sénile, suivie de près par la cataracte secondaire à une atrophie progressive de la rétine. On constate également un fort pourcentage de cataractes de type non déterminé. Elles correspondent à des cataractes séniles ou secondaires à une APR. Le diagnostic entre les deux types n'a pu être fait à défaut d'avoir les résultats de l'examen électrorétinographique. Dans la majorité des cas, la nécessité d'une anesthésie générale nécessaire à l'examen explique qu'il n'ait pas été réalisé. Les animaux concernés étant âgés, ils présentent fréquemment des affections cardiaques et respiratoires

concomitantes contre-indiquant l'anesthésie. Mais dans les autres cas, le refus vient du propriétaire qui bien souvent préfère éviter les risques encourus par l'anesthésie générale sur son chien âgé. Quant à la forte prévalence des cataractes secondaires à une APR, elle reflète l'important effectif des caniches dans l'étude. Cette race est en effet prédisposée à la cataracte secondaire à une APR, entraînant ainsi un biais dans les résultats.

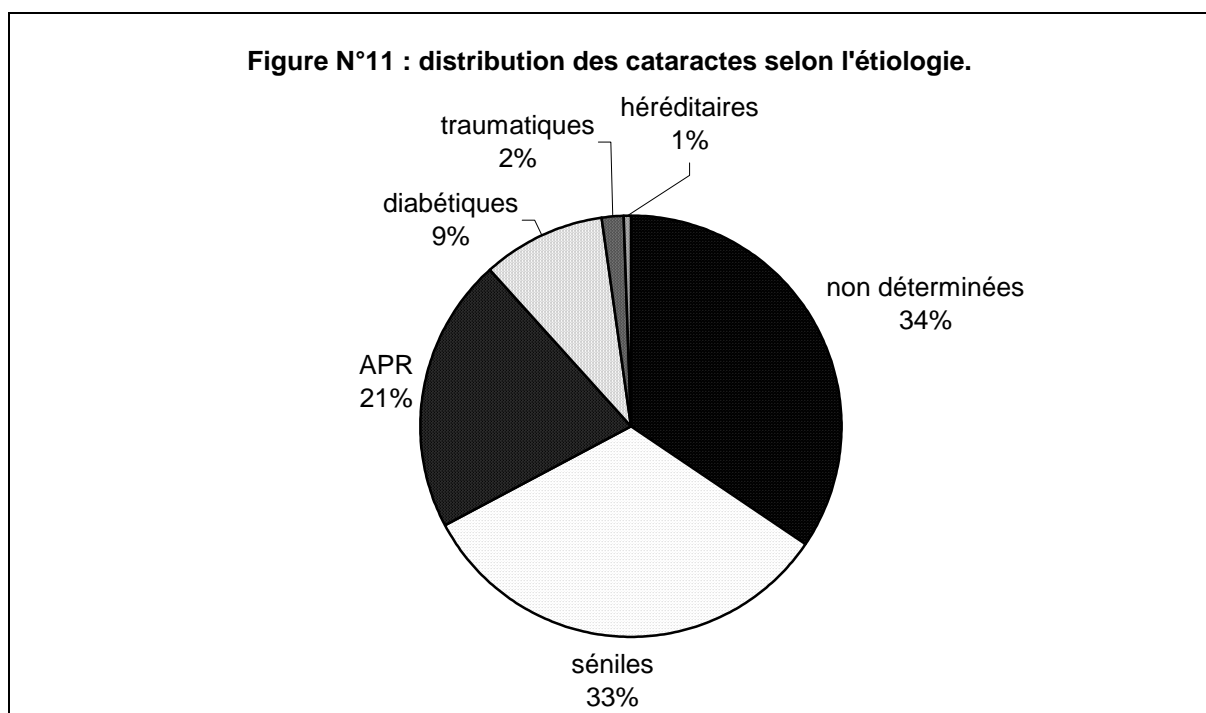


Tableau 5 : répartition des cataractes selon les races de chiens : 1027 cas.

	diabétique	APR	héréditaire	sénile	traumatique	non déterminée
Caniche	13	51		42	2	62
Berger allemand	2					1
Setter	1			3	3	
Teckel		3		3		2
Yorkshire	7	7	1	19		20
Cocker		6		4		8
Bearded colie				1		1
Berger de picardie				1		
Bichon		3	2	5		1
Bobtail				2		2
Border terrier				2		2
Boxer	1			3		
Braque				1		
Cairn				2		1
Cavalier king charles						1
Chihuahua				1		1
Colley	1			1		
Coton de tuléar				1		
Croisé	12	12		20		15
Dogue argentin						1
Epagneul breton	3	3		3		2
Fox terrier		1		5		5
Griffon						1
Groendal						1
Labrador	1	2		4		10
Labrit				1		2
Léonberg						1
Lhasa apso		1		1		1
Loulou de poméranie				1		
Papillon				1		
Pékinois				2		3
Pinsher		2		10	1	
Shipperke				1		
Shitzu		1			1	2
Siberian husky						2
Spitz				1		2
Terrier		1		2		1

➤ Luxation du cristallin

Sur la figure 12, sont représentées les différentes races de chien atteints de luxation du cristallin. Les races les plus affectées sont, d'après les résultats de cette étude, le Caniche, les chiens de race croisée et le Pinsher. D'après la figure 13, présentant la répartition des luxations suivant leur étiologie, la luxation secondaire à une cataracte est la plus fréquente dans notre étude.

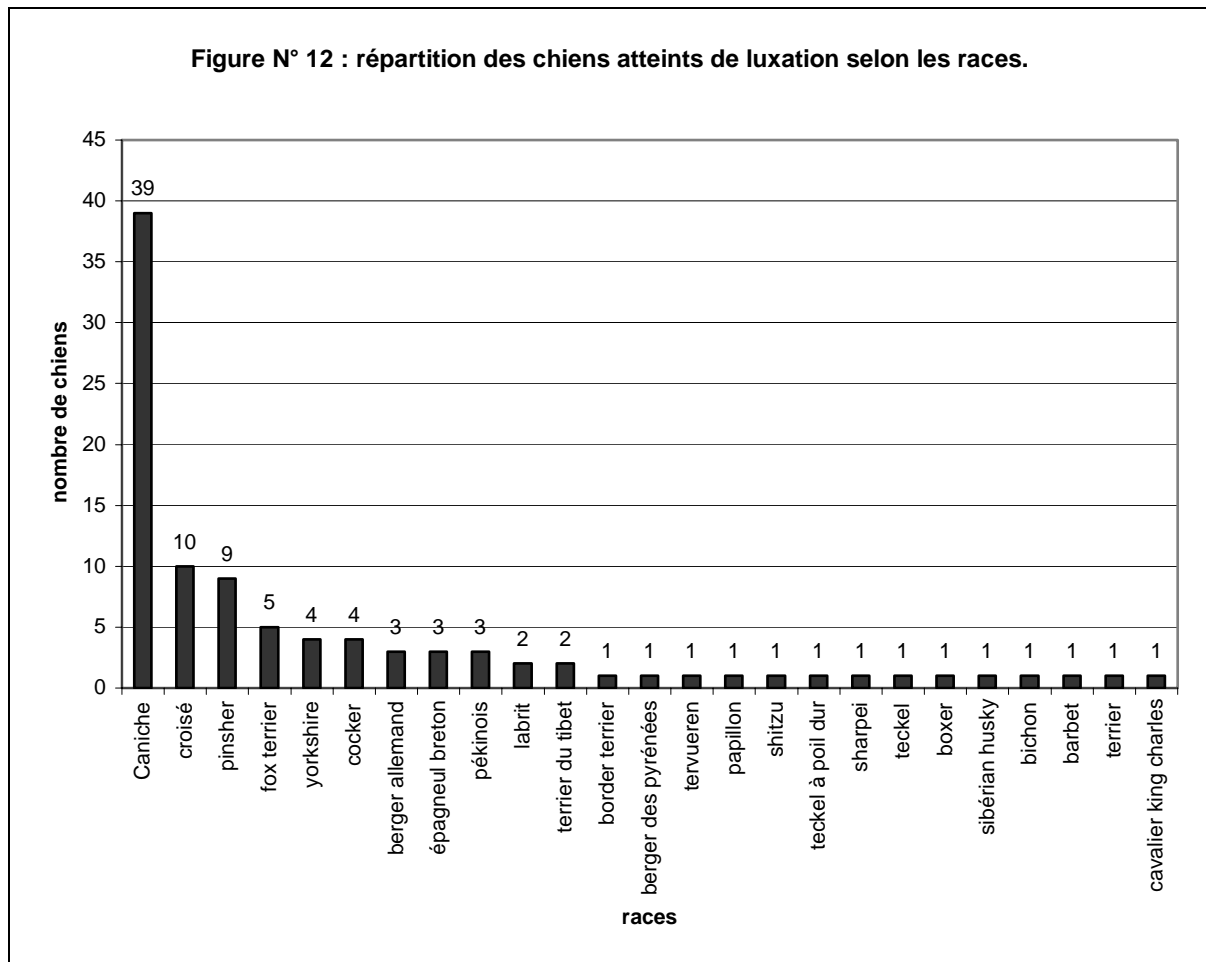
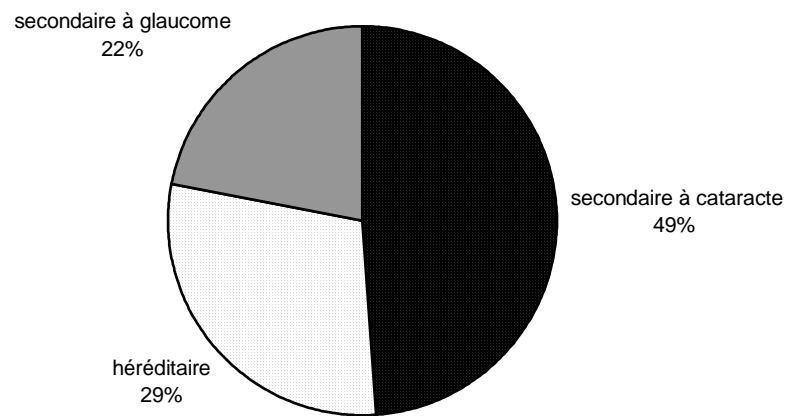


Figure N° 13 : répartition des luxations selon l'étiologie.



➤ Tumeurs

La figure 14 illustre la répartition des tumeurs oculaires en fonction de leur étiologie. Les tumeurs intraoculaires et les tumeurs palpébrales constituent les affections néoplasiques les plus fréquentes. Les effectifs pour chaque lésion étant relativement restreints, la répartition des lésions tumorales en fonction des races ne fournit pas de résultats interprétables. Elle n'a donc pas été exploitée ici.

Figure N°14 : Répartition des lésions tumorales oculaires chez le chien âgé.

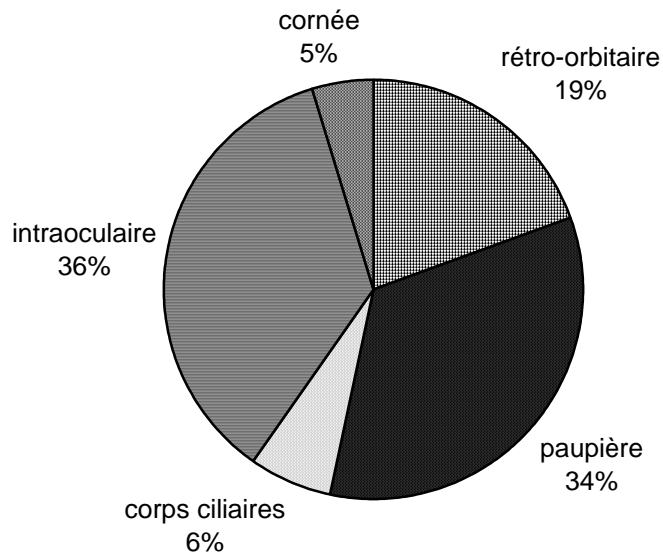


Tableau VI : répartition des lésions tumorales chez le chien âgé (41 cas)

tumeur des paupières	adénome méibomien	13
	papillome	3
	carcinome basocellulaire à différenciation sébacée (épithélioma sébacé)	2
	mélanocytome palpébral	1
	mélanome bénin de la 3ème paupière	1
tumeur intra-oculaire	mélanome de l'uvée	6
	adénocarcinome différencié de l'épithélium irido-ciliaire	4
tumeur de la cornée	mélanome épibulbaire	7
tumeur rétro-oculaire	adénocarcinome des glandes lacrymales	1
	adénocarcinome de la glande zygomatique	1
	chondrome extra-squelettique	1
	carcinome épidermoïde peu différencié	1

➤ KCS

Les principales races de chiens atteints de kératoconjonctivite sèche ont été reportées dans le tableau 7. Seules les races présentant un effectif significatif ont été retenues. On constate ainsi que les races les plus affectées sont le Shitzu, le Pékinois et le Cocker. Ces races correspondent à celles classiquement retrouvées dans la littérature. Elles appartiennent en effet aux races prédisposées à la KCS. Plus de 50% des Shitzu et près d'un tiers des cocker et des Pékinois consultent pour ce motif. D'où la nécessité de vérifier les valeurs du test de Schirmer dans ces races. Dans la littérature d'autres races prédisposées sont citées, mais l'effectif de cas étant trop restreint, elles ne sont pas retrouvées dans cette étude.

Tableau 7: répartition des principales races de chiens atteints de KCS (94 cas)

ra ces	nombre de chiens atteints	% de chiens atteints par race
Caniche	15	5%
Cocker	15	33%
Shitzu	13	54%
Yorkshire	11	11%
Croisé	10	6%
Pékinois	8	35%
Berger allemand	3	9.50%
Pinsher	3	12.50%

➤ Glaucome

Bien que la glaucome n'apparaisse pas parmi les affections oculaires dominantes du chien âgé (62 cas sur 1027), il sera abordé dans le paragraphe qui suit en raison de son importance en clinique. La figure 16 montre que le nombre de glaucome secondaire est plus important que le nombre de glaucome primaire. Cela s'explique car les glaucomes primaires se déclarent en effet chez le chien plus jeune. Sur la figure 15, on constate que le Caniche est la race la plus touchée par le glaucome. Deux explications peuvent être avancées. D'une part,

le caniche est la race la plus représentée, d'où un certain biais dans les résultats et d'autre part, le caniche est prédisposé au glaucome secondaire à des luxations du cristallin cataracté suite à une atrophie progressive de la rétine. Le Siberian Husky, deuxième race la plus affectée dans cette étude par la luxation, présente 4 glaucomes primaires pour 1 glaucome secondaire. Ces résultats sont identiques à ceux retrouvés dans la littérature. Le Sibérien Husky est en effet une race prédisposée au glaucome primaire.

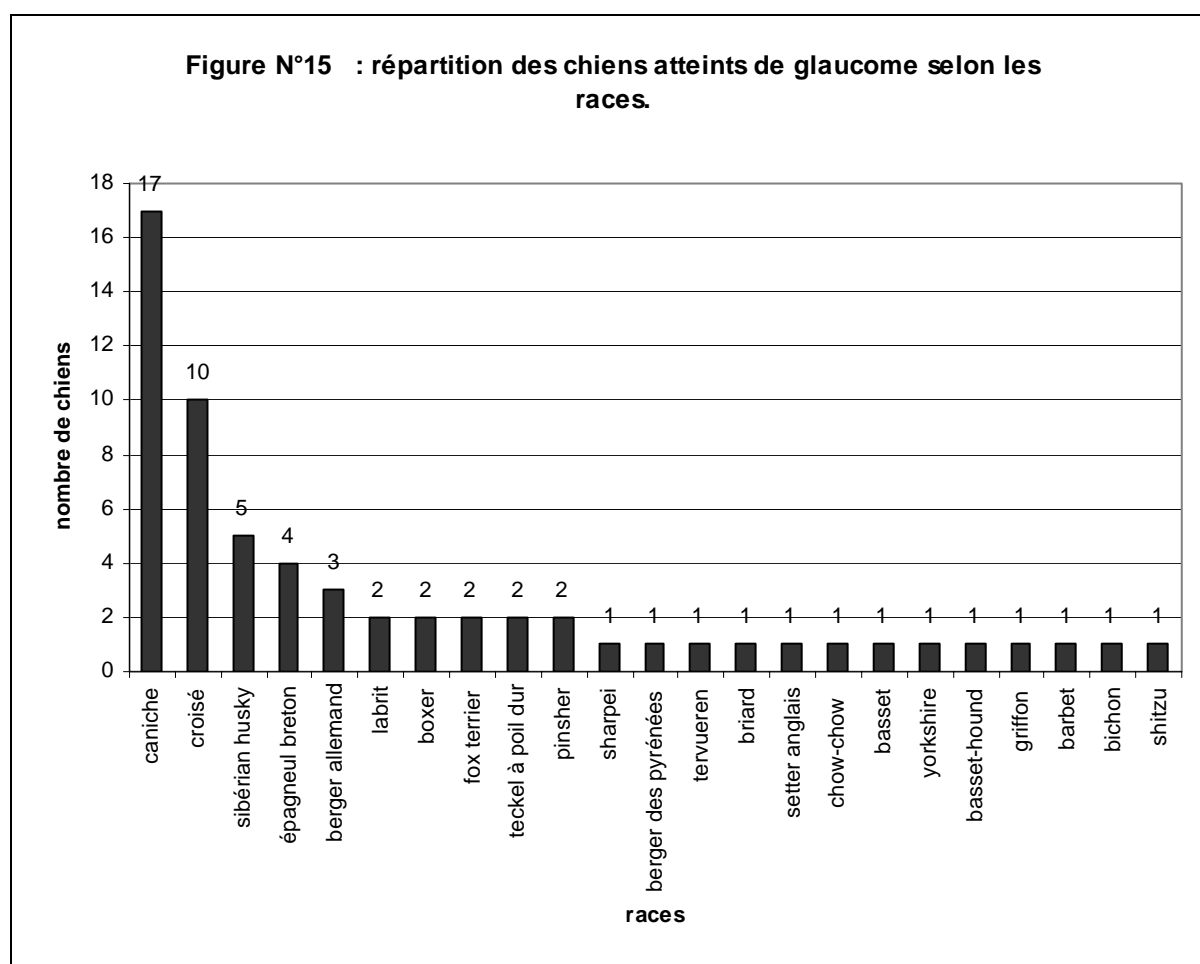
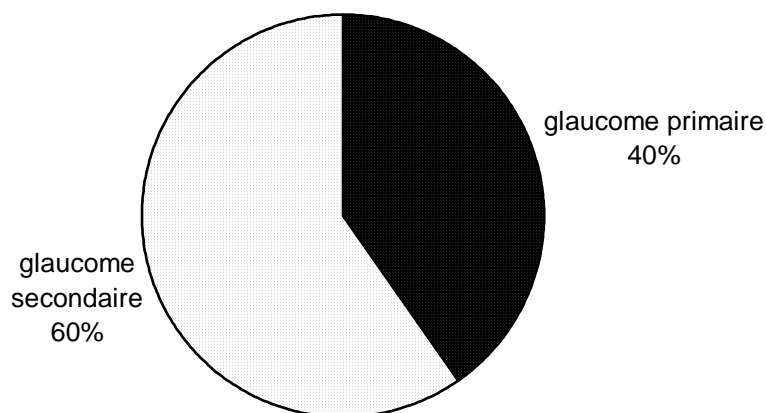


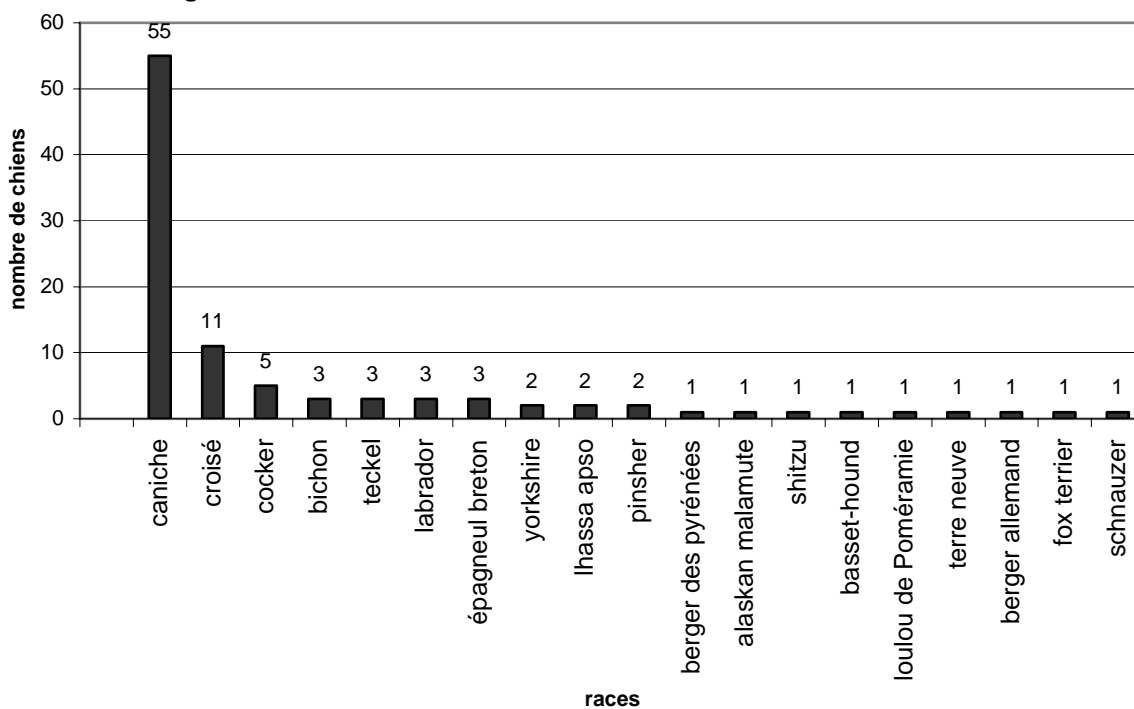
Figure N°16 : répartition des glaucomes selon leur étiologie.



➤ APR

Enfin, l'observation de la figure 17 illustrant la distribution des chiens atteints d'APR selon les races correspond bien aux données de la littérature, avec une forte prédisposition raciale du Caniche.

Figure N° 17 : distribution des chiens atteints d'APR selon les races.



III. Discussion : interprétation des résultats obtenus dans l'étude clinique

1) Lésions des annexes

On constate, au vu des résultats, une nette prédominance des tumeurs bénignes des paupières. D'une part, il s'agit en effet d'une lésion très fréquente et d'autre part de la prédisposition raciale des Caniches, par leur grand effectif, accentue l'importance de ces lésions.

2) Lésions de la cornée

➤ KCS

La KCS figure parmi les affections prédominantes de cette étude avec 94 cas répertoriés. Elle correspond à une insuffisance lacrymale bien décrite chez le chien âgé. Les résultats obtenus ici correspondent à ceux décrits dans la littérature avec un certain nombre de races prédisposées parmi lesquelles figurent le Shitzu, le Pékinois et le Cocker.

➤ Ulcère

L'ulcère cornéen correspond à la 2^{ème} lésion cornéenne qui ressort de cette étude. La cause majeure de cette lésion est traumatique. Le chien âgé est plus exposé aux ulcères cornéens en raison de sa difficulté à cicatriser en comparaison avec le jeune chien. Il est donc important de prévenir leur apparition chez le chien âgé et de les détecter précocement afin de mettre en place une thérapie.

➤ Kératite

La fréquence des kératites, comme toutes les autres lésions d'origine inflammatoire (endothélite...) s'explique certainement chez le chien âgé par une sensibilité plus importante

aux infections en raison d'une baisse de l'immunité. On se reportera au chapitre sur les effets du vieillissement sur le système immunitaire traitant de cette baisse de l'immunité liée à l'âge.

3) Lésions de l'iris

➤ Dégénérescence de l'iris

La dégénérescence de l'iris ne constituant pas une affection, est sous-diagnostiquée par les cliniciens. Cependant, c'est une lésion intéressante car elle permet d'expliquer dans de nombreux cas la présence de mauvais réflexes photomoteurs chez le chien âgé.

➤ Uvéite phakolytique

Parmi les lésions de l'iris, on note la fréquence importante des uvéites phakolytiques. Cela s'explique par l'évolution souvent longue des cataractes avant que les propriétaires ne consultent. Un cas particulier est constitué par les uvéites phakoinduites par les cataractes diabétiques qui entraînent une inflammation très importante liée au diabète.

4) Lésions du cristallin

La cataracte est l'affection oculaire majeure du chien âgé. Cependant, de nombreux chiens sont présentés à la consultation très tardivement lorsque la cataracte est complète et qu'elle est responsable d'un déficit visuel important. C'est pourquoi dès l'âge de six à sept ans, il est conseillé d'examiner le cristallin des chiens afin de dépister un éventuel début de cataracte.

5) Lésions du vitré

Le faible pourcentage de hyalose observé par rapport à ceux décrits dans la littérature s'explique car cette affection n'étant pas pathologique, elle n'est pas systématiquement signalée par les cliniciens sur les feuilles d'examen clinique.

6) Lésions de la rétine

➤ APR

L'atrophie progressive de la rétine n'est pas une affection du chien âgé mais cependant elle n'est détectée que tardivement lorsque la cataracte se développe. En effet, la majorité des chiens atteints d'APR peuvent être dépistés à un âge beaucoup plus précoce grâce à l'ERG.

➤ décollement de rétine

Les décollements de rétine sont chez le chien souvent secondaires à un traumatisme. Nous pouvons noter ici une grande différence avec le chat âgé, chez lequel cette lésion est le plus souvent associée à l'hypertension artérielle.

7) Tumeurs

On constate une forte prévalence des tumeurs intra-oculaires, site privilégié des tumeurs. Parmi celles-ci, les tumeurs de l'uvée et les adénocarcinomes sont les principales néoplasies rencontrées. En seconde position, se situent les tumeurs palpébrales avec l'adénome et le papillome, classiquement décrits dans la littérature. Cependant, l'étude des races de chiens atteints selon l'étiologie des tumeurs n'a pas permis de mettre en évidence de races prédominantes en raison d'effectifs trop faibles.

CONCLUSION

Cette étude résume ainsi les données générales actuelles sur le vieillissement oculaire du chien âgé. On constate qu'au sein des divers troubles oculaires rapportés chez le chien âgé, les affections du cristallin figurent au 1^{er} rang. Parmi celles-ci, la cataracte constitue une part largement majoritaire des affections du chien âgé puisqu'elle correspond à près de 50% des pathologies. Suivent ensuite les atrophies progressives de la rétine en nombre important en raison de la forte prévalence des caniches, race prédisposée, dans cette étude. Cependant, bien que, les cataractes et les troubles rétinien soient, comme il a été observé dans l'étude réalisée ci-dessus, fréquemment responsables de la perte de vision, de nombreuses autres maladies peuvent engendrer des symptômes similaires et être traitées chirurgicalement ou médicalement. Une baisse de vision chez l'animal âgé ne doit donc plus être considérée comme une évolution logique et irréversible. L'origine de cette baisse de vision doit être élucidée afin de pouvoir proposer et mettre en place un traitement quand cela est possible.

ANNEXES

Annexe 1 : Tableaux de données issues de l'étude rétrospective réalisée au service d'ophtalmologie de l'Ecole Vétérinaire d'Alfort : 1027 dossiers traités.

Numéro	Race	Sexe	Age	diagnostic final
96-1356	caniche	M	7	cataracte
98-6189	croisé	F	17	cataracte, uvéite
99-9370	épagneul breton	M	9	nodule palpébral, conjonctivite
99-9381	Croisé	F	7	cataracte diabétique
99-9073	caniche	F	10	cataracte, KCS
99-7004	ba	F	7	kératite du ba
99-9205	yorkshire	MC	16	cataracte
99-9254	caniche	M	15	cataracte sénile
98-0274	caniche	F	12	sclérose
99-9156	épagneul breton	M	9	conjonctivite
99-9168	croisé	F	10	cataracte, dégéné vitré
99-9505	teckel	F	13	tumeur rétroorbitaire
99-9169	caniche	M	12	décollement de rétine
98-1329	chihuahua	FC	14	uvéite
99-7829	cocker	M	7	complications post-chirurgicales
99-5701	croisé	F	9	SARD
99-9505	teckel	F	14	tumeur rétroorbitaire
99-9629	terrier	F	8	cataracte
99-9191	croisé	FC	14	ulcère
99-9621	caniche	M	11	cataracte, dégéné fond d'œil
99-3840	caniche	F	9	œdème de Quinck
98-2463	caniche	FC	7	conjonctivite
97-9966	caniche	M	10	ulcère
97-1969	croisé	M	10	glaucome, luxation
99-0037	yorkshire	M	11	tumeur rétroorbitaire
98-2968	épagneul breton	F	15	ulcère
99-0054	caniche	F	14	cataracte
99-0265	fox terrier	MC	12	hémorragies du fond d'œil
99-0067	shitzu	M	12	HTA
94-8237	bichon	M	16	dégéné cornée
99-0296	teckel à poil long	M	8	leishmaniose
99-0295	border terrier	MC	11	cataracte, luxation, uvéite
99-0394	yorkshire	F	11	cataracte
99-0302	caniche	FC	12	cataracte, glaucome, uvéite
99-0324	croisé	M	8	tumeur
99-8471	Caniche	F	7	luxation
99-0391	pékinois	FC	11	cataracte, kératite, kystes iriens
98-2372	croisé	M	8	cataracte, nodule palpébral, APR
99-0385	caniche	FC	9	sclérose
96-2901	fox terrier	M	8	luxation
99-0368	croisé	M	13	sclérose, nodule palpébral
94-0401	scottish terrier	F	9	SARD
97-1918	caniche	F	13	conjonctivite
99-0388	boxer	FC	11	leishmaniose
99-0468	caniche	MC	9	sclérose
96-9266	teckel	F	7	kératite du teckel
99-0447	caniche	M	12	sclérose

91-1969	<i>croisé</i>	<i>M</i>	10	glaucome
99-3639	<i>caniche</i>	<i>M</i>	7	APR, nodule palpébral
97-0191	épagneul breton	<i>M</i>	7	nodule palpébral
98-0286	<i>caniche</i>	<i>MC</i>	13	cataracte
98-2372	<i>croisé</i>	<i>M</i>	7	cataracte
99-6626	<i>cocker</i>	<i>M</i>	9	KCS
99-7403	<i>ba</i>	<i>M</i>	11	kératite du ba
99-0623	<i>bichon</i>	<i>M</i>	14	sclérose, APR
99-0636	<i>croisé</i>	<i>M</i>	15	cataracte sénile
99-9211	<i>beauceron</i>	<i>M</i>	7	tumeur, mélanome épibulbaire
99-0734	épagneul breton	<i>M</i>	8	nodule palpébral
98-2137	<i>yorkshire</i>	<i>F</i>	9	cataracte diabétique, uvéite
98-8692	<i>sharpei</i>	<i>F</i>	7	KCS
99-0741	<i>croisé</i>	<i>M</i>	8	cataracte
95-6106	<i>teckel</i>	<i>M</i>	7	cataracte, APR
99-0745	<i>croisé</i>	<i>M</i>	10	tumeur iris
97-4427	<i>schнауzer</i>	<i>M</i>	13	endothélite
99-9882	<i>shitzu</i>	<i>M</i>	9	kératite
99-0742	<i>yorkshire</i>	<i>M</i>	11	cataracte
99-0763	<i>sibérien husky</i>	<i>F</i>	9	blépharite, conjonctivite
99-0764	<i>labrador</i>	<i>M</i>	8	cataracte
97-4503	<i>ba</i>	<i>M</i>	9	sclérose
99-0752	<i>boxer</i>	<i>M</i>	11	ulcère
99-8496	<i>caniche</i>	<i>M</i>	16	œdème cornéen, dégéné endothéliale
99-0302	<i>caniche</i>	<i>FC</i>	12	uvéite
99-0755	<i>caniche</i>	<i>M</i>	8	cataracte, APR
99-0296	<i>teckel à poil long</i>	<i>M</i>	8	leishmaniose
99-0986	<i>croisé</i>	<i>M</i>	13	cataracte sénile
99-0987	<i>cairn</i>	<i>F</i>	11	sclérose
99-0988	<i>croisé</i>	<i>M</i>	13	cataracte
99-9073	<i>caniche</i>	<i>F</i>	11	cataracte sénile, KCS
99-0752	<i>boxer</i>	<i>M</i>	11	ulcère, dystrophie cornéenne
99-0302	<i>caniche</i>	<i>FC</i>	12	uvéite
99-3119	<i>labrador</i>	<i>M</i>	12	tumeur, mélanome épibulbaire
00-0050	<i>labrador</i>	<i>M</i>	10	APR, sclérose
00-0075	<i>caniche</i>	<i>F</i>	14	cataracte
99-6053	<i>bedlington</i>	<i>M</i>	9	uvéite
99-0741	<i>croisé</i>	<i>M</i>	8	cataracte
99-1121	<i>bichon</i>	<i>M</i>	9	uvéite, décollement rétinien
00-0117	<i>cairn</i>	<i>M</i>	8	cataracte
00-0144	<i>croisé</i>	<i>M</i>	12	cataracte
00-0159	<i>caniche</i>	<i>F</i>	12	sclérose, dégéné iris, APR
93-0243	<i>teckel</i>	<i>F</i>	14	HTA
00-0168	<i>ba</i>	<i>M</i>	10	glaucome, uvéite
99-9370	épagneul breton	<i>M</i>	10	conjonctivite
98-5813	<i>coton de tuléar</i>	<i>F</i>	14	trauma, uvéite
97-8575	<i>shitzu</i>	<i>M</i>	10	KCS, kératite
97-0977	<i>labrador</i>	<i>F</i>	11	cataracte
00-0370	<i>sharpei</i>	<i>F</i>	11	cataracte, glaucome
00-0268	<i>caniche</i>	<i>MC</i>	12	cataracte diabétique, uvéite
00-0386	<i>caniche</i>	<i>M</i>	14	cataracte, luxation
00-0365	<i>caniche</i>	<i>M</i>	12	cataracte, APR

99-8906	<i>épagneul tibétain</i>	<i>M</i>	7	scélérose
98-5171	<i>croisé</i>	<i>M</i>	10	scélérose
00-0434	<i>croisé</i>	<i>M</i>	9	protrusion glande nictitante
99-2862	<i>caniche</i>	<i>FC</i>	12	cataracte, luxation, APR
00-0527	<i>caniche</i>	<i>F</i>	8	cataracte, glaucome, hyphéma
99-6068	<i>caniche</i>	<i>FC</i>	11	cataracte
00-0324	<i>bichon</i>	<i>M</i>	10	trauma
99-0013	<i>croisé</i>	<i>F</i>	14	KCS, ulcère
00-0560	<i>lhassa apso</i>	<i>F</i>	15	cataracte, hyalose astéroïde
95-6619	<i>pékinois</i>	<i>M</i>	11	KCS
00-0708	<i>caniche</i>	<i>M</i>	13	nodule palpébral
97-0227	<i>croisé</i>	<i>F</i>	10	ulcère
96-2901	<i>fox terrier</i>	<i>M</i>	8	cataracte
00-0853	<i>croisé</i>	<i>M</i>	8	cataracte
00-0856	<i>yorkshire</i>	<i>M</i>	8	cataracte, luxation
00-0124	<i>yorkshire</i>	<i>F</i>	15	uvéïte
00-0890	<i>sibérian husky</i>	<i>M</i>	9	glaucome, kératite
00-0816	<i>yorkshire</i>	<i>M</i>	9	anisocorie
00-0885	<i>pékinois</i>	<i>MC</i>	13	cataracte
00-0810	<i>labrador</i>	<i>F</i>	8	SCBH
00-0896	<i>caniche</i>	<i>F</i>	11	cataracte
99-0449	<i>caniche</i>	<i>MC</i>	12	cataracte
97-5970	<i>caniche</i>	<i>F</i>	13	ulcère, nodule palpébral
96-9760	<i>croisé</i>	<i>M</i>	11	KCS
00-1005	<i>caniche</i>	<i>FC</i>	11	cataracte
900-0784	<i>cocker</i>	<i>M</i>	9	KCS
00-0438	<i>caniche</i>	<i>F</i>	11	conjonctivite
97-6552	<i>yorkshire</i>	<i>M</i>	10	cataracte
00-1097	<i>boxer</i>	<i>M</i>	10	ulcère
00-1089	<i>yorkshire</i>	<i>F</i>	12	cataracte, APR
99-0126	<i>groenendal</i>	<i>M</i>	11	cataracte
00-1119	<i>golden retriever</i>	<i>M</i>	7	entropion
00-1322	<i>caniche</i>	<i>F</i>	9	cataracte
99-0582	<i>labrador</i>	<i>M</i>	9	APR
00-1380	<i>cocker</i>	<i>F</i>	7	cataracte
95-1475	<i>épagneul breton</i>	<i>M</i>	8	ulcère
00-1352	<i>caniche</i>	<i>M</i>	13	cataracte
00-1482	<i>caniche</i>	<i>M</i>	14	cataracte
00-1483	<i>berger des pyrénées</i>	<i>M</i>	9	glaucome, luxation
00-1411	<i>croisé</i>	<i>M</i>	10	épisclérite
99-0388	<i>boxer</i>	<i>FC</i>	11	leishmaniose
00-1596	<i>caniche</i>	<i>M</i>	7	cataracte, décoll rétime
97-9966	<i>caniche</i>	<i>M</i>	10	ulcère, kératite
00-1613	<i>yorkshire</i>	<i>M</i>	14	scélérose, blépharite
00-0370	<i>sharpai</i>	<i>F</i>	11	HTA
98-0286	<i>caniche</i>	<i>MC</i>	13	décoll rétime
00-1640	<i>caniche</i>	<i>M</i>	11	scélérose, atrophie iris
00-1629	<i>croisé</i>	<i>FC</i>	10	blépharite, conjonctivite
00-1425	<i>ba</i>	<i>MC</i>	12	KCS
00-0324	<i>bichon</i>	<i>M</i>	10	trauma, hyphéma
98-8594	<i>cocker</i>	<i>M</i>	9	KCS
00-2072	<i>labrador</i>	<i>F</i>	9	nodule palpébral

98-1231	<i>croisé</i>	<i>F</i>	15	œdème cornéen
98-9254	<i>caniche</i>	<i>MC</i>	14	cataracte, luxation
00-2015	<i>caniche</i>	<i>F</i>	7	cataracte, APR
00-2014	<i>yorkshire</i>	<i>F</i>	11	cataracte
00-2019	<i>caniche</i>	<i>M</i>	9	nodule palpébral
00-2001	<i>rottweiler</i>	<i>M</i>	10	cataracte
00-1986	<i>caniche</i>	<i>M</i>	8	cataracte
00-1483	<i>labrit</i>	<i>F</i>	9	glaucome, luxation
96-9546	<i>cocker</i>	<i>M</i>	15	cataracte, luxation, APR
00-1910	<i>ba</i>	<i>M</i>	10	trauma
98-1392	<i>caniche</i>	<i>M</i>	14	sclérose
00-1891	<i>boxer</i>	<i>M</i>	7	ulcère
00-1886	<i>caniche</i>	<i>F</i>	12	SARD
97-2369	<i>boxer</i>	<i>FC</i>	9	cataracte, glaucome, uvéite
00-2206	<i>caniche</i>	<i>F</i>	10	cataracte
00-2234	<i>caniche</i>	<i>M</i>	13	cataracte, uvéite
00-2280	<i>ba</i>	<i>M</i>	10	glaucome, luxation
95-6619	<i>pékinois</i>	<i>M</i>	11	KCS
00-2310	<i>caniche</i>	<i>F</i>	8	APR
00-2285	<i>schipperke</i>	<i>F</i>	13	cataracte
99-9073	<i>caniche</i>	<i>F</i>	11	KCS
00-2411	<i>croisé</i>	<i>M</i>	8	entropion, kératite
00-2410	<i>yorkshire</i>	<i>F</i>	9	cataracte
00-0598	<i>labrador</i>	<i>M</i>	8	nodule palpébral
00-2476	<i>pékinois</i>	<i>M</i>	15	KCS
98-2239	<i>labrador</i>	<i>F</i>	14	uvéite, conjonctivite
97-9966	<i>caniche</i>	<i>M</i>	10	ulcère
93-6564	<i>bichon</i>	<i>F</i>	8	cataracte
00-2546	<i>coton de tuléar</i>	<i>M</i>	8	cataracte
00-2552	<i>boxer</i>	<i>F</i>	7	ulcère
99-8961	<i>caniche</i>	<i>M</i>	7	cataracte
00-2561	<i>ba</i>	<i>FC</i>	10	SARD
96-6290	<i>caniche</i>	<i>M</i>	14	cataracte, uvéite
00-2620	<i>yorkshire</i>	<i>M</i>	9	ulcère
99-3167	<i>caniche</i>	<i>F</i>	8	cataracte, APR
97-1918	<i>caniche</i>	<i>F</i>	13	sclérose
00-2803	<i>bobtail</i>	<i>M</i>	12	cataracte
99-9153	<i>anglo-français</i>	<i>FC</i>	13	nodule palpébral
00-2833	<i>caniche</i>	<i>M</i>	7	cataracte, APR
00-2840	<i>labrador</i>	<i>M</i>	9	kystes iriens
99-0986	<i>croisé</i>	<i>M</i>	13	cataracte
99-6053	<i>bedlington</i>	<i>M</i>	13	cataracte
95-0444	<i>croisé</i>	<i>M</i>	10	œdème cornéen
00-2972	<i>croisé</i>	<i>M</i>	12	cataracte, chalazion
97-2369	<i>boxer</i>	<i>FC</i>	9	cataracte, uvéite
00-2910	<i>yorkshire</i>	<i>M</i>	9	sclérose
00-0324	<i>bichon</i>	<i>M</i>	10	trauma
96-1440	<i>yorkshire</i>	<i>F</i>	12	sclérose, kératite
99-0449	<i>caniche</i>	<i>MC</i>	12	KCS
99-0894	<i>yorkshire</i>	<i>M</i>	8	cataracte héréditaire
00-2970	<i>labrador</i>	<i>M</i>	9	nodule palpébral
00-3161	<i>sibérien husky</i>	<i>F</i>	10	ulcère

00-3112	<i>spitz</i>	<i>F</i>	13	cataracte
00-3090	<i>caniche</i>	<i>M</i>	12	sclérose, hyalose astéroïde
95-6860	<i>croisé</i>	<i>M</i>	11	conjonctivite
00-3091	<i>berger de beauce</i>	<i>M</i>	8	kératite
00-2596	<i>colley</i>	<i>F</i>	14	sclérose, hyalose astéroïde
940003	<i>cocker</i>	<i>M</i>	9	KCS
00-0815	<i>rottweiler</i>	<i>F</i>	7	cataracte, nodule palpébral
00-3348	<i>croisé</i>	<i>FC</i>	13	cataracte, luxation
98-6746	<i>yorkshire</i>	<i>M</i>	8	KCS
00-3374	<i>caniche</i>	<i>M</i>	8	cataracte, APR
00-3479	<i>croisé</i>	<i>M</i>	9	nodule palpébral
00-3493	<i>caniche</i>	<i>MC</i>	13	APR
00-3454	<i>tervueren</i>	<i>FC</i>	8	décollement de rétine, glaucome, luxation
00-2764	<i>pékinois</i>	<i>M</i>	11	kératite, panophtalmie
00-3560	<i>croisé</i>	<i>M</i>	13	APR
00-3017	<i>bouledogue</i>	<i>M</i>	9	ulcère
00-3571	<i>caniche</i>	<i>M</i>	7	cataracte, APR
00-3017	<i>bouledogue</i>	<i>M</i>	9	hyperplasie des follicules lymphoïdes
97-9518	<i>caniche</i>	<i>F</i>	8	KCS
00-3017	<i>bouledogue</i>	<i>M</i>	9	hyperplasie des follicules lymphoïdes
00-3910	<i>caniche</i>	<i>M</i>	14	cataracte, glaucome, luxation
99-6053	<i>bichon</i>	<i>M</i>	9	cataracte
00-3943	<i>caniche</i>	<i>M</i>	8	cataracte
00-3964	<i>bearded collie</i>	<i>F</i>	13	cataracte
00-3986	<i>croisé</i>	<i>M</i>	10	sclérose
98-0286	<i>caniche</i>	<i>MC</i>	13	SARD
99-0578	<i>yorkshire</i>	<i>F</i>	10	KCS
00-4225	<i>cocker</i>	<i>F</i>	9	cataracte
00-4058	<i>caniche</i>	<i>F</i>	7	cataracte, APR
00-4228	<i>caniche</i>	<i>FC</i>	9	sténose des canaux lacrymaux
00-2561	<i>ba</i>	<i>FC</i>	10	SARD
00-4263	<i>cocker</i>	<i>F</i>	8	KCS, blépharite, conjonctivite
00-4160	<i>shitzu</i>	<i>F</i>	11	KCS
96-7172	<i>caniche</i>	<i>F</i>	14	cataracte, glaucome, hyphéma
00-4317	<i>croisé</i>	<i>M</i>	11	œdème cornéen
00-4382	<i>caniche</i>	<i>F</i>	12	cataracte
00-4319	<i>croisé</i>	<i>M</i>	11	kératite du ba
00-4390	<i>yorkshire</i>	<i>F</i>	11	cataracte
00-4320	<i>briard</i>	<i>M</i>	8	glaucome, mélanome corps ciliaires, tumeur
96-0537	<i>croisé</i>	<i>M</i>	7	KCS
00-4391	<i>croisé</i>	<i>F</i>	13	cataracte
00-2411	<i>croisé</i>	<i>M</i>	11	entropion, kératite
00-4389	<i>korthals</i>	<i>M</i>	8	nodule palpébral, chalazion
00-4386	<i>berger des pyrénées</i>	<i>M</i>	21	APR
00-2280	<i>ba</i>	<i>M</i>	10	glaucome, luxation
99-6504	<i>lhassa apso</i>	<i>M</i>	10	kératite
00-4542	<i>caniche</i>	<i>M</i>	9	cataracte, sclérose, APR
00-4263	<i>cocker</i>	<i>F</i>	8	KCS
98-9254	<i>caniche</i>	<i>MC</i>	14	luxation
00-4624	<i>caniche</i>	<i>M</i>	15	cataracte, sclérose
00-4627	<i>yorkshire</i>	<i>F</i>	13	cataracte diabétique
00-4596	<i>caniche</i>	<i>M</i>	13	kératite

97-9518	<i>caniche</i>	<i>F</i>	8	cataracte diabétique, KCS
00-5413	<i>yorkshire</i>	<i>MC</i>	12	cataracte diabétique, ulcère, kératite
97-1969	<i>croisé</i>	<i>M</i>	10	glaucome, luxation
00-1598	<i>croisé</i>	<i>F</i>	9	cataracte diabétique
00-5484	<i>yorkshire</i>	<i>F</i>	9	sclérose
00-5523	<i>caniche</i>	<i>F</i>	14	luxation, APR
97-8575	<i>shitzu</i>	<i>M</i>	10	KCS
00-5557	<i>croisé</i>	<i>FC</i>	11	cataracte diabétique
99-6053	<i>bichon</i>	<i>M</i>	9	uvéite
00-5572	<i>caniche</i>	<i>FC</i>	14	cataracte
00-5566	<i>croisé</i>	<i>FC</i>	9	nodule palpébral, blépharite, conjonctivite
00-5641	<i>shitzu</i>	<i>F</i>	7	KCS, panophtalmie
00-0896	<i>caniche</i>	<i>F</i>	11	cataracte
00-5754	<i>caniche</i>	<i>F</i>	9	cataracte sénile
99-8514	<i>caniche</i>	<i>F</i>	9	cataracte, sclérose, dégéné vitré
00-5768	<i>labrador</i>	<i>F</i>	7	cataracte
00-5765	<i>yorkshire</i>	<i>F</i>	11	cataracte
00-5750	<i>caniche</i>	<i>F</i>	8	APR, sclérose
00-5795	<i>briard</i>	<i>F</i>	7	nodule palpébral
98-7724	<i>labrit</i>	<i>M</i>	11	cataracte, luxation
00-5830	<i>épagneul breton</i>	<i>M</i>	9	cataracte diabétique
00-5860	<i>caniche</i>	<i>M</i>	10	cataracte, glaucome, luxation
00-5854	<i>caniche</i>	<i>F</i>	10	cataracte
00-5869	<i>caniche</i>	<i>M</i>	9	cataracte
00-6120	<i>caniche</i>	<i>F</i>	7	cataracte, APR, distichiasis
00-6022	<i>croisé</i>	<i>F</i>	10	cataracte, APR, sclérose
00-6150	<i>croisé</i>	<i>M</i>	12	cataracte
98-0286	<i>caniche</i>	<i>MC</i>	13	ulcère
98-9749	<i>bichon</i>	<i>F</i>	11	sclérose, défaut qualitatif du film lacrymal
00-6280	<i>croisé</i>	<i>M</i>	23	sclérose
00-6265	<i>caniche</i>	<i>F</i>	12	sclérose, dégéné iris
00-5566	<i>croisé</i>	<i>FC</i>	9	leishmaniose
00-6269	<i>fox terrier</i>	<i>M</i>	11	uvéite
00-4317	<i>croisé</i>	<i>M</i>	12	œdème cornéen
00-6311	<i>cocker</i>	<i>F</i>	10	tumeur cornée
00-6371	<i>pékinois</i>	<i>F</i>	10	KCS, kératite
00-6354	<i>yorkshire</i>	<i>M</i>	10	ulcère
98-8471	<i>caniche</i>	<i>F</i>	7	luxation
99-9073	<i>caniche</i>	<i>F</i>	11	cataracte, KCS
00-6546	<i>caniche</i>	<i>M</i>	10	cataracte, APR
00-6469	<i>lhassa apso</i>	<i>F</i>	11	APR, sclérose, atrophie iris, synchisis
00-6269	<i>fox terrier</i>	<i>M</i>	11	endothélite
00-5830	<i>épagneul breton</i>	<i>M</i>	9	cataracte diabétique, uvéite
00-6891	<i>caniche</i>	<i>M</i>	9	cataracte, APR, luxation
00-6847	<i>caniche</i>	<i>M</i>	7	entropion, conjonctivite
95-2613	<i>caniche</i>	<i>F</i>	7	cataracte
92-8570	<i>croisé</i>	<i>F</i>	10	uvéite, leishmaniose
95-2711	<i>schnauzer</i>	<i>M</i>	7	décoll de rétine
95-2916	<i>croisé</i>	<i>M</i>	10	uvéite
94-4497	<i>yorkshire</i>	<i>M</i>	7	cataracte
95-2965	<i>bichon</i>	<i>F</i>	7	cataracte héréditaire
95-3021	<i>spitz</i>	<i>M</i>	14	cataracte

95-3313	<i>teckel</i>	<i>M</i>	7	KCS
95-3316	<i>caniche</i>	<i>FC</i>	11	cataracte
95-3317	épagneul breton	<i>M</i>	7	blépharite
95-3315	<i>tervueren</i>	<i>MC</i>	8	blépharite du ba
93-7036	<i>caniche</i>	<i>FC</i>	8	cataracte, APR
95-3159	<i>croisé</i>	<i>M</i>	10	chalazion, rétinoblastome
88-0780	<i>teckel</i>	<i>M</i>	16	sclérose, endothélie
93-3841	<i>ba</i>	<i>F</i>	10	kératite du ba
95-3437	<i>pinsher</i>	<i>F</i>	10	dégéné cornée
95-2916	<i>croisé</i>	<i>M</i>	10	sclérose, luxation
95-2284	<i>caniche</i>	<i>F</i>	15	cataracte
95-3710	<i>yorkshire</i>	<i>M</i>	16	cataracte
65-1558	<i>papillon</i>	<i>F</i>	11	cataracte, sclérose, luxation
949342	<i>caniche</i>	<i>M</i>	10	cataracte, luxation
95-3706	<i>caniche</i>	<i>M</i>	7	cataracte
95-3729	<i>caniche</i>	<i>F</i>	10	cataracte, sclérose
95-3737	<i>caniche</i>	<i>M</i>	7	luxation, dégéné vitré
94-6576	<i>yorkshire</i>	<i>FC</i>	10	conjonctivite
95-3960	<i>caniche</i>	<i>F</i>	8	KCS
93-6136	<i>croisé</i>	<i>M</i>	8	déficit de stabilité du film lacrymal
95-4253	<i>caniche</i>	<i>M</i>	10	cataracte diabétique
95-4279	<i>beauceron</i>	<i>M</i>	7	atrophie rétinienne
95-4305	<i>pinsher</i>	<i>F</i>	10	cataracte, luxation
95-4315	<i>caniche</i>	<i>F</i>	12	cataracte, luxation
92-0130	<i>teckel</i>	<i>M</i>	7	conjonctivite
95-4330	<i>caniche</i>	<i>FC</i>	7	cataracte, APR
95-4781	<i>fox terrier</i>	<i>F</i>	7	glaucome
95-4867	<i>caniche</i>	<i>F</i>	10	cataracte, ulcère
95-2712	<i>caniche</i>	<i>M</i>	7	APR
95-3317	épagneul breton	<i>M</i>	7	blépharite
95-4817	<i>caniche</i>	<i>F</i>	11	cataracte, APR
95-0501	<i>yorkshire</i>	<i>M</i>	7	cataracte
95-5105	<i>croisé</i>	<i>M</i>	12	cataracte diabétique
95-1161	<i>cocker</i>	<i>MC</i>	10	ulcère
95-5482	<i>caniche</i>	<i>M</i>	7	cataracte
92-1050	<i>pinsher</i>	<i>M</i>	10	uvéite
95-5425	<i>cocker</i>	<i>M</i>	8	KCS, sclérose, entropion
94-4497	<i>yorkshire</i>	<i>M</i>	7	cataracte
95-5869	<i>shitzu</i>	<i>M</i>	7	kératite
95-5871	épagneul breton	<i>M</i>	11	SARD
95-5870	<i>teckel</i>	<i>FC</i>	10	entropion
95-5876	<i>cocker</i>	<i>M</i>	12	cataracte sénile, dégéné vitré
93-1146	<i>croisé</i>	<i>M</i>	17	ulcère, uvéite
94-6760	<i>caniche</i>	<i>M</i>	11	APR, sclérose
93-0929	<i>yorkshire</i>	<i>M</i>	7	blépharite
95-6245	<i>caniche</i>	<i>F</i>	8	APR
95-6247	<i>ba</i>	<i>F</i>	9	kératite du ba
94-9584	<i>fox terrier</i>	<i>M</i>	8	luxation
95-6278	<i>alaskan malamute</i>	<i>M</i>	7	APR, conjonctivite
95-6343	<i>léonberg</i>	<i>F</i>	7	tumeur iris, dégéné vitré
95-1161	<i>cocker</i>	<i>Mc</i>	10	desmétéocèle
94-9771	<i>caniche</i>	<i>M</i>	13	sclérose

95-6523	<i>caniche</i>	<i>M</i>	9	scélrose
95-6516	<i>caniche</i>	<i>M</i>	8	ulcère
95-5928	<i>fox terrier</i>	<i>M</i>	12	décoll de rétine, uvéite
93-2081	<i>cocker</i>	<i>F</i>	9	leishmaniose
94-9256	<i>ba</i>	<i>F</i>	8	kératite du ba
94-4729	<i>caniche</i>	<i>FC</i>	13	luxation, kératite
95-6246	<i>yorkshire</i>	<i>M</i>	10	kératite
95-6081	<i>caniche</i>	<i>F</i>	8	cataracte
95-2747	<i>shitzu</i>	<i>FC</i>	9	luxation
95-5105	<i>croisé</i>	<i>F</i>	12	cataracte diabétique
95-2613	<i>caniche</i>	<i>F</i>	7	uvéite
95-8201	<i>caniche</i>	<i>F</i>	9	cataracte diabétique
95-8272	<i>épagneul papillon</i>	<i>FC</i>	7	SARD
95-8276	<i>cocker spaniel</i>	<i>M</i>	13	cataracte
95-8640	<i>caniche</i>	<i>M</i>	12	cataracte
95-8699	<i>caniche</i>	<i>FC</i>	9	cataracte
95-8672	<i>croisé</i>	<i>M</i>	7	APR
95-8679	<i>croisé</i>	<i>M</i>	8	KCS
95-8688	<i>pinsher</i>	<i>F</i>	9	cataracte
95-8699	<i>cocker</i>	<i>F</i>	7	cataracte, APR
95-8709	<i>lhassa apso</i>	<i>M</i>	7	KCS
95-8725	<i>teckel</i>	<i>M</i>	7	cataracte, APR
95-1456	<i>bobtail</i>	<i>M</i>	9	cataracte, uvéite
92-8570	<i>croisé</i>	<i>F</i>	10	leishmaniose
93-7276	<i>croisé</i>	<i>M</i>	9	cataracte, luxation
95-9014	<i>yorkshire</i>	<i>M</i>	7	cataracte
95-9012	<i>croisé</i>	<i>M</i>	9	cataracte
95-2952	<i>labrit</i>	<i>F</i>	9	cataracte
95-9085	<i>croisé</i>	<i>M</i>	7	cataracte, dégéné iris
95-9087	<i>caniche</i>	<i>M</i>	8	cataracte, APR
97-2369	<i>boxer</i>	<i>FC</i>	9	glaucome
00-6706	<i>shitzu</i>	<i>M</i>	11	cataracte, APR
97-3544	<i>caniche</i>	<i>F</i>	11	scélrose
00-6730	<i>labrador</i>	<i>M</i>	8	cataracte
00-6694	<i>shitzu</i>	<i>M</i>	8	KCS
00-6927	<i>fox terrier</i>	<i>F</i>	11	scélrose
94-0766	<i>croisé</i>	<i>F</i>	11	chalazion
00-7157	<i>caniche</i>	<i>F</i>	7	hyphéma
00-6301	<i>coton de tuléar</i>	<i>F</i>	8	nodule palpébral, kératite
00-7088	<i>yorkshire</i>	<i>F</i>	14	scélrose
00-6997	<i>cocker</i>	<i>M</i>	8	cataracte, luxation
00-6354	<i>yorkshire</i>	<i>M</i>	10	ulcère
00-5641	<i>shitzu</i>	<i>M</i>	7	KCS
96-0537	<i>cavalier king charles</i>	<i>M</i>	7	KCS
00-8019	<i>teckel</i>	<i>FC</i>	11	tumeur rétroorbitaire
00-8052	<i>setter anglais</i>	<i>F</i>	9	cataracte
00-7228	<i>caniche</i>	<i>F</i>	14	cataracte, dégéné iris
00-7254	<i>caniche</i>	<i>FC</i>	9	cataracte, APR
00-7288	<i>croisé</i>	<i>M</i>	13	KCS, APR, glaucome, chorioretinite
00-7525	<i>yorkshire</i>	<i>M</i>	10	scélrose, dégéné iris
00-7365	<i>croisé</i>	<i>M</i>	11	blépharite
94-2159	<i>labrador</i>	<i>M</i>	7	cataracte, APR

00-7622	yorkshire	F	14	ulcère
00-8131	caniche	M	12	cataracte sénile
98-3576	caniche	M	11	cataracte
97-9164	cocker	M	7	ectropion, distichiasis
95-1815	croisé	F	11	ulcère, glaucome
99-8471	caniche	F	7	glaucome, luxation
96-1440	yorkshire	F	12	kératite, conjonctivite
00-8593	croisé	M	8	nodule palpébral, ulcère
00-8662	caniche	M	9	cataracte
00-8726	caniche	M	10	luxation
00-8728	croisé	F	9	cataracte, APR, ulcère
00-8788	beauceron	M	8	sclérose
00-8934	yorkshire	M	8	KCS
01-1915	westie	FC	9	desmétéocele
01-3923	caniche	F	7	cataracte
01-3912	caniche	F	9	cataracte
01-3914	croisé	M	9	cataracte diabétique
01-3926	cavalier king charles	MC	8	KCS, chalazion
96-0734	schнауzer	F	9	blépharite
98-2986	caniche	F	8	sclérose
01-4263	caniche	M	11	ulcère
01-4291	spitz	F	9	ulcère
01-4032	pékinois	M	12	KCS
01-4033	caniche	F	10	cataracte, APR
01-2133	basset-hound	M	10	HTA
01-3868	yorkshire	M	8	APR
99-6795	carlin	M	9	KCS, kératite
01-4131	croisé	M	7	cataracte, APR
01-4134	sibérian husky	M	9	glaucome
01-4135	caniche	F	11	cataracte, APR, luxation
01-4626	lhassa apso	F	15	ulcère
01-0393	terrier du tibet	M	8	luxation
01-4071	yorkshire	F	10	cataracte
01-4075	bichon	M	7	cataracte
99-1354	shitzu	M	9	ulcère
01-4164	teckel à poil dur	M	7	SARD
00-0565	yorkshire	FC	8	cataracte
01-4044	setter anglais	M	10	cataracte diabétique
01-4115	caniche	F	8	cataracte
98-1437	berger belge	M	12	sclérose
01-4750	caniche	M	10	cataracte
01-4796	pinsher	F	10	cataracte, APR, luxation
01-4761	bichon	F	7	entropion
01-4762	épagneul breton	F	13	cataracte
01-4820	yorkshire	F	10	cataracte
01-4733	caniche	M	13	cataracte sénile, APR
00-5863	teckel à poil dur	F	15	glaucome
01-4851	croisé	M	9	APR
01-4915	épagneul breton	M	13	cataracte, KCS
01-3991	shitzu	M	8	KCS
01-4949	sibérian husky	F	14	cataracte
01-4951	fox terrier	F	8	sclérose

00-2476	<i>pékinois</i>	<i>M</i>	15	kératite
01-5051	<i>caniche</i>	<i>F</i>	9	cataracte
01-4761	<i>bichon</i>	<i>F</i>	7	entropion
01-5303	<i>basset-hound</i>	<i>F</i>	11	tumeur de la nictitante
97-2369	<i>boxer</i>	<i>FC</i>	10	cataracte diabétique
99-5623	<i>cocker</i>	<i>F</i>	14	KCS, blépharite
01-5086	<i>yorkshire</i>	<i>FC</i>	11	cataracte diabétique
01-2511	<i>caniche</i>	<i>FC</i>	12	lésions prolifératives de la nictitante
99-6795	<i>carlin</i>	<i>M</i>	9	KCS
95-6106	<i>teckel à poil long</i>	<i>M</i>	8	cataracte
01-2133	<i>basset-hound</i>	<i>M</i>	11	HTA
01-5263	<i>yorkshire</i>	<i>FC</i>	11	cataracte diabétique
97-8146	<i>croisé</i>	<i>M</i>	18	dégéné cornée
00-6794	<i>caniche</i>	<i>M</i>	11	cataracte diabétique
00-2675	<i>boxer</i>	<i>M</i>	7	ulcère
01-1750	<i>croisé</i>	<i>F</i>	10	cataracte sénile
98-1192	<i>yorkshire</i>	<i>M</i>	17	ulcère
01-5286	<i>cocker</i>	<i>M</i>	8	cataracte, APR, uvéite
01-5288	<i>labrit</i>	<i>F</i>	13	cataracte, glaucome
01-4873	<i>pékinois</i>	<i>M</i>	11	nodule palpébral
01-5291	<i>caniche</i>	<i>M</i>	8	cataracte, sclérose, tumeur rétiné
00-2675	<i>boxer</i>	<i>M</i>	7	ulcère
01-5204	<i>caniche</i>	<i>M</i>	14	cataracte sénile
01-5299	<i>bobtail</i>	<i>F</i>	10	cataracte
00-6891	<i>caniche</i>	<i>M</i>	10	APR
99-1261	<i>caniche</i>	<i>FC</i>	12	sclérose
00-6311	<i>cocker</i>	<i>F</i>	11	épisclérite
01-5151	<i>dobermannn</i>	<i>M</i>	11	sclérose, dégéné iris
01-5152	<i>épagneul breton</i>	<i>M</i>	9	cataracte, APR
97-3507	<i>ba</i>	<i>M</i>	10	blépharite
00-7659	<i>yorkshire</i>	<i>M</i>	8	luxation
01-5169	<i>yorkshire</i>	<i>FC</i>	11	sclérose
99-8493	<i>épagneul breton</i>	<i>M</i>	10	nodule palpébral
01-5546	<i>labrador</i>	<i>F</i>	7	cataracte diabétique
01-5548	<i>caniche</i>	<i>F</i>	10	cataracte
96-4078	<i>yorkshire</i>	<i>F</i>	10	trauma
01-5684	<i>caniche</i>	<i>F</i>	10	KCS
01-5686	<i>fox terrier</i>	<i>F</i>	9	cataracte, glaucome, luxation, uvéite
01-5689	<i>caniche</i>	<i>F</i>	10	cataracte, KCS
01-5693	<i>ba</i>	<i>M</i>	8	kératite
01-5694	<i>lhassa apso</i>	<i>F</i>	8	cataracte
00-8300	<i>sibérian husky</i>	<i>F</i>	13	ulcère, glaucome, kératite
98-7763	<i>croisé</i>	<i>F</i>	11	sclérose
95-1718	<i>croisé</i>	<i>F</i>	8	cataracte
99-0127	<i>caniche</i>	<i>F</i>	11	APR, luxation
01-0997	<i>caniche</i>	<i>M</i>	9	cataracte, glaucome
01-0998	<i>épagneul breton</i>	<i>F</i>	8	cataracte, APR
01-0720	<i>yorkshire</i>	<i>F</i>	9	cataracte
01-0721	<i>croisé</i>	<i>M</i>	11	cataracte
01-0964	<i>cocker</i>	<i>M</i>	8	cataracte
01-0723	<i>teckel à poil dur</i>	<i>M</i>	9	cataracte, luxation
01-0725	<i>épagneul breton</i>	<i>M</i>	12	sclérose, décollement de rétine, hyphéma

01-0734	caniche	F	9	cataracte
00-8928	pointer	MC	10	conjonctivite
01-1101	caniche	M	17	cataracte sénile, dégéné iris
01-1102	braque	M	9	SARD
00-4698	shitzu	MC	11	cataracte, kératite
01-1105	yorkshire	F	10	trauma
01-1106	caniche	M	11	cataracte
01-1108	croisé	M	10	sclérose
01-1307	shitzu	M	8	cataracte
01-1326	welsh terrier	F	9	sténose des canaux lacrymaux
01-1346	dogue argentin	M	7	cataracte
98-1696	shitzu	F	20	KCS
01-1885	fox terrier	FC	12	cataracte
97-1969	croisé	M	10	glaucome
01-1336	setter anglais	M	11	cataracte, glaucome
01-1839	shitzu	F	10	cataracte
01-1508	croisé	F	9	ulcère
01-1565	caniche	FC	11	cataracte, APR
01-1384	caniche	F	7	cataracte, APR
01-1864	épagneul breton	M	11	cataracte, APR
01-1833	labrador	MC	15	cataracte
00-1598	croisé	F	11	cataracte diabétique
97-6038	cocker	F	7	KCS
01-2295	caniche	F	12	cataracte, uvéite
01-1997	croisé	F	11	cataracte, glaucome
00-8934	yorkshire	M	9	KCS
00-6891	caniche	M	10	APR, luxation
01-2028	caniche	M	12	sclérose
99-9291	setter gordon	F	11	cataracte
99-1876	croisé	F	10	tumeur, mélanome épibulbaire
01-2060	labrador	M	9	cataracte
01-2048	pinsher	F	13	cataracte
98-8482	bichon	M	10	cataracte
01-2182	caniche	F	13	cataracte sénile
01-2201	yorkshire	FC	8	cataracte
99-1876	croisé	F	10	tumeur, mélanome épibulbaire
01-2511	caniche	FC	12	conjonctivite
01-2133	basset-hound	M	11	sclérose, APR
01-1326	welsh terrier	F	9	dacryocystite
01-2763	pinsher	F	11	cataracte, APR
01-2591	caniche	F	11	APR
01-2599	ba	MC	10	kératite du ba
01-2660	labrador	F	9	cataracte
97-4037	croisé	F	10	KCS
01-2740	pinsher	M	8	KCS, ulcère
93-0503	yorkshire	M	8	cataracte
97-2621	caniche	F	13	sclérose, distichiasis, dégéné iris
00-4317	croisé	M	11	œdème cornéen
01-1997	croisé	F	11	cataracte, glaucome
01-2804	bichon	M	9	cataracte, APR
01-2819	caniche	F	11	cataracte, APR
01-3040	épagneul breton	F	12	tumeur cornée

01-2780	pinsher	F	15	sclérose
01-2777	berger malinois	F	9	décollement de rétine
01-2736	fox terrier	M	9	cataracte, chorioretinite
01-2793	croisé	F	7	conjonctivite
95-6523	caniche	M	15	cataracte, sclérose, nodule palpébral, atrophie iris, conjonctivite
00-6311	cocker	F	11	épisclérite
01-3117	croisé	F	15	trauma, uvéite
01-3120	teckel à poil ras	M	9	SARD
01-0551	chow-chow	F	7	glaucome
95-8766	yorkshire	M	11	cataracte
01-3553	croisé	FC	10	cataracte
01-3549	yorkshire	F	11	cataracte diabétique
01-3578	fox terrier	FC	14	kératite
01-2133	basset-hound	M	11	hémorragies rétinienne
01-0393	terrier du tibet	M	8	luxation
01-3636	croisé	F	7	cataracte
01-3582	loulou de Poméramie	M	7	APR, sclérose
01-3598	cocker	F	14	cataracte, APR
01-3725	setter anglais	M	15	cataracte sénile
01-3799	yorkshire	M	7	cataracte
01-3724	croisé	M	7	cataracte, APR, luxation
95-9336	croisé	F	7	glaucome, luxation
95-9372	cocker	M	9	cataracte, luxation
95-9384	croisé	F	9	KCS
95-9385	croisé	M	17	tumeur, mélanome
95-9391	croisé	F	9	KCS
95-9392	caniche	M	10	cataracte
95-9407	caniche	F	8	cataracte
95-9485	caniche	M	8	cataracte
95-4252	bichon	F	12	cataracte
95-9743	croisé	M	7	KCS
95-9746	teckel	M	12	APR
95-6246	yorkshire	M	10	kératite
95-0422	épagneul breton	M	10	glaucome, luxation
95-0402	épagneul breton	FC	7	conjonctivite
95-0439	terre neuve	M	7	APR
95-1644	fox terrier	FC	9	cataracte
95-0768	caniche	M	9	cataracte
95-0770	caniche	F	8	cataracte, APR
95-0790	griffon	F	8	cataracte
95-0799	croisé	M	9	cataracte
95-8362	croisé	FC	10	cataracte diabétique
88-7585	léonberg	F	11	cataracte
95-0864	yorkshire	M	9	cataracte, dégéné vitré
95-1057	colley	M	8	collobome de la rétine, trauma
95-0873	yorkshire	F	9	cataracte
95-0874	caniche	F	9	cataracte, kératite, uvéite
92-5110	caniche	F	11	cataracte, luxation, uvéite
95-0287	caniche	F	10	cataracte, uvéite
95-1124	caniche	M	12	cataracte
95-0216	croisé	M	8	luxation
93-9515	croisé	FC	10	sclérose, dégéné iris

95-6315	pékinois	M	8	KCS
95-1305	caniche	F	7	APR
95-0387	cocker	F	8	KCS
95-1328	setter	M	7	dacryocystite
95-1161	cocker	MC	10	nodule palpébral
95-1738	caniche	M	9	glaucome, luxation
95-1725	caniche	F	7	cataracte, APR
95-1727	colley	M	8	cataracte, décol de rétine
93-0891	ba	M	10	kératite du ba
95-9321	sharpei	F	9	luxation
95-0680	bouledogue	M	10	KCS
95-1810	croisé	FC	8	luxation
95-1831	croisé	M	10	dégéné cornée
94-1327	braque	M	8	cataracte
95-2019	caniche	M	7	cataracte, dégéné rétine
95-2023	croisé	T	12	cataracte
95-2024	teckel	F	9	cataracte
95-9837	croisé	FC	14	sclérose, kératite
95-2102	caniche	FC	13	sclérose
96-0095	caniche	M	9	cataracte
96-0099	croisé	F	8	cataracte
95-0834	<i>fox terrier</i>	M	12	cataracte, sclérose
96-0364	caniche	F	8	cataracte
96-0378	ba	M	9	APR
95-8985	caniche	M	13	cataracte, luxation
96-0381	croisé	M	12	cataracte
96-0405	teckel	F	10	cataracte, luxation
96-0414	labrador	M	11	cataracte
96-0772	caniche	F	10	cataracte, luxation, endothélite
96-0801	pinsher	M	9	KCS
95-1497	cairn	M	12	cataracte, kératite
93-5306	croisé	FC	12	kératite du ba
96-0254	croisé	MC	9	cataracte, APR
94-3249	basset	M	7	glaucome
96-0824	labrador	FC	7	conjonctivite
92-8025	caniche	M	10	cataracte, luxation
95-1623	yorkshire	F	13	glaucome
96-1103	<i>welsh terrier</i>	F	13	dégéné iris
96-1115	caniche	F	9	cataracte, APR
96-1113	caniche	F	8	cataracte, APR
96-1110	cocker	M	9	KCS
96-1120	yorkshire	M	7	cataracte
96-0824	labrador	FC	7	SCBH
96-0209	ba	M	7	conjonctivite
96-1125	caniche	F	12	cataracte, APR
96-1131	boxer	FC	8	ulcère
96-1384	caniche	F	11	cataracte, APR, sclérose
95-1717	yorkshire	F	15	KCS, sclérose
96-1440	caniche	F	10	glaucome, luxation
96-1463	basset-hound	FC	9	glaucome, endothélite
96-1468	croisé	M	12	ulcère
96-1466	croisé	M	10	cataracte, APR

96-1721	yorkshire	M	14	sclérose, ulcère
96-1723	croisé	F	12	cataracte
96-1734	cocker	FC	10	cataracte
96-1738	sibérian husky	M	9	glaucome
96-1754	caniche	F	10	cataracte
96-1573	boxer	M	8	tumeur iris, luxation
96-1955	caniche	F	9	cataracte diabétique
96-2003	setter	M	10	cataracte
96-1103	welsh terrier	F	13	uvéite
96-2015	caniche	F	11	cataracte, luxation
94-7709	pinsher	FC	16	sclérose, luxation, dégéné iris
95-8370	yorkshire	M	9	KCS
96-1110	cocker	M	9	KCS
96-2302	pinsher	F	13	glaucome, uvéite
96-2318	épagneul breton	M	10	cataracte, luxation
96-1738	sibérian husky	M	10	cataracte, glaucome, luxation
95-6246	yorkshire	M	11	KCS, kératite
93-8049	caniche	F	7	KCS
96-2245	croisé	M	17	cataracte, sclérose
96-2242	basset	FC	11	endothélie
96-2417	griffon	M	8	glaucome
96-2416	caniche	M	8	glaucome
96-2422	caniche	M	12	cataracte, uvéite
95-5265	croisé	F	11	conjonctivite
96-1473	yorkshire	M	7	cataracte
96-2609	croisé	FC	9	sclérose, luxation
96-1732	ba	M	9	cataracte, luxation
96-1241	pékinois	M	8	kératite
96-2154	pékinois	FC	8	ulcère
96-3054	croisé	FC	11	cataracte, sclérose
96-3082	bobtail	M	12	cataracte sénile, conjonctivite
96-3126	teckel	M	10	uvéite
96-3124	bichon	M	13	cataracte, luxation
96-3125	setter	M	10	cataracte
94-7709	pinsher	FC	16	cataracte, luxation
96-3102	yorkshire	M	7	cataracte
96-3106	fox terrier	F	11	sclérose
96-3110	croisé	F	8	cataracte
99-1261	caniche	FC	10	cataracte, décol de rétine
99-4747	boxer	M	9	dégéné cornée
99-4829	yorkshire	F	9	cataracte diabétique
99-5072	cocker	FC	10	cataracte
99-3182	croisé	MC	11	KCS
99-4608	fox terrier	M	9	choriorétinite
99-4608	fox terrier	M	8	cataracte, APR
99-4775	caniche	M	12	cataracte diabétique
97-8575	shitzu	M	9	kératite
99-4377	caniche	M	9	luxation, conjonctivite
99-6021	sharpei	M	11	SARD
95-7847	barbet	F	9	glaucome, luxation
99-3683	yorkshire	M	14	cataracte, KCS, luxation
99-6035	yorkshire	F	9	cataracte

99-6053	bichon	M	8	glaucome, uvéite
99-6068	caniche	FC	10	cataracte diabétique
99-6069	caniche	F	11	cataracte
99-6233	épagneul breton	F	11	cataracte diabétique
99-6251	yorkshire	M	9	ulcère
99-6339	chihuahua	FC	11	cataracte
99-6340	cocker	F	10	cataracte, uvéite
99-6308	labrador	M	12	SCBH
98-2968	épagneul breton	F	14	œdème cornéen
99-1352	caniche	FC	15	œdème cornéen
99-6589	caniche	F	11	cataracte, dégéné vitré
99-6433	caniche	M	9	cataracte
99-6530	lhassa apso	M	14	cataracte, sclérose, uvéite, APR
99-6239	yorkshire	M	13	conjonctivite
99-6251	yorkshire	M	9	trauma
99-6624	cocker	M	8	APR, dégéné iris
99-6626	cocker	M	8	KCS, entropion
99-6895	pinsher	F	12	glaucome, luxation
98-2796	teckel	M	9	trauma, hyphéma
99-6765	caniche	M	13	cataracte sénile
99-6769	labrador	M	9	cataracte
99-6782	croisé	F	13	sclérose
99-6943	caniche	F	8	cataracte, APR
94-8237	bichon	M	15	ulcère
99-3119	labrador	M	11	tumeur, mélanome épibulbaire
97-0119	croisé	M	11	cataracte
99-6957	labrador	M	11	SCBH
99-7004	ba	F	7	KCS
99-7061	pékinois	MC	10	KCS, ulcère, kératite
99-7185	caniche	F	8	cataracte
99-7169	spitz	M	10	cataracte, chorioretinite
99-7121	schnauzer	F	10	cataracte, APR
99-7126	croisé	MC	8	cataracte diabétique, uvéite
98-3475	croisé	F	9	cataracte diabétique
99-7138	<i>fox terrier</i>	M	11	KCS, ulcère
97-8112	épagneul breton	F	9	conjonctivite
97-8143	<i>fox terrier</i>	F	12	uvéite
97-8151	yorkshire	M	7	cataracte
97-8216	cavalier king charles	M	9	ulcère
97-8178	teckel à poil dur	F	8	cataracte
95-1497	cairn	M	13	cataracte
97-8399	caniche	M	17	nodule palpébral
97-8552	caniche	M	12	cataracte, KCS, APR
97-8378	pinsher	F	9	cataracte, luxation
97-8581	caniche	M	8	cataracte
97-8598	caniche	M	10	cataracte, glaucome, luxation, uvéite
93-0848	cocker	M	15	dégéné cornée
97-8815	cocker	F	9	KCS
97-8943	caniche	M	12	cataracte, luxation
95-0656	caniche	M	10	ulcère
97-8908	croisé	F	8	glaucome
97-8934	teckel	F	8	cataracte, uvéite

97-8937	caniche	F	17	cataracte, uvéite
97-8939	shitzu	F	10	cataracte
97-8940	boxer	M	8	cataracte
97-9021	caniche	F	10	cataracte diabétique
95-0656	caniche	M	10	ulcère
97-8151	yorkshire	M	8	cataracte
97-8546	<i>fox terrier</i>	F	9	cataracte
97-8378	pinsher	F	9	luxation
97-3440	ba	F	8	nodule palpébral
97-5551	yorkshire	F	10	cataracte
92-5100	caniche	F	13	luxation
97-9204	bichon	F	8	cataracte héréditaire
95-1172	caniche	FC	13	hémorragies rétinienne
94-5131	caniche	M	11	scélrose
97-1832	croisé	F	12	cataracte, dégéné iris
97-8546	<i>fox terrier</i>	F	9	cataracte
97-9631	bichon	M	10	cataracte, APR
97-9633	caniche	F	8	cataracte, luxation, APR
97-9674	caniche	F	11	luxation
93-8345	caniche	F	8	ulcère
97-9942	boxer	F	7	ulcère
97-9953	épagneul breton	F	8	cataracte
97-9954	labrador	M	9	cataracte
96-9141	cocker	F	10	cataracte, luxation
97-9968	boxer	M	7	ulcère
97-9966	caniche	M	7	cataracte, blépharite
97-9965	terrier	FC	9	cataracte
97-0152	loulou de Poméramie	M	8	cataracte
97-3239	schnauzer	M	9	cataracte héréditaire
97-0163	croisé	M	12	nodule palpébral
97-0640	caniche	F	8	cataracte, APR
97-0567	schnauzer	M	10	cataracte
95-0834	<i>fox terrier</i>	M	13	cataracte, luxation
97-0573	pékinois	M	11	KCS, luxation, kératite
97-0692	caniche	M	10	cataracte, APR
97-0597	caniche	M	11	cataracte, uvéite
94-2889	pinsher	M	15	ulcère, conjonctivite
91-0696	pinsher	FC	11	cataracte, luxation
97-0595	<i>fox terrier</i>	M	11	tumeur sclère
97-0094	caniche	M	8	cataracte
97-0785	colley	M	14	SCBH
97-0977	labrador	F	8	cataracte, iritis
97-0756	caniche	F	11	nodule palpébral, dégéné iris
97-0994	labrador	M	11	tumeur
97-1097	yorkshire	M	11	cataracte, sclérose
97-0119	croisé	M	10	cataracte
97-1323	croisé	M	8	ulcère
95-1059	<i>fox terrier</i>	FC	12	scélrose
97-1309	épagneul breton	FC	11	cataracte, luxation
97-1342	croisé	M	9	scélrose
97-1344	caniche	F	13	cataracte
97-1481	caniche	M	9	scélrose, atrophie iris

97-0632	croisé	F	11	scélrose
97-1625	labrador	F	9	cataracte
97-1897	caniche	F	9	cataracte diabétique
96-2843	croisé	M	8	cataracte
97-1915	yorkshire	M	12	cataracte
97-0573	pékinois	M	11	cataracte, luxation, kératite
97-2943	caniche	F	8	scélrose, dégéné iris
97-2344	schnauzer	F	8	cataracte
97-2407	caniche	F	8	cataracte, APR
97-2426	pinsher	M	14	cataracte
97-2886	croisé	M	11	cataracte, uvéite
97-2730	schnauzer	M	12	cataracte, décoll de rétine
98-0122	croisé	M	14	cataracte diabétique
98-0207	caniche	M	9	scélrose
97-0168	lhassa apso	M	12	scélrose
98-0260	caniche	F	13	cataracte
98-0251	cocker	M	7	cataracte
98-0262	caniche	M	10	cataracte
98-0286	caniche	MC	10	cataracte, uvéite
98-0363	cocker	M	8	nodule palpébral
98-0378	épagneul breton	M	12	scélrose
98-0377	caniche	F	11	cataracte
98-0379	caniche	F	15	cataracte, uvéite
97-0995	croisé	M	10	ulcère
98-0488	terrier	M	9	cataracte, luxation
96-3981	croisé	M	14	uvéite
98-0491	pékinois	F	11	cataracte, luxation
98-0380	yorkshire	M	8	cataracte, ulcère
98-0403	pinsher	F	13	cataracte
98-0498	pékinois	F	11	kératite
98-0801	croisé	M	9	cataracte
98-0937	caniche	F	10	cataracte, APR
98-0982	caniche	M	13	cataracte
98-0994	épagneul breton	M	11	glaucome
98-1323	yorkshire	M	8	cataracte
98-1326	croisé	M	11	SCBH
98-1329	chihuahua	FC	13	cataracte, scélrose, tumeur iris
98-1319	setter	M	11	dacryocystite
98-1345	bichon	F	10	cataracte
98-1390	caniche	M	10	cataracte, APR, trauma
98-9862	yorkshire	M	12	cataracte
96-6927	colley	F	13	cataracte diabétique
98-1514	yorkshire	F	11	ulcère
98-1522	shitzu	F	18	KCS, kératite
98-1620	labrador	F	8	cataracte, scélrose
97-8575	shitzu	M	8	KCS
98-1642	caniche	M	12	cataracte
98-1621	ba	F	9	KCS
98-1682	westie	M	7	KCS
97-1918	caniche	F	11	chalazion, nodule palpébral
98-1962	berger de picardie	M	13	cataracte
98-2265	shitzu	M	13	glaucome

98-1969	pékinois	M	12	cataracte
95-8699	cocker	F	12	cataracte
98-1978	caniche	M	8	sclérose, dégéné iris
98-2220	caniche	M	12	sclérose, nodule paplébral
98-2339	caniche	F	7	cataracte, APR
98-2345	caniche	F	13	cataracte, sclérose
98-2372	croisé	M	7	cataracte
98-2654	terrier	M	14	cataracte
95-7385	teckel	F	9	épisclérite, endothélite
98-2692	yorkshire	F	10	cataracte sénile
98-2942	cocker	MC	8	cataracte, uvéite
98-2945	lhassa apso	F	10	kératite
98-2879	croisé	F	8	cataracte
98-2876	sharpei	F	8	KCS, entropion, kératite
98-2874	yorkshire	F	8	kératite
96-0100	caniche	FC	12	cataracte, glaucome, luxation, nodules palpébraux
97-0946	caniche	F	8	cataracte diabétique
98-3312	caniche	F	10	cataracte
97-3444	basset	M	9	KCS
98-3314	yorkshire	M	7	cataracte
98-3317	bouvier des flandres	M	8	névrite optique
94-9584	<i>fox terrier</i>	M	11	luxation
98-3320	caniche	M	8	cataracte, luxation
98-3324	caniche	F	16	cataracte
98-3333	yorkshire	F	10	cataracte
98-3664	caniche	FC	11	sclérose
98-3871	labrador	M	9	ulcère
98-3838	caniche	M	9	cataracte, APR, uvéite
97-2426	pinsher	M	15	cataracte, décollement de rétine, post chirurgicales
98-3897	cairn	M	8	KCS
98-4234	labrador	F	9	décollement de rétine, uvéite
98-4236	setter	F	12	endothélite
98-4127	croisé	F	14	dégéné iris
96-0623	caniche	M	12	glaucome, luxation, dégéné cornée suite chir
97-8068	labrador	FC	7	abcès
96-3535	<i>fox terrier</i>	M	10	cataracte
98-4500	caniche	M	11	sclérose, HTA
98-4575	shitzu	FC	8	conjonctivite
98-2874	yorkshire	F	8	kératite
98-4854	pinsher	M	10	cataracte, sclérose
01-5696	caniche	F	9	cataracte
01-5698	caniche	F	8	cataracte, APR
01-6988	shitzu	F	10	dégéné iris, ulcère
01-5736	teckel à poil dur	M	9	sclérose
94-0003	cocker	M	10	KCS
01-5757	caniche	FC	9	cataracte
01-5765	ba	M	9	cataracte diabétique
01-6574	skye	M	8	trauma
98-0286	caniche	MC	14	cataracte, glaucome, phtisis bulbi
01-6573	yorkshire	M	10	KCS
01-6530	caniche	F	10	cataracte diabétique
01-6550	labrador	M	8	cataracte

01-7026	caniche	M	10	glaucome
01-7120	caniche	M	11	cataracte, glaucome, luxation
01-6473	yorkshire	F	12	KCS
01-7344	shitzu	F	13	KCS
01-4882	caniche	F	11	KCS
99-9073	caniche	F	12	KCS
01-7091	croisé	M	12	trauma
01-7198	croisé	F	9	cataracte
01-7156	labrador	F	8	cataracte
98-1696	shitzu	F	10	KCS
01-6674	bouvier bernois	M	9	ulcère, uvéite
01-7362	croisé	F	9	cataracte
01-7365	croisé	F	9	cataracte
01-7301	labrador	M	9	ulcère
01-7306	bearded collie	F	7	cataracte, chorioretinite
01-7271	yorkshire	M	10	cataracte
97-9966	caniche	M	11	glaucome
01-6741	yorkshire	M	12	cataracte, trauma cornée
01-4873	pékinois	M	11	nodule palpébral, kératite
98-7488	caniche	FC	11	cataracte
01-7427	caniche	M	11	cataracte
01-2740	pinsher	M	8	KCS
01-7431	épagneul breton	M	10	glaucome, tumeur intra-oculaire
98-4481	bichon	M	12	hyalose astéroïde
01-7336	caniche	FC	9	sclérose
01-5291	caniche	M	18	cataracte, tumeur rétine
01-7349	shitzu	F	10	sclérose, ulcère
01-4135	caniche	F	11	cataracte, luxation
01-7497	caniche	F	8	cataracte
01-6473	yorkshire	F	12	KCS
01-4882	caniche	F	11	KCS
01-8008	caniche	M	11	sclérose, dégéné iris
01-8009	caniche	M	11	cataracte, sclérose, dégéné iris
96-9211	pékinois	M	9	ulcère
01-8241	caniche	F	11	luxation, uvéite phakolytique
01-8135	labrador	M	9	SCBH
01-8137	yorkshire	M	7	cataracte
01-8240	pinsher	M	10	cataracte
00-8536	croisé	F	9	cataracte diabétique
01-8350	labrador	M	7	SCBH
01-8207	yorkshire	M	9	cataracte, luxation
01-8395	caniche	F	9	ulcère
01-8299	yorkshire	F	11	cataracte
96-1901	ba	F	7	cataracte diabétique
98-1696	shitzu	F	10	KCS, dégéné iris
01-8311	cavalier king charles	F	8	cataracte, luxation
00-5863	teckel à poil dur	F	15	glaucome
99-6622	chihuahua	F	11	tumeur conjonctive bulbaire, dégéné vitré
01-8417	lhassa apso	F	9	KCS
01-8333	caniche	M	10	cataracte
01-8704	caniche	F	11	cataracte, luxation
01-8663	beagle	M	9	sclérose

01-8697	yorkshire	F	11	cataracte
01-8686	basset	F	11	uvéïte
01-8817	caniche	M	9	sclérose
01-8815	terrier	F	7	KCS
01-8897	yorkshire	M	14	cataracte, sclérose, dégéné iris
01-3769	yorkshire	M	11	KCS, sclérose
Abbou	caniche	M	12	tumeur de la paupière
Antoine	griffon	M	11	tumeur intra-oculaire
Berthet	croisé	M	12	tumeur de la conjonctive externe de la membrane
Betrema	bouvier des Flandres	M	7	tumeur des corps ciliaires
Birenbaum	berger des Pyrénées	F	13	tumeur de la cornée et de la sclère
Brice	boxer	M	8	tumeur de la paupière inférieure
Butel	croisé	F	14	tumeur de la paupière
Carra	caniche	MC	17	tumeur de la paupière supérieure
Chansel	labrador	M	11	tumeur de la paupière inférieure
Clavel	berger allemand	F	10	tumeur intra-oculaire
Driss	croisé	F	10	tumeur intra-oculaire
Dubois	berger allemand	M	9	tumeur de la paupière supérieure
Dubois	teckel	F	14	tumeur rétro-oculaire
Ducreux	croisé	M	8	tumeur des corps ciliaires
Faugeras	berger allemand	M	6	tumeur de la paupière supérieure
Gonvales	épagneul breton	M	10	tumeur intra-oculaire
Groux	boxer	M	9	tumeur de la paupière inférieure
Gvoka	boxer	M	9	tumeur de la membrane nictitante
Hammouténe	caniche	F	7	tumeur de la paupière
Jorioz	épagneul breton	M	8	tumeur de la paupière
Krebs	bearded colie	F	10	tumeur de la paupière inférieure
Lamari	caniche	M	8	tumeur de la paupière
Lamirotte	briard	F	7	tumeur sous cutanée adhérente à l'arcade orbitaire
LenoirMeunier	boxer	F	8	tumeur palpébrale
Maurel	léonberg	F	7	tumeur intra-oculaire
Mongis	caniche	F	11	tumeur cutanée péri-oculaire
Monier	épagneul breton	FC	12	tumeur palpébrale
Moscovic	setter	F	8	tumeur rétro-orbitaire
Peres	briard	M	9	tumeur palpébrale
Porez	caniche	M	10	tumeur de la sclère
Polain	coton de tular	F	8	tumeur palpébrale
Razgallah	léonberg	F	9	tumeur palpébrale
Reyanud	akita inu	M	7	tumeur palpébrale
Schemel	pékinois	M	8	tumeur des corps ciliaires
Cecretan	croisé	MC	11	tumeur palpébrale
Vieren	labrador	M	11	tumeur de la cornée

Abbréviations utilisées : **Ba** : berger allemand ; **Dégéné** : dégénérescence ; **Décoll** : décollement ; **Chir** : chirurgie ; **APR** : atrophie progressive de la rétine ; **KCS** : kérato-conjonctivite sèche

BIBLIOGRAPHIE

ADLER (1996)

Aging of the vitreous.

In: Adler's Physiology of the eye., Lea et Feabiger, Philadelphia 317-331.

ATTALI-SOUSSAY K.(1998)

Etudes des tumeurs rétro-bulbaires chez le chien et le chat.

Thèse Méd. Vét., Alfort, n°94, 140p.

BANKS K.L. (1981)

Changes in the immune response related to age.

Vet. Clin. North Am.: Small Anim. Pract., **11**, (4), 683-687.

BERLAU J., BECKER H. (2002)

Depth and age-dependant distribution of keratinocytes in healthy human corneas.

J. Cataract Refract. Surg., **28**, 611-616.

BLODI F. (1967)

Ocular tumors in domestic animals.

Am. J. Ophthalmol., **64**, 627-633.

BONNEY C.(1980)

Papillomatosis of conjunctiva and adnexa in dogs.

J. Am. Vet. Med. Ass., **176**, (1), 48-51.

BROOKS E.(1990)

Corneal endothelial cell degeneration in a german shepherd dog.

J. Small Anim. Pract., **31**, 32-35.

BUBLLOT M., THIRIART C. (1985)

Myélome multiple à IgG compliqué du syndrome d'hyperviscosité chez un chien.

Ann. Méd. Vet., **129**, 555-564.

BUSCH H. (2001)

The prevalence and causes of bilateral and unilateral blindness in an elderly urban Danish population.

Acta Ophthalmol. Scand., **79**, 441-449.

BUSSANICH N.(1987)

Canine uveal melanomas : series and literature review.

J. Am. Anim. Hospit. Assoc., **23**, 415-422.

BUTLER R.N. (1997)

Keeping an eye on vision : primary care of age-related ocular disease.

Geriatrics., **52**, (8), 30-41.

BUYUKMIHCI N. (1980)

Pathophysiology of retinal disease.

Vet. Clin. North Am. : Small Anim. Pract., **10**, (2), 399-409.

CALLE I.

Les tumeurs de l'œil et de ses annexes chez les carnivores domestiques.

Thèse Doctorat Vétérinaire. Alfort, 1985, n°49, 118p.

CASTAING M.L. (2002)

Répercussions oculaires des hémopathies malignes chez le chien et le chat.

Thèse Méd. Vét., Toulouse, n°69, 86p.

CHAUDIEU G., CLERC.(1996)

Ophthalmologie.

In : Gériatrie Canine et Féline. Ed PMCAC, Paris, 81-98.

CHAUDIEU G., MOLON NOBLOT S. (1997)

Dystrophies et dégénérescences cornéennes.

Prat. Méd. Chir. Anim. Comp., **32**, 103-111.

CHAUDIEU G., MOLON NOBLOT S. (1999)

Pathologie de la cornée chez le chien âgé. 1^{ère} et 2^{ème} parties.

Revue Méd. Vét., **150** (1), 47-59.

CHAUDIEU G., MOLON NOBLOT S., DUPRAT P. (1993)

Luxation primaire du cristallin chez l'épagneul breton : aspects cliniques, étude étiopathogénique.

Prat. Med. Chir. Anim. Comp., **28**, 37-47.

CLERC B.(1991)

Ulcération récidivante de la cornée: présentation de l'affection, observations personnelles.

Point Vét., **22**,(134), 803-808.

CLERC B.(1994)

Le cristallin.

In : Ophthalmologie. Les Editions du Point Vétérinaire, Maisons-Alfort, 375-410.

CLERC B. (1997a)

Le fond d'oeil pathologique des carnivores domestiques.

Prat. Med. Chir. Comp., **32**, 209-224.

CLERC B.(1997b)

Neuro-ophtalmologie.

Prat. Méd. Chir. Anim. Comp., **32**, 233-242.

CRISPIN S. M., BARNETT K.C. (1983)

Dystrophy, degeneration and infiltration of the canine cornea.

J. Small Anim. Pract., **24**, 63-83.

CURTIS R. (1990)

Lens luxation in the dog and cat.

Vet. Clin. North Am.: Small Anim. Pract., **20**, (3), 755-773.

DAIRIN F. (1996)

Bien-fondé de la mise en place d'une consultation spécialisée chez l'animal âgé.

In: Gériatrie Canine et Féline. Ed. PMCAC, Paris, 17-21.

DAVID A. (1999)

Common cause of vision loss in elderly patients.

American Family Physician., **60**, (1), 99-107.

DAVIES M. (1984)

The special senses: the eye.

In: Canine and Feline Geriatric. Ed Library of Veterinary Practice, 71-74.

DITERS R.W. (1983)

Primary ocular melanoma in dogs.

Vet. Pathol., **30**, 379-395.

DUBIELZIG R. (1985)

Choroidal melanomas in dogs.

Vet. Pathol., **22**, 582-585.

FISCHER C.A. (1972)

Optic neuritis.

J. Am. Vet. Med. Ass., **1601**, 68-79.

FISCHER C.A. (1989)

Geriatric Ophthalmology.

Vet. Clin. North Am. : Small Anim. Pract., **19**, (1), 103-121.

FISCHER C.A., JEGOU J.P.(1990)

Ophthalmologie gériatrique.

Point Vét., **22**, 337-344.

GELATT K. (2001a)

Aging of the ciliary body.

In : Veterinary. Ophthalmology. 5ème Ed. Lea et Feabiger, Philadelphia, 86-89.

GELATT K. (2001b)

Aging of the lens.

In : Veterinary. Ophthalmology. 5ème Ed. Lea et Feabiger, Philadelphia, 107-108.

GELATT K. (2001c)

Vitreous structure and aging.

In : Veterinary. Ophthalmology. 5ème Ed. Lea et Feabiger, Philadelphia, 173-174.

GELATT K.(2001d)

Disease of the canine posterior segment.

In : Veterinary. Ophthalmology. 5ème Ed. Lea et Feabiger, Philadelphia ,465-469.

GELATT K. (2001e)

Ocular manifestations of systemic disease.

In : Veterinary. Ophthalmology. 5ème Ed. Lea et Feabiger, Philadelphia, 1424-1439.

GELATT K. (2001f)

Aging of the retina.

In : Veterinary. Ophthalmology. 5ème Ed. Lea et Feabiger, Philadelphia, 136.

GELATT K. (2001g)

Orbital tumors.

In : Veterinary. Ophthalmology. 5ème Ed. Lea et Feabiger, Philadelphia, 379.

GELATT K. (1982)

Recurrent corneal erosions and epithelial dystrophy in the boxer dog.

J. Am. Anim. Hosp. Ass., 18, 453-460.

GLAZE M.B. (1997)

Ophthalmic disease and its management.

Vet. Clin. North Am. : Small Anim. Pract., **27**, 1505-1521.

GRAHN B.H. (2001)

Phacolytic uveitis.

In: Small animal Ophthalmology secrets. USA: Philadelphia, Hanley and Belfus, 205-207.

GWINN R., GELATT K. (1982)

Ophthalmic neoplasms in the dog.

J. Am. Anim. Hospit. Assoc., **18**, 853-866.

HANSSEN E., FRANC S. (2001)

Synthesis and structural organization of zonular fibers during development and aging.

Matrix biology., **20**, 77-85.

JEGOU J.P.(1989)

Les glaucomes.

Rec. Med.Vét., **165**, (3) ,263-278.

JEGOU J.P.(1996)

Affections de l'orbite.

In : Encyclopédie Vétérinaire. Ed Elsevier, Paris, 1900-1908.

JONGH O. (1991)

Cécité et neuropathies optiques.

Point Vét., **23**, (137) ,233-240.

JONGH O. (1997)

Les tumeurs oculaires.

Prat. Med. Chir. Comp., **32**, 225-232.

JONGH O., CLERC B.

Oeil et cancer.

In : Encyclopédie Vétérinaire. Ed Elsevier, Paris, 2900-2903.

KASWAN R.L., SALISBURY M.A., LOTHROP C.D. (1991)

Interaction of age and gender on occurrence of canine keratoconjunctivitis sicca.

Progress in Vet. and Comp. Ophthalmol., **1**, (2), 93-97.

KAYOKO K., BENES L. (1993)

Aging studies on normal lens using the scheinplflug slit lamp camera.

Inv. Ophthalmol. Vis. Sci., **34**, 1, 263-269.

KINOSHITA J.H. (1974)

Mechanism initiating cataract formation.

Invest. Ophthalmol., 13, 713.

KIRSCHNER S.E. (1990)

Persistent Corneal Ulcers.

Vet. Clin. North Am.: Small Anim. Pract., **20**,(3), 627-641.

LACHAPELLE D.(1985)

Tumeurs de l'orbite et des annexes de l'œil chez le chien, le chat et le cheval.

Thèse Méd. Vét., Toulouse, n° 66, 186p.

LAFORGE H. (1989a)

Pathologie de la cornée chez les carnivores domestiques.

Rec. Med.Vét., **165** ,(3), 247-256.

LAFORGE H. (1989b)

Pathologie du cristallin chez les carnivores domestiques.

Rec. Med. Vét., **165**, 289-295.

LE GUILLOUX J.C. (1997)

La dégénérescence maculaire liée à l'âge.

Soins Gériatrie., **10**, 18-20.

LELLAN J., MARCOS S. (2001)

Age-related changes in monochromatic wave aberrations of the human eye.

Inv. Ophthalmol. Vis. Sci., **42**, 6, 1390-1395.

LEROY P. (1985)

Tumeurs de l'œil et des annexes oculaires chez le chien et le chat.

Thèse Méd. Vét., Alfort, n°106, 123p.

LESCURE F.(1985)

Neuro-ophtalmologie.

Recueil de Med. Vet., **161**, (11), 903-910.

LE TREGUILLY A. (1997)

L'ophtalmologie du chien et du chat âgé.

L'action Vétérinaire., **1390**, 25-28.

LEVY ABEGNELI P. (1989a)

Pathologie du cristallin chez les carnivores domestiques.

Rec. Med.Vét., **165**, (3) 217-228.

LEVY ABEGNELI P. (1989b)

Pathologie des paupières chez les carnivores domestiques.

Rec. Med. Vét., **165**,(3) 217-228.

MAGNOL J.P., MARCHAL T, DELISLE F, DEVAUCHELLE P, FOURNEL C.(1998)

Les tumeurs de l'œil.

In : Cancérologie clinique du chien. Saint-Pierre-La-Palud : Th.Marchal, 273-276.

MAGRANE W.G. (1971)

Tumors of the eye and orbit in the dog.

J.Small Anim. Pract., **6**, 165-169.

MAROILLE P. (2001)

Etude de la population canine et féline âgée présentée à la consultation de l'ENVA de 1998 à 2000 (6720 dossiers).

Thèse Méd. Vét., Alfort, n° 94, 140p.

MICHAEL F., MARMO M.D.(1977)

The eye and vision in the elderly.

Geriatrics.,**1** , 63-67.

MORAILLON R. (1989)

Neuro-ophtalmologie chez les carnivores domestiques.

Rec. Méd. Vét., **165**, (3), 209-216.

MORGAN G. (1969)

Ocular tumors in animals.

Trans. Ophthalmol. Soc. UK., 335-350.

MULLER C.(2001)

La consultation du chien âgé.

Congrès du Vetforum. Paris.

NICHOLAS J. (1990)

Retinal degeneration in the dog and the cat.

Vet. Clin. North Am.: Small Animal Practice., **20**, (3), 799-807.

OSHIKA T., KLYCE S. (1999)

Changes in corneal wavefront aberrations with aging.

Inv. Ophthalmol. Vis. Sci., **40**, 7, 1351-1355.

PALMER A.C., MALINOWSKI W. (1974)

Clinical signs including papilloedema associated with brain tumors in twenty one dogs.

J. Small Anim. Pract., **15**, 359-386.

PEIFFER R.L. (1983)

Canine ocular melanocytic neoplasms.

Comparative ophthalmic pathology., **9**, 170-182.

PERRIER S. (1987)

Les Tumeurs oculaires du chien.

Thèse Méd. Vét., Toulouse, n° 22, 156p.

REVILLARD (1998)

Immunité et vieillissement.

In : Immunologie, 3^{ème} ed. Paris: De Boeck Université, 303-305.

ROBERT M. (1982)

Decrease in canine corneal endothelial cell density and increase in corneal thickness as function of age.

Invest. Ophthalmol. Vis. Sci., **22**, 267-271.

ROSENTHAL B.P. (2001)

Screening and treatment of age-related and pathologic vision changes.

Geriatrics., **56**, (12) , 27-31.

ROTH E. (1996)

La cataracte diabétique: étude clinique et immunologique.

Thèse Méd. Vét., Alfort, n°75, 110p.

ROZE M. (1991)

Traitement des décollements de rétine du chien.

Point Vét., **23**, (137) ,243-245.

RYAN A.M. (1984)

Clinical and pathologic features of canine ocular melanomas.

J. Am. Vet. Med. Assoc., **18**, 60-67.

SAID F., WEALE R. (1959)

The variation with age of the spectral transmissivity of the living human crystalline lens.

Gerontologia., **3**, 213-231.

SARTRAL M., NOUNOU P.(1999)

Acuité visuelle et pathologie oculaire chez le sujet résidant en maison de retraite.

Ophthalmol., **22**, (4), 431-437.

SIMON M. (1989)

Le fond d'œil pathologique chez les carnivores domestiques.

Rec. Med. Vét., **165**,(3),301-305.

STADES F.C., BOEVE M.H., VERBRUGGEN A. (1997)

Les affections du vitré et du système hyaloïde.

Prat. Med. Chir. Anim. Comp., **32**, 193-202.

TRINKAUS-RANDALL V., TONG M. (1993)

Confocal imaging of the alpha 6 et beta 4 integrin subunits in the Human cornea with aging.

Inv. Ophthalmol. Vis. Sci., **34**, (11), 3103-3109.

TRUCKSA R. (1985)

Intraocular canine melanocytic neoplasms.

J. Am. Anim. Hospit. Ass., **21**, 85-88.

WALTON K.A., CARSTEN H. (2002)

Age-related changes in vitreous mobility as measured by video B scan ultrasound.

Exp. Eye Res., **74**, 173-180.

WEALE R.A. (1996)

Risk Factors and Ocular Senescence.

Gerontology., **42**, 257-269.

WEIYE L. (1996)

Age-related ocular disease.

Chinese Medical Journal., **109**, (1), 21-69.

CONTRIBUTION A L'ETUDE DES LESIONS OCULAIRES DU CHIEN AGE

NOM et Prénom : **HOVHANNESSIAN Fani**

RESUME :

A l'image de la gériatrie humaine, la gériatrie vétérinaire s'est nettement développée ces dernières années. Les propriétaires d'animaux domestiques fournissent à leurs protégés des soins de plus en plus attentifs, les conduisant ainsi jusqu'à un âge avancé. L'idée donnant naissance à cette thèse est l'étude, dans le cadre du service d'Ophtalmologie, des modifications oculaires liées à l'âge qu'elles soient physiologiques ou pathologiques.

La partie bibliographique s'appuyant sur les dernières données en gériatrie vétérinaire et humaine recense les affections oculaires liées à l'âge. La partie clinique de cette thèse est fondée sur l'étude de 1027 dossiers de chiens âgés présentés à la consultation d'Ophtalmologie de l'Ecole Vétérinaire d'Alfort. La synthèse obtenue montre que la cataracte constitue l'affection oculaire la plus fréquente du chien âgé. Viennent ensuite les scléroses et les luxations du cristallin en nombre important également. A cela s'ajoutent de nombreuses autres affections oculaires décrites chez le chien âgé.

On constate ainsi que diverses maladies peuvent être responsables de la perte de vision chez le chien âgé et parmi lesquelles certaines peuvent être traitées chirurgicalement ou médicalement. Une baisse de vision chez l'animal âgé ne doit donc plus être considérée comme une évolution logique et irréversible. L'origine de cette baisse de vision doit être élucidée afin de pouvoir proposer et mettre en place un traitement quand cela est possible.

Mots-Clés :

**CHIEN
ŒIL
AGE
CATARACTE
SCLEROSE**

JURY :

Président :
Directeur : **Monsieur Clerc, Professeur**
Assesseur : **Madame Cordonnier, Maître de conférences**
Membre invité : **Madame le Docteur Chahory**
Membre invité : **Madame le Docteur Muller**

Adresse de l'auteur :

**11, rue Stanislas
75006 Paris**

HOVHANNESSIAN FANI

Contribution à l'étude des lésions oculaires du chien âgé.

Thèse Vétérinaire ALFORT 2003

SUMMARY

In the same way of the human geriatrics, the geriatric veterinary medicine early developed these last years. The owners of domestic animals provide to their protected increasingly attentive care, thus leading them until an advanced age. Thus, pathology related to old animal occupies an increasing place in daily practice of veterinarians.

The idea giving rise to this thesis is the study, within the framework of the service of Ophthalmology, of the ocular modifications related to the age, physiological or pathological. This study is based on the last data in geriatrics veterinary and human medicine. These affections are gathered according to their effects on visual function and the anatomy of the ocular sphere. The clinical part of this thesis is founded on the study of 1027 cases of old dogs. The synthesis shows that the cataract represents the most frequent ocular affection of the old dog. Then come scleroses and luxations of the crystalline lens also in a significant number. But many other ocular affections are described in the old dog. Thus, one notes that various diseases can be responsible for loss of vision in the old dog and among these, some can be treated.

That is why a loss of vision in the old animal should not be regarded as a logical evolution The origin of this loss of vision have to be elucidated in order to propose et set up a treatment when it is possible

KEY WORDS

**DOG
EYE
AGE
CATARACT
SCLEROSE**

JURY

<i>President :</i>	<i>Monsieur Clerc</i>
<i>Director:</i>	<i>Madame Cordonnier</i>
<i>Guest:</i>	<i>Madame le Docteur Chahory</i>
<i>Guest:</i>	<i>Madame le Docteur Muller</i>

DATE

27 february 2003

AUTHOR'S ADDRESS

***11, rue Stanislas
75006 Paris***

