OCCLUSIONS ARTERIELLES RETINIENNES: PLACE DE L'INTERNISTE

Pr Christophe CHIQUET

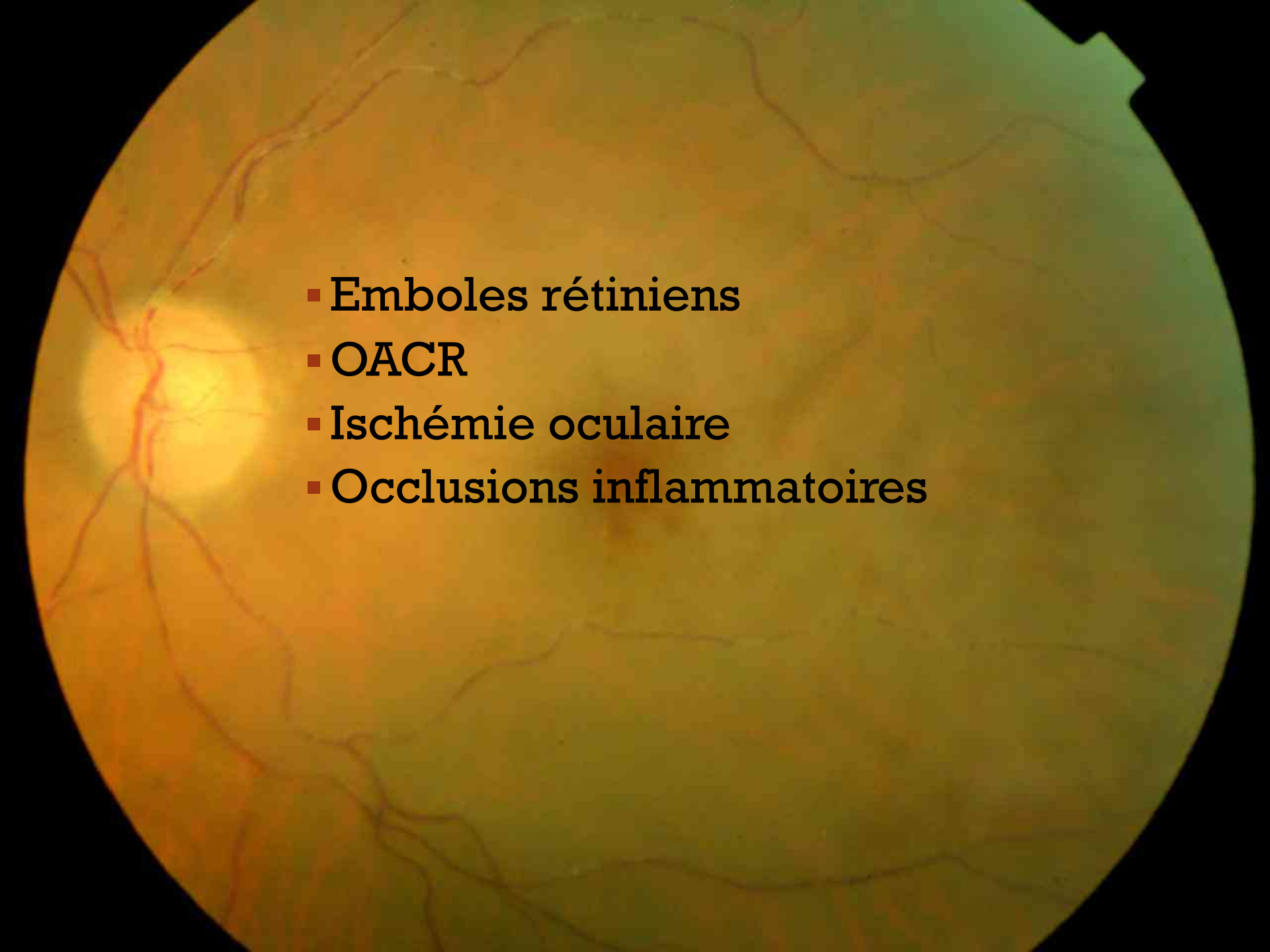

- Emboles rétiniens
- OACR
- Ischémie oculaire
- Occlusions inflammatoires

RÉTINE, CHOROÏDE,NERF OPTIQUE: CIRCULATION DE TYPE TERMINALE

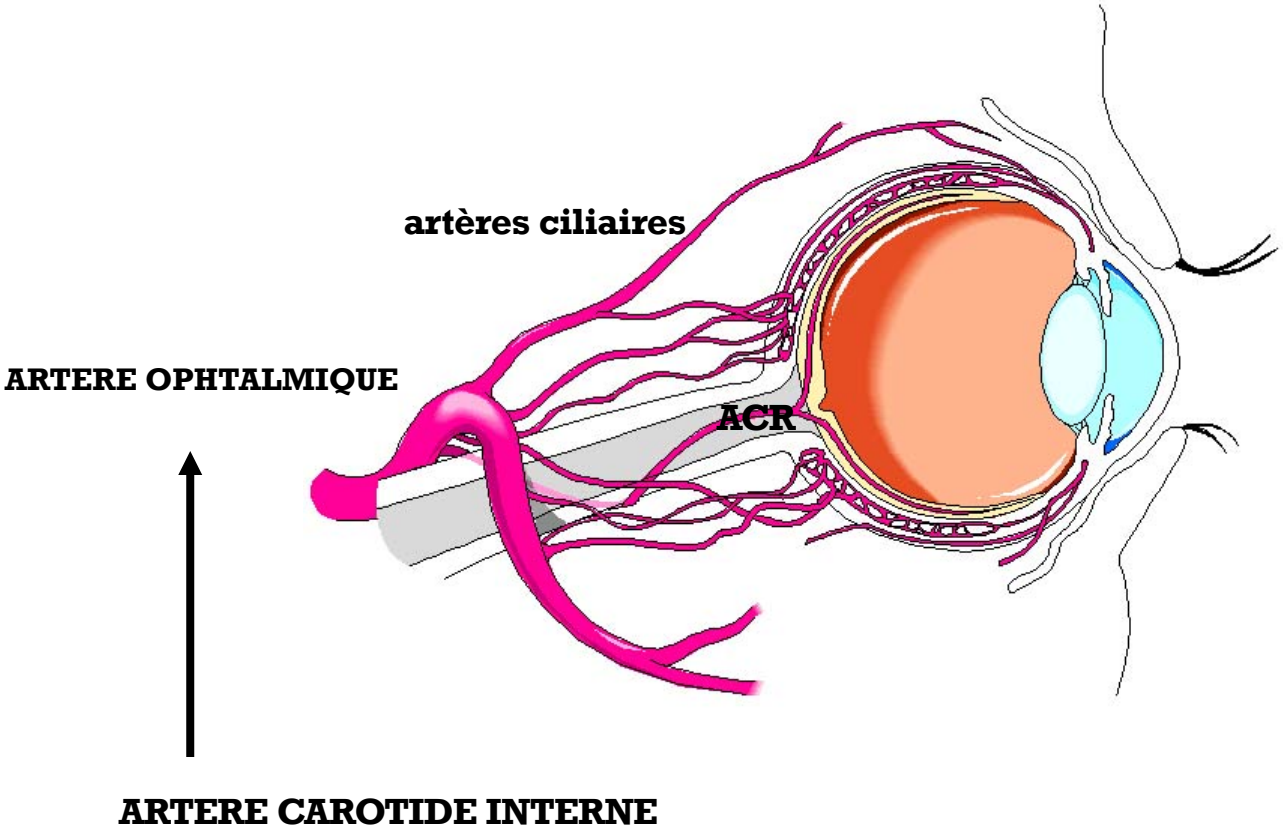

- **Embolie**
  - Sténose carotidienne
  - Dissection carotidienne
  - Pathologies valvulaires cardiaques
  - Trouble du rythme cardiaque, thrombus intracardiaque
  - Tumeur intracardiaque
- **Thrombose**
  - Maladie de Horton++
  - Artérite inflammatoire : LED, PAN, Takayashu, Wegener, Kawasaki, Churg et Strauss
  - Artérite infectieuse : syphilis, virus de l'herpès
  - Vasculopathie radique
  - Syndrome de Susac
- **Trouble de coagulation/ hyperviscosité**
  - Déficits en protéine C, S, ATIII
  - RPCA, facteur V Leiden
  - SAPL (LED)
  - Drépanocytose
  - Homocystéinurie
- **Causes locales**
  - Orbitaires (traumatisme, injection, cellulite)
  - Oculaire (toxoplasmose, boucle artérielle prépapillaire, druse papillaire, macroanévrisme)

EMC

A

EMBOLES RETINIENS

EMBOLES ENDOGENES: retrouvés dans 20-40% des OACR

- emboles de cholesterol: 74%
  - réfringents, jaunes, petits, dans la lumière des vaisseaux, mobiles
  - uniques ou multiples,
  - plaque athérome carotide interne
- emboles fibrino-plaquettaires: 16%
  - gris-blanchâtres,
  - friables donc multiples,
  - plaque athéromateuse carotidienne ou aortique ulcérée; thrombus intracardiaque
- emboles calciques: 10%
  - ronds et bien délimités, blanchâtres,
  - de grande taille -> obstruction artériolaire plus sévère,
  - valve cardiaque calcifiée
- plus rares: leucoemboles (vasculite, Purtscher, endocardite septique), lipidiques (fractures), tumoraux, (myxome), amniotiques,

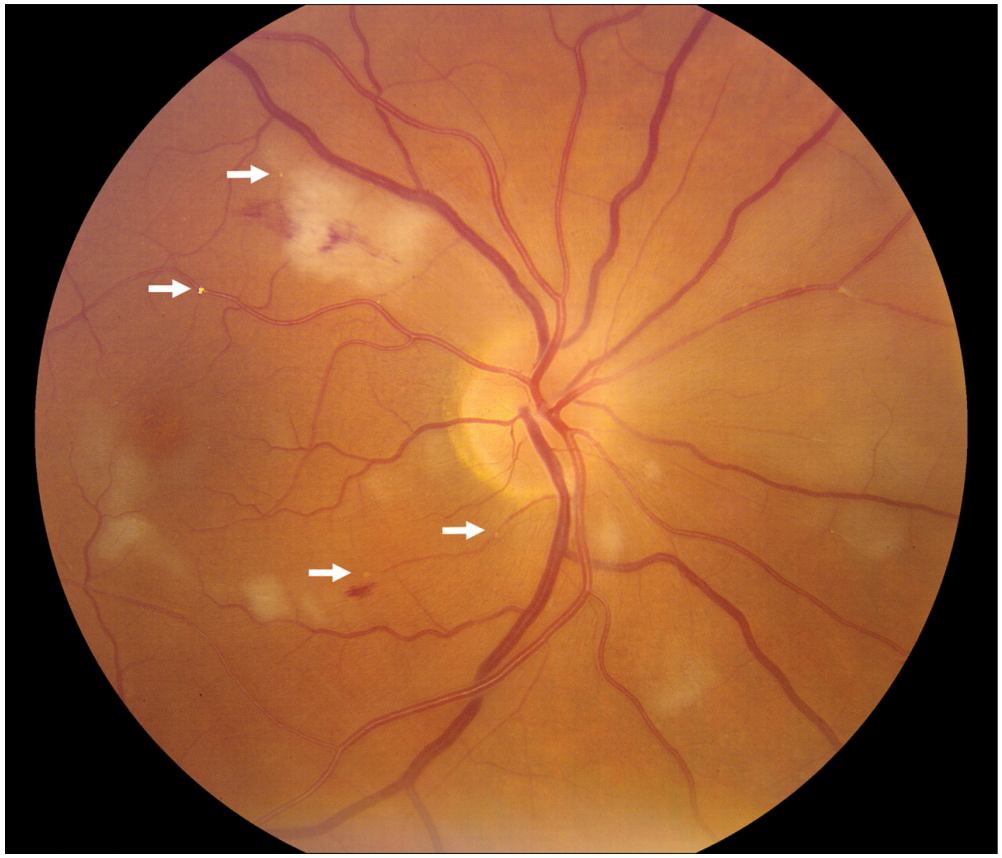

EMBOLES EXOGENES: injections IV (talc, stéroïdes, silicone, gaz/air, matériel synthétique).

Emboles multiples x 10 risque annuel d'AVC
Rôle dans la cécité monoculaire transitoire

Embole de cholestérol

Tableau 2.
Classification des cécités monoculaires transitoires (CMT) selon leur mécanisme (d'après [6]).

Caractéristique de la CMT	Type 1	Type 2	Type 3	Type 4
Étiologie	Embole artériel rétinien Artérite (maladie de Horton)	Syndrome d'ischémie oculaire Occlusion carotidienne	Spasme primitif Migraine rétinienne	« Idiopathique »
Début	Brutal	Moins rapide	Brutal	Brutal
Amputation du champ visuel	Totale ou partielle	Totale ou partielle Perte concentrique du champ visuel (hypovascularisation choroïdienne)	Totale ou contraction progressive	Comme type 1, 2 ou 3
Baisse d'acuité visuelle	Cécité totale le plus souvent Impression d'un rideau tiré de haut en bas	Perte de la vision des contrastes, CMT provoquée par l'orthostatisme, les lumières vives, les efforts, les repas	Photopsies Scotome scintillant	Alternance des deux yeux
Durée	Secondes ou minutes	Minutes ou heures	Minutes Complète	Toute durée Complète
Récupération	Complète	Complète	Complète	Complète
Douleur	Non	Rare	Fréquente	Non
Mécanisme	Occlusion de l'artère centrale de la rétine, d'une de ses branches ou des artères ciliaires postérieures	Hémodynamique	Occlusion par spasme	Non élucidé
Examen du fond d'œil (pendant la CMT)	Embole visible dans le tronc ou une branche de l'artère centrale de la rétine	Rétinopathie de bas débit Syndrome d'ischémie oculaire	Spasme du tronc de l'artère centrale de la rétine ou	Normal

OACR (OBACR)

- 1 cas pour 10000; 2 hommes pour 1 femme; âge moyen: 60 ans
- 2-4% cas: bilatéral

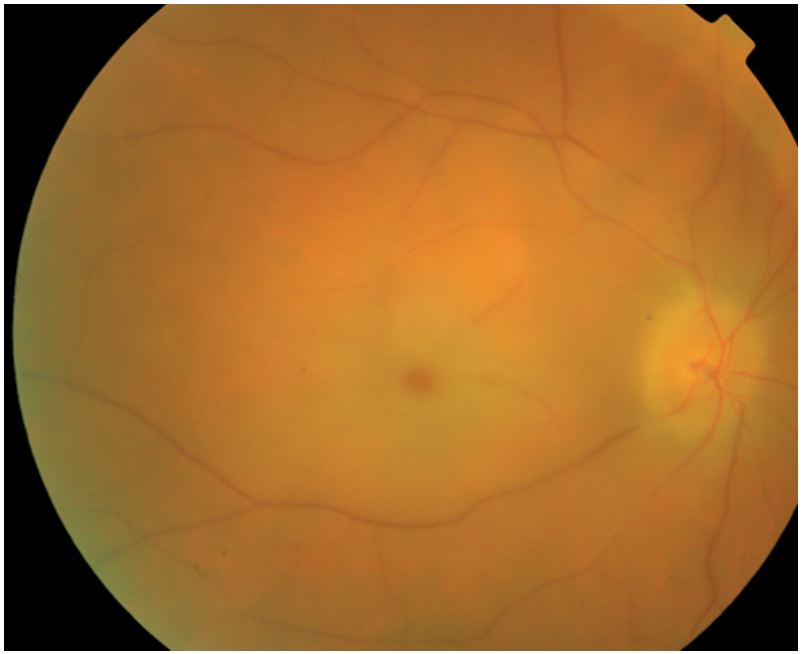

- BAV aigue profonde
  - 90%: < CLD
  - sauf artère ciliorétinienne = 10% de préservation de l'acuité visuelle centrale
  - +/- **amaurose fugace** (Horton ou embolisations multiples)
- oeil blanc et indolore

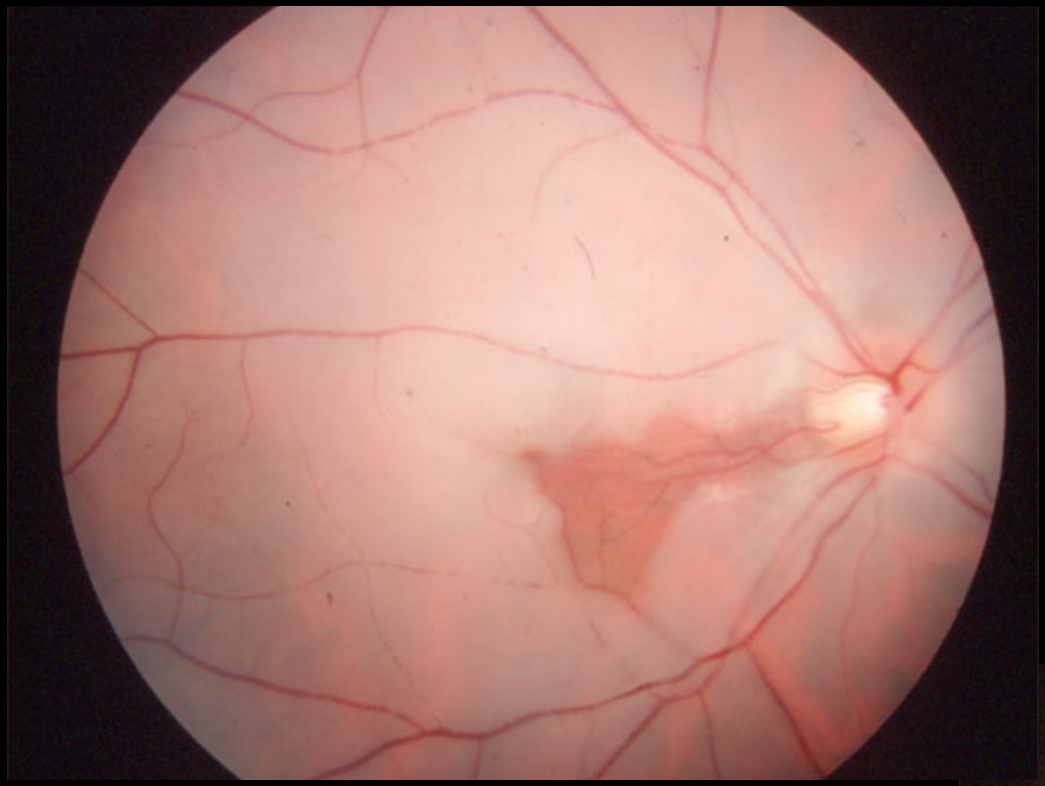

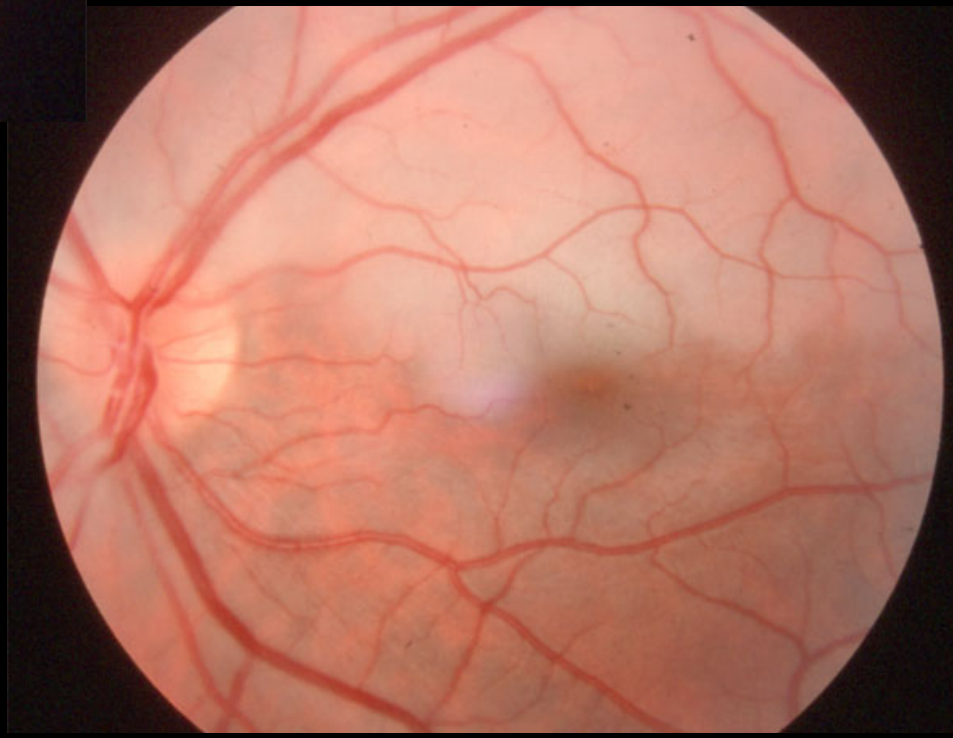

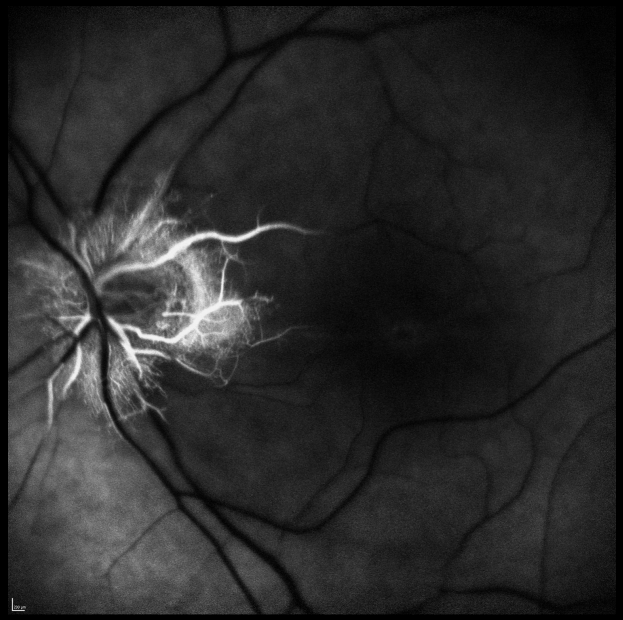
18/03/2014, OS
FA 0:44.58 30° ART(3) [HR]
HEIDELBERG ENGINEERING

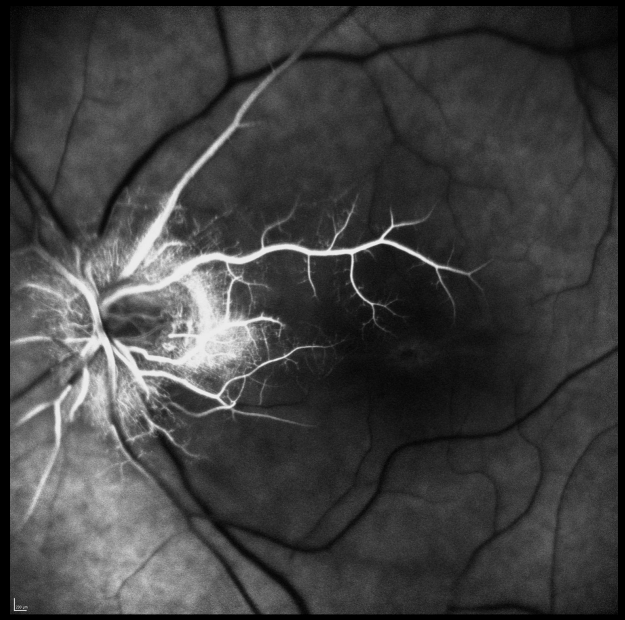
18/03/2014, OS
FA 1:03.90 30° ART(4) [HR]
HEIDELBERG ENGINEERING

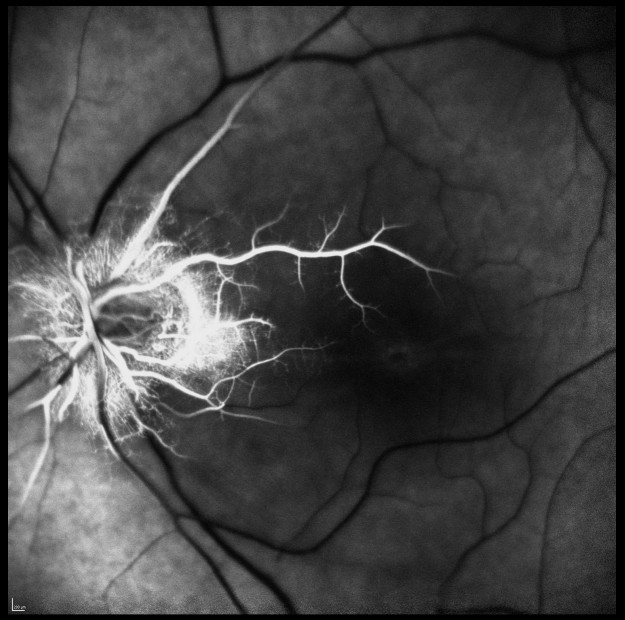
18/03/2014, OS
FA 0:59.65 30° ART(5) [HR]
HEIDELBERG ENGINEERING

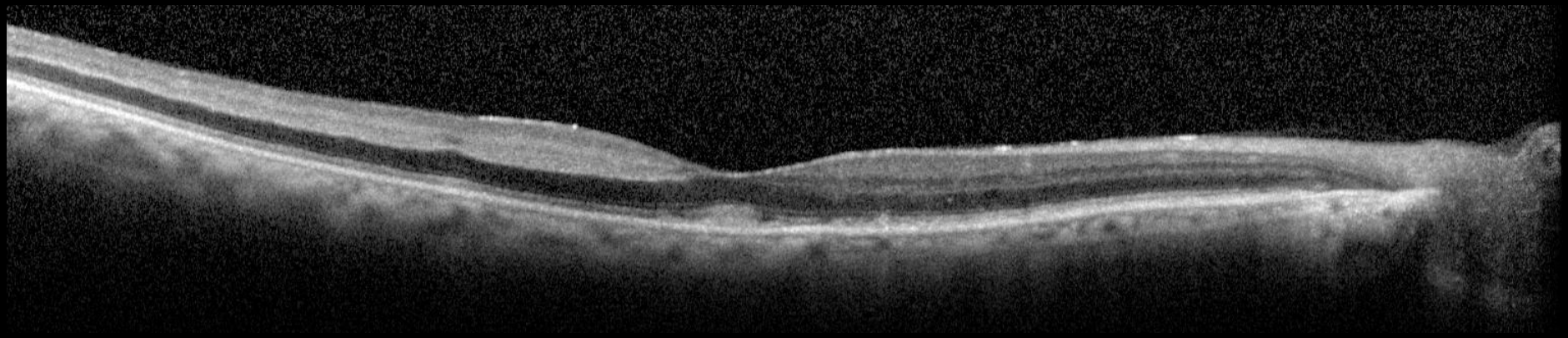

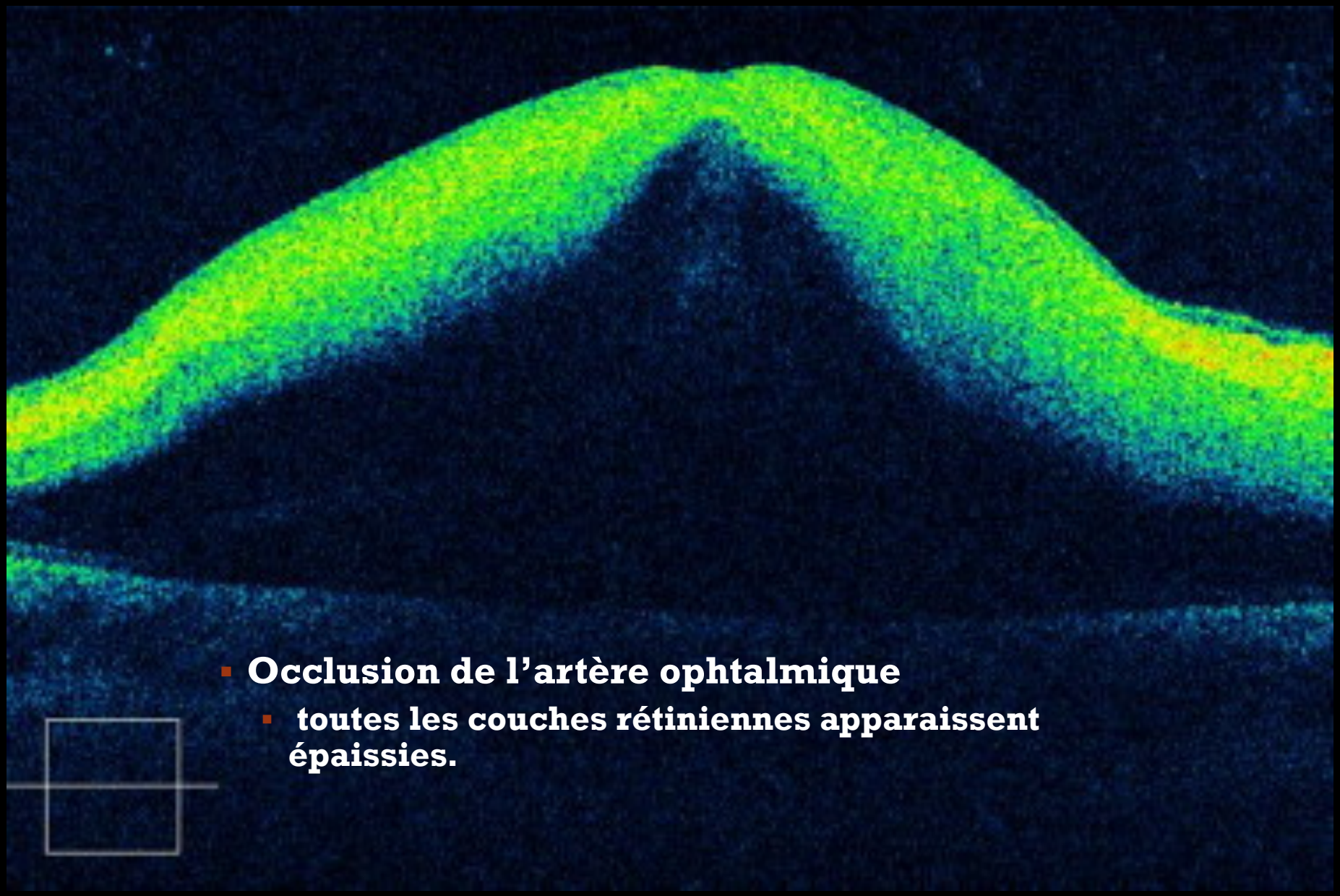

- **Occlusion de l'artère ophtalmique**
  - **toutes les couches rétiniennes apparaissent épaissies.**

PLACE DE L'INTERNISTE

1. Nécessite un **diagnostic détaillé de l'ophtalmologiste**
2. En fonction de **l'âge** +++ origine embolique dans 20% si < 50 ans
3. **Et des FDR** (diabète, HTA, valvulopathie, TDR, ischémie coronarienne, AVC, pathologie carotidienne, maladie autoimmune)

- OACR classique = avis cardiologique
- **OACR du sujet jeune, occlusions artérielles avec vascularite**
- **OACR du sujet âgé (HORTON)**

l'étude multicentrique **Retinal Emboli of Cardiac Origin Study** (Sanborn 1997, Sharma, Brown & Cruess 1998, Sharma et al. 1997) préconise :

échographie cardiaque transthoracique chez tous les patients présentant une OACR à haut risque cardioembolique, c'est à dire présentant un des antécédents suivants: endocardite infectieuse, prolapsus valvulaire mitral, infarctus récent, maladie cardiaque congénitale, utilisation de drogue intra veineuse, tumeur cardiaque, fibrillation auriculaire, toute pathologie valvulaire cardiaque, et tout remplacement valvulaire

Pour les sujets de moins de 45 ans, des anomalies de l'échographie transthoracique sont détectées dans 45% des cas (Sharma et al. 1997), nécessitant un traitement systémique dans 27% des cas.

L'échographie cardiaque transoesophagienne est plus rentable que l'écho transthoracique chez les patients atteints d'OACR (Inatomi et al. 2001).

L'échographie carotidienne permet de diagnostiquer une plaque dans 45% et une sténose ispilatérale dans 67% des cas (Hayreh & Zimmerman 2007). 32% des patients présentent une sténose de plus de 50%.

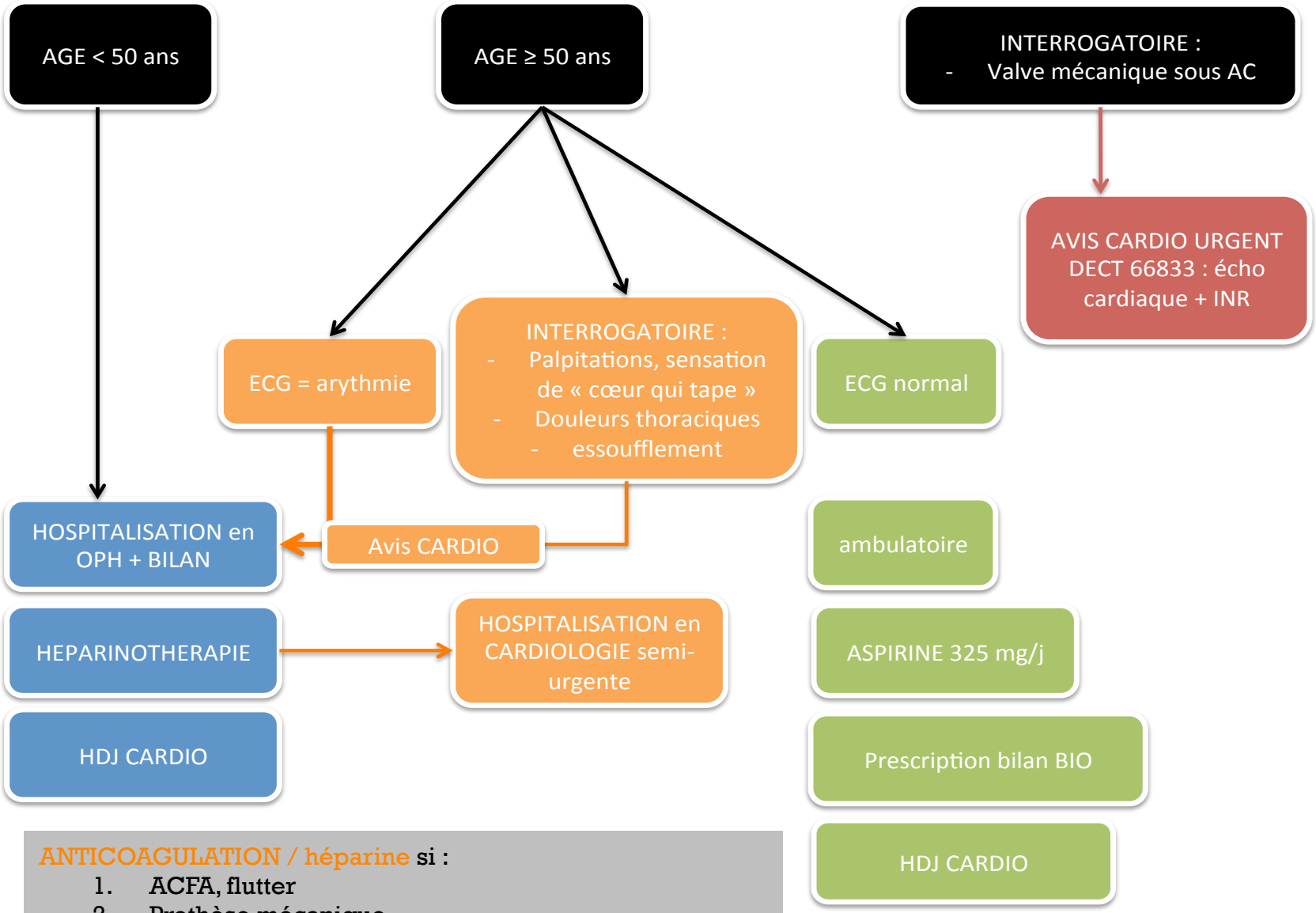

ANTICOAGULATION / héparine si :

1. ACFA, flutter
2. Prothèse mécanique
3. Rétrécissement mitral
4. Thrombus intraVG sur séquelle d'IDM ou cardiomyopathie

CARDIOVASCULAR FLASHLIGHT

doi:10.1093/eurheartj/ehw020

Hastened aortic valve surgery due to calcific retinal embolus in an asymptomatic patient with bicuspid aortic valvular disease

Pierre-Vladimir Ennezat[1], Christophe Chiquet[2,3], Hubert Mann[4], and Olivier Chavanon[3,5]

[1]Cardiology Department, University Hospital of Grenoble, BP 217, 38043 Grenoble Cedex 09, France; [2]Ophthalmology Department, University Hospital of Grenoble, Grenoble, France; [3]Grenoble Alpes University, Grenoble, France; [4]Cardiology Department, General Hospital of Voiron, Voiron, France; and [5]Cardiovascular Surgery Department, University Hospital of Grenoble, Grenoble, France

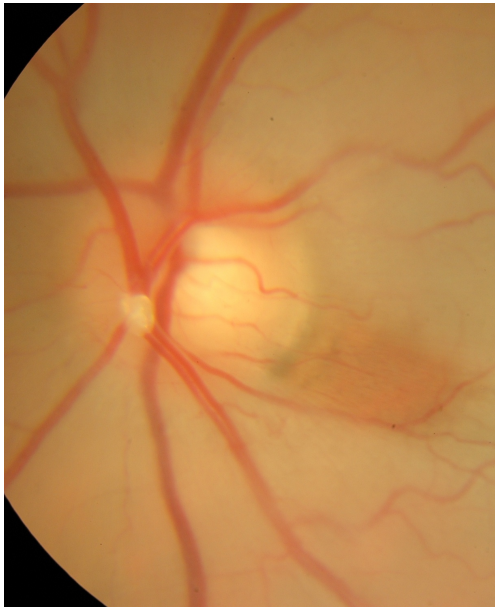

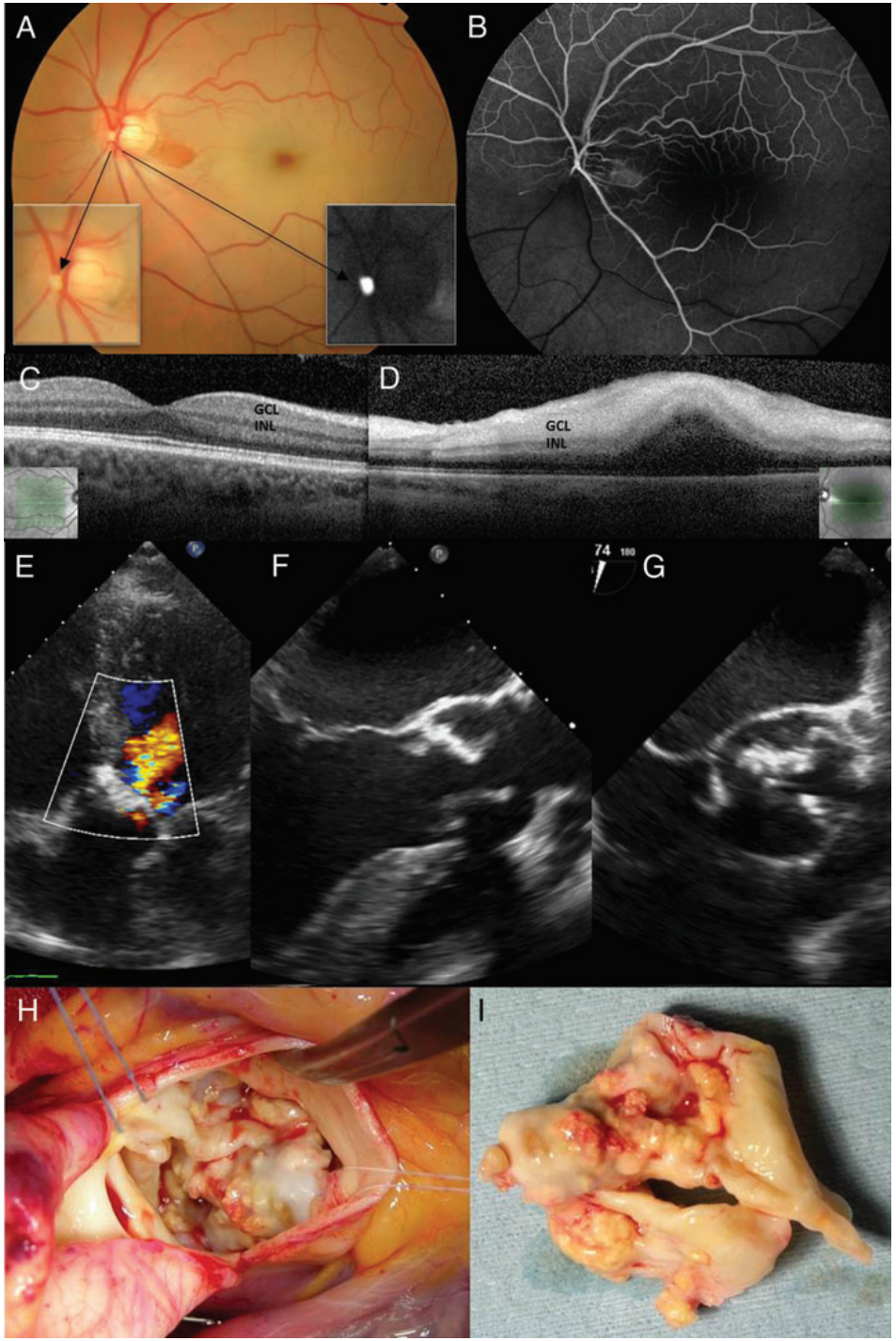

ETIOLOGIES NON EMBOLIGENES

HEMATOLOGIQUES

- Déficit en protéine C, S, AT III
- Mutation facteur V Leiden
- **SAPL**,
- Drépanocytose
- **Hyperhomocysteinémie**,
- Anomalies plaquettaires
- Leucémie, lymphome

INFLAMMATOIRES

- **Horton**
  - Bilatéralisation dans > 50% des cas
- Maladie de Takayasu,
- PAN, Wegener,
- LED,
- Behcet
- Maladie de Kawasaki,
- **Toxoplasmose, syphilis, HSV VZV**
- Cocaïne, contraceptifs oraux, stéroïdes (injection ou spray nasaux)

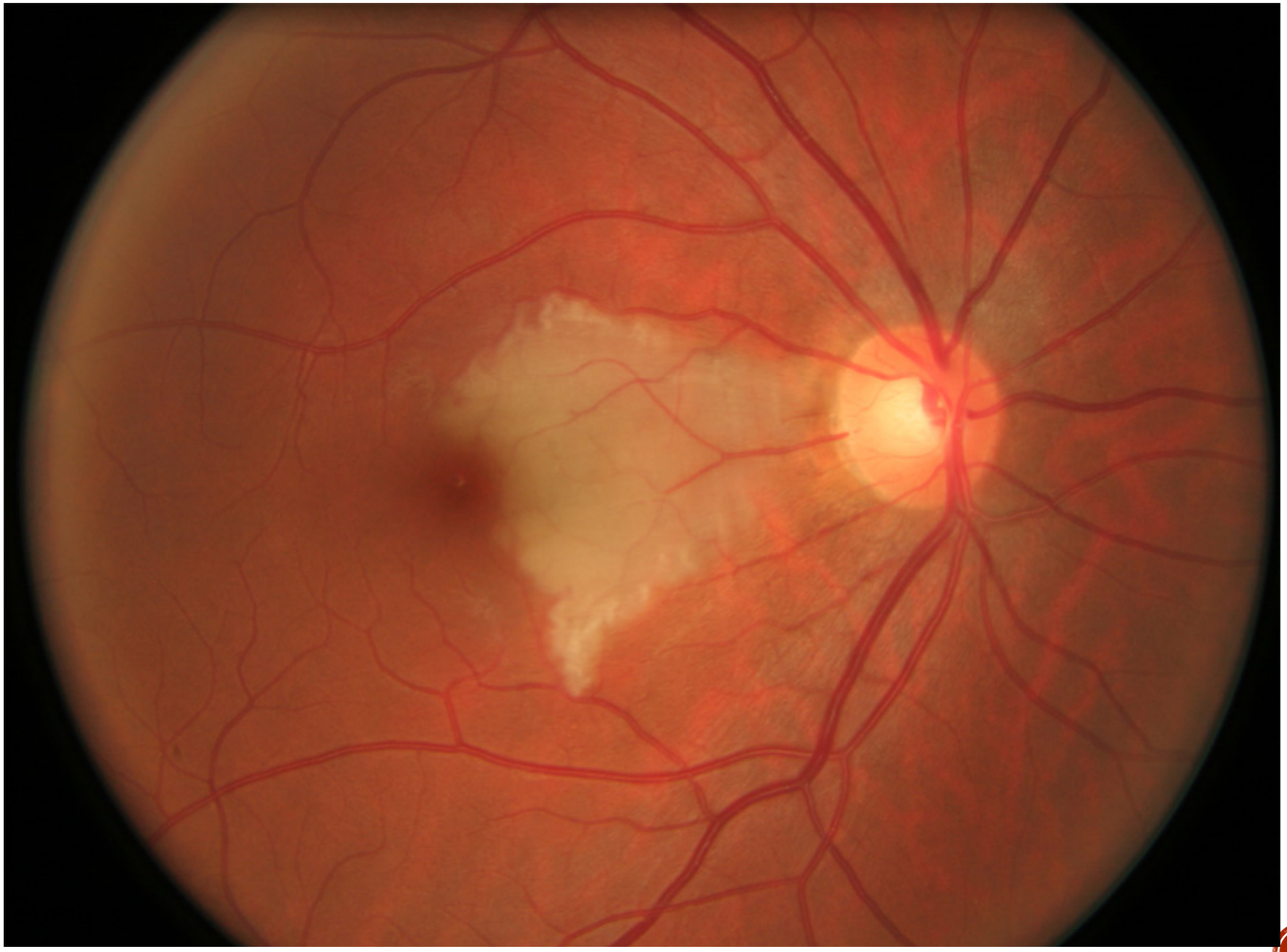

VASCULARITE

- **ARTERITE**
  - Lupus, PAN
  - BEHCET
  - WEGENER
  - Sussac sd
  - ARN
  - Artérite ectasiante
- **OCCLUSIVE**
  - BEHCET
  - Sarcoïdose
  - BK
  - Toxoplasmose
- **PERIPHLEBITE**
  - SARCOIDOSE
  - BEHCET
  - Birdshot
  - VKH
  - Collagénoses
  - Uvéites intermédiaires

OCCLUSIONS INFLAMMATOIRES NON INFECTIEUSES

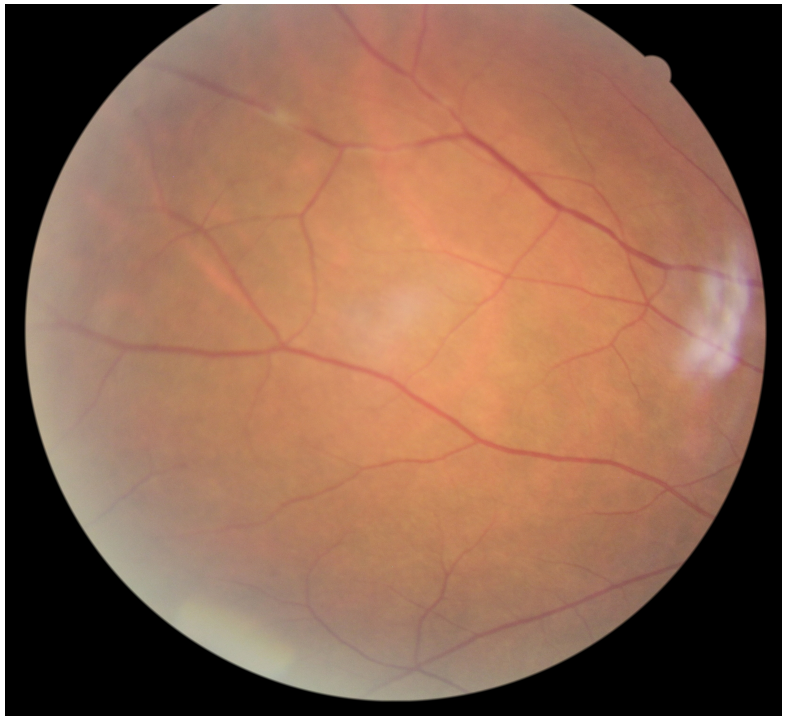



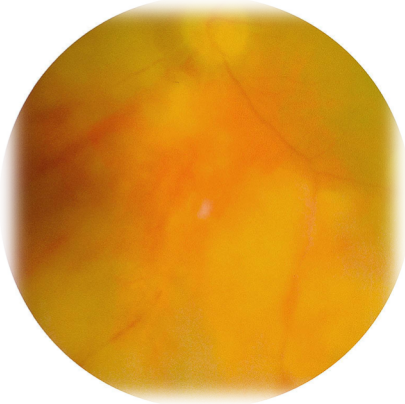

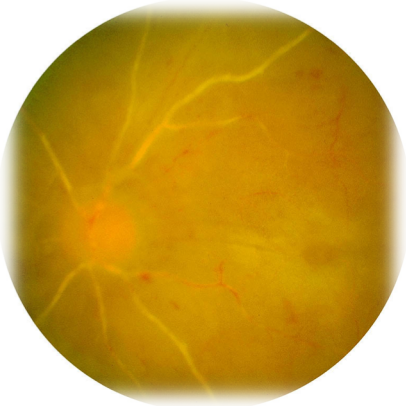

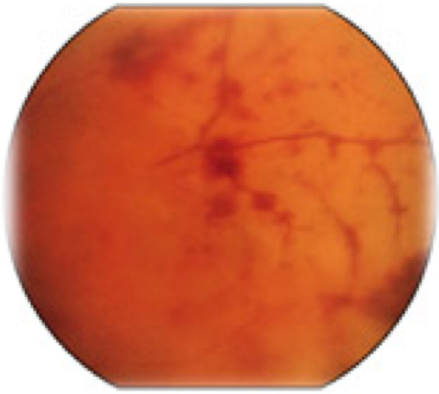

OCCLUSIONS INFLAMMATOIRES INFECTIEUSES

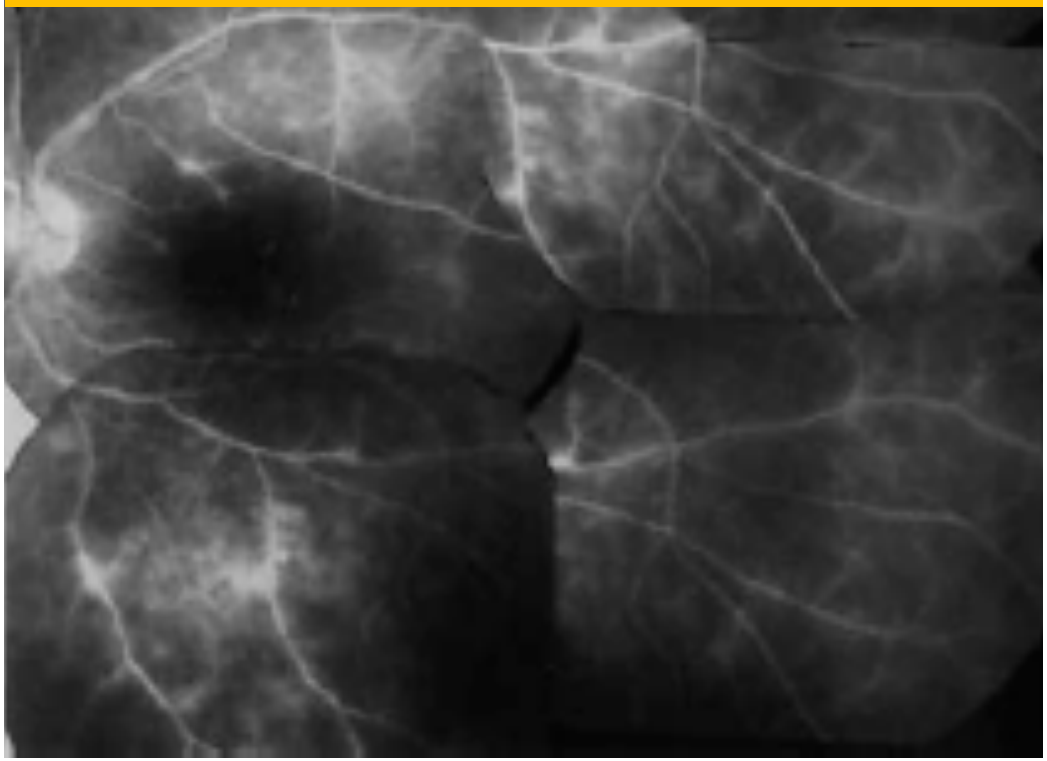

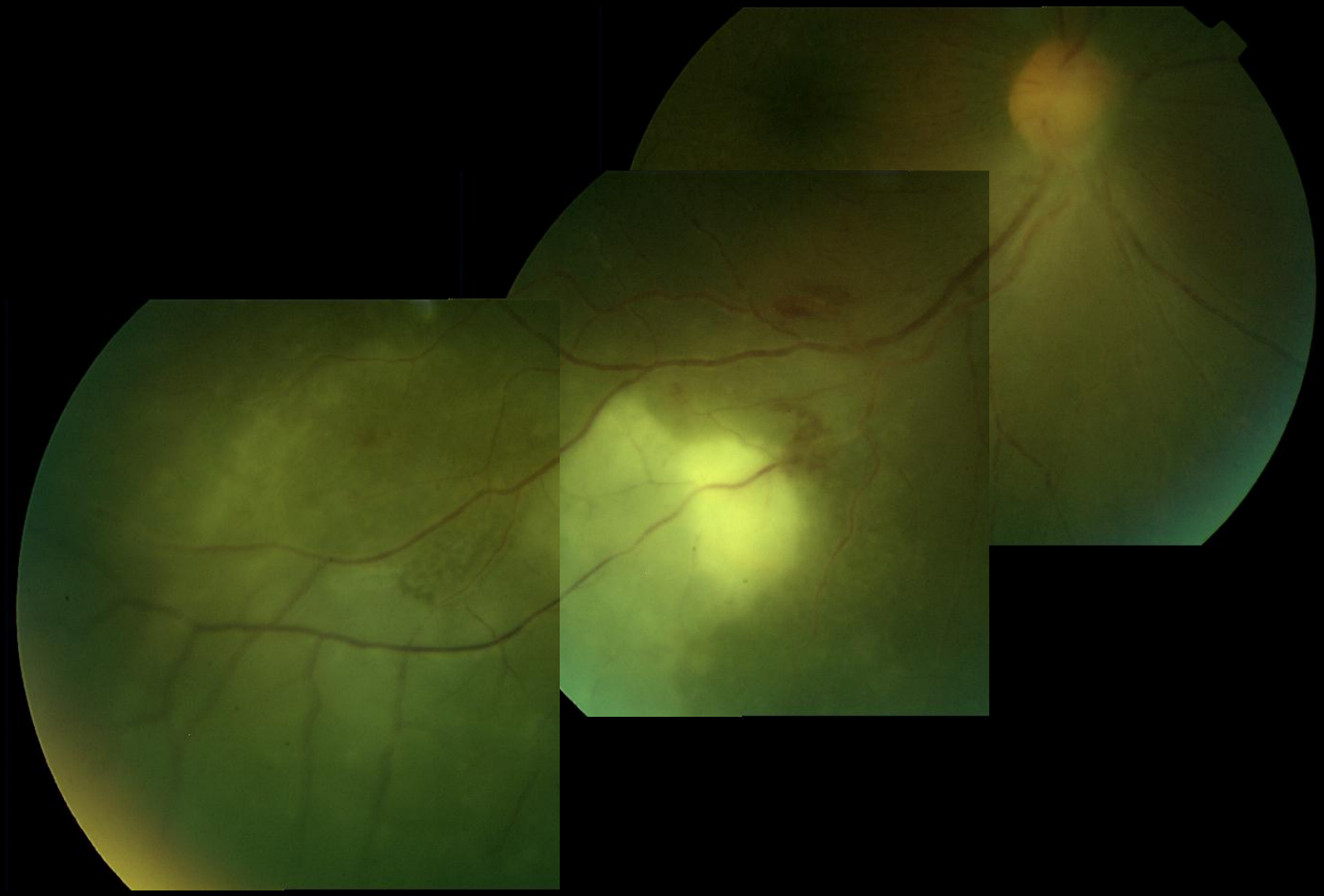

SUSAC OU SICRET SYNDROME
SMALL INFARCTIONS OF COCHLEAR, RETINAL AND ENCEPHALIC TISSUE

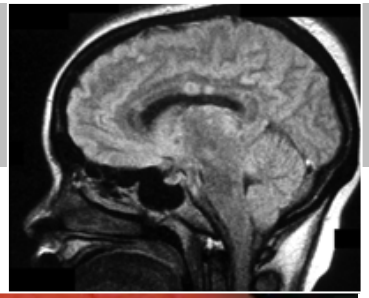

- Microangiopathie artérioles précapillaires:
- Rare, 3 F/1H, 20-40 ans+++
- **oreille interne**: cochlée et canaux semi circulaire = syndrome vestibulaire et atteinte des basses fréquences
- **Rétine**: occlusions artérielles récurrentes, OBACR, vascularite + territoires ischémiques, amaurose récurrente, thrombi fibrino-plaquettaires intra artériolaires = Plaques de GASS: exsudats blanc-jaunes en regard des artérioles
  - Ischémie maculaire, complications néovasculaires 25%
- **SNC**: micro-infarctus cérébraux = déficits neurologiques. Pleiocytose lymphocytaire (<20C/ml), hyper-protéinorachie, bandes oligoclonale, ralentissement diffus en EEG

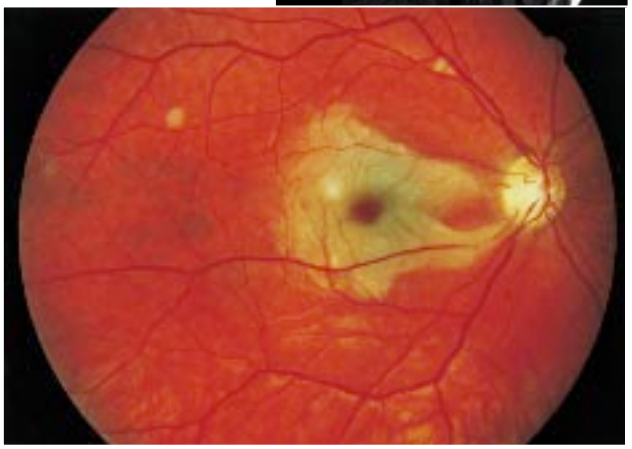

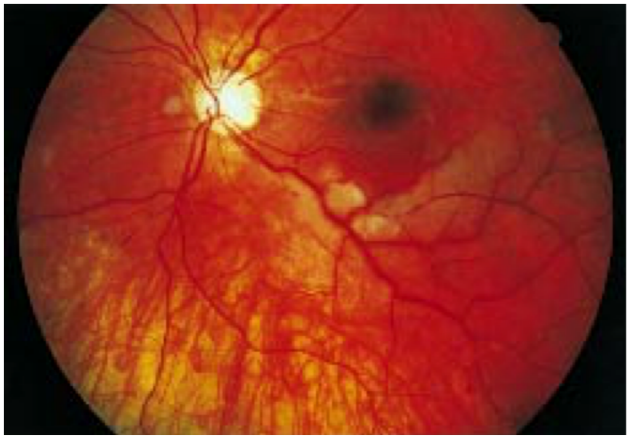

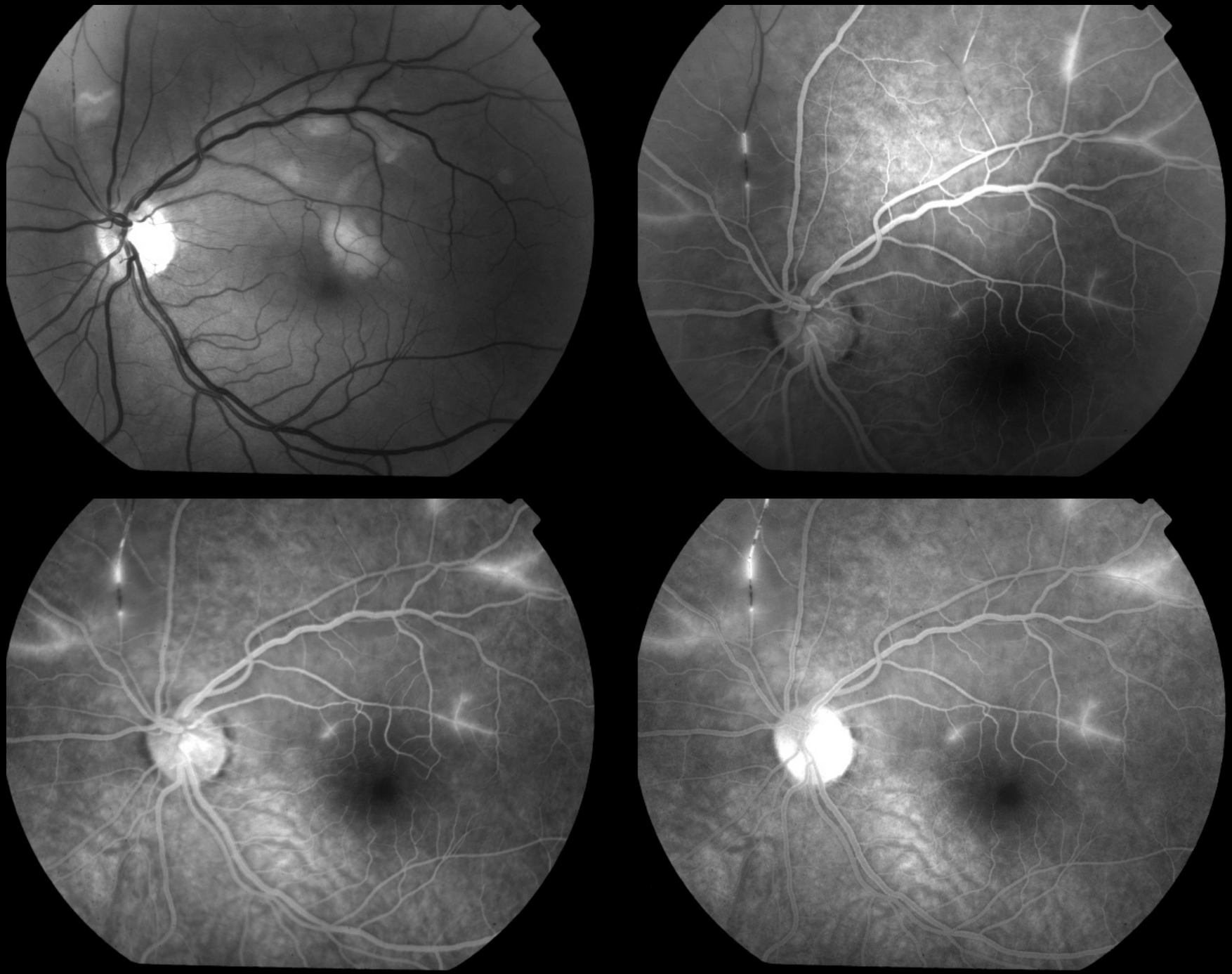

SYNDROME D'ISCHEMIE OCULAIRE

- **Hypo-perfusion chronique et lentement progressive du globe oculaire**
- **Sténose carotidienne serrée à 90%** (carotide commune ou interne), 50%: occlusion complète
  - 7,5 cas par million d'habitants, 65 ans
  - 2 hommes pour 1 femme, 20% bilatéral
- **Symptômes:**
  - BAV (90%) progressive (semaines, mois, rarement < semaine), **amaurose fugace déclenchée** (stimulus visuel intense)
  - **Douleur (40%):** hypertonie si GNV +/- positionnelle, ischémie irienne
- **Signes cliniques:**
  - dilatation des vaisseaux conjonctivaux et episcléraux
  - oedème cornée, plis descemétiques jusqu'à kératite bulleuse
  - néo-vascularisation irienne (70-90%) sans HTIO, SAP et/ou SIC
  - uvéite antérieure modérée 20%
  - Cataracte
  - FO: artères rétrécies, veines dilatées non tortueuses, hémorragies IR en plaque (+/- flammèche) de la moyenne périphérie (80%), µanévrismes, télangiectasies, nodules cotonneux, +/- NVR ou prépapillaires (30%)
  - 2%: NOIAA

EMC

Ischémie oculaire et insuffisance carotidienne

Ocular ischemia and carotid insufficiency

F. Pollet-Villard, C. Chiquet

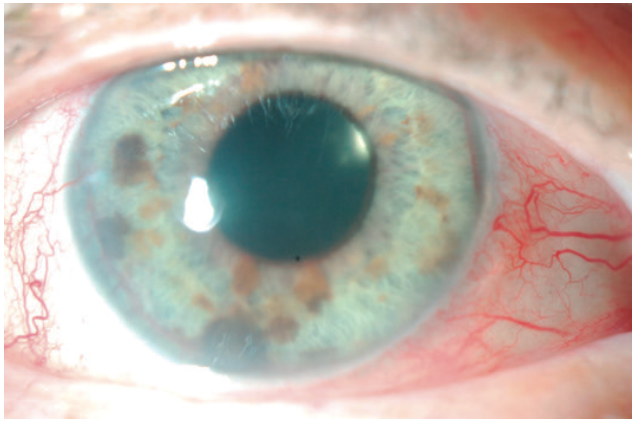

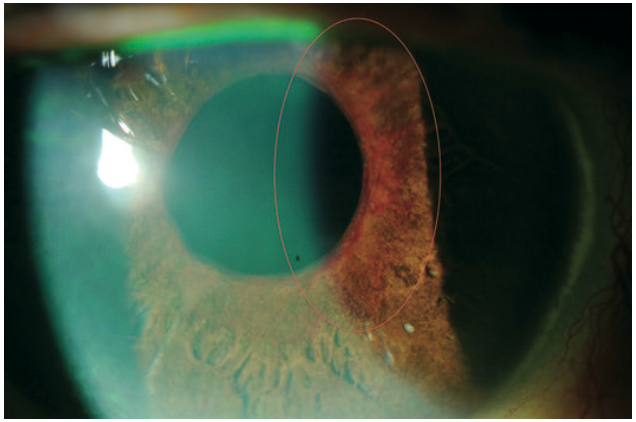

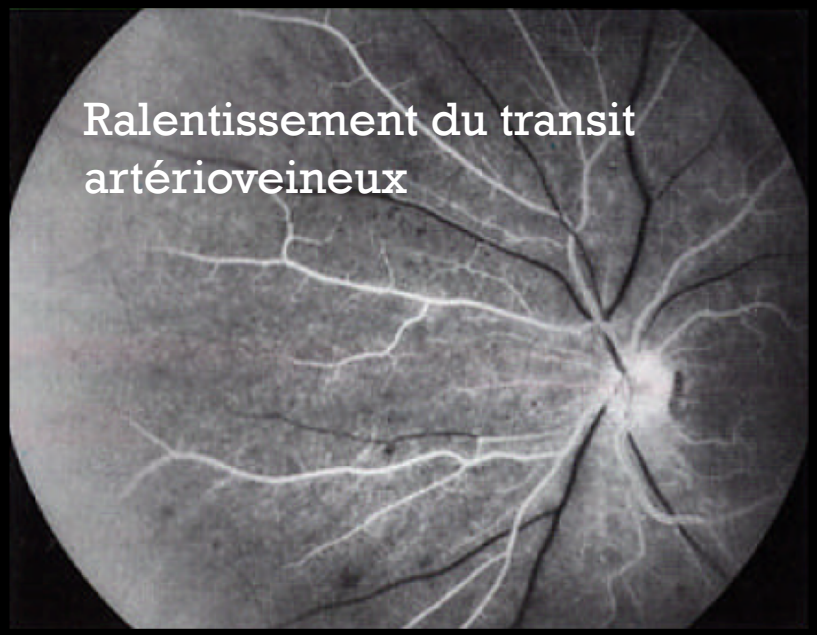
Ralentissement du transit
artérioveineux

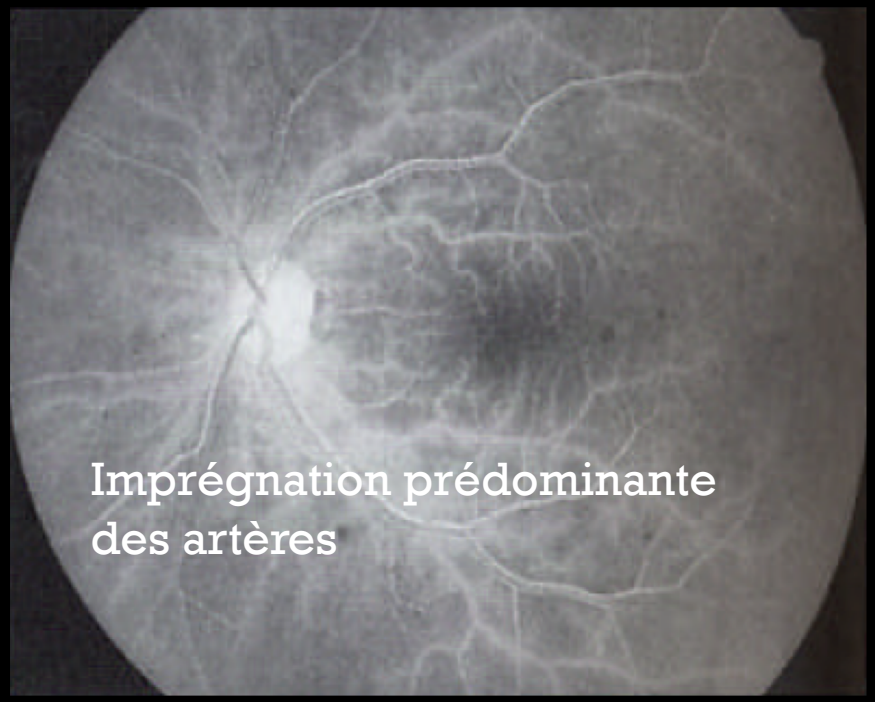
Imprégnation prédominante
des artères

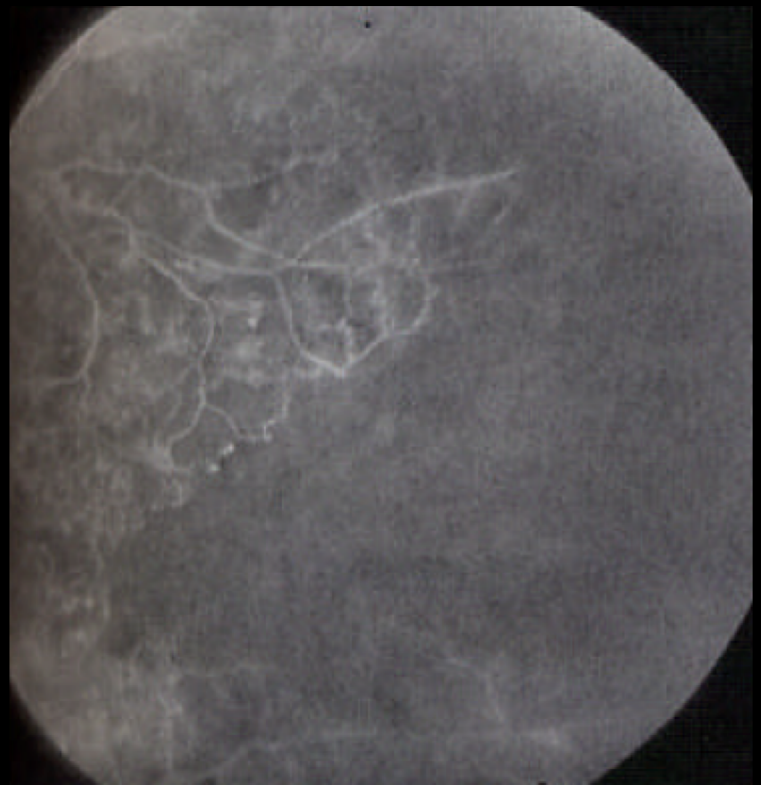

PRONOSTIC SYSTÉMIQUE SOMBRE ….

- **Perte visuelle homolatérale 1-2%/an**, selon l'AV initiale (< 1/20) et néovascularisation irienne

- risque d'AVC de 10% à 3 ans, 30% à 5 ans.
- Risque augmenté si homme > 75 ans, AIT, claudication des MI, sténose carotidienne serrée > 80%, absence de circulation collatérale intracranienne

- Décès 3% à 5 ans
- DECES PAR maladie cardiovasculaire 63%, AVC 19%

OCCLUSIONS VEINEUSES RETINIENNES: PLACE DE L'INTERNISTE

OVCR

- Prévalence 0,1-0,5% des sujets âgés
- 2-3 fois moins fréquentes que les OBVR
- Glaucome
- **HTA (60%); diabète; hyperlipidémie**; SAOS ?

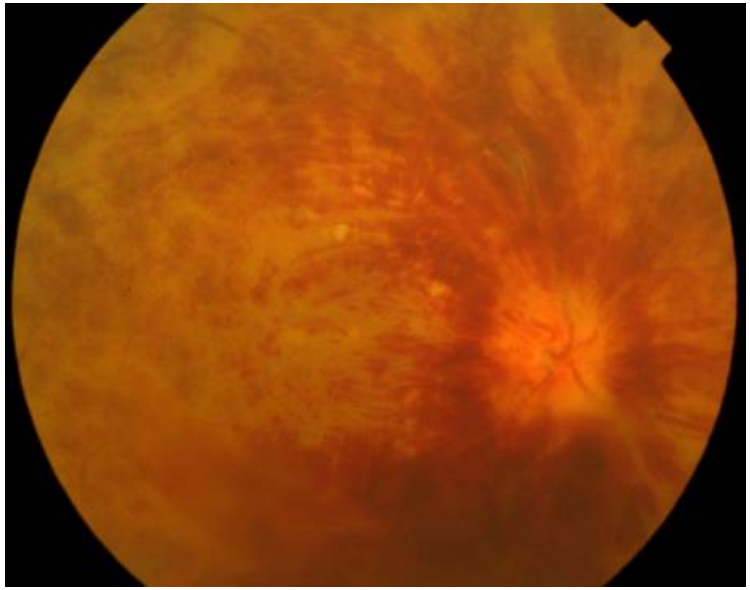

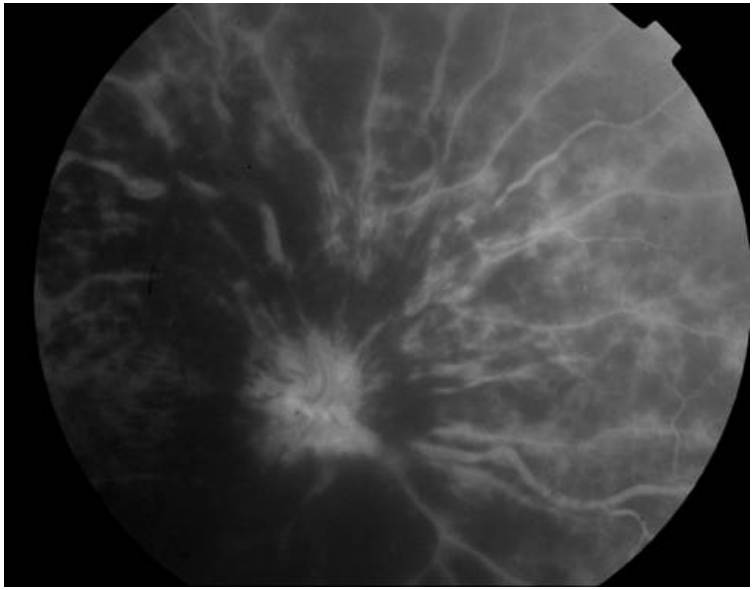

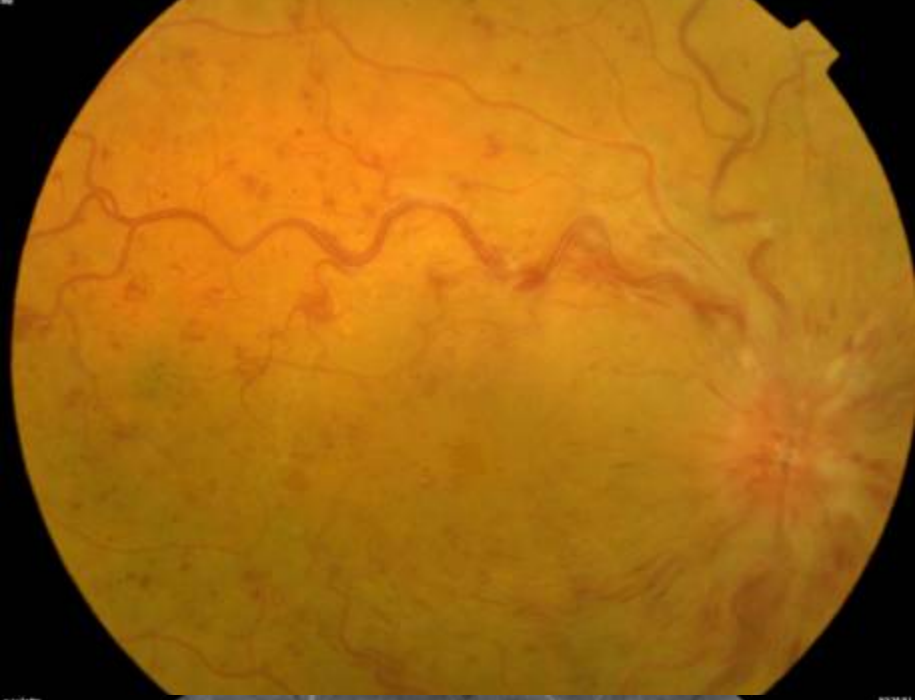

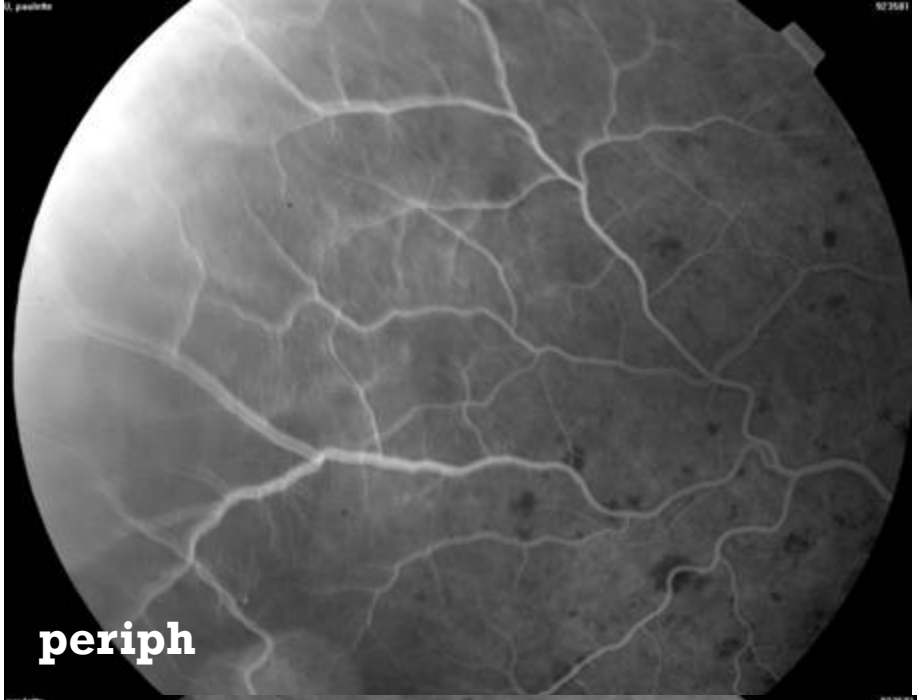
periph

35 sec

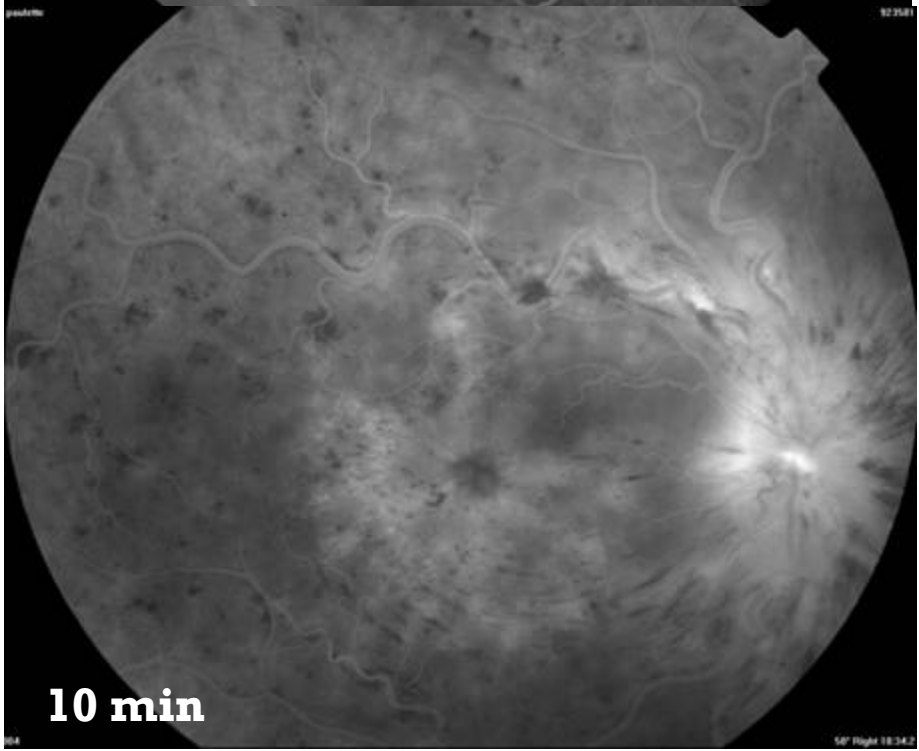
10 min

M+12 mois

periph

35 sec

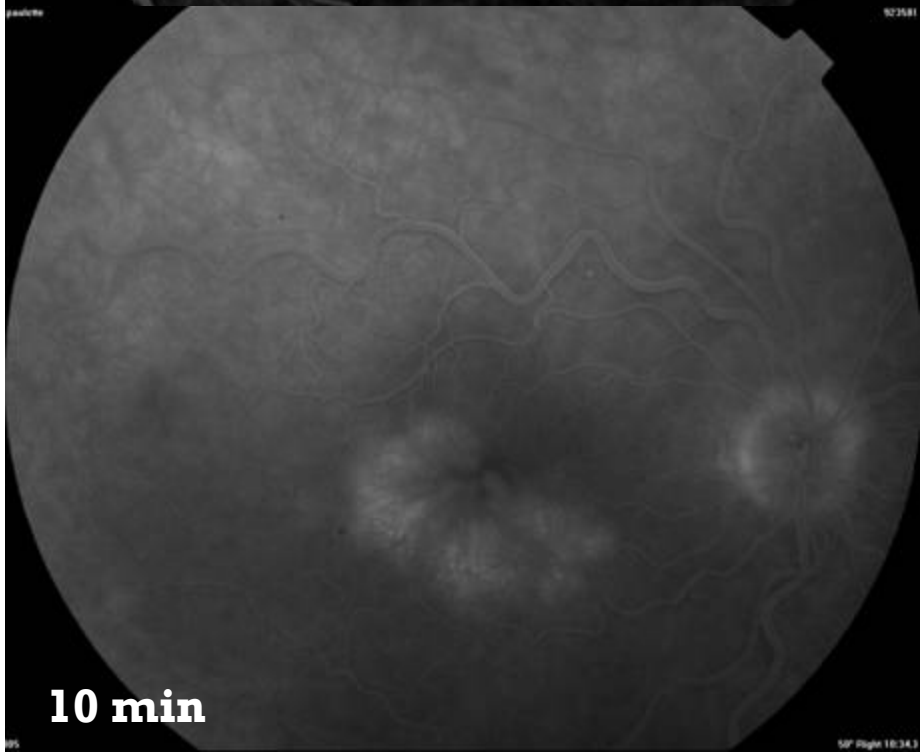
10 min

PLACE DE L'INTERNISTE

1. **Sujet jeune**

Mutation du facteur V Leiden
Hyperhomocystéinémie ?

<u>VASCULARITE RETINIENNE</u> :

- Sarcoidose
- Tuberculose
- LED
- Behcet
- PAN

2. **Bilan des FDR cardiovasculaires chez le sujet âgé**

Hyperlipidémie
HTA
Diabète

3. **GERER l'hémodilution**

HÉMODILUTION ISOVOLÉMIQUE

- pas d'action sur la coagulation
- ➘ **viscosité** (réduction du nombre d'hématies : HTE 35-38%)
- ➚ augmentation du débit cardiaque, ➘ résistances périphériques
- ➚ du débit sanguin (rétinien), oxygénation tissulaire (optimale pour HTE 30%)
- pas d'effet sur le flux sanguin choroïdien (CHU Grenoble)

- essaie de casser le cercle vicieux de la stase liée à l'hyperviscosité et l'hyper aggrégation GR
- limite le ralentissement circulatoire et ses conséquences à la phase initiale de la maladie

HÉMODILUTION ISOVOLÉMIQUE

CONTRE INDICATIONS : NOMBREUSES!!!

ABSOLUES

- insuffisance cardiaque (avec fraction d'éjection < 30% de la normale d'où écho ⍰ si signes cliniques d'insuffisance cardiaque)
- insuffisance respiratoire
- hématocrite < 37%
- insuffisance coronarienne instable
- hypertension artérielle non contrôlée (TA supérieure à 200/100)
- absence d'abords veineux permettant la réalisation de l'érythro-aphérèse
- anémie
- Drépanocytose (risque de déclenchement de crise occlusive)
- syndrome infectieux
- allergie à l'hydroxyethyl amidon (Elohes®) (rare)

RELATIVES

- **> 70 ans** (âge physiologique ???)
- **diabète** (angor caché?)
- insuffisance rénale (seuil?)
- troubles de l'hémostase (théorique)

OCCLUSION DE BRANCHE VEINEUSE

- HTA
- INFLAMMATION

MAPA

<u>VASCULARITE RETINIENNE</u> :

- Sarcoidose
- Tuberculose
- LED
- Behcet
- PAN

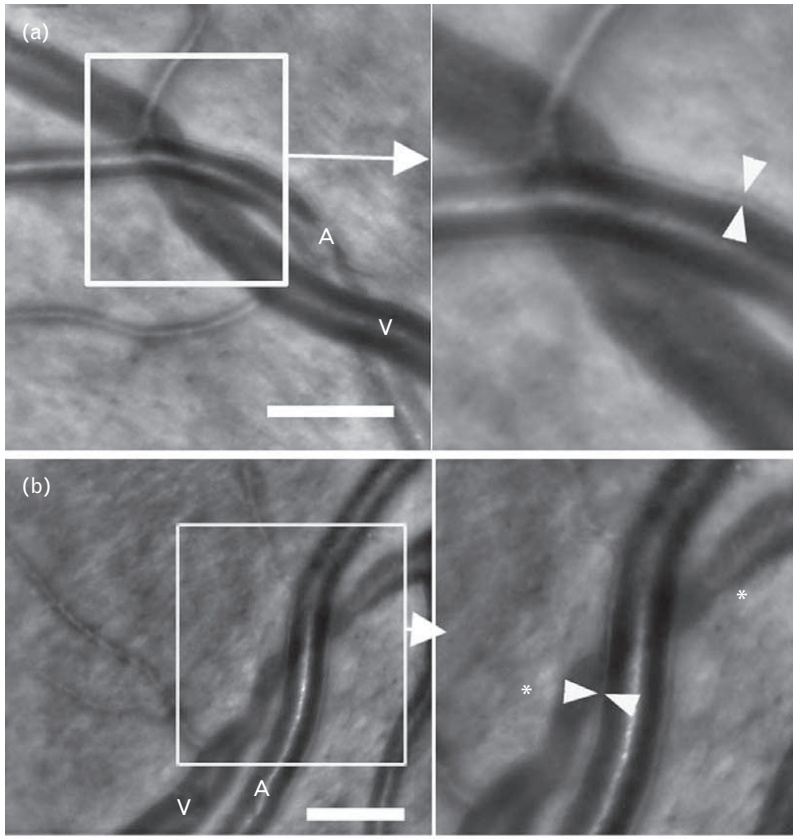

Morphometric analysis of small arteries in the human retina using adaptive optics imaging: relationship with blood pressure and focal vascular changes

Journal of Hypertension 2014, 31:

Edouard Koch[a], David Rosenbaum[b], Aurélie Brolly[a], José-Alain Sahel[a], Philippe Chaumet-Riffaud[a,c], Xavier Girerd[b], Florence Rossant[d], and Michel Paques[a]



CHU
GRENOBLE
ALPES

UNIVERSITÉ
Grenoble
Alpes