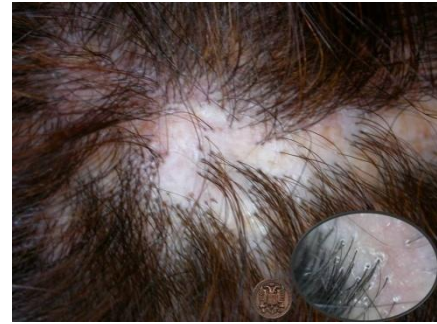

Caso\_10\_4

Mujer de 45 años de edad. No patología asociada. No medicamentos.

Consulta por que desde hace año y medio tiene en el cuero cabelludo, en zona temporo-parietal, nota una zona sin pelo que se ha extendido lentamente por los bordes sin producir ninguna molestia y sin respuesta al tratamiento con una loción tópica de Minoxidil que le prescribió su médico y que lleva usándola de forma regular durante un año. No tiene otras zonas alopecicas ni otras lesiones cutáneas en ninguna otra zona.



**¿ESTARIA INDICADA ALGUNA PRUEBA COMPLEMENTARIA?**

1.- <b>Tricoscopia</b>	<a href="#">RESPUESTA</a>
2.- Biopsia	<a href="#">RESPUESTA</a>
3.- Cultivo y antibiograma	<a href="#">RESPUESTA</a>
4.- Radiografía de Torax	<a href="#">RESPUESTA</a>
5.- Serología de Hepatitis	<a href="#">RESPUESTA</a>

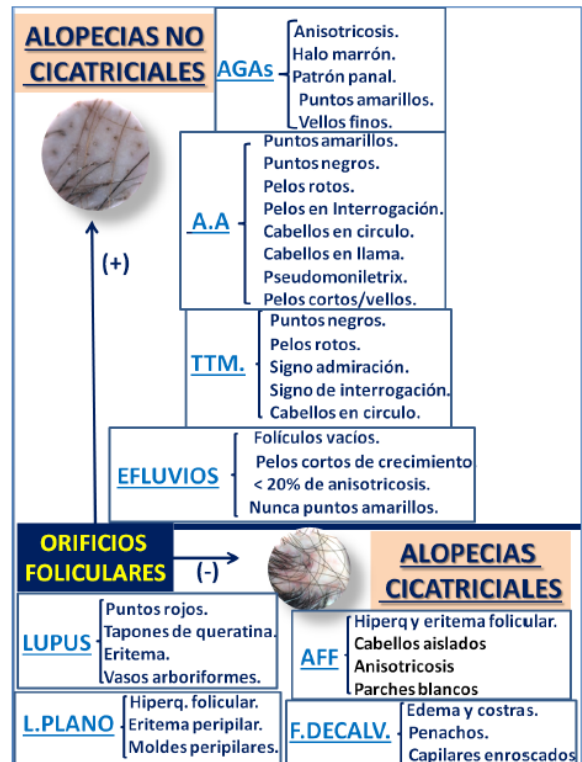
Respuesta CORRECTA.

1.- La Tricoscopia consiste en la observación del pelo con un dermatoscopio.

2.- El primer signo que hay que buscar es si persisten o no los orificios foliculares para diferenciar entre Alopecias cicatriciales (ausencia de orificios) y No cicatriciales (presencia de orificios). La importancia pronostica es que en las primeras no conseguiremos recuperar el cabello perdido por la destrucción del folículo por el proceso inflamatorio.

3.- Es conveniente seguir un algoritmo como el que presentamos en la imagen.<sup>1</sup>

[PATRONES TRICOSCOPIA](#),  
[TRICOSCOPIA ALOPECIAS](#)



<sup>1</sup> **GUIA DE TRICOSCOPIA y ONICOSCOPIA** Dr. Salvio Serrano Ortega y Dras. Cristina Serrano Falcón y Mara Antonia Fernández Pugnaire.

