

**Manual**

# **de Exploración Física del Aparato Locomotor**

Dr. Javier Granero Xiberta

**Comité editorial**

Prof. Pedro Carpintero  
Dr. Vicente Climent  
Dr. Alberto Delgado  
Prof. Francisco Gomar  
Prof. Antonio Herrera  
Dr. Damián Mifsut  
Dr. Rafael Otero  
Dr. Luis Peidro  
Dr. Antonio Ríos



# Manual

# de Exploración Física del Aparato Locomotor

**Dr. Javier Granero Xiberta**

Servicio de COT. Hospital Univ.  
Germans Trias i Pujol. Badalona. Barcelona

## Comité editorial

**Prof. Pedro Carpintero Benítez**

Servicio de COT. Hospital Reina Sofía. Córdoba

**Dr. Vicente Climent Peris**

Servicio de COT. Hospital Lluís Alcanyís. Xàtiva. Valencia

**Dr. Alberto Delgado Martínez**

Servicio de COT. Hospital San Agustín. Linares. Jaén

**Prof. Francisco Gomar Sancho**

Servicio de COT. Hospital Clínico Univ. de Valencia

**Prof. Antonio Herrera Rodríguez**

Servicio de COT. Hospital Univ. Miguel Servet. Zaragoza

**Dr. Damián Mifsut Miedes**

Servicio de COT. Hospital Clínico Univ. de Valencia

**Dr. Rafael Otero Fernández**

Servicio de COT. Hospital Clínico San Carlos. Madrid

**Dr. Luis Peidro Garcés**

Servicio de COT. Hospital Clínico Univ. de Barcelona

**Dr. Antonio Ríos Luna**

Servicio de COT. Hospital Virgen del Mar. Almería





2010. MEDICAL & MARKETING COMMUNICATIONS  
Fernández de los Ríos, 108. 1º izq • 28015 Madrid.

DEPÓSITO LEGAL: B-2250-2011 • ISBN: 978-84-693-8580-7

Queda rigurosamente prohibida, sin previa autorización por escrito de los editores,  
la reproducción total o parcial de esta obra por cualquier procedimiento.

<http://bookmedico.blogspot.com>



# Prólogo

En los últimos años la práctica médica, especialmente la exploración física del paciente, ha sufrido importantes cambios debidos al auge de la medicina basada en la evidencia y el diagnóstico por la imagen.

La primera ha puesto de manifiesto que muchos de los signos clínicos que antes considerábamos de gran significación diagnóstica, tienen solo un valor relativo, perdiéndose parte del interés por una buena exploración clínica. Por otro lado, para ser fieles a la medicina según la evidencia, se han desarrollado guías clínicas y protocolos que nos llevan, muchas veces, a una práctica clínica robotizada en la que el razonamiento científico queda relegado a un segundo lugar. El concepto de *la medicina como arte*, el *ojo clínico* y el *diagnóstico de presunción* ha ido perdiendo valor.

El diagnóstico por la imagen, al igual que otras técnicas exploratorias complementarias, ha puesto en nuestras manos una herramienta insustituible para la confirmación diagnóstica y para el fácil diagnóstico de patología que antaño no se diagnosticaba o se hacía en un estadio evolutivo demasiado avanzado. Alguno se pregunta, por ejemplo, ¿para qué hacer una exploración compleja del hombro, si al final voy a pedir una resonancia magnética que seguro que me dará el diagnóstico de certeza? Las nuevas técnicas de exploración gozan de un enorme prestigio entre la comunidad médica y sobre todo, en la población general. Todos hemos tenido compañeros de otras especialidades que nos consultan por un problema clínico musculoesquelético (propio o de un allegado), y ya nos aportan una resonancia magnética que han solicitado sin el mínimo criterio. Con demasiada frecuencia el paciente se irrita si no le pedimos las pruebas complementarias aunque el diagnóstico clínico sea evidente.

Desgraciadamente, el creciente desinterés por la exploración clínica está llevando a unos costes sanitarios en el límite de la quiebra del sistema, a omisiones diagnósticas y a valoraciones erróneas. Se calcula que *más del 80% de la patología musculoesquelética se puede diagnosticar solamente con una buena anamnesis y una correcta exploración clínica* y la petición de pruebas complementarias es, en muchos casos, consecuencia de una medicina defensiva o de un desmedido consumismo del asegurado. Las omisiones diagnósticas están en relación con una infravaloración de los trastornos funcionales no visibles en pruebas complementarias que solo muestran imágenes estáticas, ya que el problema funcional solo es posible detectarlo con una adecuada exploración clínica; una reciente publicación en la Revista Española de Cirugía Ortopédica y Traumatología ha

demostrado cómo, en las insuficiencias del ligamento cruzado anterior de la rodilla, una buena valoración clínica tiene más fiabilidad que la resonancia magnética. *Las valoraciones erróneas surgen al no contrastar las imágenes anormales de un estudio de imagen con la clínica del paciente*; con frecuencia se confunde salud con integridad anatómica y esto es especialmente peligroso en nuestra especialidad que convive con los fenómenos de envejecimiento del aparato locomotor, interpretando como enfermedad hallazgos carentes de expresión clínica.

Es un hecho comprobado que cuando un paciente es atendido por un especialista con experiencia clínica, el diagnóstico se realiza más rápidamente, con mejor precisión y mucho menor número de pruebas complementarias. Dentro de los esquemas actuales de atención sanitaria, cada vez se da más importancia a las llamadas *consultas de alta resolución*, donde especialistas expertos resuelven problemas agudos con mayor eficacia y menos costes, sin recurrir a la rigidez de un protocolo. Lo que más diferencia a un especialista experto de un novel no es su alto grado de conocimientos, sino la capacidad de percepción de los datos clínicos y sobre todo, la capacidad de razonamiento lógico para relacionarlos. Estas habilidades no se obtienen ni con el estudio ni con la destreza para interpretar imágenes, sino con el continuo ejercicio de percepción de signos clínicos en la exploración del paciente y el razonamiento lógico para interpretar las manifestaciones clínicas y relacionarlas con una entidad nosológica.

Para la formación médica, la *semiología clínica es el arte por excelencia de la reflexión*, es el punto de partida para educar los sentidos para la percepción de datos clínicos, es un ejercicio que desarrolla la capacidad para la asimilación de ideas, para valorar la mayor o menor intensidad de los síntomas, su jerarquía, su componente subjetivo u objetivo y formar un juicio diagnóstico. El médico sometido a esta constante gimnasia intelectual adquiere las habilidades clínicas que le capacitan técnicamente.

Las consideraciones antes expuestas sobre la medicina actual, los criterios economicistas que rigen nuestra práctica diaria, el componente de productividad cada vez más acentuados y la mentalidad práctica, hacen que la exploración clínica haya perdido protagonismo, en perjuicio de los nuevos médicos que se están formando a su lado. Se está perdiendo uno de los métodos más valiosos para la formación de nuevos médicos, la oportunidad de participar en la exploración clínica en presencia de un compañero experto, y la posibilidad de valorar y comentar con él los distintos signos clínicos que se obtienen en la exploración.

La Sociedad Española de Fracturas Osteoporóticas, consciente de esta carencia, ha tenido la iniciativa durante los últimos 4 años, de organizar en sus congresos un curso de exploración clínica sobre modelos dirigido a los médicos en formación. El autor de este libro ha sido una de los principales promotores y colaboradores de estos cursos y esta obra forma parte de su preocupación por el tema.

La obra recorre las diversas regiones del cuerpo con un recuerdo anatómico y funcional, que son bases fundamentales para la exploración clínica. No solo nos muestra las maniobras exploratorias particulares, sino que *nos enseña el enfoque global de la valoración del paciente* y la secuencia

con la que se deben llevar a cabo las exploraciones. La orientación de la anamnesis y unas pinceladas precisas de las manifestaciones clínicas de las principales patologías ayudan a entender los objetivos que debemos marcarnos en la exploración del paciente. Su lectura es muy amena y *la continua relación que establece entre la presencia de signos clínicos y los conocimientos de anatomía y fisiología facilita el aprendizaje.*

Es destacable el esfuerzo que se ha hecho con la iconografía, con fotografías de exploraciones reales completas, y salpicada de imágenes de diversas patologías, mucho más ilustrativas que los habituales dibujos que se recogen en los libros clásicos de exploración.

El especialista en formación encontrará en esta obra una herramienta fundamental para su formación clínica, y para el especialista formado, será una obra de consulta muy útil, pues recoge prácticamente todas las maniobras de exploración física del sistema musculoesquelético descritas en la bibliografía médica.

**Prof. Francisco Gomar Sancho**

Catedrático de Traumatología y Cirugía Ortopédica  
de la Universidad de Valencia

# Índice

	Pág.
<b>1 GENERALIDADES</b> .....	<b>15</b>
Conceptos básicos y terminología.....	16

## Parte 1. Extremidad Superior

<b>2 HOMBRO Y BRAZO</b> .....	<b>23</b>
Inspección.....	24
Palpación.....	27
Movilidad.....	29
Pruebas de valoración muscular del hombro.....	33
Exploración .....	35
<b>3 CODO Y ANTEBRAZO</b> .....	<b>47</b>
Inspección.....	47
Palpación.....	49
Movilidad.....	50
Estabilidad.....	51
Maniobras específicas.....	52
<b>4 MUÑECA Y MANO</b> .....	<b>55</b>
Inspección de la muñeca.....	56
Inspección de la mano.....	57
Palpación.....	65
Exploración.....	68

## Parte 2. Extremidad Inferior

<b>5 CADERA Y PELVIS</b> .....	<b>87</b>
Inspección.....	88
Palpación.....	92
Exploración.....	94
Maniobras especiales.....	101
<b>6 RODILLA</b> .....	<b>105</b>
Inspección.....	106
Palpación.....	110
Exploración.....	114
<b>7 TOBILLO Y PIE</b> .....	<b>133</b>
Inspección.....	134
Palpación.....	136
Exploración.....	143

## Parte 3. Columna Vertebral

	Pág.
<b>8 COLUMNA VERTEBRAL.....</b>	<b>147</b>
Inspección.....	148
<b>9 COLUMNA CERVICAL.....</b>	<b>153</b>
Inspección.....	153
Palpación.....	154
Exploración.....	156
<b>10 COLUMNA DORSO-LUMBAR.....</b>	<b>161</b>
Inspección.....	161
Palpación.....	163
Exploración.....	165

## Parte 4. Exploración Neurológica Periférica

<b>11 EXPLORACIÓN NEUROLÓGICA PERIFÉRICA.....</b>	<b>177</b>
<b>12 EXPLORACIÓN NEUROLÓGICA DE LA EXTREMIDAD SUPERIOR.....</b>	<b>181</b>
Exploración sensitiva.....	181
Exploración motora.....	183
Exploración de los reflejos.....	185
Raíces nerviosas de la extremidad superior.....	187
Maniobras de tensión de las raíces cervicales.....	191
Semiología del plexo braquial.....	193
Lesiones de los nervios periféricos de la extremidad superior.....	197
<b>13 EXPLORACIÓN NEUROLÓGICA DE LA EXTREMIDAD INFERIOR.....</b>	<b>207</b>
Exploración sensitiva.....	207
Exploración motora.....	208
Exploración de los reflejos.....	209
Raíces nerviosas de la extremidad inferior.....	211
Lesiones de los nervios periféricos de la extremidad inferior.....	213
Reflejos patológicos más importantes.....	215



# Exploración Física del Aparato Locomotor

## Generalidades

En Medicina siempre es difícil establecer un diagnóstico, especialmente si no se sigue una secuencia lógica y sistemática, que clásicamente se inicia con una buena anamnesis, continúa con una buena exploración y se completa con las pruebas complementarias del diagnóstico más adecuadas.

La **anamnesis** es extraordinariamente importante en la patología traumática del aparato locomotor, especialmente en la reproducción del mecanismo desencadenante de la lesión, y muy en particular en la recreación de cómo estaban situadas en el espacio las extremidades o los segmentos implicados.

La **exploración física** sigue teniendo también la mayor importancia en la patología del aparato locomotor, como en el resto de las especialidades médicas. La Cirugía Ortopédica, considerada siempre tan objetiva y tan objetivable, es, de hecho, una de las pocas especialidades en las que la simple exploración física puede hacer llegar al diagnóstico y, a la vez, una de las pocas en las que dicha exploración física no es tan solo una parte de la propedéutica clínica, sino que es capaz de llenar por entero un manual como éste. Además, la exploración física, en contra de lo que podría parecer, no es algo estático, sino que está en continua expansión. La investigación clínica y biomecánica va introduciendo constantemente nuevos test para valorar lesiones articulares y periarticulares, la artroscopia está descubriendo procesos hasta ahora desconocidos, y algunas pruebas han caído en desuso y han sido sustituidas por otras más sensibles o más adecuadas al proceso que se quiere investigar.

Las **pruebas complementarias**, de las que hoy en día se hace tanto abuso, han de servir para confirmar o descartar el diagnóstico clínico, nunca como generadoras ellas mismas del diagnóstico. Muchos profesionales, y también cada vez mayor número de enfermos, han sido convencidos por la propaganda mediática de la tecnología, y creen que en un futuro inmediato serán las máquinas y no los médicos los que, con pocos datos, brindarán el diagnóstico. Aunque así fuera, cosa poco probable, el contacto personal entre médico y paciente, la exploración física con criterio y precisión, seguirán siendo insustituibles porque tienen un efecto terapéutico en sí mismos y porque, además, tienen un rédito diagnóstico mucho más importante que el uso indiscriminado de la tecnología.

La utilización exagerada de los métodos diagnósticos se debe, entre otros motivos, al cada vez menor tiempo destinado a la consulta médica, a la pérdida consiguiente del hábito de escuchar al paciente y a la esperanza de que aquella nueva tecnología diagnóstica supla, con mayor eficiencia, nuestra poca atención al enfermo.

Por esto, la manera más adecuada de evitar estudios innecesarios es volver a confiar en el juicio clínico basado en una buena exploración física, pero para ello el médico necesita tiempo suficiente para la consulta y que su trabajo sea reconocido mediante unos honorarios adecuados. Hay que volver a darle importancia a poner la mano sobre el enfermo y, buscando los puntos dolorosos y aplicando las maniobras específicas que se muestran en este Manual, llegar a una buena orientación diagnóstica que minimize la necesidad y la dependencia de las exploraciones complementarias. Esto no solo aumenta la confianza del enfermo, sino que, además, hará disminuir el coste sanitario, tan elevado en el momento actual.

## CONCEPTOS BÁSICOS Y TERMINOLOGÍA

Este Manual está dividido en capítulos, cada uno de los cuales se dedica a un segmento anatómico del aparato locomotor que incluye, cuando menos, una articulación mayor o una parte de la columna. Esta división es, en cierto modo, arbitraria y destinada a fines didácticos, porque a menudo tanto las estructuras anatómicas como los síntomas del paciente se superponen con segmentos adyacentes o lejanos, como es el caso de la irradiación ciática por la extremidad inferior en la lumbalgia o el dolor en el muslo, que puede llegar hasta la rodilla, en la patología de la cadera. Para no ser redundantes, se describirán los procesos originales en cada capítulo y se referirán los relacionados en los otros capítulos en los que sean relevantes.

En Medicina, clásicamente la exploración física se divide en cuatro partes o tiempos bien diferenciados: Inspección, Palpación, Percusión y Auscultación. Las dos primeras son fundamentales en el aparato locomotor, mientras que las otras dos son poco útiles en esta patología, y solo se necesitan en muy raras ocasiones, por lo que han sido eliminadas y sustituidas por la valoración muscular y las pruebas específicas para cada segmento estudiado. Se hará hincapié también en la alineación y, cómo no, en la movilidad articular.

### *Inspección*

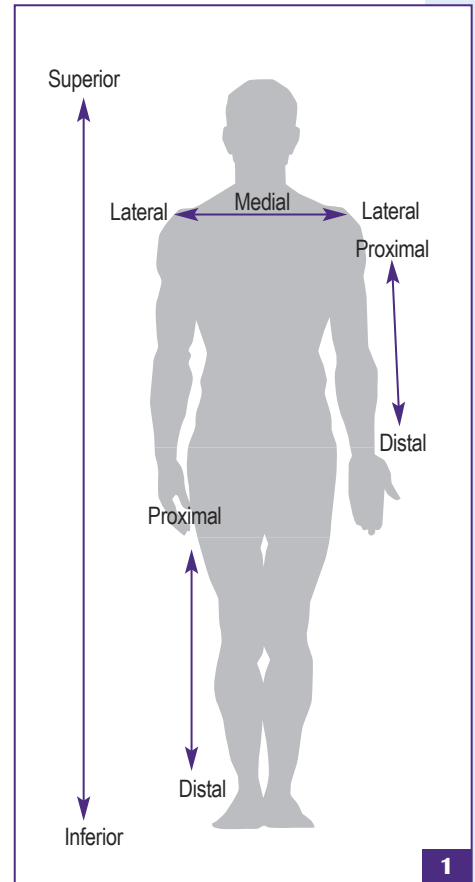
---

Es la primera y a menudo más importante parte de la exploración del aparato locomotor, tanto por su capacidad descriptiva como por su inmediatez cognitiva, y es útil tanto en la estática como particularmente de manera dinámica, con los movimientos del enfermo. La observación de dicho enfermo cuando anda, cuando se levanta de la silla o cuando se desviste, puede ser ya de gran utilidad. Un examen de la piel nos informará de la presencia de manchas, como en la neurofibromatosis, de escaras, de lesiones eczematosas, como en la psoriasis, de incisiones quirúrgicas o simplemente de la presencia de una piel fina, papirácea y con áreas hemorrágicas como en la artritis reumatoide. Por inspección veremos también si hay atrofiaciones musculares, masas, inflamaciones locales, derrame articular o deformidades que necesiten mayor atención en la exploración de la zona afectada, así como si hay una báscula pélvica o una diferencia de longitud de las extremidades inferiores.

En todos los capítulos hay un somero recuerdo anatómico y funcional del área estudiada. La terminología es la habitual en anatomía, de acuerdo con la llamada *posición anatómica* (Fig. 1), aunque

hay zonas de nomenclatura específica que también se utilizan y debemos recordar. Cuando se describe una posición relativa, **anterior** o **ventral**, significa lo que está situado en la parte frontal del organismo, **posterior** o **dorsal** lo que está situado en la parte de atrás o parte trasera del organismo, **medial** lo cercano a la línea media del cuerpo y **lateral** lo alejado de esta línea media. Aunque esta terminología puede ser utilizada en cualquier parte de la anatomía, en la muñeca y la mano se utilizan los términos **volar** o **palmar** como sinónimo de anterior,  **cubital** como medial (es decir, en la mano donde se sitúa el quinto dedo) y **radial** como lateral (en la mano, donde se sitúa el pulgar), y en la extremidad inferior, **tibial** por medial, **peroneal** por lateral y, en el pie, la cara **dorsal** es en realidad la anterior y la cara **plantar** la superficie inferior que se apoya en el suelo.

Los términos **proximal** y **distal** se utilizan también para describir la posición relativa de las diferentes estructuras. En las extremidades, proximal significa **superior**, es decir, cerca del tronco o de la raíz del miembro, y distal significa **inferior**, es decir, lo situado más lejos de la raíz del miembro. En la columna, proximal significa *hacia la cabeza* y distal *hacia el sacro*. Mucho menos se utilizan, al menos en la literatura española, los términos **cefálico** como superior o proximal y **caudal** como inferior o distal.



## Palpación

Es el estudio de las diferentes partes del organismo presionando sobre él, habitualmente con los dedos. La palpación tiene varios objetivos, pero en el aparato locomotor el más importante es que sirve de orientación para precisar los puntos de mayor dolor, es decir, para interpretar y localizar los síntomas que presenta el enfermo. Además, sirve para verificar la continuidad o no de determinadas estructuras anatómicas como los ligamentos del tobillo o el tendón de Aquiles, así como para valorar un aumento de la temperatura local en una inflamación traumática o en una infección, en comparación con el otro lado. La palpación sirve también para evaluar las estructuras neurovasculares, especialmente los pulsos arteriales o los puntos de atrapamiento de un nervio periférico.

La palpación será cuidadosa y permitirá detectar, no solo puntos óseos o articulares dolorosos, sino también, como hemos dicho, cambios en la temperatura cutánea, contracturas musculares, derrame sinovial y la presencia de masas quísticas y tumorales. Naturalmente, y dado que los puntos de palpación son innumerables, en este Manual solo se describen aquellas estructuras palpables más asequibles y útiles para el médico práctico, y solemos acompañarlas de una imagen fotográfica orientadora.

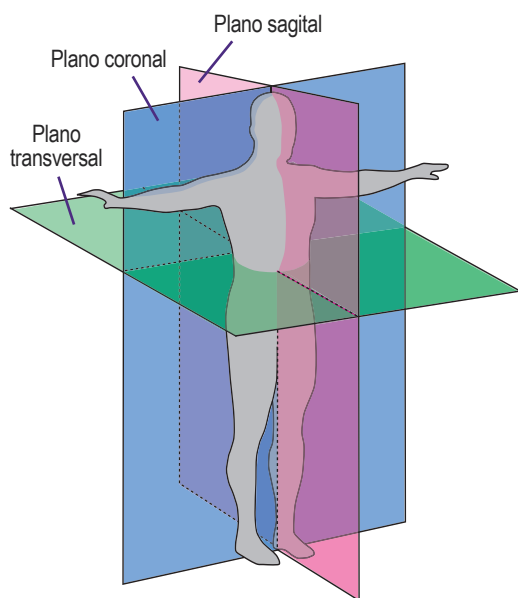
## Alineación

Describe las relaciones de unas estructuras o segmentos corporales en relación con las otras. Las alteraciones de la alineación pueden ser *congénitas*, *del desarrollo* o *adquiridas*, y, a menudo, la distinción entre una variante de la normalidad y la anormalidad es un poco arbitraria. Así ocurre, por ejemplo, con muchos trastornos rotatorios de las extremidades inferiores con aumento de la anteversión del cuello femoral, o con la subluxación externa de la rótula, en la que hay siempre un aumento del ángulo Q del cuádriceps, pero no todos los aumentos de dicho ángulo Q suponen dolor patelo-femoral.

En las extremidades, las alteraciones de la alineación son axiales o rotacionales. La *alineación axial* se refiere a las relaciones longitudinales entre los segmentos, y suele utilizar los términos **varo** y **valgo**. En la rodilla, el *genu valgum* se refiere a que el fémur y la tibia forman un ángulo cuyo vértice se acerca a la línea media, mientras que en el *genu varum* el fémur y la tibia forman un ángulo cuyo vértice se aleja de la línea media. La alineación rotatoria se refiere a la relación de los segmentos de una extremidad alrededor de un eje longitudinal, es decir, en un plano horizontal. La nomenclatura para la alineación rotacional está menos estandarizada: en la tibia, por ejemplo, se habla de **torsión** para referirse a la rotación externa, que ya normalmente es de unos 20°, y en el cuello femoral se habla de **anteversión** para describir la relación rotatoria entre el eje del cuello femoral y el plano del fémur, definido por el eje de flexión de la rodilla, en general un ángulo de 12°-14°.

## Movilidad

Tradicionalmente la movilidad articular se valora en los tres planos de movimiento, que corresponden a los tres planos del espacio: sagital, coronal y horizontal (Fig. 2), cada uno descrito con un par de términos: flexión/extensión, abducción/aducción y rotación externa/rotación interna.



- La **flexión** y la **extensión** describen el movimiento que ocurre en el plano sagital o plano anteroposterior. El significado exacto de estos términos varía en función de la articulación que se considere: así, en el codo, la rodilla o los dedos, la flexión significa movimientos que doblan la articulación, y la extensión significa movimientos que estiran la articulación, mientras que en el hombro y la cadera, la flexión se refiere a los movimientos que llevan la extremidad afecta *anterior* al plano coronal, y la extensión a los movimientos que llevan la extremidad afecta *posterior* al plano coronal. En la muñeca estos términos cambian a *flexión dorsal* y *flexión palmar* o *volar*, y en el tobillo a *flexión dorsal* y *flexión plantar*.

- La **abducción** y la **aducción** se refieren a los movimientos en el propio plano coronal del cuerpo o, lo que es lo mismo, según su eje anteroposterior. La abducción describe los movimientos que alejan la extremidad de la línea media, mientras que la aducción describe los movimientos que acercan la extremidad hacia la línea media. En el caso de la columna, como ella misma está en la línea media, los movimientos similares se conocen como *inclinación lateral* derecha e izquierda.
- La **rotación externa** y la **rotación interna** describen movimientos que tienen lugar en el plano transversal u horizontal, es decir, los que ocurren según un eje longitudinal. La rotación externa sería el movimiento que en este plano rota la extremidad alejándola de la línea media desde una visión anterior, y la rotación interna el movimiento por el que la extremidad rota hacia dentro, acercándola a la línea media desde esta misma perspectiva anterior. En la columna, otra vez movimientos similares se conocen como de *rotación lateral* derecha e izquierda.

No hace falta decir que este sistema de análisis es otra simplificación de la compleja movilidad posible en muchas articulaciones del cuerpo humano. En el hombro y en la cadera, por ejemplo, la movilidad es posible en una infinita variedad de planos, lo que se conoce como movimiento de **circunducción**, mientras que en otras es difícil hacerla entrar en el sistema de los tres planos del espacio, y por esto tienen otros términos descriptivos particulares, como la **oposición** del pulgar, la **inversión** y **eversión** del pie o la **prono-supinación** del antebrazo, como se verá en el capítulo correspondiente, un complejo movimiento, exclusivo de la mano humana, que se hace a la vez en el codo y en la muñeca gracias a la forma discoidea de la cabeza radial en el primero y la elasticidad del ligamento triangular del carpo en la segunda.

### *Valoración muscular*

---

Cada capítulo finaliza con una serie de pruebas de valoración de los músculos principales que mueven la articulación o articulaciones descritas en el capítulo. Tradicionalmente, la fuerza muscular se ha valorado por la **escala de Kendall**, que la gradúa de 0 a 5:

- El **grado 0** significa que no hay contracción detectable en el músculo explorado.
- El **grado 1** es aquel en el que puede verse o palparse contracción, pero es de una intensidad insuficiente para efectuar su función, incluso cuando se elimina la fuerza de la gravedad.
- El **grado 2** se asigna a un músculo que puede mover su apropiada articulación, pero solo si se elimina la fuerza de la gravedad.
- El **grado 3** se asigna a un músculo cuya fuerza es capaz de mover la articulación incluso en contra de la gravedad, pero es incapaz de resistir cualquier otra fuerza adicional.
- El **grado 4** se otorga a aquel músculo capaz de mover la articulación que tiene asignada contra la fuerza de la gravedad y contra una resistencia adicional que pueda aplicarse, aunque todavía no puede considerarse como normal.
- El **grado 5** sería aquel en el que la contracción muscular y, por tanto, su función, se considera la normal.

La fuerza muscular varía enormemente entre los diferentes individuos en función de muchos factores como la edad, el sexo o el grado de desarrollo muscular, por lo que el examinador tendrá que tener en cuenta estas variables en el momento de hacer cada valoración, así como circunstancias locales como el dolor o la inflamación en una articulación, o la reproducción del dolor cuando se efectúan ejercicios resistidos, como en los casos de tendinitis, contusiones o rupturas musculares.

# Exploración Física del Aparato Locomotor

## Parte 1.

# Extremidad Superior



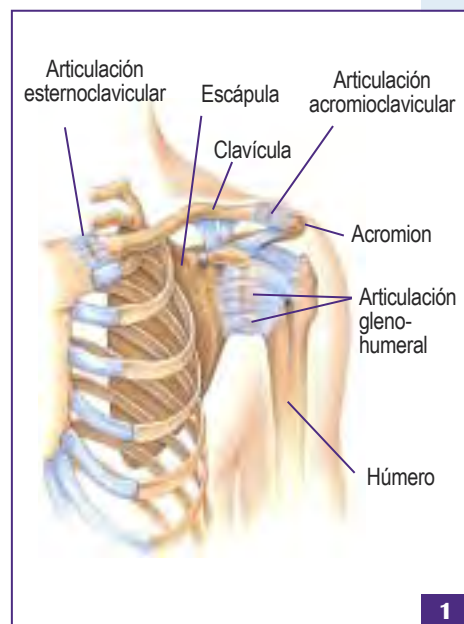

La articulación glenohumeral se caracteriza por su extraordinaria posibilidad de movimiento, lo que permite al ser humano dirigir su elemento más preciado, la mano, hacia cualquier dirección. Esta movilidad, sin embargo, viene compensada por su falta de estabilidad: el hombro es, de las articulaciones mayores, la más potencialmente inestable de todas. Solo una débil cápsula y unos pocos ligamentos la sostienen, aunque los potentes músculos que la envuelven suplen esta deficiencia con una estabilización dinámica. Dichos músculos, especialmente el deltoides, tienen un brazo de palanca muy corto, fruto de su necesaria adaptación a la posición bípeda, lo que es importante de consignar, pues condiciona, en buena medida, la rehabilitación de sus lesiones.

El hombro no es una única articulación, sino un complejo de cuatro, de las cuales la más importante es la *articulación glenohumeral*, en la que hay que considerar la cada vez más frecuente patología debido al envejecimiento de la población y a la generalización de la práctica deportiva, la *articulación subacromial*, también cada vez más importante, la *acromioclavicular* y la *articulación escapulo-torácica*, que, mediante una serie de músculos, une la escápula al tórax (Fig.1).

En la **anamnesis** del dolor del hombro es muy importante conocer la localización, la intensidad y el tipo de dolor, así como su posible etiología, puesto que a menudo el dolor en el hombro es un dolor referido por una patología cervical (que sigue el trayecto del músculo trapecio) o una patología cardíaca o pulmonar (es bien conocido el dolor referido al hombro y brazo izquierdos en el infarto de miocardio o en el tumor de Pancoast). Hay que recordar, en la anamnesis general, que la diabetes y el cáncer se asocian con frecuencia a rigidez del hombro por capsulitis adhesiva, y en la anamnesis lesional el mecanismo, la dirección y la intensidad de la fuerza lesionante, así como el grado de impotencia funcional.

Una patología del espacio subacromial suele producir dolor al realizar actividades que supongan manejar el hombro por encima de la horizontal, y se expande característicamente hacia la inserción del deltoides (la V deltoidea). Una historia de debilidad muscular puede sugerir una lesión tendinosa o una lesión



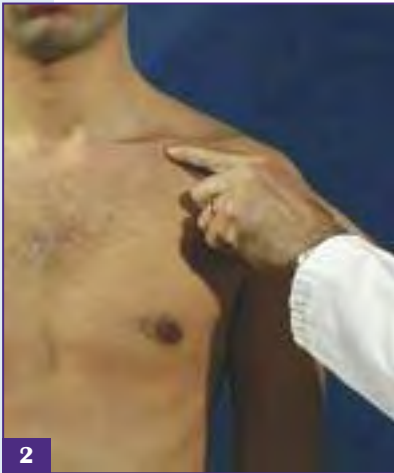neurológica. En general, el dolor del hombro suele ser de carácter mecánico y de predominio nocturno, especialmente la patología del manguito de los rotadores. La patología aguda, traumática o no, suele obligar al enfermo a recogerse el brazo afecto con el contralateral (*actitud de Dessault*) y a no mover la articulación por contractura refleja de toda la musculatura que la envuelve. La exploración física y las exploraciones complementarias han de contribuir a determinar el diagnóstico.

## INSPECCIÓN

### Visión anterior

Ha de permitir visualizar los dos hombros y señalar la presencia de **relieves óseos anormales** (luxación o subluxación acromioclavicular, una antigua fractura de clavícula, una prominencia de la articulación esternoclavicular, un signo del hachazo, etc.), **de atrofas musculares** (especialmente del deltoides y del pectoral mayor), de **inflamaciones generalizadas** (hematoma de Hennequin en las fracturas de extremidad superior del húmero, equimosis de la fractura de la clavícula, etc.) o **localizadas** (adenopatías, ocupación de la fosa supraclavicular en el tumor de Pancoast, etc.), así como de **cicatrices o incisiones quirúrgicas**.

En una visión anterior del hombro vamos a observar:



2

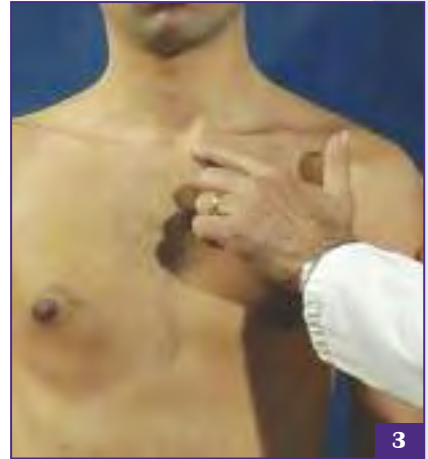
- **La clavícula**, casi completamente subcutánea en toda su extensión, y cuyas fracturas producen una inflamación y una deformidad muy evidentes. Es muy característico de estas fracturas la prominencia del callo reparativo, con evidente compromiso estético, del que hay que advertir al paciente (Fig. 2).

- **El acromion** o prominencia más externa de la escápula, que articula con la clavícula, sirve de inserción de la porción media del deltoides y cubre el manguito de los rotadores, creando con la cabeza del húmero el espacio subacromial, localización actual de abundante patología. El borde lateral del acromion es palpable, pero raramente visible porque lo cubre el deltoides, pero se hace más evidente en una luxación anterior del hombro y en una atrofia de aquel músculo por lesión del nervio axilar (*hombro plano*).

- **La articulación acromioclavicular**, en el extremo distal de la clavícula, que es plana y solo está sujeta por la cápsula articular y los ligamentos córaco-claviculares trapezoide y conoide, lo que la hace muy vulnerable en los deportes de contacto como el rugby, el hockey o el fútbol. Un traumatismo directo sobre el hombro, puede lesionar estas estructuras y provocar una subluxación (si solo ha habido ruptura de la cápsula articular) o una luxación completa acromioclavicular (si también se han roto los ligamentos córaco-claviculares), muy evidente a la inspección y que se pone más de manifiesto si hacemos mantener un peso de 3 a 5 kilos en la mano afectada con el codo en extensión.

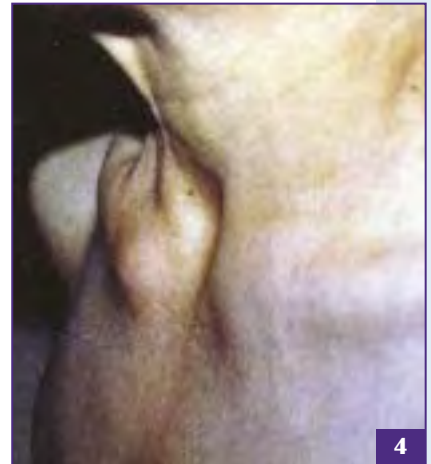- **La articulación esternoclavicular** une la clavícula al esqueleto axial, trasladando parte de la carga que sostiene el brazo a la línea media. Una prominencia del extremo interno de la clavícula puede corresponder a una subluxación anterior esternoclavicular o a una artritis de variadas etiologías, no es infrecuente en la mujer y a menudo resulta asintomática (Figs. 3 y 4).

La desaparición de su relieve ha de hacer pensar en la poco frecuente, pero a menudo desapercibida, luxación esternoclavicular posterior, que puede tener graves consecuencias vasculares y respiratorias.



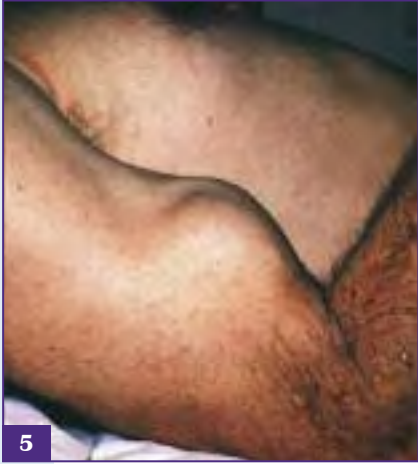- **El trapecio**, el amplio músculo que une el cuello con el brazo, se origina desde el occipucio, el ligamento nucal y las apófisis espinosas cervicales y dorsales y se inserta en la espina de la escápula, el acromion y la clavícula distal, formando el borde superior del hombro. Inervado por el XI par craneal (nervio espinal accesorio), es frecuente localización de dolor y contractura en la patología cervical.

- **El deltoideo**, de forma triangular y que confiere el aspecto redondeado al hombro, es el músculo más importante de la zona, pues contribuye a la abducción, la flexión y la extensión del hombro, como corresponde a sus tres partes o cabezas que confluyen en una pequeña depresión en la cara externa del brazo conocida como tubérculo deltoideo o V deltoidea. Una atrofia del deltoideo se ve en las lesiones del nervio axilar (o circunflejo) y es fácilmente reconocible a la inspección.



- **El pectoral mayor**, un músculo también de forma triangular que, desde las costillas, el esternón y la clavícula, va a formar un tendón que, dirigido hacia fuera y arriba, va a insertarse en el tercio superior del húmero al lado de la corredera bicipital. Al ser un músculo aductor, flexor y rotador interno del brazo, se va a poner de manifiesto de forma muy evidente en la cara anterior del tórax en la típica posición del culturista. Las rupturas del tendón del pectoral mayor son muy raras, pero cursan con una característica desaparición del relieve anterior de la axila. Lo que no es tan infrecuente es la ausencia congénita de todo o parte del pectoral mayor.

- **El bíceps braquial**, muy evidente en la cara anterior e interna del brazo, especialmente en flexión del codo y supinación del antebrazo, sus dos grandes funciones puesto que se inserta en la tuberosidad bicipital del radio. Inervado por el nervio músculo-cutáneo, su tendón largo pasa entre las dos tuberosidades de la cabeza del húmero y se inserta en el *labrum* superior de la glenoides, y su porción corta va a la apófisis coracoides formando un tendón conjunto con el músculo coracobraquial.



5

La ruptura del tendón largo del bíceps produce una deformidad muy característica llamada “**signo de Hueter**” o “**deformidad de Popeye**” porque el músculo aparece caído como una bola en la parte inferior del brazo (Fig. 5).

- **La fosa supraclavicular**, habitualmente vacía y palpable, puede estar ocupada por adenopatías o tumores, tanto primarios como el tumor de Pancoast, como metastásicos, por lo que deberá observarse y palparse siempre ante un dolor en la región del hombro.

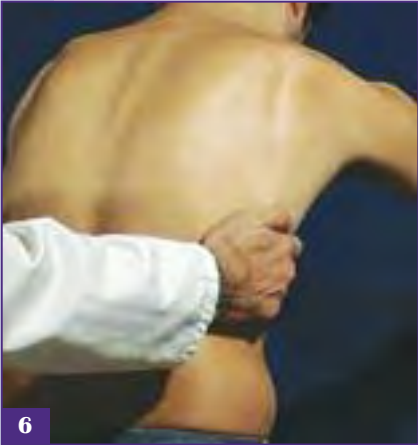### Visión posterior

Permite observar la situación de la escápula, pero muy especialmente de los músculos que, insertándose en ella, contribuyen a la movilización del hombro y del brazo. El relieve óseo más visible es la espina de la escápula, una prominencia transversal que divide este hueso en dos partes desiguales o fosas, una superior que alberga el músculo supraespinoso, y otra inferior que alberga el infraespinoso y el redondo menor, todos ellos cubiertos por la mitad inferior del trapecio y el dorsal ancho. Puede haber una *elevación congénita de la escápula en la deformidad de Sprengel*, pero también una asimetría escapular en la escoliosis y después de una cirugía torácica. La llamada “*escápula alata*” se ve en deficiencias de inervación del serrato anterior y del romboides, y se pone de manifiesto al obligar al enfermo a empujar una pared. Si existe, hay que pensar en una lesión del nervio torácico largo (Fig. 6).

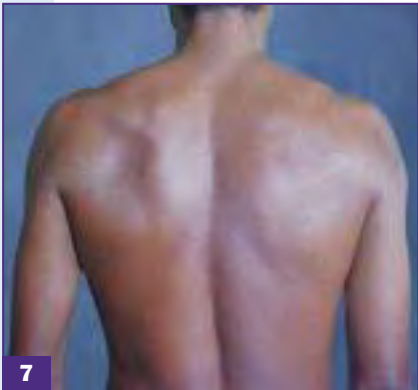Las atrofias de los músculos situados por encima de la espina de la escápula (supraespinoso) o por debajo de ella (infraespinoso y redondo menor) son muy llamativas a la inspección y nos han de hacer pensar en una afectación neurológica, especialmente una lesión del nervio supraescapular (Fig. 7).

El borde interno de la escápula se pone de manifiesto en hiperrotación interna del hombro y en las mencionadas deficiencias del serrato anterior y del romboides, insertándose en su ángulo súpero-interno el músculo angular del omóplato, un punto-gatillo (*trigger point*) muy característico en la patología cervical, espe-

cialmente en el llamado *latigazo* de los accidentes de tráfico, y en la fibromialgia. El borde externo de la escápula, cubierto por el dorsal ancho, no es visible ni palpable, así como tampoco el borde superior, cubierto por el trapecio y el supraespinoso.



6



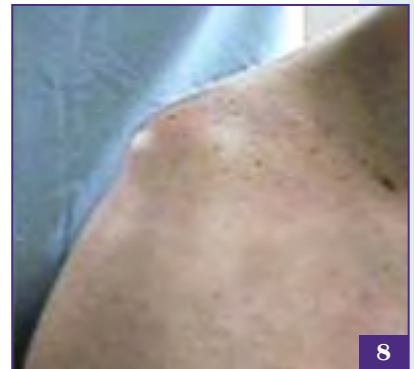7

## PALPACIÓN

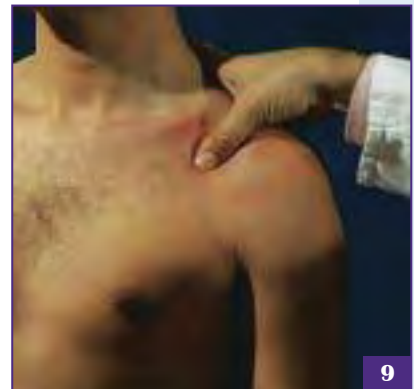### Visión anterior

La palpación del hombro debe confirmar los datos de la inspección. Siguiendo la misma sistemática, palparemos:

- **La clavícula**, en la que encontraremos dolor, crepitación y movilidad patológica a la palpación si hay una fractura, y el típico abultamiento del callo fracturario una vez consolidada ésta.
- **La articulación acromioclavicular**, en la que si hay una luxación o subluxación podrá evidenciarse el *signo de la tecla* (Fig. 8). La palpación de la articulación acromioclavicular y la valoración de su estabilidad es más sencilla si con una mano traccionamos del brazo hacia abajo y con el dedo índice de la otra empujamos la clavícula. La misma maniobra pero en sentido contrario, es decir, tirando el brazo hacia arriba y la clavícula hacia abajo ha de permitir valorar la reducción de una luxación o subluxación acromioclavicular y su mantenimiento o no con tratamiento ortopédico (vendaje de Robert Jones).
- **La articulación esternoclavicular**, que no es necesario palpar si está en luxación anterior porque es muy evidente. Lo que sí será útil es valorar su reductibilidad colocando el brazo en abducción y retroimpulsión máxima (brazo extendido hacia atrás) y empujando la clavícula hacia la reducción.
- **El acromion**, palpable habitualmente solo sus bordes lateral y posterior, y en general indoloro. En caso de patología subacromial, especialmente inflamatoria o degenerativa del manguito rotador, puede ser dolorosa la punta del acromion y la entrada anterior del espacio subacromial (bursitis subacromial).
- **El troquíter**, situado por debajo del borde externo del acromion, es doloroso a la palpación cuando hay una tendinitis o una ruptura del manguito de los rotadores. Ello puede evidenciarse más fácilmente si se coloca el hombro del enfermo en extensión (brazo hacia atrás), lo que hace más prominente y fácil de palpar el troquíter.
- **La apófisis coracoides**, situada en la cara anterior del hombro, unos 2-3 cm por debajo de la clavícula, es posible palparla en profundidad con el dedo pulgar (Fig. 9).
- **La corredera bicipital**, situada también anteriormente, a unos 3-4 cm por debajo del acromion, es dolorosa en la tendinitis bicipital y palpable a unos 10 grados de rotación interna del brazo y doblando el codo contra resistencia en supinación completa. La confirmación del diagnóstico la obtendremos con las maniobras específicas que se detallan más adelante.



8



9



### Visión posterior

La palpación de la cara posterior del hombro empieza localizando **la espina de la escápula** y palpando la musculatura supraespinal (Fig. 10) e infraespinal (Fig. 11).

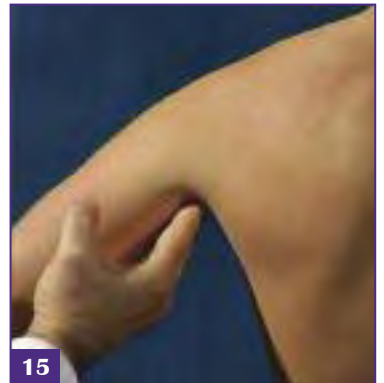
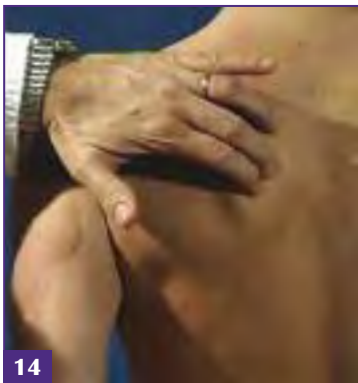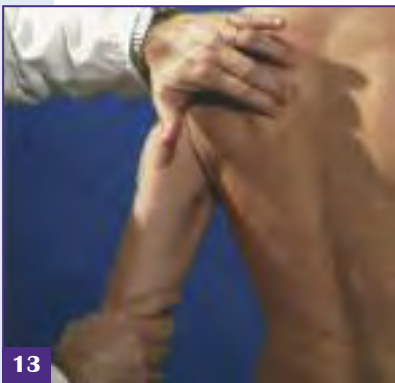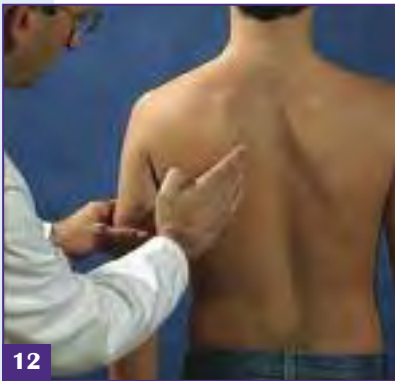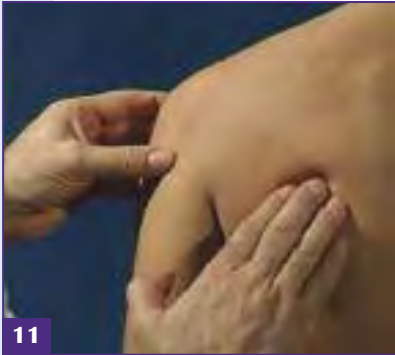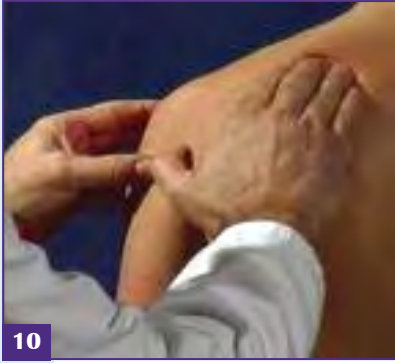Con la mano extendida y movilizándolo el brazo hacia delante y hacia detrás, se valorará si hay dolor o crepitación a nivel de la articulación escápulo-torácica, sugestiva de un osteoma o de una bursitis en esta localización (Fig. 12).

La palpación del romboides y del borde medial de la escápula es posible poniendo el brazo hacia atrás y hacer que el enfermo empuje contra resistencia (Fig. 13).

La palpación bidigital comparativa del músculo trapecio nos indicará contractura a este nivel, a menudo relacionada con patología traumática o degenerativa de la columna cervical (síndrome del latigazo cervical).

Un punto gatillo (*trigger point*) que suele ser también doloroso en estos casos, pero igualmente en la fibromialgia, es el de la inserción distal del músculo angular del omóplato en el ángulo súper-interno de la escápula (Fig. 14).

Desde detrás podrá palparse también el músculo dorsal ancho, el borde lateral de la escápula y sobretodo la axila, en la que pueden evidenciarse ganglios en diversas patologías pero en la que podrá palparse asimismo la arteria axilar y el tendón del pectoral mayor (Fig. 15).



## MOVILIDAD

El hombro se mueve en los tres planos del espacio: en el plano sagital en flexión (antepulsión) y extensión (retropulsión), en el plano coronal en abducción (separación) y aducción (aproximación) y en el plano horizontal en rotaciones externa e interna.


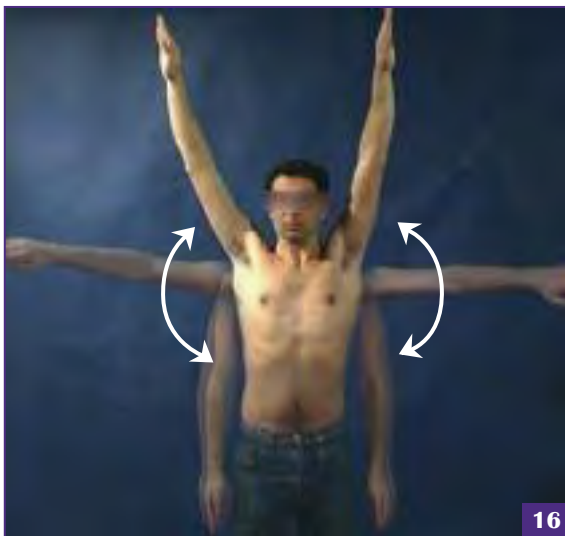
La valoración de la movilidad del hombro, aunque parezca lo contrario, no es fácil, tanto por las importantes variaciones individuales como por la propia diferencia, especialmente en las rotaciones, entre el brazo dominante y el brazo no-dominante. Se explorará primero la movilidad activa y después la pasiva, sea en bipedestación, sedestación o decúbito.

### *Movilidad activa*

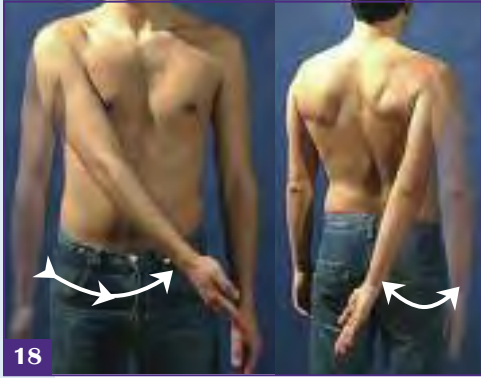• **La abducción** se evalúa haciendo que el enfermo haga palmas arriba. Se observará que la abducción es distinta según se haga con el brazo en rotación interna o en rotación externa.

La abducción en rotación interna llega solo a los 160° porque el troquíter choca contra el acromion, pudiendo llegar a la vertical a costa de la articulación escapulo-torácica (Fig. 16). La abducción en rotación externa, en cambio, sí permite llegar, en condiciones normales, a los 180° (Fig. 17).


La abducción activa sirve para valorar el **arco doloroso del hombro**, que puede verse en varias patologías y que consiste en la posibilidad de abducción activa sin dolor del hombro hasta los 70°-80°, un arco doloroso hasta los 120°-130° (si el enfermo es todavía capaz de hacerlo) y una nueva mejoría paradójica del dolor hasta los 180°. En ocasiones, el enfermo moviliza la escapulo-torácica para aumentar la posibilidad de abducción, y esto se verá fácilmente desde atrás (pérdida del ritmo escapulo-humeral de Codman).







- **La aducción** puede medirse de dos maneras diferentes (Fig. 18): por delante del cuerpo, que llega hasta los 60°, o por detrás del cuerpo, que en este caso es menor (45°) y se corresponde, en parte, con la rotación interna. La aducción activa puede ser dolorosa en la patología degenerativa acromioclavicular.



- **La antepulsión o flexión anterior del hombro** es posible hasta los 160°-180° (Fig. 19) en condiciones normales, pero puede verse limitada en la artritis, la rigidez post-traumática o post-quirúrgica y en la patología inflamatoria del manguito de los rotadores.

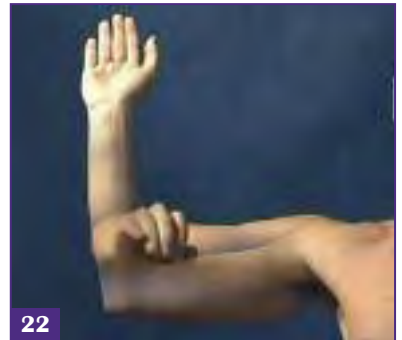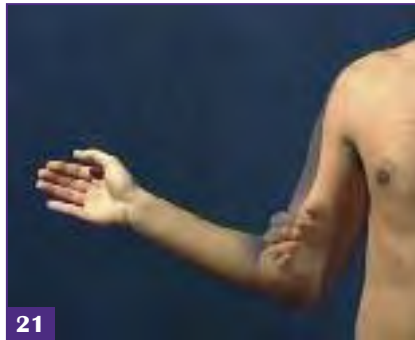
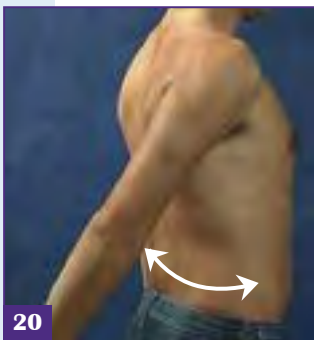
- **La retropulsión o extensión del hombro** consiste en el movimiento hacia atrás del brazo en el plano sagital, y es poco importante en la valoración global de la movilidad de esta articulación, llegando solo a 40°-60° (Fig. 20).

- **La flexo-extensión horizontal** del hombro es una posibilidad de movimiento por el cual el brazo, abducido a 90°, se mueve en el plano horizontal hacia delante y hacia detrás. La llamada flexión horizontal es de unos 135°, mientras que la extensión horizontal es de unos 40°-50°.

- **La rotación externa** puede medirse en neutro (es decir, con el brazo pegado al cuerpo) o en abducción de 90°.

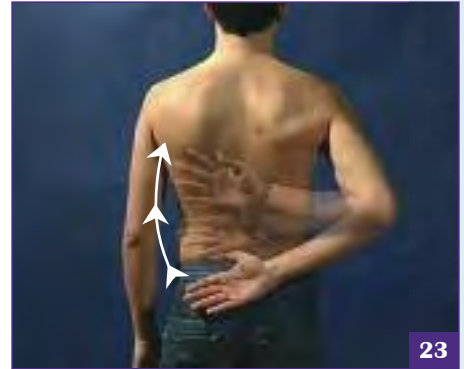La *rotación externa en neutro* es de unos 70°, aunque pueden considerarse normales entre 45° y 90°, puesto que hay muchas variaciones individuales (Fig. 21).

La *rotación externa en abducción de 90°* llega, e incluso sobrepasa a veces, los 90°, siendo mayor en el brazo dominante que en el no dominante (Fig. 22).



La rotación externa activa puede estar disminuida o abolida en las rupturas del manguito de los rotadores, y queda limitada intencionalmente en las técnicas de estabilización quirúrgica abierta de la luxación recidivante del hombro, en el que retensa el músculo subescapular (técnica de Putti-Platt).

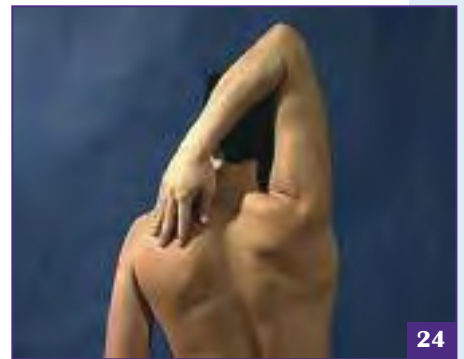- **La rotación interna** también puede medirse en abducción de 90° y entonces es de solo 30°, pero en general se evalúa por sí el enfermo puede llegar a la nalga, al sacro, a la columna lumbar o a la columna dorsal (a nivel D7-D10). Este movimiento de rotación interna es de 60-80° (Fig. 23).



23

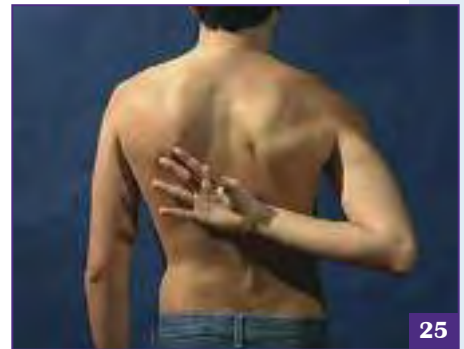- **La prueba de rascado de Apley ("scratch test")**, sirve para valorar de forma rápida toda la movilidad activa del hombro:

En un *primer tiempo* se dice al enfermo que coloque la mano detrás de la cabeza y que llegue a rascarse la escápula contraria, con lo que se evalúa la abducción y la rotación externa (Fig. 24).



24

En un *segundo tiempo* se le dice al enfermo que sitúe la mano detrás de la espalda hasta la punta de la escápula contraria para valorar la aducción y la rotación interna (Fig. 25).



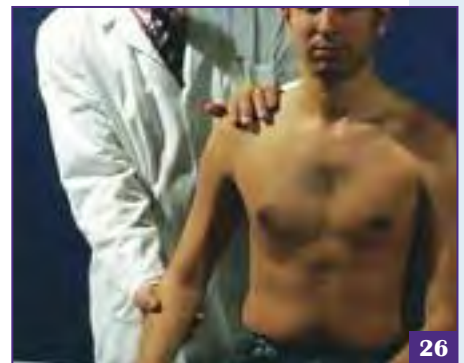25

### Movilidad pasiva

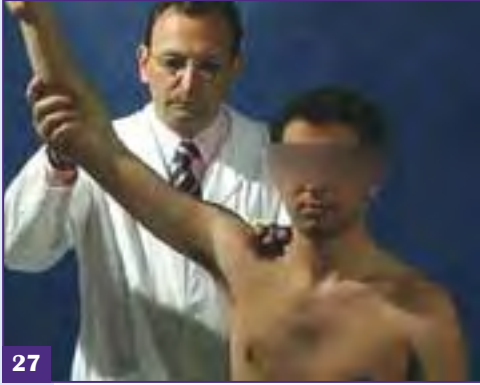El estudio de la movilidad pasiva suele suceder a la valoración de la movilidad activa y sirve para distinguir entre procesos de retracción capsular y procesos algícos con limitación de origen muscular.

En el hombro se efectúa con el paciente de pie o sentado, aunque también puede hacerse con el paciente en decúbito supino.

Siguiendo la metodología de Codman, se recomienda valorar la movilidad pasiva del hombro con el enfermo en sedestación y el explorador situado detrás de él con una mano en el hombro, de manera que el dedo pulgar fije la escápula y el resto de los dedos la clavícula y el acromion, y con la otra sujetando el brazo para efectuar la exploración (Fig. 26).



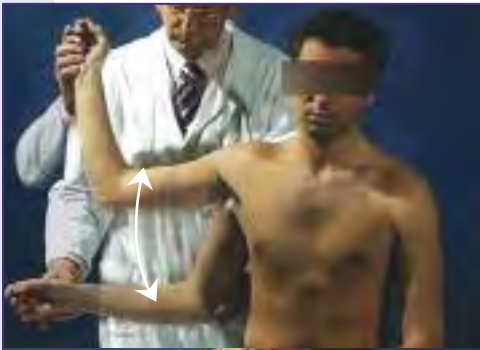26



27

Debe advertirse al enfermo que esta exploración no tiene que ser necesariamente dolorosa, para que no haga resistencia por miedo a que le genere dolor.

- La **abducción pasiva** puede ser la normal en casos de inflamación o ruptura del manguito rotador, aun cuando, en estos casos, la abducción activa esté muy limitada. Si tanto la abducción activa como la pasiva están limitadas, habrá que pensar en el llamado “*hombro congelado*” (Fig. 27).

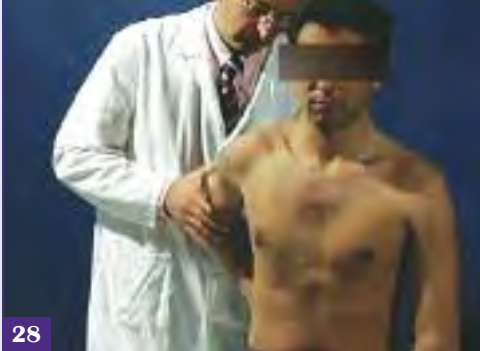

28

- Las **rotaciones** nos informarán de una eventual inestabilidad glenohumeral o de una rigidez de esta articulación, recordando que la rotación interna es a menudo la última en recuperarse después de un tratamiento de rehabilitación.

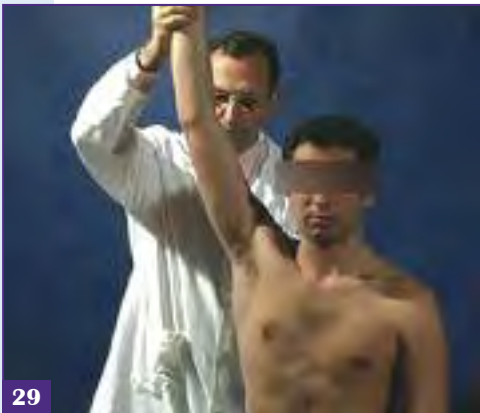Como se verá más adelante, una rotación externa pasiva forzada puede crear en el enfermo una aprensión a sufrir una luxación en casos de inestabilidad y, por tanto, una limitación voluntaria de la misma.

En cambio, una limitación real de la rotación externa pasiva y de la supinación del antebrazo en flexión anterior es típica de la luxación glenohumeral posterior inveterada (*signo de Rowe*) (Fig. 28).



28

- La **flexo-extensión pasiva** también nos servirá para discriminar, en caso de limitación de la antepulsión activa, una debilidad muscular de una afectación de los tendones del manguito rotador (Fig. 29).

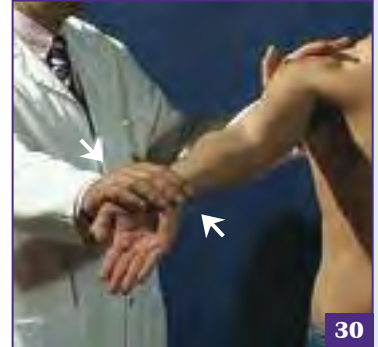

29

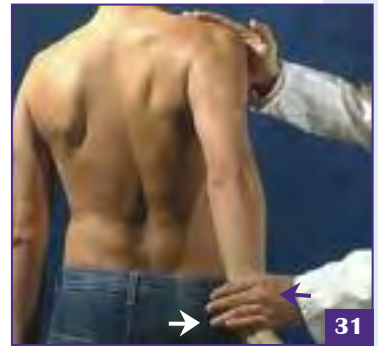- La **aducción pasiva**, especialmente la maniobra de cruzar el brazo por delante del cuerpo hasta colocar la mano en el otro hombro, solo es útil para observar si hay dolor provocado en la articulación acromioclavicular.

## PRUEBAS DE VALORACIÓN MUSCULAR DEL HOMBRO

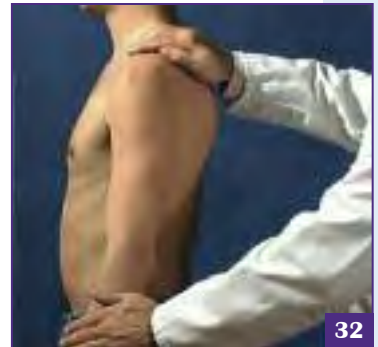- **La flexión anterior o antepulsión** del hombro depende del tercio anterior del deltoides y puede testarse haciendo que el enfermo inicie la flexión y luego el examinador le opone resistencia a que lo siga haciendo con una mano, mientras que la otra, colocada sobre el hombro, comprueba la contracción de esta porción muscular (Fig. 30).
- **La extensión o retropulsión del hombro**, depende del tercio posterior del deltoides y se valora igualmente haciendo que el enfermo tire el brazo hacia atrás contra resistencia (Fig. 31).
- **La abducción** depende fundamentalmente de la parte media del deltoides, a pesar de que clásicamente se ha dicho que el iniciador de la abducción era el supraespinoso. Por este motivo, la abducción resistida en sus primeros grados, parece más una variante de la maniobra de Jobe para el supraespinoso (Fig. 32), mientras que a un mayor grado de abducción se valora puramente el deltoides (Fig. 33).
- **La aducción** del hombro está a cargo del pectoral mayor y se valora haciendo que el enfermo haga una ligera antepulsión y luego creando resistencia a la aproximación del brazo (Fig. 34).
- **La rotación externa** valora la función del infraespinoso y del redondo menor, inervados el primero por el nervio supraescapular y el segundo por el nervio axilar o circunflejo, y se hace con el codo a 90° y oponiendo resistencia a la rotación externa (Fig. 35).
- **La rotación interna**, en cambio, depende de varios músculos: subescapular, pectoral mayor y dorsal ancho. Para valorar el subescapular se hará una maniobra resistida con el brazo por detrás del cuerpo, de



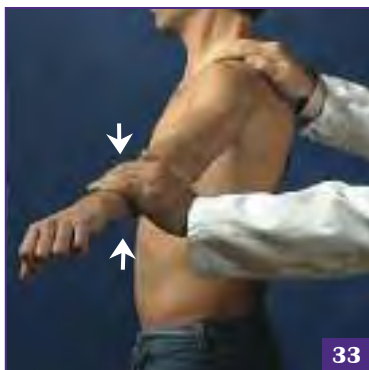
30



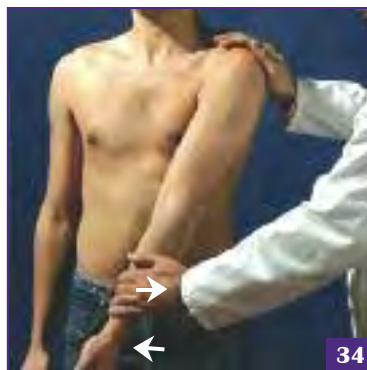31



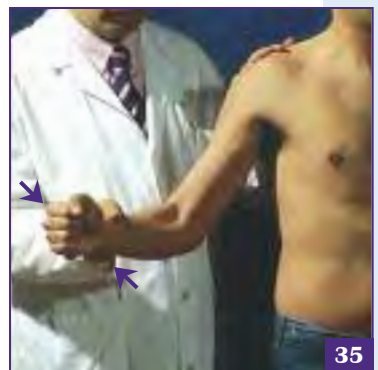
32



33

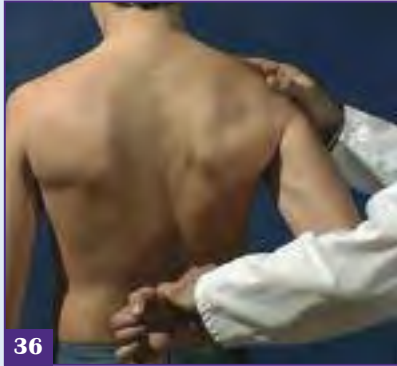

34



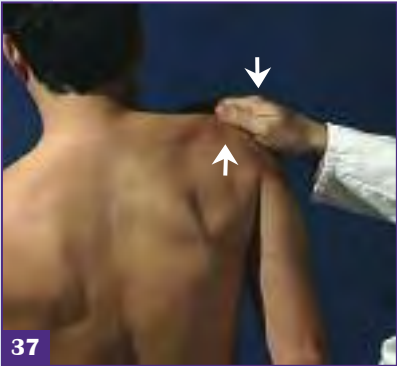35





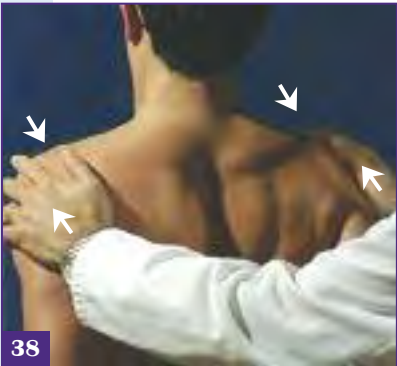36

manera parecida a como se describirá en el Test de Gerber (Fig. 36), aunque también puede hacerse oponiendo resistencia a la rotación interna con el brazo delante del cuerpo, y el codo a 90°. De hecho, es en esta posición en la que puede testarse mejor el pectoral mayor, pero la rotación interna debe resistirse en discreta extensión del codo. Para valorar el dorsal ancho, inervado por el nervio torácico dorsal, se colocará el hombro en una flexión superior a los 90° y, con el codo igualmente flexionado, se hace realizar al enfermo una rotación interna del brazo resistida.



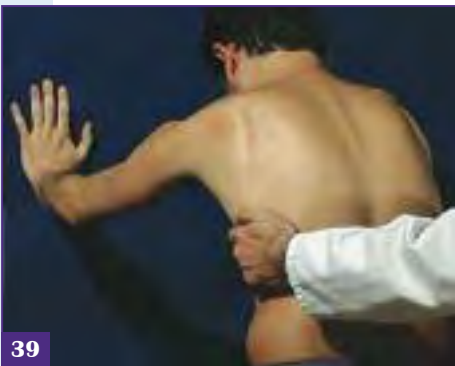37

- **La elevación de la escápula** está a cargo del trapecio, inervado por el nervio accesorio espinal (XIº par craneal) y es fácilmente valorable haciendo que el enfermo levante una o las dos escápulas contra resistencia (Fig. 37).



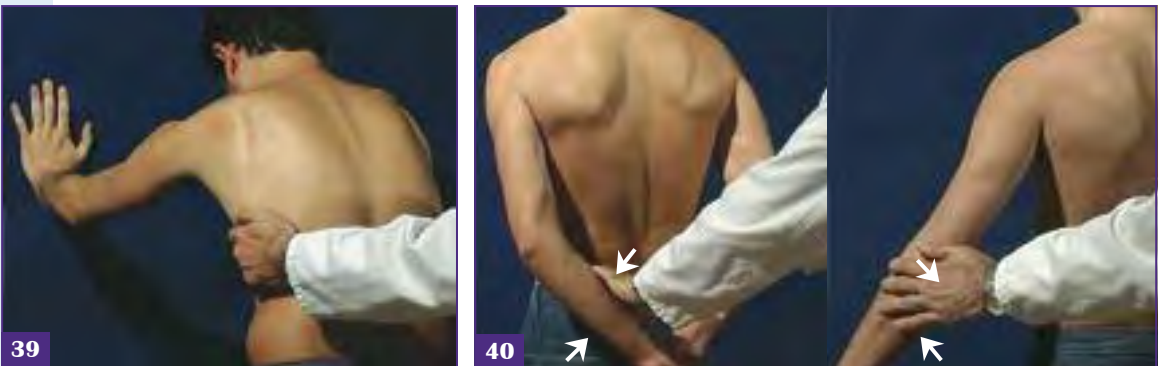
38

- **La retracción de las escápulas** depende del romboides, inervado por el nervio escapular dorsal, y se valora haciendo que el enfermo adopte la "actitud de firmes", es decir, que tire los hombros hacia atrás, mientras se le opone resistencia (Fig. 38).



39

- **La protracción de las escápulas** depende del serrato anterior, inervado por el nervio torácico largo, cuya parálisis provoca la típica "escápula alata". Se valora con la clásica prueba de empujar una pared (Fig. 39).



40

- **La rotación de las escápulas**, en la que participan varios músculos, se valora con el brazo atrás (rotación hacia adentro de la punta de la escápula), una función que depende en buena parte del angular del omóplato, y con el brazo hacia fuera (rotación hacia fuera de la punta de la escápula), que depende de los músculos estabilizadores de este hueso (serrato anterior, romboides y trapecio) (Fig. 40).

## EXPLORACIÓN

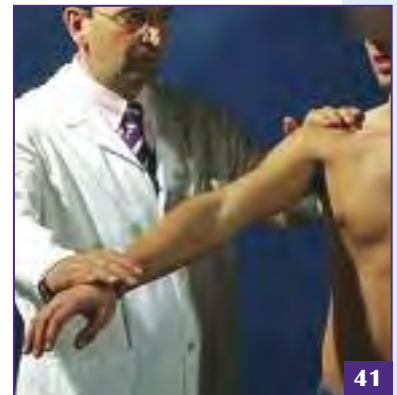### *Patología subacromial*

Las lesiones del manguito rotador son una de las patologías del hombro más frecuentes, y van desde la bursitis subacromial hasta la ruptura completa del manguito. Se consideran una forma de conflicto de espacio, y por este motivo muchas de las maniobras van a provocar dolor, disminuyendo este espacio o comprimiendo las estructuras contenidas en él.

#### ► *Test de Neer*

Este autor norteamericano propuso el concepto de lesiones por impacto o pinzamiento (*impingement*) para significar el conflicto de espacio entre el acromion y las estructuras blandas (bolsa subacromial y manguito rotador) situadas debajo de él. Neer distinguía entre un *impingement* primario, producido por un estrechamiento del continente (forma congénitamente cerrada del acromion, osteófito anterolateral, fracturas del troquíter, etc.) y un *impingement* secundario, producido por una inflamación del contenido (bursitis subacromial, rupturas del manguito, tendinitis calcificante, etc.).

Neer, asimismo, distinguía entre el *impingement sign* y el *impingement test*. Para poner de manifiesto el *impingement sign* de Neer, el examinador con una mano estabiliza la escápula e impide la elevación del hombro y con la otra se procede a levantar pasivamente el brazo en rotación interna y, acaso, discreta flexión del codo. Cuando es positivo, se despierta el dolor entre los 70° y los 120°, reproduciéndose la sintomatología del enfermo por impacto del manguito en la zona anterolateral del acromion (Fig. 41).

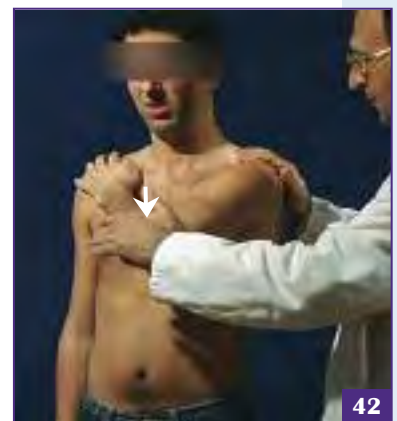

41

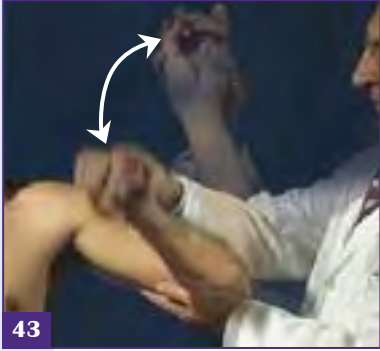
Para saber si el dolor provocado por esta maniobra corresponde a un proceso inflamatorio o a una rotura del manguito, Neer propone la infiltración anestésica del espacio subacromial y la repetición de dicha maniobra (*impingement test*): si el dolor cede y la función está conservada, se trata de un proceso inflamatorio. Si hay una rotura del manguito, aunque el dolor ceda, la función (en especial la abducción activa) estará limitada.

#### ► *Signo de Yocum*

Con el brazo en abducción y la mano colocada sobre el hombro contralateral, se invita al enfermo a levantar el codo contra la resistencia de la mano del explorador. Cuando es positivo, se despierta dolor (Fig. 42), pero este dolor puede corresponder, no solo a un síndrome subacromial, sino también, y más específicamente, a un proceso degenerativo de la articulación acromioclavicular.



42

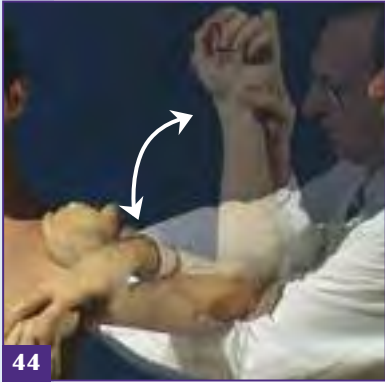

➤ **Signo de Hawkins-Kennedy**

Es también una maniobra para demostrar un conflicto en el espacio subacromial, tanto por patología del manguito rotador, como de la bolsa subacromial. Puede hacerse de dos maneras:

**1ª manera:** sujetando el brazo con el hombro y el codo a 90° de flexión anterior, se realizan movimientos de rotación interna pasiva rápidos, que despiertan dolor. Esta maniobra provoca que, con la rotación interna, el troquíter y el manguito que en él se inserta choquen contra el acromion y el ligamento córaco-acromial, produciéndose un *impingement* y, por tanto, dolor (Fig. 43).

**2ª manera:** bloqueando con una mano el hombro del paciente y descansando el codo sobre el antebrazo del explorador, se imprimirán movimientos de rotación interna pasiva continuados, que provocarán dolor (Fig. 44).



➤ **Impingement test**

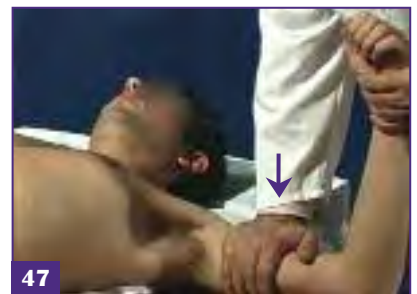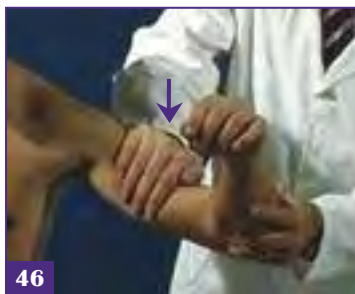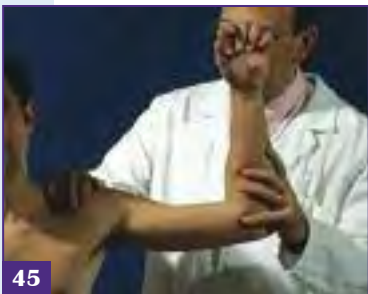Con el paciente sentado, se pone el brazo a 90° de abducción y rotación externa completa, lo que provoca también un síndrome de impacto doloroso (Fig. 45).

➤ **Test del impingement invertido**

Se trata de demostrar que el dolor provocado por las maniobras de impacto, especialmente el *impingement sign*, desaparece al empujar la cabeza del húmero hacia abajo. Hay dos formas:

**1ª forma:** con el enfermo sentado, se coloca el brazo en discreta abducción, flexión anterior y rotación externa, mientras se empuja hacia abajo la cabeza humeral (Fig. 46).

**2ª forma:** con el enfermo en decúbito supino se coloca el brazo en abducción de 90° y rotación externa completa, lo que puede provocar dolor, y se empuja entonces la cabeza del húmero hacia abajo con lo que el dolor desaparece o atenúa (Fig. 47).



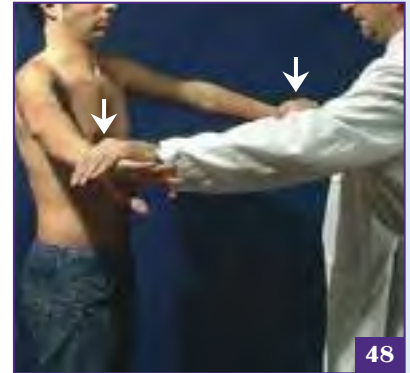## Patología del manguito de los rotadores

En realidad, estas pruebas valoran el dolor o la disfunción selectiva de cada uno de los tendones que forman el manguito rotador, no tanto el conflicto del espacio subacromial, que puede tener otras causas, y cuyas maniobras específicas acabamos de describir.

### Exploración del tendón del supraespinoso

#### ► Test de Jobe

Con el examinador situado delante del enfermo, se le dice que coloque los brazos en abducción de 90°, antepulsión de 30° y rotación interna máxima de los antebrazos, de manera que los pulgares miren hacia abajo. El enfermo debe resistir la fuerza hacia abajo que imprime el explorador (Fig. 48). Si hay una ruptura, es posible que el brazo caiga, pero lo más frecuente es que se produzca dolor que dificulte el mantener el brazo en abducción de 90° y que corresponde a una tendinitis del supraespinoso.



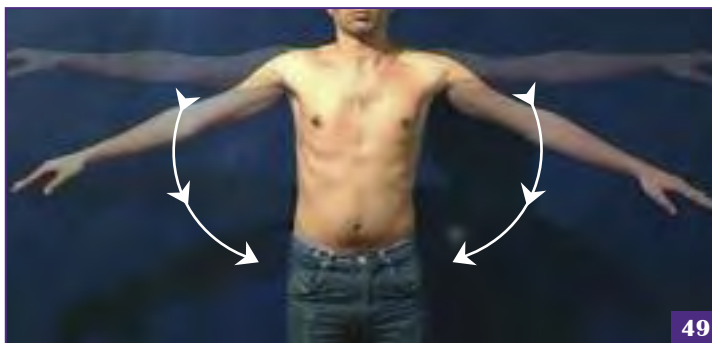48

#### ► Test de Codman o del brazo caído ("drop arm test")

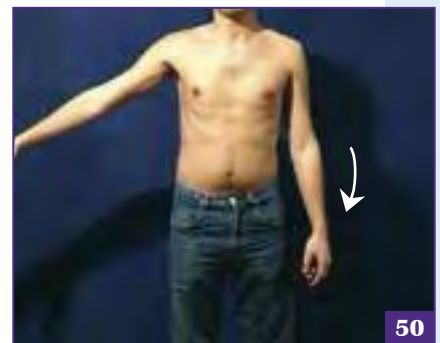En esta maniobra se coloca el brazo en la máxima abducción pasiva posible, incluso por encima de su posibilidad de abducción activa, y a continuación, avisando previamente al enfermo, se le pide que lo vaya descendiendo poco a poco libremente (Fig. 49). Si hay una ruptura extensa del manguito o una parálisis del nervio axilar, el enfermo no puede bajar lentamente el brazo afectado, sino que, a los 90°-100° se le cae (Fig. 50).

#### ► Prueba de Whipple

Aquí el paciente resiste una fuerza hacia abajo aplicada por el examinador sobre su brazo situado en antepulsión, con la palma de la mano dirigida hacia abajo y frente al hombro contralateral. Es una prueba sensible a los desgarros de la parte anterior del supraespinoso.



49



50



### Exploración del tendón del infraespinoso

#### ◆ *Maniobra de Patte*

Consiste en comparar la fuerza de rotación externa. Se hace sujetando el brazo del enfermo a 90° de abducción, 30° de anteversión y el codo en flexión de 90° apoyado sobre el antebrazo del explorador. Entonces se solicita una rotación externa resistida y se compara si hay disminución de la fuerza de los rotadores externos respecto al otro lado. Es una prueba selectiva para el infraespinoso y el redondo menor (Fig. 51).

#### ◆ *Test del infraespinoso*

Con el paciente de pie o sentado, el brazo junto al cuerpo, con el codo flexionado a 90° y el húmero en rotación interna de 45°, se solicita una rotación externa del antebrazo, que el examinador resiste. Si hay dolor o incapacidad para resistir la rotación externa, el test es positivo (Fig. 52).

### Exploración del tendón del subescapular

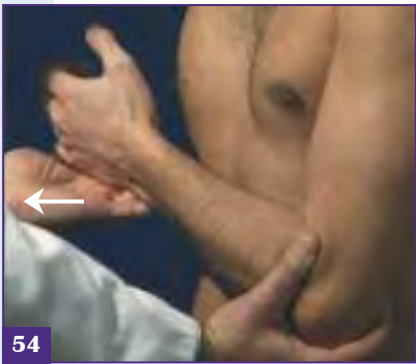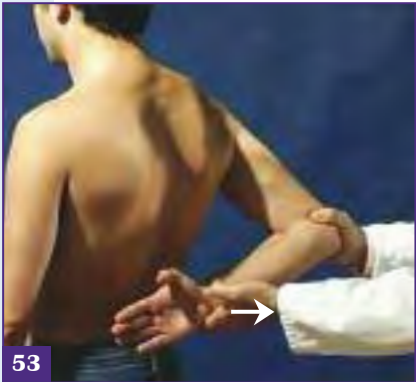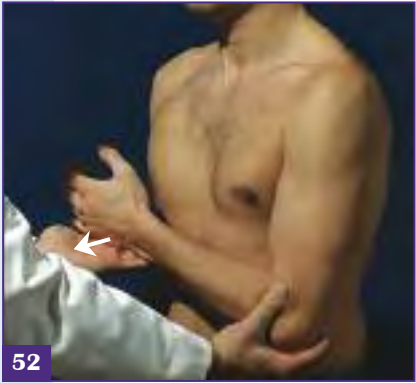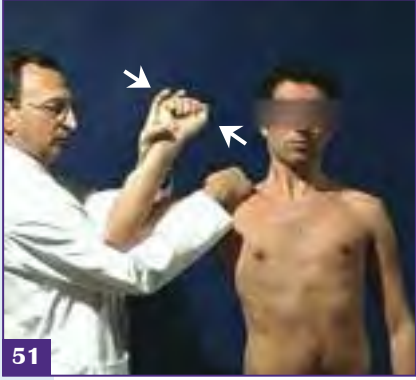#### ◆ *“Lift-off test” de Gerber*

Con el paciente de pie y el examinador situado detrás de él, éste le coloca el brazo atrás (es decir, en rotación interna), con la mano en la columna lumbar, a unos 10 cm de la espalda, pero sin llegar a tocarla. Entonces se aplica una fuerza a la mano que el enfermo debe resistir. Si no es capaz de hacerlo porque hay una ruptura del subescapular, la mano choca contra la columna (Fig. 53).

#### ◆ *Test del subescapular*

Es prácticamente la misma maniobra, pero con el enfermo con el brazo delante del cuerpo, el codo flexionado 90° y la mano en el abdomen. El examinador aplica una fuerza para separar la mano del abdomen, que el enfermo debe resistir (Fig. 54).

Esta prueba es particularmente útil en los casos en los que el enfermo tenga una disminución de la rotación interna que le impida poner la mano atrás como en el Test de Gerber.



## Exploración del tendón largo del bíceps

Antiguamente se pensaba que la tendinitis del tendón largo del bíceps que transcurre por un canal osteofibroso entre las dos tuberosidades del húmero, era una de las causas más frecuentes de dolor en el hombro. Hoy en día se sabe que la mayoría de veces está asociada a una inflamación o ruptura del manguito rotador.

### ► “Palm-up test” de Speed

Con el brazo en flexión anterior de 60°-90°, codo extendido y mano en supinación completa (palma hacia arriba) se indica al paciente que resista la presión hacia abajo de la mano del explorador (Fig. 55). Es una prueba muy sensible para provocar dolor en el canal bicipital si éste está inflamado, pero también es positiva en las lesiones de SLAP tipo II.

### ► Maniobra de Yergason

Con el brazo pegado al cuerpo, el codo en flexión de 90° y la mano en pronación, se provoca dolor en el tendón largo del bíceps al solicitar al enfermo aumentar simultáneamente la flexión y la supinación contra la resistencia del explorador (Fig. 56).

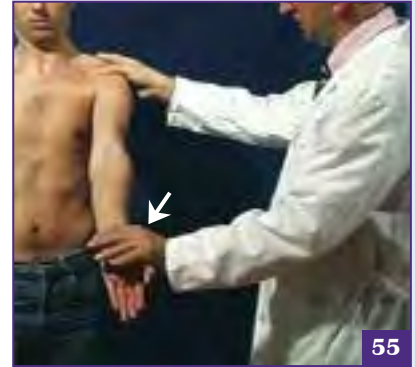Se considera un test menos sensible que el de Speed.

### ► Prueba de Abbott y Saunders

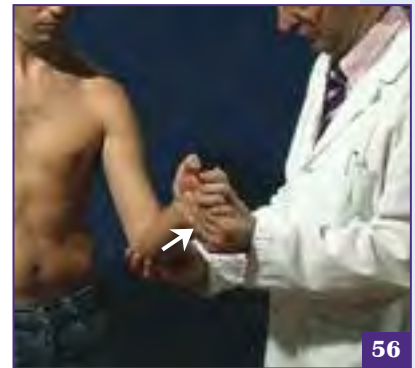En realidad es un test de inestabilidad del tendón largo del bíceps, útil cuando hay una subluxación de dicho tendón de su canal, habitualmente asociado con una ruptura del manguito de los rotadores. Esta prueba se realiza con el enfermo sentado y el explorador, situado detrás del enfermo, con una mano bloquea el hombro y palpa el tendón largo del bíceps y con la otra sitúa el brazo en una abducción de 120° y rotación externa (Fig. 57). A continuación va bajando este brazo lentamente y haciendo rotación interna hasta palpar un crujido doloroso (Fig. 58).

### ► Prueba de Hueter o signo de la bola caída (Signo de Popeye)

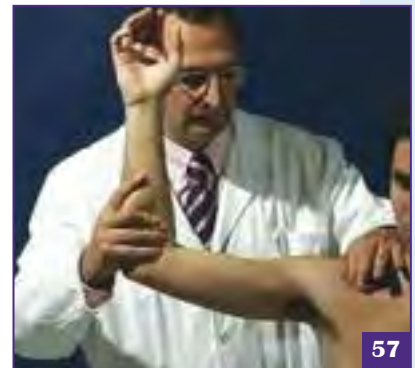Sirve para ver si hay una ruptura del tendón largo del bíceps. Cuando el paciente realiza una flexión del codo contra resistencia con el antebrazo en supinación, si existe una rotura del bíceps, el vientre muscular se desplaza distalmente hacia el codo, apareciendo, al contraerse, como una pelota (Fig. 5).



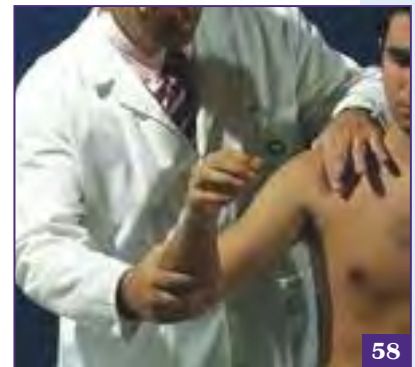
55



56



57



58

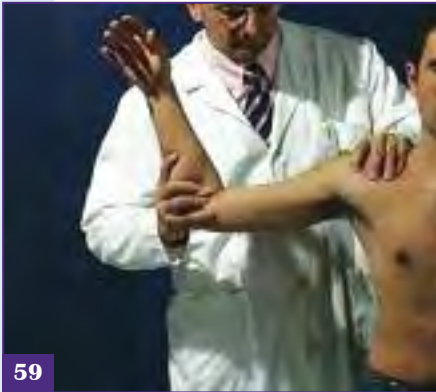### ► Prueba de Ludington

El paciente coloca ambas manos sobre la cabeza con los dedos entrecruzados y las palmas hacia abajo. En esta posición se invita al enfermo a contraer y relajar los bíceps. Si hay una ruptura del tendón de la porción larga del bíceps, la contracción es débil, y si hay una tendinitis esta contracción será dolorosa.

### Signos de inestabilidad anterior

La articulación glenohumeral es la más inestable de las grandes articulaciones del organismo, lo que explica que su luxación no sea infrecuente, especialmente en la práctica deportiva. La inestabilidad del hombro es un diagnóstico clínico que habitualmente se hace sobre la sospecha de una luxación previa, pero no debe confundirse inestabilidad con hiperlaxitud, un estado particular de ciertos enfermos que predispone a la inestabilidad multidireccional y a dolor por esta causa.

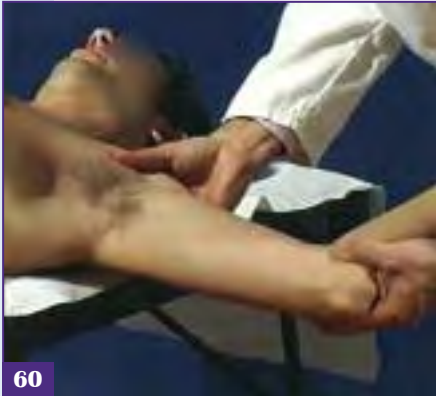Por todo ello, hay que distinguir entre un grupo de maniobras que lo que quieren es provocar en el paciente los síntomas de luxación o subluxación, y unas maniobras que intentan cuantificar el grado de laxitud pasiva del hombro. Con todo, ambos grupos son perfectamente complementarios a la hora de explorar un enfermo.



### ► Test de la aprensión o signo del "armado"

Con el enfermo sentado o de pie y el explorador situado detrás de él, éste coloca una mano sobre el hombro con el pulgar atrás y el resto de los dedos delante, y la otra lleva el brazo en abducción de 90°, rotación externa y flexión del codo también a 90°. Entonces, el pulgar del explorador empuja la cabeza humeral hacia delante mientras fuerza la rotación externa, provocando la aprensión del enfermo si cree que el hombro se le va a luxar hacia delante (Fig. 59).

Hay que hacerlo cuidadosamente, puesto que existe un riesgo real de luxación anterior del hombro, que se evitará con los propios dedos de la mano del explorador situados delante de la cabeza humeral.

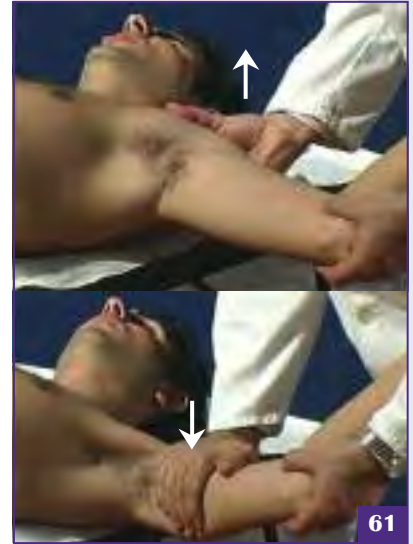

### ► "Fulcrum test" de Matsen

Es la misma maniobra pero con el enfermo en decúbito supino y con el brazo fuera de la camilla. El explorador lo sujeta con una mano por el codo, manteniendo la abducción, rotación externa y flexión del codo a 90°, y con la otra empuja la cabeza del húmero hacia delante (Fig. 60). Cuando la maniobra es positiva, indica una inestabilidad anterior recidivante.

### ► Test de recolocación de Jobe

En la posición anterior, es decir, con el enfermo en decúbito supino y el brazo fuera de la camilla, el explorador, en un primer tiempo, efectúa la maniobra de aprensión empujando la cabeza del húmero hacia delante, pero después empuja dicha cabeza hacia atrás y observa como desaparecen el dolor y la aprensión (Fig. 61).



61

### Signos de inestabilidad posterior

#### ► Test de aprensión posterior

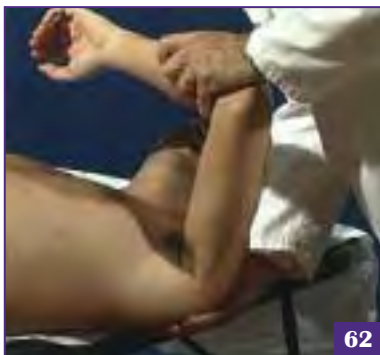Paciente en decúbito supino. El explorador coloca una mano por debajo del hombro y la otra se coloca el brazo y el codo en flexión anterior de 90°. Entonces, sujetando el codo, se hace rotación interna discreta y se empuja sobre el codo hacia atrás, provocando la aprensión del enfermo, que cree que va a sufrir una luxación posterior (Fig. 62).

#### ► Test de apretar y tirar ("Push-Pull test")

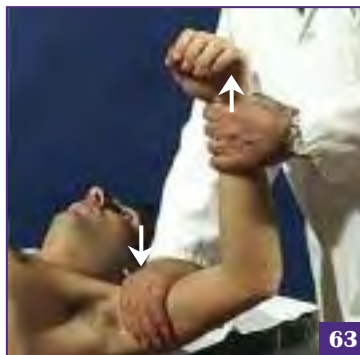Paciente en decúbito supino. Una mano coge el brazo del paciente por la muñeca y la coloca en abducción de 90° y ligera flexión anterior. Con la otra empuja la cabeza del húmero hacia abajo, mientras tira de la muñeca hacia arriba. Si hay aprensión o dolor, es probable que tenga una inestabilidad posterior (Fig. 63).

#### ► "Jerk Test"

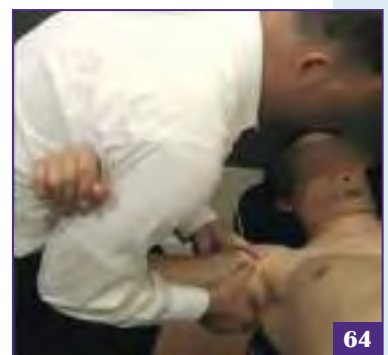Con el brazo del paciente a 90° de antepulsión y rotación interna, se aplica presión sobre el codo mientras se estabiliza la escápula para provocar que la cabeza humeral se desplace hacia atrás. Mientras la cabeza se subluxa hacia atrás, el brazo se abduce y, si hay una inestabilidad posteroinferior, se produce la reducción de la cabeza produciendo un crujido (*jerk*) muy característico (Fig. 64).



62



63



64

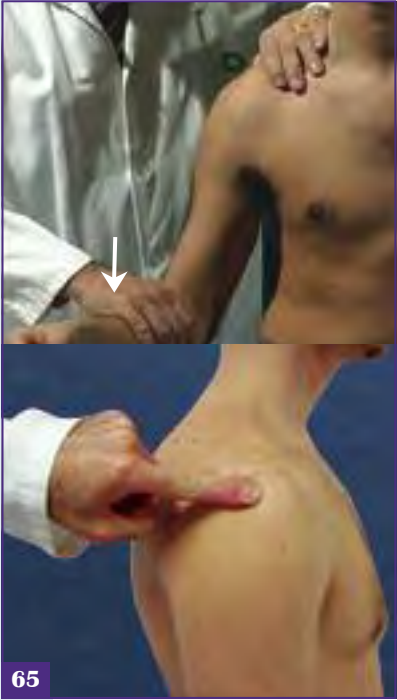

*Signos de inestabilidad multidireccional*

La inestabilidad multidireccional tiene lugar cuando la cabeza humeral puede subluxarse en más de una dirección. Lo característico de ella es la inestabilidad inferior combinada con otra en cualquier dirección. Esta laxitud escápulo-humeral se corresponde, en muchos casos pero no en todos, con una laxitud ligamentosa general propia de determinados pacientes que presentan hiperlaxitud en otras localizaciones, como el codo, el pulgar o los dedos. Algunas de las pruebas, especialmente las del cajón anterior y posterior, pueden ser también positivas en pacientes con inestabilidad multidireccional anterior o posterior del hombro.

► **“Sulcus Test”**

Con el enfermo sentado, el brazo colgando a 20° de abducción y flexión del codo a 90°, el explorador con una mano hace contratracción en el hombro contralateral y con la otra se empuja hacia abajo el brazo afecto en rotación neutra, apareciendo un surco en la piel que significa que existe una inestabilidad inferior (cajón inferior) (Fig. 65).



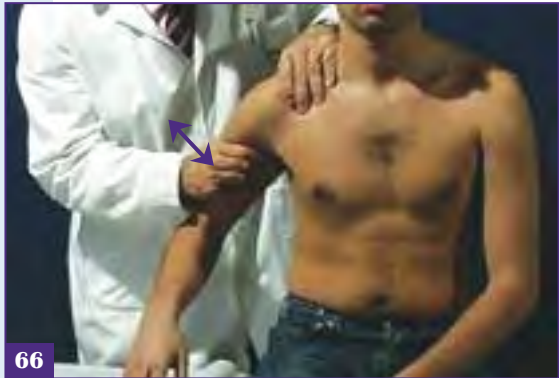65

► **Test del cajón anterior y posterior de Rockwood**

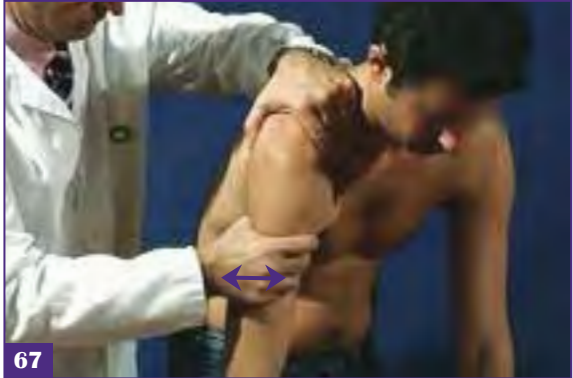Se hace con el enfermo sentado, bloqueando con una mano la escápula y la clavícula, y con la otra tirando hacia delante, y hacia atrás la cabeza humeral, valorando como patológica una movilidad anteroposterior excesiva o anormal (Fig. 66).

► **Test del cajón anterior y posterior de Rodineau**

Es la misma maniobra pero con el enfermo de pie, y ligeramente inclinado hacia delante para mantener relajada la musculatura (Fig. 67).

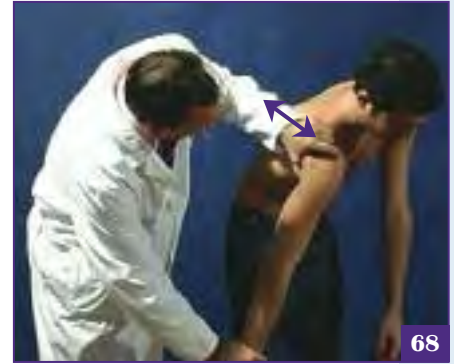

66



67

En la **modificación de Rowe**, el explorador se sitúa detrás del enfermo cogiendo con la mano derecha la muñeca derecha del enfermo, y con la otra, situando el pulgar atrás, empuja la cabeza humeral hacia delante y hacia atrás, y, tirando con las dos manos, hacia abajo para demostrar una inestabilidad multidireccional (Fig. 68).



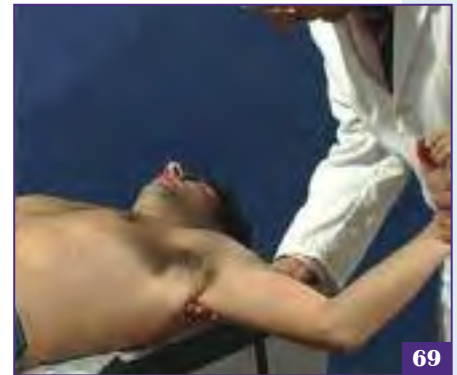68

### Pruebas de integridad del labrum

Es esta una patología nueva, conocida y tratada tan solo desde la introducción de la artroscopia de hombro. Los americanos la llaman lesiones por SLAP (*Superior Labrum from Anterior to Posterior*) (Snyder, 1990), producidas por una tracción brusca del bíceps en la fase de desaceleración de ciertas prácticas deportivas (voleibol, tenis, béisbol, etc.).

Existen cuatro tipos de lesiones SLAP:

- En el tipo I (*SLAP I*), descrito por Andrews en 1985, habría un desgarro del *labrum* superior, pero el bíceps se mantendría estable.
- En el *SLAP II*, además del desgarro del *labrum* superior, habría una avulsión de la inserción del bíceps.
- La lesión por *SLAP III* sería una ruptura “en asa de cubo” del *labrum* superior, sin necesariamente estar afectada la inserción del bíceps.
- En el *SLAP IV*, la lesión “en asa de cubo” del *labrum*, se extiende a la inserción del tendón del bíceps, que se subluxa hacia dentro de la articulación.



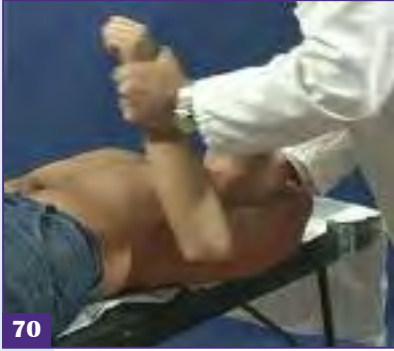69

El diagnóstico de estas lesiones es muy difícil porque los síntomas son poco definidos y no encajan en la patología del manguito rotador, ni en la de la inestabilidad. Parece ser que solo la resonancia magnética nuclear con gadolinio ayuda al diagnóstico, pero no sirven las radiografías, la TAC, ni la artrografía.

Las pruebas clínicas de integridad del *labrum* intentan poner de manifiesto un salto articular o un resalte, que el paciente refiere como un pseudobloqueo o una subluxación cuando el brazo está en abducción y rotación externa, porque el dolor producido al retropulsar el brazo es muy poco específico.

#### ► “Clunk test” de Andrews

Con el paciente en decúbito supino, el examinador coge el brazo del enfermo, colocando una mano debajo de la cara posterior del hombro a explorar, y con la otra sujeta al codo o la muñeca del enfermo, estando el brazo en abducción completa. Con la mano que sujeta el codo o la muñeca, se hace una gran rotación externa: si se oye un crujido (“clunk”), el test se considera positivo e indica un desgarro del *labrum* (Fig. 69).



La modificación de WALCH consiste en provocar otro “clunk”, cuando después de la abducción y la rotación externa se hace una aducción horizontal que “recoloca” el húmero (Fig. 70).

#### ► *Test de compresión activa de O'Brien*

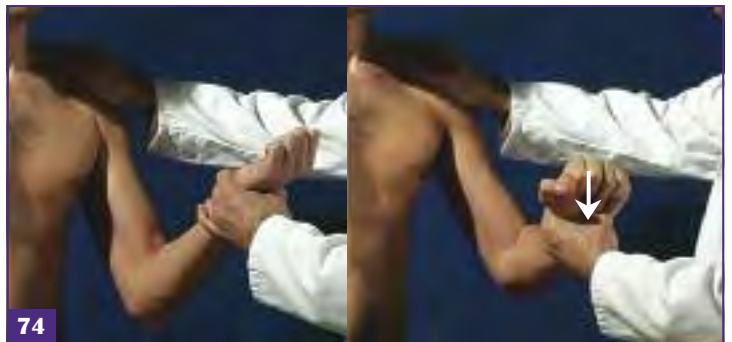
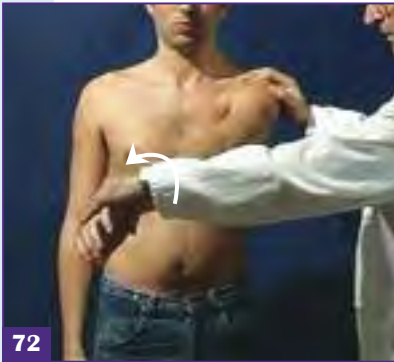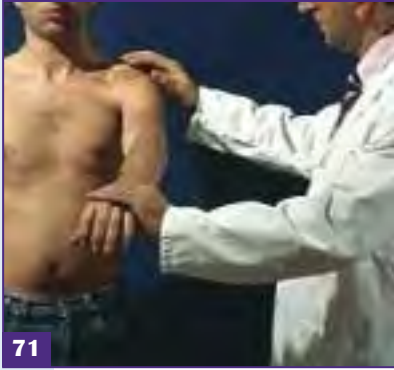Con el enfermo de pie, se coloca el brazo en flexión anterior de 90°, codo en extensión completa, 10°-15° de aducción horizontal y rotación interna intensa, de manera que el pulgar mire hacia abajo (Fig. 71).

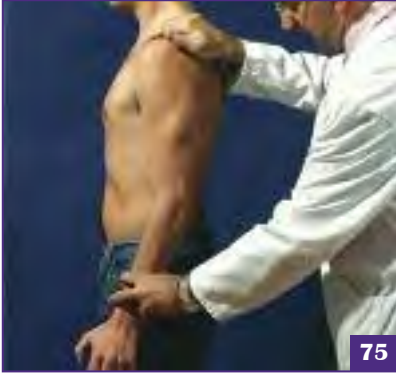El examinador, situado al lado del enfermo, fija con una mano la escápula, y con la otra aprieta hacia abajo el brazo, mientras se indica que supine la mano (rotación externa del hombro). Si se nota un “clic” doloroso, hay que sospechar una lesión de SLAP (Fig. 72).

Originalmente, este test fue concebido para las lesiones de la articulación acromioclavicular, y es una maniobra que provoca dolor si hay una ruptura de *labrum* glenoideo. La localización del dolor puede servir de guía para ambas patologías: si el dolor lo nota en la parte superior del hombro, probablemente sea de origen acromioclavicular, y si lo nota internamente en el hombro, probablemente corresponda a una lesión de SLAP.

#### ► *Maniobras de tensión del bíceps*

Con el enfermo de pie, se coloca el brazo en abducción de 90°, el codo en extensión completa y rotación externa (antebrazo supinado, con la palma de la mano hacia arriba). El explorador, situado detrás, inmoviliza con una mano la escápula y con la otra imprime una fuerza excéntrica en aducción, que el enfermo resiste en abducción (Fig. 73). Como se ha dicho, las maniobras de “palm-up” de Speed y la de Yergason sirven también para detectar lesiones de SLAP, especialmente del tipo II.





### *Pruebas de valoración muscular del brazo*

---

La **flexión** del codo comúnmente se asocia al bíceps, pero en realidad cuando el antebrazo está en supinación, testa el braquial anterior, y cuando el brazo está en pronación, el supinador largo (Fig. 74). La **extensión** contra resistencia sirve para valorar la acción del tríceps y del ancóneo (Fig. 75).

La **supinación** del antebrazo es lo que hace fundamentalmente el bíceps y el supinador corto, aunque también participa en ella el supinador largo (Fig. 76). La **pronación** corre a cargo de los músculos pronador redondo y pronador cuadrado (Fig. 77).





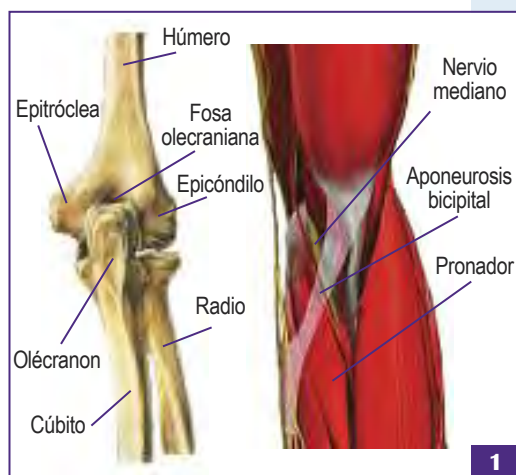
El codo, situado en medio de la extremidad superior, está diseñado para aumentar las posibilidades de uso de la mano. Al flexionar y extender, permite disminuir o aumentar la longitud relativa de la extremidad superior, lo que determina una gran flexibilidad al posicionamiento de la mano, al combinarlo con la extraordinaria movilidad del hombro en los tres planos del espacio. Además, la prono-supinación, una particularidad del ser humano única en el reino animal, que se efectúa tanto en el codo como en la muñeca, le permite a la mano humana todo tipo de movimientos rotacionales y una funcionalidad máxima, siendo los músculos del antebrazo los motores primarios de la muñeca y la mano.

La patología no traumática más frecuente del codo es la epicondilitis, aunque la inspección y la palpación son importantes porque es asiento frecuente de procesos inflamatorios, tanto articulares como extraarticulares, a menudo en relación con enfermedades reumáticas. Con todo, en los últimos años ha adquirido progresiva importancia el tema de la estabilidad del codo, en relación con la práctica de ciertos deportes de lanzamiento, así como la artrosis y la artritis reumatoide como subsidiarias de una prótesis total de codo.

## INSPECCIÓN

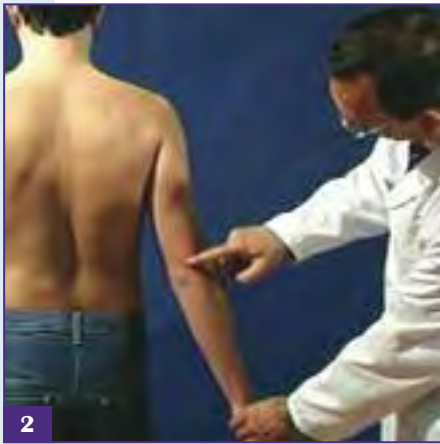### *Visión anterior*

Con el brazo en extensión, la principal referencia anterior del codo es su **pliegue de flexión**, situado a nivel del epicóndilo y la epitroclea, y el contorno oval del músculo bíceps, que tiene una inserción doble, por un lado en el *lacertus fibrosus*, una banda superficial que puede ponerse de manifiesto con el codo en flexión contra resistencia y que se inserta en la fascia medial del antebrazo, y por otro lado, en la tuberosidad bicipital del radio a través de su potente tendón distal, palpable también en flexión



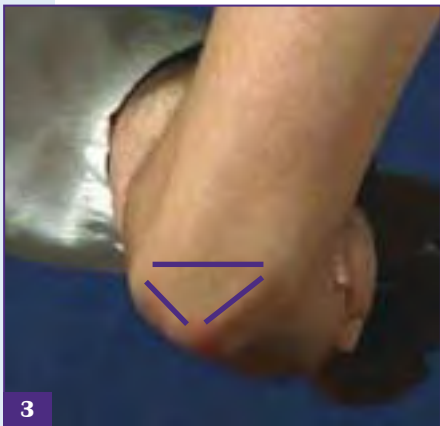y que justifica la acción supinadora de este músculo. Estas estructuras ocultan y protegen la arteria humeral, que transcurre medial al tendón del bíceps, y el nervio mediano, que a su vez está situado por dentro de dicha arteria. Lateral al tendón emerge el nervio musculocutáneo que continúa distalmente como nervio cutáneo lateral del antebrazo (Fig. 1).

Otra referencia anatómica de interés en la cara anterior del codo y el antebrazo son sus **venas superficiales**, las más prominentes de todo el organismo y por ello las más utilizadas para canalizar vías y extraer sangre para analíticas. La *vena cefálica* se dirige proximalmente desde el borde lateral del antebrazo al brazo, la *vena basilica* lo hace por el lado medial, y entre las dos, por debajo, la *vena mediana del antebrazo* que formará aquéllas a través de las *venas medial radial y medial cubital*, que configuran la típica imagen en Y de la cara anterior del codo, por debajo de su pliegue de flexión, en la llamada **fosa cubital** del antebrazo, formada por los grupos musculares que se insertan en el epicóndilo y en la epitroclea. Los primeros forman el llamado *grupo extensor-supinador* (radiales, extensores y supinador largo, el más visible y palpable), mientras que los segundos forman el *grupo flexor-pronador* porque lo integran el pronador redondo y los principales flexores de la muñeca y los dedos.



### *Visión posterior*

En primer lugar, hay que valorar la posición del brazo respecto al cuerpo. En posición anatómica (codo en extensión completa, antebrazo en supinación), y observándolo desde atrás, el brazo y el antebrazo forman un ángulo abierto hacia fuera (*ángulo de valgo del codo*), habitualmente de unos 170° (Fig. 2). Cuando este ángulo es más pequeño se habla de codo *valgo* o *cubitus valgus*. Cuando es mayor, y el antebrazo en lugar de ir hacia fuera va hacia dentro, se habla de codo varo o *cubitus varus*. La causa más frecuente de este tipo de deformidades son las secuelas de fracturas supracondíleas de los niños consolidadas en deficiente posición o con afectación fisaria grave.



La principal referencia anatómica de la cara posterior del codo es el olécranon, que, a 90° de flexión, forma con el epicóndilo y la epitroclea un triángulo equilátero (*triángulo de Nélaton*) (Fig. 3), referencia útil en el diagnóstico de fracturas y luxaciones del codo. El olécranon, como todas las prominencias óseas, dispone de una *bursa* de protección que puede inflamarse en determinados procesos microtraumáticos o reumáticos.

La inspección ha de permitir detectar especialmente si hay alguna **inflamación generalizada**, propia de procesos reumáticos como la artritis reumatoide o la artritis psoriásica, que se

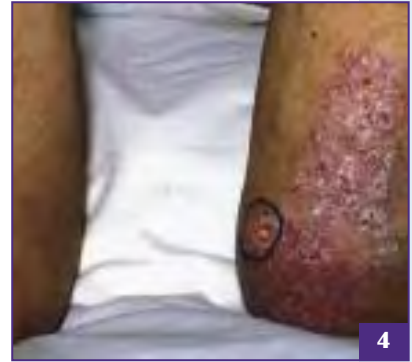acompaña de unas típicas lesiones cutáneas (Fig. 4), o una **inflamación localizada**, la más frecuente de las cuales es el higroma o la bursitis olecraniana (Fig. 5). La referencia muscular es el tríceps braquial, el principal extensor del codo, aunque también los mencionados músculos epicondíleos y epitrocleares.

## PALPACIÓN

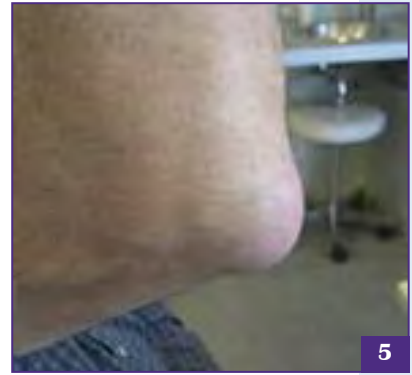La exploración articular se hace palpando el espacio entre el olécranon y el epicóndilo lateral, y entre el olécranon y la cabeza del radio, lugares donde se determinará si existe ocupación articular o engrosamiento sinovial.

Con todo, la palpación más importante del codo es la de los **puntos dolorosos**, que en general corresponden a prominencias óseas o lugares de inserción muscular:

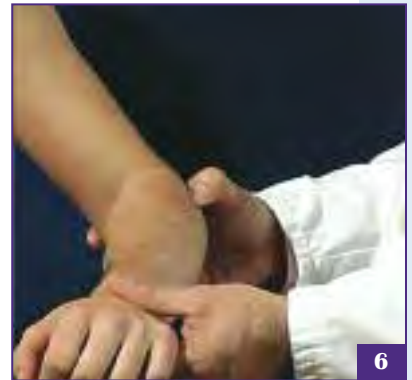- El **epicóndilo**, doloroso en las epicondilitis (Fig. 6).
- La **epitroclea**, dolorosa en las epitrocleitis (Fig. 7).
- El **capitellum**, doloroso en la osteocondritis disecante de Panner.
- La **cabeza del radio**, dolorosa en las fracturas, pero también en las no infrecuentes osteocondritis, que se relacionan a veces con una epicondilitis atípica.
- El **olécranon**, doloroso en las entesitis del tríceps, pero también en la fosisitis olecraniana, un proceso doloroso que se puede ver en determinados deportes, especialmente en el béisbol.
- La **entrada del nervio interóseo posterior del nervio radial a nivel del supinador corto**, a través de una banda ligamentosa conocida como arcada de Fröhse, palpable a cuatro traveses de dedo del epicóndilo con el antebrazo relajado y en pronación. El atrapamiento de este nervio, llamado "síndrome del túnel radial" o síndrome de la arcada de Fröhse, es la neuropatía periférica más importante del nervio radial y de sus ramas, y debe distinguirse de una epicondilitis común por el tipo de dolor y forma de exacerbación, puesto que es un nervio exclusivamente motor, que no se acompaña de parestesias.



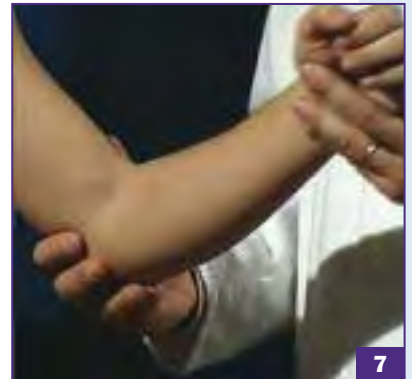4



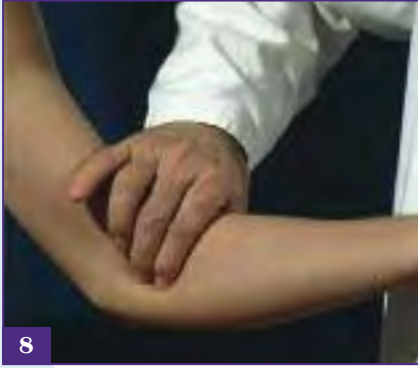5



6



7



8

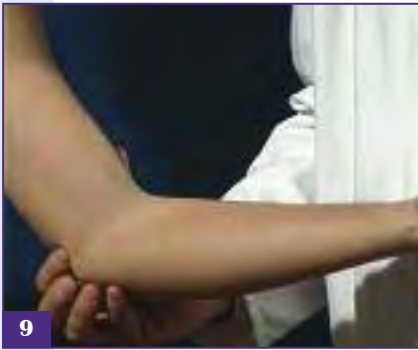• El **tendón distal del bíceps** y el “**lacertus fibrosus**”, la expansión medial del bíceps que cruza los flexores de la muñeca (Fig. 8).

• El **nervio cubital**, palpable a nivel del canal epitrocleo-olecrariano y doloroso en los síndromes de atrapamiento del nervio a este nivel o neuritis cubital (Fig. 9).

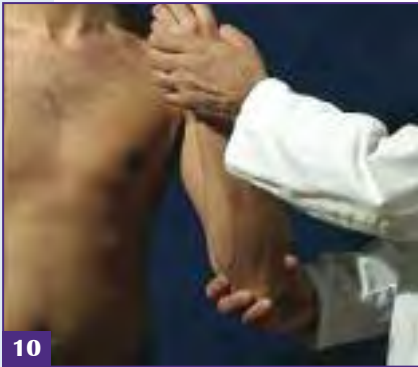• La **arteria humeral** y el **nervio mediano**, que discurren mediales al tendón del bíceps por debajo del “lacertus fibrosus”. El nervio mediano puede quedar atrapado entre las dos cabezas del músculo pronador redondo y producir un síndrome canalicular conocido como síndrome de Kiloh-Nevin o “síndrome del pronador”, caracterizado por dolor a la palpación digital, que se incrementa a la pronación resistida, y parestesias por el territorio del mediano.

• Una entidad poco frecuente es el llamado **síndrome de intersección**, una inflamación localizada en el lugar en que los tendones del abductor largo y extensor corto del pulgar cruzan los radiales, aproximadamente cuatro dedos por encima del tubérculo de Lister. El punto doloroso se palpará en esta localización con el dedo índice en el dorso del antebrazo, estando éste totalmente pronado, y se exacerbará el dolor con la flexión dorsal de la muñeca contra resistencia.

• En el borde lateral del tercio distal del antebrazo se palpará el túnel por el que transcurren el abductor largo y el extensor corto del pulgar, cuya inflamación constituye la frecuente **tenosinovitis de DeQuervain**, que se hace más explícita en flexión y aducción forzada del primer dedo y de la muñeca (*maniobra de Finkelstein*).



9

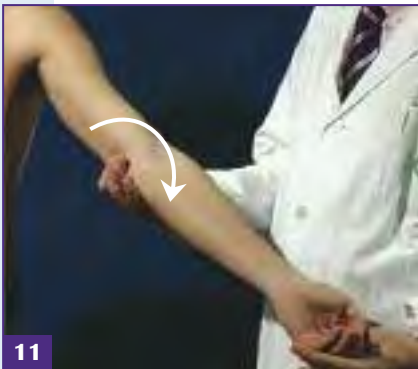


10

## MOVILIDAD

El arco fundamental de movilidad del codo es en flexo-extensión, una posibilidad de movimiento mucho más limitada que la del hombro. La **flexión** normal es de 140° mientras que la **extensión** completa es de 0° (0° de flexión) (Figs. 10 y 11).

Muchas personas, especialmente mujeres jóvenes, tienen cierto grado de **hiperextensión**, tanto por hiperlaxitud como por imperfo-



11

ración de la fosea olecraniana (Fig. 12). En algunos casos, la hiperextensión puede llegar a los 25°-30°, aunque lo más común es que sea de 10°-15°.

Normalmente, en el codo la flexo-extensión activa es igual a la pasiva, aunque hay una posibilidad de aumentar pasivamente la flexión hasta tocar el hombro con la mano.

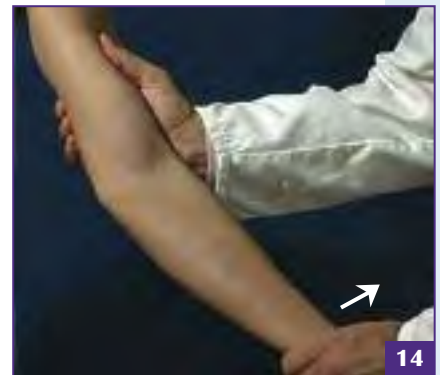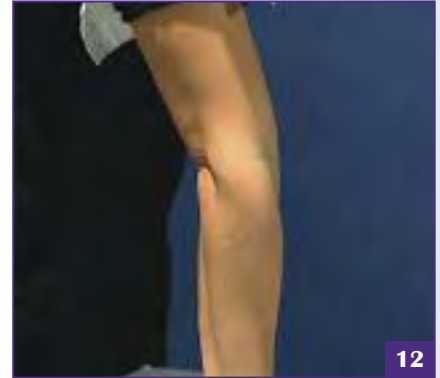El otro gran movimiento del antebrazo es la **prono-supinación**, que como se ha dicho, es un movimiento complejo que se hace tanto en el codo como en la muñeca, y que estudiaremos con detalle al analizar la movilidad de ésta (Fig. 13). La pronación es de 85° en flexión del codo y con éste pegado al cuerpo, y la supinación de otros 85° con el codo en la misma posición. Cuando hay una limitación de la prono-supinación, especialmente de esta última, que es un movimiento exclusivo de la mano humana, el paciente la intentará compensar aduciendo el codo sobre el abdomen para rotar el cúbito y maximizar la supinación.

Una limitación de la movilidad global del codo se ve en afectaciones reumáticas y en artropatías inflamatorias como la artritis reumatoide o la artropatía psoriásica, pero la causa más frecuente es la traumática, después de fracturas o luxaciones mal consolidadas o tratadas con una inmovilización excesivamente prolongada. También la artrosis del codo puede producir una limitación de la movilidad del codo, aunque suele afectar a la flexión o a la extensión, pero no a la prono-supinación.

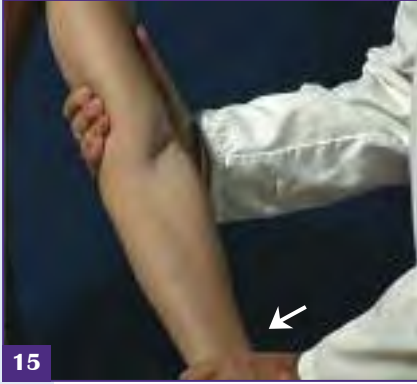## ESTABILIDAD

Los huesos que conforman el codo ya de por sí confieren una gran estabilidad a esta articulación. Con todo, los ligamentos colaterales contribuyen eficazmente a dicha estabilidad, y sus lesiones determinan una inestabilidad en varo o en valgo. Para valorar la integridad del **ligamento colateral medial** (cubital), el estabilizador más importante del codo, deberá forzarse el valgo con el codo en semi-extensión y el antebrazo en pronación (Fig. 14).

El ligamento colateral medial puede sufrir una laxitud crónica en determinados atletas especializados en lanzamientos, así como en los "pitchers" del béisbol. El llamado "codo del lanzador" puede







incluir el desgarro del ligamento colateral medial, la neuritis del nervio cubital y la anteriormente mencionada fosisitis olecraniana.

La integridad del **complejo ligamentoso colateral lateral**, se valora con la maniobra de forzar el varo, como en el caso anterior con el codo en semi-extensión (Fig. 15).

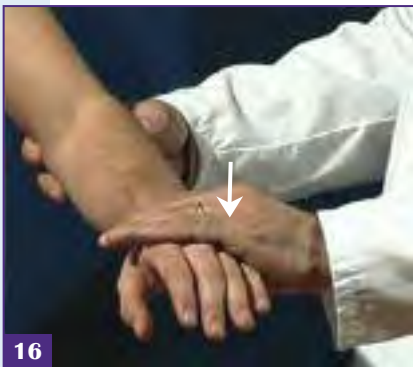Hay que recordar que ambos test deben realizarse siempre comparativamente en los dos codos, puesto que podemos fácilmente confundir una hiperlaxitud con una inestabilidad.

Recientemente se ha descrito una **inestabilidad póstero-lateral** (O'Driscoll 1991) que estaría producida por una parte del complejo colateral lateral conocido como "**ligamento colateral lateral cubital**", y que tiene una prueba específica llamada "**pivot shift test**". Para realizar dicha prueba, el paciente se coloca en decúbito supino y el hombro flexionado por encima de la cabeza. El examinador coge el antebrazo del paciente, y rota externamente el brazo al máximo (para evitar la rotación humeral), mientras mantiene el antebrazo en supinación y extensión. Entonces se aplica valgo y compresión axial al codo, mientras se fuerza la supinación, lo que produce una subluxación rotatoria de la articulación cúbito-humeral y una subluxación póstero-lateral de la cabeza del radio, que es máxima a unos 40° y que se reduce espontáneamente a mayor flexión. Esta prueba parece ser que es más evidente bajo anestesia general, porque, de lo contrario, se provoca aprensión en el enfermo y ello puede falsear el resultado.

## MANIOBRAS ESPECÍFICAS

### *Exploración de la epicondilitis*

La epicondilitis, llamada también "codo del tenista", en realidad es una entesitis de la inserción de los extensores (especialmente el segundo radial y el extensor común de los dedos), y por esto sus maniobras específicas pretenden despertar dolor en la inserción de la musculatura epicondílea. Con todo, hay que recordar que, en ocasiones, corresponde a la respuesta muscular a una osteocondritis de la cabeza del radio o a una afectación canalicular de la rama interósea posterior del nervio radial, y que es un *trigger point* habitual de la fibromialgia. Rara vez corresponde a una manifestación local de una radiculopatía C5-C6 de origen cervical.



Se caracteriza por un dolor en la cara lateral del codo, que se irradia distalmente por el antebrazo o, más raramente, hacia arriba por el brazo, y que se acentúa con los movimientos de flexión dorsal y supinación de la muñeca. Por esto, el dolor se acentúa, y



hay quien dice que así se provoca la epicondilitis, cuando se hace un esfuerzo o se mantiene un peso con el codo en semiflexión y la mano supinada. En todos los casos, la movilidad activa y pasiva del codo está conservada.

#### ► Prueba de Mill

Con el paciente de pie, y el antebrazo pronado, pasar de la flexión a la extensión y de la pronación a la supinación, resistidas por el examinador (Fig. 16).

#### ► Prueba de Cozen o de Thomson

En pronación del antebrazo, se dice al enfermo que haga una flexión dorsal resistida de la muñeca con el codo en semi-extensión (Fig. 17).

#### ► Prueba de la silla

Se pide al enfermo que levante una silla con el codo de extensión y el antebrazo en pronación, apareciendo molestias en la musculatura epicondilea (Fig. 18).

### Exploración de la epitrocleitis

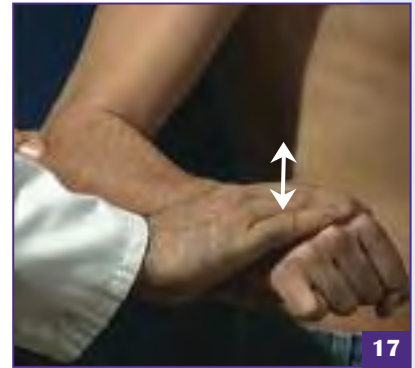Llamada también "codo del golfista", es también una entesitis, pero aquí de la musculatura flexora y pronadora (flexor común superficial de los dedos, palmares, cubital anterior, y pronador redondo). Es mucho menos frecuente que la epicondilitis, y se caracteriza por dolor en la cara medial del codo, que se acentúa con la flexión palmar de la muñeca.

#### ► Maniobra específica del codo del golfista

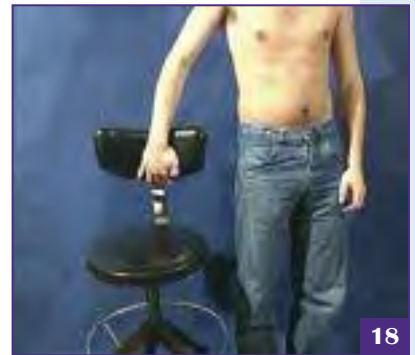En flexión del codo, supinación del antebrazo y flexión palmar de la mano, el enfermo debe intentar extender el brazo contra la resistencia del explorador (Fig. 19).

#### ► Prueba de Cozen invertida

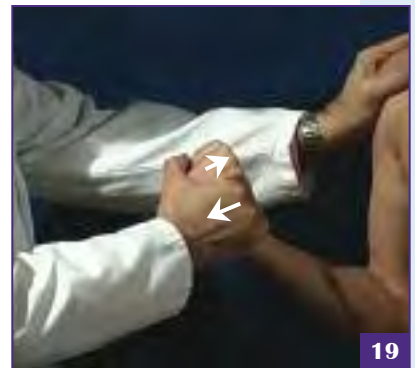Consiste en la flexión volar resistida de la muñeca y de la mano, con el codo en extensión y la mano en supinación (Fig. 20).



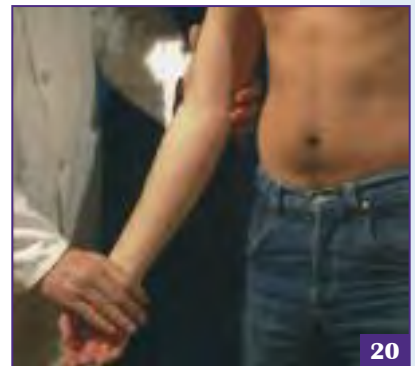17



18



19



20



La mano, con su variedad de funciones, es el instrumento por el que el ser humano ha conseguido alcanzar un grado de desarrollo y de creación, tanto artística como práctica, impensable en el resto de animales de la escala zoológica. La mano del hombre es el nexo de unión entre él y su entorno, lo que ha permitido interactuar y modificar dicho entorno a su conveniencia, y ello ha condicionado la aplicación, en forma de instrumentos, de su extraordinaria capacidad intelectual, lo que define precisamente la humanidad del hombre. Sin la mano, las creaciones más refinadas de la mente humana serían meros conceptos teóricos.

Como hemos visto, todos los elementos articulares y no articulares de la extremidad superior están destinados a un único fin: funcionalizar al máximo la mano. El hombro, con su gran movilidad, el brazo para separarla del tronco, el codo para acercarla o alejarla, es decir, favorecer un brazo de palanca superior o inferior, todo está diseñado para dar las máximas posibilidades de función a la mano, como se sabe el órgano que mayor representación cerebral tiene en el ser humano.

A partir del codo puede considerarse que solo existe una unidad fisiológica; por esto se estudian conjuntamente la muñeca y la mano. La muñeca y el antebrazo, gracias a su capacidad de pronosupinación, permiten situar la mano en cualquier posición para la prensión. La mano, con su increíble complejidad, es capaz de coger objetos (*grasp*) pero también de hacer pinza bidigital (*pinch*), con sus muchas variantes (pinza lateral entre el primero y el segundo dedos como al abrir con una llave, pinza fina entre la punta del primero y de cualquier otro dedo como al coger un bolígrafo para escribir, pinza tridigital, etc.), asir objetos como un gancho y hacer movimientos finos de gran precisión, aunque también funciones más primitivas como hacerla servir de pisapapeles o utilizarla como apoyo.

Antes de iniciar el detallado examen de la muñeca y la mano, el examinador deberá observar el conjunto de la extremidad superior, incluyendo el hombro, el codo y el antebrazo, y valorar si alguna alteración de estas articulaciones limita o modifica la funcionalidad de la mano. Como se irá viendo en el examen de la muñeca y de la mano, va a ser muy importante valorar la piel, los músculos y los tendones, pero también su morfología y sus deformidades, su vascularización y su inervación, tanto motora como sensitiva. Es también importante recordar que, cuando se habla de la muñeca y de la mano, la nomenclatura de su orientación cambia respecto a otras localizaciones anatómicas: los términos tradicionalmente utilizados *anterior*, *posterior*, *medial* y *lateral* se sustituyen, respectivamente, por los de *volar* (*palmar*), *dorsal*, *cubital* y *radial*, más prácticos para localizar la muñeca y la mano, dada su capacidad de rotación del antebrazo.

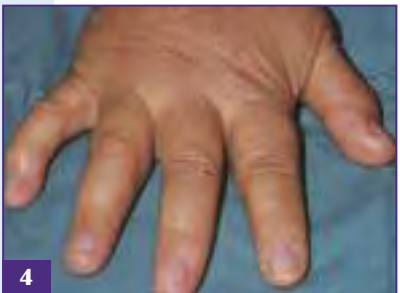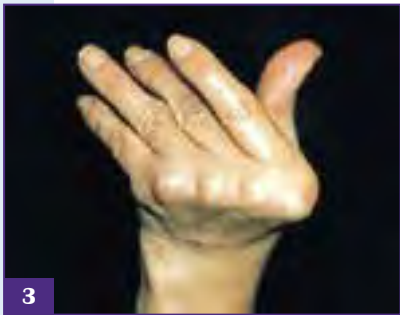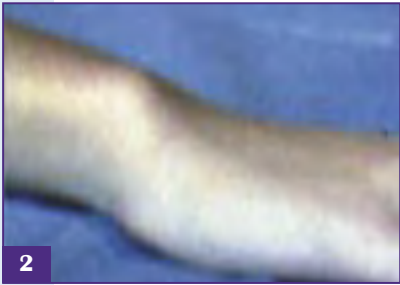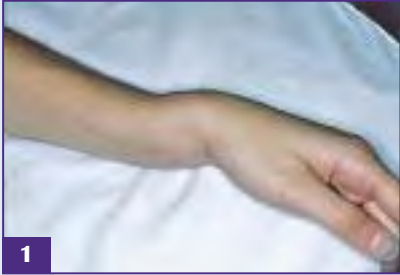La semiología de la muñeca y la mano, que se presentan siempre unificadas, es casi tan compleja como su anatomía y su patomecánica, lo que, sumado a que suelen ser asiento de signos de muchas enfermedades sistémicas y generalizadas, hace que su exposición sea también difícil de explicitar. Nosotros hemos seguido el esquema clásico de inspección, palpación y exploración, aunque diferenciando una de otra cuando conviene y subdividiendo la exploración a partir de las distintas funciones normales de la mano, más que partiendo de las localizaciones anatómicas.

## INSPECCIÓN DE LA MUÑECA

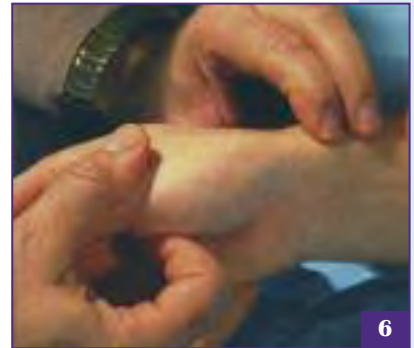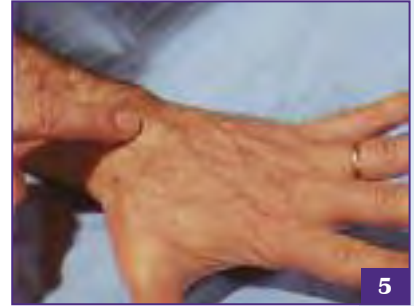Habitualmente se inspecciona la muñeca y la mano con el paciente sentado y colocando las dos muñecas encima de la mesa con las manos extendidas y el antebrazo en pronación. Así podremos observar si hay alguna deformidad o defecto de alineación, si hay nódulos reumatoideos, tofos gotosos o quistes sinoviales, y si hay una inflamación generalizada o localizada.

### *Deformidades*

- La muñeca y la mano, en la actitud de pronación y extensión antedicha, suelen estar alineadas perfectamente siguiendo una línea recta. Las deformidades más frecuentes de la muñeca son la desviación radial de la mano (*bot radial*) con desalineación “en bayoneta” y prominencia de la cabeza del cúbito y la deformidad en dorso de tenedor, habitualmente **secundarias a una fractura de la extremidad distal del radio** (Fig.1).
- En la **deformidad de Madelung**, un defecto congénito en el que el radio es excesivamente largo y se incurva, puede verse una característica desviación cubital de la mano y una subluxación dorsal de la cabeza del cúbito (Fig. 2).
- En la **artritis reumatoide** evolucionada hay una deformidad típica en desviación radial de la muñeca, subluxación dorsal de la misma y desviación cubital de los dedos a nivel de las metacarpo-falángicas (Fig. 3). Además, en la artritis reumatoide hay una **inflamación generalizada** del dorso de la muñeca y la mano por tumefacción sinovial difusa, tanto articular como de los extensores.
- Otra causa de inflamación generalizada de la muñeca y de la mano es la **distrofia simpático-refleja**, un proceso vasomotor relacionado, en general, (Fig. 4) con los traumatismos o la cirugía, que se caracteriza por la pérdida de los pliegues cutáneos dorsales, una piel brillante, lisa e hipersensible y un cierto abotargamiento de los dedos.



- En la muñeca pueden verse también **inflamaciones localizadas**, como los nódulos reumatoideos, los tofos gotosos y especialmente los quistes sinoviales, formados a partir del líquido articular, y que se localizan en la cara dorsal o en el canal radial de la cara volar. El más frecuente es el dorsal, originado según parece en la articulación escafo-lunar, se localiza entre el tendón del extensor común de los dedos y los radiales, a nivel de la base del segundo metacarpiano, y toma el nombre propio de **ganglión dorsal** (Fig. 5). Los gangliones radiales, originados en la articulación escafo-trapecio-trapezoide, abrazan característicamente la arteria radial, referencia clásica de la cara palmar de la muñeca entre el abductor largo del pulgar y el palmar menor. Una tumefacción limitada al borde externo de la muñeca hace pensar en la **Tenosinovitis de De Quervain**, producida por la inflamación de la vaina de los tendones abductor largo y extensor corto del pulgar en la cara radial de la muñeca (Fig. 6).

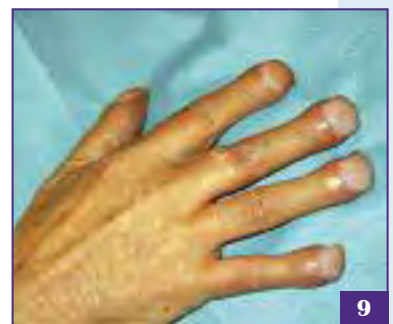
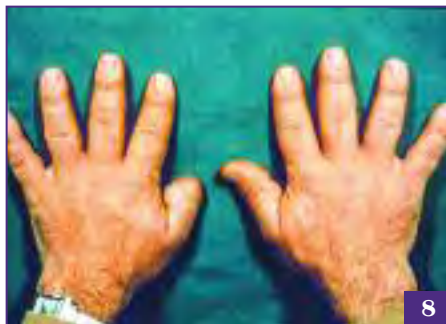

## INSPECCIÓN DE LA MANO

La mano, aparte de su importancia funcional, es asiento frecuente, como se ha dicho, de signos que corresponden a enfermedades sistémicas y generalizadas. Ya la forma de los dedos, las uñas, la piel o la presencia de nódulos nos informan de una gran cantidad de posibilidades diagnósticas, en general de enfermedades de tipo reumático. La inspección de la mano, pues, es muy importante y debe hacerse de forma detallada y sistemática.

### *Forma de la mano y de los dedos*

Los dedos cortos y rollizos, a menudo con una brevedad del quinto metacarpiano, son típicos del **Síndrome de Down**. En cambio, los dedos extraordinariamente largos y delgados son propios de la **enfermedad de Marfan** y de los hábitos marfanoides (Fig. 7). La mano es muy grande, especialmente el pulgar, en la **acromegalia** (Fig. 8). Los "dedos en palillo de tambor" hacen recordar enfermedades cardiopulmonares, especialmente la osteopatía hipertrófica néumica (Fig. 9).

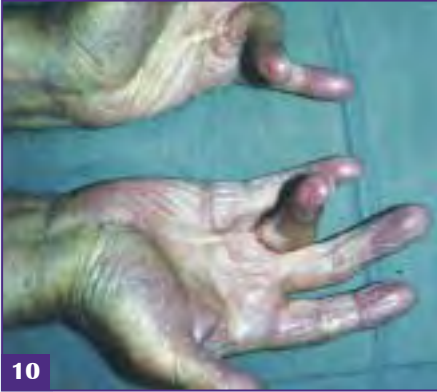



Una hipertrofia exagerada del dedo gordo se ve en el síndrome de Klippel-Trenaunay-Weber o (síndrome de Parkes-Weber), por fístulas arteriovenosas congénitas, y una inflamación completa o dactilitis de uno o más dedos (*dedos en salchichón*) es típica de las artritis reactivas, especialmente de la artropatía psoriásica.

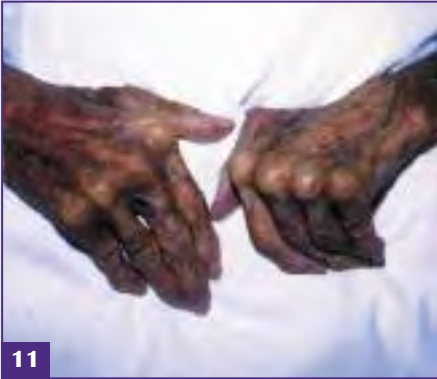La inspección de la palma de la mano debe permitirnos visualizar la presencia de un engrosamiento modular cutáneo con retracción más o menos intensa de uno o más dedos en la **enfermedad de Dupuytren**, un proceso de origen desconocido que afecta la aponeurosis palmar de

la mano, que parece ser se adhiere a la capa más profunda de la dermis y va retrayéndose progresivamente, y que afecta en especial a varones pre-seniles o seniles (Fig. 10). Los dedos más frecuentemente afectados son el cuarto y el quinto y en ellos la piel de la palma está retraída y se aprecian bridas salientes y duras.



10

La inspección de la mano permitirá evidenciar la presencia de una **desviación cubital de los dedos** (*"flash cubital"*), que tiene lugar en las articulaciones metacarpofalángicas y que es muy propia de la **artritis reumatoide** (Fig. 11).



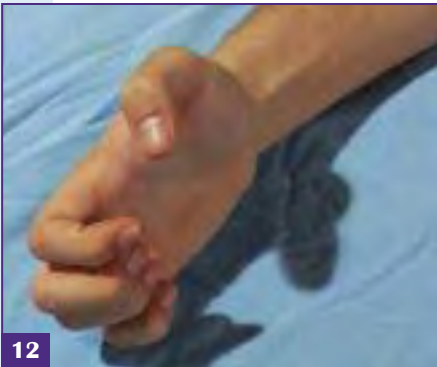11

Posteriormente hablaremos de la presencia de los típicos nódulos reumatoideos a nivel de las articulaciones interfalángicas proximales (**Nódulos de Bouchard**) y sus correspondientes en las interfalángicas distales (**Nódulos de Heberden**), más propios de la enfermedad artrósica.

### *Atrofias musculares*

Son importantes porque recuerdan una posible afectación neurológica central, periférica o vascular compartimental.

Es el caso de la **contractura isquémica de Volkmann**, una afortunadamente cada vez más rara entidad de origen vascular por síndrome compartimental del antebrazo que puede verse generalmente después de fracturas supracondíleas desplazadas en extensión, con lesión o espasmo mantenido de la arteria humeral, y que produce unas retracciones fasciales y musculares muy invalidantes, con una actitud típica en garra de los dedos, con extensión de las metacarpo-falángicas y flexión de las interfalángicas proximales y distales (Fig. 12).



12

La contractura de Volkmann por síndrome compartimental del antebrazo debe distinguirse de la secuela de un **síndrome**



**compartimental de la mano**, una rara o poco diagnosticada entidad que, a diferencia de la anterior, cursa con una flexión de las metacarpo-falángicas y una extensión de las interfalángicas, y donde el pulgar no está en flexión sino en aducción (Fig. 13).

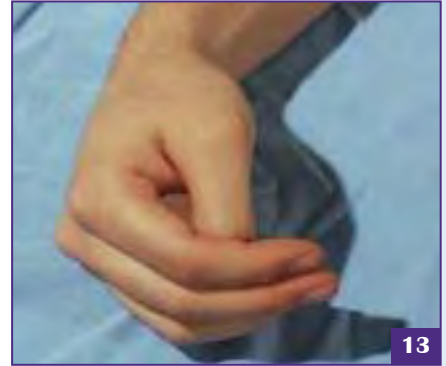Una gran atrofia muscular con actitud en flexión de la muñeca y la mano es muy típica de lesiones neurológicas centrales, como la hemiplejía, o periféricas, como las parálisis secundarias a lesión del plexo braquial.

Más importantes para el diagnóstico son las **atrofias localizadas** de la mano, que sugieren una lesión radicular o de un tronco nervioso. En este sentido, es muy típica la atrofia de la musculatura tenar en las afectaciones del nervio mediano (Fig. 14), especialmente en el síndrome del canal carpiano, la atrofia de la musculatura hipotenar en las lesiones del nervio cubital y la atrofia característica del primer interóseo dorsal en la radiculopatía C7 o en la neuropatía cubital grave (Fig. 15).

### Infección de la mano

La piel de la palma de la mano, muy diferente a la de la cara dorsal, es la zona donde más comúnmente tiene lugar la interfase entre la actividad humana y el entorno. Por este motivo es objeto frecuente de laceraciones y heridas penetrantes que pueden provocar una infección generalizada o localizada en la mano.

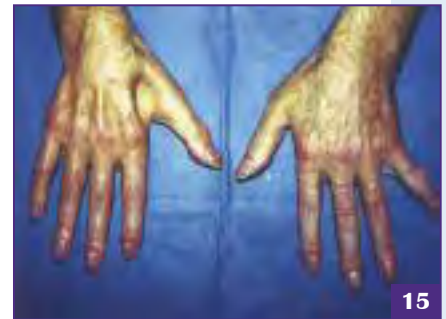- La **infección generalizada** de la mano, una situación clínicamente muy grave que puede comportar la pérdida funcional de la misma, afecta principalmente al **espacio tenar** o el **espacio medio palmar**. Ambos espacios comunican con el **espacio de Parona**, en la cara palmar de la muñeca, lugar hasta donde debe drenarse quirúrgicamente en aquellas situaciones.
- La **infección localizada** puede afectar tan solo a la zona de inserción de la uña, ocasionando el conocido **panadizo** (paroniquia), al pulpejo de un dedo, ocasionando entonces el llamado **felón**, o a nivel de la vaina flexora de un canal digital, que va a presentar los cuatro **signos cardinales de Kanavel**:
  - Inflamación fusiforme del dedo que progresa hacia proximal por la vaina de los flexores y llega a la palma.
  - Dolor a nivel de la cara volar del dedo afecto.
  - Actitud en flexión de dicho dedo.
  - Exacerbación del dolor a su extensión pasiva.



13



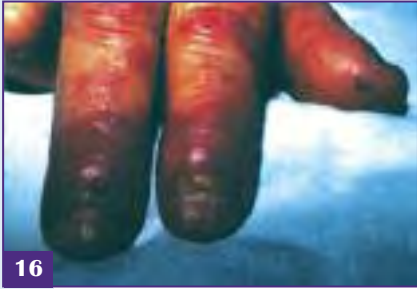14



15

## Diagnóstico diferencial de las enfermedades reumáticas

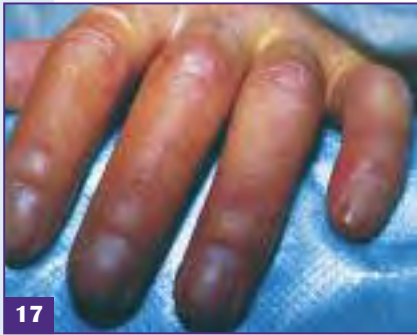Como se ha dicho, la mano es asiento frecuente de manifestaciones sistémicas, en especial de las enfermedades reumáticas, de manera que el estudio de las alteraciones cutáneas, ungueales, la presencia de nódulos o tumoraciones digitales, y, cómo no, las deformidades, nos van a permitir hacer un cierto diagnóstico diferencial de todo aquel grupo de enfermedades.



16

### ◆ Cambios en la piel

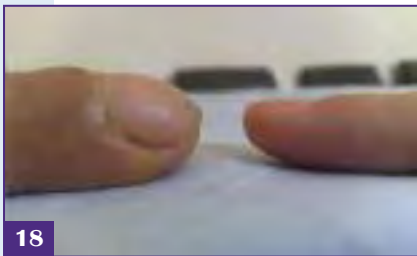En la mano habrá que observar el color de la piel y sus posibles alteraciones: los **eritemas periarticulares** son propios de las artropatías por cristales, del eritema nodoso y la enfermedad de Reiter; el **eritema palmar** se ve en la artritis reumatoide (aunque también en la cirrosis hepática), la cianosis localizada indica un trastorno del retorno venoso, pero si es más generalizada, habrá que pensar en la enfermedad de Raynaud.



17

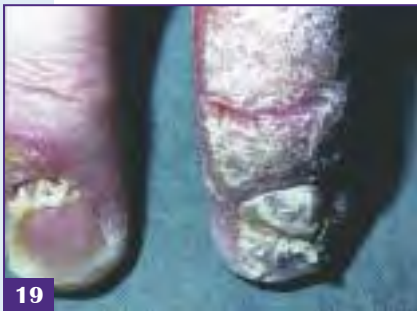También se observará la presencia de estigmas de la psoriasis, estigmas del vitíligo, piel tirante de la esclerodermia, las pápulas de Grotton de la cara dorsal de los nudillos en la dermatomiositis o la piel fina, frágil y rugosa de los enfermos con artritis reumatoide (Figs. 16 y 17).

### ◆ Cambios en las uñas



18

La apariencia de las uñas puede reflejar, no solo el estado de salud del paciente, sino también su actividad laboral e incluso su personalidad. Una inflamación alrededor de la base de la uña, a menudo asimétrica y acompañada de eritema, suele representar una infección muy común llamada paroniquia o panadizo periungueal, mientras que después de un traumatismo puede aparecer un muy doloroso hematoma subungueal.



19

Ya se ha comentado que las uñas “en vidrio de reloj”, asociadas a los dedos “en palillo de tambor”, son propias de enfermedades cardiopulmonares, en especial la osteopatía hipertrófica néumica, caracterizada por la ingurgitación y elasticidad del lecho ungueal junto a una uña curvada y esférica (hipocratismo digital) (Fig. 18).

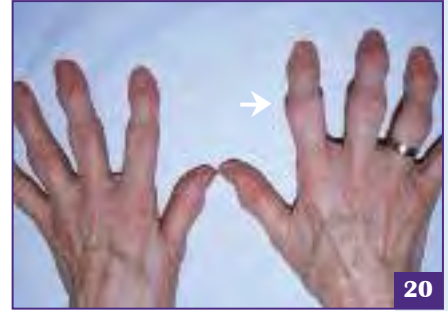En la psoriasis pueden verse unas uñas punteadas o una ónicolisis, a veces el único signo que permite el diagnóstico (Fig. 19), mientras que en la artritis reumatoide pueden verse pequeños infartos en el margen de la uña que son muy característicos de esta enfermedad.

El síndrome de Reiter también puede cursar con ónicolisis. Las hemorragias en astilla de las uñas y las líneas de Beau son propias de las vasculitis y de las enfermedades sistémicas.

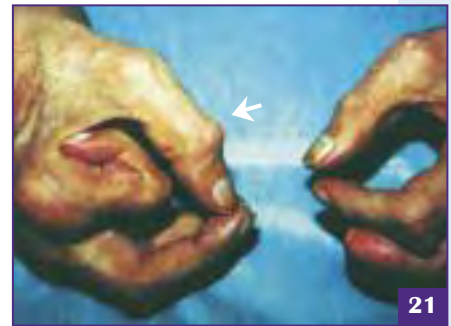#### ► Presencia de nódulos

Son muy característicos de las enfermedades reumáticas y se localizan principalmente en el dorso de la mano y de los dedos:

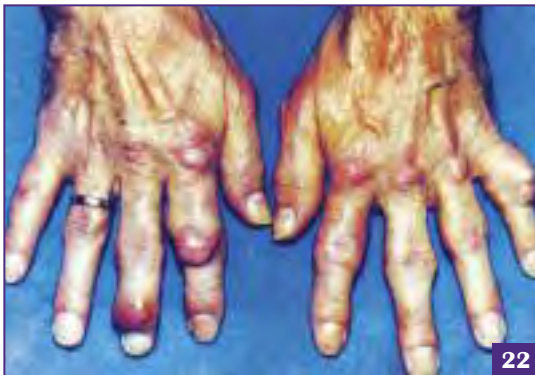- **Los quistes mucosos** son lesiones quísticas en el dorso del dedo, cerca de la matriz ungueal, y se asocian con procesos degenerativos de la interfalángica distal.
- **Los nódulos de Heberden** son formaciones nodulares redondeadas, situadas alrededor de las articulaciones interfalángicas distales, y son típicos de la artrosis.
- **Los nódulos de Bouchard** son igualmente formaciones redondeadas pero situadas en las interfalángicas proximales, y son típicos de la artritis reumatoide (Fig. 20).
- **Los tofos gotosos**, típicos de la gota, tienen diversas localizaciones, pero siempre en la cara dorsal y lateral de la mano y de los dedos (Fig. 21).
- **Los xantomas** se ven en el contexto de una hipercolesterolemia, y son parecidos a los que pueden verse en otras localizaciones (Fig. 22).
- En la cara palmar son típicos los nódulos de los tendones flexores que ocasionan el típico “dedo en resorte” o “dedo en gatillo”, que se pone de manifiesto haciendo flexionar y estirar varias veces el dedo afectado (Fig. 23).



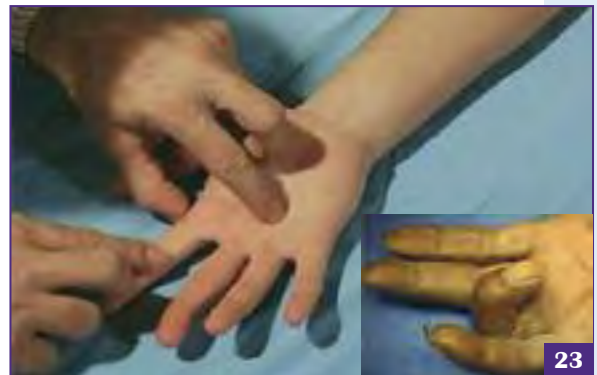20



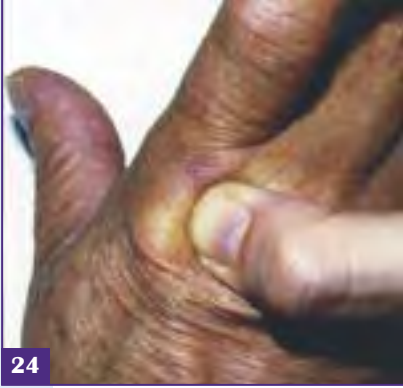21



22



23



24

- También son de predominio palmar la gran variedad de **tumores benignos de los dedos**, como el tumor de células gigantes, los fibromas o los gangliones de la vaina flexora (Fig. 24).

#### ► **Desalineaciones**

Ya se han comentado la **subluxación palmar de la muñeca**, llamada “deformidad en dorso de tenedor”, la **subluxación palmar de las metacarpo-falángicas**, con protusión de la cabeza de los metacarpianos, y la **desviación cubital de los dedos** (“flash cubital”), todas ellas deformidades características de la artritis reumatoide muy evolucionada.

En la **rizartrrosis** puede verse una inflamación local con imagen “en bayoneta” debido a la tracción del abductor largo del pulgar que, en el contexto de una artrosis basal del mismo, produce una subluxación de la articulación trapecio-metacarpiana.

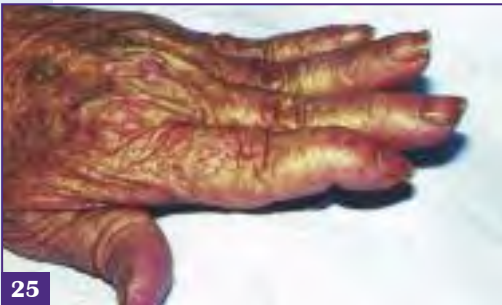Además de los nódulos de Heberden, en la artrosis avanzada puede verse una **desviación radial de las falanges distales** de los segundo, tercero o cuarto dedos, lo que se denomina “mano del ordeñador”, y un engrosamiento de la base del segundo y tercero metacarpianos por artrosis carpo-metacarpiana, que se denomina “mano del boxeador”.

### *Deformidades digitales*

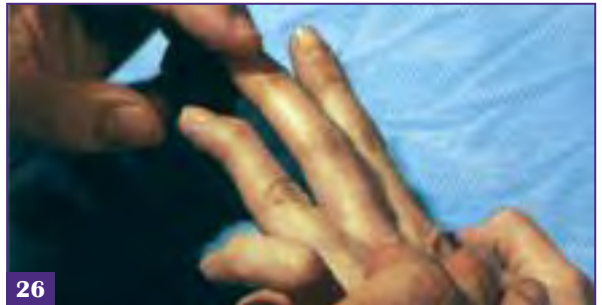La alineación sagital de los dedos se hará observándolos lateralmente mientras el enfermo los mantiene en extensión completa.

#### ► **Deformidad “en cuello de cisne”**

Combina una flexión de la interfalángica distal con una hiperextensión de la proximal. Puede verse como evolución espontánea de un “dedo en martillo” no tratado, en donde la avulsión del tendón extensor terminal produce una retracción, del tendón extensor central y una hiperextensión secundaria de la interfalángica proximal, o en el contexto de una artritis reumatoide y otros procesos que cursan con retracción de la musculatura intrínseca (por esto también se llama “mano en intrínsec plus”) (Fig. 25).



25



26



Para valorar la deformidad “en cuello de cisne” se debe extender la metacarpo-falángica del dedo afecto (Fig. 26):

- Si mejora indica un acortamiento del extensor común de los dedos.
- Si empeora indica una retracción de los interóseos y una probable contractura en flexión de la articulación metacarpo-falángica.

En algunos casos puede ser debida a una rotura del flexor superficial. Para valorarlo se mantienen todos los dedos en extensión de las metacarpo-falángicas, excepto el afecto, y se indica al enfermo que lo flexione: si no puede hacerlo indica rotura del flexor superficial como causa de la deformidad (Fig. 27).

#### ► Deformidad “en boutonnière”

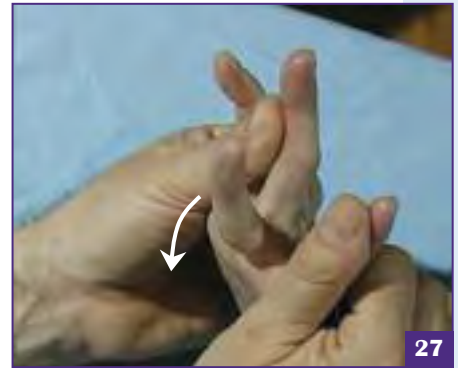Consiste en una actitud en hiperflexión de la interfalángica proximal y una hiperextensión de la distal por ruptura de la bandeleta central del extensor en la base de la falange media (Fig. 28).

La lesión de la bandeleta central del aparato extensor rompe la cadena cinética digital y, a la larga, provoca una subluxación volar de las bandeletas laterales, que forman una especie de ojal a través del cual protruye la articulación interfalángica proximal. Por esto, se le llama también “deformidad en ojal” (Fig. 29).

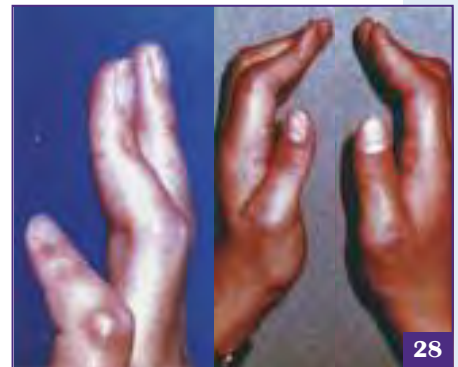#### ► Dedo “en martillo”

Es la actitud en flexión de la interfalángica distal que se produce cuando hay una ruptura del tendón conjunto extensor en la cara dorsal de la base de la falange distal, que rompe el equilibrio entre flexores y extensores (Fig. 30).

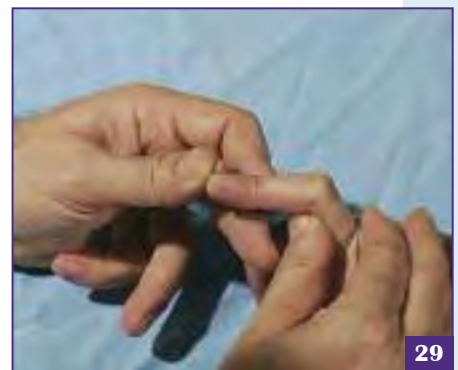La avulsión puede ser puramente tendinosa o acompañarse de un pequeño fragmento óseo visible en la radiografía de perfil y que, a veces, si el fragmento no está volteado, permite la curación del proceso con una férula de Stack, sin necesidad de reinsertación quirúrgica.



27



28



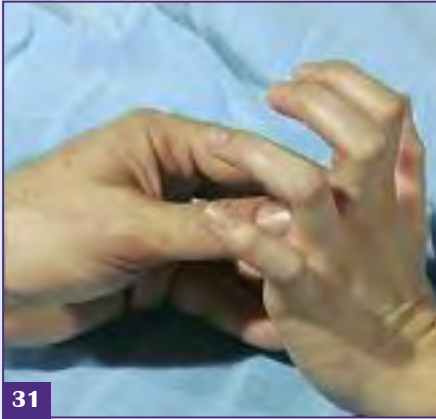29



30

### ► Deformidad "en Z" del pulgar

Se trata de una hiperflexión de la metacarpo-falángica y una hiperextensión de la interfalángica por rotura del flexor largo del pulgar que se ve en la artritis reumatoide muy evolucionada y en ciertas artropatías inflamatorias, aunque formas menores se suelen ver también en las artrosis muy evolucionadas de la trapecio-metacarpiana (rizartrosis).



### ► Deformidad "en extensor plus "

Consiste en una incapacidad del paciente para flexionar simultáneamente las metacarpo-falángicas y las interfalángicas proximales de todos los dedos, mientras que sí es capaz de hacerlo uno a uno.

Se produce por acortamiento o por adherencias del tendón del extensor común por encima de las metacarpo-falángicas, y no es infrecuente después de la cirugía reparativa de las lesiones de los tendones extensores en el dorso de la muñeca o la mano.

### ► Mano "en extrinsic plus"

Llamado también "mano en garra" (*claw hand*) se caracteriza porque las metacarpo-falángicas están en hiperextensión, mientras las interfalángicas proximales y distales están en flexión, y se debe a la pérdida de función de los músculos intrínsecos con una acción excesiva de los extensores extrínsecos sobre la primera falange, en casos de parálisis combinada de mediano y de cubital (Fig. 31).

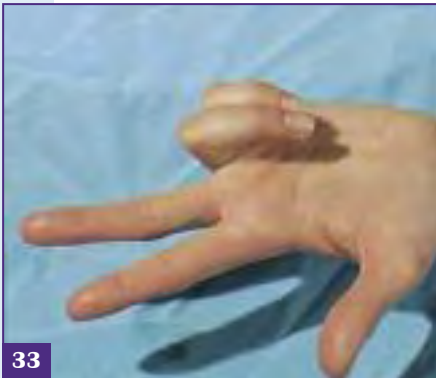

### ► Mano simiesca

Es la pérdida de la capacidad de oposición y de flexión del pulgar, con retracción de la primera comisura, por lesión aislada del nervio mediano que produce parálisis del oponente, el abductor corto y el flexor corto, con lo que el pulgar no se coloca en un plano diferente en relación al resto de dedos, sino que queda en el mismo plano (Fig. 32).

### ► Mano "en Pantocrátor"

Consiste en una hiperextensión de las metacarpo-falángicas de los dedos cuarto y quinto, con flexión de ambas interfalángicas, secundaria a una parálisis del nervio cubital, que produce una denervación de los músculos interóseos, hipotenares y lumbricales cubitales. También se le llama la "mano de la bendición" (Fig. 33).



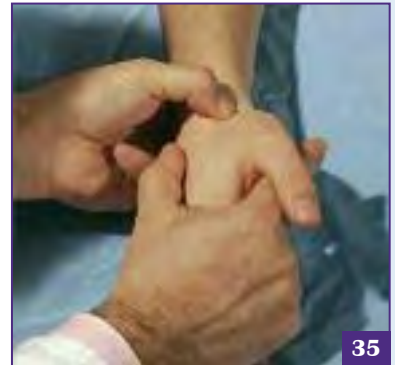
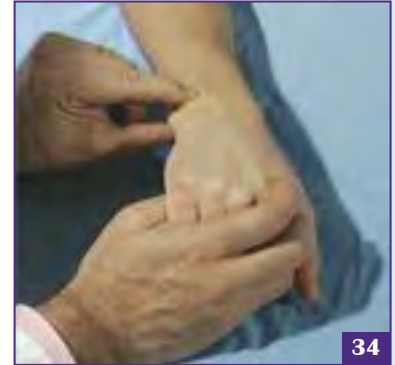
## PALPACIÓN

La palpación de la muñeca se hará con la mano en pronación, y ha de permitir localizar los puntos dolorosos en las distintas prominencias óseas y estructuras anatómicas que describiremos a continuación:

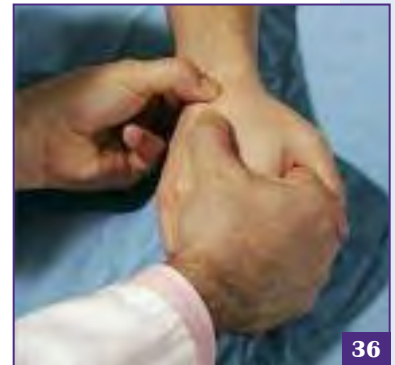### ► A nivel de la articulación radio-cubital inferior

Deberemos buscar si hay dolor o inestabilidad a nivel de dicha articulación. El dolor puede aparecer después de una fractura de la extremidad distal del radio, en la artritis reumatoide, y en la tendinitis del cubital posterior. La inestabilidad suele ser secundaria a una ruptura del ligamento triangular del carpo, con prominencia de la cabeza del cúbito y “*signo de la tecla*”. La prominencia del cúbito es más aparente en pronación y desaparece o se reduce en supinación (a veces con un pequeño “clic”), pero también hay dolor y movilidad patológica a la desviación cubital y radial de la muñeca (Fig. 34).

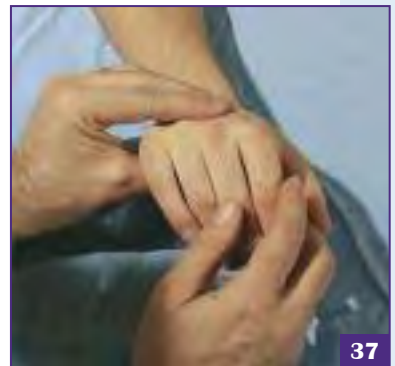

### ► A nivel de la articulación radio-carpiana

Se palpará el fondo de la “*tabaquera anatómica*”, limitada por el abductor largo y extensor corto del pulgar (primer compartimiento dorsal) por un lado, y el extensor largo del pulgar (tercer compartimiento dorsal) por otro. En dicho fondo se halla el escafoides (Fig. 35), que será doloroso en fracturas y pseudoartrosis, pero también puede serlo en las inestabilidades escafo-lunares que, como veremos, tienen unas maniobras específicas de exploración. En la parte media de la cara dorsal podrá palparse el semilunar, que será doloroso en la enfermedad de Kienböck o necrosis, probablemente isquémica, del semilunar (Fig. 36).

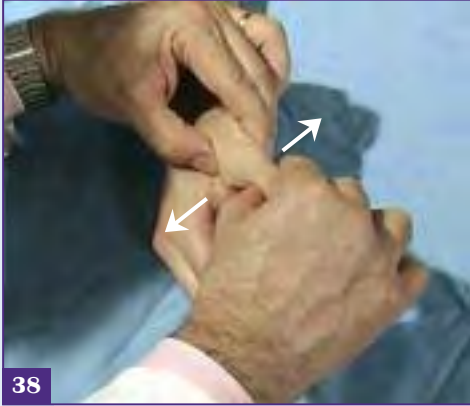

Las secuelas de fracturas o pseudoartrosis del escafoides, aunque solo sea dolorosa la palpación del fondo de la tabaquera anatómica, también pueden evidenciarse por compresión axial del primer metacarpiario y por palpación del tubérculo del escafoides, en la cara palmar de la muñeca.



### ► A nivel de las articulaciones metacarpo-falángicas de los dedos

Se palpará si hay sinovitis localizadas, si hay dolor y crepitación fina (“como de pisar nieve”) en la cara dorsal en la sinovitis de los extensores (Fig. 37) y de los flexores a nivel palmar y digital. Se palpará asimismo la polea A1 y si hay un nódulo a este nivel que produzca un “*dedo en resorte*” que dificulte la extensión.



38

Se realizará una movilización activa en busca de una ruptura espontánea de algún tendón extensor, no infrecuente en la artritis reumatoide (afectando especialmente los extensores de los dedos cuarto y quinto) y en determinadas profesiones u oficios, como la ruptura del extensor largo del pulgar de los tamborileros. Con todo, la principal causa de ruptura espontánea del extensor largo del pulgar a nivel del tubérculo de Lister son las secuelas de una fractura de la extremidad distal del radio, especialmente las fracturas metafisarias de Colles. Dicha ruptura se explora fácilmente con la mano apoyada sobre el borde cubital y comprobando la pérdida de la extensión activa del pulgar.

#### ► *A nivel de la articulación trapecio-metacarpiana*

La palpación, tanto dorsal como palmar de la trapecio-metacarpiana es dolorosa en la artrosis basal del pulgar (rizartrosis). En fases precoces de este proceso es útil, para explorar el dolor en esta articulación, presionarla entre el dedo pulgar e índice del explorador, colocados uno a nivel palmar y otro a nivel dorsal, y movilizarla suavemente, lo que provoca dolor. En fases avanzadas se establece una contractura en flexión que hace protruir esta articulación trapecio-metacarpiana.

#### ► *A nivel de la metacarpo-falángica del pulgar*

Se valorará sobretudo la estabilidad, dado que no es infrecuente la ruptura del ligamento colateral cubital de dicha articulación, una lesión muy típica del esquí y del béisbol. Por esto se le llama también "*pulgar del esquiador*" y "*pulgar del guardabosques*" ("gamekeeper's thumb"). Para valorar la estabilidad de dicha articulación se cogerá con dos dedos el primer metacarpiano y con otros dos la primera falange y se forzará el valgo, observándose, incluso con radiología funcional, si la movilidad es patológica (Fig. 38).

#### ► *A nivel de las interfalángicas proximales*

También se valorará la estabilidad de los ligamentos colaterales, pero muy especialmente la integridad de la placa volar de la cápsula articular, una lesión muy frecuente en determinados deportes, como el baloncesto, producido por un golpe (generalmente un pelotazo) en el eje del dedo que provoca una hiperextensión a este nivel. Se observará que hay un hematoma localizado muy característico y un dolor exquisito a la palpación, que se incrementa con la extensión pasiva del dedo.

#### ► *Palpación dolorosa del pisiforme*

Se ve en las tendinitis del cubital anterior, y su palpación es en la región palmar medial de la muñeca. Se agrava en flexión y desviación cubital de la mano contra resistencia. En esta localización hay que hacer el diagnóstico diferencial con un síndrome de atrapamiento del nervio cubital a la entrada del canal de Guyon, formado por el pisiforme y el gancho del ganchoso, en el que hay dolor en la palpación, pero también di-

sestesias por el territorio cubital (dedos quinto y parte cubital del cuarto) y signo de Tinel (Fig. 39).

► **Palpación dolorosa de la estiloides radial y del borde externo del radio distal**

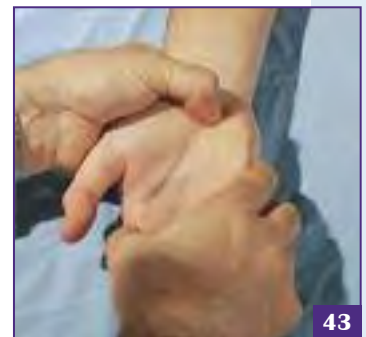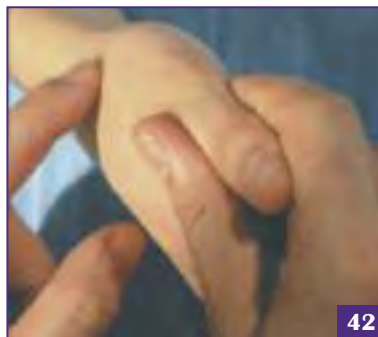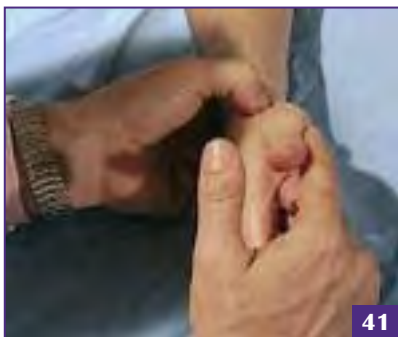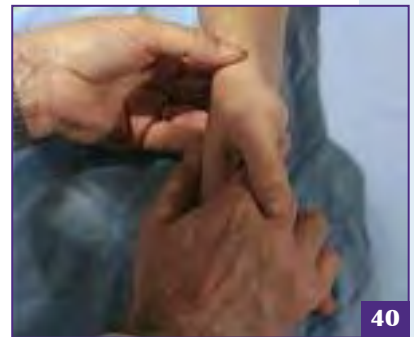En el borde externo del radio, a nivel de la corredera osteofibrosa para el abductor largo y el extensor corto del pulgar, es muy característica la palpación dolorosa, acompañada de inflamación local, y a veces de un engrosamiento sinovial de este primer compartimento dorsal, en la **tenosinovitis estenosante de De Quervain**. El dolor se incrementa con la **maniobra de Finkelstein**, que consiste en la desviación cubital pasiva de la mano, manteniendo el pulgar en aducción forzada, y también si activamente el enfermo intenta tocar la palma con el pulgar, mientras fuerza la desviación cubital de la muñeca. Hay que distinguir la tenosinovitis de De Quervain del llamado **síndrome de Wartenberg**, una neuritis de la rama sensitiva del nervio radial (Fig. 40).

► **Palpación de la tabaquera anatómica**

Ya se ha comentado que en el fondo de la tabaquera anatómica está el escafoides. Por ello, su palpación profunda será positiva cuando exista una fractura o una pseudoartrosis de este hueso, que se hace más evidente en ligera desviación cubital. Un poco distal a la tabaquera es posible palpar el pulso de la rama dorsal de la arteria radial, un poco más abajo el hueso trapecio y algo más cubital a él la articulación escafo-trapecio-trapezoidea (Figs. 41 y 42).

► **Palpación del canal carpiano**

Aunque el síndrome del canal carpiano, con sus maniobras específicas, se describirá más adelante, si hay un atrapamiento del nervio mediano, especialmente si coexiste con una inflamación de la sinovial que recubre los flexores, habrá una palpación dolorosa y un signo de Tinel positivo a nivel del canal del carpo (Fig. 43).



## EXPLORACIÓN

### Exploración física de la muñeca

Como se ha dicho, en la extremidad superior y a partir del codo, el antebrazo, la muñeca y la mano forman una única unidad funcional. La necesaria libertad de movimientos de la mano hace que la movilidad de la muñeca sea un proceso complejo que hace intervenir de manera coordinada sus dos articulaciones: la **radiocarpiana** y la **mediocarpiana**, lo que va a permitir movimientos en dos ejes: *anteroposterior* de flexo-extensión y *transversal* de inclinación radial y cubital. Durante la flexo-extensión, los huesos de las dos hileras del carpo siguen el sentido de la mano; durante la inclinación radial la hilera proximal del carpo bascula en flexión palmar y, durante la inclinación cubital, en flexión dorsal.

En situación patológica, los huesos centrales del carpo (semilunar y grande) también se mueven de manera patológica: en VISI (*Volar Intercalated Segment Instability*), es decir, en flexión volar en determinadas situaciones, como en la artritis reumatoide, o en DISI (*Dorsal Intercalated Segment Instability*) es decir, en flexión dorsal, como se ve en otras lesiones, en general de origen ligamentoso traumático.

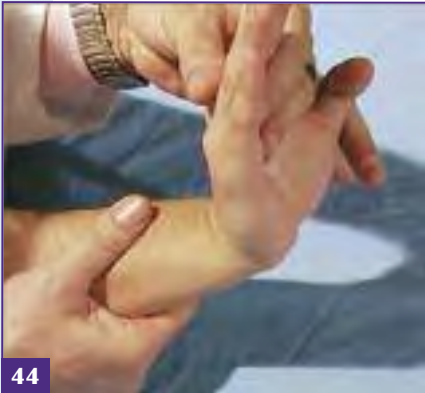#### ◆ Flexo-extensión

Desde la posición neutra, la **flexión dorsal** activa es de unos 60°-70° y la pasiva algo más (Fig. 44), llegando incluso a los 90°, mientras que la **flexión palmar** es de 60°-80°, llegando a los 90° en pacientes hiperlaxos (Fig. 45). La flexo-extensión de ambas muñecas se compara haciendo que el paciente junte las palmas y levante el máximo los codos para estudiar la flexión dorsal, y junte los dorsos y baje los codos hasta la horizontal para estudiar la flexión palmar.

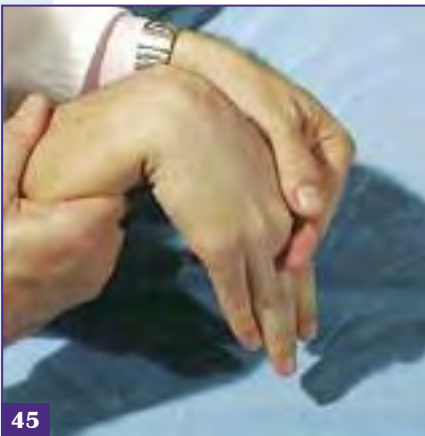Quando se explora la flexo-extensión de la muñeca con el paciente bien relajado es interesante observar el **efecto tenodesis** de los flexores y extensores de los dedos: cuando la muñeca se coloca pasivamente en flexión dorsal, los flexores de los dedos y del pulgar se tensan, provocando una flexión digital, mientras que cuando la muñeca se coloca pasivamente en flexión palmar se tensan los extensores y los dedos relativamente se estiran.

#### ◆ Desviación radial y cubital

Las inclinaciones radial y cubital se miden desde la posición neutral (0°) por el desplazamiento angular de una hipotética línea que sigue el antebrazo, el tercer metacarpiano o el tercer dedo cuando la mano se desvía al máximo hacia fuera o hacia dentro. En ese sentido, la



44



45



**desviación radial** de la muñeca de unos 20°-25° y la **desviación cubital** de unos 35°-40°, algo más si el enfermo hace la desviación cubital con el antebrazo en supinación (Figs. 46 y 47).

### ► **Pronosupinación**

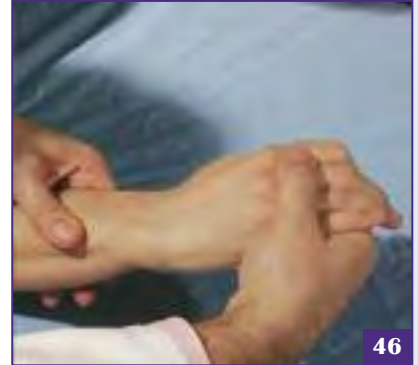Corresponde a los movimientos de rotación alrededor de un eje longitudinal. Es un movimiento complejo que se hace tanto en la muñeca como en el codo, y que se mide colocando las manos perpendicularmente al suelo, en los codos a 90° pegados al cuerpo, y pidiendo al enfermo que gire las manos hacia arriba (supinación) y hacia abajo (pronación).

En el movimiento de prono-supinación, el radio describe una rotación de casi 180° sobre la cabeza del cúbito, que también sufre una discreta traslación. El movimiento de **supinación** normal es de 75°-85°, y el de **pronación** algo menor de 75°-80° (Figs. 48 y 49). Las causas más frecuentes de pérdida de la prono-supinación son:

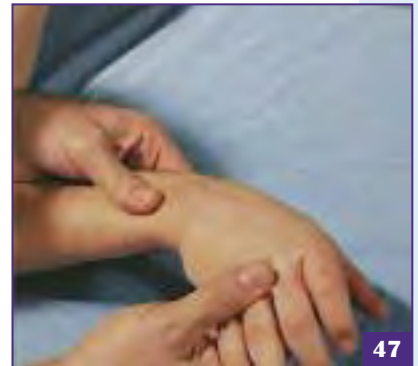- A nivel del codo, las fracturas de la cabeza del radio y las sinostosis radiocubitales superiores.
- A nivel del antebrazo, las secuelas de las fracturas de cúbito y radio, con alteración rotatoria y pérdida de la curva pronadora del radio.
- A nivel de la muñeca, las secuelas de las fracturas de la extremidad distal del radio con lesión del ligamento triangular, y la deformidad de Madelung.

### Exploración física del pulgar

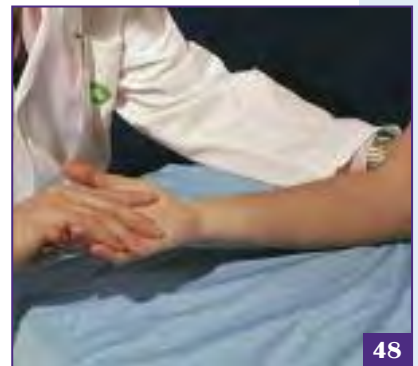El pulgar tiene una gran libertad de movimientos, especialmente merced a la forma en *silla de montar* de la articulación trapecio-metacarpiana, que le permite oponerse a la palma y los demás dedos. Hay quien dice que es la gran versatilidad y complejidad del pulgar lo que ha permitido a la especie humana su progresión tecnológica. En el pulgar se describen tres articulaciones en cadena: la **trapecio-metacarpiana**, la **metacarpo-falángica** y la **interfalángica**, que se compensan entre sí y explican su gran movilidad. La complejidad de estos movimientos es tal, que incluso ha habido una cierta confusión en la nomenclatura. Nosotros vamos a describir la movilidad del pulgar de la siguiente manera:



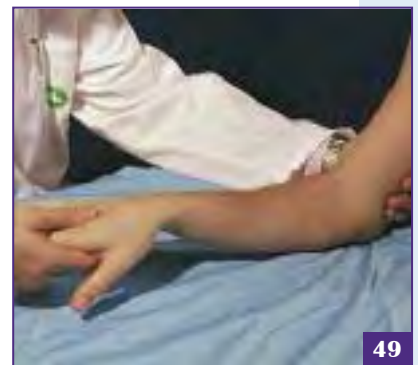46



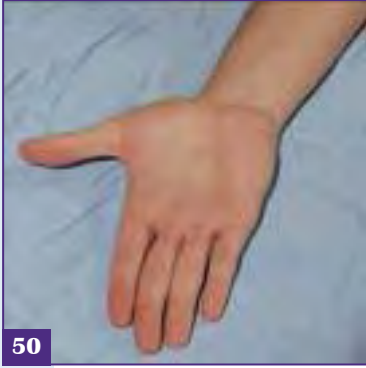47



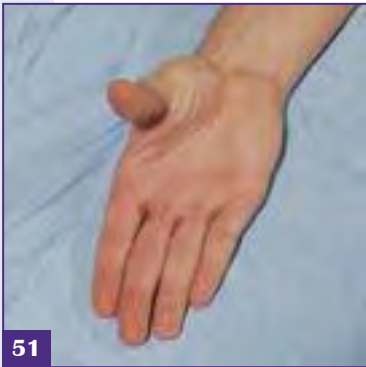48



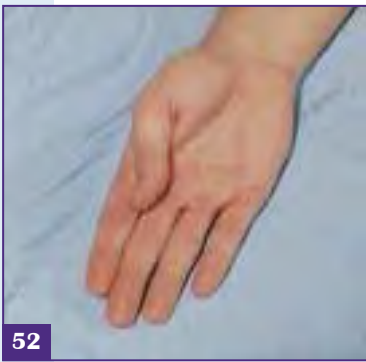49



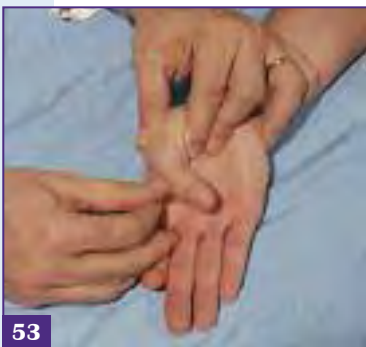• **Abducción paralela al plano de la palma de la mano**, es decir, separación del primer dedo del segundo en el plano de la palma (abducción radial). Este movimiento es de unos 70°-80°, de los cuales 20°, corresponden a la trapecio-metacarpiana, y es indiferente tanto si el antebrazo está en pronación como en supinación (Fig. 50).



• **Aducción en un plano perpendicular al plano de la palma de la mano**, es decir, movimiento de anteposición del pulgar (abducción palmar) con el codo a 90° y el antebrazo en supinación completa. Este movimiento es de unos 60°-70°, la mayoría correspondientes a la trapecio-metacarpiana (Fig. 51).



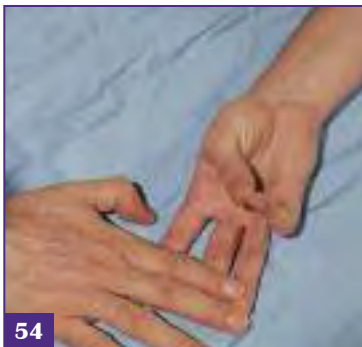• **Aducción palmar del pulgar**, es decir, aproximación del primer dedo al segundo, de solo 15°, los correspondientes a la flexión de la trapecio-metacarpiana (Fig. 52).



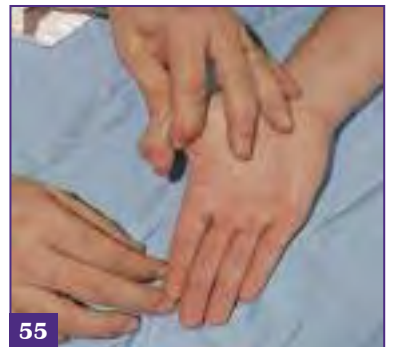• **Flexión de la metacarpo-falángica del pulgar**, que se valora haciendo cruzar con este dedo la palma. La flexión de la metacarpo-falángica es de unos 50°, aunque puede ser normal un rango de movimiento de 20° a 90°, con una posibilidad de hiperextensión de 5° que se considera normal (Fig. 53).



• **Oposición del pulgar**, el movimiento más importante y característico de la articulación basilar, es una combinación de abducción, flexión y rotación que no se mide en grados, sino en la posibilidad de tocar con la punta del pulgar la punta del dedo meñique o los centímetros que faltan hasta llegar a él (Fig. 54). Cuando hay una parálisis del nervio mediano, el paciente no puede hacer una correcta oposición y flexión de la interfalángica en un intento de sustituirla.



• **Flexión de la interfalángica del pulgar**, normalmente de unos 70°-90°, con una posibilidad también de hiperextensión de unos 5°-10° (Fig. 55).





- **Circunducción en extensión del pulgar**, también un movimiento combinado que permite situar el pulgar en todos los planos del espacio.

- **Control neurológico del pulgar**

El pulgar está controlado por tres nervios, lo que da cuenta de su importancia:

- El **radial** controla la extensión y la abducción.
- El **cubital** controla la aducción y la capacidad de pinza.
- El **mediano** controla la flexión y la oposición, y es el responsable de la precisión de todo tipo de pinza.

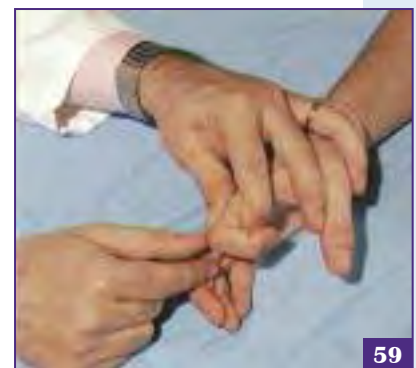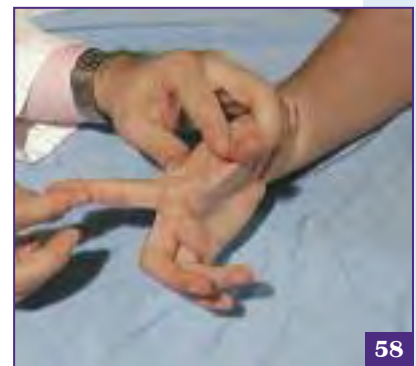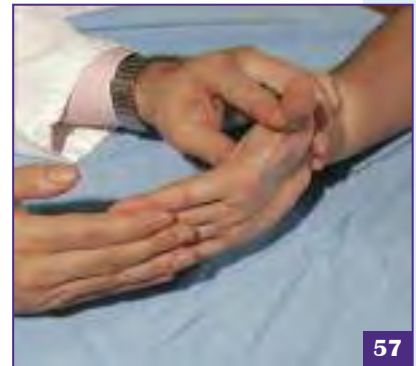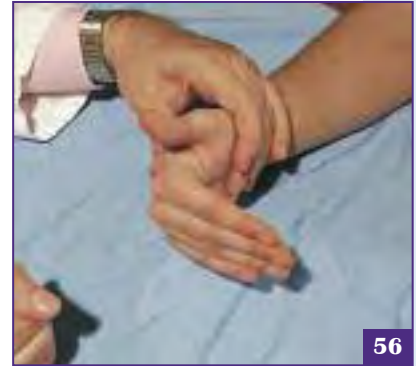### Exploración física de los dedos

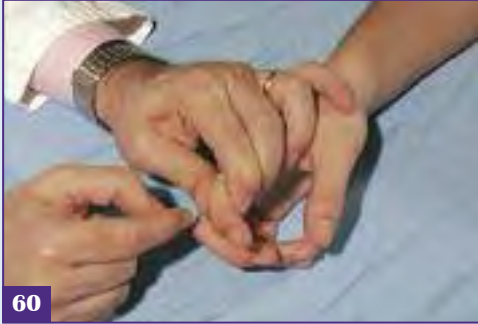Los dedos forman una cadena triarticular que, cerrándose sobre la palma, permiten la función prensora de la mano. Las tres articulaciones de los dedos solo tienen, para ese fin, un sentido de movimiento, la flexión, siendo la extensión, en realidad, un movimiento de "no-flexión".

- **Flexión de las metacarpo-falángicas**, que se valora con los dedos extendidos o cerrando el puño. La flexión de las metacarpo-falángicas de los dedos, tanto activa como pasiva, es de  $90^\circ$  (Fig. 56). Estas articulaciones tienen una posibilidad de hiperextensión pasiva de entre  $30^\circ$  y  $45^\circ$ , en función de la elasticidad articular y de considerarlos juntos (Fig. 57) o dedo a dedo, lo que aumenta la posibilidad hasta los  $70^\circ$ - $80^\circ$  (Fig. 58).

Las metacarpo-falángicas también disponen de un cierto movimiento lateral que permite la abducción de los dedos y su vuelta a la posición inicial (aducción de los dedos), pero esto solo es posible en extensión de las metacarpo-falángicas, no en flexión, porque los ligamentos colaterales están tensos. Este movimiento de abducción que nos permite abrir la mano ("*hacer un palmo*") está controlado por el nervio cubital.

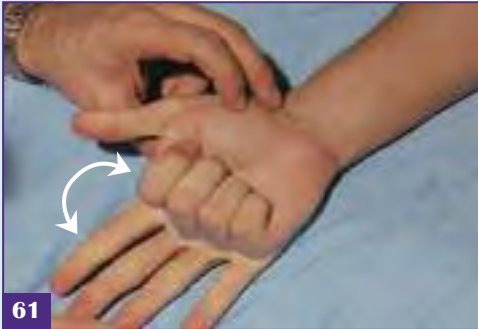- **Flexión de las interfalángicas proximales**, de unos  $100^\circ$ - $110^\circ$  activa y pasiva, con extensión  $0^\circ$  y movimiento lateral nulo porque los ligamentos colaterales están tensos en todo el recorrido de la flexión (Fig. 59).





• **Flexión de las interfalángicas distales**, que es de unos 80° activa, y un poco más, sin llegar a los 90°, pasivamente. Esta articulación tiene una posibilidad de hiperextensión pasiva que puede llegar a los 30° en sujetos laxos (Fig. 60).

La flexión de las interfalángicas se valora conjuntamente pidiendo al enfermo que cierre el puño, que en condiciones normales hará desaparecer los pulpejos, pero que en condiciones alteradas no será así y, por tanto, tendrá que cuantificarse midiendo la *distancia dedo-palma*.



Este mismo método puede servir para la valoración individual de cada uno de los dedos. Dicha flexión queda limitada, en general, por rigidez articular post-traumática o post-quirúrgica, pero también por contractura de la musculatura intrínseca que provoca una tensión excesiva de los extensores. Para distinguir entre ambas posibilidades se utiliza la **maniobra de Bunnell-Littler**, que se describe en la exploración funcional de la mano (Fig. 61).

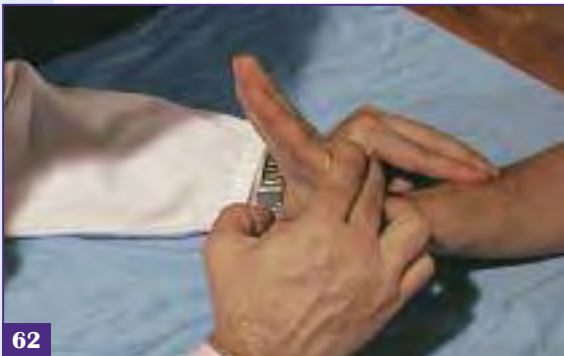### *Pruebas de valoración muscular*

#### ► **Extensión de la muñeca**

Está a cargo de los dos radiales (*extensor carpi radialis longus* y *brevis*) y el cubital posterior (*extensor carpi ulnaris*), todos inervados por el nervio radial (Fig. 62).

#### ► **Flexión de la muñeca**

A cargo de los palmares (*flexor carpi radialis* y *palmaris longus*), inervados por el nervio mediano, y del cubital anterior (*flexor carpi ulnaris*), inervado por el nervio cubital (Fig. 63).



### ► Extensión de las metacarpo-falángicas y de los dedos

La hace fundamentalmente el extensor común de los dedos, aunque el dedo índice y el meñique tienen un extensor propio que nos permite “señalar” con el dedo y “hacer cuernos”, todos ellos inervados por la rama interósea posterior del nervio radial (Figs. 64 y 65).

La musculatura intrínseca de la mano (lumbricales e interóseos) complica la evaluación de los extensores, puesto que tienden a ser flexores de las metacarpo-falángicas (como veremos a continuación), pero extensores de las interfalángicas de los dedos. Por este motivo, testar la capacidad del paciente para extender las metacarpo-falángicas contra resistencia es la mejor manera de evaluar los extensores extrínsecos.

### ► Flexión de las metacarpo-falángicas

Aunque son los flexores superficial y profundo los principales implicados en la flexión de las metacarpo-falángicas, se considera que son los lumbricales los verdaderos flexores de la metacarpo-falángica. Los dos lumbricales internos están inervados por el nervio cubital y los dos externos por el nervio mediano.

### ► Flexión de los dedos

El flexor común profundo actúa como flexor de las tres articulaciones de los dedos (excepto el pulgar), pero muy especialmente de la interfalángica distal, puesto que el flexor superficial se inserta en la base de la falange media y, por tanto, es responsable de la flexión de la interfalángica proximal. El flexor común profundo del índice y del medio está inervado por la rama interósea anterior del nervio mediano (por esto hay que evaluar siempre la flexión de la punta de estos dos dedos después de una fractura supracondílea de los niños), mientras que los de los demás dedos por el nervio cubital. El flexor común superficial está inervado por el nervio mediano.

La potencia de los flexores se suele valorar en conjunto, con el codo en flexión y el antebrazo en pronación, engarzando con los dedos del examinador los dedos del enfermo y oponiendo resistencia. Los lumbricales se testarán haciendo flexionar contra resistencia las metacarpo-falángicas (Fig. 66). Los flexores profundos se evaluarán dedo a dedo, estabilizando la segunda falange en extensión e invitando al enfermo a flexionar la interfalángica distal (Fig. 67).



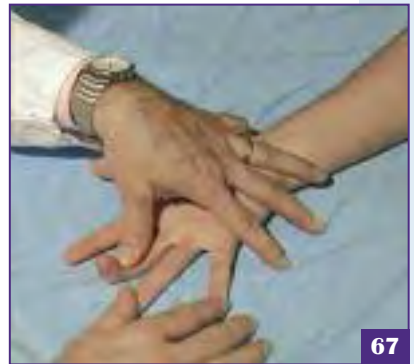64



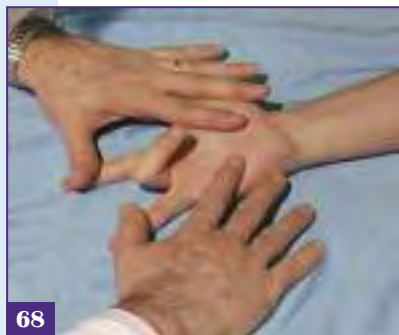65



66



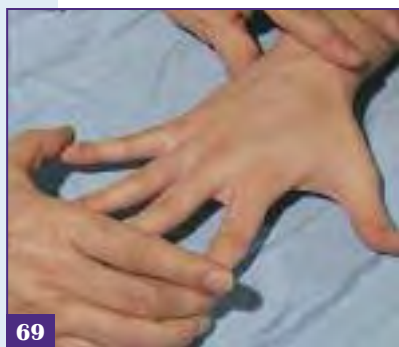67



En cambio, para evaluar el flexor superficial de un dedo, deberán bloquearse en extensión todos los demás y haciendo que doble libremente el dedo testado, que se flexionará tan solo por la interfalángica proximal, puesto que el flexor común profundo queda anulado (Fig. 68).

#### ► **Abducción de los dedos**

Está a cargo de los interóseos dorsales, inervados por el nervio cubital, pero el dedo meñique tiene un abductor propio (*abductor digiti minimi*), también inervado por el cubital. Se valoran conjuntamente, con el antebrazo en pronación y haciendo que el enfermo abra los dedos contra resistencia (Fig. 69). Si se quiere valorar exclusivamente el primer interóseo dorsal, se hará abducir contra resistencia tan solo el dedo índice.



#### ► **Aducción de los dedos**

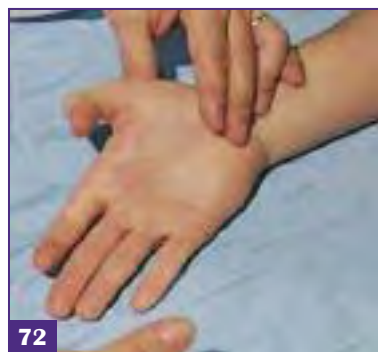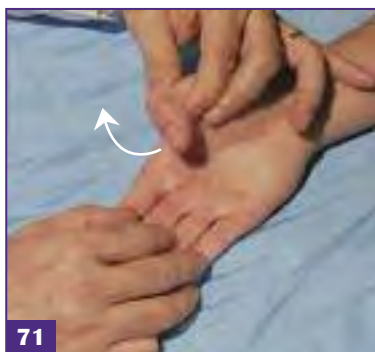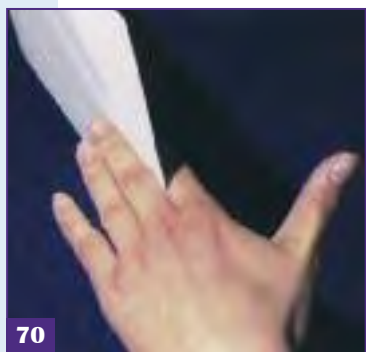
Está a cargo de los interóseos palmares, inervados por el nervio cubital. Para testarlos, es útil una maniobra consistente en hacer que el enfermo coja una hoja de papel entre los dedos aducidos, mientras el examinador tira de ella (Fig. 70).

#### ► **Extensión del pulgar**

La hace el extensor largo y el extensor corto, ambos inervados por la rama interósea posterior del nervio radial, pero el extensor corto se ocupa de la extensión de la metacarpo-falángica, y el extensor largo de la extensión de la interfalángica del pulgar (Fig. 71).

#### ► **Flexión del pulgar**

Está a cargo del flexor largo y del flexor corto, pero el flexor corto (inervado en su parte interna por el nervio cubital y en su parte externa por el nervio mediano) se ocupa de la flexión de la metacarpo-falángica, mientras que el flexor largo, inervado por el mediano, flexiona la interfalángica del pulgar (Fig. 72).



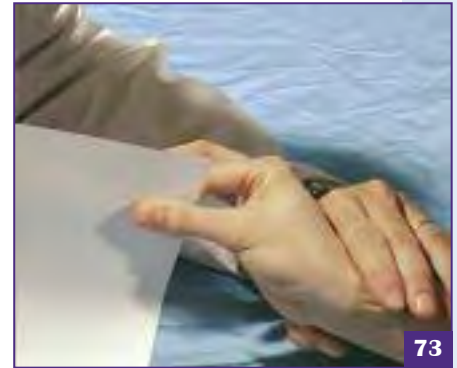

### ◆ *Abducción del pulgar*

La abducción radial del pulgar la hace el abductor largo del pulgar, innervado por el nervio radial, mientras que la abducción palmar la hace el abductor corto, innervado por el nervio mediano.

### ◆ *Aducción del pulgar*

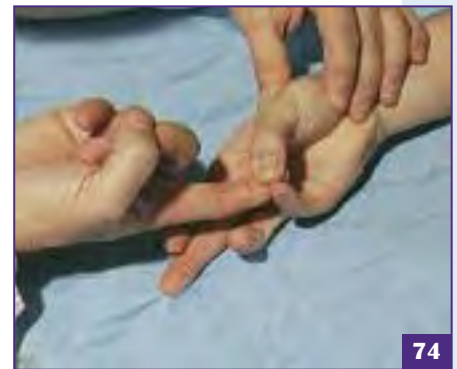Está a cargo del aductor del pulgar, el único músculo de la eminencia tenar innervado por el nervio cubital. Para valorarlo se usa el **test de Froment** que, como se describirá en la evaluación de las lesiones neurológicas, se efectúa haciendo coger un trozo de papel entre el pulgar y el índice; cuando el examinador tira de él, si hay una parálisis del aductor, el enfermo flexiona la falange distal del pulgar (es decir, utiliza para evitar perder el papel el flexor largo del pulgar), y puede incluso llegar a hiperextender la metacarpo-falángica (**signo de Jeanne**) (Fig. 73).



73

### ◆ *Oposición del pulgar*

Requiere una buena función, tanto del oponente como del abductor corto del pulgar. El oponente del pulgar está innervado por el nervio mediano. Dado que la oposición es un movimiento que une la punta del pulgar con la del meñique, será imprescindible la buena función, también, del oponente del meñique, innervado por el nervio cubital. Ambos se valorarán enlazando el examinador con dos dedos los respectivos primero y quinto del enfermo unidos en oposición, e intentando desunirlos contra resistencia (Fig. 74).



74

## *Exploración funcional de la mano*

La mano tiene múltiples funciones, pero dos de ellas son esenciales: la **presión** y el **tacto**. Estamos acostumbrados a valorar exclusivamente la función motora, y a menudo nos olvidamos de las alteraciones sensitivas o circulatorias que las acompañan y a veces explican. La exploración funcional de la mano nos parece muy importante porque nos ha de permitir descartar una lesión tendinosa, una lesión nerviosa, una lesión circulatoria o una inestabilidad articular que comprometan aquellas dos funciones básicas de la mano.

### **Valoración de las lesiones tendinosas**

Los tendones extrínsecos de los dedos (flexores y extensores), e incluso algunos de los intrínsecos, son tan largos que atraviesan varias articulaciones. Por tanto, será posible tensarlos o elongarlos modificando la posición articular, y ello nos permitirá apreciar si hay alguna adherencia, una retracción o

simplemente una ruptura que impida o limite aquella movilidad articular. Esta es la base de las maniobras de valoración tendinosa que se describen a continuación, que parten de la evidencia anatómica de que agonistas y antagonistas están en equilibrio dinámico, es decir, que para que haya flexión, el sistema extensor debe dejarse elongar, y a la inversa.

Recordemos que el aparato extensor extrínseco incluye el extensor común y los extensores propios del índice y del meñique, y que la complicada anatomía del sistema extensor incluye un tendón central que se inserta en la base de la falange media, una bandeleta o tendón extensor terminal que se inserta en la base de la falange distal, y unos músculos intrínsecos (lumbricales e interóseos), que extienden la primera falange, flexionan la metacarpo-falángica y actúan de coordinadores entre los sistemas flexor y extensor.

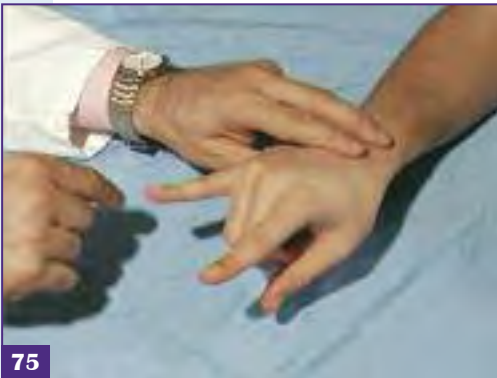#### ► **Lesión del extensor común de los dedos**

Cuando hay una ruptura del extensor extrínseco de uno o más dedos, el paciente no podrá estirar las metacarpo-falángicas por predominio del sistema flexor, pero será capaz todavía de estirar las interfalángicas por la acción de los interóseos (la interfalángica proximal) y los lumbricales (la interfalángica distal). La demostración de la pérdida de extensión por rotura del extensor común a nivel del dorso de la muñeca, la mano o algún dedo es, pues, muy evidente.

En la artritis reumatoide pueden producirse rupturas espontáneas de los tendones extensores, especialmente del quinto dedo (el primero en romperse), seguido de los del anular, el medio y el índice. A esta serie progresiva de rupturas tendinosas en la artritis reumatoide se le conoce como **lesión de Vaughan-Jackson**.

#### ► **Lesión del extensor propio del índice o del meñique**

En estos casos el enfermo no podrá estirar aisladamente el segundo dedo (es decir, no podrá hacer el gesto de “señalar con el dedo”) o no podrá estirar aisladamente el quinto dedo y no podrá, en ambos casos, hacer tampoco el gesto de “hacer cuernos”. Esta prueba de función es, también, muy evidente (Fig. 75).



75

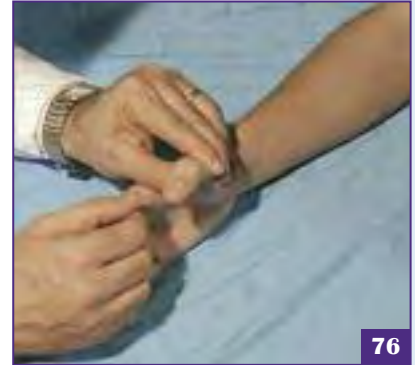#### ► **Lesión de la bandeleta central y del tendón extensor terminal de un dedo**

En el primer caso se producirá una deformidad en ojal o “boutonnière”, con flexión de la falange media por predominio del flexor superficial e hiperextensión de la falange distal debido a la retracción proximal del aparato extensor. En el segundo caso se producirá un “dedo en martillo”, con pérdida de la extensión de la última falange y actitud en flexión de la misma por predominio del flexor común profundo.



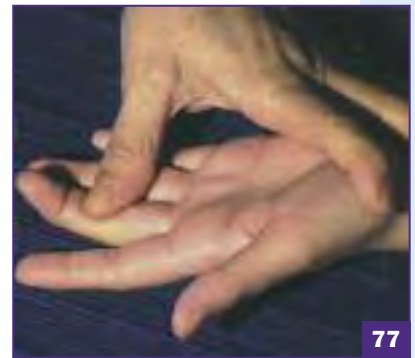### ► **Lesión del extensor largo del pulgar**

Supone la pérdida de extensión de la interfalángica del pulgar (“pulgar en martillo”) que, en ocasiones, se debe a la ruptura del tendón a nivel del tubérculo de Lister, en la cara dorsal de la muñeca, después de fracturas de extremidad distal del radio o en ciertas profesiones o actividades repetitivas, como en los tamborileros (Fig. 76).



### ► **Lesión del flexor profundo de un dedo**

Ante la sospecha de ruptura del tendón flexor profundo de un dedo, deberá fijarse la segunda falange de dicho dedo y pedir al enfermo que flexione la interfalángica distal. Una ruptura no infrecuente del flexor profundo es la avulsión de su inserción en la falange distal (Fig. 77), producida por un mecanismo de hiperextensión. Esto es muy característico en el tercer dedo, en el contexto de la práctica deportiva o de la vida diaria, y se conoce como “jersey finger”.



### ► **Lesión del flexor superficial de un dedo**

Para valorar la función del flexor superficial de un dedo, hay que fijar todos los dedos en extensión, excepto el que se explora y pedir al enfermo que lo flexione si puede. De esta forma se bloquea el flexor común profundo, que tiene un solo vientre muscular y actúa solo el superficial (Fig. 68).

### ► **Lesión del flexor largo del pulgar**

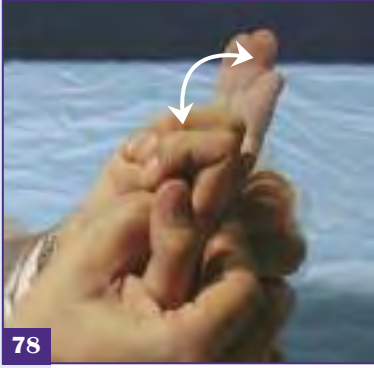
De la misma manera que para valorar la integridad del extensor largo, para valorar el flexor largo hay que bloquear la primera falange y hacer que el paciente doble la segunda.

### ► **Lesión del cubital posterior**

En la muñeca no es rara la *subluxación recurrente del cubital posterior*, un resalte doloroso en la cara dorsal y cubital de la muñeca que aparece en supinación y desviación cubital y que se produce por ruptura del *septum* fibroso del comportamiento correspondiente del retináculo extensor.

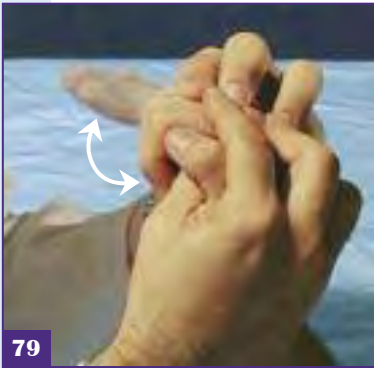
### ► **Maniobra de Bunnell-Littler**

Es una de aquellas pruebas funcionales que, decíamos, sirven para valorar la retracción de los músculos lumbricales e interóseos, en general después de una afectación isquémica o compartimental, pero también para distinguirla de una rigidez articular o de las secuelas de una infección de la vaina tendinosa.



Se basa en el hecho de que, si hay una retracción de los interóseos, cuando se mantiene la metacarpo-falángica en extensión, los interóseos se tensan y no se pueden flexionar las interfalángicas proximal y distal, pero cuando se flexionan las metacarpo-falángicas, entonces se relajan y ya pueden flexionarse las interfalángicas.

En un primer tiempo, pues, se fija la metacarpo-falángica en una discreta extensión y se invita al enfermo a flexionar la interfalángica proximal. Si puede, es que no hay retracción, pero si no puede ponerse en flexión, hay que pensar en que los intrínsecos están retraídos o bien hay una contractura de la cápsula articular (Fig. 78).



Se coloca luego la metacarpo-falángica en flexión, con lo que se relajan los intrínsecos (Fig. 79): si ahora puede conseguir la flexión, probablemente era que los intrínsecos están tensos. Si aun así no se puede conseguir la flexión, habrá que pensar en una rigidez de la cápsula articular.

### Valoración de las lesiones neurológicas

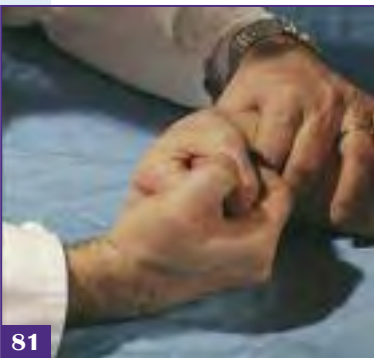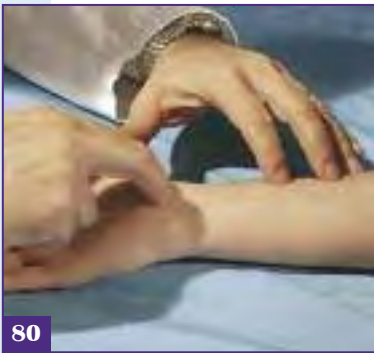Son maniobras útiles para sospechar una lesión nerviosa periférica aislada (habitualmente un síndrome compresivo canalicular o una sección traumática), pero no son nunca pruebas concluyentes, puesto que se describen falsos positivos de hasta un 50%, y deben confirmarse siempre por electromiografía.

#### ► Signo de Tinel

Consiste en percutir con los dedos o con un martillo de reflejos sobre un nervio y ver si se producen parestesias o disestesias por el territorio inervado por dicho nervio. Es un test clásico para determinar la compresión del nervio mediano a nivel del canal del carpo: en supinación, se percute la cara palmar de la muñeca y se observa si hay sensación disestésica o como una corriente eléctrica en los dedos centrales de la mano. Sirve también para determinar una compresión del nervio cubital a nivel de la entrada del canal de Guyon (Fig. 80).

#### ► Test de Phalen

Se basa en que la flexión de la muñeca mantenida más de un minuto despierta parestesias y dolor en el pulgar y en los dedos centrales de la mano cuando hay un síndrome del canal carpiano. Puede hacerse manteniendo el examinador la flexión de la muñeca (Fig. 81) o haciendo que



el enfermo mantenga una flexión palmar máxima comprimiendo el dorso de ambas manos (Fig. 82).

Hay una maniobra, el **Test de Phalen invertido** que busca lo mismo, pero manteniendo una flexión dorsal máxima con las palmas unidas ("posición de rezar") (Fig. 83).

#### ► **Test de compresión digital**

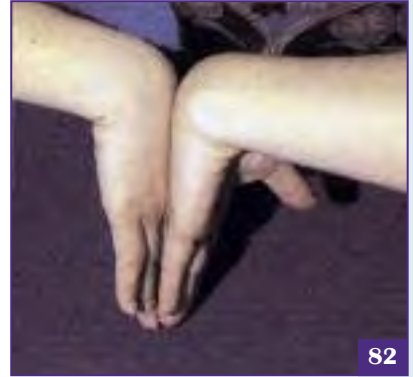Consiste en mantener durante un minuto una presión intensa y constante sobre un nervio y observar si aparecen disestesias en su territorio. En el caso del mediano en el canal del carpo se presionará sobre la muñeca en supinación entre ambos palmares, a nivel del pliegue distal (Fig. 84), y en el caso del cubital en el canal de Guyon se comprimirá con un dedo este nervio, justo por fuera del pisiforme, durante un minuto (Fig. 85). Parece ser que el test de compresión digital es el más sensible para ambos síndromes canaliculares.

#### ► **Signo de Froment**

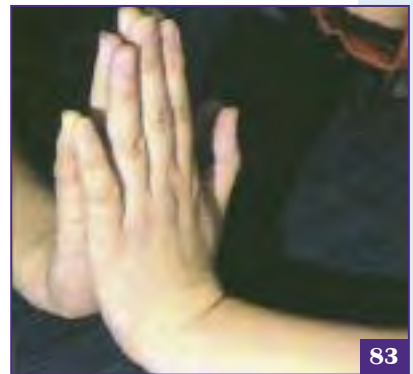
Se le hace coger al paciente un trozo de papel entre el pulgar y el borde radial del índice de una mano o, incluso mejor, de las dos. Cuando el examinador tira de él, si hay una lesión nerviosa cubital y, por tanto, una parálisis del aductor del pulgar, el enfermo flexiona la falange distal del pulgar para sujetar el papel con el flexor largo, inervado por el nervio mediano. Si, además de flexionar la interfalángica hiperextiende la metacarpo-falángica se denomina **signo de Jeanne**, y también es indicativo de parálisis cubital (Figs. 86 y 87).

#### ► **Test de la ninhidrina**

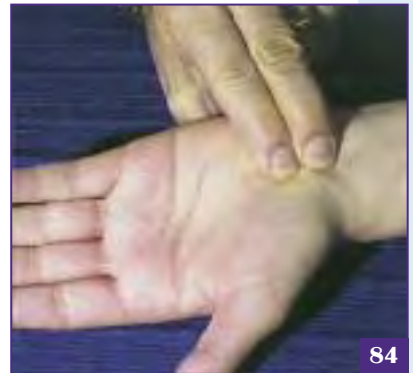Es útil para demostrar que hay una lesión nerviosa, especialmente a nivel digital. La mano debe ser lavada y secada perfectamente



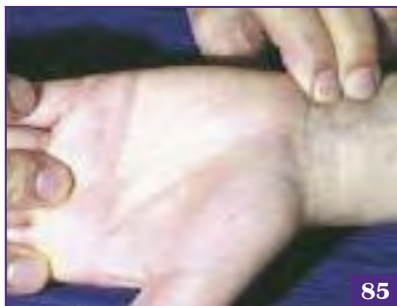82




83



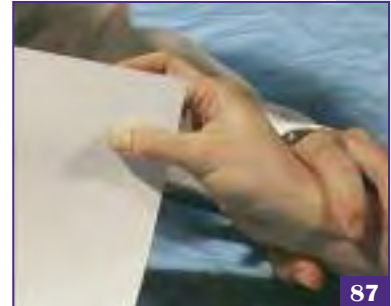84



85



86



87



88

con alcohol. Después de esperar 5-10 minutos, se colocan las puntas de los dedos haciendo una moderada presión sobre un papel secante, se mantienen durante 15-20 segundos y se repasan los dedos con un bolígrafo. A continuación, retirada ya la mano, se pulveriza la ninhidrina (tricetohidridene) en *spray* y se la deja secar 24 horas. Si ha habido sudoración, las zonas sudorosas deben colorearse de color rosado púrpura; si este cambio de color no se produce, el test es positivo y hay que sospechar una lesión nerviosa (Figs. 88-90).

► **Test de Weber o de la discriminación de dos puntos**



89

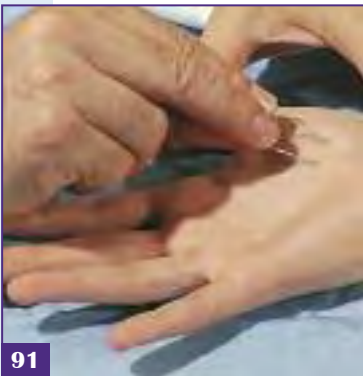Es una prueba de la sensibilidad táctil que se puede hacer fácilmente con un clip convencional abierto, como recomienda Moberg. Consiste en evaluar en una zona determinada la menor separación existente entre dos puntos de contacto que se perciben como distintos, e incluso medirla en milímetros.



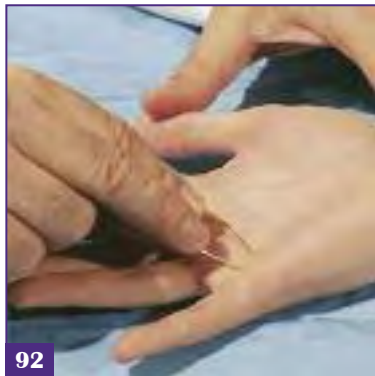90

La maniobra de Weber original consiste en iniciar la exploración partiendo de la mayor separación, e ir reduciéndola progresivamente hasta que se perciba su contacto como un toque único, pero puede hacerse a la inversa, partiendo del contacto único e ir separando las ramas del clip hasta reconocer dos toques claramente.

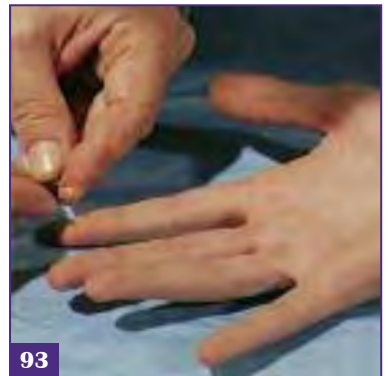La prueba se hará presionando en sentido longitudinal o perpendicular al eje del dedo, y desde proximal a distal, para observar cuál es la distancia mínima a la que es capaz de discriminar los dos estímulos. A nivel de la palma, la discriminación normal es de 5-8 mm, a nivel del pliegue proximal del dedo de unos 6 mm, y en los pulpejos de hasta 3-4 mm, aunque hay muchas variaciones individuales (Figs. 91-93).



91



92



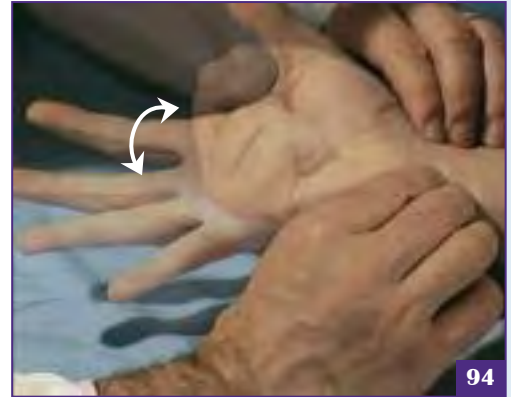93



En la **modificación de Dellon** se hace lo mismo, pero en lugar de tocar con los extremos romos del clip, se le hace desplazarse longitudinalmente en relación al eje del dedo (sería una prueba de Weber dinámica), y en la **prueba de las monedas de Seddon** ("Coin Test") el paciente, con los ojos cerrados, debe identificar monedas de diferente tamaño, peso y canto.

### Valoración de las alteraciones circulatorias

La **Prueba de Allen** permite valorar la función de las arterias radial y cubital en la vascularización de la mano. El paciente es invitado a que, en supinación, abra y cierre la mano enérgicamente varias veces para exprimir la sangre al máximo. Después, el examinador, con sus pulgares o índices, comprime simultáneamente la arteria radial en el canal del pulso y la arteria cubital antes de entrar en el canal de Guyon, hasta dejar exangüe la mano (Fig. 94). Entonces deja de comprimir una de las arterias y observa la recoloración y la velocidad con que lo hace, haciendo luego lo mismo con la otra y viendo cuál predomina.

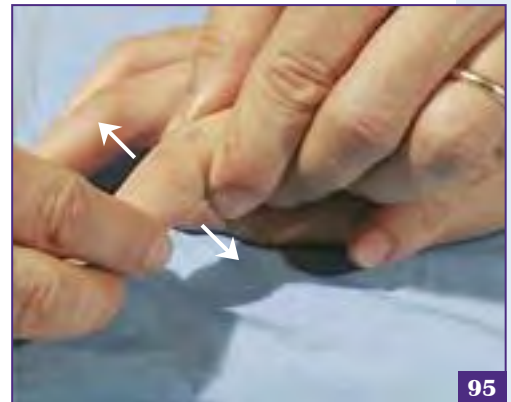

Esta prueba puede hacerse también con las arterias colaterales en la base de un dedo y valorar así una posible alteración de su irrigación. La circulación arteriolar distal se aprecia apretando el lecho ungueal y viendo la velocidad de recoloración del mismo.

### Pruebas de estabilidad ligamentosa y capsular

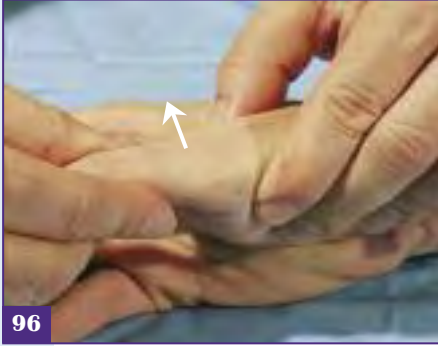En la muñeca y la mano hay que recordar, porque a menudo nos olvidamos de ello, que, como en otras localizaciones, puede haber lesiones ligamentosas que provoquen inestabilidad articular.

La exploración de cada articulación (puesto que cada articulación de este segmento anatómico tiene sus propias pruebas de estabilidad) deberá hacerse en todos los casos de patología traumática, pero también en patología reumática o degenerativa.



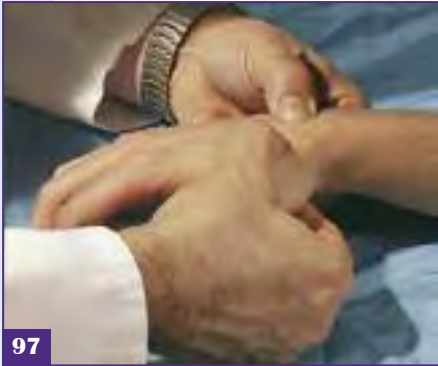#### ► Test de estabilidad ligamentosa de las articulaciones interfalángicas de los dedos

Se hace con una mano estabilizando el dedo proximalmente a la articulación, y con la otra estabilizando la parte distal a la articulación, y observando si hay movilidad lateral patológica (Fig. 95).



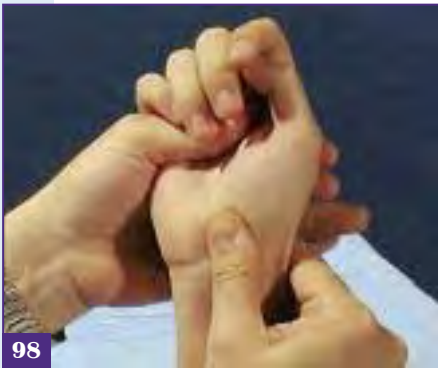► **Test de inestabilidad del ligamento colateral cubital de la articulación metacarpo-falángica del pulgar**

Útil para descartar un “pulgar del esquiador” o “pulgar del guardabosques” (*gamekeeper’s thumb*), se hace estabilizando con una mano el primer metacarpiano y aplicando un *stress* en valgo de la articulación metacarpo-falángica que, si es superior a 30°, indica una ruptura completa del ligamento colateral cubital y su ligamento colateral accesorio (Fig. 96).



► **Test de Reagan para la estabilidad luno-piramidal**

Es útil para valorar la integridad del ligamento luno-piramidal. El examinador coge la muñeca del enfermo estabilizándola a nivel del semilunar con una mano, y con la otra pinza el piramidal y ejerce una fuerza de cizallamiento a la articulación luno-piramidal (Fig. 97).



► **Test de Watson para el escafoides**

Se hace con el paciente sentado, con el codo apoyado en una mesa y el antebrazo pronado. El examinador, de cara al paciente, con una mano pone la muñeca en desviación cubital completa y ligera extensión, y con la otra fija el pulgar contra el polo distal del escafoides, en la cara palmar (Fig. 98).

Entonces, con la primera mano, hace desviación radial y flexión de la mano del paciente, manteniendo la presión sobre el escafoides (Fig. 99).



Si el escafoides (o el semilunar) son inestables, el polo dorsal del escafoides subluxa sobre el borde dorsal del radio y despierta dolor.

► **Test de aprensión del desplazamiento dorsal del hueso grande o Test del cajón**

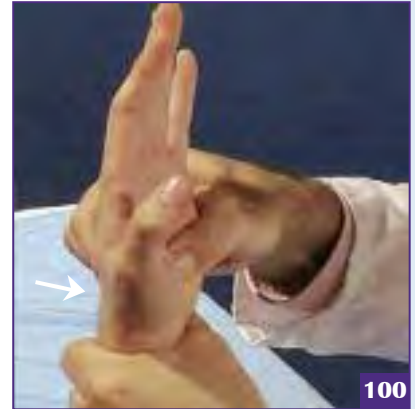Se hará con el paciente sentado y el examinador situado delante. Con una mano se coge el tercio distal del antebrazo (cúbito y radio), y con la otra se sitúa el pulgar sobre la cara palmar del hueso grande y se mantiene la mano del enfermo en posición neutra (sin flexión ni extensión, ni desviación radial



o cubital) haciendo contrapresión cuando empujamos el hueso grande hacia atrás con el pulgar (Fig. 100).

► **Valoración de la estabilidad de la articulación radio-cubital distal**

Se hará por manipulación de la cabeza del cúbito para demostrar si hay un desplazamiento patológico anterior o posterior, y si hay dolor en ello. El desplazamiento dorsal de la cabeza del cúbito, no infrecuente después de traumatismos en esta región, se pone de manifiesto en pronación y se reduce en supinación, y presenta el característico “signo de la tecla”.





# Exploración Física del Aparato Locomotor

## Parte 2.

# Extremidad Inferior

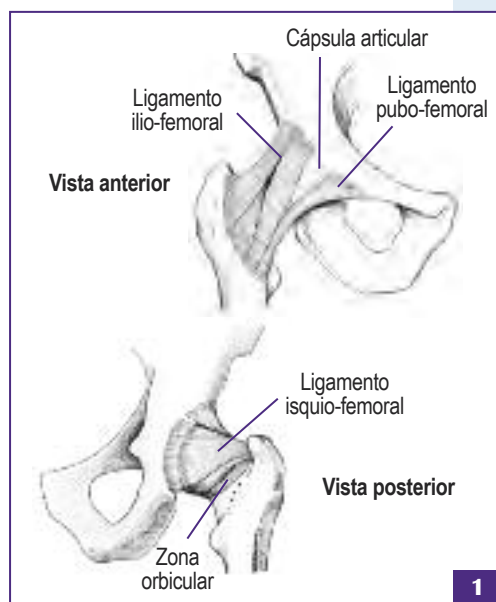


La pelvis es un complejo de estructuras óseas formadas, a cada lado, por el ilion, el isquion y el pubis que forman el hueso coxal y articulan, por delante, a través de la sínfisis pubiana y, por detrás, con el sacro, formando las dos articulaciones sacroilíacas. Este conjunto óseo forma un anillo que, al igual que el cráneo o el tórax, está destinado a proteger estructuras vitales, pero, en este caso, también tiene una función biomecánica muy importante porque es la base que permite la locomoción humana, puesto que sobre ella se fundamenta la columna vertebral y desde ella se originan los músculos de la cadera y el muslo. La cadera es la articulación que une el hueso coxal y el fémur, transmite el peso del cuerpo a las extremidades inferiores y es la primera de la cadena cinética que permite la bipedestación y la marcha.

La **articulación coxo-femoral** es una de las más estables del organismo, gracias a la morfología esférica de la cabeza femoral, que articula en un acetábulo profundo que la contiene. Además, como en el hombro, este acetábulo tiene un *labrum* fibroso que aumenta la profundidad y, por tanto, la estabilidad de la articulación, y una cápsula fuerte y en forma de manguito que está reforzada por tres potentes ligamentos: el ligamento ilio-femoral (llamado también *ligamento en Y de Bigelow*), el ligamento isquio-femoral y el ligamento pubo-femoral. Estos ligamentos están para prevenir fundamentalmente una excesiva extensión de la cadera, el pubo-femoral también una abducción excesiva, y los tres una excesiva rotación interna. Por esto, entre otros motivos, la rotación interna es el primer movimiento que se pierde cuando hay una alteración degenerativa de la cadera.

Tanto la morfología articular, como su gran movilidad y la estabilidad conferida por la cápsula y los ligamentos (especialmente el ligamento en Y de Bigelow), están diseñadas para algo tan fundamental para la especie humana como es la bipedestación y la marcha. De ahí, que gran parte de su patología sea rápidamente perceptible como una alteración de la marcha, y que las alteraciones posturales y contracturas anatómicas sean tan importantes en la exploración de la cadera.

Y es que la cadera es una articulación profunda rodeada de grandes **músculos** que la mueven. Los más importantes se agrupan, según su localización y su acción sobre el fémur, en:





- **Anteriores**, en general flexores, y que corresponden al *psaos-iliaco*, que termina en el trocánter menor, al *recto anterior*, que tiene un tendón directo que se inserta en la espina iliaca anteroinferior (lo que lo hace ser el único músculo biarticular del cuádriceps) y un tendón reflejo que se inserta en el borde superior del acetábulo y al sartorio, que se inicia en la espina iliaca anterosuperior.
- **Posteriores**, fundamentalmente extensores (*glúteo mayor*, los fascículos más posteriores del *glúteo medio* y los isquiotibiales *semimembranoso*, *semitendinoso* y *bíceps*, flexores principales de la rodilla).
- **Externos**, esencialmente abductores (*glúteo mayor*, *glúteo medio* y *glúteo menor*, más el *tensor de la fascia lata*).
- **Internos**, esencialmente aductores (*aductor mayor*, *aductor mediano* y *aductor menor*, el *pectíneo* y el *recto interno*).

Hay que recordar que el **dolor de origen coxo-femoral**, aunque referido habitualmente a la zona inguinal, se expande a menudo por la cara anterior del muslo hasta la rodilla y que, aunque con menos frecuencia, puede referirse también hacia atrás hacia las sacroilíacas y la columna lumbar, lo que es importante a tener en cuenta para evitar confusiones diagnósticas. Además, el dolor de cadera y, por tanto, su exploración, varía según la edad del paciente: en el recién nacido hay que descartar una luxación congénita, en el lactante y el niño pequeño una sinovitis transitoria o una artritis séptica, en el preadolescente una enfermedad de Perthes, en el adolescente una epifisiólisis de la cabeza femoral, en el adulto joven una necrosis isquémica de la cabeza femoral, y en la población senil una coxartrosis y las tan frecuentes fracturas del cuello femoral en sus diversas formas.

Finalmente, hay que tener presente que un dolor de origen lumbar puede a menudo venir referido a la cadera, tanto a nivel del trocánter mayor como, muy especialmente, a la cara posterior, y ser confundido con un dolor de origen coxo-femoral. La anamnesis y la exploración detallada de todas estas estructuras ayudarán a orientar el diagnóstico.

## INSPECCIÓN

Los límites óseos de la pelvis son fácilmente identificables en la mayoría de sujetos, excepto en los muy obesos. La inspección de la cadera y la pelvis puede hacerse primero en decúbito y después en bipedestación y durante la marcha:

### *En decúbito*

---

El relieve óseo más prominente es la cresta iliaca, y de ella la *espina iliaca anterosuperior*, origen del ligamento inguinal y del músculo sartorio. Esta espina iliaca nos puede servir de referencia para localizar el nervio fémoro-cutáneo, que sale de la pelvis a unos 2 cm por dentro de la espina, y allí puede quedar comprimido por un abdomen prominente o unos pantalones excesivamente apretados, dando lugar a una disestesia por la cara anterior del muslo, muy molesta, llamada *meralgia parestésica*.

Más internamente transcurren la arteria femoral, el nervio crural y la vena femoral, un paquete vasculo-nervioso cubierto por el ligamento inguinal y protegido a ambos lados por el sartorio por fuera y el aductor mayor por dentro, que forman el llamado *triángulo femoral*. La palpación del pulso de la arteria femoral será muy útil para localizar la articulación de la cadera si hay que hacer una punción de la misma, puesto que el punto de entrada debe situarse 2 cm lateral y 2 cm distal, al punto en que la arteria femoral se palpa por debajo del ligamento inguinal.

El músculo *tensor de la fascia lata* es visible en individuos delgados, formando el contorno más proximal del muslo, puesto que se inicia en la parte anterior de la cresta ilíaca y se inserta en la aponeurosis de la cara lateral del muslo e importante estabilizador dinámico de la rodilla, conocida como *fascia lata*. El relieve del recto anterior es también muy visible, especialmente en pacientes atléticos, ocupando la cara anterior del muslo hasta la espina ilíaca anteroinferior. En la cara interna se localizan los aductores, cuyo tendón conjunto se inserta en el pubis, y el recto interno o *gracilis*, cuyo tendón baja por el muslo y se inserta en la cara antero-interna de la tibia formando parte de la triada tendinosa, llamada comúnmente *pata de ganso*.

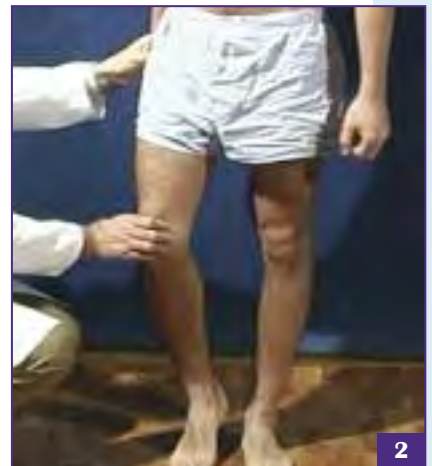Por la cara externa, y junto al músculo tensor de la fascia lata, se encuentra el *glúteo medio*, el principal abductor de la cadera, que, desde el ala ilíaca, se dirige hasta su inserción en el trocánter mayor. Este músculo, como veremos, tendrá una importancia capital para mantener la horizontalidad de la pelvis durante la marcha y, por detrás de él, encontraremos el *glúteo superior* que forma a cada lado el clásico relieve glúteo o nalgas. Precisamente las nalgas cubren y hacen impalpables todas las estructuras de la cara posterior de la cadera y la pelvis, excepto la espina ilíaca posterosuperior, la puerta de entrada de las sacroilíacas, y el sacro, visible como una depresión triangular entre ambos glúteos. Por debajo de ellos no es visible pero sí palpable la *tuberosidad isquiática*, lugar de inserción de los músculos isquiotibiales, los principales flexores de la rodilla.

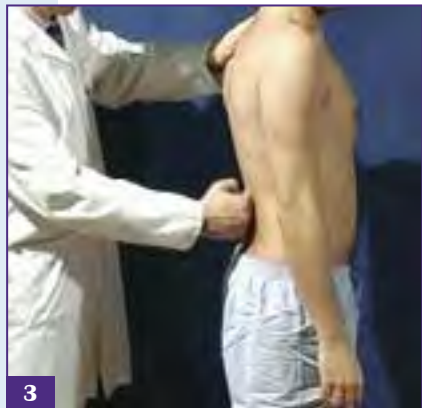## En bipedestación

A diferencia de la rodilla y de otras localizaciones, una inflamación en la cadera es imposible de detectar directamente por observación, dada la profundidad de la articulación y el gran recubrimiento muscular que la protege. En cambio, sí permitirá observar, y es muy característico de ella, una actitud fija o *contractura* y una inclinación de la pelvis o *báscula pélvica*.

### ► Visión anterior

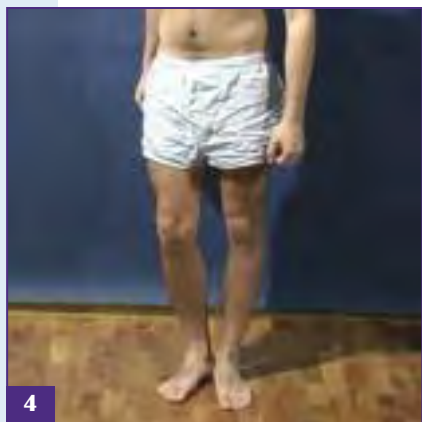
Cuando hay un proceso inflamatorio o álgico en la cadera, habitualmente hay una actitud de defensa en flexión del tronco hacia delante que puede evolucionar hacia una verdadera *contractura en flexión* de la misma si hay un espasmo o una retracción del músculo psoas ilíaco (Fig. 2). En estos casos habrá un aumento de la lordosis lumbar y un acortamiento relativo de



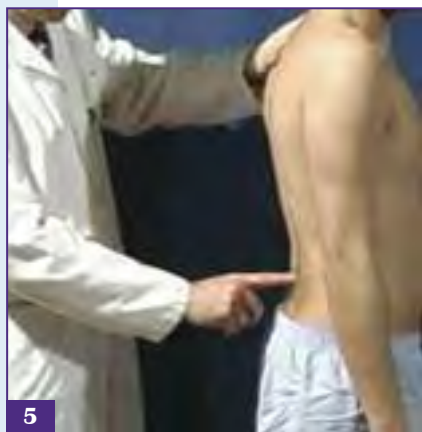

la extremidad inferior correspondiente (Fig. 3). La contractura en flexión se evidenciará en decúbito supino con la prueba de Thomas, flexionando al máximo la cadera contralateral, como se describirá más adelante.

La visión anterior en bipedestación permitirá observar también si hay una actitud fija en flexo-abducto-rotación interna, una actitud típica de la hemiplegia y de ciertas formas de parálisis cerebral, o en rotación externa, muy característico de las coxartrosis evolucionadas por desequilibrio entre los rotadores internos y los más potentes rotadores externos (Fig. 4).



Si existe una *contractura en abducción* por hipertonía de los músculos abductores, la pelvis descende en el lado enfermo y aparece una disimetría de las extremidades inferiores en la que la extremidad afecta parece más larga y la sana relativamente corta, por lo que el enfermo coloca la pierna afecta en flexión de la rodilla. Para compensar esta disimetría relativa, debe colocarse una alza debajo del pie de la extremidad sana. En cambio, en la *contractura en aducción* por hipertonía de los músculos aductores, la pelvis se eleva en el lado de la contractura, lo que también provoca una disimetría de las extremidades inferiores, pero aquí la afecta es la más corta y, para compensarla, deberemos colocar el alza debajo de ella.



#### ► Visión lateral

Puede permitir observar si hay una hiperlordosis lumbar que puede ser secundaria, como se ha dicho, a una actitud en flexo de la cadera, pero también a una espondilolistesis o incluso a una horizontalización constitucional del sacro (Fig. 5). El desequilibrio entre flexores y extensores en el plano sagital, si es a favor de estos últimos, provoca la inclinación del tronco hacia atrás para mantener el equilibrio y evitar caer por fallo de los flexores de la cadera. En esta visión lateral podrá observarse también si ha desaparecido el relieve de algún músculo de los descritos anteriormente, en especial alguno de los glúteos.

#### ► Visión posterior

Permite observar si hay una *asimetría de pliegues*, tanto lumbares como glúteos, un hecho más importante y útil en la infancia para descartar una displasia de cadera y en la adolescencia si hay una escoliosis dorsolumbar. Con todo, la visión posterior sirve especialmente para ver si hay una

*báscula pélvica*, que es una inclinación u oblicuidad de la pelvis que puede ser producida por una desigualdad de las extremidades inferiores, una contractura muscular o una escoliosis (Fig. 6).

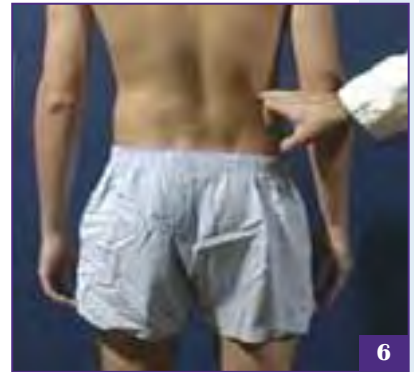En la evaluación de una oblicuidad pélvica, el examinador debe, ante todo, determinar si la disimetría es verdadera o aparente, es decir, si es debida al acortamiento de algún hueso de la extremidad inferior o es más bien funcional, secundaria a una escoliosis, una deformidad post-traumática de la pelvis, una contractura en abducción o aducción de la cadera o un flexo, tanto de cadera como de rodilla. Más adelante se estudiarán los métodos concretos de medición de una disimetría de las extremidades inferiores.

Por inspección podemos hacer también la **prueba de Trendelenburg**, que sirve para valorar la función de los músculos pelvi-trocantéreos, especialmente del glúteo medio. Con el enfermo de pie y mirándolo desde atrás, se pide que levante la pierna que se quiere evaluar y haga un apoyo monopodal sobre la sana (Fig. 7). En condiciones normales, ambas crestas ilíacas mantienen la horizontal por contracción de los glúteos medio y menor. Después se hace lo mismo con la otra pierna, es decir, levantando la sana (Fig. 8): si falla el glúteo medio de la pierna explorada, la pelvis cae hacia el lado sano y la prueba es positiva. En estos casos, además, los enfermos inclinan el tronco hacia el lado que están apoyando, lateralizando el centro de gravedad para mantener el equilibrio (**signo de Duchenne**).

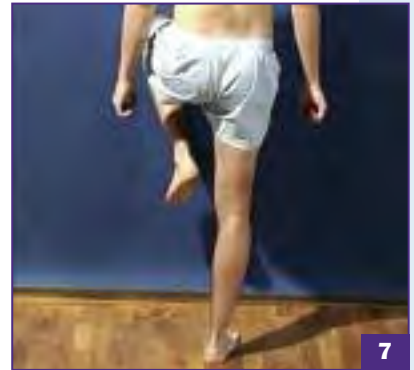### *Estudio de la marcha*

En condiciones estáticas normales, el centro de gravedad pasa por medio de las dos caderas, a través de la sínfisis pubiana. Cuando un pie se levanta del suelo, el centro de gravedad genera una fuerza hacia abajo que tiende a hacer caer la pelvis hacia el lado del pie que se ha levantado. En los humanos, el glúteo medio y el glúteo menor contrarrestan esta fuerza, contrayéndose y equilibrando la pelvis. Lo mismo pasa en cada paso de la marcha normal.

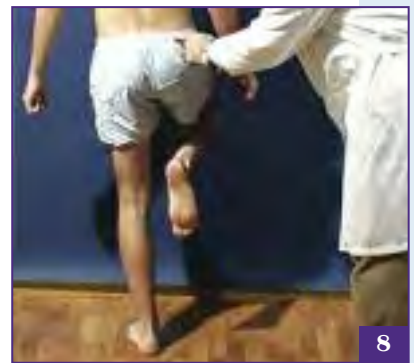La observación de la marcha es muy importante en la exploración de la cadera. Los pacientes con dolor en esta articulación tienen tendencia a cargar al mínimo sobre ella, durante la marcha el paso se acorta y el tronco se mueve con la pierna afectada como un todo (*marcha antiálgica*). En este tipo de marcha, el enfermo se inclina sobre el lado afecto para evitar la contracción de la musculatura abductora y disminuir la carga en la cadera lesionada (Fig. 9).



6



7



8



9

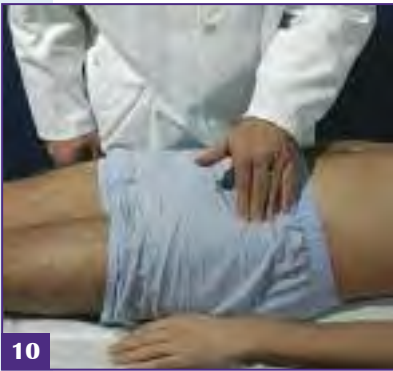En la *marcha oscilante* o *anadeante* por afectación bilateral de los abductores y en la *marcha en Trendelenburg* por debilidad unilateral del glúteo medio, en cambio, durante la fase de apoyo monopodal el cuerpo y la pelvis se inclinan hacia el lado sano. Si el paciente utiliza una muleta, se la suele colocar en el lado sano para intentar desgravar al máxima la cadera afecta; de hecho, parece ser que el uso de una muleta es capaz de disminuir la carga sobre la cadera hasta un 40%.

## PALPACIÓN

La palpación de la cadera habitualmente da poca información sobre la patología propiamente coxo-femoral, pero sí de los relieves óseos y de las inserciones musculares de su alrededor, fuente frecuente de patología y de localización de las molestias. La palpación de la pelvis y de las estructuras periarticulares de la cadera se hace habitualmente en decúbito:

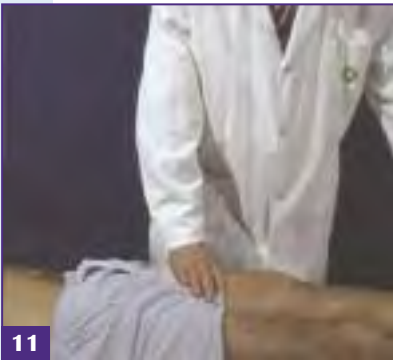### *Decúbito supino*

En decúbito supino se palpará la espina iliaca anterosuperior, origen del músculo sartorio (que puede sufrir una avulsión en los adolescentes), la cresta iliaca y la espina iliaca anteroinferior, lugar de inserción, como se ha dicho, del tendón directo del recto anterior, igualmente susceptible de sufrir una entesitis o una avulsión (Fig. 10), especialmente en deportistas.



A unos 2 cm por dentro de la espina iliaca anterosuperior, entre los músculos sartorio y tensor de la fascia lata, puede palparse la emergencia del nervio fémoro-cutáneo, responsable, como también se ha dicho, de la *meralgia parestésica*, un síndrome canalicular caracterizado por disestesias a nivel de la cara anterolateral del muslo y por una percusión positiva del nervio a este nivel (**signo de Tinel**).

Colocando la pierna en forma de cuatro, cruzada sobre la otra, se podrá palpar el trocánter menor o sus cercanías, que será sensible si hay una avulsión del psoas, especialmente en adolescentes, o si hay el llamado *snapping hip syndrome*, un resalte doloroso que se ve sobretodo en bailarines y que produce dolor a la hiperextensión de la cadera.



En decúbito supino se palpará también el pubis y la inserción de los aductores, dolorosa frecuentemente en futbolistas y que constituye una entesitis conocida como *osteopatía dinámica del pubis* (Fig. 11). La arteria femoral podrá igualmente palparse por debajo del ligamento inguinal, entre la espina iliaca anterosuperior y la sínfisis del pubis. Hay que recordar que el nervio femoral (crural) pasa por fuera de esta arteria, y la vena femoral por dentro. Estas referencias son útiles cuando uno pretende hacer una artrocentesis de cadera por vía anterior.



En la cadera puede haber también un quiste sinovial o una bursitis ilio-pectínea, palpables a menudo por fuera de la arteria femoral. Hay que distinguirlas de la hernia inguinal, que en general se sitúa por dentro de dicha arteria, de las adenopatías inguinales y de los abscesos del psoas, los más frecuentes de origen tuberculoso vertebral (*Mal de Pott*).

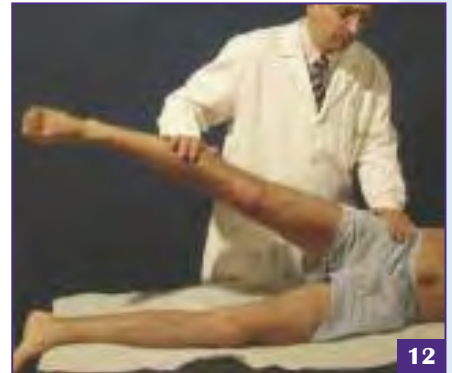### *Decúbito lateral*

En decúbito lateral se palpará el trocánter mayor, la referencia ósea más prominente de la cadera, en donde puede localizarse una *bursitis trocantérea*, caracterizada por dolor en el trocánter y una cierta crepitación local que aumenta con la flexo-extensión pasiva de la cadera (Fig. 12), o la llamada *cadera en resorte*, un chasquido audible que provoca la fascia lata y su músculo tensor cuando ésta salta sobre el trocánter mayor, al pasar de la flexión a la extensión (por ejemplo, al subir unas escaleras).

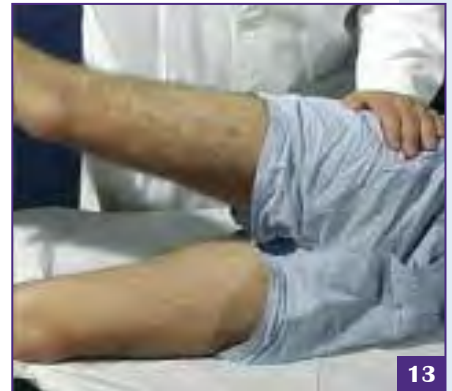Como se verá en la exploración, el **test de Ober**, que se hace con el enfermo en decúbito lateral sobre el lado sano y la rodilla doblada, pasando de la flexión a la extensión de cadera y forzando la aducción, es muy útil para reproducirla (Fig. 13). También, en decúbito lateral, palparemos la tuberosidad isquiática (aunque puede hacerse también en decúbito supino con la cadera flexionada 45°), lugar de avulsiones frecuentes de los músculos isquiotibiales en deportes como el karate o el tae-kwon-do, pero también de bursitis y de fracturas, tanto traumáticas como osteomalácicas (*líneas de Looser-Milkmann*) (Fig. 14).

Entre la tuberosidad isquiática y la espina ilíaca posterosuperior transcurre el tronco ciático, que sale de la espina ciática y se hace palpable y doloroso en un punto determinado (*punto de Valleix*), en casos de lumbociatalgia y de fibromialgia.

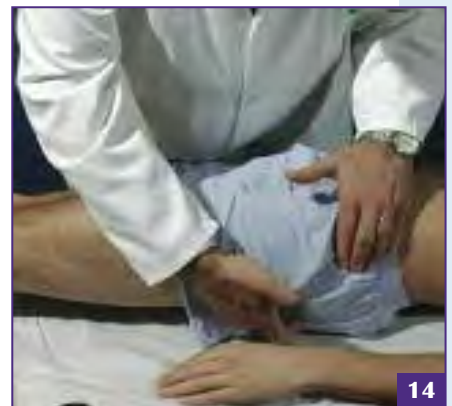En relación con el nervio ciático, hay una entidad, el *síndrome del piriforme*, en el que el nervio puede quedar comprimido por el músculo piriforme, a veces bífido, que se inserta en la cara posterior del trocánter. En estos casos, y en una prótesis de cadera en la que el vástago femoral se ha colocado en excesiva rotación interna, puede haber una palpación dolorosa del mismo si se coloca la pierna en máxima rotación interna, y se provocará dolor al flexionar la rodilla 45°, la rodilla 90° y, en decúbito lateral, forzar la aducción y la rotación interna de la cadera (**test del piriforme**).



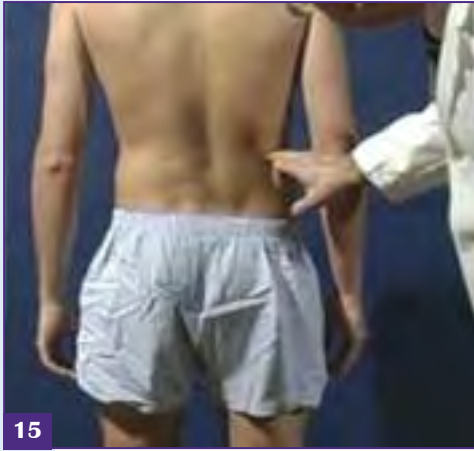12



13



14



15

### Decúbito prono

En decúbito o en bipedestación, palparemos las espinas ilíacas posterosuperiores, las sacroilíacas, el sacro y el cóccix (Fig. 15). Las sacroileítis mecánicas son muy frecuentes en el contexto del dolor lumbar bajo, pero también pueden corresponder a una artritis inflamatoria o a una espondilitis anquilosante de Bechterew. Las maniobras específicas para detectar una inflamación o dolor a este nivel se expondrán en el capítulo dedicado a la exploración de la columna vertebral.

En decúbito prono puede hacerse una variante del **test de Yeoman**, hiperextendiendo la cadera en flexión de rodilla

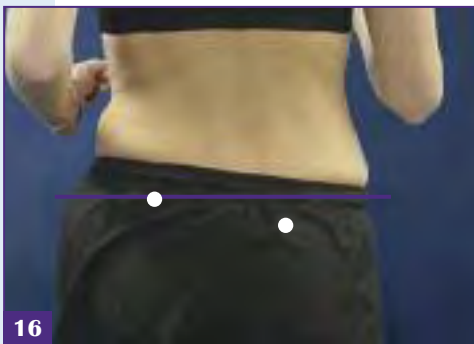
para poner de manifiesto una tendinitis del glúteo mayor. El sacro será doloroso en las fracturas, no infrecuentes aisladas o acompañando una fractura de pelvis, en tumores o en infecciones, mientras que el cóccix es doloroso en las fracturas con flexión anterior del hueso por caída hacia atrás sentado, pero también sin este antecedente por sobreuso, o sencillamente por causa psicógena (*coccigodinia*).

## EXPLORACIÓN

A fin de conseguir una mayor claridad expositiva, y a efectos prácticos, vamos a concentrar la exploración física de la cadera en cuatro epígrafes sucesivos que suponen una cierta sistemática para explorar rápida, pero perfectamente, tanto la articulación coxo-femoral, como la disposición espacial de ambas extremidades inferiores que, en buena parte, dependen de la cadera. Dicha exploración se hará siempre con el enfermo en decúbito supino, y la sistemática incluye:

### Valorar si hay una disimetría de las extremidades inferiores

Hay dos tipos de disimetría: la verdadera y la aparente o funcional. En el primer caso, hay una alteración de los huesos de las piernas, que provocan un acortamiento o alargamiento relativo de una respecto a la otra, mientras que en el segundo caso la longitud relativa de ambas extremidades inferiores es la misma, pero hay una inclinación de la pelvis (*báscula pélvica*) por escoliosis o contractura en una cadera (Fig. 16).



16

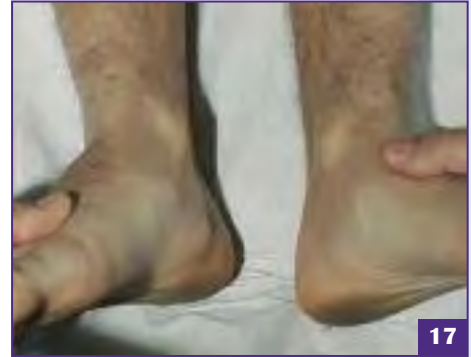La mejor manera de valorar la oblicuidad pélvica es con el enfermo de pie y descalzo, el examinador situado detrás de él y palpar con los dedos de ambas manos las dos crestas ilíacas, creando una línea imaginaria que, en condiciones normales, debe ser paralela al suelo, mientras que si hay una oblicuidad pélvica no lo será.

Para valorar si hay una disimetría de las extremidades inferiores, disponemos de varios **sistemas**:

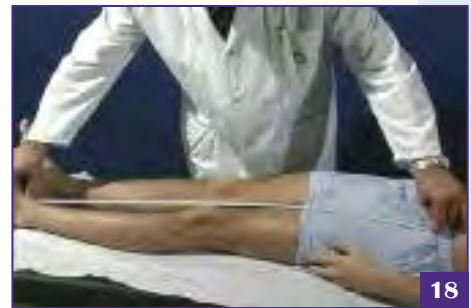- El más sencillo, aunque susceptible de error, es el de, equilibrando al máximo la pelvis y traccionando ligeramente los pies, mirar los talones y ver si están a la misma altura o no (Fig. 17).
- Midiendo con cinta métrica la longitud de cada una de las extremidades desde la espina iliaca anterosuperior al maléolo interno (Fig. 18). En caso de que sean iguales, y para comprobar que la báscula pélvica es funcional, puede usarse un truco muy práctico como es medir la distancia relativa entre el ombligo y cada uno de los maléolos, que será distinta en aquel caso, aunque la medida directa de las extremidades sea la misma.
- Colocando ligeramente en flexión las rodillas y las caderas, y apoyando los pies en la cama, el examinador, situado delante, observa si hay alguna disimetría y si ésta es de origen femoral o tibial (**maniobra de Weber-Barstow**).
- Colocando a 90° de flexión ambas caderas y rodillas, y sosteniendo con las manos las rodillas y las plantas de los pies, observar si hay una disimetría femoral o tibial al quedar totalmente anulada la pelvis (**prueba de Galeazzi-Ellis**) (Figs. 19 y 20). El acortamiento tibial puede certificarse haciendo lo mismo, pero con el paciente en decúbito prono, flexionando las rodillas a 90° y mirando la altura relativa de ambos talones.

### *Observar si hay alguna contractura o deformidad fija de la extremidad inferior*

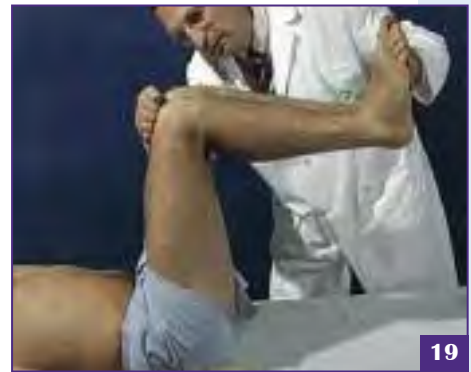En la coxartrosis avanzada es característica la *actitud en rotación externa fija* de toda la extremidad, muy frecuente y que no siempre se corrige después de la intervención quirúrgica de artroplastia de cadera. Hay que descartar también sistemáticamente una *actitud en flexión fija* (cadera flexa) por contractura o retracción del psoas iliaco, habitual en la parálisis cerebral y en las consecuencias de un traumatismo craneoencefálico grave, entre otros procesos.



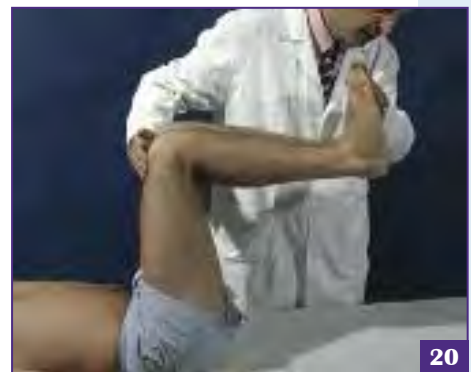17



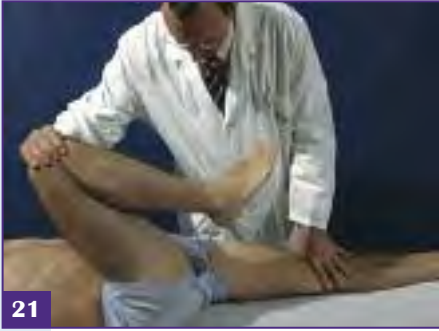18



19



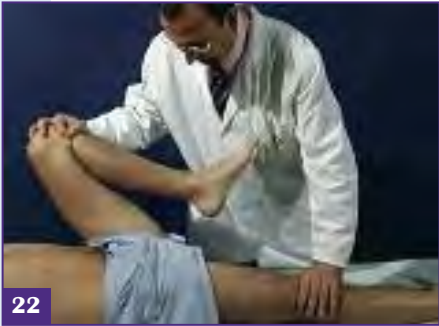20



21

La **prueba de Thomas** sirve para distinguir una cadera flexa de una hiperlordosis lumbar compensadora. Se efectúa manteniendo la pierna que se quiere valorar en extensión, mientras se flexiona la otra más allá de los 90°. Si hay una contractura en flexión, se levantará la cadera que se está evaluando (Fig. 21). Esta prueba hay que hacerla siempre de forma comparativa (Fig. 22).

Hay que descartar la cadera flexa, siempre que se observe una protrusión anterior del tronco hacia delante en la bipedestación y la marcha, o una hiperlordosis lumbar por hiperextensión compensadora de la columna y protrusión relativa del abdomen y de los glúteos.



22

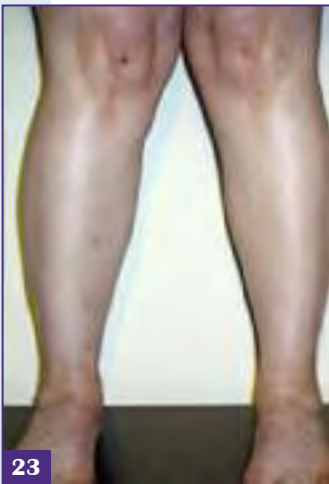De las *contracturas en abducción o en aducción*, poco frecuentes excepto en la parálisis cerebral y en otras secuelas neurológicas (hemiplegia, traumatismos cráneo-encefálicos, tumores etc.) ya hemos hablado, puesto que son causa de acortamiento relativo. Es típica de la diplegia espástica la actitud en flexo-aducto-rotación interna, una actitud que, si es muy importante, puede impedir la deambulación.

La observación puede también proporcionar información de un *síndrome de malrotación de las extremidades inferiores*, habitualmente debido a una anteversión o retroversión excesivas del cuello femoral, aunque también puede ser causado por una torsión tibial o una deformidad de los pies.

En condiciones normales, el ángulo de anteversión del cuello femoral va disminuyendo desde el recién nacido (aproximadamente 30°) hasta la edad adulta (entre 8° y 15°), es decir, a medida que crecemos en longitud, se produce también una progresiva derrotación de las extremidades inferiores en el plano horizontal.

Si este proceso no se hace del todo correctamente, pueden aparecer actitudes en malrotación, que se ponen más de manifiesto en bipedestación y en la marcha. Un ejemplo es la típica actitud de *rótulas bizcas* (Fig. 23), tanto hacia dentro en caso de anteversión excesiva del cuello femoral, como hacia fuera, si lo que hay es una retroversión del cuello femoral.

En la marcha, el primer caso se manifiesta por una relativa rotación interna, de manera que la punta de los pies se dirige hacia dentro (*marcha en Cowboy*), mientras que en el segundo caso, la marcha se hace en rotación externa, es decir, con la punta de los pies dirigida hacia fuera (*marcha de Charlot*). Hay que recordar que, en caso de anteversión excesiva del cuello femoral, la rotación interna del fémur distal viene compensada con una torsión tibial externa excesiva, lo que a menudo provoca una subluxación externa de la rótula, la primera causa de dolor de rodilla en la mujer como se verá en el próximo capítulo dedicado a la rodilla.



23

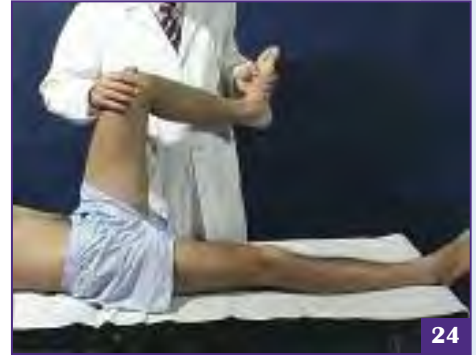

Para medir la anteversión del cuello femoral por medios físicos se utiliza el **test de Craig**, que se hace con el paciente en decúbito prono y la rodilla flexionada a 90°. El examinador palpa el trocánter para mantenerlo paralelo al suelo, mientras efectúa una discreta rotación interna: el ángulo de anteversión es el que forma la pierna con la vertical. Con todo, es más útil y más práctico hacerse una idea de una anteversión excesiva cuando, con el enfermo en decúbito supino, se flexiona la cadera 90° y se observa si hay un aumento de la rotación interna a expensas de una disminución de la rotación externa (Figs. 24-26). Si hay una retroversión excesiva sucederá lo contrario: habrá un aumento de la rotación externa de la cadera, a expensas de una disminución de la rotación interna. Esta determinación es particularmente útil en los niños y, sobretodo, en las niñas que tienen tendencia a sentarse en el suelo con las piernas hacia dentro (en W), si lo tienen facilitado por una anteversión excesiva del cuello femoral.

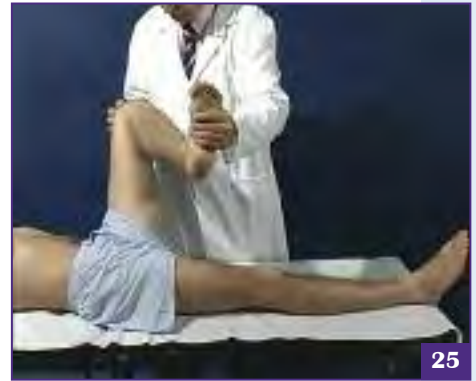### Valorar la movilidad de las caderas

La movilidad se explora en decúbito supino, aunque buena parte de ella pueda hacerse también en decúbito prono, y debe efectuarse siempre de forma comparativa:

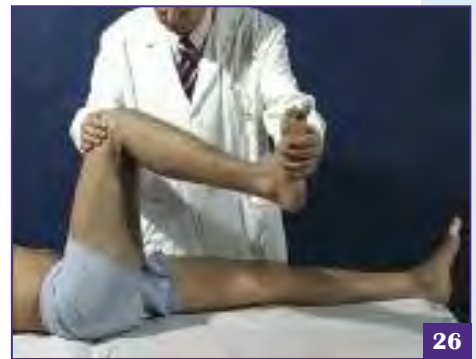- La **flexión** es de unos 110°-120° en máxima flexión de rodilla, pero no pasa de 90° si la rodilla está extendida (Fig. 27).
- La **extensión**, que se evalúa en decúbito prono, es de tan solo 10°-15°, y se pierde rápidamente en las coxartrosis (Fig. 28).



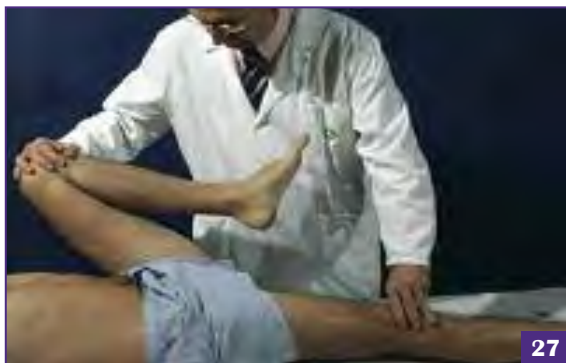24



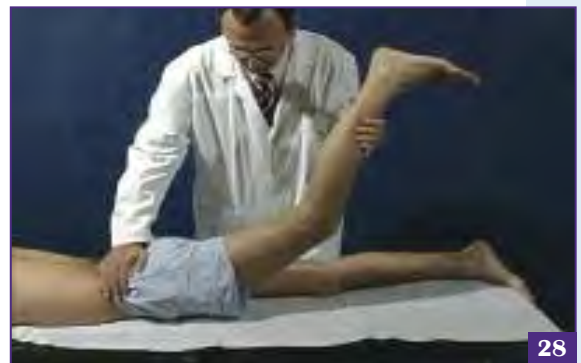25



26

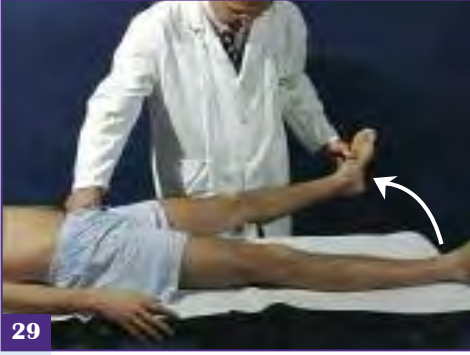

27

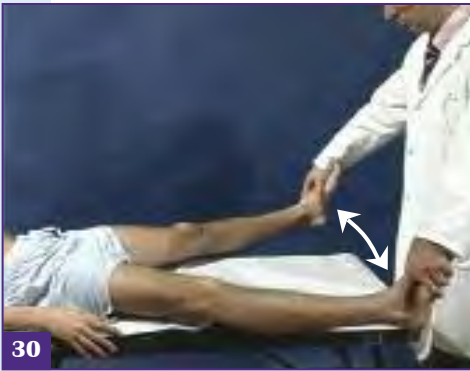

28

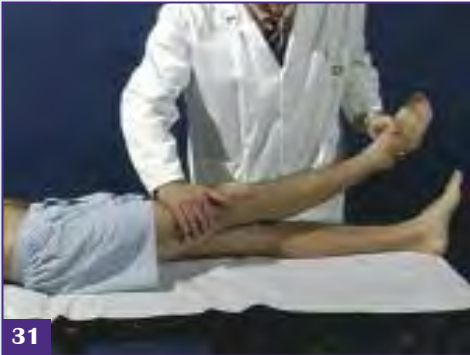



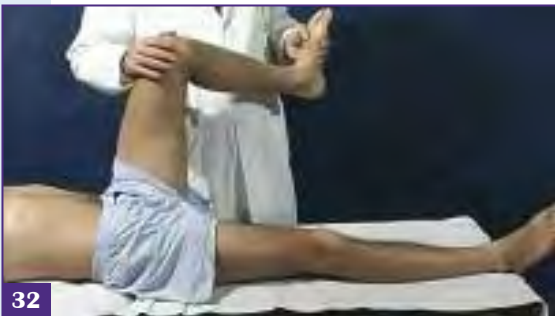- La **abducción** normal está entre los 45° y los 60°, aunque para medirla deberemos fijar la pelvis con una mano (Fig. 29), o simplemente hacer el estudio simultáneo de la abducción de las dos caderas. Esto se hace cogiendo los dos tobillos y, con las rodillas estiradas, separar al máximo ambas piernas (Fig. 30).



- La **aducción**, es decir, la posibilidad de que una pierna cruce por encima de la otra, es de unos 30° (Fig. 31).



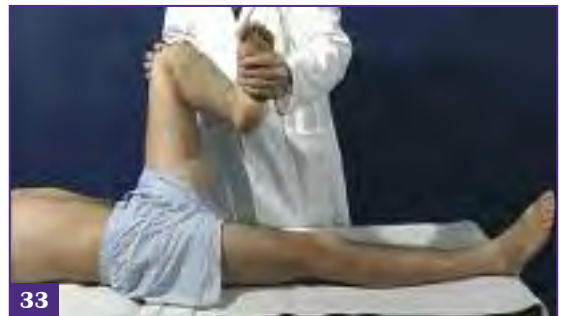- La **rotación interna** puede medirse tanto en decúbito prono como en decúbito supino. Si se hace en esta última posición, la cadera y la rodilla están en flexión de 90°, y la rotación interna llegará a los 30°-40° (Fig. 32).



- La **rotación externa** también puede medirse tanto en decúbito prono como en decúbito supino, y llega a un promedio de 45° (Fig. 33).

En los niños es muy útil medir las rotaciones de la cadera manteniendo éstas y las rodillas en extensión, cogiendo los dos pies y girándolos hacia dentro y hacia fuera (Fig. 34). Recordemos que un aumento de la rotación interna de las caderas a expensas de una disminución de la rotación externa es un signo indicativo de una anteversión excesiva del cuello femoral, problemas asociados con la malrotación de las extremidades inferiores (Fig. 35).

La patología de la cadera, y muy especialmente la limitación de sus movimientos, puede explorarse de manera conjunta con la *prueba talón-rodilla* o **test de Patrick-Bonnet**, en la que el examinador, estando el paciente en decúbito supino, coloca la pierna a explorar con la rodilla flexionada y el talón

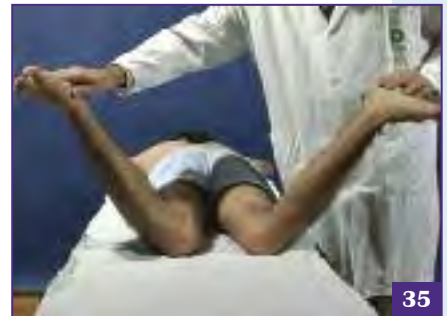
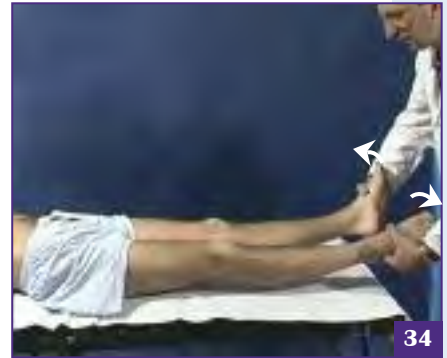
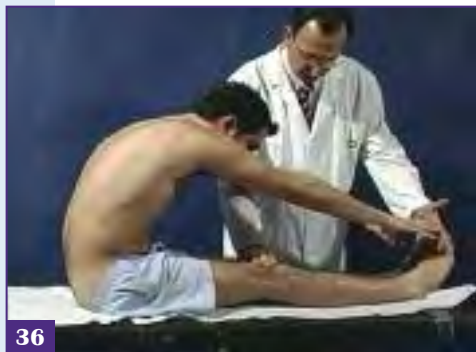encima de la rodilla opuesta y va descendéndola poco a poco hacia la camilla. Si la pierna no puede descender o pararse al menos en el mismo plano que la contralateral, la prueba se considera positiva. Con todo, éste no es un test exclusivo de patología de la cadera: en realidad es el signo de Fabere para la sacroilíaca, como se verá en el apartado correspondiente.

### Hacer las pruebas de valoración muscular

Las pruebas de valoración muscular de la cadera son más difíciles de determinar, puesto que en cada uno de los movimientos participan varios músculos. Así:

- La **flexión** de la cadera está a cargo fundamentalmente del psoas ilíaco y del recto anterior, pero en ella participan también el sartorio, el pectíneo, los aductores y el recto interno. Para valorarla, se pueden utilizar varios métodos: si lo que se quiere testar es el psoas, se hará con el enfermo sentado en el borde de la camilla y la pierna colgando, mientras que si se quiere valorar la fuerza flexora en su conjunto, se hará con la rodilla en extensión y el paciente en decúbito supino (**test de Stinchfield**).
- La **extensión** le corresponde al glúteo mayor y a la parte posterior del glúteo medio, pero también actúan como extensores de la cadera los isquiotibiales (bíceps, semimembranoso y semitendinoso) y el aductor mayor. Para valorarla se colocará el enfermo en decúbito prono y se le hará hacer extensión de la cadera en flexión de rodilla para relajar los isquiotibiales. Así se testa fundamentalmente el glúteo mayor, aunque así también se demuestra si hay una tendinitis de este glúteo (**test de Yeoman**). Si se hace el ejercicio resistido en extensión de rodilla, se valora también la participación de los isquiotibiales.
- La **abducción** de la cadera la efectúan los glúteos (mayor, medio y menor) y el músculo tensor de la fascia lata, pero también contribuye a ella el sartorio, y para valorarla se invitará al paciente a hacer el movimiento contra resistencia en decúbito lateral.
- La **aducción** está a cargo del grupo de los aductores, pero también del recto interno y del pectíneo, y se valorará con el enfermo en decúbito supino, el examinador abduciendo pasivamente la extremidad e invitando al enfermo a cerrarla contra resistencia.
- La **rotación interna** depende de los tres aductores (mayor, largo y breve), la parte anterior de los glúteos medio y menor, el recto interno, el pectíneo y el tensor de la fascia lata.
- La **rotación externa** la efectúan fundamentalmente los pelvi-trocantéreos posteriores (obturadores externo e interno, cuadrado femoral, los géminos superior e inferior y el piriforme), pero también el glúteo mayor, la parte posterior del glúteo medio y el sartorio.

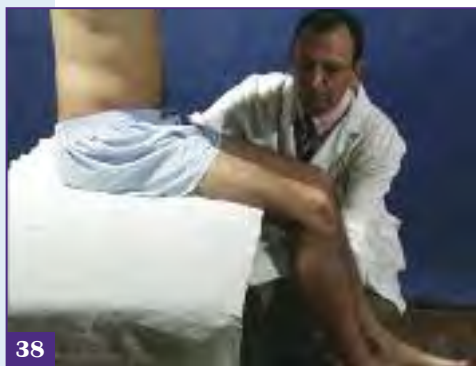



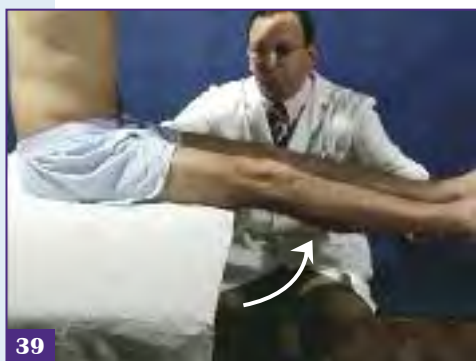36



37



38



39

### Valorar las contracturas o retracciones musculares

Además de la **prueba de Thomas** para la cadera flexa, se valorará la nada infrecuente *brevedad de los isquiotibiales* (Fig. 36), que puede ser constitucional, por disarmonía entre el crecimiento óseo y el correspondiente crecimiento muscular, o secundaria a una radiculopatía por hernia discal.

La brevedad relativa de los isquiotibiales constitucional es muy común, especialmente en el sexo femenino. Se dice que sería esto, y no la moda o la presión cultural, lo que explicaría la necesidad de la mujer de llevar zapatos con un poco de tacón, para relajarlos y evitar las molestias por tensión muscular a la marcha.

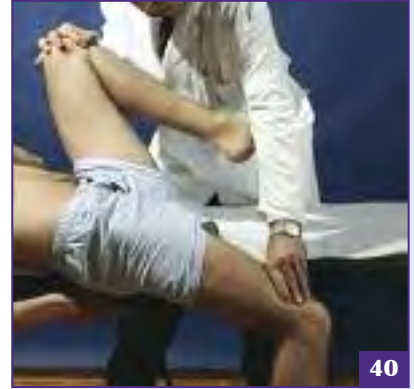La disarmonía entre el crecimiento óseo y el muscular sería más propio del sexo masculino, especialmente entre deportistas. Además, una brevedad muy importante de los isquiotibiales (*síndrome de Bado*) es, a la vez, causa y primer efecto de una hernia discal en adolescentes, que puede manifestarse por la casi imposibilidad de flexionar el raquis.

La **longitud relativa de los isquiotibiales** se mide de dos maneras:

- Con el paciente de pie, invitándole a tocar, con la punta de los dedos, la punta de los pies sin doblar las rodillas, y viendo si es capaz o no (Fig. 37).
- Con el paciente en sedestación con las piernas colgando a 90° y el raquis bien erguido, se le estiran pasivamente las rodillas y se observa cómo aparece un aumento de la lordosis lumbar y la caída de la pelvis hacia atrás (Figs. 38 y 39).

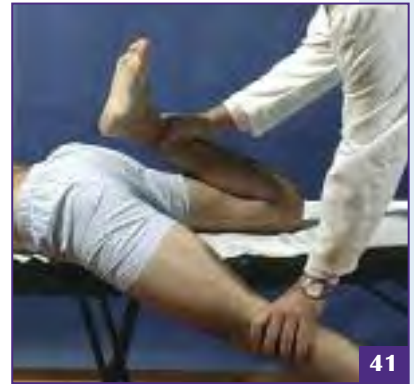Para valorar una posible *retracción del recto anterior* se hará una variante de la prueba de Thomas, en la que el enfermo, en decúbito supino, se sitúa hacia debajo de la camilla para colocarse con las piernas colgando. Entonces se hace una flexión completa de una de ellas y se observa si hace un flexo con la otra (**test de Kendall**) (Fig. 40).

Podrá hacerse también en decúbito prono pero con una pierna colgando y flexionando la otra por la rodilla, observándose cómo, si está retraído el recto anterior, aumenta la lordosis lumbar y se levanta el glúteo del mismo lado (**test de Ely**) (Fig. 41).



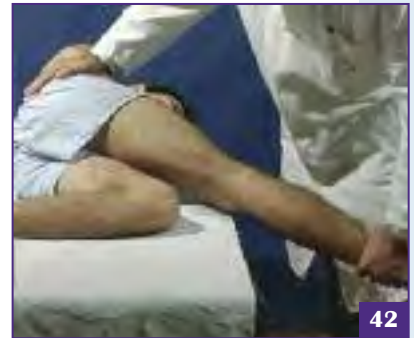40

La *retracción del obenque externo*, especialmente de la fascia lata y de su músculo tensor, se valora con la **maniobra de Ober**: con el enfermo en decúbito lateral sobre el lado sano, la cadera y la rodilla doblada, se provoca extensión y aducción de la pierna. Si hay una contractura o una retracción de la fascia lata, estará limitada la aducción de la cadera (Fig. 42).



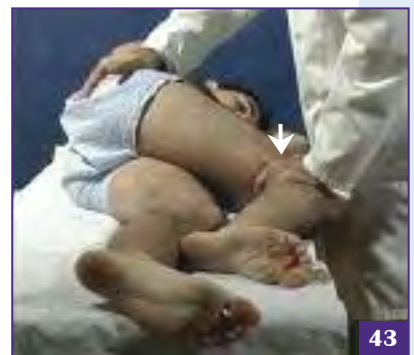41

Otra prueba es el **test de compresión de Noble**, que se hace con el enfermo en decúbito supino, la cadera en flexión de 45° y la rodilla a 90°. Con una mano palpamos la cintilla ilio-tibial (*cintilla de Maisiat*) y con la otra hacemos extensión de la rodilla, notando cómo se tensa y causa dolor en la cara externa del muslo.



42

El **test del piriforme**, útil en ciertos casos de ciatalgia, en los que el nervio ciático pasa a través del músculo piriforme y no a su lado (aproximadamente en un 15% de la población), se efectuará con el enfermo en decúbito lateral, la cadera en flexión de 60° y la rodilla flexionada. El examinador con una mano inmoviliza la pelvis, y con la otra ejerce una tracción hacia abajo de la rodilla, que aumentará el dolor o la ciatalgia (Fig. 43).



43

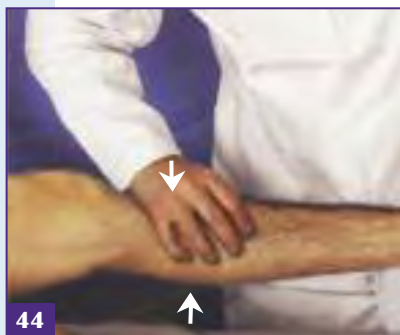
El **test de Phelps** sirve para detectar contracturas del recto interno. Con el enfermo en decúbito prono y las caderas y rodillas extendidas, el examinador abduce pasivamente las caderas al máximo y luego flexiona las rodillas. En esta posición intenta hacer más abducción y, si es posible, indica una contractura del recto interno.

## MANIOBRAS ESPECIALES

### *Para la patología degenerativa de la cadera*

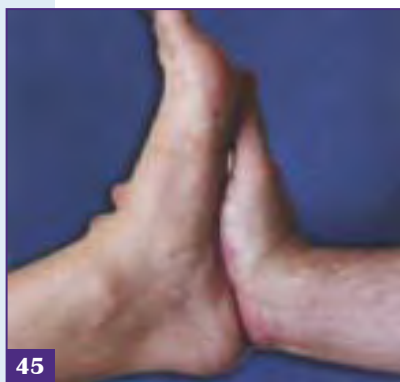
Además de la *prueba de Patrick-Bonnet* (flexión-abducción-rotación externa), llamada también *prueba del cuatro* o *síndrome de Jansen*, y el test de Trendelenburg, ya descritas, algunas otras maniobras nos serán útiles para poner de manifiesto una patología degenerativa de la cadera:





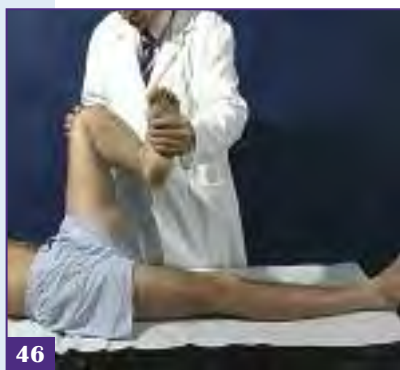#### ► Test de Stinchfield

Muy sencillo de practicar, simula la carga que soporta la cadera durante la marcha. Con el enfermo en decúbito supino, se le indica que levante la pierna a explorar con la rodilla en extensión y contra la resistencia del examinador. Aparte de valorar la fuerza muscular de los flexores, como ya se dijo, se sospechará patología degenerativa de la cadera si se produce dolor, especialmente si se descarta de entrada una afectación traumática de los flexores (avulsión o tendinitis del psoas o del recto anterior) (Fig. 44).



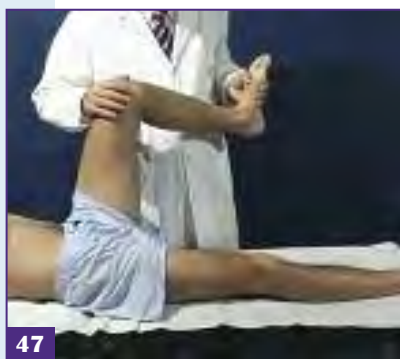#### ► Prueba de Anvil

También muy sencilla y rápida de efectuar. Con el enfermo en decúbito supino y las rodillas en extensión, se golpea varias veces en el talón ipsilateral y se provoca dolor en la cadera si hay una patología degenerativa (Fig. 45).



#### ► Signo de Drehmann

Con el paciente en decúbito supino, si hay una coxartrosis importante, la flexión pasiva provoca un movimiento de rotación externa (pérdida de la posibilidad de rotación interna) acorde con la actitud fija de la cadera.



#### ► Test del labrum

Como en la articulación gleno-humeral, se han descrito recientemente pruebas para poner de manifiesto desgarros en el *labrum* acetabular o pinzamientos articulares específicos. Dichas maniobras se reducen a dos: la que examina la mitad anterior del *labrum* y la que examina la mitad posterior.

Para identificar lesiones del *labrum* anterior, se coloca el enfermo en decúbito supino y el examinador hace, en un primer momento, flexión completa, rotación externa y abducción de la cadera, pasando entonces progresivamente a la extensión-aducción-rotación interna (Figs. 46 y 47). Si el test es positivo, se provoca dolor y puede acompañarse de un "clic".

Para identificar lesiones del *labrum* posterior se efectúa la maniobra, hasta cierto punto, inversa: se hace primero flexión, aducción y rotación interna, pasando luego a extensión-abducción-rotación externa.



## Exploración de la cadera en el recién nacido y en el lactante

En el recién nacido hay que descartar sistemáticamente una displasia o una luxación congénita de la cadera. Por inspección podemos ya sospechar la presencia de alguna de estas complicaciones si observamos una tendencia a la flexión-rotación externa excesiva de una extremidad, o si hay una asimetría de pliegues glúteos en decúbito ventral.

Asimismo, el **test de Galeazzi-Ellis**, que coloca las caderas y las rodillas en máxima flexión y observa si las rótulas están en el mismo plano, es útil, aunque no es una prueba definitiva, y quizá más adecuada para niños mayores que para neonatos.

El **signo de Hart** o test de la abducción pone de manifiesto una limitación de la abducción en máxima flexión de cadera si hay una luxación congénita. En condiciones normales, la flexión permite llevar el muslo al abdomen y la abducción llegar a los 90°, de manera que, si no se puede, hay que sospechar una luxación congénita de cadera.

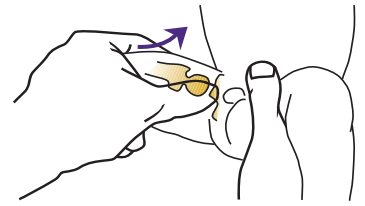
Los signos específicos de valoración de la estabilidad de la cadera en el recién nacido son:

### ► Prueba de Ortolani

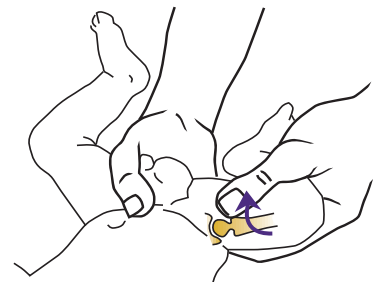
Muy útil, especialmente en las dos primeras semanas de vida. Con el niño en decúbito supino, se colocan las caderas y las rodillas en flexión, manteniéndolas con las manos, de manera que el pulgar se encuentre sobre el cóndilo interno y los dedos centrales sobre el trocánter mayor. Entonces se hace una abducción progresiva de las caderas en ligera tracción, mientras se empuja con los dedos el trocánter mayor. Si la cadera está luxada, tendremos la sensación de que la cabeza se reduce, habitualmente acompañada de un chasquido seco (Figs. 48 y 49).

### ► Test de Barlow

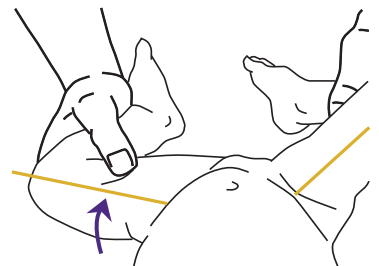
Una modificación de la prueba de Ortolani, es útil cuando se sospecha una luxación, pero dicha prueba es negativa, especialmente cuando el niño es ya un poco más mayor. En un primer tiempo, y partiendo de la posición anteriormente descrita, se efectúa una aducción y presión axial mientras el pulgar empuja la rodilla hacia



*El especialista sujeta con una mano una cadera, mientras que con la otra intenta la maniobra*

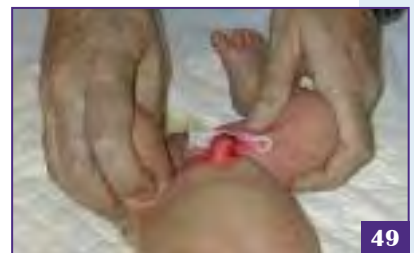

*Se lleva la primera pierna hacia arriba y hacia afuera, esperando el resalto o "clic"*

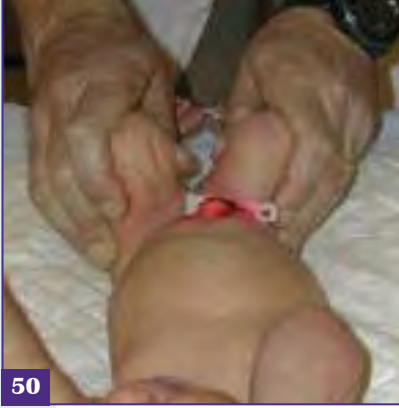

*Se sujetan las dos piernas por debajo, con el fin de verificar si hay o no limitación de la apertura*

48



49



fuera para provocar una subluxación o luxación de la cadera. En un segundo tiempo se abduce la cadera, manteniendo la presión axial para volverla a reducir, lo que se consigue habitualmente con un “clic”, como en la prueba de Ortolani (Fig. 50).

► **Signo del telescopio o signo de Dupuytren**

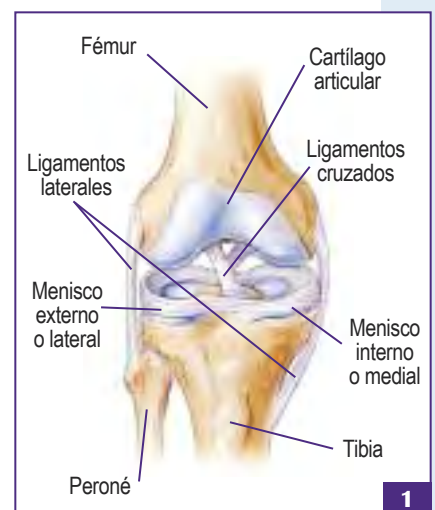Con la cadera y la rodilla en flexión de 90°, el examinador con una mano bloquea la pelvis y palpa el trocánter mayor, y con la otra hace tracción longitudinal en el eje del fémur. Si existe una luxación congénita de cadera, se tiene la impresión de que la pierna “se alarga” al traccionar y “se acorta” al reducir.

La rodilla es la mayor de las articulaciones del organismo, pero también la más superficial. Es sorprendente, además, comprobar que las superficies articulares del fémur y de la tibia son muy incongruentes: convexas las de los cóndilos femorales y planas o algo cóncavas las de la meseta tibial. Si la rodilla es una articulación fundamental en la locomoción bípeda, pero también en el deporte y en las máximas exigencias funcionales a la que la somete el ser humano, habrá que pensar que tienen que existir unos *elementos de interposición*, los meniscos, que ayudan a hacer congruente lo incongruente, unos *elementos de estabilización pasiva*, la cápsula y los ligamentos, y unos *elementos de estabilización activa*, los músculos y tendones que se insertan alrededor de la rodilla y le dan movimiento, que van a ser muy importantes de estudiar, de diagnosticar y de reparar para no provocar una inestabilidad y una adaptación degenerativa de esta articulación (Fig. 1).

Dada su anatomía, la rodilla es particularmente susceptible a las lesiones traumáticas y, por tanto, va a ser aquí donde sea más importante una **buena anamnesis**, intentando reproducir el mecanismo lesional, y una **buena exploración física** que permita llegar a un diagnóstico lo más preciso posible. Además de ser la articulación más grande, es la articulación más sinovializada del organismo, por lo que va a ser asiento de gran cantidad de enfermedades y procesos inflamatorios reumáticos o metabólicos, cuyo reconocimiento semiológico permitirá un tratamiento específico.

En cuanto al **dolor**, es característico de la rodilla que, si se inicia en esta articulación, no se irradia ni se expande nunca más allá de dicha articulación, a diferencia de casi todas las demás localizaciones. Es decir, que el dolor que se inicia en la rodilla, se queda en la rodilla, nunca va más allá de ella, ni hacia arriba ni hacia abajo. En cambio, sí puede ser asiento de un dolor referido procedente de la columna lumbar, la cadera o incluso el tobillo, y que otras patologías no ortopédicas como las linfáticas o las vasculares pueden también ser confundidas con una patología articular de la rodilla.

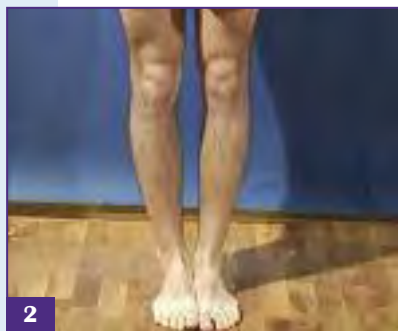Es importante conocer el ritmo de este dolor, es decir, si es mecánico y aparece con la función y mejora con el reposo, o si es inflamatorio, que no desaparece con el reposo e incluso empeora con él. El dolor degenerativo de la artrosis es claramente mecánico,



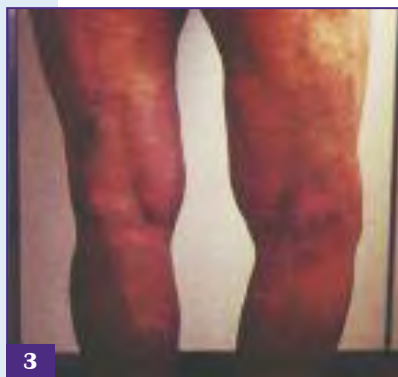aumenta al inicio de la marcha, a veces mejora un poco después y empeora de nuevo con la bipedestación y la marcha prolongadas, mientras que el dolor inflamatorio de las artritis es de reposo e incluso de un cierto predominio nocturno.

Es muy importante conocer el inicio de la sintomatología y sus posibles factores desencadenantes, especialmente los de origen traumático. Hay que preguntar al enfermo cómo se lo hizo y cómo estaba la rodilla en el momento en que se lo hizo, para hacernos una idea de las posibles lesiones, valorando si es un traumatismo directo o indirecto y, en estos casos, si el mecanismo fue por hiperextensión o por apertura-rotación, es decir, por los mecanismos más frecuentes de lesión en la práctica deportiva de valgo-rotación externa o varo-flexión-rotación interna. Igualmente, si el dolor inicial cedió al poco rato para aumentar progresivamente después (es decir, si hubo un cierto intervalo libre o no), y si hubo derrame inmediato o la inflamación articular fue aumentando poco a poco. El primer caso sugiere una *hemartrosis*, y esto es característico de las lesiones ligamentosas, especialmente del ligamento cruzado anterior, mientras que el segundo orienta hacia una patología más de origen sinovial, aguda o crónica.

La **artrocentesis** y el **examen del líquido articular** completará la anamnesis inicial: un líquido hemático franco sin grasa sugiere una lesión del cruzado anterior, mientras que si contiene gotas de grasa hará pensar en una fractura osteo-condral; un líquido amarillo intenso sugiere una sinovitis de cualquier origen, mientras que un líquido amarillo limón se ve más en las artropatías metabólicas como la condrocalcinosis, y un líquido amarillo oscuro ha de descartar una sinovitis villonodular pigmentada. En las artritis sépticas, el líquido será purulento.



2



3

## INSPECCIÓN

### *Alineación de las extremidades inferiores*

En primer lugar, y con el enfermo en bipedestación, deberemos valorar la alineación de las extremidades inferiores. En condiciones normales, el eje del muslo respecto al eje de la pierna forma un ángulo de 5° abierto hacia fuera, conocido como *valgo fisiológico*. A partir de ahí, observaremos si hay posibles desviaciones axiales de los ejes mecánicos de la rodilla en el plano frontal (*genu varo* y *genu valgo*) o en el plano anteroposterior (*genu flexo* y *genu recurvatum*):

#### ► **Genu varo**

En el genu varo, las rodillas tienden a separarse mientras las piernas se juntan por abajo, es decir, el eje mecánico de la extremidad pasa *por dentro de la línea media de la rodilla* (Figs. 2 y 3). Se ha descrito un varo metafisario, el más frecuente en la involución senil y que afectaría al extremo proximal de la tibia, y un varo diafisario que sería constitucional y afectaría a toda la extremidad.

La varización progresiva forma parte del proceso involutivo, probablemente ligado a la biomecánica de la bipedestación humana y a la acción en nuestra especie de los músculos isquiotibiales internos, flexores de la rodilla, pero también varizantes en extensión de la misma, y es por esto que es tan sumamente frecuente en un momento como el actual, en el que la esperanza de vida de nuestra población se ha alargado extraordinariamente.

#### ► *Genu valgo*

En el *genu valgo*, por el contrario, las rodillas se juntan y las piernas se separan relativamente, adoptando el típico aspecto en X de las extremidades inferiores, es decir, el eje mecánico pasa *por fuera de la línea media de la rodilla* (Fig. 4).

Se valora el *genu valgo* por la distancia intermaleolar expresada en centímetros, mientras que se valora el *genu varo* por la distancia entre ambos cóndilos femorales internos.

#### ► *Genu flexo*

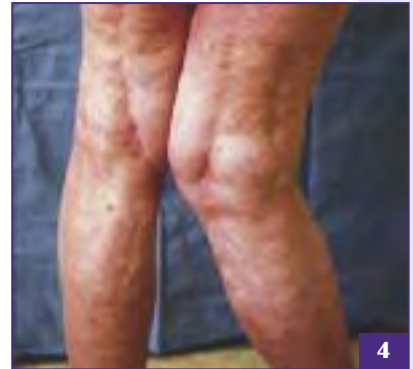En el *genu flexo* o desviación anterior de la rodilla, ésta se desvía hacia delante por una disimetría de las extremidades inferiores, un trastorno neurológico que curse con espasticidad de los isquiotibiales, un proceso séptico o un déficit de extensión de tipo degenerativo o post-quirúrgico.

#### ► *Genu recurvatum*

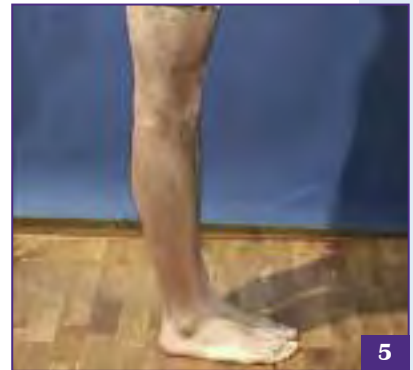En el *genu recurvatum*, la rodilla se desvía hacia atrás. Un *genu recurvatum* discreto es constitucional, pero más acentuado puede ser también expresión de una inestabilidad articular por lesión del ligamento cruzado posterior y las estructuras capsulares posteriores (Fig. 5).

### Atrofias musculares

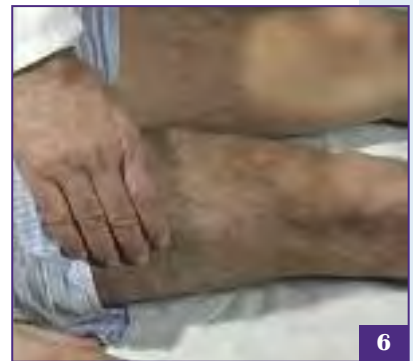Con el enfermo ya en decúbito supino, observaremos si hay posibles atrofias musculares, especialmente del cuádriceps (Fig. 6), y muy en particular del vasto interno, un signo indirecto muy orientativo de sufrimiento articular (Fig. 7). La atrofia del cuádriceps se objetiva midiendo el perímetro del muslo a 15 cm del polo superior de la rótula y comparándolo con el lado sano.



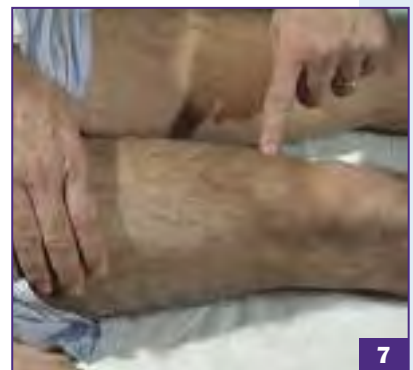4



5

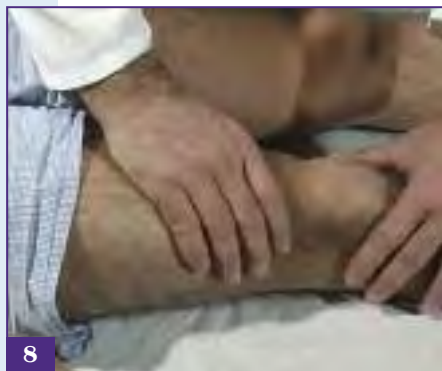

6



7

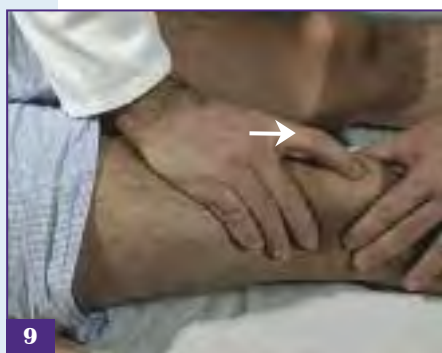



En la patología meniscal interna está descrita una atrofia del vasto interno que se acompaña de una hipertonia del músculo sartorio, habitualmente no visible, y que se conoce como **signo de Tschaklin**.

### *Inflamación articular o periarticular*

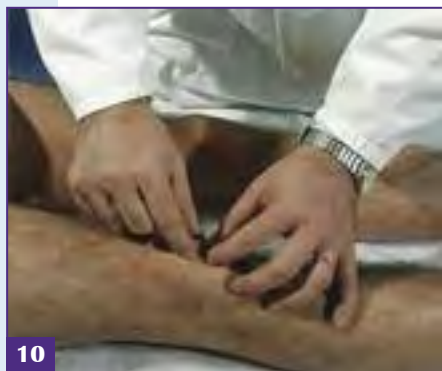Observaremos también si hay una inflamación articular o periarticular. La inflamación articular se caracteriza por la presencia de un derrame articular, que se pondrá de manifiesto con el **signo del peloteo rotuliano** o choque rotuliano, una maniobra que consiste en exprimir con una mano el fondo de saco subcuadricepsal, y con el dedo índice de la otra empujar la rótula hacia abajo para ver si se deprime por la presencia de más o menos líquido articular (Figs. 8 y 9). La *artrocentesis* o punción articular para extraer su líquido, nos informará respecto a su origen: normal, inflamatorio (sinovitis), metabólico (gota, condrocalcinosis), hemático (hemartrosis) o séptico (piartrosis).



La inflamación periarticular, en cambio, cursa sin derrame articular y es una pérdida de los relieves normales de la rodilla (*rodilla globulosa*) de origen post-traumático, post-quirúrgico, degenerativo, reumático o simplemente por obesidad.

### *Tumefacciones localizadas*

La inspección nos permite descubrir también la presencia de tumefacciones localizadas. Así, una tumefacción redondeada en la región poplítea, generalmente en la zona posterointerna, relacionada con la inserción del semimembranoso, nos ha de hacer pensar en un quiste poplíteo de contenido sinovial, llamado *quiste de Baker*.



Puede haber quistes sinoviales en otras partes de la rodilla (*gangliones de la rodilla*), pero quizá los más frecuentes son los localizados en la interlínea externa, junto al ligamento lateral externo, que aparecen más en flexión y pueden incluso desaparecer en extensión, y que son los *quistes meniscales*, casi exclusivos del menisco externo y que supone, con gran precisión diagnóstica, una ruptura transversal de dicho menisco.

Una tumefacción localizada en cara anterior de la rodilla tiene que hacernos pensar en un higroma o *bursitis pre-rotuliana o infra-rotuliana* (Fig. 10), el llamado popularmente *mal de las monjas* o *mal de las fregonas*, porque parece ser que se originan por estar mucho tiempo de rodillas.

Otras tumefacciones localizadas pueden corresponder a la inflamación de la grasa de Hoffa (*Hoffitis*), muy característico de la mujer, a las secuelas de una *enfermedad de Osgood-Schlatter* si está encima de la tuberosidad tibial anterior (Fig. 11), o una bursitis anserina, si corresponde a una inflamación de la inserción distal de los isquiotibiales internos (tendones de la *pata de ganso*) en la cara anterointerna de la tibia (Fig. 12).

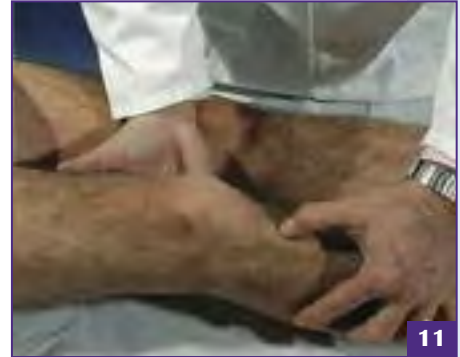### Valoración de la piel

Por inspección, valoraremos también la piel, sus cicatrices, su color o la presencia de estigmas cutáneos como los de la psoriasis.

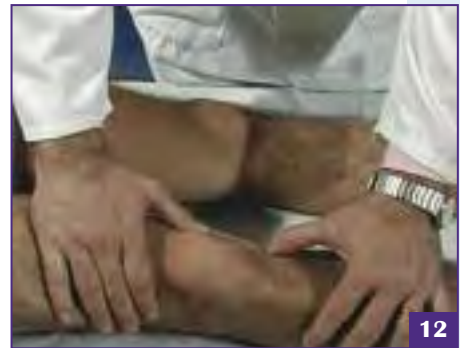### Situación de la rótula

Valoraremos también la situación de la rótula, que no siempre está centrada y a la altura relativa correcta:

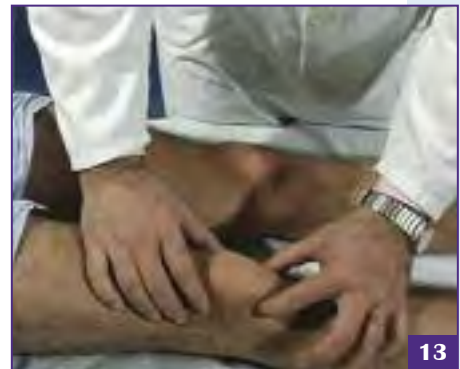- Una **rótula lateralizada** es signo de desaxación rotuliana (Fig. 13), y es frecuente de ver en el genu valgo o por morfotipo, habitualmente femenino. De hecho, el llamado *síndrome de hipertensión externa rotuliana* (SHER) es el primer motivo de consulta por dolor de rodilla en la mujer (Fig. 14).
- Unas **rótulas hacia dentro** (*rótulas bizcas*) son indicativas de una malrotación de las extremidades inferiores, como ya se ha mencionado (Fig. 15).
- Una **rótula excesivamente alta** (*patella alta*) puede dar lugar al aspecto llamado en giba de camello por prominencia de la grasa de Hoffa (Fig. 16), mientras que una *patella baja* se ve después de cirugía o como un elemento más de la gonartrosis, y cursa con disminución de la posibilidad de flexión.



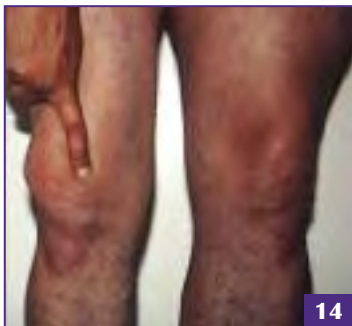11



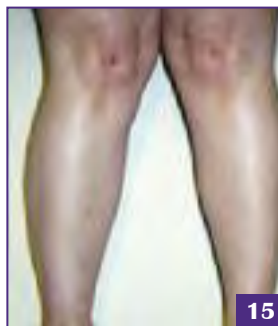12



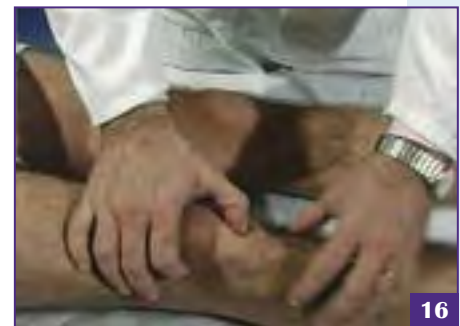13



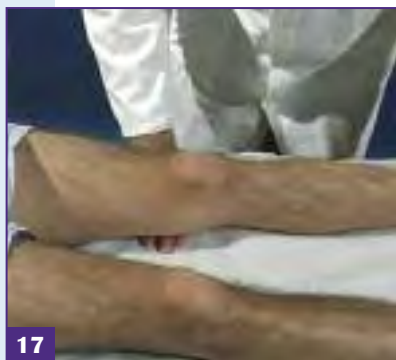14



15

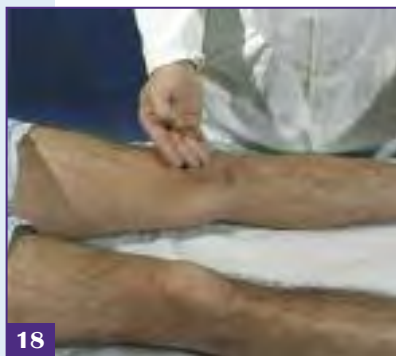

16



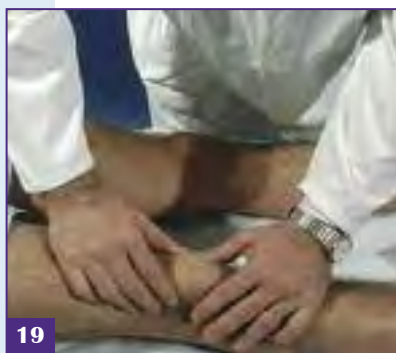### Déficit de extensión

La inspección, finalmente, nos permite dilucidar si hay un déficit de extensión pasivo en decúbito supino. Cuando existe, puede corresponder a una gonartrosis evolucionada, pero, si se ve en una persona joven, hay que descartar un bloqueo articular, es decir, un problema mecánico producido por un cuerpo libre (*ratón articular*), el más frecuente un fragmento osteocondral desprendido de una osteocondritis o una fractura, una ruptura longitudinal en *asa de cubo* del menisco interno o incluso una *plica sinovial* completa, de localización habitualmente supra-patelar.



En todos estos casos, se considera que el bloqueo articular es una urgencia quirúrgica de la rodilla que necesita desbloqueo sin demora por artroscopia para evitar una afectación secundaria del cartílago articular.

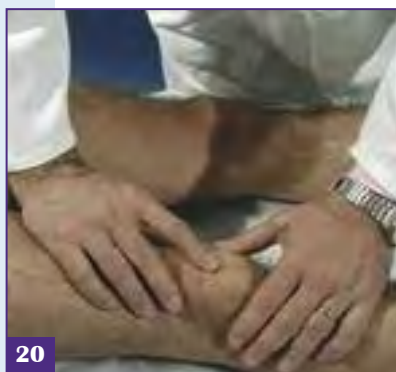Con todo, hay que recordar que existe una forma menor de bloqueo, el llamado **signo del puente**, que es aquella posibilidad de pasar la mano por debajo de la rodilla cuando, en decúbito, se indica al paciente que tire la rodilla hacia atrás. Este es un signo indirecto de ruptura meniscal, en general una ruptura del cuerno posterior del menisco interno (Fig. 17).



### PALPACIÓN

En la rodilla, por palpación, podremos valorar:

- Un **aumento del calor local** de toda la rodilla (sinovitis, infección) o de una parte de la rodilla (bursitis localizada) (Fig. 18).
- La **presencia de derrame articular**, que se comprueba con la mencionada maniobra del *peloteo rotuliano* (Figs. 19 y 20).
- La **presencia de crepitación articular**, sea de origen fémoro-patelar o de origen sinovial, y que se pone de manifiesto en la flexo-extensión.
- La **presencia de puntos dolorosos**, tanto articulares como extra-articulares.



## Presencia de puntos dolorosos

Es muy frecuente el dolor a la palpación sobre la **interlínea interna**, tanto en los procesos degenerativos (sobretudo en el *genu varo*) como en las lesiones meniscales, pero también en la almohadilla adiposa medial de la rodilla, que actúa como un *trigger point* o punto gatillo en la fibromialgia (Fig. 21).

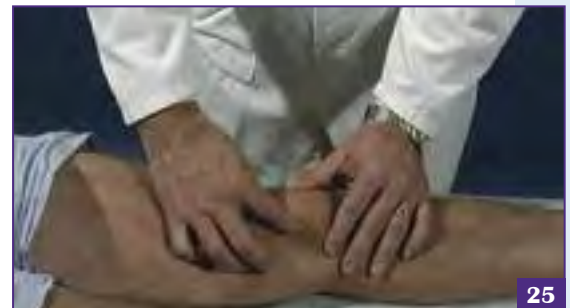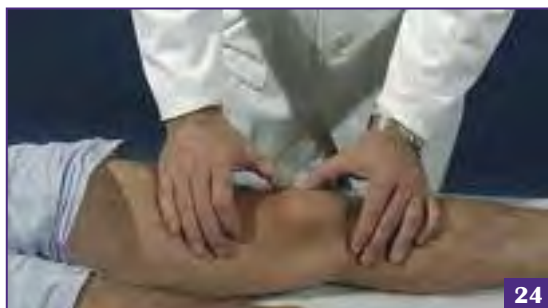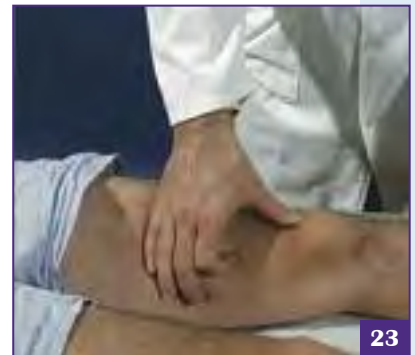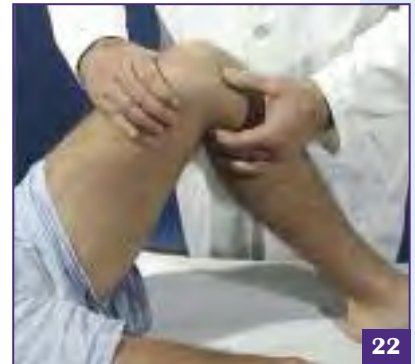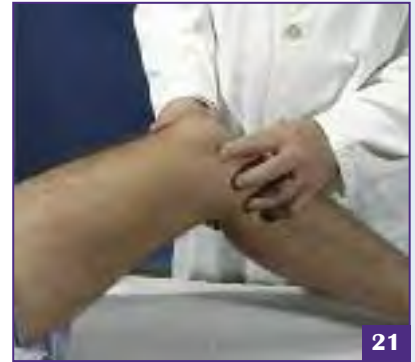El dolor más anterior de la interlínea interna es más propio de las lesiones del menisco interno, sin olvidar que puede ser un dolor referido de origen fémoro-patelar (Fig. 22).

El dolor a la palpación de la **interlínea externa** es propio del *genu valgo* artrósico y de las rupturas del menisco externo.

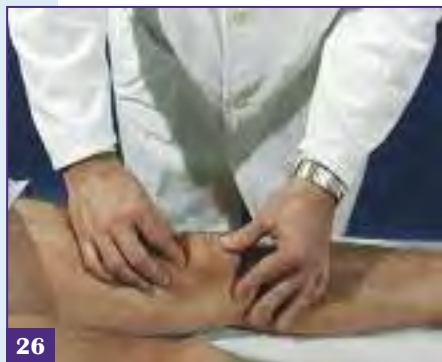El dolor a la presión sobre los **cóndilos femorales interno o externo**, en flexión máxima de rodilla, o incluso la presión lateral de los cóndilos, es propia de las osteocondritis juveniles y de la necrosis isquémica del cóndilo interno del adulto, un problema óseo de origen probablemente vascular, que se ve en pacientes mayores de sesenta y cinco años, en el contexto de un *genu varo* acompañante. En este caso, el dolor a la palpación del cóndilo se le llama *signo de Axhausen*.

El **dolor en el polo superior de la rótula** sugiere una entesitis del tendón cuadricepsital o una *patella bipartita*, una alteración congénita del polo superior de la rótula que puede ser dolorosa, aunque habitualmente supone un hallazgo casual (Fig. 23).

El dolor en el borde externo rotuliano suele asociarse con el síndrome de hipertensión externa rotuliana (SHER) del que ya hemos hablado (Fig. 24), aunque en estos casos, y sobretudo en jóvenes, es más frecuente que duela el borde interno por tensión del alerón correspondiente (Fig. 25).

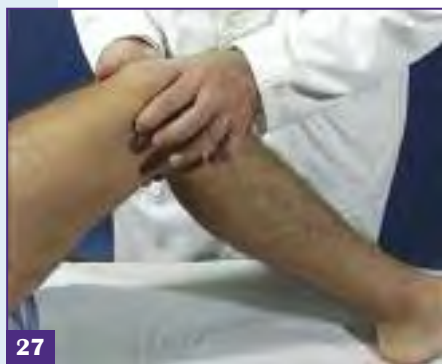




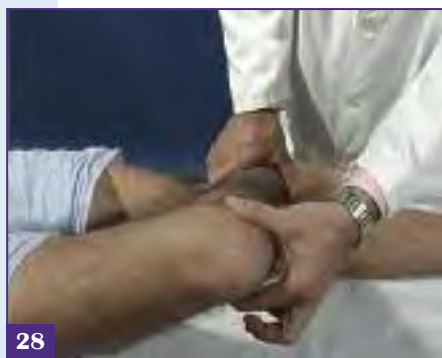
Un punto doloroso exquisito en el **polo inferior de la rótula** es típico de la entesitis del tendón patelar, sea por la llamada *rodilla del saltador de Blazina* en el adulto, sea por osteocondritis del polo inferior de la rótula en el niño o *enfermedad de Sinding-Larsen-Johansson* (Fig. 26).

A nivel extra-articular hay que destacar la palpación dolorosa de los **puntos condíleos** cuando hay un desgarro de los ligamentos colaterales correspondientes, especialmente el *punto de ski* en el cóndilo interno (Fig. 27).



En el esguince del ligamento lateral interno puede haber dolor en su inserción distal, en la cara interna de la tibia, que hay que distinguir de la tendinitis de los músculos de la *pata de ganso*, que lo recubren pero se insertan en la tibia más por debajo y por dentro de él. La cabeza del peroné es dolorosa en los desgarros de la inserción distal del ligamento lateral externo y del bíceps crural, especialmente si se coloca en la llamada *posición catalana o prueba de Moragas*, con una pierna cruzada sobre la otra (Fig. 28).



En patología deportiva es frecuente ver lesiones de la cintilla iliotibial, tanto de su inserción a nivel del tubérculo de Gerdy, en la cara anteroexterna de la rodilla, como más arriba, hacia la cara externa del muslo.

La **prueba de la compresión de Noble** consiste en la presión del cóndilo externo mientras se pasa de la flexión a la extensión y se fuerza discretamente el varo, y es dolorosa en estos casos. En la cara posterior puede haber una palpación dolorosa de la inserción de los isquiotibiales o de los gemelos, pero también de la interlínea posteroexterna en los desgarros del tendón del poplíteo, aparte del ya mencionado quiste de Baker.

En los casos de necrosis isquémica del cóndilo interno del adulto, que se ve en personas mayores de 65 años en el contexto de un *genu varo* avanzado subyacente, e incluso en las osteocondritis masivas de los enfermos más jóvenes, la presión digital sobre el cóndilo será dolorosa (**signo de Axhausen**).

### *Exploración de la rótula*

La exploración de la rótula y de la articulación fémoro-patelar se hace fundamentalmente por palpación, y por esto la vamos a estudiar aquí. La rótula se explora con la pierna estirada y el enfermo bien relajado. Con los dedos pulgar e índice de ambas manos se valora su situación y se la moviliza arriba y



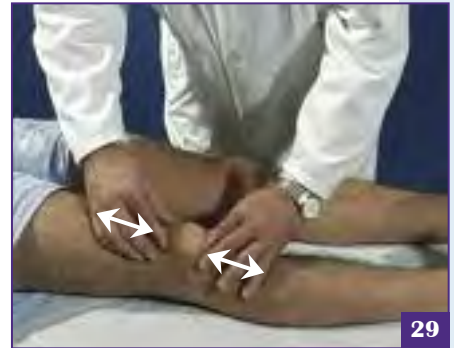abajo (Fig. 29), y a derecha e izquierda (Fig. 30). Esta misma maniobra, pero presionándola contra el fémur, es la **maniobra del cepillo** o del **Rabot longitudinal y transversal**, y será doloroso en la artrosis fémoro-patelar y la condromalacia rotuliana.

El **signo de Zöhlen** o de la resistencia sostenida, consiste en bloquear la rótula hacia distal y hacer que el enfermo haga una contracción brusca del cuádriceps (de una patada). Aunque es sintomática de la condromalacia rotuliana, esta prueba suele ser dolorosa en la mayoría de pacientes, especialmente en mujeres, a partir de cierta edad, por lo que pierde mucha de su especificidad (Fig. 31).

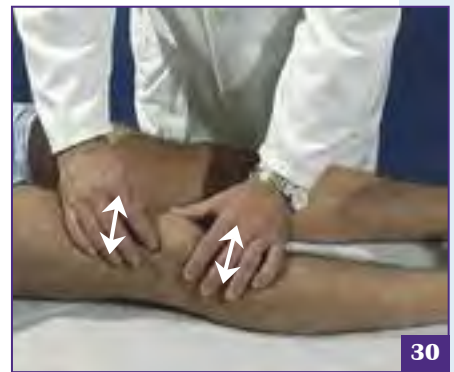Los **test de estabilidad rotuliana** valoran la tendencia a la subluxación externa o luxación de la rótula, más propio de la *patella alta* asociada a un *genu valgo* o de una displasia rotuliana (*rótula Wiberg III*). Se valora empujando con ambos pulgares la rótula hacia fuera y haciendo que el enfermo doble la rodilla, lo que puede generar dolor o sensación de luxación inminente de la rótula: es el **test de la aprensión de Smillie** (Figs. 32 y 33).

En caso de subluxación externa con artrosis avanzada de la fémoro-patelar puede ser útil el **test de McConnell**, que consiste en observar la mejoría del dolor fémoro-patelar cuando, estando el enfermo sentado en el borde de la camilla con las piernas colgando, el explorador empuja la rótula hacia dentro.

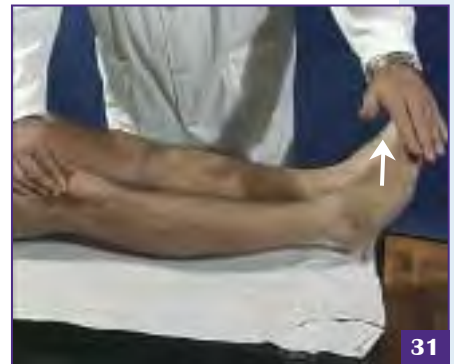Con la rótula se valorará también la **potencia muscular del cuádriceps** haciendo extensión activa de la rodilla contra resistencia (Fig. 34). Se valorará el déficit de la extensión activa (*extension lag*), presente en muchas afecciones inflamatorias y degenerativas de la rodilla, pero también post-quirúrgicas, en la neuropatía diabética y en otras afecciones neurológicas, tanto radicales como del nervio femoral.



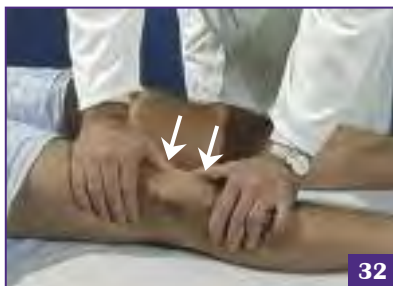29



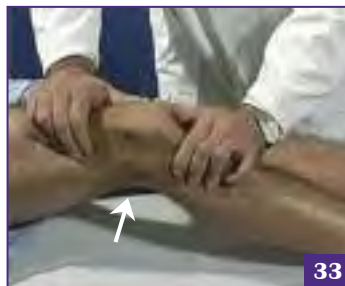30



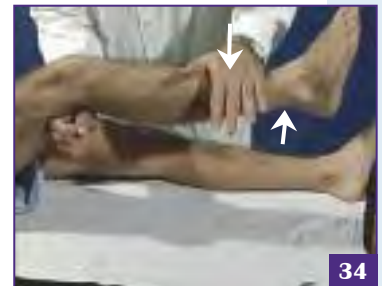31



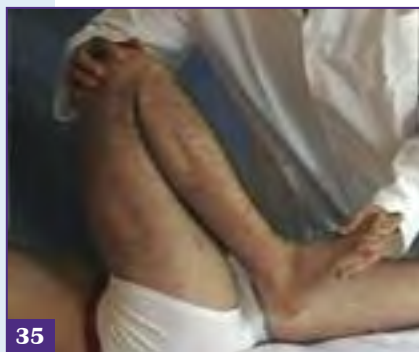32



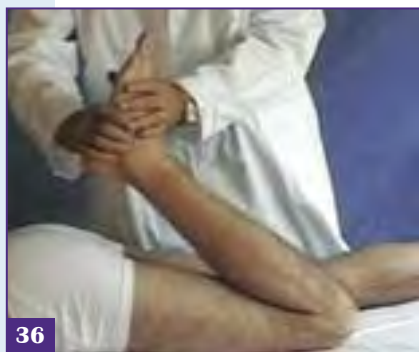33



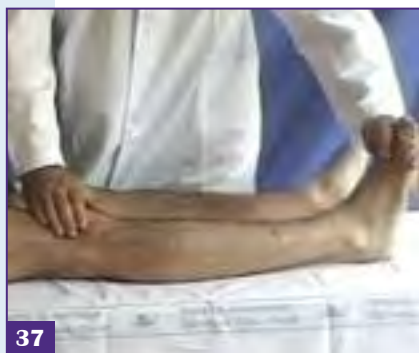34



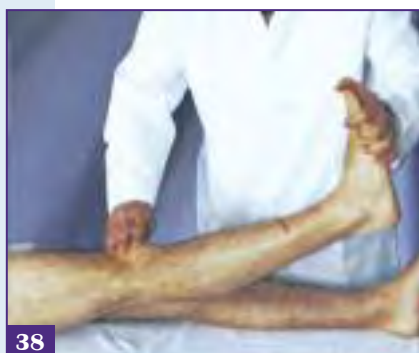35



36



37



38

## EXPLORACIÓN

Nos referiremos específicamente a la movilidad articular, a la exploración meniscal y a la exploración de la estabilidad ligamentosa.

### *Exploración de la movilidad*

La movilidad fundamental de la rodilla es en flexo-extensión, pero en semiflexión hay una posibilidad de rotaciones interna y externa, que son muy importantes para la vida diaria y la actividad deportiva.

La **flexión** se valora en decúbito supino y en máxima flexión de la cadera (Fig. 35), puesto que así se relaja el recto anterior, como se sabe, flexor de la cadera y extensor de la rodilla. Su amplitud promedio es de 130°, aunque es bastante menor en decúbito prono (110°-120°), precisamente por la tensión del recto anterior. Este hecho se hace muy evidente después de la cirugía anterior de la rodilla, como después de una prótesis total (Fig. 36). La hiperflexión es dolorosa tanto en procesos degenerativos avanzados como en la patología meniscal, especialmente en la frecuente ruptura del cuerno posterior del menisco interno. Se puede comparar la flexión con la rodilla contralateral, midiendo la distancia entre el talón y el glúteo de ambas piernas.

La **extensión** pasiva se valora con el enfermo en decúbito supino, levantando ligeramente los dos tobillos del plano de la camilla. La extensión normal es de 0° (Fig. 37), pero, como se ha dicho, puede haber un déficit de la extensión pasiva en forma de flexo o de *signo del puente*, en rupturas pedunculadas del cuerno posterior del menisco interno y en la gonartrosis avanzada.

Una forma de valorar la contractura en flexión o déficit de extensión de la rodilla es colocando el enfermo en decúbito prono, con las piernas fuera de la camilla a partir de las rodillas y midiendo la altura diferente en que quedan los dos talones (*prone hanging test*). También puede haber un déficit de la extensión activa en los casos ya mencionados de debilidad del cuádriceps, y especialmente del vasto interno, el responsable de la extensión última de la rodilla.

Una posibilidad de hiperextensión activa de 5°-10° puede verse en individuos laxos y en ciertas neuropatías, pero puede ser sintomática también de una ruptura del ligamento cruzado posterior (Fig. 38).

Las **rotaciones** solo son posibles en flexión de la rodilla, gracias al desbloqueo del mecanismo de rotación automática de la tibia que se produce en la extensión completa. A 90° de flexión y con la rodilla colgando, la posibilidad de rotación externa es de unos 25°-30° (Fig. 39), mientras que la rotación interna es de solo 10° (Fig. 40).

La rotación externa viene limitada por la tensión de la cápsula posterointerna, el ligamento oblicuo posterior de Hughston, el ligamento lateral interno, los dos cruzados y los músculos isquiotibiales internos, mientras que la rotación interna está limitada por la cápsula posterioexterna, el ligamento lateral externo, el poplíteo, los dos cruzados, el tendón del bíceps y la fascia lata. Tantas estructuras, sin olvidar los meniscos, para limitar y controlar los movimientos de rotación de la rodilla, dan idea de la gran importancia funcional que tienen dichos movimientos y de su relativa facilidad de lesión de la práctica deportiva.

### *Exploración meniscal*

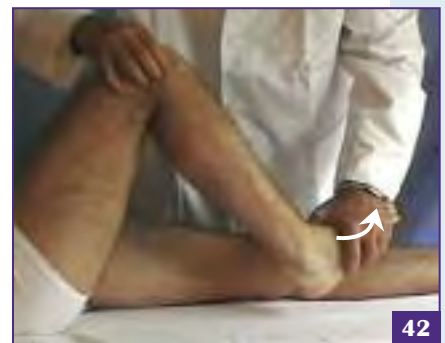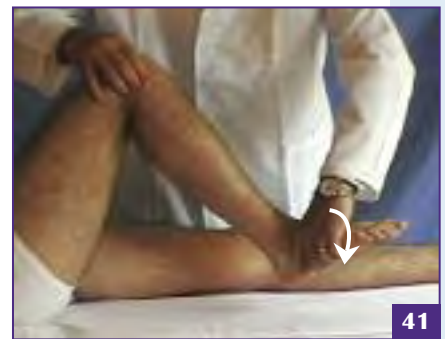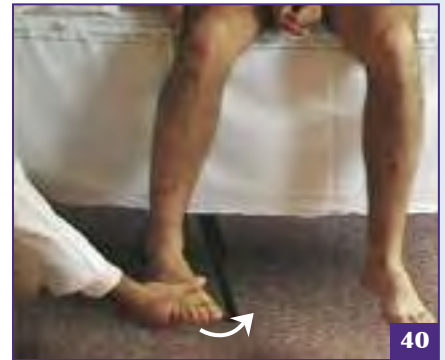Debe empezar, como siempre en la patología de la rodilla, con una buena anamnesis. Interesa conocer, si se puede, el mecanismo de lesión inicial y los característicos episodios sucesivos, tanto de dolor como de impotencia funcional para determinadas actividades laborales o deportivas. Los signos de la exploración meniscal van destinados, unos a provocar dolor (*signos funcionales*) y otros a provocar un crujido o un resalte meniscal (*signos mecánicos*):

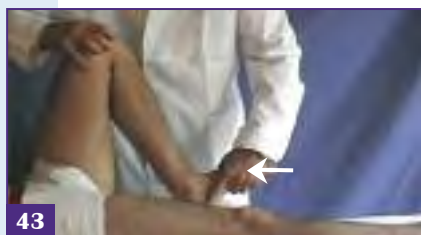#### **Signos funcionales**

Son más positivos en fase aguda y pueden ser totalmente negativos cuando el proceso es de larga duración, y no son en absoluto patognomónicos de ruptura meniscal. Pueden ser positivos también en artropatías degenerativas o inflamatorias, e incluso en determinada patología fémoro-patelar. Los más importantes son:

#### ► **Signo de Steinmann I**

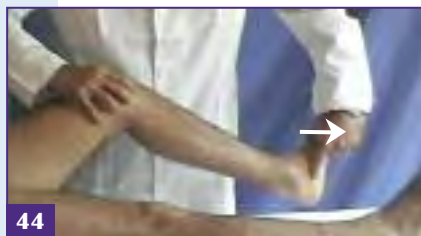Con el paciente en decúbito supino, el explorador fija la rodilla con la mano izquierda con los dedos en ambas interlíneas, y con la otra mantiene la rodilla en una flexión de 60° e imprime una serie de rotaciones rápidas. Si se sospecha de una lesión del menisco interno, dolerá a la rotación externa, mientras que si se sospecha de una lesión del menisco externo, puede doler a la rotación interna (Figs. 41 y 42).





### ► Signo de Steinmann II

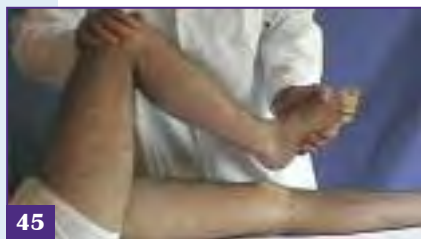Con la rodilla en flexión y dos dedos en la interlínea interna, se hacen flexiones y extensiones sucesivas de la rodilla y se observa cómo en flexión duele más el dedo situado más a posterior, y cómo este dolor se traslada hacia el dedo de delante, cuando de la flexión se pasa a la extensión.



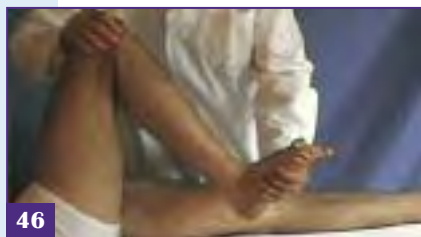Esta prueba solo sirve para detectar posibles lesiones del menisco interno (Figs. 43 y 44).

### ► Signo de Böhler

Con el paciente en decúbito supino y la rodilla en flexión, se efectúa un varo y un valgo alternativos.

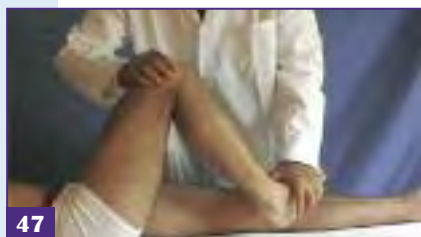

En una lesión del menisco interno, puede provocarse dolor cuando se acentúa el varo, y en una lesión del menisco externo, puede provocarse dolor cuando se acentúa el valgo (Figs. 45 y 46).



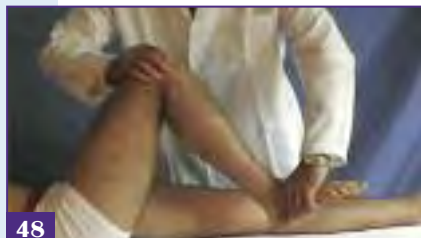### ► Signo de Bragard

En rotación interna y externa alternantes, con la rodilla a 90° de flexión, el dolor aumenta o disminuye consecutivamente, en rotación externa el menisco interno y en rotación interna el menisco externo (Figs. 47 y 48).



### Signos mecánicos

Los signos mecánicos no intentan provocar dolor, sino atrapar el fragmento meniscal con la pinza cóndilo-tibial y provocar un crujido o un resalte que puede ser, en algunos casos, patognomónico de lesión meniscal.



Con todo, hay que recordar que un *signo del puente* es ya un signo mecánico de bloqueo meniscal, y que es siempre un bloqueo a la extensión, que debe distinguirse del *síncope articular*, que es un bloqueo pasajero de la flexión (y a veces también de la extensión), producido por un cuerpo libre o ratón articular, y de las limitaciones de la movilidad en la artrosis. Los signos mecánicos de la exploración meniscal más fiables y más importantes son:



### ► Test de McMurray

Con el enfermo en decúbito supino, la rodilla doblada y el pie en rotación externa completa, el explorador estira la rodilla y se provoca un resalte en la interlínea interna si el menisco interno está lesionado (Figs. 49 y 50). La prueba sirve también para el menisco externo si la pierna se coloca en rotación interna. En esta maniobra hay que recordar que *“el talón señala siempre el menisco lesionado”*.

### ► Grinding Test de Apley o prueba de tracción y presión

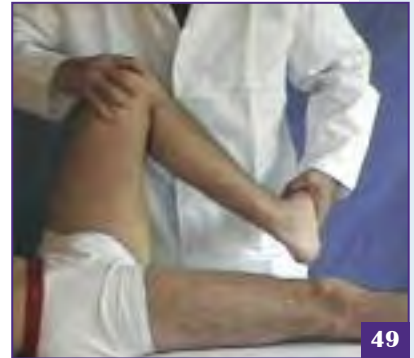Con el paciente en decúbito prono, el explorador fija el muslo con su rodilla y flexiona la rodilla del enfermo a 90°. En un primer momento efectúa una leve tracción, mientras hace rotación externa y rotación interna sucesivas (Figs. 51 y 52).

En un segundo tiempo efectúa una cierta presión, mientras hace también rotación externa e interna alternantes (Figs. 53 y 54). La tracción dolorosa significa más bien lesión capsular y/o ligamentosa, mientras que la presión es más propia de la lesión meniscal.

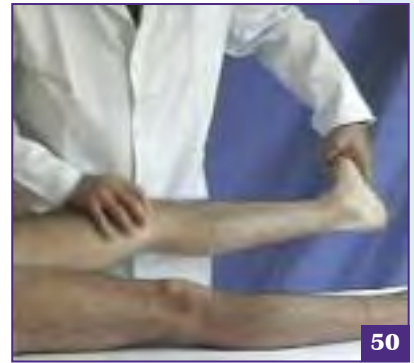Una presión en rotación externa dolorosa, incluso con crujido, indica lesión del menisco interno, mientras que una presión en rotación interna dolorosa indica lesión del menisco externo.

### ► Maniobra combinada de Cabot o signo del crujido provocado

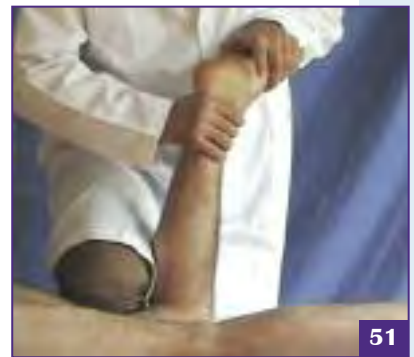No es más que la suma de los dos test de McMurray, forzando el varo para el menisco interno y el valgo para el menisco externo, y unificándolos en una sola maniobra. Con el enfermo en decúbito supino y la rodilla y cadera en flexión, el explorador coge la rodilla con



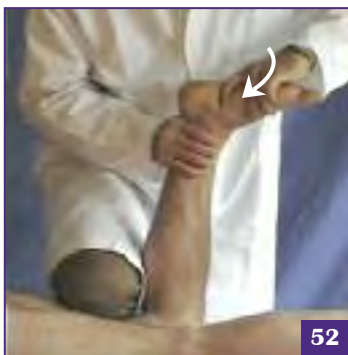49



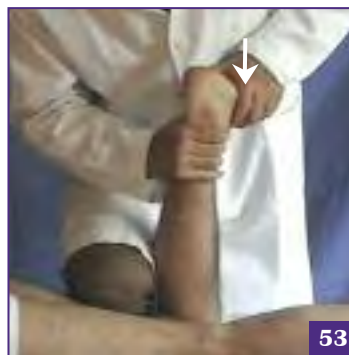50



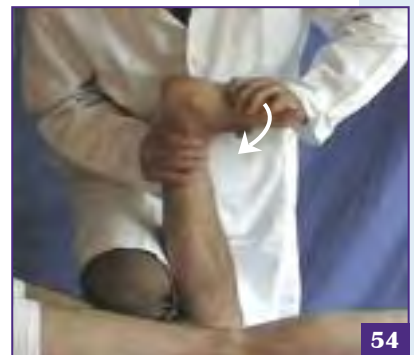51



52

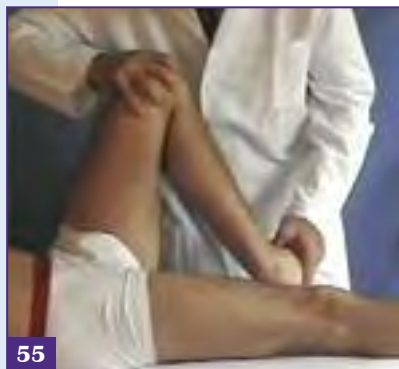

53



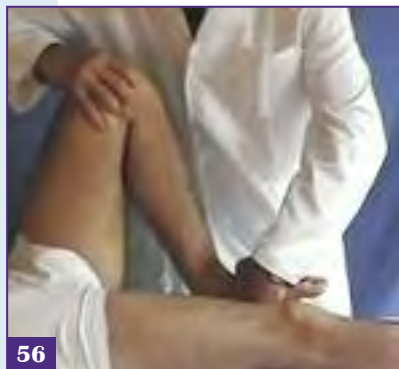54





una mano y con la otra el pie. En un primer tiempo se hace rotación externa, que introduce el menisco interno en la interlínea, y varo que lo comprime, mientras se aumenta la flexión (Fig. 55).

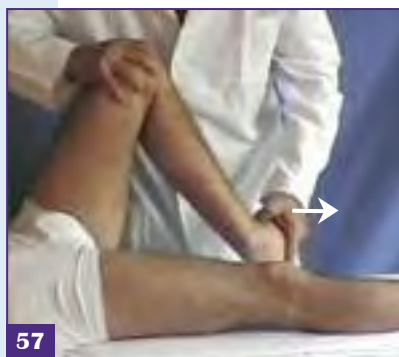Así se explora todo el menisco interno. Al llegar a la flexión máxima se cambia rápidamente de rotación externa-varo a rotación interna-varo, con lo que se comprime el cuerno posterior del menisco interno (Fig. 56).



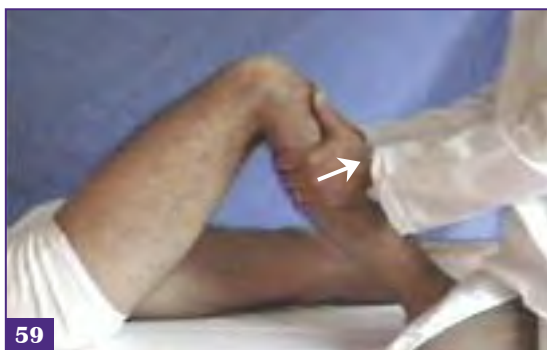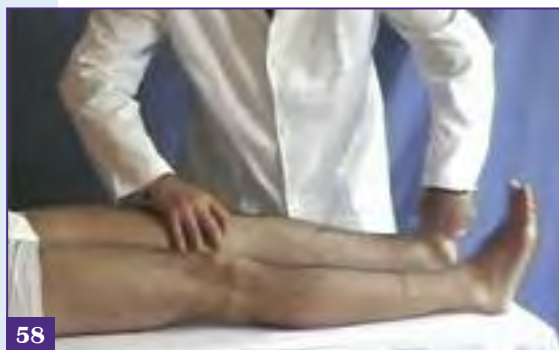En un tercer tiempo, manteniendo la rotación interna, se hace valgo y se va pasando de la flexión a la extensión, lo que explora el menisco externo (Figs. 57 y 58). En cualquier momento de este recorrido en ocho de guarismo por las superficies meniscales, puede provocarse un crujido (que sería un signo mecánico) o bien dolor (signo funcional).

Esta es una prueba muy útil para estudiar la integridad de ambos meniscos, especialmente si se repite varias veces hasta provocar el crujido.

#### ► Signo del salto de Finochietto



Es muy difícil que sea positivo, pero cuando sale es patognomónico de ruptura del cuerno posterior del menisco interno. Se hace con la rodilla en flexión de 90° y el explorador sentado sobre el pie, haciendo una maniobra del cajón anterior, como para valorar el cruzado anterior. En un momento determinado puede producirse un "salto" muy violento que parece un cajón anterior positivo, pero de reducción espontánea, producido por el cóndilo femoral interno al saltar sobre el menisco, y que sorprende tanto al enfermo como al propio médico (Fig. 59).



### ► Test de Payr

Se hace en flexión máxima de cadera y de rodilla. Con los dedos en las interlíneas y la otra mano cogiendo el pie, el explorador efectúa una rotación externa y varo para explorar el cuerno posterior del menisco interno, y una rotación interna y valgo para explorar el menisco externo (Figs. 60 y 61).

### ► Signo poplíteo de Cabot

Basado en el test de Moragas para valorar la integridad del ligamento lateral externo, sirve para explorar el menisco externo. Con el enfermo en decúbito supino, se coloca la pierna en rotación externa, de manera que el pie se instale cruzado sobre la rodilla sana (*posición catalana de Moragas o en 4 de Cabot*).

El explorador palpa con el pulgar la interlínea externa, justo por delante del ligamento lateral externo, que se palpa como un cordón, y ordena al paciente la extensión activa de la rodilla, notando cómo el menisco "viene" hacia el dedo y cómo su compresión es dolorosa (Fig. 62).

### Exploración ligamentosa

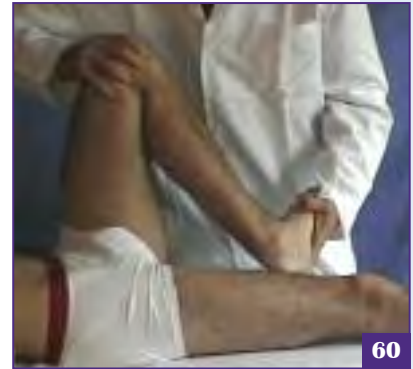La exploración ligamentosa de la rodilla da cuenta de la estabilidad pasiva de la articulación, por esto es tan importante conocerla para valorarla.

La evaluación de una lesión ligamentosa aguda no es igual a la de una inestabilidad crónica. La primera tendría que hacerse lo más rápidamente posible, antes de que el espasmo muscular de defensa dificulte la exploración.

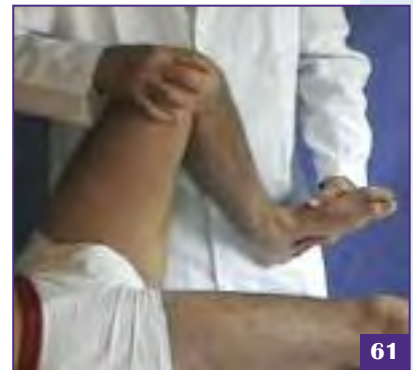La evaluación de una inestabilidad crónica de la rodilla es también muy importante porque puede condicionar el tipo de tratamiento que sea más indicado.

En principio, las **lesiones ligamentosas agudas** de la rodilla pueden ser de tres grados:

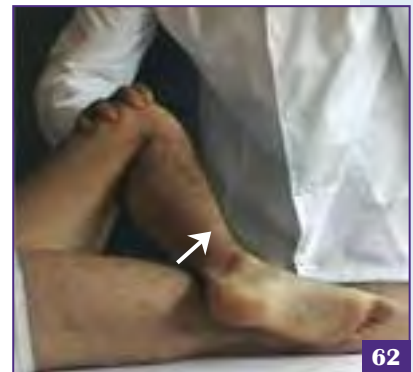- De **primer grado**, que serían de carácter leve, cuando ha habido una pequeña ruptura fibrilar, y se caracterizan por dolor momentáneo, intervalo libre, poca reacción inflamatoria y estabilidad completa de la rodilla.



60



61



62

- De **segundo grado**, que serían de intensidad moderada, cuando hay una ruptura incompleta y, por tanto, más dolor, una reacción inflamatoria evidente, incluso con derrame articular, pero todavía estabilidad de la rodilla.
- De **tercer grado**, que serían ya de carácter grave y en donde habría una ruptura ligamentosa completa importante y, por tanto, una clara inestabilidad articular. Hay que recordar que en este tipo de rupturas puede no haber derrame articular, puesto que la ruptura capsular asociada evacua el hematoma, y puede incluso haber poco dolor, lo que hace más necesaria una buena exploración física.

Dentro de estas rupturas completas, se ha establecido una clasificación funcional en tres tipos de gravedad progresiva:

1. Las que provocan una **inestabilidad ligera**, cuando las superficies articulares se separan menos de 5 mm en una radiología forzada.
2. Las que provocan una **inestabilidad moderada**, cuando las superficies articulares se separan entre 5 y 10 mm.
3. Las que provocan una **inestabilidad grave**, cuando las superficies articulares se separan más de 10 mm.

El diagnóstico clínico se fundamenta, como siempre, en una **anamnesis** detallada y una buena exploración física, que tendrá en cuenta que pocas veces hay una lesión aislada de un solo ligamento o estructura cápsulo-ligamentosa y, por tanto, que el recuerdo anatómico es muy importante.

En la anamnesis se intentará reproducir el mecanismo de producción inicial de las lesiones, preguntando específicamente cuál era la posición de la pierna en el momento de la lesión, y cómo fue el traumatismo. Es igualmente importante analizar muy bien el dolor, que ya hemos dicho que muchas veces no guarda relación con la gravedad de las lesiones.

También el **derrame articular** puede ser contradictorio:

- Una ruptura ligamentosa grave puede no presentar derrame articular si la cápsula está también lesionada y hay extravasación.
- Un derrame inmediato, en las dos primeras horas, indica generalmente una hemartrosis, típica de las rupturas del ligamento cruzado anterior, de las desinserciones periféricas meniscales y de las fracturas osteocondrales.
- Un derrame articular tardío, que tarda entre 12 y 24 horas en aparecer, indica más bien derrame sinovial.

La maniobra del choque rotuliano y la artrocentesis, ya descritas, nos informarán de las características y del volumen de un derrame articular.

El dolor electivo a la palpación ayudará a localizar una posible ruptura. En este sentido, es típico el dolor en el epicóndilo interno (*punto de ski*) en las rupturas parciales del ligamento lateral interno, aunque puede ser dolorosa también la inserción distal, bajo los tendones de la pata de ganso, o en la cabeza del peroné, cuando hay una avulsión del ligamento lateral externo o del tendón del bíceps crural.

La **exploración física** tiene que ser muy meticulosa y completa, y hacerse tanto de la rodilla lesionada como de la sana, que servirá como comparación. La inspección nos informará sobre el estado de la piel, las posibles deformidades que pueda haber, el edema periarticular y el derrame si lo hubiere.

Una actitud en flexión es típica de las lesiones moderadas por la contractura muscular que las acompaña. Una deformidad lateral en varo o en valgo, así como una hiperextensión, indica una lesión grave.

Por lo demás, la exploración es conveniente que siga una secuencia rutinaria destinada a valorar:

- Los ligamentos colaterales.
- El ligamento cruzado anterior.
- El ligamento cruzado posterior.
- Las posibles inestabilidades rotatorias.

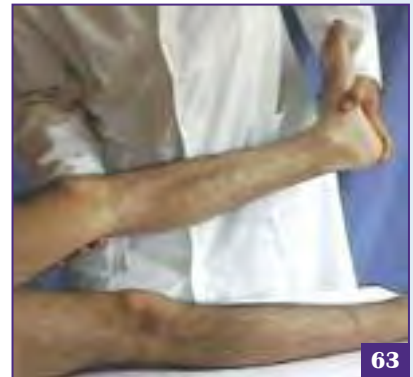### Pruebas de estabilidad de los ligamentos colaterales

Las pruebas de estabilidad de los ligamentos colaterales son:

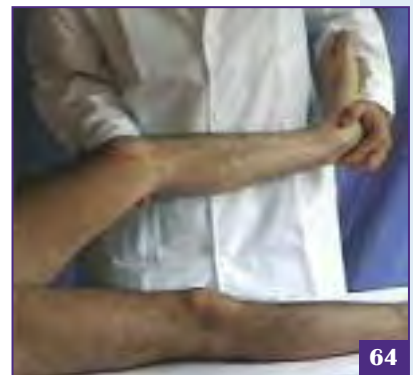#### ► **Maniobra del valgo forzado**

Con el paciente en decúbito supino, el explorador sujeta la rodilla por la cara externa con una mano y con la otra sujeta el pie, mientras imprime un valgo forzado. Se hará primero en extensión completa (Fig. 63), en donde toda movilidad lateral es patológica, y después a 30° de flexión, valorando la posible inestabilidad, según los tipos que hemos descrito anteriormente (Fig. 64).

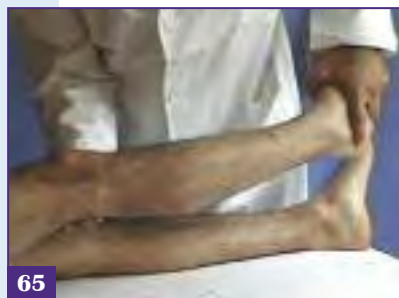Hay que recordar que, después del ligamento lateral interno, los principales estabilizadores mediales son la cápsula posterointerna (*point d'angle pòstero interne* o PAPI de la escuela de Lyon), el ligamento poplíteo oblicuo de Hughston y el ligamento cruzado posterior, de manera que hay que pensar en estas lesiones cuando hay una inestabilidad en valgo a 0°. A 30°, en cambio, la valoración es, fundamentalmente, del ligamento lateral interno.



63

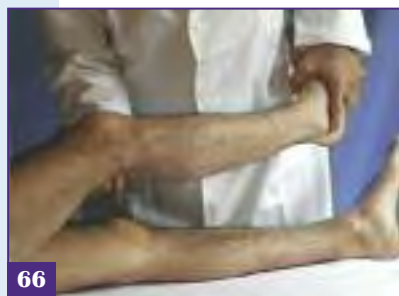

64

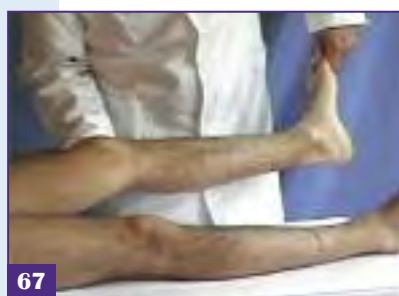

### ► Maniobra del varo forzado

Se hace de la misma manera, pero cambiando la mano y forzando el varo. También se hará a 0° y a 30°, recordando que después del ligamento lateral externo, los principales estabilizadores laterales son el ligamento cruzado anterior, la fascia lata y el poplíteo (Figs. 65 y 66).



En la **modificación de Hughston**, el examinador coloca una mano en la cara lateral de la rodilla para hacer la contra al valgo que ejerce con la otra mano sujetando el dedo gordo del pie. De la misma manera, puede aplicarse un varo forzado colocando la mano en la cara interna de la rodilla y cogiendo los dedos cuarto y quinto del pie. Parece ser que de esta manera el enfermo relaja más la musculatura y es más fácil hacer el test del valgo o varo forzados (Figs. 67 y 68).



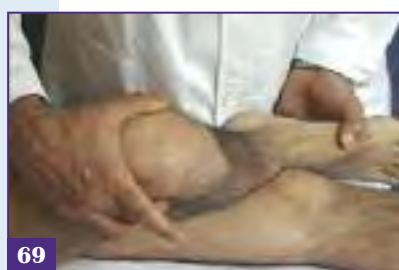### ► Test de Moragas

Sirve para valorar la integridad del ligamento lateral externo. Con la pierna en rotación externa y flexión, y el pie cruzado por encima de la otra pierna (la *posición catalana* o en 4 que vimos al describir el signo poplíteo de Cabot), se abre la interlínea externa, pudiéndose palpar con el pulgar el cordón tenso del ligamento lateral externo si está íntegro, cosa que no se hará si está lesionado (Fig. 69).



### Pruebas de valoración del ligamento cruzado anterior

Como el ligamento cruzado anterior (LCA) es extraordinariamente importante en la rodilla, hay muchas pruebas para valorar su integridad, pero todas se basan en demostrar el desplazamiento anterior de la tibia o la subluxación de la meseta tibial anteroexterna. Se agrupan en dos tipos de pruebas: las llamadas *directas* o *pasivas* y las llamadas *rotatorias* o *dinámicas*.



Las **pruebas directas** consisten en la evaluación de la integridad del ligamento cruzado anterior tirando de la tibia hacia delante, es decir, haciendo un *cajón anterior*. Hay que decir que no siempre un test del cajón anterior positivo debe ser considerado como patognomónico de ruptura del ligamento cruzado anterior, ni tampoco que un test negativo suponga que el ligamento esté intacto. Hay que repetir la exploración y utilizar todas las pruebas posibles para tener seguridad en el diagnóstico.



### ► Test del cajón anterior o test de Slocum

Se hace con el paciente en decúbito supino, la cadera en flexión de 45°, la rodilla en flexión de 90°, el explorador sentado encima del pie del enfermo, para inmovilizarlo, y las manos en la parte superior de la tibia para asegurar primero la relajación de los flexores, y después tirando de la tibia hacia delante, para ver si hay un desplazamiento anterior de los patillos tibiales.

La prueba se hace primero en rotación neutra del pie, es decir, con el pie mirando hacia delante (CAN, *cajón anterior neutro*) (Fig. 70), y después con el pie en rotación externa (CARE, *cajón anterior rotatorio externo*) (Fig. 71) y en rotación interna (CARI, *cajón anterior rotatorio interno*) (Fig. 72).

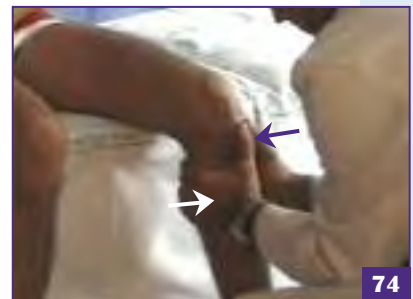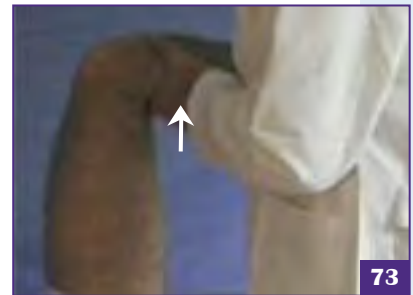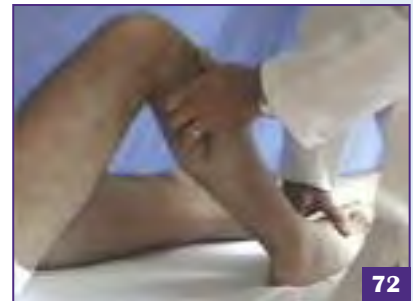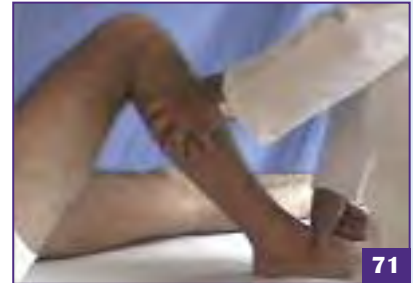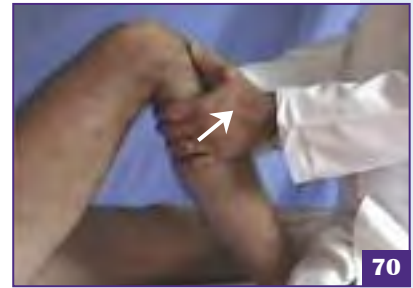Un cajón anterior neutro patológico indica, habitualmente, ruptura del ligamento cruzado anterior, y si aumenta en rotación externa, significa que el ligamento oblicuo posterior de Hughston y el ángulo posterointerno (PAPI) de la cápsula están también lesionados.

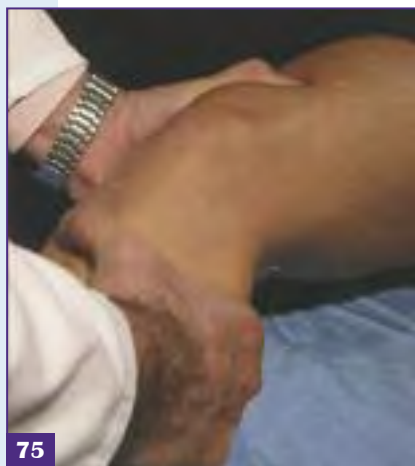Hay que distinguir el cajón anterior del **falso cajón anterior**, que es aquel desplazamiento anterior patológico de la tibia que parece un cajón anterior, y en realidad es la tibia que vuelve a su posición de normalidad desde un desplazamiento posterior cuando hay una lesión del ligamento cruzado posterior.

En las lesiones recientes, el test del cajón a 90° suele ser negativo dado que el dolor provoca una contractura muscular de defensa de los flexores que lo impide. En estos casos será más útil el test de Lachman-Trillat que veremos a continuación.

El test del cajón anterior tiene algunas variantes:

- **Weatherwax**, en 1981, describió una modificación del test, en el que se coloca la pierna en la axila del examinador y se hace el cajón anterior desde la posición de 90° de flexión de la cadera y la rodilla (por esto se llama también *cajón anterior a 90°-90°*) (Fig. 73).
- **Feagin**, en 1988, recomendó hacer el test del cajón anterior con el enfermo sentado, lo que ayuda a tirar la tibia hacia abajo por la gravedad y relaja la musculatura. El test se practica empujando, con los pulgares, los cóndilos femorales hacia tras y de la tibia hacia delante con los otros dedos (Fig. 74).

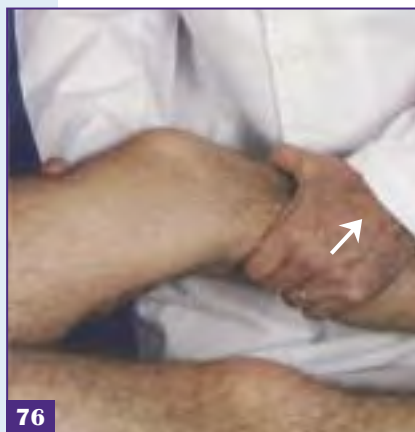




### ► Test de Lachman-Trillat

El más importante y útil para la valoración del ligamento cruzado anterior. En él, el cajón anterior se hace, no a 90°, sino a 15°-20° de flexión, con una mano sujetando el fémur y con la otra tirando la tibia hacia delante (Fig. 75).

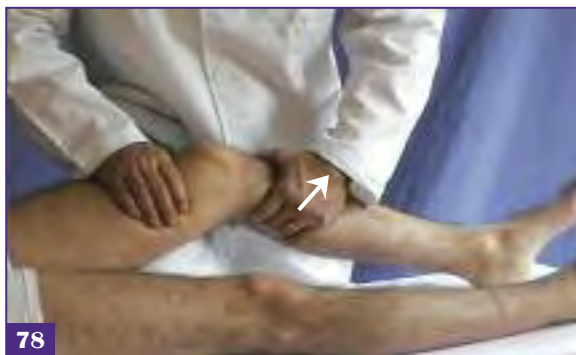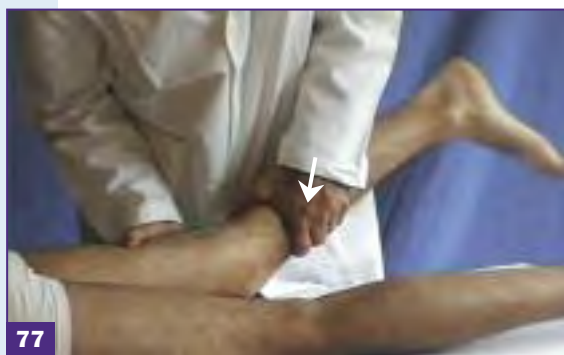Esta prueba es independiente del grado de contracción del cuádriceps o de los flexores, y por esto es más sensible para las lesiones agudas o crónicas del ligamento cruzado anterior. El explorador debe notar la presencia o ausencia de tope en el desplazamiento anterior de la tibia, y comparar siempre con la rodilla contralateral (Fig. 76).



La prueba admite variaciones: puede hacerse en decúbito prono (Fig. 77), en decúbito supino pero con el muslo del explorador debajo del enfermo en los casos de pacientes muy musculados u obesos (*modificación de Feagin*) (Fig. 78), con el enfermo sentado e incluso hay un Lachman activo, en el que es el cuádriceps del enfermo el que hace el desplazamiento anterior, demostrable tanto clínica como radiográficamente (es el muy útil *Lachman activo radiográfico*).

Las **pruebas dinámicas** se basan en provocar o reducir la subluxación anterior de la meseta tibial externa, cuando la rodilla está cerca de la extensión. La primera descripción la hizo Lemaire en 1967 y, esas sí, son patognomónicas de insuficiencia del ligamento cruzado anterior.

Casi todas las pruebas de subluxación anterior dinámicas se hacen igual, provocando un estrés en valgo a la rodilla, estando la tibia rotada internamente.



Se han descrito tres fases:

- Una **fase inicial de subluxación**, cuando la rodilla está casi extendida y la meseta externa en subluxación anterior (Fig. 79).
- Una **fase de tensión** en la que, cuando la rodilla se flexiona hasta los 30° y se aplica valgo, la tensión del tracto ilio-tibial es máxima, y la subluxación anterior de la tibia también máxima (Fig. 80).
- Una **fase de reducción**, cuando aumentando la flexión de la rodilla, el tracto ilio-tibial cae por detrás del cóndilo lateral y se produce la reducción brusca de la subluxación anterior de la tibia, habitualmente mediante un típico resalte (*Jerk*) (Fig. 81).

Aunque el fenómeno del *Pivot shift* se ha asociado comúnmente con la inestabilidad anterolateral, esto no siempre es así, sino solo en aquellos casos en los que el tracto ilio-tibial esté íntegro. Además, tanto la fase de subluxación como la de reducción, pueden venir disimuladas por una ruptura en *asa de cubo* del menisco interno y por la artrosis del compartimento externo. Y hay que considerar la posibilidad de que los test sean positivos en adolescentes con hiperlaxitud articular.

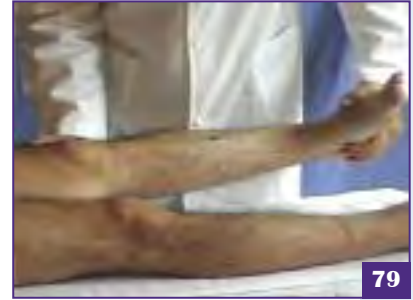Hay numerosos test dinámicos que valoran la subluxación anterior de la tibia:

#### ► **Test de Lemaire**

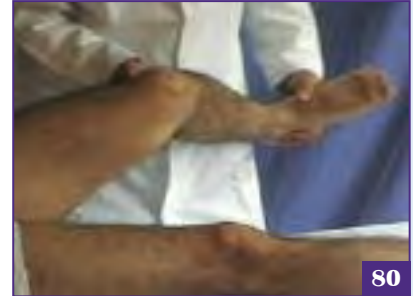Es el que hemos descrito. Paciente en decúbito supino, rotación interna del pie, mientras la rodilla está en extensión. En este momento el platillo tibial externo está subluxado si hay una insuficiencia del ligamento cruzado anterior. Si, con el enfermo bien relajado, se va pasando poco a poco de la extensión a la flexión, se produce la reducción de la tibia mientras se presiona sobre el enfermo para hacer valgo.

#### ► **Jerk Test**

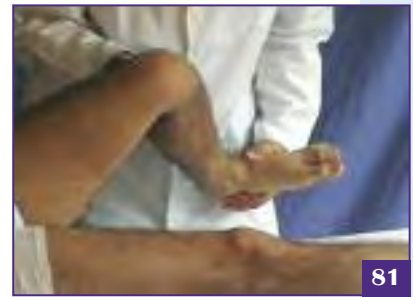El Jerk test o prueba de la desviación lateral del pivote de Hughston se hace con el enfermo en decúbito supino, o en decúbito semilateral sobre el lado sano, y la rodilla a unos 60° de flexión. El explorador sujeta con una mano el muslo y con la otra el pie, y efectúa un movimiento de rotación interna y valgo mientras pasa de la flexión a la extensión y otra vez de la extensión a la flexión (Figs. 82 y 83).



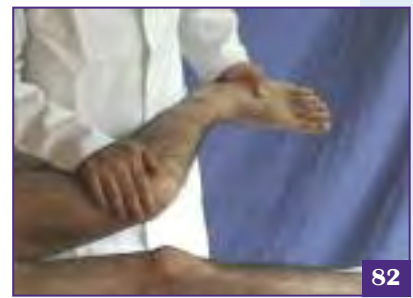79



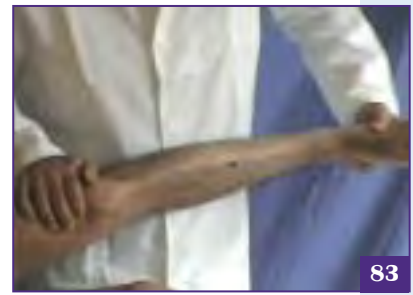80



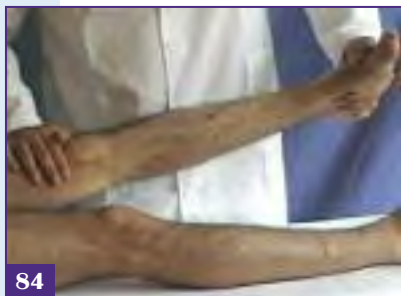81



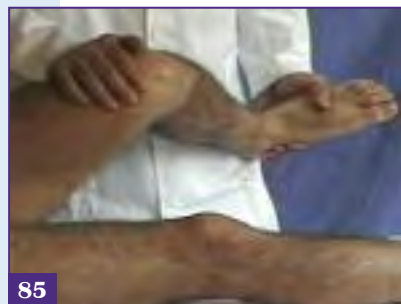82



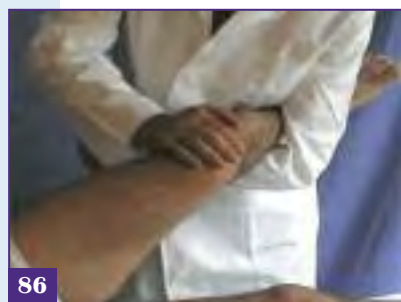83



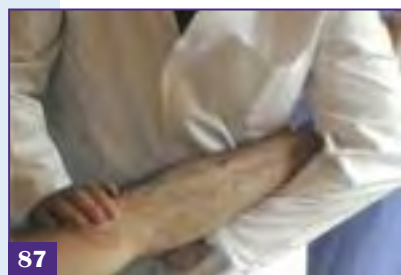84



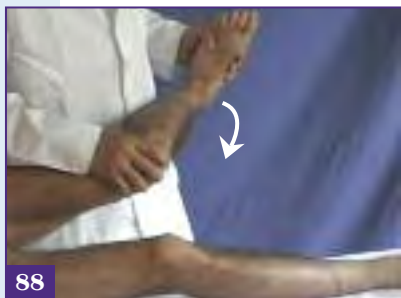85



86



87



88

Si la prueba es positiva, a unos 30°-40° de flexión se puede notar un resalte (*Jerk*) producido por la reducción de la subluxación anteroexterna del platillo tibial externo.

#### ► **Pivot shift Test**

El *Pivot shift Test* o prueba de desplazamiento del pivote de MacIntosh (llamada también prueba de Galway). Se hace igualmente con el paciente en decúbito supino, pero aquí la rodilla está en extensión (Fig. 84). El explorador pone una mano en el fémur distal y, con la otra en el talón, imprime una rotación interna y valgo a la pierna, pasando de la extensión a la flexión y de la flexión a la extensión varias veces (Fig. 85).

Si el ligamento cruzado anterior está lesionado, el valgo subluxa la meseta tibial externa hacia delante con la rodilla en extensión y se reduce a unos 30°-40° de flexión, manteniendo el valgo y la rotación interna por la acción de la cintilla ilio-tibial, con un resalte característico. La prueba puede hacerse también cogiendo la pierna entre el tronco y el antebrazo y presionando ligeramente, mientras se hace el valgo y la rotación interna (Figs. 86 y 87).

Hay que recordar que la prueba puede no ser positiva en la tríada interna de O'Donoghue, en el que existe una ruptura del ligamento lateral interno, y en la artrosis del compartimento externo.

#### ► **Test de Losee**

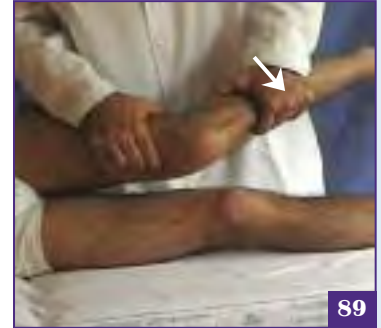Es una variante del *Pivot shift Test*, en la que el explorador provoca una subluxación anterior del platillo tibial externo, al pasar de la flexión a la extensión, forzando la rodilla en valgo, con una mano en la cara externa de la rodilla y los dedos sobre la rótula, empujando con el dedo pulgar la cabeza del peroné hacia delante, pero manteniendo la pierna no en rotación interna, sino en ligera rotación externa, lo que destensa relativamente la cintilla ilio-tibial (Fig. 88).

#### ► **ALRI Test de Slocum (antero lateral rotatory instability)**

Es otra prueba dinámica de subluxación, en la que el paciente se coloca en decúbito lateral sobre el lado sano, lo que hace que la pierna adopte ya una discreta rotación interna. Con la cadera y la rodilla en semiflexión, una mano en el extremo proximal de la tibia, con el pulgar sobre la cabeza del peroné, y la otra cogiendo el

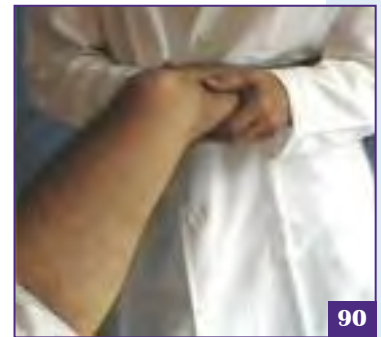

fémur, también con el pulgar hacia atrás, se aplica valgo forzado y presión hacia debajo de la rodilla. Si el ligamento cruzado anterior está roto, se produce una subluxación anterior del platillo tibial externo en una posición próxima a la extensión y se reduce a unos 30° de flexión (Fig. 89).

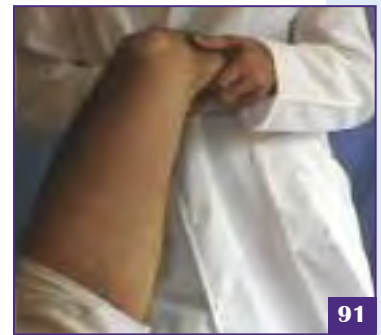

#### ► Test de Noyes

El test de Noyes o prueba rotatoria de cajón en flexión valora la subluxación dinámica, no de la tibia, sino del fémur. Con el paciente en decúbito supino, el explorador coge la meseta tibial con las dos manos, mientras sujeta la pierna entre el codo y el tronco e imprime un discreto cajón anterior. A muy poca flexión, el fémur adopta una cierta rotación externa y desplazamiento posterior (subluxación) (Fig. 90).



Si está roto el ligamento cruzado anterior, a medida que se flexiona la tibia se desplaza hacia atrás y el fémur hace una cierta rotación interna y desplazamiento anterior (reducción) (Fig. 91).



Esta prueba es útil en pacientes que no relajan los isquiotibiales, puesto que el explorador bloquea la tibia y la hace subluxar relativamente al fémur. Es una prueba que combina el test de Lachman y el *Jerk Test* de Hughston, y por ello es útil para la valoración de las lesiones agudas, porque no necesita gran esfuerzo en valgo y, por tanto, provoca muy poco dolor.

#### ► Test de Nakajima (N-Test) y de Martens

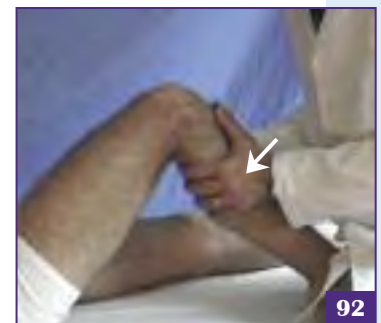Otros test, como los de Nakajima (N-Test) o de Martens, son parecidos al *Jerk Test* de Hughston el primero (flexión 90° de rodilla), y al de Noyes el segundo (presión sobre el fémur para reducir la subluxación tibial a 30° de flexión).

### Pruebas de valoración del ligamento cruzado posterior

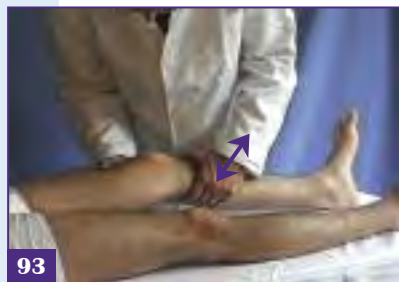Son también varias y muy específicas:

#### ► Test del cajón posterior

Que se hace con el paciente en la misma posición que para el cajón anterior, con la rodilla a 90° y la cadera a 45°, pero aquí se empuja la tibia hacia atrás, y si la prueba es positiva, el relieve de la tuberosidad tibial anterior desaparece comparativamente con el lado sano (Fig. 92).

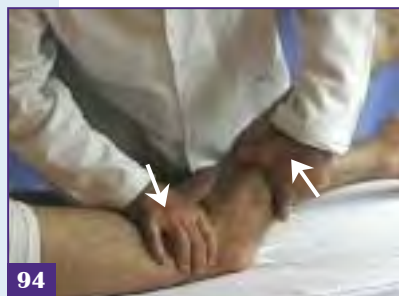





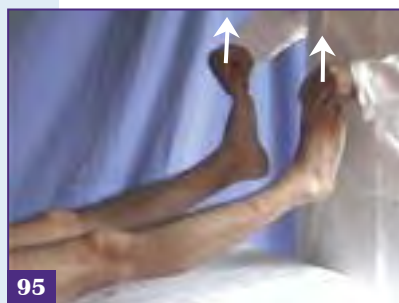#### ► Test de Lachman posterior o Lachman invertido

Que consiste en hacer un cajón posterior a 10°-15° de flexión, e indica una inestabilidad posterolateral, con cajón posterior, rotación externa y bostezo articular lateral (Fig. 93). Esta prueba puede hacerse también con el enfermo en decúbito prono (Fig. 94).



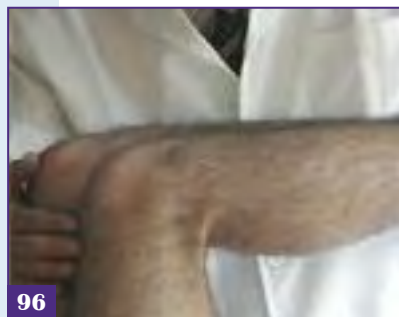#### ► Test del recurvatum - Rotación externa de Hughston

También muy característico de las inestabilidades posterolaterales, y se hace sencillamente suspendiendo la pierna por el dedo gordo del pie y observando cómo, si es positivo, la tibia cae en *recurvatum* y en rotación externa, objetivado por el desplazamiento de la tuberosidad tibial anterior, a menudo más evidente si se hacen ligeros movimientos de flexo-extensión (Fig. 95).



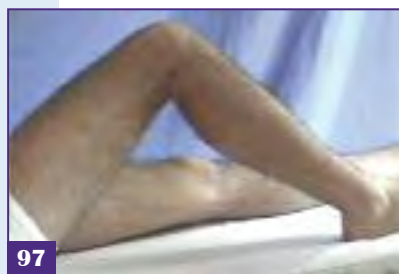#### ► Godfrey Test

También muy sencillo de efectuar. Con el paciente en decúbito supino y las caderas y rodillas en flexión de 90°, el explorador sostiene los pies y observa cómo desaparece el relieve de la tuberosidad tibial anterior, que se hace más evidente si empuja la tibia hacia atrás (Fig. 96).



#### ► Sag Sign

Una variante del Test de Godfrey, en el que se observa la caída de la tibia hacia atrás, en 70° de flexión de la rodilla (Fig. 97).



### Inestabilidades rotatorias

Son todavía difíciles de describir y sistematizar. Dividiendo la rodilla en el plano horizontal en cuatro cuadrantes, habría:

- Una **inestabilidad rotatoria anteromedial**, en la que habría una afectación del ligamento cruzado anterior, del ligamento lateral interno, del Hughston y de la cápsula posteromedial, y que se pondría de manifiesto fundamentalmente con el test del cajón anterior neutro y anterior rotatorio externo.
- Una **inestabilidad rotatoria anterolateral**, en la que habría participación de la cápsula posteroexterna, del poplíteo, del complejo

arcuato, de la fascia lata e incluso del ligamento lateral externo, además del ligamento cruzado anterior, y que se pondría de manifiesto con el test del cajón anterior rotatorio interno, el *Jerk test* de Hughston, el test de Losee, el *Pivot shift test* de McIntosh y el *ALRI Test* de Slocum.

- Una **inestabilidad posteromedial**, en la que estarían implicados el ligamento cruzado posterior, el ligamento oblicuo posterior de Hughston, el ligamento lateral interno y la cápsula posterointerna, y que se pondría de manifiesto con un:

#### ► **Test del cajón posterointerno de Hughston**

Con el paciente en decúbito supino, la cadera a 45° y la rodilla flexionada a 89°-90°, se hace una discreta rotación interna del pie y, sentándose sobre él, se empuja la tibia hacia atrás. Si la tibia se va hacia atrás y adentro, el test se considera positivo (Fig. 98).

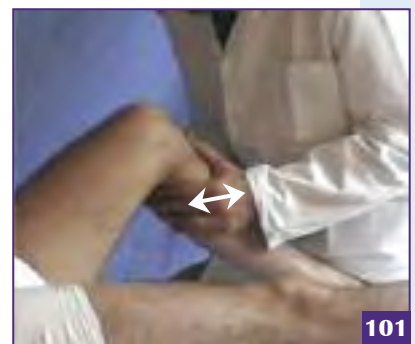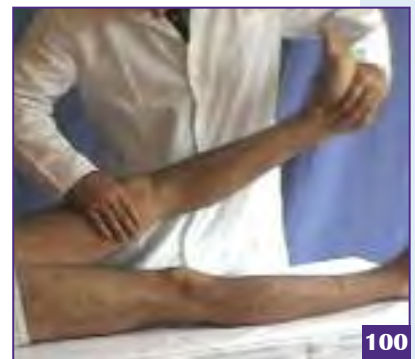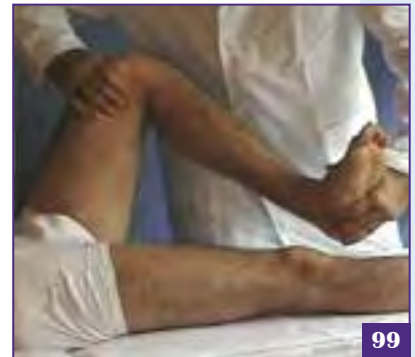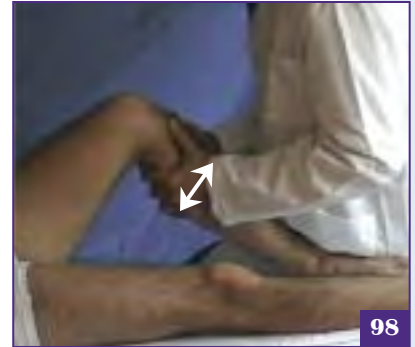#### ► **Posteromedial Pivot Shift Test de Owens**

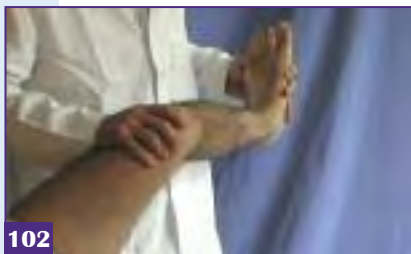Descrito en 1994, se efectúa con el enfermo bien relajado en decúbito supino. El explorador flexiona pasivamente la rodilla más de 45°, mientras aplica una fuerza en varo, compresión y rotación interna de la tibia, lo que, de existir una inestabilidad posterointerna, provoca una subluxación posterior del platillo tibial interno. Si entonces se extiende la rodilla, a unos 20°-30° de flexión, la tibia se reduce (Figs. 99 y 100).

Una **inestabilidad posterolateral**, en la que habría una lesión del ligamento cruzado posterior, del ligamento lateral externo, del poplíteo, del complejo arcuato, de la cápsula posterolateral, e incluso del bíceps.

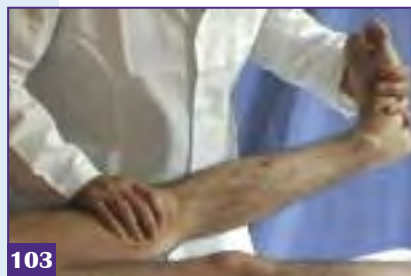Aquí habría:

- Un varo patológico a 30° de flexión.
- Un test del *recurvatum*-rotación externa de Hughston.
- Un Test del cajón posterolateral, como el descrito anteriormente para la inestabilidad posteromedial, con la cadera a 45° y la rodilla flexionada a 90°, pero aquí haciendo rotación externa del pie y cajón posterior (Fig. 101).

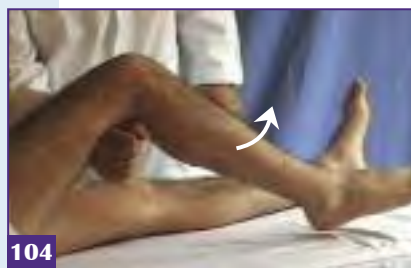



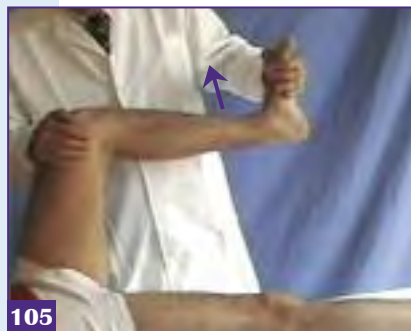102



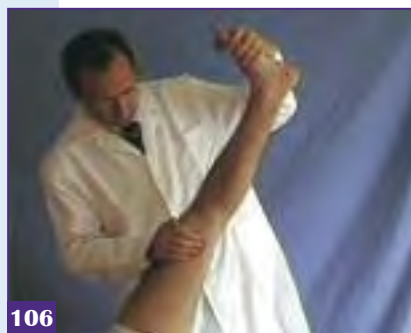103



104



105



106

Serán indicadoras de una inestabilidad posterolateral, además, las siguientes maniobras:

#### ► **Reverse Pivot Shift Test**

El *Reverse Pivot Shift Test* o Test del desplazamiento inverso del pivote de Jakob es muy selectivo para la inestabilidad rotatoria posterolateral. Con el enfermo en decúbito supino y la rodilla en flexión de unos  $80^\circ$ , el explorador sujeta con una mano el pie y con la otra la cara externa de la rodilla, con el pulgar sobre la cabeza del peroné y haciendo un valgo forzado. En esta posición, si se hace rotación externa del pie, se produce una subluxación de la meseta tibial externa hacia atrás por la gravedad, que se reduce pasando de la flexión a la extensión (Figs. 102 y 103).

Esta prueba indica más una lesión del PAPE y del complejo arcuato que del ligamento cruzado posterior, y puede ser positiva en pacientes hiperlaxos, por lo que debe efectuarse siempre de manera comparativa con el otro lado.

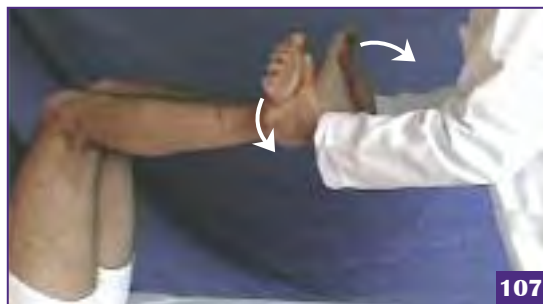#### ► **Prueba de la reducción activa**

Con el paciente en decúbito supino, la cadera flexionada  $45^\circ$  y la rodilla a  $90^\circ$ , se rota externamente el pie, lo que subluxa hacia atrás la tibia, y se pide al enfermo que estire activamente la pierna (Fig. 104). La contracción del cuádriceps reduce la subluxación tibial a unos  $15^\circ$ - $20^\circ$  de flexión si hay una lesión del ligamento cruzado posterior.

Esta prueba es especialmente útil para valorar las inestabilidades crónicas del ligamento cruzado posterior. Una variante es hacer que el enfermo sentado contraiga los isquiotibiales: es el *cajón posteroexterno voluntario de Shino*.

#### ► **Dynamic Pivot Shift Test**

El *Dynamic Pivot shift Test* o prueba del desplazamiento dinámico posterior de Shelbourne se realiza con el paciente en decúbito supino y la cadera y rodilla en flexión de  $90^\circ$ , el explorador pone una mano encima de la rodilla y con la otra mantiene el pie en rotación neutra, pasando de la flexión a la extensión y observando cómo se produce la subluxación posterior de la tibia en una posición próxima a la extensión ( $15^\circ$ - $20^\circ$  de flexión) (Figs. 105 y 106).



#### ► **Test de Loomer**

Se hace con el enfermo en decúbito supino y las caderas y rodillas en flexión de 90°. El examinador hace rotación externa de ambos pies y observa si la tibia afectada rota excesivamente hacia fuera y hay un *Sag sign* de la tuberosidad tibial anterior comparativo (Fig. 107).

#### ► **Test de la hiper-rotación externa a 90° de Bousquet**

Es muy parecido al anterior, solo que valorando únicamente la rodilla afecta y colocándola en rotación externa completa (Fig. 108).

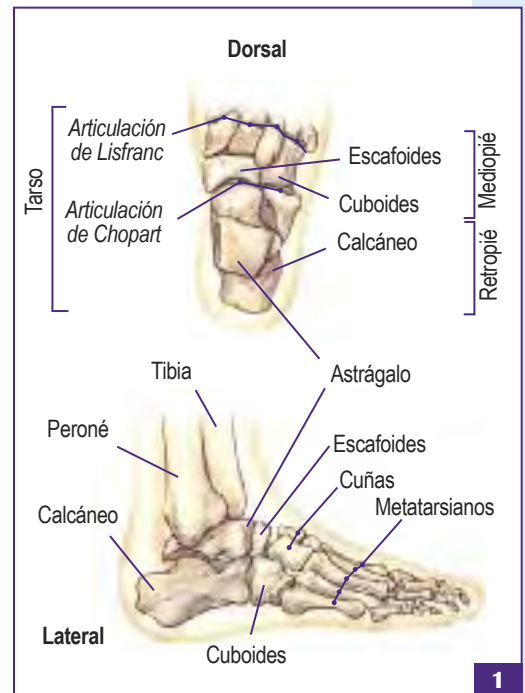


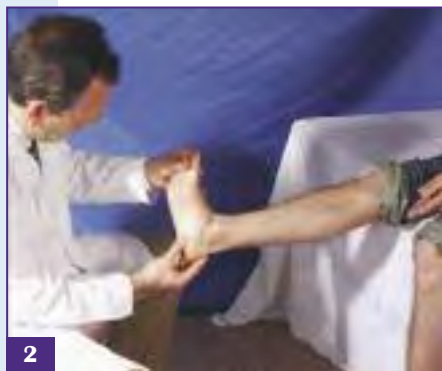

El tobillo y el pie son las estructuras que transmiten el peso del cuerpo al suelo y que, por tanto, están bien adaptadas para mantener la estabilidad en carga y la propulsión durante la marcha. Pero también, y quizás por ello, es asiento de numerosos procesos patológicos que todos tienen en común el provocar dolor y, por tanto, alterar la marcha.

Desde el punto de vista anátomo-funcional, se distingue en el complejo tobillo-pie, entre *articulaciones de movimiento* y *articulaciones de amortiguación y adaptación*. Las articulaciones de movimiento son la tibio-peroneo-astragalina, responsable de la flexo-extensión del tobillo, y las de los dedos (metatarsofalángicas e interfalángicas), responsables de la aplicación del pie en el suelo y del impulso a la marcha.


Las articulaciones de acomodación son la subastragalina, la de Chopart y la de Lisfranc. La **subastragalina**, formada por la cara inferior del astrágalo y la superior del calcáneo, está dividida en dos y en medio discurre el seno del tarso, y es responsable de los movimientos de inversión (30°) y evasión (10°) del pie. Estos movimientos, imprescindibles para adaptarse a una marcha sobre terreno desigual, se realizan en torno al llamado eje de *Henke*, un eje teórico que, desde la cara superointerna del cuello del astrágalo, pasa por el seno del tarso y sale por la parte posteroexterna del calcáneo. La **articulación de Chopart** está formada por la superficie articular calcáneo-cuboidea por fuera y la astrágalo-escafoidea por dentro, y es responsable de los movimientos de abducción y aducción, y de flexo-extensión del mediopie. La **articulación de Lisfranc** la forman las tres articulaciones tarso-metatarsianas (cuneo-metatarsiana del primero, cuneo-metatarsianas del segundo y tercero, y cuboideo-metatarsianas del cuarto y el quinto) y sirve para la adaptación al suelo del apoyo metatarsal (Fig. 1).





El **dolor** del tobillo y del pie suele estar bien localizado, lo que ayudará mucho a la precisión diagnóstica y a establecer su etiología. Por ejemplo, un dolor en el retropié localizado en el Aquiles hace pensar en una patología inflamatoria a este nivel, pero si es en el talón, orienta hacia un espolón calcáneo (Fig. 2).

El dolor de la subastragalina es distal y posterior al tobillo, y tiene relación con la marcha sobre superficies irregulares, mientras que el del propio tobillo empeora con la bipedestación y la marcha sobre superficies planas.



Un dolor en el tarso medio (Lisfranc) suele ser degenerativo y secundario a una alteración del arco interno, sea un pie plano o un pie cavo.

El dolor del antepié es, o bien metatarsal o bien por deformidad digital, y también empeora con la marcha y con el tipo de calzado, aunque es muy característica la *podagra*, una artritis de la metatarso-falángica del primer dedo que corresponde a un ataque agudo y muy doloroso de gota úrica. Un dolor candente en el antepié sugiere un neuroma de Morton (Fig. 3).



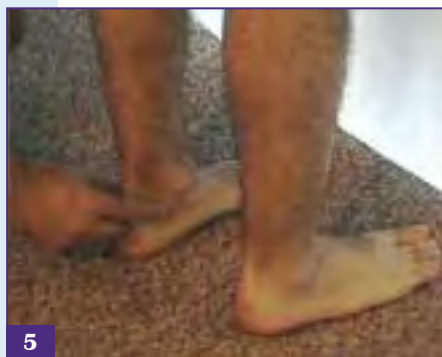A su vez, el pie puede ser lugar de asiento de dolores referidos, especialmente de origen lumbar bajo, aunque suele ser más una parestesia o una paresia que propiamente dolor, sin olvidar la causalgia y los dolores isquémicos en la patología vascular.

## INSPECCIÓN

La inspección empieza con la observación del propio calzado, cuya forma y desgaste nos puede dar ya mucha información. Después se estudiarán los pies descalzos con el enfermo sentado, en bipedestación y durante la marcha (Figs. 4 y 5).

### *Con el enfermo sentado*

Se valora la forma general del pie y sus posibles alteraciones, tanto del antepié (metatarso varo, deformidades digitales, etc.), como del arco interno y del retropié (calcáneo valgo, calcáneo varo, etc.).



También se valora la *piel*, especialmente de la planta y la presencia de callosidades o helomas, que son signo inequívoco de sobrecarga, sin olvidar que la piel del pie manifiesta a menudo estigmas de muchas enfermedades reumáticas (vasculitis, psoriasis, queratoderma gonocócica, etc.) o procesos infecciosos como la verruga plantar o las micosis interdigitales (pie de atleta).

Por último, observaremos si hay alguna tumefacción, ya sea localizada o generalizada. La sinovitis del tobillo produce una tumefacción anterior difusa, al igual que las de las metacarpo-falángicas, en cambio la sinovitis de los extensores, de los perineos, del tibial posterior o del Aquiles suelen ser más lineales y localizadas.

### Con el enfermo en bipedestación

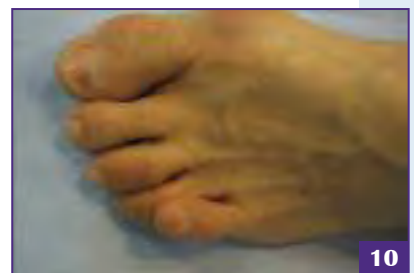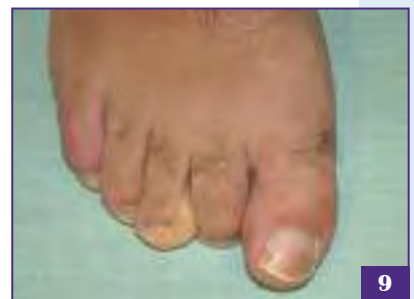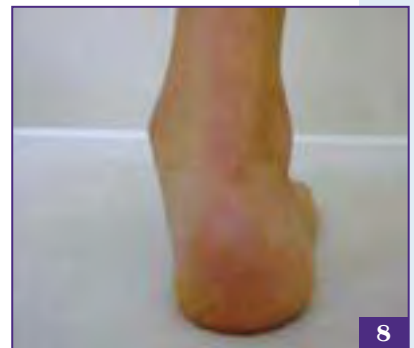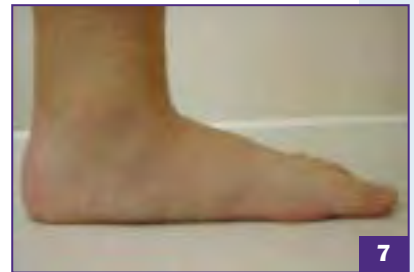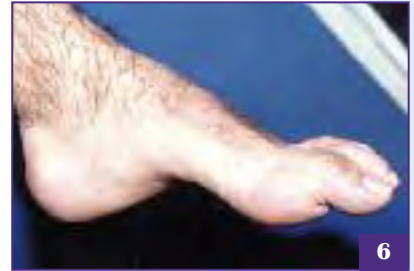Pueden valorarse mejor las deformidades, tanto del arco interno como de los metatarsianos y los dedos. Un aumento del arco longitudinal (*pie cavo*) (Fig. 6) suele acompañarse de una mayor verticalidad de los metatarsianos, mientras que el aplanamiento del arco interno (*pie plano*) (Fig. 7) se suele acompañar de un cierto valgo del retropié (Fig. 8), demostrado por un aumento del ángulo entre el eje de la pierna y el eje del calcáneo.

La deformidad digital más frecuente es el *hallux valgus* (juanete), a menudo producido por una insuficiencia del primer metatarsiano, que es más corto y más varo de lo normal, pero también es muy común el *dedo en martillo* (Fig. 9), que cursa con una hiperextensión de la metatarso-falángica, flexión de la interfalángica proximal y flexión o también extensión de la interfalángica distal, y que a menudo son secundarios a una insuficiencia de los metatarsianos centrales.

Las desviaciones del quinto dedo en varo son también frecuentes, pudiéndose colocar por encima (*quintus supraductus*) (Fig. 10) o por debajo (*quintus infraeductus*) del cuarto dedo.

### Durante la marcha

El enfermo puede hacer cualquier tipo de marcha antiálgica que habrá que analizar:





- Si la causa está en el tobillo, el enfermo suele andar dirigiendo la punta del pie hacia fuera (Fig. 11).



- Si es un pie plano, sobre el borde interno del pie (Fig. 12).



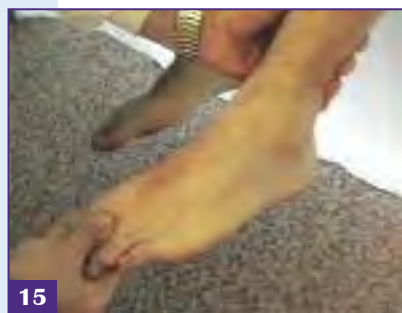- Si hay una metatarsalgia, se tiende a apoyar el borde externo (Fig. 13).



- Si el talón es doloroso, se evita la fase de choque del talón y se acorta el paso.

- Si hay una tendinitis o una bursitis del Aquiles, se evita la fase de impulso del antepié.

- Si lo que duele es el antepié, se hace una marcha plantígrada y se inclina el tronco hacia delante.



Por inspección veremos, por fin, el tipo de pie según la clasificación comúnmente aceptada de Viladot, basada en la fórmula digital: **pie egipcio** ( $1>2>3>4$ ), **pie griego** ( $1<2>3>4$ ) o **pie cuadrado** ( $1=2>3>4$ ), puesto que ello ya nos indica la tendencia a la patología específica de cada uno de ellos.

## PALPACIÓN

Como los huesos del pie son en gran parte subcutáneos, es fácil tener sus prominencias como referencias anatómicas. En todo caso, la palpación irá destinada a:

- Valorar la movilidad articular de cada articulación.
- Valorar la posible tumefacción y sensibilidad de cada articulación.
- Valorar el aumento de temperatura y el calor local.
- Valorar, sobretudo, el dolor en algún punto determinado.

### Palpación del tobillo

La **movilidad** fundamental de la articulación tibio-peroneo-astragalina es la flexión dorsal, normalmente de unos  $20^{\circ}$ - $30^{\circ}$  (Fig. 14), y la flexión plantar, que llega a los  $50^{\circ}$  (Fig. 15). Se valora con la rodilla en flexión para relajar los gemelos, aunque debería hacerse también

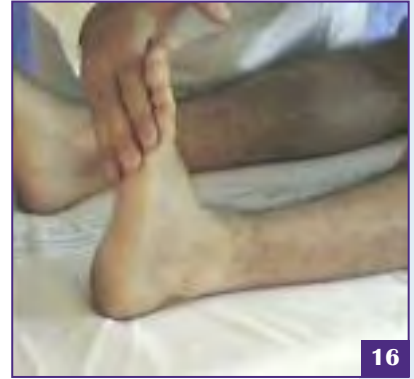

en extensión de la rodilla y (Figs. 16 y 17), con el enfermo andando de puntillas y de talones.

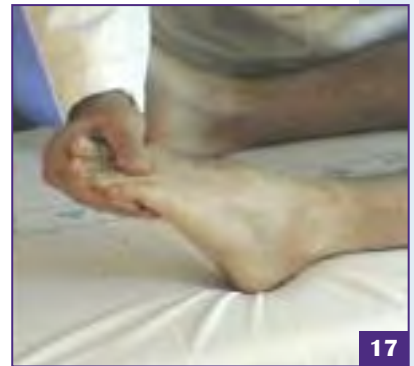Se palpará la interlínea articular por anterior y se valorará si hay **tumefacción, dolor o signos inflamatorios**. Respecto a la tumefacción, hay que valorar si es articular, extraarticular o mixta, puesto que el tobillo es asiento habitual de edemas, no solo de origen reumático o traumático, sino también de origen vascular, cardíaco o por hipoproteinemia.

Las **estructuras óseas del tobillo** (maléolo tibial y maléolo peroneal) son fáciles de palpar, y también lo son las estructuras **ligamentosas** que lo sostienen: el ligamento deltoideo en el lado interno y el ligamento lateral externo, que en realidad tiene tres fascículos: el peroneo-astragalino anterior, el peroneo-calcáneo y el peroneo-astragalino posterior. Estos ligamentos son los que fácilmente se desgarran después de un esguince del tobillo, especialmente el peroneo-astragalino anterior, con su inflamación submaleolar característica en *huevo de paloma* (Fig. 18) y su punto de sensibilidad exquisito en el astrágalo. Las maniobras de estabilidad articular nos darán cuenta de la integridad de todos estos ligamentos (Fig. 19).

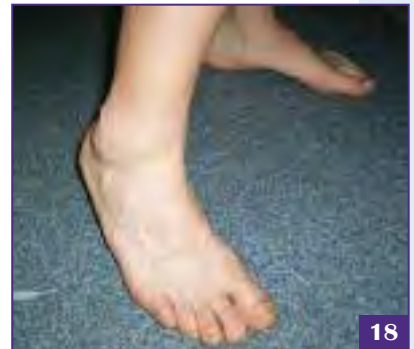Antes valoraremos por palpación los **tendones que transcurren por detrás de los maléolos**, así como las estructuras vasculares y nerviosas encargadas de irrigar el conjunto del pie. Por detrás del maléolo interno pasan los tendones del tibial posterior y los flexores de los dedos, así como la arteria y el nervio tibial posterior (aquella palpable en su pulso) (Fig. 20). Por detrás y debajo del maléolo externo transcurren los tendones de los peroneos, que se ponen de manifiesto en eversión y flexión plantar del pie (Fig. 21) por encima del tubérculo de los peroneos del calcáneo y cubiertos por un retináculo que puede romperse o provocar una tenosinovitis estenosante.



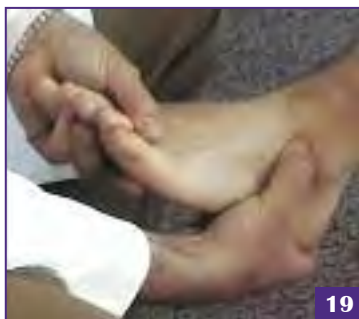16



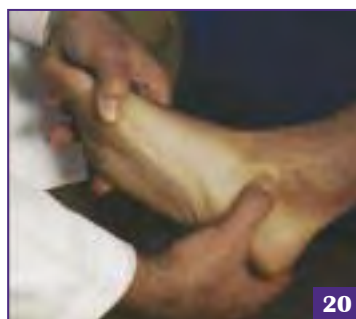17



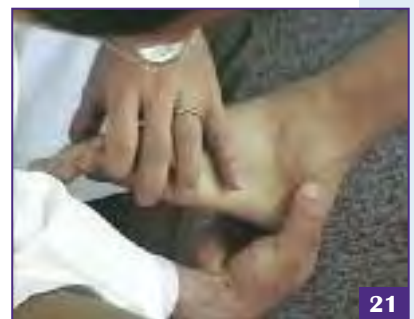18



19

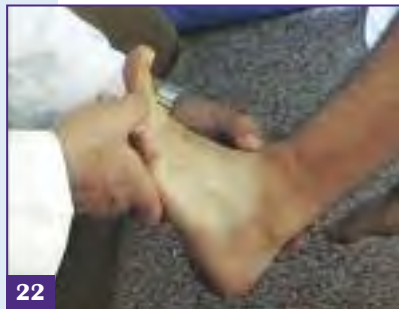

20



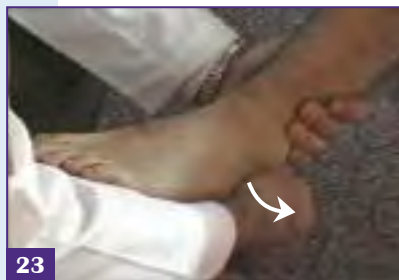21



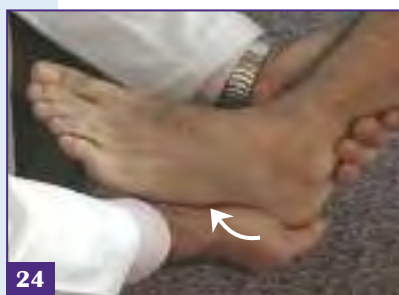

También valoraremos los **tendones que transcurren por delante del tobillo**: el tibial anterior, dorsiflexor e inversor del pie, que se palpa fácilmente en la cara anterointerna, el tendón extensor propio del dedo gordo, inmediatamente lateral al tibial anterior, y el extensor común de los dedos, el más lateral de todos ellos (Fig. 22). Entre el extensor propio del dedo gordo y el extensor común de los dedos se puede palpar el pulso de la arteria pedia.

### Palpación de la articulación subastragalina

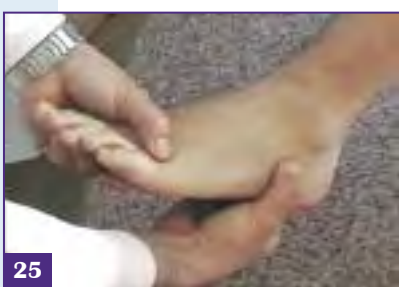

La **articulación subastragalina** es la responsable de la inversión y eversión de la parte posterior del pie. Se valora sujetando la pierna con una mano y el talón con la otra. La inversión normal es de unos 20°-25° y la eversión de unos 15°-20° (Figs. 23 y 24).



El seno del tarso se palpa justo anterior e inferior al maléolo externo y suele ser doloroso tanto en afecciones reumáticas como traumáticas, especialmente en los esguinces del tobillo, en los que participa el extensor corto de los dedos o músculo pedio (Fig. 25).

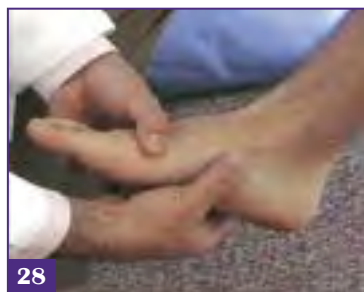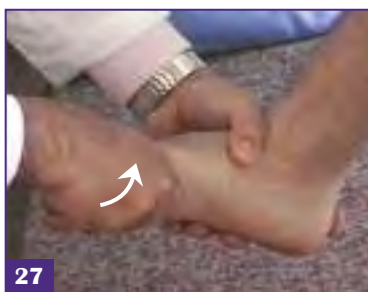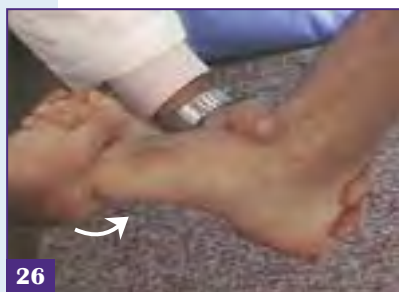### Palpación de las articulaciones mediotarsianas



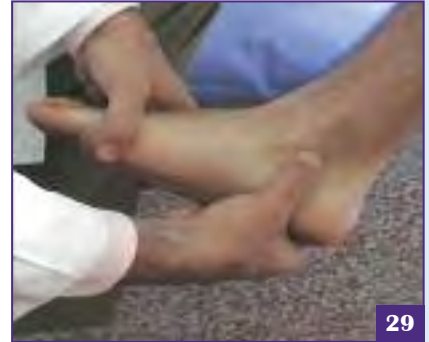La llamada **articulación de Lisfranc** es la responsable de la pronación y la supinación del antepié. Se explora sujetando el talón con una mano y el antepié con la otra. La pronación normal del antepié es de unos 20° (Fig. 26) y la supinación del antepié de unos 30°-35° (Fig. 27).

Los puntos óseos más significativos del mediotarso son:

- El **tubérculo del escafoides**, en el borde interno, donde se inserta el tendón del tibial posterior, y que resulta doloroso en la osteocondritis de este hueso o *enfermedad de Köhler I* (Fig. 28), y a veces también en el pie plano por insuficiencia del tibial posterior.



- La **cabeza del astrágalo**, que se hace muy prominente en el pie plano grave, porque se desplaza interna y plantarmente (Fig. 29).
- La **cola del quinto metatarsiano**, situada en el borde externo, lugar de inserción del peroneo lateral corto y punto de dolor que hay que explorar siempre que se produce una entorsis del tobillo, con supinación del pie, porque puede ser asiento de una fractura de dicha cola o fractura de Jones.



### Palpación del retropié

Cuando hablamos de la palpación del retropié nos referimos a la cola del astrágalo, poco susceptible de palpación, pero dolorosa en las *fracturas de Shepherd*, el calcáneo y el tendón de Aquiles (Fig. 30).

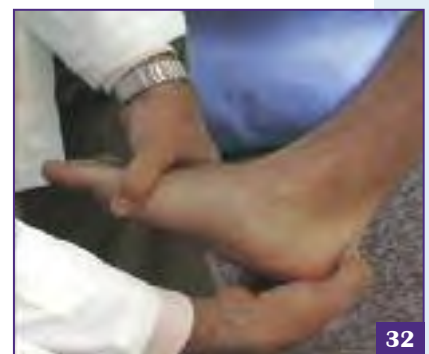
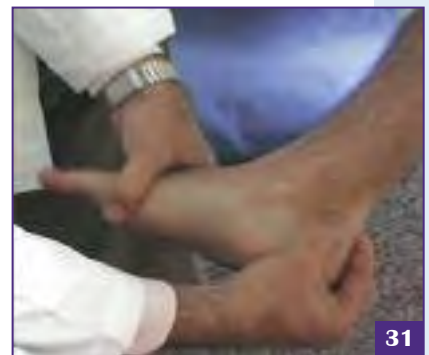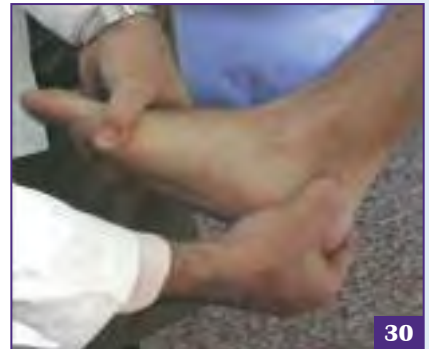#### ► Palpación del calcáneo

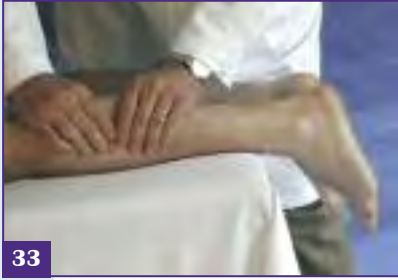El calcáneo se palpa en casi toda su extensión:

- En su parte *externa* destaca el tubérculo de los peroneos y la tuberosidad mayor.
- En su parte *interna*, la apófisis menor o *sustentaculum tali*, de gran importancia porque ayuda a sostener el astrágalo.
- En su parte más *inferior*, el tubérculo medial, lugar que transmite la carga y donde se inserta la musculatura corta plantar y la aponeurosis, y que suele ser dolorosa a la palpación y a la compresión lateral en los casos de espolón calcáneo y de fascitis plantar.
- En su parte más *posterior y superior*, por delante del Aquiles, el osteófito de la *enfermedad de Haglund* o la osteocondritis del núcleo secundario de la tuberosidad mayor o *enfermedad de Sever* de los niños (Fig. 31).

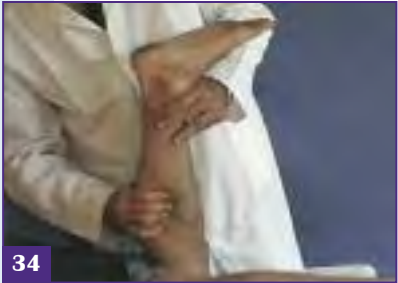#### ► Palpación del tendón de Aquiles

El tendón de Aquiles es muy subcutáneo y tiene una patología muy específica, tanto traumática como inflamatoria, como de retracción (Fig. 32).



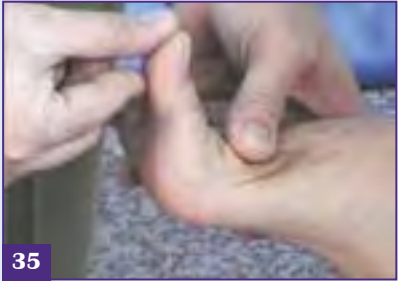

La ruptura degenerativa del tendón de Aquiles provoca una impotencia funcional clara, con imposibilidad de ponerse de puntillas, pero a veces la ruptura es incompleta y hay que practicar la **maniobra de Thompson**, que se hace con el paciente en decúbito prono, con los pies colgando y comprimiendo fuertemente la musculatura de la pantorrilla: si hay transmisión, se producirá una flexión plantar pasiva, pero si no hay transmisión el pie no se moverá y significará que hay ruptura (Fig. 33). Una variante de ella es la **prueba de Simmond**, con la rodilla a 90° (Fig. 34).

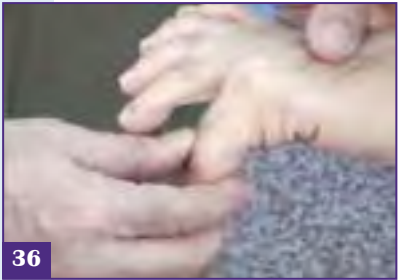

La patología inflamatoria del Aquiles incluye la tendinitis, pero, sobre todo, la bursitis retroaquilea, frecuente por el roce del zapato, especialmente por zapatos de tacón alto, y la bursitis preaquilea, que suele ser dolorosa, como hemos dicho, en la enfermedad de Haglund.

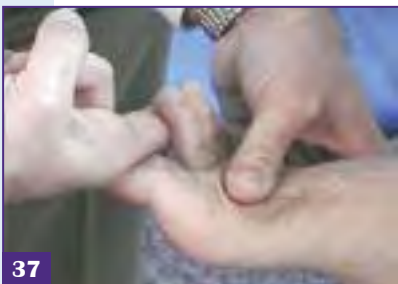### *Palpación de las metatarso-falángicas*



La articulación metatarso-falángica del *hallux* tiene una movilidad en flexión dorsal (extensión) de unos 80° (Fig. 35), y en flexión plantar de unos 35° (Fig. 36).

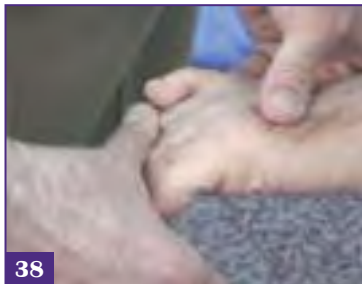


Las otras metatarso-falángicas tienen una flexión dorsal activa de unos 40° (pasivamente llegan a 60° o más) y una flexión plantar de unos 40° (Figs. 37 y 38). Esta movilidad puede verse restringida por las múltiples patologías que asientan en las metatarso-falángicas.

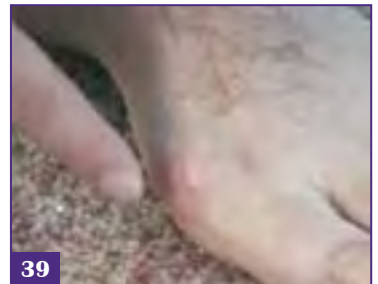

Las deformidades de la articulación metatarso-falángica del primer dedo son las patologías más frecuentes del pie, especialmente el *hallux valgus*, caracterizado por una desviación lateral del dedo, en donde se forma una excrescencia ósea sobre la cabeza del primer metatarsiano o *bunion* que suele ser doloroso (Fig. 39).

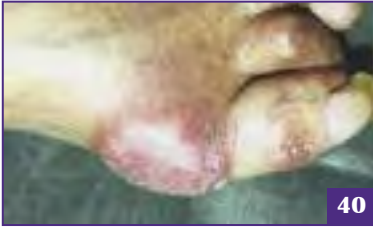37



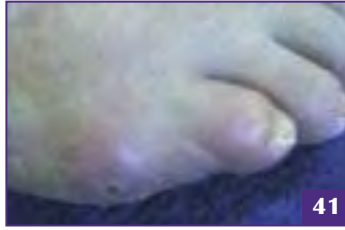38



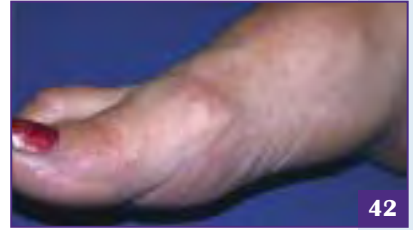39



40



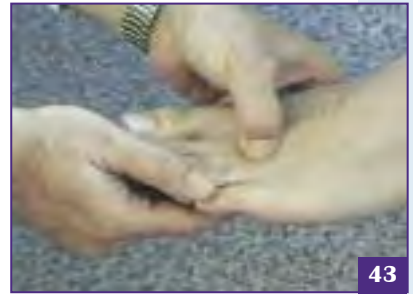41



42

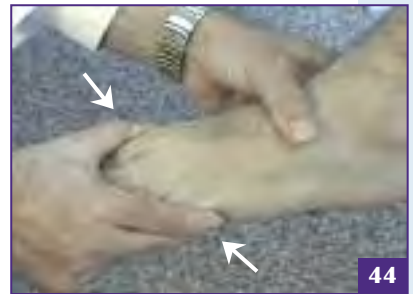Esta articulación, además, es asiento frecuente de problemas inflamatorios muy habituales, como la famosa *podagra* de la artritis gotosa (Fig. 40).

En la metatarso-falángica del quinto dedo puede verse una excrecencia ósea dolorosa parecida conocida como *juanetillo de sastre* (Fig. 41). La metatarso-falángica del primer dedo puede también perder su movilidad y dar lugar a un *hallux rigidus* (Fig. 42), con sus típicos crujidos articulares.



43

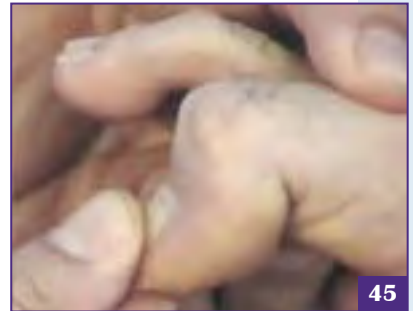Las articulaciones metatarso-falángicas pueden padecer una luxación dorsal de la primera falange, frecuente en la artritis reumatoide, pero también en la metatarsalgia por hiperapoyo central (el mal llamado *pie plano transverso*), y puede ser asiento de otras molestias como las secundarias a un *neuroma interdigital de Morton*, localizado con mayor frecuencia entre el tercero y el cuarto metatarsianos, y menos frecuentemente entre el segundo y el tercero (Fig. 43), que cursa a veces con alteraciones sensitivas en el tercero o cuarto dedos y que tiene una maniobra muy específica como es la **compresión lateral de Gänsslen** (Fig. 44).



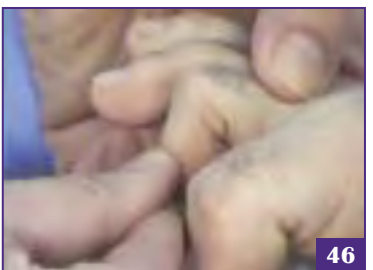44

### Palpación de las interfalángicas

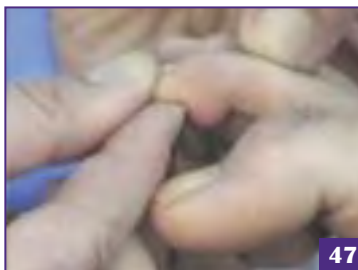La interfalángica del primer dedo tiene una posibilidad de flexión de hasta 80° (Fig. 45). Las demás interfalángicas flexionan unos 50° las proximales (Fig. 46) y unos 40° las distales (Fig. 47), con la posibilidad de hiperextensión pasiva de unos 20°-25° (Fig. 48).



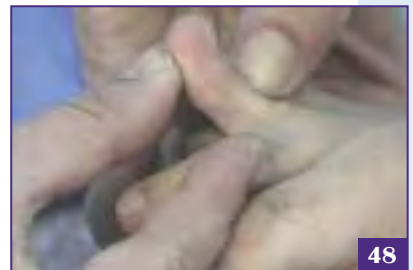45



46

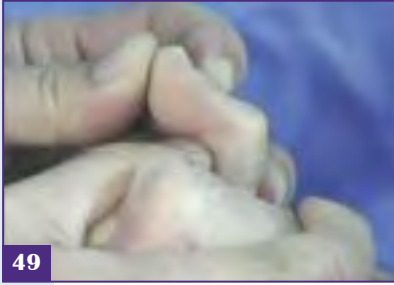

47



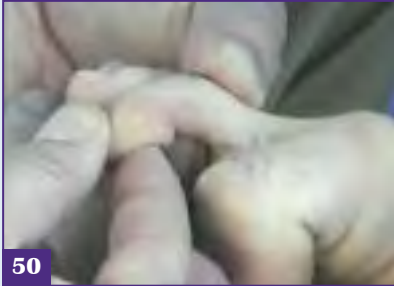48





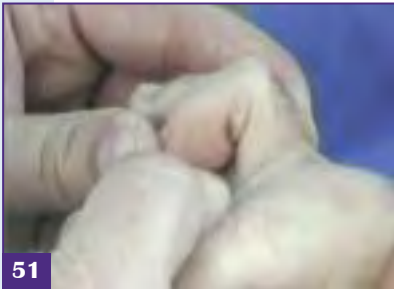Las principales deformidades de los dedos del pie son:

- **Dedo en martillo**, caracterizado por una hiperextensión de la metatarso-falángica y de la interfalángica distal, con flexión de la interfalángica proximal (Fig. 49).
- **Dedo en mazo o en martillo de la interfalángica distal**, caracterizado por la flexión aislada de la interfalángica distal (Fig. 50).
- **Dedo en garra de Lelièvre**, caracterizado por una hiperextensión de las metatarso-falángicas y flexión de las interfalángicas proximal y distal (Fig. 51).



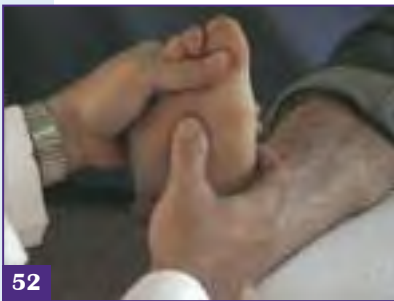A menudo estas deformidades digitales cursan con callosidades dolorosas por roce con el zapato (*ojos de gallo*).

### *Palpación de la planta del pie*

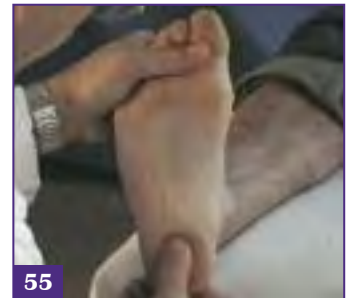
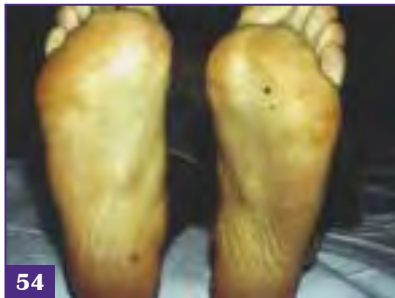
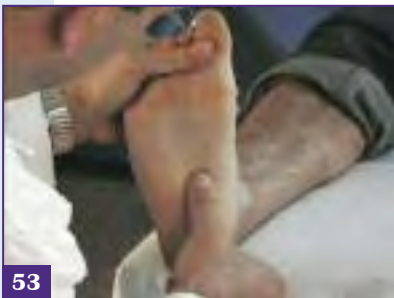
Los relieves más asequibles y más dolorosos a la palpación son los de las cabezas de los metatarsianos y los sesamoideos del primero, que se subluxan en el *hallux valgus* y que pueden inflamarse e incluso romperse ante un apoyo muy repetitivo (sesamoiditis).

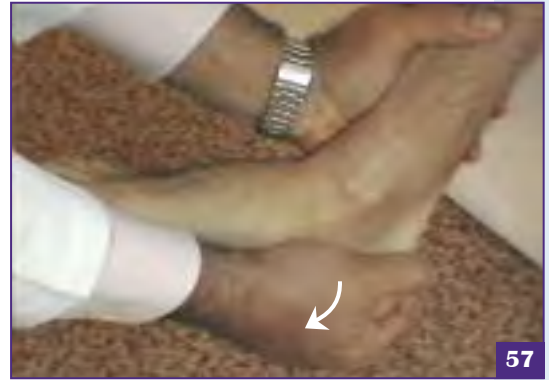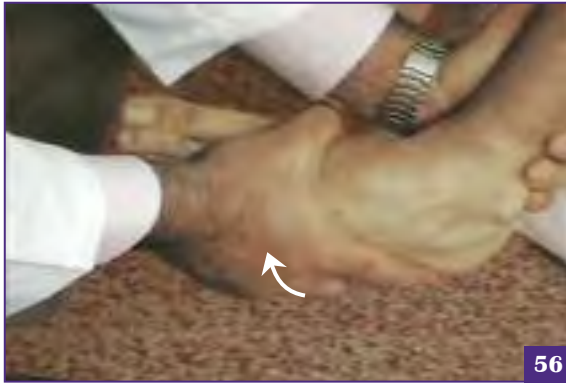Las cabezas de los metatarsianos duelen si hay un mal apoyo plantar, con la aparición del típico heloma doloroso por sobrecarga, que afecta sobretudo al segundo y al tercero (Fig. 52).



En la parte posterior, el ya mencionado tubérculo medial del calcáneo, lugar de inserción de la aponeurosis plantar y de la musculatura corta, puede ser doloroso en la fascitis plantar (Fig. 53), la *enfermedad de Ledderhose* (Fig. 54) y el espolón calcáneo (Fig. 55).







## EXPLORACIÓN

Las maniobras funcionales en el tobillo y el pie solo sirven para valorar la estabilidad de la articulación tibio-peroneo-astragalina, fácilmente lesionable, tanto por rupturas ligamentosas como por fracturas óseas:

- **Pruebas de inestabilidad lateral (externa e interna):** se hacen sujetando con una mano la pierna y con la otra el retropié y haciendo una supinación o una pronación forzadas. Si hay una lesión de los ligamentos externos (la más frecuente), veremos un bostezo articular y un chasquido muy característico (Fig. 56).
- **Pruebas de inestabilidad anteroposterior o maniobra del cajón anterior de Castaign,** que se hace con el enfermo sentado, con las piernas colgando, y el explorador sujetando la tibia con una mano por delante, mientras con la otra tira del talón hacia delante en cajón anterior. Si hay una lesión del ligamento peroneo-astragalino anterior importante, el astrágalo puede subluxarse hacia delante y provocar también un chasquido muy característico (Fig. 57).



# Exploración Física del Aparato Locomotor

## Parte 3.

# Columna Vertebral



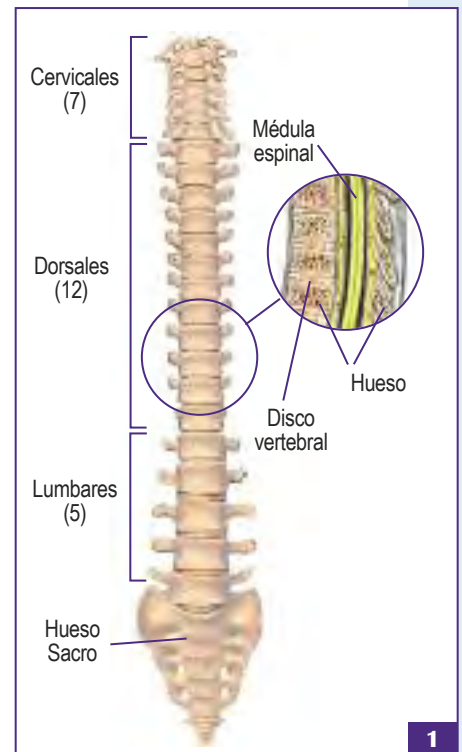
# Columna vertebral

La columna vertebral conforma, con la pelvis, el esqueleto axial del organismo. Gracias a la musculatura que se inserta en ella somos capaces de mantenernos de pie y de movernos, pero también de sostener los brazos y de usarlos; gracias a su estructura en elementos móviles somos capaces de girar el tronco y la cabeza en todos los planos del espacio, y gracias al diseño de su arquitectura podemos proteger la médula espinal y las raíces que salen de ella.

La columna vertebral tiene, por tanto, dos importantes funciones en el cuerpo humano: por un lado, la de dar estabilidad y continuidad al esqueleto, manteniendo la cabeza sobre el tórax y éste sobre la pelvis, y por otro, la de proteger el sistema nervioso central desde la salida del cerebro hasta la formación de los nervios periféricos. Las alteraciones y los traumatismos que afectan la columna vertebral pueden interferir en una o en ambas funciones, produciendo una sintomatología mecánica o neurológica acorde con ello.

La estructura de la columna refleja también esta doble función (Fig. 1): se compone de 24 vértebras de forma distinta, 7 cervicales, 12 dorsales y 5 lumbares, que toman sólida base en el sacro y en la pelvis. Aunque distintas, todas las vértebras excepto C1 tienen una misma morfología: una parte anterior de aspecto más bien cilíndrico (el **cuerpo vertebral**), responsable de buena parte de la estabilidad, y una parte posterior (el **arco posterior**) que se une a ellos en forma de arco protector de la médula espinal, y que incluye los pedículos, las láminas, los macizos articulares, las apófisis transversas y las apófisis espinosas.

Los cuerpos vertebrales están unidos entre sí por los **discos intervertebrales**, responsables de buena parte de la estabilidad, flexibilidad y capacidad de absorción de cargas de la columna.





Los elementos posteriores forman, como se ha dicho, el marco óseo de protección de la médula espinal y de las raíces que formarán los nervios periféricos. Esta íntima relación de los elementos estructurales con los elementos nerviosos explica que buena parte de la patología del raquis (hernias discales, fracturas, tumores, procesos degenerativos, etc.) produzca trastornos neurológicos, y que el reconocimiento de éstos sea fundamental para el diagnóstico de aquéllos.

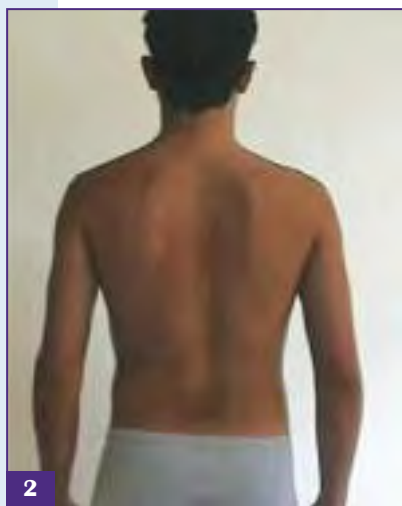El **dolor de espalda**, además, es una de las causas más frecuentes de consulta, tanto en medicina general como en las especialidades relacionadas con el aparato locomotor, como la Traumatología y la Reumatología. Se dice que la prevalencia de la lumbalgia a lo largo de la vida es del 80%, es decir que 8 de cada 10 personas sufrirán de lumbalgia al menos una vez en la vida.

Afortunadamente, la gran mayoría de raquialgias son *inespecíficas*, sin una causa conocida, y de predominio habitualmente mecánico, mientras que las raquialgias *específicas*, es decir, las secundarias a procesos tumorales (primarios o metastásicos), traumáticos o inflamatorios son mucho menos frecuentes, aunque a menudo más graves.

La columna vertebral no suele ser asiento de dolores referidos de origen visceral, aunque algunos son muy significativos, como el dolor irradiado a la espalda en el infarto de miocardio o la lumbalgia aguda, que se confunde con un cólico nefrítico.

Por esto es tan importante una buena **anamnesis**, especialmente del dolor localizado en la columna vertebral: ante todo habrá que preguntar sobre el inicio del dolor, si empezó de forma aguda, tras un esfuerzo o un cambio de postura, después de un traumatismo o si su comienzo fue insidioso.

El dolor *mecánico* empeora con los movimientos, pero mejora en reposo, mientras que el dolor *inflamatorio* suele ser de predominio nocturno y el *tumoral* es muy intenso y persiste noche y día. El dolor de origen *traumático* tiene una causalidad bien conocida, aunque muchas veces se produce una fractura vertebral por un traumatismo mínimo cuando hay una osteoporosis.



El dolor vertebral *crónico* suele corresponder a patología degenerativa, pero la raquialgia difusa, con hipersensibilidad a la presión de ciertos puntos específicos, sueño no reparador y cansancio injustificado, nos ha de hacer pensar en una fibromialgia, asociada a menudo con un cuadro depresivo.

## INSPECCIÓN

La exploración completa del raquis empieza con el enfermo de pie y mirando la **estática de la columna** desde atrás y desde el lado del enfermo. En condiciones normales, la columna vertebral es recta en el plano frontal (Fig. 2), mientras que en el plano anteroposterior presenta cuatro curvas fisiológicas (Figs. 3 y 4):

- La **lordosis cervical**, de convexidad anterior y con el vértice en C3-C4.
- La **cifosis dorsal**, de convexidad posterior y con el vértice en D5-D6.
- La **lordosis lumbar**, de convexidad anterior y con el vértice a nivel de L3-L4.
- La **curva sacra**, de discreta convexidad posterior.

Las desviaciones patológicas de la columna podrán darse, por tanto, en el plano frontal o en el plano anteroposterior.

### *En el plano frontal*

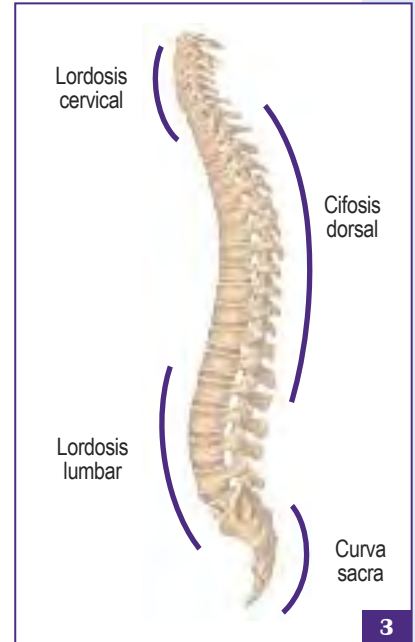
La desviación lateral de la columna se denomina *escoliosis*, aunque hay que distinguir una escoliosis verdadera o *escoliosis estructural*, de una actitud escoliótica o *escoliosis postural* (Fig. 5).

#### ► **Escoliosis estructural**

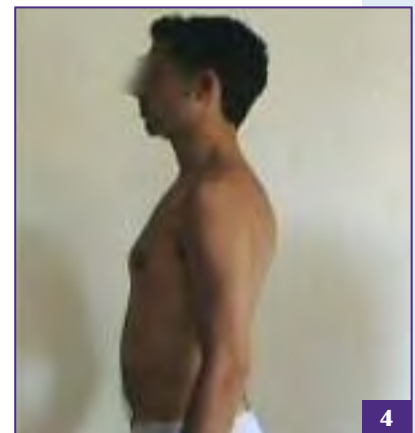
La escoliosis estructural en realidad es una deformidad tridimensional, con desviación más importante en el plano frontal, pero también en el plano anteroposterior (en general, dorso plano) y en el plano horizontal, es decir, rotación de los cuerpos vertebrales.

En general, dichos cuerpos vertebrales giran hacia la convexidad de la curva, mientras que las apófisis espinosas lo hacen hacia el lado contrario a ella, lo que produce una deformidad, o cuando menos una asimetría, bien sea de la caja torácica o en forma de prominencia de alguna de las escápulas. Esta deformidad es irreductible, o muy poco, en la escoliosis, mientras que es reductible a la normoalineación o con el decúbito en la actitud escoliótica.

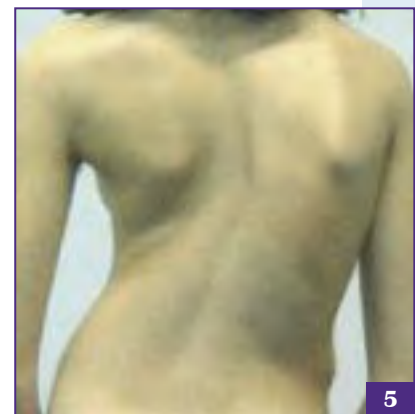
La rotación de los cuerpos vertebrales de la escoliosis se hace más evidente, obligando al enfermo a flexionar el tronco hacia delante y, con el examinador situado enfrente, observar la aparición de la mencionada prominencia costal o lumbar en el lado de la convexidad (**prueba de Adam**) (Fig. 6). Se dice que la escoliosis está compensada cuando una plomada situada en el occipital pasa por el pliegue interglúteo, y no compensada cuando la plomada no pasa por el pliegue interglúteo, sino por fuera de él.



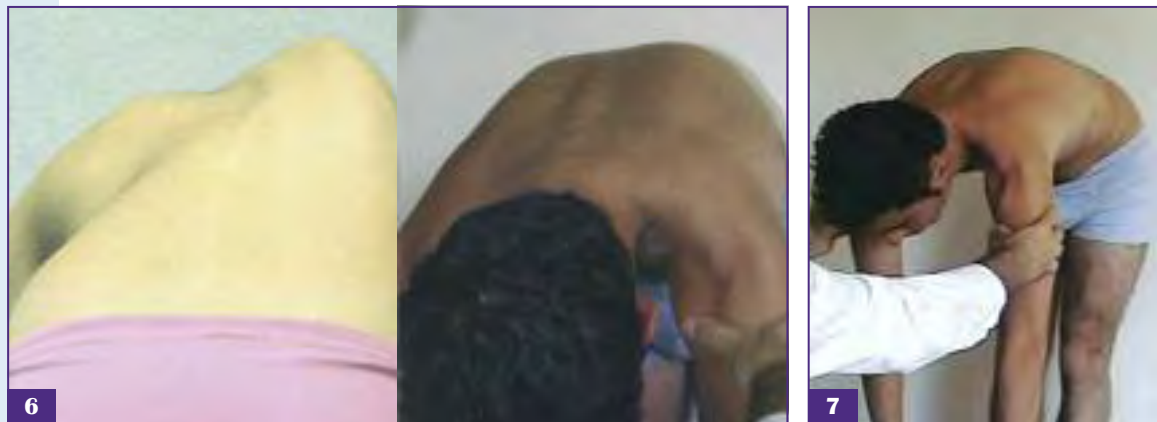
3



4



5



### ► *Escoliosis postural*

La actitud escoliótica es siempre una desviación en el plano frontal que, aunque se llame *postural*, no siempre tiene que ver con la postura sino, lo más habitual, con una disimetría de las extremidades inferiores, una báscula pélvica de diversas etiologías o una posición antiálgica por una lumbalgia aguda o una hernia discal.

En función de la inclinación, también las actitudes antiálgicas pueden orientar el diagnóstico: una inclinación hacia el mismo lado (homolateral) es más frecuente en la lumbociatalgia de raíz S1, mientras que una inclinación hacia el lado contrario (contralateral) orienta más hacia una ciatalgia de raíz L5.

Lo importante es saber que, a diferencia de la escoliosis, esta es una curva que no progresa y que puede corregirse, siempre que no sea psicógena, eliminando o compensando la causa que la provoca.

La prueba de Adam sirve precisamente para distinguir una actitud escoliótica de una escoliosis verdadera: la flexión del raquis corrige la primera y no habrá deformidad, pero no la segunda, que sí puede presentar deformidad (Fig. 7).

### *En el plano anteroposterior*

Las desviaciones de la columna suelen ser aumentos desmesurados de las incurvaciones fisiológicas descritas más arriba, de carácter constitucional o de causa patológica grave como una fractura, una espondilitis, una infección o un tumor.

Las desviaciones más importantes en este plano son:

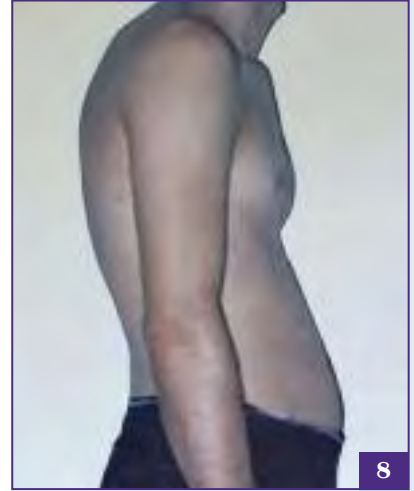- La **hipercifosis dorsal**, cuando la columna protruye excesivamente hacia fuera, y que puede ser *localizada*, a nivel de dos o tres vértebras, como se ve en fracturas, en el mal de Pott o en metástasis

tumorales, o *generalizada*, de toda la columna dorsal (Fig. 8), debido a una enfermedad de Scheuermann, al arrollamiento de hombros con cifoescoliosis que se asocia a parálisis cerebral y otros trastornos neurológicos, a aplastamientos vertebrales múltiples de causa osteoporótica ("*joroba de la viuda*"), o simplemente de causa idiopática (*dorso curvo*).

- La **hiperlordosis lumbar** puede verse como curva compensatoria de una hipercifosis dorsal, pero también en procesos como una espondilolistesis, la cadera flexa o la horizontalización del sacro de carácter morfológico (la llamada popularmente "*pelvis andaluza*").

Sin llegar a una horizontalización del sacro, la hiperlordosis lumbar constitucional es muy frecuente como causa de lumbalgia, a menudo asociada a una brevedad de los isquiotibiales, que hay que explorar siempre (*síndrome de Bado*).

- La **rectificación de la columna cervical** suele verse secundaria a una contractura muscular en casos de *latigazo cervical* o de cervicalgia aguda, mientras que el *dorso plano*, es decir, la pérdida de la cifosis dorsal fisiológica, puede ser también constitucional, pero habitualmente es una deformidad asociada, como se ha dicho, a la escoliosis.







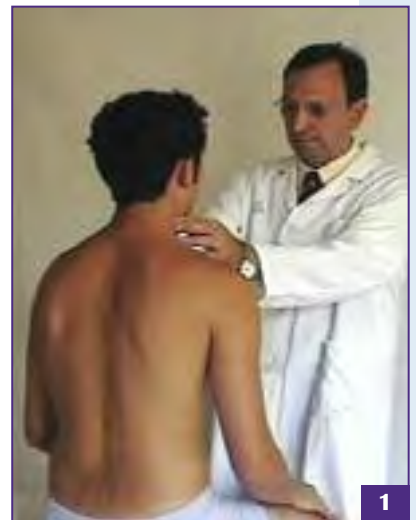La columna cervical comprende las siete primeras vértebras, y es la parte de la columna que da apoyo y estabilidad a la cabeza, permitiendo que ésta se mueva en todas direcciones gracias a la potente musculatura que en ella se inserta. Ello explica, no solo que la inspección y la palpación sean aquí poco significativas, sino fundamentalmente que su patología se exprese casi de manera constante en forma de respuesta muscular de defensa, con limitación álgica de la movilidad, actitudes viciosas y rectificación de la lordosis fisiológica.

## INSPECCIÓN

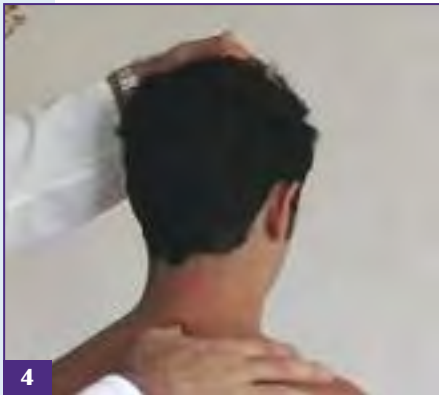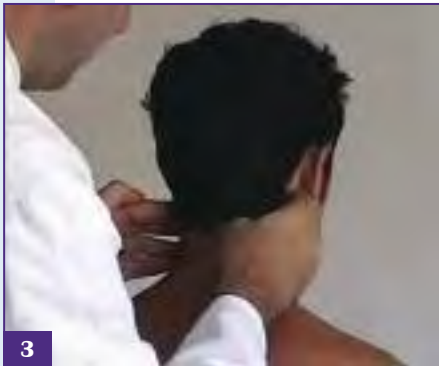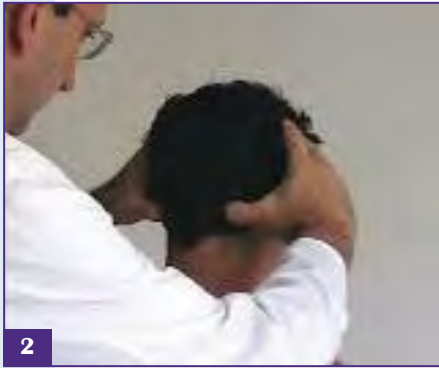Hay que observar, ante todo, la actitud y la posición de la cabeza, centrada o ladeada, fija o libre y móvil (Fig. 1). Ello nos dará idea de la presencia de contracturas musculares (*torticolis*), de un cuello corto en el Down o en el síndrome de Klippel-Feil, o de actitudes de defensa que ya nos orientarán en la patología, especialmente si suponen la pérdida de la lordosis cervical normal.

Los pacientes con subluxación atlo-axoidea pueden tener la necesidad de sostener la cabeza con las manos (**signo de Rust**), un signo que nos debe hacer pensar en la presencia de una patología traumática grave.

La inspección de la columna cervical, con el enfermo de pie o, mejor, sentado permitirá observar la lordosis cervical, que se pierde y rectifica en casos de dolor cervical traumático (*síndrome del latigazo*



*cervical*) o degenerativo (*cervicoartrosis*), puesto que ambos cursan con gran contractura muscular, pero también en afectaciones más graves como la espondiloartritis anquilosante o *enfermedad de Bechterew*. Se comprobará la perfecta simetría de ambos lados de la columna cervical. Una asimetría ha de hacer pensar en una fractura o fractura-luxación, una deformidad estática tipo escoliosis, una asimetría muscular como en la *tortícolis* o una masa localizada, tumoral o glandular. Al punto en el que la columna cervical articula con el occipital en la base del cráneo se le llama *inion* y es claramente visible o palpable.



## PALPACIÓN

La palpación de la columna cervical se efectúa con el enfermo sentado y el explorador situado detrás de él. Empieza a nivel occipital, a ambos lados de la protuberancia occipital externa, en la inserción del trapecio, los rectos posteriores del cuello y con la palpación de los nervios suboccipitales de Arnold (Fig. 2).

Estos **puntos de Arnold** son dolorosos en procesos degenerativos, pero sobre todo traumáticos, como en el *latigazo cervical*, aunque también son “puntos gatillo” clásicos de la *fibromialgia*. Seguirá con la palpación de las apófisis mastoideas, lugar de inserción superior del músculo esternocleidomastoideo, tantas veces implicado en la patología cervical, pero también en procesos diversos orofaríngeos y del cuello. Se explora lateralizando la cabeza del enfermo hacia el lado contrario (Fig. 3).

En las lesiones por hiperextensión, es frecuente encontrar una contractura unilateral del esternocleidomastoideo conocida como *tortícolis*, que se presenta con la típica inclinación hacia el lado afecto pero con la cabeza girada hacia el lado contrario.

Esta contractura unilateral puede aparecer también espontáneamente, sin traumatismo previo (*a frigore*), en determinados momentos o posiciones como después de dormir, al sacar la cabeza por la ventanilla del tren, después de un movimiento cervical forzado, etc.).

A continuación, se palparán las apófisis espinosas de las vértebras cervicales: la primera que se palpa es la de C2 y la más sobresaliente las de C7 (*vértebra prominens*), a pesar de que la de D1 aún sobresale más (Fig. 4).

En condiciones normales están bien alineadas y no son dolorosas, por lo que su mala alineación o el dolor a la palpación nos ha de hacer pensar en la posibilidad de una fractura o una luxación.

Se palparán también las carillas articulares, a ambos lados de las espinosas y en profundidad al músculo trapecio. Las articulares, especialmente las de la columna cervical baja, suelen ser dolorosas en los procesos degenerativos cervicales (Fig. 5).

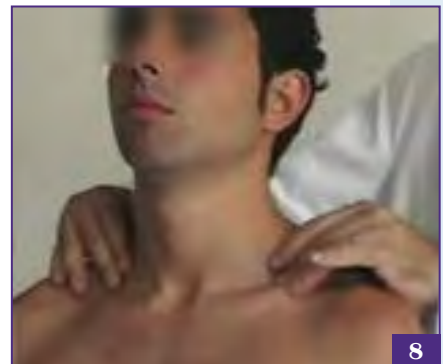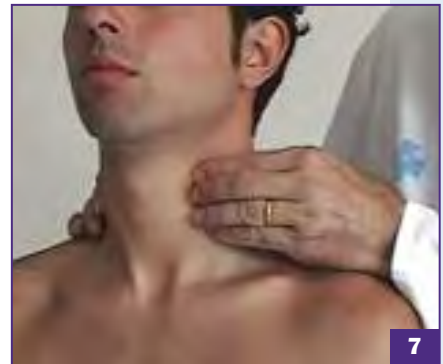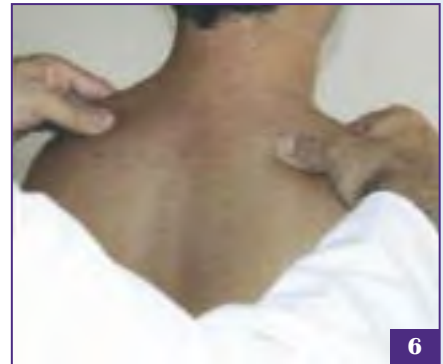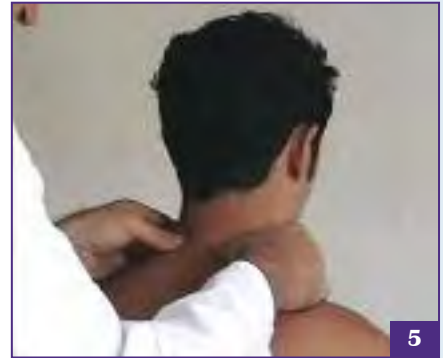El músculo trapecio forma las alas posteriores del cuello, y va a insertarse en la clavícula y la espina de la escápula. Su palpación es mejor hacerla de los dos trapecios a la vez para valorar una contractura o dolor diferenciales, lo que suele verse en las lesiones cervicales en flexión, pero también en muchas otras patologías de la columna cervical (Fig. 6).

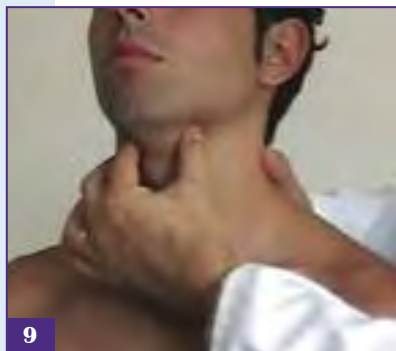En el *ligamento cervical*, además de palpación dolorosa unilateral del trapecio, habrá dolor en el ángulo superointerno de la escápula, en la inserción del músculo angular del omóplato, un *trigger point* frecuente también en la fibromialgia.

La palpación de la cara anterior del cuello se hará con el enfermo sentado o en decúbito supino. Se observará el triángulo formado lateralmente por los músculos esternocleidomastoideos, inferiormente por la escotadura esternal y superiormente por la mandíbula, y en él se explorarán las *cadena linfáticas*, situadas por dentro de los mencionados músculos, la *glándula tiroides* y el pulso de la *arteria carótida* (Fig. 7).

Hay que recordar que la inflamación de los ganglios linfáticos laterocervicales es una causa frecuente de tortícolis.

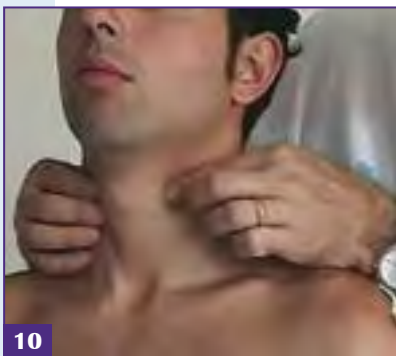En la cara anterior se observará la fosa supraclavicular, por la que puede palparse una costilla cervical o tumoraciones de la cúpula pleural, como el *tumor de Pancoast* (Fig. 8) y se buscarán varias estructuras prominentes como el *hueso hioides*, situado inmediatamente por encima del cartilago tiroides, la popularmente conocida como *nuez de Adán*, y el cartilago cricoides, situado por debajo del *cartilago tiroides* (Fig. 9) y lugar donde se efectúa la traqueotomía de urgencia.





A ambos lados del cricoides y en profundidad se pueden palpar los *tubérculos de Chassaignac* o tubérculos carotídeos anteriores de la apófisis transversa de C6 (Fig. 10).

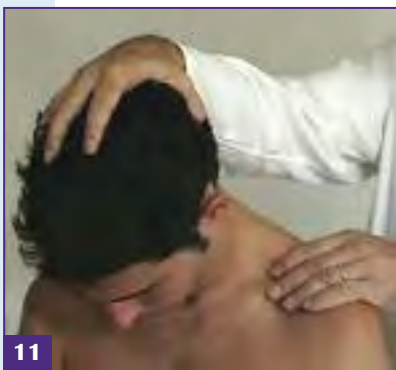Aunque no pertenecen a la patología ortopédica, conviene recordar que el hueso hioides corresponde aproximadamente al nivel de C3, el cartilago tiroides al nivel de C4-C5 y el cricoides al nivel de C6.



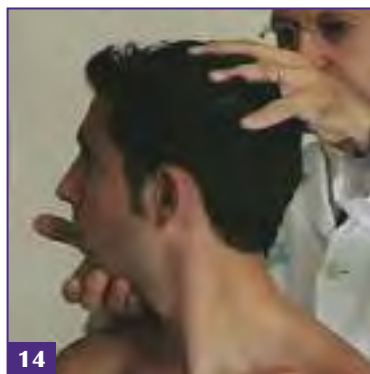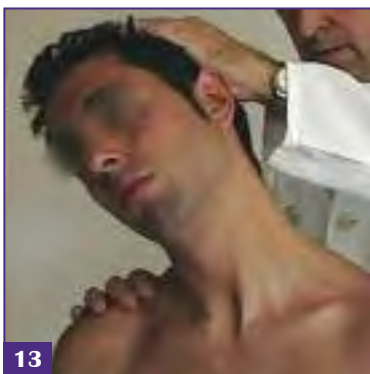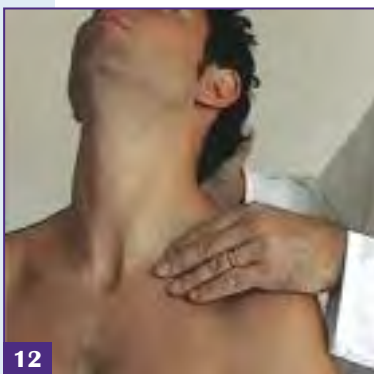## EXPLORACIÓN

El dato exploratorio más importante de la columna cervical es la valoración de su **movilidad**. La columna cervical se moviliza en flexión, extensión, inclinación y rotación derecha e izquierda, que son los movimientos a los que se dirige la cabeza, y cuyo conjunto se le llama *circunducción*.

La cabeza puede inclinarse hacia delante (*flexión* del cuello) entre 35° y 45° (Fig. 11), y hacia atrás (*extensión* del cuello) otros 35°-45° (Fig. 12), lo que puede objetivarse midiendo con una cinta métrica la mínima (0 cm) y la máxima distancia entre la barbilla y el esternón, que suele ser de 18-20 cm. Aproximadamente el 50% de la flexo-extensión se hace entre el occipital y C1, repartiéndose la otra mitad entre el resto de las vértebras.



La cabeza puede inclinarse hacia los lados (*inclinación lateral* derecha e izquierda) unos 45° (Fig. 13), y puede rotar hacia ambos lados (Fig. 14), siendo la *rotación en extensión* superior (60°) (Fig. 15) a la *rotación en flexión* (45°) (Fig. 16).



A veces se valora la inclinación lateral midiendo la distancia entre el trago de la oreja y el vértice del hombro, y hay que recordar que la inclinación no es exactamente un movimiento puro, sino combinado de flexo-extensión y rotaciones, que se hace por igual a lo largo de toda la columna cervical.

Al igual que en la flexo-extensión, el 50% de las rotaciones tienen lugar entre C1 y C2, mientras que el otro 50% se reparte entre las otras vértebras, lo que da cuenta de la importancia del segmento occipito-atlo-axoideo.

La limitación de la movilidad activa es más propia de la patología traumática, mientras que la limitación de la movilidad pasiva es más propia de la patología degenerativa, aunque debe hacerse con mucha precaución si se sospecha una fractura cervical. La rotación en extensión máxima explora los segmentos bajos de la columna cervical, mientras que la rotación en flexión máxima explora los segmentos altos de la columna cervical. La exploración de la movilidad es la primera y más importante maniobra para conocer una posible patología cervical.

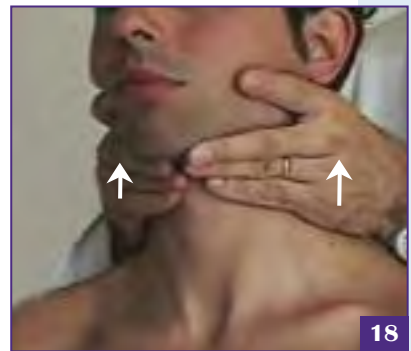
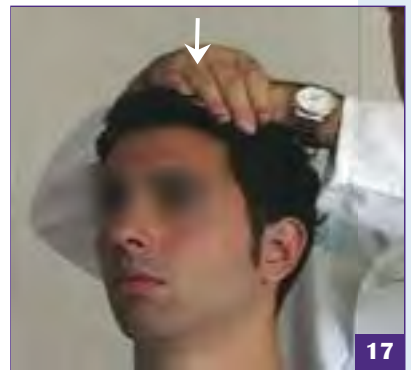
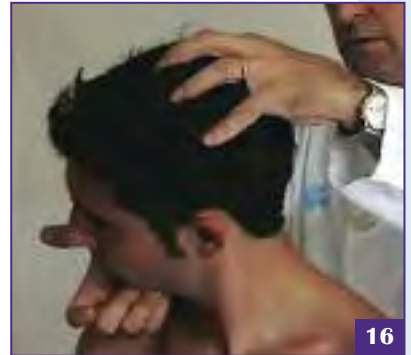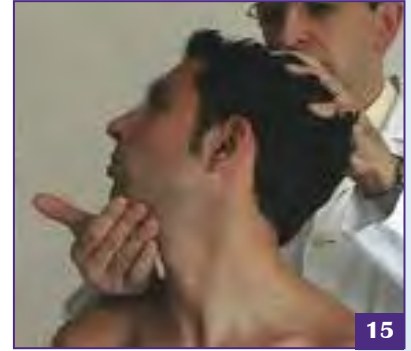Luego hay una serie de **pruebas específicas** para determinadas patologías de la columna cervical, que deberemos llevar a cabo si queremos hacer una buena exploración de este segmento vertebral:

► **Prueba de la compresión de Jackson**

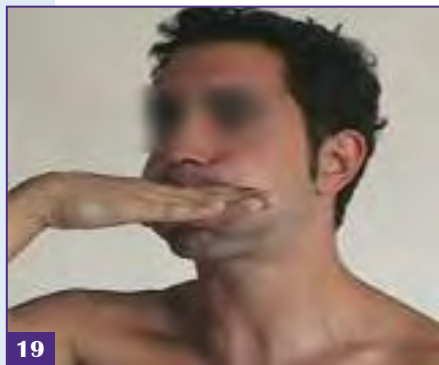Con el enfermo sentado y el explorador situado detrás de él, se presiona con las dos manos la cabeza hacia abajo, estando la cabeza en ligera extensión primero y en rotación lateral derecha e izquierda después. Si hay una radiculopatía, puede reproducirse el dolor y la irradiación braquial, y si hay una artrosis de las articulares también se despertará dolor. La compresión en flexión dolorosa indica más bien patología discal (Fig. 17).

► **Prueba de la distracción**

Se hace elevando la cabeza suavemente con una mano en la barbilla y otra en el occipucio, y sirve para ver si se alivia el dolor provocado por una radiculopatía o una discopatía cervical o, por el contrario, empeora, lo que significa patología muscular o ligamentosa (Fig. 18).





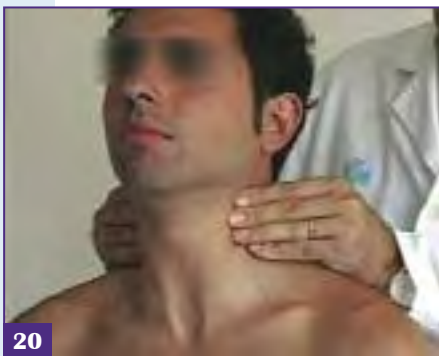

#### ► Maniobra de Valsalva

Aquí el enfermo debe hacer fuerza como si quisiera soplar sobre el borde de la mano o con el dedo pulgar en la boca (Fig. 19).

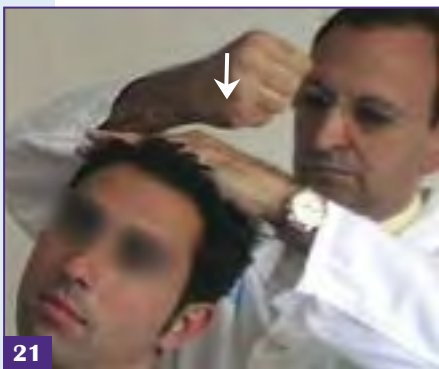En realidad es un aumento de la presión intraabdominal que provoca a su vez un aumento de la presión intratecal y, por tanto, será positiva cuando haya una patología que disminuya el espacio, por ejemplo una hernia discal cervical o un tumor.

Por esto, en estos casos, la radiculalgia aumenta con la tos, el estornudo o la defecación, que son otras formas de aumentar la presión abdominal.



#### ► Prueba de Naffzinger-Jones

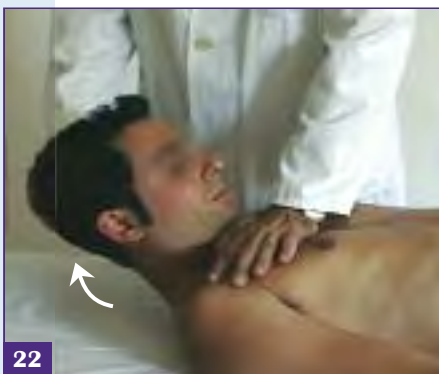
También es una maniobra de aumento de la presión intratecal, y consiste en comprimir unos minutos las venas yugulares y observar si esto incrementa el dolor radicular por aumento de la tensión del líquido cefalo-raquídeo. En la anestesia quirúrgica este bloqueo provocado de la circulación de retorno se conoce como *maniobra de Queckenstedt* y es útil en cirugía vertebral (Fig. 20).



#### ► Maniobra de Spurling

Con el paciente en sedestación y el explorador situado detrás de él, se inclina y rota la cabeza, se coloca una mano encima de ella y con la otra se golpea ligeramente sobre la mano.

Si hay una radiculopatía, el dolor puede reproducirse o exacerbarse, especialmente en extensión, porque el agujero de conjugación tiende a estrecharse, pero la prueba es también positiva si hay un proceso degenerativo de las carillas articulares (Fig. 21).



#### ► Prueba de Soto-Hall

Con el enfermo en decúbito supino, se le invita a levantar la cabeza, acercando el mentón al esternón, mientras el examinador aprieta ligeramente el esternón hacia abajo. Si hay un trastorno traumático o degenerativo, especialmente si cursan con contractura muscular, aparece dolor en la nuca (Fig. 22).

### ► Prueba de Adson

Sirve para valorar la presencia de una costilla cervical y de un posible síndrome del desfiladero cervico-torácico (*thoracic outlet syndrom*), puesto que se basa en observar cómo desaparece el pulso radial cuando se hace abducción, extensión y rotación externa del brazo (es decir, poniendo los brazos en cruz), mientras se dice al enfermo que gire la cabeza hacia el brazo que se prueba. En este momento, la presión de los escalenos puede comprimir la subclavia y hacer desaparecer el pulso radial. La prueba hay que hacerla siempre de manera comparativa (Fig. 23).



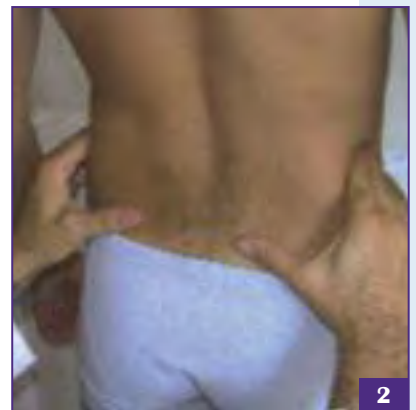
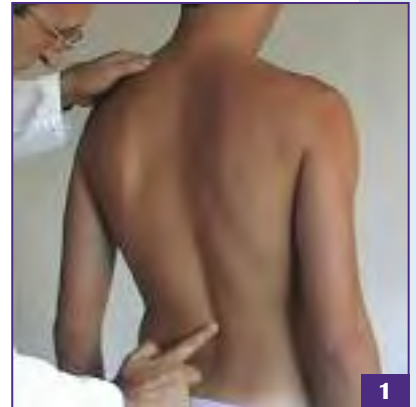

## INSPECCIÓN

La columna dorsal o *columna torácica* consta de 12 vértebras que se articulan entre sí y con sus respectivas costillas, mientras que la columna lumbar consta solo de cinco vértebras más grandes que las dorsales.

Con el enfermo en bipedestación y mirándolo de perfil, observaremos si se conservan las curvas fisiológicas (cifosis dorsal, lordosis lumbar) o hay una deformidad en el plano anteroposterior (hipercifosis dorsal, hiperlordosis lumbar, rectificación de la columna) (Fig. 1), y mirándolo de frente si hay deformidades en el plano frontal (escoliosis) o una báscula pélvica que puede ser secundaria tanto a la propia escoliosis como a una disimetría de las extremidades inferiores o a una patología local de la cadera (Fig. 2).

La escoliosis, especialmente si es lumbar y de poco valor angular, puede no ser fácil de reconocer, debiendo reseguirse con los dedos las puntas de las apófisis espinosas dorsales y lumbares, y haciendo la prueba de Adam. Cuando la gradación y la rotación son importantes, puede verse, tanto en bipedestación como especialmente en flexión, una prominencia del hemitórax correspondiente a la convexidad de la curva dorsal, así como una prominencia o elevación excesiva de la escápula.

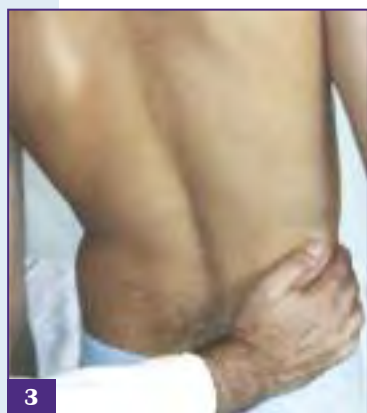

## Cifosis dorsal

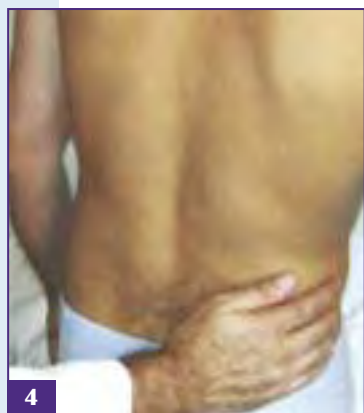La *cifosis dorsal* normal es de 21° a 33° al medirla radiográficamente por el método de Cobb. Una hiper cifosis dorsal puede verse en la *enfermedad de Scheuermann*, en la espondiloartritis anquilosante o *enfermedad de Bechterew* o después de fracturas-aplastamientos dorsales, sean traumáticas u osteoporóticas (*"joroba de la viuda"*), aunque también hay casos de cifosis aumentada de tipo constitucional (*dorso curvo*).

## Lordosis lumbar

La *lordosis lumbar* normal es de unos 60°, y puede verse una hiperlordosis lumbar asociada a una contractura en flexión de las caderas o a una espondilolistesis, aunque lo más frecuente es que sea constitucional, por horizontalización del sacro, o de tipo adaptativo. Una disminución de la lordosis lumbar (*flat back*) puede ser antálgica, post-quirúrgica (especialmente después de determinada cirugía de la escoliosis como la antigua barra de Harrington o la técnica de Luque) o secundaria a procesos como fracturas o a enfermedades como la espondiloartritis anquilosante.



En la columna lumbar hay que ver si existe una escoliosis antálgica, frecuente en las lumbociatalgias, si hay una contractura de paravertebrales y si hay una limitación de los movimientos por el dolor. Como se ha dicho anteriormente, observando hacia dónde se inclina el tronco para aliviar los síntomas, podemos hacernos una idea de la localización de una posible hernia discal. Así, en los pacientes afectados de una radiculopatía S1, el tronco se inclina hacia el lado de la ciática, mientras que en los afectados de radiculopatía L5 se inclina más bien hacia el lado contrario. Una hipótesis razonable sugiere que, cuando la hernia está situada lateral a la raíz, el enfermo tiende a inclinarse hacia el lado contrario, puesto que la inclinación hacia el mismo lado aumenta la ciática, pero cuando la hernia se sitúa medial a la raíz, el tronco se inclina hacia el mismo lado de la ciática (Fig. 3) y, en cambio, los síntomas aparecen si se inclina hacia el lado contrario (Fig. 4).



La inspección incluirá también la caja torácica, que nos pondrá de manifiesto si es normal o si existen variaciones en la parte anterior, como el *pectus carinatum* o tórax en pichón, en el que el esternón se proyecta hacia delante y abajo y hay un aumento del diámetro anteroposterior del pecho, el *pectus excavatum*, en el que el esternón se proyecta hacia atrás y hay una disminución del diámetro anteroposterior del pecho, o el *tórax en tonel*, propio del enfermo enfisematoso.

Igualmente, la inspección nos dará información sobre alteraciones cutáneas (nevus, *manchas café con leche*, lipomas, neurofibromas, etc.), cicatrices o mechones de pelo (*barba de fauno*) que se asocian con determinadas patologías como la espina bífida.



## PALPACIÓN

En decúbito supino se palparán las estructuras de la **cara anterior**, especialmente las de la caja torácica: así, se palpará el *esternón*, con sus tres partes, manubrio, cuerpo y apéndice xifoides, la unión esterno-costal y condro-costal, dolorosa en la *enfermedad de Tietze* de la mujer, y las *costillas*, que pueden palpase en toda su longitud hasta la unión costo-vertebral en busca de algún punto doloroso que nos orientará hacia una fractura costal o a un *tumor pardo* del hiperparatiroidismo, un lugar predilecto de afectación de esta enfermedad.

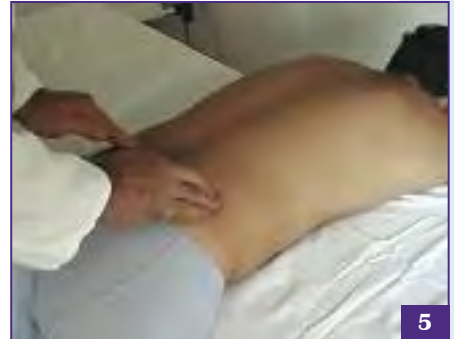También palparemos la *clavícula*, igualmente reseguible en toda su extensión, la articulación *esternoclavicular*, prominente por subluxación anterior en algunos casos, especialmente mujeres, incluso sin traumatismo previo, y la articulación *acromioclavicular*, cuya luxación o subluxación son claramente demostrables con el conocido *signo de la tecla*. Ni la columna dorsal ni la columna lumbar son abordables a la palpación por la cara anterior.

La palpación de la **cara posterior** puede hacerse con el enfermo en bipedestación o, mejor, en decúbito prono. Se podrán palpar las *escápulas*, especialmente su borde medial, la punta y el ángulo superointerno, donde se inserta el músculo angular del omóplato, doloroso en el *latigazo cervical* pero también en la fibromialgia. La punta de la escápula suele corresponder a D7. También se podrán palpar las espinosas de la columna dorsal y el ángulo costo-diafragmático, doloroso en patología renal y ginecológica.

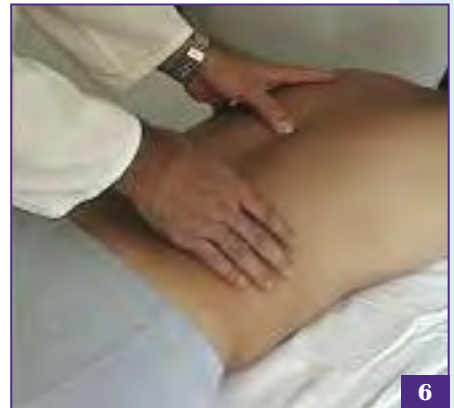En la **metodología de Maigne**, el enfermo se sitúa en decúbito prono pero transversal a la camilla de exploración, con los brazos y las piernas colgando. Se palparán las *crestas ilíacas*, que corresponden habitualmente al nivel L4 (Fig. 5), y las *apófisis espinosas dorsales y lumbares* (Fig. 6).

Es posible, en ocasiones, determinar la presencia de una espondilolistesis a nivel lumbar bajo por el hueco palpable entre una apófisis espinosa y la siguiente.

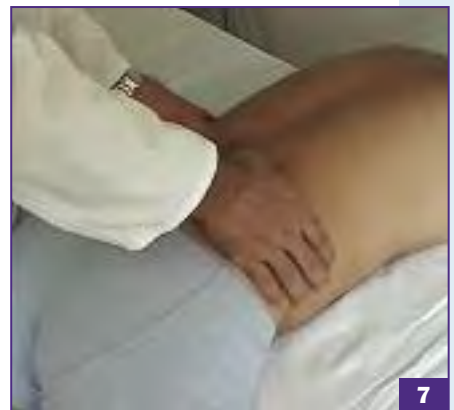Se palparán los *macizos articulares* a cada lado de las vértebras, que serán dolorosos en procesos degenerativos y subsidiarios de tratamiento infiltrativo en determinados casos, las *apófisis transversas* y también los *ligamentos interespinosos*, a menudo dolorosos cuando hay una degeneración discal (Fig. 7).



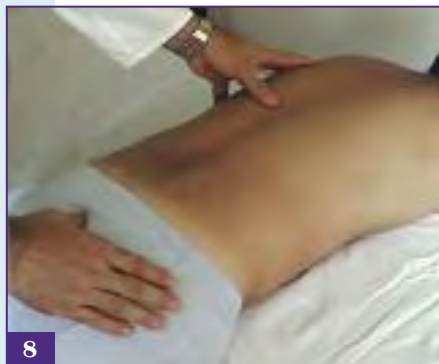5



6

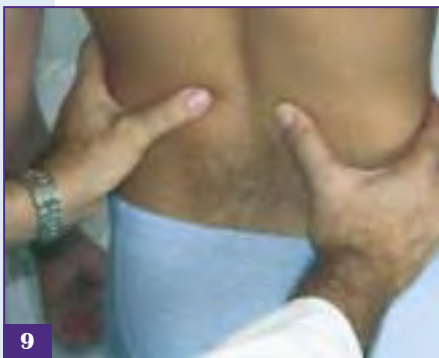

7



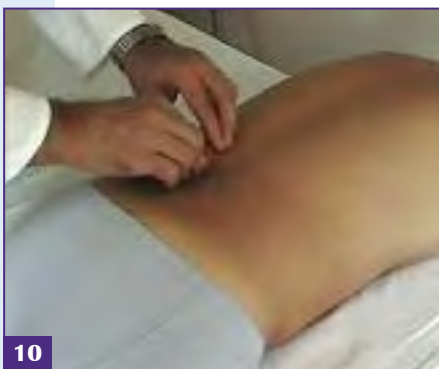Las *articulaciones sacroilíacas* a menudo son dolorosas a la palpación en la lumbalgia baja, aunque tienen unas maniobras específicas que se expondrán más adelante (Fig. 8). El *sacro* y el *cóccix* también pueden ser dolorosos a la palpación, especialmente si se sospecha una fractura. La *coccigodinia* no traumática suele ser un dolor referido, con frecuencia de causa no orgánica.

Los *músculos paravertebrales* nos darán información sobre un aumento de tono o de sensibilidad a la palpación en uno o en los dos lados (Fig. 9), muy frecuente en la lumbalgia mecánica como contractura de defensa.



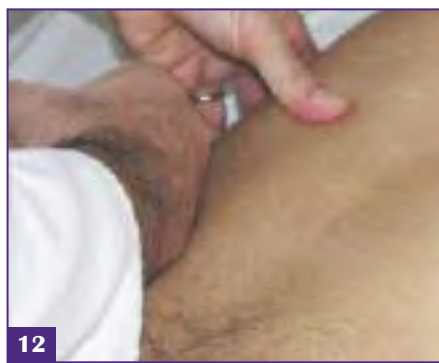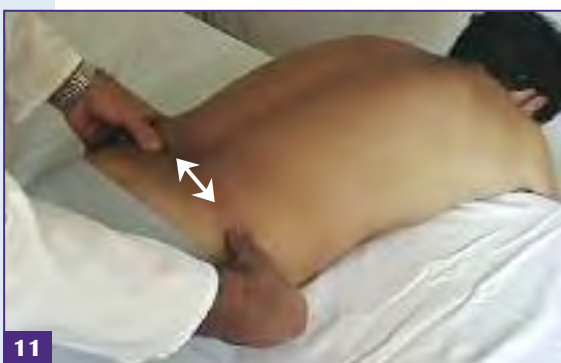La *piel* y el *tejido celular subcutáneo* pueden descubrir zonas de hiperalgesia y trastornos vegetativos que, aunque inespecíficos, pueden orientar hacia determinada patología, como el síndrome de la *charnela dorsolumbar* o *lumbalgia de Maigne*.

En este sentido, es útil la **maniobra del pinzado-rodado de Kibler**, que se hace cogiendo un pliegue cutáneo entre el pulgar y el índice desde la cresta ilíaca, y desplazándolo de abajo arriba y de arriba abajo, y que será diferente del lado del dolor al otro lado (Fig. 10).



En la lumbalgia de Maigne es útil también la palpación digital de la cresta ilíaca, arrastrando suavemente el dedo por ella desde la espina ilíaca posterosuperior hasta el borde externo, lo que permite descubrir dolor o hipersensibilidad a nivel de las ramas superficiales que la cruzan y que proceden de L1 (Fig. 11).

Finalmente, la **puño-percusión** nos permitirá distinguir un dolor lumbar mecánico de una posible patología renal, particularmente el cólico nefrítico (Fig. 12).



## EXPLORACIÓN

La **movilidad** de la columna dorso-lumbar se explora con el paciente en bipedestación. La columna dorsal tiene movimiento en los tres planos del espacio: *flexión*, que oscila entre 20° y 45°, *extensión*, también de 25°-45°, *inclinación lateral*, de 20°-40° a cada lado, y *rotación*, de unos 35-50° también a cada lado.

La columna lumbar tiene su máxima movilidad en L4-L5 y L5-S1, y también puede efectuar movimientos activos de *flexión* (40°-60°), *extensión* (20°-35°), *lateralizaciones* (20°-30° a derecha e izquierda) y una cierta *rotación* de 3°-18° a cada lado, aunque la mayor parte de la rotación vertebral se realiza en el segmento torácico. Por esto, se suele considerar la movilidad de la columna dorso-lumbar como un conjunto unitario.

Para valorar la *flexión* se pide al enfermo que se incline hacia delante hasta tocar, con la punta de los dedos, la punta de los pies, sin doblar las rodillas. Puede incluso medirse la *distancia dedos-suelo* si no llega y estudiar si ello corresponde a una limitación de la movilidad vertebral o a una brevedad excesiva de los isquiotibiales (Fig. 13).

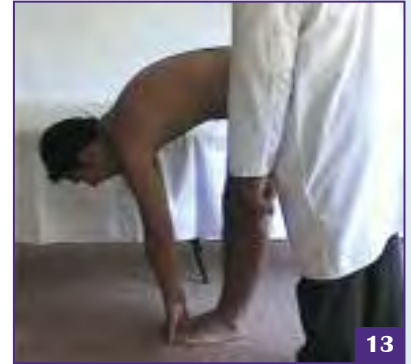### ► Prueba de Ott

Sirve para medir el grado de flexibilidad de la columna dorsal. Con el paciente en bipedestación, se marca la apófisis espinosa de C7 y un punto situado 30 cm más abajo (Fig. 14). En flexión anterior, la distancia aumenta entre 2 y 4 cm (Fig. 15), mientras que en extensión, se reduce 1-2 cm (Fig. 16).

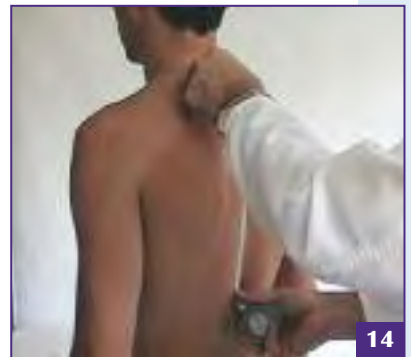
### ► Prueba de Schöber

Muy parecida, mide el grado de flexibilidad de la columna lumbar. También con el enfermo de pie, se marca la espinosa de S1 y un punto situado 10 cm más arriba (Fig. 17). En flexión anterior, la distancia a nivel lumbar aumenta entre 3 y 5 cm (Fig. 18), mientras que en extensión se reduce entre 2 y 3 cm (Fig. 19).

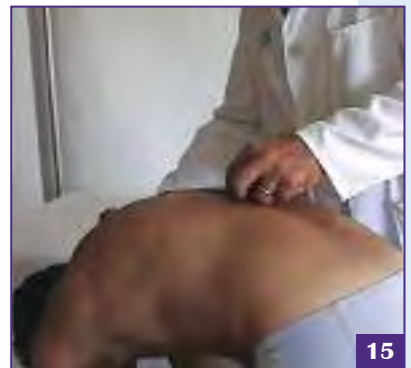Un método alternativo consiste en marcar tres segmentos de 10 cm desde la espinosa de S1, pero con el enfermo con el raquis en flexión, y luego se miden las distancias con el enfermo incorporado. El segmento más bajo debe acortarse un 50%, el medio un 40% y el superior un 30%.



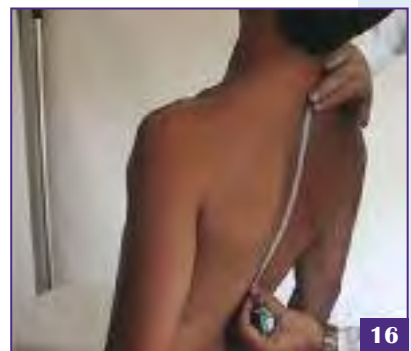13



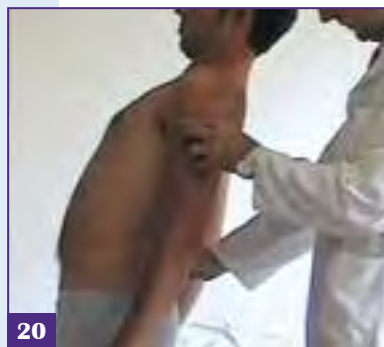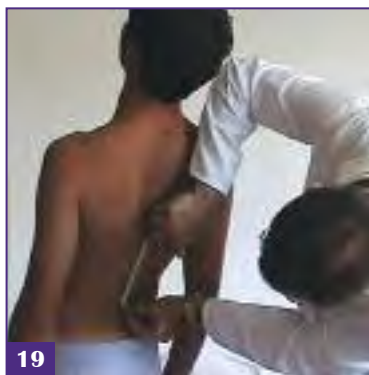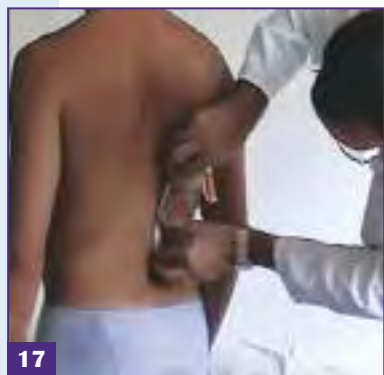14



15

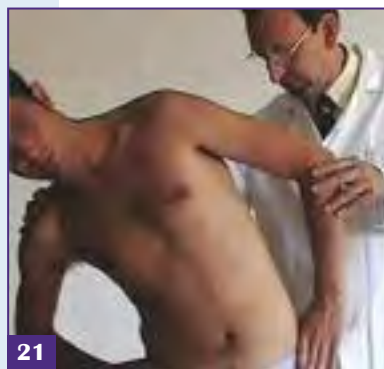

16

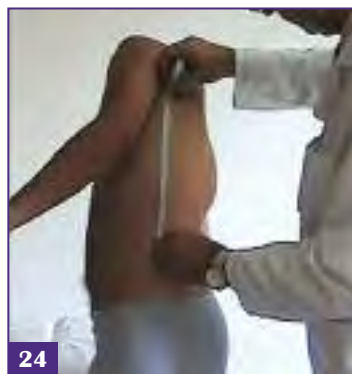
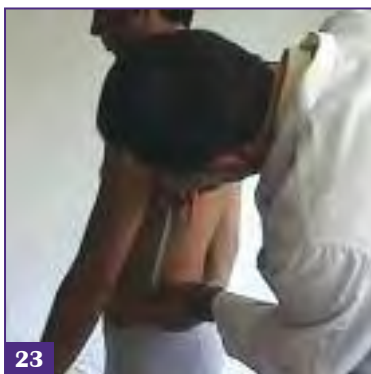
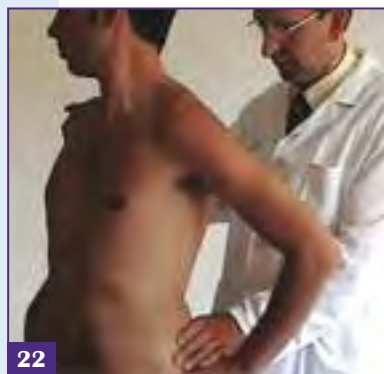La *extensión* de la columna dorso-lumbar (inclinación hacia atrás o flexión posterior en bipedestación), llega a los 30° de promedio (Fig. 20), así como la *inclinación lateral* (Fig. 21) y las rotaciones del tronco a derecha e izquierda.

En la columna dorsal hay poco movimiento de flexo-extensión, pero son muy importantes los de rotación, especialmente en la charnela dorso-lumbar, que se exploran con el enfermo de pie o sentado y los brazos en jarra, o con las manos detrás de la nuca (Fig. 22).



Las rotaciones a este nivel, en conjunto, son de unos 75°. A nivel dorsal existe también la posibilidad de inclinaciones laterales a derecha e izquierda, que también se evalúan con el enfermo de pie, con las manos detrás de la nuca o con una variante de la **prueba de Schöber**, marcando un punto en la cresta ilíaca lateral correspondiente y otro 20 cm por arriba (Fig. 23). Al inclinarse lateralmente, la distancia entre ambos puntos debe aumentar unos 5-6 cm (Fig. 24).





La inclinación lateral también incluye a la columna lumbar, y es de unos 20°-30° a cada lado. En la ciatalgia por afectación de la raíz a nivel foraminal, el paciente mejorará sus síntomas al inclinar el tronco hacia el lado afecto y empeorará al inclinarlo hacia el lado contrario.

La rotación de la columna lumbar se valora bloqueando con ambas manos las crestas ilíacas y haciendo que el enfermo gire hacia un lado y hacia el otro.

El ángulo entre el plano coronal de los hombros y el de la pelvis es de unos 30°-40° en cada dirección, aunque buena parte de ella corresponde, como se ha dicho, a la columna dorsal.

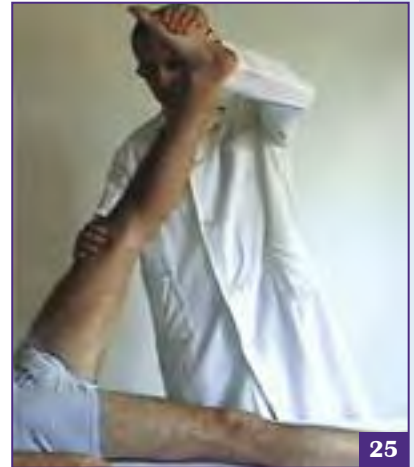En la columna dorso-lumbar hay una serie de **maniobras específicas** que hay que desarrollar por separado: unas son las de estiramiento nervioso, especialmente del nervio ciático, otras las maniobras sacroilíacas (que se estudiarán aquí porque se confunden o acompañan a menudo al dolor lumbar) y otras las pruebas meníngeas.

### Maniobras de estiramiento nervioso

Son indicativas de irritación radicular o de un nervio periférico, especialmente el ciático. Las más conocidas son:

#### ► **Signo de Lassègue (Straight-leg raising test)**

Consiste en levantar la pierna del enfermo con la rodilla extendida, hasta que nota un dolor que reproduce el de la ciatalgia. Se le suele dar valor cuando el ángulo de elevación es de menos de 60° respecto a la horizontal, y no tanto cuando es de más de 60°, que en este caso sería más propio del dolor lumbar de carácter mecánico (Fig. 25) que de estiramiento nervioso.



25

En ocasiones, el enfermo afecto de una hernia discal intenta levantar la pelvis del lado explorado para disminuir el dolor. En otras ocasiones la molestia es solo lumbar y corresponde a un síndrome facetario degenerativo o simplemente de cara posterior del muslo por brevedad de los isquiotibiales: es el pseudo-Lassègue o falso Lassègue, que debe diferenciarse muy bien del signo auténtico por ciatalgia radicular. El signo clásico de Lassègue tiene unas cuantas variantes:

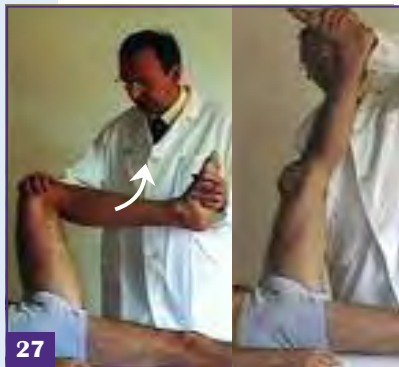#### ► **Lassègue en sedestación**

Se hace con el paciente sentado e intentando flexionar la cadera con la rodilla extendida (Fig. 26).



26



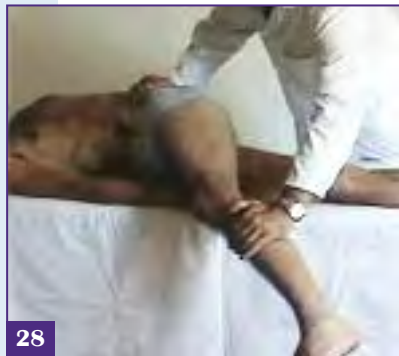

► **Lassègue en flexión**

Una variante en la que el explorador coloca la cadera y la rodilla en flexión máxima, para después ir estirando progresivamente la pierna hasta provocar dolor (Fig. 27).

► **Signo de Bonnet o test del piramidal**

Ya tratado en el capítulo dedicado a la cadera, sirve para reconocer aquellas ciatalgias raras en las que el nervio ciático atraviesa el músculo piramidal y es comprimido en determinadas posiciones.



Con el enfermo en decúbito supino se hace aducción, flexión y rotación interna de la cadera, intentando luego la extensión de la rodilla (Fig. 28).

Parece ser que habría subyacente una alteración congénita en la que el músculo piramidal sería bífido y el tronco ciático le atravesaría por la mitad y quedaría atrapado en ciertas posiciones como el estar mucho tiempo sentado, por ejemplo conduciendo.

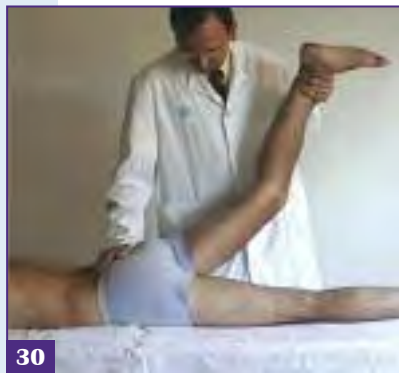

► **Signo de Bragard**

Consistente en practicar la maniobra de Lassègue hasta que aparece dolor; entonces se baja la pierna un poco hasta que desaparece y a continuación se realiza una flexión dorsal completa del pie que estira de nuevo el nervio ciático y reproduce el dolor (Fig. 29).

► **Signo de Lassègue contralateral (signo de Lassègue-Moutaud-Martin)**

Se hace elevando la pierna contraria y observando si se despierta dolor ciático en el lado afecto, lo que sugiere una hernia discal lumbar.



► **Signo de Lassègue invertido o Lassègue femoral**

Se hace en decúbito prono y levantando una pierna con la rodilla en flexión y la cadera en hiperextensión (Fig. 30). Suele ser positivo en la *meralgia parestésica* por estiramiento del nervio femorocutáneo y en las hernias lumbares altas (L3-L4), que son poco frecuentes. La artrosis de cadera o el acortamiento del recto anterior pueden mimetizar esta prueba y no indicar irritación radicular.

### ► Signo de Lassègue bilateral

Cuando al levantar cualquiera de las dos piernas, desencadena dolor ciático en ambos miembros inferiores a la vez. En este caso hay que sospechar una compresión medial por hernia discal central.

### ► Maniobra de Neri

Que se hace con el enfermo sentado y las piernas colgando. Se hace una flexión máxima de la columna cervical lo que, al tensar la duramadre, provoca dolor radicular si hay una radiculitis (Fig. 31). Cuando esta misma prueba se hace en decúbito supino, se denomina **signo de Lindner** (Fig. 32).

La maniobra de Neri, si es negativa, debe reforzarse extendiendo previamente la rodilla del lado afecto (*primer tiempo de la maniobra de Neri reforzada*), y flexionando después el cuello (*segundo tiempo de la maniobra de Neri reforzada*).

Cuando la maniobra de Neri no provoca dolor radicular, sino solamente lumbar bajo, se denomina **maniobra de Goldthwait** e indica lesión vertebral o discal.

### ► Maniobras de Valsalva y de Naffzinger-Jones

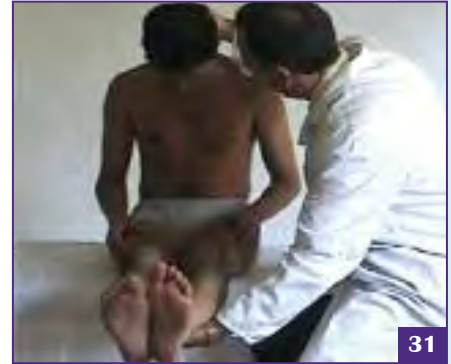De aumento de la presión intratecal, ya descritas, pueden ser útiles también si hay una hernia discal lumbar.

### ► Prueba de Milgram

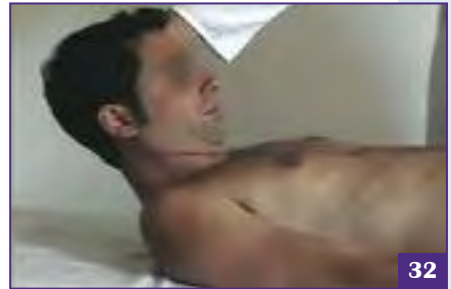Consiste en mantener las piernas suspendidas con las rodillas en extensión durante más de 30 segundos. Si el paciente lo aguanta, puede descartarse una hernia discal (Fig. 33).

### ► Maniobras de Lewin

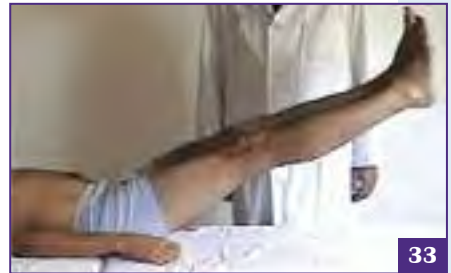Son más propias de las lumbalgias mecánicas que de las lumbociáticas. En decúbito supino, el paciente cruza sus brazos sobre el tórax y sujetándole los tobillos, se le pide que se incorpore lentamente hasta sentarse (Lewin I) (Fig. 34) y después que retorne lentamente a la posición inicial (Lewin II) (Fig. 35). Si aparece dolor lumbar, es indicativo de patología vertebral a este nivel.



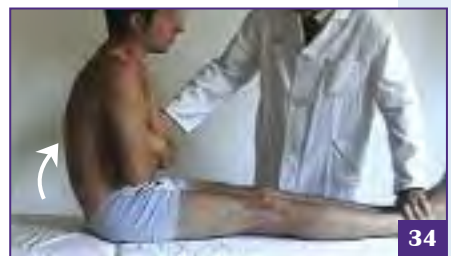31



32



33



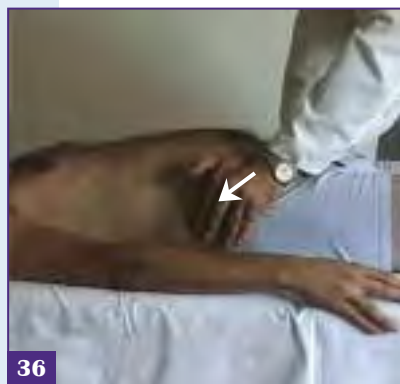
34



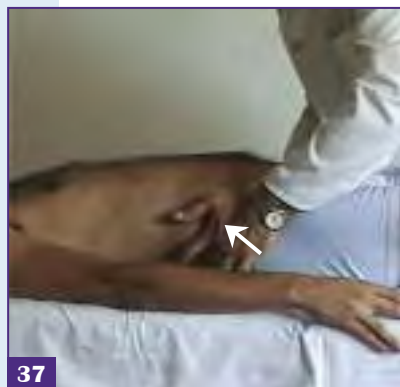35

## Maniobras sacroilíacas

Las articulaciones sacroilíacas pueden afectarse en traumatismos pélvicos o sufrir un proceso infeccioso, pero son más frecuentes las sacroileítis en el contexto de una afectación poliarticular de origen reumático (especialmente la espondilitis anquilosante) o de una lumbalgia mecánica con desequilibrio pélvico (el llamado *síndrome de disfunción sacroilíaco*).



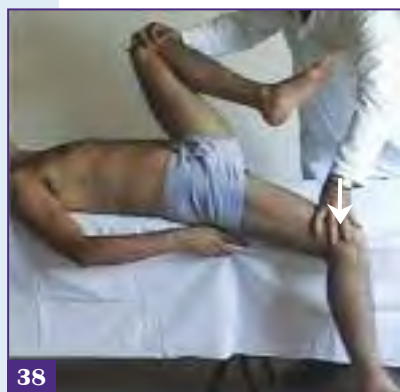El dolor se localiza en la nalga, especialmente en el cuadrante supero-interno, y puede irradiar por la cara posterior del muslo ipsilateral. Por esto es tan importante distinguirlo de un dolor radicular de origen lumbar y de un dolor de cadera. Parece ser que ciertos grupos de población estarían más expuestos a la disfunción sacroilíaca, en particular corredores de fondo y trabajadores de la construcción, aunque no queda claro por qué también es muy prevalente en otros colectivos y es motivo frecuente de consulta, especialmente entre pacientes del sexo femenino.



Excepto la palpación del **punto sacroilíaco de Rotés**, no hay posibilidad de exploración directa de las sacroilíacas, por lo que se utilizan maniobras indirectas. Hay muchas de estas maniobras para poner de manifiesto una afectación inflamatoria de dichas articulaciones, pero su fiabilidad es discutible, aunque se acepta que existe una sacroileítis cuando hay dos o más pruebas positivas y el examen de las caderas y la columna lumbar es normal. Las más utilizadas son:

### ► Prueba de compresión-distracción sacroilíaca o maniobra de Ericksen

Con el enfermo en decúbito supino y colocando las manos sobre las crestas ilíacas, comprimimos la pelvis hacia fuera (**Ericksen I**) (Fig. 36) y hacia dentro (**Ericksen II**) (Fig. 37), explorando así los ligamentos anteriores y la parte posterior respectivamente. De hecho, a la primera se le llama también **maniobra de apertura de Volkmann** y, aunque es más sensible que la de cierre o propiamente la de Ericksen, suele ser dolorosa en la patología mecánica lumbosacra, en donde el dolor es más central que lateral.



### ► Signo de Gaenslen

Con el enfermo en decúbito supino en un borde de la camilla, se realiza una flexión máxima de cadera y rodilla del lado sano, mientras en la otra pierna, que está colgando, se efectúa una hiperextensión de la cadera. La maniobra se considera positiva cuando se desencadena dolor en el lado extendido (Fig. 38).

### ► Signo de Patrick

El signo de Patrick, maniobra del 4 o maniobra de "fabere" (que no es un nombre propio, sino un acrónimo inglés de *flexion-abduction-external rotation*) se realiza con el enfermo en decúbito supino y una pierna estirada, colocando la otra cruzada sobre ella (es decir, en flexión, abducción y rotación externa). Si hay una artropatía de cadera, esto puede ya despertar dolor, o simplemente no pudiéndose hacer.

Si se quiere valorar la sacroilíaca, apoyaremos una mano en la cresta ilíaca y con la otra forzaremos la abducción de la que se quiere explorar, lo que provocará dolor en la cara posterior (Fig. 39).

Es una de las pruebas más sensibles y útiles para explorar las sacroilíacas, y hay que hacerla siempre comparando ambos lados.

Puede hacerse también solo forzando la flexión y la abducción de la cadera de cada lado (**maniobra de Laguerre**).

### ► Maniobra de Volkmann o maniobra de Lewin

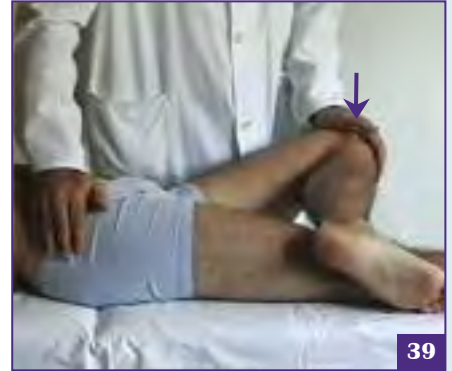Con el paciente en decúbito lateral, se presiona sobre la hemipelvis correspondiente y se observa si se produce dolor en la sacroilíaca (como vemos, una variante de la maniobra de compresión en decúbito supino) (Fig. 40).

### ► Maniobra de Menel

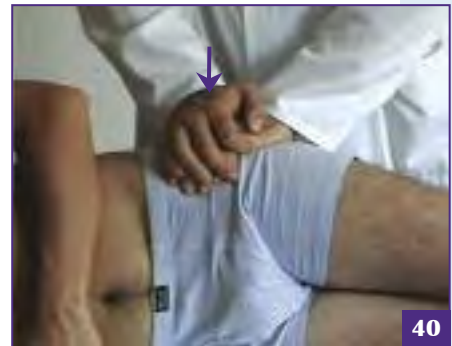Con el paciente también en decúbito lateral, se coloca la rodilla situada en el plano de la camilla en flexión. Entonces el examinador coge la otra pierna y, haciendo contra en la nalga, hace tracción hacia abajo y atrás. Si hay una sacroileítis, el paciente refiere dolor en la nalga homolateral (Fig. 41).

### ► Maniobra de Rotés Querol

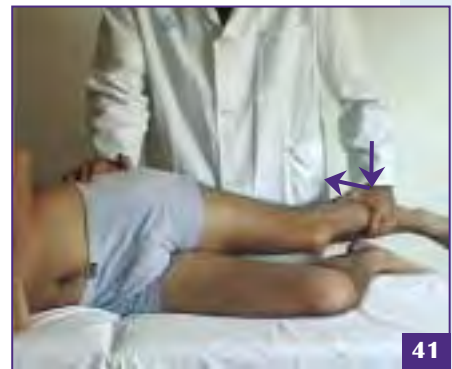Con el paciente en bipedestación apoyándose sobre un solo pie (carga monopodal), se efectúa presión sobre los hombros y se observa si hay dolor en la sacroilíaca (Fig. 42).



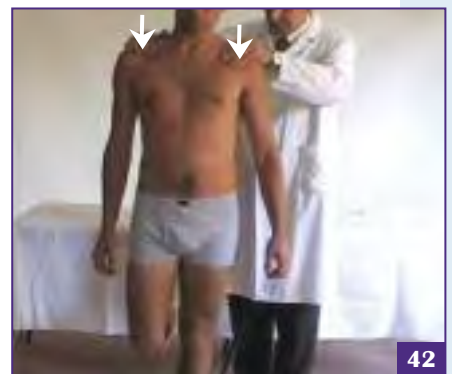39



40

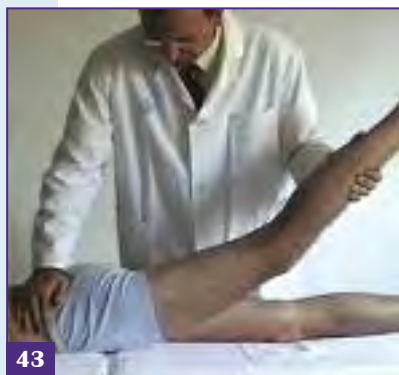

41



42



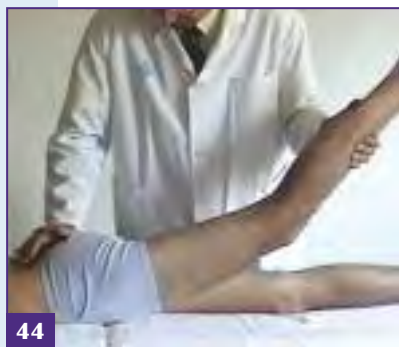

### ► Prueba de la hiperextensión

Sirve para distinguir entre una artropatía coxofemoral, una sacroileítis o una rigidez de la columna lumbosacra.

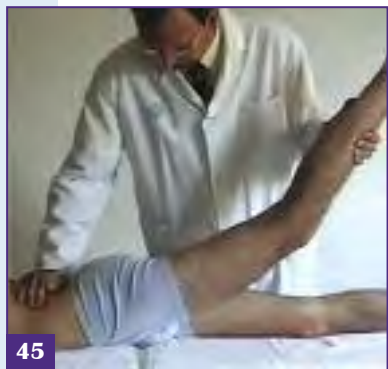Con el enfermo en decúbito prono, se hace hiperextensión de la cadera, apoyando la otra mano:

- Sobre el hueso ilíaco (así se explora la extensión de la cadera y el recto anterior) (Fig. 43).
- Sobre el sacro (así se explora la sacroilíaca) (Fig. 44).
- Sobre la columna lumbar (así se explora la lumbosacra) (Fig. 45).



### ► Signo de Derbolowski

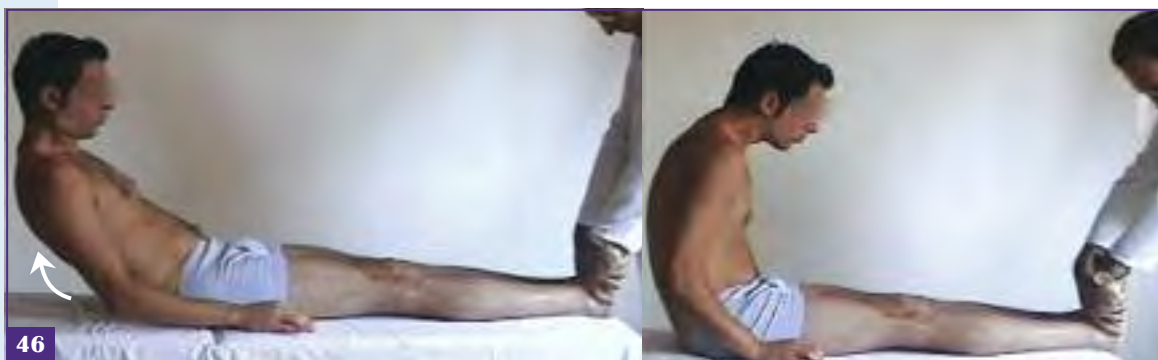Sirve para valorar el posible bloqueo de una sacroilíaca a base de medir la longitud relativa de ambas extremidades inferiores. Con el paciente en decúbito supino, se bloquean ambos tobillos, comprobando que la longitud es la misma.



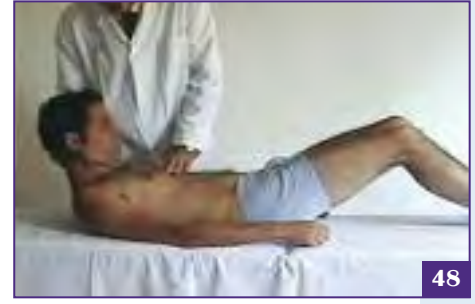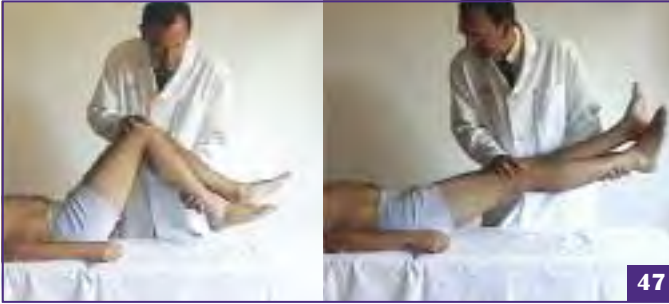Entonces se solicita al paciente que se incorpore. Si hay un bloqueo de una sacroilíaca, esta pierna aparecerá como más larga al incorporarse el paciente (Fig. 46).

### *Maniobras meníngeas*

Aunque no son específicas para la patología del aparato locomotor, conviene saberlas y nos serán útiles en casos de irritación radicular, compresión o estiramiento medular (de causa tumoral, por ejemplo):







### ► Signo de Kernig

Con el paciente en decúbito supino y la cadera y la rodilla flexionadas, se hace extensión activa o pasiva de cada pierna, lo que puede producir dolor lumbar o radicular, que mejora al doblar de nuevo la rodilla (Fig. 47).

### ► Signo de Brudzinski

Con el paciente en decúbito supino, el explorador le levanta la cabeza y observa si, al hacer una flexión cervical, se produce también una flexión de la cadera y la rodilla (Fig. 48). Este test también puede ser activo, pidiendo al enfermo que, con las manos detrás de la cabeza, flexione el cuello sobre el tronco y observando si se produce dolor o flexión de caderas y rodillas.



# Exploración Física del Aparato Locomotor

## Parte 4.

# Exploración Neurológica Periférica



La patología del aparato locomotor y la del sistema nervioso, especialmente periférico, se hallan íntimamente asociadas en su expresividad clínica. Muchas consultas al traumatólogo o al reumatólogo se hacen sobre síntomas que son primariamente neurológicos y que aquellos han de saber reconocer, pero, más frecuentemente, son los signos neurológicos los que complican las enfermedades osteoarticulares, como la estenosis del canal lumbar, las lesiones por atrapamiento nervioso o las tan frecuentes radiculopatías cervicales o lumbares.

En este capítulo vamos a centrarnos sobre la exploración neurológica periférica de interés para los especialistas del aparato locomotor y médicos de medicina general interesados en esta patología, para los que está dedicado, en definitiva, este Manual.

Dicha exploración deberá incluir la búsqueda de un déficit motor o sensitivo, la presencia o ausencia de los reflejos osteotendinosos y los signos de posible afectación radicular o plexual, recordando los esquemas corporales de inervación motora y sensitiva, especialmente en lo que se refiere a la distribución segmentaria o radicular y a la de los nervios periféricos, porque la función neurológica se evalúa mejor con una exploración sistemática organizada por dermatomas o por nervios concretos, lo que permitirá reconocer la específica raíz afectada o confirmar la lesión periférica.

Con todo, hay que recordar que muchos de los territorios de inervación, especialmente radicular y sensitiva, se imbrican entre sí, supliéndose en parte, que hay grandes variaciones individuales y que a menudo el enfermo exagera o simula déficit motores o sensitivos, por lo que los datos semiológicos deben ser valorados con cautela y buscar los datos de la exploración más objetivos posibles y su confirmación con pruebas complementarias de diagnóstico.

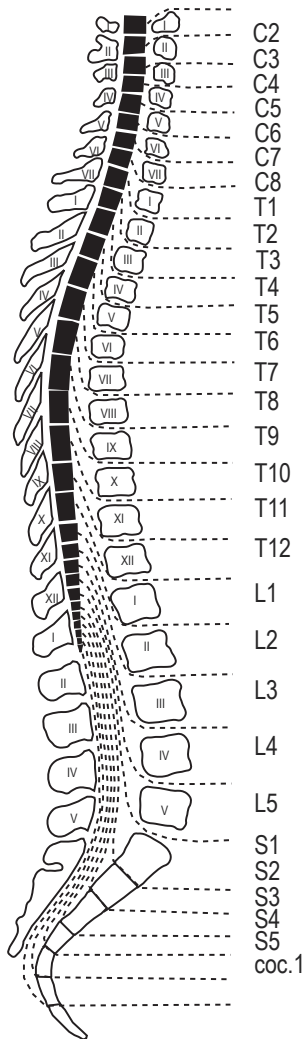
A efectos prácticos, la exposición de los síndromes radiculares se inicia con la exploración sensitiva, motora y de los reflejos osteotendinosos de toda la extremidad, tanto superior como inferior, para ponerlos luego en contexto con todos los datos por niveles. Seguirá la exposición de los síndromes plexuales y finalmente la exploración de los nervios periféricos.

Recordemos que los nervios raquídeos están constituidos por la unión de una *raíz anterior* (motora) y una *raíz posterior* (sensitiva), y que existen 31 pares de ellos, que emergen del canal raquídeo a



través del agujero de conjunción o canal de *conjunción* en el raquis cervical (precisamente se llaman de conjunción porque es el punto donde se unen la raíz anterior con la posterior en cada lado) (Fig. 1).

Los 31 pares de nervios raquídeos están constituidos por 8 pares cervicales, 12 dorsales, 5 lumbares, 5 sacros y 1 coccígeo. Al existir 8 pares de raíces pero solo 7 vértebras cervicales, porque C1 sale entre el occipital y la primera vértebra cervical, los siete primeros nervios cervicales se nombran por la vértebra que tiene por debajo de él, mientras que la 8ª raíz emerge entre la séptima vértebra cervical y la primera dorsal.



En cambio, en la columna dorsal y lumbar las raíces nerviosas se nombran por la vértebra que tienen por encima. Así, por ejemplo, la raíz C5 corresponde al interespacio C4-C5 y la raíz C8 al interespacio C7-D1, pero D1 al interespacio D1-D2, L4 al interespacio L4-L5 y L5 al L5-S1. Esto no significa que, a nivel lumbar, las hernias discales afecten a estas mismas raíces, sino a la inmediatamente inferior: así, una hernia discal L4-L5 comprime la raíz L5, y una hernia discal L5-S1 comprime fundamentalmente la raíz S1, aunque en este caso, y para complicar más la cosa, puede hacerlo también de L5, puesto que sale a través del mismo agujero de conjunción.

Además, en el adulto, los segmentos medulares no están a la altura de los cuerpos vertebrales correspondientes, porque durante el crecimiento aumenta mucho más de longitud la columna vertebral que la médula, sino que están mucho más altos, y con una diferencia más notable cuanto más inferiores son las regiones medulares consideradas: así, por ejemplo, el último segmento medular cervical corresponde a la sexta vértebra cervical, el último segmento medular dorsal a la décima, el último lumbar a la duodécima vértebra dorsal y el último segmento sacro a la primera vértebra lumbar.

Por esto también, las raíces salen casi horizontales en la región cervical, oblicuas a 45° en la región dorsal y prácticamente verticales en las regiones lumbar y sacra.

Este haz caudal de fibras verticales es lo que constituye la cola de caballo o *cauda equina*, la que se afecta en la frecuente patología traumática o tumoral de la columna lumbar y sacra.

Estas consideraciones anatómicas son muy importantes para establecer una buena correlación clínico-lesional, puesto que el nivel lesional, tanto sensitivo como motor, que ofrece una lesión segmentaria medular se tendrá que poner en el contexto anatómico para reconocer adecuadamente el nivel vertebral afectado.

Las ramas anteriores de los nervios cervicales, lumbares, sacros y coccígeos forman los *plexos* (cervical, braquial, lumbar, lumbosacro, sacrococcígeo), mientras que las de los nervios dorsales siguen independientes, 12 a cada lado, formando los nervios intercostales. Se considerarán aquí, también, las afectaciones de los plexos más importantes en patología del aparato locomotor, el braquial y el lumbar, así como de los *troncos nerviosos*, formados por las ramas terminales de los propios plexos, y muy especialmente las importantes y frecuentes neuropatías por atrapamiento, relacionadas a menudo con problemas osteoarticulares.



# Exploración neurológica de la extremidad superior

## EXPLORACIÓN SENSITIVA

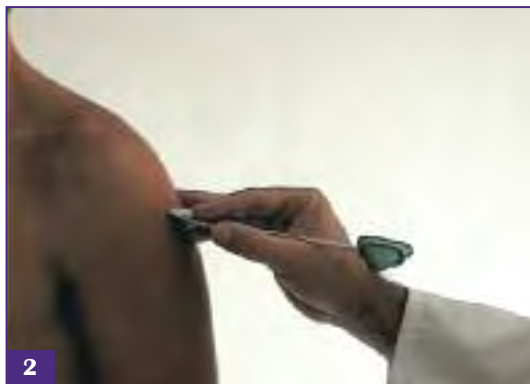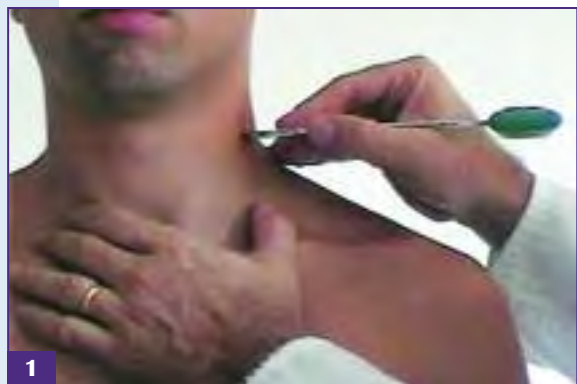Puede dar información de una afectación radicular, no radicular (más difusa y que superpone varios dermatomas) o global, pero también de una hipostesia en *guante* o en *calcetín*, más propia de la neuropatía diabética, de la distrofia simpática refleja (actualmente *síndrome doloroso regional complejo*) y de las presentaciones histéricas.

Las radiculalgias son el síntoma más frecuente, y se manifiestan como un dolor espontáneo, intenso y a veces de predominio nocturno, que sigue un dermatoma o territorio determinado, y se incrementa con los esfuerzos, la tos, el estornudo y las maniobras de *Valsalva*.

Con menor frecuencia se presentan en forma de parestesias o de hormigueo, pero puede llegar a la hipostesia e incluso a la anestesia. La sensibilidad se explora siempre con el enfermo con los ojos cerrados y siguiendo los diferentes dermatomas.

La distribución sensitiva de dichos dermatomas, como se ha dicho, no es exacta y está sujeta a grandes variaciones individuales, pero nos puede orientar si hay alguna alteración en las zonas más específicas de exploración, que son las que vamos a describir:

- La afectación de las **raíces cervicales superiores (C1-C3)** es rara y tanto sus trastornos sensitivos como motores son difíciles de precisar. Los primeros son muy subjetivos y se manifiestan en forma de parestesias alrededor del lóbulo de la oreja y las regiones suboccipital y perimandibular.



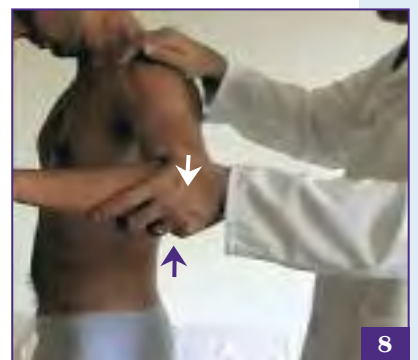
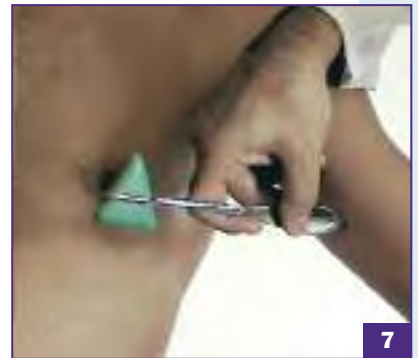
Hay un dolor occipital crónico, que se atribuye a una radiculopatía C2, que se ve después de traumatismos, especialmente en el *latigazo cervical* y que no hay que confundir con la *neuralgia de Arnold*, también un dolor crónico de localización occipital pero de etiología distinta.

- La **raíz C4** se encarga de la sensibilidad de la cara lateral del cuello, en la región del esternocleidomastoideo, y la zona superior de los hombros, a nivel de la clavícula y la articulación acromioclavicular (Fig. 1).
- La **raíz C5** se encarga de la cara lateral del brazo, y puede evaluarse, en la práctica, mirando si hay alteración sensitiva en la zona media del deltoides (Fig. 2).
- La **raíz C6** se encarga de la cara posterolateral del antebrazo y el dorso de los dos primeros dedos, pero se valora mirando la sensibilidad de la cara dorsal del primer interespacio digital (Fig. 3).
- La **raíz C7** tiene una zona de sensibilidad muy pequeña, en la cara dorsal y palmar del centro de la muñeca y la mano, y se valora estimulando la cara palmar del dedo medio (Fig. 4).





- La **raíz C8** se encarga de la sensibilidad de la zona medial palmar y dorsal de la mano, y se valora, en la práctica, estimulando el borde cubital del quinto dedo (Fig. 5).
- La **raíz D1**, correspondiente a la primera vértebra dorsal, se encarga de la sensibilidad de la mitad inferior de la cara interna del brazo, el antebrazo y el codo (Fig. 6).
- La **raíz D2** se encarga de la sensibilidad de la mitad superior de la cara interna del brazo y de la axila, pudiéndose valorar en cualquier localización de este nivel (Fig. 7).



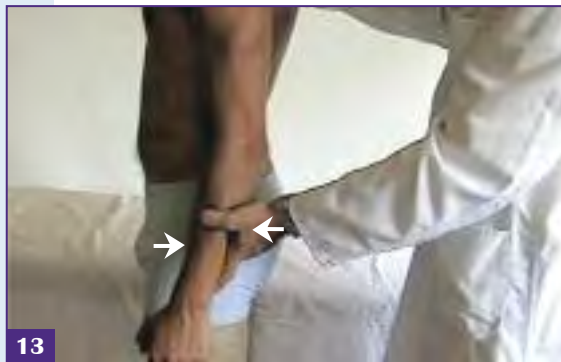
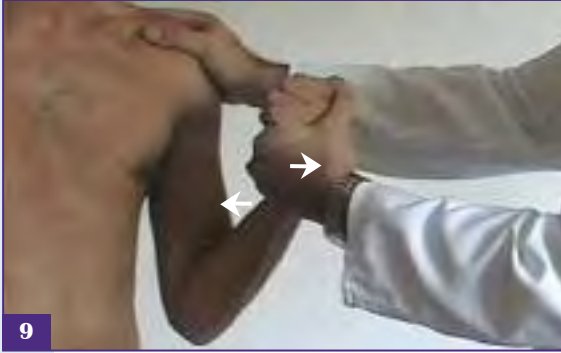## EXPLORACIÓN MOTORA

Los trastornos radicales motores no son demasiado frecuentes y se asocian comúnmente a los trastornos sensitivos.

Clínicamente, puede haber una parálisis, pero es más frecuente la paresia o debilidad asociada a una atrofia muscular y a una abolición de los reflejos osteotendinosos profundos correspondientes.

En general, se escogen solo uno o dos músculos, los más fáciles de examinar o de innervación más pura cada raíz nerviosa. Así, por ejemplo:

- Las **raíces cervicales superiores** tienen, como hemos dicho, un trastorno motor difícil de precisar. Lo más importante es recordar la posible parálisis o paresia del nervio frénico, que inerva el diafragma, por lo que, si la afectación es unilateral, se manifestará por una elevación de la cúpula diafragmática y si es bilateral, como en el caso de ciertas tetraplegias altas (C4), pondrá en grave riesgo la vida del enfermo puesto que necesitará siempre respiración asistida.
- La **raíz C5** inerva el *deltoides*, que se explora con el enfermo sentado e invitándolo a abducir los brazos con el codo flexionado, mientras el examinador opone resistencia. También inerva a los rotadores *externos del hombro* (supraespinoso, infraespinoso y redondo menor) (Fig. 8).
- La **raíz C6** inerva el *bíceps*, el braquial *anterior*, el *supinador largo* y los extensores de la *muñeca*. El bíceps se explora haciendo flexionar el codo mientras el examinador intenta pasivamente

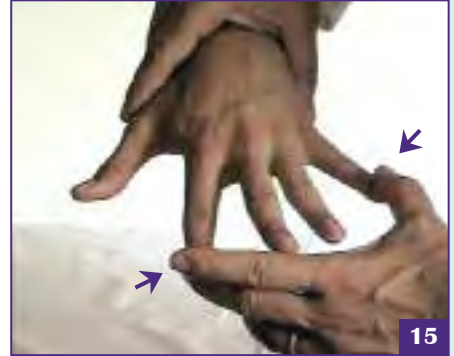

extenderlo (Fig. 9), y los radiales cuando el enfermo, con el puño cerrado, tira la muñeca hacia arriba contra la resistencia del examinador (Fig. 10).

- La raíz C7 inerva los *flexores de la muñeca*, los *extensores de los dedos* y el *tríceps braquial*. Para valorar los primeros (palmares) se indica al paciente que, con el puño cerrado, tire la muñeca hacia abajo contra la resistencia del examinador (Fig. 11). Para evaluar el extensor común de los dedos, el paciente estira los dedos con la muñeca en posición neutra y el examinador intenta flexionarlos. (Fig. 12). Para evaluar el tríceps, el paciente intenta extender el codo contra la resistencia del examinador (Fig. 13).

- La raíz C8 inerva los *músculos cubital anterior*, *flexores de los dedos* y algunos *intrínsecos de la mano*, como el abductor corto, el oponente y el flexor corto del pulgar. Se suelen utilizar los flexores para valorar esta raíz, y se hace con el enfermo manteniendo el puño cerrado mientras el examinador intenta estirarle los dedos (Fig. 14).

- La **raíz D1** inerva los *interóseos*, responsables de la abducción y la aducción de los dedos. Para valorarlos, respectivamente, el enfermo abre los dedos (“hace un palmo”) contra la resistencia del examinador (Fig. 15) o coge un papel entre los dedos y el examinador tira de él para retirarlo (Fig. 16). El primer interóseo dorsal se explora haciendo que el enfermo empuje con el segundo dedo hacia fuera, mientras el examinador opone resistencia en el borde radial de dicho dedo.



15

- Las **raíces dorsales** habitualmente no son exploradas en su función motora. Solo se utiliza el **signo de Beevor**, muy útil para observar si hay alguna asimetría muscular. Para observar este signo, con el paciente en decúbito supino, las caderas y las rodillas dobladas y las manos situadas detrás de la cabeza, se le invita a la flexión del tronco (Fig. 17):

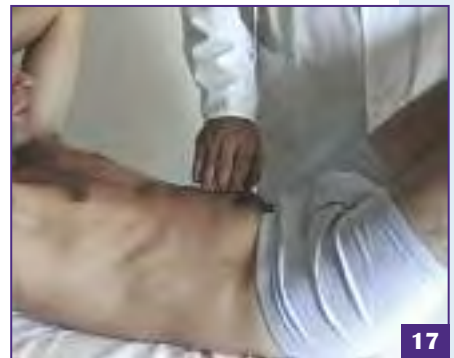

16

- En condiciones normales, la contracción de los músculos abdominales es simétrica y el ombligo se mantiene en la línea media.
- Si hay una alteración motora procedente del raquis dorsal, la contracción será asimétrica y el ombligo se desplazará hacia el lado sano de mayor contracción.

## EXPLORACIÓN DE LOS REFLEJOS


La exploración de los reflejos tiene el máximo interés semiológico, puesto que permite comparar la respuesta con el lado sano contralateral y es un examen muy objetivo, puesto que la respuesta no puede ser influenciada por la voluntad del paciente como la sensibilidad o la fuerza muscular.



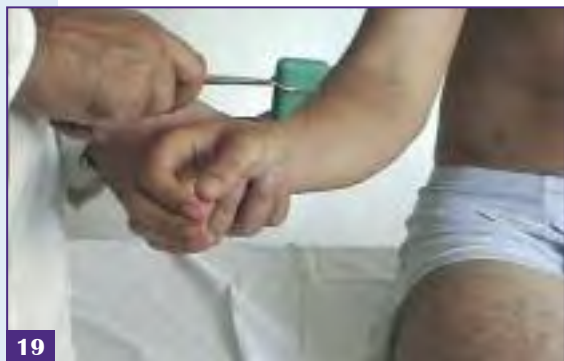17

Los reflejos osteotendinosos, especialmente su ausencia de manera asimétrica, ayudan también a la evaluación de las raíces cervicales. Se investigan por percusión del tendón o del periostio de los lugares preestablecidos que se describirán a continuación, y deben hacerse siempre de forma comparativa:

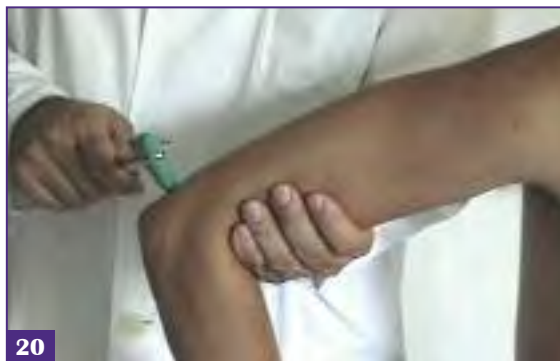- La **raíz C5** es la responsable del *reflejo bicipital*, que se explora con el brazo del enfermo descansando en el antebrazo del examinador, situando éste su pulgar sobre el tendón del bíceps y percutiendo con el martillo de reflejos sobre él. Si el arco reflejo está conservado, el codo hará una ligera flexión (Fig. 18).



18

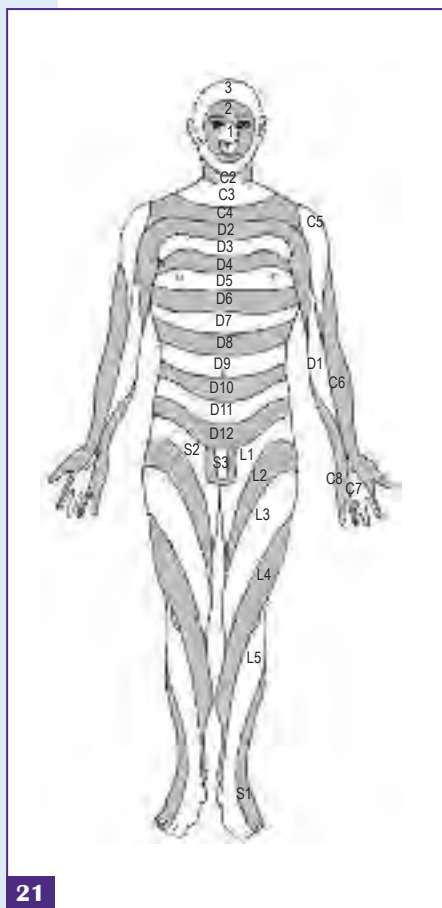


19



20

- La raíz **C6** se encarga del *reflejo estilo-radial*, que se explora con el examinador sosteniendo el antebrazo del enfermo, percutiendo con el martillo a unos 4 cm de la estiloides radial, y observando si hay una contracción del músculo supinador largo o el antebrazo hace una ligera flexión (Fig. 19).



21

- La raíz **C7** se encarga del *reflejo tricipital*, que se explora con el examinador sosteniendo el brazo del enfermo a 90° de abducción, percutiendo con el martillo justo por encima del olécranon, y observando si se produce una ligera extensión del codo (Fig. 20).
- Las raíces **C8** y **D1** no tienen ningún reflejo osteotendinoso profundo que dependa de ellas.

Los **reflejos cutáneos superficiales** se investigan por estimulación de la piel, y son fundamentalmente tres: los *cutáneo-abdominales* (superior, medio e inferior), el *cremastérico* y el *cutáneo-plantar*. Los primeros dependen de las raíces dorsales (el superior de D6 y D7, el medio de D8 y D9 y el inferior de D10, D11 y D12), el cremastérico de L1 y el cutáneo plantar de L2.

Para las raíces sacras son útiles también el *bulbo-cavernoso*, que depende de S3, y el *reflejo anal*, que depende de S5. Todos ellos son muy importantes de explorar, especialmente en los casos en que se sospecha una lesión medular o de la vía piramidal (inversión del reflejo cutáneo-plantar o *signo de Babinski*).



**Tabla 1.** Inervación de la extremidad superior y el tronco (Fig. 21)

Dermatoma	Sensibilidad	Motilidad	Reflejos
C4	Lateral del cuello	Trapezio	—
C5	Área sobre deltoides	Deltoides Bíceps	Bicipital
C6	Primer interespacio digital y pulgar	Bíceps Extensores muñeca	Estilo-radial
C7	Dedo medio	Flexores muñeca Extensores dedos Tríceps	Tricipital
C8	Quinto dedo y borde cubital mano	Flexores dedos	—
D1	Cara interna del brazo (codo)	Interóseos	—
D2	Cara interna del brazo (axila)		
D3	Línea mamaria		
D10	Región umbilical	Flexión del tronco (signo de Beevor)	Abdominal

## RAÍCES NERVIOSAS DE LA EXTREMIDAD SUPERIOR

Se expone a continuación el resumen de la inervación motora, los reflejos osteotendinosos y la inervación sensitiva de cada una de las raíces de la extremidad superior y el tronco, en un intento de sistematizar de forma didáctica su exploración.

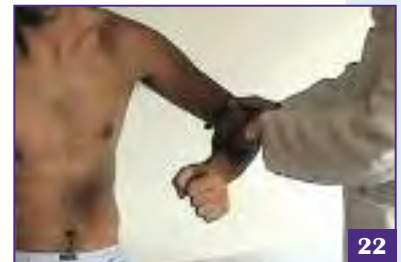En aras de su utilidad práctica se han omitido detalles superfluos y se han reducido los comentarios al mínimo:

### Nivel C5

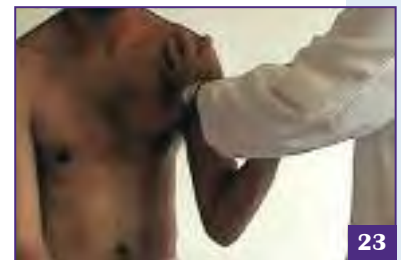#### ► Inervación motora

- **Deltoides** (C5, nervio axilar).
- **Bíceps** (C5-C6, nervio músculo-cutáneo).
- **Supraespinoso** (C5-C6, nervio supraescapular).

Por tanto, estará afectada la capacidad de abducción del brazo (Fig. 22), la flexión del codo (Fig. 23) y la supinación del antebrazo (Fig. 24).



22

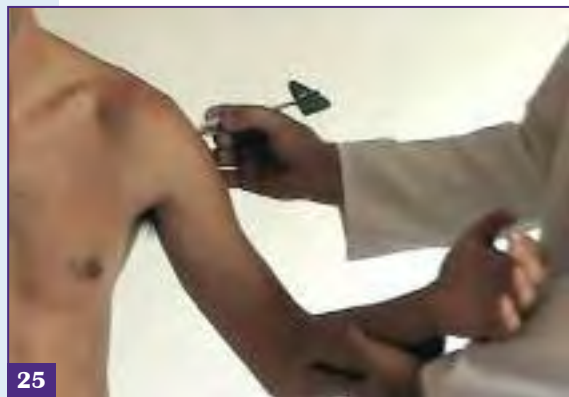


23

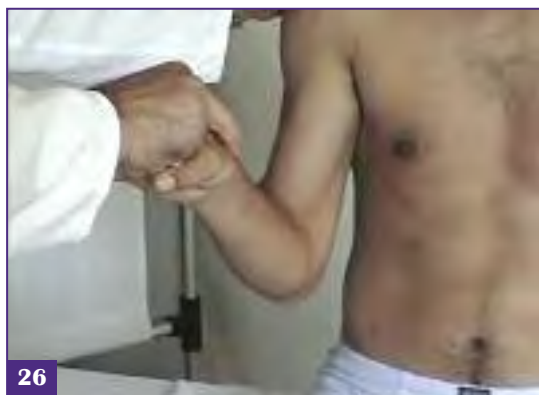

24





25



26

### ► Reflejos

Estará afectado el **reflejo bicipital**, que es predominantemente C5.

### ► Inervación sensitiva

A nivel sensitivo, puede haber hipoestesia en la cara externa del brazo, especialmente a nivel de la piel que recubre el deltoides, territorio cutáneo que corresponde al nervio axilar (C5) (Fig. 25).

## Nivel C6

### ► Inervación motora

- **Bíceps** (cara anterior del brazo, parcialmente C6).
- **Braquial anterior** (cara anterior del brazo, C6).
- **Coracobraquial** (cara anterior del brazo, C6).
- **Pronosupinadores** (todos de C6).
- **Extensores de la muñeca** (radiales) (nervio radial, C6).


Por tanto, pueden estar alteradas la pronosupinación (Fig. 26) y la función extensora de la muñeca (flexión dorsal) (Fig. 27).

### ► Reflejos


Estará afectado el reflejo estilo-radial.

### ► Inervación sensitiva

Puede haber hipoestesia en la cara externa del antebrazo (nervio músculo-cutáneo), el pulgar, el índice y la mitad radial del dedo medio.



27



## Nivel C7

### ► Inervación motora

- **Tríceps** (cara posterior del brazo, nervio radial).
- **Flexores de la muñeca** (palmares) (cara posterior del antebrazo, nervio mediano).
- **Extensores de los dedos** (extensor común, extensor propio del índice, extensor propio del meñique, nervio radial).

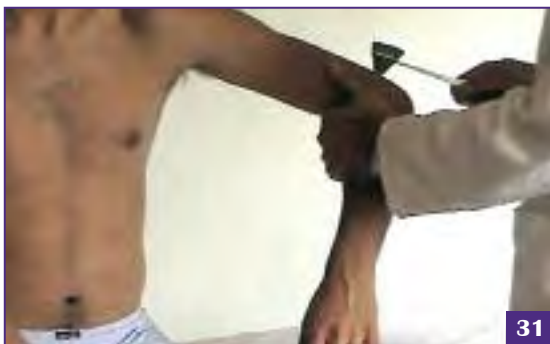
Estará afectada, por tanto, la extensión del codo (Fig. 28), la flexión de la muñeca (Fig. 29) y la extensión de los dedos (Fig. 30).

### ► Reflejos

Estará afectado el reflejo tricipital (Fig. 31).

### ► Inervación sensitiva

Solo estará afectado el dedo medio, aunque puede recibir sensibilidad también tanto de C6 como de C8. El territorio incluye el tercer metacarpiano (Fig. 32).





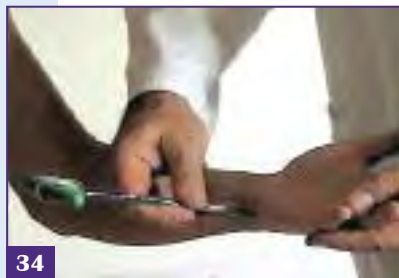### Nivel C8

---

#### ►Inervación motora

- **Flexores de los dedos** (músculos de la cara anterior del antebrazo):
  - Flexor común superficial (nervio mediano).
  - Flexor común profundo (nervios mediano y cubital).
  - M. lumbricales (nervios mediano y cubital).

Estará afectada, por tanto, la flexión de las metacarpo-falángicas (músculos lumbricales) y de las interfalángicas (flexores superficial y profundo) (Fig. 33).

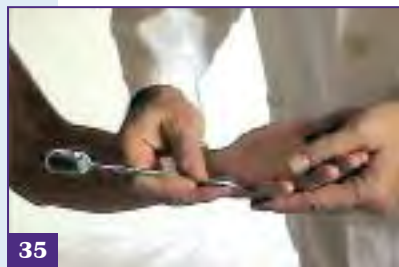

#### ►Reflejos

El nivel C8 no tiene reflejo osteotendinoso.

#### ►Inervación sensitiva

La raíz C8 se encarga de la sensibilidad de la cara interna del antebrazo y los dedos anular y meñique (Figs. 34 y 35).



### Nivel D1

---

#### ►Inervación motora

- **Abductores de los dedos** (músculos interóseos dorsales y nervio abductor del quinto dedo) (nervio cubital).
- **Aductores de los dedos** músculos interóseos palmares (nervio cubital).

La abducción de los dedos se prueba "haciendo un palmo" (Fig. 36).



La aducción se prueba colocando un papel entre los dedos y haciendo que el enfermo lo sujete con fuerza, comparándolo con el lado sano (Fig. 37).



#### ►Reflejos

El nivel D1 no tiene reflejo osteotendinoso.

### ► **Inervación sensitiva**

La raíz D1 se encarga de la sensibilidad de la cara interna del brazo (codo) (Fig. 38).

#### *Nivel D2 a D12*

### ► **Inervación motora**

- **Músculos intercostales.**
- **Rectos abdominales (D5 a D12).**

Recordar que el ombligo separa los niveles D10 y D11, y que el signo de Beevor sirve para valorar la integridad de la inervación segmentaria de los rectos abdominales.

### ► **Reflejos**

Estos niveles no tienen reflejos osteotendinosos.

### ► **Inervación sensitiva**

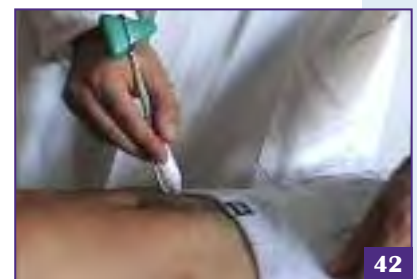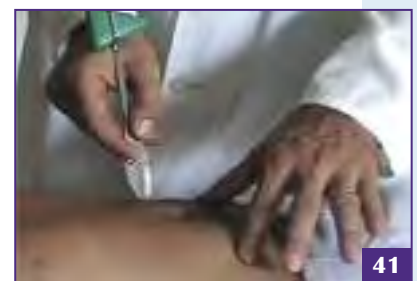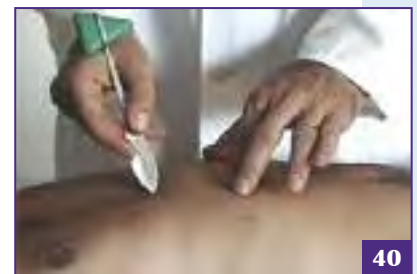Los dermatomas sensitivos de las raíces dorsales son en hemicinturón anterior, y las referencias son: la línea mamilar corresponde al nivel D4 (Fig. 39), el apéndice xifoides al nivel D7 (Fig. 40), el ombligo al nivel D10 (Fig. 41) y las crestas ilíacas y la zona suprapúbica al nivel D12 (Fig. 42).

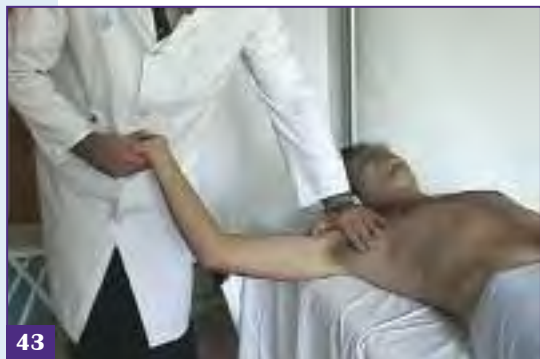## **MANIOBRAS DE TENSIÓN DE LAS RAÍCES CERVICALES**

Son parecidas a la maniobra de Lassègue de la extremidad inferior y, como ella, intentan reproducir o exacerbar la sintomatología radicular que explica el paciente, especialmente la distal al codo.

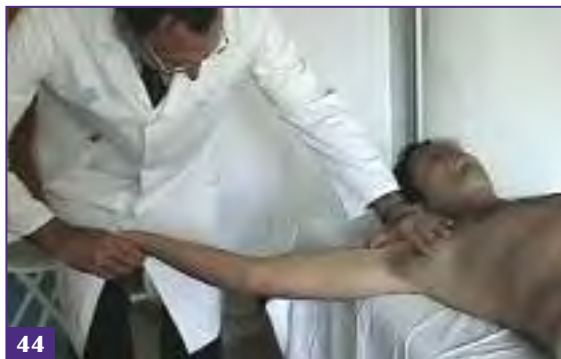Hay varias maniobras:

- Una de ellas valora las raíces C5, C6 y C7, y sirve para detectar una afectación del nervio mediano. Con el enfermo en decúbito supino, el examinador coge el brazo del enfermo suspendiéndolo de la mano con el codo en ángulo recto, y coloca su otra mano en la parte superior del hombro para bloquearlo hacia abajo.

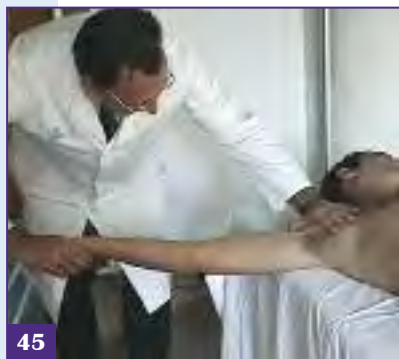



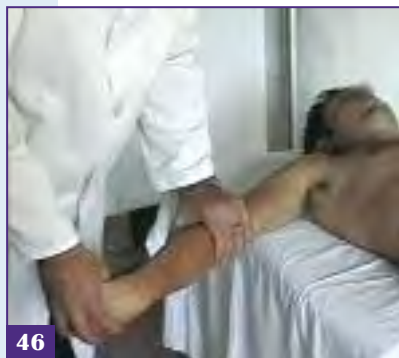43



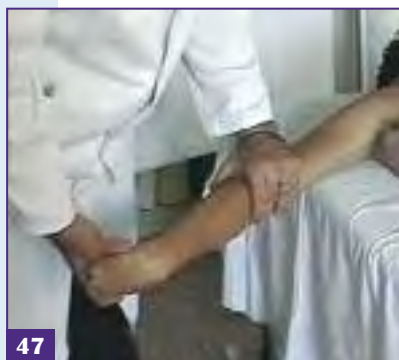44



45



46



47

En un primer tiempo se hace abducción de  $110^\circ$ , supinación del antebrazo y flexión dorsal de la muñeca y los dedos (Fig. 43). En un segundo tiempo se hace rotación externa máxima y se extiende lentamente el codo (Fig. 44).

Finalmente, en un tercer tiempo, se invita al enfermo a lateralizar la cabeza hacia el lado contrario al que se está examinando (Fig. 45).

Si hay una afectación radicular cervical se exacerbarán los síntomas, aunque hay que recordar que esta maniobra puede ser dolorosa en condiciones normales, especialmente con sensación de estiramiento a nivel de la fosa antecubital, y ello no debe considerarse una respuesta anormal.

- Otra maniobra sirve para detectar una afectación del nervio radial. Con el enfermo en decúbito supino colocado en el borde de la camilla, el examinador con su cuerpo le bloquea el hombro, mientras que con las manos coge el brazo del paciente para hacer, en un primer momento, rotación interna en extensión del codo (Fig. 46) y, en un segundo tiempo, flexión palmar de la muñeca y de los dedos (Fig. 47). Si es positiva, aparecerá dolor en el territorio del nervio radial.
- Una tercera maniobra sirve para detectar una afectación del nervio cubital (raíces C8-D1).

Con el enfermo en decúbito supino, el examinador coge su brazo suspendiéndolo de la mano con el codo en ángulo recto, y coloca su otra mano en la parte superior del hombro para bloquearlo de manera análoga a la primera maniobra descrita.



En un primer momento, con el codo algo elevado, se hace flexión dorsal de la muñeca y supinación del antebrazo (Fig. 48). En un segundo tiempo se hace flexión máxima del codo y rotación externa máxima del hombro, acercando la mano a la oreja del enfermo (Fig. 49).

En un tercer tiempo se le invita a lateralizar la cabeza hacia el lado contrario al que se explora, y, si hay una afectación radicular, se incrementará la sintomatología (Fig. 50).

Hay que recordar que, también aquí, hay una sensación normal de tensión e incluso dolor en la axila, pero no en los dos dedos cubitales de la mano.

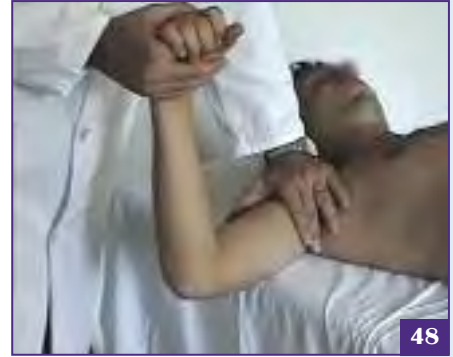## SEMIOLÓGÍA DEL PLEXO BRAQUIAL

El plexo braquial, situado en la región latero-cervical por detrás de la clavícula, está formado por las raíces nerviosas que salen desde C5 a D1, y que se organizan en tres **troncos primarios**:

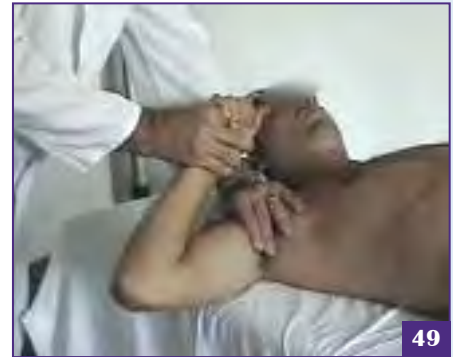- Las raíces nerviosas de C5 y C6 se unen para formar el **tronco primario superior**.
- La raíz nerviosa de C7 constituye por sí sola el **tronco primario medio**.
- Las raíces nerviosas de C8 y D1 se unen para formar el **tronco primario inferior**.

Estos troncos primarios pasan entre los músculos escalenos y, debajo de la clavícula, se dividen en los **troncos secundarios**, llamados también **cordones** o **fascículos**:

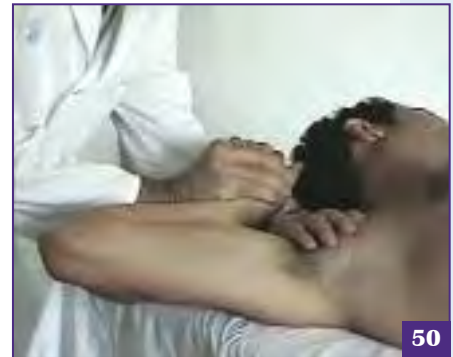- Las ramas posteriores del tronco primario superior (C5 y C6) y el tronco primario inferior (C8 y D1) contribuyen, con el tronco primario medio (C7), a formar el **tronco secundario posterior o fascículo posterior**.
- Las ramas anteriores del tronco medio forman, con las de C5 y C6, el **tronco secundario antero-externo o fascículo lateral**.
- Las ramas anteriores del tronco primario inferior (C8 y D1) forman el **tronco secundario antero-interno o fascículo medial**.



48



49



50

Los diferentes nervios periféricos de la extremidad superior saldrán de los troncos secundarios o fascículos:

- Del fascículo lateral se forma el **nervio musculocutáneo**.
- Una rama del cordón lateral se une con una del cordón medial y forma el **nervio mediano**.
- La segunda rama del cordón medial se convierte en el **nervio cubital**.
- El cordón posterior se divide en dos ramas: el **nervio axilar** y el **nervio radial**.
- Otras ramas terminales son el **nervio braquial cutáneo interno** y el **accesorio del braquial cutáneo interno**.

Las ramas colaterales del plexo braquial son unas anteriores (nervios del pectoral mayor, del pectoral menor y del subescapular) y otras posteriores (nervio supraescapular, del dorsal ancho, el redondo mayor, del serrato mayor, del angular y del romboides).

### *Lesiones del plexo braquial*

---

Hay tres tipos de parálisis producidas por la lesión proximal del plexo braquial (troncos primarios):

- La parálisis superior o **parálisis de Duchenne-Erb**.
- La parálisis media o **parálisis de Remak**.
- La parálisis inferior o **parálisis de Déjerine-Klumpke**.

En la parálisis de Erb, la más frecuente por estiramiento de las raíces C5-C6, la muñeca está en flexión y en pronación, los dedos flexionados, el codo en extensión y el brazo en rotación interna. Se conservan el nervio del romboides y el torácico largo, que se diferencian antes.

En la parálisis de Remak, la sintomatología es análoga a la radiculopatía C7, mientras que en la parálisis de Klumpke se afecta fundamentalmente la musculatura intrínseca de la mano, que se presenta atrofica y con los dedos en garra. Hay además una hipostesia en la cara interna del antebrazo y a menudo también un síndrome de *Claude Bernard-Horner* por afectación del simpático cervical, y que cursa con la clásica tríada de miosis, enoftalmos y ptosis palpebral (raíz D1).

Las lesiones del plexo braquial pueden ser obstétricas o traumáticas, y éstas, a su vez, ser de las raíces (*afectación pre-ganglionar*) o de los troncos (*afectación post-ganglionar*). Esta diferenciación es muy importante, puesto que la primera es irreversible y no tiene tratamiento quirúrgico, mientras que la segunda puede tener un tratamiento quirúrgico y mejorar el pronóstico. La electromiografía (EMG) de los paravertebrales, la mielografía cervical y, ahora, la resonancia magnética nuclear (RMN) pueden darnos un diagnóstico topográfico, aunque será la exploración detallada de los nervios afectados lo que nos dará más información del nivel lesional:

- Las **lesiones de los troncos superior e inferior** producen los mismos déficit sensitivos y motores que sus respectivas raíces, pero se conserva la función del nervio torácico largo (músculo serrato anterior) y del escapular dorsal (músculo romboides) en el tronco superior, y no hay síndrome de Claude Bernard-Horner en el inferior.

- Las **lesiones de los fascículos** producen tipos bastante regulares de defectos funcionales:
  - Las del **fascículo lateral** provocan déficit motores y sensitivos en la distribución del nervio musculocutáneo (bíceps), la raíz lateral del nervio mediano (parálisis de los palmares y del pronador redondo) y el nervio del pectoral mayor, así como un déficit en la sensibilidad de la zona anterolateral del antebrazo.
  - Las del **fascículo posterior** producen déficit motores y sensitivos en los territorios de los nervios subescapular (parálisis del subescapular y del redondo mayor), del nervio del dorsal ancho, del nervio axilar (parálisis del deltoides) y del nervio radial (parálisis de la extensión del codo, muñeca y dedos). Por tanto, hay una imposibilidad de la rotación interna del brazo, de la abducción y de la extensión del codo, la muñeca y la mano.
  - Las del **fascículo medial** producen el déficit motor de una lesión combinada de los nervios mediano y cubital, pero exceptuando el palmar mayor y el pronador redondo (que, veíamos, correspondían a la raíz lateral del nervio mediano, que venía del fascículo posterior). La pérdida sensitiva es una amplia zona de la cara interna del brazo, antebrazo y mano.

### Otras plexopatías braquiales

---

En la patología del aparato locomotor son de interés, fundamentalmente, dos: el síndrome del desfiladero cervico-torácico y el síndrome de Parsonage-Turner o neuralgia amiotrófica del hombro:

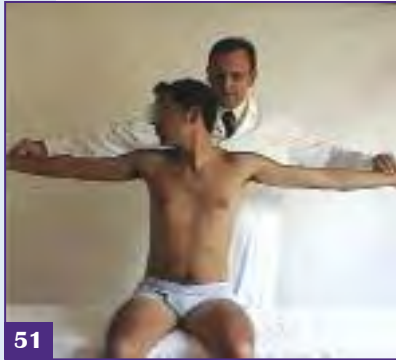#### ► Síndrome del desfiladero cervico-torácico

El síndrome del desfiladero cervico-torácico (*Thoracic Outlet Syndrom*) es un síndrome canalicular que afecta al plexo braquial y los vasos subclavios en relación con la presencia de una costilla cervical o partes blandas de la inserción de los músculos escalenos. Hay dos tipos específicos, uno neurológico (90% de los casos) y otro vascular (10% restante):

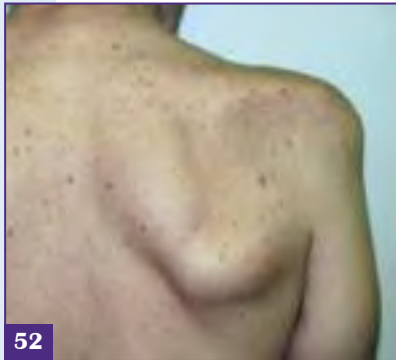1. El síndrome del desfiladero cervico-torácico predominantemente **neurológico** se ha clasificado en tres grupos, de acuerdo con el nivel del plexo implicado:
  - Un tipo *superior*, que afecta las raíces C5-C6-C7.
  - Un tipo *inferior*, que afecta las raíces C8-D1.
  - Un tipo *mixto* o combinado que afecta todo el plexo.

Los síntomas más comunes son:

- *Dolor* sordo, insidioso, a veces agudo y palpitante que recorre la cara interna del brazo y del antebrazo siguiendo el territorio cubital. A veces es facial e incluso ótico.
- *Parestesias*, distribuidas por el cuello y la parte alta del tórax y el borde externo del brazo y antebrazo hasta los tres primeros dedos en la afectación alta (C5-C6-C7), y por la cara posterior del cuello y el borde cubital del brazo y antebrazo hasta los dos últimos dedos en la afectación baja (C8-D1).



51



52

- *Síntomas vasomotores* como frialdad y palidez de la mano, intolerancia al frío (pseudo-Raynaud), entumecimiento y edema de la mano y dedos.
- *Debilidad muscular* y pérdida subjetiva de fuerza en las manos.

2. Los síntomas **vasculares** pueden ser venosos o arteriales. Los venosos son más frecuentes (proporción de 8:2) y consisten en:

- *Edema* de la extremidad.
- *Cianosis distal* similar al fenómeno de Raynaud.
- *Dolor* y sensación de distensión venosa.
- Ocasionalmente, *trombosis* de la vena subclavia (*síndrome de Paget-Schroetter*).

Los síntomas arteriales puros son raros:

- *Pérdida del pulso* (pruebas de Adson y de Wright) (Fig. 51).
- *Signos de insuficiencia arterial* (debilidad muscular, claudicación, frialdad, etc.).
- En casos graves puede verse *trombosis* de la arteria subclavia e incluso embolia periférica.

El diagnóstico del síndrome del desfiladero torácico no es difícil si se piensa en ello, pero precisamente por esto hay que tener muy presente el *diagnóstico diferencial*, que se hará, de entrada, con un paciente neurótico, dado que a veces cursa con dificultad respiratoria y de la deglución. Como se diagnostica poco y mal, se puede considerar la sintomatología como propia de una fibromialgia de base psicósomática (miofascitis).

Si hay predominio del lado izquierdo, el dolor torácico alto en los síndromes de tipo superior puede confundirse con la angina de pecho o el infarto de miocardio. Deberá distinguirse también de una distrofia simpática refleja, debido a los síntomas vasomotores de origen simpático. Si predominan los síntomas distales, de las neuropatías compresivas, como el túnel carpiano, la neuritis cubital, el síndrome del pronador o la compresión del radial en la arcada de Fröhse.

Aproximadamente un 50% de casos son bilaterales, lo que dificulta aún más el diagnóstico diferencial con la miofascitis y las tendinitis (codo, hombro). En ocasiones, un latigazo cervical provoca un espasmo de los escalenos y desencadena una sintomatología de desfiladero cérvico-torácico.

#### ► Síndrome de Parsonage-Turner

El síndrome de Parsonage-Turner, llamado también *neuralgia amiotrófica del hombro* (Fig. 52) o *neuropatía plexular* braquial aguda, se caracteriza por un dolor intenso en el hombro seguida de parálisis y amiotrofia de aquellos músculos de la cintura escapular inervados por las ramas colaterales poste-

riores del plexo braquial. Los músculos más frecuentemente afectados son el deltoides, serrato mayor, rotadores externos del hombro, bíceps y tríceps.

El inicio es muy agudo, con un dolor de tipo neurálgico intenso y rebelde a los analgésicos habituales, a veces bilateral y que se incrementa con los primeros días. Al cabo de una semana aproximadamente aparecen los síntomas motores mientras va disminuyendo el dolor. A la parálisis muscular se le suma frecuentemente la abolición o disminución de los reflejos bicipital (C5) y estilo-radial (C6), con menos frecuencia el tricipital (C7), en cambio los síntomas sensitivos son muy escasos. Afortunadamente, al cabo de pocos meses, el cuadro regresa con restitución *ad integrum* o sin demasiadas secuelas, aunque existe una gran variabilidad clínica. La etiología no se conoce, pero se piensa que sería de causa inmunitaria.

## LESIONES DE LOS NERVIOS PERIFÉRICOS DE LA EXTREMIDAD SUPERIOR

La descripción de las lesiones traumáticas o canaliculares de los nervios periféricos de la extremidad superior va a ser necesariamente breve y orientada al diagnóstico. A efectos prácticos, la exposición se hará nervio por nervio, siendo necesario recurrir a un tratado más completo si se quiere conocer esta patología en profundidad:

### Nervio escapular dorsal o de los romboides

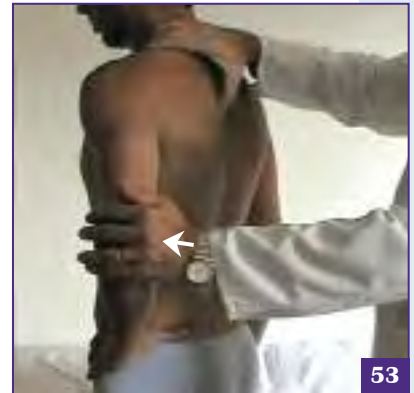
Se afecta en las lesiones de las raíces por encima de C5, es decir, del propio plexo braquial, y se explora poniendo al enfermo la mano en la cadera y el explorador con una mano sujetando el hombro y la otra empujando el codo hacia delante y viendo si el enfermo es capaz de resistirlo (Fig. 53). Este nervio también se encarga del angular del omóplato.

### Nervio torácico largo o del serrato anterior (C5-C8)

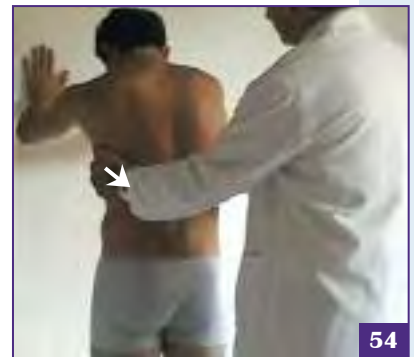Puede verse en el mundo laboral una afectación de este nervio en trabajadores que levantan grandes pesos. La clínica característica es la presencia de una escápula alata, que se explora pidiendo al enfermo que empuje con ambas manos una pared mientras nosotros tiramos hacia atrás (Fig. 54).

### Nervio supraescapular (C5-C6)

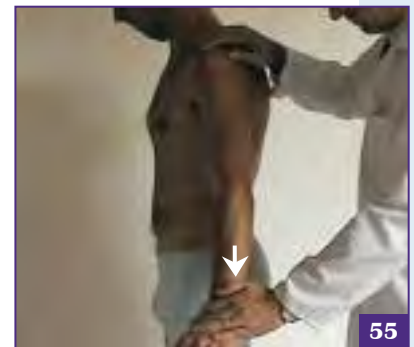Puede lesionarse con el tronco primario superior del plexo braquial o en la periferia, cuando atraviesa el borde superior de la escápula. Produce una parálisis del supraespinoso, con lo que habrá una dificultad a la abducción contra resistencia (Fig. 55), y del infraespinoso,



53

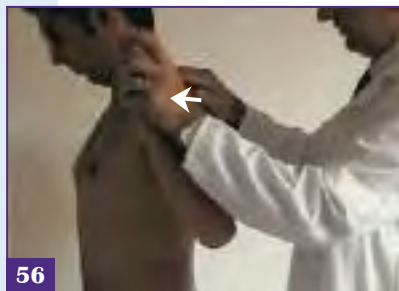


54



55

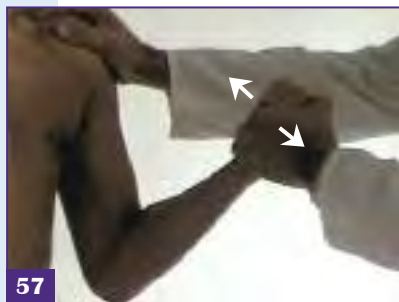




con lo que habrá un déficit de la rotación externa (Fig. 56). En ocasiones, la afectación es por compresión extrínseca de un ganglión procedente de una lesión de SLAP de la articulación gleno-humeral vecina, que habitualmente desaparece cuando se repara artroscópicamente ésta, aunque no siempre mejora la compresión nerviosa.


### *Nervio circunflejo o axilar (C5-C6)*

Inerva el deltoides, con lo que su parálisis, además de la atrofia evidente de este músculo, comportará la pérdida de la abducción activa del brazo. No es infrecuente la lesión iatrogénica de este nervio en la cirugía del tercio superior del húmero.



### *Nervio musculocutáneo (C5-C6)*

Inerva el biceps, con lo que en su parálisis habrá un déficit en la flexión y la supinación del antebrazo (Fig. 57). Esta afectación, afortunadamente, es rara y se ve poco en clínica.



### *Nervio radial*

En la parte superior del brazo inerva el tríceps, después cruza el húmero en el canal de torsión y pasa a la cara anterior del codo, donde se divide en una rama superficial sensitiva y otra profunda motora que constituye el **nervio interóseo posterior**. Este nervio, a nivel del cuello del radio, entra en el músculo supinador corto por la llamada arcada de Fröhse, en donde puede sufrir una compresión extrínseca.

Al salir del supinador, en la cara posterior del antebrazo, inerva los radiales, el extensor común de los dedos, el extensor propio del índice, el extensor propio del dedo meñique, el cubital posterior, el abductor largo del pulgar, el extensor largo y el extensor corto del pulgar. Es característico de este síndrome el aspecto de la mano, con los dedos índice y meñique extendidos y el resto cerrados, cuando se indica al paciente que extienda la muñeca y los dedos.

A nivel de la axila, el nervio radial puede lesionarse por compresión externa (*parálisis de las muletas o parálisis del sábado noche*, con parálisis del supinador largo y signo de la *mano caída*). En el tercio medio-inferior del húmero puede afectarse por fracturas diafisarias y por la cirugía, aunque también por un uso indebido del torniquete. A nivel del tercio superior del antebrazo, en las fracturas-luxaciones de Monteggia, en la cirugía de la cabeza del radio o en el síndrome canalicular de la arcada de Fröhse que describiremos a continuación.

La exploración característica de la parálisis radial, como se ha dicho, es el signo de la mano caída (*hand drop*) (Fig. 58), pero hay también que investigar:



59



60



61

- Si la parálisis es alta, habrá una atrofia y una parálisis del tríceps y, por tanto, no habrá extensión del codo contra resistencia (Fig. 59).
- Si hay una afectación por encima de la arcada de Fröhse habrá una gran atrofia de la musculatura del antebrazo, con parálisis de los radiales pero también del supinador largo y del supinador corto, por lo que habrá una dificultad para la flexión del antebrazo en pronación y una pérdida de la supinación resistida (Fig. 60). La afectación de los extensores de los dedos se valorará en flexión del codo y pronación del antebrazo (Fig. 61).



62



63



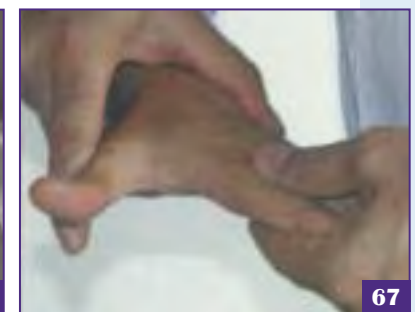
64



65



66



67

- El **síndrome de la arcada de Fröhse** es un síndrome canalicular en el que el nervio interóseo posterior es comprimido a la entrada del supinador (Fig. 62). Es un síndrome canalicular puramente motor, en el que no hay síntomas sensitivos. Para algunos autores esto sería una forma especial del codo del tenista, y puede producir una parálisis del extensor común de los dedos, el extensor propio del índice (Fig. 63), el del dedo meñique (Fig. 64), el cubital posterior (Fig. 65), el abductor largo (Fig. 66) y el extensor corto del pulgar (Fig. 67).

- Recientemente se ha descrito un síndrome de compresión del nervio interóseo posterior cuando discurre por el suelo del cuarto compartimiento extensor de la muñeca, en la cara dorsal del radio, cuando ya es puramente sensitivo. Provocaría dolor en pacientes que hacen ejercicios de flexo-extensión de muñeca muy repetidos y forzados, como en determinados deportes (gimnastas sobretodo), y el diagnóstico lo daría la infiltración anestésica 3 cm por arriba y por dentro del tubérculo de Lister.
- Recordemos que el territorio sensitivo del radial es la cara posterior del brazo y del antebrazo, pero sobretodo la zona del primer interespacio digital a nivel del dorso de la mano (Fig. 68).

### *Nervio cubital*

Está formado por fibras de las raíces C8 y D1, que proceden del fascículo medial del tronco primario inferior del plexo braquial. En el brazo sigue por su cara interna, pero se hace más vulnerable en el tercio inferior, en donde puede ser traccionado por fracturas supracondíleas o luxaciones del codo. También se hace muy vulnerable en el canal epitrocúleo-olecránico, sea por compresión (*parálisis de los encamados*), en determinados trabajos o en el llamado codo del lanzador, en donde hay un *stress* en valgo, así como en el tercio distal del antebrazo y la mano, cuando entra en el canal de Guyon.

Una lesión del nervio cubital a nivel del codo produce una parálisis del flexor profundo de los dedos 4º y 5º, del cubital anterior, de los lumbricales, de los interóseos, del aductor del pulgar y de los músculos de la eminencia hipotecar (músculos cortos del 5º dedo). Una lesión del nervio cubital a nivel del canal de Guyon produce una parálisis de los lumbricales del 4º y 5º dedos y de todos los interóseos y la musculatura corta del 5º dedo. Con todo, los intrínsecos de la mano pueden funcionar aun cuando el nervio cubital esté seccionado a nivel del brazo si hay una anastomosis entre el mediano y el cubital a nivel del antebrazo (*anastomosis de Martin-Gruber*). Esto también puede darse a nivel de la muñeca y la palma de la mano (*anastomosis de Riche-Cannieu*), pero es mucho más rara.

La mejor manera de testar el cubital es valorando sólo tres músculos y la zona de sensibilidad de las falanges media y distal del 5º dedo. Los músculos a explorar son el abductor del 5º dedo, el primer interóseo dorsal y el cubital anterior. El abductor del 5º dedo es fácil de explorar (Fig. 69), haciendo que el enfermo separe hacia fuera el dedo meñique. El primer interóseo dorsal se testa con la palma hacia abajo y haciendo que el enfermo resista nuestro intento de aducción (movimiento de decir "no") (Fig. 70). El resto de interóseos pueden testarse pidiendo al paciente que sostenga una hoja de papel entre los dedos



68




69



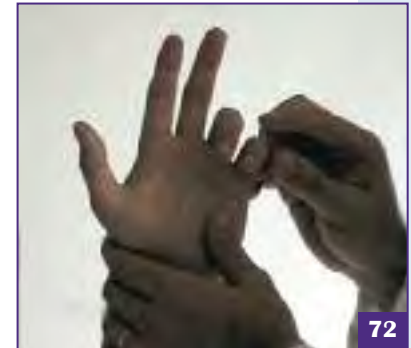70

anular y meñique con los dedos en extensión completa, y ver si es capaz de cogerlo o no. El signo de *Wartenberg* es precisamente la abducción del 5º dedo por parálisis del tercer interóseo palmar, con lo que el enfermo se lo engancha cuando se pone la mano en el bolsillo. El cubital anterior también es fácil de testar haciendo flexión y desviación cubital de la muñeca contra resistencia.

El signo de valoración del nervio cubital más conocido, sin embargo, es el *signo de Froment*, que valora el aductor del pulgar. El signo de Froment se hace pidiendo al enfermo que coja una hoja de papel entre el pulgar y el índice mientras tratamos de retirarlo. Si el aductor no funciona, el enfermo, para no perder el papel, hará una flexión de la articulación interfalángica del pulgar (Fig. 71).



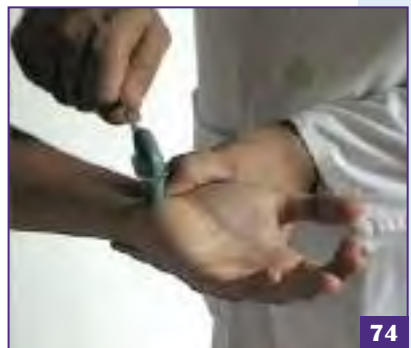Una afectación del flexor profundo de los dedos 4º y 5º sugiere una lesión del nervio por encima del codo. La parálisis de los lumbricales de los dedos 4º y 5º produce la típica mano en garra cubital, mano de la bendición o mano en Pantocrátor en la que hay una flexión de la interfalángica proximal, pero no de la interfalángica distal (Fig. 72).



El canal de Guyon lo forman el pisiforme y la apófisis unciforme del hueso ganchoso, con un techo formado por el ligamento volar del carpo y un suelo formado por el ligamento transverso del carpo y el músculo oponente del meñique. Por el canal de Guyon transcurren la arteria y el nervio cubitales, y éste puede sufrir una compresión a este nivel, tanto por microtrauma repetido en determinadas profesiones (martillo mecánico), en actividades deportivas (ciclismo, beisbol, tenis, etc.), por gangliones de la muñeca o por tumoraciones locales.



En el canal, el cubital se divide en una rama sensitiva y una rama motora, más profunda, que inerva los músculos hipotenares, tercer y cuarto lumbricales, todos los interóseos, el aductor del pulgar y el flexor corto del pulgar. Por tanto, habrá atrofia de la eminencia hipotenar y de los interóseos, y habrá un signo de Froment positivo por déficit del aductor del pulgar, así como una hipoestesia en el borde cubital de la mano (Figs. 73 y 74).



### Nervio mediano

Fundamentalmente C6 y C7 (aunque en parte también C8 y D1), se forma por la unión de las haces anteriores de los troncos superior y medio del plexo braquial. Desciende por la cara interna del brazo junto a la arteria humeral y aquí puede lesionarse en fracturas del



húmero, en la *parálisis del torniquete*, por compresión directa por el uso de muletas de apoyo axilar o en la parálisis de la luna de miel ("*Honey Moon paralysis*"). En el tercio inferior del brazo, la presencia, inconstante, del *ligamento de Struthers* (visible a veces radiográficamente como un pequeño osteófito en el tercio inferointerno del húmero) puede producir un síndrome canalicular a este nivel, con dolor en la cara interna del antebrazo y afectación motora del pronador redondo, el palmar mayor y los flexores.

En el codo se hace muy anterior y, por tanto, es fácilmente lesionable en fracturas supracondíleas y en luxaciones posteriores del codo. Después, el nervio puede sufrir a su vez una compresión extrínseca a la entrada del pronador redondo (*síndrome del pronador*), pero también por ciertas alteraciones musculares, como del origen del flexor común superficial de los dedos o del flexor largo del pulgar (*músculos de Gantzer*), e incluso por compresión del *lacertus fibrosus* o aponeurosis bicipital, con dolor selectivo a la presión e hiperestesia en el antebrazo.

### ► Síndrome del pronador

El síndrome del pronador, notablemente molesto y con un signo de Tinel muy claro a nivel del músculo pronador redondo, no provoca nunca déficit motor del nervio mediano. Un síndrome relacionado con él es el llamado *calambre del escritor*, secundario a compresión del nervio mediano a causa de una banda fibroesclerótica en el tercio medio del antebrazo, justo por debajo del pronador redondo, a nivel de la inserción del flexor profundo de los dedos. Por este motivo, una contracción mantenida de dicho músculo, como ocurre en la escritura, hace aparecer la sintomatología, mientras que desaparece al dejar de hacerla.



75



76

### ► Síndrome de Kiloh-Nevin

El síndrome de Kiloh-Nevin, por parálisis del nervio interóseo anterior, produce un déficit de la flexión de la falange distal de los dedos 1º y 2º (el enfermo no puede hacer "OK"). Esta exploración debe hacerse siempre ante cualquier fractura supracondílea del codo, especialmente la desplazada, tan frecuente de los niños.

A nivel de la muñeca vuelve a hacerse muy susceptible de compresión a nivel del canal del carpo, y por fracturas y heridas contusas (el típico intento de suicidio) en esta localización. El mediano se encarga de inervar al pronador redondo, el palmar mayor, el flexor común superficial de los dedos, el flexor profundo del índice, el flexor largo del pulgar y el abductor corto y el oponente del pulgar (músculos de la eminencia tenar). Por tanto, deberá testarse la integridad de cada uno de ellos:

- Si el enfermo es capaz de hacer pronación del antebrazo contra resistencia, es que el pronador redondo funciona (lesión por debajo del codo) (Fig. 75).
- Si la muñeca puede mantenerse en flexión volar contra resistencia, es que los palmares funcionan (Fig. 76).



- Si el flexor superficial de cada dedo funciona, es que el flexor común superficial está intacto (Fig. 77).
- Si el flexor profundo de cada dedo funciona, es que el flexor común profundo funciona. La integridad del flexor profundo del índice ya hemos dicho que debe buscarse siempre en las fracturas supracondíleas desplazadas de los niños, puesto que puede ser el único dato de una afectación del nervio mediano (rama interósea anterior, **síndrome de Kiloh-Nevin**) (Fig. 78).
- Deberá explorarse también el flexor largo del pulgar, manteniendo la flexión de la interfalángica contra resistencia (Fig. 79).
- La oposición del pulgar puede ser más difícil de interpretar, aunque no lo parezca (Fig. 80).

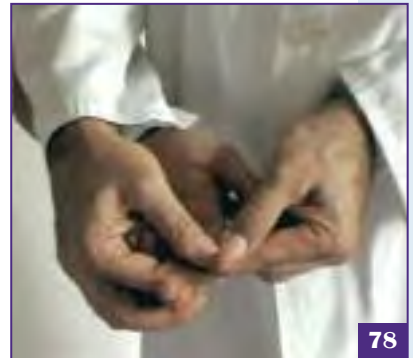La zona de inervación sensitiva del nervio mediano es, en general, la cara palmar del pulgar, índice, medio y mitad radial del anular, así como la cara dorsal de la falange distal de los dedos índice y medio (Fig. 81).

Son las puntas de estos dedos los que nos dan certeza de la afectación sensitiva del nervio mediano. Tal es así, que la atrofia del pulpejo del índice, con trastornos tróficos ungueales, es un signo indirecto de afectación del mediano.

La parálisis del flexor profundo del índice y de los músculos de la eminencia tenar en las lesiones de la rama interósea anterior producen el aspecto típico de la mano en bendición. La **prueba de Ochsner** (juntar las manos como si estuviera rezando y no poder flexionar los dedos 2º y 3º) demuestra lo mismo (Fig. 82).



77



78



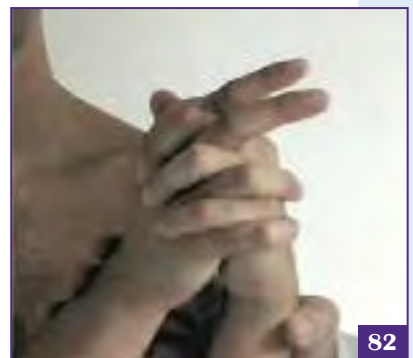
79



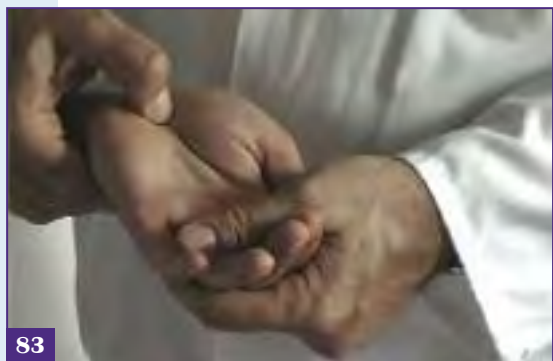80



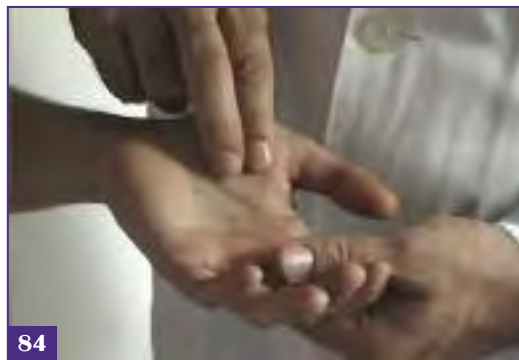81



82




83



84

El **canal del carpo** está formado por un suelo óseo (los huesos del carpo) y un techo fibroso (el retináculo flexor o ligamento transversal del carpo). Por su interior discurren los tendones flexores y el nervio mediano (Fig. 83).

Si por una inflamación del contenido (artritis reumatoide, sinovitis reumática, fractura de Colles, luxación del semilunar, cambios hormonales) o un engrosamiento del continente se reduce su espacio, aparece un síndrome de compresión del nervio muy frecuente, que tiene una sintomatología y una exploración muy características:




85

- Aparece, en general, en mujeres de mediana edad en forma de dolor y parestesias de predominio nocturno en los dedos centrales de la mano, de tal intensidad que las despiertan por la noche y obligan a levantarse de la cama y agitar en el aire varias veces la mano.

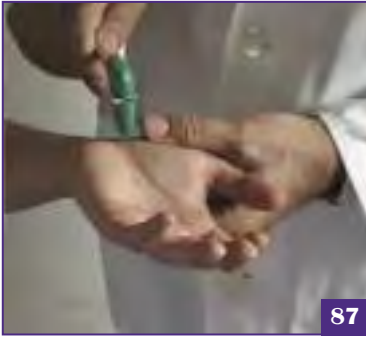

Las molestias también son característicamente ascendentes, de manera que pueden confundirse con una braquialgia e incluso con una omalgia (dolor en el hombro). Más adelante aparecen la hipoestesia y la atrofia de la musculatura tenar (Fig. 84).

La hipoestesia se valora con el **test de Weber** o test de la discriminación de dos puntos, que se hace con un clip y que consiste en observar la menor distancia que el enfermo es capaz de reconocer que se le toca con dos puntos (normal, 2-3 mm) (Fig. 85).



86

La atrofia de la musculatura tenar supone la hipoestesia o la paresia de los músculos cortos del pulgar, con la sensación subjetiva de pérdida de fuerza y de que se le caen los objetos por parte del enfermo. Una maniobra para explorar el oponente del pulgar consiste en hacerle hacer oposición con el 5º dedo y valorar la fuerza que hay que hacer para separarlos (Fig. 86).



- El diagnóstico de certeza lo da la electromiografía (EMG), pero hay muchas pruebas diagnósticas clínicas que permiten, solo con la exploración, precisar el diagnóstico:
  - **Maniobra de Tinel:** la percusión del nervio en la cara palmar de la muñeca reproduce las parestesias por la mano (Fig. 87).
  - **Test de Phallen:** la flexión forzada de las muñecas con los antebrazos en posición vertical y los codos encima de la mesa, mantenida durante un minuto, reproduce el dolor y la parestesia (Fig. 88).
  - **Test del manguito o prueba de Gilliat y Wilson:** se aplica un manómetro de presión al brazo y se infla por encima de la TA máxima del enfermo, manteniéndolo 1-2 minutos y observando la aparición o exacerbación de la sintomatología.
  - **Prueba de función del abductor corto del pulgar,** consistente en hacer levantar el dedo desde la palma contra resistencia y comparativamente (Fig. 89). Si hay una parálisis, el enfermo abduce el dedo (con el abductor largo del pulgar, que es del nervio radial) y luego lo acerca a la palma (no a 90°) con el flexor largo del pulgar (que es del nervio mediano alto).

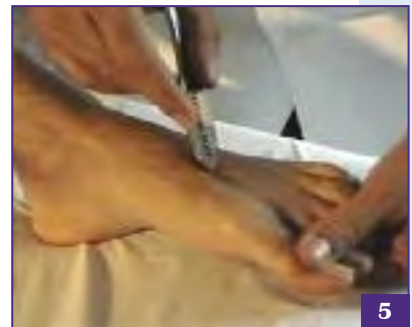
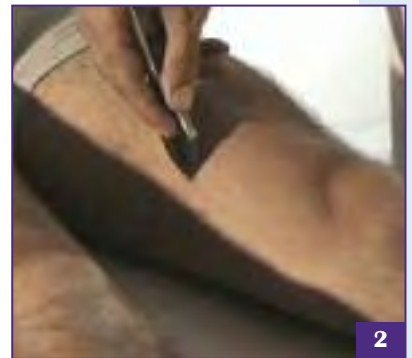

# Exploración neurológica de la extremidad inferior

## EXPLORACIÓN SENSITIVA

Como en el caso de las extremidades superiores y el tronco, los dermatomas sensitivos no tienen una exacta distribución y pueden presentar importantes variaciones individuales. Con todo, la exploración resumida en la Tabla 2 dará idea de una afectación radicular lumbar o sacra.

- La **raíz L1** se encarga de la sensibilidad de la zona inguinal (Fig. 1).
- La **raíz L2** de la cara anterointerna del muslo (Fig. 2).
- La **raíz L3** se encarga de la sensibilidad de la cara anterior de la rodilla (Fig. 3).
- La **raíz L4** se evalúa mirando la sensibilidad de la cara interna de la pierna y el tobillo, especialmente la zona inmediatamente proximal al maléolo interno (Fig. 4).
- El dermatoma **L5** incluye la cara externa de la pierna y el dorso del pie, y se explora testando la sensibilidad de la zona del primer interespacio digital (Fig. 5).







6

• La distribución sensitiva de **S1** es por la cara posterior de la pierna y la planta del pie, y se explora especialmente en la cara externa del talón o del quinto dedo (Fig. 6).

• La **raíz S2** se encarga de la sensibilidad de la cara posterior del muslo y de la rodilla, y se explora testando el hueco poplíteo (Fig. 7).

• La sensibilidad de las **raíces S3, S4 y S5** corresponden a la región perianal.

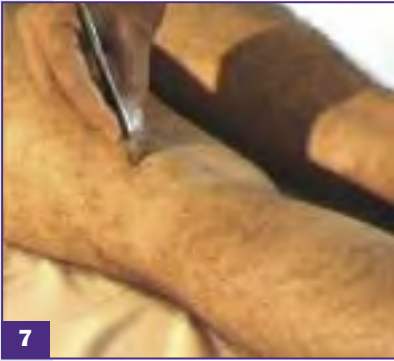## EXPLORACIÓN MOTORA

Como en la extremidad superior, se escogen uno o dos músculos fáciles de examinar o de inervación más pura para cada raíz nerviosa:

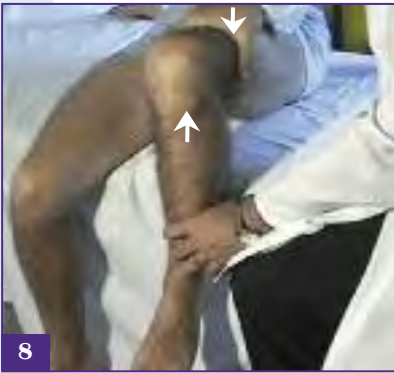• Las **raíces L1 y L2** inervan el músculo iliopsoas, el flexor primario de la cadera, que se evalúa con el enfermo sentado y las piernas colgando, haciendo que levante el muslo contra la resistencia del examinador (Fig. 8).

• La **raíz L3**, en general, se valora por la acción del cuádriceps, aunque este músculo recibe inervación también de L2 y L4. Se valora también con el paciente sentado con las piernas colgando, haciendo que estire la rodilla contra la resistencia del examinador (Fig. 9).

• La **raíz L4** inerva el músculo tibial anterior, que puede evaluarse haciendo que el enfermo ande sobre los talones o manualmente con una flexión dorsal resistida del tobillo y pie (Figs. 10 y 11).



7



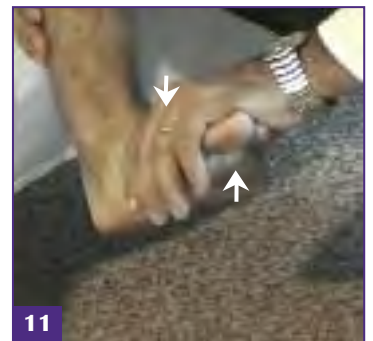
8



9

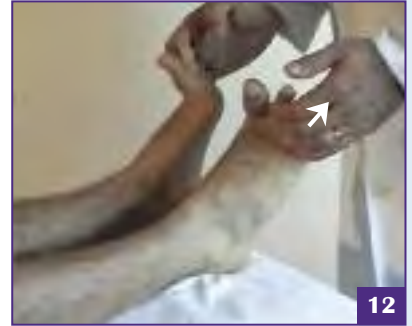

10

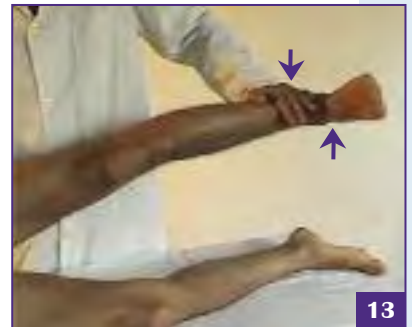

11

- La **raíz L5** se encarga de la inervación del extensor común de los dedos y del extensor propio del dedo gordo, que se evalúan haciendo resistencia a la extensión de todos los dedos o específicamente del *hallux* (Fig. 12). La raíz L5 se encarga también de la inervación del *glúteo medio*, que se valora con el paciente en decúbito lateral y oponiendo resistencia a la elevación lateral de la extremidad (abducción de la cadera) (Fig. 13).
- La **raíz S1** da inervación motora a los músculos flexores plantares del pie (gemelos y sóleo), eversores del tobillo (peroneos) y extensores de la cadera (*glúteo mayor*). Se evalúa sencillamente haciendo andar al enfermo de puntillas (Fig. 14), pero también de forma manual oponiendo resistencia a la flexión plantar del tobillo y pie (efecto “apretar el pedal del acelerador”) (Fig. 15), la eversion del pie (Fig. 16) o, en decúbito prono y flexión de la rodilla, a la extensión de la cadera (Fig. 17).
- Las **raíces S3, S4 y S5** se encargan de la inervación de la vejiga, la musculatura intrínseca del pie y el esfínter anal. Por esto, se evalúan simplemente haciendo un tacto rectal y observando si se contrae el esfínter externo.



12




13

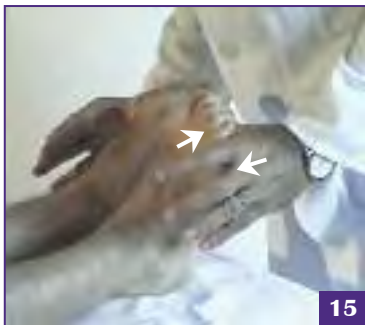
## EXPLORACIÓN DE LOS REFLEJOS

Los reflejos osteotendinosos solo sirven para evaluar algunas de las raíces lumbares y sacras:

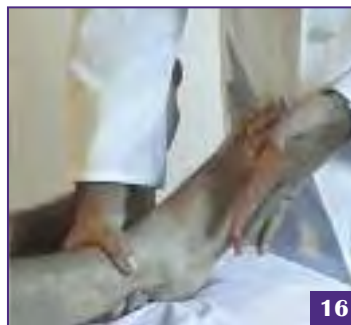- El **reflejo rotuliano**, aunque multisegmentario, suele utilizarse para valorar la raíz L4, y se efectúa percutiendo sobre el tendón patelar, estando el enfermo sentado con las piernas colgando o en decúbito, manteniendo pasivamente el examinador la rodilla flexionada y



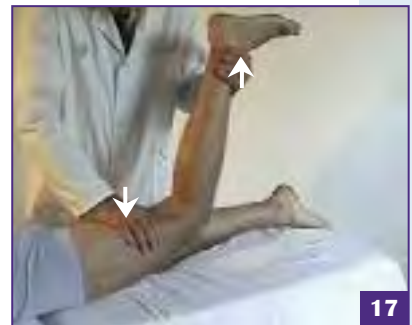14



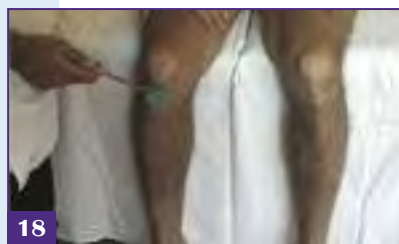
15



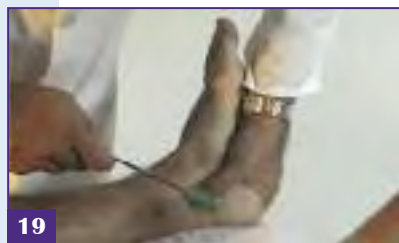16



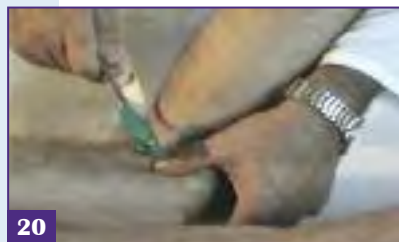17



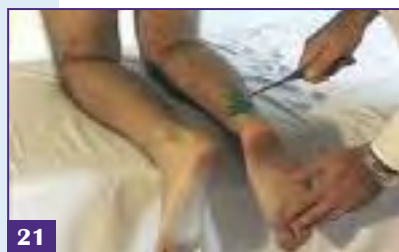viendo cómo hace una contracción el cuádriceps. No es infrecuente que este reflejo no sea perceptible en condiciones normales. Como la mayoría de reflejos osteotendinosos, interesa especialmente valorar la posible asimetría en su presentación (Fig. 18).



- El **reflejo tibial posterior** valora la raíz L5 y se efectúa cogiendo el pie en discreta eversión y flexión dorsal, colocando un dedo por detrás del maléolo interno y percutiendo con el martillo sobre él. En condiciones normales se obtiene una respuesta en forma de ligera flexión plantar e inversión del pie (Fig. 19).



- El **reflejo del gemelo interno** también corresponde a la raíz L5. Se efectúa con el paciente en decúbito prono, manteniendo una discreta flexión pasiva de rodilla, colocando el pulgar en la inserción condílea del gemelo interno y el semitendinoso, y percutiendo sobre él con el martillo, notando una discreta flexión de la rodilla (Fig. 20).



- El **reflejo aquileo** evalúa la raíz S1, y quizá es el reflejo más útil y sensible de toda la extremidad inferior. Lo mejor es realizar una percusión con el martillo sobre el tendón de Aquiles estando el enfermo de rodillas encima de la camilla con los pies colgando, aunque en general se valora con el paciente en decúbito supino manteniendo una discreta flexión de la rodilla, rotación externa y flexión dorsal pasiva del pie. Una hiporreflexia o arreflexia aquilea unilateral sugiere una afectación radicular S1, generalmente debido a una hernia discal L5-S1 (lesión de motoneurona inferior), mientras que una hiperreflexia aquilea, como se verá, sugiere una lesión de motoneurona superior (Fig. 21).

Tabla 2. Inervación de la extremidad inferior.

Dermatoma	Sensibilidad	Motilidad	Reflejos
L1	Pliegue inguinal	Iliopsoas	—
L2	Cara anterointerna del muslo	Iliopsoas	—
L3	Zona cara anterior de la rodilla	Cuádriceps	Rotuliano
L4	Cara interna pierna y tobillo	Tibial anterior	Rotuliano
L5	Cara anteroexterna de pierna y dorso pie	Extensor propio del dedo gordo Extensores dedos glúteo medio	Tibial posterior Gemelo interno
S1	Cara posterior pierna, planta pie y borde externo	Gemelos y sóleo, Peroneos, Glúteo medio	Aquileo
S2	Cara posterior muslo y hueco poplíteo	—	—
S3-S4-S5	Región perianal	—	—

## RAÍCES NERVIOSAS DE LA EXTREMIDAD INFERIOR

### Niveles D12 a L3

---

#### ► **Inervación motora**

A nivel motor no hay un músculo específico para cada raíz. Los músculos inervados por estas raíces son todos multisegmentarios:

- **Psoas ilíaco** (D12, L1, L2, L3).
- **Cuádriceps** (L2, L3, L4).
- **El grupo aductor** (L2, L3, L4).

Por tanto, se valorará la flexión de la cadera contra resistencia, la extensión de la rodilla y la aducción de la cadera, que se testa en decúbito lateral.

#### ► **Reflejos**

No hay reflejo osteotendinoso específico, aunque el reflejo rotuliano es fundamentalmente L3.

#### ► **Inervación sensitiva**

A nivel sensitivo, corresponden al tercio superior del muslo (L1), tercio medio (L2) y tercio inferior (L3), en oblicuo de arriba abajo.

### Nivel L4

---

#### ► **Inervación motora**

- **Tibial anterior** (nervio peroneo profundo).

Se valora haciendo andar al enfermo de talones y observando si hace una marcha con el pie caído (*foot drop*) o una marcha en *steppage*.

#### ► **Reflejos**

El **reflejo rotuliano**, aunque multisegmentario, sirve también para valorar la raíz L4.

#### ► **Inervación sensitiva**

El dermatoma correspondiente a L4 se encarga de la sensibilidad de la cara interna de la rodilla, de la pierna y del pie, hasta el primer dedo.

## Nivel L5

---

### ► **Inervación motora**

- **Extensor común de los dedos** (nervio peroneo profundo).
- **Extensor propio del dedo gordo** (nervio peroneo profundo).
- **Glúteo medio** (nervio glúteo superior).

Los extensores se valoran con el paciente en decúbito supino y contra resistencia, mientras que el glúteo medio se hace en decúbito lateral y obligando al enfermo a la abducción contraria del muslo. Sirve también la prueba de Trendelenburg y el estudio de su marcha.

### ► **Reflejos**

La raíz L5 no tiene un reflejo osteotendinoso profundo específico.

### ► **Inervación sensitiva**

El dermatoma L5 cubre la cara anteroexterna de la pierna y el dorso del pie.

## Nivel S1

---

### ► **Inervación motora**

- **Tríceps sural** (gastrocnemio y sóleo, nervio tibial).
- **Peroneos** (nervio peroneo superficial).
- **Glúteo mayor** (nervio glúteo inferior).

Por tanto, podrá estar afectada la eversión del pie (los peroneos se valoran manualmente o haciendo que el enfermo ande sobre el borde interno del pie), la flexión plantar del tobillo (el enfermo tendrá dificultad para andar de puntillas haciendo carga monopodal) y la extensión de la cadera (se valora en decúbito prono contra resistencia).

### ► **Reflejos**

El **reflejo aquileo** corresponde puramente a la raíz S1, como ya se ha dicho.

### ► **Inervación sensitiva**

El dermatoma correspondiente a S1 se encarga de la sensibilidad de la cara posterior del muslo y la pierna hasta el borde externo y parte de la planta del pie.



## Niveles S2, S3, S4

---

### ► Inervación motora

Musculatura intrínseca del pie (muy difícil de valorar).

### ► Reflejos

Para valorar estas raíces, lo más fácil es buscar el **reflejo perianal**.

### ► Inervación sensitiva

Los dermatomas correspondientes a estas raíces se sitúan en anillos concéntricos alrededor del esfínter anal.

## LESIONES DE LOS NERVIOS PERIFÉRICOS DE LA EXTREMIDAD INFERIOR

### *Nervio fémoro-cutáneo (L2-L3)*

---

Es un nervio sensitivo que atraviesa el ligamento inguinal entre el recto anterior y el sartorio, e inerva la cara anteroexterna del muslo.

A nivel del ligamento inguinal puede ser comprimido por el abdomen o, por ejemplo, por fajas lumbares, lo que ocasiona un dolor y unas parestesias muy características conocidas como *meralgia parestésica* o *enfermedad de Roth* (Fig. 22).

### *Nervio femoral (L2-L4)*

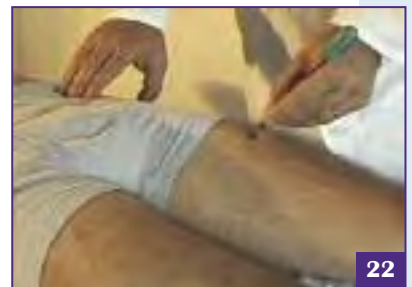---

En la pelvis inerva el músculo iliopsoas. Allí puede ser comprimido por un hematoma (por ejemplo en los hemofílicos), un absceso (típico el del *mal de Pott*) o por un mecanismo de hiperextensión forzada de cadera. Después de atravesar el ligamento inguinal, inerva el cuádriceps y el sartorio (Fig. 23). La distribución sensitiva corresponde a la cara anterior del muslo, aunque su rama terminal, el nervio safeno, inerva el lado interno de la pierna y el pie.

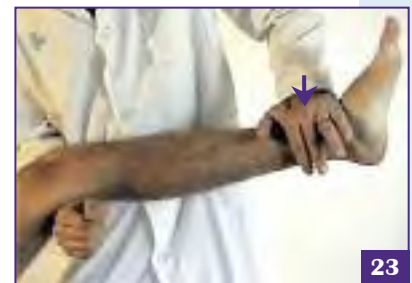### *Nervio ciático*

---

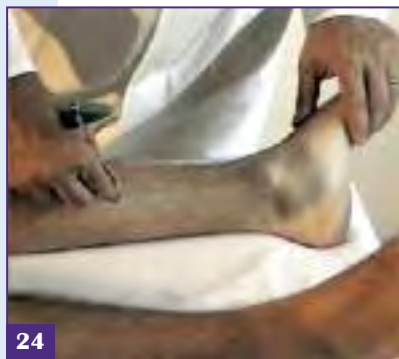Lo forman las raíces L4, L5, S1, S2 y S3. Atraviesa la espina ciática de la pelvis y desciende por detrás de la cadera, donde es fácilmente lesionable, tanto por luxaciones posteriores de la coxo-femoral como por la cirugía de cadera por vía posterior.



22



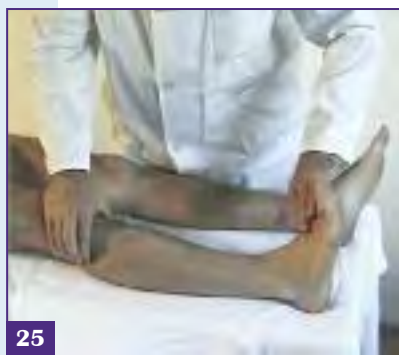23



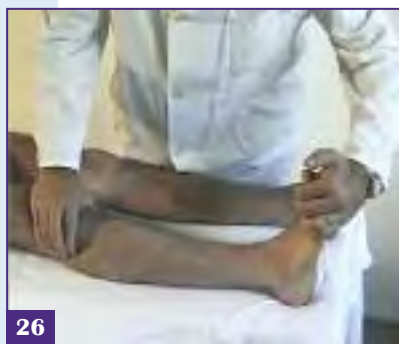La parálisis del tronco ciático será la suma de la de sus ramas, es decir, de los isquiotibiales, de los gemelos, de los peroneos, de los flexores y de los extensores del pie (Fig. 24).

### Nervio ciático poplíteo externo

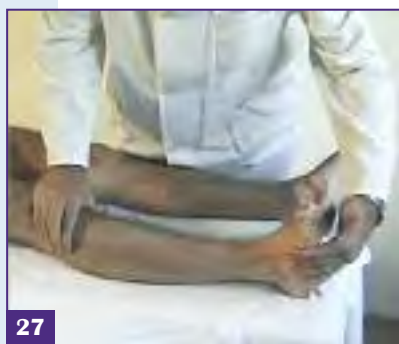Inerva los músculos del compartimiento anteroexterno de la pierna, es decir, el tibial anterior (Fig. 25), el extensor común de los dedos (Fig. 26), el extensor propio del dedo gordo y el peroneo anterior, pero también los del compartimiento externo (peroneo lateral corto y peroneo lateral largo) (Fig. 27), así como el músculo pedio del pie.



Por tanto, su parálisis provocará la caída del pie (pie equino paralítico o *foot drop*) y no podrá hacerse inversión ni eversión del pie, con un trastorno de la marcha muy característico (marcha en *steppage*, con flexión exagerada de rodilla y un movimiento circular como de guardaña para poder hacer un apoyo plantar) (Fig. 28).




La inervación sensitiva corresponde al primer espacio interdigital por el nervio peroneal profundo, muy importante de estudiar en los síndromes compartimentales de la celda anteroexterna (Fig. 29) y la parte anterolateral de la pierna y el dorso del pie por el nervio peroneo superficial.

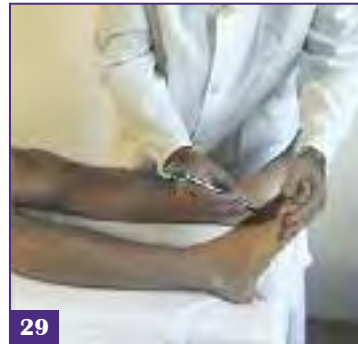

El nervio ciático poplíteo externo puede ser lesionado a nivel del cuello del peroné, tanto por traumatismo directo como por estiramiento en las lesiones en varo de la rodilla (*pentada externa de Trillat*), determinadas fracturas de la meseta tibial y en las reparaciones quirúrgicas, pero hay que recordar que también lo puede hacer un yeso mal almohadillado o determinados aparatos ortopédicos (bitutor corto, Perlstein, férula de Thomas, etc.).

27



28



29

### *Nervio ciático poplíteo interno*

Inerva los gemelos y el sóleo, con una zona de distribución sensitiva en el borde externo del pie no totalmente específica. Por su situación es difícilmente lesionable, pero lo pueden hacer los síndromes de celda posterior.

### *Nervio tibial posterior*

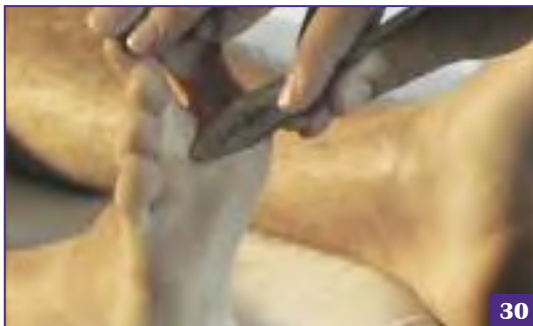Inerva también el sóleo y los músculos del compartimiento posterior profundo (tibial posterior, flexor común de los dedos, flexor largo del dedo gordo). Se divide en los nervios *plantar externo* y *plantar interno*, que inervan toda la musculatura intrínseca del pie y un territorio sensitivo que abarca la planta del pie y parte del borde externo. Dado que también inerva la punta de los dedos, es útil explorar la sensibilidad en esta zona para testar este nervio o un síndrome compartimental de la celda posterior profunda (Fig. 30). Puede lesionarse en determinadas fracturas de la metáfisis superior de la tibia, especialmente las de trazo oblicuo por golpe anteroposterior, en la neuropatía diabética y los mencionados síndromes compartimentales.

A nivel retromaleolar interno puede lesionarse en la cirugía del tobillo y a nivel del *túnel tarsiano* sufrir un síndrome canalicular muy característico con dolor, hipostesia y parálisis de la musculatura corta del dedo gordo y de los dedos, con aspecto de garra digital por insuficiencia de interóseos y de lumbricales. Hay parestesias en la mitad anterior de la planta del pie y de los dedos. La afectación del dedo gordo sugiere una compresión del nervio plantar interno, mientras que la de los demás dedos (sobre todo los dos últimos), sugiere una compresión del nervio plantar externo.

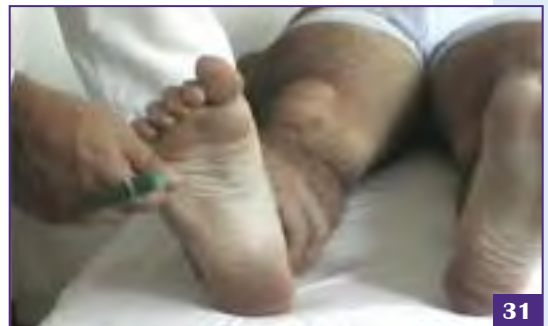## REFLEJOS PATOLÓGICOS MÁS IMPORTANTES

### *Signo de Babinski*

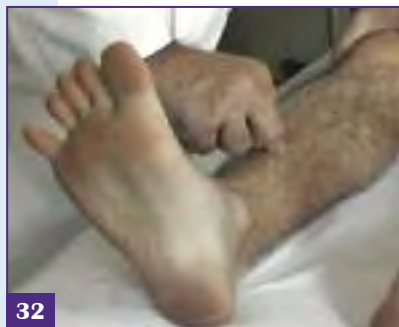Es un reflejo patológico que indica alteración de la motoneurona superior. En condiciones normales, la estimulación del borde externo de la planta del pie con un objeto metálico (mango del martillo de reflejos, etc.) produce un reflejo plantar en forma de flexión de los dedos (Fig. 31). Cuando el signo de Babinski está presente, en cambio, se produce una hiperextensión del primer dedo.



30

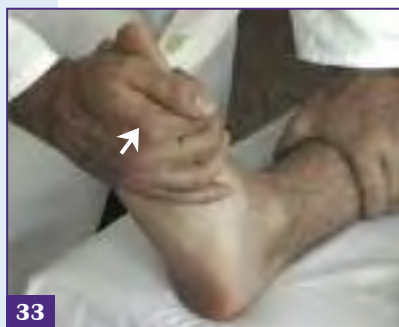

31



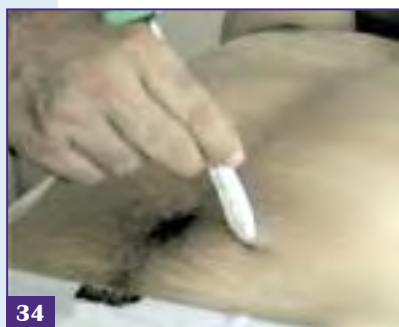### Signo de Oppenheim

Es también un reflejo patológico que indica lesión de la motoneurona superior. Se hace pasando los dos primeros dedos de la mano por toda la longitud de la cresta tibial (Fig. 32). En condiciones normales no pasa nada, pero en circunstancias patológicas ocurre lo mismo que en el signo de Babinski: se produce una hiperextensión del primer dedo del pie y una cierta flexión del resto de los dedos. En general, sirve para confirmar la positividad de un signo de Babinski.



### Clonus

Es otro signo de afectación de la motoneurona superior que se explora conjuntamente con el signo de Babinski: el examinador coge el pie del enfermo y hace unos movimientos rápidos y seguidos de flexión dorsal forzada (Fig. 33). Si hay *clonus*, la dorsiflexión forzada provoca una serie de movimientos involuntarios rítmicos de flexión plantar y dorsal.



### Reflejos abdominales

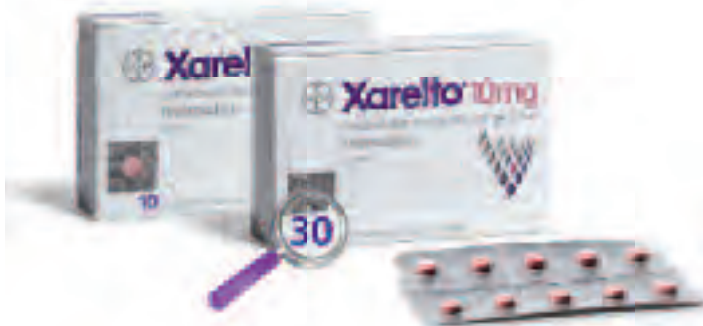Sirven para valorar una posible compresión medular a nivel del raquis dorsal. Con el enfermo en decúbito supino, se estimula la piel del abdomen con el mango del martillo de reflejos de forma radial, empezando en el ombligo y dirigiéndose a los cuatro cuadrantes, observándose cómo se contrae de manera involuntaria la musculatura abdominal (Fig. 34). Si no hay respuesta, hay que sospechar una afectación medular a nivel dorsal (recordar que la musculatura abdominal de la mitad superior está inervada por las raíces D7 a D10, y la de la mitad inferior por las raíces de D10 a L1).

**NOMBRE DEL MEDICAMENTO:** Xarelto 10 mg comprimidos recubiertos con película. **COMPOSICIÓN CUALITATIVA Y CUANTITATIVA:** Cada comprimido recubierto con película contiene 10 mg de rivaroxaban. Excipientes: Cada comprimido recubierto con película contiene 27,9 mg de lactosa monohidrato.

**FORMA FARMACÉUTICA:** Comprimido recubierto con película (comprimido). Comprimidos de color rojo claro, redondos, con la cruz de BAYER en una cara, y "10" y un triángulo en la otra cara. **DATOS CLÍNICOS. Indicaciones terapéuticas:** Prevención del tromboembolismo venoso en pacientes adultos sometidos a cirugía electiva de reemplazo de cadera o rodilla. **Posología y forma de administración:** La dosis recomendada es de 10 mg de rivaroxaban, tomado una vez al día. La dosis inicial debe tomarse entre 6 y 10 horas después de la intervención quirúrgica, siempre que se haya establecido la hemostasia. La duración del tratamiento depende del riesgo individual del paciente de presentar tromboembolismo venoso, que es determinado por el tipo de cirugía ortopédica. En los pacientes sometidos a cirugía mayor de cadera, se recomienda una duración de tratamiento de 5 semanas. En los pacientes sometidos a cirugía mayor de rodilla, se recomienda una duración de tratamiento de 2 semanas. Si se omite una dosis, el paciente deberá tomar Xarelto inmediatamente y continuar al día siguiente con la toma una vez al día, como antes. Xarelto puede tomarse con o sin alimentos. **Insuficiencia renal:** No es necesario un ajuste de la dosis en los pacientes con insuficiencia renal leve (aclaramiento de creatinina de 50 a 80 ml/min) o insuficiencia renal moderada (aclaramiento de creatinina de 30 a 49 ml/min). Los datos clínicos limitados sobre los pacientes con insuficiencia renal grave (aclaramiento de creatinina de 15 a 29 ml/min) indican que las concentraciones plasmáticas de rivaroxaban están aumentadas significativamente en esta población de pacientes. Por lo tanto, Xarelto debe usarse con precaución en estos pacientes. No se recomienda su uso en los pacientes con un aclaramiento de creatinina <15 ml/min. **Insuficiencia hepática:** Xarelto está contraindicado en los pacientes con hepatopatía asociada a coagulopatía y a riesgo clínicamente relevante de hemorragia. Xarelto puede utilizarse con precaución en los pacientes cirróticos con insuficiencia hepática moderada (Child Pugh B) si no está asociada a coagulopatía. No es necesario ningún ajuste de dosis en pacientes con otras hepatopatías. **Pacientes mayores de 65 años:** No es necesario ningún ajuste de dosis. **Peso corporal:** No es necesario ningún ajuste de dosis. **Sexo:** No es necesario ningún ajuste de dosis. **Niños y adolescentes:** Xarelto no está recomendado para uso en niños o adolescentes menores de 18 años debido a la ausencia de datos sobre seguridad y eficacia. **Contraindicaciones:** Hipersensibilidad al principio activo o a alguno de los excipientes. Hemorragia activa, clínicamente significativa. Hepatopatía, asociada a coagulopatía y a riesgo clínicamente relevante de hemorragia. **Advertencias y precauciones especiales de empleo: Riesgo de hemorragia:** Varios subgrupos de pacientes, como se explica a continuación, presentan un mayor riesgo de hemorragia. En estos pacientes se debe vigilar cuidadosamente la presencia de signos de complicaciones hemorrágicas después del inicio del tratamiento. Esto puede hacerse mediante exámenes físicos periódicos de los pacientes, una observación estrecha del drenaje de las heridas y determinaciones periódicas de hemoglobina. Cualquier disminución inexplicada de la hemoglobina o de la presión arterial requerirá la búsqueda de una zona de sangrado. **Insuficiencia renal:** En pacientes con insuficiencia renal grave (aclaramiento de creatinina <30 ml/min), las concentraciones plasmáticas de rivaroxaban podrían estar aumentadas significativamente, lo que conllevaría un aumento del riesgo de hemorragia. No se recomienda su uso en pacientes con un aclaramiento de creatinina <15 ml/min. Xarelto debe utilizarse con precaución en pacientes con un aclaramiento de creatinina de 15 a 29 ml/min. Xarelto debe utilizarse con precaución en los pacientes con insuficiencia renal moderada (aclaramiento de creatinina de 30 a 49 ml/min) que reciban concomitantemente otros medicamentos que aumenten las concentraciones plasmáticas de rivaroxaban. **Insuficiencia hepática:** En pacientes cirróticos con insuficiencia hepática moderada (clasificada como Child Pugh B), las concentraciones plasmáticas de rivaroxaban pueden estar significativamente aumentadas, lo que puede llevar a un aumento del riesgo de hemorragia. Xarelto está contraindicado en pacientes con hepatopatía asociada a coagulopatía y con riesgo de hemorragia clínicamente significativa. Xarelto puede utilizarse con precaución en pacientes cirróticos con insuficiencia hepática moderada (Child Pugh B) si no está asociada a coagulopatía. **Interacción con otros medicamentos:** No se recomienda el uso de Xarelto en pacientes que reciben tratamiento sistémico concomitante con antimicrobóticos azólicos (p. ej., ketoconazol, itraconazol, voriconazol y posaconazol) o inhibidores de la proteasa del VIH (p. ej. ritonavir). Estos principios activos son inhibidores potentes del CYP3A4 y de la P-gp; y pueden, por lo tanto, aumentar las concentraciones plasmáticas de rivaroxaban hasta un grado clínicamente relevante, que puede llevar a un aumento del riesgo de hemorragia. Cabe esperar que el fluconazol tenga un menor efecto sobre la exposición a rivaroxaban y puede administrarse concomitantemente con precaución. Debe tenerse cuidado si los pacientes reciben tratamiento concomitante con medicamentos que afectan a la hemostasia, como los antiinflamatorios no esteroideos (AINEs), ácido acetilsalicílico, inhibidores de la agregación plaquetaria u otros antitrombóticos. **Otros factores de riesgo hemorrágico:** Rivaroxaban, al igual que otros agentes antitrombóticos, deberá emplearse con precaución en pacientes con aumento del riesgo de hemorragia, por ejemplo: Trastornos de la coagulación congénitos o adquiridos; Hipertensión arterial grave y no controlada; Enfermedad gastrointestinal ulcerosa activa; Úlcera gastrointestinal reciente; Retinopatía vascular; Hemorragia intracranial o intracerebral reciente; Anomalías vasculares intramedulares o intracerebrales; Cirugía cerebral, espinal u oftálmica reciente. **Cirugía de fractura de cadera:** No se ha estudiado rivaroxaban en ensayos clínicos en pacientes sometidos a cirugía por fractura de cadera para evaluar la eficacia y seguridad en estos pacientes. Por lo tanto, no se recomienda rivaroxaban en estos pacientes. **Anestesia espinal/epidural o punción lumbar:** Cuando se aplica anestesia neuraxial (anestesia epidural o espinal) o se realiza una punción lumbar o epidural, los pacientes tratados con antitrombóticos para la prevención de complicaciones tromboembólicas tienen riesgo de presentar un hematoma epidural o espinal, que puede causar parálisis a largo plazo o permanente. El riesgo de estos eventos puede estar aumentado por el empleo postoperatorio de catéteres epidurales permanentes o por la administración concomitante de medicamentos que afectan a la hemostasia. El riesgo también puede aumentar por la punción epidural o espinal traumática o repetida. Debe controlarse con frecuencia la presencia de signos y síntomas de deterioro neurológico (p. ej., adormecimiento o debilidad de extremidades inferiores, disfunción intestinal o vesical). Si se observa compromiso neurológico, será necesario un diagnóstico y el tratamiento urgente. Antes de la intervención neuraxial, el médico deberá valorar el beneficio potencial frente al riesgo en los pacientes con tratamiento anticoagulante o que van a recibir medicamentos anticoagulantes para la tromboprolifaxis. Un catéter epidural no deberá retirarse antes de 18 horas después de la última administración de rivaroxaban. La siguiente dosis de rivaroxaban debe administrarse en un plazo no inferior a seis horas después de la retirada del catéter. Si se produce una punción traumática, la administración de rivaroxaban deberá retrasarse 24 horas. **Interacción con inductores del CYP3A4:** El uso concomitante de rivaroxaban con inductores potentes del CYP3A4 (p. ej. rifampicina, fenitoina, carbamazepina, fenobarbital o la hierba de San Juan) puede causar una disminución de las concentraciones plasmáticas de rivaroxaban. Los inductores potentes del CYP3A4 deben administrarse concomitantemente con precaución. **Información acerca de los excipientes:** Xarelto contiene lactosa. Los pacientes con intolerancia hereditaria a galactosa, insuficiencia de lactasa de Lapp o malabsorción de glucosa o galactosa no deben tomar este medicamento. **Interacción con otros medicamentos y otras formas de interacción: Inhibidores del CYP3A4 y de la P-gp:** La administración concomitante de rivaroxaban con ketoconazol (400 mg una vez al día [od]) o ritonavir (600 mg dos veces al día [bid]) produjo un aumento de 2,6 veces/2,5 veces del AUC media de rivaroxaban, y un aumento de 1,7 veces / 1,6 veces de la  $C_{max}$  media de rivaroxaban, con aumentos significativos de los efectos farmacodinámicos, lo que puede llevar a un aumento del riesgo de hemorragia. Por lo tanto, no se recomienda el uso de Xarelto en los pacientes que reciben tratamiento sistémico concomitante con antimicrobóticos azólicos como el ketoconazol, itraconazol, voriconazol y posaconazol o con inhibidores de la proteasa del VIH. Estos principios activos son inhibidores potentes del CYP3A4 y de la P-gp. Cabe esperar que el fluconazol tenga un menor efecto sobre la exposición a rivaroxaban por lo que puede administrarse concomitantemente con precaución. Es previsible que las sustancias activas que inhiben intensamente sólo una de las vías de eliminación de rivaroxaban, el CYP3A4 o la P-gp, aumenten las concentraciones plasmáticas de rivaroxaban en un menor grado. La claritromicina (500 mg dos veces al día), por ejemplo, considerada un potente inhibidor del CYP3A4 y un inhibidor débil a moderado de la P-gp, produjo un aumento de 1,5 veces del AUC medio de rivaroxaban y un aumento de 1,4 veces de la  $C_{max}$ . Este aumento no se considera clínicamente relevante. La eritromicina (500 mg tres veces al día [tid]), que inhibe moderadamente el CYP3A4 y la P-gp, produjo un aumento de 1,3 veces de la AUC y la  $C_{max}$  medias de rivaroxaban. Este aumento no se considera clínicamente relevante. **Anticoagulantes:** Después de la administración combinada de enoxaparina (dosis única de 40 mg) con rivaroxaban (dosis única de 10 mg), se observó un efecto aditivo sobre la actividad anti-factor Xa, sin efectos adicionales en las pruebas de coagulación (TP, TTPa). La enoxaparina no afectó a las propiedades farmacocinéticas de rivaroxaban. Debido al aumento del riesgo de hemorragia, debe tenerse precaución si los pacientes reciben tratamiento concomitantemente con cualquier otro anticoagulante. **AINEs e inhibidores de la agregación plaquetaria:** No se observó ninguna prolongación del tiempo de sangrado clínicamente relevante después de la administración concomitante de rivaroxaban y 500 mg de naproxeno. No obstante, algunas personas pueden tener una respuesta farmacodinámica más pronunciada. No se observó ninguna interacción farmacocinética ni farmacodinámica clínicamente significativa cuando se administró rivaroxaban concomitantemente con 500 mg de ácido acetilsalicílico. Clopidogrel (dosis de carga de 300 mg, seguida de una dosis de mantenimiento de 75 mg) no mostró ninguna interacción farmacocinética; sin embargo, se observó un aumento del tiempo de sangrado en un subgrupo de pacientes, que no se correlacionó con la agregación plaquetaria, las concentraciones de P-selectina o los receptores GPIIb/IIIa. Debe tenerse precaución si los pacientes reciben tratamiento concomitante con AINEs (incluyendo ácido acetilsalicílico) e inhibidores de la agregación plaquetaria, porque estos medicamentos aumentan, de por sí, el riesgo de hemorragia. **Inductores del CYP3A4:** La administración concomitante de rivaroxaban con rifampicina, un potente inductor del CYP3A4, produjo una disminución aproximada del 50% del AUC media de rivaroxaban, con disminuciones paralelas de sus efectos farmacodinámicos. El uso concomitante de rivaroxaban con otros inductores potentes del CYP3A4 (por ejemplo, fenitoina, carbamazepina, fenobarbital o la hierba de San Juan o Hipérico) también puede causar una disminución de la concentración plasmática de rivaroxaban. Los inductores potentes del CYP3A4 deben administrarse con precaución. **Otros tratamientos concomitantes:** No se observó ninguna interacción farmacocinética o farmacodinámica clínicamente significativa cuando se administró rivaroxaban concomitantemente con midazolam (sustrato del CYP3A4), digoxina (sustrato de la P-gp) o atorvastatina (sustrato del CYP3A4 y de la P-gp). Rivaroxaban no inhibe ni induce ninguna isoforma mayor del CYP, como el CYP3A4. No se observó ninguna interacción clínicamente relevante con la toma de alimentos. **Parámetros de laboratorio:** Los parámetros de la coagulación (p. ej. TP, TTPa, HepTest) se afectan



de la forma esperada debido al mecanismo de acción de rivaroxaban. **Embarazo y lactancia:** **Embarazo:** No existen datos suficientes sobre la utilización de rivaroxaban en mujeres embarazadas. Los estudios en animales han mostrado toxicidad reproductiva. Debido a la posible toxicidad reproductiva, riesgo intrínseco de hemorragia y la evidencia de que rivaroxaban atraviesa la placenta, Xarelto está contraindicado durante el embarazo. Las mujeres en edad fértil deben evitar quedarse embarazadas durante el tratamiento con rivaroxaban. **Lactancia:** No se dispone de datos sobre el uso de rivaroxaban en mujeres en período de lactancia. Los datos en animales indican que rivaroxaban se excreta en la leche. Por lo tanto, Xarelto está contraindicado durante la lactancia. Debe tomarse la decisión sobre si discontinuar la lactancia o interrumpir/abstenerse del tratamiento. **Efectos sobre la capacidad para conducir y utilizar máquinas:** No se han realizado estudios de los efectos sobre la capacidad para conducir y utilizar máquinas. Se han descrito síncope y mareos en el período postoperatorio y ello puede afectar a la capacidad para conducir y utilizar máquinas. Con rivaroxaban, estas reacciones adversas son poco frecuentes. Los pacientes que sufran estas reacciones adversas no deben conducir ni utilizar máquinas. **Reacciones adversas:** La seguridad de rivaroxaban 10 mg se evaluó en tres ensayos clínicos de fase III que incluyeron 4.571 pacientes tratados con rivaroxaban tras ser sometidos a cirugía ortopédica mayor de las extremidades inferiores (reemplazo total de cadera o reemplazo total de rodilla) durante un período de hasta 39 días. En total, aproximadamente un 14% de los pacientes tratados presentó reacciones adversas. Se produjeron sangrados o anemia en aproximadamente el 3,3% y 1% de los pacientes, respectivamente. Otras reacciones adversas frecuentes fueron náuseas, aumento de la GGT y un aumento de las transaminasas. Las reacciones adversas deben ser interpretadas dentro del contexto de la cirugía. Debido al mecanismo de acción farmacológica, el uso de Xarelto puede asociarse a un incremento del riesgo de hemorragia oculta o manifiesta en cualquier tejido u órgano, que puede producir anemia posthemorrágica. Los signos, síntomas y gravedad (incluido un posible desenlace mortal) variarán según la localización y el grado o la extensión de la hemorragia. El riesgo de hemorragia puede estar aumentado en ciertos grupos de pacientes, como por ejemplo, en pacientes con hipertensión arterial grave no controlada y/o en tratamiento concomitante con otros medicamentos que afecten a la hemostasia. Las complicaciones hemorrágicas pueden presentarse como debilidad, astenia, palidez, mareos, cefalea o tumefacción inexplicada. Por lo tanto, al evaluar el estado de cualquier paciente anticoagulado, deberá considerarse la posibilidad de hemorragia. A continuación, se presentan las reacciones adversas de los tres ensayos clínicos de fase III, según la clasificación de órganos y sistemas (en MedDRA) y según las frecuencias. Las frecuencias se definen como: Frecuentes: 1/100 a <1/10; Poco frecuentes: 1/1.000 a <1/100; Raras: 1/10.000 a <1/1.000; Muy raras: <1/10.000; No conocidas: no pueden calcularse a partir de los datos disponibles. **Reacciones adversas aparecidas con el tratamiento: Exploraciones complementarias.** Frecuentes. Aumento de la GGT, de las transaminasas (incl. aumento de la ALT, aumento de la AST). Poco frecuentes. Aumento de la lipasa, aumento de la amilasa, hiperbilirrubinemia, aumento de la LDH, aumento de la fosfatasa alcalina. Raras. Aumento de la bilirrubina conjugada (con o sin aumento concomitante de la ALT). **Trastornos cardíacos.** Poco frecuentes. Taquicardia. **Trastornos de la sangre y del sistema linfático.** Frecuentes. Anemia (incl. parámetros de laboratorio respectivos). Poco frecuentes. Trombocitemia (incl. aumento del recuento de plaquetas). **Trastornos del sistema nervioso.** Poco frecuentes. Síncope (incl. pérdida de la conciencia), mareo, cefalea. **Trastornos gastrointestinales.** Frecuentes. Náuseas. Poco frecuentes. Estreñimiento, diarrea, dolor abdominal y gastrointestinal (incl. dolor abdominal superior, molestias estomacales), dispepsia (incl. molestias epigástricas), sequedad de boca y vómitos. **Trastornos renales y urinarios.** Poco frecuentes. Insuficiencia renal (incl. aumento de creatinina en sangre, aumento de la urea en sangre). **Trastornos de la piel y del tejido subcutáneo.** Poco frecuentes. Prurito (incl. casos raros de prurito generalizado), exantema, urticaria (incl. casos raros de urticaria generalizada), contusión. **Trastornos musculoesqueléticos y del tejido conjuntivo.** Poco frecuentes. Dolor en las extremidades. **Lesiones traumáticas, intoxicaciones y complicaciones de procedimientos terapéuticos.** Poco frecuentes. Secreción de la herida. **Trastornos vasculares.** Frecuentes. Hemorragia después de la intervención (incl. anemia postoperatoria y hemorragia de la herida). Poco frecuentes. Hemorragia (incl. hematoma y casos raros de hemorragia muscular), hemorragia del tracto digestivo (incl. hemorragia gingival, hemorragia rectal, hematemesis), hematuria (incl. presencia de sangre en la orina), hemorragia del aparato genital (incl. menorragia), hipotensión (incl. disminución de la presión arterial, hipotensión durante la intervención), epistaxis. **No conocida\*.** Sangrado en un órgano crítico (por ejemplo, cerebro) hemorragia adrenal, hemorragia conjuntival, hemoptisis. **Trastornos generales y alteraciones en el lugar de administración.** Poco frecuentes. Edema localizado, edema periférico, sensación de malestar (incl. fatiga, astenia), fiebre. **Trastornos del sistema inmunológico.** Raras. Dermatitis alérgica. **No conocida\*.** Hipersensibilidad. **Trastornos hepatobiliares.** Raras. Alteración de la función hepática. **No conocida\*.** Ictericia. \* Aparte de los ensayos de Fase III, se han notificado acontecimientos adversos en otros ensayos clínicos en pacientes sometidos a cirugía ortopédica mayor de las extremidades inferiores. **Sobredosis:** La sobredosis después de la administración de rivaroxaban puede causar complicaciones hemorrágicas debido a sus propiedades farmacodinámicas. No se dispone de un antídoto específico que antagonice el efecto farmacodinámico de rivaroxaban. Puede considerarse el uso de carbón activado para reducir la absorción en caso de sobredosis por rivaroxaban. En caso de producirse hemorragia, deberán instaurarse las siguientes medidas: Retrasar la siguiente administración de rivaroxaban o interrumpir el tratamiento si se considera conveniente. Rivaroxaban tiene una semivida media de eliminación de entre 7 y 11 horas. Plantear el tratamiento sintomático adecuado, por ejemplo, mediante compresión mecánica, intervenciones quirúrgicas, reemplazo hídrico y apoyo hemodinámico, y transfusión de hemoderivados o componentes hemáticos. Si la hemorragia pusiera en peligro la vida del paciente y no se pudiera controlar con las medidas anteriores, puede considerarse la administración de factor VIIa recombinante. Sin embargo, actualmente no hay experiencia con el uso de factor VIIa recombinante en pacientes que reciben rivaroxaban. La recomendación se basa en datos no clínicos limitados. Deberá considerarse la reedificación de factor VIIa recombinante y ajustar la dosis dependiendo de la mejoría de la hemorragia. No se espera que el sulfato de protamina y la vitamina K afecten a la actividad anticoagulante de rivaroxaban. No hay una justificación científica sobre la ventaja ni la experiencia con hemostáticos sistémicos (por ejemplo, desmopresina, aprotinina, ácido tranexámico, ácido aminocaproico) en las personas que reciben rivaroxaban. Debido a su elevada fijación a las proteínas plasmáticas, no se espera que rivaroxaban sea dializable. **DATOS FARMACÉUTICOS: Lista de excipientes: Núcleo del comprimido:** celulosa microcristalina, croscarmelosa sódica, lactosa monohidrato, hipromelosa, laurilsulfato de sodio, estearato de magnesio. **Cubierta pelicular:** macrogol 3350, hipromelosa, dióxido de titanio (E171), óxido de hierro rojo (E172). **Incompatibilidades:** No procede. **Periodo de validez:** 3 años. **Precauciones especiales de conservación:** No requiere condiciones especiales de conservación. **Naturaleza y contenido del envase:** Blister de PP/lámina de aluminio en envases de 10, 30 y 100 comprimidos. Puede que solamente estén comercializados algunos tamaños de envases. Disponible en envases con 10, 30 y 100 comprimidos recubiertos con película. Xarelto 10 comprimidos PVP (IVA): 63,54 €. Xarelto 30 comprimidos PVP (IVA): 172,55 €. Xarelto 100 comprimidos PVP (IVA): 439,82 €. **Precauciones especiales de eliminación:** Ninguna especial. **TITULAR DE LA AUTORIZACIÓN DE COMERCIALIZACIÓN:** Bayer HealthCare AG, D-51368 Leverkusen, Alemania. **NÚMERO(S) DE AUTORIZACIÓN DE COMERCIALIZACIÓN:** EU/1/08/472/006; EU/1/08/472/007; EU/1/08/472/008. **CONDICIONES DE PRESCRIPCIÓN Y DISPENSACIÓN:** Con receta médica. Aportación reducida. **FECHA DE LA PRIMERA AUTORIZACIÓN:** 30 Septiembre 2008. **FECHA DE LA REVISIÓN DEL TEXTO:** Septiembre 2008.







Bayer HealthCare