

FICHES D'IDENTIFICATION DES MALADIES ET PARASITES DES POISSONS, CRUSTACÉS ET MOLLUSQUES

Préparées sous les auspices du Groupe de Travail CIEM sur la Pathologie et les Maladies des Organismes marins

ICES IDENTIFICATION LEAFLETS FOR DISEASES AND PARASITES OF FISH AND SHELLFISH

Prepared under the guidance of the ICES Working Group on the Pathology and Diseases of Marine Organisms

FICHE N° 42

EXOPHIALA SPP., MALADIE FUNGIQUE GENERALISEE DES POISSONS

LEAFLET NO. 42

EXOPHIALA SPP., A SYSTEMIC FUNGAL DISEASE OF FISH

par / by

F. LANGVAD

University of Bergen

Department of Microbiology and Plant Physiology

Jahnebakken 5, N-5007 Bergen, Norway

et / and

K. ENGJOM

N-6200 Stranda, Norway

Éditées par / Edited by

CARL J. SINDERMANN

et / and

CLAUDE MAURIN

CONSEIL INTERNATIONAL POUR L'EXPLORATION DE LA MER

INTERNATIONAL COUNCIL FOR THE EXPLORATION OF THE SEA

Palægade 2–4, DK-1261 Copenhague K, Danemark / DK-1261 Copenhagen K, Denmark

1991

ISSN 0109-2510

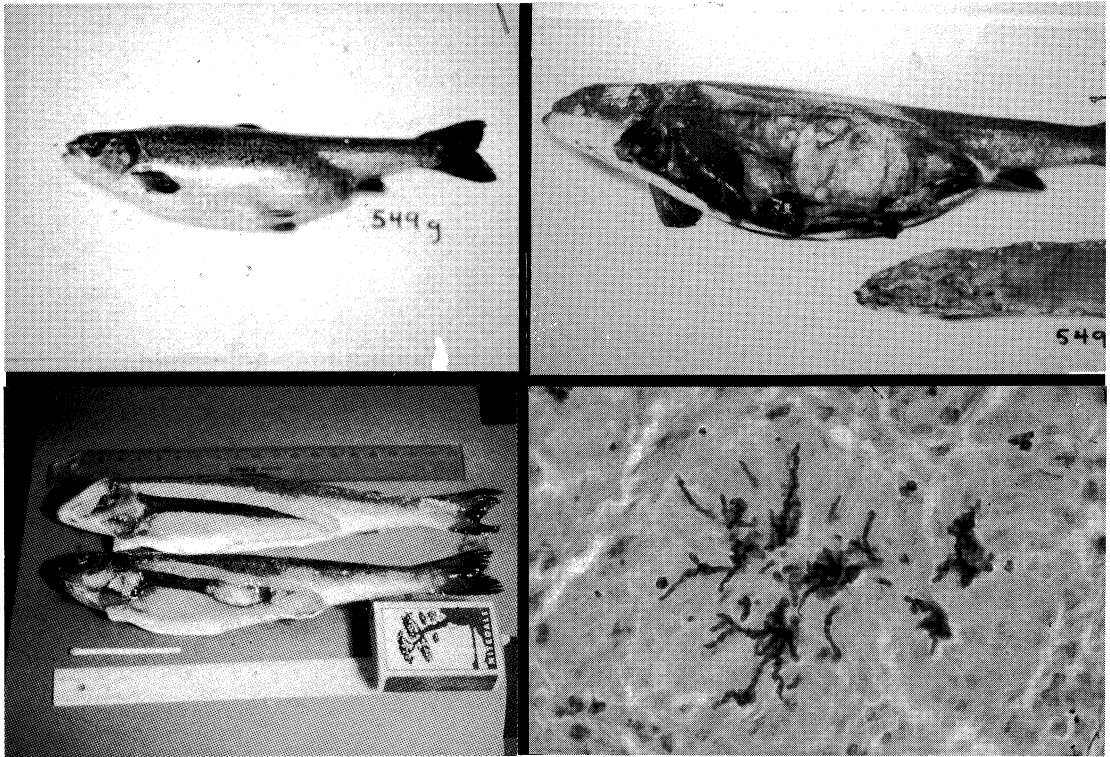


Figure 1 (upper left). Large abdominal swellings in smolt as a result of *Exophiala* infection.

Figure 2 (lower left). Smolt with moderate granuloma formation in the posterior kidney as a result of *Exophiala* infection (lowermost fish), compared with a normal fish (uppermost).

Figure 3 (upper right). Severe granuloma formation in smolt.

Figure 4 (lower right). Microcolony of *Exophiala* in kidney tissue. PAS staining.

Figure 1 (en haut à gauche). Importantes tumescences abdominales chez le smolt, conséquence d'une infection par *Exophiala*. Figure 2 (en bas à gauche). Smolt portant sur le rein postérieur une formation granulomateuse d'importance moyenne, conséquence d'une infection par *Exophiala* (en bas), comparé à un poisson normal (en haut).

Figure 3 (en haut à droite). Formation granulomateuse grave chez le smolt.

Figure 4 (en bas à droite). Microcolonie d' *Exophiala* dans le tissu rénal. Coloration à PAS.

EXOPHZALA SPP., A SYSTEMIC FUNGAL DISEASE OF FISH

Host species

Species of salmonid fish: *Salmo salar*, *Salmo clarki*, *Salmo gairdneri*, *Salvelinus namaycush*. Other species: *Gadus morhua*, *Hippocampus erectus*, *Ictalurus punctatus*, *Stenotomus chrysops*, *Xanthichthys ringens*

Disease name

Exophiala infection

Etiology

Genus *Exophiala*, form-class *Deuteromycetes*. Species: *E. salmonis* Carmichael, *E. pisciphila* McGinnis and Ajello, *E. jeanselmei* (Langerdon) McGinnis and Padhye, *E. psychrophila* Pedersen and Langvad.

EXOPHZALA SPP., MALADIE FUNGIQUE GENERALISEE DES POISSONS

Espèces hôtes

Chez les salmonidés: *Salmo salar*, *Salmo clarki*, *Salmo gairdneri*, *Salvelinus namaycush*. Chez les autres espèces: *Gadus morhua*, *Hippocampus erectus*, *Ictalurus punctatus*, *Stenotomus chrysops*, *Xanthichthys ringens*

Nom de la maladie

Mycose à *Exophiala*; Exophialose

Étiologie

Genre *Exophiala*, sous-classe des Deutéromycètes. Espèces: *E. salmonis* Carmichael, *E. pisciphila* McGinnis et Ajello, *E. jeanselmei* (Langerdon) McGinnis et Padhye, *E. psychrophila* Pedersen et Langvad.

Associated environmental conditions

The *Exophiala* species isolated from farmed Atlantic salmon in Norway has been described as *Exophiala psychrophila* Pedersen and Langvad. The optimum growth temperature is 17–21°C and the maximum, 23°C. Visible growth occurs even at 0°C.

Geographical distribution

Reported from Scandinavia, UK, and USA

Significance

Reported as epidemic and endemic diseases in salmon farms in Scotland and Norway. In Atlantic salmon farms *Exophiala* infections may provoke heavy mortalities.

Control

No effective treatment is known. Fungicides normally used against fungal pathogens, such as malachite green, have an effect only in very high doses.

Gross clinical signs

Clinical symptoms described in the US were ataxia, whirling movements followed by erratic swimming, exophthalmos, and cranial ulcers. None of the symptoms was specific. The most conspicuous clinical signs from outbreaks in Norway and Scotland were large abdominal swellings, exophthalmos, and difficulty in controlling normal swimming movements. Even severely affected individuals of *Salmo salar* seemed to feed normally. Mortalities increased dramatically in connection with transfer of infected populations of smolts to estuarine or marine locations.

Pathology

The most typical findings at autopsy are granulomata in the posterior kidney. Also frequently seen are granulomata in spleen, liver, heart, and abdominal and ocular cavities. Usually there is some ascites as well as cysts containing aqueous fluid protruding from the kidney. The presence of fungal hyphae can easily be demonstrated by microscopic examination of squash preparations. The fungus is often present as more or less distinct microcolonies. In adult fish hyphae of *Exophiala* have been demonstrated in the musculature.

Comments

Exophiala belongs to the so-called »black yeasts«. It has both a mycelial stage and a yeast stage with budding. Although the route of infection is not known at present, it is believed that infection takes place in fresh water. With 3.5% sodium chloride added to the growth medium the growth rate of the fungus is slightly reduced, but the amount of mycelium produced will finally be the same as without salt.

Conditions de milieu

L'espèce d'*Exophiala* isolé à partir de saumons atlantiques d'élevage en Norvège a été décrite comme *Exophiala psychrophila* Pedersen et Langvad. La température de croissance optimum est de 17 à 21°C et le maximum, 23°C. La croissance est visible encore à 0°C.

Distribution géographique

Signalée de Scandinavie, du Royaume-Uni et des États-Unis

Importance

Ces maladies sont signalées comme étant épidémiques et endémiques dans les élevages de saumons, en Écosse et en Norvège. Dans les élevages de saumon atlantique, les infections à *Exophiala* peuvent entraîner des mortalités élevées.

Prophylaxie et traitement

On ne connaît aucun traitement vraiment efficace. Les fungicides habituellement utilisés contre les champignons pathogènes, tel le vert malachite, n'ont d'effet qu'à très forte dose.

Signes cliniques macroscopiques

Les signes cliniques décrits aux États-Unis sont les suivants: ataxie, mouvements giratoires suivis de nage désordonnée, exophthalmie et ulcères crâniens. Aucun de ces symptômes n'est spécifique. Les signes les plus manifestés observés dans les épizooties survenues en Norvège et en Écosse sont d'importantes tumescences, de l'exophthalmie et des difficultés à assurer un mouvement normal de nage. Chez *Salmo salar*, même les individus les plus atteints paraissent se nourrir normalement. Les mortalités augmentent de manière dramatique lorsque l'on transfère des populations contaminées de smolts dans les sites estuariens ou marins.

Pathologie

L'observation la plus caractéristique que l'on puisse faire au cours de l'autopsie est la présence de granulome sur le rein postérieur. On voit également et de manière fréquente des granulomes dans la rate, le foie, le cœur ainsi que dans les cavités abdominales et oculaires. Habituellement, il y a de l'ascite et des kystes contenant un liquide aqueux débordant du rein. La présence d'hyphes peut être facilement mise en évidence par l'examen microscopique de préparations par trépanement. Le champignon est souvent présent sous forme de microcolonies plus ou moins distinctes. Chez les poissons adultes, la présence d'hyphes d'*Exophiala* dans les muscles a été reconnue.

Key references

Références bibliographiques

- LANGVAD, F., ENGJOM, K., and PEDERSEN, O. 1985. A fungal disease caused by *Exophiala* sp. nova in farmed Atlantic salmon in western Norway. *In* Fish and shellfish pathology, pp. 323–328. Ed. by A. E. Ellis. Academic Press, London.
- MCGINNIS, M. R., and AJELLO, L. 1974. A new species of *Exophiala* isolated from channel catfish. *Mycologia*, 66: 518–520.
- PEDERSEN, O. A., and LANGVAD, F. 1989. *Exophiala psychrophila* sp. nov., a pathogenic species of the black yeasts isolated from farmed Atlantic salmon. *Mycol. Res.*, 92(2): 153–156.
- RICHARDS, R. H., HOLLIMAN, A., and HELGASON, S. 1978. *Exophiala salmonis* infection in Atlantic salmon. *J. Fish Dis.*, 1: 357–368.

Remarques

Exophiala appartient à ce que l'on est convenu d'appeler les «levures noires». Il possède à la fois un stade mycélium et un stade levure avec bourgeonnement. Bien que l'on ne connaisse pas encore la voie d'infection, on pense qu'elle débute en eau douce. Du chlorure de sodium ajouté au milieu à raison de 3.5% réduit légèrement le taux de croissance du champignon mais, en fin de compte, la quantité de mycélium produit est la même que dans un milieu sans sel.

Key laboratory

Laboratoire de référence

University of Bergen
Department of Microbiology and Plant Physiology
Jahnebakken 5
N-5007 Bergen, Norway

Beginning with leaflet no. 51, this series will be edited by
/ A partir de la fiche n° 51, cette série sera éditée par:

Dr G. Olivier
Dept of Fisheries and Oceans
Halifax Fisheries Research Laboratory
P.O. Box 550
Halifax, N. S., Canada B3J 2S7